

Ueber das branchiogene Carcinom ... / vorgelegt von Nisiel Wischtinetzky.

Contributors

Wischtinetzky, Nisiel, 1887-
Universität München.

Publication/Creation

München : Max Leutner, 1913.

Persistent URL

<https://wellcomecollection.org/works/tjdyrrc6>

**wellcome
collection**

Wellcome Collection
183 Euston Road
London NW1 2BE UK
T +44 (0)20 7611 8722
E library@wellcomecollection.org
<https://wellcomecollection.org>

Not nachr.
19.

Ueber das
branchiogene Carcinom.

Inaugural-Dissertation

zur

Erlangung der Doktorwürde

in der

gesamten Medizin

verfaßt und der

Hohen medizinischen Fakultät

der

Kgl. Bayer. Ludwig-Maximilians-Universität zu München

vorgelegt von

Nisiel Wischtinetzky
aus Wierszbolowo (Rußland).

München 1913.

Buchdruckerei von Max Leutner, Augustenstr. 58.

Gedruckt mit Genehmigung der medizinischen Fakultät
der Universität München.

Referent:

Exzellenz Professor Dr. Ritter von Angerer.


Die Kenntnis der Entstehungsweise der brennigsten Carcinome reicht noch nicht weit aus.

Erst im Jahre 1827 haben Rokitka und Havers überhaupt nachweisen können, daß Geschwülste von Spinnen auch beim menschlichen Embryo vorkommen und Archerson war der Erste, der auf Grund seiner Beobachtung die angeborenen Hämangiome mit dem Kiemenapparat zurückgeführt hat. Im Jahre 1852 erschienen sein Werk „de tubulis vasa congenita“ welches er der für persöhnliche Mittheilung und Bekanntheit als mit dem Namen

Meinen lieben Eltern in Dankbarkeit gewidmet.

Weitere 20 Jahre später war Volkmann bereit ihn, daß gewisse Carcinome des Halses die Vorläufer von den normaleren beim Erwachsenen vorkommenden epithelialen Gebilden des Halses entstehen und die noch im Jahre 1861 von Langenbeck als epitheliale Tumoren der Gefäßwand angegeben wurden, ebenfalls die Ausgänge ihrer Entwicklung nehmen. Eine von in die Beschreibung der brennigsten Carcinome eingeleitet, möge mir gestattet sein, einen kurzen Überblick über die Entwicklung der Kriemlinge zu geben.

Im Anfang der zweiten Woche beginnt beim menschlichen Embryo die Bildung des Kiemenbögen und -Säulen im Bereich der Schlundplatten des Hinterkopfes bilden sich zuerst vorliegende Porenen des Exostoma, denen von



Digitized by the Internet Archive
in 2019 with funding from
Wellcome Library

Die Kenntnis der Entstehungsweise der branchiogenen Carcinome reicht noch nicht weit zurück.

Erst im Jahre 1827 haben Rathke und Hustke überhaupt nachweisen können, daß Kiemenbögen und -Spalten auch beim menschlichen Embryo vorhanden sind und Ascherson war der Erste, der auf Grund dieser Beobachtung die angeborenen Halsfisteln auf dem Kiemenapparat zurückgeführt hat. In seinem 1832 erschienenem Werk „de fistulis colli congenetis“ erklärte er sie für persistirende Kiemengänge und bezeichnete sie mit dem Namen:

„congenitale Halsfisteln“.

Im Jahre 1864 hat dann Roser auch gezeigt, „daß gewisse Halszysten aus einem in die Länge gezogenen Kiemengang, der sich an beiden Enden obliteriert hat, entstanden zu denken sind“.

Weitere 20 Jahre später wies Volkmann darauf hin, daß gewisse Carcinome des Halses, die unabhängig von den normalerweise beim Erwachsenen vorhandenen epithelialen Gebilden des Halses entstehen und die noch im Jahre 1861 von Langenbeck als epitheliale Tumoren der Gefäßscheide angesehen wurden, ebenfalls von Kiemengangresten ihren Ursprung nehmen. — Ehe ich in die Besprechung der branchiogenen Carcinome eingehe, möge mir gestattet sein, einen kurzen Ueberblick über die Entwicklung der Kiemengänge zu geben.

Im Anfang der zweiten Woche beginnt beim menschlichen Embryo die Bildung der Kiemenbögen und -Spalten. Im Bereich der Seitenplatten des Hinterkopfes bilden sich sagittal verlaufende Furchen des Ektoderm, denen vom

Schlund her entsprechende Ausstülpungen des Entoderm entgegenkommen. Die beiden Vertiefungen werden immer größer und schließlich befindet sich zwischen ihnen nur noch eine dünne Membran, welche aus zwei Schichten besteht; an der äußeren Fläche ist Epidermis, an der inneren Epithel aus der Kopfdarmhöhle. Die Wülste, welche zwischen den einzelnen Vertiefungen bestehen, sind die Kiemenbögen.

Die Kiemenbögen bestehen aus einer Zentralsubstanz, welche dem mittleren Keimblatt-Mesenchym entstammt und einem epithelialen Ueberzug. An der äußeren Fläche sind sie von Ektodermzellen, welche später zu geschichtetem Plattenepithel werden, an der inneren Fläche von Entodermzellen überzogen, welche sich später zu Zylinder- und Kiemenepithel umbilden. Am Anfange der fünften Entwicklungswoche beginnen die Kiemenbögen dadurch, daß die beiden ersten schneller als die folgenden wachsen, sich gegeneinander zu verschieben und bedingen dadurch eine tiefe Einziehung der Oberfläche, die Halsbucht, auch sinus cervicalis genannt.

Später wächst vom zweiten Kiemenbogen nach hinten ein Fortsatz, der sich über die Halsbucht herüberlegt und mit dem seitlichen Teil der Leibeswand verschmilzt. Dadurch werden die früheren Kiemenspalten wieder vollständig geschlossen.

Während aus dem ersten Kiemenbogen ein Teil des Oberkiefers und der ganze Unterkiefer gebildet wird, entstehen aus den übrigen die Bestandteile des Halses.

Die oberflächlichen Gebilde des Halses, die wir als vorderes Halsdreieck bezeichnen und die uns hier interessieren, verdanken ihre Entstehung hauptsächlich dem zweiten Kiemenbogen. Dem ersten Kiemenfurchenpaar entspricht beim Erwachsenen der äußere Gehörgang, aus der ersten inneren Tasche entstehen Tuba Eustachii und

Paukenhöhle. Von den drei folgenden haben die äußeren geringe Bedeutung, liegen am Grunde des sinus cervicalis und verstreichen nach Schluß desselben vollkommen. Die zweite innere für unsere Betrachtung wichtigste Tasche bildet der Kiemengang, (Rabl), der von innen und vorn nach außen und hinten zieht und an seinem vorderen Ende mit der Wand des sinus cervicalis in Verbindung steht.

Mit diesen entwicklungsgeschichtlichen Vorgängen ist die Entstehung der branchiogenen Fisteln und Tumoren sehr eng verknüpft.

Wenn eine embryonale Kiemenspalte durch Entwicklungsstörungen nicht geschlossen wird, so entsteht das, was Ascherson mit dem Namen „fistula colli congenita“ bezeichnet hat.

Die Cysten entstehen, wie jetzt nach den grundlegenden Arbeiten von Kostanecki und Milecki allgemein anerkannt ist, entweder durch doppelseitigen intra- oder extrauterinen Verschuß einer kompletten Kiemengangsfistel, durch einseitigen Verschuß einer inkompletten Fistel, durch partielles Persistieren des Kiemenganges oder endlich von Epithelhaufen aus, die beim Verschuß des Sinus cervicalis zurückgeblieben sind durch Jahre und Jahrzehnte sich ihre Lebens- und Proliferationsfähigkeit bewahrt haben.

Auf eine nähere Besprechung der branchiogenen Cysten einzugehen, ist hier nicht der Platz und wende ich mich zu den branchiogenen Carcinomen, die Volkmann im Jahre 1882 zuerst beschrieben und richtig gedeutet hat.

Volkmann schreibt im Zentralblatt der Chirurgie 1882 Nr. 4 Par. 49, daß er im Verlauf der letzten zehn Jahre dreimal im oberen Halsdreieck tief zwischen der Muskulatur Plattenepithelkrebse gefunden hat, die weder mit der äußeren Haut noch mit der Schleimhaut des Pharynx zusammenhängen und auch nicht von er-

krankten Lymphdrüsen ausgingen. Bei der Abwesenheit jedweder anderweitiger Carcinombildung faßte er sie als primäre Carcinome auf. Da an der Stelle des Ausgangspunktes dieser Geschwülste Plattenepithelien normalerweise nicht vorkommen, nahm er die Entstehung derselben von epithelialen, bei der Rückbildung der Kiemenspalten liegen gebliebenen Keimen an und nannte diese Carcinome daher branchiogene oder branchiale Carcinome.

Diese Auffassung von Volkmann zweifelt Gutmann in seiner unter Bergmanns Leitung gearbeiteten Dissertation (Gutmann, zur Entwicklung der sogenannten branchiogenen Carcinome. Inaug.-Dissert. Berlin 1883) stark an, glaubt vielmehr die Entstehung dieser tiefen Krebse am Halse, wenn sie nicht sekundäre Lymphdrüsenkrebse sind, auf versprengte Nebenschilddrüsen zurückführen zu müssen und bezeichnet sie daher als *Struma carcinomatosa accessoria*. Die Ansicht von Gutmann hat aber keine Anerkennung gefunden.

Bald darauf erschien eine sehr instruktive Beobachtung von Bruns (Brunssche Beiträge Bd. I. 1885), die Volkmanns Ansicht bestätigte.

Bei einem 57 Jahre alten Patienten hatte sich im Laufe eines halben Jahres unterhalb des Kieferwinkels eine hühnereigroße, flache Geschwulst gebildet. Die darüber liegende Haut war völlig normal und verschieblich. Die Operation ergab, daß der Tumor aus einem präformierten Hohlraume bestand, dessen von erbsengroßen, harten Erhabenheiten besetzte Innenfläche man ganz gut mit dem Finger abtasten konnte. Die mikroskopische Untersuchung eines Teiles der Wandung zeigte ausgesprochen carcinomatösen Charakter. Von der Innenfläche, an der man deutlich Plattenepithel erkennen konnte, gingen Zellzapfen atypisch wuchernd, stellenweise konzentrisch geschichtet und verhornt, nach der Tiefe zu, so daß die Geschwulst

das Aussehen eines wohl charakterisierten Plattenepithelkrebses bot.

Eine weitere Bestätigung der Volkmannschen Ansicht lieferte Gussenbauer. Im Jahre 1892 veröffentlichte er in der Festschrift für Theodor Billroth 8 Fälle, die er auf Grund klinischer und mikroskopischer Untersuchung als branchiogene Carcinome aufgefaßt hat. Wenn man im oberen Halsdreieck eine Geschwulst findet, welche von der Haut, dem Platysma und dem oberflächlichen Blatte der tiefen Halsfascie bedeckt, den großen Halsgefäßen aufliegt und als ein Carcinom zu betrachten ist, wenn außerdem die Untersuchung nach einem primären Carcinom negativ ausfällt, dann ist man nach Gussenbauer berechtigt, die Diagnose auf ein sogenanntes branchiogenes Carcinom im Sinne Volkmanns zu stellen.

Im Jahre 1899 erschien dann in den Brunsschen Beiträgen zur klinischen Chirurgie Bd. XXIII eine sehr eingehende Arbeit von G. Perez „Ueber die branchiogenen Carcinome“. Verfasser berichtet über 6 Fälle von branchiogenen Carcinomen, die in der Heidelberger Klinik zur Beobachtung kamen. Nachdem Verfasser die mikroskopischen Präparate der verschiedenen Tumoren sehr eingehend besprochen hat, macht er darauf aufmerksam, wie schwer in manchen Fällen die richtige Deutung dieser Geschwülste, besonders die Unterscheidung von Sarkomen, und zwar speziell den Angiosarkomen sein kann, die durch ihre plexiforme Anordnung ihrer zelligen Elemente so viel Aehnlichkeit mit den Carcinomen haben. Perez setzt alle differentialdiagnostischen Merkmale der beiden verschiedenen Geschwulstarten auseinander und kommt zum folgenden Schluß: „Allerdings können wir einen Zusammenhang der Geschwulstzellen mit typischen Deckepithelien nicht nachweisen, da wir die letzteren in der Tiefe des Halses ja nicht finden, auch der Bau der

Zellelemente selbst ist an und für sich nicht charakteristisch, allein das Fehlen von Lumina an den Zellsträngen, von Resten der Gefäßwand oder -Inhalt, das Vorhandensein einer ganz deutlichen Abgrenzung zwischen Zellsträngen und Stroma, die sehr ausgedehnte Nekrose, die unregelmäßige Lage der Mitosen, der absolute Mangel an Intercellularsubstanz, die Armut der Tumoren an Gefäßen und, wenn man will, die zahlreichen atypischen Kernteilungsfiguren sprechen offenbar gegen die Diagnose Sarkom, und ich trage kein Bedenken, die obigen Tumoren als echte Carcinome anzusprechen.“

Weiter versucht Perez die br. Carcinome von den Lymphdrüsenmetastasen zu unterscheiden. Obwohl Verfasser zugibt, daß es manchmal nicht leicht ist den Halstumor, wenn auch die carcinomatöse Natur nicht schwer erkannt wird, als einen primären zu diagnostizieren, so hält er es doch in den meisten Fällen für möglich. Die primären Carcinome sind fast immer schmerzhaft, während die metastatischen schmerzlos verlaufen. Ferner bleiben die metastatischen Krebse verhältnismäßig lange Zeit isoliert und beweglich, die primären dagegen verwachsen frühe mit ihrer Umgebung und zeigen innige Beziehungen zu den benachbarten Muskeln, Nerven und Gefäßen.

Vèau hat 48 Fälle von branchiogenen Tumoren zusammengestellt und weist darauf hin, daß sie nicht nur durch das Epithel, sondern auch durch das Bindegewebe ihren branchiogenen Charakter bewahrheiten.

Weitere Mitteilungen und Bestätigungen stammen von Regnault, Eigenbrodt, Quarrey Silcock, Brünet, Jordan u. A. Die Ansicht Volkmanns ist also gegenwärtig allgemein vertreten.

Wenn auch fast alle Autoren darin einig sind, daß die branchiogenen Carcinome aus dem Kiemenapparat

abstammen, so ist doch der Modus des Entstehens der branchiogenen Carcinome noch viel umstritten.

Die Einen verlegen den Ursprung der branchiogenen Carcinome in versprengte oder bei der Weiterentwicklung des Kiemenapparates zurückgebliebene Epithelhaufen, und zwar im speziellen in Epithelinseln, die beim Verschuß der Halsbucht zurückgeblieben sind, oder in den teilweise, persistierenden zweiten Kiemengang. Andere nehmen die Entwicklung der Carcinome aus dem Epithel von Kiemengangscysten an.

Eine dritte und ganz besondere Stellung zu dieser Frage nimmt Gussenbauer ein. Er glaubt, daß sie aus oder wenigstens in den Lymphdrüsen entstehen, die der Scheide der Vena jugularis aufliegen. Gussenbauer gelangte zu dieser Anschauung auf Grund zweier Tatsachen: Erstens fand er bei einer Reihe von operierten Kiemengangstumoren mit großer Konstanz, daß die normalerweise auf der Scheide der Vena jugularis interna vorhandenen Lymphdrüsen fehlten und zweitens hat er in der Wand der extirpierten Cysten häufig Lymphgewebe und manchmal sogar ganze Lymphdrüsen nachweisen können. In einem Falle beobachtete er außerhalb einer großen, mit Epithel ausgekleideten Cyste mehrere kleinere, abgeschlossene Cysten, die im Lymphgewebe der Wand der großen Cyste lagen, und fand mitten in dem lymphatischen Gewebe epitheloide konzentrisch geschichtete Zellen, die sich durch Tinktion und Habitus von den umgebenden unterschieden, aber ohne Grenzen in dieselben übergingen. An verschiedenen Stellen glaubt er direkt Uebergänge der Lymphzellen in die Epithelien der Cysten gefunden zu haben.

Gussenbauer kommt zum Schluß: „Daß die mit Epithel ausgekleideten Cysten innerhalb lymphatischen Gewebes und zwar in Lymphollikeln und Lymphdrüsen

sich entwickeln, und daß die Entwicklung derselben aus dem lymphadenoiden Gewebe selbst hervorgeht.“ Gussenbauer nimmt also hier eine Metaplasie von Lymph- in Epithelgewebe an.

Ich möchte dabei erwähnen, daß das Vorkommen von Lymphgewebe in den Wandungen der branchiogenen Cysten und Carcinome auch von vielen anderen Autoren, besonders aber von Lücke und Zahn beschrieben worden ist.

Wieder andere, wie Perez und Brünet, sind der Meinung, daß der Ursprung der branchiogenen Carcinome überhaupt kein einheitlicher ist; sie halten sowohl den ersten, wie den zweiten Entstehungsmodus für unbedingt richtig. „Was zunächst die Entwicklung des Krebses in Kiemengangscysten betrifft“, sagt Brünet, „so ist dieser Modus von vornherein zuzugeben, sehen wir doch an anderen Stellen des Körpers, z. B. am Ovarium sich Krebse in Dermoidcysten entwickeln.“ Brünet sowie Perez führen zur Bestätigung dieses Entstehungsmodus verschiedene in der Literatur veröffentlichte Fälle an, in welchen der direkte Uebergang von Halscysten in Halscarcinome dadurch nachweisbar war, daß die carcinoma-töse Wucherung von dem die Cyste innen auskleidenden Epithel ausging. So fanden sich in den von Bruns veröffentlichten Fällen präformierte Hohlräume, die mit Plattenepithel ausgekleidet waren, mit papillenartig prominierender Innenfläche. Quarrey Silcock sah aus den Cystenepithelien Stränge und Nester in die umgebende bindegewebige Kapsel hineinwuchern. Auch Richard fand seine primären Halscarcinome von Cysten mit deutlich erkennbarem Bau ausgehen. Untersucht man Präparate von Halscysten, so findet man häufig neben den papillären Excrescenzen auch epitheliale Wucherungen. Brünet meint zwar, daß für einen großen Teil der

Carcinome, die nach den Angaben der Autoren in präformierten Cysten entstanden sind, nicht ausgeschlossen wäre, daß die Höhlen erst secundär, durch Zerfall und Erweichung des Krebsinnern sich gebildet haben. Dagegen hält er aber den folgenden aus der Brunnschen Klinik stammenden Fall für völlig beweiskräftig: Eine bei einem Mann seit frühester Jugend bestehende voluminöse Kiemengangscyste vereitert und wird incidiert. Ein Jahr nach der Operation beginnt der zurückgebliebene Sack rasch zu wachsen und bei Untersuchung desselben findet man ein Plattenepithelcarcinom.

Bezüglich der Entstehung der Carcinome aus versprengten oder zurückgebliebenen Epithelinseln äußert sich Brünnet folgendermaßen: „Für die Cysten wird dieser Entstehungsmodus ja allgemein zugegeben, und so gut jene während Jahrzehnten schlummernden epithelialen Zellen einen treffenden bestimmten Reiz mit der Bildung von Cysten beantworten, kann auch aus ihnen, wenn die sonstigen uns unbekanntem Bedingungen gegeben sind, sich das Carcinom entwickeln.“

Dagegen stimmen die genannten Autoren nicht ganz mit der Ansicht Gussenbauers überein. Perez sagt: „Ich erkenne vielmehr die Richtigkeit der Gussenbauerschen Befunde in vollem Umfange an. Nur die Deutung, die er denselben gibt, kann ich nicht acceptieren. Wir sehen ja auch bei typischen Carcinomen in dem bindegewebigen Stroma manchmal Stellen, wo die Bindegewebszellen eine große Mannigfaltigkeit der Form und Größe und große Aehnlichkeit mit Epithelien zeigen, ohne daß wir uns entschließen können, einen Uebergang zwischen beiden Zellformen anzunehmen, und die Remaksche Theorie, daß nach Ausbildung der drei Keimblätter eine weitere metaplastische Umbildung ihrer Elemente nicht mehr stattfindet, ist so enge mit unseren pathologisch-

anatomischen Anschauungen verknüpft, daß man sie auch hier nicht gerne aufgeben möchte, um die Entstehung der epithelialen Halszysten aus den Zellen des Lymphdrüsen-systems anzunehmen.“

Weiter betont Perez ganz treffend, daß es doch verwunderlich sei, warum die Metaplasie des Lymphgewebes in Epithelgewebe nur gerade am Halse beobachtet wurde. Die Gussenbauerschen Befunde wurden bisher nur in den Lymphdrüsen des Halses gesehen. Perez sowie Brünnet nehmen an, daß die Epithelien auf irgend eine Weise vom Ektoderm her in die Lymphdrüsen gekommen sind. Entweder seien sie schon in ganz frühen Entwicklungsstadien auf Grund einer besonderen Störung in die Drüsenanlagen verschleppt, oder aber in späterer Zeit mit dem Lymphstrom den Drüsen zugeführt worden, analog der Bildung von Karzinometastasen.

Bevor ich meinen Fall mitteile, möge mir gestattet sein, die interessanteren Fälle der letzten 10 Jahre hier anzuführen.

Im Jahre 1902 hat Engelbrecht (unter Leitung von Kraske) in seiner Inaug.-Dissert. über einen Fall von branchiogenem Carcinom berichtet, der in der Freiburger Klinik zur Beobachtung kam.

Es handelt sich um einen 63jährigen Mann, der früher stets gesund und in dessen Anamnese auch nichts besonderes hervorzuheben war. Vor 4 Monaten merkte Patient am rechten Oberkiefer eine kleine, schmerzende gerötete Stelle, die bald wieder verschwand. Seit jener Zeit, zunächst langsam, dann schneller wachsende Geschwulst der rechten Halsseite, die Gänseeigröße erreicht hat. Die Geschwulst befand sich in dem Dreieck zwischen dem rechten Sternocleidomastoideus, dem horizontalen Kieferast und dem Larynx. Die ganze Tumormasse fluk-

tuierte. Der Tumor war mit dem Sterncleidom. verwachsen. Weder im Munde noch im Larynx noch im Rachen fand sich eine Ulceration. Die Geschwulst wurde anfänglich für einen Lymphdrüsenabszeß gehalten und incidiert. Zunächst entleerte sich eine trübseröse Flüssigkeit, dann eine große Menge grützenartige Masse, wie sie sich in Atheromen finden.

Die Untersuchung des grützenartigen Inhalts des Tumors ergab außer Fettkörnchen an manchen Stellen platte, zum Teil verhornte Epithelzellen, welche sich da und dort zwiebelschalenartig zu Kugeln zusammengeballt hatten und Epithelperlen bildeten.

Die Wunde aber heilte nicht. Es blieb eine granulierende Stelle zurück, die sich nicht verkleinern wollte. Die Granulationen hatten ein schlechtes, blasses Aussehen. Bald waren Epithelpröpfe nachweisbar. Die Schwellung und Verhärtung der Umgebung nahm zu. Es wurde nochmals operiert und der ganze Tumor von seiner Umgebung, mit der er fest verwachsen war, abgelöst und entfernt.

Die mikroskopische Untersuchung des Tumors ergab folgendes: Die Wand des excidierten Tumors läßt in den Schnitten fast überall deutliches Plattenepithel erkennen, von dem sich Zapfen und Stränge in die Tiefe ziehen, sich hier vielfach verzweigen und sich wiederum miteinander vereinigen, so daß eine netzartige Skruktur herauskommt. Die durch die zelligen Stränge in Verbindung stehenden Krebsnester sind äußerst mannigfaltig gestaltet. Einzelne Partien der Zellnester und Zellstränge sind verhornt, sodaß typische verhornte Epithelstellen zu Stande kommen. An einzelnen Stellen sind die Krebsnester in Zerfall begriffen, teils unter hämorrhagischer Durchsetzung des Krebsgewebes. Der Stroma zeigt im Allgemeinen ziemlich grobfaseriges, dichtes, stellenweise

sklerotisches Bindegewebe, welches einen bogenförmigen Verlauf hat und in welchem sich an einzelnen Stellen kleine Inseln von Fettgewebe zeigen. Im Ganzen ist das Stroma ziemlich zell- und gefäßreich, teils finden sich spindelige Bindegewebszellen, teils eine dichte Infiltration von kleinen Rundzellen mit stark färbbaren Kernen.

Im Jahre 1903 veröffentlichte Brünet (Sammlung klinischer Vorträge, begründet von R. Volkmann 360) vier Fälle von branchiogenen Carcinomen. 2 Fälle entstammen dem pathologischen Institut zu Genf (Professor Zahn) und 2 Fälle der Sammlung des Krankenhauses in Friedrichshain (Professor v. Hanseman).

1. Fall:

55 jähriger abgemagerter Mann, war früher stets gesund. Tumoren in der Familie nicht bekannt. Vor 1 $\frac{1}{2}$ Jahren war eine kleine derbe Geschwulst in der linken Halsseite, die langsam aber stetig wuchs, bis sie die Größe eines Kindskopfes erreichte, bemerkbar. Vor zwei Monaten begann die Oberfläche des Tumors zu ulcerieren und seitdem magerte Patient zusehends ab. Wenige Tage nach der Aufnahme ins Krankenhaus erfolgte der Exitus letalis. Aus dem Sektionsprotokoll ist folgendes hervorzuheben: Die ganze linke Halsseite vom Unterkiefer bis zum Schlüsselbein nimmt ein Tumor ein, dessen Länge 24 cm, Breite 10 cm und Tiefe 10 cm beträgt. Medianwärts ist er mit dem linken seitlichen Zungenbeinhorn fest verwachsen und erreicht nach vorne fast die Mittellinie. Die Glandula submaxillaris ist zum Teil von dem Tumor durchsetzt, Jugularis und Carotis externa ganz von ihm umwachsen. Die vorderen und seitlichen Halsmuskeln sind ebenfalls ergriffen. Die Haut über der Geschwulst ist in großer Ausdehnung ulceriert

und auf Druck entleeren sich aus mehreren miteinander kommunizierenden Höhlen weiße bröckliche Massen. Das Gewebe ist auf der Schnittfläche blaß und man erkennt in einem helleren Gerüstwerk gelbliche Massen eingelagert. Keine Metastasen. Die mikroskopische Untersuchung ergibt folgendes: In einer stark entwickelten bindegewebigen Stützsubstanz liegen zahlreiche, sehr dünnwandige Gefäße. Sie enthalten zum Teil noch rote Blutkörperchen und sind von einer Lage platter Epithelzellen ausgekleidet. Um die Gefäße herum sind die Krebszellen äußerst regelmäßig angeordnet, so daß sie bei quer getroffenem Blutgefäß konzentrisch um dasselbe geschichtet erscheinen. Diese regelmäßige Anordnung der Zellen um die Gefäße erkennt man auch noch in den jüngsten Partien des Tumors. Nirgends Zeichen von Verhornung, dagegen stellenweise ausgedehnte Nekrose mit Ablagerung von Kalksalzen.

2. Fall.

64 jähriger, sehr kachektischer Bauer. In der linken Regio submaxillaris ein großer, harter Tumor von höckriger Oberfläche. Keine Respirations- und Schluckbeschwerden. Patient stirbt 2 Tage nach der Aufnahme. Die Geschwulst soll sich in drei Wochen entwickelt haben. Autopsie: In der linken Regio submaxillaris findet sich ein etwas über mannsfaustgroßer, zum Teil der Haut fest adhärenter und im Innern völlig erweichter Tumor. Beim Aufschneiden desselben entleert sich ein breiartiger Inhalt. Zahlreiche Halsmuskeln sind durch den Tumor infiltriert, Jugularis, Carotis externa und Vagus in das Tumorgewebe eingeschlossen. Medianwärts dringt er gegen den Oesophagus vor, in ihm finden sich in der

Höhe des Schildknorpels einige kleine Geschwüre mit zackigen Rändern und stecknadelkopfgroßen harten Knötchen auf dem Grunde. Die Hauptmasse des Tumors dringt längs des Oesophagus nach abwärts und infiltriert die nächstgelegenen Weichteile des Halses. In der Trachea, deren Wand ebenso ergriffen ist, finden sich einige kleine, knötchenförmige Metastasen unter der Schleimhaut. Ein zweiter, schlüsselförmiger, oberflächlich ulcerierter Tumor mit wallartigen Rändern findet sich im Pylorusteil des Magens, der die Submucosa und Muscularis durchsetzt.

Das Mikroskop zeigt in einem zellenreichen Bindegewebe teils alveolär, teils strangförmig angeordnete epitheliale Zellen. Stellenweise stark dilatierte Lymphgefäße, die mit feinkörnigen Niederschlägen gefüllt sind. (Lymphstauung.) Die Epithelien sind arm an Protoplasma und haben ovaläre Kerne. Daneben kommen in großer Zahl Zellen mit Riesenkernen und auch wahre parenchymatöse Riesenzellen vor. Zahlreiche Kernteilungsfiguren, teils normale, teils pathologische Formen. Vier Kernspindeln und Formen, die man nur schwer in das Schema der indirekten Teilung einreihen kann, kommen vor. Die Bildung der Zellen mit Riesenkernen scheint das Resultat der atypischen Kernteilung zu sein. Verhornung fehlt. Die Wand der Trachea und des Oesophagus werden von außen nach innen von dem Krebs durchsetzt. Die Trachealknorpel sind erhalten. Der Magentumor ist ein Zylinderzellencarcinom.

3. Fall:

Sehr abgemagerter Mann von 54 Jahren. In der rechten Submaxillargegend ein harter, mannsfaustgroßer

Tumor. Haut darüber frei verschieblich. Bei der Operation (Dr. Matthey) zeigt er sich fest mit der Gefäßscheide der großen Halsgefäße verwachsen. Mehrere Tage nach der Operation Exitus letalis an Pneumonie. Die Autopsie bestätigte die Diagnose, irgend welche andere Veränderungen bestanden nicht.

Der in toto extirpierte Tumor ist eiförmig und überall von einer etwa 1 mm dicken bindegewebigen Kapsel überzogen. Er mißt: $8\frac{1}{2}$: $7\frac{1}{2}$: $5\frac{1}{2}$ cm. An der Oberfläche haftet wenig lockeres Binde- und Fettgewebe. Auf dem Durchschnitt erkennt man in einem weißlichen Bindegewebsgerüst leicht herauszuhebende gelbliche Massen. Daneben einige kleine Erweichungscysten.

Mikroskopisch findet man, daß der Tumor von dicken Bindegewebszügen durchsetzt ist, die von der Kapsel aus ins Innere ziehen. Die Kapsel ist reich an elastischen Fasern. Die Epithelzellen sind teils alveolär, teils strangförmig angeordnet, es sind polymorphe Zellen mit großem Kern und geringem Protoplasma. Verhornung fehlt, nur hie und da sieht man konzentrisch geschichtete, hyaline Zellenhaufen, die sich weder nach der Gramschen Methode noch nach der Heidenhain färben. Ein großer Teil des Tumors ist verkäst.

4. Fall:

Frau von 78 Jahren. In der rechten Submaxillargegend ein etwa nußgroßer harter Tumor, über dem die Haut verschieblich ist. Er soll sich in kurzer Zeit entwickelt haben. Bei der Operation (Dr. Matthey) fand man, daß derselbe fest mit der Gefäßscheide der großen Halsgefäße verwachsen war. Geschwellte Lymphdrüsen ließen sich in der Nachbarschaft nicht nachweisen. Patientin

wurde operiert, nachdem bei genauester, wiederholter Untersuchung der inneren Organe kein Primärtumor zu eruieren war und ist heute, etwa ein Jahr nach der Operation, völlig gesund, ohne Recidiv und ohne Störungen von seiten eines inneren Organes.

Der exstirpierte Tumor hat Taubeneigröße und ist allseitig von einer Kapsel überzogen, der noch Reste von Fett und Bindegewebe anhaften. Die mikroskopische Untersuchung läßt erkennen, daß die Kapsel in ihren äußeren Partien durch fibrilläres, kernarmes Bindegewebe gebildet wird und von zahlreichen Krebsnestern durchsetzt ist. Nach innen besteht sie aus Spindelzellen, die sich nach von Gieson braun färben und die von teilweise strangförmigen, zum Teil follikulär angeordneten Rundzellen durchsetzt sind. Auf der Kapsel erheben sich, durch Bindegewebszüge von einander getrennt, papilläre Exkreszenzen, die aus großen, geschichteten Plattenepithelien bestehen. Zahlreiche verhornte Zellen und Hornperlen, daneben ausgedehnte Erweichung und Verkäsung sind nachweisbar.

Auf Grund der makro- und mikroskopischen Untersuchung sind die ersten drei Fälle zweifellos als branchiogene Carcinome anzusprechen.

Bezüglich des 1. Falles trägt Brünet wie seinerzeit Perez bei der Besprechung seiner Fälle Bedenken, ob nicht auch ein Angiosarkom in Betracht kommen könnte.

„Trotz der enormen Gleichheit beider Tumoren“, sagt Brünet, „sind doch bedeutende Unterschiede vorhanden, um sie voneinander zu unterscheiden“. Den Hauptunterschied sieht Verfasser in dem Verhalten und der Verteilung der Stromas. Während bei den Angiomen

die Gefäße das Gerüstwerk des Tumors bilden und die als Stroma imponierenden Stellen nirgends von den Tumorzellen abzugrenzen sind, im Gegenteil sogar ihre enge Zusammengehörigkeit mit denselben überall durch Uebergänge erkennen lassen; besteht in unserem Fall ein gut entwickeltes Stroma aus meist kernarmen fibrillärem Bindegewebe, das eine ausgesprochen alveoläre Anordnung zeigt und sich durchaus gut von den Tumorzellen abgrenzen läßt. Weiter sind die Zellen des Angiosarkoms von sehr verschiedener Form und Größe, kleine Spindeln herrschen vor. In unserem Fall finden sich große, gleichmäßig geformte Zellen. „Es ist kein Zweifel, wir haben es mit einem epithelialen Tumor zu tun und zwar mit einem polymorphzelligen, perivaskulären Carcinom.“ Brünnet nimmt an, daß „der Krebs sehr frühzeitig in die Scheide der Halsgefäße durchgebrochen ist und daß er in dem lockeren Zellgewebe um die Gefäße herum einen sehr günstigen Boden zur Propagation gefunden und denselben nicht mehr verlassen hat.“

Der letzte Fall könnte Zweifel und Bedenken dahin erregen, ob es sich nicht um eine Lymphdrüsenmetastase eines symptomlos verlaufenden versteckten Carcinom handelt. Brünnet hält dies mit Recht für unwahrscheinlich; da die Patientin ein Jahr nach der Operation völlig beschwerdefrei war, auch ist am Hals kein Recidiv aufgetreten, eine Tatsache, die sich nur schwer mit unseren Anschauungen über die Metastasenbildung der Carcinome vereinigen läßt.

Ueber einen weiteren Fall berichtet uns Dürck, den er im Jahre 1907 im ärztlichen Verein München demonstrierte.

Bei einem 48jährigen Mann fand sich an der rechten Halsseite ein doppelt faustgroßer Tumor, welcher sowohl von der Haut, als von der Schilddrüse gut ab-

grenzbar war. Ursprünglich Verdacht auf Karotisdrüsentumor. Mikroskopische Untersuchung ergibt Plattenepithelcarcinom.

Im Jahre 1907 veröffentlichte Jordan im Handbuch der praktischen Chirurgie von Bergmann und Bruns einen Fall von br. Carcinom, der schon im Jahre 1898 in der Heidelberger Klinik beobachtet wurde.

Bei einem älteren Mann hatte sich im linken oberen Halsdreieck ein Tumor entwickelt, der alle Charaktere eines br. Carcinoms darbot; die Extirpation gelang mit Resektion der Vena jug. int. und der Carotis externa; die mikroskopische Untersuchung ergab Plattenepithelcarcinom. Patient ging 2 Monate nach der Operation an Recidiv und Metastasen zu Grunde; die Sektion bestätigte die Diagnose „primäres Carcinom“.

Auch Jordan macht auf die Schwierigkeit der Unterscheidung der primären Carcinome von den sekundären Drüsencarcinomen aufmerksam.

Verfasser erwähnt einen Fall aus derselben Klinik, der nach allen Merkmalen als br. Carcinom imponierte, die Diagnose mußte aber zweifelhaft bleiben, da der Einblick in den Kehlkopf infolge ödematöser Schwellung erschwert war. Die mikroskopische Untersuchung der extirpierten Geschwulst ergab ein Plattenepithelcarcinom mit typischen Lymphfollikeln im Stroma. Auf Grund dieses Befundes wurde nun metastatisches Drüsencarcinom angenommen und die späterhin mögliche laryngoskopische Untersuchung führte zum Nachweis eines Carcinoma laryngis.

Außer den secundären Drüsencarcinomen, die hier differentialdiagnostisch besonders in Betracht kommen, nennt Verfasser noch die sehr selten beobachteten Car-

cinomen, die von aberrierten seitlichen Schilddrüsenläppchen ihren Ausgang nehmen, dann Lymphosarkome, tuberkulöse Lymphome und Aktinomykose.

Einen Fall von br. Carcinom teilte ferner im Jahre 1910 Van Duyse mit (La Belgique Medical), durch Bayer in Semons internationales Zentralblatt für Laryngologie, Rhinologie und verwandte Wissenschaften veröffentlicht.

Bei einem Mann von ca. 50 Jahren hatte sich seit seit einigen Monaten unterhalb des linken Unterkieferwinkels eine schmerzlose Geschwulst entwickelt, seit einigen Wochen Schmerzen im Bereich des linken Trigeminus. Der Kranke schreibt die Geschwulst einem cariösen Zahn zu. Der consultierte Zahnarzt rät die Entfernung des hühnereigroßen Tumors an. Operation mühsam und blutig. Recidiv nach 7 Wochen. Verweigerung eines weiteren Eingriffes.

Die histologische Diagnose der Geschwulst lautet: Pflasterepitheliom mit Vorherrschen des fibrösen Stromas. Tumor primär, tief zwischen den Muskeln eingesenkt ohne allen Zusammenhang weder mit den äußeren Hautdecken, noch der Pharynxschleimhaut. Ein Ausläufer der Neubildung hüllt den Proc. styloid. derartig ein, daß diese Partie nicht reseziert werden konnte, daneben bestanden noch andere unregelmäßige Verzweigungen der Geschwulst.

Den bisher beschriebenen Fällen will ich nun einen weiteren Fall eines branchiogenen Carcinoms hinzufügen. Der Patient, 36 Jahre alt, Schiffmeister, wurde von seinem ihn behandelnden Arzt Herrn Hofrat Struppler und von diesem Herrn Prof. Gebele überwiesen.

Anamnese: Der Vater ist an Wassersucht, einer Folge von Lebercirrhose, mit 61 Jahren gestorben, eine

Schwester ging an Phthisis pulmonum mit 30 Jahren zu Grunde. Die Mutter und 4 Geschwister leben und sind gesund. Patient selbst war ein sehr kräftiges Kind, hatte aber etwa vom 3. — 4. Lebensjahre an viel mit Halsleiden zu tun, die Mandeln schwollen ihm oft an. Mit 17 bis 18 Jahren, d. i. im Jahre 1892—93, erlitt er eine Kieferhöhlenentzündung, die er im Jahre 1902 operieren ließ. Mit 21 Jahren zog er sich eine Gonorrhoe zu, die im Garnisons-Lazarett behandelt und geheilt wurde. 1902—6 hatte Patient sehr mit Nervosität und Magenbeschwerden zu tun, die meist bei geschäftlicher Ueberanstrengung auftraten, die sich aber nach und nach besserten. Im Jahre 1904 zog sich Patient einen Schanker zu, der sogleich behandelt wurde. Charakteristische sekundäre oder tertiäre Symptome waren, auch nach der Angabe des behandelnden Arztes, nie vorhanden. Im Juli 1911 bemerkte Patient eine kleine Geschwulst auf der rechten Halsseite. Die Geschwulst wurde als eine Gumma angesprochen, weshalb Patient eine Salvasan-Einspritzung bekam und eine Schmierkur kombiniert mit innerlicher Jodapplikation durchmachte. Die Geschwulst ging aber durch die angewendete Therapie nicht zurück, sie vergrößerte sich vielmehr allmählich und hatte im Verlaufe von 5 Monaten fast Hühnereigröße erreicht.

Status praesens: Großer Mann mit reduziertem Ernährungszustand. Lungen, Herz, Nieren ohne besonderen Befund. Magenstörungen (belegte Zunge, Appetitlosigkeit, Druckempfindlichkeit des Magens) vorhanden. Stuhl angehalten. Urin: E-Z-.

Im rechten oberen Halsdreieck findet sich eine kleinhühnereigröße, sehr harte, höckerige Geschwulst, die dem Patienten keine Schmerzen verursacht. Die Haut über dem Tumor ist abhebbar, der Musculus sternocleidomastoideus ist mit der Geschwulst adhärent. Auf der Unter-

lage ist die Geschwulst absolut unverschieblich. Schluckakt ohne Einfluß. Keine geschwellten Drüsen in der Submaxillar-, Submentalgegend und entlang der Carotis fühlbar. Entzündliche Erscheinungen fehlen. Pulsation der Carotis ist zu konstatieren. Kopfbewegung ist frei. Weder im Munde noch im Larynx, noch im Rachen findet sich eine Ulceration. Luetische Erscheinungen sind nicht gegeben. Diagnose: Sarkom der mittleren Halsfascie oder der Gefäßscheide. Operation am 21. November 1911 in Chloroformnarkose (Prof. Gebele): Schrägschnitt parallel dem Sternocleidomastoideus, an dessen medialem Rand Geschwulst im und am Muskel und mit der Vena jugularis communis verbacken. Freilegung des unteren Geschwulstpoles unter Durchschneidung der sternalen Portion des Muskels. Freilegung der Carotis, der Jugularis und des Vagus und Unterbindung der Vena jugularis communis. Isolierung der medialen Geschwulstpartie. Durtrennung des Musculus Omohyoideus. Zur Entwicklung der lateralen Geschwulstpartie muß auch die claviculäre Portion des Sternocleidom durchtrennt werden. Ein Zapfen der Geschwulst reicht ziemlich weit nach oben medial. Endgiltige Extirpation mit Durchschneidung des Muskels am Uebergange zwischen oberen und mittleren Drittel. Muskelplastik: Der rechte Sternohyoideus wird nahe dem Ansatz am Zungenbein durchtrennt, isoliert und mit dem oberen Ende des Sternocleidomastoideus vernäht. Tamponade. Deckverband.

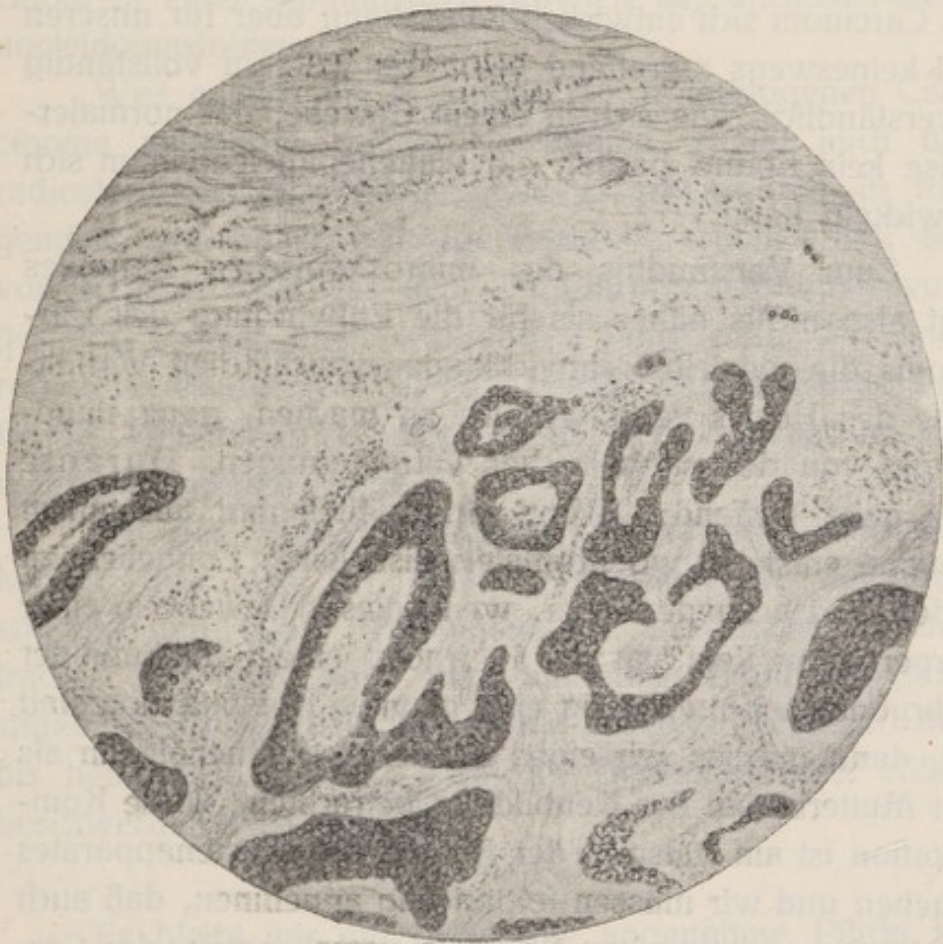Wundverlauf gehörig. 24. XI. Entfernung des Tampons, keine Sekretretention, keine Nachblutung. 28. XI. Entfernung der Nähte. 6. XII. Patient entlassen. Wunde fast ganz geheilt. Das funktionelle Resultat ist ausgezeichnet, der Kopf kann nach allen Seiten frei bewegt werden. Dagegen besteht infolge der unvermeidlichen Schädigung des nervus accessorius ein Tiefstand der

rechten Schulter und Atrophie der Schultermuskulatur. Beweglichkeit des rechten Armes frei.

Die mikroskopische Untersuchung ergab einen sehr interessanten Befund. Zunächst finden sich in dem Gewebe des Perimysiums fleckige und streifenförmig chronisch entzündliche Zellinfiltrate. An einzelnen Stellen sind die Gefäße von dichten Zellmänteln umschichtet in Form einer syphilitischen Perivasculitis. Teilweise findet sich sehr derbes, schwieliges Bindegewebe mit Blutungen durchsetzt, sowie fleckige, chronisch entzündliche Infiltration mit vereinzelt Riesenzellen z.T. nach Langhansschen Typus. Der Hauptsache nach besteht die Geschwulst aus rundlichen und länglichen Hohlräumen, welche mit Lagen eines niedrigen, platten Epithels ausgekleidet sind. Das Lumen dieser Hohlräume teils leer, teils finden sich in demselben Haufen und Nester von Plattenepithelzellen mit Mitosen in einer Anordnung, wie sie für carcinoma-töse Zellwucherungen charakteristisch sind. Die epithelialen Zellmassen weisen an vielen Stellen im Zentrum, wie die beistehende Figur zeigt, verhornte Epithelzellen auf, welche sich da und dort zwiebelschalenartig zu Kugeln zusammenballen und Hornperlen bilden. Ueber die Natur der Riesenzellen ist kein sicheres Urteil in dem Fall zu treffen. Oeften sind sie in der Nähe der Plattenepithelzellenhaufen gelegen, sodaß sie eventl. als Fremdkörperriesenzellen anzusprechen sind und nicht als Zellen, welche als zu dem Entzündungsprozeß hinzugehörig zu betrachten wären, teilweise dürfen sie als Muskelknospen anzusprechen sein.

Die mikroskopische Untersuchung zeigt uns also einerseits ein deutliches Plattenepithelcarcinom, andererseits eine syphilitische Schwiele.

Wie ist nun dieser Befund zu deuten?



Daß Carcinome bei Leuten vorkommen, die nachweislich an Lues gelitten haben oder noch daran leiden, ist eine ziemlich häufig beobachtete Tatsache. Als Grund dafür hat man angegeben, daß die Lues die Gewebe gegen krebsartige Wucherungen widerstandslos mache. Virchow hat sie als Prädisposition der Gewebe bezeichnet.

Die Annahme, daß aus der syphilitischen Schwielen das Carcinom sich entwickelt habe, kann aber für unseren Fall keineswegs zutreffend sein. Es wäre ja vollständig unverständlich, wie sich in einem Gewebe, das normalerweise kein Epithel besitzt, ein Plattenepithelcarcinom sich entwickeln kann.

Zum Verständnis des mikroskopischen Befundes liegt also nichts näher als für die Entwicklung des Carcinoms die speziellen entwicklungsgeschichtlichen Verhältnisse des Halses verantwortlich zu machen, ganz unabhängig von den syphilitischen Veränderungen. Durante sagt ganz treffend: „Wenn ein Epitheltumor aus einem Gewebe entsteht, wo normalerweise keine Epithelien zu finden sind besonders aber, wenn dieses Gewebe in einer Körperregion liegt, an der in irgend einem Stadium der embryonalen Entwicklung eine gewisse Komplikation statt hat, dann müssen wir einen aberierten Epithelialkeim als den Mutterboden der Neubildung betrachten. Diese Komplikation ist am Halse in der Anlage des Kiemenapparates gegeben und wir müssen folgerichtig annehmen, daß auch die in der syphilitischen Schwielen versprengten, der Carcinombildung zu Grunde liegenden Epithelkeime Reste von Kiemenepithelien sind, die bei der Rückbildung des Kiemenapparates zurückgeblieben sind. Einen gewissen Zusammenhang zwischen den syphilitischen Veränderungen und dem branchiogenen Carcinom kann man sich freilich in dem Sinne denken, daß die Lues schädigend auf den Körper des Patienten eingewirkt hat und unter ihrem

deletären Einfluß die Entwicklung der Epithelialkeime eher zum Ausbruch kam. Außer der histologischen Struktur spricht für die branchiogene Natur des Carcinoms auch noch der typische Sitz des Tumors sowie seine primäre Entstehung in der Tiefe des Halses bei Abwesenheit jeglicher Carcinombildung in den Nachbarorganen. Die Diagnose lautet also: „branchiogenes Carcinom in einer syphilitischen Schwielen des musculus sternocleidomastoideus“.

Was endlich die Prognose der branchiogenen Carcinome anbelangt, so ist sie infaust, zumal auch die radicale Extirpation bisher, wie es scheint, nur in folgenden zwei Fällen günstige Resultate ergeben hat: der von Eigenbrodt auf dem 23. Chirurgen-Kongreß vorgestellte Patient blieb während 2 Jahre nach der Operation recidivfrei; der 2. Fall betrifft die 78jährige Patientin von Brünet, den ich in meiner Arbeit in Erwähnung gebracht habe.

Bei der Aussichtslosigkeit anderweitiger Therapie kommt hier wie bei allen Carcinomen die möglichst schnelle und totale Extirpation der Geschwulst in Betracht. Nur dann kann man auf einen definitiven günstigen Erfolg rechnen, wie es bei unserem Patienten, der bis heute fast 2 Jahre nach der Operation noch völlig beschwerdefrei ist, zutrifft.

Es bleibt mir nur übrig, die angenehme Pflicht zu erfüllen, meinem hochverehrten Lehrer, Seiner Exzellenz Professor v. Angerer für die Übernahme des Referats, und Herrn Professor Gebele für die Überlassung dieses Falles und Willigkeit, mit der er mich zu jeder Zeit bei meiner Arbeit unterstützte, meinen herzlichsten Dank auszusprechen.

Lebenslauf.

Am 20. Mai 1887 wurde ich, Niesiel Wischtinetzky, in Wierszbolowo, Rußland, als Sohn des Kaufmanns Samuel Wischtinetzky geboren. Ich besuchte das Gymnasium zu Novo-Alexandria, das ich im Jahre 1907 absolvierte. Vier Semester, 1908/09 und 1909/10 studierte ich an der Universität zu Heidelberg. Im Herbst 1910 wurde ich an der Kgl. Bayr. Universität zu München immatrikuliert.

Literatur.

1. Volkmann, Das tiefe branchiogene Halscarcinom. Zentralblatt für Chirurgie. 1882. No, 4.
 2. Gutmann, Zur Entwicklung der sog. branchiog. Carcinome. Inaug.-Diss. Berlin 1883.
 3. v. Bruns, Das branchiog. Carcinom des Halses. Diese Beiträge. Bd. I. 1885.
 4. Quarrey Silcock, Cystic. Epitheliome of the Neck-British medicae. Journal. March 19. 1887.
 5. Regnault, Die malignen Tumoren des Gefäßscheide. Archiv für klinische Chirurgie. Bd. 33. 1887.
 6. Richard, Ueber die Geschwülste der Kiemenspalten. Beiträge zur klin. Chir. Bd. III. 1888.
 7. Ammon, Inaug.-Dissert. Erlangen 1891.
 8. Gussenbauer, Ein Beitrag zur Kenntnis der branch. Geschwülste. Beiträge zur Chir. Festschrift gewidmet Theodor Billroth von seinen Schülern. 1892.
 9. Eigenbrodt, Branchiog. Carcinome. Verhandlungen der deutschen Gesellschaft für Chir. XXIII. Kongreß 1894.
 10. Ueber endotheliale Geschwülste. Deutsche Zeitschrift für Chir. Bd. 41. 1895.
 11. Remak, Müllers Archiv 1852.
 12. Ribbert, Deutsche med. Wochenschrift. 1891.
 13. Sultan, Zur Kenntnis der Halscysten und Fisteln. Deutsche Zeitschrift für Chirurgie. Bd. 48.
 14. Durante, Patologica Chirurgica. Bd. I. 1897.
 15. Lucke, Ueber Atheromcysten der Lymphdrüsen. Archiv für klin. Chir. Bd. I.
 16. Roser, Handbuch der anatomischen Chirurgie. 1859.
 17. G. Perez, Ueber die branch. Carcinome. Brunssche Beiträge zur klin. Chirurgie. Bd. XXIII. 1899.
 18. Engelbrecht, Inaug.-Dissert. 1902.
 19. Brünet, Sammlung klinischer Vorträge, begründet von R. Volkmann. 360. 1903.
 20. Van Dayse, La Belgique medical. 1910.
 21. Jordan, Handbuch der prakt. Chirurgie von Bergmann und Bruns. 1907.
 22. Dürck, Münchner med. Wochenschrift. 1907.
-

Literatur.

1. Volkman n. Das tiefe brandige Hämorrhoiden-Zeichen. Zeit-
schrift für Chirurgie. 1887. No. 4.
2. Garsman. Zur Entwicklung der sog. brandigen Carcinome.
Leipzig. 1887.
3. v. Bartsch. Das brandige Carcinom des Halses. Diese
Beilage. Bd. I. 1887.
4. J. J. Sillcock. Further observations of the head-dress
method. Journal. Vol. 19. 1887.
5. Regnaud. Die Wirkung Tannin des Gallenheils. Archiv
für klinische Chirurgie. Bd. 23. 1887.
6. Richard. Ueber die Geruchstoffe der Klammern. Bei-
lage zur klin. Chir. Bd. III. 1887.
7. A. von Lang-Dietz. Erlangen 1887.
8. G. G. G. Ein Beitrag zur Kenntnis der brandigen Ge-
schwülste. Zeitschrift für Chirurgie. 1887.
9. G. G. G. Verhandlungen der
deutschen Gesellschaft für Chirurgie. 1887.
10. Ueber endostale Geschwülste. Deutsche Zeitschrift für
Chir. Bd. 41. 1887.
11. Remak. Archiv 1887.
12. Ribbert. Deutsche med. Wochenschrift. 1887.
13. Sillman. Zur Kenntnis der Hämorrhoiden und Fisteln. Deutsche
Zeitschrift für Chirurgie. Bd. 48.
14. Dornier. Pathologische Chirurgie. Bd. I. 1887.
15. Lücke. Ueber Anomalousen der Lymphdrüsen. Archiv für
klin. Chir. Bd. I.
16. Roser. Handbuch der anatomischen Chirurgie. 1887.
17. G. Perez. Ueber die brandigen Carcinome. Braunschweig Beiträge
zur klin. Chirurgie. Bd. XIII. 1887.
18. Engelbrecht. Lang-Dietz. 1887.
19. Bräuer. Sammlung klinischer Vorträge. Band 1 von
R. Volkman. 260. 1887.
20. Van Deyse. La Belgique médicale. 1887.
21. Jordan. Handbuch der prakt. Chirurgie von Bergmann und
Braun. 1887.
22. Dürk. Münchener med. Wochenschrift. 1887.