Quatre observations d'anévrysme de l'aorte : (difficultés des diagnostics, autopsies, quelques commentaires, quelques figures) / par Mourice Bollot.

Contributors

Bollot, Maurice, 1887-
Université de Paris.

Publication/Creation

Paris : Jules Rousset, 1913.

Persistent URL

https://wellcomecollection.org/works/yezdma3d

Wellcome Collection
183 Euston Road
London NW1 2BE UK
T +44 (0)20 7611 8722
E library@wellcomecollection.org
https://wellcomecollection.org

9

FACULTÉ DE MÉDECINE DE PARIS

ANNÉE 1913 — N° 93

THÈSE

POUR LE

DOCTORAT EN MÉDECINE

QUATRE OBSERVATIONS D'ANÉVRYSME DE L'AORTE

(Difficulté des diagnostics, Autopsies, quelques commentaires, Quelques figures)

PAR

Maurice BOLLOT

Né à Lannion (Côtes du Nord) le 13 Juillet 1887

Président : M. PIERRE MARIE, *Professeur*

PARIS

LIBRAIRIE MÉDICALE ET SCIENTIFIQUE

JULES ROUSSET

1, RUE CASIMIR-DELAVIGNE ET 12, RUE MONSIEUR-LE-PRINCE

— 1913 —

THÈSE

POUR

LE DOCTORAT EN MÉDECINE

Digitized by the Internet Archive
in 2018 with funding from
Wellcome Library

https://archive.org/details/b30619749

FACULTÉ DE MÉDECINE DE PARIS

Année 1913 — N° .....

THÈSE

POUR LE

DOCTORAT EN MÉDECINE

93

QUATRE OBSERVATIONS D'ANÉVRYSME DE L'AORTE

(Difficulté des diagnostics, Autopsies, quelques commentaires, Quelques figures)

PAR

Maurice BOLLOT

Né à Lannion (Côtes du Nord) le 13 Juillet 1887

Président : M. Pierre MARIE, *Professeur*

PARIS

LIBRAIRIE MÉDICALE ET SCIENTIFIQUE

JULES ROUSSET

1, rue Casimir-Delavigne et 12, rue Monsieur-le-Prince

— 1913 —

FACULTÉ DE MÉDECINE DE PARIS

Doyen	M. D. LANDOUZY.
Professeurs	MM.
Anatomie	NICOLAS.
Physiologie	RICHET (Ch.)
Physique médicale	WEISS.
Chimie organique et chimie générale	DESGREZ.
Parasitologie et Histoire naturelle médicale	BLANCHARD.
Pathologie et Thérapeutique générale	ACHARD
Pathologie médicale	WIDAL. TEISSIER.
Pathologie chirurgicale	LEJARS.
Anatomie pathologique	MARIE (Pierre).
Histologie	PRENANT.
Opérations et appareils	BROCA (Auguste).
Pharmacologie et matière médicale	POUCHET.
Thérapeutique	MARFAN.
Hygiène	CHANTEMESSE.
Médecine légale	THOINOT.
Histoire de la médecine et de la chirurgie	LETULLE.
Pathologie expérimentale et comparée	ROGER.
Clinique médicale	DEBOVE. LANDOUZY. GILBERT. CHAUFFARD.
Maladies des enfants	HUTINEL.
Clinique de pathologie mentale et des maladies de l'encéphale	BALLET (Gilbert).
Clinique des maladies cutanées et syphilitiques	GAUCHER.
Clinique des maladies du système nerveux	DEJERINE.
Clinique chirurgicale	DELBET (Pierre). QUENU. RECLUS. HARTMANN.
Clinique ophtalmologique	DE LAPERSONNE.
Clinique des maladies des voies urinaires	LEGUEU.
Clinique d'accouchement	BAR. PINARD. RIBEMONT-DESSAIGNE.
Clinique gynécologique	POZZI.
Clinique chirurgicale infantile	KIRMISSON.
Clinique thérapeutique	A. ROBIN.

Agrégés en exercice

MM.	MM.	MM.	MM.
ALGLAVE.	GUENIOT.	LÉRI.	RICHAUD.
BERNARD.	GUILLAIN.	LOEPER.	ROUSSY.
BRANCA.	JEANNIN.	MAILLARD.	ROUVIÈRE.
BRUMPT.	JOUSSET (André).	MOCQUOT.	SAUVAGE.
CAMUS.	LABBÉ (Henri).	MULON.	SCHWART (Anselme).
CASTAIGNE.	LAIGNEL-LAVASTINE	NICLOUX.	SICARD.
CHAMPY.	LANGLOIS.	NOBÉCOURT.	TANON.
CHEVASSU.	LECÈNE.	OKINCZYC.	TERRIEN.
COUVELAIRE.	LEMIERRE.	OMBREDANNE.	TIFFENEAU.
DESMAREST.	LENORMANT.	RATHERY.	VILLARET.
GOUGEROT.	LEQUEUX.	RETTERER.	ZIMMERN.
GRÉGOIRE.	LEREBOULLET.	RIBIERRE.	

Par délibération en date du 9 décembre 1798, l'Ecole a arrêté que les opinions émises dans les dissertations qui lui seront présentées doivent être considérées comme propres à leurs auteurs, et qu'elle n'entend leur donner aucune approbation ni improbation.

A notre Président de Thèse :

Monsieur le Professeur Pierre MARIE

Membre de l'Académie de Médecine

Médecin à la Salpêtrière

Professeur d'anatomie pathologique à la Faculté de Médecine

Officier de la Légion d'Honneur

A la mémoire de mon Grand Père

Le Docteur H. SAVIDAN

Chevalier de la Légion d'Honneur

Médecin à Lannion (Côtes du Nord)

A Celle de mon oncle

Le Docteur LOUIS BOLLOT

Médecin de l'Armée

INTRODUCTION

Au mois de décembre 1911, dans l'amphithéâtre de l'Hôtel-Dieu, le docteur Caussade faisait l'exposé clinique et anatomique des observations de malades morts dans son service d'anévrysme de l'aorte. La difficulté que présentèrent les diagnostics, certaines considérations suggérées par *l'anatomie histologique des poches anévrysmales* (1), donnaient à cette leçon un très spécial intérêt.

Il restait à la publier, ou du moins à l'ajouter à l'histoire déjà si complète de l'Anévrysme. Aussi lorsque vint le moment de préparer notre thèse de doctorat, nous trouvâmes l'occasion heureuse de faire de ces observations, l'objet de notre travail.

Retracer un tableau de l'anévrysme aortique, serait vouloir, à d'excellentes choses en ajouter de mauvaises ; la description classique de Boinet, dans le traité de

(1) Cette partie n'est pas encore au point ; elle sera publiée plus tard.

médecine de Gilbert et Thoinot, peut satisfaire à toutes les curiosités.

Mais à lire ces exposés magistraux, on serait tenté de croire que l'anévrysme de l'aorte est une maladie à diagnostiquer, très facile. Il n'en est rien — et de même qu'en thérapeutique, la richesse des médications ne cache que l'ignorance où l'on se trouve de la vraie, de même ici la multiplicité des signes ne cache que la pénurie des caractéristiques. Il en est cependant de l'anévrysme comme de beaucoup d'autres affections, il en existe *d'amusants*..... pour le clinicien — de ceux-là qui viennent battre sous la main.

Mais beaucoup plus souvent — quand il ne reste pas parfaitement dissimulé — il donne une symptomatologie la plus complexe, la plus variée, autorisant les diagnostics les plus fantaisistes.

Il est entendu qu'il n'y a pas de fausses maladies, qu'il n'y a que de faux diagnostics — mais il est aussi entendu qu'il n'y a que les sots à ne se jamais tromper, et c'est sous l'égide de ce dernier aphorisme que nous allons raconter les hésitations sans nombre qui précédèrent quatre diagnostics.

Ces hésitations nous donnent l'occasion d'insister sur le polymorphisme des symptômes, au point que l'anévrisme de l'aorte thoracique peut simuler une affection pulmonaire ou une affection gastrique.

L'une des observations nous fera étudier le rôle de la radioscopie dans le diagnostic de l'anévrysme de l'aorte abdominale.

L'autopsie des malades nous permettra enfin d'émettre quelques considérations sur la pathogénie des lésions destructives provoquées par la tumeur anévrysmale — elles seront malheureusement trop brèves — notre plus grand désir, c'est qu'elles deviennent le point de départ d'autres recherches histologiques et chimiques que des personnes plus averties peuvent seules entreprendre. Notre dernière phrase sera enfin pour persuader nos juges, que nous avons voulu donner ici une « page d'élève », ayant pour base *l'observation,* au sens où ce mot est compris à l'hôpital.

Les Traditions s'en vont. Il en est une qui subsiste à l'honneur de notre corporation — c'est la pieuse coutume de rendre en ce jour, un public hommage de reconnaissance à ceux qui vous apprirent.

A Rennes, M. le docteur Le Moniet, chirurgien de l'Hôtel-Dieu fut, pendant nos années d'externat passées dans son service, un ami très rude parfois, bon toujours.

Au Havre, pendant l'Internat que nous fîmes dans les hôpitaux de cette ville, Messieurs Thorel, Dehelly, Laurent, Brunschwig furent des maîtres très dévoués,

A Paris, Monsieur Caussade, médecin de l'Hôtel-Dieu, nous accueillit avec la plus grande bienveillance dans son service. Il nous a appris beaucoup moins le Livre que la Pratique. Notre souvenir va tout particulièrement aux réunions du lundi qu'il présidait, dans lesquelles les élèves exposaient et discutaient les diagnostics de malades hospitalisés et où le talent n'avait d'autre sanctification que celle qu'accordait l'évolution de la maladie contrôlée par tous. A cette école, nous croyons que l'on fait des médecins avertis au sens le plus large du mot.

Monsieur le Professeur Pierre Marie, membre de l'Académie de Médecine, a bien voulu accepter la présidence de notre thèse, qu'il reçoive ici notre hommage de très respectueuse gratitude.

Paris, le 24 octobre 1913

OBSERVATION I.

C... Victor, mécanicien, 51 ans, entre le 22 octobre 1910 à l'hôpital Tenon, salle Trousseau, lit n° 5.

Le malade se plaint d'une douleur vive dans l'abdomen mais localisée surtout au côté gauche.

La douleur spontanée et continue présente parfois de violents paroxysmes que le malade compare à de profondes brûlures, à des sensations d'arrachement et de pétrissement. Cette douleur survient le jour, la nuit, empêche le malade de dormir, le froid l'accentue, elle irradie vers la base du thorax et vers la racine des cuisses.

Lorsqu'elle se calme, elle peut être réveillée par la pression de la partie latérale du rachis, au niveau et au dessous de la dernière côté à gauche et aussi par la pression de la partie moyenne de la crête iliaque de ce côté.

A la palpation on trouve en effet une hypersensibilité dans ces régions indiquées par le malade, elles ne correspondent à aucun trajet nerveux.

La région abdominale gauche est douloureuse dans son ensemble, la paroi contractée empêche toute palpation profonde. Sur les muscles contracturés, on remarque saillant, un petit cordon à direction transversale.

L'auscultation du poumon gauche révèle des lésions bacillaires peu avancées : de l'obscurité respiratoire, quelques légers frottements. Le malade tousse d'ailleurs

depuis longtemps, ses crachats sont muco-purulents, ils ont été striés de sang, il a même eu au début de l'année une légère hémoptysie.

Tels sont les symptômes présentés par C... lors de son entrée à l'hôpital Tenon. Deux années avant, il avait fait au même hôpital un séjour de deux semaines pour ces douleurs abdominales survenues sans cause appréciable.

Depuis deux ans tout travail suivi est devenu impossible pour le malade, il a abandonné sa profession, il va de dispensaire en dispensaire où il est soigné pour névralgies et consomme des doses considérables d'aspirine. Le malade a remarqué qu'en se serrant fortement l'abdomen à l'aide d'une ceinture de flanelle la douleur devenait tolérable, le soir elle augmente lorsque la compression cesse.

Aux premiers jours de l'examen du malade, cette symptomatologie douloureuse fait penser à un point d'ostéite de la crête iliaque qui pourrait vraisemblablement coïncider avec la tuberculose non douteuse du poumon, on discute le diagnostic de sarcome de l'os coxal, on pense à une affection rénale. On cherche bien et l'on ne s'arrête finalement à aucun diagnostic dans ce sens.

Le 5 novembre, treize jours après son arrivée à l'hôpital, C... est examiné aux rayons X. Au-dessus du

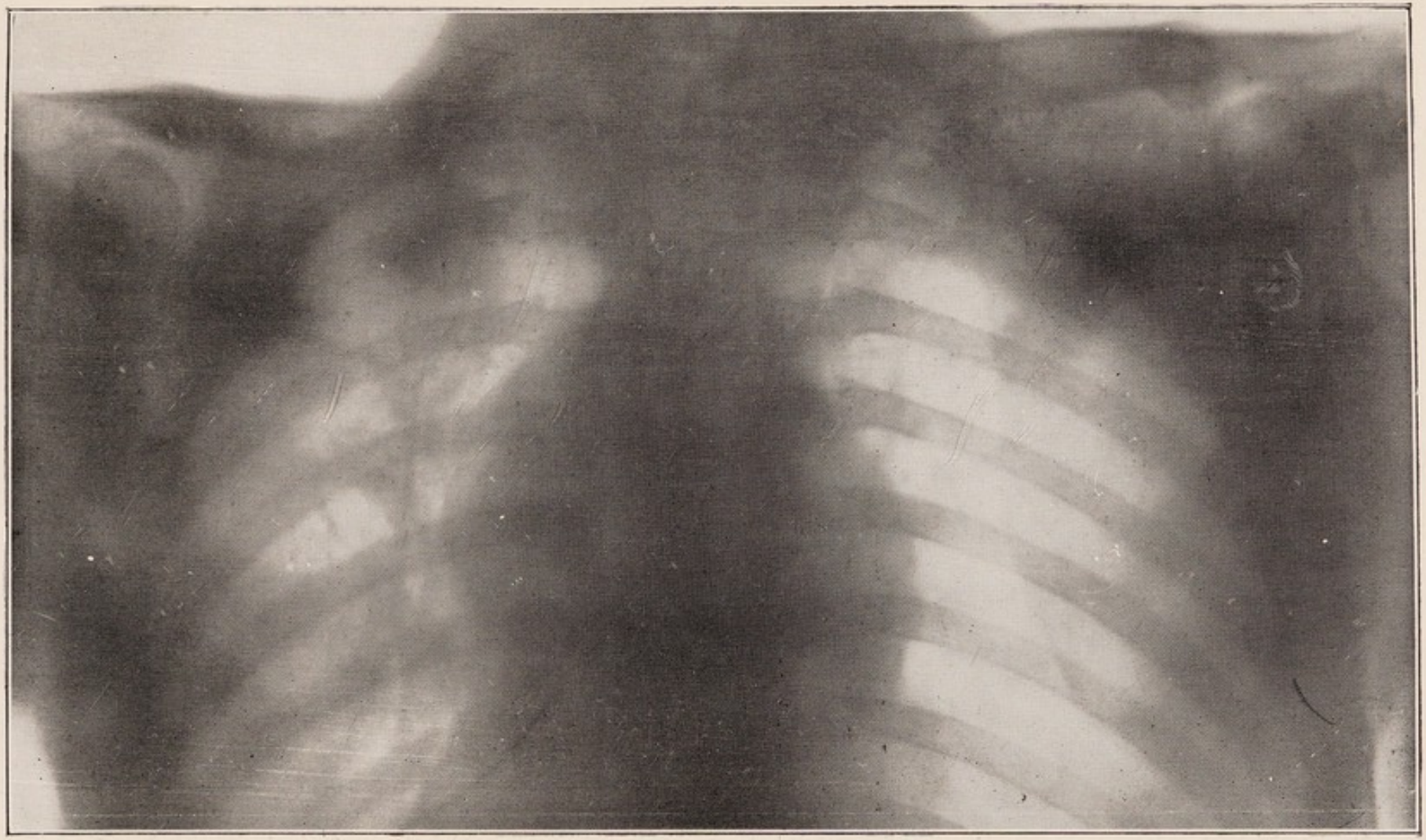

Pl. 1. — Radiographie du thorax. Dilatation anévrysmale peu nette mais la radioscopie a confirmé le diagnostic.

cœur, on voit une poche arrondie animée de battements, l'ombre projetée par cette poche a environ 12 centimètres de large, elle part en haut de la 4e côte et disparaît en bas derrière l'ombre du cœur — (*voir planche I, qui n'est pas parfaite, c'est la seule que nous possédions, mais l'examen radioscopique en position oblique gauche confirma nettement l'existence d'une ectasie aortique*).

La radioscopie de l'abdomen ne révèle rien d'anormal (*planche II, on voit le côlon transverse dessiné par le bismuth ingéré par le malade, il semble au premier abord ptosé, il n'en est rien*).

En présence de cet anévrysme de l'aorte thoracique ascendante, on cherche attentivement tous les signes cliniques pouvant révéler cette affection, tous les examens sont négatifs.

Le 20 décembre apparaît cependant un léger souffle diastolique au voisinage de l'appendice xiphoïde.

La seule symptomatologie est constituée par ces douleurs intolérables au niveau de la fosse iliaque gauche et qu'il est difficile de rapporter à l'anévrysme thoracique existant. On pense à la coexistence d'un anévrysme abdominal, la radioscopie ne révèle rien dans cette région, le palper, l'auscultation attentive de l'abdomen ne donnent rien.

La réaction de Wassermann est positive,

On institue le traitement anti-syphilitique, on pratique 7 injections de 0, 05 centigr. de biiodure de mercure en solution huileuse du 15 au 22 novembre, à cette date les douleurs locales provoquées par le traitement le font interrompre.

On le continue par des frictions, par des pilules.

Le malade quitte l'hôpital Tenon le 15 mars 1911, cinq

mois après son arrivée, sans qu'aucune modification dans son état ne soit survenue : ni amélioration du syndrome douloureux ni apparition de signes nouveaux.

L'anévrysme thoracique est toujours latent, on pense à un anévrisme abdominal, on ne l'affirme pas.

C... cinq jours après sa sortie de l'hôpital Tenon, est admis le 20 mars 1911 à l'Hôtel-Dieu, salle St-Augustin, lit n° 21.

La douleur continuelle, insupportable qui oblige le malade à prendre trente centigrammes de morphine par jour, est toujours le motif qui fait errer ce malheureux d'hôpital en hôpital — il cherche le médecin qui le soulagera.

L'examen clinique fait le 21 mars 1911 donne les détails suivants : Homme amaigri et pâle dont les traits expriment la souffrance mais dont le faciès n'est pas celui d'un cachectique.

La paroi abdominale est dure et contracturée, au niveau de la fosse iliaque à gauche on note la présence d'un réseau veineux sous-cutané, anormalement développé.

La palpation révèle, dans la partie gauche de l'abdomen à la hauteur de l'ombilic, l'existence d'un cordon induré, saillant, irrégulier à direction transversale. Le malade insiste sur ce fait : qu'au moment des paroxysmes douloureux ce « boudin » dur, se gonfle et devient très sensible.

La région lombo-dorsale gauche est très douloureuse à la palpation et près du rachis à cinq travers de doigts environ au-dessus de la crête iliaque, on délimite à la vue et au palper une zone empâtée, tuméfiée particulièrement

Pl. II. — Radiographie de l'abdomen, pas d'anévrysme. Colon transverse visible grâce au bismuth ingéré. N'est pas ptosé comme on pourrait le croire.

douloureuse. A la palpation cette poche n'offre aucune expansion, à l'auscultation aucun souffle. Une ponction exploratrice est immédiatement faite et ne donne aucun résultat.

Dans la région inguinale gauche quelques ganglions petits et durs. Le malade n'est pas fébrile, les urines examinées n'offrent ni albumine ni sédiment cellulaire.

On prend de plus bonne note des renseignements venant de l'hôpital Tenon, les signes cliniques de l'anévrysme thoracique sont recherchés sans succès.

On était donc en présence d'un malade de 51 ans, syphilitique, porteur d'un anévrysme de la partie ascendante de la crosse, anévrysme qui jamais n'avait donné de symptômes, qui jamais n'en donna et fut révélé par la radioscopie. Mais en revanche des douleurs très vives au niveau de l'abdomen autorisant l'hypothèse d'un anévrysme de l'aorte abdominale, avec défaut de certitude, la radioscopie de l'abdomen étant négative.

Le 17 juin 1911, deux mois avant la mort du malade, l'hypothèse d'anévrysme abdominal semble se confirmer, car la tuméfaction lombo-dorsale gauche s'est accusée, elle est maintenant nettement appréciable sous la forme d'une tumeur saillante, rénitente, le 30 juin on constate que cette tumeur, du volume d'une mandarine, est animée de battements, QUI NE SEMBLENT PAS ÊTRE DES PULSATIONS TRANSMISES, mais bien de VÉRITABLES MOUVEMENTS EXPANSIFS.

Pendant le mois de juillet, la température du malade, normale jusqu'alors, s'élève un peu d'une façon intermit-

tente, les membres inférieurs sont œdématiés, la verge et le scrotum également.

Une syncope mortelle survient le 15 août 1911, après quelques jours de cachexie.

Autopsie de C... faite le 16 août 1911.

Sur l'aorte on trouve deux anévrysmes. Le premier siège sur la partie ascendante de la crosse, presque à la réunion de cette partie et de la portion horizontale et avant l'émergence du tronc brachio-céphalique.

Cet anévrysme est du volume d'une orange moyenne, il ne présente aucune poche accessoire. Il n'a rien érodé, et nous rappelons qu'il ne donna jusqu'à la mort aucun symptôme clinique, qu'il fut découvert par hasard à la radioscopie dix mois avant la mort du malade. C'est un exemple parfait d'anévrysme **latent**.

Le second anévrysme est au commenecment de l'aorte abdominale, il siège au niveau des 11e et 12e dorsales, il est fusiforme et d'une longueur de 10 centimètres. En bas, la dilatation se termine au niveau de l'origine de la mésentérique supérieure. Un point important à noter qui expliquera les douleurs intenses ressenties par le malade : le tronc cœliaque est compris dans la dilatation anévrysmale.

Cet anévrysme est accompagné de deux poches « fausses consécutives » qui en partent de chaque côté et qui pendent sur le rachis comme les deux poches d'une bourse de l'ancien temps.

(*Voir planche III, la photographie de l'anévrysme abdominal, et planche IV, la reproduction par le dessin de l'ensemble de l'anévrysme abdominal avec ses deux poches fausses consécutives. En haut, au-dessus du cœur, l'ectasie de la crosse est un peu exagérée*).

La poche diffuse du côté droit est sur un plan posté-

rieur, au plan de la poche anévrysmale, primitive, elle tend à s'insinuer derrière le rachis qu'elle enveloppe dans son hémi-partie droite, elle est du volume d'un œuf moyen.

La poche diffuse du côté gauche, placée dans le flanc, mesure environ 15 centim. de hauteur, et dans le sens antéro-postérieur, elle a une épaisseur de 10 centim. Elle occupe tout l'angle postérieur des côtes de la 9e à la 12e, elle déborde en bas les dernières côtes et pend dans la fosse iliaque ce qui explique qu'on ait pu la sentir, aux derniers jours de la vie, quand elle venait faire saillie dans la région lombaire gauche. Nous attirons l'attention sur le volume énorme de cette poche ; cependant il semble que pendant la vie la statique abdominale n'en fut pas troublée.

La poche principale de l'anévrysme, l'anévrysme proprement dit, contient quelques caillots allongés assez compacts et rouges. Autour de cette poche, les organes ne sont pas lésés, la partie des vertèbres sur laquelle elle repose est intacte. C'est un point important à noter.

Les deux poches accessoires droite et gauche communiquent au même point, en arrière, avec la poche principale par un orifice arrondi du diamètre d'une pièce de cinq francs.

(*Dans le dessin IV, on a enlevé la paroi antérieure de l'anévrysme principal pour permettre de voir en arrière la communication*).

Cet orifice est obturé par un caillot qui se prolonge dans les deux poches et qui obture celles-ci parfaitement.

Ce caillot ne fait qu'un, on peut le comparer à un Y majuscule renversé (Y) dont le pied viendrait obturer l'orifice de communication de la poche principale avec les deux poches accessoires et dont les deux branches pénétreraient dans ces deux poches.

Ce caillot est rouge foncé, pas fibrineux, au point où il repose sur le rachis sur lequel ses deux bronches sont « à cheval », il est d'aspect noir truffé.

Nous insistons avec force sur le détail suivant :

Ce caillot en λ qui obstrue les 2 poches accessoires est organisé et s'adapte parfaitement aux parois qui le contiennent ; le sang, passant pendant la vie dans la poche principale de l'anévrysme, n'a donc pu depuis un temps assez long, se répandre dans les poches diffuses accessoires.

Les battements de la poche du côté gauche et que l'on palpait sous la peau, n'étaient donc pas le fait d'une impulsion directe donnée par le sang circulant dans cette poche, mais bien le fait d'une transmission des battements normaux de l'anévrysme proprement dit, situé sur l'aorte.

Il est donc difficile d'expliquer l'usure, l'érosion, la destruction que l'on trouvera des os, des muscles, nerfs, aponévroses sous-jacents aux deux poches diffuses, par l'action uniquement mécanique du flot sanguin les venant battre. Cette force prétendue destructive n'arrivait pas jusqu'à eux.

Ces différents organes n'étaient soumis à aucune condition mécanique d'usure ; ils n'étaient pas dans les conditions « *de la pierre usée par la goutte d'eau* », « *de la route usée par le pneu* ». Jamais autour des

poches principales d'anévrysmes, nous n'avons trouvé de lésions destructives des organes sous-jacents et c'est cependant dans cette poche que l'impulsion sanguine est la plus forte, l'anévrysme principal ne fait que comprimer, que refouler, il ne corrode pas. Au contraire les lésions destructives sont au maximum dans les organes sur lesquels repose une poche d'anévrysme faux consécutif. Cette poche n'est cependant pas dans les conditions habituelles d'hydraulique circulatoire elle est obturée par des caillots, le sang n'y arrive plus. Il faut admettre la formation dans cette poche de principes inconnus qui transsudent à travers ses parois et viennent au voisinage détruire les organes. L'anévrysme diffus est plus destructif que n'importe quelle tumeur.

Au-dessous et à la périphérie des deux poches accessoires, les altérations des tissus osseux, musculaires, nerveux, aponévrotiques sont les suivantes :

La partie postérieure de la 12e côte gauche a disparu, la 11e côte est légèrement ulcérée.

La face antérieure des 11e et 12e vertèbres dorsales est excavée, au point où la poche diffuse droite les touche.

Le sommet de l'apophyse transverse gauche de la première lombaire est effrité et reste adhérent aux fibres du muscle carré des lombes, lorsqu'on arrache celui-ci.

Les muscles sont « *digérés* » au niveau du dernier espace intercostal gauche et de la masse sacro-lombaire. On voit la coloration noire de la poche diffuse de l'ané-

vrysme, empiéter sur la coloration plus rouge du tissu musculaire qui semble disparaître et fondre devant l'envahissement progressif de la tumeur sanguine.

Le tissu nerveux qui semblerait, par son élasticité, sa structure spéciale, devoir résister à pareille agression n'échappe pas à l'action corrodante et malignement envahissante de l'anévrysme. CHAUFFARD et RENDU ont bien insisté sur la rareté des lésions nerveuses provoquées par l'anévrysme.

Ici le 12e nerf intercostal a disparu à l'endroit où manque aussi la partie correspondante de la 12e côte. Dans la région antérieure du trajet du nerf, on trouve bien son extrémité terminale, mais l'émergence rachidienne est introuvable même par une dissection minutieuse, il a été « *mangé* » par la tumeur.

Le 11e nerf intercostal est réduit de volume il est même en partie détruit et effiloché au point en contact avec la poche diffuse.

Le tissu aponévrotique a mieux résisté. Cependant le ligament vertébral commun antérieur est interrompu au point où l'une des poches accessoires le touche, et cette interruption est d'autant plus visible que l'aspect nacré spécial aux aponévroses fait totalement défaut au point indiqué (1).

---

(1) M. Caussade se propose d'étudier histologiquement la poche des anévrysmes faux consécutifs, de publier aussi les lésions histologiques trouvées sur les nerfs. Ce travail n'était pas prêt, nous n'avons pu le joindre à notre thèse.

Telle est l'observation de notre malade.

Elle offre à commenter plusieurs points intéressants :

1° La présence, assez rare, d'un anévrysme abdominal.

2° La difficulté du diagnostic qui fut longtemps réservé par l'absence de radioscopie positive.

3° La seule symptomatologie douloureuse de cet anévrysme abdominal.

4° La présence sur l'aorte thoracique d'un anévrysme essentiellement latent, découvert par hasard aux rayons X.

5° La coexistence, sur le même vaisseau et dans deux segments différents, de deux anévrysmes.

6° Les constatations à l'autopsie, au sujet de la corrosion limitée aux parties en contact des poches diffuses. Nous ne reviendrons pas sur ce point, il appelle d'intéressantes recherches, il ne nous est pas réservé de les poursuivre.

L'anévrysme de l'aorte abdominale est une localisation assez rare. Sur 220 cas d'anévrysmes relevés dans 19.300 autopsies faites par Schröiter, cet auteur n'a constaté que 3 anévrysmes de l'aorte abdominale. Bryant a été plus heureux, et dans la liste des 18.768 autopsies faites de 1854 à 1900 au Guy's Hospital, on trouve 325 anévrysmes de l'aorte dont 54 cas d'anévrysmes de l'aorte abdominale, ce qui donne une proportion de 16 °/₀.

L'anévrysme abdominal est dix fois plus rare chez la femme que chez l'homme. Il se rencontre surtout de 30 à 40 ans et dans la statistique de Bryant 63 °/₀ des malades atteints d'anévrysme étaient âgés de 40 ans.

Les auteurs sont unanimes à déclarer que le diagnostic d'anévrysme abdominal est difficile ; sur les 54 cas observés par Bryant, 18 seulement avaient été exactement diagnostiqués. Cependant le *souffle systolique* existait dans 28 cas.

Une *tumeur abdominale* avait été constatée dans 31 cas et une *pulsation* dans 35 d'entre eux.

Les erreurs de diagnostic avaient été d'ailleurs variées suivant la prédominance de tel ou tel symptôme : colique saturnine, carie du rachis, calculs du rein, néphrite, cancer de l'œsophage, obstruction intestinale, tumeur maligne de l'aorte.

Nous reproduisons presque intégralement les caractères principaux qui permettent d'après Sacchonaghi (*de Pavie*) de diagnostiquer un anévrysme abdominal (*Les tumeurs abdominales, page 481*).

« On peut distinguer un anévrysme abdominal lorsque sur le trajet de l'aorte, on *palpe une tumeur* plus ou moins arrondie animée d'une *pulsation expansive*, isochrone au début au pouls artériel carotidien (et par conséquent un peu en retard sur le choc du cœur).

Ordinairement les tumeurs anévrysmales, lorsquelles sont palpables, appartiennent au tronc même de l'aorte, ou tout au plus à l'artère cœliaque qui, au point de vue clinique, peut être considérée comme une dépendance intime du tronc aortique.

« Les tumeurs anévrysmales présenteront donc les caractères des tumeurs rétro cavitaires; elles sont situées, tout au moins au début, en arrière de l'intestin; elles sont immobiles ou à peu près, pendant les mouvements respiratoires et pendant les changements de position du malade; pendant l'inspiration, elles paraissent s'éloigner de la main qui palpe.

« L'anévrysme provoque presque toujours de la *douleur*. Suivant Stokes, elle est obtuse térébrante, interrompue de temps en temps par de terribles paroxysmes. La compression de la tumeur peut provoquer des exacerbations intenses de la douleur.

« Les tumeurs anévrysmales de l'aorte abdominale siègent presque toujours au voisinage de la ligne médiane, de préférence entre les régions épigastrique et ombilicale, un peu vers la gauche ; leur point de départ est, en effet ordinairement compris entre la bifurcation de l'artère cœliaque et de l'artère rénale, et dans ce cas la tumeur se développe en arrière du pancréas et de l'estomac.

« Elles peuvent s'éloigner de leur point d'origine et

s'avancer jusque dans la région latérale de l'abdomen.

La *pulsation* est le plus souvent forte, imposante, suivant l'expression de Bacelli, elle peut s'accompagner ou non d'un frémissement et dans certaines circonstances, la pulsation peut être double et accompagnée de bruits vasculaires.

« Il importe, d'après Cardarelli, de ne pas négliger l'examen de la paroi abdominale postérieure (spécialement à gauche), il arrive en effet facilement qu'un anévrysme donne lieu à des *symptômes objectifs* (surtout à l'auscultation) plus nets à la paroi postérieure de l'abdomen qu'à la paroi antérieure. Dans de tels cas, l'auscultation immédiate sur la paroi postérieure peut fournir plus de renseignements que l'auscultation sthéthoscopique sur la paroi antérieure de l'abdomen.

En appliquant la main doucement sur la zone de pulsation, on peut percevoir au moment de la systole cardiaque, une sensation de frémissement (*thrill des Anglais*).

Il y a lieu de noter l'influence excercée par l'anévrysme sur les *branches de l'aorte situées en aval* dans lesquelles il peut provoquer des phénomènes importants au point de vue diagnostic. On peut, en effet, par suite du détour de l'onde sanguine, avoir au pouls fémoral une augmentation du retard sur le choc cardiaque et

une diminution de son amplitude à moins qu'il n'existe en même temps une insuffisance aortique qui tendrait à diminuer le retard normal du pouls artériel et à augmenter son amplitude. D'ailleurs une tumeur d'une autre nature comprimant le tronc de l'aorte pourrait entraîner les mêmes modifications du pouls fémoral.

« En outre, d'après F. Franck (*Recherches sur le diagnostic du siège des anévrysme de l'aorte. Journal de l'anatomie et de la physiologie, n° 2, 1879*) en comprimant l'anévrysme, on pourrait augmenter la tension dans les artères des membres inférieurs, par suite du renversement du courant sanguin, et en cessant brusquement la compression, on observerait le phénomène inverse. On admet de même que la forte compression des artères fémorales fait augmenter l'expansion de la tumeur pendant les systoles suivantes et accuse les phénomènes vibratoires éventuels (Scheele) ».

Dans les conclusions de la thèse de O. Dacquet (*Paris, 1890*), nous trouvons mentionnés comme symptômes fréquents et devant faire songer à l'anévrysme abdominal, lorsque la tumeur n'a pas été révélée par le palper ou que l'auscultation des parois n'ait rien donné : la *constipation opiniâtre* et des *douleurs à forme rhumatoïde spécialement localisées au côté gauche* de la région *lombaire*.

Applicable à l'observation que nous venons d'exposer, nous n'avons que peu de chose à retenir de l'excellente description de Sacchonaghi. L'auteur admet que la tumeur est décelable par le palper abdominal, il omet de signaler les difficultés que présente cet examen. Ce que nous affirmons ici, c'est que jamais la tumeur anévrysmatique à laquelle on avait pensé ne fut décelable ici par ce procédé, DU MOINS A L'EPOQUE OU LA SEULE SYMPTOMATOLOGIE ÉTAIT LA DOULEUR, et C'ÉTAIT CEPENDANT LE MOMENT OU LE DIAGNOSTIC ÉTAIT INTÉRESSANT A FAIRE; l'intérêt disparaissait le jour où l'anévrysme venait émerger à la partie postérieure gauche de la paroi abdominale. Trélat disait « *Pour faire le diagnostic de tumeur, il faut sentir une tumeur* », jamais ici on ne la sentit, les autres signes décrits, la modification du pouls fémoral en particulier, ne furent jamais constatés ; les fonctions intestinales furent toujours normales et la constipation signalée par Dacquet fut absente. Malgré la poche énorme qui pendait à gauche dans la fosse iliaque, l'intestin, le rectum en particulier, ne présenta aucun trouble.

La *douleur* fut en effet ici le seul signe clinique qui révéla la possibilité d'un anévrysme de l'aorte abdominale. Mais nous nous hâtons de dire qu'elle ne le fit pas diagnostiquer d'une façon certaine et voici pourquoi :

La radioscopie avait par hasard fait découvrir sur la partie ascendante de l'aorte thoracique, un anévrysme qui jamais n'avait donné et qui jamais ne donna de manifestations cliniques; la douleur, au niveau de la fosse iliaque gauche, avait posé l'indication d'une exploration méthodique de l'abdomen par le même procédé ; tous les examens furent négatifs en faveur d'une tumeur quelconque ou d'une lésion osseuse et le raisonnement, mauvais en la matière, nous le verrons tout à l'heure, faisait dire : la radioscopie nous fait découvrir dans le thorax un anévrysme qui ne donne aucun symptôme, à plus forte raison doit-elle pouvoir confirmer de même l'existence d'un anévrysme de l'aorte abdominale qui, lui, s'accompagne de douleurs intenses. L'esprit fut un instant dérouté par cet apparent paradoxe et l'on pensait à un trouble évidemment organique, mais qui n'était pas lié à une tumeur.

Ce résultat négatif de l'examen radiologique de l'abdomen pouvait au premier abord surprendre le clinicien. Nous nous sommes depuis renseigné et un radiologiste avisé nous a dit qu'il est impossible de déceler par la radioscopie, bien souvent une tumeur solide abdominale et à plus forte raison un anévrysme de l'aorte. Et en voici la raison :

La quatrième conclusion de Louis Benoist dans son compte rendu de l'Académie des Sciences (11 février

1901) surra la Tnsparence des corps aux rayons X, est la suivante : « *L'opacité spécifique des corps simples, mesurée dans des conditions bien définies, est une fonction déterminée et croissante de leur poids atomique, affectant la forme d'une proportionnalité directe pour des rayons X suffisamment pénétrants et homogènes* ».

Les organes seront donc d'autant plus visibles que leur poids atomique sera plus élevé, ceci d'une façon absolue. Mais dans un examen radiologique, tout est relatif et la netteté de l'image d'un organe dépend moins de l'opacité de cet organe aux rayons, que de celle qu'offrent les organes qui l'entourent — une étoile est invisible en plein jour et cependant sa clarté propre subsiste.

Certains calculs du rein, en particulier d'acide urique, ne sont pas visibles à la radiographie tant qu'ils sont dans l'organe où ils se sont formés car le parenchyme rénal qui les environne est d'un poids atomique voisin du leur, et le contact immédiat de ces deux substances de poids atomique semblable ou sensiblement rapproché, empêche par défaut de contraste, une netteté suffisante de l'image.

Si l'on place au contraire ce calcul sur une plaque radiographique, en dehors du rein, on obtient son image parfaite parce qu'il est environné d'air d'un poids atomique inférieur au sien. Si enfin on place ce calcul

dans l'eau, il se retrouve dans la condition relative dans laquelle il était dans le rein et il sera impossible d'obtenir son image nette.

La même comparaison subsiste pour la clarté des organes thoraciques et abdominaux. Les images d'organes thoraciques sont nettes parce que ces organes sont environnés par les poumons qui contiennent de l'air, la différence considérable des poids atomiques entraîne la netteté aussi grande des images.

Dans l'abdomen au contraire, pas d'air, tout est homogène quant au poids atomique, ou à peu près, on voit les os, les muscles à peine, à plus forte raison, un vaisseau et une tumeur sanguine passeront inaperçus.

Tout au plus dans certains cas, l'insufflation de l'estomac et de l'intestin permet-elle de distinguer quelques vagues silhouettes d'organes abdominaux par le fait de la modification du rapport des poids atomiques par l'introduction d'air.

Il est donc, en résumé, impossible de compter sur la radioscopie pour établir un diagnostic positif d'anévrysme de l'aorte abdominale (1).

Elle avait dans notre esprit failli à sa tâche, et de-

---

(1) Nous remercions Monsieur J. Belot, chef du service de radiologie, à l'hôpital St-Louis, de l'amabilité qu'il eut de mettre à notre disposition quelques documents radiologiques sur les anévrysmes de l'aorte.

puis nous avons fait la réflexion, ne méconnaissant pas sa haute valeur diagnostique : Si la radioscopie n'existait pas, la clinique serait peut-être plus affirmative.

Car comment oublier les préceptes donnés par Morgagni, Stokes, Huchard, lorsqu'ils traitèrent de la douleur dans les anévrysmes. Morgagni, dans sa lettre sur les « *douleurs des lombes* », parle d'un cocher de 30 ans ayant eu la maladie vénérienne et qui à la suite d'un traumatisme abdominal fut pris de souffrances si violentes qu'il fut forcé de garder le lit pendant 8 mois. A l'autopsie on trouva un énorme anévrysme de l'aorte abdominale.

Huchard, dans son *Traité des maladies du cœur, pages 523-543*, ajoute :

« Lorsqu'en présence d'accidents douloureux remarquables par leur opiniâtreté, leur longue durée et leur intensité, quand ils demeurent inexpliqués, lorsqu'ils ont résisté à toutes les médications habituelles, enfin lorsqu'ils présentent des caractères insolites : fixité dans un endroit, diminution par certains changements d'attitude, il y a probabilité en faveur d'un anévrysme, et si aucune tumeur n'est encore perceptible, l'épreuve de la radioscopie devra être faite pour arriver au signe de certitude ».

Nous sommes en bonne compagnie, Huchard ne demande-t-il pas une confirmation radioscopique !

N'essayons pas de nous justifier : disons que l'hésitation dans le diagnostic du second anévrysme fut longue et rétrospectivement, étudions les caractères de la douleur que l'observation analyse.

Elle commença environ trois années avant la mort, elle était spontanée, survenant à tout moment, mais la pression du flanc gauche la réveillait, cette douleur irradiait vers la base du thorax et vers la cuisse, elle n'affecta jamais la forme en ceinture et cependant l'anévrysme tout près du diaphragme pouvait la donner. Trousseau y insiste.

La douleur disparaissait momentanément par la striction vigoureuse de l'abdomen à l'aide d'une ceinture, mais ne diminuait pas suivant les variations de position du malade, elle entraînait parfois la contracture des muscles de la paroi abdominale.

Enfin son intensité était explicable par le fait de la situation de l'anévrysme; il était placé très haut, près du diaphragme, sur la partie supérieure de l'aorte abdominale, bridé par les insertions diaphragmatiques et recouvert d'un réseau de filets nerveux abondants. Stokes insiste longuement sur cette particularité.

Ici la douleur n'était pas produite par la destruction des corps vertébraux de la 11e et 12e dorsales dont l'érosion est si peu douloureuse, dit le même auteur, qu'un de ses malades « pouvait monter à cheval et

chasser le renard malgré l'érosion profonde de quatre vertèbres ». Ces phénomènes douloureux devaient être rapportés à l'action de refoulement et d'enserrement des nerfs par la tumeur anévrysmale. Et dans le cas présent, il fallait surtout incriminer, plus les phénomènes d'enserrement: car lorsque à l'examen du 21 mars 1911 on constata l'*apparition de la tumeur* à l'extérieur dans la région lombaire gauche, les douleurs *n'avaient pas varié* d'intensité. « Ce qui arrive toujours, dit Huchard, dans ces conditions » ; ici l'évolution ultérieure de la tumeur vers l'extérieur n'amena aucun changement de la douleur qui resta la même jusqu'à la mort du malade « Il y a une distinction clinique à établir entre les douleurs anévrysmales par simple compression, c'est-à-dire par *refoulement* et celles par *enserrement*.

« Les premières sont de simples névralgies, elles diminuent ou disparaissent dans certaines attitudes ou quand l'*anévrysme apparaît au dehors, change de direction,* les secondes dues souvent à des névrites ont un grand caractère de fixité et de continuité ».

L'examen des nerfs démontra d'ailleurs la disparition totale du 12e intercostal gauche, le 11e étant « effiloché » et ce qui en restait absolument désorganisé.

Le professeur Chauffard, dans *le Journal de médecine interne* (*1907, page 149*) commentant les observations de 2 malades atteints d'anévrysmes de l'aorte, dit éga-

lement que lorsque la tumeur vient faire issue à l'extérieur, il y a souvent amélioration des symptômes fonctionnels.

La douleur fut donc ici le seul symptôme qui révéla la possibilité d'un anévrysme abdominal et lorsque, le 21 mars 1911, on constata à l'examen clinique la présence au-dessus de la crête iliaque gauche d'une zone empâtée et douloureuse, avant de penser à une poche purulente et de faire la ponction exploratrice l'auscultation à cet endroit ne donna aucun souffle, et cependant c'était la poche diffuse de gauche qui allait émerger à ce niveau et que l'on avait sous la main. L'autopsie allait révéler que cette poche était remplie de caillots et que le sang n'y arrivait plus. A ce moment, le pouls fémoral fut examiné, et aucune modification ne fut notée. Enfin, aucune des complications si fréquentes de l'anévrysme abdominal n'apparut : ictère, ascite, albuminurie, vomissements, constipation, obstruction intestinale.

C'est le malade de l'observation II qui, avec un anévrysme de l'aorte thoracique, présentera de l'albuminurie et celui de l'observation IV qui aura des vomissements, que l'on infirme après cela, l'aphorisme : « Il n'y a pas de maladies, mais des malades ! »

Nous n'insisterons pas sur l'anévrysme latent de l'aorte thoracique découvert par les rayons X.

Il faudrait mille pages pour faire l'étude de cette forme d'anévrysme, il en faudrait mille autres pour faire l'éloge du merveilleux procédé d'investigation qu'offre la radioscopie en cette matière :

Rappelons la thèse intéressante de Hau sur « les anévrysmes latents », les articles de J. Belot, chef du service de radiologie à l'hopital St-Louis, dans les *Bulletins et mémoires de la Société de radiologie de Paris*, sur l'opportunité d'un examen radiologique dans certains cas. Celui du professeur Letulle dans la « *Presse médicale* » *du 15 mars 1913*, dans lequel il dit, qu'en quarante mois, il a découvert à Boucicaut 27 anévrysmes de l'aorte tous latents.

Nous dirons simplement qu'il est curieux de constater chez le même malade, en haut un anévrysme d'une « *tranquillité* » exceptionnelle, en bas un anévrysme « *très bruyant* ». Le désir des situations élevées sortirait-il du domaine des hommes ?

Les observations relatant la multiplicité des anévrysmes sont nombreuses. C'est un argument en faveur de l'origine syphilitique de l'affection, d'après Etienne, la syphilis existait 24 fois sur 31 cas d'anévrysmes multiples, c'est-à-dire 77, 7 p. 100. Notre malade présentait une réaction de Wassermann positive. Mais le plus souvent les anévrysmes multiples siègent sur la même portion de l'aorte, la coexistence a déjà été

notée sur la crosse de l'aorte et de l'aorte abdominale par Lebert et Jaccoud.

Nous ajouterons que Stokes, Bacelli, Chenot (1908), Robert (1910), Garnier (1911) ont noté des anévrysmes de l'aorte abdominale englobant le tronc cœliaque.

Pl. III. — Anévrysme abdominal, ouvert à sa face antérieure, on voit mal les deux poches accessoires de la figure qui suit.

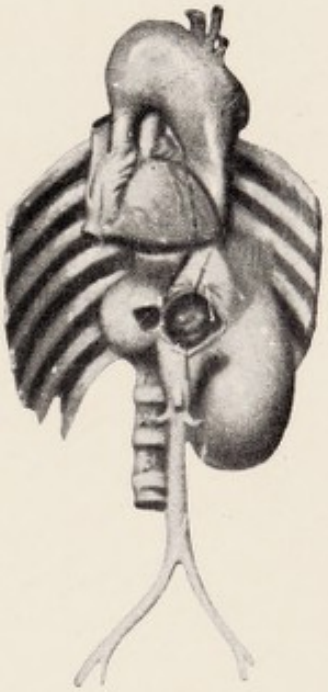

Pl. IV. — Reproduction par le dessin des deux poches fausses consécutives de l'anévrysme abdominal.

OBSERVATION II

S..., garçon de restaurant, âgé de 40 ans, entre d'urgence à l'Hôtel-Dieu dans la nuit du 17 au 18 juillet 1912 vers deux heures du matin.

Il est en proie à une dyspnée intense brusquement survenue pendant son sommeil.

Il a de fréquentes quintes de toux, expectore avec de grandes difficultés quelques crachats muqueux, aérés et incolores. Le malade a le visage cyanosé et l'auscultation des poumons révèle de la congestion des bases pulmonaires et des râles de bronchite.

L'examen des urines immédiatement fait, démontre l'existence d'une grande quantité d'albumine.

L'interne de garde pense à l'œdème aigu du poumon et applique la thérapeutique d'urgence : une saignée de 400 grammes, quelques piqûres d'huile camphrée et d'éther sont faites, le soulagement qu'en éprouve le malade semble confirmer le diagnostic hâtivement fait. Le lendemain l'amélioration subsiste et l'interrogatoire apprend les détails suivants :

Le malade ne se rappelle avoir eu aucune des fièvres éruptives de l'enfance, il sait cependant que son enfance fut délicate, il eut à cette époque une otite qui persista plusieurs années.

Il a fait son service militaire et nie formellement toute maladie vénérienne contractée à cette époque ou plus tard.

Sa profession de garçon de restaurant est assez pénible, il monte cependant les escaliers sans aucune fatigue et sans essoufflement. Depuis deux ou trois ans, il s'enrhume facilement, tousse l'hiver, il n'y attache autrement d'importance. Il y a deux ans il a eu quelques troubles gastro-intestinaux avec ictère léger et décoloration des matières fécales. En 21 jours, ces troubles disparaissent par le régime lacté et le calomel à petites doses.

A cette époque aussi (1910), il constate que la vue de l'œil gauche devient moins bonne, il a un « brouillard » de ce côté ; les objets vus par cet œil sont entourés d'un nuage de fumée. Cette diminution de la vision gauche persiste encore, la pupille de ce côté est plus petite que la droite.

Le malade attribue ces troubles visuels à un coup violent reçu il y a quelques années sur le côté gauche du front. Jamais il n'a eu d'œdème, de crampes aux jambes, d'épistaxis, de sensation de froid ; rien de ces petits signes de l'urémie. Enfin depuis un an (1911) le malade ressent souvent dans la région sous-mammaire à droite, des douleurs subites, très vives et « coupantes » qui durent cinq ou six minutes et qui disparaissent rapidement.

Les antécédents héréditaires ne sont pas chargés : son père est mort à 83 ans, sa mère à 76 ans. Cette dernière à la suite d'une grossesse normale conserva un « essoufflement » que le malade ne peut préciser. Le grand-père paternel devint aveugle à l'âge de 40 ans. S... a deux frères bien portants, une sœur est morte à l'âge de 4 mois.

C'est, on le voit, au cours d'une santé relativement bonne permettant au malade une profession fatigante, que le 10 juillet 1912 au repas du soir, S... ressent brusquement en avalant, une gêne considérable à la déglutition. Les liquides « passent » bien, le pain et la viande très difficilement. D'ailleurs un vomissement copieux et

facile survient aussitôt, et ensuite une toux sèche, quinteuse, fatigante. Le malade abandonne son repas peu impressionné par cette alerte et croyant avoir « avalé de travers ».

Le lendemain, la dysphagie est la même, le malade n'insiste pas arrêté par la douleur et ne boit que du lait et du bouillon. Inquiet alors, il consulte un médecin qui le rassure.

S... reprend son travail les journées du 13, 14, 15, 16 et 17 juillet. Il a de fréquentes quintes de toux et ne peut avaler que des aliments liquides.

C'est alors que subitement dans la nuit du 17 au 18 juillet, son sommeil est interrompu par une gêne respiratoire considérable avec des quintes de toux incessantes accompagnées d'angoisse. S... se fait transporter à l'Hôtel-Dieu.

A l'examen du malade, ce qui retient tout d'abord l'attention, c'est la gêne considérable de la respiration. S... est assis dans son lit le visage cyanosé, le tronc penché en avant.

Il se plaint d'une douleur localisée à la région xyphoïdienne irradiant aux deux hypocondres, qui lui barre le tronc et qu'il compare à une « coupure » transversale. Il dit sentir son cœur, soulevé en haut et en avant. La douleur n'est pas exagérée par la pression. La percussion et la palpation du thorax ne révèlent rien d'anormal.

A l'auscultation des poumons, on entend de gros ronchus, des râles sibilants dans l'étendue de tout le parenchyme pulmonaire, en somme une bronchite généralisée assez intense. La température est de 38°.

La dyspnée et la difficulté d'expectoration sont disproportionnées aux signes minimes révélés par l'auscultation. L'existence d'une forte quantité d'albumine

dans les urines fait penser à une dyspnée d'origine mixte à la fois mécanique et toxique. Le malade crache peu et très difficilement. On ne retient pas assez, nous le verrons par l'évolution ultérieure, l'épisode dysphagique du 10 juillet et l'on parle d'œdème du poumon à forme bronchoplégique décrite par Huchard (*page 304 de son Traité des maladies du cœur et des vaisseaux, livre I*).

La terpine donnée à la dose quotidienne de 30 centigr. améliore la dyspnée et l'expectoration. La dysphagie persiste.

Le 30 juillet, S... est repris d'un accès paroxystique de dyspnée. En s'approchant de lui, on entend du cornage inspiratoire, les quintes de toux sont fréquentes. L'auscultation révèle des signes de bronchite généralisée, mais aussi pour la première fois on entend à gauche dans la région interscapulo-vertébrale un *souffle* à timbre rude, assez intense, accompagné de bronchophonie et de répercussion de la voix chuchotée. Il existe, à la percussion, une légère submatité entre la 3e vertèbre dorsale et la 6e.

On pense à des phénomènes de compression bronchique et l'hypothèse d'une tumeur médiastinale est faite douze jours après l'entrée de S... à l'hôpital.

Le Wassermann est pratiqué, il indique la syphilis, avec quelques particularités que nous exposerons plus loin. La radiographie faite le 5 août 1912, à défaut momentané de radioscopie, indique l'existence d'une ombre sus-cardiaque un peu élargie, il est impossible d'affirmer par cet examen incomplet l'anévrysme de l'aorte auquel on songe depuis le 30 juillet.

Dans la nuit du 6 au 7 août, le malade est repris d'une

forte crise de suffocation qui est améliorée par une saignée de 300 gr. Le traitement antisyphilitique est commencé par des piqûres intraveineuses de cyanure de mercure.

Le 8 août, nouvelle crise de dyspnée avec toux fréquente sans timbre spécial. La voix du malade est éteinte, voilée, sans être bitonale.

L'auscultation révèle à gauche dans la région dorsale, une zone où la respiration est diminuée, où l'on entend des râles crépitants. Cette zone mate à la percussion semble correspondre au trajet de la scissure interlobaire. Le lendemain, l'examen montre les mêmes signes que la veille, mais on a la surprise de constater sur la paroi thoracique l'existence *d'emphysème sous-cutané* crépitant sous le doigt et occupant deux foyers différents : le premier au niveau de la fosse sous-épineuse gauche et s'étendant en largeur du rachis au bord axillaire de l'omoplate, le second foyer est localisé à l'hypocondre gauche, il est plus étendu et plus saillant, il remonte en haut jusqu'au 7e espace intercostal. Dans la région axillaire du même côté, on trouve également un troisième foyer au niveau du bord antérieur du grand dorsal. La température qui, depuis l'arrivée de S... à l'Hôtel-Dieu, n'avait jamais dépassé 38°, s'élève brusquement à 39°6, les urines dont le taux d'albumine avait baissé en contiennent une grande quantité.

Anévrysme de l'aorte ? c'est possible, mais quelle symptomatologie bizarre. La syphilis, l'inégalité pupillaire, la dysphagie, la compression bronchique, la dyspnée sont en faveur d'une ectasie aortique. D'un autre côté, la dyspnée, l'albuminurie, la bronchite généralisée, la matité de la scissure interlobaire, l'emphy-

sème sous-cutané, l'élévation brusque de la température sont en faveur d'une affection pulmonaire et deux ponctions exploratrices : l'une en dedans du rebord spinal de l'omoplate gauche, l'autre en dehors, au niveau du 6e espace intercostal, éliminent, car elles sont négatives, la possibilité d'une collection pleuro-pulmonaire purulente.

Le 11 août, cette fois à la base pulmonaire droite on constate une diminution du murmure vésiculaire avec tympanisme à la percussion.

Le 13 août, l'examen laryngoscopique pratiqué par Monsieur Moure, montre l'existence d'une bande d'œdème au niveau du repli aryténo-épiglottique gauche et qui masque la corde vocale de ce côté.

Le 16 août, la radioscopie est pratiquée, elle montre :

1° Une élévation exagérée du diaphragme du côté droit ;

2° Une clarté pulmonaire beaucoup plus vive de la base gauche que de la base droite ;

3° Aucune ombre au niveau des scissures interlobaires ;

4° Les sommets pulmonaires semblent intacts ;

5° L'existence d'une ombre située au-dessus du cœur et s'étendant de chaque côté de l'ombre aortique normale, l'espace clair médian est très diminué, cette ombre est régulière et est animée de battements — la trachée est très déjetée vers la droite.

Le 20 août, la matité aortique dépasse de deux centimètres environ le bord droit du sternum. A la palpation, on sent au niveau des premiers espaces intercostaux une impulsion violente, l'auscultation à ce niveau ne révèle aucun souffle.

Depuis deux jours, les traces d'emphysème sous-cutané ont disparu, la température après l'ascension brusque

est à 37°,9. Il n'y a plus d'albumine dans les urines, la dyspnée est moins intense.

Mais le malade expectore pour la première fois des crachats teintés de sang noir. A l'auscultation des râles de bronchite généralisée.

Le 26 août, le malade semble être en meilleur état de santé. Il peut, pour la première fois depuis son entrée à l'Hôtel-Dieu, avaler de la viande et du pain, sans éprouver de douleur à la déglutition. La voix est bitonale depuis deux jours.

Le 30 août, on constate de l'inégalité appréciable des deux pouls radiaux, celui du côté gauche est plus faible, il n'y a pas d'asynchronisme.

Le 1er septembre. cette inégalité dans la force des pulsations radiales s'accentue mais sans asynchronisme. De plus la matité aortique gagne du terrain à droite du sternum qu'elle dépasse de deux travers de doigts.

Le 5 septembre les crises de dyspnée reparaissent. La dysphagie également. Les crachats expectorés à grand peine sont noirs. S... se plaint d'une vive douleur dans l'hypocondre droit, le lendemain à l'auscultation de cette base pulmonaire droite on constate des râles sous crépitants fins et des frottements pleuraux.

Le 12 septembre, la dyspnée et la dysphagie sont moins fortes, le malade est affaissé et somnolent.

Le 14 septembre à cinq heures du soir S... fait quelques inspirations brèves, se débat quelques instants, rejette par la bouche un flot de sang, un gros caillot noir et meurt.

Autopsie de S... faite le 16 septembre 1912.

A l'union de la portion horizontale de la crosse aortique et de la partie descendante de cette crosse, au début de l'aorte thoracique descendante, on trouve une poche

anévrysmale du volume d'un poing. Cette tumeur s'est développée en arrière et fait surtout saillie dans le médiastin postérieur, elle s'insinue comme le ferait un coin entre l'œsophage et la trachée.

Cette poche n'est cependant pas sacciforme, elle n'est pas appendue à l'aorte, car le vaisseau est entièrement dilaté à ce niveau ; mais l'évolution de la tumeur est surtout accentuée vers la partie postérieure. L'anévrysme ne présente aucune poche accessoire, il est rempli de caillots et ses parois sont épaisses.

(*Voir planche V, la poche de l'anévrysme est ouverte*).

On a beaucoup de difficulté à séparer de la colonne vertébrale, l'anévrysme à laquelle il adhère au niveau de la 4e vertèbre dorsale. Ces adhérences vaincues on ne trouve aucune lésion du squelette, ni dépression, ni usure.

L'œsophage est sphacélé au niveau de son tiers supérieur où il présente un large orifice qui communique avec la poche anévrysmale, cet orifice est obturé par un caillot. (*Voir planche VI*).

Si l'on suit ce caillot, on voit qu'il se prolonge dans l'estomac, dans ce viscère il s'épanouit et le remplit complètement (*planche VII*).

L'examen des poumons ne révèle rien d'anormal, les scissures interlobaires sont libres, sans épanchement.

Le foie pèse 1.450 grammes, il est graisseux et possède par endroits l'aspect muscade.

La rate pèse 150 gr., est normale à la coupe.

Le rein gauche est volumineux, il est long et globuleux, il pèse 250 gr. A la coupe les zones corticale et médullaire sont saines.

Le rein droit est au contraire petit, ratatiné, fibreux, il pèse 50 gr. On remarque une malformation intéressante : une artère polaire inférieure passant devant l'uretère l'a comprimé suffisamment pour déterminer une

hydronéphrose du bassinet. Ce dernier paraît appendu au rein comme une poche volumineuse. La sclérose du rein a été la conséquence de cette malformation.

Le cœur est sain, petit. L'aorte ne présente aucune lésion d'aortite ou d'athérome, seul l'endroit où siège l'anévrysme est pathologique.

L'intérêt clinique de cette observation réside surtout en la coexistence chez le malade d'une albuminurie très marquée et d'une dyspnée intense, coexistence qui pouvait et qui a induit en erreur car il était impossible d'omettre un rapprochement de cause à effet entre ces deux symptômes. Les signes de bronchite existaient, l'albuminurie traduisait un trouble rénal ; la première pouvait être fonction de la seconde.

La crise de dysphagie — hélas ! à l'avenir nous y attacherons une bien autre importance ; la symptomatologie pulmonaire accapara toute l'attention, Mais ne soyons pas trop humbles, car dans cette histoire, il n'y a pas eu erreur accablante de diagnostic, il y a eu retard et pas jusqu'au 16 août où la radioscopie vint donner la preuve de l'anévrysme. Il y eut erreur complète pendant 12 jours jusqu'à l'apparition du souffle de compression bronchique, presque certitude à ce moment, et, soyons francs, hésitation à l'apparition de l'emphysème sous-cutané et de la matité de la scissure interlobaire.

Dans nos recherches, nous avons trouvé mentionné

un cas d'anévrysme de l'aorte qui s'accompagna d'emphysème sous-cutané. Il a été cité par (D. V.) Grigorjeff dans la *Bolnitsch. Gaz. Botkina St-Pétersbourg, 1894, pages 1161-1169.*

(*Cette indication bibliographique est erronée car nous avons en vain cherché l'article. Il nous a été impossible de nous reporter aux précédentes et suivantes années, les collections de ce journal étant incomplètes à Paris*).

La pathogénie de cet emphysème sous-cutané est probablement en fonction de la dyspnée intense qu'avait le malade au moment de ses crises paroxystiques, et il est préférable, nous le croyons, de l'expliquer par une rupture locale d'un alvéole pulmonaire, que de chercher un rapport plus direct entre cet emphysème et la rupture de l'anévrysme dans le médiastin.

M. Darré, médecin à l'hôpital Pasteur, nous a d'ailleurs dit avoir eu connaissance du même phénomène, produit chez des accouchées au moment des efforts du travail.

Quant à l'inégalité pupillaire présentée par S... (myosis à gauche), nous allons voir qu'elle ne fut pas d'un grand secours pour la certitude du diagnostic d'anévrysme de l'aorte car il était, dans ce cas particulier, permis d'envisager trop d'hypothèses.

Ce myosis était-il dû à la syphilis ?

A une lésion du moteur oculaire commun ?

Au traumatisme frontal reçu il y avait quelques années?

A l'anévrysme ?

A l'affection *pseudo*-pulmonaire ?

Les réflexes lumineux furent toujours intacts, jamais ne fut observé le signe d'Argyll Roberston. Il est donc presque certain que l'altération du système nerveux central n'existait pas.

Parmi les causes pouvant atteindre le moteur oculaire commun : tumeur de la base du crâne, méningite, tumeur de l'orbite, angine phlegmoneuse (Vincent. *Soc. méd. hôpit. 20* mai *1904*). On pouvait d'emblée les écarter, aucun des symptômes de ces affections différentes n'était présent.

En rapport avec le traumatisme frontal, on pouvait penser à une cataracte, kératite, à un corps étranger de la cornée ayant secondairement produit un trouble pupillaire. Aucune de ces affections locales ne fut constatée.

Il restait donc seulement à envisager le rôle du sympathique comme cause de l'inégalité pupillaire. Mais cette irritation sympathique était-elle produite par un anévrysme possible du médiastin, ou bien était-elle la conséquence de ces troubles pulmonaires dont on ne trouva à l'autopsie aucune trace, mais qui frappèrent pendant la vie du malade : œdème du poumon,

bronchite, pleurésie interlobaire, conséquence sur laquelle Massalongo et Sergent ont tant insisté?

En réalité c'était bien l'anévrisme qui était en cause, et nous résumons rapidement le rôle de l'anévrysme de l'aorte thoracique dans les troubles oculo-pupillaires.

Gairdner, Williamson, Cokle en 1855, 1857, 1863 publièrent et réunirent les premières observations à ce sujet.

Plus tard en France, Frankel dans la Revue de médecine en 1897, et Balmelle dans sa thèse de Toulouse 1901 réunirent d'autres faits.

Les troubles pupillaires dans l'anévrysme sont attribués à des compressions du grand sympathique, soit directes, soit par l'intermédiaire de ses anastomoses.

L'irritation du grand sympathique, qui innerve les muscles à direction radiée de l'iris, donne de la mydriase.

Sa paralysie au contraire entraîne une prépondérance du moteur occulaire commun qui innerve, lui, les muscles concentriques de l'iris, et comme conséquence produit le myosis.

Souvent le tableau se complète et apparaît le syndrome de Souques : mydriase avec pâleur du visage du même côté, écartement des paupières et exophtalmie ; ou au contraire, myosis, rougeur du visage, diminu-

tion de la fente palpébrale et rétraction du globe oculaire.

Dans les affections du cœur, on peut par action réflexe, observer de l'irritiation du sympathique, de la mydriase qu'elle entraîne.

Mais seules les affections qui peuvent par contact et destruction, entraîner la paralysie du nerf, donnent du myosis ; parmi celles-ci, l'anévrysme de l'aorte est le plus fréquent. La relation qui existerait entre l'anévrysme de l'aorte et les troubles pupillaires aurait donc pour base un contact de la tumeur et du grand sympathique.

M. Babinsky, à la Société méd. des hôpitaux, le 8 novembre 1901, a envisagé la question d'une façon différente. Il dit en substance : « Les troubles pupillaires, l'inégalité pupillaire qu'il n'est pas rare d'observer dans l'anévrysme, sont attribués à une compression que la poche exercerait sur le sympathique en produisant une irritation ou une paralysie de ce nerf. Sans contester qu'il en soit ainsi dans certains cas, je me crois en mesure de soutenir que le mécanisme de ces troubles peut être bien différent.

Si l'inégalité est accompagnée de l'abolition permanente du réflexe à la lumière, si cette abolition n'est pas liée à une lésion du globe oculaire ou associée à une paralysie de la 3e paire, elle est l'indice d'une

altération du système nerveux central presque sûrement syphilitique, et que le sujet chez qui on constate ce phénomène est un candidat au tabès ou à la P. G. Dans le cas où chez un aortique, on se demande s'il existe une poche, contrairement à ce qu'on enseigne, la présence de troubles pupillaires ne peut en rien contribuer à établir le diagnostic d'anévrysme, si le réflexe à la lumière est aboli ou notablement affaibli ».

La syphilis serait donc chez les aortiques le lien qui unirait la lésion artérielle aux troubles oculo-pupilllaires.

L'œdème aryténo-épiglottique.

Les crachats sanglants indiquant la fissure de l'anévrysme et sa communication avec l'œsophage — ou les bronches — et ceci 24 jours avant la mort.

Les particularités qu'offrait la réaction de Wassermann sont d'autres points qui méritent d'être mentionnés.

L'œdème aryténo-épiglottique localisé au repli gauche fut constaté à la même époque que l'emphysème sous-cutané ; avait-il la même origine ?

Ou bien au contraire l'œdème de la partie supérieure du larynx était-il fonction de la compression veineuse produite par la tumeur anévrysmale du médiastin. Les deux pathogénies peuvent être vraisemblables.

Les crachats sanglants étaient en réalité ici des hématémèses fractionnées, car le sang ne venait pas des bronches, mais de la communication de l'anévrysme fissuré et de l'œsophage. Il est impossible de porter un pronostic de durée après une première hématémèse. Ici la mort survint 24 jours après l'apparition de la première. Weill et Mauban (1898) ont cité le cas d'un anévrysme de l'aorte descendante, rompu dans l'œsophage qui détermina trois hématémèses, eut une évolution lente et l'orifice de communication put se rouvrir et se refermer à plusieurs reprises et la mort ne survenir qu'au bout d'un an.

La réaction de Wassermann pratiquée chez S..., indiquait la syphilis, mais elle présentait les particularités suivantes que M. Darré, qui l'a faite, a bien voulu nous communiquer : « La réaction a été pratiquée suivant la technique de Wassermann.

Le sérum du malade possédait un pouvoir anticomplémentaire vis-à-vis du complément du cobaye et déviait à lui seul le complément.

Il était donc impossible de savoir si le sérum contenait des anticorps. Pour obvier à cette difficulté, on mesura le pouvoir anticomplémentaire du sérum du malade vis-à-vis du complément de cobaye et on fit une nouvelle réaction de Wassermann en ajoutant

dans tous les tubes contenant le sérum du malade, une quantité de complément de cobaye juste suffisante pour neutraliser son pouvoir anticomplémentaire ; dans ces conditions, l'hémolyse fut nulle dans les tubes 1-2-3, contenant antigène syphilitique, sérum du malade, complément de cobaye, et totale dans le tube 4 contenant sérum du malade et complément de cobaye, mais ne renfermant pas d'antigène syphilitique.

Le sérum du malade contenait donc un anticorps susceptible de dévier le complément en présence de l'antigène syphilitique ».

En terminant, nous dirons un mot de la malformation rénale observée chez notre malade. On se rappelle qu'une artère polaire inférieure du rein droit comprimait l'uretère et avait déterminé la distension du bassinet.

Les hydronéphroses produites par la coudure et la compression qu'un vaisseau anormal impose à l'extrémité supérieure de l'uretère, sont assez fréquentes. Boogard établit en 1857 cette notion contestée encore par Englisch, Küster, Israël, Bazy. A ce sujet lire les articles du professeur LEGUEU (*Du rôle des vaisseaux anormaux dans la pathogénie* de *l'hydronéphrose*. DANS *les Annales* des *maladies des organes génitaux urinaires*, *1904*, *page 1361*).

La thèse de DURAND à Paris 1905.

L'article de PAPIN et IGLÉSIAS (*Les vaisseaux anormaux du rein et l'hydronéphrose.* DANS *la revue de gynécologie et de chirurgie abdominale 1909, page 625*).

Ici, l'hydronéphrose fut latente en ce sens que la tumeur et la douleur ne parurent jamais. L'albuminurie aurait pu conduire à un examen complet des fonctions rénales et une technique savante. aurait peut-être pu dépister cette malformation ou la faire soupçonner par l'examen séparé de la valeur de chaque rein.

Nous retiendrons de cette constatation d'autopsie que les vaisseaux rénaux peuvent comprimer l'uretère, compression qui entraîne une hydronéphrose et une sclérose renale consécutive unilatérale que l'albuminurie peut être la manifestation unique de cette malformation, albuminurie qui est produite probablement comme l'ont fait remarquer Castaigne et Rathery, par les lésions inflammatoires du rein sain, qui s'hypertrophie par compensation mais qui est lésé par les toxines de destruction cellulaire du rein malade.

Jamais S.... n'a souffert de cette poche d'hydronéphrose, elle n'était sûrement pas fermée, elle n'eût donc jamais un volume considérable, mais cependant, sans aller chercher midi à quatorze heures, nous pensons

établir un rapport possible entre l'ictère qu'a présenté le malade, deux ans avant son entrée à l'hôpital et cette tumeur formée par le bassinet à droite. Le professeur Legueu a signalé un cas analogue où chaque crise douloureuse hydronéphrotique était accompagnée de rétention biliaire et d'ictère.

OBSERVATION III

due à l'obligeance de Monsieur Oberlé,
médecin de 1re classe de l'Armée.

Le soldat S..., de la légion étrangère, se présente le 6 octobre 1910 à la visite médicale. Il offre à l'auscultation des signes de bronchite chronique.

Sa température normale du 6 au 12 octobre, s'élève ce jour-là à 38° 6 et le malade se plaint d'une douleur à la base du poumon gauche. Du 13 au 18 octobre, la température oscille entre 37° et 38° 8.

A la visite médicale du 17, la température est à 38° et l'on note de la dyspnée et de la submatité à la base du poumon gauche. Le malade est admis à 11 heures du matin à l'hôpital d'Oudjda (Maroc). Il est amaigri, paraît très fatigué, la respiration est pénible et le moindre effort provoque une dyspnée intense.

L'auscultation révèle de l'obscurité respiratoire à la partie inférieure gauche du thorax. Il n'y a ni râles ni souffle.

La percussion décèle la matité de la même région où les vibrations vocales sont abolies.

Du côté droit du thorax, la sonorité est normale, l'inspiration n'est pas modifiée, seule l'expiration sans râles ni souffle, est un peu prolongée.

La pointe du cœur bat fortement, dessous et un peu en dedans du mamelon gauche. Les deux bruits du cœur sont retentissants le second surtout. On n'entend ni souffle, ni frottement, ni bruits surajoutés.. La matité cardiaque est normale.

L'abdomen est souple et non douloureux.

La rate n'est pas hypertrophiée.

Le malade se plaint d'une légère céphalée, de douleur au niveau de la base du poumon gauche.

Le tableau clinique est dominé par une dyspnée extrêmement vive, accompagnée de sueurs profuses et calmée par le décubitus latéral droit.

On fait le diagnostic d'épanchement pleurétique de la base pulmonaire gauche. Cette dyspnée très intense ne cadre cependant pas avec la symptomatologie objective, elle commande néanmoins une ponction exploratrice qui est faite à l'aide d'une seringue de Pravaz, sous la pointe de l'omoplate gauche. Un peu de liquide d'apparence « louche » sort de la cavité pleurale, le trocart de l'aspirateur de Potain est immédiatement placé dans le trajet de l'aiguille, aucun liquide ne sort.

On vérifie les pièces de l'appareil, on pense à une pleurésie bloquée, mais le malade s'agite, il est anxieux et brusquement il vomit un flot de sang rouge vif. Sa pâleur s'accentue, le pouls devient rapidement imperceptible, des déjections noires inondent son lit, à 7 heures du soir, il meurt dans le collapsus algide.

Autopsie.

La cavité pleurale gauche contient 40 à 50 grammes de liquide trouble. Ce faible épanchement explique le résultat négatif de l'intervention.

La cavité pleurale droite présente à la partie médiane

du lobe pulmonaire supérieur, quelques adhérences de résistance moyenne, Elle renferme aussi 30 grammes environ d'un liquide séro-sanguinolent.

Au poumon droit, les deux lobes, inférieur et moyen, sont congestionnés ; mais surnagent à l'épreuve de l'eau, ils crépitent partout, le sommet du poumon est sain sans trace de tuberculose.

Au poumon gauche, quelques membranes jaunes et lâches le tapissent, indiquant une réaction pleurale toute récente. Le lobe supérieur est grisâtre mais crépite normalement et paraît sain. Le lobe inférieur au contraire, forme un bloc compact et uniforme au stade d'hépatisation rouge. A l'épreuve de l'eau, il tombe au fond du vase. Les bronchioles laissent sourdre un peu de pus.

Les ganglions trachéo-bronchiques sont hypertrophiés mais non caséeux.

Au cœur.— Le péricarde est sain, le cœur est de volume normal, le muscle est mou, les valvules sont intactes. Il n'y a aucune trace de péricardite ou d'endocardite et l'on ne trouve pas de caillots dans les cavités ventriculaires et auriculaires.

Les valvules aortiques et pulmonaires sont saines sans athérome.

A l'aorte. — L'origine et la crosse du vaisseau sont normales. Dans la portion thoracique descendante à 6 centimètres au-dessous de l'artère sous-clavière gauche, on trouve une poche anévrysmale oblongue de 7 à 8 centimètres de longueur sur 4 à 5 centimètres de largeur, contenant deux caillots plats très adhérents, en voie d'organisation sur la partie interne.

Cette poche communique largement avec l'œsophage par un orifice ulcéré et déchiqueté du diamètre d'une pièce de deux francs. L'œsophage ne renferme aucun corps étranger.

L'estomac est rempli de sang en partie coagulé, sa muqueuse est saine.

L'intestin contient dans toute sa longueur un liquide noirâtre, sa muqueuse est saine. Il renferme quelques lombrics.

La péritoine, la rate, les reins sont normaux.

Le foie est gros, dur, compact, lourd.

Voilà, fidèlement rapportée par Monsieur le médecin-major Oberlé, l'histoire de ce soldat de la Légion étrangère qui fait partie d'une colonne expéditionnaire sur pied de guerre, qui la veille de son entrée à l'infirmerie, mène la rude existence de ces soldats d'Afrique, chargés deux fois comme ceux de France, accomplissant sous un soleil de feu des étapes de quarante et cinquante kilomètres. Ce militaire était depuis dix ans dans la Légion et les recherches faites dans les registres médicaux permettent d'affirmer que **jamais il n'eut recours aux soins du médecin**. L'évolution de son anévrysme fut donc, au sens le plus précis du mot, d'une **latence exceptionnelle**, car 11 jours seulement avant la mort du malade, l'histoire clinique commençait par des symptômes pulmonaires. Le dénouement est si rapide qu'il fut impossible d'affirmer par un signe certain, la nature exacte du mal. La dyspnée très vive qu'accompagnait une température de 38°, les signes d'épanchement de la plèvre gauche, n'autorisaient que l'hypothèse d'une affection pleuro-pulmo-

naire aiguë. On s'apprête à évacuer le liquide pleural dont la présence paraît certaine : la ponction ne donne aucun liquide, elle détermine une hématémèse foudroyante qui tue le malade en quelques heures.

Cette observation est intéressante, non seulement par l'évolution rapide et brusque de la phase clinique de la maladie, mais encore par les constatations d'autopsie. Elle nous donne une démonstration très nette du rôle que peuvent jouer les anévrysmes de l'aorte thoracique et en particulier de l'aorte descendante, dans les affections pulmonaires, et ceci par l'intermédiaire des nerfs. A l'autopsie, il n'y avait en effet aucune adhérence entre la tumeur anévrysmale et le poumon gauche et comme dans l'observation IV que nous exposerons tout à l'heure, ce n'est pas ici un commencement d'invasion du poumon par la tumeur, il n'y a aucun déficit anatomique entraînant une diminution fonctionnelle. Non, seulement une action à distance. Et cette action ne s'est pas exercée par l'obstruction mécanique des bronches ou de la trachée par l'anévrysme, seul l'œsophage était lésé. Il faut donc incriminer l'irritation nerveuse, car il est vraiment inadmissible de supposer la simple coïncidence d'une pneumonie trouvée au poumon gauche sans relation avec l'ectasie aortique : la seconde

était bien la cause de la première, (*l'examen histologique des nerfs n'a pas été fait*).

Le principal argument en faveur de cette manière de voir est la constatation des lésions pulmonaires à gauche c'est-à-dire du côté où l'anévrysme, qui se trouvait au début de l'aorte thoracique descendante, avait le plus de chance de comprimer les nerfs innervant le poumon en question, que ce soit le récurrent, le pneumogastrique ou le pédicule nerveux pulmonaire.

Meunier dans sa thèse : « *Sur le rôle du système nerveux dans l'infection de l'appareil broncho-pulmonaire* », donne à la page 183, un tableau de 35 observations d'anévrysme de l'aorte thoracique où 32 fois les lésions nerveuses entraînèrent une lésion pulmonaire du côté gauche. Dans ce même tableau sont mentionnées par ordre de fréquence les affections du poumon conséquences des lésions nerveuses. Dans le compte rendu de l'observation du légionnaire, il semble que le poumon gauche était atteint de pneumonie avec suppuration des bronches et qu'il existait une légère réaction pleurale. Ce sont dans le tableau de Meunier, les affections du poumon des plus rares, dans ces cas, la pneumonie destructive nécrosante et la tuberculose granulique figurent aux premières places.

Nous pouvons résumer cette remarque sur les lésions

pulmonaires observées chez ce soldat en disant qu'il est probable, sinon certain, que l'altération du nerf pneumogastrique gauche a servi d'intermédiaire pathogénique entre l'anévrysme aortique et la pneumonie que présentait seulement le poumon gauche.

Une autre particularité de cette observation est intéressante encore à faire ressortir. C'est l'absence complète de dysphagie pendant la phase clinique de la maladie. Cependant la tumeur anévrysmale s'ouvrit dans l'œsopbage sur le trajet duquel on trouva une ulcération par laquelle se fit la rupture de la poche sanguine. La connexion de l'anévrysme et du conduit alimentaire fut donc intime pendant un certain temps et il est logique à priori de croire que le principal signe de cette compression œsophagienne soit la dysphagie.

En consultant différents auteurs, on en rencontre qui insistent sur la tolérance remarquable de l'œsophage à cette irritation.

Servoni en 1861, à la page 422 du *Bulletin de la Société anatomique de Paris*, rapporte l'histoire d'un anévrysme de l'aorte descendante ouvert dans l'œsophage et qui jamais ne provoqua ce symptôme.

Millard, dans un *Rapport à la société anatomique de Paris en 1861, page 422*, insiste sur le même sujet.

La quarantième observation du *Traité des maladies*

du cœur et des vaisseaux de Bertin et Bouillaud, traite d'un anévrysme ouvert dans l'œsophage qui ne donna jamais de dysphagie.

Fauconneau-Dufresne dans sa thèse de Paris 1824, insiste aussi à la page 25 sur ce sujet.

Weill et Mauban à la *Société anatomique de Paris en 1898*, donnent à la page 813 des observations analogues.

Cependant V. Hau insiste sur la valeur de la dysphagie comme diagnostic précoce des anévrysmes de l'aorte thoracique, elle est d'après lui toujours ébauchée. Il l'a trouvée quatre fois sur dix malades observés.

Enfin, la rupture de l'anévrysme dans l'œsophage n'est pas très fréquente. Dans le *Bulletin de la Société anatomique de Paris de l'année 1826 à l'année 1906* et sur 349 cas d'anévrysmes rapportés qui se sont rompus 195 fois, nous n'avons trouvé que 4 cas de rupture dans l'œsophage.

OBSERVATION IV.

W..., 52, ans serrurier, entre le 15 octobre 1911 à l'Hôtel-Dieu, salle St-Augustin, lit n° 5.

Les vomissements dominent l'histoire pathologique de ce malade.

C'est un buveur; depuis de nombreuses années ses digestions sont accompagnées d'éructations survenant deux ou trois heures après les repas. En 1908 ces légers troubles gastriques se précisent et brusquement au cours d'un malaise général, survient une crise de vomissements qui dure 24 heures.

Il a d'autres crises analogues à intervalles variables. Sur le conseil de son médecin, il entre à l'hôpital Tenon à la fin de l'année 1908, où l'on enregistre les renseignements suivants donnés par le malade sur le caractère de ces vomissements, on contrôle d'ailleurs ses dires pendant les crises observées à l'hôpital :

Ces vomissements surviennent tantôt au bout d'un mois parfois un peu plus. Ils se produisent indifféremment la nuit ou le jour, le matin ou le soir, ils n'ont aucun rapport avec l'heure des repas survenant tantôt avant, tantôt après. La crise est constituée par plusieurs vomissements

Pl. V. — Anévrysme de l'aorte thoracique descendante.

Pl. VI. — En haut perforation de l'anévrysme dans l'œsophage.

Pl. VII. — Caillot formé par le sang dégluti au moment de la rupture de l'anévrysme, moulé par l'estomac qui lui a donné sa forme.

Pl. VIII. — Anévrysme de l'aorte thoracique, la poche est ouverte à droite de la figure, une baguette de verre la sépare du poumon gauche. En bas on voit le point où la tumeur anévrysmale commence à envahir le poumon.

se succédant à 10 ou 15 minutes d'intervalle. La durée totale de la crise varie de 6 heures à trois jours.

Les matières vomies sont des liquides et des glaires, parfois aussi des aliments. Le malade a très souvent remarqué le rejet des aliments mangés la veille et même l'avant-veille. Enfin ces vomissements sont de couleur variable, tantôt blancs, jaunes, verts, jamais d'hématémèse, ni de mœlena; la quantité des matières vomies est variable.

Ces crises sont précédées de violents efforts, accompagnées de douleurs épigastriques et laissent le malade dans un état d'adynamie extrême qui ne disparaît que plusieurs jours après.

W... n'a aucun dégoût des aliments, ou d'un seul en particulier, ses crises sont indépendantes de ce qu'il mange et il a bon appétit. On le met néanmoins au régime : des alcalins et des antivomitifs lui sont prescrits, le vin, le café lui sont interdits. Le lait, les semoules ; les purées de légumes, les viandes blanches sont à la base de ce régime. Les crises de vomissements s'améliorent sous cette influence, elles sont moins pénibles et moins fréquentes, mais persistent et en avril 1909, W..., après un séjour de 6 mois à l'hôpital Tenon, est envoyé à la consultation du service des maladies de l'estomac à l'hôpital St-Antoine.

Une analyse du chimisme stomacal est faite le 17 avril 1909 par M. Carrion, elle donne les résultats suivants :

Liquide extrait 60 minutes après le repas d'épreuve : pain rassis 60 grammes, infusion de thé 250 cent. cubes.

Caractères du liquide : très abondant : 250 c. cubes nombreux résidus, couleur marc de café, renferme du sang.

	Normal	Pathologique
Acidité totale A.....	0,189	0,146
Acide chlorhydrique libre H.	0,044	0.000
Chlore combiné organique C.	0,168	0,143
Chlorhydric H+C.....	0,212	0.143
Chlore total T.....	0,321	0 350
Chlore minéral F.....	0.109	0,207
Rapport $\frac{A\ H}{C}$ L.....	0,86	1,02
Rapport $\frac{T}{F}$	3	1,69

Peptones assez abondantes. Acide lactique constaté.

La clinique renforcée par ces chiffres qui dénotent une anachlorhydrie complète et l'hyperpepsie, la présence d'acides gras et de sang ; le diagnostic de néoplasme gastrique est porté. Les lames de Monsieur le professeur Hartmann allaient sortir de leur gaine, W... mauvaise tête, refuse l'intervention sanglante et il rentre chez lui !

Il abandonne l'hôpital pendant un an, mais son état de santé précaire le fait revenir à Tenon le 10 mars 1910, il y est admis salle Pidoux.

Il a toujours les crises de vomissements pour lesquelles il avait déjà consulté. Le malade a le faciès fatigué, il n'est cependant pas anémié ; les muqueuses gingivales et conjonctivales sont très colorées. Il dit avoir maigri de 12 kilogs en l'espace de 2 ans. Il pèse ce jour 57 kilogs. Il a conservé son appétit pour tous les aliments, même pour les graisses. En dehors des crises de plus en plus fréquentes ces derniers temps, il digère très bien, n'est pas constipé n'a jamais eu de mœlena. Les urines sont exemptes d'albumine.

Aucun symptôme de tabès et la syphilis est niée.

La région épigastrique ne présente rien d'anormal, l'inspection et la palpation n'y révèlent aucune tumeur.

Pas de point douloureux. Absence de ganglion claviculaire. Le foie déborde de deux travers de doigts le rebord des fausses côtes. On constate au sommet du poumon

droit, une légère submatité et une respiration diminuée, le malade ne tousse pas.

On revient sur le diagnostic de néoplasme de l'estomac porté 12 mois avant. Ces symptômes de sténose pylorique décident le 12 mars 1910 un examen radioscopique.

On constate au premier abord :

1° une ombre ganglionnaire au niveau du hile du cœur ;

2° un diaphragme aussi élevé à gauche qu'à droite ;

3° un estomac très bas, vertical, à peu près vide, pas de liquide à jeun, donc pas de stase.

On fait alors ingérer au malade une cuillerée à bouche de bismuth lycopodé et on procède à un nouvel examen. On voit le bismuth flotter à la partie moyenne de l'estomac. Il y a donc eu, puisque le malade n'a ingéré qu'une cuillerée de liquide, pendant le temps très court qui à séparé les deux examens, une sécrétion très rapide et très abondante de suc gastrique.

De plus la chambre à air a augmenté de volume et a refoulé le diaphragme de telle sorte que celui-ci est plus élevé dans sa moitié gauche que dans sa moitié droite. L'évacuation de l'estomac est très lente, il y a des contractions exagérées dans la région pylorique.

Ces détails radioscopiques font porter le diagnostic de sténose spasmodique du pylore, qui cadre bien avec les symptômes cliniques.

Le docteur Leven, assistant Monsieur Caussade, institue un régime alimentaire qui paraît donner de bons résultats, puisque du 10 mars 1910 au mois de septembre 1910, le malade n'a pas un seul vomissement. Il sort de l'hôpital le 19 mars 1910 avec l'ordonnance suivante :

1° s'abstenir de manger du pain, des choux, de boire du vin. 2° bien mâcher les aliments. 3° boire deux tasses de tisane chaude à chaque repas. 4° Eviter toute fatigue. 5° se reposer 20 minutes après chaque repas. 6° tous les

deux jours, aux deux repas prendre une cuillerée à dessert de la portion suivante :

Sous-nitrate de bismuth.	5 gr.
Gomme arabique.	10 gr.
Eau q. s. pour.	150 gr.

Un détail à noter. Le 10 mai 1910, W... qui a repris son travail en excellente santé, est victime d'un léger traumatisme qui lui écrase la troisième phalange du médius de la main droite. Le soir même il a du ballonnement de l'abdomen, des douleurs épigastriques, des nausées, des éructations. Il perd son appétit, bon jusqu'alors. Il n'a cependant aucun vomissement. Il vient consulter à l'hôpital Tenon. En quelques jours tous ces symptômes disparaissent sous l'influence du bromure de potassium.

Telle est, la première partie de l'histoire intéressante de W... Un premier diagnostic de néoplasme gastrique est porté en raison des vomissements, de l'anachlorhydrie du suc digestif, de la présence de sang et d'acides gras dans le liquide stomacal. Un an après, la radioscopie permet de modifier ce diagnostic fatal, la stase, la dilatation, la présence dans l'image radioscopique de l'estomac, de la portion horizontale qui constitue la région pylorique, image qui eût été très différente en cas de néoplasme. Ces motifs valables permettent le diagnostic de sténose spasmodique du pylore. Le traitement donné améliore d'ailleurs les symptômes pendant près de 7 mois.

La cause de cette sténose reste pendant un certain

temps douteuse, mais W... vient lui même après son accident du 10 mai 1910 donner la démonstration de son émotivité, de son hyperexcitabilité : ses troubles gastriques réapparaissent pendant quelques jours et cèdent à l'influence du bromure. Les cliniciens connaissent leurs auteurs ; on se rappelle l'observation de Bentissac en 1886 qui rapporte un cas de pylorospasme d'origine hystérique, de Schnitzler, de Roux de Lausanne, l'intoxication est mise en cause par Layral qui, dans la *Loire médicale* en 1897, rapporte un cas de sténose pylorique chez un saturnin. W... est alcoolique, une phalange écrasée et son abdomen se ballonne ! C'est plus qu'il n'en faut pour le classer parmi les sténosés nerveux du pylore, et de bonne foi son histoire figure à la cinquante-septième page de la thèse du docteur Laurent Salles (*Paris, 1910*). Elle devait en sortir et, fleuron d'une première couronne, devenir fleuron de la nôtre.

W..., dont les symptômes de sténose pylorique, s'étaient atténués, avaient même disparu du 19 mars 1910, date à laquelle il sort de l'hôpital Tenon, au mois de septembre de la même année, est repris à cette époque des mêmes crises de vomissements que nous avons longuement décrites.

Cependant il ne rejette plus d'aliments, mais un liquide aqueux, et la douleur précédant ces vomissements est maintenant très localisée un peu au-dessus de l'ombilic, barrant l'abdomen dans toute sa largeur.

Il est de nouveau admis à l'hôpital Tenon, au lit n° 20 de la salle Trousseau, au mois d'octobre 1910.

L'examen radioscopique, répété plusieurs fois, exclut le diagnostic de sténose du pylore, car celui-ci fonctionne normalement et son image est nette.

Le thorax et l'abdomen explorés ne décèlent rien d'anormal.

L'examen du suc gastrique pratiqué le 26 octobre 1910 donne les résultats suivants :

	Normal	Pathologique
A.....	0,189	0,212
H.....	0,044	0,044
C.....	0,168	0,153
H+C.....	0,212	0,147
T.....	0,321	0,379
F.....	0,109	0,182
L.....	0,86	1,1
$\frac{T}{F}$	3	2,08

Les peptones sont assez abondantes. Le chimisme est donc voisin de la normale et l'acidité est même exagérée.

Par contre l'examen clinique du malade précise l'existence d'un syndrome hépatique :

Le foie descend à quatre travers de doigts au-dessous du rebord des fausses côtes, il est dur et abaissé.

Cependant la percussion révèle une diminution notable de son étendue.

La rate est légèrement hypertrophiée.

L'aspect du malade est celui d'un cirrhotique : faciès terreux, subictère des conjonctives, légère circulation collatérale au niveau de l'abdomen.

Les urines ne contiennent ni sucre, ni albumine, mais une quantité assez notable de pigments biliaires, elles sont de couleur brune très foncée.

La respiration est normale, sauf au sommet du poumon droit en arrière où elle s'entend mal.

Le cœur ne présente rien de pathologique.

Le malade est mis au régime lacté. Quelques cholagogues lui sont donnés. On ne sait que penser de son affection, elle offre une symptomatologie si variée et si mobile, mais on devine qu'une cause unique est la base de tous ces troubles.

Nous arrivons à la quatrième phase de la maladie de W... celle où l'apparition de nouveaux symptômes permet de porter un diagnostic exact.

W... qui avait quitté l'hôpital Tenon quelques jours après qu'on eut trouvé les signes de cirrhose hépatique, n'eut pas de vomissements pendant quelques mois. Le 19 octobre 1911, il entre à l'Hôtel-Dieu car ceux-ci ont reparu depuis une dizaine de jours.

Ces vomissements sont maintenant bilieux, colorés en vert, ils surviennent toujours par crises, toutes les semaines environ et chaque crise se compose de plusieurs vomissements rapprochés.

W... s'alimente à peine, il est maigre et pâle, mais sans être cachectique et il n'a pas l'aspect d'un néoplasique.

Le caractère bilieux des vomissements attire à nouveau l'attention sur le foie : tous les symptômes de cirrhose, trouvés un an avant, ont disparu.

La rate n'est plus hypertrophiée et n'est plus sensible.

Mais un symptôme s'est précisé, celui de la douleur. Elle siège au-dessus de l'ombilic, barrant l'abdomen, irradiant même au thorax qui semble alors être « enserré dans un étau ». Cette douleur n'a plus le rapport qu'elle avait autrefois avec les vomissements elle est indépendante de ceux-ci et survient à tous les moments. Les jambes sont

également parcourues par des douleurs brusques en éclair qui font vivement souffrir le patient.

On pense à la syphilis, et l'interrogatoire pressant du malade lui fait avouer une spécificité antérieure dont il ne peut préciser la date d'apparition.

Les signes du tabès manquent totalement, une ponction lombaire faite le 25 octobre ne decèle rien d'anormal. L'examen du fond de l'œil pratiqué le 27 octobre fait constater une décoloration légère de la papille, sans aucune stase. Une réaction de Wassermann est positive et confirme la syphilis.

Le 27 octobre, l'examen radioscopique du thorax et de l'abdomen fait par M. Barret à l'Hôpital des Enfants Assistés révèle l'existence d'une tumeur animée de mouvements synchrones aux pulsations du cœur, au niveau de la portion descendante de la crosse de l'aorte.

Le 28 octobre, le traitement mercuriel est commencé sous la forme d'injections intra-veineuses de cyanure.

Nous n'ajoutons pas, que soigneusement, tous les signes classiques de tumeur médiastinale sont recherchés, aucun n'est perceptible. Et le 16 décembre 1911, après des alternatives de douleur plus vive, de vomissements plus accentués, ou de meilleur état général, survient une hémoptysie qui remplit un crachoir d'un sang rouge vif non aéré. Cette hémoptysie est suivie pendant cinq jours de crachats fréquents teintés de sang, et le malade meurt le 21 décembre 1911 après avoir crié « C'est la fin ! » et inondé son lit d'un flot de sang sorti par la bouche.

Autopsie de W..., faite le 22 décembre 1911.

Abdomen. — 1° *Intestin grêle*. Sur la muqueuse, on trouve en un endroit limité une plaque noire de la dimension d'une pièce de cinq francs, à bords frangés.

Il se peut que toutes les parois intestinales, à cet endroit, soient infiltrées par cette substance noire car elle est visible du côté de la séreuse (*pièce conservée, l'histologie en sera faite*).

2° *Le foie* est granuleux et d'apparence rouillée, il est gros, pèse 1.500 grammes, n'est pas dur, n'a pas l'aspect ficelé.

3° *L'estomac* ne présente aucune lésion, il contient du sang, dégluti au moment de la rupture de l'anévrisme.

Le pylore n'offre rien d'anormal, pas d'ulcération, pas de tumeur. Pas de ganglions perigastriques ni de varices œsophagiennes.

Les *reins*, les *glandes surrénales*, *la rate*, le *pancréas* sont normaux.

Thorax. — Les deux *poumons* sont indemnes de tuberculose

L'examen attentif de *l'aorte thoracique* révéle les anomalies suivantes.

A la partie ascendante de la crosse de l'aorte, on trouve un petit anévrysme que la radioscopie n'a jamais révélé.

A la partie inférieure de la partie descendante de l'aorte thoracique, un peu au-dessus du diaphragme,

on rencontre une grosse poche anévrysmale du volume d'un poing. Cet anévrysme est en rapport, par sa face externe, avec la paroi interne du poumon gauche, à laquelle il est accolé.

Cependant, cette adhérence ne s'est produite que sur une zone très limitée. Il est donc facile d'étudier la forme de la tumeur : Sa limite inférieure est très nette et l'aorte au-dessous reprend immédiatement son calibre normal. Au niveau supérieur, le début de la dilatation est moins net, mais on délimite néanmoins très bien l'endroit où l'aorte saine se termine. Les parois de l'anévrysme sont épaisses et adhérent légèrement au poumon gauche sur toute l'étendue de la poche. Après avoir ouvert l'anévrisme on constate qu'il ne renferme pas de caillots. Cependant, en suivant ses parois à l'intérieur, on trouve sur la paroi externe, celle qui est en contact avec le poumon gauche, un caillot assez volumineux qui obture à la façon d'une bonde de tonneau, un orifice qui donne accès à une poche d'anévrysme faux consécutif qui, elle, est incluse dans le parenchyme pulmonaire (voir planche VIII). Cette seconde poche, greffée sur la première, est remplie d'une masse sanguine de couleur et de consistance gelée de groseilles. Elle a pris la place d'une notable partie du parenchyme du poumon gauche. La délimitation entre ce qui reste du poumon

et qui entoure cette poche, et la poche elle-même, est faite par les parois assez nettes de cet anévrisme faux, consécutif et l'ensemble rappelle assez bien le cancer en amande du foie. Au centre, une poche sanguine et autour, du parenchyme pulmonaire.

Le lobe supérieur du poumon gauche est épargné par le travail de dissociation, de résorption qu'a produit l'anévrysme sur la région inférieure de ce même poumon.

On voit encore ici la différence énorme de l'effet produit surles parties voisines,suivant qu'il s'agit du contact pour elles de l'anévrysme primitif ou de l'anévrysme faux consécutif

Tandis que ce dernier a rongé et détruit une partie du poumon, prenant la place du parenchyme, l'anévrysme vrai a tout respecté et les parties anatomiques qui l'entourent ont conservé leur indépendance absolue, il est à peine adhérent au poumon. (*Il est aisé de voir sur la figure VIII comment on sépare facilement à l'aide d'une baguette de verre, la poche principale de l'anévrysme du poumon gauche. Au bas de la figure, une autre baguette de verre montre l'endroit où la poche diffuse va envahir le poumon*).

La poche de l'anévrysme vrai s'étendait en arrière et atteignait la gouttière costo-vertébrale. Elle n'a fait que comprimer les nerfs intercostaux sans les dé-

truire (on se rappelle les douleurs névralgiques pendant la vie du malade, sur le trajet du 12e nerf intercostal et sur le trajet du grand abdomino-génital) il n'y a aucune destruction des tissus mous ou osseux.

On doit faire encore ici les mêmes constatations que celles faites à l'autopsie du malade de notre première observation. Il y a une différence considérable entre l'action de l'anévrysme vrai de l'anévrysme faux consécutif — celui-ci est corrodant, ulcérant, phagédénique, il renferme de nombreux caillots et ses parois sont minces.

L'anévrysme vrai au contraire ne lèse pas les parties qui l'entourent, malgré l'impulsion sanguine qui est au maximum dans sa poche, il ne renferme pas de caillots et ses parois sont épaisses.

L'ulcération de la poche anévrysmale incluse dans le poumon s'est faite dans de fines ramifications de la bronche gauche, l'hémorragie s'est faite par là. La trachée, les deux grosses bronches ne présentent pas d'ulcération.

L'œsophage est sain, sa muqueuse n'est pas altérée, sa portion terminale est teintée par le sang dégluti lors de l'hémoptysie mortelle, on retrouve d'ailleurs dans l'estomac du sang coagulé. L'œsophage est légèrement repoussé vers la droite.

Le rachis, les côtes sont intacts.

La plèvre ne renferme aucun liquide.

Le cœur est normal ainsi que les veines caves et pulmonaires.

L'histoire de W..., est un suggestif exemple des surprises que réserve au médecin l'anévrysme de la portion descendante de l'aorte thoracique.

Dans cette région, comprise entre les quatrième et dixième vertèbres dorsales, les anévrysmes exercent peu de compression sur les voies aériennes, les nerfs, les troncs veineux, et ils restent souvent méconnus, malgré leur volume. Ils ne se manifestent ni par des signes de compression marquée, ni par des troubles fonctionnels accentués, ils sont dans la « *zone latente* » des anévrysmes méconnus, des erreurs de diagnostic, sur laquelle Huchard a insisté.

Nous faisons cependant ici quelques restrictions, car nous ne sommes pas en présence de la forme véritablement latente de l'anévrysme, de ceux-là qui sont une trouvaille d'autopsie et qui ne se sont révélés par aucun symptôme pendant la vie, car durant les trois années qui précèdent sa mort, W... présente en effet un ensemble de signes qui attirent l'attention du côté de l'estomac — symptomatologie très complexe, composée de vomissements, de rétention gastrique, avec d'abord hypochlorhydrie, puis retour à la normale du chimisme stomacal ; quelques mois après un syndrome hépatique

apparaît et ce n'est finalement que trois mois avant la terminaison fatale que l'apparition de douleurs à caractère névralgique au niveau du thorax commande un nouvel examen radioscopique ; alors que le premier en mars 1910 n'avait révélé qu'une sténose pylorique, celui du 27 octobre 1911 décèle l'existence d'un anévrysme de l'aorte thoracique.

Ici il n'y a pas latence, il y a un anévrysme qui *parle* et qui *simule* une autre affection. Et qui la simule, non parce que le médecin, les médecins ont fait un faux diagnostic, mais bien parce que les signes classiques du cancer de l'estomac ont été trouvés, parce que la radioscopie a décelé une sténose spasmodique du pylore, parce que la clinique a permis d'affirmer un syndrome hépatique.

Est-ce à dire que la description de toutes ces affections soit à remanier? cela veut simplement signifier qu'une tumeur du médiastin postérieur, et en particulier un anévrysme de la portion descendante de l'aorte, peut donner des symptômes cliniques analogues à ceux que donnent les affections précédemment énoncées. Et c'est à ces formes d'anévrysmes que l'on pourrait donner l'épithète de larvées (*du mot* LARVA *masque*).

Nous devons encore essayer d'établir la relation qui

existait entre les symptômes cliniques étudiés chez W... et l'anévrysme que son aorte portait.

Dans nos recherches bibliographiques nous avons trouvé plusieurs observations où, pendant longtemps, les troubles gastriques sont le seul symptôme de l'anévrysme que l'on trouvera plus tard.

Ce sont toujours les anévrysmes de la portion descendante de l'aorte thoracique qui donnent le syndrome vomissement.

A la page 133 de sa thèse sur les *Anévrysmes latents de l'aorte*, Hau rapporte un cas semblable retiré de Lenzmann : (*Munch. med. Wochenschrift 1900*).

A la page 42 de la thèse de Vallois, à Paris 1884, *Des anévrysmes de l'aorte thoracique descendante*, on trouve rapportée une communication orale du docteur Rendu où il s'agit d'un lieutenant de vaisseau qui se présente à la consultation d'un hôpital militaire, souffrant de troubles dyspeptiques très accentués. L'état général étant satisfaisant et l'âge du malade éloignant l'idée de néoplasme gastrique, on pensa à une gastrite alcoolique.

Deux années après, le malade étant en traitement à l'hôpital de Brest, on constata à la région dorsale l'existence d'une tumeur qui ne laissait aucun doute sur la nature de l'affection. Le malade succomba brusquement à une hématémèse.

Chamblers dans son traité « *Of the sudigestions* » à Londres, 1867, fait la remarque que l'éructation obstinée et durant longtemps est symptôme d'anévrysme de l'aorte thoracique.

Bramwell dans son ouvrage « *Diseases of the heart and thoracic aorta*, » Edimburg Y. J. Pentland, 1884, signale la fréquence du vomissement dans l'affection anévrysmale.

Mac Ready, Rumpt, Marchand, Cordner attirent l'attention sur ce même point.

La cause de ces troubles gastriques, du vomissement en particulier, est due à l'irritation par la tumeur anévrysmale, du pneumogastrique dans son trajet intra-thoracique. Et il est certain que dans le cas de W... en particulier, l'irritation des bronches pulmonaires du vague, celles du poumon gauche que nous trouverons en parti envahi par l'anévrysme fut le point de départ du réflexe qui provoqua pendant quatre années les vomissements.

Ce qu'il y a ici de plus curieux, c'est l'absence complète de symptomatologie pulmonaire. La dyspnée, la congestion, les hémoptysies et la toux firent défaut, les maladies pulmonaires : pneumonie, broncho-pneumonie, tuberculose qui ont à leur base les altérations du pneumogastrique n'apparurent pas ici.

Et cependant W... avait son anévrysme dans la même

région que le légionnaire de notre observation précédente.

Une autre constatation intéressante est celle de la variation du chimisme stomacal du malade. Lors de la première analyse faite le 17 avril 1909 (voir page 66,) on constate l'absence totale d'acide chlorhydrique libre et ce fut le principal argument qui, ajouté aux constatations cliniques, fit porter le diagnostic de néoplasme gastrique.

Le 26 octobre 1910, plus d'un an après, une seconde analyse révèla une chlorhydrie voisine de la normale. Il serait séduisant de pouvoir rapporter ces modifications sécrétoires aux lésions produites par l'anévrysme sur le pneumogastrique.

On sait que les fi lets sécrétoires des glandes stomacales se trouvent dans les nerfs vagues, il est donc possible que ces nerfs ou du moins l'un d'eux, celui de gauche, ait été troublé dans son fonctionnement par l'irritation produite par le voisinage de l'ectasie aortique.

Et de cette considération peut surgir aussi l'explication de la sténose pylorique constatée à la radioscopie. Les expériences de W. B. Cannon (1906-1908) ont en effet démontré que le pylore obéissait à la « *loi de l'intestin* » énoncée par Baylin et Starling, à savoir :

Une excitation portée sur un point de l'intestin détermine une contraction du segment immédiatement situé

au-dessus de ce point, et un relâchement de la portion située au-dessous.

Dès que devient acide la région de l'antre du pylore, acidité sous la dépendance du suc gastrique, le segment situé au-dessous, c'est-à-dire le pylore, se relâche, permettant ainsi l'évacuation de l'estomac.

On peut admettre ici qu'au moment de l'anachlorhydie constatée chez W..., anachlorhydie sous la dépendance du mauvais fonctionnement de son pneumogastrique irrité par l'anévrysme, le pylore n'ayant plus cet excitant chimique nécessaire à son relâchement ait été atteint de ce spasme qui dura plusieurs mois.

En terminant, nous dirons que la rupture de l'anévrysme de l'aorte dans les poumons est assez rare.

Les *Bulletins de la société anatomique de Paris*, de *1826 à 1906*, mentionnent, pour 195 cas de morts consécutives à des anévrysmes, 13 cas de rupture dans le poumon gauche. Cette rupture serait quatre fois plus fréquente à gauche qu'à droite.

Jonhson dans un compte rendu d'autopsie raconte que le lobe inférieur du poumon gauche était entré dans la constitution du sac anévrysmal.

Campenon cite un autre cas où le poumon était

converti en une poche remplie de sang coagulé. En règle générale la rupture de l'anévrysme est plus fréquente dans la trachée et dans les bronches avant l'entrée de celles-ci dans les poumons.

CONCLUSIONS

1° L'anévrysme de l'aorte, en quelque point de ce vaisseau qu'il siège, est très souvent d'un diagnostic difficile.

2° Les symptômes pathognomoniques apparaissent souvent quelques semaines seulement avant la mort, alors que toute thérapeutique est illusoire.

3° Parfois l'anévrysme de la portion descendante de l'aorte thoracique provoquant de la dyspnée, peut s'accompagner d'**emphysème sous-cutané** produit mécaniquement par la rupture d'un alvéole pulmonaire, la température peut s'élever et l'on croit à un épanchement purulent de la plèvre (*obser. II*).

4° D'autre fois un anévrysme de cette même région simule une pleurésie aiguë (*obser. III*).

5° Ou bien les vomissements, les **variations du chimisme stomacal** sous la dépendance d'un mauvais fonc-

tionnement des pneumogastriques irrités par la tumeur font penser à un cancer de l'estomac (*obser. IV*).

6° La dysphagie peut être absente même si l'anévrysme doit s'ouvrir dans l'œsophage (*obser. III*).

7° La douleur à forme névralgique, irradiante, résistant à tous les médicaments est d'une grande valeur dans le diagnostic de l'anévrysme de l'aorte abdominale.

8° La radioscopie est un moyen d'investigation de très haute valeur pour le diagnostic des anévrysmes thoraciques (*obser. I : anévrysme thoracique*) (*obser. II et IV*).

9° Elle n'est d'aucun secours dans le diagnostic des anévrysmes de l'aorte abdominale (*obser. I*).

10° La syphilis est vraisemblabelment la base unique de la diathèse anévrysmale (*3 réactions de Wassermann positives, elle n'a pas été faite à l'observation III*).

11° La thérapeutique mercurielle ne nous a donné aucun résultat pour l'amélioration des troubles dus à l'anévrysme.

12° Les anévrysmes de l'aorte peuvent être multiples et siéger même sur différents segments de l'artère (*obser. I : anév. thoracique et anév. abdominal, obser. IV : deux anév. thoraciques*)

13° L'hématémèse, dans le cas de rupture d'un anévrysme thoracique dans l'œsophage, peut être fractionnée et commencer 24 jours avant l'hémorragie foudroyante (*observ. II*).

14° L'anévrysme de l'aorte thoracique descendante peut par l'intermédiaire du pneumogastrique, provoquer des lésions de pneumonie unilatérale presque toujours au poumon gauche (*obser. III*).

15° La mort peut survenir sans rupture de l'anévrysme : par cachexie (*obser. I*) ;

par rupture dans l'œsophage (*obser. II et III*);

par rupture dans le poumon gauche (*obser. IV*).

Elle peut survenir très rapidement après le commencement de la phase clinique (*onze jours dans l'obser. III*).

16° La pathogénie de l'érosion des os, du désordre anatomique des parties molles avoisinant l'anévrysme et attribués jusqu'ici à une action mécanique, à une action d'hydraulique circulatoire est nous le croyons, erronée. Nous avons remarqué dans deux autopsies (*obser. I et IV*) que seulement **les parties au contact des poches d'anévrysme diffus étaient lésées**. Or ces poches étaient remplies de caillots, **le sang n'y arrivait donc que très difficilement** si tant est même qu'il y vînt encore. Comme la constitution anatomique des poches d'anévrysme

vrai et des poches d'anévrysme diffus est très différente, il faut supposer que ces dernières seules peuvent laisser passer un **principe chimique indéterminé** prenant naissance à leur intérieur et qui serait le **seul responsable de cette action corrosive.**

Vu :
Le Président
Pierre MARIE.

Vu : *Le Doyen*,
LANDOUZY.

Vu et permis d'imprimer :
Le Vice-Recteur de l'Université de Paris,
LIARD.

BIBLIOGRAPHIE

OBSERVATION I

Armangué. — Aneurisma de la aorta abdominali atascamiento intestinal por poresia de los intestinos muerte, autopsia. *Rev. de cien. med.* Barcelone, 1882, VIII. 11-16.

Anderson. — Aneurysm of the abdominal aorta. Glasgow, *M. J.*, 1894, XLI, 166.

Bacelli (Guido). *Patologica dell cuore e dell'aorta.* Vol. III. Roma, 1867.

Banks. — Aneurism of the abdominal aorta. *Med. Times and Gaz.* London, 1878, II, 725.

Beewor. — Abdominal aneurism showing peculiar symptoms. *Lancet*, London, 1895, ii 1623.

Bailey. — Notes on a case of aneurism of the abdominal aorta. *Lancet*, London, 1891, ii 12.

Belot (J.).— La radiographie dans la chirurgie du rein et de l'uretère (dans le supplément au *Bulletin médical* du 29 mars 1911).

Bernheim. — Observation d'anévrysme de l'aorte abdominale avec pièce anatomique. *Rev. med. de l'Est*, Nancy, 1879, XI, 497-99.

Bernheim. — Anévrysme de l'aorte abdominale avec attaque d'hémiplégie et hémi-anesthésie droite, autopsie. *Rev. med. de l'Est*, Nancy, 1879, XI, 592-99.

Biggs. — Abdominal aneurism. *Med. Rec.*, N. Y. 1895, XLVIII, 713.

Bouel (P.).— *Contribution à l'étude des anévrysmes de l'aorte abdominale.* Thèse de Paris, 1890, chez Steinheil.

Benoist (L.). — Compte rendu à l'Académie des Sciences (11 février 1901).

Brancaccio. — *Aneurisma succiforme* dell'aorta abdominale. Napoli, 1881, XXIII, 870-71.

Bristowe. — Three cases of sudden obstruction of the abdominal aorta by aneurism with remark. *Lancet*, Lond. 1881, i 131-66.

Brakenridge. — Clinical lecture on illustrative cases of thoracic and abdominal aneurism. *Med. Times and Gaz.* Lond. 1879, II, 467-70.

Boinet. *Maladies des artères et de l'aorte*, dans le Traité Gilbert et Thoinot, page 277.

Chauffard. — *J. de med. interne.* 1907, page 149.

— *Id.* — Les anévrysmes de l'aorte. *Rev. générale de clinique et de thérap.* Paris, 1907, XVII, 658-59.

Corrigan. — A new mode of making an early diagnosis of aneurism of abdominal aorta. Dublin, *J. M.* 1832-33, II, 375-83.

Dacquet (O.). Contribution à l'étude du *diagnostic des anévrysmes* de l'aorte abdominale. Thèse Paris, 1890, n° 212.

Dumas. — Les anévrysmes de l'aorte abdominale. Thèse Paris, 1910-11.

Dand. — A case of aneurysm abdominal aorta. *Boston, m. and S. J.* 1897, CXVI, 573.

Eger. — Beitrag zum Aneurysma aortæ abdominalis. *Breslau aerztl-ztschr.*, 1881, III, 281-85.

Etienne. — Dans la thèse de Delsouiller. Paris, 1911, « *De la syphilis dans ses rapports avec l'anévrysme de l'aorte* » l'intérêt que présente la réaction de Wassermann dans les anévrysmes.

Fearn. — Enormous aneurism of the abdominal aorta, simulating lumbar abcess. *Lancet*, Lond., 1834, I, 346.

Franck (F.). Recherches sur le diagnostic du siège des anévrysmes de l'aorte. *Journal anat. et physiol.*, n° 2, 1879.

— *Id.* — Diag. différentiel des anévrysmes de l'aorte abdominale et des tumeurs situées au-devant. *Progrès méd.* Paris, 1879, VII, 663.

Galescu. — Anevrism al aortei abdominale. *Spitalul. Bucuresci*, 1908, XXVIII, 77-82.

Garel. — De la sciatique causée par les anévrismes de l'aorte abdominale. *Lyon med.*. 1880, XXXIII, 162-71.

Gem. — Aneurysm of the left side of the abdominal aorta bursting into the bladder and simulating an affection of the cœcum. *Lancet*, London, 1885, II, 870.

Goodridge. — On a case of aneurism of the abdominal aorta. *Brith. med. Journ.*, Lond., 1887, I, 104.

Graham. — A case of dissecting aneurism of the thoracic and abdominal aorta. *Am. J. M. Sc. Phila*, 1886, N. S. XCI, 155-57.

Hart. — A case of obcure abdominal aneurism diagnosed by aspiration. *Med. Rec. N. Y.*, 1881, XIX-68.

Hau. — *Les anévrysmes latents de la crosse de l'aorte.* Thèse Lyon, 1903.

Hesbeens. — Anév. de l'aorte abdominale. *Press. méd. belge*, Brux. 1891, XLIII, 391.

Honsz. — Anév. de l'aorte abdominale. *Alger médical*, 1881. IX 269-74.

Hœfling. — *Ein Beitrag* sur différentiel diagnose zwischen aneurism aortal abdominalis und carcinoma rénis. Thèse de Riel, 1876.

Hamburger. — Anev. de l'aorte abdom. et de l'aorte thoracique Protok. Zasaid. *Kavkazsk med. obstr. Tiflis*, 1903-04, XL, 207.

Huchard. — Caractères cliniques des douleurs anévrysmatiques. *Bull. et mém. soc. méd. hôpitaux.* Paris, 1900, 3 S. XVII 170-77.

id. *Traité des maladies du cœur*, pages 523-543.

Jones. — Anev. of abdominal aorta. *Med. Rec. N. Y.* 1881, XX 486.

Joslen. — A case of abdominal aneurysm. *Brit. med. jour. London*, 1840, I, 542.

Kurz. — *Aneurisma der Aorta abdominalis*, Memorabilien Heilbr. 1879, 257-62.

Lamy. — Anév. double de l'aorte thor. et abdomin. *J. anat.* Paris, 1912, LXXXVII, 147.

Leary. — A case of aneurysm of the abdominal aorta without symptoms, with a note on the pathological appearances. *Brith. M. I. Lond.*, 1807, II, 714.

Lediard. — Aneurysm of the abdominal aorta associated with disease of the aortic walves, death from uraemia. *Tr. Path. Soc.* London, 1879, 284-86.

Létienne. — Anév. de l'aorte thoracique chez un syphilitique, névralgie lombo-abdominale, ensellure lombaire. *Bull. soc. anat.* Paris, 1889, LXIV, 623-26.

Letulle. — Diagnostic des anévrysmes de l'aorte. *Presse médicale*, 15 mars 1913.

Lichty. — Abdominal aneurysm. *Med. News. Phila*, 1894, LXV, 440.

Lunn. — Aneurism of abdominal aorta, destal compression cure of the aneurism, death from gangrene of the jejunum on eleventh day, necropsy, remarks. *Med. chir. Tr. Lond.* 1885, LXVIII, 191-98.

Martel. — Sur les phén. douloureux de l'anév. de l'aorte abdom. *J. des connaiss. médicales pratiques.* Paris, 1882, 3 S. IV, 27.

Malécot. — Anév. multiples de l'aorte, difficulté du diagnostic. *Bull. soc. anat.* Paris, 1882, LVII, 361-65.

Macdonald. — Abdominal aneurism. *Canad. Pract. Toronto*, 1895, XX, 862-64.

Maylard. — A case of aneurysm of the abdominal aorta pointing posteriorly, in which the initial symptoms are those of chronic colitis. *Brit. méd. J. London*, 1900, II, 216.

Moloney. — Aneurism of the abdominal aorta bursting into the left psoas muscle. *Austral. M. J. Melbourne*, 1879, n. s. i. 480-82.

Morgagni. — Lettre sur la douleur des lombes.

Murray. — Aneurism of the abd. aorta. Syst. med. (Reynolds) Lond. 1879, v, 56-57.

Nixon. — Aneurism of the abdom. aorta. *Dublin, J. m. Sc.* 1881, 35, LXXI, 551-53.

— Abdominal aneurism in a girl aged twenty due to congenital syphilis with tables of collected cases of aneurysm abdominal. *St-Barth. hosp. report, 1911, Lond.* XLVII, 43-66.

Nunnely. — *Aneurysm of the abdominal aorta.* Thèse Oxfor 1906. Baillière Tyndall and C°.

Peabody. — Aneurism of abdominal aorta. *Med. Rec. N.-Y*, 188 XIX, 382.

Pepper. — Aneurism of the abdominal aorta with report of a case and the post mortem notes of ten others cases. *Univ. Penn. M Bull. Phila.* 1907-08, XX, 38-46.

Phedran (Mc.). — Aneurysm of the abdominal aorta. *Intern. clin. Phila.* 1894, 3. s. i v. 85-93.

Pletneff. — Aneurysma der aorta thoracica und der aorta abdominalis bei einem und demselben Kranken. *Allg. med. Centr. Ztg. Ber.* 1907, LXXVI, 529-31.

Renon. — La cachexie anévrysmatique. *Arch. gen. de méd. de Paris*, 1905, i, 1345-49.

Rendu. — Anév. de l'aorte. *Bull. sociét. anat. de Paris*, 1807, LXXXII, 190-93

Sallé. — *Des anév. de l'aorte abdominale.* Thèse Paris, 1869.

Sacconaghi. — *Le diagnostic des tumeurs abdominales.* (Pavie, page 481).

Salaman et Mackeller. — Case of abdominal aneurism. *Lancet*, Lond. 1881, ii, 792.

Simpson. — A case of abdominal aneurism with two sucs, simulating disecase of the Kidney and bursting into the lef lung. *Army M. Def. Rep.* 1886, London, XXXVI, 351.

Servier. — Sur les anév. de l'aorte abdominale. *Gaz. hebd. de méd. de Paris*, 1886, 2. s. XXIII, 745-62.

Sears. — A case of aneurism of the abdominal aorta, with notes of post mortem. examination. *Chicago,M. J. and Exan.* 1884, ZLIX, 22-26.

Saundby. — The diagnosis of aneurism of the abdominal aorta. *Brit. med. J. Lond.* 1879, i 226.

Simonpiétri. — *Note à propos d'un cas d'anévrysme de l'aorte* abdominale. Thèse Paris, 1885, n° 326.

Sharkey. — Medical cases, in which two or more aneurisms were present. *St-Thomas's hospit. Rep.* 1885, 33-43.

Seelye. — Aneurism of abdominal aorta. *Med. and. surg. Reporter. Phila*, 1803, XLIX, 168.

Smith. — Some considerations in the diagnosis and prognosis of abdominal aneurism, *Med. Rec. N.-Y.*, 1886, XXIX, 178.

Stones. — Dissecting aneurism of the abdominal aorta. *Tr. Path. Soc. Phila.* 1878, VII, 38-40.

Stoker. — Aneurism of the abdominal aorta. *Dublin, J. M. Sc.* 1880, 3, SLXX, 250-53.

Stiller. — Die diagnose der initial symptome des aneurisma aorta abdominalis. *Pest. med. chir. Presse*, Budapest, 1879-983-87.

Symes. — A case of cured aneurism of the abdominal aorta, simulating a solid tumor. *Ann. surg. Phila*, 1893, XVII, 314-17.

Thérèse. — Anév. de l'aorte abdominale diagnostiqué pendant la vie, mort, autopsie. *France médic.* Paris, 1890, i, 35.

Tompkings. — Aneurism of the abdominal, aorta. *Med. Bull. Phila*, 1884, VI, 82.

Wallace. — A case of abdominal aneursym, Rupture, suppression of urine, autopsy. *Liverpool M. chirg. jour.* 1882, XII, 381-92.

Weale. — Some remarks on the occasional obscurety of organic diseases, illustrated by a case of aneurism of the abdominal aorta undetecded during life. *Lond. m. Gaz.*, 1840, XXV, 913-15.

OBSERVATION II

Allen. — Aneurism of descending thoracic aorta opening into the œsophagus. *Austral, M. J. Melbourne*, 1884, n. S. Vi, 215.

Bondinski. — *Inégalité pupillaire chez les aortiques.* Thèse Paris, 1902-03, n° 307.

Destot. — Anévrysme de l'aorte thoracique à type pulmonaire et à type gastrique. *Lyon méd.*, 1906, CVII, 1106-12.

Dupuy. — Cas de néphrite albumineuse coïncidant avec un anévrysme de l'aorte. *Société de Biologie*, 1857. Paris, 2 S. IV, 14-16.

Handford. — Aneurysm of aorta transverse post of arch rupluring into the œsophagus no previous œsophageale symptoms. *Tr. Path. Soc. Lond.* 1886-7, XXX VIII, 18.

Landouzy. — Palpitations, toux quinteuse, bronchorrée, cornage, dysphagie dans un anévrysme de l'aorte. *Bull. soc. anat.* Paris, 1873, XL VIII, 734-39.

Legueu. — *Traité d'urologie.* Alcan, éditeur, 1910 page 1133.

Roché. — Dysphagie produite par un anévrysme de l'aorte thoracique méconnu pendant la vie. *Gaz des hôpitaux de Paris*, 1859, XXXII, 832.

Sergent et **Blondel.** — Sur un cas d'anévrysme de l'aorte thoracique à forme dysphagique avec radiographie. *Gaz. méd. de Picardie.* Amiens, 1902, XX, 473-77.

Sergent (E.). — L'inégalité pupillaire dans les effections pleuro-pulmonaires. *Progrès médical*, 1912, pag. 234.

Vandermeersch. — Anév. de l'aorte descendante thoracique ouverte dans l'œsophage. Autopsie. *Bull. soc. anat. de Lille*, 1887, ii 282-84.

Wood. — Aneurysm of thoracic aorta. Perforation et œsophagus. *Med. News Phila*, 1882, XL, 251.

OBSERVATION III

Buchanan. — Specimen of aneurysm of the aorta rupturing into the œsophagus. *Glasgow m. j.* 1894, XLII, 377-80.

Bertin et **Bouillaud.** — *Traitémaladies du cœur et vaisseaux.* p. 110.

Castex (E.). — Sur un cas d'anévrysme latent de la portion descendante de l'aorte thoracique. *Arch. d'electricité médicale.* Bordeaux 1903, page 422-25.

Draper. — Sudden death by the rupture of thoracic anevrism previvusly unrecognized. *Bost. m. and surg. Journal*, 1895. 245-49.

Hirtz et **Lemaire.** — *Soc. méd. des hôpitaux.* 7 mai 1903, page 465.

Faucouneau-Dufresne. — Thèse Paris, 1824, n° 220, page 25.

Leudet. — Recherches sur les lésions de l'œsophage causées par les anévrismes de l'aorte. *Gaz. méd. Paris*, 1864, 374-90.

Letulle. — *Troubles fonctionnels du pneumogastrique.* Thèse agrégation, 1883.

Meunier. — *Du rôle du système nerveux dans les infections de l'appareil pulmonaire.* Thèse Paris, 1896.

Roux. — Mort rapide à la suite de la rupture d'un anévrysme aortique latent. *Arch. de méd. et de pharm. militaires.* Paris, 1891, XVIII, 410-12.

Sédillot. — *Recueil de médecine militaire*, tome XXIII, page 329.

Weil et **Mauban.** — Société anatomique. Paris, 1898, page 813.

OBSERVATION IV

Bayliss, Starling, Cannon. — Dans le *Traité de Physiologie* de Gley, page 235. Edition 1910, Baillière.

Belot.(J.). — *Bulletins et mémoires de la Société de Radiologie.* Juillet 1912. Mai Juin 1913.

Bertray. — *Anév. de l'aorte descendante.* Thèse Paris, 1906.

Campenon. — Cité par Boinet, page 205, du Traité : maladies des artères. Coll. Gilbert et Thoinot.

Chalier. — Anév. latent de la crosse ouvert dans le poumon ou symphyse pencardique, néphrite chronique. *Bull. société méd. hôpitaux*, Lyon, 1906, V 359-61.

Cordner. — Note on a case of aneurysm semulating dyspepsia. *Lancet.* London, 1905, I, 1718.

Cruveilhier. — Anév. de la crosse ouvert dans le poumon. *Gaz. des hôpitaux.* Paris, 1846, VIII, 150.

Crae (Mc.). — An aortic aneurysm in the lung. *Montréal, M. J.*, 1907, XXXVI, 388-92.

Fowler. — Aneurysm of the descending aorta rupluriug into the left lung. *Tr. Path. Soc. Lond.*, 1881-82, XXXIII, 90-92.

Johnson. — A report of a case of anomalous aneurism. *J. Am. Ass. Chicago*, 1898, XXX, 12-16-18.

Ketly. — Aneurism of the aorta running under the form of a round ulcer of the stomack. *Budapesti orv. ujsay*, 1905, III, 517-19.

Leclerc. — Un cas d'anévrysme de la portion supérieure de l'aorte descendante ayant envahi le poumon gauche, accompagné de troubles pupillaires. *Bull. soc. méd. des hôpitaux de Lyon*, 1903, II, 87-92.

Mello Moraes (de). — Hémoptysie foudroyante par suite de la rupture d'un anévrysme de l'aorte descendante dans le poumon. *Press. méd. belge.* Brux., 1879, XXVI, 386.

Thévenot. — Coexistence d'un anévrysme de la crosse de l'aorte et d'un néoplasme gastrique latent. *Lyon médical*, 1910, CXIV, 843-46.

Vallois. — *Anév. de l'aorte descendante.* Thèse de Paris, 1884.

Verdalle. — Anév. de la crosse aortique ouvert dans le poumon droit, mort par hémoptysie foudroyante, présentation des pièces. *J. de méd. de Bordeaux*, 1888-9, XVIII, 501-03.

ANGOULÊME. — IMP. L. COQUEMARD ET Cie.