

**Contribution à l'étude de l'extirpation du cancer du rectum par les voies naturelles ... / par Alexandre-Jean-Marie-François Demelun.**

**Contributors**

Demelun, Alexandre Jean Marie François, 1883-  
Université de Bordeaux.

**Publication/Creation**

Bordeaux : Imprimerie Barthélemy & Clèdes, 1912.

**Persistent URL**

<https://wellcomecollection.org/works/wmnwrhq2>

**License and attribution**

This work has been identified as being free of known restrictions under copyright law, including all related and neighbouring rights and is being made available under the Creative Commons, Public Domain Mark.

You can copy, modify, distribute and perform the work, even for commercial purposes, without asking permission.



Wellcome Collection  
183 Euston Road  
London NW1 2BE UK  
T +44 (0)20 7611 8722  
E [library@wellcomecollection.org](mailto:library@wellcomecollection.org)  
<https://wellcomecollection.org>

UNIVERSITÉ DE BORDEAUX  
FACULTÉ DE MÉDECINE ET DE PHARMACIE

ANNÉE 1911-1912

N° 81

CONTRIBUTION A L'ÉTUDE

DE

# L'Extirpation du Cancer du Rectum

par les voies naturelles

THÈSE POUR LE DOCTORAT EN MÉDECINE

PRÉSENTÉE ET SOUTENUE PUBLIQUEMENT LE 7 FÉVRIER 1912

PAR

Alexandre-Jean-Marie-François DEMELUN


Né à Landivisiau (Finistère) le 30 Mars 1883

Examineurs de la Thèse


MM. VILLAR, professeur .....	<i>Président.</i>
DENUCE, professeur .....	} <i>Juges.</i>
BÉGOUIN, agrégé.....	
ROCHER, agrégé .....	

BORDEAUX  
IMPRIMERIE BARTHÉLEMY & CLÉDES  
8 bis, rue des Frères-Bonnie, 8 bis


1912











UNIVERSITÉ DE BORDEAUX

FACULTÉ DE MÉDECINE ET DE PHARMACIE

ANNÉE 1911-1912

N° 81

CONTRIBUTION A L'ÉTUDE

DE

# **l'Extirpation du Cancer du Rectum**

## **par les voies naturelles**

THÈSE POUR LE DOCTORAT EN MÉDECINE

PRÉSENTÉE ET SOUTENUE PUBLIQUEMENT LE 7 FÉVRIER 1912

PAR

**Alexandre-Jean-Marie-François DEMELUN**

Né à Landivisiau (Finistère) le 30 Mars 1883

Examineurs de la Thèse

}	MM. VILLAR, professeur .....	<i>Président.</i>	
	DENUCE, professeur .....	}	
	BÉGOUIN, agrégé .....		<i>Juges.</i>
	ROCHER, agrégé .....		

BORDEAUX

IMPRIMERIE BARTHÉLEMY & CLÉDES

8 bis, rue des Frères-Bonie, 8 bis

1912



# FACULTÉ DE MÉDECINE ET DE PHARMACIE DE BORDEAUX

M. PITRES..... Doyen

## PROFESSEURS:

MM. DUPUY .....	}	Professeurs honoraires.
PICOT.....		
LANELONGUE.....		
VERGELY.....		
LAYET.....		
BADAL.....		
JOLYET.....		

	MM.			MM.
Clinique interne .....	ARNOZAN.	Pharmacie.....	DUPOUY.	
	PITRES.	Matière médicale.....	BEILLE.	
Clinique externe .....	DEMONS.	Médecine expérimentale.	FERRE.	
	VILLAR.	Clinique ophtalmologi-		
Pathologie et thérapeuti-		que.....	LAGRANGE.	
que générales.....	CASSAËT.	Clinique chirurgicale in-		
Clinique d'accouchements.....		fantile et Orthopédie.	DENUCÉ.	
	LEFOUR.	Clinique gynécologique..	CHAVANNAZ.	
Anatomie pathologique..	COYNE.	Clinique médicale des		
Anatomie.....	GENTES.	maladies des enfants..	MOUSSOUS.	
Anatomie générale et his-		Chimie biologique.....	DENIGES.	
tologie.....	VIAULT.	Physique pharmaceuti-		
Physiologie.....	PACHON.	que.....	SIGALAS	
Hygiène.....	AUCHE.	Pathologie exotique.....	LE DANTEC.	
Médecine légale.....	LANDE.	Clinique des maladies		
Physique biologique et		cutanées et syphiliti-		
électricité médicale....	BERGONIE	ques.....	DUBREUILH	
Chimie.....	BLAREZ.	Clinique des maladies		
Histoire naturelle .....	GUILLAUD.	des voies urinaires....	POUSSON	

## PROFESSEURS ADJOINTS:

Clinique des maladies du larynx, des oreilles et du nez.....	MM.	MOURE.
Clinique des maladies mentales .....		REGIS.

## AGRÉGÉS EN EXERCICE:

### SECTION DE MÉDECINE (*Pathologie interne et Médecine légale*)

MM. VERGER		MM. PETGES.
ABADIE.		J. CARLES.
CRUCHET.		

### SECTIONS DE CHIRURGIE ET ACCOUCHEMENTS

Pathologie externe... }	MM. VENOT.	Accouchements.... }	MM. CHAMBRELENT.
	GUYOT.		PERY.
	ROCHER.		

### SECTION DES SCIENCES ANATOMIQUES ET PHYSIOLOGIQUES

Anatomie..... }	MM. PRINCETEAU.	Physiologie.....	MM. DELAUNAY (chargé
	CAVALIE.	Histoire naturelle..	MANDOUL.
	AUBARET.		

### SECTION DES SCIENCES PHYSIQUES

Chimie.....	M. BENECH.	Pharmacie.....	MM. BARTHE.
			LABAT.

## COURS COMPLÉMENTAIRES:

Thérapeutique et Pharmacologie.....	MM. MONGOUR.
Médecine opératoire .....	BEGOUIN.
Accouchements .....	PERY.
Physiologie.....	N...
Ophtalmologie.....	CABANNES.
Clinique dentaire .....	CAVALIE.
Anatomie et Physiologie élémentaires (Etudiants en Chirurgie den-	
taire et élèves sages-femmes) .....	SELLIER.

Le Secrétaire de la Faculté : LEMAIRE.

Par délibération du 5 août 1879, la Faculté a arrêté que les opinions émises dans les Thèses qui lui sont présentées doivent être considérées comme propres à leurs auteurs, et qu'elle entend ne leur donner ni approbation ni improbation.



A LA MÉMOIRE VÉNÉRÉE DE MON PÈRE

Dont la vie fut toute de labeur, de bonté  
et d'énergie.

---

A MA MÈRE

Faible témoignage de reconnaissance  
filiale.

---

A MA TANTE ALINE

A MA SŒUR, A MON BEAU-FRÈRE

A MON FRÈRE, A MA BELLE-SŒUR

Que j'unis dans une même et sincère  
affection.

---

A MA FAMILLE

MEMORANDUM FOR THE RECORD

DATE: [illegible]

TO: [illegible]

FROM: [illegible]

SUBJECT: [illegible]

[illegible]

[illegible]

[illegible]



A LA MÉMOIRE DE MON AMI

MAURICE LE HOUEUF

ANCIEN INTERNE EN MÉDECINE DE L'HOPITAL GÉNÉRAL DE TOURS

---

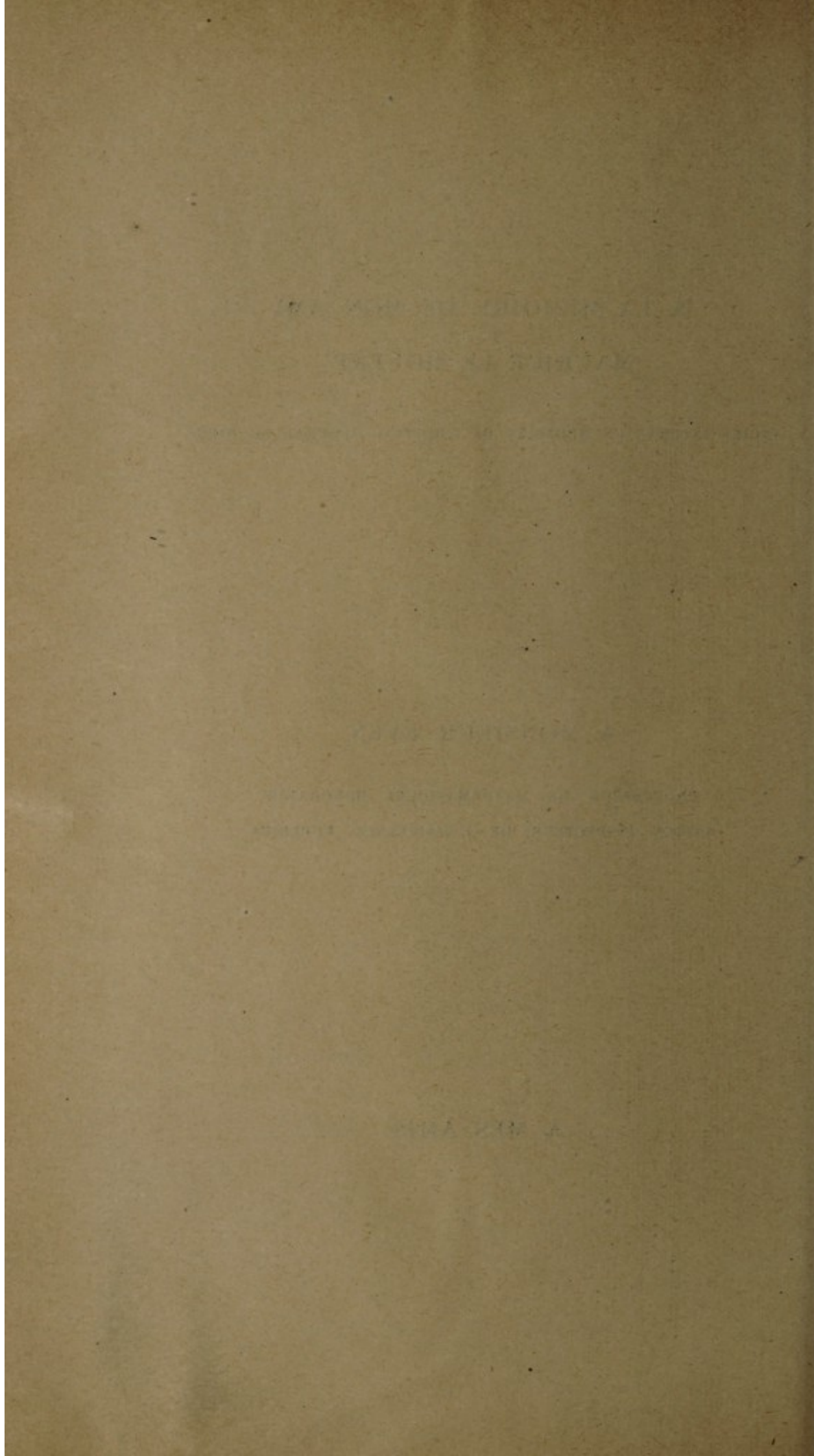
A MONSIEUR EVEN

PROFESSEUR DE MATHÉMATIQUES HONORAIRE  
ANCIEN INSPECTEUR DE L'ASSISTANCE PUBLIQUE

---

A MES AMIS





A MON MAITRE LE DOCTEUR LENOBLE

ANCIEN INTERNE DES HOPITAUX DE PARIS

MÉDECIN DE L'HOPITAL CIVIL DE BREST

---

A MES MAITRES

DANS LES HOPITAUX DE NANTES



A NEW MATTER IN THE FOUR SEASONS

THE NEW MATTER IN THE FOUR SEASONS

THE NEW MATTER IN THE FOUR SEASONS

A NEW MATTER

THE NEW MATTER IN THE FOUR SEASONS




A MONSIEUR LE DOCTEUR VENOT

PROFESSEUR AGRÉGÉ A LA FACULTÉ DE MÉDECINE DE BORDEAUX

CHIRURGIEN DES HOPITAUX

OFFICIER D'ACADÉMIE





A MON PRÉSIDENT DE THÈSE

MONSIEUR LE DOCTEUR VILLAR

PROFESSEUR DE CLINIQUE CHIRURGICALE

A LA FACULTÉ DE MÉDECINE DE BORDEAUX

CHIRURGIEN DES HOPITAUX

OFFICIER DE L'INSTRUCTION PUBLIQUE



THE UNIVERSITY OF CHICAGO

PHYSICS DEPARTMENT

REPORT OF THE

COMMISSION ON THE

REVISION OF THE

UNIVERSITY CURRICULUM

## INTRODUCTION

---

En ouvrant un traité de chirurgie de l'intestin ou l'ouvrage de Quénu et Hartmann, « sur la chirurgie du rectum », on remarque le peu d'importance qu'accordent les auteurs au procédé d'ablation du rectum cancéreux par les voies naturelles.

Nous avons voulu, dans notre travail, tout en expliquant la défaveur de cette opération, essayer de montrer les avantages que peut donner ce procédé dans les cas assez rares où le chirurgien est autorisé à l'employer.

L'étude comprendra donc :

- 1° L'historique du procédé ;
- 2° L'anatomie de l'appareil sphinctérien de l'anus ;
- 3° La technique ;
- 4° La critique ;
- 5° Les indications de la méthode ;
- 6° Observations ;
- 7° Conclusions ;
- 8° Bibliographie.



Nous avons pris les renseignements de l'historique dans l'excellente thèse de Chardon (Lyon, 1905-1906). La thèse très intéressante de Triançon (Paris, 1909-1910), nous a fourni quatre observations.

Nous remercions M. le Professeur Agrégé Venot, chirurgien de l'Hôpital St-André, de Bordeaux, qui nous a reçu fort aimablement dans son service, et nous a suggéré l'idée de la présente thèse. Il a bien voulu nous confier l'observation dont il est l'auteur, parue dans le « Journal de Médecine de Bordeaux », du 21 janvier 1912. Nous y avons puisé les meilleurs renseignements pour l'élaboration de notre travail, nous lui en sommes très reconnaissant. Nous remercions aussi M. Bonzom, l'interne du service, qui nous a familiarisé avec l'hôpital de Bordeaux.

Nous remercierons tout particulièrement M. le Docteur Lenoble, médecin de l'hôpital civil de Brest, pour l'amitié qu'il nous a toujours montrée. Nous avons été son interne pendant quelques mois, trop vite passés. Dans son service salle St-Jean, qu'il a le mérite d'avoir organisé, d'une façon parfaite, nous avons, chaque matin, au lit du malade, puisé l'enseignement de ses cliniques très savantes et toujours très suivies.

Nous remercions le Docteur Feillard, médecin suppléant de l'hôpital de Brest, qui fut pour nous un ami et un guide précieux.

Monsieur le Professeur Villar nous fait le grand honneur d'accepter la présidence de notre thèse. Nous lui adressons tous nos remerciements et le prions de croire à notre plus profond respect.



## HISTORIQUE

---

Le traitement chirurgical du cancer du rectum commence seulement au début du XIX<sup>e</sup> siècle. On ne connaissait que deux voies d'extirpation, la voie périnéale et abdominale. Mais l'antisepsie n'était pas encore née, et l'on n'intervenait chirurgicalement sur le péritoine que dans les affections purement abdominales.

Ce fut Lisfranc, le premier en 1826, qui mit en pratique son procédé périnéal. Dans les pages suivantes, nous décrirons sans donner tous les détails de la technique, les différents temps de son opération. Qu'il nous suffise de dire qu'il sacrifie le sphincter de l'anus, pour donner plus de jour à son intervention.

Kraske, en 1889, voulut inaugurer une méthode nouvelle, basée sur l'essai de conservation du sphincter de l'anus. Faisant un volet dans le sacrum, il met à découvert le champ opératoire, et facilite de la sorte l'opération des cancers élevés. Ses opérés devaient-ils donc retrouver les fonctions physiologiques de leur muscle anal ? L'incontinence des matières fécales, cette complication désastreuse, ne devait-elle plus être relatée dans les observations ? Dans un autre chapitre, nous discuterons les résultats de ce procédé, qui révolutionna le monde chirurgical.



En 1891, Ledru, au Congrès de Chirurgie de Paris, voulut mettre en pratique l'extirpation du rectum cancéreux par les voies naturelles. N'était-ce pas en effet la voie par excellence, celle qui, épargnant le sphincter anal, causait moins de délabrements, et exposait peu le sujet aux complications infectieuses post-opératoires ? Il lut une observation relative à son opérée, dont le résultat fut médiocre, et qui eut plusieurs récidives. Toutefois la malade sortit en bon état de l'hôpital, mais elle fut perdue de vue.

Ledru dans ses conclusions, admet la possibilité d'enlever, par la voie anale, des cancers remontant même assez haut, sans détruire le sphincter.

En 1892, Widelham Maunsell (London, 27 août 1892, t. II, page 473, Lancet), essaya lui-même l'opération par les voies naturelles. Il considère la portion du rectum, comprise entre le releveur de l'anus et l'anus, comme la seule fixée par le périnée. La partie supérieure du rectum doit sa fixité au péritoine. Si l'on détruit le repli péritonéal, il sera facile, dit-il, d'invaginer une portion du rectum à travers l'anus, de réséquer le segment malade, et de rétablir la continuité de l'intestin, sans faire courir de grands risques aux malades. Mais il opère par le ventre, incisant l'abdomen au-dessus du pubis, et il sectionne en arrière le sphincter. Cette opération compliquée n'intéresse en rien notre sujet.

En 1896, Finet (valeur curative et palliative de l'exérèse dans les cancers du rectum. Thèse Paris, 1892, t. II, page 473), nota les deux observations de Routier, dont les résultats, d'ailleurs, il faut le dire, furent assez mauvais.

En 1897, Hartmann, au sujet d'un rétrécissement hémorragique du rectum, indiqua la technique de son procédé qu'il divisa en quatre temps.

Enfin en 1905, Villard (de Lyon), dans un article du « Bulletin de la Société de chirurgie de Lyon », fit un exposé très documenté de son nouveau procédé et il eut des résultats heureux.

Toutefois l'extirpation par les voies naturelles resta une




opération d'exception. On lui fit le reproche d'avoir des indications trop limitées. La dilatation anale ne permettait d'apercevoir qu'un champ opératoire fort réduit, ce qui pouvait gêner l'hémostase et l'abaissement de la tumeur cancéreuse. Les ganglions, dégénérés, ne pouvaient être enlevés par cette méthode, qui exposait le malade aux récidives les plus fâcheuses. Il en résultait la nécessité des exérèses larges de Kraske ou de Lisfranc dans les cancers hauts placés, immobiles sur les plans profonds, accompagnés d'un retentissement ganglionnaire.

Dans la critique du procédé, nous étudierons les objections de l'extirpation transanale, et nous comparerons les différents résultats opératoires.

---





## CHAPITRE PREMIER

---

### Étude de l'appareil sphinctérien de l'anus.

La région anale est limitée en avant par le périnée, en arrière par le coccyx, sur les côtés par les tubérosités sciatiques, et entre les tubérosités et le coccyx par les ligaments sacro sciatiques.

Les auteurs ne sont pas d'accord sur la hauteur de l'anus. Selon Poirier (Traité d'anatomie humaine), les valvules semi-lunaires de Morgani indiquent la partie supérieure de l'anus (ligne ano-cutanée de Hermann), qui n'aurait que 12 millimètres seulement de haut.

Testut (Traité d'anatomie), fait remonter la limite supérieure au-dessus du releveur et donne comme rapports sur les côtés, ce même muscle, et en dehors le tissu cellulo adipeux de la fosse ischio rectale.

Charpy (Midi médical, 1893), considère la zone lisse située entre la zone des colonnes et la peau, comme correspondant probablement à l'ancienne cloison du cloaque, qui séparait chez l'embryon l'intestin de la peau extérieure, l'endoderme de l'ectoderme. C'est à cette zone enroulée en un ruban de 1 cm. de largeur, qu'il réserve le nom d'anus.

Ces définitions manquent de précision au point de vue opératoire ; aussi les chirurgiens, avec raison, placent au



bord supérieur du sphincter externe, la limite supérieure de la région anale. En effet, la détermination de la limite supérieure des colonnes de Morgani est difficile, surtout si le sujet a de la rectite et si les colonnes disparaissent sous les hémorroïdes congestionnées. Au contraire, le bord supérieur du sphincter anal est toujours facile à accrocher avec l'index.

Nous ferons une étude plus détaillée de l'appareil sphinctérien. Nous étudierons les faisceaux musculaires annulaires striés (sphincter externe et releveur de l'anus), et lisses (sphincter interne, et les fibres longitudinales lisses du rectum).

1° *Sphincter externe.* — Poirier (Traité d'anatomie humaine), donne l'élégante description de Roux. « Il compare le sphincter externe à une barque, dont le fond percé supporte le rectum et le canal anal. Les extrémités de la barque s'appliquent assez intimement à l'intestin, tandis que ses bords latéraux s'en écartent pour laisser passer les fibres longitudinales du rectum, et une partie des fibres du releveur. Les faisceaux du sphincter s'envoient des anastomoses formant des mailles fusiformes pour le passage des fibres longitudinales.

« Latéralement le muscle n'a aucune connexion avec les organes voisins ; en avant et en arrière ses connexions varient pour ses diverses fibres ».

Pour Roux, il y aurait trois groupes fibrillaires :

a) Les fibres superficielles vont à la peau et la plupart s'entrecroisent sur la ligne médiane (sphincter superficiel de Cruveilhier).

b) Les fibres moyennes sont beaucoup plus nombreuses (sphincter profond de Cruveilhier). Après s'être entrecroisées sur la ligne médiane, elle s'insèrent sur la face dorsale et au sommet du coccyx. En avant, les fibres se terminent sur le raphé ano-génital, anneau auquel s'insèrent



encore les transverses du périnée, le bulbo caverneux chez l'homme, et le constricteur de la vulve chez la femme.

c) Les fibres profondes entourent le canal anal et le rectum, en anneaux fermés, et ne possèdent ni en avant, ni en arrière, des points d'insertion spéciaux.

2° *Muscle releveur de l'anus.* — Il comprend deux couches, une profonde, une superficielle :

*Couche superficielle ou externe.* — Les fibres entourent le canal recto anal, et vont s'insérer en arrière sur le coccyx ; les plus inférieures entrent en connexion avec le sphincter externe de l'anus, dont elles ne sont séparées que par une mince couche de tissu conjonctif, traversé par quelques fibres lisses longitudinales.

*Couche profonde ou interne.* — Les fibres profondes du releveur convergent vers le rectum et l'anus, et pénètrent entre les sphincters externe et interne, pour s'unir au système des fibres longitudinales lisses de la paroi rectale.

3° *Fibres longitudinales.* — Les fibres longitudinales passent soit entre le sphincter interne et externe, soit à travers les faisceaux des sphincters pour aboutir au derme de la peau de l'anus ; c'est là terminaison des fibres longitudinales du gros intestin.

4° *Fibres circulaires.* — Ces fibres sont situées sous les fibres longitudinales, formant un épaissement appelé sphincter interne ou lisse.

#### **Innervation du sphincter externe.**

Le sphincter externe de l'anus, d'après Hartmann, (Société anatomique de Paris, 1895), reçoit trois ordres de filets nerveux.



Les plus importants abordent le sphincter par la partie moyenne en traversant perpendiculairement la fosse ischio rectale. Ils viennent de la troisième et de la quatrième paire sacrée. Les deux branches d'origine, après leur réunion, forment un tronc qui marche accolé au gros nerf honteux interne, contourne avec lui l'épine sciatique et s'en sépare un peu au-dessus, pour se diriger vers la partie moyenne de l'anus. Arrivé au voisinage du sphincter, il se divise en un pinceau de filets nerveux. Ce nerf mériterait le nom de nerf sphinctérien moyen. C'est le nerf anal des auteurs. En avant le sphincter reçoit d'autres filets : nerfs sphinctériens antérieurs, qui se détachent du nerf honteux un peu avant sa division en deux branches terminales.

Enfin, en arrière, le sphincter reçoit encore un filet long, grêle : nerf sphinctérien postérieur décrit par Morestin sous le nom de nerf sphinctérien accessoire, se détachant de la quatrième paire sacrée, peu après sa sortie du trou vertébral. Ce filet assez grêle marche le long du sacrum et du coccyx, un peu en dehors du nerf coccygien, passe sous le muscle ischio coccygien, puis entre celui-ci et le releveur, pour aborder superficiellement la partie postérieure du sphincter.

Le système constricteur du canal ano rectal et donc très complexe. La physiologie démontre que le sphincter externe commande la fonction d'occlusion de l'anus. Le releveur de l'anus ne serait que son accessoire. Quant aux fibres lisses, leur action est limitée aux mouvements péristaltiques de l'intestin. Il est évident que la destruction de ce sphincter externe amènera l'incontinence des matières.

---



## CHAPITRE II

---

### Technique opératoire.

---

#### Antisepsie du rectum.

On ne trouve que de rares observations relatives au procédé transanal, mais très complètes au point de vue technique. Routier, Ledru, Hartmann et Villard ont le mérite d'avoir tenté la vulgarisation de cette opération, quelquefois pratique, mais toujours élégante : « En vérité, dit Villard, » dans mes premières interventions, les temps opératoires » n'ont pas été aussi systématiques que je vais l'exposer, » j'ai eu quelques tâtonnements, mais actuellement, je considère que l'ablation transanale des cancers mobiles de » l'ampoule rectale, est une opération parfaitement réglée, » parfaitement typique, et dont le manuel opératoire doit » être connu. »

Mais il est dans le traitement opératoire une partie commune à tous les procédés, c'est la désinfection du rectum. La facilité extrême de l'infection déconcerte souvent les chirurgiens. « Il faut s'efforcer, écrit Reclus, dans son



» traité de chirurgie, tome VI, de réduire les conditions  
» de septicité à leur minimum. Les purgatifs, le régime  
» lacté, les grands lavages rectaux à l'eau naphtolée et  
» au permanganate de potasse à 1/1000, commencés plu-  
» sieurs jours avant l'opération, le naphtol pris à l'inté-  
» rieur à la dose de 2 grammes par jour, tels sont les  
» principaux moyens employés pour nettoyer et désinfecter  
» le rectum. Il est inutile d'ajouter qu'on n'y parvient  
» jamais complètement. Il est impossible d'obtenir un rec-  
» tum aseptique, et c'est déjà beaucoup que d'arriver à  
» diminuer d'une façon quelconque son degré de septi-  
» cité »

Toutefois pour les cancers peu élevés, à peine ulcérés, et mobiles, qui intéressent notre étude, nous pouvons dire qu'ils s'opèrent en général dans de meilleures conditions aseptiques. Ce sont en effet des épithéliomas en voie de formation, des plaques cancéreuses, sans perte de substance considérable, sans pertuis cratériformes, où peuvent pul- luler tous les germes de la putréfaction.

Quant au choix des antiseptiques, il est d'une grande importance, à cause du pouvoir absorbant considérable de la terminaison du gros intestin, et partant, de l'intoxication possible. Rinne, Berger, rapportent des exemples de mort par intoxication iodoformée, au temps où l'on employait trop facilement l'iodoforme. La facilité relative d'asepsie de cette portion basse du rectum, amène donc le chirurgien à éviter cet antiseptique dangereux. Il suffira d'administrer quelques jours avant l'intervention, des lavages rectaux, d'eau oxygénée diluée, des purgatifs, qui ne seront pas trop répétés, car la purgation intensive affaiblit le malade, et n'arrive pas à supprimer les selles; tel l'exemple du Professeur Tripier: Une malade de sa clientèle eut une selle trois jours après l'extirpation d'un petit cancer de la paroi rectale. Au moment de l'opération, plusieurs litres d'eau stérilisée, très chaude, devront aseptiser le conduit, qui sera ensuite asséché. Il faut ajouter qu'il est utile,



pour arrêter l'écoulement des matières fécales pendant l'opération, de bourrer l'intestin, au-dessus du néoplasme, avec des compresses stérilisées.

La question de l'anūs iliaque préliminaire, se pose-t-elle pour les cancers situés à peu de distance du sphincter anal ? Nous pensons, en nous conformant à l'opinion de Reclus, que la colotomie dans ce cas particulier n'est pas nécessaire :

« Il ne faudrait pas, dit-il, pousser trop loin cette règle, »  
» et poser en principe, que dans toute extirpation du can- »  
» cer du rectum, il faudra pratiquer avant ou pendant »  
» l'opération, une colotomie iliaque. Il est certain que dans »  
» les cancers au début, et qui sont limités à l'anūs et à »  
» la région sus-sphinctérienne lorsque les délabrements pro- »  
» duits par l'excision ne semblent pas devoir être trop »  
» considérables, lorsque le bout supérieur semble pouvoir »  
» être facilement fixé à la peau, de façon à constituer un »  
» anūs périnéal, lors surtout que le sphincter pourra être »  
» conservé, il peut être inutile de pratiquer un anūs ilia- »  
» que. Malgré le défaut d'asepsie, le malade guérira très »  
» simplement, comme un opéré d'hémorroïdes, qui se trouve »  
» souvent dans des conditions d'infection à peu près iden- »  
» tiques, quelquefois pires, qui à défaut d'espaces cellu- »  
» leux ouverts présente des foyers vasculaires et des radi- »  
» cules veineuses, plongeant en plein foyer septique, et »  
» qui guérit toujours. »

### **Technique proprement dite.**

Nous allons exposer les différentes méthodes admises aujourd'hui en les résumant, et, pour ne pas nous répéter, nous reporterons le lecteur aux diverses observations que nous avons recueillies. Le procédé Villard, le plus moderne, nous occupera particulièrement.



*Procédé Ledru.* — La technique est fort simple, il ne s'adresse qu'aux tumeurs occupant la partie toute inférieure et une petite portion de la circonférence du rectum.

Il fait dilater l'anus et le fait tenir dilaté par la valve de Sims. Puis il extirpe le néoplasme ; l'opération terminée, il remplace la perte de substance cancéreuse par la muqueuse saine, qu'il abaisse jusqu'à l'anus.

Pas de tentative d'extraction des ganglions. Résultat : récidives chez sa malade.

Nous voyons donc que Ledru enlève la tumeur comme un cancroïde cutané ; mais plusieurs conditions sont nécessaires :

- 1° Situation basse du cancer.
- 2° Mobilité du néoplasme.
- 3° Pas d'infiltration des parois du rectum.

*Procédé d'Hartmann.* (V. Congrès Français de Chirurgie, 1893). — Trois temps principaux :

- 1° Dilatation de l'anus.
- 2° Abaissement et isolement du rétrécissement.
- 3° Section du rectum, au-dessus du rétrécissement, et fixation de ce bout supérieur, invaginé à la peau de la marge de l'anus.

Résultat : bon.

Hartmann opère sur un rétrécissement d'origine blennorragique, mais le procédé est identique pour l'extirpation d'une virole cancéreuse.

*Procédé Villard.* — Sept temps principaux :

- 1° Dilatation de l'anus et abaissement de la tumeur.

Villard pousse la dilatation à fond au moyen du dilateur de A. Paré. Cette dilatation permet de voir nettement le champ opératoire ; en outre, elle permet au néoplasme de descendre et de « tomber dans la main de l'opérateur. »



2° Incision circulaire inférieure du rectum. Libération des parois rectales.

Villard incise circulairement, au-dessous de la tumeur, soit au ciseau, soit au bistouri, incision comprenant l'épaisseur des tuniques rectales. Il libère les parties latérales du rectum. Ne pas libérer dans ce temps la face postérieure.

3° Ouverture du cul-de-sac péritonéal. Section transversale du rectum, au-dessus de la tumeur. Il ouvre le cul-de-sac péritonéal, et sectionne le rectum transversalement, avec des ciseaux.

4° Bascule en avant du segment rectal néoplasique et décollement de haut en bas de sa face postérieure.

Après avoir basculé en avant l'extrémité supérieure du segment intestinal, à enlever, il fait le décollement, au ras de la face antérieure du sacrum, enlevant en même temps les ganglions qui s'y trouvent.

5° Ablation de la tumeur et des ganglions présacrés.

6° Hémostase, fermeture du cul-de-sac péritonéal. Suture du bout supérieur invaginé à la peau.

Une fois le cul-de-sac fermé, il invagine le bout supérieur du rectum, au travers de l'anus, et du court segment rectal inférieur, et il suture la tranche de section à la peau de la région anale. Les points de suture ne tardent pas à sauter, mais des adhérences assez fortes suffisent pour tenir abaissé le bout supérieur.

7° Drainage des fosses ischio rectales.

Villard a emprunté la technique d'Hartmann qu'il a complétée, car elle permet de s'attaquer aux chaînes ganglionnaires néoplasiques.

Le « Journal de Médecine de Bordeaux », du 21 janvier



1912, vient de faire paraître une observation fort intéressante de Monsieur le professeur agrégé Venot : « sur l'ex-tirpation du rectum cancéreux par les voies naturelles, avec conservation du sphincter ». Cette observation inédite, claire et concise, nous a permis de bien saisir les détails de la technique de Villard ; on la trouvera à la fin de notre travail.

---

### CHAPITRE III

---

#### **Critique de la méthode.**

L'extirpation du cancer du rectum peut se faire par les voies suivantes :

- 1<sup>o</sup> Voies naturelles ;
- 2<sup>o</sup> Voie périnéale ;
- 3<sup>o</sup> Voie sacrée ;
- 4<sup>o</sup> Voie vaginale ;
- 5<sup>o</sup> Voies combinées abdomino-périnéale et abdomino-sacrée.

Dans la méthode périnéale, on distingue deux cas .

1<sup>o</sup> Extirpation du rectum et de l'anus, avec sacrifice du sphincter.

2<sup>o</sup> Extirpation du rectum avec conservation du sphincter.

Ce procédé est très pratique au point de vue de la commodité opératoire ; il donne un choc peu intense, et permet l'extirpation des tumeurs assez élevées. Malheureusement la conservation des fonctions du sphincter n'est qu'illusoire.



Kraske dans sa méthode sacrée voulut aborder le rectum cancéreux, non plus de bas en haut, mais d'arrière en avant par la voie sacrée. Il prétendit conserver le sphincter.

Ce fut Desguins (d'Anvers), le premier, en 1890, qui tenta d'enlever le néoplasme rectal, par la voie vaginale. Pour ce chirurgien l'incision de la cloison recto-vaginale donne un accès aussi grand pour la résection du rectum, et permet d'extirper facilement les ganglions cancéreux ; c'est une méthode qui est très peu employée.

Quant aux voies abdominales, abdomino-péritonéales, ou abdomino-sacrées, elles n'intéressent nullement notre étude, car elles ne se rapportent qu'à des cancers très hauts placés, et le plus souvent de l'S iliaque.

L'étude anatomique du chapitre précédent nous révèle les dangers de la destruction du sphincter. L'incontinence est une infirmité répugnante, qui faisant le désespoir des malades, peut les porter à l'hypochondrie et au suicide.

Kraske réussit-il, là où Lisfranc avait échoué ? Les résultats répondirent-ils aux promesses de la méthode ?

Finet (thèse, Paris 1896), rapporte les assertions de Rou-tier, Terrier, Richelot, qui ont obtenu des succès, mais il avoue avoir noté de l'incontinence chez beaucoup d'opérés.

Stierlin rapporte que dans la clinique de Kronlein, sur 3 opérés, il y eut continence absolue. Il s'agissait d'une opération typique de Kraske, d'une incision du sphincter en arrière, d'une simple dilatation du sphincter. Pour les uns, cette paralysie du sphincter, qui a été conservé ou simplement sectionné, serait due à la suppression des attaches sacro coccygiennes des muscles du périnée. Pour d'autres, elle est due au défaut d'innervation, les nerfs des dernières paires sacrées étant forcément sacrifiés.

D'autre part, M. Quénu a observé la continence chez des malades après la section complète ou partielle du sphincter. M. Finet (thèse, Paris 1896), cite plusieurs observations de ce genre, — en particulier l'observation 373 (Desguins), est



fort intéressante. — On ignore la cause de cette contradiction physiologique, on a pensé, sans le démontrer, que cette continence relative pouvait s'expliquer par l'hypertrophie des fibres lisses de la partie terminale de l'intestin.

Pour d'autres auteurs, le degré de continence dépend du degré de sensibilité de la muqueuse rectale.

Un malade qui n'aura pas de sphincter, mais une bonne sensibilité de la muqueuse rectale, sera moins incommodé que celui qui, avec un sphincter normal, ne sentira pas venir ses selles. Le premier pourra avec une petite pelote, ou seulement en contractant ses muscles fessiers, retenir ses selles assez longtemps, pour aller à la garde-robe. L'autre ne se rendant pas compte que son rectum est plein, se salira constamment sans s'en douter. Les opérés qui ont une incontinence partielle arrivent par l'habitude à régler leurs selles, et ne sont pas incommodés pour leurs occupations.

Quelle que soit l'étiologie de cette continence, il n'est pas moins vrai que ces observations sont très rares, et les nombreuses observations de la savante thèse de Finet nous présentent malheureusement un trop grand nombre d'infirmes, affligés de cette affection repoussante.

Mais peut-on remplacer la fonction physiologique du sphincter, détruit par la méthode de Lisfranc ou de Kraske ?

Quelques chirurgiens remédient à l'incontinence en faisant porter un bandage à pelote, en caoutchouc, qui s'applique sur l'orifice anal. D'autres opérateurs rétrécissent l'orifice par une opération semblable à celle qu'on conseille contre le prolapsus.

Willems enveloppe le nouvel anus d'un sphincter artificiel.

D'autres ont recours à la torsion de l'intestin, avant de le fixer. Les opérations diverses ne semblent avoir donné que d'assez médiocres résultats ; les opérés de Kraske restent presque tous condamnés à l'incontinence.

« Quand nous examinons avec soin les opérés de Kraske, écrit Morestin (Gazette des hôpitaux, Paris 1894), on en re-



trouve bien peu qui aient conservé un appareil constricteur véritablement utile. Presque toujours on constate que l'anus est paralysé. Le doigt introduit dans le rectum ne sent pas la résistance que l'on rencontre normalement au niveau de l'anus. Chez les malades que j'ai pu examiner, il y avait, sinon une paralysie, du moins une impotence fonctionnelle de l'anus. »

« L'extirpation d'un rectum cancéreux, écrit Villard, suivant les procédés classiques, que l'on emprunte la voie périnéale, ou que l'on ait recours aux méthodes abdomino-périnéales, s'accompagne toujours d'une incontinence définitive des matières, soit par l'orifice d'un anus contre nature, créé dans la fosse iliaque, soit par l'abouchement périnéal du colon abaissé, et la destruction du sphincter anal. Il en résulte pour les opérés un état de choses si désagréable, une infirmité si repoussante, que la plupart sont loin d'accepter les bénéfices de l'intervention qu'ils ont subie, et ne cessent d'incriminer le chirurgien, cause de leur situation présente. C'est guidé par cette répulsion que j'ai été conduit en présence des cancers mobiles situés sur l'ampoule rectale, à pratiquer l'extirpation du rectum néoplasique au travers de l'anus et du sphincter anal, largement dilatés, et j'ai vu ces opérés reprendre rapidement leur vie normale, sans aucune incontinence des matières et avec une intégrité absolue des fonctions sphinctériennes.

Mais la dilatation excessive de l'anus n'entraîne-t-elle pas la paralysie du sphincter ? C'est une objection qui, vérifiée, prouverait la non-valeur de l'opération transanale. On trouve dans les observations une incontinence passagère, provoquée par la dilatation forcée, mais au bout de quelques semaines, la fonction redevient normale, la continence apparaît de nouveau.

Nous avons vu, dans les procédés de Kraske et de Lisfranc, l'impossibilité de conserver intacts les filets nerveux ; il y a même destruction du nerf de Morestin, abordant en arrière le sphincter. L'infirmité est dès lors acquise.



La récurrence par ablation incomplète des ganglions cancéreux, telle est l'objection fondamentale qu'on adresse au procédé Villard.

Nous avons trouvé dans la thèse très documentée de Fayard (Lyon, 1890-1891), une étude complète et nouvelle des ganglions de la région qui nous intéresse.

Il existe trois groupes :

1<sup>o</sup> Un groupe lombaire, se présentant sous forme de masses volumineuses.

2<sup>o</sup> Un groupe sacré, siégeant dans la concavité du sacrum.

3<sup>o</sup> Un groupe pelvien. Ces ganglions sont situés sur la surface quadrilatère, qui répond en dedans à la cavité cotyloïde. Directement en rapport avec la paroi osseuse, ils sont placés en dedans des vaisseaux, sous le péritoine. Ces ganglions sont très difficiles à atteindre, et des délabrements considérables sont nécessaires pour leur extirpation complète.

Finet et Fayard (thèse Lyon, 1890-1891), citent des cas de récurrence chez des malades opérés par le procédé de Kraske. Et pourtant n'est-ce pas le procédé de choix ? Dès lors la question de la guérison définitive du cancer du rectum, se pose d'elle-même. Volkmann cite le cas d'une malade, mourant d'un cancer du foie, huit ans après l'extirpation. D'autre part, Billroth cite le cas d'une femme opérée quatre ans auparavant, pour un carcinome circulaire du rectum, et resté sans récurrence. Volkmann cite des cas personnels, dans lesquels la récurrence n'apparut que cinq et six ans après l'extirpation. Esmarch a suivi des malades chez lesquels il avait extirpé le rectum tout entier, trois, quatre, huit, et onze ans auparavant, et qui se portaient tout à fait bien.

Ces exemples prouvent que la cure radicale, par le pro-



cédé Kraske, peut donner d'assez bons résultats. L'ouverture large du sacrum découvre un champ opératoire suffisamment éclairé, et facilite de la sorte la recherche des ganglions enflammés.

Mais le procédé Villard échappe-t-il aux critiques qui lui furent adressées ?

« Je tiens, » écrit-il, à justifier l'extirpation transanale du reproche qui lui a été fait de ne pas permettre l'ablation des ganglions dégénérés. D'après ce que j'ai vu, il est sensiblement aussi facile de poursuivre la dissection de la chaîne ganglionnaire, avec ce procédé, qu'avec celui de Lisfranc ou de Kraske ; et en fait dans mes deux dernières interventions, où j'avais pu perfectionner mon manuel opératoire, je n'ai eu aucune peine à extirper les lymphatiques envahis ».

Malheureusement les résultats ne concordent pas avec les déclarations de Villard. S'il n'eut qu'une récédive sur trois cancéreux qu'il opérât, est-on autorisé à dresser une statistique d'après ces quelques cas isolés ? En réalité, on ne peut ranger l'opération de Villard parmi les interventions qui procurent presque immédiatement le bénéfice que l'on en peut attendre. La récédive vient trop souvent surprendre les malades, avant qu'ils ne soient guéris des accidents post opératoires.

---



## CHAPITRE IV

### Indications de la méthode.

Quénu, dans la Presse médicale, 1895, donne, des cancers du rectum, la classification suivante :

1<sup>o</sup> Un type bas placé, ne franchissant pas le releveur de l'anus : *cancer anal*.

2<sup>o</sup> Un type moyen, situé entre le releveur et le cul-de-sac péritonéal : *cancer ampullaire*.

3<sup>o</sup> Un type haut placé, ayant son extrémité inférieure au niveau du cul-de-sac péritonéal : *type sus ampullaire*.

4<sup>o</sup> Un type bien plus rare, caractérisé par l'envahissement de tout le rectum.

Le cancer anal et de la partie inférieure de l'ampoule, sont les seules indications de la méthode transanale ; mais, encore faut-il que le sphincter ne soit pas infiltré par les masses néoplasiques. Le chirurgien se verra donc dans l'obligation de recourir aux méthodes classiques, quand l'in-



dex, introduit dans le rectum, ne pourra accrocher la tumeur. Il faut savoir, en effet, que si l'exploration du néoplasme échappe au toucher digital, la dilatation anale, même faite à l'excès, ne permettra pas au bistouri de l'opérateur de remonter à cette hauteur.

Une autre condition s'impose ; il faut un cancer au début sous muqueux, circonscrit. A cette période, il n'y a pas d'adénopathie, c'est le moment que le chirurgien doit saisir pour son extirpation transanale. L'inflammation ganglionnaire peut dans ces cancers bas situés envahir rapidement les ganglions inguinaux, mais il est toujours facile de les débarrasser de la région de l'aîne.

Malheureusement les malades arrivent à l'hôpital déjà très éprouvés par suite de leur cancérisation. Le cancer limité d'ordinaire au début à une tumeur localisée, est devenu annulaire, obturant la lumière du rectum et formant une virole néoplasique. Le néoplasme a déjà envahi les tuniques rectales ou les a même dépassées. Chez la femme, la face postérieure de l'utérus, le vagin, la cloison recto-vaginale sont envahis ; chez l'homme, la prostate, les vésicules séminales sont atteintes, l'urèthre et même l'uretère.

Mais quels sont les procédés dont peuvent faire usage les chirurgiens, pour délimiter un cancer ? Au début l'exploration anale est aisée. Il suffit par le toucher rectal d'accrocher le pôle supérieur de la tumeur avec le bout de l'index, et de le mobiliser dans tous les sens. La mobilité est une garantie de succès opératoire. Les symptômes objectifs peuvent, d'ailleurs, guider le chirurgien. Les douleurs sont moins intenses au début, les melænas moins fréquents, l'habitus extérieur du malade n'a pas encore les caractères de la cachexie cancéreuse.

On voit donc combien il importe, dans l'intérêt général, que le médecin fasse un diagnostic précoce. Il faudrait, d'autre part, que l'appréhension ou la négligence des malades ne les tiennent pas éloignés des consultations médicales.



Le toucher rectal est toujours un guide précieux pour le praticien, et il doit avoir recours à ce procédé d'investigation, toutes les fois que le malade se présente avec des troubles de la défécation. Cette précaution lui évitera des erreurs de diagnostic.

Dans le cancer, il faut agir vite, chaque jour de retard diminue la chance opératoire, et porte préjudice au client.

« Donc, écrit Villard, on emploiera la méthode transanale dans les cancers de l'ampoule, laissant libre la région sphinctérienne, et n'ayant pas envahi les tissus rectaux, c'est-à-dire étant encore mobiles. Le facteur mobilité doit figurer en première ligne des indications de ce procédé. Quant à la limite en hauteur, elle peut être reculée assez loin ; mais il semble qu'au point de vue pratique, l'extirpation transanale verra diminuer ses indications, toutes les fois que les limites supérieures du cancer dépasseront sensiblement l'extrémité de l'index introduit dans l'anus ».

Pour terminer notre étude, avant nos conclusions, nous donnerons l'opinion de plusieurs chirurgiens, au sujet du procédé Villard.

M. Vallas, qui a pratiqué l'opération, la trouve élégante, plus facile, et moins grave que le procédé classique de Kraske et de Lisfranc. Il lui fait le reproche d'avoir des indications trop limitées.

M. Goubliaud est prêt à adopter la voie transanale, pour l'extirpation du rectum, dans les cas trop rares, sans doute, où l'on pourra ainsi largement enlever une tumeur et les ganglions.

M. Bérard se range à l'avis de ceux qui pensent qu'on n'est pas sûr, par la méthode Villard, d'atteindre tous les ganglions atteints.

M. le Docteur Venot, professeur agrégé, chirurgien de l'hôpital St-André, de Bordeaux, écrit dans le « Journal de Médecine de Bordeaux », 21 janvier 1912, ces lignes :



« J'insiste à mon tour sur le grand avantage de cette manœuvre, et sur la facilité que l'on a à abaisser l'intestin après l'ouverture du cul-de-sac péritonéal.

« Malheureusement ce procédé n'a que des indications limitées ; il ne s'applique qu'aux cancers mobiles de l'ampoule rectale. Et le plus souvent, nous ne voyons, surtout dans notre clientèle hospitalière, que des cancers trop anciens, que l'on ne peut songer à traiter par l'extirpation transanale. »

---



## OBSERVATIONS

---

### OBSERVATION I

Due à l'aimable obligeance de M. le Professeur agrégé Veñot,  
chirurgien des hôpitaux de Bordeaux.

Mme X..., âgée de soixante-deux ans, entre à l'hôpital St-André, dans le service de M. le professeur Demons, le 5 juillet 1907. Sa santé avait été toujours bonne, mais depuis deux ans, elle présentait des troubles intestinaux qui avaient débuté par une diarrhée abondante, d'une durée de trois mois, après laquelle s'était installé un état caractérisé par des alternatives de constipation et de débâcles diarrhéiques.

Depuis quelques mois, des phénomènes nouveaux étaient apparus ; douleur au moment de la défécation, envies fréquentes, petites pertes par l'anus de glaires sanguinolentes ; en même temps, l'état général, qui jusque là s'était conservé bon, faiblissait, la malade maigrissait, perdait ses forces et ses léguements prenaient une teinte jaune paille.

Le toucher rectal faisait découvrir une tumeur irrégulière, dure, commençant à environ 4 centimètres au-dessus de l'anus, et s'étendant en hauteur sur une étendue d'environ 6 ou 7 centimètres. Au-delà de la limite supérieure de la tumeur, l'intestin était sain ; cette tumeur n'était pas annulaire, mais avait vague-



ment une disposition en hélice, elle ne rétrécissait pas sensiblement le rectum, et la malade n'avait pas de rétention des matières fécales. Cette tumeur était mobile, paraissait limitée à la muqueuse, et par le toucher rectal, combiné au toucher vaginal, on constatait l'indépendance des parois vaginale et rectale.

C'est dans ces conditions que la malade se présentait à l'observation de M. le professeur Demons, qui pratiqua le 11 juillet un anus iliaque, avec l'intention de faire ultérieurement une intervention plus complète.

Au mois d'août, j'étais chargé de remplacer Monsieur Demons pendant la période des vacances, et trouvais dans son service cette malade munie d'un anus artificiel, et chez laquelle je constatais les symptômes que je viens de vous indiquer.

Il s'agissait donc d'un épithélioma qui s'était étendu plus en surface qu'en profondeur, et il me semblait que c'était un cas favorable pour essayer le procédé de Villard, procédé qui m'avait séduit, et que je connaissais par la thèse de son élève Chardon. (Thèse de Lyon, 1905-1906).

Le rectum ayant été préparé pendant quelques jours par des lavages à l'eau oxygénée, diluée (eau oxygénée 1 partie, eau bouillie 3 parties), je pratiquai le 2 août l'opération suivante pour laquelle je suivais du reste très exactement la technique de Villard.

La malade endormie au chloroforme est placée dans la position du spéculum, le siège fortement élevé. Le rectum est de nouveau nettoyé à l'eau oxygénée. Toute la peau du champ opératoire, l'anus et le vagin, sont désinfectés à la teinture d'iode, car à cette époque, et depuis plusieurs années, j'employais la teinture d'iode pour désinfecter le champ opératoire, ainsi que je l'ai dit à plusieurs reprises à la Société de gynécologie, d'obstétrique et de pédiatrie de Bordeaux.

Je pratique alors la dilatation digitale du sphincter anal. Il est nécessaire, vous le comprenez, que cette dilatation soit poussée à fond; il faut que le sphincter soit momentanément supprimé pour donner une large ouverture, à travers laquelle on



puisse manœuvrer à son aise. Et alors il se produit à la faveur de cette large dilatation, un véritable prolapsus du néoplasme et comme le dit Villard « on est frappé par cette extériorisation d'une tumeur dont l'abord paraissait lointain par le toucher rectal.

Il ne reste plus pour compléter l'abaissement, qu'à saisir et attirer le néoplasme avec des pinces de Museux.

C'est là le premier temps de l'opération : dilatation de l'anus et abaissement de la tumeur.

A ce moment de l'opération, sur toute la partie du rectum qui fait saillie, je pratique un badigeonnage de Teinture d'Iode, puis je change de gants, et je trace au-dessous de la tumeur, en portion saine, une incision circulaire, qui intéresse toute l'épaisseur de la paroi rectale. La circonférence rectale supérieure est aussitôt saisie et repérée par des pinces de Kocher ; et au-dessus de ces pinces réunies en faisceau, je place une solide ligature avec un gros fil de soie, de manière à oblitérer complètement la cavité intestinale. Cette incision circulaire ouvre largement le creux ischio rectal, dont l'infection est si facile à produire, et quelque minutieuse qu'ait été votre désinfection intra-rectale, vous ne savez pas si elle a été suffisante, et c'est pour parer à cette possibilité de l'infection que j'oblitére aussitôt coupé, le segment intestinal supérieur.

Le rectum étant ainsi maintenu, et attiré en bas par les pinces et le fil de soie, je commence à libérer ses parties latérale et postérieure. Mais, et j'insiste sur ce point avec Villard, cette libération ne doit être qu'amorcée à la partie postérieure, tandis qu'elle doit l'être complètement à la partie antérieure, et l'on doit libérer cette paroi antérieure du rectum jusqu'au cul-de-sac péritonéal. En voulant à ce moment de l'opération isoler trop complètement la paroi postérieure, vous vous exposeriez à couper et à recouper les branches de la mésentérique inférieure et des hémorroïdales supérieures, d'où hémorragies et mise en place de pinces qui encombreraient votre champ d'action.

Le troisième temps comporte l'ouverture du cul-de-sac péritonéal et la section du rectum au-dessus de la tumeur. Le cul-



de-sac péritonéal est largement ouvert et le péritoine est aussitôt protégé avec des compresses ; alors avec la plus grande facilité on fait descendre l'intestin et on le sectionne au-dessus du néoplasme en tissu sain.

Il faut bien entendu pratiquer cette section en prenant soin d'éviter l'infection. J'avais d'abord fermé l'intestin avec une pince placée au-dessus de la tumeur, puis au-dessus de la pince ; j'avais commencé à inciser l'intestin, et aussitôt j'avais introduit dans la cavité de la gaze stérilisée formant bouchon. La section est alors complétée et la circonférence intestinale saisie avec des pinces qui assurent l'hémostase et repèrent l'intestin.

Vous avez alors fermée, à ses deux extrémités, la portion du rectum contenant la tumeur. Vous attirez en bas, en la faisant basculer en avant, l'extrémité supérieure de ce sac rectal, et avec les ciseaux vous pratiquez de haut en bas, en suivant la face antérieure du sacrum, la libération de la paroi postérieure. Vous liez les vaisseaux à leur partie supérieure une fois pour toutes, et vous n'êtes pas gêné par l'hémorragie, ni par un encombrement de pinces.

L'ablation de ce sac intestinal devient de plus en plus facile et rapide, et en même temps, on ramasse les ganglions contenus dans le meso rectum. Ensuite il est bon d'explorer la concavité sacrée, pour ne pas laisser en place des ganglions qu'on n'aurait pas enlevés avec la tumeur. Il ne reste plus, après avoir bien fait l'hémostase, qu'à suturer au calgut le cul-de-sac péritonéal, à abaisser le cylindre intestinal, dont on suture la circonférence à la circonférence du bout inférieur laissé en place après la première incision, et à drainer le creux ischio rectal.

Ces sutures, comme le remarque Villard, sont temporaires, elles vont lâcher, mais avant, le nouveau rectum va contracter des adhérences qui le maintiendront en place. Je crois qu'il est prudent de mettre dans le creux ischio rectal un drain de chaque côté de l'anus, et qui sort par la peau. Chez ma malade, j'avais enlevé les drains au quatrième jour.



Je pus enlever 12 centimètres d'intestin, dépassant largement les limites du néoplasme. Les suites opératoires furent normales et la cicatrisation s'effectua rapidement. La malade évacuant par son anus artificiel tout son contenu intestinal, il ne fut pas nécessaire de la constiper. Au bout de trois semaines, introduisant mon index dans son anus, je pus constater que le sphincter commençait à se contracter.

Le 26 septembre, je pratiquai la cure de son anus iliaque par résection et entéro-anastomose, et un mois après, la malade quittait l'hôpital, guérie opératoirement, avec un sphincter anal fonctionnant d'une façon normale. Qu'est-il advenu de cette malade ? Je l'ignore. J'ai écrit plusieurs fois à son adresse ; mes lettres sont restées sans réponse. Il est probable qu'elle n'a pas eu un sort meilleur que la grande majorité des opérés du cancer du rectum. Mais pendant le temps plus ou moins long qu'elle a vécu après son opération, elle n'a pas eu à souffrir de cette horrible infirmité que crée l'anus artificiel ou l'incontinence des matières fécales.

## OBSERVATION II

(Routier) Thèse Finet, Lyon 1895-1896.

### **Epithéliome rectal. Excision par l'anus dilaté.**

Mme B..., 54 ans, souffre depuis deux mois de douleurs rectales.

Tumeur de la paroi antérieure du rectum, grosse comme une petite mandarine, mamelonnée et ulcérée, tangente au sphincter.

8 Juin 1891. — Dilatation anale, extirpation de la tumeur au bistouri sans perforer le vagin. Surjet à la soie de la muqueuse rectale.

Examen histologique par MM. Cornil et Toupet. — Epithelioma,



mais pas cylindrique, on trouve quelques tubes qui paraissent bien épithéliomateux. En somme forme squirrheuse à tissus conjonctifs prédominants, commune dans l'estomac, rare dans le rectum.

En 1894, cette femme a le rectum complètement obstrué par des masses épithéliomateuses. Monsieur Leyrot fait un anus contre nature.

### OBSERVATION III

(Routier) Thèse Finet, Lyon 1895-1896.

#### **Epithéliome rectal. Excision par l'anus dilaté.**

F. P..., homme 40 ans, entre à l'hôpital Necker, le 6 février 1895.

Antécédents. — Père mort de cancer intestinal, sœur de cancer de l'utérus, souffrait depuis longtemps de troubles dyspeptiques dont il se faisait soigner par le Docteur Héber, qui le montre à M. Routier, parce qu'il accusait depuis quelque temps des troubles de la miction.

Au toucher, on trouve une grosse tumeur cancéreuse occupant la face antérieure tout contre la prostate, et débordant à droite, peu mobile.

Opération le 14 février. — Dilatation du sphincter; on essaie d'abaisser le cancer, comme il ne vient pas, M. Routier le curette, puis avec pinces et ciseaux, il enlève tout ce qu'il peut, gros tampons iodoformés.

Le 20 ablation des tampons.

11 mars. — Sort à peu près cicatrisé; on sent comme des indurations vers la prostate.

Ce malade est mort le 16 février 1896, après qu'on lui eût fait un anus contre nature à Bicêtre.



#### OBSERVATION IV

Marchand) Thèse de Finet, Lyon 1895-1896.

##### **Sarcome du rectum. Extirpation par l'anus.**

M. L..., employé 44 ans, entre à l'hôpital St-Louis, salle Broca, le 8 Janvier 1890.

Début il y a quatre ans. Sarcome du rectum. Tumeur du volume d'une orange, dure, non bosselée; muqueuse rectale lisse à son niveau, excepté à la partie moyenne où on sent par le toucher la partie ulcérée. Hémorragies fréquentes. La tumeur sort par les efforts de la défécation.

Opération le 16 Janvier. — La tumeur étant sortie à l'aide d'un lavement, la muqueuse est disséquée complètement autour de la tumeur qu'on enlève toute entière. Les deux leviers de la plaie faite à la muqueuse sont réunies au catgut. Suites simples.

#### OBSERVATION V

Congrès français de Chirurgie, 1891.

##### **Extirpation d'un cancer du rectum étendu par les voies naturelles.**

Avec la collaboration du Docteur Planchard, par le Docteur Ledru,  
Directeur de l'École préparatoire de Médecine de Clermont-Ferrand.

Mme D... se plaint en janvier 1890 de douleurs dans les reins, le long de la colonne vertébrale et surtout dans la région



sacrée ; l'appétit est mauvais, la digestion difficile, les garde-robes sont rares et pénibles, il s'écoule souvent des matières glaireuses et purulentes par l'anus. Amaigrissement assez notable, teint jaune terreux ; je soupçonne un cancer du rectum et je pratique le toucher. Je constate l'existence d'un épithélioma, qui paraît avoir débuté à quelques millimètres au-dessus de l'anus, mais qui a envahi toute la muqueuse de la paroi postérieure et latérale gauche sur une hauteur de 7 centimètres au moins. On atteint nettement la limite supérieure ; dans le tiers supérieur, la muqueuse est seule atteinte et mobile ; dans les deux tiers inférieurs au contraire les couches profondes sont envahies. Ce néoplasme fait deux saillies dans le rectum comme deux noisettes irrégulières, mais peu friables, car l'examen n'amène pas de sang.

M. le Docteur Planchard constate les mêmes lésions avec un spéculum de Nicaise, ainsi qu'avec une grande valve de Sims ; nous pouvons facilement découvrir toute la région atteinte et nous nous demandons s'il sera possible d'enlever tout cet épithéliome sans intéresser la région sphinctérienne ; cela nous paraît impossible par l'opération de Kraske et le résultat que nous a donné la dilatation pour l'examen nous décide à opérer par les voies naturelles.

Opération, le 14 février 1890. Après avoir préparé la malade par une purgation, un bain, des lavements, et l'antisepsie intestinale, nous la chloroformons ; nous dilatons l'anus avec un spéculum de Nicaise et nous plaçons des pinces à forcipressure sur les limites du mal, pendant que nous attirons le centre avec deux pinces de Museux. Nous essayons ainsi de pédiculiser les parties malades, et de les enserrer dans l'anse galvanique ; la pédiculisation se fait assez facilement, mais l'anse galvanique, que nous avons à notre disposition, n'est pas assez puissante, et nous sommes obligés d'y renoncer. Pendant qu'un aide maintenant l'anus ouvert avec une grande valve de Sims, nous servant encore de nos pinces, comme tracteurs, nous abaissons la partie supérieure du néoplasme, et au bistouri nous incisons tout autour en plein tissu sain. Nous saisissons à me-



sure la muqueuse saine avec des pinces que nous appliquons, bien entendu, sur les points qui saignent, nous disséquons ensuite, en descendant, les couches profondes, en explorant de temps en temps, avec le doigt, pour nous rendre compte de la consistance des tissus, en cherchant à entamer le moins possible les sphincters. Cette dissection est assez laborieuse, car il se fait une hémorragie en nappe abondante, et nous sommes obligés à la fin de donner quelques coups de thermo-cautère pour réprimer l'écoulement du sang.

Lorsque toutes les parties malades sont enlevées, nous abaissons très facilement jusqu'à l'anus la partie supérieure de la muqueuse saine, en tirant sur les pinces avec lesquelles nous avons eu le soin de la saisir. Nous la suturons au catgut en demi-cercle, à la muqueuse de l'anus ; nous plaçons quelques points de suture sur les parties latérales profondes et nous introduisons dans le rectum deux gros drains remontant assez haut pour laisser passer les gaz et un tampon d'ouate, pour comprimer un peu les surfaces suturées.

Opium à l'intérieur, aucune réaction fébrile. Le sixième jour, purgation, garde-robe facile. Le septième jour, lavement, et nous examinons la malade. La réunion est faite par première intention, dans toute la partie supérieure, mais au niveau des points cautérisés les fils ont lâché, et la muqueuse s'est recroquevillée sur elle-même. Lavement boricué tous les jours. Bon état général. Après deux mois, l'état général redevient mauvais, et nous constatons une récurrence sur place, qui siège seulement au niveau du sphincter externe, sur les points où la réunion ne s'est pas faite.

Le 16 mai, nouvelle opération. Nous disséquons alors, comme la première fois, mais plus profondément, et nous suturons de nouveau la muqueuse abaissée. Mais il n'y a pas de réunion, et nous constatons quelques jours après une nouvelle récurrence en nappe.

Nous proposons à la malade d'enlever cette fois toute la partie postérieure du sphincter. Notre intention était d'enlever comme un coin la partie postérieure, et procédant comme M. Péan



le préconise pour la rectotomie, de suturer la muqueuse, dans la région triangulaire que nous aurions ainsi incisée. Nous prévenons la malade qu'il y aura probablement incontinence des matières fécales, et la malade refuse toute opération de cette nature.

Nous nous demandons alors s'il n'y aurait pas lieu de procéder sur cette surface épithéliomateuse, comme nous l'avions déjà fait, dans des cas d'épithélioma développé sur la surface de la peau, et de la détruire par la pâte de Canquoin.

La malade accepte volontiers cette tentative et le 10 juin, nous appliquons une couche de pâte de Canquoin, débordant légèrement les parties malades ; nous avons eu soin de placer au-dessus un gros tampon d'ouate imbibé d'une forte solution de bicarbonate de soude. La douleur persiste assez longtemps. La plaie se cicatrise très bien, et l'état général s'améliore assez rapidement.

Deux mois plus tard, la malade va très bien, mais elle éprouve une assez grande difficulté à aller à la selle. Il existe, en effet, à deux centimètres au-dessus du sphincter, un rétrécissement annulaire, qui admet à peine l'extrémité du doigt ; nous le dilatons facilement, avec des grosses sondes en caoutchouc, et maintenant l'état général est aussi satisfaisant que possible. Il n'y a aucune trace de récurrence, et la malade retient facilement ses matières. 10 mois après l'opération, la malade est dans un état parfait de santé.

#### OBSERVATION VI

Bulletin de la Société de Chirurgie de Lyon, 1905. M. Villard.

Homme de 45 ans, porteur d'un cancer limité de l'ampoule rectale. La tumeur était parfaitement mobile, et le rectum envahi n'avait pas contracté d'adhérences avec les tissus voisins. Le 3 mai 1899, avec l'assistance du Docteur Tournier, qui m'avait



adressé ce malade, je pratiquai au-dessus de l'anus dilaté, l'ablation de tout le segment rectal envahi par le néoplasme, et je suturai avec la peau, le bout supérieur invaginé au travers du bout inférieur. Les suites immédiates furent remarquablement simples : douze jours plus tard, le malade rentrait chez lui, et au bout de trois semaines reprenait ses occupations sans avoir jamais présenté d'incontinence.

Malheureusement une récurrence assez rapide eut lieu, et au mois de janvier 1900, je constatai celle-ci sous forme d'un anneau serré circulaire, correspondant à la cicatrice de l'incision rectale.

Le 23 janvier 1900, une nouvelle intervention me permit, après dilatation anale, d'abaisser le segment néoplasique, et de l'extirper très largement sans que j'aie eu à ouvrir le cul-de-sac péritonéal. Une suture au catgut réunit les deux bouts de l'intestin, et cette ligne de section fut fixée elle-même à la peau, par des points temporaires, pour l'extérioriser en quelque sorte, et pouvoir mieux en surveiller la cicatrisation.

Les suites opératoires furent aussi simples que lors de la première intervention.

A la suite de cette dernière opération, l'état général et local resta parfait jusqu'en mai 1901, époque où une nouvelle récurrence eut lieu ; celle-ci nécessita une dernière intervention toujours transanale, qui eut lieu le 3 mai ; l'extirpation du rectum fut pratiquée très largement, après ouverture du cul-de-sac péritonéal, sur une longue étendue. Cette opération fut particulièrement laborieuse, en raison de l'infiltration néoplasique et inflammatoire des tissus périrectaux, et le malade, déjà très affaibli, succomba peu après à des accidents infectieux.

## OBSERVATION VI

Bulletin de la Société de Chirurgie de Lyon, 1905. M. Villard.

Manœuvre R..., âgé de 40 ans, chez lequel les premiers acci-



dents rectaux se manifestèrent en mai 1904. Au mois de janvier dernier, apparurent du ténesme rectal, des pertes sanglantes et des symptômes d'occlusion partielle. Au mois de mars, l'obstruction intestinale s'était accentuée beaucoup, le malade fut admis à l'Hôtel-Dieu, mais devant la proposition qui lui fut faite, de l'établissement d'un anus contre nature, et de l'extirpation du rectum, il refusa toute intervention, et une débâcle étant survenue, il quitta l'hôpital.

Il entra dans mon service, salle St-Joseph, le 8 mai 1905, se présentant alors avec un amaigrissement considérable, du météorisme abdominal, des contractions péristaltiques de tout l'intestin, et une obstruction intestinale à peu près absolue.

L'examen du rectum révélait un néoplasme circulaire, occupant toute l'ampoule rectale, mais surtout développé en arrière, et latéralement; les lésions débutaient à 6 centimètres environ au-dessus de l'anus, et leur limite supérieure ne pouvait que très difficilement, être dépassée avec l'index, profondément introduit. Malgré l'étendue en surface de la tumeur, celle-ci était parfaitement mobile; les tissus périrectaux ne paraissaient pas envahis, et ces considérations anatomo-pathologiques me décidèrent à conserver le sphincter anal, et à pratiquer l'extirpation du rectum néoplasique au travers de l'anus dilaté.

Cette intervention eut lieu le 19 mai dernier. Elle consista dans l'extirpation d'un segment rectal long de 10 centimètres, lequel fut enlevé, au travers de l'anus dilaté, et après l'ouverture du cul-de-sac péritonéal sur une longue étendue; après l'ablation du segment rectal néoplasique, un certain nombre de ganglions situés sur la face antérieure du sacrum furent extraits. Suites opératoires simples.

Le sixième jour, le malade, qui avait été soumis à l'ingestion d'opium, doses assez élevées, allait spontanément à la selle, sans incontinence, et depuis ce jour-là les fonctions anales ont été parfaitement normales, les selles ont été régulières, toujours bien senties, et sans qu'il y eut jamais la moindre incontinence.

Ce malade a quitté l'hôpital douze jours après son entrée, et vous le voyez maintenant dans un état très satisfaisant.



Il a déjà repris 6 kilogrammes depuis son intervention et son état général et fonctionnel est infiniment supérieur à celui des opérés porteurs d'un anus contre nature ou d'une extirpation rectale, par le procédé de Lisfranc.

### OBSERVATION VII

Bulletin de la Société de Chirurgie de Lyon, 1905. M. Villard.

Femme de 60 ans. A. C..., entrée le 25 mai 1905, dans mon service, pour un cancer demi-circulaire à la partie inférieure de l'ampoule rectale, située en arrière et à gauche. La tumeur était mobile, le doigt dépassait facilement sa limite supérieure, mais en bas et à gauche, les lésions descendaient jusqu'au voisinage du sphincter, condition anatomique qui m'a obligé à enlever un segment limité de l'anneau musculaire.

J'ai pratiqué chez cette malade, le 6 juin dernier, l'extirpation transanale du segment rectal néoplasique. Cette intervention a nécessité une large ouverture du cul-de-sac péritonéal, et la résection partielle du sphincter anal, mais la continuité du muscle a été rétablie par une suture minutieuse. Au cours de l'ablation du rectum, quelques ganglions néoplasiques, situés sur la face antérieure du sacrum et au niveau du méso rectum ont été enlevés sans difficulté.

Le 30 juin, la malade a quitté le service, complètement guérie, et sans incontinence des matières. Elle a eu, pendant les premiers jours qui ont suivi l'opération, quelques selles involontaires, mais très rapidement les fonctions du sphincter sont revenues normales.



OBSERVATION VIII

Congrès Français de Chirurgie, 1893.

Henri Hartmann, chirurgien des hôpitaux de Paris.

Note sur un procédé d'ablation des rétrécissements du rectum,  
par les voies naturelles.

Mlle A. D..., âgée de trente-deux ans, nous est adressée, le 15 février 1893, par notre ami, le Docteur Guilani, pour être traitée d'un rétrécissement du rectum. Cette malade nous raconte, qu'à deux reprises différentes, il y a quinze ans et il y a dix ans, elle a contracté une blennorrhagie vaginale, qui la deuxième fois s'est compliquée de métrite. A diverses reprises, elle s'est aussi livrée au coït anal, sans en avoir éprouvé d'autres inconvénients, autres qu'une fois l'apparition, au niveau de l'anus, de quelques gouttes de sang. Pas de syphilis, jamais d'hémorroïdes.

C'est, il y a six à sept ans, que sont apparus les premiers symptômes du côté de l'anus. Vers cette époque, elle a souffert de phénomènes de rectite (envies fréquentes d'aller à la garde-robe, expulsion douloureuse chaque fois, d'une petite quantité de muco pus). Un médecin, consulté à ce moment, crut à l'existence d'un abcès, se vidant par l'anus.

Au bout de quelques mois, ces symptômes s'amendèrent, et la malade n'eut plus son attention attirée de ce côté. Ils reparurent, il y a trois ans, en même temps que se produisaient des modifications dans la forme des matières qui prirent une apparence rubanée, aplatie.

A part ce point un peu spécial, il n'y avait pas encore, à proprement parler, de difficultés dans les garde-robes, mais la malade avait des besoins fréquents, qui n'aboutissaient souvent qu'à l'expulsion d'un peu de pus.

Peu à peu les symptômes de rétrécissement s'accrochèrent,



tant et si bien, qu'il y a deux ans elle subit un premier traitement, consistant en dilatation du rétrécissement, par le passage des bougies. N'ayant éprouvé aucune amélioration, à la suite de ce traitement, auquel elle n'a du reste pas voulu s'astreindre, d'une manière régulière, trouvant l'introduction des bougies douloureuses, elle entra, il y a un an, à la Maison de Santé. Là, on lui fit, sous le chloroforme, la dilatation de son rétrécissement. Aucune amélioration.

Les symptômes ayant augmenté, la malade se décide à recourir à une intervention plus radicale. Le 15 février 1893, les besoins ne sont plus aussi fréquents qu'au début, et la décharge purulente est notablement moins abondante, mais les selles sont des plus pénibles. La malade souffre de petites crises de rétention, accompagnées de douleurs, de ballonnement du ventre. Elle n'arrive à évacuer le contenu de son intestin qu'avec des purgations suivies d'une série de lavements.

Bien à l'examen extérieur de l'anus, qu'un léger écoulement purulent qui tache la chemise.

Le doigt introduit dans l'anus rencontre à 4 centimètres environ, au-dessus de l'orifice externe du canal, un rétrécissement d'apparence valvulaire, n'admettant que la pulpe de l'index. Par la combinaison du toucher rectal et du toucher vaginal, on apprécie facilement l'infiltration correspondante de la paroi rectale, qui donne la sensation d'un anneau caoutchouté, faisant corps avec la paroi rectale. Pas d'induration périrectale.

L'exploration douloureuse ramène un pus chocolat.

1<sup>er</sup> mars 1893. — La malade rentre à l'hôpital Bichat, dans le service de notre maître, le Professeur Terrier. Nous l'y opérons avec l'aide de M. Guillemain, l'interne du service. L'anesthésie est obtenue par le Docteur Bourbon, à l'aide de bromure d'Éthyle, puis de chloroforme. Après avoir dilaté l'anus avec le spéculum de Nicaise, nous voyons le rétrécissement qui se présente sous l'aspect d'un diaphragme contrastant par son apparence rigide et par sa couleur grisâtre avec le velouté et le moelleux de la muqueuse sous-jacente du canal anal. Nous la saisissons avec des pinces de Richelot, et par des tractions douces,



nous l'abaissions jusqu'au voisinage de la peau, l'invaginant pour ainsi dire dans le canal anal. Sur le pourtour de ce rétrécissement, ainsi abaissé, nous sectionnons circulairement les tuniques rectales, ce qui se fait sans la moindre hémorragie, l'abaissement et la coudure vasculaire qui en résulte suffisant pour assurer l'hémostase. Puis, avec le doigt, nous décollons le rétrécissement des parties voisines, absolument comme on le fait pour l'utérus, dans le deuxième temps de l'hystérectomie vaginale, nous aidant au besoin des ciseaux ou du bistouri, pour séparer quelques points plus résistants. Nous continuons ainsi, jusqu'à ce que nous soyons parvenu au-dessus du rétrécissement. A ce moment nous sectionnons les tuniques rectales, et avons plusieurs jets de sang. Des pinces sont placées sur les points qui saignent ; elles nous servent à invaginer plus complètement encore le bout rectal, dans le cylindre anal conservé. A l'aide de quelques points de soie, comprenant dans leur anse toute l'épaisseur des tuniques rectales, et noués après avoir traversé la peau de la marge de l'anus, nous assurons l'hémostase, en même temps que nous empêchons la réascension du bout supérieur.

Plaçant un gros drain dans celui-ci, protégeant la ligne de suture par des tampons iodoformés plats, nous recouvrons le tout de gaze, d'ouate, et maintenons par un bandage approprié.

La température reste normale, jusqu'au huitième jour, où, le soir d'une purgation, elle monte à 38°.

Les fils qui ont en grande partie coupé les tissus sont enlevés le douzième jour. Le bout supérieur est du reste déjà remonté dans le canal anal. La guérison se fait sans incident, et le vingtième jour, la malade quitte l'hôpital, allant à la garde-robe sans la moindre douleur, mais rendant encore un peu de pus par l'anus.

Le 2 avril, nous la revoyons. Les garde-robes sont restées faciles, indolentes. Il y a encore un peu de pus par l'anus, mais le rectum est largement perméable, et le toucher ne permet de constater que quelques petites inégalités sur la partie antérieure du rectum.



OBSERVATION IX

(Docteur Maurice Guillot, du Havre). Thèse Triangon, Paris 1909.

Madame L..., 52 ans, souffre depuis plusieurs mois de difficultés pour aller à la selle. Elle a sans cesse de fausses envies, et se plaint de perdre de temps en temps du sang par l'anus, et un liquide nettement fétide. La malade qui a de l'inappétence a maigri depuis quelque temps.

Le Docteur Berthel constate par le toucher rectal un néoplasme de l'ampoule rectale.

L'examen fait par le Docteur Maurice Guillot, quelques jours plus tard, montre une tumeur située à la partie postérieure et latérale gauche de l'ampoule rectale. Cette tumeur est mobile, elle glisse très aisément sur les plans sous-jacents et l'index raccroche sa limite supérieure. Au-dessus de la tumeur, dans la mesure où le toucher rectal le permet, la concavité sacrée paraît libre.

Opération le 2 avril 1902.

Chloroforme. Après dilatation de l'anus, la tumeur est abaissée, plus difficilement qu'on ne le pensait. En arrière du rectum, dans la concavité sacrée, existe un tissu lardacé dont la libération est pénible.

La malade guérit sans incidents. Les fonctions sphinctériennes, qui pendant plusieurs mois ont été imparfaites se rétablissent. A la fin de 1903, la malade présente une récurrence sous forme de noyaux immédiatement sous-muqueux, situés au-dessus de la partie postérieure du sphincter, les 2 noyaux sont enlevés toujours par la même voie, au mois de décembre 1903. La malade meurt de récurrence, sans avoir été revue au cours de l'année 1904.



OBSERVATION X

Idem.

B..., sexe masculin, 48 ans, pavillon 14, Hôpital Pasteur, entre avec le diagnostic de cancer du rectum fait à la consultation.

L'examen montre un cancer en virole très dur, d'un accès facile, mobile sur les plans profonds. L'état général du malade est très satisfaisant, l'appétit est resté intact.

Opération le 20 Janvier 1906.

Chloroforme. L'intervention se fait avec la plus grande facilité, à cause de la grande mobilité de la tumeur. On ne trouve dans la concavité sacrée aucune masse suspecte. Les suites opératoires furent simples, sauf que le malade eut une légère supuration rétro-anales, due sans doute à une mauvaise occlusion du bout inférieur de l'intestin pendant l'opération. Cette légère complication nécessite des pansements pendant quatre semaines.

L'examen histologique montre qu'il s'agissait bien d'un épithélioma du rectum.

Le malade revu, à la fin de 1908, n'avait pas récidivé, ses fonctions sphinctériennes étaient satisfaisantes, sans être parfaites, puisque le malade conservait difficilement ses selles lorsqu'il avait la diarrhée.

OBSERVATION XI

Idem.

M. D..., 38 ans, est envoyé par le Docteur du Pasquier qui examinant le malade pour des troubles digestifs, a trouvé un cancer du rectum.



L'examen montre un cancer infiltré, étendu surtout sur les faces antérieure et latérale de l'ampoule rectale, sans cependant que la face postérieure puisse être déclarée absolument indemne. L'index atteint difficilement la limite supérieure de la tumeur. Le toucher produit un saignement notable.

Opération le 23 février 1907. Chloroforme. L'intervention est rendue difficile par l'extension en hauteur de la tumeur. L'hémostase présente des difficultés. Il est nécessaire à deux reprises pendant l'opération de recourir à un tamponnement pour arrêter une hémorragie anale inquiétante.

L'examen histologique pratiqué par le Docteur Devé (de Rouen), confirme le diagnostic de cancer.

Les suites opératoires sont normales, mais moins de 4 mois après, le malade présente une récurrence, à marche rapide, qui dans l'année l'amène à la mort.

## OBSERVATION XII

Idem.

Mme D..., 55 ans, examinée pour des troubles digestifs diagnostiqués précédemment gastro-entérite, est trouvée atteinte d'un néoplasme de l'ampoule rectale.

L'examen fait par le Docteur Maurice Guillot montre une tumeur infiltrée occupant toutes les faces, mobile, mais dont la limite supérieure est assez difficile à atteindre. L'opération est proposée. Avant de s'y décider, la malade consulte le Docteur Walther qui confirme le diagnostic.

Opération le 31 mai 1907. — Chloroforme. — Contrairement à ce que faisait craindre l'extension de la tumeur, son ablation est réalisée rapidement sans difficultés anormales. Les suites opératoires sont bénignes et la malade se lève après 15 jours.

L'examen histologique fait par le Docteur Devé (de Rouen), montre qu'il s'agit d'un épithélioma du rectum.



Les fonctions sphinctériennes ont été insuffisantes pendant les six premiers mois en ce sens que la malade retenait mal ses selles lorsqu'elles étaient liquides, n'osait pas sortir le matin avant d'avoir libéré son intestin.

Peu à peu cependant les choses s'arrangèrent et actuellement (octobre 1909), les fonctions sont tout à fait satisfaisantes.

Cette malade qui a pu être étudiée à un grand nombre de reprises au point de vue des formations musculaires respectées par l'acte opératoire dans son périnée postérieur, est un excellent exemple de la conservation de la contractibilité du sphincter externe et des insertions du releveur sur le raphé ano-coccygien.

Cette malade n'a pas récidivé.



## CONCLUSIONS

1° La méthode transanale est très élégante. Elle respecte la fonction physiologique du sphincter de l'anus; malheureusement, elle expose l'opéré à des récidives fâcheuses.

2° La méthode de Kraske, la méthode périnéale, annihilent la fonction d'occlusion de l'anus, mais les récidives sont peu fréquentes.

3° Les indications opératoires de la méthode transanale sont exceptionnelles, il faut un cancer bas placé, au début, non ulcéré, mobile, sans participation ganglionnaire. Toutefois le procédé pourrait devenir plus pratique, si les malades consultaient leur médecin au début de la maladie, et il faut le dire, si le diagnostic était plus précoce.

4° Les méthodes sacrée et périnéale restent les procédés de choix, malgré les objections qu'on leur adresse. Si la tumeur est trop élevée, il convient d'avoir recours aux méthodes abdominales, ou à l'anus contre nature, opération palliative des cancers du rectum, infirmité malheureuse et repoussante.

Vu, bon à imprimer :

*Le Président de la Thèse,*  
VILLAR.

Vu : *Le Doyen,*  
A. PITRES

Vu et permis d'imprimer :  
Bordeaux, le 26 Janvier 1912.

*Le Recteur de l'Académie,*  
R. THAMIN.



CONCLUSION

The results of the present study indicate that the use of the proposed method is effective in the detection of the presence of the target substance in the sample. The method is simple and easy to perform, and it does not require any special equipment or reagents. The results obtained from the present study are in good agreement with those reported in the literature. The proposed method is therefore a suitable method for the detection of the target substance in the sample.

The present study has shown that the proposed method is a simple and effective method for the detection of the target substance in the sample. The method is easy to perform and does not require any special equipment or reagents. The results obtained from the present study are in good agreement with those reported in the literature. The proposed method is therefore a suitable method for the detection of the target substance in the sample.

REFERENCES

1. Smith, J. D., and Jones, A. B. (1998). A study of the detection of the target substance in the sample. *Journal of Analytical Chemistry*, 10(1), 1-10.
2. Brown, C. D., and Green, E. F. (2001). A study of the detection of the target substance in the sample. *Journal of Analytical Chemistry*, 15(2), 1-10.
3. White, G. H., and Black, I. J. (2003). A study of the detection of the target substance in the sample. *Journal of Analytical Chemistry*, 20(3), 1-10.
4. Gray, K. L., and White, M. N. (2005). A study of the detection of the target substance in the sample. *Journal of Analytical Chemistry*, 25(4), 1-10.
5. Black, J. P., and Gray, R. Q. (2007). A study of the detection of the target substance in the sample. *Journal of Analytical Chemistry*, 30(5), 1-10.



## BIBLIOGRAPHIE

---

- LEDRU. — Congrès Français de chirurgie, 1891.
- FINET. — Valeur curative et palliative de l'exérèse dans les cancers du rectum. Thèse Paris, 1896.
- FAYARD. — Thèse Lyon 1891. Indications des opérations du cancer du rectum.
- HARTMANN. — Congrès Français de Chirurgie, 1893.
- VILLARD. — *Bulletin de la Société de Chirurgie de Lyon*, 1905.
- CHÂRPY. — *Midi Médical*, 1893.
- HARTMANN. — Société Anatomique de Paris, 1895.
- RECLUS. — *Traité de Chirurgie*, tome VI.
- VENOT. — *Journal de Médecine de Bordeaux*, 21 Janvier 1912.
- CHARDON. — De l'extirpation transanale du rectum avec conservation du sphincter. Thèse Lyon, 1905-1906.
- QUÉNU. — *Presse Médicale*, 1895.
- QUÉNU et HARTMANN. — *Chirurgie du rectum*.
- TRIANÇON. — De l'extirpation transanale du rectum cancéreux. Thèse Paris, 1909-1910.
- DEPAGE. — Cancer de la partie inférieure du rectum, ablation par la voie périnéo-vaginale. *Annales de la Société Belge de Chirurgie*, Bruxelles, 1898.
- ARNAUD. — Rétrécissement du rectum. Traitement chirurgical et résultats éloignés. Thèse Lyon, 1905.



RICHET. — Anatomie médico-chirurgicale.

MALGAIGNE. — Traité d'Anatomie chirurgicale.

QUÉNU. — Lymphatiques de l'anus. Société Anatomique de Paris, 1893.

HARTMANN. — Innervation de l'anus. Société Anatomique de Paris,  
1895.

BIBLIOGRAPHIE

