

Ueber Rankenneurome am Rinderherzen ... / vorgelegt von Franz Peters.

Contributors

Peters, Franz 1975-
Justus Liebig-Universität Giessen.

Publication/Creation

[Place of publication not identified] : [publisher not identified], [1910]
[(Posen) : [J. Rosenthal.]]

Persistent URL

<https://wellcomecollection.org/works/asehakru>

**wellcome
collection**

Wellcome Collection
183 Euston Road
London NW1 2BE UK
T +44 (0)20 7611 8722
E library@wellcomecollection.org
<https://wellcomecollection.org>

2
Aus dem königl. hygienischen Institut in Posen.
Pathologisch - anatomische Abteilung: Medizinalrat
□ □ □ □ □ □ □ Prof. **Dr. Busse.** □ □ □ □ □ □ □

Ueber
Ranckenneurome am Rinderherzen.

— x —
Inaugural-Dissertation

zur Erlangung der

veterinär-medizinischen Doktorwürde

der

vereinigten medizinischen Fakultät

der

Grossherzoglich Hessischen Ludwigs-Universität zu Giessen

vorgelegt von


Franz Peters

approbierter Tierarzt aus Ruthe in Hannover.

— x — Mit 2 Tafeln. — x —

— x —
Buchdruckerei Julius Rosenthal, Posen
1910.

1401



Digitized by the Internet Archive
in 2019 with funding from
Wellcome Library

<https://archive.org/details/b30615902>

Aus dem königl. hygienischen Institut in Posen.
Pathologisch - anatomische Abteilung: Medizinalrat
□ □ □ □ □ □ □ Prof. **Dr. Busse.** □ □ □ □ □ □ □

Ueber
Rankenneurome am Rinderherzen.

— x —
Inaugural-Dissertation

zur Erlangung der
veterinär-medizinischen Doktorwürde

der
vereinigten medizinischen Fakultät

der
Grossherzoglich Hessischen Ludwigs-Universität zu Giessen

vorgelegt von

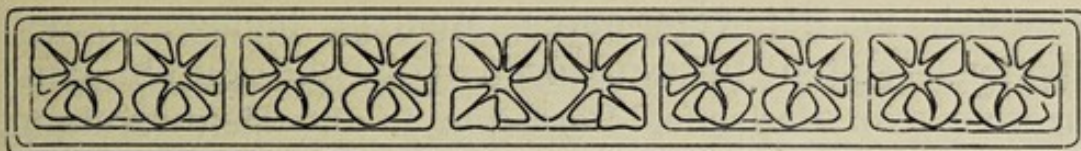
Franz Peters

approbierter Tierarzt aus Ruthe in Hannover.

==== Mit 2 Tafeln. ====

**Gedruckt mit Genehmigung der vereinigten medizinischen Fakultät
zu Giessen.**

Referent: Geheimrat Bostroem.



Von den mannigfachen Erkrankungen des Herzens, die bei der Untersuchung in der humanen wie der veterinären Medizin gefunden werden, gehört die überwiegend große Anzahl in das Kapitel der entzündlichen Veränderungen. Bei Menschen wie bei Tieren tritt uns die Entzündung in allen nur möglichen Arten an den einzelnen Teilen des Herzens entgegen. Wir treffen an sämtlichen Schichten des Herzens, dem Endocard, dem Myocard, dem Epi- und Pericard, die verschiedensten Formen solcher Entzündungen an, und wenn wir schlechtweg von einer Erkrankung des Herzens sprechen, so schwebt uns wohl für gewöhnlich eine derartige entzündliche Veränderung oder deren Folgezustand vor. Krankheitserreger mancherlei Art können gelegentlich in diesen einzelnen Häuten des Herzens zur Ansiedlung kommen und ihre verderbenbringende Wirksamkeit entfalten. Es soll hier nicht auf die Streitfrage eingegangen werden, wieweit der von Virchow aufgestellte Standpunkt haltbar ist, daß auch die sogenannte parenchymatöse Entzündung des Myocards in dieses Kapitel gehört, oder ob diese Veränderung nicht vielmehr der Gruppe der Degenerationen zugezählt werden muß. Jedenfalls spielt auch diese Veränderung eine ungeheuer große Rolle in der Pathologie des Herzens. Neben diesen entzündlichen Veränderungen im weiteren Sinne mit ihren Folgezuständen

kommen in der veterinären Medizin häufig, in der humanen selten Erkrankungen vor, die durch Einlagerung von tierischen Parasiten in die Herzwandung bedingt werden.

Sehr viel seltener trifft man in beiden Disziplinen Geschwulstbildung in und am Herzen. Primäre Geschwülste am Herzen gehören wohl mit zu den seltensten Vorkommnissen, sekundäre dagegen finden sich des öfteren in Gestalt einzelner Knoten in allen Teilen daran. Eine Gruppe von Geschwülsten, die häufiger aus der Nachbarschaft auf das Herz übergreift, sind die Lymphosarkome, die entweder von den Lymphdrüsen im Brustraum oder von der Thymusdrüse ausgehend die Nachbarschaft ohne Wahl infiltrieren und so größere das Herz durchwuchernde Tumoren bilden.

In der veterinären Medizin trifft man nun aber gelegentlich in dem Fettgewebe des Epicards Knötchen und Knoten an, die verhältnismäßig fest sind und eine grauweiße Schnittfläche haben. Diese Geschwülste werden in den gebräuchlichen Lehrbüchern unter verschiedenen Namen, Fibrom, Myxofibrom, Fibroma myxomatodes, Neurofibrom, Rankenneurom, plexiformes Neurom, Fibrosarkom, erwähnt. Ihr Vorkommen scheint mir aber bisher noch nicht systematisch untersucht worden zu sein. Bei meiner Tätigkeit im städtischen Schlachthause in Posen habe ich mehrere Male solche Knoten gefunden und in der pathologischen Abteilung des Hygienischen Instituts mikroskopisch verarbeitet. Herr Professor Busse, der Vorsteher dieser Abteilung, wandte diesen Geschwülsten alsbald sein Interesse zu und forderte mich auf, vorkommenden Falls ihm frisches Material zur Verfügung zu stellen. Bei einem weiteren Falle fand nun Herr Professor Busse in Doppelmesserschnitten, die er durch die frische Geschwulst legte, markhaltige Nervenfasern und veranlaßte mich, weiterhin auf diese Geschwülste zu achten und beim Auffinden eines neuen

Falles das Herz im Zusammenhang mit der Umgebung zu lassen, um dann eine systematische Präparation an den Geschwülsten ausführen zu können. Ich kam diesem Rate nach, und die Untersuchung führte zu einem überraschenden Resultate, sie ergab so eigenartige Präparate, daß es mir zweckmäßig erscheint, diese ausführlich zu veröffentlichen, zumal ich in der deutschen Literatur etwas ähnliches nicht gefunden habe.

Mit dankenswerter Unterstützung der Herren Kollegen Dr. Magdeburg und Goroncy ist es mir gelungen, fünf derartige Geschwulstfälle für meine näheren Untersuchungen zu gewinnen. Zwei von diesen in folgenden mit I. bis V. bezeichneten Fällen, nämlich Fall III. und Fall V. gelangten nur stückweise in meinen Besitz, während in den Fällen I., II. und IV. das Herz im Zusammenhang mit der Umgebung erworben werden konnte, wodurch eine systematische Präparation der Geschwulstbildungen ermöglicht wurde.

Bevor ich nun mit der Beschreibung der einzelnen Fälle beginne, möchte ich noch kurz darauf hinweisen, daß diese Neubildungen ein garnicht so seltener Befund zu sein scheinen, es ist meines Erachtens vielmehr anzunehmen, daß sie des öfteren bei der Untersuchung übersehen werden. Die Geschwulstbildungen finden sich nämlich zumeist bei gutgenährten älteren Tieren und sind von dem bei denselben reichlich entwickelten Herzfett fast immer vollständig eingeschlossen, höchstens, daß man bei genauerer Betrachtung vielleicht eine leichte Erhebung wahrnimmt, die durch ihr glasiges Aussehen sich von dem Herzfett abhebt. Am leichtesten fallen diese Knoten dem Untersuchenden auf, wenn er das Herzfett der noch lebenswarmen Organe durchtastet, um die Bronchialdrüse anzuschneiden. Ist das Fett bereits erstarrt, dann können die Knoten dem Untersuchenden wohl entgehen.

Fall I. (Vergl. Taf. I.)

Die vorliegenden Organe, Herz im Zusammenhang mit Lunge, stammen von einer etwa neunjährigen, gut-nährten Kuh ostpreußischer Rasse, an der im lebenden Zustande, soweit dieses durch Nachfrage bei dem Schlächter bezw. Händler festzustellen war, keine augen-fälligen Krankheitssymptome wahrgenommen wurden.

Um eine eingehende Präparation der an der Herz-basis auf der linken Herzseite in dickem Fett ein-gelagerten Geschwulstbildung vornehmen zu können, wird das Herz auf die rechte Seite gelegt, und das Lungengewebe, soweit es notwendig, entfernt. In dem Herzfett fällt nun zunächst eine leicht prominierende Stelle von länglichrunder Form und einer Größe von 1:2 cm in die Augen, die ungefähr an der Austritts-stelle der Arteria pulmonalis gelegen ist und sich durch ihr glasiges, grauweißes Aussehen deutlich von dem mattgelbweißen Herzfett abhebt. Beim Ein-schneiden an der Grenze zwischen Fett und Erhebung quillt letztere als Geschwulstknoten ein wenig hervor und läßt erkennen, daß es sich nicht eigentlich um einen isolierten Knoten handelt, sondern um einen länglichen, walzenförmigen Körper, der sich als ein förmlicher Strang nach beiden Enden dünner werdend einerseits bis zum linken Herzohr, andererseits bis zur Gabelung der Aorta verfolgen läßt. Nach weiterer Beseitigung des Fettes werden noch drei andere Ge-schwulststränge sichtbar, die fest miteinander ver-schlungen sind. Ihre Dicke schwankt zwischen der eines starken Bindfadens und der eines kleinen Fingers. Mannigfache Ausbuchtungen und ringförmige Ver-dickungen geben den Strängen ein variköses Aussehen. Dieselben umfassen als ein fast unentwirrbares Ganze die Austrittsstelle der Gefäßstämme aus dem Herzen. Sie sind verschiedentlich durch 10 bis 15 mm lange und 3 bis 5 mm starke Queräste miteinander verbunden. Aus diesem Gewirre lösen sich zwei etwa bleistiftstarke

Stränge aus, von denen der eine spitzwinkelig auf das linke Herz übergeht und sich dort in die Muscularis einsenkt; der andere springt rechtwinkelig auf das linke Herz über und teilt sich hier in zwei varikös verdickte Zweige, die in feine Nerven des Herzmuskels auslaufen. Der dritte und stärkste Strang bildet an seiner Umschlagstelle eine fast walnußgroße Verdickung und endet auf der rechten Herzseite in einen abgerissenen Stumpf. Ein neuer etwa kleinfingerdicker Strang findet sich an der Teilungsstelle der Luftröhre. Er geht nach beiden Enden sich verjüngend in normale Nervenstränge über. Die feineren Nerven der Trachea und der Aorta descendens sind etwas verdickt und tragen zuweilen dicht aneinandergereiht, häufiger in größeren Abständen gerstenkorn-, bis erbsen-, bis bohngroße seitliche oder ringförmige Auftreibungen. Die Konsistenz der einzelnen grauweißen, teilweise graurötlichen Neubildungen ist sehr verschieden. Die dickeren Knoten fühlen sich festweich an. Beim Durchschneiden quillt aus einer dünnwandigen Kapsel ein stark durchfeuchtetes Gewebe hervor von transparentem grauweißen Aussehen. An den dünneren Strängen ist die Konsistenz fest, an den dünnsten und den abgegrenzten kleineren Auftreibungen im Verlaufe einzelner Nerven derb, teilweise hart. Die Schnittfläche dieser kleineren Tumoren ist von leicht höckeriger Beschaffenheit, grauweiß und glänzend.

Zum Zwecke der histologischen Untersuchung wurden kleinere, geeignete Stücke in steigendem Alkohol, 10% iger Formalinlösung, Flemmingscher Lösung und Müllerscher Flüssigkeit gehärtet und nach Entwässern in absolutem Alkohol und Weiterbehandlung mit Xylol zum Schneiden in Paraffin eingebettet. Die Schnitte wurden mit dem Schlittenmikrotom in einer Dicke von ungefähr 5—10 Mikra angefertigt und nach verschiedenen Methoden gefärbt.

Histologischer Befund.

Bei der Durchmusterung der Schnitte mit schwacher Vergrößerung ist zunächst außen eine aus sehnenartigem Gewebe bestehende Hülle der Geschwulst zu erkennen, die außen in Fettgewebe übergeht, innen aber sich scharf gegen die eigentliche Geschwulst absetzt und in den Schnitten sich zum großen Teil geradezu davon ablöst. Die Geschwülste selbst sind in den verschiedenen Teilen auch in einem und demselben Schnitte keineswegs gleichartig gebaut. Außen unter der Kapsel sieht man vielfach Züge von Zellen und Fasern, die zum großen Teil ungefähr parallel in der Längsrichtung der Geschwulst verlaufen. Nach der Mitte zu wird die Anordnung dieser Fasern mehr und mehr unregelmäßig, sie lösen sich in einzelne Züge auf, die sich in verschiedener Richtung durchflechten und durchkreuzen, bis schließlich von einer eigentlichen Anordnung auch solcher kleiner Züge nur noch verhältnismäßig wenig zu erkennen ist. Große Abschnitte des Zentrums sehen ganz eigenartig aus, als ob hier der Schnitt zerrissen wäre, es setzt sich hier das Gewebe wie in einem Mosaik aus lauter einzelnen kleinen Felderchen zusammen, die rundlich oder länglich gestaltet und überall von einander durch breite Lücken getrennt sind. In einzelnen Präparaten erweisen sich diese Felder als Durchschnitte von Bündeln, die ohne eine ausgesprochene Längsrichtung sich aus einzelnen Faserzügen aufbauen, die mit anderen divergierenden Zügen zusammentreten, bezüglich sich davon abzweigen. Diese Züge setzen sich aus derben Fibrillen zusammen, zwischen denen in verschieden reichlicher Anordnung Zellen mit ovalen oder länglichen Kernen gelagert sind, die manchmal fast Stäbchenform annehmen. Inmitten dieser Faserzüge trifft man aber dann vielfach hellere Lücken oder Spalten, die wegen ihrer Form zweifellos ähnlich aussehen wie markhaltige Nervenfasern, deren Markscheiden durch Alkohol oder die zur Einbettung

nötigen Flüssigkeiten extrahiert sind. Bei der Anwendung der Pikrinsäure und des Säurefuchsin (van Gieson) färben sich die Bündel rot, die Fasern sehen zum Teil eigentümlich starr aus. Immer wieder tritt als eigentlich charakteristisch in den Schnitten das fasciculäre Aussehen hervor, die eigentümliche Zusammensetzung aus lauter kleinen Bündeln und Bündelchen. Zwischen diesen Bündeln liegt eine weichere Zellenmasse, die sich bei der Anwendung von van Gieson'scher Methode gelb färbt, die Kerne sind rundlich, sie liegen wie eine Hülle um die Bündel, treten aber vielfach zu kleinen Gruppen zusammen, die dann die Brücke zwischen solchen derben rotgefärbten Bündeln herstellen.

Noch zwei Besonderheiten bedürfen der Erwähnung. Erstens findet man um die Blutgefäße herum vielfach Anhäufungen von kleinen Rundzellen vom Typus der Lymphocyten, mit intensiv färbbaren Kernen und kaum sichtbarem Protoplasma, die oft wie ein Mantel die Blutgefäße umgeben. Eine zweite Besonderheit bilden eigentümliche größere runde Felder, die heller gefärbt und kernarm sind und sich aus derben fibrösen Zügen zusammensetzen. Sie stellen offenbar kleine Knoten dar, die als scharf umschriebene Inseln in den Schnitten hervortreten. Endlich sei noch erwähnt, daß einzelne breitere Fasern sich intensiv mit Hämatoxilin blau gefärbt haben und offenbar verkalkt sind.

In Schnitten, die mit Flemming'scher Lösung vorbehandelt sind, habe ich vergeblich nach schwarzen oder grauen Markmänteln gesucht, und zwar stets von neuem geradezu darauf gefahndet, weil man immer den Eindruck hat, daß solche in den Bündeln verlaufen müßten. In diesen Schnitten tritt aber besonders deutlich hervor, daß der Zellenreichtum in den einzelnen Partien ganz erheblich wechselt, ich habe vielfach Abschnitte getroffen, die fast wie Spindelzellensarkom aussahen.

Fall II. (Vergl. Taf. II.)

In diesem Falle gehörten die Organe, Herz und Lungen, einer ca. vierzehnjährigen ostpreußischen Kuh an, die einen sehr guten Nährzustand aufwies. Durch Nachfrage konnte ich feststellen, daß auch bei diesem Tiere *intra vitam* weder Störungen des Allgemeinbefindens noch sonstige Krankheitserscheinungen aufgefallen waren.

Bei oberflächlicher Besichtigung zeigen die Organe keine in die Augen fallenden Veränderungen. Das schwachgelbe Herzfett ist in diesem Falle außerordentlich stark entwickelt. Untersucht man nun die vorliegenden Teile etwas eingehender, so sieht man oberhalb des linken Herzohres und auf dem Anfangsteil des Aortenbogens zwei grauweiße, glänzende, gegen das Fett scharf abgesetzte, seichte Erhebungen von glatter Oberfläche. Nach Beseitigung des angrenzenden Fettgewebes lassen sich diese Erhebungen als selbständige Gebilde von etwa Pflaumengröße erkennen, die durch eine 12 mm lange Brücke von der Dicke eines kleinen Fingers miteinander verbunden sind. Der obere an der Aorta gelegene Teil ist fast kugelförmig, während der untere Teil mehr zylindrisch ist und an seiner Oberfläche einzelne schwache Buckel besitzt. Dieses im ganzen einer Hantel ähnliche Gebilde ist von der Teilungsstelle der Aorta schräg nach unten zum linken Herzohr gelagert. Oberhalb dieser Geschwulstbildung läßt sich aus dem Fett ein anderes strangförmiges Gebilde herauspräparieren, das man mit zwei Keulen vergleichen kann, deren Handgriffe miteinander verschmolzen sind. Das Endstück der nach oben liegenden kurzgestielten Keule ist etwa haselnußdick und liegt teilweise auf dem Aortenbogen, die nach unten gerichtete ist langgestreckt und am Ende so dick wie der Finger eines Kindes. In der Mitte dieses Stranges besteht eine etwa 5 mm lange und 3 mm dicke Verbindung mit dem zylindrischen Teil der vorher be-

schriebenen Geschwulst. Auf dem Anfangsteil des Aortenbogens verschmelzen diese beiden Neubildungen vollständig miteinander und senden von hieraus im wirren Durcheinander vielfach geschlängelte und häufig varikös verdickte Ausläufer auf die Aorta descendens, welche diese teilweise umfassen. Einer dieser Ausläufer ist unterhalb der Aorta descendens gelegen und stellt infolge seiner Größe gleichsam eine selbständige Geschwulst dar, er ist von birnförmiger Gestalt und so dick wie ein Daumen. Nach der entgegengesetzten Seite lassen sich stark geschlängelte Fortsätze der oben mehrfach erwähnten zylindrischen Geschwulst bis auf die linke Herzvorkammer und Herzkammer verfolgen. Diese weisen in unregelmäßigen Abständen seitliche und ringförmige Ausbuchtungen auf und breiten sich in feinen Verzweigungen auf der Herzoberfläche aus. Endlich findet sich noch ein bleistiftstarker Geschwulststrang an der den Gefäßstämmen zugekehrten Seite des linken Herzohres. Dieser verläuft unterhalb der Austrittsstelle der Arteria pulmonalis nach der rechten Vorkammer und rechten Kammer und endigt hier mit fadenförmigen Ausläufern im Herzfleisch. Vereinzelt waren außerdem erbsen- bis bohnen große Verdickungen an den Nerven der Gefäße und der Luftröhre zu beobachten. Die größeren Neubildungen besitzen ein glasiges, grauweißes Aussehen, die kleineren sind schwach rötlich gefärbt; die Konsistenz der größeren ist festweich, die der mittleren fest, der kleinen derb. Die Querschnitte der großen Geschwulstknoten sind feucht, etwas vorquellend und zeigen ein leicht gekörntes Aussehen. Die kleinen derben Neubildungen haben eine mehr glatte, glänzende, speckige Schnittfläche und bieten beim Durchschneiden dem Messer einen größeren Widerstand dar.

Von diesen Neoplasmen und ebenso auch von den weiterhin unter Fall III., IV. und V. beschriebenen wurden ebenfalls geeignete Stücke wie im Fall I. vor-

behandelt, mit dem Schlittenmikrotom geschnitten und mikroskopisch betrachtet.

Histologischer Befund.

Dieses Präparat gleicht in seinem mikroskopischen Verhalten ganz außerordentlich stark dem zuerst beschriebenen Fall, nur mit dem Unterschiede, daß die fasciculäre Struktur hier noch ausgeprägter hervortritt. Die kleinen Bündelchen liegen in allen Teilen der Schnitte, die ich durchgesehen habe, noch loser bei einander und sind nur durch feine lockere Fibrillen miteinander verbunden, doch derart, daß nun nach vollendeter Härtung überall Lücken und Zwischenräume entstanden sind, die von diesen feinen Fibrillen durchzogen werden. Nur an einzelnen Stellen findet man zwischen diesen Bündeln reichere größere Zellen mit kugeligen Kernen. Die Bündel selbst sind derber und fester als in dem vorigen Falle, sie bestehen aus groben, starren Fasern, die sich rot färben und weniger Lücken erkennen lassen. Die Kerne, die in diesen Bündeln liegen, sind lang, schlank und stäbchenförmig und verlaufen in der Richtung der Faserzüge. Blutgefäße sind verhältnismäßig wenig vorhanden; die vorhandenen sind hie und da von kleinen Rundzellen umgeben, die vollständig dem Typus der Lymphocyten entsprechen.

Fall III.

Das Material dieses Falles stammt ebenfalls von einer im hiesigen Schlachthaus geschlachteten Kuh, deren Nährzustand ein guter gewesen sein soll. Von der an der Herzbasis sitzenden Geschwulstmasse wurden mir nur drei größere Stücke überliefert. Das eine dieser Stücke hatte fast die Größe eines Hühner-
eies. Seine Konsistenz war weich, die Oberfläche
glatt, die Farbe gelblichgrauweiß. Beim Durchschneiden quillt aus einer ungefähr 1 mm dicken Kapsel ein starkdurchfeuchtetes, graugelbes Gewebe hervor. Die

beiden anderen etwa kleinfingerdicken Stücke hatten eine mehr walzenförmige Gestalt, ihre Farbe war mehr grauweiß, die Konsistenz derber. Der Querschnitt ließ ein leicht höckeriges, glänzendes Gewebe erkennen.

Histologischer Befund.

Ließ schon die makroskopische Untersuchung dieser Knoten infolge ihrer großen Aehnlichkeit mit denen des Fall II. vermuten, daß es sich dem Wesen nach um dieselben Dinge handele, so wurde diese Vermutung bestätigt bei der Feststellung des histologischen Aufbaues. Eine Durchsicht der Präparate liefert im großen und ganzen Bilder, die sich gar nicht oder nur schwer von denen des Fall II. unterscheiden lassen, nur die Bezeichnung der Präparate verhütet eine Verwechslung. Auch hier charakterisiert sich das ganze Gewebe als eine Zusammensetzung von Bündeln aus fibrösem Gewebe, die durch besonders feine, zarte und gewellt verlaufende Bindegewebsfibrillen in eine lockere Verbindung miteinander treten, sodaß man auf Querschnitten viele Inseln und Inselchen von mehr oder weniger runder Gestalt erhält. Nur ein Umstand scheint mir noch der Erwähnung wert zu sein, daß nämlich in diesen Schnitten die schon mehrfach erwähnten Lymphocyten in ganz besonders starker Zahl auftreten und oft in dichten Haufen zusammenliegen. Hierdurch, sowie durch den Umstand, daß die Gefäße, die sie umschneiden, viel zahlreicher vorhanden sind, und somit breite Züge dieser Rundzellen das Gewebe durchsetzen, verleihen sie den Präparaten im Gegensatz zu den bisher beschriebenen etwas Eigenartiges.

Fall IV.

Die geschwulstartigen Veränderungen an der Herzbasis wurden im vorliegenden Falle bei einer etwas weniger gut genährten etwa 8jährigen Kuh schlesischer Rasse gefunden. Auch dieses Tier soll intra vitam keine

hinnefälligen Krankheitserscheinungen gezeigt haben. Bei der Fleischbeschau wurden abgesehen von den gleich zu beschreibenden Geschwülsten keinerlei Veränderungen ermittelt.

Da das Herzfett hier etwas spärlicher entwickelt ist, lassen sich schon ohne Präparation einige grauweiße, strangförmige, knotige Geschwulstbildungen von verschiedener Größe und Ausdehnung erkennen. Sie liegen ähnlich wie in den beiden ersten Fällen auf der linken Herzseite am linken Herzohr und an der Teilungsstelle der Aorta. Man kann im vorliegenden Falle, in welchem die Entwicklung der Neoplasmen weniger hochgradig ist, zunächst zwei Hauptstränge unterscheiden, die sich ohne Schwierigkeit aus dem umhüllenden Fettgewebe herauspräparieren lassen. Der eine mannsfingerdicke knorrige Strang ist am Grunde des Aortenbogens gelegen und verläuft in einer Länge von 8 cm zum linken Herzohr und teilt sich in drei etwa gänsekieldicke Aeste, die in stark geschlängeltem Verlauf, vielfach mit knotigen Verdickungen versehen, auf den Herzmuskel übergreifen und hier in feine Fäden ausstrahlen. Der zweite Hauptstrang liegt teilweise auf dem linken Herzohr, er besteht aus zwei verschiedenen Knoten, die durch eine schräg von oben nach unten führende Brücke von Strohhalmstärke und 2 cm Länge miteinander verbunden sind. Der obere Teil ist so groß wie eine Walnuß, der untere mehr zylindrisch so dick wie ein kleiner Finger und ca. 6 cm lang. Die etwa federposenstarke Fortsetzung des walnußgroßen Teiles tritt über den Truncus brachiocephalicus hinweg auf die Luftröhre über und begleitet letztere als stark verdickter Nervenstrang, der mit vielen kleineren gerstenkorn- bis erbsengroßen Knötchen besetzt ist, nach aufwärts. Die Verlängerung des unteren Teiles, der in einem Stumpf endigt, ist wahrscheinlich beim Ausschachten abgerissen. Ein dritter etwa bleistiftstarker Geschwulststrang mit rosen-

kranzartigen Verdickungen zieht sich von der Aorta descendens ausgehend um das linke Herzohr herum auf die rechte Herzseite und senkt sich mit feinen Verästelungen in die Muscularis ein. Die feinen Verzweigungen der im Epicard gelegenen Nerven treten als deutlich wahrnehmbare, weißlichgraue Stränge hervor und sind wohl um das Doppelte verdickt. Die Konsistenz der einzelnen von einer dünnen bindegewebigen Hülle umschlossenen Neoplasmen ist je nach ihrer Größe elastisch weich bis derb. In Farbe und Schnittfläche gleichen sie den vorbeschriebenen Geschwulstknoten.

Histologischer Befund.

Bei der mikroskopischen Untersuchung von Präparaten dieses Falles gibt es einzelne Abschnitte, die bis zu einem gewissen Grade denjenigen Schnitten ähneln, welche den drei vorher beschriebenen Rindern entnommen sind, indem auch hier kleinere längs- und quergetroffene Bündel von derbem fibrösen Gewebe nur sehr lose durch weiches Fasergewebe aneinander gekettet sind, sodaß sie in den Schnitten vollständig auseinander zu fallen drohen. Diese Beschaffenheit zeigen jedoch nur kleinere Abschnitte der Geschwulst. Zum allergrößten Teil setzt sie sich aus einer großen Anzahl von Knötchen zusammen, die fest miteinander durch derbes Fasergewebe verbunden sind. Diese Knötchen setzen sich aus einem feinen fibrillären Gewebe mit Spindelzellen und Ovalekernen zusammen, sie erscheinen bei schwacher Vergrößerung meist heller als die umscheidenden Bindegewebszüge, und zwar sind sie bei Anwendung der Eosinfärbung nur ganz blaß gefärbt, in van Gieson Präparaten erscheinen sie nur leicht rosig, während die Hüllen der Knoten intensiv rot gefärbt sind. Die Knoten selbst sind in der Mehrzahl kernarm, doch findet man einzelne, die entweder in toto mit zahlreichen Kernen versehen sind, oder

an einer anderen Stelle Gruppen von Kernen enthalten, die wie Keimzentren aussehen. Diese Kerne sind dann gewöhnlich in der Form kürzer, mehr der Kugel als dem Ei entsprechend. Manchmal erinnern diese Knoten wirklich an fibröse oder obsolete Tuberkel. Die in diesen Schnitten nicht übermäßig zahlreich vorhandenen Gefäße weisen zum Teil ebenfalls perivaskuläre Zellinfiltrationen auf.

Fall V.

Diese Neubildungen wurden bei einer etwa zehnjährigen gutgenährten Kuh vorgefunden, bei der die Beschau weitere Veränderungen nicht ermitteln ließ. Zur Untersuchung bekam ich nur ein Stück der Herzbasis, in deren Fett die Knoten eingelagert waren. Nach Entfernung des Fettgewebes fand sich zunächst ein Geschwulstknoten von der Größe einer großen Walnuß. Seine Oberfläche war höckerig, die Farbe grauweiß, die Konsistenz derbweich. Dicht daneben lag ein 4,5 cm langer walzenförmiger Körper von der Stärke eines Mannsfingers, der einzelne buckelige Auftreibungen zeigte. Farbe und Konsistenz glich der des walnußgroßen Knotens. Ferner waren einige dünnere, vielfach gewundene und miteinander verflochtene Stränge vorhanden, die sich weit derber anfühlten. Die Schnittfläche der größeren Geschwulstbildungen ist grauweiß, glänzend und uneben, sie erweckt den Eindruck, als habe hier eine Verschmelzung einzelner Abteilungen stattgefunden. Die Schnittfläche der dünneren Stränge ist mehr glatt. Die zumeist stumpfen, teils abgeschnittenen, teils abgerissenen Enden der einzelnen Stücke lassen darauf schließen, daß hier nur ein Teil einer ausgedehnteren Geschwulstbildung vorliegt.

Histologischer Befund.

Diese Knoten setzen sich mikroskopisch vollkommen aus einzelnen isolierten Knötchen zusammen, die dann zu größeren Gebilden konfluieren, sodaß wir bei der

Untersuchung — es war dieses der zuerst von uns beobachtete Fall — immer wieder versucht waren, diese ganze Bildung für tuberkulös zu halten; besonders an der Grenze der Geschwulst, da, wo diese Knoten zum Teil isoliert in weichem, fibrillärem, ödematösem Gewebe eingebettet liegen, wird diese Täuschung hervorgerufen. Diese Knötchen setzen sich aus Spindelzellen mit feinen Fibrillen zusammen, die vielfach in parallelen Zügen angeordnet sind. Der Zellengehalt wechselt außerordentlich, sodas an einzelnen Stellen eine so dichte Anlagerung wie in richtigen zellenreichen Spindelzellensarkomen stattfindet. Bei der Anwendung der van Gieson-Färbung sind die Knoten vielfach gelb gefärbt, während die trennenden bindegewebigen Septen eine rote bis braunrote Färbung zeigen.

E p i k r i s e.

Aus den vorstehenden Beschreibungen ersieht man, daß es sich hier in den fünf Fällen um Geschwülste handelt, die mit dem Nervengeflecht des Herzens und der großen Gefäßstämme zusammenhängen, bzw. von diesen Nerven ausgehen. Es handelt sich in allen Fällen um eine geschwulstartige Degeneration des gesamten Nervengeflechts. Diese Geschwulstentwicklung tritt in einer diffusen Verdickung sämtlicher Fäden, sowie in stärkeren walzenförmigen oder knotigen Auftreibungen hervor, die unter Umständen bedeutenden Umfang gewinnen. Die Konsistenz dieser Knoten und das Aussehen wechselt. Wenn man noch daran zweifeln könnte, daß diese Geschwulstentwicklung mit den Nervenfasern in Zusammenhang steht, so wird dieser Zweifel völlig gehoben durch die mikroskopische Untersuchung kleinerer Knoten vermittelt Doppelmesserschnitten am ungehärteten Präparat. In diesen finden sich, wie das oben beschrieben ist, markhaltige Nervenfasern. Im übrigen ergibt die mikroskopische Untersuchung, das nervöse Elemente in den Schnitten nicht,

oder nur in verschwindender Zahl vorhanden sind, daß jedenfalls eine Vermehrung der Nervenfasern nicht vorliegt. Ebenso wenig ist es gelungen, typische Ganglienzellen aufzufinden, vielmehr bauen sich diese Geschwülste in der Hauptsache aus einem derben festen Bindegewebe auf, das aber nicht wie in gewöhnlichen Fibromen aus großen Feldern zusammenhängender Leim gebender Substanz besteht, sondern daß sich vielmehr aus einem Mosaik feiner Stränge und Felder zusammensetzt. Hierdurch bekommen die mikroskopischen Schnitte ein ganz entschieden charakteristisches fasciculäres Aussehen. Ein Vergleich mit Amputationsneuromen, wie sie in der Sammlung von Herrn Professor Busse vorhanden sind, zeigt, daß auch in diesen eine ganz ähnliche Felderung vorliegt. **Es scheint also, diese Art Fascikeln zu bilden, den Nerven eigentümlich zu sein.** Wir finden sie in allen fünf Präparaten. Daneben zeigen aber die beiden letzten Fälle noch eine Entwicklung ausgesprochener Knötchen, die, wie oben angedeutet, wirklich vielfach an obsoletere Tuberkel erinnern, um so mehr, als diese Knoten durchaus arm an Blutgefäßen sind. Diese Knoten, aber noch mehr die oben beschriebenen Fascikel sind nun durch ein feines Fasergewebe untereinander verbunden, resp. vielfach durch Spalträume von einander getrennt, die zum Teil durch größere Mengen von protoplasmareichen Zellen mit bläschenförmigen Kernen ausgefüllt sind. Diese Zellgruppen treten besonders klar in van Gieson-Präparaten hervor.

Nach alledem kann es keinem Zweifel unterliegen, daß wir es hier mit Geschwülsten zu tun haben, die wir, entsprechend dem sie aufbauenden Gewebe, als Fibrome bezeichnen müssen, **aber als Fibrome eigener Art, Fibrome, die durchaus für das Nervengewebe charakteristisch sind, und die in dieser Form wohl kaum an einer anderen Stelle angetroffen werden.** Diesem Umstande, das hier ein für die Nerven charakteristisches

Fibrom vorliegt, werden wir wohl am besten durch den Ausdruck Neurofibrom gerecht werden. Da es sich nicht um die Entwicklung einzelner Knötchen, sondern um eine geschwulstartige Vergrößerung eines ganzen Nervenbezirks handelt, so kann kein Zweifel darüber bestehen, daß wir es hier mit einer Gruppe von Geschwülsten zu tun haben, die unter das Kapitel Rankenneurome oder plexiforme Neurome zu zählen sind.

Als Ausgang für diese Geschwülste kämen wohl eigentlich nur die Aeste zweier Nerven in Frage, und zwar der Nervi vagi oder der Nervi sympathici. Eine absolut sichere Entscheidung wird sich nicht herbeibringen lassen, aber die große Wahrscheinlichkeit spricht doch dafür, daß das am Herzen und in den großen Gefäßen reichliche sympathische Geflecht die Matrix der Geschwulst liefert, und wir kämen also zu dem Schlusse, daß wir hier ein Rankenneurom der Nervi sympathici des Herzens vor uns haben.

Literatur.

In Anbetracht dieses Resultates, zu dem ich im Laufe meiner Untersuchungen gekommen bin, erscheint es von Interesse, kurz auf die Forschungen über derartige Neubildungen einzugehen, soweit mir die Literatur darüber zur Verfügung stand. Hierbei mag gleich erwähnt werden, daß Arbeiten über diesen Gegenstand in der veterinärmedizinischen Literatur nicht allzu zahlreich sind.

Kurze Mitteilungen macht Blanc im Lyonner Journal über einen Fund von Colin, der im Jahre 1861 bei einer Kuh Geschwülste an den Nerven des Kopfes, des Rumpfes und des Sympathicus feststellte und sie als Neurome bezeichnete.

Von großer Bedeutung für die Zwecke dieser Arbeit sind dann die zahlreichen Veröffentlichungen von Morot, die uns Aufschluß geben über das offenbar nicht seltene

Vorkommen derartiger Geschwülste an Nerven bei Rindern und uns namentlich auch zeigen, welche erhebliche Ausdehnung diese Veränderung an den Nerven annehmen kann. Im Jahre 1886 beschrieb Morot verschiedene Fälle, in denen er bei einzelnen Kühen 80 bis 120 Tumoren antraf. Von der Geschwulstbildung waren hauptsächlich der Brachialplexus, fast alle Rücken- nerven und die Nerven an der hinteren Partie des Halses betroffen. Die befallenen Nerven erschienen in verschiedenem Grade hypertrophisch. Die Neurome, die entweder unter dem Neurilemm oder zwischen den Nervenfasern gelegen waren, hatten eine verschiedene Form und Größe; erstere war zumeist sphäroïd, ovoïd oder zylindrisch, letztere schwankte zwischen der eines Hirsekorns und einer Haselnuß, seltener waren sie so groß wie eine Kastanie. Die Geschwülste, die von einer dünnen, halb durchscheinenden, weißlichen oder grauen membranösen Hülle umgeben waren, zeigten ein fibröses Aussehen, ihre Konsistenz war sehr verschieden. Die Schnittfläche bot im allgemeinen eine gleichmäßige, weißliche, graue oder gelbliche Färbung. Die Tiere hatten auffällige Krankheitserscheinungen zu Lebzeiten nicht gezeigt.

Im Jahre 1888 fand Morot bei einer Kuh sogar 1315 Neurome. Der Nährzustand des fünfzehnjährigen Tieres war gut (II. Qualität). Diese erstaunliche Anzahl von Geschwülsten in der vorderen Körperhälfte entsprach jedoch kaum der Wirklichkeit, da Morot, um das Fleisch nicht unnötig zu zerstören, seine Untersuchungen nicht in die Muskelteile von normalem Aussehen fortsetzen konnte. Die Verteilung der Neurome war folgende: 134 befanden sich an der Basis des Herzens, und zwar sowohl an der Oberfläche der großen Gefäße und der Herzohren als auch innen und außen an der Fettfurche. In der Umgebung des Kehlkopfes und in der Nähe des Zungengrundes saßen 22, An den Plexus brachiales und ihren Verzweigungen wurden 358 Geschwülste

gezählt. Weiterhin fanden sich 811 Neurome in der Ausdehnung der ganzen Brustwand, eine große Anzahl von ihnen zwischen den Rippen an den Interkostalnerven hängend, durch die Pleura hindurchschimmernd, einzelne waren sogar in entsprechende Knocheneindrücke eingelagert. Die Verbindungskanäle des letzten Halswirbels und der Mehrzahl der Rückenwirbel wiesen ebenfalls ein jeder ein Neurom auf. Ferner wurden am inneren Teil der Darmbeinsäulen mehrere solcher Neubildungen aufgefunden. Die Größe der einzelnen Neubildungen vergleicht Morot mit der von Reis- oder Hirsekörnern, von Erbsen, Bohnen, Haselnüssen, Mandeln, Walnüssen und von Kastanien. Ueber ihre histologische Beschaffenheit gibt Morot an dieser Stelle keine Anhaltspunkte, er teilt nur mit, daß die Mehrzahl der mit Neuromen besetzten Nerven mehr oder weniger hypertrophisch war. Am Schluß seiner Veröffentlichung weist er auf das Vorkommen von Herzneuromen hin, die er noch in drei weiteren Fällen zu beobachten Gelegenheit hatte, während er in seinen ersten Abhandlungen nichts davon erwähnt.

Derselbe Autor schrieb dann 1897 noch einen Artikel über Neurome bei Rindern, in welchem er ebenfalls darauf hinweist, daß diese multiplen Geschwülste außer an den Nerven des Kopfes, des Rumpfes und der Gliedmaßen, selbst an den Nerven des Herzens auftreten. Ihrem histologischen Bau nach bezeichnet Morot die Geschwülste als Neuromyxome, da sie größtenteils aus Bindegewebe und einer teils schleimigen, teils fettigen Substanz zusammengesetzt waren.

Haben uns diese Arbeiten von Morot wichtige Aufschlüsse über Sitz und Ausdehnung, sowie über die makroskopische Beschaffenheit unserer Tumoren gegeben, so werden die Untersuchungen eines anderen französischen Autors, L. Blanc, die derselbe 1897 im *Journal de médecine vétérinaire et de zootechnie* veröffentlichte, insofern wertvoll, als sie sich eingehend mit der inneren

Einrichtung der Knoten sowie mit ihren Beziehungen zu den Nervenfasern beschäftigen. Das Ziel seiner Arbeiten nämlich ist es, eine Antwort zu finden auf die Frage: „Entwickeln sich diese Fibrome, Myxome oder Myxofibrome auf den Nerven oder in den Nerven? Mit anderen Worten: Gehen sie aus dem Bindegewebe zwischen den Nervenprimitivbündeln hervor, oder stellen sie eine Umwandlung dieses Bündels, des Anfangsnerven dar?“

Bevor nun Blanc auf seine eigenen Untersuchungen eingeht, schickt er die Auffassung einiger älterer französischer Autoren oder Uebersetzer voraus, welche diese von der Tumorbildung gehabt haben. Dieselben deuten größtenteils nur an, daß sich diese Fibrome und Myxome im Verlauf der Nerven entwickeln, und zwar im interstitiellen Bindegewebe, unabhängig von den Nervenprimitivbündeln.

So schreiben Cornil, Ranvier und Coyne, daß sich die Nervenfasern auf der Oberfläche des Tumors ausbreiten oder auch in seltneren Fällen sich im Zentrum der festen Masse befinden, und heben die Widerstandsfähigkeit der peripheren Nervenfasern gegenüber dem Druck und dem Eindringen dieser Tumoren hervor. Jedenfalls erleiden die Fasern im allgemeinen nur eine geringe oder keine Ernährungsstörung.

Rindfleisch erklärt, daß die falschen Neurome von einer lokalen Neubildung des interstitiellen Bindegewebes ausgehen, das den Charakter des Fibroms, des Myxoms oder des weichen lipomatösen Sarkoms annehmen kann.

Bard ist der Ansicht, daß diese Tumoren direkt aus der weißen Bündelsubstanz d. h. dem eigentlichen Nervengewebe hervorgehen, und daß die meisten unter dem Namen Neuromyxome beschriebenen Fälle embryonale Formen der Nervenbündel sind. Bei seiner Einteilung in embryonale und reife Formen begeht Bard den Fehler, daß er als reife Formen die in der Entwicklung am wenigsten fortgeschrittenen

und als embryonale Formen die älteren Tumoren bezeichnet.

Blanc untersuchte nun mehrere ihm von Morot übersandte Tumoren, von denen die meisten vom Plexus brachialis, einige von den Intercostalnerven und einzelne von den Herznerven der großen Wiederkäuer stammten. Nach Blanc entwickeln sich diese falschen Neurome oder besser die Fibrome der Nerven im Innern der primitiven Nervenbündel. Es sind Tumoren von sehr verschiedener Größe, die manchmal einzeln, öfter jedoch gehäuft und regellos zerstreut in allen Entwicklungsstadien angetroffen werden. Zuerst sind die Nervenprimitivbündel auf einige mm Länge verdickt und auf Druck hart; weiterhin bilden sich spindelförmige Knoten von 2 oder 3 mm Durchmesser, die von dem lamellosen Neurilemm eingeschlossen sind und sich nach beiden Enden in die primitiven Nervenfasern fortsetzen. Dann nehmen die Knoten eine eiförmige Gestalt an und scheinen durch die lamellöse Scheide hindurch. Bei vollendeter Entwicklung zeigt die Neubildung die Größe eines Taubeneies, einer Walnuß. In diesem Stadium ist es schwer, den zugehörigen Nervenfasern wiederzufinden infolge des enormen Mißverhältnisses zwischen der Größe des Tumors und der des primitiven Nervenbündels, von dem er ausging. Die Farbe und Konsistenz der Neubildungen richtet sich nach ihrem Entwicklungsstadium. Die jungen Tumoren sind weiß, hart, fibrös und lassen sich schwer von dem umgebenden Neurilemm trennen, die älteren dagegen sind mehr grau oder gelblich, ihre Konsistenz ist weicher und elastischer, sie sind mit einer schleimiger Masse durchtränkt und lassen sich leichter aus der lamellosen Scheide herausschälen. Während nun durch die kleineren Neubildungen im Innern des Nerven dieser kaum verändert wird, drängen die größeren die Nervenfasern auseinander und vergrößern und verlagern den Nerven. Durch diese Ein-

bettung der Tumoren zwischen den Nervenfasern wurden einzelne Autoren veranlaßt, ihren Ursprung vom interstitiellen Bindegewebe herzuleiten.

Bei der histologischen Untersuchung eines frischen Schnittes der großen Tumoren fand Blanc isolierte durch ihr Protoplasma getrennte Kerne, einige Rundzellen und sternförmige oder spindelförmige, vielfach durch zarte Bindegewebsfibrillen verbundene Bindegewebszellen. Das ganze Gewebe war von einer reichlichen, halbflüssigen, schleimigen Grundsubstanz durchtränkt. Diese Eigenschaften charakterisieren ein junges Fibrom im Anfange der schleimigen Entartung. Wichtig ist sodann die Feststellung Blancs, daß er markhaltige Nervenfasern in den großen Neubildungen nicht gefunden hat. Er hält es jedoch für wahrscheinlich, daß sie Trümmer nackter Axenzylinder enthalten. Die kleinsten Tumoren enthielten nur sehr wenig bindegewebige Elemente, dagegen waren in ihnen reichlich Trümmer markhaltiger Nervenfasern vorhanden.

Bei der Untersuchung immer größerer Tumoren nacheinander konnte Blanc die Entstehung und Entwicklung dieser Neoplasmen verfolgen. Das erste Stadium spielt sich in den Nervenprimitivbündeln ab. Das interstitielle Gewebe ist in einzelnen Bündeln etwas reichlicher als gewöhnlich, wobei die Nervenfasern ein wenig auseinandergedrängt werden. Zuweilen findet sich das hypertrophische Bindegewebe am Rande des Bündels unter der lamellosen Scheide, die an der Veränderung nicht teilnimmt. Im weiter vorgeschrittenen Stadium ist das primäre Nervenbündel angeschwollen und seine lamellöse Scheide ein wenig verdickt. Im Innern der Bündel findet eine Vermehrung des Bindegewebes statt, das sich nach verschiedenen Richtungen verteilt oder einen Kreisring zwischen lamellöser Scheide und Nervenbündel bildet. Hierbei sind die Nervenfasern nur mäßig auseinandergedrängt. Wenn sich jedoch die Bindegewebswucherung auf

mehrere Zwischenlücken erstreckt, werden die Fasern durch das neugebildete Gewebe in verschiedene Gruppen geteilt. Beim gleichzeitigen Auftreten beider Formen findet man mehrere Inseln von Nervenfasern, die durch sehr zartes Bindegewebe getrennt sind, das dann eine mehr oder weniger vollständige Randzone bildet. Jetzt beginnt sich auch die muköse Umbildung zu zeigen. An Stellen, wo reichlich Bindegewebe vorhanden ist, nimmt die Grundsubstanz außerordentlich zu, die Bindegewebsfasern breiten sich aus, und die sternförmigen Zellen werden sehr deutlich, es entstehen Inseln von mukösem Gewebe. Diese werden in den weiter entwickelten Tumoren beträchtlicher. Auch wird die Bindegewebswucherung zwischen den Nervenfasern ausgeprägter, dieselben werden durch das neue Gewebe auseinandergedrängt, sind aber noch unversehrt. Später verlieren die Nervenfasern an Deutlichkeit, indem ihre Myelinschicht allmählich schwindet, ohne daß man die Zertrümmerung dieser Schicht beobachten könnte. Es findet kein körniger Zerfall des Myelins wie in Degenerationsprozessen nach Nervendurchschneidungen statt, der Prozeß scheint sich vielmehr der einfachen Einschmelzung (Aufsaugung) zu nähern. In diesem Stadium ist es sehr schwer, in Querschnitten Nervenfasern zu erkennen, in Längsschnitten fast unmöglich. Nach Einbuße ihrer Myelinscheide verlieren die Fasern ihre Härte und damit ihren wichtigsten mikro-chemischen Charakter. Sie geben dem Druck des umgebenden Gewebes nach und werden wellig. In den Schnitten findet man nur noch schräg geschnittene Schwann'sche Scheiden mesodermalen Ursprunges, die dieselbe Umformung durchmachen wie das benachbarte Gewebe, indem sich ihre Elemente infolge des Reizes vermehren und Bindegewebszellen bilden, sodaß die Cylinder schließlich nackt sind. Einen indirekten Beweis für das Vorhandensein von Axencylindern sieht Blanc darin, daß in dem peripheren

Nervenbündel, welches von einem solchen Tumor ausgeht, die Fasern intakt sind, was bei einer Unterbrechung der Fäden im Innern der Geschwulst nicht der Fall sein würde.

In einem Fibrom eines Herznerven fand Blanc unveränderte Ganglienzellen.

Als endgültige Struktur des Tumors sieht man nach Blanc in Schnitten dichte, wellige, öfters verästelte Bündel, die sich nach allen Richtungen kreuzen und ein weitmaschiges Netzwerk bilden. Die Bündel bestehen aus großen, spindelförmigen, in ihrer Längsrichtung angeordneten Zellen und sind mit feinen Fibrillen untermischt. Die Maschen des Netzwerks werden von einem wenig organisierten Bindegewebe angefüllt, einem Gemisch großer Rundzellen, Spindeln, dreieckiger und sternförmiger Zellen, die untereinander anastomosieren und mit einer geringen Menge feiner Fibrillen vermischt sind. Die Zwischenräume dieses losen Gewebes sind mit einer halbfliissigen, zähen Grundsubstanz angefüllt.

Das Ergebnis seiner Untersuchungen faßt Blanc in folgenden Sätzen zusammen:

1. „Die falschen Neurome entwickeln sich im Innern der Nervenprimitivbündel auf Kosten des intrafasciculären Bindegewebes.

2. Die hier untersuchten Tumoren sind Myxofibrome, sehr arm an Bindegewebsfasern, sehr reich an Bindegewebszellen aller Art.

3. Die Nervenfasern bleiben lange Zeit im Innern der Neubildungen erhalten.

4. Wenn die Nervenfasern im Innern der Tumoren nicht mehr zu erkennen sind, bestehen sie doch darin als marklose Fasern oder nackte Axenzylinder.

5. Die Ganglienzellen sind ebenfalls in den Myxofibromen des Herzgeflechts erhalten“.

Zum Schluß weist Blanc darauf hin, daß das Bindegewebe außer Fibromen und Myxofibromen auch

Neubildungen anderer Art liefern könne, namentlich Sarkome verschiedener Natur, auch wohl Lipome, die sich jedoch nur in Schnitten mit Sicherheit feststellen lassen dürften.

Zwei weitere Fälle von Neuomen bei Rindern, die wir in der Zeitschrift für Fleisch- und Milchhygiene (Jahrgang 1899) finden, mögen hier kurz erwähnt werden. Einmal berichtet Tiemann über ein Rankenneurom des Plexus brachialis, das durch Myxofibrome bedingt war. Die Neubildung war dem Verlauf der Nerven folgend, in die Interkostalmuskeln und in den Herzbeutel hineingewuchert. Die fragliche Kuh soll immer gesund gewesen sein.

Ferner fand Matschke bei einer infolge Blasenlähmung notgeschlachteten Kuh multiple Fibroneurome an folgenden Nervengebieten: Am unteren Hals- und ersten Brustknoten des Sympathicus, an beiden Plexus brachiales, am Lungen- und Schlundgeflecht des Sympathicus, an den Zwischenrippennerven, am Bauchknoten und halbmondförmigen Knoten in der Gegend der Leber und Bauchspeicheldrüse.

Um ähnliche Veränderungen, wie ich sie in der vorliegenden Arbeit beschrieben habe, scheint es sich bei den Geschwulstbildungen an zwei Rinderherzen zu handeln, die in der Münchener Sammlung aufbewahrt werden, und über die Kitt eine Abhandlung veröffentlicht (Neoplasmen am Herzen der Haustiere, Münchener Jahresbericht 1891/92). Im ersten Falle handelt es sich um eine aus einem fast welschnußgroßen, einem haselnußgroßen und einigen erbsengroßen rundlichen Lappen zusammengesetzte Geschwulst, die mit einem etwa bleistiftstarken einige mm hohen Stiel der Herzoberfläche aufsitzt. Der Stiel besteht aus transparent weißgrauem Gewebe und verliert sich mit zwei Ausläufern, die als 0,5 cm dicke Wülste parallel den Fettsträngen der Herzoberfläche ziehen, im Herzfleisch. Die wegen des Stiels bewegliche Geschwulst

ist teils derb elastisch, teils täuscht sie Fluktuation vor. Auf dem Durchschnitt zeigt sich eine vorquellende Bindegewebsmasse von saftigem Glanze, durchscheinend grauer und graurötlicher Farbe und weichschleimige Konsistenz. Die äußere Schicht der Geschwulst stellt eine derbere Randzone derselben Bindegewebsmasse dar, die aber teilweise als eine 0,5 mm dicke, faltbare Membran ablösbar ist.

Die zweite ebenfalls am Rinderherzen befindliche Geschwulst ist ganz ähnlich, sie ist knollig und breit gestielt. Die Schnittfläche zeigt ein gleichmäßig sulzig fibröses Gewebe, das von derben Bindegewebszüge durchsetzt ist.

Nach dem Resultat der mikroskopischen Untersuchung bestanden diese Neoplasmen aus einer dichten Gewebe von Bindegewebszellen mit runder oblongen und spindeligen Kernen, das wenig gefäßhaltig und mit einer homogenen, faserigen Zwischensubstanz durchsetzt ist, die Bündel der Fasern sind irregulär verflochten. Kitt zählt diese Tumoren zu den Fibromen und möchte dieselben, da sie makroskopisch eine sulzige, gelatinöse Beschaffenheit aufweisen, ähnlich anderen Autoren kurzweg als Myxofibroma oder Fibroma myxomatodes, Fibroma gelatinosum bezeichnen um nur die Aehnlichkeit mit Myxomen anzudeuten.

Im Jahre 1901 beschreibt Zietemann zwei Fälle von Neuritis interstitialis chronica mit Fibroneurogenese beim Rinde. Betroffen war in beiden Fällen das Achselgeflecht und dessen Zweige. Die ziemlich derben Anschwellungen im Verlauf der einzelnen Stränge waren haselnuß- bis kleinapfelgroß. Mikroskopisch wurde festgestellt:

1. Eine Wucherung des bindegewebigen Stützgerüsts der Nerven, welche zum Teil zur Bildung fibromartiger oder richtiger fibrosarkomartiger Neubildungen, sogenannter falscher Neurome geführt hat
2. Degenerative Atrophie der Nervenfasern.

3. Lymphstauung in den von den Nerven und deren bindegewebiger Umhüllung eingeschlossenen Lymphgefäßen.

Weiterhin beobachtete der Franzose Léman multiple Neurome bei einer Kuh am Plexus brachialis und den Intercostalnerven. Auch die von Stadie beschriebenen Fibroneurome gehören den Intercostalnerven — wahrscheinlich vom Plexus brachialis ausgehend — und dem Plexus hepaticus an.

Eingehende Untersuchungen über die Literatur dieses Gegenstandes, sowie über Aetiologie und Wesen der in Rede stehenden Geschwülste hat ferner Casper (Geschwülste bei Tieren) angestellt und kommt zu dem Schluß, daß echte Neurome, worunter wir bekanntlich Neubildungen verstehen, die im wesentlichen aus neugebildeten Nervenfasern zusammengesetzt sind, bei Tieren bis heute noch nicht mit Sicherheit nachgewiesen sind. Die unter dieser Bezeichnung beschriebenen Tumoren sind falsche Neurome, d. h. es sind Fibrome und Myxome des bindegewebigen Teils der Nerven. Die Zunahme des Bindegewebes erfolgt bald mehr im Innern der Nervenbündel durch Wucherung des Endoneuriums, bald mehr in den äußeren Partien durch Proliferation des Perineuriums. Im ersten Falle werden die Nervenfasern auseinandergedrängt, im letzteren werden die Nervenbündel bzw. der ganze Nerv ringsum durch Bindegewebe eingehüllt. Auf die Frage, ob diese Knoten Nervenfasern enthalten, sei es markhaltige oder marklose, geht Casper nicht ein.

Während ich mit der Niederschrift dieser Arbeit beschäftigt war, kam ich in den Besitz zweier kürzlich erschienenen Arbeiten, deren Ergebnisse hier noch erwähnt werden mögen.

Feldhus (Untersuchungen über das Fibroma nervorum der Haustiere) untersuchte Nervengeschwülste, die bei einer zehnjährigen Kuh im Verlauf der Nerven am Brusteingange, zwischen den Rippen und subepikardial

gefunden waren. In einem am Brusteingang sitzenden Tumor fand der Verfasser zahlreiche Ganglienzellen und glaubt aus diesem Grunde, sowie aus der Lage der Geschwulst, den Schluß ziehen zu dürfen, daß diese selbst von einem Sympathicusganglion ihren Ausgang nehmen. Nachdem er aber Kontrollschnitte durch das Ganglion thoracale primum des Sympathicus gelegt hatte und hier Ganglienzellen fand, die durchschnittlich erheblich kleiner als die in den Schnitten durch die Nervenanschwellung waren, so hält er den Beweis für erbracht, daß diese Nerventumoren und die Ganglienknoten nichts miteinander gemeinsam haben. Dieser Schluß ist nicht gerechtfertigt, denn es ist keineswegs notwendig, daß die neugebildeten jugendlichen und wuchernden Zellen in Größe, Gestalt und Färbungsvermögen den ausgereiften ruhenden Zellen gleichen, ja es ist dies sogar für den unwahrscheinlich, der sich vergegenwärtigt, daß die Zellen fast jeder Neubildung in ihrer Größe häufig von der Norm abweichen. Auch der Umstand, daß Feldhus in den Nerventumoren keine marklosen Nervenfasern beobachten konnte, die in den Kontrollschnitten durch das Ganglion zahlreich vertreten waren, rechtfertigt wohl nicht die Annahme, daß der Sympathicus als Matrix auszuschließen ist. Feldhus unterscheidet nun zwischen Tumoren mit Ganglienzellen und Tumoren ohne solche, von denen er die ersteren auf die dorsalen Wurzeln der Inter-costalnerven zurückführt, da nur diese im Spinalganglion Ganglienzellen enthalten. Ich sehe darin keinen Grund, der zu dem von Feldhus gezogenen Schlusse zwingt. Im übrigen stimme ich mit Feldhus darin überein, daß die Nervengeschwülste durch eine Wucherung des Bindegewebes entstehen, verbunden mit gleichzeitiger Atrophie und Schwund der Nervenfasern, und daß von den Neubildungen fast ausschließlich Tiere im höheren Lebensalter betroffen werden.

Schlegel (Neoplasmen im spinalen und sympa-

thischen Nervensystem beim Rind) untersuchte in den Jahren 1907 — 1910 gelegentlich 19 Fälle von Nervengeschwülsten bei Rindern. Es handelte sich fast ausschließlich um gutartige Tumoren von verschiedener Größe. Von den Geschwülsten wurden folgende Nervengebiete betroffen: Der Sympathicusanteil des Halses, des Schlundes, der Brust, des Herzens und des Herzbeutels, der Lungen, der Nervi splanchnici (Plexus solaris, hepaticus, splenicus, mesentericus superior) und hauptsächlich die Armgeflechte. Als Merkwürdigkeit erwähnt Schlegel, daß hauptsächlich immer der linksseitige Stam des Nervus sympaticus die geschwulstartigen Veränderungen zeigte, was auch in den von mir veröffentlichten Fällen zutreffen dürfte. Bei der histologischen Untersuchung stellte der Verfasser bei einer achtjährigen Kuh Fibromyxosarkome in den Scheiden der Hautnerven unterhalb der Vulva fest, deren Zentrum stellenweise stark fettig und käsig zerfallen war. In den anderen Fällen handelte es sich um Neurofibromatosis bei 10 Rindern, um Myxomatosis der Armgeflechte zweier Rinder, Neuromyxofibromatosis bei 3 Rindern, Neurofibrosarkomatosis 1 Rind, Neuro-myxosarkomatosis 2 Rinder, Neurofibromyxosarkomatosis 1 Rind. Bei einem Rind wurden die Neubildungen am unteren Hals- und Brustteil des Nervus symathicus und am Plexus cardiacus als reines Fibroma durum diagnostiziert. Echte Neurome konnte Schlegel in keinem Falle ermitteln, wenn auch in einem Rankenneurom zu beiden Seiten des Schlundes die Nervenfasern bedeutend länger als normal waren, und hier auch eine Neubildung von Nervenfasern, besonders marklosen stattgefunden hatte. Ganglienzellen wurden in keinem Falle gefunden. Auch hinfällige Krankheitserscheinungen wurden intra vitam bei den betreffenden Tieren nicht beobachtet. Mit Ausnahme eines sechsjährigen Ochsen waren die Tiere sämtlich über acht Jahre alt.

Wenn ich nun im folgenden kurz auf die humanmedizinische Literatur eingehe, soweit dieselbe sich mit diesem Gegenstand beschäftigt, so kann es sich natürlich nicht darum handeln, alle einzelnen Erscheinungen auf diesem Gebiete eingehend zu würdigen, da es einerseits zu weit führen würde, andererseits aber auch nicht in den Rahmen dieser Arbeit paßt. Ich muß mich notwendigerweise darauf beschränken, das Wichtigste hervorzuheben und auf besonders Bemerkenswertes hinzuweisen.

Geschwülste an Nerven hat man beim Menschen sehr oft und an den verschiedensten Stellen gefunden, doch sei hier gleich bemerkt, daß ich einen ähnlichen Befund, wie ich ihn in den obigen fünf Fällen beschrieben habe, in der humanmedizinischen Literatur nirgends antraf. Auch in der menschlichen Pathologie werden die Geschwülste an den Nerven mit den verschiedensten Namen bezeichnet, doch heben fast alle Verfasser hervor, daß es sich zumeist um Neubildungen bindegewebiger Natur handelt, sowohl nach ihrem makroskopischen wie mikroskopischen Verhalten, in denen man jedoch bei genauer Untersuchung mehr oder weniger Nervenfasern findet.

Nach Virchow gibt es mehrere Arten von Neuomen, die er in einer tabellarischen Uebersicht anführt. In allen Fällen waren es auch hier Neurofibrome. Er hat jedoch auch Geschwülste gefunden mit markhaltigen und andere mit marklosen Nervenfasern. Die letzteren, jedenfalls häufigeren beschreibt auch Heller 1868, einer von den wenigen Autoren, die diese Geschwülste zu den wahren Neuomen rechnen. In Knoten, die den Sympathicusganglien entsprachen fand Heller auch Ganglienzellen. Hierher gehört auch jener Fall von Loretz, der 1870 bei der Sektion einer 35jährigen Frau ein amyelines Neurofibrom mit Ganglienzellen fand, das seinen Ausgang vom Brustganglion des Sympathicus genommen hatte.

In demselben Jahre beschreibt Genersich einen Fall von multiplen Neuromen, die bei einem Manne angetroffen wurden. Er hält die Bezeichnung „multiple Neurome“ gegenüber Virchows „Fibroneuromen“ für gerechtfertigt, weil die im ganzen Körper zahlreich vorhandenen Geschwülste sich streng auf nervöse Organe beschränkten und mit denselben ganz unzerrennlich verbunden waren, und weil ferner das Perineurium und die Schwann'sche Scheide, aus denen sich diese Geschwülste entwickeln, auch als ein Bestandteil der Nervenfasern angesehen werden müßten. Auch sei es, wie Virchow zugebe, schwer, ein amyelines Neurom zu erkennen und von fibrösen Geschwülsten zu unterscheiden.

Ein Rankenneurom, Neuroma cirsoïdeum, exstirpierte Bruns über dem Ohre eines Mannes. Es bestand aus vielen Strängen und Wülsten, die sich aus Bindegewebe, spärlichen marklosen und markhaltigen Nervenfasern zusammensetzten. Bruns nimmt eine Neubildung von Nervenfasern an und glaubt, daß trotz des starken Gehaltes an Bindegewebe nichts im Wege stehe, die Geschwulst ein Neuroma verum zu nennen. Er geht dann noch auf die Einteilung Virchow's ein und bringt seinen Tumor unter die Abteilung „Neuroma fibrillare myelinicum“.

Es empfiehlt sich wohl an dieser Stelle die Kopfgeschwülste zweier Knaben zu erwähnen, die Marchand exstirpierte und anatomisch untersuchte. Nach ihm handelt es sich um eine Vermehrung des Perineurium externum und internum, Schwund der Nervenfasern ganz oder teilweise und Ersatz durch Bindegewebe; Erhaltung der Lymphräume zwischen den Bündeln, auch wenn sie ganz von Nervenfasern frei waren. Die von Bruns behauptete Neubildung von Nervenfasern aus eigentümlichen Spindelzellen bestreitet er und hebt als Grund gegen diese Auffassung noch besonders das

Fehlen von jeglichen Uebergangsformen zu Nervenfasern hervor.

Entwicklungsgeschichtlich von Interesse ist der Fall eines gangliösen Neuroms, das Weichselbaum in der Marksubstanz der linken Nebenniere fand. Es bestand aus marklosen, wenig markhaltigen Nervenfasern und Ganglienzellen.

Von der größten Bedeutung für unsere Kenntnisse auf diesem Gebiete ist jene wichtige Abhandlung v. Recklinghausens geworden, die sich mit den multiplen Fibromen der Haut und den multiplen fibromatösen Neuromen beschäftigt. Nach v. Recklinghausen handelt es sich bei diesen Geschwülsten um weiche Fibrome, zuweilen sogar um myxomatöse Neurome, in denen nicht die geringste Neubildung von Nervenfasern, wohl aber eine Atrophie derselben nachzuweisen ist, ganz wie bei der gewöhnlichen Atrophie der Nervenfasern nach Verletzungen und bei der Neuritis. Daß eine derartige Atrophie und ein Untergang der Nervenfasern stattfindet, hat nach v. Recklinghausen und anderen namentlich Marchand am sichersten nachgewiesen. Ihm selbst aber glückte es in einem Falle — 47 jähriger Mann mit zahllosen wohl an 1000 Tumoren in der äußeren Haut mit teilweiser plexiformer Anordnung — mit Sicherheit in Osmiumpräparaten den einwandfreien Nachweis zu liefern, daß in diese Knoten Nervenfasern eintreten, nach kurzem Verlauf zerfallen und vollständig verloren gehen. Nach v. Recklinghausen sind auch die multiplen Fibrome der Haut neuromatöse Fibrome oder Neurofibrome. Bemerkenswert ist noch, daß er in zwei Knötchen aus der Muskularis des Magens zwischen dem fibromatösen Gewebe größere polygonale, mit plumpen, abgerundeten Fortsätzen versehene Körper fand, die er als atrophizierte Ganglienzellen des Plexus myogastricus anspricht.

Lahmann konnte in einem Falle, in dem er zehn Tumoren einer ausgebreiteten multiplen Fibrombildung

untersuchte, keine nervösen Elemente finden. In einem anderen Falle von Tumorbildung auf dem rechten Unterschenkel und linken Oberarm waren in den Knoten des Unterschenkels wohl Nervenfasern nachzuweisen, aber keine Spur von Nervenneubildung, in den Knoten des Oberarms fand sich nur eine lamelläre Scheide, weshalb Lahmann letztere für ursprünglich paraneurotische Geschwülste hält.

Courvoisier führt in seiner klinischen Abhandlung über Nerventumoren drei Autoren an, die in Rankenneuromen eigentliche Nervenneubildung beobachtet haben wollen (Bruns, Czerny, Winiwarter).

Weiterhin veröffentlichte Kriege eine Abhandlung über das Verhalten der Nervenfasern in den multiplen Fibromen der Haut und in den Neuromen. Seine Untersuchungen führten zu dem Resultat v. Recklinghausens. Als ein sehr wichtiges Moment für die Beurteilung dieser Tumoren bezeichnet Kriege die Dissociation der Nervenfasern, die immer wieder angetroffen werde. „Dadurch eben werde die aktive Teilnahme des Endoneuriums bewiesen, während sonst der Einwand gemacht werden könnte, daß die Nerven nur passiv vom Tumor eingeschlossen würden“.

Von großem Interesse ist dann für uns ein im Jahre 1888 von Pomorski beschriebener Fall, in welchem bei einem und demselben Individuum außer multiplen Fibromen und Neurofibromen Rankenneurome der Intercostalnerven gefunden wurden. Dieser Befund zeigt eine große Aehnlichkeit mit den in der Veterinärmedizin des öfteren beobachteten Neurofibromen resp. Myxofibromen der Zwischenrippennerven bei Rindern. Auf Grund seiner mikroskopischen Untersuchung kommt Pomorski zu dem Schluß, daß die im Anfange der Rankenbildung noch myelinhaltigen Nervenfasern in den Ranken selbst infolge der Wucherung des interstitiellen Bindegewebes durch Schwund der Markscheide atrophieren und zu Grunde gehen.

Verschaffen wir uns nun einen Ueberblick über die bisher erwähnten Literaturangaben und ihre Ergebnisse, so können wir ohne Zweifel eine gewisse Uebereinstimmung sämtlicher Autoren in den Hauptfragen feststellen. Alle Forscher, die dieser Frage näher getreten sind, kommen nämlich zu dem Schlusse, daß die im spinalen Nervensystem vorkommenden Tumorbildungen neurofibromatöser Natur sind. Manche heben noch besonders hervor, daß das Auffinden von Nervenfasern in den größeren Knoten schwierig oder unmöglich ist. Die Zahl dieser Autoren ließe sich leicht vermehren, erwähnt sei nur noch Westphalen, der in seinen Fällen eine Umwandlung der Neurofibrome in sarkomatöse Geschwülste mit der Eigenschaft, Metastasen zu bilden, beobachten konnte. Auf der anderen Seite läßt sich konstatieren, daß die am sympathischen Nervensystem vorkommenden Neubildungen fast immer Ganglienzellen enthalten. Ob aber eine Vermehrung von Ganglienzellen und also auch ihrer Fortsätze stattgefunden hat, ob es sich also um die seltene Form des Neuroma verum handelt, ist eine Frage, die entweder verneint oder unentschieden gelassen wird.

Erst Busse gelang es durch die Untersuchung eines reinweißen, derben Tumors, der aus der Lendengegend eines vierjährigen Knaben exstirpiert wurde, den einwandfreien Nachweis zu liefern, daß echte Neurome am sympathischen Nervensystem vorkommen. Bemerkenswert ist, daß dieser Nachweis am besten in frischen Doppelmesserschnitten geführt wurde. In diesen fanden sich nämlich nach Zusatz von Essigsäure Faserzüge, in denen sich einzelne kleine Fibrillenbündel nicht aufhellten, sondern unverändert eine feine Längsrichtung ihrer Fibrillen erkennen ließen, wodurch sie sich ohne Zweifel als Axenzylinder charakterisierten. An anderen Stellen fand er auch markhaltige Nervenfasern mit varikösen Ausbuchtungen. Die vorher ge-

nannten Faserzüge waren in gefärbten Schnitten durch nichts von den bindegewebigen Fasern zu unterscheiden und nicht mehr auffindbar. Ein eigenartiges Gepräge bekamen die Schnittpräparate dadurch, daß in das Gewebe zahlreiche große, einkernige, selten mehrkernige Zellen mit chromatinarmem Kern und großem leuchtenden Nucleolus eingelagert waren. Das Protoplasma der Zellen war bald feinkörnig, bald gröber granuliert und enthielt vielfach ein gelbes amorphes Pigment. Diese sich unschwer als Ganglienzellen charakterisierenden Zellen besaßen teilweise einen längeren oder kürzeren Fortsatz, der seltener von einer kernhaltigen Scheide überzogen war, welcher sich auch auf die Zellen fortsetzte und dieselben dann kapselartig einhüllte. Busse bezeichnet diese seltene Neubildung als *Neuroma verum myelinicum gangliocellulare*.

Zu ähnlichem Resultate kommen Knauss, Schmidt und Beneke, welche ihre dem sympathischen Nervensystem entnommenen Knoten infolge ihres vermehrten Gehaltes an Ganglienzellen und Nervenfasern ebenfalls als echte Neurome bezeichnen.

Eine eingehende Darstellung mit Literaturangaben über unsere Nervengeschwülste liefert Aschoff in den Ergebnissen der allgemeinen Pathologie und pathologischen Anatomie des Menschen und der Tiere (V. Jg. S. 83). Er betont, daß sämtliche Nerven von der Geschwulstbildung betroffen werden können, am häufigsten jedoch die spinalen, besonders die Nervi ischiadicus und medianus. Die Frage, ob neben dem Schwund auch eine Neubildung von Nervenfasern stattfinden könne, ist er geneigt, dahin zu beantworten, daß eine solche Neubildung nicht vor sich geht, und er weist mit Recht darauf hin, daß eine Vermehrung der eigentlichen Nervenfasern (nicht ihrer Aeste) nur denkbar sei mit gleichzeitiger Vermehrung der Ganglienzellen. Sichere Neurome sind bisher nur selten am

sympathischen Nervensystem nachgewiesen worden, und hier handelt es sich nach Aschoff nicht um eine Wucherung der Ganglienzellen, sondern um eine abnorm reiche Anlage am falschen Ort. Hier ist es zweifelhaft, ob Aschoff wirklich berechtigt ist, diesen weitgehenden Schluß zu ziehen. Einmal finden sich in den Ganglienzellen der Ganglienneurome oft genug zwei Kerne, die den Gedanken an eine unlängst vollzogene Teilung nahe legen. Wenn dieses auch aus dem histologischen Bilde nicht sicher zu beweisen ist, so muß doch aus anderen Gründen angenommen werden, daß eine solche bestanden hat. Wenn, wie in dem Fall von Busse, bei einem vierjährigen Kinde eine bis zu ihrer Entfernung dauernd wachsende Geschwulst gefunden wird, und wenn sich nun zeigt, daß diese dauernd wachsende Geschwulst zum großen Teil aus Ganglienzellen besteht, so muß meines Erachtens angenommen werden, daß auch diese einen Hauptteil der Geschwulst ausmachenden Zellgruppen bis zuletzt an der Wucherung beteiligt gewesen sind. Ich wenigstens würde an dieser Auffassung festhalten, bis das Gegenteil direkt erwiesen ist.

Was nun die Auffassung unserer großen Lehrbücher anbetrifft, so ist hier zu bemerken, daß Birch-Hirschfeld das Vorkommen von echten Neuromen für nicht sicher erwiesen hält, während sie nach Ribbert zwar vorkommen können, jedenfalls aber zu den seltensten Neubildungen zu zählen sind. Nach ihnen entstehen die Nerven-tumoren teils durch Vermehrung des Endoneuriums, teils durch Proliferation des Perineuriums, teils durch Wucherung des Neurilemm, und zwar ohne wesentliche Beteiligung der nervösen Elemente.

Auch Ziegler bezeichnet als Ausgangspunkt der Geschwulstbildung das Endoneurium, glaubt jedoch, daß zur Zeit der Entwicklung der Tumoren die Nerven ebenfalls eine Wucherung eingehen und sich vermehren können. Im übrigen zählt auch er die echten Neurome,

vor allen die ganglienzellenhaltigen sogen. cellulären oder ganglionären Neurome zu den seltensten Neubildungen.

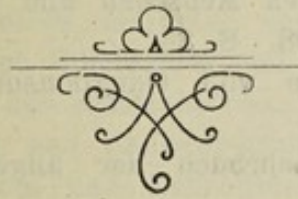Borst hebt dagegen in seiner Lehre von den Geschwülsten hervor, daß einfache und ganglionäre Neurome des sympathischen Nervensystems in neuester Zeit zur unbedingten Anerkennung gelangt sind. Als Beleg für diese Behauptung führt er die Veröffentlichungen von Busse, Schmidt, Knauss und Beneke sowie eine eigene Beobachtung an.

Schlussbetrachtung.


Aus den hier gegebenen Zusammenstellungen geht hervor, daß die von uns beschriebenen Geschwülste beim Rinde verhältnismäßig oft, bei anderen Tieren, sowie besonders auch beim Menschen bisher dagegen nicht beobachtet worden sind. Aus der Zusammenstellung geht ferner hervor, daß wirkliche Neurome des öfteren beim Menschen, dagegen sehr selten beim Tier angetroffen werden. In der Literatur habe ich nur den einen von Feldhus beschriebenen Fall gefunden. Durch einen Vergleich mit der humanmedizinischen Literatur gewinnt unsere von Feldhus abweichende Meinung, daß es sich auch dort um Neurome des Sympathicus handelt, erheblich an Wahrscheinlichkeit. Wenn wir unter wahren Neuromen nur solche verstehen, bei denen eine Vermehrung der nervösen Bestandteile vorliegt, so müssen wir nach unserer heutigen Kenntnis von der Entstehung der Nervenfasern daran festhalten, daß die Neubildung von Nervenfasern ohne die Tätigkeit der Ganglienzellen nicht denkbar ist. Wir würden also bei allen wahren Neuromen, wenigstens solchen, die noch wachsen, erwarten müssen, daß Ganglienzellen in ihnen vorhanden sind. Dabei kann es allerdings

zweifelhaft bleiben, ob diese Ganglienzellen in ihrem Aussehen vollständig den großen ruhenden Ganglienzellen entsprechen müssen, die wir in dem ausgebildeten Zentralnervensystem oder dem sympathischen Geflecht antreffen. Ich möchte hier den Gedanken wenigstens einmal in Erwägung ziehen, ob nicht die in unseren Geschwülsten beschriebenen Gruppen größerer protoplasmareicher Zellen vielleicht Abkömmlinge von nervenbildenden Elementen darstellen. Ich möchte weiterhin in Erwägung ziehen, ob nicht das eigenartige fasciculäre Aussehen dieser Geschwülste irgendwie mit einem Versuch, Nerven zu bilden, in Zusammenhang gebracht werden muß. Das eigenartige Aussehen des Bindegewebes in den Fascikeln erinnert tatsächlich immer wieder an das Aussehen von Nervenfasern, und ich halte nicht für unmöglich, daß bei der Bildung dieser sogenannten Neurofibrome doch die Entwicklung und Wucherung wirklich nervöser Bestandteile eine Rolle spielen. Allerdings erlangen diese Abkömmlinge nicht die Entwicklungshöhe, wie wir sie in voll ausgebildeten Nerven finden, sondern sie gehen alsbald zu Grunde und werden von dem massigen bindegewebigen Anteil, der aus dem Endoneurium und Perineurium hervorgeht, alsbald umscheidet und wohl auch erdrückt. Jedenfalls scheint es mir berechtigt, für diese großen dem Nervengewebe eigenartigen Geschwulstentwicklungen an den Nervenfäden den alten Namen Rankenneurom beizubehalten, auch wenn streng histologisch zweifellose Nervelemente darin nicht mehr zu finden sind. Aus diesem Grunde habe ich auch mit vollem Bewußtsein und voller Absicht die von mir beschriebenen Geschwülste als „Rankenneurome“ bezeichnet.

Am Schluß meiner Arbeit ist es mir eine sehr angenehme Pflicht, Herrn Medizinalrat Professor Dr. Busse für das große Interesse, das er den vorliegenden Untersuchungen stets entgegenbrachte, für die vielen Ratschläge und Unterstützungen, mit denen er mir jederzeit zur Seite stand, sowie auch für die Anfertigung der anliegenden schönen Abbildungen meinen ergebensten Dank auch an dieser Stelle auszusprechen.




Literaturverzeichnis.



1. Aschoff: Geschwülste. Ergebnisse der allgem. Pathologie und patholog. Anatomie des Menschen und der Tiere von Lubarsch-Ostertag. V. Jg. 1898. S. 83.
2. Beneke: Zwei Fälle von Ganglioneurom. Ziegler's Beiträge. Bd. XXX. 1901.
3. Birch-Hirschfeld: Lehrbuch der allgem. patholog. Anatomie. Leipzig 1886.
4. Blanc: Développement des fibromes-myxomatodes dans les nerfs des ruminants. Journ. de méd. vét. et de zootech. Lyon 1897.
5. Borst: Die Lehre von den Geschwülsten. Bd. I. Wiesbaden 1902.
6. Bruns: Das Rankenneurom. Virch. Arch 50. S. 80. 1870.
7. Busse: Ein grosses Neuroma gangliocellulare des N. sympathicus. Virch. Arch. (Sppl.) 151. S. 66. 1898.
8. Casper: Geschwülste bei Tieren. Ergebnisse der allgem. Pathologie und patholog. Anatomie von Lubarsch-Ostertag 1907.
9. Courvoisier: Die Neurome. Basel 1886.
10. Edelmann: Lehrbuch der Fleischhygiene. Jena 1903.
11. Ellenberger: Handbuch der vergleichenden mikroskopischen Anatomie der Haustiere. Berlin 1906.
12. Ellenberger und Baum: Handbuch der vergl. Anatomie der Haustiere.
13. Feldhus: Untersuchungen über das Fibroma nervorum der Haustiere. J.-D. Giessen 1909.
14. Genersich: Multiple Neurome. Virch. Arch. 49. S. 15. 1870.
15. Heller: Multiple Neurome. Virch. Arch. 44. S. 338. 1868.
16. Kitt: Lehrbuch der patholog. Anatomie der Haustiere. Stuttgart 1906.
17. Derselbe: Neoplasmen am Herzen der Haustiere. Münchn. Jahresber. 1891/92.
18. Knauss: Zur Kenntnis der echten Neurome. Virch. Arch. 153. S. 29. 1898.
19. Kriege: Ueber das Verhalten der Nervenfasern in den multiplen Fibromen der Haut und in den Neurofibromen. Virch. Arch. 108. S. 466. 1887.

20. Lahmann: Die multiplen Fibrome in ihrer Beziehung zu den Neurofibromen. Virch. Arch. 101. S. 263. 1885.
21. Léman: Multiples névromes chez la vache. Zitiert nach den Jahresber. von Ellenberger und Schütz. XXIV. Jg. 1904.
22. Loretz: Ein Fall von gangliösem Neurom (Gangliom). Virch. Arch. 49. S. 435. 1870.
23. Marchand: Das plexiforme Neurom. Virch. Arch. 70. S. 36. 1877.
24. Matschke: Multiple Neurome bei einer Kuh. Zeitschr. für Fl. und Mchhyg. Bd. IX. S. 90. 1899.
25. Morot: Sur plusieurs cas de névromes multiples observés chez la vache. Zitiert nach den Jahresber. von Ellenberger und Schütz.
26. Derselbe: A propos d'un cas umarquable de diathèse névromateuse chez une vache. Journ. de méd. vét. et de zootechn. Lyon 1888.
27. Derselbe: Myxo-fibromes multiples chez les bovidés. Zitiert nach den Jahresber. von Ellenberger und Schütz. XVII. Jg. 1897.
28. Ostertag: Handbuch der Fleischbeschau. Stuttgart 1904.
29. Pomorski: Ein Fall von Rankenneurom der Intercostalnerven mit Fibroma molluscum und Neurofibromen. Virch. Arch. 111. S. 60. 1888.
30. v. Recklinghausen: Ueber die multiplen Fibrome der Haut und ihre Beziehung zu den multiplen Neuromen. Berlin 1882.
31. Ribbert: Lehrbuch der patholog. Histologie. Bonn 1901.
32. Derselbe: Geschwulstlehre für Aerzte und Studierende. Bonn 1904.
33. Schlegel: Neoplasmen im spinalen und sympathischen Nervensystem beim Rind. Berl. Tierärztl. Wschr. 1910 Nr. 1.
34. Schmidt: Ueber ein ganglienzellenhaltiges wahres Neurom des Sympathicus. Virch. Arch. 155. S. 557. 1899.
35. Stadie: Fibroneurome beim Rind. Zeitschr. für Fl. und Mchhyg. Bd. XVI. S. 20. 1906.
36. Tiemann: Rankenneurom des Plexus brachialis beim Rind. Zeitschr. für Fl. und Mchhyg. Bd. IX. S. 89. 1899.
37. Virchow: Ueber einen Fall von vielfachen Neuromen. Virch. Arch. 12. S. 114. 1857.
38. Derselbe: Das wahre Neurom. Virch. Arch. 13. S. 256. 1858.
39. Weichselbaum: Ein ganglionäres Neurom der Nebenniere. Virch. Arch. 85. S. 554. 1881.
40. Westphalen: Multiple Fibrome der Haut und der Nerven mit Uebergang in Sarkom und Metastasenbildung. Virch. Arch. 110. S. 29. 1887.
41. Ziegler: Lehrbuch der speziellen patholog. Anatomie. Jena 1895.
42. Zietschmann: Zwei Fälle von Neuritis interstitialis chronica mit Fibroneurombildung beim Rinde. Zitiert nach den Jahresber. von Ellenberger und Schütz. XXI. Jg. 1901.

NACHTRAG.



Nach Abschluß meiner Arbeit erschien in Ziegler's Beiträgen Bd. 48. eine Abhandlung von Verocay „Zur Kenntnis der Neurofibrome“, in welcher der Verfasser auch zu der Ansicht kommt, daß diese multiplen Nervengeschwülste keine Fibrome sind, sondern daß sie aus einem eigenartigen neurogenen Gewebe bestehen. Verocay zieht es deshalb vor, die Tumoren nur allgemein als „Geschwülste nervöser Natur“ zu bezeichnen. Er sagt: „Ich sehe in den Geschwülsten ein eigenartiges Gewebe, welches durch die Bildung eigentümlicher, kernhaltiger Bänder und blasser, feiner, bündelförmig angeordneter Fibrillen sich von jedem Bindegewebe unterscheidet und vielfach an nervöses und gliöses Gewebe erinnert, welches ich aber weder mit dem typischen Nervenfasergewebe noch Gliagewebe zu identifizieren vermag.“

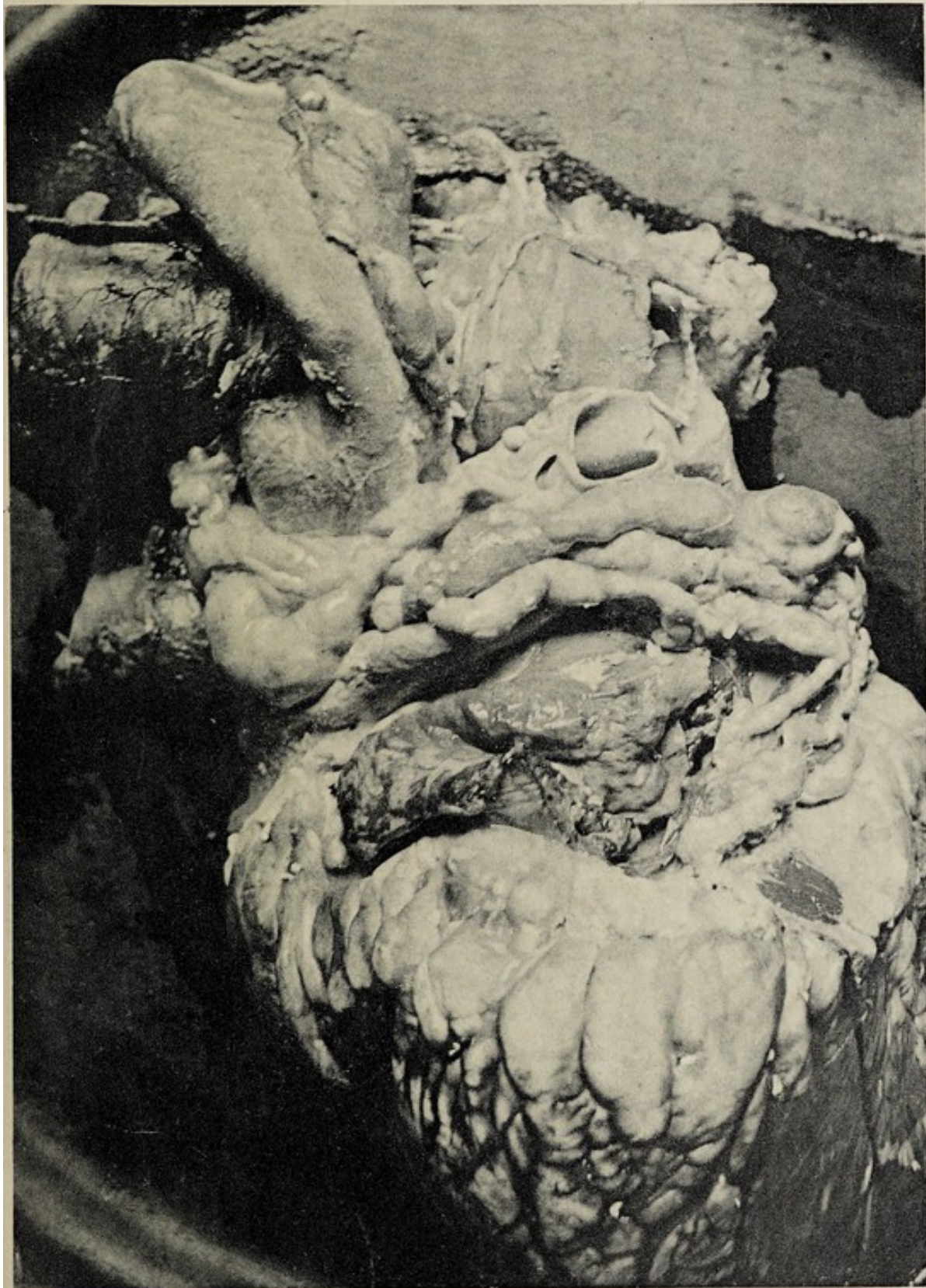Als Bezeichnung für diese Art Geschwülste empfiehlt Verocay den Ausdruck, „Neurinoma“ im Sinne einer „Fasergeschwulst nervöser Natur,“ weil dem Namen Fibrom in der Bezeichnung Neurofibrom und Fibro-neurom in der Pathologie zu sehr die Vorstellung einer Bindegewebsgeschwulst anhaftet.




Lebenslauf.

Am 17. Februar 1875 wurde ich, Franz Ludwig Peters in Ruthe, Provinz Hannover geboren. Von Ostern 1887 besuchte ich das Gymnasium Josephinum in Hildesheim, woselbst ich am 27. Februar 1896 die Reifeprüfung bestand. Um Jura zu studieren, besuchte ich zunächst zwei Semester die Universität in Göttingen, ging aber im Sommersemester 1897 nach Hannover und studierte an der dortigen tierärztlichen Hochschule Veterinärmedizin. Hier bestand ich am 19. Juni 1902 die naturwissenschaftliche Prüfung und am 1. August 1905 die tierärztliche Fachprüfung. Bis zum 15. Juni 1907 war ich dann als Assistent resp. Vertreter in der Praxis tätig. Vom letztgenannten Datum an bin ich als städtischer Tierarzt am Schlachthof in Posen beschäftigt.

Taf. I.





Taf. II.



