Über Gallertcarcinose des Peritoneums ... / vorgelegt von Alfred Ruete.

Contributors

Ruete, Alfred 1882-
Kaiser-Wilhelms-Universität Strassburg.

Publication/Creation

Strassburg i. E. : C. Müh, 1907.

Persistent URL

https://wellcomecollection.org/works/dmfysud5

Wellcome Collection
183 Euston Road
London NW1 2BE UK
T +44 (0)20 7611 8722
E library@wellcomecollection.org
https://wellcomecollection.org

7

Aus der Direktorial-Abteilung des Eppendorfer Krankenhauses.
(Direktor: Prof. Dr. Lenhartz).

Über
Gallertcarcinose des Peritoneums.

Inaugural-Dissertation

der

medizinischen Fakultät

der

Kaiser-Wilhelms-Universität Strassburg

zur Erlangung der Doktorwürde

vorgelegt von

Alfred Ruete

aus Hamburg.

STRASSBURG i. E.
Buchdruckerei C. Müh & Cie., Dreizehnergraben 17.
1907.

Gedruckt mit Genehmigung der medizinischen Fakultät der Universität Strassburg.

Referent: Prof. Dr. von Krehl.

Digitized by the Internet Archive
in 2019 with funding from
Wellcome Library

https://archive.org/details/b30611398

Im Eppendorfer Krankenhause kam auf der Direktorial-Abteilung des Herrn Prof. Dr. Lenhartz ein Fall von Gallertcarcinom des Peritoneums zur Beobachtung und Behandlung, dessen Mitteilung nicht nur wegen der Seltenheit solcher Beobachtungen, sondern auch deswegen angezeigt sein möchte, weil schon bei Lebzeiten die richtige Diagnose mit Sicherheit gestellt werden konnte.

Es sei mir nun erlaubt, diesen interessanten Fall zu beschreiben und daran einige allgemeine Bemerkungen über die Carcinomatosis gelatinosa peritonei zu knüpfen.

Die Krankengeschichte betrifft den 46 jährigen Privatsekretär Thede Sl. aus Nordhastedt, der zweimal in das Eppendorfer Krankenhaus aufgenommen wurde. Nach der Angabe des Kranken ist in der Familie keine Krebserkrankung oder Tuberkulose vorgekommen. Der Patient selbst will früher stets gesund gewesen sein, bis auf ein ulcus durum, das er im Jahre 1902 erworben hatte und das mit Schmierkur behandelt wurde. Potus wird zugegeben.

Anfangs Juli 1905 stellte sich Mattigkeit und Unlust zur Arbeit ein; dann traten ab und zu Magenbeschwerden auf, die mit etwas Aufstossen verbunden waren, aber ohne Erbrechen verliefen.

Schmerzen und Störungen im Stuhlgang sind nie vorhanden gewesen. Im Anfang des Jahres 1906 be-

gannen wieder Magen- und Darmbeschwerden, verbunden mit Verstopfung und starken Schmerzen in der Lenden- und Kreuzbeingegend. Doch besserten sich diese Schmerzen nach einer Karlsbaderkur so, dass Sl. wieder seinen Dienst verrichten konnte. Dann trat im April 1906 wieder grosse Mattigkeit ein, zu der sich auffällige Abmagerung hinzugesellte. Irgendwelche Magenbeschwerden waren jetzt nicht vorhanden; ebenso blieb der Stuhl vollkommen in Ordnung.

Am 25. Mai wurde der Patient zum ersten Male in Eppendorf aufgnommen und bis zum 17. 6. behandelt. Beim Abgange fühlte er sich recht wohl und hatte um 4,0 kg zugenommen.

Aus der damaligen Krankengeschichte erwähne ich Folgendes: Blasser, sehr kachektisch aussehender Mann. Die Haut konnte in Falten abgezogen werden. Das Abdomen war queroval aufgetrieben. In seiner unteren Hälfte, sowie in den oberen Partien der Oberschenkel waren deutliche Striae. Der Nabel war aufgetrieben, nirgends war besondere Druckempfindlichkeit vorhanden. In den abhängigen Partien geringer Grad von Fluktuation. Leber und Milz waren nach unten nicht abgrenzbar. Die untere Hälfte des Abdomens wurde von einem höckerigen, wenig druckempfindlichen, kopfgrossen Tumor eingenommen. der keine deutlich nachweisbare Verbindung mit Leber und Milz zeigte. Der Tumor war respiratorisch nicht verschieblich, nirgends druckempfindlich, seine Konsistenz war hart. Die einzelnen Tumormassen waren etwa wallnuss- bis hühnereigross. Ein Zusammenhang mit dem Skelettsystem war nicht nachzuweisen.

Urogenitalapparat und Nervensystem zeigten durchaus normales Verhalten. Per rectum war nichts zu finden. Die Erythrocyten und Leukocyten ergaben im Ausstrichpräparat völlig normale Formen. Die Zahl der Leukocyten betrug 8600. Subjektiv herrschte Wohlbefinden, keine Schmerzen, keine Temperaturerhöhung, guter Schlaf und Appetit. Das Gewicht nahm um 4,0 kg zu. Die Diagnose lautete: Tumor in Abdomine, Carcinom des Magendarmkanals mit Metastasen in Leber und Milz.

Bei einer am 10. Juni vorgenommenen Punktion des Abdomen im linken Hypogastrium entleerte sich eine trübgelbe, schleimige Flüssigkeit mit zahlreichen, mehr oder weniger durchscheinenden, bis kirschkerngrossen, kugeligen Gebilden, die mikroskopisch aus teilweise verschleimten, konzentrisch geschichteten Zellhaufen bestanden. Gesamtmenge des Punktates 50 - 60 ccm. Die Flüssigkeit löste sich in Alkalien und wurde durch Essigsäure gefällt, war also Schleim. Die Diagnose Carcinoma gelatinosum wurde dadurch mit Sicherheit gestellt. Wenige Tage darauf, am 17. VI. 1906, wurde der Patient auf seinen Wunsch ungeheilt entlassen.

Am 19. VIII. 1906 kam der Patient wieder in das Krankenhaus, da er wieder stärker abgemagert war und sich sehr matt und elend fühlte.

Aufnahmebefund am 19. VIII. 1906. Mittelgrosser Mann in reduziertem Ernährungszustande: Muskulatur und Fettpolster der oberen Extremitäten und der Brust sind auf ein Minimum reduciert. Die beiden

unteren Extremitäten sind stark ödematös; die untere Thoraxapertur ist stark aufgetrieben; das Abdomen ist sehr gewölbt. In den Leistenbeugen, den Achselhöhlen und am Hals sind Drüsenschwellungen nicht zu fühlen.

Puls: Eben fühlbar, jagend, 140. Atmung, Oberflächlich, beschleunigt, ca. 40.

Sensorium: Patient liegt äusserst apathisch da, ist zeitweise benommen. Pupillen: Mittelweit, reagieren träge auf Licht und Konvergenz.

Augenhintergrund zeigt nichts Besonderes. Reflexe sind der Norm entsprechend auslösbar.

Die Zunge stark gelb-weisslich belegt, die Pharynxschleimhaut ist geschwollen und rot.

Thorax: Atmung cf. oben. R=L.; geht nach unten glockenförmig erweitert zu.

Lungengrenzen:

R. V. 5. Rippe
R. H. } Bdsts 9. Proc. spin.
L. H. }

Die Perkussion ergibt überall sonoren Lungenschall. Bei der Auskultation hört man verschärftes Exspirium bei normalem Inspirium. Auf beiden Unterlappen hinten zahlreiche giemende, schnurrende und pfeifende Geräusche.

Herzdämpfung: überlagert, nicht perkutierbar.
Herztöne: sind leise, aber rein.
Herzaktion: sehr frequent, 140.
Herzspitzen-Stoss: nicht fühlbar.

Das Abdomen ist stark aufgetrieben. Die Haut ist gespannt, glänzend. Eine etwa pflaumengrosse Nabelhernie ist leicht reponierbar. Perkutorisch findet sich

ausgesprochen tympanitischer Schall nur in der Gegend des Magens; über allen anderen Partien ist der Schall mehr oder weniger gedämpft. Nach unten und nach den Seiten hin trifft man ausgesprochenen Schenkelschall.

Der Leibumfang, $^1/_2$ cm über dem Nabel gemessen, beträgt 115 cm. Bei der Palpation hat man trotz der Spannung deutliches Fluktuationsgefühl. Bei stärkerem Eindrücken fühlt man eine anscheinend mit zahlreichen pflaumen- bis apfelgrossen Unebenheiten bedeckte, zusammenhängende, derbe Platte. Namentlich bei stossweiser Palpation wird das Gefühl für diese Unebenheiten deutlicher. Dabei erweist sich gleichzeitig, dass diese Unebenheiten in keinem Zusammenhang mit der Bauchwand stehen. Der untere Rand der beschriebenen Platte reicht bis in das Bekken unterhalb der spina iliaca anterior superior. Bei der Rectaluntersuchung findet sich überall glatte, normale Schleimhaut und eine nicht vergrösserte Prostata.

Leber und Milz sind nicht palpabel; Harn und Stuhl enthalten nichts Besonderes Die Harnmenge konnte nicht gemessen werden, da der Patient katheterisiert werden muss.

Diagnose: Carcinomatosis gelatinosa peritonei universalis praecipue omenti majoris.

Am 20. IX. 1906 gegen Mittag erfolgte unter zunehmender Herzschwäche und Benommenheit der exitus letalis.

Die am folgenden Tage vorgenommene Sektion ergab folgenden Sektionsbefund: Mittelgrosse, männliche Leiche. Totenstarre ist an den Extremitäten vorhanden.

An den abhängigen Partien sieht man vereinzelte Totenflecke. Beide unteren Extremitäten sind stark ödematös. Das Abdomen ist stark aufgetrieben; sein grösster Umfang beträgt 115 cm. Bei Eröffnung der Leibeshöhle entleert sich eine gelbliche, trüb-seröse Flüssigkeit, die zahlreiche, bis kirschkerngrosse, gallertig aussehende Knötchen enthält. Das Peritoneum, soweit es sichtbar ist, zeigt einen fibrinösen Belag. Die Abdominalorgane sind durchweg von dem zu einer mächtigen Platte verdickten grossen Netz überlagert. Aus einigen Vertiefungen und Buchten dieser Netzplatten entleert sich Eiter. Aus der Leibeshöhle werden ca. $3^1/_2$ l von der oben beschriebenen Flüssigkeit ausgeschöpft. Nach Herausnahme des Sternum retrahieren sich beide Lungen fast gar nicht. Der Herzbeutel ist grossen Teils überlagert; im Pericard befinden sich ca. 20 ccm gelblich seröser Flüssigkeit. Das Pericard selbst zeigt nichts Besonderes.

Das Herz ist grösser als die Faust der Leiche, die Wände sind schlaff. Klappenapparat und Muskulatur zeigen nichts Besonderes. Lungen: grau-weiss. Sie fühlen sich überall weich an. Beim Betasten knistern sie in allen Teilen nur wenig; aber nirgends stösst man auf Verdichtungen. Die Schnittfläche bietet nichts Besonderes dar.

Die Halsorgane geben ganz normalen Befund.

Abdomen. Die bereits oben erwähnte Netzplatte misst 35 : 22 : 5 cm. Die Oberfläche zeigt sich besetzt von massenhaften, bis apfelgrossen, gallertigen Knoten. Kleinere, bis kirschkerngrosse Gallertknoten lösen sich bei dem Versuch, die Platte zu biegen, massenhaft aus

dem Verband, Die Netzplatte wiegt 6 kg. Ein von dem Gallertknoten angefertigtes Quetschpräparat zeigt ein deutliches Bild des Carcinoma alveolare mit minimalen Stromazügen. Das Netz, der Pylorusteil des Magens, der ganze Dickdarm und ein Teil des Dünndarms bilden ein zusammenhängendes, unter einander verwachsenes Ganzes und werden daher in Toto entfernt, wobei sich wiederum Gallertknötchen der verschiedensten Grösse massenhaft ablösen.

Situs (cf. Photographie).

Beim Aufschneiden des Magens zeigt sich, dass seine ganze pars pylorica von Tumormassen umwachsen und zu einem starren Rohr umgewandelt ist. Schleimhaut und Magenwand sind dabei intakt.

Duodenum und Jejunum liegen ebenfalls im Bereiche der Geschwulst und sind unlöslich mit diesen verbunden. Diese Darmteile sowohl wie der Dickdarm bilden ebenfalls ein vollkommen innerhalb des Tumors gelegenes starres Rohr. Schleimhaut und Darmwand sind intakt; doch finden sich im Bereiche des Jejunum 2, im Bereiche des Dickdarms 4 Perforationsöffnungen, die in kleinapfelgrosse, mit Eiter gefüllte Höhlen führen. Leider ist es hierdurch unmöglich geworden, einen Anhaltspunkt für den Ausgang vom Magen- oder Darmkanal aus zu liefern. Der in Toto herausgenommene Tumor zeigt in allen Teilen stark höckerige Beschaffenheit. Bei jeder mit ihm vorgenommenen Manipulation lösen sich grosse Mengen von Gallertknötchen der verschiedensten Grösse ab.

Milz, 10 : 6 : 4 cm, ist ziemlich derb, von graublauroter Farbe und verdickter Kapsel.

Die Leber ist in ihren unteren, an die Flexura coli dextra grenzenden Partien mit der Geschwulst fest verwachsen und in etwa Mannesfaustgrösse von dem Tumor ergriffen. Maasse: 23 : 11 : 7 cm. Sie enthält reichlich Fett.

Jleum. Die Serosa ist fibrinös eitrig belegt; sonst bietet sie nichts Besonderes.

Nieren 10 : 6 : $2^1/_2$ cm, von praller Konsistenz und blassroter Farbe. Die Kapsel ist leicht abziehbar. Die Rinde ist etwas verbreitert, opak; die Grenzen sind nicht ganz scharf. Das Nierenbecken ist erweitert.

Blase und Rectum zeigen nichts Besonderes.

Gehirn normal.

Einige Stücke aus dem Peritoneum mit dem Tumor habe ich in Paraffin geschnitten und die Schnitte mit Haematoxylin-Eosin gefärbt. Ihre Beschreibung möchte ich hier kurz folgen lassen. (cf. auch die Photographien). Beim einfachen Besehen oder beim Betrachten mit Lupenvergrösserung sieht man zahlreiche, kreisrunde, untereinander sich verzweigende Membranen, in deren Mitte sich einfarbige homogene Massen befinden. Von den gesunden Partien sind diese Membranen durch ein gleichartiges Gewebe getrennt. Bei 50facher Vergrösserung erkennt man diese Membranen als grobfaserige Schichten, die nach der gesunden Seite zu noch mit Kernen versehen sind, nach der Seite der homogenen Masse dahingegen kernlos, also wahrscheinlich abgestorben sind. Zwischen den kernhaltigen Fasern ver-

laufen vereinzelte Kapillaren. Die Kerne selbst liegen in der Mitte der einzelnen Fasern und sind spindelförmig. Zwischen den einzelnen Fasern finden sich hier und da wieder Stellen von Rundzellinfiltration. Die zwischen den einzelnen Bündeln gelegenen Massen sind bei stärkerer Vergrösserung nicht so gleichmässig angeordnet, wie sie zuerst den Eindruck machen, sondern sie zeigen deutlich konzentrisch gelagerte Reihen, ähnlich so, wie die noch erhaltenen Faserbündel sie einnehmen. Zwischen den Schichten liegen vereinzelt grössere Punkte, die man wohl als Reste von Zellen ansehen kann, umsomehr, als bei anderen noch ganz gut erkennbare Kerne vorhanden sind.

Durch die Sektion und besonders durch das mikroskopische Bild ist die intra vitam gestellte Diagnose als richtig erwiesen. Leider ist es uns nicht vergönnt gewesen, den Ausgangspunkt der Tumoren zu finden, da der Darm an mehreren Stellen perforiert war. Es konnte nur festgestellt werden, dass der primäre Tumor nicht im Rectum oder in der Prostata gesessen hat. Merkwürdig bleibt aber doch, dass ein derartig grosser Tumor so geringe Beschwerden mit sich bringt; denn nur in der ersten Zeit seines Krankseins klagte Patient über heftigere Schmerzen. Doch scheint dieses meistens beim Gallertcarcinom der Fall zu sein; denn Harries*) betont in seiner Arbeit über ein Gallertcarcinom des Netzes, dass der Patient, trotzdem er Jahre lang unter Beobachtung stand, nie über Schmerzen

*) Harries. Inaugural-Dissert. Leipzig, März 1890.

klagte oder Abgang von Blut bemerkt wurde. Dort stand ein starker Ascites im Vordergrunde des Krankheitsbildes. Leider ist es beim Harries'schen Fall nicht zur Sektion gekommen, sodass ich hier nur kurz einige Daten aus der Krankengeschichte wiedergeben kann.

Dort betrifft die Krankengeschichte den 41jährigen Markthelfer Otto K. aus Thonberg bei Leipzig. Die Familienanamnese ergibt nichts besonderes. Mit 16 Jahren hat der Patient eine Lungenentzündung durchgemacht; drei Jahre bevor er in die Beobachtung von Harries kam, erkrankte er an Blinddarmentzündung. Ende 1889 kam er zur Beobachtung. Seit Anfang 1889 bemerkte er ein allmähliches Anschwellen des Unterleibes, ohne Beschwerden ausser einem gewissen Spannungs- und Druckgefühl. Anfang Juli wurde er, nachdem Oedem der unteren Extremitäten hinzugetreten war, punktiert und blieb beschwerdefrei bis Anfang Oktober, wo er wieder punktiert wurde und wo nach seiner Aussage $^3/_4$ Eimer einer rötlich gefärbten Flüssigkeit abgelassen wurde. Ende Oktober 1889 kam er in die Poliklinik des Herrn Prof. Lenhartz in Leipzig. Klagen hatte er keine ausser über zunehmende Spannung des Leibes. Er hatte nie an Erbrechen gelitten, hatte guten Appetit, regelmässigen Stuhlgang ohne Schmerzen und ohne Abgang von Schleim oder Blut. Anfang 1890 wurden durch Punktion wieder 2 l Flüssigkeit entleert, die folgenden Befund zeigte: sie war von rötlich-gelber Farbe, schäumte stark beim Umschütteln und enthielt eine Unmenge kleiner, etwa linsen- bis erbsengrosser Knötchen, die unter dem Mikroskop eine deutliche alveoläre Struktur aufwiesen. Aus dem Status praesens entnehmen wir,

dass es sich um einen schwächlichen, stark kachektischen Mann handelte. Oedeme bestanden nicht. Puls, Temperatur und Respiration waren normal. Lungen und Herz liessen den normalen Befund erkennen. Der Umfang des stark geschwollenen Abdomen betrug 105 cm. Es bestand ein Nabelbruch. Durch Palpation und Perkussion liess sich ein Ascites nachweisen. Dabei fühlte man grössere und kleinere Tumoren, „die unregelmässig über das ganze Abdomen verbreitet, offenbar dem Netz oder dem wandständigen Bauchfell angehörten. Die Geschwülste waren bis mannsfaustgross, von meist glatter, kugeliger, seltener abgeplatteter Oberfläche und derb elastischer Konsistenz. Selbst stärkerer Druck gegen die Tumoren rief keine Schmerzempfindung hervor.“ Bei diesem Falle konnte ein Rectumcarcinom nachgewiesen werden.

Die Aehnlichkeit zwischen diesem Falle und dem von mir beschriebenen ist entschieden sehr gross, Bei beiden spricht für einen malignen Tumor nur die Kachexie. Beide waren im allgemeinen beschwerdefrei und wurden nur durch den bestehenden Ascites zur ärztlichen Untersuchung gebracht. Der Verlauf der Krankheit erstreckt sich bei beiden über einen Zeitraum von ca. 2 Jahren. Sie differieren nur darin, dass bei dem einen der Ausgangspunkt in einem Rectumcarcinom besteht, während beim anderen der primäre Tumor wahrscheinlich im Magen zu suchen ist. Leider sind in der Literatur nur wenig Fälle von Gallertcarcinom des Peritoneum beschrieben worden. Harries veröffentlicht noch 2 Fälle, von denen der eine aus der Züricher Klinik*)

*) Inaug. Dissert. von Goldschmidt 1867.

stammt. Es handelt sich dort um einen 55jährigen Mann, der 1—1½ Jahre vor seinem Tode an Ascites, Abmagerung und Kachexie litt. Auch dort fanden sich bei der Palpation haselnussgrosse Tumoren, die anscheinend mit der Leber zusammenhingen. Bei der Sektion entleerten sich beträchtliche Mengen haemorrhagischen Ascites. Sämtliche Unterleibsorgane erschienen überzogen oder verdeckt durch gallertige, dunkelrot gefärbte, beerenförmige Krebswucherungen. Das Netz bildete eine grosse Schürze, welche ins Becken hineinragte und sämtliche Darmwindungen überdeckte. Die glänzenden, sehr gefässreichen Gallertmassen boten etwa folgendes Bild dar: „Zahllos sind die gallertigen Wucherungen, zum Teil klein wie Hanfsamen oder Erbsen, zum Teil grössere wie Traubenbeeren, zum Teil Gallertklümpchen von bedeutender Grösse. Nicht bloss das Netz, sondern das ganze Peritoneum, letzteres freilich in viel weniger reichlichem Masse, sind von solchen roten Gallertwucherungen besetzt. Auch die Muskelschichten der Bauchwandung sind an einzelnen Stellen von Gallertknoten infiltriert. Die Wände des Dünndarms sind nirgends infiltriert, dagegen finden sich zahlreiche hirsekorn- bis erbsenkorngrosse gelatinöse Knoten auf der Serosa. Sehr reichlich und kontinuierlich sind die Gallertknoten der Serosa des kleinen Beckens in der Umgebung von Mastdarm und Blase.“ Da von einem Carcinom in der Umgebung nichts zu finden war, dürfen wir wohl annehmen, dass es sich um primäre Carcinose des Peritoneums gehandelt hat.

Einen ähnlichen Fall, der vielleicht noch nicht eine derartige gallertige Degeneration aufweist, veröffentlicht Dr. Duncan*) aus der Edinburg Royal Sufirnary.

*) Medical Times and Gazette 1872. Nr. 1164.

Bei einer 42jährigen Frau, die ca. 4 Monate vor ihrer Aufnahme an starker Schwellung des Leibes litt, konnte durch Palpation und Perkussion ein Ascites deutlich nachgewiesen werden. Bei der vaginalen Untersuchung fand man links hinter der Portio einen harten Tumor, der von oben herunterragte. Der Umfang des Leibes über dem Nabel betrug 136 cm. Hier wurde incidiert, wobei sich 8—9 l Flüssigkeit entleerten, die verschiedene erbsen- bis mandelgrosse, weisse gelatinöse Körper enthielten. Nach 3 Wochen wurden wieder 3 l Flüssigkeit abgelasen. Am folgenden Tage starb die Frau. Bei der Sektion entleerten sich nach Eröffnung der Bauchhöhle viele Liter einer rötlich-gelben, serumartigen Flüssigkeit, in der viele rundliche Krebsknoten flottierten. Das Peritoneum war mit zahlreichen, stecknadelkopf- bis apfelgrossen, milchweissen bis dunkelroten Krebsknoten besetzt. Das grosse und das kleine Netz waren in krebsige Massen umgewandelt. Im Becken fand sich ein grosser Tumor, der aus dem krebsig degenerierten Uterus und den beiden über faustgrossen Ovarien bestand; von diesen beiden primären Tumoren aus war das Carcinom auf das Peritoneum übergegangen. Leider fehlen jegliche Berichte über etwaige mikroskopische Untersuchungen. Einen andern Fall von Gallertcarcinom des Peritoneum, der allerdings mehr anatomisches Interesse hat, beschreibt G. Guiccardi*). Bei einem 59jährigen Mann führte ein Gallertcarcinom des Peritoneum, nach $^3/_4$jährigem Bestehen, unter den gewöhnlichen Symptomen zum Tode. Bei der Sektion fand sich

*) Caso di Canero gelatinoso del peritoneo Clin. med. ital. XXVII pag. 11. 1898.

das ganze Peritoneum, sowohl das viscerale wie das pariëtale von zahlreichen gelblichen Gallertknoten durchsetzt und das erheblich verdickte Netz in eine Gallertmasse von alveolärem Bau umgewandelt, auf deren Oberfläche zahlreiche, mit einer schleimigen Substanz gefüllte Bläschen aufsassen. Die mikroskopische Untersuchung ergab einen typischen Gallertkrebs, in dessen jüngsten Partien die kleinen Alveolen von einem einfachen oder mehrschichtigen Cylinderepithel austapeziert waren. Die Neubildung war nicht etwa ein sekundäres Carcinom, sondern es lag einer der seltenen Fälle von primärem Carcinom des Peritoneum vor, das nach Birch-Hirschfeld von Resten embryonalen Epithels ausgehen soll.

In der Literatur habe ich sonst keine Fälle von Gallertcarcinom des Peritoneum finden können. Sie scheinen hier also sehr viel seltener vorzukommen als in anderen Organen, wie z. B. in der Mamma und ähnlichen drüsenhaltigen Geweben. Hierauf wurde auch die Theorie aufgebaut, dass die Gallertcarcinome nur in Geweben mit Drüsen vorkommen. Um von der Bildung der Geschwülste im allgemeinen auszugehen, so hat Virchow gezeigt, dass bei dem Entstehen derselben aus anderen fertigen Geweben diese zuerst denselben Charakter annehmen, wie wir ihn bei Entzündungen anzutreffen pflegen. Beim Weiterschreiten des Prozesses nehmen dann aus diesen Entzündungsformen die Wucherungen die Form der jugendlichen Zellen des Mutterbodens an, um schliesslich wieder zum fertigen Muttergewebe zu werden; oder sie entwickeln sich als heterologe Geschwülste mit fremden Grundelementen oder schliesslich vereinigen sie beides zusammen und werden

zu den sogenannten Mischgeschwülsten. Um nun die häufiger vorkommenden Gewächse, so schreibt Kickhefel*) von schleimiger oder gallertiger Beschaffenheit, die zwischen den fertigen homologen histoiden Tumoren und den unfertigen, zelligen, Sarkomen stehen, zu erklären, sah Virchow sich genötigt. in die Reihe der Bindesubstanzen ein Schleimgewebe einzuführen, obgleich dasselbe unter den reifen Körpergeweben des Menschen nicht vertreten ist, sondern aus ihnen nur unter pathologischen Verhältnissen sich entwickelt. Virchow bezeichnet die Schleimgewebe als die Vorstufe und unter Umständen als die Degenerationsstufe zweier verschiedener definitiver Gewebe, nämlich des Fett- und Bindegewebes und ausserdem lässt er noch andere Glieder der Bindesubstanzen, z. B. das Knochenmark in Bindegewebe sich umwandeln.“ Kickhefel führt dann an 10 Fällen den Uebergang der verschiedensten Gewebe in Schleimgewebe aus. An 3 Fällen weist er bei dem Fett des Nierenhilus nach, dass es durch Ernährungsstörung in Schleimgewebe übergegangn ist und durch entzündliche Reizung in geschwulstartige Wucherung. Alsdann gibt er Beispiele vom Uebergang von Bindegewebe, Knochenmark und peripherem Nervengewebe in Schleimgewebe und vom zentralen Nervengewebe in Gliombildung.

Dann kommt er auf die Schleimgewebe enthaltenden Tumoren. An der Hand dieser Beobachtungen kommt er zu den Schlussfolgerungen, dass der schleimige oder gallertige Zustand, welchen Virchow als Schleimgewebe beschreibt, eine Gewebsform ist, bestehend aus einer

*) Kickhefel . . . Virchow-Archiv 129 pag. 450.

feinkörnigen oder homogenen oder faserigen Grundsubstanz, mit permanenten Zellen, Saftkanälen und Kapillaren. Ferner, dass die Grundsubstanz selbst kein Abscheidungsprodukt der Zellen ist, sondern sie ist durch Zellenwandlung derart entstanden, dass ein Teil der Zellen in homogene oder körnige, ein anderer in faserige, reticuläre Substanz übergeht. Dann trennt er rein histologisch die Tela mucosa als Gewebsgruppe mit vielen Spielarten von tela fibrosa, adiposa, cartilaginea, ossea, von tela muscularis und nervosa, lässt sie symptomatisch einen gesonderten Platz einnehmen, da sie nicht als definitives Gewebe vorkommt, sondern nur als status mucosus zu bezeichnen ist und deshalb von den übrigen Geweben nicht zu trennen ist. Sämtliche Gewebe der Bindesubstanzen sowie der Muskel- und Nervengewebe können in ein glasiges, gallertiges, häufig mucinhaltiges Gewebe übergehen, sodass jedes Gewebe einen ihm eigens zukommenden Status mucosus besitzt. Muskelfasern und Nerven können direkt in den Status mucosus übergehen oder erst in einen Status fibrosus oder adiposus. Ebenso wie bei der Umbildung des Muskelgewebes in Faserbündel der Status fibrosus kein definitiver ist, sondern zurückgebildet werden kann, so macht die Umbildung eines glatten Muskelbündels in den Status mucosus (Gallertkrebs) oder die Umbildung eines peripheren Nerven in den Status mucosus (Rankenneurom) aus diesem Gewebe nicht das Schleimgewebe, also die Vorstufe des Fettgewebes, sondern eine besondere Unterart von Gewebe mit schleimiger Grundsubstanz.

Virchow und nach ihm Kickhefel sind also der Meinung, dass sich überall, in jedem Gewebe ein Gallert-

carcinom entwickeln könnte auf Grund der Umwandlung der Gewebe in den status mucosus und fibrosus.

Ihnen gegenüber stehen Autoren wie Ziegler, Ribbert, Schmauss und Lange, die nur den Magendarmkanal und die Brustdrüse als Organe angeben, in denen Gallertcarcinome entstehen könnten. Nun ist aber das Vorkommen von Gallertcarcinomen in der Harnblase als sicher anzunehmen, da Rauenbusch*) zwei von ihm selbst beobachtete Fälle beschreibt und noch mehrere andere erwähnt. In der Harnblase aber gibt es physiologischer Weise keine Drüsen, denn Stöhr betont in seinem Lehrbuch der Histologie, dass in der Blase Gebilde vorkämen, die irrtümlicher Weise als Drüsen angesehen worden wären. Auch entwicklungsgeschichtlich habe ich nichts finden können, woraufhin man ein Vorkommen von Drüsen in der Harnblasenwand annehmen könnte. Da nun die Harnblase ein drüsenloses Organ ist, in dem Gallertcarcinome vorkommen, so liegt also kein Grund vor, anzunehmen, dass in den anderen drüsenlosen Organen Gallertcarcinome nicht vorkommen könnten. Denn ebenso gut wie die Harnblase können sich nach Virchow und Kickhefel alle Organe in Gewebe umwandeln, die eine Bildung von Gallertcarcinomen zulassen.

Was nun die Bildung der schleimigen Massen anbelangt, so möchte ich auf den histologischen Befund hinweisen. Man findet dort am Rande der Alveolen einige Zellen cylindrischer Art mit grossem, rundem Kern, der in Degeneration begriffen ist. Bei andern Zellen ist der

*) Rauenbusch. Ueber Gallertcarcinome der Harnblase. Virch. Arch. Bd. 182. pag. 143.

Vorgang schon fortgeschritten, so dass man vom Kern nichts mehr erkennen kann und auch die Zellen nur noch zum Teil erhalten sind.

Von diesem zelligem Detritus nun sind die Alveolen ganz gefüllt. Der Detritus ist dabei, wie man hauptsächlich bei stärkerer Vergrösserung erkennen kann, in konzentrischen Ringen angeordnet, wie früher eben die Reihen der Zellen auf einander folgten. Hier und da finden sich zwischen dem Detritus noch einige grössere Reste, aus denen man sich die Abstammung von einer Zelle her wohl rekonstruieren kann. Wie auch Harries in seiner Arbeit sagt, „handelt es sich um eine schleimige Entartung der Zellen, welche das Leben derselben zerstört. Durch den Prozess wird die Zelle zum Bersten gebracht und der schleimige Inhalt tritt aus und hinterlässt Zellentrümmer als krümliche, bald zerfallende Körnchenmassen. Da nun die Schleimsubstanz sehr quellungsfähig ist, so atrophieren die zelligen Elemente durch den Druck des aufgequollenen Alveoleninhalts, und es wird dadurch eine Konfluenz benachbarter Hohlräume bewirkt. Nach Rindfleisch*) strebt die stark quellende Schleimsubstanz gleich einer Flüssigkeitsansammlung im geschlossenen Raum der Kugelform zu. Auf diese Weise muss sich das Parenchym, wenn sich in ihm in gewissen Zwischenräumen Gruppen von schleimig entartenden Zellen bilden, zu einem System kugeliger Alveolen umbilden.

Fassen wir zum Schluss noch einmal kurz zusammen, welches gemeinsame Bild uns die fünf Fälle bieten, so finden wir im Vordergrunde stehend einen starken As-

*) Rindfleisch, Lehrb. der path. Histologie 1876. pag. 143.

cites. Starke Abmagerung und Kachexie sprechen für einen malignen Tumor, für den man zum Teil keinen Ausgangspunkt finden kann. Auf die richtige Diagnose wird man hingewiesen durch das eigentümliche quallige Gefühl, das einem ausser der Fluktuation bei der Palpation entgegentritt. Charakteristisch ist auch, dass erst bei stossweiser Palpation die kleinen Gallertklümpchen dem Untersuchenden bemerkbar werden. Unser Fall gewinnt noch dadurch an Interesse, dass durch dieses quallige Gefühl und durch die stossweise Palpation Herr Prof. Lenhartz vor der Punktion die richtige Diagnose stellen konnte.

Zum Schluss ist es mir eine angenehme Pflicht, Herrn Prof. Lenhartz für Ueberlassung des Materials und Angabe der Literatur meinen herzlichsten Dank auszusprechen.

Lebenslauf.

Verfasser der Arbeit, Alfred E. Ruete, wurde am 28. Januar 1882 zu Hamburg geboren. Von Ostern 1892 ab besuchte er das „Johanneum“ in Hamburg bis zur Obersekunda und ging dann, als seine Eltern von Hamburg fortzogen, auf das Gymnasium Martino-Katharineum in Braunschweig. Dort erlangte er nach 3 Jahren das Zeugnis der Reife.

Im Sommer 1901 bezog er die Universität Heidelberg, wo er die Vorlesungen und Kurse hörte von den Herren: Bütschli, Braus, Curtius, Cohnheim, Fürbringer, Fischer, Göppert, Königsberger, Pfitzer, Schubert, Thode, Quincke.

Während der Zeit war er ein Sommersemester in Freiburg i. Br., wo er diente und die Vorlesungen hörte von Herrn Wiedersheim.

Nach Ablegung der ärztlichen Vorprüfung in Heidelberg ging er für 2 Semester nach München und hörte die Herren: Amann, v. Angerer, v. Bollinger, Dürck, Klaussner, Müller, Salzer, Seitz, Schech, Schmauss, Rückert.

Die letzten 3 Semester verbrachte er in Strassburg i. E. und hörte die Herren: Bayer, Cohn, Fehling, Forster, Freund, Fürstner, Kohts, v. Krehl, Laqueur, Ledderhose, Levy, Madelung, Manasse, v. Recklinghausen, Schmiedeberg, Schwalbe und Wolff.

Am 22. Juli 1906 wurde Verfasser zum praktischen Jahr zugelassen.

Fig. I.

Fig. II.

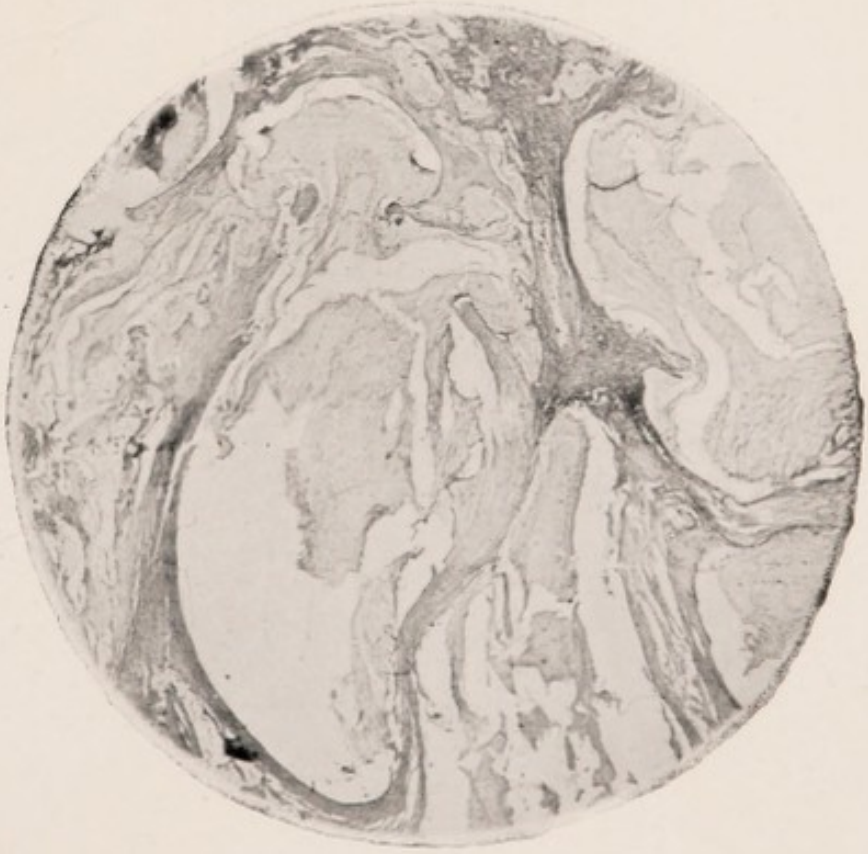

Fig. III.

Fig. IV.

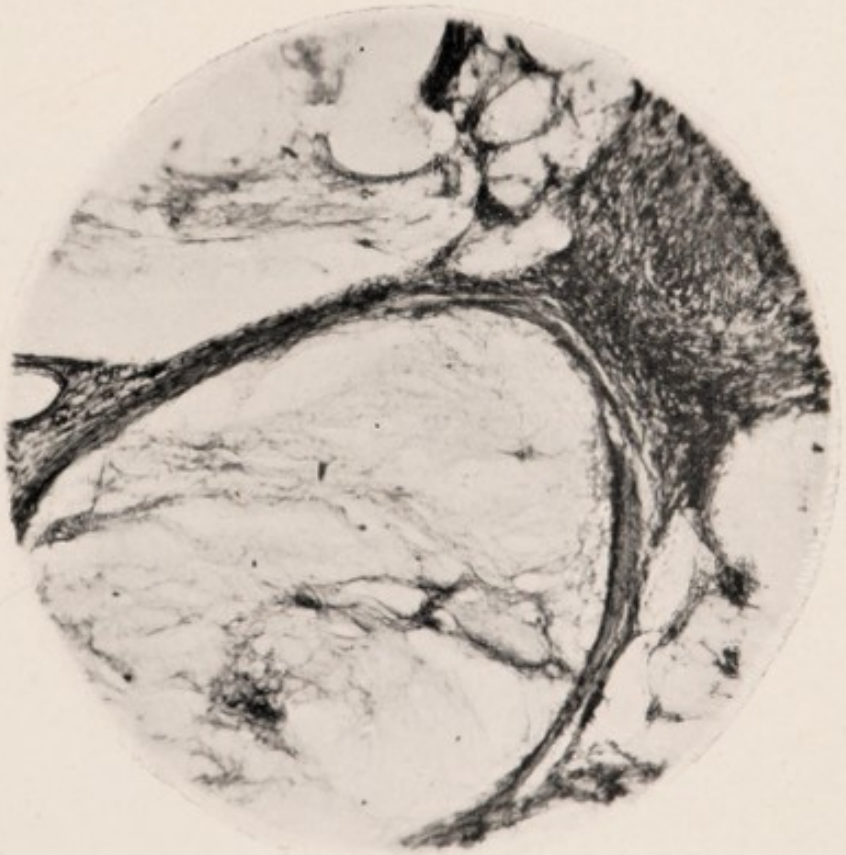

Fig. V.