

Ein Fall von gemischtem Sarkom der Scheide im Kindesalter ... / vorgelegt von Hans Deck.

Contributors

Deck, Hans.
Universität Zürich.

Publication/Creation

Basel : Froese, 1907.

Persistent URL

<https://wellcomecollection.org/works/m6bm8cc8>

License and attribution

This work has been identified as being free of known restrictions under copyright law, including all related and neighbouring rights and is being made available under the Creative Commons, Public Domain Mark.

You can copy, modify, distribute and perform the work, even for commercial purposes, without asking permission.



Wellcome Collection
183 Euston Road
London NW1 2BE UK
T +44 (0)20 7611 8722
E library@wellcomecollection.org
<https://wellcomecollection.org>

1

Aus dem pathologisch-anatomischen Institut Zürich.

Direktor: Prof. Dr. Paul Ernst.

EIN FALL VON GEMISCHTEM SARKOM DER SCHEIDE IM KINDESALTER.

oooooooo

INAUGURAL-DISSERTATION
ZUR ERLANGUNG DER DOKTORWÜRDE

DER

HOHEN MEDIZINISCHEN FAKULTÄT

DER


UNIVERSITÄT ZÜRICH

VORGELEGT VON

HANS DECK, med. prakt.
BRUGG.

Genehmigt auf Antrag von Herrn Prof. Dr. P. ERNST.

BASEL. BUCH- UND KUNSTDRUCKEREI FROESE & CO. 1907.



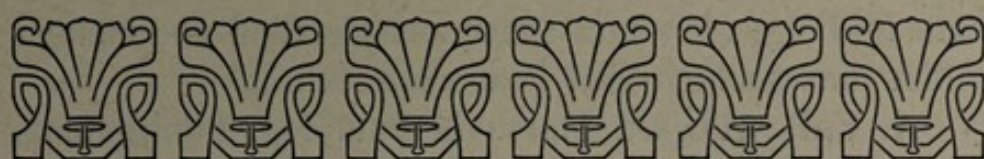586

MEINEN LIEBEN ELTERN

in Dankbarkeit gewidmet.

THE NEW YORK PUBLIC LIBRARY

ASTOR LENOX TILDEN FOUNDATION



Die malignen Tumoren des Kindesalters haben neuerdings (1905) durch Steffen*) in Stettin eine geradezu erschöpfende Bearbeitung erfahren. Steffen ist es gelungen, auf Grund einer ansehnlichen Kasuistik ein deutliches Bild von dem Vorkommen, dem Sitz und dem Verlauf dieser malignen Prozesse in den verschiedenen Organen des kindlichen Körpers zu geben. Unter den malignen Tumoren der Harn- und Geschlechtsorgane, welche der Autor zusammengestellt hat, finden sich neben solchen der Nieren Tumoren der Blase, der Prostata, des Hodens, der Vagina, des Uterus und der Ovarien. Bei den weiblichen Geschlechtsorganen ist es nun vorzugsweise die Vagina, welche den Sitz einer malignen Neubildung bildet.

Steffen hat im ganzen 15 Fälle von malignen Geschwülsten der Scheide aus der Literatur zusammengestellt. Ausser diesen Fällen gelang es mir, in der mir zugänglichen Literatur noch weitere Beobachtungen primärer maligner Neubildung, speziell primärer Sarkome der Vagina im kindlichen Alter ausfindig zu machen. Ich erlaube mir, gleichzeitig als Ergänzung der Steffen'schen

*) Die malignen Geschwülste im Kindesalter.

Zusammenstellung, diese bei jenem nicht aufgeführten Fälle im Folgenden kurz zusammenzustellen und meinen selbst untersuchten Fall anzuschliessen.

1. Fall. Howard Marsh in Patholog. transactions, London 1874. refer. in Gerhardts Handbuch der Kinderkrankheiten, Band IV. p. 68.

Beginn des Leidens im Alter von 1 Jahr. Weinbeeren-grosse, trübe, verfärbte, fleischähnliche Masse aus der Schamspalte herausragend, sonst keine Symptome. Rapides Wachstum. Die Geschwulst wurde an der Basis abgebunden. Bald nachher stellte sich ein Recidiv von Büschel- und Traubenform ein. Die Ausgangsstelle des Primärtumors war die vordere Vaginalwand. Im weiteren Verlauf traten 6 Recidive auf. Incontinentia urinae, Schmerzanfälle, Tenesmus, Blutungen und foetider, eiteriger Ausfluss aus der Scheide. Die Urethra war stark erweitert, ebenfalls mit polypösen Gebilden besetzt. Das Kind starb 16 Monate nach Wahrnehmung der Krankheit an Marasmus im Alter von 2 Jahren 4 Monaten. Die mikroskopische Untersuchung ergab die Diagnose Fibrosarkom.

2. Fall. Sänger im Archiv für Gynaekologie, Band XVI. 1880. p. 58.

Beginn des Leidens im Alter von $2\frac{1}{2}$ Jahren. Vorher völliges Wohlbefinden, dann Abmagerung, Urinbeschwerden, Tenesmus. Eine halbfingerlange, rote Geschwulst zeitweise aus der Scheide heraustretend. Spontanabgang eines Tumorstückes per vaginam mit nachfolgender Blutung. Dann foetider Ausfluß aus der Vagina. Vier Monate nach Beginn Abtragung eines feinhöckerigen Tumors mit eiterig belegter Oberfläche und zahlreicher polypöser Gebilde aus der Vagina. Ausgegangen war der Haupttumor von der vorderen Vaginalwand. Recidiv und Ausbreitung der Geschwulst

auf die äusseren Genitalien. Schwellung des linken Beines. Zeichen von Compression des Rectums. Der Tod erfolgte schon 9 Monate nach Auftreten der ersten Symptome an Peritonitis im Alter von $3\frac{1}{2}$ Jahren. Histologische Diagnose: Sarkoma medullare mit teilweiser hydropischer Quellung des Stromas.

3. Fall. Soltmann im Archiv für Kinderheilkunde N. F. Band XVI. p. 418.

$2\frac{1}{2}$ jähriges Mädchen, seit 1 Jahr Harnbeschwerden, — Schmerzen, Tenesmus. Aus der Scheide drängt sich eine kugelige Geschwulst. Blutabgang und foetider, eiteriger Ausfluß. Harn zersetzt, Eiter enthaltend. Der im spätern Verlauf knollige, polypöse Tumor ging von der vordern Scheidenwand aus. Nach Operation schnell folgendes Recidiv. Tod unter Somnolenz im Alter von $2\frac{1}{2}$ Jahren. Histologisch erwies sich der Tumor als ein Rundzellensarkom.

4. Fall. Ahlfeld im Archiv für Gynäkologie 1880. Bd. XVI. p. 135.

Kind von $3\frac{1}{2}$, sehr anämisch. Über den Beginn des Leides fehlen die Angaben. An Stelle der äußern Genitalien ein stark zerklüfteter Tumor. Abdomen stark aufgetrieben. Per rectum ist ein das ganze kleine Becken ausfüllender Tumor zu fühlen. Urinretention. Der mit dem Katheter entleerte Harn ist foetid, eiterhaltig. Schwellung der inguinalen Lymphdrüsen. Exitus letalis. Ausgang des primären Tumors von der vordern Vaginalwand. Ein wallnußgroßer Tumor saß an der hintern Blasenwand. Urethra und Rectum frei, aber stark komprimiert. Lymphdrüsen sarkomatös erkrankt. Mikroskopisch erwies sich der Tumor als ein rundzelliges Fibrosarkom.

5. Fall. Hauser in Virchow's Archiv Bd. 88. p. 165.

Im Alter von 6 Monaten bei Anwendung der Bauchpresse ein Tumor aus der Scheide hervortretend. Es fand sich eine polypöse Geschwulst, welche pilzförmig der vordern Vaginalwand aufsaß und etwas nach rechts übergriff. Mehrmalige Abtragung, der jeweiligen Recidive schnell, das schnellste schon sechs Tage post operationem folgten. Tod ca. 1 Jahr nach Auftreten der ersten Symptome. Pathologisch-anatomisch erwies sich der Tumor als ein Rund-Spindelzellensarkom mit glatten und quergestreiften Muskelfasern.

6. Fall. Demme. im 19. medic. Bericht der Tätigkeit des Jenner'schen Kinderspitals in Bern p. 59 und Gränicher, Inaug. Dissertat. München 1888.

Der Tumor wurde schon bei der Geburt des Kindes bemerkt als erbsengroßes, zwischen den Labien liegendes Gebilde. Beginn des Wachstums im Anfang des 5. Lebensjahres. Geringe Beschwerden. Tumor blutete schon bei leichter Berührung. Er nahm seinen Ausgang von der rechten Vaginalwand. Nach der ersten Operation bald ein Recidiv, nach der zweiten ein solches an der linken Scheidenwand auftretend. Nachher lange recidivfrei. Tod im Alter von 7 Jahren an Entkräftung. Die Inguinal- und Retroperitonealdrüsen waren stark vergrößert, von derber Konsistenz. Das linke Ovarium war in einen ca. orangegroßen Tumor umgewandelt. Mikroskopisch erwies sich der Vaginaltumor als Rund-Spindelzellensarkom.

7. Fall. Steinthal in Virchows Archiv, Band 111, p. 449.

Bei der 2 $\frac{1}{4}$ jährigen Patientin entwickelte sich die vom Tuberculum vaginae ausgehende Geschwulst innerhalb 8 Monaten. Es traten nach 2 Operationen Recidive

auf, das erste nach 8 Wochen, das zweite nach 5 Monaten, die die kleinen Labien ergriffen. Tod mit 3 Jahren an uraemischen Erscheinungen. Der Tumor bot das mikroskopische Bild eines Myxosarkoms, glatte Muskelfasern enthaltend. Im Uterus fand sich ein Rundzellensarkom.

8. Fall. Babes in Ziemssens Handbuch der speziellen Pathologie und Therapie. Band 14 II. p. 475. (refer. nach Körner).

Alter der Patientin 3 Jahre. Runde, wallnußgroße, frei bewegliche Geschwulst, in der Cutis gelegen. Mikroskopisch erwies sich dieselbe als Endotheliom mit spindelzelligen Elementen. Recidiv nach 3 Jahren. Dieses bietet mikroskopisch ein ganz anderes Bild als der primäre Tumor. Unter der Epidermis finden sich große, mit Endothel ausgekleidete Lymphräume. Die Geschwulstmasse selbst setzt sich aus spindelförmigen, strangartig angeordneten, nicht endothelartigen Elementen zusammen. Das Recidiv wurde mikroskopisch als Spindelzellensarkom diagnostiziert.

9. Fall. Schustler in Wiener klinischer Wochenschrift 1889, Nr. 6 und 9.

Die Geschwulst machte sich bei der Patientin im Alter von $3\frac{1}{2}$ Jahren bemerkbar. Sie ging von der vordern Vaginalwand aus und erwies sich als Spindelzellensarkom mit schleimiger Grundsubstanz. Exitus letalis im Alter von 4 Jahren, 4 Monaten unter Erscheinungen von Harnverhaltung und Uraemie.

10. Fall. Frick in Virchows Archiv. Band 117. p. 248.

Rasch wachsende, haselnußgroße, blassrote Geschwulst, die aus der Vagina eines 7 Monate alten Kindes herausragte. Sie ging von der rechten Vaginal-

wand aus. Die Patientin erlag dem Recidiv im Alter von 1 Jahr. Mikroskopisch wurde ein Rund-Spindelzellensarkom mit fast cavernöser Gefässentwicklung festgestellt.

11. Fall. Schuchardt (Frick). Inang. Dissertat. Halle a. S. 1888.

2jährige, kräftige Patientin von blühendem Aussehen. Von der hinteren Vaginalwand ging eine haselnußgroße, dunkelrote, polypenartig gestielte Geschwulst aus. 6 $\frac{1}{2}$ Monate nach Entfernen derselben ein Recidiv, das durch eine zweite Operation entfernt wurde. Nach 3 $\frac{1}{2}$ Jahren noch kein Recidiv. — Heilung. Die Untersuchung des Tumors ergab die Diagnose Rund-Spindelzellensarkom.

12. Fall. Kolisko in Wiener klinische Wochenschrift 1889. Nr. 6—11.

Bei der 1 $\frac{1}{2}$ Jahre alten Patientin ragte eine knollige, eiterig jauchige, ulcerierte Geschwulst, die von der linken Seitenwand der Vagina ausging, aus der Schamspalte hervor. Das Kind starb 14 Tage nach Spitaleintritt an Pyelonephritis und Sepsis. Urethra, Blase und Cervix uteri waren sarkomatös infiltriert. In dem Rund-Spindelzellensarkom fanden sich quergestreifte Muskelfasern, ebenso in den Tumoren der Blase.

13. Fall. Kolisko. 1jähriges Mädchen. Eine polypöse Geschwulst trat seit 8 Tagen zeitweise aus der Vagina hervor. Keine Defäcationsbeschwerden, jedoch Schmerzen beim Urinieren. Ausgangsstelle des Tumors war die linke Vaginalseite. 1 Monat nach Abtragung trat ein Recidiv auf, nach dessen Entfernung sich ein weiteres an der hintern Vaginalwand einstellte. Die Patientin starb an eiteriger Peritonitis ca. 4 $\frac{1}{2}$ Monate nach Beginn

der Krankheit. Mikroskopische Diagnose: Rund-Spindellzellensarkom mit quergestreiften Muskelfasern.

14. Fall. Kolisko. Kind von 18 Monaten, bei dem eine wallnußgroße, traubige Geschwulst, die der vordern Vaginalwand aufsaß, seit 2 Monaten aus der Scheide hervorragte. 10 Tage nach Abtragung ein Recidiv. Kurze Zeit nach Curettement ein neues Recidiv am Introitus vaginae. Urinretention. Tod an eiteriger Peritonitis. Mikroskopisch erwies sich der Tumor als Spindel-Rundzellensarkom, das wie in den beiden andern Fällen quergestreifte Muskelfasern enthielt.

15. Fall. Körner. Inaug. Dissert. Göttingen 1892.

2jähriges Mädchen, das an Blutungen aus der Scheide litt, wo sich eine maulbeerartige, erbsengroße Geschwulst vordrängte. Diese nahm ihren Ursprung dicht hinter dem Hymen von der hintern Vaginalwand. Abtragung des Tumors. Nach 1 Monat taubeneigroßes Recidiv, das Harnverhaltung und Tenesmus verursachte. Alle 14 Tage mußte ein Recidiv abgetragen werden zur Beseitigung der Harnverhaltung. In den letzten 4 Wochen bestand Incontinentia urinae. Tod an Marasmus. Mikroskopisch wurde ein Fibrosarkom festgestellt.

16. Fall. Braun. Inaug. Dissertat. Greifswald 1896.

5 Jahre altes Mädchen, bei dem sich seit 2 Jahren bohngroße Polypen zwischen den Labien zeigten, die etwa nach 8tägigem Bestehen nekrotisch und abgestossen wurden. Diese Erscheinung wiederholte sich in Zwischenräumen von 14 Tagen bis 4 Wochen. Seit etwas mehr als 1 Jahr bestand dauernd eine anfangs wallnußgroße, später faustgroße Geschwulst vor den äußern Genitalien. Diese wurde abgetragen, recidierte aber nach wenigen Wochen. Dann traten zahlreiche Blutungen und Ausfluß aus der Vagina auf. Das Recidiv war rings um den

Scheideneingang herum fixiert. Durch eine zentrale Öffnung konnte eine Sonde in die Vagina eingeführt werden. Dort fanden sich weiche, bläschenartige Massen. Operation. Das Mädchen erlag einem neuen Recidiv im Alter von 6 Jahren. Histologisch erwies sich der Tumor als ein Rund- Spindelzellensarkom mit glatten Muskelfasern.

17. Fall. Holländer in Berliner klin. Wochenschrift 1896. Nr. 34. (cit. nach Steffen).

Bei einem Kinde von 9 Monaten wurde wegen zahlreicher polypöser Tumoren der Vagina die Totalexstirpation des Uterus und der Vagina vorgenommen. Nach 3 Monaten noch kein Recidiv. Der Tumor bot histologisch das Bild eines Spindelzellensarkoms.

18. Fall. d'Acry Power. — St. Bartholomew's Hospit. Rep. XXXI. refr. in Schmidts Jahrbuch 1897. Bd. 255 p. 41.

Mädchen von $2\frac{1}{2}$ Jahren. Im Anschluß an Masern erkrankte es an einer „Vaginitis“. Polypöse Tumoren, die sich in der Vagina bildeten, führten zur Harnverhaltung. Das Kind starb an Uraemie. Ein halbes Jahr vorher waren Geschwulstmassen aus der Scheide curettirt worden.

19. Fall. Waldstein im Archiv für Gynaekologie. Bd. 48. 1899 p. 427. refer. in Schmidt's Jahrb. Bd. 265. 1900, p. 227. (cit. nach Steffen).

Mädchen von $1\frac{1}{4}$ Jahr. Entfernung einer wallnußgroßen Geschwulst, die vom untern Drittel der hintern Vaginalwand ausging. Die mikroskopische Untersuchung ergab ein Hämangiosarkoma perivascularare.

20. Fall. Gebhard. — The Lancet 1902. P. p. 439, (cit. nach Steffen).

Ein Mädchen von 14 Jahren mit einem primären Sarkom der Vagina. Nähere Angaben fehlen.

21. Fall. M. Babé. Archives de Medecine des enfants, Oktobre 1902. p. 584. refer. in Gaz. hebdomad. 1902. p. 994.

Kind von 16 Monaten mit Harndrang und Tenesmus. Am Eingang der Scheide fand sich ein nußgroßer, fleischiger Tumor von grauroter Farbe. Nach Abtragung desselben bildete sich rasch ein Recidiv. Uterus und Vagina wurden exstirpiert. Die ganze Vagina war mit polypösen Tumoren ausgekleidet. Uterus frei. Das Kind starb 6 Tage post operationem an Bronchopneumonie.

22. Fall. Guersant. — Gerhardt's Jahrbuch der Kinderkrankh. Bd. IV.

Bei einem $3\frac{1}{2}$ Jahre alten Kinde saß ein gestielter, leicht blutender, blumenkohlähnlicher Tumor am Introitus vaginae. Bald nach Exstirpation erfolgte Exitus letalis.

23. Fall. Wrede. Orth Festschrift 1904. Ein Beitrag zur Lehre von den Scheidensarkomen im Kindesalter.

Kind von $1\frac{3}{4}$ Jahren mit blumenkohlartiger Geschwulst in der Scheide. Die Kleine starb 12 Monate nach Beginn der Krankheit. Histologisch stellte der Tumor ein Rund-Spindelzellensarkom dar, das quer-gestreifte Muskelfasern enthielt. Es hatte sich zwischen der Epitheldecke und dem paravaginalen Gewebe entwickelt. Als Ausgang vermutet der Autor die Schleimhaut.

Mitte Juni 1905 wurde der Tumorenstation des patholog. Institutes Zürich eine Probeexcision aus einem polypösen Tumor der Vagina eines $1\frac{1}{2}$ jährigen Mädchens vom Kantonsspital Münsterlingen zur histo-

logischen Untersuchung eingesandt. Die Diagnose wurde mit grosser Wahrscheinlichkeit auf Sarkom gestellt. Auf Ansuchen hin wurde der durch Operation gewonnene Tumor mit der Krankengeschichte in dankenswerter Weise dem patholog. Institut zur Verfügung gestellt, wo es mir von meinem damaligen verehrten Chef, Herrn Prof. Ernst gütigst zur genaueren Untersuchung überlassen wurde.

Der Krankengeschichte und den direkten Angaben der Angehörigen der Patientin entnehmen wir folgendes:

Das 1 $\frac{1}{2}$ jährige Mädchen Marie F. stammt aus gesunder Familie. Es war von Geburt an ein zartes, blasses Kind. Ca. 4 Wochen vor Spitaleintritt traten als erste Symptome des Leidens Urinbeschwerden auf im Anschluß an Masern. Das Kind mußte sich, um Wasser lösen zu können, derart anstrengen, daß es jeweilen nachher völlig erschöpft war. Bei der Urinentleerung litt es heftige Schmerzen. Die Eltern bemerkten in der Schamspalte einen etwa bohngroßen, fleischähnlichen Tumor. Da sich derselbe sehr rasch vergrößerte, wurde die Patientin vom Hausarzt am 15. Juni 1905 mit folgendem Begleitschreiben zur Operation ins Kantonsspital Münsterlingen gesandt:

„Das Kind leidet an einem breit aufsitzenden polypenartigen, wallnußgroßen Tumor von der Scheide ausgehend, der im Verlauf von etwa 3 Wochen zu dieser Grösse angewachsen ist. Es handelt sich wahrscheinlich um eine maligne Neubildung.“

Im Spital wurde folgender Status aufgenommen: Patientin ist ein für sein Alter etwas schlecht entwickeltes Mädchen von blassem Aussehen. Ueber der Nasenwurzel sitzt eine kleine Teleangiektasie von der

Grösse zweier Stecknadelköpfe. Brust- und Abdominalorgane O. B.

Beim Entfalten der grossen Labien ragt aus der Scheide ein keilförmiger Tumor, der das Aussehen einer Granulationsgeschwulst hat. Der Tumor ist weich. Beim Fassen mit der Pincette blutet er leicht. Puls gut. Temp. normal.

27. Juni. Die Geschwulst hat an Grösse wieder ziemlich zugenommen.

30. Juni. Exstirpation mit der Cooperschen Scheere. Die Geschwulst geht nirgends in die Tiefe. Ein grosser Teil geht von den kleinen Labien aus. Der vordere Teil der hintern Scheidenwand ist vollständig austapeziert von papillenartigen Auswüchsen. Durch Compression vom Rectum aus entleert sich ein glattwandiges, wurstartiges Gebilde (Fig. II) von speckigem Glanz. Die Scheide wird mit Vioformgaze austamponiert.

Alle 2—3 Tage wird die Tamponade gewechselt. Das Befinden des Kindes ist immer dasselbe. Es trinkt reichlich, hat aber beständig ein sehr blasses Aussehen.

22. Juli. Patientin wird entlassen. Befinden unverändert. Immer dasselbe blasse Aussehen. Kein Recidiv beim Austritt nachzuweisen. Ungefähr 5 Wochen später zeigten sich wiederum Geschwulstmassen im Introitus vaginae von polypöser Form, welche von Zeit zu Zeit spontan, unter leichten Blutungen abfielen, aber immer wieder durch neue ersetzt wurden. Gleichzeitig stellte sich auch foetider, eiteriger Ausfluß aus der Scheide ein. Mit dem Erscheinen eines solidern, den ganzen Scheideneingang ergreifenden Tumors von warzenartiger Oberfläche stellten sich die frühern Urinbeschwerden wieder ein. Während eines zweiten,

kurzen Spitalaufenthaltes wurde dieser Tumor, der die Größe einer Zwetschge erreicht hatte, abgetragen. Zu Hause bildete sich bald wieder ein Recidiv, von der hintern Circumferenz des Scheideneinganges ausgehend, welches nun sehr rasch wuchs, gelappte Oberfläche hatte, die eiterig belegt war und oft blutete. Daneben traten aus der Vagina beerenartig, polypös gestielte Massen heraus. Die quälenden Urinbeschwerden bestanden bis zum Tode, dagegen machten sich nie Stuhlbeschwerden bemerkbar. Das Kind wurde äußerst anaemisch und mager. Der Hämoglobingehalt des Blutes war 1 Monat vor dem Tode schon auf 25 % gesunken. Beim Tode, der am 5. Dezember 1905 unter den Zeichen der Entkräftung eintrat, ohne peritonitische Erscheinungen, hatte die vor den Geschlechtsteilen liegende Geschwulstmasse die Grösse einer starken Männerfaust erreicht. Die Inguinaldrüsen waren beiderseits geschwellt. Eine Sektion konnte leider nicht ausgeführt werden. Der ganze Prozeß, vom Auftreten der ersten Symptome bis zum Tode, hatte ca. 6 Monate gedauert.

Das durch Operation am 30. VI. 05 gewonnene Präparat bestand aus 2 größeren und vielen kleinen Tumoren.

Der Haupttumor (Fig. I), ca. zwetschgengroß, 9 cm im Umfang, maß in seiner Länge $3\frac{1}{2}$ cm, in der Breite 2,0 cm und hatte eine mittlere Dicke von 1,8 cm. Er stellt ein Konvolut von feinen, am freien Ende kolbig angeschwollenen, polypenartigen, blasigen Gebilden dar, die teils bis 1 cm lang frei aus der Basis des Tumors, mit feinen, leicht abgeplatteten Stielen hervorstachen, teils unter sich zu einem warzigen, blumenkohlartigen,

Fig. I.

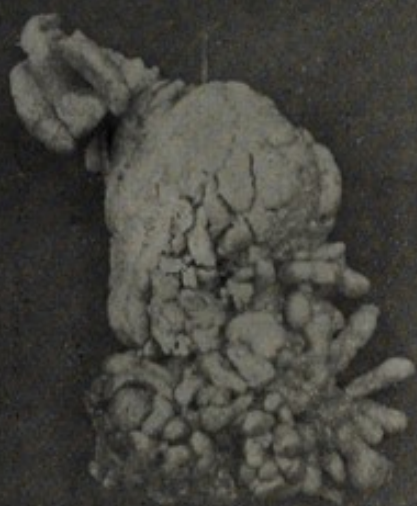
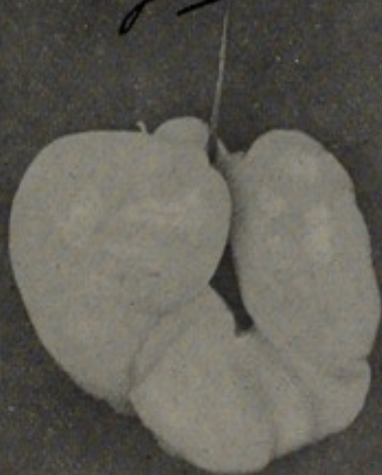



Fig. II.





kugeligen, kirschengroßen Gebilde verschmolzen sind und als beerenartiger Teil mit leicht gefurchter Oberfläche als Sondertumor des Ganzen imponieren. Gleichsam als Anhängsel präsentiert sich seitlich ein im ausgebreiteten Zustande trichterförmiger Sporn, dessen Trichtertiefe 1 cm beträgt und dessen freie Ränder, gleich einem gefalteten Papierfilter aneinander liegen. Der Tumor hat in der Konservierungsflüssigkeit (Formol 2%) eine hellgraue, teilweise bräunliche Farbe angenommen. Er ist, abgesehen von den polypenartig gestielten Bestandteilen, von ziemlich harter Konsistenz. Jene sind mehr oder weniger durchscheinend, weich, wie prall gefüllte Bläschen anzufühlen und zeigen gallertige Schnittfläche.

Der zweite Haupttumor, (Fig. II.) in seiner Form ähnlich einem Wurstring, ist oval, leicht abgeplattet und zeigt keine Anheftungsstelle. Er ist $3\frac{1}{2}$ cm lang, 2,2 cm breit und 1,0 cm. dick. Das eigentümliche Gebilde hat die Gestalt eines, als Ring geschlossenen, kleinfingerdicken Colonstückes, das wie dieses Furchungen besitzt und an einer Stelle eine tiefe Einschnürung zeigt. Dieser Tumor ist von weißgelblicher, an Knorpel erinnernder Farbe und fühlt sich überall sehr weich an. Der Querschnitt ist rund. Die Schnittfläche ist gallertig, nicht fadenziehend.

Die übrigen kleinen Tumoren bestehen aus einzelnen oder mehreren, bis zu 6 auf gemeinschaftlicher Basis ruhenden, wie oben am Haupttumor (Fig. I.) beschriebenen, kolbigen, polypenartigen Gebilden.

Die zur histologischen Untersuchung verwendeten Stücke der verschiedenen Tumorpartien und Tumoren wurden teils in Paraffin, teils in Celloidin eingebettet. Ausser Hämatoxylin-, Eosin- und van Giesonscher-

Färbung wurden einzelne Schnitte nach der Weigert'schen Elastinfärbungsmethode, andere zur Untersuchung auf Mucin mit Thionin oder Mucicarmin und wieder andere zur Untersuchung auf Fett mit Sudan III gefärbt.

Mikroskopischer Befund.

Der Haupttumor I. ist überall überzogen von dem mehr oder weniger dicken Plattenepithel der Scheide, dessen Papillen sich stellenweise in Form kolbiger Zacken in das Tumorgewebe hineinsenken. Das Tumorgewebe selbst besteht, bei schwacher Vergrößerung betrachtet, der Hauptsache nach aus kleinen, mehr oder weniger runden Zellen in einem lockern, retikulär angeordneten Stroma. Diese kleinen Zellen, welche, wie schon erwähnt, die Hauptmasse des Tumors darstellen, zeigen bei stärkerer Vergrößerung einen rundlichen Kern, welcher die Zelle fast ganz ausfüllt, ein deutliches Chromatingerüst und einen meist mit Hämatoxylin sehr gut gefärbten Nucleolus. Eingestreut zwischen diesen Zellen finden sich alle möglichen Zellformen, besonders aber solche von spindeligen Charakter. Auch große, runde Zellformen mit bläschenförmigem, anscheinend geschwollenem Kern lassen sich stellenweise nachweisen. Eine Regelmäßigkeit in der Anordnung der verschiedenen Zellen ist nicht nachzuweisen. Das das Stroma bildende Bindegewebe ist gequollen. Relativ häufig begegnet man ausgesprochenen Sternzellen, die an myxomatöses Gewebe erinnern. An anderen Stellen verdichtet sich das Bindegewebe zu unregelmäßigen, mehr oder weniger breiten und langen Zügen. Überall ist das Tumorgewebe durchzogen von schmälern und breiteren Zügen glatter Muskelfasern mit den für dieselben charakteristischen Kernen und ihrer, nach van Gieson typischen,

strohgelben Farbe, welche auch Muskelfasern, die in Gefäßquerschnitten sichtbar sind, aufweisen. Nach genauem Durchsuchen mit Öl-Immersion findet man in einigen Schnitten wenige, isolierte, bandartige Muskelfasern mit deutlicher Querstreifung. Feine, elastische Fasern, die sich meist in äußerst feine Verzweigungen auflösen und dann die Geschwulstzellen von einander trennen, finden sich überall. Außerdem begegnet man mehr oder weniger großen, cystenartig erweiterten Hohlräumen von meist rundem Querschnitt, welche von einer Lage eines meist hohen, auf einer dünnen Membrana propria sitzenden Endothels ausgekleidet sind. Normale Gefäßlumina findet man relativ selten.

Die einzelnen Polypen zeigen in einem äußerst zarten, bindegewebigen Stroma zahlreiche, rundliche Zellen mit rundem, bläschenförmigem Kern. Diese Kerne sind ausgezeichnet durch das Fehlen eines Kernkörperchens und das Vorhandensein mehrerer Vacuolen. Daneben finden sich nur wenige anders geformte Zellen, deren Kern sich durch starke Färbbarkeit und durch das Fehlen jeglicher Vacuolen von den andern unterscheidet. Auch diese polypenartigen Gebilde sind wie diejenigen bei Tumor I. überall von einem sehr zarten, schönen Plattenepithel überkleidet. Im Gegensatz zu jenem erscheinen sie viel zellarmer, und man gewinnt den Eindruck, als wenn die einzelnen Zellen durch Quellung auseinandergedrängt wären. Spindelförmige Zellen und glatte Muskelfasern finden sich nur sehr selten. Die auch hier zu sehenden erweiterten Hohlräume mit der Endothelauskleidung sind hauptsächlich zentral angeordnet.

Der wurstförmige Haupttumor II. ist überall überzogen von einem gleichmäßig dicken, äußerst zarten Plattenepithel mit Riff- und Stachelzellen ohne jede

Papillenbildung. Daran schließt sich eine Zone locker angeordneter, spindeliger Zellen mit sehr mäßiger Faserbildung und runden Zellformen mit deutlicher Vacuolenbildung. Das Stroma ist ein äußerst zartes, retikuläres Bindegewebe von myxomatösem Bau. Glatte Muskelzellen mit länglichem Kern finden sich auch hier spärlich; am häufigsten trifft man sie direkt unter der epithelialen Überkleidung. In den Schnitten finden sich relativ viele, hauptsächlich im Zentrum gelegene Lumina, teilweise mit sehr dünner Wandung.

Die Fettfärbung mit Sudan III. fiel negativ aus; ebenso die Färbung mit Mucicarmin. Bei der Thioninfärbung für den Mucinnachweis trat am Rande der Schnitte eine leichte Rotfärbung ein, welche aber bald wieder verschwand.

Das Recidiv ist überzogen von einem ziemlich breiten Plattenepithel mit ausgesprochener Papillenbildung. Das Stroma ist gebildet von einem ziemlich dichten Bindegewebe, welches stellenweise deutlich hyaline Fasern enthält. Eingestreut in dieses Stroma finden sich ohne besondere Anordnung kleine Zellen mit meist rundlichem Kern. Diese Zellen lassen nur unter dem epithelialen Ueberzug eine gewisse unregelmäßige Alveolenbildung erkennen. Im Ganzen ist der Zellreichtum des Recidivtumors ein viel größerer, als der der primären Tumoren. Hie und da begegnet man kleinen Riesenzellen mit 3, selten 5 und mehr Kernen. Die Gefäße zeigen eine meist verdickte Wandung, stellenweise auch ein deutlich obliteriertes Lumen. Glatte Muskelfasern sind auch mit van Giesonfärbung nicht nachzuweisen. Hie und da trifft man auch kleine Bezirke mit kleinzelliger Infiltration an.

Das histologische, mikroskopische Bild der vaginalen (Mischgeschwülste) Sarkome des Kindesalters ist ein sehr wechselvolles. Dies zeigen schon die verschiedenen Namen, mit welchen die einzelnen Beobachter ihre Tumoren versehen haben. Wir finden unter ihnen Geschwülste sowohl von ganz einfachem, als auch solche von kompliziertem Aufbau. Wilms,*) in seinem bekannten Werk über die Mischgeschwülste, unterscheidet bei denen der Vagina: Mischgeschwülste mit quergestreifter Muskulatur (Rhabdomyosarkome) und einfache, polypöse Sarkome der Scheide. Zu den wirklichen Mischgeschwülsten wären sensu strictiori nur die ersteren zu rechnen. Zu ihnen gehört auch mein eigener Fall.

Es stellt dieser einen Misch tumor dar, welcher stellenweise rund- und spindelzellensarkomartig, an anderen Stellen wie ein Myxosarkom gebaut ist und außerdem noch glatte und quergestreifte Muskelfasern enthält. Auffällig an meinem Falle ist, daß der Tumor aus zwei getrennten Teilen besteht, welche im histologischen Bild wesentlich von einander abweichen. Der kompaktere, papillär gebaute Tumorabschnitt erweist sich der Hauptsache nach als ein gemischtzelliges (Rund- und Spindelzellen) Sarkom mit Muskelfaserneinlagerungen und spärlichen myxomatösen Partien. Der weiche, ringförmige Geschwulstteil dagegen erweist sich, abgesehen von den spärlich vorhandenen glatten Muskelfasern als ein Myxosarkom.

Von ganz besonderer Bedeutung in meinem Fall ist das Vorkommen muskulärer Elemente. Hauser, Kolisko und Wrede berichten über das Vorhandensein quergestreifter Muskelfasern in ihren Präparaten. Kolisko schließt aus dem Vorkommen dieser Elemente in seinen 3 Fällen, daß man die quergestreiften Muskelfasern

*) Wilms. Die Mischgeschwülste. Leipzig 1899.

in jedem kindlichen Scheidensarkom finden müsse. Ohne Zweifel geht der Autor mit dieser Behauptung zu weit, obschon zugegeben werden muß, daß wohl hie und da bei der Untersuchung eines solchen Tumors die quergestreiften Muskelzellen möglicherweise übersehen worden sind. Auch Wilms, wohl einer der kompetentesten Forscher auf diesem Gebiet, gibt ohne weiteres zu, daß kindliche Vaginalsarkome, beziehungsweise Mischgeschwülste auch mit einfacherem Bau, ohne quergestreifte Muskulatur, vorkommen können. Dies zeigt sich auch in seiner oben angeführten Einteilung dieser Geschwulstformen.

Zur Beantwortung der Frage nach dem Wachstum und der Herkunft dieser Mischgeschwülste ist das Vorhandensein quergestreifter Muskelfasern von einiger Bedeutung. Man hat sich schon mehrfach bemüht, eine befriedigende Antwort zu finden auf die Frage, wie diese kindlichen Scheidengeschwülste entstehen. Dabei hat man seine Zuflucht sowohl zur Metaplasie als auch zur sogenannten Keimversprengung genommen. Was die Metaplasie anbetrifft, so stellt man sich vor, daß aus dem fertigen Gewebe der Vagina durch dieselbe sich die einzelnen Bestandteile des Tumors entwickeln werden. Bei der Cohnheimschen Versprengungstheorie, welche unter anderen besonders Hauser zur Erklärung für die Entstehung dieser Geschwülste herbeizieht, nahm man an, daß für jedes in der Geschwulst vorkommende Gewebe ein eigener, bei der embryonalen Entwicklung versprengter Keim vorauszusetzen wäre. Diese beiden Ansichten entbehren der allgemeinen Anerkennung. Wohl ganz zu verwerfen ist die Ansicht, daß die heterologen Elemente, wie eben die quergestreiften Muskelfasern aus der Umgebung des Tumors in diesen hinein-

gewachsen seien. Die beste Erklärung, weil wissenschaftlich am meisten befriedigend, hat Wilms in seinem mehrfach hier schon zitierten Werke gegeben. Nach seiner Annahme entwickeln sich unsere in Frage stehenden Vaginalsarkome aus einem gemeinsamen Keimgewebe. Dieses muß als mesodermales Gewebe angesprochen werden, welches in einem frühen Entwicklungsstadium zur Versprengung und Verlagerung gekommen ist. Diese Verlagerung kann nach Wilms nur durch das Wachstum des Wolff'schen Ganges stattgefunden haben.

Die makroskopische Form der Vaginalsarkome im Kindesalter ist eine auffällig konstante. Ihre polypöse, traubige Beschaffenheit ist bei jedem Falle beobachtet worden, wenn auch zuweilen erst im spätern Krankheitsverlauf. Schon Kolisko hat diese Eigentümlichkeit in seiner Monographie dieser Geschwülste „Das polypöse Sarkom der Vagina im Kindesalter“ als Charakteristikum hervorgehoben. Wie aus den verschiedenen Krankenberichten ersichtlich ist, fehlt diese polypöse Form hauptsächlich bei Beginn der Krankheit. Der im Anfang des Wachstums begriffene Tumor zeigt vielmehr Beerenform, ist breitbasig, dickgestielt, pilzförmig aufsitzend. Im spätern Verlauf, wenn das rapide Wachstum und die verhängnisvolle Infiltration der Umgebung einsetzt, entwickeln sich die zahlreichen polypenartigen Tumoren. Man darf also deshalb bei der Diagnose nicht nur auf die polypöse Form abstellen und davon eine Frühoperation, die eventuell das junge Leben retten könnte, abhängig machen.

Sind, wie bei unserem Präparat, zwei verschiedene Partien am Tumor (Fig. I.) zu unterscheiden, eine kurz und dickgestielte, beerenartige und eine oberflächlich

gelappte, langgestielte, polypöstraubige, so muß man die erstgenannte als den primärentstandenen Teil und ihre Anheftungsstelle als den Ausgangspunkt des Sarkoms ansehen.

Wie Sängers bereits darauf hingewiesen hat, dürfte die polypöse Form der Scheidensarkome im Kindesalter mit ihrer Entstehung zusammenhängen. Seiner Ansicht nach nimmt die anfänglich papilläre Neubildung ihren Ausgang von den Papillen und Falten der Columnae rugarum, indem eine Papille auffällig stark zu wachsen beginnt und die angrenzenden mit sich reißt. Der auffallend häufige Sitz des Primärtumors in der vordern Vaginalwand, sowie verschiedene Beobachtungen, laut welcher die Columnae rugarum direkt in die Basis der Geschwulst überging und die Ausbreitung des Tumors hauptsächlich im Gebiete der Columnae stattfand, geben eine Erklärung für diese Annahme Sängers.

Die Ausbreitung des polypösen Scheidensarkoms ist eine örtliche. Es greift in dem saftreichen, jugendlichen Gewebe rasch, besonders beim Recidiv, um sich. Als bevorzugte Organe, die sozusagen in allen Fällen ergriffen werden, sind die Blase, dann die Urethra zu nennen. Selbst wenn das primäre Sarkom auf einer Seitenwand oder der hintern Wand der Vagina sitzt, wächst es in jene Organe hinein und verschont die näher liegenden. Auch der Uterus, speziell die Portio vaginalis scheint von dem sich ausbreitenden Sarkom öfters ergriffen zu werden, wogegen das Rectum auffallenderweise selbst in jenen Fällen, wo das Sarkom von der hintern Scheidenwand ausgeht, regelmäßig verschont bleibt. Die Defäcationsbeschwerden, die zuweilen beobachtet werden, sind lediglich auf Kom-

pression des Rectums durch den, das kleine Becken ausfüllenden Tumor zurückzuführen.

Die äußern Genitalien, insbesondere die kleinen Labien werden relativ selten vom Tumorgewebe ergriffen, offenbar nur dann, wenn der primäre Sitz der Geschwulst unmittelbar hinter dem Introitus vaginae ist.

In unserem Fall breitete sich die Geschwulst sehr früh, 4 Wochen nach der ersten Beobachtung des Tumors, auf die kleinen Labien aus.

Geradezu als Seltenheit sind Metastasen der polypösen Vaginalsarkome im Kindesalter zur Beobachtung gekommen. Unter anderem waren im Ahlfeldschen Fall die inguinalen Lymphdrüsen sarkomatös erkrankt. Beim Fall Demme-Gränicher fand sich an Stelle des linken Ovariums eine orangegroße Metastase. Als Metastase im Uterus muß der Knoten (Fall Steinthal) angesehen werden, der sich als Rundzellensarkom erwies, während der primäre Tumor der Vagina mikroskopisch ein Myxosarkom war. Sänger fand Sarkomknoten in beiden Ligamenta lata; ferner in der Nähe der rechten Niere eine sarkomatöse Lymphdrüse. In entfernter vom primären Tumor liegenden Organen wurden nie Metastasen gefunden. Das polypöse Scheidensarkom im Kindesalter bildet also nur regionäre Metastasen.

Die Neigung zu Recidiven ist bei malignen Geschwülsten jeden Alters die Regel. Sie scheint aber bei denen des Kindesalters ganz besonders ausgesprochen zu sein. Den polypösen Vaginalsarkomen kommt diese Eigenschaft in sehr hohem Grade zu. Trotz sorgfältiger Entfernung der Primärgeschwulst erscheinen Recidive fast ausnahmslos und sehr bald, sogar schon nach wenigen Tagen (Fall Hauser: Recidiv 6 Tage post op.).

Was die polypösen Recidive betrifft, über die in einzelnen Fällen berichtet wird, welche nicht in unmittelbarer Nähe der Narbe entstehen, so können wir nach Vergleichung der Beobachtungen dieselben nicht ohne Zweifel als solche auffassen, sondern erachten es als wahrscheinlicher, daß es sich dabei um Tumoren handelt, die aus dem vom Primärtumor infiltrierten Gewebe aufgesprosst sind, — Regionärmetastasen. Die echten Recidive des kindlichen Vaginalsarkoms präsentieren sich gewöhnlich als beeren- oder warzenartige, kompakte Geschwülste, wie auch in unserer Beobachtung. Die aus sekundär ergriffenen, infiltrierten Gewebe herauswuchernden Geschwülste in Vagina, Blase und Urethra haben regelmäßig blasig, polypöse Form.

Zum Schlusse sei es mir gestattet, kurz Einiges über den Krankheitsverlauf dieser eigenartigen vaginalen Neubildungen zu berichten. Wie aus den zusammengestellten Fällen ersichtlich ist, treten sie immer in in den ersten 4 Lebensjahren auf. Ueber Fall XX (Gebhart), der davon eine Ausnahme macht, war uns das Original leider nicht zugänglich, sodaß wir nicht entscheiden können, ob er nicht den Vaginalsarkomen der Erwachsenen zuzurechnen ist. Die Krankheitserscheinungen, welche diese Tumoren darbieten, zeigen bei allen bis jetzt beobachteten Fällen eine ziemliche Gleichmässigkeit. In der ersten Zeit ihres Vorhandenseins machen sie gewöhnlich keine Erscheinungen. Solche treten erst auf, wenn die Neoplasmen eine gewisse Größe erreicht haben, oder wenn sich bei ihnen, nach mehr oder weniger langem Bestehen, Zerfall des Geschwulstgewebes eingestellt hat. Meist sind es Blutungen aus der Scheide, welche das Vorhandensein einer malignen Neubildung vermuten lassen. Bei weiterem

Wachstum, wobei die Neubildung die umgebenden Organe ergreift, kommt es auch zu anderen Symptomen. Die gemachten Beobachtungen haben gezeigt, daß es besonders die Blase und Urethra sind, welche sekundär vom Tumor ergriffen werden. Demzufolge sind es hauptsächlich Störungen von Seite dieser Organe, welche die Aufmerksamkeit auf sich lenken. Als solche sind beobachtet worden Schmerzen bei der Miction, Tenesmus, Harnverhaltung. Wegen der Harnverhaltung kann es weiterhin zu Dilatation der Blase und Harnleiter kommen und diese begünstigt die Entstehung sowohl einer Hydronephrose wie diejenige einer Pyelonephritis. Beschwerden bei der Stuhlentleerung sind selten, weil das Rectum eigentlich immer vom Einbrechen der Geschwulstmassen verschont bleibt.

Beginnt der Tumor zu zerfallen, so stellt sich eine jauchige Absonderung aus der Vagina ein. Die Eiterung bedingt ihrerseits einen Kräftezerfall des kindlichen Organismus und kann auch schliesslich die Ursache einer allmähig auftretenden Sepsis sein. Gehen die Kinder nicht an dieser zu Grunde, so erliegen sie doch dem stets die Geschwulstbildung begleitenden Marasmus oder in selteneren Fällen einer eiterigen, diffusen Peritonitis, welche sich nach ausgedehnter Infiltration und Durchbruch des Beckenzellgewebes einstellt.

An diesem Orte sei mir gestattet, meinem hochverehrten Lehrer und gewesenen Chef, Herrn Prof. Dr. Ernst, für seine Anregung zu dieser Arbeit und gütigen Rat meinen wärmsten Dank auszusprechen.

THE HISTORY OF THE
CITY OF BOSTON
FROM THE FIRST SETTLEMENT
TO THE PRESENT TIME
IN TWO VOLUMES
BY NATHANIEL BENTLEY
OF THE BARRISTER AT LAW
IN GREAT BRITAIN
AND OF THE COUNSELLOR AT LAW
IN MASSACHUSETTS
VOL. I.
BOSTON: PUBLISHED BY
J. B. BENTLEY, AT THE
PRINTING OFFICE OF
J. B. BENTLEY, NO. 10, NASSAU ST.
1822.

