Aus der Königlichen Frauenklinik zu Halle a. S.
(Director: Geh. Med.-Rath Professor Dr. Veit.)

Studien zum klinischen und pathologisch-anatomischen Verhalten der Lymphdrüsen bei malignen Erkrankungen, hauptsächlich dem Carcinoma colli uteri.

Habilitationsschrift

zur

Erlangung der Venia legendi für Geburtshülfe und Gynäkologie

der

hohen medicinischen Facultät

der

vereinigten Friedrichs-Universität Halle-Wittenberg

vorgelegt von

Dr. Friedrich Fromme,
Assistenzarzt.

Berlin 1906.
Druck von L. Schumacher.

Aus der Königlichen Frauenklinik zu Halle a. S.
(Director: Geh. Med.-Rath Professor Dr. Veit.)

Studien zum klinischen und pathologisch-anatomischen Verhalten der Lymphdrüsen bei malignen Erkrankungen, hauptsächlich dem Carcinoma colli uteri.

Habilitationsschrift

zur

Erlangung der Venia legendi für Geburtshülfe und Gynäkologie

der

hohen medicinischen Facultät

der

vereinigten Friedrichs-Universität Halle-Wittenberg

vorgelegt von

Dr. Friedrich Fromme,
Assistenzarzt.

Berlin 1906.

Druck von L. Schumacher.

(Sonderabdruck aus dem Archiv für Gynäkologie. Band 79. Heft 1.)

Die vorliegendeu Untersuchnngen wurden angestellt, um einerseits in gewisse seltene, klinische Symptome, die mit dem Krebs des Uterushalses einhergehen können, Licht zu bringen, andererseits auch pathologisch-anatomische Fragen von allgemeiner, weiterer Bedeutung neu zu prüfen und ihre Beantwortung zu versuchen. Es haben uns, wie auch früher andere Autoren, Einzelheiten im klinischen Verlauf des Uteruskrebses, vor und nach der Operation interessirt, auf die eine befriedigende Antwort bislang noch nicht gegeben ist. Es waren dies vor Allem Fiebersteigerungen, die bei Krebsen in jedem Stadium öfter vorzukommen pflegen, die manchmal eine ganz aussergewöhnliche Höhe erreichen und mit Schüttelfrösten gepaart sein können, ohne dass irgendwelche inneren Erkrankungen sonst vorliegen. — Es war weiter das pathologisch-anatomische Verhalten der Drüsen vor und während der Krebsinvasion und die sich natürlicherweise dabei aufdrängenden Fragen nach Schutzmaassregeln und Abwehrbewegungen des menschlichen Organismus, die, trotzdem ausgedehnte Drüsenuntersuchungen aus fast allen Frauenkliniken vorliegen, genauerer Prüfungen noch harren. Eng damit in Zusammenhang stehen die pathologisch-anatomischen Forschungen über entzündliche Reaction, die Betheiligung der verschiedenartigsten Zellen an ihr, hauptsächlich der im Blute und Bindegewebe enthaltenen, ihre Ueberwanderung oder Neubildung in den Drüsen bei carcinomatöser Degeneration oder bei einfacher Hyperplasie. Kann auch bei dem Materiale, das mir zur Verfügung stand, ein abschliessendes Urtheil in vielen Fragen noch nicht gefällt werden, so

soll doch der Versuch gemacht werden, der Lösung näher zu kommen. — Vieles muss ich mir späteren Untersuchungen vorbehalten.

Herrn Geheimrath Veit, der mir das Material in liberalster Weise zur Verfügung stellte und meinen Intentionen und Arbeiten stets das anregendste Interesse entgegenbrachte, gebührt auch hier mein Dank.

Das bei malignen Geschwulstformen in einzelnen Fällen auftretende Fieber hat das Interesse der Kliniker von jeher nicht so erweckt, als man hätte denken sollen. Ich finde zuerst bei Wunderlich eine Bemerkung darüber, dass Carcinome Einfluss auf die Körpertemperatur haben können. Er sagt: „Eigenthümlich ist es, dass bei Carcinomatösen Temperatursteigerungen verhältnissmässig selten sind und dass die Eigenwärme meist auf einem normalen, selbst subnormalen Niveau sich hält, was jedoch nicht ausschliesst, dass durch intercurrente Complicationen oder am Schlusse der Krankheit hohe Temperaturen vorkommen können. Länger dauernde Fiebertemperaturen sind bei Krebskranken aber mindestens selten.“ An anderer Stelle betont er weiter, dass anhaltendes Fieber gemeiniglich die Consumption rasch beschleunigt und ein baldiges Ende erwarten lässt. Falls das Fieber von Anfang an bestehe, sei der Verlauf auch ein schnellerer. Diese guten Beobachtungen des alten Klinikers müssen auch heute noch zu Recht bestehen. Ich werde darauf später zurückkommen.

Leube erwähnt, dass Brinton das Fieber zu den nicht seltenen Symptomen des Carcinoms zählt, auch Kraussold führt 2 Fälle an, wo sich unter allen Symptomen der acut auftretenden Perityphlitis ein Carcinom des Coecums entwickelte. Leichtenstern zählt zu den Symptomen des Leberkrebses, dass vollkommen atypische, sporadisch auftretende Fieberbewegungen in vielen Fällen von Leberkrebs, unabhängig vom Stadium der Krankheit anzutreffen sind. Hampeln greift in zwei Arbeiten auf diese früheren Beobachtungen zurück und beschreibt zwei Fälle von visceralem Carcinom, wo neben Marasmus und Anämie auch das Verhalten der Körpertemperatur in den Kreis der Erwägungen gezogen wird. Es waren das zwei Magencarcinome, das eine complicirt mit Metastasen in Leber und Pancreas, die Fieberparoxysmen zeigten. Sowohl die klinische Beobachtung, als auch die Autopsie konnten keine andere Erklärung geben, als dass das Fieber durch das Carcinom bedingt gewesen sein müsse. Ein dritter Fall wurde von Hampeln 1888 veröffentlicht, bei dem ebenfalls ein intermittirendes Fieber vom

Typus der Malaria bestanden hatte. Des weiteren berichtete Kast über Fälle von Magencarcinom mit hohen, intermittirenden Fiebern bis 41° und Schüttelfrösten, ebenso Bührig aus der Leyden'schen Klinik. Alle diese Beobachtungen sind nur kurz in die neueren Hand- und Lehrbücher übergegangen (Eichhorst, Handbuch der speciellen Pathologie und Therapie, 1890; Riegel, Die Erkrankungen des Magens, Nothnagel's Handbuch, 1890; Nothnagel, Die Erkrankungen des Darmes, ibidem; von Mehring, Lehrbuch der inneren Medicin, 1901 etc.).

Freudweiler hat in neuerer Zeit an der Hand eines grösseren Materiales von Carcinomkranken die Untersuchungen über Häufigkeit des Fiebers bei Krebs weitergeführt. Er sichtete alle Fälle von Carcinom innerer Organe, die in den Jahren 1884—1897 an der Züricher Klinik vorkamen, im ganzen 475. Bei diesen Carcinomen theilt er das Fieber ein in 1. Febris continua, die Temperaturschwankungen bewegen sich in den Grenzen von 1°. 2. Febris remittens und intermittens. 3. Malariaähnliche Fieberparoxysmen, denen man die Hampeln'schen Fälle vor allen Dingen anzureihen hat und 4. vereinzelte Temperatursteigerungen im Verlaufe der Krankheit. Unter Weglassung der Fälle, bei denen das Fieber durch die das Carcinom begleitenden Complicationen bedingt sein konnte, fieberten von 475 Kranken 24,6 pCt., bei denen man keinen anderen Grund für die Temperaturen finden konnte, als nur das Carcinom. Die Form des Fiebers war eine sehr wechselnde; interessant sind die Fälle, bei denen die Temperatursteigerungen plötzlich, eventuell unter Schüttelfrost und Schweissausbruch auftraten, binnen Kurzem die Höhe von 39—40° erreichten und innerhalb 12—24 Stunden wieder abfielen. Es sind das ähnliche Beobachtungen, wie die Hampeln'schen. Bei anderen stieg die Temperatur langsam an, hielt sich 2—3 Tage annähernd auf dem gleichen Niveau und zeigte dazwischen nur kleinere Remissionen.

Sind alle diese klinischen Beobachtungen nun äusserst interessant, so sind die Erklärungsversuche für die Ursache des Fiebers doch nur Vermuthungen. Freudweiler nimmt an, dass die in Folge der regressiven Processe im Carcinom auftretenden Ulcerationen und Jauchungen der bakteriellen Infection Thür und Thor öffnen, in deren Gefolge es zu Temperatursteigerungen kommen müsse. Da aber der vierte Theil seiner fiebernden Carcinome bei der Autopsie überhaupt keine Jauchungen und Ulcerationen zeigte, glaubt er auch annehmen zu müssen, dass das Carcinom als solches

schon im Stande sei, erhöhte Temperaturen zu erzeugen. In neuester Zeit hat Schwartz aus der Schultze'schen Klinik in Bonn einen Fall von kleinzelligem Rundzellensarkom, das von den retroperitonealen Drüsen ausging, mitgetheilt. Das Krankheitsbild war neben Schüttelfrösten nur mit geringen Temperatursteigerungen verlaufen. Zur Erklärung des Fiebers zieht Schwartz den bei Neoplasmen gesteigerten Zerfall des Organeiweisses heran. Auch dieser Erklärungsversuch kann meiner Ansicht nach nicht genügen, denn es giebt Krankheiten, die mit Eiweisszerfall und Kachexie einhergehen, ohne jemals Temperatursteigerungen erkennen zu lassen, wie z. B. die Leukämie. — Ebenso wenig genügen zur Erklärung die früher aufgestellten Hypothesen, wie die Resorption von zerfallenen Geschwulstelementen, die schubweise Invasion von Geschwulsttheilen u. a. mehr.

Es ist also wichtig, vorläufig festzuhalten, dass es Geschwülste giebt, die zu Temperatursteigerungen Veranlassung geben, und solche Fälle sind auch den Gynäkologen bekannt. Trotzdem sind die Litteraturangaben darüber nur spärlich. Gebauer hat an dem Materiale der Hallenser Frauenklinik aus den Jahren 1889—1895 die Fälle von inoperablen Cervixcarcinomen zusammengestellt, die in Folge der Behandlung mit Paquelin, Chlorzink, Alkohol u. s. w. fieberten. Von 219 Fällen kam es im Verlaufe der Behandlung bei 72 zu Fieber (32,88 pCt.), davon bei 23 zu Fieber bis über 39°. Gebauer hat dabei die Kranken, die schon vor der Behandlung Fieber über 38° hatten, nicht mitgerechnet, sie also als fieberfrei angeführt, sonst würde die Zahl der fiebernden Carcinome noch grösser gewesen sein. So werthvoll nun die klinische Thatsache ist, dass ulcerirende Carcinome nach mechanischer Verletzung fiebern können, schien es mir doch wichtiger zu sein, zuerst festzustellen, wieviel Carcinome der Cervix oder Portio vor Behandlung fiebern können, vorausgesetzt natürlich, dass keine andere Erkrankung vorliegt, die das Fieber erklären könnte. Von dem Materiale von Carcinomkranken dreier Jahre, von 1900—1903, im Ganzen 184, operable und als nichtoperabel bezeichnete Fälle mitgerechnet, fieberten über 38° vor jeder Behandlung 17 = 9,2 pCt. Die Fälle, die lange und mit andauernd hohem Fieber in der Klinik lagen, waren zum grösseren Theil, ich erwähne das ausdrücklich, als inoperabel in den Krankengeschichten verzeichnete Patientinnen, mit mehr oder minder starren Infiltrationen der Parametrien. Es ist also auffallend, dass gerade Patientinnen in vorgeschrittenen Stadien des Carcinomes zu fiebern beginnen, doch

haben wir auch Fälle beobachtet, wo hohe und über Wochen sich erstreckende Temperatursteigerungen gerade bei Frauen mit ganz beginnenden Carcinomen auftraten, bei denen von einer sogenannten entzündlichen oder krebsigen Infiltration der Parametrien noch gar keine Rede sein konnte. Der Grund des Fiebers bei Carcinom kann also nicht allein mit der Ausbreitung der Geschwulst zusammenhängen. Freudweiler hatte als Grund angegeben, dass durch die Ulceration der Carcinome der bakteriellen Invasion Thür und Thor geöffnet und darin die Ursache der Temperaturen zu suchen sei, er musste sich aber nachher selbst widerlegen, da ein grosser Theil seiner fiebernden Carcinome sich überhaupt nicht als ulcerirt erwies. Und es ist ja auch ganz klar, dass in der Ulceration eines Carcinoms allein der Grund nicht zu suchen ist. Betrachten wir ein Cervixcarcinom, so können wir von seiner Oberfläche Reinkulturen aller möglichen Bakterien mit Leichtigkeit züchten. Verschorfen wir das Carcinom in seiner Oberfläche, behandeln wir es mit Formalin oder Chlorzink, so können wir auch unter den Schorfen, also noch in anscheinend nicht ulcerirtem Gewebe Bakterien, sowohl Saprophyten als Infectionserreger finden. Diese Versuche haben wir so und so oft angestellt. In aller neuester Zeit hat auch Bumm mit Nachdruck auf die Anwesenheit von Streptokokken selbst in weiterer Umgebung des Cervixcarcinomes hingewiesen. Die ulcerirenden Geschwülste sind also durchsetzt mit Infectionskeimen. Wären diese, im Carcinome sitzenden sekundär hinzugetretenen Bakterien nun der Grund der Fiebersteigerungen, so müsste eben jedes Carcinom fiebern, was aber doch nicht der Fall ist.

Es muss also ein weiterer Factor hinzutreten, der bisher noch nicht erwähnt wurde. Unser Augenmerk richtet sich unwillkürlich auf die Drüsen. Ehe ich aber auf die Beantwortung dieser Frage näher eingehe, möchte ich kurz besprechen, was wir über die pathologisch-anatomische Untersuchung der Drüsen beim Carcinoma cervicis bislang wissen.

1. Bisherige Kenntnisse über die pathologische Anatomie der Drüsen.

Ich glaube, dass alle Untersucher, die sich mit der Frage beschäftigt haben, wie Wertheim, Döderlein, Kundrat, Kermauner, Krömer, Schauta u. s. w. darin übereinstimmen, dass es in den meisten Fällen makroskopisch nicht möglich ist zu er-

kennen, ob eine Drüse vom Carcinom befallen ist, ob sie noch gesund ist, ob sie sich im Zustande der Hyperplasie befindet oder ob sie einfach entzündet ist. Es ist eine altbekannte Thatsache, dass kleine Drüsen von weicher Consistenz bereits carcinomatös sein können, während grosse Drüsen von starker Verhärtung noch gesund sind und umgekehrt. Auch Verwachsungen mit der Umgegend sprechen häufig nicht für die krebsige Natur. Alle diese Verhältnisse sind durch die neueren Arbeiten von Krömer, Kundrat, Pankow, Schindler genügend dargelegt worden. Hauptsächlich Krömer verdanken wir eine sehr gute Darstellung der Veränderungen der Drüsen vor und nach Einwanderung des Carcinoms. Es wird schon von älteren Autoren des häufigeren betont, dass die Lymphdrüsen auch vor der Infection mit Carcinom ganz charakteristische Processe durchmachen können. Petrick nahm gegenüber Zehnder zusammen mit Afanassiew an, dass vor Einwanderung des Carcinoms in die Lymphdrüsen diese entweder unverändert blieben, oder dass in ihnen Zeichen der Entzündung und Reizung entständen. Welches aber der Grund dieser Entzündung sei, darüber bekommen wir keine bestimmte Antwort. Es werden Stoffwechselproducte des Carcinoms oder mikroskopisch infolge ihres geringen Auftretens noch nicht nachweisbare Krebszellen als Ursache angenommen. Genauer sprechen sich Soupault et Labbé aus. Sie unterscheiden beim Krebs: 1. gesunde Drüsen im Stadium der functionellen Hypertrophie, 2. inficirte Drüsen, sei es durch irgend welche Mikroorganismen, sei es durch Tuberculose, 3. krebsig entartete Drüsen. Die functionelle Hypertrophie werde bedingt durch die krebs-toxische Infection, auf die die Drüsen geradeso reagirten, wie auf die bacillär-toxische. Die Drüsen könnten aber auch hypertrophisch werden durch eine durch den Krebsherd bedingte sekundäre Infection, entweder durch einfache Eitererreger oder durch Tuberculose. Die Hypertrophie beträfe dann nicht mehr, wie im ersten Fall der functionellen Hypertrophie, die Follikel und Markstränge, sondern das Bindegewebe, in dem eine Periadenitis hinzuträte und auch das trabeculäre Gewebe Verdickungen zeige. Sei die Infection sehr stark, so seien die zuführenden Lymphgefässe mit Eiterkörperchen ausgefüllt, es bestehe eine wirkliche Periadenitis, Formen, wie sie von Achard, Hanot beschrieben sind. Die oben erwähnten drei Formen könnten natürlich ineinander übergehen. Diese Beobachtungen der französischen Autoren sind von den neueren deutschen Untersuchern

(s. o.), die sich mit der Frage beschäftigten, im Allgemeinen bestätigt worden. So schildert Krömer die Veränderungen, die durch Infectionen akuter oder chronischer Natur in den Drüsen hervorgebracht werden. Im Allgemeinen ist der Verlauf der Veränderungen, wie ich sie auch nach meinen Beobachtungen bestätigen kann, folgender: Ich nehme dabei etwas ausführlicher Rücksicht auf die Details, da ich sie später nur kurz erwähnen kann und schliesse mich der Dreitheilung der französischen Autoren an.

1. Gesunde Drüsen, wie beim normalen Menschen oder im Zustande der functionellen Hypertrophie.

Die Drüsen haben normal eine Grösse von 1—25 mm, jede ist von einer bindegewebigen Kapsel, in die mehr oder weniger Fett eingelagert sein kann, umgeben, und dieses Bindegewebe dringt als Balken oder Trabekel in das lymphadenoide Gewebe der Drüse ein. Die Trabekel stehen in der Drüse unter sich in Zusammenhang, in ihr so gebildetes Netz ist das adenoide Gewebe eingelagert. An diesem kann man bei schwacher Vergrösserung und den gewöhnlichen Färbungen leicht zwei Bezirke unterscheiden, einen äusseren, der meistens aus runden Abtheilungen besteht (Rindenknötchen, Follikel) und Rindensubstanz genannt wird, dann den centralen Teil (Marksubstanz), bei dem das adenoide Gewebe in Strängen (Markstränge) angeordnet ist. Zwischen Follikel und Markstränge strahlt, wie gesagt, das Bindegewebe (Trabekel) herein und zwar so, dass zwischen einstrahlenden Trabekeln und Rindenknötchen bezw. Markstrang, eine freie Bahn bleibt, in der die durch die Vasa afferentia eintretende Lymphe fliesst (Lymphsinus). Jeder Lymphsinus, resp. jede Lymphbahn (so in der Marksubstanz genannt) wird also auf der einen Seite begrenzt von lymphadenoiden Geweben, dem Rindenfollikel oder Markstrang, auf der anderen Seite von dem eingestrahlten Bindegewebe, dem Trabekel. Die Rindenfollikel, deren Zahl variabel ist, bestehen in ihrer äusseren Zone aus dichtgedrängten Lymphocyten, ihr Centrum sieht gewöhnlich heller aus, man findet hier ebenfalls Lymphocyten und auch grössere Zellen mit hellem runden Kerne und stark basophilem Protoplasma, ebenso die von Flemming zuerst beschriebenen häufigen Kerntheilungsfiguren. Es sind also die Follikel Brutstätten der Lymphocyten. In die Lymphsinus und Lymphbahnen setzt sich das die Lymphgefässe auskleidende Endothel fort, so dass sowohl das einstrahlende Bindegewebe, das die eine Seite, und

Follikel und Markstränge, die die andere Seite der Lymphsinus bilden, von Endothel überzogen sind. Das Bindegewebe strahlt öfter in Form kleiner, von Endothel überzogener Bälkchen in die Sinus und Bahnen herein. Der Inhalt der Sinus besteht ausser den normalen Bestandtheilen der Lymphe, den Lymphocyten und Leukocyten, oft aus rothen Blutkörperchen, aus Trümmern von zu Grunde gegangenen Zellen, aus eosinophilen Leukocyten und aus grossen, protoplasmareichen Zellen mit einem Kerne. Diese werden seit Metschnikoff allgemein als Phagocyten bezeichnet und sollen event. aus Reticulumzellen hervorgehen. Ein Wort möchte ich noch über die Blutgefässe sagen. Die Arterien dringen am Hilus der Drüse ein, sie verzweigen sich in den Trabekeln, von hier aus gehen Zweige in die Markstränge und von innen in die Rindenfollikel. Die Blutcapillaren liegen, was ich hervorheben möchte, an der Oberfläche der Rindenfollikel und Markstränge besonders dicht.

Ist dies kurz das Bild einer normalen Drüse, so finden wir bei der functionellen Hypertrophie nichts weiter, als dass alle Bestandtheile der Drüsen vermehrt und vergrössert sind, besonders die Markstränge, oft aber auch die Follikel. Es können dann pflaumengrosse Drüsen entstehen, die zu mehreren nebeneinander liegen und klinisch ein stark infiltrirtes Parametrium vortäuschen können. Die functionelle Hypertrophie hat das Interesse der Untersucher immer erregt, ohne dass man über ihren Werth zu einem abschliessenden Urtheil gekommen wäre. Das werde ich später in den Kreis meiner Betrachtungen ziehen.

2. Entzündete Drüsen.

Das Bild dieser ist von den verschiedensten Autoren beschrieben worden und ich kann mich in Bezug auf die Schilderung der gewöhnlichen histologischen Veränderung nur diesen Arbeiten anschliessen. Strotzende Füllung der Blutgefässe, strotzende Füllung der Lymphsinus und Lymphbahnen, Schwellung der Markstränge bei im Anfange normaler, später verminderter Zahl der Rindenfollikel, charakterisiren das Bild. Krömer beschreibt das Auftreten diffuser Blutextravasate im Parenchym, bei starken Infectionen solle es zur Abscess- und Eiterbildung kommen können. Als Folgezustände der stattgehabten Entzündung sollen allgemein Auftreten von verdicktem, sklerosirtem Bindegewebe und Schwund des lymphadenoiden Gewebes vorkommen. In solchen verödeten Drüsen sind Kalkablagerungen häufig, die Gefässe sind hyalin verdickt, ebenso

ist die Kapsel durch Auflagerung von sklerotischem Bindegewebe stark verbreitert. Auch bei chronischer Infection entstehen nach Krömer allmälig dieselben Bilder. — Es kommt dabei weiter häufig zur Fettgewebsbildung zuerst in den Marksträngen, dann wird der dem Hilus anliegende centrale Theil der Drüsen von Fettgewebe ersetzt. Ich muss Krömer durchaus beistimmen, wenn er gegenüber Zehnder und Petrick diese Bildungen als secundäre Degenerationsproducte der Drüsen auffasst und nicht als Bildung von adenoidem Gewebe aus Fettgewebe. Die Lymphbahnen sind bei all diesen Processen häufig stärker gefüllt und zwar mit Elementen des normalen Blutes, rothen und weissen Blutkörperchen, die oft zu Grunde gehen, der Phagocytose verfallen oder als Rest von Hämorrhagien zur Ablagerung von Hämatoidinpigment führen.

3. Krebsige Drüsen.

Die Krebsinvasion in die Drüsen vollzieht sich beim Uteruskrebs genau so wie bei allen anderen Krebsen der verschiedensten Organe. Sie erfolgt entweder von den Vasa afferentia her, der Krebs breitet sich dann keilförmig entweder zuerst in einem Sinus aus, oder es werden gleich mehrere Sinus inficirt, das adenoide Gewebe dadurch rascher zum Schwund gebracht, oder aber es erfolgt eine retrograde Infection vom Hilus her mit umgekehrt demselben Verlaufe. So werden allmählich alle Sinus und Lymphbahnen vom Carcinom erfüllt, das adenoide Gewebe schwindet allmälig, während das Bindegewebe zu wuchern anfängt, worauf ich später zurückkommen werde. Das adenoide Gewebe kann entweder durch Druck oder durch einfache Substitution von Krebs schwinden.

Dieses sind, kurz dargestellt, die Bilder der Drüsen, wie wir sie beim Carcinoma uteri histologisch finden und wie sie wiederholt beschrieben worden sind. Es hätte nicht viel Neues gebracht, diese Untersuchungen nochmals zu wiederholen. Wie ich schon in der Einleitung andeutete, bin ich zu meinen Forschungen veranlasst durch klinische Beobachtungen, vor allem das Auftreten von Fieber bei Carcinom. Dieses sind zwei Fälle, deren Erwähnung kurz erfolgen soll. Beides waren Patientinnen in mittlerem Lebensalter, beide hatten ein beginnendes Cervixcarcinom, ohne Infiltration der Parametrien, beide kamen ohne Fieber in die Anstalt. Sie wurden wiederholt untersucht, bei der einen wurde zur Sicherung der Diagnose eine Probeexcision aus der Cervix vorgenommen, und beide Patien-

tinnen fingen nach zwei Tagen an, hoch zu fiebern. Die eine Frau, bei der die Probeexcision vorgenommen worden war, bot drei Wochen lang ein Fieber bis 40° ohne Schüttelfröste mit morgendlichen Remissionen dar, ohne dass irgend eine Erkrankung innerer Organe constatirt werden konnte. Die Pulsfrequenz betrug 120—130 Schläge, wenn das Fieber sein Maximum erreicht hatte. Im Verlaufe der drei Wochen konnte an den Genitalien keine entzündliche Veränderung, wie Parametritis, Thrombosen der Becken- oder Beinvenen constatirt werden, das Carcinom nahm kaum an Umfang zu, wohl aber sah die Frau nach Ablauf der drei Wochen sehr viel kachektischer aus. Die Operation (abdominale Radicaloperation) wurde nach Abklingen des Fiebers vorgenommen. Nirgends wurden entzündliche Veränderungen gefunden. Bei der anderen Patientin war der Verlauf nicht so günstig. Das Fieber, das auftrat, hielt sich 13 Tage auf einer Höhe von 39—40,9°, es traten mittäglich geringe Schüttelfröste auf, so dass Patientin wegen Verdachts centraler Pneumonie oder eventuell Malaria auf die medicinische Klinik verlegt wurde. Hier wurde nichts derart gefunden, es bildete sich aber vom 6. Tage an in der rechten Lendengegend nach vorn oberhalb des Darmbeinkammes bis herauf zur Leber eine Resistenz aus, deren Entstehungsursache nicht ganz klar war. Zugleich machten sich peritonitische Reizerscheinungen geltend. Da jedoch das Befinden der Frau, abgesehen vom hohen Fieber, nicht wesentlich alterirt war, wurde mit der Incision gewartet. Die Resistenz bildete sich auch vom 11. Tage an zurück, zugleich fiel das Fieber langsam ab. Vom 18. Tage an fing Patientin aber wieder an zu fiebern, es bildete sich sehr rasch ein rechtsseitiges, pleuritisches Exsudat aus; bei der Probepunction erwies sich dieses als streptokokkenhaltig (hygienisches Institut). Auch die Pleuritis ging innerhalb von 13 Tagen vollständig zurück, das Exsudat schwand unter conservativer Therapie, Patientin erholte sich trotzdem nur langsam und konnte sich trotz dringlicher Vorstellungen nicht mehr zur Operation ihres Cervixcarcinoms entschliessen.

Es ist also sehr wahrscheinlich anzunehmen, dass bei beiden Fällen eine Infection des Carcinoms, — ob mit schon vorhandenen oder frisch herzugebrachten Bakterien ist gleichgiltig, — stattgefunden hatte, dass die Bakterien sofort in Lymph- oder Blutbahnen eingeimpft wurden, und hier rasch weiter wandernd das klinische Bild hervorgerufen haben. Wollte man also die Genese des Fiebers

erfahren, so war es wichtig, die Lymphdrüsen auf Bakterien zu untersuchen.

Noch andere Fragen aber waren dabei zu lösen. Bei dem immer grösser werdenden Interesse für die modernen Blutforschungen, die in engem Connex stehen mit den Lehren von der Bildung von Antitoxin und Immunität, sollte auch das Verhalten der verschiedenen Arten von weissen Blutkörperchen in den Lymphdrüsen einer genaueren Betrachtung unterzogen werden. Einiger Aufschluss über noch strittige Punkte der Haematologie war dabei zu erwarten.

2. Methoden und Technik.

Da die Untersuchungen im Anfange hauptsächlich den Zweck verfolgten, über den bakteriellen Gehalt der Lymphdrüsen ein Urtheil zu bekommen, war es möglich, zwei Wege zur Erreichung des Ziels einzuschlagen. Man konnte die Bakterien entweder im Schnitt oder in der Cultur nachzuweisen versuchen. Letzteres Verfahren wäre entschieden das einfachere gewesen, doch haften ihm Fehler an, die nicht gut auszumerzen sind, wenngleich es ausser dem reinen Nachweis der Bakterien damit auch möglich gewesen wäre, eine Artbestimmung der einzelnen Kokken vorzunehmen. Bringen wir die eben frisch bei der Operation entnommenen Drüsen mit steriler Hand direct in die Bouillon oder auf die Platte, so werden wir ausser den paar Kokken, die eventuell von unserer Hand oder aus der Luft stammend, an der Drüse hängen, nicht viel wachsen sehen. Wir müssten also die Drüsen noch mit ausgeglühtem Messer durchschneiden und die einzelnen Stückchen verimpfen. Die Drüsen sind natürlich für die pathologisch-anatomische Untersuchung dann verloren, wir wissen nicht, wo die Bakterien gesessen haben, was für Veränderungen sie in der Drüse bewirkt haben, und bekommen also nur ein halbes Resultat, ganz abgesehen davon, dass Jeder noch einwenden kann, dass die Bakterien mit den präparirenden Messern erst secundär in die Drüsen hineingebracht wären. Es erschien mir also der Bakteriennachweis im Schnitt, obgleich viel mühevoller und zeitraubender, das bessere Verfahren zu sein, obgleich ich dann darauf verzichten musste, Culturen anlegen zu können.

Bei allen Untersuchungen wandte ich die lebenswarme Fixation des Materials an. Nicht nur, dass ich dadurch die sichere Gewissheit erlangte, dass jede secundäre Bakterieninfection der Drüsen vermieden wurde, schien sie mir gerade zur Darstellung der ver-

schiedenen Zellgranulationen von höchster Wichtigkeit zu sein. Es ist das Verdienst von Schridde, unzweifelhaft dargethan zu haben, dass mit dem Altmann'schen Verfahren zur Darstellung der Zellgranulationen dieselben Resultate erreicht werden können, wie mit dem Ehrlich'schen Trockenverfahren, d. h. der Fixation durch Wärme. Die Granulationen der eosinophilen und basophilen, auch der neutrophilen Elemente lassen sich genau so überzeugend darstellen. Ich habe nicht das Altmann'sche Verfahren benutzt, sondern mich der Modification von Schridde angeschlossen, wenigstens im Anfange meiner Untersuchungen. Die Drüsen wurden vom Operateur direct in Gläschen mit lebenswarmem Formol-Müller-Gemisch gethan. Die Organstückchen können nach Schridde ruhig einen Durchmesser von 1 cm haben, die Drüsen brauchten also gewöhnlich vor der Fixation nicht zerkleinert zu werden. Bei einer Temperatur von 35 ° C bleiben sie 24 Stunden in der Fixationsflüssigkeit liegen, werden dann bei Zimmertemperatur 1—2 Tage in reine Müller'sche Flüssigkeit gebracht (ich habe in vielen Fällen statt dessen 4 proc. Formollösung benutzt) und kommen dann auf 12—24 Stunden in fliessendes Wasser. Hierauf wurden sie in dünne Scheiben zerschnitten, gewöhnlich 2—3 mm dick und für 6 Stunden in destillirtes Wasser gelegt. Man kann nun sofort in steigendem Alkohol weiter härten und die Stückchen einbetten, oder aber man wendet das von Schridde vorgeschlagene Verfahren an und behandelt die kleinen Gewebsscheiben für 24 Stunden mit 1 proc. Osmiumsäure. Altmann ermöglichte durch eine Combination von Kaliumbichromat und Osmium die Darstellung der Zellgranula; während Schridde wegen der damit erreichbaren scharfen Sonderung der verschiedenen Zellkörnelungen bei der Färbung und aus Billigkeitsrücksichten das Altmann'sche Gemisch verwarf und die nachträgliche Osmirung einführte. Osmirt man also die aus dem destillirten Wasser kommenden Stücke nach Schridde's Vorschrift für 24 Stunden in 1 proc. Osmiumlösung bei völligem Lichtabschluss, so müssen danach die Präparate wieder für 12 Stunden in fliessendes Wasser gebracht und können dann erst ebenfalls im Dunkeln (da dann die Präparate klarer werden) in steigendem, mit 50 proc. anfangendem Alkohol nachgehärtet werden. Ich habe ebenfalls statt des Xylols Chloroform verwandt, dann Chloroform-Paraffin und schliesslich in Paraffin von 58 ° eingebettet. Wie schon oben erwähnt, habe ich nur bei den ersten Untersuchungen die nachträgliche Osmirung verwandt, sie später aber principiell weggelassen.

Da ich immer mehr dazu kam, neben dem Verhalten der eosinophilen und neutrophilen Elemente auch gerade das Verhalten der Mastzellen in den Lymphdrüsen einer genaueren Betrachtung zu unterziehen, wurde ich dazu getrieben, da nach Osmirung der Präparate die Mastzellenkörnelung sich schlechter färbte. Es hat darauf auch früher schon Schreiber aufmerksam gemacht, der nachweisen konnte, dass selbst unter Einwirkung nur $^1/_4$ proc. Osmiumsäurelösung die Mastzellengranulation sich löst, und dass die Lösung desto schneller von Statten geht, je stärker die angewandte Osmiumsäure ist.

Die in Paraffin eingebetteten Stücke wurden in Schnitte von 3—5 μ Dicke zerlegt und zwar wurden aus einer Drüse von den verschiedensten Theilen möglichst viel Schnitte angefertigt, was ja zur Erzielung des gewünschten Effectes unbedingt nöthig ist. Schon durch Zerschneidung der Drüsen in einzelne kleine Stückchen von 2 mm Stärke und Einbetten dieser wurde eine grosse Anzahl von Schnitten aus den verschiedensten Theilen erlangt, wozu noch kam, dass häufig Schnitte ausgelassen wurden und erst jeder zehnte gefärbt wurde, um durch Vergleich dieses mit den früheren ein Uebersichtsbild von den Zuständen in der Drüse zu erhalten.

Die Färbung der Bakterien in den Schnitten wurde nach den üblichen Methoden vorgenommen. Es kamen zur Anwendung Methylenblau, Gentianaviolett und die Gram'sche Färbung. Zur Darstellung der verschiedenen Zellgranulationen bediente ich mich zuerst des Altmann'schen resp. Schridde'schen Verfahrens, wie es dieser Autor in seiner Arbeit „Beiträge zur Lehre von den Zellkörnelungen" (Anatomische Hefte. 85, 86. 1905) angegeben hat, d. h. ich färbte mit Anilinwasser-Säurefuchsin, bezw. nach dem Weigert'schen Färbeverfahren, kam aber mit diesen Methoden nicht recht weiter. Gelingt die Darstellung der neutrophilen und eosinophilen Leukocytengranulationen damit auch ganz gut und wurden auch immer Vergleichspräparate nach diesen Methoden gefärbt, so habe ich es doch mit Freude begrüsst, als Schridde kürzlich eine neue Färbemethode angab, mit der es gelingt, eosinophile, neutrophile und Mastzellengranulation anstandslos auf einmal im Schnittpräparate darzustellen, und die wegen ihrer Einfachheit auch dem Praktiker es ermöglicht, jederzeit brauchbare Präparate zu erhalten.

Nachdem Sternberg eine Schnittfärbung vermittels der Romanowski'schen Methode mitgetheilt hatte, mit der es ihm ge-

lang, im Schnittpräparate die Granulationen der eosinophilen und basophilen farblosen Blutzellen darzustellen, während ihm die Tinction der neutrophilen Elemente nicht glückte, hat Schridde vermittelst verdünnter Giemsalösung auch die Färbung der neutrophilen Elemente möglich gemacht. Es muss dabei vermieden werden, die Präparate mit Säuren in Verbindung zu bringen, ebenso ist nach der Färbung die Entwässerung mit absolutem Alkohol unzulässig, da dabei sich die neutrophilen Granulationen wieder entfärben. Es musste also der Alkohol vor allen Dingen vermieden werden. An dessen Stelle hat Schridde das Aceton angewandt, das als vorzügliches Entwässerungsmittel in neuerer Zeit auch in der übrigen mikroskopischen Technik viel gebraucht wird. Die Technik, die Schridde angiebt, ist folgende: Die Paraffinschnitte von der Dicke bis 5 μ kommen für 20 Minuten in die verdünnte Giemsalösung, die so hergestellt wird, dass man 2 Tropfen der von Grübler hergestellten Giemsalösung auf 1 ccm Wasser giebt. Es ist vorgeschrieben, die Präparate dann sorgfältig zu wässern, mit Fliesspapier abzutrocknen und sofort in Aceton überzuführen, dem man, um es wasserfrei zu halten, geglühtes Kupfersulfat zugesetzt hat. Auch nach meiner Erfahrung genügt der Aufenthalt von gewöhnlich einer Minute im Aceton, um die Präparate vollständig wasserfrei zu machen, weitere Ueberführung in säurefreies Xylol und schliesslich neutralen Kanadabalsam. Es sollen sich dann die neutrophilen Granula in einem violettrothen Farbentone, die eosinophilen Granula in hell- bis schmutzigrother Farbe und die Mastzellenkörner tief dunkelblau tingirt haben. Bindegewebe hat eine blassrosa Farbe angenommen und die rothen Blutkörperchen sind grasgrün gefärbt. Mir haben sich derartige Präparate als vorzüglich instructiv gefärbt erwiesen, einige Bemerkungen sind aber doch dazu zu machen. Vor allen Dingen hat sich mir die „sorgfältige“ Wässerung nach der Färbung nicht als praktisch gezeigt. Auch in den Schnittpräparaten ist es mir aufgefallen, dass nach längerer Wässerung bei den Mastzellen perinucleäre granulafreie Höfe auftraten, die auf längeres Verweilen im Wasser zurückzuführen sein müssen. Es klingt das ja etwas absurd, da ja die Präparate in wässriger Lösung gefärbt wurden, aber trotzdem war es eklatant. Michaelis hat zuerst auf die Wasserlöslichkeit und Quellbarkeit der Mastzellengranulationen hingewiesen und fasst die Wasserlöslichkeit als Zeichen der Unreife auf, behauptet auch, dass sie den histogenen Mastzellen eigen-

thümlich sei. Er empfiehlt deshalb eine gesättigte Lösung von Thionin in 50 proc. Alkohol. Ich habe nach Abgiessen der verdünnten Giemsalösung vom Präparate dieses rasch durch destillirtes Wasser gezogen und es dann rasch abgetrocknet. Die Mastzellenkörner färbten sich dunkelblau, wo sie in grosser Menge in der Zelle vereint lagen, wo sie aber einzeln in den Zellen oder ausserhalb lagen, konnte ich immer eine violett-blaurothe Färbung constatiren. Es lässt sich die Farbe schwer beschreiben, aber es ist ein glänzender, vollgesättigter, purpurroth-violetter Farbenton. Dagegen habe ich die viel feineren Körnelungen der neutrophilen Elemente stets in einem schwarzblauen Farbenton gesehen, während die eosinophilen Blutkörperchen hellrosa bis roth gefärbt sind.

Zur Kontrolle wurden die Mastzellengranulationen ferner mit anderen Färbungen dargestellt. Es kam vor allen Dingen das Unna'sche Färbeverfahren in Betracht: Färben der Schnitte in polychromen Methylenblau eine halbe Stunde bis zehn Stunden, Abspülen in Wasser, Entfärben in Glycerinäthermischung $^1/_2$ bis 1 Minute, Abspülen in Wasser, Alkohol, Xylol, Balsam. — Die Mastzellengranulationen färbten sich metachromatisch roth. Oder es wurde das von Schuberg mitgetheilte Verfahren angewandt, das mir ebenfalls gute Resultate ergeben hat: Dahlia feste Substanz 0,3—1,0 g, Essigsäure 15—20 ccm, Wasser 80—85 ccm. Darin färben einige Minuten bis $^1/_2$ Stunde. Uebertragen in 10 proc. wässrige Tanninlösung ca. 5 Minuten. Auswaschen in Wasser. Uebertragen in 1 proc. wässrige Brechweinsteinlösung ca. 5 Minuten. Auswaschen in Wasser. Entwässern in Alkohol steigernder Concentration, Xylol, Canadabalsam. Die Mastzellen treten dann hervor als tief violett gefärbte Elemente. Doch war bei dieser Färbemethode die Differenzirung keine so gute, wie bei den übrigen Verfahren, da sich Lymphocyten und Bindegewebe gewöhnlich nicht genügend entfärbten. Als entschieden die beste und die klarsten Bilder liefernde Färbung ist die von Schridde angegebene und oben beschriebene anzusehen.

3. Bakteriell inficirte Drüsen.

Ich komme nun zur Beschreibung der einzelnen Präparate. Ich werde dabei zuerst die bakteriell inficirten Drüsen abhandeln und im weiteren Theil das Verhalten der weissen Blutkörperchen in den einzelnen Drüsen darlegen, muss allerdings dann nochmals

auf die inficirten Drüsen zurückgreifen, da die Anordnung der weissen Elemente in ihnen von grossem Interesse ist.

Es wurden insgesammt von 30 Carcinomkranken die bei der Operation frisch gewonnenen Drüsen auf bakterielle Invasion untersucht. Es konnte dabei bei 4 Kranken eine mehr oder weniger starke Infection constatirt werden, das kommt gleich 13,3 pCt. Es ist das immerhin schon ein ziemlich hoher Procentsatz, wenn man bedenkt, welche Schwierigkeiten es oft macht, Bakterien in Schnitten zu finden und wenn man in Betracht zieht, dass die Drüsen der 30 Patientinnen immerhin nicht in Serienschnitten untersucht wurden. Meiner Ansicht nach hätte man dann noch mehr gefunden. Bei dem Fall, den ich oben erwähnte, der lange mit hohem Fieber in der Klinik lag und dann operirt wurde, war mir das Untersuchungsergebniss nicht eindeutig genug, er ist also bei den 4 Fällen nicht mitgerechnet. Aus den Anamnesen ist kurz zu erwähnen, dass 2 von den 4 Patientinnen angaben, einige Zeit vor Eintritt in die Klinik an leichten abendlichen Frösten und Fieber gelitten zu haben. Doch ist diesen Mittheilungen bekanntlich kein grosser Werth beizulegen. Nach Eintritt in die Klinik war bei allen 4 Patientinnen die Temperatur eine normale.

1. Frau F., 60 Jahr. Decrepide alte Frau, kachektisch aussehend, blutet seit 8 Wochen. Mit bröckligen Massen erfüllte Cervicalhöhle. Parametrien klinisch frei. Abdominale Totalexstirpation Ende September 1905. Rechts wird eine Drüse aus dem Theilungswinkel der Arteria iliaca entfernt. Sie ist klein, 30 : 3 mm, fühlt sich normal an. Im mikroskopischen Schnitte: nirgends Carcinom zu finden, Follikel und Markstränge sind gut entwickelt, trabeculäres Gewebe wenig ausgebildet, Kapsel normal dick. In einigen Schnitten (5) sieht man in mehreren Sinus reichlich mit Gentianaviolett und Romanowski blau sich färbende Stäbchen und Kokken liegen, die nach Gram nicht färbbar sind. Die Bakterien liegen nur in den Sinus, nirgends sind sie in den Follikeln oder Markströngen zu sehen. Das Lymphgefäss, durch welches sie eingewandert sind, ist nicht zu erblicken.

Ergebniss: Nicht carcinomatöse auch sonst mikroskopisch normale Drüse mit bakterieller Infection einiger Sinus.

2. Frau E., 46 J. Gut genährte Frau von etwas blassem Aussehen, Blutungen seit mehreren Monaten. Cervixcarcinom, hauptsächlich von der vorderen Wand der Cervix ausgehend, Parametrien anscheinend beide gering infiltrirt. Links im Theilungswinkel liegt eine grosse Drüse, die entfernt wird, rechts eine kleine nahe am Ureter. Die Drüsen sind gross, No. 1 15 : 8 mm, No. 2 7 : 6 mm. Auf dem Durchschnitt makroskopisch kein Carcinom, mikroskopisch: Drüsen befinden sich beide im Zustande der Hyperplasie, Follikel vermehrt, adenoides Gewebe der Markstränge ausserordentlich reichlich entwickelt, am Bindegewebe

keine Veränderungen, Sinus stark erweitert, sind angefüllt mit lymphocytären Elementen. In vier Schnitten aus der grossen Drüse findet man in zwei ziemlich stark erweiterten Lymphbahnen im Centrum der Drüse eine Unmenge mit Methylenblau sich färbende Stäbchen, von der Grösse des Bacterium coli. Nach Gram entfärbten sich die Stäbchen. Auch sie dringen nicht in das adenoide Gewebe der Markstränge und Follikel ein. In der kleinen Drüse sind keine Bakterien nachweisbar.

Ergebniss: Nicht carcinomatöse hyperplastische Drüse aus dem linken Theilungswinkel mit bakterieller Infection einiger Sinus, offenbar mit Bacterium coli.

3. Frau R., 51 J. Kräftige musculöse Frau, braungelber Gesichtston, Fett schlecht entwickelt. Cervixcarcinom, nach rechts und hinten tief die Cervixwand durchsetzend, rechtes Parametrium hart bis zur Beckenwand infiltrirt, linkes Parametrium anscheinend frei. Abdominale Radicaloperation am 4. 1. 1906. Rechts liegen auf der Vena iliaca zwei Drüsen, die mit ihr verwachsen sind, und mühsam entfernt werden, links liegt eine im Theilungswinkel. Die linke Drüse bietet mikroskopisch keine Besonderheiten, enthält weder Carcinom noch Bakterien. Die dem Uterus näher liegende Drüse rechts hat eine Grösse von 7 : 4 mm. Es zeigt sich mikroskopisch, dass sie einen centralen Erweichungsherd hat, der näher beschrieben werden soll. Bei schwacher Vergrösserung betrachtet ist er angefüllt mit Fibrin, zerfallenden Leukocyten, Lymphocyten und rothen Blutkörperchen und einigen Bindegewebsfasern. Seine ihn umgebende Wand wird gebildet von einer mässig dicken bindegewebigen Kapsel mit reichlicher Blutgefässentwickelung. Die Kapsel besteht aus langen Bindegewebszellen von meist spindliger Form, nach aussen von ihr schliesst sich das adenoide Gewebe der Drüse an. Die Follikel sind verwischt, ebenso ist ein Unterschied zwischen Mark und Rindensubstanz nicht mehr deutlich, die einzelnen Lymphocyten sind wenig circumscript gefärbt, die Blutgefässe sind zum Theil ziemlich stark gefüllt. Die bindegewebige Hülle der Drüse ist normal. Bei Immersion sieht man, dass in dem centralen Erweichungsherd der Drüse meistentheils der bindegewebigen Kapsel eng anliegend sich grosse Mengen von Bakterien finden. — Es sind meistens Stäbchen, von der Grösse der in den früheren Fällen beschriebenen, zum Theil sind es Kokken, die manchmal in Kettenform auftreten. Die Kokken sind gramfest, färben sich aber manchmal nur undeutlich, was auf Zerfall hindeutet, die Stäbchen entfärben sich bei Gramfärbung. Auch in einzelnen Sinus des umliegenden lymphadenoiden Gewebes sieht man Kokken und Stäbchen, ebenso in einem Theil der Markstränge, mitten zwischen den Lymphocyten liegend finden sich Stäbchen in manchmal grösserer Menge. Betrachten wir die zweite Drüse der rechten Seite, welche die nächste Drüsenetappe nach der oben beschriebenen darstellt. Wir finden in ihr keinen Erweichungsherd, wohl aber liegen auch in ihr Bakterien in den Sinus zerstreut. Die bakterielle Invasion verbreitet sich über diese Drüse anscheinend ganz gleichmässig. Fast in allen Lymphsinus und in allen Lymphbahnen entdecken wir Stäbchen und Kokken, die sich färberisch genau so verhalten, wie die in der ersten Drüse gefundenen, die aber nicht in den Markströngen zerstreut zu finden sind. Es ist also offenbar diese Drüse in Folge ihrer vom primären Infectionsherd

weiter entfernten Lage, geringer bakteriell angegriffen als die erste. Die auf der linken Seite entfernte Drüse enthält, wie oben angegeben, in den Schnittpräparaten keine auffindbaren Bakterien.

Ergebniss: Rechts zwei Drüsen im Theilungswinkel, die dem Uterus näherliegende hat einen bakteriellen centralen Erweichungsherd, die übrige Drüsensubstanz ist stark geschädigt. Die entfernter liegende Drüse ist gleichmässig bakteriell inficirt, die Bakterien liegen nur in den Sinus.

4. Frau B., 53 J. Kachektische, abgemagerte Frau, Cervixcarcinom der hinteren Lippe, Parametrien klinisch frei. Abdominale Radicaloperation am 6. October 1905. Es werden zwei kleine Drüsen im linken Theilungswinkel der Arterien entfernt, rechts finden sich keine Drüsen. Die Drüsen fühlten sich makroskopisch hart an, boten auf dem Durchschnitt keine Besonderheiten. Mikroskopisch sieht man schon bei schwacher Vergrösserung, dass die Drüsen auf der einen Seite diffus von einem polymorph- und grosszelligen Carcinom infiltrirt werden, das in die Lymphsinus einwuchernd die Follikel und Markstränge der betreffenden Seite der Drüse verdrängt hat. Ueberall, bloss durch einen schmalen Zwischenraum der noch vorhandenen Lymphbahn von dem Carcinom getrennt, reicht das adenoide Gewebe bis an das Carcinom heran. In diese und weiter entfernte Lymphsinus sind grosse Bakterienhaufen eingeschwemmt, die zur Mehrzahl aus Stäbchen bestehen, zum Theil aber auch wieder aus gramfesten Kokken gebildet werden. Die Stäbchen sind kurz, vom Aussehen des Bacterium coli commune, zum Theil sind es Kokken, die auch hier wieder manchmal in Kettenform hintereinander geordnet sind und als grampositiv sich erweisen. Die Markstränge sind frei von Bakterien. Die Bakterieninvasion ist genau an den verschiedenen Schnitten bis an die Grenze des einwuchernden Carcinoms zu verfolgen. An einigen Stellen stossen sogar die carcinomatösen Stränge direct an die inficirten Lymphbahnen.

Ergebniss: Die Drüsen zeigen in verschiedenen Sinus ein grosszelliges Carcinom, zu gleicher Zeit sind einzelne Sinus und Lymphbahnen in der Nähe mit Bakterienhaufen angefüllt, einzelne Bakterienkolonien (Stäbchen und Kokken) gehen bis dicht in die Nähe des Carcinoms.

Ich habe in Abbildung 1 und 2 (Taf. II) ein Bild der beschriebenen Verhältnisse zu geben versucht. In Abbildung 1 (Taf. II) sieht man die Wand des in Fall 3 beschriebenen Erweichungsherdes abgebildet. Auf der einen Seite die Bakterien, die von dem lymphadenoiden Gewebe durch die an dieser Stelle nur dünne bindege webige Wand getrennt werden. In Abbildung 2 findet sich ein Bild der in den betreffenden Lymphsinus massenhaft eingeschwemmten Bakterien. Die Abbildung stammt, von dem zuletzt geschilderten Fall 4. Alle Präparate sind nach der Romanowski'schen Methode gefärbt, bei der sich, wie oben

erwähnt, die Lymphocyten hellblau, die Bakterien in einem dunkleren Blau darstellen.

Ich schätze es als glücklichen Zufall, dass ich die Bakterieninvasion bei jeder beim Carcinoma cervicis uteri vorkommenden Drüsenveränderung nachweisen konnte. In Fall 1 handelt es sich um eine mikroskopisch ganz normale Drüse, in Fall 2 um Drüsen im Zustande der Hyperplasie, bei 3 um ein vorgeschrittenes Stadium der bakteriellen Infection und bei 4 um eine carcinomatöse Drüse. Die bakterielle Infection der Drüsen ist also unabhängig von der Ausbreitung des Carcinoms, sie kehrt sich auch nicht an irgend welche vorher bestehenden pathologisch-anatomischen Veränderungen und kann sowohl hyperplastische Drüsen, als solche mit beginnender Carcinomeinwanderung befallen. Es ist mir überaus wichtig, hervorzuheben, dass das ulcerirte Carcinom, trotzdem es mit Eitererregern durchsetzt ist, für gewöhnlich kein Fieber klinisch zu erzeugen braucht, dass aber wahrscheinlich das Fieber dann entsteht, wenn die Bakterien durch mechanische Läsion der Geschwulst oder durch gleichzeitiges Einwuchern von Carcinom in die Lymphbahnen gerathen und durch diese in die Drüsen gelangen. In den Drüsen werden sie natürlich wie in einem Filter zurückgehalten und sie werden ihren schädlichen Einfluss auf den Allgemeinorganismus erst dann entfalten können, wenn die bakterielle Einschwemmung am primären Herde so stark war, dass die Drüsenbarrikaden direct überwunden werden. Ich erkläre mir also das Zustandekommen des Fiebers beim Carcinom durch eine starke, bakterielle Infection der Drüsen, deren Widerstände dabei überwunden werden müssen. Grössere oder kleinere Mengen von Bakterien oder von Toxin gelangen dann in die Lymphe und damit ins Blut. Die Ausbreitung des Carcinoms muss dabei gleichgiltig sein und es kommt nur auf eine primäre Infection offenstehender Lymphbahnen im Carcinom an. Was das pathologisch-anatomische Bild betrifft, so finden wir die Bakterien zuerst natürlich in dem peripheren Lymphsinus und den centralen Lymphbahnen liegen. Das adenoide Gewebe scheint für's Erste von der Invasion frei zu bleiben. Anders in vorgeschrittenen Stadien, wie sie uns Fall 3 darbietet. Wohl durch stärkere Virulenz der eingebrachten Bakterien muss es allmählich um den inficirten Lymphsinus oder die inficirte Lymphbahn herum zu einer Nekrose und Einschmelzung unter der den Process begleitenden Entzündung kommen, wobei der gesundbleibende Theil der Drüse in späteren Stadien durch bindegewebige Wucherung sich gegen den inficirten

Theil abkapselt. Es kommt so zur Bildung des Erweichungsherdes mit bindegewebiger Kapsel. — Natürlich leidet der übrigbleibende Theil des lymphadenoiden Gewebes auch mehr oder weniger stark unter den sich abspielenden Processen, was sich kenntlich macht zuerst durch reactive Entzündung, in späteren Stadien durch bindegewebige Wucherung. Schlechte Färbbarkeit der Elemente des lymphadenoiden Gewebes beweisen, dass es gelitten hat. Geht der Infectionsprocess weiter, so werden auch die anderen Lymphbahnen der Drüse inficirt, und die Drüse wird so allmählich der totalen Nekrose verfallen. Es ist merkwürdig, das diese für das Leben der Frauen bei eventueller Operation und Herausnahme der Drüsen doch nicht ganz gleichgiltigen Affectionen bisher in der Literatur nicht mehr gewürdigt wurden. Die meisten Autoren sprechen wohl von einer Drüsenentzündung, doch wird der Ausdruck nicht näher präcisirt. Nach meiner Literaturkenntniss kat Kleinhans vor einigen Jahren zuerst die Möglichkeit einer tödtlichen Peritonitis nach Herausnahme inficirter Drüsen betont, und einen Fall angeführt (No. 26), bei dem ein Drüsenpacket beim Lösen platzte und Eiter in die Bauchhöhle entleerte. Aus dem Eiter wurden im Ausstrichpräparate und in der Cultur gramfeste Streptokokken nachgewiesen; die Patientin starb am 2. Tage nach der Operation an eitriger Peritonitis. In neuester Zeit hat von Rosthorn bei Besprechung der Operation der Gebärmutterkrebs-Recidive bei Fall 5 auf die zweifellose Infection des Peritoneums durch den eitrigen Zerfall krebsiger Drüsen hingewiesen, die bei der Operation geplatzt waren. Auch aus unserer operativen Erfahrung des letzten Jahres kann ich dazu einen Beitrag liefern.

Frau Sch., 40 Jahre, litt seit einem Jahre an heftigen Blutungen. Bei Aufnahme wird ein Cervixcarcinom gefunden, das stark jauchte und eine Infiltration des linken Parametriums bis zur Beckenwand veranlasst hatte, so dass der Uterus total unbeweglich war. Trotzdem wurde der Versuch einer abdominalen Operation beschlossen (10. November 1905). Nach Eröffnung der Bauchhöhle, Abklemmung des linken Ligamentum infundibulo-pelvicum, Bumm'scher Schnitt zur Freilegung des linken Gefässdreiecks. Danach erweist sich sofort, dass die grossen Drüsenpackete, die hier liegen, jedem Versuche der Auslösung trotzen werden, da sie fest mit den grossen Gefässen verwachsen sind. Einige Drüsen werden bei dem Versuch, ihre Adhäsionen zu lösen, angerissen. Der Fall erweist sich also als inoperabel: nur oberflächliche Vernähung des Peritoneums über den Drüsen und Schluss der Bauchhöhle. Die Frau stirbt am Abend des 2. Tages an einer circumscripten eiterigen Peritonitis, die sich als von der Operationsstelle ausgehend erweist. Ausserdem hatten wohl der geschwächte Organismus und das schlechte Herz dem Eingriffe nicht genug Widerstand entgegenzusetzen vermocht.

Ich glaube, dass bei weiteren klinischen Beobachtungen unter Hinzuziehung der nun nicht mehr abzuleugnenden Möglichkeit, dass die Drüsen beim Carcinoma colli uteri bakteriell inficirt sein können, manche unklare Infectionsfälle verständlich sein werden und dass ich auch für die Entstehung von Fieber beim Carcinom eine genügende Erklärung gegeben habe. Es erübrigt noch eine kurze Betrachtung darüber, welche Bedeutung die bakterielle Invasion für den Gesammtorganismus hat, abgesehen von der eventuell auftretenden klinischen Erscheinung des Fiebers. Es scheint das Interesse der Bakteriologen an den Lymphdrüsen als bakterielle Schutzorgane kein sehr grosses gewesen zu sein. — Die meisten Arbeiten auf diesem Gebiete knüpfen sich an die Namen italienischer Untersucher. Hauptsächlich Manfredi und seine Schüler Viola, Perez, Frisco konnten nachweisen, dass auch im normalen Organismus die Lymphdrüsen der Sitz kleiner Bakterienmengen (nachgewiesen durch Kulturversuche!) sein können, welche von den Oberflächen der Haut und Schleimhäute eingedrungen sind. Diese Bakterien, unter denen sich auch virulente befinden können, bewahren in den Drüsen nicht nur ihre Lebensfähigkeit, sondern auch mehr oder weniger lange ihre Virulenz. Allmälig tritt eine Virulenzabschwächung ein, da das Lymphdrüsensystem gegen bakterielle Schädigung mit einer natürlichen Widerstands- und Abwehrkraft begabt sei (Milzbrand, Typhus, Diphtherie), welche die anderer Organe des menschlichen Körpers überträfe. Es wurde durch Untersuchungen von Pfeiffer und Marx und durch Wassermann bewiesen, dass in manchen Organen, so in Milz, Knochenmark und in den Lymphdrüsen die specifisch antibakteriellen Substanzen (Antikörper) stets in grösserer Menge als in anderen Theilen vorhanden sind. Aehnliche Resultate erhielt Wauters, der allerdings das baktericide Vermögen des Knochenmarkes und der Milz am höchsten einschätzte, aber auch das der Lymphdrüsen höher fand, als das anderer Organe. Das Experiment zeigte, dass die baktericide Fähigkeit nicht von den Blutzellen oder Stützzellen geliefert wurde, sondern dass wahrscheinlich die weissen Zellen ihre Träger sind. Es musste also dem Lymphdrüsensystem auch ein grosser Einfluss auf die Hervorbringung der Immunität zugeschrieben werden. Nach Manfredi und Viola ist es möglich, dadurch bei Meerschweinchen und Kaninchen die Immunisirung gegen Milzbrand zu erlangen, ebenso auf schnelle und sichere Weise auch gegen Typhus, während die Immunisation gegen Diphtherietoxin nur un-

sicher glückte. Wie der Mechanismus der Immunisation zu Stande komme, darüber konnten sich die Untersucher nur Vermuthungen hingeben. Phagocytose solle eigentlich den Drüsen fehlen, ebenso besitze die Lymphe doch keine bakterientötende Kraft, denn diese beiden Factoren bewirkten Veränderungen, die nicht im Verhältniss zu der Schnelligkeit und Intensität der immunisirenden Thätigkeit standen. Es muss also vor der Hand noch unentschieden bleiben, wie die Immunisation, die sich dem ganzen Körper mitzutheilen die Fähigkeit hat, in den Drüsen zu Stande kommt. Versuche der Autoren zur Erzielung einer Drüsenimmunisirung und Drüsentherapie waren damals noch nicht abgeschlossen.

Bestehen aber alle diese Untersuchungen zu Recht, so könnte eine Infection der Drüsen von den auf dem und in dem Carcinom lebenden Bakterien nur nützlich sein. Wir müssten annehmen, dass die Patientinnen mit inficirten Drüsen eine Infection des Peritoneums beim Durchziehen des carcinomatösen Uterus durch die Bauchhöhle leichter vertragen werden als solche, bei denen eine Infection der Drüsen nicht zu Stande gekommen war. Vorausgesetzt ist dabei natürlich immer, dass die Virulenz der Bakterien in den Drüsen keine zu grosse mehr war, dass sich die Keime schon länger in den Drüsen befanden. Wir müssten also bei bacillärer Infection der Drüsen auch eine grössere Immunität der Patientin gegen ihre im Carcinom lebenden Bakterien annehmen. Dafür scheint zu sprechen, worauf auch Veit in neuester Zeit besonders aufmerksam gemacht hat, dass bei langbestehenden, vorgeschrittenen Fällen von Carcinom die Prognose der Operation oft garnicht schlecht gestellt zu werden braucht. Die Patientinnen sind schwerer inficirbar und erliegen höchstens ihrem durch die lange bestehende Carcinomkachexie fettig degenerirten und braunatrophisch gewordenen Herzen. Es sind weiter hierher zu rechnen die Recidivoperationen, die trotz langer Dauer und oft schwieriger Technik eine gute Reconvalescenz aufweisen. Diese Erfahrung konnten wir an verschiedenen Fällen machen und sie ist mir auch von anderer hervorragender klinischer Seite mündlich bestätigt worden. Es wäre ferner durch grössere Operationsstatistiken der verschiedensten Kliniken in Erfahrung zu bringen, ob die mit stärkerer Bindegewebsentwickelung einhergehenden Carcinome oder harten Portiokrebse, bei denen eine bacilläre Infection der Drüsen doch offenbar schwerer zu Stande kommen kann, als bei weichen, zer-

fallenen Cervixcarcinomen, im Allgemeinen auch schlechtere Prognose der Operation zu erwarten haben.

Eine andere Frage ist nun allerdings die, in wieweit die Ausbreitung des Carcinoms durch die Infection der Lymphbahnen und Lymphdrüsen mit Bakterien befördert oder aufgehalten wird. Wir können uns vorstellen, dass eine langsame, über längere Zeit sich hinziehende Infection der Drüsen mit nicht sehr virulentem Materiale eine starke bindegewebige Reaction in den umliegenden Theilen hervorruft, die der raschen weiteren Ausbreitung der Geschwulst nur hindernd im Wege stehen kann. Die Bakterien werden durch die Drüsen nach kürzerer oder längerer Zeit immer wieder vernichtet und sie hinterlassen in ihnen und der Umgebung bindegewebige Reaction, wie das Manfredi und Frisco nachgewiesen haben, sie lassen dem Organismus auch Immunität gegen neueindringende, reichlichere Bakterienmengen. Da die Bakterien die Drüsenfilter nicht überschreiten, kommt es auch nicht zu den die Körperkräfte schwächenden und vernichtenden Fiebersteigerungen. Die oben angeführten Veränderungen werden natürlich der Weiterverbreitung des Carcinoms in den Parametrien und Drüsen nur hinderlich im Wege stehen. Anders wenn grössere und eventuell virulente Bakterienmengen in die Drüsen eingeschwemmt werden. Die Drüsenfunction muss dann, wie ich oben auseinandergesetzt habe, lahm gelegt werden, die Drüse geht allmälig, wie das der Fall 3 zeigt, durch Abscedirung zu Grunde, ihre Zellen färben sich nicht mehr, es kommt nicht zur Bildung einer bindegewebigen Reaction (woran das liegen kann, darauf komme ich später) und das Carcinom hat leichtes Spiel mit diesen geschwächten, ihrer Function verlustig gegangenen Elementen. Es wird sich rasch weiter verbreiten können, da die Widerstände durch bakterielle Processe bereits erschüttert sind, und wir sehen das auftreten, was wir als äusserst maligne Geschwulst bezeichnen, die sich schon nach kurzer Zeit als inoperabel erweisen kann. Auch auf diese Art wäre es zu erklären, dass die weichen Cervixcarcinome, die bakterieller Infection rascher Thür und Thor erschliessen, als harte Portiokrebse, auch rascher inoperabel werden als diese.

Es wurde oben angedeutet, dass bindegewebige Reaction in Parametrien und Drüsen bei langsam verlaufendem Carcinom der Weiterverbreitung des Carcinoms hindernd in den Weg treten kann. Diese Ansicht ist schon von den verschiedensten Beobachtern auf-

gestellt worden und sie besteht sicher zu Recht. Die bindegewebige Reaction, die der voraufgegangenen Entzündung folgt, ist immer in dem letzten Jahrzehnt der Streitpunkt der modernen Pathologie gewesen und zwar immer wieder die Frage, ob die bei der Neubildung von Bindegewebe auftretenden Elemente rein bindegewebiger oder gemischt bindegewebiger und hämatogener Abkunft sei. In wie weit das heute entschieden ist, will ich nachher besprechen.

Als eine Abart der Bindegewebszellen wurden im Jahre 1877 von Ehrlich grosse mononucleäre, mit basophilen, metachromatisch sich färbenden Protoplasmagranulis ausgestattete Zellen beschrieben, die sich bei chronischen Entzündungsprocessen im Bindegewebe fanden. Sie wurden Mastzellen genannt, weil sie meistens im überernährten Gewebe vorkamen. Ihre Granula färben sich intensiv mit basischen Farbstoffen, wie Dahlia, Gentianaviolett, Methylviolett, Thionin, Toluidinblau, Methylenazur u. a., und sie färben sich metachromatisch, d. h. in einer anderen Farbennuance als der Farbstoff ist. Die im Bindegewebe vorkommenden Mastzellen sind nach neuen Forschungen (Michaelis, Pappenheim) entschieden von den normaler Weise auch im Knochenmark gebildeten und im Blute kreisenden Mastzellen zu unterscheiden. Die bestehenden Ansichten über die Entstehung und den Ursprungsort der im Bindegewebe vorkommenden Mastzellen will ich später auseinandersetzen. Es sei hier vorerst nur dargelegt, welche physiologische Bedeutung ihnen von den verschiedenen Autoren zugesprochen wird. Ihr Entdecker Ehrlich und dann Westphal waren der Ansicht, dass die Mastzellen aus den Bindegewebszellen hervorgingen, die unter besonders günstigen und nutritiven Verhältnissen lebten. Während auch Stassano und Haas dieser Ansicht huldigen und sie als Reservezellen auffassen, wurde von anderen Autoren eine Beziehung zwischen dem Ernährungszustande des Muttergewebes und den Mastzellen geleugnet. Auf jeden Fall beschreibt schon Westphal das Vorkommen der Mastzellen in grösseren Mengen im Umkreise von Entzündungsherden beim Menschen und es ist die Ansicht von den verschiedensten Untersuchern vertreten, dass die Mastzellen des Bindegewebes in ihrem Innern Stoffe in der Gestalt der Körnchen aufhäufen, welche unter besonderen Bedingungen an das umliegende Gewebe abgegeben werden könnten. Diese Zerstreuung der Körnchen ausserhalb des Zellleibes ist von Leredde und Bezançon, Calleja, Harris

u. A. beobachtet worden. In neuester Zeit konnte auch Maximow bei den Mastzellen der Ratte dieselben Beobachtungen machen. Er beschreibt schon unter normalen Bedingungen das Heraustreten einzelner distincter Körner aus dem Zellleibe, die in das umgebende Medium gelangen, sich hier allmählich auflösen und unsichtbar werden. Ob diese Körnchen nun Nahrungsstoffe oder sonstige für das Gewebe nützliche Elemente sind, bleibt unentschieden. Was das Vorkommen der Mastzellen in Lymphdrüsen anlangt, habe ich nur wenige Angaben finden können. Drzewina beschreibt das Vorkommen reichlicher Mastzellen in einem Lymphknoten von Didelphys lanigera. Sie fanden sich hauptsächlich in der Kapsel und den von ihr ausgehenden Septen, aber auch in dem Reticulum der Lymphbahn, selten in den Follikeln, niemals in den Gefässen. In den Folia haematologica. 1905. S. 282 erwähnt Pappenheim, dass sich in der Lymphdrüse und Milz histogene Wandermastzellen finden, fast ausschliesslich in den Trabekeln und Kapseln, von wo aus sie ins Parenchym einwandern könnten, aber kaum je hier gebildet würden.

Auf alle diese hier nur eben kurz angedeuteten Verhältnisse werde ich bei den nun folgenden Beschreibungen meiner Präparate Rücksicht zu nehmen haben, ich werde weiter das Verhalten der eosinophilen und neutrophilen Elemente beschreiben und die sich vor der Hand daraus ergebenden Schlüsse unter ausführlicher Würdigung der Literatur zusammenstellen.

4. Das Verhalten der Mastzellen und weissen Blutkörperchen in den Drüsen.

Es standen mir zu diesem Zwecke die Drüsen von 25 wegen Carcinoma colli uteri operirten Patientinnen zur Verfügung, ferner die Drüsen von 5 nicht ulcerirten Mammacarcinomen, die Drüsen von 1 Typhus in späterem Stadium, tuberculöse Drüsen und Drüsen ohne makroskopische Veränderungen, vor allen Dingen auch die Mesenterialdrüsen von 4 Neugeborenen, die todtgeboren waren oder nach der Geburt an Asphyxie oder sonstigen Zufällen gestorben waren. Ich lasse zuerst die Beschreibung der Drüsen der Carcinomkranken folgen und ziehe das übrige Material dann zum Vergleiche heran. Die angewandte Technik ist bereits oben genau beschrieben worden.

1. Frau K., 32 Jahre. Grosses hartes Portiocarcinom der vorderen Lippe, beide Parametrien nicht infiltrirt. Links im Theilungswinkel

zwei kleine Drüsen, rechts eine kleine Drüse auf der Vena hypogastrica. Drüsen makroskopisch nicht verändert, fühlen sich weich an. Färbung mit Hämalaun-Eosin ergiebt keine carcinomatöse Veränderung, Drüsen erscheinen auch mikroskopisch vollkommen normal: Follikel mit Keimcentren sehr gut entwickelt, trabeculäres Gewebe o. B., Sinus normal weit, offenbar ohne pathologischen Inhalt. Romanowski-Färbung: Lymphocyten hellblau gefärbt, in den Follikeln hauptsächlich in der Umgebung der Keimcentren, liegen grosse Zellen mit hellem grossen Kerne und dunkelblau gefärbtem schmalen Protoplasmasaum. In den Randpartien der Markstränge, zwischen den Lymphocyten liegend, grosse, das Volumen eines kleinen Lymphocyten vielleicht dreimal übertreffende, dunkelblau gefärbte Zellen mit hellem, weniger gefärbten Kern. Die dunkelblaue Protoplasmafärbung wird hervorgebracht durch grobe, eng aneinanderliegende Granula, die da, wo sie einzeln liegen, mehr einen blau-dunkel-purpurrothen Farbenton von eigenthümlich glänzendem Colorit darbieten. Auch in den Lymphbahnen finden sich diese Mastzellen. Es fällt ihre Lage in den peripheren Theilen der Markstränge auf, meistens liegen sie in der Nähe kleinerer oder grösserer Gefässe. In dem trabeculären Gewebe oder in dem Bindegewebe der Kapsel sind keine Mastzellen zu finden. An einzelnen Stellen sieht man ebenfalls, in den peripheren Theilen der Markstränge liegend, ohne in nähere, sichtbare Verbindung mit den Gefässen zu treten, Zellen mit kleinerem, etwas dunkler blau gefärbten Kerne mit einigen Kernkörperchen, deren schwach basophil tingirtes Protoplasma entweder mit hell bis etwas dunkler leuchtend roth gefärbten Granulis, die aber kleiner sind als die Granula der Mastzellen, ausgefüllt ist, oder aber mit noch feineren und zarten Granulis von schwarzrothblauer Farbe. Es handelt sich bei diesen Elementen um eosinophile und neutrophile Myelocyten. Die Stammform dieser Gebilde, die Myeloblasten, habe ich hier mit Sicherheit nicht constatiren können. Es fällt aber auch die übergrosse Seltenheit der Myelocyten auf, wobei eosinophile noch etwas häufiger sind als neutrophile. Eosinophile Leukocyten sind ebenfalls nachweisbar, dagegen in mehreren Schnitten kaum je ein neutrophiler Leukocyt. In den Sinus liegen Lymphocyten und einige Mastzellen. Die Befunde in den beiden anderen Drüsen stimmen in allen wesentlichen Punkten mit dem hier eben geschilderten überein, sodass sie nicht besonders aufgeführt zu werden brauchen.

Zusammenfassung: Normale Drüsen bei einem Fall von grossem harten Portiocarcinom. Mastzellen sind in geringer Anzahl vorhanden. Sie liegen in den Marksträngen in der Nähe von kleinen Gefässen, einzelne liegen in den Sinus und Lymphbahnen. Ebenfalls in den Marksträngen finden sich eosinophile und neutrophile Myelocyten und Leukocyten, Myeloblasten sind nicht nachzuweisen.

2. Frau P., 45 Jahre. Ganz beginnendes, kleines Cervixcarcinom der vorderen Lippe. Parametrien frei. In jedem Gefäss-Dreieck 2 geschwollene Drüsen von mittlerer Consistenz, makroskopisch auf dem Durchschnitt o. B. Bei Hämatin-Eosin-Färbung erweist sich Drüse 1 als nicht carcinomatös. Follikel sind gut ausgebildet, ebenso die Markstränge, Lymphsinus nicht erweitert. Die Drüse befindet sich im Zu-

stande der Hyperplasie. Romanowski: nur in den peripheren Theilen der Markstränge, die Follikel verschonend, finde ich zwischen den Lymphocyten liegend einzelne grosse Mastzellen mit einem hellblau gefärbten Kerne und reichlicher Granulaentwicklung. Hauptsächlich liegen die Mastzellen in der Nähe der in den peripheren Theilen der Markstränge verlaufenden Gefässe. An mehreren Stellen aber kann bemerkt werden, dass die das kleine Gefäss begrenzenden Zellen mit grossem Kerne, sogenannte Adventitialzellen, eine beginnende dunkelblaue Körnelung aufweisen, und zwar scheint die Körnelung immer von der Richtung des Gefässes herzukommen, und macht den Eindruck, als ob sie von der Zelle angezogen würde. Diese Zellen haben in dem Stadium noch spindelförmige, langgestreckte, auch etwas breitere Gestalt und scheinen, je mehr Körnchen sich in ihrem Protoplasmaleibe bilden, eine mehr runde Gestalt anzunehmen, zu gleicher Zeit ist der Kern heller gefärbt, die Körnchen liegen dichter gedrängt und haben dann eine dunkelblaue Farbe. An den Stellen aber wo sie einzeln liegen, schimmert die Farbe etwas mehr in's blaurothe. So kann man einer Gefässwandung anliegend, sowohl mehr spindelige Elemente mit beginnender Granulabildung, als auch runde Elemente mit voll ausgebildeter Mastzellengranulation nachweisen. Die Mastzellen mit am stärksten augehäufter Granulation finden sich immer in den peripheren Theilen der Markstränge. Hier sehen wir auch einzelne eosinophile Myelocyten und Leukocyten, nur ganz vereinzelt einen neutrophilen Myelocyten. Drüse 2. Der Befund stimmt im Wesentlichen mit dem eben geschilderten überein, nur wenige ausgebildete Mastzellen sind vorhanden, sie liegen selten in den Lymphbahnen. Ebenso kann ihre Lagerung und beginnende Granulabildung in der Nähe der Gefässe constatirt werden. Nachweis eosinophiler Elemente gelingt nur selten, ebenso ist der Befund einer neutrophilen Zelle etwas sehr Rares. Drüse 3 entspricht der 1. Drüse links. Auch sie befindet sich im Zustande der Hyperplasie und enthält nirgends Carcinom. Mastzellen finden sich nur sehr vereinzelt, auch hier wieder in der Nähe der Gefässe. In der Umgegend der Keimcentren erblickt man grosse Zellen mit grossem hellen Kerne und dunkelblauem schmalen Protoplasmasaum. Befund eosinophiler Myelocyten gering, keine neutrophilen Zellen. Drüse 4 entspricht der 2. Drüse links. Auch sie enthält kein Carcinom und ist hyperplastisch. Befund von Mastzellen ist gering und schliesst sich dem beschriebenen an, ebenso sind eosinophile Elemente selten, neutrophile etwas häufiger. Interessante Bilder giebt die Färbung mit Alauncarmin-Weigert. Hier sieht man in den Markströngen an manchen Stellen einzelne monunucleäre oder anscheinend binucleäre Zellen von der Grösse der Leukocyten, der Kern ist rund, hat, mit Alauncarmin gefärbt, einen rothbraunen Farbenton, typische Radkerne waren mit der Eärbemethode nicht auffindbar. In dem Protoplasma liegen äusserst feine, blau gefärbte Granula von der Grösse der Neutrophilen. Eine Affinität der Zellen zu den Blutgefässen ist nicht bemerkbar. An manchen Stellen sieht man auch grössere blaue Kugeln, die offenbar durch Zusammenfliessen der kleineren Granula entstanden sind, der Kern wird durch die verschieden grosse Ausdehnung der Kugeln zur Seite gedrängt, endlich kann die Zelle nur noch aus einer grossen, blauen Kugel bestehen. Solche Bildungen werden des öfteren in den späteren Präparaten beschrieben werden. Ich will hier nur kurz erwähnen, dass Schridde (Anatomische Hefte 85, 86, S. 46)

diese Gebilde ebenfalls kennt, und auch bemerkt, dass die blauen Kugeln und Körnchen von multinucleären Leukocyten beherbergt würden. Auch ich halte diese Zellen für multinucleäre Leukocyten. Der Farbenton, in dem sich diese feinen Granula und grösseren Körnchen und Kugeln färben, ist dasselbe, wie der der acidophilen Granulationen der Plasmazellen. (Siehe Taf. II, Abbildung 3.)

Zusammenfassung: Hyperplastische Drüsen, in den peripheren Theilen der Markstränge, hauptsächlich in der Nähe von Gefässen, liegen einzelne Mastzellen, ebenso in den Sinus. An den Adventitialzellen der kleinen Gefässe beobachtet man öfter beginnende Granulabildung. Eosinophile Myelocyten und Leukocyten, ebenso neutrophile Elemente sind in wechselnder Menge vorhanden.

3. Frau M., 47 Jahre, Carcinoma cervicis, die ganze Innenfläche der Cervix in ein fünfmarkstückgrosses Geschwür verwandelt, ebenso ist der ganze Uterus von einem ausserordentlich stark jauchenden Carcinom durchsetzt. Rechtes Parametrium infiltrirt, linkes anscheinend frei. Von der linken Arteria iliaca wird eine Drüse abpräparirt. Bei Haemalaun-Eosinfärbung zeigt das lymphadenoide Gewebe sich schlecht entwickelt, die Sinus sind ausserordentlich erweitert und vollgepfropft mit Lymphocyten, die Blutgefässe sind stark gefüllt. Bindegewebige Kapsel und Trabekel sind o. B. Romanowski: Es fällt bereits bei schwacher Vergrösserung auf, dass die stark erweiterten Lymphbahnen angefüllt sind mit grossen, intensiv dunkelblau sich färbenden Granulazellen, mit einem heller blau gefärbten Kerne. Diese finden sich auch, aber nur in geringerer Zahl in dem peripheren Theil des lymphadenoiden Gewebes, manchmal in der Nähe der Blutgefässe, doch ist dies seltener. In den Sinus sieht man die Mastzellen ihre Granula verlieren, so dass man häufig Granula alleinliegend antrifft, die noch circumscripten Zellen sehen oft wie zernagt aus. In den Sinus liegen nun auch, gut von den Mastzellen unterscheidbar, neutrophile Myelocyten, mehr aber Leukocyten. — Ihre Granula sind sehr fein, haben einen schwarz-blaurothen Ton. Die Myelocyten findet man auch in den peripheren Theilen der Markstränge liegend, dagegen nicht in den Follikeln. Manchmal ist eine nähere Lage an den Gefässen zu constatiren. Eosinophile Myelocyten und Leukocyten findet man in der ganzen Drüse zerstreut, am dichtesten in den centralen Theilen. Sehr hübsche Bilder ergiebt auch hier wieder die Färbung mit Alauncarmin-Weigert. Die Zellen mit den feinen, mit Weigert sich intensiv blaufärbenden Granulis haben entweder einen grösseren runden, oder einen gelappten Kern und gleichen Leukocyten. Neigung der feinen Körnchen zu Kugelbildung ist hier seltener, grosse blaue Kugeln werden nicht beobachtet. Die Zellen liegen in den Markströngen, zum Theil auch in den Lymphbahnen.

Zusammenfassung: Drüse entzündet. Lymphbahnen erweitert, mit Lymphocyten und Mastzellen angefüllt. In den Markströngen wenige Mastzellen, weiter finden sich in ihnen neutrophile und eosinophile Myelocyten; in den Sinus ebenso; hier auch reichlich Leukocyten beiderlei Art. Die Mastzellen zeigen in den Sinus Zerfallserscheinungen.

4. Frau U. I, 38 Jahre. Beginnendes Cervixcarcinom der vorderen Lippe, Abortus incompletus mensium III. Parametrien klinisch frei. In jedem Gefässdreieck liegt eine Drüse, die entfernt wird. Makroskopisch ist sie von Bohnengrösse, auf dem Durchschnitt nicht carcinomatös. Bei Färbung mit Haemalaun-Eosin sieht man, dass nirgends in den Schnitten Carcinom zu finden ist. Follikel und Markstränge sind hypertrophisch. Keimcentren vorhanden, die Sinus- und Lymphbahnen sind nicht erweitert. Trabekel und Kapsel von normaler Dicke. Drüse 1 rechts. Romanowski: Nur ganz selten findet man in den peripheren Theilen des centralen, lymphadenoiden Gewebes mal eine Mastzelle. Die Zahl der Granula in einer Zelle scheint geringer zu sein wie sonst, doch kommen auch gut ausgebildete Mastzellen vor; doch liegen sie sehr vereinzelt in den Sinus. Dagegen sieht man in den Adventitialzellen der kleinen Gefässe in reichlicheren Mengen beginnende Granulabildung, daneben liegen dann auch vollständig ausgebildete Mastzellen. Die Follikel sind gänzlich von Mastzellen verschont. In ihnen sieht man aber wieder die grossen Zellen mit grossem hellen Kerne und dunkelblau gefärbtem Protoplasma. Eosinophile Myelocyten und Leukocyten sind nur in ganz geringer Anzahl vorhanden, meistens ebenfalls in den peripheren Theilen des adenoiden Gewebes liegend, nur selten in den Sinus. Neutrophile Elemente werden dagegen nur äusserst spärlich gefunden, in mehreren Schnitten oft gar nicht. Drüse 2 (links) bietet ungefähr denselben Befund. Auch sie befindet sich im Zustande der Hyperplasie, enthält nur wenige ausgebildete Mastzellen, dagegen reichlichere beginnende Körnelung der Adventitialzellen. Neutrophile Elemente werden überhaupt nicht gefunden, dagegen ziemlich reichlich eosinophile Leukocyten und manchmal in den Marksträngen ein eosinophiler Myelocyt. Myeloblasten sind nicht auffindbar. Mit Alauncarmin-Weigert erhält man färberisch kein Resultat, nirgends sind Granula oder blau sich färbende Kugeln zu entdecken.

Zusammenfassung: Hyperplastische Drüsen. Ganz wenige Mastzellen in den Marksträngen und Sinus, in ersteren an den Adventitialzellen der kleinen Gefässe häufig beginnende Granulabildung. Eosinophile und neutrophile Zellen sind seltener. Myeloblasten werden nicht gefunden.

5. Frau U. II, 47 Jahre. Ausserordentlich stark ulcerirtes Cervixcarcinom, beide Parametrien klinisch stark infiltrirt, das rechte bis an die Beckenwand. Rechts und links im Theilungswinkel je eine grosse Drüse. Das rechte Parametrium, aus dem der Ureter nicht herauspräparirt werden kann, und infolgedessen resecirt und in die Blase eingepflanzt werden muss, ist nicht carcinomatös, sondern nur entzündlich infiltrirt. Die Drüsen sind sehr gross, $2 : 1^1/_2 : 1$ cm. Makroskopisch enthalten sie kein Carcinom, ebenso wenig mikroskopisch. Die Markstränge sind reichlich entwickelt, die Follikel sind etwas undeutlich gefärbt. Kapsel und Trabekel sind an manchen Stellen verdickt. Romanowski: Die Mastzellen, die in den Aussentheilen der Markstränge und ganz in der Peripherie einzelner Rindenknötchen liegen, zeigen das typische Aussehen und die typische Form: Sie sind alle monunucleär, meistens rund, an anderer Stelle auch mehr spindelig. An den hier verlaufenden kleinen Gefässen bemerkt man in den Adventitialzellen reichlicher beginnende, dunkelblaue Granulabildung, in den Sinus liegen

nur sehr wenig Mastzellen, die hier zum Theil ihre Körnchen in die Umgebung zerstreut haben. In Trabekeln und in dem periglandulären Bindegewebe sind keine Mastzellen zu entdecken, ebensowenig sieht man an den hier verlaufenden kleinen Blutgefässen beginnende Granulabildung. In der rechts entfernten Drüse ist die Mastzellenbildung sehr viel reichlicher, auch in den Sinus liegen hier sehr viele Mastzellen. Sonst verhält sie sich aber ebenso wie die linke Drüse. Eosinophile Elemente sind hauptsächlich in den Randpartien der Markstränge, manchmal auch der Follikel zu treffen, ihre Zahl ist nicht gross. Neutrophile Elemente werden nur wenig gesehen. Bei Alauncarmin-Weigert-Färbung findet man kleine Zellen mit feinen, blauen Granulis, dagegen werden häufig solche mit grösseren, blauen Kugeln angetroffen. Man sieht dann deutlich, wie der Kern allmählich durch die grösser werdenden blauen Kugeln zur Seite gedrängt wird; in diesen Stadien ist eine Zellmembran noch zu constatiren. Je grösser die einzelnen Kugeln werden, desto mehr verdecken sie dann natürlich auch den Kern, der wohl allmählich schwinden muss; auch eine Zellmembran ist dann nicht mehr sichtbar. Endlich sieht man im Gewebe nur noch die grossen, blauen Kugeln liegen, welche die Grösse eines Lymphocyten oft bei weitem übertreffen können. Sie finden sich an allen Stellen der Drüse, nur nicht in den Riesenknötchen.

Zusammenfassung: Hyperplastische Drüsen. In der linken Drüse finden sich wenig Mastzellen, an den Adventitialzellen öfter beginnende Körnelung, Zahl der neutrophilen und eosinophilen Zellen gering. Rechts finden sich reichlicher Mastzellen, ebenso mehr eosinophile Elemente, wenig neutrophile.

6. Frau R., 46 J. Cervixcarcinom, Cervix total zerfallen, bis zum Os internum von einem bröckligen jauchenden Carcinom durchsetzt. Beide Parametrien klinisch infiltrirt. Im linken Gefässdreieck drei deutlich vergrösserte Drüsen, die entfernt werden. Die Drüsen sind gleich gross, 7,5 mm, fühlen sich weich an; mikroskopisch bei Hämalaun-Eosinfärbung sieht man in der dem Uterus zunächst liegenden Drüse eine stärkere Bindegewebsentwicklung sowohl der Kapsel, als auch des trabekulären Gewebes. Das adenoide Gewebe sieht etwas zusammengedrängt aus, Carcinom ist nirgends sichtbar. Dagegen befinden sich die beiden übrigen Drüsen im Zustande der Hyperplasie, das Bindegewebe ist normal. Die Follikel sind reichlich entwickelt, die Markstränge ebenso, Sinus sind nicht erweitert. Auch diese Drüsen enthalten kein Carcinom. Romanowski: Drüse 1. Die Schnitte aus verschiedenen Theilen der Drüse sind nicht alle gleich. Während man in den Schnitten aus den peripheren Theilen nur eine mässige Vermehrung der in den Marksträngen liegenden Mastzellen constatiren kann, sieht man in Schnitten aus centraleren Theilen reichlich Mastzellen in den peripheren Theilen des lymphadenoiden Gewebes. Die Adventitialzellen weisen an vielen Stellen beginnende blaue Körnelung auf. Das verdickte Bindegewebe enthält ebenfalls reichlich Mastzellen. Diese haben aber hier keine runde Gestalt, sondern sind lang gestreckt, dick oder schmal spindelig, die Granula sind häufig in das umgebende Bindegewebe zerstreut. In manchen Schnitten aus dieser Drüse zeigen sich die Sinus förmlich mit Mastzellen überschwemmt, die zum Theil ihre Granula abgeben, zum Theil als wohlgeformte Elemente zu er-

kennen sind. Neutrophile Zellen finden sich selten in den Marksträngen, kaum in den Sinus. Eosinophile Myelocyten und Leukocyten sind in dieser Drüse in reichlicheren Mengen zu sehen. Mit Alauncarmin-Weigert gefärbt, zeigen sich keine feinen Granulazellen, dagegen reichlich in den Marksträngen liegend, Zellen mit grösseren und kleineren blauen Kugeln und einzeln liegende Kugeln. Die Drüsen 2 und 3 bieten beinahe das gleiche Bild, was aber sofort auffällt, ist die im Vergleich mit Drüse 1 herabgesetzte Zahl der Mastzellen. Nur hin und wieder ist die eine oder andere in Marksträngen oder in einer Lymphbahn sichtbar, Körnelung adventitieller Zellen ist ebenfalls nicht sehr zahlreich; im Bindegewebe, das in den Drüsen nicht verdickt ist, finden sich keine Mastzellen. Neutrophile Myelocyten und Leukocyten sind etwas zahlreicher, dagegen sehen wir weniger eosinophile Elemente. In den Follikeln fällt wieder die grosse Zahl der grossen Lymphocyten mit grossem hellen Kerne und dunkelblauem Protoplasmasaume auf.

Zusammenfassung: Die erste Drüse besitzt reichliche Bindegewebsentwicklung mit Zusammendrängung des lymphadenoiden Gewebes. In den Marksträngen, in den Sinus und im Bindegewebe liegen sehr zahlreiche Mastzellen. In den von Mastzellen manchmal überschwemmten Sinus machen sich an ersteren Degenerationserscheinungen (Abgabe von Körnchen) bemerkbar. Eosinophile Elemente häufiger, neutrophile gering. Die beiden anderen Drüsen sind hyperplastisch. Es sind wenig Mastzellen im adenoiden Gewebe und Sinus zu finden, nur selten Körnelung adventitieller Zellen, in dem normalen Bindegewebe sind keine Mastzellen zu entdecken. Neutrophile Myelocyten und Leukocyten sind etwas zahlreicher, dagegen weniger eosinophile Zellen.

7. Frau B., 64 J. Grosses zerfallenes Cervixcarcinom bei Colpitis vetularum, rechtes Parametrium gering infiltrirt, linkes bis zur Beckenwand. Im rechten uud linken Theilungswinkel liegt je eine Drüse. Das linke Parametrium ist nicht carcinomatös, sondern nur entzündlich verdickt, die Drüsen enthalten mikroskopisch ebenfalls kein Carcinom. Zwischen rechter und linker Drüse ist sofort ein Unterschied zu constatiren. Während die rechte Drüse sich im Zustande der Hyperplasie befindet, Follikel und Markstränge gut bei ihr entwickelt sind, ist die linke Drüse mit einer starken bindegewebigen Kapsel versehen. Das Bindegewebe der Trabekel ist verdickt, ebenso haben die Gefässe eine verdickte Wandung. Das lymphadenoide Gewebe ist bei ihr zusammengedrängt, Follikel sind kaum nachweisbar. Romanowski: Sowohl in dem lymphadenoiden Gewebe, als in den breiten Bindegewebssepten sieht man eine überaus reichliche Entwicklung von Mastzellen. In dem lymphadenoiden Gewebe haben die Zellen eine tief dunkelblaue Farbe, während diejenigen, die im Bindegewebe liegen, ihre Granula oft abgegeben haben, ebenso wie die in den spärlichen noch erhaltenen Sinus vorkommenden. Diese Granula haben dann oft einen violettrothen Farbenton angenommen. Die Mastzellen im Bindegewebe haben eine langgestreckte spindelige Form mit oft spärlicher

Granulabildung. In den peripheren Theilen der lymphadenoiden Substanz sieht man ferner eosinophile Myelocyten, dagegen keine neutrophilen. Erstere liegen manchmal in nächster Nähe der Mastzellen. Die eosinophilen Leukocyten sind spärlich. Bei Alauncarmin-Weigert-Färbung erblickt man keine Zellen mit feinen blauen Granulis, dagegen öfters Zellen mit mehr oder weniger grossen blauen Kugeln und grosse Kugeln allein liegend. Die rechte Drüse befindet sich im Zustande der Hyperplasie. In manchen Schnitten ist die sehr starke Erweiterung der Lymphbahnen auffällig. Die Mastzellen sind spärlicher anzutreffen, zum Theil liegen sie in den Sinus, hier wieder offenbar zerfallen, zum Theil in den peripheren Theilen der Markstränge. Die Adventitialzellen einzelner Gefässe zeigen beginnende Granulabildung. Im Bindegewebe sind keine Mastzellen nachweisbar. Ebenso fehlen in dieser Drüse die neutrophilen Myelocyten und Leukocyten ganz, während eosinophile Elemente nachweisbar sind, aber auch nur in geringer Zahl. Einzelne grosse blaue Kugeln sind bei Alauncarmin-Weigert-Färbung anzutreffen.

Zusammenfassung: Linke Drüse stark bindegewebig. In dem adenoiden Gewebe und in dem Bindegewebe liegen zahlreiche Mastzellen, wenige sind in den Sinus zu finden. Diese und die im Bindegewebe liegenden Mastzellen zeigen starke Granulaabgabe. In den peripheren Theilen der adenoiden Substanz kommen eosinophile Myelocyten, wenig Leukocyten vor, keine neutrophilen Zellen. Rechte Drüse hyperplastisch, Mastzellen liegen in geringer Zahl in den Marksträngen und Sinus, in einzelnen Adventitialzellen beginnende Granulabildung. Sehr wenig eosinophile, keine neutrophilen Elemente.

8. Frau V., 45 J. Cervixcarcinom von der hinteren Cervixwand ausgehend. Linkes Parametrium etwas infiltrirt, rechtes anscheinend frei. Im rechten und linken Gefässdreieck je zwei makroskopisch etwas vergrösserte Drüsen. Mikroskopisch sind die Drüsen nicht carcinomatös. Neben geringer Hyperplasie findet man durchweg in ihnen eine reichlichere bindegewebige Wucherung, sodass sowohl die Trabekel, als auch die Kapsel verdickt sind. Manche Lymphbahnen sind angefüllt mit rothen Blutkörperchen. Romanowski: Der Befund ist in den Drüsen beinahe derselbe, so dass die Schilderung zusammen vorgenommen werden kann. Vor allen Dingen fallen die in der Umgebung der Keimcentren liegenden grossen Lymphocyten mit hellem Kerne und basophilem Protoplasma auf. Die Mastzellen finden sich an gewöhnlichen Stellen, vor allen Dingen als conforme dunkelblaue Gebilde in den Marksträngen, manchmal auch ganz vereinzelt in den peripheren Theilen der Follikel, weiter in den Sinus, wo die Granula zum Theil in die Umgebung zerstreut sind und eine mehr rothviolette Färbung angenommen haben. — Man kann hier sehr gut sehen, dass es sich bei den Mastzellengranulationen um grobkörnige Gebilde handelt, die viel stärker sind, als die eosinophilen und neutrophilen Granulationen. In den Sinus liegen weiter, oft in der Nähe der Mastzellen, eosinophile Myelocyten und Leukocyten, jedoch nur in spärlichen Mengen, neutrophile Zellen sind überhaupt nicht sichtbar. In den die Drüse durch-

ziehenden Bindegewebssepten sind ebenfalls Mastzellen anzutreffen, ebenso wie in der Kapsel. Bei Alauncarmin-Weigert-Färbung erblickt man keine Zellen mit blau sich färbenden Granulis, in vielen Präparaten nur sehr spärlich grosse blaue Kugeln.

Zusammenfassung: Nicht carcinomatöse Drüsen mit reichlicher Bindegewebswucherung, Mastzellen liegen im adenoiden Gewebe (periphere Theile von Marksträngen und Follikeln) ferner in Sinus und Bindegewebe, wo Granulaabgabe zu constatiren ist. In den Sinus, oft in der Nähe der Mastzellen sieht man eosinophile Myelocyten und Leukocyten, keine neutrophilen.

9. Frau B., 52 J. Grosser Carcinomtrichter der Cervix, beide Parametrien hart infiltrirt, das rechte bis zum Beckenrand. Uterus unbeweglich. Das Carcinom scheint inoperabel, wird ausgelöffelt, ausgebrannt und mit Chlorzinkätzungen behandelt. Nach 14 Tagen wird auf Bitten der Frau, die Operation doch noch zu versuchen, die abdominale Radicaloperation vorgenommen. Die Verhältnisse stellen sich nach Eröffnung der Bauchhöhle günstiger dar, als nach dem Untersuchungsbefund angenommen wurde. Das rechte Parametrium bis zur Beckenwand schwielig, aber nicht carcinomatös infiltrirt, die Präparation des Ureters gelingt hier. Rechts finden sich drei kleine harte Drüsen im Theilungswinkel, die auf dem Durchschnitt makroskopisch kein Carcinom erkennen lassen, links findet sich eine Drüse von derselben Grösse, wie die rechts (5 : 3 mm) ebenfalls ohne makroskopisch sichtbares Carcinom. Mikroskopisch mit Haemalaun-Eosin gefärbt zeigen die Drüsen insgesammt kein Carcinom, in den drei rechts entfernten Drüsen sind Bindegewebe und Trabekel reichlicher entwickelt, als in der linken. Die Markstränge und Follikel sind überall gut ausgebildet, Lymphbahnen von normaler Weite. Romanowski: Die Schilderung wird so vorgenommen werden, dass zuerst die drei rechten Drüsen, dann die linke beschrieben wird. Schon bei mittelstarker Vergrösserung sieht man in Sinus, Markströngen, den peripherstem Theil der Rindenfollikel und in dem Bindegewebe die sich dunkelblau tingirenden Mastzellen. Immersion: Die in den peripheren Theilen der Markstränge und Follikel liegenden Mastzellen haben alle ein ganz tief dunkelblau gekörntes Protoplasma, die Granula treten aus den Zellen nicht in die Umgebung heraus, sondern scheinen eng von der Zellenmembran umschlossen zu sein. Ganz anders in den Sinus. Hier sind die Mastzellen nicht mehr tief dunkelblau, sondern mit einem mehr ins rothblaue spielenden Farbenton gefärbt, der Verband der Granula in der Zelle scheint gelockert zu sein, und an einigen Stellen sieht man deutlich Granula aus der Zelle in die Lymphbahn austreten und in der Umgebung sich zerstreuen. In den bindegewebigen Septen haben die Mastzellen eine langgestreckte Form, Protoplasma mit dunkelblau rothvioletten Körnern ausgefüllt, der Kern oft mit einem ins tiefer bläulich spielenden Farbenton gefärbt. Es finden sich unter diesen Zellen häufiger solche mit wenigen spärlichen Granulis. Die noch im lymphadenoiden Gewebe liegenden Zellen, strecken oft Fortsätze zwischen die Lymphocyten aus, man sieht aber an dem festen Gefüge der Granula, dass sie sich noch im Zellleibe befinden. Weiter sind in den Sinus und in den peripheren Theilen des lymphadenoiden Gewebes neutrophile Leukocyten

zu sehen, die eosinophilen Leukocyten liegen ebenfalls häufig an diesen Stellen, in den Sinus werden auch öfter eosinophile Myelocyten gesehen. Hin und wieder am Rande des lymphadenoiden Gewebes ein basophiler, ungranulirter Myeloblast. Der Befund in Drüse 2 ähnelt im Wesentlichen dem eben beschriebenen, in Drüse 3 kann man häufig an den kleinen Gefässen beginnende Mastzellengranulation sehen. Auch fällt hier auf, dass sehr häufig grosse protoplasmareiche Zellen mit grossem helleren Kern in den Marksträngen vorkommen. Das Protoplasma ist nicht granulirt, schwach basophil. Es unterliegt keinem Zweifel, dass wir es hier mit den Stammformen der Myelocyten, den Myeloblasten zu thun haben. Eine Affinität der Myeloblasten und Myelocyten zu den Gefässen kann nicht constatirt werden, auch scheinen die neutrophilen Elemente das perivasculäre Gewebe nicht besonders zu bevorzugen. In Drüse 4 sieht man die eosinophilen Leukocyten sehr häufig in den Lymphbahnen liegen, der Befund ähnelt sonst dem oben beschriebenen.

Zusammenfassung: Die rechten Drüsen sind bindegewebig entartet. In den ersten beiden rechten Drüsen Mastzellen an gewöhnlicher Stelle, neutrophile und eosinophile Myelocyten und Leukocyten liegen in Marksträngen und in Sinus, am Rande der adenoiden Substanz hin und wieder ein ungranulirter basophiler Myeloblast. Letztere kommen häufiger in der 3. Drüse vor, wo man auch in den Adventitialzellen der kleinen Gefässe, beginnende basophile Granulation sehen kann.

10. Frau Sch., 41 Jahre. Ziemlich stark jauchendes Carcinom der hinteren Cerxixwand. Aus dem Cervicaltrichter entleert sich vom Os internum her Eiter. Parametrien nicht infiltrirt. Rechts im Theilungswinkel eine Drüse. Rechts und links unterhalb des Ligamentum rotundum auch je eine kleine Drüse. Bei Hämalaun-Eosinfärbung sieht man, dass überall in den Drüsen Bindegewebswucherungen stattgefunden haben, trotzdem ist das lymphadenoide Gewebe noch gut entwickelt, Follikel sind nachweisbar. In den Marksträngen sieht man reichlich wohlgeformte Mastzellen von runder Gestalt und meistens tief dunkelblauem Aussehen. Vor allen Dingen fällt aber hier das fast in allen Drüsen gleichmässig massenhafte Auftreten der Mastzellen in den Lymphsinus auf. Hier sind manchmal in einem Immersionsgesichtsfeld bis zu 20 Mastzellen, und man kann alle Stadien des Zerfalles beobachten. Es existirt eine oft reichliche Abgabe von Körnern an die Umgebung und man sieht oft an Stellen, in deren näherer Umgebung gar keine Mastzellen liegen, freiliegende Mastzellengranula. Auch in dem Bindegewebe trifft man hin und wieder auf eine langgestreckte Zelle mit Mastzellenkörnelung. Dagegen ist die Zahl der eosinophilen Myelocyten und Leukocyten geringer, letztere liegen hauptsächlich in den Sinus. Nur hin und wieder sieht man mal eine neutrophile Zelle. In den Zellen der in den Marksträngen liegenden kleinen Gefässe erblickt man häufiger Mastzellenkörnelung, ebenso liegen Mastzellen fertig ausgebildet oft in der nächsten Nähe der kleinen Gefässe.

Zusammenfassung: Drüsen gering bindegewebig entartet, Mastzellen liegen in den Marksträngen, Bildung von basophilen Granulis in den Adventitialzellen, massenhaft Mastzellen finden

sich in den Sinus. Hier liegen auch eosinophile Leukocyten, eosinophile Myelocyten liegen häufiger in den Marksträngen, neutrophile Zellen sind sehr selten.

11. Frau G., 55 Jahre. Grosser jauchender Carcinomkrater der Cervix, beide Parametrien hart bis zur Beckenwand infiltrirt. Bei der versuchten Operation zeigt es sich, dass nach Unterbindung des linken Ligamentum infundibulo-pelvicum und rotundum die im Gefäss-Dreieck liegenden Drüsen nicht herauszunehmen sind. Mit grosser Mühe wird eine Drüse von der Vena iliaca abpräparirt, dabei entleert sich aus ihr schmierige Flüssigkeit, die sorgfältig aufgetupft wird, dann wird das Peritoneum wieder vernäht, die Bauchhöhle geschlossen. Die herausgenommene Drüse ist eingerissen und 4 : 4 mm gross. Hämalaun-Eosinfärbung. Die Drüse ist von dicker, bindegewebiger Kapsel umschlossen, die Trabekel sind stark ausgebildet. Follikel sind nicht nachweisbar, das adenoide Gewebe ist von Blutungen durchsetzt. Romanowski: In dem trabeculären Bindegewebe findet man Mastzellen, meist von länglicher Gestalt, in den peripheren Theilen des lymphatischen Gewebes liegen solche von runder Gestalt, an einzelnen kleinen Blutgefässen beobachtet man in den Adventitialzellen schwache dunkelblaue Körnelung, ebenso liegen in ihrer Umgebung ausgebildete Mastzellen. Ausserordentlich viele eosinophile Leukocyten und Myelocyten finden sich in dem lymphatischen Gewebe, eine nähere Beziehung zu den Blutgefässen ist nicht sichtbar. Neutrophile Myelocyten finden sich nur äusserst selten, in manchen Präparaten sind überhaupt keine zu entdecken. Bei Alauncarmin-Weigert-Färbung bemerkt man keine feinen blauen Granulazellen, nur sehr selten mal eine grosse blaue Kugel. In allen Schnitten der Drüse war kein Carcinom zu entdecken.

Zusammenfassung: Durchblutete, gering bindegewebig entartete Drüse. Mastzellen liegen im lymphatischen Gewebe und im Bindegewebe. Eosinophile Zellen sind sehr reichlich vorhanden, sowohl in den spärlichen Lymphbahnen, als auch in dem adenoiden Gewebe, ohne dass eine Beziehung zu den Gefässen zu constatiren ist. Neutrophile Elemente nur sehr selten.

12. Frau St., 53 Jahre. Beginnendes Cervixcarcinom der vorderen Lippe. Parametrien klinisch frei. Rechts im Gefäss-Dreieck werden zwei kleine Drüsen, links eine grössere gefunden. Die beiden rechts entfernten Drüsen sind gross 8 : 6 mm, sie zeigen beide bei Färbung mit Hämalaun-Eosin eine starke bindegewebige Kapsel und bindegewebige Verbreiterung der Trabekel, Follikel sind nicht zu finden, das lymphadenoide Gewebe sieht atrophisch aus. Sinus sind nicht erweitert, Carcinom ist in keinem der Schnitte zu entdecken. In allen Präparaten sind nur sehr wenige Zellen mit Mastkörnelung zu finden. Auch diese wenigen Zellen enthalten meistens nicht die grosse Menge der Körner, die man sonst zu sehen gewohnt ist. Die Mastzellen liegen in dem adenoiden Gewebe zerstreut, zum Theil in dem Bindegewebe, hier unter reichlicherer Abgabe ihrer Körner. An den Adventitialzellen der kleinen Blutgefässe sieht man nur ganz vereinzelt dunkelblaue Körnelung. Nur ganz selten liegt in dem lymphadenoiden Gewebe ein eosinophiler Leukocyt, neutrophile Myelocyten und Leukocyten sind überhaupt nicht zu

sehen. Mit Gramfärbung zeigen sich keine feinen blauen Granulazellen, nur hin und wieder einmal eine grosse blaue Kugel. Ein etwas anderes Bild bietet die links entfernte Drüse dar. Auch sie ist nicht carcinomatös, doch ist die Bindegewebswucherung in ihr lange nicht so ausgesprochen, wie in den beiden rechten Drüsen. Die erweiterten Sinus sind angefüllt mit Mastzellen, die ebenfalls in reichlicher Menge in den peripheren Theilen der Markstränge liegen. An den kleinen Gefässen sieht man deutlich ausgesprochene Körnelung vieler Zellen. In den Sinus liegen weiter eosinophile Leukocyten, in dem adenoiden Gewebe eosinophile Myelocyten und vereinzelt ein neutrophiler Myelocyt. Myeloblasten sind seltener zu finden, eine Beziehung dieser Elemente zu den Blutgefässen ist nicht auffindbar.

Zusammenfassung: Rechts werden zwei bindegewebig entartete Drüsen entfernt. Die Zahl der gekörnten Elemente ist herabgesetzt, auch die im Bindegewebe vorkommenden Mastzellen sind nur spärlich und zeigen starke Abgabe ihrer Granula. Die linke Drüse zeigt nur geringe bindegewebige Entartung. In den Sinus liegen zahlreiche Mastzellen, an den kleinen Gefässen bemerkt man deutlich ausgesprochene Körnelung der Adventitialzellen. Eosinophile Leukocyten befinden sich in den Lymphbahnen, eosinophile Myelocyten im adenoiden Gewebe. — In diesem wird selten eine neutrophile Zelle oder ein Myeloblast gefunden.

13. Frau L., 51 J. Ziemlich weit vorgeschrittenes weiches Cervixcarcinom, Infiltration beider Parametrien, bei der Operation entleert sich Ascites und es finden sich doppelseitige apfelgrosse Ovarialcarcinome mit Dissemination auf dem Peritoneum. Abdominale Radicaloperation. Links im Gefässdreieck zwei Drüsen, unterhalb des linken Ligamentum rotundum eine Drüse. Zwischen Blase und Cervix fand sich ein abgekapselter Eiterherd. Bei Färbung mit Hämalaun-Eosin zeigen die ungefähr 10 : 8 mm grossen Drüsen dasselbe Bild. Keine enthält irgendwelche Spuren von Carcinom. Dagegen ist die bindegewebige Kapsel an manchen Stellen ausserordentlich stark entwickelt. Die Trabekel strahlen als breite Bindegewebszüge zwischen das adenoide Gewebe herein. In letzteren sind nirgends mehr Keimcentren zu entdecken, überall ist das adenoide Gewebe schlecht und unregelmässig tingirt, es ist an manchen Stellen förmlich von dem Bindegewebe umschlossen und abgekapselt. So sind auch keine deutlichen Lymphbahnen mehr zu sehen, ebenso sehr wenig Blutgefässe. Die Mastzellen liegen nur spärlich in dem adenoiden Gewebe und nur an einzelnen kleinen Gefässen beobachtet man in den spindeligen Adventitialzellen beginnende dunkelblaue Körnelung. Der Kern dieser Zellen ist dann immer noch dunkler tingirt wie der von ausgebildeten Mastzellen. Ganz vereinzelt erblickt man einen neutrophilen Myelocyten, der immer in dem lymphadenoiden Gewebe und zwar in dessen Randpartien liegt, eosinophile Myelocyten sind hier etwas häufiger, noch häufiger eosinophile Leukocyten. Ganz vereinzelt sieht man hier auch einen Myeloblasten, manchmal mit beginnender eosinophiler Granulation. In der Kapsel und den bindegewebigen Trabekeln erblickt man langgestreckte Zellen mit spindeligem Kern und gut ausgebildeten Kernkörperchen, dann grosse polygonale Zellen mit

einem dunkelblauen Kerne und einem helleren Protoplasma. An manchen Stellen liegen Mastzellen von langgestreckter Form, theils vollgepfropft mit Granulis, so dass der Kern garnicht zu sehen ist, theils mit wenigem Granulis und einem etwas stärker blautingirten Kern. Daneben sind im Bindegewebe aber auch runde Mastzellen mit tief dunkelblauen Granulis eingelagert. Ausstreuung der Granula in die Umgebung wird häufig beobachtet.

Zusammenfassung: Ausserordentlich starke Bindegewebswucherung in den Drüsen, adenoides Gewebe geschrumpft. In ihm nur wenige Mastzellen, wenige neutrophile und eosinophile Myelocyten, sehr selten ein Myeloblast. In dem Bindegewebe liegen runde Mastzellen ohne Granulaabgabe und spindelige langgestreckte mit starker Zerstreuung der Granula in das umliegende Gewebe.

Wurde in den vorstehenden 13 Fällen hauptsächlich das Verhalten von Mastzellen, eosinophilen und neutrophilen Elementen bei normalen, hyperplastischen und Drüsen mit mehr oder minder reichlicher bindegewebiger Entartung geschildert, so soll nun die Beschreibung der carcinomatös degenerirten Drüsen folgen. Zum Schlusse werde ich auch die schon oben erwähnten bakteriell inficirten Drüsen einer genaueren Revision auf obige Elemente unterziehen.

14. Frau H., 40 J. Vordere Muttermundslippe in einen taubeneigrossen höckrigen Tumor verwandelt, der ulcerirt ist. Parametrien frei. Links eine kirschgrosse weiche Drüse auf den Gefässen, rechts eine kleinere über dem Ureter. Die grosse Drüse ist auf dem Durchschnitt o. B., mit Hämalaun-Eosin gefärbt, zeigt sie reichliche Bindegewebsentwicklung sowohl in ihrer Kapsel, als auch in ihrem trabekulären Gewebe. Dazwischen ist das lymphadenoide Gewebe aber doch noch gut entwickelt, Keimcentren sind nachweisbar, die Sinus sind erfüllt mit Lymphocyten. Oft liegen in dem adenoiden Gewebe auch massenhaft rothe Blutkörperchen. Romanowski: Die Mastzellen liegen an gewöhnlicher Stelle, reichlich in den Markströngen, weniger in den Sinus, in grösserer Anzahl aber auch in dem Bindegewebe, wo sie zum grössten Theile die bekannte spindelige Form haben. Sie erscheinen ebenso wie im adenoiden Gewebe auch hier oft an die Gefässe gebunden, sie liegen öfters gut ausgebildet nahe ihrer Wand. An den Adventitialzellen der kleinen Gefässe erkennt man manchmal beginnende blaue Körnelung. Ein Durchwandern der Mastzellen durch die Gefässwand ist weder hier, noch an allen beschriebenen oder noch zu erwähnenden Präparaten an keiner Stelle zu sehen, ebenso werden die Mastzellen niemals in den Gefässen getroffen. In dem Bindegewebe hat öfter eine Abgabe der Granula in das umgebende Gewebe stattgefunden. Hier wird auch öfter ein granulafreier pericellulärer Hof beobachtet, der, wie oben unter „Technik“ erwähnt, wohl auf zu langes Wässern der Präparate zurückzuführen ist. In dem lymphadenoiden Gewebe, ebenso hier auch manchmal in den äusseren Theilen des Bindegewebes liegend, erblickt man einen eosinophilen Myelocyten und Leukocyten, sehr selten sieht man eine neutrophile Zelle. Im Gegensatz zu der

beschriebenen Drüse ist die kleine Drüse fast durchweg von einem polymorphzelligen Carcinom durchwachsen, die bindegewebige Entwicklung ist gleichfalls sehr stark, so dass von einer Drüsenstructur kaum etwas zu sehen ist. Nur hier und da in das Bindegewebe eingeschlossen sieht man noch Lymphdrüsengewebe. Hier erkennt man nun schon bei mittelstarker Vergrösserung, dass in den Randpartien des lymphadenoiden Gewebes hauptsächlich, weniger im Bindegewebe zerstreut, Mastzellen liegen. Im lymphadenoiden Gewebe liegen die Mastzellen hauptsächlich unter der Endothelmembran der Lymphbahnen, die Endothelien sind an manchen Stellen stark desquamirt und füllen die spärlichen Lymphbahnen aus. Neutrophile und eosinophile Zellen sind in den Schnitten aus dieser Drüse nirgends zu erkennen. Die Mastzellen, die in den Lymphbahnen und in dem Bindegewebe liegen, machen einen oft zerfallenden Eindruck. Sie haben ihre Körner an die Umgebung abgegeben, so dass man häufig freie Granula zerstreut im Gewebe und in den Sinus liegend findet.

Zusammenfassung: Die grosse Drüse ist bindegewebig entartet. Die Mastzellen liegen im adenoiden Gewebe als runde Gebilde in Sinus und Bindegewebe unter Abgabe ihrer Granula als polymorphe oder spindelige Zellen. Eosinophile und neutrophile Zellen selten. Die kleine Drüse ist fast durchweg carcinomatös. In dem spärlich erhaltenen lymphadenoiden Gewebe liegen noch Mastzellen häufig unter der Endothelmembran, in den Sinus unter Abgabe ihrer Granula. Keine eosinophilen und neutrophilen Zellen.

15. Frau Hu., 41 J. Cervicalkanal stellt einen grossen carcinomatösen Trichter dar, die Parametrien sind frei. Links finden sich drei Drüsen im Theilungswinkel, rechts zwei an derselben Stelle. Mit Hämalaun-Eosin gefärbt, zeigen die links entfernten drei kleinen Drüsen nirgends Carcinom in ihrem Gewebe. Sie befinden sich im Zustande geringer Hyperplasie, Follikel sind in einigen Schnitten zu erkennen, das lymphadenoide Gewebe der Markstränge ist sehr reichlich entwickelt. In den Sinus sieht man eine Menge Leukocyten liegen. Romanowski: Die Mastzellen liegen gut ausgebildet in den peripheren Theilen der adenoiden Stränge. An den Adventitialzellen der kleinen Blutgefässe macht sich öfters beginnende Granulabildung bemerkbar. Ebenso liegen die Mastzellen aber auch in den mit den Leukocyten angefüllten Sinus in reichlicher Menge, hier unter häufiger Abgabe ihrer Granula. In dem wenig entwickelten Bindegewebe der Kapsel und Trabekel sind keine Mastzellen zu finden. Man sieht nun aber bei dieser Färbung, dass die in den Sinus liegenden weissen Elemente eosinophile Myelocyten und Leukocyten sind, die sich dicht drängen und die in den Sinus liegenden Mastzellen umgeben (siehe Taf. II, Abbildung 9). Die eosinophilen Zellen liegen auch in den umgebenden Theilen des Drüsengewebes, treten aber in keine nähere Verbindung mit den Gefässen. Neutrophile Elemente sind sehr selten zu sehen. Bei Alauncarmin-Weigert-Färbung trifft man in den Marksträngen zerstreut liegend grosse blaugefärbte Kugeln, kleinere Kugeln liegen öfter zu mehreren zusammen, ohne dass man einen Kern oder

eine Zellmembran erkennen könnte. Die aus dem rechten Theilungswinkel entfernten beiden kleinen Drüsen zeigen an einer Seite einwucherndes grosszelliges Carcinom. Es sind verschiedene Sinus, hauptsächlich der Randsinus der einen Seite, bereits von Carcinom erfüllt, das umlagernde adenoide Gewebe färbt sich schlecht. Hier in diesen Drüsentheilen sind nirgends Mastzellen zu erkennen. Dagegen liegen Mastzellen, aber auch nur in geringer Anzahl und niemals in nächster Nähe des Carcinoms, in den noch nicht vom Carcinom bedrohten Marksträngen. An manchen Adventitialzellen ist beginnende basophile Körnelung zu sehen. In den Sinus liegt aber auch hier kaum mal eine Mastzelle. Ganz wenige eosinophile Leukocyten sind in diesen Drüsen zu constatiren, nirgends ist eine neutrophile Zelle zu sehen. Mit Alauncarmin-Weigert gefärbt, findet man in den dem Carcinom nicht näher liegenden Theilen der Drüse grosse blaue Kugeln zerstreut ohne deutliche Zellgrenze.

Zusammenfassung: Die linken Drüsen sind hyperplastisch. In den Sinus und Lymphbahnen fällt an verschiedenen Stellen die starke Anhäufung von Mastzellen und eosinophilen Myelocyten und Leukocyten auf. Erstere zeigen dabei starken Zerfall. In den rechten Drüsen liegt von einer Seite her einwucherndes Carcinom. In der Nähe von ihm keine Mastzellen, in den weiter vom Carcinom entfernten Theilen des adenoiden Gewebes spärliche Mastzellen, auch in den Sinus. An den Adventitialzellen spärliche Granulabildung. Eosinophile Elemente selten, keine neutrophilen.

16. Frau Pf., 52 J. Hartes Carcinom der vorderen Cervixwand. Im linken Parametrium harter Knollen von Taubeneigrösse. Rechtes Parametrium frei. Links werden im Theilungswinkel zwei grössere, weiter herauf noch eine kleinere Drüse gefunden, rechts keine Drüsen. Mit Hämalaun-Eosin gefärbt, erweisen sich die Drüsen gänzlich von Carcinom durchsetzt, zwischen den einzelnen Carcinomnestern liegen noch Streifen von Bindegewebe, am Rande sind schmale Streifen drüsigen Gewebes vorhanden. Romanowski: Drüse 1. Sie ist bis auf wenige Reste lymphadenoiden Gewebes ganz carcinomatös. Bindegewebsbildung äusserst minimal. In den Resten lymphadenoiden Gewebes liegen dicke grosse, mit dunkelblauen Granulis vollgepfropfte Mastzellen, manchmal am Rande des Drüsengewebes dem eindringenden Carcinom gegenüber. Die übrigen sind in dem adenoiden Gewebe vertheilt; nähere Beziehungen zu den kleinen Blutgefässen sind nicht zu constatiren. Körnelung der Adventitialzellen ist nicht vorhanden. Neutrophile und eosinophile Zellen sind nirgends zu sehen. Drüse 2. Auch sie ist von dem Carcinom total durchsetzt, daneben macht sich aber eine sehr starke Bindegewebsbildung geltend, welche die noch vorhandenen Reste lymphadenoiden Gewebes umschliesst. In dem Drüsengewebe und dem Bindegewebe liegen zahlreiche Mastzellen, in ersterem haben sie runde, in letzterem spindelige Form. Auch hier ist keine Körnelung der Adventitialzellen wahrnehmbar. Eosinophile und neutrophile Blutkörperchen sind nicht sichtbar. In Drüse 3 lässt sich der-

selbe Befund erheben, nur ist hier die Bindegewebsentwicklung vielleicht noch mächtiger, wie in Drüse 2.

Zusammenfassung: Alle Drüsen carcinomatös. In der ersten ist die Bindegewebsentwicklung gering, schmale Stränge lymphadenoiden Gewebes sind noch vorhanden. Hier liegen Mastzellen dem Carcinom gegenüber. In Drüse 2 und 3 findet sich starke Bindegewebsentwicklung um das Carcinom herum, in den eingeschlossenen Theilen des lymphadenoiden Gewebes liegen reichlich Mastzellen, ebenso im Bindegewebe. Eosinophile und neutrophile Zellen sind nicht zu finden.

17. Frau M., 38 J. Cervixcarcinom von vorderer und hinterer Cervicalwand ausgehend, bildet einen tiefen Krater, beide Parametrien klinisch ganz gering infiltrirt. Links werden aus dem Theilungswinkel der Gefässe zwei Drüsen entfernt, rechts ist keine zu finden. Beide Drüsen zeigen auf dem Durchschnitt makroskopisch keine Besonderheiten. Trotzdem erkennt man bei Haemalaun-Eosinfärbung, dass bei beiden Drüsen von einer Seite her ein hohes Cylinderzellencarcinom einwuchert. Es hat die Randsinus der einen Seite und mehrere davon ausgehende Lymphbahnen unter Zusammendrängen des lymphadenoiden Gewebes bereits erfüllt. Auf der andern Seite der Drüse befindet sich kein Carcinom. Hier erhält man mittelst der Romanowski-Färbung interessante Bilder. Sowohl in den Markströngen als auch in den äussersten peripheren Theilen der hier noch erhaltenen Rindenknötchen, sieht man sehr viele Mastzellen liegen, man sieht auffallend viel in den Adventitialzellen der kleinen Gefässe beginnende Granulabildung, und man erblickt die Sinus und Lymphbahnen dieser Seite so zu sagen angefüllt mit Mastzellen. In dem lymphadenoiden Gewebe in der Nähe und in der nächsten Umgebung des Carcinoms nimmt die Zahl der Mastzellen mehr und mehr ab. Die in Lymphsinus liegenden Mastzellen tragen oft alle Zeichen des Zerfalls an sich, sie haben ihre Granula in die Umgebung ausgestreut, die Körnchen sehen öfter wie verbacken aus und haben statt der tief dunkelblauen Farbe eine mehr rothviolette angenommen, hauptsächlich die einzelnen zerstreut liegenden Körnchen. In diesen Sinus sieht man nun ebenfalls reichliche Mengen eosinophiler Leukocyten, in den benachbarten Markströngen liegen eosinophile Myelocyten und Leukocyten, neutrophile Zellen können nirgends entdeckt werden. Mit Alauncarmin-Weigert gefärbt liegen zahlreiche blaue Kugeln ohne deutlich erkennbare Zellmembran in den vom einwuchernden Carcinom weiter entfernten Partien der Drüsen.

Zusammenfassung: In beiden Drüsen derselbe Befund. Auf der einen Seite einwucherndes Carcinom, in dessen Umgebung sehr wenige Mastzellen liegen, auf der anderen Seite finden sich in Markströngen und Lymphbahnen sehr viele Mastzellen, ebenso eosinophile Zellen. In den Adventitialzellen der kleinen Gefässe findet reichliche Granulabildung statt. Keine neutrophilen Zellen.

18. Frau Pf., 36 J. Ganz beginnendes Carcinom der hinteren Cervixwand, Parametrien nicht infiltrirt. In der rechten Theilungsstelle

der Gefässe eine kirschgrosse Drüse, links eine kleinere. Ich beginne mit der Beschreibung der grösseren Drüse. Sie ist zum grössten Theile von einem polymorphzelligen Carcinom durchsetzt. Zwischen den einzelnen Carcinomnestern verlaufen dünne Streifen eines welligen Bindegewebes. Auf der einen Seite ist noch drüsiges Gewebe in schmalen Streifen vorhanden. Hier stossen die Markstränge direct an das hereinwuchernde Carcinom. Die bindegewebige Kapsel ist nicht verdickt. Romanowski: In dem lymphadenoiden Gewebe liegen stark dunkelblau gefärbte Mastzellen, solche von spindeliger Form liegen auch in dem das Carcinom trennenden und umgebenden Bindegewebe. Hier sind die Granula öfters aus den Zellen zerstreut, sie haben dann nicht mehr dunkelblaue, sondern mehr rothblaue Farbe. In dem erhaltenen lymphadenoiden Gewebe sieht man in einzelnen Adventitialzellen der kleinen Gefässe beginnende dunkelblaue Granulation. Interessant gestalten sich die Bilder, wo Carcinom und lymphadenoides Gewebe zusammenstossen. In diesen Zonen fehlen die Mastzellen vollständig, man sieht aber hier vorgeschoben und dicht an das Carcinom gelagert massenhaft eosinophile Myelocyten und Leukocyten, die auch sonst in dem erhaltenen Drüsengewebe in ziemlich reichlichen Mengen vorhanden sind, hauptsächlich auch in den Sinus. Neutrophile Zellen sind in der Nähe des Carcinomes überhaupt nicht sichtbar, in den übrigen Theilen des Drüsengewebes auch nur äusserst selten, in vielen Schnitten sind überhaupt keine. Die kleine links entfernte Drüse bietet gleichfalls sehr interessante Bilder. Die einzelnen Carcinombeete in ihr sind durch breite Züge eines kernreichen Bindegewebes von einander getrennt und umschlossen, so dass das Carcinom nirgendwo an das nur in sehr spärlichen Zügen am Rande noch erhaltene lymphadenoide Gewebe direct heranreicht. In diesem das Carcinom umschliessenden Bindegewebe sieht man nun, auch zum Theil noch mit dunkelblauen Granulis erfüllte, spindelige Mastzellen, zum Theil sind sie ihrer Granula verlustig gegangen und enthalten nur noch eine spärliche Anzahl, während die übrigen rings im Bindegewebe zerstreut liegen. Das adenoide Gewebe enthält nur äusserst selten mal eine runde Mastzelle. Eosinophile und neutrophile Zellen sind überhaupt nirgends mehr nachweisbar. Mit Alauncarmin-Weigert gefärbt sieht man nirgends blaugefärbte Kugeln.

Zusammenfassung: Die grosse Drüse ist zum grössten Theil von Carcinom durchsetzt, welches direct an die Reste des adenoiden Gewebes anstösst. In diesem liegen Mastzellen, auch ist Bildung von Granulis in den Adventitialzellen der kleinen Gefässe sichtbar. Die Mastzellen meiden aber die dem Carcinom zunächst liegenden Bezirke der adenoiden Substanz. In diesen liegen aber massenhaft eosinophile Myelocyten und Leukocyten. Die kleine Drüse enthält Carcinom, das von breiten Bindegewebszügen eingekapselt wird. In diesen findet man spindelige Mastzellen in grösserer Menge, während die Reste der adenoiden Substanz nur wenige Mastzellen enthalten. Eosinophile und neutrophile Elemente sind hier nicht sichtbar.

19. Frau K., 63 Jahre. Beginnendes Carcinom der Cervix, Parametrien klinisch frei. Rechts im Theilungswinkel finden sich eine kleinere und eine grössere Drüse. Die grössere Drüse ist 15 : 7 mm gross. Bei Hämalaun-Eosinfärbung sieht man, dass von einer Seite her ein grosszelliges Adenocarcinom einwuchert. Die bindegewebige Kapsel ist sehr reichlich entwickelt, die Sinus sind angefüllt mit rothen Blutkörperchen. Die Follikel sind normal, ebenso die Markstränge. Romanowski: Schon bei schwacher Vergrösserung erkennt man die als dunkelblaue Punkte sich abhebenden Mastzellen, die nirgends in den Follikeln zu sehen sind, in mässigen Mengen in den Marksträngen, in reichlicheren Mengen in den Sinus und dem kapsulären und trabeculären Bindegewebe liegen. Bei Immersion stellen sich die im adenoiden Gewebe liegenden Mastzellen als dunkelblaue runde Gebilde dar, während sie in den Sinus ein mehr in's rothblaue schimmerndes Aussehen haben. Ihre Körner sind oft in die Umgebung zerstreut, ebenso wie im Bindegewebe, wo die Form eine mehr spindelige ist. In der Nähe des einwuchernden Carcinomes sieht man kaum mal eine Mastzelle. In den Marksträngen als auch in den Sinus liegen eosinophile und neutrophile Elemente nur in mässiger Menge. In dem Bindegewebe sind sie nicht zu entdecken. Grosse Lymphocyten erscheinen um die Keimcentren angeordnet. Die kleine Drüse ist nicht carcinomatös. Man erhält ungefähr dasselbe Bild wie bei der grossen Drüse. Reichlich Mastzellenbildung, auch beginnende Körnelung der Adventitialzellen, gerade wie in der grossen Drüse, in den Marksträngen und den Sinus auch eosinophile Myelocyten und Leukocyten, weniger neutrophile Elemente. In den Marksträngen entdeckt man wenig fertige Leukocyten, sondern immer mehr Myelocyten. Bei Alauncarmin-Weigert-Färbung sind Zellen mit feinen blauen Granulis in mässiger Menge zu finden, hin und wieder eine grosse blaue Kugel.

Zusammenfassung: Eine Drüse ist ganz im Beginne carcinomatös, die andere nicht. Ueberall in den Marksträngen, in den Sinus und dem etwas verdickten Bindegewebe reichlich Mastzellen, häufig wird basophile Körnelung der Adventitialzellen der kleinen Gefässe bemerkt. Eosinophile Myelocyten liegen in den Marksträngen und Sinus, in letzteren auch viel eosinophile Leukocyten. Neutrophile Myelocyten und Leukocyten sind selten.

20. Frau R., 64 Jahre. Weit vorgeschrittenes Cervixcarcinom, grosser, mit harten Rändern versehener Carcinomtrichter, beide Parametrien, hauptsächlich das rechte, sind bis zur Beckenwand infiltrirt. Links liegt eine harte grosse Drüse, Masse 20 : 9 mm. Makroskopisch sieht man auf ihrem Durchschnitt, dass die eine Hälfte von einem kirschkerngrossen Erweichungsherde eingenommen ist, der mit weisser, weicher, schmieriger Masse erfüllt ist. Die andere Hälfte (Hämalaun-Eosinfärbung) ist diffus von einem grosszelligen Cylinderzellencarcinom durchwachsen, dessen einzelne Züge von breiten Streifen grossfaserigen Bindegewebes voneinander getrennt werden. Auf der einen Seite sind schmale Streifen adenoiden Gewebes erhalten. Die ganze Drüse wird von einer dicken bindegewebigen Kapsel umschlossen. Auch in dem diffus carcinomatös infiltrirten Theil der Drüse zeigen die Carcinomstreifen häufig Tendenz zu centralem Zerfall, es bilden sich mit abge-

storbenen Zellen, Detritus und Fibrin, angefüllte Hohlräume. Der grösste Erweichungsherd nimmt, wie oben gesagt, die eine Hälfte der Drüse vollständig ein, seine Wand besteht innen nur aus einer einfachen oder manchmal doppelten Lage von Cylinderzellencarcinom. Nach aussen schliesst sich hieran ein sehr derbfaseriges Bindegewebe an. Ganz schmale Streifen lymphadenoiden Gewebes sieht man ausser am Rande, auch an manchen Präparaten noch mit den Bindegewebszügen zwischen das Carcinom herein einstrahlen. Romanowski: In diesen und den am Rande liegenden Drüsengewebsstreifen finden sich hauptsächlich in den Randparthien zahlreiche, mit dicken blauen Körnern versehene Mastzellen. An vielen Stellen ist deutlich zu erkennen, dass sie in der Nähe kleiner Gefässe liegen, und dass in den Adventitialzellen der Gefässe beginnende dunkelblaue Körnelung auftritt. Zahlreiche Mastzellen, theils von runder, theils von spindeliger Gestalt, liegen aber auch überall im Bindegewebe, die von spindeliger Gestalt besitzen oft nur noch wenige Granula von mehr blaurother Farbe. Die Mastzellen liegen im Bindegewebe bis nahe an das Carcinom heran, theils unter starkem Verlust der Granula, die weithin im Gewebe liegen. Im Carcinom sind hier, wie in allen anderen Fällen, niemals Mastzellen zu finden. Bemerkenswerth ist nun das Aussehen der den nekrotischen Herd umschliessenden Kapsel. Im Innern des Herdes liegen zerfallene Zellen und Fibrin regellos zerstreut. Geht man nach dem Rande, so trifft man immer mehr grosse polygonale Zellen, mit grossen, manchmal in Zerfall begriffenen Kernen. Der Rand wird von einer einfachen oder doppelten Lage von cylindrischen Carcinomzellen gebildet, und an diese schliesst sich nach aussen in glatter Linie den Carcinomzellen anliegend, die bindegewebige Kapsel. Zunächst den Carcinomzellen breitet sich ein sehr grob und derbfaseriges kernarmes Bindegewebe aus, dessen einzelne Fasern sich mit Romanowski leicht röthlich färben. Daran anschliessend kommt eine gefässreiche Zone mit spindeligen Bindegewebszellen und theils runden, theils spindeligen Mastzellen, die zum Theil mit Granulis überladen, ein ganz dunkelblaues Aussehen haben (Taf. II, Abbildung 6), theils mit spärlichen Granulis von violettrother Farbe versehen sind. Auch hier fällt die häufig perivasculäre Lage der Mastzellen auf, doch ist eine Körnelung der Adventitialzellen der kleinen Gefässe nur äusserst selten. Noch weiter aussen liegt Fettgewebe mit einzelnen, lockern Bindegewebszügen. Neutrophile und eosinophile Elemente sind in den Resten des lymphadenoiden Gewebes nirgend nachweisbar, auch die Färbung mit Alauncarmin-Weigert ergiebt kein Resultat.

Zusammenfassung: Die entfernte Drüse zeigt auf der einen Seite einen carcinomatösen Erweichungsherd, die andere Hälfte ist von breiten Carcinomstreifen durchsetzt, die durch Bindegewebszüge voneinander getrennt werden. Adenoide Substanz findet sich nur in geringen Mengen am Rande. In ihr hauptsächlich in den Randparthien, Mastzellen, ebenso in den das Carcinom trennenden Bindegewebsstreifen. Die Mastzellen haben hier spindelige Gestalt und liegen oft nahe am Carcinom, weisen dann starken Granulaverlust auf. In den äusseren Lagen der den Erweichungsherd

umschliessenden bindegewebigen Kapsel liegen ebenfalls spindelige Mastzellen. — Sie zeigen ebenfalls oft Zerfallserscheinung.

21. Frau L., 46 J. Cervixcarcinom von vorderer Wand ausgehend. Beide Parametrien in ganz geringem Grade infiltrirt, rechts etwas mehr. Aus dem rechten Gefässdreieck werden drei Drüsen entfernt. Sie sind gleich gross (8 : 4 mm) und bilden eine fortlaufende Kette. Haemalaun-Eosinfärbung zeigt, dass die Drüse 1 total carcinomatös ist, die Krebsnester werden umgeben von breiten Streifen von Bindegewebe, nur an der einen Seite der Drüse liegt noch in schmaler Lage ein Streifen Drüsengewebe. Hier finden sich bei Romanowski-Färbung Mastzellen nur sehr spärlich vertheilt, einzelne liegen in nächster Nähe des einwuchernden Carcinoms, und es finden sich langgestreckte spindelige Mastzellen auch noch in den das Carcinom trennenden Bindegewebszügen. Es ist bemerkenswerth, dass sie oft hier in der Nähe der kleineren, das Bindegewebe spärlich durchsetzenden Gefässe, zu erblicken sind, doch ist nirgends eine beginnende Körnelung der Adventitialzellen bemerkbar. Es sieht aber so aus, als ob einige Mastzellen, mit wenigem Granulagehalte in der Wand der kleinen Gefässe lägen. In den Bindegewebssepten sieht man in den peripheren Theilen einzelne eosinophile Leukocyten, in dem Drüsengewebe sind nur wenige nachweisbar. Neutrophile Elemente sind nirgends zu entdecken. In die Drüse 2 wuchert von der einen Seite her, den Randsinus und einzelne in das Innere der Drüse strahlende Lymphbahnen ausfüllend, ein grosszelliges Carcinom. Der Rest des lymphadenoiden Gewebes ist aber noch gut erhalten und das Carcinom nimmt nur ungefähr $^1/_3$ der Drüse ein. Trabeculäres und Kapselbindegewebe ist reichlich entwickelt, das lymphadenoide Gewebe färbt sich normal, Rindenknötchen sind nicht in ihm nachweisbar. In den Marksträngen kann man mit Romanowski-Färbung Mastzellen aber nur in geringen Mengen nachweisen. Sie liegen unregelmässig in dem Drüsengewebe vertheilt, zum Theil auch in den Sinus. In dem dem Carcinom zunächst liegenden adenoiden Gewebe sieht man nur sehr wenige Mastzellen. Mastzellen liegen ebenfalls in dem trabekulären und kapsulären Bindegewebe. Eosinophile Myelocyten und Leukocyten sind nur sehr wenige vorhanden, keine neutrophilen Elemente. Bei Alauncarmin-Weigert-Färbung entdeckt man unregelmässig im Drüsengewebe zerstreut grosse, blaue Kugeln, oft zu mehreren zusammenliegend. Die Drüse 3 ist nicht carcinomatös. Die Lymphsinus sind dilatirt und angefüllt mit Lymphocyten und Niederschlägen. Mastzellen liegen in reichlichen Mengen einerseits in den Marksträngen, sie haben wie gewöhnlich dunkelblaue Granula, andererseits auch in den erweiterten Sinus, wo eine reichliche Granulaabgabe stattgefunden hat. An manchen Stellen sind die Marksträngе stark durchblutet, sodass eine Drüsenzeichnung nicht mehr zu erkennen ist. Neutrophile Myelocyten und Leukocyten sieht man auch in dieser Drüse nicht. Die Zahl der eosinophilen Elemente ist gering. Bei Alauncarmin-Weigert-Färbung erkennt man hin und wieder in den Marksträngen grosse, blaue Kugeln, die einzeln oder zu mehreren zusammen liegen.

Zusammenfassung: Die dem Uterus zunächst liegende Drüse rechts ist total carcinomatös. In den ganz schmalen Streifen adenoider Substanz am Rande sieht man nur einzelne Mastzellen, ebenso in den die einzelnen Carcinomsäulen trennenden Binde-

gewebszügen. Ebenso findet man recht spärlich in der adenoiden Substanz eosinophile Zellen, keine neutrophilen. Die 2. Drüse ist zu einem Drittel carcinomatös, in der adenoiden Substanz sind Mastzellen reichlicher vorhanden, sie liegen aber nur selten in der Nähe des Carcinoms. Eosinophile Elemente selten. Die dritte Drüse ist noch nicht carcinomatös und weist eine reichliche Mastzellenbildung auf. Eosinophile Zellen sind auch hier selten, neutrophile Elemente sind nicht zu finden.

Damit wäre die Schilderung der carcinomatösen Drüsen erschöpft[1]). Es erübrigt noch mit wenigen Worten auf das Verhalten der Mastzellen, der eosinophilen und neutrophilen Zellen in den bakteriell inficirten Drüsen zurückzukommen. Ich kann mich hier auf kürzere Angaben beschränken, da die Fälle bereits oben einer eingehenderen Betrachtung unterzogen sind.

22. Frau F. ist als erster Fall oben beschrieben. In der Nähe der bakteriell inficirten Sinus sieht man nur äusserst selten eine Mastzelle. Man kann an diesen Mastzellen eine reichliche Ausstreuung der Körnchen in das umliegende Gewebe constatiren. In den der bakteriellen Invasionsstelle ferner liegenden Marksträngen und Sinus sieht man auch reichlichere, dunkelblaue Mastzellen, dagegen keine in der bindegewebigen Kapsel. An diesen Stellen sind auch neutrophile Myelocyten und Leukocyten vorhanden, ebenso eosinophile Elemente. Mit Alauncarmin-Weigert kann man Zellen mit einem runden oder gelappten Kerne mit feinen blauen Granulis erkennen, die dann den Kern zur Seite gedrängt, oder ganz unsichtbar gemacht haben.

Zusammenfassung: In der Nähe der bakteriell inficirten Sinus liegen äusserst selten Mastzellen, eosinophile und neutrophile Zellen, alle diese sind in den weiter entfernten Theilen häufiger.

23. Frau E. entspricht dem oben geschilderten 2. Fall. In der grossen bakteriell inficirten Drüse findet man nur sehr selten eine Mastzelle. Diese liegen immer in dem Gewebe der Markstränge. Dagegen finden sich sowohl in den Sinus, als auch in den Marksträngen überall zerstreut eosinophile Myelocyten und Leukocyten, neutrophile Elemente sind seltener. In der nicht inficirten kleineren Drüse sind reichlicher Mastzellen in Marksträngen und Sinus zu entdecken. Ebenso finden sich häufig eosinophile, dagegen wenige neutrophile Elemente vor. Bei Färbung mit Alauncarmin-Weigert, sieht man in den Marksträngen wieder Zellen mit feinen, unregelmässig um den Kern herumliegenden blauen Granulis auftreten, die in der Zelle schon manchmal zu grösseren Kugeln zusammengeflossen sind, sodass an einer Seite feine, blaue Granula und Kern, auf der anderen Seite grössere blaue Kugeln liegen (s. Abbildung 3, Taf. II).

---

1) Ich bemerke hier, dass von 25 Carcinomkranken 9 carcinomatöse Drüsen im Anfangs- oder späteren Stadium hatten. Das sind gleich 36 pCt. Ich komme damit in Uebereinstimmung mit den meisten übrigen Untersuchern.

Zusammenfassung: Mastzellen in der bakteriell inficirten Drüse selten, häufiger in der nicht inficirten. In ersterer mehr eosinophile Myelocyten und Leukocyten, selten neutrophile Elemente.

24. Frau R. wurde als 3. Fall oben beschrieben. In der bindegewebigen Kapsel des bakteriellen Erweichungsherdes sieht man häufiger in der Nähe der kleinen Blutgefässe spindelige Mastzellen, die ihre Körnchen in die Umgebung zerstreuen. Zum Theil haben die Zellen ein ausserordentlich grosses Volumen und stellen sich als tief dunkelblau gefärbte Gebilde dar. In dem umgebenden lymphadenoiden Gewebe erkennt man kleine Follikel, dagegen zerstreut grosse Lymphocyten; in den Sinus finden sich einige Mastzellen, deren Zerfall eklatant ist, und die ihre Körner weithin in die Umgebung abgestossen haben. In den Adventitialzellen der kleinen Gefässe ist keine Granulabildung nachweisbar. Eosinophile und neutrophile Elemente sind überhaupt nicht zu sehen. In der links entfernten Drüse ist, wie oben angegeben, von Bakterien nichts zu konstatiren. Das lymphadenoide Gewebe ist schlecht entwickelt, die Sinus sind sehr weit, und es fällt in ihnen die ungeheure Anzahl von Mastzellen auf. In einem Immersionsgesichtsfelde liegen oft bis 25 nebeneinander, manche unter starkem Zerfall, d. h. unter Abgabe ihrer Körnchen in die Umgebung. Die Mastzellen scheinen sich auch oft dem die Sinus durchziehenden Bindegewebssepten anzulegen. In dem adenoiden Gewebe liegen dagegen die Mastzellen nicht so häufig, sie haben hier wie gewöhnlich ihre runde Gestalt und zeigen keine isolirte Abgabe von Granulis, doch kann man oft Fortsätze, von ihnen ausgehend, sich zwischen die umliegenden Lymphocyten erstrecken sehen. Neutrophile und eosinophile Zellen sind auch in dieser Drüse nicht zu constatiren.

Zusammenfassung: In der bindegewebigen Kapsel des bakteriellen Erweichungsherdes liegen in der Nähe der Blutgefässe häufiger spindelige Mastzellen. Die in der Lymphbahn der offenbar schwer geschädigten Substanz des adenoiden Gewebes liegenden Mastzellen zeigen keine Zerfallserscheinungen. Keine eosinophilen und neutrophilen Elemente. In den Sinus der nicht bakteriell inficirten Drüse liegen Unmengen von Mastzellen, nirgends eosinophile und neutrophile Zellen.

25. Frau B. entspricht dem geschilderten 4. Fall. In dieser Drüse sind die Mastzellen in nur sehr spärlichen, in den Marksträngen liegenden Exemplaren vertreten. Sie haben ihre gewöhnliche, runde Form. In der Nähe der bakteriellen Invasion und in der Nähe des Carcinoms trifft man nur hin und wieder eine Mastzelle. Dagegen liegen in der Nähe der Bakterien und des Carcinoms in dem lymphadenoiden Gewebe reichlicher eosinophile Zellen, Phagocytose ist aber nirgends bemerkbar. Neutrophile Elemente sind nicht nachzuweisen.

Zusammenfassung: Es besteht eine auffallend starke Verminderung der Mastzellen in der Drüse. In der Nähe des Carcinoms und der inficirten Lymphbahnen liegen häufiger eosinophile Zellen.

Ist so der anatomischen Beschreibung ein etwas breiterer Raum

gewährt worden, so halte ich es doch für meine Pflicht, auch noch kurz den histologischen Befund der Drüsen anzuführen, die mir als Vergleichsobjecte mit den oben beschriebenen gedient haben. Es kommen erstens in Betracht Drüsen aus dem Mesenterium von Neonaten, dann Drüsen carcinomatöser oder nicht carcinomatöser Art bei nicht ulcerirten Mammacarcinomen, tuberkulöse Drüsen, Drüsen von einem Typhus in späterem Stadium und Drüsen aus der Leistenbeuge von einem an Pneumonie verstorbenen Kinde. Ihre Schilderung soll kurz folgen.

26. Drüsen von Neonaten. Die Drüsen zeigen immer dasselbe Bild. Lymphadenoides Gewebe reichlich entwickelt, Rindenknötchen sind nur äusserst selten zu sehen. Das trabekuläre und das kapsuläre Gewebe sind gering entwickelt. Im lymphadenoiden Gewebe sieht man hin und wieder einen eosinophilen Myelocyten, sehr viel seltener einen neutrophilen Myelocyten liegen, Myeloblasten habe ich nicht entdecken können. Bisweilen zeigen die runden Kerne der Myelocyten Anzeichen zur Bildung von Lappung. Nirgends aber habe ich in allen diesen Drüsen eine Mastzelle finden können. Beziehungen der Myelocyten zu den kleinen Blutgefässen waren in den Präparaten nicht nachweisbar.

27. Drüsen von nicht ulcerirtem Mammacarcinom nicht carcinomatös. Es wurden die Drüsen dreier Fälle untersucht. Die Drüsen waren durchschnittlich kirschkerngross und fühlten sich hart an. Bei schwacher Vergrösserung sieht man bindegewebige Kapsel und Trabekel nur mässig entwickelt. Das lymphadenoide Gewebe ist hyperplastisch, Zelle liegt an Zelle, die Sinus sind stark gefüllt, Keimcentren sind in reichlicher Menge in den meisten Fällen vorhanden. Nirgends Carcinom. Romanowski: In den Lymphsinus und Lymphbahnen liegen in geringer Menge Mastzellen, hauptsächlich befinden sie sich im lymphadenoiden Gewebe, aber auch nicht in grösserer Anzahl und hier nur in den peripheren Theilen der Markstränge und manchmal, aber selten, der Follikel. In dem Drüsengewebe kann man häufiger das Ausstrecken von Fortsätzen, die sich zwischen die anderen Lymphocyten schieben, an den Mastzellen erkennen. Die Granula sind dick, massig, der Kern ist immer, wo er nicht von den Granulis verdeckt wird, hellblau tingirt. An den Adventitialzellen mancher kleinen Gefässe sieht man beginnende Granulabildung. In den Drüsen sind weiter neutrophile und eosinophile Leukocyten in gleichem Maasse vertreten, man findet sie aber nicht so häufig wie die Mastzellen. Neutrophile und eosinophile Myelocyten sind selten. Die Leukocyten liegen sowohl in den peripheren Theilen des lymphadenoiden Gewebes, als in den Sinus, während die Myelocyten mehr in dem Drüsengewebe vertreten sind.

28. Carcinomatöse Drüsen, nicht ulcerirter Mammacarcinom. Entzündung ist in allen Drüsen fast gar nicht ausgesprochen, bindegewebige Entwicklung gering, überall hereinwucherndes Carcinom. In den wenigen Strängen noch erhaltenen Drüsengewebes liegen Mastzellen nur in geringer Anzahl. Es fällt in allen Präparaten als besonders bemerkenswerth auf, dass die Mastzellen in dem lymphadenoiden Gewebe, das an das hereinwuchernde Carcinom grenzt, häufiger liegen, und sogar oft am Rande, ganz dicht am Carcinom zu finden sind. Hier sieht man auch öfter Abgabe von Körnchen. In diesen Bezirken finden sich auch

in grösserer Anzahl eosinophile Leukocyten, nur ganz wenige Myelocyten, neutrophile Myelocyten und Leukocyten sind nirgends zu finden.

29. Tuberkulöse Drüse. Drüse vergrössert, hart, 10 : 8 mm. Bei Haemalaun-Eosinfärbung sieht man die Zeichnung der Drüse verwischt, die bindegewebige Kapsel ist dünn, die Trabekel sind schlecht entwickelt. In den centralen Theilen der Drüse finden sich grössere verkäste Zonen mit Riesenzellen. In dem diese Bezirke umgebenden adenoiden Gewebe liegen Mastzellen in geringer Anzahl, ebenso in stärker entwickelten Bindegewebsstreifen in der Nähe. Ebenso finden sich in diesen Theilen Myelocyten, und zwar eosinophile und neutrophile, die oft nahe den Mastzellen gelegen sind. Myeloblasten sind nicht sichtbar, eosinophile Leukocyten finden sich in dem adenoiden Gewebe und in den Sinus. Ob nun die Mastzellen nur in den peripheren Theilen der Markstränge sich aufhalten, oder zerstreuter vertheilt sind, ist bei der verwaschenen Structur der Drüse nicht genauer zu unterscheiden. Auf jeden Fall ist ihr Befund ein vereinzelter und sie sind hauptsächlich in dem lymphadenoiden Gewebe der Umgebung der Tuberkel auffindbar. Die Färbung mit Alauncarmin-Weigert ergiebt kein Resultat.

30. Typhusdrüse (späteres Stadium, 4. Woche). Die Zeichnung der Drüse ist ausserordentlich verwischt. Die Zellen des adenoiden Gewebes sind wie durch Exsudat auseinandergedrängt, überall reichliche Vaskularisation. In den Sinus liegen sehr viele Lymphocyten. In dem adenoiden Gewebe findet man ganz vereinzelt Mastzellen, die aber immer in der Nähe der kleinen Gefässe liegen, ja sich den Gefässen oft eng anschliessen. Diese Zellen haben dann eine noch mehr spindelige Form, der Kern ist tiefer blau gefärbt, die Granula sind noch nicht so eng gedrängt, wie in der ausgebildeten Mastzelle. Je weiter von den Gefässen weg die Mastzelle liegt, desto enger aneinanderliegend und zahlreicher sind die Granula, desto heller gefärbt ist der Kern. Dazwischen sieht man ebenfalls in der Nähe der Gefässe liegen: 1. eosinophile Myelocyten und Leukocyten, aber nur in geringerer Anzahl, 2. neutrophile Myelocyten in der Nähe der Mastzellen und der Blutgefässe. Myeloblasten sind auch hier nicht auffindbar. Wohl aber an manchen Stellen gehäuft grosse Lymphocyten mit grossem hellen Kerne und dunklem, blau gefärbtem Protoplasma.

31. Drüse eines Kindes aus der Leistenbeuge. Bindegewebige Kapsel und Trabekel sind verdickt. Die Blutgefässe sind strotzend gefüllt. Die wenigen auffindbaren Mastzellen liegen in den peripheren Theilen der Markstränge, an den Adventitialzellen der kleinen Gefässe macht sich an manchen Stellen geringe Granulabildung bemerkbar. Neutrophile Myelocyten sind reichlicher vorhanden, sie liegen in der Nähe der Gefässe, neutrophile Leukocyten sind nicht zu sehen. Ebenso fehlen gänzlich eosinophile Myelocyten und Leukocyten.

a) Die Mastzellen.

Seit der Entdeckung der Mastzellen durch Ehrlich ist eine reiche Litteratur über diese Gebilde entstanden, und über Entstehung, physiologische Bedeutung und Function sind die einander widersprechendsten Ansichten im Laufe der Jahre aufgestellt worden. Ehrlich selbst war ursprünglich der Ansicht, dass die Mastzellen

nicht von den weissen Blutkörperchen oder ihren von Ziegler und seinen Schülern geschilderten Metamorphosen abstammten. Sie sollten sich aus den fixen Bindegewebszellen entwickeln in Folge Steigerung der nutritiven Bedingungen. Wie schon oben erwähnt, sollten es Producte der Ueberernährung, der Mästung des Bindegewebes sein, wie solche bei chronischen Entzündungen vorkämen. Westphal hat diese Ansicht weiter begründet, und es kann keinem Zweifel unterliegen, dass die reichlichere Production der Mastzellen abhängig ist von dem jeweiligen Ernährungszustand des Bindegewebes. Trotzdem kann der Begriff „Mastzelle" heute durchaus noch nicht als geklärt betrachtet werden. Wie ich schon oben auseinandersetzte, ist als typisches Merkmal der Mastzelle des Bindegewebes heute angenommen, dass sie zahlreiche distinkte meistens sehr grobe Körnchen im Protoplasma besitzt, welche sich mit basischen Anilinfarben sehr intensiv und dabei in einem mehr oder weniger metachromatischen Ton färben. Die Grösse der Zelle ist inconstant, sie ist grösser wie ein kleiner Leukocyt, auch ihre Form kann verschieden sein. Von den verschiedensten Seiten sind runde, längliche, polygonale Mastzellen beschrieben worden. — Westphal hat platte und spindelförmige Mastzellen gesehen, was ich nach meinen Präparaten nur bestätigen kann, weiter hat Schuberg, der die Mastzellen des Axolotls untersuchte, an ihnen einen kleinen, ovoiden bis spindelförmigen Haupttheil, der durch den länglichen Kern fast ganz ausgefüllt ist, und von dem Haupttheil charakteristische Ausläufer unterschieden, die sich dichotomisch zu mehreren Malen theilten. Haupttheil und Ausläufer waren angefüllt mit den Mastzellenkörnern. Ich kann Schuberg bezüglich des Vorkommens von Ausläufern nur zustimmen, oft sah ich an den noch im Drüsengewebe liegenden Mastzellen Ausläufer zwischen die umherliegenden Lymphocyten hereingehen. Allgemein wird angegeben, dass der Kern sich bei den verschiedensten Methoden nur sehr blass färbt, auch keine Besonderheiten aufweist und zwischen den dunkelgefärbten Körnern als blasse Scheibe durchschimmert. Im Allgemeinen werden von allen Untersuchern die sich mit der Frage beschäftigt haben, die Blutmastzellen von den Mastzellen des Bindegewebes scharf getrennt, wenn auch Leredde und Bezançon, Athias und França, Ranvier, Gherardini, Stassano und Haas, Harris, Jolly ihre Abstammung von den hämatogenen Wanderzellen und zwar den einkernigen Leukocyten in Frage ziehen. Westphal hielt die Mastzellen für in besonderer

Weise umgewandelte Bindegewebszellen, es schloss sich ihm Calleja an, Marchand hielt sie für Bindegewebszellen gesonderer Art, Schreiber und Neumann beantworten die Frage nach der Abstammung der Mastzellen nicht. Raudnitz hielt sie für mucinös degenerirte Zellen, welcher Anschauung Nordmann gegenüber trat, während Hoyer bei Färbung von Mucin und Mastzellengranulis einen eclatanten Unterschied nicht fand. Neumann hält die Mastzellen für von den Bindegewebszellen abstammend.

Weitere Verwirrung in diese Frage wurde durch die Entdeckung der Ranvier'schen Clasmatocyten hereingetragen, als man sich fragte, welche Unterschiede zwischen den Clasmatocyten und Mastzellen beständen. Ranvier hat die Clasmatocyten als unbeweglich gewordene Leukocyten beschrieben, und die Mastzellen als Varietät der Clasmatocyten aufgefasst. — Die Mastzellen hätten die Eigenschaft, Theile ihrer Granula an die Umgebung abzugeben, während das Protoplasma der Clasmatocyten nur granulirt, aber nicht mit Einlagen von Körnchen versehen sei, die Zelle selbst lang spindelförmig oder sternförmig (mit etwas angeschwollenen Enden) aussähe. In der Folgezeit haben Neumann und Schreiber eine vollständige Identität von Mastzellen und Clasmatocyten nachzuweisen versucht. Dagegen wurden aber gewichtige Stimmen laut. Vor allen Dingen hat Marchand sich gegen diese Anschauung gewandt. Er giebt aber die Möglichkeit zu, dass ein Theil der Zellen gleicher Herkunft durch gewisse Umwandlungen zu Mastzellen wird. Vor allen Dingen bestreitet er aber die hämatogene Abkunft der Clasmatocyten. — Es seien dies Zellen, die dem Bindegewebe von früh an eigen seien, und nicht bloss im Netz, sondern auch an anderen Theilen sich dem Endothelbelage der kleinen Blutgefässe anschlössen, ohne aber an sie gebunden zu sein. Diese Adventitialzellen hat er in Verbindung gebracht mit den bei der Entzündung auftretenden lympho- und leukocytären Elementen, sowie ferner mit den Plasmazellen und Mastzellen. Neuere Entzündungsversuche (Einführung von Stärkeaufschwemmung in die Peritonealhöhle des Kaninchens) haben ihm ergeben, dass diese Adventitialzellen sich vergrössern, vermehren, dass sie sich in grosse, protoplasmareiche Elemente umwandeln, die mit kleinen Vacuolen versehen sind und viele kleine Ausläufer aussenden. Daneben konnte er aber auch Uebergänge zu kleineren, meist einkernigen Zellen der verschiedensten Gestalt, die mit phagocytärer Function ausgestattet sind, und endlich kleinere Lymphocyten-

formen beobachten. Diese Zellformen sollen nach Marchand durch mitotische Theilung alle auseinander hervorgehen, wobei aber die Function der aus den Gefässen austretenden polynucleären Leukocyten nicht ausgeschaltet wird. Eventuell gehen auch Mast- und Plasmazellen aus diesen Adventitialzellen hervor, wobei die Bildung der Granula bei den einen und die Umwandlung des Kernes bei den andern als secundärer Vorgang aufgefasst wird. Alle diese Zellformen, deren Ursprung aus den Adventitialzellen der kleinen Gefässe hergeleitet wird, bezeichnet Marchand als leukocytoide Zellen, eine Umwandlung in Bindegewebszellen wird nicht für wahrscheinlich gehalten, während Borst ihnen die Fähigkeit fibrilläres Bindegewebe zu bilden, nicht absprechen will. Schuberg spricht sich gegen die Trennung der Mastzellen und Clasmatocyten aus, und in einer neueren Arbeit kommt Schwarz zu ähnlichen Resultoten. Nach seiner Meinung ist die von Ranvier unter dem Namen „Clasmatocyten" als selbststängige charakteristische Form proclamirte Zellart als solche fallen zu lassen. Zum Theil ist sie wie Schreiber und Neumann behauptet haben mit den Mastzellen identisch, zum Theil aber ist sie eine Form, die als „Makrophagen" oder „grosse Phagocyten" als grosse einkernige Zellen bekannt sind.

Nach meinem Dafürhalten sind nach den grossen grundlegenden Arbeiten Maximow's alle diese Verhältnisse etwas geklärter. Maximow sieht die Ehrlich'schen Mastzellen entschieden als eine Zellart sui generis an. Es ist offenbar, dass er damit die histogenen Mastzellen meint. Sie unterscheiden sich sowohl scharf von den Bindegewebszellen, als von den Clasmatocyten, den Plasmamastzellen und den Polyblasten wenigstens bei den Säugethieren. Maximow bestätigt also die Angaben Jolly's zu Recht, der die in dem grossen Netz der Säugethiere die Mastzellen, Clasmatocyten und Plasmazellen als distincte verschiedene Zellformen unterschieden hat und besonders darauf aufmerksam gemacht hat, dass die Clasmatocyten durch ihre Form, die Mastzellen aber durch eine mikrochemische Reaction der in ihrem Zellleibe auftretenden Granula von einander getrennt werden müssen. Weiter ist eine stricte Unterscheidung der histiogenen und der hämatogenen Mastzellen in neuerer Zeit durch zahlreiche Arbeiten Pappenheim's gemacht worden, der die histiogenen Mastzellen als stets mononucleär erkannt hat, während die hämatogenen auch zwei Kerne haben können. Beide Zellformen hätten nichts gemeinsam, als die

tinctorielle Metachromasie gegenüber basischen Anilinfarbstoffen. Auch in der Körnelung selbst seien sie zu unterscheiden. Eine gleichmässig constante Körnelung hätten nur die histogenen Mastzellen, während die Körnelung der hämatogenen „grobklumpig, oft ungleichmässig vertheilt, oft wie zusammengelaufene, tropfenförmige Schmelze“ sei. Was die ursprüngliche Abstammung aller dieser nun geschilderten Zellformen anlangt, so glaubt Maximow, dass sie ursprünglich einer Stammform angehören, die sich in frühen Stadien der Entwicklung vom Mesenchym abgespalten hat. Entsprechend den jeweils verlangten Functionen muss sich die eine oder andere Form differenziren, die dann mit den anderen nicht mehr identisch, wohl aber noch verwandt ist. So fehlen bei manchen Thieren z. B. die Mastzellen vollständig, während bei anderen Mastzellen und Clasmatocyten nebeneinander existiren, bei dritten diese beiden Formen nicht zu unterscheiden sind. Von ihnen sind ebenfalls abzutrennen die fixen Bindegewebszellen, die zu Bindegewebe werden können (Fibroblasten). Sind die Clasmatocyten noch wenig differenzirte Gebilde, die unter Umständen gerade wie die einkernigen Blutleukocyten bei der Entzündung zu Polyblasten (Maximow) werden können, so müssen dagegen die histogenen Mastzellen noch eine höhere physiologische Bedeutung haben. Ehe ich darauf eingehe, glaube ich ein kurzes Resumé über die bis dahin bestehenden Meinungen geben zu müssen.

Wir haben scharf zu trennen die Zellen, die innerhalb der blutbildenden Organe entstehen: Die Lymphocyten und die neutrophilen eosinophilen und basophilen Leukocyten und ihre Mutterformen, die Myelocyten und Myeloblasten auf der einen Seite, und auf der anderen Seite die Zellen, die ausserhalb des Blutgefässsystems in den adventitiellen Scheiden der kleinen Gefässe ihren Ursprung haben. Dieses sind die sogenannten leukocytoiden Zellen Marchand's. Es sind die ungekörnten Clasmatocyten Marchand's, welche die perithelialen Mutterzellen der histogenen Lymphocyten darstellen, aus denen nach Marchand's Ansicht höchstwahrscheinlich auch die histogenen Mastzellen und Plasmazellen hervorgehen können. Auf die neueren Untersuchungen über die Entstehung der Plasmazellen (Schridde u. A.) kann ich hier nicht des Näheren eingehen und werde mich ausschliesslich auf die histogenen Mastzellen beschränken.

Es interessirt mich jetzt vor allen Dingen die Frage nach der physiologischen Bedeutung der Mastzellen. Es ist ohne Wei-

teres klar, dass sie in dem Kampfe des Organismus gegen in ihn eindringende Schädlichkeiten eine gewisse Rolle spielen müssen, anders wäre ihr zu Zeiten massenhaftes Auftreten, wie ich oben gezeigt habe, garnicht zu erklären. Auch auf diese Frage liefert uns die vorliegende Literatur bis jetzt sehr wenig Aufklärung. Von den meisten Autoren wurden die Mastzellen als Reservezellen aufgefasst, die zu gewissen Zeiten die Fähigkeit haben, in ihrem Innern aufgespeicherte Stoffe an die Umgebung abzugeben, um diese in ihrem uns noch unbekannten Wirken zu unterstützen.

Ob diese Stoffe, welche die Granula der Mastzellen in sich beherbergen, nun Mucin oder andere Verbindungen sind, das zu beantworten, ist heute noch unmöglich. Darauf hat auch in jüngster Zeit wieder Arnold aufmerksam gemacht, der die Frage, ob das Sekret der Mastzellen mucinöse oder mucinoide Beschaffenheit hat, offen lässt. Bei Formol-Sudan-Behandlung konnte er nachweisen, dass sehr viele Mastzellen unter normalen Verhältnissen ein Fettgranulum enthalten, das seitlich vom Kern gelegen und von einem hellen Hof umgeben ist. Weiter scheinen Arnold die histiogenen Mastzellen auch zur Umsetzung noch anderer Stoffe befähigt zu sein. So traten bei Injection von Lithioncarmin in die Substanz der Froschzunge rothe Granula in den Mastzellen auf. Alle in dieser angedeuteten Beziehung aufzuwerfenden Fragen harren noch der Beantwortung. Pathologisch-experimentelle Untersuchungen über die Mastzellen liegen uns aber vor in der Arbeit von Maximow „Ueber die entzündliche Bindegewebsneubildung bei der Ratte, Veränderungen der Mastzellen und Fettzellen“. Das Aussehen der Mastzellen bei der Ratte scheint nach den Abbildungen zu urtheilen, im Wesentlichen dem beim Menschen zu entsprechen. Bei der experimentellen Entzündung veränderten sich die Mastzellen sehr rasch, sie wurden durch das auftretende Oedem auseinander geschoben, sie sahen verkleinert aus, der Kern machte einen geschrumpften Eindruck und färbte sich dunkler als gewöhnlich. Die specifisch metachromatische Körnelung war nur in wenigen Mastzellen ohne Veränderung geblieben. Die Körner schienen zu verklumpen, sie färbten sich nicht mehr so intensiv, sondern blasser, Gruppen von Körnern gelangten in die umgebende Gewebsflüssigkeit und lösten sich dort allmählich auf. Die Mastzellen schienen Maximow nun auf die umherliegenden Leukocyten und die Polyblasten einen stark anziehenden Einfluss auszuüben. Grosse Scharen von ihnen umgaben die Mastzellen, sie schienen sie zu zernagen,

so dass schliesslich bestimmte Conturen und Umrisse an ihnen nicht mehr nachweisbar waren. Die Mastzelle zerfällt so in einzelne Haufen von rothvioletten oder rosenrothen Körnern (die Präparate wurden mit polychromem Methylenblau gefärbt), die entweder ganz aufgelöst wurden, oder von den Phagocyten in ihren Leib aufgenommen wurden. Maximow fand nur wenige Körner in dem Zellleibe der Leukocyten, mehr in dem der Polyblasten, die mit ihrem mit Körnern beladenen Zellleibe sich weit von dem ursprünglichen Vernichtungsort entfernen konnten. Weiter sah er auch in den umherliegenden fixen Zellen, den Fibroblasten und den noch nicht ganz mobil gewordenen Clasmatocyten Körnchen im Protoplasma auftreten, die sich metachromatisch färbten. Es machen also die Mastzellen bei den acuten Entzündungen im ersten Stadium rein regressive Metamorphosen durch. Dabei haben sie nach Maximow's Meinung für den Stoffwechsel und die Lebensthätigkeit der Zellen des Bindegewebes eine sicher sehr wichtige Bedeutung; denn bei der Entzündung wird offenbar der von den Mastzellen aufgespeicherte Nährstoff von den hypertrophirenden und sich vermehrenden Zellen des wuchernden Bindegewebes frei gemacht und allmählich aufgebraucht. Nachdem die Entzündung vorbei ist, liegen nur noch spärliche Mastzellen in dem Gewebe, die noch Körnchen secerniren. Die Körnchen sollen aber kleiner, staubförmiger werden und Mastzellen sollen in dem Narbengewebe gänzlich fehlen.

Ich komme dazu, meine Beobachtungen mit dem angeführten Thatsachenmateriale zu vergleichen. Es wird aus der Beschreibung meiner Präparate ohne weiteres klar, dass die chronische Entzündung der Lymphdrüsen bei der Bildung der Mastzellen eine wesentliche Rolle spielen muss. Nur so ist es auch erklärlich, dass in den Lymphdrüsen des Neonaten, bei dem chronische Entzündungen wohl auszuschliessen sind, Mastzellen nicht gefunden werden. Ich folgere daraus, dass das Vorkommen von Mastzellen in Lymphdrüsen normaler Weise nicht zur Nothwendigkeit gehört, und dass erst die pathologischen Veränderungen die jede Lymphdrüse im extrauterinen Leben in ihrer Eigenschaft als Filtrationsorgan durchzumachen hat, das Auftreten der Mastzellen hervorruft. So finden wir bloss in der Zahl der Mastzellen, die jeweilig in einer Drüse gefunden werden, eventuell einen Massstab für die chronische Infection, die sich an dem der betreffenden Drüse zugeordneten Organe abspielt. Wir sehen daher, dass in den Lymph-

drüsen des Kindes, die der Leistenbeuge entstammen, die Zahl der Mastzellen eine kleine ist, wir sehen an der tuberculösen Lymphdrüse der alten Frau dieselben Verhältnisse, da es sich um alte vielleicht lange abgeklungene Processe handelt. Wir beobachten aber massenhaft Mastzellen bei allen noch andauernden Reizzuständen. Es drängt sich da unwillkürlich zuerst die Frage auf, woher kommen die oft massenhaften Mastzellen in den Drüsen? Wir haben oben gesehen, dass Marchand eine eventuelle Entstehung der Mastzellen aus den adventitiellen Zellen der kleinen Gefässe einräumt, und es ist von jeher den meisten Untersuchern aufgefallen, dass die Mastzellen mit den Gefässen etwas zu thun haben müssen. Eine Betheiligung der Blutmastzellen bei der Vermehrung der histogenen Mastzellen war von vornherein auszuschliessen, denn bei keiner Krankheit, bei der die histiogenen Mastzellen vermehrt waren, fand man eine Vermehrung der Blutmastzellen. Auch sind die Beobachtungen einzelner, so Hirschmann's, der einmal eine Mastzelle in einer Gefässwandung steckend gesehen haben wollte, nicht beweisend. Heller konnte an seinen Präparaten, die von der Haut haarloser, weisser Ratten stammten, niemals bei genauester Besichtigung Mastzellen in der Wand der Gefässe nachweisen. Auch ich habe niemals Mastzellen in den Gefässen oder fertige Mastzellen in der Wand der Gefässe steckend gesehen. Heller erklärt sich das Zustandekommen der Mastzellen an den Gefässen so, dass aus dem Blute Leukocyten oder wahrscheinlicher Lymphocyten auswandern, und in der Gefässwand liegen bleiben. Hier sollen sie entweder direct aus der Blutflüssigkeit die basophile Granulation anziehen, oder besser nur chemische Stoffe aufnehmen, die ihnen die Bildung der basophilen Granulation ermöglichen. Eine weitere Reifung der sich bildenden Mastzelle in der Gefässwand hält Heller für nöthig, ehe eine Mobilisation und Weiterwanderung der Zellen erfolgt. Auch an meinen Präparaten fällt die Lagerung fertiger Mastzellen in der Nähe der kleinen Gefässe ohne weiteres auf.

Wie ich beschreiben konnte, habe ich in allen Drüsen, in denen offenbar eine lebhafte Vermehrung der Mastzellen eingetreten war, eine deutliche beginnende basophile Granulation an den Adventitialzellen der kleinen Gefässe, die in den peripheren Theilen von Marksträngen und Follikeln verlaufen, constatiren können. Durch Betrachtung zahlreicher Präparate, konnte ich nicht nur ganz beginnende Granulation der äussersten Adventitialzellen der

Gefässe sehen — Stadien in denen man die Zahl der Granula noch hätte zählen können, und in denen die Zellkerne sich noch blau, wie die der übrigen Adventitialzellen färbten — sondern auch Zellen mit reichlicherer Granulation, mit allmäligem Abblassen des Kernes, bis zu der der Gefässwand anliegenden fertigen Mastzelle (s. Taf. II, Abbildung 4 und 5). Auf welchem Wege die Granula in die Zelle kommen, ist natürlich an fixirten Präparaten nicht zu constatiren, man müsste dazu die vitale Färbung Arnold's zu Hilfe nehmen. Es ist natürlich wahrscheinlich, dass die basophile Granulation von der sich bildenden Mastzelle aus dem Blute angesogen wird. Unwillkürlich drängt sich aber auch die Ueberzeugung auf, dass die fertige Mastzelle doch nun auch mobil werden muss, denn die Mastzellen wurden nicht nur in dem adenoiden Gewebe, sondern auch in den Sinus und in dem Bindegewebe liegend gefunden. Arnold hat bei vitaler Mastzellenfärbung an der Froschzunge nur träge Formveränderungen der Mastzellen, aber keine Ortsveränderungen wahrnehmen können. — Doch scheinen seine Beobachtungen bei Versuchen mit Stauung der Froschzunge durch Umschnürung wohl für eine mögliche, aktive Locomotion der Mastzellen zu sprechen. Nehme ich aber nach meinen Präparaten eine Entstehung der Mastzellen aus den Adventitialzellen der kleinen Gefässe durch Aufnahme der basophilen Granulation an, und konnte ich Mastzellen in der Nähe solcher Gefässe, entfernt von ihnen, in den Sinus, und im Bindegewebe nachweisen, so muss ich auch die Möglichkeit der Wanderung der Mastzellen ohne weiteres behaupten. Anders sind die Befunde nicht zu deuten. Dabei möchte ich die Fortsätze, die manche Mastzellen zwischen benachbarte Lymphocyten ausstrecken (wie andere Untersucher und ich es beschreiben konnten), als ein Zeichen auffassen, dass die betreffende Zelle auf der Wanderung sich befindet. Allerdings habe ich niemals sehen können, dass eine Mastzelle in ihrer ganzen Breite sich durch die das adenoide Gewebe umhüllende Endothelmembran schob, wohl aber konnte ich bemerken, dass Mastzellen, die direct unter der Endothelmembran lagen, Körnelungen zwischen zwei Endothelzellen vorgeschoben hatten. Ich nehme also an, dass die Mastzellen vom Orte ihrer Bildung an den kleinen Gefässen entweder durch active Wanderung oder durch Flüssigkeitsstrom durch das adenoide Gewebe in die Lymphbahnen und Lymphsinus oder in das Bindegewebe gelangen. Mit einer Theorie der Einschwemmung der Mastzellen durch die zu-

führenden Lymphgefässe habe ich mich nicht befreunden können, denn sonst hätte ich doch auch in diesen, deren letzte Enden noch oft in dem perikapsulären Fettgewebe der Drüsen zu sehen waren, Mastzellen beobachten müssen, was aber niemals gelang.

Eine weitere bemerkenswerthe Thatsache ist nun die, dass ich an den Mastzellen, die noch in dem lymphadenoiden Gewebe lagen, eine Abgabe der Granula in die Umgebung niemals habe constatiren können. Solche erfolgt erst bei den Mastzellen, die in den Sinus oder in dem Bindegewebe liegen. Wie oben auseinandergesetzt, deutet Maximow die Abgabe der Granula als Zerfall der Mastzellen, der durch Leukocyten oder eventuelle toxische Stoffe in den Sinus bedingt wird, wodurch das umliegende Gewebe die in der Mastzelle aufgespeicherten Reservestoffe erhält. Es müssten also sowohl in den Sinus Vernichtungen oder Paralysirungen von toxischen Stoffen, die eingebracht sind, durch die Mastzellen erfolgen, als auch im Bindegewebe eine Unterstützung der Proliferation der wuchernden Elemente statt haben. Sehe ich mir, von diesem Gesichtspunkte aus betrachtet, die oben erwähnten Fälle an, so ist Fall 1, ein Portiocarcinom, bei dem in Folge der Härte des Bindegewebes unmöglich eine sehr starke Resorption toxischer Carcinomsubstanzen hat stattfinden können (die Frau sah auch kaum kachektisch aus). — Fall 2 stellt ein Cervixcarcinom ganz im Beginne dar, bei dem die Diagnose erst durch die mikroskopische Untersuchung gesichert werden konnte. Bei beiden finden wir sehr wenig Mastzellen. Alle anderen Carcinome ohne Metastasirung in den Drüsen waren weiter vorgeschritten, jauchten also auch mehr, und es ist wohl etwas subjectiv, dabei von geringerer oder stärkerer Jauchung zu sprechen. Doch ist es auffallend, dass wir in Fall 10, bei dem sich Eiter aus dem Carcinom vom inneren Muttermund her entleerte, eine colossale Vermehrung der Mastzellen in den Sinus und Lymphbahnen finden konnten, mit starken regressiven Veränderungen, wie Abgabe der Körnchen in die Umgebung, schlechte Tinction u. s. w. (siehe Taf. II, Abbildung 7). Es ist die Vernichtung der Mastzellen in den Sinus und Lymphbahnen mancher Drüsen eine zu auffallende, als dass man nicht nach einem Grunde dafür suchen müsste. Mir ist es am wahrscheinlichsten, dass hier eine Paralysirung schädlicher Substanzen, die eingebracht sind, mit Hülfe der Mastzellen vor sich geht. Es ist nun aber weiter auch auffallend, dass in hyperplastischen Drüsen ohne Car-

cinom, die sich bei weiter vorgeschrittenem und jauchendem Primärtumor, wie Fall 5, finden, eine nur geringe Vermehrung der Mastzellen stattgefunden hat. Allerdings beobachtet man ja eine reichlichere Mastzellenbildung in den Adventitialzellen bei diesen Drüsen, aber die Verminderung der fertig ausgebildeten Mastzellen in Marksträngen und Sinus ist eine auffallende. Gerade wie die Annahme vieler Autoren, dass diese hypertrophischen Riesendrüsen ein Schutzmittel gegen die Krebsinvasion darstellen könnten, oder dass sie, wie von einigen behauptet wird, sogar befähigt seien, eingebrachte Krebskeime zu vernichten, vor der Hand nur Vermuthungen bleiben können, so halte ich auch Reflexionen über den verminderten Mastzellengehalt für unnütz. Etwas Wahrscheinlichkeit hätte noch die Hypothese für sich, dass die Hypertrophie der adenoiden Substanz oder die Vermehrung der Mastzellen gegen bestimmte, für den betreffenden Fall specifische Stoffwechselproducte des Carcinoms oder der in ihm lebenden Bakterien auch specifische Schutzmaassregeln darstellten.

Ich muss hier die interessanten Versuche Simoncini's entsprechend würdigen, der die Reaction der Lymphdrüsen bei künstlicher Infection acuter und chronischer Art studirt hat. Bei acuten Infectionen, wozu die Milzbrandinfection gewählt wurde, rufen die Bakterien schwere Schädigungen hervor, wie Gefässcongestionen, Blutextravasate, Nekrose der Lymphoidelemente und zugewanderter Leukocyten, Nekrose von ganzen Gewebsgebieten (siehe unsern Fall 24). Die Bakterien werden dann zerstört, die Zerfallsproducte weggeschafft. Neben diesen destructiven Vorgängen beobachtet man aber dann eine fieberhafte, oft das normale Maass überschreitende Vermehrung der Lymphdrüsenelemente. In einem zweiten Stadium erwachen die Latenzkräfte, Bindegewebswucherung tritt ein, oder bei sehr virulenten Bakterien kann auch trotz Hypertrophie der adenoiden Substanz schwerste Schädigung der Drüse eintreten, und sie kann der Allgemeininfection zum Opfer fallen. Danach wäre also die Drüsenhyperplasie als eine blosse Reaction auf vorher stattgefundene, aber überwundene Infection zu erklären. Nach Simoncini verläuft die Reaction der Drüsen bei chronischer Infection (Tuberculose) etwas anders. Nachdem im ersten Stadium der Infection neben Wucherung der adenoiden Substanz eine Ueberschwemmung der Drüse mit weissen Blutkörperchen, die nach der inficirten Stelle hinwandern, eingetreten ist, folgt als zweite Phase die Reaction der fixen Elemente des Stütz-

gewebes, eine starke Wucherung und Neubildung des Lymphdrüsenbindegewebes tritt ein. Dieses begrenzt allmälig die Tuberkelherde, kapselt sie ein, durchwächst sie und trägt zur Selbstheilung bei. Natürlich ist die schliessliche Erreichung dieses Zieles abhängig von der Zahl der Bacillen, die eingebracht werden, und dann vor allen Dingen von der mehr oder weniger raschen Wucherung des Bindegewebes. Interessant ist dabei die Beobachtung, dass z. B. beim Kaninchen, das eine starke und rasche bindegewebige Reaction in den Drüsen aufweist, die Tuberculose zur Ausheilung kommt, während beim Meerschweinchen, bei dem die bindegewebige Reaction langsam und spärlich ist, Tuberkel und Verkäsung auftreten. Bei der reactiven Bindegewebswucherung haben aber offenbar, das hat Maximow gezeigt, die Mastzellen eine hervorragende Bedeutung. Nehmen wir nur an, dass sie als Reservezellen den wuchernden Elementen neue Stoffe zuzuführen haben, so wird auch die Grösse der reactiven Wucherung nicht nur abhängig sein von dem Grade der Reizwirkung, sondern auch von der Fähigkeit der Drüse, dem wuchernden Gewebe vermittelst der Mastzellen Reservestoffe zuzuführen (Taf. II, Abbildung 6).

Die Bindegewebswucherung in den Drüsen scheint nun nicht nur mit der carcinomatösen Infiltration Hand in Hand zu gehen, sondern wir haben auch bei den nicht carcinomatösen Drüsen eine reichliche Bindegewebsvermehrung in einzelnen Fällen getroffen. Ich glaube, dass diese zurückzuführen ist entweder auf frühere Infection durch eingeschleppte Bakterien oder auf die Stoffwechselprodukte von Bakterien plus Carcinom, welche die Drüsen passiren. Es fragt sich nur, ob diese Bindegewebswucherung bei nicht carcinomatösen Drüsen von Vortheil ist. Ich kann mich der Ansicht anderer Autoren nur anschliessen, die glauben, dass dadurch dem eindringenden Carcinom ein gewisses Bollwerk entgegengesetzt wird. Gerade so gut wie die Drüsen im Gefässdreieck bindegewebig entartet sein können, wird auch eine bindegewebige Degeneration der von Kundrat im parametranen Gewebe beschriebenen kleinen Drüsen und des Parametriums vorkommen (Pankow l. c. Seite 416 ff.) und es wird sich dadurch ein klinisch hart infiltrirtes Parametrium dem untersuchenden Finger darbieten. Dem Ausspruche Pankow's, dass klinisch infiltrirte Parametrien uns nicht mehr ein Kriterium für die Schwere der Erkrankung, sondern nur noch allein für die Schwere der Operation sein dürfen, können

auch wir uns nur voll und ganz anschliessen. (Siehe Fälle 5, 7, 8, 9, 13.)

Auch das einwuchernde Carcinom scheint in den Drüsen eine starke Tendenz zu Bindegewebsneubildung auslösen zu können. In Fall 14 sehen wir in der carcinomatösen Drüse viele Mastzellen und eine starke Bindegewebswucherung, in Fall 16 ist starke Bindegewebswucherung um das Carcinom herum notirt, ebenso in Fall 20, in Fall 19 ist nur ein kleiner Sinus infiltrirt, das Bindegewebe ist bereits etwas verdickt, Mastzellen sind reichlich vorhanden, auch solche in Bildung. Sehen wir dagegen die Fälle 15, 17, 18 und 21 an, so finden wir in ihnen die bindegewebige Reaction gering, das Carcinom wuchert breit herein, auffallend ist, dass sich in seiner Umgebung nur ganz wenige Mastzellen finden, öfters eosinophile Zellen, die sich nach Noesske gerade an Stellen der Infection anhäufen sollen. Ohne weiteres hat man an diesen Drüsen bereits nach dem mikroskopischen Präparate den Eindruck, als ob in ihnen das Carcinom keinen Widerstand finden wird und dass es befähigt ist, schrankenlos weiter zu wuchern. Betrachte ich dagegen Fall 16. Es wurden drei Drüsen links entfernt. In der ersten, dem Uterus am nächsten liegenden Drüse, fanden wir einwucherndes Carcinom, keine sehr starke bindegewebige Wucherung, in den Resten adenoiden Gewebes reichlich Mastzellen, die oft gerade in den Grenzbezirken gegen das Carcinom hin liegen. In den beiden weiter entfernt liegenden Drüsen hat sich dagegen eine starke bindegewebige Wucherung gebildet, die das Carcinom in einzelne Nester abtheilt und in breiten Strängen umgiebt. In diesen liegen reichlich histiogene Mastzellen. In Fall 20 sehen wir das Carcinom ebenfalls von einer breiten bindegewebigen Kapsel umgeben, es ist dadurch in der Mitte erweicht und zerfallen. Ich kann mich des Eindrucks nicht erwehren, dass diese breiten Bindegewebsstreifen, die das eingedrungene Carcinom umkreisen, es allmählich mit immer dicker werdenden Lagen einschliessen, ihm auf diese Weise die Ernährung abschneiden, ein wesentlicher, wenn nicht der wesentlichste Factor sind, um das Weiterwuchern der Carcinommetastasen zu hindern. Das Carcinom zerfällt in den centralen Theilen und kann dann die mit schmierigen Massen erfüllten, nur mit einer Kapsel versehenen runden Gebilde darstellen, die wir des öfteren als „Drüsen“ bei Operationen des Carcinoms entfernt haben. (Siehe Fall 20.)

Schauta hat ebenfalls die Nekrose der Lymphdrüsen (wir

müssen hinzufügen, die carcinomatöse, denn es giebt auch eine bakterielle) in diesem Sinne deuten zu müssen geglaubt, und es giebt genug Thatsachen aus der Litteratur, die zeigen, dass Carcinome, bei denen sicherlich carcinomatöse Drüsen zurückgeblieben waren, Jahre lang recidivfrei blieben, wenn nicht dauernd geheilt wurden. Auch Krönig hat sich neuerdings für die „partielle Ausheilung“ ausgesprochen, ebenso kommt Lomer zu dem Schluss, dass unter Umständen der Körper mit in ihm zurückgebliebenen Carcinomtheilen fertig werden könne. Den Pathologen sind Heilungsvorgänge beim Carcinom ebenfalls bekannt, und gerade neuere Arbeiten von Becher, Schwarz enthalten Mittheilung über weitgehende bindegewebige Organisationsvorgänge bei Krebsen, die mit der Bildung von Riesenzellen an der Peripherie der Krebszellen beginnen und mit völliger Substitution der Krebszellennester durch Bindegewebe enden können. Wird der Thätigkeit der Riesenzellen in den ältern Arbeiten (Franke, Denecke, Petersen) noch eine wichtige Function zugeschrieben, so konnte Schwarz neuerdings nachweisen, dass auch dem Granulationsgewebe, das einzelne Carcinomtheile umschliesst, phagocytäre Eigenschaften zukommen können, so dass es allmählich zwischen die Carcinomzellen eindringen kann, sie vermindern kann, welchen Processen dann die Substitution durch Bindegewebe folgt. Auf die Frage, welche Momente diese Organisationsprocesse eventuell veranlassen oder begünstigen könnten, giebt Becher auf Grund seiner Untersuchungen die Antwort, dass die den Carcinomen oft vorausgehenden langdauernden entzündlichen Processe oder das langsame Wachsthum mancher Cancroide als schuldig anzusehen seien. Borst und Merkel konnten ebenfalls die Beobachtungen Becher's bestätigen. Kürzlich hat auch M. B. Schmidt nachgewiesen, dass in Blutgefässe verschleppte Carcinomtheilchen hier allmählich durch Bindegewebe substituirt und so unschädlich gemacht werden können.

Alles dies spricht dafür, dass zuerst dem Granulationsgewebe und dann dem Bindegewebe eine grosse Rolle bei Vernichtung von zurückgelassenen Krebskeimen zukommt. Diese Vernichtung geschieht durch allmähliches Hereinwachsen und Umwachsen des Bindegewebes und dann durch Abkapselung. Dadurch wird das Carcinom unter schlechtere Ernährungsbedingungen gebracht und zerfällt. Die Ursache zur bindegewebigen Prolifera-

tion in den Drüsen ist nicht das einwuchernde Carcinom allein, sondern es sind schon vor ihm seine Stoffwechselproducte und vor allen Dingen die der in ihm lebenden Bakterien, eventuell diese selbst, und ferner alle die Zersetzungen, die sich in einem jauchenden Carcinom abspielen und zur Resorption führen müssen. Zur Vernichtung der Stoffwechselproducte hypertrophirt entweder die Drüse und kann dann einen grossen, nicht carcinomatösen Knollen darstellen, oder aber sie behält ihren Umfang und bildet reichlich Mastzellen. Diese führen entweder in den Sinus eine Paralysirung der schädlichen Producte herbei und zerfallen, oder sie führen dem jetzt proliferirenden Bindegewebe neue Substanzen in Gestalt ihrer Körnchen zu. So spreche ich den Mastzellen eine wichtige Rolle zu. Sind die Processe abgelaufen, hat sich Bindegewebe ausgebildet, so werden nur noch wenige Mastzellen gefunden.

Wie schon oben erwähnt, war das Fehlen der bindegewebigen Reaction in den Fällen 15, 17, 18, 21 auffallend. Ebenso war es bemerkenswerth, dass die Mastzellen in den Resten der Drüse nur spärlich vertreten waren, nicht in der Nähe des einwuchernden Carcinoms lagen. Ueber das Fehlen der bindegewebigen Reaction kann man sich ja natürlich nur Vermuthungen hingeben. Es liegt aber der Gedanke nahe, dass bei dem jugendlichen Alter der vier Patientinnen (36, 38, 41, 46 Jahre) langdauernde Zersetzungen im Carcinom, vielleicht bakterieller Art, nicht stattfinden konnten, dass vielmehr bei der reichlichen Blutzufuhr zu den noch menstruirenden Uteris die Geschwülste gute Ernährungsbedingungen fanden, frühzeitig, ohne Widerstand zu erhalten, in die Lymphdrüsen metastasieren konnten, und diese Lymphdrüsen ohne bindegewebige Wucherung vorfanden, die durch länger dauernde Zersetzungsvorgänge im Carcinom sicher verursacht worden wären. So beobachteten wir denn auch bei der jungen Frau von 36 Jahren mit einem beginnenden kleinen Cervixcarcinom bereits Metastasen in den Drüsen.

Ehe ich die Frage, warum die Mastzellen in der Nähe dieser einwuchernden Carcinome gewöhnlich fehlten, beantworte, möchte ich das Verhalten der bakteriellen Drüsen und der Drüsen bei nicht ulceriertem Mammacarcinom einer Recapitulation in dieser Hinsicht unterziehen. Bei allen bakteriell inficirten Drüsen fiel es

sofort auf, dass die Mastzellen in der Nähe der inficirten Theile nur spärlich vertreten waren oder aber ganz fehlten. Ebenso waren sie in der bakteriell und carcinomatös inficirten Drüse von Fall 25 auch kaum zu finden, und sie mieden die den inficirten Abschnitten näher liegenden Bezirke. Ein anderes Bild bieten dagegen die von nicht ulcerirten Mammacarcinomen stammenden carcinomatösen Drüsen. Ueberall reichliche Mastzellenbildung, überall gehen die Mastzellen in den lymphadenoiden Strängen bis nahe an das Carcinom heran, an manchen Stellen kann man sogar Ausstreuung von Körnchen gegen die carcinomatösen Bezirke hin beobachten. Diese Unterschiede waren so auffallend, dass sie sofort in die Augen springen mussten. Schwieriger ist die Beantwortung: warum?

In neuerer Zeit hat sich Fahr mit der Frage der negativen und positiven Chemotaxis der Mastzellen beschäftigt. Die Arbeiten über die negative und positive Chemotaxis der monunucleären Leukocyten (Makrophagen) und der polynucleären Leukocyten (Mikrophagen) sind bekannt. Sie knüpfen sich an die Namen von Metschnikoff, Massart, Bordet, Werigo, Silberberg und Zeliony, Tchistowitsch, Vaillard und Vincent. — Eine ausführliche Uebersicht darüber hat Fahr angegeben. Hier sei nur kurz erwähnt, dass aus allen diesen Untersuchungen hervorgeht, dass Makrophagen und Mikrophagen gegenüber den Bakterien und Toxinen, welche für den Organismus hochvirulent sind, negative Chemotaxis besitzen, dass sie gegenüber abgeschwächten, oder nicht virulenten Bakterien und Toxinen aber positive Chemotaxis haben. Fahr stellte seine Untersuchungen mit den Mastzellen im Peritonealsacke der Ratte an. Die Mastzellen hatten gegenüber Bakterien und Toxinen, die für die Tierspecies virulent waren, nun ebenfalls eine ausgesprochene negative Chemotaxis. Diese äusserte sich in der Weise, dass die Mastzellen aus der Peritonealflüssigkeit in das Gewebe des Netzes und Mesenteriums auswanderten. Die Mastzellen zeigten dasselbe Verhalten aber auch gegen die Mikroorganismen, gegen welche der Organismus zwar ursprünglich empfindlich, gegen welche er aber immunisirt worden war und denen gegenüber die Makro- und Mikrophagen bereits ausgesprochene positive Chemotaxis aufwiesen. Positive Chemotaxis zeigten die Mastzellen nur gegenüber den Mikroorganismen, gegen welche der Organismus refractär war. Phagocytäre Eigenschaften der Mastzellen, wie sie nach Mesnil den eosinophilen Zellen zukommen, hat Fahr nicht erweisen können. Diese Versuche sind sehr inter-

essant, und geben uns einen Weg an, auf dem ein Versuch der Erklärung möglich ist. Für die bakteriell inficirten Drüsen würde die negative Chemotaxis der Mastzellen beweisen, dass die eingewanderten Bakterien für den Organismus in gewissem Grade virulent sind. Das ist ja auch als wahrscheinlich anzunehmen, denn wir konnten in den Präparaten eine Schädigung der umliegenden Lymphocyten in einem Falle sogar einen nekrotischen Erweichungsherd constatiren. Aber auch das Carcinom als solches muss in manchen Fällen Stoffe produciren oder mit sich führen, welche eine negative Chemotaxis der Mastzellen veranlassen, und dabei scheint gerade die Ulceration und der Bakteriengehalt des Primärtumors eine gewisse Rolle zu spielen. Dagegen übt das Carcinom als solches, wie aus den Drüsenpräparaten nicht ulcerirter, also in der Tiefe der Drüse sitzender und deshalb wahrscheinlich auch nicht inficirter Mammacarcinome ersichtlich ist, eine negative Chemotaxis auf die Mastzellen nicht aus, denn man sah sie überall dem Carcinom bis auf nächste Entfernung sich nähern.

Es gehen also alle Processe Hand in Hand. Frühzeitige Invasion von Bakterien, die im Carcinom sich aufhalten, in ein mechanisch oder chemisch verletztes Lymphgefäss und damit directe Verschleppung in die Drüsen, können bei virulentem Material Entzündung der Drüse, partielle Nekrose, eventuelle Verschleppung in den Organismus und damit Fiebersteigerungen auslösen. Kommt der Process zum Stillstand, folgen keine weiteren Nachschübe, so werden allmälig regenerative Processe, bei denen die sich reichlich bildenden Mastzellen eine gewisse Rolle spielen, stattfinden. Vor allen Dingen wird eine starke Bindegewebswucherung erfolgen, und die Drüse wird dadurch einen grösseren Widerstand gegen das später einwuchernde Carcinom erlangen können. Das ist ein relativ günstiger Ausgang. Schlimmer steht es, wenn das Carcinom in ein Lymphgefäss einbricht, sehr rasch in dem lockeren, blutreichen Gewebe junger Personen durch die Lymphbahnen verschleppt wird, und in die Drüsen gelangt, bei denen eine vorherige Entzündung und damit Bindegewebsbildung nicht stattfinden konnte. Das in die Randsinus eingeschleppte Carcinom wird rasch in den Lymphbahnen weiterwuchern, es wird das lockere Drüsengewebe, das ihm kaum Widerstand entgegensetzen kann, verdrängen, und so eine rasche vollständige Drüsencarcinomatose veranlassen. Ebenso infaust ist es, wenn Bakterien und Carcinom zu gleicher Zeit die Drüsen usurpiren (Fall 25). Nicht nur, dass der geringe

Widerstand der Drüse durch die bakterielle Infection vernichtet wird, und so dem Weiterwuchern des Krebses erst recht Thür und Thor geöffnet wird, so kann die Kranke auch, da die Drüsen durch doppelte Schädigung durch Bakterien und Carcinom zur Vernichtung der ersteren nicht mehr im Stande sind, ausserdem noch den deletären Einflüssen der Weiterverschleppung der Bakterien und allen daraus entstehenden Folgen ausgesetzt sein. Anders liegen die Verhältnisse bei langsam wachsenden, harten Krebsen älterer Personen, bei Cancroiden und bei Carcinom mit reichlicher Jauchung, bei denen aber in Folge günstiger Umstände eine bakterielle Infection der Lymphdrüsen und Lymphbahnen erst spät eintreten kann. Hier wird durch die Stoffwechselproducte von Carcinom und Bakterien veranlasst, frühzeitig eine reichliche Mastzellenbildung und Bindegewebswucherung in den Drüsen stattfinden können, die dem später eintreffenden Carcinom stärkeren Widerstand entgegensetzen und es eventuell durch Bindegewebswucherung einkapseln werden. Die verschiedene Wachsthumsart der Krebse, wie sie Kundrat in vorzüglicher Weise charakterisirt hat, die entweder in continuo vom Collum ins Parametrium vor sich geht, oder unter Verschonung der unteren Theile des Parametriums erst draussen in Drüsen oder Lymphbahnen Metastasen macht, oder die Combination dieser beiden Möglichkeiten, spricht entschieden ein entscheidendes Wort in allen diesen Fragen weiter mit.

Bezüglich der Mastzellen stehe ich, wie oben besprochen, auf dem Standpunkte, dass ich ihnen eventuell im Vereine mit eosinophilen und neutrophilen Zellen eine wichtige Rolle bei Vernichtung schädlicher Stoffwechselproducte, die vom Carcinom herkommen, in Sinus und Lymphbahnen zuspreche. Anders wäre ihr Zerfall und ihre gesteigerte Neubildung gar nicht zu erklären. Die Mastzellen scheinen des weiteren aber auch noch eine wichtige Function betreffs Neubildung von Bindegewebe zu haben, sei es auch nur die, dass sie dem proliferirenden Gewebe durch Abgabe ihrer Körnchen neue Stoffe, Reservestoffe zuführen. Die Bildung der Mastzellen scheint mir, meinen Präparaten nach zu urtheilen, aus den adventitiellen Zellen der kleinen Gefässe durch Aufnahme der basophilen Granulation (aus dem Blute?) stattzufinden, durch eigene Locomotion oder Säftestrom

gelangen sie in das umgebende adenoide Gewebe, von da in die Lymphsinus und das Bindegewebe.

b) Die eosinophilen und neutrophilen Elemente.

Es erübrigt noch, einige Worte über die eosinophilen und neutrophilen Zellen hinzuzufügen. Es ist bekannt, dass ursprünglich von Ehrlich und seiner Schule der Begriff Leukocyt und Lymphocyt streng getrennt wurde. Die Leukocyten sollten ausschliesslich im Knochenmarke, die Lymphocyten in Lymphdrüsen und Milz gebildet werden. Auf die allbekannten Unterschiede zwischen den beiden Zellformen brauche ich hier nicht näher einzugehen; sie bestehen in der Kernformation, in der Beschaffenheit des Protoplasmas (homogen oder granulirt) und in den Farbreactionen der verschiedenen Granula, welche näher studirt zu haben das grosse Verdienst der Schule Ehrlich's ist. Immer mehr und mehr ist aber in den letzten Jahren durch neue Forschungen, die mit verfeinerten Färbemethoden ausgeführt werden konnten, an dem Gebäude Ehrlich's gerüttelt worden. Während Ehrlich die specifischen Zellgranula als sekretorische Punkte auffasste, so dass jeder Leukocyt nur eine specifische Sorte von Granulis producirte, haben andere Untersucher (Arnold) gezeigt, dass der Farbwechsel der Granula bedingt ist durch veränderte chemische oder physikalische Eigenschaften, die zu Stande kommen durch Aufnahme oder Verarbeitung verschiedener Stoffe. Auch die Unterschiede in der Kernformation seien nicht mehr beweisend. So nimmt Neumann an, dass durch die Wanderung der Lymphocyten, die erst neuerdings von Schridde (Immigration in die Gefässe, eventuell auch Emigration) für den Menschen einwandsfrei bewiesen ist, der vorher runde Kern der Lymphocyten sich in verschiedenen Formen, wie sie bei den Leukocyten beschrieben werden, legen könne. Auch die von Ehrlich angegebene specifische Abstammung von Leukocyten und Lymphocyten wurde angegriffen. Vor allen Dingen sind Einwände dagegen erhoben worden, ob das Knochenmark der einzige Ort zur Production von neutrophilen und eosinophilen Elementen sei, ob nicht auch in Milz- und Lymphdrüsen solche Zellen gebildet werden könnten, wenngleich die Lymphdrüsen allgemein als grösste Lieferanten der kleinen lymphocytären Elemente gelten. So werden Fälle von Osteosklerose, bei denen trotzdem Lymphocyten und neutrophile Zellen im richtigen Mengenverhältniss im Blute waren, von den Gegnern der einseitigen Knochenmarksabstammung ins

Feld geführt. Weiter haben neue Untersuchungen von Dominici, Frese, Kurpjuweit u. A. erwiesen, dass in den Lymphdrüsen bei anämischen und entzündlichen Reizungszuständen Myelocyten hauptsächlich neutrophiler aber auch eosinophiler Körnelung vorkommen, so dass die Autoren sogar von einer myeloiden Umwandlung dieser Organe gesprochen haben. Neuerdings hat Schridde nachweisen können, dass bei Anwendung der Formol-Müller-Osmium-Methode und Färbung mit Anilinwasser-Säurefuchsin auch in den Lymphocyten specifische, gelblich-carmoisinrothe Granula nachweisbar sind (Granula der neutrophilen Leukocyten färben sich dabei blass bräunlichroth, die der eosinophilen schwarzroth, die der basophilen nicht). Schridde schlägt auf Grund dieser Thatsachen vor, den Unterschied zwischen granulirten und ungranulirten Zellen fallen zu lassen und nur noch von (granulirten) Leukocyten und (granulirten) Lymphocyten zu reden. Ich kann natürlich an dieser Stelle auf alle die hochinteressanten neuen Untersuchungen und Befunde nur kurz hinweisen.

Wie aus der Beschreibung meiner Präparate ersichtlich, habe ich in fast allen Drüsen, mit Ausnahme der total carcinomatösen oder der total bindegewebigen und carcinomatösen, eosinophile Elemente, sowohl Leukocyten als Myelocyten nachweisen können. Neutrophile Zellen (s. Taf. II, Abbildung 8) wurden nur sehr viel weniger gefunden, in den carcinomatösen Drüsen gewöhnlich gar keine. Dieser negative Befund ist eventuell der Osmirung der Präparate zur Last zu legen.[1]) Es wäre ja nun von besonderem Interesse gewesen, gerade das Verhalten der neutrophilen Zellen (ob sie aus der Blutbahn abstammen oder in der Drüse sich entwickeln) zu studiren. Doch ist mein Material der nicht osmirten Drüsen zu klein, um darauf schon jetzt zu antworten, und ich behalte mir darüber weitere Untersuchungen vor. Was die eosinophilen Zellen anlangt, die in manchen Drüsen in ungeheurer Zahl gefunden wurden, so kann ich mich des Eindrucks nicht erwehren, dass sie zum grössten Theil ihren Ursprung der Drüse selbst verdanken. Es spricht dafür das gelegentliche Vorkommen von Myeloblasten mit beginnender eosinophiler Körnelung in den Markströngen, es spricht weiter dafür, dass die eosinophilen Myelocyten gewöhnlich noch in dem adenoiden Gewebe gelagert waren, und dass sich erst

1) Nach brieflicher Mittheilung von Herrn Privatdocent Schridde ist auch er dieser Meinung.

die fertigen Leukocyten in den Sinus fanden. Es ist weiter für die obige Annahme der Umstand ins Feld zu führen, dass ich niemals eosinophile Zellen beim Austritt aus einem Gefäss beobachten konnte, und dass mir auch eine Lagerung in der Nähe von Gefässen niemals aufgefallen ist. Mit einer Theorie der Einschwemmung der eosinophilen Zellen durch die Lymphbahnen kann ich mich nicht befreunden. Icb muss also annehmen, dass die eosinophilen Leukocyten in den Marksträngen sich aus Myeloblasten und Myelocyten gebildet haben und nach den Sinus infolge positiver Chemotaxis hin ausgewandert sind. Positiv chemotaktisch auf die eosinophilen Zellen wirken aber, wie bekannt, Zerfallsproducte von Epithelien und epitheloiden Zellen. So ist das Auftreten der Eosinophilie bei allen möglichen Hautkrankheiten, bei Bronchitis und Asthma und auch in der Nähe von Carcinom zu erklären. Eine positive Chemotaxis des Carcinoms auf die eosinophilen Zellen bei gleichzeitiger negativer Chemotaxis auf die Mastzellen war in Fall 18 unverkennbar. In Fall 15 waren mehrere Sinus mit eosinophilen Leucocyten und mit Mastzellen im Zerfall gleichsam vollgepfropft (s. Taf. II, Abbildung 11). Ich habe derartige Bilder, wenn auch nicht so ausgesprochen wie hier, öfters zu bemerken Gelegenheit gehabt. Häufig wurden Mastzellen von eosinophilen Leukocyten umgeben, ob dabei Phagocytose durch Aufnahme von Mastzellenkörnelung in Betracht kommt, konnte ich nicht entscheiden. Maximow hat ein Zerfressen der Mastzellen durch die Leukocyten angenommen, und die Bilder sehen auch häufig so aus. Einen Vergleich zu ziehen zwischen primärem Zerfall des Carcinoms und Auftreten der Eosinophilie in den Lymphdrüsen ist mir nicht gelungen. Doch haben offenbar die eosinophilen Zellen in den Sinus die Rolle von Phagocyten.

Weitere Untersuchungen muss ich mir vorbehalten betreffs der in der Beschreibung der Präparate kurz erwähnten Weigert-Granula und der hyalinen Kugeln, deren Vorkommen mir nach dem jetzigen Materiale zu inconstant ist, um Schlüsse ziehen zu können.

Ich glaube die sich aus der Arbeit ergebenden Schlüsse kurz in folgenden Sätzen zusammenfassen zu können:

1. Beim Carcinoma colli uteri kann, wie bei jedem malignen Tumor, Fieber auftreten.

2. Das Fieber muss erklärt werden durch Infection der Lymphdrüsen mit stark virulenten Mikroorganismen, die den Widerstand

der Drüsen überwinden und in's Blut gelangen. Bei bereits geschwächten Drüsen werden auch wenig virulente Mikroorganismen die Widerstände leicht brechen können.

3. Auch ohne Fieber werden Mikroorganismen in den Drüsen gefunden, die in den Sinus und Lymphbahnen liegend, das umliegende Gewebe schädigen und eventuell die Drüse circumscript nekrotisch machen können.

4. Die Mikroorganismen haben das Carcinom auf dem Wege der Lymphbahnen passirt. Sie stammen entweder aus dem ulcerirenden Carcinom selbst, oder können von aussen durch mechanische oder chemische Verletzung des Carcinoms eingeimpft sein.

5. In Folge der bakteriellen Invasion in die Drüsen kann secundär die Bildung von Granulationsgewebe, dann von Bindegewebe angeregt werden. Dasselbe ist möglich durch die Stoffwechselproducte des Carcinoms oder des Carcinoms plus der in ihm lebenden Bakterien, ebenso kann einwucherndes Carcinom allein Bindegewebsneubildung veranlassen.

6. Die Neubildung von Bindegewebe stellt einen Heilfactor dar, indem die Drüsen, die noch nicht carcinomatös sind, dem später eindringenden Carcinom einen stärkeren Widerstand entgegensetzen können. Bei carcinomatösen Drüsen kann das Carcinom durch Einkapselung mit Bindegewebe allmählich zerfallen und absterben. Es kommen dann die mit weissen schmierigen Massen erfüllten Drüsen zustande.

7. Bei der Vernichtung der Stoffwechselproducte in den Lymphbahnen und Lymphdrüsen spielen eosinophile Leukocyten und Mastzellen eine grosse Rolle, wobei letztere durch Abgabe von Granulis zerfallen. Einen weiteren Einfluss haben die Mastzellen bei der Proliferation von Bindegewebe, wobei sie eventuell als Reservezellen aufzufassen sind.

8. Die Mastzellen bilden sich aus den Adventitialzellen der kleinen Gefässe durch Aufnahme der basophilen Körnelung, sie scheinen das adenoide Gewebe zu durchwandern und kommen so in die Lymphbahnen und in das proliferirende Bindegewebe.

9. Eine locale Entstehung der eosinophilen Leukocyten in dem adenoiden Gewebe der Lymphdrüsen aus Myeloblasten und Myelocyten ist ebenfalls als wahrscheinlich anzunehmen.

10. Drüsenmetastasen von ulcerirendem Carcinom haben in Folge des Mitführens von Bakterientoxinen einen chemotactisch negativen Einfluss auf die Mastzellen, während Drüsenmetastasen

von nicht ulcerirenden Carcinomen positiven chemotactischen Einfluss auf die Mastzellen ausüben.

Literatur.

1. Achard, Cancer de l'estomac forme pyohémique. Médecine moderne. October 1894.
2. Afanassiew, Centralbl. für med. Wissensch. 1876.
3. Altmann, Die Elementarorganismen und ihre Beziehungen zu den Zellen. Leipzig 1890.
4. Arnold, Zur Morphologie und Biologie der Mastzellen, Leukocyten und Lymphocyten. Münch. med. Wochenschr. No. 13. 1906.
5. Asher und Barbera, Zeitschr. f. Biol. Bd. 36. 1898.
6. Athias et França, Sur la présence de „Mastzellen" dans les vaisseaux corticaux chez un paralytique général. Comptes rend. de la société de biologie. T. 53. 1901.
7. Audry, Ueber Mastzellen, isoplastische Zellen. Monatshefte für prakt. Dermatologie. Bd. 22. 1896.
8. Besançon, F. et M. Labbé, Réaction des ganglions lympathiques au voisinage des cancers. Soc. anatomique. Avril 1899.
9. Becher, Ueber Riesenzellenbildung in Cancroiden. Virchow's Archiv. Bd. 156. 1899.
10. Bordet, Recherches sur la phagocytose. Annal. de l'Inst. Pasteur. 1896.
11. Bordet, Contribution à l'étude du serum antistreptococcique. Annal. de l'Inst. Pasteur. 1897.
12. Borst, Heilungsvorgänge nach Sehnenplastik. Ziegler's Beitr. Bd. 34. 1903.
13. Borst, Lehre von den Geschwülsten. Wiesbaden 1902.
14. Bührig, Ueber intermittirendes Fieber im Verlaufe von Magencarcinom. Inaug.-Diss. Berlin 1889.

14a. Bumm, Zeitschr. f. Geb. u. Gyn. Bd. 55. 1905. S. 175.

15. Calleja, Distribucion y significacion de las celulas cebadas de Ehrlich. Rev. trim. Vol. I. (Cit. Schwalbe's Jahresber. Bd. 2. 1896.)
16. Delbanco, Deutsche Medicinalzeitung. 1898. No. 78.
17. Denecke, Beitrag zur Kenntniss der verkalkten Epitheliome. Arbeiten aus dem pathol. Inst. zu Göttingen. 1893.
18. Drzewina, Sur les Mastzellen du ganglion lymphatique du Didelphys lanigera Desmarest. C. r. soc. biol. Paris. T. 55.
19. Ehrlich, Archiv für mikr. Anatom. Bd. 13.
20. Ehrlich, Lazarus, Pincus, Leukämie und Pseudoleukämie. Nothnagel's spec. Pathol. VIII. 1. 3. Abth;
21. Ehrlich und Lazarus, Anämie. Nothnagel's spec. Path. u. Therapie. VIII. 1. 1., 2. Abth.
22. Fahr, Beitrag zum Studium der Mastzellen. Virchow's Archiv. Bd. 179. 1905.
23. Folia haematologica, herausgegeben von Pappenheim. Jahrgänge 1904, 1905.

24. Franke, Carcinomatös entartetes Epidermoid. Virchow's Arch. 121. 1887.
25. Freudweiler, Statistische Untersuchungen bei Carcinom innerer Organe. Deutsches Arch. f. klin. Med. Bd. 64. Festschrift 1899.
26. Gebauer, Fiebererhöhungen bei Carcinom. Inaug.-Diss. Halle 1896.
27. Gherhardini, Osservazioni relative alla natura ed al signif. pat. delle Mastzellen nei tessuti. Policlinico. Vol. 5—11. 1898. Cit. Schwalbe's Jahresbericht. Bd. 6. 1900.
28. Hampeln, Zeitschr. f. klin. Med. Bd. VIII. S. 232. 1884.
29. Hampeln, Zeitschr. f. klin. Med. Bd. XIV. 1888.
30. Hanot, Forme septicémique du cancer de l'estomac. Arch. gén. de méd. 1892.
31. Hanot, Cancer et suppuration. Presse médicale. 1895.
32. Harris, Histology and microchemic reactions of some cells to anilin dyes etc. Philadelphia med. journal. 1900. Cit. Schwalbe's Jahresber. Bd. 7.
33. Heller, Ein Beitrag zur Genese der Mastzellen der Haut. Deutsche med. Wochenschr. 1904. No. 14.
34. Hirschmann, Pathologisch-anatomische Studien über acute und chronische Laryngitis. Virchow's Arch. Bd. 164. 1901.
35. Hoyer, Ueber den Nachweis des Mucins in den Geweben mittels der Färbemethode. Arch. f. mikr. Anat. Bd. XXXVI.
36. Jolly, Clasmatocytes et Mastzellen. Compt. rend. de la soc. de biologie. T. 52. 1900.
37. Jolly, Cellules plasmatiques, cellules d'Ehrlich et Clasmatocytes. C. r. de l'associat. des anatomistes III. sess. Lyon.
38. Kast, Jahrbücher der Hamburger Staatskrankenanstalten. 1889.
39. Kermauner und Laméris, Zur Frage der erweiterten Radicaloperation des Gebärmutterkrebses. Beiträge zur Geburtsh. u. Gynäkol. Bd. V.
40. Kleinhans, Erfahrungen über die abdominale Radicaloperation des Uteruscarcinoms. Prager med. Wochenschr. 1902. XXVII.
41. Kraussold, Sammlung klinischer Vorträge von Volkmann. Neue Folge. No. 191. S. 1575.
42. Kroemer, Die Lymphorgane der weiblichen Genitalien und ihre Veränderungen bei malignen Erkrankungen des Uterus. Dieses Archiv. Bd. 73. Heft 1.
43. Krönig, Weitere Erfahrungen zur abdominellen Totalexstirpation des carcinomatösen Uterus. Monatsschr. f. Geb. u. Gynäk. Bd. XIX.
44. Kundrat, Ueber die Ausbreitung des Carcinoms im parametranen Gewebe bei Krebs des Collum uteri. Dieses Archiv. Bd. 69.
45. Leichtenstern, Handbuch der spec. Path. und Therapie von Ziemssen. Bd. VIII. S. 348.
46. Leredde et Besançon, Principales formes cellulaires des tissus conjonctifs et du sang. La Presse méd. Bruxelles 1898. Cit. Schwalbe's Jahresber. Bd. 5. 1899.
47. v. Leube, Handbuch der spec. Path. und Therapie von Ziemssen. 1876. Bd. VII. 2. S. 129.
48. Lomer, Zur Frage der Heilbarkeit des Carcinoms. Zeitschr. f. Geb. u. Gynäk. Bd. 50.

49. Manfredi, Ueber die Bedeutung des Lymphgangliensystems für die moderne Lehre von der Infection und Immunität. Virchow's Arch. Bd. 155. 1899.
50. Manfredi und Frisco, Experimenteller Beitrag zur Kenntniss der Rolle der Lymphdrüsen als Schutzmittel gegen Tuberculose. Autoreferat im Centralbl. f. Bakt. XXXII. 1903.
51. Manfredi und Viola, Der Einfluss der Lymphdrüsen bei der Erzeugung der Immunität gegen ansteckende Krankheiten. Zeitschrift für Hygiene. 30. 1899.
52. Manteufel, Hegar's Beiträge. 1904.
53. Marchand, Der Process der Wundheilung. Deutsche Chirurg. 16. 1901.
54. Marchand, Clasmatocyten und Mastzellen des Netzes. Verhandl. der Deutschen path. Gesellsch. IV. 1901.
55. Massart, Chimiotaxie des Leucocytes et l'immunité. Annales de l'inst. Pasteur. 1892.
56. Maximow, Experimentelle Untersuchungen über die entzündliche Neubildung von Bindegewebe. Beitr. von Ziegler. Suppl. V. 1902.
57. Maximow, Entstehung, Structur und Veränderung des Narbengewebes. Beitr. von Ziegler. XXXIV. 1903.
58. Maximow, Entzündliche Bindegewebsneubildung bei der Ratte, Veränderungen der Mastzellen in Fettzellen. Ziegler's Beitr. XXXV. 1904.
59. Maximow, Clasmatocyten und Mastzellen. Centralbl. f. allg. Pathol. u. pathol. Anat. XIV. 1903.
60. Merkel, Lubarsch-Ostertag Ergebnisse. IX. 2. 1903.
61. Mesnil, Contribution à l'étude de l'immunité. Annales de l'institut Pasteur. 1895.
62. Metschnikoff, Virchow's Arch. Bd. 97. 1884.
63. Michaëlis, L., Ueber Mastzellen. Münch. med. Wochenschr. 49. 1902.
64. Neumann, Variabilität der Leukocyten. Virchow's Arch. 174. 1903.
65. Noesske, Eosinophile Zellen und Knochenmark insbesondere bei chirurgischen Infectionskrankheiten und Geschwülsten. Deutsche Zeitschr. für Chir. Bd. 55. 1900.
66. Nordmann, Beiträge zur Kenntniss u. namentlich zur Färbung der Mastzellen. Internat. Monatsschr. f. Anat. u. Physiol. Bd. II.
67. Pankow, Vergleich der klinischen und pathologisch-anotomischen Untersuchungsbefunde beim Carcinoma uteri. Dieses Archiv. Bd. 76.
68. Pappenheim, Plasmazellen und Lymphocyten. Virchow's Arch. Bd. 165 166. 1901.
69. Pappenheim, Monatshefte für praktische Dermatologie. 1903.
70. Perez, Ueber das Verhalten des Lymphdrüsensystems den Mikroorganismen gegenüber. Centralbl. f. Bakteriol. 23. 1898.
71. Petersen, Heilungsvorgänge im Carcinom. Beiträge von Bruns. Bd. 34. 1902.
72. Petrick, Verbreitung des Carcinoms in Lymphdrüsen. Deutsche Zeitschr. für Chirurgie. Bd. 32. 1891.
73. Pfeiffer und Marx, Zeitschr. f. Hygiene. Bd. XXVII.
74. Phisalix, Sur les clasmatocytes de la peau de la salamandre terrestre et de sa larve. Compt. rend. soc. biol. Paris. T. III.

75. Pröscher, Ueber experimentelle Erzeugung von Lymphocytenexsudaten. Virchow's Archiv. Bd. 179.
76. Ranvier, Des clasmatocytes. Archiv d'anat. microscop. III. 1900.
77. Raudnitz, Beitrag zur Kenntniss der im Bindegewebe vorkommenden Zellen. Archiv f. mikr. Anat. Bd. XXII.
78. v. Rosthorn, Gebärmutterkrebs-Recidive. Verhandlungen der deutschen Gesellschaft für Gynäkologie. XI. Kiel. 1905.
79. Schauta, Die Berechtigung der vaginalen Totalexstirpation bei Gebärmutterkrebs. Monatsschr. f. Geburtsh. u. Gynäk. Bd. XIX.
80. Schindler, Statistische und anatomische Ergebnisse bei der Freund-Wertheim'schen Radicaloperation. Monatsschr. für Geburtsh. u. Gynäkol. Bd. XXIII. H. 3. u. 4.
81. Schmidt, M. B., Die Verbreitungswege der Carcinome. Jena. 1903.
82. Schreiber, Ueber ein bequemes Object zum Studium der Mastzellen (Clasmatocyten). Münchener med. Wochenschr. 1902.
83. Schreiber, Mastzellen und Clasmatocyten. Münchener med. Wochenschrift. 1902.
84. Schreiber u. Neumann, Clasmatocyten, Mastzellen und primäre Wanderzellen. Sonderabdruck aus der Festschrift zur Feier des 60. Geburtstages von M. Jaffé. Braunschweig. 1891.
85. Schridde, Beiträge zur Lehre von den Zellkörnelungen. Anat. Hefte 85, 86. 1905.
86. Schridde, Die Wanderungsfähigkeit der Lymphocyten. Münchener med. Wochenschr. 39. 1905.
87. Schridde, Die Körnelungen der Lymphocyten des Blutes. Bericht der deutschen physiolog. Gesellschaft. Zweite Tagung. 1905 und Münchener med. Wochenschr. 26. 1905.
88. Schridde, Die Darstellung der Leukocyten-Körnelungen im Gewebe. Centralbl. für allg. Pathol. a. pathol. Anatomie. XVI. 19.
89. Schridde, Studien über die farblosen Zellen des menschlichen Blutes. Münchener med Wochenschr. 1906. No. 4.
90. Schridde, Ueber extravasculäre Blutbildung bei angeborener Lymphocytämie und congenitaler Syphilis. Verhandl. der deutschen pathol. Gesellschaft. IX zu Meran. 1905.
91. Schuberg, Untersuchungen über Zellverbindungen. Theil I. Zeitschr. f. wissenschaftliche Zoologie. Bd. 74. 1903.
92. Schwartz, Ueber das Fieber bei malignen Neoplasmen. Inaug.-Diss. Bonn. 1902.
93. Schwarz, Ueber ein Epithelioma papillare. Virchow's Arch. Bd. 175. 1904.
94. Schwarz, Studien über im grossen Netz des Kaninchens vorkommende Zellformen. Virchow's Arch. Bd. 179.
95. Silberberg et Zeliony, De la chimiotaxie négative des leucocytes des lapins infectés par la culture pure de bacilles du choléra des poules. Annales de l'Inst. Pausteur. 1901.
96. Simoncini, Beitrag zum Studium der Reaction der Lymphdrüsen bei den acuten und chronischen Infectionen. Ann. d'ig. sperim. Fasc. 2. Referat: Centralbl. für allg. Pathol. 1904.

97. Solger, Zur Mastzellenfrage. Münchener med. Wochenschr. Bd. 44. 1897.
98. Soupault et Labbé, Etude sur les altérations et la rôle des ganglions lymphatiques dans le cancer épithélial. Revue de médecine. 1900.
99. Stassano et Haas, Contribution à la physiologie des Clasmatocytes. Compt. rend. de la soc. de biologie. T. 52. 1900.
100. Sternberg, Eine Schnittfärbung nach der Romanowski'schen Methode. Centralbl. für allg. Pathol. 1905. Bd. 16. S. 293.
101. Tchistowitsch, Etudes sur la phagocytose. Annal. de l'Inst. Pasteur. 1900.
102. Thorel, Pathologie der Lymphdrüsen. Ergebnisse der allg. Pathologie und patholog. Anatomie. Jahrgang VII. 1900/01.
103. Unna, Granuloplasma, Histopath. Atlas. 1903.
104. Vaillard et Vincent, Contribution à l'étude de Tétanus. Annal de l'Inst. Pasteur. 1891.
105. Wauters, Sur la répartition des substances bactéricides dans les organes et sur la filiation des différentes espèces des leucocytes. Archiv de méd. expér. et d'anat. path. T. X. 1898. Referat: Centralbl. f. Bakt. 26. 1900.
106. Werigo, La chimiotaxie négative des leucocytes et des phagocytes en général. Archive de la médecine expérimentale. 1901.
107. Wertheim, Zur Kenntniss der regionären Lymphdrüsen beim Uteruscarcinom. Centralbl. f. Gyn. 1903. No. 4.
108. Westphal, Ueber Mastzellen. Farbenanalytische Untersuchungen zur Histologie und Klinik des Blutes von P. Ehrlich. Berlin. 1891.
109. Williams, A critical summary of recent literature on plasmacells and Mastcells. Amer. journ. Med. Sc. Vol. 119.
110. Wolff, Befund von Mastzellen im Pleuraexsudat. Berliner Verein f. inn. Med. 21. 12. 1903.
111. Wolff, Ueber Mastzellen in Exsudaten. Münchener med. Wochenschrift. 1902. 49.
112. Wunderlich, Das Verhalten der Eigenwärme in Krankheiten. 2. Aufl. Leipzig. 1870.
113. Wunderlich, Pathologie und Therapie. Bd. III. 1856. S. 149.
114. Zehnder, Ueber Krebsentwicklung in Lymphdrüsen. Virchow's Archiv. Bd. 119. 1890.
115. Ziegler, Entzündliche Bindegewebsneubildung. Centralbl. für allgem. Pathologie. XIII. 1902.

Erklärung der Abbildungen auf Tafel II.

(Vergrösserung durchweg: Leitz Ocular 1, homogene Immersion $^1/_{12}$.)

Abbildung 1. Schnitt aus dem Erweichungsherd einer Drüse (Fall 24), links adenoides Gewebe, daran anschliessend nach rechts die bindegewebige Kapsel des Herdes, nach rechts Bakterien.

Abbildung 2. Einschwemmung von Bakterien in die Lymphbahn einer Drüse (Fall 25). In der Mitte die Lymphbahn mit Unmengen von Bakterien, rechts und links adenoides Gewebe der Markstränge, schlechte Färbbarkeit der umliegenden Lymphocyten in Folge Schädigung durch die Bakterien.

Abbildung 3. Mononucleäre Zellen, offenbar Leukocyten nach Weigert sich blaufärbenden Zellgranulis. Entstehung der hyalinen Kugeln in einer Zelle.

Abbildung 4 u. 5. Beginnende Granulabildung (basophil) in den Adventitialzellen der kleinen Gefässe. Daneben in No. 4 eine fertige Mastzelle.

Abbildung 6. Mastzellen im Bindegewebe um den Erweichungsherd von Fall 20. Langgestreckte Gestalt der Mastzellen, Lage in der Nähe der Gefässe, links Abgabe von Granulis.

Abbildung 7. Massenhaft Mastzellen in einem Sinus, sehr starker Zerfall der Mastzellen.

Abbildung 8. Neutrophile Zelle (Myelocyt).

Abbildung 9. Eosinophile Myelocyten und Leukocyten und Mastzellen n einer Lymphbahn, starker Zerfall der Mastzellen.

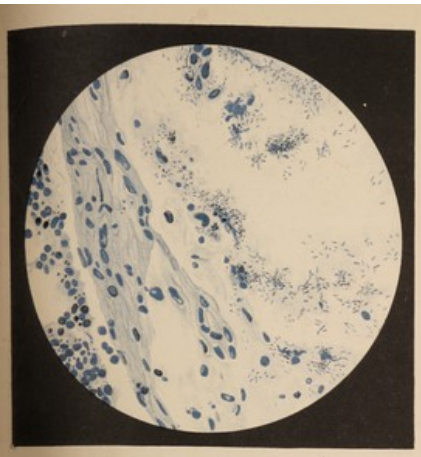

Fig. 1.

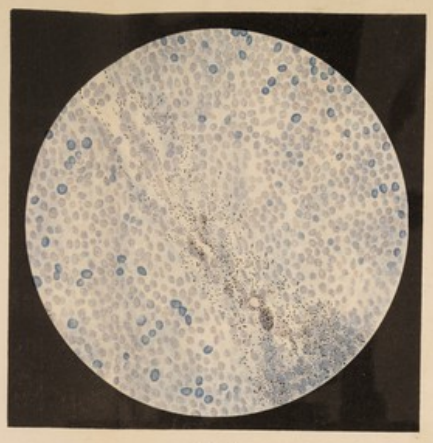

Fig. 2.

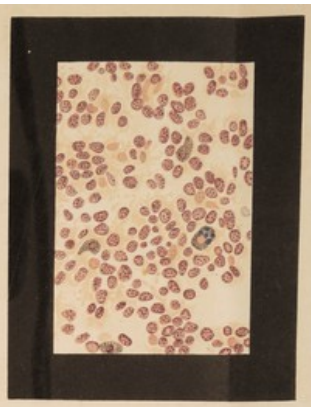

Fig. 3.

Fig. 4.

Fig. 8.

Fig. 5.

Fig. 6.

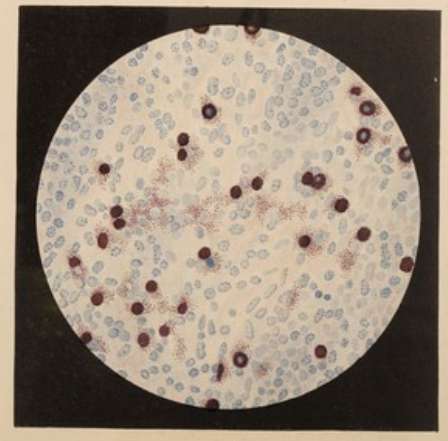

Fig. 7.

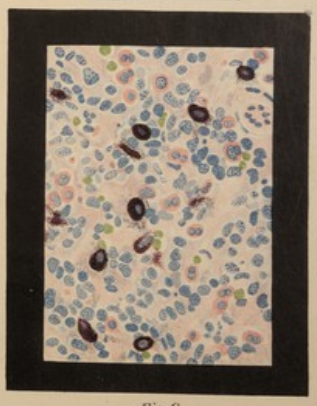

Fig. 9.