

Über subunguale Angiosarkome ... / Leonid Lempert.

Contributors

Lempert, Leonid, 1880-
Friedrich-Wilhelms-Universität Berlin.

Publication/Creation

Charlottenburg : J. Zalachowski, 1905.

Persistent URL

<https://wellcomecollection.org/works/vpzzk4nm>

**wellcome
collection**

Wellcome Collection
183 Euston Road
London NW1 2BE UK
T +44 (0)20 7611 8722
E library@wellcomecollection.org
<https://wellcomecollection.org>

8

„Über subunguale Angiosarkome“.

Inaugural-Dissertation

welche

zur Erlangung der Doktorwürde

in der

Medizin und Chirurgie

mit Zustimmung der

medizinischen Fakultät der Friedrich-Wilhelms-Universität zu Berlin

am 2. März 1905

nebst angefügten Thesen öffentlich verteidigen wird

der Verfasser

Leonid Lempert

aus Russland.

Opponenten:

Dr. med. J. Kreps

Dr. med. A. Lichtenstein

cand. med. W. Trojanowsky.

Charlottenburg 1905.

Druck von J. Załachowski

Stuttgarter Platz 3.

Gedruckt mit Genehmigung der medizinischen Fakultät der
Königlichen Friedrich-Wilhelms-Universität zu Berlin.

Referent: Prof. Dr. Hildebrand.

Berlin, Februar 1905.

**Dem Andenken meines
lieben Vaters.**

Ich bin dankbar
Ihren Vaters

Vor ca. 30 Jahren erwähnte Volkmann²⁾ im Anschluss an einen ausführlich mitgeteilten Fall, dass er viermal subunguale Fingersarkome beobachtet hätte, welche anfangs für Blutsugillationen gehalten worden sind, bis der Nagel durch die wachsende Geschwulst abgestossen, und die wahre Natur der wuchernden Geschwulst erkannt wurde. Ausserdem sind in der Literatur⁴⁾ einige Fälle von fibrösen und fibromatösen Geschwülsten ossalen oder periostalen Ursprungs beschrieben worden, welche in ihrem Bau den Epuliden sehr ähnlich sind. Von anderen subungual entstehenden Tumoren haben nur die zuerst von Dupuytren beschriebenen Exostosen der grossen Zehe ausführliche Besprechung gefunden.

Vor kurzem wurde in der Chirurgischen Poliklinik der Kgl. Charité eine eigentümliche, chronisch entstandene Geschwulst extirpiert, deren mikroskopische Untersuchung die Struktur der von K o l a c z e k³⁾ beschriebenen Angiosarkome zeigte.

In den alten Lehrbüchern der Chirurgie ist nichts über diese Geschwülste angegeben, in den neueren wird nur ganz kurz darüber erwähnt; nur die letzte Auflage des König'schen Lehrbuchs der speziellen Chirurgie enthält eine ausführlichere Beschreibung der subungualen Angiosarkome. In der von mir durchgesehenen Literatur der letzten 30 Jahre habe ich nur drei analoge Fälle von K r a s k e und K o l a c z e k und zwei ähnliche, aber im klinischen Verlaufe und in manchen Beziehungen auch in dem mikroskopischen Befunde abweichende Fälle von F r i t z K ö n i g (jun.) und P e l s - L e u s d e n finden können.

Bevor ich zur Besprechung des Falles, den ich zu beobachten Gelegenheit hatte, übergehe, erlaube ich mir alle in der Literatur erwähnten Fälle etwas ausführlicher zu referieren, damit ich später aus ihnen und meinem einige Verallgemeinerungen und Schlüsse ziehen könnte.

Der Erste, der auf subunguale Entstehung der Angiosarcome aufmerksam machte, war K o l a c z e k. In seiner im Jahre 1878 erschienenen Arbeit »Über Angiosarkom« erwähnt er unter anderen Fällen auch folgenden Fall vom subungualen Angiosarkom der grossen Zehe:

F a l l I (K o l a c z e k).³⁾

Eine 42 jährige Frau suchte in der chirurgischen Klinik Abhülfe für einen schon 4 Jahre anhaltenden, in letzter Zeit aber besonders heftig gewordenen Schmerz, welcher von einem bestimmten Punkte unter dem Nagel der rechten grossen Zehe ausging. Patientin selbst hatte sich schon ein keilförmiges Stück des Nagels herausgeschnitten, ohne jedoch die schmerzhafteste etwa der Mitte des Nagelbettes entsprechende Stelle blossgelegt zu haben. Nachdem letzteres kunstgerecht geschehen, liess sich mit Hülfe eines Hohlmeissels ein kaum erbsengrosser, abgekapselter, kugelrunder Tumor aus dem Nagelbette ohne Schwierigkeit herausnehmen. Derselbe war elastisch weich, auf dem Durchschnitte von grauer Farbe und von porös schwammiger Textur. Komprimierte man nämlich die kleine Geschwulst, so entleerte sie etwas Serum, worauf ein netzförmiges Lacunensystem entstand, dessen Maschen mit einer vorquellenden Ausfüllungsmasse leicht bemerklich wurden.

Mikroskopisch entsprach dem sich retrahierenden Netzwerk eine echt myxomatöse Grundsubstanz. Polymorphe, aber meist spindelige, mit langen Ausläufern

versehene und in relativ weiten Abständen gelegene Zellen bildeten einen lockeren Faserfilz. In einem solchen Grundgewebe lagen nun jedoch ohne jede scharfe Abgrenzung ziemlich dicht die Zellenkörper der Geschwulst. Die Mannigfaltigkeit ihrer Formen spottete jeder Beschreibung; doch waren zylindrische stellenweise angeschwollene und sprossenähnlich aussehende Gebilde vorherrschend. Sehr häufig zeigten sich mehr oder weniger deutlich ein zentral oder exzentrisch gelegenes Lumen, das wohl auch vereinzelt rote Blutkörperchen enthielt. Nicht selten verjunkten sich dicke Zellenkolben allmählich oder je in schmale Stränge von Spindelzellen, die Gefässen durchaus ähnlich waren, oder ein solcher schmaler Strang verband zwei umfangreiche Zellenkörper. Dadurch musste die Aufmerksamkeit zunächst auf die Blutgefässe gerichtet werden. Die dünnen Ausläufer der Zellenhaufen verloren sich in Stroma und glichen ganz und gar den zahlreich hier vorhandenen Kapillaren. Diese hatten die Eigentümlichkeit, dass ihre Wandung in der Regel aus mehr als einer Schicht kurzer und dicht gelagerter Spindelzellen bestand, und verfolgte man sie genauer, so fand man manchmal Zellenbuckel an ihnen. Besonders quergetroffene Kapillaren zeigten die perivasculare Wucherung in überzeugendster Weise. Die innerste Schicht der Zellen zeichnete sich durch ein starkes Vorspringen der Kerne nach dem Lumen hin aus. Auch das ab und zu vorkommende Netzwerk von Zellenbalken sprach für ihre Abstammung von Gefässen. Die einzelnen Zellen in den dichten Lagern waren nicht erkennbar von einander differenziert; umsomehr aber machten sich ihre grossen, ovalen, granulierten Kerne bemerklich. Ab und zu zeigten die Zellenhaufen eine beginnende Fensterung durch wahrscheinlich schleimige Entartung der Zellen. Während im Geschwulstgewebe

selbst fast nur Gefässe kapillären Kalibers vorkamen, fanden sich in der Kapsel zahlreiche Arterien und Venen.

F a l l II (K r a s k e).¹⁾

Eine 42 jährige Frau bemerkte seit 12 Jahren schmerzhaft empfindungen am Nagel des linken Mittelfingers, die sich schon bei leisem Drucke lebhaft steigerten. Die Kranke führte ihr Leiden auf eine heftige Quetschung zurück, die sie 4 Jahre vorher an derselben Stelle erlitten, aber nicht beachtet hatte. Alle Mittel, die Patientin gegen die lästigen Schmerzen anwendete, blieben fruchtlos. Auch wiederholte Abschabungen des Nagels an der Stelle der grössten Empfindlichkeit hatten nur vorübergehenden Erfolg; der Nagel regenerierte sich immer rasch wieder, und die Schmerzen kehrten mit der alten Heftigkeit zurück. Solcher Abschabungen des Nagels wurden im Laufe der 12 Jahre drei vorgenommen und da sie alle ohne dauernden Erfolg blieben, suchte die Patientin die Volkmann'sche Klinik auf.

Bei der Aufnahme der im übrigen gesunden Kranken zeigte sich der Nagel von normaler Wölbung; ziemlich genau in der Mitte des Nagels war eine etwa linsengrosse, bläuliche Verfärbung, wie von einer durchschimmernden Blutsugillation herrührend, zu bemerken. Der Druck auf dieser Stelle verursachte der Patientin einen äusserst lebhaften Schmerz. Auf Grund nur dieser Symptome wurde ein subungualer Tumor diagnostiziert und die Amputation des Fingers vorgeschlagen.

Die Spitze des Fingers wurde dicht unter dem Nagel, aber noch in der Phalanx, mit Bildung eines volaren Lappens amputiert. Die antiseptisch behandelte Wunde heilte prima intentione und die Kranke wurde wenige Tage später, schmerzfrei, entlassen.

Bei der Untersuchung des amputierten Fingers zeigte sich, dass die Cutis des Nagelbettes an einer zirkumskripten, gut stecknadelkopfgrossen Stelle durch ein unter ihr liegendes, in Folge seiner helleren Farbe sich scharf von der Haut des Nagelbettes absetzendes Knötchen durchbrochen war. Die entsprechende Stelle des Nagels war etwas dünner und durchscheinender. Nach der Tiefe zu sass das Knötchen unmittelbar dem Knochen auf, und zwar hatte es dort zur Bildung einer flachen Delle geführt. Der kleine Tumor hatte etwa die Grösse und Form einer Linse, war überall von einer bindegewebigen Kapsel umgeben und zeigte auf dem Durchschnitt mittlere Konsistenz und grau-weiße Farbe.

Bei der mikroskopischen Untersuchung zeigten sich vielfach verzweigte, kaktusartig angeordnete, zum Teil anastomosierende Stränge, welche aus grösseren epithelähnlichen Zellen bestanden und ohne scharfe Grenze in das umgebende zellenarme fibrilläre Bindegewebe übergingen. Die Gefässe des Tumors, die im ganzen nicht sehr reichlich waren, lagen meist inmitten der Zellstränge, entweder axial oder derart seitlich, dass die Zellstränge ihnen aufzusitzen schienen.

F a l l III (K r a s k e).⁷⁾

Eine Dame in den vierziger Jahren klagte über einen sehr intensiven Schmerz, der von einer am Rande der Lunula mehr nach der inneren Seite des Pfalzes zu gelegenen Stelle des linken Daumennagels ausging. Der Schmerz wurde bei jeder, auch der leisesten Berührung, gesteigert, war aber auch sonst vorhanden und erstreckte sich bis in die Schulter hinauf, so dass die Patientin eigentlich zu keiner Zeit vollständig ohne Schmerzen war und Nachts niemals

ununterbrochen schlafen könnte. Die Kranke brachte den Schmerz mit einer Verletzung in Zusammenhang, welche sie als Kind erlitten hatte, und von der eine kleine, kaum sichtbare, übrigens unempfindliche Narbe an der inneren Seite des Daumens dicht vor der Wurzel des Nagels zurückgeblieben war. Die Patientin hatte sehr viele Ärzte konsultiert und eine unzählige Menge von Mitteln ohne jeden Erfolg angewandt.

Bei der objektiven Untersuchung fand sich am linken Daumen eine geringe Deformität des Nagels. Etwa an der Grenze zwischen mittlerem und innerem Drittel zog sich durch die ganze Länge des Nagels, von der Wurzel bis zu seinem freien Rande eine flache leistenartige Erhebung, so dass der Nagel nach beiden Seiten zu leicht dachförmig abfiel. Die sonstige Beschaffenheit des Nagels und seine Färbung war vollkommen normal. Nahe an seiner Wurzel, da, wo sich der bogenförmige Rand der Lunula und die erwähnte Leiste kreuzten, war eine enorm schmerzhaft Stelle, vor deren Berührung die Kranke die grösste Angst hatte. Mit dem Sondenknopfe konnte man konstatieren, dass die Schmerzhaftigkeit sich nur auf eine kaum linsengrosse Partie beschränkte. Auf Grund dieses Befundes setzte der Autor ein rein lokales Leiden voraus und vermutete einen subungualen Tumor. Nach der Entfernung des hinteren Teiles des Nagels konnte man sofort durch das an der bezeichneten Stelle sehr verdünnte Epithel des Nagelbettes einen sich durch eine hellere Farbe von dem umgebenden Gewebe deutlich absetzenden kleinen Tumor durchschimmern sehen. Derselbe liess sich ohne jede Schwierigkeit mit Pinzette und Schere entfernen. Die Wunde heilte in kurzer Zeit, der Nagel regenerierte sich, allerdings in etwas deformer Weise. Die Schmerzen blieben fort, und sind bis nach 2 Jahren,

als der Autor die Patientin wiedersah, nicht wieder-gekehrt.

Der extirpierte Tumor hatte die Form und Grösse einer Linse, auf dem Durchschnitt hatte er ein grau-rötliches, transparentes Aussehen. Die mikroskopische Untersuchung ergab zunächst, dass die Geschwulst überall von einer ziemlich dicken bindegewebigen Kapsel umgeben war, in der reichliche kleinere arterielle und venöse Gefässe sich fanden; letztere waren meist sehr stark dilatiert. Das eigentliche Tumorgewebe hatte auch hier eine merkwürdige plexiforme Beschaffenheit. Breitere und schmalere Zellstränge anastomosierten vielfach mit einander und durchzogen das Gewebe nach allen Richtungen, so dass die einzelnen Stränge sich im Bilde auf dem Längs-, bald auf dem Schräg- oder Querschnitte präsentierten. Sie bestanden aus grösseren Zellen mit ovalen, stark granulierten Kernen; die einzelnen Zellen gingen meist ohne scharfe Grenze in einander über. Auch bei den zwischen ihnen liegenden zellenarmen Bindegeweben war eine scharf markierte Grenze nicht vorhanden. Jeder Zellstrang zeigte einen feinen, aber deutlichen, meist axial gelegenen Kanal, welcher mit einer dünnen Membran ausgekleidet war, die ihrerseits wieder zahlreiche, stark ins Lumen hinein vorspringende Kerne trug. Obwohl rote Blutkörperchen nicht nachgewiesen werden konnten, (der Tumor war unter Blutleere extirpiert), so schien es dem Autor nicht zweifelhaft, dass sie als Blutgefässe betrachtet werden mussten, deren Adventitiazellen in eine sehr starke Wucherung getreten waren.

F a l l IV (u n s e r).

Die Patientin, eine 52 jährige Restaurateursfrau, erschien in der chirurgischen Poliklinik der Königl.

Charité mit Klagen über starke kontinuierliche Schmerzen am Nagelbett des linken Mittelfingers, die sie schon seit 10 Jahren plagen sollten. In der letzten Zeit seien die Schmerzen viel heftiger geworden, so dass die Patientin mit der linken Hand nichts machen konnte, weil jede Berührung des erkrankten Fingers, sogar der Volarseite desselben, unerträgliche Schmerzen hervorrief. Ausserdem bemerkte sie eine leichte Anschwellung an der schmerzenden Stelle. Von einer vorausgegangenen Quetschung oder Verletzung des betreffenden Fingers weiss die Patientin nichts. Sie hatte schon verschiedene Salben und allerlei Umschläge angewendet, aber alle diese Mittel haben ihr keine Erleichterung gebracht.

Bei der objektiven Untersuchung konnte man nur feststellen, dass die proximale Hälfte des Nagels des linken Mittelfingers fluktuierend und in die Höhe gehoben war. Die distale Hälfte, ebenso wie die Verfärbung des ganzen Nagels, zeigten nichts Abnormes. Die Schmerzen konnte man durch die Sondenknopfuntersuchung am intensivsten in der Mitte der proximalen Hälfte des Nagels konstatieren.

Das Röntgenbild hat gerade an dieser Stelle eine zirkumskripte Verdünnung der Phalanx ergeben; von einem kompakten Tumor war nichts zu sehen. Auf Grund dieses Befundes lautete die Diagnose: »cystische Flüssigkeitsansammlung zwischen dem Nagel und Phalanx und Druckusur des Letzteren«. Mit der vorgeschlagenen Operation war die Patientin einverstanden.

Die Operation wurde unter Esmarch'scher Blutleere und Lokalanästhesie nach Oberst ausgeführt. Nach der Abtragung der kranken Hälfte des Nagels sah man gerade an der obengenannten Stelle einen kleinen etwa kirschenkerngrossen Tumor, welcher von einer Kapsel umschlossen war und sich leicht vom Knochen abtrennen liess. Auf dem Durch-

schnitt zeigte die Geschwulst ein homogen erscheinendes Gewebe von graurötlicher Farbe.

Die mikroskopische Untersuchung der mit Haematoxylin-Eosin gefärbten Präparate hat ergeben, dass die Geschwulst aus einem Netzwerk von unregelmässig verlaufenden, vielfach mit einander anastomosierenden Zellsträngen von verschiedener Dicke und Form bestand. Diese Stränge, bei stärkerer Vergrösserung betrachtet, bestanden aus undeutlich konturierten runden und ovalen Zellen von 5,2 Mikron Grösse, welche einen recht grossen Kern mit mehreren kleinen Kernkörperchen enthielten. Ausser diesen Strängen waren in den Präparaten mehrere aus denselben Zellen bestehende Zellenkonglomerate vorhanden, welche ohne scharfe Grenze in das umgebende Gewebe übergingen und unregelmässige Form zeigten. Zwischen den oben erwähnten Zellsträngen und um die Zellenkonglomerate herum befand sich das fibrilläre Bindegewebe, spärlich mit einzelnen unregelmässig geformten, meist länglichen Kernen besetzt. An manchen Stellen hatte es ein homogenes, weniger intensiv gefärbtes, fast kernloses Aussehen, welches wohl für eine hyaline Degeneration gehalten werden kann.

Die reichlich vorhandenen Blutgefässe sind von einem ziemlich dicken aus den gewucherten perithelialen Zellen bestehenden Zellmantel umgeben, was besonders deutlich auf den längsgetroffenen Gefässschnitten zu beobachten ist. Der Blutgehalt dieser Gefässe ist sehr gering, in manchen ist Blut überhaupt nicht vorhanden, was auf die bei der Operation angewandte Esmarch'sche Blutleere zurückzuführen ist.

An der Oberfläche der Geschwulst befindet sich überall eine 0,03—0,25 mm dicke bindegewebige Kapsel, in welcher viele Blutgefässe, etwas grösseren Kalibers als diejenigen der Geschwulstmasse selbst, verlaufen.

Obgleich das vorliegende klinische Material nicht besonders zahlreich ist, haben alle diese 4 Fälle so viel gemeinsames, so viel charakteristisches, dass ein gewisses klinisches Krankheitsbild sich ganz genau zusammenstellen lässt.

Alle diese Geschwülste gehören ihrem histologischen Bau nach zu der Gruppe der Tumoren, die Waldeyer²¹⁾ und Kolaczek³⁾ als Angiosarkom bezeichnet hatten.

In allen diesen Geschwülsten kann man die netzförmige Anordnung der Zellstränge, innerhalb deren man an vielen Stellen Gefäße verlaufen sieht, die epitheloide Form der Zellen und die beginnende hyaline Degeneration feststellen — Merkmale, die für die betreffende Geschwulstgruppe charakteristisch sind.

Unter der Bezeichnung »Angioma sarcomatosum« oder »Angiosarkom« sind sehr verschiedene Tumoren zusammengefasst worden, denen allen gemeinsam ist, dass sich in ihnen die Blutgefäße einer hervorragenden Ausbildung erfreuen. Die Zellen dieser Geschwülste haben nach Borst²⁰⁾ oft einen ausgesprochenen epithelartigen Charakter (entsprechend den sogenannten Perithelzellen); häufen sie sich nur reichlich zwischen den Gefäßen an, so macht die Geschwulst den Eindruck alveolären Baues, indem die Gefäße mit ihrer verdickten Adventitia das Stroma darstellen (sogenannte endotheliale alveoläre Sarkome).

Nach Ribbert²²⁾ handelt es sich bei den als Angiosarkome bezeichneten Neubildungen um Geschwülste, bei welchen der innige Zusammenhang der Geschwulstmasse mit den Gefäßen ausserordentlich deutlich und in scharfer räumlicher Anordnung hervortritt. In allen Fällen handelt es sich hauptsächlich um Spindelzellensarkome, die perivaskuläre Bündel bilden. Wenn sich aber runde oder polymorphe Zellen enger an die Gefäße anlegen, so kommen im Allgemeinen

keine strangförmigen Bildungen zustande. Die Zellen füllen ohne besondere Anordnung die Lücken des Gefäßnetzes aus und dann sieht man im Querschnitt einen alveolären Bau.

Die Angiosarkome bilden an der Oberfläche der Gefäße mitunter ein Geflecht, das mit zahllosen, mit mantelartig oder in Form von Knötchen verteilter Geschwulstmasse besetzten, Fäden besteht. In manchen Fällen erleidet die Adventitia der Gefäße eine hyaline Degeneration und es kann auf diese Weise eine Kombination von Sarkom und Cylindrom entstehen.

K o l a c z e k³⁾ erklärt das Cylindrom für ein Angiosarkom mit hyaliner Degeneration der Adventitia.

Gewisse Formen des Angiosarkoms mit Wucherung von Schleimgewebe in der Umgebung der sprossenden Gefäßwände können als Myxangiosarkome bezeichnet werden. Hierher gehören die plexiformen Geschwülste der Sehnerven, die nach Braunschweig¹⁸⁾ wahrscheinlich als embryonale Anlagen sich entwickelnd, vorwiegend im kindlichen Lebensalter beobachtet werden.

Nach L ü b a r s c h¹⁰⁾ stellen die Angiosarkome eine Gruppe der endothelialen Sarkome dar; sie können in eine vom Gefäßendothel ausgehende Art (intravaskuläres Endothelsarkom) und in eine perivaskuläre (perivaskuläres Endothelsarkom) eingeteilt werden.

Über die Bezeichnung »Angiosarkom« wird in neuerer Zeit viel diskutiert. Schon Golgi hatte dafür den Namen »Endotheliom« ganz allgemein einführen wollen und auch Franke¹¹⁾ hat bei Besprechung eines sogenannten Cylindroms der Speicheldrüse sich gegen die Bezeichnung »Angiosarkom« gewendet und den Namen »Endothelioma intravasculare« vorgeschlagen, da die Geschwulst stets von den Endothelien ausginge. Derselben Meinung sind auch Ribbert²²⁾ und Borst²⁰⁾.

12) dagegen betont, dass ein Teil der in Frage stehenden Neubildungen auch von den Adventitiazellen, dem Perithel, ausginge, und daher die Bezeichnung »Angiosarkom« durchaus gerechtfertigt wäre.

Jede dieser Ansichten hat viele Anhänger gefunden, und die Frage über eine allgemein anerkannte Bezeichnung dieser Geschwülste bleibt noch bis heute offen.

Nach Ziegler⁸⁾ entsteht das Angiosarkom dadurch, dass die Aussenwand und die nächste Umgebung der Gefässe in Wucherung geraten, so dass die Gefässröhren von einem mehr oder weniger dicken Zellmantel umgeben werden. In den typischen Fällen kann das Geschwulstgewebe sich fast ganz aus einem Gewirr von Blutgefässen zusammensetzen, deren Wände von mächtigen Zelllagen, deren Zellen oft bis auf die Endothelien reichen, umschlossen sind. Die dickwandigen Zellröhren verlaufen teils isoliert, teils geben sie untereinander Verbindungen ab, so dass verschiedenartig gestaltete Ranken und Geflechte (plexiformes Angiosarkom) entstehen. Das zwischen den Zellsträngen liegende Gewebe ist der Rest des ursprünglichen Gewebes und kann demnach auch noch besondere Gewebeformationen, z. B. Drüsen, enthalten. Findet eine stärkere Wucherung des Zellmantels um die Gefässe und damit eine Verschmelzung einander benachbarter Zellstränge statt, was bei grösseren derartigen Tumoren wohl immer eintritt, so geht die Geschwulst in ein gewöhnliches Sarkom über. Das Angiosarkom kann so auftreten, dass die Geschwulst durchgehend den Charakter des Angiosarkoms trägt, doch kommt es auch vor, dass solche Gefässwucherungen nur einen Bestandteil anderer Geschwülste bilden.

Die reinen Angiosarkome sind grösstenteils gutartige Geschwülste, obgleich auch solche maligner Natur vorkamen. Die Letzteren betragen nach der Statistik von Kolaczek²³⁾ ca. 20% und treten vorzugsweise an der Leber, den Nieren und anderen grossen parenchymatösen Organen auf. Die uns speziell interessierende Gruppe der Angiosarkome, die subungualen Ursprungs, gehört zu den gutartigen Geschwülsten, obgleich auch zwei Fälle beobachtet wurden, die den Eindruck einer malignen Neubildung machten und von denen einer sogar mehrere Metastasen bildete; von diesen Fällen werde ich noch unten berichten.

Über die Ursache der Entstehung der Angiosarkome können wir vorläufig noch sehr wenig sagen; ihre Ätiologie ist ebenso dunkel, wie diejenige der fast allen anderen Geschwülste.

In der letzten Zeit sind die Chirurgen ebenso wie die Pathologo-Anatomen bestrebt, einen Zusammenhang zwischen dem Trauma und der Entstehung der Tumoren zu finden.

So hat sich Ribbert mit der Lösung dieser Frage eingehend beschäftigt. In seiner Arbeit »In wie weit können die Neubildungen auf traumatische Einflüsse zurückgeführt werden?«¹⁸⁾ kommt er zu dem Schluss, dass wir auf Grund theoretischer Erwägungen und der bisherigen tatsächlichen Befunde zwar dem Trauma eine gewisse Rolle bei der Genese der Neubildungen werden zuerkennen müssen, dass wir aber noch keineswegs wissen, wie weit wir im Besonderen in Anbetracht der verschiedenen Geschwulstformen in der Annahme eines solchen Zusammenhanges gehen dürfen. Seiner Ansicht nach werden wir nicht gerade viele Tumoren aus einem Trauma im eigentlichen Sinne, d. h. einem einmaligen Stoss, einer Quetschung und dergleichen ableiten dürfen.

Etwas anders verhält es sich nach Ribbert mit dem indirekten Zusammenhang, wenn er durch eine an die Verletzung sich anschliessende Entzündung vermittelt wird. Ihm kann man wahrscheinlich eine grössere Rolle für die Genese der Tumoren vindizieren, doch werden erst weit besser als bisher begründete klinische Beobachtungen uns darüber aufklären können.

Zu diesem Zwecke hat v. Büngner¹⁷⁾ in der Sitzung des XXVIII. Kongresses der deutschen Gesellschaft für Chirurgie alle Chirurgen aufgefordert, ihm alle bezüglich dieser Frage beobachtete Fälle mitzuteilen; leider sind die Resultate dieser interessanten Sammelforschung bis jetzt noch nicht veröffentlicht worden.

In der Literatur sind vor einigen Jahren mehrere Arbeiten erschienen, die den Zweck verfolgen, diesen Zusammenhang festzustellen. So hat Leugnik¹⁶⁾ 579 Krankengeschichten der Königsberger Klinik bezüglich des ätiologischen Zusammenhanges zwischen Trauma und Geschwulst durchgesehen; er kommt zu dem Schluss, dass 31 mal mit mehr oder weniger Wahrscheinlichkeit das Trauma als Ursache angenommen werden muss.

Ausserdem haben in der neueren Zeit Renner¹⁸⁾ und Rave¹⁴⁾ aus der Literatur 32 Fälle ausgesucht, in denen das Trauma in unmittelbarem Zusammenhange mit der Entstehung der Geschwülste stand.

In unseren zwei Fällen (Fall II und III) gaben die Patienten das Trauma ganz genau als Ursache ihres Leidens an, so dass wir daraus den Schluss ziehen können, dass das Trauma, infolge der mechanischen Störungen in den Gefässwänden, wenn auch nicht direkt zu der Geschwulstbildung an denselben führe, jedenfalls aber ihnen eine gewisse Prädisposition verleihe,

Die subungualen Angiosarkome treten meistens im mittleren Lebensalter auf, in unseren Fällen sind sie bei den Patienten im Alter von 30 bis 42 Jahren zur Entwicklung gekommen; dabei handelte es sich immer ausschliesslich um Personen weiblichen Geschlechts.

An den Fingern lokalisieren sich diese Geschwülste viel häufiger, als an den Zehen (in unseren Fällen sind sie 3 mal von den Fingern und 1 mal von der grossen Zehe ausgegangen), — ein Umstand, welcher dadurch erklärt werden kann, dass die Ersteren viel mehr den äusseren schädlichen, Einflüssen ausgesetzt sind, als die Letzteren.

Das Wachstum dieser Tumoren ist im Allgemeinen ein langsames, durch eine Reihe von Jahren sich hinziehendes, so dass eine Entwicklungsdauer von mehr als zehn Jahre mehrfach beobachtet worden ist. Trotz solch einer langen Wachstumsperiode erreichen diese Geschwülste nur eine Linsen- bis Kirschkerngrösse. Die Schmerzen, welche durch diese kleinen Geschwülstchen hervorgerufen werden, sind sehr erheblich, was auf die zahlreichen Endigungen der sensiblen Nerven an dieser Stelle, welche durch die wachsende Geschwulst gedrückt werden, zurückzuführen ist.

Die Diagnose kann bei genauer Kenntnis der oben angeführten Krankheitsbilder ziemlich leicht gestellt werden. Obgleich in den ersten Stadien des Geschwulstwachstums wir nur auf die subjektiven Beschwerden der Patienten angewiesen sind, sind diese Beschwerden so charakteristisch und so eigenartig, dass wir nur auf Grund dieser das Leiden erkennen können.

In allen zitierten Fällen bestanden die Hauptklagen der Patienten in den recht intensiven, kontinuierlichen, bei jeder Berührung sich steigenden Schmerzen, welche durch eine vorsichtige Sondenknopfuntersuchung ganz

genau an einer kleinen zirkumskripten Stelle lokalisiert werden konnten. Die Beschwerden bei den subungualen Exostosen bestehen nicht in konstinuierlichen, wie bei unseren Fällen, sondern in zeitweise auftretenden Schmerzen, ein Umstand, welcher diese Geschwulste von den Angiosarkomen leicht unterscheiden lässt.

In dieser Zeit zeigen die Tumoren selbst fast gar keine objektiven Erscheinungen: der Nagel ist vollkommen glatt, und eine Prominenz der darunter liegenden Geschwulst oder eine stärkere Wölbung des Nagels sind nicht vorhanden, nur manchmal zeigt uns eine vorhandene bläuliche Verfärbung, dass an dieser Stelle in der Tat etwas Pathologisches vorliegt. Diese Verfärbung des Nagels ist hier nicht auf eine Pigmentierung der Geschwulst zurückzuführen — die Geschwulst selbst zeigt, wie oben erwähnt, eine blasse grau-rötliche Farbe — sondern auf den Reichtum der Geschwulstkapsel an Blutgefässen und auf die gesteigerte Vaskularisation und die Stagnation des Blutes in der nächsten Umgebung des kleinen Tumor, der gewöhnlich fest zwischen dem Knochen und dem Nagel eingeklemt liegt.

Solche Verfärbungen kommen zwar auch bei anderen, meistens bösartigen, subungualen Geschwülsten vor, aber dann erscheinen sie viel früher als bei unseren gutartigen. Auf diese Weise erlauben uns dieses Zeichen und die Abwesenheit der Metastasen und Drüsenschwellungen die richtige Diagnose mit bestimmter Sicherheit zu stellen.

Die subungualen Exostosen sitzen gewöhnlich an der dorsalen Fläche der Phalanx unter dem freien Rande des Nagels, manchmal auch mehr gegen die Mitte oder noch näher der Wurzel der Phalanx. Die Exostose bedingt ihrem Sitze gemäss eine Lageveränderung des Nagels in der Weise, dass das freie

Ende desselben durch die Geschwulst emporgehoben wird, während das entgegengesetzte Ende sich in demselben Masse in die Weichteile hineindrückt. Alle diese Erscheinungen treten bei den Exostosen verhältnismässig früh auf, während die Angiosarkome infolge ihres ausserordentlich langsamen Wachstums und ihrer Elastizität solche Veränderungen der Nageloberfläche entweder gar nicht, oder erst nach Jahrzehnten, zeigen.

Die Therapie ist sehr einfach. Sie besteht natürlich in vollständiger Exstirpation der Geschwulst, was fast immer ohne besondere Schwierigkeiten gelingt.

Die Operation wird folgender Weise ausgeführt: nach der Entfernung der kranken Partien des Nagels in der Weise, wie es bei der Operation des Unguis incarnatus üblich ist, schält man die unmittelbar unter demselben liegende Geschwulst samt der Kapsel mittelst eines Hohlmeissels oder auch der Pinzette und Schere aus dem Knochen aus.

Man operiert am besten unter Lokalanästhesie, weil zu diesem Verfahren die Patienten mehr Vertrauen als zu der allgemeinen Narkose haben, und entschliessen sie sich deshalb schneller, sich operieren zu lassen. Die seit einiger Zeit in der chirurgischen Poliklinik der Kgl. Charité angewendete Lokalanästhesie nach O b e r s t hat bei solchen Operationen das Beste geleistet. Sie besteht darin, dass man nach Abschnürung des betreffenden Fusses mittelst eines Gummischlauches, sterile 1%ige Cocainlösung mit Zusatz auf je 1 ccm eines Tropfens 1%iger Adrenalinlösung an mehreren Stellen eingespritzt; nach 15 bis 20 Minuten tritt vollkommene ca. $\frac{1}{2}$ Stunde dauernde Anästhesie ein, welche zur Ausführung der oben geschilderten kleinen Operation vollständig ausreicht. Ausserdem erlaubt uns dieses Verfahren die

Operation vollkommen blutlos auszuführen, was natürlich von sehr grosser Bedeutung ist.

Die Wunde wird mit Jodoformgaze tamponiert und darüber ein leicht komprimierender Verband angelegt. Sie granuliert immer sehr gut, allmählig regeneriert sich auch der Nagel, so dass nach 3 bis 4 Wochen die Behandlung vollständig beendet ist.

Die Prognose ist nach allem Gesagten in der Regel günstig, da die Abkapselung der Geschwulst eine Metastasenbildung verhindert. Rezidive der Angiosarkome subungualen Ursprungs sind bis jetzt nicht beobachtet worden. Gleich nach der Operation fallen alle Beschwerden fort und die Patienten können wieder ruhig schlafen und nach Heilung der Wunde ihre Arbeit verrichten.

Zum Schluss möchte ich noch zwei Fälle von F. König (jun.)⁹⁾ und Pels-Leusden¹⁰⁾ mitgeteilte Fälle erwähnen, welche ihrer histologischen Struktur nach im wesentlichen mit den oben beschriebenen Fällen identisch sind, aber durch ihre Bösartigkeit sich auszeichnen und ein ganz anderes klinisches Bild darstellen.

Im Falle von König handelte es sich um einer 61 jährigen Patienten, bei welchem unter lebhafter Schmerzen am linken Fuss die Hautveränderungen der 2., dann der 4. und endlich der 5. Zehe sich einstellten, welche als leichte Gangränherde des Altersbrandes aufgefasst waren. Unbedeutende Eingriffe — Inzision bzw. mit Extraktion des Nagels der 4. Zehe wobei sich Blut entleerte — führten unter pigmentierte Narbenbildung allmählig zur Heilung. An der 5. Zehe blieb jedoch an Stelle des Nagels ein braun-schwarzes Schorf, der sich nicht abstossen wollte. Die ganze Zehe hat allmählig eine bläuliche Verfärbung angenommen. In dieser Zeit (zirka 5 Monate nach dem Erscheinen

des ersten Tumors der 2. Zehe) wurden noch zwei wallnussgrosse, harte Geschwülste in der Wadenmuskulatur und tief in der Kniekehle desselben Beines konstatiert.

Bei der Operation fand man unter der Fascia, in der Muskulatur gelegene knollige, ziemlich gut abgekapselte aber doch fest mit den Muskelinterstitien verbundene Geschwülste von fleckigem Aussehen, teils dunkelrot, teils grau-weis, gefärbt. Bei der Exstirpation der 5. Zehe zeigte sich im M. interosseus, zwischen Metatarsus IV und V, ein gleichfalls intensiv roter, runder Tumor, der offenbar in den Metatarsus V hineinging. Deshalb wurde dieser Knochen mit der Geschwulst entfernt und später wurden auch die 2. und die 4. Zehe im Metatarsus amputiert.

Bei der Untersuchung der amputierten Zehen fand man im Capitulum metatarsi V einen erbsengrossen roten Tumor, welcher in unmittelbarem Zusammenhange mit der im Interosseus gefundenen Tumormasse stand. Im Endglied der 5. Zehe befand sich ebenfalls ein wallnussgrosser rötlich grauer Tumor, welcher die 3. Phalanx vollständig ersetzte und auf die 2. überging; in der Endphalanx der 2. Zehe sah man unter der pigmentierten Narbe der verheilten Inzision einen linsengrossen roten, zum Teil die Phalanx ersetzenden Tumor, an der 4. Zehe — die gleichen Verhältnisse.

Im Falle von P e l s - L e u s d e n handelte es sich um einen 35 jährigen Mann, der seit 3 bis 4 Jahren an seinem rechten Ringfinger eine ganz schmerzlose, sehr langsam wachsende Anschwellung bemerkte, welche ohne irgend eine wahrnehmbare Ursache entstanden sein sollte. Man sah an der Beugeseite des rechten Ringfingers im Bereiche des 1. und 2. Gliedes eine zentralwärts an Umfang allmählig zunehmende nicht ganz regelmässige, undeutlich

fluktuierende Anschwellung, welche sich der Beugeseite entlang bis zur Mitte der Hohlhand fortsetzte, hier sich auch auf die beiden benachbarten Spatia interossea erstreckend.

Eine Röntgenaufnahme hat, ebenso wie in meinem Falle, ein negatives Resultat ergeben.

Trotzdem sonstige Zeichen der Tuberkulose an den anderen Organen nicht gefunden werden konnten, so wurde doch die Diagnose auf eine Sehnenscheidentuberkulose gestellt, und in dieser Annahme die Sehne an der Beugeseite frei gelegt.

In der Wunde sah man sofort dunkelbraune Tumormassen, welche makroskopisch vollkommen den Eindruck von einem myelogenen Riesenzellensarkom machten.

Bei der mikroskopischen Untersuchung vermochte der Autor trotz längeren Suchens keine für ein solches charakteristische Elemente nachzuweisen, sondern zeigte das mikroskopische Bild eine frappante Ähnlichkeit dieses Tumors mit denen von König, so dass ich an dieser Stelle die mikroskopische Struktur beider Fälle zusammen besprechen möchte.

Das mikroskopische Bild dieser Tumoren war demjenigen der unseren fast vollständig gleich, nur mit dem Unterschiede, dass in allen diesen Geschwülsten eine ausgedehnte entzündliche Infiltration und Exsudation bemerkbar waren, welchen König grosse Bedeutung zuschreibt. Er meint nämlich, dass diese Vorgänge das Übergewicht über die Proliferationserscheinungen der Geschwulstbildung bekommen haben, und in dieser Weise die Rückbildung der Geschwülste bewirken.

Von unseren Tumoren unterscheiden sich diese Geschwülste auch durch ihr auffallend rasches Wachstum. Während die ersteren erst nach einem mehr als 10 Jahre dauernden Bestehen die Grösse eines Kirsch-

kerns aufweisen konnten, hatten die Letzteren im Laufe von drei Monaten eine solche erreicht.

Ausserdem fehlt diesen Tumoren die vollständige Abkapselung, welche die Gutartigkeit unserer Tumoren bewirkte. Obgleich die Weichteiltumoren des Falles von König etwas wie eine Kapsel hatten, war doch die feste Verbindung mit der Muskulatur auffällig. An den Knochengeschwülsten beider Fälle war von einer Abkapselung nichts zu sehen, und dass diese auch bei den Weichteilgeschwülsten nicht fest war, bewies der ununterbrochene Zusammenhang zwischen dem Knoten im M. interosseus und im Köpfchen des Metatarsus V. Die Tumoren brachen also ihre Kapsel durch, griffen vom Muskel in die Knochen und umgekehrt über, zerstörten den Periost und den Knochen vollständig, so dass wir sie als in der Tat lokal bösartige Geschwülste bezeichnen können.

Was das multiple Auftreten der Tumoren anbetrifft, so meint König, dass alle diese Geschwülste nicht durch Metastasenbildung hervorgerufen, sondern von einander unabhängig sind, und nur einer gemeinsamen Ursache ihre Entstehung verdanken. Es spricht manches, seiner Meinung nach, für die Annahme, dass diese uns unbekannte Ursache im Blute kreist, durch die Gefässe des betreffenden Bezirkes — in diesem Falle der linken unteren Extremität — hindurchgeht, in die Saftkanälchen eindringt und hier und in den etwas höheren Gefässen die spezifische Erkrankung der Endothelien hervorruft.

Ob diese Annahme richtig ist, oder multiples Auftreten der Geschwülste auf die Metastasenbildung zurückzuführen ist, mag vorläufig noch dahingestellt sein, bis die weiteren Untersuchungen auf diesem Gebiete uns Klarheit darüber verschaffen werden.

Zum Schluss dieser Arbeit ist es mir eine angenehme Pflicht, Herrn Prof. Dr. Pels-Leusden für die mir zu Teil gewordene Unterstützung meinen ergebensten Dank auszusprechen.

10
11
12
13
14
15
16
17
18
19

Literatur.

1. K r a s k e. Über subunguale Sarkom des linken Mittelfingers. Zentr.-Blatt für Chirurgie, 1880, S. 609.
2. V o l k m a n n. Akut entstehendes Sarkom des rechten Zeigefingers. Beiträge zur Chirurgie, 1875, S. 250.
3. K o l a c z e k. Über Angiosarkom. Deutsche Zeitschrift f. Chirurgie, Bd. IX, S. 1.
4. V o g t. Chirurgische Krankheiten der oberen Extremitäten. Deutsche Chirurgie, Bd. LXIV, S. 140.
5. K ö n i g. Lehrbuch der speziellen Chirurgie, Bd. III.
6. v. B e r g m a n n. Handbuch der speziellen Chirurgie, Bd. IV.
7. K r a s k e. Über subunguale Geschwülste. Münchener medicin. Wochenschrift, 1887, S. 889.
8. Z i e g l e r. Lehrbuch der allgemeinen pathol. Anatomie.
9. F. K ö n i g (jun.). Multiple Angiosarkome. Archiv für klinische Chirurgie, Bd. LIX.
10. L u b a r s c h. Hyperplasie und Geschwülste. Ergebnisse d. allg. Pathologie, Bd. I, S. 367.
11. F r a n k e. Beiträge zur Geschwulstlehre. Virchow's Arch., Bd. CXXI.
12. L ü c k e n. Über Angiosarkom. Dtsche. med. Wochenschr., Bd. XVII.
13. B r a u n s c h w e i g. Archiv für Ophtalmologie, Bd. XXXIX, Heft 4.
14. R a v e. Traumen als Ursache von Sarkom. Diss. Kiel 1899.
15. L e u g n i k. Über den ätiologischen Zusammenhang zwischen Trauma und der Entwicklung von Geschwülsten. Deutsche Zeitschrift für Chirurgie, Bd. LII.
16. R e n n e r. Über die Entstehung von Melanosarkom aus Naevis nach Trauma. Diss. Kiel 1899.
17. v. B ü g n e r. Aufruf zu einer Sammelforschung über die Entstehung der Geschwülste. Zentralblatt für Chirurgie, 1899.
18. R i b b e r t. In wie weit können Neubildungen auf traumatische Einflüsse zurückgeführt werden? Sachverständigen-Zeitung, 1898, No. 19 u. 20.
19. P e l s - L e u s d e n. Über einige seltene Knochengeschwülste. Berl. klin. Wochenschr, 1902, S. 897.

20. Borst. Die Lehre von den Geschwülsten. 1902.
 21. Waldeyer. Über carcinomatöse Geschwülste. Virchow's Arch., Bd. LV.
 22. Ribbert. Geschwulstlehre. 1904.
 23. Kolaczek. Acht neue Fälle von Angiosarkom. Deutsche Zeitschr. für Chirurgie, Bd. XIII.
-

Thesen.

I.

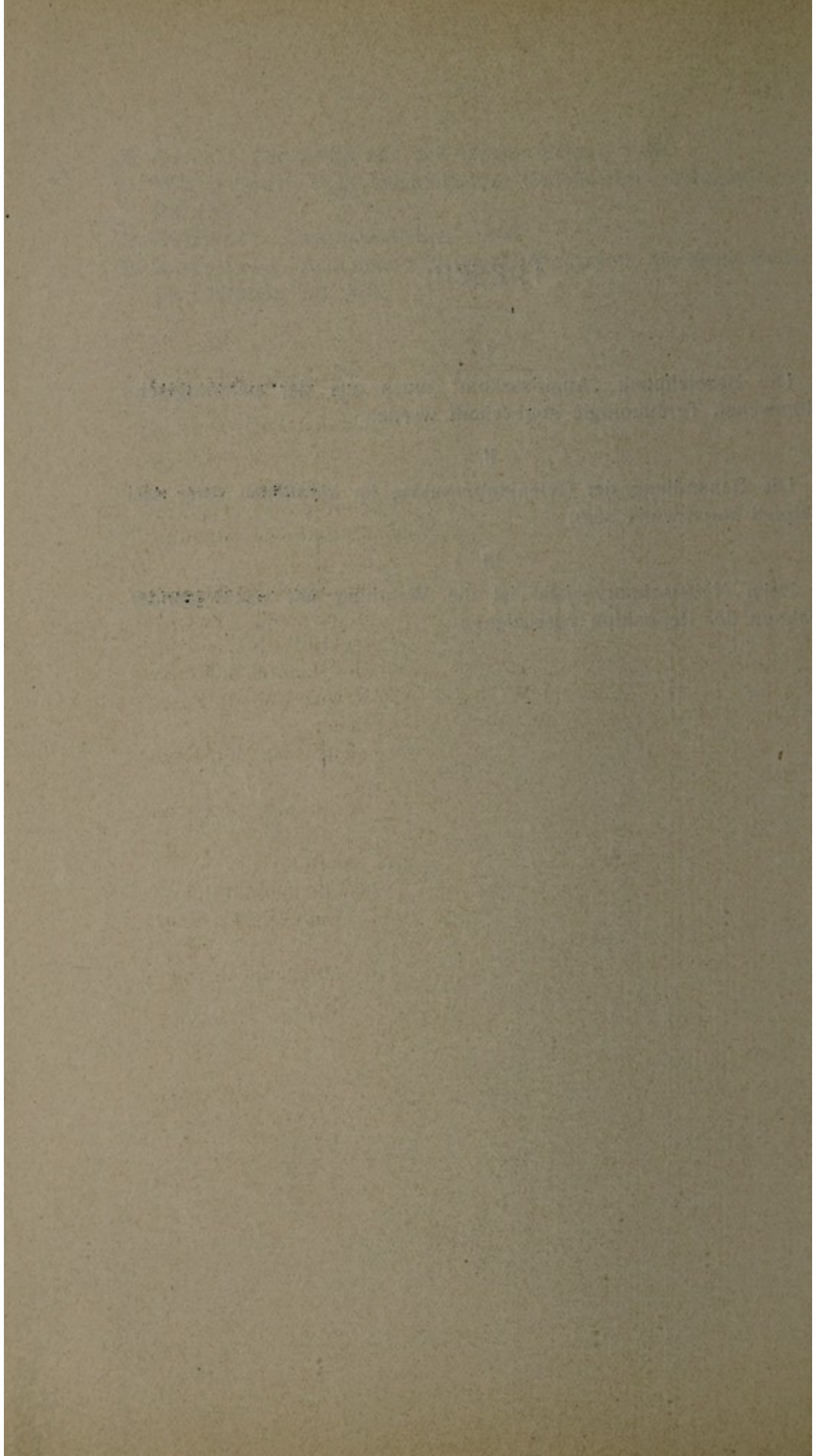
Die Bezeichnung „Angiosarkom“ [muss aus der pathologisch-anatomischen Terminologie abgeschafft werden.

II.

Die Behandlung der Gelenktuberkulose im kindlichen Alter soll prinzipiell konservativ sein.

III.

Beim Nabelschnurvorfalle ist die Wendung mit nachfolgender Extraktion der Reposition vorzuziehen.



Lebenslauf.

Verfasser dieser Arbeit, Leonid Lempert, mosaischer Konfession, ist als Sohn des russischen Kaufmanns Gregorius Lempert am 18. September 1880 zu Stary-Gorod (Russland) geboren.

Seine wissenschaftliche Vorbildung erhielt er in dem humanistischen Gymnasium zu Pawlograd, welches er im Sommer 1900 mit dem Zeugnis der Reife absolvierte.

Im Herbst desselben Jahres wurde er auf Grund dieses Zeugnisses als Student der medizinischen Fakultät der Universität Berlin immatrikuliert, woselbst er ununterbrochen 9 Semester studierte.

Während dieser Zeit besuchte er die Vorlesungen, Kliniken und Kurse der Herren Dozenten: Benneke (†), Bumm, Blumenthal, Engelmann, Gusserow, Hertwig, Heubner, Hildebrand, Hirschberg, Hoffa, Joachimsthal, König, Kraus, W. Krause, Lesser, L. Lewin, v. Leyden, Liebreich, Mendel, E. Meyer, Michaelis, J. Munk (†), W. Nagel, Orth, Rawitz, Rubner, Rosenheim, Senator, Silex, Strauss, Waldeyer, Wolf, Ziehen.

Ausserdem war er in folgenden Krankenanstalten als Coassistent und Famulus tätig:

1. I. medizinische Klinik der Kgl. Charité zu Berlin; Innere und Infektionsabteilung.
2. Chirurgische Poliklinik der Kgl. Charité zu Berlin.
3. Poliklinik für Haut- und Geschlechtskrankheiten von M. Joseph.
4. Armitstead'sches Kinderhospital zu Riga; Chirurgische, Innere und Infektionsabteilung.
5. Semstwo-Krankenhaus zu Jekaterinoslaw; Abteilung für Innere und Augenkrankheiten.

Allen seinen Lehrern spricht der Verfasser an dieser Stelle seinen ergebensten Dank aus.

Lebenslauf

geboren am 1. März 1900 in Berlin, Deutschland.
Studium der Rechtswissenschaften an der Universität Berlin.
1925: Promotion zum Dr. jur. über das Verbrechen der Mord.
1927: Assistent des Lehrers für Strafrecht an der Universität Berlin.
1930: Assistent des Lehrers für Strafrecht an der Universität Göttingen.
1933: Assistent des Lehrers für Strafrecht an der Universität Bonn.
1935: Assistent des Lehrers für Strafrecht an der Universität Köln.
1938: Assistent des Lehrers für Strafrecht an der Universität Bonn.
1940: Assistent des Lehrers für Strafrecht an der Universität Bonn.
1942: Assistent des Lehrers für Strafrecht an der Universität Bonn.
1944: Assistent des Lehrers für Strafrecht an der Universität Bonn.
1946: Assistent des Lehrers für Strafrecht an der Universität Bonn.
1948: Assistent des Lehrers für Strafrecht an der Universität Bonn.
1950: Assistent des Lehrers für Strafrecht an der Universität Bonn.
1952: Assistent des Lehrers für Strafrecht an der Universität Bonn.
1954: Assistent des Lehrers für Strafrecht an der Universität Bonn.
1956: Assistent des Lehrers für Strafrecht an der Universität Bonn.
1958: Assistent des Lehrers für Strafrecht an der Universität Bonn.
1960: Assistent des Lehrers für Strafrecht an der Universität Bonn.
1962: Assistent des Lehrers für Strafrecht an der Universität Bonn.
1964: Assistent des Lehrers für Strafrecht an der Universität Bonn.
1966: Assistent des Lehrers für Strafrecht an der Universität Bonn.
1968: Assistent des Lehrers für Strafrecht an der Universität Bonn.
1970: Assistent des Lehrers für Strafrecht an der Universität Bonn.
1972: Assistent des Lehrers für Strafrecht an der Universität Bonn.
1974: Assistent des Lehrers für Strafrecht an der Universität Bonn.
1976: Assistent des Lehrers für Strafrecht an der Universität Bonn.
1978: Assistent des Lehrers für Strafrecht an der Universität Bonn.
1980: Assistent des Lehrers für Strafrecht an der Universität Bonn.
1982: Assistent des Lehrers für Strafrecht an der Universität Bonn.
1984: Assistent des Lehrers für Strafrecht an der Universität Bonn.
1986: Assistent des Lehrers für Strafrecht an der Universität Bonn.
1988: Assistent des Lehrers für Strafrecht an der Universität Bonn.
1990: Assistent des Lehrers für Strafrecht an der Universität Bonn.
1992: Assistent des Lehrers für Strafrecht an der Universität Bonn.
1994: Assistent des Lehrers für Strafrecht an der Universität Bonn.
1996: Assistent des Lehrers für Strafrecht an der Universität Bonn.
1998: Assistent des Lehrers für Strafrecht an der Universität Bonn.
2000: Assistent des Lehrers für Strafrecht an der Universität Bonn.

Verheiratet, drei Kinder.
Bonn, im März 2000.