

**Contribution à l'étude des kystes papillaires et des tumeurs papillaires des ovaires au point de vue du pronostic et du traitement / par S. Pozzi.**

**Contributors**

Pozzi, Samuel, 1846-1918.

**Publication/Creation**

Paris : Masson, [1904?]

**Persistent URL**

<https://wellcomecollection.org/works/zju8rsyb>



Wellcome Collection  
183 Euston Road  
London NW1 2BE UK  
T +44 (0)20 7611 8722  
E [library@wellcomecollection.org](mailto:library@wellcomecollection.org)  
<https://wellcomecollection.org>

REVUE  
DE  
**GYNÉCOLOGIE**

ET DE  
**CHIRURGIE ABDOMINALE**

PARAISSANT TOUS LES DEUX MOIS

SOUS LA DIRECTION DE

**S. POZZI**

Professeur de clinique gynécologique à la Faculté de médecine de Paris,  
Chirurgien de l'hôpital Broca,  
Membre de l'Académie de médecine.

SECRÉTAIRE DE LA RÉDACTION

**F. JAYLE**

**EXTRAIT**

Contribution à l'étude des kystes papillaires et des  
tumeurs papillaires des ovaires au point de vue du  
pronostic et du traitement, par M. S. Pozzi.

(*Revue de Gynécologie et de Chirurgie abdominale.*  
N° 3. — Mai-Juin 1904.)

PARIS

MASSON ET C<sup>ie</sup>, ÉDITEURS

LIBRAIRES DE L'ACADÉMIE DE MÉDECINE

120, BOULEVARD SAINT-GERMAIN (6<sup>e</sup>)

P I

## REVUE DE GYNÉCOLOGIE ET DE CHIRURGIE ABDOMINALE

La Gynécologie, qui a été longtemps considérée comme une simple dépendance de l'Obstétrique, est devenue de nos jours une branche importante de la Chirurgie. S'il en est ainsi dans tous les pays, nulle part ce mouvement n'a été plus marqué que dans le nôtre.

Tous ceux qui s'en occupent d'une façon spéciale, et qui, par suite, sont devenus des laparotomistes exercés, ont été amenés à étudier particulièrement la chirurgie abdominale. Ainsi, par une pente naturelle, Gynécologie et Chirurgie abdominale se sont trouvées intimement associées et dans la pratique et dans la théorie.

La présente publication consacre cet état de choses. Placée sous la direction d'un des chirurgiens des hôpitaux de Paris les plus versés dans cette double étude, elle fait une part égale à la Gynécologie et à la Chirurgie abdominale. Sous ce dernier terme, est réuni tout ce qui a rapport aux parois de l'abdomen et à son contenu, y compris le rectum, à cause de ses affinités nombreuses au point de vue clinique et opératoire avec le reste du tube digestif. Exception est faite seulement de ce qui a trait uniquement au sexe masculin dans les organes génito-urinaires, ou de ce qui est notoirement du ressort de l'urologie.

L'esprit dans lequel a été conçue cette publication est le même que celui qui a présidé à la rédaction du *Traité de Gynécologie clinique et opératoire* de son directeur. Chirurgien français, il s'attache surtout à faire connaître les travaux français. Mais, persuadé que, de nos jours, l'horizon scientifique ne saurait être borné par des frontières, il s'efforce aussi de donner à la *Revue* un caractère international. Les travaux étrangers y sont largement analysés; en outre, les colonnes de la *Revue* sont ouvertes aux chirurgiens et gynécologistes de tous les pays qui veulent bien y publier leurs recherches originales.

Le but de cette publication est non seulement de donner une idée complète du mouvement scientifique contemporain en France et à l'étranger, mais encore de contribuer, pour sa part, aux progrès d'une des branches de la Chirurgie qui ont le plus bénéficié de l'ère nouvelle inaugurée par les travaux de Pasteur.

---

### CONDITIONS DE LA PUBLICATION

La *Revue de Gynécologie et de Chirurgie abdominale*, publiée en 6 fascicules de chacun 160 à 200 pages, paraît tous les deux mois; elle forme chaque année un fort volume très grand in-8°.

Les fascicules sont accompagnés de figures dans le texte et de planches hors texte en noir et en couleurs. Ils comprennent des *Mémoires originaux*; des *Revue critiques*; des *Analyses des journaux français et étrangers*, et un *Bulletin bibliographique*.

#### PRIX DE L'ABONNEMENT ANNUEL :

FRANCE (Paris et Départements) . . . . .	28 fr.
ETRANGER (Union postale). . . . .	30 fr.

Les fascicules sont vendus séparément au prix de 6 francs.

Les auteurs reçoivent 100 exemplaires de leurs mémoires : ils ne peuvent en faire tirer davantage, même à leurs frais.

(Voir page 3 de la couverture la liste des *Mémoires publiés en 1902.*)

CONTRIBUTION

A L'ÉTUDE DES KYSTES PAPILLAIRES

ET DES TUMEURS PAPILLAIRES DES OVAIRES

AU POINT DE VUE DU PRONOSTIC ET DU TRAITEMENT<sup>1</sup>

Par le Professeur S. POZZI

---

Les kystes et les tumeurs papillaires de l'ovaire doivent être réunis en un seul groupe clinique et anatomo-pathologique. Beaucoup de tumeurs solides papillaires ont, du reste, commencé par être des kystes plus ou moins gros, qui se sont ouverts par déhiscence. De plus, la structure des kystes et des tumeurs papillaires est identique et la présence d'une cavité limitante, dans un cas, et son absence dans l'autre n'est qu'une différence morphologique temporaire ou accessoire. Cette différence n'a, en effet, d'importance que lorsqu'il s'agit d'un kyste à végétations internes; mais elle s'efface tout à fait quand, à une période ultérieure, la surface externe du kyste est aussi recouverte d'excroissances papillaires.

Deux traits importants de ces tumeurs sont constitués par ces particularités : 1° l'existence d'une ascite souvent considérable, lorsqu'il s'agit de tumeurs papillaires ou de kystes à végétations externes; 2° la présence éventuelle de végétations disséminées sur le péritoine pariétal ou viscéral, avec ou sans infiltration de l'épiploon.

La constatation de l'ascite, cliniquement, et, opératoirement, celle des végétations péritonéales disséminées a trop souvent poussé les médecins et les chirurgiens à considérer ces tumeurs comme toujours malignes, c'est-à-dire comme devant amener fatalement l'envahissement des lymphatiques et la généralisation.

Je me propose de montrer que le pronostic a souvent été ainsi trop sévère. Assurément, toutes les tumeurs de ce genre ont l'*aspect malin*, à l'œil nu, et l'on conçoit fort bien que nombre d'opérateurs, après avoir ouvert le ventre, l'aient refermé, en présence des énormes choux-fleurs

---

1. Communication faite au IV<sup>e</sup> Congrès national de gynécologie, d'obstétrique et de pédiatrie, Rouen 1904, 8 Avril.

qui coiffent de chaque côté et recouvrent l'utérus, et qu'accompagnent parfois des végétations disséminées sur tout le péritoine pelvien avec un gâteau suspect sur l'épiploon. L'incision exploratrice n'est cependant pas tout ce que doit faire alors le chirurgien. Une opération complète peut souvent être effectuée, et même une opération incomplète a été suivie d'une guérison prolongée. C'est ce que je vais essayer de prouver par les observations que je rapporterai.

Afin d'abrégé, j'adopterai un mode d'exposition qui aura l'avantage de la clarté et de la brièveté : je procéderai par propositions successives à la suite desquelles je placerai quelques développements sommaires. Mes conclusions se trouveront ainsi formulées d'avance.

\*  
\*  
\*

1° *Les tumeurs papillaires de l'ovaire (kystiques ou solides) ne doivent pas être considérées comme toujours malignes. Un grand nombre évoluent comme des tumeurs bénignes et, après l'ablation, ne récidivent pas ou récidivent tardivement et localement sans infecter l'économie.*

2° *Il faut distinguer expressément la généralisation cancéreuse (qui se fait par voie lymphatique ou sanguine) de la simple greffe par contact ou par implantation de voisinage des végétations papillaires de l'ovaire sur le péritoine. Ce dernier processus est d'ordre bénin et comparable à ce qui s'observe pour les papillomes et verrues de la peau.*

Les auteurs sont loin d'être d'accord sur la première de ces propositions. On trouvera un exposé intéressant des diverses opinions qui ont été émises à ce sujet dans un mémoire de E. Troscher<sup>1</sup>. Il serait trop long de les énumérer. Il y a quatorze ans (1890), j'écrivais dans la première édition de mon *Traité de Gynécologie* : « Une question, qui est encore pleine d'obscurité, est celle de la bénignité ou de la malignité des kystes papillaires... Il semble que l'extrême instabilité histologique de ces néoplasmes, la transformation facile de leur épithélium cylindrique en épithélium métatypique ou atypique, placent ces kystes, pour ainsi dire, en état perpétuel d'*imminence maligne*. » — Il n'en demeure pas moins avéré que beaucoup de malades opérées restent guéries définitivement, ou tout au moins pendant un nombre d'années si considérable, qu'elles meurent, si l'on peut ainsi dire,

1. E. TROSCHEK. — « Beitrag z. klinischen Dignität der papillären Ovarialgeschwülste : (Arbeit. Privat-Frauenklin. Mackenrodt). Heft III, p. 21.

avant que la récurrence que l'on pouvait attendre se soit produite. Un grand nombre d'observations de ce genre ont été publiées; plusieurs de celles de ma pratique sont résumées dans la thèse d'un de mes excellents élèves, M. W. Cazenave<sup>1</sup>, il y a neuf ans; depuis cette publication, mon expérience s'est encore accrue et a confirmé mes opinions passées.

On trouvera dans cette thèse de Cazenave beaucoup de faits où des guérisons durables ont été obtenues dans des cas qui paraissaient désespérés. J'ai dû, alors, souvent enlever des végétations secondaires greffées sur le péritoine pariétal, sur les ligaments larges, sur l'intestin et, une fois jusque dans la partie supérieure de l'abdomen, dans un cloisonnement du péritoine entre le foie, la rate et le diaphragme. J'ai aussi excisé des masses secondaires de l'épiploon et même du mésentère<sup>2</sup>. Ces malades sont restées guéries de cinq à dix ans.

Je ne veux citer qu'une seule observation caractéristique où la guérison a dépassé vingt ans. Il s'agissait d'une femme que j'avais opérée pour la première fois au mois de Septembre 1878 pour une grosse tumeur papillaire en chou-fleur des deux ovaires ayant amené une ascite considérable<sup>3</sup>. La malade avait alors vingt-cinq ans: elle demeura parfaitement guérie pendant vingt ans, jusqu'au milieu de 1898. Elle commença alors à présenter d'abord de l'ascite, puis, celle-ci devenant énorme, de l'œdème des jambes et des cuisses par compression. Elle fut opérée une seconde fois le 14 Décembre 1899. La tumeur secondaire était tellement adhérente au petit bassin et la malade était tellement affaiblie qu'on recula devant une tentative d'extirpation et qu'on dut se contenter de faire un drainage par l'abdomen et par le cul-de-sac de Douglas. Une guérison temporaire fut ainsi obtenue. L'ascite disparut complètement, ainsi que l'œdème des membres inférieurs, et la malade revint à la santé pour un an environ. Elle était retournée en province. J'ai appris qu'elle avait ensuite recommencé à décliner. Elle est morte le 4 Mai 1901.

Je ne connais pas d'exemple de guérison aussi prolongée. On peut faire remarquer que si cette malade était morte deux ans plus tôt, on aurait pu citer son cas comme celui d'une guérison définitive; c'est du reste ainsi que je le mentionne dans la dernière édition de mon *Traité de Gynécologie* (1897).

---

1. W. CAZENAVE. — « Des tumeurs papillaires de l'ovaire avec métastase péritonéale ». Paris, 1895.

2. CAZENAVE. — *Loc. cit.* (obs. VI), p. 48.

3. *Bull. de la Soc. de chir.*, 1878, T. IV, p. 822.

J'ai insisté dans ma seconde proposition sur la différence qu'il y a entre les véritables métastases, sûr indice de malignité, et les greffes par simple implantation des végétations papillaires sur le péritoine. Freund<sup>1</sup> a depuis longtemps bien indiqué cette distinction capitale, qui a été confirmée par de nombreux auteurs<sup>2</sup>. Cependant elle a été souvent méconnue et la présence de ces végétations disséminées a souvent effrayé des opérateurs au point de les faire renoncer à compléter une opération commencée. D'autre part, des chirurgiens plus audacieux ont

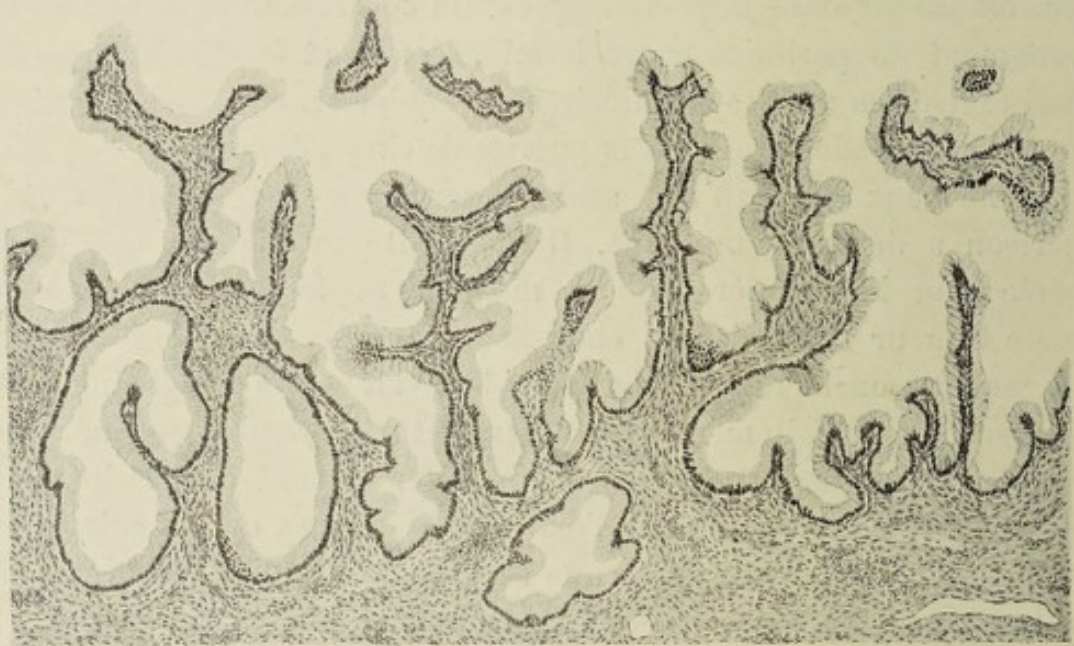

Figure 1. — Kyste papillaire simple (BENDER).

Les végétations sont formées par une charpente conjonctive revêtue par une assise unique de cellules épithéliales.

La charpente conjonctive est formée de tissu cellulaire lâche, fibrillaire, infiltré de sérosité, assez pauvre en éléments cellulaires et contenant de nombreux vaisseaux.

Le revêtement épithélial est très régulier. Il est formé par des cellules cylindriques hautes, à protoplasma clair et transparent, à noyau ovalaire situé au voisinage de la base de la cellule. Ces cellules sont pour la plupart des cellules séreuses. En quelques points, sur les coupes, on rencontrait des cellules en voie de transformation muqueuse (cellules caliciformes). Partout, l'épithélium est séparé du stroma sous-jacent par une membrane basale nette et continue. En quelques points, particulièrement au niveau des dépressions qui séparent les végétations, les cellules épithéliales paraissent disposées en plusieurs assises, mais ce n'est qu'une apparence due à ce que le revêtement cellulaire a été intéressé tangentiellement par la coupe. Il est facile de s'en convaincre par l'étude de coupes sériées.

alors enlevé la tumeur principale et nettoyé le plus possible le péritoine

1. FREUND. — « Ueber die Behandlung bössartiger Eierstockgeschwülste », 1889.

2. BLAND-SUTTON, PFANNENSTIEL et moi-MÊME. (Cf. CAZENAVE. *Loc. cit.*)

et ils ont vu, à la suite de cette opération forcément incomplète, les malades se rétablir sans que l'ascite revint. Dans plusieurs cas de laparotomie itérative, j'ai pu constater que les végétations observées dans une première opération sur les intestins avaient disparu<sup>1</sup>. Liebrich dans sa thèse inaugurale (1895) rapporte un cas de Bumm du même ordre.

Il semble qu'il se produise dans ce cas une modification favorable du péritoine, par l'exposition à l'air qui accompagne la laparotomie, et j'ai

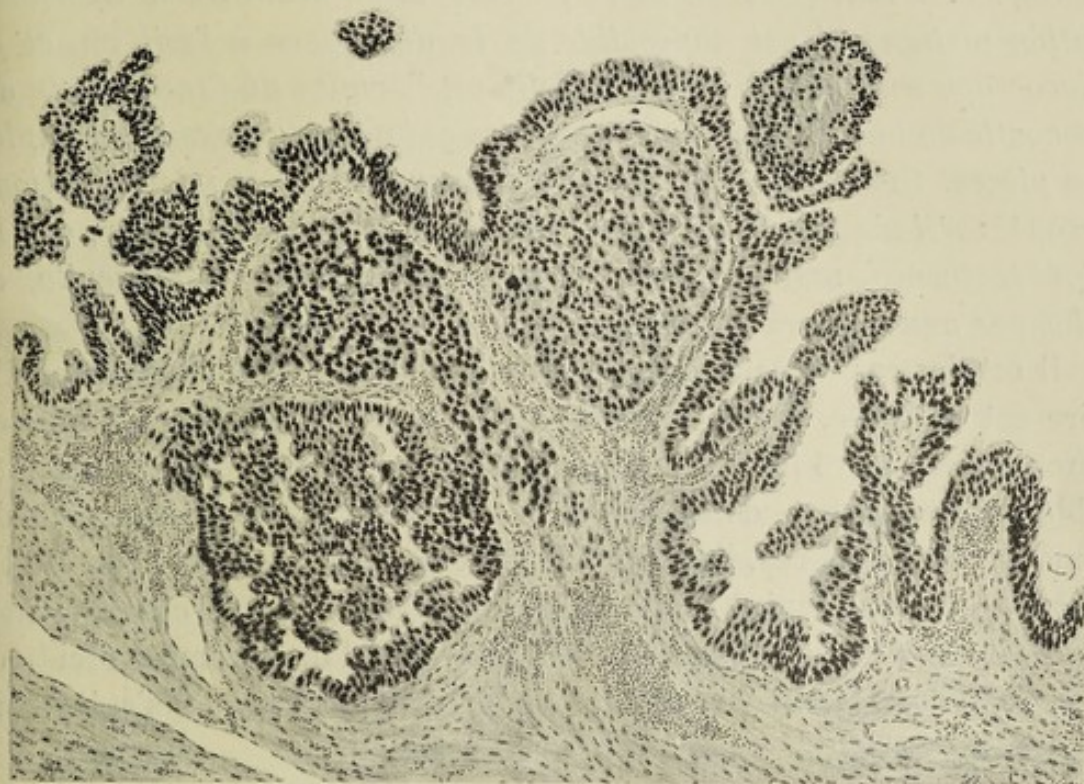


Figure 2. — Kyste papillaire malin (*dégénérescence épithéliomateuse*) (BENDER).

Le revêtement épithélial est très irrégulier. Il est formé par plusieurs assises de cellules cubiques ou polyédriques prenant, par pression réciproque, les formes les plus variées. Les éléments cellulaires sont ici en état d'hyperactivité; les noyaux se colorent très fortement et présentent, en de nombreux points, des figures de caryocinèse.

On constate sur cette figure la caractéristique de la malignité de la tumeur, donnée surtout par l'envahissement du stroma des végétations par les cellules épithéliales. En quelques points, la membrane basale a été effondrée. Les cellules épithéliales ont envahi le tissu conjonctif et ont formé de gros amas pleins, compacts, tout à fait caractéristiques de l'épithélioma.

Cette coupe provient d'un kyste où la transformation épithéliomateuse était partielle et limitée à une surface large comme une pièce de cinq francs. Dans le reste de son étendue, le kyste papillaire (qui était gros comme la tête) présentait la structure habituelle.

1. CAZENAVE. — *Loc. cit.*, obs. VI, p. 43-50. On peut suivre sur cette malade, qui a subi successivement quatre laparotomies, d'abord la diminution, puis la disparition des végétations du péritoine.



depuis longtemps comparé cette disparition des végétations papillaires à celle des granulations tuberculeuses après ouverture de la séreuse.

\* \* \*

3° *Un certain nombre de ces tumeurs subissent une dégénérescence maligne laquelle, au début, est parfois très limitée, puis peut s'étendre à toute la masse, et qui finalement amène une généralisation véritable du cancer. Avant cette dernière période et au début de la transformation maligne, il est impossible de la distinguer à l'œil nu, et le microscope seul peut la déceler. Telle est l'origine de l'incertitude du pronostic de toute opération de ce genre qui précède l'examen complet des pièces. Cet examen peut même donner lieu à des interprétations erronées s'il n'a pas été fait dans toute l'étendue de la tumeur, car la dégénérescence maligne peut être excessivement circonscrite et échapper aux recherches partielles.*

Il est des cas où cette dégénérescence maligne de la tumeur papillaire est évidente, même macroscopiquement : la présence de masses dures lardacées, l'intensité des adhérences et le volume considérable des vaisseaux donnent un aspect particulier à ces sortes de tumeurs. Dans ces cas, l'extirpation peut paraître si dangereuse qu'on est autorisé à s'en tenir à une exploration. D'autre part, si on parvient à effectuer l'ablation elle est généralement suivie d'une prompte récurrence, dont rend compte l'examen histologique, démontrant qu'il s'agit d'une transformation carcinomateuse.

Mais à côté de ces cas avancés, il en est d'autres où rien ne vient avertir l'opérateur qu'il s'agit d'une dégénérescence commençante. La tumeur peut ressembler absolument à une tumeur papillaire du type ordinaire; et cependant, par l'examen histologique des différentes régions du néoplasme, on arrive à découvrir un point plus ou moins limité où le tissu présente une structure nettement maligne. En pareilles circonstances, je le répète, une certitude ne peut être acquise que dans le laboratoire et nullement sur la table d'opération. Elle ne peut donc avoir pour le chirurgien qu'un intérêt tardif, pour ainsi dire rétrospectif, en lui permettant de réserver son pronostic quant aux chances de guérison prolongée.

Il est à peu près certain que, dans tous les cas où des tumeurs papillaires ont rapidement récidivé en amenant une généralisation cancéreuse, c'est qu'au moment de leur première ablation elles présentaient déjà cette dégénérescence maligne en un point parfois tellement

circonscrit qu'il a pu échapper à l'examen. Cullen<sup>1</sup> a bien montré que des nodules sarcomateux pouvaient exister sur une toute petite surface d'une seule des poches d'un kyste multiloculaire. Mon excellent élève Bender, dans mon laboratoire, a de même dépisté de très petites masses cancéreuses (épithélioma) perdues dans du papillome bénin; elles auraient certainement été méconnues par un observateur moins expérimenté.

\*  
\*\*

Les conséquences pratiques qui résultent pour le chirurgien des considérations précédentes sont les suivantes :

4° *En l'absence de signes positifs de malignité (cachexie cancéreuse ou métastases viscérales) le chirurgien devra toujours se comporter vis-à-vis de ces tumeurs comme si elles étaient bénignes et en pratiquer l'ablation aussi étendue que possible. Les végétations disséminées ou même de petites portions de tumeur papillaire devenues libres et perdues dans la cavité péritonéale peuvent disparaître; dans d'autres cas, à la vérité, elles seront le point de départ des récidives locales que l'on combattra par des opérations successives.*

J'ai déjà parlé plus haut de la disparition, bien constatée au cours d'opérations itératives, de végétations disséminées sur le péritoine autour d'une grosse tumeur papillaire des ovaires. Cette disparition doit empêcher le chirurgien de considérer l'ensemencement de voisinage comme l'indice d'une généralisation et le pousser à enlever hardiment la masse principale, — la *masse mère*, si l'on peut ainsi dire, — dans l'espoir justifié que les petites *végétations-filles* seront ensuite résorbées. J'ai observé plusieurs cas où ayant suivi cette conduite j'ai vu les malades guérir, et l'ascite ne pas reparaitre, ce qui est un sûr indice que les végétations péritonéales s'étaient flétries et avaient disparu. Je pourrais citer plusieurs observations de ce genre; je me contenterai de rapporter la plus frappante qui montre combien il est utile de formuler hautement les propositions que je soutiens, puisqu'elles sont encore méconnues par des hommes du plus grand mérite :

Au mois de Novembre dernier, je recevais la visite d'une dame française depuis longtemps fixée aux États-Unis et qui en était revenue tout exprès pour me consulter. Elle m'était adressée par un gynécolo-

---

1. THOMAS S. CULLEN. — « Multilocular adeno-papillo-cystoma of the ovary ». *The American journal of Obstetrics*, 1896, Vol. XXXIV, n° 3.

giste des plus distingués de Chicago, qui m'écrivait la lettre suivante, datée du 17 Octobre 1903 : « Madame H... m'a consulté pour la première fois à Chicago, le printemps dernier (1903), pour une crise qui paraissait être de l'inflammation pelvienne. Je constatai un léger, très léger épaississement des tissus à gauche de l'utérus, mais comme la douleur avait complètement disparu, et qu'il n'existait aucun symptôme subjectif, je ne prescrivis aucun traitement. Il y a quatre semaines environ, je la revis en consultation avec son médecin le D<sup>r</sup> A. A. D..., et je constatai une masse volumineuse, fixe, irrégulière, non fluctuante, à gauche et en arrière de l'utérus. Il n'y avait aucune douleur à la pression et aucun indice d'une origine d'inflammation. Nous décidâmes donc de faire une incision exploratrice.

« Le D<sup>r</sup> D... avait l'idée qu'il s'agissait peut-être d'un papillome à développement rapide. A l'ouverture de l'abdomen, on constata en effet qu'un papillome s'était développé au point de remplir complètement (*bloquer*) le petit bassin, surtout à gauche et en arrière de l'utérus. Le péritoine environnant était aussi parsemé de points présentant de la même altération.

« Nous crûmes qu'il était sage de ne pas poursuivre l'opération jusqu'à faire l'ablation de la tumeur, parce que nous étions sûrs qu'aucun résultat satisfaisant ne pouvait en être obtenu. En conséquence, nous avons refermé la plaie sans drainage. M<sup>me</sup> H... a guéri sans incident de cette incision. M. H... vous remettra des préparations microscopiques qui, comme vous le verrez, confirment notre diagnostic de papillome. Je regrette que ce cas offre si peu de promesses de guérison. (Au moment de l'incision exploratrice, il y avait une ascite considérable.) »

L'opération de mon confrère de Chicago avait eu lieu le 7 Septembre 1903. La malade, quoique amaigrie avait encore, en novembre, un état général relativement bon; appétit conservé, pas de douleurs, mais énorme ascite gênant la marche.

L'examen microscopique des préparations qui me furent remises ne présentait aucun signe de dégénérescence maligne, mais seulement la structure caractéristique des papillomes de l'ovaire (voir fig. 1); je n'hésitai pas à entreprendre une nouvelle opération.

Je pratiquai la laparotomie le 13 Novembre 1903. Je fis une grande incision atteignant d'emblée l'ombilic : il importe en pareil cas d'y bien voir et d'avoir la place suffisante pour manœuvrer à l'aise sans effriter la tumeur. Écoulement d'une grande quantité de liquide ascitique de couleur citrine. Le petit bassin est rempli par une masse en

chou-fleur où est enseveli l'utérus. On ne trouve pas trace des végétations sur le péritoine pariétal ou viscéral, végétations signalées expressément par le D<sup>r</sup> D. qui a fait la première laparotomie. On doit donc admettre que l'effet de celle-ci a été de les faire disparaître en modifiant leur vitalité. Je soulève la masse papillaire avec la main introduite profondément dans le Douglas, et je la fais basculer rapidement hors du ventre. Deux pinces sont placées successivement des deux côtés sur les ligaments larges en dehors de la masse néoplasique de manière à enlever à la fois les tumeurs ovariennes et l'utérus que l'on incise, on sectionne le col utérin après avoir dégagé la vessie, et on pratique l'hystérectomie subtotal. Le col est ensuite suturé et on procède à la toilette du péritoine qui permet d'enlever un paquet de fongosités qui était resté dans le fond du Douglas, et diverses parcelles disséminées. On fait le drainage avec un sac de Mikulicz contenant quatre mèches de gaze stérilisée.

L'examen de la pièce montre que la tumeur avait le volume des deux poings : elle était formée de deux masses végétantes ayant fait complètement disparaître de chaque côté l'ovaire et les deux tiers des trompes dont il ne subsiste plus que des tronçons épaissis ; on dirait qu'elles ont été amputées. L'utérus est absolument recouvert par l'expansion bilatérale des végétations, mais il n'est envahi en aucun point.

Les suites opératoires furent des plus simples. La malade se remit rapidement et elle a été revue à la fin du mois d'Avril en parfaite santé.

J'ai tenu à donner cette observation avec quelque détail, car elle est typique. Elle est, à la vérité, de trop récente date pour qu'on puisse formuler un pronostic certain. Cependant, je ferai remarquer que depuis six mois la guérison est complète : la malade, qui était devenue une véritable invalide, a repris sa vie active, paraît rajeunie et, comme elle le dit elle-même, ressuscitée.

L'expérience nous prouve que cette guérison peut être durable. Elle nous indique aussi que deux autres issues de la maladie sont possibles : 1<sup>o</sup> la récurrence locale sans malignité ; 2<sup>o</sup> la récurrence avec dégénérescence maligne, épithéliome ou sarcome<sup>1</sup>.

Quelle serait la conduite à tenir en cas de récurrence ? Il faudrait prati-

---

1. On a aussi signalé la péritonite *pseudo-myxomateuse*, ou *pseudo-myxome du péritoine* de Werth caractérisée par la présence sur le péritoine d'un enduit gélatineux ressemblant à du frai de grenouille. Elle s'observe surtout quand des parcelles assez abondantes de fongosités sont restées libres dans le péritoine.

quer de nouveau la laparotomie et enlever les tumeurs qui se seraient reproduites. Chez une malade<sup>1</sup>, j'ai fait ainsi successivement trois cœliotomies secondaires qui m'ont permis d'enlever : une première fois, un fragment de végétations du grand épiploon avec épaissement et un petit kyste du mésentère; une seconde fois, une masse de végétations libres contenues dans un cloisonnement du péritoine entre le foie, la rate et le diaphragme; une troisième fois une seule végétation du volume d'un pois. Cette dernière laparotomie avait été nécessitée par le retour de l'ascite; elle me permit de constater que le péritoine était redevenu absolument lisse et poli. Depuis je n'ai plus eu de nouvelles de cette malade qui a guéri complètement de sa dernière opération.

Ces laparotomies successives ont un triple effet : d'une part, elles permettent d'enlever les végétations qui ont pu se reproduire, soit aux dépens des papillomes disséminés, soit au niveau d'anciennes adhérences épiploïques; elles permettent aussi d'enlever les végétations qui ont pu être détachées par l'opérateur pendant une première opération et s'égarer dans la cavité péritonéale à la faveur de la position déclive (tel était le cas sans doute des végétations effritées que j'ai trouvées enkystées sous le diaphragme dans l'observation citée plus haut). Enfin, et surtout, la laparotomie semble avoir une action profondément modificatrice sur la séreuse et amener la disparition des végétations papillaires disséminées et de l'ascite comme elle amène la disparition des granulations miliaires et de l'épanchement dans les péritonites tuberculeuses.

Mais, il faut bien le reconnaître, la guérison après ces laparotomies itératives est parfois de durée limitée et la tumeur récidive plus tard en affectant une forme maligne. Je citerai comme exemple l'observation suivante d'une malade que j'ai pu suivre depuis dix ans.

En voici le résumé<sup>2</sup> :

Au mois d'Octobre 1888, M<sup>me</sup> Marie V. de C..., alors âgée de trente ans, entre à la Pitié dans le service de M. Polaillon qui pratique une laparotomie et enlève une tumeur végétante de l'ovaire droit. La plaie abdominale qui avait été drainée devient fistuleuse et laisse échapper continuellement du liquide ascitique et de petits débris de végétations. Cet écoulement persiste sans affaiblir la malade qui reprend ses occupations. Quatre ans après (1892) apparaît au niveau de l'orifice de la fistule *péritonéo-cutanée* un bourgeon fongueux qui se développe pro-

1. CAZENAVE. *Loc. cit.*, Obs. VI, p. 47 et suiv.

2. CAZENAVE. *Loc. cit.*, p. 65, a publié la première partie de cette observation (Obs. X).

gressivement. Je vois la malade deux ans après (1894). La tumeur papillaire externe avait le volume d'une orange et se continuait avec une masse intra-abdominale volumineuse. La quantité de liquide ascitique évacué en 24 heures était d'au moins un litre. Bon état général.

Laparotomie le 4 Juin 1894; elle permet d'extirper une grosse masse papillaire dépendant des annexes gauches; guérison complète qui se maintient pendant six ans (jusqu'en 1900), ce qui fait un total de douze années depuis la première opération.

En 1900 commencent à apparaître des tumeurs dures dans l'abdomen, qui bientôt deviennent adhérentes à la paroi vers la région iléo-inguinale droite; il semble qu'il s'agisse de masses ganglionnaires. La compression de la veine iliaque amène, l'année suivante (1902), un œdème d'aspect éléphantiasique du membre inférieur droit. Malgré cela, l'état général se maintient bon; il n'y a pas de douleurs. Celles-ci apparaissent l'an dernier (1903) avec une augmentation de l'œdème occupant les deux membres inférieurs et remontant jusqu'au thorax: l'abdomen est plein de masses dures, adhérentes de toutes parts, avec teinte violacée de la peau. On ne peut douter qu'il s'agit d'une dégénérescence cancéreuse. Mais il y a eu quatorze ans de guérison après la première opération; ce n'est pas un résultat à dédaigner.

5° *La fréquence de l'envahissement successif des deux ovaires par les tumeurs papillaires constitue une indication d'enlever les deux annexes, alors même que l'une d'elles serait encore saine, au moins chez les femmes qui sont près de la ménopause. Pour les femmes jeunes, mieux vaudra encore s'exposer à une nouvelle laparotomie.*

Je citerai de nouveau, à cette occasion, l'observation précédente d'une malade qui avait été opérée par Polaillon d'une tumeur papillaire du côté droit, quatre ans avant que je fusse amené à lui enlever une nouvelle du côté gauche.

Troschel a vu un kyste prolifère glandulaire du côté gauche se développer moins d'un an après l'extirpation d'un kyste papillaire du côté droit. On doit cependant se montrer conservateur du côté sain chez les jeunes femmes, à moins que le côté malade ne présente des signes incontestables de dégénérescence cancéreuse. Alors l'opération la plus large est la meilleure et on est même autorisé à enlever l'utérus.

6° *Dans les cas de tumeurs papillaires bilatérales on simplifiera beaucoup la technique opératoire en pratiquant l'hystérectomie subtotale ou totale, selon les indications spéciales.*

L'hystérectomie serait totale si l'on pensait avoir affaire à une dégé-

nérescence cancéreuse. S'il s'agit d'un papillome simple bilatéral, on fera de préférence l'hystérectomie subtotale qui est plus rapide et, je crois, moins grave. L'hystérectomie, dans les tumeurs bilatérales, simplifie considérablement la technique opératoire, et facilite en particulier beaucoup l'hémostase<sup>1</sup>.

7° *On ne s'abstiendra de drainage post-opératoire que dans les cas où il s'agit de kystes à végétations exclusivement intérieures, et par suite n'ayant pas provoqué d'ascite.*

*Toutes les fois qu'il existe de l'ascite, il sera bon de faire un drainage peu prolongé de la cavité péritonéale.*

*La résection incomplète ou même l'incision simplement exploratrice dans les cas notoirement inopérables s'accompagne le plus souvent d'une diminution notable de l'ascite avec amélioration locale et générale.*

Toutes les fois que le péritoine contient de l'épanchement, je crois utile de faire le drainage pendant les trois ou quatre premiers jours avec des lanières de gaze, puis les jours suivants avec un tube. Dans certains cas déterminés un tamponnement de Mikulicz peut être nécessaire, mais on ne le laissera jamais en place plus de quatre jours.

On connaît des cas où l'ablation incomplète d'une tumeur papillaire a été suivie d'un répit notable dans les accidents. Cela ne veut pas dire qu'on puisse ériger en système une pratique qui est défectueuse si elle n'est pas forcée. Il y a plus : j'ai depuis longtemps signalé ce fait que la laparotomie exploratrice, surtout si elle est suivie d'un drainage temporaire, agit favorablement même dans les cas de néoplasmes malins, inopérables. L'ascite reste parfois longtemps guérie et la marche de la maladie paraît subir un temps d'arrêt<sup>2</sup>. D'autres chirurgiens ont observé des cas semblables.

Du reste je considère qu'une petite incision suivie de drainage pendant quarante-huit heures est préférable dans les ascites d'une origine quelconque à une simple ponction. L'opération est moins aveugle et le soulagement obtenu plus durable.

1. Dans mes opérations anciennes, j'avais dû parfois, pour assurer celle-ci, sans enlever l'utérus, laisser sur les ligaments larges des pinces à demeure sortant par la plaie abdominale. Les malades avaient guéri sans accidents. (CAZENAVE. *Loc. cit.*)

2. Voir en particulier l'observation IV, in CAZENAVE. *Loc. cit.*, p. 41. — 2. CERNÉ. — « De la malignité des kystes de l'ovaire ». *Congrès périodique de gynécologie*, Rouen, 1904.

## LISTE DES TRAVAUX ORIGINAUX

PUBLIÉS PAR

### LA REVUE DE GYNÉCOLOGIE ET DE CHIRURGIE ABDOMINALE

*Pendant l'année 1902.*

---

- La colpotomie, traitement opératoire de choix du pyosalpinx**, par M. HECTOR TREUB (d'Amsterdam), avec 39 figures.
- De la grossesse interstitielle**, par M. MURET (de Lausanne), avec 2 figures.
- Quelques points de l'anatomie des grossesses tubaires en évolution**, par M. A. COUVELAIRE, avec 13 figures.
- Les rétrécissements multiples de l'intestin grêle**, par M. PATEL (de Lyon).
- Cancer du cæcum et cancer de l'S iliaque**, par M. GOUILLOUD (de Lyon), avec 2 figures.
- De l'hépatoptose et de son traitement par l'hépatopexie**, par M. HENRI JUDET, avec 6 figures.
- Énucléation par voie abdominale des fibromes utérins**, par M. LOUIS LOUBET, avec 8 figures.
- De l'anatomie pathologique de la pseudo-endométrite**, par M. N. J. F. POMPE VAN MEERDERWOORT (de la Haye), avec 5 figures et 1 planche.
- Les affections blennorragiques du système nerveux chez la femme**, par M. J. KALABINE (de Moscou).
- De la grossesse ovarienne**, par MM. MENDES DE LÉON et HOLLEMAN (d'Amsterdam) (avec 2 figures et 1 planche en couleur).
- Contribution à l'étude des tumeurs tératoïdes de l'abdomen**, par M. BROUHA (de Liège), avec 1 planche.
- Sur un cas de fibromyome de la trompe**, par MM. G. CARRIÈRE et O. LEGRAND (de Lille), avec 1 figure.
- De la résection segmentaire et simultanée du petit et du gros intestin**, par MM. F. JAYLE et M. BEAUSSENAT, avec 20 figures.
- Laparocèle gauche congénitale due à un arrêt de développement partiel des muscles de la paroi abdominale**, par M. EUGÈNE AUDARD.
- Procédé opératoire pour la cure des grands prolapsus génitaux**, par MM. G. BOUILLY et ROBERT LÖWY, avec 10 figures.
- L'éclairage de la cavité abdominale (ventroscopie) comme méthode d'examen dans les cas de cœliotomie vaginale**, par le professeur DMITRI DE OTT (de Saint-Petersbourg), avec 9 figures.
- Contribution à l'étude de la tuberculose primitive du canal cervical de l'utérus**, par M. BROUHA (de Liège), avec 1 figure.
- La technique de l'opération de Maydl dans la cure de l'exstrophie vésicale**, par M. ÉMILE FORGUE, avec 10 figures.
- Traitement de choix de l'anus herniaire (résection, fermeture des deux bouts et entéro-anastomose)**, par M. VICTOR PAUCHET, avec 5 figures.



- Indications et résultats de l'hystérectomie dans le cancer de l'utérus**, par M. S. POZZI.
- Traitement chirurgical du cancer de l'utérus**, par M. THOMAS JONNESCO (de Bucarest), avec 52 figures.
- Traitement chirurgical du cancer de l'utérus**, par M. E. WERTHEIM (de Vienne).
- Traitement opératoire du cancer de l'utérus**, par M. THOMAS S. CULLEN (de Baltimore).
- Traitement chirurgical du cancer de l'utérus**, par M. W. A. FREUND (de Berlin).
- L'hystérectomie comme traitement de l'infection puerpérale**, par M. W. A. FREUND (de Berlin).
- Indications de l'hystérectomie dans l'infection puerpérale**, par M. TH. TUFFIER.
- L'hystérectomie dans le traitement de l'infection puerpérale**, par M. HECTOR TREUB (d'Amsterdam).
- L'hystérectomie comme traitement de l'infection puerpérale**, par M. LÉOPOLD (de Dresde).
- L'hystérectomie dans le traitement de l'infection puerpérale**, par M. le professeur H. FEHLING (de Strasbourg).
- Contribution à l'étude de la tuberculose génitale chez la femme**, par M. le professeur J.-A. AMANN (de Munich).
- La tuberculose génitale**, par M. J.-L. FAURE.
- De la tuberculose génitale**, par M. le professeur A. MARTIN (de Greifswald).
- De la tuberculose génitale**, par M. le professeur J. VEIT (de Leyde).
- L'anatomie de l'utérus des quadrupèdes démontre la nécessité de la menstruation chez les bipèdes**, par M. ARTHUR W. JOHNSTONE (de Cincinnati, Ohio).
- L'âge de la première menstruation au pôle et à l'équateur**, par M. GEO. J. ENGELMANN (de Boston).
- Congrès périodique international de gynécologie et d'obstétrique** (tenu à Rome du 15 au 21 septembre 1902).
- Séance du 17 septembre. — 3<sup>e</sup> question : La tuberculose génitale**, par MM. GUTIERREZ, PICHEVIN, SPINELLI, VON FRANQUE, POZZI, THEIKHABER, S. GOTTSCHALK, MARTIN, AMANN, VEIT.

---

*La Revue de Gynécologie et de Chirurgie abdominale a consacré en outre, en 1902, 1136 pages aux Analyses des travaux français et étrangers, illustrées de figures dans le texte. Dans la plupart des numéros se trouve un Index bibliographique très complet et très exact des travaux récemment parus de Chirurgie abdominale et de Gynécologie. L'année 1902 est illustrée de 3 planches hors texte en noir et en couleurs, de 204 figures dans le texte et de 6 portraits.*