FACULTÉ DE MÉDECINE DE PARIS

Année 1903 N° 30

THÈSE

POUR

LE DOCTORAT EN MÉDECINE

Présentée et soutenue le mercredi 13 mai 1903, à 1 heure

PAR

Basile ZICAS

CONTRIBUTION A L'ÉTUDE

DES

ÉPITHÉLIOMES BRANCHIAUX

Président : M. TILLAUX, *Professeur.*

Juges : MM. TERRIER, *Professeur.*
BROCA Aug., *Agrégé.*
MAUCLAIRE, *Agrégé.*

Le Candidat répondra aux questions qui lui seront faites sur les diverses parties de l'enseignement médical

LIBRAIRIE MÉDICALE ET SCIENTIFIQUE
JULES ROUSSET
PARIS. — 36, Rue Serpente. — PARIS
(EN FACE LA FACULTÉ DE MÉDECINE)

1903

FACULTÉ DE MÉDECINE DE PARIS

Année 1903 N° 304

THÈSE

POUR

LE DOCTORAT EN MÉDECINE

Présentée et soutenue le mercredi 13 mai 1903, à 1 heure

PAR

Basile ZICAS

CONTRIBUTION A L'ÉTUDE

DES

ÉPITHÉLIOMES BRANCHIAUX

Président : M. TILLAUX, *Professeur.*

Juges : MM. TERRIER, *Professeur.* BROCA Aug., *Agrégé.* MAUCLAIRE, *Agrégé.*

Le Candidat répondra aux questions qui lui seront faites sur les diverses parties de l'enseignement médical

LIBRAIRIE MÉDICALE ET SCIENTIFIQUE

JULES ROUSSET

PARIS. — 36, Rue Serpente. — PARIS

(EN FACE LA FACULTÉ DE MÉDECINE)

1903

FACULTÉ DE MÉDECINE DE PARIS

Doyen	M. DEBOVE.
Professeurs	MM.
Anatomie	POIRIER.
Physiologie	CH. RICHET.
Physique médicale	GARIEL.
Chimie organique et chimie minérale	GAUTIER.
Histoire naturelle médicale	BLANCHARD
Pathologie et thérapeutique générales	BOUCHARD.
Pathologie médicale	HUTINEL. BRISSAUD.
Pathologie chirurgicale	LANNELONGUE
Anatomie pathologique	CORNIL.
Histologie	MATHIAS DUVAL.
Opérations et appareils	BERGER.
Pharmacologie et matière médicale	POUCHET.
Thérapeutique	GILBERT.
Hygiène	PROUST.
Médecine légale	BROUARDEL.
Histoire de la médecine et de la chirurgie	DEJERINE.
Pathologie comparée et expérimentale	CHANTEMESSE
Clinique médicale	LANDOUZY. HAYEM. DIEULAFOY. DEBOVE.
Maladies des enfants	GRANCHER.
Clinique de pathol. mentale et des maladies de l'encéphale.	JOFFROY.
Clinique des maladies cutanées et syphilitiques	GAUCHER.
Clinique des maladies du système nerveux	RAYMOND TERRIER.
Clinique chirurgicale	DUPLAY. LE DENTU. TILLAUX.
Clinique ophtalmologique	DE LAPERSONNE.
Clinique des maladies des voies urinaires	GUYON
Clinique d'accouchements	PINARD. BUDIN.
Clinique gynécologique	POZZI.
Clinique chirurgicale infantile	KIRMISSON

Agrégés en exercice

MM.	MM.	MM.	MM.
ACHARD.	FAURE.	LEGRY.	RIEFFEL (chef des travaux anatomiques.)
AUVRAY.	GILLES DE LA TOURETTE.	LEGUEU.	TEISSIER.
BAZANÇON.	GOSSET.	LEPAGE.	THIERY.
BONNAIRE.	GOUGET.	MAUCLAIRE.	THIROLOIX
BROCA Auguste.	GUIART.	MARION.	THOINOT
BROCA André.	HARTMANN.	MERY.	VAQUEZ.
CHASSEVANT.	JEANSELME.	POTOCKI.	WALLICH
CUNEO.	LANGLOIS.	RENON.	WALTHER
DEMELIN.	LAUNOIS.	REMY.	WIDAL.
DESGREZ.		RICHAUD.	WURTZ
DUPRE.			

Par délibération en date du 9 décembre 1798, l'École a arrêté que les opinions émises dans les dissertations qui lui seront présentées doivent être considérées comme propres à leurs auteurs et qu'elle n'entend leur donner aucune approbation ni improbation.

A MONSIEUR LE PROFESSEUR AGRÉGÉ

PAUL RECLUS

Chirurgien de l'hôpital Laennec
Membre de l'Académie de Médecine

A MON PRÉSIDENT DE THÈSE :

MONSIEUR LE PROFESSEUR TILLAUX

Membre de l'Académie de Médecine
Professeur de Clinique chirurgicale
Chirurgien de l'Hôpital de la Charité

AVANT-PROPOS

Les tumeurs branchiales occupent une place spéciale dans la pathologie du cou : ce sont celles qui prennent naissance d'un vice de développement pendant la régression des arcs branchiaux.

Cette ingénieuse théorie semble être solidement établie pour certains kystes congénitaux du cou. On admet qu'une partie de ces kystes, ceux qui sont congénitaux ou ceux qui se développent à l'âge de la puberté, reconnaissent une origine branchiale. Les auteurs ne sont pas d'accord pour expliquer l'origine des kystes à structure complexe de la même région. Enfin on a constaté que des épithéliomes non douteux à cellules plates peuvent se développer primitivement au cou ; à la suite de Volkmann, on admet qu'ils prennent naissance des vestiges des fentes branchiales.

Le présent travail a été entrepris à l'occasion d'une observation que M. le professeur agrégé Reclus a bien voulu nous communiquer pour faire le sujet de notre thèse inaugurale.

Nous remercions vivement notre maitre de cette bienveillance, et en ce moment nous nous permettons de lui adresser l'expression de notre profonde reconnaissance ; c'est dans son

service que nous avons puisé une large part de notre instruction médicale et nous n'oublierons jamais combien il nous a été un guide sûr dans nos études.

Qu'il nous soit permis encore d'exprimer notre gratitude à tous nos maîtres qui se sont chargés de notre éducation.

Nous remercions très sincèrement M. le professeur Tillaux qui nous a fait l'honneur d'accepter la présidence de notre thèse.

INTRODUCTION

La doctrine de Virchow sur l'origine du cancer, qui a eu de nombreux partisans parmi les auteurs les plus éminents, a été attaquée pour la première fois par Thiersch dans sa célèbre monographie sur les cancroïdes devenue classique. Cet auteur, en effet, se basant sur l'examen microscopique d'un nombre considérable d'épithéliomas de la peau, a pu démontrer que ces tumeurs ont pour point de départ le corps muqueux de Malpighi ou les glandes de la peau, en un mot, un épithélium préexistant. En même temps il a réussi à mettre en évidence, que les amas nodulaires épithéliaux en apparence isolés de ces tumeurs, sont toujours en connexion directe avec les cellules en prolifération de l'épithélium d'où ils proviennent ; de plus il insista, non peut-être sans raison, sur la théorie de Remak et de His, d'après laquelle la possibilité de l'origine de l'épithéliome des éléments du tissu conjonctif était tout à fait improbable. His en effet à la suite de Remak, complètement opposé à la théorie de l'indifférence cellulaire, soutint en s'appuyant sur le développement de l'œuf, qu'une fois les trois feuillets du blastoderme formés, leur différenciation est définitive et qu'à partir de ce moment les types histologiques étaient invariables. Les cellules de chaque feuillet blastodermique ne pouvaient donner naissance qu'à quelques tissus spéciaux et déterminés

mais non à tous les tissus en général. D'après His le tissu épithélial provient des feuillets externe et interne de l'embryon, tandis que le tissu conjonctif dérive du feuillet moyen blastodermique. A l'appui de cette théorie, Thiersch a cité ce fait que toutes les formations épithéliales normales qui, après le développement complet de l'organisme, ne sont pas en connexion avec les couches externes épithéliales, dérivent primitivement d'une invagination de l'ectoderme. Un processus semblable serait absolument incompréhensible s'il était dévolu au feuillet blastodermique moyen de donner naissance à des épithéliums.

Mais ce sont les travaux de Waldeyer qui ont le plus fait pour renverser la théorie de Virchow. Ce que Thiersch avait fait pour les cancroïdes, Waldeyer le fit pour les cancers des organes et des glandes à épithélium cylindrique. Dans la première partie de son grand travail, Waldeyer résume de la façon suivante le résultat de ses recherches : « Sous le nom de carcinome je désigne essentiellement toute tumeur épithéliale qui naît primitivement là seulement où normalement il y a un épithélium. Le carcinome peut se développer autre part aussi, mais il résulte alors de la propagation directe des cellules épithéliales du foyer primitif ; cette propagation se fait par l'intermédiaire des voies lymphatiques et sanguines. Arrivées dans le foyer secondaire les cellules épithéliales prolifèrent à la façon des entozoaires. » Dans la seconde partie de son travail Waldeyer revient sur ce qu'il avait déjà formulé et repousse tout autre mode de développement des tumeurs épithéliales, soit conjonctif, soit endothélial.

Les auteurs précédents ont eu cependant deux prédécesseurs : Robin et Cornil. Le premier à différentes reprises depuis 1853 dans le Dictionnaire de Nysten et dans son dernier mémoire sur la naissance des éléments anatomiques (*Journal d'Anatomie*, 1865), regarde le cancer comme une modification du parenchyme glandulaire. Le second démontrait, bien avant Waldeyer, le rôle actif que jouaient dans la formation des tumeurs

cancéreuses les acini et les conduits excréteurs de la glande mammaire, l'épithélium des muqueuses et de la peau.

A partir de 1864, de nombreux mémoires publiés tant en France qu'à l'étranger, vinrent confirmer la théorie de Thiersch-Waldeyer. On peut citer les travaux de Malassez, d'Herman et Tourneux, de Lancereaux, de Weigert, Wolberg, etc., etc. Enfin cette théorie était exposée dans les meilleurs traités d'histologie pathologique parus depuis cette époque et la doctrine était presque universellement adoptée.

Actuellement, il est reconnu que les épithéliomas résultent d'une prolifération monstrueuse et désordonnée du tissu épithélial. Mais quelle est la cause de cette prolifération ?

I. D'après Thiersch le développement du cancer est dû à la modification de l'équilibre statique qui existe normalement entre le tissu épithélial et le tissu conjonctif. Tandis que les cellules épithéliales conservent intacte leur vitalité jusqu'à un âge avancé, le tissu conjonctif s'atrophie au moment où l'on observe les épithéliomes. Il résulte ainsi une modification dans les rapports de pression que le tissu épithélial exerce sur le tissu conjonctif, et la résistance que ce dernier opposait à la prolifération du tissu épithélial n'existant plus, celui-ci se met à proliférer. L'initiative dans le développement du cancer appartient, d'après Thiersch, au tissu épithélial, mais elle est due moins à une augmentation de son pouvoir proliférant qu'à la diminution de la résistance physiologique que le tissu conjonctif lui oppose. Ce dernier déclinerait à un âge avancé plus tôt que l'épithélium, et subirait une raréfaction manifeste et une diminution de son pouvoir histogénétique. On reconnaît, d'après Thiersch, facilement, les altérations séniles du tissu conjonctif à sa sécheresse, à l'aspect mou et flétri de la peau tandis qu'on peut se convaincre de la diminution de son pouvoir histogénétique par ce fait que la cicatrisation des plaies est plus ralentie chez les vieillards que chez les adultes. « Si alors, dans un stroma à cet état d'atrophie, il y a des parties organiques dont la puissance histogénétique n'est pas encore affaiblie, elles se mettront à

proliférer. (Thiersch compare ce processus au développement exagéré du condyle interne dans le genu valgum). De cette façon naissent, je crois, ces hypertrophies des éléments épithéliaux de la peau qui prédisposent si souvent au développement du cancroïde. »

D'après Thiersch le tissu conjonctif est tout à fait passif pendant le développement du cancer et cette passivité résulte de ses altérations séniles. Les traumatismes ainsi que les processus inflammatoires chroniques ne joueraient que le rôle de cause adjuvante, mais en eux-mêmes ceux-ci n'auraient pu donner naissance à un cancer sans cette modification de l'équilibre qui existe entre les deux systèmes histologiques.

Est-il démontré que l'épithélium ne subit pas au même titre que le tissu conjonctif les effets de la décrépitude ? Il semble d'après quelques observations physiologiques que la vitalité de chaque système histologique est différente non seulement dès le début, mais encore qu'elle diminue à diverses époques de la vie. Ainsi une transplantation du tissu nerveux ou musculaire ou cartilagineux, d'un organisme à l'autre, est impossible et le tissu transplanté est vite résorbé. Si Zahn a obtenu des succès dans la transplantation de ces tissus, c'est qu'il s'agissait des tissus embryonnaires doués comme on le sait d'un pouvoir de prolifération énergique. Tout autres sont les conditions dans la transplantation de l'épithélium. A toute période de la vie, même à un âge avancé, on peut greffer l'épiderme d'un individu à l'autre. Mais on peut aller plus loin, et greffer ce tissu d'une espèce à l'autre sans que son pouvoir histogénétique diminue. Même après la mort, la vitalité de chaque système histologique ne disparait pas simultanément, mais à des intervalles de temps plus ou moins éloignés. Ainsi on peut constater la contraction de l'intestin, ses mouvements péristaltiques très longemps après la cessation des bruits du cœur, tandis que la musculature striée n'est capable de contraction qu'une heure seulement après la mort. Mais le système histologique qui survit le plus longtemps après la mort, c'est le tissu épithélial. Ce dernier

est susceptible d'être transplanté trois et même quatre heures après la mort et ceci sans aucune diminution de son pouvoir proliférant. Dans un kyste de l'ovaire à épithélium cilié Hauser pouvait constater quatre heures après son extirpation d'énergiques vibrations de la couche épithéliale. Une autre constatation en faveur de la haute vitalité de l'épithélium c'est sa régénération constante. Pendant toute la durée de la vie, les éléments qui constituent ce tissu sont transitoires ; ils naissent, se développent et meurent dans un espace de temps variable, tandis que le tissu conjonctif est plus stable et ce n'est que dans des conditions particulières, sous l'influence d'un processus pathologique qu'il prolifère un peu plus énergiquement. De par cette régénération le tissu épithélial possède, même à un âge avancé, comme éléments constituants, des cellules jeunes et actives en face du tissu conjonctif, dont les cellules vivent plus longtemps, mais qui subissent, par l'absence d'une régénération active, plus tôt les altérations séniles. Il y a cependant un fait qui semble infirmer les observations physiologiques sur lesquelles on vient d'insister : c'est l'existence des atrophies séniles des glandes qui a été constatée par Waldeyer, accompagnées d'une prolifération indurative du tissu conjonctif. Mais cette constatation ne peut pas diminuer l'importance des arguments qu'on a invoqués en faveur de l'hypothèse de Thiersch. En effet cette atrophie n'est constatée que dans les épithéliums glandulaires qui physiologiquement sont hautement différenciés. Tous les organes glandulaires subissent, il est vrai, une atrophie qui ne peut être rapportées qu'à la disparition des éléments épithéliaux. Mais il faut se rappeler que le pouvoir de régénération, si bien développé dans l'épithélium de revêtement, semble être très diminué dans l'épithélium glandulaire. L'étude de la présence de la division indirecte des cellules nous apprend que la régénération dans l'épithélium glandulaire est très faible. Il ne doit pas paraître étonnant alors que les éléments épithéliaux glandulaires s'atrophient avec l'âge. Du reste Thiersch a fait remarquer, que, dans les atrophies glandulaires, la dis-

parition de l'élément épithélial est primitive et la prolifération conjonctive secondaire et cette dernière n'est pas très intense, tout au contraire elle n'est souvent qu'apparente. Mais même dans les atrophies séniles des cellules épithéliales glandulaires on peut trouver encore des indices de la vitalité de l'épithélium. Ainsi l'atrophie sénile du foie, par exemple, est souvent accompagnée d'une prolifération de l'épithélium des capillaires biliaires. De plus, on constate dans les formations épithéliales qui subissent des transformations continuelles et qui par conséquent, se régénèrent même après la période de développement, que le pouvoir proliférant des cellules épithéliales se conserve jusqu'à l'âge le plus avancé, même quand les cellules ont perdu leur fonction. Ainsi Bizzozero et Vasale font remarquer qu'en laissant de côté l'épiderme, le cancer primitif est plus fréquent dans les organes glandulaires dont les éléments en état de complet développement de l'organe conservent la capacité de se multiplier (utérus, mamelle, estomac) que, dans les organes qui se trouvent dans les conditions inverses (pancréas, reins, foie). Il résulte de ce qui vient d'être exposé que l'épithélium en tant que système histologique, possède une certaine supériorité sur les autres systèmes et surtout sur le tissu conjonctif.

Mais si le tissu épithélial est doué d'un pouvoir histogénétique considérable, le tissu conjonctif n'en est pas totalement dépourvu et à l'état normal, il oppose une résistance à la prolifération épithéliale. Les deux systèmes se trouvent donc dans un état d'équilibre par l'action d'une pression réciproque. Y a-t-il une telle pression, une telle résistance ?

Un fait démontre son existence, que tous les chirurgiens constatent dans la greffe de la peau. Une surface couverte de granulations prolifère tant qu'elle est dénudée. On n'observe pas cette prolifération quand on a soin de couvrir la surface dénudée par une greffe épithéliale. Force est donc d'admettre que l'épithélium greffé en se développant dans son milieu nouveau arrête la prolifération conjonctive. On voit encore que les

petits lambeaux de peau transplantés sont à un niveau plus inférieur que celui de la peau normale et sont entourés par des granulations de la surface qui n'a pas été couverte par l'épithélium. La vaso-néoformation qui a lieu au-dessous de l'épithélium transplanté doit être réprimée par celui-ci.

La théorie de Thiersch, on le voit, est basée sur des faits qui semblent prouvés. Mais elle n'explique pas d'une manière satisfaisante la pathogénie du cancer. On peut se demander en effet pourquoi le cancer n'est pas une affection plus fréquente puisque le tissu conjonctif s'atrophie chez tous les individus? Pourquoi le carcinome ne se développe-t-il primitivement sur plusieurs endroits puisque l'atrophie du tissu conjonctif si elle n'est pas tout à fait générale envahit au moins plusieurs organes en même temps? Enfin pourquoi la prolifération épithéliale ne s'arrête-t-elle pas devant les tissus qui sont doués d'une très grande résistance, tels les tissus musculaires, nerveux et surtout osseux? L'atrophie du tissu conjonctif ne suffit donc pas pour expliquer le développement du cancer. Thiersch a été obligé, pour expliquer la prolifération monstrueuse du tissu épithélial, d'admettre à côté de l'atrophie du tissu conjonctif, une irritation de l'épithélium. Mais encore si cette irritation peut expliquer le développement du cancer dans certains cas (le cancer développé à la suite de l'action de la paraffine chez les ouvriers de fabrique signalé par Volkmann), il y a des milliers de cas où un tel rapport de cause à effet ne peut pas même être supposé. La théorie de Thiersch est donc insuffisante pour résoudre le problème de la pathogénie du cancer.

II. — Pour résoudre ce difficile problème Cohnheim émit sa célèbre théorie du développement embryonnaire des tumeurs. Les néoplasmes naissent, d'après ce dernier auteur, d'un vice de développement. A un stade précoce de l'évolution ontogénique intermédiaire à la différenciation des feuillets blastodermiques et à l'apparition des ébauches des organes, il se produirait beaucoup plus de cellules qu'il n'en aurait fallu pour le développement d'une partie de l'organisme; il résulterait

ainsi une quantité de cellules inutilisées, minime peut-être, mais qui serait douée, à cause de l'état embryonnaire des cellules, d'un pouvoir de prolifération considérable. Cet amas de cellules pourrait sommeiller pendant longtemps dans la profondeur des tissus jusqu'au moment où il se trouverait dans des conditions favorables, telles par exemple qu'une hyperhémie locale ou une diminution de la résistance physiologique des tissus dans lesquels il est inclus. Alors il donnerait naissance à une tumeur.

Cohnheim cite à l'appui de sa théorie l'hérédité des tumeurs et ce fait encore que certaines formes de tumeurs sont congénitales. Il insiste surtout sur la nature embryonnaire des cellules de certaines tumeurs, leur structure atypique et leur caractère hétérologue.

Restreinte aux tumeurs complexes, l'ingénieuse théorie de l'inclusion de Cohnheim paraît devoir être pleinement admise. Ainsi on admet que les tératomes se développent des germes embryonnaires c'est-à-dire d'éléments pouvant tenir de leur origine une entière indifférence, ce qui explique leur structure anatomique et leur complexité. A la catégorie des tumeurs congénitales appartiennent les tumeurs mixtes de la parotide pour lesquelles la théorie embryonnaire rend un compte très satisfaisant de leur origine. Enfin pour les adénomyomes de l'utérus on admet qu'ils se développent des restes du corps de Wolf comme l'a démontré Recklinghausen.

Mais la théorie de Cohnheim est tout à fait insuffisante pour rendre compte du développement des tumeurs adultes et surtout du cancer. Comment en effet admettre l'existence de cellules embryonnaires quand un épithéliome naît sur une cicatrice là où la brûlure a tout détruit ? De plus il est bien difficile de s'expliquer, par la théorie de Cohnheim, pourquoi les cancers se développent des processus inflammatoires chroniques. Enfin l'examen histologique d'une phase précoce de l'évolution du cancer, met en évidence des faits qui ne peuvent pas s'accorder avec l'hypothèse de Cohnheim. Ainsi quand on examine un

cancroïde à son début on voit que les travées épithéliales néoformées conservent leur connexion avec les stratifications épidermiques sus jacentes ; les cellules néoformées sont semblables à celle de l'épithélium préexistant et on ne constate pas de traces des cellules embryonnaires. La même chose a été démontrée pour les épithéliomes glandulaires.

III. — La théorie de Bard est basée sur la physiologie cellulaire. Les tumeurs naissent, d'après Bard, de la suppression de l'induction vitale. Tout d'abord il faut remarquer, suivant cet auteur, qu'à l'état normal les cellules prolifèrent et se régénèrent, mais elles sont maintenues dans certaines limites de multiplication par une force physiologique supérieure. « J'ai tâché de démontrer, dit-il, que chaque cellule est en quelque sorte un circuit de vie ; elle influence les autres cellules et se laisse influencer par elles à la façon dont s'influencent les courants électriques dans les solénoïdes. »

Maintenant, si, d'après Bard, cette force supérieure subit une perturbation quelconque, elle amènera nécessairement des lésions et des maladies en rapport avec l'influence modératrice qu'elle exerçait sur les proliférations cellulaires. Or le caractère essentiel des tumeurs est la prolifération indéfinie, anormale, sans ordre. Ce fait est une preuve que les tumeurs sont les produits d'une maladie qui frappe les proliférations cellulaires dans les causes intimes de leur harmonie. « Dès lors, il n'y a pas à chercher, à proprement parler, une autre cause au cancer ; il faut seulement dénuder et préciser les forces dont la disparition laisse le champ libre aux proliférations anormales. » Une question se pose. Est-ce l'organisme tout entier qui a perdu sa force modératrice ou bien sont-ce les cellules qui ne sont pas capables de la subir ? C'est le second cas qui arrive car si on admettait que l'organisme tout entier a perdu sa force régulatrice, la tumeur se développerait sur plusieurs points à la fois.

D'après Bard, la capacité de donner naissance à des tumeurs malignes est une propriété d'ordre général commune à tous les tissus. Les cellules d'une même tumeur descendent d'une cel-

lule initiale née elle-même de l'une des diverses prolifération physiologiques. Toutes les cellules naissantes au cours de ces proliférations sont normalement dominées par l'influence qu'exerce sur elles par induction l'organisme entier. Quand une tumeur prend naissance c'est, d'après Bard, que l'une de ces cellules jeunes a échappé à l'induction vitale par le fait d'une malformation initiale qui l'a rendue incapable d'en subir l'influence.

IV. — Klebs cherche à résoudre les difficultés de la pathogénie du cancer d'une tout autre façon. L'impulsion à la prolifération des cellules épithéliales provient de l'émigration des leucocytes dont la chromatine se fusionne à celle des cellules épithéliales. Le processus est donc semblable à la fécondation. Après la pénétration de la chromatine des leucocytes dans les éléments épithéliaux, ceux-ci se mettent à proliférer et à se diviser. La multiplication est plus intense là où les leucocytes ont émigré en plus grande abondance. Klebs décrit tous les stades de ce processus depuis l'émigration des leucocytes jusqu'à la division des cellules épithéliales et en donne des figures. La cellule cancéreuse est, d'après Klebs, une cellule épithéliale fécondée par la chromatine des leucocytes. C'est de cette manière que la cellule reçoit cette énergie de prolifération et que provient l'irrégularité dans la forme et le nombre des divions karyokinétiques.

L'émigration des leucocytes dans le protoplasme des cellules cancéreuses a été observée par plusieurs auteurs. Cornil, Karg ont décrit ce processus et admis que les leucocytes apportent des matériaux de nutrition aux tissus pendant la régénération physiologique, et aux cellules néoplasiques en général. Sherrington a très bien suivi ce processus dans les fibroblastes. Wikijowff a étudié le même phénomène sous le nom de phagocytose dans les fibroblastes du tissu de granulation. Enfin Ziegler avait démontré que les cellules géantes des tissus enflammés se développent aux dépens des leucocytes.

Ce phénomène était donc connu avant Klebs; plusieurs auteurs et des plus compétents se refusent à lui assigner une

signification quelconque dans la prolifération des éléments épithéliaux. Cornil, Karg, Strœbe admettent que les leucocytes en pénétrant dans les cellules épithéliales servent de matériaux de nutrition tout aussi bien aux cellules cancéreuses qu'aux cellules fixes du tissu conjonctif. Mais il est impossible d'aller plus loin et de leur reconnaître des propriétés biologiques qu'ils n'ont pas. De même le parallèle que Klebs fait entre la prolifération épithéliale et la fécondation. Les travaux des embryologistes (Ruge), loin de confirmer l'hypothèse de Klebs qui veut que l'émigration des leucocytes dans les ovules (lapins coïncide avec leur prolifération, n'ont fait que l'infirmer en démontrant que cette émigration coïncide avec des phénomènes de régression.

Enfin même en supposant que la théorie de Klebs soit vraie l'énigme de la pathogénie du cancer ne serait pas résolue. Il resterait encore à démontrer comment et par quoi des cellules aussi indifférentes que les leucocytes pouvaient donner de nouvelles propriétés biologiques aux cellules épithéliales.

V. — Les travaux sur la division indirecte des cellules dans l'ovule et les cellules végétales et animales ont donné une nouvelle impulsion aux études anatomo-pathologiques. Quand on a reconnu la signification de cette division indirecte des cellules dans les tumeurs, on a cherché à trouver une irrégularité quelconque qui pût être considérée comme caractéristique des tumeurs malignes.

Hansemann se basant sur les différentes formes de la karyokinèse décrites dans les cellules néoplasiques par Arnold et autres, essaya de construire une théorie pathogénique des tumeurs malignes. La karyokinèse dans les cellules de ces dernières s'éloigne beaucoup du type normal. Il la décrit sous le nom de karyokinèse pathologique et asymétrique. Il entend par ces mots un trouble dans la métakinèse, de telle sorte que les filaments chromatiques se partagent d'une manière inégale autour de noyaux primitifs. Les cellules filles qui résultent de cette division nucléaire inégale reçoivent par conséquent des

filaments inégaux. D'où vient que la cellule qui reçoit le plus de filaments possède une vitalité plus grande que la cellule qui en reçoit moins.

D'après Hansemann la karyokinèse asymétrique ne se rencontre que dans les cellules cancéreuses exclusivement. Partant de ce point de départ, il tire des conséquences d'une portée générale. Comme, dit-il d'après Weissman, c'est dans la chromatine des noyaux que résident toutes les propriétés vitales de la cellule et par elle seulement elle les transmet à ses descendants, il résulte que la karyokinèse a une importance considérable dans la pathogénie des tumeurs malignes. De cette façon les cellules cancéreuses reçoivent une énergie et une vitalité qui manquent aux cellules normales et qui donnent aux premières leurs propriétés caractéristiques. Hansemann compare la karyokinèse asymétrique aux phénomènes de maturation de l'ovule et parle à ce propos d'une perte de différenciation des cellules épithéliales. Ce sont les cellules qui ont eu le plus de filaments chromatiques qui constituent à proprement parler les cellules cancéreuses, tandis que les autres disparaissent.

Strœbe a fait une critique sévère des assertions de Hansemann. D'abord il a fait remarquer que d'après Hertwig il est très difficile de compter dans une cellule normale les filaments chromatiques. Pour pouvoir se faire une idée du nombre de ces filaments il faut pouvoir examiner la cellule de tous les côtés; or dans les examens microscopiques on ne peut le faire que d'un côté seulement. Si la chose est difficile dans les cellules normales elle devient presque impossible dans les cellules pathologiques. D'après Hertwig il faut avoir encore à sa disposition de grosses cellules et même dans ce cas on ne trouve que deux ou quatre éléments chromatiques.

Mais même en admettant comme Hansemann qu'il est possible d'arriver à des résultats satisfaisants dans la recherche de la karyokinèse pathologique, il est prouvé que cette dernière n'est pas l'apanage exclusif des cellules cancéreuses, que Strœbe

l'a rencontrée dans les sarcomes, dans les fibro-myomes de l'utérus et dans un mélanosarcome de l'aisselle.

VI. — Il nous reste encore trois théories à exposer pour en finir avec les doctrines d'ensemble sur la pathogénie des tumeurs et du cancer.

D'une manière purement spéculative Knaak entreprend de résoudre ce difficile problème peut-être insoluble et réduit l'origine des tumeurs à un processus de régression. Comme tous les tissus, partant tous les organes se développent d'une cellule épithéliale (ovule et spermatozoïde), de même les cellules différenciées peuvent reprendre par un processus de régression les propriétés primitives. Elles peuvent reprendre ce pouvoir soit par un retour de l'état hétéro-plastique à une forme monoplastique (Knaak appelle cet état cœnobiose), soit par un retour progressif jusqu'aux formes les plus inférieures où à côté du pouvoir de prolifération récupéré qu'elles n'avaient pas connu comme cellules corporelles elles reçoivent un pouvoir de division et de germination illimité. Il divise en conséquence les tumeurs en deux classes, des cœnomes de caractère homologue et des cœnomes de caractère hétérologue.

Scheich de son côté explique les néoformations par une altération spécifique de l'organisme et de ses parties. Tandis que dans les néoformations infectieuses ce sont les microbes qui les infectent, dans les tumeurs l'infection est endogène. La néoformation représente d'après lui le produit d'une procréation et d'une fécondation pathologique.

Enfin dans ces dernières années Ribbert a cherché à donner une extension de la théorie de Cohnheim. D'après lui, les tumeurs naissent d'un amas de cellules détaché de l'ensemble organique auquel il appartient. Quand un organe, d'après Ribbert, atteint le volume que l'hérédité lui a assigné, toutes ses parties constituantes se trouvent dans un état de tension réciproque (gegenseitige Spannung). Si un groupe de cellules se détache de cet organe, il échappera à la tension réciproque à laquelle il était soumis avant sa séparation et il constituera

ainsi le germe d'où se développera plus tard une tumeur. Mais il faut, pour que cet amas de cellules puisse proliférer, qu'il soit dans des conditions favorables de nutrition. Il disparaît s'il n'a pas une énergie de prolifération suffisante ou s'il est sous l'influence d'une énorme résistance physiologique que lui opposent les tissus dans lesquels il est enclavé.

La tumeur qui naît ainsi peut avoir la même structure que l'organe d'où il s'est détaché ; mais il est possible qu'elle présente des déviations de structure plus ou moins considérables.

Ribbert arrive ainsi à expliquer le développement de toutes les tumeurs, congénitales ou non. Il admet que les tumeurs de l'utérus ne se développent que parce qu'un amas de cellules se détache du tissu auquel il appartient. Les tumeurs aussi qui se développent des débris embryonnaires aberrants reconnaissent le même mode de développement. Ainsi, d'après Ribbert, de glandes thyroïdes aberrantes, de capsules surrénales aberrantes ne naissent pas de tumeurs autonomes, que sous une condition, si de la partie aberrante se sont détachées des cellules. C'est de ce groupe de cellules que naîtra une tumeur. Ribbert insiste donc, contrairement à Cohnheim, moins sur la nature embryonnaire des cellules que sur leur séparation de l'organe d'où elles proviennent. Tant qu'il y a une connexion des cellules avec le tout organique ou aberrant il n'y a pas de prolifération, partant une tumeur ne se développe pas.

A l'appui de sa théorie Ribbert cite les multiples chondromes et les exostoses que Wirchow, Ackermann et autres font naître des débris embryonnaires cartilagineux qui pendant une ossification anormale se détachent des cartilages des épiphyses, — les sarcomes provenant des restes placentaires et déciduaux, — les tumeurs kystiques de l'iris provenant de l'inclusion de débris épithéliaux, — les adénomes du foie et du rein qui proviennent d'une inflammation chronique de ces organes.

La théorie de Ribbert a l'avantage d'être très générale et semble s'appliquer à toutes les tumeurs. Mais même si on admettait, avec Ribbert à un point de vue théorique, que certaines

propriétés biologiques des cellules réduites tant que ces cellules sont sont accolées à l'ensemble organique auquel elles appartiennent, peuvent devenir plus prononcées quand elles s'en sont détachées, il resterait à démontrer pourquoi le pouvoir proliférant des cellules est réduit par le seul fait que ces cellules sont unies à d'autres cellules. C'est ce que Ribbert n'a pas fait.

En face de ces théories plus ou moins spéculatives sur la pathogénie des tumeurs en général et du cancer en particulier, a pris place une autre toute nouvelle, qui, basée sur les résultats déjà obtenus dans les maladies infectieuses cherche à expliquer la pathogénie du cancer par la notion de la contagion et du parasitisme.

VII. — L'idée d'envisager le cancer comme une maladie infectieuse est bien ancienne mais c'est dans ces derniers temps que les tentatives ont été les plus nombreuses pour démontrer la nature parasitaire du cancer. On a invoqué en sa faveur d'abord, quelques cas d'infection par contact. Fabre, Hamburger, G. Mayer, Zweifel, Hildenbrand, ont vu des cancers de la vulve se propager d'une lèvre à l'autre. Lücke rapporte un cas de cancer de la langue qui se propagea par contact à la muqueuse buccale. Bergmann cite le cas d'un cancer de la lèvre inférieure qui se propagea à un endroit correspondant de la lèvre supérieure. Kirmisson rapporte cinq cas de Hall, où le mari et la femme étaient atteints simultanément. Enfin Arnaudet, Guellot, Sorel, Viguès ont publié des épidémies de cancer dans lesquelles des individus sans parenté aucune étaient contagionnés.

Tous ces faits sont trop restreints pour entraîner la conviction. Quant à l'autocontagion, elle est réelle, dit Quénu, mais ne signifie rien autre chose que le greffage des cellules cancéreuses chez le même sujet.

Mais ce que la clinique ne pouvait constater que rarement, on a cherché à le démontrer par l'expérience. De tout temps l'attention des cliniciens a été frappée par l'évolution du cancer

qui rappelle à tous points l'évolution des maladies infectieuses, tant par sa prolifération locale que par sa propagation à distance, et les a conduits à chercher si l'expérimentation ne pourrait prouver la transmissibilité du cancer. Sans remonter à Peyrilhe on peut dire que ces efforts n'ont été couronnés de succès que seulement dans ces derniers temps.

Chez une femme atteinte d'un cancer récidivé, au niveau de la mamelle gauche, Hahn a eu l'idée de transplanter des lambeaux de peau, croyant que par ce moyen il obtiendrait une amélioration. Il transplanta donc sur la mamelle saine trois lambeaux selon le procédé de Reverdin, pris d'un endroit où il avait constaté des nodules. Ces derniers donnèrent naissance, sur la peau saine, à un petit nombre d'autres nodules. A l'examen histologique il trouva que ces nodules néoformés avaient une structure carcinomateuse.

Bergmann en répétant l'expérience de Hahn a obtenu les mêmes résultats.

Alibert inocula à ses étudiants des morceaux de cancer enlevés à une femme moribonde atteinte d'un néoplasme du sein. Il n'y eut que de petits abcès. Il répéta la même expérience et injecta au docteur Biett du suc retiré d'un cancer. Il observa une inflammation des vaisseaux lymphatiques. Négatif aussi a été le résultat de Senn. Enfin Cornil rapporta le cas d'un chirurgien qui a gardé l'anonymat dans lequel celui-ci transplanta un morceau de cancer enlevé à la mamelle envahie par la néoformation au côté correspondant sain. La plaie guérit par première intention et pendant un certain temps elle resta sans réaction. Mais plus tard il se développa sur place un petit nodule qui peu à peu augmenta de volume et nécessita deux mois après l'excision. L'examen histologique avait démontré la présence d'un sarcome fasciculé « formé de longues cellules fibroplastiques disposées en faisceaux entrecroisés ». Les deux tumeurs étaient identiques de structure.

Les tentatives de transmission d'animaux à animaux d'espèce différente ou de l'homme aux animaux ont été plus nom-

breuses et elles ont été dans ces derniers temps couronnées de succès. Les expériences de Goujon, de Klencke, rapportées par Ledoux-Lebard, de Langenbeck et de Weber, comme faites à une période où l'antisepsie n'existait pas, ne peuvent être que mentionnées seulement. Du reste elles ont donné des résultats négatifs.

Le première expérience réussie a été entreprise par Nowinski. Pour 42 expériences il n'a constaté qu'une fois une réelle transmission et des métastases. Wehr entreprit une série d'expériences pour démontrer la transmissibilité du cancer et a toujours constaté des nodules dans le tissu cellulaire sous-cutané qui apparaissaient de six à huit semaines après l'inoculation, L'examen histologique démontrait toujours un carcinome. Combattues d'abord et injustement attaquées, ces expériences ont trouvé une confirmation éclatante dans les expériences de Hanau. Ce dernier auteur a employé pour ces expériences un ulcère cancroïdal de la vulve d'une souris, d'où il enlevait des morceaux et les inoculait dans la tunique vaginale des rats. Il est arrivé ainsi à démontrer la réelle transmissibilité du cancer. Il constata aussi bien à l'endroit de l'inoculation que dans la cavité péritonéale des masses néoformées à la suite desquelles les animaux succombaient. Hanau attribue le succès de ses expériences à la manière dont il les exécutait. En effet, il employait toujours des animaux de la même espèce et au lieu d'inoculer les masses carcinomateuses dans le tissu cellulaire sous-cutané il les injectait dans les espaces lymphatiques. Enfin Francotte, Rather et Mayer de Lyon ont choisi les souris blanches et leurs expériences ont été couronnées de succès.

Que signifient maintenant ces expériences et quelle conclusion faut-il en tirer ? Les adversaires de la théorie parasitaire prétendent à juste titre que ces expériences n'augmentent en rien nos connaissances positives sur la question. Les transmissions d'un endroit à l'autre chez le même individu ne prouvent qu'une chose, c'est que chez un individu atteint de cancer il est facile de greffer la même affection. Mais la nature le fait mieux

dans l'auto-inoculation (cancer à la suite d'une ponction d'une ascite de nature cancéreuse, où l'on voit se développer le cancer sur la plaie).

De plus comme le fait remarquer Karg dans ces expériences on transmet non seulement les cellules épithéliales mais encore le derme accompagné d'un réseau vasculaire intact, et cette transplantation se fait suivant les mêmes lois que la greffe de la peau normale. Les expériences de transmissibilité du cancer auraient eu un grand poids s'il était possible de trouver dans des tumeurs nées par transplantation ou inoculation une karyokinèse, et une multiplication cellulaire. Or, une telle observation n'a pas été rapportée. Enfin Hanau lui-même dit que ces expériences ne peuvent être considérées que comme les métastases chez l'homme. Ici et là, ce sont des cellules épithéliales qui proviennent de cellules épithéliales entraînées dans l'émigration vers un foyer secondaire.

Cependant en 1887 Rappin trouve dans des carcinomes et des sarcomes des microcoques qu'il cultive, Scheurlen trouve la bactérie qu'il cultive aussi. Domingo, Freir, Schill, Francke et Konbarroff de même. Les recherches des auteurs précédents n'ont trouvé aucune confirmation, et des bactériologues de profession ont laissé de côté la discussion de la présence ou de l'absence des microbes dans les néoplasmes malins. Ballance et Sherrington ont prouvé que toutes ces bactéries provenaient d'une imperfection de technique et Karg affirme que ces prétendus microbes du cancer, ne sont que des figures de division nucléaire.

La question de la nature parasitaire du cancer a pris une nouvelle phase avec l'apparition de la thèse de Moreau, le mémoire de Neisser sur l'acné varioliforme et les travaux de Pfeiffer. Ce dernier auteur dans une série de mémoires puis dans une monographie a attiré l'attention sur les protozoaires comme parasites des cellules épithéliales. Ce sont surtout les coccidies, les sporidies, les flagellés et les rhizopodes qui sont fréquemment observés comme parasites des cellules épithé-

liales chez les animaux supérieurs. Le coccidium oviforme est très souvent en effet observé dans le foie du lapin de même que les psorospermies dans les fibres musculaires striées du porc. Mais ils deviennent très rarement des agents d'une infection généralisée.

En 1889, Darier décrivait un parasite intra-cellulaire en pleine couche de Malpighi dans la maladie dite de Paget. Dans une séance précédente de la Société de Biologie, Albarran décrivait des parasites semblables dans deux épithéliomes de la mâchoire. Depuis la publication de ces travaux il y a eu une floraison de mémoires sur la nature parasitaire du cancer. Chaque auteur décrit une forme particulière de parasites. Les uns décrivent des inclusions intranucléaires comme parasites ; d'autres des inclusions extranucléaires ; enfin d'autres les unes et les autres.

Il est très difficile de résumer même très sommairement les descriptions des auteurs qui se sont occupés de la question.

Sjobring décrit des corpuscules ronds protoplasmiques qui, pénétrant dans les cellules, attaquent le noyau et s'y développent. Puis une fois arrivés à leur complet développement, ils sont rejetés, mais restent encore un certain temps dans l'intérieur des cellules, et commencent à sporuler. Ils forment de vingt à trente spores qui s'entourent d'une capsule commune. Après la formation des spores celles-ci sortent de la capsule sous forme de sarcodes. Sjobring considère ces formations comme microsporidies voisines des organismes qui occasionnent la maladie de la pébrine. Soudakewitsch les considère comme des coccidies. Il a constaté ces formations plus nettement dans un cancer du pancréas. Il les décrit comme des inclusions intra-cellulaires du volume d'un noyau et présentant des vacuoles transparentes dans lesquelles on trouve des corpuscules colorés. Pour distinguer ces corpuscules des noyaux des cellules cancéreuses, Soudakewitsch insiste beaucoup sur la métachromasie des sporozoaires et il entend par là que les sporozoaires

et les noyaux des cellules présentent une réaction différente vis-à-vis de l'hématoxyline de Ranvier, quand ils ont séjourné dans la liqueur de Flemming. D'après Foa ces corpuscules présentent un petit noyau central entouré d'un fin protoplasme. De plus, il insiste sur ce fait que les cellules épithéliales qui contiennent ces corpuscules ne se divisent jamais. Bur, Galloway et Clarke se rapprochent beaucoup des auteurs précédents.

Tout autres sont les descriptions de Podwyssotsky et de Swatschenko. Ce dernier dans son deuxième mémoire considère ces productions intra-cellulaires comme des sporozoaires constitués dans tous les stades de leur dévelppement d'une substance protoplasmique et d'un noyau qui se colore par l'aniline. Les productions intracellulaires à vacuoles ne sont pas d'après Swatschenko des sporozoaires. Les vacuoles naissent de la pénétration des spozoroaires dans les cellules cancéreuses. Les parasites du cancer d'après Swatschenko sont « des corpuscules petits très rarement ressemblants aux leucocytes, qui se propagent de la même manière que les grégarines et les coccidies, et dont le protoplasme ne présente jamais la métachromasie ».

Ruffer, Walker, Plimmer qui ont examiné des cancers de la mamelle d'après la méthode de Biondi croient que les parasites du cancer sont des productions tantôt intranucléaires tantôt extranucléaires et se rencontrent surtout sur la zone de propagation des nodules cancéreux.

Pfeiffer, Kerotneff et Kerlon prétendent que les parasites du cancer sont les cellules épithéliales elles-mêmes. Kahane même a trouvé des parasites non seulement dans les cellules néoplasiques, mais encore dans le sang de l'homme.

Tous ces travaux ont suscité un grand nombre d'autres, dont les auteurs, malgré les recherches sérieuses qu'ils ont entreprises à ce sujet, ne sont pas arrivés aux mêmes résultats, et restent sceptiques : ce sont Stein, Stræbe, Delepine, Langham, Cazin, Coats, Neisser. D'autres auteurs expliquent ces parasites autrement et admettent que ce sont des dégénérescences

cellulaires, tels sont Borrel, Karg, Brault, Woggerath, Torœk, Ribbert, Fabre Domergue.

Les adversaires de la théorie parasitaire, tout en admettant l'existence réelle de toutes les figures que les partisans de la théorie donnent pour les psorospermoses, admettent, cependant, une interprétation toute différente.

En général, ce sont surtout les dégénérescences du noyau qui ont été prises d'après les adversaires de la théorie parasitaire pour des parasites. La karyorhexis surtout décrite par Schémans donne naissance à des formes qui ressemblent beaucoup à celles que Sjobring a décrites comme parasites intranucléaires. De plus la dégénérescence des nucléoles peut ainsi prêter à confusion. Les divisions pathologiques ou asymétriques des noyaux produisent des sphérules qui peuvent être prises pour des parasites.

Une autre cause d'erreur peut provenir de l'émigration dans les cellules épithéliales des leucocytes, c'est à la karyolysis des leucocytes que plusieurs auteurs attribuent les prétendus parasites décrits par Podwyssotsky. Enfin pour finir les *fuchsin'-bodies* de Russel ont été trouvés par Klien dans d'autres formes pathologiques.

En résumé, la nature microbienne et sporozoaire du cancer n'est pas prouvée. Bien mieux beaucoup d'auteurs attribuent toutes ces inclusions intra ou extra-cellulaires à des dégénérescences tant du noyau que du protoplasme. De plus on constate avec regret qu'aucune théorie, de celles qu'on vient d'exposer, ne donne une entière satisfaction à l'esprit, et la cause primordiale du cancer nous reste encore cachée. Ni la théorie de la cellule nodule, ni celle du développement embryonnaire n'apportent de lumière sur l'origine du cancer. Toutes ces considérations amènent l'attention sur l'importance du développement local du cancer.

HISTORIQUE

Le développement des épithéliomes dans une région normalement dépourvue d'épithélium semble à première vue difficile à expliquer. Cependant on a décrit dans la région cervicale des tumeurs dont la structure ressemblait beaucoup à celle des épithéliomes de revêtement et on les a désignées sous le nom d'épithéliomes branchiaux ou branchiogènes.

Depuis longtemps en effet l'attention des observateurs avait été attirée sur une forme spéciale de tumeurs de la région cervicale, qui dès le début adhéraient à la gaine des gros vaisseaux du cou, et qui ne reconnaissaient comme origine ni l'adventice de ces vaisseaux, ni les ganglions lymphatiques. Le nombre restreint des observations publiées ne permettait pas de se faire une opinion sur le mode d'origine de ces tumeurs. Aussi on les désignait confusément sous le nom d'épithélioma primitif des ganglions du cou, de cancer de la gaine des vaisseaux, jusqu'au moment où Volkmann émit cette hypothèse séduisante que ces tumeurs reconnaissent une origine branchiale.

Dans un court mémoire en effet publié en 1882 le célèbre professeur rapporte trois observations d'épithéliomes authentiques développés primitivement au cou et à l'endroit exact des fentes branchiales. Se basant alors sur la situation typique de ces tumeurs et sur leur structure histologique il émit l'opinion que ces tumeurs se développent du reste des fentes branchiales.

Cette ingénieuse hypothèse a été attaquée fortement un an plus tard par Guttmann qui se basant sur l'examen microscopique d'un cas du service de Bergmann a cru devoir attribuer l'origine de ces tumeurs aux lobules aberrants de la glande thyroïde.

Mais Bruns confirme l'hypothèse de Volkmann par la publication d'un cas très instructif.

Une autre observation d'épithéliome branchial a été publiée par Regnault, et Quarrey Silcock en relatait trois autres encore, mais il nia l'hypothèse branchiale.

En 1888, Reverdin et Mayer publient une longue observation accompagnée d'un examen histologique minutieux, et confirment la théorie de Volkmann.

De la clinique de Bruns sont sorties deux observations nouvelles d'épithéliomes branchiaux dont la dernière est très importante.

Plus tard Trenburg et Jawdynski publient chacun une observation.

Le cas d'Ammon a été reconnu comme cancer secondaire des ganglions du cou consécutif à un cancer de l'estomac.

Gussenbauer dans son mémoire sur les tumeurs bran-

chiales apporte huit nouvelles observations et admet l'hypothèse de Volkmann.

Eigenbrodt en 1895 publie un autre cas d'un homme de 62 ans auquel il extirpa une tumeur maligne du cou.

Le professeur Berger publie plus tard une observation d'épithéliome aberrant de la glande thyroïde et émet l'opinion que deux cas de Gussenbauer dont l'examen histologique n'a pas été rigoureux doivent être interprétés dans ce sens.

Perez dans un mémoire sur les cancers branchiaux a décrit la structure histologique de ces tumeurs. Il a adopté la théorie de Volkmann.

Enfin Brintet (de Montpellier) et Veau publient de nouvelles observations. Ce dernier surtout décrivit les restes embryonnaires d'où peuvent se développer les épithéliomes branchiaux.

CHAPITRE PREMIER

Description clinique.

Sans aucune cause préalable, le malade qui est atteint d'épithélioma branchial, s'aperçoit par hasard qu'il a une tumeur dans le triangle cervical supérieur. Au début elle a le volume d'un pois, d'une noisette ou bien d'une cerise. Elle est mobile et roule sous le doigt. L'état de santé antécédent du malade est excellent ; ou s'il accuse quelque chose c'est une affection sans rapport avec la tumeur actuelle. Celle-ci se développe peu à peu, au début lentement puis elle évolue plus rapidement ; dans quelques cas elle prend d'un coup un volume considérable. Indolente au début elle occasionne plus tard des douleurs plus ou moins vives qui s'irradient le plus souvent du côté de la région occipitale. Mais il n'est pas rare de voir les malades accuser des douleurs irradiées vers la région temporale et du côté de l'oreille. Un malade de Gussenbauer avait des douleurs dans l'oreille moyenne. Dans certains cas l'épithélioma branchial se développe sur une tumeur bénigne préexistante. Cette dernière alors devient dure et douloureuse et évolue comme un cancer.

C'est avec ces antécédents que les malades viennent consulter. Le facies est souvent peu altéré. Ce n'est que dans quelques cas seulement qu'on constate cet aspect émacié et la cachexie caratéristique des affections cancéreuses.

A l'inspection on trouve une tumeur, siégeant au-dessous de l'angle de la mâchoire, quelquefois plus en bas. Le volume de la tumeur varie, le plus souvent quand les malades viennent consulter, la tumeur est grosse comme une pomme ou comme un poing. Dans certains cas la tumeur atteint les dimensions d'une tête de fœtus. La peau sus-jacente à la tumeur ne présente rien d'anormal, d'autres fois elle est parcourue par des veines dilatées, ou elle est rouge. La tumeur accompagne dans quelques cas les mouvements de la déglutition. Souvent on voit sur la tumeur des fistules par lesquelles s'écoule du pus épais, jaune, ou simplement du sang. Dans un cas de Regnault c'était de la bouillie qui s'échappait par la fistule.

A la palpation la tumeur est dure, résistante. La surface est inégale et bousselée. Souvent la tumeur se ramollit et on constate qu'elle est fluctuante. Elle présente dans quelques cas des tubérosités dures et rondes. La forme est au début arrondie, mais plus tard elle devient très irrégulière, à cause des prolongements qu'elle envoie dans tous les côtés. Elle s'étend alors en avant jusqu'à la trachée, en haut jusqu'à l'oreille, en arrière jusqu'au bord du trapèze, en bas jusqu'aux attaches inférieures du sterno-cleïdo-mastoïdien. Mais elle est bien délimitée du côté des glandes sous-maxillaire et pa-

rotide. Dans un cas de Gussenbauer cependant la tumeur se confondait avec la glande sous-maxillaire. *In toto* la tumeur est peu mobile et douloureuse à la pression. Les rapports de la tumeur sont difficiles à établir à cause des adhérences étendues qu'elle contracte avec les tissus avoisinants. Ces adhérences sont d'une importance considérable pour le chirurgien ; car souvent elles le guident ou l'empêchent d'intervenir. Dans un cas de Volkmann la tumeur était tellement adhérente que l'illustre chirurgien se contenta d'inciser la tumeur et d'évacuer le contenu sans autre mutilation. L'on sait que Langenbeck, qui le premier observa les cancers qui nous occupent sans donner une explication de leur origine, a été frappé surtout de ces adhérences (*Arch. für kl. chir.* 1861, t. I, p. 1). Tous les observateurs qui l'ont suivi ont été frappés par le même fait. C'est dire que c'est un phénomène constant. Ce sont les gros vaisseaux du cou qui adhèrent à la tumeur. Les adhérences à la peau sont faciles à constater. Le muscle sterno-cleido-mastoïdien est toujours pris soit en totalité comme dans un cas de Gussenbauer, soit en partie.

L'examen approfondi de la cavité buccale du pharynx, du larynx et de l'oreille ne découvre rien de particulier. Dans quelques cas la voix du malade est voilée. Mais on ne trouve nulle part des traces de cancer. Les organes thoraciques et abdominaux sont normaux.

Les ganglions lymphatiques sont engorgés surtout ceux de la fosse sus-claviculaire. Dans un cas, Gussenbauer trouvait les ganglions sus-jacents à la tumeur tuméfiés, durs, et roulant sous les doigts qui les palpaient.

CHAPITRE II

Anatomie pathologique

I. *Caractères macroscopiques.* — L'épithéliome branchial se présente à l'œil nu sous des aspects très différents. Le plus souvent il s'agit d'une tumeur arrondie, volumineuse. Mais la masse néoplasique peut être bosselée et irrégulière. La consistance est dans plusieurs cas dure et squirrheuse. La coupe montre alors un tissu gris criant sous le couteau, très peu riche en suc. Le volume de la tumeur est variable, mais il dépasse rarement celui d'une orange.

Dans certains cas la consistance ferme fait place à un ramollissement. Le centre de la tumeur est formé alors par une masse caséeuse.

Enfin souvent on se trouve en présence d'un kyste. La cavité du kyste est remplie d'un liquide sanguinolent. La surface interne est irrégulière et tapissée par d'abondantes granulations papillomateuses constituées par des cellules épithéliales. Dans le cas de Bruns les granula-

tions étaient très dures mais on pouvait les détacher par le doigt. Le volume de cette cavité varie, rarement il dépasse celui d'une pomme.

Dans le liquide qui remplit la cavité flottent des globules blancs dégénérés, des globules rouges et des cellules épithéliales groupées ou non. La paroi qui limite la cavité du kyste est de consistance ferme. Dans d'autres cas la paroi du kyste est constituée par un tissu mou qui se coupe facilement et s'infiltre des foyers hémorrhagiques qui forment de véritables petits kystes dans l'épaisseur de cette paroi, indépendants de la cavité centrale.

Que la tumeur soit squirrheuse, ramollie à son centre ou tout à fait kystique, sa structure est toujours la même et ses aspects ne dépendent que de la façon dont prolifère le tissu épithélial ou bien de la façon dont le tissu conjonctif réagit contre cette prolifération. Le point essentiel, capital dans l'étude macroscopique du carcinome branchial c'est sa non-limitation, c'est sa diffusion monstrueuse dans les tissus environnants.

De fait, la tumeur envahit de proche en proche tous les tissus et tous les organes qui l'entourent. Elle peut s'étendre en dedans jusqu'à la ligne médiane, en haut jusqu'à la parotide et recouvrir alors le bord du maxillaire inférieur, en bas jusqu'à la clavicule et même la dépasser, en arrière jusqu'à la nuque au-dessous du sterno-cleido-mastoïdien. Elle envoie des prolongements sous forme de cordons dans toutes les directions. Volkmann signale un prolongement vers l'apophyse styloïde. Gussenbauer constata un prolongement vers le larynx,

et Langenbeck un autre qui arrivait à travers les muscles scalènes jusqu'au plexus brachial et le nerf phrénique. Dans la profondeur le néoplasme s'insinue souvent jusqu'à la muqueuse du pharynx.

Par le développement exagéré de ses propres éléments le néoplasme s'infiltre dans les tissus et les muscles de la région. La capsule conjonctive qui circonscrit la tumeur au début est alors détruite et la tumeur envahit les organes avoisinants. C'est surtout la veine jugulaire que le néoplasme infiltre et cette infiltration néoplasique est très précoce. La gaine de la carotide n'échappe pas à ce processus d'infiltration. Gussenbauer fut obligé dans un cas d'enlever la moitié des fibres du pneumogastrique dans une étendue de 6 centimètres, ce qui indique que le pneumogastrique est envahi souvent. Dans quelques cas il est complètement englobé par la tumeur. Les adhérences avec le muscle sterno-cleido-mastoïdien sont très fréquentes d'où la nécessité de réséquer une partie de ce muscle pendant l'opération. Si le travail d'infiltration est considérable le néoplasme emboîte le muscle. Dans un cas Gussenbauer extirpa totalement le sterno-mastoïdien. Le muscle digastrique était envahi dans un cas de Gussenbauer. La lame aponévrotiqne cervicale profonde fréquemment libre de toute infiltration est dans d'autres cas envahie par des masses néoformées. La glande sous-maxillaire est très rarement envahie. Dans un cas seulement (Gussenbauer) il y avait des adhérences de la tumeur à la glande. Enfin la glande peut être envahie, mais tardivement. Gussenbauer constata une fois une infiltration néoplasique dans le sympathique cervical et Perez

dans un cas une infiltration du grand hypoglosse. C'est dire que la masse morbide enkystée au début et indépendante du milieu où elle se développe, jette plus tard de profondes racines.

II. *Caractères microscopiques.* — Prenons les cas ordinaires. De l'épithélium qui tapisse la cavité kystique et qui est séparé de la paroi du kyste par une membrane anhiste, partent des travées cellulaires s'irradiant dans différents sens et s'anastomosant entre elles. Sur une coupe de tumeur examinée à un faible grossissement on voit la répartition irrégulière de ces traînées qui se dispersent dans le stroma conjonctif, de telle sorte que la tumeur prend un caractère vraiment plexiforme. Selon que la coupe est perpendiculaire ou parallèle à la surface de la tumeur, on voit les traînées tantôt sous forme de cercles pleins, tantôt sous forme de tubes longs anastomosés entre eux (fig. 1). Par places ces traînées ne contiennent pas de cellules, et alors on rencontre des cavités.

A un plus fort grossissement on a des renseignements plus précis. Les cellules qui forment les traînées cellulaires sont tantôt polyédriques, tantôt ovales, tantôt enfin tout à fait rondes, accolées les unes à côté des autres sans substance intermédiaire. Leur protoplasme est finement granuleux. Il n'est pas rare cependant d'y constater différentes espèces de dégénérescence. Le protoplasme peut contenir des vacuoles et même des gouttelettes de graisse. Le noyau est très souvent volumineux avec ou sans nucléoles. Toutes les formes de la

division nucléaire pathologique peuvent s'y rencontrer même la division pluripolaire qu'Arnold a décrite dans les grosses cellules des néoplasmes malins. On trouve

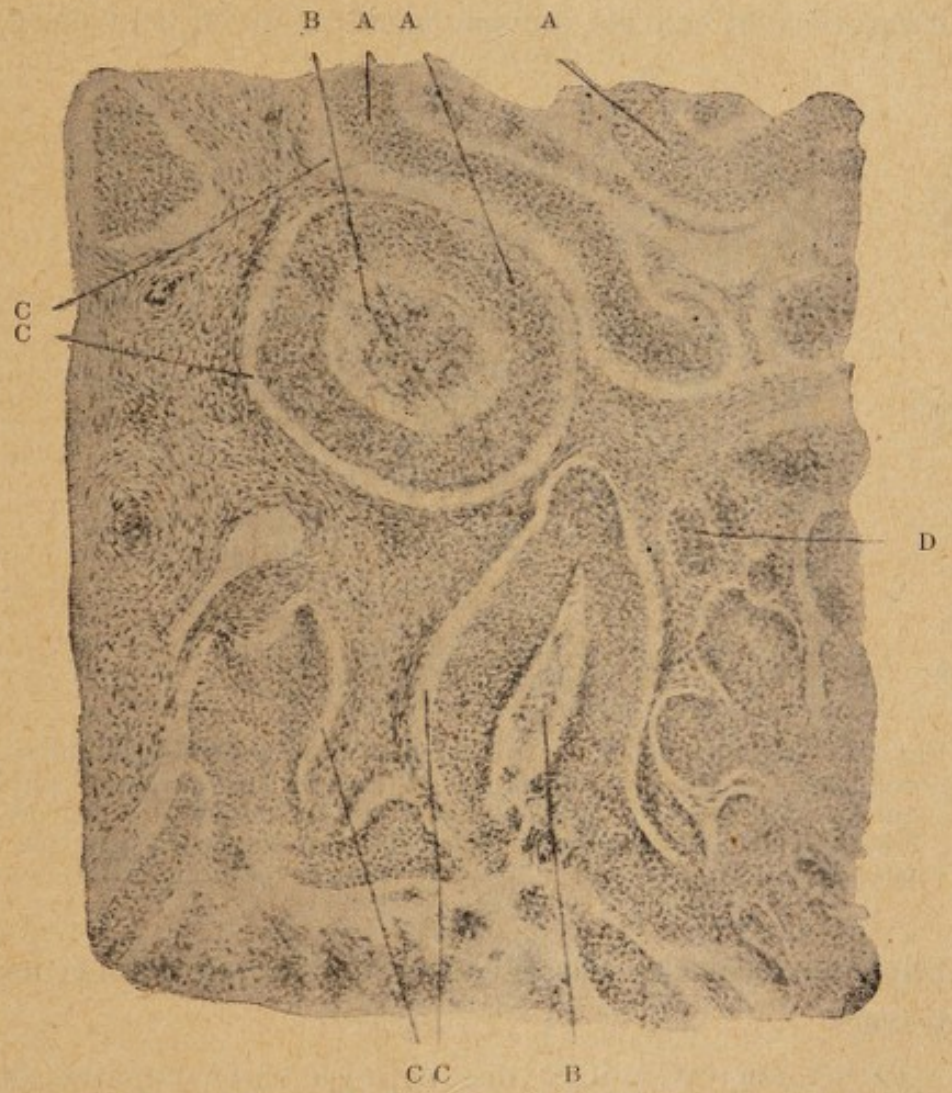

Fig. 1. — Coupe de la tumeur. Faible grossissement. A, trainées cellulaires ; B, cavité remplie de détritus ; C, vide entre les trainées et le stroma conjonctif. D, amas nodulaire. (Perez)

encore des fragments de chromatine très colorés en forme de lancette qui s'accolent à la membrane nucléaire.

Les cavités qu'on a constatées à un faible grossissement sont remplies des détritus cellulaires et des cellules en dégénérescence. La forme de ces dernières est très irrégulière et ce n'est que par accident qu'on peut cons-

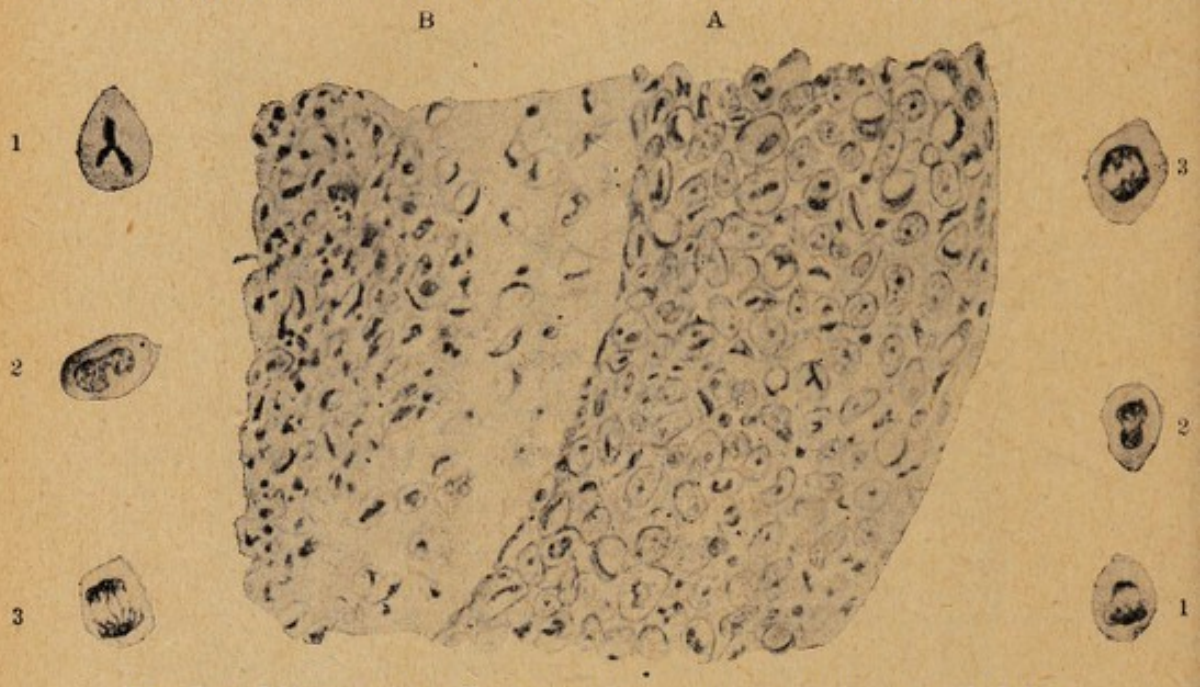

Fig. 2 — Même coupe. Fort grossissement. A, trainées cellulaires dont les éléments présentent de nombreuses karyokinèses typiques et pluripolaires, quelques cellules présentent des dégénérescences nucléaires et des vacuoles ; B, contenu des cavités composé de détritus cellulaires ; 1,2,3,figures karyokinétiques. (Perez)

tater des formes de passage entre elles et les cellules des travées.

Le stroma est infiltré des cellules embryonnaires et par places présente des amas nodulaires. Dans les cavités on ne rencontre pas de leucocytes ou d'hématies, un signe d'une haute importance.

Mais les cellules peuvent se dissocier dans le stroma sans cesser de se distinguer des cellules conjonctives, et ne se réunir en groupe que par places. Veau a figuré

dans sa très remarquable thèse une disposition semblable.

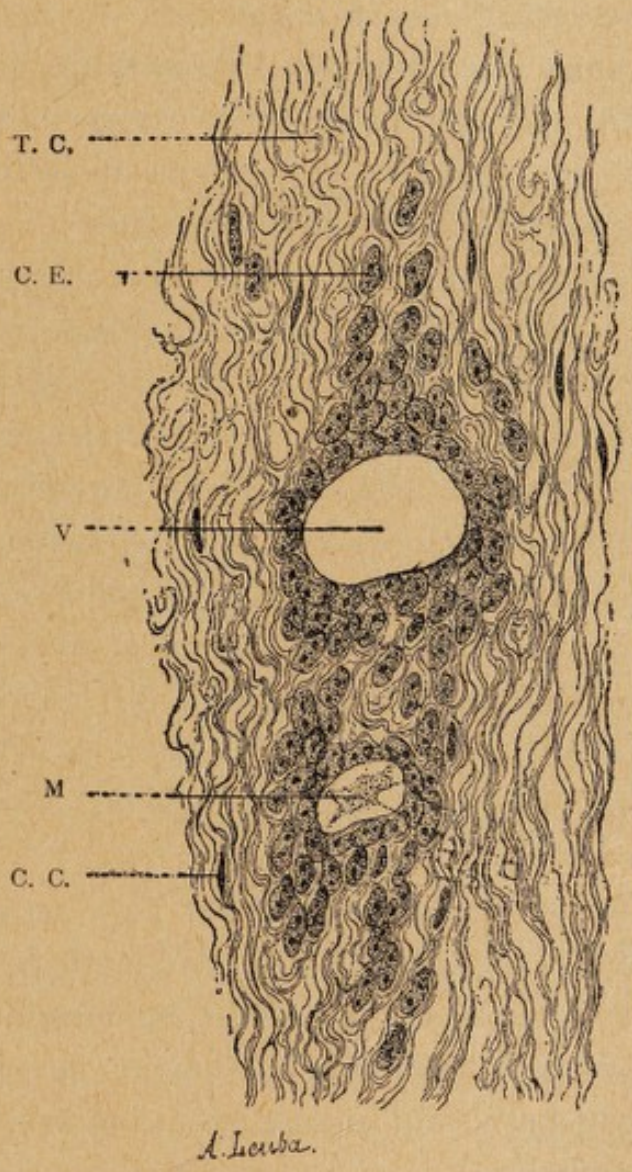

Fig. 3. — Tissu conjonctif séparant les cellules épithéliales réunies en vésicules. T. C., tissu conjonctif ; C. E., cellules épithéliales ; V, vésicules colloïdes ; M. mucus, C. C, cellule conjonctive.

Le plus remarquable phénomène cependant c'est l'évolution épidermique, et la formation des globes. D'après

Veau la présence des globes épidermiques dans les épithéliomes branchiaux est chose fréquente. Très rarement on y rencontre des globes inversés.

Enfin les amas de cellules peuvent produire des vésicules colloïdes. La fig. 3 représente d'après Veau une vésicule colloïde constituée par un amas de cellules épithéliales circonscrivant une cavité centrale.

La fig. 4 représente une disposition concentrique des cellules. Les cellules sont, ici aussi, tantôt polygonales, tantôt polyédriques, de grandeur variable et accolées les unes aux autres sans substance intermédiaire. Elles se disposent concentriquement et forment des amas cellulaires ovoïdes. Les mitoses sont très fréquentes, et par places on rencontre, dans l'intérieur des cellules, des vacuoles. On constate souvent entre les amas cellulaires et le stroma des vides dus à la rétraction des tissus par la fixation à l'alcool, les vaisseaux sanguins y sont très abondants, et leurs parois sont infiltrées de cellules embryonnaires.

Le caractère épithélial des cellules dont on vient de décrire les différents agencements est manifeste, attesté du reste par la présence des globes épidermiques. Du côté tout à fait périphérique de la tumeur on rencontre la capsule conjonctive, du tissu adipeux et souvent des follicules lymphatiques.

Comment faut-il interpréter les constatations histologiques précédentes ? Car on peut se demander si ces tumeurs dont on vient de voir les caractères, sont des épithéliomes ou bien si elles appartiennent à cette catégorie spéciale des tumeurs, assez mal classée, qui a été

décrite dans ces derniers temps sous le nom de siphonome, angio-sarcome ou endothéliome.

D'un côté en effet Henle, Bruch, Kamm avaient donné des descriptions assez confuses de tumeurs qui ressemblent beaucoup à celles qu'on vient de décrire. D'un

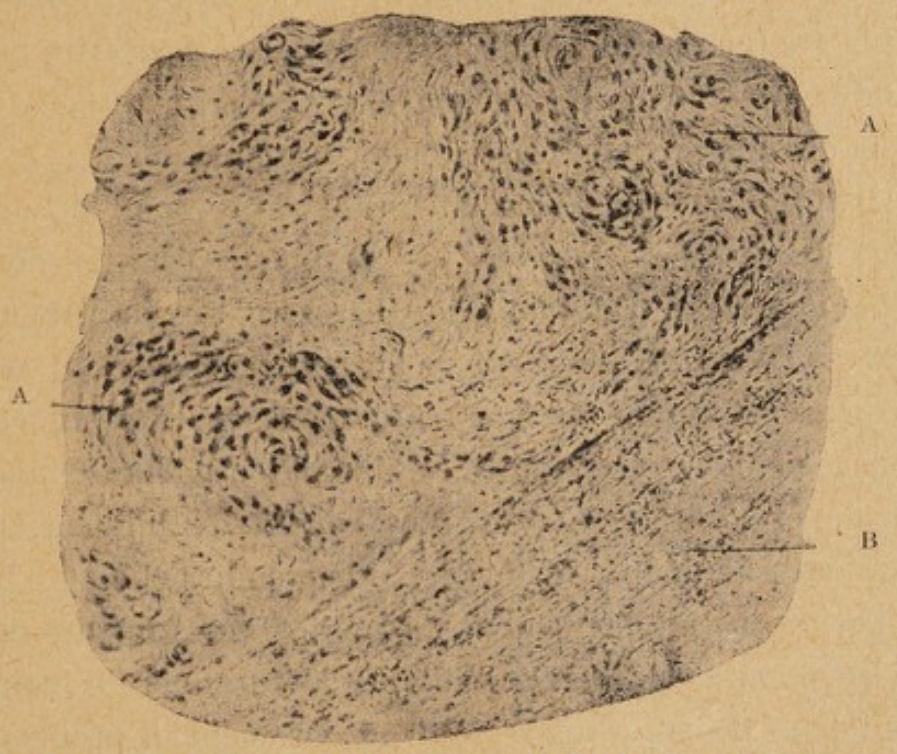

Fig. 4. — A. trainées cellulaires épithéliales avec tendances à la disposition concentrique. B, capsule conjonctive avec infiltration embryonnaire. (Perez)

autre côté les tumeurs connues depuis Cruveilhier sous le nom d'épithéliomas des séreuses (Robin), de psammomes (Virchow), de sarcomes angiolithiques (Cornil et Ranvier), prenaient une importance considérable par les observations de Wagner. Ce dernier a cru devoir ranger ses tumeurs à côté des carcinomes dans le sens de Waldeyer et les désigner sous le nom de cancers endothéliaux.

Mais Waldeyer avait reconnu que toutes ces tumeurs et d'autres encore, telles que le myélome multiple de Rustizki, le sarcome tubulé de Friedreich et Stendener, le myxosarcome péri-vasculaire de Czerny, le myxosarcome télangiectasique d'Arnold, avaient pour point de départ l'adventice des vaisseaux, qu'il avait constatée dans les lymphatiques du testicule si bien décrits par Ludwig et Thoma. Il les désigna par conséquent sous le nom d'angiosarcome, ou sarcome vasculaire.

D'autres auteurs se basant plutôt sur le point de départ de ces néoformations les désignent sous le nom d'angiosarcome endothélioïde (Bizzozero) ou simplement endothéliome. Neelsen et Schottelius considèrent ces néoplasmes comme de vrais carcinomes et les désignent sous le nom de lymphangite carcinomateuse. Hausemann même et Rindfleisch vont plus loin et distinguent un sarcome endothélial et un carcinome endothélial.

On aurait pu facilement distinguer ces tumeurs des épithéliomes s'il était possible de déterminer le point de départ de ces derniers. Malheureusement ils prennent naissance dans la profondeur des tissus et leur foyer primitif est inaccessible à l'examen microscopique.

La nature épithéliale de nos tumeurs peut être prouvée cependant par d'autres voies et par d'autres signes. Or quelle est la caractéristique des angiosarcomes ? c'est la disposition réticulée à mailles très irrégulières. Quelques travées de ce réseau s'allongent et s'anastomosent entre elles. Le protoplasme des cellules est granuleux, contient des vacuoles à contenu transparent et les noyaux sont ovoïdes. Les cellules isolées sont munies de

prolongements d'aspect variable. Enfin les cavités que présentent ces cellules sont remplies d'hématies et de leucocytes. Beaucoup de ces cavités sont entourées d'une grande épaisseur de protoplasme de sorte que sur une coupe elles ressemblent à un gros capillaire sanguin. Inutile de dire que les plus grandes analogies existent entre ce réseau et le développement des vaisseaux. Mais il est toujours facile de constater dans l'intérieur de ces travées cellulaires la lumière des vaisseaux et si on y constate des hématies ou des leucocytes, le doute est levé, il s'agit d'un angiosarcome.

Retrouve-t-on un de ces caractères dans les tumeurs qui nous occupent ? En réalité la disposition du réseau est fréquente dans les épithéliomes branchiaux. Mais comme l'a fort bien remarqué Veau dans son excellente thèse, elle est inconstante et on ne peut pas par conséquent en faire un signe distinctif. En revanche, les cavités qu'on constate dans les néoplasmes qui nous occupent, peuvent fort bien simuler la lumière des vaisseaux des angiosarcomes. Mais le contenu des cavités des épithéliomes branchiaux est formé non comme dans les angiosarcomes, par des globules sanguins mais bien par des cellules qui en partie sont conservées intégralement, en partie sont en dégénérescence. L'identité de ces cellules contenues dans ces cavités et des cellules des travées est prouvée et d'autre part on n'y a jamais constaté de vaisseaux sanguins. Le contenu donc des épithéliomes branchiaux est constitué par des détritus cellulaires. Pflizner a décrit ces phénomènes de régression sous le nom de dégénérescence morphologique du noyau qu'il

distingue de la nécrose chimique caractérisée par la perte de la coloration du noyau.

Waldeyer avait comme on le sait insisté, pour distinguer le carcinome de l'angiosarcome, sur ce fait que les cellules de ce dernier sont unies entre elles et avec la substance intercellulaire. Les prolongements décrits par Waldeyer et Kolaczec ne peuvent pas servir comme signe distinctif car Perez a démontré que ces prolongements naissent des vacuoles qui se forment dans la partie périphérique du protaplasme et par conséquent proviennent de la dégénérescence de cette dernière. Des prolongements semblables sont faciles à constater dans nos tumeurs, mais on ne peut conclure contre leur nature épithéliale, car ils se rencontrent tout aussi bien selon Pianèse dans les cellules les plus typiques du corps muqueux de Malpighi.

Dans ces derniers temps et surtout par les travaux de Klebs on s'efforce d'établir un signe distinctif entre les éléments épithéliaux et les éléments endothéliaux en se basant sur la richesse en chromatine des cellules. Klebs en effet a trouvé que les cellules des sarcomes sont plus riches en chromatine que les cellules cancéreuses et présentent dans leur intérieur des noyaux volumineux remplis de sphérules de chromatine. Cet état des cellules a été désigné par Klebs sous le nom d'hyperchromatose, et provient de l'émigration de leucocytes dans les éléments néoplasiques. Mais les assertions de Klebs ont été fortement attaquées par Strœbe et d'autres qui attribuent la présence des sphérules dans les cellules néoplasiques à des phénomènes de régression. Strœbe

considère ce phénomène non comme un processus de prolifération comme Klebs, mais comme une régression, une fragmentation, une métamorphose des cellules. Le noyau qui au début est tout à fait homogène et se colore bien, sous l'influence d'un processus de régression se fragmente, d'où résultent ces sphérules de chromatine de Klebs. Mais c'est surtout la dégénérescence hydropique du noyau qui, en amenant comme conséquence la formation des vacuoles, divise le noyau en plusieurs fragments. Des dégénérescences semblables ont été décrites par Arnold dans les leucocytes, et s'il est vrai qu'on les rencontre dans les épithéliomes il n'en est pas moins vrai que Pianèse les a constatées dans les carcinomes, de même que Fœrster dans les cancers de la glande mammaire. L'hyperchromatose donc ne peut pas avoir une importance comme signe différentiel.

Un autre signe distinctif entre les carcinomes et les sarcomes a été cherché dans la karyokinèse. Hansemann, continuant les recherches de Klebs sur la division indirecte des cellules néoplasiques, a étudié la karyokinèse sous le nom de mitose pathologique ou asymétrique. Ses recherches l'ont conduit à admettre que la karyokinèse pathologique ne se rencontre que dans les cellules cancéreuses. Mais en dehors des raisons d'ordre technique qu'on lui opposa, il est aujourd'hui prouvé que la karyokinèse se rencontre dans d'autres tissus aussi et Strœbe l'a trouvée dans les sarcomes.

Mais on insista sur la répartition des karyokinèses dans les cellules cancéreuses et Schütz avança que les mitoses sont situées surtout du côté périphérique des

traînées cellulaires de l'épithéliome, tandis qu'elles sont situées au centre dans l'angiosarcome. Strœbe, s'opposant à cette assertion, a soutenu que les mitoses, tout aussi bien des grosses cellules que des petites, sont réparties sans ordre. Sur une même coupe on peut d'après lui, trouver des endroits où les mitoses sont abondantes et d'autres où on ne trouve rien de semblable. Une répartition périphérique est possible quand la partie moyenne de la traînée est en dégénérescence cornée ou lipomateuse. A ce propos, on peut dire qu'on peut trouver les mitoses sur la périphérie de la traînée, mais seulement dans les épithéliomes partis du corps muqueux de Malpighi. Et ceci se comprend, car la zone périphérique correspond alors à la couche basale de l'épithélium de revêtement et aux plus anciennes cellules du corps de Malpighi où, comme on le sait, le renouvellement des cellules physiologiques est très actif, et la zone centrale correspond à la couche cornée qui normalement est peu active. Cette répartition théoriquement ne pourrait pas s'observer dans les épithéliomes glandulaires (mamelle, estomac, intestin) et les mitoses peuvent être réparties sans ordre car les cellules glandulaires sont physiologiquement hautement différenciées. Autrement sont réparties les mitoses dans les angiosarcomes d'après Strœbe. Ici les mitoses sont situées du côté central de la traînée et souvent elles entourent les vaisseaux. Dans les sarcomes provenant du tissu conjonctif adulte, les mitoses sont du côté périphérique.

La répartition des mitoses peut servir à la rigueur

comme signe distinctif entre les angio-sarcomes et les épithéliomes quoiqu'elle soit de faible importance.

Il y a un signe cependant dont l'importance pour la distinction des tumeurs d'origine conjonctive de celles d'origine épithéliale, est reconnue de tout le monde : c'est la présence ou l'absence d'une substance intermédiaire entre les cellules. Quand, dans une tumeur quelconque, on constate que les cellules fondamentales sont accolées, ou juxtaposées sans substance intermédiaire, on peut affirmer sa nature épithéliale. Ce ne sont que les cellules néoplasiques épithéliales qui sont soudées les unes aux autres sans substance intermédiaire, à l'inverse de ce qui se passe dans les cellules des tumeurs d'origine conjonctive.

Pour ce qui concerne le stroma on peut affirmer qu'en général il n'a aucune importance différentielle, ce n'est à la rigueur que la richesse en vaisseaux de ce stroma qui peut seulement décider le cas de savoir s'il s'agit d'un angiosarcome ou d'un épithéliome. On a, en effet, souvent constaté que dans les sarcomes anglioplasiques le stroma est riche en vaisseaux.

L'infiltration du stroma par des cellules embryonnaires est aussi sans importance. Heidemann qui en a fait une étude consciencieuse et qui détermina son origine conjonctive remarque seulement qu'elle est plus intense dans un épithéliome que dans les autres tumeurs.

Nous basant sur tout ce qui vient d'être exposé à propos de la distinction des épithéliomes des angiosarcomes, essayons de démontrer à quel groupe de tumeurs ap-

partiennent celles dont nous nous occupons. Sans hésitation on doit dire qu'elles appartiennent au groupe des épithéliomes, et les faits qu'on a à invoquer en faveur de cette assertion sont :

1° L'absence complète de substance intermédiaire entre les cellules propres des tumeurs.

2° Complète délimitation du stroma et des cellules.

3° La nécrobiose étendue des éléments cellulaires.

4° Le nombre et la disposition des mitoses qui contrastent singulièrement avec les mêmes constatations dans un sarcome.

Ce n'est pas tout. Il y a encore des caractères négatifs qui peuvent nous démontrer que ces tumeurs appartiennent aux épithéliomes. Le seul groupe avec lequel on peut les confondre, c'est le groupe des angiosarcomes. Or, l'absence des cavités remplies des globules sanguins qui caractérisent les angiosarcomes, et l'impossibilité de constater dans les tumeurs qui nous occupent des traces d'hématies sont de puissants arguments en faveur de la nature épithéliale de nos tumeurs.

III

POINT DE DÉPART DES ÉPITHÉLIOMES BRANCHIAUX

Si les néoplasmes dont il est question ici appartiennent à la catégorie des tumeurs épithéliales, comme cela a été démontré, il est nécessaire et indispensable de chercher leur point de départ. Mais avant, il faut démontrer qu'elles naissent primitivement au cou et qu'elles ne sont pas des métastases des épithéliomes viscéraux, car au cou, il y a nombre de ganglions lymphatiques auxquels se propagent fréquemment des cancers d'autres organes. Cette question présente encore à un autre point de vue une grande importance, c'est justement le développement des épithéliomes dans des régions normalement dépourvues d'épithélium qui a fourni aux partisans de la théorie de Virchow un argument sérieux pour l'origine conjonctive du cancer.

Le problème est assez difficile à en juger par ce fait que plusieurs auteurs ont décrit au cou des cancers primitifs qui plus tard ont été démontrés comme secondaires. Aumneau par exemple a cru avoir affaire à un cancer branchial qui n'était qu'une propagation d'un cancer de l'estomac. Dans d'autres régions le même fait a été observé. Ainsi Geissler rapporta l'observation d'un cancer primitif de l'omoplate ; deux mois après, on trouva qu'il était secondaire. La tumeur primitive siégeait dans la

vessie. Recklinghausen fait remarquer que de tout petits foyers carcinomateux de la prostate se propagent vite aux os. Si l'on peut faire une autopsie exacte et rigoureuse le doute naturellement est levé. A défaut d'elle cependant un examen clinique consciencieusement fait peut apporter la preuve du développement primitif des épithéliomes du cou. Quels sont les carcinomes qui se propagent aux ganglions du cou ? Ce sont les cancers de la face, des cavités bucco-pharyngienne et nasale, de la langue, de l'æsophage, de l'oreille, des glandes salivaires, des lobes aberrants de la thyroïde et dans des cas très rares de l'estomac.

On doit avouer que le diagnostic clinique par exclusion ne peut être établi d'une façon tout à fait sûre, et il est admis que même après un examen minutieux on ne puisse pas trouver par exemple un foyer très profond. Mais si au résultat négatif de l'examen clinique s'ajoute ce fait qu'après l'extirpation de la tumeur on ne constate pas un cancer primitif dans un organe, le diagnostic devient alors plus sûr.

Or nos tumeurs ont quelques particularités cliniques qui les font distinguer des tumeurs qui se développent, au cou, secondairement. Ces dernières, en effet, au début sont indolentes, tandis que les tumeurs qui nous occupent sont accompagnées de douleurs très intenses. De plus les carcinomes métastatiques restent pendant un certain temps isolés et mobiles tandis que les carcinomes primitifs adhèrent de bonne heure aux tissus avoisinants (muscles, nerfs et vaisseaux). Au point de vue clinique on peut donc affirmer que les carcinomes dont

il est question ici se sont développés primitivement au cou. De plus il y a dans la littérature plusieurs cas de carcinomes primitifs du cou qui ont été accompagnés d'autopsie. On n'y a jamais pu constater des foyers primitifs dans un autre organe.

Maintenant nous pouvons chercher la source d'où proviennent les carcinomes primitifs du cou. Est-ce dans les ganglions ? Le développement primitif du cancer dans les ganglions est une question fort controversée et de l'avis de la plupart des auteurs n'est pas susceptible d'une solution définitive. Birsch-Hirschfeld considère les carcinomes développés primitivement au cou comme tout à fait hypothétiques. Rindfleisch et Ziegler les considèrent comme angio-sarcomes. Les observations de Potier, Cahen Gosselin et Hubert, comme dépourvues de sanction histologique ne peuvent pas entraîner la conviction. En revanche les observations de Coyne, Verneuil, Colrat, Lépine et Nicaise rapportées comme carcinomes primitifs des ganglions semblent ne pas être, d'après Lejars, tout à fait nettes. Enfin le cas de Chambard répond tout à fait à un endothéliome. On voit que les carcinomes primitifs des ganglions prêtent beaucoup à l'erreur et la plupart ne sont que des endothéliomes.

Il y a une autre source d'où peuvent se développer les carcinomes primitifs du cou. Elle doit être cherchée dans les portions de la glande thyroïde qui se sont détachées de l'organe. Mais les carcinomes qui en proviennent conservent, sans aucun doute, les caractères propres aux tumeurs de la glande thyroïde. Le professeur Berger l'a démontré.

Quel est donc le point de départ des épithéliomes branchiaux ? Pour résoudre cette question nous avons à nous baser d'abord sur quelques faits. Il n'est pas très difficile en effet de trouver les rapports qui unissent les épithéliomes primitifs du cou à des productions purement épithéliales qui ont leur siège au cou, j'ai nommé les kystes branchiaux. D'abord les deux espèces de tumeurs ont pour siège le triangle cervical supérieur. De plus en examinant les observations qui ont été publiées sous l'étiquette d'épithéliomes branchiaux on trouve que dans plusieurs d'entre elles c'est sur un kyste branchial que l'épithéliome s'est développé. La prolifération épithéliale avait pour point de part les éléments de l'épithélium qui tapissait la cavité kystique. Le cas de Bruns est typique ; on y constatait une cavité kystique « qui ne provenait pas d'un ramollissement de la tumeur mais semblait être préformée ». La paroi qui circonscrivait cette cavité était couverte d'excroissances papillomateuses et était tapissée par un épithélium plat. Les trois cas de Quarrey Silcock sont tout aussi démonstratifs. On trouvait un kyste dont la surface intérieure était couverte de papilles volumineuses. Richard avait vu ses carcinomes primitifs du cou partir d'un kyste préalable. La seconde observation de cet auteur est très nette. L'évolution clinique de certains cas parle encore en faveur de ces rapports. Le malade de Perez avait une tumeur indolente depuis sa plus tendre enfance. C'est sur cette tumeur que s'est développé plus tard un épithéliome. Un malade de Veau avait une tumeur depuis l'âge de 14 ans, et c'est à 22 ans qu'elle s'aggrava. Elle resta

donc stationnaire pendant sept ans et demi. D'un autre côté si on examine microscopiquement des préparations des kystes branchiaux on trouve fréquemment, à côté des excroissances papillomateuses, une vraie prolifération épithéliale. Zoppriz a publié un cas semblable et celui de Sultan est plus démonstratif encore. On ne peut donc douter de la parenté qui existe entre les kystes branchiaux et les épithéliomes primitifs du cou. Ces derniers siègent de préférence sous l'angle de la mâchoire et à la partie moyenne du sterno-cleido-mastoïdien en avant de ce muscle, c'est-à-dire aux mêmes points que ceux qui sont le point de départ des kystes branchiaux. Par conséquent, de même que pour ces derniers on peut ramener l'origine de ces carcinomes à des vestiges des fentes brachiales du fœtus.

CHAPITRE III

Pathogénie

I

Celui qui veut s'expliquer le mode de développement primitif des épithéliomes du cou doit, d'après ce qui vient d'être exposé, étudier préalablement la pathogénie des kystes branchiaux (dermoïdes et mucoïdes).

La congénitalité des kystes dermoïdes en général a conduit les auteurs à chercher dans une anomalie de développement la raison de leur formation, et plusieurs auteurs ont cherché les liens qui unissent ces productions aux monstruosités en général.

Isidore G. Saint-Hilaire distinguait trois classes de monstres vrais : *a*) des monstres doubles autositaires (pygopages et ischiopages), c'est-à-dire deux organismes accolés l'un à l'autre et vivant d'une vie indépendante ; *b*) des monstres semi-doubles ou unitaires, c'est-à-dire des monstres simples à leur partie supérieure et doubles à leur partie inférieure ; *c*) des monstres doubles parasitaires, c'est-à-dire deux individus non plus égaux quant

à leur développement et dont le second est toujours incomplet (pygomèles).

C'est à cette dernière catégorie de monstres doubles, parasitaires ou endomyciens qu'appartiennent les kystes dermoïdes. Isidore G. Saint-Hilaire comprenait de trois manières la production des endomyciens : 1° par l'inclusion d'un embryon dans un autre par une véritable superfétation ; 2° par l'inclusion d'un embryon dans un autre, qui s'est arrêté dans le développement ; 3° enfin par la formation d'un œuf à deux germes.

La théorie de la diplogénèse par inclusion qui servait pour expliquer les monstres doubles a été appliquée par sidore G. Saint-Hilaire aux kystes dermoïdes. Mais elle a été fortement combattue par Lebert et Broca, et aujourd'hui elle est abandonnée du moins pour ce qui concerne la genèse des kystes dermoïdes.

Lebert plus tard proposa une autre théorie, celle de l'hétérotopie plastique, d'après laquelle les kystes dermoïdes reconnaissaient une origine autogène et tout à fait spontanée.

Mais la théorie la plus satisfaisante qui explique la pathogénie des kystes dermoïdes, a été émise par Verneuil, et est désignée sous le nom de théorie d'enclavement. L'illustre professeur, en effet, avait, en 1852 ; émis l'opinion que les kystes dermoïdes de l'orbite et de son pourtour se développent aux dépens du revêtement cutané qui tapisse chez l'embryon la fente fronto-maxillaire. Plus tard il étendit ce mécanisme à d'autres kystes.

Roser appliquant cette théorie de Verneuil aux kystes

dermoïdes du cou, a émis l'opinion que ces derniers sont dus au pincement latéral d'une fente branchiale. Pour se rendre bien compte de la pathogénie des kystes branchiaux, il faut jeter un coup d'œil rapide sur l'embryologie du cou.

II

Embryologie

Développement normal du cou

Le développement normal du cou varie, comme on le sait, non seulement d'une classe à l'autre de l'embranchement des vertébrés, mais il présente encore de très grandes diversités chez les représentants des classes assez voisines ; ainsi les oiseaux, par exemple, ont un cou très développé tandis que les poissons en sont presque dépourvus.

Chez ces derniers à l'arrière-tête qui supporte les arcs viscéraux suivent immédiatement les vertèbres dorsales et la cavité qui entoure le cœur atteint le bord postérieur du dernier arc viscéral.

Cette disposition primitive et rudimentaire qui persiste pendant toute la vie chez les poissons et les vertébrés inférieurs se rencontre aussi dans les premiers stades de la vie embryonnaire des vertébrés supérieurs et de l'homme. Quand, par exemple, on examine un embryon de poulet au troisième jour de son incubation et dès que

le capuchon céphalique s'est nettement dessiné, il est très difficile de délimiter la région qui donnera plus tard naissance au cou et ce fait ne doit pas étonner car on sait que l'individu, dans son développement, reproduit les formes par lesquelles a passé l'espèce à laquelle il appartient.

Les premiers phénomènes du développement du cou coïncident avec l'apparition des arcs branchiaux. L'étude de la destinée de ces derniers est intimement liée à la constitution définitive du cou, et il est impossible de comprendre cette dernière sans avoir jeté préalablement un coup d'œil sur l'histoire morphologique des arcs branchiaux.

Tout le monde sait que chez les embryons de l'homme et des mammifères, tout aussi bien que chez les embryons de tous les vertébrés il apparaît sur la face latérale de la tête primitive une série de bourrelets parallèles les uns aux autres qui s'avancent de la face dorsale vers la face ventrale de l'embryon. Ce sont les arcs viscéraux ou branchiaux. Le nombre de ces arcs varie suivant les différentes espèces animales et les différentes classes des vertébrés, et Liessner est arrivé à la conclusion que plus on monte dans la série des vertébrés plus le nombre des arcs diminue. Il est plus grand chez les vertébrés inférieurs que chez les Amniotes (reptiles, oiseaux, poissons et amphibiens). Chez les premiers on trouve six et même huit arcs branchiaux tandis que chez les mammifères on n'en constate que quatre seulement et le dernier est toujours peu visible. D'après l'ordre dans lequel ils sont disposés en allant de la bouche vers l'anus, on les

désigne sous le nom de premier arc (ou maxillaire), deuxième arc (ou hyoïdien), troisième et quatrième arcs. Le premier arc ou mandibulaire envoie un prolongement cunéiforme en avant, qui n'apparaît que chez les vertébrés à partir des sélaciens, et donne naissance plus tard au maxillaire supérieur, tandis que son prolongement voisin donnera naissance, comme on le sait, au maxillaire inférieur.

A peine les arcs sont-ils ébauchés que l'épithélium intestinal envoie des prolongements en forme de diverticules entre eux qui, repoussant le mésenchyme qu'ils rencontrent devant eux, arrivent au contact de l'épiderme. Celui-ci de son côté se déprime entre les arcs et forme ainsi des rainures, mais moins prononcées que du côté de la cavité intestinale. Ces rainures tant internes qu'externes constituent les fentes branchiales.

Chez les vertébrés aquatiques, immédiatement après leur apparition, les fentes se déchirent de telle sorte qu'il en résulte une communication entre la cavité intestinale et le milieu ambiant. L'eau peut traverser maintenant les fentes, pénétrer dans la cavité intestinale et immerger les surfaces muqueuses avec lesquelles elle arrive en contact. Pour augmenter encore ce contact de l'eau et de la surface muqueuse, partant pour réaliser un échange gazeux plus actif, il se développe sur la muqueuse un riche réseau capillaire et la muqueuse se plisse en feuillets parallèles les uns aux autres qui constituent les branchies proprement dites.

On voit que la partie de l'intestin primitif située immédiatement en arrière de la tête s'est transformée en un

organe respiratoire. Cette importante séparation de l'intestin primitif en deux parties dont l'une sert comme appareil respiratoire et l'autre comme appareil nutritif ne se réalise pas chez les vertébrés supérieurs, chez lesquels l'appareil branchial se développe de la même façon que chez les vertébrés inférieurs, mais il ne se transforme pas en appareil respiratoire. Les fentes branchiales ne se déchirent pas chez les vertébrés supérieurs.

Du moins, c'est l'opinion généralement reçue actuellement, et His, l'auteur compétent sur les questions embryologiques, s'exprime de la façon suivante sur l'imperméabilité des fentes chez les vertébrés supérieurs : « Le tableau que présente l'examen des embryons des oiseaux et des mammifères semble à la vérité à peine mésinterprétable, car on voit à travers les lacunes de la paroi, la cavité intestinale et les préparations durcies sont encore plus démonstratives que les préparations fraîches. Mais en même temps cette évidence fictive de perméabilité repose sur une illusion. Sur le champ des fentes branchiales, en effet, l'épiderme et l'épithéliome de la cavité intestinale arrivent en contact et sont séparés par une même bande obturatrice qui sépare le sillon extérieur du sillon intérieur. Il serait hasardeux de prétendre que la membrane obturatrice n'arrive jamais à se déchirer en aucun endroit chez les vertébrés supérieurs, mais ce que je puis affirmer c'est que cette déchirure n'est pas la règle, que plutôt chez les embryons du poulet, des mammifères et de l'homme, les membranes obturatrices sont toujours formées à différentes époques de la vie embryonnaire. » (Mittheilungen zur Embryologie des Saugerhiere, in

Arch. fur anat. und Entwickelungsgeschichte, 1881, p. 319-321.)

La doctrine du professeur His est partagée par la plupart des embryologistes, Born, Piersol, Rabl, etc. Liessner seulement, Katsenko et un élève de His, Mall, soutiennent encore l'ancienne doctrine de la perméabilité des fentes, mais il est reconnu que les déchirures qu'ils ont constatées chez les embryons, surtout du poulet, sont artificielles.

L'appareil branchial est donc un organe rudimentaire, c'est-à-dire un organe qui se modifie et se transforme en d'autres organes. Il prend une énorme part à la constitution définitive du cou et par l'épithélium qui tapisse les fentes, il donne naissance à des organes variés tels que le thymus, la glande thyroïde, etc.

C'est l'évolution des arcs branchiaux et des fentes, qui nous intéresse à un point de vue pratique, car les arcs, pendant leur évolution, peuvent subir quelque anomalie qui donnera plus tard naissance à une malformation ou une affection congénitale du cou, tout aussi intéressante au chirurgien qu'à l'anatomo-pathologiste.

Mais avant d'entrer dans la description de l'évolution des arcs, voyons comment ils se montrent à leur complet développement. Pour cela il faut prendre un embryon de porc de 7 millimètres de longueur (fig. 1 de la planche I). L'appareil branchial se détache avec toute sa netteté de la zone dorsale de l'embryon sous forme de quatre bourrelets parallèles entre eux et dont la racine se continue vers le côté dorsal de l'embryon avec une crête se prolongeant en bas jusqu'à l'ébauche du cœur. Il y a

quatre fentes branchiales ; le reste de la quatrième se trouve dans le sillon qui sépare le quatrième arc de l'ébauche du cœur. Tous les arcs convergent vers la face ventrale de l'embryon et deviennent de plus en plus courts à mesure qu'on descend du premier au quatrième.

Si on redresse la tête vers le côté dorsal de l'embryon on constate que les deux premiers arcs viscéraux arrivent jusqu'à la ligne médiane ventrale ainsi que les bords antérieurs du deuxième ; mais la fente intermédiaire n'atteint pas la ligne médiane ventrale ; il en résulte que les deux premiers arcs se réunissent en une surface sur la ligne médiane ventrale. Immédiatement au-dessous du bord antérieur du deuxième arc est située l'ébauche du cœur qui divise la surface sus-indiquée en deux faibles stries qui l'entourent en divergeant et du côté ventral des extrémités des fentes, réunissent les arcs branchiaux.

Quand la tête est normalement fléchie on ne voit rien de tous ces détails ; les fentes branchiales disparaissent dans le sillon longitudinal qui sépare l'ébauche du cœur du champ branchial.

Chez l'homme (fig. 5), les arcs apparaissent à leur complet développement quand l'embryon atteint 3 à 4 millimètres de longueur. Il y a quatre arcs. Sur une coupe frontale ils forment deux séries convergentes en bas. La jonction de deux arcs se fait par une mince membrane obturatrice qui, aux endroits où elle est mince, est formée de deux couches épithéliales. Les fentes sont profondes.

Le tableau devient encore plus intéressant et la disposition des arcs bien plus instructive quand on examine le côté pharyngien. Pour bien saisir les rapports et la disposition des arcs du côté pharyngien chez l'embryon de porc il faut auparavant donner quelques détails sur la disposition de la bouche primitive.

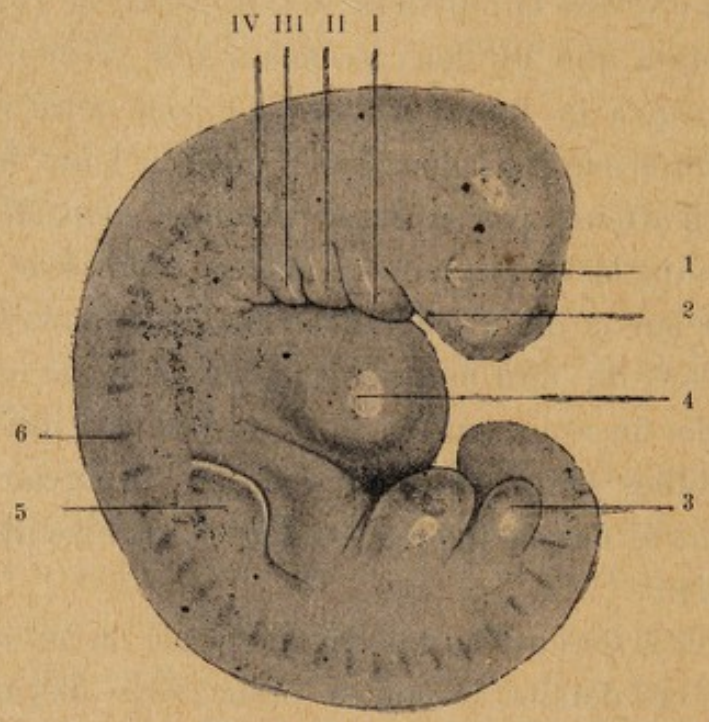

Fig. 5. — Embryon humain de quatre semaines et 4 mm. de longueur. I. II, III, IV, arcs branchiaux ; 1, œil ; 2, fosses nasales ; 3, extrémité inférieure ; 4, ébauche du cœur ; 5, extr. sup. ; 6, seg. intermédiaire. (Rabl)

La cavité bucco-pharyngienne chez les embryons de cette longueur se présente sous la forme d'une fente très aplatie dans le sens dorso-ventral qui se rétrécit en allant de la bouche vers l'anus. Son axe présente deux courbures correspondant aux deux inflexions de la tête de l'embryon. Sur la paroi dorsale du plafond de la cavité

buccale ces courbures sont situées : l'une à l'endroit correspondant à la flexion extérieure de la nuque, l'angle ici dépasse un peu l'angle droit et au commencement de la partie postérieure de la courbure a lieu la division de la cavité pharyngienne en deux parties, l'œsophage et le larynx, l'autre courbure correspond à peu près à l'inflexion antérieure de la tête de l'embryon et l'angle ici est égal à un angle droit.

Le plancher de la cavité bucco-pharyngienne primitive est plus court que le plafond précédemment décrit. Lui aussi présente deux inflexions correspondant à celles du plafond et en avant de la seconde s'avancent les arcs maxillaires ; ils répondent par conséquent à la partie sphéno-ethmoïdale du crâne.

Prenons maintenant la coupe (fig. 2 de la pl. I) et voyons la disposition intérieure des fentes et des arcs. Les deux arcs maxillaires qui convergent en avant sont séparés à leur partie antérieure par une profonde rainure située tout à fait sur la ligne médiane ventrale. Cette rainure se prolonge jusqu'au bord postérieur des arcs maxillaires. Les autres arcs s'étendent de chaque côté du bord externe du plancher buccal, profondément, au-dessous des arcs maxillaires, et en convergeant arrivent sur la ligne médiane. Ils sont disposés en échelle et s'élèvent un peu une fois arrivés à la ligne médiane. Tous les arcs sont situés dans le prolongement de l'arc hyoïdien. Entre ces derniers et les arcs maxillaires existe une surface triangulaire ou plutôt quadrangulaire limitée en avant par quatre sillons dont les deux antérieurs sont très prononcés. Au milieu de cet espace tombe la rainure qui

sépare les arcs maxillaires. En arrière cet espace s'élève jusqu'à l'endroit où s'unissent les deux arcs hyoïdiens.

De ce dernier point part une proéminence qui se dirige en arrière. Juste à l'angle postérieur de l'axe de la cavité bucco-pharyngienne, cette proéminence se présente sous forme d'un bouton. Immédiatement au-dessous du sommet de ce bouton, commence le larynx. Sur le bord latéral de cette proéminence s'attachent en s'échelonnant d'avant en arrière, d'abord les arcs hyoïdiens puis les troisième et quatrième arcs. Ces derniers sont difficiles à voir parce qu'ils correspondent à l'angle de courbure postérieur de la cavité bucco-pharyngienne.

Entre les deuxième, troisième et quatrième arcs de chaque côté on voit des fentes qui ont la même direction que ceux-là. Ce sont les fentes branchiales internes. Il nous reste pour finir avec l'étude des arcs branchiaux à ce stade d'étudier les fentes internes.

Pour cela il n'y a qu'une voie sûre et capable de donner des résultats rigoureux en ce qui concerne les rapports très compliqués de cette région, c'est de suivre la méthode de reconstruction de His modifiée par Born : coupes ne dépassant pas 15 mm. d'épaisseur et reconstruction sur un modèle du tableau de ces coupes aussi complète et rigoureuse que possible, voilà les éléments essentiels et suffisants d'une étude tant soit peu scientifique des poches ou fentes branchiales internes.

La figure 1 de la planche II représente un modèle de Born (voir pour sa méthode *Arch. fur Micr. Anat.*, vol. XXII, page 584). La coupe passe par le bord postérieur

de la deuxième fente branchiale interne et la tête de l'embryon a été enlevée par une autre coupe.

La première fente branchiale interne est fermée au plancher de la cavité buccale. Elle ne communique avec cette dernière cavité que sur le côté latéral seulement et cette ouverture se présente sous la forme d'une fente longue située au-dessus de la racine cunéiforme du prolongement maxillaire supérieur. Par son pédoncule ventral elle forme un cul-de-sac latéral tandis que la fente elle-même se dirige en haut et en dehors jusqu'au deuxième arc branchial en formant là une pointe à forme triangulaire ; la paroi ventrale de cet espace triangulaire est constituée par le premier arc branchial, la paroi postérieure est formée par le deuxième arc et la paroi dorsale par la paroi crânienne.

Par cette pointe la première fente branchiale interne arrive en contact avec la bande obturatrice de la fente externe correspondant dans une assez grande étendue. Il est à remarquer encore que par ce prolongement postérieur la 1re fente interne dépasse de beaucoup, vers le côté dorsal, la surface du pharynx.

La deuxième poche branchiale interne, celle qui nous intéresse à un haut point, a été décrite avec détails pour la première fois par Wœlfler ; la figure 1 de la planche II la représente assez bien. Malheureusement il l'avait décrite comme première poche branchiale interne, et à tort, a fait dériver d'elle la glande thyroïde. L'importance de la 2e poche branchiale interne est telle pour la dathogénie des affections congénitales du cou qu'on s'y arrêtera un peu longuement.

C'est une large poche aplatie dans le sens transversal qui s'ouvre largement sur le côté latéral du pharynx, par une fente comprenant presque toute l'étendue de la cavité bucco-pharyngienne ; elle présente deux pédoncules (vertical et horizontal) et une ouverture sur le plancher buccal. Le pédoncule vertical est situé dans la moitié postérieure du 2e arc branchial et se dirige parallèlement à la surface extérieure de cet arc, en haut et du côté dorsal ; le pédoncule horizontal se dirige en dedans et parallèlement à la paroi pharyngienne et pénètre entre les proéminences des 2e et 3e arcs branchiaux. L'ouverture dans le pharynx se présente sous la forme d'une fente légèrement convexe en avant, qui commence là où les arcs se soudent à la ligne médiane, entre les 2e et 3e arcs sur le plancher de la cavité buccale, se dirige en arrière et arrive jusqu'à la paroi postérieure du pharynx.

En allant par cette ouverture directement en dehors on rencontre la mince membrane obturatrice qui sépare les fentes branchiales. Pour se faire une idée des dimensions de la deuxième poche branchiale interne il faut prendre une direction croisant la précédente. Si on suit la direction ventrale on arrive de nouveau dans un cul-de-sac de forme quadrilatère limité en avant et latéralement par le deuxième arc branchial. (Voir fig. 2, pl. III).

Le contact de l'épithélium intestinal et épidermique ne se fait pas dans toute l'étendue de la deuxième poche branchiale interne. C'est seulement au niveau du pédoncule ventral que les deux épithéliums forment une mince membrane qui fait croire à tort à une déchirure.

Mais les recherches exactes ont toujours montré une membrane cellulaire obturant les deux fentes internes et externes.

Chez les embryons des lapins, l'ouverture de la deuxième poche branchiale est plus longue, s'étend par conséquent du côté dorsal plus loin que chez les embryons des porcs ; la différence disparaît si on suppose que le bout dorsal de l'ouverture de la deuxième poche est adhérent et dans cette étendue les tissus du deuxième arc forment une paroi intérieure épaisse ; la deuxième poche comprend alors un prolongement ventral à peu près horizontal et un pédoncule dorsal ou vertical comme tout à l'heure. (Voir fig. 6.)

Disons tout de suite et sans y insister que l'ébauche antérieure de la glande thyroïde coïncide avec le bord antérieur de la deuxième poche branchiale interne.

Revenons maintenant à la description des fentes branchiales internes et voyons quelle est la disposition de la troisième fente interne. Elle a exactement la même forme que la deuxième poche et comme à cette dernière, on peut distinguer un pédoncule vertical, un horizontal, et une ouverture sur le plancher de la cavité buccale. La figure 2 de la planche II donne un tableau net de la disposition de cette poche. L'ouverture ici est plus courte que dans la deuxième poche branchiale : elle comprend seulement les deux tiers de la paroi latérale du futur pharynx. Le pédoncule dorsal aboutit dans un cul-de-sac qui n'atteint pas les dimensions de la formation correspondante de la deuxième poche (γ de la même figure), et ne s'étend pas très loin vers le côté dorsal. Le pédoncule

horizontal aboutit à un diverticule du côté ventral. De ce cul-de-sac part une petite poche qui se dirige en dedans et un peu en avant (dans la direction de la flèche blanche de la même figure). Ce diverticule constitue l'ébauche du thymus.

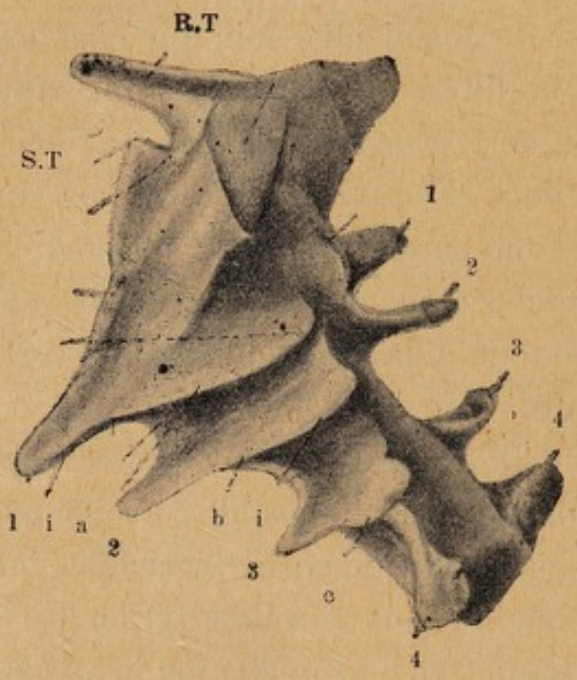

Fig. 6. — Moulage représentant la disposition des fentes branchiales internes d'un embryon de lapin de 14 jours. 1, 2, 3, 4, sommet des fentes branchiales ; a, b, c, ailes des fentes branchiales ; R. T, poche de Rathke ; S. T, poche de Seessel ; i, i, endroit où se réunissent les deux épithéliums. (Piersol)

Non loin de la troisième poche branchiale interne, la paroi latérale du pharynx commence à former un diverticule qui peu à peu augmente en se dirigeant en bas et en dehors ; c'est la quatrième poche branchiale interne. Le bord extérieur un peu aplati de cette poche montre deux pointes dont la dorsale arrive en contact avec l'épiderme et la ventrale se prolonge en bas dans un diverticule qui formera l'ébauche de la thyroïde latérale.

Chez l'homme les trois paires d'arcs s'avancent de chaque côté sous forme de trois proéminences sans atteindre la ligne médiane. Ce sont les arcs maxillaires qui sont écartés le moins, tandis que l'écartement augmente au fur et à mesure qu'on se dirige vers le quatrième arc. Entre les extrémités de ces trois paires il y a un espace triangulaire que His a désigné sous le nom de champ micro-branchial, juste au-dessous du 1er arc est une saillie, le tuberculum impar de His. Dans la moitié inférieure du champ micro-branchial il y a une autre saillie ayant la forme de fer à cheval qui se prolonge en bas en deux crêtes qui bordent une gouttière.

Examinons maintenant les fentes. Un sillon profond sépare les deux premières paires d'arcs. Du fond de celui-ci s'élève le tuberculum impar. Le sillon médian est très profond au-dessous du tuberculum impar, là où il sépare les extrémités des deuxièmes arcs, et en se dirigeant en bas vers le sommet de la furcula la divise en deux crêtes. La troisième fente n'est en rapport avec le sillon médian que médiatement et la quatrième pas du tout.

A partir de la quatrième semaine de la vie embryonnaire chez l'homme ou bien à partir du onzième jour chez le lapin, ou bien encore chez un embryon de porc de 11 millimètres, les arcs branchiaux subissent de profondes modifications. Les deux premiers arcs se développent démesurément tandis que les deux derniers sont arrêtés dans leur développement ou se développent peu.

La destinée du premier arc a été bien étudiée par Kolliker et Moldenhauer d'une façon complète : du reste il ne nous intéresse pas actuellement ; aussi n'y insistera-t-on pas du tout.

En revanche les modifications de l'arc hyoïdien nous

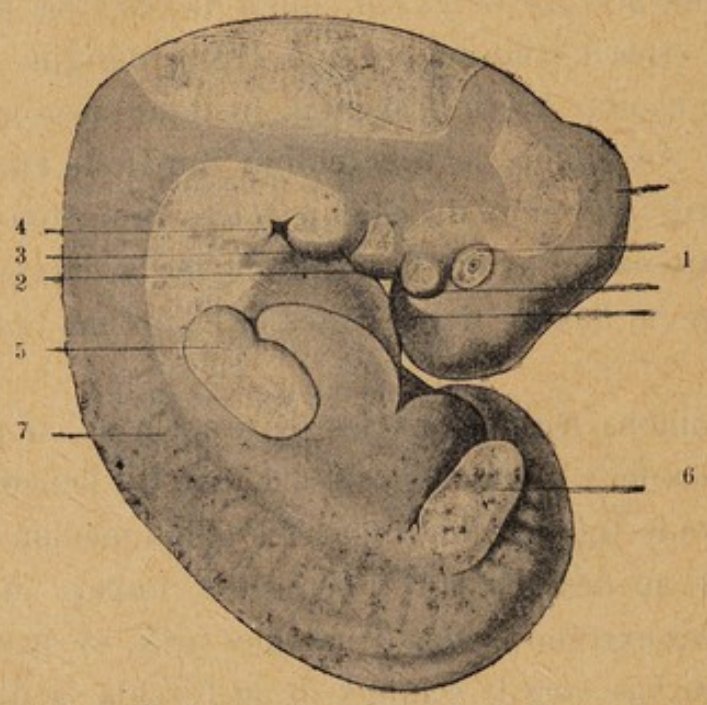

Fig. 7. — Embryon du milieu de la 5e semaine, de 9 mm. de longueur, 1-2, arc maxillaire supérieur ; 3, arc hyoïdien ; 4, sinus cervicalis ; 5, extr. sup. ; 6, extr. infér. ; 7, seg. inter.

sont très utiles. D'après Rabl cet arc, à partir de la fin du quatrième jour d'incubation chez un embryon de poulet, s'étend considérablement, dépasse même en dimension l'arc mandibulaire. Mais en avant il ne peut pas s'étendre, empêché qu'il est par le développement du premier arc. Ne pouvant pas s'étendre en avant, il le fait en arrière et surplombe de la sorte les troisième et quatrième arcs qui sont arrêtés dans leur développement.

La conséquence nécessaire de ce développement c'est que les troisième et quatrième arcs sont rejetés dans une fosse dont le bord antérieur est formé par le bord postérieur de l'arc hyoïdien. Cette fosse c'est le sinus procervicalis de His ou bien comme le désigne Rabl le sinus cervicalis. Le rôle capital dans la formation de cette fosse et de son occlusion est joué par un large prolongement triangulaire qui prend naissance du bord postérieur de l'arc hyoïdien et s'étend au-dessous des deux derniers arcs situés dans la profondeur de la fosse cervicale. Ce prolongement découvert par Rathke chez l'embryon du poulet et désigné sous le nom de prolongement operculaire, peut être comparé au prolongement operculaire des poissons et des amphibiens. Il a été observé chez les mammifères par Dursy, mais il est moins prononcé et chez l'homme on peut l'observer au début de la cinquième semaine de la vie embryonnaire.

Le sinus cervicalis se présente sous la forme d'une fosse triangulaire, assez profonde, dans le fond de laquelle sont situés les troisième et quatrième arcs, dont la base est dirigée en bas et le sommet en haut. En avant, comme nous l'avons vu, elle est limitée par le prolongement operculaire des auteurs et en bas par le bord supérieur de la paroi thoracique primitive, et du côté dorsal par la paroi latérale du cou. Les deux fig. 10 et 11 représentent des coupes perpendiculaires à la base de ce triangle. On y voit le fond du sinus et les troisième et quatrième arcs qui y sont logés.

Le prolongement operculaire enfin se soude avec la paroi cervico-thoracique ; elle aussi se développe pour

aller à la rencontre de l'operculum. Le sinus est ainsi fermé en dehors. Les troisième et quatrième arcs restent inclus dans la profondeur du cou.

Que devient la deuxième fente branchiale ? Elle suit naturellement les modifications du deuxième arc. Au début la deuxième fente branchiale externe suit exactement le bord postérieur de l'arc correspondant. Mais dans son développement démesuré celui-ci la rejette peu à peu en arrière et enfin la recouvre par son prolongement operculaire.

Les modifications de la deuxième fente branchiale interne sont, sinon très importantes, du moins au point de vue où on se place d'une signification morphologique considérable. Nous avons vu que chez les embryons de porc de 7 mill. de longueur le pédoncule ventral de cette poche est en contact avec la fente externe dans une assez grande étendue ; mais à proprement parler il n'y a pas de communication entre les deux fentes ; plus tard les deux fentes, quoiqu'en rapport, néanmoins sont séparées par une couche mésenchymateuse qui s'insinue entre elles ; comme His l'a très bien remarqué, la deuxième poche branchiale correspondant à la fosse de Rosenmüller du futur pharynx.

Si on observe des embryons un peu plus âgés, on trouve, à la place du bout le plus extérieur du pédoncule ventral, un prolongement de la poche de forme tubulaire qui se dirige directement en dehors et est situé à côté du nerf glosso-pharyngien et de son ganglion pétreux, mais n'arrive pas en contact direct avec ce dernier. De par sa direction ce prolongement croise en chemin, sur le côté

antérieur, les fibres descendantes du nerf glosso-pharyngien et atteint un endroit situé à peu près au milieu entre le pharynx et la surface extérieure. Arrivé là il change de direction après flexion et se dirige directement en bas. Peu après la flexion, ce prolongement s'entoure d'une

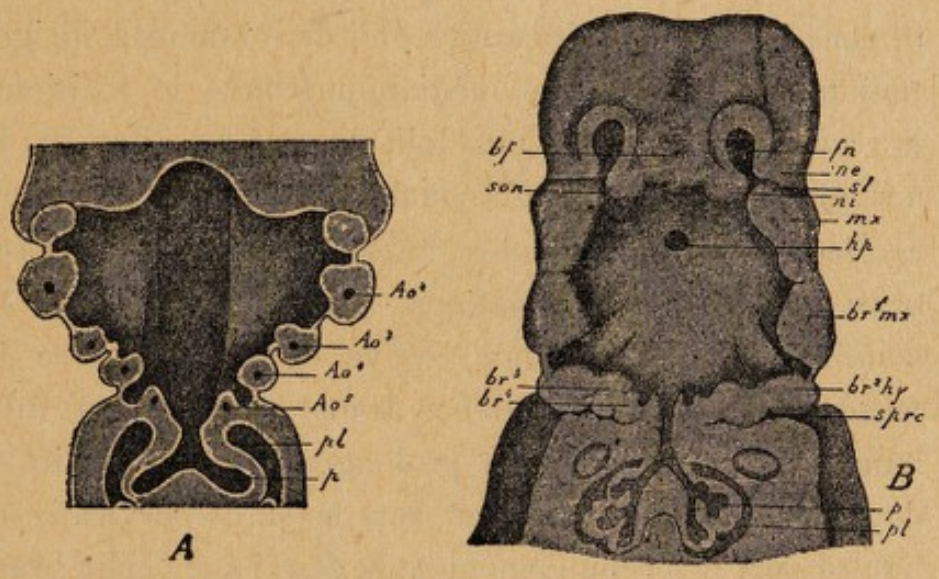

Fig. 8

A. — Coupe frontale de l'espace bucco-pharyngien d'un embryon humain, d'après His. *Ao*, arc aortique ; *pl*, sacs pleuraux ; *p*, tube pulmonaire.

B. — Vue frontale d'un embryon humain un peu plus âgé. *br*1*mx*, arc branchial ; *br*2*hy*, arcs hyoïdiens ; *br*3, *br*4, 3ᵉ et 4ᵉ arcs ; *sprc*, sinus cervicalis ; *hp*, orifice du diverticule hypophisaire ; *bf*, bourgeon frontal ; *ni*, bourgeon nasal ; *mx*, bourgeon du maxillaire supérieur ; *son*, sillon obtulo-nasal ; *sl*, sillon lacrymal ; *fn*, fossette nasale.

épaisse couche cellulaire qui l'accompagne jusqu'à sa terminaison. Cet amas cellulaire ovale et irrégulier qui, en dedans, arrive en contact avec les fibres du glosso-pharyngien, est constitué par des cellules mésenchymateuses, des vaisseaux, et du tissu embryonnaire. La lumière du prolongement tubulaire de la deuxième poche

branchiale se rétrécit un peu et se termine à la hauteur du troisième arc branchial, juste à son milieu. Les parois de ce tube sont constituées par un épithélium stratifié dont les éléments à la partie la plus inférieure montrent des bourgeons peu prononcés. Ce n'est pas tout. Quand on examine des embryons un peu plus âgés, on voit ce prolongement tubulaire augmenter de volume et se diriger toujours en bas. Du côté médian on trouve le troisième arc aortique et un peu plus loin du côté du pharynx le nerf glosso pharyngien. La couche cellulaire qui l'entoure contient en ce moment des fibres nerveuses. Enfin après avoir subi des transformations, le prolongement de la deuxième poche branchiale arrive en contact avec la fente externe correspondante transformée en un tube long situé au-dessous du prolongement operculaire et dont l'un des bouts se dirige vers le sinus cervicalis et l'autre vers le prolongement de la deuxième poche branchiale. (Voir fig. 9.)

Que cette formation de la deuxième poche branchiale ne forme pas simplement la partie interne d'une union entre la fente externe et interne, c'est son histoire morphologique qui nous l'enseigne ; car ce prolongement est déjà constitué à un moment où la poche branchiale interne n'a pas subi de phénomènes de régression et quand on peut prouver que c'est une formation spéciale de la deuxième poche ; son bout extrême à cette période est entouré par une couche de cellules du mésenchyme et n'arrive pas au contact avec la fente ectodermique qui, à cette période, est très éloignée du prolongement en question et ce n'est que plus tard qu'elle arrive en con-

tact avec lui. Faut-il considérer cette formation comme un organe particulier ? En se rappelant le développement des vertébrés inférieurs on pourrait croire que le prolongement, décrit il y a un instant, représente très probablement une ébauche rudimentaire du thymus. Maurer (*Morphol. Jahrb.*, vol. XI, page 296) a prouvé que le thymus se développe chez les Anoures d'un

Fig. 9. — Coupe d'un embryon de lapin de 13 jours (d'après Piersol), T. 2, poche branchiale ; ABR. conduit de Rable ; N*gl*, nerf gloso pharyngien.

bourgeon dorsal de la deuxième poche branchiale. Pourquoi ne pas admettre que le prolongement de la deuxième poche branchiale représente justement cette ébauche du thymus des Anoures et des amphibiens qui disparaît plus tard pendant le développement phylogénique ?

Revenons maintenant aux modifications que subissent les autres arcs et fentes branchiaux, Après la formation du sinus cervicalis, les troisième et quatrième arcs s'enfoncent dans la profondeur des tissus et on ne voit leurs restes que pendant un certain temps. Après l'occlusion du sinus la masse formée par l'adossement

des troisième et quatrième arcs n'est plus visible, mais elle reste pendant un certain temps reliée à la paroi antérieure du sinus cervicalis par un mince pédicule. Plus tard ce pédicule disparaît. La figure 8 représente ce pédicule sur le point de disparaître.

Fig. 10. — Coupe d'un embryon humain (De His, embryon BR3) perpendiculaire à la base du sinus cervical. Vj, veines jugulaires ; 9, neuvième paire ; III, IV, arcs branchiaux ; Ao, aorte ; 9, troisième paire ; EP, épiglotte ; Ab, artère basilaire ; 3, poche branchiale ; Brh, cavité thoracique primitive.

Le même sort subissent les 3e et 4e fentes branchiales externes. Tant que le sinus cervicalis n'est pas fermé on peut les voir, surtout la 3e, tandis que la 4e, chez les embryons des mammifères, disparaît totalement.

Les divergences entre les embryologistes commencent quand il s'agit de préciser la destinée des 3e et 4e fentes.

D'après Born et Piersol la 3e fente interne donne naissance par son bout central dirigé en dehors, au thymus. Quand on examine cette région sur une coupe on voit que

le diverticule creux est épaissi au fond par une couche épithéliale qui prolifère activement. La 3e poche branchiale subit, dans ses deux tiers, un rétrécissement de plus en plus marqué. Par son tiers externe elle envoie un diverticule creux. Il reste par conséquent entre les deux prolongements un pont de substance épithéliale qui, de plus en plus, s'amincit et finalement disparaît. Le pro-

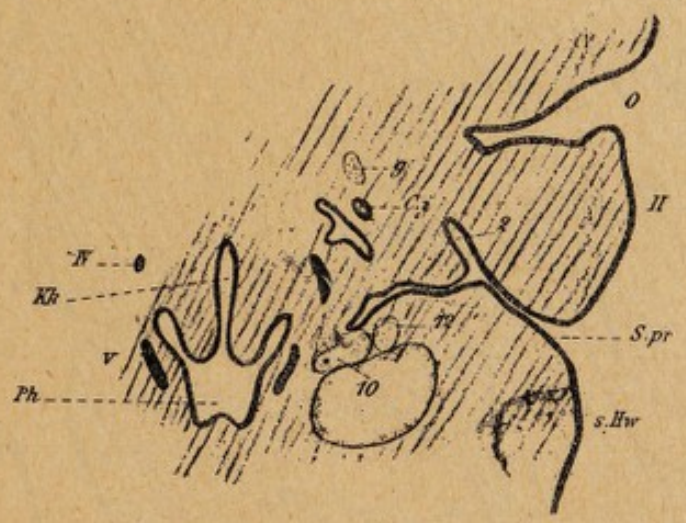

Fig. 11. — Fonds du sinus cervical (embryon J. C. N.).
PH, pharyx.

longement ventral, entouré comme on l'a vu par une épaisse couche cellulaire, se développe beaucoup et se dirige vers le côté ventral et sur la ligne médiane. Il donne naissance au thymus.

Rabl désigne la partie de la 3e poche qui s'adosse au sinus cervicalis sous le nom de pédoncule latéral et le diverticule creux, pédoncule ventral. Le premier donne naissance à la glande intercarotidienne.

D'après His c'est l'invagination ectodermique de la troisième et quatrième fente qui donne naissance au thy-

mus. Pour nous cette question ne présente aucune importance, puisque nous n'avons pas à chercher l'origine embryologique des glandes du cou.

Enfin la quatrième fente branchiale interne présente à

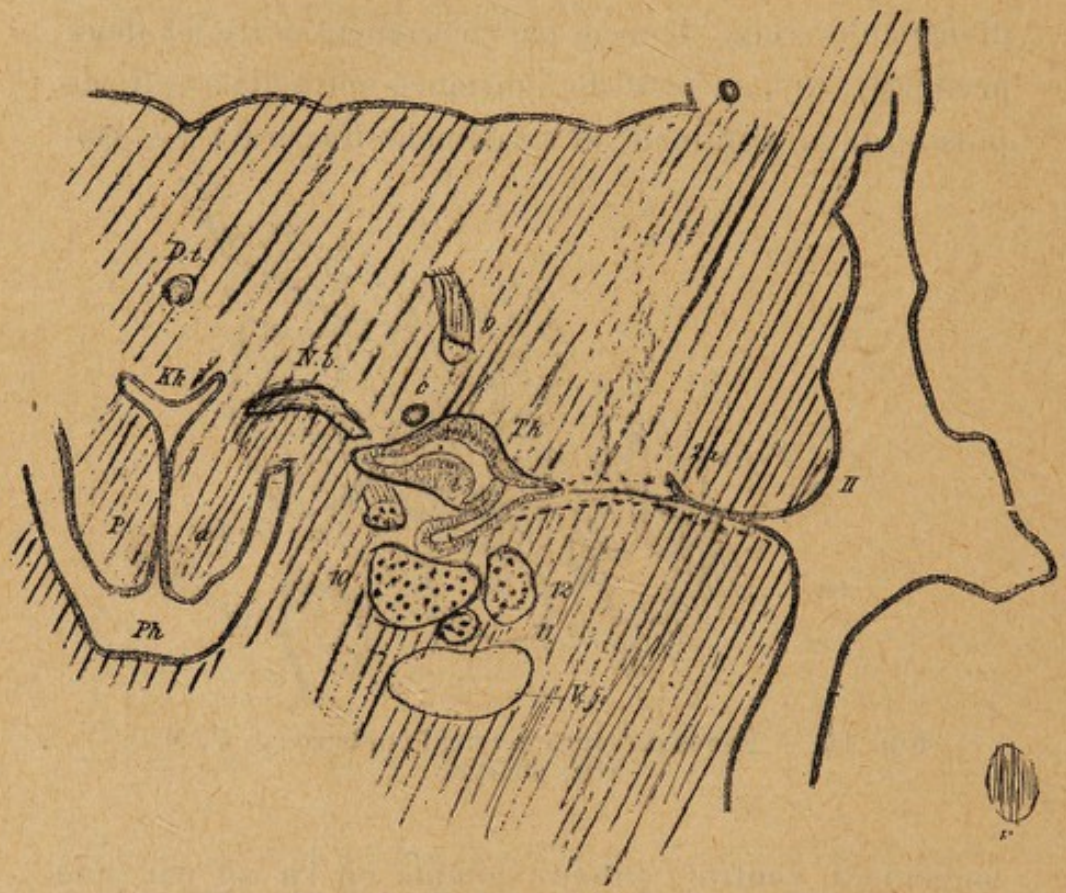

Fig. 12. — Ebauche du thymus de l'embryon S (de His). Ph, pharynx ; Kh, Garynx ; II, arc branchial ; Nl, nerf laryngé ; Th, ébauche du Thymus.

son bout central une invagination revêtue d'un épithélium qui donnera naissance, d'après Born, à la thyroïde latérale. Elle n'atteint jamais la fente externe correspondante, du moins chez les embryons des mammifères, mais elle est toujours séparée de cette dernière par une épaisse couche de mésenchyme.

III

Nous avons vu que Roser, appliquant la théorie générale de Verneuil au kystes dermoïdes ou mucoïdes du cou, émit l'opinion que ces derniers se développent aux dépens des fentes branchiales. Depuis longtemps en effet on savait que les fentes branchiales laissent des traces persistantes, sous forme de fistules congénitales. En effet il est facile de déterminer exactement les voies par lesquelles les fistules congénitales arrivent à se constituer. Nous trouvons les fistules congénitales, lorsqu'elles sont latérales, toujours sur le bord antérieur du sterno-cleido-mastoïdien et se dirigeant obliquement en dedans et en haut. Elles adhèrent avec les cornes de l'os hyoïde, et aux gros vaisseaux du cou et surtout à la veine.

Toutes ces particularités sont faciles à comprendre quand on se rappelle l'évolution du cou. En effet, nous avons vu que le sinus procervicalis, ou cervicalis, est obligé de se déplacer par le développement considérable de l'arc hyoïdien et suit dans ce déplacement une ligne qui correspond au futur bord antérieur du sterno-cleido-mastoïdien. Il peut s'arrêter dans cette évolution à n'importe quel endroit alors que l'arc continue à se développer autour de lui, mais on le trouvera toujours sur le bord antérieur du sterno-cleido-mastoïdien et il formera, s'il persiste par une anomalie d'évolution, l'orifice externe d'une fistule. La direction du trajet s'explique aussi quand on réfléchit sur la direction du con-

duit de Rable et très rarement à la direction de la troisième fente sinon jamais. Les adhérences de la fistule aux vaisseaux du cou et surtout à la veine s'expliquent par la formation embryogénique des vaisseaux aux dépens des arcs aortiques.

Or il est facile de constater que les kystes branchiaux se comportent exactement comme les fistules et comme ces dernières se développent aux dépens des fentes branchiales. Ils ont les mêmes connexions, la même structure, et dérivent comme elles des fentes branchiales. Lucke, Langenbeck et d'autres ont constaté que les kystes dermoïdes adhèrent aux cornes de l'os hyoïde, à l'apophyse styloïde, quand ils sont latéraux. La structure des kystes branchiaux est en faveur encore de la théorie qui les fait dériver des fentes branchiales ou de leur persistance anormale (fistule). Les kystes à épithélium cylindrique par exemple ne peuvent s'expliquer que par la persistance du conduit de Rabl, qui est un prolongement de la deuxième poche branchiale interne. Bien mieux on peut voir un kyste succéder à une fistule. Dans le traité de Lannelongue et Achard on trouve une observation semblable.

Ainsi donc la persistance anormale d'une fente branchiale conduit à un kyste ou à une fistule. Mais il est tout aussi rationnel d'admettre que des vestiges de ces fentes, surtout de la 2e poche branchiale, de la 3e et enfin de la 4e fente, peuvent sommeiller pendant longtemps dans la profondeur des tissus et sous l'influence d'une cause inconnue se mettre à proliférer. Ils donneront naissance alors aux épithéliomes branchiaux. La conséquence na-

turelle est que les épithéliomes primitifs du cou reconnaissent comme origine les éléments épithéliaux de provenance branchiale et à juste raison on les a désignés sous le nom d'épithéliomes branchiaux.

CHAPITRE IV

Diagnostic — Pronostic — Traitement

« Si on trouve dans le triangle cervical supérieur une tumeur, comme dit Gussenbauer, qui est considérée au point de vue clinique, d'après les phénomènes de son développement et les signes objectifs, comme une tumeur maligne, la première question qui se pose c'est de savoir si cette tumeur n'est pas un carcinome secondaire des ganglions lymphatiques. Si alors, après un examen minutieux, on ne trouve pas un cancer primitif de la peau ou des glandes, surtout du côté de l'oreille, du pharynx, de l'œsophage, du larynx, on est autorisé à faire le diagnostic d'un cancer branchial. »

Le diagnostic des épithéliomes branchiaux est donc basé sur l'impossibilité où l'on est de trouver un épithéliome primitif. Aussi un examen clinique consciencieux et rigoureux est-il indispensable, et ce n'est qu'après avoir soulevé et écarté toutes les hypothèses de la scrofulo-tuberculose, de la syphilis, de l'adénite chronique,

du lymphosarcome, qu'on doit faire le diagnostic d'épithéliome branchial.

C'est avec le sarcome des ganglions lymphatiques qu'on peut confondre l'épithéliome branchial. Le sarcome se présente sous la forme de masses multiganglionnaires, d'âge et de consistance différente. Le diagnostic de l'épithéliome branchial avec les cancers de la glande sous-maxillaire et parotide est presque impossible à faire. C'est le microscope qui décide alors.

Le pronostic de l'épithéliome branchial est grave et les malades succombent, soit à la suite de la localisation cancéreuse, soit à la suite de la cachexie.

L'intervention doit donc être pratiquée immédiatement. Mais il y a des cas où l'extirpation totale est impossible, et alors on doit faire une extirpation partielle, mais aussi large que le cas le permet. Enfin il y a des cas où l'extirpation est contre-indiquée et on se contentera de suivre une thérapeutique symptomatique.

Observations I, II, III (de Volkmann)

Malades âgés de 40 à 50 ans. On constatait dans le triangle cervical supérieur, très profondément entre les muscles, les gros vaisseaux et l'os hyoïde, des tumeurs du volume d'une forte prune à une tête de fœtus. Une fois la tumeur siégeait à droite et deux fois à gauche. La consistance de ces tumeurs était au début dure et squirrheuse; dans un cas cependant la consistance était fongueuse semblable à celle qu'on retrouve dans les tumeurs de l'angle de la mâchoire, de la parotide, des lèvres et de la face. Il résultait un sac fluctuant qui comprimait le larynx et les gros vaisseaux et qui occasionnait des troubles sérieux de la respiration et de la déglutition. La peau sus-jacente aux tumeurs était intacte ainsi que la muqueuse du pharynx. Même dans le cas avancé la peau sus-jacente à la tumeur était indemne, se laissait plier et n'adhérait pas à elle. L'extirpation totale n'était pas possible dans le cas très avancé. On a dû se contenter de sectionner la tumeur ramollie, d'évacuer le contenu et d'enlever la paroi externe. L'évolution a été au début favorable, la dyspnée diminua et les troubles de la déglutition s'amendèrent. Mais le malade mourut d'une hémorrhagie causée par l'ulcération de la carotide. Chez les deux autres malades on pratiqua l'extirpation totale. La tumeur siégeait profondément entre le larynx et l'os hyoïde d'une part, les gros vaisseaux d'autre part ; en arrière elle atteignait le pharynx et en haut elle remontait jusqu'à l'apophyse styloïde. Dans les

deux cas l'opération fut difficile et mutilante ; car la néoformation présentait une enveloppe de tissu conjonctif très dense et adhérait à tous les tissus avoisinants. La tumeur était surtout adhérente aux gros vaisseaux du cou à tel point que dans un cas on a excisé une partie de la jugulaire interne et dans l'autre on fut obligé de lier la carotide commune. On a dû sacrifier encore une partie de la musculature du cou surtout du sterno-cleido-mastoïdien. La tumeur n'adhérait pas à la glande sous-maxillaire qui était dans les deux cas intacte.

Examen microscopique. La surface de section de la tumeur ressemble au squirrhe et montre manifestement un reticulum fin de telle sorte qu'on reconnait à l'œil nu la structure alvéolaire et la dégénérescence alvéolaire des cellules. L'examen microscopique montra dans les trois cas des carcinomes non douteux avec globes épidermiques et cellules épithéliales du type épidermique. Par places on constatait des cellules cylindriques. Le stroma très dense est constitué d'épaisses fibrilles du tissu conjonctif. A la limite de la néoformation, infiltration des cellules embryonnaires. Dans un cas, très consciencieusement examiné par Ackermann, on voyait des cellules plates munies de prolongements. L'examen de la tumeur fut difficile mais on ne pouvait pas douter de la nature épithéliale, car elle avait une structure alvéolaire et était riche en globes épidermiques.

Observation de Bruns.

Homme âgé de 57 ans, très affaibli. Il y a 6 mois, il a remarqué, dans la région sous-maxillaire droite, une tumeur du volume d'un œuf de poule qui a été incisée et donna issue à du pus accompagné de masses granuleuses. Depuis cette incision, la tumeur augmenta beaucoup de volume et s'étendit en arrière jusqu'à l'angle de la mâchoire.

La tumeur est plate et dure et occupe en grande partie le triangle cervical supérieur du côté droit. Elle s'étend en haut jusqu'au bord de la mâchoire, en bas jusqu au niveau de l'os hyoïde, et en arrière jusqu'au bord antérieur du muscle sterno-cleido-mastoïdien. La peau est mobile sur la tumeur et ne présente aucune altération. Un orifice fistuleux donne issue à du pus infect. Le stylet introduit à travers cet orifice montre une cavité limitée par un tissu très dur et dont la surface est très irrégulière.

Les muqueuses buccale et pharyngienne sont indemnes. L'examen du larynx et de l'œsophage négatif. Pas de dyspnée et de dysphagie. La tumeur est douloureuse à la pression.

Tentative d'extirpation. On trouve une cavité très étendue que le doigt peut explorer dans tous les sens. Elle ne semble pas provenir d'un ramollissement de la tumeur, mais est pour ainsi dire préformée. La paroi qui la limite est extraordinairement dure, et tapissée par des papilles du volume d'un haricot, quelques-unes de ces papilles peuvent être enlevées par le doigt explorateur. La cavité kystique occupe toute l'étendue de la tumeur qui est située entre l'os hyoïde et les gros vaisseaux, dans la profondeur. On pouvait sentir, à travers la cavité kystique, l'os hyoïde qui adhérait à la tumeur. L'extirpation totale fut considérée comme impossible à cause des adhérences de la tumeur avec toutes les parties avoisinantes. On excisa seulement la paroi antérieure.

Examen microspique (prof. Ziegler). — La surface antérieure de cette paroi excisée, quoique en grande partie couverte de sang, laisse voir par places un épithélium plat stratifié. Par ci par là, des excroissances papillomateuses. De cet épithélium de revêtement, partent des colonnes cellulaires qui s'anastomosent et se bifurquent, d'où résulte une disposition semblable à celle des épithéliums de la peau. Ces cellules qui constituent les nids ont tous les caractères de cellules épithéliales plates ; globes épidermiques dans les bourgeons de la cavité kystique.

stroma riche en cellules embryonnaires. Vaisseaux en abondance. Toute la capsule est infiltrée par la néoformation épithéliale, mais elle est limitée en dehors par du tissu conjonctif et graisseux.

Observation de Regnault.

A. M..., âgé de 48 ans. Toujours bien portant. Début il y a douze semaines. Tumeur allongée apparue sans aucune cause au niveau de la bifurcation de la carotide, du côté droit. Douleurs peu intenses. La tumeur augmenta rapidement de volume. Au début dure et immobile, plus tard fluctuante. Il y a quatre semaines incision qui donne issue à du sang. Seconde incision il y a quatorze jours qui donne issue à du pus d'une odeur repoussante. Depuis huit jours douleurs dans le pharynx, et troubles de la déglutition.

Etat actuel. Homme bien développé. Facies normal. Tumeur dans la région cervicale droite, s'étendant de l'angle de la mâchoire vers le sternum. La peau qui la recouvre est rouge et adhérente. La tumeur est tout à fait immobile. Orifice fistuleux, étroit, qui, par pression, donne issue à du pus infect. Celui-ci examiné au microscope, montre des cellules épithéliales polygones, rondes, ou munies de prolongements. Amygdales tuméfiées. Pas d'engorgement ganglionnaire. Fièvre. Nulle part traces de néoplasme.

Opération. Incision en partant de l'orifice fistuleux. Hémorrhagie peu abondante. On introduit le doigt à travers l'incision et on rencontre des masses néoformées ramollies. Grattage, désinfection, tamponnement. Tumeur inopérable.

Examen histologique. Structure alvéolaire, grosses cellules épithéliales. Grande quantité de globes épidermiques.

Observations de Quarry Silcock.

Obs. I. — Homme âgé de 52 ans. Tumeur à la région cervicale. Le malade avait remarqué au début, une petite tumeur trois mois avant. Elle était douloureuse et le patient qui était très bien portant avant commença par maigrir et perdre ses forces. Incision de la tumeur de laquelle on a enlevé de larges portions. Inopérable. Mort. La nécropsie ne fut pas autorisée. Il était cependant certain que la tumeur occupait toute la région cervicale et infiltrait tous les tissus. C'était une large cavité kystique tapissée de larges granulations papillaires constituées entièrement par des cellules épithéliales du type squameux mais sans prolongements. Nids et longues colonnes pénétrant dans la masse de la tumeur. Ganglions lymphatiques avoisinants enflammés.

Obs. II. — Homme âgé de 56 ans ; tumeur en partie kystique siégeant à la région cervicale droite qui graduellement augmenta de volume, depuis 5 mois. Cachexie. Incision du kyste. Il s'écoule une grande quantité de pus jaune. Ce kyste est tapissé de granulations papillaires et a les mêmes apparences microscopiques et macroscopiques.

Obs. III. — Homme âgé de 64 ans. Tumeur à la région cervicale droite, longeant en grande partie le sterno-cleido-mastoïdien et occupant les deux angles cervicaux. Elle s'étendait de la mâchoire à la clavicule, en avant elle atteignait la ligne médiane, en arrière elle arrivait jusqu'à l'apophyse mastoïde. Incision du kyste. Il s'écoule un liquide épais, jaune, grumeleux, dans lequel on a constaté des cellules épithéliales.

Silcock pense que la seule hypothèse qui peut être invoquée ici pour expliquer l'origine de ces tumeurs c'est une évolution vicieuse d'une fente branchiale. Mais, dit-il, l'âge avancé de ces malades semble contredire une telle supposition.

Observations de Richard

Obs. I. — Homme âgé de 62 ans. Le malade remarqua pour la première fois il y a 5 mois une tumeur siégeant derrière l'angle droit de la mâchoire, du volume d'un pois, qui augmenta graduellement et trois mois après devint grosse comme un poing. Depuis deux mois développement rapide de la tumeur, et apparition des douleurs. Depuis 14 jours crises névralgiques dans la région occipitale.

Etat actuel. — Homme fort et bien développé, musculeux et avec pannicule adipeux abondant. Sur le côté droit du cou on constate une tumeur du volume de deux poings d'adulte ; peau sus-jacente normale et mobile sur la tumeur. Cette dernière est fortement tendue en avant et élastique, manifestement fluctuante en arrière, de consistance ferme. En haut elle dépasse un peu le bord de la mâchoire et s'étend de la commissure labiale jusqu'au lobule de l'oreille (on ne constate pas d'adhérences avec la mâchoire). En arrière la tumeur atteint le bord postérieur du muscle sterno-cleido-mastoïdien. En bas elle descend jusqu'à la clavicule et en avant elle atteint la ligne médiane, à la hauteur de la pomme d'Adam. La tumeur n'est pas facile à déplacer et il est impossible de la délimiter vers la profondeur. L'examen de la bouche, du pharynx et de l'œsophage négatif. De même pour l'inspection laryngoscopique.

Ponction exploratrice. Il s'écoule un liquide trouble jaune clair, sans odeur, dans lequel on constate de nombreuses cellules épithéliales polymorphes qui semblent avoir été grattées d'un carcinome. De l'anamnèse, de l'examen clinique et microscopique, on conclut en faveur d'un carcinome branchial.

Opération. Anesthésie chloroformique. Incision circulaire sur la plus grande partie de la tumeur. La peau semble par places adhérer à la tumeur, et difficile à séparer. Ligature de

quelques vaisseaux. Ouverture du kyste d'où s'écoule un liquide rouge brun, à peu près 100 gr. Après cette évacuation apparaît une sorte de cavité préformée, du volume d'une pomme, à parois en général lisses ; au milieu seulement une bande de tissu apparaît de consistance faible qui divise la cavité en deux parties. En quelques endroits de la cavité on constate des granulations. On peut sentir les pulsations de la carotide derrière la paroi postérieure du kyste, qu'on peut suivre jusqu'à sa bifurcation. En avant on sent l'os hyoïde adhérent à la paroi du kyste. Extirpation totale impossible. On enlève seulement une partie de la paroi du kyste en vue de l'examen microscopique.

Examen microscopique. Sur des coupes perpendiculaires à la surface intérieure du kyste et passant à travers les parties les plus épaisses de la paroi du kyste, on constate, en allant de dehors en dedans, une couche de tissu conjonctif à grosses fibres, s'étendant à la façon des ondes, pauvres en noyaux et présentant par places surtout en dehors des îlots de tissu adipeux. Vaisseaux relativement abondants, les parois des veines minces, la tunique interne des artères épaissie. Le tissu conjonctif est traversé par des foyers d'infiltration très étendus (cellules embryonnaires) surtout accolés aux parois des veines. Foyers hémorrhagiques. Vaisseaux lymphatiques peu abondants. En dedans de la zone précédente on trouve la zone essentiellement néoformée qui déjà à l'œil nu montre une structure papillaire très prononcée. Microscopiquement cette partie de la tumeur présente toutes les propriétés d'un cancer de l'épithélium de revêtement à évolution cornée. Les nids sont en général petits, de forme très différente, et sont en connexion entre eux par de nombreuses colonnes cellulaires de telle sorte qu'il en résulte une structure réticulaire, typique. Quelques cellules néoplasiques sont grandes en général, plates, le plus souvent parallèles et concentriques. Les parties centrales des nids et des colonnes cellulaires ont subi l'évolution cornée surtout du côté interne du kyste. Globes épidermiques typiques. Entre

les nids et les colonnes s'étend un stroma riche en cellules et en vaisseaux qui est en connexion avec la couche conjonctive extérieure précédemment décrite, de telle sorte qu'il est difficile de trouver une limite entre les deux. Par ci par là le stroma est infiltré de cellules embryonnaires. Dans d'autres endroits infiltration hémorrhagique. En plusieurs endroits le tissu néoformé pénètre dans le stroma conjonctif infiltré de petites cellules sous forme de très minces colonnes, ou bien avec des cellules isolées. Dans ce stroma ainsi infiltré on trouve alors des éléments épithéliaux et des éléments conjonctifs qu'il est difficile de distinguer. Sans doute il y a non seulement une prolifération épithélialé atypique accompagnée d'une prolifération papillaire du tissu conjonctif, mais encore une néoformation maligne réelle avec infiltration dans les tissus avoisinants. Sur une partie de la coupe, au milieu du stroma conjonctif infiltré de petites cellules, on trouve des acini glandulaires. D'après leur structure générale ils doivent appartenir à la glande sous-maxillaire. La présence des conduits excréteurs est en faveur de cette opinion. Les éléments glandulaires ne jouent pas un autre rôle dans la prolifération épithéliale, car ils ont conservé même dans le tissu épithélial leur structure typique.

Obs. II. — Homme âgé de 43 ans. Dans sa jeunesse il a été souvent malade, surtout il souffrait des yeux. Il y a 8 ans fistule anale guérie par l'opération. Il y a deux ans on lui a incisé deux abcès de l'aisselle. Début de l'affection actuelle il y a 2 ans. Le malade raconte qu'à la suite d'un refroidissement une tuméfaction inflammatoire s'est développée juste à un endroit où depuis sa jeunesse existait une tumeur molle et plate. Le volume de cette dernière augmente rapidement accompagné de douleurs très intenses. Application de cataplasmes puis incision qui donna issue à de grandes quantités de pus. Orifice fistuleux. La tumeur n'est pas disparue totalement, tout au contraire, depuis 9 mois elle augmenta rapidement de volume et devint dure et immobile.

Etat actuel. A la région cervicale droite on constate une tumeur du volume d'un poing, dure, immobile, de surface inégale qui commence directement au dessous de l'oreille, et suivant le bord de la mâchoire arrive jusqu'au milieu du cou. A son point culminant, au dessous de l'angle de la mâchoire on observe une fistule rétractée d'où s'écoule du pus. Un stylet introduit à travers cet orifice va très profondément. Un autre orifice fistuleux s'observe au côté postérieur de la tumeur. Les deux fistules sécrètent du pus en abondance. Peau sus-jacente à la tumeur normale. La tumeur facilement délimitable du côté de l'apophyse mastoïde et du côté du maxillaire inférieur. L'examen de la bouche, du pharynx et du larynx négatif. Le malade se plaint de douleurs atroces à distance. Le diagnostic fut : kyste branchial sur lequel se développa plus tard un carcinome.

Opération. Incision de la peau dans la longueur de la tumeur, allant de l'apophyse mastoïde jusqu'à l'échancrure du sternum. Du milieu de cette incision part une nouvelle incision perpendiculaire à la précédente qui se dirige vers la ligne médiane du cou. Il en résulte un lambeau triangulaire. On sépare la peau de la tumeur avec le bistouri. La partie moyenne du sterno-cleido-mastoïdien étant emboîtée dans la tumeur, on sectionna le muscle au-dessous et au-dessus de la tumeur. On essaya d'extirper la tumeur par en bas, mais alors, on est arrivé dans la lumière de la veine jugulaire interne. La tumeur adhère à la gaine de gros vaisseaux et aux parties avoisinantes. L'extirpation totale est impossible. On excise la partie proéminente de la tumeur et le morceau du sterno-cleido-mastoïdien qui était emboîté. Guérison de la plaie par première intention. A la fin du mois de mai, le malade revint à la clinique. La région cervicale droite occupée par une ulcération carcinomateuse. Sécrétions abondantes et odeur repoussante. Le malade très affaibli. Le 11 juin mort. On n'a pas pu faire l'autopsie.

Examen microscopique (Prof. Nauwerk). — La tumeur est un carcinome avec un stroma riche en cellules. Les nids

sont petits et très difficiles à voir. Les cellules carcinomateuses sont de grandeur moyenne de formes très différentes. Au centre des nids, on observe une conglomération de grandes cellules plates du type de l'épithélium de revêtement. Par ci par là les cellules épithéliales n'ont pas de noyaux et ont subi l'évolution cornée. La richesse du stroma en cellules est constituée en partie par des cellules conjonctives fusiformes et très abondantes, en partie par une infiltration des cellules rondes et petites dont le noyau se colore d'une manière intensive. Si on examine des préparations provenant de l'endroit où le muscle sterno-cleïdo-mastoïdien pénètre dans la tumeur, on voit que l'aspect de la néoformation a changé. On y voit des nids très abondants, bien limités sur la coupe, tantôt ronds, tantôt ovoïdes. Le centre des nids est occupé par des détritus grumeleux mélangés avec des hématies détruites ou conservées.

Observation de Reverdin-Mayor.

Homme, âgé de 60 ans, sans profession. Habituellement en très bonne santé; cependant, il y a à noter dans ses antécédents une pneumonie dans l'enfance, une fièvre typhoïde en 1840; il a été autrefois grand fumeur et n'a pas non plus épargné les alcooliques; il nie avoir jamais eu ni syphilis ni éruption d'aucune sorte. Il n'y a jamais eu à sa connaissance de tumeurs dans sa famille; son père est mort d'une pleurésie à 57 ans, sa mère à 60 ans d'une paralysie glosso-labio-laryngée. Au mois de novembre 1885, il s'est aperçu d'une grosseur du volume d'un pois, dure et siégeant sous le bord du maxillaire inférieur à gauche au niveau de la région sous-maxillaire; il ne peut dire si elle était mobile ou non; il n'avait, du reste, rien aux gencives ni aux dents ni au palais ni à la gorge pas plus qu'actuellement; pas de gêne de la déglutition, pas de salivation. Au commencement de janvier, il consulte, sa tumeur avait alors le volume d'une noix et on lui fit faire des frictions

avec une pommade. Au bout de quelque temps la marche de la tumeur devient rapide et depuis un mois ont commencé à se manifester des douleurs vives comparées à des coups de lancette avec des irritations dans la trompe gauche, quelque chose de comparable, dit le malade, à une névralgie dentaire. Depuis la tumeur qui a beaucoup grossi est devenue molle à son centre.

Etat actuel. Santé générale assez bonne ; vascularisation du nez ; conjonctives un peu jaunâtres. Les viscères, cœur et poumons paraissent sains : le foie est augmenté de volume, la rate normale. L'urine est jaune foncé. L'appétit médiocre. Aucune altération des dents, des gencives, de la langue ou des lèvres ; la déglutition facile, aucune gêne de ce côté, la voix normale. on trouve à la région sous-maxillaire gauche, une tumeur dure à la périphérie, molle et fluctuante à son centre, qui est proéminente ; cette tumeur est appliquée sous et contre le bord du maxillaire, elle n'est nullement mobile ; à la partie externe on sent un nodule ovoïde du volume d'une petite noisette qui proémine sur la masse principale et paraît formé par un ganglion très dur et confondu en partie avec la masse de la tumeur : la tumeur est partout très sensible à la pression qui réveille des douleurs irradiées du côté de la trompe ; il n'y a à la surface ni rougeur ni œdème. L'examen de la bouche montre que le plancher buccal est soulevé du coté gauche dans la région correspondant à la tumeur par une masse très dure qui paraît fixée contre le maxillaire qui correspond avec la tumeur extérieure ; la muqueuse est un peu rouge particulièrement au niveau de l'embouchure du canal de Wharton ; celui-ci est un peu refoulé à droite. On ne trouve aucun ganglion tuméfié dans la région du cou.

Le diagnostic est embarrassant ; cependant les douleurs à la pression, la fluctuation font pencher d'abord pour une adénite suppurée quoiqu'aucune lésion primitive de la bouche ne l'explique et que la consistance des parties solides de la tumeur ne soit pas celle des parties simplement enflammées. On fait une

incision exploratrice sur la partie culminante ; il s'écoule environ un quart de verre de liquide séro-sanguinolent rempli de flocons jaunâtres ; la pression en fait sortir une grande quantité. Un drain est placé dans l'ouverture ; la partie solide de la tumeur présente une consistance très dure. L'examen microscopique du liquide montre que les flocons jaunâtres sont formés par des cellules épidermiques plates et une innombrable quantité de gros globes épidermiques. Il s'agissait donc d'un épithélioma ; l'extirpation paraît praticable et est acceptée par le malade.

Opération. — Ethérisation. Une incision à convexité inférieure s'étendant un peu au-dessus de l'angle de la mâchoire, contournant la tumeur qui a le volume d'un œuf et remontant sur la ligne médiane du menton ; au cours de l'opération on abaisse de cette incision une autre verticale pour dégager la partie inférieure de la tumeur. Arrivé dans le tissu cellulaire on le dissèque pour s'engâger dans la tumeur qu'on dégage de tous côtés en liant d'assez nombreux vaisseaux ; on remonte sur la face antérieure de la mâchoire pour dégager la partie supérieure de la tumeur qui la recouvre ; on dissèque dans la profondeur en coupant plusieurs muscles, entre autres le ventre antérieur du digastrique ; la tumeur est ainsi dégagée en avant et en arrière, mais tient encore derrière la mâchoire ; on enlève la masse principale pour se faire du jour. Avec les ciseaux et le maillet on enlève le bord inférieur du maxillaire depuis son angle jusqu'au menton, un peu au-delà de la ligne médiane, sur une hauteur de 2 centimètres. On peut alors séparer la dernière partie de la tumeur, qui se décolle facilement sans adhérer à la muqueuse buccale. Ligatures, sutures, drainage.

Evolution. Dysphagie les jours après l'opération, suintement abondant. Changement de pansement tous les jours. Le troisième jour, la plaie s'entr'ouvre et se désunit. Le fond paraît sanieux, grisâtre. Irrigations phéniquées. Les jours suivants, la plaie, qui n'est pas restée réunie, est presque partout tapissée par des bourgeons roses, les douleurs ont diminué, la dysphagie est

moindre, l'appétit revient. Le drain est enlevé, mais il reste sur la partie réunie de la plaie des détritus grisâtres, on continue les pansements qu'on renouvelle tous les jours. Treize jours après l'opération, la plaie est réduite aux dimensions d'une pièce de 50 centimes. Mais la récidive n'a pas tardé de reparaître ; un petit orifice fistuleux persistait, autour duquel on voyait du tissu gris rosé et dur. La repullulation se produit vite, l'ulcération s'agrandit, le mal s'était rapidement étendu et tout en perforant le plancher de la bouche, avait envahi toute la région située entre la branche horizontale du maxillaire et le larynx. Le malade succomba un mois et demi à peu près après l'opération.

Examen histologique. La tumeur irrégulièrement arrondie, était creusée, dans son hémisphère supérieur, d'une cavité kystique assez volumineuse. Elle adhérait d'une part à la glande sous-maxillaire qu'elle commençait à envahir, d'autre part, au muscle digastrique également dégénéré. Aucun ganglion lymphatique n'avait été enlevé avec la pièce. Le contenu du kyste retiré par l'incision exploratrice, est remarquable par la quantité considérable de cellules épidermiques qui s'y rencontrent. Ces cellules, pour la plupart cornées, munies ou non de leur noyau, sont tantôt isolées, tantôt agglomérées sous forme de globules blancs dégénérés ou non, de globules rouges altérés pour la plupart — de cellules appartenant aux couches profondes de l'épiderme, — enfin de nombreux microbes. La paroi du kyste, hérissée sur sa face interne de végétations en forme de papilles irrégulières, présente sur sa face externe de simples irrégularités, traces de ses adhérences avec les parties voisines. Vue au microscope sur une coupe transversale, on peut, en allant de dedans en dehors, y reconnaître trois régions principales : *a*) Vient d'abord une couche formée par des mamelons, élargis, inégaux, d'un tissu conjonctif qui rappelle le sarcome fasciculé, mais qui est parsemé çà et là de cellules embryonnaires groupées ou isolées. Ces mamelons ne sont pas toujours limités du côté du kyste par un revêtement épithélial régulier.

Quand celui-ci existe, il n'est formé que de quelques couches de cellules épidermiques dont les plus superficielles se gonflent, prennent mal la coloration et semblent prêtes à tomber dans la cavité kystique. Du reste, en d'autres points, ce revêtement manque et le bourgeon conjonctif mal coloré, granuleux dans ses couches superficielles, plonge à même dans le liquide. Entre les bourgeons se rencontrent constamment des traînées d'épithélium pavimenteux stratifié. Cet épithélium irrégulièrement prismatique dans les couches qui s'appuient sur le tissu conjonctif, devient cuboïde puis aplati à mesure qu'il se rapproche du centre de la traînée. Dans la profondeur, ces bourgeons épithéliaux s'amastomosent et dans les amas qui résultent de cet élargissement, apparaissent des cellules cornées qui tantôt se disposent en globes d'une régularité parfaite, tantôt restent simplement accumulées sans arrangement bien net au centre de l'amas. *b*) Les couches plus profondes de la paroi kystique sont formées d'un tissu conjonctif de même ordre que celui qui constitue les bourgeons extra kystiques, tissu que parsèment à distance plus ou moins régulière des formations épithéliales d'une disposition assez spéciale. Ce sont encore des traînées épidermiques qui s'anastomosent les unes avec les autres et qui par places se transforment en amas plus ou moins volumineux, occupés à leur centre par des globes épidermiques. Dans certains de ces amas on peut suivre la transformation graduelle des cellules épithéliales qui de prismatiques deviennent cubiques, puis voient leur protoplasma s'étendre et pâlir pendant que leurs bords ss découpent en dents de peigne. Elles se kératinisent enfin et s'aplatissent de façon à former des globes épidermiques. Mais ce qui constitue la particularité remarquable de ces formations épithéliales, c'est leur groupement en amas plus ou moins régulièrement sphériques et distants les uns des autres. *c*) Lorsqu'on se porte plus en dehors encore, on reconnaît dans la paroi du kyste des débris des tissus ambiants (vésicules adipeuses, fibres musculaires plus ou moins dégénérées) saisis et étouffés par la prolifération conjonctive qui

forme en quelque sorte l'avant-garde de toute tumeur épithéliale en voie d'accroissement. Les vaisseaux, assez nombreux mais peu volumineux dans la partie la plus interne de cette paroi kystique, deviennent de plus en plus importants à mesure que l'on s'éloigne vers le dehors. Les artères offrent alors fréquemment l'altération décrite par Thiersch (épaississement de la tunique interne).

Observations de Gussenbauer.

Obs. I. — Homme âgé de 60 ans. Les parents sont morts à un âge avancé ainsi que son frère. A l'âge de 35 ans il fut atteint de la petite vérole, autrement il n'a jamais été sérieusement malade. Il y a trois mois (10 juillet 1884) il remarqua sur le bord antérieur du sterno-cleido-mastoïdien, à l'union de son tiers supérieur avec le tiers moyen, une tumeur du volume d'une cerise, non accompagnée de douleurs. Cette petite tumeur augmenta de volume, au début lentement, puis dans les 3 ou 4 dernières semaines rapidement, et s'étendit dans la profondeur du cou et en arrière. Depuis un mois les veines superficielles du cou sont dilatées. Il y a 14 jours il constata sur la tumeur primitive, plusieurs autres tumeurs noueuses et petites. Il souffre depuis un mois de dyspnée. Dans les dernières semaines des douleurs sont apparues qui s'irradiaient vers la région occipitale. Pas de troubles de la déglutition et d'affection otique.

Etat actuel. — A l'examen on trouve, chez cet homme, robuste pour son âge et bien nourri, une augmentation du volume de la glande thyroïde, et une dilatation des veines superficielles du cou. Dans le triangle cervical supérieur et sur le bord antérieur du sterno-cleido-mastoïdien à son tiers supérieur une tumeur du volume d'un œuf de poule, sur laquelle la peau et le peaucier glissent facilement. Le muscle sterno-cleido-mastoïdien est peu mobile sur elle. Du pôle supérieur de la tumeur

part un prolongement sous forme de cordon, qui se dirige vers la parotide. La tumeur est dure à la palpation. On n'observe pas de traces d'affection carcinomateuse ni sur la peau, ni dans les muqueuses buccales et pharyngiennes, ni dans la langue, œsophage et larynx, ni dans la parotide et la glande sous-maxillaire. La tuméfaction de la glande thyroïde était due à un goitre parenchymateux avec dégénérescence colloïde. Pas de troubles de l'ouïe, l'examen du conduit auditif externe négatif. On diagnostiqua un carcinome, à cause de la consistance ferme de la tumeur, de son infiltration vers la périphérie et les tissus avoisinants et de l'engorgement de plusieurs ganglions lymphatiques. Le carcinome ne pouvait être que branchial.

L'examen des organes ne montra rien d'anormal au cœur. Quelques ronchus dans les deux poumons et sur la partie postérieure du thorax. Pas d'éléments anormaux dans l'urine.

Opération. — Incision partant de l'apophyse mastoïde, le long du bord antérieur du muscle sterno-cleido-mastoïdien jusqu'à deux travers de doigt au-dessus de l'articulation sterno-claviculaire. Par cette incision qui comprend la peau, le peaucier et le feuillet superficiel de l'aponévrose du cou, on arrive à mettre à nu la tumeur d'abord, puis après extirpation préalable des ganglions profonds du cou, les gros vaisseaux. On excise une couche de la partie du muscle sterno-mastoïdien qui adhérait à la tumeur. Cette dernière était adhérente à la veine jugulaire et ne pouvait être enlevée qu'avec celle-ci. Ligature de la veine jugulaire interne. La tumeur présentait deux prolongements, un en arrière et en haut, et un second dans la direction de l'os hyoïde dans la profondeur du triangle cervical supérieur au-dessous du digastrique. On extirpe ces prolongements. Ce sont des cordons de tissu conjonctif durs sur lesquels s'attachent des ganglions durs et tuméfiés. Ligature de plusieurs veines. Le prolongement supérieur de la tumeur n'adhérait pas à la parotide. On enlève les ganglions situés au-des-

sous de l'entrecroisement avec l'omo-hyoïdien. On voyait dans le fond de la plaie le feuillet profond de l'aponévrose du cou et la veine jugulaire interne très nettement. La parotide et le vague libres dans toute leur étendue.

Lavage de la plaie, suture, drainage.

Evolution. — Le lendemain de l'opération légère élévation de la température (38°C.), bronchite, quelques douleurs pendant la déglutition et légère salivation. La plaie sans réaction. On enlève le drain le lendemain de l'opération. La salivation s'amenda par l'emploi du chlorate de potasse, la bronchite est améliorée par l'emploi d'une infusion d'ipécacuana. Le 18 octobre on enlève les sutures. Le 28 octobre le malade quitta la clinique. La guérison cependant ne dura que peu de temps.

Le 30 décembre le malade revint à la clinique. Pendant 4 semaines après avoir quitté le service, le malade se trouva très bien Après ce laps de temps une tumeur apparut à l'extrémité supérieure de la cicatrice qui en quelques jours s'étendit fort en bas. Dans 10 jours une tumeur molle se développa ainsi, sans que le malade eût de la fièvre, qui s'ouvrit et laissa écouler du pus en abondance.

Par l'emploi des pansements l'ouverture se ferma. Mais une nouvelle tumeur apparut qui en deux semaines atteignit le volume actuel. Dans les derniers jours et surtout la nuit de 29 au 30 décembre le malade a souffert beaucoup de dyspnée et de temps à autre apparaissaient des crises de suffocation. Pas de troubles de la déglutition.

De plus le malade remarqua à la région inguinale droite une tumeur du volume d'une noisette qui prit les dimensions d'un œuf de poule sans être douloureuse. Le malade est très émacié. Pannicule adipeux presque disparu. Musculature flasque. Couleur de la peau, jaune blanc avec une légère tendance vers le jaune. Pouls 120-130, arythmique. Température le jour de son admission à la clinique (29 décembre au soir), 36°7, et le 30 décembre le matin, 36°2. La respiration difficile et fréquente jusqu'à 60 par minute. Accès de dyspnée intense apparaissant

surtout à certaines heures de la nuit. Du côté droit du cou, au milieu de la cicatrice on aperçoit une tumeur proéminente, dure, adhérente à la cicatrice ; les veines de la surface antérieure et latérale du cou épaissies et dilatées. La glande thyroïde tuméfiée. Elle arrive jusqu'au sternum. Pas de matité sur le sternum. Les ganglions sus-claviculaires à droite, les ganglions cervicaux profonds et sus-claviculaires à gauche sont durs, du volume d'un pois, d'un haricot ou d'une noisette. A la région inguinale droite on constate un paquet de ganglions lymphatiques gros comme un poing, dur, un peu moins gros à gauche. A l'auscultation du thorax on aperçoit au lobe supérieur du poumon droit un souffle bronchique (le médecin qui a examiné le malade avait établi le diagnostic de compression de la bronche gauche). Sur toute l'étendue du thorax ronchus et râles. A cause de la dyspnée, trachéotomie, hémorrhagie veineuse abondante ayant nécessité plusieurs ligatures. La trachée était déplacée à gauche et en arrière. Incision de la trachée et introduction d'une canule épaisse. Le lendemain la respiration et le pouls étaient tranquilles et réguliers. Abondantes sécrétions de la trachée. La température, de 36°8 qu'elle était la veille, monta à 37°5 le matin, et le même soir à 38°3. La peau autour de la plaie s'enflamma. La tuméfaction inflammatoire progressait et la température était 39°2. Le malade succomba le 2 janvier à 2 heures du matin avec les phénomènes de l'œdème du poumon. L'autopsie ne fut pas autorisée par la famille.

Examen microscopique. Epithélioma à cellules plates. Traînées cellulaires abondantes et nids en grande partie cornifiés.

Obs. II. — Homme âgé de 44 ans. Tumeur dans la région cervicale droite. Il n'a jamais été malade. A l'automne de l'année 1885 il remarqua par hasard qu'il avait une petite tumeur dans le triangle cervical supérieur, du volume d'une noisette. Des médecins consultés lui ont prescrit des badigeonnages à la teinture d'iode. Mais la tumeur continuait à se développer

progressivement, au début très lentement, puis plus rapidement. Alors les médecins lui ont conseillé l'extirpation.

Etat actuel. Homme bien développé. Tumeur du volume d'un œuf de poule, proéminente, siégeant dans le triangle cervical supérieur, du côté droit, à deux centimètres de distance de l'angle du maxillaire inférieur. La peau est indemne et non adhérente à la tumeur. Au contraire le sterno-cleido-mastoïdien qui couvre la partie postérieure de la tumeur, lui adhère fortement. A la palpation on sent une bride qui, partant du segment inférieur et médian de la tumeur, se dirige en bas et en avant vers le larynx. La tumeur est bosselée et mobile sur son fond. D'après sa constitution la tumeur ne pouvait être qu'un cancer, et comme on n'a pas trouvé autre part un cancer primitif, on a établi le diagnostic de cancer branchial.

Opération. Anesthésie chloroformique. L'opération allait bien au début, mais plus tard elle fut fréquemment interrompue par l'excitation du pneumogastrique. La partie du muscle sterno cleido-mastoïdien adhérente a été enlevée. Résection de la veine jugulaire interne dans l'étendue de ses adhérences avec la tumeur. La paroi antérieure de la gaine de la carotide a dû être réséquée en même temps. Le névrilemme du pneumo-gastrique est adhérent à la tumeur, et on l'excise. A ce stade de l'opération le pouls devint à plusieurs reprises irrégulier, lent, puis très fréquent. La respiration irrégulière. Après l'opération le pouls et la respiration réguliers. On extirpa avec la tumeur plusieurs ganglions, surtout ceux qui étaient au pôle supérieur et inférieur. La bride qui se dirigeait vers le larynx a été enlevée en même temps. Lavage de la plaie. Suture.

Examen microscopique (prof. Chiari). Epithélioma perlé à cellules plates de l'aspect d'un cancroïde de la peau.

Obs. III. — Homme âgé de 50 ans. Marié. Tumeur de la région cervicale gauche. Dans ses antécédents, rhumatisme articulaire chronique. Depuis 20 ans il a des douleurs à l'oreille gauche d'où s'écoulait du pus. Cet écoulement s'est

arrêté il y a 12 semaines mais les douleurs ne sont pas disparues.

Douleurs dans la région parotidienne. En même temps le malade s'est aperçu qu'il avait une tumeur au-dessous de l'angle de la mâchoire qui augmenta rapidement de volume. Douleurs à la région occipitale qui lui enlevaient tout repos dans la nuit. Traitement avec l'iode mais sans résultat. Dans la famille du malade on n'avait jamais observé de tumeurs.

Etat actuel. Homme bien développé. Couleur de la peau jaune brun. A l'inspection de la cavité buccale on constate que la moitié gauche de la langue est atrophiée. Quand le malade tire la langue au dehors cette dernière est déviée à gauche. Tumeur à la région cervicale droite s'étendant de la hauteur du cartilage cricoïde jusqu'à deux travers de doigt de la clavicule. Elle accompagne les mouvements de la déglutition. A la palpation on constate que la tumeur, qui est composée de plusieurs tubérosités dures et rondes, s'étend, en avant jusqu'à la trachée, en haut jusqu'à la région sous-maxillaire, en arrière jusqu'au bord du trapèze, en bas jusqu'aux attaches inférieures du sterno-cleido-mastoïdien. La tumeur est de consistance presque cartilagineuse. Au-dessus d'elle passe le sterno-cleido-mastoïdien qui lui adhère intimement. Rien d'anormal dans le larynx. Sa voix est voilée. L'acte de la déglutition normal. A l'examen de l'oreille on trouva une absence complète de la membrane du tympan. Défectuosité des osselets. Dans l'oreille moyenne sécrétion riche en cholestérine. L'acuité auditive est prédominante du côté gauche. La glande thyroïde n'est pas augmentée de volume, et son lobe gauche est nettement séparé de la tumeur. L'examen des organes thoraciques et abdominaux ne découvre rien d'anormal. Traces d'albumine dans l'urine, sans sucre. Le diagnostic était difficile à établir. On a pensé à un cancer des ganglions lymphatiques consécutif à un cancer de l'oreille moyenne. Mais l'examen de l'oreille ne confirma pas cette idée. On a pensé, à la suite, à un cancer d'un lobule aberrant de la thyroïde puis à un cancer branchial.

Opération. Anesthésie chloroformique (240 gr. pendant 1 h. 1/2 que dura l'opération). Incision le long du bord antérieur du muscle sterno-cleido-mastoïdien allant de l'apophyse mastoïde jusqu'à l'articulation sterno-claviculaire intéressant la peau et le peaucier. La partie du sterno-mastoïdien qui adhérait à la tumeur a été détachée par une incision dans la longueurdu muscle lui-même, et laissée ainsi fixée à la tumeur. La tumeur est abordée par son pôle postérieur, on la sépare jusqu'au bord du trapèze, section du sterno-hyoïdien, et sterno-thyroïdien gauches. La tumeur se laisse facilement détacher de la glande thyroïde dont la capsule est intacte, de la trachée et du larynx. La partie supérieure de la tumeur ne se laisse enlever qu'après section du muscle digastrique, ligature de l'artère et veine thyroïdiennes supérieures, ligature de l'artère linguale et section du nerf grand hypoglosse. La tumeur est alors abordée par en bas. Ligature de la veine jugulaire interne immédiatement au-dessus de la clavicule. On voyait la veine pénétrer dans la tumeur. La carotide adhérait à cette dernière non seulement par sa gaine mais encore par sa paroi dans l'étendue d'une pièce de 5 centimes. On la lie. Le sympathique et le pneumogastrique adhèrent à la tumeur. On a sectionné le névrilemme du pneumogastrique, puis on sépara la tumeur jusqu'au triangle cervical supérieur : à cette hauteur pour enlever la tumeur, on lia la veine jugulaire interne, les carotides externes et internes. La veine jugulaire interne et la carotide ont été réséquées dans une étendue de 8 centimètres. Du pneumogastrique on a excisé la gaine totalement, et une partie de ses fibres sans cependant interrompre sa continuité. Ni le pouls ni la respiration ne furent troublés par cette opération. Enfin par une incision auxiliaire faite sur le bord antérieur du trapèze on extirpa les ganglions de la fosse sus-claviculaire et le tissu adipeux de la région, de telle sorte qu'on voyait le plexus brachial. Suture, drainage.

Suites de l'opération. Après le réveil le malade est en état de parler, sa conscience n'est pas troublée. Nulle part de para-

lysie. Quatre heures après le réveil, protrusion du globe oculaire droit, paralysie du nerf moteur oculaire externe droit, rétrécissement considérable de la pupille, hébétude, stupeur, aphasie ; le malade ne pouvait articuler que des sons inintelligibles. Hémiplégie droite. Paralysie de la vessie. Le soir le pouls était à 120, respiration 28 par minute. Température 36°8. Exacuation de l'urine par la sonde. La lendemain mêmes phénomènes, mais les pupilles sont égales. Le malade vomit deux fois. Trois fois on introduisit des aliments avec la sonde. L'après-midi, respiration plus fréquente. Température 37°5. Le 27 avril, le matin après une nuit très agitée on découvre une matité à la base du poumon droit, inspiration et expiration bronchiques. Dyspnée. Mort.

L'autopsie faite par le professeur Chiari a donné les résultats suivants : thrombose de l'artère carotide interne gauche, et des artères gauches de la fosse sylvienne. Ramollissement de l'hémisphère cérébral gauche survenu après ligature de la carotide commune gauche pendant l'extirpation du carcinome. Carcinome secondaire du poumon droit. Œdème de la glotte. Pneumonie lobulaire bilatérale. Mal de Bright.

Examen microscopique. Cancer glandulaire très dur avec nécrose intense. L'examen de l'appareil auditif démontra : otite moyenne avec perforation de la membrane du tympan, épaississement de la muqueuse de l'oreille moyenne, sclérose des apophyses de l'os temporal. Nulle part carcinome dans l'oreille.

Obs. IV. — Homme âgé de 47 ans. Tumeur de la région cervicale gauche. Son père mourut d'une blessure. Sa mère d'une maladie inconnue. Ses frères et sœurs vivent encore. Le malade a été toujours bien portant. Au mois de novembre 1888, il s'aperçut qu'il avait derrière l'angle de la mâchoire gauche un noyau du volume d'un pois dur et mobile. Cette petite tumeur continuait à se développer graduellement, au début lentement, puis très rapidement. Le malade n'avait pas de

troubles sérieux, en dehors d'une sensation de tension et des douleurs de tête qui survenaient pendant la nuit. Pas de syphilis.

Etat actuel. Homme grand, fort, bien développé.

A l'examen des organes thoraciques et abdominaux on ne constate rien d'anormal. Le premier bruit à l'artère pulmonaire accentué. Pouls plein, rhythmique, 72 par minute. Sur le côté gauche du cou on constate une tumeur s'étendant du lobule de l'oreille et du bord du trapèze jusqu'à deux doigts au-dessus de l'articulation sterno-claviculaire. En avant elle s'étend jusqu'au menton. Elle a le volume d'une tête de fœtus. Le sterno-mastoïdien qui s'étend sur elle, lui adhère intimement. La tumeur in toto est peu mobile latéralement, dure à la palpation et semble être un peu fluctuante dans la profondeur. L'examen des cavités buccale et nasale, de l'œsophage, de l'oreille, de la parotide, de la glande sous-maxillaire, de la glande thyroïde négatif. D'après sa constitution et son siège la tumeur ne pouvait être qu'un carcinome branchiogène.

Opération. Anesthésie chloroformique. Incision le long du sterno-cleido-mastoïdien dans toute son étendue. Seconde incision partant du menton et allant jusqu'au milieu du sterno-cleido-mastoïdien. Le lambeau triangulaire qui en résulte est rabattu en haut. Résection de la veine jugulaire interne au-dessus de la clavicule. Résection du pneumo-gastrique dans une étendue de 6 centimètres. La tumeur rabattue en haut y compris les ganglions et le tissu adipeux de la fosse sus-claviculaire. Ligature des branches de la carotide externe. Ligature de cette dernière un peu au-dessus de sa bifurcation. Dissection de la veine jugulaire jusqu'à la fosse jugulaire et ligature.

Ablation d'un prolongement situé en dehors et en avant de la jugulaire interne et qui se dirige vers la paroi postérieure du pharynx. Lavage de la plaie Drainage, suture.

Examen microscopique. Carcinome avec stroma abondant, dur. Cellules épithéliales polymorphes.

Obs. V. — Homme âgé de 55 ans. Tumeur à la région cervicale gauche. Son père mourut d'une apoplexie, sa mère de choléra, son frère est hémiplégique et ses deux sœurs sont bien portantes. Dans ses antécédents, péritonite il y a 20 ans puis rhumatisme articulaire. Il y a un an il fut atteint d'influenza ; pleurésie. L'hiver de cette année (1891) le malade s'aperçut qu'il avait une tumeur du volume d'une noisette. Bientôt des douleurs locales sont apparues s'irradiant vers le bras gauche. Autour du noyau primitif sont apparus d'autres noyaux qui se développèrent rapidement. Douleurs de tête atroces qui enlèvent au malade tout repos.

Le patient est moyennement grand. Charpente osseuse solide. Musculature bien développée. Couleur de la peau gris sale. Nuance jaune très nette dans la conjonctive. Dans le triangle cervical supérieur on observe une tumeur s'étendant de l'apophyse mastoïde jusqu'à quatre travers de doigt au-dessus de la clavicule. Le muscle sterno-mastoïdien et la peau qui la recouvrent, adhèrent intimement à elle. La peau à la partie moyenne de la tumeur est rouge bleu. La tumeur n'est pas mobile sur son fond. La surface est bosselée. On sent dans la peau et le sterno-mastoïdien des noyaux du volume d'un pois ou d'un grain de chènevis. Les ganglions sus-claviculaires engorgés ; pas de traces de cancer primitif. Diagnostic : carcinome branchiogène. La tumeur n'était pas opérable à cause de ses adhérences avec la colonne vertébrale.

Obs. VI. — Homme âgé de 65 ans. Tumeur à la région cervicale droite. Père mort de faiblesse sénile, mère d'une pneumonie.

Le malade est père de trois enfants bien portants et n'a jamais été malade. Il y a quatre mois il s'aperçut par hasard qu'il avait une tumeur dans le triangle cervical supérieur du volume d'une noix qui prit rapidement les dimensions actuelles. Depuis 4-5 semaines il a des douleurs qui s'irradient du côté

de l'oreille et de la région occipitale. Elles l'empêchent de dormir.

A l'examen on constate chez cet homme moyennement grand, fort, mais amaigri, une tumeur du volume d'un œuf d'oie siégeant dans le triangle cervical supérieur, surtout proéminente à la partie moyenne du sterno-cleido-mastoïdien. La peau sus-jacente est normale mais le muscle adhère à la tumeur. Elle n'accompagne pas les mouvements de la déglutition et est mobile sur son fond. Les veines de la fosse sus-claviculaire et de l'aisselle sont dilatées. Les ganglions de la fosse sus-claviculaire engorgés et durs. A la palpation la tumeur est dure, bosselée. A sa partie moyenne un foyer mou. L'examen des organes thoraciques et abdominaux négatif.

Opération. Incision allant de l'apophyse mastoïde jusqu'au sternum sur le bord antérieur du sterno-cleido-mastoïdien. Seconde incision partant de la fosse sus-sternale et allant jusqu'à l'acromion le long de la clavicule. Le lambeau triangulaire est rabattu en arrière. Le muscle sterno-cleido-mastoïdien est sectionné à ses attaches inférieures et réséqué in toto avec la tumeur. La veine jugulaire interne est réséquée dans une étendue de 10 centimètres. Du nerf vague on a réséqué la moitié de ses fibres dans une étendue de deux centimètres et sa gaine. Le nerf était infiltré par des masses néoformées. Aucun phénomène consécutif. Résection de la gaine de la carotide. Abondante hémorrhagie arrêtée par la compression.

Elévation de la température, 38° C. le soir de la seconde journée après l'opération. Le soir du quatrième jour 38°2 C., guérison de la plaie par première intention.

Examen microscopique (professeur Chiari) : carcinome à cellules plates, globes épidermiques. Nécrose de la masse carcinomateuse.

Obs. VII. — Homme âgé de 48 ans. On constate à la région sous-maxillaire gauche une tumeur du volume d'un œuf d'oie, nettement séparée de la glande sous-maxillaire. Elle n'atteint

pas le bord antérieur du sterno-cleido-mastoïdien. Sa surface est lisse, consistance dure. Elle n'est pas mobile sur son fond. La tumeur s'est développée sans cause, au début lentement, puis très rapidement. On hésitait pour le diagnostic. Tout d'abord on pensa à un cancer secondaire, mais on n'avait pas réussi à trouver un cancer primitif dans aucun organe. L'idée d'un carcinome branchiogène a été écartée à cause du siège de la tumeur qui était très en avant, très loin du siège habituel de ces tumeurs. On se prononça en faveur d'une adénite tuberculeuse avec induration fibreuse de la capsule.

A l'opération on constata que la tumeur adhérait à la glande sous-maxillaire et le muscle digastrique, on extirpa ces deux derniers avec la tumeur. Suture.

Examen histologique. Carcinome à cellules épithéliales plates, globes épidermiques. Le néoplasme avait envahi la glande sous-maxillaire. Probablement carcinome branchiogène.

Obs. VIII. — Homme âgé de 56 ans, marié. Tumeur du cou du côté droit. Le malade appartient à une famille saine ; il y a trois ans il fut atteint d'un rhumatisme articulaire aigu qui l'a fait aliter pendant six mois. Autrement il était bien portant. En août 1891 il s'aperçut qu'il avait une tumeur du volume d'une noix siégeant au-dessous de l'angle de la mâchoire à droite, très douloureuse à la pression, qui s'est développée lentement d'abord puis, depuis le 1er janvier, évolua si rapidement qu'elle atteignit le double de son volume précédent malgré les onctions et les médicaments qu'on lui avait prescrits. Depuis quatorze jours il a de la fièvre et des frissons. Depuis ce moment il n'a pas d'appétit et se croit comme fort amaigri.

A l'examen du malade, bien nourri, avec pannicule adipeux abondant, on trouve toute la région du cou, au-dessous de l'angle de la mâchoire, occupée par une tumeur. La peau sus-jacente à la tumeur est intacte et mobile sur la tumeur. Le lobule de l'oreille semble un peu abaissé. La tumeur *in toto* très peu mobile du côté du maxillaire, est assez mobile du côté

du bord inférieur de la parotide. La tumeur est molle, par place pâteuse et dans la partie inférieure tout à fait fluctuante. Elle est très douloureuse à la pression. Sur toute l'étendue des poumons bruit vésiculaire. La matité précordiale un peu augmentée et à l'auscultation on trouve le premier bruit un peu prolongé et strident et le second bruit sourd. Pas d'albumine ni de sucre. Température normale.

Le siège de la tumeur faisait repousser l'idée d'un carcinome branchiogène. Les douleurs et la consistance molle, pâteuse par place, semblaient plutôt en faveur d'une lymphadénite.

Le 8 janvier, opération, d'abord sous l'anesthésie chloroformique puis éthérique, à cause des irrégularités du pouls survenues pendant l'opération. On trouva alors qu'il s'agissait d'un carcinome ramolli. On mit la tumeur à nu par une incision longue de six centimètres pratiquée sur le bord antérieur du sterno-cleido-mastoïdien. D'abord les ganglions tuméfiés furent enlevés. En arrière, et juste entre la mâchoire, il y avait deux cavités remplies d'un liquide trouble, au milieu des tissus ramollis. On a dû pratiquer une seconde incision perpendiculaire à la première pour mettre toute la région à nu et pouvoir enlever la partie de la tumeur qui siégeait au-dessous de la carotide. L'angle inférieur de la plaie resta ouvert. La plaie évolua sans réaction. Perte de la sensibilité pour le lobule de l'oreille et de la joue droite. L'examen microscopique démontra un carcinome squirrheux à cellules épithéliales plates. Mais la guérison ne fut qu'apparente. Le malade revint avec une récidive manifeste. La tumeur envahit le cou tout entier, tous les ganglions, le muscle sterno-cleido-mastoïdien et la peau, et comme elle adhérait directement au cou elle était inopérable. Le malade devint anémique, présenta une cachexie manifeste et mourut à la fin du mois de mars chez lui, après avoir présenté des troubles de la déglutition.

Observations de Perez.

Obs. I. — J. K..., âgé de 61 ans, appartient à une famille saine. Depuis sa jeunesse le malade avait une tumeur sur le côté droit du cou, entre les deux insertions du sterno-cleido-mastoïdien, du volume d'une pomme, qui persiste depuis ce moment sans causer de troubles d'aucune sorte. Pendant la jeunesse, la tumeur était plus volumineuse qu'actuellement, plus tard elle a diminué de volume. Il y a dix mois, il s'est développé sans aucune cause au-dessous de l'angle de la mâchoire droite, une tumeur qui en six semaines atteignit le volume d'un poing et qui à la fin du mois de février fut incisée par un médecin sans anesthésie. Il s'est écoulé du pus relativement abondant. La plaie se cicatrisa bientôt. C'est il y a douze semaines seulement que le malade remarqua que la tumeur réapparut au même endroit et, cette fois, elle avait une surface dure et causait au malade des douleurs se propageant à l'aisselle. Le malade dit encore que depuis quelque temps l'ouïe baissait un peu. La tumeur n'a jamais causé au malade de troubles de déglutition ou de mastication.

Etat actuel. Homme bien développé, musculature forte, et tissu adipeux relativement abondant. L'examen des organes internes négatif. Au-dessous de l'angle de la mâchoire gauche, on trouve une tumeur du volume d'un œuf de dinde, de consistance ferme et dure et d'une surface irrégulière et bosselée. Elle est située à deux travers de doigt derrière l'apophyse mastoïde, commençant derrière l'oreille et allant en avant et en bas jusqu'à la région sous-mentonnière. Elle est mobile sur sa base, et à son pôle supérieur. La tumeur est bien délimitée du côté du maxillaire inférieur. En dehors d'une cicatrice siégeant au pôle inférieur, la peau est normale, se laisse plisser et n'est pas adhérente à la tumeur. Les ganglions sus-claviculaires voisins sont engorgés, du volume d'un haricot, très durs. Au-dessous

du sterno-cleido-mastoïdien gauche, surtout au-dessous de sa moitié inférieure, on sent une tumeur d'égal volume, de même constitution que la précédente. Elle est facilement délimitable du côté de la fosse sus-claviculaire, tandis que, en avant, derrière l'articulation sterno-claviculaire gauche, elle disparaît. Elle est mobile. Le corps thyroide a le volume d'une noisette, il est mobile et présente par places des parties calcifiées. L'examen du pharynx et du larynx négatif.

Diagnostic clinique. Carcinome branchiogène. Opération : incision de la peau. Carcinome typique. Excision d'un morceau cunéiforme, en vue de l'examen microscopique. Ligature de quelques vaisseaux saignants. Tamponnement avec de la gaze iodoformée. Suture de la peau avec des fils de soie. Pansement antiseptique.

Evolution. Pas de fièvre. Léger eczéma.

Examen microscopique. Travées des cellules qui s'étendent dans un riche stroma de tissu conjonctif. Elles se ramifient de diverses façons, s'anastomosent entre elles de telle sorte qu'on peut comparer leur disposition à un réseau à larges mailles. Par cette disposition, la tumeur prend un caractère manifestement plexiforme. Les colonnes cellulaires sont totalement vides par places. Ensuite on trouve dans les préparations microscopiques selon la direction des coupes, tantôt des cavités rondes, tantôt larges et communiquant entre elles. Par ci par là, dans le stroma, on trouve des *nids* cellulaires. Les cellules qui forment les colonnes et les boyaux sont le plus souvent polyédriques, d'autres fois rondes. Elles sont réunies ensemble sans substance intercalaire, leur protoplasma est finement granuleux, le noyau est gros, pourvu souvent de deux nucléoles. Les cellules siégeant à la périphérie des traînées sont plus longues, mais une disposition concentrique évidente n'est pas observée. Souvent on trouve des cellules dont le protoplasma contient des vacuoles et dont les noyaux ne possèdent pas une charpente de chromatine finement réticulée, mais sont ogmajènes et se colorent vivement. On rencontre de nombreuses mitoses

typiques, atypiques et pluripolaires. Les cavités sont fortement limitées et c'est seulement par places qu'on trouve des formes de passage entre le contenu de la cavité et les cellules environnantes. On n'y trouve pas d'hématies. Le stroma est constitué de tissu conjonctif fasciculé très pauvre en vaisseaux qui est infiltré dans les parties périphériques de la tumeur par les cellules rondes. Les colonnes cellulaires très nettement séparées du stroma ; en quelques endroits on trouve entre les traînées vides intermédiaires, en forme de fentes, dont l'origine est attribuée à une rétraction; parfois on trouve des noyaux endothéliaux.

Obs. II. — H. R..., âgé de 61 ans. Très bien portant. Il y a sept mois, il s'est développé, avec peu de douleurs, une tumeur sur le côté droit du cou qui progressa graduellement. La tumeur ne causa jamais de troubles d'aucune sorte. Dernièrement, il s'est développé, à la même place mais du côté droit, une tumeur douloureuse à la pression.

Etat actuel. Le patient semble être bien portant. Les organes thoraciques et abdominaux sont normaux. Sur le côté droit du cou on trouve une tumeur, du volume d'un poing de fœtus, qui est divisée par le sterno-cleido-mastoïdien qui s'étend sur elle en deux parties : une partie antérieure et petite et une postérieure grande. Sensation de fluctuation. Pas de douleurs à la pression. Sur le côté gauche du cou on sent, sur le bord antérieur du sterno-cleido-mastoïdien, une tumeur du volume d'un œuf de poule, mobile sur la base.

Diagnostic clinique. Probablement lymphosarcome, opération. Incision verticale sur la tumeur droite qui met à nu une surface suppurée de laquelle s'écoulent des masses granuleuses, caséeuses qui furent grattées et enlevées. Après tamponnement provisoire de la cavité de la plaie et application de gaze stérilisée, incision de la tumeur gauche. Ici aussi on a vu s'écouler de la tumeur des masses caséeuses. La tumeur est adhérente, par sa base, avec la veine jugulaire interne et se laisse séparer

d'elle seulement dans la partie inférieure. En haut elle n'est pas facilement délimitable et se continue par des prolongements avec la musculature environnante. On a dû renoncer à une ablation totale de la tumeur des deux côtés.

Diagnostic anatomique. Carcinome branchiogène diffus, et étendu dans la musculature environnante.

Examen microscopique. La préparation enlevée de la couche tout extérieure de la tumeur montre que celle-ci aussi est plexiforme. Mais ici le stroma n'est pas aussi bien développé que dans les autres, les traînées cellulaires ne sont pas aussi nettement limitées et ne présentent pas ces cavités comme dans le cas précédent. Les cellules ont un noyau grand et rond et un corps protoplasmique finement granuleux. Elles n'ont pas de prolongements et par place elles sont disposées concentriquement et cornifiées. Quelques cellules n'ont pas de noyaux, d'autres ont leur protoplasma nécrosé. Sur le bord de la néoformation on trouve un follicule lymphatique bien limité et très visible, toute la tumeur est pauvre en vaisseaux, seulement dans le tissu qui environne la tumeur on rencontre des vaisseaux non pathologiquement altérés. Le carcinome a infiltré la musculature environnante et a causé par places une dégénérescence cireuse des fibres musculaires.

Obs. III. — W. F..., âgé de 65 ans. Douleurs au côté gauche de la tête. Celles-ci rayonnaient de l'angle de la mâchoire jusqu'à la région temporale. Le malade à cette époque sentit à la mâchoire un nodule assez gros qui depuis augmenta graduellement. Les douleurs aussi sont devenues plus intenses.

Etat actuel. — Homme de moyenne taille et maigre. Sur le côté droit du cou on voit une tumeur commençant au-dessous de l'oreille et du volume d'une pomme. Elle s'étend en bas jusqu'à l'angle de la mâchoire correspondante. La tumeur est très dure, peu mobile et à la pression surtout à son pôle inférieur et antérieur, très douloureuse. Elle siège au-dessous du sterno-cleido-

mastoïdien et adhère à lui. A la déglutition et à la respiration le malade n'a pas de douleurs. L'examen du larynx donne un résultat négatif. Sur la langue et dans le pharynx pas de tumeur. L'amygdale gauche est hypertrophiée et est dure surtout en arrière.

Diagnostic clinique. Carcinome branchiogène. Extirpation le 17 novembre (Czerny). Incision au milieu de la tumeur. La portion du sterno-cleido-mastoïdien qui adhère à la tumeur est sectionnée et la tumeur enlevée. Au fond on constate que la tumeur adhère à la veine jugulaire interne et la carotide. La veine surtout était à cet endroit thrombosée. Ligature double de deux vaisseaux et résection. En avant on résèque après ligature l'artère maxillaire interne et la veine faciale. La tumeur n'adhérait pas à la mâchoire. Après avoir enlevé toute la tumeur on s'est aperçu qu'il restait un tout petit noyau sur le pneumo-gastrique, dans la portion voisine de la tumeur, mais on le laisse pour ne pas causer une pneumonie, surtout à cet âge.

Diagnostic anatomique. Carcinome branchiogène. La plaie suppure abondamment. Le 5e jour on enlève les sutures. Douleurs peu intenses. Cicatrice linéaire. Le patient n'a plus de douleurs.

Obs. IV. — W. M..., âgé de 58 ans. Il y a deux ou trois mois, sans aucune cause, une tumeur apparut au côté gauche du cou, qui augmenta rapidement, sans troubles. C'est dans les derniers temps, seulement, que le malade s'est adressé à un médecin, parce qu'il fut empêché par le volume de la tumeur. Celui-ci l'adressa de suite à la clinique.

Etat actuel. Homme maigre, mal nourri, avec une artériosclérose et bronchite chronique. Sur le côté gauche du cou on trouve une tumeur du volume d'un poing, ronde, de consistance ferme. La tumeur semble née au milieu du sterno-cleido-mastoïdien, adhère dans la profondeur avec les gros vaisseaux du cou mais elle est mobile avec ces organes sur la

trachée, l'œsophage et la colonne vertébrale. Pendant la déglutition elle n'est pas mobile. La sonde exploratrice ne trouve aucun obstacle dans l'œsophage. Pas de difficultés de déglutition et de respiration. Pas d'engorgement ganglionnaire.

Diagnostic clinique. Probablement carcinome branchiogène. Opération (pr. Jordan). Incision oblique sur le bord antérieur du sterno-cleido-mastoïdien et une seconde partant du milieu de la précédente. On met ainsi à nu la surface de la tumeur. Mais comme manifestement la tumeur adhérait aux gros vaisseaux, on tâche de mettre en évidence, après section, la carotide et la jugulaire interne en les séparant de la tumeur et après hémostase, on les marque par des ligatures au fil de soie. On a pu ainsi isoler peu à peu la tumeur, lier presque toutes les branches de la carotide externe, ainsi que le bout central de la jugulaire, enfin réséquer le nerf grand hypoglosse qui passait à travers la tumeur.

Diagnostic anatomique. Carcinome probablement branchiogène. Pendant que la guérison de la plaie évoluait sans troubles, une gangrène apparut trois jours après l'opération au pied droit et dans toute la cuisse, commençant par les orteils. La gangrène progressa dans la région de l'extension de la cuisse quatre ou cinq travers de doigt au-dessus du genou, puis s'arrêta. Immédiatement après l'apparition des premiers phénomènes le pouls de la fémorale n'était pas perceptible. Dix-huit jours après l'opération, on pratiqua l'amputation supérieure de la cuisse. Hémorrhagie peu abondante. Thrombose de l'artère fémorale à partir du ligament de Poupart jusqu'au genou ; mais même avant la thrombose la fémorale n'avait qu'un faible calibre à cause de l'endartérite et mésartérite, suite de l'artério-sclérose. Au-dessous de l'articulation du genou les artères et les veines ne présentaient pas de fortes altérations et étaient remplies par du sang en partie liquide, en partie coagulé. Une semaine après cette opération, gangrène aux orteils du pied gauche. Dans les trois jours suivants noyaux de récidive dans la plaie. Les noyaux carcinomateux augmen-

tent rapidement et atteignent en trois semaines le volume d'une noisette. Au talon, apparaît une tache bleu noir. La gangrène arriva à la plante du pied jusqu'au milieu du métatarsien, sur le dos du pied un peu plus loin. Le pouls de l'artère poplitée est normal, celui de la tibiale postérieure encore sensible. Tandis que la gangrène ne faisait plus de progrès, la récidive au cou évoluait rapidement et causait à la fin des douleurs à la nuque. Plus tard apparut une pneumonie gauche qui amena la mort.

Autopsie. — Récidive du carcinome au côté gauche du cou. Métastase au foie. Thrombose des deux veines iliaques et fémorales, de la veine crurale gauche, de l'artère iliaque et fémorale droite, de l'artère hypogastrique et pleurésie du lobe supérieur gauche. Abcès dans le rein droit (pyélonéphrite), abcès à l'endroit de l'amputation. Thrombose oblitérante de la tibiale antérieure.

Examen microscopique. La tumeur montre très nettement une disposition plexiforme. Les propriétés morphologiques des cellules sont les mêmes que celles des cellules du cas précédent. On trouve en partie des mitoses asymétriques, par ci, par là des vacuoles, de nombreux foyers nécrobiotiques, mais pas de disposition en couches concentriques. Le stroma est formé de fines fibrilles riches en cellules de tissu conjonctif dont les cellules sont en partie longues, en partie plutôt rondes et dans ces dernières formes on peut très difficilement distinguer les cellules rondes qui sont situées entre elles. On rencontre une infiltration de petites embryonnaires plus forte à la périphérie de la tumeur. Pas de vaisseaux lymphatiques ou de follicules lymphatiques. Quelques vaisseaux sanguins se rencontrent dans les parties extérieures. Les cellules de la tumeur récidivante portent le même caractère que celui de la néoformation primaire, avec la différence que le stroma est pauvre en cellules, les fibres sont très dures et les colonnes cellulaires sont plus nettement déterminées. Dans le foie en dégénérescence graisseuse et par places infiltré de petites em-

bryonnaires se trouve un foyer métastatique dont la structure est identique à celle de la tumeur du cou, sauf seulement que l'infiltration de petites embryonnaires est ici plus forte. Les thromboses que nous avons citées se sont trouvées être des métastases. On y trouva des cellules semblables à celles de la tumeur primitive, avec la même disposition, séparées par une charpente conjonctive qui contient de petites cellules et des hématies. Ici aussi, on pouvait reconnaître des altérations nécrobiotiques dans les cellules fondamentales de la tumeur.

Obs. V. — A. R..., âgé de 28 ans. Au mois de novembre 1897, une tumeur apparut au-dessous de la mâchoire droite. Les légères douleurs que le malade avait avant disparurent après une évacuation de pus. Comme la tumeur dans les dernières semaines se développa rapidement, le malade entra dans la clinique. Pas de difficultés de déglutition, ni de respiration.

Etat actuel. — Homme bien développé avec organes internes sains. A la région sous-maxillaire droite on constate une tumeur ronde du volume d'un poing. Elle adhère au bord inférieur et externe du sterno-cleido-mastoïdien, mais ne semble pas adhérer aux parties molles du plancher de la bouche. Les gros vaisseaux semblent libres. La peau est adhérente à la tumeur dans une grande étendue, et a une couleur rouge. Par l'intermédiaire d'une fistule entourée de tissu malade on arrive dans une cavité à parois dures. La bouillie qui s'en échappe contient des cellules épithéliales plates et des détritus. Pas d'engorgement ganglionnaire.

Diagnostic clinique. — Carcinome branchiogène. Le 7 du mois de mars, extirpation dans l'anesthésie chloroformique. La tumeur est d'abord délimitée avec le thermocautère ; mais comme à la suite de la cautérisation les tissus environnants ne pouvaient être bien reconnus, on procède alors rapidement et la tumeur est à peu près isolée de tous côtés. Il n'y avait pas

d'adhérences fortes avec les gros vaisseaux, mais il y en avait avec la glande sous-maxillaire ainsi qu'avec le périoste de la mâchoire inférieure. Excision avec les ciseaux de quelques lambeaux de périoste. Mais comme à cause du ramollissement de la tumeur et de son adhérence avec la peau, il a fallu enlever une grande partie de cette dernière, il en est résulté une défectuosité de peau qu'on a comblée avec un lambeau pris du cou. Pendant l'évolution, le lambeau se détacha à cause du ramollissement des bords de la plaie par la cautérisation et les sutures, pendant la chute de la croûte, en partie se sont déchirées, en partie se sont relâchées. Un noyau assez grand, du volume d'une noisette se trouve au milieu du sterno-cleido-mastoïdien, assez mobile du reste.

Opération de la récidive. — Le noyau isolé ne se laisse enlever qu'en lambeaux. On arrive dans la profondeur jusqu'à la veine jugulaire interne, mais elle n'adhère pas à elle. On enlève les bords de l'ancienne plaie. On constate alors que les couennes inflammatoires sont partout infiltrées par les excroissances inflammatoires et par conséquent on les excise ; les bords de la plaie après tension se laissent réunir.

Examen microscopique (des cas III et IV). On rapproche la description de ces deux cas à cause de leur ressemblance. Eux aussi montrent une structure plexiforme. Les colonnes cellulaires, anastomosées et ramifiées, sont séparées les unes des autres par un stroma riche. Les cellules sont le plus souvent polyédriques, s'attachent les unes aux autres sans substance intermédiaire, ont un protoplasma faiblement granuleux, un noyau grand, ovoïde, plusieurs corps nucléaires et sont disposées concentriquement. Ici aussi, on trouve de riches mitoses tant typiques qu'atypiques et très souvent on rencontre des vacuoles irrégulières entre les cellules. Dans l'intérieur de la tumeur on ne trouve pas dans les fibrilles de tissu conjonctif d'infiltration cellulaire, mais en revanche dans la capsule qui entoure la tumeur, de nombreux lymphocytes et des leucocytes polynucléaires et, en quelques endroits, rares il est vrai, des

follicules lymphatiques bien caractérisés. Dans la capsule on trouve encore des éléments musculaires en dégénérescence cireuse, de nombreux vaisseaux sanguins dont les parois sont parcourues par de petites cellules. Dans l'intérieur de la tumeur, on ne trouve que de rares vaisseaux capillaires. Dans la peau qui adhère à la tumeur on trouve une infiltration de la couche de Malpighi, autrement elle est normale.

Obs. VI.— Baron V. K..., âgé de 59 ans. Au milieu de la région cervicale droite on trouve une tumeur couverte par une peau normale, d'une consistance ferme et adhérente au sterno-cleido-mastoïdien, très peu mobile. La tumeur s'est développée sans aucune cause chez cet homme sain dans un intervalle de six mois, accompagnée de douleurs intenses. Le patient a été spécifique. Le traitement par l'iodure de potassium n'a pas eu de résultats.

Diagnostic clinique : Carcinome de la région cervicale probablement branchial.

Opération. On a réséqué la partie adhérente au sterno-cleido-mastoïdien, l'anse descendante du grand hypoglosse et on a enlevé la tumeur. La veine jugulaire interne a été réséquée dans toute l'étendue qui adhérait à la tumeur. Le pneumogastrique et l'artère carotide adhèrent à la tumeur qui a été enlevée avec eux *in toto*. C'est seulement sur le pneumogastrique, la carotide et le sympathique qu'il est resté des infiltrations. Durée de l'opération : 1 h. 1/4.

Evolution. Pas de fièvre, cinq mois après l'opération récidive. Elle se développe rapidement causant une dyspnée et un amaigrissement profonds. Mort six mois après l'opération. Pas d'autopsie.

Examen microscopique. Traînées cellulaires largement anstomosées, donnant à la tumeur un caractère manifestement plexiforme Les cellules de ces traînées, ainsi que celles des nids rares inclus dans le tissu conjonctif, ont des formes différentes. A côté de petites cellules rondes ou ovoïdes, on trouve

de grandes cellules polyédriques ayant un protoplasma abondant. Le protoplasma des grandes cellules est homogène, celui des petites granuleux. Il n'y a pas de formes polynucléaires. Des vacuoles dans l'intérieur des cellules se trouvent fréquemment. Par ci par là on rencontre des foyers de nécrose. En d'autres endroits on trouve une disposition en couches et cornification à côté de nombreuses mitoses. Le stroma de la tumeur est constitué par du tissu conjonctif qui est formé par places de fibres longues pourvues de cellules en fuseau, tandis que dans d'autres endroits il est plus lâche et montre des lacunes dans lesquelles on rencontre de nombreuses cellules et des détritus du corps protoplasmique. A la périphérie des néoplasmes, le stroma est infiltré de cellules embryonnaires et on reconnaît par ci par là des follicules lymphatiques; on découvre des vaisseaux peu abondants qui ne présentent aucune altération.

Observation (due à l'obligeance de M. Reclus.)

Homme âgé de 43 ans. On note dans ses antécédents héréditaires que sa mère est morte de cancer de l'estomac et le père de vieillesse. Il a eu la variole à 15 ans, une fracture de jambe à 25 ans.

La tumeur pour laquelle il vient consulter apparut 4 mois avant ; mobile, dure comme une bille et siégeant au-dessous de la grande corne de l'os hyoïde du côté droit. Elle augmenta peu à peu de volume et devint grosse comme un œuf. Il y a deux mois le malade, pris d'une quinte de toux, cracha une quantité de sang évaluée à un verre. A la même époque changement de voix qui était éteinte et voilée. Douleurs irradiées dans la région temporale.

Etat actuel. Le malade est pâle, mais non de teinte jaune paille, plutôt de la couleur des individus qui ont perdu beau-

coup de sang. Tumeur à la région carotidienne droite ; la peau qui la recouvre est saine et la région sus-claviculaire est gonflée. La consistance est dure et la tumeur est bien limitée, formée d'une masse principale arrondie, munie d'un prolongement se dirigeant en bas. En haut elle est limitée du bord inférieur de la mâchoire par un sillon ; en arrière le muscle sterno-cleido-mastoïdien la recouvre ; en dedans elle atteint le cartilage thyroïde. Le corps thyroïde n'est pas augmenté de volume. L'examen de la bouche et du larynx négatif, sauf à la portion interarythénoïdienne qui est hypertrophiée et forme une saillie du volume d'une noisette. Le malade accuse des douleurs lancinantes et de la dyspnée. Aphonie. Déglutition gênée. Le diagnostic fut : cancer du pharynx développé dans la région cervicale ou cancer d'un lobe aberrant du corps thyroïde.

Opération. Anesthésie chloroformique. Trachéotomie. Syncope arrêtée par la respiration artificielle. Incision en fer à cheval. Les branches verticales sont situées de chaque côté de la trachée ; la branche horizontale sur la membrane thyro-hyoïdienne. La peau est abattue en bas. On incise la membrane thyro-hyoïdienne. On introduit le doigt dans le pharynx qui est sain. Suture de la plaie du pharynx. On attaque la tumeur. En avant on pénètre facilement dans une capsule qui permet d'isoler la tumeur du sterno-cleido-mastoïdien. Le sterno-hyoïdien n'est pas adhérent. En arrière en cherchant à décoller on ouvre une poche remplie d'un liquide noir, fétide, soumis à une grande tension. On isole deux pédicules vasculaires qui saignent abondamment. En dedans on décolle la tumeur du conduit laryngo-trachéal et on entre dans une poche qui s'étend dans la paroi postérieure du pharynx et est pleine de caillots énormes. On découvre que cette poche communique avec le pharynx par un orifice situé dans la paroi latérale, au niveau de la grande corne de l'os hyoïde. Les bords de cet orifice n'ont aucun caractère néoplasique. On le suture. Les suites de l'opération furent bonnes. Le malade sort. Il revient avec une ulcération située au point culminant d'une tu-

meur mal limitée, siégeant dans la région carotidienne. Le cas est jugé inopérable. Cachexie progressive. Mort.

La tumeur est ovoïde, encapsulée. A la coupe elle montre une cavité très irrégulière, remplie de détritus noirs. Les parois sont infiltrées d'hémorrhagies interstitielles.

Autopsie. La peau n'est pas cicatrisée au niveau de la partie droite de l'incision et, par un stylet, on pénètre dans une cavité profonde où l'on sent le cartilage thyroïde. Œdème du creux sus-claviculaire. Le bord antérieur du sterno-cleido-mastoïdien est impossible à disséquer, il se confond avec une masse très irrégulière, infiltrée entre les tissus vasculaires.

Examen histologique (Veau). — Quand on examine les parois constituées du kyste, on trouve qu'à un faible grossissement la coupe se présente sous l'aspect d'un fond uniformément coloré finement piqueté d'une série de points. Par places ces points sont agglomérés ; on trouve des vaisseaux volumineux. A la périphérie la capsule est peu nette. Du côté de la cavité du kyste la paroi est tomenteuse et présente une série de dégénérescences qui aboutissent à la chute des cellules dans la cavité. Le fond coloré est formé des cellules épithéliales. Elles sont dans le tissu fibreux dont elles sont faciles à distinguer par leur forme arrondie. Elles sont parfois réunies en amas de dimensions variables. Les limites de ces amas sont peu nettes. Dans ces cellules existent très souvent des formations vésiculaires. La cavité est formée par une substance amorphe qui touche presque directement la bordure cellulaire. Le stroma forme des faisceaux parallèles ou obliques. Le tissu conjonctif tend à subir par places une métamorphose caractérisée par la disparition de la constitution fibrillaire des faisceaux et la transformation en bandes homogènes. La paroi du kyste est envahie par des foyers hémorrhagiques. Les vaisseaux sont peu abondants, leurs tuniques sont épaissies.

CONCLUSIONS

1° Les épithéliomes branchiaux sont, au point de vue clinique, des tumeurs malignes au premier chef, siégeant au triangle cervical supérieur, au-dessous de l'angle de la mâchoire, au-dessus des urnes de l'os hyoïde. Ce sont des tumeurs au début petites qui augmentent progressivement de volume et se caractérisent par des douleurs intenses irradiées vers les régions temporale et occipitale. On constate souvent qu'elles se développent sur une fistule ou sur un kyste dermoïde branchiaux.

2° Ce sont des tumeurs ovoïdes bien circonscrites au début. Par le développement exagéré de leurs propres éléments elles envahissent les tissus et les organes environnants, et adhèrent intimement aux gros vaisseaux du cou. Histologiquement elles appartiennent au groupe des tumeurs épithéliales. On peut facilement trouver de très grandes affinités entre les épithéliomes branchiaux et certaines tumeurs congénitales du cou qui s'y développent à cause d'un accident d'évolution des fentes branchiales, et comme les premiers siègent aux mêmes points que ceux qui sont le point de départ de ces dernières, on peut ramener leur origine aux vestiges de fentes branchiales.

3° C'est par la théorie de Verneuil-Roser qu'on peut s'expliquer les kystes branchiaux et par conséquent les épithéliomes primitifs du cou. L'embryologie explique où peuvent se développer ces tumeurs, et aux dépens de quelle partie persistante de l'appareil branchial.

4° Le diagnostic des épithéliomes branchiaux se base sur l'impossibilité de trouver un cancer primitif. Leur pronostic est très grave et si l'intervention est indiquée souvent, il y a des cas où l'on doit se contenter d'une thérapeutique symptomatique.

Vu : LE PRÉSIDENT DE LA THÈSE,

TILLAUX

Vu : LE DOYEN

DEBOVE

Vu et permis d'imprimer :

LE VICE-RECTEUR DE L'ACADÉMIE DE PARIS,

L. LIARD

BIBLIOGRAPHIE

Traités généraux.

BICHAT. — Anatomie pathologique : cours publié par Boisseau. Paris, 1825.

CRUVEILHIER. — Essai sur l'anatomie pathologique en général et sur les transformations et productions organiques en particulier, 2 vol. Paris, 1816.

— Anatomie pathologique du corps humain, 2 vol., 1829 1835.

HEUSINGER. — System der Histologie. Eisenach, 1829.

LOBSTEIN. — Traité d'anatomie pathologique, 1829.

MÜHRY. — Dissert. ad parit. maligne historien. Gœttingen, 1846.

CAR MICHAEL. — Essay on the nature and origine, etc. Dublin, 1846.

JOH. MULLER. — Ueber den feineren Bau und die Formen der krankh. Geschwülste. Berlin, 1838.

GLUGE. — Atlas der pathol. Anatom., 1843-1850.

LEBERT. — Traité pratique des maladies cancéreuses, 1851.

— Anat. pathol. avec atlas, 1855-1860.

BRUCH. — Diagnose der bœs. Geschwülste, 1847.

SCHUH. — Pathologie und Therapie Pseudoplasmen. Wien, 1854.

WIRCHOW. — Cellular pathologie, édition 1853.

— Die krankhaften Geschwülste, 1863.

WEDL. — Grundzüge der pathol. Histologie. Wien. 1854.

FORSTER. — Beitrægé zur Entwickelungsgeschichte und Histologie. Wien, 1853.

PAGET. — Surgical pathol. London, 1853.

BILLROTH. — Allgemeine chir. Pathol. und Therapie, 1866, et édition de Winiwarter.

WEBER. — Chirurgische Erfahrungen und Unters., 1859.

BROCA. — Traité des tumeurs, t. I, 1866, t. II, 1869.

LÜCKE. — Die Geschwülste in Pitha-Billroth Handbuch. Erlangen, 1889.

CORNIL et RANVIER. — Manuel d'histologie pathologique, 1re et 2e édition, 1881-1891.

PERLS. — Lehrbuch der allgem. Pathol. 2e édition par le professeur Nelsen. Stuttgart, 1886.

RINDFLEISCH. — Lehrbuch der pathologischen Gewebelehre. 6e édition. Leipzig, 1886.

BIRSCH-HIRSCHFELD. — Lehrbuch der pathologischen Anatomie, 3e édition, 1886.

ZIEGLER. — Lehrbuch der allg. und speciellen pathologischen Anatomie, 5e et 9e édition, 1897.

BLAND-SUTTON. — Tumours innocent and malignant, 1894.

GOMBAULT. — Article Tumeurs du Traité de médecine de Brouardel et Gilbert, 1896.

DELBET. — Article Tumeurs. Traité de chirurgie de Le Dentu-Delbet, 1896.

QUÉNU. — Article Tumeurs. Traité de chirurgie, 2e édition, 1898.

MÉNÉTRIER. — Article Tumeurs. Pathologie générale de Bouchard-Roger, t. III, 1899.

BARD. — Précis d'anatomie pathologique, 1899.

Bibliographie spéciale.

VIRCHOW. — Handbuch der spec. Pathol. und Therapie, t. I, 1854, 3e fasc., p. 49-57.

— Wurzburger Verhandlungen, vol. I, p. 107.

ROBIN. — Comptes rendus de l'Académie des Sciences, t. XL, 1855, p. 1365 ; t. XLI, 1855, p. 332.

— Dictionnaire de Nysten, 1858 1864. Article Tumeurs.

— Journal de l'anatomie, 1865, p. 26.

WILSON FOX. — On the origine and mode of development of the cystic tumours of the ovary. Med. chirurg. transactions, vol. XLVII. June 28 th., 1864.

CORNIL. — Journal de l'anatomie, 1865.

THIERSCH. — Der epithelial Krebs namentlich der Haut. Leipzig, 1864.

WALDEYER. — Die Entwickelung der Carcinome. Virchow's Archiv., vol. XLI, 1867, p. 470, vol. LV, 1872, p. 67.

KŒSTER. — Die Entwickelung der carcinome und sarcome. I. Würzburg, 1869.

MALASSEZ. — Archives de physiologie, 1876.

HERMANN et TOURNEUX. — Journal de l'Anatomie, 1876.

PEREVERSEFF. — Recherches sur l'origine et la propagation du cancer épithélial de l'estomac. Journal de l'Anatomie n° 4, 1873.

— Entwickelung der Nierenkrebse aus den Epithelien d. Harnkanælchen. Archives de Virchow, vol. LIX, p. 227.

WEIGERT. — Ueber primæres Lebercarcinom. Archives de Virchow, vol. LXVII, 1876.

WOLFBERG. — Ueber die Entwickelung der vernarbenden Brustdrüsenkrebses. Archives de Virchow, vol. LXI, 1873, p. 241.

CORNIL. — Archives de physiologie, 1875.

LAVERAN. — Archives de physiologie, 1876.

DEFFAUX. — Thèse de Paris, 1877.

UHLE und WAGNER. — Handbuch der allg. Pathol., 6e éd. 1874.

SCHULZ. — Archiv. der Heilkunde, vol. XVII, 1876.

NEELSEN. — Deut. Arch. fur klin. Med., vol. XXXI, 1882, (Untersuchungen über den Endothelkrebs.)

BAUMGARTEN. — Ueber Transformation und Proliferation des Lymphgefæssendothels (Lymphangoitis hypertrophica) der Darmwand. Centr. f. med. Wiss. 1882, n° 3, p. 33.

FRIEDLANDER. — Ueber Geschwülste mit hyaliner Degeneration und dadurch bedingte netzformige Structur. Arch. de Virchow, vol. LXVII, p. 188.

HOGGEN und WEIL. — Trans. of the pathol. soc. of London, vol. XXX, p. 384.

HERMANN et LESUR. — Contribution à l'anatomie des épithéliomas de la mamelle. Journal de l'Anatomie. D. 21, p. 100.

CROOKE. — A case of primary carcinoma of the liver. Trans. med. soc. of London, vol. XXVIX, 1889.

HAUSER. — Das Cylinderepithelcarcinom. Iena, 1890.

ZAHN. — Beitræge zur Histogenese der Carcinome. Ar. Vir., vol. CXVII, p. 209.

— Beitræge zur Etiologie der Carcinome, Arch. de Virchow, vol. CXVII.

ZENKER. — Der prim. Krebs der Gallenblase und seine Beziehung zu Gallensteinen und Gallenblasennarben. Deut. Arch. f. clin. Med., vol. XLIV, p. 159.

COHNHEIM. — Vorlesungen über allg. Pathol. vol. I, p. 634, 1877.

VIRCHOW. — Archives de Virchow, 1853, vol. V. p. 248.

RECKLINGHAUSEN. — Die Adenome und Cystadenome der Uterus und Tubenwandung ihre Abkunft von Resten des Wolfschen Kœrpers. Berlin, 1895.

MAAS. — Etiologie der Geschwülste. Berl. Klin. Woch. 1880.

ZAHN. — Ueber congenitale Knorpelrate am Halse. Archives de Virchow, vol. CXV, p. 47, et vol. CXLIII, p. 170.

BOSSERT. — Angebœr. Mastdarmpolypen. Dissert. inaug. Strasbourg, 1892.

SCHAUNING. — Ueber das Vorkommen von Mastdarmkrebsen in den ersten Lebensdecennien. Zeit. f. Chirurgie, vol. XXII.

MALASSEZ. — Archives de physiologie, 1885, p. 309.

AHLFELD. — Zur casuistik der congenitalen Neoplasmen. Arch. für Gynæk., t. XII.

RŒHRER. — Das Primære Nieren carcinom. Dissert. Zurich, 1874.

GRAWITZ. — Uber die Entwickelung der Nieren tumoren. Deut. med. Woch., 1884, p. 345.

MONOD et ARTHAUD. — Revue de chirurgie, 1887.

GRAW. — Medical Record, 1885.

DEICHERT. — Uber Knorpel und Knochenbildung an den Tonsillen. Arch. Virchow, vol. CXLI.

FÉRÉ. — La famille tératoplastique. Revue de chirurgie, 1895. Progrès médical, 1895, n° 3.

VON MUTACH. — Beitrage zur Genese der congenitalen Cystenniersen. Virchow Arch., vol. CXLII, p. 193.

RICKER. — Beitrag zur Etiologie der Uterus Geschwulste. Arch. Virchow, vol. CXLII, p. 193.

ROUX. — Zur Entwicklungsmechanik des Embryo. Arch. Virchow, t. CXIV.

— Demonstration versprengten persistirender Furchungszellen in den Geweben von Embryonnen. Cent. fur Allg. Pathol., t. V, 1894, p. 858.

BARD. — Anatomie pathologique générale des tumeurs, leur nature et leur classification physiologique. Arch. de physiologie, 1885, D. 1er, p. 247.

— La spécificité cellulaire et l'histogenèse chez l'embryon. Archiv. de pbysiologie, 1886, p. 406.

— La spécificité cellulaire et les faits anatomo-pathologiques sur lesquels elle s'appuie. Cong. Int. des sc. méd., Berlin, 1890. Section III.

— Pathogénie du cancer. Congrès français de chirurgie, 1894.

Klebs. — Allg. Pathol., vol. II.

— Ueber das Wesen und die Erkennung der Carcinombildung Deut. med. Wochenschr., 1890.

Cornil. — Sur le procédé de division indirecte du noyau et des cellules épithéliales dans les tumeurs. Arch. de phys. norm. et pathol., 1886, p. 310.

Ziegler. — Experimentelle Untersuchungen über die Herkunft der Tuberkel elemente. Würzburg, 1875.

Sherrington Ballance. — Centralblatt fur allg. Pathol. und pathol. Anatomie, 1890, n° 22.

Nikiforoff. — Uber die Entwickelung des Granulations gewebes. Ziegler's Beitræge, vol. VIII.

Strœbe. — Zur Kenntniss verschiedener cellulærer Vorgænge und Errscheinungen in Geschwülsten. Ziegler's Beitrage, vol. XI.

Karg. — Das Carcinom. Deut. Zeit. fur Chirurgie, vol. 34.

Lubarsch. — Hyperplasie und Geschwulste Ergebm. der Allg. Pathol., II, 1895.

Hansemann. — Altruismus und Anaplasie der Zellen, 1893, Berlin.

— Ueber die Anaplasie der Geschwülstzellen und die assymetrische Mitose. Virch. Arch.vol. CXXIX.

— Ueber die Specificitæt der Zelltheilung. Arch. für microsc. Anatomie, vol. XLIII.p. 244.

— Ueber pathologische Anatomie und Histologie des carcinom's in Verhandlungen des Comités für Krebsforschung, 1902.

Karg. — Deut. Zeit. für chir., vol. XXV, p. 323, 1887.

— Studien über transplantirte Haut. Arch. für Anat. und Phys., 1888, p. 369.

PIANESE. — Beitræge zur Histologie und Etiologie des carcinom. Zeigler's Beitræge, 1896.

ARNOLD. — Ueber Theilungsvorgænge an den Wanderzellen ihre progressiven und regressiven Metamorphosen. Arch. für microsc. Anat., vol. XXX.

— Ueber feinere Zellen unter normalen und pathologischen Bedingungen. Arch. de Virch., 1879.

— Beobachtungen über Kerne und Kerntheilungen in den Zellen des Knochenmarkes. Arch. Virch., 1883.

— Ueber Kerntheilung und Kernige Zellen. Arch. Virch., vol. XCVIII.

— Weitere Beobachtungen über Theilungsvorgænge in den Zellen des Knochenmarkes und weissen Blutkœrperchen. Arch. de Virch., 1884.

SCHUTZ. — Microscopische Carcinom befunde. Frankfurt, 1890.

KNAAK. — Die morphologische Bedeutung der Geschwülste. Verhandlungen der Deut. Gesell. für Naturfor. und Aerzte, Leipzig, 1891, p. 184.

THOMA. — Lehrbuch der pathol. Anat.

SCHLEICH. — Ueber die Etiologie der Geschwülste. Berlin, 1859.

RIBBERT. — Das pathologische Wachstum der gewebe. Bonn (Fr. Cohen), 1896.

— Lehrbuch der pathol. Anatomie, 1896.

FABRE. — De la contagion du cancer. Thèse de Lyon, 1892.

BLYTH. — Commission sur la contagion du cancer in Lancet 1888.

HAMBURGER. — Contactinfection ved épitheliom (in Centralblatt für chirurgie, 1892, p. 14).

GUEILLOT. — Union médicale, 1891.

KIRMISSON. — Bulletin Médical, 1888.

MAC EVEN. — Glascow medical Journal, 1886.

LUCKE. — Handbuch der Chirurgie von Pitha-Billroth, vol. II, p. 49.

LANGENBECK. — Frorieps Notizen. Schmidts Jahr., vol. XXV, p. 99.

WEBER. — Chirurgische Erfahrungen und Untersuchungen. Berlin, 1859, p. 259.

GOUJON. — Gazette des hôpitaux, 1867, p. 79.

GEISSLER. — Die Ubertragbarkeit der Carcin. Langenbeck's Arch. vol. XLVI.

NOVINSKI. — Centralblatt für med. Wissen., 1876, p. 45.

WEHR. — Deutscher Chirurgen Congress, 1888.

HANAU. — Fortschritte der Medicin, 1889.

EISELSBERG. — Wien. Klin. Wochen., 1890.

DUPLAY. — Recherches expérimentales sur la transmission du cancer. Gaz. des hôpit., 1890, 1. 210.

HAHN. — Berl. Klin. Wochenschrift. 1880, n° 21.

CORNIL. — Acad. de méd., Séance 27 juin 1891.

RAPPIN. — Recherches sur l'étiologie des tumeurs malignes, 1887.

SCHEUERLEN. — Deut. Med. Wochenschrift, 1885, p. 48.

SCHILL. — Berliner med. Gesell., 1887.

SENGER. — Berliner Klin. Wochen., 1880.

KORATNEFF. — Centralblatt für Bacteriologie und parasit. 1893, vol. XIII.

NEPVEU. — Archives de Méd. expérimentale, 1894.

MOREAU. — Du molluscum contagiosum envisagé comme maladie parasitaire. Thèse, 1889.

NEISSER. — Vierteljahrschrift für. Derm. und Syphilis, 1888, p. 583.

ALBARRAN. — Sur les tumeurs épithéliales contenant des psorospermies. Sem. méd., n° 15, 1889.

THOMA. — Uber eigenartige parasitære Organismen in den Epithelzellen der Carcinome. Fort. der. Med. 1889, n° 11.

DARIER. — Sur une nouvelle forme de psorospermose cutanée ou maladie de Paget. Soc. de Biol., 13 avril 1889.

WICKHAM. — Maladie de Paget du mamelon. Arch. de méd. expér., II, 1890.

MALASSEZ. — Sur les nouvelles psorospermoses chez l'homme. Arch. de méd. expérimentale, II, 1890.

PFEIFFER. — Die Protozoen als Krankheitserre ger Iena 1891.

SJOBRING NILS. — Ein Protozoenartiger parasiterer Organismus in Carcinomen. Fort. d. Med., 1890, n° 14.

BALLANCE. — Considerations printing to cancer as intective disease. Cong. int. Hyg. et Demogr., 1891.

BORREL. — Sur la signification des figures décrites dans les épithéliomes. Arch. de méd. exp. et Anat. pathol., II, p. 706.

CAZIN. — Contribution à l'étude des dégénérescences cellulaires. Journ. d'anat. et phys., 1890.

— La théorie parasitaire du cancer. Arch. gén. de méd., janv. 1892.

BRAULT. — De l'origine non bactérienne du carcinome. Arch. gén. de méd., 1885.

EBERTH. — Ueber Einschlüsse in Epithelzellen. Fort. d. Med., vol. VIII, n° 17.

FOA. — Ueber die Krebsparasiten. Centralblatt für Bacter., vol. XII, p. 186.

GALLOWAY. — The parasitism of protozoa in carcinoma. Brit. med. jour., 1893, p. 217.

KAHANE. — Ueber das Vorkommen lebender Parasiten im Blute und Geschwülstzellen bei carcinœmatosen. Centr. für. Bact., vol. XII, p. 413.

KOROTNEFF. — Rhopalocephalus Carcinomatosus. Cent. für Bacter., vol. XIII, p. 373.

METSCHNIKOFF. — Note au sujet du mémoire de M. Soudakewitsch. Annales de l'Inst. Pasteur, 1892, p. 158.

PLIMMER. — A note on parasitic protozoen lately found in cancer. Brit. med. jour., 1892.

PODWYSSOZKI. — Ueber Parasitismus bei Carcinomen nebst Beschreibung einiger in den Carcinogeschwülsten schmarozenden Protozoen. Centr. für Bact., vol. II, n° 16-18.

RUFFER and WALKER. — On some parasitic protozoen found in cancerous tumours Jour. of path., octobre 1892.

SAWTSCHENKO. — Weitere Untersuchungen über schmarotzende Protozoen in den Krebsgeschwülsten. Cent. für Bact., vol. XII, nº 1.

SIEGENDER VON HEUKELOM. — Ueber intracellulære Gebilde bei Carcinomen. Centr. für all. Pathol., vol. I, nº 22.

SOUDAKEWITSCH. — Recherches sur le parasitisme intra-cellulaire et intra-nucléaire chez l'homme. Ann. de l'Inst. Past., 1892, nº 3.

UNNA. — Zur Kenntniss der hyalinen Degeneration der Carcinom epitheliem. Derm. Zeit., 1893.

STRŒBE. — Die parasitæren Sporozoen in ihren Beziehungen zur mensch. Pathol. insbesondere zur Histogenese und Etiologie der carcinom. Centr. fur pathol. anat., vol. V, p. 11.

RIBBERT. — Neuere Arbeiten zur Etiologie der carcinom. Deut. med. Wochenschrift, 1891, nº 7.

DELEPINE SHERIDAN. — Psorospermosis and its relation to malignant epith. tumours. Congr. int. d'Hygiène, 1891.

NEISSER. — Ueber den gegenwærtigen Stand der Psorospermienlehre. Arch. für Derm., vol. XXVIII, suppl., p. 81.

CORNIL. — Mode de multiplic. des noyaux et des cellules dans l'épithéliome. Jour. d'anat., 1891, p. 97.

SCHWARZ. — Ueber den Carcinom-parasitismus. Beitr. z. klin. Med. und Chirurgie, Wien, 1895.

VOLKMANN. — Das tiefe branchiogene Halscarcinom. Cent. für chirurgie, 1882, nº 3.

CARL REGNAULT. — Die malignen Tumoren der Gefæssscheide. Arch. für klin. chirurgie, vol. XXXV, fasc. 1, p. 50.

H. RICHARD, — Ueber die Geschwülste der Kiemenspalten in Brun's Beitræge zur klin. chirurgie, vol. III, fas. 2.

QUARREY SILCOCK. — Three cases of the cystic Epitheliom of the neck. Brit. med. journ., 1887, 18 mars.

GUTTMAN. — Zur Entwickelung der sogennanten branchiogenen Carcinome. Diss. In. Berlin, 1883.

BRUNS. — Das branchiogene Carcinom der Halses. Beitræge zur klin. chir., 1884, t. I, p. 371.

REVERDIN MAYOR. — Epithélioma pavimenteux lobulé branchiogène. Rev. méd. Suisse romande, 1888, p. 162.

TRENBURG. — Zur casuistic des primæren Halscarcinom. Wratsch, 1883, nº 9.

JAWDYNSKY. — Un cas de cancer primitif du cou. Gaz. Lek. 1888.

AMMON. — Ueber die branchiogene Carcinome. Th. inaug. Erlangen, 1891.

GUSSENBAUER. — Beitrag zur Kenntniss der branchiogenen Geschwülste. Festschrift für Th. Billroth, 1892, p. 250.

EIGENBRODT. — Branchiogene Carcinome. Verhandlungs der Deut. Gesell. für Chirurgie, 1894.

PEREZ. — Ueber die branchiogene Carcinome. Beitræge zur klin. Chirurgie, 1899, t. XXIII, fas. 3, p. 595.

BERGER. — Epithéliomes branchiogènes et épithéliomes aberrants de la thyroïde. Cong. de chirurgie fr., 1897.

BRINTET. — Contribution à l'étude des carcinomes branchiogènes. Th. Mont. 1898.

VEAU. — Etude de l'épithélioma branchial du cou. Th. Paris 1901.

BIRSCH-HIRSCHFELD. — Zur Cylindromfrage. Arch. d'Heilkunde, vol. XVII.

HEULE. — Ueber das Siphonom. Zeit. für rat. Medicin, vol. III p. 130.

CZERNY. — Plexiformes Myxosarcom. Arch. fur klin. Chirurgie, vol. II, 1869, p. 234.

KŒSTER. — Cancroïde. Arch. de Virchow, vol. LV.

EBERTH. — Zur entwickelung der Epithel. Arch. de Virchow, vol. XLV.

RUSTIZKY. — Myelom. Deut. Zeit. für Chir., vol. III, p. 162.

WAGNER. — Arch. der Heil., vol. II, 1870, p. 509.

KOLACZECK. — Ueber das Angiosarcom. Deut. Zeit. für Chir., vol. IX.

LUBARSCH. — Hyperplasie und Geschwülste. Ergeb. der all. Pathol. II Abt. 1895.

NEELSEN. — Untersuchungen über Endothelial krebs. Deut. Arch. für Klin. Med., vol. XXXI, p. 475.

WÆGGERATH. — Beitræge zur Structur des Carcinom. Wiesbaden, 1892.

ZOPPRITZ. — Ueber multiloculære Kiemen gangscysten. Brun's Beitræge, vol. XII.

SULTAN. — Zur Kenntniss der Halscysten. Deut. Zeit. für Chirurgie, vol. XLVIII, fasc. 2 et 3.

HEIDEMANN. — Die Entwickelung der zelligen Infiltration. Virch. Ar., vol. 13.

CHAMBARD. — Nouvelle contribution à l'histoire du carcinome primitif des ganglions. Progrès méd., nº 22, 1899.

PERET. — Du carcinome primitif des ganglions. Lyon méd., nº 1, p. 5, 1883.

KAMM. — De siphonomata vesicale. Würzburg, 1848.

TILLMAN'S. — Arch. de Heilkunde, vol. XIV, p. 530.

HIPPEL. — Kasuistic der Ang. Ziegler's Beitr., vol. XIV, p. 360.

MADELUNG. — Anat. und Chirur. über die glanduler Thyroïdia accessoria. Arch. für Klin. Chir., vol. XXIV, p. 71.

LEJARS. — In Traité de chirurgie Duplay-Reclus, Art. Tumeurs des glandes salivaires.

BROCA. — In Tr. Chir. Art. Fistules congénitales, et Kystes branchiaux.

Isidore GEOFFROY SAINT-HILAIRE. — Histoire générale et particulière des anomalies de l'organisation chez l'homme et les animaux.

LEBERT. — Des kystes dermoïdes et de l'hétérotopie plastique en général. Compt. rendus et Mém. de la Soc. de Biologie, t. IV, 1852, p. 203.

VERNEUIL. — Mémoire sur l'inclusion scrotale et testiculaire.

ROSER. — Handbuch der anat. Chirurgie, Tübingen, 4e édition, 1854.

KOSTANECKI-MIELECKI. — Die angeborenen Kiemenfisteln. Virch. Arch., t. CXXII, p. 63 et vol. CXX, p. 38.

KŒLLIKER. — Entwickelungsgeschichte, Leipzig, 1876.

HERTWIG. — Entwickelungsgeschichte, 1887 et 1888, Iéna.

WŒLFLER. — Ueber die Entwickelung und den Bau der Schilddrüse. Berlin, 1881.

BORN. — Uber die Derivaten der Schlundspalten. Arch. für micr. Anat., vol. XXII, p. 271.

KATSENKO. — Das Schicksal der embryonalen Schlundspalten. Arch. für micr. Anat., vol. XXX, p. I.

HIS. — Anatomie menschlichen Embryonen, 1880.

— Ueber den Sinus prœcervicalis und über Thymus anlage. Arch. für. Anat. und Phys. Separatabdruck.

— Schlundspalten und Thymus anlage. Arch. für. Anat. und phys. sep.

BORN. — Plattenmodellir methoden. Arch. für micr. Anat., vol. 22, p. 584.

QUÉNU. — Des arcs branchiaux chez l'homme. Th. agr. Paris, 1888.

CUSSET. — L'appareil branchial, Paris, 1877.

BROCA. — Traité de chirurgie, Duplay-Reclus. Art. Développement normal de la face et du cou.

RABL. — Zur Bildungsgeschichte des Halses. Prager med. Wochen., 1886, n° 53 et 1887, n° 1.

PRENANT. — Traité d'embryologie.

LIENNER. — Ein Beitrag zur Kenntniss der Kiemenspalten und Ihrer Anlagen. Diss. Inaug. Dorpat, 1887.

MALL. — Branchialbogen des Huhners. Arch. für Anat. und phys. 1887.

PIERSOL. — Die Entwickelung der Schlundspalten. Zeit. für Wiss. Zool. vol. XLVII, 1888.

Van Bemmelen. — Die Halsgegend der Reptilien. Zool. Anz. Année X, nº 244, 1887.

Jacoby. — Studien zur Entwickelung geschichte der Halsorgane der Sæugethiere und der Menschen. Diss. In.. 1895, Berlin.

Maurer. — Schildrüse und Thymus der Teleostier. Morph. Iahrbuch, vol. XI.

IMPRIMERIE F. DEVERDUN, BUZANÇAIS (INDRE)

PLANCHE I

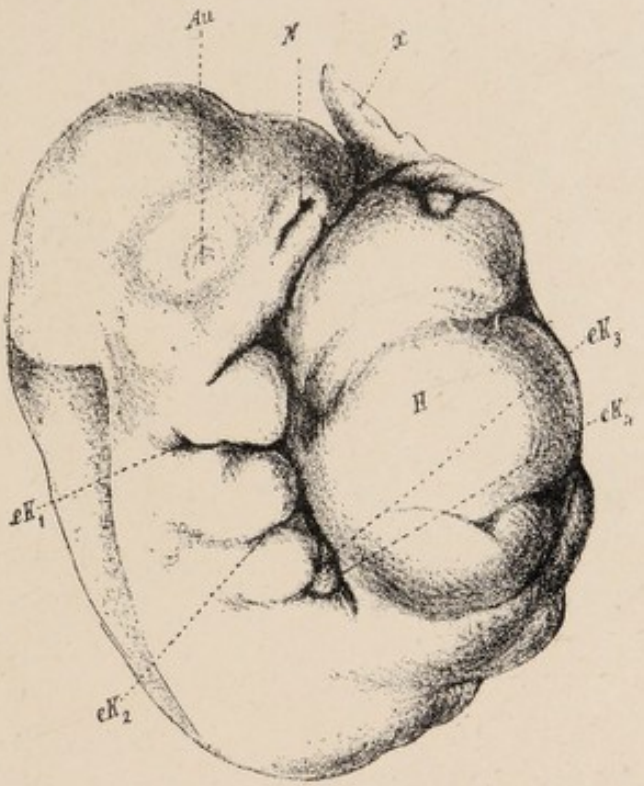

Fig. 1. — Embryon de porc de 7 mm. de longueur (d'après Born). EK1, EK4, Fentes branchiales externes.

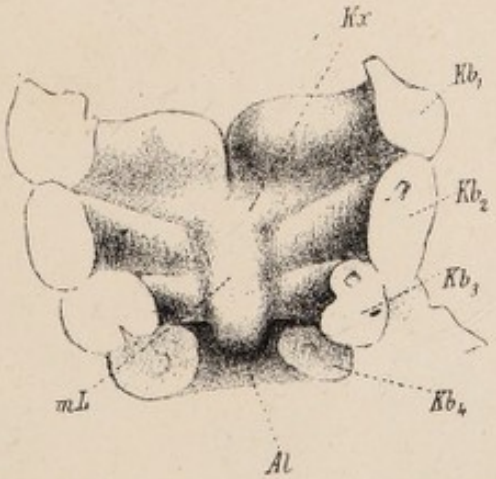

Fig. II. — Plancher de la cavité buccale d'un embryon de 11 mm. de longueur. KB1, KB4, arcs branchiaux ; ML, proéminence médiane (d'après Born).

PLANCHE II

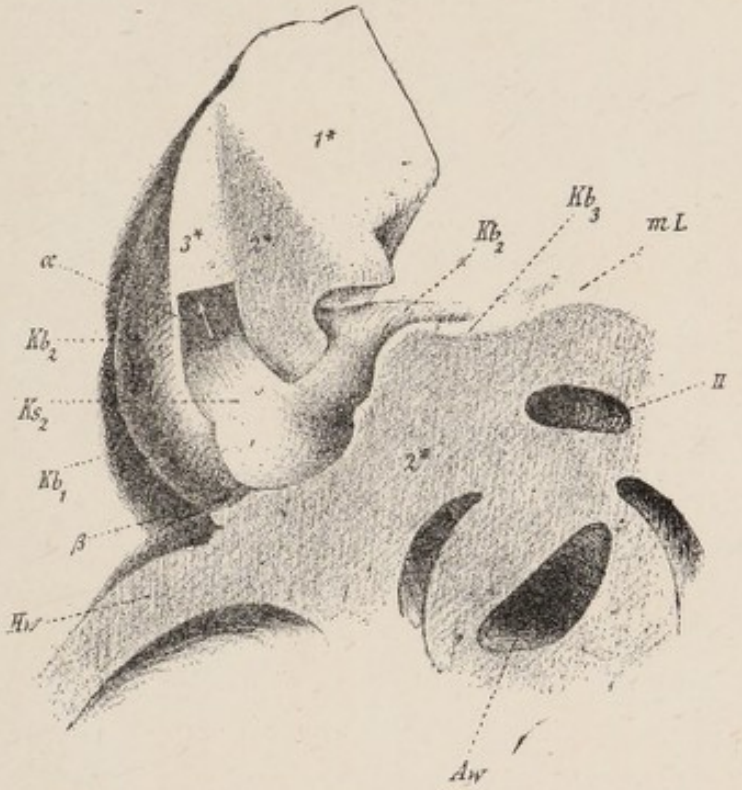

Fig. 1. — Modèle en cire fait d'après une série de coupes passant par la tête d'un embryon de 7 mm. de longueur. KB1, arc branchial ; KS2, 2e poche branchiale.

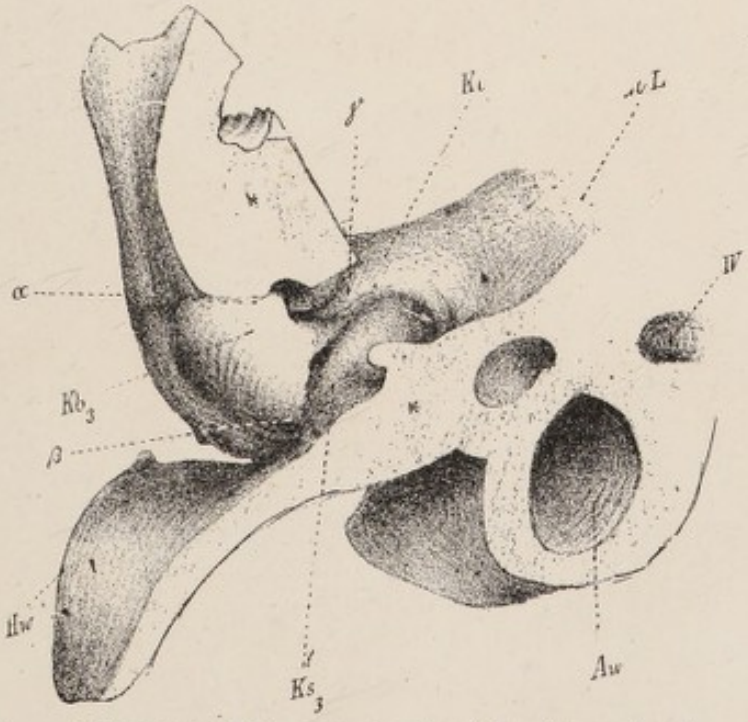

Fig. II. — Même modèle, représentant la 3e poche branchiale, qu'on y voit d'arrière en avant (d'après Born).

PLANCHE III

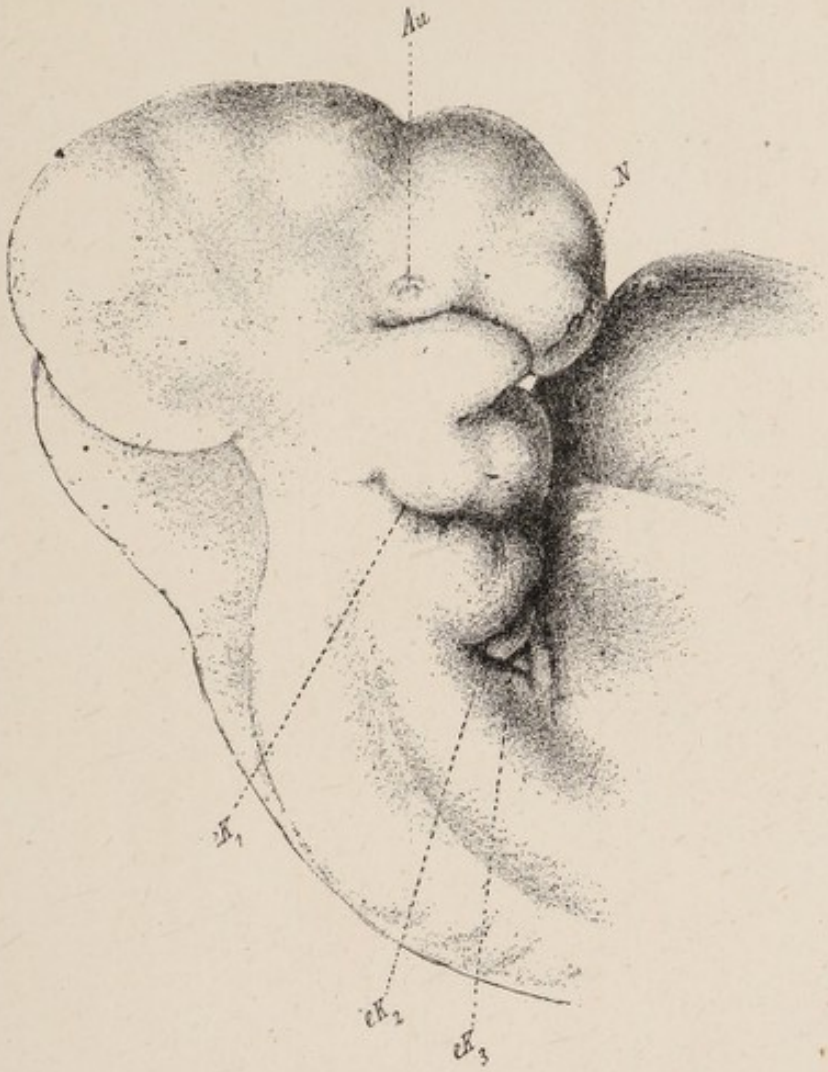

Fig. 1. — Embryon de 13 mm. de longueur.
EK1, EK2, EK3, fentes branchiales externes (d'après Born).

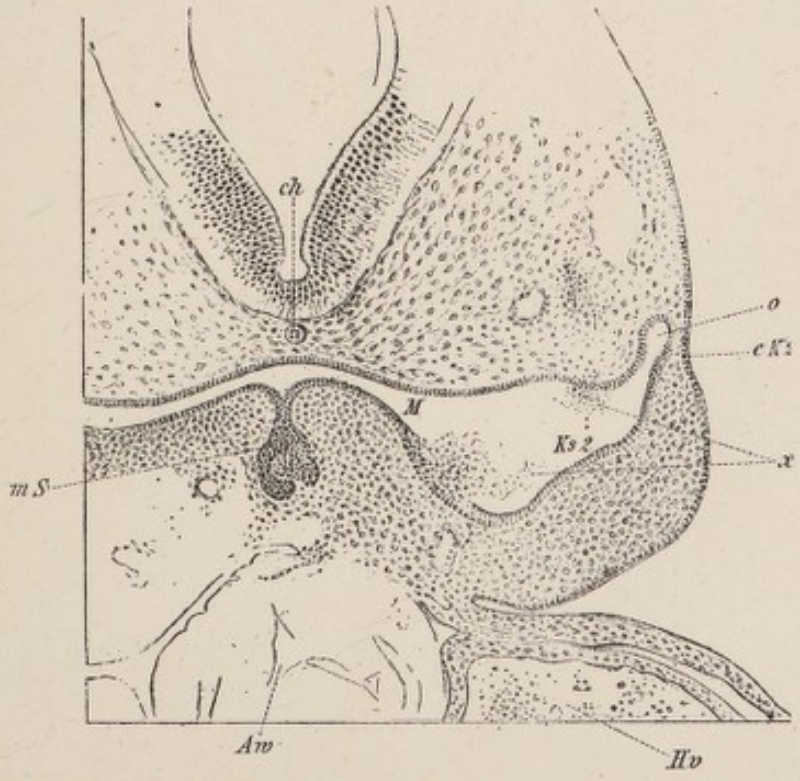

Fig. 2. — Coupe passant par la tête d'un embryon de 7 mm. de longueur avec l'ébauche de la thyroïde antérieure. KS2, 2e poche branchiale (d'après Born).

BUZANÇAIS (INDRE). IMPRIMERIE F. DEVERDUN