

**Ueber eine Mischgeschwulst der Mamma : ein Cystosarkom mit
Platttenepitheleinsprengungen ... / vorgelegt von Franz Stumpf.**

Contributors

Stumpf, Franz 1877-
Universität Leipzig (1409-1953)

Publication/Creation

Leipzig : Bruno Georgi, 1903.

Persistent URL

<https://wellcomecollection.org/works/kv9ekxzj>

9
Ueber eine
Mischgeschwulst der Mamma,
ein Cystosarkom mit Plattenepitheleinsprengungen.

Inaugural-Dissertation

zur

Erlangung der Doktorwürde

in der

Medizin, Chirurgie und Geburtshilfe

einer

Hohen Medizinischen Fakultät der Universität Leipzig

vorgelegt von


Franz Stumpf,
approb. Arzt aus **Weimar.**

Leipzig
Druck von Bruno Georgi.
1903

Gedruckt mit Genehmigung der medizinischen Fakultät zu Leipzig
15. Dezember 1903.

Referent: Herr Geh. Med.-Rat Prof. Dr. Trendelenburg.

Meinen lieben Eltern
in Dankbarkeit
gewidmet.



Die cystischen Geschwülste der Brustdrüse — nach der herkömmlichen Klassificierung Abarten der Mammaadenome — sind schon lange bekannt und sie sind besonderen Studien öfter unterworfen worden.

In der Literatur der pathologischen Anatomie finden wir unter den Bezeichnungen Cystosarkoma phyllodes (Johannes Müller), intracanaliculäres Myxom (Virchow), Cystosarkoma proliferum (Billroth)¹⁾ ihre bekanntesten Repräsentanten.

Eine besondere Gruppe unter diesen Cystosarkomen bilden jene Tumoren, in denen inmitten der Wucherung eines drüsigen Organes wunderbarerweise Plattenepithelgebilde vorkommen. Es sind diese jene Geschwülste, die Müller Cholesteatome, Cruveilhier Tumeur perlée nannten; Virchow²⁾ übersetzte letztere Bezeichnung in den Ausdruck Perlgeschwulst.

Virchow³⁾ betonte von diesen Perlgeschwülsten, dass sie gerade im Gegensatz zum Epitheliom, dem Epithelialkrebs, einen benignen Charakter haben. Er sagt: „Nie hat man bis jetzt Perlgeschwülste gesehen, welche, nachdem sie an einem Orte bestanden hatten, an entfernten Orten Recidive gemacht und sich wie bösartige Geschwülste verhalten hätten; immer fand

¹⁾ Billroth: pag. 61.

²⁾ Virchow: S. 565.

³⁾ Virchow: S. 566.

nur im nächsten Umfange der Geschwulst eine weitere, aber überaus langsame Entwicklung statt.“

Etwas ähnliches sagt v. Angerer¹⁾ von den Cystosarkomen im Allgemeinen bei Gelegenheit der Klassificierung der Mammatumoren: „Das wichtigste klinische Symptom dieser Geschwülste ist, dass sie abgekapselt sind, eingeschlossen in eine derbe, bindegewebige Hülle, sie scheinen bisweilen garnicht mit der Brustdrüse in Verbindung zu stehen, sie verwachsen niemals mit der Haut, noch mit der Pectoralfascie, oder dem Pectoralmuskel, auch kommt es bei ihnen nicht zu Schwellungen der regionären Drüsen.“

Mit dem Hinweis auf das abgeschlossene Wachstum der Cystosarkome und ihre geringe Neigung, Metastasen zu bilden, spricht v. Angerer ebenfalls für die Gutartigkeit dieser Tumoren.

Ich bin absichtlich mit der Anführung dieser klinischen Symptome der Cystosarkome — wie v. Angerer sich ausdrückt — von der begonnenen Autorenaufzählung abgewichen: ich halte die Aussprüche Virchows und v. Angerers für eine wichtige Grundlage für später aus der Beobachtung meines Falles zu ziehende Schlüsse.

Von den zahlreichen Autoren, die Cystosarkome und Perlgeschwülste beobachteten, — reichhaltige Literaturangaben sind in den weiter unten zu erwähnenden Arbeiten von Grohé und Arnold zu finden — seien noch die folgenden angeführt: Häckel²⁾ beschrieb 2 Fälle, einen, den er als echtes Atherom der Mamma bezeichnete, den anderen, bei dem er in einem Cystosarkoma phyllodes Cystenwandungen von hautartiger Beschaffenheit fand, in denen er nur Papillen, Drüsen und Haare vermisst. Er konstatiert aber, dass, wie in der tiefsten Schicht des Rete

¹⁾ v. Angerer: pag. 757.

²⁾ Häckel: pag. 299–301.

Malpighi, auch hier als unterste Lage cylindrische Zellen vorhanden sind. Darüber finden sich plattere Formen, Riff- und Stachelzellen, Eleidin- und Keratohyalinkörper.

Auch Model¹⁾ und Hiebaum²⁾ finden in cystenartigen Mammatumoren Hohlräume mit Plattenepithel und z. T. mit Epidermis ausgekleidet.

Weiterhin veröffentlichte Kürsteiner³⁾ den Fall eines Adenoma phyllodes, in dessen Cysten mit lockerem, atheromatösen Inhalt stellenweise kleine, warzenähnliche Partien von geschichtetem Plattenepithel eingeschoben sind. Mitunter liegen mehrere Schichten platter Epithelien den cylindrischen auf, andererseits sind aber auch Stellen im Tumor vorhanden, wo das Cylinderepithel, durch das Plattenepithel emporgehoben, das letztere bedeckt, sowie Stellen, wo das Cylinderepithel seine Linie neben dem geschichteten Plattenepithel abbricht. Im Stroma findet sich Schleimgewebe. Eine deutliche Epidermisbildung kann Kürsteiner bei den Plattenepithelelementen nicht konstatieren.

G. B. Schmidt⁴⁾ berichtet von einem Cystosarkoma myxomatodes mit Epithelperlenbildung, bei dem das Grundgewebe sarkomatösen und myxomatösen Charakter hat. Der Tumor enthält schlauchförmige Hohlräume mit schüppchenartigem Inhalt und einer Wandbekleidung von Cylinderepithel. Daneben finden sich kugelige Cysten, deren Wandung ein vollständiges Gepräge der äusseren Haut hat und welche mit verhornten epithelialen Produkten angefüllt sind. Sie stehen sowohl oft unter sich, als auch mit den letztbeschriebenen schlauchförmigen Drüsenhöhlräumen in Kommunikation.

1) Grohé: pag. 77.

2) Grohé: pag. 82.

3) Kürsteiner: pag. 302 ff.

4) Schmidt: pag. 93.

Grohé beschreibt zwei Fälle: Es handelt sich um Cysto-fibrosarkome, in denen die Epithelauskleidung der Cysten zum Teil aus zweierlei Epithel: Cylinder- und Plattenepithel, besteht.¹⁾ Er beobachtet ein Nebeneinanderliegen des Cylinderepithels und Plattenepithels und zwar sowohl einen allmählichen Uebergang des ersteren in letzteres, als auch ein scharf begrenztes Zusammenliegen beider Epithelarten. „Die schroffen Absätze von Plattenepithel zu Cylinderepithel sind besonders da zu finden, wo anscheinend ein junger Drüsenschlauch mit typischem Cylinderepithel sich in die Tiefe senkt, während zu beiden Seiten dieser Einsenkung die Plattenepithellage bis zu ihr herantritt.“ Aus dem allmählichen Uebergang des Cylinderepithels in Plattenepithel schliesst Grohé, dass das Plattenepithel durch einen metaplastischen Prozess aus Cylinderepithel hervorgegangen ist, und sucht hierin den Schlüssel für die Entstehung der Cysten mit gemischtem Epithel.

Bei der Frage nach der Entstehung solcher Mischgeschwülste ist in vergleichender Hinsicht der Bericht über einen Mammatumor interessant, den St. Arnold²⁾ veröffentlicht. Er beschreibt ein Osteochondrosarkom der Mamma, bei dem er neben einer starken Wucherung bindegewebiger Elemente zum Spindelzellensarkom Knorpelinseln und Knochenleisten mit deutlichen Osteoblasten und Haversschen Kanälen findet.

Ich komme später auf diese Arbeit nochmals zurück und gehe jetzt zur Beschreibung eines Tumors über, welcher mir von Herrn Geheimrat Trendelenburg überwiesen wurde. Wilms hat den Fall in seiner Abhandlung über Mischgeschwülste bereits kurz geschildert.

Die mir als Spirituspräparat zur Verfügung stehende Ge-

¹⁾ Grohé: pag. 84.

²⁾ Arnold: pag. 449—469.

schwulst wurde durch Operation in der kgl. chirurgischen Universitätsklinik zu Leipzig gewonnen.

Ich lasse die klinischen Notizen, Anamnese und Status folgen:

A. Z. aus Bornitz b. Zeitz, 47 Jahre alt. Tag der Aufnahme: 10. X. 1900.

Anamnese:

Patientin leidet seit ca. 20 Jahren an Verdauungsstörungen und Schmerzen im Epigastrium, hat vor 20 Jahren 1 Mal geboren, seitdem angeblich profuse Menstruation. Vor 17 Jahren erlitt die Patientin eine Kontusion des Unterleibes, vor 10 Jahren erhielt sie einen Stoss gegen die linke Mamma, bald darauf hat sie in derselben einen kleinen, harten Knoten bemerkt, der langsam wuchs. Vor 1 Jahre schlug die Kranke mit der Mamma auf eine harte Kante, worauf der Knoten schneller gewachsen sein soll. Seit dem letzten Sommer ist der Knoten nach Anwendung warmer Umschläge erweicht.

Status: 10. X. 1900.

An der Stelle der linken Mamma sieht man einen überfaustgrossen, derben Tumor, der aus zwei grossen und mehreren kleinen Knollen besteht. An mehreren Stellen fühlt sich der Tumor prall elastisch an. Die Mammilla befindet sich an der unteren Seite der Geschwulst und ist eingezogen. Die äussere Haut ist intakt. Der ganze Tumor ist deutlich auf der Unterlage verschieblich und nicht schmerzhaft. In der Achselhöhle sind einige kleine, indolente Drüsen fühlbar.

Diagnose: Sarcoma mammae sinistrae.

12. X. 1900.

In Chloroformnarkose wird die linke Mamma mit pectoralis major und minor amputiert und aus der Achselhöhle werden,

soweit als möglich, die etwas vergrösserten Drüsen entfernt. Auf dem Durchschnitt sieht der Tumor wie ein Sarkom aus.

20. X. 1900. Die Wunden sind per primam intentionem geheilt. Die Patientin hatte zweimal leichte Fiebersteigerungen ohne nachweisbaren Grund.

1. XI. 1900. Gutes Allgemeinbefinden. Die Wunden sind vernarbt. Patientin steht seit mehreren Tagen auf.

3. XI. 1900. Die Patientin wird geheilt entlassen.

Ende des Jahres 1902: Bisher trat kein Recidiv auf.

Makroskopischer Befund:

Der durch die Operation gewonnene Tumor ist in Spiritus konserviert. Er hat die Grösse einer Männerfaust und ist nach aussen hin an einer Seite mit intakter Haut bedeckt. Auf dem Durchschnitt erscheint der Tumor wie abgekapselt im Mammagewebe liegend, auch da, wo die Haut ihn bedeckt, findet man eine scharfe Grenze, gebildet von bindegewebigen Zügen zwischen Unterhautzellgewebe und Geschwulst. In der Hauptmasse besteht der Tumor aus einem soliden, festen Gewebe, an dem man ausser der Eigenschaft, dass es in faserigen Zügen zumeist konzentrisch angeordnet ist, eine spezifische Differenzierung nicht bemerkt. Verstreut in diesem Gewebe findet man kleinste, bis erbsen- und haselnussgrosse, runde sowohl, wie ovale und vielgestaltige Cysten mit schon makroskopisch deutlicher Wand, die teils mit gelblicher Gallerte, teils mit glänzenden, elfenbeinweissen Massen ausgefüllt sind. Die kleinen Cysten und gelblichen Herde liegen z. T. gruppenweise angeordnet, oft innerhalb von faserigen Zügen, welche den Tumor in grössere und kleinere Knoten teilen.

Mikroskopischer Befund:

Eingeschlossen von den Resten atrophischen Mammagewebes liegt der Tumor innerhalb einer breiteren oder schmaleren Kapsel, die aus festen bindegewebigen Zügen besteht.

Der Hauptteil der Geschwulst wird gebildet von einem Drüsengewebe, dessen Kanäle sich oft zu kleinen Cysten erweitern. Man findet hier das Bild eines komplizierten Adenoms: längere oder kürzere Kanäle mit ein- und mehrschichtigem kubischen und cylindrischen Epithel ausgekleidet, die sich teilen, bald fertige Drüsenkanäle aussenden, bald in Form von soliden Sprossen die Anlage neuer Drüsenkanäle anzeigen. Sie selbst stellen mit ihren wohlgeordneten, in Reih und Glied gerichteten Cylinderepithelien Hauptstämme und Ausführungsgänge dar, während sich die Stellen, nach denen die Sprossen hinziehen, dem Gebiete der Acini im mikroskopischen Bilde einer Drüse vergleichen lassen. Die Epithelform innerhalb der Kanäle und Kanälchen ist nicht immer gleichmässig, bald mehr kubisch, bald hoch cylindrisch, meist in einschichtiger Lage. In den ohne Lumen wachsenden Knospen ist die epitheliale Natur der Drüsenzellen nicht immer ausgesprochen, sondern hier lagern die Zellen in mehr kugeligen oder polygonalen Formen zusammen.

Daneben zeigen sich mannigfache Abweichungen vom Typus einer normalen Drüsenbildung. Das Epithel nimmt in der Anzahl der Schichten, sowie überhaupt in der Zahl der Epithelien über das Normale hinaus zu, es wuchert zu papillären Gebilden aus, die in das Lumen des Drüsenschlauches hineinragen. Dazu kommt die cystische Erweiterung der Kanäle und Schläuche, die man sich durch Zunehmen des Inhaltes infolge Zellsekretion der Drüsenepithelien zustande gekommen zu denken hat. An vielen Stellen sieht man deutliche Cysten, teilweise oder vollständig mit schleimigen Sekretmassen, abgestorbenen Epithelien, Riesenzellen und Leukocyten erfüllt.

Die cystische Ausdehnung der Drüsengänge einerseits und der Druck, der in dem wachsenden Tumor überallhin sich geltend macht, andererseits — bringen Verschiebungen, Kompressionen und

Windungen anderer Drüsengänge zustande und bewirken wohl auch, dass viele der zu den Drüsen herantretenden Gefässe obliterieren, sodass kleinere oder grössere Gewebsnekrosen eintreten.

Das Zwischengewebe in den Adenombezirken des Tumors zeigt sehr verschiedenen Charakter. Am wenigsten findet sich hier normales spindelzellenhaltiges Gewebe. Meist tritt dort lockeres, weiches Gewebe auf, an anderen Stellen wiederum finden sich grosse Mengen von Spindelzellen, sodass man manchmal ein Spindelzellensarkom zu sehen glaubt. Diese Art des Zwischengewebes ist besonders den Stellen des Tumors eigen, wo derselbe noch am nächsten dem histologischen Bau einer normal differenzierten Drüse kommt, die Bezirke hingegen, in denen man neue Wucherungen und junge Seitenzweige von den Hauptkanälen wegziehen sieht, enthalten ein meist zartes, gelatinöses, myxomatöses Zwischengewebe mit weniger Spindel-, als sternförmigen Zellen. Sehr reich ist dieses Gewebe an Rundzellen, oft lagern diese so dicht in Haufen zusammen, dass sie ein Rundzellensarkom zu bilden scheinen. Zwischen den einzelnen Cysten bilden ebenfalls mehr lockere, z. T. myxomatöse Formen mit reicher Rundzelleninfiltration das Zwischengewebe.

Bei der Betrachtung der einzelnen Cysten macht man die merkwürdige Beobachtung, dass neben solchen, die mit cylindrischem resp. cubischem Epithel ausgekleidet sind, solche existieren, deren Wand mit Plattenepithel bedeckt ist. Jedoch nicht allein als Wandbekleidung fertiger cystischer Hohlräume trifft man die Plattenepithelien an, sondern man bemerkt sie auch in anders angeordneten Gruppierungen und Gebilden, die man gewissermassen als Vorstufe jener Plattenepitheleysten annehmen könnte.

So findet man hie und da im Bindegewebe verstreut

Plattenepithelanhäufungen — es sind polygonale Zellformen mit grossen, ovalen, glänzenden Kernen — die meist in kreisförmigen Haufen zusammengefügt liegen. Die Kanten der polygonalen Zellfiguren fügen sich gegeneinander, die Grenzen zwischen den einzelnen Zellen sind bald deutlich, bald undeutlich erkennbar. Neben den kreisrunden Zellanhäufungen sieht man hier und da auch solche von langgestreckter, ovaler, cylindrischer, wurstartiger Form. An manchen solcher Epithelkomplexe bemerkt man centrale Lumina; dann sind die am meisten central gelegenen Schichten des Plattenepithels flacher geworden, hier und da fehlen die Zellkerne und viele der Zellen enthalten dunkelgefärbte Granula. Ueber den obersten, ganz platt gewordenen Epithelien breiten seidenglänzende, blättrige Schichten sich aus, ähnlich den Hornlamellen, die sich von der Epidermis abstossen. Da einmal das Organ, die Haut, zum Vergleich herangezogen ist, so soll gleich hier angeführt sein, dass vereinzelt jener Plattenepithelanhäufungen unverkennbar das histologische Bild einer fertigen Epidermis liefern: Auf einer pallisadenartigen Basalmembran breitet sich ein Mosaik polygonaler Epithelien, ein *stratum germinativum*, aus, zusammengehalten durch Riffzellen; darüber eine Schicht granulierter Zellen, wie sie bei starken Verhornungsprozessen besonders vorkommen¹⁾, und endlich als oberste Schicht immer platter werdende Epithelien, ohne Kern, verhornend. Die Hornmassen füllen die Cysten aus, die Lamellen sind concentrisch geschichtet, wie die Schalen einer Zwiebel, um diesen in der einschlägigen Literatur so oft erwähnten Vergleich als auch hier zutreffend zu erwähnen.

Oft ist der Verhornungsprozess in so hohem Grade vor sich gegangen, dass die Cysten völlig mit einer dichtgeschichteten

¹⁾ Stöhr, pag. 329.

Hornkugel gefüllt sind. Die Cystenwand ist dann meist, wahrscheinlich durch den starken Innendruck während der Verhornung komprimiert, abgeplattet. Neben den Cysten mit vielen, bis zu 10—12 Schichten von Plattenepithelien kommen solche mit nur wenigen und nur einer Schicht vor.

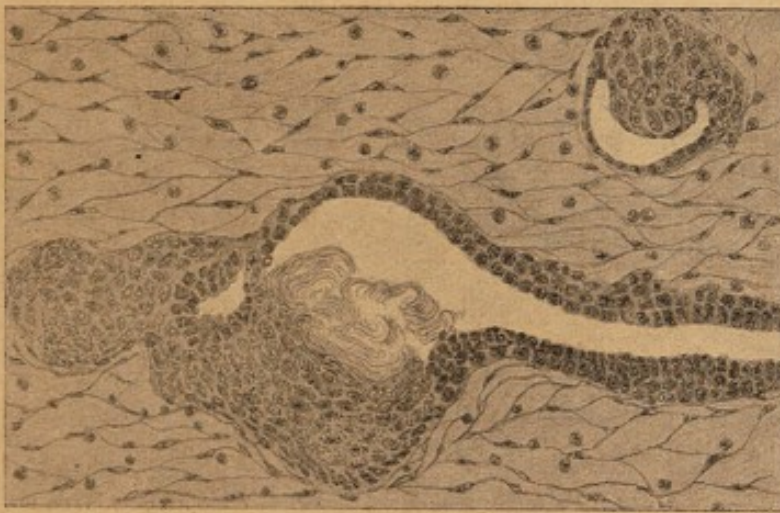Ist innerhalb einer Drüsengeschwulst das Vorkommen von Plattenepithelien, von aus solchen zusammengesetzten Organen, ja Organen merkwürdig, so ist das Beisammensein von Plattenepithelien und Cyliinderepithelien in einem Hohlraum, — sei es nun, dass derselbe eine drüsengang- oder kanalartige, oder cystische Form hat — noch bemerkenswerter.

Schon in den kleinen Plattenepithelkomplexen findet man manchmal eine kurze Reihe kubischer oder cylindrischer Epithelien, die sofort schon durch die dunklere Färbung ihrer Kerne auffallen. Längere solcher Reihen findet man dann in Plattenepithelkanälen und Cysten, es ragen oft die Plattenepithelien, zu einem kleinen Hügel sich auftürmend, in den Hohlraum hinein, daneben, scharf abgegrenzt vom Plattenepithel, beginnen ein- oder mehrschichtig Reihen cylindrischer, oder kubischer Epithelien, die sich eine Strecke weit fortsetzen, bis plötzlicher Wechsel der anderen Epithelart wieder eintritt.

Mitunter schiebt sich das Plattenepithel ein Stück weit noch unter die Cyliinderepithellage, jedoch ohne dass eine Verschmelzung beider Epithelarten sich vollzieht. Es sei hier besonders hervorgehoben, dass stets eine ziemlich scharfe Grenze gefunden wurde, und dass man meist mit fast absoluter Bestimmtheit sagen konnte: bis hierher Plattenepithel, von hier an Cyliinderepithel resp. kubisches! Was die Form der Epithelien betrifft an diesen Grenzen zwischen beiden Epithelarten, so ist keine auffällige Aenderung in dem, was bisher beobachtet wurde, bemerkt worden. Die Plattenepithelien behalten ihre polygonale Form, werden nicht höher, behalten ihren durch-

scheinenden, ovalen Kern; den cylindrischen und kubischen Epithelien bleibt die rechteckige, resp. quadratische Form gewahrt, sie platten sich nicht abnorm ab, ihr Kern ist von derselben dunkleren Färbung.

Ich habe versucht in folgender Textfigur das Zusammentreffen beider Epithelarten in einem Cystenraum etwas schematisiert darzustellen.



Man sieht eine grössere und eine kleinere Cyste, in denen die Wandungen z. T. mit Plattenepithel, z. T. mit cubischem, resp. cylindrischem Epithel ausgekleidet sind. Die Grenzen der beiden Epithel-species sind ziemlich scharf. An einer Stelle ist der Plattenepithelbelag hautähnlich ausgebildet, von einem dem Cystenlumen zugekehrten Stratum granulosum blättern sich Hornlamellen ab.

Das cylindrische, resp. kubische Epithel innerhalb der Plattenepithelkanäle zeigt auch sonst dieselben Eigenschaften, wie dort, wo es Bestandteil des reinen Adenoms ist. Starke Wucherungen zu vielen Schichten, zu papillären Excrencenzen sind vorhanden, die Epithelien secernieren, so dass solche Cysten und Kanäle mit gemischtem Epithel die oben beschriebenen glasigen Sekretmassen, abgestorbene Epithelien zugleich mit aufgerollten Hornlamellen und Hornkugeln, sowie sonstigen Degenerationsprodukten des Plattenepithels enthalten.

Nicht nur kleinere Cysten sind mit verschiedenem Epithel ausgekleidet, auch grössere, und die Längen der Strecken, die mit einer Epithelart besetzt sind, sind sehr variabel: Von einem Bruchteil des Gesichtsfelddurchmessers bis zu zahllosen Vielfachen desselben.

Einer besonderen Merkwürdigkeit ist bei der Frage des Epithelwechsels noch Erwähnung zu thun. Mitunter sieht man von einer Wandstelle, wo eine mehr oder minder deutliche Epidermis sich differenziert hat, ein schlauchartiges Gebilde sich abzweigen, das dann an der Abgangsstelle, oder nicht weit davon, plötzlichen Epithelwechsel zeigt, und zwar tritt ein deutliches Drüsenepithel auf.

Ich komme in späterer Betrachtung gerade auf diese Erscheinung, die auch Grohé¹⁾ bei der Untersuchung seines zweiten Tumors aufgefallen ist, noch eingehender zurück, vielleicht lässt sie eine Erklärung für die Entstehung der Cysten mit gemischtem Epithel zu.

Das Zwischengewebe in den Bezirken des Tumors, wo Plattenepithelbildungen vorliegen, ist, wie in den Adenombezirken, von sehr verschiedener Art. An den meisten ist ein etwas lockeres, spindelzellenhaltiges Bindegewebe vorhanden, auch die Bilder des Spindelzellensarkoms treffen wir wieder, besonders fallen reiche Gefässwucherungen auf: überall im Bindegewebe sieht man kleine Gefässlumina, z. T. mit Blutkörperchen angefüllt, und junge Gefässsprossen sich hinziehen. Besonders fällt öfter auf, wie Gefässe in die Umgebung der Plattenepithelcomplexe und epidermisähnlichen Gebilde herantreten.

Ausserdem sind freilich noch Bezirke im Zwischengewebe vorhanden, die Gewebselemente und Zellformen enthalten, deren

¹⁾ Grohé, pag. 84.

histologische Bedeutung auszusprechen schwer möglich ist, da es sich wohl um embryonale rundliche, oder spindelige Zellformen handelt, die noch nicht präcisierte Erkennungszeichen aufweisen.

Soweit der mikroskopische Befund des Tumors!

Die histologische Untersuchung der bei der Operation mit entfernten Axillardrüsen hat das Ergebnis, dass nirgends sich Metastasen der Geschwulst finden, jedoch ist das Drüsengewebe durchsetzt mit zahlreicheren grösseren und kleineren blassen Riesenzellen mit vielen kleinen Kernen, die innerhalb kleiner Tuberkelherde liegen.

Nach dem concreten Befund mit seinen histologischen Eigentümlichkeiten ist natürlich die Frage der Entstehung des Tumors das Interessanteste, und dieselbe hat auch den Streit der verschiedensten Ansichten entfacht.

Der springende Punkt bei diesen Erörterungen ist immer das Zusammentreffen des Plattenepithels und Cylinderepithels in den Mischgeschwülsten, und hieraus sucht man dann einen Entstehungsmodus für die betreffende Geschwulst abzuleiten.

Man sagt sich hierbei mit Recht, dass Plattenepithelgebilde in einem Organ, das normalerweise nur Cylinderepithel trägt, zur Verwunderung Anlass geben ¹⁾; z. B. nennt Model sie autogen, „da sie an einem Orte liegen, wo normalerweise keine Epidermialgebilde auftreten.“ Er ist — nebenbei bemerkt — der irrigen Meinung, dass die Plattenepithelien von den Zellelementen des Bindegewebes ausgehen.

Andere Autoren wieder, wie Schmidt und Häckel, finden nichts Unnatürliches darin, dass Plattenepithel in einer Mammageschwulst vorkommt. Sie weisen auf die Entwicklung der Mamma hin.

¹⁾ Grohé: pag. 78.

Schmidt¹⁾ sagt, dass nach Untersuchungen von Rein die Milchgänge sich aus knospenförmigen Einstülpungen der embryonalen Epidermis bilden und durch Verhornung und Ausstossung der centralen Zellschichten kanalisieren.

Nach der C o h n h e i m sehen Geschwulsttheorie nimmt Schmidt nun an, es hätten sich in der Zeit der sog. sekundären Epidermisanlage, wo epidermoidale knospenförmige Ausläufer der primären Epithelanlage sich in die Tiefe senken, solche Ausläufer in unregelmässiger Weise von dem Mutterboden, aus dem sie entsprossen sind, abgeschnürt und wären dort liegen geblieben, bis sie durch irgend eine Ursache, vielleicht ein Trauma, zu wuchern begannen.

Statt normaler Weise nach der Körperoberfläche sich entleeren zu können, erfolgt die Plattenepithelproduktion gewissermassen in die Epithelperlen selbst so lange, als die Wand den Druck dieses Prozesses aushält. Die an Umfang zunehmenden Epithelkugeln können dann die Wände drüsiger Schläuche vorbuchten, eventuell sich in sie entleeren.

Schmidt's Theorie bedarf nur in einem Punkte einer zweifelnden Anmerkung, nämlich in der Behauptung, dass die Milchdrüsengänge — und damit doch natürlicherweise das Mammaorgan — aus den knospenförmigen Einstülpungen der embryonalen Epidermis resultieren.

Wilms²⁾ weist zuerst darauf hin, dass in Schmidts Behauptung eine falsche Prämisse steckt. Wilms sagt: „nur bei der Identität von Ektoderm und Epidermis könne man Schmidts Ideengang für berechtigt halten“.

Die Mamma ist ein Produkt des Ektoderms und nicht der Epidermis. Wenn in dem entsprechenden Stadium das Ekto-

¹⁾ Schmidt: pag. 103.

²⁾ Wilms: pag. 177, 178.

derm der Brustregion als Milchleiste auch epidermoidalen Charakter hat, so ist es noch nicht dasselbe, wie die Cutis des Embryo.

Eine spätere entwicklungsgeschichtliche Betrachtung wird dies noch beweisen.

Häckel¹⁾ bezeichnet die Brustdrüse als eine alveoläre Hautdrüse, wie die Talgdrüsen und lässt sie aus einer Einstülpung der äusseren Haut entstehen. Er hält die Plattenepithelcysten seiner Tumoren für Analoga von Atheromen, bei denen es ja gar nicht befremde, wenn das kubische Epithel der früheren Talgdrüse einen epidermisähnlichen Charakter annehme.

Häckel's²⁾ Meinung ist durch die Gesetze der Entwicklungsgeschichte anfechtbar: niemals wird man die Mamma als ein Analogon eines Produktes der fertigen Epidermis — was ja die Talgdrüse ist — hinstellen können. Häckel verwirft zwar die Ansicht, „dass es sich um eine Metaplasie des Epithels in dem Sinne, wie sich das Epithel der Nasenschleimhaut bei Ozaena, des Uterus bei chronischer Endometritis, der Urethra bei Gonorrhoe u. s. f. in Plattenepithel handle“, trotzdem lässt er die Plattenepithelien aus Haarbalgdrüsenepithelien hervorgehen, was doch zweifellos ein metaplastischer Prozess wäre.

Damit kommen wir auf die vielumstrittene Frage der Epithelmetaplasie, die für unsere Tumoren besonders von Grohé vertreten wird.

Grohé³⁾ glaubt, dass er den Befund von Plattenepithelien in den Cysten seines Tumors nur durch eine Metaplasie des Cylinderepithelbelages der Cystenwände in Plattenepithel er-

1) Häckel: pag. 301.

2) Häckel: pag. 301.

3) Grohé: pag. 84.

klären könne, und zwar vollzieht sie sich z. T. in allmählichem Uebergange einer Epithelart in die andere, als auch im plötzlichen Umschlag in die andere Form. Auch eine Ursache, einen Anstöss für das Einsetzen der Metaplasie, sagt uns Grohé, er stellt die Behauptung auf, dass die Metaplasie in den Cysten immer vergesellschaftet ist mit einer anderweitigen besonderen Geschwulstbildung der Mamma, dem Cystosarcoma.

Andere Autoren — unter diesen besonders Marchand¹⁾ — nehmen andere, wahrscheinlichere Ursachen als genügend an zur Auslösung einer Metaplasie, so z. B. Traumen, mechanische, entzündliche Reize. Vor allem wird die lange Dauer von Entzündungen hervorgehoben, die Metaplasie des Cylinder-epithels hervorrufen könnte.

Es sei mir gestattet, in Folgendem zu untersuchen, ob in dem von mir beschriebenen Falle solche Ursachen einen metaplastischen Prozess am Cylinderepithel des Tumors hervorge- rufen haben könnten.

Dass eine Entzündung in der Mamma oder im Tumor stattgefunden haben kann, ist nicht ohne weiteres von der Hand zu weisen. Der Befund eines tuberkulösen Prozesses in den axillaren Lymphdrüsen lässt die Möglichkeit einer früheren, vielleicht specifischen Entzündung in der Mamma zu; ferner der sich immer mehr steigende Innendruck im Tumor, vielleicht die aus der Anamnese ersichtlichen Traumen genügen ja für die Auslösung einer entzündungbedingenden Reizung; ausserdem fanden wir, dass durch den wachsenden Druck in den secernierenden Drüsenschläuchen und Cysten Obliteration der Gefässe im umliegenden Gewebe und folgende Nekrose stattfanden. Die absterbenden Bezirke wirken wiederum als Entzündungsreiz, ebenso, wie die Sekretstagnation in den cys-

¹⁾ Wilms: pag. 265.

tischen Räumen. — Deutliche mikroskopische Bilder jüngerer Entzündungsprozesse zeigen sich nicht, man müsste höchstens manche der Rundzelleninfiltrationen in der Umgebung von Cysten als Folge einer solchen ansprechen. Deutliche Proliferationen der bindegewebigen Elemente sind ebenfalls nicht vorhanden.

Alles in Allem genommen, müssten wir eine Reizwirkung, vielleicht im Sinne entzündlicher Prozesse, als möglich gelten lassen, wir könnten unter dieser Voraussetzung einen metaplastischen Vorgang am Cylinderepithel des Tumors nicht leugnen.

Ich kann jedoch bei dieser Gelegenheit einige bislang immer noch strittige Fragen nicht übergehen, nämlich einmal die allgemeine Frage: giebt es überhaupt jenen Vorgang, den man als Metaplasie — Virchow nannte ihn histologische Accomodation — bezeichnet?, und dann die besonderen Fragen: Kann man Metaplasie aller Epithelarten und speciell Metaplasie von Cylinderepithel in Plattenepithel anerkennen? Das Thema wurde in den letzten Jahren öfter discutirt¹⁾, und z. T. bejahende Beweise sind erbracht worden.

Trotzdem hat man wiederum, sogar für Zellen, bei denen zweifellos eine Metaplasie in verwandte andere Zellformen vorkommt, die Annahme der Metaplasie als falsche Hypothese verworfen.

Ich citiere hierfür den oben schon kurz angeführten Fall Arnold²⁾ über ein Osteochondrosarkom der Mamma. Hier wäre es nicht unwahrscheinlich, den im Mammatumor vorkommenden Knorpel und Knochen sich aus dem histogenetisch verwandten Bindegewebe durch Metaplasie entstanden zu denken. Trotzdem zieht es der Verfasser vor, die Knorpel- und Knochen-

¹⁾ Wilms: pag. 264 ff.

²⁾ Arnold: pag. 468.

elemente als späte Wucherungen eines verlagerten embryonalen Gewebskeimes — der Anlage des Schlüsselbeines — abzuleiten, weil er glaubt, „dass er damit nicht so ausschliesslich in Hypothesen sich bewege, wie bei der Annahme einer Metaplasie.“

Wenn — wie hier von Arnold — eine bis zu einem gewissen Grade physiologische Metaplasie bei verwandten Geweben bestritten wird, ist es dann wunderbar, dass man sich gegenüber der Möglichkeit einer Metaplasie in wenig nahe verwandte, resp. garnicht verwandte Zellformen, was die Bedingung einer Epithelmetaplasie wäre, skeptisch verhält?

In den letzten Jahre sind nun durch einen Königsberger Autor, Paul Eichholz¹⁾, sehr verdienstliche experimentelle Studien über die mit dem Namen Metaplasie bezeichneten Erscheinungen ausgeführt worden, durch Transplantationen von Schleimhautstücken in Defekte äusserer Haut und umgekehrt:

Er ersetzte bei Tieren Mundhöhlenschleimhaut durch äussere Haut und fand, dass das unter denselben Bedingungen, wie Mundhöhlenschleimhaut persistierende Stück äusserer Haut seinen histologischen Charakter nicht einbüsste, es blieb ein scharf begrenzter Bezirk von Epidermis. Das gleiche konnte er an einer drei Jahre lang bestehenden gleichen Transplantation nach Exstirpation eines Carcinoms der Wangenschleimhaut an mikroskopischen Schnitten des excidierten Narbengebietes bestätigt finden.

Bei Ersatz von Blasenschleimhaut durch äussere Haut zeigte letztere keine Neigung, ihren Charakter zu verändern; nur die Anhangsorgane, Haare, Talgdrüsen, Schweissdrüsen erwiesen sich nicht widerstandsfähig, sie zeigten Degenerationsvorgänge.

Ferner wurde bei einer Katze in einen Magenschleimhautdefekt äussere Haut verpflanzt. Dieses Experiment interessiert

¹⁾ Eichholz: pag. 958—1012.

uns besonders, denn es müsste sich ja hier bei Annahme einer Metaplasie Plattenepithel in Cylinderepithel umwandeln. Allerdings war die Transplantationsstelle nach 6 Wochen mit Cylinderepithel bedeckt, aber ein metaplastischer Prozess konnte nicht angenommen werden, denn an einem zweiten Tiere, das man schon eine Woche nach der Transplantation tötete, fand man, dass das Epidermisstück unter der Wirkung des Magensaftes ulcerierte, und dass über das Ulcus vom Rande her, wie bei anderen Magengeschwüren, das Cylinderepithel sich regenerierte. Eichholz kommt über die 3 Versuchsabschnitte zu folgendem Schluss-Sätze:

„In morphologischer Hinsicht zeigt sich die Epidermis als garnicht accomodationsfähig an Schleimhaut. Sie grenzt sich, wofern sie nicht zerstört wird, stets scharf von der Schleimhaut ab und bewahrt alle ihr zukommenden Eigentümlichkeiten. Nur ihre Anhangsgebilde, wie Haare, Talg-Schweissdrüsen scheinen unter gewissen Bedingungen mehr geschädigt zu werden, wie sie selbst.

Der zweite Teil der Arbeit beschäftigt sich mit Untersuchungen über die Umwandlung von Schleimhaut zu Epidermis. Er ist für unseren Fall vom grössten Interesse, denn eine solche Metaplasie käme ja eigentlich hierbei nur in Frage:

Mundhöhlenschleimhaut, in Epidermis verpflanzt, zeigte nach 16 wöchentlicher Versuchsdauer noch den normalen histologischen Bau, nur die oberste Schicht ist etwas verändert, sie ist verbreitert, dazu lassen sich hornähnliche Substanzen chemisch nachweisen; aber sie entbehrt der Hauptkriterien echter Hornbildung, nämlich der Kernlosigkeit der obersten Schicht und eines stratum granulosum. Eichholz führt diese Veränderungen auf die austrocknende Wirkung der Luft zurück.

Für den Ersatz von Epidermis durch Vaginalschleimhaut fehlen eigne experimentelle Untersuchungen, ich gehe daher,

weil es mir nur auf solche gerade ankommt, zu den Transplantationsversuchen von Uebergangsepithel: Blasenepithel, in einen Epidermisdefekt über.

Auch hier fehlen die Anzeichen der Metaplasie einer Epithelart in die andere. Die Grenze beider Epithelarten bleibt scharf: eine ganz schmale, weissliche Linie. Das Resumé lautet: „Uebergangsepithel erweist sich als sehr wenig widerstandsfähig gegen Schädigungen. Bringt man es an die Körperoberfläche, so wird es in kurzer Zeit von der heranrückenden Epidermis verdrängt, oder gar überwuchert. Eine allmähliche Umwandlung von Uebergangsepithel in Epidermis konnte experimentell selbst nach 12 Wochen langer Versuchsdauer nicht gefunden werden.“

Wir kommen jetzt zu den Transplantationsversuchen von Dünndarm- und Gallenblasenschleimhaut auf Epidermisgebiet. Auch hier fehlt jegliche Umwandlung der verpflanzten Epithelart in das Nachbarepithel, die Epidermis macht vor der stark entzündeten Schleimhaut Halt, überwuchert sie auch nicht, wie im vorigen Falle die Blaseschleimhaut.

„Die Cylinder-Zelle“ — so lautet das Resumé — „hat in keinem Falle ihre Specificität eingebüsst, und eine für die neuen physiologischen Bedingungen vorteilhaftere Form angenommen: Es ist auch gar nicht die Zeit abzusehen, wo es zu einer Aenderung in morphologischer und physiologischer Hinsicht kommen wird, da sich z. B. im Darmepithel selbst nach 16 Wochen langer Versuchsdauer als Zeichen vollkommen ungeschwächter Lebensenergie noch zahlreiche Becherzellen und Mitosen vorfinden.“

Eichholz beschäftigt sich dann eingehender mit den Untersuchungen von cylinderepitheltragenden, z. T. flimmernden Schleimhäuten, auf denen er und andere Autoren Epidermisbildungen fanden: besonders mit Untersuchungen von Pauken-

höhlen-, Nasenhöhlen-, Stirnhöhenschleimhaut, Tracheal- und Cervixschleimhaut. Er führt das Vorkommen von epidermoidalen Elementen in diesen Gebieten in sehr plausibler Weise, wie manche der früheren Autoren, die er citiert, auf ein Hinüberwuchern von Epidermis auf Schleimhaut zurück, jedenfalls will er von metaplastischen Prozessen nichts wissen. Zum Schluss bringt der Autor auch ein Beispiel für die Unmöglichkeit einer Metaplasie von Magenepithel in Epidermis durch die Untersuchung einer drei Jahre lang bestehenden, wegen Oesophaguscarcinom angelegten Hackerschen Fistel. Auch hier findet sich dasselbe mikroskopische Bild, wie bei dem durch das Darmexperiment gewonnenen histologischen Material: plötzliches Aufhören des Plattenepithels, andererseits sind noch deutliche Magenrübchen erhalten mit wohlgebildetem Cylinderepithel. „Nirgends zeigt sich auch nur eine Spur einer metaplastischen Veränderung.“

So kommt denn Eichholz in Bezug auf das Cylinderepithel am Schlusse des zweiten Theiles zu folgendem Resultat:

„Cylinderepithel kann aus sich heraus nicht Epidermis bilden. Dies wird bewiesen durch meine Experimente und durch meine Versuche an menschlichem Material. Kommt aber doch eine Epithelveränderung an einem normal cylinderepitheltragenden Organ zustande, so ist dies, wie die Besprechung der einschlägigen Literatur in Uebereinstimmung mit den Resultaten meiner Experimente ergeben hat, durch Hinüberwuchern des Plattenepithels, oder durch Annahme eines versprengten Keimes zu erklären.“

Für unseren Fall, sowie für die Fälle der anderen Autoren sind die Eichholz'schen Untersuchungen von grösstem Werte. Eichholz kommt in seiner Arbeit auch auf diese Mischgeschwülste zu sprechen, besonders erwähnt er den Kürsteiner'schen Fall; und was seine Meinung über das Vorkommen des

Plattenepithels in diesen Drüsengeschwülsten ist, geht aus dem zuletzt citierten Resumé über das Cylinderepithel hervor. Seine Theorie des Hinüberwachsens von Epithelien über eine andersartige Epithelschicht kann man ja bei einzelnen Organoberflächen sehr wohl verstehen, für die Erklärung der zweierlei Epithelarten in solchen, von der Aussenwelt abgeschlossenen Mischgeschwülsten, wie in dem citierten Kürsteinerschen Falle, muss man sie doch als zu wenig bewiesen erklären und dabei eher einmal versuchen, ob man nicht mit der Möglichkeit eines versprengten Keimes, für den Eichholz an zweiter Stelle spricht, rechnen darf.

Die Theorie der Keimversprengung stammt von Cohnheim. Er nahm an, dass oft Keime, in den verschiedensten Stadien embryonaler Entwicklung, an näher oder weiter entfernte Stellen des Körpers mitten hinein in histologisch verwandte oder fremde Gewebe versprengt werden und hier nach mehr oder minder langer Latenz isoliert zu wuchern beginnen.

Es ist nötig, auch unseren Fall einmal daraufhin zu untersuchen, ob man das Vorkommen der Plattenepithelien aus einer Keimversprengung erklären könne.

Zuvor muss jedoch zu diesem Zwecke, wie auch zu einem nachträglichen Widerlegungsbeweise der vorher angeführten Behauptungen Schmidts und Häckels die Entwicklungsgeschichte der Mamma einmal in kurzen Zügen erörtert werden.

Ich entnehme das Literaturmaterial den Werken von Kölliker und Hertwig und citiere z. T. wörtlich:

Die erste Anlage des Mammarorganes ist der Milchstreifen.¹⁾ Der Milchstreifen ist eine breite, lange, niedrige, nicht über die Epidermisoberfläche hervorragende Ectodermverdickung. Innerhalb dieses Streifens entsteht die sog. Milchleiste. Später bildet

¹⁾ Krause: pag. 321.

sich die Leiste zurück. Nur der craniale Abschnitt des Milchstreifens bleibt in der Anlage erhalten und entwickelt sich zur Milchdrüse. Nach Kallius besteht nun das craniale Ende der Milchleiste aus einer Epidermisverdickung.

Aus dieser wächst ¹⁾ „noch im 4. bis 5. Monat ein dichter, warzenförmiger Fortsatz der Schleimschicht der Epidermis, der im 6.—7. Monat eine gewisse Zahl von Sprossen, die erste Anlage der späteren Drüsenlappen, aussendet. Von der gemeinsamen Drüsenanlage gehen dann am blinden Ende der Sprossen birnen- und flaschenförmige Knospen aus, die anfangs noch kompakt, später hohl sind. Aus der noch sehr einfachen Form der Drüse des Neugeborenen entwickelt sich die spätere dadurch, dass durch lange fortgesetzte Sprossenbildung von den ursprünglichen und jeweilig kolbigen Enden aus und durch hiermit gleichen Schritt haltende Aushöhlung derselben schliesslich ein vielfach verästelter, an seinen Ausläufern von ganzen Gruppen hohler Drüsenbläschen besetzter Gang entsteht.“

Die wichtigste Thatsache, die wir dieser kurzen Entwicklungsgeschichtlichen Repetition entnehmen, ist die Erkenntnis, dass die Mamma aus dem Ektoderm hervorgeht. Das spätere, eigentliche Drüsengewebe entwickelt sich aus der untersten Schicht einer epidermoidalen Ektodermverdickung, die — um es nochmals hervorzuheben — noch keine fertige Epidermis repräsentiert; die fertige Epidermis ist ebenso, wie das Drüsengewebe, erst ein Abkömmling des Ektoderms.

Interessant wäre es, einmal zu versuchen, einzelne mikroskopische Bilder unseres Tumors mit jenen Bildern der Mammaentwicklung zu vergleichen, vielleicht, dass man Analoges findet.

Wir hatten im Tumor Plattenepithelanhäufungen, an denen

¹⁾ Kölliker III. 600.

man mitunter epidermoidalen Charakter konstatieren konnte. Es liegt nahe, diese Gebilde mit der aus dem Ektoderm stammenden Milchleiste zu vergleichen. Genau so, wie die Milchleiste im Stande ist, das bedeckende Hautorgan einstmals zu bilden, so vermochten auch einzelne Plattenepithelhaufen unseres Tumors epidermisähnliche Gebilde zu produzieren.

Wir treffen übrigens nicht selten die Plattenepithelzellen in einer langen Linie angeordnet, was ebenfalls an die Form des Milchstreifens erinnert. Man kann sich weiterhin vorstellen, dass diese Plattenepithelstreifen durch den allseitigen Druck im Tumor zu Kugeln und Perlen zusammengeballt werden — wie wir es auch thatsächlich finden — und in diesem Zustande bleiben dann die Epithelperlen, wenn nicht besonders günstige Ernährungsbedingungen aus der Umgebung durch immer von neuem sprossentreibende Gefäße vorhanden sind. Wir würden dann weiter vorgeschrittene Epidermisbildungen finden, und in ihrer Umgebung wäre eine Art Papillarkörper zu suchen, bei dem wir zwar die charakteristische Form der Wellenlinie vermissen, der aber sicher durch seine mitunter reiche, netzartige Vaskularisation, die aus dem Zwischengewebe zum Stratum germinativum herantritt, die Stelle eines echten Papillarkörpers vertritt.

Wenn ich jetzt die Vermutung ausspreche, die schon epidermisähnlich differenzierten Plattenepithelbildungen, resp. ihre Vorstufen, könnten Analoga der Milchleiste sein, so möchte ich diese Vermutung nur mit gewisser Reserve ausgesprochen haben.

An der Milchleiste trieb die Schleimschicht der Epidermisverdickung einen Zapfen nach abwärts, aus dem sich Verzweigungen von Drüsenschläuchen entwickeln. Finden wir nicht Aehnliches im mikroskopischen Bilde des Tumors?

Zumeist in Cysten, wo die Entwicklung der Plattenepithelgebilde schon weiter vorgeschritten ist und an eine Epidermis erinnert, sieht man mitunter wandständige Anhäufungen ausgesprochen kubischen Epithels. Wir könnten sie mit jenem Zapfen der Milchleiste vergleichen! Aus dem kompakten Zellhaufen wird ein Schlauch, der ein Lumen erhält, er schiebt sich immer weiter in das Zwischengewebe vor, treibt am blinden Ende kolbige Knospen, die wiederum zu neuen Drüsenschläuchen sich organisieren. Ich erinnere hier wieder an Grohés Befund bei der Untersuchung seines zweiten Tumors, wo sich in ihm aus einem Cystenlumen ein junger, mit typischem Drüsenepithel besetzter Schlauch in die Tiefe zu senken scheint, während zu beiden Seiten die Plattenepithellage bis zur Einsenkung herantritt. Ich glaube, dass sich Grohés Beobachtungen in den unsrigen wiederfinden.

Nach diesen Vergleichen zwischen den Plattenepithelprodukten des Tumors mit den entwicklungsgeschichtlichen Bildern der Mammaentstehung ist es wohl erlaubt, daran zu denken, dass jene auf ersten Blick fremdartigen Plattenepithelein-sprengungen in unserem Tumor aus einem latent gebliebenen, ektodermalen Keime entstanden sein könnten.

Die Betrachtung der rein adenomatösen Bezirke des Tumors scheint diese Annahme zu unterstützen: ich glaube, es geht aus der Schilderung des mikroskopischen Befundes genügend hervor, dass wir es nicht mit der Wucherung einer vollendeten Drüse, sondern mit einem teils normal, teils anormal sich vollziehenden, z. T. zu excessiver Wucherung entarteten Drüsen aufbau zu thun haben. Auch hierin wäre ein Hinweis auf eine Keimentwicklung zu sehen.

Dasselbe lässt sich auch aus der histologischen Untersuchung des Zwischengewebes schliessen.

Wir hatten hier lockeres und festes Bindegewebe mit verstreuten Bezirken, die Spindel- und Rundzellensarkomen ähnelten, ferner solche, wo man mit Bestimmtheit ein myxomatöses Gewebe erkennt, und ferner solche, in denen schwer definierbare Zellformen, vielleicht noch jüngere Stadien der vorigen, angehäuft sind.

Vom Myxom und Sarkom behauptet Cohnheim¹⁾, dass sie ganz spezifisch embryonalen Gewebscharakter besitzen, ferner sagt er, dass es für beide im physiologischen erwachsenen Organismus gar kein Prototyp gibt. Er hält das Myxomgewebe für die Vorstufe des kollagenen Fettgewebes, ebenso die obenerwähnten Sarkomformen für die ersten Anfänge der Entwicklung des Bindegewebes. Diese Behauptung findet immer noch ihre Anerkennung.

Ich will nicht weiter auf Cohnheims Theorie der Keimversprengung eingehen, ich würde zu dem, was Wilms²⁾ in Bezug auf unseren Tumor in seiner allgemeinen Geschwulstlehre darüber sagt, nichts hinzufügen können. Ich führte Cohnheims Autorität nur an, um eine Stütze zu haben, wenn ich annehme, dass unsere Mischgeschwulst, myxomatöses und sarkomatöses Gewebe neben einer deutlichen Organentwicklung enthaltend, aus einem bis zu einem bestimmten Zeitpunkt unentwickelt gebliebenen, embryonalen Keim hervorgegangen ist.

An eine Versprengung dieses Keimes in Cohnheims Sinne denke ich nicht, es ist, eine solche anzunehmen, auch nicht nötig; der Keim hat sich da zur Mischgeschwulst der Mamma entwickelt, wo er als echter Abkömmling des Ektoderms der Brustregion autochthon ist. Aus welcher Zeit der Entwicklung er stammen könnte, ist schwer zu sagen, jedenfalls aber hat er sich nicht später, als im 4. Monat separiert, denn bis dahin be-

¹⁾ Cohnheim pag. 751.

²⁾ Wilms pag. 258—263.

steht das Mammarorgan aus einem epidermoidalen Ektodermgebilde, dem die Fähigkeit innewohnt, ein drüsiges Organ zu bilden. Nicht unmöglich wäre es auch, dass der sich rückbildende Teil der Milchleiste — nur der craniale Abschnitt kommt ja zur Weiterentwicklung — nicht vollständig ausgeschaltet wurde, und dass kleine, keimfähig bleibende Teile später sich zur Geschwulst entwickelten.

Noch ein anderer, nicht aus dem mikroskopischen Befunde zu ersehender Umstand bewegt mich dazu, die Entwicklung aus einem embryonalen Keime anzunehmen: die isolierte Entwicklung des Tumors. Die Geschwulst ist bis zu Faustgrösse in einer derben, bindegewebigen Kapsel gewachsen, die Tumormassen haben nirgends die Kapsel durchbrochen und sind nirgends — etwa wie die Zapfen eines Carcinoms — in das Nachbargewebe vorgedrungen. Ich möchte hier der Meinung von Wilms¹⁾ folgen, die dieser im Allgemeinen über die cystosarkomatösen Tumoren, übereinstimmend mit den klinischen Erfahrungen v. Angerer's, und im Besonderen nach eigenen Untersuchungen unseres und eines ähnlichen Tumors ausspricht, nämlich, dass diese abgekapselten selbständigen Produkte nicht aus der fertigen Mamma gebildet worden sind, sondern aus einem Keim, der auf eine angeborene Anomalie bei der Entwicklung zurückzuführen ist.

Vor Beschluss meiner Arbeit sei es mir gestattet, Herrn Geheimem Medizinal-Rat Prof. Dr. Trendelenburg für die gütige Ueberlassung des Falles ergebensten Dank auszusprechen; zugleich sage ich Herrn Privatdozenten Dr. Wilms meinen aufrichtigsten Dank für seine freundlichen Ratschläge bei Abfassung der Arbeit.

¹⁾ Wilms pag. 186.

Literatur.

1. Billroth, Krankheiten der Brustdrüsen, Deutsche Chirurgie. Lieferung 41 (1880).
2. v. Angerer, Erkrankungen und Verletzungen der Brustdrüse. Handbuch der praktischen Chirurgie (Bergmann-Bruns-Mikulicz). Bd. II. pag. 755 ff.
3. Grohé, Ueber Cystofibrosarkome der Mamma mit epidermoidaler Metaplasie. Deutsche Zeitschrift für Chirurgie 55. S. 67—90.
4. Häckel, Beiträge zur Kenntnis der Brustdrüsengeschwülste. Archiv für klinische Chirurgie. Bd. XLVII. (1894)
5. Kürsteiner, Adenom der Milchdrüse mit cylindrischem und geschichtetem, zum Teil verhornten Epithel. Virchows Archiv. Bd. 136, S. 302.
6. P. B. Schmidt, Ein Fall von Cystosarkom mit Epithelperlenbildung in der Mamma. Archiv für Gynäkologie. Bd. XXIII. (1884). S. 93.
7. St. Arnold, Ueber einen Knorpel- und Knochenhaltigen Tumor der Brustdrüse (Diss. Zürich) Virchows Archiv. 148 pag. 449—469.
8. Eichholz, Experimentelle Untersuchungen über Epithelmetaplasie v. Langenbecks Archiv. Bd. LXV, Heft 4. pag. 958.
9. Cohnheim, Vorlesungen über allgemeine Pathologie 2. Aufl. 1. Bd.
10. Kölliker, Gewebelehre III. S. 600—601.
11. Wilms, Die Mischgeschwülste. Bd. III.
12. Handbuch der vergleichenden und experimentellen Entwicklungslehre der Wirbeltiere. Herausgeg. von O. Hertwig. Mammarorgan bearbeitet von Dr. Wilh. Krause. Berlin.
13. Stöhr. Lehrbuch der Histologie.
14. Virchow, Cellularpathologie 4. Aufl.

Lebenslauf.

Verfasser, Franz Peter Felix Stumpf wurde am 26. April 1877 zu Weimar als Sohn des Bankbeamten Gustav Stumpf und dessen Ehefrau Louise geb. Comitti geboren. Den Elementarunterricht erhielt er an Volksschulen zu Weimar und Leipzig. Weiterhin besuchte er das Kgl. Gymnasium zu Leipzig, das er zu Michaelis 1897 mit dem Reifezeugnis verliess. Er studierte dann Medizin an der Universität Leipzig, bestand im April 1900 die ärztliche Vorprüfung und wurde am 1. Dezember 1902 zum Arzt approbiert. Von Neujahr 1903 war er Assistent des Herrn Dr. med. Wilhelm Rolfs zu Augustusburg im Erzgebirge und trat darauf am 1. Oktober 1903 in die Stellung eines Hilfsarztes der Universitäts-Frauenklinik zu Leipzig ein.

