

**Contribution à l'étude des cancer primitifs du poumon et de la plèvre  
(diagnostic histologique et histogénèse) ... / par Philippe Rondeau.**

**Contributors**

Rondeau, Philippe.  
Faculté de médecine de Paris.

**Publication/Creation**

Paris : C. Naud, 1903.

**Persistent URL**

<https://wellcomecollection.org/works/xetn8srz>

**wellcome  
collection**

Wellcome Collection  
183 Euston Road  
London NW1 2BE UK  
T +44 (0)20 7611 8722  
E [library@wellcomecollection.org](mailto:library@wellcomecollection.org)  
<https://wellcomecollection.org>

8.

FACULTÉ DE MÉDECINE DE PARIS

47

Année 1903

THÈSE

N°

POUR

LE DOCTORAT EN MÉDECINE

*Présentée et soutenue le Jeudi 16 Juillet 1903, à 1 heure*

PAR

**Philippe RONDEAU**

ANCIEN EXTERNE DES HOPITAUX DE PARIS

CONTRIBUTION A L'ÉTUDE

**DES CANCERS PRIMITIFS**

DU POU MON ET DE LA PLÈVRE

(DIAGNOSTIC HISTOLOGIQUE ET HISTOGENÈSE)


PRÉSIDENT: M. CORNIL, professeur.  
JUGES. { MM. CHANTEMESSE, professeur.  
          { THIROLOIX, } agrégés.  
          { DUPRÉ, }

PARIS

C. NAUD, ÉDITEUR

3, RUE RACINE, 3

09 / 1903



FACULTÉ DE MÉDECINE DE PARIS

Année 1903

THÈSE

N°

POUR

LE DOCTORAT EN MÉDECINE

*Présentée et soutenue le Jeudi 16 Juillet 1903, à 1 heure*

PAR

**Philippe RONDEAU**

ANCIEN EXTERNE DES HOPITAUX DE PARIS

CONTRIBUTION A L'ÉTUDE

**DES CANCERS PRIMITIFS**

DU POU MON ET DE LA PLÈVRE

(DIAGNOSTIC HISTOLOGIQUE ET HISTOGENÈSE)

PRÉSIDENT: **M. CORNIL**, professeur.  
JUGES. { **MM. CHANTEMESSE**, professeur.  
          { **THIROLOIX**,  
          { **DUPRÉ**, } agrégés.

PARIS

**C. NAUD, ÉDITEUR**

3, RUE RACINE, 3

1903

## FACULTÉ DE MEDECINE DE PARIS

<b>Doyen</b> . . . . .	M. DEBOVE.
<b>Professeurs</b> . . . . .	MM.
Anatomie . . . . .	POIRIER.
Physiologie . . . . .	CH. RICHEL.
Physique médicale . . . . .	GARIEL.
Chimie organique et chimie minérale . . . . .	GAUTIER.
Histoire naturelle médicale . . . . .	BLANCHARD.
Pathologie et thérapeutique générales . . . . .	BOUCHARD.
Pathologie médicale . . . . .	{ HUTINEL.
	{ BRISSAUD.
Pathologie chirurgicale . . . . .	LANNELONGUE.
Anatomie pathologique . . . . .	CORNIL.
Histologie . . . . .	MATHIAS DUVAL.
Opérations et appareils . . . . .	BERGER.
Pharmacologie et Matière médicale . . . . .	POUCHET.
Thérapeutique . . . . .	GILBERT.
Hygiène . . . . .	PROUST.
Médecine légale . . . . .	BROUARDEL.
Histoire de la médecine et de la chirurgie . . . . .	DEJERINE.
Pathologie comparée et expérimentale . . . . .	CHANTEMESSE.
	{ DEBOVE.
Clinique médicale . . . . .	{ LANDOUZY.
	{ HAYEM.
	{ DIEULAFOY.
Clinique des maladies des enfants . . . . .	GRANCHER.
Clinique des maladies cutanées et syphilitiques . . . . .	GAUCHER.
Clinique de pathologie mentale et des maladies de l'encéphale . . . . .	JOFFROY.
Clinique des maladies du système nerveux . . . . .	RAYMOND.
	{ TERRIER.
Clinique chirurgicale . . . . .	{ DUPLAY.
	{ LE DENTU.
	{ TILLAUX.
Clinique ophtalmologique . . . . .	DE LAPERSONNE.
Clinique des maladies des voies urinaires . . . . .	GUYON.
Clinique d'accouchement . . . . .	{ PINARD.
	{ BUDIN.
Clinique gynécologique . . . . .	POZZI.
Clinique chirurgicale infantile . . . . .	KIRMISSON.

### Agréés en exercice.

MM.	DESGREZ.	LAUNOIS.	RIEFFEL, chef
ACHARD.	DUPRE.	LEGRY.	des trav. anat.
AUVRAY.	FAURE.	LEGUEU.	TEISSIER.
BEZANÇON.	GILLES DE LA	LEPAGE.	THIERY.
BONNAIRE.	TOURETTE.	MARION.	THIROLOIX.
BROCA (AUG.).	GOSSET.	MAUCLAIRE.	THOINOT.
BROCA (ANDRÉ).	GOUJET.	MERY.	VAQUEZ.
CHASSEVANT.	GUIART.	POTOCKI.	WALLICH.
CUNEO.	HARTMANN.	REMY.	WALTHER.
DEMELIN.	JEANSELME.	RENON.	WIDAL.
	LANGLOIS.	RICHAUD.	WURTZ.

Par délibération en date du 9 décembre 1798, l'École a arrêté que les opinions émises dans les dissertations qui lui seront présentées doivent être considérées comme propres à leurs auteurs et qu'elle n'entend leur donner aucune approbation ni improbation.

A LA MÉMOIRE DE MON PÈRE

M. PHILIPPE RONDEAU

ANCIEN CONSEILLER A LA COUR D'APPEL DE POITIERS  
CHEVALIER DE LA LÉGION D'HONNEUR

A LA MÉMOIRE DE MON FRÈRE

M. ÉTIENNE RONDEAU

ÉLÈVE A L'ÉCOLE SPÉCIALE MILITAIRE DE SAINT-CYR

A MA MÈRE

Je dédie ce travail comme un hommage  
de ma profonde affection.

A MONSIEUR LE PROFESSEUR CORNIL

PROFESSEUR D'ANATOMIE PATHOLOGIQUE A LA FACULTÉ DE MÉDECINE DE PARIS

MEMBRE DE L'ACADÉMIE DE MÉDECINE

CHEVALIER DE LA LÉGION D'HONNEUR

Avec nos remerciements pour l'honneur  
qu'il nous a fait en acceptant la présidence  
de notre thèse.

## A MONSIEUR PAUL RECLUS

CHIRURGIEN DE L'HOPITAL LAËNNEC  
MEMBRE DE L'ACADÉMIE DE MÉDECINE  
CHEVALIER DE LA LÉGION D'HONNEUR

Avec l'expression de notre profonde reconnaissance.

Le 14 avril 1891 son habileté opératoire nous sauvait d'une crise appendiculaire. Ses qualités de chirurgien avaient produit sur son malade une profonde impression, et c'est à celle-ci que nous devons, notre doctorat en droit terminé, d'avoir fait nos études de médecine. La profession médicale procure de trop pures jouissances : jouissance d'intelligence et jouissance de cœur, pour que nous oublions jamais le maître à qui nous les devons.

A son nom viendront se joindre naturellement dans notre souvenir ceux des deux médecins, qui l'assistèrent auprès de nous et nous montrèrent un si grand dévouement : M. AUTELLET (de Poitiers), et M. DUBOIS (de Saujon).

A NOS MAITRES DANS LES HOPITAUX

MM. MÉNÉTRIER (Hôtel-Dieu Annexe, 1896-1897).

KLIPPEL (Hôtel-Dieu Annexe, 1897).

RECLUS (Laënnec, 1897).

GILBERT (Broussais, 1897-1898).


BRUN (externat. Enfants-Malades, 1898-1899).

BARIÉ (externat. Laënnec, 1899-1900).

VARIOT (externat. Enfants-Malades, 1900).

CHAMPETIER DE RIBES (externat. Maternité  
de l'Hôtel-Dieu, 1900-1901).

Qu'ils reçoivent l'expression de toute notre  
gratitude pour leur enseignement et la direc-  
tion bienveillante qu'ils nous ont donnée.



Digitized by the Internet Archive  
in 2019 with funding from  
Wellcome Library

<https://archive.org/details/b30604126>

## INTRODUCTION

---

Les cancers du poumon et de la plèvre, surtout dans les formes primitives, offrent de sérieuses difficultés de diagnostic. Le début est habituellement insidieux. Dans la plupart des cas, ou bien le malade éprouve une dyspnée légère, une toux sèche, quelques signes de pleurite, de l'amaigrissement et l'on songe à la tuberculose pulmonaire ; ou bien celui-ci, après avoir d'abord souffert de vagues douleurs de côté, de palpitations sans toux ni dyspnée, prend l'aspect d'un cardiaque avec tout le cortège des troubles de l'asystolie. Certaines combinaisons de symptômes permettent sans doute au clinicien d'être affirmatif : cachexie cancéreuse, ganglions sus-claviculaires, douleurs thoraciques vives, expectoration gelée de groseille, signes stéthoscopiques d'induration pulmonaire ; et s'il y a épanchement pleural : caractère hémorragique de cet épanchement, début insidieux et absence de fièvre, intensité de la dyspnée, sa persistance presque au même degré après la ponction (Mathieu). Mais ces combinaisons sont rares ; presque toujours la maladie évolue jusqu'à la fin avec un nombre restreint de symptômes simulant telle ou telle affection. Parfois même les signes cliniques font complètement défaut et le cancer est alors une trouvaille

d'autopsie. Quand ils existent peut-on du moins leur reconnaître un caractère pathognomonique ? Il nous suffit de passer en revue les principaux symptômes pour voir qu'aucun d'eux ne saurait avoir de valeur absolue.

*Douleur. Toux. Dyspnée.* — Ce sont les symptômes les plus fréquents du cancer pleuro-pulmonaire (Bernheim et Simon) mais ils n'offrent rien de spécial à cette lésion. Sans doute lorsque les nerfs sont envahis par la néoplasie la douleur présente alors une acuité extrême qui ne permet pas de la comparer avec celle des affections ordinaires de la plèvre et du poumon. Elle ne saurait cependant à elle seule caractériser le cancer pulmonaire, et Leplat, dans sa thèse, cite une malade du service de M. le Pr Desplats atteinte d'anévrisme de l'aorte chez laquelle une névralgie intolérable avait toujours été le symptôme prédominant.

La toux a parfois dans le cancer le caractère quinteux coqueluchoïde, mais c'est là un signe que Guéneau de Mussy donne comme spécial à toutes les tumeurs du médiastin lorsqu'il y a compression ou envahissement des pneumogastriques.

*Expectoration.* — Le crachat gelée de groseille a été décrit pour la première fois par Marshall Hugues et Stokes qui l'ont donné comme caractéristique du cancer pulmonaire. Voici, d'après Germain Sée, quels sont ses caractères :

« Il est d'une consistance gélatineuse, formant dans le crachoir une masse demi-molle, tremblottante ; il n'est ni visqueux ni adhérent comme le crachat pneumonique. Il est d'une couleur rosée, mais non rouillée et

briquetée. Il est homogène, presque transparent comme une gelée bien faite. »

On sait maintenant qu'il appartient à d'autres affections pulmonaires que le cancer (Darolles, Ebstein). Achard dit avoir vu à la Salpêtrière une femme atteinte de lésion mitrale rejeter des crachats gelée de groseille absolument typiques. « Le cancer du poumon semblait s'imposer, d'autant mieux que la malade avait un cancer du sein avec propagation à l'aisselle. Pourtant il n'en était rien et, la mort étant survenue quelques jours après, l'autopsie montra de vastes infarctus hémorragiques sans cancer du poumon. »

C'est du reste un symptôme qui paraît assez rare dans les cas de cancer. Nicolas ne l'a pas trouvé une seule fois dans les 10 observations qu'il a publiées. Il fait défaut également dans les observations inédites de notre thèse.

*Adénopathie sus-claviculaire.* — On a voulu voir dans cette adénopathie le propre du cancer du poumon. On l'opposait à l'adénopathie des ganglions sous-maxillaires, signe de tuberculose (Béhier). L'adénopathie sus-claviculaire n'a de valeur au point de vue du diagnostic que si on a pu éliminer d'une façon certaine la tuberculose et l'adénie, car elle peut s'observer également dans ces deux maladies. Tout au plus peut-on dire que si les ganglions ont une induration ligneuse, s'ils se font remarquer par leur volume, leur indolence et leur petit nombre on pensera plus volontiers au cancer (J. Girode).

Ajoutons que le cancer pulmonaire n'est pas seul à provoquer ces adénopathies ; nous les retrouvons dans tous les cancers abdominaux (Troisier, Belin) et même

indépendamment de tout cancer abdominal. C'est ainsi que M. Bucquoy signale une jeune femme de 28 ans, entrée dans son service avec un état cachectique manifeste et une ascite abondante. L'existence d'une adénopathie sus-claviculaire conduisit à diagnostiquer un cancer probable de l'estomac en dépit de l'âge de la malade. On pratiqua deux fois la ponction de l'ascite et quand l'épanchement eut disparu, on put reconnaître par l'examen approfondi de l'abdomen qu'il ne s'agissait pas de cancer gastrique mais d'une cirrhose du foie, actuellement en voie de guérison.

*État cachectique.* — L'état cachectique se rencontre dans toutes les maladies avec lesquelles on peut confondre le cancer du poumon : tuberculose pleuro-pulmonaire, pneumonie chronique, kyste hydatique, tumeur médiastine, adénie, etc. De plus elle peut manquer aussi bien que dans certains cancers du sein (Schech). Quand la cachexie existe, la peau est loin d'avoir la teinte jaune paille classique et le plus souvent le malade aura le teint d'un tuberculeux ou celui d'un aortique (Obs. I et II de Spilmann et Haushalter).

*Épanchement hémorragique.* — Il n'a pas une valeur séméiologique complète. M. le P<sup>r</sup> Dieulafoy dans une étude magistrale nous le montre comme symptôme d'autres affections. Ce qui est important au point de vue du diagnostic c'est l'inefficacité des ponctions. Le malade est à peine soulagé, le liquide se reproduit presque aussitôt et pour lutter avec la dyspnée sans cesse envahissante, il faut pratiquer 10, 20, 30 ponctions successives (Desnos).

Cet aperçu rapide nous fait comprendre toutes les incertitudes du clinicien en face de symptômes qui d'une part n'apparaissent pas nécessairement et qui d'autre part n'ont aucune valeur pathognomonique. La solution du problème ne saurait avoir, semble-t-il, la même difficulté pour l'histologiste qui, lui, étudie sous l'objectif du microscope les éléments mêmes de la tumeur, que ceux-ci aient été ramenés par le trocart au moment d'une ponction ou qu'ils proviennent des produits expectorés ou de l'exsudat pleural. Ces éléments peuvent lui permettre d'affirmer l'existence d'une tumeur maligne des voies respiratoires et même parfois d'en diagnostiquer la nature cancéreuse.

Mais en quel point précis du poumon ou de la plèvre la tumeur s'est-elle développée ? S'il s'agit d'un cancer pulmonaire, aux dépens de quel épithélium, alvéolaire, bronchique ou glandulaire a-t-elle pris naissance ? Quel est en un mot l'*histogenèse* de la tumeur ? Pour l'établir, l'examen des éléments néoplasiques détachés par le trocart ou provenant des crachats ou de l'exsudat pleural ne lui suffit plus ; le plus souvent en effet il n'aura que des éléments isolés n'ayant plus l'apparence d'un tissu ; il lui faut des coupes histologiques faites sur les pièces d'autopsie.

Nous venons d'exposer ainsi la matière et le plan même de notre thèse, qui traitera dans deux chapitres différents du *diagnostic histologique des cancers primitifs du poumon et de la plèvre et de l'histogenèse de ces cancers*.

Cette thèse nous a été inspirée par les deux observations suivantes recueillies à l'hôpital Saint-Joseph dans les services de MM. Leroux et Meslay. L'une se rapporte à

un cas de cancer primitif du poumon d'origine glandulaire, l'autre à un cas de cancer primitif de la plèvre.

OBSERVATION I (Inédite).

S... L..., 52 ans, coiffeur, entre le 20 novembre 1897 à l'hôpital Saint-Joseph, salle Sainte-Marie-Louise, lit n° 7 dans le service de M. Leroux, se plaignant d'un point de côté à gauche et d'oppression.

Les antécédents héréditaires sont bons. Dans ses antécédents personnels il ne signale aucune maladie avant 1870. Il fait alors une saison à Bourbonne-les-Bains suivie d'une grande fatigue qui persiste pendant plusieurs années.

Le 5 *janvier* dernier, le malade est renversé par une voiture; l'un des brancards le frappe à l'épaule gauche; les roues passent sur sa jambe gauche, mais les chairs sont simplement tuméfiées: il n'y a pas de fracture. Le mois suivant pleurésie gauche que le malade attribue à ce traumatisme, accompagnée d'une oppression violente, puis congestion pulmonaire avec crachats sanguinolents. Depuis ce moment le point de côté a persisté ainsi que l'oppression.

A son entrée (20 *novembre* 1897) respiration courte, hale-tante. Point de côté, oppression très marquée.

A l'examen des poumons on trouve du côté gauche et en arrière: matité complète, vibrations affaiblies, peu d'égophonie. Du côté gauche et en avant: surface de matité considérable (15 centimètres environ). Rien dans le poumon droit.

Les bruits du cœur sont sourds, mal frappés. Le cœur est refoulé à droite (battements à l'appendice xiphoïde). Pouls: 108.

La température est de 36°,2.

Une ponction exploratrice donne du liquide.

L'état général est assez bon. Le malade n'a pas le facies tuberculeux. La recherche des ganglions donne un résultat négatif.

Le 21 novembre. — Température : matin 35°,2; soir 36°.

Le 22 novembre. — Ponction thoracique : on retire 1000 grammes d'un liquide franchement hémorragique couleur marc de café. Après la ponction la matité absolue remonte encore au tiers inférieur de la fosse sous-épineuse. Au-dessus submatité. La respiration reste obscure. La diminution de sonorité thoracique s'étend en avant à gauche, mais la matité cardiaque ne déborde plus le bord droit du sternum. Le soir température : 37°,2.

Le 23 novembre. — Quelques râles en avant. L'épanchement a disparu. En arrière, respiration soufflante entre les deux épaules.

Le 25 novembre. — Sonorité plus grande à gauche. Vomissements bilieux, fétides, en petite quantité.

Le 4 décembre. — Abolition de la respiration en avant et à gauche dans toute la hauteur, avec matité totale. Espace de Traube conservé. Abolition de la respiration en arrière et à gauche. Cœur légèrement refoulé à droite : la matité dépasse un peu le bord droit du sternum. Souffle à l'angle inférieur de l'omoplate, à gauche. A la base droite, grosses crépitations.

Le 5 décembre. — Depuis le 1<sup>er</sup> décembre la température a suivi une marche ascendante constante. Le soir 37°,9.

Le 6 décembre — Deuxième ponction thoracique de 1300 grammes d'un liquide franchement hémorragique. Après la ponction on trouve : en arrière, la matité descendue à l'angle inférieur de l'omoplate; en avant, la matité sans changement. Le cœur est moins déplacé.

Le 7 décembre. — Amélioration. Moins d'oppression.

Le 8 décembre. — Température du soir : 38°,2. Le liquide de la ponction laissé en repos ne se prend pas en masse. Mis dans un vase à expérience, il a l'aspect d'une crème foncée. La consistance est filante, analogue à celle de l'urine purulente additionnée d'ammoniaque. En présence de l'acide azotique il donne un précipité blanchâtre avec coloration verdâtre.

Le 15 décembre. — Examen des poumons : à gauche et en

avant, matité complète. Abolition totale du murmure vésiculaire. A gauche et en arrière, matité jusqu'à la fosse sus-épineuse. Silence complet à l'auscultation dans la moitié inférieure. A droite, sonorité normale. Auscultation presque normale. Quelques râles.

Le 21 décembre. — Égophonie à l'angle inférieur de l'omoplate gauche.

Le 27 décembre. — La matité remonte assez haut à gauche.

Le 13 janvier 1898. — Matité persistante à gauche.

Le 16 janvier. — Troisième ponction : 1 000 grammes d'un liquide rougeâtre, sanguinolent.

Le 25 janvier. — Quatrième ponction : 1 100 grammes d'un liquide sanguinolent.

Le 2 février. — La matité est toujours complète à gauche. Souffle à l'angle de l'omoplate.

Le 8 février. — Cinquième ponction thoracique. On retire 1 100 grammes d'un liquide toujours hématique et on essaie une injection modificatrice de 3 centimètres cubes de la solution iodo-iodurée.

Le 9 février. — Bruit skodique en avant et à gauche dans les trois premiers espaces intercostaux ; zone de matité au-dessous ; puis sonorité normale de l'espace de Traube. Le cœur est à sa place ; bruits un peu faible sans souffle. En arrière et à gauche, submatité dans les fosses sus et sous-épineuses, mais la matité vraie ne commence qu'à l'angle de l'omoplate. Murmure vésiculaire aboli dans toute la hauteur. A droite, ronchus dans les fosses sus et sous-épineuses ; quelques râles de crépitation fine à la base. Quelques crachats épais d'aspect *mirabelle*.

Le 16 février. — Son skodique en avant et à gauche sous la clavicule. Matité un peu plus bas. En arrière et à gauche, la sonorité diminue, matité complète et souffle léger à la base. A droite, respiration normale, sauf quelques râles à la base.

Le 8 mars. — Sixième ponction thoracique : un litre de liquide toujours très nettement hémorragique. La matité est toujours complète. Matité cardiaque maxima sous le sternum. Il faut noter

une rétraction de la paroi costale, qui permet difficilement l'introduction du trocart et c'est à grand peine qu'on a retiré un litre de liquide qui semble très cloisonné. Les douleurs sont toujours très vives avec irradiations à l'épaule. Cependant l'état général est toujours assez satisfaisant : l'embonpoint est à peu près le même depuis le jour d'entrée du malade. La recherche des ganglions est négative.

Le 9 mars. — Après la ponction, la matité descend jusqu'au cinquième espace intercostal. L'espace de Traube est sonore. La matité cardiaque est maxima à un travers de doigt à droite de la ligne médio-sternale. En arrière, matité totale à gauche et sonorité normale à droite. L'auscultation donne en avant : respiration normale à droite et silence à gauche. En arrière, respiration normale à droite ; du côté gauche, léger souffle à l'angle de l'omoplate ; transmission de la voix affaiblie ; pas d'égophonie ; abolition des vibrations thoraciques.

Le maximum des bruits cardiaques est à droite du mamelon gauche. On les entend faiblement au voisinage du sein gauche.

La région sous-claviculaire gauche est rétractée dans l'étendue des trois premières côtes. Périmètre thoracique : 94 centimètres dont 48 à droite et 46 à gauche. Atrophie des muscles à gauche : deltoïde, trapèze, grand pectoral (accentuation du creux sous-claviculaire à gauche).

Le 24 mars. — Le cœur est toujours déplacé de trois travers de doigt à droite du mamelon gauche.

Le 29 mars. — Septième ponction thoracique : 1 300 grammes de liquide plus foncé.

Le 4 avril. — La matité est moins accentuée ; le cœur moins déplacé. On entend un peu la respiration dans toute la hauteur en arrière et à gauche. Vibrations toujours abolies.

Le 13 avril. — En avant à gauche, souffle amphorique lointain à l'auscultation. En arrière, on entend la respiration dans le tiers supérieur. Le cœur bat sur le bord gauche du sternum. Toux, oppression. Pas de vomissements.

Le 15 avril. — Diminution du taux urinaire : 750 grammes.

Le 16 *avril*. — Huitième ponction thoracique ; 1 200 grammes d'un liquide couleur marc de café.

Le 18 *avril*. — Légère amélioration ; néanmoins la matité reste toujours la même.

Le 7 *mai*. — Neuvième ponction thoracique ; 1 300 grammes d'un liquide couleur marc de café.

Le 25 *mai*. — Dixième ponction thoracique ; 1 300 grammes d'un liquide de même nature.

Le 1<sup>er</sup> *juin*. — Espace de Traube sonore ; matité au-dessus ; sous la clavicule, son skodique. En arrière et à gauche : dans la fosse sus-épineuse, skodisme ; la respiration s'entend librement ainsi que dans la fosse sous-épineuse. A partir et au-dessous de l'angle de l'omoplate abolition de la matité et de la respiration. A droite sonorité et respiration normales.

Ballonnement abdominal autour de la région sous-ombilicale. Pas de ganglion stomacal. Vomissements.

Bruits du cœur un peu faibles, mais réguliers ; le pouls bat à 96.

Les urines troubles, difficiles ; à peine 500 grammes.

Le 6 *juin*. — Cœur toujours un peu déplacé à gauche et en avant : skodisme sous-claviculaire ; matité au-dessous jusque sous le mamelon. A gauche et en arrière matité dans le tiers inférieur du poumon. La respiration s'entend en s'affaiblissant progressivement du sommet à la base.

Pas de ganglions au-dessus de la clavicule ni dans l'aisselle.

Le poumon droit est normal.

La douleur s'est établie depuis peu et est constante.

Urines peu abondantes oscillant de 500 à 1 000 grammes.

Le 8 *juin*. — La respiration s'entend affaiblie, seulement jusqu'à la fosse sous-épineuse. Au-dessous, silence absolu.

Le 15 *juin*. — La matité s'est étendue à toute la hauteur du poumon.

Onzième ponction thoracique : 1 250 grammes d'un liquide plus brun, plus foncé que les autres fois.

Le 16 *juin*. — La matité persiste en avant et en arrière sans

avoir été modifiée par la ponction. Toutefois en arrière on entend très faiblement le bruit de la respiration. Aplatissement très net de la région sus-claviculaire gauche.

Le 30 *juin*. — Douzième ponction thoracique : 1 200 grammes d'un liquide brun foncé. Matité même après la ponction. Pendant 24 heures, crachats gelée de groseille.

Le 2 *juillet*. — Peu de soulagement. Par moment dyspnée assez vive, crises d'étouffements. Vomissements. Quelques rares crachats striés de sang. Urines : 300 à 600 grammes au maximum.

Le 20 *juillet*. — Treizième ponction thoracique : 1 250 grammes de liquide hématique.

Le 28 *juillet*. — La température qui depuis le mois de janvier oscillait entre 36 et 37° monte le soir à 37°6.

Apparition de douleurs lombaires intolérables nécessitant la morphine.

Le 29 *juillet*. — Douleurs dans les bras surtout à gauche. Sur les côtés du larynx on perçoit des ganglions petits, durs, roulant sous le doigt. Température : matin 36°6 ; soir 36°1.

Le 30 *juillet*. — Température : matin 35°5 ; soir 36°3.

Le 31 *juillet*. — Température stationnaire à 36°3.

Le 1<sup>er</sup> *août*. — Température : matin 35°3.

Le 4 *août*. — Mort dans l'après-midi.

*Autopsie*. — Poumon droit réduit à une mince colonne de tissu pulmonaire partant de la base pour aller au cul-de-sac pleural supérieur. La plèvre est épaisse, ligneuse, criant sous le scalpel, adhérant aux côtes sur lesquelles on est en quelque sorte obligé de la sculpter. Par endroits elle atteint 4, 5 et 6 centimètres d'épaisseur. Autour de la colonne de tissu pulmonaire un vide rempli d'un liquide hématique analogue à celui donné par les ponctions.

Quelques petits ganglions autour du larynx et tout au fond de l'aisselle.

Le mésentère dans toute son étendue et sur ses deux faces présente des noyaux métastatiques plus nombreux vers le bord intestinal du mésentère et analogues comme aspect à des gouttes

de cire vierge blanche. Ces sortes de verrucosités sont de dimensions variables allant d'un grain de mil à une noisette coupée par son milieu. Elles sont rudes au toucher et innombrables.

Rien au poumon droit, à part de la congestion de la base et de l'emphysème de la partie supérieure. Rien au corps thyroïde, ni au pancréas, ni à la rate, ni aux reins, ni aux capsules surrénales, ni aux testicules. Le foie est scléreux et atrophié, sans le moindre noyau néoplasique. L'intestin et l'estomac ainsi que l'œsophage sont ouverts de haut en bas et ne présentent rien d'anormal. Le cœur et le péricarde n'ont rien de particulier. Examen du cerveau négatif.

*Examen histologique.* — Fixation des fragments prélevés pour l'examen histologique par le liquide de Muller ou l'alcool. Inclusion au collodion. Coupes au microtome de Yung. Coloration à l'hématoxyline-éosine. Examen des coupes pratiqué avec des grossissements variés : microscope de Dumaige; oc. 1 ou 2 ; objectifs : 3, 6 et 8. Les préparations ont été faites par M. Meslay et vérifiées au laboratoire d'anatomie pathologique de la Faculté par M. Letulle.

Les coupes ont été faites :

- 1° Sur un point du poumon qui était absolument encerclé par une sorte de double bande de plèvre extrêmement épaisse ;
- 2° Sur un autre point où se montrent les nodules isolés ;
- 3° Au voisinage de tuyaux bronchiques ;
- 4° Dans la coque pleurale seule.

1° La première coupe montre sur ses deux bords les bandes de tissu pleural qui mesure de part et d'autre une largeur de 1 centimètre à 1 centimètre et demi ; ce sont de larges placards de tissu fibreux colorés en rose par l'éosine. Par place on trouve des noyaux allongés ou flexueux de tissu conjonctif le long des bandes fasciculées. Au milieu de ce tissu se voient des cellules cancéreuses, groupées en îlots larges ou étroits, allongés, ronds ou polyédriques. Au centre de ces îlots se voient des cellules desquamées, avec un noyau à peu près central et une masse protoplasmique ronde pour la plupart. Sur les bords de ces îlots se

dessine une belle rangée de cellules cylindro-cubiques à noyau situé vers la partie externe, tandis que le corps de la cellule, rose par l'éosine, est tourné vers le centre de l'îlot. Cette sclé-

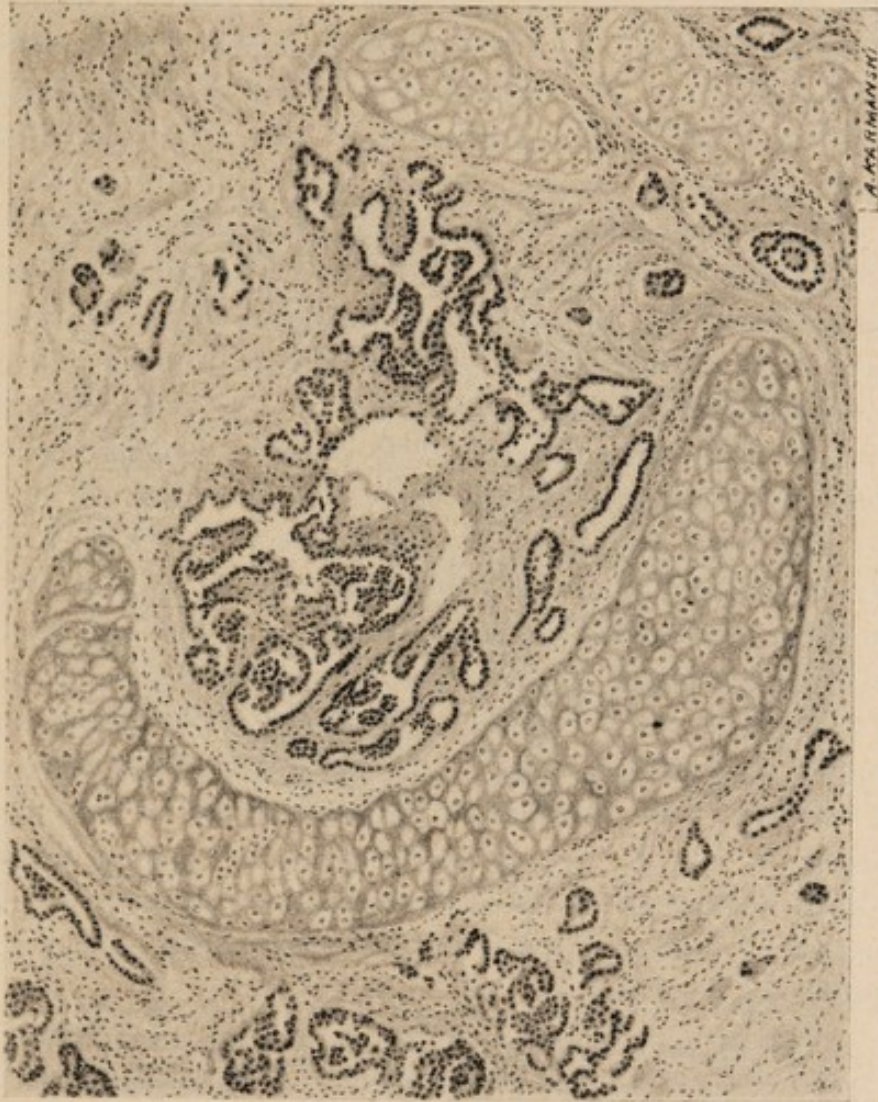


FIG. 1. — Préparation de M. Meslay. — Bronche remplie de bourgeons épithéliaux au milieu d'une plaque de sclérose ancienne.

rose fibreuse, très dense, envahit la languette pulmonaire étouffée entre les deux bords de tissu pleural. Le tissu fibreux s'est étendu partout, épaississant les lames interalvéolaires et réduisant les alvéoles à un simple vestige à peine reconnaissable. Ici et là se

dessinent à peine quelques alvéoles pulmonaires tout aplaties et dont l'endothélium est redevenu cubique comme cela se voit dans toute sclérose pulmonaire. Les bronches petites ou moyennes n'ont pas été épargnées par la fibrose et sur plusieurs points on voit une bronche qui n'est plus reconnaissable qu'à son squelette cartilagineux dont les amas demeurent très aisément repérables ; pourtant les bandes de cartilage ont été séparées et comprimées par la sclérose qui pénètre l'intérieur de la cavité bronchique et la comble au point de laisser une lumière centrale toute déformée et à peine visible au microscope. En se reportant au dessin que nous avons fait faire par Karmanski (fig. 1), on pourra juger de cette obstruction fibreuse des bronches ; c'est en ces points que la végétation néoplasique est le plus abondante et le plus régulière, formant parfois de petits îlots ronds ou ovoïdes, mais le plus souvent à périphérie arborescente et grossièrement dentelée ; il est remarquable que les cellules néoplasiques sont régulièrement cylindro-cubiques avec un noyau bien coloré et un protoplasma clair qui les fait vraiment bien comparer à des cellules de type muqueux. Par places, ces cellules se groupent sous la forme de petits utricules glandulaires ; c'est là un point sur lequel nous tenons à insister, parce que l'on dirait vraiment que ce sont les glandes muqueuses des bronches qui se sont multipliées, et ont proliféré en se déformant aux points les plus avancés de la néoplasie. La bordure de la lumière microscopique centrale est taillée à pic dans le tissu scléreux sans aucun tissu épithélial à ce niveau.

2° La seconde coupe porte sur un nodule, assez distant du noyau principal, isolé au milieu d'un tissu pulmonaire relativement sain. Ce tissu pulmonaire qui englobe le nodule est encore sclérosé, mais à un degré beaucoup moindre ; les trabécules interalvéolaires sont épaissies, mais pas au point d'étouffer les alvéoles comme sur la coupe précédente. Ces alvéoles ont leur endothélium desquamé et les vaisseaux capillaires sont en ces points extrêmement congestionnés et tout bourrés de globules rouges. En plein nodule le tissu scléreux est fasciculé, onduleux

et on retrouva des îlots de cellules cylindro-cubiques, mais en amas moins denses que dans la sclérose et l'épaississement pleural.

3° Sur la coupe faite au niveau des divisions bronchiques larges il existe surtout nu point à noter et que nous avons tenu à mieux montrer par un dessin (fig. 2). C'est une véritable injection des vaisseaux lymphatiques par le néoplasme. Les vaisseaux

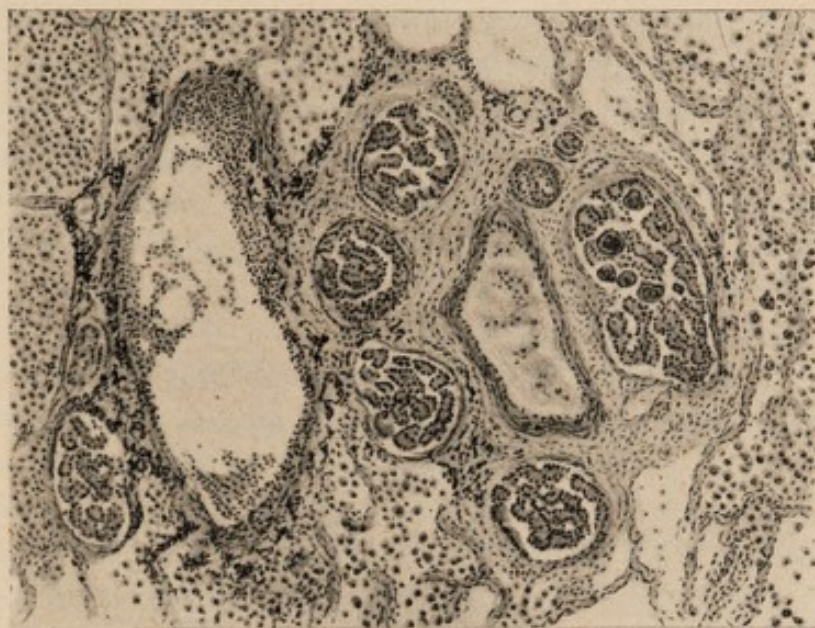

FIG. 2. — Préparation de M. Meslay. — Vaisseaux lymphatiques autour d'un vaisseau sanguin. Ils sont remplis de cellules épithéliales groupées en acini.

blancs péri-vasculaires forment autour du vaisseau sanguin une couronne de lymphatiques absolument remplis de cellules cancéreuses. Au milieu de ces cellules nous devons noter des nodules amyloïdes tels que Josué les a décrits dans une communication à la Société anatomique ; on les voit de forme plus ou moins arrondie ou polyédrique, avec leurs contours rosés et leur centre violet noirâtre. Quand on regarde avec un fort grossissement les amas de cellules cancéreuses, on remarque que les grands amas se décomposent en petits groupes de six à huit cellules cylindriques

à beau noyau et à protoplasma clair qui forment comme des greffes ou embolies de culs-de-sac acineux muqueux.

4° Nous n'avons pas à insister sur la coupe de la plèvre épaissie, prise en un point éloigné du bloc principal. Il s'agit d'une fibrose absolument dense et compacte avec des ilots très irréguliers de cellules cancéreuses où celles-ci conservent les mêmes caractères morphologiques.

D'autres séries de coupes ont porté sur des ganglions lymphatiques du mésentère. Elles ont donné des figures absolument analogues à celles de la plèvre fibreuse. Pourtant l'une d'elles intéressant un petit ganglion du mésentère mérite une mention spéciale, car nous y retrouvons des formes de cellules néoplasiques et un groupement absolument comparable à nos figures de lymphangite cancéreuse péri-vasculaire.

#### OBSERVATION II (Inédite en partie) (1).

Elle a fait l'objet d'une communication à la *Société anatomique*,  
le 30 janvier 1903.

A. H..., brodeuse, 41 ans, entre le 18 octobre 1902 à l'hôpital Saint-Joseph, salle Sainte-Madeleine, lit n° 14, dans le service de M. Meslay.

*Antécédents héréditaires.* — Le père mort à 45 ans de tuberculose. La mère morte à 35 ans d'une fièvre typhoïde. Deux sœurs, dont l'une est morte de tuberculose à 33 ans; l'autre tousse continuellement. Le mari est mort de paralysie générale.

*Antécédents personnels.* — S'est toujours bien portée jusqu'à il y a un an environ. A ce moment, elle éprouva différents troubles. Troubles du côté des voies digestives: digestion difficile, douleurs d'estomac, douleurs abdominales. Cependant ni vomissements, ni diarrhée, ni constipation. Troubles du côté des voies respiratoires se manifestant surtout par une toux fréquente. En

---

(1) Recueillie par M. Nivet, interne à l'hôpital Saint-Joseph.

même temps elle se plaint de palpitations, d'essoufflement, elle se fatigue au moindre effort et a des sueurs abondantes la nuit. Très peu d'amaigrissement.

Le 4 octobre 1902. — Point de côté à droite, frissons, dyspnée. La malade ne peut se tenir couchée que sur le dos. Le moindre mouvement provoque des accès de toux et des vomissements abondants mousseux et blanchâtres. Huit jours après, dyspnée toujours intense. Le décubitus latéral droit soulage la malade. Pas d'amaigrissement notable. Pas de troubles digestifs. Rien du côté génital. Règles régulières et normales.

*Examen à son entrée le 19 octobre.* — La percussion donne de la matité à droite remontant presque jusqu'au bord supérieur de l'omoplate; de la matité à gauche dans toute la région inférieure du poumon gauche.

La palpation indique à droite l'abolition des vibrations.

A l'auscultation, on trouve: en arrière et à droite un souffle intense au sommet. Il diminue d'intensité vers l'épine de l'omoplate et prend plus bas le timbre pleurétique. Enfin, plus bas encore, silence absolu. Égophonie. En arrière et à gauche, zone de matité à la partie inférieure du thorax. Râles de congestion dans tout le poumon. En avant et à droite, signes de tuberculose à la première période. En avant et à gauche, râles de congestion.

Peu de dyspnée. Pas d'expectoration. Léger point de côté à droite. Le cœur est normal. L'état général est bon. L'appétit conservé. Peu de vomissements. Facies coloré. Pas de teinte jaunâtre. On ne trouve de ganglions en aucune région.

Les urines contiennent un peu d'albumine. Une analyse en est faite par M. Dumouthiers. Elle donne les résultats suivants :

#### *Analyse des urines.*

*Propriétés physiques.* — I. Le liquide qui m'a été confié présente les propriétés suivantes :

1° Il est trouble ;

2° Son odeur est forte ;

3° Son acidité comptée en acide phosphorique a été évaluée à 0<sup>sr</sup>,86 par litre (moyenne 0<sup>sr</sup>,80 par litre) ;

4° Sa couleur est ambrée ;

5° Sa densité est de 1 025 à 15°.

*Microscope.* — II. Après un repos de 24 heures dans un endroit frais, il abandonne un sédiment brunâtre, assez abondant, dont la nature a été déterminée par le microscope ; il contient :

1° Des cellules épithéliales ;

2° Des granulations protéiques ;

3° Quelques leucocytes ;

4° Quelques cristaux de phosphate de chaux.

*Albumine.* — III. L'urine séparée du dépôt par la filtration donne les réactions suivantes :

1° Elle trouble par la chaleur après avoir été acidifiée par l'acide acétique ;

2° L'acide nitrique donne le disque caractéristique des matières albuminoïdes ;

3° Les réactifs acéto-phénique et citro-picrique forment un précipité.

*Il y a donc de l'albumine* et cette albumine a été évaluée à 0<sup>sr</sup>,08 par litre.

*Sucre.* — IV. Pour la recherche du sucre, l'urine a été soumise à une suite de réactions, qui, toutes, ont donné des épreuves négatives.

*Éléments normaux.* — V. L'urée a été évaluée à 17<sup>sr</sup>,30 par litre (moyenne 20 grammes).

Les chlorures à 9<sup>sr</sup>,70 par litre (moyenne 8 grammes).

L'acide phosphorique à 2<sup>sr</sup>,30 par litre (moyenne 1<sup>sr</sup>,40).

Les sulfates à 1<sup>sr</sup>,31 par litre (moyenne 1<sup>sr</sup>,20).

L'acide urique à 0<sup>sr</sup>,52 par litre (moyenne 0<sup>sr</sup>,40).

Les matières fixes à 39<sup>sr</sup>,70 par litre (moyenne 32 grammes).

Le pouvoir réducteur à 17<sup>sr</sup>,4 par litre (moyenne 12 grammes).

Il n'y a ni matières colorantes de la bile ni acides biliaires.

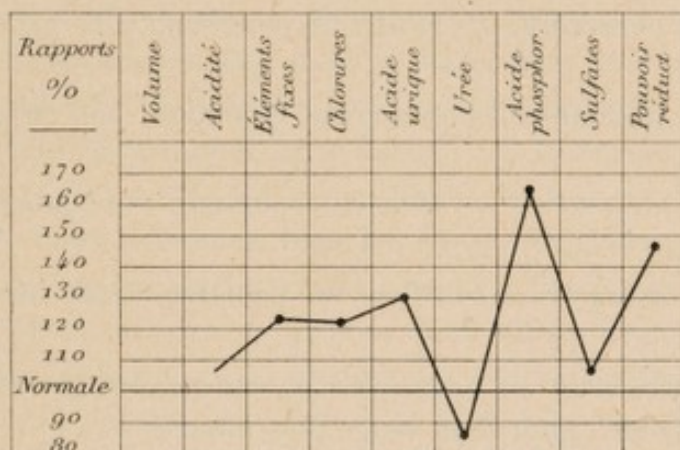
Les traces d'indican sont normales.

Il n'y a pas d'urobiline.

La diazoréaction d'Ehrlich a donné des épreuves négatives.

VI. Il n'y a ni peptone ni acétone.

*En résumé.* — L'urine soumise à l'analyse renferme de l'albumine à la dose de 0<sup>sr</sup>,08 par litre. Les éléments normaux ne conservent pas entre eux des proportions tout à fait normales : l'urée est basse, l'acide urique et le pouvoir réducteur sont élevés, donc l'oxydation est insuffisante. L'élimination phosphorique est au-dessus de la normale.



Le 19 octobre. — Première ponction thoracique à droite. 1 300 grammes de liquide. Après la ponction on entend la respiration jusqu'à la pointe de l'omoplate.

Le 25 octobre. — Un peu plus d'oppression. Cyanose légère de la face. A gauche la matité est plus étendue. Pas de déplacement du cœur ; silence respiratoire jusqu'à la pointe de l'omoplate. A droite souffle et submatité au sommet. Deuxième ponction thoracique à droite. 1 500 grammes d'un liquide hémorragique. Après la ponction on entend quelques râles à la région moyenne. On fait le *cytodiagnostic*.

Le 31 octobre. — Troisième ponction thoracique à droite. 1 500 grammes de liquide hémorragique.

Le 8 *novembre*. — Quatrième ponction thoracique à droite. 1 300 de liquide hémorragique.

Le 12 *novembre*. — Cinquième ponction thoracique à gauche. 1 300 grammes de liquide hémorragique.

Le 15 *novembre*. — Le liquide se reforme très rapidement à droite et à gauche. Sixième ponction à droite. 1 000 grammes de liquide hémorragique. Après la ponction, le malade a du hoquet et une dyspnée assez intense. Silence respiratoire des deux côtés sur une très grande étendue.

Depuis ce moment les ponctions se succèdent :

Le 20 *novembre*. — Septième ponction, côté gauche, 1 300 grammes.

Le 26 *novembre*. — Huitième ponction, côté gauche, 800 grammes.

Le 28 *novembre*. — Neuvième ponction, côté droit, 1 300 grammes.

Le 1<sup>er</sup> *décembre*. — Dixième ponction, côté gauche, 1 000 grammes.

Le 5 *décembre*. — Onzième ponction, côté droit, 800 grammes.

Le 8 *décembre*. — Douzième ponction, côté gauche, 1 300 grammes d'un liquide d'un rouge plus intense.

Le 10 *décembre*. — Treizième ponction, côté droit, 1 000 grammes. Le liquide est moins rouge que du côté gauche.

Le 12 *décembre*. — Quatorzième ponction, côté gauche, 1 000 grammes. Le liquide est tout à fait hémorragique.

Le 15 *décembre*. — Quinzième ponction, côté gauche, 800 grammes. Le liquide a la teinte du sang pur.

Le 18 *décembre*. — Seizième ponction, côté droit, 800 grammes. Les ponctions sont nécessitées par la gêne respiratoire. A chaque ponction la cyanose s'accroît et il survient du hoquet avec tendance à la syncope ; aussi le liquide doit-il être retiré avec une certaine lenteur. — L'aspect de la malade ne change pas jusqu'à la fin et l'état général reste relativement bon : un peu d'anasarque, pas d'amaigrissement, pas de teinte jaunâtre, pas de

crachats sanglants. La température avait oscillé entre 37° et 38°.  
— En résumé : pleurésie hémorragique double avec liquide se reformant de plus en plus rapidement, dyspnée et cyanose qui font ressembler le malade plus à un cardiaque qu'à un cancéreux.

Le 19 décembre. — Mort avec symptômes d'asphyxie.

*Autopsie faite le 21 décembre*, par M. Nivet interne du service et par nous-même.

A l'ouverture du thorax, il s'échappe des deux cavités pleurales une certaine quantité de liquide hémorragique qui peut être évaluée à un litre environ pour chaque plèvre. Les sommets des deux poumons adhèrent à la paroi costale à laquelle ils sont unis par de nombreuses membranes. Dans la partie inférieure les deux plèvres sont isolées par la masse liquide et, la trachée ayant été sectionnée on enlève un véritable bloc comprenant les deux poumons, le cœur et une portion du diaphragme, ces différents organes étant soudés entre eux. Il est alors facile de constater que la plèvre viscérale est notablement épaissie surtout au niveau des lobes inférieurs. Dans ces régions la plèvre forme une sorte de coque lisse, brillante, de couleur gris ardoisé; elle présente par place une sorte de piqueté donnant l'apparence d'ulcérations. Au niveau du lobe supérieur la plèvre adhérente a été arrachée et se présente sous forme de lambeaux. Les deux poumons sont soudés l'un à l'autre au niveau de leur bord antérieur et voici ce que l'on constate : la plèvre médiastine antérieure gauche peu adhérente à la plèvre viscérale vient s'étaler au devant des vaisseaux de la base du cœur en formant une membrane épaisse de 1 à 2 millimètres et se continue en bas avec le péricarde et à droite avec la plèvre médiastine antérieure et viscérale droites qui sont elles-mêmes soudées entre elles. Cette membrane est comme tendue; elle attire à gauche le bord antérieur du poumon droit et semble brider les vaisseaux de la base du cœur. Cette plèvre médiastine gauche est doublée par du tissu adipeux qui la sépare de l'aorte et de l'artère pulmonaire. Dans cette masse graisseuse on ne voit pas de ganglion ni rien qui puisse représenter le thymus. Les plèvres droites sont adhérentes

et très épaisses. On constate à ce niveau l'existence d'un tissu lardacé épais de deux centimètres environ. Ce tissu lardacé pénètre jusqu'au hile en arrière; en avant il se confond avec la bride formée par la plèvre médiastine gauche; en bas il diminue d'épaisseur et vient se perdre sur le péricarde où les deux feuillets viscéral et pariétal se séparent; du côté droit le lobe inférieur est complètement ratatiné. On ne distingue plus le lobe moyen qui paraît adhérent au lobe supérieur. En arrière les néo-membranes forment autour de l'œsophage une gaine épaisse de 5 millimètres environ. Le ligament triangulaire du poumon présente une épaisseur d'un centimètre et demi environ. Le poumon gauche présente les mêmes caractères; la partie antérieure du lobe supérieur n'est pas adhérente à la plèvre médiastine gauche à laquelle elle est simplement reliée par de fines néo-membranes. Le lobe inférieur est en partie adhérent au lobe supérieur.

A la partie inférieure du lobe supérieur on constate une sorte de diverticule en doigt de gant du poumon, long de trois centimètres, de la grosseur du petit doigt et entouré d'une gaine pleurale.

Après avoir longé le péricarde la plèvre pariétale gauche se réfléchit sur le diaphragme et présente à ce niveau une épaisseur de 5 millimètres environ; à ce niveau également elle est soulevée par deux petites tumeurs graisseuses de la grosseur d'un petit œuf de pigeon. Le centre d'un de ces petits lipomes présente une petite masse d'apparence fibreuse, grosse comme un pois.

Le péricarde étant incisé, on constate à sa surface un léger piqueté. Il contient une petite quantité de liquide hémorragique.

Les deux poumons ne présentent à la coupe rien de remarquable; on ne distingue notamment ni noyau néoplasique, ni trace de tuberculose.

Les autres organes, et notamment le tube digestif, le foie, les reins, la rate, les ovaires, le corps thyroïde ne présentent rien de remarquable.

*Examen histologique* fait au laboratoire de l'hôpital Saint-Joseph, par M. Lorrain, chef du Laboratoire.

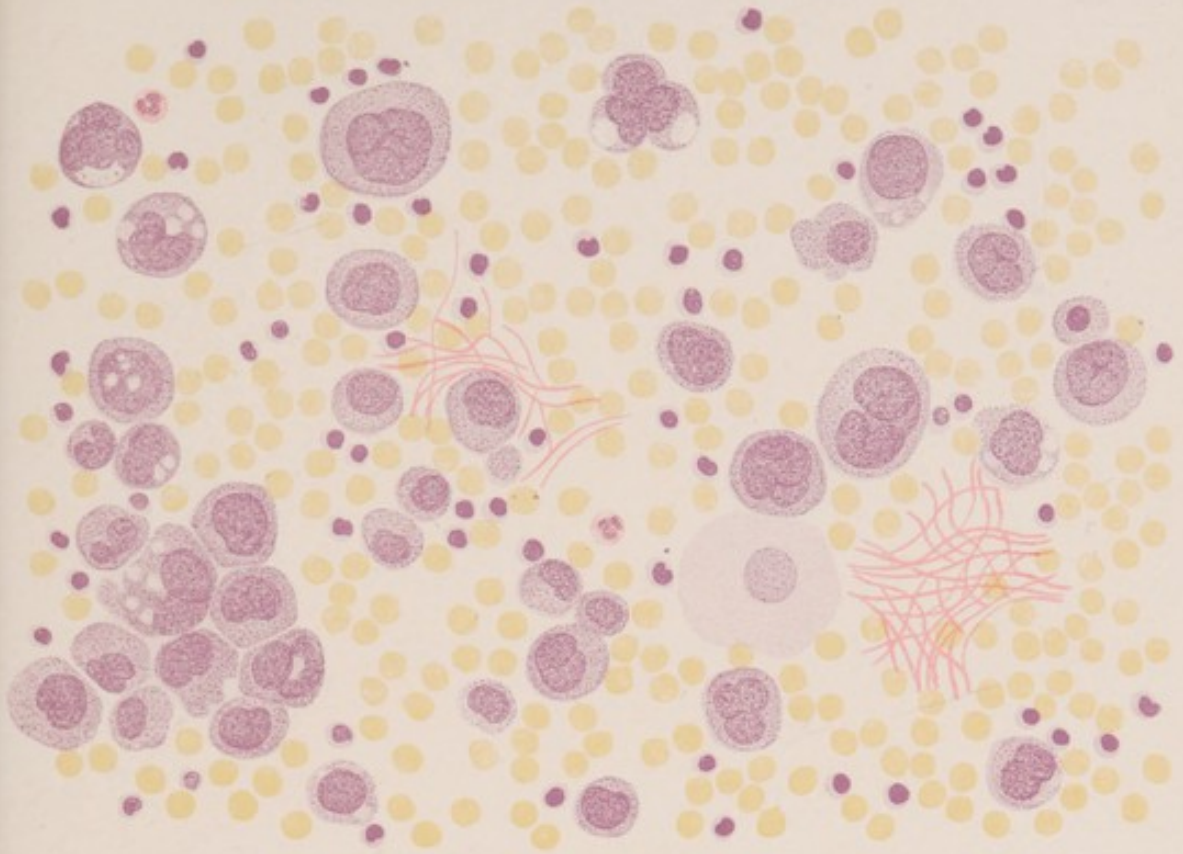



Fig. 4.

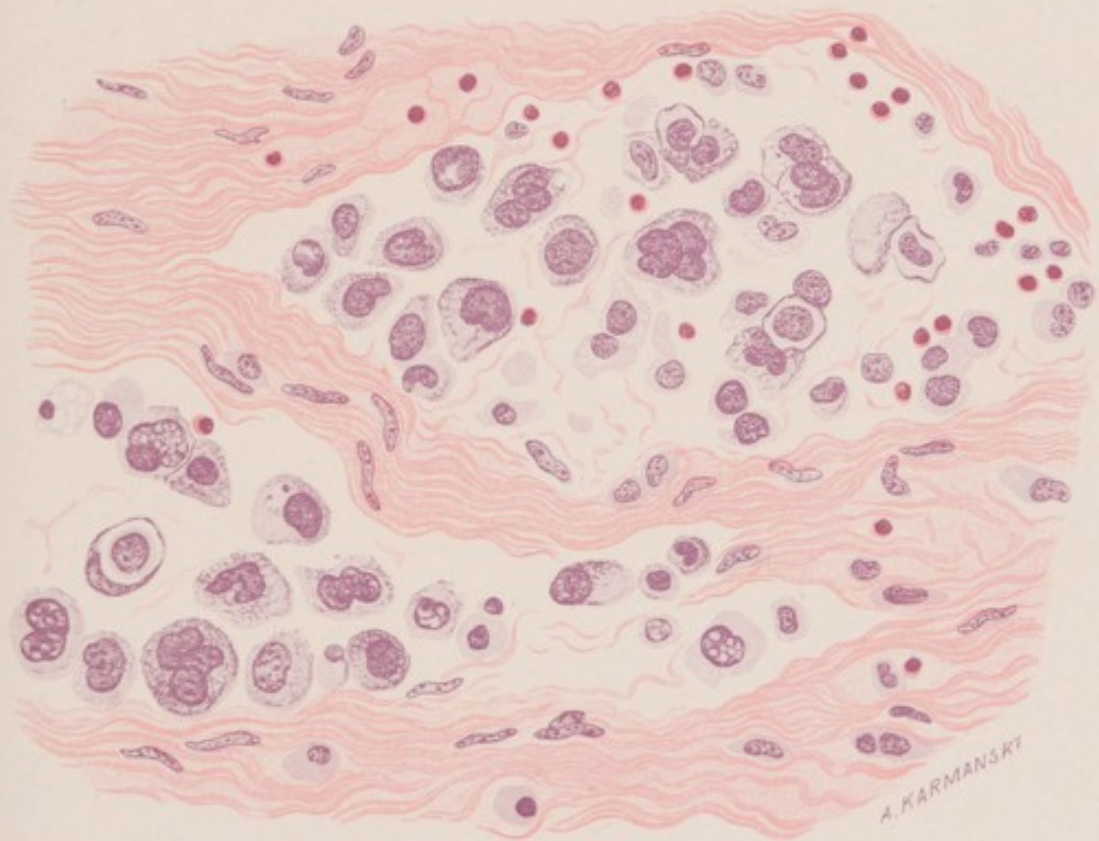

Fig. 5.

A. KARMANSKY



Les pièces ont été fixées au formol et incluses à la paraffine.

1° Coupe au niveau de la masse néoplasique formée par l'adhérence des plèvres médiastines antérieures et viscérale droite, et épaisse de 2 centimètres environ. On constate que ce

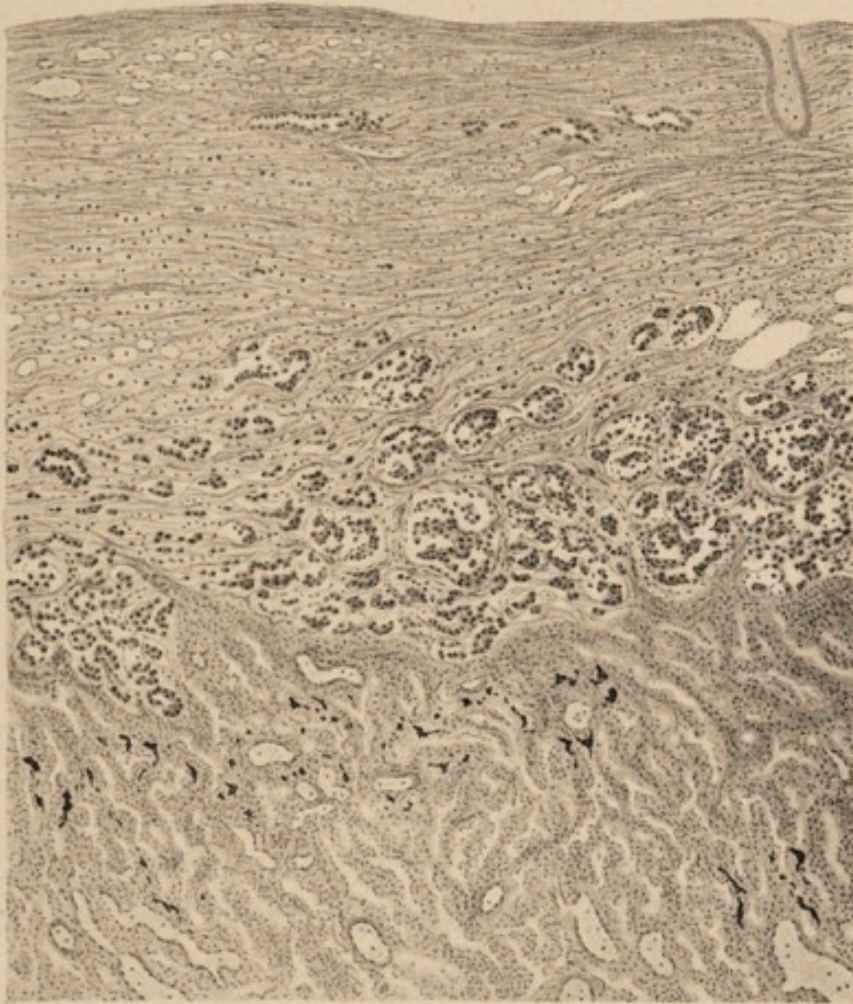


FIG. 3. — Préparation de M. Lorrain. — La coupe faite au niveau du lobe inférieur du poumon gauche intéresse à la fois la plèvre et le poumon. Le tissu pleural seul est envahi par la néoplasie.

tissu néoplasique est formé d'un réseau fibrillaire conjonctif contenant dans ses mailles et très disséminées des cellules polymorphes assez volumineuses de taille et de forme, inégales et renfermant de gros noyaux. Par place, le tissu fibrillaire limite des

sortes d'alvéoles contenant les mêmes cellules groupées sans ordre et ayant l'aspect de cellules épithéliales. On voit la coupe de vaisseaux néoformés en assez grande quantité. On distingue dans les mailles de nombreuses cellules dont l'aspect rappelle celui des lymphocytes. Un fragment de poumon adhérent à la coupe paraît sain, le tissu néoplasique ne semble pas le pénétrer et le poumon paraît même isolé de la tumeur par une bande fibreuse plus dense ;

2° *Coupe d'une néo-membrane adhérente au lobe supérieur du poumon gauche, et épaisse de 2 millimètres environ.* La structure est la même que dans la coupe précédente. Sur le bord libre on constate la présence d'assez nombreux vaisseaux et on distingue très nettement des amas de lymphocytes. Par place ces lymphocytes semblent libres et prêts à s'échapper dans la cavité pleurale. Ces zones correspondent vraisemblablement au piqueté signalé plus haut sur la plèvre et qui rappelait une ulcération.

3° *Coupe au niveau du diaphragme.* Le muscle paraît sain, cependant dans les tractus conjonctifs on voit un ou deux vaisseaux lymphatiques bourrés de cellules cancéreuses. La plèvre qui revêt le diaphragme et qui est très épaissie a les mêmes caractères décrits précédemment. Le péritoine ne paraît pas altéré ;

4° *Coupe au niveau du lobe inférieur du poumon gauche et intéressant le poumon* (voir fig. 3). Le parenchyme pulmonaire est dense, sclérosé et présente de nombreux vaisseaux gorgés de sang. La plèvre qui le recouvre présente les mêmes lésions que ci-dessus.

Le tissu néoplasique ne semble pas pénétrer le poumon ; cependant certaines cellules cancéreuses tendent à s'insinuer dans le parenchyme pulmonaire au niveau de bandes de tissu conjonctif qui pénètrent le poumon ;

5° *Coupe au niveau du péricarde adhérent à la plèvre médiastine antérieure gauche.* On constate sur une partie de la coupe que la plèvre est séparée du péricarde par du tissu graisseux dans lequel on voit le nerf phrénique, tandis que dans l'autre portion les deux séreuses sont réunies par du tissu néoplasique contenant

en plus des cellules cancéreuses de nombreux lymphocytes. Le tissu cancéreux semble également avoir tendance à s'insinuer au-dessous du péricarde.

6° *Le foie* présente de la dégénérescence graisseuse très accentuée. Certaines cellules sont également pigmentées.

7° *La petite tumeur contenue dans le lipome sous-pleural* est formée de tissu cancéreux ;

8° *Les reins* sont légèrement sclérosés et présentent des lésions légères de néphrite épithéliale.

*Examen cytologique* fait le 25 octobre par M. Lorrain. — Le liquide de la plèvre droite est franchement hémorragique. Il s'est formé surnageant dans le liquide un caillot fibrineux. On a fait des frottis de ce caillot et les préparations ont été colorées ensuite au bleu de méthylène et à l'hématéine-éosine. Pas de défibrination ni de centrifugation préalable. On voit ainsi de nombreux globules rouges, de nombreux lymphocytes et de nombreuses cellules d'un caractère particulier. Elles sont tantôt isolées et tantôt groupées en placard. Leur taille est variable mais elles sont en général plus grandes que les cellules endothéliales ordinaires. Elles se distinguent surtout de celles-ci par leur gros noyau qui occupe parfois presque toute la cellule et par leur caractère nettement basophile. Le noyau de ces cellules est gros, bourgeonnant. Le protoplasma présente des vacuoles, mais celles-ci ne contiennent aucun débris de cellules, ce qui les distingue de celles que l'on rencontre dans les macrophages des pleurésies d'origine bactérienne. En un mot ces cellules ont un caractère tout à fait atypique, et M. Lorrain n'hésite pas à en faire des cellules néoplasiques. Outre ces différents éléments on aperçoit dans la préparation quelques mononucléaires, de rares polynucléaires et des filaments de fibrine. Il faut noter également l'existence de très rares cellules endothéliales se reconnaissant à leur peu de coloration, et à leur noyau plus petit que celui des cellules précédentes.

L'examen cytologique du liquide hémorragique de la plèvre gauche a donné les mêmes résultats.

Le liquide a été ensemencé sur bouillon et gélose. Les cultures sont restées stériles.

Un cobaye a reçu dans le péritoine 10 centimètres cubes du liquide pleurétique. Il n'a présenté aucun accident et vivait encore le 30 janvier 1903. De nouveaux examens faits à différentes reprises nous ont toujours donné les mêmes résultats au point de vue cytologique.

Il en a été de même de la plèvre gauche.

L'examen du sang de la malade fait le 30 octobre a montré une polynucléose légère. Les lymphocytes étaient très rares (1).

Le *Cyodiagnostic* relaté dans cette dernière observation, provoque des remarques intéressantes qui font l'objet d'un des paragraphes de notre premier chapitre. Les autres ont trait à l'examen histologique des parcelles de la tumeur ramenées par le trocart, et à celui des produits expectorés. Enfin un dernier paragraphe est réservé à l'examen histologique du sang.

Le second chapitre sera surtout consacré à l'étude des coupes de nos deux tumeurs; nous en discuterons la nature et nous en chercherons l'origine. Cette étude soulève plus d'une controverse soit qu'il s'agisse du cancer primitif du poumon ou du cancer primitif de la plèvre.

En effet, si aujourd'hui la majorité des histologistes, depuis les travaux de Malassez et ceux de Cornil et Ranvier, acceptent l'origine épithéliale du cancer primitif du

---

(1) Notre ami M. H. Français, interne à La Pitié, a bien voulu examiner nos préparations de sang et nous donner la formule leucocytaire :

Polynucléaires neutrophiles. . . . .	75 0/0
— éosinophiles. . . . .	2 0/0
Mononucléaires. . . . .	23 0/0

poumon, les auteurs sont loin de s'entendre sur l'histogénèse de ce cancer et discutent encore pour savoir s'il prend naissance dans l'épithélium alvéolaire, dans l'épithélium du revêtement bronchique ou dans l'épithélium des glandes. L'observation de M. Leroux nous donne un cas très net de cancer primitif du poumon d'origine glandulaire et permet en la rapprochant des observations analogues que nous avons pu trouver dans la Bibliographie médicale (Langhans, Beck, Fuchs, Pässler, Wolf, Meunier), d'arriver à cette conclusion que l'épithélium des glandes bronchiques peut être le point de départ d'une néoplasie pulmonaire.

L'observation de M. Meslay ne nous permet pas d'arriver à une conclusion aussi précise. Le cancer primitif de la plèvre, et nous prenons le mot cancer dans son sens actuel, comme synonyme d'une tumeur alvéolaire avec cellules épithéliales, fait naître de suite une question d'ordre embryogénique. La plèvre est un tissu d'origine mésodermique ; comment peut-il donner naissance à une tumeur de nature épithéliale ? Nous aurons à voir s'il est possible de donner une réponse à cette question.

En résumé, voici quelles seront les principales divisions de notre thèse :

## CHAPITRE PREMIER

*Diagnostic histologique des cancers primitifs du poumon et de la plèvre.*

§ 1. *Examen des parcelles de la tumeur ramenées par le trocart.*

- § 2. *Examen des crachats.*
- § 3. *Examen du liquide pleural.*
- § 4. *Examen du sang.*

## CHAPITRE SECOND

*Histogénèse des cancers primitifs du poumon et de la plèvre.*

- § 1. *Cancer primitif du poumon.*
- § 2. *Cancer primitif de la plèvre.*

Avant de poser nos conclusions, nous avons placé à la fin de notre thèse un certain nombre d'observations recueillies dans la littérature médicale française ou étrangère.

\*  
\*  
\*

Au début de ce travail, nous tenons à remercier MM. MESLAY et LORRAIN qui nous ont inspiré notre thèse, et qui, en mettant à notre disposition le laboratoire de l'hôpital Saint-Joseph, nous ont permis de combler quelques-unes des lacunes de nos connaissances en histologie.

Nos remerciements s'adressent également à MM. LETULLE, GOMBULT, BRAULT, LABBÉ, DOMINICI, MILIAN et RAVAUT, à la bienveillance desquels nous avons dû plus d'une fois recourir, lorsque les questions nous paraissaient délicates et controversées.

M. MULLER, interne à l'hôpital Saint-Joseph, et notre excellent ami M. C. COINDARD nous ont aimablement aidé dans la traduction d'auteurs étrangers ; c'est de grand cœur que nous leur disons merci.

## CHAPITRE PREMIER

### DIAGNOSTIC HISTOLOGIQUE

Nous pouvons trouver des éléments de la tumeur :

1° Dans les parcelles ramenées par le trocart lorsqu'on fait une thoracentèse. Dans ce cas les coupes de ces parcelles nous renseignent aussi bien que si elles provenaient de la masse même de la tumeur ;

2° Dans les crachats. Ce moyen de diagnostic est déjà moins précis, car si parfois le malade expectore de véritables fragments néoplasiques, souvent on ne trouve au milieu des produits muqueux que des éléments dissociés.

3° Dans le liquide pleural. Ici les éléments sont isolés ou si parfois ils sont accolés et forment de véritables bourgeons, ceux-ci ont perdu toute apparence d'un tissu constitué. C'est surtout avec le liquide pleural que nous aurons à faire le cytodiagnostic, car la pleurésie accompagne presque toujours le cancer du poumon et le cancer de la plèvre. Mais c'est aussi dans ce cas que nous rencontrerons le plus de difficulté pour la détermination des éléments trouvés dans le liquide.

#### Examen des parcelles de la tumeur ramenées par le trocart.

Nous aurions passé sous silence ce premier moyen de

diagnostic, car il serait véritablement dangereux de l'employer d'une façon systématique, si un certain nombre d'auteurs ne l'avaient mentionné.

Krœnig le premier, après une ponction, trouve dans le trocart un fragment de tissu dont l'examen microscopique montre la structure sarcomateuse.

Dans une observation de Prentiss, on ponctionne la plèvre droite. On ne trouve pas de liquide, mais du sang et une substance ressemblant à de la fibrine et qui provient évidemment de la substance du poumon. Au microscope on voit des masses de cellules sarcomateuses. L'autopsie confirme le diagnostic.

Gervin et Stech diagnostiquent de la même façon un cancer de la plèvre.

Enfin Walter Ralph Steiner nous donne une observation fort intéressante d'un diagnostic d'adéno-carcinome confirmé par l'autopsie et obtenu grâce à une parcelle de tumeur trouvée dans le trocart, à la suite d'une paracentèse abdominale. Cette parcelle d'aspect blanchâtre ressemblait beaucoup à de la fibrine : elle fut durcie dans l'alcool et incluse à la celloïdine.

Ces observations ont donné l'idée d'employer le harponnage comme moyen de diagnostic. Les risques qu'il peut faire courir au malade nous le font rejeter sans hésiter. Il suffit de nous rappeler que parfois lorsqu'on fait une thoracentèse, le trocart peut ramener une substance d'aspect blanchâtre, ressemblant à de la fibrine, que cette substance n'est autre qu'un fragment de la tumeur et que nous ne devons jamais négliger d'en faire l'examen histologique.

### Examen des crachats.

Si l'on prend soin de jeter dans un récipient plein d'eau le contenu du crachoir d'un malade soupçonné de cancer pulmonaire, on met parfois en évidence des fragments de tissu qui surnagent sur le liquide. Examinés au microscope, ceux-ci montrent une formation cancéreuse et le diagnostic s'impose aussitôt. Claisse nous indique quelques règles de technique sans lesquelles l'examen risquerait d'être le plus souvent négatif : il recommande de laisser au malade deux crachoirs dont l'un exclusivement réservé aux produits de la toux. On évite ainsi de confondre les produits cancéreux avec de simples particules alimentaires. Il recommande également de recourir à l'inclusion par la celloïdine ou la paraffine, et de n'employer que des colorants énergiques comme la thionine, le tissu des fragments étant un tissu nécrosé, par suite friable et prenant mal les colorants.

Walshe paraît être le premier qui ait cité la présence des cellules du cancer dans les produits de l'expectoration cancéreuse. Lancereaux en 1858 rapporte un fait remarquable où le malade rendit dans un effort de toux un fragment de tumeur du volume d'une noix, semblable à de la cervelle et qui fit poser immédiatement le diagnostic de cancer encéphaloïde. Depuis d'autres observations, peu nombreuses il est vrai, sont venues s'ajouter à celles-ci. En Allemagne, parmi les auteurs qui se sont occupés de la question, (Ehrich, Kurt Wolf, Bestchart,

Schwalbe, Hampeln) Ehrich (Observ. VI) est le seul qui ait trouvé des parcelles de la tumeur dans les crachats. Les autres n'ont pu découvrir que des éléments cellulaires isolés.

En France les observations positives sont moins rares. Nous avons pu en réunir cinq : deux de Ménétrier, deux de Paul Claisse et une de Troisier.

Résumons ces différentes observations :

Dans l'Obs. VI (Ehrich). — Cancer primitif du poumon. Amas de cellules polymorphes, vacuolées, à disposition concentrique, et en certains points, grandes cellules polyédriques avec de nombreux et gros noyaux.

Dans l'Obs. IV (Ménétrier). Cancer du poumon secondaire à la généralisation d'un cancer du testicule. Amas de cellules épithéliales.

Dans l'Obs. III (Ménétrier) Epithélioma développé primitivement au sein d'un lobe pulmonaire sclérosé d'ancienne date. Petits grumeaux blanchâtres qui au microscope se montrent formés d'éléments épithéliaux irréguliers à très gros noyaux semblables aux cellules du carcinoma.

Dans l'Obs. V (Troisier). Cancer pulmonaire secondaire à un cancer de la capsule surrénale gauche. Petite masse charnue expectorée quelques jours avant la mort, de la grosseur d'un pépin d'orange et présentant à l'examen histologique, la structure de l'épithélioma.

Dans l'observation VII (Claisse), symptômes cliniques nuls, deux petits fragments de la grosseur d'un noyau de cerise dont l'examen montra un tissu épithélial : feutrage compact d'éléments volumineux inégaux qui par places

avaient une forme cubique, à d'autres se disposaient concentriquement à la façon des nodules épidermiques.

Dans l'observation VIII (Claisse), cancer pulmonaire secondaire à un cancer du sein. Fragments de diverses tailles dont le plus gros était de la dimension d'un pois et qui montra qu'il s'agissait d'une tumeur épithéliale à grosses cellules inégales cylindro-cubiques.

De ces observations il résulte qu'on peut, en prenant certaines précautions techniques, découvrir dans les crachats des fragments de tumeur, et que, dans ces cas, on peut diagnostiquer non seulement l'existence d'un néoplasme mais aussi sa nature. C'est, ou un épithélioma, comme dans les cas précédents, ou un sarcome. Krœmlein rapporte le cas d'un étudiant atteint d'ostéo-sarcome de la cuisse : trois mois après l'amputation, le malade est pris d'hémoptysies et il expectore d'assez gros fragments de tissu sarcomateux à grosses cellules dont la structure était identique à celle du sarcome primitif.

Un pareil diagnostic est-il possible lorsque l'on trouve, non plus un fragment de la tumeur, mais seulement des éléments isolés ne présentant entre eux aucune connexion. Nous avons indiqué déjà qu'il en était ainsi dans les observations publiées par Kurt Wolf, Bestchart, Schwalbe et Hampeln. Ce dernier a essayé de répondre à cette question et voici les conclusions auxquelles il arrive :

Parmi les cellules que l'on peut trouver normalement dans la cavité buccale, il y en a dont la forme est tellement caractéristique, qu'on ne saurait les prendre pour des cellules cancéreuses. Ce sont : 1° les cellules pavimenteuses de la cavité buccale, du pharynx et d'une partie du

larynx ; 2° les cellules cylindriques à cils vibratiles, à noyau ovalaire, de la muqueuse du nez, d'une partie du larynx et surtout de la couche épithéliale superficielle de la trachée et des bronches.

A côté de ces cellules on peut trouver les cellules des alvéoles pulmonaires. On les distinguera des cellules cancéreuses par les caractères suivants : elles sont riches en pigment, rondes ou ovales, tandis que les cellules cancéreuses sont des cellules non pigmentées et polymorphes.

On pourra donc diagnostiquer par l'examen seul des cellules l'existence d'un néoplasme. Mais on ne saurait diagnostiquer sa nature, celle-ci dépendant non seulement de la forme des éléments de la tumeur, mais aussi de la disposition de ces mêmes éléments. C'est un point sur lequel insiste M. Brault dans le *Manuel d'histologie pathologique* de Cornil et Ranvier (p. 517) : « Dans une tumeur l'agencement des cellules est tout ; les détails de structure étudiés sur un élément isolé sont, au contraire, de moindre importance. »

Il résulte de cette étude sur l'examen des crachats qu'on ne peut contester l'utilité de cet examen dans le diagnostic du cancer pulmonaire. C'est aussi l'avis de MM. Claisse et Ménétrier. Mais si parfois on peut trouver des éléments cellulaires de la tumeur, voire même des fragments de cette tumeur, il ne faut pas se dissimuler que le plus souvent les résultats sont négatifs. Enfin n'oublions pas qu'un cancer du poumon peut évoluer sans que le malade expectore. C'est le cas de la malade de l'observation de M. Meslay, où la plupart des signes cliniques du cancer, et en particulier celui-ci, faisaient complètement défaut.

### Examen du liquide pleural.

L'examen cytologique de l'épanchement pleural nous donne un nouveau moyen d'arriver au diagnostic. Cet examen a pris surtout de l'importance depuis les recherches de Widal et Ravaut, qui en posant les règles d'une technique spéciale et en montrant comment la formule cellulaire dans un épanchement varie avec la nature de cet épanchement a véritablement créé le *cytodiagnostic*.

Rappelons en quelques mots les règles de la technique telles qu'elles ont été exposées par Widal et Ravaut. Le liquide recueilli est défibriné puis centrifugé. Au fond du tube centrifugeur on constate un culot plus ou moins abondant qui servira à l'examen. On peut alors faire deux sortes de préparations : préparations sèches, préparations humides. Pour les premières, Marcel Labbé recommande les 3 procédés suivants :

1° Fixation par l'alcool éther ; coloration par l'hématéine éosine. Permet surtout l'étude des noyaux et la recherche des cellules éosinophiles ;

2° Fixation par les vapeurs de sublimé iodé ou par le chloroforme ; coloration par le triacide d'Ehrlich. Permet surtout l'étude des leucocytes à granulations neutrophiles ;

3° Fixation par l'acide chromique ; coloration par la thionine ou le bleu de Unna. Permet l'étude des leucocytes à granulations ou à protoplasma basophiles.

Les préparations humides se font en déposant sur une

lame deux gouttes du culot de centrifugation dilué ; on recouvre d'une lamelle et l'on examine directement sans coloration, ou mieux après coloration. « Pour cela, dit « Marcel Labbé, on place sur la lame, entre chacun des « côtés de la lamelle, une gouttelette très fine de substance colorante (bleu de méthylène et solution aqueuse « à 1 pour 100 au bleu de Unna dilué.) La matière colorante pénètre par capillarité sous la lamelle et teinte « peu à peu les éléments cellulaires : en cinq minutes la « préparation est bonne à examiner. »

Cette dernière méthode qui a l'avantage de moins déformer les éléments a un inconvénient : celui de donner des préparations qu'il est difficile de conserver.

Avant de terminer ce qui est relatif à la technique, notons en passant un procédé imaginé par Bahrenberg : il décante le liquide pleural, ajoute de l'alcool au sédiment qui se coagule. Quelques jours après, la masse est ferme et solide, il l'inclut dans la celloïdine et fait des coupes comme s'il s'agissait d'une parcelle de la tumeur elle-même.

Depuis longtemps on avait étudié au point de vue histologique le liquide des pleurésies cancéreuses. Quincke, Ehrlich, Fränkel, les premiers, avaient noté dans les épanchements de la plèvre la présence de cellules néoplasiques et avaient insisté sur l'importance que cette découverte pouvait avoir pour le diagnostic de la nature de la pleurésie. Mais d'autres auteurs ont montré que ces mêmes cellules considérées comme caractéristiques du cancer se retrouvaient dans des affections tout à fait différentes comme la tuberculose par exemple (Dock).

C'est qu'en effet très souvent on prend pour des cellules malignes des cellules qui ne sont autres que des cellules conjonctives normales, provenant de la couche endothéliale de la plèvre et adaptées à certaines fonctions. Les unes, et les autres, en effet peuvent faire irruption dans la cavité pleurale. Nous allons voir par quel mécanisme :

En ce qui concerne tout d'abord les cellules cancéreuses ; ou bien elles se détachent de véritables bourgeons qui dans une marche progressive vers la surface libre de la plèvre finissent par gagner la cavité pleurale où ils s'ulcèrent ; ou bien, et c'est là le cas le plus fréquent qui a fait l'objet de travaux importants de MM. Troisier et Letulle, elles proviennent des lymphatiques, la lymphangite cancéreuse étant de règle dans le cancer de la plèvre ou du poumon. Nous savons en effet que les grandes cavités séreuses ne sont qu'une dépendance du système lymphatique et qu'elles communiquent librement avec les réseaux lymphatiques sous-jacents. Mascagni le premier en 1787 a signalé et démontré cette disposition anatomique que les recherches modernes de Kecklinghausen, de Ludwig et de Schweigger Seidel, de Dyskowsky et de Troisier n'ont fait que confirmer.

Mais l'ulcération peut ne pas se produire ; les lymphatiques sous-pleuraux peuvent ne pas être envahis ; d'où absence de cellules néoplasiques dans l'épanchement, sans que pour cela on soit en droit de nier l'existence d'un cancer du poumon ou de la plèvre. C'est ainsi que Milian, à l'occasion d'une pleurésie hémorragique d'origine cancéreuse, signale le résultat négatif de l'examen cytologique quant à la présence des éléments néoplasiques.

De même Ravaut dans le liquide pleurétique d'une malade dont l'autopsie révéla plus tard une carcinose généralisée à point de départ ovarien avec noyaux dans le poumon, dans le myocarde et péricardite hémorragique, ne trouve que des placards et cellules endothéliales soudées, quelques lymphocytes et polynucléaires et beaucoup de globules rouges.

Passons maintenant aux cellules endothéliales et étudions le mécanisme de leur desquamation. La cellule endothéliale de la plèvre n'est qu'une cellule conjonctive différenciée en vue de la fonction de glissement et recouverte de la mince cuticule de protoplasma condensé qui forme la surface libre de la séreuse. Tant que la plèvre reste saine elle conserve cette forme. Mais par suite de certaines influences morbides elle peut se modifier en vue de nouvelles fonctions. Nous connaissons encore mal la morphologie cellulaire dans les différents états pathologiques. La cellule endothéliale a fait surtout l'objet d'études de laboratoire dans les inflammations provoquées expérimentalement, par les injections de nitrate d'argent par exemple.

Dès 1869 dans la première édition de leur *Manuel d'histologie pathologique* (p. 73 à 77). MM. Cornil et Ranvier avaient montré les phases les plus essentielles de l'inflammation du péritoine du cobaye consécutives à l'action du nitrate d'argent et de la teinture d'iode. En 1887, M. Toupet dans sa thèse, résumant les travaux faits dans le laboratoire de M. le P<sup>r</sup> Cornil, parlait du mode de multiplication par karyokinèse des noyaux des cellules enflammées. En 1891, M. Ranvier faisait à l'Académie des Sciences un rapport sur l'endothélium du péritoine

dans l'inflammation expérimentale. Deux ans plus tard, M. Letulle consacrait à cette même étude un chapitre de son livre sur *l'inflammation*. Enfin en 1897, M. le P<sup>r</sup> Cornil complétant ses études antérieures, publiait un travail important sur le mode réactionnel des séreuses dans l'inflammation. En voici en quelques mots l'analyse : dans toute séreuse la réaction inflammatoire se manifeste par l'hypertrophie des cellules endothéliales. D'aplaties qu'elles étaient, celles-ci deviennent globuleuses ; leur noyau se multiplie par division directe ou indirecte ; elles augmentent de volume et certaines arrivent à prendre des dimensions considérables qui peuvent atteindre 1/10 de millimètre ; ce sont alors de véritables cellules géantes. Ces cellules tuméfiées, ou bien vont glisser le long des travées du réseau fibrineux qui recouvre si fréquemment en pareil cas la surface libre de la séreuse, ou bien vont tomber dans la cavité pleurale.

Mais dans quels cas pouvons-nous dire qu'il y a inflammation ? D'après la plupart des auteurs (Cornil, Ranvier, Letulle) l'inflammation serait la série des phénomènes observés dans les tissus ou dans les organes et produits par l'action d'un agent irritant, physique, chimique ou parasitaire. Metchnikoff précise davantage et considère la réaction des phagocytes contre l'agent irritatif comme l'élément essentiel et primordial d'une inflammation typique. Cette théorie, qu'il désigne sous le nom de théorie biologique, est fondée sur l'étude des phénomènes de la vie cellulaire examinés au point de vue de la pathologie comparée.

Si, adoptant cette théorie, nous abandonnons le do-

maine expérimental pour rester dans le domaine des faits pathologiques, et si nous cherchons sous quelle forme les cellules endothéliales, une fois détachées de la séreuse, peuvent nous apparaître dans l'épanchement, nous aurons deux cas bien distincts à considérer : 1° Il n'y a pas d'inflammation, pas de réaction phagocytaire. C'est une pleurésie chez un brigtique ou chez un cardiaque sans infection surajoutée ; c'est en un mot un hydrothorax pur. La cellule endothéliale est détachée mécaniquement, elle reste inerte au milieu du liquide, isolée, ou le plus souvent accolée aux cellules voisines qui forment ainsi de véritables placards d'endothélium. On trouve alors ces dispositions en étoile ou en mosaïque si souvent décrites par les auteurs. 2° La phagocytose indique une réaction inflammatoire. Un bacille sera presque toujours l'agent irritatif ; il s'agit d'une pleurésie pneumococcique, streptococcique, éberthienne : la cellule endothéliale va être appelée à jouer un nouveau rôle, rôle de défense qu'elle va partager avec le leucocyte polynucléaire neutrophile et sur lequel MM. Widal et Ravaut, et tout dernièrement M. Dominici, ont particulièrement insisté. — « La cellule se des-  
« quame, devient sphérique, prend l'aspect des gros mo-  
« nonucléaires dont elle arrive à partager les fonctions  
« macrophagiques et retourne ainsi probablement à son  
« origine. »

Comment allons-nous distinguer ces deux sortes de cellules : cellules endothéliales desquamées par suite d'une cause mécanique ou inflammatoire, d'une part, et cellules malignes, d'autre part ? On a cherché quels pouvaient être les signes caractéristiques de la cellule ma-

ligne. On en a proposé un certain nombre ; étudions-les successivement et voyons quelle valeur nous devons leur accorder.

1° *Présence du glycogène dans les cellules.* — Les premières constatations de la présence du glycogène dans les tumeurs ont été faites par Chambard, Cornil et Ranvier, Schiele, Langhans et Driessen. Quincke a cru voir dans la glycogénèse un moyen de distinguer les cellules néoplasiques des cellules endothéliales. Dans beaucoup de cellules en suspension dans un épanchement pleural d'origine carcinomateuse il a vu une partie du protoplasma se colorer en brun rouge par la solution d'iode très étendue, tandis qu'il n'a pas constaté cette réaction dans les cellules endothéliales desquamées d'épanchement séreux. Mais il ne fournit aucune preuve de la nature néoplasique des éléments contenant du glycogène et rien ne démontre qu'ils ne soient simplement des cellules endothéliales modifiées. Nous savons en outre depuis les travaux de Brault que la glycogénèse est une fonction des cellules en voie de multiplication, fonction très active dans les tumeurs qui sont en période d'accroissement mais qui peut faire complètement défaut dans ces mêmes tumeurs pendant les périodes de repos. Enfin, en raison du peu de stabilité du glycogène et de sa destruction spontanée en présence d'un liquide aqueux (Claude Bernard), le glycogène aura presque toujours disparu au moment de l'examen des cellules trouvées dans l'exsudat.

Le glycogène est donc un élément de diagnostic sur lequel nous ne devons pas trop compter. Cependant il ne faudra pas négliger de le rechercher. Labbé ayant fait

un examen, après l'action des vapeurs d'iode, et montage dans le lévulose, a trouvé quelques-unes des grosses cellules infiltrées d'une façon diffuse ou sous forme de granulations par du glycogène.

2° *Dégénérescence graisseuse des cellules.* — La forte teneur en graisse des cellules carcinomateuses a été considérée par Quincke et Fraenkel comme un symptôme important des tumeurs malignes. Quincke a décrit et représenté ces éléments à aspect mûriforme qui sont formés de petites granulations graisseuses. Fraenkel les mentionne également (Obs. XII). Mais cette dégénérescence graisseuse appartient aux cellules endothéliales aussi bien qu'aux cellules carcinomateuses.

3° *Forme spéciale des cellules.* — C'est surtout sur la forme des cellules qu'on s'est le plus souvent appuyé pour affirmer leur nature néoplasique. Ce sont en général des cellules très vacuolisées; ou bien les vacuoles sont tellement nombreuses et petites que la cellule ressemble à une écumoire (Obs. de Ravaut et Labbé, XIV et XV); ou bien les vacuoles s'élargissent, envahissent la cellule et lui donnent l'aspect hydropique (Obs. de Ménétrier, Furbringer et Ehrlich, IX, X, XI). Le noyau entouré de son protoplasma est alors repoussé vers l'un des pôles, ce qui a fait comparer la cellule par Ehrlich à une bague à cacheter. Ce sont ces derniers stades de la dégénérescence que Bizzozero appelle *cystique* et qu'il signale comme caractéristique, et même quand ils sont nombreux, comme pathognomonique du carcinome.

Nous pensons au contraire que la vacuolisation est un mode général de la dégénérescence des cellules ou une

adaptation de la cellule conjonctive à la fonction phagocytaire. Déjà Frænckel dans les épanchements pleurétiques simples et aussi chez les cardiaques avait rencontré en assez grand nombre de grandes cellules endothéliales de la plèvre avec des vacuoles. M. Cornil également a observé que dans les pleurésies provoquées chez le chien, les cellules endothéliales enflammées avaient presque toujours de la tendance à devenir vésiculeuses (*Manuel d'histologie pathologique*, 3<sup>e</sup> édit., p. 133). M. Renaut, dans son Précis d'histologie, étudie les macrophages de la membrane séreuse du lapin, qui ne sont que des cellules endothéliales modifiées, et constate leur état nettement vacuolaire.

On a aussi beaucoup insisté sur la grandeur des cellules, dont une seule suffit quelquefois pour couvrir tout le champ du microscope, sur la grosseur et le nombre des noyaux, dont quelques-uns présentent parfois des figures de karyskynèse. Nous savons par les travaux de M. Cornil que ces caractères se retrouvent les mêmes dans les cellules endothéliales enflammées.

En résumé : absence de signe pathognomonique permettant de caractériser la cellule maligne et de la différencier de la cellule endothéliale. Mais de même que parfois on fait appel à un syndrome clinique pour le diagnostic d'une maladie, de même on peut s'appuyer sur un syndrome anatomique pour la détermination cytologique d'un épanchement pleural. Nous allons en donner un exemple en discutant le cytodagnostic de M. Lorrain.

*Cytodiagnostic de M. Lorrain.*

L'observation porte sur un cancer primitif ayant pris

en masse les deux plèvres et dont nous étudierons la nature dans le second chapitre de notre thèse. On fait plusieurs ponctions. Le liquide de la plèvre est franchement hémorragique. Par le repos il s'est formé un caillot floconneux blanchâtre nageant dans le liquide. Sans avoir au préalable ni défibriné, ni centrifugé, M. Lorrain examine des frottis de ce caillot et colore les préparations au bleu de méthylène et à l'hématéine-éosine. Il voit ainsi de nombreux globules rouges, des lymphocytes et des mononucléaires en assez grand nombre, quelques rares polynucléaires et de nombreuses cellules le plus souvent isolées, quelquefois groupées en placards, de forme sphérique, de taille variable et qui frappent de suite par la grosseur de leur noyau.

Lorsqu'on examine une coupe de la tumeur, on constate qu'il y a identité entre les éléments trouvés dans le liquide et ceux qui tapissent les alvéoles. Cela résulte de la comparaison des figures 4 et 5. Sans doute quelques-unes des cellules de la tumeur ont des contours irréguliers que n'ont pas les cellules de l'exsudat qui sont plus uniformément sphériques. Mais il ne faut pas oublier que tout élément cellulaire prendra cette forme par le fait seul de sa présence dans un liquide. On peut objecter également que les noyaux paraissent sur la coupe plus bourgeonnants que sur la préparation. Mais cela tient à ce que dans les deux cas ils ne se présentent pas à nous sous le même aspect. Sur la coupe nous voyons les éléments en perspective, et les différents lobes des noyaux se séparent nettement les uns des autres. Dans la préparation, les cellules se sont étalées, les noyaux ont leurs lobes

tous placés sur un même plan, et les lignes, qui dans la figure 4 les divisent irrégulièrement, sont des figures de projection.

Les coupes histologiques de la tumeur nous donnent donc une preuve, *post mortem*, de la nature maligne des grandes cellules trouvées dans l'épanchement. Mais nous prétendons que ces coupes viennent simplement confirmer un diagnostic qu'on a fait et qu'on était en droit de faire par l'examen cytologique de l'épanchement pleural.

1° Les cellules de notre préparation se séparent complètement en effet des deux types bien distincts de la cellule endothéliale que nous avons décrits plus haut. Elles ont un noyau plus gros, plus bourgeonnant que les cellules desquamées mécaniquement. Elles ne sont pas comme celles-ci réunies en placards et se présentent plus volontiers isolées. Leur protoplasma est moins vacuolisé et ne présente pas surtout les inclusions cellulaires des cellules endothéliales, ayant acquis les caractères morphologiques et les propriétés giganto-phagocytaires dans les cas d'inflammation.

2° Il y a une opposition très marquée entre l'inertie au point de vue fonctionnel du protoplasma de nos cellules et la vitalité de leur noyau se manifestant par leur aspect bourgeonnant. Il semble que le type uniforme de ces cellules soit adapté non à une fonction déterminée mais à leur simple pullulation.

3° Il faut noter également le grand nombre de ces cellules, car le liquide, il est important de le rappeler, n'avait pas été centrifugé. C'est là le caractère qui a paru le plus

frapper M. Gombault, lorsque nous lui avons montré notre préparation.

Tous ces signes, qui chacun en particulier ne sauraient avoir de valeur pathognomonique, nous permettent en les réunissant de conclure à une forme atypique des grands éléments trouvés dans l'épanchement et d'affirmer la nature maligne de la tumeur à laquelle ils appartiennent.

L'examen cytologique nous permet-il d'aller plus loin et de reconnaître si ces cellules malignes sont épithéliales ou sarcomateuses ?

L'état dégénératif dans lequel se trouvent les éléments cellulaires du fait de leur présence dans un liquide, modifie la plupart des caractères qui nous permettraient de distinguer ces deux sortes de cellules.

Le problème est surtout particulièrement difficile dans le cas de MM. Meslay et Lorrain où la tumeur paraît être un cancer primitif de la plèvre. Or nous verrons dans notre second chapitre que les auteurs, même après examen des coupes histologiques, sont divisés sur le point de savoir si cette tumeur est épithéliale ou conjonctive.

#### Examen histologique du sang.

Notre chapitre du diagnostic histologique ne serait pas complet si nous ne disions quelques mots de l'examen histologique du sang et de l'hématoleucocytose.

Bard avait déjà noté la destruction des hématies dans les épanchements hémorragiques de la plèvre d'origine cancéreuse et il avait préconisé comme moyen de diagnostic

la réaction par la teinture de gaiac obtenue avec le liquide centrifugé et décanté. La règle posée par Bard s'appuie sur un trop petit nombre d'observations pour qu'on puisse la donner comme générale. Cette action hémolytique n'en est pas moins un fait important à constater et à utiliser en clinique.

Nous pouvons conclure de même pour l'hyperleucocytose polynucléaire que l'on rencontre dans le cancer. C'est une leucocytose banale sans formule spécifique. Elle n'aura que la valeur d'un symptôme nouveau qui, joint à ceux déjà fournis par la clinique, pourra dans certains cas aider au diagnostic. « En un mot, ce n'est pas au laboratoire que le diagnostic sera posé, mais en présence du « malade, par le clinicien lui-même, la leucocytose étant « interprétée comme tout signe clinique » (Bezançon et Labbé).

---

## CHAPITRE SECOND

### HISTOGENÈSE

La plèvre et le poumon en raison de leur contiguïté sont pris en général simultanément ; cliniquement il s'agit d'un cancer pleuro-pulmonaire et il devient alors difficile de désigner l'organe qui a été le premier envahi. Presque toujours c'est dans le poumon qu'aura débuté le cancer et nous en aurons la preuve par la prédominance dans cet organe des foyers cancéreux. Quant au cancer primitif de la plèvre, il est d'une extrême rareté. Aussi ne pouvons-nous l'affirmer avec certitude qu'en l'absence de tout noyau néoplasique dans le parenchyme pulmonaire. C'est ce caractère que nous voyons très nettement indiqué dans la figure jointe à l'observation de M. Meslay (voir fig. 3). Parfois le processus néoplasique, tout en laissant intact le parenchyme, s'étendra aux lymphatiques sous-pleuraux et interlobulaires.

#### **Histogenèse du cancer primitif du poumon.**

Depuis les recherches de Malassez on admet sans conteste la nature épithéliale du cancer pulmonaire. Dans son mémoire paru en 1876 il montre les cavités alvéo-

lares remplies de cellules ayant des formes et des dispositions variables d'une cavité alvéolaire à l'autre. Ici elles sont sur une seule couche et paraissent ou cylindriques ou cubiques ou presque plates. Ce sont des cellules épithéliales. Là, et c'est le fait le plus habituel, elles sont stratifiées et leur forme est des plus variées. Mais des formes intermédiaires entre les cellules les plus normales et les cellules les plus anormales d'aspect permettent de les considérer également comme de nature épithéliale.

Quant à l'origine de ces cellules, Malassez laisse la question en suspens. « Les cellules épithéliales, dit-il, « sont-elles nées d'emblée dans les vésicules ? Ou bien, ce « qui paraît plus vraisemblable, sont-elles nées dans les « dernières ramifications bronchiques et se sont-elles « étendues de là aux vésicules du lobule correspondant. « On ne saurait le dire ».

Nous allons dans cette étude tâcher d'arriver à une certitude plus complète. *A priori*, étant donné que tout épithélium peut donner naissance à une tumeur épithéliale, on conçoit que le cancer du poumon puisse avoir son origine soit dans l'épithélium alvéolaire, soit dans l'épithélium de la muqueuse bronchique, soit enfin dans l'épithélium glandulaire des bronches. Ce sont là les trois solutions du problème ; examinons-les successivement.

*Cancer primitif du poumon ayant son origine  
dans l'épithélium alvéolaire.*

C'est la variété la plus habituelle. D'après Meunier,

elle prendrait le plus souvent naissance dans une région périphérique du poumon plus ou moins éloignée du hile, au sommet par exemple ou sous la plèvre. Elle présenterait de plus certains caractères histologiques tels que la stratification cellulaire (Observation de Malassez), ou des amas de cellules épithéliales qui simulent des globes épidermiques (Observation de Ménétrier). Si ces caractères sont en effet fréquents dans le cancer d'origine alvéolaire, ils ne sauraient suffire cependant pour établir un diagnostic histogénique.

Ne peut-on pas lui trouver une autre base dans la forme des éléments cellulaires : affirmer l'origine bronchique si les cellules sont cylindriques, l'origine alvéolaire si les cellules sont plates ou polygonales. C'est l'opinion de Schwalbe, de Strumpel, de Orth. Contrairement à ces auteurs Hampeln conclut par la négative en s'appuyant sur les observations de Wolf, de Ehrich et sur ses observations personnelles desquelles il résulte : 1° que dans les bronches on trouve des cancers à cellules plates ; 2° que le cancer à cellules cylindriques ne renferme pas partout des cellules cylindriques, mais renferme aussi des cellules polymorphes de forme différente.

Cet auteur aurait pu également s'appuyer sur des raisons d'ordre embryogénique : jusqu'au 3° mois de l'embryon humain, l'épithélium bronchique et l'épithélium alvéolaire sont absolument identiques ; tous deux sont constitués par des cellules allongées. La présence de cils vibratiles distingue seule les deux épithéliums au 4° mois. Or il est admis que dans tout néoplasme le tissu donnant lieu à une production nouvelles de cellules revient en tout

ou partie à l'état embryonnaire et l'on conçoit ainsi que les alvéoles pulmonaires puissent donner naissance à des cellules cylindriques.

Certains histologistes, Nicolas entre autres, nous donnent un moyen plus précis d'arriver au diagnostic. Il suffit d'examiner les coupes faites sur les frontières de la tumeur. « On verra si le bourgeonnement se fait aux « dépens des alvéoles, ou si celles-ci ont l'apparence « d'avoir leurs parois traversées, détruites par un néo- « plasse végétant qui se serait développé dans les « bronches ».

Analysons en suivant cette méthode les observations de Malassez, de Ménétrier, de Boix ; nous trouvons les alvéoles pulmonaires distendues sous la poussée des cellules néoformées et autour un stroma non modifié présentant la même structure fibro-élastique que celle du poumon. L'alvéole n'a pas été envahie du dehors ; une pareille disposition permet, semble-t-il, de conclure sans hésitation à l'origine alvéolaire. Dans une autre observation de Ménétrier, il s'agit d'un cancer à globe épidermique, développé au milieu d'un tissu pulmonaire sclérosé. Ici les cellules de l'épithélium étaient revenues à l'état embryonnaire et avaient pris une disposition stratifiée. Le rapprochement entre l'existence de ces globes et la stratification des cellules des alvéoles amenaient nécessairement à voir dans l'épithélium alvéolaire, ainsi modifié par la sclérose, l'origine de la tumeur.

Au sujet de cette observation, ajoutons dès maintenant quelques mots sur la carnification des cellules épithéliales, bien que cette forme ne soit pas spéciale au can-

cer d'origine alvéolaire et qu'on la retrouve également dans le cancer d'origine bronchique. En effet, sur les 19 cas que nous avons pu réunir (Friedlander, Pässler, Ernst, Kaminski, Kurt Wolf, Ménétrier, Duplant et Lépine, Ramond et Boidin), 4 seulement sont donnés comme ayant une origine alvéolaire, 12 comme ayant une origine bronchique et 3 sont considérés comme douteux.

Les globes épidermiques, fréquents surtout dans les cancroïdes du tissu cutané, sont constitués « par des cellules polyédriques à gros noyau rond, disposés en cordons pleins anastomosés, ou en lobes et lobules entourés d'un stroma conjonctif généralement abondant. Par places dans ces amas épithéliaux, on voit une orientation concentrique des éléments cellulaires et au centre un globe arrondi, formé de cellules imbriquées à la manière des écailles d'un oignon et qui donnent à l'examen les réactions colorantes de la substance cornée » (Ménétrier).

Nous retrouvons cette même constitution dans les globes épidermiques des cancers du poumon. Cependant Ménétrier signale quelques différences : les cellules qui constituent l'amas épithélial du poumon ne renferment pas de grains d'éléidine, et elles sont au centre du globe, moins volumineuses et plus aplaties.

Cette forme est caractéristique des tumeurs développées aux dépens du feuillet ectodermique. Or le poumon est le résultat d'une évagination de l'intestin céphalique qui lui-même vient de l'endoderme. Il y a donc là une anomalie qu'il s'agit d'expliquer :

1° On peut tout d'abord se demander si la tumeur pulmonaire n'est pas secondaire soit à un épithélioma thymique qui peut être pavimenteux, lobulé, à globes épidermiques (Thirolaix et Vermorel), soit à un noyau cancéreux sous-cutané qui aurait passé inaperçu. C'est l'explication qui vient immédiatement à l'esprit lorsqu'on lit l'observation de Ramond et Boidin : « De la face externe « de cette coque pleurale partaient des bourgeons cancé- « reux, dont l'un perforait la quatrième côte et venait en « avant faire saillie sous la peau sans lui adhérer cepen- « dant. » Rien ne prouve, contrairement à l'affirmation de R. et B., que ces noyaux n'aient été primitifs et n'aient passé inaperçus du malade.

2° On a voulu voir également dans cette forme de tumeur le résultat de la prolifération de véritables cellules ectodermiques qui, par suite d'une aberration du développement, auraient été emprisonnées dans le tissu pulmonaire. Cette opinion est mise en avant et discutée par Pässler, Ernst, Kaminski. Elle paraît *a priori* assez séduisante surtout pour les partisans de la théorie de l'inclusion de Conheim, d'après laquelle il y aurait deux sortes de tumeurs : des tumeurs développées aux dépens des tissus de l'adulte et des tumeurs développées aux dépens de germes embryonnaires :

3° De cette explication nous pouvons rapprocher celle que donne M. Jaboulay dans une discussion à la Société des sciences médicales de Lyon, à propos d'un cancer primitif du poumon à globes cornés. Dans les antécédents du malade on trouvait un traumatisme violent qui avait précédé de quelques mois le début de la maladie.

M. Jaboulay se demandait si le traumatisme n'avait pas pu détacher des cellules épithéliales qui, entraînées dans le courant lymphatique, se seraient arrêtées dans le poumon et y auraient subi une évolution néoplasique ;

4° Une dernière explication, la plus généralement admise, est celle qui voit dans la métaplasie épithéliale, suite d'une inflammation chronique, la cause de l'apparition du type corné cellulaire.

Cette métaplasie est un fait d'ordre très général et représente un mode de réaction des épithéliums chroniquement irrités des voies aériennes, comme de toutes les muqueuses à revêtement cylindrique. Elle est signalée dans nombre de publications. Citons celles de Baraban, de Grawitz et Ohloff, de Griffini, de Suchard, de Kanthack, de Zeller, qui ont observé des métaplasies épithéliales du nez, de la trachée, du larynx, de la vésicule biliaire et de la cavité utérine greffées sur des inflammations chroniques, des irritations mécaniques par contact, etc.

Nous trouvons cette métaplasie comme origine du cancer pulmonaire à globes épidermiques dans les observations de Friedlander, de Ménétrier et de Kaminski. Friedlander est le premier, qui à propos d'un cancer à globes cornés développé dans une caverne tuberculeuse, ait expliqué l'hétérotypie des cellules cancéreuses par une métaplasie de l'épithélium à cils vibratiles.

Ménétrier constate des lésions de sclérose tout autour d'un cancer pulmonaire. Les cavités alvéolaires sont tapissées de cellules accumulées sur plusieurs couches et formant des petits bourgeons saillants dans l'intérieur de l'alvéole.

Kaminski signale une infection spécifique dans les antécédents de son malade, et sans vouloir rien conclure pour ce cas particulier, il pense que la production cancéreuse peut être favorisée par une métaplasie épithéliale, consécutive à une formation syphilitique cicatricielle.

*Cancer primitif du poumon ayant son origine dans l'épithélium de la muqueuse des bronches ou de leurs glandes.*

Nicolas, dans sa thèse et dans un article de la *Gazette hebdomadaire* nous donne une étude très complète des tumeurs épithéliales primitives des bronches. Il a pu réunir 35 cas de néoplasmes, considérés par les auteurs qui les ont décrits comme des cancers primitifs des bronches et publiés soit en France, soit à l'étranger. Mais c'est surtout en Allemagne que le plus grand nombre de travaux ont été écrits sur cette matière (1).

Nous avons vu quelle était la méthode qui nous paraissait la meilleure pour arriver à fixer le point d'origine de la tumeur : celle qui consiste à se placer sur les limites du tissu sain pour saisir de plus près le mode d'envahissement de celui-ci. La forme des éléments cellulaires, encore une fois, ne saurait nous venir en aide,

---

(1) EBSTEIN, OESTERREICHER, MEUNIER, LEVI, BERNHEIM, LANGHANS, BIRCH-HIRSCHFELD, REINHARD, STILLING, BECK, CHIARI, FRIEDLÄNDER, SINGER, HANDFORD, TILMANN, EHRRICH, OESTREICH, LENHARTZ, PÖSSLER, ZUBBE, POROW, ERNST, RIBBERT, ZIEGLER, ORTH, LEPLAT.

puisque l'épithélioma, qu'il soit bronchique ou alvéolaire, peut être cylindrique et devenir métatypique.

Souvent, en raison de l'envahissement simultané des bronches et du parenchyme pulmonaire, il sera impossible d'arriver à une certitude.

Ainsi Léopold Lévi, à propos d'un cas de cancer pulmonaire où l'on voyait à la fois dans le lobe supérieur du poumon droit un noyau unique du volume d'une grosse noix, et dans la bronche droite un véritable polype cancéreux, indique simplement comme probable le développement primitif du néoplasme au niveau de la grosse bronche, et, ne voulant pas préjuger la question d'origine, lui donne le nom de cancer broncho-pulmonaire.

La difficulté est plus grande encore, si après avoir placé dans les bronches l'origine d'un cancer, on veut aller plus loin et déterminer aux dépens de quel épithélium, bronchique ou glandulaire, il s'est développé.

Nous avons trouvé, dans la littérature médicale, des observations (1) pour lesquelles le développement exagéré des culs-de-sac glandulaires, soit au milieu soit sur les limites de la tumeur, a permis d'en placer le point de départ dans l'épithélium glandulaire bronchique. Cependant parmi les auteurs de ces observations la plupart font prudemment des réserves, et seuls, Langhans, Beck et Fuchs posent d'une façon ferme leur diagnostic, les deux premiers parce qu'ils ont pu constater toutes les formes de transition entre les acini glandulaires et les alvéoles cancéreuses, et le troisième en raison de la forme

---

(1) LANGHANS, BECK, EBRICH, FUCHS, MEUNIER, WOLF, PÄSSLER.

glandulaire de la tumeur qu'il compare à l'adénome du tube digestif.

Le petit nombre de cas où l'origine glandulaire a pu être diagnostiquée d'une façon certaine, rend d'autant plus intéressante l'observation de M. Meslay qui dans deux coupes histologiques que nous avons fait reproduire dans notre thèse va nous fournir des arguments en faveur de ce mode de développement du cancer pulmonaire.

Dans la première (fig. 1) nous voyons une bronche envahie par la production néoplasique. Les cellules sont régulièrement cylindro-cubiques avec un noyau bien coloré et un protoplasma clair qui les fait comparer à des cellules de type muqueux. Par places ces cellules se groupent sous la forme de petits utricules glandulaires et l'on dirait vraiment que ce sont les glandes muqueuses des bronches qui se sont multipliées et ont proliféré en se déformant aux points les plus avancés de la néoplasie. Le développement exagéré des acini est un argument que les auteurs ont souvent mis en avant pour affirmer l'origine glanduleuse. Il n'est ni nouveau ni décisif et ne saurait avoir la valeur de celui que nous fournit la deuxième coupe de la tumeur.

Cette coupe a été faite au niveau des divisions bronchiques larges (fig. 2). Autour d'un vaisseau sanguin elle nous montre toute une couronne de canaux lymphatiques absolument remplis par des amas de cellules cancéreuses. Vus à un fort grossissement ces amas se décomposent en petits groupes de six à huit cellules cylindriques à beau noyau et à protoplasma clair qui forment comme des greffes ou embolies des culs-de-sac acineux muqueux.

M. Letulle auquel nous avons montré nos préparations n'a pas hésité à considérer ces amas cellulaires comme des productions secondaires néoplasiques, dont le caractère glandulaire indiquait nettement la forme glandulaire de la tumeur primitive et par suite fixait son origine dans les glandes de la bronche.

#### **Histogenèse du cancer primitif de la plèvre.**

On a décrit dans la plèvre des tumeurs primitives à forme carcinomateuse. Nous venons apporter une modeste contribution à leur étude en publiant dans notre thèse l'observation que MM. Meslay et Lorrain ont présentée le 30 janvier 1903 à la Société anatomique.

Il s'agit d'une malade soignée à l'hôpital Saint-Joseph et ayant présenté une pleurésie hémorragique double. A l'autopsie on trouva une sorte de néoplasme en masse des deux plèvres sans propagation au poumon. L'examen histologique montra que le tissu néoplasique était formé d'un réseau fibrillaire conjonctif contenant dans ses mailles et très disséminées des cellules polymorphes assez volumineuses, de taille et de forme inégales et renfermant de gros noyaux. Par place le tissu fibrillaire limitait des sortes d'alvéoles contenant les mêmes cellules groupées sans ordre et ayant l'aspect de cellules épithéliales.

Cette description répond bien à celles qu'ont publiées Lépine, Lenhartz et Lochte, Fränkel, Dieulafoy, de Mattos, Fossard, qui tous nous parlent d'alvéoles contenant des cellules épithélioïdes.

D'après l'apparence morphologique de la lésion, nous nous trouvons bien en présence d'un carcinome. Mais le carcinome étant une forme de l'épithélioma, une question se pose tout d'abord : Peut-il exister des épithéliomas primitifs de la plèvre ?

Oui, si avec les partisans de la théorie d'Hertwig sur le cœlome on considère l'endothélium des séreuses comme un véritable épithélium dérivé de l'endoderme.

Non, si on admet que toutes les parties constituantes de la plèvre sont autant de dépendances du feuillet moyen du blastoderme. Ainsi pensait Lancereaux, qui s'exprimait en ces termes dans le deuxième volume de son *Traité d'anatomie pathologique* : « Dépendance du feuillet moyen du « blastoderme, la plèvre ne produit que des néoplasies « ressortissant au groupe de cellules, que nous avons « appelées conjonctives. En effet, les néoplasies épithé- « liales proprement dites ne s'y trouvent jamais qu'à l'état « secondaire, tandis que les néoplasies conjonctives « peuvent toutes s'y développer primitivement ».

L'embryologie ne pouvant à l'heure actuelle nous donner une réponse précise sur le mode de développement des plèvres, on comprend l'hésitation de l'histologiste à classer ces tumeurs dans les épithéliomes ou dans les sarcomes.

Dans les traités classiques, avec Marfan et Ménétrier, c'est à cette dernière variété qu'on les rattache. Cette forme carcinomateuse, il est vrai, ne répond à aucune des formes connues des tumeurs conjonctives. On a bien décrit un sarcome alvéolaire, mais dans celui-ci les alvéoles sont limités par du tissu embryonnaire. Ici au

contraire les alvéoles sont comme creusées dans du tissu conjonctif adulte. *A priori*, cependant, rien ne s'oppose, et c'est l'opinion que M. Gombault émettait devant nous, à ce qu'on considère le sarcome alvéolaire comme servant de transition pour arriver à la forme carcinomateuse.

Notre observation soulève une autre question : celle de l'histogenèse, autrement dit de l'origine des éléments néoplasiques. Sont-ils le résultat d'une prolifération primitive de l'épithélium de la surface de la plèvre avec envahissement secondaire des espaces conjonctifs et des voies lymphatiques, ou bien d'une prolifération initiale des endothéliums lymphatiques. Pour ceux qui considèrent la cavité pleurale comme une dépendance du système lymphatique (Troisier), la distinction a peu d'importance, et dans les deux cas, il s'agirait toujours d'une lymphangite proliférante, ou endothélium pleural, que Ménétrier rapproche de l'endothélium pulmonaire décrit par Schottelius et Siegel.

L'endothélium pleural a été étudié pour la première fois par Wagner. Il l'avait d'abord désigné en 1869 sous le nom de « lymphadénome tuberculiforme » : plus tard, en 1874, il a substitué à ce terme celui d'endothélium, et en a donné une description complète dans la 6<sup>e</sup> édition de son traité, indiquant bien par ce mot qu'il considérait la lésion comme due à une prolifération de l'endothélium lymphatique. Cette opinion a été admise depuis par Schulz, Eppinger, Fränkel, Lenhartz, de Mattos.

On peut se demander si ce terme d'*endothélium* est bien exact et si à côté des cellules endothéliales, les cellules connectives qui constituent la membrane fibro-

cellulaire située au-dessous de l'endothélium, n'ont pas également une part dans la formation de la tumeur. Il y aurait là quelque chose d'analogue à ce qui se passe dans le processus inflammatoire où nous voyons les cellules appartenant au tissu conjonctif sous-endothélial s'hypertrophier, se multiplier et s'anastomoser de la même façon que les cellules des séreuses (Cornil).

Le petit nombre d'observations recueillies jusqu'à ce jour ne nous permet pas de prendre parti dans des questions aussi discutées. Aussi nous laissons à d'autres, plus téméraires, le soin d'explorer le domaine des hypothèses. Restons sur le terrain des faits, constatons qu'histologiquement notre tumeur a toutes les apparences d'un cancer épithélial à forme carcinomateuse, dont il est impossible de reconnaître le processus initial — sur ce point nous sommes d'accord avec MM. Cornil et Gombault qui ont examiné nos préparations — et faisant nôtres les conclusions de MM. Meslay et Lorrain, disons avec eux : « Pour admettre le développement initial dans la plèvre  
« d'un cancer épithélial, ce qui paraît paradoxal, on est  
« réduit aux hypothèses. Ce qu'il importe c'est d'établir et  
« de coordonner les faits : l'explication viendra plus  
« tard. »

---

## OBSERVATIONS (1)

---

### OBSERVATION III

(Publiée par P. MÉNÉTRIER)(2).

*Cancer primitif du poumon à globes épidermiques. — Diagnostic par l'examen des crachats.*

Un homme de 51 ans entré le 26 mai à l'hôpital de la Pitié, dans le service de M. le Pr Jaccoud, présentait un état de faiblesse générale, de cachexie, avec pour tous troubles fonctionnels un peu de toux avec expectoration purulente et une fièvre vespérale légère. L'examen de la poitrine dénotait à la base gauche en arrière une zone de matité grande comme la paume de la main et une respiration soufflante au même point. L'exploration de tous les autres appareils était négative. L'examen des crachats permit de poser le diagnostic de cancer du poumon. Ces crachats étaient uniquement composés de globules de pus, avec quelques rares cellules épithéliales à gros noyau, trop rares pour permettre d'assurer un diagnostic, mais paraissant néanmoins différentes des cellules épithéliales de la bouche, des alvéoles ou des bronches que l'on rencontre d'ordinaire. Un mois environ après son entrée, l'expectoration purulente se mêla de crachats franchement san-

---

(1) Les observations I et II sont placées dans l'Introduction.

(2) P. MÉNÉTRIER. Cancer primitif du poumon. *Bulletin de la Société anat.*, 1886, p. 643.

glants et dans ceux-ci nous trouvions de petits grumeaux blanchâtres qui, au microscope, se montraient formés d'éléments épithéliaux irréguliers à très gros noyau, semblables aux cellules du carcinome.

L'examen microscopique nous a montré que ce cancer du poumon était un épithélium à cellules polyédriques ; cellules à gros noyau souvent double, à protoplasma réfringent parsemé de granulations et de forme très irrégulière, semblables du reste à celles observées pendant la vie dans les crachats. Dans les points les plus anciens, on observa non rarement la formation de globes épidermiques absolument nets, présentant pourtant quelques différences avec ceux de l'épithélium lobulé ; les cellules qui les constituent ne renferment jamais d'éléidine, elles sont même au centre du globe, plus volumineuses, moins aplaties ; beaucoup conservent un noyau encore apparent, elles ne présentent pas de crénelure ; enfin, par la coloration au picro-carmin, elles prennent une teinte moins franchement jaune, légèrement orangée. En aucun point le néoplasme ne renferme de cellules se rapportant au type cylindrique.

Au pourtour du cancer et dans tout le reste du lobe inférieur gauche, les lésions sont celles de la sclérose pulmonaire avec aussi de nombreux tubercules, en grande partie fibreux, semés çà et là.

Les altérations de l'épithélium alvéolaire au sein de ce tissu de sclérose nous ont paru fort intéressantes à considérer. Partout en effet il est revenu au type embryonnaire ; les cavités alvéolaires, limitées par des traînées fibreuses extrêmement épaisses, se montrent tapissées d'un revêtement continu de cellules cubiques à très gros noyau ; le plus souvent, ces cellules se chargent de granulations graisseuses et forment des amas dégénérés au centre de l'alvéole ; mais parfois aussi elles prolifèrent, s'accumulent sur plusieurs couches le long des parois en formant de petits bourgeons épithéliaux saillants dans la cavité, ou encore remplissant toute cette cavité de cellules jeunes, sans aucune tendance à dégénérer.

Il s'agit d'un épithélioma développé primitivement au sein d'un lobe pulmonaire sclérosé d'ancienne date.

Ce cancer primitif du poumon ne s'est pas développé aux dépens du revêtement bronchique; cette hypothèse est exclue par l'apparence de l'épithélioma, la formation des globes épidermiques, l'absence d'éléments cylindriques. Il est donc probable que c'est aux dépens de l'épithélium alvéolaire, déjà modifié, déjà revenu à l'état embryonnaire sous l'influence de la sclérose, qu'il s'est développé.

#### OBSERVATION IV

(Publiée par P. MÉNÉTRIER) (1).

*Cancer du poumon secondaire à un cancer du testicule. — Diagnostic par l'examen des crachats.*

Malade entré en 1884 à l'hôpital Tenon, service de M. Troisier. Cancer du poumon secondaire à la généralisation d'un cancer du testicule opéré quelques mois avant. Le malade était en même temps atteint de tuberculose pulmonaire et l'examen des crachats permit à M. Ménétrier, alors interne dans le service, d'affirmer à la fois la tuberculose par la constatation des bacilles et le cancer par la présence d'amas de cellules épithéliales, ce que les signes cliniques eussent été tout à fait insuffisants à décèler.

#### OBSERVATION V

(Publiée par TROISIER) (2).

*Cancer du poumon secondaire à un cancer de la capsule surrénale gauche. — Diagnostic par l'examen des crachats.*

R..., Auguste, 34 ans, entré à la Pitié, service de M. Troi-

---

(1) MÉNÉTRIER. *Bulletin de la Société méd. des hôp. de Paris*, 19 janvier 1899, p. 48.

(2) TROISIER. Cancer du canal thoracique. *Bulletin de la Société méd. des hôp.*, 1897, p. 303.

sier, le 25 février 1890. Cancer de la capsule surrénale gauche avec envahissement du rein et propagation aux ganglions du médiastin. Le malade expectora quelques jours avant sa mort une petite masse charnue de la grosseur d'un pépin d'orange présentant à l'examen histologique la structure de l'épithélioma. A l'autopsie, on trouvait quelques noyaux cancéreux secondaires dans le tissu pulmonaire et les ganglions lymphatiques du hile de chaque poumon complètement dégénérés et formant de volumineuses tumeurs cancéreuses autour des grosses bronches et de la trachée.

#### OBSERVATION VI

(Résumé de l'observation d'EHRRICH) (1).

*Cancer primitif du poumon. — Diagnostic par  
l'examen des crachats.*

N..., 51 ans, sans aucun antécédent morbide. La maladie débute au commencement de 1887 par un catarrhe passager des voies respiratoires et des hémoptysies d'abord rares puis plus fréquentes. Au début de juin, après des douleurs aiguës au thorax droit et une toux paroxystique, furent rejetées pour la première fois avec du sang, des masses frangées se composant : 1° de gros caillots rougeâtres ; 2° d'une masse molle floconneuse d'un blanc sale ; 3° de mucus transparent parsemé de points blanchâtres. Le microscope montre dans 1 et 2 de nombreuses cellules polymorphes réunies en grumeaux assez volumineux, laissant reconnaître une sorte de stratification concentrique. Gonflement notable des noyaux. Dégénérescence graisseuse des corps cellulaires et formation de vacuoles. Nulle part de kératinisation complète. Entre ces grandes cellules s'en trouvent parfois d'autres plus petites, rondes ou allongées.

---

(1) EHRRICH. Ueber das primäre Bronchial und Lungencarcinom. *Inaug. Diss.* Marburg, 1891. Traduite par NICOLAS dans l'Observ. V de sa thèse. Nancy, 1899.

Dans 3 on voit une substance fondamentale muqueuse avec de nombreuses bactéries, des cellules de formes diverses avec parfois des particules de charbon. En un endroit l'on voyait de grandes cellules polyédriques avec de gros noyaux.

Cette expectoration se reproduit de la sorte avec les mêmes signes. Le malade meurt le 28 juillet.

L'examen de la tumeur fraîche donne les mêmes résultats que celui des parties expectorées. Après durcissement on distingue dans la tumeur un stroma conjonctif plus ou moins développé circonscrivant des cavités, souvent rondes, remplies par des cellules épithéliales, surtout polyédriques, de dimensions variables, grandeur moyenne au centre, très grandes à la périphérie. Nulle part on ne pouvait voir d'épithélium cylindrique caractéristique. Le protoplasma des cellules est granuleux avec de gros noyaux et des nucléoles très apparents. Parfois 20 à 30 noyaux dans les grandes cellules avec de beaux exemples de karyokinèse. Il existe de nombreuses vacuoles de toutes dimensions pouvant remplir toute la cellule et refouler le noyau.

#### OBSERVATION VII

(Résumé de l'observation I de Paul CLAISSE) (1).

*Cancer du poumon. — Diagnostic par l'examen des crachats.*

Homme d'une cinquantaine d'années, d'excellente santé habituelle, qui, depuis quelque temps dépérissait. Le P<sup>r</sup> Landouzy, qui le soignait, me remit un jour deux petits fragments qui venaient d'être expectorés à la suite d'une quinte de toux, en me disant que l'examen de l'appareil respiratoire n'avait révélé rien d'anormal. Ces fragments, de teinte blanc grisâtre, à surface inégales, avaient à peu près la dimension d'un noyau de

---

(1) Paul CLAISSE. Diagnostic précoce du cancer du poumon par l'étude histologique des crachats. *Bull. et Mém. de la Société méd. des hôp. de Paris*, 19 janvier 1899, p. 46.

cerise. Ils furent soumis à diverses préparations histologiques. La moitié de l'un d'eux fut incluse dans la paraffine. L'examen des coupes montra qu'il s'agissait d'un tissu épithélial, feutrage compact d'éléments volumineux, inégaux, qui, par places, avaient une forme cubique, à d'autres se disposaient concentriquement, à la façon des nodules épidermiques. L'examen histologique\* permet, en somme, d'affirmer que le fragment d'origine pulmonaire était un tissu pathologique, épithéliomateux. Le diagnostic posé par l'histologie fut, au bout de plusieurs semaines, confirmé par l'évolution clinique et en particulier par l'apparition de crachats gelée de groseille. Bientôt le syndrome fut indiscutable et l'évolution entraîna la mort.

#### OBSERVATION VIII

(Résumé de l'observation II de Paul CLAISSE).

*Cancer du poumon secondaire à un cancer du sein. —  
Diagnostic par l'examen des crachats.*

Malade ayant subi, plusieurs mois auparavant, l'amputation du sein pour une tumeur cancéreuse. Elle avait quitté le service de chirurgie, guérie de sa plaie opératoire, et était entrée en médecine en raison d'accidents dyspnéiques qui faisaient craindre une propagation au poumon. On avait, en effet, trouvé des lésions déjà fort étendues du poumon gauche, une zone de matité avec silence respiratoire ; un bloc cancéreux compact occupait au moins la moitié du poumon gauche. A part quelques crachats gelée de groseille rien de spécial n'avait été noté dans l'expectoration. J'isolais de ces crachats, en ayant soin de jeter le produit de la toux dans un grand ballon de verre plein d'eau, des fragments de diverses tailles dont le plus gros était de la dimension d'un pois. Leur examen histologique me montra comme dans le premier cas un tissu pathologique épithéliomateux. Il s'agissait d'une tumeur épithéliale, à grosses cellules inégales, cylindrocubiques.

OBSERVATION IX

(Résumé de l'observation d'EHRlich) (1).

*Examen cytologique du liquide pleural.*

Dans trois cas de pleurésie cancéreuse sur sept, observés par moi, il m'arriva de trouver des éléments spécifiques qui me permirent de faire un diagnostic exact. Les deux premiers cas étaient relatifs à un cancer de l'ovaire ayant déterminé par métastase une pleurésie hémorragique. Le troisième cas concernait un cancer du sein opéré et ayant récidivé. Il avait produit dans les deux cavités pleurales un épanchement séreux considérable.

Il me suffira de donner l'examen microscopique de l'exsudat pleural dans le premier cas, les deux autres présentant à ce point de vue une complète analogie.

On trouvait dans l'exsudat, à côté de nombreux hématies, des éléments épithélioïdes soit isolés, soit réunis en amas.

Les cellules composant ces amas avaient un gros noyau, rond ou ovale, avec un ou deux nucléoles.

On y voyait la dégénérescence grasseuse et la formation de vacuoles. Cette dégénérescence grasseuse atteignait soit quelques cellules de l'amas, soit l'amas tout entier; elle s'étendait à tout le protoplasma ou bien seulement à la zone périnucléaire.

Quant aux vacuoles elle se développaient graduellement. C'était d'abord un petit espace creux, d'aspect terne, qui s'agrandissait jusqu'à remplir tout l'espace cellulaire donnant alors à la cellule l'aspect globulaire.

Le protoplasma se trouvait réduit à une bande étroite s'élargissant seulement autour du noyau, ce qui faisait ressembler la coupe d'un tel élément à une bague à cacheter.

---

(1) Beiträge zur Ätiologie und Hist pleuritischer Exsudate zur Diagnostik der carcinomatösen Pleuritis. *Charité Annalen*, 1882, p. 226.

La présence de tels agrégats cellulaires est un élément certain de diagnostic. Le groupement des cellules a seul de l'importance et l'on ne saurait se décider d'après l'aspect de quelques cellules séparées. En effet on trouve assez souvent dans l'exsudat des pleurésies simples des formations épithélioïdes qui par leur aspect, leur grandeur, la dégénérescence grasseuse et l'existence de vacuoles ressemblent complètement aux cellules que nous avons décrites.

OBSERVATION X

(MÉNÉTRIER) (1).

*Kystes multiloculaires des ovaires. — Examen cytologique du liquide pleural.*

Femme 56 ans. Service de M. Troisier. Les signes cliniques avaient fait penser à une tumeur développée aux dépens des annexes de l'utérus. Épanchement pleural considérable qu'on crut tout d'abord indépendant de l'affection abdominale. On fait une ponction et on retire deux litres de liquide couleur rouge jaunâtre. Il renferme une quantité considérable d'albumine, pas de fibrine. Par le repos il laisse au fond du vase un dépôt abondant qui comprend deux couches, l'une supérieure rougeâtre et l'autre au-dessous grisâtre.

Examiné au microscope, ce dépôt est formé d'éléments cellulaires qui sont : des globules rouges en grand nombre, des leucocytes, et une quantité considérable de cellules de volume variable, mais dont la plupart sont trois et quatre fois grosses comme un globule blanc. Elles sont généralement arrondies, possèdent un gros noyau rond, entouré d'une mince couche de protoplasma souvent granuleux. Quelques-unes renferment deux noyaux et affectent une forme de bissac, indiquant un commencement de segmentation ; d'autres remplies de granulations grasseuses sont en voie de désagrégation ; d'autres enfin sont

---

(1) MÉNÉTRIER. Kystes multiloculaires des ovaires. *Bulletin de la Société clinique de Paris*, 1885, p. 258.

hydropiques, leur noyau est refoulé à la périphérie et le protoplasma forme une enveloppe à une cavité centrale pleine d'un liquide albumineux. Ce sont ces cellules qui constituent presque en totalité la couche grisâtre du dépôt. Elles paraissent de nature épithéliale, et se différencient facilement et des leucocytes et des rares cellules endothéliales desquamées, qui se rencontrent ordinairement dans les épanchements des séreuses.

Nous avons voulu comparer les éléments cellulaires trouvés dans le liquide pleural avec les éléments constitutifs des plaques néoplasiques de la plèvre ou du péritoine, et aussi avec l'épithélium de revêtement interne des kystes ovariens. Tous étaient de même nature, et s'ils présentaient quelques différences, celles-ci étaient uniquement imputables à leurs sièges respectifs. En effet le raclage d'une plaque de la plèvre costale nous a fourni des cellules épithéliales petites de 20 à 30  $\mu$  environ possédant un gros noyau arrondi fixant bien le carmin et entouré d'une mince zone de protoplasma coloré en jaune rougeâtre. Mais, tandis que les cellules de l'épanchement développées librement dans un liquide présentent une forme parfaitement arrondie, celles-ci sont plus irrégulières, ovales, polygonales par pression réciproque.

De même en grattant la paroi d'un kyste, nous trouvons des éléments absolument identiques; et le liquide du même kyste laisse déposer des cellules rondes sphériques, de tout point semblables à celles de l'épanchement pleural.

#### OBSERVATION XI

(FURBRINGER) (1).

*Pleurésie hémorragique secondaire à un cancer du péritoine.  
Examen cytologique du liquide pleural.*

Écrivain de 42 ans qui est entré à l'hôpital pour une ascite

---

(1) FURBRINGER. Discussion über den Vortrag des Herrn A. Fraenkel. Ueber die Diagnostik des Brusthohlengeschwulste. *Berliner klin. Wochensch.*, 1891, p. 1183.

déterminée par un cancer du péritoine. Les jours suivants apparition d'un épanchement pleural gauche. On ponctionne le malade 8 fois dans l'espace de 10 semaines dont 4 fois la plèvre, en retirant chaque fois 1 200 à 1 300 centimètres cubes de liquide. Comme je vidais pour la première fois la plèvre gauche, j'aperçus dans le liquide, chose tout à fait nouvelle pour moi, un grand nombre de petits grains blanchâtres. Ce liquide ressemblait à une soupe à la semoule finement granulée.

Sous le microscope on retrouvait les mêmes amas, les mêmes mosaïques que M. Fraenkel a décrits, avec ces cellules pâles, les unes hydropiques, les autres ayant subi la dégénérescence graisseuse et dont la plupart étaient envahies par les vacuoles. Les grains furent retrouvés à la 2<sup>e</sup> et à la 3<sup>e</sup> ponction ; à la 4<sup>e</sup> ils étaient beaucoup plus rares. A ce moment le caractère hémorragique de l'exsudat se manifesta de jour en jour davantage.

A l'autopsie on trouva de nombreux noyaux cancéreux dans le péritoine, dans le foie, dans le poumon gauche et 2 litres de liquide hémorragique dans la plèvre gauche. Enfin, ce qui présentait un intérêt capital, sur la plèvre costale gauche on vit une sorte de revêtement en forme de coque de la grandeur du plat de la main, provenant de la masse cancéreuse. En examinant un débris de cette partie sous le microscope, je retrouvais les mêmes cellules hydropiques, et fait important, toutes les formes intermédiaires entre ces cellules et les cellules du cancer. Désormais je n'avais plus de doute ; les cellules trouvées dans l'exsudat provenaient de la masse cancéreuse.

#### OBSERVATION XII

(Résumé de l'obs. de A. FRAENKEL) (1).

#### *Endothéliome primitif de la plèvre. — Examen cytologique du liquide pleural.*

Un homme de 44 ans, en apparence très vigoureux, avait une

---

(1) A. FRAENKEL. Ueber primären Endothelkrebs der Pleura. *Congrès de médecine interne de Leipzig. Berliner klin. Wochensh.*, 1892, nos 21 et 22.

pleurésie gauche ; on fit la ponction ; le liquide était hémorragique et l'on diagnostiqua une pleurésie tuberculeuse. Onze jours après, on était obligé de refaire la ponction et l'examen microscopique du liquide toujours hémorragique montra la présence d'éléments épithéliaux polymorphes à côté de nombreuses hématies. Ces éléments étaient caractérisés par leur grandeur, leur forme variée, tantôt polyédrique, tantôt en massue, et la présence d'un gros noyau et de larges vacuoles. Beaucoup d'entre eux étaient remplis de gouttelettes graisseuses brillantes, leur donnant parfois l'aspect muriforme et les faisant ressembler aux cellules cancéreuses décrites par Quincke. On pensa alors à un cancer ; une adénopathie sus-claviculaire vint ensuite confirmer ce diagnostic. Le malade mourut six semaines après le début de la pleurésie.

*A l'autopsie* on trouve un demi-litre de liquide hémorragique dans le péricarde et 2 litres du même liquide dans la cavité pleurale gauche. La plèvre costale et la plèvre viscérale montraient un épaissement diffus et uniforme, sans saillies nodulaires. De plus, leur surface libre ainsi que celle du péricarde était recouverte de coagulation fibrineuse. Le poumon gauche était diminué de volume et atelectasié, et ne présentait ni tumeur, ni vaisseaux lymphatiques dilatés, ni tubercules. On ne trouvait nulle part ailleurs de noyaux ni d'autres formations néoplasiques.

Au microscope on constata une abondante prolifération du tissu conjonctif et entre les fibres, des espaces lymphatiques considérablement dilatés et remplis d'éléments épithéliaux polymorphes plutôt cubiques avec noyaux vésiculeux. Dans beaucoup de ces espaces on voyait encore sur la paroi quelques cellules plates endothéliales. Les espaces lymphatiques de la plèvre médiastine et diaphragmatique étaient particulièrement dilatés et remplis de cellules épithélioïdes, de telle sorte qu'ils prenaient une forme arrondie qui les faisait ressembler aux grandes alvéoles cancéreuses. L'endothélium de la plèvre manquait en grande partie et en beaucoup d'endroits, comme dans

les vaisseaux lymphatiques, il se trouvait remplacé par un revêtement de plusieurs couches de cellules épithélioïdes polymorphes.

### OBSERVATION XIII

(Résumé de l'observation LXXVIII de RAVAUT) (1).

#### *Examen cytologique du liquide pleural.*

Lefr..., maison Dubois, service de M. Widal.

Début ?

*D. C.* — Tuberculose pleuro-péritonéale.

Cultures, o.

Inoculation, 1 cobaye, 15 centimètres cubes. Sacrifié 43 jours après. Pas de tuberculose.

Fibrine, peu abondante.

*E. H.* — Placards et cellules endothéliales soudées ; quelques lymphocytes et polynucléaires. Beaucoup de globules rouges.

*Autopsie.* — Carcinose généralisée à point de départ ovarien ; noyaux dans le poumon, dans la myocarde et péricardite hémorragique.

### OBSERVATION XIV

(Résumé de l'observation LXXIX de RAVAUT.)

#### *Cyodiagnostic d'une pleurésie sarcomateuse.*

Sur..., maison Dubois, service de M. Widal.

Début ?

*D. C.* — Pleurésie hémorragique de nature indéterminée.

Culture, o.

Inoculation, 1 cobaye, 35 centimètres cubes. Mort quelques jours après. 1 cobaye, 20 centimètres cubes. Sacrifié 30 jours après. Pas de tuberculose.

---

(1) Le diagnostic des épanchements séro-fibrineux de la plèvre. P. RAVAUT. *Thèse*, Paris, 1901.

Fibrine, très abondante.

*Examen histologique.* — Placards endothéliaux nombreux, quelques lymphocytes, des globules rouges et surtout la présence d'abondantes cellules d'un volume plus considérable que celui des cellules endothéliales ordinaires et qui par leur nombre et leur volume éveillèrent aussitôt l'attention. Examinés à l'état frais entre lame et lamelle ces éléments paraissent remplis de granulations réfringentes, de vacuoles rappelant celles que l'on constate dans le protoplasma des cellules endothéliales qui sont en train de se détruire. Coloré, le protoplasma de ces cellules est comparable à une sorte d'écumoire, tellement sont nombreuses les vacuoles; le noyau présente sur quelques cellules des figures de karyokinèse; sur d'autres il apparaît comme formé de trainées filamenteuses enchevêtrées, mais sur toutes il est gras et d'un aspect spécial. Il est probable que ces cellules cancéreuses ne tombent dans le liquide pleural qu'à la suite de la rupture des lymphatiques qui sont gorgés de ces cellules, car les lymphangites sont parfois considérables, ainsi que l'avaient déjà constaté de nombreux auteurs et plus particulièrement Troisier et Letulle.

#### OBSERVATION XV

(Extrait de l'observation de MM. LABBÉ, ARMAND DELILLE et AGUINET)(1).

#### *Cyodiagnostic d'une pleurésie sarcomateuse.*

Femme de 67 ans, entrée le 19 avril dans le service de M. Barié, pour une pleurésie hémorragique du côté droit. Le 22 avril la thoracentèse extrait 1 300 grammes d'un liquide très hémorragique qui, examiné cytologiquement, se montre riche en cellules volumineuses, d'apparence néoplasique que nous décrivons plus loin. Les jours suivants on explore avec soin

---

(1) Cyodiagnostic de la pleurésie sarcomateuse par MM. LABBÉ, ARMAND DELILLE et AGUINET. *Bulletin de la Société anat.*, mai 1902, p. 507.

l'abdomen et la palpation combinée au toucher vaginal y montre la présence d'une tumeur faisant corps avec l'utérus et remontant jusqu'à l'ombilic. Dyspnée persistante. La malade meurt subitement le 28 avril.

A l'autopsie, on trouve une abondante quantité de sang dans la plèvre droite; il n'y a que quelques adhérences des feuillets pleuraux et le poumon est atelectasié.

Le feuillet viscéral aussi bien que le feuillet pariétal de la plèvre ne présentent pas de tumeur. Il existe seulement au niveau des derniers espaces intercostaux quelques tractus de lymphangite sous la plèvre pariétale, avec un aspect dépoli de la séreuse.

Le foie est gros et pèse 2 kilogrammes.

Le cœur est gras; l'aorte athéromateuse.

A la partie inférieure du mésentère existe une tumeur de la grosseur du poing remplie d'une substance gélatineuse, jaune clair; la paroi est végétante avec des points ecchymotiques.

L'ovaire gauche est transformé en une tumeur de la grosseur d'une tête de fœtus; il pèse 1 250 grammes; la tumeur a l'aspect d'un sarcome ramolli.

*Examen histologique.* — Les parties de la plèvre qui nous avaient paru dépolies, ont subi la transformation néoplasique. Les cellules endothéliales de la couche superficielle sont remplacées par plusieurs couches de cellules irrégulières, ovalaires ou arrondies à gros noyaux, ayant l'aspect de cellules sarcomateuses.

Les lymphatiques des couches profondes sont envahis par des cellules du même genre.

Les coupes de la tumeur ovarienne permettent aussi d'affirmer l'existence d'un sarcome globo-cellulaire en voie de dégénérescence.

Les frottis faits avec la tumeur de l'ovaire et examinés après coloration montrent, mieux que les coupes histologiques, que la tumeur ovarienne est formée de cellules semblables à celles qu'on trouve dans l'exsudat pleural et permettent d'affirmer que l'ovaire a été le point de départ des embolies sarcomateuses.

*Examen cytoscopique.* — L'exsudat pleural a été examiné après centrifugation sur des préparations sèches colorées à l'hématéine-éosine, au triacide, au bleu d'Unna.

Les cellules de l'exsudat sont représentées par des globules rouges en très grande quantité, par une petite proportion de lymphocytes et de leucocytes mononucléaires et quelques très rares leucocytes polynucléaires; enfin par un nombre considérable de grandes cellules sarcomateuses.

Examinées sans coloration, à l'état humide, entre lame et lamelle, ces cellules apparaissent comme de grandes plaques arrondies ou ovales, très granuleuses, au milieu desquelles on distingue un ou deux noyaux plus clairs et non granuleux, pourvus d'un ou deux gros nucléoles; dans quelques-unes, on aperçoit des corps en virgule ou en faucille, moins gros que le noyau, au nombre de un ou deux, inclus dans le protoplasma. — Ces cellules sont immobiles.

Colorées à l'hématéine-éosine, les grandes cellules se présentent sous des formes et des dimensions très variables: les unes sont rondes, ou ovales, les autres sont irrégulières, munies de prolongements.

Leurs dimensions varient: les unes sont à peu près de la grosseur d'un gros leucocyte mononucléaire et par suite assez difficiles à distinguer. Les autres sont beaucoup plus grosses, atteignent trois ou quatre fois le diamètre d'un gros mononucléaire.

Les unes sont isolées dans le liquide; beaucoup sont réunies en formant des plaques plus ou moins larges, de 3 ou 4 cellules ou même d'une vingtaine, occupant tout le champ du microscope.

Le protoplasma se teinte par les mélanges colorants neutres; il ne contient pas de granulations au triacide. Il présente dans un grand nombre de celles-ci des inclusions irrégulières représentant soit des globules rouges, soit des globules blancs, ou des débris cellulaires et dont quelques-uns par leur aspect étrange rappellent les parasites qu'on a décrits dans les cancers. En outre

il y a de nombreuses vacuoles petites et multiples ou volumineuses et uniques.

Le noyau même peut présenter des vacuoles. Les noyaux sont en général très gros, ovalaires, ou réniformes. Ils présentent un, deux ou trois nucléoles, très gros et très apparents. Les noyaux sont uniques dans les petits, généralement multiples, 2, 4 et plus dans les grosses cellules.

Quelques-uns de ces éléments, parmi les plus gros, sont en voie de dégénérescence.

Examinées après l'action des vapeurs d'iode, et montage dans le lévulose, quelques-unes des grosses cellules se montrent infiltrées d'une façon diffuse, ou sous forme de granulations par du glycogène.

#### OBSERVATION XVI

(Résumé de l'observation I de LE MONNIER) (1).

##### *Examen cytologique du liquide pleural.*

Z... P., 52 ans, salle Trousseau, hôpital Lariboisière. Pleurésie cancéreuse gauche consécutive à un cancer en cuirasse des deux seins. Une première ponction donne un liquide très fibrineux. A l'examen microscopique, il ne présente aucun globule rouge. Mais on voit des cellules, peu nombreuses toutefois (deux parfois, six au maximum, visibles dans le champ de l'objectif), bien différentes des placards endothéliaux ordinaires. Examinées entre lame et lamelle à l'état frais, ces cellules polyédriques, parfois accolées, d'un volume considérable, beaucoup plus grandes que les cellules ordinaires, ne présentent de vacuoles, ni aussi nombreuses, ni aussi étendues que le liquide de l'obs. II, mais il en existe très nettement. Là encore nous n'avons pas rencontré de vacuoles assez nombreuses pour donner aux cellules l'aspect

---

(1) LE MONNIER. *Thèse*, Paris, 1903. La pleurésie hémorragique cancéreuse (Contribution à l'étude cytoscopique).

d'écumoire. Les lymphocytes sont nombreux. Enfin il existe en assez grande abondance des cellules endothéliales en voie de dissociation. Après coloration, tous ces détails apparaissent beaucoup plus nets ; les granulations réfringentes paraissent beaucoup plus nombreuses.

Une seconde ponction est pratiquée dix jours après. Le liquide est franchement hémorragique. Examiné au microscope, il présente exactement les mêmes caractères que le liquide de la ponction précédente ; on y rencontre les mêmes cellules affectant la même disposition et caractérisées par leur grande dimension, leurs vacuoles et leurs granulations réfringentes. Les globules sont très nombreux. En outre, on constate la présence de cellules éosinophiles. Notons enfin que le caillot fibrineux, beaucoup plus petit que dans le liquide provenant de la première ponction, semblerait indiquer que le processus pleural irritatif du début aurait beaucoup diminué d'intensité.

#### OBSERVATION XVII

(Résumé de l'observation II de LE MONNIER.)

##### *Examen cytologique du liquide pleural.*

M..., Octave, 48 ans, salle Boulay, lit 24, hôpital Lariboisière. Épanchement pleurétique double consécutif à une tumeur sarcomateuse de la plèvre. La ponction donne un liquide hémorragique. Examiné entre lame et lamelle, sans coloration, à l'état humide, le liquide présente, entre les placards endothéliaux, un grand nombre de cellules parsemées de granulations et présentant pour chaque cellule une ou plusieurs vacuoles qui envahissent même le noyau. Nous n'avons pas observé, toutefois, comme Ravaut, de vacuoles assez nombreuses pour transformer le protoplasma de ces cellules en une sorte d'écumoire ; mais dans plusieurs cellules il suffisait de peu pour qu'il en soit de même. La forme des cellules est variable. Elles sont parfois accolées par

groupe de deux ou trois et semblent déformées par pression réciproque. Il y a une majorité de cellules polyédriques à gros noyaux possédant le plus souvent deux noyaux. Leur dimension est variable et il est à remarquer dans nos préparations que le nombre des noyaux n'est en général pas en rapport avec les dimensions de la cellule. Ce qui frappe avant tout, c'est la largeur considérable de ces cellules. Après coloration, tout cela apparaît plus nettement. Les vacuoles cellulaires et celles des noyaux sont devenues beaucoup plus visibles. Les noyaux sont très gros. Les globules rouges sont abondants. Les lymphocytes peu abondants

#### OBSERVATION XVIII

(Résumé de l'observation de MM. DUPLANT et Jean LÉPINE, présentée à la *Société des Sciences médicales* de Lyon, le 3 décembre 1902)(1).

##### *Cancer primitif du poumon à globes cornés.*

60 ans, manœuvre. Entre en mai 1897 dans le service de M. Drivon pour les douleurs vives siégeant du côté gauche de la paroi thoracique, douleurs ressenties pour la 1<sup>re</sup> fois quelques jours auparavant. L'année précédente le malade avait reçu un choc assez violent du brancard d'une voiture qui était venu le frapper au côté gauche du thorax. Tout s'était borné à une contusion dont il ne demeurait aucune trace quelques jours plus tard. Il succomba 5 semaines après son entrée à l'hôpital.

*Examen histologique de la tumeur.* — Au sein d'un stroma conjonctif abondant et peu vascularisé, infiltration d'éléments néoplasiques constitués par des cellules à gros noyau rond, disposées comme dans les épithéliums pavimenteux stratifiés. Dans un certain nombre de points, on remarquait une orientation

---

(1) *Lyon médical*, 4 janvier 1903, p. 18. Cancer primitif du poumon à globes cornés.

concentrique des éléments cellulaires, et au centre un globe arrondi, formé de cellules emboîtées à la manière des écailles d'un oignon, entièrement semblable aux globes cornés des cancroïdes.

#### OBSERVATION XIX

(Résumé d'une observation prise dans le service de M. OULMONT) (1).

##### *Cancer primitif du poumon à globes épidermiques.*

Individu de 55 ans, vigoureux, n'ayant jamais eu jusque-là de manifestations morbides pulmonaires pouvant expliquer la localisation initiale du cancer. L'expectoration n'offrait aucun caractère particulier, et les crachats ne renfermaient pas de bacilles de Koch. L'évolution de ce cancer en fut assez rapide, puisque le malade succombait quatorze mois après le début probable de son affection.

A l'autopsie on constata que le poumon droit était seul atteint, dans toute sa moitié supérieure, et se trouvait à ce niveau transformé en un bloc blanchâtre, lardacé, nullement ramolli à son centre, et se continuant au niveau du hile avec les ganglions hypertrophiés et dégénérés de la région. Les bronches, simplement comprimées par cette masse, ne semblaient pas participer au processus cancéreux du voisinage. Par contre, les plèvres viscérale et pariétale, soudées l'une à l'autre, étaient épaissies, faisant corps en haut avec la tumeur, et en bas envoyant des tractus néoplasiques et scléreux dans l'épaisseur de la moitié inférieure du poumon. De la face externe de cette coque pleurale partaient des bourgeons cancéreux, dont l'un perforait la 4<sup>e</sup> côte, et venait en avant faire saillie sous la peau, sans lui adhérer cependant. L'examen minutieux de tout le reste du corps ne révélait aucune autre tumeur cancéreuse primitive ou secondaire.

---

(1) Cancer primitif du poumon par F. RAMONT et L. BOIDIN. *Presse médicale*, mercredi 14 janvier 1903, p. 56.

A l'examen microscopique, le cancer, à la périphérie, était constitué par de minces trousseaux fibreux encerclant des îlots plus ou moins volumineux de grandes cellules, polyédriques, à gros noyau, à protoplasma dépourvu de toutes granulations, sans excepter les granulations de kérato-hyaline ou d'éléidine. Mais progressivement, de la périphérie au centre de la tumeur, l'aspect pavimenteux se précisait ; et dans les parties profondes, le cancer se présentait sous forme d'alvéoles, à parois fibreuses épaisses, tapissées immédiatement par de larges cellules polyédriques, en voie de prolifération intensive ; de sorte que plus en dedans, elles ne tardaient pas à s'applatir, par tassement réciproque ; si bien que le centre de l'alvéole était constitué par des cellules fusiformes, puis lamellaires, s'imbriquant les unes sur les autres. En même temps le noyau s'effilait et devenait très difficilement colorable. Ces diverses cellules ne renfermaient ni kérato-hyaline ni éléide. Cependant celles de la partie la plus centrale de l'alvéole se coloraient souvent uniformément par les colorants nucléaires, tels que l'hématoxyline et la thionine.

L'examen méthodique des diverses coupes prises à la périphérie et dans les parties centrales permettait donc de suivre les diverses transformations de l'endothélium alvéolaire, d'abord en large cellule cancéreuse polyédrique, puis en cellule lamelleuse. La plèvre, les ganglions hilaires et médiastinaux offraient une infiltration cancéreuse du même genre.

#### OBSERVATION XX

(Résumé de l'observation I de Beck) (1).

##### *Cancer primitif du poumon d'origine glandulaire.*

Sch... A., 57 ans, journalière. Clinique du P<sup>r</sup> Pribram. Cancer du poumon droit.

---

(1) Hugo BECK, d'après CHIARI. *Zeitschr. f. Heilkunde*, 1884. Zur Kenntniss des primären Bronchialkrebses, p. 460.

*Examen histologique.* — Dans les grosses bronches toute la paroi est infiltrée : muqueuse jusqu'au voisinage de l'épithélium, sous-muqueuse, espaces compris entre les cercles cartilagineux, tissu hors du cartilage. L'épithélium cylindrique des bronches est complètement intact. Dans les petites bronches la tumeur n'entoure pas complètement le conduit et en profondeur elle ne s'étend pas au-delà des couches glandulaires.

L'examen microscopique confirmant le diagnostic macroscopique permet d'affirmer qu'il s'agit d'un cancer bronchique médullaire. Mais permet-il de dire dans quels éléments de la paroi bronchique le néoplasme a pris naissance ?

On peut, semble-t-il, arriver à une solution en étudiant les parties limites de la tumeur dans les grosses bronches et en étudiant également les coupes transversale des petites bronches. Dans celles-ci, en effet, la masse cancéreuse n'occupant jamais tout le pourtour de la bronche, on peut voir à la fois sur une même coupe la tumeur et la muqueuse normale.

Dans les grosses bronches, sur les limites de la tumeur, la masse cancéreuse se divise en noyaux distincts d'autant plus éloignés les uns des autres qu'ils se trouvent placés plus près de la périphérie de la tumeur, par suite plus près du tissu sain. Ces noyaux occupent l'emplacement des glandes bronchiques, c'est-à-dire qu'ils sont situés entre les cartilages et dans la portion de la paroi située au-dessous entourant la lumière de la bronche.

L'épithélium cylindrique de la muqueuse n'est pas atteint. Si on examine un de ces noyaux on voit qu'il est entouré d'une enveloppe de tissu fibreux. A l'intérieur de cette enveloppe se trouve un tissu ayant même constitution que celui de la portion centrale de la tumeur, c'est-à-dire un stroma serré, avec des cellules de moyenne grandeur, polyédriques, ordonnées en alvéoles sans lumière centrale. Mais ce tissu se distinguait de celui du centre de la tumeur, en ce qu'on y reconnaissait des parties qui, incontestablement, en raison de la disposition des cellules, avaient pour origine les glandes muqueuses. Dans ces

parties les formations glandulaires présentaient à leur tour des différences essentielles. En certains points se trouvaient des groupes d'acini reliés les uns aux autres par des espaces tubulés se dirigeant vers les parties internes de la bronche. La grandeur d'un acini dépassait quelque peu celle d'un acini d'une glande normale et elle équivalait en surface à quatre fois celle des alvéoles du cancer. Dans l'acini, des cellules, grandes, ayant la forme d'un cône à pointe dirigée vers le centre, avec un noyau placé à la base, entouraient une cavité centrale. Le protoplasma de quelques cellules avait subi une dégénérescence muqueuse (coloration homogène avec les couleurs d'aniline). Ces formations pouvaient être considérées avec raison comme des glandes muqueuses en voie de régression. A côté de ces glandes on pouvait voir d'autres dispositions cellulaires représentant les passages successifs entre les glandes et les alvéoles cancéreuses. C'étaient d'abord des acini beaucoup plus petits que les précédents et n'étant point comme ceux-ci en voie de régression. Leurs cellules également coniques, mais plus petites que celles que nous avons décrites plus haut étaient disposées sur une seule couche et limitaient ainsi une cavité centrale. Leur protoplasma clair, granuleux, contenait un gros noyau ovale à contours très nets. A côté de ces acini on pouvait voir d'autres acini se distinguant des précédents par la disposition de leurs cellules, formant plusieurs couches autour de la lumière centrale, et par la nature de celles-ci, remplies d'un protoplasma fortement granuleux avec un noyau bien conservé et n'offrant plus une forme conique mais polyédrique. Parmi ces acini les uns étaient entourés d'une membrane propre, d'autres en étaient dépourvus. Enfin on arrivait à des espaces qui ne se différenciaient des alvéoles cancéreuses que par la disposition régulière des cellules qui s'y trouvaient contenues.

L'examen d'une coupe transversale des petites bronches ayant subi la dégénérescence cancéreuse nous amenait à constater des dispositions absolument semblables.

Comme conclusions, nous dirons qu'il s'agit d'un cancer pri-

mitif des bronches du poumon droit ayant son origine dans les glandes muqueuses bronchiques. Nous tirerons ces conclusions des raisons suivantes :

1° Le commencement de la tumeur paraît toujours lié aux espaces glandulaires ;

2° Les espaces glandulaires nous présentent toutes les formes de transition depuis les acini glandulaires jusqu'aux alvéoles cancéreuses ;

3° Une connexion certaine existe entre les différentes parties des glandes et les groupes de cellules disposées en alvéoles, cellules ressemblant aux autres cellules du cancer.

#### OBSERVATION XXI

(Résumé de l'observation II de Beck).

##### *Cancer primitif du poumon d'origine glandulaire.*

P. A..., 65 ans, forgeron. Clinique du P<sup>r</sup> Pribram. Diagnostic clinique : tumeur pleurale droite. L'autopsie montre un cancer bronchique du lobe supérieur du poumon droit qui a envahi la plèvre et a donné des foyers métastatiques dans la glande thyroïde, dans le foie et dans les capsules surrénales.

*Examen microscopique.* — A l'intérieur de la tumeur primitive : la paroi de la bronche, muqueuse et sous-muqueuse, est trois fois plus épaisse que normalement : le tissu conjonctif forme des espaces creux en fuseaux, complètement remplis de cellules épithéliales. A l'intérieur de cette masse cancéreuse, dans toute l'étendue de la muqueuse et de la sous-muqueuse bronchique se trouvent des formations qui certainement ont leur origine dans les glandes acineuses.

Ces formations offrent l'aspect des glandes muqueuses normales, mais avec augmentation du nombre des acini et avec modification des cellules, qui ont pris un aspect globuleux et présentent une dégénérescence muqueuse. Les acini forment

plusieurs groupes séparés les uns des autres par des alvéoles cancéreuses ou bien réunis par un canal limité par des cellules ayant subi également la dégénérescence muqueuse. Mais constamment on voit une membrane propre distincte séparant ces formations de la masse cancéreuse.

Outre ces glandes bronchiques avec dégénérescence muqueuse des cellules, on peut aussi considérer à l'intérieur de la muqueuse d'autres formes glandulaires, lesquelles se différencient des premières par beaucoup de points essentiels. Ce sont, suivant la direction de la coupe, soit des espaces creux tubulés légèrement renflés en massue à leur extrémité, soit des espaces ayant la forme de cercles. Dans les deux cas on trouve une membrane limitante propre très nette. A l'intérieur de ces espaces, dont le diamètre transversal est plus petit que celui des espaces glandulaires décrits plus haut, on trouve des cellules à forme cylindrique ayant un protoplasma granuleux et un noyau rond. Ces cellules sont placées sur une seule couche délimitant une cavité centrale assez considérable. Si d'une part, par leur aspect jeune, elles se distinguent des cellules hypertrophiées et ayant subi la dégénérescence muqueuse, que nous avons précédemment décrites, d'autre part par leur grandeur moindre, leur forme régulière et leur ordination, elles se séparent facilement des grosses cellules polymorphes du cancer.

La distribution des foyers néoplasiques a permis de considérer la bronche du lobe supérieur du poumon droit comme le siège primitif du cancer. Est-il possible d'après l'examen microscopique de dire d'une façon positive quelle partie de cette bronche a été le point de départ de la tumeur et peut-on en placer l'origine dans les glandes muqueuses bronchiques ?

Pour trancher la question il faut étudier les parties limites de l'infiltration. Cette étude fournit bien des arguments en faveur de l'origine glandulaire.

Un premier argument résulte de la connexion étroite entre le point d'origine de la tumeur et l'emplacement des glandes. La muqueuse proprement dite avec son épithélium cylindrique,

dont on peut suivre la continuation dans les tubes glandulaires ne présente pas de modifications pathologiques ; il en est de même de la sous-muqueuse. Seulement là où normalement se trouvent les glandes muqueuses, c'est-à-dire entre les cartilages, on peut constater à mesure qu'on se rapproche de la tumeur, une hypertrophie de ces glandes dont un certain nombre sont déjà détruites en partie par l'envahissement du cancer, puis on voit la végétation cancéreuse franchir la capsule fibreuse qui les enveloppe et on arrive ainsi par la réunion des glandes voisines ayant subi la dégénérescence cancéreuse et par la marche de la tumeur vers la muqueuse et la couche adventice à avoir l'image du cancer parvenu à son dernier stade de formation. A voir ainsi la tumeur se développer sur l'emplacement même des glandes on pourrait croire qu'il va être facile de suivre les différentes étapes des processus cancéreux. Et cependant on se heurte là à des difficultés inattendues.

Sans doute on peut en partant de glandes à grosses cellules et à sécrétion muqueuse arriver à ces formations déjà décrites, dues à une prolifération des éléments glandulaires, à cellules granuleuses et cylindriques, et qui se présentent sous la forme, soit d'espaces tubulés, légèrement renflés en massue à l'extrémité, soit de cercles. — Sans doute dans ces espaces les cellules sont placées sur plusieurs couches. Mais d'une part ces cellules sont toujours plus petites et plus régulièrement cylindriques que les cellules du cancer (cellules qui présentent des figures de karyokinèse), et d'autre part ces espaces glandulaires sont partout séparés par une membrane propre des cellules rhomboïdales cancéreuses situées dans les alvéoles en forme de fuseau.

Pour trancher la question d'une façon définitive il resterait à montrer un dernier stade de transition entre les glandes muqueuses et le cancer, un point où les espaces tubuleux, renflés à l'extrémité, contiendraient de grosses cellules polyédriques cancéreuses, et où la membrane propre aurait disparu. Cette dernière preuve fait défaut.

Malgré l'absence de cette preuve directe, ce qu'on a dit sur

la localisation primitive du cancer et sur le développement des glandes au voisinage de la tumeur permet de conclure que, suivant la plus grande vraisemblance, l'origine de ce cancer primitif est dans les glandes bronchiques.

#### OBSERVATION XXII

(Résumé de l'observation de FUCHS)(1).

##### *Cancer primitif du poumon d'origine glandulaire chez un chat.*

A mesure qu'on s'avance vers le centre de la tumeur, voici ce que l'on constate : à la limite, on voit les alvéoles pulmonaires dont les travées conjonctives ne se sont pas modifiées envahies par des cellules cancéreuses libres de toute connexion avec la paroi. Plus loin, les travées se modifient, deviennent plus grêles, sauf en certains points où elles sont infiltrées de petites cellules et forment des alvéoles cancéreuses de grandeur différente. Dans ces alvéoles se trouvent vers le milieu les cellules cancéreuses décrites plus haut et à la périphérie de véritables cellules cylindriques.

Les alvéoles cancéreuses, qui, en général, sont de forme irrégulière, apparaissent en beaucoup d'endroits régulièrement circulaires ou avec l'aspect d'un long boyau, semblables à des vaisseaux sectionnés en long ou en travers. Leur lumière est vide ou remplie d'une masse fine coagulée et la paroi est tapissée d'une simple couche de cellules cylindriques. En un mot, ces alvéoles ont tout à fait une forme glandulaire.

Si on examine les bronches, on constate : ou bien qu'elles sont intactes, ou bien que leur paroi est envahie par une végétation

---

(1) Ferdinand FUCHS. Beiträge zur Kenntniss der primären Geschwulstbildungen in der Lunge. I. D. Munchen, 1885. — P. 9. Diagnostic anatomique : Cancer à cellules cylindriques chez un chat.

cancéreuse très abondante. Dans une bronchiole, on voit même une masse cancéreuse pénétrer dans la lumière et non seulement repousser devant elle l'épithélium à cils vibratiles de la muqueuse, mais même l'interrompre complètement. Une grande partie du néoplasme apparaît ainsi séparée du reste de la tumeur par la paroi même de la bronche.

Dans le voisinage des bronches et des vaisseaux et même dans leur tissu propre, on voit des cavités limitées par du tissu conjonctif et ayant une forme arrondie ou longitudinale complètement remplie de cellules cancéreuses. Ce sont des vaisseaux lymphatiques envahis par la prolifération néoplasique. On s'explique ainsi la propagation uniforme du cancer à tout l'ensemble du poumon. La plèvre seule n'a subi aucune modification. En examinant une glande bronchique, on voit celle-ci complètement dégénérée, envahie par la tumeur qui présente une structure identique à celle que nous venons de décrire, sauf que les foyers de nécrose sont plus étendus et que le stroma conjonctif est plus développé.

L'aspect macroscopique de la tumeur serait en faveur d'une invasion secondaire, en raison de la distribution uniforme de la tumeur à tous les lobes du poumon. Mais dans aucun point du corps on ne découvre de noyaux cancéreux, sauf un ganglion néoplasie qui se trouve dans la région axillaire sous la peau. Aussi faut-il admettre que ce cancer a le poumon comme point de départ, puisque là seulement on trouve un épithélium cylindrique.

En résumé, il s'agit d'un cancer à cellules cylindriques, qui en raison de sa forme glandulaire présente beaucoup d'analogie avec les adénomes du tube digestif. Quoiqu'il soit impossible de démontrer d'une façon directe son origine dans l'épithélium des glandes ou de la muqueuse, cependant nous admettons que ce cancer, à cause de sa structure glandulaire, a son origine dans les glandes bronchiques et que ce cas est semblable à celui communiqué par Langhans dans *Virchow's Archiv.*, Bd LIII.

OBSERVATION XXIII

(Résumé de l'observation d'EHRRICH (1) formant l'observation IV de la thèse de NICOLAS (2).

*Cancer primitif du poumon d'origine glandulaire probable.*

Dans une coupe de la bronche, l'épithélium manque presque complètement ; quelques rares cellules épithéliales normales. Nulle part trace de prolifération de ces cellules dans la profondeur. La muqueuse a trois fois son épaisseur normale ; ses vaisseaux sanguins sont dilatés, avec dans leur intérieur des cellules identiques à celles de la néo-formation.

La lésion principale consiste dans la couche glandulaire de la muqueuse des bronches, dont l'épaisseur est augmentée. Elle s'étend sans interruption d'un cartilage à l'autre. Là où ne sont que de rares acini, il y en a de plus nombreux. Près du cartilage les glandes sont normales, mais le tissu conjonctif est infiltré de petites cellules. La lumière des glandes est vide, ou renferme du mucus. Dans les endroits où les acini glandulaires sont nombreux, ils sont remplacés par des nids de cellules cancéreuses. Les cartilages sont intacts. On ne voit pas de transition nette entre les acini glandulaires et le cancer.

OBSERVATION XXIV

(Partie histologique de l'observation de Henri MEUNIER) (3).

*Cancer primitif du poumon d'origine glandulaire probable.*

L'examen a porté sur différents fragments de la tumeur prélevés dans le voisinage du hile. Les pièces fixées au Muller, dur-

---

(1) EHRRICH. Ueber das primäre Bronchial und Lungen Carcinom. *Inaug. Dissert.* Marburg, 1891.

(2) Ch.-G. NICOLAS. *Thèse*, Nancy, 1899.

(3) Henri MEUNIER. Un cas de cancer bronchique (service de M. HANOT). *Archives générales de médecine*, mars 1895, p. 343.

cies à l'alcool, ont fourni des coupes qui ont été colorées par le picro-carmin et l'hématoxyline.

Sur une coupe intéressant perpendiculairement la bronche lobaire, le microscope nous montre le cercle cartilagino-musculaire du tronc aérien noyé dans le tissu néoplasique. Extérieurement, la tumeur est constituée par un stroma fibro-conjonctif abondant à larges faisceaux colorés en rose par le picro-carmin, parsemé de quelques cellules connectives, et par de nombreuses traînées de cellules épithéliales, disposées tantôt en boyaux pleins, tantôt en nappes à contours arrondis et sinueux. Les cellules sont, en général, volumineuses, polyédriques par pression réciproque, et renfermant un gros noyau très coloré; le cartilage est respecté, mais le tissu cartilagineux est côtoyé par des travées épithéliales qui sont parfois en contact avec lui; l'insertion de la tunique musculaire au cartilage est en certains endroits détruite, et le tissu néoplasique extra-bronchique communique plus ou moins largement avec celui de la cavité de la bronche. — Dans cette cavité, se montre le néoplasme avec ses caractères complets : bourgeonnant et irrégulier, il obstrue presque complètement la lumière du canal; l'épithélium cylindrique vibratile est reconnaissable en deux ou trois points avec sa double rangée de cellules; immédiatement au-dessous, se développe le stroma fibro-conjonctif de la végétation cancéreuse, sillonnée de nombreuses travées épithéliales; celles-ci, dans le voisinage de la muqueuse, revêtent la disposition de culs-de-sac glandulaires juxtaposés; leurs cellules sont assez volumineuses mais pas au point de différer sensiblement de celles observées en certains points de la profondeur. Au milieu du stroma, entre ces travées épithéliales, on remarque un très grand nombre de vaisseaux à parois minces; la plupart sont des capillaires extrêmement dilatés.

Au niveau du parenchyme pulmonaire juxtabronchique, le néoplasme s'arrête assez nettement; cependant il existe dans la zone de frontière quelques traînées cellulaires, surtout dans les espaces conjonctifs interlobulaires.

La description précédente nous montre que la tumeur intrapulmonaire est bien un épithéliome, avec ses caractères habituels. Le néoplasme né dans le poumon (nous verrons plus loin aux dépens de quel épithélium) s'est propagé d'abord autour de la bronche lobaire, puis sortant du lobe dont il avait englobé le pédicule, il s'est épanoui dans le médiastin, en envahissant les ganglions lymphatiques.

D'où provenait cet épithélium ? Si l'on se rappelle que dans notre cas le noyau épithéliomateux pulmonaire avait pour axe la bronche lobaire et que d'autre part l'examen microscopique nous montrait à l'intérieur du conduit la muqueuse transformée en végétations épithéliales caractéristiques, on nous permettra de supposer qu'il s'agit également ici d'un cancer bronchique.

Veut-on pousser plus loin l'analyse, on pourrait encore se demander si le cancer a pris naissance aux dépens de l'épithélium glandulaire de la bronche : cette origine, admise par Chiari, Ziegler, Birsch-Hirschfeld, ne peut être affirmée d'une façon formelle, car cette variété histologique n'a pas de caractères distinctifs nettement établis. Cependant, devant l'assertion de Schwalbe et de Strümpell qui pensent que, si les cellules cylindriques dominent, on doit penser à l'origine bronchique, nous inclinons, dans le cas qui nous occupe, à admettre l'origine glandulaire du néoplasme, étant donné le développement exagéré des culs-de-sac glandulaires situés dans les végétations et la forme polyédrique des cellules qui constituent les boyaux épithéliomateux de la muqueuse.

#### OBSERVATION XXV

(Résumé de l'observation XXI de WOLF) (1).

*Cancer primitif du poumon d'origine glandulaire probable.*

66 ans. Tumeur de la bronche gauche.

*Examen microscopique.* — Petites cellules cylindriques ova-

---

(1) Kurt WOLF. Der primäre Lungenkrebs. *Fortschritte der Medicin*, 1895.

lares situées dans des alvéoles longues et souvent ramifiées. Stroma fibreux, riche en noyaux, infiltré en beaucoup de points de cellules arrondies. Des coupes de la bronche principale gauche donnent l'image suivante : les masses cancéreuses rétrécissent irrégulièrement la lumière bronchique ; les plaques cartilagineuses sont intactes ; la couche de la paroi bronchique qui les recouvre, trois fois plus épaisse qu'à l'état normal, se compose de tissu cancéreux. On reconnaît distinctement dans celui-ci les lumières glandulaires avec une couche épithéliale stratifiée.

Il y a augmentation des glandes aussi bien dans la couche muqueuse qui recouvre le cartilage et où à l'état normal elles sont en très petit nombre, que dans les couches intercartilagineuses.

#### OBSERVATION XXVI

(Résumé de l'observation I de PÄSSLER) (1).

##### *Cancer primitif du poumon à structure glandulaire.*

73 ans. Tumeur des rameaux bronchiques gauches. Le parenchyme pulmonaire n'est pas atteint. C'est un cancer à petites cellules cylindriques et à structure glandulaire. En ce qui concerne les glandes existant normalement, les unes sont atteintes, d'autres offrent cependant tout en n'étant pas malades un éloignement de la normale. Les cellules du cancer et les cellules des glandes sont morphologiquement différentes mais on ne trouve aucune forme de transition entre ces deux sortes d'éléments.

Aussi la question de savoir si le point de départ est la muqueuse bronchique ou les glandes est en suspens.

---

(1) PÄSSLER. Ueber das primäre Carcinom der Lunge. *Virch. Arch.*, Bd CXLV, 1896.

OBSERVATION XXVII

(Résumé de l'observation III de PÄSSLER.)

*Cancer primitif du poumon d'origine glandulaire probable.*

63 ans. Cancer de la base du poumon gauche en communication avec une grosse bronche. Métastase dans le cerveau et le foie. Cancer à cellules cylindriques avec tendance à la dégénérescence muqueuse. Les glandes sont augmentées même aux limites de la tumeur. Les cellules glandulaires petites, basses, cubiques se séparent des cellules cancéreuses. Ces glandes ne peuvent être considérées avec certitude comme point d'origine de la tumeur.

OBSERVATION XXVIII

(Partie histologique de l'observation de LÉPINE) (1).

*Cancer primitif de la plèvre.*

L'examen microscopique a démontré dans le tissu morbide la structure du carcinome (alvéoles très nettes, renfermant des cellules de forme variable). — Il s'agit bien dans ce cas d'un carcinome *primitif* de la plèvre. L'autopsie, faite minutieusement, permet d'affirmer qu'il n'existait nulle part ailleurs de cancer.

OBSERVATION XXIX

(Résumé de l'observation de LENHARTZ et LOCHTE) (2).

*Cancer primitif de la plèvre.*

Femme de 58 ans qui, en novembre 1895, fut prise d'une

---

(1) Carcinome primitif de la plèvre chez un enfant, par R. LÉPINE. *Bulletin de la Société anat.*, 1869, p. 331.

(2) LENHARTZ et LOCHTE. Ueber primäre Pleurakrebse. *Berlin. klin. Wochenschr.*, 1898. Résumé in *Gazette hebd.*, 1898, n° 4.

bronchite aiguë qui guérit, mais en laissant persister un petit épanchement pleural. Cet épanchement, après être resté pendant longtemps stationnaire, augmenta ensuite de volume, si bien qu'en décembre 1896 on fit une ponction et on retira 600 centimètres cubes d'un liquide hémorragique, couleur chocolat, dans lequel l'examen microscopique fit constater la présence d'un grand nombre de cellules et d'amas sphériques de granulations graisseuses. Le résultat de cet examen joint à l'aspect cachectique de la malade fit diagnostiquer un cancer de la plèvre. La malade continua à se cachectiser ; en juillet 1897, il se développa une série de tumeurs dans l'abdomen. A ce moment, on a été amené à lui faire une nouvelle ponction de la plèvre et on retira 750 centimètres cubes de liquide hémorragique. La malade succomba huit jours après cette seconde ponction.

*Autopsie.* — On trouva la plèvre gauche considérablement épaissie et contenant environ 2 litres de liquide hémorragique au milieu duquel flottaient des flocons de fibrine. Après évacuation du liquide, on constata qu'au niveau du cul-de-sac diaphragmatique, la plèvre était couverte d'une série d'excroissances papillaires analogues à des condylomes. Le poumon gauche refoulé par le liquide était atelectasié et parcouru par des bandes fibreuses. Le poumon droit présentait à sa surface plusieurs noyaux blanchâtres. Des noyaux analogues se trouvaient aussi sur le péricarde. Dans la cavité abdominale, le grand épiploon était transformé en une tumeur dure et irrégulière ; des noyaux isolés se trouvaient dans le péritoine. Les autres organes étaient normaux.

*Examen histologique.* — L'examen histologique de la plèvre montra qu'elle était parcourue par des cavités et des canaux irréguliers tapissés de cellules cubiques plus ou moins plates qui, par places, avaient tous les caractères des cellules endothéliales. La prolifération de l'endothélium était particulièrement accusée dans la plèvre viscérale et dans les parties adjacentes du poumon. Le grand épiploon et la capsule de la rate présentaient les mêmes lésions que celles de la plèvre.

## CONCLUSIONS

### CONCLUSIONS DU CHAPITRE PREMIER

I. — Le diagnostic histologique d'un cancer primitif du poumon ou de la plèvre peut se faire par l'examen cytologique : 1° des parcelles néoplasiques ramenées par le trocart ; 2° des produits expectorés ; 3° du liquide pleural.

On ne devra pas négliger de pratiquer l'examen histologique du sang bien que la polynucléose dans le cancer ne soit qu'une polynucléose banale et ne puisse avoir pour le diagnostic que la valeur d'un symptôme.

II. — C'est surtout avec le liquide pleural que l'historien aura le plus souvent à faire le cytodagnostic, car la pleurésie accompagne presque toujours le cancer du poumon et le cancer de la plèvre, mais c'est aussi dans ce cas qu'il rencontrera le plus de difficulté pour la détermination des éléments néoplasiques trouvés dans le liquide. Ceux-ci, en effet, sont isolés ou, si parfois ils sont accolés et forment de véritables bourgeons, ils ont perdu toute apparence d'un tissu.

III. — Ces difficultés s'augmentent de l'incertitude de nos connaissances actuelles sur la morphologie cellulaire dans les différents états pathologiques. Cette incertitude se manifeste surtout lorsqu'il s'agit de distinguer une cel-

lule appartenant à une tumeur maligne de la cellule conjonctive d'origine endothéliale avec laquelle elle est souvent confondue. Cependant certains caractères ont permis à M. Lorrain dans son examen cytologique d'affirmer que les grandes cellules trouvées dans le liquide pleural étaient bien des cellules malignes. Nous adoptons ses conclusions. Elles résultent pour nous : 1° de la forme des éléments qui ne répondent à aucun des deux types que peut prendre la cellule conjonctive dans les épanchements soit mécaniques soit inflammatoires ; 2° de leur grand nombre d'autant plus manifeste que le liquide n'avait pas été centrifugé ; 3° de l'opposition qui existe entre l'inertie du protoplasma au point de vue fonctionnel, et la vitalité du noyau qui se manifeste par son aspect bourgeonnant, opposition qui montre que le type cellulaire est adapté non à une fonction déterminée mais seulement à la pullulation.

Ce diagnostic a été du reste confirmé, *post mortem*, par les coupes de la tumeur qui ont reproduit des éléments analogues à ceux trouvés dans l'épanchement.

IV. — Mais ces cellules malignes sont-elles épithéliales ou sarcomateuses ? Difficile problème pour la solution duquel, étant données les modifications subies par les cellules du fait de leur présence dans un liquide, bien des données nous manquent encore. Il l'est particulièrement dans le cas de MM. Meslay et Lorrain où la tumeur est un cancer primitif de la plèvre. Or nous avons vu dans notre second chapitre combien les auteurs, même après examen des coupes histologiques de cette tumeur, étaient divisés sur le point de savoir si sa nature était épithéliale ou conjonctive.

CONCLUSIONS DU CHAPITRE SECOND.

I. — Le cancer primitif du poumon peut avoir son origine soit dans l'épithélium alvéolaire, soit dans l'épithélium bronchique, soit enfin dans l'épithélium glandulaire des bronches.

II. — L'origine glandulaire peut être affirmée si l'on rencontre dans les vaisseaux lymphatiques du poumon des bourgeons cancéreux secondaires avec des cellules groupées en acini. C'est cette disposition que nous voyons reproduite très nettement sur les coupes de M. Meslay (fig. 2).

III. — Des tumeurs à forme carcinomateuse peuvent se développer primitivement dans la plèvre. L'observation de MM. Meslay et Lorrain en fournit un cas très probant.

IV. — S'agit-il dans ce cas d'un endothéliome, tumeur d'origine conjonctive, ou d'un épithéliome ? Si nous avons affaire à un cancer épithélial, comment sa présence dans le tissu pleural peut-elle se concilier avec ce que nous enseigne l'embryologie sur le développement des plèvres ?  
« On est réduit aux hypothèses. Ce qu'il importe, c'est  
« d'établir et de coordonner les faits, l'explication viendra  
« plus tard. »

VU :  
Le doyen,  
M. DEBOVE.

VU :  
Le président de thèse,  
CORNIL.

VU ET PERMIS D'IMPRIMER :  
Le vice-recteur de l'Académie de Paris,  
LIARD.

## BIBLIOGRAPHIE

---

- ALEXANDRE. — De la leucocytose dans les cancers. *Thèse*, Paris, 1887.
- BAHRENBERG. — *Cleveland med. Gaz.*, 1895-1896, p. 274-278.
- BARABAN. — Epithélium de la trachée et des bronches chez un supplicié. *Revue médicale de l'Est*, 1890.
- BARD. — Du diagnostic par l'hématolyse de la nature cancéreuse des pleurésies et des péritonites hémorragiques. *Société de biol.*, 1901, p. 170.
- BARIÉ. — Article Cancer du poumon du *Dictionnaire encyclop. de médecine*.
- BECK. — Zur Kenntniss das primäres Bronchialkrebses. *Zeitsch. f. Heilkunde*, 1884, p. 460.
- BÉHIER. — *Gazette des hôp.*, 1867.
- BELIN. — Des adénopathies à distance dans le cancer viscéral. *Thèse*, Paris, 1888.
- BENDA. — Carcinome primitif de la plèvre. *Société de médecine interne de Berlin*, 22 février 1897.
- BERNHEIM et SIMON. — Recueil de faits cliniques, 1890, p. 103.
- BESTCHART (ERASMUS). — Ueber die diagnose maligner Lungentumoren aus dem Sputum. *Virchow's Archiven*, 1895.
- BESANÇON et LABBÉ. — Valeur diagnostique des leucocytoses. *Gaz. des hôp.*, 6 juin 1903.
- — — Le sang dans les maladies. *Archives de méd.*, 1902, p. 752.
- BIRCH-HIRCHFELD. — *Lehrbuch der path. Anat.*, 1877.

- BIZZOZERO. — *Handb. d. klin. Mikr. Lustig und Bernheimer*.  
Erlangen, 1887.
- BOIX. — *Société anat.*, 1891, p. 398.
- BRAULT. — Le pronostic des tumeurs basé sur la recherche du  
glycogène. *Monographies cliniques*, 1899.
- BROUARDEL et GILBERT. — *Traité de médecine*. Article de Méné-  
trier, t. VIII.
- BUCQUOY. — *Société méd. des hôp.*, 1888, p. 502.
- CHARCOT et BOUCHARD. — *Traité de médecine*. Article de Marfan,  
t. VII.
- CLAISSE (Paul). — Diagnostic précoce du cancer du poumon par  
l'étude histologique des crachats. *Société méd. des hôp. de  
Paris*, 19 janvier 1899, p. 46.
- CORNIL. — Cellules endothéliales dans les inflammations. *Arch.  
de méd. expér. et d'anat. pathol.*, 1897, p. 13.
- *Société anat.*, 1874.
- *Gazette méd. des hôp. de Paris*, 1874 et 1877.
- CORNIL et RANVIER. — *Manuel d'histologie pathologique*, 1901,  
p. 133 et 512.
- DAROLLES. — Cancer pleuro-pulmonaire. *Thèse*, Paris, 1887.
- DEBOVE. — *Société anat.*, 1873, 1879.
- *Progrès médical*, 1874.
- *Société méd. des hôp.*, 10 octobre 1879.
- DEBOVE et ACHARD. — *Manuel de médecine*, t. I, p. 404.
- DESNOS in ARNAULT DE LA MÉNARDIÈRE. — Étude clinique sur le  
cancer de la plèvre. *Thèse*, Paris, 1877.
- DIEULAFOY. — Des pleurésies hémorragiques. *Gazette hebdom.*,  
1885, nos 17, 18, 20, 21, 23; 1886, n° 8.
- DOCK. — *Am. J. med. Sc. Phila.*, 1897, p. 655-668.
- DOMINICI. — Polynucléaires et macrophages. *Arch. de méd. exp.  
et d'anat. pathol.*, 1902, p. 1.
- DUPLANT et Jean LÉPINE. — Cancer primitif des poumons à globes  
cornés. *Lyon médical*, 4 janvier 1903, p. 18.
- DUPLAY et RECLUS. — *Traité de chirurgie*, t. I. Article Tumeurs  
de Quénu.


- EBSTEIN. — Zur Lehre vom Krebs der Bronchien und der Lungen. *Deutsche med. Wochensch.*, 1890, n° 42.
- EHRICH. — Ueber das primäre Bronchial und Lungencarcinom. *Inaug. Dissert.*, Marburg, 1891. Traduit par NICOLAS. *Thèse*, Nancy, 1899.
- EHRlich. — Beiträge zur Ätiologie und Hist. pleuritischer exsudate. Zur Diagnostik der carcinomatösen Pleuritis. *Charité Annalen*, 1882, p. 226.
- EPPINGER. — *Prag. med. Woch.*, 1876.
- ERNST. — Ein erhornender Plattenepithel Krebs in der Lunge. *Zieglers Beiträge*, Bd XX.
- FOSSARD. — Pleurésie cancéreuse. *Société anat.*, 1899, p. 287.
- FRÄNKEL. — Ueber primären Endothelkrebs der pleura. *Berlin. klin. Wochensch.*, 1892, n°s 21 et 22.
- FRIEDLÄNDER. — Kankroid in einer Lungencaverne. *Fortschritte der Medicin*, 1885.
- FUCHS (Ferdinand). — Beiträge zur Kenntniss der primären Geschwulstbildungen in der Lunge. Diagnostic anatomique: cancer à cellules cylindriques chez un chat. *Inaug. Dissert.*, Munchen, 1885, p. 9.
- FÜRBRINGER. — Discussion über den Vortrag des Herrn A. Fränkel. Ueber die Diagnostik der Brusthohlengeschwulste. *Berliner klin. Wochenschr.*, 1891, p. 1183.
- Germain SÉE. — Des maladies spécifiques non tuberculeuses du poumon. Paris, 1885.
- GIRVIN and STEELE. — *Proceedings Path. Soc. Phila.*, 1901, New Series, p. 164-166.
- GIRODE. — Lymphangite cancéreuse pleuro-pulmonaire sans cancer du poumon. *Archives gén. de médecine*, janvier 1889.
- Valeur diagnostique et pronostique des adénopathies sus-claviculaires. *Société méd. des hôp.*, 25 janvier 1895, p. 70.
- GRIFFINI. — Contribuzione alla pathologia generale del tessuto cilindrico. *Gaz. d. clin. de Torino*, 1875.

- HAMPELN. — Les crachats dans le cancer du poumon. *Zeitschrift für klin. med.*, t. XXII, 1897, p. 247.
- HANDFORD. — *The Lancet*, 1889.
- HAYEM. — Du sang et de ses altérations anatomiques.
- JABOULAY. — Discussion de l'observation de Duplant et Lépine. *Lyon médical*, 4 janvier 1903, p. 18.
- KAMINSKI (Michael). — Ein primäres Lungencarcinom mit ferhornten Plattenepithelien Greifswald. *D. I.*, mars 1898.
- KANTHACK. — Studien ueber Histologie der Larynxschleimhaut. *Virch. Arch.*, Bd. 120.
- KORCZYRISKI et VERNICKI. — *Przeglad lekarski*, 1891, nos 17 et 18.
- KROENIG. — *Berliner klinische Wochenschrift*, décembre 1887.
- KROENLEIN. — *Correspondenz Blatt f. Schweizer Aertze*, 15 octobre 1887.
- LABBÉ (Marcel). — Le cytodagnostic, vol. in-16, 1903.  
— L'examen du sang peut-il servir au diagnostic du cancer. *Journal des Praticiens*, 31 mai 1902.
- LABBÉ, ARMAND DELILLE et AGUINET. — Cytodagnostic de la pleurésie sarcomateuse. *Société anatomique*, mai 1902, p. 507.
- LANCEREUX. — *Société anatomique*, 1858.  
— Traité d'anatomie pathologique.
- LANGHANS. — *Virchow's Arch.*, 1870.
- LENHARTZ et LOCHTE. — Ueber primäre Pleurakrebse. *Berl. Klin. Woch.*, 1898. — Résumé in *Gaz. heb.*, 1898, n° 4.
- LE MONNIER. — La pleurésie hémorragique (Contribution à l'étude cytoscopique). *Thèse*, Paris, 1903.
- LÉVI (Léopold). — D'un cas de cancer broncho-pulmonaire. *Archives générales de médecine*, 1895, p. 346.
- LÉPINE (R.). — Carcinome primitif de la plèvre chez un enfant. *Bulletin de la Société anatomique*, 1869, p. 331.
- LEPLAT. — Étude sur le cancer pleuro-pulmonaire au point de vue clinique et anatomo-pathologique. *Thèse*, Paris, 1888, p. 21.

- LETULLE. — De l'inflammation, 1893.
- LOWKOWICZ. — Le cytodagnostic. *Presse médicale*, 17 août 1901.
- MALASSEY. — Examen histologique d'un cas de cancer encéphaloïde du poumon. *Archives de physiologie*, 1876, p. 353.
- MARSHALL (Hugues). — Guy's Hos. Rep., 1841. Mémoire traduit dans les *Archives de médecine*, 1842.
- MASCAGNI. — Vasorum lymphaticorum historia, etc. 1787, p. 53.
- MATHIEU. — Pleurésie hémorragique. Cancer du poumon. *Gaz. des hôpitaux*, 25 juin 1891, p. 681.
- MATTOS (DE). — Contribution à la casuistique de l'endothélium pleural primaire à propos du diagnostic du cancer pleural. Recueil des travaux anatomo-pathologiques du laboratoire Boerhave. Université de Leyde, t. I, 1899, p. 543.
- MÉNÉTRIER. — *Société anatomique*, 1886, p. 140 et 643.
- *Bulletin de la Société médicale des hôpitaux de Paris*, 19 janvier 1899, p. 48.
- Kystes multiloculaires des ovaires. *Bulletin de la Société clinique de Paris*, 1885, p. 258.
- MESLAY et LORRAIN. — Cancer primitif des deux plèvres. *Soc. anat.*, janvier 1903.
- METCHNIKOFF. — Leçons sur la pathologie comparée de l'inflammation, 1892.
- MEUNIER. — *Archives générales de médecine*, 1895, p. 351.
- MILIAN. — Pleurésie hémorragique ; cytodagnostic. *Soc. anat.*, mai 1902, p. 524.
- MOUTARD-MARTIN (R.). — Étude sur les pleurésies hémorragiques, 1878.
- NICOLAS. — Les tumeurs épithéliales primitives des bronches. *Gaz. hebdomadaire*, 1900, p. III, n° 10.
- \* — *Thèse*, Nancy, 1899, p. 27.
- ŒSTERREICHER. — *Société médicale de Berlin*, 1892.
- ŒSTREICH. — *Berliner klinische Wochenschrift*, 1892.
- OHLOFF. — Epithelmetaplasie. *Inaug. Dissert.*, Greifswald, 1891.
- ORTH. — *Traité d'anatomie pathologique*, 1887.

- PÄSSLER. — Ueber das pr. Karzinom der Lungen. *Virch. Arch.*, 1896.
- POROW. — Ein primäre Lungencarcinom. *Inaug. Dissert.*, Greifswald, 1891.
- PRENTISS. — *Trans. of the Assoc. of Am. Phys.*, 1893, p. 191-194.
- QUINCKE. — Ueber die gesammten Bestandtheile von Traussudaten. *Deutsche Archiv. für Klin. medicin*, 1882, p. 580.
- RAMOND (F.) et BOIDIN (L.). — Cancer primitif du poulmon. *Presse médicale*, 14 janvier 1903, p. 56.
- RANVIER. — De l'endothélium du péritoine et des modifications qu'il subit dans l'inflammation expérimentale. *Comptes rendus de l'Acad. des sciences*, 20 avril 1891, p. 842.
- RAVAUT. — Le diagnostic des épanchements séro-fibrineux de la plèvre. *Thèse*, Paris, 1901.
- RECKLINGHAUSEN. — *Virchow's Archiv.*, 1885.
- REINHARD. — *Arch. der Heilkunde*, 1878.
- RENAUT. — Précis d'histologie.
- RIBBERT. — Bemerkungen zu einem Fall von primären Lungencarcinom. *Deutsch. medicin Wochenschrift*, 11 novembre 1896.
- SCHECH. — *Deutsch. Archiv. für klinische Medicin*, vol. XLVII, 1891.
- SCHOTTELIUS. — *Inaug. Dissert.*, Wurtzbourg, 1874.
- SCHULZ (R.). — Das Endothelcarcinom. *Arch. d. Heilkunde*, 1876.
- SCHUCHARD. — Wesen der Ozæna und Epithelmetaplasie. *Samml. kl. Forträge*. Leipzig, 1899.
- SCHWALBE. — Zur Lehre von den primären Lungen und Brustfellgeschwulsten. *Deutsch. med. Woch.*, 1891, n° 45. Analyse in *Medecine moderne*, 1891, n° 50, p. 859.
- SIEGEL. — Zur Kenntniss der primären Pfasterepithelkrebs der Lunge. *Inaug. Dissert.*, München, 1887.
- SPILLMANN et HAUSHALTER. — Du diagnostic des tumeurs malignes du poulmon. *Gaz. hebd.*, 1891, nos 48 et 49.
- STILLING. — *Virchow's Archiv.*, 1881.
- STOKES. — *Arch. de Méd.*, 1842.
- THIERFELDER. — Pathologische Histologie der Serösen Häute und

- Gelenke, 1875, 4<sup>e</sup> fasc., p. xxii. Primärer (Endothel-) Krebs der Pleura.
- THIROLOIN et VERMOREL. — *Soc. anat.*, 1894, p. 702.
- TOUPET. — Des modifications cellulaires dans l'inflammation simple du péritoine. *Thèse*, Paris, 1887.
- TROISIÈRE. — Pleurésie hémorragique primitive terminée par guérison. *Bull. Soc. méd. des hôp.*, 1888, p. 409.
- Les ganglions sus-claviculaires dans le cancer de l'estomac. *Bull. Soc. méd. des hôp.*, 1886, p. 394.
- Cancer du canal thoracique. *Bull. Soc. méd. des hôp.*, 1897, p. 303.
- L'adénopathie sus-claviculaire dans les cancers de l'abdomen. *Arch. gén. de méd.*, 1889, 1893. *Thèse*, Paris, 1874.
- VELPEAU. — *Dictionnaire encyclopédique* au mot: Angioleucite.
- WAGNER. — *Arch. der Heilkunde*, 1869. Bd II, p. 509.
- *Traité de pathologie générale*. 6<sup>e</sup> édition.
- WALTER RALPH. STEINER. — Report of a case carcinoma diagnosed by means of paracentesis abdominis with some remarks on the diagnostic value of examinations of serous effusions. — *Bulletin of the Johns Hopkins Hospital*, oct. 1901, p. 310.
- WIDAL et RAVAUT. — *Soc. de biol.*, 30 juin 1900 et XIII<sup>e</sup> Congrès internat. de méd. int., Paris, 1900.
- WIDAL, RAVAUT et DOPTER. — Sur l'évolution et le rôle phagocytaire de la cellule endothéliale dans les épanchements des séreuses. *Gaz. des hôp.*, 1902, p. 841. Communication à la *Soc. de biol.*, 19 juillet 1902.
- WINIARSKI. — *Kronika lekarska*, 1896.
- WOLF KURT. — Das primäre Lungenkrebs. *Fortschritte der Medizin*, 1895.
- ZELLER. — Plattenepithel im Uterus. *Zeitschr. für Geburtsh. u. Gynäkologie*, IX, 1885.
- ZIEGLER. — *Anat. path.*, 2<sup>e</sup> vol., 1887.
- ZUBBE. — Ueber primaere Lungencarcinom. *I. D.*, Kiel, 1896.





CHARTRES. — IMPRIMERIE DURAND, RUE FULBERT.