

**Ueber Mammacarcinome : 42 Fälle aus der chirurgischen Klinik zu Kiel ... /
vorgelegt von Hans Spethmann.**

Contributors

Spethmann, Hans 1877-
Universität Kiel.

Publication/Creation

Kiel : P. Peters, 1902.

Persistent URL

<https://wellcomecollection.org/works/ea4sz9db>

7
Aus der chirurgischen Klinik zu Kiel.

Ueber Mammacarcinome.
42 Fälle aus der chirurgischen Klinik zu Kiel.

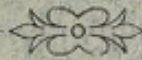Inaugural-Dissertation
zur Erlangung der Doctorwürde
der medizinischen Fakultät
der Kgl. Christian-Albrechts-Universität zu Kiel.

vorgelegt von


Hans Spethmann,

approb. Arzt

aus Sibbersdorf.



KIEL,
Druck von P. Peters, Kiel.
1902



Aus der chirurgischen Klinik zu Kiel.

Ueber Mammacarcinome.

42 Fälle aus der chirurgischen Klinik zu Kiel.

Inaugural-Dissertation

zur Erlangung der Doctorwürde

der medizinischen Fakultät

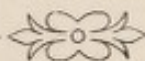der Kgl. Christian-Albrechts-Universität zu Kiel.

vorgelegt von

Hans Spethmann,

approb. Arzt

aus Sibbersdorf.



KIEL,

Druck von P. Peters, Kiel.

1902.

No. 119.
Rectoratsjahr 1901/2.
Referent Dr. Helferich.
Zum Druck genehmigt:
Dr. Helferich, z. Z. Decan.

Seinem lieben Vater

in Dankbarkeit und Verehrung gewidmet

vom Verfasser.



Digitized by the Internet Archive
in 2019 with funding from
Wellcome Library

Infolge der langsam aber stetig zunehmenden Häufigkeit des Carcinoms und der immer eifriger werdenden Forschung nach der Ursache der Krankheit, wobei man sich oft, wie auch noch in neuester Zeit, in der Hoffnung, endlich zum Ziele gelangt zu sein, nur zu bald getäuscht sah, ist das Interesse in dieser Frage bei Aerzten und Laien seit den letzten Jahrzehnten ein immer lebhafteres geworden. Unter den Chirurgen ist in erster Linie über die operative Heilbarkeit des Carcinoms viel discutiert worden, insbesondere die des Mammacarcinoms, das bei der Frau, ebenso wie bei dem Manne der Magenkrebs relativ am häufigsten vorkommt. An vielen deutschen und ausländischen Kliniken sind daher seit einer Reihe von Jahren umfangreiche statistische Arbeiten über das Mammacarcinom veröffentlicht worden, welche, auf ein grosses Material fussend, das klinische Bild des Leidens seiner Aetiologie und seinem Verlaufe nach entwerfen und die Resultate, die man mit der mehr oder weniger radikalen Operation erzielt hat, feststellen.

Vorliegende Arbeit nun soll die vom 1. April 1899 bis zum 30. Juli 1901 in der chirurgischen Klinik zu Kiel beobachteten Fälle von Carcinoma mammae, nach bestimmten Gesichtspunkten geordnet, beschreiben und hinsichtlich der wissenswertesten Punkte einem genauen Vergleiche unterziehen. Die am meisten interessierende Frage allerdings, in wieviel Fällen durch Operation eine endgültige Heilung erzielt ist, muss vorläufig offen bleiben, da man nach *v. Volkmann*, mit dem die deutschen Chirurgen jetzt wohl ausnahmslos darin übereinstimmen, nur diejenigen Kranken für definitiv geheilt ansehen darf, welche nach der Operation 3 Jahre hindurch keine Recidive aufgewiesen haben. Aber auch innerhalb der seit Beobachtung unseres ältesten Falles verstrichenen Zeit bietet sich uns im Verlaufe der Einzeler-

krankungen viel Bemerkenswertes dar, und immerhin ist seit der Operation des letzten Falles ein volles halbes Jahr verflossen, ein Zeitraum, in dem nach den meisten Statistiken die Recidive am häufigsten auftreten, sodass wir bei den in dieser Zeit gesund gebliebenen Fällen auf eine dauernde Heilung wenigstens hoffen dürfen und uns ein vorläufiges Urteil über den Nutzen der Operation bilden können. Vor allem aber wäre es nach längeren Jahren noch schwieriger als schon jetzt, über das Schicksal der aus der Behandlung Entlassenen gute Nachrichten zu erhalten. Viel eher würden dann Irrtümer unterlaufen: die Verwandten oder der um Auskunft gebetene Arzt der Patienten würden den Verlauf der Krankheit nicht so deutlich mehr in Erinnerung haben, oder die Zeit, in der die Recidive aufgetreten sind, nicht mehr genau angeben können. Jetzt ist es noch möglich, über die meisten Fälle brauchbare Erkundigungen einzuziehen, die dann später für eine grössere, zusammenfassende Statistik mit verwandt werden können.

In der angegebenen Zeit wurden 42 an Mammacarcinom Erkrankte, darunter 1 Mann, in hiesiger Klinik untersucht. Nur eine Patientin, die sich vorher noch keinem operativen Eingriff unterzogen hatte, wurde als inoperabel nicht aufgenommen. Von den 41 übrigen Kranken waren 9 schon wegen desselben Leidens operiert und zwar 3 schon vor dem 1. IV. 99, also vor dem Beginn unserer Rechnung, in hiesiger Klinik, 6 an einem anderen Orte; 32 waren bisher wegen ihres Carcinoms noch nicht operiert worden. Bei 14 von den letzteren war die Erkrankung schon soweit vorgeschritten, dass die Aussichten auf dauernde Heilung als schlechte bezeichnet werden mussten, bei 18 war die Prognose günstiger, weil der Tumor mit der Unterlage noch nicht fest verwachsen war, die Supraclaviculardrüsen noch nicht ergriffen und auch sonst noch keine ausgedehnten Metastasen zu constatieren waren. 2 von diesen 32 primär Operierten stellten sich später, weil Rückfallerscheinungen aufgetreten waren, zum zweiten Male zur Untersuchung: eine von diesen beiden wurde als nicht zur Operation geeignet symptomatisch behandelt, die andere zum zweiten Mal operiert, sodass im ganzen 10 Recidivoperationen vorgenommen wurden. Bei 4 von diesen war ausserhalb der

Klinik der Tumor einfach extirpiert worden unter Erhaltung der Mamma. Hier wurde wie in den oben erwähnten 32 Fällen die typische Radicaloperation vorgenommen. Aber auch in den andern 6 Fällen, bei welchen die Operation schon früher radical ausgeführt worden war, suchte man das Recidiv möglichst gründlich zu entfernen. Die Prognose war dann natürlich noch weniger günstig.

Die in unserer Klinik als typisch geltende Radicaloperation gestaltet sich folgendermassen: Ein in der Achselhöhle beginnender Hautschnitt umkreist von aussen her die Mammilla in einer Entfernung von 3 Fingerbreiten oder, wenn die Haut bereits erkrankt ist, 3 Querfinger von den krebsigen Theilen entfernt in gesunden Grenzen und endet am Sternum in Höhe der V.—VI. Rippe. Ein zweiter Schnitt verläuft median von der Mammilla, sodass ein meist recht grosses elliptisches Hautstück ausgeschnitten wird. Die Haut wird nach der einen Seite bis zur Grenze zwischen sternalem und clavicularem Teil des M. Pect. maj., nach der andern bis zum Rande des M. latissimus dorsi abpräpariert und zwar so, dass möglichst viel Fettgewebe an der Mamma zurückbleibt. Dann wird der Pectoralis maj. bis zu seinem Ansatz freipräpariert, man geht zwischen sternalem und clavicularem Teil des Pect. maj. stumpf ein, durchtrennt die Pectoralisgefässe und versorgt sie, hebt dann die Portio sternalis in die Höhe und präpariert sie ab. Dann klappt man das ganze Packet nach aussen um und entfernt Haut, Mamma, Portio sternalis und costalis des M. pect. maj. zugleich. Man sucht dabei das unter dem Pect. maj. befindliche Bindegewebe möglichst rein mitzunehmen. Dann wird die Achselhöhle in gewöhnlicher Weise ausgeräumt, indem das ganze Fett- und Bindegewebe mit den in ihm enthaltenen Lymphdrüsen und -Gefässen im Zusammenhange möglichst radical herausgelöst wird. Auch das unter dem Pect. min. befindliche Fett- und Bindegewebe wird ausgeräumt und wenn die gründliche Entfernung alles Fett-, Binde- und Drüsengewebes bei erhaltenem M. pector. minor nicht möglich ist, dieser ebenfalls abgetragen. Die Portio clavicularis des M. pect. maj., die in inbezug auf Gefässversorgung und Lymphbahnen gewissermassen einen Muskel für sich bildet, wird nur dann entfernt, wenn der Tumor auf

ihr seinen Sitz hat oder zahlreiche mit ihr verwachsene Drüsen vorhanden sind, wie dies in einem unserer Recidivfälle [35] vorlag. Die Portio stern. wurde nur in einem Falle [9], in dem man wegen sehr schwachen Kräftezustandes der Patientin auf einen möglichst leichten Eingriff bedacht sein musste, nicht entfernt, sonst wurde überall die beschriebene Methode, wie sie radicaler wohl kaum in einer andern Klinik geübt wird, angewendet. Um alles schon Erkrankte oder Verdächtige so gründlich als möglich zu entfernen, wurden auch tiefere Eingriffe nicht gescheut. In 2 Fällen [22 und 33] wurde eine Rippenresektion, in einem Falle [34] die Resection der Clavicula vorgenommen. Doch alles von der soeben beschriebenen typischen Amputatio Mammae abweichende wird bei den unten folgenden Krankengeschichten Erwähnung finden.

Zur Vervollständigung derselben untersuchte ich die in der Nähe wohnenden Kranken zu Ende Jan. 1902 selbst, fernerwohnende forderte ich um dieselbe Zeit auf, sich von ihrem Arzte untersuchen zu lassen und mir das schriftliche Ergebnis der Untersuchung einzuschicken. Wo ich auf diesem Wege nichts über die Kranken in Erfahrung bringen konnte, bat ich den mir aus den Journalen meist bekannten Arzt der Kranken um Auskunft. Wenn auch dieser unbekannt war, konnte in einigen Fällen über den Verlauf der Erkrankung nichts eruiert werden.

A. Operierte Fälle.

I. Primäre Radicaloperation.

a. Günstigere Fälle.

1. J.-No. 643/1899. Frau Wilhelmine G. aus Gaarden, 42 J. alt. Aufn. am 21. VII. 99; Entl. am 1. VIII. 99.

Anamnese: P. hat ihre 3 Kinder selbst gestillt. Mitte V. 99 hat sie nach einem 14 Tage vorher erlittenen Stosse gegen die r. Brustdrüse in dieser eine knollige Verdickung bemerkt. Bis jetzt liess sie sich von einem Homöopathen durch innere Mittel behandeln. Die Geschwulst wuchs nicht merklich.

Status: In der r. Mamma der ziemlich hageren P. sitzt ein harter, schmerzloser, walnussgrosser, auf dem gespannten M.

Pectoralis verschieblicher Tumor. Drüsen nur in der Achselhöhle fühlbar. R. Mammille etwas eingezogen, die Haut mit dem Tumor nicht verwachsen.

22. VII. 99. Typ. Radicaloperation in Chloroformnarkose.

1. VIII. Entl. mit vollständig p. p. geheilter Wunde.

Bei der am 4. II. 02 vorgenommenen Untersuchung der P. fand ich keine Recidiverscheinungen; die Narbe auf dem Thorax etwas verschieblich; der r. Arm kann nur bis zur Horizontalen erhoben werden, ist aber sonst functionsfähig.

2. J.-No. 823/1899. Frau Doris N. aus Sütel, 56 J. alt. Aufn. am 28. VIII. 99; Entl. am 2. X. 99.

Anamnese: P. hat nie geboren. Vor 6 Monaten bemerkte sie einen taubeneigrossen Knoten in der r. Brustdrüse.

Status: R. Mammilla der kräftigen P. leicht eingezogen. Im äusseren, oberen Quadranten der r. Mamma gänseeigrosser, mit der Haut verwachsener, auf dem gespannten M. Pectoralis leicht verschieblicher Tumor. Drüsen nirgends fühlbar.

29. VIII. Typ. Radical-Operation in Chloroform-Narkose.

2. X. Entlassung mit fast ganz geheilter Wunde.

Wie Herr Dr. *Neithart* mitteilt, ist am Orte der Operation kein Recidiv aufgetreten, P. starb aber im XII. 00 an multiplen Metastasen, von denen mindestens eine im Gehirn sass, denn P. erkrankte bald nach der Operation an sich immer mehr steigenden cerebralen Erscheinungen.

3. J.-No 865/1899. Frau Bertha F. aus Hagen, 52 J. alt. Aufn. am 7. IX. 99; Entl. am 16. IX. 99.

Anamnese: P. hat ihre 7 Kinder selbst gestillt. Vor 17 Jahren Entzündung der l. Brust, die deswegen geschnitten wurde. Vor 2 Jahren angeblich Stoss gegen die l. Brust. Im I. 99 Knötchen in der l. Brust bemerkt.

Status: Im äusseren, oberen Quadranten hühnerei-grosser, auch bei gespanntem M. pectoralis gut verschieblicher, mit der Haut verwachsener Tumor. An Drüsen nur eine nuss-grosse in der Achselhöhle zu fühlen.

8. IX. 99. Typ. Radicaloperation in Chloroform-Narkose. Auch in der Fossa infracl. werden kleine harte Drüsen gefunden.

Wie Herr Dr. *Postel* berichtet, ist P. am I. 01 an Leber- und Lungenkrebs, bereits im Herbst 00 aufgetreten, und sich anschliessendem Marasmus zu Grunde gegangen.

4. J.-No. 873/1899. Frä. Anna J. aus Osterby, 53 J. alt. Aufn. am 9. IX. 99; Entl. am 8. I. 00.

Anamnese: Vor 3 Jahren in der l. Brust haselnussgrosser Knoten bemerkt, der allmählich wuchs.

Status: In l. Mamma der ziemlich hageren P. ein gänseei-grosser, höckriger, mit der Haut verwachsener, auf der Unterlage gut verschieblicher Tumor. Nur in der Achselhöhle einige harte, bohngrosse Drüsen fühlbar.

11. IX. Typ. Radicaloperation. Der Wunddefekt muss zum Teil durch Transplantation gedeckt werden.

Präparat: Tumor von mässig fester Consistenz, auf dem Durchschnitt graurosa, von gelatinösem, colloidartigem Charakter. Drüsen von ähnlicher Beschaffenheit.

Da sich über dem Pect. min. ein Abscess entwickelt hat, die deswegen drainierte Wunde noch im X. stark eitert und am 19. XI nekrotische Teile aus dem III. Rippenknorpel durch die Zange entfernt werden müssen, wird P. erst am 8. I. 00 mit geheilter Wunde entlassen. — Die Adresse der P. war jetzt nicht zu ermitteln.

5. J.-No. 1252/1890. Frau Pauline S. aus Horspüll, 48 J. alt. Aufn. am 14. XII. 90; Entl. am 30. XII. 99.

Anamnese: P. hat ihre 7 Kinder selbst gestillt, aber fast nur mit der l. Brust, da die r. nie recht Nahrung hatte. Vor einem halben Jahre bemerkte P. einen schmerzlosen Knoten in der r. Brust.

Status: Im oberen, äusseren Quadranten der r. Brust ein walnussgrosser, auf dem gespannten M. Pectoralis nur wenig, gegen die unveränderte Haut gut verschieblicher, harter Tumor. In der r. axilla eine geschwollene Drüse fühlbar.

Am 16. XII. typ. Radicaloperation in Chloroform-Narkose.

Am 30. XII wird P. entlassen, nachdem die Wunde bis auf einen thalergrossen, granulierenden Defect geheilt ist. Dieser wird am 4. I. 00 ohne Narkose durch Transplantation gedeckt.

Nach dem Bericht des Herrn Dr. *Schmidt* vom 24. II. 02 ist P. recidivfrei. Die Beweglichkeit des r. Arms, der allerdings die frühere Kraft nicht besitzt, ist normal. Der r. Arm kann für leichte Hausarbeit gut gebraucht werden. Die Narbe ist gut verschieblich.

6. J.-No. 1418/1899. Frau Adolfine K. aus Rendsburg, 53 J. alt. Aufn. am 24. I. 00; Entl. am 21. II. 00.

Anamnese: P., Mutter von 6 Kindern, hat zuerst im X. 99 eine allmählich wachsende Geschwulst der r. Brust bemerkt.

Status: In der r. Mamma der gesund aussehenden P. fühlt man einen faustgrossen, harten, höckrigen, mit Haut und Unterlage nicht verwachsenen Tumor. In der r. Axilla harte, bis walnussgrosse Drüsen. R. Fossa infraclavicul. ausgefüllter als links.

25. I. Typ. Radicaloperation in Chloroform-Narkose.

21. II. Entl. mit bis auf eine pfenniggrosse granulierende Stelle verheilte Wunde.

Ueber die P. war jetzt nichts in Erfahrung zu bringen.

7. J.-No. 1425/1899 Frau Pauline R. aus Itzehoe, 47 J. alt. Aufn. den 25. I. 00; Entl. den 14. II. 00.

Anamnese: P. hat einmal geboren. Sie bemerkte schon vor 4 Jahren einen Knoten in der l. Brust. Erst als dieser vor 2 Jahren schmerzhaft wurde, liess sie sich ärztlich behandeln; zuerst wurden Einspritzungen, dann Einreibungen gemacht.

Status: L. Mammille der gesund aussehenden P. stark eingezogen. Im corpus mammae faustgrosser, höckriger, auf der Unterlage verschieblicher, mit der Haut fest verwachsener Tumor. In der Haut selbst erbsengrosse Knötchen. Nur in der Achselhöhle Drüsen fühlbar.

26. I. Typ. Radicaloperation in Chloroformnarkose.

14. II. Entl. in die Behandlung ihres Arztes mit fast ganz verheilte Wunde.

Bei der am 4. II. 02 vorgenommenen Untersuchung teilte

mir P. mit, dass bereits im IV. 00 in der Narbe Recidivknoten aufgetreten seien, die von ihrem Arzte durch Glüheisen und Aetzmittel dauernd beseitigt wurden. Ich fand um die Narbe herum 10 linsen- bis erbsengrosse Knötchen, in der Mohrenheim'schen Grube eine haselnussgrosse Verhärtung. Der linke Arm war elephantiasisartig geschwollen, ohne dass Fingerdruck stehen blieb. Er konnte nicht über die Horizontale erhoben werden. Zu einem erneuten operativen Eingriff erklärte P. sich bereit.

8. J.-No. 40/1900. Frau Sophie K. aus Travenhorst, 56 J. alt. Aufn. den 14. II. 00; Entl. den 4. IV. 00.

Anamnese: P., Mutter von 2 Kindern, bemerkte vor einem Jahre eine Verhärtung in der r. Brust, vor 6 Wochen an derselben Stelle ein Geschwür.

Status: An der die r. Mamma bedeckenden Haut in der Mammillarlinie ein markstückgrosses, sinuöses Geschwür mit wulstigen Rändern und gelblichgrünem Grunde wahrnehmbar. Darunter ein walnussgrosser Tumor fühlbar, welcher auf dem gespannten M. Pect verschieblich ist. In der Achselhöhle mehrere kleine Drüsen.

27. II. Typ. Radicaloperation in Chloroform-Narkose mit Entfernung auch eines 2 Querfinger breiten Streifens vom Rande des Latissimus, an dem einige Drüsen sitzen.

P. wird erst am 4. IV. entlassen, da am unteren Ende der Wunde bis zum 24. III geringe Eiterung bestand.

P. erholte sich nach Angabe des Ehemannes, aus Kiel zurückgekehrt, zusehends. Ihr Körpergewicht, vor der Operation 62 kg, betrug nach der Operation 68 kg. Mit dem r. Arme konnte sie bald leichtere Arbeit gut verrichten. In der Umgebung der Operationsnarbe zeigten sich keinerlei Rückfallerscheinungen, auch Drüsen werden nirgends wahrgenommen; P. erlag aber am 29. X. 01 einer unter Fieber auftretenden Rippenfellentzündung und einer sich anschliessenden, vom Arzte constatirten Wasseransammlung an den Lungen.

9. J.-No. 114/1900. Frau Anna H. aus Luhnstedt, 72 J. alt. Aufn. am 27. III. 00; Entl. am 9. IV. 00.

Anamnese: Seit mehr als 4 Jahren Geschwulst in der r. Mamma, die sich bis vor einem Vierteljahre nicht merklich vergrösserte, seitdem aber von Walnussgrösse zu Gänseeigrösse anwuchs.

Status: Schwächliche, stark senile Frau. Im äusseren, oberen Quadranten der r. Brust ein kleinfaustgrosser, runder, mit der Haut verwachsener, auf gespanntem M. pectoralis leicht verschieblicher Tumor von festweicher Consistenz. Haut über dem Tumor livide verfärbt. — In der Achselhöhle grösseres Drüsenpaket —

29. III. Operation in leichter Chloroform-Narkose. Die r. Mamma wird exstirpiert, den Pect. maj. aber lässt man wegen des schwachen Kräftezustandes der P. unversehrt.

9. IV. Entlassung mit glatt verheilten Wunde.

Ueber das weitere Schicksal der P. war jetzt nichts in Erfahrung zu bringen.

10. J.-No. 148/1900. Frau Marie S. aus Köthel, 38 J. alt. Aufn. am 3. VI. 00; Entl. am 13. VI. 00.

Anamnese: Vater der P. an Magenkrebs gestorben. Sie selbst, Mutter von 3 Kindern, bemerkte schon vor einem Jahre eine bohngrosse Verdickung in der r. Brust, die in letzter Zeit schneller wuchs und schmerzhaft wurde.

Status: Gesund aussehende Frau. — Im unteren, äusseren Quadranten der r. Brust höckriger, mit der Haut verwachsener, auf gespanntem M. pectoralis aber verschieblicher Tumor von Gestalt und Grösse eines Taubeneis. In der Achselhöhle mehrere Drüsenpakete fühlbar.

4. IV. Typ. Radicaloperation in Chloroform-Narkose.

13. IV. Entlassung mit Salbenverband auf einer zehnpfennigstückgrossen, offenen, schön granulierenden Stelle.

Wie Herr Dr. *Herkt*, Trittau am 4. II 02 mitteilt, sind bisher keinerlei Recidiverscheinungen aufgetreten. Es treten zuweilen Schmerzen im rechten Arm auf, dieser ist aber für leichtere Arbeit vollständig brauchbar.

11. J.-No. 246/1900. Frau Catharine M. aus Hohenfelde, 69 J. alt. Aufn. den 26. IV. 00; Entl. den 8. V. 00.

Anamnese: P., Mutter von 3 Kindern, bemerkte vor 3 Wochen in der r. Brust eine Verdickung.

Status: Bei der für ihr Alter rüstigen Frau fühlt man im äusseren, oberen Quadranten der r. Mamma einen hühereigrossen, knolligen, auf gespanntem M. pectoralis verschieblichen, mit der Haut an einer kleinen Stelle verwachsenen Tumor. — Drüsen nur in der Achselhöhle fühlbar. —

27. IV. Typ. Radicaloperation in Chloroform-Narkose. — Auch in der Fossa infraclav. werden bis haselnussgrosse Drüsen gefunden.

8. V. Entlassung mit glatt verheilter Wunde.

Anfang II. 02 berichtet der Sohn der P., dass diese am 17. VI. 01 nach halbjährigem Krankenlager gestorben sei. Krankhafte Veränderungen in der Umgebung der Narbe wären mit Bestimmtheit nicht wieder aufgetreten, doch hätten im letzten halben Jahre heftige, andauernde Schmerzen an den Rippen, zu erst rechts, dann links bestanden, die durch vom Arzte verschriebene Pulver bedeutend gelindert worden.

12. Frau Emma S., 37 J. alt.

Anamnese: Pat. hat ihre 3 Kinder selbst gestillt. Vor etwa 2 Wochen bemerkte sie in der r. Brust einen Knoten.

Am 12. VI. 00 typ. Radicaloperation in Chloroform-Narkose. Glatte Heilung der Wunde.

P. blieb bis jetzt recivfrei und befindet sich wohl.

13. J.-No. 1038/1900. Frau Auguste Sch. aus Gaarden, 42 J. alt. Aufn. am 22. X. 00; Entl. am 4. XI 00.

Anamnese: P., Mutter von 3 Kindern, bemerkte schon vor 3 Jahren eine Einziehung der l. Mammille, vor einigen Tagen ein Geschwür an derselben.

Status: L. Mammille der etwas hageren, blassen P. stark eingezogen, von einem entzündlichen, z. T. ulcerierten Hofe umgeben. Darunter ein hühnereigrosser, bei gespanntem Pectoralis kaum, auf dem Thorax gut verschieblicher Tumor, von dem sich ein bleistiftdicker Strang nach der Achselhöhle zieht. Hier ist nur eine, etwa erbsengrosse Drüse fühlbar. Inhalt der fossa infraclav. resistenter anzufühlen als rechts.

26. X. 00. Typ. Radicaloperation in Chloroform-Narkose.
4. XI. Entlassung mit fast ganz verheilten Wunde.

Am 4. II. 02 fand ich keinerlei Recidiverscheinungen. Die Narbe sitzt den Rippen fest auf, der l. Arm, der im Vergleich zum rechten in seiner ganzen Länge etwas verdickt ist, kann über die Horizontale erhoben werden und ist für jede leichtere Arbeit brauchbar.

14. J.-No. 1217/1900. Frau Emma R. aus Uhlenhorst, 49 J. alt. Aufn. am 4. XII. 00; Entl. am 19. XII. 00.

Anamnese: In V. 00 bemerkte P. einen walnussgrossen Knoten in der r. Brustdrüse, der seitdem langsam gewachsen ist.

Status: Bei der hageren, aber gesund aussehenden Frau fühlt man im oberen, äusseren Quadranten der r. Mamma einen hühnereigrossen, höckrigen mit der Haut verwachsenen, auf der Unterlage jedoch verschieblichen Tumor. An der ihn bedeckenden Haut eine pfenniggrosse Ulceration sichtbar. R. Mammille eingezogen. — In der Achselhöhle bis bohnen-grosse Drüsen fühlbar. Einen Querfinger vom Rande des Tumors entfernt 3 linsengrosse Knötchen in der Haut.

6. XII. Typ. Radicaloperation.

19. XII. Entlassung in Heilung.

P. ist, wie Herr Dr. *Henningsen*, Holtenau berichtet, am 5. III. 01 an Magencarcinom gestorben, nachdem vorher ein Recidiv in der Narbe und in der Haut disseminierte Knötchen aufgetreten waren.

15. J.-No. 393/1901. Frau Caroline S. aus Warder, 51 J. alt. Aufn. den 21. V. 01; Entlassung den 8. VI. 01.

Anamnese: Ihre 2 Kinder hat P. nicht selbst gestillt. Vor 4 Wochen wurde P. durch ziehende Schmerzen unter dem linken Arm auf eine Verhärtung aufmerksam; der consultierte Arzt schickte sie in die Klinik.

Status: Kräftige, gesund aussehende Frau. Cor. et pulm. nihil. Am äusseren unteren Quadranten der Mamma bemerkt man eine deutliche Einziehung, die bis zur Mammille reicht. An Stelle dieser Einziehung fühlt man in der Tiefe einen Tumor

von Gänseeigrösse, harter Consistenz, unregelmässiger Oberfläche, undeutlicher Abgrenzung. Mit der Haut ist er in fünfmarkstück-grosser Ausdehnung, mit der Unterlage nicht verwachsen. In der Achselhöhle haselnussgrosse Drüsen. Fossa infraclavicularis links etwas voller anzufühlen als rechts.

22. V. Operation in Chloroformnarkose. Typische Amputatio Mammae mit Fortnahme auch des ganzen Pect. min., weil die Drüsen bis zur Clavicula reichen und schwer zu entfernen sind. Auch die Fascie und die oberflächliche Schicht des Serratus wird entfernt. Bei der Hautnaht bleibt eine thalergrosse Stelle frei. Am 3. VI wird sie durch Transplantation vom Oberarm gedeckt.

8. VI. Entlassung mit geheilter Wunde.

Wie Herr Dr. *Janssen*, Segeberg am 5. II. 02 mitteilt, befindet sich P. sehr wohl. Die Narbe ist glatt, verschiebbar, ohne jede Rötung und Härte. Drüsen sind nirgends nachzuweisen. Der Arm der operierten Seite kann für alle Arbeit gebraucht werden.

16. J.-No. 595/1901. Frau Henriette R. aus Buckow i. d. Mark, 59 J. alt. Aufn. den 28. VI. 01; Entl. den 9. VII. 01.

Anamnese: P. hat 4mal geboren und selbst gestillt. Vor einem halben Jahre hat sie eine Einziehung der linken Brustdrüse bemerkt, die allmählich zunahm.

Status: Kräftige Frau mit sehr starkem Panniculus adiposus. Innere Organe ohne path. Befund. In der Achselhöhle und in den Schlüsselbeingruben keine Drüsen fühlbar. Linke Mamma kleiner und resistenter als die rechte. An Stelle der linken Mammille eine im Grunde Ulceration aufweisende Einziehung. Knoten im Drüsengewebe nicht zu fühlen, die Drüse ist aber in toto sehr hart.

29. VI. In Chloroform-Narkose typische Radicaloperation. Nur in der Achselhöhle werden einige erbsengrosse Drüsen gefunden.

9. VII. Mit glatt geheilter Wunde entlassen.

Am 2. II. 02 teilt Herr Dr. *Leiser* mit, dass P. sich wohl befindet und keinerlei Recidiverscheinungen aufweist.

17. J.-No. 629/1901. Frau Luise H. aus Borby, 48 J. alt. Aufn. am 3. VII. 01; Entl. am 25. VII. 01.

Anamnese: Pat. hat 6 mal geboren und selbst gestillt. Vor einem Jahre bemerkte sie einen kleinen Knoten in der r. Brustdrüse, der allmählich wuchs und vor $\frac{1}{4}$ Jahr eine blaurote Farbe annahm. Der wegen der letzteren, die Pat. erschreckenden Erscheinung consultierte Arzt riet sofort zur Aufnahme in die Klinik, wozu Pat. sich erst jetzt stellt.

Status: Mässig kräftige, etwas blasse Frau. Cor et pulm. nihil. In der r. Mamma fühlt man einen gänseeigrossen Tumor, der auf der Unterlage verschieblich, mit der bedeckenden Haut fest verwachsen ist. Die Haut ist über dem Tumor dünn und blaurot verfärbt. Die r. Mammille ist etwas eingezogen, zeigt ein kleines Ulcus, das wenig blutig-seröse Flüssigkeit secerniert. In der Achselhöhle keine Drüsen fühlbar.

4. VII. Typ. Radicaloperation in Chloroform-Narkose. Bei der Naht bleibt eine fünfmarkstückgrosse Stelle offen, die durch Transplantation vom rechten Arm am 17. VII. gedeckt wird.

25. VII. Entlassung mit gut geheilter Wunde. Am 4. II. 02 fand ich bei der Pat. keine Recidiverscheinungen. Die Narbe haftet fest auf der Brustwand, der r. Arm kann nicht über die Horizontale erhoben werden.

18) J.-Nr. 744/1901. Frau Henriette B., aus Krummesse, 68 Jahre. Aufnahme den 29. VII. 01. Entl. den 24. VIII. 01. alt.

Anamnese: Zuerst vor 3 Jahren eine kleine Geschwulst in der rechten Mamma bemerkt, die nicht schmerzhaft war und nur wenig wuchs.

Status: Mittelkräftige Frau von mässigem Ernährungszustande. Unter der r. stark eingezogenen Mammille ein harter, höckeriger, kleinfaustgrosser, unregelmässig begrenzter Tumor. R. Mamma nicht wesentlich grösser als die linke. Tumor auf der Unterlage verschieblich, Haut gut von ihm abhebbar. In der Achselhöhle keine Drüsen fühlbar. — Innere Organe ohne Besonderheiten.

12. VIII. Typische Radicaloperation. Transplantation nicht nötig.

24. VIII. Pat. wird in die Behandlung ihres Arztes entlassen.

Wie Herr Dr. *Berendsen-Ratzeburg* am 7. II. 02 mitteilt, ist Pat. recidivfrei und befindet sich wohl.

b. Ungünstigere Fälle.

19) J.-Nr. 499/1899. Frau Helene L. aus K., 55 J. alt. Aufnahme am 22. VI. 99; Entlassen am 4. VII. 99.

Anamnestisches fehlt.

Status: Bei der korpulenten, etwas blassen Pat fühlt man im oberen äusseren Quadranten der r. Mamma einen hühner-eigrossen, höckrigen, mit der Haut in thalergrosser Ausdehnung verwachsenen, auf den gespannten Muskeln nicht verschieblichen Tumor. Mammille nicht eingezogen. Bis haselnussgrosse Drüsen in der Achselhöhle und in der Infraclaviculargrube fühlbar.

24. VII. Typ. Radicaloperation in Chloroform-Narkose. Es werden Drüsen noch in der Fossa infraspinata gefunden.

4. VII Entlassen mit fast ganz per prim. geheilter Wunde.

Die angestellten Nachforschungen nach dem Schicksal der Patientin waren erfolglos.

20) J.-Nr. 684/1899. Frä. Elise R. aus Kiel, 51 Jahre alt. Aufnahme am 26. VII. 99; entlassen am 10. VIII. 99.

Anamnese: Pat. will schon vor 28 Jahren einen wallnussgrossen Knoten in der linken Mamma, die von da ab beständig etwas Flüssigkeit secerniert haben soll, bemerkt haben. Vor 1½ Jahren vergrösserte sich der Knoten nach einer kleinen Risswunde an der ihn bedeckenden Haut.

Status: Linke Mammille der gesund aussehenden Patientin eingezogen. Der bläulich verfärbte Warzenhof zeigt 2 pfennig-grosse exulcerierte Stellen. Unter der eingesunkenen linken Mammille fühlt man einen harten, kleinapfelgrossen Tumor, der mit der Haut fest verwachsen, auf dem Thorax leicht, auf dem gespannten Muskel nur wenig verschieblich ist. In der Achselhöhle einige harte Drüsen fühlbar.

27. VII. Typ. Radicaloperation in Chloroform-Narkose mit Entfernung auch eines Teiles des Serratus.

11. VIII. Entlassen in Heilung. Über die Patientin konnte jetzt nichts ermittelt werden.

21) J.-Nr. 738/1899. Frau Hansine N. aus Nustrubeck, 32 Jahre alt. Aufnahme am 7. VIII. 99; entlassen am 19. VIII. 99.

Anamnese: Die Mutter der Pat. soll sich einmal wegen erkrankter Brust einer schweren Operation unterzogen haben.

Pat. hat 4 mal geboren und selbst gestillt. Vor 3 Jahren hatte sie, während sie stillte, eine Entzündung der linken Brust, die von selbst zurückging. — Vor einem Jahre bemerkte Pat. in ihrer linken Brust einen Knoten, der allmählich wuchs.

Status: Bei der grossen, kräftigen Frau fühlt man im äusseren oberen Quadranten der l. Mamma einen apfelgrossen, harten, unregelmässigen Tumor, der auf der Unterlage nicht fest verwachsen, mit der Haut in fünfmarkstückgrosser Ausdehnung verwachsen ist. Nur in der Achselhöhle fühlt man deutlich ein Drüsenpaket. Infraclaviculargrube verdächtig.

8. VIII. Typ. Radicaloperation in Chloroform-Narkose. In der fossa infraclavicular. werden massenhafte Drüsen gefunden, ebenso um den Pect. min. herum. Daher wird dieser und die Portio stern. m. pect. maj. ganz entfernt.

Die Prognose wird wegen der massenhaften bis zur Clavicula reichenden Drüsen als infaust angesehen.

19. VIII Entlassen mit reactionslos verheilte Wunde. Wie der Ehemann am 3. II. 02 mitteilt, ist Pat. am 3. VII. 00 gestorben, nachdem im Frühling 00 nach Aussage des Arztes wieder Knötchen von Erbsengrösse an der Narbe, Erscheinungen von Lungen- und Leber-Krebs und langsamer Verfall der Körperkräfte aufgetreten waren.

22) J.-Nr. 864/1899. Frau Magd. B. aus Kasdorf. 55 J. alt. Aufnahme am 7. IX. 99; entlassen am 14. X. 99.

Anamnese: Schon im Frühjahr 99 wurde in der r. Brustdrüse eine Verhärtung bemerkt.

Status: Kachektisch aussehende, grosse, hagere Frau. Im inneren unteren Quadranten der r. Mamma wallnussgrosser, mit der narbig verzogenen, an einer zehnpfennigstückgrossen Stelle geschwürig zerfallenen Haut verwachsener, auf der Unterlage nicht verschieblicher Tumor. Nach aussen von ihm zahl-

reiche Knötchen in der Haut. — In der Achselhöhle harte haselnussgrosse Drüsen fühlbar.

8. IX. Typ. Radicaloperation in Chloroform-Morphium-Narkose. Da der Tumor die Sternalportion des Pect. maj. ganz durchsetzt, wird nicht nur diese, sondern auch der Knorpel der VI. und VII. Rippe z. T. entfernt.

4. X. Transplantation nach *Thiersch*.

14. X. Pat. wird mit vollkommen gedecktem Rippendefekt und kleiner granulierender Stelle entlassen.

Jetzt ist über die Patientin, die nach Erkundigungen der Post gestorben sein soll, weiter nichts zu ermitteln.

23a) J.-Nr. 988/1899. Frau Marg. B. aus Elmshorn, 65 J. alt. Aufnahme am 12. X. 99; entlassen am 28. X. 99.

Anamnese: Pat., Mutter von 5 Kindern, die sie nicht selbst gestillt hat, bemerkte schon vor einem Jahre ein Einsinken der r. Brustwarze.

Status: Bei der ziemlich korpulenten Pat. fühlt man im Centrum der r. Brustdrüse einen faustgrossen, höckrigen, mit Haut und dem Muskel fest verwachsenen Tumor. Die Mammille ist vollständig verschwunden, an ihrer Stelle eine nabelartige Einziehung. — Bei dem stark entwickelten Panniculus adiposus-Drüsen nirgends fühlbar.

13. X. 99. Typ. Radicaloperation in Chloroform-Narkose. In der Axilla und fossa infracl., sowie unter dem m. pect. min. werden reichliche Drüsen gefunden.

28. X. Entlassen in Heilung.

Über das weitere Schicksal der Pat. siehe Fall 23b.

24a) J.-Nr. 1493/1899. Frau Engeline M. aus Glückstadt, 47 J. alt. Aufnahme am 9. II. 00; Entl. am 4. III. 00.

Anamnese: Pat., Mutter von 6 Kindern, hat nur 1 Kind eine zeitlang gestillt, weil sie davon rechterseits eine „schlimme Brust“ bekam. Dies war vor 24 Jahren. Seit einem Monat bemerkte Pat. einen Knoten in der r. Brust, der nicht wuchs, aber vor einigen Tagen schmerzhaft wurde.

Status: Pat. sieht gesund aus. Im äusseren oberen Qua-

dranten der r. Mamma fühlt man einen apfelgrossen, harten, unregelmässigen, auf der Unterlage etwas beweglichen, mit der Haut verwachsenen Tumor, von dem sich ein längerer Strang nach der Achselhöhle, ein kürzerer nach dem Sternum hinzieht. Nur in der Achselhöhle zahlreiche, kleine Drüsen nachweisbar.

12. II. Typ. Radicaloperation in Chloroform-Narkose. Noch in der fossa subscapularis, unter dem Pect. min. und bis fest an die Clavicula werden zahlreiche Drüsen gefunden, deshalb Prognose infaust.

24. II. Entlassen mit vollständig geheilter Wunde. Über den weiteren Verlauf der Krankheit s. Fall 24b.

25) J.-Nr. 261/1900. Frau Anna G. aus Hoffstedt, 55 J. alt. Aufnahme am 30. IV. 00; entlassen am 22. V. 00.

Anamnese: Pat. bemerkte bereits vor einem Jahre einen kleinen Knoten in der r. Brust, der allmählich wuchs.

Status: Kein kachektisches Aussehen. Im äusseren oberen Quadranten der r. Mamma ein gänseeigrosser, mit der livide verfärbten Haut verwachsenen und auf der Unterlage nur schwer, auf dem m. pectoralis unverschieblichen Tumor. R. Mammille nabelartig eingezogen. — Achselhöhle ausgefüllt von bis pflaumengrossen Drüsen.

3. V. Typ. Radicaloperation in Chloroformnarkose mit Entfernung auch einiger Serratuszacken mit denen der Tumor verwachsen war. — Deckung eines thalergrossen Defekts durch Transplantation.

22 V. Entlassen mit glatt geheilter Wunde. Wie Herr Dr. *Claussen-Bordesholm* mitteilt, ist Pat. am 25. VI. 02 an Krebskachexie nach kurz vorher erlittener Spontanfraktur des Oberschenkels gestorben.

26) J.-Nr. 289/1900. Frau Maria S. aus Lübeck, 48 J. alt. Aufgenommen am 7. V. 00; entlassen am 19. V. 00.

Anamnese: Bereits vor 3 Monaten bemerkte Pat. in der r. Brust einen wallnussgrossen Knoten, der allmählich wuchs.

Status: Im äusseren oberen Quadranten der r. Mamma der gesund aussehenden Patientin sitzt ein gänseeigrosser,

mit Haut und Unterlage verwachsener Tumor. — Nur in der Achselhöhle grosses Packet geschwollener Drüsen fühlbar.

9. V. Typ. Radicaloperation in Chloroformnarkose.

19. V. Entlassen mit per prim. geheilter Wunde.

Wie der Ehemann mitteilt, ist Pat. am 24. IX. 02 an vom Arzte festgestelltem Lungenkrebs gestorben.

27) Frl. B., 71 Jahre alt.

Diagnose: Carcin. mammae sin. mit tiefem kraterförmigem Geschwür, welches stinkenden, mit Blut untermischten Eiter absondert.

Am 23. V. 00 typ. Radicaloperation. Glatte Heilung.

Patientin ist bisher recidivfrei geblieben und erfreut sich besten Wohlseins.

28) J.-Nr. 1041/1900. Frau Clara C. aus Kiel, 38 J alt. Aufgenommen den 23. X. 00; entlassen den 2. XI. 00.

Anamnese: Patientin, Mutter von 3 Kindern, bemerkte vor 6 Monaten eine Verdickung in der r. Brust. Obgleich ihr schon damals in hiesiger Klinik zur Operation geraten wurde, entschliesst sie sich erst jetzt dazu.

Status: Kräftige Frau mit starkem Panniculus adiposus. Im inneren, oberen Quadranten der r. Mamma ein gänseeigrosses mit der bedeckenden Haut. in der ein kirschkerngrosses Knötchen sitzt, verwachsener, auf dem gespannten m. pectoralis ziemlich gut verschieblicher, sehr druckempfindlicher Tumor. — In der Achselhöhle fühlt man undeutlich einige Drüsen.

Am 24. X. typ. Radicaloperation.

Am 2. XI. mit per prim. fast ganz geheilter Wunde entlassen.

Prognose: Bei der sehr fetten Frau ungünstig, umsomehr als seit der ersten Untersuchung die Krankheit durch Entwicklung von Hautmetastasen einen bösartigen Charakter angenommen hat.

Untersuchungsergebnis vom 4. II. 02: Glatte, auf dem Thorax etwas verschiebliche Narbe. R. Arm und r. Hand gleichmässig verdickt. Keinerlei Recidiverscheinungen.

29) J.-Nr. 1076/1900. Frau Luise K. aus Bliesdorf, 50 J. alt. Aufnahme am 3. XI. 00; entlassen am 18. XII. 00.

Anamnese: Patientin gebraucht seit 11 Jahren wegen kranken Hüftgelenks linkerseits eine Krücke, die die linke Brust stark gescheuert haben soll. An dieser Brust sowie in der Achselhöhle bemerkte Pat. schon vor 3 Jahren Verhärtungen, die seit kurzem schmerzhaft sind.

Status: Schwächliche, blasse Frau. Linke Mammille eingezogen. Im äusseren, oberen Quadranten der l. Mamma fühlt man einen an mehreren bis an die vordere Axillarlinie reichenden, blaurot verfärbten, eingezogenen Stellen mit der Haut verwachsenen, auf dem gespannten m. pectoralis nicht verschieblichen, auf dem Thorax beweglichen, harten Tumor von Hühnereigrösse, welcher sich nach der Achselhöhle hin in einen kleinfingerdicken Strang fortsetzt. An der die Achselhöhle begrenzenden Thoraxwand ein wallnussgrosser, verschieblicher Knoten.

4. XI. 00. Typ. Radicaloperation in Chloroform-Narkose. Ein thalergrosser Defekt muss nach der Naht durch Transplantation gedeckt werden.

18. XII. 00. Entlassen mit fast ganz verheilten Wunde. Wie Herr Dr. *Griebel*-Neustadt mitteilt, traten Mitte Juli 01 bei der Patientin in der Achselhöhle am unteren Rande der Narbe zwei Recidivknötchen auf, etwas später zwei weitere Knötchen unterhalb der Narbe auf der Brust. Im Herbst stellte sich dann andauernde Appetitlosigkeit ein; Anfang Dezember war in der Magengegend ein fester Tumor zu fühlen und merkwürdigerweise ohne dass jemals Erbrechen bestanden hatte, starb Pat. nach allmählichem Verfall der Körperkräfte am 17. I. 02.

30) J.-Nr. 1228/1900. Anna L. aus Gaarden, 46 J. alt. Aufnahme am 10. XII. 00; entlassen am 15. I. 01.

Anamnese: Pat. hat mit Sommer d. J. Schmerzen in der linken Brust verspürt, seit Ende Novbr. d. J. eine Verhärtung.

Status: Die l. Mamma der ziemlich korpulenten Patientin bedeutend grösser als die rechte. Im oberen äusseren Quadranten der l. Mamma ein hühnereigrösser, knolliger Tumor, mit der Unterlage und Haut verwachsen. Nur in der Achselhöhle

Drüsenpackete fühlbar. — Bei der am 12. XII. 00 vorgenommenen typ. Radicaloperation in Chloroform-Narkose werden auch in der fossa infraclav. und hinter dem Pect. maj. zahlreiche, linsengrosse Drüsen gefunden. — Nach der Hautnaht muss ein thalergrosser Defekt durch Transplantation gedeckt werden.

15. I. 01. Entlassen mit glatt verheilte Wunde. Patientin ist am 6. VII. 01 gestorben, über den Verlauf der Krankheit konnte weiter nichts ermittelt werden.

31) J.-Nr. 1478/1900. Frau Bertha L. aus Lübeck, 46 J. alt. Aufgenommen am 12. II. 01; entlassen am 12. III. 01.

Anamnese: Pat., Mutter von 3 Kindern, hat schon vor 3 Jahren einen Knoten in der r. Brust bemerkt. In letzter Zeit traten in dieser Schmerzen auf.

Status: Kräftig gebaute, gesund aussehende Frau. Der ganze äussere obere Quadrant der r. Mamma ist von einem höckrigen, mit der Unterlage und der verdünnten, an einigen Stellen eingezogenen Haut verwachsenen, druckempfindlichen, bei gespanntem m. pectoralis unverschiebbaren Tumor eingenommen. Drüsen mit Sicherheit nirgends fühlbar.

14. II. 01. Typische Radicaloperation in Chloroform-Narkose. Drüsen werden nur hinter dem Pect. gefunden.

10. III. Entlassen mit per prim. geheilter Wunde. Wie Herr Dr. *Klinkgraeve*-Lübeck am 13. II. 02 mitteilt, hat Patientin bisher keinerlei Recidiverscheinungen aufgewiesen.

32) J.-Nr. 725/1901. Johanne U. aus Neumünster, 49 J. alt. Aufgenommen am 24. VII. 01; entlassen am 2. VIII. 01.

Anamnese: Patientin ist Mutter von 2 Kindern, die sie selbst gestillt hat. Schon vor 2¹/₂ Jahren bemerkte sie eine kirschgrosse Geschwulst an der l. Brustdrüse, die allmählich wuchs. Trotz Zuredens verschiedener Ärzte, bereits vor 2 Jahren, stellte Patientin sich erst jetzt zur Operation. Seit einem Jahre leidet Pat. an Husten und hat zeitweilig an Nachtschweissen gelitten.

Status: Blasse, ziemlich magere Frau. An der l. Brustdrüse befindet sich ein faustgrosser, harter Tumor, der sich von der Umgebung nicht scharf abgrenzen lässt und auf der Unter-

lage nicht verschieblich ist. Er ist mit der äusseren Haut nicht verwachsen. Nur in der Achselhöhle Drüsen von etwa Haselnussgrösse fühlbar. Cor. intact. Über der l. Lungenspitze hört man rauhes Inspiriren und feines Rasseln.

25. VII. In Chloroform-Narkose typ. Radikaloperation mit Abtragung auch des ganzen Pect. min. Die Naht gelingt vollständig.

Präparat: Tumor in den Pectoralis hineingewachsen. Drüsen entlang den Pectoralgefässen.

2 VIII. 01. Mit fast ganz verheilten Wunde entlassen.

Untersuchungsergebnis vom 4. II. 02: Derbe, auf dem Thorax gut verschiebliche Narbe. Am oberen Ende derselben in der Achselhöhle drei erbsengrosse Recidivknötchen. Dieselben werden am 15. II. 02 mit der Fascie des Intercostalmuskels entfernt.

II. Recidivoperationen.

33) J.-Nr. 130/1899. Frau Cäcilie H. aus Sommerland, 57 J. alt. Aufnahme den 6. IV. 99; entlassen den 19. IV. 99.

Anamnese: Pat. ist am 3. IX. 98 wegen einer faustgrossen Geschwulst der l. Mamma in hiesiger Klinik operiert (die oberflächliche Pectoralisschicht wurde damals mit entfernt) und am 8. II. 99 wegen Recidivknötchen, die sich nach aussen von der Narbe über eine handteller-grosse Partie der Haut erstreckten. Diese Partie wurde mit Wegnahme der Unterlage bis auf den Thorax exstirpiert. Die z. T. durch Transplantation gedeckte Wunde hat sich nie ganz geschlossen und Ende März 90 sind wieder Knötchen in ihrer Umgebung bemerkt.

Status: Guter Ernährungszustand. — Haut in der Umgebung der Narbe knotig verdickt; Knötchen noch in 4 cm weitem Abstände von der Narbe. In der Mitte der transplantierten Partie eine erbsengrosse, auf der Spitze ulcerierte Geschwulst. Narbe an der Thoraxwand festhaftend. Drüsen nirgends fühlbar.

7. IV. 99. Operation in Chloroform-Narkose: Umschneidung der Narbe und Knötchen. Abpräparierung vom Periost der Rippen und der Intercostalmuskulatur. Da der Knoten in der Transplantationsnarbe direkt auf der IV. Rippe sitzt, wird diese

mitsamt dem Periost in einer Länge von 10 cm reseziert. Sie ist vom Carcinom durchwachsen und spontan fracturiert.

Bei der Entlassung am 19. IV. ist die Wunde bis auf einen fünfmarkstückgrossen, granulierenden Defect geheilt. Pat. gestorben. Nähere Angaben fehlen.

34) J.-Nr. 484/1899. Frau Dora K. aus Neumünster. 36 J. alt. Aufnahme 23. V. 99; entlassen 1. VII. 99.

Anamnese: Vor 15 Jahren Mastitis rechts, Incisionen. Pat. hat 6 mal geboren, selbst gestillt. Seit Sept. 98 schmerzhaft, wachsende Geschwulst in der r. Brust, die im März 99 von ihrem Arzte operativ entfernt wurde. Die Schmerzen in der r. Brust bestanden fort.

Status: Guter Ernährungszustand. 4 cm oberhalb und etwas medianwärts von der r. Mammille eine pfenniggrosse Narbe. Lat. Rand des Pect. maj. durch einen harten, höckrigen Tumor vorgewölbt, der nicht scharf begrenzt, jedoch als ungefähr gänse-eigross abzuschätzen ist. Haut darüber livide verfärbt. Infraclaviculargrube stark ausgefüllt, in der Supralaviculargrube erbsengrosse Drüsen fühlbar. R. Arm kann nur um 35° abduciert werden.

25. V. In Chloroform-Narkose Radicaloperation mit Entfernung der Sternalportion des Pect. maj. Um den grossen Drüsenpacketen unter- und oberhalb der Clavicula besser beikommen zu können, wird nach Schnitt durch den oberen Hautlappen bis zum Hals hinauf die Clavicula an der Grenze zwischen äusserem und mittlerem Drittel und dicht am Sternum reseziert. Die Gefässe werden vom Arm bis zur Thoraxapertur durch eine sehr schwierige Präparation von den ihnen teilweise angewachsenen Drüsen gereinigt.

20. VI. Da der Armteil der Wunde bisher geringe Eiterung gezeigt hatte, erst jetzt Transplantation einer thalergrossen Stelle, die bei der Entlassung am 1. VII. fast ganz verheilt ist.

Pat. ist, wie Herr Sanitätsrat Dr. *Balach* uns am 7. II. 02 mitteilt, am 1. XII. 99 gestorben, nachdem ein Recidiv an der nie ganz geheilten Wunde aufgetreten war.

35) J.-Nr. 706/1899. Frau S. aus Schleswig, 50 J. alt. Aufn. 30. VII. 99; Entl. 27. VIII. 99.

Anamnese: Patientin ist am 13. IV. 98 in hiesiger Klinik an Care. mammae dextr. operiert, am 23. IV. 98 als geheilt entlassen. Anfang 99 Wiederauftreten kleiner Knötchen an der Operationsnarbe.

Status: R. mamma fehlt, m. pect. maj. erhalten. Vom Sternum bis zur Achselhöhle reichende Narbe, neben derselben zwei haselnussgrosse Knötchen im II. J. c. R., zwei etwas grössere im III. Im Gegensatz zu diesen ist ein in der Achselhöhle auf dem Rande des Latissimus sitzender wallnussgrosser Tumor mit der Unterlage fest verwachsen. — Drüsen nirgends fühlbar. — Kyphose in der Gegend des VI. Brustwirbels. Keine Empfindlichkeit bei direktem Druck oder Schlag auf den Kopf, doch angeblich beim Sichbücken und Heben.

Am 31. VII. 99 Operation in Chloroform-Narkose. Umschneidung der die Tumoren bedeckenden Haut in 1 Querfinger breitem Abstände von diesen. Sorgfältige Ausräumung der Achselhöhle mit Entfernung des Latissimusrandes und draufsitzenden Tumors. Da zahlreiche Infraclaviculardrüsen gefunden werden, Entfernung der Portio maj. des m. pect. maj. — Naht Handteller-grosse Stelle später durch Transplantation gedeckt. Entl. am 27. VIII. 99.

Herr Dr. *Luadicani* teilt uns am 6. II. 02 mit, Pat. habe bald nach der Operation Erscheinungen eines Magencarcinoms aufgewiesen, im October 99 seien Intercostalneuralgie und Parese der Beine (s. o. Kyphose) aufgetreten, im Dezember 99 Schwellung und Spontanfraktur des Humerus im oberen Drittel, und am 8. II. 00 sei unter fortwährender Abnahme der Kräfte der Tod erfolgt.

36) J.-Nr. 963/1899. Frau Marg. K. aus Gettorf, 46 J. alt. Aufn. den 6. X. 99; entl. den 31. X. 99.

Anamnese: Pat. ist am 21. V. 98 in hiesiger Klinik wegen eines „Brustschadens“ operiert. Wieder aufgetretene Knötchen wurden in den letzten drei Monaten zweimal von ihrem Arzte operativ behandelt.

Status: Hagere Frau. Linke Mamma fehlt. Die typische Operationsnarbe nicht mit der Brustwand verwachsen. Linsengrosses Knötchen in der Haut am Ansatz der IV. Rippe am Sternum, ein erbsengrosses in der Axillarlinie, ein drittes fünf-pfennigstückgrosses auf der V. Rippe in der vorderen Axillarlinie. Nur das letztere ist mit der Unterlage fest verwachsen. Drüsen nirgends fühlbar.

9. X. 00. Operation in Chloroform-Narkose. Abpräparierung der die Knötchen umfassenden, handflächengrossen Hautpartie, die der Thoraxwand direkt aufliegt, da bei der ersten Operation der Sternalteil des Pect. maj. entfernt ist.

31. X. 00. Entl. mit vollkommen verheilte Wunde. —

Im Dezember 00 nach Bericht des Herrn Dr. *Wilde* an Leberkrebs gestorben, ohne dass vorher Recidiverscheinungen an der Brust sich zeigten.

37) J.-Nr. 1691/1899. Frau Alw. R. aus Kiel, 47 J. alt. Aufn. d. 21. III. 00; entl. den 31. III. 00.

Anamnese: L. Brustdrüse vor 18 Jahren wegen einer „krebsartigen“ Wucherung amputiert. Seit Jahresfrist ziehende Schmerzen in der r. Brust, vor 3 Wochen zuerst eine Verdickung derselben bemerkt.

Status: Für ihre Jahre alt aussehende Frau. L. Mamma fehlt. Gut geheilte Narbe. — R. Mamma stark herunterhängend, im unteren äusseren Quadranten gänseeigrosser, mit Haut und Unterlage verwachsener Tumor.

22. III. 00. Typ. Radicaloperation in Chloroform-Narkose mit Entfernung auch der Fascie und der dem Pect. angrenzenden drei Zacken des Serratus. In der Fossa infraclav. linsengrosse Drüsen.

Anatom. Befund: Von starken Bindegewebszügen durchsetztes Carcinoma; keine regressiven Veränderungen.

31. III. 00. Entl. mit reactionslos geheilter Wunde.

Pat. verstarb nach Bericht des Herrn Dr. *Wiese* am 26. IV. 01 an rechtsseitigem pleuritischen Exsudat und Krebscachexie, ohne dass wahrnehmbare Recidiverscheinungen aufgetreten waren.

23b) J.-Nr. 1307/1900. Frau Marg. B. aus Elmshorn, 67 J. alt. Aufnahme den 3. I. 01; entlassen den 19. I. 01.

Anamnese: Im November 99 ist Patientin in hiesiger Klinik wegen eines schweren rechtsseitigen Mammacarcinoms operiert (s. Fall 23a). 1 Jahr lang ganz gesund, bemerkte sie vor einigen Wochen wieder Knötchen an der Narbe.

Status: Gesund aussehende, korpulente Frau. R. Mamma fehlt. Am oberen Ende der Narbe, etwa am vorderen Axillarrand 3 erbsengrosse Knötchen in der Haut. In der r. Infraclaviculargrube ebenfalls ein haselnussgrosser Knoten.

4. I. 01. Operation in Chloroform-Narkose. Umschneidung einer 12 cm langen, 5 cm breiten, die Tumoren an der Narbe enthaltenden Hautlappens. Abpräparation der Haut nach allen Seiten und Durchtrennung bis zur Clavicula. Der unter der Clavicula sitzende Tumor ist mit der V. subclav. fest verwachsen. Diese wird centralwärts vom Tumor unterhalb des Schlüsselbogens unterbunden und da auch in der Achselhöhle Drüsen mit ihr verwachsen sind, in einer Länge von 6 cm reseziert, nach Unterbindung der V. cephalica. Unterbindung auch der Subscapulargefässe. Die Entfernung des Carcinoms gelingt gut, wenigstens soweit dies wahrnehmbar.

19. I. 01. Entlassen mit Salbenverband in poliklinische Behandlung.

Bei der Nachuntersuchung Anfang Februar 02 fand ich keine Recidiverscheinungen. Die blass aussehende Pat. klagte aber über Mattigkeit und Kurzatmigkeit, die sie auf die straffe, mit dem Thorax festverwachsene Narbe bezog. Sie will sich seit einem halben Jahre schlechter befinden und seitdem 15 kg an Körpergewicht verloren haben. — Kein Auswurf, nur geringer Husten. Die Perkussion ergibt r. h. o. eine Dämpfung in handtellergrösser Ausdehnung, die Auscultation abgeschwächtes Atmen, Erscheinungen, die vielleicht zurückzuführen sind auf eine Metastase im Oberlappen der r. Lunge.

38) J.-Nr. 1425/1900. Frau Christ. H. aus Neustadt. 52 J. alt. Aufnahme den 28. I. 01; entlassen den 16. II. 01.

Anamnese: Pat. ist am 11. VIII. 98 hier an der l. Brust

operiert. Im Juli 99 in der r. Brust eine Geschwulst bemerkt, Pat. konnte sich aber damals noch nicht zur Operation entschliessen.

Status: Hagere, gesund aussehende Frau, Cor. et pulm. nihil. — L. mamma fehlt. Gut verheilte, typ. Operationsnarbe, auf dem Thorax beweglich. — Fast faustgrosse, mit Unterlage und Haut verwachsener, harter, höckriger Tumor im äusseren, unteren Quadranten der r. Mamma. Eine Daumenbreite lateralwärts von ihm erbsengrosses Knötchen in der Haut. Keine Drüsen fühlbar, doch Infraclaviculargrube verdächtig.

30. I. Typ. Radicaloperation in Chloroform-Narkose. An der Hinterfläche des Pect. maj. und unter der Clavicula werden erbsengrosse Drüsen gefunden.

16. II. Entlassen mit bis auf eine unbedeutende, granulierende Stelle in der Achselhöhle geheilter Wunde, die z. T. durch Transplantation gedeckt war.

Anfang Febr. 02 wurde von Herrn Physikus Dr. Schow am oberen Ende der Narbe ein kleines Knötchen constatirt. Im übrigen hat sich Patientin nach ihrer Angabe seit der Operation sehr erholt und 4 kg an Körpergewicht gewonnen.

Am 19. II. 02 wurden die Knötchen oberhalb der Narbe entfernt.

39) J.-Nr. 147/1900. Frau Elise B. aus Langelohe, 46 J. alt. Aufnahme 25. III. 01; entlassen den 23. IV. 01

Anamnese: Kürzlich Aufhören der Menses, die stets regelmässig eintraten. Im August 1900 ein Knoten in der linken Mamma bemerkt und sofort vom Arzte entfernt. Den Winter über hatte die Patientin in der l. Brustdrüse ziehende Schmerzen. Vor einem Monat an der Operationsnarbe wieder ein harter Knoten bemerkt.

Status: Kräftige, gesund aussehende Frau. Cor. et pulm. nihil. Linke Mamma steht höher als die rechte; die Haut ist im äusseren, unteren Quadranten etwas eingezogen, dagegen die Mammille nicht. Im äusseren unteren Quadranten fühlt man einen gänseeigrossen harten, höckrigen, auf der Unterlage nur wenig verschieblichen, mit der Haut nicht verwachsenen, schmerz-

losen Tumor, der nur undeutlich abgegrenzt ist. In der Achselhöhle einige bis haselnussgrosse Drüsen, dagegen Fossa supra- und infra-clavic. nicht verdächtig.

27. III. Operation in Chloroform-Narkose in typ. Weise mit Entfernung auch eines Teiles des Serratus, da der Tumor auf diesem liegt. In der Fossa supra- und infraclavic. keine Drüsen nachweisbar. Eine etwa fünfmarkstückgrosse Wundstelle bleibt bei der Aneinanderlegung der Wundränder unbedeckt. Dieser Defect wird am 13. IV. in Narkose durch Transplantation von der Brust her gedeckt.

23. IV. 01. Alles geheilt. Pat. entlassen.

Untersuchungsergebnis vom 4. II. 02: L. Arm in seiner ganzen Länge etwas verdickt, Fingerdruck bleibt auf ihm nicht stehen. Die Narbe ziemlich gut auf dem Thorax verschieblich. Keinerlei Recidiverscheinungen. Pat. befindet sich wohl.

40. J.-No. 212/1901. Frau Elsabe B. aus Bilsen, 51 J. alt. Aufn. d. 12. IV. 01.

Anamnese: Pat. wurde vor 11 Jahren wegen einer Geschwulst der l. Mamma operiert. Bei dieser Operation wurden ihr auch die Achseldrüsen entfernt. Kurz vor Weihnachten 1900 bemerkte Pat. wieder Knötchen. Ihre Mutter starb 58 J. alt an „Beulen und Rheumatismus“.

Status: Gut ernährte, gesund aussehende Frau. L. Mama entfernt. Vom Sternum bis in die Achselhöhle zieht sich eine blasse, schmerzlose Operationsnarbe. Unter derselben in Höhe der r. Mammae fühlt man in der vorderen Axillarlinie zwei taubeneigrosse Knoten, die hart, schmerzlos und auf der Unterlage nur wenig verschieblich sind. In der Achselhöhle keine Drüsen fühlbar.

13. IV. Operation in Chloroform-Narkose. Die kleinen Tumoren werden mit der bedeckenden Haut zusammen exstirpiert, die alte Narbe excidiert. In der Achselhöhle werden keine Drüsen gefunden.

22. IV. V. W. Wunde vollständig geheilt. Entlassung.

Ueber das weitere Schicksal der Pat. war nichts zu ermitteln.

41. J.-No. 534/1901. Wilhelm S. aus Eutin, 70 J. alt. Aufn. d. 17. VI. 01; Entl. d. 25. VIII. 01.

Anamnese: Pat. stiess sich im Herbst 99 beim Zubettgehen an der Bettstellenkante gegen die r. Brust. Vier Monate später [Februar 1900] bemerkte er an der getroffenen Stelle einen etwa wallnussgrossen Knoten, den er sich vom Arzt entfernen liess.

Im Juli 1900 bildeten sich an der r. Brust drei kleinere Knoten. Nun wurde die Brustdrüse amputiert und die Achselhöhle, woselbst sich angeblich keine Drüsen befanden, ausgeräumt. Im VIII. 1900 wurde Pat. im höchsten Grade unruhig und nervös. Dieser neurasthenische Zustand steigerte sich trotz mannigfachster Arzneimittel mehr und mehr, besonders als er im XI. 1900 wieder eine Anschwellung an der r. Brust bemerkte. Um diese Geschwulst herum wurden ihm Anfang Juni an sieben aufeinanderfolgenden Tagen von ärztlicher Seite subcutane Injektionen, angeblich mit Alkohol, gemacht.

Status: Für sein Alter kräftig aussehender Patient. Cor et pulm. nihil. Auf der r. Vorderseite des Thorax in der der l. Mamma entsprechenden Höhe sieht man an Stelle der Mamille eine leicht gerötete, schmale Narbe, die sich vom Sternum zur r. Achselhöhle zieht. An Stelle der r. Mamma fühlt man einen derben, höckrigen Tumor, der durch die tief eingezogene Narbe fast in zwei Teile geteilt wird. Um ihm herum bemerkt man in kreisförmiger Anordnung 18 bohnen- bis zehnpfennigstückgrosse, gelblich verschorft aussehende Hautpartieen, von einem Entzündungshofe umgeben (Injectionsstellen). In der r. Axilla sind keine Drüsen fühlbar.

20. VI. 01. Operation in Chloroform-Narkose. Tumor und gangränöse Stellen werden bogenförmig umschnitten und mit Entfernung des noch z. T. erhaltenen Pect. maj. abgelöst. Da die umgebende Haut verschieblich ist, wird aus der Gegend unterhalb der Wunde ein 10 cm breiter Brückenlappen nach oben vernäht.

30. VI. V. W. Der zur Deckung des Mammadefekts verwandte Lappen zeigt in seiner Mitte beginnende Nekrose, veranlasst durch zu starke Spannung.

3. VII. V. W. Die Nekrose an dem Hautlappen hat keine weiteren Fortschritte gemacht, mässige Secretion der Wunde.

31. VII. Die Wundfläche zeigt schöne Granulationen. Der psychische Zustand des Pat. hat sich unter geeigneter Behandlung (Douchen u. s. w.) sehr gebessert.

8. VIII. Granulationen abgetragen. Die Wunden werden durch Transplantationen vom l. Oberschenkel gedeckt.

4. VIII. Transplantationen bis auf eine kleine granulierende Fläche geheilt. Entlassung.

Bei der Untersuchung des Pat. am 4. II. 02. fand ich in der von der ersten Operation herrührenden Narbe in der r. Mammillarlinie einen fast wallnussgrossen, auf der Unterlage gut verschieblichen Knoten, von normaler Haut bedeckt; unter der etwas eingezogenen l. Mamille einen kleinapfelgrossen, ebenfalls auf der Unterlage leicht verschieblichen, aber mit der livid verfärbten Haut verwachsenen, harten, höckrigen Tumor; in der l. Axilla erbsen- bis haselnussgrosse Drüsen. Zu einem blutigen Eingriffe wurde dem Pat. nicht geraten, zumal da er von vornherein erklärte, zu einer Operation nicht bereit zu sein.

B. Inoperable Fälle.

24b. J.-No. 1348/1900. Frau Eugeline M. aus Glückstadt, 48 J. alt. Untersucht am 11. I. 01.

Anamnese: am 12. II. 00. an der r. Brust operiert [s. o. Fall 24a]. — Im XII. 00. wieder ein druckempfindliches Knötchen am sternalen Ende der Operationsnarbe von Haselnussgrösse und Verhärtungen über dem Schlüsselbein bemerkt.

Status: Nicht kachektische, hagere Frau. Cor. und pulm. nihil. — Das erwähnte Knötchen sitzt im II. J. c. R. und ist mit Haut und Unterlage fest verwachsen. — Drüsen nur über dem Schlüsselbein nachweisbar, hier aber in grossen Packeten und sich offenbar nach der Brusthöhle hin fortsetzend. -- Therapie: Arsenkur.

Pat. ist nach Bericht ihres Mannes am 19. VI. 01. an der „fraglichen Krankheit“ gestorben.

42. J.-No. 1018/1900. Frau Johanna K. aus Söhren, 57 J. alt. Untersucht am 17. X. 00.

Anamnese: Pat. fühlte bereits vor neun Monaten Verdickungen, erst in der r. Achselhöhle, dann auch in der r. Brustdrüse, ging aber erst vor einigen Wochen zum Arzt, der sie sofort in die Klinik schickte.

Status: Mässig guter Ernährungszustand.

Im äusseren oberen Quadranten der r. Mamma eine harte, höckrige, mit Haut und Pect. maj. verwachsene Geschwulst. In der Achselhöhle, unter und über der Clavicula harte erbsen- bis wallnussgrosse Drüsen in grosser Zahl fühlbar. Therapie: Arsenkur.

Pat. ist, wie Herr Dr. *Steffen*-Neukirchen mitteilt, am 23. X. 01. an massenhaften Krebsmetastasen, anfangs der Haut, dann der Pleura zu grunde gegangen.

Vergleichen wir diese Fälle zunächst hinsichtlich derjenigen Punkte, die man für die *Aetiologie* des Mammacarcinoms als wichtig anzunehmen pflegt.

Vor allem hat man die Jahre kurz nach dem Aufhören der Menses für den Brustkrebs als prädisponierend angeschuldigt.

In der That sind auch die meisten von unseren Kranken älter als 45 Jahre und ein verhältnismässig grosser Procentsatz steht in dem Lebensalter, in welchem die Menopause normalerweise eintritt, denn in einem Falle war die Patientin allerdings erst 32,

in	4	Fällen		36 – 40	Jahre,
"	2	"		41 – 45	"
"	14	"	dagegen	46 – 50	"
"	10	"		51 – 55	"
"	5	"		56 – 60	"
"	1	"		61 – 65	"
"	4	"		66 – 70	"
"	2	"		71 – 75	" alt.

Während wir also aus den beobachteten Fällen den Einfluss des Alters auf die Entstehung des Mammacarcinoms deutlich ersehen, können wir zwei häufig angeführten weiteren Factoren, der früheren Schwangerschaft und Lactation,

einen solchen Einfluss nach unserem Material nicht zusprechen. Denn die 26 Patientinnen, bei denen Angaben über die Zahl ihrer Geburten gemacht waren, hatten durchschnittlich viermal geboren, hatten sich also durch aussergewöhnliche Fruchtbarkeit nicht ausgezeichnet. Gestillt hatten die Frauen ihre Kinder meistens selbst, mit Ausnahme von dreien, wie aus folgenden Zahlen hervorgeht. Es hatten

6	1	4	6	2	1	4	2	Frauen
0	1	2	3	4	5	6	7	Kinder geboren und

6	1	3	6	2	0	3	2	Frauen
0	1	2	3	4	5	6	7	Kinder selbst gestillt.

Eine Mastitis war nur in drei Fällen vorhergegangen, jedesmal an der später an Carcinom erkrankten Mamma, an der von den Incisionen mehr oder weniger grosse bindegewebige Narben zurückgeblieben waren. Zwischen der Entstehung des Carcinoms und der Mastitis waren in dem einen Falle (3) 17 Jahre, in dem zweiten (21) 3, in dem dritten (24) bereits 24 Jahre verflossen.

Ein Trauma oder andere Insulte, denen man für Carcinom prädisponierende Eigenschaften zuzuschreiben geneigt ist, konnten in 5 Fällen als voraufgegangen constatiert werden. In drei Fällen (1, 3 und 41) hatte die Mamma einen Stoss erlitten, in dem vierten (20) eine Risswunde, im fünften (29) war eine dem stetigen Drucke einer Krücke ausgesetzt gewesen.

Dass die Heredität bei Carcinom als ätiologisches Moment unzweifelhaft in Betracht zu ziehen ist, scheint auch aus unseren Fällen hervorzugehen, denn von den 42 Kranken waren 2 (=5%) hereditär belastet. Der Vater der einen Patientin (F. 10) ist an Magenkrebs, die Mutter der anderen (F. 21) an Brustkrebs zu grunde gegangen.

Die Frage, welche Brust am häufigsten von dem Leiden befallen wird, muss von uns zu gunsten der rechten entschieden werden, denn in dieser entstand das Carcinom 24, in der linken dagegen nur 13 mal. In drei Fällen wurden beide

Mammae nacheinander ergriffen; in den Fällen 37 und 38 zuerst die linke, dann die rechte, in dem Fall von Carcinoma Mammae virilis (41) zuerst die rechte, später die linke. Dies vorwiegende Befallensein der rechten Mamma, das auch aus anderen Statistiken hervorgeht, ist wohl zurückzuführen auf zahlreichere Insulte der rechten Mamma, vielleicht auch auf den Druck beim Liegen in der allgemein bevorzugten rechten Seitenlage. Daher bezieht sich auch wohl der häufigere Sitz des Tumors an der Aussenseite. Dieser kann auch aus unseren Fällen mit Entschiedenheit bestätigt werden, denn in den 23 Fällen, in denen genaue Angaben über die Lokalisation der Geschwulst gemacht sind, sitzt dieselbe 15 mal im äusseren oberen, 5 mal im äusseren unteren und nur 3 mal im inneren oberen Quadranten der Mamma.

Was den Verlauf und Ausgang unserer Fälle betrifft, so ist zunächst zu bemerken, dass an den direkten Folgen der Operation kein Todesfall, auch sonst kein bedeutendes, die Ausführung der Operation störendes Vorkommnis zu verzeichnen ist.

Von den 18 Radicaloperierten mit günstiger Prognose konnten drei jetzt nicht ermittelt werden. Es starben fünf und zwar

Fall	Mon. nach der Op.	Mon. nach Bemerkwerden d. Krankheit
2	16	22
3	16	24
11	13 ^{1/2}	14 ^{1/2}
14	3	10
8	21	33

ein Fall (7) erlitt ein Recidiv drei Monate nach der Operation und lebt jetzt mit Recidiv, zwei Jahre nach der Operation. Recidivfrei blieben neun Fälle und zwar

Fall	Mon. nach der Op.	Fall	Mon. nach der Op.
1	30	15	8 ^{1/2}
5	26	16	7
10	22	17	7
12	21	18	6
13	15		

Von den 14 Radicaloperierten, bei denen die Prognose ungünstiger gestellt war, blieben jetzt bei der Nachforschung zwei unermittelt. Von den übrigen 12 starben 7 und zwar

Fall	Monate nach der Operation	Mon. nach dem Bemerkwerden der Krankheit
21	11	23
22	?	?
24a	16	17
25	12 $\frac{1}{2}$	24 $\frac{1}{2}$
26	16 $\frac{1}{2}$	19 $\frac{1}{2}$
29	13	49
30	8	9

Ein Recidiv erlitten 2 Fälle: Fall 23a 14 Monate, Fall 32 6 Monate nach der Operation.

Drei Fälle blieben recidivfrei: Fall 27 21 Monate, Fall 28 15 Monate, Fall 31 12 Monate lang.

Von den wegen eines Recidivs Operierten konnte eine Patientin jetzt nicht ermittelt werden, 5 Patientinnen starben und zwar

Fall	Mon. nach der Op.	Fall	Mon. nach der Op.
33	?	36	2
34	6	37	12
35	5		

Zwei Fälle erlitten zum zweitenmal ein Recidiv: Fall 38 nach 12 Monaten; Fall 41 nach 3 Monaten

Zwei Fälle blieben bis jetzt recidivfrei: Fall 23b nach Operation vor 13 Monaten, Fall 39 nach Operation vor 9 $\frac{1}{2}$ Monaten.

Es blieben also bisher recidivfrei, wenn man von den 6 nicht zu ermittelnden Kranken absieht,

von den unter günstigeren Bedingungen Radicaloperierten	60 %
„ „ „ ungünstigeren „ „	25 %
„ „ wegen eines Recidivs Operierten	20 %

Es ist dies, wenn man bedenkt, vor wie kurzer Zeit die meisten dieser bisher keine Rückfallerscheinungen aufweisenden Kranken operiert wurden, ein weniger aussichtsvolles Ergebnis, als bei der Gründlichkeit, mit der die Operation auch in allen günstigeren Fällen ausgeführt wurden, zu erwarten war. Wo allerdings die blosse Todesnachricht vorliegt, ist es ja nicht unmöglich, dass die Patientin an einer intercurrenten Krankheit gestorben ist, wie dies z. B. in Fall 8 wahrscheinlich ist, meist müssen wir jedoch das Carcinom als die wahrscheinlichste Todesursache annehmen. Die Ursache eines so wenig versprechenden Resultates ist in erster Linie darin zu suchen, dass die Kranken, die zum grössten Teil der Landbevölkerung, nur zu einem kleinen Bruchteil der aufgeklärteren Stadtbevölkerung angehörten, sich zu spät zur ärztlichen Untersuchung stellten und zur Operation gelangten.

Es waren in


6	2	2	2	6	3	1	1	8	1	2	1	5	2	Fällen
1—4	2	3	4	6	7	8	9	12	13	1½	2½	3	4	
Wochen				Monate					Jahre					

vom Bemerkwerden krankhafter Veränderungen an der Brust bis zur Operation verflossen. — Eine Aufklärung weiterer Volksschichten über die anfänglichen Erscheinungen einer so überaus gefährlichen Erkrankung wäre daher sehr erwünscht. Sicher würden in diesem Sinne geschriebene, für Laien leicht verständliche öffentliche Bekanntmachungen, wie sie als Bekämpfungsmittel gegen die Tuberkulose schon in Anwendung gekommen sind, hier mindestens ebenso grossen Nutzen stiften. Die schlechten Aussichten auf einen Dauererfolg der Operation sind in den allermeisten von unseren Fällen der Unwissenheit und Sorglosigkeit der Kranken zuzuschreiben, nicht ihrer Unfolgsamkeit, denn nur in zwei Fällen (28 und 32) wurde erst nach einem längeren, die Prognose sehr verschlechternden Zeitraume die Einwilligung zur Operation gegeben, sonst wurde stets der von den practischen Aerzten fast überall in anerkannter Weise gegebenen Weisung, sich sofort operieren zu lassen, nachgekommen.

Die Operation ist bis jetzt das einzige Mittel, das Leiden mit der Wurzel **auszurotten** oder wo dies nicht mehr gelingt, wenigstens das Leben der bedauernswerten Kranken erträglicher zu machen und den exitus hinauszuschieben. Denn aus den Statistiken geht hervor, dass operierte Patientinnen durchschnittlich nach Auftreten der Erkrankung ein Jahr länger leben, als nicht operierte. Diese Aussichten wiegen leicht die verhältnismässig geringen Beschwerden auf, welche die Operation mit sich bringt, denn wenn man von einem Falle (4), in welchem die Entlassung der Patientin wegen eingetretener Eiterung erst 4 Monate nach der Operation erfolgen konnte, absieht, konnten die Operierten durchschnittlich schon, wie aus den Krankenjournalen ersichtlich, nach 18 Tagen aus der Klinik entlassen werden. Von einer ernsteren Gefahr kann bei der heutzutage geübten Asepsis bei Operation und Wundbehandlung nicht wohl die Rede sein, und über bedeutendere nachträgliche Beschwerden durch die Operationsnarbe oder erhebliche Funktionsbeschränkung des Armes der operierten Seite wurde trotz des z. T. fehlenden m. pect. maj. in keinem Falle geklagt. In den meisten Fällen liegen vielmehr Berichte vor, dass die Frauen bald nach Heilung der Wunde ihre frühere Arbeit ohne besondere Mühe wieder aufgenommen haben.

* * *

Zum Schlusse sei es mir gestattet, Herrn Geh. Med.-Rat Prof. Dr. *Helferich* für die gütige Ueberlassung des Materials und Durchsicht der Arbeit sowie Herrn Privatdocenten Dr. *Göbell* für die liebenswürdige Unterstützung bei Anfertigung der Arbeit meinen verbindlichsten Dank auszusprechen.



VITA.

Geboren wurde ich *Hans Otto Spethmann*, evangelisch-lutherisch, am 9. August 1877 zu Sibbersdorf im Fürstentum Lübeck, als Sohn des Landwirtes *Heinrich Wilhelm Spethmann* und seiner i J. 1888 verstorbenen Ehefrau *Sophie*, geb. *Prenzlin*. Nachdem ich die Vorschule des Grossherzoglich-Oldenburgischen Gymnasiums zu Eutin besucht hatte, trat ich Ostern 1877 in die Sexta dieses Gymnasiums über. Ostern 1897 erhielt ich auf demselben das Reifezeugnis. Ich studierte dann Medicin in Freiburg, Halle, Kiel, Berlin und zuletzt wieder in Kiel. In Kiel genügte ich beim Inf.-Reg. „Herzog von Holstein“ (holsteinisches) No. 85 meiner halbjährigen Dienstpflicht mit der Waffe vom 1. April 1899 bis zum 1. Oktober 1899. Ende Januar 1902 bestand ich daselbst die ärztliche Staatsprüfung, Anfang Februar das Examen rigorosum.

