

Ueber Osteomalacie mit multiplen Riesenzell-Sarcomen und multiplen Fracturen ... / von Wilhelm Schönerberger.

Contributors

Schönerberger, Wilhelm.
Universität Bern.

Publication/Creation

Berlin?, 1901.

Persistent URL

<https://wellcomecollection.org/works/wwh86eaz>


Bern 10.

Inss. Med.

Schönemberger

1901/02 ✓





Ueber Osteomalacie
mit multiplen Riesenzell-Sarcomen und
multiplen Fracturen.

Inaugural-Dissertation

zur Erlangung der Doctorwürde

vorgelegt der

hohen medicinischen Facultät der Universität Bern

von

Wilhelm Schönenberger

aus St. Gallen.



(Berlin.)
Druck von Georg Reimer.
1901.

102


Auf Antrag des Herrn Prof. Dr. Langhans von der medicinischen Facultät zum Drucke genehmigt.

Bern, den 14. Nov. 1900.

Der Decan: Prof. Dr. Heffter.

Meiner lieben Mutter

gewidmet.



Digitized by the Internet Archive
in 2019 with funding from
Wellcome Library

<https://archive.org/details/b30600467>

Ueber Osteomalacie mit multiplen Riesenzell-Sarcomen und multiplen Fracturen.

Von

Dr. Wilhelm Schönenberger, St. Gallen.

(Hierzu Taf. IV u. V.)

Wenn die Krankheitsformen der Osteomalacie an und für sich schon nicht gerade zu den alltäglichen Erscheinungen gehören, so sind ihre Combinationen mit weiteren, dem gleichen System entspringenden pathologischen Formen ganz besonders bemerkenswerth. In der Literatur sind zwar mehrere Fälle aufgeführt, wo ausser dem reinen Befund der Osteomalacie mit dem Nebenbefund von Fracturen, solche mit Cystenbildungen combinirt, als „modificirte Osteomalacie“ (Gerh. Engel [Wernher]: Fall von cystioider Entartung des gesammten Skelets)¹⁾, als „ausgesprochene Osteomalacie“ (Beiträge zur Kenntniss der Osteomalacie, Langendorff u. Mommsen)²⁾ aufgefasst werden, oder als „Osteomalacie mit Cystenbildung und multiplen Fracturen“ (P. Hirschberg [Neelsen]: Zur Kenntniss der Osteomalacie und Ostitis malacissans)³⁾, welch' letzteren Fall wir wegen seiner

¹⁾ Cit. nach v. Recklinghausen, Die fibröse oder deformirende Ostitis, die Osteomalacie u. s. w. Vgl. S. 226.

²⁾ Dieses Archiv, 69.

³⁾ Ziegler, Beiträge zur patholog. Anatomie und allg. Pathol., Bd. 6.

„secundären myelogenen Riesenzellensarcom-Entwicklung“ weiter unten noch einmal zu besprechen Gelegenheit nehmen werden. Bis zu einem gewissen Grade hierher gehörig scheinen auch die beiden Fälle (5 u. 6) von v. Recklinghausen¹⁾ „Verbreitete deformirende Ostitis mit Cystofibromen“ und „Verbreitete deformirende Ostitis mit Tumoren“, deren schiefes Becken „exquisit osteomalacisch“ ist.²⁾

Andererseits ist die Casuistik der multiplen primären, myelogenen Neubildungen, wenn auch noch keine grosse, so doch eine ansehnliche, und es wird die grosse Mehrzahl derselben, unter so verschiedener Benennung sie auch in der Literatur zerstreut sind, von ihren Autoren in der Hauptsache als ein Excess der Proliferations-Thätigkeit der Lymphzone des Knochenmarks betrachtet; wir nennen beispielsweise das multiple Myelom von J. v. Rustizky³⁾, die „multiplen primären Sarcome“ H. Buch's⁴⁾, die „multiple primäre Lymphosarcomatose des Knochenmarks ohne Leukämie“ von W. Jahn⁵⁾, wo, nebenbei bemerkt, am Lebenden die klinische Diagnose wegen multipler Verkrümmungen und Fracturen auf Osteomalacie gelautet hatte, das Lymphosarcom von P. Grawitz⁶⁾, von Litten⁷⁾, die „senile Osteomalacie, oder richtiger allgemeine Mark-Hyperplasie mit Schwund der Knochensubstanz“ von Marchand⁸⁾. Gerade in diesem letzten Fall haben wir einen gewissen Uebergang zu unseren Verhältnissen, die gleich näher auseinander gesetzt werden sollen. Auch dort haben wir neben dem pathologisch-anatomisch verificirten Befund der Osteomalacie multiple Tumoren, die der Referent aber als aus kleinen, runden Markzellen bestehend bezeichnet. Nirgends aber konnten wir einen Fall von primären multiplen Riesenzellsarcomen finden, ausgenommen denjenigen von Reck-

1) a. a. O., S. 5.

2) ebenda, S. 9.

3) Deutsche Zeitschrift für Chirurgie, Bd. 3.

4) Cit. nach Jahn, Beiträge zur Geschwulstlehre. Deutsche Zeitschrift für Chirurgie, Bd. 22.

5) ebenda.

6) Dieses Archiv, Bd. 76.

7) Cit. nach Grawitz (vgl. S. 226).

8) Berl. klin. Wochenschrift, 1886, No. 29: Sitzungsbericht des ärztlichen Vereins zu Marburg, 5. Aug. 1885.

linghausen, den er in seiner Arbeit über „fibröse oder deformirende Ostitis, Osteomalacie und osteoplastische Carcinose in ihren gegenseitigen Beziehungen“ als „fibröse Ostitis mit multiplen Osteosarcomen“ (Fall 7) beschreibt; auch finden wir diese Neubildung vergesellschaftet mit allen Zeichen der auch mikroskopisch constatirten Osteomalacie, womit wir die vollkommene Identität mit unserem Befund haben.

Einerseits die aus dem Vorhergehenden erhellende Seltenheit der vorliegenden Verhältnisse, andererseits die im Folgenden sich ergebende Thatsache, dass wir es hier mit einer ganz typischen, bis jetzt wohl ihrer Seltenheit wegen wenig gekannten, neuen Krankheitsform zu thun haben, dürften wohl die Veröffentlichung des Falles rechtfertigen, auf den ich von Dr. Hanau in St. Gallen aufmerksam gemacht wurde, der mir auch in liebenswürdigster Weise das Material zur Bearbeitung überliess. Nach seinem beklagenswerthen, frühen Tode hatte Herr Prof. Langhans in Bern die grosse Freundlichkeit, die Arbeit, besonders die mikroskopischen Präparate durchzusehen, wofür ich ihm, sowie für manchen werthvollen Rathschlag, meinen wärmsten Dank ausspreche. Soweit anamnestische Angaben über den Fall erhältlich und für das Krankheitsbild von Interesse, seien sie im Folgenden in Kürze angegeben:

Die aus gesunder, kinderreicher Familie stammende 33jährige Patientin, Frau B. A., Mutter von 3 gesunden Knaben, war früher nie krank, machte nie Abortus oder Frühgeburten durch. Die ersten beiden Geburten verliefen völlig normal. Während der dritten Gravidität im Jahre 1893 klagte Patientin besonders über Schmerzen im Rücken und in den Beinen, die gegen Erwarten nach der Geburt nicht nachliessen, sondern zunahmen, so dass Patientin im Dezember 1893 das Spital aufsuchte, wo sie bis zum Mai 1894 an chronischem Gelenkrheumatismus in beiden Armen und Beinen in Behandlung war (innerlich Salicyl) und ordentlich gebessert entlassen werden konnte, so dass das Gehen ziemlich gut möglich war, während das Treppen-Auf- und Absteigen ihr aber noch bedeutende Beschwerden machte. Immerhin konnte sie ihrer Beschäftigung als Fabrikarbeiterin wieder nachgehen. Im Jahre 1895 brachten sie ihre in allen Gliedern zerstreute Schmerzen wieder für ein Vierteljahr in Spital Behandlung, wobei auch ein Vitium cordis constatirt worden sein soll, das ihr aber bis zu ihrem Ende nie Beschwerden verursachte. Im Frühling 1897 suchte sie wegen ihrer Gelenkschmerzen im Elsass für 5—6 Wochen Spitalpflege auf, ohne dass damals schon irgendwo Knochen-Verdickungen sichtbar gewesen sein sollen, und nachdem Patientin den ganzen Sommer über krank zu Hause zu Bett gelegen hatte, kam

sie im Herbst auf die chirurgische Abtheilung des Kanton-Spitals St. Gallen, wo sie bis zu ihrem 1 Jahr später erfolgenden Tode verblieb.

Bei ihrem Eintritt in das Spital war die äusserst blasse, magere und abgezehrte Patientin in einem sehr elenden Zustand; jede Berührung überall war im höchsten Grade schmerzhaft, später auftretende, Tag und Nacht anhaltende Schmerzen waren durch Morphium etwas zu dämpfen, das linke Bein bereits so verkrüppelt, wie beim Tode, anfängliche Blasenstörungen in Form von Incontinenz, die sich allmählich verlor; der durch starken, übelriechenden Fluor getrübe Urin zeigte, wenn er durch Katheter entnommen wurde, kein Albumen; Bewusstsein stets klar, Appetit gut, Stuhl im Ganzen angehalten, selten durch Diarrhoe unterbrochen. Die Abend-Temperaturen immer zum Mindesten subfebril (nie unter $37,8^{\circ}$), zeitweise morgendliche und abendliche Temperatur-Steigerungen während einiger Wochen. Neu auftretende Gliederschmerzen, die eventuell später auftretenden Knochen-Anschwellungen immer vorausgingen, waren stets mit Temperatur-Steigerungen verbunden.

Während der Zustand das erste Vierteljahr des Aufenthalts im Spital ungefähr gleich blieb, traten nach vorgängigen Schmerzen Verdickungen an den oberen Extremitäten auf, und während das rechte Bein Anfangs noch gebeugt werden konnte, war es später ganz bewegungslos, und etwa 2 Monate vor dem Tode waren die Bewegungs-Beschränkungen und Schmerzen so gross, dass Patientin gefüttert werden musste. Die Bewegungen des Kopfes waren stets frei.

Gleich beim Eintritt in das Spital war gemäss den klinischen Symptomen die Diagnose auf Osteomalacie gestellt und später, beim Hinzukommen der Tumoren, auf multiple Osteosarcome erweitert worden. Die chronologische Reihenfolge der Genese der Tumoren und Frakturen selbst kann leider nicht mehr festgestellt werden. — Nach mehrwöchiger, sehr heftiger Bronchitis mit starker Expectoration machte der unter der Erscheinung des Marasmus sich einstellende Exitus letalis den Qualen der Kranken ein Ende.

Die Section wurde von Dr. Hanau am Tage des Exitus ausgeführt. Es wurde ein grosser Theil der Knochen der Leiche entnommen und zum Theil in Spiritus, zum Theil in Jores'schem Salz-Formol conservirt.

Um dem Leser die Vertheilung der Tumoren übersichtlicher zu gestalten, habe ich am Schlusse dieser Arbeit eine schematische Reconstruction des Falles nach den vorliegenden Angaben gegeben. Es kam mir dabei weniger auf eine ganz genaue Wiedergabe sämtlicher Skelet-Verhältnisse an, als viel mehr auf eine Veranschaulichung der Topographie der Tumoren und der Verkrümmungen; was speciell den Thorax betrifft, so konnte nur der allgemeine Eindruck der Deformität zur Darstellung gebracht werden.

Zugleich habe ich versucht, den mit meinem identischen Fall von Recklinghausen in einer gleichen Zeichnung wiederzugeben. Es ist mir eine angenehme Pflicht, an dieser Stelle Herrn Prof. v. Recklinghausen meinen besten Dank auszusprechen für die grosse Liebenswürdigkeit, die er hatte, die Skizze seines Falles zu revidiren.

Im Folgenden gebe ich das Sections-Protocoll, ergänzt durch eine genaue Untersuchung der einzelnen Knochen.

Schädel symmetrisch, linke Kranznaht verschmolzen; durch die äussere Tafel schimmern, besonders rechts, massenhaft kleine Gefässe durch; der Knochen ist dadurch hell grauroth, besonders rechts: überall, aber rechts stärker, feine, raube, sandige Innenfläche, viele tiefe Gefässfurchen, innere Tafel weisslich; Dicke 2—8 mm, Knochen ziemlich leicht schneidbar. Beim Abheben fliesst reichlich Blut aus den Duragefässen; im Sinus longitudinalis ein wenig geronnenes Blut; an Dura und Pia nichts Besonderes, ausser ein wenig Oedem der letzteren; die Venen mässig gefüllt, wenig klare Cerebrospinal-Flüssigkeit. Im Basalsinus rechts etwas flüssiges und geronnenes Blut. An der Schädelbasis nichts Besonderes, desgleichen an den Arterien der Basis, den Meningen der Basis, Hirnventrikel und Gehirn selbst.

Kleiner, stark abgemagerter Körper, ohne Icterus, mit stärkerem Oedem am linken Bein bis zur Mitte des Unterschenkels und etwas geringerem bis zur Mitte des Oberschenkels und leichtem Oedem des rechten Unterschenkels.

Der rechte Oberarm ist zwischen oberem und mittlerem Drittel beweglich; die beiden Theile stehen stumpfwinklig zu einander und zwar mit nach aussen offenem Winkel; desgleichen der linke Oberarm. Besondere Auftreibungen sind daselbst nicht zu fühlen. Etwas Oedem über den Ellenbogen beiderseits, sowie am rechten Unterarm, der in seiner Mitte eine Querfractur zeigt, aber ohne besondere Verdickung der Fractur-Enden. Unterhalb des linken Ellbogens fühlt man eine harte, etwa 10 cm lange Verdickung im Bereich des oberen Theils des Radius. Die Finger der linken Hand sind gestreckt, die Hand ist adducirt, radialwärts verschoben, so dass der Ulnargriffel vorspringt. Ueber dem Handgelenk eine diffuse, feste Verdickung, 6 cm lang und 5 cm dick, desgleichen eine Thaler-grosse, mittel-feste dorsal auf der Ulnarseite der Hand.

Das rechte Femur ist in der Mitte stumpfwinklig geknickt, nach vorn convex, mit abnormer Beweglichkeit und einer diffusen, 6 cm langen Verdickung in dieser Gegend. In der Mitte der rechten Tibia findet sich eine flache Verdickung von etwa 6 cm Länge.

Das linke Femur etwas über dem unteren Drittel rechtwinklig geknickt, indem das untere Fragment und der obere Theil des Unterschenkels horizontal nach rechts verlaufen. Eine Streckung gelingt nicht, wohl aber eine stärkere Beugung an dieser Stelle; der Knochen fühlt sich verdickt an.

In der Mitte des linken Unterschenkels eine spitzwinklige Knickung mit der Spitze nach rechts und abnormer Beweglichkeit im Sinne der Knickung. Der Knochen fühlt sich bedeutend verdickt an, besonders das untere Fragment. In diesem Knickungswinkel und dessen Umgebung findet sich ein auffallend starker Haarwuchs, wie ein dünner Bart, 4 cm lang, während rechts ebenso lange, aber spärliche, für eine Frau aber immer noch reichliche Haare vorhanden sind. Pubes- und Axillarhaare von gewöhnlicher Qualität, etwas viel Flaum auf der Achsel und hinter den Ohren.

Panniculus und Musculatur sehr stark reducirt; die letztere ist hellroth. Beide Mammae absolut frei von Tumoren.

Der Thorax ist stark deformirt, wie von links nach rechts verschoben; links und vorn ist er abgeplattet, während er rechts starke, recht- bis spitzwinklige Knickung der Rippen von der 2. bis etwa zur 9. zeigt; an der 2. bis inclusive zur 5. ist die Knickung etwa 3 cm von der Mittellinie entfernt, die tieferen sind noch weiter nach aussen und flacher geknickt. Sie sind äusserst weich, biegsam, bei jedem Schnitt dringt das Messer in dieselben ein, ebenso links; theils an den Knickungsstellen, theils auch an anderen Stellen sind sie abnorm beweglich. —

Die Wirbelsäule zeigt im unteren Brusttheil eine mittelstarke Lordose nach rechts. Zwerchfell beiderseits 4. Rippe, Segel-artige Verwachsung zwischen Gallenblase und Colon; der Leberrand reicht 3 Querfinger-breit unter den Rippenbogen; das Peritonaeum fettarm, das Colon nach unten verlagert. In der rechten Pleura 50 ccm trübe, röthlichgelbe Flüssigkeit mit ein paar Flocken. Im Pericard 25 ccm blassgelbe, getrübte Flüssigkeit. In beiden Vorhöfen viel geronnenes Blut, die Ventrikel contrahirt, glatt, im rechten etwas Cruor und Speckhaut; Foramen ovale geschlossen; im linken ebenso, nur etwas weniger; Herzfleisch von guter Farbe, Aorta zart und eng. In den Coronar-Arterien ein paar kleine gelbe Flecken.

Die linke Lunge zeigt zwei bandförmige Verwachsungen mit dem Zwerchfell, ist diffus emphysematisch und zeigt unten im Unterlappen eine dreieckige Atelektase von der Grösse eines halben Hühnereies mit eiteriger Bronchiolitis, eine ebensolche nach vorn zu und eine kleinere im Oberlappen. An den Lungenarterien nichts Besonderes; in den Bronchien etwas trüber Schaum, die Bronchialdrüsen geschwärzt. Die rechte Lunge ist im Unterlappen deformirt, von vorn nach hinten abgeplattet, so dass die Convexität eine scharfe Kante bildet; daselbst finden sich ein paar fleckweise fibrinöse, abstreifbare Beläge und ein paar subpleurale frische Blutungen, unter denen ein Haselnuss-grosser, blass graurother, auf der Schnittfläche glatter Hepatisations-Heerd liegt, der auf Druck Eiter entleert. Der grösste Theil des Unterlappens ist luftleer, zäh, collabirt, mit Eiter in den Bronchiolen. Dicht unterhalb der Lungenspitze zwei Kirsch kern-grosse, schwarze Indurationen, die eine mit käsigem Brei-Einschluss, die andere mit Käse-Einschluss und grauen Knötchen. Der hintere Theil lufthaltig, ödematös, der vordere atelectatisch; theilweis diffuses Emphysem und namentlich Abdrücke der Rippen im Ober-

lappen. Der Mittellappen ist luftleer, weich und entleert trübe Flüssigkeit, aus den Bronchien fliesst Eiter; am vorderen Rand ein keilförmiger, Kirschgrosser, weicher Heerd, gelben Eiter aus den Bronchiolen entleerend; am unteren Rand des Mittellappens nahe dem Hilus findet sich ein Haselnussgrosser, käsig-kalkiger Knoten. Die Lungenarterien, Bronchien und Bronchialdrüsen wie links, eine der letzteren mit einem Kalkheerd.

Lungengrund im höchsten Grade abgeglättet. In der Trachea Schaum. Relativ kleine Schilddrüse mit Pfefferkorn-grossem, oberflächlichen Knötchen. Auf dem einen Lappen der Schilddrüse liegt eine mandelgrosse, lappige, nicht körnige, gelbrothe Drüse in lockerer Verbindung mit der Hauptdrüse (Nebenschilddrüse?). Brusttaorta eng, zart, mit feinen, streifigen, aus Punkten zusammengesetzten fettig degenerirten Partien.

Bauchhöhle. Milz mit mehrfachen Einschnitten, zäh, fest, Kapsel leicht verdickt; die auffallend blasse Pulpa ist zäh, fest. Auch die Halsorgane sind blass.

Linke Nebenniere und Niere nichts Besonderes, blutarm; eine Nierenpapille zeigt einen kleinen Kalk-Infarct; Niere etwas in die Länge gezogen und abgeplattet. Rechte Nebenniere zeigt eine Pfefferkorn-grosse Struma in der Marksubstanz, ein paar kleine Neben-Nebennieren. Rechte Niere entschieden gross und etwas blutreich.

Magen und Duodenum leer und blass; auf der Magenschleimbaut eine grosse Zahl schwärzlicher Streifen. Gallengang nichts Besonderes; Gallenblase stark gefüllt mit dunkler, zäher Galle und vielen schwarzen, polyedriscen, bis erbsengrossen Steinen.

An der Leber ausser leichter Andeutung einer Schnürfurche und leichter circulärer Verfettung nichts Besonderes.

An Pankreas und Mesenterialdrüsen nichts Besonderes.

Ovarien ohne Corpora lutea, stärker serös durchtränkt, als normal; sonst nichts Besonderes.

Am Uterus nichts Nennenswerthes, speciell keine Zeichen einer in der letzten Zeit durchgemachten Gravidität.

In verschiedenen Venen des linken Oberschenkels Thromben.

Im Dickdarm viele harte, kleinere, braune Scybala. Därme blass, Dickdarm etwas dünnwandig. Injicirt ist nur der obere Theil des Colon.

Gewichte: Schädel 305 gr Herz 195 gr, Milz 105 gr, linke Niere 130 gr, rechte Niere 175 gr, Leber 1124 gr, Schilddrüse 24 gr, Ovarien 7 und 6 gr.

Makroskopische Beschreibung der conservirten Knochen.

Der Schädel zeigt auch für Druck bedeutende Consistenz-Verminderung, indem er, wenn man ihn von den Sägerändern her beiderseits mit einer Hand zusammendrückt, etwas federt.

Alle übrigen Knochen sind bei geringem Druck äusserst leicht brüchig und knickbar und schon mit dem Messer zu durchschneiden, wobei bei den spongiösen ganz unbedeutender Druck nöthig ist, bei den Röhrenknochen ein durchaus nicht kräftiger, die Säge schneidet wie durch mürbes

Holz, und aufgeschnitten lassen sie sich mit 2 Fingern zusammendrücken, wobei aus den spongiösen Knochen (Sternum, Wirbel) das Mark ohne Mühe herausquillt, während bei den Diaphysen der Röhrenknochen bei mehr Kraftanwendung es weniger vollkommen gelingt.

Sternum biegsam, doch ist Vorsicht nöthig, dass es beim Entfernen nicht bricht. Von der gleichmässig netzförmigen Spongiosa, die frei von Tumoren, ist die theils 1 mm dicke, theils stark spongiös rareficirte Rinde nicht gut zu differenziren. Das Mark ist gleichmässig hell grauroth, ohne Markhöhle.

Wirbelkörper (Lendenwirbel- und unterster Brustwirbelkörper) ebenfalls ohne Tumor, mit Mark, wie im Sternum, sind stark biconcav, wie Fischwirbel. Während die Rinde fehlt, sind die obere und untere Schicht des Körpers dichter porös, die Mitte dagegen sehr weitmaschig, — besonders gegen die Vorderfläche des Wirbels zu —, und macht ungefähr ein Drittel von der ganzen Höhe des Wirbels aus.

Die Rippen lassen vielfältige Fracturen mit zum Theil gegen einander wackelnden, zum Theil nur wenig verschiebbaren Bruchenden erkennen, noch mehr, als bei der anfänglichen Besichtigung angenommen wurden. Sie sind weich, mit dem Messer ohne jede Mühe zu durchschneiden, sind dünn; etwa 5 mm. Das Mark ist leicht auszupressen. Die Fracturen erweisen sich auf dem Querschnitt zum Theil nur als Infracionen. Die Rinde ist, wo überhaupt erhalten, sehr dünn und rareficirt. Dagegen findet man theils an der Innenfläche der Rinde, theils die ganze Markhöhle ausfüllend, manchmal auch die Rinde ersetzend, blass rothgraues bis graues, mit kleinen, weissen, opaken Pünktchen durchsetztes, wie Callus aussehendes, junges Knochengewebe. Das vordere Ende einer Rippe besteht ganz aus solchem, bei einer anderen ist aber daselbst auf 2 cm Länge die ganze Markhöhle von graurothem Tumorgewebe ausgefüllt, das genau mit dem der übrigen Tumoren übereinstimmt; statt der Rinde ist an dieser Stelle nur poröses Knochengewebe in dünner Schicht vorhanden. Bei einer anderen Rippe findet sich ein bohnergrosser ebensolcher Tumor an der Knickungsstelle am Angulus, und eine andere Rippe endlich, die fast lappenartig weich ist, zeigt fast nur poröses weiches Gewebe, wie schon oben beschrieben, und an der Stelle einer Infracion, am Angulus, einen erbsengrossen Geschwulstheerd, der noch von etwas Rindengewebe eingeschlossen ist, und in der Mitte 2 bohnergrosse, die bis unter das Periost gehen, das nur noch eine dünne, unterbrochene Knochenschicht unter sich hat, und weiter noch ein paar kleinere Heerde mehr nach vorn.

Becken deformirt, auf Druck federnd, durch Verschiebung der nach vorn-schnabelförmig verlängerten Symphyse um fast 2 cm nach rechts gegenüber dem Promontorium ist das Becken schief Kartenherzförmig. Die Darmbeine abnorm steil. Linke Spina anterior superior stark prominent.

Beckenmaasse: Spinae aut. sup. 23 cm, Cristae ilei 25 cm, Promontorium oberer Rand der Symphyse 8 cm, unterer Rand der Symphyse 9,7 cm,

linke Symph. sacro-iliaca, Mitte des rechten horizontalen Schambeinastes 11 cm, rechte Symph. sacro-iliaca, Mitte des linken horizontalen Schambeinastes 10 cm, Symphysenwinkel etwa 45°.

Die Schambeine, die in horizontaler Richtung durchgesägt wurden, erscheinen im vorderen Theil aus diffus-porösem Mark gebildet, ebenso die Umgebung des Acetabulum: sonst ist das Gewebe meistens eine grobmaschige Spongiosa; die Rinde spongiosirt. Ein Probeschnitt auf den Darmbeinkamm zeigt diffus-poröses Knochengewebe von weicher Consistenz und braungrauer Farbe. — Ein horizontaler Schnitt durch das Becken bringt einen Tumor von Kirschgrösse am hinteren Rand des Acetabulum linkerseits zu Tage, ferner mehrere erbsengrosse in den horizontalen Schambeinästen und ein paar im rechten Os ilei. Sie stimmen vollkommen mit den früher beschriebenen überein.

Clavicula (links) frei von Tumoren, federnd und schneidbar; das Mark wie im Sternum; die Rinde besteht auf der concaven Seite aus einer etwa 2 mm dicken, aber auch schneidbaren, weissen Compacta, in den übrigen Theilen nur Spongiosa.

Patella rechts: kann mit dem Knorpelmesser theils durchschnitten, theils durchschlagen werden. 3 mm dicke, poröse Rinde, sonst Spongiosa die mit den Fingern zusammendrückbar ist. Mark gelb.

Links: wie rechts, nur ist das Mark hellgrauroth fleckig.

Der rechte Humerus ist von den herausgenommenen Extremitäten-Röhrenknochen der einzige, der äusserlich keine deutlichen Tumor-artigen Gebilde aufweist. Das Mark ist diffus grauroth, breiig, mit Ausnahme der oberen Epiphyse, der unteren und einer 2 cm breiten Zone am unteren Ende der Diaphyse, wo es gelbe Farbe hat. Die vergrösserte Markhöhle hat etwa 1 cm im Durchmesser, die spongiosirte Rinde durchschnittlich 3 mm. 4½ cm über dem unteren Humerus-Ende findet sich eine Fractur der Diaphyse, deren beide Fragmente nur durch weiches Gewebe mit einander verbunden und seitlich gegen einander um etwa 6 mm verschoben sind. Das verbindende Gewebe ist gelblich grau, etwas ödematös durchscheinend, glänzend und zäh. Beide Enden gehen in feinst-poröses, weiches Knochengewebe über, welches sich in der Zwischensubstanz zwischen den Fragmenten verliert. Direct über dieser Fractur auf der hinteren Seite findet sich eine flach gewölbte, etwa 3 cm lange und 2¾ cm breite, polsterartige Anschwellung des Humerus von pseudo-fluctuirender, elastischer Consistenz. Sie ist zum Theil in den der hinteren Fläche parallelen Sägeschnitt gefallen und tritt hier als eine dunkelgraurothe, mit einem leichten Stich ins Bläuliche versebene Geschwulstmasse zu Tage, welche, die Rinde des Knochens ersetzend, vom Periost nur durch eine dünne, unvollkommene Knochenlage getrennt ist, die Markhöhle in Anspruch nimmt und erst an der gegenüberliegenden, aber in weiches, poröses Knochengewebe umgewandelten Rinde endigt; ihr Gewebe ist ziemlich durchscheinend, elastisch fest, wie sehr derbes Gerinnsel, mit glatter, glänzender Schnittfläche und scharfer Abgrenzung.

Die 2. Fractur liegt 11 cm unter dem oberen Ende. Während auf ihrer Convexität der Knochen unterbrochen und die Verbindung nur durch das verdickte Periost gebildet ist, wird auf der Concavität der Zusammenhang durch eine in die Markhöhle hineingebogene, weiche, etwa $\frac{3}{4}$ cm dicke, poröse Knochenmasse hergestellt. Die dadurch comprimirte Markhöhle ist in der Länge von 3 cm von ebensolcher Geschwulstmasse ausgefüllt, wie sie bei der unteren Fractur beschrieben. Auf den ersten Blick könnte man die Geschwulstmasse an dieser Stelle für eine Hämorrhagie in die Markhöhle halten.

Die rechte Fibula zeigt 6 cm unter ihrem obern Ende die am meisten typische Geschwulstmasse in Form eines elipsoiden Tumors, welcher die Continuität des Knochens in einer Länge von 9,5 cm unterbricht und frontal eine von 4,5 cm hat. Er besteht zum grossen Theil aus dem gleichen Gewebe, wie der oben beschriebene des Humerus. Auf der äusseren Seite geht er in seinem oberen, etwa 7 cm langen Theil bis unter das Periost und scheint vielfach durch dasselbe durch; im untern Theil dieser Seite und auf der tibialen Seite bis auf sein oberstes Fünftel etwa ist er jedoch von einer etwa 0,1—0,8 cm dicken, weichen, porösen Knochenschale umschlossen, welche sich auch verbreitert und in allmählichem Uebergang sich auf die Knochen-Enden fortsetzt; oben endet sie allerdings zum Theil wie abgebrochen. Mit dieser Schale stehen in breiter Verbindung im unteren und im mittleren Theil, im Innern des Tumors gelegene, unter einander schmaler verbundene, polygonale, bis 1 cm breite, poröse, weiche Knochenmassen, die zwischen sich rundliche, Haselnuss- bis Kirsch-grosse, mit weicher Tumormasse gefüllte Hohlräume einschliessen. Das Mark ist überall hellgelb, die Rinde rareficirt, schneidbar, die Markhöhle nicht merklich verbreitert.

Die rechte Tibia zeigt in der Mitte, dem Tumor der rechten Fibula entsprechend, eine ganz leichte, stumpfwinklige Knickung nach links. Das Mark ist gelb, nur in der obern und fibularen Hälfte geröthet, die Markhöhle weit, die Rinde spongiosirt. Eine 9 cm lange Strecke in der Mitte und etwas höher gelegen, zeigt eine Anzahl $\frac{3}{4}$ bis 2 cm langer und etwa halb so breiter Geschwulstheerde, die von porös-weichem Knochen umgeben und zum Theil auch von solchem durchsetzt; sind theilweise gegen die Achse zu gelegen, meist aber an Stelle der Rinde und zum Theil bis unter das Periost gehend, fallen diese letzteren bereits von aussen durch Weichheit und bräunlich-rothe Farbe auf. — Der Stich ins Bräunliche ist überhaupt an den Tumoren der Tibia und Fibula recht deutlich. — Ein erbsengrosser Tumorherd findet sich noch fibularwärts 4 cm über dem unteren Ende in der Rinde.

Die linke Fibula ist ziemlich fest und muss mit der Säge durchschnitten werden, aber immerhin ist sie weicher, als normal. Das Mark ist gelb, mit Ausnahme eines 5 cm unter dem obern Ende gelegenen, $7\frac{1}{2}$ cm langen Streifens rothen Markes. An der Knickungsstelle ist in querer Richtung ein Tumor eingeschaltet, wie die bisher beschriebenen, der durch dünne, fibröse Septa mit etwas Knochen-Einlagerungen in ein paar grössere

rundliche Lappen unvollkommen getheilt ist. Während auf der Convexität die Fractur durch weich-knöchernes, poröses Gewebe vereinigt ist, geht auf der concaven Seite der Tumor, den Knickungswinkel ausfüllend bis unter das Periost und wölbt es vor; theilweise findet sich unter dem Periost noch eine dünne Knochenschicht. In einiger Distanz oberhalb dieses Tumors finden sich, in poröses Gewebe eingebettet 2 Tumoren, ein erbsengrosser in der Rinde und ein Mandelkern-grosser, der auch das Mark einnimmt und bis zum Periost geht.

Die linke Tibia ist derjenige Knochen, der die stärksten Veränderungen aufweist. Sie ist in ganzer Ausdehnung verdickt, das obere Schaftfragment in sagittaler Richtung oben 3,0—3,5 cm, unten bis 4,0 cm, das untere Fragment bis 5,2 cm, und hier reicht die 12 cm lange, diffuse Auftreibung bis 3,5 cm über das untere Ende. Das obere Fragment ist vorne sehr schief abgestutzt. Der ganze aufgetriebene Theil des unteren Fragments ist von einer Tumormasse vom gleichen Charakter, wie die früher beschriebenen, durchsetzt, welche aus rundlichen $\frac{1}{2}$ —2 cm dicken Componenten besteht, die von einander durch verschieden breite Septa porösen Knochens mehr oder weniger getrennt sind, welche mit der gleichgebauten subperiostalen bis 10 mm dicken Knochenkapsel in continuirlicher Verbindung stehen. Auf der Knickungsseite liegen im obern Fragment auch 2 derartige Pflaumengrosse Tumorherde, während im untern Fragment auf der convexen Seite eine Mandelkern-grosse, plattwandige Cyste, deren Inhalt aber verloren gegangen, wie ein Tumorknoten eingebettet liegt. Die Geschwulstmasse sinkt besonders in dicken Präparaten und nach längerem Liegen ein und enthält verwaschene, durchscheinende, an Speckhaut oder Fett erinnernde Stellen. Das Mark ist gelb, mit Ausnahme eines röthlichen Streifens, der von der Knickung auf der convexen Seite bis zur obern Epiphyse geht. Die Rinde ist ganz spongiös, so weit sie erhalten; im mittleren Theil ist sie durch Tumorgewebe zerstört.

Beide Femora zeigen diffus pulpöses, graurothes Mark; gelbes findet sich nur im Trochanter major, in einem grösseren Fleck im Kopf, in den Condylen und in einem von diesen auf der Convexität der Fractur aufwärts gehenden Streifen, der die halbe Breite des Schaftes einnimmt, in einer Länge von 8 cm (links), bzw. 9 cm (rechts), ohne scharfe Abgrenzung gegen das rothe Mark. Die Markhöhle ist weit, $1\frac{1}{2}$ —2 cm im maximum. Die Rinde des Schaftes muss durchsägt werden, ist aber durchweg rareficirt, mehr spongiös, als compact, so dass sich mit dem Messer gut Spähne abschneiden lassen. An den Enden lässt sich der Knoten in weiter Ausdehnung schneiden und ist da so brüchig, dass trotz Vorsicht bei der Herausnahme des rechten Femur eine Infractio colli entseht.

Das rechte Femur zeigt zunächst eine im Längsschnitt dreieckige Tumormasse von $3\frac{1}{2}$ cm Ausdehnung in der Basis und in der Höhe, den Fracturwinkel ausfüllend und von gleichem Charakter wie die oben beschriebenen, nur mehr dunkel-violettroth. Dementsprechend sind beide Frag-

mente von der offenen Seite des Winkels her schief abgesetzt, besonders das obere, wo auf der entsprechenden Seite Rinde und Mark fehlen, indem der Tumor die Stelle beschlagnahmt; er ist nur von Periost bedeckt, das indessen eine dünne Lage porösen, biegsamen Knochens einschliesst; eine ähnliche Lage umgrenzt den Tumor auch gegen die Fragment-Enden hin. Auf der Convexität ist die Rinde beider Fragmente durch spongiöses Gewebe bis auf 1 cm verdickt, und im Winkel selbst liegt ein dreieckiger Tumor von weniger als Haselnussgrösse, welcher indess nur das Ende einer ellipsoiden Masse darstellt, von 5 cm Länge und $1\frac{1}{2}$ cm Breite, welcher polsterartig seitlich an der Convexität des unteren Fractur-Endes vorspringt, ziemlich scharf abgegrenzt ist und aus Callus-artigem, weichem, porösem Knochen mit eingelagerten Tumorflecken zusammengesetzt ist. Bei genauerer Besichtigung zeigt sich das untere Fragment auch auf der äusseren Seite schief abgesetzt, so dass, weil das obere es auf der inneren Seite war, hier offenbar eine Schrägfractur vorliegt. Der Defect, welcher auf diese Weise im unteren Fragment zu Stande kam, ist durch die zuletzt beschriebene Tumor-Callusmasse eingenommen. Beide Tumor-Massen an der Fracturstelle sind nur durch eine dünne Knochenschicht von einander getrennt. Ein weiterer Tumor (3,1 : 1,5 cm), längsgerichtet, findet sich oberhalb der Mitte des unteren Fragments auf der inneren Seite, abgekapselt wie die übrigen, bis an das Periost gehend, welches eine dünne, partielle Knochenschicht enthält und an dieser Stelle ungefähr $\frac{2}{3}$ des Durchschnitts beträgt. Er stösst an einen Streifen röthlichen Markes an, von dem er aber noch durch eine Kapsel getrennt ist. — In der Mitte des oberen Fragments, auf der äusseren Seite liegt ein ungefähr ovaler, umschriebener, 2 cm langer, 0,1—1,4 cm breiter Tumor in Spongiosa und theilweise compacte Rinde eingelagert, diese letztere bis auf eine 1,5 mm breite Schicht durchsetzend. Auffallend an diesem Tumor ist, dass er nicht roth ist, auch fester als die übrigen, bräunlichgrau und durchscheinend: er fühlt sich etwas sandig an. 2 cm oberhalb ein ähnlicher, 12 mm breiter und 9 mm langer, in der Spongiosa gelegener Tumor, der nur 2 mm tief in die Rinde eingreift. Weiter unten in der Nähe der Fractur 2 kleine, gut Pfefferkorn-grosse, in der compacten Rinde gelegene Tumor-Massen.

Im unteren Fragment, etwas oberhalb der Mitte, auf der concaven Seite liegt ein 4 cm langer, 2 cm breiter Tumor, längsgerichtet, der bis unter das Periost geht und $\frac{2}{3}$ der Markhöhle in Beschlag nimmt.

Linkes Femur: Direct unter dem Trochanter major findet sich eine $3\frac{1}{2}$ cm lange und $1\frac{1}{2}$ cm breite, weiche Einlagerung aus nicht porösem Knochen mit einer Pfefferkorn-grossen und einer Kleinbohnen-grossen, unregelmässigen Tumor-Masse. Die ganze Einlagerung geht bis zum Periost, ist bogenförmig gegen die Tiefe abgegrenzt und geht fast bis zur Mitte der Markhöhle. Etwas seitlich vom Schnitt springt diese Tumormasse etwas Polster-artig vor, ist also offenbar vom Schnitt mehr seitlich getroffen. Ein zweiter, 5 cm langer, $2\frac{1}{2}$ cm breiter Tumor sitzt 6 cm tiefer, springt 7 mm

Polster-förmig vor, und während er im Centrum reine Tumormasse (2,5 : 1,5 cm) enthält, wird die Peripherie von porösem Knochen gebildet von etwa $\frac{1}{2}$ cm Dicke, wobei der Theil, der gegen die Oberfläche zu liegt, dichter ist. Auf der convexen Seite der Vereinigung der Fragmente findet sich 11 mm breiter, poröser Knochen und eine ebensolche Schicht an der Concavität des obern Fragments.

Die Fracturstelle ist ausgefüllt von einer aus Spongiosa und Tumorgewebe unregelmässig zusammengesetzten, gegen die Umgebung nicht scharf abgegrenzten Masse, von der Form eines gleichseitigen Dreiecks, dessen 3,5 cm breite Basis die convexe Seite der Fractur bildet, die ganze Dicke des Knochens durchsetzend, seine Spitze gegen die Concavität richtet, und hier in das gewöhnliche Tumorgewebe übergeht, das die Rinde des unteren Endes des obern Fragmentes auf der concaven Seite in Länge von $2\frac{1}{2}$ cm ersetzt und nicht ganz bis zur Mitte der Markhöhle reicht. 2 Fingerbreit über dem Condylus externus liegt ein Kirsch-grosser, kugliger Tumor, der die Rinde ersetzt, 2 mm breit in das Mark geht und mit dem übrigen Theil in das umgebende Fettgewebe hinein sich erstreckt. Im Condylus externus selbst, nahe dessen Oberfläche, auf der Vorderseite ist eine $2\frac{1}{4}$ cm lange, weiche, poröse, stark geröthete, verwaschen begrenzte Stelle mit einer Kleinhaselnuss-grossen Tumor-Einlagerung im Centrum. Die Condylen zeigen ein paar glatte, röthliche, umschriebene Knorpel-Defecte.

Beide Tali und ein Calcaneus wurden revidirt, enthielten gelbes Mark, boten aber sonst, ausser grosser Weicheit, nichts Besonderes, speciell keine Tumoren.

Fassen wie in Kürze die Ergebnisse der makroskopischen Betrachtung der Knochen noch einmal zusammen, so haben wir:

1. Bedeutende Consistenz-Verminderung sämmtlicher Knochen bis zur Messer-Schneidbarkeit einzelner Skelettheile und Zerdrückbarkeit der Spongiosa mit dem Finger.

2. Spongiosirte und rareficirte Rinden-Substanz sämmtlicher Knochen.

3. Gelbes und graurothes, pulpöses Knochenmark.

4. Biconcave, an Fischwirbel erinnernde Wirbelkörper.

5. Becken-Veränderungen: Schiefe Kartenherz-Form mit schnabelförmiger Symphyse. Prominenz der linken Spina ant. super.

6. Multiple Fracturen und Infracturen:

a) der Rippen

b) des unteren und oberen Endes des rechten Humerus;

c) der rechten Tibia (leichte, dem Fibula-Tumor entsprechende Knickung);

d) des rechten Femurs;

e) der linken Tibia;

f) der linken Fibula;

g) des linken Femurs.

7. Graurothes bis bräunliches Tumorgewebe, z. Th. die Markhöhle ausfüllend, hauptsächlich aber in der Rinde gelegen, sich findend:

- a) in den Rippen (z. Th. an Fracturstellen);
 - b) dem Becken (hintern Rand des linken Acetabulum, horizontale Schambeinäste, rechtes Os ilei);
 - c) rechter Humerus (an den beiden Fracturstellen);
 - d) rechte Fibula
 - e) rechte Tibia
- } multipel, meist in der Rinde;
- f) linke Fibula (an der Knickungsstelle und 2 weitere in der Rinde);
 - g) linke Tibia (an der Fracturstelle und weiter oben mit Zerstörung der Rinde;
 - h) rechtes Femur an der Fracturstelle und im obern und untern Fragment kleinere ganz in der Rinde;
 - i) linkes Femur (an der Fracturstelle und weiter nach oben);
 - k) Mandelkern-grosse Cyste im untern Fragment der linken Tibia.

Mikroskopischer Befund: Zunächst die Verhältnisse am nicht entkalkten Knochen.

Schon bei Lupen-Vergrößerung sehen wir in den mit Carmin gefärbten Rasirmesser-Schnitten die nur in ganz geringer Breite vorhandenen, im Gebiet des Lymphmarkes aber doch noch einen trabeculären Bau zeigenden, gelb gefärbten, kalkhaltigen Knochenbalken, überall umgeben von einem schmalen, rothen Saum.

Bei stärkerer Vergrößerung erkennen wir in diesem Saum nur eine völlig homogene Masse, in der sich keine weiteren Bestandtheile, vor allem keine Knochenkörperchen deutlich unterscheiden lassen. Die Grenze zwischen kalkhaltiger und kalkloser Substanz ist meist eine ganz scharfe, in ihrem Verlauf eine unregelmässige, zackige Linie darstellend, die an einzelnen Stellen buchtenartig zurückweicht und zwar meist so, dass die Convexität einer solchen Bucht gegen die kalkhaltige Substanz gerichtet ist; in ihren grösseren Dimensionen gleichen diese Buchten den bekannten Howship'schen Lacunen, während sie an andern zahlreichen Orten viel kleiner und flacher sind.

Im Mittel beträgt die Dicke des kalklosen, rothgefärbten Saumes etwa $\frac{1}{3}$ — $\frac{1}{4}$ des Durchmesser des kalkhaltigen Theiles, doch finden sich zahlreiche Stellen, wo die beidseitigen rothen Säume so nahe gegen die Mitte des Balkens vordringen, dass die kalkhaltige Partie nur noch einen schmalen, centralen, ungefärbten Längsstreifen in einem rothen Bande darstellt, und wieder andern Partien fehlt auf kürzerer oder längerer Strecke auch diese letzte Spur kalkhaltiger Substanz, so dass der ganze Balken sich roth gefärbt hat. Ob es sich hier um ihres Kalkgehaltes völlig beraubte Knochen handelt oder nur um im Gebiete der Carminzonen tangential getroffene, in centralen Theilen aber wie die andern kalkhaltigen Trabekel handelt, ist nicht

zu entscheiden. Doch lässt sich für die letztere Anschauung anführen, dass diese „kalklosen“ Balken sehr oft dünner sind, als die umliegenden kalkhaltigen.

Ferner erblicken wir ausserhalb der kalkhaltigen Substanz häufig nicht sogleich den Carminsaum, sondern eine hellgelb gefärbte Partie, die nur allmählich nach aussen einen rosafarbenen Ton annimmt, der nach und nach übergeht in das Carminroth der Säume und an vielen Stellen ausschliesslich die centralen Partien des Knochenbalkens ausmacht. Die kalkhaltige, scharf begrenzte Partie zeigt als Ausdruck ihres lamellosen Baues sehr oft mehr oder weniger deutliche Längsstreifung mit typischen, vieleckigen, zackigen Knochenkörperchen und von diesen ausgehende Ausläufer, die in allerfeinsten, punktförmigen Linien angeordnet und über dieses ganze Gewebe zerstreut sind, was ihm ein eigenartiges, ganz fein getüpfeltes Aussehen giebt. Hingegen weist das ausserhalb der scharfen Grenzen liegende Gewebe des Balkens eine mehr homogene Structur ohne Längsstreifung mit einigen wenigen, gerade noch erkennbaren, mehr der ovalen Form sich nähernden, Ausläuferlosen Knochenkörperchen, die mit der allmählich dunkleren Rothfärbung dieser Gewebspartie sich immer mehr verlieren. Die übrigen Elemente des Knochengewebes werden im Folgenden an geeigneteren Präparaten besprochen werden; speciell die Verhältnisse des Markes sind bei dieser Behandlungsmethode ganz undeutlich, doch kam es uns hierbei ausschliesslich auf den Nachweis der Osteomalacie an.

Wir haben im Vorausgehenden die histologischen Merkmale des nicht entkalkten Knochengewebes im Allgemeinen geschildert, wie es für alle Präparate zutrifft, und wollen nun im Folgenden nur noch einige Bemerkungen über specielle topographische Eigenthümlichkeiten einzelner Knochenpartien anführen:

Sternum: relativ breite Carmin-Zonen, an vielen Stellen die Breite der kalkhaltigen Partien erreichend. Zum Theil finden sich auch ganz kalklose Balken. Lymph- und Fasermark.

Wirbel: Carmin-Zonen zum Mindesten $\frac{1}{3}$ — $\frac{1}{4}$ der kalkhaltigen Substanz des Balkens (relativ breit). Zum Theil ganz kalklose Balken. Lymphmark.

Rippen: Carmin-Säume relativ breit, sehr deutliche farblose, kalklose Partien. Auch einige ganz kalklose Balken. Lymphmark.

Becken: Im Ganzen schmale Säume, daneben aber auch breitere. Lymphmark und undeutliches Fasermark.

Schenkelsporn: Durchschnittlich schmale Säume $\frac{1}{3}$ — $\frac{1}{4}$ der Dicke der kalkhaltigen Partien. An einzelnen Balken gar keine Säume, hier dagegen in mittlerer Menge Osteoblasten. Hauptsächlich Lymphmark.

Trochanter maj.: Neben wenigen schmalen, hauptsächlich ziemlich breite Säume, etwa $\frac{1}{3}$ — $\frac{1}{4}$ des kalkhaltigen Balkentheils. Fast keine farblosen, kalklosen Partien. Fettmark z. Th. vermischt mit Lymphmark.

Patella: Im Ganzen schmale Säume ($\frac{1}{6}$ — $\frac{1}{8}$); besonders in den centralen Partien sehr schmal, gegen die Knorpel-Oberfläche zu werden sie breiter,

und direct unter dem Knorpel finden sich z. Th. ganz aus osteoider Substanz gebildete Trabekel. Keine ungefärbten kalklosen Zonen. Fettmark.

Betrachten wir im Anschluss daran gleich die Structur des Knochengewebes an der Hand entkalkter Präparate.

Die Entkalkung geschah mit 5 pCt. + 10 pCt. Salpetersäure in Wasser, ohne dass sich für die Kerne ein Unterschied hinsichtlich der Fähigkeit, Farbstoffe aufzunehmen, feststellen liess. Nach 24 stündigem Auswaschen in Wasser mit nachfolgender Fixation der Präparate in Alkohol absolut. wurden die Schnitte gefärbt mit Hämatoxylin (Delafield)-Eosin, bezw. Häma-laun-Eosin.

Für die feinere Untersuchung der Knochenbalken, speciell des Verhaltens der Knochenkörperchen und ihrer Ausläufer benutzte ich Thionin-Pikrinsäure-Färbung nach Schmorl¹⁾. Lassen wir nun vorerst gleich die Beobachtung an den so behandelten Schnitten folgen.

Einer der Vortheile dieser Färbung liegt darin, dass auch im entkalkten Schnitt die Osteoide von der im Leben kalkhaltigen Substanz noch zu unterscheiden ist; denn während die vor der Salpetersäure-Behandlung normal kalkhaltigen Partien einen gelben bis braunen, an vielen Stellen ins Weinrothe bis Violette übergehenden Farbenton annehmen, färben sich die osteoiden Säume und Balken ganz hellgelb, oft mit einem ganz feinen Stich ins Gelbgrünliche. Wenn zwar die Grenze zwischen diesen beiden Partien auch so noch eine deutliche ist, so ist sie doch nicht so scharf und lineär, wie beim nicht entkalkten, mit Carmin gefärbten Präparat.

Was nun die Structur der Knochenkörperchen betrifft, so sehen wir sie in den kalkhaltigen (wir meinen damit im Folgenden natürlich immer vital kalkhaltig) Partien bei schwacher Vergrösserung (Leitz Obj. III) als schwarz gefärbte, bei stärkerer Vergrösserung (Leitz Obj. VII) als braun-violette, vieleckige, zackige Elemente, die entweder in etwa 4 mal so lang als breiten Spindeln der Balkenachse mit ihrer Längsachse parallel gehen, von ihren Längsseiten zahllose, rechtwinklig abgehende, leicht wellenförmig oder gezackt verlaufende, unverästelte Ausläufer aussenden, die mit den gleichen Gebilden der in der Umgebung liegenden Knochenbälkchen anastomosiren; oder an anderen Stellen, wo die Knochenkörperchen wohl quer zu ihrer Längsachse getroffen sind, zeigen diese rundlichere Formen, d. h. mehr oder weniger gleichwinklige Polygone, von denen die Ausläufer nach allen Richtungen strahlenartig abgehen, sich im weiteren Verlauf ebenfalls mit den Ausläufern anderer Knochenkörperchen vereinigend. — Die Färbung dieser Knochenkörperchen ist keine gleichmässige, sondern eine sehr feine, punkt-

¹⁾ Ziegler u. v. Kahlden: Centralblatt f. Allg. Pathologie u. patholog. Anatomie, 1899, Bd. 10, No. 19, 20.

¹⁾ Aschoff u. Gaylord: Cursus der pathol. Histologie, Wiesbaden 1900. S. 224.

förmige, und bei vielen gelingt es in den centraleren Partien ein dunkler gefärbtes Oval zu unterscheiden, das von einem ganz schmalen, helleren Hof umgeben ist, der selbst wieder durch eine fein punktirte Linie gegen die Knochensubstanz abgegrenzt ist. Ganz besonders deutlich ist die punktförmige Färbung an den Ausläufern der Knochenkörperchen, die nicht eine continuirliche Linie darstellen, sondern ganz feine, Perlschnur-artige Fädchen von in mässiger Grenze wechselnder Dicke. Wenn wir diese den ganzen kalkhaltigen Knochen wie ein dichtes Netzwerk diffus durchsetzenden Ausläufer gegen die Peripherie des Balkens hin verfolgen, wo der helle, osteoide Saum sich ihm ansetzt, so sehen wir sie nicht in diesen eindringen, sondern wie abgebrochen an der Grenze des kalkhaltigen Knochenbalkens aufhören.

Auch da, wo der Balken ganz aus osteoider Substanz besteht, zeichnet er sich, wie die gleichgebauten Säume aus durch den fast völligen Mangel an Knochenkörperchen-Ausläufern. Auch der Gehalt an Knochenkörperchen selbst ist in diesen Partien ein sehr geringer, und besonders in den Säumen fehlen sie auch bei dieser Färbungsmethode fast vollständig, während in den osteoiden Balken sie in stark verminderter Zahl noch vorkommen, hier aber, soweit sie keine Ausläufer mehr aufweisen die Ecken abgeschliffen haben und so eine abgerundete Ovalärform annehmen. Bei der Minderzahl, die noch Ausläufer hat, sind diese spärlicher, weniger lang, nur streckenweise und oft weniger intensiv gefärbt. Ist zwar die Mehrzahl der Knochenkörperchen in diesem Gebiet auch stark gefärbt, so zeigt sich doch immer eine gewisse Anzahl, die ungefärbt ist, d. h. sich im Farbenton durch nichts von der osteoiden Substanz unterscheidet, und die nur durch Lichtreflexe an ihren Contouren zu erkennen sind. Selbst bei der Modification der Schmorl'schen Methode durch Zusatz von Ammonium causticum zur Thioninlösung war kein anderes Verhalten zu beobachten. Zwischen beiden Arten finden sich alle Uebergänge.

Die Kerne des Lymphmarks, sowie die des Tumorgewebes färben sich nach dieser Methode punktförmig und oft schwach, Fett und Fasermark bleiben nahezu ungefärbt, nur in den peripherischsten Partien dieses letztern können wir von der Peripherie gegen das Centrum des Markraums zu in abnehmender Intensität einzeln gefärbte Fasermarkzellkerne unterscheiden. Diejenigen von ihnen, die dem Knochenbalken benachbart sind und noch nicht die langgestreckte Spindelform aufweisen, haben mit diesen Ausläuferlosen, ovalen Knochenkörperchen ein in Farbe, Grösse und Form absolut übereinstimmendes Aussehen. Finden wir doch selbst solche Zellen am Rande der osteoiden Balken, die zu einer Hälfte noch der osteoiden Masse, zur anderen bereits dem Gebiet des gleich zu besprechenden Fasermarkes angehören, so dass wir Angesichts dieser Bilder nicht zu weit zu gehen glauben, wenn wir die Zellen des Fasermarkes genetisch in Zusammenhang bringen mit den Knochenzellen.

Wir haben im Vorausgehenden der Einfachheit halber beständig von der Färbbarkeit der verschiedenen Gewebselemente nach dieser Methode ge-

sprochen, müssen hier nun der Vollständigkeit halber aber anführen, dass nach Schmorl sich bei der Thionin-Pikrinsäure-Behandlung nicht eigentlich die Knochenkörperchen mit ihren Ausläufern färben, sondern viel mehr nur ein zartes Farbendépôt in den feinsten Gewebsspalten ablagert. So beobachten wir in allen unseren Präparaten auch die von ihm erwähnten, besonders im Tumorgewebe das histologische Bild sehr verdunkelnden, braunvioletten, nadel- und punktförmigen Farben-Niederschläge, die merkwürdigerweise sich gerade an den Randpartien des Markes, zwischen diesen und den Knochenbälkchen an einzelnen Stellen besonders häufen.

Im Knochenmark, für dessen Studium sich mit Hämatoxilin-Eosin, bezw. Hämalaun-Eosin gefärbten Präparate besser eignen, unterscheiden wir:

1. Fettmark.
2. Lymphmark.
3. Fasermark.
4. Tumorgewebe.

Das nur in geringer Ausdehnung im Knochenystem zu treffende Fettmark ist, soweit es zusammen mit Fasermark vorkommt, auf die centralen Partien der Markräume beschränkt. Doch finden sich auch Stellen, wo der ganze Markraum von Fettmark eingenommen ist. Im Stützgerüst ab und zu einige Lymphzellen, selten Pigmentkörnchen. Erwähnenswerthe Besonderheiten bietet es sonst keine dar.

Wie Fettmark, so findet sich an vielen anderen ebenfalls spärlichen Stellen Lymphmark, bestehend aus Markzellen von etwa 2 mal Knochenkörperchen-Grösse mit einem grossen Kern, der beinahe den ganzen Zelleib in Anspruch nimmt und leider mit Hämalaun etwas mangelhaft zu färben ist. Er ist rund-oval, hat eine deutliche blaugefärbte Membran, aber das Innere ist gleichmässig hellblau und man sieht keine deutlichen Chromatinkörner oder Kernkörperchen. Sie haben etwa die doppelte Grösse der Kerne der Lymphocyten, sind also jedenfalls mit diesen nicht zu verwechseln. Das meist ziemlich spärliche Protoplasma giebt den Zellen, die ganz dicht liegen, eine etwas eckige Gestalt, 4, 5, 6 eckig, und häufig findet sich an den Ecken noch eine kleine Spitze, welche in die Zwischenräume zwischen die benachbarten Zellen hineinragt. Eine deutliche Zwischensubstanz ist nicht zu erkennen, auch da nicht, wo der feinste Schnitt etwas aufgefasert ist, dagegen finden sich zahlreiche, stark gefüllte Blutcapillaren und ferner wird das blaue Gewebe des Markes durchbrochen von hellen, farblosen, kleinen, zerstreut stehenden, kreisförmigen Feldern, welche Fettzellen entsprechen.

Wie das Fettmark ist auch das lymphoide Mark in den centralen Partien der Markräume localisirt, und nur selten reicht es bis zum Knochenbalken. Besonders sind aber bei Combination von Lymph- mit Fettmark nirgends Bilder zu finden, wo das letztere inselförmig in Lymphmark eingelagert wäre. An einigen wenigen Stellen Anhäufungen von Pigmentkörnchen.

Zum grossen Theil sind die Markräume ausgefüllt mit einem Gewebe, das sich zusammensetzt aus mehr oder weniger langen spindligen Zellen im Querdurchmesser ungefähr von der Grösse eines Knochenkörperchens, an beiden Enden mit je einem langen dünnen Fortsatz und aus ganz feinen, dünnen Fibrillen, die nicht in ihrem ganzen Verlauf zu verfolgen sind und möglicherweise nur die feinen Fortsätze von entfernteren Spindelzellen darstellen. Im Wesentlichen stimmt dieses Gewebe mit dem überein, was von v. Recklinghausen als Ostitis fibrosa, als Fasermark bezeichnet wird. Da, wo dieses Gewebe nur eine geringe bis mittlere Ausdehnung erreicht, ist es immer als mehr oder weniger dicker Saum um die Knochenbalken zu finden, das Centrum des Markraumes für Lymph- oder Fettmark freilassend, während es dagegen in den Gebieten seiner mächtigsten Ausdehnung den ganzen Markraum mit seinen Elementen ausfüllt, dabei immerhin in den peripherischen Partien, in der nächsten Umgebung der Knochenbalken einen grösseren Zellen-Reichthum aufweist. An zahlreichen Stellen ist die erste, an den Knochenbalken sich anlehnende Zellschicht des Fasermarkes so continuirlich angeordnet, dass man ohne Weiteres an einen Osteoblasten-Saum erinnert wird. Während die Osteoblastenzellen aber eine mehr cubische Form haben, deren Längsdurchmesser, — soweit von einem solchen zu reden, — zur Achse des Knochenbalkens rechtwinklig steht, zeigen die hier in Frage stehenden Zellen zum grossen Theil bereits die ausgesprochene Spindelform der übrigen Fasermarkzellen und sind so angeordnet, dass sie sich mit ihren spitzen Enden berühren, ihre Längsachsen also parallel zur Knochenbalken-Achse gerichtet sind. Immerhin finden sich auch Stellen, wo die dem Knochenbalken saumartig aufgelagerten Zellen eine mehr cubische bis polyedrisch-zackige Form haben, die mit den Knochenkörperchen sehr grosse Aehnlichkeit zeigen, die an denjenigen Stellen am grössten ist, wo die Zelle in ihrer einen Hälfte noch von Knochen-, bzw. osteoider Substanz umgeben ist, Bilder, wie wir sie in gewissem Grade ähnlich schon bei der Thionin-Pikrinsäure-Färbung fanden, wo wir unsere diesbezüglichen Vermuthungen anschlossen. Der Zellreichthum des Fasermarkes im gleichen Gesichtsfeld (Leitz Obj. III) ist oft ein ganz verschiedener. Einzelne unscharf begrenzte Stellen sind zu unterscheiden, in denen die Fasermarkzellen viel dichter stehen, ohne sonst irgend welche Eigenthümlichkeiten aufzuweisen. Mit Vorliebe in solchen zellreichen Partien, aber auch im übrigen Fasermark liegen z. Th. recht beträchtliche Anhäufungen von braunen Pigmentkörnchen, und zwar meistens in der Mitte zwischen 2 benachbarten Knochenbalken, von beiden durch einen mehr oder weniger breiten Fasersaum getrennt. Einen engern Zusammenhang zwischen Pigmentkörnchen und Blutgefässsystem des Knochenmarkes ist in den meisten Präparaten nicht zu beobachten. Im ganzen zeigen die Präparate, die den unteren Extremitäten, incl. Becken entnommen sind, einen bedeutend grösseren Reichthum an Pigmentkörnchen-Haufen, als die übrigen, speciell die der Rippen, des Schädels, denen nahezu alle Pigmentkörnchen fehlen. Ferner wird dieses Markgewebe durchzogen von an manchen Stellen recht

zahlreichen Blutcapillaren, die nur von einem Endothelrohr gebildet sind und das verschiedenste Volumen aufweisen; einzelne übertreffen sogar den Durchmesser der umliegenden, z. Th. allerdings sehr verschmälerten Knochenbalken.

Das Tumorgewebe. An gewissen Stellen sehen wir, mitten in das Gewebe des Fasermarks, aber nie in lymphoides Mark eingebettet, zahlreichere Partien, die sofort in die Augen fallen durch einen mehr oder weniger grossen Gehalt an vielkernigen Riesenzellen, deren meist central stehende Kerne, über 20 an Zahl, ungefähr die Grösse der sie umgebenden kleineren einzelligen Tumor-Elemente haben. Diese sind theils kurze Spindelzellen, die in ihrer Form sich den längeren Fasermarkzellen nähern, theils mehr kleine Rundzellen. Kurz, wir haben im Ganzen ausnahmslos in allen Tumoren das typische Bild des polymorphzelligen Riesenzellen-Sarcoms, wie es in den Epuliden zu beobachten ist. — Während das Tumorgewebe selbst nirgends Pigmentkörnchen aufweist, finden sich solche an manchen Stellen in dessen näherer Umgebung. Der Blutgefässgehalt des vorliegenden Sarcomgewebes ist ein reichlicher, und zwar sind es strotzend mit Blut gefüllte Gefässe, an denen man aber im Zellengewirr eine besondere Wandung nicht erkennen kann und die das verschiedenste Caliber aufweisen, je nachdem die Intercellularspalten enger oder breiter sind. — Ebenso sind nirgends deutliche Elemente einer Intercellular-Substanz zu unterscheiden, noch finden sich in diesen Partien irgendwo Ueberreste von Knochensubstanz, nur an der Peripherie dringen hier und da einige Knochenbälkchen in das Tumorgewebe ein. Die Umgrenzung der einzelnen kleinen Tumoren gegen die Umgebung, die nahezu immer aus typischem Fasermark besteht, ist nirgends eine scharfe, der Uebergang ist immer ein allmählicher.

Wir haben im Vorausgehenden die allgemeine Charakteristik des Markgewebes gegeben und lassen nun noch einige topographische Eigenthümlichkeiten der einzelnen untersuchten Gewebspartien folgen.

Crista ilei. Betrachten wir vorher zur besseren Beurtheilung der Verhältnisse einen Schnitt durch eine normale Crista ilei eines 32jährigen im apoplektischen Insult gestorbenen Mannes, so unterscheiden wir in dem in seinem ganzen Durchschnitt spongiösen Knochen ohne scharfe Grenze in einander übergehen: die peripherische schmälere Schicht aus dicken (im Mittel $\frac{1}{4}$ mm dicken) Balken gebildet, die kleine (etwa $\frac{1}{4}$ — $\frac{1}{3}$ mm grosse) Markräume in sich schliessen, die in der Hauptsache Fettmark halten. In den peripherischsten Partien verdichtet sich diese Spongiosa zu einer an einzelnen Stellen etwa 1 mm dicken Compacta. — Der weitaus mächtigere centrale Theil der Spongiosa zeigt weitmaschigeres Gefüge, — 1—1 $\frac{1}{2}$, selbst bis 2 mm weite Maschen —, die Lymphmark mit Fett untermischt in sich führen und von durchschnittlich $\frac{1}{2}$ mm dicken Balken gebildet sind. Betrachten wir dagegen ebenfalls bei Lupenvergrösserung unsere pathologischen Verhältnisse, so fällt uns zuerst in die Augen das Fehlen einer continuirlichen Knochenschicht direct unter dem Periost; vielmehr ist der Knochen

hier vielfach unterbrochen und hat die gleiche Breite, wie die Balken der nach innen zu angrenzenden Spongiosa. Im Uebrigen fallen im Inneren 2 Gewebspartien auf durch die verschiedene Anordnung der Knochenbalken: die eine, die sich direct an der Oberfläche findet, hat weite Maschen (1 bis 2 mm) und ihre Balken sind ziemlich breit, die mehr central gelegenen haben feinere Knochenbalken, die aber sehr dicht liegen und sehr feine Maschen begrenzen ($\frac{1}{4}$ — $\frac{1}{2}$ mm). Ferner ist das Netzwerk der Spongiosabalken an ersterer Stelle vollständiger, an letzterer Stelle dagegen recht unvollständig, und gerade in der Mitte des Knochens sieht man sehr viel runde Querschnitte von Balken. Auch im Mark ist ein Unterschied; an ersterer Stelle haben wir sehr viel lymphoides Knochenmark, hier und da gemischt mit Fettmark, an letzterer Stelle dagegen mehr Fasermark, dem wir an dieser Stelle im normalen Knochen nirgends begegnen. Bei stärkerer Vergrößerung (Leitz Obj. 7) beobachten wir in diesen Gebieten des Fasermarks an einzelnen Stellen Riesenzellen, meist in Anlehnung an noch vorhandene Knochenbälkchen oder Querschnitte von solchen, daneben ist aber noch ein guter Theil frei in das „fibröse“ Gewebe eingebettet, entfernt von jeglichem Knochenstrabekel. Auf jeden Fall erinnern diese Bilder sehr lebhaft an den Befund unseres polymorphzelligen Riesenzellen-Sarcoms, und es ist überhaupt fraglich, ob es nicht schon als solches anzusprechen ist. Auch dort haben wir, wie hier, in den Riesenzellen die massenhaften kleinen centralen Kerne; das einzige Unterscheidende an diesen fraglichen Stellen ist eine weniger dichte Stellung der kleinen Gewebszellen und ihre noch mehr gegen die langen Spindeln der Fasermarkzellen hin neigenden Formen. — Theils im Lymphmark, theils in zellreicheren Partien des Fasermarks mehr oder weniger starke Anhäufungen von Pigmentkörnchen, sehr häufig in nächster Umgebung stark erweiterter, von einer Endothelwand gebildeter Blutcapillaren.

Rippen. Was uns bei Lupenbetrachtung aller Rippenschnitte auch wieder zuerst auffällt, ist der nahezu vollständige Mangel einer Rindencompacta, während wir an der normalen Rippe (wieder des 32jährigen Aoplektikers) eine fast 1 mm dicke, ungefähr den 5. Theil der vom horizontalen Längsschnitt aus betrachteten Rippendicke ausmachenden Rindencompacta haben, die im Querdurchmesser bis 2,5 mm weite, mit Lymphmark gefüllte Maschen in sich schliesst, die an einzelnen Stellen also nahezu die ganze Breite des Rippenquerschnitts einnehmen und von im Mittel $\frac{1}{6}$ — $\frac{1}{8}$ mm breiten Knochenbalken begrenzt werden. In unseren Rippen aber finden wir an einzelnen Stellen unter dem Periost höchstens einen mehr oder weniger langen, dünnen Knochenbalken, der nach nicht allzu langem Verlauf immer wieder von Fasermark unterbrochen ist. — Was den Bau der Spongiosa betrifft, so haben wir zweierlei Bilder zu unterscheiden.

In einem Theile der Rippen finden wir eine in den peripherischen Partien noch ziemlich engmaschige und mehr oder weniger vollständig trabekulär gebaute Spongiosa, die in den centralen Knochenpartien immer

weitmaschiger und dünnbalkiger wird und hauptsächlich ihren trabekulären Bau immer mehr verliert, hier in der Hauptsache also nur noch Querschnitte von Knochenbälkchen zeigt, während das ganze übrige Gebiet eingenommen ist von mehr oder weniger dichtem Fasermark. — In anderen Rippen haben wir ein ganz anderes Bild: von den subperiostalen Randbalken gehen schmale Balken spongiösen Gewebes in die Tiefe und vereinigen sich in der Regel in der Mitte des Knochens zu einem Längsbalken; beide aber, Quer- und Längsbalken, sind vielfach unterbrochen. Auf diese Weise wird der centrale Markraum der Rippe in 2 Reihen von Maschenräumen eingetheilt, welche in der Breite der Rippe $1\frac{1}{2}$ —2 mm, in der Längsachse derselben 3—4 mm und mehr messen und vielfach zusammenhängen. Die Balken dieser $\frac{1}{2}$ mm breiten, feinmaschigen, spongiösen Knochenstreifen sind sehr schmal und grenzen Maschenräume von einigen (1, 3, höchstens 3 Zehntel) mm Durchmesser unvollständig ab. Eigenthümlich ist nun, dass in den Maschenräumen Fasermark sich findet, während die grossen, durch diese spongiösen Balken abgegrenzten Maschenräume Lymphmark halten.

Verglichen mit den meisten übrigen Präparaten, ist sämtlichen Rippen eigenthümlich ein auffallender Mangel an Pigmentkörnchen, die sich sonst in fast allen übrigen Knochen, den Schädel ausgenommen, in mehr oder weniger reichlichem Grade finden.

An einzelnen Rippenschnitten mit Lymphmark zeigen sich zum Theil sehr schön ausgesprochene Osteoblasten-Reihen, während Osteoklasten im Ganzen seltener sind, ausgenommen einige circumscribte Partien im Fasermark, wo sie ziemlich gehäuft auftreten. — Was die Localisation des Tumorgewebes, soweit es in den untersuchten Rippen vorkommt, betrifft, so ist es hauptsächlich auf die centralen Partien der Rippe beschränkt, und nur da, wo es seine mächtigste Ausdehnung erreicht, geht es an einzelnen Stellen bis fast zum Periost, und zwar so, dass wir es hier, besonders bei starker Vergrösserung (Leitz Obj. 7) direct und unmittelbar an die Knochenbälkchen angelagert finden und nicht etwa in der Mitte der Markräume, vom Knochenmark, wie im allgemeinen Theil für das Lymphmark beschrieben, durch einen Faserraum getrennt. Wir müssen hier zwar gleich anfügen, dass dieses Gewebe bei oberflächlicher Betrachtung sehr dem Fasermarkgewebe gleicht und einzig die kürzere, mehr ovale Form seiner Zellen, ihre viel dichtere Stellung gegenüber den lose an einander liegenden Fasermarkzellen, kurz, die völlige Uebereinstimmung mit dem kleinzelligen Antheil des Tumorgewebes, an das es sich centralwärts unmittelbar anschliesst, uns veranlasst, es bereits als Tumorgewebe zu betrachten.

Femur- und Fibula-Fracturen sammt Tumoren. Alle Schnitte in diesen Gebieten zeigen nichts Nennenswerthes, das wir nicht schon erwähnt hätten. Besonders hervorzuheben ist ihr im Allgemeinen grosser Gehalt an Pigment. Gegenüber der Architectur des normalen Knochens lassen sich aus diesen Präparaten deswegen keine Schlüsse ziehen, weil die Knochenstructur durch das Vorhandensein der Fracturen so wie so ganz anderen Verhältnissen unterstellt war.

Trochanter major zeigt in einer sehr weitmaschigen Spongiosa, deren ganz dünne Trabekel sehr unvollständig, an vielen Stellen unterbrochen und häufig mit einem Fasermarksaum versehen sind, meist Fettmark, hier und da auch Lymphmark. Fast völliger Pigmentmangel.

Femur-Schaft, gegen das obere Ende der Diaphyse: Eine sehr weitmaschige Spongiosa, aus ganz dünnen Balken gebildet, denen hier und da ein ganz schmaler Fasersaum angelagert ist, die sonst aber fast ausschliesslich in ihren grossen Maschen Lymphmark hält. Mitten in diesem sind zahlreiche Riesenzellen verstreut, ganz nach dem Typus der oben beschriebenen Tumor-Riesenzellen, hier aber ohne die übrigen kleinzelligen Tumor-Elemente. — Sehr weite, strotzend mit Blut gefüllte Gefässe, die an vielen Stellen ein Caliber erreichen, das der Breite der allerdings sehr verschmälerten noch vorhandenen Knochenbalken gleich kommt.

Schädel. Während wir beim normalen Schädelknochen bei Lupenvergrösserung zwischen einer nach aussen und innen mehr oder weniger mächtigen Compacta eine sehr dickbalkige (bis $\frac{1}{2}$ mm), weitmaschige (Maschenweite $\frac{1}{2}$ — $\frac{3}{4}$ mm) Spongiosa mit Lymphmark haben, finden wir hier so zu sagen gar keine eigentliche Rindencompacta mehr. Höchstens wird der Knochen nach der Peripherie zu von einer dünnen compacten Knochen-schicht abgeschlossen, die aber die Breite der nach der Tiefe zu liegenden Spongiosabalken nicht übertrifft und selbst an mannigfachen Stellen in ihrer Continuität unterbrochen ist. So ist der Schädelknochen in seiner ganzen Dicke von einer ziemlich engmaschigen (Maschenweite bis $\frac{1}{8}$ mm), mitteldickbalkigen ($\frac{1}{8}$ bis höchstens $\frac{1}{4}$ mm dick), gleichmässig gebauten Spongiosa gebildet, deren Markräume zum grössten Theil mit Fasermark ausgefüllt sind, dem hier und da etwas wenig Fettmark beigemischt ist. — Verglichen mit der normalen Schädel-Spongiosa, ist die vorliegende dünnbalkiger, aber doch immer noch dickbalkiger und hauptsächlich engmaschiger, als die Spongiosa des ganzen übrigen Skelets. Vor Allem ist aber hier der trabeculäre Bau ganz deutlich, nirgends haben wir die kreisförmigen Querschnitte von isolirten Knochenbälkchen, die im mikroskopischen Bilde nur noch Knochen-Inseln darstellen.

Ab und zu zeigen sich in Howship'schen Lacunen einige seltene Osteoklasten, an Osteoblasten erinnernde Bilder sind nur an ganz wenigen Stellen zu sehen.

Im Fasermark selbst ist nichts Besonderes zu beobachten, als vielleicht im Vergleich mit den meisten übrigen Knochen der vollständige Mangel an Pigmentkörnern.

Die Zahl der Knochenkörperchen scheint nicht merklich vermindert, doch zeigen sich bei der Thionin-Pikrinsäure-Färbung dieselben hellgelben, schmalen, den Carminzonen entsprechende Säume, wie in den anderen Präparaten, nur vielleicht etwas schmaler.

Gestützt auf das Ergebniss des mikroskopischen Studiums der untersuchten Skelettheile stellen wir einerseits die über das

ganze Skelet verbreitete diffuse osteomalacische Umbildung des Knochen-Apparates in den Vordergrund, mit der zusammen sich die von v. Recklinghausen als Ostitis fibrosa bezeichneten Mark-Veränderungen vorfinden neben einer, an einzelnen Stellen bis aufs Aeusserste gehenden Rareficirung und Spongiosirung des Knochengewebes, andererseits die multiplen, immer mitten in fibröses Mark eingebetteten polymorphzelligen Riesenzell-Sarcome.

Es liegt nahe, nach dieser allgemeinen Charakteristik der Verhältnisse einen gemeinsamen Zusammenhang derselben zu suchen, speciell zwischen der Osteomalacie, den multiplen Sarcomen und den Fracturen. Als den primären Process haben wir zweifelsohne, sowohl anamnestisch, als auch nach dem ganzen pathologisch-anatomischen Bild, die osteomalacische Erweichung des gesammten Skelets aufzufassen; denn dass es sich nur um eine Ostitis malacissans im Billroth'schen Sinne handelt, im Sinne einer localen Osteomalacie, wie sie gewisse Tumoren in ihrer näheren Umgebung veranlassen, und die etwa in Folge der Multiplicität der Tumoren confluirend eine allgemeine Ausbreitung gewonnen hätte, dagegen spricht einerseits der Umstand, dass wir an von Tumoren freien und weit von solchen entfernten Stellen doch das typische histologische Bild der Osteomalacie mikroskopisch nachweisen konnten. Andererseits sehen wir auch makroskopisch die typischen Knochen-Verkrümmungen (herzförmiges Becken), und zwar in einer relativ Tumorarmen Gegend, wo also Zahl und Ausdehnung der vorhandenen Tumoren, selbst bei angenommener local erweichender Wirkung, nicht ausreichen zur Erklärung dieses Grades der Malacie.

Weit schwieriger aber liegt die Frage, welche genetische Reihenfolge wir den beiden übrigen Hauptsymptomen, den Tumoren und den Fracturen, geben sollen.

Hirschberg¹⁾ sieht die Genese der Fracturen in seinem weiter unten genauer zu besprechenden Fall von „Osteomalacie mit Cystenbildung und multiplen Fracturen und „secundärer“ Sarcom-Entwicklung“ in der geringeren Widerstandsfähigkeit des osteomalacisch veränderten Knochen-Apparates und den in seinem Fall das Knochengewebe durchsetzenden Cysten (S. 523): „Die

¹⁾ Karl Hirschberg, Zur Kenntniss der Osteomalacie und Ostitis malacissans. Ziegler, Beiträge zur patholog. Anatomie, Bd. 6, 1889.

ungewöhnliche Weichheit der Knochen hat eine geringere Widerstandsfähigkeit derselben gegen traumatische Schädlichkeiten mit sich gebracht. Das ersehen wir aus den zahlreichen kleinen Blutungen, die gewiss kleinen mechanischen Schädigungen, die vom gesunden Knochen reactionslos ertragen worden wären, ihren Ursprung verdanken. In diesen degenerirten und von Cysten durchsetzten Knochen konnten also Fracturen sehr leicht eintreten. . . . In der Tibia nun hat der Reiz der Fractur den Anstoss zur Entwicklung des Sarcoms auf dem günstig darauf vorbereiteten Boden gegeben.“ Aus diesem letzten Zusatz erfahren wir ohne Weiteres, das für ihn das Sarcom das letzte Glied in der Kette der Erscheinungen ist, und zwar eine Folge der Fractur; dass die anderen sich vorfindenden Fracturen nicht auch zu Sarcom-Entwicklung Anstoss gaben, kann nach Hirschberg möglicher Weise darin seinen Grund haben, dass (S. 524) „zur Zeit ihres Auftretens die Degeneration des Knochens überhaupt oder an den fraglichen Stellen nicht so weit gediehen war, dass der Reiz der Fractur die Sarcom-Entwicklung veranlassen konnte.“ Hirschberg legt seiner Hypothese die Virchow'sche Auffassung der Sarcom-Aetiologie zu Grunde, wonach die Disposition zur Genese dieses Neoplasmas steigt mit der durch vorausgegangene Krankheit, erschöpfenden Gebrauch, anhaltende Ernährungsstörung oder Trauma veranlassten Veränderung der Gewebe.

Bezugnehmend auf diese Auffassung sieht v. Recklinghausen die Ursache der Sarcom-Entwicklung in seinem dem unsrigen analogen Fall nicht sowohl in dem groben, plötzlich einsetzenden Reiz des Knochenbruchs, als vielmehr in den leisen, aber stetig wirkenden statischen Momenten.

Die dritte Möglichkeit, dass es sich um Fracturen in Folge von Resistenz-Verminderung des Knochens durch die Tumor-Entwicklung handle, war im Hirschberg'schen Fall zwar anscheinend verneint durch das Vorhandensein von Fracturen in nicht sarcomatösem Gewebe, wo wir aber als mechanisch für die Genese gleichwerthig mit diesem letzteren die Knochencysten ansehen dürfen.

In unserem Fall haben wir keine der obducirten Fracturen ohne Sarcomgewebe vorgefunden, und wenn wir uns vergegen-

wärtigen, dass bei einer Osteomalacie Fracturen ja an und für sich schon nichts besonders Seltenes sind, so scheint uns, wenn wir auch zugeben, dass ein Theil der Fracturen in der osteomalacischen Erweichung ihren Grund haben mag, zur Erklärung der grossen Multiplicität derselben in unserem Fall die Annahme zulässig, dass die Tumorbildung in ihren ersten Anfängen, an Stellen, wo schon normaler Weise grosse Anforderungen an den Knochenapparat gestellt werden, und zudem in der Corticalsubstanz, also gerade an der statisch wichtigsten Partie des Knochenquerschnitts, genügte, um in dem durch osteomalacische Vorgänge im Allgemeinen schon weniger widerstandsfähigen Knochen eine Continuitäts-Trennung hervorzurufen. In Wirklichkeit haben wir auch alle Fracturen an bei der Locomotion u. s. w. sehr exponirten Stellen.

Auf die Sarcomgenese übergehend, können wir vielleicht mit Hirschberg annehmen, dass sie durch die Fracturen bedingt wurde? Abgesehen davon, dass wir ja soeben die umgekehrte Causalität annahmen, spricht schon der einzige Umstand dagegen, dass wir an zahlreichen Orten Tumorgewebe finden, wo von Fracturen weit und breit nichts zu finden ist.

Noch könnte man entgegenhalten, dass die an den unteren Extremitäten im Gegensatz zu den übrigen zu besonderer Grösse gediehenen Tumoren durch einen nachträglichen Reiz der hinzugekommenen Fracturen auf das vorhandene Tumorgewebe zu erklären sei. Dagegen spricht der Befund an der rechten Fibula, wo wir ohne Fractur doch eine sehr mächtige Tumor-Entwicklung finden.

So läge es denn vielleicht näher, die Recklinghausensche Annahme zu acceptiren und an Stelle der plötzlich einsetzenden, kurz dauernden, ursächlich wirkenden Fracturen die leise, aber stetig wirkenden statischen Momente zu Hülfe zu nehmen.

Verlassen wir für einen Augenblick diesen Gedankengang und orientiren wir uns, wo wir überall, sowohl makroskopisch, als mikroskopisch das Tumorgewebe localisirt finden. Wir sahen es in den Rippen, dem Becken und allen untersuchten Extremitäten-Knochen, und was die Topographie im Knochenquerschnitt selbst betrifft, so fanden wir die kleinen Knochen immer in der

Rinde und beim Grösserwerden in das Marklumen hineinreichen, eventuell bis in die andere Corticalis; in jedem Fall scheint ihr Mutterboden aber die Corticalis zu sein.

Im mikroskopischen Bilde zeigt sich Tumorgewebe immer nur in einem Substrat von in Fasermark umgewandeltem Knochengewebe. Nie finden wir es aus einer Zone von Lymph- oder Fettmark hervorgegangen. Dies führt uns zu der zwingenden Annahme, dass für die Genese der beiden Erscheinungen, — des Fasermarks und der Riesenzell-Tumoren —, ähnliche ätiologische Verhältnisse vorwalten müssen, oder dass für die Genese des einen die Existenz des anderen nothwendig ist. Bei der Beobachtung der einzelnen Präparate fanden wir immer einen ganz allmählichen Uebergang von Fasermark in Sarcomgewebe, ohne scharfe Grenzen, indem die Spindelzellen des Fasermarks allmählich kürzer wurden und sich dichter stellten, so dass man an gewissen Stellen ja beträchtlich in Verlegenheit war, sich für Tumor oder dichtes Fasermark zu entscheiden, wenn nicht die Anwesenheit von besonders zahlreichen Riesenzellen von vornherein die Sache entschied. Auf jeden Fall scheint also der innigste Zusammenhang zwischen beiden zu bestehen.

Dieser Auffassung pflichtet auch v. Recklinghausen bei, da auch bei ihm (S. 15 a. a. O.) „die braunen Sarcome immer inmitten des fibrös-ostitischen Gewebes ihren Hauptsitz, hier offenbar ihren Ursprung haben.“ Seine Befunde setzen ihn „ausser allen Zweifel, dass alle Sarcome ganz im Innern der Krankheitsheerde, gleichsam in den Centren des activen Vorgangs, also in denjenigen Stellen der einzelnen Knochen-Abschnitte entstanden sind, in welchen die Reizmomente am Frühesten einsetzten, oder in welchen sie am Häufigsten wiederkehrten, wirklich wohl in denjenigen Abschnitten der Knochen, wo Beides eintraf, so dass die Tumoren allgemein den Ort des ersten Beginnes der fibrösen Ostitis bezeichnen würden.“ Darnach müsste der Tumor als die letzte Stufe im Entwicklungsgange des Fasermarks angesehen werden, gewissermaassen der höchste Grad der Veränderung, zu welchem dieses bei genügend intensiver und lange fortbestehender Reizung gelangen kann. Auch wir möchten an der Hand unserer Befunde für diese Auffassung soweit eintreten, als wir, gestützt auf unsere mikro-

skopischen Bilder, annehmen, dass zwischen dem Fasermark und dem kleinzelligen Theil des Tumors wenigstens der innigste genetische Zusammenhang besteht.

Kehren wir zurück zur Erörterung der für die topographische Anordnung der Tumoren und damit für die Genese überhaupt in Betracht kommenden Factoren. Wie wir die Hirschberg'sche Ansicht, dass der einmalig plötzlich einsetzende Reiz der Fractur für das Riesenzell-Sarcom eine causale Bedeutung habe, für unseren Fall zurückweisen mussten wegen der Verhältnisse des Tumors an der rechten Fibula, so können wir auch die v. Recklinghausen'sche Ansicht für unseren Befund nicht in vollem Umfang acceptiren, dass die Tumoren entstanden seien an Stellen, wo Muskelzug und statischer Druck in besonders intensiver Weise eingewirkt haben: „Als ein Gesetz lässt es sich hiernach hinstellen, dass diejenigen Abschnitte der Röhrenknochen und diejenigen kurzen spongiösen Knochen vorwiegend betroffen wurden, welche am Meisten zu tragen haben, diejenigen Stellen der einzelnen Skelettheile, an welchen die Zug- und Druckkräfte die Knochenmasse am Stärksten angreifen.“¹⁾

Die Fibula nun spielt sicherlich für die Statik der unteren Extremität keine nennenswerthe Rolle; gegenüber den Druckwirkungen, denen die Tibia ausgesetzt ist, ist jene beinahe völlig entlastet. Die Möglichkeit veränderter Druck- und Zuglinien und damit einer eventuellen Mehrbelastung der Fibula wäre allenfalls zuzugeben bei einem durch eine Tibia-Fractur seiner Hauptstütze beraubten Unterschenkel. Zwar haben wir in unserer in Frage stehenden Tibia eine leichte Infraction verzeichnet, doch nur so weit, als es durch die Ausdehnung des Fibula-Tumors bedingt war; vor Allem finden wir an ihr aber nur eine geringe und kleine, mit dem Fibula-Tumor nicht zu vergleichende Geschwulst-Entwicklung, so dass nicht einzusehen ist, wie die schon lange der schädigenden Wirkung des statischen Druckes ausgesetzte Tibia auf diesen Reiz nicht in der gewohnten Weise mit der typischen profusen Geschwulst-Entwicklung geantwortet haben sollte, wohl aber die Fibula, die, wäre es überhaupt schon vor ihrer Geschwulstbildung zu einer Infraction der Tibia gekommen,

¹⁾ v. Recklinghausen, a. a. O., S. 13.

schon durch die mit diesem Umstand herbeigeführte Ruhigstellung des Gliedes dieser Schädlichkeit ja entzogen worden wäre.

Weiter ist es auch sehr auffallend, dass wir an Orten, wo wir bei bestehenden sehr grossen Druck- und Zugwirkungen, auch entsprechende Tumorbildung erwarten sollten, solche nicht antreffen, so hauptsächlich im Schenkelhals (im Biegelow'schen Schenkelsporn), den Wirbelkörpern, die ja gerade als Zeichen des grossen Druckes, dem sie ausgesetzt waren, eine ausgesprochen biconcave Form angenommen haben.

Suchen wir an Hand der topographischen Vertheilung der Tumoren nach einem an all diesen Stellen gemeinsam einwirkenden, allenfalls ätiologisch für unsere Verhältnisse möglichen Moment, so finden wir nichts weiter als circulatorische Verhältnisse, speciell den hydrostatischen Druck im Gefässrohr, der an den obigen Stellen leicht zu Stase führen kann.

Aus dem mikroskopischen Befund möchten wir zur Stütze unserer Annahme die zahlreichen Pigmentkörner anführen, die gerade an den Partien, wo Stase und Tumor-Entwicklung am Bedeutendsten, auch am Stärksten vorgefunden werden, während sie an andern Orten, wie z. B. den Rippen, wo die Stase eine geringere sein musste, auch in bedeutend vermindertem Quantum angetroffen wurden, mit einer ebenfalls weniger starken Tumor-Entwicklung.

Hiermit fänden wir uns wieder im Einklang mit dem andern Theil der v. Recklinghausen'schen Hypothese, die wir gleich im Wortlaut anführen, und unterscheiden uns von ihr nur dadurch, dass wir nicht auf dem Weg des statischen Druckes und Muskelzuges, dem der Knochen ausgesetzt wäre, dazu gelangen, sondern einfach durch den hydrostatischen Druck, wie er im Gefässrohr, herrscht und als solcher zu Stase führt. „Soll ich die localen Mechanismen bezeichnen, welche bei der Tumor-Bildung, wie schon bei der initialen fibrösen Ostitis durch jene stets wiederkehrenden Zug- und Druckwirkungen in die gesteigerte Thätigkeit versetzt werden, so muss ich die localen Blutgefässe nennen“; ...¹⁾) und führt als Beleg dafür folgende Momente an²⁾):

¹⁾ v. Recklinghausen, a. a. O., S. 16.

²⁾ derselbe, a. a. O., S. 75.

1. der ausserordentliche Reichthum an grösseren braunen Pigmentzellen im Lymphmark, dass an den Grenzgebieten der fibrösen Ostitis wie eine intermediäre Zone zwischen das centrale Fett- und das peripherische Fasermark eingeschaltet ist;

2. strotzende Füllung der venösen Capillaren des unveränderten Markes, Ecchymosirung im jugendlichen Fasermark.

3. Verstopfung der capillaren Gefässe durch Markfett;

4. hyaline Verdickung der Arteriolenwand;

5. eine von den Venenwurzeln bis in die Hauptstämme reichende, völlig organisirte, sehr pigmentreiche und ganz alte Thrombose.

Nachdem wir nun so oft uns auf den Fall VII (Bleich) der v. Recklinghausen'schen Monographie bezogen, wird es von Interesse sein, die Hauptpunkte dieses Falles selbst noch in Kürze durchzugehen.

Es handelt sich um einen 40 jähr., früher syphilitisch inficirten Mann, der vom April 88 an sich in kürzern oder längern Intervallen durch geringfügige Traumen multiple Fracturen an den verschiedensten Körpergegenden zuzog. Bei der im October 1889 vorgenommenen Obduction ergab sich:

Fractur des linken Oberschenkels am obern Ende des Schaftes.

Fractur des rechten Oberschenkels in der Mitte des Schaftes. Kopf und Hals nach unten geknickt.

Verbiegungen und Verknickungen der Wirbelsäule (Kyphose) und der Schädelbasis, am untern Winkel der linken Scapula, an der verkürzten, früher gebrochenen linken Clavicula, am schiefen Schnabelbecken, am kyphotischen Brustbein.

(S. 10) „Die Säge schneidet wie durch mürbes Holz, die Diaphysen der am Stärksten verdichteten Knochen (Wadenbeine, Radii und Oberschenkelknochen), sowie die Rippen und das Schädeldach können auch mit dem Messer bei mässigem Kraftaufwand durchschnitten werden.“

Riesenzellen-Sarcom-Tumoren in der fein porösen, nicht mehr compacten Rindensubstanz localisirt in:

dem rechten Humerus (am untern Diaphysen-Ende), dem rechten Radius (2 Tumoren), der linken Ulna (Schaftmitte), dem rechten Femur (Collum chirurgicum), — das linke Femur wurde nicht durchschnitten, — der rechten Tibia, der linken Tibia und Fibula, den Metatarsi II—IV links, rechts in der Mitte der Knochen, der Tuberositas calcanei dext.

den Rippen: II, III und VII links, II und VII rechts nahe den vorderen Enden.

den Wirbeln: Körper: II u. III Lumbalis (kleinste Tumor-Massen. Wurzel der Wirbelbögen und Dornfortsätze I, IV und IX Brustwirbel (grössere Tumoren).

Hüftknochen: Basis spinae anter. inf. sinist. am Boden der Linea arcuata links, Tuber ischii dext.

Kopf: Massiv und Alveolarfortsatz des linken Oberkiefers, Basis der Alveolarfortsätze des gleichmässig verdickten Unterkiefers, gemeinsame Wurzel der beiden Unterkiefer-Fortsätze, Processus glenoidalis dext., linker Oberkiefer (zahlreiche Epuliden).

Ausdrücklich als Tumor-frei sind erwähnt:

Schulterblätter und Knochen der Thoraxwand (mit Ausschluss der oben genannten), Körper des verdichteten Unterkiefers, sämtliche Wirbelkörper und Kreuzbein (fast Tumor-frei).

In vielen der Tumoren ganz kleine, bis Stecknadelkopf-grosse Cysten.

Ohne weiter auf die Details des Falles einzugehen, von denen wir im Vorausgehenden Einiges zu erwähnen Gelegenheit hatten, möchten wir nur noch die vollständige Uebereinstimmung des histologischen Bildes dieser beiden Fälle hervorheben; in beiden das ausgesprochene Bild der Osteomalacie mit typischen Deformitäten und Fracturen, in beiden die merkwürdige Combination dieses Processes mit einem an den verschiedensten Körperstellen localisirten Tumorgewebe, dessen histologisches Bild sich vollständig entspricht: Riesenzellen-Sarcome. Wenn auch die Vertheilung dieser Tumoren im Grossen und Ganzen eine gewisse Uebereinstimmung zeigt, so finden sich doch in dieser Richtung einige jedem Falle eigenthümliche Verschiedenheiten.

Noch einen Punkt müssen wir aus dem Recklinghausenschen Fall hervorheben: die vielen im Tumorgewebe vorkommenden ganz kleinen Cysten. Doch sind auch wir nicht ganz ohne Analogon, wenn wir erinnern an die Mandelkern-grosse Cyste im untern Fragment der linken Tibia.

Diese histologische Eigenthümlichkeit führt uns zur Vergleichung eines 2. Falles, der, wenn auch nicht die vollkommene Analogie des obigen aufzuweisen vermag, doch manche ähnliche Verhältnisse widerspiegelt; wir meinen die Osteomalacie mit Cystenbildung, multiplen Fracturen und secundärer, myelogener Riesenzellen-Sarcom-Entwicklung von K. Hirschberg, was wir oben schon mehrmals erwähnten.

Es handelt sich um eine 35 jährige Patientin, die während 4 jähriger, mit Anschwellung des linken Schlüsselbeins beginnender Krankheitsdauer, Schmerzen, Schwäche und Lähmung im linken und rechten Arm, im linken Oberschenkel, Bruch desselben, Schmerzen und geringe Schwellung im linken Schultergelenk, periostale Anschwellung am linken Schienbein aufwies und

bei der Section, deren Resultat dem Verfasser nur in summarischer Weise zur Verfügung stand, keine besonderen Veränderungen in innern Organen, keine Metastasen aufgewiesen haben soll.

Zur Untersuchung standen Hirschberg zur Verfügung:

1. ein 10 cm langes Stück des oberen Endes des linken Humerus, das im Gebiete des anatomischen Halses eine „ältere Fractur“ aufwies und einen fast völligen Ersatz der Knochen-Spongiosa durch 8 durch dünne Zwischenwände getrennte, aber doch unter einander zusammenhängende Cysten. Mikroskopisch bestehen die Scheidewände nur aus ziemlich homogener, leicht körnig gestreifter Masse;

2. ein 12 cm langes Stück der Tibia, das in der Mitte ausser einer Fractur eine „ziemlich Hühnerei-grosse, blasige Auftreibung“ aufwies und ein Rest des Knochens noch eine Anzahl von „Hirse Korn- bis Haselnuss-grossen Cysten“ die durch knöcherne, von röthlichen Massen bekleidete Wände von einander getrennt sind.“

3. ein 12 cm langes, im Hals vom Kopf abgebrochenes Stück des Oberschenkels, das am andern Ende ebenfalls eine Bruchfläche zeigt, in der Gegend des grossen Trochanters röthlich gefärbtes Mark mit unregelmässigen Ausbuchtungen, vielleicht künstlichen Defecten.

Ueberall Consistenz-Verminderung des Knochens, theilweise bis zu unterschiedener Weichheit und Schneidbarkeit mit dem Messer.

Als Resultat der mikroskopischen Untersuchung giebt Hirschberg (S. 518) an:

1. In allen 3 Knochen gleichmässig verbreitete, aber verschieden stark entwickelte Entkalkung, die sich in dem Auftreten des rothgefärbten osteoiden Gewebes kund giebt;

2. nicht mit Epithel ausgekleidete Cysten in 2 und beginnende (?) Cystenbildung im dritten Knochen;

3. Riesenzellen-Sarcom auf eine kleine Stelle der Tibia beschränkt.

Wie wir schon früher angedeutet, beurtheilt Verfasser den Fall als auf osteomalacische Basis beruhende, durch Erweichung nach Blutung entstandene Cystenbildung mit multiplen Fracturen und secundärer myelogener Riesenzell-Sarcom-Entwicklung, veranlasst durch den Reiz einer Fractur auf den durch die Osteomalacie günstig darauf vorbereiteten Boden. Ohee auf die Kritik dieses genetischen Erklärungsversuches noch einmal einzugehen, können wir uns des Eindruckes nicht erwehren, dass wir im obigen Fall möglicherweise eine grössere Analogie haben, als es das Untersuchungs-Ergebniss von vornherein erscheinen lässt. Bei dem geringen zur Verfügung stehenden Untersuchungs-Material ist nicht auszuschliessen, dass bei einer umfangreicheren Durchsicht des Skelets sich noch andere Partien mit Tumorgewebe

hätten auffinden lassen, umsomehr, als anamnestisch noch eine Anschwellung der linken Clavicula erwähnt wird, zu deren Untersuchung aber kein Material zu Gebote stand. Vollkommen übereinstimmend mit unsern Verhältnissen sind auch die histologischen Details des Tumors: „ein Gewebe, das aus dichten, an einander gelagerten, rundlichen bis kurzspindligen Zellen besteht, zwischen welche reichlich dunkler gefärbte, bis 20 dicht gedrängte Kerne haltende, grössere Zellen eingesprengt sind, das also als ein typisches myelogenes Riesenzell-Sarcom angesprochen werden muss.“ (S. 517 a. a. O.) Auch haben wir in der Beschreibung des Knochenmarkes Ausführungen, die uns unwillkürlich an die in beiden obigen Fällen constatirten Verhältnisse des Fasermarkes erinnern. „Das Mark zwischen den Bälkchen ist stellenweise fein gestreift, nicht besonders zellreich und enthält wenig Fett. An zahlreichen Stellen aber finden sich grössere und kleinere Anhäufungen alten, gelben Blutpigmentes“ (S. 516). „Das Mark ist zellreich, von zahlreichen alten Blutungen durchsetzt“ (S. 517).

Wir müssen uns damit begnügen, die Hauptpunkte dieses Falles hervorgehoben und die diesbezüglichen Vermuthungen angedeutet haben. Zu einer völligen Gleichsetzung fehlt die sicher constatirte Multiplicität des Riesenzell-Sarcoms, was ja gerade einen charakteristischen Theil des in Frage stehenden Krankheitsbildes ausmacht.

Es gelang uns nirgends, einen weiteren, mit obigen Fällen in Analogie zu setzenden Befund in der Literatur ausfindig zu machen.

Der Vollständigkeit halber seien einige Fälle noch in Kürze angeführt, denen eine gewisse, wenn auch nur äussere Aehnlichkeit mit den in Frage stehenden Verhältnissen nicht abzusprechen ist.

Im Sitzungsbericht des ärztlichen Vereins zu Marburg, vom 5. August 1885¹⁾ finden wir folgendes Falles von Marchand Erwähnung gethan:

69 jähriger Mann, Brustbein und Rippen ausserordentlich brüchig, leicht mit dem Messer zu schneiden; an den Rippen sehr zahlreiche Eindrücke. Die Knochensubstanz ist auf eine papierdünne Schicht reducirt, der ganze übrige Raum von dem stark gewucherten Knochenmark gefüllt, welches

¹⁾ Berliner klinische Wochenschrift 1886, No. 29.

grösstentheils dunkelroth, vielfach aber mit blassgrauen, weichen, Knötchen-artigen Einlagerungen durchsetzt ist. Dieselben machen stellenweise den Eindruck kleiner Geschwülste, um so mehr, als sie an einzelnen Stellen, besonders den Rippen, die dünne, compacte Schicht vollständig durchbrechen und in kleinen Lücken unter dem Periost hervortreten. Die ganze Wirbelsäule zeigt dieselbe Beschaffenheit, am Stärksten die Lendenwirbel, deren Körper sehr breit und niedrig, zusammengedrückt sind. Auch hier ist die äussere Knochenschicht papierdünn. Die spongiöse Substanz der Wirbelkörper ist fast frei von Knochenbälkchen und gleicht an Consistenz und Farbe dunkelrother Milzpulpa. Der Wirbelcanal lässt sich ohne Schwierigkeit von vorn mit dem Messer öffnen. . . . Die Beckenknochen sind fest; die Extremitätenknochen, welche nicht näher untersucht werden konnten, dem Gefühl nach ebenfalls; doch soll vor einiger Zeit in Folge eines leichten Falles eine Fractur des einen Humerus erfolgt sein. Mikroskopisch erweist sich das Knochenmark des erkrankten Theiles als sehr gefäss- und bluthaltig und reich an kleinen, runden Markzellen, welche in den grauen Knötchen dicht angehäuft sind.“ . . . „Der vorliegende Fall unterscheidet sich von der gewöhnlichen Form der senilen Osteomalacie durch das Auftreten der Geschwulst-artigen Hyperplasien, doch scheinen diese nur eine graduelle Steigerung des Processes darzustellen.“ Aetiologisch glaubt Verfasser eine nervöse Störung auf eventuell chronisch-myelitischer Basis, nach früherem Trauma der Lendengegend, geltend machen zu können.

So viele Analogien wir auch in obigem mit unserm Falle finden, die „blaugrauen, Knötchen-artigen Einlagerungen, die stellenweise den Eindruck kleiner Geschwülste machen, sind keine Riesenzell-Sarcome, es sind nur aus Rundzellen bestehende, locale Markhyperplasien, wie der Referent seinen Fall selbst charakterisirt als senile Osteomalacie, oder richtiger, allgemeine Markhyperplasie mit Schwund der Knochensubstanz.

Ganz ähnlich verhält es sich mit dem multiplen Myelom von S. v. Rustizky¹⁾.

Bei einem 47 jährigen Mann fand sich rechts neben dem Auge ein stark prominirendes Sarcom, ein ähnliches in der Dura, weiter an der rechten 5. Rippe, am linken Rippenbogen auf der Innenseite oberhalb des Randes mit Querfractur der Rippenknorpel an dieser Stelle, am Manubrium sterni, rechts am 6. bis 7. Brustwirbel, 3 Tumoren im Knochenmark des rechten Humerus. Becken und übrige Wirbel frei. „Aller Wahrscheinlichkeit nach würde die Zahl der Knoten noch bedeutend gewachsen sein, wenn alle Knochen, an denen sich Auftreibungen finden, zersägt worden wären.“ In inneren Organen und in Umgebung der Knochen fanden sich keine Metastasen. „Ganz allgemein waren die Zellen, welche aus dem Knochenmark in der

¹⁾ Deutsche Zeitschrift für Chirurgie 1873, Bd. 3.

Nachbarschaft der Tumoren entnommen wurden, gleichgebaut, so dass man sie mit einander verwechseln musste, wenn nicht grössere Fetttropfen vorhanden waren und dem Beobachter als Merkmal dafür dienten, dass wirkliche Knochenmarkzellen vorlagen“ (a. a. O., S. 167).

„In dem hier beschriebenen Falle, bezw. in dem Tumor selbst, sowie im normalen Knochenmark sind keine Riesenzellen vorhanden.“ (S. 170.)

Ganz abgesehen von den fehlenden Zeichen der Osteomalacie ist mit der letztgenannten Thatsache der Fall für unsere Verhältnisse hinreichend charakterisirt und wenn wir die Tumoren nach der Auffassung des Autors als „einfache circumscriphte benigne Hypertrophien des Knochenmarkes“ bezeichnen, so ist die differentielle Diagnose damit genügend erörtert.

Im engsten Zusammenhang mit dem vorausgehenden ist einmal der Fall von H. Buch¹⁾, der, soweit aus den vorliegenden Angaben zu schliessen ist mit ihm in absoluter Uebereinstimmung steht und desshalb nur der Vollständigkeit halber erwähnt sei, ohne näher auf ihn einzugehen.

Dann der Fall von W. Zahn von multipler, primärer Lymphosarcomatose des Knochenmarkes ohne Leukämie, wo intra vitam die Diagnose auf Osteomalacie gestellt worden war, wegen Verkrümmungen des Thorax und mehrfacher Brüche der Rippen. Auch hier finden wir wieder allgemeine Rareficirung der Knochensubstanz, im rothen Mark weissliche, lymphatische bis Haselnuss-grosse Geschwülste, die allenthalben mikroskopisch viel weniger begrenzt sind als makroskopisch, da sie keine Grenzmembran hatten, sondern sich allmählich nach der Umgebung zu fortsetzten. Sie bestanden alle lediglich aus kleinen, runden, den Lymphzellen der Lymphdrüsen ähnlichen Zellen, mit zartem, durchsichtigen Protoplasma und deutlichem Kern. (S. 4 a. a. O.) Riesenzellen fanden sich nirgends vor, selbst nicht an den in Resorption begriffenen spärlichen Knochenbälkchen.

Auch hier glauben wir wieder durch die Charakteristik des Falles genügend Punkte hervorgehoben zu haben, die schon bei oberflächlicher Betrachtung die principielle Verschiedenheit einleuchtend machen.

Ganz gleich verhält es sich mit all' den in neuer und neuester Zeit veröffentlichten Fällen, die sämmtlich dem Symptomenbild des multiplen Myelom's angehören.

¹⁾ Beiträge z. Geschwulstlehre. Zahn, Deutsche Zeitschr. f. Chir., Bd. 22,

Zahn selbst rechnet seinen Fall in das Gebiet des Lymphosarcoms der myelogenen Pseudo-Leucämie, ein Gebiet, das uns über den für unsere Fälle in Betracht kommenden Kreis hinausführt.

Was die Differential-Diagnose betrifft, so haben wir die pathologisch-anatomische Seite derselben durch obige Casuistik sattsam erwogen: mit Ausnahme des Fehlens der Riesenzellen-Tumoren, vermissen wir überall (den Marchand'schen Fall ausgenommen) auch das histologische Bild der Osteomalacie.

Bezüglich der klinischen Umgrenzung diese Krankheitsbilder, die bereits ausserhalb des Rahmens unserer Arbeit fällt, möchten wir nur bemerken, dass im Beginn das Leiden von einer reinen Osteomalacie wohl kaum zu unterscheiden ist, es wäre denn, dass im Gegensatz zu den beiden bis jetzt constatirten Fällen ein sehr frühes Auftreten von Tumoren zu beobachten wäre. Vielleicht dürfte auch aus dem gehäuften unmotivirten Auftreten von Fracturen in einem relativ frühen Stadium die Aufmerksamkeit nach dieser Seite gerichtet werden.

Von Osteoporose und Osteopsathyrosis unterscheidet es sich ausser durch die eben angeführten Momente noch durch den Mangel, bezw. das Vorhandensein der Symptome der Osteomalacie.¹⁾

Schwerer muss die Differential-Diagnose gegenüber multiplem metastatischem Knochensarcom sein: Ist ein primärer Heerd auffindbar, so dürften die Schwierigkeiten nicht zu gross sein; ist das aber nicht der Fall, so liegen gewisse Anhaltspunkte nur noch in dem Fehlen, bezw. Vorhandensein der osteomalacischen Knochen-Erkrankung, den typischen, auch klinisch zu constatirenden Skelet-Verkrümmungen, wie des Beckens, der Beine u. s. w. und der ihnen zu Grunde liegenden allgemeinen Weichheit der Knochen in einer In- und Extensität, wie sie bei der durch metastische

¹⁾ Schwierig wird in gewissen Fällen auch die Ausschliessung von Page's Knochen-Erkrankung sein, um so mehr, wenn, wie es bei den Endstadien der ^{dis}Osteomalacie chronica deformans hypertrophica öfters vorkommen soll, solitäre oder multiple Sarcome sich entwickeln. Doch ist vielleicht in der mehr allgemeinen hypertrophischen Deformität der einzelnen Knochen neben anderen ein differential-diagnostisches Moment zu finden. Für weitere Details Prof. K. Schuchardt: Die Krankheiten der Knochen und Gelenke. Deutsche Chirurgie. Lief. 28.

Tumoren veranlassten lokalen Ostitis malacissaus nicht vorzukommen pflegt. Dieselben Ueberlegungen müssen auch ihre Gültigkeit haben für die differentielle Diagnose gegenüber den Lympho-Sarcomen, dem multiplen Myelom u. s. w., und doch scheinen gerade diese Fälle, wie diejenigen von Zahn und Marchand lehren, am meisten zu allfälligen Verwechslungen Anlass zu geben.

Von grösstem Interesse bleibt es, zu entscheiden, ob die bis jetzt beim multiplen Myelom beobachtete und diesem in neuester Zeit allein zugeschriebene (Huppert, Winkler) Albumosurie, das Vorkommen des Bence-Jones'schen Eiweisskörpers im Harn, unserem in Frage stehenden Krankheitsbilde zukommt oder fehlt. Differentialdiagnostisch hat die Frage um so grössere Bedeutung, als dieses Symptom bei reiner, unzweifelhafter Osteomalacie bis jetzt nicht beobachtet worden sein soll. Ob die Vertheilung der Tumoren ein diagnostisches Hülfsmittel gegenüber dem multiplen Myelom ergiebt, wagen wir bei der Spärlichkeit unseres Materials nicht zu entscheiden, doch scheint es nicht unwahrscheinlich, da nach Winkler¹⁾ beim multiplen Myelom „die Extremitäten vollkommen intact und, soweit es die Schmerzen des Rumpfskelets zulassen, vollkommen gebrauchsfähig sind.“

Fassen wir zum Schluss das Resultat unserer Untersuchung noch einmal zusammen, so handelt es sich hier um eine allgemeine Osteomalacie des gesammten Skelets mit sehr zahlreichen Fracturen, deren grosse Multiplicität möglicher Weise ihren Grund hat in der noch grösseren Resistenzverminderung des Skelets durch das Auftreten von zahlreichen Geschwülsten, welche sämmtlich übereinstimmend den Bau von polymorphzelligen Riesenzellen-Sarcomen haben, für deren Topographie aber ein gemeinsames ursächliches Moment mit Sicherheit nicht zu erkennen, höchstens in den oben erörterten Circulations-Verhältnissen zu vermuthen ist.

Da dieser Symptomen-Complex sich pathologisch-anatomisch ganz scharf umschreiben und charakterisiren, in keines der bekannten Krankheitsbilder aber einreihen lässt, in der Literatur

¹⁾ K. Winkler, Das Myelom in anatomischer und klinischer Beziehung. Dieses Archiv, Bd. 161, 1900.

wir einen völlig identischen Fall dagegen bereits verzeichnet finden, so glauben wir uns berechtigt, den vorliegenden Befund zu einem besonderen Krankheitsbild zusammenzufassen als Osteomalacie mit multiplen Fracturen und multiplen Riesenzellen-Sarcomen.

L i t e r a t u r.

- J. v. Rustizky: Multiples Myelom. Deutsche Zeitschrift für Chirurgie, Bd. 2, 1873.
- P. Grawitz: Maligne Osteomyelitis und sarcomatöse Erkrankungen des Knochensystems als Befunde bei Fällen von perniciöser Anämie. Dieses Archiv, Bd. 76, 1879.
- Wilh. Jahn: Beiträge z. Geschwulstlehre. Deutsche Zeitschr. f. Chir., Bd. 22.
- Marchand: Sitzungsbericht des ärztl. Vereins zu Marburg am 5. Aug. 1885. Berl. klin. Wochenschrift, No. 29, 1886.
- K. Hirschberg: Zur Kenntniss der Osteomalacie und Ostitis malacissans. Ziegler's Beiträge zur pathol. Anatomie, Bd. 6, 1889.
- F. v. Recklinghausen: Die fibröse oder deformirende Ostitis, die Osteomalacie und die osteoplastische Carcinose in ihren gegenseitigen Beziehungen. Separat-Abdruck aus der Rudolf Virchow zum 13. Oct. 1891 gewidmeten Festschrift der Assistenten.
- Hammer: Primäre sarcomatöse Ostitis mit chronischem Rückfallsfieber. Dieses Archiv, Bd. 37, 1894.
- M. B. Schmidt: Allg. Pathologie und pathol. Anatomie der Knochen. — Lubarsch u. Ostertag: Ergebnisse der allg. Pathologie.
- Ziegler u. v. Kahlden: Centralblatt für allg. Pathologie u. pathol. Anatomie, 1899, Bd. 10, No. 19—20.
- K. Schuchardt: Die Krankheiten der Knochen und Gelenke. Deutsche Chirurgie, Lieferung 29, 1899.
- Aschoff u. Gaylord: Cursus der pathol. Histologie, Wiesbaden, 1900.
- K. Winkler: Das Myelom in anatomischer und klinischer Beziehung. Dies. Archiv, Bd. 161, 1900.

Erklärung der Abbildungen auf Tafel IV u. V.

Fig. 1 stellt das Skelet des von mir beschriebenen Falles mit der Localisation der einzelnen Tumoren dar.

Fig. 2 nach einer von mir entworfenen Zeichnung des von Recklinghausen beschriebenen Falles mit Correcturen, welche Herr Prof. v. Recklinghausen die Güte hatte, mir anzugeben. Die Tumoren sind dunkel eingezeichnet.

(Separatabdruck aus Virchow's Archiv für pathologische Anatomie und Physiologie und für klinische Medicin. 165. Band. 1901.)

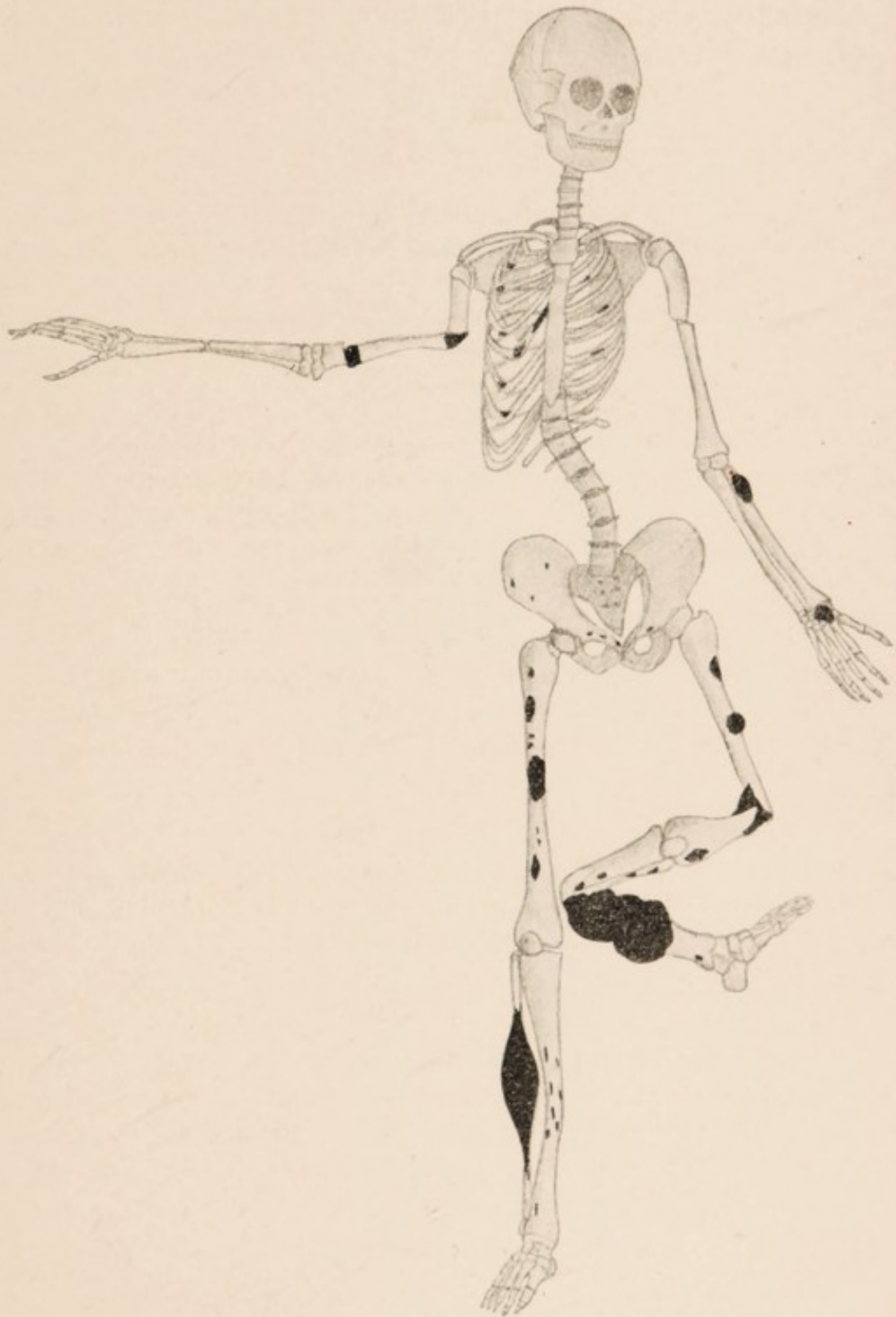

Fig. 1.



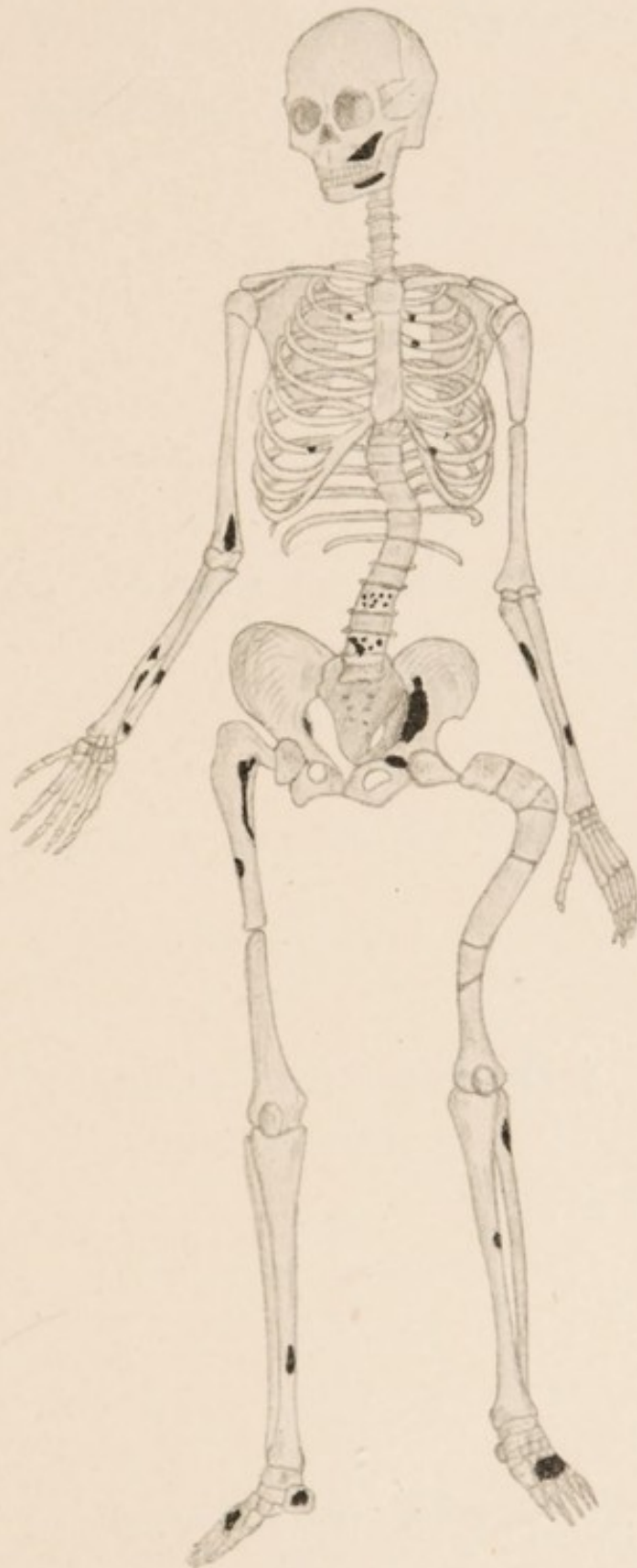



Fig. 2.



Ueber Osteomalacie
mit multiplen Riesenzell-Sarcomen und
multiplen Fracturen.

Inaugural-Dissertation

zur Erlangung der Doctorwürde

vorgelegt der

hohen medicinischen Facultät der Universität Bern

von

Wilhelm Schönenberger

aus St. Gallen.

Berlin.

Druck von Georg Reimer.

1901.

Auf Antrag des Herrn Prof. Dr. Langhans von der medi-
cinischen Facultät zum Drucke genehmigt.

Bern, den 14. Nov. 1900.

Der Decan: Prof. Dr. Heffter.

Meiner lieben Mutter

gewidmet.

Meiner lieben Mutter
gewidmet
von
Ihre Tochter
Marie

