FACULTÉ DE MÉDECINE DE PARIS

ANNÉE 1901 — THÈSE N° —

POUR

LE DOCTORAT EN MÉDECINE

Présentée et soutenue le Jeudi 20 Juin 1901, à 1 heure

PAR

Fernand-Georges-Laurent-Paul RIGOLLET-ARDILLAUX

Né à Dissay (Vienne), le 21 octobre 1874

SUR UN CAS D'HÉMATOME CONSÉCUTIF A UN FIBROME CALCIFIÉ DU QUADRICEPS CRURAL

Président : M. LE DENTU, professeur.

Juges : MM. BERGER, professeur.

RICHELOT et WURTZ, agrégés.

Le candidat répondra aux questions qui lui seront faites sur les diverses parties de l'enseignement médical

PARIS

Imprimerie de la Faculté de médecine

L. BOYER

15 — RUE RACINE — 15

1901

UNIVERSITÉ DE PARIS — FACULTÉ DE MÉDECINE

Doyen : M. BROUARDEL.

PROFESSEURS

Anatomie, MM. FARABEUF.— Physiologie, Ch. RICHET.— Physique médicale. GARIEL. — Chimie organique et chimie minérale, GAUTIER.— Histoire naturelle médicale, BLANCHARD. Pathologie et thérapeutiques générales, BOUCHARD. — Pathologie médicale, HUTINEL, BRISSAUD. — Pathologie chirurgicale, LANNELONGUE. — Anatomie pathologique, CORNIL.— Histologie, Mathias DUVAL.— Opérations et appareils, BERGER. — Pharmacologie et matière médicale, POUCHET. — Thérapeutique, LANDOUZY. — Hygiène, PROUST. — Médecine légale, BROUARDEL. — Histoire de la médecine et de la chirurgie, N.— Pathologie expérimentale et comparée, CHANTEMESSE.

Clinique médicale, MM. JACCOUD. HAYEM, DIEULAFOY, DEBOVE. — Clinique des maladies des enfants, GRANCHER. — Clinique de pathologie mentale et des maladies de l'encéphale, JOFFROY. — Clinique des maladies syphilitiques, FOURNIER. — Clinique des maladies du système nerveux, RAYMOND. — Clinique chirurgicale, TERRIER, DUPLAY, LE DENTU, TILLAUX. — Clinique ophtalmologique, PANAS. — Clinique des maladies des voies urinaires, GUYON. — Clinique d'accouchement. BUDIN, PINARD. — Clinique gynécologique, POZZI. — Clinique chirurgicale infantile, KIRMISSON.

AGRÉGÉS EN EXERCICE

MM.	MM.	MM.	MM.
ACHARD	DESGREZ	LEGUEU	TEISSIER
ALBARRAN	DUPRE	LEJARS	THIERY
ANDRE	FAURE	LEPAGE	THIROLOIX
BONNAIRE	GAUCHER	MARFAN	THOINOT
BROCA Auguste	GILLES DE LA	MAUCLAIRE	VAQUEZ
BROCA André	TOURETTE	MÉNETRIER	VARNIER
CHARRIN	HARTMANN	MERY	WALLICH
CHASSEVANT	HEIM	REMY	WALTER
DELBET	LANGLOIS	ROGER	WIDAL
	LAUNOIS	SEBILEAU	WURTZ

Chef des Travaux anatomiques..... M. RIEFFEL

Par délibération, en date du 9 décembre 1798, l'Ecole a arrêté que les opinions émises dans les dissertations qui lui seront présentées, doivent être considérées comme propres à leurs auteurs et qu'elle n'entend leur donner aucune approbation ni improbation.

A MON PÈRE ET A MA MÈRE

A MES PARENTS

A MES AMIS

A M. LE DOCTEUR MALAPERT

Professeur à l'Ecole de médecine de Poitiers

A MON PRÉSIDENT DE THÈSE :

M. LE PROFESSEUR LE DENTU

Chirurgien de l'hôpital Necker
Professeur de clinique chirurgicale à la Faculté de médecine de Paris
Membre de l'Académie de Médecine
Officier de la Légion d'honneur

Avant-Propos

En commençant ce travail inaugural, notre première pensée sera pour nos chers parents ; car en cette circonstance nous considérons comme un devoir particulièrement doux de leur adresser nos plus sincères remerciements pour les sacrifices qu'ils se sont imposés depuis notre plus tendre enfance.

A notre père, qui nous a toujours fourni les moyens nécessaires pour nous faire arriver où nous sommes, et à notre mère, qui a toujours été pour nous une femme digne de ce nom, nous sommes heureux de donner aujourd'hui ce gage de notre reconnaissance infinie.

Arrivé au terme de nos études médicales, qu'il nous soit permis d'obéir à un profond sentiment de respectueuse reconnaissance qui nous fait un devoir de remercier publiquement tous les maîtres qui, par leurs leçons, leurs conseils et leurs exemples nous ont appris à aimer la carrière dans laquelle nous allions entrer.

Nous adressons d'abord nos remerciements à Monsieur le Professeur Le Dentu.

C'est un grand honneur pour nous qu'un homme aussi éminent et dont la bienveillance est connue de tous, ait daigné accepter la présidence de notre thèse.

A M. le docteur Malapert, nous devons le sujet de cette thèse ; M. le docteur Mauclaire, agrégé à la Faculté de Paris, a bien voulu nous aider de ses conseils. Il nous est impossible de ne pas les unir ici tous les deux dans une même pensée de gratitude, car ils nous ont toujours réservé un bienveillant accueil.

Nous tenons également à remercier nos premiers maîtres à l'Ecole de Médecine de Poitiers, MM. les docteurs Delaunay, Roland, Buffet-Delmas, Brossard. La bienveillance qu'ils nous ont témoignée pendant nos premières années d'études médicales a été pour nous bien précieuse. Nous les prions de vouloir bien croire à toute notre reconnaissance.

Nous ne voulons pas oublier non plus nos maîtres dans les hôpitaux de Paris :

MM. les docteurs Albert Robin et Thierry, à la Pitié ; Champetier de Ribes à l'Hôtel-Dieu ; Michaux à Lariboisière ; enfin MM. les professeurs Dieulafoy, Jaccoud et Brissaud dont nous avons toujours suivi avec intérêt et profit les leçons au lit du malade.

Enfin, avant de terminer, nous voulons remercier deux de nos meilleurs amis. L'un Armand Ferrand, un camarade d'enfance, nous a toujours témoigné

beaucoup de confiance et d'amitié. C'est à son talent de dessinateur que nous devons les planches qui ornent ce modeste travail. L'autre, Edouard Boche, pendant notre séjour à Paris, a été pour nous un ami sûr et dévoué, toujours prêt à nous rendre service.

Qu'ils veuillent bien croire tous les deux à notre inaltérable reconnaissance.

Introduction

Lorsque le docteur Malapert nous offrit comme sujet de thèse l'observation de la malade qu'il venait d'opérer, nous crûmes qu'il était de notre devoir d'accepter, et cela pour deux raisons : la première parce que nous voulions bien témoigner notre reconnaissance à l'un de nos premiers maîtres ; la seconde parce que le cas nous semblait digne d'être rapporté.

Cette observation, en effet, nous paraissait intéressante à un double point de vue : d'abord parce que le diagnostic n'avait pas pu être posé d'une façon certaine, l'évolution de la tumeur, ainsi que ses symptômes, devant presque forcément induire en erreur ; en second lieu, la découverte d'une grosse concrétion au milieu de caillots sanguins avait attiré notre attention d'une manière spéciale. Immédiatement nous pouvions nous demander, en effet, quelle était l'origine de cette concrétion ; comment et pourquoi elle se trouvait là au milieu de l'hématôme. Nous avons cru, en un mot, qu'il serait intéressant de savoir si

l'hématôme, étant primitif, avait subi une transformation calcaire ou osseuse ; ou bien, au contraire, si la concrétion avait pu à elle seule produire l'épanchement sanguin.

Tout d'abord la première idée qui nous vint à l'esprit fût que notre concrétion s'était formée dans l'hématome lui-même ; qu'il avait dû se produire à l'intérieur de la tumeur un caillot autour duquel des dépôts calcaires étaient venus se former ; puis que cette concrétion augmentant sans cesse de volume, avait dû par des frottements répétés, occasionner des hémorrhagies autour d'elle, expliquant ainsi l'accroissement rapide de la tumeur. Malheureusement il nous fût impossible de conserver longtemps notre première idée, et l'hypothèse que nous avions formée primitivement devait être bientôt détruite. Nous ne pûmes retrouver dans nos recherches aucun exemple de calcification d'hématôme : seule une observation de Fr. Paulus (th. Erlangen, 1875) a attiré notre attention. Il s'agissait d'un cas de calcification et d'ossification d'hématôme de la dure-mère que l'auteur avait rencontré, par hasard, dans une autopsie. Mais rien, dans cette observation, ne nous permettait de conclure à un fait semblable. Il nous était absolument impossible, en nous appuyant sur des faits, d'expliquer la transformation calcaire du contenu d'un kyste hématique. Peut-être cependant aurions-nous pu le faire en raisonnant par analogie, c'est-à-dire en pre-

nant comme exemple le processus de calcification dans dans les bourses séreuses. Nous n'avons pas cru devoir aller jusque-là ; d'ailleurs l'examen histologique de notre concrétion allait nous faire voir que nous ne nous trouvions pas en présence d'un hématome calcifié.

En effet, cette analyse histologique qui fut faite par M. Lœper, interne du professeur Dieulafoy, démontra que la concrétion était entièrement constituée par du tissu fibreux ayant subi la transformation calcaire ; cependant, ainsi que nous le dirons plus loin, il y avait en un point un placard de tissu osseux.

Cette trame fibro-conjonctive étant analogue à celle que l'on rencontre dans les fibromes utérins, nous devions conclure à une tumeur fibreuse. Ce premier point étant établi, il était facile de s'expliquer l'origine de l'hématôme, qui, selon toute vraisemblance, était consécutif à la concrétion.

En prenant cette observation comme sujet de notre thèse, nous nous étions proposé un double but : établir d'abord un diagnostic rétrospectif, et étudier ensuite le cas qui se présentait à nous.

Suivant les différentes périodes d'évolution de la tumeur, nous avons pensé que nous pouvions diviser notre travail en 3 parties. Dans la première partie nous ferons l'exposé de notre observation et nous donnerons les résultats des examens chimique et histologique de la tumeur. Comme il y a eu primitivement

formation d'un fibrôme et ensuite calcification, l'étude du fibrôme calcifié formera la seconde partie de notre travail. Enfin dans la 3e partie nous traiterons de l'hématôme ; nous montrerons quelle a été son origine, après avoir jeté un coup d'œil d'ensemble sur les kystes hématiques.

Et nous pensons pouvoir justifier ainsi l'idée que nous avons eue d'intituler notre thèse : sur un cas d'hématôme consécutif à un fibrôme calcifié du quadriceps crural.

Première Partie

CHAPITRE I

OBSERVATION (Inédite)

Madame D.., née à C.. de la commune de Oradour-Fanais (Charente), âgée de 34 ans, taille moyenne, embonpoint médiocre, d'une bonne constitution, de santé excellente, sans diathèse héréditaire.

Le père est mort d'une pneumonie ; la mère vit encore.

Les règles se sont établies vers l'âge de 15 ans ; elles viennent régulièrement, mais sont peu abondantes ; elles durent deux ou trois jours.

Aucune maladie sérieuse. Mariée à 20 ans ; deux ans après elle accouche d'une fille âgée aujourd'hui de 12 ans. Couches normales, pas de fausses-couches.

Il y a environ onze ans, elle remarqua que lorsque sa petite fille portait ses pieds, chaussés de sabots, sur un point de la cuisse gauche, elle y éprouvait une douleur assez vive. Elle reconnut alors qu'à la partie interne et moyenne de ce membre il y avait une induration, une sorte de glande, de la grosseur d'une petite noix, placée sous la peau, mobile sous le doigt, qui était douloureuse lorsque l'on pressait sur la partie centrale. Elle gênait peu la marche et resta stationnaire pendant 5 ans.

Cependant inquiète, elle vint consulter le Docteur Tafforin, il y a deux ans. Celui-ci constata une tumeur du volume d'une grosse orange, très mobile, n'adhérant ni à la peau ni aux tissus sous-jacents. La coloration de la peau à son niveau était normale et le système veineux n'y avait aucun développement.

Cette tumeur était située à la partie moyenne et interne sur le plan antérieur de la cuisse gauche. Le docteur Tafforin pensa tout d'abord à un lipôme ; la surface était unie et la pression n'y déterminait que peu de douleur. Il n'y avait aucun noyau d'induration.

Une opération chirurgicale fut conseillée à la malade.

Au mois d'août 1899, madame D... fut atteinte d'une dysenterie grave qui dura environ 5 semaines.

A partir de ce moment la tumeur prit rapidement un volume considérable. La marche devint très difficile ; la patiente ne pouvait marcher que les jambes très écartées, et bien que la tumeur ne fut pas très sensible, certains chocs y déterminaient cependant une douleur assez vive qui se faisait surtout sentir dans le genou (région rotulienne).

Au commencement de novembre 1900 elle revint consulter le docteur Tafforin.

La tumeur avait presque le volume d'une tête de fœtus ; elle était ovoïde et s'étendait de 5 à 6 centimètres au-dessus du genou jusqu'à 5 ou 6 du pli de l'aine.

Le système veineux était très développé à sa surface, et cette tumeur qui avait été trouvée très consistante plusieurs années auparavant, était ramollie par places ; on ne percevait aucun battement ; il n'y avait point de souffle. Le doc-

teur Tafforin pensa alors qu'il avait pu se produire des foyers hémorrhagiques à la périphérie du lipôme, et sur ses instances la malade se décida à entrer à l'Hôtel-Dieu de Poitiers, fin novembre 1900.

C'est alors que le docteur Malapert vit la malade.

A cette époque, la tumeur avait atteint le volume d'une tête d'adulte, à grand axe parallèle à la cuisse, remontant jusqu'au voisinage du pli de l'aîne, et arrivant à quelques centimètres du genou (Fig. I).

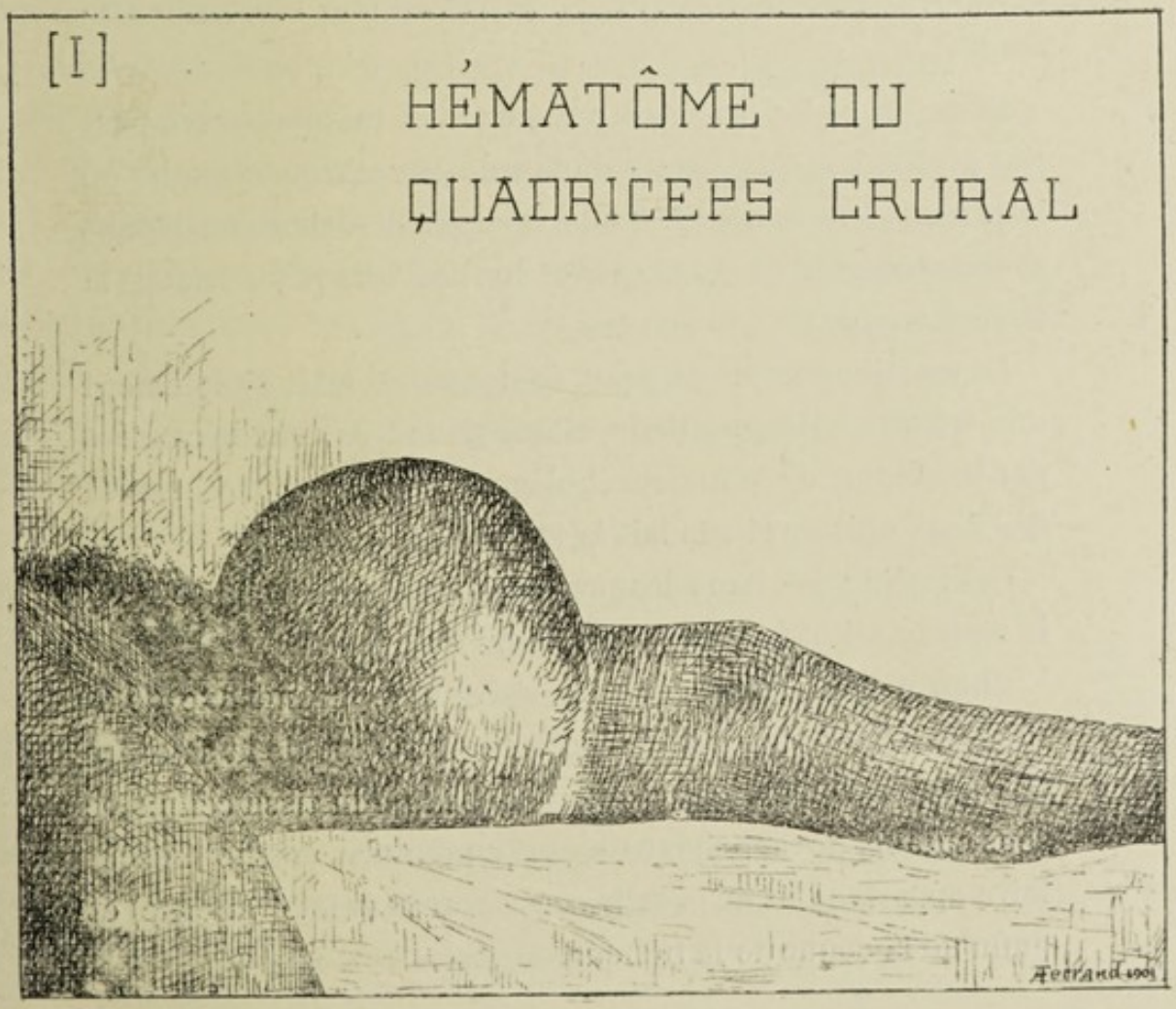

La peau avait sa coloration normale sur presque toute la surface de la tumeur. En un point situé vers la partie moyenne, la peau présentait une coloration un peu plus foncée et presque écchymotique. La surface de la tumeur était sillonnée de grosses veines saillantes et présentant une particularité remarquable. Ces gros troncs veineux semblaient s'être creusé une gouttière dans la tumeur elle-même, gouttière dont on sentait nettement les bords saillants en déprimant ces vaisseaux sanguins.

La consistance de la tumeur était assez dure, tendue, sauf au point correspondant à la tache ecchymotique. En ce point la tumeur était plus molle, on percevait une rénitence profonde.

Prise entre les mains, la tumeur était mobile sur les parties profondes, mais cette mobilité, très marquée quand on imprimait à la tumeur des mouvements de dehors en dedans et réciproquement, était assez limitée lorsqu'on voulait la faire mouvoir de haut en bas.

La malade n'accusait point de douleurs, mais simplement une sensation de pesanteur et une gêne très grande causées par le volume de la tumeur, qui empêchait le rapprochement des deux cuisses et rendait la marche très pénible.

Opération. — Dans les premiers jours de décembre 1900 la malade est opérée par le docteur Malapert.

Chloroformisation. Incision suivant le grand axe de la tumeur, à peu près suivant la partie médiane de la face antérieure de la cuisse ; incision de la peau, du tissu cellulaire sous-cutané, de l'aponévrose et d'une mince couche musculaire appartenant au quadriceps crural (vaste interne) et enfin de la coque de la tumeur.

A ce moment, issue en jet d'une assez grande quantité de liquide brun, mais très fluide. Le doigt, introduit dans la tumeur, pénètre dans une masse molle, friable, se laissant facilement dissocier. A la partie supéro-interne de cette poche, le doigt rencontre une masse calcaire, libre de toute adhérence et dont il peut facilement faire le tour.

Comme la malade perd du sang en assez grande quantité, la poche est vidée rapidement, afin de pouvoir examiner ses parois.

Les deux mains sont introduites dans cette poche et les caillots sanguins sont enlevés : ils sont d'autant plus durs et moins noirs qu'ils sont plus près des parois de la poche.

La tumeur solide est enlevée à son tour, ainsi qu'une autre concrétion très petite siégeant, elle, à la partie intérieure de la poche et libre, elle aussi de toute adhérence.

La poche complètement vidée laisse voir une surface interne régulière, blanchâtre, sur laquelle on voit 3 petits vaisseaux donnant du sang et sur lesquels il faut mettre des pinces qui furent laissées en place pendant 48 heures. La paroi de la poche est épaisse, dure, et ne se laisse pas énucléer.

Pendant l'opération la malade ayant eu une syncope, on fait vite un tamponnement à la gaze stérilisée, et l'opération terminée, on fait un pansement ouaté compressif.

On peut évaluer le poids des caillots enlevés à 8 ou 900 grammes.

Les suites opératoires furent simples, bien qu'il se soit produit pendant plusieurs jours un écoulement séro-sanguinolent abondant nécessitant un pansement quotidien avec tamponnement à la gaze iodoformée.

L'accolement des parois de la poche ne permit plus bientôt que l'introduction d'un drain et la malade sortit de l'hôpital à la fin de décembre 1900.

Vers le 3 janvier 1901, le docteur Tafforin revit la malade.

A ce moment, à la partie inférieure de l'incision, le drain qui est toujours en place, donne une assez grande quantité de pus blanc, crémeux, sans odeur.

La partie occupée par la tumeur primitive est tuméfiée ; on a la sensation d'un gateau de plusieurs centimètres d'épaisseur, glissant sur le plan musculaire et adhérent à la peau par le fait de la cicatrice.

Les veines qui y étaient autrefois si développées sont disparues, et la peau a sa coloration normale. La pression ne détermine presque pas de douleur ; le drain seul est un peu sensible.

Le drain finit par tomber vers le 20 janvier et la cicatrisation fut complète vers la première quinzaine de février 1901.

Le pansement consistait en injections d eau oxygénée et et d'eau boriquée.

Aujourd'hui, 20 mars, la malade marche sans gêne, n'éprouve aucune douleur dans le membre, et sa santé est excellente. La portion du membre pelvien, occupée par la tumeur primitive, est tuméfiée, ce qui fait une forte saillie de 18 centimètres de longueur, sur 15 à 16 de largeur. On dirait un ovoïde aplati, appliqué sur la partie interne de la cuisse, ayant néanmoins plus de saillie vers la partie inférieure.

CHAPITRE II

Quelques considérations préliminaires

Il nous a semblé que quelques remarques préliminaires seraient utiles afin de bien préciser les points les plus importants de cette observation.

Nous nous trouvons donc en présence d'une tumeur volumineuse, incluse tout entière dans le quadriceps crural et n'ayant aucune connexion avec le fémur. A l'ouverture, on trouve qu'elle est composée de deux éléments : du sang avec des caillots, d'une part ; et d'autre part une énorme concrétion, dont nous verrons plus loin la composition.

L'évolution de cette tumeur a présenté un fait intéressant et qu'il importe de noter : le commencement datait d'une douzaine d'années, l'accroissement était lent, puis soudainement et dans un espace de temps très court, la tumeur augmenta de volume dans des proportions considérables et ne tarda pas à atteindre la grosseur d'une tête d'adulte (fig. 1).

En considérant les symptômes accusés par la ma-

lade, on voit que, pour ainsi dire, les douleurs ont été à peu près nulles ; la tumeur a eu une évolution à peu près indolente ; ce n'est que dans la dernière période seulement qu'elle occasionnait plutôt de la gêne dans les mouvements et dans la marche par son volume et par son poids.

Nous avons dit que le diagnostic n'avait pas pu être établi d'une façon précise, et certes, il ne pouvait guère en être autrement, car l'évolution et les symptômes de cette tumeur pouvaient, à bon droit, dérouter le chirurgien : seul le bistouri était capable d'éclairer le diagnostic.

Aussi, quand la tumeur fut ouverte et qu'on eût constaté la présence d'un hématôme intra-musculaire, l'attention devait tout naturellement se porter sur la volumineuse concrétion qui était, de toute part, entourée de caillots. Il fallait en déterminer la nature. Avions-nous affaire à une production calcaire pure, ou bien au contraire nous trouvions-nous en présence d'une production osseuse ? Au premier abord, la confusion était possible, et nous savons que, pendant longtemps on a confondu la calcification avec l'ossification.

C'est ainsi que Rayer, dans son mémoire « sur l'ossification morbide considérée comme une terminaison des phlegmasies », n'a pas su distinguer l'un de l'autre ces deux phénomènes. Quant à Cruveilhier, il a nettement établi la distinction entre les produc-

tions calcaires et les productions osseuses, mais, ainsi que le fait remarquer Talamon, on peut être étonné de le voir décrire ces deux phénomènes sous le même titre et dans le même chapitre.

Aujourd'hui la confusion n'est pas possible par suite de l'emploi du microscope, et il est très facile de comprendre pourquoi, avant l'apparition de cet instrument, nos devanciers confondaient la calcification avec l'ossification : le microscope seul était capable de nous révéler l'existence ou l'absence des ostéoplastes, qui sont comme nous le savons, le signe distinctif entre le tissu osseux et la dégénérescence calcaire.

Il nous faut donc, maintenant, préciser ce que nous devont entendre par « ossification » et par « calcification ». Dans son « Traité de pathologie cellulaire », Virchow nous le dit : « une partie ne se transforme pas en os régulier parce qu'elle contient un tissu dont la masse fondamentale absorbe de la chaux et renferme des cellules étoilées ; malgré toutes ces conditions, vous pouvez n'avoir affaire qu'à du tissu conjonctif imprégné de chaux. Quand nous parlons de l'ossification pathologique, nous voulons dire que la masse subissant l'ossification est produite par un processus actif, par une irritation, et nous ne pensons pas qu'un tissu préexistant prend la forme osseuse en absorbant simplement des sels calcaires· »

Maintenant que nous savons ce qu'il faut com-

prendre par les termes « calcification » et « ossification », nous allons passer à l'étude de la concrétion elle-même : il importe, en effet, de savoir si nous devons l'assimiler à une pierre, à un calcul, ou bien au contraire la considérer purement et simplement comme une transformation calcaire ou osseuse d'un tissu pathologique ; là se trouve l'intérêt principal de la question.

CHAPITRE III

Etude de la concrétion

1° *Description.* — La concrétion, ou pour être plus exact, le fibrôme calcifié trouvé dans l'hématôme, a à peu près le volume d'une orange ; son poids est de 157 gr. 70 centigr. ; et sa longueur de 8 cent. 5. De forme grossièrement sphérique ; légèrement aplati d'un côté et un peu bombé de l'autre : sa surface est rugueuse, couverte d'aspérités entre lesquelles on voit des dépressions plus ou moins profondes et anfractueuses.

Sa couleur est d'un blanc jaunâtre, avec, çà et là, de petits îlots noirâtres formés par des caillots desséchés. A l'une de ses extrémités se trouve une tubérosité, constituant une sorte d'éperon (Fig. III).

Sa consistance est extrêmement dure et présente une grande analogie avec un morceau de pierre. Difficile à scier par suite de sa dureté, les deux fragments obtenus, frappés l'un sur l'autre, produisent un son semblable à celui que l'on peut produire en choquant deux cailloux.

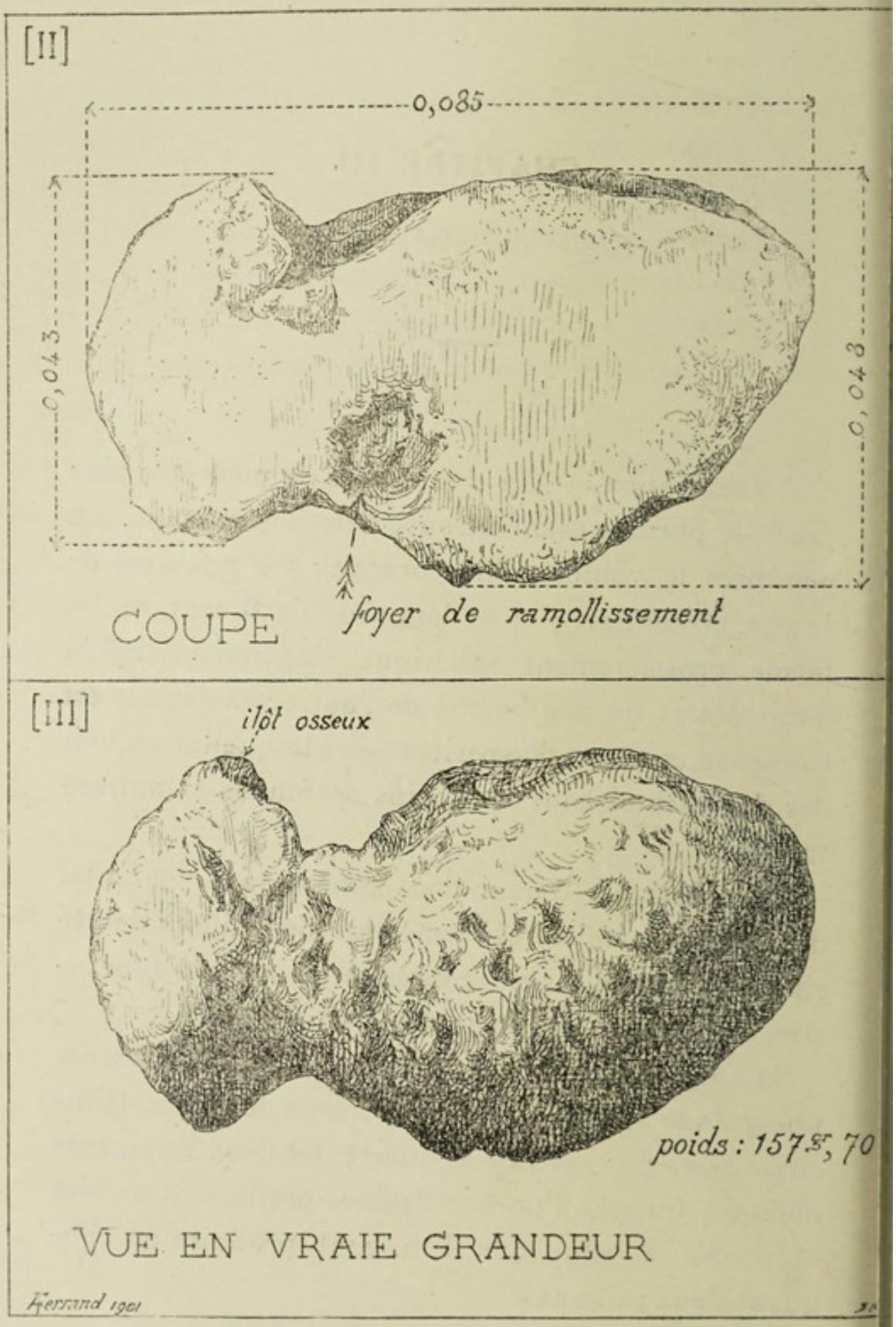

FIBRÔME CALCIFIÉ
INCLUS DANS L'HÉMATÔME

Si l'on examine la coupe d'un de ces fragments à l'œil nu (Fig. II) on voit, à peu près partout, une surface polie et brillante ; en certains points, cependant, le tissu semble moins compact, surtout à la périphérie. Cette coupe a un aspect légèrement marbré, présentant des zônes plus ou moins jaunâtres. Tout à fait à la périphérie, et en certains endroits seulement, on trouve des points formés par un tissu brun et friable.

Vers le centre de la tumeur (Fig. II) existe une petite cavité anfractueuse, peu profonde, où l'on peut introduire le doigt. Renfermant primitivement une matière infecte ressemblant à de la fibrine, cette cavité contient actuellement une substance friable, desséchée et rappelant vaguement des grains de poussière agglutinés.

2° *Examen chimique.* — Le Docteur Gaillard, chef du laboratoire du Professeur Lannelongue, a bien voulu examiner la concrétion au point de vue chimique. D'après cet examen il résulte qu'elle est composée des matières suivantes :

Eau.....	11.666 o/o
Matières organiques.....	30 o/o
Matières inorganiques.....	58.334 o/o

Parmi les matières inorganiques on trouve de la chaux à l'état de carbonate de chaux, des traces de fer, mais la majeure partie est à l'état de phosphate de chaux.

Ainsi qu'on peut s'en rendre compte par les résul-

tats de cette analyse, notre tumeur calcaire présente, quant à sa composition chimique, une assez grande analogie avec le tissu osseux.

Nous voyons, en effet, que pour Hintz, par exemple, 100 parties d'os frais de fémur humain seraient composés de :

28,76 de matières organiques
et 71,24 de matières minérales.

Berzélius de son côté, a trouvé des résultats un peu différents ;

34,30 de matières organiques.
66,70 de matières inorganiques.

Si maintenant nous comparons les résultats de l'examen chimique de notre concrétion avec les analyses de ces deux auteurs, nous trouvons qu'il y a aussi quelques différences.

C'est ainsi que la quantité des matières organiques y est presque égale, tandis que les matières minérales sont en quantité plus faible. Il y aurait donc moins de substances minérales que dans le tissu osseux normal.

Ce seul examen chimique pourrait-il, cependant, nous permettre de conclure à une production osseuse ? Oui, si nous admettions les conclusions formulées par Sappey (tr. anat. 1874, t. IV) : « l'élément organique diminue et l'élément minéral augmente à mesure que les os approchent du terme de leur complet développement. » Et alors nous pourrions supposer que la

production osseuse n'a pas atteint son complet développement, car la matière organique tend à diminuer alors que la substance minérale augmente. Mais, dans tous les cas, ce ne serait là qu'une hypothèse que l'examen histologique viendrait bientôt détruire.

L'étude histologique, en effet, nous démontrera tout à l'heure, que notre tumeur n'est pas osseuse mais fibreuse.

3° *Examen histologique.* — Nous le devons à l'obligeance de M. Lœper, interne du professeur Dieulafoy.

La décalcification par l'acide chlorhydrique faible se fait rapidement en 3 jours, et il reste une trame fibro-conjonctive très analogue à celle que l'on rencontre dans les fibromes utérins. Quand on examine au microscope cette trame fibreuse, on voit qu'elle est formée de faisceaux fortement altérés et se colorant difficilement par l'hématoxyline éosine.

Deux points de la tumeur sont caractéristiques : l'un présente absolument la disposition du tissus osseux avec canaux de Havers et ostéoplastes, mais c'est un placard osseux seulement, peu large et peu épais, situé en un point de la périphérie de la tumeur fig. III). Dans les autres régions, on retrouve partout la trame fibro-conjonctive avec faisceaux fibreux altérés, de rares cellules et des noyaux.

Nous avons dit, dans l'observation, que la petite cavité, située vers le centre de la tumeur calcaire, contenait une substance ressemblant à de la fibrine

et à odeur infecte. L'examen de cette substance n'a révélé aucune trace d'hématine, c'était une bouillie calcaire, et nous pensons avec M. Lœper, qu'il s'était produit à cet endroit un foyer de désintégration, une masse ramollie, hypothèse qui se trouve confirmée, si l'on songe que l'on a affaire à du tissu fibreux très altéré, dans une tumeur existant depuis plusieurs années.

Nous venons de dire qu'il y avait un îlot osseux en un point de la tumeur. Comment peut-on expliquer la présence de ce tissu tout à fait différent, et qui est, pour ainsi dire, accolé au tissu fibreux qui constitue la plus grande partie de notre tumeur ? Faudrait-il penser à un petit lambeau de périoste, qui se serait détaché pour une cause quelconque, et serait venu se réunir à la tumeur fibreuse ? Dans ce cas il serait tout à fait indépendant de la tumeur primitive. Ou bien s'est-il produit dans le tissu musculaire adjacent un petit noyau de myosite ossifiante ?

Ces deux hypothèses nous paraissent bien sujettes à caution. Aussi semble-t-il préférable d'admettre avec M. Hayem (bull. soc. anat. 1865), que le tissu cellulaire peut être envahi par les sels de chaux de deux façons différentes :

« 1° Le tissu cellulaire subit l'incrustation calcaire sans charger de nature ;

2° Avant de subir l'incrustation il se développe des éléments nouveaux, qui, encore jeunes, sont infiltrés

par des sels calcaires, et alors il y a des ostéoplastes.»

De cette façon, nous pouvons expliquer l'apparition de cet îlot osseux en supposant que la calcification s'est faite en ce point suivant le second processus indiqué par M. Hayem ; il s'est développé des éléments nouveaux qui se sont infiltrés de sels calcaires, et il y a eu apparition d'ostéoplastes dans ces tissus jeunes infiltrés.

Peut-être existe-t-il d'autres noyaux osseux à l'intérieur même de la tumeur ; nous n'avons pas cru devoir pousser plus loin nos investigations, car nous savons, et nous en parlerons plus loin que dans les fibrômes calcifiés, dans les fibrômes utérins surtout on rencontre quelquefois des îlots de tissu osseux.

Cet examen histologique a donc établi d'une façon indiscutable : 1° Que nous nous trouvions en présence d'un fibrôme ayant subi la transformation calcaire ; 2° que des points ossifiés peuvent se trouver dans les fibrômes calcifiés des muscles, comme on en voit dans ceux de l'utérus.

Nous allons maintenant aborder l'étude des fibrômes ; mais cette étude ne nous arrêtera pas longtemps nous ne l'entreprenons que pour traiter notre sujet d'une façon complète.

Deuxième Partie

CHAPITRE PREMIER

Des Fibromes en général

1° *Etude anatomo-pathologique.* — Ce fut Verneuil qui proposa le premier de donner le nom de fibromes aux tumeurs formées par du tissu conjonctif fibreux. Mais, tandis que dans les sarcômes ce tissu conjontif est à l'état embryonnaire, dans les fibromes, au contraire, on ne trouve que du tissu fibreux adulte.

Ce tissu est formé par des faisceaux conjontifs séparés les uns des autres par des cellules connectives aplaties, ramifiées et anastamosées (Cornil et Ranvier). On n'y rencontre pas, comme dans les carcinômes, et c'est là leur caractère distinctif, des alvéoles remplies de cellules et circonscrites par un stroma.

Ce sont des tumeurs résistantes, nacrées, ayant une

couleur rosée ou blanchâtre. Par la section on n'obtient pas de suc, ainsi que cela se produit dans les tumeurs carcinomateuses. Lorsqu'on racle leur surface on enlève des fragments qui paraissent formés, au microscope, par des faisceaux connectifs rectilignes ou onduleux (Cornil et Ranvier) traités par l'acide acétique ces faisceaux présentent des cellules correspondant à des noyaux et qui ne s'isolent que très difficilement.

Suivant MM. Cornil et Ranvier, on doit distinguer deux espèces de fibrômes : les fibrômes lamelleux et les fibrômes fasciculés.

Les premiers sont des productions ressemblant grossièrement au cartilage. A l'œil nu, ils présentent des lames concentriques ou à couches parallèles. Ces tumeurs sont dures, et au microscope on voit qu'elles sont formées par des lames parallèles séparées par des fentes. Ces fibrômes ne contiennent pas de vaisseaux et sont souvent infiltrés de sels calcaires se déposant dans la substance fondamentale.

Les fibrômes fasciculés sont formés par une réunion de lobules et ces lobules eux-mêmes sont produits par un pelotonnement de fibres (Cornil et Ranvier). Plusieurs lobules sont réunis entre eux par du tissu conjonctif renfermant des vaisseaux. Ces faisceaux de tissu conjonctif entrecroisés circonscrivent des espaces occupés par des cellules. Les fibrômes fasciculés su-

bissent souvent la transformation calcaire et la calcification débute par le centre des lobules.

Symptômes et marche. — Le fibrome est une tumeur généralement bien circonscrite, se développant lentement et n'occasionnant que peu ou pas de douleurs. Il n'a aucun retentissement sur la santé générale ; la peau qui le recouvre est presque toujours saine ; sa surface est lisse ou superficiellement lobée (Cornil). Quelquefois sa consistance est presque cartilagineuse ; mais ordinairement la tumeur est molle, souple et élastique parce qu'elle est formée par du tissu conjonctif lâche.

Le fibrôme n'atteint pas, en général, un très grand volume : il peut être unique, mais aussi il arrive qu'on en trouve un grand nombre dans certaines régions du corps. Son accroissement se fait par prolifération du tissu fibreux ; il y a alors refoulement des tissus voisins, distention de la peau, mais il est rare que cette dernière contracte des adhérences avec la tumeur. Si pourtant le cas se produit, des ulcérations sont à craindre et il en résulte aussi quelquefois des hémorrhagies qui peuvent être dangereuses si le tissu où elles se produisent est très vasculaire.

Si l'accroissement se fait rapidement, ce qui n'arrive presque jamais, ou si le volume devient considérable (fibromes utérins) on peut observer des symptômes douloureux dûs à la compression des rameaux nerveux.

La transformation calcaire des fibromes qui n'est pas rare, sera étudiée dans un instant.

Etiologie. — La peau, le tissu sous-cutané, les aponévroses, le périoste sont les lieux de prédilection des fibrômes. On les trouve aussi dans les mamelles ; ce sont les corps fibreux de la mamelle (Cruveilhier).

Nous savons combien ils sont fréquents dans le muscle utérin. Selon Desprès, les corps fibreux de l'utérus « sont les véritables types et pour ainsi dire uniques de tumeur fibreuse du tissu musculaire. » Ce qui revient à dire que Desprès ne nie pas leur existence dans les muscles à fibres striées volontaires, mais qu'il considère cette existence comme exceptionnelle : selon lui le tissu musculaire de l'utérus serait à peu près seul atteint.

Tout le monde, en effet, admet la grande prédisposition du tissu utérin à former des tumeurs fibreuses. Mais il est un point sur lequel nous tenons à insister, c'est que l'existence de ces mêmes tumeurs fibreuses dans les muscles volontaires n'est plus problématique, elle est certaine. Certes, les exemples n'abondent pas mais le cas de Nové-Josserand est probant : de plus, Lebert, (soc. anat. 1844) a rapporté lui aussi un cas de tumeur fibreuse du vaste interne enlevée par Denonvilliers. Enfin dans notre propre observation, il s'agit d'un fibrôme, ainsi que l'a démontré l'examen histologique, s'étant développé dans le quadriceps

crural (dans le vaste interne, comme la tumeur présentée par Lebert).

M. Cornil, lui aussi, admet cette opinion, et selon lui les fibrômes simples des muscles sont le résultat d'une irritation mécanique ; ce sont « des tumeurs qui, une fois développées, ne s'accroissent pas et ne déterminent pas de troubles considérables dans la fonction musculaire ».

Quand le fibrôme est exposé par son siège et ses rapports à éprouver des mouvements répétés, dans les muscles, par exemple, il peut se constituer sur ses limites une bourse séreuse accidentelle, et parfois cette cavité devient le siège d'une accumulation de liquide (hygroma) qui masque, en partie, les caractères propres de la tumeur (Heurtaux).

On est obligé, cependant, de reconnaître que les tumeurs fibreuses des muscles sont des raretés pathologiques.

CHAPITRE II

De la calcification dans les fibrômes

La calcification est un processus morbide que nous rencontrons assez fréquemment dans l'économie. Les tissus normaux, comme les tissus pathologiques, peuvent être envahis par les sels de chaux.

Nous ne nous occuperons que de la calcification dans les tissus pathologiques, dans les tumeurs.

Parmi ces tumeurs, les unes ne se calcifient presque jamais : ce sont les tumeurs à marche rapide (sarcômes, épithéliômes, carcinômes) ; les autres, au contraire, celles qui ont un développement lent, subissent très souvent la transformation calcaire (Talamon). Parmi ces dernières il faut citer les lipômes et principalement les fibrômes.

Nous savons que les fibro-myomes de l'utérus, par exemple, sont souvent atteints de cette dégénérescence (Guibé, th. Paris, 1901). Il nous semble donc rationnel d'admettre que cette transformation calcaire, qui se produit dans le fibrôme utérin, puisse

avoir lieu aussi dans les muscles volontaires : d'un côté nous avons des fibres lisses ; de l'autre des fibres musculaires striées.

Pathogénie. — Pourquoi donc y a-t-il calcification ? et quelles sont les conditions locales et générales de ce processus ?

Il est admis aujourd'hui que les calcifications parenchymateuses sont d'origine interne, c'est-à-dire qu'elles sont formées par le milieu intérieur, le sang. On sait, en effet, que le sang contient des sels de chaux, sous forme de phosphate et de carbonate, ainsi que des sels de soude ; ce sont ces sels qui constituent les deux bases inorganiques les plus importantes de l'économie. On trouve des sels de chaux dans tout l'organisme, et c'est avec raison que Longuet pouvait dire : « le phosphate de chaux est si répandu dans l'organisme, qu'il n'est aucun tissu, aucun liquide, qui, après incinération, n'en donne une quantité plus ou moins notable ».

La chaux ne se trouve pas dans nos tissus à l'état naturel ; elle s'y trouve combinée avec l'acide phosphorique principalement et accessoirement avec l'acide carbonique pour donner alors des phosphates et des carbonates. Mais il est bon d'ajouter que les phosphates sont en plus grande quantité que les carbonates.

Comment donc ces sels de chaux arrivent-ils dans l'organisme ? Ils y sont introduits par l'alimentation

et les boissons, principalement par les aliments végétaux qui renferment de fortes proportions de sels calcaires ; de plus, il a été établi qu'un régime purement végétal augmentait, dans nos tissus, la proportion des sels de chaux.

A l'état physiologique ces sels sont excrétés par les reins et aussi par l'intestin ; mais à l'état pathologique leur excrétion augmente et l'on en retrouve dans les selles et dans les urines une plus grande proportion.

Ainsi donc, les sels calcaires existent dans les différents plasmas, et les tissus sont constamment imprégnés de liquides contenant en dissolution une plus ou moins grande quantité de ces sels.

Il s'agirait de savoir maintenant quelles sont les conditions qui doivent être réalisées pour qu'il y ait dépôt de sels calcaires, c'est-à-dire que nous devons examiner comment se fait la calcification.

1° *Conditions locales.* — Pourquoi ces produits salins perdent-ils leur solubilité pour former des dépôts dans les tissus ? Il est indiscutable que certaines lésions constituent, ainsi qu'on l'a dit, une sorte de « lieu d'appel » pour ces transformations chimiques, un « *locus minoris resistentiæ*, » c'est-à-dire qu'il faut un terrain préparé, un tissu préalablement altéré, que cette altération provienne soit d'un travail de nécrobiose granulo-graisseuse ou caséeuse, soit d'une production néoplasique. Ces différentes modifications

es tissus, qu'on ait affaire à des inflammations ou à es dégénérescences, reconnaissent presque toujours our cause, soit un ralentissement de la nutrition, uivant la théorie de M. Bouchard, soit même une olition complète de l'activité vitale, car là où se pro- uit la calcification, il y a toujours ou entrave ou rrêt complet de la circulation. Aussi Gübler a-t-il raison de dire que « la calcification est un dépôt rmé par les liquides séreux traversant des tissus ècrobiosés » et Talamon ajoute : « ou doués d'une talité insuffisante· »

Or dans les fibrômes il s'agit d'un processus de générescence. La cause de cette dégénérescence est tribuée par presque tous les auteurs à un défaut ou ieux à un trouble dans la vascularisation du fibrôme, par suite la nutrition intime de la tumeur se trouve travée.

Quant au procédé chimique par lequel les sels cal- res se déposent, il semble que nous ne soyons pas core arrivés aujourd'hui à le connaître, car les dis- ssions à ce sujet sont nombreuses. Pour Cruveil- r, cette affinité des sels de chaux pour les tissus rbides se rattache à 3 conditions différentes :

1° à une altération dans la constitution du li- de qui tenait ces matériaux en dissolution ;

2° à la production d'un excès de ces matériaux lubles ;

« 3° à la sécrétion anormale d'un corps insoluble qu'on ne rencontre pas dans l'économie. »

On a attribué à l'acide carbonique une action dissolvante ; il agirait sur les composés phosphatiques, et cette réaction serait l'origine des concrétions carbonatées. Mais, comme nous le disons plus haut, l'accord n'est pas fait et le professeur Gautier, lui-même (chimie biol. 1874) à propos de la calcification physiologique dans le tissu osseux, n'est pas catégorique dans les conclusions.

2° *Conditions générales :*

Il nous faut rechercher maintenant la cause générale qui produit dans le sang « l'excès des matériaux salino-calcaires ». Pour expliquer le fait, il est indispensable de recourir aux hypothèses, et avec Virchow, Lobstein et Talamon, nous devons admettre une dyscrasie spéciale, une diathèse calcaire. Quand à cette dyscrasie générale, elle se trouve sous la dépendance de deux faits : ou bien elle est produite par une exagération dans la production des sels calcaires ; ou bien ces mêmes sels ne sont plus éliminés comme ils devraient l'être normalement, d'où accumulation dans les tissus ; quelquefois enfin, ces deux causes peuvent se trouver réunies.

Nous savons qu'une proportion plus considérable de phosphates dans l'organisme entraîne une élimination plus abondante de ces sels par les urines. Si alors nous admettons que cette excrétion se trouve

ralentie ou supprimée par suite de raisons connues ou inconnues, s'il existe, par exemple, une lésion quelconque du rein, ou une lésion intestinale pouvant empêcher l'un ou l'autre de ces organes de remplir d'une façon parfaite la fonction qui lui est dévolue ; si, de plus, il se trouve un « lieu d'appel », un point faible dans l'organisme, un tissu nécrobiosé, il sera facile de comprendre alors la formation lente et progressive de ces dépôts calcaires.

Nous n'avons point l'intention de nous étendre sur ce sujet, et nous pensons qu'une étude plus longue sur les métastases calcaires de Virchow, nous entraînerait trop loin et ne se rapporterait guère à notre sujet.

CHAPITRE III

Processus de la calcification dans les fibrômes.

Deux éléments essentiels se rencontrent dans tout fibrôme ayant subi la calcification : un stroma et des sels minéraux. Les matières organiques sont en proportion variables suivant le moment de la calcification du fibrôme.

Quant aux sels minéraux, celui qui prédomine est le phosphate tribasique de chaux ; puis vient le carbonate de chaux ; quelquefois, mais en petite quantité, on trouve du sulfate de chaux.

La calcification débute, dans les fibrômes de deux façons différentes ; elle commence soit au centre et s'étend alors excentriquement : ou bien, ce qui est plus rare, elle débute à la périphérie du fibrôme pour gagner progressivement le centre.

Comment se fait ce dépôt de sels calcaires ? Virchow pense qu'il se fait surtout dans le tissu fibreux ; tandis que pour Hénocque et Thorn, il aurait bien directement sur les fibres musculaires ; celles-ci ne

s'infiltreraient de sels de chaux qu'après une dégénérescence granulo graisseuse.

Pour Costes, et pour Guibé (calcif. des fibr. uter.) il y aurait deux processus distincts :

1° D'abord une période d'induration précédant la calcification. Cette période d'induration serait caractérisée par une prolifération et un épaississement du tissu conjonctif interstitiel pouvant aller jusqu'à l'atrophie du tissu musculaire. Des grains de sels calcaires se déposent alors dans les faisceaux fibreux : ces grains, primitivement microscopiques, augmentent de volume et de nombre, finissent par se réunir les les uns aux autres pour former des concrétions de plus en plus grosses, et il arrive un moment où, soudées toutes entre elles, elles donnent naissance à un bloc unique. On a alors une tumeur d'aspect ossiforme, très dure, présentant à la coupe une surface brillante et polie.

2° Il pourrait y avoir directement calcification sans période d'induration, la dégénérescence granulo-graisseuse des fibres musculaires précédant seulement le dépôt de sels de chaux sur les fibres elles-mêmes : on comprend alors que les cellules étant mortes se laissent envahir par les grains calcaires.

Il est une question qui a été très discutée. mais qui semble aujourd'hui résolue : nous voulons parler de l'ossification possible du fibrôme.

Dans certains fibrômes calcifiés peut-on trouver en

même temps du tissu véritablement osseux ? Pour Cruveilhier, le fait n'est pas certain, mais pour Virchow il peut se rencontrer. Cette dernière opinion est aussi celle du Professeur Cornil.

On a cité, en effet, quelques cas où l'examen microscopique avait révélé l'existence d'ilots osseux au milieu de tissu fibreux calcifié. Ces observations sont relatives, pour la plupart à des fibrômes calcifiés de l'utérus.

Dans un cas rapporté par Wedl (in Rudiments of. pathological histol. 1855) l'auteur a vu « des corpuscules osseux groupés en couches concentriques autour d'aréoles avec de nombreux canalicules radiés et bifurqués. »

Freund (in klin. beitrage zur gynæk., 1865) a trouvé à la périphérie d'un fibrome « des formations osseuses évidentes avec corpuscules osseux ; vers le milieu une simple infiltration de sels calcaires. »

Feuchtwanher (1897) a rapporté l'observation d'une énorme tumeur en un point de laquelle existait un îlot osseux gros comme une lentille ; il y avait aussi d'autres dépôts de tissu osseux qu'on ne pouvait guère voir qu'au microscope.

Enfin, Lebert (Soc. Anat., 1844) dans la tumeur fibreuse provenant du vaste interne et présentée à la Société, a vu plusieurs noyaux osseux bien caractérisés.

A ces observations que nous venons de mentionner

nous ajouterons la nôtre, ayant trouvé, ainsi que nous l'avons déjà dit, un placard osseux en un point de la périphérie de la tumeur fibreuse.

Nous pensons donc que dans les fibrômes calcifiés de l'utérus ou des muscles, on peut rencontrer quelquefois des îlots osseux, mais que jamais ce tissu osseux n'est très abondant.

Troisième Partie

CHAPITRE PREMIER

Etude sur l'Hématôme

Nous avons dit, dans notre introduction, que nous avions l'intention de suivre pour notre étude, l'évolution de la tumeur. Or nous l'avons étudiée à l'état de fibrôme ; nous avons vu comment ce fibrôme s'était calcifié ; il nous reste à connaître maintenant la troisième période, celle qui a été la cause déterminante de l'opération : nous voulons parler de l'hématôme muculaire qui s'est produit à la périphérie de notre tumeur calcaire.

Nous ferons donc une étude succincte de l'hématôme en général, sans oublier que nous avons affaire à un hématôme musculaire, dont nous tâcherons ensuite d'expliquer l'apparition.

Etiologie. — Després (Th. agrégat.) considère les hématômes comme de véritables tumeurs des muscles: « ce sont, dit-il, des tumeurs causées par des épanchements sanguins dans les muscles ou dans leur gaîne après division d'une portion ou de la totalité des fibres du muscle. »

L'épanchement de sang peut se faire dans les séreuses, dans le tissu cellulaire, et quoique plus rarement dans le tissu musculaire.

On a fait jouer, tout d'abord, un rôle assez important à ce qu'on a appelé l'apoplexie musculaire. Entrevue par Morgagni, elle est indiquée par Cruveilher qui dit l'avoir vu se produire dans les muscles droits de l'abdomen. Mais elle n'est plus considérée aujourd'hui, croyons-nous, comme un facteur étiologique bien important, si toutefois elle existe en réalité.

On a prétendu aussi que le sang qui a perdu sa plasticité a une tendance à former des épanchements dans les tissus. Desprès est de cet avis, et c'est ce qui arrive, dit-il, dans certaines maladies, dans le scorbut et les fièvres graves. Il était tout naturel d'invoquer aussi l'hémophilie ; Desprès la mentionne et Virchow, dans son « traité de pathologie des tumeurs », cite un cas d'hématôme du psoas chez un hémophile.

On pourra, si l'on veut, attribuer une importance à l'une ou à l'autre de ces causes dans l'étiologie des hématômes musculaires ; mais pour notre part, il nous semble que deux grandes causes jouent un

rôle prépondérant dans la formation de ces épanchements sanguins, et ces deux causes sont : la contusion et la rupture.

La contusion sous-cutanée peut être produite par un choc contre un corps dur ou par un coup porté avec un instrument contondant. Si la contusion est très légère, on n'observe pas d'altération dans la texture du muscle, si ce n'est une simple infiltration sanguine plus ou moins passagère. Si la contusion est violente il peut y avoir alors écrasement et rupture des fibres musculaires et par suite il peut se produire un épanchement.

La rupture musculaire, qu'elle soit totale ou partielle peut, à plus forte raison, provoquer un hématome. On invoque alors des altérations de structure et des dégénérescences de la fibre charnue ; on a incriminé aussi la syphilis, l'alcoolisme, le rhumatisme, et même la fatigue (Roth, de Moscou) comme causes prédisposantes. Mais la cause générale des ruptures c'est l'effort, une contraction excessive et brusque, parfois un mouvement insignifiant. Mais presque toujours la rupture est accompagnée, d'une vive douleur. Cependant on a cité des faits incontestables où la rupture s'était faite spontanément, sans aucune douleur, sans aucun signe extérieur capable d'attirer l'attention du malade, qui s'aperçoit ainsi de l'existence d'une tumeur sans pouvoir en expliquer l'origine.

Ainsi donc, que la cause de l'épanchement sanguin intra-musculaire soit connue ou non, que va-t-il se passer ? Deux solutions sont possibles : généralement la résorption se fait, mais quelquefois il y a formation d'un kyste hématique.

CHAPITRE II

Pathogénie

Cruveilhier, dans son traité d'anatomie pathologique, dit que le sang s'enkyste quand il ne se résorbe pas complètement. Mais pourquoi le sang ne se résorbe-t-il pas ?

L'existence d'une fausse membrane ne suffit pas pour expliquer le fait, car dans certaines expériences, on a vu le caillot se résorber alors même qu'il était entouré d'une membrane épaisse. Cependant Cruveilhier avait raison quand il pensait qu'un épanchement sanguin pouvait s'entourer d'une parois enkystante, et son opinion était partagée par Velpeau et Cloquet. On a pensé longtemps, avec ces derniers auteurs, que le caillot agissait sur les tissus à la manière d'un corps étranger ; mais rien n'est moins certain, car on a vu des corps étrangers produire la suppuration, se résorber ou même rester dans les tissus sans donner lieu à aucune réaction. Velpeau, cependant indique, le premier, le rôle que doit jouer dans la formation

des kystes hématiques le refoulement du tissu cellulaire. D'après lui, quand une première goutte de liquide sanguin s'épanche, elle se creuse une loge entre les mailles du tissu, et si une seconde goutte vient s'ajouter à la première elle distend encore plus la cavité, de sorte que, au fur et à mesure que l'épanchement sanguin augmente, les tissus sont refoulés, tassés autour du foyer et lui forment ainsi une paroi épaisse.

C'était là l'opinion de Velpeau, mais Curtis (th. de Lille 1883) arrive à une conclusion opposée, et selon cet auteur si « le tassement des tissus, invoqué par Velpeau, est important, il le sera surtout quand l'écoulement du sang dans le tissu cellulaire sera rapide et abondant. » Donc un épanchement sanguin qui se produira lentement sera absorbé, tandis qu'un épanchement qui se fera rapidement provoquera le tassement des tissus qui formeront la membrane enkystante.

Mais pour arriver à l'enkystement certaines conditions sont nécessaires, il faut notamment que la résorption du sang ne puisse pas se faire, et toutes les causes qui empêcheront cette résorption, favoriseront en même temps la formation de la membrane du kyste. Curtis est d'avis que le sang se résorbe par l'intervention de trois phénomènes essentiels : l'expression de la sérosité du sang coagulé ; la réaction périphérique des tissus ; la désagrégation centrale du

caillot. Ces trois phénomènes doivent, selon lui, se succéder et rester entre eux dans une dépendance mutuelle : c'est ce qui a lieu quand le sang se résorbe. Si donc, au contraire, le sang s'enkyste, il est tout naturel d'admettre que ces phénomènes ne conservent plus entre eux leurs relations normales, qu'ils se disjoignent. Et Curtis ajoute pour conclure : « nous croyons que l'on réunira le maximum de chances pour que le sang s'enkyste en supposant que deux quelconques de ces trois phénomènes de la résorption normale diffèrent le plus possible de ce qu'il doivent être. »

Ainsi donc, que l'on admette l'une ou l'autre théorie, on sera cependant toujours obligé de reconnaître des phénomènes d'inflammation pour expliquer la formation de la membrane enkystante dans les tissus où le sang s'épanche. C'est l'opinion de M. Cornil (Arch. sc. méd. de Bucharest, 1896) et selon lui l'inflammation joue un rôle très important. Il est arrivé aux conclusions suivantes :

« 1° La paroi des hématômes présente à sa surface des bourgeons vascularisés, ou du tissu conjonctif de nouvelle formation à divers degrés de développement.

« 2° Dans les hématômes musculaires, on trouve en outre de l'inflammation, du tissu conjonctif et de l'épaississement de ses faisceaux, une prolifération des cellules du sarcolemme, celles-ci pénètrent dans la

substance musculaire des faisceaux primitifs, les dissocient et transforment cette substance en des blocs homogènes contenant des noyaux en division directe ».

Nous savons maintenant pourquoi et comment se forme le kyste hématique ; il reste à connaître les diverses modifications que va subir le sang à l'intérieur de la poche.

En premier lieu, on a dit que le sang pouvait rester à l'état liquide tout en conservant intacts ses éléments constituants, ou du moins peu altérés et parfaitement reconnaissables. C'était l'avis de Laugier et de Malgaigne. Follin est venu confirmer l'opinion de ces deux auteurs, et il écrit dans son traité de pathologie externe : « On voit assez souvent le sang rester à l'état liquide pendant un temps considérable, et au bout de plusieurs années même, sortir de la poche qui le renferme, rutilant et limpide comme s'il s'échappait d'un vaisseau. L'examen microscopique n'a pas fait découvrir d'altération des globules du sang ».

Trélat, Cruveilhier et Virchow citent eux aussi des cas d'hématômes anciens dont le contenu renfermait des globules faciles à reconnaître.

Verneuil croit, pour sa part, que le sang épanché finit par se transformer en hématoïdine et que dans les cavités closes le sang ne se maitient pas à l'état liquide.

Nous pensons, quant à nous, que cette question

n'est pas encore complètement élucidée et nous sommes disposé à admettre que les hématômes enkystés, étant entourés par une néo-membrane vasculaire, on peut-être autorisé à expliquer presque toujours par des hémorrhagies provenant de cette membrane, la présence d'éléments du sang à peu près intacts.

Evolution. — Quand le kyste hématique est formé, que va-t-il devenir ? Si la paroi de nouvelle formation se transforme en tissu fibreux adulte avec disparition des vaisseaux de la néo-membrane, la masse fibrineuse qui n'a pas été résorbée finira par former des couches stratifiées de couleur jaunâtre, ou complètement décolorées.

C'est alors, qu'après un temps plus ou moins long, les parois du kyste peuvent s'infiltrer de sels calcaires.

En général, les hématômes ne contiennent pas seulement de la fibrine pure, et au lieu de s'indurer, le contenu se transforme en caillots granuleux, formant une bouillie noirâtre, couleur lie de vin ou chocolat.

Pendant longtemps, alors, ces hématômes peuvent rester stationnaires, mais très souvent leur accroissement se fait lentement, par poussées successives, et dans certains cas la tumeur hématique acquiert brusquement un volume considérable.

Ces différences dans les modes d'évolution de l'hématôme sont dues à la constitution de la membrane enkystante.

Si cette paroi se transforme en tissu fibreux, la tumeur n'augmentera pas de volume, ou du moins très faiblement.

Si, au contraire, cette membrane reste formée d'éléments nouveaux, avec de nombreux vaisseaux ; si, à cela viennent s'ajouter des contusions, des frottements répétés, si de plus la région est mobile, on s'expliquera facilement que cette irritation continuelle puisse produire, ainsi que cela a lieu dans l'hématocèle vaginale, des hémorrhagies plus ou moins abondantes, hémorrhagies qui seront favorisées par la friabilité des vaisseaux de la paroi. Le sang arrivant alors, se mêle au contenu du kyste, puis se coagule à son tour, et l'on a ainsi l'explication de l'aspect stratifié que présentent les caillots.

CHAPITRE III

L'hématôme est consécutif au fibrôme calcifié

Maintenant que nous avons étudié les fibrômes et leur calcification, et que, de plus, nous savons comment se forment les hématômes, nous croyons nécessaire de reprendre l'étude du cas qui nous occupe. Si nous sommes entré un peu dans des développpements ne se rapportant pas directement à notre sujet, c'est que nous avons pensé qu'ils seraient utiles pour comprendre et pour expliquer l'évolution de la tumeur.

Etiologie. — Pathogénie. — Le sexe ne semble pas avoir une bien grande influence ; c'est surtout de 20 à 30 ans qu'on trouve ces tumeurs, et s'il faut en croire certains auteurs, les muscles des membres inférieurs seraient plus particulièrement atteints.

Une violence extérieure, avons-nous dit, ou bien une irritation mécanique (Cornil), peuvent avoir pour résultat la formation, dans un muscle, d'une tumeur fibreuse. Il est assez difficile de retrouver toujours cette irritation : elle peut passer inaperçue. Quoiqu'il

en soit, nous trouvons chez notre malade un fait qui pourrait, à la rigueur, expliquer cette apparition. Il est dit, en effet, dans l'observation, que cette femme avait l'habitude de faire sauter sur ses cuisses, sa petite fille dont les pieds étaient chaussés de sabots, et que c'est précisément en se livrant à cet exercice qu'elle remarqua un jour l'existence d'une petite tumeur arrondie, mobile, et un peu sensible.

Faut-il attribuer la production de cette petite tumeur fibreuse aux frottements souvent répétés des sabots sur la cuisse de cette femme, ou bien ne faut-il voir qu'une simple coïncidence ? Souvent, il est vrai, les faits les plus insignifiants en apparence, peuvent causer de graves désordres ; mais, pour le cas présent, nous ne pouvons pas nous prononcer. Que ce soit là la cause première, cela nous importe peu : il est bon, cependant, de retenir qu'une irritation mécanique peut donner naissance, dans un muscle, à une production fibreuse.

Reste à savoir comment cette irritation peut être l'origine des fibromes musculaires.

Nous savons que les frottements répétés, que les chocs, peuvent produire dans les muscles des ruptures partielles ou totales ; dans la grande majorité des cas, c'est l'effort qui est incriminé et on retrouve comme symptôme de ces ruptures une douleur plus ou moins vive. Il est bon d'ajouter, cependant, qu'il y a des cas de ruptures musculaires où la douleur fait totalement

défaut. Que se passe-il alors dans le muscle rompu ? Une des extrémités du faisceau musculaire sectionné s'atrophie, tandis que l'extrémité de l'autre faisceau se renfle, et il se forme à cet endroit un noyau de myosite scléreuse qui pourra progresser. Nous pensons avec M. le professeur Le Dentu, que ce serait là l'origine probable du fibrôme musculaire.

Dans certains cas, ces productions fibreuses des muscles peuvent être entourées, ainsi que nous l'avons déjà dit, par une membrane très analogue à celle que l'on rencontre dans les bourses séreuses, et si ces fibrômes sont exposés à des frottements, des épanchechements sont susceptibles de se produire.

Par ce qui précède, nous pouvons expliquer l'origine du fibrôme chez notre malade. Nous ne retrouvons pas, il est vrai, le grand symptôme douloureux de la rupture musculaire ; mais il ne nous semble pas impossible d'admettre que, sans douleur aucune, un faisceau musculaire seulement se soit rompu ; le fibrôme se serait alors formé suivant le processus expliqué plus haut.

Nous faisons là, bien entendu, une hypothèse qui nous semble très admissible.

Nous avons dit que la calcification dans les fibrômes n'était pas rare et nous en avons vu les causes : le fibrôme, en effet, est une tumeur à développement lent ; c'est en quelque sorte un « lieu d'appel » pour les dépôts calcaires, car la nutrition s'y fait d'une ma-

nière insuffisante : c'est un tissu dont la vitalité est amoindrie. Peut-être aussi pouvons-nous admettre, chez notre malade, une dyscrasie spéciale, une prédisposition particulière aux dépôts de sels calcaires, une production trop considérable dans l'organisme et une élimination insuffisante de ces mêmes sels : mais ce sont là des hypothèses non vérifiées et qui pourraient simplement expliquer pourquoi tous les fibromes ne se calcifient pas.

Bref, cette tumeur est restée pendant plusieurs années dans le muscle, ne gênant presque pas la malade ; puis, subitement, il s'est produit un épanchement sanguin à sa périphérie. Sans aucun doute le fibrôme calcifié était la cause de cet hématôme.

Voyons donc par quel mécanisme nous pouvons expliquer son apparition.

La cause première de l'hématôme des muscles est, nous l'avons vu, la contusion ou la rupture des fibres musculaires. Or que s'est-il passé dans le cas qui nous occupe ? Selon toute vraisemblance, la tumeur calcaire, dure et rugueuse, a dû déchirer quelques fibres pendant la marche, ou par suite des frottements qu'elle exerçait sur les tissus environnants ; alors il s'est produit un épanchement de sang qui, à force de progresser, a fini par l'entourer complètement.

L'hématôme va-t-il se résorber comme cela a lieu dans la plupart des cas ? Non, au contraire ; la tumeur calcaire, devenue libre au milieu des caillots et du

sang, et par suite mobile, va continuer à frotter sur les parois de la poche, sur les bourgeons vasculaires qui saigneront, augmentant ainsi l'épanchement, jusqu'à ce qu'un vaisseau un peu important ayant été déchiré à son tour, il se soit produit un accroissement brusque du volume de la tumeur.

Il est un fait intéressant à signaler. Pourquoi, dira-t-on, cette tumeur calcaire est-elle restée aussi longtemps dans le muscle, sans occasionner d'accidents ? pourquoi, en un mot, l'accident qui s'est produit, n'est-il pas arrivé plus tôt ? Nous avons dit que cette femme avait eu une dysenterie grave ; or, c'est précisément à ce moment là, ou très peu de temps après, que l'hématôme a commencé à apparaître. Y aurait-il simplement coïncidence ? Nous ne le pensons pas, et nous voyons, dans la dysenterie, un facteur important dans l'étiologie de cet hématôme. Car cette maladie, pouvant être assimilée aux fièvres graves, a contribué à la débilitation de l'organisme, a créé autour du fibrôme calcifié un foyer de moindre résistance, probablement en déterminant une myosite locale, comme cela se produit dans certaines maladies infectieuses. Nous comprenons ainsi pourquoi le tissu musculaire environnant ayant perdu une partie de sa résistance habituelle et devenu plus friable, se soit laissé dilacérer par la tumeur dure dont les frottements étaient inévitables et incessants par suite de sa situation dans le muscle.

Diagnostic. — Il était presque impossible de le faire. Le docteur Tafforin avait pensé, tout d'abord, à un lipôme : c'était la première idée qui devait venir à l'esprit, car la confusion était facile : la forme, la consistance, le siège, l'évolution lente et presque indolente, devaient presque fatalement faire croire à un lipôme, d'autant plus que cette dernière tumeur, sans être très commune dans les muscles, vous semble cependant plus fréquente que le fibrôme.

Donc, à la première période, c'est-à-dire à l'état de fibrôme simple, notre tumeur pouvait dérouter le chirurgien. En était-il de même à la deuxième période, après la transformation calcaire ? Assurément, nous croyons même qu'il eût été extrêmement difficile de reconnaître cette calcification, car la consistance était la même, souple, résistante, et on ne constatait pas cette grande dureté qui aurait pu mettre sur la voie du diagnostic. Nous devons songer, en effet, qu'entre la tumeur et la main de l'explorateur il y avait la peau, le tissu cellulaire et une couche de tissu musculaire, autant de causes pouvant masquer les caractères réels de la tumeur.

De plus, admettons que l'on eût pu reconnaître cette transformation calcaire. Nous savons qu'il existe des cas de lipômes calcifiés, et la confusion, par suite, était encore possible. Enfin, nous connaissons les ostéomes des muscles, fréquents surtout dans la cuisse, et les noyaux de myosite ossifiante circons-

crite : ce sont là des faits, capables selon nous, d'embarrasser le diagnostic.

Quant à la troisième période, il était naturel de penser avec le docteur Tafforin, que l'accroissement subit était dû à des foyers hémorrhagiques autour de la tumeur : mais il fallait écarter l'idée d'un anévrysme, car il n'y avait ni souffle, ni battement.

Les douleurs ressenties par la femme, n'étaient pas très fortes, ainsi que nous l'avons déjà dit. Elles étaient occasionnées par la tumeur calcaire qui, dans les chocs ou dans les frottements, produisait une irritation des rameaux nerveux.

Quant à la tache ecchymotique de la peau en un point de la tumeur hématique, ne pourrait-on pas l'expliquer par un commencement d'ulcération des tissus sous l'influence du fibrôme calcifié, qui, à cet endroit, exerçait, peut-être, plus de compression ?

Enfin des grosses veines saillantes qui se voyaient à la périphérie, étaient dues probablement, à la gêne dans la circulation veineuse, produite par le volume exagéré de la tumeur.

Disons, enfin, avant de terminer ce paragraphe, que l'emploi des rayons Rœtgen, nous semblait tout indiqué pour préciser le diagnostic. Nous ignorons si on a songé à les utiliser ; quoi qu'il en soit, que cet examen ait ou n'ait pas été fait, il ne pouvait nous révéler qu'une seule chose, résultat appréciable d'ailleurs, c'était la présence d'un corps étranger, libre au

milieu de la tumeur. Quant à sa composition exacte, nous devions l'ignorer.

Pronostic. — Le pronostic du fibrôme est généralement bénin ; il s'accroît lentement et n'occasionne de la gêne et de la douleur que lorsqu'il atteint un assez gros volume par suite de la compression qu'il peut exercer sur les organes et sur les nerfs. Il n'a aucun retentissement sur la santé générale et n'a pas de tendance, à envahir les tissus voisins. Toutefois sa généralisation est discutée et d'aucuns prétendent qu'il peut se comporter comme une tumeur maligne. Nous ne savons pas, quant à nous, ce qu'il y a de fondé dans cette opinion, mais nous admettons, avec la très grande majorité des auteurs qu'après l'ablation il n'y a pas de récidive, en un mot que le fibrome est une « tumeur de bonne nature. »

S'il subit la transformation calcaire, le pronostic reste le même, car la tumeur peut être parfaitement tolérée par le muscle. Dans certains cas, cependant, on peut observer des phénomènes douloureux ou bien des troubles dans la circulation veineuse. Ajoutons, enfin, comme complication possible, la formation d'un épanchement sanguin autour de la tumeur calcifiée, suivant l'exemple rapporté par nous. Cet hématôme ne pourra aggraver le pronostic que par sa tendance à acquérir un volume considérable.

Traitement. — Le fibrôme simple des muscles peut être laissé en place aussi longtemps qu'on ne cons-

tate pas d'accidents. Son ablation peut être cependant conseillée, si l'on redoute sa transformation en tumeur maligne.

S'il subit la calcification, il faudra opérer, car nous savons que des douleurs peuvent apparaître et surtout des épanchements sanguins, plus ou moins abondants suivant les tissus lésés.

S'il y a complication d'hématôme, à plus forte raison l'opération sera-t-elle indispensable ; nous avons vu, en effet, que fatalement il ne peut pas y avoir résorption, mais augmentation graduelle du kyste.

Le traitement consistera donc simplement dans l'ablation de la tumeur. Si la tumeur calcifiée est seule, on la séparera des tissus adjacents et on fera un tamponnement énergique pour prévenir l'hémorrhagie. S'il y a un épanchement de sang concomitant, on videra la poche en s'assurant que les parois de celle-ci se donnent plus ; si quelques vaisseaux saignent, on mettra des pinces à hémostase, puis on appliquera un tamponnement à la gaze iodoformée.

Ce traitement simple a donné de bons résultats dans le cas qui nous occupe.

CHAPITRE IV

Conclusions

Nous adopterons donc, pour terminer, les conclusions suivantes :

1° Dans les muscles volontaires, comme dans le muscle utérin, on peut rencontrer, quoique plus rarement encore, des tumeurs fibreuses.

2° Ces fibrômes des muscles ont généralement pour origine une irritation mécanique ; leur évolution, comme pour les autres fibrômes est très lente et à peu près indolente.

3° Ils peuvent subir, eux aussi, la transformation calcaire ; les causes générales et locales de cette calcification sont les mêmes que pour les autres tumeurs.

4° Dans les fibrômes calcifiés des muscles, comme dans ceux de l'utérus, on peut trouver des noyaux de

tissu osseux, soit au centre, soit à la périphérie : mais jamais ce tissu n'est très abondant.

5° Quand le fibrôme est ancien, on voit au microscope des faisceaux fibreux altérés, et il n'est pas rare de rencontrer des foyers de ramollissement, indiquant une désintégration de la tumeur.

6° Le diagnostic des fibrômes musculaires est difficile. Leur rareté et surtout leurs caractères propres peuvent les faire confondre avec d'autres tumeurs des muscles. les lipômes principalement.

7° Leurs symptômes sont les mêmes que les autres fibrômes ; leur accroissement est lent, ils n'occasionnent pas de douleurs, n'altèrent en rien la fonction du muscle et peuvent être tolérés pendant plusieurs années.

8° Leur transformation calcaire est assez difficile à constater, à cause de l'épaisseur des tissus pouvant masquer leur dureté caractéristique.

9° Même à l'état calcifié, le fibrôme musculaire peut être toléré, car il n'atteint jamais un gros volume.

10° Des douleurs, cependant, peuvent apparaître par suite de l'irritation des rameaux nerveux par la tumeur calcaire, dur et rugueuse.

11° La complication la plus redoutable est certainement la production d'une épanchement sanguin par suite des frottements continuels de la tumeur sur les tissus voisins.

12° Il y a alors contusion ou rupture des fibres

musculaires, épanchement de sang, enkystement, et la tumeur fibreuse calcifiée, libre au milieu des caillots, continue à frotter sur les bourgeons vasculaires de la paroi de l'hématôme : d'où accroissement continuel de la tumeur sanguine.

13° Mais pour que cet accident se produise il faut admettre que le tissu musculaire environnant la tumeur calcaire a perdu sa résistance habituelle, que sa vitalité est moindre, qu'il est devenu plus friable, à la suite de certaines maladies graves, par exemple.

14° Le pronostic du fibrome musculaire est bénin ; mais sa calcification pouvant causer des douleurs et surtout occasionner un hématôme, sera seule capable d'assombrir ce pronostic.

13° Le fibrôme étant une tumeur considérée généralement comme bénigne, ne récidivera pas après son ablation.

16° On pourra ne pas opérer le fibrôme musculaire tant qu'il n'y aura pas d'accidents ; si on reconnaît sa transformation calcaire, l'opération sera conseillée ; s'il y a production d'un hématôme, l'opération deviendra indispensable.

17° Le traitement consistera dans l'ablation de la tumeur fibreuse ou calcifiée ; s'il y a épanchement sanguin, on videra la poche en faisant ensuite un tamponnement.

Disons donc, pour terminer, que le diagnostic rétrospectif qui s'impose au sujet de la tumeur opérée par le docteur Malapert, peut se résumer de la façon suivante : il y a eu primitivement formation d'une tumeur fibreuse dans le quadriceps crural ; ce fibrôme, ainsi que cela se produit dans l'utérus, s'est calcifié ; enfin, il y a eu secondairement production d'un hématôme.

Nous nous étions proposé d'étudier le cas que nous offrait le docteur Malapert : nous pensons avoir rempli notre but, et nous espérons, en outre, avoir accompli un acte utile en rapportant un fait intéressant.

Vu : Le Président de la Thèse,
A. LE DENTU.

Vu : Le Doyen,
P. BROUARDEL.

Vu et permis d'imprimer
Le Vice-Recteur de l'Académie de Paris,
GRÉARD.

Bibliographie

Duplay et Reclus. — Tr. de ch. t. I, III art. tum. des muscles, fibromes.

Le Dentu et Delbet. — Tr. de chir. t. I. art fibrôme, t. III, art. muscles.

Hayem. — Rev. des Sc. médicales, passim.

Jaccoud. — Dict. méd. et chir. pat, t. V, pp. 489, 492, X p, 760, XXII, art. muscle, p. 298.

Guibé. — Calcific. des fibr. utérins. thèse Paris, 1901.

Dechambre. — Dict. encyclopéd. des sc. méd. t. X, XI, art. muscle, hématôme.

Bouchard. — Tr. de path, génér. t. III, calcific. des tissus.

Talamon. — In Rev. mens. med. et chir. 1877, t. I, pp. 300, 458, 530.

Cornil et Toupet. — In Arch. des sc. med. de Bucharest, 1896, t. I, p. 489.

Lemarignier. — De l'évol. des hémat. traumat. th. Paris, 1886.

Follin. — Tr. de Path. externe, t. I, art. tum. fibr. p. 187.

Reclus. — Tr. de path. externe, t. I, pp. 485, 491.

Cruveilhier. — Tr. anat. pathol. t. II, III, art. muscles, hématôme.

Hayem. — In bull. soc. anat. 1865, p. 160.

Guyon. — In bull. soc. anat. 1859, t. XXXIV, p. 10.

Cornil et Ranvier. — Histol. pathol. 1re part. 1881, t. I, art. fibrôme calcif.

Cornil et Ranvier. — Man. histol. path. 3e édit. 1901 t. I, art. fibrome.

Laugier. — In nouv. dict. méd. et chir. prat., t. IX, p. 315.

Heurtaux. — In nouv. dict. méd. et chir. prat. 1871, t. XIV, p. 673, 701.

Desprès. — Des tum. des muscles, th. agrégat., Paris 1866.

Billroth. — Elém. path. chirurg. gén. (trad. franç.), Paris 1868, p. 714.

Paulus. — Verkalk, und Verknöch. des Hemat. der dura mater., th. Erlangen, 1875.

Virchow. — Tr. de pathol. des tumeurs, trad. franç. 1869, t. II, p. 1.

— Tr. de path. cellulaire (tr. franç.) 1861.

— Virchow's archiv., t. IX, 1859.

Hayem. — In dict. encyclop. 1876, art. pathologie muscul.

Broca. — Tr. des tumeurs 1866, 69 art. fibr. hématome.

Würtz. — Dict. de chimie, 2e part., 1873, art. os.

Poulalion. — Des pierres du poumon, th. Paris 1891.

Curtis. — Etude sur épanch. sang. enkyst. du tissu cell. et des muscles, th. de Lille 1883.

Ory. — In bull. soc. anat. 1873, p. 839.

Charvot. — Etude sur épanchement sang. du pli du coude 1881, p. 705.
Follin. — Tum. fibr. In compt. rendu soc. biologie, Paris 1849-50, t. I, p. 3.
Verneuil. — Monit. des hôp. Paris 1854, t. II, p. 113.
— Comp. rendu soc. biologie, Paris 1855, t. II, p. 186, 212.
— Gaz. méd. Paris 1856, t. XI, p. 59, 95, 108.
Lebert. — In Rev. méd. et chir. 1853, t. XIII, p. 23, 33.
— In Bull. soc. anat., Paris 1844, p. 78.
Freund. — Klin. Beiträge zur Gynœk. 1865.
Wedl. — In Rudiments of patholog. histology, 1855.
Sappey. — Tr. anat. 1874, t. IV, p. 402.

L. BOYER. Imp. de la Faculté de médecine, 15, rue Racine, Paris.