

## **Beitrag zur Kenntnis des primären Irissarkoms ... / von Ernst Gerken.**

### **Contributors**

Gerken, Ernst.  
Universität Freiburg im Breisgau.

### **Publication/Creation**

Freiburg i. B. : Hch. Epstein, 1900.

### **Persistent URL**

<https://wellcomecollection.org/works/jjrgms9j>

### **License and attribution**

This work has been identified as being free of known restrictions under copyright law, including all related and neighbouring rights and is being made available under the Creative Commons, Public Domain Mark.

You can copy, modify, distribute and perform the work, even for commercial purposes, without asking permission.



Wellcome Collection  
183 Euston Road  
London NW1 2BE UK  
T +44 (0)20 7611 8722  
E [library@wellcomecollection.org](mailto:library@wellcomecollection.org)  
<https://wellcomecollection.org>

2

BEITRAG ZUR KENNTNIS  
DES  
PRIMÄREN IRISSARKOMS.

---

INAUGURAL-DISSERTATION

ZUR ERLANGUNG

DER MEDICINISCHEN DOCTORWÜRDE

VORGELEGT DER

HOHEN MEDICINISCHEN FACULTÄT

DER

ALBERT-LUDWIGS-UNIVERSITÄT zu FREIBURG i. B.

VON

**ERNST GERKEN**

APPROB. ARZT

AUS

ST. JOOSTER GRODEN (Grossh. Oldenburg).

---

Freiburg i. Br.  
Buchdruckerei von Hch. Epstein,  
1900.

Gedruckt mit Genehmigung der medicinischen Facultät.

*Referent:*

Geh.-Rat Manz.


*Dekan:*

Hofrat Schottelius.

Seinem lieben Vater in Dankbarkeit  
gewidmet

vom Verfasser.





Digitized by the Internet Archive  
in 2018 with funding from  
Wellcome Library

<https://archive.org/details/b30598199>

Das primäre Sarkom der Regenbogenhaut gehört zu den seltensten Erkrankungen des Auges, und die ganze Literatur darüber gehört erst den letzten Jahrzehnten an. Die erste umfassende Darstellung desselben hat uns Fuchs<sup>1)</sup> in seiner Monographie über das Sarkom des Uvealtractus gegeben und dort unter 259 Fällen von Uvealsarkom im Allgemeinen nur 16 = 6% anführen können, wo die Geschwulst von der Iris ausging. Hasner<sup>2)</sup> will gemäss seinen Beobachtungen diesen Procentsatz noch herabsetzen auf 3—4%, und spätere Autoren, Lawford<sup>3)</sup> und Collins constatirten unter 103 Uvealsarkomen nur ein Mal, also noch nicht in 1%, die Iris als den Ausgangspunkt. Die Irissarkome sind aber schon deshalb von grossem Interesse, weil man hier bei deren sichtbaren Lage Gelegenheit hat, sie sowohl klinisch zu beobachten, als auch in einem sehr frühen Stadium anatomisch zu untersuchen.

Was nun die Aetiologie derselben betrifft, so hat man nach Heredität, Alter, Geschlecht, Beschäftigung u. s. w. geforscht, aber nichts gefunden und nur das eine constatiren können, dass das weibliche Geschlecht etwas mehr zur Erkrankung disponirt zu sein scheint.

---

1) Fuchs: Sarkom des Uvealtractus. Wien 1882.

2) Hasner, Cit. nach Gräfe's Arch. 42. S. 186.

3) Cit. nach Mayweg. Ber. über die 26. Vers. der ophth. Ges. Heidelberg.



Wegen der grösseren Bösartigkeit der Melanosarkome, welche ja bei weitem die grösste Anzahl bilden, glaubte man früher, eine besondere Dyskrasie annehmen zu müssen, zu welcher Annahme man aber nicht berechtigt ist, da man durch eine frühzeitige Operation eine dauernde Heilung erzielen kann. —

Meistens entwickelt sich das Sarkom spontan in einer vorher ganz normalen Iris, und nur verhältnismässig wenige Fälle<sup>1)</sup> sind beschrieben worden, wo es aus einem schon längere Zeit, ja seit der Jugend bestehenden Pigmentfleck hervorgewachsen ist. Solche Pigmentflecken kommen angeboren vor oder bilden sich in späterem Alter durch Wucherung der pigmentirten Stromazellen, und stellen gutartige Geschwülste vor, die meist nur eine bescheidene Grösse erreichen. Diese können nun, ähnlich den Pigmentwarzen der Haut, plötzlich anfangen zu wuchern und sich in Melanosarkome umzubilden. Warum allerdings dies in dem einen Fall eintritt, dagegen in dem andern nicht, entzieht sich vollständig unserer Kenntnis. —

Von anderen Ursachen kommen noch Verletzungen und Entzündungen in Betracht. Fuchs zählt unter seinen 259 Fällen des Uvealtractus 23, welche nach einem Trauma entstanden sind, und unter diesen sind wieder zwei, welche sich direkt auf die Iris beziehen. Namentlich einer davon ist sehr interessant, indem sich nach einem Schlage mit einem Holzspahn zwei Geschwülste entwickelten, eine in der Iris und eine im hinteren Abschnitt des Augapfels, deren jede einen Holzsplitter ein-

<sup>1)</sup> a) Fuchs. L. c. b) Wiegmann, Inaug.-Dissert. Jena 1893.  
c) Mayweg. Bericht über die 26. Vers. der ophth. Ges. Heidelberg.



schloss. In dem anderen Falle hatte sich das Sarkom aus einer Operationsnarbe nach Iridektomie entwickelt. Fuchs erklärt eine derartige Entstehung so, dass eine zellige Infiltration vorangehe, welche zu einer Hyperplasie führen kann; Virchow<sup>1)</sup> behauptet, dass von einer entzündlichen Hyperplasie zum Sarkom nur ein Schritt sei, und führt Fälle an, wo sich Melanosen aus Indurationen und Geschwüren entwickelt haben. Neuerdings haben Leber<sup>2)</sup> und Krahnstöver die Frage nach dem Zusammenhang der primären Phthisis bulbi mit Sarkomen des Auges, sowie die Bedeutung der Verletzungen für diese eingehend studiert, und sind zu dem Resultat gekommen, dass ersterer noch in keinem Fall sicher nachgewiesen sei. Auch eine traumatische Entstehung, glauben sie, könne nur in einer sehr kleinen Zahl von Fällen angenommen werden, wenn sie auch nicht in Abredestellen, dass Verletzungen vielleicht eine bedeutendere Rolle dabei spielen, als man bisher nachweisen könne.

Der klinische Verlauf eines Irissarkoms ist ziemlich einfach und gestaltet sich meist in der Weise, dass dem Pat. selbst oder seiner Umgebung zuerst ein kleiner gelber oder brauner Fleck in der Iris auffällt. Derselbe wächst anfangs äusserst langsam, kann sogar mehrere Jahre stationär bleiben, und macht dem Träger keinerlei Beschwerden. Dann aber nimmt das Wachstum, ohne dass ein Grund hierfür aufzufinden wäre, plötzlich ein rascheres Tempo an. Die Geschwulst wölbt sich in die vordere Kammer vor oder beginnt in die Pupille hineinzuragen. Damit

---

<sup>1)</sup> Cit. nach Werther. Arch. für Augenheilkunde. 32.

<sup>2)</sup> Leber- und Krahnstöver. v. Gräfe's Archiv 45.



beginnt auch das bis dahin intacte Sehvermögen zu leiden, welches natürlich umsomehr beeinträchtigt wird, je mehr der Tumor in das Pupillargebiet hineinwächst. Zuweilen, allerdings wohl nicht oft wegen der Weichheit der Geschwulst, wird die Sehstörung noch dadurch vergrößert, dass die Linse nach rückwärts gedrängt und in eine schiefe Lage gebracht wird. Ist der Gefässreichtum gross, so kommt es zuweilen schon in einem frühen Stadium, namentlich bei einem traumatischen Insult, zu Blutungen in die vordere Kammer, wo das Extravasat meist nach einiger Zeit wieder resorbirt wird.

Wenn die Geschwulst so gross geworden ist, dass sie mindestens ein Drittel der vorderen Kammer ausfüllt (Fuchs) und sie sich gleichzeitig an die hintere Wand der Hornhaut anlegt, so tritt Drucksteigerung auf, und es kann plötzlich, während bisher kein Schmerz vorhanden war, zu einem akuten Glaukomanfall kommen. Der Pat. bekommt starke Schmerzen im Auge, auf der betreffenden Kopfseite und erblindet fast völlig oder gänzlich. Die Anfälle wiederholen sich häufig, und das Sehvermögen nimmt rasch ab bis zur völligen Amaurose. Indessen wuchert die Geschwulst weiter, füllt allmählich einen grossen Teil der vorderen Kammer aus und wächst schliesslich aus dem Bulbus heraus. Damit lassen die heftigen Schmerzen nach und die vorher vermehrte Tension wird geringer. Kommt es auch jetzt noch nicht zu einer Operation, so füllt der Tumor rasch mehr oder weniger die ganze Orbita aus, und der Tod erfolgt schliesslich durch Weiterwucherung ins Gehirn oder durch Metastasenbildung in andere Organe, von denen namentlich die Leber bevorzugt ist.



Für einen solchen Verlauf des Irissarkoms und der intraocularen Geschwülste überhaupt hat Fuchs eine Einteilung in vier Stadien vorgeschlagen, nämlich I. Stadium des reizlosen Verlaufs, II. entzündliches Stadium, III. Auftreten episcleraler Knoten, IV. Generalisation (Bildung von Metastasen). Indessen ist erst ein einziger Fall beobachtet worden, bei dem es nicht zur Operation kam, und der die vorgenannten Stadien alle durchlaufen hat. Meist kommen die Patienten spätestens zu Beginn der Glaukomanfälle in ärztliche Behandlung, wobei dann die Neubildung bei der meist nicht schwer zu stellenden Diagnose entfernt wird.

Was die Zeitdauer betrifft, so ist schon erwähnt worden, dass die Sarkome meist sehr langsam wachsen, und es dauert oft mehrere Jahre, bis es zu Glaukomanfällen kommt. Demgegenüber stehen allerdings auch viel kürzere Zeitangaben, nämlich nur 3—4 Monate. In jenem Fall, der vom Anfang bis zum Ende beobachtet wurde, starb der Pat. 5 $\frac{1}{2}$  Jahre nach dem ersten Auftreten der Geschwulst unter Gehirnerscheinungen. —

Anatomisch kann man die Irissarkome einteilen in Leukosarkome und Melanosarkome. Meistens beteiligen sich an dem Aufbau derselben aus dem Irisstroma beide Zellarten, die unpigmentierten und die pigmentierten, und je nachdem die eine oder die andere überwiegt, sind sie heller oder dunkler gefärbt. So kommen alle Uebergänge von ganz weissen bis tiefschwarzen Geschwülsten vor, und deshalb ist es nötig, wenn man jene Einteilung beibehalten will, ein bestimmtes Kriterium aufzustellen. Dies thut Fuchs, indem er Leukosarkome allein diejenigen nennt, welche nur solche pigmentierte Zellen



enthalten, die als in der Geschwulstmasse eingebettete Reste der physiologisch pigmentirten Zellen aufzufassen sind. —

Als Ausgangspunkt der Geschwulst finden wir meist die vorderen Schichten des Irisstromas angegeben, und hier sind es, wie schon erwähnt, zuweilen Naevi, welche sarkomatös entarten. In einem von Thalberg<sup>1)</sup> beschriebenen Falle hatte sich der Tumor aus den die Vorderfläche bedeckenden Endothelzellen entwickelt, und nur drei Fälle<sup>2)</sup> sind in der Literatur beschrieben worden, wo der erste Anstoss von den hinteren Schichten ausgegangen ist. Dass das Pigmentepithel die Bildungsstätte eines Sarkoms abgegeben hätte, finde ich nirgends beschrieben, ist auch wegen des ektodermalen Ursprungs desselben von vornherein unwahrscheinlich. Dagegen wird dasselbe zuweilen secundär mit in den Process hineingezogen. Abgesehen davon, dass es durch die vordringenden Geschwulstmassen zerstört werden kann, ist von Evetzky und Kerschbaumer ausdrücklich angegeben worden, dass es sich in Wucherung und Desquamation befunden habe.

Der Structur nach sind die in Rede stehenden Geschwülste namentlich Spindel- oder Rundzellensarkome. Daneben kommen aber Mischformen vor, in denen sich beide Zellarten finden, oder auch Sarkome mit alveolärem Bau. Ferner ist in einem von Dreschfeld<sup>3)</sup> beschriebenen Fall angegeben worden, dass die Geschwulst zum Teil aus glatten Muskelfasern bestanden habe, also aus dem

<sup>1)</sup> Thalberg: Arch. für Augenheilkunde Bd. XIII. 1.

<sup>2)</sup> a) v. Gräfe: Arch. f. Ophth. I. 1. b) Evetzky: Arch. f. Ophth. 42. c. Putiata Kerschbaumer: Das Sarkom d. Auges. Leipzig 1900.

<sup>3)</sup> Cit. nach Fuchs. S. 153.



Sphinkter hervorgegangen sei. Das Zwischenbindegewebe ist meist nur schwach entwickelt, am besten noch bei den Geschwülsten mit alveolärem Bau. Die Zellen liegen häufig, namentlich in Spindelzellensarkomen, in langen Zügen zu Bündeln vereint, die sich nach verschiedenen Richtungen durchflechten. An anderen Stellen liegen sie aber auch regellos durcheinander und lassen einen besonderen Aufbau nicht erkennen. Zuweilen sind es die Gefässe, welche der Geschwulst ein charakteristisches Aussehen verleihen, indem sich die Zellen strahlenförmig um dieselben anordnen. Was die einzelnen Zellformen betrifft, so zeigen die Rundzellen nichts Besonderes, die Spindelzellen haben oft lange, weit verzweigte Ausläufer und einen länglichen, stäbchenförmigen Kern mit deutlich erkennbaren Kernkörperchen. An solchen Stellen, wo die Geschwulstzellen frei in einen Hohlraum, sei es nun die vordere Kammer oder ein grösseres Blutgefäss, hineinragen, nehmen sie zuweilen eine eigentümliche Gestalt an, indem sie nämlich grosse epitheloide, keulenartige Formen bilden. Solche sind namentlich von Wiegmann und Werther beschrieben worden.

Der Blutgefässreichtum ist sehr verschieden. Im Allgemeinen wird angegeben, dass die Spindelzellensarkome ärmer, dagegen die Rundzellensarkome sehr reich an Gefässen sind. Dies würde auch die Beobachtung erklären, dass die Rundzellensarkome rascher wachsen und leichter Metastasen machen. Bemerkenswert ist noch das Verhalten der Gefässwandungen, welche häufig nur aus einer Endothelschicht bestehen, und einen „lymphgefässähnlichen“ Charakter, wie Sauer<sup>1)</sup> sagt, tragen, dabei aber

<sup>1)</sup> Sauer: Inaug.-Dissert. Halle 1883.



ein weites Lumen umschliessen. Zuweilen scheint eine Wand überhaupt zu fehlen und das Lumen direkt in den Geschwulstmassen zu liegen. In solchen Hohlräumen finden sich auch manchmal freie Geschwulstzellen, und es ist klar, dass diese dann leicht Metastasenbildung veranlassen können. Andererseits kommen aber auch Gefässe vor, deren Wandungen verdickt sind und wo das Lumen durch eine hyaline Degeneration ganz oder teilweise obliterirt ist. Diese dickwandigen Gefässe finden sich meist in den älteren Geschwulstmassen oder auch in den noch erhaltenen Iristeilen, während die dünnwandigen, ektatischen in den jüngeren Partieen, also mehr an der Oberfläche liegen, und so zu den schon erwähnten Blutungen Veranlassung geben.

Was das Wachstum der Geschwulst betrifft, so hat Fuchs beobachtet, dass die ersten Sarkomzellen an den Gefässen in und neben deren Adventitia erscheinen. Die Zellen derselben, und zwar die ungefärbten, zeigen zunächst den Ausdruck einer gesteigerten Ernährung. Die Kerne werden grösser, succulenter und endlich teilen sie sich, womit der sarkomatöse Process eingeleitet ist. Die Wucherung dieser Zellen nun bringt auch die pigmentirten in Proliferation, welche häufig gerade in der Umgebung der Gefässe am dichtesten stehen. Man sieht deshalb an solchen Stellen, wo die Gefässe quer getroffen sind, dieselben nicht selten von einem dunklen Hof pigmentirter Zellen umgeben, wodurch das Bild ein areolirtes Aussehen bekommt. Es vermehren sich dann sowohl die ungefärbten, als die gefärbten Zellen, indem eine jede wieder Tochterzellen der eigenen Art erzeugt. Durch den Contact mit Pigmentzellen sollen indessen nach Fuchs auch die



pigmentfreien die Fähigkeit erhalten, Pigment zu bilden. Er erklärt dies als eine Art von Infection, sei es durch Übertritt von Gewebsflüssigkeit oder von Pigmentkörnchen. So vergrössert sich der Tumor in der Continuität, indem er meist nach der Richtung, wo er den geringsten Widerstand findet, z. B. nach der vorderen Kammer, das intensivste Wachstum erkennen lässt. Eine andere Art der Verbreitung ist die auf den Blut- oder Lymphwegen, indem Sarkomzellen fortgeschwemmt werden und am Orte, wo sie stecken bleiben, zur Metastasenbildung Veranlassung geben. Drittens kommt noch eine Möglichkeit in Betracht, nämlich die, dass sich einzelne Zellen an der Oberfläche loslösen, in dem Kammerwasser, oder wenn die Geschwulst schon grössere Dimensionen angenommen hat, auch in dem Glaskörper eine Zeitlang flottiren und schliesslich auf der Linse, der Retina oder sonstwo Tochterknoten bilden.

Grosses Interesse bietet die Frage nach der Herkunft des schwarzen Farbstoffes, über welche man noch nicht einig ist. Derselbe liegt meist in kleineren oder grösseren Körnchen und Schollen im Protoplasma der Zelle selbst, wird aber auch, zu grösseren Klumpen vereinigt, extracellular getroffen. Hauptsächlich stehen sich zwei Ansichten gegenüber. Die Einen nehmen an, dass die aus den Gefässen ausgetretenen roten Blutkörperchen, von den wuchernden Sarkomzellen aufgenommen, hier sich verfärben, schrumpfen, und schliesslich zu körnigem Pigment werden. Dass trotzdem die Hämosiderinreaktion häufig einen negativen Befund ergibt, wird dadurch erklärt, dass das Auftreten desselben nur ein vorübergehendes Stadium in der Entwicklung des Pigmentes bildet, da es später in Verbindungen übergeführt



werde, welche die Reaktion nicht mehr geben. Demgegenüber glauben die Anderen, dass der Farbstoff, welchen sie Melanin nennen, vollständig verschieden vom Blutfarbstoff sei, und von der Zelle durch eine besondere, ihr zukommende physiologische Thätigkeit aus den Eiweisskörpern des Blutes gebildet werde. Diese letztere Ansicht wird neuerdings wohl von den meisten Autoren vertreten. Auch würde ein Gehalt an Eisen noch nicht beweisen, dass der Farbstoff vom Hämoglobin stammt, indem die Geschwulst neben Melaninkörnern auch eisenhaltige Produkte von zerfallenen Blutmassen enthalten kann.

Eine andere Ansicht wird von Ribbert<sup>1)</sup> vertreten, der alle Sarkome des Auges von den pigmentirten Stromazellen ableitet. Die runden, ovalen, grossen und plumpen Pigmentschollen sollen nach ihm contractile Zustände der Stromazellen sein, und selbst die unpigmentirten Sarkomzellen sollen den sogenannten Chromatophoren ihre Entstehung verdanken.

Schliesslich scheint nach den Beobachtungen Lebers<sup>2)</sup> bei einigen Sarkomen ein Teil der Geschwulstzellen vom Pigmentepithel abzustammen, indem sie von der Oberfläche des Tumors in diesen hineinwuchern. Leber stützt sich hierbei auf den Nachweis der Hämosiderinreaktion in diesen Zellen. Die Pigmentepithelzellen besitzen nämlich die Eigenschaft, ausgetretenen Blutfarbstoff anzuziehen, längere Zeit in sich zu behalten und infolgedessen die Eisenreaktion zu geben.

Regressive Veränderungen scheinen in den Iris-sarkomen wenig beobachtet zu sein, wohl hauptsächlich

---

<sup>1)</sup> Cit. nach Kerschbaumer.

<sup>2)</sup> Leber, Gräfe's Archiv. Bd. 44.



deshalb, weil meist die Operation schon in einem frühen Stadium gemacht wurde.

Von den übrigen Teilen des Auges kann natürlich ein jeder, je nach der Ausdehnung und Richtung, welche das Wachstum des Tumors genommen hat, von dem sarkomatösen Process in Mitleidenschaft gezogen werden. Sehr häufig finden sich daneben dann noch pathologische Veränderungen, die durch das Sekundärglankom hervorgerufen sind, Excavation der Papille, Atrophie der Retina, Cataractbildung u. s. w., die je nach der Zeitdauer des Bestehens mehr oder weniger ausgesprochen sind. —

Man sieht also, dass das Sarkom des Uvealtractus, namentlich das der Iris, verschiedene Fragen bietet, die noch der Aufklärung bedürfen, und deshalb ist es nötig, dass möglichst viele Fälle zur allgemeinen Kenntniss gelangen. Nachstehender Fall wurde von Herrn Geh.-Rat Manz operirt, welcher die Güte hatte, mir das Präparat zur weiteren Bearbeitung zu überlassen. —

### Krankengeschichte:

Am 24. XII. 1898 stellte sich der 31 Jahre alte Tagelöhner J. F. aus Kuhnheim in hiesiger Augenklinik vor. Die Familienanamnese ist ohne Besonderheiten, auch will er selbst nie ernstlich krank gewesen sein. Die Augen waren immer sehr gut. Ein Pigmentfleck auf der Regenbogenhaut des linken Auges war schon lange beobachtet worden. Seit vier Wochen begann derselbe sich zu vergrössern, und Pat. litt ab und zu an Nebel- und Regenbogensehen. Wegen der Abnahme des Sehvermögens consultirte er einen Arzt, welcher ihn in die Klinik verwies. Schmerzen waren nie vorhanden.

Status praesens: Pat. ist ein gesund aussehender, kräftiger Mann. Auf der Haut des knorpeligen Teils der Nase und beider Wangen befinden sich zahllose, teilweise sehr dicht stehende, unpigmentirte Papillome. In der Gegend des Halses sind es mehr gestielte Fibrome oder Lipome, die teilweise pigmentirt sind. Es bestehen keine Drüsenanschwellungen.

Augenbefund:

S. rechts  $\frac{6}{6}$ , liest Niden I

S. links  $\frac{6}{6}$ , „ „ VI.

Die Accomodation ist auf dem linken Auge bedeutend gestört.

Linkes Auge: Der Bulbus ist ohne Injection, die Venae ciliares anteriores sind etwas geschlängelt. Die Cornea ist klar, am äusseren Limbus befindet sich ein Bitot'scher Fleck. Die vordere Kammer ist flach, die Pupille über mittelweit, nach dem Tumor hin verzogen, völlig reaktionslos. Auf der Iris innen oben befindet sich eine etwas prominente, dunkelbraune Geschwulst von 3 mm Breite und vom Pupillarrand bis zum Ciliarrand reichend, auch den Kammerwinkel noch ganz ausfüllend.

Bei focaler Beleuchtung erkennt man, dass die Geschwulst auch nach der hinteren Kammer prominirt. An der gegenüberliegenden Stelle ist die Linsen-Kapsel braun infiltrirt mit Dissemination brauner Herde auch nach dem Pupillargebiet zu. Auf der Iris, diametral dem Tumor gegenüberliegend, befindet sich noch ein zweiter, kleiner brauner Pigmentfleck.

Mit dem Augenspiegel sieht man, dass die Medien im Übrigen klar sind. Die Papille ist tief excavirt, gut colorirt. Die Gefässe sind gut gefüllt und es besteht



lebhaftester, spontaner Arterienpuls. In der Peripherie erkennt man Pigmentverschiebungen, der Fundus ist marmorirt.

Die Tension ist erhöht; es besteht keine Druckempfindlichkeit.

Das rechte Auge ergibt einen normalen Befund: Der Bulbus ist ohne Injection. Die Cornea klar. Vordere Kammer tief. Die Pupille ist eng und reagirt prompt.

Die Papille ist gut colorirt, kaum excavirt, kein Arterienpuls.

Die Tension ist normal.

1. I. 99. Bis heute sind keine Schmerzen im linken Auge aufgetreten. Der Tumor hat sich nicht sichtbar vergrößert. Die linke Pupille verengert sich auf Eserin maximal.

2. I. Enucleatio bulbi in Cocainanästhesie; vier Suturen.

4. I. Pat. ist schmerzfrei. Verband trocken. Die Lider sind nicht geschwollen; es besteht geringe blutige Chemose.

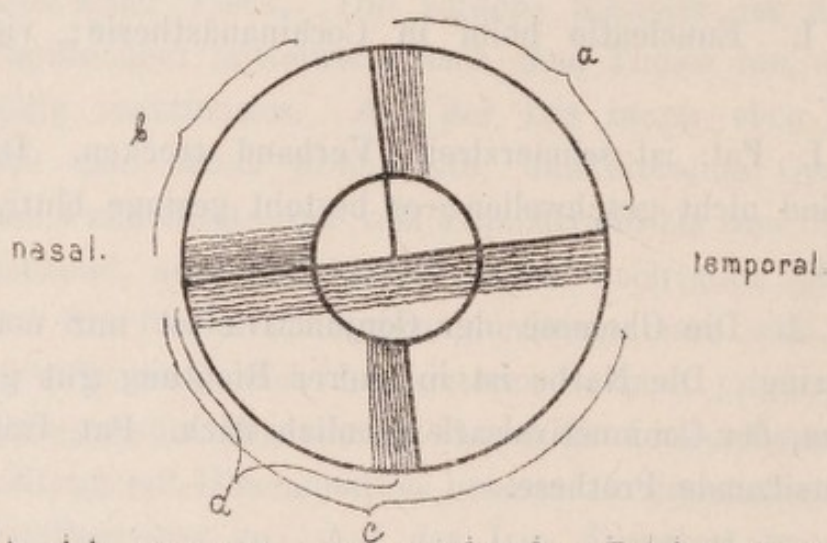
12. I. Die Chemose der Conjunctiva ist nur noch sehr gering. Die Narbe ist in querer Richtung gut geschlossen, der Coniunctivalsack ziemlich flach. Pat. trägt eine gutsitzende Prothese.

31. I. Entlassen.

S. rechts  $\frac{5}{3}$ , liest Nieden I.

---

Nach der Enucleation wurde der Bulbus in Formol fixirt und später in Alcohol von steigender Concentration gehärtet. Um das Wachstum der Geschwulst nach allen Richtungen hin, sowie um die secundären Veränderungen, hervorgerufen durch das Glaukom, genau studiren zu können, wurde der ganze Bulbus zunächst durch einen Schnitt von aussen oben nach innen unten in zwei Teile zerlegt und die obere Hälfte wieder durch einen darauf senkrechten Schnitt zerteilt. Das äussere obere Viertel wurde dann etwa in verticaler und das innere obere etwa in horizontaler Richtung geschnitten. Von der ganzen unteren Hälfte wurden zunächst Schnitte in etwa horizontaler und dann noch vom inneren unteren Viertel in etwa verticaler Richtung gewonnen. Die Schnittrichtung



lässt sich genauer aus vorstehender Zeichnung ersehen und wollen wir die Schnitte vom äusseren oberen Viertel mit a, die vom inneren oberen mit b, die von der unteren Hälfte mit c und die vom unteren inneren Viertel mit d benennen. Die Linse, welche vorher herausgenommen war, wurde für sich geschnitten.



Zur Färbung wurde meist Hämatoxylin-Eosin beutzt, teils wurde auch die van Gieson'sche Methode verwandt, und einige Schnitte wurden, um den eventl. Eisengehalt nachzuweisen, mit Ferrocyankalium und Salzsäure behandelt.

Die Dicke des Tumors beträgt durchschnittlich  $1\frac{1}{2}$  mm, die der einzelnen Schnitte 30  $\mu$ .

---

Anatomischer Befund: An den Schnitten der Serie a, welche mitten durch den Tumor geführt sind, erkennt man, dass die Iris vollständig in den Tumor aufgegangen ist, nur am Ciliarrande sieht man zwischen Geschwulst und Pigmentepithel noch einen schmalen Streifen annähernd normalen Irisstromas, durchsetzt von Zügen stark blau gefärbter Leukocyten. Eine solche Anhäufung von Leucocyten findet sich noch einmal in der Nähe des Pupillarrandes, sonst ist in dem übrigen Tumor oder den angrenzenden Partien nicht viel zu bemerken von einer entzündlichen Infiltration. Mit Ausnahme der vorher erwähnten kleinen Stelle stösst die Geschwulst direkt an das Pigmentepithel. Dasselbe ist in der ciliaren Hälfte etwa normal, von der Mitte des Tumors an aber erscheint es verdünnt und gelockert bis ungefähr an den Pupillarrand. Hier jedoch befinden sich einige zapfenförmige und inselartig lostgelöste Stellen, die in den Tumor hineingezogen sind. Am Pupillarrand sieht man eine beträchtliche Hypertrophie des nach Art eines Ektropium uveae nach vorn umgewandten Pigmentepithels mit dicker, zapfenartig erscheinender Neubildung. An einigen Schnitten weiterhin sieht man ein anderes Verhalten des Pigmentblattes. Hier ist dasselbe offenbar



durch das Wachstum der Geschwulst zuerst buckelartig rückwärts und dann ciliarwärts gedrängt worden, so dass eine Duplicatur des Epithels zustande kommen musste, welche auf den meisten Schnitten als ein mitten in der Geschwulst liegender und schräg von hinten ciliar-, nach vorne pupillarwärts ziehender Streifen erscheint. Auch hier sieht man eine bedeutende Hypertrophie des Pigmentepithels mit Bildung einer Art von Cyste, in welcher schwarze Pigmentzellen liegen.

An der vorderen Fläche ragen die Geschwulstmassen frei in die vordere Kammer hinein und haben den Pupillarrand bereits vollständig umwuchert, so dass sich die Geschwulst auch auf die hintere Fläche des Pigmentepithels fortsetzt und hier bis ungefähr zur Mitte der Iris reicht.

Der Tumor selbst lässt sich im grossen Ganzen in zwei knotenartige Teile trennen, von denen der eine ciliarwärts vor dem schon erwähnten normalen Pigmentepithel liegt und nach vorne unmittelbar an die Cornea anstösst, so dass die Kammerbucht ganz ausgefüllt ist. Der zweite, welcher mehr den pupillaren Teil der Iris einnimmt, ist von dem ersteren durch einen Streifen faserigen Bindegewebes getrennt, welcher sich bei der van Gieson'schen Färbemethode sehr schön rot gefärbt hat. Dieser Streifen hat im Wesentlichen dieselbe Richtung, wie der vorhin erwähnte Pigmentstreifen, so dass diese besondere knotenförmige Anordnung in der speciellen Wachstumeigentümlichkeit der Geschwulst ihre Erklärung findet.

Der Pigmentgehalt des eigentlichen Iris-Tumors ist nicht sehr gross. Am stärksten erscheinen noch die hinteren

Partieen pigmentirt, während die vorderen fast ganz frei davon sind. Die Anordnung desselben ist meist eine ganz regellose, und nur an einigen Stellen sieht man eine stärkere Anhäufung oder Gruppierung um die Blutgefässe, so dass diese vollständig davon eingescheidet sind. Das Pigment liegt meist als kleine gelbe oder braune Körnchen in den Zellen selbst, welche ihrerseits zu mehreren zusammen liegen und so kleine Häufchen und Inseln bilden. An anderen Stellen findet man das Pigment aber auch als grössere Körner oder Schollen vollständig frei zwischen den Zellen liegend. In der Nähe des Pigmentepithels sieht man einige besonders stark pigmentirte Zellen, welche man vielleicht als Abkömmlinge desselben auffassen könnte. Die Zellen selbst zeigen meist nicht mehr den typischen Bau der pigmentirten Stromazellen, sondern sind theils faserartig, theils klumpig aussehende Gebilde. Nur hin und wieder trifft man noch Stromazellen, die mit einem oder mehreren Fortsätzen versehen sind.

Die Hauptmasse der Geschwulst besteht aus nicht pigmentirten Zellen, die meist eine spindelförmige Gestalt haben und bündelweise zu einem dichten Fasergewebe angeordnet sind. Insbesondere ist die Linie, wo sich die zwei Knoten trennen, aus einem dichten streifenartigen Gewebe zusammengesetzt, welches von den hinteren Partieen des ciliar gelegenen Knotens allmählich auf die Aussenfläche des pupillar gelegenen Knotens übergeht, so dass am Pupillarrand die hier liegenden zapfenartigen Fortsätze des Pigmentepithels von einem derartig straffen Gewebe umschlossen werden. Ausserdem finden sich noch kleinere Zellen, die eine mehr unregelmässige Gestalt haben und



hauptsächlich mehr in den vorderen, der Kammer zu gelegenen Teilen liegen.

Eine eigentümliche Anordnung zeigen die Zellen in den noch relativ frei aussehenden Teilen der Ursprungspartieen des Ciliarkörpers. Hier findet sich eine nesterförmige Ansammlung von vorwiegend pigmentlosen Zellen, die von einer Neubildung pigmentirter Zellen umgeben sind. An manchen Häufchen erkennt man eine Umhüllung aus leicht faserigem Bindegewebe mit einzelnen Kernen, so dass man hier an ektasirte, von Tumorgewebe erfüllte Lymphbahnen denken kann, auf welchen die Geschwulst in den Ciliarmuskel und die Basis der Ciliarfortsätze vorzudringen sich anschickt. Indessen hat der Tumor bereits mit einzelnen Zellen und Zellzügen den Anfangsteil der Meridionalfasern des Ciliarmuskels infiltrirt.

Wie schon erwähnt, stösst die Geschwulst, nämlich der hintere Knoten an die Cornea an. Hier ist die Kammerbucht vollständig von Geschwulstmassen angefüllt und auseinandergedrängt, so dass erst etwa 1 mm weiter nach innen eine Art von neuem Kammerwinkel zustande kommt. Auf dieser Strecke ist die Descemet'sche Membran erhalten, nicht verdünnt, an einigen Stellen scheinbar aufgequollen. Das Endothel ist hier aber vollständig verloren gegangen, bis es in der Nähe des „neuen“ Kammerwinkels mit plattgedrückten Zellen wieder beginnt. Zwischen den zum Teil auseinandergedrängten Balken des Ligamentum pectinatum hat eine reichliche Wucherung von pigmentirten und nicht pigmentirten Zellen stattgefunden, die von hier aus auch vor der Descemet'schen Membran zwischen den Fibrillen der hintersten Hornhautparenchymlagen vordringt.

Der Schlemm'sche Kanal erscheint durch den Tumor gänzlich substituiert oder zusammengedrängt, so dass ein Lumen nirgends sichtbar ist. Weiter nach aussen davon, an der Corneoscleralgrenze und in der Sclera finden sich in den Scheiden einiger quer getroffenen Venen pigmentirte Zellen eingelagert, zusammen mit wenigen nicht pigmentirten und einigen wenigen lymphoiden Zellen.

Gefässe sind in dem Tumor nur äusserst spärlich vorhanden. Dieselben lassen zuweilen nur eine aus einem einfachen Endothelbelag bestehende Wandung erkennen. Theils erscheinen die Endothelzellen auch abgelöst, so dass das Lumen direkt vom Tumorgewebe gebildet zu sein scheint. Blutungen oder Reste von solchen sind nirgends zu bemerken, auch enthalten die zum Teil ektasirten und wie Capillaren aussehenden Gefässe nur wenig rote Blutkörperchen.

In dem pupillaren Teil sieht man von dem Sphinkter iridis noch einen streifenförmigen Rest, welcher gänzlich von Tumorgewebe umschlossen ist, und sich dadurch von der Umgebung differenzirt, dass er sich mit Eosin stärker gefärbt hat und erst wenig mit Tumorzellen infiltrirt ist. Einzelne Muskelfasern lassen sich im Übrigen nicht mehr mit Sicherheit erkennen.

Degenerationserscheinungen sind nirgends vorhanden, ebenso keine Riesenzellen oder Kernteilungsfiguren.

In den Schnitten der Serie b zeigt sich uns ein anderes Bild. Hier ist die Iris bereits vollständig frei von der Geschwulst; sie lässt überall deutlich das normale Stroma erkennen mit nur überaus spärlichen pigmentirten Zellen. Nur an einigen Stellen sieht man mitten im normalen Gewebe einzelne grosse epitheloide



Zellen mit grossem Kern, über deren Herkunft sich Verf. nicht ganz klar ist, die man aber vielleicht als gewanderte Sarkomzellen auffassen konnte, wie sie auch von Fuchs beschrieben worden sind. Die Kammerbucht dagegen, die Iriswurzel und das Ligamentum pectinatum sind noch ganz angefüllt mit pigmentirten und nicht pigmentirten Sarkomzellen. Auch auf der Descemet'schen Membran schieben sich einzelne Geschwulstzellen vor, dort, wohin sie gelangen, das Epithel derselben zerstörend. Ein Schlemm'scher Kanal ist auch hier nicht vorhanden. Die Zellen selbst tragen im Ganzen denselben Character, wie diejenigen der Hauptgeschwulst, nur treten hier an der Oberfläche frei in die Kammerbucht hineinragende, eigentümlich grosse, kolbenförmige Zellen auf. Dieselben sind nicht pigmentirt und mit einem Fortsatz in das Gewebe eingesenkt, während sie mit ihrem kolben- oder knopfförmigen Zelleib, in dem sich ein grosser Kern befindet, über die Oberfläche hervorragten.

Die Schnitte der Serie c, welche in fast horizontaler Richtung durch die untere Bulbushälfte gelegt sind, bieten uns an der nasalen Seite, wo sie ja die Fortsetzung der Serie b nach der entgegengesetzten Richtung sind, fast dasselbe Bild, wie die vorher beschriebenen. Die Iris ist normal. Die Kammerbucht ist durch die Geschwulstmassen zum Teil auseinandergedrängt. Hier ist jedoch der Schlemm'sche Kanal meist wieder erkennbar, wenn auch sein Lumen überall von pigmentirten Zellen umgeben und eingeengt ist. Dass in dem Lumen selbst Zellen liegen, konnte nicht mit Sicherheit nachgewiesen werden. Auch noch weiter nach aussen in der Umgebung einiger Gefässe sieht man pigmentirte Zellen. Anders



ist es mit dem gegenüberliegenden temporalen Kammerwinkel. Bei schwacher Vergrößerung erscheint derselbe und seine Umgebung, der Schlemm'sche Kanal, völlig normal, bei starker Vergrößerung dagegen sieht man ganz im Winkel einige Zellen, die sich stärker gefärbt haben und eine von der Umgebung verschiedene, teils spindlige Gestalt haben, so dass wir es auch hier bereits mit einem beginnenden sarkomatösen Vorgang zu thun haben.

In den Schnitten der Serie d hat der Kammerwinkel etwa seine normale Form. Die Geschwulstmassen haben im Vergleich zu den vorigen Schnitten erheblich abgenommen, sind aber noch deutlich erkennbar. Pigmentirte und nicht pigmentirte Zellen sind etwa in gleicher Menge vorhanden und die ersteren sind es namentlich, welche das Ligamentum pectinatum noch vollständig durchsetzt haben bis an den Schlemm'schen Kanal heran. Der letztere selbst ist hier gut erhalten und durchgängig.

Ein besonderes Interesse beansprucht in diesen Schnitten die Iris selbst. Es hatte sich hier ein Pigmentfleck befunden und man sieht deshalb deutlich eine stärkere Anhäufung von pigmentirten Stromazellen in den vorderen Gewebsschichten. Ausserdem bemerkt man aber ganz auf der Vorderfläche liegend eine Anzahl grosser Zellen und bläschenförmiger Gebilde. Meist liegen dieselben vereinzelt, zuweilen aber auch zusammen und namentlich an einer Stelle sieht man ein kleines Häufchen, welches bereits zum Teil im Irisstroma selbst liegt. Ob wir es hier mit beginnender Sarkometastase zu thun haben, ist nicht mit Sicherheit zu erkennen, doch lässt sich die Ansicht wohl nicht ganz von der Hand weisen, dass wir hier Zellen vor uns haben,



welche sich irgendwo vom Tumor lostgelöst und sich hier wieder niedergelassen haben. Wenigstens haben dieselben grosse Ähnlichkeit mit Zellen, wie sie an einigen Stellen in der Kammerbucht an der Oberfläche der Geschwulst vorkommen, wo also die Gelegenheit zur Ablösung gegeben ist. —

Was die übrigen Teile des Auges betrifft, so ist zunächst bemerkenswert, dass sich auch auf der Linse Metastasenbildung vorfindet. Hier sieht man auf der vorderen Kapsel an einigen Stellen eine dünne, zuweilen nur einschichtige Lage von grösstenteils pigmentirten Zellen, die meist lange, verzweigte Ausläufer haben und wie pigmentirte Irisstromazellen aussehen. Eine Herkunft vom Pigmentepithel kann man wohl mit Sicherheit ausschliessen, und es bleibt deshalb die einzige Möglichkeit übrig, dass sie vom Kammerwasser hierher getragen und weiter gewuchert sind. — Unter dem Epithel sieht man eine Anzahl Bläschenzellen. Im Übrigen ist die Linse mit samt der Kapsel normal.

Das Epithel der Cornea ist normal, nicht ödematös.

In der Conjunctiva besteht eine geringe entzündliche Infiltration und Hyperämie der Venen.

In jener sieht man eine ziemlich gleichmässige Erweiterung der Saftlücken, in denen die teils abgelösten Zellen liegen. Die Bowman'sche und Descemet'sche Membran sind intact. Das Epithel der letzteren wird gegen den Tumor zu flacher und hört schliesslich ganz auf. Einzelne Zellen erscheinen etwas aufgequollen, besonders von der Fläche gesehen, und erfüllt von einem Gerüst, das sich mit Hämatoxylin-Eosin nicht gefärbt hat.



Der Ciliarkörper ist mit Ausnahme jener der Iris zugewendeten Teile, wo bereits eine geringe Geschwulstinfiltration besteht, völlig normal.

Auch die Chorioidea ist nicht verändert, nur sind die Venen bis nach vorn hin stark mit Blut gefüllt.

Die Retina dagegen zeigt verschiedentliche Veränderungen. Im Ganzen erscheint die Zwischenkörnerschicht etwas auseinandergedrängt und netzartig gelockert, so dass die durchtretenden Müller'schen Fasern sehr gut erkennbar sind. An mehreren Stellen, namentlich an der temporalen Seite, sieht man in der Nähe der Papille grössere Lücken, die teils mit einer geronnenen Flüssigkeit gefüllt sind, teils sich aber auch mit Celloidin gefüllt haben. Weiter nach vorn, in der Gegend der Ora serrata tritt das Iwanoff'sche Oedem sehr deutlich auf. Auch die Ganglienzellen liegen zuweilen in solchen, aber kleineren, ödematösen Lücken. Die Nervenfaserschicht erscheint an der temporalen Seite in geringem Grade atrophisch. Die Blutgefässe sind auch hier, wie in der Chorioidea stark gefüllt. Im Übrigen ist die Retina gut erhalten, namentlich die Stäbchen- und Zapfenschicht völlig intact.

An der Papille zeigt sich eine etwa 1 mm tiefe Excavation. Die Lamina cribrosa ist nach hinten ausgebuchtet und das Gitterwerk derselben erscheint an einigen Stellen auseinandergetrieben, dagegen an anderen wieder näher aneinander gedrängt. —

Epikrise: Wir haben es in vorliegendem Falle also mit einem primären Melanosarkom der Iris zu thun. Zwar könnte man auf den ersten Blick bei dem nur geringen Pigmentgehalt an ein Leukosarkom denken, doch wenn man den ausserordentlich geringen Pigment-



gehalt der Iris in ihren normalen Partieen und die oben angegebene Definition von Fuchs in Betracht zieht, so muss man zu der Überzeugung kommen, dass immerhin eine beträchtliche Neubildung von Pigment stattgefunden haben muss.

Ferner spricht hiefür auch die Metastasenbildung von pigmentirten Zellen auf der Linse, sowie der Umstand, dass es pigmentirte Zellen sind, welche sich in der Umgebung der Skleralgefässe finden. Man könnte ja daran denken, dass das Sarkom aus einem praeexistirenden Naevus hervorgegangen sei; denn diametral dem Tumor gegenüber befand sich bekanntlich noch ein Pigmentfleck, und zudem bestand, wie aus der Krankengeschichte hervorgeht, bei dem Manne überhaupt Neigung zu gutartigen pigmentirten Geschwulstbildungen. Für diese Annahme ergeben sich indessen keine Anhaltspunkte. Pat. selbst weiss nichts darüber anzugeben, und aus dem anatomischen Befund lässt sich eher das Gegenteil schliessen, indem solche Melanosarkome meist zu den allerschwärzesten gehören.

Über die Herkunft des Pigmentes lässt sich in unserem Falle nichts Genaues sagen, nur kann man wohl den direkt hämatogenen Ursprung mit ziemlicher Sicherheit ausschliessen. Nirgends hatten Blutungen stattgefunden, nirgends fanden sich im Gewebe rote Blutkörperchen, selbst die Gefässe enthielten nur sehr wenig Blut, und auch die Hämosiderinreaktion ist vollständig negativ ausgefallen. Eine Pigmentbildung im Sinne Lebers scheint auch nicht stattgefunden zu haben. Es liegen zwar an einigen Stellen in der Nähe des Pigmentepithels einzelne

stärker pigmentirte Zellen, welche vielleicht vom Pigmentepithel abstammen, doch im Vergleich zu den anderen, welche sicher nicht davon abstammen, treten diese vollständig zurück.

Bemerkenswert ist das eigentümliche Wachstum der Geschwulst. Entwickelt hat sich der Tumor jedenfalls im inneren oberen Quadranten der Iris. Aus welchen Partieen er gerade hervorgegangen ist, lässt sich allerdings nicht mit Bestimmtheit sagen, vielleicht sind es die hinteren; denn wie in der Literatur meist angegeben ist, sind die älteren Teile stärker pigmentirt, als die jüngeren, und hier treten die hinteren Partieen durch ihren Pigmentgehalt erheblich gegen die vorderen, die zum Teil ganz frei davon sind, hervor. Dann hat der Tumor sich hier auf einen relativ kleinen Teil beschränkt, um im Kammerwinkel abwärts zu wuchern und weiter zu kriechen, so dass ein ganz normaler Kammerwinkel nirgends mehr vorhanden ist.

Der Schlemm'sche Kanal ist nur etwa auf einem Drittel der ganzen Strecke obliterirt, während er an den übrigen Stellen theils ganz normal, theils doch noch durchgängig ist. Auch das Ligamentum pectinatum ist zwar bis über die Hälfte der ganzen Circumferenz von Geschwulstzellen infiltrirt, doch ist noch ein grosser Teil desselben frei geblieben. Trotzdem waren bei dem Patienten bereits die typischen Erscheinungen des Glaukoms, erhöhte Tension, Excavation der Papille und Nebel- und Regenbogenfarbensehen aufgetreten. Es ist also nicht, wie Fuchs angibt, nötig, dass die Geschwulst ein Drittel oder doch einen grossen Teil der vorderen



Kammer ausfüllen muss, um Glaukom hervorzurufen. Ebenso braucht nicht der ganze Schlemm'sche Kanal oder der Zugang zu demselben versperrt zu sein, sondern es genügt schon ein verhältnismässig kleiner Teil.

In diesem Falle sieht man deutlich, wie wichtig es ist, eine solche intraoculare Neubildung möglichst frühzeitig durch eine Radikaloperation zu entfernen. Manche Operateure begnügen sich nämlich, wenn irgend möglich mit einer Iridektomie, aber die Statistik weist auch genug Fälle von Recidiven auf, wo kürzere oder längere Zeit nachher doch eine Radicaloperation nachgeschickt werden musste. In unserem Falle, wo die Geschwulst bereits einen grossen Teil des Kammerwinkels angefüllt hatte, und wo sich bereits Geschwulstzellen in den Scheiden der Skleragefässe befanden, würde, obgleich der Patient noch volle Sehschärfe hatte, eine Iridektomie überhaupt keinen Zweck gehabt haben, und dies dürfte wohl meistens der Fall sein, da man nie genau wissen kann, wie weit die Geschwulstkeime bereits vorgedrungen sind.

---

Zum-Schlusse erfülle ich die angenehme Pflicht,  
meinen hochverehrten Lehrern Herrn Geh.-Rat M a n z und  
Herrn Prof. B a a s für die gütige Anregung zu der vor-  
liegenden Arbeit und für die lebenswürdige Unterstützung  
bei derselben meinen herzlichsten Dank auszusprechen.



Zum Schluss erlaube ich mir die angenehme Pflicht  
zu erheben, mich für die vielen mir zu Theil gewordenen  
Hilfen und Rathen zu bedanken, welche ich durch die  
gütige Unterstützung der Herren Mitglieder der  
Gesellschaft zu Stande bringen konnte.