

Über Knochen-Sarkome der untern Extremitäten im Kindesalter ... / vorgelegt von Erhard Pfister.

Contributors

Pfister, Erhard.
Universität Zürich.

Publication/Creation

Uznach : [K. Überholzer?], [between 1890 and 1899?]

Persistent URL

<https://wellcomecollection.org/works/etfcgbz4>

License and attribution

This work has been identified as being free of known restrictions under copyright law, including all related and neighbouring rights and is being made available under the Creative Commons, Public Domain Mark.

You can copy, modify, distribute and perform the work, even for commercial purposes, without asking permission.

**wellcome
collection**

Wellcome Collection
183 Euston Road
London NW1 2BE UK
T +44 (0)20 7611 8722
E library@wellcomecollection.org
<https://wellcomecollection.org>

13
AUS DEM KINDERSPITAL ZÜRICH.

ÜBER
KNOCHEN-SARKOME
DER UNTERN EXTREMITÄTEN
IM KINDESALTER.

INAUGURAL-DISSERTATION

ZUR ERLANGUNG DER DOCTORWÜRDE

DER

HOHEN MEDICINISCHEN FACULTÄT

DER

UNIVERSITÄT ZÜRICH


VORGELEGT VON

ERHARD PFISTER

PRACT. ARZT IN UZNACH.

GENEHMIGT

AUF ANTRAG VON HERRN PROF. DR. O. WYSS.



AUS DEM KINDERSPITAL ZÜRICH.

ÜBER
KNOCHEN-SARKOME
DER UNTERN EXTREMITÄTEN
IM KINDESALTER.

INAUGURAL-DISSERTATION

ZUR ERLANGUNG DER DOCTORWÜRDE

DER

HOHEN MEDICINISCHEN FACULTÄT

DER

UNIVERSITÄT ZÜRICH

VORGELEGT VON

ERHARD PFISTER

PRACT. ARZT IN UZNACH.

GENEHMIGT

AUF ANTRAG VON HERRN PROF. DR. O. WYSS.

AUS DER KLINIK FÜR KINDERHEILKUNDE

VON

KNOCHEN-SÄRKOSE

BEI KINDERN

DISSERTATION

VON

ERNST ROST

UNIVERSITÄT ZÜRICH

1904

ERNST ROST

PHYSIKUS

ZÜRICH

Seinem hochverehrten ehemaligen Chef


Herrn Spitalarzt

Dr. Fritzsche in Glarus

in Hochachtung und Dankbarkeit

gewidmet

vom Verfasser.



Digitized by the Internet Archive
in 2019 with funding from
Wellcome Library

<https://archive.org/details/b30597225>

Einleitung.

Mehrfach sind in den letzten 2 Decenien an der Zürcher Universität Dissertationen erschienen, welche Fälle von Sarkom im Kindesalter zum Gegenstand hatten. Die erste erfolgte 1882 von Imhof¹⁾ aus der Klinik des Herrn Prof. Huguenin. Sein Fall betrifft ein Rundzellensarkom des Oberschenkels mit nachfolgender Exarticulation, Recidiv am Stumpf, Tod infolge metastatischen Schädelsarkoms — bei einem 16-jährigen Mädchen. Seither sind aus dem Kinderhospital Zürich unter Leitung von Herrn Prof. O. Wyss drei Arbeiten über Sarkombildung im Kindesalter erschienen, nämlich von Debrunner²⁾, Zimmerlin³⁾ und Welti.⁴⁾

In letzter Zeit kamen daselbst drei Fälle von Knochensarkomen der untern Extremitäten zur Beobachtung, die in mancher Hinsicht Interesse erregen, und als bemerkenswerte, casuistische Beiträge für

1) *Imhof*. Ein Fall von Kindersarkom. Diss. Zürich 1882.

2) *Debrunner*. 3 Fälle von Sarkom des Darms im Kindesalter. Dissert. Zürich 1883.

3) *Zimmerlin*. Ueber einige Fälle von Osteosarkom des Schädels im Kindesalter. Dissert. Zürich 1897.

4) *Welti*. Ueber einen Fall von Prostatasarkom im Kindesalter. Dissert. Zürich 1898.

maligne Tumoren im zarten Kindesalter dienen dürften. Diese drei Fälle bilden das Material der vorliegenden Arbeit, welchen wir noch 52 Fälle aus der Literatur anschliessen konnten, um auf diese Weise ein etwas umfangreicheres Bild über Knochensarkome der untern Extremitäten im Kindesalter zu bieten.

Freilich gehen wir hiebei in Bezug auf die Ausdehnung des kindlichen Alters nicht so weit, wie Imhof in seinem oben zitierten Falle, sondern schliessen uns hierin an Ost an, welcher in seiner das gleiche Thema behandelnden Arbeit¹⁾ das 15. Lebensjahr als oberste Altersgrenze annimmt.

Somit kommen wir mit unsern 3 Fällen, von welchen einer ein Sarkom des Femur, zwei ein Sarkom d. Tibia betreffen, im Ganzen auf 52 Fälle von Knochensarkomen der untern Extremitäten, von denen wiederum 23 ihren Sitz am Femur, 11 an der Tibia, 7 an der Fibula, 1 am Fussrücken, 2 an den Zehen haben.

Es ist mir eine angenehme Pflicht, an dieser Stelle meinem verehrten Lehrer, Herrn Prof. Dr. O. Wyss, für die freundliche Unterstützung und Wegleitung bei Ausführung dieser Arbeit den wärmsten, herzlichsten Dank auszusprechen.

¹⁾ *Ost Willh.* Ueber osteogene Sarkome im Kindesalter. Jahrbuch für Kinderheilkunde Bd. XII., pag. 205, 1878.

I. Krankengeschichten.

Fall I.

M. Gustav. Geboren den 27. IV. 95.
Aufgenommen den 19. II. 96.
Gestorben den 25. III. 96.

Anamnese. Partus verlief normal, ohne Kunst-
hilfe, und Pat. soll sich Anfangs recht gut ent-
wickelt haben. Im Dez. 95 trat eine leichte Schwel-
lung und absolute Unbeweglichkeit des l. Armes auf,
die aber bald wieder zurückging. Bald darauf machte
Pat. eine heftige Pneumonie durch, von der er sich
ebenfalls wieder gut erholte. Seit 3 Wochen besteht
eine ziemlich starke, allmählig zunehmende Schwel-
lung des r. Unterschenkels, ohne dass Fieber oder
besondere Schmerzhaftigkeit hätten konstatiert werden
können. Von Lues oder Tuberculose ist in der
Familie nichts zu eruieren. Der Vater, seines Be-
rufes Agent, soll nach Angabe der Mutter ein sitt-
lich verkommener, aber gesunder Mensch sein. Die
Mutter ist gravid im 8. Monat, gesund. Ein Brüder-
chen des Pat. leidet an Spina ventosa der r. Hand.

Stat. præs. Mittelmässig entwickelter, mangelhaft
ernährter Knabe von blasser Haut. Temp. 37,5.
Nahrungsaufnahme schlecht.

Ueber den hintern, untern Lungenpartien zahlreiche feuchte Rasselgeräusche, sonst keine Abnormitäten an den innern Organen. Keine Oedeme, Urin normal.

Der rechte Unterschenkel zeigt starke Schwellung der Weichteile und ein ödematös glänzendes Aussehen der Haut. An einer Stelle vorn neben der Tibiakante ist deutliche Fluctuation zu fühlen. Die Palpation ergibt weiter eine erhebliche Verdickung des Knochens und Periosts der Diaphyse der Tibia von teigig weicher Consistenz. Diese Verdickung beginnt 1,5 cm unterhalb der linea interarticul. genu und reicht bis 2 cm oberhalb der Malleolen. Grösster Wadenumfang links 13 cm, rechts 20 cm, Distanz von d. linea interarticul. genu bis zum Malleolus ext. beiderseits 11,5 cm, Knie und Fussgelenk sind vollkommen frei. Die Beweglichkeit dieser Gelenke ist unbehindert.

Verlauf. 22. II. In Chloroform-Narcose wird obige fluctuierende Stelle der Tibiakante entlang incidiert, wobei sich statt Eiter eine hämorrhagischen Massen ähnliche, Sarkom verdächtige, weiche Substanz von weiss-grauem, faserigem Stroma entleert. Nach Expression dieser Massen, welche in den scheinbar intacten Periost-Cylinder eingebettet waren, zeigen sich an Stelle der Tibia-Diaphyse mehrere Sequester, die extrahiert werden. Stillung der Blutung durch Tamponade, Verband, Suspension des Beins.

Die sofortige mikroskopische Untersuchung obiger Massen zeigt eine Menge eingerahmter Gefässe neben zahlreichen runden, mittelgrossen, spindelförmigen Zellen. Gestern und heute kein Fieber.

28. II. Ueber der l. Lunge vorne oben leichte Dämpfung. u. verschärftes Ves. Atm., keine Rasselger. Temp. 39,1, Puls beschleunigt und schwach. Appetit schlecht. Deutlicher Milztumor. Verordnung von kalten Wickeln.

3. III. Beim Verbandwechsel entleeren sich mässige Mengen Blutcoagula, kein Eiter. Tampnade und Verband.

4. III. Ueber der l. Lunge hinten oben bis zur Mitte der Scapula deutliche Dämpfung, vesik. In-spirium, bronchiales Exspirium neben crepitierendem Rasseln. Vorne links im 1., 2. u. 3. J. C. R. deutliche Dämpfung mit verschärftem Ves. Atm. Ueber dem Herzen innerhalb d. Mamillarlinie u. d. l. Sternalrand ein an die Systole des Herzens zeitlich streng gebundenes pericarditisches Reiben zu hören, Herztöne rein, leise, arhythmisch. Herzdämpf. reicht rechts bis zum l. Sternalrand, geht links in die Lungendämpf. über. Die Leberdämpf. überschreitet den Rippenbogen um 2 Querfingerbreite. Leberrand deutlich, palpabel, nicht höckerig. Milzspitze palpabel, Milzdämpf. verbreitert. Kein Ascitis. Allgemeinbefinden leidlich. Appetit etwas besser. Temp. 38,4.

9. III. Der Lungenbefund ist im allgemeinen gleich geblieben, das pericarditische Reibegeräusch weniger deutlich hörbar. Puls unregelmässig, schwach, Appetit schlecht. Pat. schläft viel. Beim Verbandwechsel nichts Besonderes zu konstatieren.

14. III. Das pericarditische Geräusch ist nicht mehr zu hören, sonst gleicher Befund.

23. III. Aussehen des Pat. schlechter. Starke Blässe der Haut. Ueber der r. Lunge hinten unten bis zur Spina scapulae Dämpfung, abgeschwächtes

Atmen nebst crepitierenden und mittelgrossen, blasigen Rasselger. Kein Fieber, sonst Status idem.

24. III. Ueber den hintern untern Lungenpartien beiderseits Dämpf. und abgeschwächtes Atmen. Starke Blässe und Abmagerung. Unregelmässige Herzaktion und Milzvergrösserung stets gleich geblieben. Nahrungsaufnahme sehr gering, häufiges Erbrechen. Temp. Subnormal 35,4.

25. III. Temp. 34,6 morgens 8 Uhr. Exitus letalis.

Temperaturen.

19. II.	37,5	3. III.	36,8	13. III.	38,7	
20. »	38,8		37,4		38,3	
	37,8	4. »	37,7	14. »	38,6	
21. »	37,4		38,4		37,8	
	37,0	5. »	38,2	15. »	37,9	
22. »	37,4	Operation.	38,2		38,1	
	36,7		6. »	16. »	38,3	
23. »	38,4		37,8		38,4	
	38,4		38,1	17. »	37,9	
24. »	38,2		7. »		37,8	
	38,2		38,1	18. »	38,4	
25. »	37,7		8. »		37,9	
	37,9		39,3	Kalte Wickel.	37,9	
26. »	38,1		38,6		19. »	38,3
	38,0	9. »	39,6		36,2	
27. »	37,7		38,9		20. »	37,7
	37,7		39,2		38,0	
28. »	37,9	10. »	39,3	Kalte Wickel	21. »	36,6
	39,1		39,2	»	36,2	
	38,2	Kalte Wickel	38,4	»	22. »	37,3
29. »	37,8		39,0	»	38,1	
	38,2	11. »	37,8	»	23. »	36,5
1. III.	38,6		38,4		37,1	
	38,2	12. »	39,3		24. »	35,4
2. »	37,4		38,8	»	36,8	
	37,6		38,5	»	25. »	34,6
		13. »	38,2			

Körpergewicht.

19. II. 6200 Gr.
24. II. 6150 Gr. mit Verband.
25. III. 5350 Gr. » »

Sektionsprotokoll.

Sehr stark abgemagerte Leiche mit geschwundenem Paniculus und atrophierter Muskulatur.

Der rechte Unterschenkel von doppeltem Durchmesser gegenüber links zeigt nach aussen eine 3 cm lange, weit klaffende Operationswunde, das subcutane Bindegewebe zl. stark ödematös, ebenso die Wadenmuskulatur stark serös durchfeuchtet, auf der Schnittfläche in eine sulzige, gelatinöse Masse umgewandelt. Die ödematöse Infiltration erstreckt sich um den ganzen Unterschenkel herum. Knie- und Fussgelenk sind frei. Ein Längsschnitt durch die Tibia zeigt, dass von der Tibia-Diaphyse gar nichts mehr vorhanden ist und der Unterschenkel nur durch die völlig erhaltene, unveränderte Fibula gestützt wird. Obige Operations-Wunde führt in eine lange Höhle, die von glatten, grau gelblichen Wandungen begrenzt ist und kein eitriges Secret enthält. An Stelle der Tibia-Diaphyse befindet sich ein im Querschnitt weisses Gewebe von etwas speckiger Beschaffenheit, das offenbar dem verdickten Periost entspricht. Diese weisslich-gelbe, speckige Substanz remplaciert den Unterschenkelknochen und grenzt sich nach innen und aussen scharf ab. Nach unten und aussen fehlt in grösserer Ausdehnung diese weisse Wand und wird dort der zentrale Hohlraum von der ödematösen Muskulatur begrenzt.

An den Rippenknorpeln stark ausgeprägter

rhachitischer Rosenkranz. Die Lymphdrüsen am Halse bis zum Unterkiefer und zum proc. mastoid. hinauf sind mässig geschwellt. Die vordere Fläche des Velums ist injiciert, violett rot, die l. Tonsille mit einem netzförmigen, zarten Fibrinbelag versehen. Die hintere Pharynxwand ist ebenfalls injiciert und geschwellt und zeigt einen ähnlichen, discontinuierlichen, wenig fest adhärennten Belag. Epiglottis geschwellt und injiciert. Ary-epiglottische Bänder ebenfalls mit lockerem Fibrinbelag versehen. Im Uebrigen sind Larynx und Trachea unverändert.

Der *Herzbeutel*, total mit dem Herzen verwachsen von der Basis bis zur Spitze, enthält keine Flüssigkeit. Die Mitralklappe zeigt einige leichte, randständige, gallertartige Verdickungen. Zwischen Pericard und Herzmuskel findet sich in dem aufgelagerten Gewebe ein reichlich linsengrosses, frisches Hämatom. Sonst keine Veränderungen am Herzen.

Beide *Lungen* sind mit Brustwand und Zwerchfell völlig verwachsen, besonders die oberen Lungenpartien. Der rechte Oberlappen ist nur auf der vorderen Seite etwas lufthaltig, auf der hintern besteht ein blasses, 1 cm tief in das Gewebe eindringendes Infiltrat neben zerstreuten lobulären, dunkleren Infiltrationen. Im Mittellappen kleinere, frische, lobuläre Herde, der Unterlappen in toto von einem dunkel violetten, derb pneumonischen Infiltrate eingenommen. Pleura verdickt, mit zahlreichen Ecchymosen versehen. Der l. Oberlappen ist grösstenteils lufthaltig, nur oben bestehen einzelne dunkle lobuläre Herde. Der l. Unterlappen ist vollständig infiltriert wie d. r. An einer Stelle gegen d. Zwerchfell besteht ein circumscriptes, halb hanfkorngrosses Hämatom. In d. l.

Pleura parietalis nach hinten, teils über d. Zwerchfell, teils etwas höher oben, befinden sich 3 Gruppen kleiner, umschriebener, wie Caviarkörner aussehender, dunkler Körner, welche in dem die Pleura verdickenden Bindegewebe oder in der Pleura selbst liegen. Die Schleimhaut der grossen Bronchien ist gefaltet und geschwellt. Die Drüsen unter der Bifurcation sind stark geschwollen, blassrot, diejenigen am Hilus nicht geschwellt.

Bauchhöhle ohne Flüssigkeit. Die *Milz* ist gross, 8 cm lang, 4,6 cm breit, 1,6 cm dick, zeigt zahlreiche, sehr deutliche Follikel. *Leber* dunkelbraun, das Lebergewebe dunkel violett, ohne Läppchenzeichnung. *Nieren* und Nebennieren ohne Besonderheiten. Im Fundus des *Magens* befinden sich zahlreiche, hyperämische Flecken; einige davon zeigen ziemlich fest aufsitzende, eitrig schleimige Beläge. Im *Dünndarm* sind die Peyer'schen Plaques zahlreich und überall etwas blutreich. Im Ileum sind einzelne Follikel etwas geschwellt. Das Colon ascendens zeigt etwas verdickte Schleimhaut und hie und da eine vereinzelte, frische, punktförmige Ecchymose. Proc. vermiformis ohne Besonderheiten. Mesenterial- und Leistendrüsen nicht geschwellt.

Die patholog. anatom. Diagnose lautete auf: Tumor, resp. Neoplasma diaphyseos tibiæ dext. Pneumonie der ganzen rechten Lunge und des linken Unterlappens, Pleuritis diaphragmatica adhæsiva, Pericarditis adhæsiva, Rachitis.

Die bacteriolog. Untersuchung des Pharynxbelages ergab: Diphtheriebazillen, Streptococcen, Diplococcen und Coccen, die Milz, auf Agar untersucht, ebenfalls Streptococcen.

Microscopische Untersuchung. Hiezu werden verwendet: I. durch Operation entfernte Tumorstückchen (No. 268 u. 289). II. Tumor d. Tibia (No. 600, 601, 602 u. 603). Längs- und Querschnitte in verschiedenen Höhen. III. Stücke der Pleura diaphragmatica (No. 591). IV. Stücke von den Lungen (No. 594). V. Stücke aus dem Magen (No. 593). VI. Stücke von der Milz (No. 593). VII. Stücke von Rippenknorpeln (No. 595).

I. Durch Operation entfernte Tumorstückchen zeigen stellenweise ein weitmaschiges Bindegewebsnetz mit zahlreichen kleinen Rundzellen, stellenweise ein aus spindelförmigen, dicht aneinander gelagerten, mit grossen, ovalen Kernen versehenes Gewebe. Die Kerne der Spindelzellen sind meist ebenso breit wie die Spindelzelle breit ist, d. h. der Kern füllt in der Mitte der Zelle deren Leib völlig aus; ihre Länge beträgt das 3- bis 5-fache der grössten Breite. Die Länge des Kerns ist $\frac{1}{2}$ bis doppelt so gross als die Breite. Sodann findet man auch Spindelzellen in den Knochenräumen mit Verdünnung und Rarifizierung des Knochens. (268 u. 289.)

II. 1. Schnitte aus dem obern Teil der Diaphyse lassen von innen, d. h. von der Tibia nach aussen gegen die Fibula fortschreitend, erkennen: a. ödematöse, z. Teil auch atrophische Muskelfasern, b. die eigentliche Tumormasse, welche ein weiches, mit zahlreichen runden, kleinen, einkernigen Zellen durchsetztes Bindegewebe präsentiert, und ausserdem noch einzelne erhaltene Knochenbälkchen aufweist, c. den Fibulaknochen, welcher in der Hauptsache normal erhalten ist. (600.)

Durch die Tibia und teilweise auch durch die

Fibula wurden nach Entkalkung in frontaler Richtung Paraffin-Serienschnitte angefertigt und diese tingiert mit Alauncarmin, mit Alauncarmin und Eosin, Safranin, Hämalaun-Eosin, Hämalaun-Carmin, Hämalaun-Säure-Fuchsin, Picrin u. a. m. Die Schnittreihe 600 betrifft die obere Epiphyse der Tibia z. T. auch der Fibula, die Uebergangsstelle zur Diaphyse und das oberste $\frac{1}{4}$ der Tibia z. T. auch der Fibula. Infolge der Markhöhle sind viele Schnitte discontinuierlich, indem der innere Teil des Tibiadurchschnittes sich von der ob. Epiphyse ablöste. Man sieht nun auf diesen Schnitten nach unten hin d. h. in der Höhe des obern $\frac{1}{4}$ der Tibiadiaphyse nacheinander folgende Schichten:

- a) ein lockeres grossmaschiges (odematöses) embryonales Bindegewebe mit stellenweise bis nach innen hin liegenden körnigen krystallinischen und amorphen Hämatoidineinlagerungen, teils frei, teils in Rundzellen eingeschlossen.
- b) Das verdickte Periost der Tibia.
- c) Die innere Wand der Tibia, insofern erweicht, als die Kalksalze zum grossen Teil schon vor der Decalcination derart verschwunden waren, dass man den Knochen wie Knochenknorpel schneiden konnte; allerdings war die Entkalkung nicht so weit gediehen, dass man auch gute grosse microscop. Schnitte machen konnte und ein schartiges Messer bekam. Namentlich gegen oben hin, stellenweise aber auch nach unten sind viele Knochenbälkchen mit blasenförmig veränderten, rund und gross gewordenen Knochenzellen, in denen der Kern

sehr deutlich wie in einer Knorpelzelle sichtbar ist; und während meist nur eine massige Vermehrung, Wucherung der Knochenzellen vorhanden ist, so liegen sie an einzelnen, bis reichlich ums doppelte breiter gewordenen Knochenbalken so dicht beisammen, dass die einzelnen Zellen sich direkt berühren. Meist sind an diesen Partien auch die Haverschen Kanälchen mit zahlreichen, stellenweise dicht nebeneinander gelagerten Spindelzellen, zwischen denen nur kleine Gefässe sich noch erkennen lassen, ausgefüllt. Nirgends hier sind Osteoclasten grosse vielkernige Zellen vorhanden. Nach der Markhöhle hin folgt sodann eine sehr mächtige Schicht von dicht nebeneinander gelagerten Spindelzellen, die in sich schief kreuzenden breiten Zügen angeordnet sind: so recht typisch für das Gewebe des Spindelzellensarkoms. Weiter nach der Markhöhle hin treten erst sparsam, dann immer reichlicher werdend, zwischen diesen Spindelzellenzügen Haufen und Züge von Rundzellen auf, die rasch sich mehrend bald das ganze Gewebe allein bilden bis zur innern Begrenzung der festen Bestandteile gegen das enge lumen der Markhöhle hin.

Jenseits der letztern, die infolge des sr. Z. stattgehabten operativen Eingriffes, Incision, teilweiser Ausschabung einen wirklichen langen schmalen Hohlraum darstellt, beginnt wieder die in dem zentralen Teile der Markhöhle liegende Rundzellenschicht: genau wie ein Rundzellensarkom, oder noch genauer wie ein Granulom beschaffen. Sie besitzt hier eine

Mächtigkeit von mm. Dann folgt die aus teilweisen Partien aus Rundzellengewebe, teilweise aus Spindelzellenzügen bestehende Zone; hierauf die Zone des typischen Spindelzellensarkoms, nunmehr die Knochensubstanz der Tibia in gleicher Weise teilweise mehr oder weniger stark von Spindelzellensarkommasse von den Haverschen Kanälchen her infarziert; die Knochensubstanz stellenweise mehr, stellenweise weniger verändert, mit Wucherung der Knochenzellen und sodann das Periost der äusseren Fläche der Tibia wieder mit viel Hæmatoidin wie oben. Darauf kommt eine sehr dicke als ödematöses embryonales Bindegewebe imponierendes gefässreiches Gewebe, auch myxomatöses Gewebe zu bezeichnendes Gewebe, das von Hæmatoidin führenden u. a. Rundzellen durchsetzt ist; das stellenweise atrophische, weiter nach aussen nur durch ebensolches Gewebe auseinander gedrängte Muskulatur durchsetzt und einschliesst und auch in der Muskulatur nach aussen noch die Muskelbündel umgibt.

2. Schnitte aus dem mittleren Teile der Tibia (von deren Mitte nach aussen gegen d. Fibula), zeigen wiederum ödematöse und zum Teil degenerierte Musculatur, an die sich das Geschwulstgewebe anschliesst in Form eines lockeren Bindegewebes, welches seinerseits zur Hauptsache mit obigen kleinen Rundzellen, ganz vereinzelt mit einigen mehrkörnigen Riesenzellen durchsetzt ist. Ausserdem sind einzelne zerstreute Knochenreste im Tumorgewebe zu sehen. (No. 601.)

In Schnitten durch den mittleren Teil der Epiphyse der Tibia wiederholt sich im ganzen das sub. 1 geschilderte Bild. Nur nimmt man hier in dem cen-

tralen Teil der Geschwulst an wenigen Stellen entweder vereinzelte oder auch mehrere vielkernige Riesenzellen wahr; einzelne scheinen in ihrer nächsten Nähe kleine Reste von Knochen, Knorpel (rings umgeben von Rundzellen) erkennen zu lassen, woraus der Schluss nahe liegen würde, es möchten diese vielkernigen Zellen Osteoclasten sein oder von solchen abstammen. Aber auch hier vermissten wir solche näher am Knochengewebe oder in diesem. Im myxomatösen Teile der Geschwulst, ausserhalb des Knochens, findet man selten ähnliche, auch epithel ähnliche einkernige Zellen.

3. Schnitte von der Innenseite des Tumors zeigen auf der einen Seite zuerst Muskulatur von der bereits geschilderten Beschaffenheit, dann als bestehende Reste des Tibiaknochens teils normale, teils mehr oder weniger von kleinen runden Zellen durchsetzte Knochenbälkchen, weiter in der Mitte ein weiches, lockeres, bindegewebiges Stroma, welches von kleinern und grössern runden Zellen mit körnigem Protoplasma und ein, selten mehreren Kernen besetzt ist. Vereinzelt sind auch Spindel- und mehrkernige Riesenzellen zu konstatieren. Den Abschluss nach aussen bildet wieder Muskulatur, welche indessen auch schon vom Tumor her eingedrungene kleine Rundzellen enthält. Nach unten, d. h. im untern Teil der Tibia-Diaphyse, nimmt die Zahl der Rundzellen stark ab. (No. 602.)

An analoger Stelle wie sub. 2, namentlich im centralen Teile der Geschwulst schöne, mehrfache, jedoch nirgends zahlreiche Riesenzellen mit vielen Kernen, zuweilen eine Mehrzahl in einer Gruppe nahe der centralen Höhle.

4. Schnitte durch den untersten Teil der Tibia-Diaphyse ergeben fast durchwegs normalen Knochen, nur noch ganz vereinzelt Rundzellen. Besonders der Uebergang vom Knorpel der Epiphyse zum Knochen der Diaphyse ist klar und deutlich ohne Veränderungen markiert. (No. 603.)

Obwohl im untersten Teile der Tibia keine Spindelzellensarkommassen etc. sich nachweisen lassen und solche auch im Innern des Knochens fehlen, trifft man doch im Knochen eine ganz ebenso beschaffene Stelle wie weiter oben: wo in den Knochenbälkchen die Knochenzellen vergrössert, gebläht, Knorpelzellen ähnlich, aussehen. In der Fibula trafen wir ähnliche Bilder nicht. Blutextravasate und Hæmatoidin haltige Zellen sind hier, erstere in ausgedehnterem Grade als höher oben, zu beobachten.

III. Die Präparate von der *Pleura diaphragmatica* lassen in den schon makroskopisch sichtbaren Knötchen hauptsächlich grosse dilatirte und thrombosierte Gefässe erkennen. Sie haben eine deutliche Gefässwand und Blutcoagula als Inhalt, der indess an einzelnen Stellen herausgefallen ist. In der Umgebung dieser Gefässe sind zerstreute Gruppen von kleinen Rundzellen sichtbar nach Art der oben beschriebenen Tumorzellen. (591.)

IV. An den *Lungen* sind ausser pneumonischen keine anderweitigen Veränderungen nachzuweisen. (594.)

V. Ein Präparat von *Magenschleimhaut* an einer Stelle des Fundus bietet ausser d. Hæmorrhagie über einem Follikel keine nennenswerten Veränderungen dar. (592.)

VI. *Milz* ohne Besonderheiten. (593.)

VII. An den *Rippenknorpeln* lassen sich deutliche Erscheinungen von Rachitis konstatieren. (595.)

Mikroskopische Diagnose: Spindelzellensarkom mit myxosarkomatösen Partien der Diaphyse der Tibia mit Metastasen der Pleura diaphragmatica, Pneumonie; Rachitis.

Der Fall ist in mehrfacher Hinsicht interessant; einmal durch das Auftreten im frühesten Kindesalter, dann die immerhin seltene Lokalisation der Geschwulst an der Tibiadiaphyse, und nicht zum mindesten durch die Complicationen.

Bei dem 10 Monate alten Kinde, das bereits durch überstandene Pneumonie geschwächt war, entstand vor 3 Wochen spontan eine teigig weiche, an einer Stelle fluctuierende Schwellung am rechten Unterschenkel mit begleitenden subfebrilen Temperaturen. Die Affektion wurde anfänglich für Osteomyelitis gehalten und eine Incision gemacht. Dabei kam statt Eiter eine hämorrhagische Masse zum Vorschein, welche schon makroskopisch für Sarkom verdächtig erschien. Die mikroskopische Untersuchung bestätigte dies.

Als sich bereits 8 Tage nach Aufnahme ins Krankenhaus eine Pneumonie einstellte, da entstand die Frage, ob es sich um ein Recidiv der frühern oder um beginnende Lungenmetastase handle. Die pneumonische Infiltration begann im linken Oberlappen, ergriff dann bald auch den rechten und zuletzt noch den linken Unterlappen. Gleichzeitig traten die Erscheinungen einer Pericarditis, sowie Milzschwellung auf. 3 Wochen später erfolgte der Tod durch Entkräftung.

Die Autopsie und die daran anschliessende mikroskopische Untersuchung ergaben ein Spindelzellensarkom mit myxosarkomatösen peripheren Teilen, wahrscheinlich centralen Ursprungs. Daneben fibrinöse Pneumonie, aber keine Sarkometastasen in den Lungen oder regionären Lymphdrüsen. Einzig in der Pleura diaphragmatica konnte ein kleiner metastatischer Herd konstatiert werden.

Bemerkenswert ist bei diesem Falle die Vergrößerung der Milz, welche vielleicht als Ausdruck der im Körper stattgehabten Infection anzusehen ist, möglicherweise auch mit der Rachitis im Zusammenhang steht. Dass Milzvergrößerung bei Rachitis ein nicht seltenes Vorkommnis ist, konnte neuerdings Erich Müller¹⁾ am Material der Heubner'schen Poliklinik bestätigen, wo sie in 12 von 100 Fällen gefunden wurde.

Dadurch, dass der Tumor schnell wuchs und frühzeitig Fluctuation zeigte, konnte die Diagnose verhältnismässig früh gestellt werden, wenigstens zu einer Zeit, wo ein operativer Eingriff noch Erfolg versprochen hätte. Als solcher konnte hier nur die Exarticulation im Kniegelenk in Betracht kommen, war aber in Anbetracht der Complicationen und des Allgemeinzustandes contraindicirt. Somit war die Prognose absolut schlecht, da die gefährlichen Complicationen den letalen Ausgang nur beschleunigen konnten.

Der Verlauf der Krankheit war daher ein sehr rascher, 8—9 Wochen seit Beginn des Tumors. Das

¹⁾ *Erich Müller.* Beitrag zur Kenntniss der Bedeutung und Häufigkeit palpabler Milzen bei der Rachitis. *Charité Annalen* XII, p. 325, 1897.

Kind war bei seinem Tode noch nicht ganz 11 Monate alt und hatte während dieser Zeit an Knochensarkom, an Rachitis, Pericarditis, Diphtherie und zweimal an Pneumonie gelitten.

Fall II.

Es handelt sich in diesem Falle um einen malignen Tumor am rechten Oberschenkel, bei dem leider weder betreff Personalien noch bezüglich Krankengeschichte etwas in Erfahrung gebracht werden konnte. Vor vielen Jahren erhielt Herr Prof. O. Wyss ein gewaltiges Spirituspräparat von einem malignen Tumor mit beigelegter Photographie von einem auswärts wohnenden Kollegen zugeschickt, das sich bei mikroskopischer Untersuchung als Osteosarkoma femoris erwies.

Der Fall bietet immerhin grosses Interesse und soll daher ebenfalls dieser Arbeit eingereiht werden.

Das makroskopische Bild des Tumors, nach einer photographischen Aufnahme post mortem (vide Tabelle) zeigt uns eine kolossale Geschwulst, welche den ganzen Oberschenkel einnimmt. Sie bildet vorn oben einen rundlichen Höcker, fällt dann steil gegen die Inguinalgegend ab, während der Abfall gegen den Unterschenkel mehr ein allmäliger, konischer ist. Der grösste Umfang dürfte in der Gegend des Trochanter sein. Venenzeichnungen sind sogar an diesem Bilde deutlich zu sehen. Während der betreffende Unterschenkel und Fuss ödematös geschwollen ist, ist am übrigen Körper starke Abmagerung und Eingesunkensein der Augäpfel zu konstatieren. Es ist dieses Bild so typisch, dass es wohl ohne weiteres für Knochensarkom spricht.

Das Spirituspräparat. An diesem lässt sich erkennen, dass der ganze Oberschenkelknochen in Tumormasse aufgegangen ist, welche in einer Länge von 19 cm und einem grössten Umfange von 44 cm vom untern Rande des Tumorkopfes bis zur Epiphyse des untern Femurendes reicht und als eine ziemlich harte, bröcklige Masse erscheint. Am untern Ende der Geschwulst bestehen noch einzelne knöcherne Fragmente, Knochenbalken, welche in die Muskulatur hineingewachsen erscheinen. Der Oberschenkel zeigt eine ganz aussergewöhnliche Verdickung, selbst das zusammengeschrumpfte Spirituspräparat misst noch in der Gegend des Trochanter 44 cm, in der Mitte des Oberschenkels 40 cm, über dem Kniegelenk 29 cm Umfang, während das frische Präparat wohl noch voluminöser gewesen sein muss. Der Femurkopf und dessen Knorpel, sowie die Trochlea des untern Femurendes sind noch deutlich erhalten. Der Tumor hat nicht durchwegs das gleiche Gefüge und die gleiche Struktur; z. B. findet sich etwas unterhalb der Mitte des Oberschenkels eine Partie, welche durch ausgesprochene Verkalkung charakterisiert ist, während weiter unten eine solche mit faseriger Beschaffenheit, vorne oben ausserdem eine vorherrschend muskulöse Partie bereits makroskopisch deutlich differenziert werden kann. Durch den Tumor zieht sich ein länglicher, unregelmässig zerklüfteter Hohlraum.

Die mikroskopischen Präparate, welche einer Anzahl von Schnitten in verschiedener Höhe und Tiefe des Tumors entsprechen, bieten im allgemeinen, was Beschaffenheit der Geschwulstzellen betrifft, ein ziemlich gleichartiges Bild dar und zeigen höchstens in

der Verteilung der Zwischensubstanz und der Muskulatur da und dort unwesentliche Verschiedenheiten.

Eine auch nicht genauere Betrachtung des histologischen Bildes ergibt klar, dass der vorliegende Tumor als ein einfaches, ziemlich gleichmässiges, kleinzelliges Rundzellensarkom angesprochen werden muss. Bei Durchsicht der einzelnen Schnitte an verschiedenen Stellen der Geschwulst finden wir z. B. unterhalb der Mitte des Oberschenkels die kleinen Rundzellen in grossen, unregelmässigen Haufen beisammen, von sehr wenig Zwischensubstanz umgeben. Der oben bei Beschreibung des Spirituspräparates angedeutete faserige Teil des Tumors enthält fast durchwegs nur kleine Rundzellen und wenig Muskulatur. Die vorherrschend muskulöse Partie vorn oben ist zur Hauptsache mit Muskulatur, mit einzelnen zerstreuten Herden von osteoider Substanz angefüllt, wobei in sehr deutlicher Weise zu sehen ist, wie die kleinen Sarkomzellen die einzelnen Muskelbündel beiseite drängend, sich zwischen dieselben hineinschieben. Gegen das untere Femurende zu findet man die kleinen Rundzellen stellenweise in einer grössern Menge bindegewebiger Zwischensubstanz eingebettet, da und dort kommen hier auch hübsche Knochenbälkchen zur Beobachtung. Nur an einzelnen wenigen Stellen lässt sich ausschliessliches reines Sarkomgewebe konstatieren.

Im übrigen lässt sich über diesen Fall nichts berichten, da von ihm leider keine Krankengeschichte vorfindlich ist. Auch über die vorgenommene Sektion bestehen keine Aufzeichnungen. Das Spirituspräparat und das photographische Bild sind das ganze Material. Nach diesem Bilde zu schliessen, dürfte es sich wahr-

scheinlich um einen 8—10-jährigen Knaben gehandelt haben. Der ganze rechte Oberschenkel ist in einem gewaltigen Tumor aufgegangen; aber auch die linke Unter-Extremität scheint nicht normal zu sein. Wir sehen an derselben, soweit sie nicht vom rechten Bein verdeckt ist, besonders in der Kniegegend, einen konischen Höcker. Ueber die Natur desselben wissen wir leider nichts näheres. Vielleicht ist der Vorsprung nur die Patella, da das linke Bein im Knie leicht flectiert zu sein scheint.

Fall III.

Sch. Bertha. 10 Jahre alt.

Aufgenommen den 27. VI. 1899.

Entlassen den 2. VII. 1899.

Anamnese. Vor 8 Wochen bemerkte man auf der Innenseite etwas unterhalb des linken Knies eine frankstückgrosse Anschwellung, die lange gleich blieb und erst vor ca. 3 Wochen anfieng stärker zu wachsen und empfindlich zu werden. Pat. ging aber bis jetzt herum, allerdings unter Schmerzen, klagt auch beim liegen über Schmerzen in der Verdickung. Seit einigen Tagen ist die Haut über der Geschwulst gerötet. Die Eltern und 6 Geschwister der Pat. sind gesund, 9 Geschwister sind in ersten Lebensjahren an Gichtern gestorben. Keine Konstitutionskrankheiten in der Familie. Pat. wurde vom Hausarzt ins Kinderspital geschickt mit der Diagnose: Kalter Abscess, vermutlich von Caries d. l. Tibia ausgehend.

Stat. præs. Mageres Kind, von anämischem Aussehen, eher schwächlich gebaut, Zunge leicht braunrot belegt. Herz und Lunge gesund. Abdominalorgane ohne Besonderheiten.

Das linke Bein zeigt vom Knie abwärts eine starke, diffuse Auftreibung, über welcher die Haut glänzend, stark gespannt und mit dilatierten Venen gezeichnet befunden wird. Die Auftreibung ist am stärksten 5—7 cm unterhalb der Gelenklinie, nimmt nach unten allmählich ab, reicht aber bis zum untern Drittel der Tibia, ist überall äusserst druckempfindlich. Auf der Innenseite etwas vorn erhebt sich eine halbkugelige Vorwölbung, Haut darüber gerötet, mit deutlicher Fluktuation und grosser Empfindlichkeit. Durchmesser ca. 5 cm, Centrum 6 cm unterhalb der Gelenklinie. Die Auftreibung scheint von der Tibia, auf der Aussenseite von der Fibula, auszugehen. Das Kniegelenk ist intakt, kein Erguss; Weichteile darüber etwas geschwellt. Aktive und passive Bewegung im Kniegelenk fast normal; die Streckung gelingt nicht ganz vollständig; leichte Seitwärtsbewegungen können gemacht werden. Der linke Oberschenkel ist leicht atrophisch. Beim Gehen keine Schmerzen. Gang leicht hinkend. In der Schenkelbeuge beidseitig einige kleine, harte, nicht empfindliche Drüsen. Im linken Schenkeldreieck auf der Vena fem. eine längliche, haselnussgrosse, ziemlich feste, nicht empfindliche Drüse. Die in Betracht kommenden Maasse der beiden untern Extremitäten sind folgende:

	links	rechts	Differenz zwischen rechts und links
Umfang 10 cm oberhalb d. Condyl. fem.	24	26	2 cm
» über dem » »	28	26 ¹ / ₂	1,5 »
» dicht unter der Patella	30	26	4 »
» 5 cm unterhalb der Patella	32 ¹ / ₂	22	10,5 »
» in der Mitte des Unterschenkels	24 ¹ / ₂	20	4,5 »

Krankengeschichte. 30. VI. Klinische Vorstellung des Patienten, wobei ausser dem oben angeführten Status ebenfalls festgestellt wird, dass die Anschwellung auf der Innenseite der Tibia, etwas unterhalb d. Condyl. int., aufsitzt. Die obere Hälfte der Tibia ist aber zudem im ganzen stark aufgetrieben in Form einer halbkugeligen, prall elastischen, fluctuierenden Vorwölbung mit offenbar flüssigem Inhalt. Die übrige Schwellung ist hart. Am übrigen Körper keine Anzeichen von Tuberculose oder Lues.

Klin. Diagnose. Osteosarkoma tibiae sin. mit Cystenbildung.

1. VII. Auf der Höhe der spindelförmigen Auftreibung an der Aussenseite der Tibia wird eine Probeincision gemacht. Das Messer gelangt nach Durchtrennung der Muskulatur anstatt auf die Tibia in eine grosse, schwammige Höhle, aus der sich unter heftiger Blutung kleine weiche, graurote Gewebstücke entfernen lassen. Tamponade, Hochlagerung. Niemals Fieber beobachtet.

Der Vater nimmt das Kind heim, da er sich nicht zur vorgeschlagenen Amputation entschliessen kann. Leider konnte der Fall vorher nicht mehr photographiert und auch nicht mit Röntgenstrahlen untersucht werden.

Das weitere Schicksal der Pat. gestaltete sich laut unsern Nachforschungen folgendermassen: Die Kleine wurde zuerst zu Hause nach Kneipp'scher Methode behandelt und starb am 10. XII. 1899. Als Todesursache sei im Totenschein aufgeführt worden: Tuberculosis pneumonum et genu sin.

Zu einer Beurteilung des Falles fehlt leider die

Sektion und die mikroskopische Untersuchung. Aber dennoch sprechen verschiedene Momente dafür, dass es sich nicht um Tuberculose, sondern um maligne Neubildung handelte. Es besteht keine hereditäre Belastung für Tuberculose; während des Aufenthaltes im Kinderspital, d. h. 5 Monate vor dem Tode, wurden die Lungen noch als gesund befunden, überhaupt keine Zeichen von Tuberkulose konstatiert. Die Schwellung war auf die Unterschenkelknochen lokalisiert, während die benachbarten Gelenke frei waren; sie enthielt bei der Probeincision nicht Eiter, sondern Blut und weiche, graurote Gewebsmassen; es fehlte ausserdem Fieber. Dass alle angewandte Therapie nutzlos blieb, und das Kind schon nach einem halben Jahre zu Grunde ging, spricht ebenfalls eher für Sarkom.

II.

Uebersicht der 52 Fälle

aus der Literatur
zusammengestellt.



No.	Alter und Geschlecht	Lokalisation	Beginn der Erkrankung, Symptome, Verlauf, Operation, Ausgang	Metastasen	Gewebsart	Citat
1	3-wöchig. Knabe	Oberschenkel	Extirpation, Recidiv			Imhof. Diss. Zürich 1882.
2	14-jähr. Knabe	Femur	Erkrankung wahrscheinl. nach Stoss. 4 Wochen nach Beginn Amputation. 3 Wochen später Tod unter pneumonischen Erscheinungen.	Knoten in der Lunge	Zahlreiches Balkengewebe, spongiöses compactes Knochengewebe	Jahrb. für Kinderheilkunde Bd. XII, 1878 p. 205 u. f.
3	14-jähr. Mädchen	Femur	Tod ohne Operation	In den Lungen	Knorpel und ossifizierendes Faser-gewebe	Ebenda-selbst
4	14-jähr. Knabe	Femur	6 Monate nach Beginn spontane Fractur. Unter Blutungen Exitus. Gesamtdauer 7 Monate.	?	Markige, hirnähnliche Masse mit Knochenschale	Ebenda-selbst
5	14-jähr. Mädchen	Femur	In 4 1/2 Monaten mannskopfgross gewachsen. Operation nicht gestattet. Exitus nach 1 1/2 Jahren.		Kleinspindelzellen-sarkom	Ebenda-selbst
6	15-jähr. Knabe	Femur	6 - 7 Wochen nach d. Trauma Ablatio femoris Heilung pr. prim. 8 Wochen später Husten. Erscheinungen einer chron. Pneumonie. Exitus. Gesamtdauer 8 Monate.	In Pleuren und Lungen	Rund- u. Spindelzellen mit mehrfachen Kernen	Ebenda-selbst

No.	Alter und Geschlecht	Lokalisation	Beginn der Erkrankung, Symptome, Verlauf, Operation, Ausgang	Metastasen	Gewebsart	Citat
7	14-jähr. Knabe	Linker Oberschenkel Femur	Anscheinend nach mehrfachen Verletzungen von der untern Grenze d. Diaphyse entwickelt. In 5 Monaten das ganze Femur bis zum Trochanter ergriffen. Die regionären Lymphdrüsen blieben frei. Exarticulation des Oberschenkels unter besonderm Caution zur möglichsten Verhütung der Blutung bei dem sehr heruntergekommenen Pat. Tod 11 Tage post operat. an Pyämie.	Keine	Sarkom	Virch. Jahrb. 1880. II. p. 301.
8	Knabe	Linkes Femur	Pat. war völlig gesund bis zu Anfang des Jahres 1899 und erkrankte damals mit Schmerzen im linken Oberschenkel und danach auftretender Anschwellung desselben. Allmählich entwickelte sich eine nicht schmerzhaft, spindelförm. Geschwulst, das Kniegelenk blieb frei. Die Diagnose schwankte zwischen Geschwulstbildung od. Periostitis, viel leichtgummös. Natur. Das Röntgenbild liess in d. Gegend d. Geschwulst einen schwachen Schatten erkennen. Da die Schmerzhaftigkeit zunahm, gehen und stehen unmöglich wurde, wurde eine Probe-Incision gemacht, die nach		Spindelzellen-Sarkom. Der Tumor ging v. Periost aus, hatte eine Schale um sich und war in die Muskulatur eingedrungen. Der Knochen war rarefiziert.	Centralblatt für Chir. No. 14. 1901.

No.	Alter und Geschlecht	Lokalisation	Beginn der Erkrankung, Symptome, Verlauf, Operation, Ausgang	Metastasen	Gewebsart	Citat
9	9-jähr. Mädchen	Unteres und mittleres Drittel des 1. Oberschenkels	Durchtrennung einer Schale ein Sarkom erkennen liess, sowie, dass die Geschwulst bis zum untern Drittel des Femur reichte. Ein 19 cm langes Stück wird vom Femur reseziert und das untere Ende in das obere hineinverzapft. Vorstellung des Pat. am 11. II. 1901 in der Freien Vereinigung der Chirurgen Berlins. Pat. geht recht gut mit einem Schienenapparat.	Keine.	In den oberflächlichen Schichten fast ausschliesslich Rundzellen, in den tiefern Schichten überwiegend Spindelzellen.	Jahrbuch für Kinderheilkunde Bd. XII 1878 p. 205 u. f.

No.	Alter und Geschlecht	Lokalisation	Beginn der Erkrankung, Symptome, Verlauf, Operation, Ausgang	Metastasen	Gewebsart	Citat
10	13-jähr. Knabe	Rechter Oberschenkel	Seit Januar 1863 Tumor bemerkt. Pfingsten 1863 rapides Wachstum und heftige Schmerzen. Am 20. Juli der ganze Oberschenkelknochen gleichmässig von Tumor eingenommen. Allgemeinbefinden sehr schlecht. Ex-artikulatio femoris. Tod wenige Stunden nach der Operation infolge des Blutverlustes.		Grosse Zellen von ovaler, bisweilen spindelförmiger und kugeligere Form. Osteosarkom.	Imhof. Dissertation Zürich 1882.
11	13-jähr. Knabe	Vorn am Oberschenkel	Beständiges Wachstum. Nach einiger Zeit Oedem des Beins und Anschwellung des Abdomens. Exitus.		Sarkoma medullare	Ebenda.
12	10-jähr. Mädchen	Rechter Femurschaft	Exartikulatio femoris den 10. Febr. 1885. Heilung, Recidiv am Stumpf. Exitus im Sept. 1885.			Arch. f. clin. Chirurgie Bd. 39 p. 886 u. f.
13	1 Jahr u. 2 Monat altes Mädchen	Wahrscheinlich periostal am rechten Femurschaft.	Vor 3 Monaten eine kleine Geschwulst bemerkt, die anscheinend schmerzlos war. Exstirpat. d. 27. VI. 1886. Heilung. Tod an Entkräftung d. 28. VII. 1886.	Multiple Metastasen in d. Lungen. Regionäre Lymphdrüsen gesund.	Periostales Rundzellen-Sarkom	Ebenda.

No.	Alter und Geschlecht	Lokalisation	Beginn der Erkrankung, Symptome, Verlauf, Operation, Ausgang	Metastasen	Gewebsart	Citat
14	9-jähr. Mädchen	Linker Oberschenkel	Amputation. Tod nach 8 Monaten.	Multiple Metastasen im Mediastinum Lungen, Pleura, Schädel		Medizin der Gegenwart. Heft 6, 1898.
15	12-jähr. Kind	Femur			Osteosarkom.	Lyon méd. LV p. 41 1886.
16	6-jähr. Knabe	Oberschenkel	Seit 2 Jahren Schmerzanfälle unter dem Trochanter. Nach einem Bruch im unteren Drittel des Oberschenkels tritt nach 4 Wochen glatte Heilung ein; indessen nahmen die Schmerzen zu und es kommt zu einer Verdickung d. erkrankten Stelle, zu einer Knochen-cyste, umgeben von Tumormassen. Auskratzen der Geschwulstmassen, bis überall eine gesunde Corticalis blossgelegt war. Seit 2 Jahren recidivfrei.		Fibrosarkom.	Virchow. Jahresber. 1896. Bd. II. p. 265.

No.	Alter und Geschlecht	Lokalisation	Beginn der Erkrankung, Symptome, Verlauf, Operation, Ausgang	Metastasen	Gewebsart	Citat
17	10-jähr. Mädchen	Linker Oberschenkel	Seit 2 $\frac{1}{2}$ Monaten langsam wachsend. harte Geschwulst an der Innenseite d. l. Oberschenkels, unmittelbar oberhalb d. Condylen. Schmerzen und Kräfteverfall. Exarticulatio coxae. Heilung p. p. nach 6 Tagen. Die Hautvenen blau, sehr hervortretend über der Geschwulst. Am 26. Tage post op. gesund.		Periostales Sarkom	Virchow. Jahresber. XXII. 2. pag. 434. 1890.
18	1 $\frac{1}{2}$ -jähr. Knabe	Beide Oberschenkel, d. ganze Becken, Rippen, Schädel	Die Krankheit begann mit Schmerzen in der l. Hüftgegend, Anschwellungen über d. Augen und an andern Stellen des Schädels. Tod. Section: Man findet den ganzen obern Abschnitt und den grössten Teil der Basis des Schädels infiltriert mit ausgedehnten Massen einer festen roten Neubildung. Ferner waren mit sarkomatösen Massen infiltriert die zehn obern linken und die neun untern rechten Rippen, das ganze Becken und beide Oberschenkelknochen.	Metastasen der Lenden- und Halsdrüsen, der Leber u. d. rechten Niere.	Rundzellen-Sarkom	Ebenda.

No.	Alter und Geschlecht	Lokalisation	Beginn der Erkrankung, Symptome, Verlauf, Operation, Ausgang	Metastasen	Gewebsart	Citat
19	8 $\frac{1}{2}$ -jähr. Knabe	Femur	In 5 Monaten entwickelte sich eine Schwellung am r. Knie, Schmerzen, Punktion mit Dieulafoy. Starke Zunahme der Geschwulst. (Zuletzt 89 cm Umfang) schlechter Allgemeinzustand. Amputation des Oberschenkels.		Osteosarkom, ausgehend vom untern Teil des Femurs.	Virchow. Jahresber. 1883. II. Band. p. 616.
20	12-jähr. Mädchen	L. Femur	Geschwulst d. l. Femur vom Anfang des Collum bis 3 cm oberhalb der Cartilago condyloidea. Nach einem Schlag entstanden. Aeussere Fläche glatt buckelig. Beim Durchschnitt fest, weiss in d. peripheren Abschnitt, central aber lose und rot. Im ersten Teil mehrere mit Blut gefüllte offestehende Gefässe. Knochengewebe oberhalb u. unterhalb der Geschwulst normal, ebenfalls die untere Epiphyse d. Femur. Im Gebiete der Geschwulst war die Corticalis fem. verdünnt und spröde, an der äussern Fläche rauhe die Geschwulstmasse die ganze Corticalis durchsetzt und im mittelsten Teile konnte Knochengew. in einer Strecke von 9 cm gar nicht entdeckt werden. Einzelne zerstreute Knochen-		Runde, nahe bei einander liegende Zellen in einer feinen, brillären intercellulärschichtreiche Gefässe, besonders in den mittleren Partien mit einzelnen Teleangiectasien und Hämorrhagien.	Virchow. Jahresber. 1879. I. p. 267.

No.	Alter und Geschlecht	Lokalisation	Beginn der Erkrankung. Symptome, Verlauf, Operation, Ausgang	Metastasen	Gewebsart	Citat
21	14-jähr. Mädchen	Linker Oberschenkel	Seit 1 $\frac{1}{2}$ Jahren nach Schlag Tumor an der Innenseite des linken Oberschenkels. Exstirpation der kolossalen, vielfach verwachsenen Geschwulst. Nach 5 Monaten Recidiv, oberhalb der Narbe nicht vollständig entfernt, weil die Gefässe zu nahe waren. Das Zurückgebliebene ist seitdem nur wenig gewachsen. Pat. nach 4 Jahren ein kräftiges gesundes Mädchen.		Rund- und Spindelzellensarkom.	Virchow. Jahresber. XXIII. 2. 1888.
22	14-jähr. Mädchen	Diaphyse des l. Oberschenkels	2 Monate vorher Trauma durch Fall. Heftige Schmerzen. Enucleation des Tumors. Heilung.		Periostales Sarkom am hinteren äusseren Teil der Diaphyse des linken Oberschenkels.	Jahrbuch f. Kinderheilkunde Bd. 21. p. 511.

No.	Alter und Geschlecht	Lokalisation	Beginn der Erkrankung, Symptome, Verlauf, Operation, Ausgang	Metastasen	Gewebsart	Citat
23	8-jähr. Mädchen	Diaphyse des Femur	Schmerzhaftes Hinken, keine Coxitis. Leichte Druckempfindlichk. u. Schwellung unterhalb d. r. Trochanter. 7 Mon. später auf leichten Fall Fraktur d. Femur. Exarticulation, uncomplicirte Heilung. Der Tumor nahm das Knochenmark d. ganzen Femur ein.		Myelogenes Fibrosarkom.	Jahrbuch für Kinderheilkunde Bd. 37. p. 468.
24	Knabe	Unteres Ende des Femur	Die Operation bestand in Resektion des untern Drittels des Femur, wobei das Dyaphysenende zugespitzt in die Epiphyse der Tibia hineinverzapft wurde. Der Junge geht mit einer entsprechenden Erhöhung seines Schuhs ohne weitere Stütze herum.		Sarkom.	Corresp.-Bl. für schweiz. Aerzte No. 17 XXVIII 1898, p. 537.
25	10-jähr. Knabe	Rechtes Knie	Früher stets gesund. Zuerst Schmerzen im r. Knie. Nach einem Monat wird daselbst ein Sarkom konstatiert und die Amputatio femoris im obern Drittel gemacht. Operation gut überstanden. Nach 2 Monaten, als Pat. bereits mit einem künstlichen Bein sich gut fortbewegte, bekommt er heftigen trockenen Husten. Lungenuntersuchung ergibt nichts als vereinzelte	Keine Drüsenmetastasen, Lungenmetastasen beiderseits.	Die Lungentumoren bestehen aus schwammigem, mit Blut durchtränktem Gewebe mit zerstreuten knochenharten Stellen, da und	Berliner klin. Wochenschr. No. 16, 1898, XXXV.

No.	Alter und Geschlecht	Lokalisation	Beginn-der Erkrankung, Symptome, Verlauf, Operationen, Ausgang	Metastasen	Gewebsart	Citat
			<p>trockene Rasselgeräusche l. h. und der Zustand und Befund besserte sich auf Inf. rad. Ipecac. Nach 1$\frac{1}{2}$ Monaten wieder trockener Husten, dann plötzlich ein bedrohlicher Anfall von Atemnot u. beschleunigte Herzaktion, Brustschmerzen beim atmen, Fieber bis 39°. L. h. circumscriphte Dämpf., abgeschw. Bronch.-Atmen, vereinzelte Ronchi, kein Auswurf. Nach 3 Tagen rechts vorn leichte Dämpf. u. Bronch. Atm. Temp. normal, subj. Befinden besser. 10 Tage später bei immer steigender Atemnot und gleichem Befund Exitus. Tags zuvor zeigte sich bei Röntgen-Durchleuchtung eine sehr intensive Verdunklung der gedämpften Lungenpartien, welche diese noch überschnitt. Section: Amputationsstumpf ohne Veränderungen. R. Lunge vorn durch Geschwulstmassen mit der vord. Brustwand verwachsen, Pleuraverwachsungen, im mittl. Drittel der r. Lunge ein mannsfaustgrosser Geschwulstknoten. L. Lunge hinten durch Geschwulstmassen mit Rippen</p>		<p>dort wie Knochen-spangiosa aussehend.</p>	

No.	Alter und Geschlecht	Lokalisation	Beginn der Erkrankung, Symptome, Verlauf, Operation, Ausgang	Metastasen	Gewebsart	Citat
26	13-jähr. Knabe	R. Femur	<p>und Wirbelsäule verwachsen, in der Mitte seitlich ein Komplex von fünf Tumoren, in der Mitte des linken Unterlappens ein apfelgrosser Tumor, an der Basis ein 3 Markstück grosser und im Gewebe zerstreut noch 10 kleinere Tumoren.</p> <p>Ohne nachweisbare Ursache Tumor am r. Oberschenkel, seit einem Jahr entstanden, reicht nach oben bis 3 Zoll unterhalb d. lig. Poupartii, hinten 2 Zoll weniger weit hinauf, nach unten bis zum Knie, Exartikulatio fem. Heilung in 6 Wochen.</p>		Osteosarkom.	Virchow. Jahresber. 1873. II. Bd. P. 414.
27	12-jähr. Mädchen	L. Femur	<p>Eintritt ins Spital angeblich wegen fungöser Kniegelenksentzündung. Stammt aus gesunder, tuberkulös nicht belasteter Familie. Zuerst vorübergehende Beschwerden im l. Knie, vor 4 Wochen schlimmer ohne jede Ursache, Gegend d. Condyl. ext. fem. und das ganze Knie geschwollen. Hydropath. Umschläge. Zwei vom Hausarzt ausgeführte Probepunktionen ergaben klare Flüssigkeit, worauf Jod-</p>	Keine.	Osteosarkom.	Rose, Berlin. Klin. Wochenschr. 1890. 37, p. 851.

No.	Alter und Geschlecht	Lokalisation	Beginn der Erkrankung, Symptome, Verlauf, Operation, Ausgang	Metastasen	Gewebsart	Citat
28	8 $\frac{1}{2}$ -jähr. Knabe	Rechtes Knie	<p>tinktur eingepinselt und passive Bewegungen gemacht wurden, welche letztere aber wegen Schmerzen bald ausgesetzt werden mussten.</p> <p>Gracile, gut ernährte, gesund aussehende Pat. Knie unbeweglich in rechtwinkliger Beugung und bis zur Grenze des untern Femurdrittels geschwollen, ober- und unterhalb der Kniescheibe geringe Fluctuation, Konsistenz sonst prall und hart, unempfindlich. Abends stets 38,2 Temp., Morgens fieberfrei. Die Probeincision ergibt nicht Eiter, sondern Markschwamm-Massen unter reichlicher Blutung. Sofort anschliessende Amputation oberhalb des untern Drittels d. Femur, als jedoch hier noch Neubildung gefunden wurde, musste 5 cm höher oben durchtrennt werden. Heilung. Pat. ist gross und kräftig geworden, nach 5 Jahren noch gesund.</p>		Encephaloid-Sarkom	Jahrb. für Kinderheilk. Bd. XXI. p. 511.
			Kein Trauma vorausgegangen. Eltern gesund. Hohe Amputation. Heilung.			

No.	Alter und Geschlecht	Lokalisation	Beginn der Erkrankung, Symptome, Verlauf, Operation, Ausgang	Metastasen	Gewebsart	Citat
29	15-jähr. Mädchen	Rechtes Knie	2 Monate vor der Operation Verletzung des r. Knies durch Fall. Nach einigen Wochen beträchtliche Verdickung d. Knies, heftige Schmerzen. Allgemeinbefinden sehr schlecht. Amputatio femoris. 8 Wochen nachher chron. Pneumonie, an welcher Pat. 6 Monate nach d. Operat. erlag.	In d. Pleura und in beiden Lungen.	2 Substanzen unterscheidbar beim primären Tumor: a. knöcherne in unmittelbarer Verbindung mit den Knochen. b. weiche und rundliche Höhlen und Lücken, von einer faserigen Substanz gebildet. Darin sitzen runde, keulenförmige bipolar geschwänzte Zellen.	Imhof, Diss. Zürich. 1882.
30	15-jähr. Knabe	Tibia	Amputation. Tod durch Ichorrhämie.		Knorpel- und Knochengewebe.	Ebenda.

No.	Alter und Geschlecht	Lokalisation	Beginn der Erkrankung, Symptome, Verlauf, Operation, Ausgang	Metastasen	Gewebsart	Citat
31	12-jähr. Mädchen	Tibia	Amputation. Später Tod, wahrscheinlich durch Metastasen.	Wahrscheinlich.	Gallertig, knorpelig-knöchernes Gewebe.	Jahrbuch für Kinderheilk. Bd. XII. 1878.
32	14-jähr. Mädchen	Tibia (Diaphyse)	Trauma vorausgegangen. Ablatio. Heilung in 4 Wochen. Nach 3 Jahren noch kein Recidiv. (Myelogenen Ursprungs.)		Weiss markiges Gewebe mit Erweichungscysten. Knochenkapsel defekt.	Schmidts Jahrb. Bd. 65 p. 341.
33	15-jähr. Mädchen	Tibia (Diaphyse)	Ablatio femoris (myelogenen Ursprungs).	?	Weiche, speckige Massen mit Knochenschale.	Ebenda.
34	13-jähr. Mädchen	Obere Epiphyse d. Tibia	Schwellung direkt nach einem Fall aufgetreten, erst nach $\frac{1}{4}$ Jahr stärker werdend, keine Schmerzen. Auskratzen und Ausmeisseln des Tumors. Heilung. Späterer Verlauf? Nach $\frac{5}{4}$ Jahr noch gesund.	Keine Metastasen, Lymphdrüsen gesund.	Myelogenes Riesenzellsarkom.	Archiv für klin. Chir. Bd. 39 pag. 886.

No.	Alter und Geschlecht	Lokalisation	Beginn der Erkrankung, Symptome, Verlauf, Operation, Ausgang	Metastasen	Gewebsart	Citat
35	13-jähr. Knabe	Oberes Ende der Tibia	Arbeitersohn, bis vor 8 Wochen ganz gesund; damals fiel d. Knabe auf dem Eise hin und schlug das rechte Knie auf. Anfangs keine besondere Beschwerden. Allmähliche Anschwellung des rechten Knies und der Gelenk unterhalb desselben.		Sarkom	Deutsche Zeitschrift f. Chir. XLVII. 1898. p. 540.
36	10-jähr. Knabe	Tibia (Diaphyse)	Keine hereditäre Belastung. Seit etwa 5 Wochen ohne vorhergehendes Trauma Schmerzen im linken Knie, Anschwellung d. Kniegelenksgegend. Das obere Ende des Unterschenkels bis zur Mitte des letztern herab ödematös geschwollen. Diagnose schwankend zwischen Tuberkulose und Tumor. Incision, Aufmeisselung d. Tibia, Auskratzen von weichen Massen und Entfernung eines kleinen, weissen, nekrotischen Knochenstückes, Diagnose auf Tuberkulose gestellt. Nach 4 Wochen poliklin. Behandlung zeigt sich das Bein nicht wesentlich dünner und noch dieselben Beschwerden. Abermalige Incision u. Untersuchung eines exstirpierten Stückes, aus dem	Nachforschungen ergaben, dass 11 Monate nach der Operation ein lokales Recidiv auftrat.	Chondrosarkom. Rundzellensarkom.	Ebenda. p. 548.

No.	Alter und Geschlecht	Lokalisation	Beginn der Erkrankung. Symptome. Verlauf, Operation, Ausgang	Metastasen	Gewebsart	Citat
37	6 ³ / ₄ -jähr. Knabe	Kopf der Tibia dext.	<p>jetzt ein Rundzellensarkom diagnostiziert wird. Amputation im untern Drittel des Oberschenkels. Ein Jahr nachher Tod. Obduktionsergebnis nicht bekannt.</p> <p>Das Präparat zeigte eine sarkomatöse Infiltration d. Tibia, die genau an der noch gut erhaltenen knorpeligen Epiphysenlinie beginnt und etwa 6 cm nach unten in die Diaphyse hineinreicht. Die Corticalis an einzelnen Stellen zerstört und ein gänseegrosser Tumor ist durch sie hindurch in die Kniekehle durchgebrochen. An der vordern Kante der Tibia ist der Tumor durch die Corticalis unter das Lig. patellae gedrungen, ohne dieses in Mitleidenschaft gezogen zu haben. Epiphyse der Tibia und das Kniegelenk intakt.</p>	Geringe rechtseitige Leisten-drüsen-schwellung.	Spindelzellensarkom perio-stalen Ursprungs Nur wenige Rundzellen.	W. Ost. Diss. Bern. 1878.

No.	Alter und Geschlecht	Lokalisation	Beginn der Erkrankung, Symptome Verlauf, Operationen, Ausgang	Metastasen	Gewebsart	Citat
			<p>derung. Nach 2 Monaten Schwäche und Steifigkeit im r. Knie, hinkender Gang, Schwellung der Gelenkgegend und d. Condyl. int. tibiae. Mässige Kontraktur des r. Kniegelenks, welches gegen die Innenfläche des Tibiakopfes bedeutend aufgetrieben ist. Oberfläche des Tumors unregelmässig, knollig, von fast elastischer Konsistenz, Druckempfindlichkeit mässig auf den Tibiakopf, stark auf die Patella. Beweglichkeit im Kniegelenk etwas beschränkt, nicht schmerzhaft. Periostitis des Tibiakopfes angenommen, Eis appliciert, nach Streckung des Gelenks Gipsverband, heftige Schmerzen, Oedem, Abnahme des Verbandes. Die Schwellung beschränkt sich immer mehr auf den Tibiakopf. Zunehmende Schmerzen. Verschlimmerung des Allgemeinbefindens, grosse Druckempfindlichkeit der Geschwulst, Fieber. Exitus 2 Monate nach der Aufnahme.</p>		<p>Section: Rechter Unterschenkel von doppeltem Durchmesser gegen links. Gelenkabschnitt d. Femur normal. D. Kopf d. Tibia ist umgewandelt in eine kleinkindskopfgrosse Geschwulst von knollig. Oberfl., v. fester, gegen d. Fibula fluctuierender Konsistenz. Die fluctuierenden Stellen ergeben eine pulpöse, weiche, schmierige Masse. Ueber d. ganze Geschwulst</p>	

No.	Alter und Geschlecht	Lokalisation	Beginn der Erkrankung, Symptome Verlauf, Operation, Ausgang	Metastasen	Gewebsart	Citat
38	6-jähr. Mädchen	Oberes Ende der Diaphyse und obere Epiphyse der l. Tibia.	Angeblich 3 mal Anstossen d. r. Unterschenkels. Jedesmal geringe Schmerzen. Beim 3. Mal Anstossen heftigere Schmerzen, seither bettlägerig, Druckschmerz an der Vorderfläche d. Tibia, Schwellung daselbst, Jodanstrich, Zunahme der Schwellung. Jetzt direkt unter d. Tuberositas tibiae eine längliche, in der Mitte fluctuierende, am Rande festere Geschwulst, die den oberen Teil d. Tibia einnimmt und bis zur Mitte des Unterschenkels reicht. In der Epiphysenlinie abnorme Beweglichkeit. Temp. etwas erhöht. Diagnose: Osteomyelitischer Abscess mit Epiphysenlösung. Incision. Es kommt ein sehr blutreiches Sarkom zum Vorschein. Sofort Amputatio femuris oberhalb der Condylen. Heilung. Weiterer Verlauf?	Keine, auch die regionären Lymphdrüsen gesund.	zieht sich eine deutliche fibröse Hülle, vom Periost ausgehend. Weiches, blutreiches, centrales Sarkom, die ganze obere Hälfte d. Tibia einnehmend. Die vordere Knochenwand ganz zerstört, nur vom Periost bedeckt. Mikroskopisch ist es ein Rundzellensarkom mit zahlreichen ectatischen Bluträumen.	Archiv für klin. Chir. Bd. 39 p. 886 u. f.

No.	Alter und Geschlecht	Lokalisation	Beginn der Erkrankung, Symptome, Verlauf, Operation, Ausgang	Metastasen	Gewebsart	Citat
39	14-jähr. Knabe	Linker Tibiaschaft	<p>Vor 5 Monaten entstand langsam, ohne Veranlassung eine schmerzlose Schwellung des l. Unterschenkels, die dann schneller wuchs und seit 8 Tagen exulcerierte. Patient ist stets umhergegangen.</p> <p>An der l. Tibia beginnt handbreit unterhalb des Knies eine mächtige spindelförmige Anschwellung, die bis ans Fussgelenk reicht. Kapsel durchbrochen, Geschwulst vorne mit der Haut verwachsen und exulceriert. Amputatio femoris. Heilung. 1 Jahr nach der Operation noch gesund.</p> <p>Späterer Verlauf?</p>	<p>Einige harte vergrösserte Lymphdrüsen in d. l. Leiste, die sich 6 Woch. nach der Operation wenig verkleinert haben.</p>	<p>Verknöcherndes Sarkom (periostales Osteosarkom), das $\frac{3}{4}$ d. Tibiadiaphyse einnahm. In den tiefen Schichten knochenhart, nach der Oberfläche weicher. Corticalis des Knochens verdickt. Geschwulst überall von Kapsel begrenzt, nur an der ulcerierten Stelle nicht.</p>	Ebenda.
40	9-jähr. Mädchen	Tibiakopf	<p>Schaliges, myelogenes Sarkom. Knochenschale grösstenteils zerstört.</p>		Riesenzellen-Sarkom.	Virchow. Jahrb. 1869. II. p. 362.

No.	Alter und Geschlecht	Lokalisation	Beginn der Erkrankung, Symptome, Verlauf, Operation, Ausgang	Metastasen	Gewebsart	Citat
41	9 Monate altes Kind.	Unterschenkel	Die Geschwulst entwickelte sich zwischen d. oberflächl. u. tiefen Schichte der Wade. Exarticulation im Kniegelenk mit Erhaltung d. Patella. Die Heilung wurde durch ein Erysipel gestört.		Spindelzellen-Sarkom.	Virchow, Jahresber. 1878. II. 310.
42	14-jähr. Knabe	Fibula	Vor etwa 2 Jahren bemerkt Pat. einen kleinen festen Knoten im untern Drittel d. r. Unterschenkels, an der Fibula. Der Knoten soll stetig gewachsen sein und wenig Schmerzen verursacht haben. Erst in letzter Zeit wurden die Schmerzen etwas grösser. Pat. ist stets umhergegangen. Operation verweigert. Etwa faustgrosses, festes, spindel-förmiges Sarkom der Fibula, etwa 2—3 cm oberhalb des Fussgelenkes beginnend und bis zur Mitte d. Fibula reichend. Unregelmässige Oberfläche. Die Muskulatur wahrscheinlich erkrankt.		Wahrscheinlich ein periostales Osteosarkom. Ausgangspunkt zweifelhaft.	Arch. f. clin. Chirurgie Bd. 39 p. 886 u. f.

No.	Alter und Geschlecht	Lokalisation	Beginn der Erkrankung, Symptome, Verlauf, Operation, Ausgang	Metastasen	Gewebsart	Citat
43	11-jähr. Mädchen	Linker Fibularschaft	Vor etwa 2 Monaten geringe Schwellung, die ohne Veranlassung entstanden war und schnell wuchs. Erst später Schmerzen bei Druck auf die Geschwulst. Amputatio femoris. Gut hühnereigrosses Sarkom am l. Fibularschaft, hat die Kapsel durchbrochen, beginnt in die Muskulatur hineinzuwachsen. Heilung. 2 Monate später noch gesund. Weiterer Verlauf?		Aeusserst zellreiches, kleinzelliges Rundzellen-Sarkom periostalen Ursprungs.	Archiv für klin. Chir. Bd. 39 p. 886 u. f.
44	15-jähr. Mädchen	Oberes Ende des Fibularschaftes	Vor ungefähr 9 Wochen traten ohne Grund Schmerzen beim auftreten und zugleich eine Schwellung an d. Aussen-seite des Unterschenkels auf. Diese war druckempfindlich und wuchs schnell. Amputatio femoris. Heilung p. prim. Pat. erholt sich nicht recht, neuralgische Schmerzen im l. Bein, nach 4 Wochen Recidiv in der Narbe, das schnell wächst. Schnelle Verschlimmerung des Allgemeinbefindens. Tod. Die Geschwulst war fast nirgends mehr scharf begrenzt, diffus in die Muskulatur hineinwuchernd, dabei den		Periostales, kleinzelliges (Spindel- und Rundzellen mit sehr geringem knöchernem Gerüst) sehr weiches Rundzellen-Sarkom.	Ebenda.

No.	Alter und Geschlecht	Lokalisation	Beginn der Erkrankung, Symptome Verlauf, Operation, Ausgang	Metastasen	Gewebsart	Citat
45	Mädchen an- geboren	Fibula (Malleolus ext.)	<p>bindegewebigen Interstitien u. kleinen Gefäßen, bes. Venen, folgend. Die Geschwulst hatte die Wand d. Vena tibialis post. durchbrochen und die Vene ausgefüllt, und reichte bis in die Vena poplitea hinein.</p> <p>Amputatio cruris.</p>	?	Kleine, geschwänzte, einkernige Zellen.	Jahrbuch f. Kinderheilkunde Bd. X, p. 437.
46	13-jähr. Knabe	Linke Fibula	<p>Angeblich vor $\frac{3}{4}$ Jahren plötzlich mit Fieber erkrankt. Es bildet sich eine Anschwellung an der Aussenseite des I. Unterschenkels, der Mitte d. Fibula entsprechend. Unter Annahme eines Knochen-Abscesses wird incidiert und die Fibula freigelegt. Spindelförmige Auftreibung des Knochens, nach dessen Aufmeisselung rötliche Tumormassen erscheinen, in denen mikroskopisch runde Sarkomzellen sich finden. Es wird versuchsweise die partielle Entfernung des kranken Knochenstückes ausgeführt. Exarticu-</p>	Tod an Lungen- Metastasen.	Rundzellen-Sarkom.	Deutsche Zeitschrift f. Chir. XLVII. 1898.

No.	Alter und Geschlecht	Lokalisation	Beginn der Erkrankung. Symptome, Verlauf, Operation, Ausgang	Metastasen	Gewebsart	Citat
47	5 Monate altes Kind	Linker Unter- schenkel	<p>lation des obern und mittlern Drittels d. Fibula. Entlassung 16 Tage nach der Operation. Nach $\frac{1}{2}$ Jahr Wiederaufnahme wegen Recidiv. Mehrere grosse Tumorknoten sitzen in der Streckmuskulatur des Unterschenkels und in der Kniekehle; einer derselben scheint aus dem untern Fibulastumpf hervorgegangen zu sein. Amputation nach Gritti. 3 Monate später Tod.</p> <p>Als das Kind 14 Tage alt war, bemerkte die Mutter eine Differenz im Umfang beider Beine, welche stetig zunahm, so dass bei der Aufnahme der linke Unterschenkel fast den doppelten Umfang des rechten hatte. Man konstatierte eine Schwellung des linken Beines, besonders in d. Wadengegend, obgleich das ganze Bein vom Knie bis zu den Knöcheln geschwollen war. Die Palpation ergab einen prallen, un deutlich fluctuierenden Tumor, welcher den Eindruck einer reichlichen Flüssigkeitsansammlung unter den Wadenmuskeln machte. Allge-</p>		Spindelzellen- Sarkom.	The Lancet, 1878. II. p. 545.

No.	Alter und Geschlecht	Lokalisation	Beginn der Erkrankung, Symptome, Verlauf, Operation, Ausgang	Metastasen	Gewebsart	Citat
48	11-jähr. Knabe	Linke Fibula	meinbefinden gut, keine vorhergehenden Krankheiten oder Traumen. Bei der Probepunktion schien die Nadel in eine grosse Höhle zu dringen, welche teils geronnenes, teils flüssiges Blut enthielt. Zunehmende Anämie und Schwäche. Temperaturerhöhung, d. Tumor wird gespannter. Amputation im Kniegelenk. Langsame Heilung wegen hinzutretenden Erysipels. Nach 1/2 Jahr noch kein Recidiv und gutes Allgemeinbefinden.	Schädel-Metastasen, die sich nach 2 Monaten manifestiert hatten.	Kleinzelliges Rundzellen-Sarkom.	Schmidts Jahrb. Bd. 203, I. p. 64.
49	10-jähr. Mädchen	Fibula	Vor 3 Jahren gefallen, dann langsam sich entwickelnde Geschwulst am Unterschenkel. Exstirpation.		Osteo-cysto-sarkoma-gigantocellulare-alveolare, mit d. Fibula verwachsen,	Jahrbuch für Kinderheilkunde Bd. 40. p. 306.

No.	Alter und Geschlecht	Lokalisation	Beginn der Erkrankung. Symptome Verlauf, Operationen, Ausgang	Metastasen	Gewebsart	Citat
50	15-jähr. Mädchen	Fuss- rücken	Vor 3 Jahren Quetschung des Fuss- rückens. Nach 3 Wochen war an dieser Stelle ein nussgrosser, weicher Tumor entstanden, der rapid wuchs und aufbrach. Bei der Aufnahme: 2 händegrosses, erhabenes Geschwür. Amputatio cruris. Heilung.		vielleicht aus ihrem Mark heraus- gewachsen. Spindelzellen- Sarkom.	Schmidts Jahrb. Bd. 175. p. 62.
51	10 Monate alter Knabe	Zehe	An der Dorsalseite d. 1. Phalanx d. 3. Zehe d. 1. Fusses eine erbsgrosse, runde, scharf begrenzte, mit d. Kno- chen innig verwachsene, knorpelharte, völlig schmerzlose Geschwulst. Ex- stirpation. Heilung binnen 8 Tagen.		Periostales Spindelzellen- Sarkom mit hyaliner Intercellular- substanz.	Schmidts Jahrb. Bd. 198. 1883, p. 57.
52	3 $\frac{1}{2}$ -jähr. Knabe	Zehe	Osteo-fibröser Tumor einer Zehe. Exarticulation der Zehe. Heilung. Kein Recidiv.		Ossificierendes Sarkom.	Jahrbuch für Kinderheilk. Bd. XXI. p. 511.

III. Aetiologie.

Bevor wir auf die Aetiologie der Knochensarkome im Kindesalter eingehen, wollen wir noch vorerst einige allgemeine Bemerkungen bezüglich des Vorkommens von malignen Geschwülsten bei Kindern überhaupt vorausschicken.

Als unbestrittene Tatsache gilt wohl allgemein die Anschauung, dass das Sarkom diejenige Geschwulstform ist, welche sich am meisten dem embryonalen Gewebe nähert, und deswegen als häufigster Repräsentant für maligne Tumoren im Kindesalter auftritt. Dies beweisen die statistischen Zusammenstellungen. So hat z. B. *Picot*¹⁾ unter 424 Fällen von bösartigen Geschwülsten bei Kindern am häufigsten Sarkom gefunden, nämlich in 153 Fällen, womit er der Ansicht entgegentritt, dass die malignen Neubildungen im Kindesalter sehr selten seien, während *Stern*²⁾ sie, nach seiner Statistik, im Verhältnis zur Zahl der kindlichen Todesfälle überhaupt, doch als relativ selten annehmen will.

Was nun speziell die *malignen Knochengeschwülste* betrifft, so fand sie *Picot* auf seiner Scala bezüglich

1) *Picot*. *Revue med. de la Suisse Rom.* No. 12, 1883.

2) *Stern*. *Deutsch. med. Wochenschr.* No. 22, 1892.

deren Häufigkeit an dritter Stelle (67 Fälle), und einzig von den malignen Neubildungen der *Augen* (100 Fälle), sowie denen der *Nieren* (80 Fälle) übertroffen. Und unter diesen prävalieren ebenfalls wieder die Sarkome, so dass damit die bereits früher von *Ost*¹⁾ ausgesprochene Ansicht bestätigt wird, dass Osteosarkome bei Kindern eigentlich doch nicht so selten vorkommen, wie allgemein angenommen werde, wohlverstanden aber doch relativ selten, wie auch er hinterher anführt, dass z. B. im Pester Kinderspital bei 4000 Pat. im Jahr innert 9 Jahren nur 5 Fälle zur Beobachtung kamen.

*Le Vaillant*²⁾ führt in seiner Zusammenstellung von malignen Geschwülsten bei Kindern 15 Sarkome anderer Organe (hauptsächlich der Nieren) und 6 Osteosarkome (besonders die Extremitäten betr.) an.

Nach übereinstimmenden Erfahrungen befallen die Osteosarkome mit Vorliebe die Extremitäten, und von diesen besonders die unteren. Nach *Gross* lautet die Scala: Femur, Tibia, Humerus, Fibula, Ulna, Radius. Als Prädilectionsstellen für deren Ausgangspunkt sind die Epiphysen zu nennen.

In den vorstehend verzeichneten Fällen, einschliesslich den 3 von uns angeführten, findet sich als Sitz der Krankheit d. Femur 23 mal, die Tibia 11 mal, die Fibula 7 mal, der Fuss 1 mal, die Zehen 2 Mal. Darunter waren die Femur-Diaphyse 4 mal, die Tibia-Diaphyse 5 mal, die obere Epiphyse der Tibia ebenfalls 5 mal betroffen. Es scheint daher die Tibia-Diaphyse bei Kindern nicht so selten an Sarkom zu erkranken, wie bisher angenommen wurde

¹⁾ Ost W. Jahrbuch f. Kinderhkd. Bd. XII., 1878.

²⁾ Le Vaillant. Virchow. Jahresber. 1881. II., p. 589.

oder wie es bei Erwachsenen der Fall ist, wenigstens beobachtete *Reinhart*¹⁾ bei 54 Fällen von Sarkom der langen Röhrenknochen an der Göttinger Klinik in den Jahren 1880—1895, dass die Geschwülste am häufigsten das obere Drittel der Tibia einnahmen.

Nachdem wir eingangs gesehen haben, dass tatsächlich eine bedeutende Disposition des kindlichen Knochens für sarkomatöse Erkrankung vorliegt, so müssen wir weiterhin uns Rechenschaft geben, woher dies kommt, mit andern Worten, welches die Ursachen für diese bösartigen Neubildungen sein mögen. Hier aber ist leider die Erkenntnis noch nicht weiter gediehen, und die eigentliche Krankheitsursache noch in tiefes Dunkel gehüllt. Die bekannten Theorien und Hypothesen streiten um ihre Berechtigung. (Cohnheim, Ribbert.)

Da die malignen Neubildungen bei Kindern schon im ersten Lebensjahre — ja nach der Statistik von *Picot* sogar am häufigsten in dieser Zeit — und zuweilen selbst bei Neugeborenen vorkommen, so liegt es nahe, dieselben als congenital aufzufassen. In unserer Zusammenstellung findet sich nur ein congenital entstandener Fall angegeben. *Karewsky* vertritt in seinem Handbuche die Ansicht, dass die angeborenen Sarkome nicht gerade selten sind, an Häufigkeit aber dennoch den sich später entwickelnden nachstehen.

Dass *Heredität* oder vorgängige Konstitutionskrankheiten ætiologisch eine Rolle spielen, davon ist nichts bekannt. Weit mehr und mit Vorliebe wird das *Trauma* als Ursache namhaft gemacht. Beson-

¹⁾ Reinhart. Deutsch. Zeitschr. f. Chirurgie, 1898. 5. u. 6

ders in letzter Zeit ist wieder viel über diesen Gegenstand geschrieben worden. So behandelt kürzlich *Birch-Hirschfeld*¹⁾ in der mediz. Gesellschaft zu Leipzig das Thema der ursächlichen Beziehungen zwischen Trauma und Geschwulstbildung, zu dem Schlusse kommend, dass noch beim Sarkom am ehesten dieser Zusammenhang gelegentlich beobachtet werde. Indessen mahnt er zur Vorsicht in der Beurteilung solcher Fälle, weil eben gar zu leicht unzuverlässige und lückenhafte Angaben unterlaufen. Es ist eben der Zusammenhang von Trauma und Geschwulstbildung nicht immer so klar in die Augen springend, wie in einem Fall v. *Hewetson*²⁾: Ein 5-jähriger Knabe bekommt nach einem Steinwurf eine Beule an der linken Kopfseite, welche zusehends und so rasch wächst, dass sie schon nach einigen Monaten grösser ist, als der Kopf des Knaben selbst, und sich später als Riesenzellensarkom herausstellt. Nach *Küster*³⁾ ist das Trauma nur Gelegenheitsursache, welche einen schon vorhandenen Reizzustand vermehrt. Und *Akermann*⁴⁾ spricht sich in dem Sinne aus, dass weder Trauma ohne Prädisposition zu Neoplasma, noch die Prädisposition für sich allein Sarkom mache, dass vielmehr das Trauma gewissermassen den Ort bestimme, wo die Geschwulst entstehen soll.

*Ribbert*⁵⁾ vertritt den Standpunkt, dass dem Trauma eine gewisse, in ihrem Umfange aber noch nicht entfernt zu beurteilende Rolle zuerkannt werden müsse,

¹⁾ Birch-Hirschfeld. Schmidt's Jahrb. 259. Bd. 1898.

²⁾ Heweston. Virchow. Jahresber. 1895. II., p. 229.

³⁾ Küster. Berlin, Klin. Wochenschr. 1890. 37., p. 850.

⁴⁾ Akermann. Volkmanns klin. Vorträge. 233—234.

⁵⁾ Ribbert. Virchow. Jahresber. 1898, I.

dass wir aber im allgemeinen uns hier noch auf unsicherem Boden bewegen.

Die hierüber gemachten neuern Zusammenstellungen von *Ziegler*¹⁾ (bei 171 Sarkomen 35 mal Trauma), *Lengnick*²⁾ (auf 579 maligne Geschwülste 31 mal Trauma), *Reinhart*³⁾ (in $\frac{1}{6}$ der Fälle möglicherweise traumatischer Ursprung) und *Machol*⁴⁾ (welcher an Hand einer grossen Reihe von Beobachtungen nur in 2,06⁰/₀ einen ätiologischen Zusammenhang berechnet), ergeben einen schwankenden und verhältnismässig geringen Prozentsatz, wie auch wir bei den oben angeführten Fällen mit genauerer Berücksichtigung von Zeit und Lokalisation nur 3 mal (in Fall 28, 33 u. 34) traumatische Ursache annehmen können, obgleich noch in 10 weiteren Fällen mit mehr oder weniger Wahrscheinlichkeit dieser ätiologische Zusammenhang aufgeführt wird. Meist handelt es sich um Stoss, Schlag oder Fall.

Beiläufig seien hier noch die in den letzten Jahren über diesen Gegenstand erschienenen Dissertationen erwähnt, so von *Flitner*⁵⁾, *Renner*⁶⁾, *Gæde*⁷⁾ und *Kempf*⁸⁾.

Für die weitaus grösste Zahl der Fälle also ist

1) Ziegler. Virchow. Jahresber. 1895. II., pag. 229.

2) Lengnick. Ebenda 1899. II.

3) Reinhart. Deutsch. Zeitschr. f. Chir. 1898. 5 u. 6.

4) Machol A. Die Entstehung von Geschwülsten im Anschluss an Verletzungen. Diss., Strassburg 1900.

5) Flitner. Ein Beitrag zur Lehre vom traumatischen Sarkom. Diss., Halle 1896.

6) Renner. Traumen als Ursache von Sarkomen. Diss., Kiel 1899.

7) Gæde. Das Trauma als Ursache von Tumoren. Diss., Greifswald 1900.

8) Kempf. Zur traumatischen Aetiologie maligner Tumoren. Diss., Göttingen 1900.

die Aetiologie dunkel, und müssen wir solche einfach als spontan entstanden bezeichnen. Auch bei unserem Fall I. — Sarkom der Tibia-Diaphyse — ist die Affektion im 8. Lebensmonate ohne jede greifbare Ursache, anscheinend nicht congenital, sondern erworben aufgetreten. Ob vielleicht die begleitende Rachitis etwelchen Einfluss gehabt haben könnte, das bleibe dahingestellt. Beim II. u. III. Fall war diesbezüglich ebenfalls nichts zu eruieren.

Was das *Alter* betrifft, in welchem man die Sarkome bei Kindern beobachtet, so gibt hierüber eine Statistik von *Schwartz*¹⁾ Aufschluss, welche angibt, dass von 190 Sarkomen 3 Fälle bei Kindern bis zum 10. Jahre, 45 bis zum 20. Jahre vorkamen. *Gross*²⁾ fand unter 147 Fällen 45 mal das Alter zwischen 10 und 20 Jahren verzeichnet. Zum Vergleiche sei hier auch die bereits oben erwähnte Statistik von *Picot* angeführt, welche freilich alle malignen Tumoren im Kindesalter (am häufigsten Sarkome, alsdann maligne Lymphome, Epitheliome, Carcinome, überhaupt alle zu Recidiv und Metastasen neigenden Geschwülste) in ihren Bereich zieht. Aus 424 Fällen konnte das Alter in 332 wie folgt ermittelt werden:

0.—1. Lebensjahr	54	Fälle
1.—2.	»	25
2. - 3.	»	31
3.—4.	»	32
4.—5.	»	16
5.—6.	»	24
6.—7.	»	25
7.—8.	»	14
8.—9.	»	10

¹⁾ Schwartz. Des ostéosarcomes des membres. 1900.

²⁾ Gross. Americ. Journ. of the med. sciences. 1879.

9.—10. Lebensjahre	13	Fälle
10.—11.	»	11 »
11.—12.	»	16 »
12.—13.	»	14 »
13.—14.	»	6 »
14.—15.	»	15 »
15.—16.	»	18 »
16.—17.	»	8 »

Während also *Picot* im ersten Lebensjahre die grösste Frequenz, und im ersten Decenium eine häufigere als im zweiten findet, kommt *Chauveau*¹⁾ zur Ansicht, dass im 5. Lebensjahre die meisten malignen Tumoren bei Kindern angetroffen werden. In Uebereinstimmung mit denjenigen Autoren, welche die häufigste Frequenz um die Zeit der beginnenden Geschlechtsreife finden, ist *Reinhart*. Nach ihm fallen die meisten Sarkome der langen Röhrenknochen auf das 15.—25. Altersjahr.

Die diesbezügliche Zusammenstellung der von uns erwähnten Fälle — in 2 Fällen ist das Alter nicht angegeben — ergibt folgendes Resultat:

0.—1. Lebensjahre	6	Fälle
1.—2.	»	2 »
3.—4.	»	1 »
6.—7.	»	3 »
8.—9.	»	3 »
9.—10.	»	3 »
10.—11.	»	6 »
11.—12.	»	2 »
12.—13.	»	4 »
13.—14.	»	6 »
14.—15.	»	16 »

¹⁾ Chauveau. Virchow. Jahrb. 1883. II., p. 616.

Es ergibt sich daraus, dass das zweite Dezenium ungleich häufiger (34 Fälle) betroffen ist, als das erste (18 Fälle), in welchem das 1. Lebensjahr prävaliert, während im zweiten Dezenium die Pubertätszeit das grösste Kontingent stellt.

Es erübrigt schliesslich noch über die Verteilung des Geschlechtes ein Wort zu sagen. *Picot* findet maligne Tumoren bei Knaben häufiger als bei Mädchen. In unsern Fällen sind beide Geschlechter gleich vertreten, 26 Knaben und 25 Mädchen, in 4 Fällen ist das Geschlecht überhaupt nicht angegeben.

IV. Patholog. Anatomie.

Von jeher hat man sich bei den Osteosarkomen darum interessiert, von welchem Gewebe jeweilen die Geschwulst ihren Ausgangspunkt nimmt. Oft genug ist freilich dieser Ausgangspunkt schwer oder gar nicht zu ermitteln, während in vielen Fällen deutlich zu erkennen ist, dass der Tumor entweder aus dem Periost oder aus dem Knochenmarke hervorgegangen ist. Hierauf basiert die übliche *Virchow'sche* Einteilung in periostale und myelogene oder centrale Sarkome. *Reinhart* unterscheidet 3 Gruppen: 1. rein periostale Sarkome, 2. rein centrale Sarkome und 3. Sarkome, die sowohl Periost als Knochen ergriffen haben. Hinsichtlich dieses Ausgangspunktes haben wir für die 52 Fälle aus der Literatur 10 periostale und 5 myelogene Sarkome gefunden; in den andern sind diesbezüglich keine nähern Angaben gemacht.

Sowohl die periostalen als die myelogenen Sarkome sind hinsichtlich ihres makroskopischen Verhaltens als auch in Bezug auf das Wachstum meist deutlich differenziert. Das *periostale Sarkom*, meistens aus der osteoplastischen Schicht des Periosts

entstehend, liegt zwischen dem Knochen und der äusseren Faserlage des Periosts und ist weisslich-gelb, oft graulich durchscheinend, zuweilen speckig und von bedeutend festerer Consistenz als das myelogene. Es kann der Knochen unter dem Tumor unverändert bleiben; häufiger aber kommt es vor, dass die Geschwulst in die Haver'schen Kanäle hineinwächst und allmählichen Schwund des Knochens herbeiführt. Auch die äussere Periostlage bildet meist eine geringe, allzu nachgiebige Schutzwehr gegen die Wucherung der Neubildung, so dass diese schnell auf die angrenzenden Gewebe, besonders die noch weniger resistenten Weichteile übergreift und verhältnismässig früh Metastasen macht.

Anders ist es mit den *myelogenen Sarkomen*. Diese entwickeln sich langsam und anfänglich ganz unbemerkt aus der Tiefe der Markhöhle, teils scharf abgegrenzte, teils das Knochenmark diffus infiltrierende Tumoren bildend. Während dann die Geschwulst den Knochen auftreibt und aufbläht, sowie gleichzeitig von innen her zerstört — lakunärer Knochenschwund — entsteht von aussenher durch nebenhergehende Wucherung des Periosts eine knöchernerne Hülle, die sog. Corticalis. Diese Knochenschale (daher der Name: schalige Sarkome) repräsentiert eine kräftige Schutzwehr für die umgebenden Weichteile. Durch starkes Wachstum der Geschwulst wird indessen die Knochenschale immer dünner, schliesslich ebenfalls durchbrochen, worauf jene unaufhaltsam und rapid weiter wächst. Es gibt indessen auch nichtschalige, myelogene Sarkome.

Die Sarkome entwickeln sich stets nach dem Orte des geringsten Widerstandes. Periost und

Knorpel sind besonders die Bollwerke, welche deren Ausbreitung hindernd in den Weg treten.

Wir sehen also, dass durch die Verschiedenheit des Wachstums für die periostalen und myelogenen Sarkome ein verschiedener Grad von Bösartigkeit bedingt ist; die erstern sind daher weit mehr gefürchtet als die letztern.

Betreff Lokalisation der periostalen und myelogenen Sarkome an den untern Extremitäten lehrt die Erfahrung, dass erstere besonders die Diaphysen des Femur, der Tibia und Fibula bevorzugen, während die myelogenen ihren Ausgangspunkt gewöhnlich von den Epiphysen, seltener d. Diaphysen v. Femur und Tibia nehmen; ganz besonders sind untere Femur- und obere Tibia-Epiphyse als Prädilectionsstellen für myelogene Sarkome anzusehen.

Nachstehende Zusammenstellung unserer Kinder-sarkome der untern Extremität bestätigt dies für die periostalen, während wir bei den myelogenen die Epiphysen und Diaphysen gleich oft ergriffen finden:

Fall 13, periostal. S. d. Femur-Diaphyse.

- | | | |
|-------|---|---------------------|
| » 17, | » | » |
| » 20, | » | » |
| » 22, | » | » |
| » 37, | » | S. d. Tibia-Kopfes. |
| » 39, | » | d. Tibia-Diaphyse. |
| » 42, | » | d. Fibula-Diaphyse. |
| » 43, | » | » |
| » 44, | » | » |
| » 51, | » | d. Zehe. |

Fall 23, myelogenes Sarkom d. Femur-Diaphyse.

- | | | | |
|-------|---|---|--------------------|
| » 32, | » | » | d. Tibia-Diaphyse. |
|-------|---|---|--------------------|

Fall 33, myelogenes Sarkom d. Tibia-Diaphyse.

» 34, » » d. Tibia-Kopfes.

» 38, » » » »

» 40, » » » »

Somit haben wir bei den periostalen Sarkomen als Ausgangspunkt:

die Diaphyse des Femur 4 mal,
die Diaphyse der Tibia 1 mal,
die obere Epiphyse der Tibia 1 mal,
die Diaphyse der Fibula 3 mal,
die Zehe (diaphyse) 1 mal.

Für die myelogenen Sarkome aber:

die Diaphyse des Femur 1 mal,
die Diaphyse der Tibia 2 mal,
die obere Epiphyse der Tibia 3 mal.

Ihrer *histologischen Structur* nach sind die Sarkome der Extremitätenknochen, und zwar sowohl die periostalen als auch die myelogenen, teils gross- und klein-zellige Rundzellen-Sarkome, teils Spindelzellen-, teils polymorphzellige Sarkome. Ausser diesen einfachen Sarkomen begegnen wir bei den Fällen aus der Literatur zuweilen auch Mischgeschwülsten, von denen besonders die Osteosarkome und die Medullarsarkome zu nennen sind. Bei den erstern, für welche die Bezeichnung «ossifizierende Sarkome» besser gewählt erscheint, produziert die Geschwulst selbst Knochen, indem sich im zellenreichen Sarkomgewebe teils Knochenbälkchen, teils auch nur osteoides Gewebe bildet. Die Medullar-Sarkome zeigen ein weisses Aussehen und sehr weiche, fast hirnhähnliche Konsistenz, daher auch der Name Encephaloid-Sarkome.

Die derberen myelogenen Sarkome enthalten häufig Riesenzellen und sind relativ weniger bösartig. Diese Riesenzellen-Sarkome sind, gewöhnlich schalige Sarkome mit Lieblingssitz am Kopf der Tibia, und wie *Nasse*¹⁾ hervorhebt, oft schon makroskopisch an ihrer bräunlich-roten, milzähnlichen Farbe, der glatten Schnittfläche und gleichmässig weichen Konsistenz erkennbar.

Die festen Formen der periostalen Spindelzellen-Sarkome bilden den Uebergang zu den Fibromen — Fibrosarkome — und sind auch gutartiger, als die weichen Formen, besonders die weichen, kleinzelligen Rundzellensarkome, welche sehr schnell wachsen und früh zu Metastasen neigen.

Von regressiven Veränderungen der Knochen-Sarkome an den untern Extremitäten beobachtet man gelegentlich Ulceration, Erweichung mit Cystenbildung, und am ehesten noch Hämorrhagien. Diese letztern sind nach *Akermann*²⁾ bedingt durch fettige oder anderweitige Erweichungen von Blutgefässwänden, häufig auch infolge der äusserst zarten Beschaffenheit der Gefässe in den Sarkomen. Solche Gefässe bluten auf die geringste Veranlassung. Die Vermutung, dass zufällige Traumen da eine wichtige Rolle spielen dürften, wird gestattet sein.

Wie gestalten sich nun die Wachstumsvorgänge in den Knochen-Sarkomen? Als Verbreitungswege bösartiger Geschwülste überhaupt, sowohl Carcinome als Sarkome, sind die Lymph- und Blutgefässe anerkannt, und zwar besonders die Venen, wie neuerdings

¹⁾ Nasse. Arch. f. klin. Chir. Bd. 39, p. 886.

²⁾ Akermann. Volkmann's klin. Vorträge, 233—234.

*Goldmann*¹⁾ durch höchst interessante histologische Untersuchungen bestätigen konnte. Er fand, dass ohne Vermittlung der Lymphwege direkt durch die Blutgefäße, besonders die Venen, eine bösartige Neubildung weiter verschleppt werden kann, indem gleichmässig und bereits in den frühesten Stadien Blutgefäße, besonders Venen, von der Neubildung betroffen werden. Die Gefässerkrankung findet durch Contactinfektion, oder durch die *Vasa vasorum* statt. *Goldmann* kommt zu dem Schlusse, dass Flächen- und Tiefenwachstum maligner Tumoren hauptsächlich durch die Venen erfolgt, während die Metastasenbildung am häufigsten und zeitigsten auf dem Wege der Lymphgefäße vor sich geht. Früher war man der Ansicht, und auch *Nasse* vertritt diesen Standpunkt, dass Metastasenbildung selten auf dem Lymphwege, sondern vielmehr durch Sarkomthromben in den von der Geschwulst durchbrochenen Venen zustande komme.

Als Sitz der Metastasen nehmen bei den oben angeführten Fällen die Lungen die erste Stelle ein (10 mal), dann folgen die Pleuren (4 mal), Schädel (2 mal), Mediastinum, Leber, Niere (je 1 mal). Bei den regionären Lymphdrüsen findet sich äusserst selten sarkomatöse Erkrankung, meist nur entzündlich-hyperplastische Schwellung, welche *Nasse* auf Resorption der Blutungs- und Zerfallsprodukte in den Sarkomen bezieht.

Nachträglich sei noch der neuen pathol. anatomischen Forschungen erwähnt, welche sich in den letzten Jahren — besonders vonseite italienischer

¹⁾ *Goldmann*. *Virchow. Jahrb.* 1897, II., 267, u. *Schmidts Jahrb.* 1897, p. 114.

Forscher, *Roncali, Pelagatti, Corselli, Frisco, d'Anna, Maffucci, Sirleo, Busse*¹⁾ — mit der Frage der Infectiosität der malignen Tumoren beschäftigten. Es betrifft dies besonders die Befunde der sog. Blastomyeten und der Bra'schen Parasiten, welche als Infectionserreger angesprochen wurden, ohne indes ein abschliessendes und allgemein überzeugendes Resultat zu zeitigen. Wenigstens kommen Maffucci u. Sirleo²⁾ mit ihren Untersuchungen zu dem Schlusse, dass die infectiöse Ursache maligner Geschwülste vorläufig nicht genügend festgelegt sei, und dass der experimentelle Beweis für Erzeugung von Sarkom und Carcinom durch Blastomyeten noch fehle. *Kovatscheva*³⁾ kommt zu dem Schlusse, dass weder die Blastomyeten, noch die Bra'schen Parasiten als Erreger von Krebs und Sarkom anzusehen sind.

Desgleichen verwirft *Ribbert*⁴⁾ die Lehre vom parasitären Ursprung der Krebse in dem Sinne, dass diese niemals von sich aus die Neubildung erregen können, während er für die der Krebsbildung vorangehenden entzündlichen Prozesse eher eine parasitäre Ursache gelten lassen will.

Das Thema der Infectionstheorie bei den Sarkomen und Carcinomen hat *Ritter*⁵⁾ vor 1 Jahr im medicin. Verein zu Greifswald behandelt. Er hält es für höchst wahrscheinlich, dass die Sarkomzellen analog den Granulationsgeschwulstzellen von nor-

¹⁾ Centralbl. für Bacteriolog. und Parasiten. Bd. XVIII., 1894 und 1895.

²⁾ A. Maffucci u. L. Sirleo. Zeitschr. f. Hygiene und Infectionskrankh. XXVII. 1., 1898.

³⁾ *Kovatscheva, K.* Centralbl. f. Chir. No. 21, 1901.

⁴⁾ *Ribbert.* Deutsch. med. Wochenschr. 21. XI. 1901.

⁵⁾ *Ritter.* Deutsch. mediz. Wochenschrift. No. 49, 1900.

malem Gewebe abstammen und die Wehr des gesunden Organismus darstellen. Die nekrotischen Stellen fasst er als den Ort der hypothetischen Erreger und als Schädigung der Zellen durch sie auf.

Schliesslich seien noch die neuesten Untersuchungen von *Schüller*¹⁾ erwähnt, welche ebenfalls nicht unangefochten blieben. Der Streit über die Echtheit seiner Parasiten in Sarkomen und Carcinomen ist noch nicht ausgetragen.

Bemerkenswert sind ausserdem die jüngst von *Donati*²⁾ gewonnenen Blutbefunde bei Kranken mit malignen Geschwülsten. Bei Sarkomen fand er (je nach dem Sitz, besonders bei Knochensarkomen) beträchtliche Verminderung von Hämoglobingehalt und Färbekraft, makro- und mikroskopisch Poikilocyten, Normo- und Megaloöblasten, gewöhnlich Hyperleukocytose, hauptsächlich Vermehrung der Lymphocyten.

1) *Schüller Max.* Die Parasiten im Krebs und Sarkom des Menschen. Gustav Fischer, Jena 1900.

2) *Donati.* Centralbl. f. Chir. Nr. 42. 1901.

V. Symptomatologie und Verlauf.

Der Beginn der Krankheit manifestiert sich meist spontan, ohne nachweisbare Ursache, oder dann im Anschlusse an ein Trauma, worauf sich schnell oder nur allmählich eine Geschwulst entwickelt. Bald handelt es sich um eine diffuse, oder häufig spindelförmige Schwellung von harter oder weicher Konsistenz, bald mehr um circumscripte Knoten, ein andermal um Gelenkschwellung mit serösem Einguss, wenn, wie z. B. beim Kniegelenk, die Neubildung von den naheliegenden Epiphysen ausgeht. Oft tritt schon frühzeitig Fluctuation auf. Die Haut über der Schwellung bleibt meist unverändert, höchstens dass sich auf ihrer Oberfläche einzelne Venenzeichnungen befinden. Während in vielen Fällen lange Zeit eine Funktionsbehinderung nicht zu konstatieren ist, die Patienten ohne viel Beschwerden mit ihrem Tumor umhergehen können, beobachtet man manchmal frühzeitiges Hinken, Kontrakturen in den benachbarten Gelenken bis zu vollständiger Gehunfähigkeit. Dank der Widerstandsfähigkeit des Knorpels bleiben aber die Gelenke meist frei von Sarkomerkrankung.

Zuweilen wird schon im Beginn, oft erst im weitem Verlaufe Fieber beobachtet, welches indessen

meist ganz fehlt. *Nasse* ist geneigt, es als Resorptionsfieber anzusehen, da bei den schnell wachsenden, weichen und gefässreichen Sarkomen häufig Blutungen und Gewebszerfall eintreten und diese zerfallenen Produkte resorbiert werden.

Die Affektion ist im Beginn oft ganz schmerzlos, in andern mit geringen Schmerzen verbunden, während auch heftige Schmerzen mit neuralgischem Charakter beobachtet werden. *Küster*) betont, dass die Einteilung in primär periostale und primär zentrale Sarkome ziemlich genau zwei verschiedenen klinischen Bildern entspreche, indem bei den periostalen Sarkomen das Geschwulstbild im Vordergrund stehe und die Schmerzen zurücktreten, während bei den myelogenen von vornherein heftige, bohrende Schmerzen auftreten, zu denen sich dann eine Geschwulst gesellt. Eine Ausnahme machen gewöhnlich die zentralen Riesenzellen-Sarkome, welche gemeiniglich auch wenig schmerzhaft sind.

Im weitem Verlaufe kommt es zuweilen zu Oedem und Schwellung der Weichteile in der Umgebung, besonders bei schnell wachsenden Tumoren infolge Druck auf die Venen.

Von andern klinischen Erscheinungen sind noch zu erwähnen gelegentliche Cystenbildung, Sequestrierung, Ulceration, Blutungen. Der Ulceration geht eine Verwachsung des Tumors mit der bedeckenden Haut voraus, worauf dann der Durchbruch erfolgt. Die Blutungen aus besonders gefässreichen Geschwülsten sind oft so beträchtlich, dass dadurch der letale Ausgang beschleunigt wird.

¹⁾ Küster. Berlin, klin. Wochenschr., 1890. 37, p. 850.

Ein gar nicht seltenes Vorkommnis sind die Spontanfrakturen, welche oft schon frühzeitig auftreten, z. B. nach leichtem Fall, oder auch ganz spontan.

Das Allgemeinbefinden kann im Anfang längere Zeit ein gutes sein, im weitem Verlaufe dagegen leidet es gewöhnlich stark, obschon es selten zu einer intensiven typischen Cachexie kommt.

Von Metastasen werden meistens die innern Organe, namentlich die Lungen befallen, viel weniger die Drüsen, bei welchen man gewöhnlich nur einfache Schwellung beobachtet. Die Lungen-Metastasen verlaufen unter dem Bilde der chron. Pneumonie. Es entsteht Husten und Dyspnœ, die physikal. Untersuchung ergibt Dämpfung, Bronchialatmen, Rasselgeräusche.

Für den grössten Teil der sarkomatösen Knochenkrankungen im Kindesalter bildet der tödtliche Ausgang die Regel, sei es, dass dieser durch innere Metastasen, oder zunehmende Entkräftung herbeigeführt wird, sei es, dass heftige Hæmorrhagien oder Sepsis im Spiele ist.

Die *Dauer* des Leidens ist in den einzelnen Fällen sehr verschieden und wird durch mancherlei Faktoren bedingt, wie die histol. Struktur des Tumors, dessen Wachstum, Lokalisation, Recidive und Metastasen. Während es, wie obige Tabellen zeigen, Fälle gibt, die einen sehr schleichenden, langsamen, über Monate und Jahre sich hinziehenden Verlauf nehmen, kommen auch solche vor, die von sehr kurzer Dauer sind, wie z. B. Fall 2, der in 7 Wochen vom Beginn tödtlich endete.

VI. Diagnose.

Da die klinischen Erscheinungen, wie wir gesehen haben, oft ein recht mannigfaltiges, buntes Bild ergeben, so ist es begreiflich, dass deswegen der Diagnose häufig grosse Schwierigkeiten erwachsen. Dies gilt besonders für die Frühdiagnose, auf die es aber im Sinne eines erfolgreichen operativen Eingriffes hauptsächlich ankommt; später, wenn die Tumoren einmal eine gewisse Grösse erreicht haben, ist ihre Erkennung wohl leichter.

Differentialdiagnostisch kommen namentlich Verwechslungen mit folgenden Affektionen vor:

1. *Entzündliche Prozesse*, akute, subakute und chron. Periostitis, Ostitis und Osteomyelitis. Besonders bei mit Fieber verlaufenden Fällen ereignet es sich nicht selten, dass das Vorhandensein einer diffusen, teigigen Schwellung mit beginnender Fluctuation, eventuell mit regionären Drüsenschwellungen den Verdacht auf subakute Ostitis oder Osteomyelitis erregt. Es wird dann gelegentlich Eis appliziert oder ein Jodanstrich gemacht, jedoch ohne Erfolg. Deutlicher auftretende Fluktuation gibt den Anlass zur Incision eines vermeintlichen Abscesses, wobei das

überraschende Ergebnis von weichen Tumormassen und Blut die Diagnose sichert.

Als Unterscheidungsmerkmale dienen einmal der Zustand der Weichteile, welche bei entzündlichen Prozessen weicher, diffuser, bei Neubildungen starrer, adhärenter sind; letztere charakterisiert auch ein rascheres Wachstum, ferner die glänzende, nicht gerötete, häufig mit Venenzeichnungen versehene Haut. Drüsenschwellungen und Fieber haben geringen pathognomonischen Wert, da sie beiderseits vorkommen und auch fehlen. Als Erkennungszeichen wird weiter die Art des Schmerzes angeführt, welcher bei entzündlichen Prozessen als pochend und hämmernd, bei Sarkomen mehr unbestimmt, ziehend, dumpf und von neuralgischem Charakter angegeben wird.

Hat sich das Sarkom in Knochenepiphysen etabliert, nahe einem Gelenk — wie es so oft beim Kniegelenk durch Erkrankung der untern Femur- und obern Tibia-Diaphyse begegnet — so kann das Ganze eine subakute oder chron. Arthritis oder Synovitis vortäuschen, namentlich wenn, wie bei Fall 27, bei der Probepunktion seröser Inhalt gefunden wird.

2. *Knochentuberkulose und fungöse Gelenkentzündung.* Die sarkomatöse Knochenerkrankung an den Extremitäten, namentlich ein fluctuierender Tumor, oder Gelenkschwellung kann so ein der Tuberkulose ähnliches Bild annehmen, dass man glaubt, einen kalten Abscess oder einen Tumor albus vor sich zu haben. Der geplante operative Eingriff wird auch hier gar oft zur Probeincision, welche die überraschende Klarheit bringt. Zur Unterscheidung ist hier für die Sarkome von Wichtigkeit das lange Intactbleiben der Funktionen des Gliedes, der ge-

ringe Schmerz bei Bewegungen und das fast gewöhnliche Freibleiben der Gelenke.

3. *Knochensyphilis*. Das Knochensarkom kann zur Verwechslung mit Knochengumma führen, wobei jedoch nach *Nasse* hervorzuheben ist, dass letztere häufig primär multipel auftreten, erstere dagegen selten.

Hat man also durch Untersuchung festgestellt, dass ein vom Knochen ausgehender, rasch wachsender Tumor kein entzündlicher Prozess, keine Tuberkulose und kein Knochengumma ist, so wird man, auch ohne vorgängige mikroskopische Untersuchung, an maligne Neubildung, und im Kindesalter vor allem an Sarkom denken müssen.

Für Knochensarkom sprechen ausserdem das häufige Eintreten einer Fraktur bei geringfügigen Anlässen, sowie die Erfolglosigkeit jeder Therapie.

Im Uebrigen gibt es, wie *Nasse* betont, keine Merkmale, die einzeln für Knochensarkome charakteristisch sind; nur die Summe der Symptome ermöglicht die Diagnose.

Als diagnostisches Hilfsmittel, welches selten im Stiche lässt, muss an erster Stelle die *Probeincision* oder *Propepunktion* genannt werden. Sie ist ungefährlich und daher ohne Scheu anzuwenden. Immerhin darf man nicht vergessen, dass bei einer Probeincision eine nicht unerhebliche Blutung eintreten kann, deren Stillung, da sie eine pareuchymatöse oder venöse ist, allerdings keine grossen Schwierigkeiten machen würde. Wichtiger ist der Umstand, dass, wenn die incidierte Hautwunde nicht heilen würde, was ja naheliegend ist, daselbst der Tumor rasch als «Fungus» aus dieser Wunde herauswachsen

kann, was namentlich dann, wenn eine Beseitigung der ganzen Geschwulst nicht vorgenommen werden könnte, als Verschlimmerung des Leidens vom Publikum aufgefasst werden würde. Gewöhnlich kommt statt Eiter Tumormasse, oder flüssiges u. geronnenes Blut, oder auch gar nichts zum Vorschein. Gerade dieses negative Resultat, resp. der Mangel an Eiter, ist pathognomonisch für Sarkom, kann indessen auch bei Tuberkulose und Gumma gelegentlich vorkommen.

In neuerer Zeit ist für die Diagnose in der *Röntgen-Untersuchung* ein sehr wertvolles Hilfsmittel entstanden. Die diesbezüglichen Mitteilungen von *Reinhart*¹⁾ und *Leo*²⁾ lehren, dass sowohl die durch Sarkom hervorgerufenen Knochenveränderungen, als auch innere Metastasen eigentümliche, charakteristische Bilder geben. Bei einigermassen vorgeschrittenen Fällen wird im Bereiche des Tumors eine gleichmässige Aufhellung der Knochenstruktur konstatiert, wie sie bei Entzündungsprozessen nicht vorkommen. Bei innern Metastasen der Lungen fand Leo besonders mittels der Durchleuchtung die sarkomatösen Stellen in deutlicher Verdunkelung, während normale Lungenpartien vollständig hell erscheinen; und zwar pflegte diese Verdunkelung die Dämpfungsgrenzen noch zu überschreiten. Er betont, dass sich mittels Röntgendurchleuchtung Lungenmetastasen früher erkennen lassen, als es bisher durch Percussion und Auscultation möglich war. Der hohe Wert des Röntgenverfahrens wird besonders von

¹⁾ *Reinhart*. Deutsch. Zeitschr. f. Chir. 1898, 5. u. 6.

²⁾ *Leo*. Berlin, klin. Wochenschr. No. 16, 1898. Vide Fall 24.

Polosson und *Bérard*¹⁾ in einer die Knochengeschwülste behandelnden Arbeit gewürdigt, worin dargetan wird, dass es sich sowohl der Diagnose, als auch der Therapie nützlich erweise. Es bringt Aufklärung über die Ausdehnung und Lokalisation des Tumors, ob derselbe der Epiphyse oder Diaphyse angehört, vom Periost oder vom Marke ausgeht, eventuell ob er mit Fraktur kompliziert ist. Es ermöglicht ferner die Differentialdiagnose gegenüber Osteomyelitis, Tuberkulose, Syphilis, und endlich, was ebenfalls wichtig ist, eine Kontrolle über das Resultat der Operation, d. h. das frühzeitige Erkennen von Recidiven und Metastasen.

*C. Beck*²⁾ weist auf die Brauchbarkeit der Röntgenstrahlen hin zur Sicherstellung der Differentialdiagnose zwischen Osteosarkom und Knochenzysten.

¹⁾ *Polosson W. et Bérard L.* Virchow, Jahresber. 1899. II. Bd.

²⁾ *C. Beck.* Centralbl. f. Chir. No. 39, 1901.

VII. Prognose.

Nach allgemeiner Uebereinstimmung haben die Knochensarkome bei Kindern einen aussergewöhnlich bösartigen Charakter noch mehr als bei Erwachsenen, und zwar hauptsächlich wegen der grossen Gefahr innerer Metastasenbildung. Während *Ost* für Knochensarkome im Kindesalter eine Mortalität von 68,7% berechnet, und *König* und *Reinhart* in ihrer Statistik, welche sowohl Kinder als Erwachsene einschliesst, 4 Jahre post operat. 18% Heilungen finden, ergeben die in dieser Arbeit zusammengestellten Fälle folgendes Endresultat:

Heilung in 20 Fällen = 38,4 %.

» 1 »	nach 2 Monaten gesund.
» 1 »	» 1/2 Jahr »
» 2 »	» 1 » »
» 2 »	» 2 » »
» 1 »	» 3 » »
» 1 »	» 4 » »
» 1 »	» 5 » »
» 11 »	weiterer Ausgang fraglich.
» 3 »	des 1. Lebensjahres.
» 6 »	» 1.—10. »
» 9 »	» 10.—15. »

Tod in 26 Fällen = 50 0/0
» 13 » an Metastasen.
» 4 » » Recidiven.
» 15 » mit Operation.
» 11 » ohne »
» 1 » im 1. Lebensjahr.
» 8 » » 1.—10. »
» 16 » » 10.—15. »

Unbekannter Ausgang in 9 Fällen.

Bei genauerer Kritik kann man freilich von den geheilten Fällen nur 5 gelten lassen und die 9 Fälle mit unbekanntem Ausgang füglich zu den letalen rechnen, so dass das definitive Resultat lautet:

Heilung in 5 Fällen = 9,6 0/0.

Tod » 35 » = 67,3 0/0.

Es zeigt sich zur Evidenz, dass die Prognose von verschiedenen Faktoren abhängig ist. Als solche sind zu erwähnen:

Der Ausgangspunkt der Geschwulst. Wir haben bereits oben gesehen, dass das Wachstum der periostalen und myelogenen Sarkome ein derart verschiedenes ist, dass dadurch für die eine und andere Form ein verschiedener Grad von Bösartigkeit bedingt ist. Die periostalen sind besonders gefürchtet, während die zentralen abgekapselten, sog. schaligen Sarkome eine bessere Prognose geben. Freilich können, wie *Wiesinger* bemerkt, Fälle, die anfangs nicht besonders bösartig erscheinen, plötzlich ihren Charakter ändern und rasch einen letalen Ausgang nehmen.

Die histolog. Struktur der Geschwulst. Es wurde oben schon angeführt, dass die Riesenzellensarkome eine relative Gutartigkeit besitzen, die weichen Me-

dullarsarkome, sowie die zahlreichen kleinzelligen dagegen sehr maligne sind. Virchow betont, dass es hier nicht auf die Form der Zellen (Rund- oder Spindelzellen) ankommt, auch liegt der Grund für die Malignität nicht in der Grösse der Zellen, sondern im schnellen Wachstum. Weil der Tumor schnell wächst, haben die Zellen keine Zeit, grössere Dimensionen anzunehmen; grosszellige Sarkome haben ein langsames Wachstum.

Das Alter der Kinder ist ebenfalls prognostisch von Wichtigkeit. Je jünger das Individuum, desto schlechter die Prognose.

Kräftezustand und intercurrente Krankheiten können begreiflicherweise die Vorhersage ebenfalls beeinflussen. So war in unserm Fall I das Kind schon durch die vorhergegangene Lungenerkrankung geschwächt, worauf die hinzutretende Pneumonie den Verlauf erst recht ungünstig gestaltete und die Operation unmöglich machte.

Die Therapie. Von grösstem Interesse ist die Frage, in wiefern die Operation die Prognose zu verbessern vermöge. In dieser Hinsicht gibt *Wahl* in Gerhardts Handbuch eine sehr pessimistische, aber leider zutreffende Antwort, indem er sagt, dass auch durch die Amputation und Exarticulation das Leben der Kinder meist nicht gerettet, sondern nur die quälendsten Schmerzen gelindert werden.

Indessen, wenn auch die Operation keine absolute Garantie für Heilung zu bieten vermag, so muss die Prognose doch absolut letal gestellt werden für die Fälle, die sich selbst überlassen bleiben müssen, resp. wo die Operation verweigert oder unausführbar

wird, während durch einen operativen Eingriff doch noch etwelche Chancen auf Heilung geboten werden.

Dass im Fernern die Prognose vom Zeitpunkt der Operation abhängt, braucht nicht besonders betont zu werden. Es gilt hier, wie bei allen malignen Tumoren der Satz, dass die Aussichten auf Heilung um so günstiger sind, je frühzeitiger und je radikaler operiert werden kann. Sobald sich ein Uebergreifen der Geschwulst entweder auf innere Organe, besonders die Lungen, oder auf die benachbarten Lymphdrüsen, oder gar in das Venensystem bemerkbar machen, so ist die Prognose absolut schlecht. Und gerade bei Kindern wird diese Generalisierung der Knochensarkome häufig beobachtet, ein Umstand, der das Resultat der Operation so oft illusorisch macht.

Recidive und Metastasen. Erstere sind weniger gefährlich; denn sie treten im Vergleiche zu den Metastasen seltener auf. Selbst nach langer Zeit einer scheinbaren Heilung, ohne vorhandene lokale Recidive, können Lungenmetastasen die besten Hoffnungen täuschen und zum jähen Ende führen, wie Fall 25 zeigt.

Betreffs der Dauerheilung, die sich aus der Zeitdauer des Fehlens von Recidiven und Metastasen nach der Operation ergibt, gehen die Ansichten der Autoren auseinander. Nasse meint, dass die Patienten 2 Jahre nach der Operation gegen die Gefahr der Metastasenbildung so gut wie sicher seien, während Reinhart erst 4 Jahre post operationem von Dauerresultaten sprechen will.

VIII. Therapie.

Es hat die Erfahrung zur Genüge gelehrt, dass eine operative Behandlung nur dann von Erfolg begleitet sein kann, wenn sie möglichst früh und gründlich zur Anwendung kommt. Hiezu ist aber vor allem nötig, dass zwei Postulate erfüllt seien, nämlich die Einwilligung zur Operation und die frühzeitige Diagnose. Erstere ist leider nicht immer erhältlich, namentlich wenn die Extremität geopfert werden soll. Die Diagnose macht ebenfalls im Beginn oft genug Schwierigkeiten, obschon Probeincision und Röntgographie uns vorteilhaft unterstützen. Nasse betont, dass der Probeincision die Operation sofort angeschlossen werden soll, da sonst diese Verletzung geeignet sei, die Wege zur lokalen und allgemeinen Ausbreitung zu ebnen. Dass man bei Vorhandensein von Lungenmetastasen überhaupt von einer Operation abzusehen hat, ist klar.

Ueber das jeweilige operative Verfahren, ob Amputation, Exarticulation oder Resektion, muss von Fall zu Fall entschieden werden; Individualisieren ist vor allem notwendig. Zu berücksichtigen sind hiebei der Charakter der Geschwulst, das Verhalten

der Weichteile und Gefäße, sowie das Alter und das Allgemeinbefinden des Patienten.

Die schaligen Riesenzellensarkome und Fibrosarkome gestatten eine weniger radikale Behandlung, Auskratzung, lokale Ausmeisselung, Resektion. Selbst lokale Recidive lassen sich wieder so behandeln und zur Ausheilung bringen. In neuerer Zeit ist diese conservative Behandlung besonders durch *Mikulicz*¹⁾ auch auf andere, malignere Sarkomformen ausgedehnt worden. Auch *Nasse*²⁾, *Wiesinger*³⁾, *Küster*⁴⁾, *Körte* treten für die Resektion ein, besonders mit Rücksicht auf den wichtigen Umstand, dass eine Resektion von den Leuten gewöhnlich eher und früher bewilligt wird, als die verstümmelnde Amputation oder Exarticulation. Denn es ist Mikulicz nur beizupflichten, wenn er sagt, dass eine frühzeitig vorgenommene Resektion mehr Aussicht auf Heilung bietet, als eine spät ausgeführte Amputation. In der Tat hat bei sorgfältig ausgewählten Fällen dieses lokale Vorgehen gute Resultate erzielt und zur weitem Nachahmung ermuntert. Diesbezüglich vergleiche man oben die Fälle, welche conservativ behandelt wurden: Fall 16, Auskratzen von Geschwulstmassen bei einem Fibrosarkom, Heilung. Fall 21: Exstirpation eines Rund- und Spindelzellensarkoms, 4 Jahre post operat. noch gesund. Fall 22: Enucleation eines periostalen Oberschenkel-Sarkoms, Heilung. Fall 34: Auskratzen und Ausmeisseln eines myelogenen Riesenzellen-Sarkoms, Heilung. Im Falle 46 hat *Reinhardt* zuerst reseziert,

1) *Mikulicz*. Langenbecks Arch. Bd. L.

2) *Nasse*. Langenbecks Arch. Bd. XXXIX. 1890.

3) *Wiesinger*. Deutsch. med. Wochenschr. No. 42, 1898.

4) *Küster*. Berlin, klin. Wochenschr. 37, 1890.

später aber wegen Récidiv doch noch amputiert, Tod an Lungenmetastasen. Er hält daher die Resektion für ungenügend und will an dem Grundsatz festhalten, dass man bei Knochensarkomen der langen Extremitätenknochen das Glied stets opfern soll. Typische Resektionen finden wir in dem Falle 24 von *Kocher*, und 8 von *Körte*. Die Krankengeschichte des ersteren war mir leider nicht zugänglich. Zwecklos ist es dagegen, wenn die Geschwulst bereits die Weichteile und grossen Gefässe ergriffen hat, wenn die Consolidation ausbleibt, und endlich bei ganz jungen Individuen. Im frühen Kindesalter ist von der Resektion nichts zu erwarten.

In der Mehrzahl der Fälle besteht also immerhin noch die Indication zur Exartikulation oder Amputation. Sie ist immer erforderlich, wenn die Resektion nicht zum Ziele führt, bei den periostalen und rapid wachsenden Sarkomen, ferner bei solchen, welche sich bereits auf Weichteile und Gefässe ausdehnen, sowie überhaupt bei jüngern Individuen. Dabei ist zu beachten, dass die Ablatio möglichst weit ab von der Geschwulst, im Bereiche des Gesunden, und unter möglichster Verhütung der Blutung ausgeführt wird, welche letzteres namentlich bei heruntergekommenen Patienten wünschenswert ist. Es sei hier besonders auf das blutlose Verfahren von *Rose*¹⁾ hingewiesen, das er für die Exartikulation im Hüftgelenk angegeben hat, und welches sich auch auf andere Gelenke übertragen lässt. Die Methode ist, da die Blutung auf ein Minimum reduziert wird, wirklich ganz ungefährlich, so dass *Rose* sogar bei

¹⁾ Berlin, klin. Wochenschr. 1890. 37, p. 850.

hoffnungslosen Fällen zur Verlängerung des Lebens noch die Exartikulation vorgenommen hat.

In den oben aufgeführten Fällen aus der Literatur bildet die Amputation die souveräne Operation. In 4 Fällen wurde die Operation verweigert. Bei 37 Fällen wurde ein operativer Eingriff vorgenommen und zwar:

Auskratzen der Geschwulstmassen	2 mal.
Enucleation des Tumors	1 »
Exstirpation	5 »
Exartikulation	10 »
Amputation	19 »

Obschon eigentlich mit Resektion, Amputation und Exartikulation das Wesentliche der Behandlung von Knochensarkomen erschöpft ist, — die symptomatische Therapie ist kaum erwähnenswert — so sollen doch der Vollständigkeit halber noch einige andere Methoden kurz berührt werden, die in neuerer Zeit viel von sich reden gemacht haben.

Es ist dies besonders die *Serumtherapie* bösartiger Geschwülste, resp. die *Erysipel-Toxin-Behandlung*, welche auf der bekannten Heilwirkung des sog. curativen Erysipels auf Sarkome und Carcinome basiert. Es finden sich zahlreiche derartige Beobachtungen in der Literatur, z. B. von *Kleeblatt*,¹⁾ *Weichel*,²⁾ der in einer Dissertation das diesbezügliche Material zusammengestellt hat, und *Biedert*,³⁾ der von einem 9-jährigen Kinde berichtet, das an Sarkom des Kopfes litt, aber durch ein zufällig inter-

¹⁾ *Kleeblatt*. Virchow, Jahresber. 1890. II.

²⁾ *Weichel H.* Zur Kasuistik d. Wirk. d. Erysipels auf bösart. Geschwülste. Diss., Berlin 1889.

³⁾ *Biedert*. Schmidts Jahrb. Bd. 209, I., p. 64.

currentes Erysipelas faciei geheilt wurde. Es lag daher nahe, auf künstlichem Wege ein curatives Erysipel zu erzeugen.

Zu diesem Zwecke wurden verschiedene Serumarten in Anwendung gebracht. *Emmerich & Scholl*¹⁾ verwandten ein von erysipelatös erkrankten Schafen gewonnenes Streptococcenserum, *Coley*²⁾ bediente sich einer Mischkultur von *Bac. prodigiosus* und *Streptococcus erysipelatosus*. *Richel & Hérycourt* stellten ein wirkliches Krebs- und Sarkomserum her, auch Reinkulturen Fehleisen's kamen in Gebrauch.

Es ist nicht zu leugnen, dass in einzelnen Fällen günstige Resultate erzielt wurden; in der Hauptsache aber überwiegen die Misserfolge, so dass von den meisten Autoren (*Angerer, Bruns, Jaksch*,³⁾ *Petersen*,⁴⁾ *Eschweiler*,⁵⁾ *Roncali*⁶⁾, *Ziemacki*⁷⁾) ein abschlägiges Urteil über diese Behandlungsmethode gefällt, ja sogar davor gewarnt wird, indem die Anwendung nicht nur unnütz, sondern direkt schädlich und gefährlich sei. Die Bacteriotherapie scheint daher keinen Ersatz für das operative Verfahren zu bieten.

Die von *Mitchel*⁸⁾ angegebene Behandlung eines Sarkoms mit Formaldehyd hat nur symptomatischen

- 1) *Emmerich & Scholl*. Virchow. Jahresber. 1895. II.
- 2) *Coley*. Virchow. Jahresber. 1896. II.
- 3) *Jaksch*. Schmidt's Jahrb. Bd. 253 und 254. 1897.
- 4) *Petersen*. Ebenda. Bd. 253.
- 5) *Eschweiler R.* Erysipeltoxin- und Serumtherapie der bösart. Geschw. Leipzig 1898.
- 6) *Roncali*. Centr.-Bl. f. Bacteriol. und Parasitenkd. XXI. 20. 1897.
- 7) *Ziemacki*. Schmidt's Jahrb. 1898. Bd. 257 p. 54.
- 8) *Mitchel*. British medical Journal. 11. II. 1899.

Wert, indem dieses bei Ulcerationen und Hämorrhagien als Stypticum wirkt, nebenher in gewissem Grade auch die Neubildung oberflächlich zu verschorfen vermag.

Schliesslich sei nochmals der Röntgenstrahlen gedacht, von welchen zu hoffen ist, dass sie auch therapeutisch bei Knochensarkomen eine Bedeutung erlangen werden, wie es bereits in diagnostischer Hinsicht der Fall ist. Wenigstens scheint nach einer Mitteilung von *Beck*¹⁾ diese Hoffnung nicht ganz unberechtigt zu sein.

¹⁾ *Beck C.* Münch. med. Wochenschr. No, 32. 1901.

Literatur.

Gerhardt. Handbuch der Kinderkrankheiten.

Karewsky. Die chirurg. Krankheiten des Kindesalters.

Ziegler. Lehrbuch der allgemeinen und spec. pathologischen Anatomie.

Akermann. Histogenese und Hystologie der Sarkome.
Volkmann's klin. Vorträge. 233—234.

Billroth & Winiwarter. Allgem. chir. Patalogie und
• Therapie.

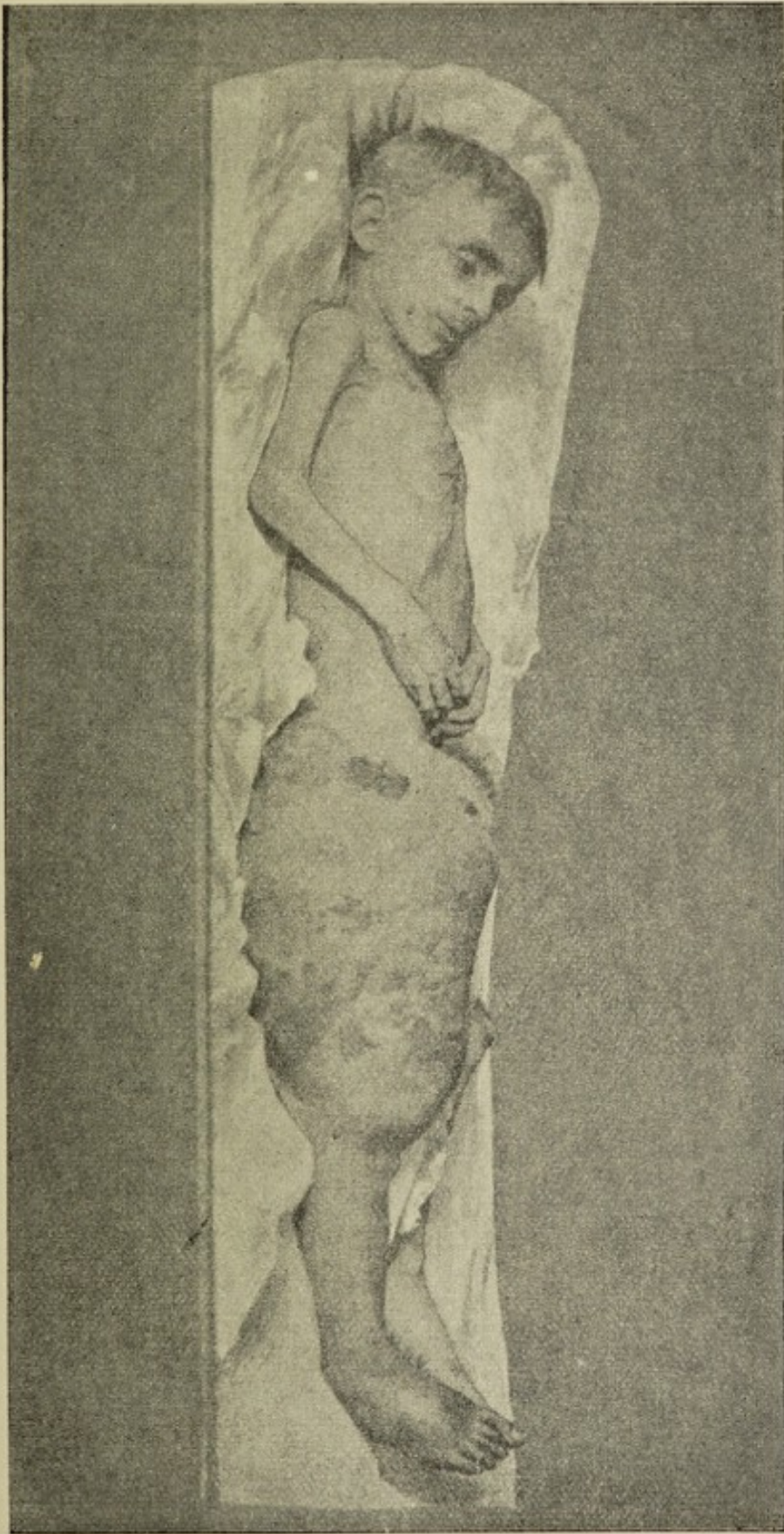
Bergmann, Bruns & Mikulicz. Handbuch der pract.
Chirurgie.

Ribbert. Lehrbuch der allgem. Pathologie.


Die übrigen benützten Werke sind jeweilen am
Fusse der Textseiten angegeben.

Inhaltsverzeichnis.

	pag.
Einleitung	5
1. Krankengeschichten	7
2. Uebersicht der 52 Fälle	29
3. Aetiologie	55
4. Patolog. Anatomie	63
5. Symptomatologie	71
6. Diagnose	74
7. Prognose	79
8. Therapie	83
9. Literatur	89



Fall II. Sarkoma femoris dext.



THE UNIVERSITY OF CHICAGO

