ANNALES DE L'UNIVERSITÉ DE LYON

ANATOMIE PATHOLOGIQUE

DU

SYSTÈME LYMPHATIQUE

(Réseaux, Canaux, Ganglions)

DANS LA SPHÈRE DES NÉOPLASMES MALINS

PAR

Le Dr C. REGAUD
Chef des travaux pratiques,

ET

Le Dr F. BARJON
préparateur,

au Laboratoire d'Anatomie générale et d'Histologie de la Faculté de Médecine de Lyon.

AVEC QUATRE PLANCHES DESSINÉES PAR GOUJET, LITHOGRAPHIÉES PAR KARMANSKI

Mémoire couronné par l'Académie de Médecine (Prix Portal 1896)

TRAVAIL DU LABORATOIRE D'ANATOMIE GÉNÉRALE DE LA FACULTÉ DE MÉDECINE DE LYON

Directeur : M. le Professeur RENAUT.

PARIS
LIBRAIRIE J.-B. BAILLIÈRE et FILS
19, Rue Hautefeuille

LYON
A. REY, IMPRIMEUR-ÉDITEUR
Rue Gentil, 4

1897

464

ANATOMIE PATHOLOGIQUE

DU SYSTÈME LYMPHATIQUE

(Réseaux, Canaux, Ganglions)

DANS LA SPHÈRE DES NÉOPLASMES MALINS

XXXIII. — Juillet 1897

Lyon. — Imp. Pitrat Aîné, A. REY Succ., 4, rue Gentil. — 15083

ANNALES DE L'UNIVERSITÉ DE LYON

ANATOMIE PATHOLOGIQUE

DU

SYSTÈME LYMPHATIQUE

(Réseaux, Canaux, Ganglions)

DANS LA SPHÈRE DES NÉOPLASMES MALINS

PAR

Le Dr C. REGAUD et **Le Dr F. BARJON**

Chef des travaux pratiques, Préparateur,

au Laboratoire d'Anatomie générale et d'Histologie de la Faculté de Médecine de Lyon.

AVEC QUATRE PLANCHES DESSINÉES PAR GOUJET, LITHOGRAPHIÉES PAR KARMANSKI

Mémoire couronné par l'Académie de Médecine
(Prix Portal 1896)

TRAVAIL DU LABORATOIRE D'ANATOMIE GÉNÉRALE DE LA FACULTÉ DE MÉDECINE DE LYON

Directeur, M. le Professeur RENAUT.

PARIS

MASSON ET Cie, ÉDITEURS

LIBRAIRES DE L'ACADÉMIE DE MÉDECINE

120, Boulevard Saint-Germain.

1897

ANATOMIE PATHOLOGIQUE

DU SYSTÈME LYMPHATIQUE

(Réseaux, Canaux. Ganglions)

DANS LA SPHÈRE DES NÉOPLASMES MALINS

INTRODUCTION[1]

La notion du rôle important que joue le système lymphatique dans la dissémination des tumeurs malignes au sein de l'organisme est de date relativement récente. La connaissance clinique des adénopathies cancéreuses secondaires remonte au milieu du siècle dernier; les lymphangites cancéreuses n'ont été signalées que vers le premier tiers de ce siècle; quant à l'étude histologique des réseaux lymphatiques des néoplasmes, elle est actuellement à peine ébauchée, bien que le microscope ait été appliqué il y a plus de cinquante ans à l'anatomie pathologique des tumeurs.

Nous donnerons ultérieurement, à propos de chacune des parties principales de notre sujet, l'historique détaillé de nos connaissances sur les réseaux, les canaux et les ganglions lymphatiques dans les néoplasmes malins; mais il nous paraît nécessaire, pour préciser les points sur lesquels ont dû porter nos recherches, de résumer brièvement l'état actuel de la question.

On sait très bien aujourd'hui que *toutes les tumeurs malignes ne se comportent pas de la même façon à l'égard du système lymphatique.*

[1] Ce mémoire a été déposé à l'Académie de Médecine le 28 février 1896.

Parfois un néoplasme évolue jusqu'à la généralisation sans que les ganglions soient le moins du monde intéressés. Le carcinome et les épithéliomas (cancers épithéliaux) se généralisent de préférence par la voie lymphatique; les sarcomes (cancers conjonctifs), plutôt par la voie vasculaire sanguine. Mais cette règle générale n'est pas absolue, bien au contraire. Une différence aussi importante entre les néoplasmes malins tient-elle à la *nature* des tumeurs, à leur *siège*, c'est-à-dire au dispositif lymphatique de l'organe ou de la région primitivement malades? Nous l'ignorons.

Les adénopathies secondaires ne sont pas toujours *cancéreuses :* elles peuvent être simplement *inflammatoires*. Quand le cancer envahit les ganglions, et lorsqu'il se produit des métastases par la voie sanguine, les *néoplasies secondaires ont un type cellulaire et parfois même un dispositif morphologique semblables à ceux de la tumeur primitive*.

Les canaux lymphatiques intermédiaires entre la tumeur primitive et les ganglions secondairement envahis sont quelquefois cancéreux eux-mêmes; le plus souvent ils sont sains. Pour expliquer ces particularités, on admet, peut-être d'une façon un peu exclusive, et sans preuves rigoureuses pour la majorité des cas, que *l'agent du contage est la cellule cancéreuse elle-même*.

Mais si, pénétrant plus profondément dans le mécanisme intime de l'infection cancéreuse, nous demandons ce que l'on sait des *rapports entre les radicules lymphatiques et le tissu cancéreux*, nous entrons dans l'inconnu. Tous les auteurs affirment l'existence de réseaux lymphatiques dans les tumeurs malignes; quelques-uns décrivent même leur mode d'origine; mais un examen attentif des faits sur lesquels ils s'appuient montre que ces faits sont tout à fait insuffisants.

Le problème, simple en apparence, est donc en réalité très complexe.

Dans le vaste chapitre d'anatomie pathologique, dont l'étude nous est proposée, nous devons d'abord exposer aussi complè-

tement que possible les recherches de nos devanciers; mais nous avons choisi le point le plus mal connu pour y porter particulièrement nos investigations personnelles : *la partie originale de ce travail est donc l'étude des réseaux lymphatiques des néoplasmes.*

Plus d'une donnée importante qui eût pu nous guider nous a malheureusement fait défaut. Toute étude d'anatomie pathologique suppose la connaissance préalable de l'anatomie normale. Or, non seulement l'histologie normale des réseaux lymphatiques est loin d'être établie pour tous les tissus et tous les organes, mais le développement des vaisseaux lymphatiques et même leur signification précise au point de vue de l'anatomie et de la physiologie générales sont encore très obscurs. Bien plus, en ce qui concerne la pathogénie des tumeurs malignes et le mécanisme de leur developpement, nous sommes réduits à de pures hypothèses. Si nous connaissions les agents efficients des cancers, le présent travail n'aurait guère d'importance en pathologie; si l'anatomie et la physiologie générales du système lymphatique nous étaient parfaitement connues, la manière dont il se comporte dans les néoplasmes malins serait sans grand intérêt pour ces sciences.

Mais, en raison même de ces inconnues nombreuses, nos recherches personnelles ne sont pas sans jeter quelque jour, soit sur la nature même du processus cancéreux et sur le mode de défense que lui oppose l'organisme, soit sur la signification générale du système lymphatique.

Pour nous conformer au programme qui nous est tracé, nous étudierons en trois chapitres distincts les lésions des ganglions lymphatiques, des canaux et des réseaux dans la sphère des néoplasmes malins. Nous donnerons dans chaque chapitre l'historique détaillé, l'état de nos connaissances et nos recherches personnelles.

Nous laisserons de côté les tumeurs malignes primitives des ganglions lymphatiques, dont l'étude en un chapitre à part ne nous a pas paru rentrer dans le cadre qui nous est donné.

TECHNIQUE

L'étude des rapports existants entre les radicules lymphatiques et le tissu néoplasique est justiciable des procédés de l'Anatomie microscopique.

L'injection mercurielle, les injections interstitielles de liquides colorés que l'on peut voir à l'œil nu sortir de la tumeur pour gagner les ganglions infectés n'étaient évidemment susceptibles d'apporter aucune donnée nouvelle. Le but à atteindre est de mettre en évidence les capillaires lymphatiques sur les coupes.

L'examen minutieux de préparations obtenues par les méthodes ordinaires de coloration permet bien de soupçonner les fentes lymphatiques, mais non pas de les suivre et de les étudier.

L'injection interstitielle de liquides colorés solidifiables a été pendant longtemps la seule méthode employée pour étudier les trajets lymphatiques. Elle a l'avantage de pouvoir s'appliquer à des pièces d'autopsie, mais ses inconvénients sont majeurs. Les masses gélatineuses au carmin ou au bleu de Prusse soluble remplissent bien les vaisseaux lymphatiques de l'organe injecté, quand (ce qui n'arrive pas toujours) l'aiguille les a largement déchirés sur son passage. Mais elles remplissent aussi les vaisseaux sanguins; elles s'engagent toujours dans les alvéoles cancéreux; trop souvent elles infiltrent les simples fentes du tissu conjonctif. La pression, ordinairement très forte lorsqu'on injecte une tumeur, permet au liquide de rompre les vaisseaux dont la paroi est infiniment délicate : on est donc fatalement exposé à voir sur la plupart des préparations des communications artificielles entre les voies lymphatiques vraies et les espaces conjonctifs ou les alvéoles cancéreux. Si l'on décrit comme canaux lymphatiques tous les trajets remplis par la masse colorée, on exagère considérable-

ment la richesse des réseaux lymphatiques : c'est ce que l'on a malheureusement fait autrefois en histologie normale pour beaucoup de parenchymes. Si au contraire on interprète dans le sens restrictif les résultats d'une injection, on tombe dans l'arbitraire, car entre deux portions de réseaux injectés, il est souvent impossible de distinguer les canaux vrais des simples espaces artificiellement remplis.

Mais avant d'aller plus loin, nous devons, une fois pour toutes, *définir les voies et les réseaux lymphatiques* tels que nous les comprenons.

Avec la plupart des histologistes contemporains, nous admettons que les canaux lymphatiques vrais sont des cavités creusées au sein du tissu conjonctif et tapissées d'une couche continue de cellules endothéliales. Ces cellules, ajoutent les auteurs, auraient pour caractère primordial leur contour festonné comme les pièces d'un jeu de patience. Ainsi donc les simples fentes du tissu conjonctif n'appartiennent pas au système lymphatique canaliculé parce qu'elles ne sont pas tapissées par un endothélium continu. Ce qui caractérise un vaisseau, ce n'est pas sa lumière, ni son contenu, c'est sa paroi.

Nous ne prétendons pas soutenir que les fentes et les lacunes du tissu conjonctif ne sont pas des voies de la lymphe, nous disons seulement que ce ne sont pas des *voies canaliculées*.

Nous ne croyons pas devoir entrer ici dans le détail des opinions émises au sujet des rapports existant entre les radicules lymphatiques et les espaces conjonctifs. Il est actuellement incontestable que les *capillaires lymphatiques se terminent par des extrémités fermées;* ils ne s'ouvrent pas à « gueule bée » dans les espaces conjonctifs, comme on le soutenait naguère. En France notamment, cette opinion, depuis longtemps défendue par M. Renaut[1], a été tout dernièrement encore adoptée par M. Ranvier[2].

[1] J. Renaut, *Traité d'histologie pratique*, 2e fascicule, 1893, p. 918.
[2] L. Ranvier, *Acad. des Sciences*, 9 décembre 1895.

Si l'existence d'une paroi endothéliale continue est le seul caractère permettant de différencier un lymphatique vrai d'une simple lacune conjonctive, nous devons rejeter en bloc tous les procédés basés sur les injections de masses colorées. C'est en effet ce que nous n'avons pas hésité à faire dès le début même de nos recherches. Nous avons même été peut-être trop exclusifs.

Nous ne possédons qu'une seule méthode pour mettre en évidence les parois endothéliales des cavités vasculaires : c'est l'*imprégnation argentique*. Mais cette méthode générale peut être appliquée de façons bien différentes.

M. Ranvier[1], qui s'est servi le premier de l'imprégnation argentique pour l'étude du cancer, procédait de la façon suivante : sur un morceau de cancer frais on pratique une section franche au rasoir ; on fait alors agir sur la surface de coupe la solution de nitrate d'argent, puis on fait une nouvelle coupe mince que l'on étudie après l'avoir suffisamment exposée à la lumière, et ainsi de suite pour d'autres coupes.

Nous avons entre les mains des préparations de tumeurs faites par M. Renaut en 1872 au moyen de ce procédé. Les résultats obtenus sont du plus grand intérêt ; mais l'action de l'argent est brutale, généralisée à tous les ciments intercellulaires, presque à tous les espaces interorganiques fins de la préparation ; l'interprétation des coupes est difficile et enfin la technique est laborieuse.

Nous ne citons que pour mémoire le procédé de M. et Mme Hoggan[2] qui consiste à faire agir successivement une solution de nitrate d'argent à 0,50 ou 1 pour 100, puis une solution de chlorure d'or à 0,50 pour 100, chaque solution pendant trente secondes, sur des membranes minces tendues au moyen des « anneaux histologiques » des auteurs. Les erreurs d'interpré-

[1] L. Ranvier, Etude du carcinome à l'aide de l'imprégnation d'argent (*Arch. de physiologie*, 1868).

[2] Drs G. et J. Elisabeth Hoggan, Etude sur le rôle des lymphatiques de la peau dans l'infection cancéreuse (*Arch. de physiologie*, 1880).

tation sont faciles avec cette méthode qui est d'ailleurs inapplicable aux parenchymes cancéreux.

L'injection interstitielle d'une solution argentique gélatinée est un procédé notablement supérieur aux précédents. Elle est préférable à l'injection d'une solution aqueuse simple de nitrate d'argent, qui imprègne bien, mais ne fixe pas les vaisseaux, et les laisse revenir sur eux-mêmes après les avoir distendus. L'injection successive de solution argentique aqueuse, puis d'alcool fort, donna à M. Malassez (communication orale) de très bons résultats. Nous lui préférons néanmoins le *mélange picro-osmio-argentique* dont la formule a été donnée par M. Renaut[1], qui a été appliqué par lui et par l'un de nous[2] à l'étude de plusieurs dispositifs lymphatiques.

Nous ne pouvons que renvoyer à ce dernier travail, où les avantages et les détails techniques du procédé de M. Renaut sont soigneusement énumérés et discutés.

Nous nous sommes servis du mélange appelé par M. Regaud *liquide B*, et dont voici la formule :

Solut. saturée d'ac. picrique	80cc.	3 vol.
Acide osmique à 1 o/o	20cc.	
Nitrate d'argent à 1 o/o.		1 vol.

Ce mélange fraîchement préparé était injecté interstitiellement au moyen d'une seringue de la capacité de 5 centimètres cubes, munie d'une aiguille en platine iridié.

Il est absolument nécessaire de n'utiliser que des *pièces fraîches*, c'est dire que nos investigations ont été forcément limitées aux tumeurs enlevées chirurgicalement sur le vivant : les cancers des organes internes (foie, pancréas, intestin, estomac, etc.) n'étaient pas utilisables, parce que nous n'avons pu nous les procurer qu'à la suite d'autopsies faites vingt-quatre

[1] A. Rivière, *Le corps thyroïde et les goitres* (thèse de Lyon, 1893).

[2] Cl. Regaud, Etude histologique sur les vaisseaux lymphatiques de la glande mammaire (*Journal de l'Anat. et de la Phys.*, 1894).

heures après la mort. D'ailleurs le domaine des néoplasmes chirurgicaux est largement suffisant pour l'étude des réseaux lymphatiques, bien que les cancers du tube digestif soient particulièrement intéressants au point de vue des lymphangites et des adénopathies secondaires.

La nécessité des pièces fraîches est une conséquence de l'altérabilité extrême des endothéliums lymphatiques. Les cellules aplaties, festonnées sur leurs bords, qui constituent par leur juxtaposition la paroi des canaux lymphatiques ne sont que très faiblement unies les unes aux autres : sous les influences les plus diverses, elles redeviennent facilement indépendantes et se séparent de leurs voisines. Il en est ainsi notamment dans les inflammations microbiennes et toxiques, dans les traumatismes variés que peut subir le tissu conjonctif et surtout lors des altérations régressives que l'ischémie, l'asphyxie et la mort font subir aux tissus.

Dans ces conditions pourtant très diverses, la lésion de l'endothélium paraît être la même, et nous l'avons souvent observée. Les intervalles intercellulaires s'élargissent d'abord sans cesser de fixer le nitrate d'argent qui dessine encore des traits continus : ces traits sont simplement plus grossiers, comme empâtés, et d'épaisseur irrégulière ; lorsque l'altération est plus avancée, il se fait des trous intercellulaires, au niveau desquels l'imprégnation n'a plus lieu : les traits endothéliaux manquent par places. Enfin lorsque les cellules endothéliales ont entièrement desquamé, sur une pièce cadavérique par exemple, ou bien lorsqu'elles ont reconquis leur liberté sur toute leur périphérie, ce que l'on voit au voisinage des inflammations, le nitrate d'argent ne dessine plus aucune disposition régulière reconnaissable : il faut alors un œil exercé pour reconnaître une paroi lymphatique ainsi transformée.

Nous insistons à dessein sur la singulière altérabilité des endothéliums lymphatiques, et sur les erreurs d'interprétation qu'elle peut faire commettre. Nous l'avons observée non seulement au cours de nos recherches sur les cancers, mais aussi

et surtout en étudiant les dispositifs lymphatiques au voisinage des inflammations aiguës et chroniques, des œdèmes, et sur des parenchymes glandulaires plus ou moins cadavériques.

La fixité des endothéliums vasculaires sanguins est notablement plus grande; les endothéliums des séreuses se rapprochent par contre de ceux des voies lymphatiques par leur grande susceptibilité. Ces faits du reste ne sont pas nouveaux et nombre d'histologistes les ont mentionnés.

Comme corollaire des faits que nous venons d'exposer, nous signalons *l'influence néfaste des malaxations* manuelles et instrumentales sur les tumeurs enlevées chirurgicalement. Une extirpation laborieuse rend illusoire une imprégnation argentique : nous n'avons pu utiliser pour cette raison plusieurs néoplasmes de l'utérus, de la vessie, du rectum, etc., qui nous ont été remis en bouillie ou en miettes. Quand un cancer a été pétri par un certain nombre d'assistants, coupé en morceaux, exprimé, raclé pour voir le suc cancéreux, etc., il est préférable de ne pas l'utiliser.

Bien qu'un nombre important de pièces aient été rejetées impitoyablement, nous avons pu injecter une cinquantaine de tumeurs très variées[1].

L'injection ne présente pas d'autre particularité que la résistance parfois considérable qu'il faut vaincre pour faire pénétrer le liquide : dans les squirres de la mamelle, il faut exercer une pression énorme.

Etant donné une tumeur, il faut injecter non seulement ses

[1] Ce matériel considérable a été recueilli par nous dans les services de chirurgie de l'Hôtel-Dieu de Lyon.

C'est pour nous un agréable devoir d'exprimer ici nos remerciements à nos maîtres, les chirurgiens des hôpitaux, pour l'obligeance avec laquelle ils ont mis leurs tumeurs à notre disposition Nos excellents maîtres, MM. les professeurs agrégés Gangolphe et A. Pollosson, dont nous avions l'honneur d'être les internes au moment où nous poursuivions ces recherches, ont droit tout particulièrement à notre reconnaissance.

portions centrales mais surtout sa périphérie, sans oublier les ganglions infectés, quand il y en a.

De suite après l'injection, on circonscrit au rasoir des cubes au centre desquels se trouve la portion injectée, et on les suspend dans un bocal contenant de l'alcool à 93°. La *conservation des matériaux* n'est pas indéfinie; après quelques semaines de séjour dans l'alcool, le nitrate d'argent encore libre dans les tissus devient combiné; il est impossible d'obtenir sur les coupes une bonne réduction de l'argent par l'exposition à la lumière. Il est préférable de couper les pièces dans les dix ou quinze jours qui suivent l'injection, au plus tard.

Il est nécessaire de pratiquer sur une même pièce : 1° des coupes épaisses faites à main levée sans durcissement ni inclusion quelconque, pour l'étude des trajets vasculaires; 2° des coupes très fines destinées à établir le diagnostic histologique de la tumeur.

Les coupes épaisses seront montées dans le baume après éclaircissement dans l'essence de girofle, sans coloration; quelques-unes plus minces seront faiblement colorées avec le carmin aluné ou l'hématéine, de manière à mieux voir les rapports intimes des vaisseaux avec les éléments de la tumeur. Les coupes minces seront faites après infiltration et inclusion dans la paraffine, et traitées par les méthodes usuelles.

L'*exposition ménagée à la lumière diffuse* est le complément indispensable de toute préparation : elle permet de foncer à son gré l'intensité de l'imprégnation et même de faire apparaître les ciments endothéliaux là où l'on ne voyait rien au premier abord.

La *conservation des préparations* montées au baume, dans une boîte bien à l'abri de la lumière, est très longue. Après plusieurs mois, il peut devenir utile de les exposer de nouveau à la lumière diffuse.

La méthode de l'imprégnation argentique permet seule, avons-nous dit, de distinguer nettement les voies lymphatiques canaliculées des simples espaces conjonctifs.

Il nous faut maintenant examiner les *causes d'erreur* dont la méthode peut être entachée et les moyens de les éviter.

Et d'abord l'absence de revêtement endothélial dessiné par l'argent est-elle une raison suffisante pour affirmer qu'une cavité conjonctive ne fait pas partie des voies canaliculées de la lymphe ? Certainement oui quand il s'agit d'un tissu ou d'un organe sain, et cela par définition. Mais on conçoit fort bien qu'*un processus pathologique fasse disparaître plus ou moins complètement l'endothélium* festonné d'un capillaire lymphatique ; on conçoit de même qu'*une simple lacune conjonctive puisse se trouver partiellement tapissée de cellules plates* qui donneront par l'action de l'argent une imprégnation pseudo-endothéliale. Voilà donc une première difficulté d'interprétation que nous pouvons nous attendre à voir surgir.

Mais voici qui est plus grave.

L'endothélium festonné habituel des lymphatiques normaux est-il absolument caractéristique ? Ne peut-on pas rencontrer des lymphatiques à endothélium atypique, et des canaux vasculaires sanguins possédant un endothélium ressemblant à celui des lymphatiques ? La réponse, pour nous du moins, n'est pas douteuse : certainement, *on peut rencontrer des vaisseaux sanguins (capillaires vrais et veinules) dont l'endothélium est très ressemblant à celui des lymphatiques ;* le fait est même classique pour les veinules sphéniques et les capillaires de la moelle des os (Morat). Nous avons fréquemment rencontré, dans des tissus normaux et pathologiques, des capillaires sanguins à endothélium festonné par places. Quant aux lymphatiques, il est fréquent d'en rencontrer (par exemple dans le derme de la peau) qui ont un endothélium à bords presque droits. Nous admettons donc que *la forme des cellules endothéliales des vaisseaux sanguins et lymphatiques est loin d'être rigoureusement caractéristique pour chaque ordre de vaisseaux ;* à côté des formes endothéliales typiques, on peut rencontrer, même dans les tissus normaux, à plus forte raison et surtout

dans les tissus pathologiques, des *formes atypiques*. En un mot, *l'endothélium vasculaire est polymorphe*.

Cette notion du polymorphisme des endothéliums vasculaires est relativement nouvelle ; on n'y a pas insisté jusqu'ici, peut-être par ce qu'on n'avait pas eu l'occasion d'en reconnaître l'importance. Elle nous a frappé dès le début de nos recherches, et dans les premiers temps nous avons été fort embarrassés dans l'interprétation de certains faits.

Ainsi donc l'imprégnation argentique des endothéliums vasculaires est loin d'être le critérium absolu que l'on pense au premier abord. Cette méthode n'est pas parfaite ; sans doute, elle diminue le nombre des erreurs possibles d'interprétation, comme nous l'avons déjà montré, mais elle ne les fait pas complètement disparaître. Nous avons essayé d'éliminer toute cause de confusion entre les vaisseaux sanguins et les vaisseaux lymphatiques par une *injection double*. En remplissant le système vasculaire sanguin par une masse colorée au carmin, après avoir injecté interstitiellement les vaisseaux lymphatiques, soit à l'argent, soit au bleu de Prusse, nous avons espéré trouver la méthode idéale. Nous sommes obligés de reconnaître que nos essais n'ont pas jusqu'à présent réussi : parfois difficile pour les tissus normaux quand on dispose d'un animal entier, la méthode des injections doubles est presque impraticable pour les tumeurs enlevées chirurgicalement. Le point difficile quand il s'agit d'un cancer du sein, par exemple, est d'injecter complètement le réseau capillaire sanguin. Ce serait facile pour les ostéosarcomes des membres traités par l'amputation. Nous n'avons malheureusement pas trouvé d'occasion favorable.

La méthode d'injection argentique interstitielle a donc été pour nous une *méthode de nécessité*. Nous reconnaissons volontiers son insuffisance ; nous avons atténué autant que possible ses causes d'erreur en la combinant avec une observation minutieuse des coupes colorées suivant le principe fondamental des « *méthodes d'observation convergentes* » tel qu'il est énoncé dans la préface du *Traité d'Histologie* de M. Renaut.

CHAPITRE PREMIER

ANATOMIE PATHOLOGIQUE DES RÉSEAUX LYMPHATIQUES DANS LES NÉOPLASMES MALINS

I. Exposé historique.

La nature exacte des tumeurs secondaires qui se forment dans certaines régions au cours de l'évolution d'un cancer ne fut soupçonnée des chirurgiens que vers le milieu du XVIIIe siècle ; mais, comme nous le verrons en étudiant les adénopathies cancéreuses, cette notion ne devint classique que longtemps plus tard. A mesure que les connaissances anatomiques sur les origines des vaisseaux lymphatiques devinrent plus précises, l'idée de la pénétration du virus cancéreux dans les vaisseaux absorbants du néoplasme et de son transport dans les ganglions, cette idée toute naturelle prend de l'importance : on la trouve vaguement émise d'abord, puis de plus en plus nettement formulée dans les écrits chirurgicaux de la fin du siècle dernier et du commencement de celui-ci.

« Laennec n'a pas trouvé de lymphatiques dans le tissu encéphaloïde, mais il pensait qu'il devait y en avoir : depuis ce temps-là, on n'a rien appris de nouveau à ce sujet. » Ainsi s'expriment Bérard et Denonvillers[1] ; ils ajoutent : « L'un d'entre nous, M. Denonvilliers, s'occupe de rechercher quels sont les rapports du squirre avec le système lymphatique, et il a pu

[1] Bérard et Denonvilliers, *Compendium de Chirurgie pratique*, t. I, 1840, p. 647.

déjà plusieurs fois constater sur des masses squirreuses ulcérées la continuité du réseau lymphatique de la peau qui environne l'ulcération avec un lacis vasculaire très délié dont les ramifications couvrent la surface ulcérée. »

Les recherches de Laennec et celles de Denonvilliers sont mentionnées sans faits nouveaux par quelques auteurs classiques (Follin, Heurtaux, Nélaton[1], etc.); mais les premiers travaux de quelque importance sur les lymphatiques des tumeurs paraissent être ceux de Schroeder van der Kolk[2] (1842), mentionnés sommairement par tous les auteurs (Virchow[3], Heurteaux[4], Lancereaux, Cornil et Ranvier, Kirmisson, etc.). Nous n'avons pu nous procurer les mémoires où sont exposées les observations de l'auteur hollandais. D'après Heurtaux, on n'a pu jusqu'ici découvrir de lymphatiques propres dans l'encéphaloïde; ceux qui y ont été vus étaient des lymphatiques normaux de la région. C'est à ce résultat qu'est arrivé Schroeder van der Kolk dans deux cas de cancers médullaires du foie et de l'estomac.

D'après Follin[5], « l'époque de l'invasion des ganglions est variable. Il est probable que l'on trouverait la raison plausible de ces différences dans la plus ou moins grande richesse des tissus en lymphatiques. Ainsi le cancer des téguments, si bien fournis de lymphatiques, est promptement suivi d'un engorgement ganglionnaire qu'on ne remarque point dans les cancers des os, tissu où l'anatomie n'a pas encore bien fait voir de lymphatiques. »

[1] Nélaton, *Pathol. chirurgic.*, 1868.

[2] Schrœder van der Kolk, *Néderl. Lancet*, 1853-54, p. 129.

De Lespinasse, *Specimen anat. pathol. de vasis novis pseudo-membranarum tam arteriosis et venosis quam lymphaticis*, Daventr., p. 41, 1842.

Westhof, *Mikroskopische onderzoekingen over de ontaarding van aderen en zenuven in kanker*, Utrecht, 1860.

[3] Virchow, *Pathol. des tumeurs*, trad. franç., t. I, p. 39, 1867.

[4] Heurtaux, *Dict. de Jaccoud*, art. Cancer, p. 142, 1867.

[5] Follin, *Traité élémentaire de pathologie externe*, t. I, p. 294, 1861.

Krause, cité par Ch. Robin[1], qui a confirmé ses recherches, et par Kirmisson[2], serait arrivé à un résultat analogue à celui de Schroeder van der Kolk.

Recklinghausen (cité par Langhans) observe que les cordons et traînées de cellules cancéreuses ont assez souvent sur les coupes l'apparence de boyaux lymphatiques obstrués par des bouchons néoplasiques.

Rindfleisch[3] émet l'hypothèse que certains cancers de la mamelle peuvent se développer par pénétration et prolifération des cellules cancéreuses dans les lymphatiques. Dans certains cas, dit-il, « le réseau lymphatique est rempli par des cellules aussi parfaitement que par des injections bien réussies, leurs contours caractéristiques, avec leurs courbures saillantes à l'intérieur, leurs varicosités, les points nodaux du réseau, tout montre qu'il s'agit bien sans aucun doute de lymphatiques dégénérés ».

M. Ranvier[4], en 1868, paraît avoir appliqué le premier à l'étude des tumeurs la méthode de l'imprégnation par les sels d'argent. Nous avons vu comment il procédait. Dans sa note très courte, il donne une figure où l'on voit un vaisseau à endothélium rectiligne finir au niveau d'un alvéole cancéreux et communiquer avec les espaces plasmatiques du tissu conjonctif. M. Ranvier conclut que les alvéoles cancéreux communiquent avec les capillaires lymphatiques, lesquels se continuent d'autre part directement avec les espaces du tissu conjonctif. Cette idée a fait fortune, en France du moins, et nous trouvons l'opinion de M. Ranvier reproduite sans commentaires dans un grand nombre de livres classiques.

[1] Ch. Robin, *Dict. de Dechambre*, art. Lymphatiques *(Anat. et Physiol.)*, p. 391, 1870.

[2] Kirmisson, *Dict. de Dechambre*, art. Tumeurs, 1885.

[3] Rindfleisch, *Histologie pathologique*, 3e édition (allemande), p. 501.

[4] Ranvier, Etude du carcinome à l'aide de l'imprégnation d'argent *(Arch. de phys.*, 1868).

En 1869, Köster[1] étudie les épithéliomas tubulés de la peau et des muqueuses sur des coupes parallèles à leur surface. Sur ces coupes, les cordons de cellules cancéreuses anastomosés les uns avec les autres ressemblent au moule d'un système de canaux communiquants qui ne peut être autre chose que le réseau lymphatique. Köster pense pouvoir expliquer cette disposition rétiforme et même l'aspect alvéolaire du carcinome par le développement des cellules cancéreuses dans les voies lymphatiques préexistantes. Il admet même que ces cellules peuvent dériver de l'endothélium lymphatique, primitivement ou secondairement infecté. Sans connaître les recherches de M. Ranvier, il pratiqua dans des cancers des injections interstitielles de nitrate d'argent, mais n'obtint pas de résultats satisfaisants.

C'est vers cette époque que les travaux de Thiersch[2] sur le développement des épithéliomas de la peau, ceux de Waldeyer[3] sur le développement du carcinome alvéolaire, travaux bientôt confirmés par de nombreux auteurs, vinrent contredire la théorie soutenue par Virchow de l'origine conjonctive du carcinome. Peu à peu s'édifia la théorie de l'origine épithéliale du cancer, actuellement acceptée par tous. La conception nouvelle des tumeurs malignes épithéliales modifia peu les idées admises sur le rôle des vaisseaux lymphatiques.

En 1875, Langhans[4] donne une description fort exacte des vaisseaux lymphatiques normaux de la glande mammaire. Il démontre, par des injections interstitielles de bleu de Prusse soluble, que les capillaires lymphatiques ne pénètrent pas dans l'intérieur du lobule glandulaire, contrairement à ce que pensait alors Waldeyer. Après avoir rappelé l'opinion de Rind-

[1] Köster, *Die Entwickelung der Carcinome und Sarcome*, Wurtzburg, 1869.

[2] Thiersch, *Der Epithelialkrebs namentlich der Haut*, Leipzig, 1865.

[3] Waldeyer, *Virchow's Archiv*, 1867 et 1872.

[4] Langhans, Die Lymphgefässe der Brustdrüse und ihre Beziehungen zum Krebse (*Arch. für Gynæk.*, 1875).

fleisch, au sujet de la pénétration des cellules cancéreuses dans les lymphatiques, et celle de Köster, il fait remarquer que les glandes cancéreuses sont presque toujours séniles et, par suite, extrêmement pauvres en lymphatiques ; il est donc impossible de soutenir que toutes les traînées cancéreuses sont développées dans des lymphatiques préformés. L'injection de mamelles cancéreuses au bleu de Prusse, qui trancherait peut-être la difficulté, est considérée par lui, après essais, comme ne donnant aucun bon résultat. Cependant l'engorgement même des ganglions axillaires est une preuve suffisante de la pénétration des cellules cancéreuses dans les lymphatiques ; malgré les préparations nombreuses qu'il a faites, Langhans n'a jamais rien vu qui ressemblât au réseau lymphatique glandulaire rempli par des cellules cancéreuses, mais seulement des points isolés que l'on peut interpréter comme des thromboses partielles des voies lymphatiques. Il s'attache à montrer les différences entre les réseaux de traînées cancéreuses et les réseaux lymphatiques normaux. Finalement, la lymphangite réticulaire cancéreuse de la glande malade lui apparaît comme étant la condition nécessaire de la production à distance de noyaux cancéreux indépendants des acini glandulaires. Il conclut donc au *rôle certain, mais accessoire*, que jouent, dans les cancers du sein les lymphatiques, vrais chemins préformés pour l'extension cancéreuse.

Le travail excellent de Langhans, bien que n'apportant aucune observation décisive et ne donnant que des conclusions probables, résume assez bien l'opinion d'un grand nombre d'histologistes contemporains sur la part que prennent les réseaux lymphatiques dans l'accroissement et la dissémination du cancer. Aucune acquisition importante n'a été faite depuis.

Lancereaux[1] (1875) adopte la théorie épithéliale du carcinome : « Les néoplasies épithéliales atypiques, au fur et à mesure de leur accroissement, infiltrent et remplissent les

[1] Lancereaux, *Traité d'anat. patholog.*, t. I, 1875, p. 416.

lacunes lymphatiques, ce qui a fait croire à tort qu'elles prenaient naissance dans ces espaces. »

Dans leur beau travail sur les kystes de l'ovaire (1879), MM. Malassez et de Sinéty[1] étudient les vaisseaux lymphatiques de ces tumeurs. Le sommet des kystes n'en contient point ; leur base d'implantation en est au contraire richement pourvue. L'injection interstitielle argentique met en évidence des espaces développables parcourus par des travées sur lesquelles se montre un revêtement endothélial complet ou incomplet; les auteurs comparent ce dispositif à celui du réseau caverneux des ganglions lymphatiques.

La même année, M. et Mme Hoggan[2], de Londres, appliquent à l'étude d'une tumeur maligne de la peau leur procédé d'imprégnation double à l'argent et à l'or. Parmi leurs conclusions, nous relevons les suivantes : « Il n'y a point de formations nouvelles de vaisseaux lymphatiques au sein des tumeurs cancéreuses ; il n'existe point dans les lymphatiques des stomates s'ouvrant dans les tumeurs cancéreuses ; aussitôt que les ganglions sont pris, les lymphatiques entre ceux-ci et la tumeur sont bloqués par un tampon de cellules cancéreuses ; les tumeurs secondaires se développent plus tard des lymphatiques tamponnés de cellules cancéreuses ; les cellules de la paroi lymphatique sont infectées par les cellules cancéreuses de l'intérieur ; les cellules cancéreuses de la paroi infectent à leur tour les cellules migratoires voisines extérieures ; le ganglion lymphatique n'est autre chose qu'un organe à clôture automatique pour empêcher le passage de substances morbifiques dans la circulation générale. »

Cornil et Ranvier[3] (1881) s'expriment ainsi au sujet des

[1] Malassez et de Sinéty, Structure, origine et développement des kystes de l'ovaire (*Travaux du Laboratoire d'histologie du Collège de France*, 1879).

[2] Drs G. et F.-E. Hoggan, Etude sur le rôle des lymphatiques de la peau dans l'infection cancéreuse (*Arch. de phys.*, 1880).

[3] Cornil et Ranvier, *Manuel d'Histologie patholog.*, 1881-1884.

connexions entre les radicules lymphatiques et les alvéoles du cancer : « Pourquoi le carcinome est-il le tissu pathologique qui détermine le plus facilement et d'une façon constante des lésions des ganglions lymphatiques ? C'est parce que *les alvéoles du carcinome sont en pleine communication avec les vaisseaux lymphatiques*. Cette communication peut être facilement mise en évidence au moyen d'injections. En effet, lorsque, avec une seringue de Pravaz munie d'une canule à extrémité tranchante et contenant une solution de bleu de Prusse, on injecte par piqûre les alvéoles d'un carcinome, on voit la masse à injection remplir d'abord les alvéoles en dessinant une région plus ou moins étendue du système caverneux qu'ils forment, pénétrer dans les vaisseaux lymphatiques et sortir au niveau de la surface de section faite par le chirurgien. »

L'opinion de Cornil et Ranvier ne paraît pas avoir jamais fait l'objet d'aucune contestation ; elle est reproduite dans la plupart des livres classiques et des articles d'encyclopédies ou de dictionnaires que nous pensons inutile de citer ici.

Voici les conclusions des recherches de Nepveu[1] (1885) : « Le rôle des lymphatiques dans les néoplasmes est peu connu ; leur présence et même leur développement exagéré sont cependant bien démontrés dans un grand nombre de tumeurs. Dans les lipomes les plus volumineux, M. Nepveu a trouvé d'énormes lymphatiques ; il en a aussi observé dans les myômes utérins, comme Ranvier, etc., dans les myxo-sarcomes (Colomiotti), dans les sarcomes, les fibromes. Dans les tumeurs du sein, il a observé la prolifération épithéliale propre des lymphatiques ; il n'est pas exclusif et admet la généralisation par perforation néoplasique, par prolifération épithéliale de la paroi, par embolie, comme Virchow. »

Enfin Montané[2] (1890) affirme de nouveau que les alvéoles

[1] Nepveu, Contribution à l'étude de la généralisation des néoplasmes par les veines et les lymphatiques, Congrès de l'Association française pour l'avancement des Sciences, Grenoble, 1885 (*Procès-verbaux*, p. 196).

[2] Montané, *Société de Biologie*, 1890.

cancéreux sont en communication avec les vaisseaux lymphatiques.

Malgré nos recherches bibliographiques étendues, nous n'avons pas trouvé d'autres travaux faits en vue d'élucider les rapports des radicules lymphatiques avec les éléments anatomiques des tumeurs malignes. Comme on le voit par notre exposé historique, cette question a préoccupé de nombreux histologistes, mais elle ne paraît pas définitivement résolue.

Un certain nombre de points sont certains, d'autres sont douteux, d'autres enfin n'ont pas été abordés. Toutes les conclusions de nos devanciers méritent d'être vérifiées, infirmées ou confirmées par de nouveaux faits.

Les tumeurs malignes renferment des vaisseaux lymphatiques, cela n'est guère douteux ; mais ces lymphatiques sont-ils néoformés de même que les vaisseaux sanguins, ou bien sont-ils simplement les voies lymphatiques préexistantes de l'organe atteint ? Dans quel état se présentent les lymphatiques des tumeurs malignes ? Quelles sont leurs lésions ? Quels sont les rapports de ces vaisseaux avec les éléments néoplasiques ? Enfin quelle est la raison des différences qui séparent, au point de vue de l'envahissement ganglionnaire, les tumeurs des groupes histologiques différents et même les tumeurs d'un même groupe évoluant sur le même organe ou des organes divers ? C'est à résoudre ces questions que nous nous sommes appliqués.

Nous étudierons d'abord les vaisseaux lymphatiques dans un certain nombre de groupes de néoplasmes malins, et, comme termes de comparaison, dans quelques tumeurs bénignes, enfin dans un certain nombre d'affections non néoplasiques ; puis nous donnerons une étude d'ensemble sur les réseaux lymphatiques des néoplasmes.

II. Recherches personnelles.

A. *Carcinomes alvéolaires (glande mammaire) ;*
B. *Épithéliomas malpighiens (peau) ;*
C. *Néoplasies épithéliales malignes diverses ;*
D. *Néoplasies épithéliales bénignes ;*
E. *Tumeurs du groupe conjonctif (sarcomes) ;*
F. *Affections non néoplasiques (tuberculose, inflammations).*

A. CARCINOMES ALVÉOLAIRES

Nous avons pu réunir vingt cancers du sein. Mais, par suite des mauvaises conditions où se trouvaient quelques-unes de ces pièces pour une bonne imprégnation au nitrate d'argent, nous en éliminons huit ; il en reste donc douze, qui ont été étudiées avec le plus grand soin, avec une technique rigoureuse, et qui, par conséquent, ont une grande valeur pour l'observation.

Ces douze tumeurs ont été injectées avec le liquide B picro-osmio-argentique de M. Renaut. Cliniquement, la plupart d'entre elles s'accompagnaient d'engorgement des ganglions axillaires : mais, pour diverses raisons, quelques-uns seulement de ces ganglions on pu être étudiés.

Dans aucune de nos vingt observations de cancer du sein il n'existait de lymphangite tronculaire reliant la tumeur primitive aux ganglions.

De chacune de nos tumeurs il a été fait deux séries de préparations : une première série de coupes minces destinées à l'analyse histologique proprement dite ; une deuxième série de coupes plus ou moins épaisses montées dans le baume sans coloration ou après une faible coloration nucléaire pour l'étude des imprégnations argentiques.

Étude des préparations faites en vue de l'analyse histologique. — Au point de vue histologique, tous nos cancers du

sein rentrent dans le cadre des *carcinomes* ou *épithéliomas glandulaires atypiques*. Ils sont constitués par des cellules cancéreuses isolées ou disposées en traînées étroites dans les interstices conjonctifs, ou bien réunies en amas plus importants logés dans des alvéoles.

Nous ne pouvons nous étendre ici sur l'étude détaillée des cellules cancéreuses. Nous avons observé un polymorphisme extrême, soit pour des tumeurs distinctes, soit même pour une même tumeur.

Une seule fois (obs. XII), les cellules étaient dégénérées, nécrosées au centre d'un grand nombre d'alvéoles.

Dans plusieurs observations, le protoplasma cellulaire montrait des signes d'activité sécrétoire. Les figures de karyokinèse sont rares et manquent de netteté [1]. Fréquemment au contraire nous avons observé des figures de destruction du noyau (par ex. obs. I., obs. XII).

Il résulte de nos examens que l'*unicité de forme* des cellules pour les carcinomes d'un même organe et même pour les diverses parties d'une même tumeur, est loin d'être aussi absolue qu'on l'admet généralement.

Très fréquemment nous avons rencontré des exemples nets de *lutte cellulaire* entre les « éléments mésodermiques jeunes » et les cellules cancéreuses, et nous sommes convaincus que la *phagocytose* joue un certain rôle dans la défense de l'organisme contre l'envahissement carcinomateux. Souvent aussi (par ex. obs. XII) la nécrobiose des cellules cancéreuses des alvéoles et même des cellules isolées paraît se faire à distance des éléments réactionnels par une sorte d'action chimique spéciale.

Rien n'est aussi variable, dans une même tumeur, que la *structure du tissu conjonctif* qui constitue le stroma. Parfois les alvéoles cancéreux sont limités par des bandes de tissu conjonctif scléreux (squirre) ; parfois ils sont creusés au sein d'un

[1] Cela peut tenir aux procédés de fixation peu cytologiques que nous avons dû employer.

tissu conjonctif lâche ou même muqueux. Dans une même tumeur l'aspect du tissu conjontif varie suivant les points que l'on considère ; au centre de la tumeur, il est habituel de rencontrer les bandes fibreuses du squirre ; à la périphérie, les bourgeons carcinomateux jeunes sont en général entourés d'un tissu lâche très perméable. Quelques tumeurs ne renferment pas trace de tissu scléreux ; ce sont les formes encéphaloïdes (obs. XII par exemple) ; mais nous n'avons pas observé de tumeurs formées exclusivement d'alvéoles squirreux.

Dans toutes nos tumeurs du sein nous avons vu une infiltration du stroma conjonctif par des cellules que nous désignons sous le nom de *cellules mésodermiques jeunes*, pour ne pas préjuger de leur point de départ douteux, tout en leur donnant une appellation qui soit en rapport avec leur origine certaine dans les tissus dérivés du feuillet moyen du blastoderme. Ces cellules ont un noyau généralement homogène, prenant vivement la matière colorante, occupant presque tout le corps cellulaire. Très souvent elles sont accumulées au voisinage des vaisseaux, mais cela est loin d'être constant. Dans toutes nos observations de tumeurs épithéliales malignes, on les rencontre à la périphérie des masses néoplasiques, dans la zone d'accroissement. Elles sont probablement chargées d'entrer en conflit avec l'élément cancéreux ; elles paraissent avoir pour but d'édifier le tissu conjonctif qui sera la barrière de l'organisme contre l'envahissement. La nature de ces cellules est très obscure : il est possible qu'elles soient en partie des cellules migratrices sorties des vaisseaux ; il est également possible qu'elles dérivent des cellules fixes du tissu conjonctif ; peut-être ont-elles cette double origine. Quoi qu'il en soit, *nous les distinguons soigneusement des leucocytes polynucléaires* que l'on rencontre en abondance dans les tumeurs ulcérées au voisinage de l'ulcération.

Ajoutons qu'il est fréquent de trouver des cellules mésodermiques jeunes, dont le noyau devient vésiculeux, clair, plus ou moins analogue à celui des cellules cancéreuses typiques.

On est tenté de croire à la transformation de ces cellules mésodermiques en cellules cancéreuses ; mais la théorie de l'*origine épithéliale du carcinome* que l'on a étendue peu à peu jusqu'à en faire la théorie de l'*origine épithéliale de toutes les cellules carcinomateuses* est actuellement si en faveur que nous ne saurions sans de nouvelles recherches approfondies prendre parti pour l'ancienne *théorie conjonctive* formulée par Virchow, soutenue par Cornil et Ranvier.

Nous ne saurions développer plus longtemps ici les idées qui nous ont été suggérées par l'examen de nos préparations analytiques de carcinomes ; elles sont du domaine de la pathologie générale et sortent un peu du cadre précis qui nous est tracé. Nous croyons devoir néanmoins résumer notre manière de considérer le développement du carcinome dans les propositions suivantes :

Nos carcinomes du sein, tout en appartenant au même groupe naturel, sont néanmoins si différents les uns des autres, qu'il n'en est pas deux identiques. En voici pour nous la raison. Comme dans les processus infectieux en général, toutes les causes capables de modifier la structure intime des carcinomes peuvent se ramener à trois : 1° *La virulence du parasite* (que ce parasite soit étranger à l'organisme ou qu'il soit une cellule de l'organisme en rupture d'harmonie de développement, peu importe) ; 2° *La porte d'entrée du parasite* (acini glandulaires, galactophores, multiplicité des foyers primitifs de développement) ; 3° Enfin, *le degré de résistance de l'organisme.*

Pour considérer seulement ce dernier facteur, qui agit histologiquement en modifiant le stroma conjonctif, il nous paraît certain que *le carcinome est assimilable aux processus infectieux chroniques* (tuberculose par exemple). Nous pensons que *les diverses formes histologiques du stroma carcinomateux ne sont autre chose que les modalités diverses de la résistance de l'organisme* par le moyen de ses cellules migratrices et de son tissu conjonctif. Et cette conception du stroma carcinomateux n'est point inutile à développer ici, car c'est elle qui nous don-

nera l'explication de la manière dont se comporte le système des réseaux lymphatiques dans le carcinome alvéolaire.

Etude des imprégnations argentiques. — L'injection picro-osmio-argentique détermine dans les carcinomes du sein une série d'imprégnations épithéliales ; toutes consistent dans le dépôt d'argent métallique réduit sur les interstices cellulaires, sur le ciment, dont les histologistes admettent l'existence entre les cellules de revêtement pour les unir.

Or ces dessins épithéliaux se ramènent en définitive à trois groupes :

1° *Imprégnation des cellules épithéliales* des acini glandulaires et des galactophores sains ou malades ;

2° *Imprégnation des réseaux vasculaires* sanguins ou lymphatiques ;

3° *Imprégnations des surfaces des bourgeons cancéreux et des parois alvéolaires.*

Ces trois espèces de dessins argentiques ne se rencontrent pas constamment sur toutes les tumeurs examinées. Les *dessins vasculaires* ne manquent jamais ; les *dessins glandulaires* et les *dessins alvéolaires* sont rares. Nous aurons à les examiner chacun en détail.

L'action du nitrate d'argent ne se borne pas à mettre en évidence les joints intercellulaires ; elle *brunit certains protoplasmas,* et laisse incolores certains autres. La réduction argentique sous forme d'un pointillé granuleux plus ou moins fin est particulièrement remarquable sur certains réseaux vasculaires sanguins néoformés.

Dessins épithéliaux glandulaires. — Lorsque le liquide argentique a pénétré dans les galactophores déchirés par l'aiguille qui sert à l'injection, on observe une imprégnation des cellules épithéliales de ces canaux dans toute l'étendue du territoire injecté. Dans les carcinomes alvéolaires vulgaires, ce fait est sans doute très rare, car nous ne l'avons jamais remarqué (11 observations négatives). Par contre, cette impré-

gnation s'observe avec le maximum de beauté dans une seule de nos tumeurs (obs. XXXV). Nous donnons dans cette observation un examen suffisamment détaillé du dessin épithélial glandulaire dont nous parlons, pour qu'il soit au moins inutile de le rapporter ici. Cette tumeur maligne du sein est constituée : 1° par un développement exagéré de canaux et d'acini glandulaires dilatés ; 2° par une formation alvéolaire identique à celle du carcinome vulgaire. Elle mérite donc le nom d'*adénocarcinome* (fig. 5).

Dessins alvéolaires. — Dans un petit nombre de cas, le nitrate d'argent dessine sur la paroi des alvéoles cancéreux des figures irrégulières très intéressantes. Nous les avons observées deux fois sur douze observations (obs. I et LXII) ; dans quelques autres cancers, elles existaient également, mais rudimentaires.

L'observation I peut nous servir de type pour la description de ce dessin endothéliforme (fig. 1).

Le liquide d'injection a pénétré dans le système alvéolaire de la tumeur, distendant au maximum les alvéoles, imprégnant d'argent les interstices cellulaires de tous ordres. La paroi des alvéoles examinée à plat ou coupée obliquement montre un dessin très irrégulier formé de traits noirs sinueux tantôt très fins, tantôt empâtés, et interrompus par places. Si l'on joint par la pensée les traits l'un à l'autre en complétant le dessin, on arrive aisément à constituer une figure qui rappelle les revêtements endothéliaux des vaisseaux. Ajoutons que sur les préparations colorées de ces mêmes pièces, on ne voit rien qui ressemble à un endothélium véritable, et que jamais cet endothélium alvéolaire ne se continue avec un endothélium vasculaire.

Quelle est la signification de ce dessin? Nous avons été pendant longtemps fort embarrassés, et nous n'hésitons pas à déclarer que nous le sommes encore, pour répondre à cette question.

Il pourrait s'agir d'un endothélium vasculaire sanguin ; les

alvéoles seraient alors des cavités vasculaires sanguines envahies par les bourgeons cancéreux ; l'endothélium vasculaire serait modifié par le voisinage des cellules cancéreuses. Nous verrons en effet que fréquemment les cellules cancéreuses végètent dans les vaisseaux sanguins, et trois de nos dessins représentent ce fait (fig. 4, 7 et 8). Contre cette explication s'élèvent l'absence de communication entre les alvéoles et le réseau vasculaire sanguin imprégné, l'absence de globules rouges à l'intérieur des alvéoles, l'absence de noyaux saillants dans la lumière alvéolaire sur les coupes fines colorées.

Ces alvéoles sont peut-être des capillaires lymphatiques thrombosés. Contre cette hypothèse nous relevons le nombre considérable d'alvéoles imprégnés, leur confluence, la richesse du réseau lymphatique supposé thrombosé, autant de circonstances que contredit la pauvreté en lymphatiques vrais de la glande normale au repos et, à plus forte raison, de la glande sénile[1].

Une troisième opinion se présente et nous l'adoptons : elle consiste à voir dans l'imprégnation argentique de la paroi alvéolaire un *pseudo-endothélium*.

On sait que les cellules conjonctives fixes du tissu fibreux se touchent par certains points de leur périphérie et que ces lignes de contact sont parfois dessinées en noir par le nitrate d'argent. Nous croyons avoir affaire ici à quelque chose d'analogue : *le nitrate d'argent a dessiné les contours des cellules conjonctives plates qui se trouvent entre les faisceaux fibreux les plus voisins de la lumière alvéolaire.*

Dessins vasculaires. — La vascularisation sanguine des carcinomes est extrêmement riche. Tandis que les grosses artères englobées dans le processus cancéreux subissent toujours un rétrécissement de leur calibre par épaississement fibreux de leurs parois, il se forme au contraire de nouveaux

Cl. Regaud, Etude histologique sur les vaisseaux lymphatiques de la glande mammaire *(Journal de l'anatomie et de la physiologie,* 1894).

capillaires sanguins qui se disposent autour des alvéoles du cancer, surtout dans la zone périphérique. Cette *néoformation vasculaire sanguine* dans les néoplasmes en voie d'accroissement est un fait constant. Dans les carcinomes squirreux, ou plus exactement dans les portions squirreuses des carcinomes, il se fait une *régression secondaire des capillaires autrefois néoformés*, régression qui porte sur le calibre des vaisseaux, et même sur le nombre des boucles vasculaires.

La néoformation vasculaire sanguine se voit avec une admirable netteté sur nos préparations à l'argent. Sur certains cancers, dans les points de la glande non encore envahis par les bourgeons carcinomateux, des anses capillaires partent des pointes d'accroissement qui, après un trajet plus ou moins long, se terminent par une extrémité effilée et fermée. L'imprégnation endothéliale s'arrête à une petite distance de l'extrémité de la branche capillaire nouvelle.

Ce processus de néoformation vasculaire est surtout admirablement net dans les lobules adipeux sur le point de devenir cancéreux; la vascularisation paraît précéder l'envahissement cancéreux.

Ces vaisseaux sanguins néoformés ont un aspect et une structure différents des vaisseaux normaux. Leur *calibre* est en général beaucoup plus considérable ; il est parfois énorme, colossal; on a affaire alors à des réseaux caverneux, comme dans les angiomes ou les cancers télangiectasiques. De plus, ce *calibre est irrégulier :* un capillaire ordinaire des glandes est uniforme ; les capillaires néoformés du carcinome sont au contraire variqueux, très larges par places, très étroits en d'autres points. *La lumière* de ces vaisseaux n'est pas toujours cylindrique; elle est souvent aplatie et apparaît comme une fente étroite. Leur paroi est constituée par une nappe de protoplasma qui est le plus souvent divisée en cellules endothéliales, chacune individualisée par un noyau. Le contour de ces cellules défie toute description : il est on ne peut plus *polymorphe*. On rencontre là toutes les formes endothéliales connues : cellules

étroites et allongées, cellules à bords polygonaux droits, cellules à bords sinueux, cellules amplexiformes, etc. La *constitution du protoplasma cellulaire* est souvent bien spéciale : au lieu d'être homogènes, presque hyalins, comme les endothéliums normaux, les *endothéliums sanguins des cancers sont granuleux, et réduisent fortement le nitrate d'argent.*

Ces réseaux vasculaires sanguins se rencontrent avec une richesse très inégale dans tous les carcinomes du sein que nous avons vus. Jamais ils ne communiquent nettement avec les alvéoles cancéreux. Mais, par contre, assez souvent on trouve des cellules cancéreuses à leur intérieur sous forme de bourgeons qui obstruent la lumière vasculaire. Nous en avons représenté un exemple bien net (fig. 4). *Très souvent, ces vaisseaux sanguins, à parois extrêmement minces, sont au contact immédiat du contenu alvéolaire.* Les cellules cancéreuses ne sont séparées du sang que par la simple barrière endothéliale. On comprend donc fort bien qu'une poussée inopinée, en rompant l'endothélium, leur permette de passer dans l'intérieur du vaisseau.

Mais on ne peut dire que les vaisseaux communiquent largement avec les alvéoles d'une façon habituelle ; il n'y a que des communications accidentelles.

Le rôle des vaisseaux sanguins néoformés est évidemment d'apporter les matériaux nécessaires pour la résistance des tissus à l'envahissement du cancer; ce sont les chemins par où arrivent les leucocytes migrateurs et les substances nécessaires à l'activité cellulaire. Les vaisseaux sont très abondants dans les points où la lutte est vive, à la périphérie, dans la zone d'envahissement; ils sont rares dans les portions squirreuses, où les bourgeons cancéreux sont enserrés dans une muraille fibreuse jouant un rôle passif[1].

Sans doute, les cellules cancéreuses profitent en parasites

[1] La théorie séduisante qui fait des néoplasmes une monstruosité tardive du développement donne bien une explication de la néoformation

des substances nutritives apportées par les vaisseaux, c'est le fait de tous les parasites sans exception ; quand cet apport indispensable vient à leur faire défaut, elles meurent, et celles qui meurent les premières sont les cellules cancéreuses centro-alvéolaires, les plus éloignées des vaisseaux. Les particularités de structure de ces vaisseaux s'expliquent fort bien par ces considérations physio-pathologiques. L'endothélium vasculaire est polymorphe, sans doute parce qu'il est instable et sujet à des remaniements incessants ; il est grenu, parce qu'il est jeune ; *percé de stomates*, parce que les échanges et la diapédèse sont très actifs. En certains points, et très fréquemment, on trouve que le nitrate d'argent ne met en évidence, sur la paroi vasculaire, aucun dessin endothélial : c'est parce que *la nappe protoplasmique mince qui constitue cette paroi est indivise ;* ces capillaires sont *embryonnaires* comme ceux du glomérul rénal (Renaut et Hortolès[1]), comme les capillaires radiés du lobule hépatique.

Quand on cherche les *capillaires lymphatiques* sur les coupes, on est tenté au premier abord de les croire assez nombreux. C'est l'opinion que nous avions au début de nos recherches sur les carcinomes. Il est en effet naturel de qualifier de vaisseaux lymphatiques certains capillaires de gros calibre, variqueux ; mais on ne tarde guère, après avoir examiné plusieurs tumeurs, à trouver que ces vaisseaux à apparence lymphatique se continuent directement avec des vaisseaux d'un caractère tout différent et dont la nature sanguine n'est pas douteuse. De plus, quelques-uns de ces canaux qu'on serait tenté de rapporter au système lymphatique contiennent des globules du sang indiscutables. Ce dernier fait est rare. L'in-

connectivo-vasculaire. Malheureusement elle *paraît* (dans l'état actuel de nos connaissances) incompatible avec ce fait rigoureusement démontré que les vaisseaux et le tissu conjonctif de nouvelle formation subissent ultérieurement presque toujours une régression secondaire.

[1] Hortolès, *Etude du processus histologique des néphrites*, th. de Lyon, 1881.

jection, qui développe et imprègne les réseaux vasculaires, chasse devant elle le sang ; une tumeur complètement injectée est exsangue. Quand l'injection n'a pas été très soutenue, le réseau vasculaire n'a pas été tout entier balayé par le liquide ; quelques territoires, surtout anastomotiques et d'importance secondaire pour la circulation, restent bourrés de globules ; ils ne sont pas imprégnés d'argent, mais se continuent très visiblement avec des parties imprégnées et vides.

Il n'est pas un seul de nos cancers du sein à propos des préparations duquel nous ne nous soyons posé la question : tel vaisseau n'est-il pas un lymphatique ? Presque toujours nous avons pu répondre résolument non ; quelquefois, nous sommes restés dans le doute, jamais nous n'avons pu être affirmatifs.

Nous n'avons eu en vue jusqu'ici que les parties cancéreuses des glandes mammaires examinées. Nous concluons, *le parenchyme carcinomateux ne contient pas de vaisseaux lymphatiques*, ou, s'il en contient, c'est à titre exceptionnel. Voyons maintenant ce qui résulte de l'examen des portions de glandes mammaires immédiatement voisines des bourgeons cancéreux.

Sur presque toutes nos pièces nous avons injecté systématiquement la périphérie des noyaux cancéreux. Or sur nos nombreuses préparations, nous n'avons vu que très rarement (obs. I. par ex.) des vaisseaux lymphatiques vrais s'avancer jusqu'au voisinage des noyaux néoplasiques, *jamais il n'y a de néoformation lymphatique à la périphérie des tumeurs :* il y a au contraire régression lymphatique.

Notre observation XXVII nous a fourni des résultats absolument concluants à cet égard. Il s'agit d'un carcinome alvéolaire du sein dans lequel il se fait une poussée d'infection cancéreuse en de nombreux points de la glande restés indemnes jusqu'à présent. On trouve sur les coupes une grande quantité de groupes acineux qui sont le siège de la prolifération épithéliale cancéreuse et qui sont séparés les uns des autres par des parties absolument saines. Or on trouve sur ces coupes des

vaisseaux lymphatiques absolument typiques, rares et toujours séparés des acini par des travées conjonctives épaisses.

Nous pouvons donc conclure : *Il n'existe pas de lymphatiques néoformés dans les carcinomes alvéolaires ; les canaux lymphatiques préexistants disparaissent par oblitération au fur et à mesure que se fait l'envahissement cancéreux.*

Comment donc les ganglions lymphatiques peuvent-ils s'infecter ? Voilà en effet l'objection capitale que nous nous sommes faite, et qu'on ne manquera sans doute pas de nous faire. Elle mérite un examen sérieux.

Et d'abord l'infection des ganglions lymphatiques est-elle un phénomène constant ? Non ; tout au plus peut-on dire que *dans les carcinomes, l'envahissement des ganglions est très fréquent.*

Est-ce un phénomène précoce ? Non ; c'est un phénomène relativement tardif ; plusieurs mois se passent en général avant qu'un cancer du sein se soit accompagné d'adénopathie axillaire.

Or si, comme le prétendent Cornil et Ranvier et avec eux nombre d'auteurs, les alvéoles cancéreux étaient en pleine communication avec les réseaux lymphatiques, il n'est pas douteux que l'engorgement ganglionnaire serait à la fois plus constant et plus précoce.

Mais il n'est pas nécessaire que *tous* les alvéoles carcinomateux d'un cancer du sein communiquent avec les vaisseaux lymphatiques pour qu'un ganglion axillaire soit infecté : il suffit qu'une communication accidentelle, exceptionnelle, s'établisse entre un bourgeon cancéreux et un vaisseau lymphatique, *sur un point où les phénomènes réactionnels du tissu conjonctif n'ont pas eu le temps de se produire*, pour que l'infection ganglionnaire soit imminente.

Pour nous, *il y a parallélisme entre le travail réactionnel du tissu conjonctif et la disparition des radicules lymphatiques.*

Comme le dit l'un de nous [1], dans son étude sur les vaisseaux

[1] Cl. Regaud, *loc. cit.*

lymphatiques de la glande mammaire, « le développement des voies lymphatiques est en rapport étroit avec l'état du tissu conjonctif. Abondants au sein du tissu conjonctif lâche, les lymphatiques disparaissent presque dans le tissu conjonctif fasciculé, dans le tissu fibreux, impropre aux échanges nutritifs. »

Qu'y a-t-il d'étonnant à ce que dans les cancers où le tissu conjonctif s'édifie sous la forme fibreuse les lymphatiques disparaissent ?

Leur fonction est de ramener les déchets solubles de la nutrition et les leucocytes qui ont terminé leur rôle de pourvoyeurs et de nettoyeurs des tissus ; or, comme le montre bien l'étude des phénomènes réactionnels dans les cancers, l'organisme lutte pour empêcher la pullulation du parasite cellulaire et l'absorption de ses produits toxiques. Il est donc rigoureusement logique que les lymphatiques, qui, loin d'être utiles ne sauraient être que nuisibles, disparaissent devant le processus cancéreux. Loin de nous la pensée d'invoquer pour résoudre le problème histologique qui nous est posé, la théorie des causes finales : nous admettons purement et simplement que *la disparition des lymphatiques et l'édification réactionnelle péricancéreuse sont deux phénomènes liés l'un à l'autre et concourant au même but : la défense de l'organisme contre le cancer.*

Il n'est d'ailleurs nullement besoin, pour expliquer la formation des alvéoles cancéreux, d'admettre que ce sont des lymphatiques thrombosés. Entre un simple espace conjonctif et un lymphatique canaliculé, il n'y a qu'une différence : la présence d'un revêtement endothélial continu. Le lymphatique canaliculé est destiné au transport à distance ; l'espace conjonctif permet le développement sur place de toutes les néoformations cellulaires : le lymphatique canaliculé disparaît par le simple recul de sa barrière endothéliale, laissant à la place qu'il occupait un simple espace conjonctif où va se circonscrire la lutte entre le bourgeon néoplasique et les éléments réactionnels.

B. ÉPITHÉLIOMAS MALPIGHIENS

Nous avons étudié un assez grand nombre de cancroïdes ; nous en donnons comme exemples quelques observations (obs. II, III, V, IX, XXIX.)

Dans aucun d'entre eux, nous n'avons trouvé de vaisseaux lymphatiques reconnaissables au sein même de la tumeur. On sait cependant combien la peau est riche en lymphatiques, surtout la peau des lèvres, si fréquemment le siège des cancroïdes.

Au voisinage des productions néoplasiques, on retrouve bien les réseaux lymphatiques normaux du derme, mais à mesure qu'on se rapproche des bourgeons épithéliomateux, leur endothélium devient méconnaissable ; on perd ces vaisseaux au voisinage des bandes de tissu conjonctif infiltré de cellules jeunes qui circonscrivent les lobules de la tumeur.

Dans les parties des préparations éloignées du néoplasme, on rencontre des capillaires lymphatiques absolument normaux.

Le réseau vasculaire sanguin présente les mêmes particularités que dans les cancers du sein : richesse extrême, aspect atypique des cellules endothéliales, constitution parfois embryonnaire des parois, etc.

Les mêmes considérations que nous avons développées à propos des carcinomes trouveraient leur place ici, nous jugeons inutile de les répéter.

C. NÉOPLASIES ÉPITHÉLIALES MALIGNES DIVERSES

Nous réunissons sous ce titre deux tumeurs épithéliales malignes ;

Une tumeur épithéliale probablement maligne du corps thyroïde (obs. X) ;

Une tumeur épithéliale maligne de la peau, différente des cancroïdes vulgaires (obs. XXIII).

La première de ces deux tumeurs était développée dans le corps thyroïde, organe extrêmement riche en vaisseaux lymphatiques; or elle n'en renferme pas. Il est juste d'ajouter qu'elle était encapsulée, et qu'il n'y avait pas d'engorgement ganglionnaire.

La seconde de ces tumeurs se rapproche beaucoup des carcinomes alvéolaires; elle s'est probablement développée aux dépens des glandes sudoripares; elle ne contient pas de lymphatiques.

D. NÉOPLASIES ÉPITHÉLIALES BÉNIGNES

Ce groupe de tumeurs ne rentrant pas dans le sujet qui nous était proposé, nous ne nous en sommes que fort peu occupés. Néanmoins nous avons réuni quelques tumeurs bénignes du sein, qui ont été étudiées comparativement avec les cancers alvéolaires de la même glande (obs. VII, XX, XXXVIII).

L'observation VII est un fibro-adénome mammaire ne contenant pas de vaisseaux lymphatiques.

L'observation XX est un fibro-adénome mammaire reproduisant exactement le type sénile normal de la glande, avec ses vaisseaux lymphatiques tels qu'ils ont été décrits autrefois par Labbé et Coyne[1].

L'observation XXXVII est également un fibro-adénome dépourvu de lymphatiques.

Rappelons que Malassez et de Sinéty ont trouvé des lymphatiques dans le pédicule des kystes de l'ovaire, Ranvier, puis Nepveu, dans les myomes utérins, Nepveu dans les lipomes, etc.

Les tumeurs bénignes paraissent donc renfermer des lymphatiques qui ont souvent une disposition rappelant celle du tissu ou de l'organe dont elles sont la reproduction.

[1] Labbé et Coyne, *Traité des tumeurs bénignes du sein*, Paris, 1876.

Ce fait est à rapprocher de l'absence de réaction du tissu conjonctif et des vaisseaux dans ces tumeurs.

E. TUMEURS MALIGNES DU GROUPE CONJONCTIF

Nous n'avons pu étudier par la méthode de l'imprégnation aux sels d'argent que deux « conjonctivomes[1] » malins (obs. XV, XXI).

L'observation XV était diagnostiquée cliniquement fibrosarcome intermusculaire de la cuisse. L'injection argentique a mis en évidence un magnifique réseau vasculaire que nous décrivons en détail avec l'observation histologique de cette tumeur et dont nous donnons deux dessins (fig. 2 et 3). Faisons remarquer seulement combien le polymorphisme de l'endothélium de ces vaisseaux est extrême, et combien facile serait leur confusion avec des lymphatiques, si l'on ne considérait que certaines parties de leur trajet.

Il n'y avait pas d'engorgement ganglionnaire.

L'observation XXI a trait à une tumeur très semblable histologiquement, mais développée dans le derme cutané de la plante du pied. Il existait au pli de l'aine de volumineux ganglions. On ne trouve aucun vaisseau lymphatique dans le centre de la tumeur. Les lymphatiques cutanés au voisinage du néoplasme ne sont pas augmentés de nombre ni de calibre, les espaces lymphatiques d'un ganglion inguinal ont disparu. La vascularisation sanguine de cette tumeur est extrêmement riche. Chose remarquable, on trouve en abondance dans le ganglion inguinal du pigment mélanique qui n'existait qu'en quantité infime dans la tumeur primitive.

La disparition des lymphatiques dans les deux sarcomes fasciculés prête aux mêmes considérations développées déjà pour les carcinomes : nous n'y reviendrons pas.

[1] L'expression de conjonctivome (M. Pollosson) nous paraît répondre exactement à la structure de ces tumeurs qui sont toutes constituées par du tissu conjonctif à l'un des stades de son évolution.

La comparaison des deux tumeurs XV et XXI, identiques comme structure, développées dans des régions différentes et très inégales en richesse lymphatique, confirme l'opinion déjà émise par plusieurs auteurs que, dans les sarcomes, l'envahissement est lié à la richesse lymphatique de l'organe atteint (Follin).

F. AFFECTIONS NON NÉOPLASIQUES

Frappés par la disparition au sein des tumeurs malignes des lymphatiques préexistants, nous avons commencé à chercher comment se comportaient les lymphatiques au voisinage des processus parasitaires aigus et chroniques. Voici les premiers résultats de nos recherches :

1° Un homme entre à l'hôpital atteint d'un broiement étendu de la jambe avec plaie infectée et fractures compliquées multiples. Sur la jambe amputée, nous pratiquons immédiatement des injections interstitielles avec le liquide B picro-osmio-argentique, au voisinage des plaies infectées et sur leurs bords. Sur les préparations montées dans le baume sans coloration, on constate que les réseaux lymphatiques normaux de de la peau sont méconnaissables : partout l'endothélium est altéré, imprégné d'une façon discontinue, parfois même totalement absent.

Les mailles du tissu conjonctif sont infiltrées de leucocytes et de cellules jeunes qui oblitèrent même les lymphatiques vrais.

2° Un testicule atteint d'épididymite tuberculeuse ancienne, avec poussée de granulations miliaires déjà caséeuses à leur centre, ne contient plus aucun vaisseau lymphatique intertubulaire. Cependant le testicule normal de l'homme est assez riche en lymphatiques.

Les fongosités tuberculeuses articulaires, les gommes tuberculeuses cutanées, les fistules cutanées au voisinage des ostéoarthrites fongueuses, ne renferment aucun lymphatique : nous avons pu nous en convaincre maintes fois.

Ainsi donc les néoplasmes malins, de même que la tuberculose et d'autres processus infectieux aigus, ou subaigus provoquent de la part des tissus où ils se développent une série de *phénomènes réactionnels* pour la défense de l'organisme. Parmi ces phénomènes les plus importants sont : *l'hyperplasie du tissu conjonctif, la néoformation vasculaire sanguine, la régression des voies lymphatiques.*

Au point de vue de ces phénomènes réactionnels, rien ne distingue les cancers des autres processus infectieux.

CHAPITRE II

DES LYMPHANGITES CANCÉREUSES

On a remarqué de bonne heure que, si les ganglions lymphatiques sont souvent atteints secondairement dans les tumeurs malignes, les vaisseaux lymphatiques canaliculés qui s'y rendent sont le plus souvent absolument sains. Il y a en quelque sorte un antagonisme entre la fréquence de l'adénite et la rareté de la lymphangite.

Cruveilhier [1] dit qu'il est excessivement rare de voir les vaisseaux lymphatiques altérés, et à plus forte raison le canal thoracique, dans les cas de cancer. Une seule fois pendant son séjour à la Salpêtrière, où il fit de nombreuses autopsies, il trouva du suc cancéreux dans le canal thoracique et une autre fois dans un grand nombre de vaisseaux lymphatiques correspondants à des ganglions engorgés (deux observations de cancer utérin avec lymphangite cancéreuse).

Cependant on trouve dans la littérature médicale un certain nombre d'observations de lymphangites cancéreuses et surtout de lymphangites pleuro-pulmonaires publiées par Cruveilhier, Andral, Duret, Maurice Raynaud, Tapret, Maunoury, etc.

Comme le fait remarquer Debove, c'est probablement la disposition anatomique des lymphatiques canaliculés, plus ou moins favorable à l'observation suivant les régions, qui fait que la lymphangite a été plus rarement observée dans les cancers du sein. En effet la riche atmosphère cellulo-graisseuse qui enveloppe la glande mammaire enserre intimement tous

[1] Cruveilhier, *Traité d'Anat. path. gén.*, 1852.

les vaisseaux lymphatiques qui se rendent aux ganglions de l'aisselle. Il est presque impossible de les suivre macroscopiquement et, à part quelques gros troncs que l'on trouve au niveau du hile des ganglions, les lésions peuvent passer complètement inaperçues. Au contraire, dans les plèvres et à la surface du poumon, l'observation n'est gênée en rien ; le réseau lymphatique infiltré ressort en blanc mat sur la teinte sombre du parenchyme pulmonaire.

Ces lymphangites cancéreuses s'observent localement et à distance ; leur pathogénie obéit sans doute aux mêmes lois que nous allons bientôt discuter à propos de l'infection ganglionnaire.

Kirmisson[1] a vu, chez une femme de cinquante-cinq ans atteinte de cancer primitif du corps de l'utérus, une généralisation au système lymphatique du membre inférieur droit. La cuisse, vers sa partie moyenne, avait 76 centimètres de circonférence, une consistance dure, permettant néanmoins de déterminer des godets par la pression. Le reste du membre inférieur était aussi œdématié, la peau était épaissie, les plis de la face dorsale du pied exagérés, et limités par des sillons profonds (aspect de l'éléphantiasis des Arabes).

Maunoury[2] dans un cas de cancer de l'estomac a vu chez un homme de quarante et un ans se développer dans le triangle sus-claviculaire droit une plaque indurée indolente et légèrement rosée. Il a constaté plus tard par l'examen histologique que cette plaque de lymphangite présentait tous les caractères du carcinome. Des cellules cancéreuses remplissaient les alvéoles, infiltraient tous les interstices qui séparent les faisceaux du tissu conjonctif sous-cutané, jusque dans les parties les plus superficielles du derme.

[1] Kirmisson, Cancer primitif du corps de l'utérus. Généralisation au système lymphatique *(Bul. Soc. Anat.*, 1875).

[2] Maunoury, Cancer de l'estomac ; généralisation dans les os et les lymphatiques de la peau. Lymphangite pulmonaire *(Bull. Soc. Anat.*, 1875).

Localement enfin, autour et au voisinage des tumeurs, on rencontre souvent des plaques de lymphangite cutanée. Il est bien probable même que certaines formes spéciales décrites sous le nom de *squirre en cuirasse* ne sont que des lymphangites cancéreuses étendues. Ces formes ont été étudiées surtout par Velpeau [1] au point de vue clinique.

Il ne paraît pas exister de travail d'ensemble sur cette question, ni de recherches histologiques un peu complètes ; du moins on n'en retrouve aucune trace dans les classiques. On cite seulement sans aucune indication bibliographique le cas d'Esmarch à évolution rapide présentant l'aspect de traînées de lymphangite ou d'érysipèle, et l'opinion d'Estlander qui évalue de cinq à douze mois la durée de cette forme [2]. Nous n'avons pas eu l'occasion d'en observer de nouveaux cas et par suite, de faire aucune recherche personnelle sur la question.

Debove [3] admet que les lymphangites cancéreuses se développent dans le sens du courant de la lymphe, à part quelques exceptions. Les canaux lymphatiques ne restent pas inertes, ils présentent des lésions variables : « Par place le canal est tapissé de plusieurs couches de grosses cellules ; au centre se trouve un liquide paraissant être de la lymphe. Ces grandes cellules tuméfiées de la paroi paraissent appartenir à un carcinome en voie d'évolution. On voit aussi de gros nodules cancéreux. Leur position sur le trajet des vaisseaux lymphatiques permet d'admettre qu'ils se sont primitivement développés dans leur intérieur, qu'ils ont fait éclater la paroi et se sont étendus dans les tissus environnants. Ces différences suivant les points examinés indiquent bien qu'il s'agit d'une formation sur place du carcinome, probablement aux dépens de

[1] Velpeau, *Traité des Mal. du sein*, 2e édition, Paris, 1858.

[2] Ch. Monod et F. Jayle, *Cancer du sein*. Bibliothèque Charcot-Debove, 1895.

[3] Debove, Note sur les lymphangites cancéreuses (*Progrès médic.*, 1874.)

l'endothélium lymphatique, et non de prolongements de la tumeur primitive. »

Rieffel[1] ne donne aucune observation de lymphangite cancéreuse.

Delbet[2] a vu dans un cas de cancer du sein, entre la tumeur primitive et les ganglions secondaires, deux cordons ayant le volume et la dureté de tuyaux de pipe.

En somme *la lymphangite cancéreuse est un accident relativement rare, et, si les cellules cancéreuses empruntent fréquemment les voies canaliculées de la lymphe pour se disséminer dans l'organisme, elles y provoquent rarement une réaction locale*[3].

[1] Rieffel, *Récidives et généralisation des cancers du sein* (th. de Paris, 1890).

[2] Delbet, *Traité de Chirurgie* de Le Dentu, Paris, 1896.

[3] C'est surtout dans les cancers viscéraux (estomac, intestin, utérus, etc.) qu'il conviendrait d'étudier les lymphangites cancéreuses, non pas sans doute qu'elles y soient réellement plus fréquentes que dans les cancers de la peau et de la mamelle, mais parce que l'observation en est plus facile.

Nous reconnaissons d'ailleurs que cette partie de notre sujet demanderait de nouvelles recherches; nous n'avons pas eu le temps d'en faire l'objet d'investigations personnelles.

CHAPITRE III

ANATOMIE PATHOLOGIQUE DES ADÉNOPATHIES SECONDAIRES DANS LES NÉOPLASMES MALINS

I. Historique.

La connaissance des adénopathies néoplasiques est relativement récente, car elle ne paraît dater que de la seconde moitié du siècle dernier.

Les auteurs anciens, Hippocrate, Hérophile, Celse, Galien, qui avaient vu les ganglions lymphatiques, mais sans en connaître l'importance, n'ont rien écrit qui permette de croire qu'ils aient soupçonné les adénopathies secondaires. Jusqu'au milieu du XVIIIe siècle, on ne trouve aucune allusion à ce sujet dans les ouvrages scientifiques qui nous sont parvenus.

Les premiers indices que nous ayons relevés se trouvent dans le *Traité des opérations de chirurgie* de René-Jacques-Croissant de Garengeot[1] paru en 1741. A cette époque l'engorgement ganglionnaire était peu connu ; on décrivait complaisamment ce qu'on appelait les *racines du cancer*. Voici ce que nous trouvons dans le deuxième volume au chapitre intitulé *Des Loupes et Cancers :* « On distingue les cancers opérables et inopérables, et on se base pour l'indication opératoire sur l'*absence de racines cancéreuses* prolongées et l'absence d'adhérence. Les racines longues et pénétrantes empêchent le succès de l'opération. » Cependant le chirurgien Petit, cité par l'auteur, fait remarquer qu'on n'a pas examiné la chose de bien

[1] De Garengeot, *Traité des Opérations de Chirurgie*, 1741.

près. Après de nombreuses interventions, il s'est rendu compte que ce qu'on a pris pour des racines n'est autre chose que des *glandes conglobées qui ont été comprimées*. « La grosse tumeur en pressant sur leurs vaisseaux avait obligé les liqueurs d'y séjourner plus longtemps. » Toutefois Garengeot ne voyait pas encore le lien existant entre les tumeurs primitives et secondaires, ni le rôle de ces dernières dans la généralisation et la récidive, car il dit encore : « La récidive de ces maladies ne vient qu'en conséquence de longues suppurations où une partie du pus est prise par les vaisseaux sanguins et portée dans la masse. Plus loin, parlant des chirurgiens, il ajoute : « Ils persuadent au public comme ils le croient eux-mêmes que ces maladies sont dans le sang et qu'elles sont par conséquent sujettes à récidive. »

Cependant, déjà à cette époque, on commençait à se douter du rôle des ganglions lymphatiques dans les tumeurs malignes, car dans le même ouvrage nous trouvons une observation de Garengeot où il est question très clairement de ce rôle. Il s'agit d'une malade qui vint le consulter en 1729 pour un cancer du sein datant de vingt-trois ans, opéré trois ans auparavant, et qui avait récidivé. « L'opération, dit-il, avait été très artistement faite, ainsi qu'en témoignait la cicatrice. Tandis qu'on pansait cette opération, on aperçut une glande grosse comme un pois, sous l'aisselle du même côté. On crut alors que cette petite glande qui ne paraissait pas demander beaucoup d'attention s'évanouirait par la suppuration de la plaie de la mamelle, ainsi on se dispensa d'y toucher. On se trouva trompé, car la petite glande resta toujours dans le même état et à peine l'opération qu'on avait faite à la mamelle fut-elle cicatrisée que cette glande s'accrut et devint douloureuse. Il se forma ensuite des adhérences et des ulcérations. »

En 1760, Morgagni[1] cite l'exemple d'un cancer du sein opéré; la mort eut lieu par infection. A l'autopsie, on trouva

[1] Morgagni, *Opera*, lettre L, t. VIII, 1760.

des glandes axillaires squirreuses comprimant le paquet vasculo-nerveux du bras. Morgagni dit qu'une tumeur maligne aurait pu se développer sous l'aisselle après l'ablation de la première.

Ces notions nouvelles furent assez rapidement propagées, car nous en trouvons l'indication bien nette dans la plupart des ouvrages de la fin du XVIIIe siècle.

Voici en quels termes s'exprime POUTEAU[1], chirurgien en chef de l'Hôtel-Dieu de Lyon : « Ainsi un engorgement cancéreux d'une partie peut faire naître un semblable engorgement dans une autre partie même éloignée, par la seule entremise des nerfs sans le moindre transport des molécules vénéneuses. » Il connaissait donc l'engorgement ganglionnaire, mais il ignorait le rôle des voies lymphatiques et attribuait tout à l'irritation des filets nerveux. Plus loin, rapportant une opération pour un cancer ulcéré du sein droit, il dit : « Le cancer était sans adhérence aux côtes et sans le moindre engorgement sous l'aisselle. »

ASSALINI fils[2] (1787) signale la propagation des tumeurs squirreuses et cancéreuses aux ganglions lymphatiques. Il cite les chirurgiens DESAULT et LOUIS qui enlevaient les ganglions de l'aisselle dans les cancers du sein, et les ganglions cervicaux dans les cancers de la face, quand ils étaient manifestement cancéreux. S'ils étaient seulement tuméfiés et enflammés, non cancéreux, ils les laissaient, assurant qu'ils redeviendraient normaux après l'ablation de la tumeur primitive. Ces auteurs paraissent donc les premiers avoir distingué deux adénopathies d'ordre différent : *les adénopathies purement inflammatoires, et les adénopathies néoplasiques*. C'est encore une étape importante de notre exposé historique, mais on est en droit de se demander quels indices les guidaient dans cette distinc-

[1] Pouteau, *Œuvres posthumes*, 1783.

[2] Assalini fils, *Essai médical sur les vaisseaux lymphatiques*, Turin, 1787.

tion encore si délicate de nos jours, à une époque où manquait la ressource de l'examen microscopique.

Cruikshank[1] signale l'engorgement des glandes axillaires dans les affections pleuro-pulmonaires, mais surtout dans les affections cancéreuses des mamelles chez les femmes. Il a vu aussi l'engorgement des ganglions pelviens dans le cancer de l'utérus.

En 1795, Soemmering[2] paraît être le premier auteur qui ait soupçonné que *la transmission des tumeurs malignes aux ganglions puisse se faire par voie lymphatique*. L'auteur dit avoir vu « une sanie ichoreuse dans les lymphatiques se rendant d'un organe cancéreux aux ganglions commençant à le devenir ». Il fait remarquer à ce sujet que la promptitude de propagation des cancers utérins aux ganglions pelviens tient surtout à ce que les plexus lymphatiques sont nombreux dans cette région.

Bichat[3] signale le gonflement des glandes lymphatiques dans les diverses affections ; ces gonflements sont de même nature que l'affection qui les produit. Il fait jouer le principal rôle au transport des éléments à distance, mais dans quelques cas il croit que « la sympathie » est seule en cause.

C'est encore un phénomène purement sympathique pour Bricheteau[4] (1818), car, dit l'auteur, les expériences de Dupuytren et Alibert prouvent jusqu'à l'évidence qu'il n'existe pas de virus cancéreux. Et cependant, dans le même article, il admet que, dans le cancer, les ganglions lymphatiques sont atteints consécutivement de la même maladie et qu'elle peut même y repulluler après une extirpation incomplète.

Dans l'ouvrage de Breschet[5] sur le système lymphatique,

[1] Cruikshank, *Anat. des vaisseaux absorbants du corps humain*, traduit de l'anglais par Petit-Radel, 1787.

[2] Sœmmering, *De morbis vasorum absorb...*, 1795, p. 103.

[3] Bichat, *Anat. génér.*, 1801.

[4] Bricheteau, Malad. des ganglions lymphatiques. *Dict. en 60 vol.*, 1818.

[5] Breschet, *le Système lymphatique*, Paris, 1836.

on voit que l'engorgement néoplasique des ganglions etait très bien connu et rapporté à l'envahissement par voie lymphatique.

Bérard et Denonvilliers[1] font une étude très complète au point de vue clinique des engorgements lymphatiques. Ils distinguent soigneusement les engorgements non cancéreux.

Boyer[2] laisse la question au même point.

Cruveilhier[3] étudie spécialement l'oblitération des vaisseaux et des ganglions lymphatiques par le suc cancéreux qu'il a découvert en 1827. Dans quelques cas il a pu suivre minutieusement les lymphatiques engorgés reliant la tumeur primitive aux ganglions atteints secondairement, mais il dit qu'il est très rare de trouver ces vaisseaux altérés. Il signale aussi l'envahissement du canal thoracique et démontre la possibilité de l'infection cancéreuse du sang par l'intermédiaire du système lymphatique.

Schroeder van der Kolk[4] paraît être le premier à avoir retrouvé la cellule cancéreuse dans les ganglions engorgés, du moins pour les épithéliomas, car la cellule du carcinome y avait déjà été rencontrée, ainsi que l'affirme Potain[5]. Mais Schroeder van der Kolk ne pense pas que l'on doive incrimer le transport de cette cellule épithéliale ; pour lui le liquide fourni par la tumeur peut par lui-même et sans le secours d'aucune cellule transmettre la maladie. Nous reviendrons sur ce point quand nous aborderons le chapitre de la pathogénie, et nous verrons ce qu'il faut penser aujourd'hui des idées de Schroeder van der Kolk.

[1] Bérard et Denonvilliers, *Compendium de Chirurgie pratique*, t. I, 1840.

[2] Boyer, *Traité des Mal. chirurg.*, t. II, 1845.

[3] Cruveilhier, *Traité d'Anat. pathol. gén.*, 1852.

[4] Schroeder van der Kolk, De l'extension des cellules du cancer aux environs des tumeurs cancéreuses et de ses conséquences pathol (*Arch. génér. de Méd.*, 1856).

[5] Potain, *Des lésions des ganglions lymphatiques viscéraux*, thèse d'agrég., 1860.

II. Fréquence et nature des adénopathies cancéreuses.

Tous les auteurs classiques sont unanimes pour affirmer la grande fréquence des adénopathies dans le cancer. C'est presque la règle générale. Les sarcomes au contraire ont fort peu de tendance à envahir les ganglions.

Le Dentu et Longuet[1] placent au premier rang, par ordre de fréquence, les cancers mélaniques; les ganglions sont toujours envahis dans ces tumeurs ; au second rang, le carcinome et l'épithélioma ; enfin en dernier lieu le sarcome, le chondrome malin et le cancer colloïde dans lesquels l'engorgement ganglionnaire est rare.

En clinique, on admet volontiers qu'engorgement ganglionnaire est synonyme de tumeur maligne, tandis que l'absence d'adénopathie signifie souvent tumeur bénigne. Ce phénomène a donc une grande importance diagnostique et pronostique. Au point de vue opératoire il est également d'un grand intérêt.

Dans le carcinome, comme nous l'avons dit, l'adénopathie secondaire est presque la règle, mais elle varie cependant pour la fréquence et surtout pour la précocité de son apparition avec les différentes formes.

Précoce et constante dans le carcinome mélanique et dans l'encéphaloïde, elle est inconstante et surtout plus tardive dans le squirre. Toutes ces notions sont très bien développées dans les traités classiques auxquels nous renvoyons pour plus de détails. Nous croyons inutile d'y insister ici.

Dans l'épithélioma et la cancroïde, l'adénopathie est moins fréquente, mais elle existe encore dans 50 pour 100 des cas environ. Lebert, en 1846, a le premier étudié le cancroïde comme affection distincte. Il considéra d'abord le retentisse-

[1] Le Dentu et Longuet, art. Lymphatique, *Dict de médecine et de chirurgie pratiques.*

ment ganglionnaire comme rare. En 1851, il admet la proportion de 50 pour 100.

Broca de même le crut rare en 1849, puis revint en 1853 sur sa première opinion.

Velpeau, Paget, l'admettent dans 1/3 des cas. Aujourd'hui on le signale dans 50 pour 100 des cas ; c'est le chiffre auquel s'arrête Lagoutte[1] dans son travail sur les cancroïdes de la face.

Dans le sarcome, l'adénopathie est relativement rare ; on la rencontre dans 7 à 8 pour 100 des cas d'après Schwartz[2] et Gross[3] dans les ostéosarcomes ; encore le plus souvent cette adénopathie est-elle purement inflammatoire. Elle est encore plus rare peut-être dans les sarcomes de la mamelle et du larynx, ce qui montre qu'il ne faut peut-être pas chercher la raison de l'immunité ganglionnaire dans la pauvreté en lymphatiques de l'organe envahi. Les sarcomes du testicule, de l'amygdale et du rein retentissent plus fréquemment sur les ganglions. Quant au siège des adénopathies, il varie avec celui de la tumeur primitive.

L'engorgement ganglionnaire n'est pas toujours de nature néoplasique, du moins au début de sa formation. Un premier stade inflammatoire précède fréquemment la dégénérescence cancéreuse. Il se produit une transformation fibreuse du ganglion que quelques auteurs ont décrite sous le nom de *cirrhose précancéreuse*.

Dans d'autres cas, comme dans certains cancroïdes de la face, qui ont pu ne pas s'accompagner de dégénérescence des ganglions, il arrive que, la tumeur primitive aboutissant à l'ulcération, il se produit localement des infections secondaires qui réagissent sur les ganglions par un processus purement inflammatoire et provoquent leur gonflement. La même éventualité peut se rencontrer dans les cancers du sein ulcérés.

[1] Lagoutte, Etude sur les cancroïdes de la face *(Lyon méd.*, 1894).
[2] Schwartz, *Ostéosarcomes des membres* (th. d'agrég., Paris, 1880).
[3] Gross, *Americ. journ. of med. Sc.*, 1887.

Nous distinguerons donc trois formes dans les adénopathies néoplasiques :

1° L'adénopathie inflammatoire précancéreuse (cirrhose précancéreuse) ;

2° L'adénopathie cancéreuse proprement dite ;

3° L'adénopathie inflammatoire survenant par infection secondaire dans les tumeurs ulcérées.

1° Inflammation précancéreuse des ganglions. — Déjà signalés par Vacher, Zinn, Louis, Desault, ces engorgements inflammatoires des ganglions péricancéreux avaient surtout frappé l'attention de Dupuytren.

Les signes qu'on a donnés pour les distinguer des ganglions cancéreux n'ont pas toujours une grande valeur. Toutefois on est disposé à regarder comme bénins les engorgements sans adhérence et indolents (Follin[1]).

Le développement du carcinome dans les ganglions est précédé par une transformation fibreuse qui s'opère par hypertrophie du réticulum folliculaire et caverneux *(Rapport de la Commission*[2]). Cette transformation fibreuse si remarquable dans le cancer ne s'observerait pas dans l'épithélioma.

Afanassiew[3] insiste à son tour sur ces lésions inflammatoires précancéreuses : « Avant l'apparition des éléments métastatiques dans le tissu du ganglion lymphatique, celui-ci reste ou bien sans aucun changement, ou bien il se fait en lui des modifications inflammatoires. On y voit surtout des signes d'irritation qui se manifestent par l'hyperémie des vaisseaux, l'hypertrophie et la prolifération des éléments lymphatiques et de l'endothélium des sinus. »

Cornil et Ranvier[4] s'expriment ainsi : « La transformation

[1] Follin, *Traité de Pathol.*, t. I, 1861.

[2] *Bulletin de la Soc. anat.*, 1874.

[3] Afanassiew, Sur le dévelop. des néoplas. cancér. dans les ganglions lymphat *(Centralblatt f. die medic. Wissenschaften*, 1876).

[4] Cornil et Ranvier, *Manuel d'Histol. pathol.*, Paris, 1881-1884.

fibreuse des ganglions lymphatiques précède souvent la formation du tissu carcinomateux caractéristique. Elle se fait par un mécanisme histologique fort simple. Toutes les fibres du réticulum, aussi bien dans le système caverneux que dans le système folliculaire du ganglion s'hypertrophient de telle sorte que les alvéoles qu'elles laissent entre elles deviennent de plus en plus petits. Certains disparaissent même complètement. De cette façon les voies lymphatiques des ganglions arrivent à s'oblitérer d'une manière à peu près complète. Un ganglion ainsi altéré est donc pour un certain temps une barrière à la propagation du cancer, mais après qu'il a subi cette première altération fibreuse, il présente plus tard tous les caractères du carcinome et devient lui-même un foyer d'infection. »

Enfin plus récemment encore G. Petrick [1], dans un important travail sur l'envahissement cancéreux des ganglions lymphatiques, étudie ces lésions précoces des ganglions dans le cancer. On voit une infiltration de petites cellules rondes à noyaux, n'ayant aucune ordonnance régulière. On y trouve aussi d'autres cellules moins nombreuses, plus grosses, ovales, qui se colorent moins. Quelques-unes sont entourées de petites cellules rondes formant comme un point central germinatif dans lequel on constate déjà la division des noyaux. Dans le tissu conjonctif, la capsule et les trabécules on voit des cellules qui paraissent provenir de la prolifération du tissu conjonctif. Les vaisseaux sont hyperémiés ; leur endothélium prolifère et fait saillie dans la lumière du vaisseau ; les cellules musculaires de la tunique moyenne sont augmentées de volume. Quelquefois on trouve des globules rouges qui ont pénétré par diapédèse dans les sinus lymphatiques et le tissu adénoïde. Les lésions inflammatoires sont moins prononcées dans les voies lymphatiques, tout au plus trouve-t-on çà et là leur endothélium un peu boursouflé.

[1] G. Petrick (d'Erlangen), Sur l'envahissement cancéreux des ganglions lymphatiques *(Deutsche Zeit. f. Chirurgie*, 1891).

L'auteur admet encore que, dans le cancer à marche rapide, il est fort possible que les deux stades d'inflammation et d'infiltration cancéreuse soient à peu près contemporains. Au contraire, dans les tumeurs à marche lente, le stade d'inflammation précèderait d'un temps plus ou moins long l'infiltration néoplasique des ganglions.

2° ADÉNOPATHIES CANCÉREUSES PROPREMENT DITES. — Elles succèdent ordinairement à la phase précédente, ou coïncident plus ou moins avec elle. Ce stade est marqué par l'apparition au sein du ganglion lymphatique des cellules de la tumeur primitive; aussi pouvons-nous résumer en une phrase avec CORNIL[1] toute la pathologie des tumeurs secondaires du ganglion : « Elles reproduisent fidèlement la forme anatomique de la tumeur primitive. » Les ganglions infectés au voisinage d'une tumeur permettent même quelquefois d'en déterminer la nature mieux qu'on ne pourrait le faire par l'examen de la tumeur primitive.

La date de l'envahissement est variable et paraît être en rapport d'*une part avec le degré de malignité* de la tumeur primitive, d'*autre part avec la richesse en lymphatiques* de la région où elle siège. Nous verrons en effet quand nous nous occuperons de la pathogénie le rôle de plus en plus considérable qu'on tend à faire jouer aux lymphatiques dans la propagation et la généralisation des tumeurs malignes.

Tous les auteurs sont unanimes à admettre que le début de l'envahissement carcinomateux se fait par la périphérie du ganglion, c'est-à-dire dans la sphère de distribution des lymphatiques afférents. C'est là un argument de grande valeur en faveur de la théorie du transport par les lymphatiques.

BILLROTH[2] est le premier à avoir attiré l'attention sur le début du carcinome ganglionnaire dans le sinus de la paroi. Ses

[1] Cornil, *Journ. de l'Anatomie*, 1878.
[2] Billroth, *Virchow's Archiv*, t. XXI.

recherches portèrent sur des tumeurs mélaniques et c'est toujours à cet endroit qu'il retrouva tout d'abord le pigment mélanique et les cellules cancéreuses.

Bozzolo[1] arrive au même résultat. Ses recherches ont porté sur des épithéliomas pavimenteux. Il a préféré ces tumeurs aux autres néoplasmes épithéliaux parce que les cellules pavimenteuses sont plus faciles à différencier des éléments cellulaires qui entrent dans la structure des ganglions lymphatiques. Il a pu établir que les cellules cancéreuses apparaissent d'abord dans les sinus entourant la substance corticale. Ces cellules sont dès le début nettement individualisées et infiltrées de kératine ; elles se différencient très nettement des cellules endothéliales des sinus et des cellules conjonctives qui revêtent les trabécules du réticulum, car on ne trouve jamais dans celles-ci de figures de division.

Zehnder[2] vit les cellules cancéreuses d'abord dans les lymphatiques afférents, avant qu'elles aient envahi le ganglion.

Rindfleisch[3] admet lui aussi le début des lésions dans les sinus lymphatiques périphériques en des points circonscrits correspondant aux vaisseaux lymphatiques.

Enfin récemment G. Petrick[4] étudie le mode de début, d'accroissement et de généralisation des éléments cancéreux dans les ganglions. Il a toujours vu aussi les premières cellules néoplasiques apparaître dans le sinus de la paroi. Ces cellules sont nettement reconnaissables à leur forme et à leur volume, à leur noyau et aux figures de division qu'elles présentent. Bientôt on peut reconnaître en certains points la structure alvéolaire du carcinome. On aperçoit alors des îlots cancéreux séparés par de petites travées claires appartenant au réticulum lymphatique, et qui vont constituer le stroma du carci-

[1] Bozzolo, Sur la diffusion des néoplasies cancéreuses dans les lymphatiques *(Centralbl. f. die medic. Wissenschaft.*, 1876).

[2] Zehnder, *Virchow's Archiv*, Bd. 119-120.

[3] Rindfleisch, *Traité d'Histol. pathol.*, traduct. française, 1888.

[4] G. Petrick, *loc. cit.*

nome. Ces îlots sont toujours plus nombreux au niveau de la substance corticale que dans la couche médullaire. Autour des follicules envahis se produit une forte infiltration de petites cellules rondes répondant à l'inflammation produite par la néoformation cancéreuse. A mesure que la dégénérescence cancéreuse augmente, le parenchyme ganglionnaire est de plus en plus réduit. Aussi la destruction du tissu adénoïde est-elle toujours beaucoup plus accentuée dans la zone corticale que dans la couche médullaire.

Tous les observateurs ont également noté les nombreuses figures de karyokinèse que l'on rencontre au sein des îlots cancéreux. Quelques-uns avec Zehnder les ont vues plus nombreuses au centre de l'îlot et en ont conclu que l'accroissement se faisait du centre à la périphérie.

D'autres, et parmi eux Petrick, ont rencontré un plus grand nombre de cellules jeunes au pourtour de l'îlot et croient que l'accroissement est non pas central mais périphérique. Les cellules cancéreuses pénètrent rarement dans le tissu adénoïde proprement dit et, quand elles y pénètrent, elles restent éparses et ne forment pas d'îlots cancéreux. Les vaisseaux sanguins du ganglion cancéreux sont souvent modifiés. Leur endothélium est gonflé, leur musculature hypertrophiée, tantôt par multiplication, tantôt par augmentation de volume des cellules musculaires.

Dans quelques préparations, Petrick a vu dans les vaisseaux eux-mêmes des proliférations cancéreuses. Cela pourrait peut-être soulever la question de savoir si les cellules cancéreuses ne sont pas amenées dans le ganglion par le sang, et si le carcinome n'a pas les parois vasculaires comme point de départ de son extension. L'auteur ne croit pas qu'on puisse conclure par l'affirmative, car longtemps avant l'apparition du cancer dans les vaisseaux, on l'observait dans les sinus lymphatiques. Le développement du cancer dans les vaisseaux sanguins est rare, inconstant, et apparaît plus tardivement que la prolifération dans les sinus. Le carcinome a donc sûrement,

dans les cas observés, pénétré dans les vaisseaux de dehors en dedans.

A un stade plus avancé, la dégénérescence carcinomateuse du ganglion devient complète. Le tissu adénoïde a tout à fait disparu ; il ne reste plus que quelques travées étroites séparant les îlots de cellules les uns des autres, et dans lesquels il est impossible de reconnaître la charpente du ganglion. On voit alors en quelques points se produire une sorte de néoformation du tissu glandulaire. Entre deux masses cancéreuses ou dans le tissu conjonctif de la capsule épaissie, on voit apparaître une formation ronde qui se différencie du tissu fibrillaire qui l'environne. Elle se compose d'un fin réseau contenant des cellules lymphatiques, et il est impossible de ne pas reconnaître qu'il s'agit là de tissu adénoïde néoformé.

3° Adénopathies inflammatoires dans les tumeurs ulcérées (Infections secondaires). — Cette forme, sur laquelle nous n'insisterons pas, est complètement étrangère à la nature du néoplasme. Elle est d'ordre septique et inflammatoire et ne diffère pas des adénopathies que l'on observe à la suite des lymphangites microbiennes, des plaies, des phlegmons, etc.

Afanassiew[1] compare les préparations de ces ganglions où il n'existe pas d'éléments néoplasiques à celles qu'on obtient lorsqu'on coupe des ganglions lymphatiques dans le typhus abdominal ou dans d'autres processus analogues. On acquiert alors la conviction qu'il ne s'agit là que de lésions inflammatoires. On ne les trouve d'ailleurs que dans le cas de tumeurs primitives ayant donné lieu à de l'ulcération.

Enfin il peut arriver que les phénomènes inflammatoires surviennent comme complication tardive dans l'évolution du néoplasme primitif, alors que les ganglions sont déjà cancéreux. On a alors la superposition des deux processus néoplasique et inflammatoire. Les ganglions déjà cancéreux subissent quand

[1] Afanassiew, *loc. cit.*

même la poussée inflammatoire et peuvent arriver à la suppuration tout comme la tumeur primitive. Ces accidents sont bien connus dans l'évolution des cancers du sein ulcérés.

III. Recherches personnelles.

Dans la plupart de nos observations de carcinome nous avons noté de l'engorgement ganglionnaire. Nos cancroïdes de la peau et des muqueuses s'accompagnaient presque tous également d'adénopathies. Sur les deux sarcomes que nous avons observés, nous n'en avons rencontré qu'une seule fois (obs. XXI). Tout cela est d'accord avec les données classiques.

Histologiquement, nous avons observé toutes les lésions bien connues: lésions purement inflammatoires dans quelques cancroïdes (obs. XLVII par ex.) et dans un cas de cancer du sein (obs. XLII). Dégénérescence cancéreuse dans ses différents stades : début de l'envahissement (obs. XLIII, XXXV) ; dégénérescence complète (obs. I, XVIII).

Nous n'insistons pas sur ces lésions que nous avons déjà décrites dans le cours de ce mémoire. Nous n'avons rien vu de spécialement intéressant au point de vue anatomo-pathologique.

Infection ganglionnaire rétrograde. — Par contre une de nos observations présente un grand intérêt. Il s'agit d'un mode de début qui diffère d'une façon absolue d'avec les descriptions classiques.

L'envahissement débute en effet toujours par la périphérie du ganglion, c'est-à-dire par les canaux afférents de la lymphe. Nous avons nous-mêmes vérifié cette loi sur la plupart de nos préparations : on voit sous la capsule ou même dans son épaisseur, une thrombose cancéreuse d'un canal lym-

phatique ; on assiste pour ainsi dire à l'extension néoplasique qui, d'abord localisée à une petite surface voisine de la capsule, gagne peu à peu en profondeur, jusqu'à envahir le ganglion tout entier.

Or sur un de nos ganglions le début est inverse : l'envahissement se fait par le hile, c'est-à-dire par les voies efférentes de la lymphe. La périphérie est tout à fait normale, les voies afférentes libres (obs. XXXV, fig. 6).

Nous admettrons donc deux modes d'infection ganglionnaire :

1° *L'infection directe par les voies afférentes*,
2° *L'infection rétrograde par les voies efférentes*.

L'*infection directe* nous est bien connue : une cellule cancéreuse partie de la tumeur primitive est arrêtée par le ganglion et devient le point de départ de la lésion secondaire.

Pour l'*infection rétrograde*, nous croyons à un autre mécanisme. Les voies lymphatiques sont largement anastomosées entre elles, et, dans une région comme le creux de l'aisselle par exemple, forment un riche réseau. Supposons un ganglion infecté par voie directe ; il devient à son tour une source néoplasique infectante. Des cellules cancéreuses peuvent s'en échapper et être éliminées par les canaux efférents des ganglions lympathiques très rapprochés. Il peut se former là une thrombose cancéreuse, qui, proliférant sur place, arrive par voie rétrograde à infecter le ganglion voisin au niveau de son hile.

Nos imprégnations au liquide B picro-osmio-argentique ne nous ont pas montré de faits nouveaux. Elles ont mis en évidence les endothéliums vasculaires normaux du ganglion.

Dans les ganglions d'un cancer du sein (obs. I) nous avons trouvé une imprégnation pseudo-endothéliale sur les parois des alvéoles cancéreux analogue à celle que nous avons décrite dans la tumeur primitive, mais moins nette.

En somme, rien de nouveau par la méthode des impré-

gnations. Le fait important et original qui ressort de nos recherches sur les adénopathies cancéreuses, c'est ce que nous appelons l'*infection rétrograde* montrant le début de l'envahissement cancéreux par le hile du ganglion.

Ce fait, croyons-nous, n'avait pas encore été observé, nous n'en avons trouvé aucune mention dans nos recherches bibliographiques cependant assez étendues.

IV. Pathogénie de l'infection cancéreuse ganglionnaire.

Nous venons d'étudier l'état des réseaux, des canaux et des ganglions lymphatiques dans les cancers: il nous reste à relier entre elles les lésions que nous avons observées, à établir la physiologie pathologique de l'infection ganglionnaire.

Entre la tumeur primitive et les tumeurs secondaires, il existe des relations anatomiques sur lesquelles nous avons suffisamment insisté. Les vaisseaux lymphatiques prennent naissance au sein des néoplasmes ; leurs racines, il est vrai, s'oblitèrent peu à peu au fur et à mesure que le processus cancéreux s'étend; mais souvent cette mesure de protection n'est pas assez rapide, et les germes morbides pénètrent dans le système lymphatique. Les canaux lymphatiques, chemins libres et largement ouverts, transportent alors ces germes dans les ganglions dont l'infection est ainsi réalisée.

Là il se produit un arrêt. Parfois la sclérose précancéreuse a eu le temps d'édifier une barrière et de boucher les voies de la lymphe. Alors il s'écoulera un certain temps pendant lequel le cancer, obligé d'abandonner les moyens rapides de l'infection à distance, devra se contenter de faire un développement local plus lent, aux prises avec les mêmes éléments réactionnels que dans le foyer primitif. Pendant ce temps, la chaîne ganglionnaire prépare ses moyens de défense ;

les ganglions, échelonnés comme autant de barricades sur le trajet des germes envahisseurs, s'oblitèrent chacun à leur tour : l'organisme gagne du temps.

Ainsi donc l'histoire entière du système lymphatique envahi par le cancer peut se résumer dans une lutte entre les germes cancéreux et les éléments réactionnels. Tel est le théâtre anatomique de cette lutte : réseaux, canaux et ganglions nous apparaissent clairement avec leur rôle respectif.

Etudions maintenant de plus près les deux organismes en conflit : les éléments réactionnels des tissus d'un côté, les germes cancéreux de l'autre. Tous deux, il faut le dire, nous sont bien peu connus.

Sous le nom d'*éléments mésodermiques jeunes,* nous avons désigné souvent au cours de ce travail certaines cellules plus ou moins analogues soit à des leucocytes, soit à des cellules conjonctives jeunes. Nous ne connaissons, pour l'instant, de leur nature et de leur origine qu'un seul fait, extrêmement général : elles dérivent du tissu conjontif, ou du système hémo-lymphatique, c'est-à-dire, elles sont d'origine mésodermique. Leur rôle, c'est d'entrer en conflit avec les germes cancéreux, soit en les détruisant chimiquement à distance, soit en les phagocytant, soit en édifiant autour d'eux des barrières fibreuses. Nous sommes absolument convaincus de l'existence d'un tel processus, nous pensons même avoir commencé à le démontrer : mais nous reconnaissons que ce n'est là que l'ébauche d'une importante étude.

L'autre organisme, en lutte avec le précédent, c'est le germe cancéreux. Cette expression est nécessairement exacte puisqu'elle ne préjuge rien : aussi l'avons-nous adoptée. Qu'est-il donc, ce germe cancéreux ?

Laissons de côté la vieille théorie des blastèmes qui donnait à la lymphe plastique, substance vivante mais non figurée en cellules, l'étrange pouvoir de créer des cellules aux dépens de sa propre substance. Ne citons que pour mémoire les granulations variées qui, dans l'imagination de leurs auteurs, représentaient,

soit l'élément irréductible du protoplasma vivant (bioblastes d'Altmann), soit un ferment figuré étranger à l'organisme. Toutes les théories actuellement soutenables et susceptibles d'expliquer le cancer se réduisent à deux : la théorie parasitaire et la théorie du développement discordant des cellules.

La *théorie parasitaire* admet l'introduction dans l'organisme d'un être distinct qui produit le néoplasme. Elle satisfait l'esprit et n'est point incompatible avec la doctrine de la spécificité cellulaire appliquée aux tumeurs. On conçoit bien qu'il puisse exister des parasites dont l'action se traduise surtout par de la prolifération des cellules hôtes, et il ne répugne pas du tout d'admettre que toutes ou la plupart des cellules d'un cancer descendent des cellules primitivement infectées.

La *théorie du développement discordant des cellules*, dont M. le professeur Bard s'est fait à Lyon le défenseur éloquent et convaincu, ne choque pas davantage l'esprit que la théorie parasitaire. Un petit nombre de cellules, — une seule même, — dit M. Bard, se sont affranchies du lien qui les rattache à leurs voisines dans l'harmonie du développement de l'individu ; ces cellules prolifèrent sans frein ni but ; et tout le reste de la théorie s'enchaîne admirablement.

La seule difficulté, à laquelle se heurtent également ces deux théories, c'est la démonstration d'un fait qui devrait être leur point de départ nécessaire : que l'on trouve le parasite ou que l'on découvre le *primum movens* du développement discordant ! Or, si les microbiologistes s'agitent beaucoup pour découvrir des parasites variés dont pas un n'a pu jusqu'ici résister aux démentis, les cytologistes peuvent, de leur côté, s'appuyer sur les découvertes récentes des karyokinèses atypiques et de l'action inductrice des centrosomes sur les cellules voisines en voie de division.

Quoi qu'il en soit, une fois que le mouvement néoplasique a débuté en un point de l'organisme, soit par le fait d'un parasite étranger, soit par le fait d'une rupture dans l'harmonie du développement cellulaire (Bard), *la cellule cancéreuse doit*

être considérée comme un véritable parasite. Elle est, en effet, douée de la propriété de se développer indéfiniment au sein de l'organisme atteint, et surtout douée de la propriété chimiotactique spéciale qui suscite le *mouvement réactionnel*. Ce mouvement réactionnel, nous pensons avoir contribué à le démontrer, soit dans le tissu conjonctif, soit dans la manière dont se comporte le système lymphatique dans les cancers.

RÉSUMÉ ET CONCLUSIONS

TECHNIQUE

1° La méthode d'imprégnation aux sels d'argent des contours cellulaires est, en l'état actuel de la technique histologique, le meilleur procédé pour l'étude microscopique des voies lymphatiques.

Cette méthode est susceptible de causes d'erreur, dont les principales sont :

a) L'altérabilité extrême des endothéliums vasculaires en général, et de l'endothélium lymphatique en particulier.

b) Le polymorphisme des endothéliums vasculaires sanguins et lymphatiques.

Il résulte de ce polymorphisme que la forme des cellules endothéliales n'est caractéristique ni pour les lymphatiques, ni pour les vaisseaux sanguins non musclés, et que la méthode d'imprégnation argentique employée seule est insuffisante.

CHAPITRE PREMIER

I

2° La présence de vaisseaux lymphatiques dans les parenchymes cancéreux est admise par tous les auteurs.

3° Pour les uns, on ne trouve dans les tumeurs malignes que

les lymphatiques préexistants (Schroeder van der Kolk, Langhans, Hoggan, etc.) ;

Pour d'autres, il peut y avoir néoformation de vaisseaux lymphatiques (Nepveu).

L'aspect alvéolaire des carcinomes, la structure en cordons anastomosés de certains épithéliomes sont expliqués d'après Recklinghausen, Langhans, Rindfleisch, Köster, etc., par le développement des bourgeons néoplasiques dans les réseaux lymphatiques préexistants.

La plupart des classiques admettent avec Cornil et Ranvier que les lymphatiques sont habituellement en communication avec les alvéoles carcinomateux, et expliquent par ce fait l'envahissement ganglionnaire.

4° Les erreurs d'interprétation des auteurs précédents viennent surtout d'idées erronées sur les rapports qui existent entre le tissu conjonctif et les capillaires lymphatiques.

On doit admettre aujourd'hui que les lymphatiques sont terminés par des extrémités closes et qu'une barrière endothéliale les sépare toujours des espaces conjonctifs.

II

5° Parmi les dessins cellulaires que l'on rencontre dans les tumeurs injectées avec les solutions argentiques, il faut signaler accessoirement :

Les imprégnations de cavités glandulaires (acini et canaux excréteurs) dans certaines tumeurs du sein ;

Les imprégnations pseudo-endothéliales des parois conjonctives des alvéoles carninomateux.

6° Dans les tumeurs malignes, il se produit une néoformation de vaisseaux sanguins qui paraît en rapport surtout avec la défense de l'organisme contre l'envahissement néoplasique.

Ces vaisseaux sanguins néoformés peuvent être confondus avec des vaisseaux lymphatiques, à cause de leur caractère atypique : calibre irrégulier et variqueux, disposition plexiforme, endothélium polymorphe et souvent festonné, etc.

La paroi de ces vaisseaux est parfois embryonnaire.

A mesure que le tissu conjonctif réactionnel devient squirreux, la richesse du réseau vasculaire sanguin diminue.

Il est assez fréquent d'observer des bourgeons cancéreux dans les vaisseaux sanguins.

7° *Dans les tumeurs malignes, il n'y a jamais de vaisseaux lymphatiques néoformés.*

8° Lorsqu'un organe devient le siège d'une néoplasie maligne, *les vaisseaux lymphatiques préexistants disparaissent par oblitération graduelle* au fur et à mesure que le néoplasme se développe.

9° La disparition des lymphatiques devant l'envahissement néoplasique est étroitement liée à l'*édification réactionnelle du tissu conjonctif.*

10° *En règle générale, il n'y a pas de communication entre les alvéoles cancéreux et les vaisseaux lymphatiques ;* la pénétration des cellules cancéreuses dans les radicules lymphatiques est accidentelle.

11° La disposition alvéolaire et trabéculaire des carcinomes et des épithéliomas ne peut être expliquée par le développement des bourgeons cancéreux dans les lymphatiques préformés ou néoformés. Elle s'explique très bien par l'envahissement de proche en proche des espaces conjonctifs.

Il est possible néanmoins qu'un certain nombre d'alvéoles cancéreux aient été autrefois des vaisseaux sanguins ou lymphatiques redevenus de simples espaces conjonctifs par la perte de leur endothélium.

12° Les néoplasmes bénins se comportent d'une façon variable avec le système lymphatique :

On a trouvé des lymphatiques dans les kystes de l'ovaire (Malassez et de Sinéty), dans les lipomes (Nepveu), dans les myomes utérins (Ranvier, Nepveu, etc.).

Dans les tumeurs bénignes de la glande mammaire (fibromes et fibro-adénomes), tantôt nous en avons observé, tantôt il n'en existait pas.

13° Les réseaux lymphatiques disparaissent autour des tubercules.

Dans les inflammations aiguës ils subissent aussi des modifications régressives.

14° Par la manière dont le système des réseaux lymphatiques se comporte à leur égard, *les néoplasmes malins se rapprochent des processus infectieux chroniques.*

L'édification conjonctive réactionnelle péricancéreuse et la régression des vaisseaux lymphatiques, au voisinage et dans l'intérieur des cancers, sont des arguments en faveur de leur nature parasitaire.

CHAPITRE II

15° La lymphangite tronculaire cancéreuse est extrêmement rare ; le plus souvent, les canaux lymphatiques intermédiaires entre les tumeurs malignes et les ganglions secondairement infectés sont sains.

CHAPITRE III

16° Les adénopathies secondaires sont fréquentes dans les néoplasmes malins, rares dans les néoplasmes bénins.

17° On doit distinguer trois variétés d'adénopathies cancéreuses :

a) Les adénopathies précancéreuses ;

b) Les adénopathies cancéreuses vraies ;

c) Les adénopathies inflammatoires, dues à des infections secondaires.

18° L'engorgement ganglionnaire précancéreux est plus fréquent qu'on ne le croit généralement. La lésion ganglionnaire consiste dans l'hyperplasie de la substance folliculaire, l'oblitération du réseau caverneux, l'épaississement scléreux de la charpente conjonctive de l'organe.

19° L'adénopathie néoplasique vraie est très fréquente dans les néoplasmes épithéliaux, plus rare dans les néoplasmes du groupe conjonctif. Elle est moins fréquente dans les épithéliomas de la peau que dans les carcinomes des glandes. Même dans les carcinomes du sein elle est loin d'être constante.

20° L'envahissement cancéreux des ganglions lymphatiques peut se faire par deux voies :

a) Par les lymphatiques afférents (c'est le cas le plus fréquent) ;

b) Par les lymphatiques efférents, c'est-à-dire par voie rétrograde. Nous donnons de ce second mode, tout à fait exceptionnel, une observation personnelle.

21° Le néoplasme développé secondairement dans les ganglions lymphatiques est histologiquement semblable au néoplasme primitif.

La meilleure explication de ce fait consiste à admettre le transport des cellules cancéreuses elles-mêmes par les voies lymphatiques issues de l'organe primitivement atteint.

22° Si l'on se place au point de vue de la pathologie générale, le rôle du système lymphatique dans les néoplasies malignes est le suivant :

Les réseaux lymphatiques d'un organe envahi par une tumeur maligne disparaissent en même temps que le tissu conjonctif et les vaisseaux sanguins organisent la résistance à l'envahissement néoplasique.

La pénétration de l'agent néoplasique dans les voies lymphatiques n'est pas la conséquence fatale et directe du processus morbide, mais un accident plus ou moins fréquent dû à un défaut dans la réaction défensive des tissus.

L'oblitération précancéreuse des voies caverneuses des ganglions lymphatiques montre bien que ces organes jouent un rôle d'arrêt. Plus tard, les ganglions infectés deviennent à leur tour des foyers de dissémination du néoplasme.

PIÈCES JUSTIFICATIVES

OBSERVATION I

Marie C..., soixante-sept ans, salle Saint-Paul, n° 33 (service de M. Gangolphe). *Cancer du sein non ulcéré* opéré le 7 mai 1895. Injection au liquide B une heure après l'extirpation.

Tumeur primitive. — Il s'agit d'un *carcinome alvéolaire typique.* Le centre de la tumeur est constitué par un stroma fibreux dense, extrêmement riche en masses élastiques. Dans les portions périphériques, le stroma est constitué par du tissu conjonctif lâche. Dans la zone d'envahissement excentrique, le stroma est réduit à des tractus minces, mais il existe une infiltration extrêmement abondante de cellules « mésodermiques » jeunes. La tumeur « squirreuse » au centre est « encéphaloïde » à la périphérie. Les artères tendent à s'oblitérer par endartérite.

Les alvéoles carcinomateux contiennent tous des cellules néoplasiques identiques, nettement épithéliales, de grandeur moyenne ; leur protoplasma est uniforme, et ne sécrète pas de matières spéciales. Jamais il n'y a de zones dégénérées au centre des alvéoles. Il n'y a qu'un nombre extrêmement restreint de figures de division karyokinétique. On rencontre de nombreux « noyaux en poussière » (chromatolyse).

Dans les points où l'injection a bien pénétré, la masse cellulaire est séparée de la paroi alvéolaire par un espace clair qui donne à l'alvéole l'aspect d'une cavité vasculaire thrombosée. Cette disposition n'est d'ailleurs pas constante.

Les galactophores sont pleins de cellules cancéreuses.

Ganglions axillaires. — Ce ganglion est totalement cancéreux. Il ne reste rien de la structure normale que la capsule qui est considérablement épaissie. Infiltration considérable de cellules « mésodermiques ». Les alvéoles et leur contenu ont exactement la même structure que dans la tumeur primitive.

Imprégnations argentiques

Tumeur primitive. — Dans les portions de glande mammaire normale

qui entourent la tumeur, on rencontre quelques capillaires lymphatiques indiscutables dont l'endothélium est typique, festonné, fort bien imprégné d'argent, ce qui prouve que la pièce n'a subi aucune altération d'ordre cadavérique. Les lymphatiques n'affectent d'ailleurs aucun rapport avec les éléments néoplasiques.

Au centre de la tumeur le liquide injecté a mis en évidence un réseau vasculaire sanguin composé de petits capillaires et de capillaires veineux ; quelques vaisseaux très probablement sanguins sont variqueux, irréguliers, comme des lymphatiques ; leur endothélium est polymorphe. Tous ces vaisseaux sont creusés dans le stroma de la tumeur, parfois fort près des alvéoles; mais nulle part on ne les voit communiquer avec elles.

Mais ce qui fait l'intérêt tout particulier et vraiment considérable de cette pièce, c'est le *revêtement endothélial ou pseudo-endothélial qui tapisse les parois de la plupart des alvéoles cancéreux* (fig. 1).

Le nitrate d'argent a dessiné sur la paroi alvéolaire des traits noirs sinueux, parfois très fins, comme ceux d'un vaisseau normal fraîchement imprégné, parfois au contraire élargis, empâtés. Ces traits ne sont pas continus, mais complètement interrompus par place. Si l'on joint par la pensée les traits endothéliaux les uns aux autres, en complétant le dessin, on a l'image d'un endothélium vasculaire. Jamais on ne voit ce revêtement endothéliforme se continuer avec celui de l'un des vaisseaux qui parcourent la préparation.

La surface des bourgeons cancéreux contenus dans les alvéoles ne présente qu'une imprégnation vague et rudimentaire résultant du dépôt d'argent sur les espaces intercellulaires.

Quelle est la signification de ce dessin endothéliforme de la surface des alvéoles ?

Remarquons d'abord que l'espace vide laissé entre le bourgeon cancéreux et la paroi alvéolaire n'est pas constant, même sur les alvéoles imprégnés ; il peut manquer. Rappelons en outre qu'une pression considérable a dû être exercée pour faire pénétrer le liquide injecté. Il est donc certain que cet espace vide est artificiel, et qu'il résulte d'une distension mécanique

par le liquide injecté. L'aspect de cavité vasculaire préformée que présentent les alvéoles cancéreux est donc une simple apparence.

Ces alvéoles cancéreux imprégnés d'argent ne sont pas des cavités lymphatiques. En effet, on ne peut admettre que les lymphatiques soient si nombreux, si serrés dans une glande sénile (67 ans); enfin et surtout ces lymphatiques, qui ne pourraient être que néoformés, devraient être particulièrement nombreux dans la zone périphérique de la tumeur, là où le processus cancéreux comme le processus réactionnel sont le plus actifs. Or nos préparations de la zone d'envahissement n'en montrent qu'une très petite quantité.

On ne peut tirer, pour résoudre cette question, aucun argument de l'endothélium, car il pourrait s'agir d'un endothélium remanié par le développement d'un bourgeon cancéreux à l'intérieur de la cavité vasculaire, comme c'est la règle en pareil cas.

Ce revêtement endothéliforme n'appartient donc pas à des cavités lymphatiques thrombosées. Il ne peut davantage appartenir au réseau vasculaire sanguin de la tumeur, car il est totalement indépendant de ce dernier.

L'explication la plus simple consiste à voir dans le dessin endothélial de la paroi alvéolaire, un *pseudo-endothélium* dû à l'imprégnation sous forte pression des cellules conjonctives aplaties qui séparent les faisceaux conjonctifs du stroma les plus voisins de la lumière alvéolaire. Cette interprétation a d'ailleurs été adoptée depuis longtemps pour expliquer les figures d'imprégnation argentique du tissu conjonctif fasciculé, lamelleux. Ce qui corrobore l'opinion que nous adoptons, c'est l'absence totale de noyaux endothéliaux saillants dans la cavité alvéolaire sur les coupes minces colorées.

Ganglions axillaires. — L'injection argentique a déterminé des figures analogues sur la paroi des alvéoles cancéreux.

OBSERVATION II

Cécile G..., soixante-cinq ans, salle Saint-Paul, n° 32 (service de M. Gangolphe). *Epithélioma de la peau de la joue*, opéré le 9 mai 1895. Pas de ganglions. Injection de liquide B immédiatement après l'opération.

Il s'agit d'un *épithélioma superficiel ulcéré du type malpighien*. Les bourgeons épidermiques interpapillaires s'enfoncent dans le derme sans perdre leur continuité avec l'épithélium superficiel. Pas de globes cornés. La surface ulcérée est couverte de détritus variés. La partie du derme voisine des bourgeons épithéliomateux se charge de cellules mésodermiques jeunes.

Imprégnations argentiques

Dans le derme sous-jacent aux bourgeons épithéliomateux, on trouve de gros canaux qui envoient dans les papilles hypertrophiées des branches droites. Ces vaisseaux ont un endothélium qui ne ressemble en rien à celui des lymphatiques, à mesure que leur extrémité s'approche de la surface épithéliale, l'endothélium n'est plus imprégné, de telle sorte que ces vaisseaux prennent un aspect embryonnaire. De plus, ils ne finissent pas par des bouts fermés nettement, ni par des boucles capillaires, mais paraissent être oblitérés par les cellules mésodermiques jeunes qui infiltrent le derme.

Le sang a été chassé de ces vaisseaux par l'injection, et s'est réfugié dans certains territoires où le liquide injecté n'a pas pénétré. Il s'agit donc de vaisseaux sanguins.

On ne voit pas d'autres vaisseaux ayant l'apparence de lymphatiques, même dans les parties du derme relativement éloignées de la surface épithéliomateuse.

OBSERVATION III

Thérèse G..., soixante-huit ans, salle Saint-Paul (service de M. Gangolphe). *Papillome corné hypertrophique de la lèvre inférieure*, opéré le 14 mai 1895. Pas de ganglions. Injection immédiate du liquide B.

La tumeur est formée par des bourgeons interpapillaires hypertrophiés,

faisant saillie à la surface de la peau, et dont les sommets sont fusionnés en une masse cornée, pointue, dure. La transformation cornée commence même dans les parties interpapillaires de l'épiderme.

Le derme sous-jacent est infiltré d'une quantité considérable de cellules mésodermiques jeunes; les bourgeons épithéliaux tendent à s'enfoncer dans le derme. Il faut donc considérer cette tumeur comme évoluant vers l'épithélioma.

Imprégnations argentiques

Réseau de capillaires sanguins très riche dans le derme sous-jacent à la tumeur, poussant des boucles vasculaires embryonnaires dans les papilles. Aucun lymphatique dans la zone du derme modifiée par la présence du néoplasme. On en trouve quelques-uns plus profondément dans la couche musculaire.

OBSERVATION IV

A..., jeune fille d'une vingtaine d'années. *Papillome à stroma angiomateux de la gencive*, opéré le 14 mai 1895. La tumeur a récidivé quatre mois plus tard ; nous n'avons pas pu nous procurer la pièce de récidive. Injection immédiate de liquide B.

La tumeur, grosse comme un pois, saillante, presque pédiculée, est limitée par un épithélium malpighien identique à celui de la bouche. Cet épithélium pousse vers le centre de la tumeur des bourgeons réguliers parfois très volumineux, multifides, constitués par des cellules du corps muqueux de Malpighi un peu atypiques.

Le stroma du petit néoplasme est du tissu conjonctif lâche avec quelques faisceaux fibreux. Infiltration abondante de cellules mésodermiques jeunes. Réseau extrêmement riche de vaisseaux béants qui sont des capillaires sanguins.

Imprégnations argentiques

Le centre conjonctif de la tumeur est parcouru par un réseau de vaisseaux d'une prodigieuse richesse, anastomosés les uns avec les autres, donnant l'aspect d'un *réseau caverneux d'angiome*. L'endothélium de ces canaux est extrêmement polymorphe, tantôt il est découpé en jeu de patience tantôt rectiligne ; mais finalement tous ces canaux aboutissent

à de gros troncs tapissés d'un endothélium étroit à bords rectilignes, qui paraissent être des veines. En somme, cette tumeur a une constitution analogue à celle d'une tumeur *érectile*.

OBSERVATION V

Louis D..., soixante-sept ans, salle Saint-Louis, n° 97 *bis* (service de M. Gangolphe). *Cancer de la peau de la face*, opéré le 15 mai 1895.

Cette tumeur a débuté il y a trois ans, à la suite d'un léger traumatisme, par une petite ulcération qui s'est étendue progressivement. Actuellement on constate une ulcération considérable dépassant l'étendue d'une pièce de 5 francs, occupant la plus grande partie de la peau de la joue entre la bouche, le nez et l'œil droit. Cette ulcération, dont la profondeur ne dépasse pas 1/2 centimètre, a un fond lisse et rosé, ses bords sont indurés. Ganglions sous-maxillaires.

La tumeur est constituée par un stroma, qui ne présente aucune particularité à signaler. Les éléments néoplasiques sont contenus dans des loges ou alvéoles qui rappellent le carcinome alvéolaire. Ces alvéoles communiquent fréquemment entre eux; ils ont l'aspect de cordons épithéliomateux pleins.

Les cellules contenues dans ces alvéoles ou constituant ces cordons épithéliomateux sont toutes identiques; il n'y a pas de couche génératrice. Ces cellules sont petites, très serrées, ne rappelant en rien les cellules malpighiennes. Elles ne présentent pas d'évolution épidermique, mais seulement, en de rares endroits, elles dégénèrent au centre des alvéoles.

Le fond de l'ulcération cutanée est constitué par des boyaux cellulaires pleins dans l'intervalle desquels il existe une infiltration leucocytaire abondante.

La peau, au voisinage de l'ulcération, présente une particularité très remarquable : l'épithélium malpighien bourgeonne dans la profondeur, et les bourgeons, ainsi formés, se comportent comme des bourgeons d'épithélioma pavimenteux; ils subissent l'évolution épidermique et on trouve à leur centre des globes cornés.

Il paraît donc exister dans cette tumeur deux formes néoplasiques différentes : un épithélioma tubulé, très voisin du carcinome alvéolaire, avec cellules cancéreuses et un épithélioma malpighien.

Réseau vasculaire sanguin. Quelques lymphatiques douteux dans le derme de la peau au voisinage de l'ulcération. Pas d'imprégnations alvéolaires.

OBSERVATION VII

R..., salle Saint-Paul, n° 47 (service de M. Gangolphe). *Tumeur bénigne du sein.* Liquide B.

Il s'agit d'un *fibro-adénome*. Le stroma de la tumeur comprend du tissu conjonctif sous ses divers états (lâche ou fibreux). Au sein de ce tissu conjonctif végètent des canaux glandulaires sous forme de fentes étroites parfois très allongées. Il n'y a pas de vitrée distincte.

L'épithélium de revêtement comprend une ou deux couches de cellules cubiques ou cylindriques basses, qui conservent en général assez bien leur ordonnance épithéliale.

L'élément conjonctif et l'élément glandulaire de la tumeur semblent se développer conjointement.

Nulle part la tumeur ne paraît en voie d'évolution maligne. Il n'y a pas de kystes volumineux.

Imprégnations argentiques

L'injection argentique a pénétré à la fois dans un réseau de capillaires sanguins, et dans les cavités glandulaires néoformées.

Le réseau capillaire est pauvre. Il est formé de canaux très étroits dont l'endothélium, très bien imprégné, est exactement celui des capillaires glandulaires normaux.

Le nitrate d'argent a dessiné à la surface interne des canaux glandulaires un dessin polygonal irrégulier sur la description duquel il n'y a pas lieu de s'apesantir.

Point de vaisseaux lymphatiques.

OBSERVATION VIII

Marie B..., soixante-cinq ans, salle Saint-Paul, n° 32 (service de M. Gangolphe). *Cancer du sein ulcéré*, opéré le 21 mai 1895. Début un an auparavant par une ulcération cutanée (?). Actuellement petite tumeur intra-glandulaire très dure, adhérente à la peau ulcérée. Mamelon rétracté. Un ganglion axillaire qui n'a pas été enlevé. Immédiatement après l'extirpation, injection au liquide B.

Il s'agit d'un *carcinome alvéolaire*. Le stroma fibreux, très développé, contient de nombreuses formations élastiques. A la périphérie du néoplasme, il existe une infiltration très abondante de cellules « mésodermiques jeunes » qui, en certains points, se mélangent intimement avec les cellules cancéreuses. L'envahissement des portions saines de la glande se fait non seulement par accroissement de la masse principale, mais encore par des noyaux secondaires ayant pour centre les acini glandulaires.

Les cellules cancéreuses sont de taille moyenne, ne sécrètent aucune substance figurée, ne dégénèrent pas au centre des alvéoles.

Imprégnations argentiques

L'injection a été très pénétrante en beaucoup de points.

La présence d'endothéliums sanguins d'une admirable netteté démontre que la pièce n'a subi aucune altération cadavérique.

Nulle part on ne voit sur la paroi alvéolaire le revêtement pseudo-endothélial comme dans l'observation I, bien que les alvéoles soient fréquemment distendus.

Réseau très riche de capillaires sanguins grêles, parcourant en tous sens la tumeur. Leur endothélium est très irrégulier, informe, comme s'il s'agissait de *capillaires sanguins embryonnaires*.

Parmi les canaux vasculaires, il en est qui rappellent par leur disposition les vaisseaux lymphatiques peu développés de la glande mammaire sénile. Leur endothélium est atypique, comme remanié. Jamais ils n'ont e communication avec les alvéoles cancéreux.

OBSERVATION IX

B... *Cancroïde de la face* (région sous-orbitaire droite). Pas d'ulcération cutanée, ni de champignon. Liquide B.

La tumeur est un *épithélioma pavimenteux du type malpighien à évolution cornée*.

Les lobules épithéliomateux sont de volume variable. Ils sont composés de cellules analogues à celles du corps muqueux de Malpighi de la peau.

Il n'y a pas de couche génératrice. Les filaments unitifs sont bien visibles. Au centre d'un grand nombre de lobules, on aperçoit des globes cornés caractéristiques.

Le stroma est constitué par du tissu conjonctif lâche excessivement riche en cellules jeunes.

Imprégnations argentiques

L'injection argentique a très bien pénétré, infiltrant le tissu conjonctif lâche qui sépare les lobules épithéliomateux.

Réseau vasculaire sanguin assez riche, formé par des vaisseaux dont l'endothélium ne paraît pas toujours divisé en cellules distinctes (vaisseaux embryonnaires).

En aucun point le liquide d'injection n'a pénétré dans l'intérieur des lobules épithéliomateux qui se détachent comme des figures claires sur le fond sombre de la préparation. Mais en s'arrêtant sur le pourtour des lobules, le nitrate d'argent a imprégné la base d'implantation des cellules les plus externes de ces derniers sous forme d'un dessin très irrégulier.

Sur aucune de nos préparations on ne voit de vaisseaux lymphatiques reconnaissables.

OBSERVATION X

Tumeur épithéliale du corps thyroïde. — Tumeur de la thyroïde, grosse comme une orange, encapsulée (lobe droit), sans production kystique ; parenchyme de consistance molle. Pas de ganglions. Évolution en deux ans. Liquide B.

La tumeur est entièrement solide, et l'on n'y trouve aucun point kystique. Il est impossible de rencontrer sur nos préparations rien qui rappelle la structure normale du corps thyroïde. Cette tumeur est presque exclusivement constituée par des éléments épithéliaux. Le tissu conjonctif n'y est représenté que par quelques tractus lâches qui séparent les amas épithéliaux les uns des autres. Il n'y a pas de travées fibreuses.

Les cellules épithéliales sont polymorphes, leur protoplasma est granuleux ; elles sont très serrées les unes contre les autres. Elles sont disposées en boyaux pleins ou cordons cellulaires largement anastomosés les uns avec les autres.

La coupe transversale de ces cordons rappelle le carcinome encéphaloïde.

En d'autres endroits les cellules sont disposées sans ordre, occupant de vastes espaces, sans ordonnance lobulée.

Ailleurs enfin les cellules sont volumineuses, leur protoplasma est

creusé de vacuoles renfermant une substance claire, non colorée par l'éosine.

Nulle part les lobules ou cordons néoplasiques ne sont creusés de cavités.

La vascularisation sanguine, très riche, rend compte des globules rouges extravasés.

Les constatations précédentes permettent d'éliminer le diagnostic de sarcome, celui d'adénome, et laissent soupçonner la nature maligne de la tumeur.

Imprégnations argentiques

Il n'existe aucune imprégnation des éléments néoplasiques.

On ne voit absolument aucun vaisseau lymphatique.

Il existe un réseau vasculaire sanguin très riche dont l'endothélium typique est mal imprégné.

La présence constante du sang dans ces cavités vasculaires ne laisse aucun doute sur leur nature.

OBSERVATION XII

A. G.., trente-neuf ans, salle Saint-Paul, n° 60, service de M. Gangolphe. — *Cancer du sein ulcéré*, opéré le 28 mai 1895. Début il y a quatre ans par un nodule intra-glandulaire mobile. Ulcération depuis un an. Actuellement énorme champignon ulcéré à bords éversés. Peau adhérente et amincie tout autour de l'ulcération. Adhérence de la tumeur au grand pectoral. Nodosités cutanées autour de la tumeur. A l'entrée de la malade (15 mai), érysipèle du sein, de l'épaule et du bras droit à point de départ dans l'ulcération cancéreuse. L'ulcération suppure en abondance. Pansements antiseptiques humides pendant quinze jours, après quoi les phénomènes d'inflammation secondaire ayant beaucoup diminué, on fait une opération palliative, une extirpation incomplète (28 mai).

Injection au liquide B, quarante-cinq minutes après l'extirpation.

Il s'agit d'un *carcinome alvéolaire encéphaloïde.*

Le stroma de la tumeur est constitué par du tissu conjonctif jeune. Nulle part on ne voit de faisceaux fibreux. Ce tissu conjonctif est riche en substance fondamentale amorphe; les faisceaux conjonctifs sont grêles les cellules sont nombreuses; il n'y a que très peu de fibres élastiques,

et on ne rencontre pas les amas de substance élastique qui sont l'apanage des squirres du sein. A la périphérie de la tumeur, et même dans certaines parties centrales, il existe une infiltration de « cellules mésodermiques »... Dans les parties sous-jacentes à l'ulcération, il existe une infiltration considérable de véritables *leucocytes polynucléaires* bien différents des « cellules mésodermiques jeunes ».

Les *cellules cancéreuses* sont en général volumineuses ; elles le sont plus dans les parties centrales que dans les parties périphériques de la tumeur. Elles sont ou bien disséminées isolément, ou par petits groupes, dans le tissu conjonctif du stroma, ou bien réunies en amas plus considérables dans les alvéoles. Ces cellules cancéreuses sont *extrêmement polymorphes*. Leur *noyau* est unique ou multiple, parfois énorme, bizarrement contourné, toujours clair et comme vésiculeux ; on rencontre quelques figures karyokinétiques indiscutables. Un grand nombre de cellules possèdent un « *noyau en poussière* », très curieux : étudiées avec un objectif à immersion, ces cellules sont plus grandes que les autres, elles ont une membrane d'enveloppe, leur protoplasma, est clair, aucune membrane n'enveloppe le noyau qui est réduit en grains indépendants, sphériques, réguliers, un peu inégaux, équidistants, fortement colorés par l'hématéine. Nous pensons qu'il s'agit là d'un phénomène de *chromatolyse*.

Le *protoplasma* des cellules cancéreuses est presque toujours creusé de vacuoles nombreuses contenant une substance claire, mucoïde ; on pense, en voyant ces cellules, aux cellules des glandes pyloriques de l'estomac, ou bien à celles des glandes salivaires. L'acide osmique ne leur donne pas de coloration brune.

Au centre de la tumeur, *un très grand nombre d'alvéoles, surtout les plus volumineux, ont leur centre dégénéré*. Les cellules deviennent très granuleuses, le noyau est indistinct, et le contenu alvéolaire se transforme en blocs amorphes colorés en rouge brique par l'éosine. Chose remarquable, on rencontre disséminées dans le stroma des cellules isolées dégénérées.

Dans le voisinage des alvéoles à contenu dégénéré, on voit des vaisseaux qui charrient une substance rouge amorphe distincte des globules rouges du sang.

Dans les préparations de la peau au voisinage de l'ulcération, on constate aisément que *les gros canaux lymphatiques hypodermiques sont obstrués par des bouchons de cellules cancéreuses*.

Imprégnations argentiques

La tumeur contient un *réseau vasculaire sanguin d'une extrême richesse*. Ces capillaires ont un calibre très irrégulier avec des alternatives de dilatation et de rétrécissement. Quoi que le nitrate d'argent ait parfaitement bien pénétré et agi (comme en témoigne l'imprégnation admirable de certaines veinules), l'endothélium de ce riche réseau de capillaires sanguins ne présente pas les traits de ciment réguliers caractéristiques; par place, on voit bien quelques traits de ciment irréguliers et discontinus. Par contre, les stomates, petits orifices temporaires, sont très nombreux, et mis en évidence par un dépôt d'argent circulaire. De plus, *le nitrate d'argent a coloré en brun jaune la mince paroi cellulaire de ce réseau*.

De ci de là, on rencontre des veinules à endothélium très régulier, à parois incolores.

Nulle part on ne peut voir de vaisseaux lymphatiques.

Le réseau vasculaire sanguin si riche est un *réseau néoformé*, il a tous les caractères des *vaisseaux embryonnaires* que l'on rencontre pendant les premières périodes du développement, et même chez l'adulte dans le lobule hépatique et le glomérule rénal.

Nous retrouverons un semblable réseau dans la plupart des tumeurs malignes par nous examinées.

Jamais dans cette tumeur les parois des alvéoles ne sont imprégnées comme dans l'observation I.

Dans tous les alvéoles pénétrés par le liquide argentique, les blocs de cellules cancéreuses ont des traits d'argent curvilignes, marquant les ciments intercellulaires.

Dans les portions de la tumeur adhérentes à la peau, au voisinage de l'ulcération, on trouve dans l'hypoderme envahi d'énormes vaisseaux lymphatiques dont l'endothélium n'est pas du tout festonné, mais formé de cellules polyédriques, à bords rectilignes, parfois très allongées. Ces canaux contiennent des magmas granuleux jaunes, sur la nature desquels il est difficile de se prononcer.

OBSERVATION XIII

X... *Cancer du sein non ulcéré*, opéré le 31 mai 1895. Début il y a trois mois.

La tumeur est un *carcinome alvéolaire squirreux*. Le stroma est

constitué par des travées fibreuses enserrant d'étroits alvéoles. En d'autres points, surtout à la périphérie, le stroma est formé de tissu conjonctif plus jeune.

Les cellules cancéreuses sont petites sans dégénération ni sécrétion.

Quelques galactophores cancéreux isolés.

Imprégnations argentiques

On rencontre des imprégnations très belles, garantissant la fraîcheur de la pièce et l'absence de lésion cadavérique. Le nitrate d'argent, injecté sous une très forte pression a pénétré partout, distendant les alvéoles, imbibant les travées fibreuses. L'injection a même développé de petites cavités artificielles claires entre les faisceaux conjonctifs, cavités nues et ne renfermant pas de cellules.

Nulle part la paroi des alvéoles cancéreux n'est imprégnée. Pas de pseudo-endothélium.

Il existe un réseau vasculaire sanguin irrégulier, formé de canaux étroits et variqueux, dont l'endothélium est polymorphe à traits tantôt rectilignes tantôt festonnés. Ces canaux contiennent par places des amas granuleux jaunes. Les globules rouges en ont été chassés par l'injection.

On voit un certain nombre de vaisseaux indépendants des précédents et qui paraissent être des lymphatiques.

Çà et là on rencontre des veinules dont la paroi endothéliale claire et bien régulièrement imprégnée contraste avec l'aspect granuleux du réseau néoformé précédemment décrit.

OBSERVATION XIV

P..., salle saint-Paul (service de M. Maurice Pollosson). *Cancer du sein*, opéré le 12 juin 1895. Tumeur paraissant avoir une évolution rapide. Saillie volumineuse, rouge, arrondie, non ulcérée, ayant l'aspect d'un abcès sur le point de s'ouvrir. Tumeur malaxée. Une heure après l'opération, injection de liquide B. Alcool.

Il s'agit *d'un carcinome alvéolaire typique*. Le stroma est fibreux par places, conjonctif lâche dans d'autres points. Les alvéoles cancéreux ont des dimensions considérables. Beaucoup d'entre eux ont une disposition en boyaux creux; la paroi du boyau paraît stratifiée, la cavité est nettement limitée et contient des détritus cellulaires granuleux. S'agit-il de galactophores ?

Les cellules cancéreuses sont de volume moyen; leur protoplasma est creusé de vacuoles incolores.

Pas de dégénérescence.

Imprégnations argentiques

Pas de revêtement alvéolaire imprégné.

Réseau vasculaire très riche, formé de vaisseaux variqueux, extrêmement irréguliers comme direction, calibre, forme, endothélium, ne ressemblant en rien aux capillaires sanguins ordinaires, mais ressemblant beaucoup au réseau lymphatique. Pas de sang à l'intérieur.

Sur une des préparations on voit un alvéole cancéreux entouré complètement par un sinus lymphatique dont il est séparé par une barrière endothéliale continue.

On voit des portions de réseau en continuité directe avec des vaisseaux à endothélium intact, être déployées par l'injection argentique, mais ne présenter sur leurs parois que des rudiments endothéliaux; dans les points voisins des alvéoles cancéreux, les lignes de ciment sont irrégulières, percées de stomates; l'endothélium est comme remanié.

En somme, *il existe d'une façon indiscutable des réseaux lymphatiques.*

En plusieurs points on trouve des bourgeons cancéreux dans ces cavités lymphatiques.

OBSERVATION XV

M..., salle Saint-Joseph (service de M. Maurice Pollosson). *Fibrosarcome intermusculaire de la cuisse.* (Pas de ganglions). Liquide B. Injection trois quarts d'heure après l'opération (12 juin 1895).

La tumeur a partout la même structure. Elle est constituée par des éléments cellulaires dans l'intervalle desquels sont disposées des fibres conjonctives et des fibres élastiques. Les éléments cellulaires sont en général allongés, leur noyau est fusiforme, clair et vésiculeux. Le protoplasma est finement granuleux, à peine coloré en rose pâle par l'éosine. Les fibres conjonctives sont lâches, intriquées dans tous les sens et jamais ordonnées ni entre elles, ni par rapport aux cellules. Les fibres élastiques sont excessivement abondantes et forment un réseau très serré.

Il s'agit en somme d'une tumeur conjonctive, d'un *conjonctivome* dont l'évolution paraît devoir être maligne.

IMPRÉGNATIONS ARGENTIQUES (fig. 2 et 3)

Il n'y a absolument qu'*une seule espèce de canaux imprégnés :* ce sont des vaisseaux qui appartiennent incontestablement *au système sanguin.* Quelques-uns de ces vaisseaux ont un volume énorme. Ils sont dilatés au maximum par l'injection, leur calibre est très irrégulier, avec des alternatives de dilatation et de rétrécissement. Leur paroi est formée d'une couche endothéliale simple ; elle est imprégnée en brun intense par le nitrate d'argent. De ces énormes canaux partent des branches plus petites, tantôt brunies par l'argent, tantôt claires. De ces branches partent des pointes d'accroissement plus ou moins longues, qui se terminent par des extrémités closes effilées.

L'endothélium de ces vaisseaux est imprégné avec une admirable régularité. Les traits de ciment intercellulaire présentent les directions les plus variées. Tantôt ils sont rectilignes, formant des mailles étroites et allongées ; tantôt ils limitent des cellules polygonales régulières dont la largeur est égale à la longueur ; tantôt enfin, les cellules endothéliales ont des bords festonnés, découpés comme les pièces d'un jeu de patience : on dirait des lymphatiques absolument caractéristiques.

Ces divers aspects de l'endothélium vasculaire se rencontrent sur le même vaisseau en des points très voisins. Les variations de calibre du vaisseau sont absolument sans influence sur la forme de l'endothélium ; on rencontre des cellules festonnées aussi bien sur les vaisseaux de très petit calibre que sur les plus énormes canaux. La même remarque doit être faite pour les cellules très allongées et très étroites.

Tous les vaisseaux imprégnés dans la tumeur communiquent entre eux, il s'agit bien d'un seul et même réseau vasculaire. Ce sont bien des vaisseaux sanguins, car on les trouve en maint endroit bourrés de globules rouges.

Il n'y a point de lymphatiques dans cette tumeur.

OBSERVATION XVI

Angélique V..., soixante-deux ans, salle Saint-Paul, n° 48 (service de M. Gangolphe). *Carcinome du sein*, opéré le 13 juin 1895. Début il y a six mois. Actuellement, tumeur intra-glandulaire, grosse comme une pomme, dure, douloureuse, adhérente à la peau qui n'est pas ulcérée. Ganglions axillaires. Tumeur malaxée. Liquide B.

Diagnostic histologique : *Carcinome alvéolaire squirreux.*

Imprégnations argentiques

L'imprégnation argentique montre un réseau de larges canaux variqueux, irréguliers, à endothélium en voie de destruction. Un de ces boyaux s'ouvre à n'en pas douter dans un alvéole cancéreux; à mesure qu'il avance vers le bourgeon, sa lumière se remplit de détritus granuleux et sa paroi perd son endothélium régulier. A côté de ce point, une autre portion du réseau est située au contact immédiat d'un groupe de cellules cancéreuses. Peut-être même quelques cellules bourgeonnent-elles dans l'intérieur. L'endothélium est profondément remanié. *On voit nettement des vaisseaux contenant des cellules cancéreuses.*

OBSERVATION XVIII

Marie D..., quarante-cinq ans, salle Saint-Paul, n° 45 (service de M. Gangolphe). *Carcinome du sein*, opéré le 15 juin 1895.

Début il y a dix-huit mois par une petite ulcération cutanée. Tumeur grosse comme une orange, arrondie, très dure, avec ulcération de la peau. Gros ganglions axillaires. Aucune malaxation post-opératoire. Injection avec eau distillée, puis liquide B. Alcool.

A. Tumeur. — *Carcinome alvéolaire squirreux.* Alvéoles volumineux au centre de la tumeur, avec des travées fibreuses épaisses. A la périphérie, les bourgeons néoplasiques sont petits et nombreux. Certains alvéoles semblent être d'anciennes cavités vasculaires.

Petites cellules, sans aucune dégénérescence.

Imprégnations argentiques

Réseau vasculaire d'une extrême richesse, admirablement mis en évidence par l'argent, ne ressemblant en rien à ce que l'on peut voir sur les tumeurs précédentes.

Entre deux canaux à contours limités et imprégnés régulièrement, on voit une anastomose vasculaire pénétrant entre deux bourgeons cancéreux, et dont l'endothélium est détruit ou en voie de destruction.

On peut affirmer que ce réseau qui se montre si riche est cependant incomplètement mis en évidence par l'argent : on voit, en effet, une portion de vaisseau bien argentée, se continuer avec une portion qui ne porte aucune trace d'argentation, et qui se laisse à peine deviner sur la coupe.

Dans les portions imprégnées du réseau, on ne trouve pas de globules rouges nets; par contre, on voit des files de globules rouges contenues dans des vaisseaux non imprégnés.

Ce réseau est-il sanguin ou lymphatique?

En faveur des vaisseaux lymphatiques :	En faveur des vaisseaux sanguins :
—	—
Disposition variqueuse,	Extrême richesse,
Gros calibre,	Endothélium droit par places,
Endothélium festonné par places, pas de globules rouges nets à leur intérieur.	Magmas pouvant être des globules détruits,
	Pas d'autres vaisseaux sanguins.

Une préparation montre un bourgeon cancéreux situé dans une cavité vasculaire (fig. 4). C'est là un fait exceptionnel. La plupart des vaisseaux imprégnés sont indépendants des alvéoles.

Dans une autre préparation, on voit un vaisseau sanguin imprégné de dehors en dedans, avec du sang réduit en granulations.

B. Ganglions. — Deux ganglions, l'un petit, l'autre du volume d'une noix.

Ces deux ganglions sont complètement envahis par le néoplasme. En aucun point on ne retrouve la structure normale du ganglion lymphatique.

La néoplasie secondaire présente le même type que la tumeur primitive : il s'agit d'un *carcinome alvéolaire squirreux*. — Les alvéoles

cancéreux, de dimensions inégales, sont séparés les uns des autres par des bandes de tissu conjonctif dense, d'aspect fibreux.

La capsule du ganglion est considérablement épaissie.

En certains points de la périphérie, tantôt en dedans, tantôt en dehors de la capsule, on voit une infiltration considérable de petites cellules mésodermiques jeunes.

Imprégnations argentiques

L'imprégnation argentique ne dessine *pas d'endothélium lymphatique vrai.*

On voit, sur les travées conjonctives qui séparent les alvéoles cancéreux, une imprégnation assez nette et assez régulière, qui ne paraît pas appartenir à un endothélium vrai.

Il n'y a pas non plus de canaux vasculaires sanguins imprégnés.

OBSERVATION XX

Rosalie F.., quarante-quatre ans, salle Saint-Paul, n° 52 (service de M. Gangolphe). *Tumeur bénigne (avec petits kystes) du sein droit.* Opération le 2 juillet 1895.

Rien dans les antécédents. Tumeur du sein constatée par hasard pour la première fois il y a un mois. Actuellement on sent une petite tumeur grosse comme une noix, lobulée, nettement délimitable, siégeant à la partie supéro-externe du sein droit. Pas d'adhérence à la peau, ni aux plans profonds. Pas de rétraction de mamelon. Pas de ganglions.

De suite après l'opération, injection au liquide B.

La tumeur est constituée par un tissu conjonctif fibreux qui se présente sur les coupes en nappes très étendues.

Les galactophores et les acini glandulaires sont un peu plus nombreux qu'à l'état normal dans une glande sénile ; mais la prédominance manifeste du tissu conjonctif permet de faire de cette tumeur un *fibrome du sein.*

Imprégnations argentiques

Le réseau vasculaire sanguin est très pauvre ; il ne présente rien de particulier.

Les capillaires lymphatiques sont assez nombreux ; ils se tiennent tou-

jours à distance des acini glandulaires dont ils sont séparés par des bandes de tissu fibreux. C'est la disposition que l'on trouve dans la glande sénile. Leur endothélium très reconnaissable est cependant notablement altéré.

OBSERVATION XXI

Pierre B., soixante-six ans, salle Saint-Louis, n° 67 (service de M. Gangolphe). *Sarcome mélanique* des parties molles de la plante du pied. Adénite inguinale secondaire. Amputation le 2 juillet 1895. Trois quarts d'heure après l'opération, injection de la tumeur et des ganglions avec de l'eau distillée et du liquide B. Alcool.

Début par une petite tumeur à la face plantaire du pied gauche, il y a trois ans et demi. Cette petite tumeur a déjà été excisée par un médecin, mais elle a récidivé. Il y a deux mois, apparition de la tumeur ganglionnaire du pli de l'aine. L'état général est toujours resté très bon. Actuellement, tumeur cutanée occupant la face plantaire des métatarsiens, large comme un œuf. La peau est totalement envahie, mais il n'y a pas d'ulcération.

Un très gros ganglion dans l'aine gauche.

A. Tumeur. — Cette tumeur est constituée par des cellules fusiformes et quelques cellules rondes disposées en séries, ordonnées les unes par rapport aux autres, et séparées par de minces bandes de tissu conjonctif. En somme, il s'agit d'*un sarcome fasciculé*. Très peu de pigment mélanique dans la tumeur primitive.

Imprégnations argentiques

La tumeur est parcourue par un réseau vasculaire sanguin très développé. Ces vaisseaux ont un calibre irrégulier, présentant des rétrécissements suivis de dilatations ; ils renferment très nettement des globules du sang à leur intérieur. Leur endothélium est très polymorphe. *On ne voit pas de vaisseaux lymphatiques.*

B. Ganglion. — On retrouve exactement les mêmes cellules et la même disposition que dans la tumeur primitive, avec cette seule différence qu'il y a beaucoup plus de pigment.

Imprégnations argentiques

Il a été fait des coupes tangentielles à la surface des ganglions pour se rendre compte si les sacs lymphatiques qui existent normalement à la périphérie des follicules sont conservés. Sur ces coupes on constate aisément qu'il n'existe aucun lymphatique, mais que, par contre, le ganglion est entouré d'un lacis vasculaire sanguin extrêmement riche.

OBSERVATION XXIII

Marie S..., soixante-six ans, salle Saint-Paul, n° 56 (service de M. Gangolphe suppléé par M. Tellier). *Epitholioma non ulcéré* de la peau du dos.

Pas de ganglions. Début il y a deux ans. Accroissement progressif. Actuellement, tumeur de la grosseur d'une mandarine, siégeant un peu à droite de la ligne des apophyses épineuses, entre les deux omoplates. Pas d'ulcération. Un mince vernis épidermique brillant recouvre la tumeur. Il s'agit d'un néoplasme de la peau. Pas d'adhérence aux plans profonds.

Opération le 3 septembre 1895. Un quart d'heure après, injection d'eau distillée, puis liquide B. La tumeur est mise dans l'alcool fort.

C'est un épithélioma tubulé non malpighien. — Le stroma est fibreux ; la tumeur est constituée par des cordons épithéliaux anastomosés les uns avec les autres, sans lumière centrale et sans évolution cornée.

Imprégnations argentiques

Il existe un réseau vasculaire sanguin très développé. L'injection a distendu les alvéoles en écartant le bourgeon cancéreux de la paroi, de telle sorte qu'on a sur les coupes l'aspect d'un réseau vasculaire, préformé, qui aurait été rempli par des végétations cancéreuses, comme dans la tumeur I. Mais, contrairement à celle-ci, nulle part on ne voit la paroi alvéolaire imprégnée.

Il n'y a pas de lymphatiques.

OBSERVATION XXVII

X... *Carcinome du sein.* — Opéré le 10 septembre 1895. Une heure et demie après l'opération, liquide B, alcool. Aucune malaxation.

Carcinome alvéolaire au début. — Sur les coupes, on rencontre des foyers néoplasiques absolument indépendants les uns des autres, séparés par des portions saines de la glande. Chacun de ces foyers a pour centre un groupe d'acini glandulaires.

Le début du processus consiste dans la prolifération des cellules épithéliales des cavités glandulaires. Il paraît se faire en même temps de l'épaississement de la vitrée (parfois énorme), de la transformation fibreuse du tissu conjonctif périacineux, enfin un afflux leucocytaire plus ou moins abondant.

Les cellules contenues à l'intérieur des acini se gonflent ; leur protoplasma devient clair ; jamais, même dans les acini les plus transformés, on ne voit la vitrée rompue ni déchirée.

Bientôt, à côté des acini, on voit apparaître en dehors de la vitrée des cellules cancéreuses, mais on ne voit pas de liens entre les cellules de l'intérieur et celles de l'extérieur. On dirait que les cellules cancéreuses extérieures sont une transformation des cellules migratrices, et non une prolifération des cellules épithéliales. Il existe des points où l'on voit beaucoup d'intermédiaires entre les cellules jeunes mésodermiques et les cellules épithéliales cancéreuses.

Dans les points où le processus est le plus avancé, les cellules cancéreuses extra-acineuses ont pris un arrangement alvéolaire. Elles sont groupées en petit nombre dans des logettes creusées entre les faisceaux conjonctifs. On ne trouve pas d'alvéoles volumineux.

La plupart de ces petits alvéoles sont de simples lacunes conjonctives ; mais il en est quelques-uns qui sont à n'en pas douter des cavités vasculaires au voisinage des acini primitivement malades.

Dans les alvéoles conjonctifs les cellules cancéreuses deviennent volumineuses, sphériques, avec un contenu mucoïde ou colorable en rose par l'éosine.

Imprégnations argentiques

Dans toutes les préparations *il existe des lymphatiques* assez grêles, rares, à *endothélium typique*, toujours séparés des groupes d'acini par du tissu conjonctif plus ou moins épais.

OBSERVATION XXIX

L. C..., salle Saint-Louis (service de M. Gangolphe). *Cancroïde de la lèvre inférieure*, kystes symétriques des glandes sous-maxillaires.

Apparition il y a sept ans de deux tumeurs dans les régions des glandes sous-maxillaires avant toute manifestation du côté de la lèvre inférieure. Un an après, début de l'épithélioma labial à la suite d'une coupure au rasoir. Petite ulcération fissuraire restée stationnaire jusqu'à il y a un an.

Actuellement, ulcération cancroïdale volumineuse, occupant la région médiane de la lèvre inférieure, empiétant sur la peau, à bords épaissis et indurés. Envahissement des parties molles du menton et du maxillaire inférieur.

Opération faite le 21 septembre 1895. Les tumeurs sont des kystes glandulaires contenant un liquide clair, grumeleux.

Le cancroïde est immédiatement injecté à l'eau distillée, puis au liquide B. Alcool.

Il s'agit d'une tumeur constituée par des traînées de cellules épithéliomateuses qui rappellent les cellules du corps muqueux de Malpighi, mais très modifiées. Ces traînées sont envahies par une infiltration extraordinairement abondante de leucocytes, de telle sorte que le mélange de l'élément cancéreux et des cellules réactionnelles est intime. En certains points, surtout au centre des lobules épithéliomateux, on trouve des amas de corpuscules colorés d'une manière intense par l'hématéine qui paraissent être des noyaux en voie de désintégration.

C'est un épithélioma malpighien à évolution cornée.

Imprégnations argentiques

La tumeur est parcourue par un réseau vasculaire sanguin très riche. *Dans les parties saines* immédiatement adjacentes aux parties envahies, dans le muscle orbiculaire des lèvres par exemple, *on trouve des vaisseaux lymphatiques caractéristiques*, bien que leur endothélium commence à présenter des signes de désunion cellulaire. *Dans les portions épithéliomateuses, on ne trouve pas de vaisseaux lymphatiques reconnaissables*, mais par contre un réseau vasculaire sanguin néoformé extrêmement riche dont les branches ont en maint endroit la structure embryonnaire.

OBSERVATION XXXV

X..., salle Saint-Paul, n° 49 (service de M. Gangolphe). *Carcinome du sein*, opéré le 10 octobre 1895.

Adénopathie axillaire. La tumeur est dure, grosse comme une mandarine. Quarante-cinq minutes après l'opération, injection avec le liquide B.

A. Tumeur primitive. — Dans la partie de la tumeur développée dans le tissu glandulaire, on voit une quantité de canaux galactophores et d'acini dilatés, dont la paroi épithéliale a proliféré sans que la vitrée soit rompue. Cette prolifération de l'épithélium mammaire s'est faite dans les couches profondes ; ou du moins les rangées cellulaires superficielles sont régulières, tandis que les profondes ne le sont pas. Dans la couche épithéliale ainsi proliférée sont ménagés des trous réguliers qui ressemblent à des lumières de canaux.

A côté de ces galactophores cancéreux, on trouve une infiltration de cellules cancéreuses dans les espaces conjonctifs : petits alvéoles dans la partie glandulaire, alvéoles plus grands à la périphérie. La tumeur prend alors l'aspect du carcinome alvéolaire.

Formations élastiques assez importantes ;

Le tissu fibreux adulte est peu abondant ;

Aucune dégénérescence, ni sécrétion cellulaire.

Il s'agit d'une tumeur épithéliale maligne développée d'abord dans les canaux glandulaires par prolifération de leur épithélium, puis ayant donné lieu secondairement à des bourgeons cancéreux dans le tissu conjonctif en dehors des acini et des canaux glandulaires : nous la qualifions d'*adéno-carcinome*.

Imprégnations argentiques

On est immédiatement frappé par la coexistence de deux ordres de cavités canaliculées extrêmement riches l'une et l'autre et très bien imprégnées : 1° un système de canaux glandulaires ; 2° un système de canaux vasculaires (fig. 5).

1° *Système de canaux glandulaires.* — Ce système acquiert dans cette tumeur une richesse exceptionnelle. Ce sont des canaux tantôt très larges, tantôt très étroits, très irréguliers de forme et de calibre. Il faut étudier leur contenu et leur paroi.

Leur contenu se présente le plus souvent sur les préparations non colorées comme un magma granuleux jaune foncé, dans lequel on peut reconnaître souvent des amas de cellules (probablement cancéreuses).

Leur paroi est formée d'un épithélium, uni- ou pluri-stratifié, dont le nitrate d'argent a dessiné les contours cellulaires. Le plus ordinairement le liquide d'injection a pénétré dans le système de canaux, et a imprégné les *sommets* des cellules ;

parfois cependant on dirait que ce sont leurs *bases d'implantation* qui sont dessinées.

Tantôt le dessin cellulaire est régulièrement polyédrique, les côtés des polyèdres étant droits et plans ; tantôt au contraire les polyèdres sont courbes, ou bien dans des polyèdres droits sont inscrits des mamelons arrondis qui sont les sommets libres des cellules.

2° *Système de canaux vasculaires.* — Ce système est d'une extrême richesse ; il est composé de canaux à paroi endothéliale mince, dont le calibre est éminemment variable, parfois colossal, parfois très étroit. Ces canaux sont anastomosés en mailles étroites. Leur endothélium est extrêmement polymorphe : tantôt les cellules sont étroites et allongées, tantôt au contraire elles sont larges. Presque toujours les contours cellulaires sont très sinueux. L'imprégnation argentique est tantôt très pure, les traits étant noirs sur fond blanc ; tantôt au contraire, il s'est formé une quantité de granulations brunes qui marquent le réseau d'une teinte foncée générale ; nombreux stomates noirs siégeant sur les traits de ciment.

Nulle part on ne voit de globules du sang dans ce réseau vasculaire, probablement parce qu'ils ont été balayés par l'injection. Par contre, on en rencontre de ci de là (deux ou trois fois sur les préparations) siégeant dans des vaisseaux *non imprégnés.*

B. Ganglions. — Ces coupes ont un grand intérêt, car il s'agit non seulement d'un ganglion où l'on peut observer le début de l'envahissement cancéreux, mais encore d'un mode d'infection tout à fait spécial (fig. 6).

Les cellules cancéreuses abordent le ganglion par son hile, c'est-à-dire par les voies efférentes de la lymphe, c'est ce que nous proposons d'appeler *infection rétrograde*, par opposition à l'*infection directe*, qui est faite par les lymphatiques afférents.

Sur nos coupes, on constate que le ganglion tout entier, à part la portion voisine du hile, a conservé sa structure nor-

male qui est admirable de netteté. On distingue très bien les follicules lymphatiques, les cordons folliculaires, et la substance caverneuse, dans laquelle on trouve une infiltration extrêmement abondante de cellules hémoglobiques, dont quelques-unes sont énormes et nucléées. Vers le hile, on voit arriver les cellules néoplasiques par un conduit assez étroit qui est un lymphatique efférent. De chaque côté existe une couche assez épaisse de tissu cellulo-graisseux dans lequel on suit la progression des cellules cancéreuses ; on les voit enfin envahir la substance caverneuse, et aborder les follicules par petits noyaux distincts.

La capsule légèrement épaissie au niveau du hile, dans la portion envahie par le néoplasme, paraît normale à la périphérie.

Imprégnations argentiques

L'imprégnation argentique a dessiné quelques endothéliums lymphatiques normaux dans la partie saine du ganglion.

Rien de particulier dans la zone qui est envahie par le cancer.

OBSERVATION XXXVII

M. R..., *tumeur bénigne du sein.* Petite tumeur grosse comme une noix, dure mobile. Pas de ganglions axillaires. *Opération le 15 octobre 1895.* (Simple énucléation sans amputation du sein.) Immédiatement après l'opération, injection d'eau distillée puis de liquide B. Alcool.

La tumeur est constituée par des séries d'acini rudimentaires, comme dans la glande au repos, groupés en petit nombre, chaque groupe étant séparé de ses voisins par de larges bandes de tissu fibreux

Ces acini sont tantôt pleins, tantôt creusés d'une lumière.

A coté des groupes d'acini, on voit de grandes cavités tapissées par un épithélium cylindrique et représentant des canaux excréteurs.

Le stroma est constitué par du tissu conjonctif lâche entre les acini d'un même groupe, et par des bandes fibreuses épaisses entre les groupes.

Il s'agit d'un *fibro-adénome.*

Imprégnations argentiques

Le liquide d'injection a rempli un double système de cavités : 1° un réseau vasculaire sanguin ; 2° un système de cavités glandulaires. Il n'y a absolument pas traces de lymphatiques.

OBSERVATION XLII

V..., salle Saint-Paul, n° 7 (service de M. Maurice Pollosson). *Carcinome du sein* opéré le 7 novembre 1895. Grosse tumeur se laissant disséquer facilement, presque encapsulée. Cette tumeur, après dissection, montre une surface lisse, lobulée. Points mous, pseudo-kystiques. Aucune cavité dans la tumeur.

A côté de la tumeur principale qui paraît être un carcinome, s'en trouve une autre, grosse comme une noisette, indépendante de la première, mobile, dure et paraissant être un fibrome.

Petits ganglions axillaires.

Aucune malaxation. Injection au liquide B, une demi-heure après l'extirpation.

A. Tumeur primitive. — Cette tumeur a, suivant les points que l'on considère, une structure bien différente.

Le stroma est en certains points myxomateux ; il est constitué par une substance fondamentale homogène, claire, traversée par des bandes étroites de tissu fibreux. Les alvéoles de substance fondamentale muqueuse contiennent parfois des cellules étoilées ; d'autres fois ces cellules manquent.

Ailleurs le stroma est fibreux, ou formé par du tissu conjonctif lâche.

Le cancer se montre à la fois dans les points myxomateux et dans les autres. Tantôt les alvéoles sont étroits, fibreux, tantôt larges, contenant de nombreuses cellules cancéreuses.

Les cellules cancéreuses ne sont nulle part dégénérées.

Infiltration de cellules mésodermiques jeunes très abondantes.

On voit sur plusieurs préparations des cellules cancéreuses déboucher dans des capillaires sanguins (fig. 7 et 8).

Imprégnations argentiques

Réseau de capillaires sanguins bien imprégné. Ces capillaires sont droits, de calibre constant.

B. Ganglion. — *Pas de lymphatiques.* Le ganglion extirpé n'est pas cancéreux. La capsule et les travées principales sont épaissies.

OBSERVATION XLIII

X..., salle Saint-Paul, n° 10 (service de M. Auguste Pollosson suppléé par M. Albertin). *Carcinome alvéolaire du sein* opéré le 7 novembre 1895. Tumeur grosse comme une noix verte, sans limites précises, développée en pleine glande sans adhérence avec la peau, ni avec le mamelon.

Un ganglion axillaire.

Liquide B. Alcool.

A. Tumeur primitive. — *Carcinome alvéolaire type.*

Au centre de la tumeur, stroma fibreux; à la périphérie, stroma conjonctif lâche. Infiltration leucocytaire abondante.

Les cellules sont volumineuses, à sécrétion muqueuse.

Pas d'alvéoles dégénérés.

Imprégnation argentique.

Le liquide injecté a pénétré dans les alvéoles en écartant le bourgeon cancéreux de la paroi alvéolaire.

La paroi de l'alvéole est tapissée d'un revêtement pseudo-endothélial, identique à celui de l'observation I.

Réseau de vaisseaux sanguins dont l'endothélium en général polymorphe est par places mal imprégné (paroi embryonnaire).

B. Ganglion. — Presque sain. Début de l'envahissement cancéreux par deux points distincts à la périphérie, sous la capsule.

OBSERVATION XLIV

Z. ., quatre-vingt cinq ans, salle Saint-Paul (service de M. Gangolphe, suppléé par M. Tellier). *Cancer du sein ulcéré* opéré à la fin d'octobre 1895. Liquide B.

Il s'agit d'un *carcinome alvéolaire squirreux.* Le stroma est constitué par du tissu fibreux dense. Infiltration abondante de cellules mésodermiques jeunes. Infiltration leucocytaire vraie au niveau de l'ulcé-

ration cutanée. La structure alvéolaire de la tumeur n'est pas nette partout : en certains points il y a un *mélange intime entre les cellules cancéreuses et le tissu conjonctif*. Les galactophores sont dilatés et cancéreux. Endartérite oblitérante. Dans les points où la peau adhère à la tumeur, l'épiderme présente des lésions intéressantes.

Imprégnations argentiques

Cette tumeur contient un réseau de capillaires sanguins extrêmement riche, formé de gros vaisseaux brunis par le nitrate d'argent, à endothélium polymorphe. De ces vaisseaux partent des pointes d'accroissement qui se terminent par des extrémités fermées, pointues, pleines. Ces territoires, sièges de néoformations vasculaires, sont ordinairement des lobules adipeux qui vont être envahis par le cancer.

Dans la zone hypodermique, au niveau des points où la peau est adhérente, on trouve d'énormes canaux qui paraissent être de grosses veines.

Il n'y a point de lymphatiques dans cette tumeur. Il n'y a point de revêtement pseudo-endothélial sur la paroi des alvéoles. D'ailleurs ces alvéoles sont très peu développés.

EXPLICATION DES PLANCHES

Figure 1 (Planche I). — Obs. I. Carcinome du sein.
Imprégnation pseudo-endothéliale d'un alvéole carcinomateux.

Figure 2 (Planche II). — Obs. XV. Fibro-sarcome intermusculaire de la cuisse.
Enorme capillaire sanguin variqueux, à endothélium polymorphe, rappelant l'aspect d'un vaisseau lymphatique.

Figure 3 (Planche III). — Obs. XV. Fibro-sarcome intermusculaire de la cuisse.
Portion de réseau vasculaire sanguin polymorphe.

Figure 4 (Planche IV). — Obs. XVIII. Carcinome du sein.
Thrombose cancéreuse d'une cavité vasculaire appartenant probablement au système sanguin.
a) Alvéole cancéreux.
b) Vaisseau contenant un gros bourgeon de cellules cancéreuses.

Figure 5 (Planche IV). — Obs. XXXV. Adéno-carcinome du sein.
Double système de canaux dans un cancer du sein : système de canaux glandulaires (dessin polygonal), système vasculaire sanguin (dessin endothélial).

Figure 6 (Planche I). — Obs. XXXV. Adéno-carcinome du sein.
Infection cancéreuse d'un ganglion lymphatique par la voie rétrograde.
a) Capsule du ganglion.
b) Follicule sain.
b) Follicule partiellement envahi par le cancer.
c) Réseau caverneux interfolliculaire.
d) Lymphatique efférent obstrué par un bourgeon cancéreux, dans le hile du ganglion.

Figure 7 (Planche III). — Obs. XLII. Carcinome du sein.
Envahissement d'un vaisseau capillaire sanguin par le processus cancéreux.
a) Partie non envahie du capillaire.
b) Bourgeon cancéreux au contact du capillaire.

Figure 8 (Planche II). — Obs XLII. Carcinome du sein.

Envahissement d'un vaisseau capillaire sanguin par le processus cancéreux.

a) Partie non envahie du capillaire.

b) Cellules cancéreuses à l'intérieur du capillaire.

c) Bourgeon cancéreux au contact du capillaire.

Toutes ces figures ont été dessinées d'après les préparations, à la chambre claire.

Les figures 1, 2, 3, 5 ont été dessinées d'après des coupes de tumeurs injectées avec le mélange picro-osmio-argentique (liquide B) et fixées par l'alcool. Ces coupes ont été montées dans le baume du Canada sans coloration.

La figure 4 a été dessinée d'après une coupe qui a subi les mêmes manipulations, mais qui en outre a été faiblement colorée au carmin aluné.

Les figures 6, 7 et 8 ont été dessinées d'après des coupes minces provenant de pièces fixées par l'alcool, incluses dans la paraffine, puis colorées par l'hématéine et l'éosine.

Le grossissement n'a pas été indiqué, car les dessins originaux, exécutés à une échelle variable pour chacun d'eux, ont été réduits pour la lithographie dans une proportion variable également et que nous n'avons pu apprécier assez exactement.

TABLE

Lyon. — Imp. Pitrat Aîné, A. REY Succ., 4, rue Gentil. — 15083

Fig. 6.

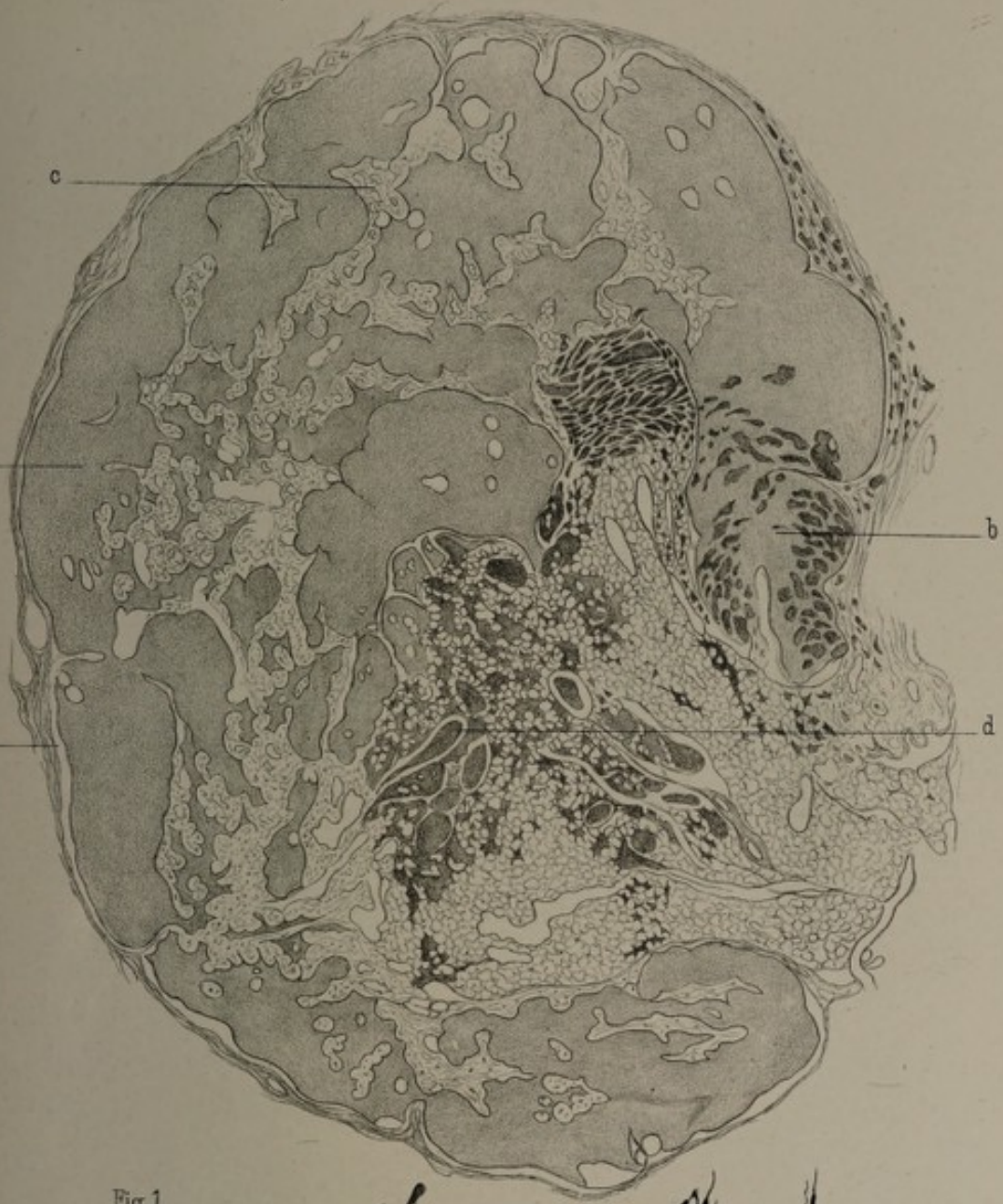

Fig. 1.

J. Goujet, del. Imp. Lemercier, Paris. A. Kermanski, lith.

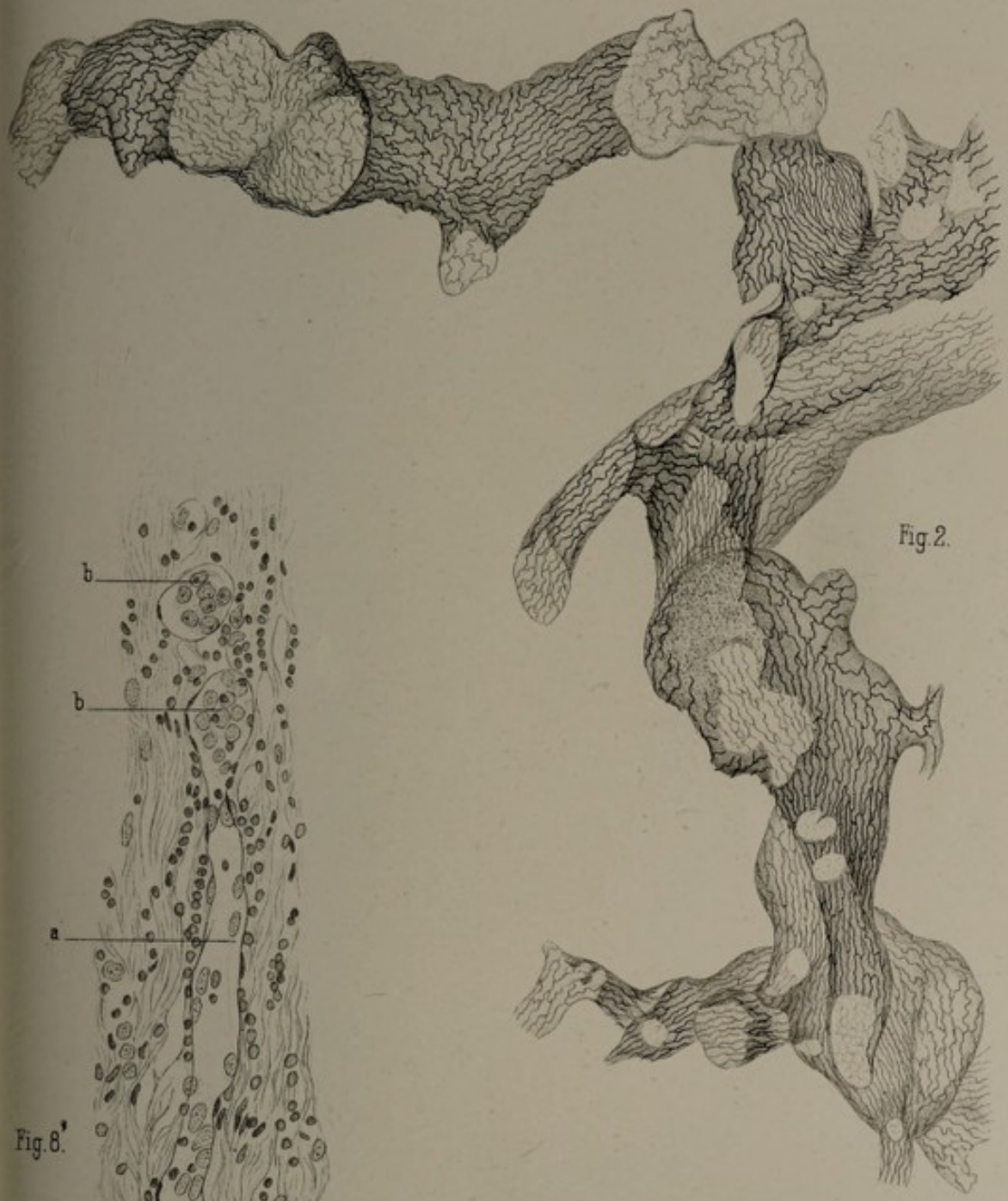

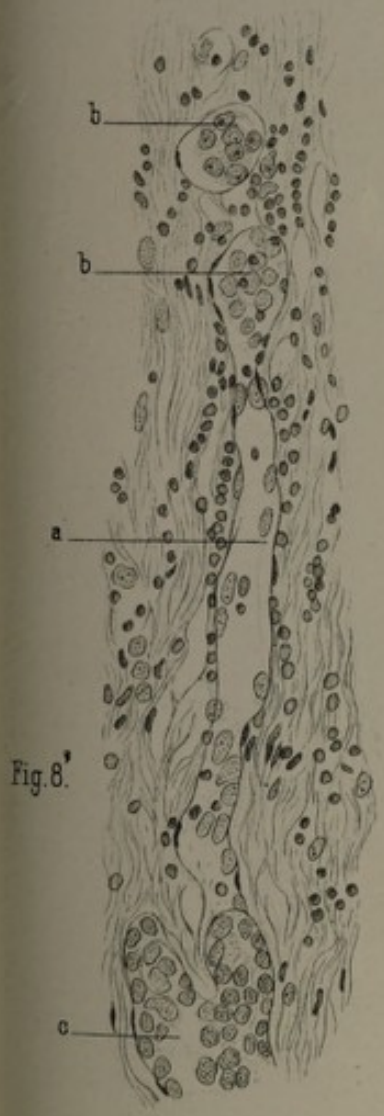

Fig. 8.

Goujet. del. Imp. Lemercier. Paris. A. Karmanski, lith.

Fig. 7.

Fig. 3.

J. Goujet, del. Imp. Lemercier, Paris. A. Karmanski. lith.

Fig. 4.

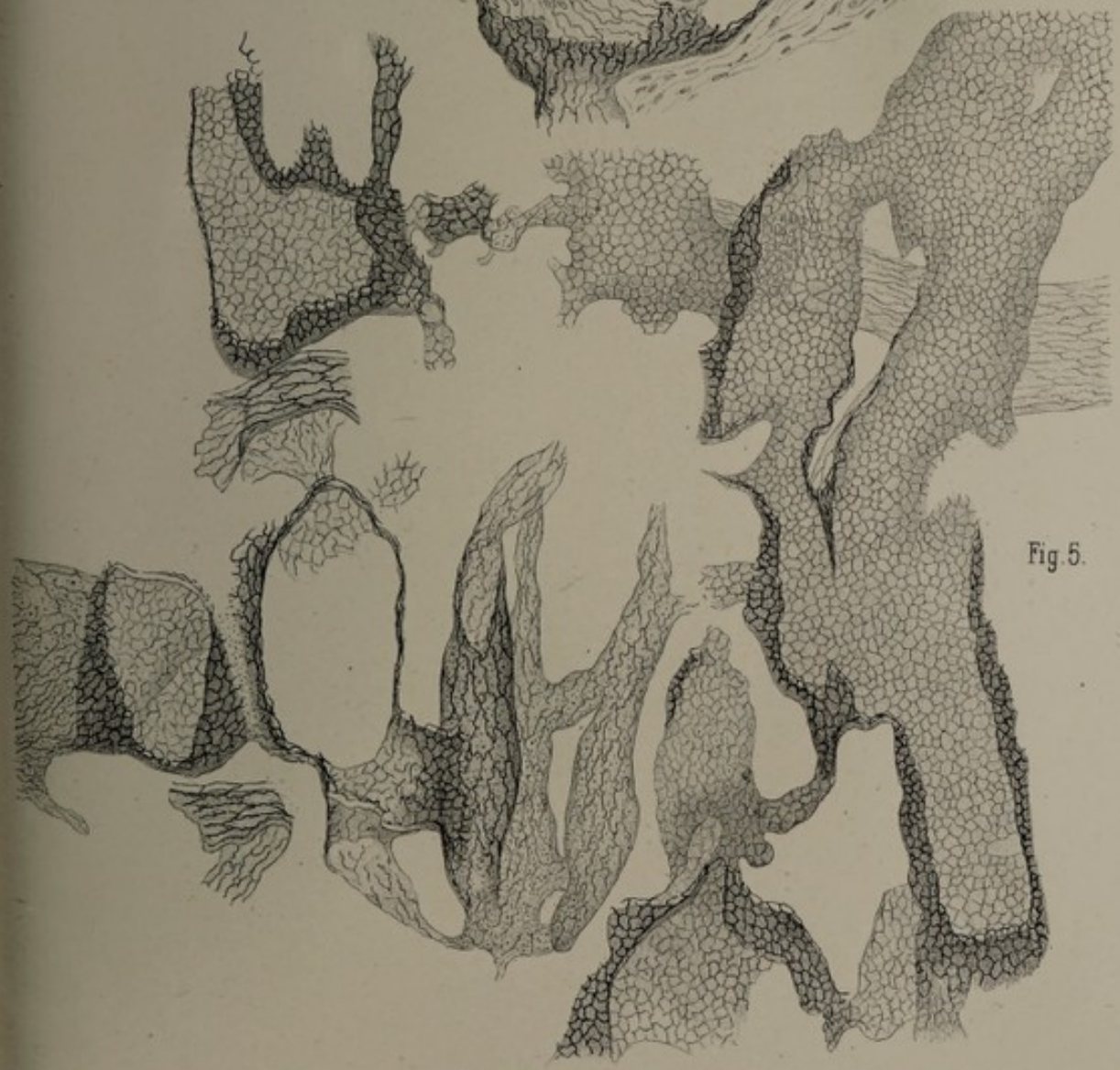

Fig. 5.

Goujet del. Imp. Lemercier, Paris. A. Karmanski, lith.

VOLUMES PARUS AU 1er JUILLET 1897 (*Suite*)

Phonétique historique et comparée du sanscrit et du zend, par Paul Regnaud, professeur de sanscrit et de grammaire comparée à la Faculté des Lettres. 5 fr.

La République des Provinces-Unies, la France et les Pays-Bas espagnols de 1630 à 1650, par A. Waddington, professeur-adjoint à la Faculté des Lettres de Lyon.
Tome I (1630-42). 1 vol. . . . . 6 fr.
Tome II (1642-50). 1 vol. . . . . 6 fr.

Sur la représentation des courbes gauches algébriques, par Léon Autonne, ingénieur des Ponts et Chaussées, maître de conférences à la Faculté des Sciences . . . . . 3 fr.

Histoire de la Compensation en droit Romain, par C. Appleton, professeur à la Faculté . . . . . 7 fr. 50

La Jeunesse de William Wordsworth (1770-1798). **Etude sur le « Prélude »**, par Emile Legouis, maître de conférences à la Faculté des Lettres. . . . . 7 fr. 50

L'Évolution d'un Mythe. Açvins et Dioscures, par Ch. Renel, docteur ès lettres . . . . . 6 fr.

La Botanique à Lyon avant la Révolution et l'histoire du Jardin Botanique municipal de cette ville, par M. Gérard, professeur à la Faculté des Sciences, avec figures dans le texte. . . . . 3 fr. 50

Physiologie comparée de la Marmotte par Raphaël Dubois, professeur de physiologie générale et comparée, avec 119 fig. et 125 planches hors texte. 15 fr.

Études sur les terrains tertiaires du Dauphiné, de la Savoie et de la Suisse occidentale, par H. Douxami, docteur ès sciences, agrégé de l'Université de Lyon. 1 vol. in-8° avec figures . . . . . 6 fr.

Recherches physiologiques sur l'appareil respiratoire des oiseaux, par J.-M. Soum, docteur ès sciences naturelles. 1 vol. in-8° avec 40 figures dans le texte. . 3 fr. 50

Résultats scientifiques de la campagne du Caudan dans le golfe de Gascogne (août-septembre 1895), par R. Koehler, professeur de zoologie à la Faculté des Sciences.
Fascicule I. 1 vol. in-8° avec 6 planches. 6 fr.
Fascicule II. 1 vol. in-8° avec 11 planches. . . . . 6 fr.
Fascicule III. 1 vol. in-8° avec 21 planches . . . . . 20 fr.

Sur le résidu électrique des condensateurs, par L. Houllevigue, maître de conférences à la Faculté des Sciences. 1 vol. in-8° . . . . . 3 fr.

Synthèse d'aldéhydes et d'acétones dans la série du Naphtalène au moyen du chlorure d'aluminium, par L. Rousset, chef des travaux de chimie à la Faculté des Sciences . . . . . 3 fr.

Recherches expérimentales sur quelques actinomètres électro-chimiques, par H. Rigollot, chef des travaux de physique à la Faculté des Sciences. . 5 fr.

ANNALES DE L'UNIVERSITÉ DE LYON

VOLUMES PARUS AU 1er JUILLET 1897

La doctrine de Malherbe d'après son commentaire sur Desportes, par Ferdinand Brunot, docteur ès lettres, chargé d'un Cours complémentaire à la Faculté des Lettres, lauréat de l'Académie française, avec 5 planches hors texte. 10 fr.

Recherches anatomiques et expérimentales sur la métamorphose des Amphibiens anoures, par E. Bataillon, préparateur de Zoologie à la Faculté des Sciences, avec 6 pl. hors texte. 4 fr.

Anatomie et Physiologie comparées de la Pholade dactyle. Structure, locomotion, tact, olfaction, gustation, action dermatoptique, photogénie, avec une théorie générale des sensations, par le Dr Raphaël Dubois, professeur de Physiologie générale et comparée à la Faculté, avec 68 figures dans le texte et 15 planches hors texte . . . . . 18 fr.

Sur le pneumogastrique des oiseaux, par E. Couvreur, docteur ès sciences, chef des travaux de physiologie à la Faculté des Sciences, avec 3 planches hors texte et graphiques dans le texte. . . . 4 fr.

Recherches sur la valeur morphologique des appendices superstaminaux de la fleur des Aristoloches, par Mlle A. Mayoux, élève de la Faculté des Sciences, avec 3 planches hors texte. . . . 4 fr.

Sur la théorie des équations différentielles du premier ordre et du premier degré, par Léon Autonne, Ingénieur des Ponts et Chaussées . . . . . 9 fr.

Recherches sur l'équation personnelle dans les observations astronomiques de passages, par F. Gonnessiat, Aide-Astronome à l'Observatoire, chargé d'un Cours complémentaire d'Astronomie à la Faculté des Sciences . . . . . 5 fr.

Lettres intimes de J.-M. Alberoni adressées au comte I. Rocca, ministre des finances du duc de Parme, et publiées d'après le manuscrit du collège de S. Lazaro Alberoni, par Emile Bourgeois, professeur à la Faculté des Lettres, avec un portrait et deux fac-simile. . 10 fr.

Le Fondateur de Lyon, Histoire de L. Munatius Plancus, par M. Jullien, professeur-adjoint à la Faculté des Lettres, avec 1 planche hors texte . . . . 5 fr.

Etude stratigraphique sur le Jurassique inférieur du Jura méridional, par Attale Riche, docteur ès sciences, avec planches hors texte. . . . . 12 fr.

Etude expérimentale sur les propriétés attribuées à la tuberculine de M. Koch, faite au laboratoire de médecine expérimentale et comparée de la Faculté, par M. le professeur Arloing, M. le Dr Rodet, agrégé, et M. le Dr Courmont, avec planches en couleurs. . . . 10 fr.

Histologie comparée des Ebénacées dans ses rapports avec la Morphologie et l'histoire généalogique de ces plantes, par Paul Parmentier, professeur de l'Université, avec 4 pl. hors texte. 4 fr.

Recherches sur la production et la localisation du Tannin chez les fruits comestibles fournis par la famille des Pomacées, par Mlle A. Mayoux, élève de la Faculté des Sciences, avec 2 planches. . . . . 3 fr.

Essai critique sur l'hypothèse des atomes dans la science contemporaine, par Arthur Hannequin, chargé d'un Cours complémentaire de philosophie à la Faculté des Lettres. . . . . 7 fr. 50

Saint Ambroise et la morale chrétienne au IVe siècle, par Raymond Thamin, ancien maître de conférences à la Faculté des Lettres de Lyon, professeur de philosophie au lycée Condorcet. 7 fr. 50

Etude sur le Bilharzia hæmatobia et la Bilharziose, par M. Lortet, doyen de la Faculté de Médecine, et Viallleton, professeur agrégé à la Faculté de Médecine, avec planches et figures dans le texte. . . . . 10 fr.

Recherches sur quelques dérivés surchlorés du phénol et du benzène, par Etienne Barral, docteur en médecine, pharmacien de 1re classe, chargé des fonctions d'agrégé à la Faculté de Médecine . . . . . 5 fr.

(Voir la suite à la page 3 de la couverture.)

Paris. — L. Marethieux, imprimeur, 1, rue Cassette. — 10637