

Ueber Secretionsvorgänge in Krebsen der Schilddrüse und der Leber und ihren Metastasen / von Martin B. Schmidt.

Contributors

Schmidt, Martin B.

Publication/Creation

Berlin : Georg Reimer, [1897?]

Persistent URL

<https://wellcomecollection.org/works/t5mzt8vd>

License and attribution

This work has been identified as being free of known restrictions under copyright law, including all related and neighbouring rights and is being made available under the Creative Commons, Public Domain Mark.


You can copy, modify, distribute and perform the work, even for commercial purposes, without asking permission.



Wellcome Collection
183 Euston Road
London NW1 2BE UK
T +44 (0)20 7611 8722
E library@wellcomecollection.org
<https://wellcomecollection.org>

SCHMIDT, Martin B.

C. 1896



Ueber Secretionsvorgänge in Krebsen der Schilddrüse und der Leber und ihren Metastasen.

Von Dr. Martin B. Schmidt,

I. Assistenten am Pathologischen Institut und Privatdocenten in Strassburg i. E.

(Hierzu Taf. II.)

Der Grundgedanke der Lehre, dass Geschwülste functionslos seien, ist der, dass der Zuwachs an Gewebe nicht eine Steigerung der Arbeitsleistung des befallenen Organs bedeutet, wie sie von einer das physiologische Vorbild einhaltenden Hypertrophie ausgeht, es soll ausgedrückt werden, dass ächte Neoplasmen für die Körperfuction werthlos sind. Dass Zeichen von einer Zellarbeit gelegentlich auch in Geschwülsten hervortreten, ist nicht zu leugnen, und dieser Einschränkung des allgemeinen Satzes wird Ziegler¹⁾ durch die Fassung gerecht, dass die Tumoren „keine dem Wohle des Gesamtorganismus dienende Function ausüben“, auch Birch-Hirschfeld²⁾, indem er denselben die Betheiligung an den „Körperfuctionen“ abspricht, während Cohnheim³⁾ offenbar die Zellthätigkeit selbst für unterdrückt ansieht; denn er bringt nicht nur anatomische Einrichtungen, das Fehlen der Ausführungsgänge in Adenomen und Drüsenkrebsen und das Fehlen der Angriffspunkte für Myome bezüglich des Ausbleibens jeder Leistung in Geschwülsten in Anschlag, sondern besonders den Mangel der Innervation.

Diejenigen Vorgänge an Geschwülsten, welche die angeführte Einschränkung des allgemeinen Satzes verlangen, sind die Secretbildungen in epithelialen Tumoren, und zwar hauptsächlich in Adenomen. Allerdings wird dabei die Definition des Begriffs

¹⁾ Ziegler, Lehrbuch. VIII. Aufl. 1895. Allgem. Theil S. 383.

²⁾ Birch-Hirschfeld, Grundriss der allgem. Pathol. 1892. S. 379—380.

³⁾ Cohnheim, Vorlesungen über allgemeine Patholog. 2. Aufl. 1882. S. 758.

von Bedeutung sein: wenn man, wie es Lücke¹⁾ andeutungsweise, ferner Rindfleisch²⁾ u. A. und neuerdings Barlow³⁾ thun, die Grenze zwischen Hyperplasie und Adenom in der Art feststellt, dass erstere die functionellen Eigenschaften des Mutterbodens ausübt, letzteres dagegen davon ausgeschlossen ist, dann fallen manche Tumoren aus dem Bereich des Adenoms, welche man sonst wohl dazu rechnen würde und dürfte, z. B. die glandulären Polypen der Darmschleimhaut mit ihren reichlichen Becherzellen und der Ausstossung des Schleims aus denselben; dann wäre für die Schilddrüse der Begriff des Adenoms fast ganz zu streichen, nur auf einige ausgesuchte Fälle zu beschränken, in denen nur solide Epithelhaufen oder leere Follikel den Knoten zusammensetzen; dann würde aber doch eine Tumorart übrig bleiben, welche nach Bau und Entstehung nicht zu den Hyperplasien gerechnet werden kann und dennoch exquisitester Secretbildung fähig ist, das Ovarialadenom, das kleincystische sowohl, als das grosskammrige Polykystom. Allerdings stimmt hier das schleimige Produkt nicht mit ächtem Mucin überein, und an den epithelialen Apparaten, aus welchen das Adenom hervorgeht, dem Keimepithel, bezw. den Pflüger'schen Schläuchen ist bisher nichts von Schleimbildung beobachtet worden; es kann hier also wohl von Secretion in einem Adenom, nicht aber von einer Uebertragung der functionellen Eigenschaft des Mutterbodens auf den Tumor gesprochen werden. Indessen scheint es mir schwer durchführbar, die Definition des Adenoms von dem etwaigen Bestehen oder Fehlen einer Secretion abhängig zu machen; und eine besondere Stütze findet diese Anschauung darin, dass sogar in evidenten Carcinomen secretorische Zustände an den Epithelien vorkommen können.

Für die Carcinome hat das Dogma von der Functionslosigkeit der Neoplasmen bis vor Kurzem ohne Einschränkung gegolten, und erst in letzter Zeit sind einige entgegenstehende Beobachtungen mitgetheilt worden, allerdings nur in geringer

¹⁾ Lücke, Pitha-Billroth's Handbuch der Chirurgie. II. 1. S. 275.

²⁾ Rindfleisch, Lehrbuch der patholog. Gewebelehre. 6. Aufl. 1886. S. 178 f.

³⁾ Barlow, Ueber Adenomata sebacea. Archiv für klin. Med. Bd. 55. 1895. S. 71.

Zahl. Denn es ist meines Erachtens nicht angängig, zur Beantwortung der Frage solche Fälle heranzuziehen, in welchen trotz krebsiger Entartung eines Organs diejenigen Ausfallserscheinungen fehlen, welche man nach andersartigen Erkrankungen desselben beobachtet. Hansemann¹⁾ hat für primäre Carcinome der Nebennieren ohne Bronzehaut, für primäres Pankreascarcinom ohne Diabetes und für primäres einseitiges Nierencarcinom ohne compensatorische Hypertrophie der anderen Niere eine Fortdauer der Function in den krebsig degenerirten Geweben angenommen, und für die Nebennierencarcinome ohne Addison hat Lubarsch²⁾ eine Function der primären Nebennierengeschwülste darin gesucht, dass dieselben diejenigen Stoffe, welche zur Pigmentbereitung dienen würden, durch Production von Glykogen ausschalten. Hansemann's Deductionen für jede der 3 Krankheiten scheinen mir indessen nicht allen Einwendungen Stand zu halten. Auch angenommen, dass bei Morbus Addisonii die Veränderung der Nebennieren selbst, unabhängig von einer vorhandenen oder fehlenden Betheiligung der Plexus coeliacus das wesentliche, ursächliche Moment der Erscheinungen sei, so liegen doch die Verhältnisse noch nicht so klar und einfach, dass man unbedingt den Rückschluss aus dem Fehlen der Hautverfärbung auf eine ungestörte Function in dem Carcinom machen könnte. Denn zunächst dürften, wie Hansemann selbst hervorhebt, dabei nur solche Fälle in Frage kommen, bei denen die Krebselemente Abkömmlinge der Nebennierenepithelien sind, also nur primäre Carcinome. Ueberblickt man jedoch die Statistik von G. Lewin³⁾, sowie spätere Mittheilungen über Nebennierenerkrankung ohne Bronzehaut, so erkennt man leicht, dass dabei 1) nicht nur primäre, sondern auch secundäre Nebennierenkrebsse vorgekommen sind; 2) sarcomatöse Neubildungen; 3) käsig-entzündliche Prozesse. Bezüglich der Totalität der Zerstörung des Nebennierengewebes sind die betreffenden Mittheilungen nicht weniger zuverlässig, als jene

¹⁾ Hansemann, Studien über die Specificität, den Altruismus und die Anaplasie der Zellen. Berlin 1893. S. 55 f.

²⁾ Lubarsch, Beiträge zur Histologie der von Nebennierenkeimen ausgehenden Nierengeschwülste. Dieses Archiv. 1894. Bd. 135. S. 218.

³⁾ G. Lewin, Charité-Annalen. XVII. 1892. S. 614—622.

von Hansemann für seine Theorie verwertheten Fälle primären Carcinoms, einzelne jedenfalls völlig unverdächtig und ausreichend untersucht: Für die secundären Carcinome z. B. Virchow's¹⁾ Beobachtung von totaler krebsiger Zerstörung beider Nebennieren nach Uteruskrebs ohne jede Hautverfärbung, ferner eine analoge, von Hansemann²⁾ selbst später zur Veranschaulichung dessen erwähnte, dass die Nebennieren vollständig zu Grunde gehen können, ohne dass Morbus Addisonii eintritt: es handelte sich um metastatischen Krebs in diesen Organen nach Mammacarcinom. Von den Sarcomen weise ich nicht auf die hyperplastischen, sondern nur auf die gemeinen Formen hin, z. B. ein doppelseitiges Lymphosarcom, welches H. Erni³⁾ beschreibt. Von käsiger Entzündung habe ich selbst einen Fall secirt (2. Februar 1892, Eylert), in dem beide Nebennieren in ganzer Ausdehnung befallen und auch bei mikroskopischer Durchforschung keine Reste des ursprünglichen Gewebes aufzufinden waren (der Plexus coeliacus normal), ohne dass auch nur eine Spur von Bronzehaut vorlag; in zwei anderen Fällen (8. Februar 1892, Grüsser, und 9. October 1893, Fritsch) traf ich ebenfalls bei Fehlen von Hautverfärbung doppelseitige Nebennierenverkäsung in grosser Ausdehnung, aber unter Erhaltung eines kleinen Theils normaler Rindensubstanz im oberen Pol je einer Nebenniere. Es sei hier beiläufig eine Frage berührt, welche mir jene 3 Fälle nahelegten, welche aber bisher bei den Erörterungen über die Beziehung zwischen Nebennieren und Morbus Addisonii ausser Acht gelassen worden ist, die Frage nach der Bedeutung accessorischer Nebennieren: Bei allen 3 Sectionen fand ich im Plexus coeliacus je eine kleine Nebenniere eingesprengt, im ersten Fall mit totaler Zerstörung der Hauptorgane und im zweiten mit fast totaler war dieselbe je erbsengross und durchaus unverändert, im dritten Fall bohngross und zum Theil ebenfalls verkäst. Dass abgesprengte Nebennierentheile, meist aus Rindensubstanz bestehend, nicht nur in unmittelbarer

¹⁾ Virchow, Canstatt's Jahresbericht. 1857. IV. S. 274.

²⁾ Hansemann, Ein seltener Fall von Morbus Addisonii. Berl. klin. Wochenschr. 1896. No. 14.

³⁾ H. Erni, Die Erkrankungen der Nebennieren ohne Bronzehaut. Diss. Zürich 1879.

Nähe des Hauptorgans vorkommen, sondern auch verborgen im Plexus coeliacus, im Ligamentum latum, längs der V. spermatica, zwischen Hoden und Nebenhoden, ist durch die Untersuchungen von Marchand¹⁾, Chiari²⁾, Dagonet³⁾, Wahncau⁴⁾, Michael⁵⁾, Gunkel⁶⁾, d'Ajutolo⁷⁾ u. A. ja bekannt. Da sie in meinen Beobachtungen ebenso wie in der von Wahncau trotz totaler Verkäsung der Nebennieren selbst intact bleiben können, liegt wenigstens die Möglichkeit vor, dass auch eine compensatorische Uebernahme der Function durch sie erfolgt, deren Ausdehnung und Bedeutung erst durch eine genauere Durchforschung der Prädilectionsstellen für diese accessorischen Organe in solchen Fällen beurtheilt werden kann. Jedenfalls scheinen mir diese Ueberlegungen genügend zu sein, um die Frage nach der Function krebsiger Nebennieren für noch nicht spruchreif zu erklären. Nicht anders steht es mit der Beweisführung für die innere Secretion des carcinomatösen Pankreas: Hansemann⁸⁾ gründet dieselbe auf zwei eigene Beobachtungen von totaler krebsiger Metamorphose des Organs ohne Vorhandensein von Diabetes. Bindend könnte ein daraus in Hansemann's Sinne gezogener Schluss nur sein, wenn Diabetes und Pankreaszerstörung untrennbar verbunden wären; dass der Satz durchaus nicht in dieser Allgemeinheit gilt, hat sich aber durch die Zusammenstellungen der letzten Jahre übereinstimmend ergeben. Auch meine eigenen Erfahrungen bestätigen dies; dieselben beziehen sich zunächst auf 15 Fälle von Diabetes, welche in den letzten 3 Jahren hier zur Section kamen und in welchen ich das Pankreas auch mikroskopisch genau untersuchte: Nur 2mal waren ausgedehnte und hochgradige Veränderungen an dem-

¹⁾ Marchand, Dieses Archiv. 1883. Bd. 92. S. 11.

²⁾ Chiari, Zeitschr. der Heilkunde. 1884. Bd. V. S. 449.

³⁾ Dagonet, Zeitschr. der Heilkunde. 1885. Bd. VI. S. 1.

⁴⁾ Wahncau, Jahrb. der hamburg. Staatskrankenanstalten, herausgeg. von Kast. 1889. I. S. 158.

⁵⁾ Michael, Archiv für klin. Med. 1888. Bd. 43. S. 120.

⁶⁾ Gunkel, Ueber einen Fall von Pseudohermaphroditismus femin. Diss. Marburg 1887.

⁷⁾ D'Ajutolo, Archivio per le scienze med. Vol. VIII. p. 14.

⁸⁾ Hansemann, Studien über die Specificität u. s. w. S. 55 und Zeitschr. für klin. Med. 1894. Bd. 26. S. 197.

selben vorhanden, nemlich im einen Falle multiple hämorrhagisch-nekrotische Heerde, von welchen nur ein geringer Theil des Organs verschont geblieben war, im anderen Induration der ganzen Drüse in Folge von Verstopfung des Ganges durch einen Stein; 2mal fand ich einfache Atrophie mit Lipomatose; 1mal etwas Abplattung des Organs bei durchaus normalen histologischen Verhältnissen. In 5 Fällen bot das Pankreas in Grösse und äusserem Ansehen vollkommen normale Beschaffenheit, histologisch aber kleine Abweichungen: Nemlich 1mal an einzelnen der kleinen interlobulären Arterien hyaline Verdickung der Intima, aber stets in beschränkter Ausdehnung und in geringem Grade, ohne stärkere Verengung des Lumens; ein anderes Mal sehr spärliche und kleine Heerde von ausgesprochener entzündlicher Verdickung des interstitiellen Bindegewebes und Atrophie der betroffenen Parenchymabschnitte; in den 3 übrigen Fällen Rundzelleninfiltration in den Bindegewebssepten oder in den Läppchen, stets in Form kleiner Heerde und so spärlich, dass sie erst nach Durchsuchen zahlreicher Präparate entdeckt wurden; ältere Entzündungserscheinungen, Verdickung des Bindegewebes und der Gefässwände, sowie atrophische Zustände der epithelialen Theile fehlten vollkommen, so dass der Prozess für frisch erklärt und dadurch, sowie durch seine räumliche Beschränkung für unwesentlich für das Zustandekommen des in jedem der Fälle chronischen Diabetes gehalten werden muss. 5mal endlich verhielt sich das Pankreas makroskopisch wie mikroskopisch durchaus normal. Andererseits fand ich wiederholt Lipomatose des Pankreas mit Atrophie des Parenchyms in hohem Grade, nicht geringer, eher stärker als in jenen 2 Diabetesfällen, ohne in dem post mortem aus der Blase entnommenen Urin Zucker nachweisen zu können. Fälle schwererer Pankreasschädigung mit Zerstörung des ganzen oder des grössten Theils des Organs ohne Einfluss auf die Harnbeschaffenheit kamen hier nicht zur Beobachtung; doch verweise ich auf Hansemann's¹⁾ eigene Aeusserung, dass nicht nur ausgesprochenes Coma diabeticum ohne nachweisliche Pankreasveränderung, sondern auch totale Zerstörung des Pankreas durch

¹⁾ Hansemann, Studien über die Specificität u. s. w. S. 54.

Nekrose ohne jeden Diabetes vorkommt; ferner auf die sorgfältige Zusammenstellung von Dieckhoff¹⁾, welcher zwar in allen eigenen 7 Diabetesfällen pathologische Zustände am Pankreas fand (allerdings nur 3 mal hochgradige Strukturänderungen), aber aus der Literatur entnimmt, dass nicht jeder Diabetes auf Erkrankung desselben zurückzuführen ist, andererseits schwere Veränderungen an diesem ohne Diabetes nicht selten vorkommen; zu den in Dieckhoff's Tabelle aufgeführten Beobachtungen kommt noch ein von Körte²⁾ mitgetheilter Fall von schwerer Entzündung mit partieller Ausstossung des Pankreas und hämorrhagischer und thonartiger Erweichung des zurückgebliebenen Theils ohne Zuckerausscheidung während der 4 wöchentlichen Beobachtung; dieser, wie manche der anderen halten nicht der Erklärung Stand, dass der Diabetes ausgeblieben sei wegen zu schwerer Complicationen mit Veränderung des Stoffwechsels oder wegen zu acuten Verlaufs der Pankreaserkrankung. Es bedarf nicht der Aufführung der gesammten Literaturangaben, um darzuthun, dass beim Menschen zweifellos häufig schwere Pankreasschädigungen Diabetes nach sich ziehen, indessen nicht so regelmässig, dass danach das Ausbleiben des Zuckers im Harn bei Pankreaskrebs unbedingt auf eine glykolytische Function der Carcinomzellen bezogen werden dürfte.

Die Anwendung des gleichen Satzes auf die Nieren muss Hansemann durch zu viel Hypothesen stützen, als dass daraus ein Beweis für die Forterbung der Function abgeleitet werden könnte: Hansemann schliesst aus dem Umstande, dass er 3 mal bei einseitigem, totalem primären Nierencarcinom an der anderen Niere keine Hypertrophie fand (nur für einen Patienten ist das Alter angegeben: 54 Jahre), dass die krebsige Niere zwar nicht mehr die Harnabscheidung besorgt, wohl aber ihre „positive Function“ ausgeübt, d. h. Stoffe dem Körper zugeführt habe, und dass erst mit dem Wegfall dieser Thätigkeit die Bedingungen

¹⁾ Dieckhoff, Beiträge zur pathologischen Anatomie des Pankreas. Aus der Festschrift für Th. Thierfelder. Leipzig 1895.

²⁾ Körte, Zur chirurgischen Behandlung der Pankreas-Eiterung und Pankreas-Nekrose. Fall III. Langenbeck's Archiv. Bd. 48. S. 747. 1894.

für eine compensatorische Hypertrophie einsetzen. Aber was Hansemann hier auf das Carcinom bezieht, kommt bekanntlich auch nach andersartiger Destruction oder Exstirpation der einen Niere, besonders im höheren Alter vor, unter Verhältnissen also, welche eine Vererbung der physiologischen Function unmöglich machen.

In allen 3 besprochenen Fällen, bei Nebenniere, Pankreas, Niere, würde es sich um eine innere Secretion handeln, deren Quellen und Aushülfsquellen noch zu verborgen sind, um einigermaßen sichere Schlüsse für die Frage nach der Function der Krebse zu erlauben.

Weiter als solche Deductionen führen die Beobachtungen von mikroskopisch wahrnehmbaren Secreten der Epithelzellen in Carcinomen. Dieselben sind nicht selten zu erheben. Aber man muss von Anfang an scharf unterscheiden, ob es sich um die Nachahmung einer wahren physiologischen Secretion von Seiten der Epithelien, eine Verarbeitung und Ausstossung von Material unter Erhaltung der Zelle, also einen hochstehenden Lebensact handelt, oder um Vorgänge, bei welchen die gebildeten Stoffe durch Abstossung und Auflösung, also eine finale Metamorphose der Epithelien, frei werden, um schliesslich als Absonderungsprodukt der ganzen Drüse, nicht der Zellen, nach aussen zu treten. Von diesem Standpunkt aus ist zunächst das Auftreten von Fettkügelchen in den Zellen der Mammacarcinome zu beurtheilen. Waldeyer¹⁾ hat hervorgehoben, dass „in jedem Organe die carcinomatösen Körper vorwiegend diejenigen Metamorphosen durchmachen, welchen auch unter normalen Verhältnissen die Epithelzellen dieser Orte am häufigsten unterliegen“, dass an der Milchdrüse, wo die „fettige Umwandlung der Milchepithelien die normale Regression“ ist, am häufigsten auch die fettige Degeneration in Carcinomen eintritt. Milch wird dabei nicht gebildet, nur Detritus entsteht. Nach der herrschenden Ansicht stossen die normalen Epithelien der Mamma das gebildete Fett nicht aus, sondern fallen mit demselben von der Wand ab. Es fasst also schon der normale Secretionsvorgang der Drüse eine Degeneration der Zellen in

¹⁾ Waldeyer, Dieses Archiv. 1867. Bd. 41. S. 483.

sich. Bei krebsigen Neubildungen des Organs tritt nur die fettige Zellentartung hervor und kann dann wohl als eine von dem normalen Drüsenepithel überkommene Eigenschaft aufgefasst, aber mit Rücksicht auf die Häufigkeit der Fettmetamorphose in den Zellen, besonders den Krebszellen der verschiedensten Gewebe, nicht zu den specifischen Secretbildungen gestellt werden. Die Verhornung des Plattenepithels der Haut und der Cancroide, welche Hansemann¹⁾ zu den Secretionen rechnet, bedeutet keine anderen Zwecken dienende Function der lebenskräftigen Zellen, sondern eine reine Altersmetamorphose, welche das Absterben derselben einleitet: Nach Ernst's²⁾ Untersuchungen geht das Keratin der verhornenden Zelle aus dem Protoplasma hervor, nachdem vorher der Kern in Chromatinkörnchen (identisch mit dem Keratohyalin) zersplittert und darin der Untergang der Zelle ausgesprochen ist. Also liegt auch hier keine Secretion vor.

Näher steht die Schleimbildung in Gallertkrebsen einer wahren Zellabsonderung, lässt sich indessen der normalen Function des Mutterbodens, auf welchem dieselben gewachsen sind, nicht vollkommen gleichstellen. Der gewöhnlichste Modus der Schleimbereitung in Carcinomen ist der, dass das gesammte Protoplasma schleimig quillt, die Zelle dabei sich auflöst und die Zerfallsprodukte der benachbarten Zellen zusammenfließen [1. Typus von Hauser³⁾]; dieser Prozess kann nicht mit der normalen Schleimsecretion verglichen werden, reiht sich vielmehr, wie die Verfettung in Mammakrebsen, den Degenerationen eng an. Indessen kann ich F. Lange⁴⁾ nicht zustimmen, welcher angiebt, dass dies an denjenigen Stellen, wo überhaupt die Mucinbildung von den Krebszellen und nicht, wie im Gallertcarcinom der Mamma, vom bindegewebigen Stroma ausgeht,

¹⁾ Hansemann, Verhandlungen der Naturforscherversammlung in Lübeck. Ref. im Centralbl. für allgem. Pathol. 1895. S. 718.

²⁾ P. Ernst, Ueber die Beziehungen des Keratohyalins zum Hyalin. Dieses Archiv. 1892. Bd. 130. S. 291 ff.

³⁾ Hauser, Das Cylinderepithelcarcinom des Magens und des Dickdarms. Jena 1890. S. 39 ff.

⁴⁾ F. Lange, Der Gallertkrebs der Brustdrüse. Bruns' Beiträge zur klin. Chir. 1896. Bd. XVI. S. 15.

also in Magen und Rectum, die ausschliessliche Art der Schleimproduction sei. Es giebt gerade an den letztgenannten Localitäten einen Cylinderzellen-Schleimkrebs, von dessen Schläuchen manche eng und leer und von einer Schicht hoher Epithelien umsäumt, andere weiter, im Lumen mit Schleim erfüllt sind und auf der Wand eine Lage regelmässig aufgereihter Cylinderzellen tragen, welche alle oder zum Theil basal gestellte und schüsselförmig ausgehöhlte Kerne und in dem das Lumen berührenden Protoplasmaabschnitt je einen hellen Schleimtropfen besitzen. In diesem Falle wird offenbar das physiologische Vorbild epithelialer Schleimbereitung auch im Krebs nachgeahmt und das Produkt von den Zellen in's Lumen ausgestossen. Doch kommt dies selten vor, und nie habe ich die Becherzellenbildung und Schleimsecretion in derselben Regelmässigkeit wie im cystischen Ovarialadenomen an allen oder den meisten Zellen nebeneinander beobachten können. Ferner scheint auch wenn das Stadium der Becherzellen erreicht ist, im Krebs der weitere Fortschritt nicht nothwendig in der Ausstossung des Schleimtropfens zu bestehen, sondern es kann dann die ganze Zelle bis zur Kugelgestalt gedehnt, aber mit wandständigem und abgeplattetem Kern und dünner Protoplasmahülle versehen von der Wand sich ablösen und in's Lumen eintreten. Somit muss ein wenn auch kleiner Theil der Schleimkrebsse zu denjenigen bösartigen Neubildungen gezählt werden, bei denen in der That die Epithelien die secretorische Function ihrer Mutterzellen nach dem physiologischen Modus beibehalten haben.

Zwei mikroskopisch wahrnehmbare Secrete sind in letzter Zeit bisweilen in Carcinomen und ihren Metastasen gefunden worden: Galle und Schilddrüsencolloid, erstere in Verbindung mit den producirenden Zellen morphologisch nicht zu verkennen, letzteres wenigstens in einem Theil der Fälle auf Grund des anatomischen und klinischen Gesamtbildes sicher als solches anzuerkennen. Die betreffenden Beobachtungen verdienen eine eingehendere Würdigung, als ihnen im Ganzen zu Theil geworden ist; bei der Mittheilung vieler derselben ist gerade die vom allgemein-pathologischen Standpunkt aus bedeutungsvolle Seite derselben in den Hintergrund getreten. Sie sollen im Anschluss an zwei einschlägige Fälle von je einem Schilddrüsen-

und Lebercarcinom besprochen werden, welche ich kurz nach einander zu seciren Gelegenheit hatte und zunächst beschreiben will. Wenn dabei das Colloid als das Secret der Schilddrüsenepithelien behandelt, und als solches — trotz der verschiedenen Abfuhrwege aus der Drüse — mit der Galle auf gleiche Stufe gestellt wird, so geschieht dies nicht ohne bewusstes Festhalten an der Thatsache, dass bisher noch nicht zweifellos festgestellt wurde, dass das Colloid das eigentliche, die Function der Drüse bedingende Produkt darstellt und die chemisch wirksamen Substanzen untrennbar an ihm haften; es kann ja auch das wirksame Princip eine optisch nicht wahrnehmbare und unabhängig von dem Colloid entstehende Substanz sein. Immerhin bleibt die Colloidbildung ein ächter Secretionsact der Epithelien, der offenbar an die volle Vitalität der Zellen gebunden ist, und insofern darf ihrem Auftreten in den Neubildungen eine ähnliche Bedeutung wie der Gallenproduction unter denselben Umständen beigelegt werden.

I. Fall. Carcinom der Schilddrüse, Metastasen in dem Schädeldach, dem Femurmark und in der Pleura.

Frau Kleiber, 61 Jahre alt, trat in die Behandlung des Herrn Prof. E. Boeckel — dessen Freundlichkeit ich die klinischen Angaben verdanke — wegen einer Anschwellung von etwa 6 cm Durchmesser mitten auf der Stirn; die Schwellung hatte sich seit 6 Monaten ohne bekannte Ursache entwickelt. Nachdem am 14. April 1896 bei einer Probeincision ein kleines Stück des Tumors entfernt war, wurde am folgenden Tage die Exstirpation der ganzen Geschwulst vorgenommen und, da dieselbe das Stirnbein durchwachsen hatte und mit der Dura mater zusammenhing, der Knochen ummeißelt und ein Stück der Dura sammt dem Sinus longitudinalis herausgeschnitten, letzterer durch Pincetten geschlossen. Am 18. April 1896 erfolgte der Tod im Coma.

Sectionsbericht (in gekürzter Form): Ziemlich kleine, blasse Leiche. Die Trepanationswunde am Stirnbein misst 6,5 : 5,5 cm im Durchmesser, reicht nach hinten bis zur Coronarnaht. Unter den dieselbe füllenden Gazetampons liegen durch einen Defect der Dura von 5 : 4 cm Ausdehnung die beiden Stirnlappen zu Tage; die Falx ist zwischen denselben erhalten, der Sinus longitud. aber fehlt im Bereich des Defectes und läuft von hinten her offen in denselben aus; sein hinterer Abschnitt ist leer. Zwischen Dura und Schädel nirgends Tumorsubstanz. Auf der Innenfläche der Dura rechts eine dicke, links eine dünne Schicht geronnenen Blutes über der ganzen Convexität, dünne Lagen auch auf der Falx und in der rechten mittleren Schädelgrube. Keine Thromben in den Sinus. Hypophysis von mittlerer Grösse. Oberfläche der Stirnlappen etwas abgeplattet; inmitten des rechten

ein grosser Erweichungsheerd mit centraler Verflüssigung und reichlichen Ecchymosen in der Peripherie, letztere stehen besonders dicht im oberen Theil des Heerdes. Im linken Stirnlappen eine Gruppe kleiner Blutungen im Marklager, ferner im linken Gyrus fornicatus und angrenzenden Theil des Balkens Erweichung der Substanz und Ecchymosen. Seitenventrikel eng, leer; das Dach des rechten etwas mit dem Streifenhügelkopf verwachsen.

In der Mitte des Halses eine stark gewölbte, von verschieblicher Haut überzogene Anschwellung; dieselbe rührt her von einem median gelegenen, etwas weiter nach rechts als nach links reichenden Tumor der Schilddrüse von 6,5 cm Länge, 6 cm Breite und 5 cm Dicke; die Mm. sternocleidomastoidei umkreisen denselben bogenförmig, lassen sich aber, wie die übrigen Weichtheile des Halses, leicht von ihm abpräpariren, ohne damit verwachsen zu sein. Nach Ablösen der Mm. sternohyoidei und sternothyreoidei von der Vorderfläche liegt die Geschwulst mit einer dünnen, von geschlängelten Venen durchzogenen Kapsel zu Tage, stark höckrig, von weisser Farbe, nur an einzelnen Stellen geröthet. Der linke Schilddrüsenlappen ist ziemlich weit nach hinten gedrängt und klein, 1,5 cm breit, 6 cm lang, 1,5 cm dick; seine Substanz von normaler Beschaffenheit, bräunlich, schlaff, nur in seinem unteren Pol liegt ein röthlicher, weicher, kugliger Knoten von Haselnussgrösse, der aus der Umgebung leicht herauszuheben ist. Zwischen linkem Lappen und Tumor schiebt sich ein schmaler Isthmus, der dieselbe Beschaffenheit, wie der linke Lappen zeigt, an dem Unterrand und der Vorderfläche durch eine Furche von letzterem abgegrenzt ist; von seinem Oberrand steigt ein Processus pyramidalis bis zur Incisur des Schildknorpels. Auf dem oberen Theil des rechten Tumorrandes findet sich als Rest des rechten Lappens ein 2 cm breiter Streifen bräunlichen Schilddrüsenparenchyms; dasselbe stellt eine leicht in eckige Drüsenläppchen zerlegbare Hohlrinne von 1 mm Dicke dar, welche oben leicht von dem Tumor abzuheben ist; unten aber schieben sich zwischen sie und letzteren zwei je haselnussgrosse Knoten ein, die sich aus ihrer Umgebung leicht herauslösen lassen; der untere von ihnen ist derb, vollständig hyalin, der obere weich und röthlich. Der Haupttumor nun ist in seiner Gesamtheit kinderfaustgross. Auf dem Schnitt besteht er aus grauweissem, stellenweise röthlichem, markigem Gewebe, welches eine deutliche Gliederung in rundliche Knoten verschiedener Grösse erkennen lässt, welche sich aber nicht von einander trennen lassen, sondern durch festes Bindegewebe zusammengehalten werden. Im Centrum findet sich ein derbes, zum Theil verkalktes Bindegewebslager von schaliger Gestalt, welches einen fast kugligen Abschnitt des Tumors ziemlich allseitig umschliesst; derselbe ist etwas stärker geröthet, als die umgebende markig-weiße Substanz. Dicht hinter dem rechten Rand der so veränderten Schilddrüse liegt, ohne continuirliche Verbindung mit ihr, ein bohnergrosser, fester Knoten vom Bau colloiden Schilddrüsenparenchyms.

Kehlkopf und Trachea lassen sich leicht von der Geschwulst ablösen; leichte Röthung der Schleimhaut darin. In beiden Vv. jugulares flüssiges

Blut, ebenso in den Vv. anonymae; Halslymphdrüsen beiderseits etwas vergrössert, geröthet, weich.

Rechte Lunge frei, etwa 1 Esslöffel klaren Serums im Pleuraraum; an der Vorderfläche des Oberlappens liegen in der Pleura 2 kleine, flache, grauweisse Tumorknötchen, das eine linsengross, das andere länglich, ungefähr doppelt so gross. Links nichts Aehnliches, nur kleine, schiefrige Fibrome in der Pleura, eben solche auch rechts. Lungengewebe emphysematös, keine Knoten darin.

Foramen coecum bildet eine flache Grube; keine Cysten in der Zunge. An Gaumen und Rachen nichts Besonderes. Tractionsdivertikel des Oesophagus entsprechend der Bifurcation der Trachea. Kleines, schlaffes, braunes Herz; senile Atrophie der Milz, Nieren, Leber, des Pankreas. Steine in der Gallenblase und eine strahlige Narbe in der Schleimhaut derselben. Nebennieren unverändert. Gestielter Schleimhautpolyp im Rectum, sonst nichts Krankhaftes im Darm. Ein verkalktes, kirschengrosses Myom im atrophischen Uterus. Harnblase ohne Besonderheiten.

Im durchsägten Sternum blassrothes Mark, die Knochensubstanz atrophisch, nichts von Tumor darin; derselbe Befund in den Wirbelkörpern. Im aufgesägten rechten Femor liegt in der Mitte der Diaphyse ein erbsengrosser, grauweisser, markiger und durchscheinender Knoten von 5 mm Durchmesser in Fettmark eingebettet. Im aufgesägten linken Humerus nichts von Tumoren; ebenso am Becken nichts davon zu finden.

Der exstirpirte Schädeltumor hängt zum Theil an der oberen Fläche der Dura mater, zum Theil an den Rändern des Knochendefectes und an der Unterseite der über dem letzteren wegziehenden und leicht emporgewölbten Galea aponeurotica. Passt man den an der Dura haftenden Theil wieder in die Knochenöffnung hinein, so besitzt die Geschwulst in ihrer Gesammtheit eine Dicke von 1,6 cm; sie sitzt breitbasig auf der Dura fest in der Ausdehnung von 2 : 2,5 cm; denselben Umfang hat der Defect in der Tabula vitrea, dessen Ränder sehr zackig gestaltet sind; unmittelbar über der Tabula vitrea breitet sich der Tumor der Fläche nach noch weiter aus, indem er die Diploe und die Tabula ext. ersetzt; an manchen Stellen reicht er so noch 8 mm in den Knochen hinein. Das Gewebe der Geschwulst ist weich, vielfach zerklüftet und hämorrhagisch beschaffen, in den unveränderten Partien grauroth, feinporös.

Mikroskopische Untersuchung: Der linke Schilddrüsenlappen besitzt die Struktur der normalen Drüse, besteht aus rundlichen oder länglichen, oft eckigen Läppchen und schmalen, gefässtragenden Bindegewebszügen dazwischen; die Läppchen werden zusammengesetzt aus sehr dichtstehenden, runden oder einander abplattenden, von Capillaren umspinnenen Bläschen wechselnder Grösse; schon die kleinsten von ihnen besitzen eine einschichtige Epithelauskleidung und mit Carmin lebhaft roth färbbaren colloidnen Inhalt; in den grösseren Follikeln bildet letzterer nicht einen einheitlichen Ausguss, sondern zerfällt in Schollen und Bänder. Dieselben Elementargebilde, colloidhaltige Epithelbläschen, setzen den Knoten im

unteren Pol des Lappens zusammen; aber es fehlt hier die Abtheilung in Lappchen, und ferner herrscht die runde Form der Bläschen vor, da sich dieselben weniger dicht berühren und selten in eckige Formen drücken, meist liegen zwischen ihnen etwas breitere Interstitien mit den Capillaren, die oft auch von einzelnen Bindegewebszellen und Fasern begleitet werden; dieser dünne Bindegewebsaum nimmt stellenweise hyaline Beschaffenheit unter Aufquellen an; ebenso ist die Wand der grösseren Blutgefässe nicht selten dick und hyalin. Der weiche der beiden isolirten Knoten im Rest des rechten Schilddrüsenlappens gleicht durchaus im Bau dem eben beschriebenen. Der andere besteht fast ganz aus hyaliner Substanz, in welcher nur selten isolirte Follikel oder Gruppen von solchen eingesprengt liegen.

Der Haupttumor der Schilddrüse nun zeigt in den ihn zusammensetzenden Knoten, obwohl dieselben makroskopisch keine wesentlichen Differenzen darbieten, histologisch verschiedenes Verhalten, indem Knoten abwechseln 1) von dem gewöhnlichen folliculären Schilddrüsenbau, nur ohne oder fast ohne Colloid; 2) mit solchen, die aus Cylinderzellenschläuchen bestehen, und 3) mit solchen, in denen die epithelialen Stränge solid sind. Allerdings vereinigen manche Knoten auch zwei der genannten Strukturen in sich und Uebergangsformen zwischen denselben. Die unter 1) bezeichneten Stellen besitzen ein stark durchbrochenes Aussehen, wie normale Schilddrüse: Die Lumina sind rund oder, durch gegenseitigen Druck, von einer oder mehreren Seiten her abgeplattet und somit eckig, oder etwas in die Länge gezogen. Die Wand jedes Follikels besteht aus einer Schicht cubischer, ziemlich kleiner Epithelien mit spärlichem Zellenprotoplasma, deren Kerne ungefähr die Mitte der Zellen einnehmend, sehr regelmässig gestellt sind. Diese Bläschen liegen einander eng an, die Interstitien sind äusserst schmal, oft kann man in ihnen nichts von Zellen erkennen, andere Male ein Capillargefäss, nie aber neben diesem deutliches Bindegewebe; auch eine Tunica propria ist nicht zu constatiren. Das Lumen ist leer oder mit feinkörnigen Gerinnungsmassen ausgefüllt, selten findet sich als Pfropf oder als sichelförmige Lage auf einem Theil der Wand ein homogenes, glänzendes, bisweilen von Vacuolen durchsetztes, mit Carmin schwach färbbares Material, vollkommen gleich den jungen Colloidmassen in normalem Schilddrüsen-gewebe. Meist werden diese Herde ganz scharf durch die breite Bindegewebshülle abgegrenzt, deren Züge die Oberfläche des rundlichen Knotens umkreisen; doch kommen Stellen vor, in denen diese schilddrüsenähnlichen Partien in einen solchen Balken einwachsen, ihn quer unterbrechen, nicht in scharfer Linie, sondern so, dass die Bündel der unterbrochenen Fasern von der Durchwachungsstelle aus noch verschieden weit durch Follikelgruppen aus einander gedrängt werden. Schon zwischen den beschriebenen Follikeln tauchen bisweilen solche auf, die bei weitem Lumen höhere, ausgesprochen cylindrische Wandepithelien aufweisen, und diese bilden den Uebergang zu den anderen Knoten, in denen ausschliesslich oder vorwiegend cylinderepithelbekleidete Kanäle sich finden. Solche Knoten erscheinen im

Schnitt im Gegensatz zu den eben geschilderten porösen solid, da nur wenige klaffende Lumina hervortreten, die meisten sehr eng sind. Dennoch handelt es sich um wirkliche Hohlgebilde, deren Wandungen nur meist einander aufliegen, und zwar meist um schönste Drüsenschläuche, die oft nur im Quer- oder Schrägschnitt, oft aber auch längsgetroffen erscheinen und dann weit durch's Gesichtsfeld, in Windungen laufend, verfolgt werden können. Ob alle annähernd runden Lumina quergeschnittenen Schläuchen entsprechen, ob kuglige Räume also ganz fehlen, lässt sich nicht sicher entscheiden; jedenfalls herrscht die Schlauchform vor. Das Epithel ist durchweg einschichtig, auch basale Ersatzzellen fehlen, und die Form ist hochcylindrisch; die Kerne stehen basal, in jedem Schlauch alle in gleicher Höhe äusserst regelmässig, sind schmal und lang, trotzdem nach dem Lumen zu noch überragt von Protoplasma, das schwache Granulierung zeigt, nirgends Vacuolen einschliesst. Bisweilen liegen die Wandungen unmittelbar auf einander, andere Male bleibt ein schmaler Spalt zwischen ihnen, der leer ist, oder körnig geronnenes Material enthält; bisweilen ist die Lichtung weiter und dann stets von rundlichen, lose liegenden Zellen, offenbar abgestossenen und dann abgerundeten Epithelien ausgefüllt. Selten und nur an engen Schläuchen trifft man einen einheitlichen Ausguss mit homogener, glänzender, colloider Masse, ohne dass die Wandzellen ein anderes Gepräge trügen. Auch in diesen Knoten mit Cylinderzellenschläuchen fehlt ein Bindegewebsstroma, neben den interstitiellen Capillaren sind nur vereinzelte Fasern und Spindelzellen wahrzunehmen. Die Partien mit soliden Epithelnestern endlich nehmen theils einen kleinen Knoten für sich ein, theils finden sie sich darin neben dem schlauchförmigen Typus. In ihnen ist stets ein ausgesprochenes fibrilläres Bindegewebsstroma vorhanden, dessen Balken im Ganzen schmal sind und zwischen sich runde oder gestreckte Maschen lassen; besonders häufig sind letztere und dann meist parallel gestellt, auch in der Breite sehr übereinstimmend mit den Hohlschläuchen; aber die Epithelien stehen zu letzteren im Gegensatz durch Form und Anordnung, sind äusserst polymorph, eckig, ziemlich klein, ein Mosaik bildend, aber kein Lumen zwischen sich lassend. Degenerative Zustände treten selten im Schilddrüsentumor hervor und nur an Stellen mit Cylinderzellenschläuchen oder soliden Epithelzapfen; in solchen Partien fehlt die Färbbarkeit der Kerne, doch ist die Gewebsstruktur, sowie der Contour der Zellen erhalten.

In der exstirpirten Schädelmetastase liegt entsprechend dem makroskopisch wahrnehmbaren porösen Bau im histologischen Bild ein Lumen dicht neben dem anderen, jedes umsäumt von einer Epithelzellenlage, und zwischen je zwei benachbarten Bläschen nur ein äusserst schmales Septum mit einem Capillargefäss. Die Lumina sind grösstentheils kreisrund, selten abgeplattet, ganz selten durch gegenseitigen Druck in die Länge gestreckt; in der Grösse bestehen beträchtliche Schwankungen zwischen einem mikroskopisch gerade deutlichen bis zu einem mit blossem Auge als feinste Pore wahrnehmbaren Lumen. In der Mehrzahl dieser Follikel sind die Epithelien cubisch, klein, seltener niedrig-cylindrisch und in diesem Falle mit etwas

länglichen, basal und parallel gestellten Kernen versehen, die nach dem Lumen zu von einer deutlichen Protoplasmakuppe überragt werden. Das ganze Bild erinnert ausserordentlich an Schilddrüsengewebe, nur fehlt deutliches Colloid sowohl im Innern der Follikel, als in den Gefässen und um dieselben: Wohl ist, abgesehen von frischen Blutextravasaten zwischen und in manchen Follikeln, oft das Lumen der letzteren eingenommen von einer feinkörnigen Gerinnungsmasse, hier und da auch von einem glänzenden, homogenen, nur von Vacuolen durchsetzten Material, doch ist dies zarter, als gewöhnliches Schilddrüsencolloid und durch Carmin gar nicht färbbar; viele der Bläschen sind leer. Solide Epithelhaufen fehlen vollständig.

Das Tumorknötchen im Femurmark gleicht im Bau durchaus der beschriebenen Metastase auf der Dura: Auch hier ist die Aehnlichkeit mit Schilddrüsenstruktur frappant, aber von Colloid in den Follikeln nichts zu finden. Die Begrenzung des Knötchens gegen das Markgewebe ist eine ganz scharfe, einzelne Follikel schieben sich nicht in letzteres vor; das Mark selbst ist auch in unmittelbarer Nähe des Tumors, abgesehen von einer hämorrhagischen Infiltration an einem Theil der Peripherie, unverändert.

Die beiden Knötchen in der rechten Pleura erweisen sich ebenfalls als Krebsmetastasen, und zwar als diejenigen, in welchen der Bau der normalen Schilddrüse am wenigsten verändert wiedererscheint. Das kleinere von ihnen ist schwach biconvex mit abgerundetem Rand, und in das Bindegewebe der Pleura eingebettet. Letztere ist ausserhalb des Knötchens aus derben in den verschiedensten Richtungen verlaufenden Balken zusammengesetzt. Am Tumorrand angekommen spaltet sie sich in zwei denselben umfassende Lamellen; in beiden nehmen die Bündel einen der Oberfläche parallelen Verlauf. Am Rande des Knötchens besitzt die Pleura aber noch den durchflochtenen Balkenbau und hier ist dann, im Gegensatz zu den beiden Flächen, die Grenze zwischen Tumor- und Bindegewebe eine weniger scharfe, indem einzelne Epithelzüge zwischen die Balken eindringen, so dass diese Randpartien des Tumors ein von den präformirten Bindegewebszügen der Pleura gebildetes starkes Stroma besitzen, welches dem Haupttheil desselben fehlt. Diese äussersten Ausläufer der Epithelwucherung bilden kleine solide Haufen und Stränge von kleinen, protoplasmaarmen, polymorphen, durchaus uncharakteristischen Zellen. Aehnlich ist die oberflächliche Zone an der der Lunge abgewandten Seite beschaffen, nur sind hier die Epithelzüge meist länger gestreckt und der Oberfläche parallel. Auf diese Zone folgt eine ebenfalls dünne Schicht, in welcher eine Schlauchform deutlich wird, die Lumina der Schläuche allerdings sehr eng und die Epithelzellen niedrig-cubisch beschaffen sind, und nun folgt lungenwärts das den Haupttheil des Knötchens ausmachende Gewebe, welches bis zu der anderen Begrenzungslamelle der Pleura reicht. Dieser Abschnitt ist porös, fast nur zusammengesetzt aus kleinen, dicht einander anliegenden Hohlgebilden mit rundem oder etwas eckigem, oder schlauchförmigem Lumen; die Schläuche laufen zum Theil parallel der Oberfläche, zum Theil senkrecht zu ihr; die Wand wird von einer Schicht sehr regelmässig gestellter, bald cubischer, bald

cylindrisch gestalteter Epithelien gebildet, Ersatzzellen fehlen. In den äusserst schmalen Interstitien zwischen den Bläschen und Schläuchen erkennt man vielfach die Capillaren, neben diesen aber gewöhnlich nichts von Bindegewebe. Relativ am weitesten sind die epithelumsäumten Räume in dem der Lunge zunächst gelegenen Theil des Knötchens, in dem costalwärts gelegenen enger und deshalb im Schnitt, der das Centrum nicht berührt, als solide Zellzüge erscheinend. In den meisten, besonders den kleineren der Gebilde ist das Lumen leer, in den grösseren findet sich zuweilen eine feinfädige Gerinnungsmasse, selten mit abgestossenen Epithelien vermischt, und in einzelnen, und zwar den grössten bildet dieses geronnene Material ein Netz, dessen Maschen mit der Längsaxe des Lumens gleichgerichtet sind, und Theile des Netzes besitzen dickere, starre, homogene und glänzende Fäden, die ausserordentlich an die colloide Substanz der Schilddrüse erinnern, und zwischen denen dann die Maschen zu kleineren, leeren Vacuolen eingengt sind. — Im Allgemeinen gilt die gegebene Schilderung auch für das grössere Knötchen, sowohl bezüglich seiner Beziehung zum Pleuragewebe, als seiner Struktur; auch hier ist das Epithel der Bläschen und Schläuche theils cubisch, theils cylindrisch, ohne dass die Dehnung des Raumes und eine daraus etwa resultirende Compression von Einfluss dabei wäre. Was dies grössere Knötchen vor dem erstbeschriebenen auszeichnet, ist das Vorkommen colloiden Inhalts, welcher dem Inhalt normaler Schilddrüsenbläschen gleicht, in einem grossen Theil der Hohlräume, fast ausschliesslich in solchen mit cubischen Wandzellen und vorwiegend in den grösseren von diesen. Neben den Netzen colloider Balken und mit solchen bisweilen in einem und demselben Lumen kommen einheitliche strukturlose, colloide Lagen auf der Wand oder Ballen vor und endlich Pfröpfe, die das Lumen ausgiessen, oft durch einen schmalen Spalt von den Zellen getrennt und dann an der Oberfläche mit grubigen Vertiefungen und im Innern mit den von normalen Schilddrüsen ebenfalls bekannten kleinen, regelmässig gestellten Lücken versehen sind. Auch im tinctoriellen Verhalten stimmen sie mit Schilddrüsencolloid überein: Carmin färbt sie hell- bis leuchtend roth, Hämatoxylin-Eosin-Behandlung stark roth, zum Theil mit schwachbläulichem Anflug. An manchen Stellen treten auch im Zwischengewebe längs der interfolliculären Capillaren dünne Streifen derselben colloiden Substanz auf; doch muss es unentschieden bleiben, ob dieselben intra vitam aus den Bläschen ausgetreten, oder erst durch äussere Einflüsse nachträglich ausgepresst sind, da in der oberflächlichen Schicht des Knötchens an manchen colloidgefüllten Schläuchen die Epithelschicht zerrissen und an den Rissrändern nach innen, in den colloiden Inhalt geschoben ist.

Dass in Carcinomen der Schilddrüse colloidhaltige Drüsenblasen überaus häufig vorkommen, ist eine vielfach gemachte Erfahrung, dass sie nicht Reste des ursprünglichen Parenchyms sind, sondern neu entstanden und zwar aus den soliden Krebs-

cylindern und Follikeln, ist durch Wölfler's¹⁾ Untersuchungen klargelegt worden. Auch in meinem Falle sind die histologisch normal aussehenden Theile des Tumors nicht stehengebliebene Inseln des alten Gewebes, sondern neugebildet. Dies geht daraus hervor, dass sie runde, in das Bindegewebe gerade so eingefügte Knoten darstellen, wie die sicher carcinomatösen Tumoren, ohne jede Andeutung der normalen Gliederung in Läppchen. Histologisch gleichen die colloidbildenden Follikel der Geschwulst durchaus denen der normalen Drüse, so dass die Schilddrüsenkarzinome in der That als eine Gruppe von Krebsen aufzufassen sind, bei welchen sehr häufig und vollkommen die morphologischen Eigenschaften und die secretorischen Functionen des Muttergewebes auf die Geschwulstzellen vererbt werden. Was den eben beschriebenen Fall besonders interessant erscheinen lässt, ist der Umstand, dass sich in den metastatischen Tumoren der Dura, des Knochenmarkes im Femur und der Pleura nicht allein die Zusammensetzung aus typischen hohlen Schilddrüsenfollikeln wiederholte, sondern in dem einen der beiden Pleuraknötchen auch eine Abscheidung colloider Massen von Seite der Epithelien in's Lumen erfolgt war mit allen den morphologischen Eigenschaften, welche wir von der normalen Schilddrüse her kennen.

Diese Fortdauer der Secretion hebt die vorstehende Beobachtung und die in der Literatur mitgetheilten analogen noch über die bekannten beiden Fälle von W. Müller²⁾ hinaus. Derselbe hat zuerst darauf hingewiesen, dass bei carcinomatöser Struma sowohl im Primärtumor als in seinen Metastasen eine grosse Uebereinstimmung mit dem normalen Organ insofern existirt, als in ihnen die Neigung zur „Abschnürung kugliger follikelähnlicher Massen aus cylindrischen schlauchförmigen Anlagen“ in gleichem Maasse wie in der Schilddrüse vorherrscht, viel reichlicher als z. B. in Magen- und Uteruscarcinomen; eine Mittheilung von Lücke³⁾ schliesst sich diesen Angaben an. Indessen fehlen in den genannten Fällen colloide Abscheidungen

¹⁾ Wölfler, Ueber die Entwicklung und den Bau des Kropfes. Langenbeck's Archiv. Bd. 29. 1883. S. 758, 781, 782, 791 u. s. w.

²⁾ W. Müller, 2 Fälle von Epithelioma cylindrocellulare der Schilddrüse. Jenaische Zeitschr. für Med. und Naturwissensch. Bd. VI. 1871. S. 464.

³⁾ Lücke, Die Krankheiten der Schilddrüse. Stuttgart 1875. S. 94.

in die Bläschen, es handelt sich nur um die Bilder, welche in meiner Beobachtung Femur- und Dura-Metastase darboten. Doch kommen Mittheilungen, welche der meinigen ähnlich sind bezüglich der Fortdauer der Colloidsecretion nicht nur in Neubildungen der Schilddrüse selbst, sondern auch ihren Metastasen in der Literatur der letzten Jahre nicht zu selten vor. Sie zerfallen je nach der Beschaffenheit und klinischen Bedeutung des primären Tumors in verschiedene Gruppen, die zum Theil mit Sicherheit, zum Theil nur mit Wahrscheinlichkeit verwerthbar sind, zum Theil als unbewiesene angesehen werden müssen. Das letztere gilt wenigstens von dem Bericht Morris' ¹⁾ über einen grossen, pulsirenden, bösartigen Schädeltumor, bei einer noch mit — nicht untersuchten — Geschwülsten der Clavicula und beider Femora behafteten Patientin; nach manchen Wandlungen in der Beurtheilung von Seiten verschiedener Autoritäten ist derselbe vom Morbid Growth Committee im Anschluss an Cohnheim's Fall (s. u.) für die nach dem Schilddrüsentypus gebaute Metastase einer Struma erklärt worden, die letztere allerdings zu Lebzeiten der Pat. nie aufgefallen und erst nachträglich auf Grund einer Photographie angenommen; mit Rücksicht auf die von Anderen gestellte histologische Diagnose „Enchondrom“ mag die Zugehörigkeit dieser Geschwulst zu unseren Tumoren sehr fraglich erscheinen. Riedel ²⁾ hat einen Unterkiefertumor als „Drüsencarcinom“ beschrieben unter Betonung dessen, dass die Struktur stellenweise genau der des Schilddrüsenorgans gleich, erst später ³⁾ aber den Fall zu den inzwischen bekannt gewordenen Knochenmetastasen von Schilddrüsentumoren gerechnet, ohne über den Zustand der Thyreoidea selbst Angaben zu machen. In einer zweiten Gruppe von Beobachtungen constatirte man am Lebenden eine Struma und fasste dieselbe als Ausgangspunkt der nach dem Typus der colloidhaltigen Schilddrüse gebauten Knochentumoren auf: Bei Kraske's ⁴⁾ Patienten wurde aus dem

¹⁾ Morris, Pulsating tumours of the left parietal bone etc. Transact. of the pathol. Soc. T. XXX. 1880. p. 259.

²⁾ Riedel, Die chirurg. Klinik in Göttingen. Deutsche Zeitschr. für Chir. Bd. 15. 1881. S. 445 und 455.

³⁾ Derselbe, Verhandl. des Chir.-Congresses. 1893. I. S. 87.

⁴⁾ Kraske, Ebendasselbst. S. 86.

Stirnbein, bei Haeckel's¹⁾ aus dem Unterkiefer eine Geschwulst von zweifellosem Schilddrüsenbau extirpirt, während die Schilddrüse selbst vergrössert, in Haeckel's Fall sogar excessiv gross war, aber nach der Operation auf Jahre hinaus stationär blieb, also an und für sich klinisch gutartig erschien²⁾. In anderen Fällen spielte der Kropf im Krankheitsbild eine hervorragendere Rolle oder stand sogar im Mittelpunkte desselben: v. Eiselsberg³⁾ extirpirte einen Schädel tumor von Schilddrüsenbau bei einem Patienten, dessen Struma 18 Jahre bestand, lange stationär war, in letzter Zeit aber zu Venenektasien am Thorax geführt hatte; auch in Cramer's⁴⁾ Fall II war eine ältere Struma vorhanden, die erst zuletzt sichtlich wuchs, nachdem im Unterkiefer und an verschiedenen anderen Stellen des Skelets Neubildungen aufgetreten waren; im extirpirten Kiefer fand man den Bau der Struma gelatinosa und daneben Stellen mit soliden Epithelhaufen. Endlich besass auch bei Wölfler's⁵⁾ Patienten, dem ein Schädel tumor vom unverkennbaren Bau des colloidhaltigen Kropfgewebes extirpirt wurde, eine Struma, welche kurz vorher in Erscheinung getreten war und stetig wuchs und sich verhärtete, die Bedeutung der primären Geschwulst.

Wo in Fällen generalisirter Schilddrüsentumoren die anatomische Untersuchung des Kropfes selbst vorgenommen werden konnte, bot dieselbe überraschender Weise bisweilen nur das Bild einer harmlosen Struma gelatinosa: Feurer⁶⁾ extirpirte einen grossen Schädel tumor, der erst nach der histologischen Untersuchung auf Grund seiner typischen Schilddrüsenstruktur mit einer kleinflaustgrossen Struma in Zusammenhang gebracht wurde, ohne dass aber Langhans in letzterer post mortem

¹⁾ Haeckel, Correspondenzbl. des Vereins thüringer Aerzte. 1889. S. 18. Cit. nach Riedel (s. S. 61 Anm. 3).

²⁾ Ob Gussenbauer's Fall (Verhandl. des Chir.-Congr. 1893. I. S. 88) von Wirbelmetastase mit Strumatextur auch mit Rücksicht auf Colloidbildung hierher gehört, darüber fehlen die entsprechenden histologischen Mittheilungen.

³⁾ v. Eiselsberg, Langenbeck's Archiv. Bd. 46. 1893. S. 430 (Fall I).

⁴⁾ Cramer, Langenbeck's Archiv. Bd. 36. 1887. S. 259.

⁵⁾ Wölfler, Langenbeck's Archiv. Bd. 29. 1883. S. 760.

⁶⁾ Feurer, Festschr. zum 25jähr. Jubiläum von Th. Kocher. Wiesbaden 1891.

mikroskopisch etwas von krebsiger Textur, überhaupt etwas Anderes, als wucherndes Schilddrüsengewebe nachweisen konnte. Aehnlich verhielt sich Middeldorpf's¹⁾ Fall, dessen anatomische Untersuchung Marchand vornahm: Trotz zahlreicher Tumoren im knöchernen Schädel, in beiden Humeri, beiden Femora, der Lendenwirbelsäule, dem Kreuzbein und den Lungen, welche alle unter einander übereinstimmend nach Art der colloidhaltigen Schilddrüse gebaut waren, waren die in der Thyreoidea selbst gefundenen rundlichen Knoten klein und nach makroskopischem und mikroskopischem Verhalten nur als Adenome zu bezeichnen. Eine Beobachtung v. Eiselsberg's²⁾ ist besonders merkwürdig dadurch, dass die ganz allmählich, besonders unter dem Einfluss mehrerer Schwangerschaften gewachsene mächtige Struma, als sie wegen Athembeschwerden exstirpirt war, in beiden Lappen nur eine Reihe von Adenomknoten darbot, im weiteren Verlauf aber ein Tumor im Sternum sich entwickelte, der den Bau des Cylinderzellencarcinoms und Colloidtropfen in einigen der Schläuche besass; dass trotz dieser Differenz in der Struktur der Knochentumor doch eine Metastase der Struma darstellte, ging aus der klinischen Beobachtung hervor: Unter seiner Entwicklung besserten sich die nach der Schilddrüsenexstirpation aufgetretenen deutlichen Erscheinungen der Cachexia thyreopriva mit Tetanie bis zu fast völliger Gesundheit, anschliessend an die operative Entfernung der Sternalgeschwulst aber trat von Neuem schwere Tetanie auf, die bald in Cachexie überging, ohne dass dieselben unter dem Wachsthum eines weiteren Tumors im Schulterblatt wieder geschwunden wäre. Eine Ausnahmestellung nimmt trotz der sonstigen grossen Uebereinstimmung mit den zuletzt aufgeführten Cohnheim's³⁾ vielbesprochener Fall ein; auch in ihm fällt das Missverhältniss zwischen Primärtumor und Metastasen auf: Letztere, nach dem Typus der Colloidstruma gebaut, waren zahlreich in Lungen, Bronchialdrüsen, Lendenwirbeln und Femur vorhanden; eine Schilddrüsenvergrösserung hatte sich im Leben nicht bemerkbar gemacht, und war auch bei der anatomischen Untersuchung unscheinbar: der linke Lappen enthielt 2 bis

¹⁾ Middeldorpf, Langenbeck's Archiv. Bd. 48. 1894. S. 502.

²⁾ v. Eiselsberg, Ebendasselbst. S. 489.

³⁾ Cohnheim, Dieses Archiv. Bd. 68. 1876. S. 547.

taubeneigrosse Knoten von der Struktur des gemeinen Gallertkropfes. Was aber diese scheinbar harmlose Struma auszeichnete, ist der Umstand, dass von einem der Knoten ein knopfförmiger Wulst in's Lumen einer grösseren Vene hineinragte.

Schliesslich bleiben diejenigen Fälle übrig, in denen von einer evident bösartigen Struma Metastasen mit colloidhaltigen Follikeln ausgegangen waren. In einigen von ihnen hatte die Struma maligna carcinomatosa im Leben als Hauptleiden im Vordergrund gestanden und secundäre Knoten mit dem Bau der colloidhaltigen Schilddrüse erzeugt in einem Fall Kaufmann's¹⁾ in den Lymphdrüsen des Halses, in einem v. Eiselsberg's²⁾ (Fall VI) in Lungen, Hals- und Mediastinaldrüsen und im Unterkiefer. Hinterstoisser³⁾ berichtet von einem Patienten mit grossem Tumor an der knöchernen Schädelbasis von der Textur des reinen Colloidkropfs und ebenso gebauten Lungenknoten, welche sich während des Wachsthums einer Struma von carcinomatösem Bau entwickelt hatten. Heschl⁴⁾ bezeichnet einen primären, 1 Jahr nach der Exstirpation recidivirten Schilddrüsentumor als „Adenom“, während Wölfler⁵⁾ denselben nach dem grobanatomischen Verhalten und nach den histologischen Eigenschaften des Recidivs für ein adenomähnliches alveoläres Carcinom erklärt; bei der Section des Patienten fanden sich metastatische, aus colloidhaltigen Follikeln zusammengesetzte Knötchen ausschliesslich in den Lungen. Im Gegensatz dazu war in meinem Falle die zweifellos vorhandene carcinomatöse Neubildung in der Schilddrüse zu Lebzeiten nicht hervorgetreten und erst bei der Section bemerkt worden, nachdem die Metastase im Schädel unter der Diagnose eines selbständigen Knochentumors exstirpirt war. Neumann's⁶⁾ Mittheilung bietet ähn-

¹⁾ Kaufmann, Deutsche Zeitschr. f. Chir. Bd. 14. S. 41/43 (Fall V). 1881.

²⁾ v. Eiselsberg, Langenbeck's Archiv. Bd. 46. 1893. S. 438.

³⁾ Hinterstoisser, Beiträge zur Chir. Festschr. für Billroth. 1892. S. 302 (Fall I).

⁴⁾ Heschl, K. k. Gesellsch. der Aerzte. 8. April 1880. Citirt nach Wölfler.

⁵⁾ Wölfler, Langenbeck's Archiv. Bd. 29. 1883. S. 759, 766 und 772.

⁶⁾ Neumann, Langenbeck's Archiv. Bd. 23. 1879. S. 864.

liche Verhältnisse: der Humerus wurde wegen einer Geschwulst amputirt und in letzterer ganz schilddrüsenähnliche Struktur mit einer im frischen Zustand flüssigen, nach der Härtung homogenen colloiden Masse in den Epithelbläschen gefunden, und erst dadurch die Aufmerksamkeit auf einen seit 5 Jahren bestehenden ansehnlichen soliden Kropf gelenkt, der post mortem untersucht wohl den Typus des normalen Schilddrüsengewebes, aber mit gewissen Abweichungen, nemlich carcinomähnlichen Bildern, darbot; Neumann bezeichnet den Tumor als „alveoläres Colloid-sarcom“, da er die Follikelzellen aus den Zellen der Bindegewebsspalten hervorgehen lässt. Nur als anatomische Präparate beschreibt endlich v. Eiselsberg¹⁾ ein „Adenocarcinom“ der Schilddrüse mit einer aus colloidhaltigen Follikeln und Schläuchen bestehenden Metastase im Humerus (Fall V), ein weiteres mit secundären colloidbildenden Knoten in Lungen, Leber, Schädelkapsel (Fall VII), und ein ebensolches mit Metastasen im knöchernen Schädel, in Rippen und Humerus (Fall VIII); doch sind über die feineren Strukturverhältnisse der Knoten in der Thyreoidea selbst keine Angaben gemacht. Zur Vervollständigung sei noch angeführt, dass Eberth²⁾ beim Hunde ein „Epitheliom“ der Schilddrüse beobachtete, welches in die Venen an der Oberfläche des Organs eingewachsen war und secundäre Geschwülste in der Lunge erzeugt hatte; im Primärtumor lagen hohle Zellstränge und rundliche Follikel und spärliche Colloidbildung in letzteren vor, in den Lungenknoten auffallend reichliche runde Follikel mit colloidem Inhalt, vollkommen ähnlich dem Schilddrüsengewebe junger Individuen.

Die Aufführung aller beschriebenen Fälle von colloidbildenden Strumametastasen sollte eine Anschauung von der wechselnden Beschaffenheit der Geschwülste in der Schilddrüse selbst bieten. Bezüglich der Benennung der letzteren möchte ich dafür eintreten, das Bestehen von Metastasen unter allen Umständen als Ausdruck einer carcinomatösen Natur des Primärtumors aufzufassen. Für einzelne der Beobachtungen, und zwar die als letzte Gruppe aufgeführten, wird dies auch auf Grund der histologischen Untersuchung unbestritten bleiben; zu ihnen gehört

¹⁾ v. Eiselsberg, Langenbeck's Archiv. Bd. 46. S. 437 ff. 1893.

²⁾ Eberth, Dieses Archiv. Bd. 55. 1872. S. 254.

die meinige. Für andere, die vorhergehende Gruppe (Feurer, Middeldorpf, Hinterstoisser, v. Eiselsberg, Cohnheim), ist die Geschwulst in der Thyreoidea selbst anatomisch als einfaches Adenom beschrieben worden. Gegen Cohnheim's Bezeichnung „einfacher Gallertkropf mit Metastasen“ und gegen seine Verwerthung des Falles für allgemein-pathologische Anschauungen haben sich v. Recklinghausen¹⁾ und Wölfler²⁾ gewendet; ersterer fasst die Neubildung auf Grund der gegebenen Schilderung als Gallertcarcinom auf, letzterer vermuthet, dass die Untersuchung unvollständig war und krebzig gebaute Partien übersehen wurden, und hält daran fest, dass schilddrüsenähnliche Metastasen nur dann gefunden werden, wenn die Schilddrüse selbst zu einer schon nach ihrer Struktur bösartig zu nennenden Geschwulst umgewandelt war³⁾. Nach weiteren Erfahrungen lässt sich indessen der letztere Satz nicht in vollem Umfang aufrecht erhalten: die Untersuchung späterer Fälle — Middeldorpf's Fall durch Marchand und Feuerer's Fall durch Langhans — ist soweit durchgeführt, dass an den „adenomatösen“ Knoten auch mikroskopisch jede krebzige Textur ausgeschlossen werden darf. Es giebt also Carcinome der Schilddrüse, welche an und für sich den Charakter der malignen Neubildung nicht darbieten, bei grobanatomischer und mikroskopischer Untersuchung keine Differenzen gegenüber den gemeinen knotigen Adenomen auffinden lassen und ihre Bösartigkeit nur in der Erzeugung von Metastasen documentiren. Mit Rücksicht auf den feineren Bau ist für dieselben die Bezeichnung „Adenocarcinom“ durchaus zutreffend, welche v. Eiselsberg auch in mehreren seiner Fälle angewandt hat. Sicher sind dies Geschwülste, in denen nicht nur gemäss Wölfler's für die Schilddrüsen-carcinome geäusserten Annahme die colloidbildenden Follikel als Endresultat aus soliden Krebsalveolen hervorgehen, sondern letztere niemals zur Entwicklung gelangen; für Fälle mit gemischter, theils ächt-drüsiger, theils alveolär-krebziger Struktur stellt wohl ein Theil der ersteren Partien die Reste des älteren Adenomknotens dar, aus dem erfahrungsgemäss das Carcinom

¹⁾ v. Recklinghausen, Dieses Archiv. Bd. 70. S. 153. 1877.

²⁾ Wölfler, Langenbeck's Archiv. Bd. 29. S. 755 ff. 1883.

³⁾ Derselbe, Ebendasselbst. S. 757.

häufig hervorgeht, ein anderer Theil aber ist offenbar, wie in meinem Präparat, in der Periode des wachsenden Krebses neugebildet, als primär-krebsiger, aber nach dem histologischen Typus des Adenoms gebauter Geschwulsttheil, neben welchem ein anderer Theil mit der gewöhnlichen alveolären Textur als weiteres Entwicklungsstadium aus diesem, oder auch von vornherein aus dem ursprünglichen Drüsengewebe hervorgeht. Also, abgesehen von dem Uebergang eines Adenomknotens in ein Carcinom macht diese Form des Schilddrüsenkrebses auch rein histologisch betrachtet mit Vorliebe eine „adenomatöse“ Zwischenstufe durch, oder behält überhaupt diese Struktur dauernd bei.

Durch die Gesammtheit dieser Beobachtungen ist der Beweis gegeben, dass bei metastasirenden, carcinomatösen Schilddrüsentumoren nicht nur in der primären Neubildung, sondern auch den secundären Eruptionen die secretorischen Fähigkeiten des Mutterbodens erhalten sein können. Die Schilddrüsen-carcinome stellen zweifellos das Hauptcontingent zu den Geschwülsten mit diesem eigenthümlichen Verhalten. Für den folgenden Bericht über eine gallenbildende Metastase eines primären Leberkrebses sind in der Literatur weit weniger analoge Beobachtungen aufzufinden.

II. Fall. Carcinom der Leber mit Cirrhose, Geschwulstthromben in der Pfortader; Metastasen in den retroperitonäalen Lymphdrüsen, der Lunge und den Bronchialdrüsen, im Schädeldach, Sternum und Kreuzbein.

Johann Goldschine, 55 Jahre alt; secirt den 18. April 1896.

Sectionsbericht (in gekürzter Form): Sehr magere, blasse Leiche; ganz schwache icterische Hautfärbung an Brust und Armen. In der Bauchhöhle 4 Liter stark blutiger, trüber und mit Fibrinmembranen vermischter Flüssigkeit. Leber ragt 7 cm weit unter dem Proc. xyphoideus herab; an der Vorderfläche des rechten Lappens erhebt sich dicht neben dem Lig. suspensorium ein 10 cm breiter, mit den dünnen Bauchdecken verwachsener Tumor. Das Sternum knickt schon bei leichten Manipulationen entsprechend dem Ansatz der 2. Rippe ein; nach dem Aufsägen findet sich hier, den untersten Theil des Manubrium einnehmend in der Spongiosa an Stelle des Markes ein weiches Geschwulstgewebe von bunter Beschaffenheit, theils grauroth, theils gelblich; innerhalb desselben sind die Spongiosabälkchen spärlicher und dünn, die Knochenrinde auf dem sagittalen Sägeschnitt dünn, aber nirgends durchwachsen. Dicht über dem vorderen Ansatz der rechten Zwerchfellshälfte am Rippenbogen ein Packet vergrößerter weisser, markiger Lymphdrüsen, eine gleiche Drüse im Mediastinum

anticum, in der linken Fossa supraclavicularis schwach geröthete, schlaaffe Drüsen. Kleines, etwas braunes Herz, leichte Verwachsung der Aortenklappen an den Berührungsstellen, und feine bindegewebige Knöpfchen auf dem Schliessungsrande der Mitralis. An Oesophagus, Pharynx, Zunge, Gaumen und Trachea keine Veränderungen. Unter der Bifurcation der letzteren wieder ein Packet von Lymphdrüsen, die in weiche Tumormasse umgewandelt sind. Bindegewebige Adhäsionen beider Lungenspitzen entsprechend je einer kleinen Caverne mit schiefriger, narbiger Wand, in der einzelne käsige Heerdchen eingeschlossen sind, und schmierigem grauen Inhalt. In beiden Lungen zahlreiche runde, markige Geschwulstknoten, besonders reichlich im rechten Unterlappen; neben einem Bronchialast des letzteren eine markig-weiße vergrösserte Drüse. Im Magen blutige Flüssigkeit; dicht über dem Pylorusring auf der Höhe einer Schleimhautfalte ein kleiner flacher Defect von 6 mm Durchmesser, ohne jede Verhärtung des Gewebes in Grund und Rändern.

Leber sehr gross: Breite misst 27,5 cm, wovon 18 cm auf den rechten Lappen kommen; Höhe rechts 17, links 15 cm. Am rechten Lappen Oberfläche etwas höckerig, die Erhebungen von bräunlicher Leberfarbe, in den Einsenkungen reichliche Gefässramificationen; nur einige weiße heben sich deutlich ab, besonders am Rande; der an's Lig. suspensorium stossende Theil, etwa $\frac{1}{4}$ des ganzen Lappens ist umgewandelt in ein gelblichweiss durch die Kapsel schimmerndes Gewebe, über dem in der Kapsel feine, weiße, ramificirte Streifen, offenbar gefüllte Lymphgefässe laufen. Von dieser Partie erhebt sich der Anfangs erwähnte, 5 cm dicke Tumor, in dem er das Lig. suspens. nach links verdrängt; den Haupttheil desselben bildet eine weiche, grauweiße Substanz; an seinem rechten Rand ist die Oberfläche zerklüftet und hämorrhagisch beschaffen. In dem linken Viertel des rechten Lappens ist das Lebergewebe vollständig in markige, weissliche, von gelben, undurchsichtigeren Partien durchsetzte Geschwulstmasse umgewandelt, die zwar aus Knoten zusammengesetzt ist, aber zwischen den letzteren nur schmale Bindegewebszüge, nichts von Lebergewebe mehr aufweist. Diese diffuse Infiltration mit Tumorsubstanz endet nach rechts mittelst scharfer Grenze; nur tritt über dieselbe hinaus noch der mit Geschwulstmasse vollgestopfte rechte Pfortaderast in das übrige Lebergewebe des rechten Lappens ein; dasselbe ist steif, die Acini heben sich sehr deutlich von einander ab, bilden ziemlich grosse Felder mit blassrothen Centren und etwas brauner Peripherie, doch sind mit blossem Auge keine beträchtlichen Verbreiterungen des Bindegewebes wahrzunehmen; einige runde Geschwulstknoten liegen über diesen Theil des Lappens verstreut. Die Oberfläche des linken Lappens ist ganz eingenommen von flach vorspringenden weisslichen Tumorknoten, zwischen denen braunrothe Einsenkungen liegen; doch ist auf dem Durchschnitt die Substanz des ganzen Lappens in dieselbe infiltrirte Tumormasse umgewandelt, wie der angrenzende Theil des rechten Lappens, in welchen sie continuirlich übergeht; auf dem Hauptschnitt ist der linke Pfortaderast auf eine Länge von 8 cm getroffen, der ebenfalls von Geschwulstgewebe

ausgefüllt wird und sich in einen ebenso beschaffenen Thrombus im Hauptstamm der Pfortader fortsetzt.

Ductus choledochus bis in's Duodenum wegsam, von mittlerer Weite. Der seröse Ueberzug der Gallenblase an der Unterseite mit flachen, weissen Erhebungen besetzt; Schleimhaut überall wohlerhalten, ohne Härten und Verdickungen, stark grün gefärbt; schleimige Galle ohne Concremente im Lumen; Ductus cysticus in ganzer Ausdehnung durchgängig und dünnwandig.

Milz stark vergrössert (19,5 : 12 : 3,5 cm), schlaff, ohne Knoten. Vor der V. cava inf. eine Kette von Lymphdrüsen, die zum Theil schlaff und bräunlich, zum Theil in steife, weisse Tumorsubstanz verwandelt sind; ein ebenso verändertes Drüsenpacket liegt als wallnussgrosser Tumor an der medialen Seite der linken Niere. In den Nieren mässig blutreiches, gut transparentes Parenchym. Hoden, Nebenhoden, Harnblase, Prostata ohne Veränderungen. Im Ileum, $\frac{1}{2}$ m über der Klappe ein linsengrosser, flacher Defect der Schleimhaut mit glattem Rand; sonst am Darm nichts Besonderes. In der linken Seite des kleinen Beckens wölbt sich ein Tumor vor, der neben dem Kreuzbein liegt, aber auf dessen vordere Fläche übergeht und mit der Knochensubstanz innig verbunden ist; nach dem Durchsägen des Kreuzbeins ergibt sich, dass der 3. Kreuzbeinwirbelkörper ganz weich und vollständig in Geschwulstmasse umgewandelt ist; der in's Becken vorspringende Tumor hängt mit dieser continuirlich zusammen, grenzt lateralwärts an den N. ischiadicus an. An den Darmbeinschaufeln nichts von Neubildungen, auch nicht an den aufgesägten Lendenwirbelkörpern, sowie in dem aufgesägten Femur.

An der rechten Stirnhälfte unter der Haut eine weiche, flache Geschwulst, welche zum Theil an der Haut haften bleibt, andererseits aber durch einen markstückgrossen Defect des Knochens (25 : 23 mm), dessen Ränder sehr rauh und zackig sind, bis auf die Dura reicht und hier nach Ablösen des Schädeldachs etwas pilzförmig gestaltet, mit 5 cm breiter und 6 cm langer Basis aufsitzt. An der Tabula int. ist der Defect etwas grösser, 35 : 40 mm, und besonders nach rechts hin verbreitert; sie trägt um die Oeffnung einen Osteophytenwall. Der Tumor reicht nach links etwas über die Mittellinie hinaus; doch ist der darunter verlaufende Sinus longitudinalis unverändert, enthält flüssiges Blut. Nirgends ist die Dura vom Tumor durchwachsen. Oberfläche der Stirnlappen leicht abgeplattet. An der Hirnsubstanz nichts Besonderes.

Mikroskopische Untersuchung: Im frischen Präparat stimmen bezüglich der Zellenbeschaffenheit die Lebergeschwulst und alle Metastasen bis auf diejenige des Sternum durchaus überein: Es handelt sich um sehr polymorphe, cubische, keulenförmige, spindlige, ziemlich kleine Gebilde, in denen das Protoplasma spärlich ist und der Kern überwiegt; sie liegen in epithelialer Anordnung ohne Intercellularsubstanz an einander zu unregelmässigen Haufen vereinigt, ohne dass Balken- oder Schlauchbildung zum Vorschein kommt. In vielen Zellen finden sich Fettkörnchen. Ganz anders

sehen die Zellen der Geschwulst im Sternum aus: Sie sind viel grösser, besonders durch eine beträchtliche Menge Protoplasma, welches stark gekörnt erscheint, ihre Form polyedrisch; auf den ersten Blick stimmen sie vollkommen mit normalen Leberzellen überein. Eine Gruppe solcher Zellen wird aufgefunden, in deren Axe ein scharf begrenzter, breiter, grünelber Faden verläuft, von welchem aus kleine Seitenäste zwischen die Leberzellen dringen; ein Bild, welches durchaus einem Abschnitt des Gallencapillarnetzes in Lebern mit Gallenstauung gleicht. Dieser Befund gab die Veranlassung zu einer genauen histologischen Durcharbeitung des Falles.

Nach der Härtung: In der Leber ist in den cirrhotischen Partien ausserhalb des Tumors das Bindegewebe in mässigem Grade vermehrt und — mit Ausnahme der noch zu erwähnenden nächsten Umgebung des Carcinoms — nur an der Peripherie der Acini, nicht zwischen den Capillaren derselben. Im Ganzen sind deutlich atrophirte Leberläppchen sehr spärlich, die meisten besitzen trotz der Bindegewebswucherung normale Dimensionen. Die zellige Infiltration der verbreiterten Septen ist ebenso wechselnd in der Stärke, wie ihre Vascularisation und das Auftreten kleiner Gallengänge darin, und alle 3 Zustände gehen nicht nothwendig Hand in Hand. Sehr häufig kommt eine auffällige Hypertrophie der Leberzellen, besonders ihrer Kerne vor, entweder über ein ganzes Läppchen oder nur einen Theil desselben ausgedehnt, in letzterem Falle nicht an eine bestimmte Region gebunden: Das Constante ist dabei die Vergrösserung des Kerns, der zugleich meist intensiv und gleichmässig sich färbt, oft verdoppelt ist; häufig hat auch das Protoplasma an Menge zugenommen und zeichnet sich dann vielfach von dem der normalen Nachbarzellen durch starke Pigmentirung mittelst feiner gelbbrauner Körnchen aus. Nicht selten fällt die Kernveränderung räumlich mit einer Dilatation und Hyperämie der intraacinösen Capillaren genau zusammen; in diesem Falle ist der Zelleib oft nicht mit vergrössert, bisweilen sogar verkleinert. In den ausgedehnten carcinomatösen Partien ist zum Theil ja schon makroskopisch, noch durchgehender mikroskopisch eine Zusammensetzung aus einzelnen kleineren rundlichen Knoten sichtbar, welche letztere durch Bindegewebssepten verschiedener Breite getrennt werden; nach dem Centrum der Heerde zu, wo letztere spärlicher und dünner werden, confluiren häufig benachbarte Knoten. Oft lehnen sich an solche Bindegewebszüge noch verschieden gestaltete Reste einzelner Leberläppchen an, die theils nur Zeichen der Compression oder der Stauungsatrophie, theils aber eine zwischen den Bälkchen sich verbreitende Bindegewebsentwicklung darbieten, bei deren hohen Graden die Leberbälkchen auf sehr verdünnte, ramificirte und oft netzartig verbundene Stränge reducirt sind, welche grosse Aehnlichkeit oder sogar völlige Uebereinstimmung mit den kleinen Gallengängen in der verbreiterten Glisson'schen Kapsel der einfach cirrhotischen Partien gewonnen haben; wo die Centralvene in solchen Läppchen erhalten ist, kann sie einen breiten Bindegewebsring besitzen. In diesen Tumorphantien bietet die Struktur der Neubildung selbst ein höchst wechselvolles

Bild: Zunächst kommen weitreichende Degenerationen vor, innerhalb deren die Krebszellen zu Schollen ohne färbbaren Kern umgewandelt und Leucocyten in spärlicher Zahl eingestreut sind. In den mehr centralen Theilen, wo kleinere Knoten confluirten sind, ist die Degeneration so verbreitet, dass nur schmale Randpartien der Heerde ihre Färbbarkeit bewahrt haben und eine Struktur erkennen lassen. Dieser erhaltene Saum der grossen Heerde und die kleineren Knoten sind nun in sehr verschiedener Weise aufgebaut: Vorherrschend ist der Typus des gemeinen alveolären Carcinoms mit grossen Epithelzellenhaufen von rundlicher oder länglicher, oft auch eckiger Form und ausgeprägtem gefässhaltigen Bindegewebsgerüst. Die Krebszellen sind durchweg kleine polymorphe Gebilde, rundlich oder eckig, mit meist spärlichem grobkörnigen Protoplasma und ziemlich kleinem Kern. Nichts erinnert in ihrer Beschaffenheit und ihrer Anordnung an Leberzellen. Zu den von diesem gewöhnlichen Typus abweichenden Texturen sind schlauchartige Bildungen zu rechnen, welche — im Ganzen ziemlich selten — mitten unter den soliden Krebsalveolen vorkommen so, dass sie, im Umfang von diesen nicht verschieden, ein scharf geschnittenes centrales Lumen besitzen, das leer ist oder lose liegende, in Zerfall begriffene Zellen einschliesst; bisweilen sind die Zellen um das Lumen nicht anders gestaltet, als in den soliden Alveolen, besonders dann, wenn sie um dasselbe nicht einen einschichtigen, sondern einen dicken Mantel bilden, wobei das Lumen oft excentrisch im Zellhaufen liegt; andere Male aber von cylindrischer Gestalt. Die andere, weit häufigere Abweichung von der alveolären Struktur bilden Epithelwucherungen in Form solider, dicker Balken, welche bisweilen allein ein ganzes Knötchen aufbauen, vor Allem häufig aber in der Peripherie alveolär-strukturirter Heerde erscheinen, besonders dort, wo dieselben von erhaltenem Lebergewebe begrenzt werden. Zunächst sind dies Partien, die den Eindruck eines Leberläppchens machen, dessen Balken durch Vermehrung seiner Zellen stark verbreitert sind unter gleichzeitiger Compression der Capillaren; die Balken liegen zum Theil parallel, zum Theil verbinden sie sich durch kurze Aeste; die Zellen sind weit kleiner, als die normalen Leberzellen, eckig, sehr vielgestaltig. Der morphologische Vergleich mit einem veränderten Leberläppchen trifft offenbar auch die Genese dieser Heerde; denn man hat Gelegenheit, solche von kleinem Umfang noch an sichelförmige, comprimirte, aber sonst intacte Reste des Leberläppchens, in welchem sich der Knoten entwickelt, unmittelbar angrenzen und dann die Bälkchen des letzteren in continuirlicher Verbindung mit den breiten Zellsträngen zu sehen. Der Uebergang geschieht in der Art, dass das ursprünglich ein- oder zweireihige Leberzellenbälkchen sich immer mehr dadurch verdickt, dass die Zahl seiner Zellen im Breitendurchmesser zunimmt, und dass damit eine allmählich sich vollziehende Umwandlung der Zellbeschaffenheit einhergeht: Die Zellen werden nach dem Centrum hin ziemlich rasch kleiner, hauptsächlich durch Abnahme der Protoplasma menge, und letzteres verliert die Granulirung und die von diffuser Durchtränkung und von feinsten Körnchen herrührende bräunliche Farbe der normalen Leberzelle, während

der Kern intensiver tingirbar wird. Ein kleiner Knoten fusst oft mit einer ganzen Zahl solcher Verbindungen in einem Leberläppchen. Eine offenbar nahe verwandte Art balkenförmiger Epithelwucherung liefert ein anderes Bild dadurch, dass in einem etwa gleich grossen Knötchen weniger Epithelstränge liegen, zwischen ihnen aber klaffende Lücken bleiben, die den Capillargefässen entsprechen. Ein Bindegewebsstroma existirt bei den einfachsten Formen dieser Art nicht, sondern die Oberfläche der Epithelbalken wird von einem continuirlichen Belag platter Zellen, den Endothelien dieser Capillarräume überzogen. So kommt es, dass die letzteren kein eigentliches Röhrensystem darstellen, sondern mehr unregelmässige Spalten und Lacunen, die den zwischen den Balken freibleibenden Raum einnehmen und bisweilen dieselbe Breite, wie diese besitzen. Die Epithelbalken sind unförmlich, dick, ganz aus kleinen, eckigen Zellen zusammengesetzt, von denen in der Breite eines Balkens oft 15 zu zählen sind, verlaufen in den verschiedensten Richtungen und sind ausserdem gewunden, so dass man sie bald in Längs- oder Schrägschnitten, bald quergetroffen als runde Scheiben zu Gesicht bekommt; auch Verzweigungen kommen daran vor, die nicht selten Verbindungen mit den Nachbarn herstellen. Dort wo diese Balken mit der bindegewebigen Umgebung in Verbindung stehen, schliesst sich nicht selten an die Basis eines Balkens ein in dies Bindegewebe eingesetztes alveoläres Epithelnest an. Liegt auch für diese Bildungen der Vergleich mit einem Leberläppchen mit verdickten Balken nahe, so ist doch die Zahl der letzteren in einem Knoten von Leberläppchengrösse viel geringer, als in letzterem selbst. Balkensysteme ganz gleicher Art kommen vor, in denen an der Oberfläche der Epithelstränge unter dem Endothel eine Bindegewebsschicht liegt, theils nur als feine Hülle, theils stärker, und nach Maassgabe ihrer Dicke werden die Capillarräume dazwischen eingeengt, und schliesslich nähert sich die Struktur der eines Carcinoms mit reichlichem Bindegewebsstroma, in dem die Capillaren verlaufen, ohne besonders hervorzutreten. In den von Bindegewebe umhüllten Balken kann auch eine quere Zergliederung durch Einwachsen desselben in's Epithel stattfinden und so schliesslich das volle Bild des alveolären Carcinoms erzeugt werden; offenbar aber findet an der Peripherie eines solchen Knotens ein Weiterwachsen desselben von vornherein nach dem alveolären Typus statt. — Ob der Uebergang der strangförmigen Epithelwucherungen, welche aus der Verdickung der Leberzellenbalken hervorgehen, in alveoläre Krebsstruktur mit Bindegewebsstroma immer nach diesem Modus geschieht, ist nicht überall da zu verfolgen, wo beide Strukturen an einander grenzen; aber sehr häufig ist er zweifellos, und oft finden sich ganz kleine Knötchen, in denen das Centrum aus alveolärem, stromahaltigem Krebsgewebe, die Peripherie aus Balken mit rein capillären Interstitien besteht und diese zellenreichen Balken den Zusammenhang mit dem intacten Lebergewebe vermitteln. Es ist also zu schliessen, dass dauernd auf diesem Wege normales Lebergewebe in alveolares Carcinomgewebe übergeführt wird; und zwar wird offenbar der alveoläre Bau meist schnell erreicht, ohne dass der epitheliale Neubildungsprozess lange im Zustand der

Balkenstruktur verharren und erst, was ja öfters vorkommt, ein durch und durch so gebautes Knötchen erzeugen musste, welches später erst als Ganzes in den alveolären Typus übergeht; häufig ist ein Knötchen bis dicht an die Wachstumsgrenze alveolär gebaut und die Uebergangszone schmal, das jüngst angeschlossene Tumorgewebe hat also sofort die ächt krebsige Struktur angenommen unter frühzeitiger Bildung eines eigentlichen Stromas. In den balkenförmigen Wucherungen finden sich bisweilen reichliche Mitosen in den Krebszellen, auch tripolare, und ferner treten in vielen Alveolen zwischen den gewöhnlichen kleinen Krebszellen grosse Elemente mit mehreren grossen Kernen hervor, welche letztere allerdings beim Schrauben öfters als Durchschnitte eines einzigen gelappten und gewundenen Kerngebildes sich erweisen, so dass man eher von Riesenkernzellen, als von Riesenzellen sprechen wird. Die schon erwähnten Degenerationszustände und Nekrosen des Carcinoms betreffen in den grossen Heerden oft Epithel und Stroma, so dass das gesammte Geschwulstgewebe an solchen Stellen die Färbbarkeit eingebüsst hat, fehlen aber auch an den kleinen Knoten selten und nehmen hier die Centren der Epithelnester ein. — In der Nachbarschaft des infiltrirten Carcinoms des linken Theils der Leber treten innerhalb der cirrhotischen Partien ab und zu kleine alveolär gebaute Knötchen im interacinösen Gewebe auf, neben den hier verlaufenden Gefässen und Gallengängen, ohne dass aber je mit letzteren eine Verbindung bestände; sie sind also als directe Metastasen aufzufassen. Endlich finden sich in den mikroskopisch kleinen Pfortaderästen vielfach carcinomatöse Thromben, oft nicht alveolär gebaut, sondern eine einheitliche epitheliale Ausfüllungsmasse des Lumens bildend, in die von der Wand her gefässtragende Bindegewebssepten in unregelmässiger Anordnung eindringen.

Der an der Vorderfläche des rechten Leberlappens prominirende Tumor zeigt den Bau des gemeinen alveolären Carcinoms; in den breiten Bindegewebszügen, welche hindurchlaufen, liegen meist schmale ramificirte, bisweilen Netze bildende Epithelstränge, theils solid, theils mit axialem Lumen versehen, die vollkommen mit den interlobulären Gallengängen der cirrhotischen Partien und mit den durch intraacinöse Bindegewebsentwicklung atrophirten Leberbälkchen übereinstimmen.

Die Tumormassen in den grossen Pfortaderästen sind grösstentheils im Zustand der Nekrose und der Färbbarkeit verlustig gegangen; von der Peripherie dringen in gewissen Abständen grössere Gefässe ein, und nur um diese herum ist jedesmal eine mehr oder weniger breite Zone von Geschwulstgewebe wohlerhalten und gefärbt und zeigt die Struktur des alveolären Krebses mit kleinen polymorphen Epithelzellen und deutlichem Bindegewebsstroma.

Die Lungenmetastasen zeigen in den kleinsten wie den grösseren Knoten durchweg exquisit grobalveolären Bau, der allerdings durch das Wachstum der Krebszellen innerhalb der Lungenbläschen bedingt ist, so dass die interalveolären Septen, ohne irgendwie verändert zu sein, das einzige Stroma bilden, in den epithelialen Alveolarpröpfen aber nirgends eine

weitere Gliederung vorhanden ist. Die in die grösseren Knoten fallenden groben Bindegewebszüge schliessen bisweilen rundliche oder langgestreckte Epithelnester von beträchtlichem Durchmesser ein, die offenbar in präformirten Räumen, wohl Lymph-, vielleicht auch Blutgefässen liegen, und um diese liegen verstreut kleine Epithelstränge. Die Krebszellen sind durchweg klein, sehr polymorph, arm an Protoplasma. Auffällig ist die grosse Neigung zur Degeneration: Schon in den kleinsten, noch ausgebreiteter in den grösseren Knoten sind die Centren der Alveolen vielfach in vollständig kernlose, schollige Massen umgewandelt.

In den Bronchialdrüsen hat das Carcinom den gemeinen alveolären Bau; die Epithelnester sind nicht immer rundlich, sondern oft in die Länge gestreckt und stehen vielfach unter einander in Verbindung. Die Bindegewebsstränge dazwischen sind ziemlich zart. Die Krebszellen gleichen vollkommen denen der Lungenknoten in Grösse, Gestalt und Anordnung. Auch hier findet sich ausgedehnte Degeneration.

In dem auf der Dura mater sitzenden Tumor sind die Epithelien wiederum theils zu rundlichen Alveolen, theils zu Strängen gruppirt, welche vielfach unter einander anastomosiren; die Zellen selbst stimmen mit den der Lungen- und Bronchialdrüsengeschwülste überein, sind in den centralen Theilen der Alveolen häufig degenerirt; das Stroma besteht aus kräftigem, mässig zellenreichem Bindegewebe (Fig. 1. Taf. II).

Der Tumor im Becken, sowohl der das Kreuzbein durchsetzende, als der neben dem N. ischiadicus liegende Theil, besitzt die Struktur des gewöhnlichen alveolären Krebses mit ausgebreiteter Degeneration.

Gegenüber den aufgeführten secundären Heerden zeigt die Metastase im Sternum einen ganz besonderen Bau. Das Tumorgewebe nimmt die Spongiosa des Manubrium in ihrer ganzen Dicke ein, erreicht nach unten den Synchronosenknorpel, grenzt nach oben aber an intactes Knochengewebe; vorn und hinten bildet entweder unveränderte Corticalis den Abschluss, oder dieselbe ist in ihren Markräumen von Tumorgewebe durchwachsen oder, an manchen Stellen der Vorderfläche, vollständig defect, so dass hier der Krebs in's Periost und parostale Gewebe eindringt. Im Centrum der erkrankten Partie fehlen die Spongiosabälkchen, nach der Peripherie zu treten spärliche Knochenstrahlen mit bindegewebiger Hülle auf und schliesslich ein zusammenhängendes Netz von solchen, dessen Maschenräume vollkommen oder partiell von den epithelialen Massen eingenommen sind. Auch in den centralen knochenfreien Theilen laufen kräftige Bindegewebszüge durch die Tumorsubstanz und theilen dieselbe in unregelmässige Felder. Innerhalb der letzteren und der zwischen den Knochenbälkchen liegenden Räume ist eine alveoläre Struktur nur im obersten, in den intacten Knochen übergehenden Abschnitt vorhanden, derart dass die Epithelzellen zu grösseren und kleineren rundlichen Nestern vereinigt in ein Bindegewebsstroma eingelagert sind, welches letzteres reich an jungen Bindegewebszellen ist. Doch schon in diesen alveolären Partien treten, gegenüber den anderen Metastasen, gewisse Eigenthümlichkeiten hervor; zunächst in der Form der

Zellen: dieselben sind gross und reich an Protoplasma, meist polyedrisch, besitzen eine unverkennbare Uebereinstimmung mit Leberzellen. Ferner fällt in jedem der Nester eine Gliederung auf: Die Epithelien zeigen die Neigung, sich zu Balken an einander zu legen; ein grösserer Epithelhaufen kann aus netzförmig verbundenen Zellreihen bestehen; allerdings sind die Maschen eines solchen Netzes sehr eng, spaltförmig; auf der Wand der Spalten liegen wohl ab und zu platte Zellen, wie Endothelien, indessen konnte nie Blut in ihnen nachgewiesen werden; sie sind meist leer, oder sie enthalten körniges oder homogenes Material ohne besondere Färbung. In den kleineren der Nester trifft man nicht selten ein feines centrales Lumen, um welches die Zellen eine Schicht bilden, ähnlich also einem querschnittenen Drüsenschlauch, nur dass keine schmalen Cylinderzellen, sondern immer die grossen breiten Elemente denselben bilden. Selten stechen einzelne Glieder dieser Zellreihen durch einen beträchtlicheren Gesamtumfang und durch besondere Grösse des Kerns oder das Vorhandensein mehrere Kerne ab. Schon diese Partien zeigen also grosse Aehnlichkeit mit Leberzellen und Leberzellenbalken. In viel höherem Grade tritt dieselbe in dem Haupttheil der Sternalgeschwulst in den grossen, zwischen Bindegewebszügen und Knochenbälkchen liegenden Feldern zu Tage: Es findet hier keine weitere Gliederung durch ein Bindegewebsstroma zu alveolären Bildungen statt, sondern nur Capillaren laufen hindurch, wie im normalen Lebergewebe. Freilich ist keine Läppchenbildung mit durchgeführter Radiärstellung der Zellbalken vorhanden und es fehlen die Gallengänge; aber die epithelialen Bestandtheile zeigen in Form und Grösse, in gegenseitiger Verbindung und in ihrem Verhältniss zum Blutgefässsystem vollkommen das Princip des Leberbaues: Das Massiv der Epithelzellen wird von Capillarlücken durchsetzt, welche vielfach unter einander anastomosiren und dasselbe zerlegen in ein- oder zweireihige Balken, lange und kurze, gerade und gebogene, die aber, entsprechend der Gefässanordnung, vielfach mit einander verbunden sind, besonders häufig sind sie kurz, also eher Blöcke zu nennen. Auf gewisse Strecken hin fehlt überhaupt die Zergliederung in Balken und Blöcke und finden sich nur epitheliale Zellen neben einander; dieser Zustand geht stets Hand in Hand mit degenerativen Prozessen eigener Art an den Epithelien, welche eine Aufquellung des Zellkörpers bewirken und so vielleicht zu einer Compression der Capillaren führen. In den übrigen Partien mit wohl erhaltenen Capillaren zwischen den Epithelgruppen stellen dieselben zarte Endothelröhren vielfach mit rothen Blutkörperchen gefüllt, dar. Die Grösse der Epithelien dieser Sternalgeschwulst beruht wesentlich auf der Existenz eines reichlichen Protoplasmas, das gleichmässig und fein granulirt ist gleich dem der Leberzellen, aber keine gallige Färbung, weder diffuse noch körnige, besitzt. Wo die Zellen einander berühren, ist meist eine feine Grenzlinie vorhanden. Der Kern ist rund oder oval mit deutlicher, den Farbstoff aufnehmender Fadenstruktur; 2 Kerne in einer Zelle kommen häufig vor. Manche Zellen fallen durch besonderen Umfang auf, der durch einen grösseren Gehalt an dichtem, fein-

körnigen Protoplasma bedingt ist, unterscheiden sich aber durch ihre Gestalt und Aneinanderlagerung nicht von den gewöhnlichen. Bei anderen rührt eine Vergrößerung aber von einer hydropischen Quellung her: Das Protoplasma schliesst mehr oder weniger reichliche, ungefärbte Vacuolen ein, bisweilen so viele, dass die gefärbte Substanz in ein feines Reticulum umgewandelt, oder in scharf gesonderte Körnchen zerlegt ist; der Kern bewahrt dabei meist seine gewöhnliche Beschaffenheit. Offenbar folgt dieser Quellung häufig eine Auflösung der Zelle. Endlich kommen grosse Riesenzellen vor, in denen die Volumenzunahme bedingt ist durch die Existenz zahlreicher Kerne im Protoplasmaleib, welch' letzterer von diesen fast ganz erfüllt ist; die Kerne sind von einander getrennt, sind verschieden gross, aber meist kleiner und intensiver gefärbt, als in den gewöhnlichen Zellen. — Nicht selten ist ein Epithelbalken für eine Strecke einreihig und verbreitert sich dann auf 2 Zellreihen, andere sind in ganzer Ausdehnung 1, bezw. 2 Zellen breit. An den zweireihigen begegnet man nicht selten einem feinen Spalt zwischen den Zellen, der gelegentlich auch Seitenästchen abgibt, vollkommen den Gallencapillaren gleichend; und noch deutlicher treten diese feinsten Röhren auf dem Querschnitt als kreisrunde Lumina hervor, die unmittelbar vom Zellprotoplasma begrenzt werden und nirgends eine besondere zellige oder membranöse Auskleidung besitzen (Fig. 2c, Tafel II). Diese Kanälchen nehmen fast ausnahmslos die Längsaxe des Balkens oder Blocks, auf dem Querschnitt das Centrum ein, so dass die sie begrenzenden Zellen gewöhnlich in gleicher Weise zu der Bildung derselben beitragen; 2, 3 oder 4 Zellen sind daran betheilig. Häufig sind dabei die Kerne derselben peripherisch, von dem Kanälchen abgewandt gelagert, ohne dass aber daraus eine Uebereinstimmung mit Cylinderzellen resultirte; auch an den Balken ohne Lumen tritt die excentrische Lage der Kerne vielfach hervor, ein Umstand, der die Uebereinstimmung mit Leberzellen noch erhöht. In den Schnitten der gehärteten Präparate (Müller'sche Flüssigkeit — Alkohol) werden keine Gallenausgüsse dieser Kanälchen, wie im frischen Object, mehr gefunden.

Dass es sich in dem beschriebenen Falle um ein primäres Lebercarcinom mit multiplen secundären Geschwülsten in Lymphdrüsen, Lungen, Kreuzbein, Schädel und Sternum handelt, geht zunächst aus dem Sectionsbefund hervor, welcher in keinem derjenigen Organe, welche als Ausgangsstätte für metastatische Leberkrebs in Betracht kommen könnten, Veränderungen dieser Art ergab. Dazu kommt, dass die Combination von Cirrhose mit primärem epitheliale Tumor der Leber eine wohlbekanntere Erscheinung ist, seitdem v. Recklinghausen durch Rosenblatt¹⁾

¹⁾ Rosenblatt, Ueber einen Fall von abnormem Verlauf der Leber-venen u. s. w. Dissert. Würzburg 1867.

dieselbe zuerst beschreiben liess; in letzterem Falle wurde ein gemeines Carcinom mit Metastasen gefunden, ebenso von Weigert¹⁾, G. Meyer²⁾, Frerichs³⁾ u. A., doch ist das Zusammentreffen der Cirrhose mit dieser gewöhnlichen Form des Krebses nicht häufig; wohl aber sind die sogenannten multiplen Adenome fast ausnahmslos von diffuser Cirrhose begleitet. Ich sehe ab von der Behandlung der Frage, in welchem Verhältniss Entzündung und Tumorbildung stehen; bekanntlich halten manche beide Affectionen für Wirkungen der gleichen Schädlichkeit [Kelsch und Kiener⁴⁾, G. Meyer²⁾, Hanot und Gilbert⁵⁾, Schüppel⁶⁾ u. A.], Andere [Sabourin⁷⁾, Brissaud⁸⁾, Simmonds⁹⁾, Orth¹⁰⁾ S. v. Heukelom¹¹⁾, Jungmann¹²⁾] die Cirrhose, endlich Lancereaux¹³⁾ und Rovighi¹⁴⁾ den Krebs für das Primäre. Beim Ueberblick über die fremden Erfahrungen neige ich zu der Ansicht, dass die Geschwülste in der Regel in einer cirrhotisch veränderten Leber sich entwickeln, kann jedoch meinem eigenen Fall keine Anhaltspunkte dafür entnehmen. Der Hauptbeweis dafür, dass in meiner Beobachtung die Leber das zuerst befallene Organ war, liegt in den mikroskopischen Bauverhältnissen: Allenthalben liess sich die Entstehung des Krebses aus den Leberzellen darthun. So wechselnd auch die histologische Struktur des Tumors an den verschiedenen Stellen des Organs er-

1) Weigert, Dieses Archiv. Bd. 67. 1876. S. 500.

2) G. Meyer, 1 Fall von Carcinoma hepatis idiopathicum. Diss. Berlin 1882.

3) Frerichs, Leberkrankheiten. II. S. 316, Fall 43. 1861.

4) Kelsch et Kiener, Arch. de physiol. 1876. p. 637.

5) Hanot et Gilbert, Études sur les maladies du foie. Paris 1888.

6) Schüppel, v. Ziemssen's Handbuch. 8. I. 1. S. 291. 1878.

7) Sabourin, Contrib. à l'étude des lésions hépatiques etc. Thèse. Paris 1881.

8) Brissaud, Arch. génér. de méd. 1885. II. p. 129.

9) Simmonds, Deutsches Archiv für klin. Med. Bd. 34. 1884. S. 405.

10) Orth, Lehrbuch der pathol. Anat. I. S. 958. 1887.

11) Siegenbeek van Heukelom, Ziegler's Beiträge. Bd. 16. 1894. S. 385.

12) Jungmann, 1 Fall von cirrhot. Leber mit Adenombildung u. s. w. Dissert. Berlin 1881. S. 27.

13) Lancereaux, L'Union méd. 1886. Vol. II. p. 817.

14) Rovighi, Arch. per le scienze med. Vol. VII. 1884. p. 87.

scheint, so muss doch der Haupttheil als alveolärer Krebs bezeichnet werden, und dieser Bau wiederholt sich in den Metastasen mit Ausnahme derjenigen im Sternum.

Insofern als der Tumor nicht in Form multipler Knoten auftrat, sondern einen grossen Theil des Organs diffus infiltrirte, ist er in der von Hanot und Gilbert¹⁾ aufgestellten Eintheilung der Lebercarcinome in 1) Cancer massif, 2) Cancer nodulaire, 3) Cancer avec cirrhose dem Cancer massif zuzurechnen, nach der begleitenden Cirrhose aber der 3. Klasse einzureihen, welche nach Hanot und Gilbert selten die histologischen Eigenschaften des gewöhnlichen Krebses, wie sie bei 1) und 2) vorliegen, darbietet, vielmehr die besondere Beschaffenheit des „Adenoms“, des „Epithéliome trabéculaire“, und in Form multipler, verstreuter, meist abgekapselter Knoten sich präsentirte²⁾. Dass somit der Fall eine Mittelstellung einnimmt, hängt mit seiner besonderen histogenetischen Entwicklung zusammen, welche allein das Verständniss für die eigenthümliche Erscheinung, dass die Metastase im Sternum nicht nur im Gegensatze zu den übrigen Metastasen im Bau ausserordentlich der normalen Leber gleich, sondern auch Galle producirt hat, ermöglicht; und um die Histogenese richtig zu beurtheilen, erscheint es erforderlich, in Kürze die Anschauungen über das sogenannte „Leberadenom“ zu streifen. Unter diesem Namen sind mit Rücksicht auf ihre Zusammensetzung aus soliden Zellencylindern und Drüsenschläuchen, welche mit den gewundenen Harnkanälchen grosse Aehnlichkeit besitzen, Neubildungen beschrieben, welche sich durchaus nicht immer, sogar in der Minderzahl der Fälle gutartig verhielten; der histologische Bau ist ganz in den Vordergrund

¹⁾ Hanot et Gilbert, *Études sur les maladies du foie*. Paris 1888.

²⁾ Die Bezeichnung Cancer avec cirrhose wird von anderen Autoren in anderem Sinne gebraucht, welcher sich mit dem Begriff des Cancer massif deckt; Ziegler (*Lehrbuch der spec. path. Anat.* 8. Aufl. S. 607. 1895) versteht darunter die diffuse krebsige Entartung des Organs, bei der die Oberfläche und Schnittfläche einer cirrhotischen Leber ähnlich sind, erstere höckrig, letztere mit Bindegewebszügen zwischen den carcinomatösen Gewebsinseln versehen, also denselben Prozess, den Perls (*Lehrbuch der allgem. patholog. Anat.* I. S. 482. 1877) als Cirrhosis carcinomatosa bezeichnet hat.

gerückt worden, und es muss zugegeben werden, dass wenig epitheliale Tumoren so grossen Schwankungen in dem Grade der Bösartigkeit unterliegen. Zunächst gehört es durchaus zu den Eigenschaften der gutartigen Geschwulst, dass sich meist um die „Adenomknoten“, sobald dieselben eine gewisse Grösse erreicht haben, eine bindegewebige Kapsel entwickelt, demgegenüber aber tritt ein Attribut maligner Neubildungen überaus häufig auf, die Degeneration der Drüsenschläuche, auch in Fällen, wo die Knoten ausschliesslich im Lebergewebe lagen. Kelsch und Kiener¹⁾, welche mit Rindfleisch²⁾ - Griesinger³⁾ die Begründer der Lehre vom „Leberadenom“ sind, betonen die regressiven Veränderungen wiederholt und stellen sie geradezu als das dritte Entwicklungsstadium der fraglichen Tumoren hin; Rindfleisch selbst hatte bereits darauf aufmerksam gemacht, und in kaum einer der späteren Mittheilungen fehlt die ausdrückliche Erwähnung dieses Zustandes. Immerhin lässt sich ja die Neigung zur Degeneration nur als ein relatives Merkmal der Bösartigkeit betrachten, welches auch gutartigen Tumoren gelegentlich zukommt. Vor Allem bemerkenswerth ist aber der überaus häufige Einbruch der „adenomatösen“ Bildungen in die Venen, hauptsächlich die Pfortader, etwas seltener die Lebervenen; hatten Rindfleisch und Kelsch und Kiener dieses Ereignisses in ihren Fällen auch keine Erwähnung gethan, so finden sich in den zunächst beschriebenen 4 Beobachtungen von Delauny⁴⁾ (1 Fall) und Sabourin⁵⁾ (3 Fälle) 3mal positive Angaben, und Sabourin hat bei nachträglicher Untersuchung der Präparate von Kelsch und Kiener auch in ihnen Geschwulstthromben in den Pfortaderästen constatirt; ferner tritt dies ausgesprochen bösartige Verhalten in vielen Berichten anderer Autoren zu Tage [Lancereaux⁶⁾, Sevestre⁷⁾, S. v. Heukelom⁸⁾,

¹⁾ Kelsch et Kiener, Arch. de physiol. 1876. p. 622.

²⁾ Rindfleisch, Archiv der Heilkunde. 5. Jahrg. 1864. S. 395.

³⁾ Griesinger, Ebendasselbst. S. 385.

⁴⁾ Delauny, Le Progrès méd. 1876. p. 560.

⁵⁾ Sabourin, Thèse. Paris 1881.

⁶⁾ Lancereaux, Gazette méd. de Paris. 1868. p. 646, 706, 736.

⁷⁾ Sevestre, L'Union méd. 1882. No. 87. p. 1051.

⁸⁾ S. v. Heukelom, Ziegler's Beitr. Bd. 16. 1894. S. 341.

Merklen¹⁾, Fagge²⁾ in 2 seiner 3 wahrscheinlich hierher zu rechnenden Fällen von „Scirrhus“, bei denen die mikroskopische Untersuchung fehlt, Rovighi³⁾, Durr⁴⁾]. Bis hierher ist trotz der Bethätigung maligner Eigenschaften der Charakter des Schlauchdrüsenadenoms, dessen Schläuche aus einem Leberzellenbalken unmittelbar hervorgehen, gewahrt. Metastasenbildung in anderen Organen wurde nur ein Mal von Greenfield⁵⁾ beobachtet, doch scheint mir der Fall eher zu den gemeinen Cylinderzellenkrebsen zu gehören. Im Uebrigen ist die Eruption von secundären Knoten immer mit dem Auftreten alveolär-krebsiger Textur verbunden gewesen, so dass man dann von einer Umwandlung des Adenoms in Carcinom gesprochen hat [Jungmann⁶⁾, Brissaud⁷⁾, Orth⁸⁾]. Manche Autoren rechnen, auch ohne dass Metastasen vorhanden sind, von der histologischen Umprägung in alveoläre Textur an das Carcinom [Hansemann⁹⁾ u. A.] und halten neben der Gliederung der Epithelwucherung in solide Alveolen das Auftreten eines Bindegewebsstromas im Gegensatz zu dem lediglich aus Capillaren bestehenden Gerüst der „Adenome“ für maassgebend [Birch-Hirschfeld¹⁰⁾]. Jedenfalls finden sich bisweilen in einer und derselben Leber neben einander Knoten mit Schlauchdrüsenbau — „Adenome“ — und solche mit dem alveolären Charakter des Carcinoms [Brissaud⁷⁾, S. v. Heukelom¹¹⁾, Hansemann⁹⁾ u. A.]; in solchen Fällen hat man den Uebergang der ersteren in letzteren theils direct nachgewiesen, theils vermuthet; Schüppel¹²⁾ sieht in den Adenomen die Vorstufe der Leberkrebse.

¹⁾ Merklen, *Revue de méd.* T. III. 1883. p. 305.

²⁾ H. Fagge, *Transact. of the pathol. Soc.* Vol. 28. 1877. p. 137.

³⁾ Rovighi, *Arch. per le scienze med.* 1884. Vol. VII. p. 87.

⁴⁾ Durr, *Bull. de la soc. anat.* 1891. p. 365.

⁵⁾ Greenfield, *Transact. of the path. soc.* Vol. 25. 1874. p. 166.

⁶⁾ Jungmann, *Dissert.* Berlin 1881.

⁷⁾ Brissaud, *Arch. génér. de méd.* 1885. II. p. 129.

⁸⁾ Orth, *Lehrbuch der path. Anat.* I. S. 958. 1887.

⁹⁾ Hansemann, *Berl. klin. Wochenschr.* 1890. S. 353.

¹⁰⁾ Birch-Hirschfeld, *Lehrbuch der spec. path. Anat.* IV. Aufl. S. 746. 1895.

¹¹⁾ S. v. Heukelom, *Ziegler's Beitr.* Bd. 16. 1894. S. 341.

¹²⁾ Schüppel, v. Ziemssen's *Handbuch.* 8. I. 1. S. 313. 1878.

Bei derartiger Auffassung scheint mir die Grenze des „Adenoms“ zu weit hinausgeschoben: Ich möchte den Begriff schon von dem Zeitpunkt an nicht mehr gelten lassen, wo, wie so häufig, ein Einbruch der Geschwulst in die Pfortader- oder Lebervenen-Aeste erfolgt, und ebenso das Auftreten von solchen Knötchen in der Leber selbst, die sich als sicher secundär erweisen, z. B. durch ihre Localisation im interstitiellen Bindegewebe, als unverträglich mit der Bezeichnung Adenom betrachten. Wo diese beiden Momente einzeln oder zusammen vorliegen, handelt es sich um einen bösartigen, carcinomatösen Tumor, und vom histologischen Bau, Alveolar- oder Drüsenschlauch-Typus mag es abhängig gemacht werden, ob man ihn als Carcinom schlechtweg oder als Adenocarcinom bezeichnen will. Diese Auffassung steht durchaus nicht vereinzelt da: Birch-Hirschfeld¹⁾ gebraucht für die multiplen Adenome unter Betonung ihres „krebshaften Charakters“ den Namen Adenocarcinom, ebenso befürwortet S. v. Heukelom²⁾ denselben. Andere lassen den Begriff des „Adenoms“ für die fraglichen Tumoren ganz fallen und subsummieren sie durchaus dem primären Lebercarcinom, z. B. Hanot und Gilbert³⁾, Klebs⁴⁾, welcher auch Rindfleisch-Griesinger's Fall für Carcinom hält, Naunyn⁵⁾, welcher als „primären Krebs“ multiple Knoten der Leber ohne Einbruch in die Gefässe und ohne Metastasen, zum Theil von Schlauchdrüsen-, zum Theil von alveolärem Bau beschreibt und ausdrücklich die Ableitung des Namens „Adenom“ lediglich von der histologischen Drüsentextur als ungerechtfertigt erklärt. Das mag aber nach Allem hervorgehoben werden, dass der carcinomatöse Charakter dieser Geschwulstformen hauptsächlich aus der makroskopischen Beschaffenheit und, wie sich aus den zahlreichen Einzelfällen ergibt und Schüppel⁶⁾ zusammenfassend betont, in einem Theil der Fälle aus dem klinischen Verlauf zu erschliessen ist.

¹⁾ Birch-Hirschfeld, Lehrbuch der spec. path. Anat. IV. Aufl. S. 746. 1895.

²⁾ S. v. Heukelom, Ziegler's Beitr. Bd. 16. 1894. S. 341.

³⁾ Hanot et Gilbert, Études sur les maladies du foie. Paris 1888.

⁴⁾ Klebs, Handbuch der path. Anat. I. S. 497. 1869.

⁵⁾ Naunyn, Reichert und Du Bois' Archiv für Anat. und Physiol. 1866. S. 717.

⁶⁾ Schüppel, v. Ziemssen's Handbuch. 8. I. 1. S. 310. 1878.

Es giebt also eine Gruppe von Lebercarcinomen, welche das Gemeinsame haben, dass sie aus den Leberzellen entstehend bei ihrem Wachsthum vielfach den histologischen Typus des Lebergewebes nachahmen und entweder dauernd beibehalten, oder nach dieser Zwischenstufe in das gewöhnliche alveoläre Carcinom übergehen. In der Regel sind diese Tumoren mit Cirrhose verbunden und umfassen ausser manchen wirklich als Krebs beschriebenen Bildungen alle diejenigen, welche in der Literatur unter dem Namen des „Adenom“, „Adenocarcinom“ oder „Epithéliome trabéculaire“ aufgeführt sind. Ein Theil derselben besitzt keine Zeichen der Bösartigkeit, ein anderer, und wohl der grössere, documentirt seine Malignität in der Leber selbst durch Einwachsen in die Gefässe und ferner durch Metastasenbildung in anderen Organen, letztere gebunden an das Auftreten der gemeinen alveolären Krebsstruktur. Es mag darüber zu streiten sein, ob man die anatomisch nicht bösartigen Fälle dieser Geschwülste schon als Carcinom bezeichnen soll in der Meinung, dass sie ein frühes Entwicklungsstadium des Krebses darstellen; gewiss lässt sich für diese beschränkte Gruppe die Benennung „Adenom“ rechtfertigen, aber es handelt sich um ein Adenom, welches ausserordentliche Neigung hat, krebshaften Charakter anzunehmen, sowohl in seinem Allgemeinverhalten, als auch bezüglich des Uebergangs zu der Struktur, welche beim Carcinom die gewöhnliche ist. Dass so eine nahe Verwandtschaft dieser „Adenome“ zum Carcinom besteht, dass es bisweilen unmöglich ist, der Geschwulst an und für sich ihre bösartige Natur anzusehen und erst ihr Eindringen in die Gefässe denselben erkennen lässt, stellt diese Lebertumoren in eine gewisse Parallele mit denjenigen Colloidknoten, welche so häufig als harmlose Einlagerung in der Schilddrüse gefunden und mit Recht als adenomatöse Bildungen bezeichnet werden, in manchen, allerdings viel selteneren Fällen dagegen mit Metastasenbildung einhergehen, ohne selbst in ihrer Beschaffenheit Aenderungen aufzuweisen, dann aber als Carcinome oder Adenocarcinome bezeichnet werden müssen.

Für meinen Fall schien diese Erörterung wichtig zum Zweck der Classificirung: Ich möchte für ihn eine Verwandtschaft mit den sogenannten „Adenomen“ annehmen, doch nicht in dem

Sinne, dass aus einem vorher existirenden „Adenom“ ein Carcinom hervorgegangen wäre, durch Umprägung der Struktur und durch Generalisirung. Die Geschwulst hat offenbar von Anfang an die Tendenz zur Bildung alveolärer Strukturen und zu hoher Bösartigkeit in sich getragen, und es spielt nur an den einzelnen Stellen, wo das Krebsgewebe wächst, die adenomatöse Wucherung eine Rolle, d. h. das entstehende Carcinom bringt adenomatöse Texturen nur als vorübergehende histologische Entwicklungsstufe zu Stande. Alveolärer Krebs mit soliden Zellhaufen und ausgesprochen bindegewebigem Stroma stellt das Endresultat dar und geht vielfach aus den das „Epithéliome trabéculaire“ charakterisirenden breiten Zellsträngen hervor, welche aus normalen Leberbalken entstehen, oft im Zusammenhang mit diesen getroffen werden, oft selbst noch die gleiche Anordnung wie diese besitzen und zunächst, wie in fast allen sogenannten Adenomen der Leber, nicht durch bindegewebiges Stroma, sondern nur durch Blutcapillaren von einander geschieden sind. Mit der Ausbildung eines Bindegewebes zwischen den Epithelzügen und mit der Zergliederung der Balken in Nester geht die gewöhnliche Krebsstruktur daraus hervor. Drüsenschlauchartige Bildungen, die in den Geschwülsten nach dem Typus von Kelsch und Kiener eine grosse Rolle spielen, oft fast ausschliesslich vorhanden sind, kommen in meinem Falle nur auf einzelne Stellen beschränkt vor. Eine derartige Entwicklung der alveolären Krebsstruktur aus dem Lebergewebe mit Einschaltung von Zwischenstufen, die gewöhnlich den Adenomen zukommen, ist nicht die Regel bei primären Lebercarcinomen: Rindfleisch¹⁾ beschreibt eine unmittelbare Umwandlung der Leberzellenbalken in Krebsalveolen, ich selbst konnte an zwei anderen Fällen primären Carcinoms dasselbe beobachten: Eine von der Grenze des Gesunden an rasch zunehmende rege Bindegewebsbildung zwischen den Leberbalken ging mit einer Vermehrung und Verkleinerung der Epithelzellen in letzteren Hand in Hand, wobei die Balken nicht einmal bedeutend an Volumen zunahmen, um schliesslich je einen länglichen Krebszapfen darzustellen.

Die zu dem erstgenannten Typus, dem des „Adenocarcinoms“ gehörigen Leberkrebs sind nicht selten mit der Fähig-

¹⁾ Rindfleisch, Lehrbuch der path. Gewebelehre. VI. Aufl. S. 508. 1886.

keit der Gallenbildung begabt; da dieselbe nur mikroskopisch durch das Auftreten der galligen Färbung nachgewiesen ist, so fehlt allerdings die Entscheidung darüber, wie weit die chemische Uebereinstimmung dieses Secrets mit der normalen Galle geht. Gewöhnlich handelt es sich dabei um Tumoren, welche ganz aus Hohlschläuchen und aus Balken von der Beschaffenheit der Leberbalken mit axialem feinem Capillarlumen zusammengesetzt waren: Rindfleisch¹⁾ sah in den meisten Schläuchen einen gelben „galligen“ Schleimpfropf; in Kelsch und Kiener's Fall I²⁾ war der Gallenfarbstoff nicht nur diffus oder in Gestalt von Blöcken an die Tumorzellen gebunden, sondern auch in Form von Zügen zwischen den Zellreihen vorhanden; Sabourin³⁾ fand in seinem 1. Fall in den kanalisirten Zelleylindern Galle, Sevestre⁴⁾ grünliche colloide Blöcke, S. van Heukelom⁵⁾ in zweien seiner 3 Beobachtungen (I und III) in den Spalten zwischen den Zellreihen gallenfarbene Klümpchen oder Pünktchen, Marckwald⁶⁾ in seinem 1. Falle Galle im Lumen der Schläuche; auch Lubarsch⁷⁾ erwähnt, dass er in „Leberadenomen“ Galle gefunden hätte und Schüppel⁸⁾ führt die Secretion gallig gefärbter Massen in's Lumen der Schläuche als eine Eigenschaft der „Adenome“ an. Abgesehen von diesen ausdrücklichen Erwähnungen auf Grund der mikroskopischen Untersuchung lässt sich wohl noch allgemeiner im Hinblick auf das makroskopische Aussehen der „Adenome“ diese Gallenbildung als ein häufiger Vorgang hinstellen: Denn fast ausnahmslos besitzen dieselben alle Farbennüancen, welche in's Gebiet des Icterus gehören, gelb, braun, vorwiegend grün, auch in Fällen, wo kein allgemeiner Icterus besteht. Marckwald⁹⁾ schliesst sogar auf eine durch Hypersecretion der Adenomzellen bedingte Polycholie aus

¹⁾ Rindfleisch, Archiv der Heilkunde. 1864. 5. Jahrg. S. 395.

²⁾ Kelsch et Kiener, Arch. de physiol. 1876. p. 622.

³⁾ Sabourin, Thèse. p. 24.

⁴⁾ Sevestre, L'Union méd. 1882. No. 87. p. 1051.

⁵⁾ S. van Heukelom, Ziegler's Beiträge. Bd. 16. 1894. S. 350 und 373.

⁶⁾ Marckwald, Dieses Archiv. Bd. 144. 1896. S. 38.

⁷⁾ Lubarsch, Bericht über die Naturforscher- und Aerzteversamml. in Lübeck. Centralbl. für allgem. Path. und path. Anat. 1895. S. 718.

⁸⁾ Schüppel, v. Ziemssen's Handbuch. 8. I. 1. S. 310. 1878.

⁹⁾ Marckwald, Dieses Archiv. Bd. 144. S. 62. 1896.

dem Umstande, dass nicht nur diese icterisch sind, sondern oft auch die Haut, während Stauungserscheinungen innerhalb der Gallenwege fehlen. Soweit er dabei wirklich die Fälle vom Typus Rindfleisch's und Kelsch und Kiener's mit allgemeinem Icterus im Auge hat, — von seinen eigenen Beobachtungen stellen, soweit die kurze Schilderung ein Urtheil erlaubt, manche, besonders die bei Kindern gefundenen, wohl andere Arten des Adenoms dar, die mit congenitalen Störungen zusammenhängen —, kommen aber ausser einer Hypersecretion nach anderen näherliegende Momente zur Erklärung der Hautfärbung in Betracht, dieselben, welche überhaupt bei reichlicher Entwicklung beliebiger Tumoren in der Leber ohne Beeinträchtigung der grossen Gallenwege ganz gewöhnlich Icterus erzeugen.

Den bisher genannten Beobachtungen, welche Mancher vielleicht noch den secernirenden Adenomen anderer Organe gleichstellen wird, reihen sich einige in der Literatur mitgetheilte Fälle von Gallensecretion in Carcinomen an, diejenigen von Naunyn¹⁾, Brissaud²⁾, Hansemann³⁾. In allen diesen bestand Krebs im strengen Sinne, aber stets in Begleitung von Partien mit Drüsenschlauchstruktur, und Naunyn und Brissaud konnten mikroskopisch den Uebergang dieser „adenomatösen“ Texturen in die des alveolären Carcinoms darthun. Alle 3 Autoren fanden Gallenfarbstoff in Form amorpher Massen oder (Brissaud) als gallig gefärbten Schleim, aber ausschliesslich im Lumen dieser Hohlschläuche; es ist also auch hier die Möglichkeit noch vorhanden, dass die Fortdauer der Secretion an die Reste eines „Adenoms“ gebunden war, welches erst zuletzt in alveoläres Carcinom übergegangen war.

Dass auf Grund solcher Deductionen die Möglichkeit einer Gallensecretion von Seiten auch evident bösartiger primärer Leberkrebsse nicht völlig in den Hintergrund gedrängt werden kann, lehrt die Beobachtung, dass Metastasen derartiger Lebertumoren in fernen Organen die Fähigkeit der Gallenbildung aufnehmen können. Mein Fall bietet dafür ein Beispiel, die Galle selbst

¹⁾ Naunyn, Reichert und Du Bois' Archiv für Anat. und Physiol. 1866. S. 717.

²⁾ Brissaud, Arch. génér. de méd. 1885. II. p. 129.

³⁾ Hansemann, Berl. klin. Wochenschr. 1890. S. 353.

wurde freilich nur in kleinem Maassstab durch's Mikroskop nachgewiesen: Bei frischer Untersuchung der Sternalgeschwulst fand sich eine Gruppe von Zellen, welche in ihrer Grösse, Form und Aneinanderlagerung denen der normalen Leberbalken vollkommen gleichen und einen mit Seitenästchen versehenen Streifen ausgesprochen gelbgrün, gallig gefärbter Substanz einschlossen, der zwischen ihnen verlief. Das Bild unterschied sich in nichts von den bekannten Ausgüssen der Gallencapillaren in der Leber bei Gallenstauung und erweckte den Verdacht, welcher auch bei der ausführlichen Durcharbeitung bestätigt wurde, dass der Tumor im Sternum eine besondere Stellung unter den multiplen Metastasen einnähme durch den Anklang an die Beschaffenheit der normalen Leber. Ob die im frischen Präparat gesehene Stelle mit Gallenbildung die einzige dieser Art war, oder im Verlauf der Härtung andere Abscheidungen des Farbstoffs gelöst worden sind, lässt sich nicht entscheiden. Doch tritt im gehärteten Object die Leberähnlichkeit der Neubildung im Sternum nicht nur bezüglich der Beschaffenheit der Zellen, sondern auch bezüglich ihrer Anordnung und ihres Verhältnisses zum Blutgefässsystem auf's Klarste hervor; und zwar ähnelt sie im Bau der normalen Leber sogar noch mehr, als die „adenomatösen“ Partien der primären Geschwulst, und ferner steht sie unter den Metastasen der letzteren durch diese Textur ganz isolirt da; alle anderen bieten das Bild des gemeinen Carcinoms dar. Die hauptsächlichsten Unterscheidungsmerkmale sind: 1) das Vorhandensein eines bindegewebigen Stromas in diesen gegenüber dem reinen Capillarnetz zwischen den Epithelzügen im Sternum; 2) die Form der Zellen, welche überall sonst polymorph, in den äusseren Schichten der Nester bisweilen schmal cylindrisch, meist keilförmig oder vieleckig und arm an Protoplasma sind, durch nichts an Leberzellen erinnern, im Sternaltumor dagegen polyedrisch, weit grösser und protoplasmareicher sind, auch dort, wo keine hydropische Quellung vorliegt, gekörnnten Zelleib besitzen und einen kräftigen Kern, und Leberzellen durchaus gleichen; 3) die Zusammenordnung der kleinen Zellen zu runden oder gestreckten Nestern, welche nach jedem Durchmesser hin viele Zellen umfassen, an den übrigen Localitäten, während im Sternum die grossen Epithelien zu ein- oder zwei-

reihigen Balken oder Blöcken sich zusammenlegen; 4) die Existenz von feinen capillären Röhren zwischen diesen Zellen und unmittelbar von ihnen begrenzt, vollkommen den Gallencapillaren der Leber an die Seite zu stellen, während ähnliche Bildungen in den anderen Metastasen ganz fehlen.

Steht auch die Beobachtung bezüglich der Gallensecretion in einer metastatischen Geschwulst nicht ohne Analogie da, so scheint mir in den einschlägigen Fällen doch eine so weitgehende Annäherung in der Struktur derselben an die des normalen Lebergewebes gewöhnlich nicht vorgelegen zu haben; am ehesten noch der Abbildung nach in dem von Bock¹⁾, welcher offenbar hierher zu zählen ist, obwohl der Autor selbst ihm eine andere Deutung giebt und ihn als „sarcomartigen, Biliverdin enthaltenden Tumor der Chorioidea“ bezeichnet: Bei einem wegen Lebertumor behandelten Patienten traten im Auge eine Geschwulst und ferner multiple Knoten an der Wirbelsäule und in der Haut auf, und nach dem 12 Tage nach der Enucleation des Bulbus eingetretenen Tod fanden sich weitere Tumoren im retrobulbären Gewebe der Orbita, dem Psoas, dem N. rectus abdom., der Arachnoidea, den Lungen; die Lebergeschwulst wird auch im Sectionsergebniss aufgeführt, doch ohne genauere Beschreibung und ohne weiteren Bericht über die mikroskopischen Verhältnisse, weil „die Elemente fettig getrübt sind“. In dem Tumor der Chorioidea, mit welchem die des übrigen Körpers histologisch übereinstimmten, fiel schon für das blosse Auge die serpenthingrüne Farbe auf, welche ihre Erklärung in dem Vorhandensein von reichlichen, als Galle bezeichneten grünen Massen findet, die im Centrum der den Tumor zusammensetzenden und nur durch Capillaren von einander getrennten Zellschläuche lagen; im Querschnitt erschienen diese Abscheidungen tropfen-, im Längsschnitt fadenförmig. Die von Bock beigefügten Abbildungen erinnern ausserordentlich an die Struktur der „Leberadenome“, und obwohl Bock selbst diese Aehnlichkeit hervorhebt und die chemische Untersuchung eines Tumorstücks „grosse Mengen von Biliverdin“ ergab, denkt Bock nicht daran, die Neubildung im Auge als Metastase der Leber-

¹⁾ E. Bock, Dieses Archiv. Bd. 91. 1883. S. 442.

geschwulst aufzufassen, hält sie für sarcomartig und, soweit die kurze Darstellung verständlich ist, für den primären Tumor, von welchem die übrigen als Metastasen, aber unter Beibehaltung der „adenomartigen“ Struktur ausgegangen sind; wegen letzterer Eigenthümlichkeit erinnert Bock an die Analogie mit den Fällen von Cohnheim¹⁾ und Heschl²⁾. Vor Bock hat schon Perls³⁾ über einen primären Leberkrebs berichtet, in welchem die Tumorzellen vollständig das Aussehen von Leberzellen mit Fetttropfen hatten und oft in und zwischen denselben Gallenfarbstoff lag, und welcher eine Metastase in der Sella turcica erzeugt hatte, welche genau denselben Bau aufwies, „deren Zellen ebenfalls das Aussehen von Leberzellen hatten, mit grossen Fetttropfen und Gallenfarbstoff erfüllt waren“. Aus der kurzen Mittheilung geht nicht hervor, ob in der secundären Geschwulst die Galle in Lumina zwischen den Zellen secernirt war, Gallenbildung in den Epithelien lag sicher vor. Kürzlich hat Heller⁴⁾ einen Fall besprochen, in dem ein grosses, „stellenweise stark gallig gefärbtes Adenocarcinom“ der Leber mit Einbruch in Lebervenen und Pfortader stark gallig gefärbte Knötchen in der Lunge producirt hatte; der primäre, wie diese secundären Tumoren bestanden aus „zarten, jungem Lebergewebe ähnlichen Schläuchen“, deren viele ein Lumen mit hell-, fast grasgrünem Inhalt besaßen; allgemeiner Icterus bestand nicht. Endlich erwähnt Schmorl⁵⁾ im Anschluss an Heller's Bericht eine eigene Beobachtung von Gallensecretion in der Metastase eines primären Leberkrebses auf die Lymphdrüsen der Porta hepatis.

Aus dieser Zusammenstellung geht hervor, dass Gallensecretion in Metastasen von Leberkrebsen an bestimmte Strukturen gebunden ist, welche sich eng an den Bau des Mutterorgans anschliessen, also an die gleichen Formen, welche allein im primären Leberkrebs Secretionszustände zeigen. Damit erklärt es sich, dass die Zahl der Beobachtungen von gallenbildenden

¹⁾ Cohnheim, Dieses Archiv. Bd. 68. S. 547. 1876.

²⁾ Heschl, K. k. Gesellsch. der Aerzte. 8. April 1880.

³⁾ Perls, Lehrbuch der allgem. Path. I. S. 482. 1877.

⁴⁾ Heller, Verhandl. der Naturforscher- und Aerzteversamml. in Lübeck 1895. Spec. Th. S. 10.

⁵⁾ Schmorl, Centralbl. für allg. Path. und path. Anat. 1895. S. 718.

den Metastasen bisher gering ist: denn wenn diese im primären Tumor so häufig gallige Abscheidungen liefernden „Adenocarcinome“ (die „Adenome“ vieler Autoren) Metastasen machen, so geschieht es gewöhnlich unter Umwandlung ihrer Struktur in die des alveolären Carcinoms. Die Fälle mit Secretion von Perls, Bock, Heller und mir — von Schmorl wird die Struktur nicht erwähnt — sind durch Beibehaltung desjenigen histologischen Baues ausgezeichnet, welcher gewöhnlich den Adenomen zukommt, der Drüsenschlauchttextur oder, in meinem Falle, sogar der Anordnungen zu Leberzellen-Balken und Blöcken. Damit ist eine Uebereinstimmung zwischen den in den primären und secundären Geschwülsten noch secernirenden Krebsen der Leber und der Schilddrüse hergestellt: In beiden Fällen sind nur die Adenocarcinome mit der Secretbildung begabt. Das Wesentliche dieser Abhängigkeit der Secretion von der besonderen Struktur, der Grund, weshalb nicht in anderen alveolär gebauten Krebsen und ihren Metastasen, z. B. bei meinem Falle in der Neubildung des Schädeldachs, gallige Bildungen inmitten der soliden Krebsnester zwischen den Zellen abgeschieden, überhaupt gebildet werden, scheint mir nicht allein in einer möglichst weitgehenden Uebereinstimmung der Zellbeschaffenheit in dem Mutterorgan und dem Tumor, sondern wesentlich auch in dem Verhalten des Blutgefässapparats zu den Epithelien zu liegen, welches die für epitheliale Secretionen nöthige Art der Blutversorgung gestattet durch möglichst innige Berührung zwischen Epithelzellen und Capillarwand ohne Einschaltung eines Bindegewebsstromas. Ein Ueberblick über alle veröffentlichten Fälle, welche in das Gebiet der Adenocarcinome der Leber gehören, ergibt, dass, wo überhaupt das Zwischengewebe erwähnt ist, das einfache „Adenom“ mit Drüsenbau, das Epithéliome trabéculaire von Hanot und Gilbert, ganz gewöhnlich zwischen den epithelialen Apparaten nur Capillaren ohne Bindegewebe, höchstens von einzelnen Spindelzellen begleitet, enthielt, dass dagegen mit der Umprägung in alveoläres Carcinom auch ein ausgesprochenes Bindegewebsstroma sich entwickelte. Bezüglich secundärer Knoten lässt sich im Allgemeinen wohl der Satz aufstellen, dass bei der Generalisirung eines Krebses der Ort der secundären Einpflanzung für die histologische Gestaltung der

Metastase in hohem Maasse bestimmend ist. An gemeinen Mammacarcinomen mit Betheiligung der Achseldrüsen macht man ja die Erfahrung überaus häufig, und wiederholt habe ich bei multiplen metastatischen Eruptionen eines Krebses in den verschiedenen Organen auch alle Varietäten des Baues gefunden, theils Scirrhus, theils gemeines, theils medulläres stromaarmes Carcinom. mit Differenzen in Grösse und Beschaffenheit der Krebszellen. Das Wesentliche liegt dabei in dem Grade der Bindegewebsentwicklung, deren das betreffende Gewebe fähig ist, und von der Stromabildung wird die Gestalt und der Umfang der Epithelien beeinflusst. Das schliesst aber nicht aus, dass von vornherein die Art der Geschwulst, die biologischen Eigenschaften der betreffenden Carcinomzellen von Bedeutung für den Grad der Bindegewebswucherung, welche zur Stromabildung führt, ist: Im Allgemeinen verbindet sich mit einem relativ hochdifferenzirten Zustande der Epithelzellen eine geringe Neigung zur Bindegewebsentwicklung in ihrer Umgebung.

In den vorliegenden Fällen von secernirenden Krebsmetastasen ist die Erhaltung dieser Fähigkeit in erster Linie den Tumorzellen selbst zuzuschreiben. Die Abweichung derselben vom Mutterboden ist sehr gering, die Individualität des Schilddrüsen- bzw. Leberepithels in ihnen wiederholt und darin auch die zweite Vorbedingung für das Zustandekommen einer Secretion vorbereitet, die geringe Bindegewebswucherung in den secundären Epithelansiedelungen, welche die derselben nöthigen Circulationsverhältnisse ermöglicht. Der von mir beschriebene Fall von Lebercarcinom bietet ein Beispiel dafür, dass die „Anaplasie“ der Geschwulstzellen auch in der Metastase äusserst gering sein, die Zellbeschaffenheit sogar dem normalen Muttergewebe näher stehen kann, als im Primärtumor, denn in der Leber selbst erreichten auch die Vorstufen in der Entwicklung des alveolären Carcinoms niemals eine so weitgehende Aehnlichkeit mit dem Bau des normalen Organs, wie in der Sternummetastase.

Die Frage, inwieweit das von den Krebszellen gelieferte Secret in Primär- und Secundärtumoren dem Körper nutzbar gemacht wird, ist für die Leber- und die Schilddrüsengeschwülste getrennt zu beantworten. Für die Lebercarcinome ist stets nur

der Gallenfarbstoff nachgewiesen worden, in Bock's Falle chemisch, in den übrigen nur optisch. Es muss also dahin gestellt bleiben, ob überhaupt die übrigen Bestandtheile der Galle vorhanden waren. Dies angenommen, würde für die neugebildeten Zellschläuche in der Leber selbst eine Verbindung mit Gallengängen und damit eine Fortschaffung ihres Secrets in den Darm denkbar sein, obwohl diesem Moment in der vorliegenden Mittheilung keine besondere Aufmerksamkeit zugewendet worden ist; man könnte andererseits die schon erwähnte, auffallend starke gallige Färbung der meisten Knoten gerade auf eine mangelhafte Abfuhr zurückführen. Für die Metastasen der Lebergeschwülste in anderen Organen fällt von vornherein die Ausnutzung der gebildeten Galle weg; auffallender Weise ist aber in keinem der Fälle eine cystische Dilatation der Schläuche durch Gallenstauung erwähnt, und danach lässt sich vermuthen, dass, wie in der Leber bei Gallenretention, eine Resorption in's Blut stattgefunden hat. Bezüglich der colloidhaltigen Carcinome der Schilddrüse ist vermöge der Stellung des Organs im Körper die Aufnahme ihrer Produkte in Blut, bezw. Lymphe sowohl für die primären als die metastatischen Geschwülste eine zweckmässige Function möglich. v. Eiselsberg's¹⁾ Transplantationsergebnisse haben ja bewiesen, dass die Bedeutung der Schilddrüse für den Gesamtorganismus nicht an die Localität gebunden ist, und v. Eiselsberg²⁾ hat selbst die früher erwähnte interessante Beobachtung mitgetheilt, welche die Uebertragung der Schilddrüsenfunction auf eine im Sternum entwickelte Metastase eines Schilddrüsen carcinoms höchst wahrscheinlich macht. Aus dem anatomischen Bild ist ein Anhaltspunkt, ob eine Abfuhr des gebildeten Colloids erfolgt, nur schwer zu gewinnen. Ein Fingerzeig dafür liegt vielleicht in der Grösse der Follikel: In keinem der Fälle ist erwähnt worden, dass in den primären oder secundären metastatischen Geschwülsten Cysten durch Retention des Colloids mit Dehnung und Confluenz der Follikel gebildet waren, nur in v. Eiselsberg's³⁾ Fall III wird eine „auffallende Grösse

¹⁾ v. Eiselsberg, Wiener klin. Wochenschr. 1892. No. 4. — Ueber Tetanie im Anschluss an Kropfexstirpationen. Wien 1890. S. 24.

²⁾ Derselbe, Langenbeck's Archiv. Bd. 48. 1894. S. 489.

³⁾ Derselbe, Langenbeck's Archiv. Bd. 46. 1893. S. 436.

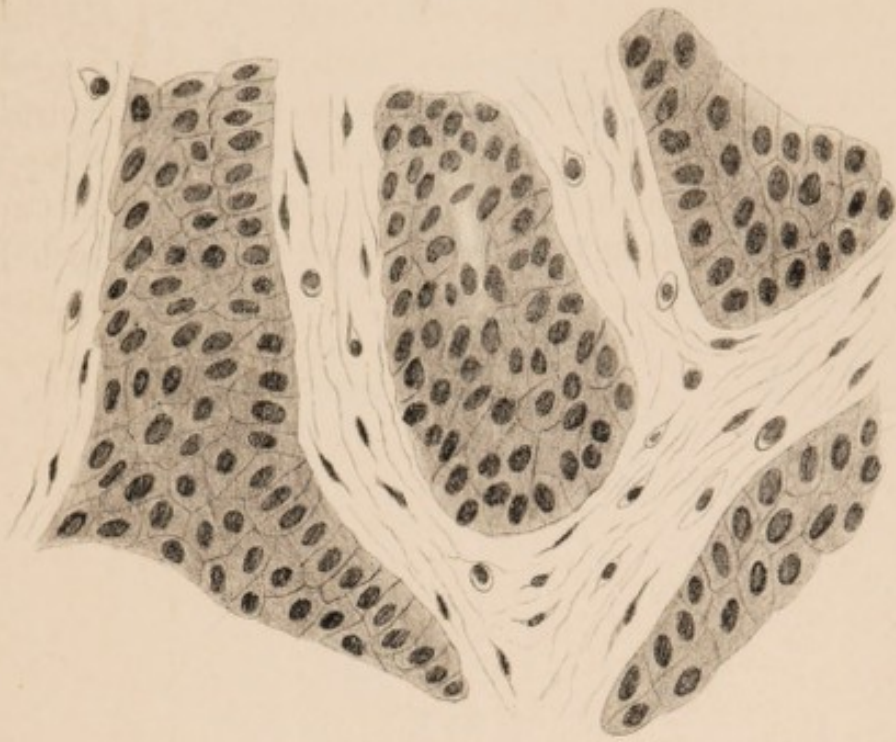
der Follikel“ bemerkt. Man könnte daraus den Schluss ziehen, dass das Secret durch Aufnahme in die Circulation wie in der normalen Drüse fortgeschafft worden wäre. In meinem Falle liessen sich nicht mit Bestimmtheit die histologischen Beweise dafür erbringen, welche in der normalen Schilddrüse zu finden sind, dass nemlich derselbe Inhalt, wie in den Epithelbläschen auch in den interfolliculären Räumen neben den Capillaren und in den interlobulären Lymph- und bisweilen auch Blutgefässen auftritt. Es waren mehrere colloidhaltige Follikel offenbar durch äussere Einflüsse geborsten und ihr Inhalt in's Zwischengewebe gedrückt worden.

Erklärung der Abbildungen.

Tafel II.

- Fig. 1. Fall II. Aus der Metastase des Leberkrebses im Schädeldach: Gemeines alveoläres Carcinom mit reichlichem Bindegewebsstroma und kleinen polymorphen Epithelzellen.
- Fig. 2. Aus der Metastase desselben Krebses im Sternum: Leberähnliche Struktur; aus grossen protoplasmareichen Zellen bestehende Balken und Blöcke, zwischen denselben die Endothelien der capillären Blutgefässe. Bei c feines Lumen inmitten der Zellen. Einzelne der Epithelien im Zustand hydropischer Degeneration.

1.



2.



