

# Über einen Fall von primärem Lungencarcinom ... / vorgelegt von Ludwig Degen.

## Contributors

Degen, Ludwig.  
Universität Zürich.

## Publication/Creation

Zürich : Orell, Füssli, 1897.

## Persistent URL

<https://wellcomecollection.org/works/g4t2ueuy>

## License and attribution

This work has been identified as being free of known restrictions under copyright law, including all related and neighbouring rights and is being made available under the Creative Commons, Public Domain Mark.

You can copy, modify, distribute and perform the work, even for commercial purposes, without asking permission.

**wellcome  
collection**

Wellcome Collection  
183 Euston Road  
London NW1 2BE UK  
T +44 (0)20 7611 8722  
E [library@wellcomecollection.org](mailto:library@wellcomecollection.org)  
<https://wellcomecollection.org>

8/

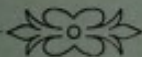
Über einen Fall  
von  
**primärem Lungencarcinom.**

---

Inaugural-Dissertation  
zur  
Erlangung der Doktorwürde  
der  
hohen medizinischen Fakultät  
der  
**Universität Zürich**  
vorgelegt von  
**Ludwig Degen, prakt. Arzt, von Luzern.**


---

*Genehmigt auf Antrag von Herrn Prof. Dr. H. RIBBERT.*



ZÜRICH

Druck: ART. INSTITUT ORELL FÜSSLI  
1897.



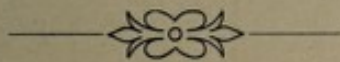
Über einen Fall  
von  
**primärem Lungencarcinom.**

---

Inaugural-Dissertation  
zur  
Erlangung der Doktorwürde  
der  
hohen medizinischen Fakultät  
der  
**Universität Zürich**  
vorgelegt von  
**Ludwig Degen, prakt. Arzt, von Luzern.**

---

*Genehmigt auf Antrag von Herrn Prof. Dr. H. RIBBERT.*



ZÜRICH

Druck: ART. INSTITUT ORELL FÜSSLI  
1897.

THE HISTORY OF

THE UNITED STATES OF AMERICA

BY

WALTER DILL


AND

WALTER DILL

AND

WALTER DILL

Seinem lieben Vater  
Herrn Nationalrat Degen  
in Dankbarkeit gewidmet.



**A**m 13. Februar 1897 wurde von Herrn Prof. Ribbert im patholog. Institut zu Zürich die Sektion einer Leiche vorgenommen, die in mancher Beziehung einen ungemein interessanten Befund darbot, der geeignet ist, uns einigen Anhaltspunkt zu geben über die Entstehung des Carcinoms der Lunge. Klinisch ist von dem Falle nicht besonders viel bekannt.

Die Krankengeschichte, die ich der Güte von Herrn Professor Eichhorst verdanke, sagt folgendes:

Es handelte sich um eine 50jährige Frau, die frei von erblicher Belastung bis vor einem halben Jahre immer gesund gewesen sein will. Damals erkrankte sie plötzlich an Icterus und verspürte lebhaftere Schmerzen im Abdomen, weswegen sie ins Zürcher Kantonsspital überbracht wurde.

**Status praesens.** Mittelgrosse Frau von mässigem Ernährungszustande, guter Muskulatur und ziemlich kräftigem Fettpolster. Keine Ödeme, keine Exantheme.



Beiderseits mehrere harte, haselnussgrosse, supraclaviculare Lymphdrüsen, links mehr als rechts. Inguinaldrüsen nicht intumesciert. Patientin liegt ein wenig auf der rechten Seite, weil sie bei Rückenlage stärkere Schmerzen hat; auf der linken Seite kann sie aus demselben Grund gar nicht liegen. Die Hautfarbe ist am ganzen Körper ikterisch. Temp. der Haut nicht erhöht. Kopf frei beweglich, wird gerade gehalten. Skleren rein, Pupillen mittelweit, reagieren gut. Lippen sind blass, Zähne defekt; Zunge wird gerade herausgestreckt, ist feucht und nur sehr wenig belegt. Wangen etwas eingefallen. Hals kurz, keine Cervicaldrüsen; es besteht eine mässig grosse, mittelharte, mittlere Struma. Atmung kostoabdominal, regelmässig, etwas beschleunigt, in der Minute 28 mal. Thorax mittellang, flach, federt nicht, ist nicht druckempfindlich. Lungen geben vorn und hinten beidseitig gleichen lauten Lungenschall. Vorn vesic. Inspir., unbestimmt. Expirium, keine Rasselgeräusche; hinten desgl., nur ist das Inspir. etwas verschärft. Puls ist an beiden Radialarterien verschieden gefüllt, schlägt aber in beiden gleichzeitig an, ist regelmässig und wenig beschleunigt. Links ist er sehr klein, kaum fühlbar, rechts gut gefüllt, etwas celer. Herzaktion ist nicht gut zu sehen, über der ganzen Herzgegend fühlt man ein systolisches Frémissement, den etwas hebenden

Spitzenstoss im fünften linken Interkostalraum. Abdomen mässig vorgewölbt; Bauchdecken schlaff mit zahlreichen Striae gravidarum. Spontane Schmerzhaftigkeit im Epigastrium, Druckempfindlichkeit fast im ganzen Abdomen, ausser in den abhängigsten Partien über der Symphyse und auf der linken Seite. Das Abdomen giebt gedämpft-tympanitischen Schall, rechts vom Nabel an bis fast handbreit unter denselben; dann geht die Dämpfungsgrenze schräg nach links oben und verliert sich unter dem Brustkorbrande. Die untersten Partien schallen tympanitisch. Die Dämpfungszone wird eingenommen von einem harten, höckrigen, rundlichen Tumor, welcher in seiner untern Kontur so ziemlich die Form einer vergrösserten Leber wiedergiebt. Doch ist der Tumor nach links noch über die Dämpfungsgrenze hinaus zu fühlen. Er ist bei der Palpation ungemein schmerzhaft. Leber beginnt mit ihrer Dämpfung oben am unteren Rande der fünften Rippe; nach unten geht die vollständige Leberdämpfung allmählich in den gedämpft-tympanitischen Schall des Tumors über, und lässt sich von diesem nicht abgrenzen. Milz ist nicht palpabel. Nieren und Blasengegend sind frei. Harn <sup>500/1025</sup> Vog. 5; kein Eiweiss; starke Indikanvermehrung; keinen Gallenfarbstoff. Es besteht Erbrechen, aber nur bei vorher eingenommener Nahrung. Kein Husten, kein

Auswurf. Geklagt wird über saures Aufstossen, sehr sauren Geschmack, Durstgefühl, Schmerzen im Epigastrium, Engigkeit und Herzklopfen.

**Klinische Diagnose.** Carcinoma hepatis, vielleicht von primärem Carcinoma ventriculi ausgehend?

Wie die Krankengeschichte zeigt, wurde der Fall klinisch als Carcinoma hepatis gedeutet und dabei die Frage offen gelassen, wo der primäre Herd sei, oder doch nur vermutungsweise, ohne sichere Symptome, ein primäres Carcinoma ventriculi angenommen. Ein primärer Herd wurde also schon klinisch angenommen, ihn aber zu eruieren war unmöglich, da von Seite anderer Organe sich absolut keine Erscheinungen zeigten, die auf eine carcinomatöse Stelle bezogen werden konnten. Die Sektion hatte nun aber noch einen anderen Herd zu Tage gefördert, und zwar in der linken Lunge. Dieser Herd war etwa Fünffrankenstück gross, und es ist gewiss interessant, dass eine carcinomatöse Stelle von dieser Ausdehnung absolut keine klinischen Erscheinungen machte. Zum besseren Verständnis des ganzen Falles halte ich es für angezeigt, das ganze Sektionsprotokoll hier anzuführen, um daran anschliessend den Fall eingehend zu besprechen.

**Sektionsprotokoll.** Schädeldach klein, oval symmetrisch; Oberfläche glatt, Nähte erhalten. Das Schädeldach hängt fest mit der Dura mater zusammen. Innenfläche der Dura blass, ikterisch. Das Schädeldach ist dünn, leicht, innen glatt, hat mässig viel Diploë. Gefässe der Basis dünnwandig, enthalten wenig verschiebliches Blut. Die Seitenventrikel nicht erweitert, enthalten klare ikterische Flüssigkeit. Ependym überall spiegelnd. Kleinhirn von guter Konsistenz, gut bluthaltig. Grosshirn von guter Konsistenz, wenig bluthaltig. Aus den Gefässcheiden entleert sich auf Druck etwas ikterische Flüssigkeit.

Mässig genährte Leiche, stark ikterisch verfärbt. Die Bauchdecken zeigen zahlreiche ecchymotische Blutungen, die vielfach zu grossen Flecken zusammenfliessen. Die abhängigen Teile des Rumpfes und der Extremitäten sind leicht ödematös.

Pannic. adip. gut entwickelt. Muskulatur schlaff, mässig entwickelt, blass. Das Netz bedeckt die Därme zum grossen Teil. In Bauch- und Beckenhöhle wenig klare Flüssigkeit. Die Leber überragt den Rippenbogen um Handbreite. Zwerchfell beidseitig an der 4. Rippe.

Herzbeutel liegt ziemlich weit frei. Linke Lunge mässig retrahiert, nicht verwachsen. Die Pleurahöhle enthält 10  $cm^3$  dunkelrote Flüssigkeit. Rechte Lunge an der

Spitze verwachsen. Pleurahöhle enthält 150  $cm^3$  dunkelrote Flüssigkeit. Die Aussenfläche des Herzbeutels zeigt auf beiden Seiten, nicht auf der vorderen, einige stecknadelkopfgrosse Knötchen, die gegen den Lungenhilus zu konfluieren. Der Herzbeutel enthält 50  $cm^3$  ikterisch klare Flüssigkeit. Das Herz ist normal gross. Rechter Vorhof weit. Tricuspidal-ostium offen. Tricuspidal- und Pulmonalklappen dünn und glatt. Muskulatur dünn, ikterisch. Linker Vorhof leer. Mitral-ostium fast ganz geschlossen. Mitralis normal. Aortenklappe dick, gefenstert. Muskulatur des linken Herzens nicht verdickt, blass. Auf der Hinterfläche des linken Vorhofes, teilweise auch des rechten, einige subperikardiale Ecchymosen. Linke Lunge von normaler Grösse, schwer. Pleura spiegelnd. Auf der Vorderfläche des Oberlappens einige graue Knötchen, vielfach reihenförmig entlang der Grenze der Lobuli. Ebenso Knötchen, zahlreich im Spalt zwischen den beiden Lappen. Auf dem Unterlappen mehrere linsengrosse, leicht prominierende Knötchen. Darin findet sich eine strahlige Narbe auf dem unteren Teile mit zahlreichen Ecchymosen. Reichliche Knötchen auch am Lungenhilus in der Pleura. Schnittfläche gut bluthaltig, wenig lufthaltig, in den oberen Partien etwas ödematös. Der Unterlappen noch weniger lufthaltig auch ödematös. Im

unteren Teile subpleurale Prominenzen, wenig scharf begrenzt, enthalten noch Luft; sie bestehen zum grössten Teile aus schiefrig induriertem Gewebe ohne eigentliche Hepatisation. Schleimhaut der Knötchen ist gerötet, glatt; Lymphdrüssn induriert gross, sonst normal. Rechte Lunge schwer, auf der Pleura vereinzelt kleine graue Knötchen, grau, weich. Die Knötchen sind auch im Spalt zwischen beiden Lappen nicht am Hilus. Schnittfläche gut blut- und lufthaltig, etwas ödematös. An der Spitze der rechten Lunge eine schiefrige Induration mit zwei linsengrossen käsigen Herdchen. Genauerer Lungenbefund weiter unten. Bronchiale Lymphdrüsen vergrössert, weich, mit knötchenförmigen Herden. Milz ist aufs doppelte vergrössert, glatt, auf der Schnittfläche von guter Konsistenz, wenig bluthaltig, Pulpa fest, Trabecel wenig deutlich, Follikel deutlich. Linke Nebenniere normal. Kapsel der linken Niere leicht löslich. Die Niere ist normal gross, auf der Ober- und Schnittfläche ikterisch. Oberfläche glatt. Rechte Nebenniere wie links. Im Duodenum bräunlicher Schleim, im Magen ein schwarzroter Brei in mässiger Menge. Schleimhaut des Magens grau, glatt, blass. Ductus choledochus durchgängig. Galle gelb. Gallenblase eng, Innenfläche dunkelgrün, glatt. Leber gross 28 auf 27 *cm*. Serosa spiegelnd.

Sie zeigt viele hellgraue, gelbe und gelbgraue Knötchen, die teils gerade sichtbar, teils erbsengross sind. Sie liegen teils unter der Serosa, teils prominieren sie fast. Am rechten Lappen ist eine schwache Schürfurche. Der rechte Lappen zeigt einen gelbknolligen Rand. Er trägt nahe der Ansatzstelle des Zwerchfells eine walnussgrosse, leicht prominierende Cyste. Die Schnittfläche zeigt wenig normales Lebergewebe, meist graugelbe und braungelbe Tumoren. Es sind Knoten von höchstens Walnussgrösse. Ungefähr in der Mitte ein grosser, braunroter hämorrhagischer Knoten. Die Knoten sind alle sehr gleichartig, manche im Centrum grau, an der Peripherie gelb. Einzelne prominieren stärker, sind weicher, scharf abgegrenzt. Das Lebergewebe ist ikterisch und nur in schmalen Streifen vorhanden. Acinöse Zeichnung nur hie und da deutlich. Centren der Acini braunrot, Peripherie ikterisch gelb. Die Pfortader ist in ihrem Stamm und in den Hauptästen frei. Ihr nahe sind einige vergrösserte Lymphdrüsen. Gewicht der Leber ist 3110 *gr.* Im Darm nirgends ein Tumor. Pankreas weich, sonst normal. Harnblase enthält gelben Harn. Schleimhaut blass und glatt. Vagina wenig gelben Schleim, Uterus ebenso. Vaginalschleimhaut glatt, hat unter dem Orificium zwei Ausbuchtungen nach hinten. Uterus, Tuben, Ovarien normal.

Rectum enthält dicken, graubraunen Kot. Schleimhaut glatt. In Mund, Rachen und Oesophagus wenig Schleim, Schleimhaut des Mundes und Rachens gerötet, im Oesophagus blass und glatt. Kehlkopf und Trachea ikterisch, Schleimhaut glatt, im unteren Teile, kleine, graue, miliare Knötchen. Schilddrüse links gross, mehrere Knoten mit Typus der Gallertstruma. An einem Knoten eine Hämorrhagie. Rechte Hälfte wenig vergrössert. Peritracheale Lymphdrüsen nahe der Bifurcation, sie sind auf der Schnittfläche derb und grau. Im Dünndarm finden sich braune schmierige Massen, reichlichere im Dickdarm. Schleimhaut des Dünndarms blass und glatt, weiter unten rötlich und imbibiert. Beide Mammae normal.

Sehen wir nun den Sektionsbefund etwas genauer an, so ist unbedingt die Leber dasjenige Organ, das die grössten Veränderungen aufweist, resp. diejenigen, die einem sogleich am meisten in die Augen fallen. Schon beim ersten Anblick machen uns die Knoten den Eindruck von Krebsmetastasen. Man findet zahllose einzelne Knoten von etwa Walnussgrösse, die Knoten sind so zahlreich, dass vielerorts gar keine Zwischensubstanz mehr vorhanden ist. Das ist ganz der Typus eines sekundären Carcinoms.



Beim primären Krebs finden wir nämlich :

- a) einen Knoten, der den andern gegenüber durch Alter, eventuell auch durch Grösse hervorsticht.
- b) Der Knoten ist wenig scharf begrenzt.

Der sekundäre Krebs zeigt :

- a) Viele Knoten von ungefähr gleichem Alter, d. h. kein Knoten ist viel älter als die übrigen.
- b) Eine scharfe Begrenzung der Knoten.

In unserer Leber aber sind die Knoten scharf und präcis gegen das übrige Lebergewebe abgegrenzt, also sekundärer Typus. Die Knoten haben nach ihrem Alter ein etwas verschiedenes Aussehen, sie sind grau, graurot, gelb, wieder andere hämorrhagisch. Die grauen sind frisch, die gelben alt. Das Gewebe des Knotenrandes ist besonders stark gelb, was auf fettige Degeneration deutet. Mikroskopisch finden wir Epithelien, die von ziemlich viel Bindegewebe umschlossen sind, so dass dadurch die makroskopische Diagnose Carcinom bestätigt wird. Die Epithelien sind der runden Form angenähert, seine charakteristische Eigentümlichkeit aber, die uns irgend einen Schluss auf den primären Herd ziehen liesse, zeigen sie nicht. Wir haben also unzweifelhaft ein sekundäres Carcinom der Leber vor uns, und es fragt sich nur wo haben wir den primären Sitz zu suchen? Das ist nun in diesem Falle gar nicht so

leicht, denn in keinem anderen Organe, wo gewöhnlich bei sekundärem Lebercarcinom der primäre Sitz ist, Magen, Herzbeutel, Darm, Pankreas fand man auch nur eine Spur von Krebs. Wohl fand man in der linken Lunge Krebs, aber auf den ersten Moment schien es auch, als ob er sekundärer Natur, sei und wenn ich nachher diesen Herd als den primären anspreche, so gelang es erst nach genauer Untersuchung.

Betrachtet man die linke Lunge, so findet man auf der Pleura ein graues Netz, das der Abgrenzung der Lobuli entspricht, in diesem Netz sieht man graue Knötchen eingestreut, von denen die mikroskopische Untersuchung ergibt, dass es Krebsknötchen sind. Diese Anordnung des Krebses an der Grenze der Lobuli ist sehr leicht verständlich, denn hier verlaufen die grossen Lymphgefässe, denen der Krebs folgt. Auf der Fläche des Unterlappens sieht man auch einige deutlich begrenzte Knötchen, von grauer Farbe. Etwas weiter unten finden wir einen Knoten von etwas mehr als Walnussgrösse. Dieser Knoten fühlt sich, im Gegensatz zu dem umgebenden Lungengewebe, hart und derb an, und ist von graugelblicher Farbe. Er hat ungefähr die Form eines Dreieckes, mit der Basis gegen die Pleura, mit der Spitze gegen den Lungenhilus gerichtet. Der Knoten ist nicht scharf abgrenzbar gegen

die Umgebung, wie die Knoten in der Leber, sondern er geht verwaschen in dieselbe über, sie infiltriert sie, wie man sich ausgedrückt hat. An der Spitze des Herdes, zum grössten Teile noch in das Tumorgewebe eingebettet, findet sich ein erbsengrosser, derber, unregelmässig verkalkter, schwarz und grau gefleckter, scharf begrenzter Knoten; auf diesen schwarzen Knoten werden wir später noch zurückkommen, ein zweiter ebenso grosser Knoten findet sich subpleural, etwas weiter nach vorn.

Schon bei dieser makroskopischen Besichtigung macht uns der Tumorknoten ganz den Eindruck eines primären Krebses. Der Knoten kann ganz unmöglich sekundär sein. Die sekundären Knoten der Lunge, ob sie klein oder gross sind, sind stets scharf abgegrenzt, sie infiltrieren das Gewebe nicht diffus, sondern verdrängen es knötchenförmig. Hier dagegen haben wir es mit einem Tumor zu thun, der makroskopisch fast wie eine verwaschene, derbere, keilförmige Hepatisation aussieht.

**Mikroskopie.** Man sieht sofort, dass sich der Tumor aus zweierlei Gewebsarten zusammensetzt; jedoch ist die Zusammensetzung in den centralen und peripheren Teilen etwas anders. In den centralen Teilen sehen wir ein Gerüstwerk von homogenem Gewebe, das zwischen seinen

Fasern eine Menge Zellen einschliesst, die sich in schmalen Zügen den engen Spalträumen anpassen, die zwischen dem ziemlich derbfaserigen Gewebe bestehen. Das in Zügen verlaufende homogene Gewebe wird durch Fibrillen dargestellt, die sich durchflechten und bald wellig, bald gerade verlaufen. In diesem Gewebe sieht man längliche Kerne, um welche ein Protoplasma zu fehlen scheint oder doch nicht nachgewiesen werden kann. Daneben sieht man noch ziemlich viele sich dunkel färbende Kerne von rundlicher Gestalt, um die ein Protoplasma ebenfalls sehr schwer nachzuweisen ist. Es handelt sich also um ein derbes relativ reichliches Bindegewebe, einem Skirrhus ähnlich. Wie schon gesagt, liegen zwischen diesem Bindegewebe Zellen anderer Art, die von demselben, wenn ich den Ausdruck gebrauchen darf, fast erdrückt werden. Die Kerne dieser Zellen sind sehr gut gefärbt, ziemlich gross und meistens rund. Das Protoplasma dieser Zellen ist an den Stellen, wo das Bindegewebe nicht gar zu dicht ist, gut wahrnehmbar, es zeigt rundliche und polygonale Formen, die Zellen sind in toto grösser als die des Bindegewebes, sie zeigen die Charakteristica von Epithelzellen und zwar Plattenepithelzellen. Es ist nun beachtenswert, dass ganz besonders um den schwarzen Knoten herum die starken Bindegewebszüge mit dem ein-

geschlossenem Epithel sich befinden, so dass derselbe als der Mittelpunkt der Veränderung zu betrachten ist. Die nicht auf der Seite des Knotens gelegenen Tumorabschnitte zeigt dagegen eine andere Beschaffenheit.

Die Alevolarwände sind hier noch ganz gut erhalten, und darin liegen haufenweise grosse rundliche Zellen. Es handelt sich hier offenbar um einen desquamativen Prozess, der von dem centralen Tumor veranlasst ist.

Diese Beschaffenheit des Tumors finden wir in allen Präparaten wieder. Nach dem Gesagten kann das Neoplasma nur ein Carcinom sein, in dem das Bindegewebe ungemein stark entwickelt ist, so dass die Epithelien teils atrophiert sind. Solche metamorphosierte Carcinome nennt man bekanntlich Scirrhen, und ein solcher liegt hier vor.

Wenn ich oben gezeigt, dass schon makroskopisch die Wahrscheinlichkeit sehr gross war, dass wir hier den primären Sitz des Carcinoms zu suchen haben, so wird durch den mikroskopischen Befund diese Annahme geradezu gesichert, denn scirrhöse Metamorphose ist hauptsächlich eine Eigentümlichkeit primärer Krebse.

Nun fand man ferner bei der Sektion eine veränderte peritracheale Lymphdrüse. Makroskopisch war dieselbe stark vergrössert, derb, auf der Schnittfläche grau. Mikroskopisch

ist von der eigentlichen Lymphdrüsenstruktur nicht mehr viel zu sehen, das Epithel befindet sich nicht nur im Randsinus, es hat auch das ganze Drüsengewebe verdrängt, sogar die Follikel, von denen man nur hie und da noch einen Rest sehen kann. Die retikuläre Substanz besteht noch, hat sich aber ungemein stark verdickt, so dass beinahe die ganze Lymphdrüse Carcinom geworden ist. Dies beweist uns, dass der Prozess in dieser Lymphdrüse schon ziemlich alt ist, denn bei frischen Metastasen in Lymphdrüsen liegt das Epithel vorerst nur im Randsinus, und erst später werden die Follikel durchwachsen und verdrängt.

Stellen wir nun die durch das Carcinom afficierten Organe zusammen, so finden wir also verändert Leber, Lunge, Pleura und eine peritracheale Lymphdrüse. Wir haben uns den Gang der Metastasen etwa folgendermassen vorzustellen: den primären Sitz müssen wir in die linke Lunge verlegen und zwar in den Unterlappen. Von der Oberfläche dieses Organs ist der Krebs wie gewöhnlich zuerst den grossen Lymphbahnen, an den Grenzen der Lobuli, gefolgt und hat auf die Pleura übergegriffen. Von der Pleura erfolgte ebenfalls auf dem Lymphwege die Infektion der peritrachealen Lymphdrüse und von hier aus endlich kam auf dem Blut- (oder Lymph)wege die Meta-

stase in die Leber zu stande, welche dann die ersten, klinischen Erscheinungen machte.

Wie wir gesehen, ist der primäre Herd in der Lunge relativ klein, und trotzdem haben wir die gewaltigen Metastasen in die Leber, wiederum ein Beweis, dass die Grösse des primären Herdes absolut nichts zu thun hat mit der Grösse der Metastasen.

Wie schon bemerkt, ist es interessant, dass der primäre Herd in der Lunge von seiten dieses Organs gar keine Symptome gemacht hat. Dass der Herd mittelst der physikalischen Diagnostik nicht nachgewiesen werden konnte, ist begreiflich, dazu ist er viel zu klein und nur Herde, die mehr wie 7—8 *cm* messen, können, wenn's gut geht, mittelst leiser Perkussion nachgewiesen werden. Man hat nun aber auch noch andere Symptome namhaft gemacht zur Stellung der Diagnose „Lungencarcinom“. So hat Passow im Jahre 1893 in seiner Berliner Dissertation den Versuch gemacht, ein klinisches Bild der Krankheit zu entwerfen. Es hat sich aber gezeigt, dass man auch hier nicht zu schematisch sein darf, dass die aufgezählten Symptome nicht gerade für Carcinom beweisend sind und auch bei andern Lungenkrankheiten vorkommen können. Einen sehr interessanten, auf der Abteilung des Herrn Prof. *Eichhorst* beobachteten Fall hat *Betschart* beschrieben. In

ihm konnte die Diagnose schon *intra vitam* aus den im Sputum vorhandenen Krebszellen gestellt werden. Die Section ergab, dass es sich um einen die rechte Lunge in grösster Ausdehnung einnehmenden Tumor handelte (Virchows Archiv Bd. 142). Als charakteristisch für Carcinome der Lunge wurde von einigen Seiten der auf den Sitz des Leidens lokalisierte Schmerz namhaft gemacht, der bald mehr einen lancinierenden, bald einen dumpfen Charakter haben soll. In unserm Falle hat derselbe vollständig gefehlt, und es scheint daher dieser Fall *Albert Fränkel*<sup>1)</sup> recht zu geben, der diese lokalisierten Schmerzen, gegenüber vielen andern Autoren, als geradezu selten bezeichnet.

Die Litteratur über das primäre Lungencarcinom hat in den letzten Jahren stark zugenommen, und es haben auch die meisten Fälle eine wissenschaftliche Beurteilung gefunden. Über die Häufigkeit des primären Lungenkrebses findet man jedoch in der Literatur sehr wenig. *Reinhard*<sup>2)</sup> und *Fuchs*<sup>3)</sup> haben eine Statistik über dasselbe herausgegeben. Reinhard fand in den Sektionsprotokollen von 8716 Leichen des Dresdener Stadtkrankenhauses fünf-

---

<sup>1)</sup> Fränkel, A. Zur Diagnostik der Brusthöhlengeschwülste. Deutsche medic. Wochenschrift. 1891, Nr. 50—51.

<sup>2)</sup> Reinhard, W. Der primäre Lungenkrebs. Archiv f. Heilkunde. XIX, S. 369. 1878.

<sup>3)</sup> Fuchs, F. Beiträge zur Kenntniss der Geschwulstbildungen in der Lunge. Diss. München 1886.



mal primären Lungenkrebs; Fuchs unter 12,307 Sektionsberichten des Münchener Krankenhauses acht Fälle. *Pässler*<sup>1)</sup> stellte aus den Protokollen vom Breslauer Krankenhaus 16 Fälle fest und kam zu dem Schlusse, in Breslau sei das primäre Lungencarcinom keine so seltene Affektion, indem es 1,83 0/0 aller Carcinome und 1,6 0/0 aller malignen Geschwülste überhaupt betrage. Die ältesten Angaben über Lungencarcinome stammen von *Lieutaud* (Hist. anat. med. I. L., S. 70 u. ff.), die bei *Otto*<sup>2)</sup> Handbuch der patholog. Anatomie aufgeführt sind. Dieser Autor macht aber keinen Unterschied zwischen primärem und sekundärem Krebs der Lunge. Er kennt Speckgeschwülste und Scirrhen der Lunge. Die älteste Angabe über primären Lungenkrebs stammt von *Hasse*,<sup>3)</sup> der eine primäre markschwammige Degeneration der Lunge kennt. Was bis jetzt bis zum Jahre 1893 bekannt geworden ist über diesen Gegenstand, findet sich in den Dissertationen von *Wechselmann*,<sup>4)</sup> *Dorsch*<sup>5)</sup>,

---

1) Fässler, H. Über das primäre Carcinom der Lunge. Virchows Archiv, Band 145, Heft 2.

2) Otto. Handbuch der patholog. Anatomie. Leipzig 1841.

3) Hasse. Specielle patholog. Anatomie. Leipzig 1841.

4) Wechselmann. Ein Fall von primärem Lungencarc. Diss. München 1882.

5) Dorsch. Ein Fall von primärem Lungenkrebs. Diss. Tübingen 1886.

*Hildebrand*<sup>1)</sup> und *Passow*<sup>2)</sup> mit ziemlicher Vollständigkeit angeführt.

Wechselmann nennt 72 Fälle, die andern haben hinzugefügt, was Wechselmann übersehen und was seitdem neu publiziert worden ist, so dass *Passow* in seiner Arbeit etwa 60 neue Fälle anführen konnte. Dazu die Fälle von *Pässler*, *Betschart* und der unsrige. Man sieht also, dass das primäre Lungencarcinom doch keine so seltene Affektion genannt werden darf.

Wie wir in unserem Falle gesehen, hat das Lungencarcinom Metastasen gemacht in die Pleura, in Lymphdrüsen und Leber. Aus diesem einen Falle darf man natürlich nicht auf die Bösartigkeit des Lungencarcinoms im allgemeinen schliessen, aber der Fall unterstützt doch die Ansicht der meisten Autoren, die das primäre Lungencarcinom für eine äusserst bösartige Geschwulst halten. So hat *Pässler* in seiner vorhin citierten Arbeit 74 Fälle auf ihre Metastasen untersucht und nur in 11 von den 74 Fällen wurden solche vermisst, während sie in 63 Fällen oft in der äussersten Mannigfaltigkeit konstatiert werden

---

<sup>1)</sup> Hildebrand. Zwei Fälle von primären malignen Lungentumoren, Diss. Marburg 1888.

<sup>2)</sup> Passow. Zur Differential des primären Lungencarc. Diss. Berlin 1893.

konnten. Bei diesen 63 Fällen zeigten die Metastasen folgende Verteilung: In der Lunge 31 mal, davon (19 mal auch in den primär nicht befallenen), den regionären Lymphdrüsen 40 mal, entfernter gelegenen Lymphdrüsen 8 mal, Pleura 19 mal (3 mal wucherte der Krebs auf die Pleura direkt über), Zwerchfell 4 mal, Perikard 2 mal, (9 mal kontinuierliches Überwuchern), Herzmuskulatur 1 mal (5 mal kontinuierlich ergriffen), Knochen 12 mal, Lebermuskeln 2 mal, Peritoneum 1 mal, Leber 23 mal, Niere 8 mal, Milz 6 mal, Pankreas 1 mal, Schilddrüse 3 mal, Gallenblase 1 mal, Nebennieren 6 mal, Gehirn, Medulla und Hypophyse je 1 mal, Dura 3 mal, Haut 2 mal, Chorioidea, Schleimhaut der Keilbeinhöhle je 1 mal, schliesslich 1 mal in einem Uterusmyom. Ausserdem wurden in 8 Fällen die grossen Gefässe der Brusthöhle durch Übergreifen der Krebswucherung aus der Nachbarschaft in Mitleidenschaft gezogen, davon 5 mal eine oder die beiden Hohlvenen, 4 mal die Venæ pulmonales und 4 mal die Arteriæ pulmonales. 1 mal gelangte der Krebs bis in die Oesophaguswand.

Aus dieser Zusammenstellung ergibt sich also, dass, ganz wie bei unserem Falle, bei primärem Lungencarcinom am meisten mit Metastasen bedacht werden die regionären Lymphdrüsen und die Leber. Die ersteren waren nach

obigen Angaben in 52,5 0/0, die letztere in 36 0/0 der Fälle afficiert. Warum gerade die Leber von den Metastasen des primären Lungencarcinoms so sehr bedacht wird, darüber wissen wir nichts genaueres.

In den bisher beschriebenen Fällen zeigten, wie aus verschiedentlichen Arbeiten hervorgeht, die Krebszellen meistens Cylinderform; in unserem Falle nicht, im Gegenteil, die Epithelien sind rundlich. Sicheres lässt sich darüber aber nicht sagen, da wir es eben mit einem metamorphosierten Carcinom zu thun haben. Dass die Epithelien einmal Cylinderform gehabt haben, ist schon möglich, lässt sich aber jetzt nicht mehr eruieren. Es ist bekanntlich früher von *Birch-Hirschfeld* (Lehrbuch II, 1. Auflage, S. 692) die Ansicht ausgesprochen worden, dass alle primären Lungenkrebse ihren Ausgang vom Bronchus nehmen, unser Fall lässt sich in keiner Weise für oder gegen die Ansicht verwerten.

Das grösste Interesse beansprucht in unserem Falle das Zusammentreffen von Tuberkulose und Carcinom in ein und demselben Organe. Man fand nämlich im rechten Lungen-Oberlappen einige typische tuberkulöse Heerde, und es ist nun unsere Aufgabe, zu eruieren, ob es sich nur um ein zufälliges Zusammentreffen und Nebeneinandervorkommen dieser beiden Affektionen

handelt, oder ob sie in irgend welchen wechselseitigen Beziehungen stehen.

Während in früherer Zeit *Rokitansky* das Vorkommen von Tuberkulose und Carcinom in ein und demselben Körper, *Recklinghausen* das Vorkommen in ein und demselben Organe leugnete, und ersterer sogar behauptete, dass die eine dieser Neubildungen gewissermassen ein Gift produziere, welches der Entwicklung der anderen hinderlich sei, hat man in neuerer Zeit sehr häufig die Beobachtung gemacht, dass Carcinom nicht nur bei ein und demselben Individuum, in ein und demselben Organe vorkomme, sondern dass sogar die Tuberkulose ein Boden ist, auf dem sich Carcinom nicht ungerne entwickelt. Bekannt ist ja z. B. die nicht seltene Entstehung von Carcinom im lupösen Geschwür, sei es, dass sich dasselbe im lupösen Gewebe oder in Lupusnarben entwickelt. Über das Auftreten des primären Lungenkrebses aber bei gleichzeitig bestehender Tuberkulose existieren sehr wenige Beobachtungen. Im Jahre 1895 hat *Kurt Wolf*<sup>1)</sup> 31 Fälle von primärem Lungencarcinom zusammengestellt, teils eigentliche Lungencarcinome, teils Bronchialcarcinome. 13 von diesen Fällen waren mit Tuberkulose vergesell-

---

<sup>1)</sup> Wolf, Kurt. Das primäre Lungencarcinom. Fortschritte der Med. Bd. 13, Nr. 18.

schaftet, bei dreien nahm Wolf an, dass die Tuberkulose den Anlass zur späteren Carcinomentwicklung gegeben habe.

Bei zweien von diesen drei Fällen handelt es sich um den seltenen Befund eines Cancroids in einer tuberkulösen Caverne. Im ersten Falle glaubt Wolf, dass das Cancroid direkt von der Cavernenwand ausgegangen sei, ohne genetische Beteiligung eines ausführenden Bronchus; im zweiten nimmt er dies auch an, giebt aber daneben auch die Möglichkeit eines bronchogenen Ursprunges zu. In diesen zwei Fällen ist der Zusammenhang zwischen Tuberkulose und Carcinom klar. Nicht so ganz klar ist derselbe bei dem dritten von den drei angeführten Fällen, wo es sich handelt um das Vorkommen eines Carcinoms im Unterlappen der linken Lunge, vergesellschaftet mit käsiger Pneumonie im Oberlappen derselben Lunge. Da aber nachweislich ein Jahr vor Auftreten des Carcinoms tuberkulöse Pleuritis und Pneumonie bestanden hatte und das Carcinom sich gerade an der Stelle entwickelte, wo man klinisch vorher einen pneumonischen Prozess konstatiert hatte, so nimmt Wolf auch in diesem Falle einen Zusammenhang zwischen beiden Affektionen an.

Es fragt sich nun, sind wir in unserem Falle imstande, einen direkten Zusammenhang nachzuweisen zwischen der

Tuberkulose und dem Carcinom? Wie ich gezeigt, sitzt an der gegen den Hilus der Lunge gerichteten Spitze des Tumors ein schwarzer Knoten, der ganz, oder wenigstens zu zwei Dritteln von der Geschwulst umgeben wird.

Es interessiert uns nun vor allem, zu wissen, wie dieser Knoten gebaut ist, und wir benutzen die Gelegenheit, um gleichzeitig auch den andern Knoten zu schildern. Ist der Knoten tuberkulös? Das makroskopische Verhalten spricht dafür. Wir finden erstens an der Spitze der rechten Lunge unzweifelhafte, aber sehr alte tuberkulöse Prozesse: Schiefrige Narbe, mit zwei Käseherdchen, sonst finden sich in dieser Lunge keine Veränderungen. In dem linken Unterlappen finden sich zwei erbsengrosse, derbe schiefrige Knoten, von denen der eine an der Spitze des Krebses sitzt, sonst auch keine Verdichtungen. Wenn wir nun fragen, ob diese Knoten tuberkulöser Natur sind, so könnte neben der Tuberkulose auch noch die Anthrakose in Betracht kommen. Aber die Lungen sind nicht anthrakotisch. Selbst bei starken Anthrakosen finden wir im allgemeinen keine umschriebenen Knoten, wie in unserem Falle. Dagegen kommen solche Knoten ja nicht selten als Reste einer abgelaufenen Tuberkulose vor. Dazu stimmt das mikroskopische Verhalten. Die Knoten bestehen aus

einem derben, narbigen Bindegewebe, in welches stellenweise grosse Kohlenmengen eingelagert sind. Man sieht kaum noch die Andeutung irgend eines Kernes. Die Knoten sind durch cirkulär angeordnetes Bindegewebe ziemlich scharf begrenzt, doch erstrecken sich an einzelnen Stellen Ausläufer sehr derbfaserigen Bindegewebes in das angrenzende Lungengewebe hinein. Frischere tuberkulöse Prozesse sind nicht mehr wahrnehmbar. Aber trotzdem kann man an der tuberkulösen Natur des Knotens nicht wohl zweifeln.

Will man nun einen Zusammenhang zwischen Carcinom und Knoten zugeben, so wäre also in diesem Falle der Tumor von einem tuberkulösen Prozesse abzuleiten.

Die Beziehung nun zwischen Carcinom und Tuberkulose kann eine doppelte sein. Erstens kann sich das Carcinom auf tuberkulösem Boden entwickeln, und zweitens kann das Carcinom die Eintrittspforte für die Bacillen sein. Das erstere ist weitaus wahrscheinlicher. Es ist sehr wenig plausibel, dass Bacillen durch die, wenn auch ulcerierten Krebsmassen nach innen gelangen können. Der erstere Modus ist dagegen direkt bewiesen durch das Vorkommen des Carcinoms auf dem Boden des Lupus und wird ferner durch andere einzelne Fälle, besonders durch



die Beobachtungen von Carcinom in tuberkulösen Lungen wahrscheinlich gemacht, wie schon oben erwähnt worden ist. Dass auch in unserem Falle, insofern eine Beziehung zu dem Knoten wirklich existiert, nur der erste Modus zutreffen kann, ist klar. Denn dass der schiefrige, verkalkte Knoten früher vorhanden war als das Carcinom, ist selbstverständlich. Dabei setze ich voraus, dass der schiefrige Knoten tuberkulöser Natur ist. Die Frage aber, ob der Knoten zum Carcinom in Beziehung steht, hängt nicht unbedingt mit dem tuberkulösen Charakter desselben zusammen. Auch wenn man ihn als anthrakotisch ansehen wollte, wäre ein gewisser Zusammenhang nicht abzuweisen. So sagt z. B. *Kurt Wolf* in seiner oben citierten Arbeit: „Ungemein häufig, namentlich bei Sektionen älterer Leute, trifft man eine Veränderung am Anfangsteile des Bronchialbaumes an, die entweder in bis pfenniggrossen intensiv schwarz gefärbten, diffus gegen die Umgebung abgegrenzten Stellen, oder in kleinen Fistelgängen besteht. Diese Veränderung ist allgemein bekannt unter dem Namen Pigmentdurchbruch.“ *Wolf* nimmt nun an, dass von solchen Stellen ein Carcinom ausgehen könnte. Ebenso aber könnte wohl auch Anthrakose im Innern der Lunge in Betracht kommen und unser Krebs daher auch dort entstanden sein, wenn jener Knoten nicht tuberkulös, sondern anthrakotisch wäre.

Fassen wir nun das Bisherige zusammen, so haben wir es mit einem Carcinom zu thun, welches sich in engem Anschluss an einen auf tuberculöser, vielleicht auch auf anthrakotischer Grundlage entstandenen, entzündlichem Herd entwickelt hat. Der enge Zusammenhang und der Umstand, dass auch sonst schon Fälle beschrieben wurden, in denen Carcinom auf tuberculösem Boden entstand, machen es durchaus wahrscheinlich, dass der Krebs durch einen vom Entzündungsherd ausgehenden Prozess entstand.

Wie sollen wir uns den Zusammenhang denken?

Man kann sich zwei Vorstellungen machen:

1. Der Entzündungsprozess wirkt „reizend“ auf das benachbarte Epithel und bringt es zur carcinomatösen Wucherung.
2. Der Entzündungsprozess trennt Epithelien aus dem normalen Zusammenhang, und aus ihnen entsteht das Carcinom.

ad. 1. Was nun den Reiz angeht, den ein Carcinom machen soll, so ist diese Anschauung lediglich theoretisch konstruiert. Wie der Reiz das anfangen soll, um ein Carcinom zu erzeugen, das ist völlig unbekannt. Was speciell unsern Fall angeht, so ist Tuberkulose in der Lunge so ausserordentlich häufig, dass die Reizwirkung desselben sich weit häufiger in der Erzeugung carcinoma-

töser Wucherungen äussern müsste. Ebenso verhält es sich mit der Anthrakosis; Kohle findet man ja regelmässig in der Lunge, und auch der Einbruch anthrakotischer Lymphdrüsen in die Bronchien, auf die *Wolf* sich stützt, ist sehr häufig. Warum bleibt aber gewöhnlich das Carcinom aus? Es müsste also doch unter allen Umständen ein besonders gearteter Reiz sein, oder es müssten ganz besondere Bedingungen angenommen werden, unter denen er wirkt.

ad. 2. Was die Trennung der Epithelien aus dem Zusammenhange angeht, so hat auf diesen Punkt *Ribbert* das Hauptgewicht zur Erklärung der Carcinomgenese gelegt. Er beruft sich auf histologische Bilder beginnender Carcinome und auf den Umstand, dass auch bei andern Geschwülsten die Entstehung aus verlagerten Keimen in einem ausserordentlichen Umfang in Betracht kommt. Auch in der Literatur liegen die verwertbaren Mitteilungen vor.

In unserem Falle können wir aber noch auf einen besonderen Umstand hinweisen:

Der zweite Entzündungsknoten, der genau so gebaut ist wie der mit dem Carcinom zusammenhängende, giebt an einer Seite folgendes Bild: An den cirkulär angeordneten, gut begrenzten Rand des derben Knotens schliesst sich eine Lage derbfaserigen, narbenähnlichen, nur wenig

Kohle enthaltenden Gewebes an, welches sich in das umgebende Lungengewebe fortsetzt. In dieser derben Gewebslage finden sich, ziemlich nahe zusammenliegend, zwei längliche, verschieden gestaltete, mit Epithel gefüllte Räume. Es handelt sich offenbar um Reste der früheren hier vorhandenen epithelialen Lufträume, deren Charakter, ob Bronchiolus, ob Alveole, nicht mehr festzustellen ist. Der eine Raum enthält unregelmässig geformte Epithelien mit blassen Kernen und zeigt so ein Bild, wie es oft durch die Ausfüllung von Lufträumen mit desquamiertem Epithel gegeben wird. Der andere Raum enthält Epithelien, die etwas grösser sind, mehr abgerundet und einen grossen dunkelgefärbten, chromatinreichen Kern besitzen. Dieser Alveolarraum hat grosse Ähnlichkeit mit einer Krebsalveola.

Man kann sich nun sehr wohl denken, obgleich es sich ja nicht strikte beweisen lässt, dass aus solch abgeschnürten Epithelhaufen Carcinom hervorginge. Diese Ansicht wird sehr unterstützt durch eine Arbeit *Friedländers* „Experimentaluntersuchungen über chronische Pneumonie“. Es hat dieser Autor nämlich in seiner Arbeit die Bildung von epithelialen Schläuchen beschrieben, innerhalb der Bronchialwand und um dieselbe herum bei denjenigen chro-

---

1) Friedländer. Virchows Archiv. Bd. 68, pag. 325.

nischen Prozessen der Lunge, bei denen eine starke Beteiligung des interstitiellen Bindegewebes stattfindet. Er ist dabei der Ansicht, dass es sich um eine Abschnürung von Bronchialepithel handle, das nachher von dem gewucherten Granulationsgewebe umschlossen, auch an der Proliferation teilnehme. Dieses Verhalten kann man hie und da bei chronischer Pneumonie beobachten, besonders dann, wenn die Bindegewebsentwicklung nicht zu stark ist. Ist die Bindegewebsentwicklung aber besonders vorherrschend, so dass man schon makroskopisch das Bindegewebe in breiten Zügen sieht, so kann man oft Bilder wahrnehmen, bei denen diese atypischen Epithelwucherungen sich nicht auf die Wand der Bronchien beschränken, sondern mitunter auch im Bindegewebe liegen. Man hat dabei den Eindruck, dass von dem abgeschnürten Epithel ein Versuch der Regeneration des Lungengewebes gemacht worden ist. Es kommt aber nicht dazu, sondern nur zur Bildung von cystischen Hohlräumen, die mit einem Cylinderepithel ausgekleidet sind.

Dieser Vorgang von atypischer Epithelentwicklung lässt sich nun sehr gut heranziehen zur Erklärung mancher primären Lungenkrebse. *Friedländer* selbst sagt zwar, dass die von ihm beschriebenen Bilder nichts gemein haben mit der Neubildung, die man als Krebs bezeichnet, aber trotz-

dem lässt sich nicht leugnen, dass aus diesen Wucherungen schliesslich ein typisches Carcinom sich entwickeln kann. Mikroskopisch genau nachzuweisen, dass dem so ist, das wird schwerlich jemals gelingen, aber sehr wahrscheinlich bleibt doch die Sache, wenn man nicht auf dem Boden einer primären, durch Reize veranlassten Epithelwucherung steht. Vor allem ist sehr schwierig, die Grenze zu ziehen zwischen atypischer Epithelentwicklung und dem beginnenden eigentlichen Carcinom. Ferner wird das Carcinom sehr frühzeitig auf die Schleimhaut des Bronchus selbst übergreifen, so dass diese sekundäre Wucherung dann in den meisten Fällen als Ausgangspunkt betrachtet wird. Nach den Untersuchungen *Friedländers* lassen sich aber doch beide Entstehungsmodi, d. h. das primäre Lungencarcinom und das bronchogene voneinander unterscheiden. Diese Epithelabschnürungen sollen sich nämlich nur an den Bronchialästen höherer Ordnung finden, da wo die Knorpelemente fast ganz fehlen, die Hauptäste der Bronchien werden dann in ihrer ganzen Ausdehnung frei sein, oder sich jedenfalls nur in ihren untern Partien von der Neubildung ergriffen zeigen; aber auch hier wird man das Fortschreiten des Carcinoms noch auf der Wand deutlich von dem in entgegengesetzter Richtung kriechenden Bronchialkrebs unterscheiden können.

So finden wir also auch in der Litteratur das Moment der Epithelverlagerung bei entzündlichen Prozessen angedeutet, obgleich bis jetzt kein Autor direkt Carcinom aus solch abgesprengten Epithelien hergeleitet hat. Nun ist es aber, wie namentlich *Ribbert* immer und immer wieder betont, wahrscheinlich geworden, dass aus solch abgesprengten Epithelien Carcinom sich entwickeln kann.

Stellen wir noch zum Schlusse das aus dem Fall sich sicher Ergebende zusammen, so dürften wir etwa zu folgenden Schlüssen kommen:

1. Wir haben einen primären Krebs der Lunge gefunden und mit ihm in direktem Zusammenhang einen, von einer frühern Entzündung (tuberkulöser oder anthrakotischer Natur) herrührenden schiefrig indurierten Knoten.
  2. Wir sind berechtigt, zwischen den beiden Affektionen ein kausales Moment anzunehmen:
    - a) weil der lokale Befund ergibt, dass der Krebs in engem Anschluss an den Knoten entstanden ist;
    - b) weil in der Litteratur schon einige Fälle bezeichnet sind, wo man Krebs auf entzündliche Prozesse zurückgeführt hat.
-

Zum Schlusse drängt es mich, Herrn Prof. Dr. *Ribbert* für die Anregung zu dieser Arbeit und für die freundliche Unterstützung bei der Abfassung derselben meinen wärmsten Dank auszusprechen.





