

## **Leucoplasies et cancroïdes dans l'appareil urinaire / par Noël Hallé.**

### **Contributors**

Hallé, Noël, 1859-

### **Publication/Creation**

Paris : Typographie Chamerot et Renouard, 1896.

### **Persistent URL**

<https://wellcomecollection.org/works/hf5jp3wu>

### **License and attribution**

This work has been identified as being free of known restrictions under copyright law, including all related and neighbouring rights and is being made available under the Creative Commons, Public Domain Mark.

You can copy, modify, distribute and perform the work, even for commercial purposes, without asking permission.

**wellcome  
collection**

Wellcome Collection  
183 Euston Road  
London NW1 2BE UK  
T +44 (0)20 7611 8722  
E [library@wellcomecollection.org](mailto:library@wellcomecollection.org)  
<https://wellcomecollection.org>

12

LEUCOPLASIES  
ET  
CANCROÏDES

DANS  
L'APPAREIL URINAIRE

TRAVAIL DU LABORATOIRE  
DE LA CLINIQUE DES VOIES URINAIRES A L'HOPITAL NECKER

PAR

**Le Dr Noël HALLÉ**

Chef de Laboratoire.

---

Extrait des *Annales des Maladies des Organes génito-urinaires*  
des mois de Juin et Juillet 1896


---

PARIS

TYPOGRAPHIE CHAMEROT ET RENOARD

19, RUE DES SAINTS-PÈRES, 19

—  
1896




A Monsieur le Docteur Périer  
Chirurgien de Lariboisière  
Hommage respectueux  
Joël Hallez

# LEUCOPLASIES ET CANCRÖIDES

DANS

L'APPAREIL URINAIRE



Digitized by the Internet Archive  
in 2019 with funding from  
Wellcome Library

<https://archive.org/details/b3059232x>

LEUCOPLASIES  
ET  
CANCROÏDES

DANS  
L'APPAREIL URINAIRE

TRAVAIL DU LABORATOIRE  
DE LA CLINIQUE DES VOIES URINAIRES A L'HOPITAL NECKER

PAR

**Le Dr Noël HALLÉ**

Chef de Laboratoire.

---

Extrait des *Annales des Maladies des Organes génito-urinaires*  
des mois de Juin et Juillet 1896


---

PARIS

TYPOGRAPHIE CHAMEROT ET RENOARD

19, RUE DES SAINTS-PÈRES, 19

—  
1896



# LEUCOPLASIES ET CANCROÏDES

## DANS L'APPAREIL URINAIRE

---

L'appareil urinaire peut être le siège de deux lésions de nature différente, l'une *inflammatoire*, l'autre *néoplasique*, qui ont un caractère commun essentiel : la prolifération de l'épithélium sous une forme anormale ; sa transformation en un *épithélium pavimenteux stratifié, à couche cornée, à caractères épidermiques*.

Il ne s'agit pas ici de faits nouveaux : ces lésions ont été depuis longtemps signalées et étudiées sur divers points de la muqueuse urinaire.

Au niveau de l'urèthre, Dittel, Vajda, Neelsen, Possner, Baraban, Liebenow, Finger, Wassermann et Hallé ont décrit la transformation de l'épithélium normal en épiderme stratifié corné, dans l'urétrite chronique et le rétrécissement.

D'autre part, quelques observations de cancer de l'urèthre, de la variété « épithéliomapavimenteux lobulé corné, à globes épidermiques » ont été publiées, que Wassermann a réunies dans une thèse récente.

Au niveau de la vessie, des uretères et des bassinets, Rokitansky a indiqué, en quelques traits précis, la transformation épidermique de l'épithélium, dans les inflammations chroniques des muqueuses : il la désigne sous le nom de « cholestéatome » et la regarde comme une néo-



formation métaplasique. Förster, Orth, Ebstein, Klebs, signalent également cette lésion.

Löwenson, Chiari, Marchand, Leber, Beselin, Cabot en ont publié des observations sur lesquelles nous aurons à revenir. Possner, Liebenow leur ont consacré d'intéressantes dissertations.

Quant aux néoplasmes à caractères épidermiques, aux « épithéliomas lobulés cornés », ils ne sont pas très rares dans la vessie. Winckel, Sanders, Thompson, Antal, Bourcy, Clado en ont rapporté des exemples. Albarran a pu étudier personnellement quatre de ces « épithéliomas dermoïdes ». Il en fait un groupe à part de tumeurs hétérotopiques, et les range à côté des kystes dermoïdes. Des tumeurs épithéliales de la même variété ont été également observées dans le bassin.

J'ai pu moi-même, grâce à la bienveillance de mon maître M. le professeur Guyon, réunir dans les matériaux anatomopathologiques de la clinique des voies urinaires, à l'hôpital Necker, un certain nombre de ces lésions, tant inflammatoires, que néoplasiques.

Il m'a paru intéressant de rapprocher, dans une étude d'ensemble, ces deux groupes de faits, dont j'ai signalé en débutant le caractère commun saillant : la prolifération épithéliale atypique, à tendances épidermiques.

Pour bien spécifier ce caractère, je désignerai ces faits sous les noms de *leucoplasie* et de *cancroïde*, dont la signification est bien précise. J'emploierai ici ces dénominations dans leur sens propre, celui qu'on leur attribue quand on les applique aux affections analogues des autres muqueuses : *leucoplasies et cancroïdes urinaires*, peuvent être mis en exact parallèle avec *leucoplasies et cancroïdes buccaux*.

Dans un premier chapitre je réunirai les faits de leucoplasie antérieurement publiés ou personnellement étudiés, dans chaque segment de l'appareil urinaire successivement, et j'essaierai d'en tracer une esquisse générale.

Dans un second chapitre je rapporterai de même les

exemples de cancroïdes des mêmes régions, en insistant sur leurs caractères communs.

Enfin, dans un troisième chapitre, j'envisagerai ces deux ordres de faits dans leur ensemble, en cherchant à fixer leur nature, et les rapports qu'ils peuvent avoir entre eux.

Cet exposé de faits nous conduira à aborder en terminant quelques questions générales d'anatomie pathologique et de pathogénie. Nous trouverons là, je l'espère, la justification et la conclusion naturelle de ce travail.

## I

### LEUCOPLASIES DES MUQUEUSES URINAIRES

Il n'est pas inutile, en débutant, de résumer ici, brièvement, les caractères essentiels des leucoplasies observées sur d'autres muqueuses, à la bouche, par exemple : ce point de comparaison nous est nécessaire.

*Leucoplasie buccale* s'entend « d'une affection inflammatoire chronique, dont le caractère clinique et anatomique le plus saillant est la transformation cornée de l'épithélium buccal (1). »

Après un stade de début, érythémateux, où les papilles altérées marquent des taches rouges granuleuses, se forment des plaques nummulaires, blanc bleuâtre, puis blanc nacré, dures, desquamantes, fissurées plus tard, et dues à l'épaississement corné de l'épithélium. Chronique, tenace, rebelle, incurable même pour certains, cette lésion peut dégénérer en cancer; la fréquence de cette transformation étant d'ailleurs mal fixée.

Anatomiquement on constate au niveau de la plaque, l'épaississement scléreux du chorion : les lésions épithéliales, probablement secondaires, sont caractérisées par la

(1) MERKLEN, Psoriasis buccal, *Annal. de Dermat. et de Syphil.*, 1883, t. IV.

kératinisation des couches superficielles, la formation d'une couche à éléidine, en un mot la transformation de l'épithélium en épiderme. Le processus histologique du passage de leucoplasie à cancer n'a pas été suivi.

Cette affection est nettement le résultat d'irritations prolongées et réitérées : tabac, pipe, chicot, dentier, alcool.

Sur un certain nombre d'autres muqueuses, des transformations épithéliales du même genre ont été étudiées : dans le larynx, par Virchow, sous le nom de pachydermie laryngée ; sur la pituitaire, dans l'ozène, par Schuchardt ; dans la muqueuse utérine par Zeller ; sur la conjonctive, par Leber.

Elles ont été signalées dans le pharynx à la surface des tumeurs, sur le col utérin dans le prolapsus, sur la muqueuse du rectum et de la trachée rétrécis.

Les mêmes lésions épithéliales sont décrites dans l'oreille moyenne, où l'on a distingué les simples transformations inflammatoires de l'épithélium d'avec les vraies tumeurs cholestéatomateuses.

Sans nous arrêter longuement sur ces faits, notons du moins le caractère étiologique qui les réunit : c'est presque toujours au cours d'une inflammation chronique, provoquée ou entretenue par des irritations mécaniques, que se produit la lésion épithéliale.

Sclérose dermique, transformation d'un épithélium pavimenteux ou cylindrique en épiderme corné épais, tels sont dans tous ces cas les deux caractères anatomo-pathologiques essentiels.

Arrivons aux faits qui établissent l'existence d'une lésion semblable de la muqueuse urinaire, dans tous les segments de l'appareil.

#### A. — URÈTHRE

Ici les faits sont de notion vulgaire, et il est inutile d'apporter de nouvelles observations. Depuis les recherches

d'anatomie pathologique que nous avons citées, les lésions épithéliales de l'urétrite chronique et du rétrécissement sont classiques.

Dans l'urètre chroniquement enflammé et rétréci, l'épithélium normal est remplacé par un épithélium pavimenteux plus ou moins semblable à l'épiderme.

Cette transformation est d'abord partielle et limitée : au niveau des foyers circonscrits d'urétrite chronique, se forment des plaques blanches, lisses, indurées, bien connues des endoscopistes : c'est l'épidermisation du revêtement épithélial qui leur donne cet aspect spécial. Souvent la lésion s'étend, pour envahir une grande étendue de la muqueuse, ou tout l'urètre même : elle ne manque jamais au niveau des points rétrécis.

L'épithélium pathologique se présente au microscope sous divers aspects. Tantôt il a tous les caractères typiques de l'épiderme normal ; couche profonde de cellules cylindriques ou cubiques ; épaisse couche malpighienne, formée de cellules polygonales dentelées ; couche à éléidine, stratum lucidum ; enfin couche cornée superficielle, à cellules plates et fusionnées. Tantôt sa structure est irrégulière, il évolue vers la kératinisation par un processus anormal : à une couche de petites cellules basales cubiques, on voit succéder presque sans transition la couche cornée ; ou bien, au milieu de régions régulièrement épidermisées, on voit des îlots où se superposent des couches multiples de cellules polygonales, peu aplaties, à corps transparent non granuleux, à petits noyaux peu colorables, sans couche cornée superficielle.

L'épaisseur du revêtement épithélial néoformé, bien que variable, est souvent très considérable. La couche de Malpighi compte parfois 8, 10 rangs de cellules et plus encore ; la couche cornée superficielle dépasse souvent à elle seule l'épaisseur de toutes les autres réunies. Elle est alors le siège d'une abondante desquamation ; les cellules cornées plates, isolées ou réunies en petits lambeaux lamelleux se

se détachent, s'accumulent dans les angles, et les anfractuosités du canal, dont elles semblent diminuer encore le calibre. Il y a là l'indice d'une prolifération épithéliale active avec desquamation parallèle.

Au-dessous de l'épithélium pathologique, le derme muqueux présente toujours des lésions d'inflammation chronique manifestes; il est épaissi, dense, fibreux, sclérosé, infiltré de petites cellules rondes et vascularisé: sa surface est irrégulière et rendue sinueuse par des bourgeonnements, des végétations en forme de papilles plus ou moins développées, entre lesquelles pénètrent les couches profondes de l'épithélium: en certains points ces papilles sont si régulièrement développées, recouvertes d'un épiderme si complet, que l'aspect de la muqueuse uréthrale pathologique, est exactement celui d'une muqueuse dermo-papillaire.

Les trajets fistuleux nés de l'urèthre rétréci sont, comme lui, tapissés par un épithélium pavimenteux stratifié pathologique, à caractères épidermiques. On y constate au plus haut degré la double tendance proliférante et desquamative du revêtement néoformé. Souvent multiples, tortueux, compliqués de diverticules et de bourgeons anastomosés, ces trajets sont remplis d'amas d'épithélium plat corné, desquamé.

Nous avons ailleurs (1) insisté longuement sur les caractères de ces lésions épithéliales dans l'urèthre rétréci, montré leur généralité et décrit leurs divers aspects.

Ce très court résumé suffit pour prouver que l'épidermisation de l'épithélium est un des caractères anatomo-pathologiques essentiels de l'*urétrite chronique scléreuse totale avec rétrécissement*: l'aspect macroscopique de la lésion muqueuse, autant que ses caractères histologiques, justifie la dénomination de *leucoplasie uréthrale* sous laquelle nous la désignons ici.

(1) M. WASSERMANN et N. HALLÉ, Urétrite chronique et rétrécissements. *Annales gén. urin.*, 1894.

## B. — VESSIE

Dans la vessie, les cas de transformation épidermique de l'épithélium sont rares et peu connus : il nous faut donc rapporter en détail, les textes et les observations qui établissent l'existence de la leucoplasie vésicale.

La première et la plus importante mention de cette lésion, que nous ayons trouvée dans les traités classiques d'anatomie pathologique, est celle qu'en fait Rokitansky (1). « Dans la vessie enflammée, il se fait parfois, dit-il, une production épidermique, soit en îlots circonscrits, soit sur de grandes étendues de la muqueuse. C'est une véritable métaplasie épidermoïdale, un cholestéatome. La lésion peut s'étendre à toute la muqueuse de l'appareil; elle donne lieu à une abondante desquamation de lamelles épaisses stratifiées, blanches, brillantes, formées de cellules plates, épidermiques; la muqueuse sous-jacente est chroniquement enflammée et papillaire. »

Löwenson (2) rapporte un cas d'épidermisation vésicale, qui s'éloigne trop des autres observations, par ses caractères anatomiques, pour que nous puissions le faire entrer en ligne de compte.

La première observation fondamentale et détaillée est celle de Marchand, de Marbourg. Il en donne la communication résumée au Congrès des naturalistes et médecins allemands à Wiesbaden, en 1887. Possner (3), en 1889, la rapporte et la commente dans un très intéressant mémoire : « De la cornification des muqueuses », sur lequel nous aurons à revenir. Cette même observation est pu-

(1) ROKITANSKY, *Lehrbuch der pathol. Anat.* Wien., 1861, p. 353, 354, 363.

(2) LÖWENSON, Ueber einen besondern Folgezustand der epidermoidalen undwandlung des Harnblasenepithels. *St-Petersbourg med. Zeitschrift*, 1862, t. II, p. 225.

(3) POSSNER. Untersuch. über Schleimhaut Verhornung (Pachydermia mucosae), t. 128, *Virchow's Arch.*, 1889, t. III, p. 391.

bliée *in extenso* en 1891, dans l'importante thèse de Liebenow (1), dont elle est la base. Nous l'empruntons à ce travail, en la résumant :

Peter Kessler entre pour la première fois à l'âge de 7 ans à la clinique chirurgicale de Marbourg, avec le diagnostic de cystite, peut-être tuberculeuse, en 1881.

Il y séjourne une seconde fois, de 1882 à 1884, avec une fistule périnéale et vésico-rectale suite de taille périnéale; urines alcalines et cystite; puis sort sur sa demande.

En 1886, il entre une troisième fois, toujours pour cystite douloureuse et ténésme qui l'oblige à porter un urinal.

Les urines sont alcalines, très purulentes et dans le dépôt on trouve des cellules plates cornées réunies en grumeaux.

En 1887, il succombe à des symptômes de cachexie urinaire et d'urémie (14 ans).

A l'autopsie faite le même jour, on constate :

La fistule périnéale, qui rejoint l'orifice anal et l'élargit à ses bords radiés et épidermisés.

Les poumons sont adhérents et indurés aux sommets, avec noyaux caséeux et cavernules. A la face inférieure du diaphragme existe un nodule néoplasique, hémisphérique, gros comme la moitié d'une noix, blanc jaunâtre, lisse, d'un aspect feuilleté spécial à la coupe, recouvert d'une mince enveloppe conjonctive.

Les reins sont volumineux; le gauche a 9 centimètres, le droit 11 centimètres de long; leur capsule est épaisse et adipeuse surtout à droite; au hile, ganglions tuméfiés, blancs à la coupe.

La vessie est extraordinairement petite, du volume d'une noix environ; ses parois sont épaisses.

La fistule s'ouvre dans la portion membraneuse. Celle-ci, dilatée, forme avec la région prostatique une sorte de caverne arrondie de 3 centimètres et demi de diamètre. La face interne de cette cavité a, comme la paroi de la fistule, un aspect tout à fait épidermique.

L'urèthre rétréci en avant de sa portion postérieure dilatée a son calibre normal dans sa partie antérieure; sa muqueuse est épaissie et recouverte d'une couche épidermique lisse. De même, la face interne de la vessie a un aspect tout à fait cutané, sauf au niveau du trigone où existe une petite ulcération; sa surface est blanche, lisse, sans desquamation, ni papilles.

Les embouchures des uretères sont dilatées; ils sont élargis eux-mêmes, surtout le gauche, qui atteint 4 centimètres au voisinage de la vessie, pour se rétrécir graduellement jusqu'au bassin où

(1) FR. LIEBENOW. Ueber ausgedehnte Epidermis Bekleidung der Schleimhaut der Harnwege, mit Bildung eines metastatischen Cholesteatoms am Zwerchfell, Thèse de Marbourg, 1881.

il mesure encore 2 centimètres. Péri-urétérite notable fibro-adipeuse avec épaissement des parois; la face interne de l'uretère est recouverte d'une couche épidermique épaisse interrompue par des stries de muqueuse brun rouge. L'épidermisation s'étend à la face interne du bassin et des calices dilatés en cavernes par ulcération progressive des pyramides. La muqueuse du bassin a un aspect chagriné; celle des calices, un aspect ulcéreux; elle est revêtue d'une sorte d'exsudat muqueux jaunâtre.

*Bassin et calices* sont remplis par un calcul blanc jaunâtre, ramifié en branche de corail avec 4 à 5 prolongements irréguliers dans les cavernes des calices.

A droite, l'uretère est moins dilaté, mais aussi épaissi. L'épidermisation n'est pas aussi complète. La couche épidermique, à plis longitudinaux, s'arrête à quelques centimètres au-dessous du bassin. Une muqueuse rouge, privée d'épithélium, lui succède, sur laquelle tranchent trois petits îlots épidermiques allongés à surface plissée; puis le revêtement épidermique continu reparait, pour recouvrir une partie du bassin et l'un des calices, le reste du bassin est granuleux et tomenteux. Dilatation des calices, moins prononcée que du côté gauche: substance rénale mieux conservée, et peut-être par hypertrophie compensatrice partielle.

Le diagnostic nécroscopique est le suivant:

*Pyélonéphrite ulcéreuse calculeuse. Fistule uréthrale ancienne par taille périnéale. Épidermisation étendue à toute la muqueuse des voies urinaires. Cholestéatome à la face inférieure du diaphragme. Tuberculose limitée des deux sommets pulmonaires.*

*Examen histologique*, sur des pièces fixées à l'alcool et montées dans la celloïdine.

*Vessie.* — Hypertrophie considérable de la couche musculaire: couche sous-muqueuse avec des îlots adipeux: muqueuse épaissie, infiltrée de noyaux conjonctifs et de cellules rondes.

L'épithélium est complètement épidermisé: il est constitué par une couche profonde de cellules cylindriques en palissade, à noyaux très colorés; par une couche moyenne de cellules polyédriques à noyaux nucléolés, avec des filaments d'union, étagées sur 6 à 8 rangs: au-dessus viennent 2 à 3 rangées de cellules aplaties fusiformes très colorées avec des grains d'éléidine; enfin une couche cornée feuilletée en voie de desquamation.

Quelques coupes sont particulièrement intéressantes, qui contiennent des glandes: leur conduit s'ouvre en un point sans épithélium, et des deux côtés, on voit s'arrêter, par un bord net, la couche épidermique.

*Uretère gauche, partie supérieure.* — Couche externe infiltrée de graisse; couche musculaire épaissie; muscles à noyaux indistincts, granuleux; sous-muqueuse infiltrée de cellules rondes; muqueuse à papilles vasculaires; même épithélium que dans la vessie, avec 8 à 10 rangées de cellules dentelées; couche cornée à cellules sans noyaux.



*Uretère gauche, partie inférieure.* — Les plis longitudinaux coupés en travers donnent à la surface l'aspect des dents d'une scie.

Forté infiltration parvi-cellulaire de la tunique musculaire; muqueuse papillaire et vascularisée, épithélium moins régulièrement épidermisé; couche de cellules dentelées moins épaisse; stratum lucidum large et très évident; couche cornée très épaisse en voie de desquamation irrégulière, avec cellules polygonales peu aplaties, en formes d'écailles sans noyaux visibles, mêlées à des cellules vraiment cornées, plates, en couches minces.

*Uretère droit.* — Sur une coupe longitudinale on voit un îlot épidermique encadré de muqueuse granuleuse sans épithélium. L'infiltration de cellules rondes est ici très considérable et s'étend à toute l'épaisseur des parois, surtout dans les points dénudés; papilles multiples longues, en massues. Épithélium formé d'une couche basale cylindrique, d'une large couche de cellules dentelées, d'un stratum lucidum mince et peu net, et d'une petite couche cornée.

Ce revêtement pousse dans la profondeur des prolongements épithéliaux dans les espaces interpapillaires.

*La tumeur du diaphragme* est constituée par une enveloppe conjonctive, formée par le tissu cellulaire sous-péritonéal : à l'intérieur de cette capsule sont des couches stratifiées de cellules épithéliales, polygonales ou aplaties avec de gros noyaux vésiculeux; quelques-unes ont des bords dentelés, d'autres des grains d'éléidine; au centre les cellules deviennent plus plates, perdent leurs noyaux et forment des lamelles feuilletées de tissu corné à cellules fusionnées indistinctes.

Cette tumeur a donc la structure d'un vrai cholestéatome épidermoïde, et ne se distingue des vraies tumeurs épithéliales malignes que par son exacte limitation.

Les lésions *des reins* sont de néphrite scléreuse simple, sans tuberculose.

On peut résumer ainsi cette remarquable observation : Épidermisation totale de la muqueuse des voies urinaires, de l'urèthre aux calices, au cours d'une inflammation chronique calculeuse datant de plusieurs années; avec fistule périnéale ancienne épidermisée; compliquée d'une tumeur cholestéatomateuse sous-péritonéale.

Je me borne ici à rapporter le fait : nous retrouverons plus loin les discussions étiologiques et pathogéniques auxquelles il donne lieu dans les mémoires de Possner et la thèse de Liebenow.

Un second cas de lésions analogues de la muqueuse

vésicale est celui que publie Cabot (1) : le voici, rapporté dans ses traits essentiels.

Homme robuste âgé de 40 ans; taillé par le périnée en 1870, pour un calcul, et guéri en trois mois sans fistule.

Depuis lors a persisté toujours une certaine fréquence des mictions.

Il y a cinq ans, attaque de cystite aiguë douloureuse, qui n'a jamais été entièrement guérie; l'urine est restée trouble par intervalles. En juin 1889, rétention d'urine subite; cathétérisme, suivi peu après de l'émission d'une petite pierre phosphatique. Douleurs depuis lors, jusqu'à l'examen, en août 1889; douleur avant, pendant et après la miction qui est souvent terminée par quelques gouttes de sang. Urine muco-purulente, contenant de très nombreuses cellules épithéliales pavimenteuses, isolées ou réunies en amas. A l'examen, pas de pierre; petite callosité dans l'urèthre postérieur au siège de l'ancienne opération.

Nouvel examen sous l'éther, à l'hôpital général du Massachusset : pas de pierre; l'évacuateur de Bigelow ramène plusieurs petites masses papillomateuses constituées, d'après l'examen du Dr Witney, de cellules épithéliales mêlées de sels calcaires, n'ayant pas la disposition ramifiée ordinaire des tumeurs papillaires.

Taille sus-pubienne le 3 septembre 1889. A l'ouverture de la vessie, la paroi postérieure apparaît d'une coloration blanc jaunâtre, rude au toucher; le reste semble normal. De la partie malade on peut détacher, avec le doigt, une membrane épaisse, peu adhérente, de un à deux pouces de surface, laissant au-dessous une surface légèrement saignante, souple et unie. Ablation aussi complète que possible; drainage et pansement. Suites simples, sans accidents; le drainage est supprimé le neuvième jour : la plaie se ferme rapidement; le malade urine seul au dix-huitième jour.

Après l'opération la miction reste fréquente, l'urine albumineuse, avec dépôt notable de pus et de sang : amélioration rapide par des lavages quotidiens au nitrate d'argent; augmentation graduelle de la capacité vésicale.

Le malade sort le 31 octobre, urinant toutes les une heure et demie ou toutes les deux heures : urine à sédiment muqueux, contenant encore de temps en temps des flocons épithéliaux comme avant l'opération. Il continue les cathétérismes et les lavages, prend en outre des balsamiques; l'état général et local s'améliore graduellement. En mai 1890 il reprend son travail; le sédiment urinaire est toujours considérable, muqueux, non sanguinolent, avec des flocons épithéliaux moins volumineux qu'autrefois. Par le toucher rectal,

(1) CABOT. A case of cystitis with the formation of a thick epidermoïdal sheet in the bladder (pachydermia vesicæ). *Amer. Journ of med. Sciences*. Philadelphie, 1894.

rien d'anormal à la paroi vésicale postérieure. En août 1890 l'amélioration continue : l'urine ne contient plus de lambeaux épithéliaux.

La membrane enlevée par l'opération a de 4 à 5 centimètres carrés, et, à l'état frais, varie entre 2 et 3 millimètres d'épaisseur. Elle est composée de cellules épithéliales disposées comme celles de la surface de la peau. Dans sa partie profonde elle est pénétrée par des papilles de tissu conjonctif. Les cellules, rondes ou polygonales dans la profondeur, s'aplatissent quand on s'approche de la surface, comme les cellules épidermiques, et s'exfolient en lambeaux déchiquetés. Par places, près de la surface, on rencontre des « corps en oignon » ou perles épidermiques, bien distincts ; on n'en trouve nulle part dans les couches profondes de l'épithélium.

Au-dessous de la couche cornée existe une couche bien définie de cellules contenant de l'éléidine, preuve qu'il s'agit bien de vraies cellules dermoïdes.

Nulle part on ne voit de tendance à la pénétration des éléments épithéliaux dans le tissu conjonctif sous-jacent, comme dans le cancer.

Une figure histologique accompagnant la description, montre bien l'aspect typique de cette membrane pachydermique.

Cabot fait suivre son observation de remarques intéressantes : il insiste sur l'énorme épaisseur du nouveau revêtement et sa base papillaire.

Il discute l'origine, la nature de cette lésion, et l'interprétation proposée par Marchand et par Possner.

Pour lui c'est bien une transformation épithéliale *in situ*, lésion de cystite chronique tenace, possible à diagnostiquer par l'examen attentif des urines et le cystoscope ; et qui, peut-être, échappe quelquefois à l'autopsie par suite de la macération cadavérique.

Ce cas de Cabot est donc une observation typique de leucoplasie urinaire limitée à la vessie : l'observation clinique complète, l'examen histologique, lui donnent une valeur de premier ordre.

A ces deux observations fondamentales de Marchand et de Cabot, nous ne trouvons à ajouter, pour la leucoplasie vésicale, que de brèves mentions.

Le Dr Fordyce, cité par Cabot, dit avoir vu des lésions semblables de la vessie et de l'uretère, sur un sujet autopsié à Vienne et dont il ignore l'histoire clinique; il en montre une photographie microscopique bien intéressante, reproduite dans le mémoire de Cabot.

Orth et Klebs (2) mentionnent, sans citer de faits, la possibilité de cette prolifération épithéliale à caractères épidermiques sur la muqueuse vésicale, et la regardent comme une lésion rare.

Marchand, cité par Liebenow, dit avoir vu plusieurs fois à l'autopsie, surtout chez des femmes, des plaques lisses, blanches, brillantes, nacrées, dont le revêtement épithélial était corné.

Albarran (3) dit incidemment, dans son *Traité des tumeurs de la vessie*: « Sur les coupes d'une vessie atteinte de cystite ancienne, et je possède des préparations fort démonstratives à cet égard, j'ai vu les couches superficielles de l'épithélium vésical présenter tous les caractères de la cornification. Dans ce cas pourtant, le processus de kératinisation n'est pas régulier: il n'y a pas d'éléidine dans les cellules qui précèdent les couches cornifiées: or on sait, depuis les beaux travaux de mon maître Ranvier, que l'éléidine précède toujours les formations cornées qui dépendent du feuillet cutané. Antal signale d'ailleurs, dans les cystites chroniques, la transformation possible de l'épithélium en productions cornées. Peut-être faut-il rapprocher de ces observations la tumeur décrite par Rokitansky sous le nom de cholestéatome: cette tumeur, consécutive à une inflammation chronique de l'appareil urinaire, était formée de lamelles nacrées, composées de cellules épithéliales. »

Aux faits que je viens de citer, je puis ajouter sept observations personnelles de leucoplasie urinaire concernant la

(1) ORTH, *Lehrbuch der spec. pathol. Anat.*, t. II, p. 208.

(2) KLEBS, *Handbuch der pathol. Anat.*, p. 68.

(3) ALBARRAN, *les Tumeurs de la vessie*; Paris, Steinheil, 1892, p. 132, 133.

vessie. Le premier est un cas de transformation épidermique totale de la muqueuse urinaire comparable au cas de Marchand. Dans les autres, il s'agit de lésions leucoplasiques limitées à tout ou partie de la muqueuse vésicale.

OBSERVATION I. — San..., 39 ans, coiffeur, entre le 3 janvier 1894, à la salle Velpeau, lit n° 14.

Pas d'antécédents scrofuleux: incontinence d'urine jusqu'à l'âge de 4 ans.

A 22 ans, début sans cause précise (blennorrhagie?) d'une cystite bien caractérisée, avec envies d'uriner fréquentes et douloureuses, et hématurie terminale. Depuis lors, le malade a toujours souffert de la vessie, plus ou moins. Il y a cinq ans, début de douleurs rénales, avec véritables crises de colique néphrétique et émission de quelques petits graviers blancs.

Depuis un an, les symptômes de cystite se sont fort accentués: les souffrances sont devenues très vives; elles sont excessives depuis un mois.

A l'entrée, le malade présente tout le tableau clinique d'une cystite douloureuse intense: mictions toutes les quinze à vingt minutes, évacuant, au prix d'efforts violents et de douleurs intolérables, quelques gouttes d'urine très trouble, mêlée de pus et de sang. La vessie, très douloureuse au palper abdominal, ne peut recevoir que 50 grammes de liquide.

L'urèthre est libre, et malgré un spasme marqué de la région membraneuse, admet l'olive n° 19.

Le lobe gauche de la prostate est un peu gros et bosselé. Les deux vésicules sont un peu augmentées de volume; les épидидymes sont sains.

Les reins sont le siège de douleurs spontanées sourdes, tantôt à droite, tantôt à gauche. Cette douleur s'exaspère parfois en véritables crises aiguës du côté gauche, avec irradiation vers l'uretère et la vessie, crises accompagnées de nausées, de vomissements et de fièvre, et durant de un à sept jours. Le rein gauche est douloureux à la palpation et semble un peu augmenté de volume. Le malade est fort amaigri et transpire abondamment; respiration rude et saccadée aux deux sommets: fonctions digestives relativement bien conservées.

Diagnostic: cystite et uretéro-pyérite chronique. Le malade est d'abord traité par des instillations de nitrate d'argent, pendant deux mois. L'état vésical s'améliore un peu et, en avril, il quitte le service pour aller séjourner à la campagne.

Il rentre en juillet, aussi gravement atteint. Mictions toutes les dix minutes, très douloureuses: le malade est à genoux, nuit et jour, faisant de violents efforts. Les urines, très purulentes, sont presque, toujours teintées de sang. Douleurs rénales presque continues avec

fréquentes crises à caractère néphrétique. L'examen local de l'urèthre et de la vessie est rendu impossible par le ténésme incessant. Quelques râles sous-crépitaux au sommet du poumon droit.

Malgré le résultat négatif de la recherche du bacille tuberculeux dans les urines et les sécrétions uréthrales, on penche vers le diagnostic de tuberculose urinaire. Les instillations de sublimé sont essayées. Le malade les supporte mal ; elles sont reprises à intervalles irréguliers, puis abandonnées.

Le 5 décembre, le curettage de la vessie est pratiqué, par une boutonnière périnéale, avec dilatation de l'urèthre postérieur. La vessie saigne abondamment pendant le lavage préalable : curettage modéré des deux parois inférieure et supérieure de la vessie : cessation de l'hémorrhagie ; sonde de Pezzer.

L'opération a fait cesser complètement les douleurs, et les urines sont moins sales les jours suivants. Pas de réaction fébrile jusqu'au 11 décembre, jour où la température monte à 39°, avec une crise de douleur rénale. Le malade s'affaiblit graduellement et meurt le 19 décembre.

*Autopsie.* — Pièce du Musée n° 425.

L'urèthre antérieur est sain. Dans l'urèthre postérieur, à la paroi inférieure, se voit l'orifice large, longitudinal, de la fistule périnéale récente : le trajet est bourgeonnant, sans revêtement épithélial.

La prostate est très petite, d'aspect normal, sans lésions tuberculeuses ; ainsi les vésicules, qui sont saines.

La vessie est très petite, de capacité très réduite. Ses parois sont assez notablement épaissies, de 7 à 10 millimètres d'épaisseur sur une coupe fraîche. La face interne est d'une coloration générale rouge violacé, noirâtre, très sombre. Sur ce fond se détachent nettement des plaques multiples de 1 à 2 centimètres d'étendue, disséminées sur les parois antérieures et latérales. Le bas-fond et la plus grande partie de la paroi postérieure sont revêtus par une plaque unique très étendue. Ces plaques d'aspect membraneux, légèrement saillantes et surélevées, sont d'un blanc gris verdâtre, à bords nets, légèrement soulevés ; assez adhérentes à la paroi vésicale, dont on peut les décoller cependant. Leur surface libre est légèrement granuleuse, finement plissée, dure au toucher : leur épaisseur varie de 1/2 à 1 millimètre. Sur la pièce fixée dans l'alcool, ces membranes s'indurent, deviennent rigides au toucher, d'un blanc mat, et prennent un aspect vraiment épidermique.

Le reste de la muqueuse, souple, sans ulcération manifeste, présente un aspect légèrement chagriné.

Les embouchures des uretères s'ouvrent au fond de deux petites dépressions symétriques et sont très légèrement dilatées. Pas de pericystite.

L'uretère droit se présente comme un cordon rectiligne du volume du petit doigt, légèrement adhérent au tissu cellulaire périphérique. A la coupe, épaississement fibreux très considérable des parois : le

calibre est fort petit, rétréci, peu dilatable, perméable cependant, car il admet dans toute sa longueur une fine sonde cannelée. La face interne de l'uretère présente dans toute son étendue l'aspect typique de la leucoplasie ; elle est dure, blanche, irrégulière, plissée de plis longitudinaux : des squames blanches, mates, épaisses, friables, partiellement décollées, font saillie dans la lumière du conduit.

Le *bassinnet droit* et ses calices sont moyennement dilatés : leur muqueuse présente sur un fond rouge sombre, des plaques leucoplasiques assez étendues, irrégulièrement disséminées, un peu saillantes, plissées et rugueuses à leur surface ; l'aspect est exactement celui de la muqueuse vésicale.

Le *rein* lui-même est très diminué de volume, atrophié, dur et bosselé à sa surface externe : il y a légère périnéphrite fibro-adipeuse adhésive ; le tissu rénal est très réduit, d'épaisseur d'ailleurs inégale, induré partout, sans lésions tuberculeuses.

L'*uretère gauche* est très volumineux et présente des lésions semblables à celles de l'uretère droit. Dans la moitié inférieure, le calibre est fort étroit ; les parois sont très épaisses ; il y a péri-uretélite fibreuse énorme. Dans la moitié supérieure, au contraire, l'uretère est très dilaté. Sa face interne est tout entière revêtue de membranes leucoplasiques, très épaisses, inégales, feuilletées, à demi détachées, en voie d'exfoliation ; il en résulte un aspect irrégulier, quasi ulcéreux. La cavité du conduit est remplie de lamelles épidermiques détachées, nageant dans une sorte de bouillie caséuse blanchâtre, semblable au contenu des kystes sébacés ou dermoïdes.

Le *bassinnet* et les calices très dilatés sont revêtus sur presque toute leur surface d'une membrane leucoplasique continue, à bords festonnés et soulevés, épaisse, adhérente, avec de petites excavations en forme d'ulcères lenticulaires, dues à une exfoliation superficielle ; contenu, gras, caséux, avec lamelles cornées comme dans l'uretère.

Le *rein* est un peu plus volumineux que celui du côté opposé, bosselé à sa surface ; substance rénale très réduite, dure et fibreuse.

Au hile du rein, à droite comme à gauche, on trouve des ganglions lymphatiques hypertrophiés, arrondis, durs, un peu adhérents au tissu cellulaire voisin, blancs, lisses à la coupe.

Les autres viscères abdominaux sont sains. Les poumons, très emphysémateux, montrent à leur sommet des cicatrices fibreuses et d'anciennes granulations crétaées enkystées.

*Examen histologique.* — L'étude a porté sur des fragments de tous les points : vessie, uretères et bassinets. Des coupes d'ensemble étendues ont été faites par congélation sur des pièces fixées à l'alcool, des coupes fines sur des fragments montés à la paraffine. Pour abrégé, nous pouvons dire que les lésions de la muqueuse sont identiques dans tous les segments de l'appareil urinaire, aussi nettes dans la vessie que dans les voies supérieures. En voici la description générale.

Le derme de la muqueuse et la couche sous-muqueuse sont le siège de lésions inflammatoires anciennes, scléreuses, très pronon-

cées. Il y a épaissement et fusion de ces deux couches en une nappe conjonctive dense, avec disparition complète de la sous-muqueuse, normalement lâche, élastique et comme séreuse. Les lésions se propagent dans la couche musculaire et dans la couche cellulaire externe.

Dans le derme muqueux existe un réseau de gros vaisseaux dilatés à parois conjonctives épaisses et des îlots d'infiltration embryonnaire étendus, traces de poussées inflammatoires récentes. A sa surface, ce derme enflammé et vascularisé bourgeonne en papilles de tissu embryonnaire, avec des anses capillaires dilatées, gorgées de sang et renflées à leur extrémité; papilles saillantes, presque régulières par places, et pénétrant la face profonde du revêtement épithélial. Celui-ci, fort épais, présente tous les caractères d'un revêtement épidermique. La couche basale profonde est formée de deux à trois rangs de cellules cylindriques basses et cubiques à gros noyaux fortement colorés; au-dessus s'étage une couche malpighienne, épaisse, formée de nombreuses rangées de cellules polygonales, granuleuses, à noyau bien net, à bords nettement dentés par des filaments d'union manifestes; plus haut, vers la surface, couche granuleuse de cellules déjà aplaties avec évidentes granulations d'éléidine, et stratum lucidum peu distinct. Tout à la surface, épaisse couche cornée formée de cellules plates minces, à corps clair avec un petit noyau peu distinct, fusionnées par places en lames homogènes épaisses: les plus superficielles sont en voie de desquamation, soulevées, dissociées et tuméfiées par macération. Ces caractères généraux essentiels se retrouvent avec de légères variantes, portant sur l'épaisseur des diverses couches, partout où le revêtement leucoplasique est intact et complet.

Notons, comme particularité intéressante, l'aspect que présentent les couches épidermiques profondes au niveau des dépressions interpapillaires. Quand les papilles sont saillantes et peu espacées, on voit entre elles s'avancer dans le derme un gros bourgeon épithélial arrondi, nettement limité, dont les cellules présentent, de la périphérie au centre, une sorte d'évolution épidermique: petites, granuleuses, fortement colorées à la périphérie, les cellules deviennent polygonales claires, à petit noyau, aplaties même, au centre du bourgeon: en certains points, ces amas épithéliaux ont véritablement l'aspect d'un globe épidermique rudimentaire. A la périphérie des plaques leucoplasiques, les lésions de la muqueuse sont très prononcées: il n'y a plus d'épithélium, mais le derme et la couche sous-muqueuse présentent les mêmes altérations inflammatoires que sous le revêtement épidermique, plus accentuées encore: tuméfaction, formation de papilles, énorme vascularisation, accumulation considérable d'éléments embryonnaires, vers la surface libre. En certains points, ces nappes de petites cellules rondes ont un aspect spécial; les éléments sont indistincts, non colorables, fusionnés en une plaque de dégénérescence hyaline et granuleuse, d'aspect nécrotique. Sous ces plaques, il existe toujours des hémor-



rhagies interstitielles étendues dans le tissu conjonctif de la muqueuse. Il semble qu'il y ait eu là, après la chute de l'épiderme néoformé peut-être, une inflammation suraiguë, hémorragique et gangréneuse. Signalons les quelques variétés locales de ces lésions générales.

Les altérations inflammatoires anciennes sont à leur maximum dans la vessie; il y a cystite interstitielle scléreuse totale, avec lésions avancées des faisceaux musculaires. Là seulement, se voient les zones de dégénérescence nécrotique que nous avons signalées.

Dans les uretères, pour des lésions épithéliales identiques, l'inflammation sous-muqueuse est moins accentuée; la vascularisation est moindre, les papilles sont moins saillantes, l'infiltration embryonnaire très discrète; il n'y a pas d'hémorragies interstitielles; la couche musculaire est à peine envahie. Par contre, la tendance proliférante et desquamative du nouveau revêtement est très accentuée.

Dans la profondeur c'est, en certains points, un véritable réseau de bourgeons épithéliaux anastomosés, s'enfonçant dans le derme, toujours nettement limités d'ailleurs, à évolution épidermique centripète régulière.

A la surface libre, se fait une énorme desquamation cholestéatomateuse. Au-dessus de la zone-à éléidine qui limite l'épithélium actif, s'amasse une couche très épaisse de cellules plates cornées, fusionnées en nappes homogènes, fortement colorées en jaune par le micro-carmin. Au milieu de ces stratifications cornées, on voit parfois inclus des lits de cellules granuleuses à éléidine qui donnent à la coupe de l'épiderme un aspect très particulier. Les lamelles épidermiques détachées forment dans la cavité de l'uretère des grumeaux irréguliers et volumineux, encore adhérents par place à la paroi; la couche cornée desquamante dépasse de beaucoup l'épaisseur des autres couches épidermiques réunies.

Mêmes lésions dans les bassinets avec formations papillaires bien développées: lésions inflammatoires accentuées du derme; revêtement épidermique d'épaisseur moyenne.

Les ganglions du hile rénal présentent à l'examen histologique des lésions importantes: ce sont surtout des lésions inflammatoires, simples, hypertrophiques; en certains points cependant, au milieu des cellules rondes lymphatiques, existent des îlots de cellules plus grandes, polymorphes, nucléées, chargées de granulations brillantes et pigmentaires, qui témoignent d'un envahissement néoplasique épithélial à son début.

Nous avons tenu à rapporter avec quelque étendue ce cas typique; bien des détails histologiques mériteraient d'être développés davantage, pleins d'intérêt, mais qui nous entraîneraient trop loin dans l'étude cytologique.

Il s'agit bien ici d'un cas de leucoplasie totale de la mu-

queuse urinaire, dans une cysto-pyélo-néphrite chronique ancienne, sans calculs, avec seulement des antécédents de gravelle très douteux.

Obs. II. — Per... âgé de 65 ans, hôtelier, entre le 1<sup>er</sup> juin 1895, salle Velpeau, lit n° 4, puis 9.

Le malade s'est présenté déjà plusieurs fois dans le service; en mai 1889 d'abord, il a été examiné à la consultation, et le résultat de l'examen clinique a été noté à cette époque.

On relève dans ses antécédents urinaires deux blennorrhagies, l'une à 25 ans, l'autre à 35, sans particularités ni complications, la première ayant duré un mois et demi, la seconde, trois mois. La santé générale a toujours été bonne; depuis longtemps cependant, il a remarqué quelques troubles du côté de la vessie. Il y a onze ans, après des courses prolongées à cheval, les mictions furent difficiles. Le début des accidents sérieux remonte à mai 1887. Le malade est pris à cette époque, sans cause notable, d'une hématurie qui dure onze jours, surtout abondante à la fin des mictions et qui paraît avoir été importante; en effet, le deuxième jour, rétention d'urine pour laquelle le cathétérisme est pratiqué sans accidents.

Depuis le mois d'août 1887, le malade qui urine encore facilement le jour, est obligé de se sonder lui-même pendant la nuit. Il paraît bien qu'il y ait eu, à cette époque, des accidents de cystite marquée, puisque, pendant un temps, il a dû se sonder toutes les demi-heures. Depuis lors, il a continué à se sonder toutes les trois heures la nuit.

En septembre 1888, deuxième hématurie de même durée et de même allure.

Le 4 mai 1889, troisième hématurie, à la suite d'une course en omnibus.

C'est à la suite de cet accident que le malade entre pour la première fois à Necker. Il n'y reste que trois jours. Voici les résultats de l'examen à la date de 6 juin 1889; les urines sont troubles, purulentes et ne contiennent actuellement pas de sang. Par le toucher rectal, on sent une prostate volumineuse, régulièrement hypertrophiée. En combinant le palper abdominal au toucher rectal, M. le professeur Guyon constate un épaississement de la paroi postérieure de la vessie, sur le côté droit. L'état général est bon; pourtant, le malade a un peu maigri et perdu ses forces.

Pas de calcul à l'exploration métallique; l'examen endoscopique ne donne rien, car la vessie saigne au contact; les reins ne sont ni gros, ni douloureux.

Diagnostic: hypertrophie prostatique et cystite, avec soupçon de néoplasme vésical.

En 1890, le malade revient; on sent un calcul dont on le débarrasse par la lithotritie. Deuxième lithotritie en 1892, et troisième à la fin de 1893; calculs phosphatiques. Les notes opératoires portent, pour chacune de ces opérations: cystite intense, vessie difficile,

Pierre phosphatique; vérification nécessaire et positive sous le chloroforme.

En juin 1895, le malade entre de nouveau dans la salle, plus gravement atteint. Par le simple cathétérisme avec l'explorateur à boule, on sent un calcul dans la vessie : les urines sont très sales, fortement purulentes et sanguinolentes, très fétides; l'état général médiocre.

Par le double palper abdomino-rectal, la vessie paraît grosse, épaissie.

Après quelques lavages au nitrate d'argent, sans amélioration; en présence du mauvais état de la vessie, on se décide à intervenir par la taille sus-pubienne. Elle est pratiquée le 26 juin : extraction de plusieurs calculs phosphatiques et drainage.

Pas de fièvre à la suite de l'intervention : légère amélioration de l'état général; mais le malade continue à souffrir; les urines restent purulentes, sanguinolentes, fétides.

Mort le 29 juin.

Autopsie le 1<sup>er</sup> juillet.

L'urèthre antérieur est normal :

La prostate est considérablement hypertrophiée dans ses trois lobes; les lobes latéraux sont symétriques; le lobe moyen, très volumineux, fait au col vésical une saillie médiane, piriforme, en luette.

Vessie. — Pas de réunions des sutures : vaste cavité d'infiltration purulente prévésicale occupant toute la cavité de Retzius.

A l'incision les parois vésicales présentent un énorme épaissement qui dépasse un centimètre et demi; les muscles hypertrophiés, durs, font saillie sur la coupe au milieu d'un tissu fibreux dense : péri-cystite fibro-adipeuse notable.

La face interne de la vessie présente des rudiments de colonnes et de cellules. La coloration est d'un brun noirâtre très foncé, sur lequel tranchent des plaques plates, peu saillantes, à bord nets, d'un gris verdâtre.

Les embouchures des uretères ne sont pas dilatées.

Pour les uretères, et les reins les lésions sont presque identiques des deux côtés : ce sont celles de l'uretéro-pyéélite ancienne avec dilatation. Uretères volumineux et coudés avec plis valvulaires. Bassinets et calices très dilatés. Substance rénale réduite à une coque mince fibreuse, sans abcès miliaires; urine purulente dans les cavités droites, très fortement hématique dans les cavités gauches; énorme adipeuse périrénale.

Pas d'athérome aortique; double congestion pulmonaire.

Examen histologique. — Il n'a été conservé que deux fragments de vessie comprenant les plaques grises de la muqueuse; l'un dans toute l'épaisseur des parois.

Les lésions sont les mêmes dans ces deux fragments.

Il existe un épaissement scléreux considérable du derme muqueux et de la couche sous-muqueuse qui sont fusionnés et transformés en une nappe fibreuse dense, avec de gros vaisseaux dilatés,

semés d'ilots étendus d'infiltration embryonnaire, et d'épanchements hémorragiques. A la surface du derme, papilles volumineuses et vasculaires. Ce derme altéré est en partie dénudé, en partie recouvert d'un revêtement épithélial pathologique qui forme les plaques décrites. Bien que ce revêtement soit très altéré, dissocié et macéré, on peut cependant reconnaître qu'il est constitué comme il suit :

Dans la profondeur, rangées de cellules cylindriques basses ou cubiques serrées, à gros noyaux très colorés; au-dessus, plusieurs couches de cellules polygonales claires; à cette couche moyenne succède presque sans transition une couche superficielle formée de cellules plates minces, sans noyaux distincts, bientôt fusionnées vers la surface en une couche anhyste homogène, fortement colorée par l'acide picrique, couche cornée anormale; cette couche manque par place, laissant dénudée la couche moyenne polygonale.

L'épaisseur de ce revêtement pathologique est très considérable en certains points: il semble végéter activement à la fois vers la surface et vers la profondeur; à la surface ce sont des sortes de saillies papillaires formées d'épithélium polygonal revêtu de cellules plates; dans la profondeur des bourgeons épithéliaux, arrondis, volumineux, bien limités, qui pénètrent assez profondément dans le derme entre les papilles et dont les cellules s'aplatissent de la périphérie au centre. Le revêtement épidermique corné pathologique ne présente ici ni cellules dentelées, ni couche à éléidine distincte. Il s'agit donc d'un processus de kératinisation atypique.

*Couche musculaire.* — Hypertrophie et sclérose ancienne très avancée, à la fois inter et intra-fasciculaire; gros vaisseaux à parois épaissies; fibro-adipose externe considérable.

En résumé, cystite interstitielle ancienne hypertrophique, avec plaques leucoplasiques limitées de la muqueuse vésicale, de type anormal, chez un vieillard, blennorrhagique ancien, atteint depuis longtemps de cystite, d'hypertrophie prostatique, avec calculose phosphatique secondaire récidivante.

Les pièces de ce malade, très altérées par la putréfaction, n'ont pu être conservées dans le Musée.

Obs. III. Pièce du Musée n° 439. — Rich..., artiste dramatique, 70 ans, entre pour la première fois dans le service le 1<sup>er</sup> octobre 1889, à l'âge de 64 ans.

Plusieurs blennorrhagies dans les antécédents. Il y a vingt-cinq ans, incontinence d'urine qui a duré quinze jours environ, guérie à la suite d'un traitement hydrothérapique.

Il y a vingt ans, le malade est soigné pour un rétrécissement par Leroy d'Étiolles; dilatation progressive.

Depuis lors, il a toujours présenté des symptômes pathologiques du côté de la vessie, plus ou moins prononcés. Les envies d'uriner sont fréquentes; les urines sont alternativement claires, puis troubles, fétides, contenant du pus et du sang. Il y observe souvent comme des boules graisseuses, des sortes de graviers mous blanchâtres, s'écrasant sous le doigt. La miction devient de plus en plus pénible; la cystite s'installe d'une manière continue.

Il y a dix-huit mois, brusque rétention d'urine qui nécessite le cathétérisme; les urines sont très boueuses, chargées de débris phosphatiques qui obstruent de temps en temps le canal.

A l'examen d'entrée, on constate un rétrécissement bulbaire peu serré.

La vessie est sensible à la distension.

La prostate est peu développée.

Les reins paraissent sains.

Les urines, abondantes, 2 litres environ, sont sales et purulentes.

On sent facilement dans la vessie un gros calcul rugueux de 4 centimètres environ, phosphatique probablement.

La dilatation est faite assez aisément.

On arrive à la bougie 17 : sonde à demeure.

La bougie 30 passe. Séance de lithotritie. Lithotriteur n° 2, vingt-cinq minutes : évacuation. Sonde à demeure (calcul phosphatique friable).

Le malade quitte le service en bon état.

Il se présente de nouveau à la consultation le 15 avril 1895. Depuis deux ans, il voit de nouveau du sable dans ses urines.

La miction est fréquente; les urines sont purulentes.

Le canal antérieur est libre : rétrécissement bulbaire peu serré n° 10. On commence la dilatation accompagnée d'instillations de nitrate d'argent. Elle se poursuit d'abord sans accidents, et on arrive le 11 mai au béniqué n° 41. Puis le malade commence à souffrir du canal : la miction devient plus fréquente; accès de fièvre. La dilatation est suspendue, et le malade est reçu dans le service le 28 mai.

La température est à 39°; la miction presque continuelle, goutte à goutte, très douloureuse.

Sonde à demeure, quinine, alcool. État général très grave.

Mort le 30 mai.

Autopsie le 31 mai.

L'urèthre est sain dans la portion pénienne.

Au niveau du bulbe et de la région membraneuse, la muqueuse est dure, fibreuse, inextensible; le canal est tortueux et coudé en ce point.

La région prostatique est dilatée et allongée. La prostate elle-même est peu augmentée de volume.

La vessie présente les lésions d'une cystite chronique ancienne.

La vessie est grande, dilatée; ses parois sont épaissies cependant. Sa face interne ne présente ni colonnes ni cellules.

Dans tout le segment inférieur de la vessie, autour du col et au trigone, la muqueuse est irrégulière, rugueuse, comme verruqueuse. Sa coloration générale est brunâtre, avec des plaques multiples, d'étendue variable, disséminées; les plaques sont légèrement surélevées, tomenteuses et en partie recouvertes d'exsudats jaunâtres, grisâtres, pulpeux, adhérents, ayant l'aspect des exsudats de cystite pseudo-membraneuse.

Les embouchures des uretères sont dilatées : peu à gauche, notablement à droite.

Le segment supérieur de la vessie offre dans son ensemble une face muqueuse lisse, de coloration moins foncée que le segment inférieur.

Il présente cependant çà et là de petites plaques bien circonscrites des mêmes exsudats membraneux.

Les lésions des *uretères* et des *reins* sont à peu près identiques des deux côtés.

Les uretères sont très dilatés, flexueux, avec léger épaississement des parois, sans péri-urétérite.

Bassinets dilatés.

La muqueuse des uretères et des bassinets est lisse, sans exsudats.

Le tissu rénal est mou, friable, très congestionné, sans abcès. Le rein droit est petit et atrophié.

Épanchement séreux abondant dans le péricarde.

Cœur mou, flasque, feuille morte.

Congestion pulmonaire, pas d'athérome.

*Examen histologique.* — Il a porté sur trois morceaux de la vessie comprenant les plaques d'exsudats.

Les lésions diffèrent ici un peu de celles précédemment décrites.

On retrouve sur cette pièce les altérations inflammatoires chroniques de la muqueuse et de la sous-muqueuse, très prononcées.

Les deux couches sont fusionnées en une nappe épaisse de tissu conjonctif dense, contenant des vaisseaux dilatés à parois épaisses, des îlots d'infiltration embryonnaire et des hémorragies interstitielles. La surface du derme végète en papilles irrégulières, ici très rudimentaires, là très développées en forme de massue, avec une anse capillaire volumineuse dilatée en ampoule vers l'extrémité.

Le revêtement épithélial pathologique est très irrégulièrement disséminé et semble partiellement desquamé. On en trouve des îlots multiples sur les plaques gris jaunâtre, mêlés à des points dénudés. Dans ces points où le derme est à nu, il est le siège d'une dégénérescence nécrotique manifeste; il est tuméfié, comme infiltré d'un exsudat granuleux; il forme des saillies fongueuses, irrégulières, d'aspect pseudo-membraneux. En ces points, les éléments histologiques sont indistincts, non colorables, fusionnés; on ne reconnaît que les vaisseaux et les saillies papillaires de la surface. Au-dessous de ces plaques de nécrose superficielle, la muqueuse et la sous-mu-

queuse sont le siège d'une infiltration embryonnaire confluyente très étendue, et d'infiltrations hémorragiques diffuses.

Au voisinage immédiat de ces points nécrosés, on trouve le revêtement épithélial pathologique très épais et très végétant. C'est un épithélium stratifié à caractères épidermiques incomplets et irréguliers. Dans la profondeur, couche basale composée de plusieurs rangs de cellules cylindriques basses, à gros noyaux très colorés, et granuleuses. Au-dessus s'étagent des rangées nombreuses de cellules polygonales présentant des dentelures et filaments d'union manifestes. Vers la surface, les cellules deviennent claires, hyalines, à petit noyau peu colorable et s'aplatissent légèrement; les plus superficielles ont des contours indistincts.

Il n'y a pas ici de couche granuleuse à éléidine, ni de couche cornée vraie. Il semble que les couches superficielles de l'épithélium pathologique soient en voie de dégénérescence vitreuse spéciale.

Dans la profondeur, cet épithélium pathologique pousse des prolongements profonds dans les espaces interpapillaires du derme, sous forme de bourgeons épithéliaux arrondis, très nettement limités, où les cellules présentent, de la périphérie au centre, la disposition stratifiée décrite à la surface de l'épithélium; les couches externes sont cylindriques basses, les moyennes polygonales dentelées; au centre les cellules deviennent hyalines, aplaties, à contours indistincts.

Sur plusieurs coupes, on rencontre dans la profondeur du derme et la sous-muqueuse même, des formations épithéliales volumineuses: ce sont de gros îlots lobulés, d'aspect glandulaire, et dont les lobules ont la même disposition cellulaire que les bourgeons profonds décrits plus haut. Ils sont, sur certaines coupes, complètement isolés du revêtement épithélial superficiel. En multipliant les coupes et en examinant des séries, on peut retrouver leurs connexions avec l'épithélium de la surface sous forme d'un cordon épithélial; il s'agit soit de simples anfractuosités de la muqueuse, sortes de cellules rudimentaires, soit de formations glandulaires véritables, dont l'épithélium a subi la même altération que celui de la surface.

La paroi vésicale, dans toute son épaisseur, montre des lésions d'inflammation interstitielle ancienne et profonde; sclérose inter et intrafasciculaire avec dégénérescence et atrophie des faisceaux musculaires.

En résumé, cystite ancienne chez un blennorrhagique rétréci, avec calculose phosphatique secondaire.

Le fait remarquable ici, c'est le mélange et la combinaison des lésions leucoplasiques de l'épithélium avec les lésions nécrotiques du derme. Il semble que, là où le revêtement leucoplasique manque, le derme dénudé a été

envahi par une inflammation suraiguë, hémorrhagique, avec nécrose de ses couches superficielles. C'est un point d'ailleurs sur lequel nous aurons occasion de revenir.

Obs. IV. Pièce du Musée n° 312. — Behr..., 71 ans, entre salle Velpeau, lit n° 76, le 23 février 1892.

L'histoire clinique est ici bien sommaire. Le malade est apporté mourant, dans un état presque comateux.

Nous apprenons seulement que depuis longtemps il urine fréquemment, surtout la nuit; depuis trois mois, la fréquence est devenue extrême, toutes les dix minutes, il n'a jamais été sondé; pas d'autres antécédents. A l'auscultation, on trouve des signes de broncho-pneumonie disséminée, avec congestion des deux bases.

La vessie n'est pas distendue: essai de cathétérisme infructueux. Le malade est abandonné et meurt dans la nuit. Autopsie le 25 février 1892.

L'urètre est sain, sauf deux petites brides linéaires peu marquées dans la région pénienne profonde, en avant du bulbe.

La prostate est petite et saine.

La vessie, qui a été injectée à l'alcool après la mort, est peu volumineuse; ses parois sont un peu plus épaisses qu'à l'état normal. La muqueuse a une coloration générale blanc mat particulière; au toucher, elle semble dure et comme crétacée; elle est en quelques points légèrement irrégulière, verruqueuse, ailleurs tout à fait lisse, comme tendue, impossible à plisser.

Un énorme calcul ovoïde de 7 centimètres sur 5, blanc, lisse, remplit toute la cavité vésicale; la paroi est comme moulée sur lui.

Les uretères sont sains, à peine légèrement dilatés. Les reins sont petits, durs, réguliers à leur surface, où se voient de petits kystes clairs, qu'on retrouve à la coupe dans la substance corticale; lésions de néphrite interstitielle simple, sans pyélite.

Le cœur est sain.

L'aorte est dilatée et athéromateuse.

Double broncho-pneumonie et pleurésie suppurée.

*Examen histologique.* — La muqueuse vésicale sur toute son étendue a subi la transformation épidermique; quelques soient les points examinés, on trouve un revêtement pathologique.

Le derme muqueux est épaissi et forme des papilles rudimentaires peu vasculaires. La couche sous-muqueuse, un peu épaissie, adhère au derme et à la musculaire; mais il y a peu de vascularisation, pas d'infiltration embryonnaire, ou très discrète, en un mot pas de lésions inflammatoires marquées.

L'épithélium pathologique se présente sous plusieurs types qui se succèdent et se confondent dans des points très voisins. Ici il est assez mince, plat, rectiligne à sa base, et réduit à deux couches; une basale formée par plusieurs rangs de petites cellules cubiques, serrées, à gros noyaux très colorés, à laquelle succède sans transi-



tion une couche superficielle plus épaisse formée de cellules plates, minces, hyalines sans noyaux distincts, et fusionnées en squames cornées vers la surface : couche cornée anormale. Ailleurs, au contraire, l'épithélium leucoplasique est épais et présente des caractères épidermiques plus complets. Il est constitué par une couche basale de cellules cylindriques basses, fortement colorées; une couche moyenne formée de plusieurs rangs de cellules polygonales dentelées; une couche superficielle de cellules claires, plates, minces, tendant à se fusionner à la surface en une couche cornée hyaline; on ne reconnaît pas nettement de couche granuleuse à éléidine.

Ce revêtement pathologique est supporté par un derme très peu papillaire; par place il pousse dans la profondeur des bourgeons qui s'étalent en formant des sortes de glandes lobulées rudimentaires, dans l'épaisseur du derme, et dans lesquelles les cellules épithéliales présentent, de la périphérie, au centre, la même évolution cornée incomplète qu'à la surface libre.

En résumé, leucoplasie totale, de type aberrant irrégulier, dans une vessie scléreuse, peu enflammée, contenant depuis longtemps un gros calcul, chez un vieillard athéromateux, atteint de néphrite sénile.

Obs. V. — Pup..., A., 62 ans, entre dans le service pour la première fois le 5 février 1894, salle Velpeau, 27. Blennorrhagie à 20 ans.

Jusqu'en 1882, il s'est bien porté. A cette époque, début des phénomènes de cystite. Mictions fréquentes; douleurs terminales; les urines claires, au début de la miction, sont à la fin troubles et parfois sanguinolentes. En même temps, douleurs rénales irradiant vers le testicule. A la même époque, orchite suppurée à droite, suivie de fungus du testicule.

Depuis lors, les mictions sont restées fréquentes et douloureuses, la nuit surtout; le malade est obligé de se sonder souvent.

En 1893, pendant 3 à 4 mois, le malade rendit presque chaque jour de petits graviers, variant de la grosseur d'une tête d'épingle à un grain de chènevis.

État à l'entrée : le malade se sonde sept à huit fois pendant la nuit, presque toutes les deux heures le jour; les envies d'uriner sont provoquées par tous les exercices un peu violents, les courses en voiture. Pas de douleurs ni d'hématurie.

Polyurie abondante, de cinq à six litres par jour depuis trois mois, avec amaigrissement, soif vive, perte des forces; ni sucre ni albumine.

Examen à l'entrée : Canal libre admet l'olive n° 21. La vessie ne se vide pas; la sonde évacue de l'urine trouble, purulente, neutre. A l'exploration métallique, on sent facilement un calcul de 3 centimètres environ, en haut et à gauche.

Lavages au nitrate d'argent; la lithotritie est décidée, puis différée

à la suite d'une légère élévation de température accompagnée de diminution passagère de la quantité d'urine. Le malade, effrayé de l'opération, quitte le service sur sa demande, sans intervention.

Depuis sa sortie, la quantité des urines a graduellement diminué.

Il rentre le 15 avril 1896 : Il est toujours obligé de se sonder, une douzaine de fois dans les vingt-quatre heures : la vessie ne se vide pas ; les urines sont très purulentes.

État général médiocre.

Le 18 avril, congestion pulmonaire à gauche ; l'examen est différé, et on se borne à des lavages boriqués. Il s'affaiblit et meurt le 23 avril.

*Autopsie le 24 avril.* — L'urèthre est normal. Le testicule droit est très atrophié.

La *prostate* est très hypertrophiée dans ses trois lobes qui font saillie notable au col vésical.

Dans la *vessie*, calcul phosphatique du volume d'une grosse noix.

Les parois vésicales sont très épaissies et présentent des rudiments de colonnes et de cellules.

Sur la muqueuse, près du col, on trouve une petite plaque blanc grisâtre, de 1 centimètre de diamètre environ, à bords nets, taillés à pic, légèrement surélevée, à surface finement plissée et qui a l'aspect d'une plaque leucoplasique.

Au col même, sur la saillie du lobe prostatique droit, existe une plaque plate, molle, légèrement fongueuse, d'aspect ulcéreux.

Les *uretères* sont très dilatés, ainsi que les bassinets, qui contiennent de l'urine purulente. Atrophie considérable de la substance corticale : abcès miliaires, dans le rein gauche : en somme, lésions de pyélonéphrite atrophique ancienne avec dilatation, et néphrite suppurée récente à gauche.

*Examen histologique.* — Il a porté sur trois morceaux de la vessie. Au niveau de la plaque leucoplasique, les lésions d'inflammation chronique sont bien marquées : le derme et la sous-muqueuse sont épaissis, vascularisés, infiltrés de cellules embryonnaires, avec de très petits prolongements papillaires rudimentaires.

Le revêtement épithélial pathologique est peu épais dans son ensemble. Il est formé presque partout de deux couches seulement : une basale, constituée par trois ou quatre rangs de cellules cubiques à gros noyaux, et une superficielle, qui succède sans transition à la précédente ; c'est une couche cornée, épaisse, formée de cellules plates, fusionnées, sans couche granuleuse. En quelques points où l'épithélium est plus épais et s'enfonce en bourgeons entre les papilles, on voit, entre ces deux couches, des rangs de cellules polygonales claires, sans dentelures.

Au niveau de la plaque ulcéreuse du col, l'épithélium a presque complètement disparu ; le derme enflammé, vascularisé et infiltré de petites cellules est à nu ; on retrouve en deux points des vestiges du revêtement épithélial ; il est mince à la surface et réduit à une couche basale, et à une couche superficielle de cellules aplaties. Il

envoie dans la profondeur des cordons épithéliaux formés de cellules cubiques et polygonales.

Sur un point de la muqueuse vésicale, pris loin de ces lésions, on ne trouve pas d'épithélium : il y a des lésions de cystite interstitielle ancienne étendue à toute l'épaisseur de la paroi : muqueuse épaisse et infiltrée de cellules embryonnaires, à surface lisse sans papilles.

Il s'agit donc ici simplement de deux plaques leucoplasiques très limitées, au pourtour du col, l'une avec un revêtement épidermique anormal intact, l'autre presque absolument desquamée et ulcérée, dans un cas de cystite ancienne totale avec calculose phosphatique.

Obs. VI. — Ver..., M., femme de 30 ans, entrée au commencement de 1896, salle Laugier, lit n° 5.

Il y a onze ans, à la suite d'un accouchement difficile, rétention d'urine ayant nécessité le cathétérisme pendant trois jours. A la suite, fréquence et douleur des mictions. Depuis lors, s'est installée une cystite qui a toujours duré, avec des alternatives de mieux et de pire. Urines purulentes, hématuries abondantes plusieurs fois répétées depuis trois ans. Tous les traitements topiques locaux ont été essayés et mal supportés.

A l'entrée, les mictions sont extrêmement fréquentes, jusqu'à cinquante-six fois dans les vingt-quatre heures; très douloureuses pour expulser quelques gouttes d'urine purulente et sanguinolente.

La vessie est douloureuse au palper de l'hypogastrique et au toucher vaginal. Elle admet difficilement 50 grammes de liquide. L'examen des urines montre un dépôt composé de pus, de sang, de cellules épithéliales plates; recherche négative du bacille de Koch.

Le 5 février, curettage vésical par l'urèthre, suivi de drainage par la sonde de Pezzer. Pendant dix jours, amélioration très passagère, la malade retombe ensuite dans le même état douloureux.

*Examen histologique* des produits du curettage vésical. Parmi les caillots et les flocons grisâtres que ramène la curette, on remarque un petit fragment membraneux qui a l'aspect suivant :

C'est une plaque de 1 centimètre carré à peine, épaisse d'un demi-millimètre tout au plus; elle présente une face cruentée et une face libre blanchâtre, légèrement rugueuse et mamelonnée par de petites saillies arrondies serrées les unes contre les autres, et d'un blanc hyalin. Un grattage de la face libre ne montre que des cellules épithéliales plates, polygonales, à corps clair, à petit noyau vésiculeux.

Coupée après inclusion dans la paraffine, cette membrane est constituée par une couche de tissu conjonctif et vasculaire, avec des îlots d'infiltration embryonnaire; un revêtement épithélial incomplet formé par une série de gros bourgeons épithéliaux d'aspect glandulaire, arrondis, assez espacés, plongeant dans la couche conjonctive,

séparés les uns des autres par des prolongements papillaires du derme. Dans chacun de ces amas épithéliaux, les cellules périphériques sont cylindriques, basses, bien colorées; les cellules centrales sont polygonales, d'autant plus plates et d'autant plus claires qu'elles se rapprochent plus du centre.

A la surface libre, entre les bourgeons, on ne trouve que des traces de revêtement épithélial, réduit à quelques couches minces de cellules claires un peu aplaties.

Taille hypogastrique, le 27 mai par M. le Dr Albarran. Parois vésicales un peu épaissies; muqueuse rouge dans son ensemble. A gauche, près de l'uretère, surface irrégulière exulcérée; au trigone la muqueuse paraît épaissie, opaque, un peu blanchâtre: ablation des points malades par curettage ou dissection de la muqueuse. Au microscope, les fragments enlevés montrent un derme vascularisé, et infiltré de cellules embryonnaires: on ne trouve que des vestiges d'épithélium, en petits îlots, formés de plusieurs couches de cellules polygonales, sans transformation épidermique vraie.

Cette observation, bien que les lésions soient peu accentuées, a cependant son intérêt. Il semble bien établi que l'épithélium, dans cette vessie chroniquement enflammée depuis longtemps, soit en voie de prolifération et de transformation leucoplasique.

Obs. VII. — Une femme d'environ 40 ans vient consulter en 1892, à l'hôpital Saint-Michel, pour des phénomènes de cystite ancienne très prononcée, sans cause bien déterminée. Les mictions sont fréquentes et douloureuses, les urines troubles, purulentes, sanguinolentes à la fin. Il y a eu des hématuries très abondantes.

Pensant à un néoplasme accompagné de cystite, je fais venir la malade à l'hôpital Necker, et, avec l'aide de mon ami le docteur Reblaud, alors chargé de la consultation gynécologique, je pratique l'examen endoscopique.

Nous découvrons aisément, sur la partie latérale droite du col, une plaque mamelonnée, peu saillante, blanche: le diagnostic néoplasme semble confirmé.

Taille sus-pubienne quelques jours après, à l'hôpital Saint-Michel, par le docteur Michaux. Contrairement à notre attente, et aux résultats de l'examen endoscopique, il n'existe pas de néoplasme véritable saillant dans la cavité vésicale. A la paroi antérieure et latérale droite, près du col, existe une plaque blanche nacréée, à surface irrégulière, fendillée, plaque épaisse et dure; à l'entour, près du col, sur le trigone et le bas-fond, la muqueuse vésicale est rouge, villeuse, enflammée.

La plaque blanche est enlevée à la curette: grattage des parties villeuses voisines; hémorrhagie modérée, drainage, guérison simple.

La malade conserve encore pendant longtemps après l'opération de la fréquence et des urines légèrement purulentes; les hématuries ont cessé complètement. Après des lavages longtemps prolongés à l'acide borique et au nitrate d'argent, ces symptômes s'améliorent, puis disparaissent. J'ai appris récemment que la guérison complète se maintenait.

C'est là un simple fait clinique, qui ne peut suffire à faire preuve : les produits du grattage opératoire n'ont pas été conservés pour l'examen. Je ne doute pas cependant qu'il ne s'agisse dans ce cas d'une cystite avec leucoplasie limitée, analogue au cas publié par Cabot, et guérie par les mêmes moyens.

#### C. — URETÈRES ET BASSINETS

La muqueuse des uretères et des bassinets peut présenter, comme celle de la vessie la transformation épidermique de son épithélium et dans les mêmes conditions pathologiques. Nous le savons déjà par l'observation de Marchand, et notre observation n°1, qui sont des cas d'épidermisation totale, étendue à tout l'appareil urinaire.

Mais la leucoplasie peut aussi se localiser aux voies urinaires supérieures; on peut la rencontrer isolément dans les bassinets et les uretères, sans qu'il y ait lésion semblable dans la vessie.

A lire ce qui a été écrit sur le sujet, il semble même que cette localisation au basset soit relativement moins rare.

C'est à propos des bassinets et des uretères, à l'article pyélite, que Rokitansky donne sa description la plus détaillée de la métaplasie cholestéatomateuse, alors que, pour la vessie, il se contente d'une courte mention.

Ebstein (1) en rapporte brièvement deux cas : dans une

(1) EBSTEIN, *Deut. Arch. f. Klin. med. Ziemssen et Zenker*, 1881. Bd 31 S. 63. S. 67.

uretéro-pyélo-néphrite chronique, il a trouvé une stratification blanche, brillante, à l'embouchure d'un des calices; cette plaque se décollait de la muqueuse en y laissant une ulcération; il la croit identique au cholestéatome de Rokitansky. Dans une autre autopsie, chez un homme de 20 ans, mort d'urémie, il a vu dans un uretère chroniquement enflammé de très petites élevures, peu proéminentes, blanches et brillantes; à leur niveau, la muqueuse était papillaire; l'épithélium, très épaissi, envoyait dans la profondeur des prolongements entre les papilles.

Leber (1), chez un jeune enfant atteint de xérose conjonctivale, a trouvé dans les deux reins, sur les calices et les papilles, de petites masses blanches, brillantes, satinées, d'épithélium épaissi, analogues au revêtement épithélial pathologique de la conjonctive et stratifié comme lui; à la surface, ce revêtement est constitué par une couche de cellules plates, cornées, difficilement colorables, et en voie de desquamation; au-dessous, couche de grosses cellules claires, vacuolées; dans la profondeur, couche de cellules hautes; au-dessous, la muqueuse est infiltrée de cellules embryonnaires et de réseaux de fibrine.

Orth (2) accorde dans son *Traité d'anatomie pathologique* quelques lignes à cette lésion en rappelant le cas de Leber qu'il a observé personnellement.

Chiari (3) a publié un cas bien net de leucoplasie du bassinet, qu'il est utile de résumer ici très brièvement.

Une femme de 34 ans souffre depuis treize ans de douleurs dans les reins et la colonne vertébrale; depuis cinq ans ces douleurs, plus vives ont pris la forme de coliques néphrétiques franches.

Les urines sont continuellement très purulentes. Il y a trois ans, incision dans la région rénale, qui donne issue à du pus; actuellement cicatrisée.

La malade a de l'œdème, l'urine est albumineuse, contient du pus

(1) LEBER, Ueber der Xerosis der Bindehaut, und die infantile Harnhautverschwirung. *Gräfes Arch. f. Opth.* 1883. B. 29. S. 237.

(2) ORTH, *Lehrbuch der Spec. Path. Anat.* II B. 1889. S. 190.

(3) CHIARI, Ueber sogen. Indigesteinbildung in Nierenkelchen und Becken. *Prager. Med. Woch.* 1888, n° 50.

et des épithéliums divers, abondants. Les reins sont gros et sensibles. Elle succombe dans le coma.

A l'autopsie, on trouve les deux reins volumineux; les bassinets sont dilatés, la substance rénale dure, réduite à une couche mince au niveau des calices les plus dilatés; les cavités contiennent un peu d'urine purulente et de gros calculs d'indigo. La muqueuse des bassinets et des calices est épaissie, d'aspect épidermique, avec desquamation cholestéatomateuse abondante. Cette lésion s'étend dans les uretères dilatés jusqu'au voisinage de la vessie; celle-ci est presque saine, sauf un peu de rougeur de sa muqueuse.

Tuberculose pulmonaire.

A l'examen microscopique, on constate qu'il s'agit bien d'une transformation de l'épithélium en épiderme corné. Le revêtement néoformé présente la structure de l'épiderme normal avec couche à cellules dentelées et couche granuleuse à éléidine. Cette observation est reproduite par Laransky dans son intéressante revue générale sur l'éléidine (1).

La plus remarquable observation, et la plus souvent citée, de ces métaplasies épithéliales du bassinet est celle de Beselin (2). Je la transcris ici en détail :

Homme de 35 ans, observé dans le service de Czerny.

Cet homme, sans blennorrhagie antérieure, et bien portant d'ailleurs, est pris, à vingt ans, de légères crises douloureuses dans le rein droit, accompagnées de rétention d'urine, celle-ci restant claire cependant.

Ces crises, d'abord légères et rares, deviennent plus intenses, prennent le caractère de vraies coliques néphrétiques; les urines sont troubles, non sauguinolentes, et sont chargées de lambeaux membraneux formés d'amas d'épithélium plat et de tablettes de cholestérine.

De 30 à 35 ans, les crises se reproduisent près de deux cents fois; la masse des produits membraneux ainsi évacués est considérable, de deux livres peut-être. L'urine cependant est devenue purulente; le diagnostic hésite entre tuberculose et calcul du rein.

A l'entrée, on constate que le rein droit est un peu sensible à la pression, et augmenté de volume. L'urine donne toujours ce même dépôt spécial purulent, mêlé de squames blanches nacrées, formées de cellules épithéliales plates, en mosaïque, à noyau peu net, ou sans noyau; ces cellules ne se colorent pas, ne sont pas attaquées

(1) LARANSKY, Zur Keratohyalinefrage. *Zeitschrift für Heilkunde*, 1890, Bd XI, S. 222.

(2) OTTO BESELIN. Cholesteatomartige Desquamation im Nierenbecken bei primärer Tuberculose der Niere. *Virchow's Arch.*, 1885, Bd 99, S. 289.

par l'acide acétique; elles ont tous les caractères des produits épidermiques tels qu'on les trouve dans les kystes dermoïdes.

Il n'y a dans l'urine ni bacilles de Koch, ni micro-organismes. On pense à une tumeur dermoïde ouverte dans le bassinet.

Néphrectomie par Czerny : hémorrhagie, difficultés de ligature du pédicule, rupture du bassinet et inondation de la plaie par le contenu; mort par infection en huit jours.

*Autopsie.* — Péritonite, congestion pulmonaire. Le rein droit enlevé par l'opération est un peu volumineux : 9 centimètres et demi sur 7; le bassinet est dilaté.

Bassinets et calices sont revêtus dans toute leur étendue, jusqu'à l'orifice de l'uretère, d'une membrane blanchâtre, brillante, dure; on peut, par places, la décoller de la muqueuse, qui est granuleuse.

Les papilles rénales sont ulcérées et nécrosées. Dans le rein on trouve de très nombreuses granulations et des foyers jaunes, disséminés dans les deux substances.

L'examen histologique montre qu'il s'agit bien, pour le parenchyme rénal, de lésions tuberculeuses : granulations et foyers à cellules géantes, où, malgré l'étude de très nombreuses coupes, on ne peut trouver de bacilles.

L'étude histologique du bassinet donne des résultats tout à fait particuliers.

Le derme muqueux est papillaire, et revêtu d'un épithélium ayant tous les caractères de l'épiderme : couche basale de petites cellules cylindriques, couche moyenne épaisse formée de rangées multiples de cellules cubiques, couche superficielle cornée, constituée par des cellules plates à noyaux encore reconnaissables; couche d'épaisseur variable et en voie d'abondante desquamation.

Dans l'épaisseur du derme, zones d'infiltration embryonnaire avec cellules épithélioïdes et quelques cellules géantes.

L'uretère droit est dilaté, enflammé, à parois épaisses, sans revêtement épithélial pathologique; sa muqueuse présente de petites ulcérations superficielles à fond embryonnaire.

Hypertrophie compensatrice simple du rein gauche. La vessie est saine, sauf un peu de rougeur de la muqueuse.

L'auteur fait suivre cette observation de réflexions pleines d'intérêt : Il assimile son cas aux « cholestéatomes » décrits par Rokitansky, et propose pour le désigner l'expression de « desquamation cholestéatomeuse ». Il rappelle les faits analogues observés sur d'autres muqueuses, dans l'oreille moyenne par exemple.

C'est bien pour lui un cas d'inflammation chronique de la muqueuse du bassinet avec transformation épidermique,



métaplasique, de l'épithélium urinaire, particulièrement intéressant à cause de l'origine et de la nature de cet épithélium.

Il discute enfin les rapports entre la tuberculose et la lésion épithéliale, point sur lequel nous le retrouverons.

A ces deux cas de Chiari et de Beselin, je puis en ajouter deux autres que j'ai personnellement étudiés, l'un de leucoplasie limitée à l'uretère, l'autre au bassinnet.

OBS. VIII. Pièce du Musée n° 272. — Fus..., 33 ans, entre dans le service de Necker le 14 mai, puis le 4 novembre 1890, salle Velpeau n° 4.

A 19 ans, il a eu une blennorrhagie grave accompagnée d'orchite double, et qui a duré environ deux ans. Depuis lors, il a toujours uriné péniblement.

Depuis deux ans, les symptômes de cystite se sont beaucoup aggravés, la miction est très douloureuse et très fréquente, toutes les demi-heures depuis quelque temps.

Les urines sont toujours sales, non sanguinolentes, le jet est petit et faible. A la fin de 1889, le malade a été sondé à l'hôpital Saint-Louis et dilaté jusqu'au n° 14.

Les reins sont douloureux depuis dix-huit mois; douleurs d'abord sourdes et intermittentes, puis continues depuis six mois.

Urèthre antérieur libre; rétrécissement serré à la région périnéale.

Dilatation, puis uréthrotomie, et dilatation jusqu'au beniqué 43.

Le malade revient en novembre avec les mêmes symptômes de cystite douloureuse. Mictions très fréquentes et très pénibles, urines purulentes, contenant du sang presque continuellement; pas de bacilles de Koch.

Reins gros et douloureux des deux côtés. La vessie se vide, paraît épaisse au toucher. Lésions tuberculeuses manifestes de la prostate, des vésicules et des épидидymes. Fièvre, amaigrissement, toux, signes de congestion pulmonaire étendue. Diagnostic, tuberculose urinaire avec double pyonéphrose.

Mort le 1<sup>er</sup> décembre 1890.

*Autopsie.* — Tuberculose typique des glandes de Cowper, de la prostate et des vésicules.

La *vessie*, un peu épaissie, présente dans son segment inférieur des granulations et des ulcérations tuberculeuses multiples, presque confluentes par places mais superficielles.

L'*uretère* droit est envahi dans son tiers inférieur par une grande ulcération tuberculeuse: le tiers supérieur de même. Dans le rein droit, foyers tuberculeux jeunes crus, dans le parenchyme, avec quelques cavernes. Ulcération tuberculeuse du bassinnet, des calices et des pyramides.

Le tiers moyen de l'uretère est dilaté, épaissi, à surface lisse non ulcérée : sur la surface de sa muqueuse se voit une plaque étendue d'un blanc mat, nacré, chagrinée et finement plissée : plaque mince à bords nets, légèrement soulevés, adhérente, mais décollable : ayant en un mot l'aspect épidermique.

*Uretères et rein gauche.* — Uretéro-pyéélite simple suppurée avec dilatation, sans tuberculose.

*Poumons.* — Cavernes aux sommets et infiltration tuberculeuse étendue récente.

*Examen histologique.* — La plaque blanche de l'uretère droit présente bien les lésions habituelles de la leucoplasie : le derme muqueux est épais et sclérosé avec des saillies papillaires peu marquées : le revêtement épithélial est peu épais et réduit à deux couches : une profonde, formée de plusieurs rangs de petites cellules cubiques non dentelées, à laquelle succède sans transition une couche superficielle épaisse de cellules plates, sans noyaux distincts, fusionnées et en voie de desquamation.

Il s'agit donc ici d'une plaque leucoplasique limitée, à revêtement atypique, localisée en un point de l'uretère dilaté et enflammé, mais respecté par la tuberculose. Notons encore cette coïncidence des deux lésions, leucoplasie et tuberculose, comme dans le cas précédent.

Obs. IX. — Le 11 mai 1891, M. le P<sup>r</sup> Le Dentu enlève par la néphrectomie un rein atteint de pyélo-néphrite calculeuse et dont les cavités dilatées contiennent des gaz.

Les résultats de l'examen de ce rein, pratiqué par MM. Albarran et Chabrié, sont publiés par M. Le Dentu, au mois de novembre de la même année.

La pièce est conservée au Musée de Necker; j'ai donc pu y étudier les lésions du bassinet.

Voilà la description macroscopique de cette pièce :

Le rein est augmenté de volume : il mesure 10 cm. et demi de long, 7 cm. et demi de large, 6 cm. et demi d'épaisseur et pèse 150 grammes à l'état frais. Il a une forme globuleuse irrégulière : sa surface présente des bosselures fluctuantes, au niveau desquelles on provoque facilement un clapotement gazeux.

A la coupe, le bassinet et les calices dilatés forment un système de cavités irrégulières, communiquant entre elles, et qui s'enfoncent profondément dans la substance rénale.

Ces cavités ont une surface interne, lisse pour les unes, irrégulièrement verruqueuse pour les autres; elles contiennent, avec les gaz, un liquide purulent.

Le bassinet renferme un gros calcul, du volume d'une noix, d'une

coloration gris brun foncé, de forme irrégulière; sa surface est granuleuse, friable : il semble formé par de petits graviers agglomérés. L'examen histologique pratiqué en 1891 par Albarran a montré une néphrite diffuse intense, à prédominance interstitielle. La surface verruqueuse de certaines cavités du rein est constituée par du tissu embryonnaire contenant de très nombreux petits vaisseaux à parois épaisses.

En examinant le bassinnet sur la pièce conservée dans l'alcool, depuis 1891, on peut aisément reconnaître les lésions suivantes. La muqueuse du bassinnet, dans les parties en contact avec le calcul, a un aspect tout particulier; elle est épaisse, dure, blanche; sa surface est irrégulière, comme feuilletée. Elle est couverte, en effet, de membranes superposées, minces et cassantes, d'un blanc mat, les unes adhérentes, les autres soulevées, décollées, presque flottantes dans la cavité; ces feuillets membraneux englobent un certain nombre de petits grains calculeux grisâtres assez durs.

Sur le reste de la surface du bassinnet, cet aspect feuilleté n'existe pas; la muqueuse est d'un blanc mat, dure, finement plissée, avec l'aspect ordinaire des plaques épidermiques.

Au microscope, les lamelles blanches desquamantes sont formées de grandes cellules plates polygonales superposées, à contours indistincts, à petits noyaux peu visibles. A la coupe, la muqueuse du bassinnet apparaît presque partout revêtue d'un épithélium pathologique, pavimenteux et corné. Il est d'épaisseur très inégale; en certains points, il est mince et de type anormal, réduit à deux couches : basale formée de cellules cubiques et polygonales non dentelées; superficielle constituée par une stratification épaisse de grandes cellules plates, minces, cornées, en voie de desquamation.

Ailleurs le revêtement est épais, soulevé par des papilles, entre lesquelles il envoie dans la profondeur des prolongements épithéliaux volumineux; il présente alors une couche moyenne formée de cellules polygonales dentelées, une couche granuleuse à éléidine peu nette et une couche cornée superficielle.

Ce revêtement n'est pas absolument continu, il est interrompu par places et le derme ulcéré, vascularisé, embryonnaire, apparaît à nu; muqueuse, sous-muqueuse et musculaire sont dans toute leur étendue le siège de lésions inflammatoires anciennes manifestes.

Il faut donc considérer cette pièce comme un exemple de transformation épidermique, de leucoplasie, avec desquamation cholestéatomateuse du bassinnet, au cours d'une pyélonéphrite calculeuse ancienne.

## D. — RÉSUMÉ

Envisageons maintenant dans leur ensemble les faits que nous venons d'exposer.

Je n'ai pas la pensée de faire de la leucoplasie des muqueuses urinaires, une entité morbide, une maladie unique se prêtant à une description didactique complète. C'est une lésion intéressante, qui peut se produire en des sièges et sous des formes différentes, au cours des inflammations chroniques de l'appareil urinaire, dont elle est en quelque sorte une complication, un accident anatomique notable.

Malgré la diversité des cas, il n'est pas impossible de saisir les traits qui les rapprochent, et de tracer un tableau général sommaire des leucoplasies urinaires.

Pour les leucoplasies uréthrales, nous pouvons dès l'abord les mettre à part : elles sont assez connues pour ne pas nous arrêter longtemps.

La transformation épidermique et cornée de l'épithélium uréthral dans le rétrécissement est une lésion classique : nous en connaissons les caractères, les divers modes, le siège et l'étendue. Sa cause est l'urétrite scléreuse totale, inflammation chronique à marche lente ; la coïncidence exacte des lésions scléreuses dermiques et sous-dermiques avec la transformation épithéliale est bien établie.

Cette lésion uréthrale prête cependant à une remarque clinique intéressante. On a beaucoup parlé des écoulements uréthraux des rétrécis. Ils sont inconstants et leur fréquence est mal établie. Il est certain que beaucoup de rétrécis n'ont plus aucun écoulement. Chez d'autres, au contraire, le début du rétrécissement fait directement suite à la phase indéfiniment prolongée de blennorrhée chronique. L'écoulement, dans ces cas, a toujours les mêmes caractères cliniques : il est tenace et rebelle aux traitements topiques

usuels; c'est une goutte du matin plus ou moins visibles grisâtre, opaline, muco-purulente, avec des filaments de même nature dans le premier jet d'urine.

La composition histo-bactériologique est variable : mucus, leucocytes, cellules épithéliales, microbes d'infection secondaire, se combinent en proportions diverses pour constituer ces produits pathologiques.

Souvent les cellules épithéliales prennent dans ces sécrétions une part prépondérante. Il n'est pas rare de les voir, à elles seules, constituer presque en totalité la goutte, les filaments, ou le louche du premier verre. Ce sont de petites cellules polygonales, colorables normalement, à gros noyaux distincts; de grandes cellules plates, minces, à corps clair, à petit noyau indistinct, colorables par l'acide picrique, et toutes les formes intermédiaires entre ces deux variétés.

De ces écoulements épithéliaux on a voulu faire le signe d'une forme spéciale d'urétrite rare, et qui a été désignée sous le nom d'urétrite desquamative.

Ils sont en réalité fréquents, dans les urétrites chroniques anciennes : les cellules qui les constituent sont les produits de desquamation de l'épithélium urétral pathologique, en voie de transformation épidermique.

La constatation de ces écoulements épithéliaux n'est pas sans valeur; quand l'épithélium urétral est ainsi transformé en revêtement plat, il y a déjà sclérose dermique : l'écoulement épithélial persistant indique donc la sténose commençante au niveau des foyers constitués d'urétrite chronique. Dans ces cas, en explorant méthodiquement l'urètre avec des olives volumineuses, on arrive aisément à apprécier ces points d'induration au début, ces rétrécissements larges : la dilatation méthodique, combinée aux lavages, appropriés suivant les cas, est le seul traitement qui donne alors des résultats.

On voit donc que la leucoplasie urétrale, à son début, peut être parfois reconnue par l'analyse attentive des

sécrétions uréthrales et que son diagnostic fournit d'utiles indications thérapeutiques.

Les leucoplasies des muqueuses de la vessie, des uretères, et des bassinets méritent de retenir plus longtemps l'attention. Les faits sont encore rares : leur anatomie pathologique a été peu étudiée ; leur étiologie n'est point fixée, on ne leur reconnaît point de sémiologie précise, permettant de les diagnostiquer. Nous en avons rapporté 13 cas dont 9 personnellement observés ou étudiés. Ils vont servir de base à notre étude d'ensemble au triple point de vue de l'anatomie pathologique, de l'étiologie, et de la clinique.

*Résumé anatomo-pathologique.* — Dans ces 13 cas, la muqueuse urinaire présente en quelques points de sa surface, à la place de son épithélium normal, un revêtement anormal, à caractères épidermiques plus ou moins accusés. Ce revêtement pathologique, d'épaisseur variable, est très souvent épais. Tantôt il montre tous les caractères de structure de l'épiderme normal le plus régulier : couche basale cylindrique, couche malpighienne de cellules dentelées, stratum granulosum, stratum lucidum et couche cornée ; ailleurs, quelques-uns de ces caractères typiques s'atténuent jusqu'à disparaître. Tantôt, le nouveau revêtement n'a que des caractères épidermiques incomplets, il est corné, mais par un processus de kératinisation irrégulier et anormal ; il est alors le plus souvent réduit à deux couches : une basale formée de quelques rangs de cellules polygonales non dentelées, à laquelle succède presque sans transition la couche cornée ; ailleurs, à une couche basale à caractères malpighiens plus ou moins marqués, succèdent des couches épaisses de grosses cellules hyalines à peine aplaties, à noyau peu distinct, et qui forment des îlots transparents, sans couche cornée proprement dite.

Les divers types de kératinisation régulière et irrégul-

lière, déjà décrits dans l'urèthre pathologique, par Finger et par nous, se retrouvent donc tous dans les leucoplasies des voies urinaires supérieures ; on les voit s'y combiner sur les mêmes pièces.

Le revêtement pathologique témoigne, ici plus encore peut-être que dans l'urèthre, d'une vitalité active, d'une tendance à proliférer dans la profondeur, tandis qu'il se détruit et s'élimine à la surface par une abondante desquamation.

Son épaisseur, parfois énorme, est la première marque de cette vitalité. A sa base, on le voit pousser, entre les papilles, et profondément dans le derme, de volumineux bourgeons arrondis, toujours bien limités, d'une apparence glandulaire rudimentaire. Dans ces bourgeons, les cellules épithéliales montrent souvent, de la périphérie au centre, une véritable évolution épidermoïde : les couches externes sont polygonales et dentelées ; les centrales s'éclaircissent et s'aplatissent : certains de ces bourgeons simulent presque des globes épidermiques. Ailleurs ce sont de véritables boyaux épithéliaux qui naissent de la couche profonde de l'épithélium pour se ramifier dans l'épaisseur du derme : toujours nettement limités, typiques dans l'arrangement de leurs cellules, ils ressemblent aux productions glandulaires proliférantes, plutôt qu'aux néoplasmes épithéliaux vrais.

Par contre, à la surface de l'épithélium leucoplasique on trouve souvent la couche cornée en voie d'abondante desquamation. Ici, les cellules cornées se soulèvent, se dissocient et tombent isolément : là, elles restent cohérentes et se clivent en stratifications irrégulières, pour se détacher sous forme de lambeaux membraneux, de lamelles blanches nacrées.

Les coupes ont alors un aspect tout à fait caractéristique ; au-dessus de la couche granuleuse s'étale une énorme épaisseur d'épiderme corné, bien plus épais à lui seul que les couches profondes réunies. Entre les stratifications

cornées s'interposent çà et là des traînées minces de cellules granuleuses à éléidine. Les couches cornées voisines de la surface sont en voie de dissociation : les cellules plates sont gonflées, soulevées, forment parfois des amas concentriques en forme de globes épidermiques rudimentaires. Dans l'uretère les lamelles cornées caduques remplissent parfois la lumière du conduit. En examinant les coupes on comprend bien quelle peut être, dans certains cas, l'abondance des produits épidermiques desquamés ; quelle part ces lamelles et ces grumeaux épithéliaux peuvent prendre, comme dans le cas de Beselin, à la formation d'un énorme sédiment urinaire.

Cette double tendance proliférante et desquamative n'est pas un des caractères les moins frappants de la lésion qui nous occupe.

Il semble que les produits épidermiques desquamés puissent, aux périodes ultimes de la maladie, s'accumuler dans la vessie, et y subir la dégénérescence graisseuse : dans le cas de Löwenson, la vessie était remplie par un énorme amas de corpuscules graisseux amorphes, mêlés de lamelles épidermiques.

La leucoplasie épithéliale est toujours accompagnée de lésions de la muqueuse sous-jacente, plus ou moins accentuées et manifestement de nature inflammatoire chronique.

Le derme muqueux est épaissi, induré, fibreux ; et parcouru par de volumineux vaisseaux à parois épaisses : sa surface végète sous forme de prolongements papillaires, plus ou moins développés, tantôt irréguliers, tantôt assez réguliers pour lui donner l'aspect d'une muqueuse dermo-papillaire. Ces papilles, formées de cellules rondes et fusiformes possèdent généralement une anse vasculaire dilatée. Dans ce derme, à la surface, et autour des vaisseaux, une infiltration de cellules embryonnaires, soit discrète, soit confluyente en amas volumineux, et souvent des hémorragies interstiellles, témoignent de lésions inflammatoires aiguës récentes. Les lésions scléreuses du derme s'étendent



toujours à la couche sous-muqueuse : cette couche, lâche, et comme séreuse à l'état normal, pour permettre le plissement de la muqueuse, a disparu : elle est remplacée par une couche fibreuse dense qui établit sans transition une union intime et solide entre le derme et la paroi musculaire. Les lésions ne s'arrêtent pas là, et le plus souvent, l'inflammation chronique a envahi la couche musculaire : on y constate la sclérose inter et intra-fasciculaire, avec les dégénérescences musculaires consécutives, accompagnée d'une surcharge adipeuse externe plus ou moins marquée.

Les parties de la muqueuse que ne recouvrent pas les plaques leucoplasiques, sont, au moins dans leur voisinage, loin d'être saines. On y constate ordinairement les lésions d'une inflammation ancienne manifeste : la muqueuse est épaissie, rouge, ou brun noirâtre, ou gris verdâtre : elle est rarement lisse ; plus souvent elle a un aspect granuleux ou verruqueux, ou réticulé, ou villeux : parfois on y rencontre, au voisinage des plaques leucoplasiques ou confondues avec elles, des zones exulcérées tomenteuses, revêtues d'exsudats mous, adhérents, gris jaunâtre, d'aspect pseudo-membraneux. A l'examen histologique de ces muqueuses altérées, l'épithélium manque : le derme est à nu, avec les mêmes lésions que sous les plaques épidermiques : papilles, vascularisation, infiltration embryonnaire et hémorrhagique. Sur certaines pièces on suit le processus de formation des exsudats pseudo-membraneux : on voit des points dénudés du derme, irrégulièrement tuméfiés et boursoufflés, infiltrés d'une sorte d'exsudat granuleux : les éléments histologiques sont indistincts, fusionnés, non colorables, en voie de dégénérescence ; ce sont ces points du derme dénudé, atteints par une sorte de nécrose superficielle en nappe, qui constituent les exsudats pseudo-membraneux. Au-dessous de ces plaques nécrotiques, les hémorrhagies interstitielles sont le plus souvent étendues et abondantes.

Ces lésions de la muqueuse, si prononcées au voisinage

des plaques leucoplasiques, font penser que la lésion épithéliale a pu être plus étendue qu'on ne le constate sur les pièces cadavériques. Des régions de muqueuse qu'on trouve à l'autopsie privées d'épithélium, enflammées, papillaires, exulcérées ou nécrosées, ont été peut-être, antérieurement, recouvertes, elles aussi, d'épithélium épidermisé. Les plaques leucoplasiques qu'on rencontre alors seraient les restes d'une lésion épithéliale plus étendue, détruite par desquamation, et par macération.

Il est logique de penser encore que la chute du revêtement épithélial pathologique, laissant sans protection un derme très altéré, peut favoriser la production de ces lésions inflammatoires suraiguës, dont le terme est la dégénérescence nécrotique superficielle, sous la forme de plaques d'exsudats pseudo-membraneux. Ces rapports entre la leucoplasie et l'inflammation pseudo-membraneuse qui apparaissent à l'examen de certaines pièces seraient intéressants à étudier : la formation des exsudats pseudo-membraneux pourrait être, dans certains cas du moins, une complication, une conséquence dernière de la leucoplasie.

Lésions inflammatoires chroniques; sclérose vasculaire et papillaire du derme; transformation de l'épithélium urinaire, en un revêtement de type épidermique, régulier ou irrégulier, proliférant et desquamant : tels sont, résumés en quelques mots, les caractères anatomopathologiques essentiels des faits que nous avons rapportés.

*Résumé étiologique.* — Si nous relisons nos observations pour tâcher d'en dégager quelques notions sur l'étiologie de ces transformations épithéliales, l'influence de l'inflammation chronique apparaît avec évidence.

Presque toujours, c'est chez des sujets atteints depuis un long temps de cystite ou d'urétéro-pyéélite que nous rencontrons les lésions leucoplasiques : cystites de blennorrhagiques, de rétrécis, de prostatiques; cystite post-puer-

pérale par cathétérisme ; et, dans les cas surtout où l'affection a été de longue durée, tenace, rebelle.

Un second fait étiologique frappe immédiatement : la coïncidence très fréquente de la leucoplasie avec la calculose.

Les cas de Marchand et de Cabot se rapportent à d'anciens calculeux taillés. Dans le cas de Chiari, dans celui de Le Dentu (obs. IX), il s'agit de pyélo-néphrite calculuse de longue date.

Parmi nos autres malades, quatre sont encore des calculeux, deux ayant été lithotritiés, deux portant encore leur calcul dans la vessie.

Pour trois de ces malades, au moins, dont nous possédons l'observation clinique détaillée, depuis le début des troubles urinaires, jusqu'à la mort, il semble bien qu'il s'agisse de lithiase phosphatique secondaire.

L'un (obs. II) a présenté des symptômes de cystite avec hématurie pendant dix ans, avant de devenir calculeux. L'autre a été soigné pour un rétrécissement vingt ans auparavant, et a toujours depuis continué à souffrir de la vessie. Le troisième n'a commencé à rendre des graviers qu'après dix-huit ans de cystite ; chez tous trois, les calculs étaient phosphatiques.

Comment devons-nous donc apprécier les relations certaines qui existent entre la pierre, et la transformation épidermique de la muqueuse urinaire.

Il est logique de penser, *a priori*, que l'irritation mécanique de contact, de frottement et de pression, longtemps répétée par le calcul sur certains points d'élection de la muqueuse urinaire, peut y favoriser le développement de la lésion épithéliale. Et de fait, il en est très probablement ainsi. La comparaison facile vient de suite à l'esprit entre la leucoplasie urinaire provoquée par l'irritation du calcul, et la leucoplasie buccale provoquée par la pipe ou le chicot.

Je ne crois pas cependant qu'il faille regarder la leuco-

plasie comme une lésion secondaire de la calculose. Avec l'irritation mécanique, il faut, pour la produire, l'intervention de l'inflammation, et celle-ci n'est pas nécessairement la conséquence de la lithiase. Bien des calculeux portent longtemps leur calcul, à l'état aseptique et sans cystite. Trouverait-on chez eux la transformation leucoplasique? Je ne le pense pas, sans pouvoir l'affirmer. Je suis, d'après les faits, beaucoup plus porté à admettre que, dans la production de la lésion épithéliale, c'est toujours l'inflammation chronique qui joue le rôle essentiel et primitif. Quand leucoplasie et lithiase coïncident, il faut, je pense, les regarder l'une et l'autre comme deux lésions parallèles et secondaires aux altérations primitives de la muqueuse; et ces deux lésions se provoquent et se favorisent mutuellement peut-être. Le calcul vient ajouter son irritation mécanique à l'inflammation de la muqueuse en aidant la transformation épithéliale; les produits épidermiques, cornés morts et desquamants, sont autant de points d'appel pour le dépôt des incrustations phosphatiques.

Les faits prouvent d'ailleurs l'indépendance possible des deux lésions. Dans les observations VI et VII, il s'agit de cystites chroniques simples, sans lithiase. Dans l'observation I, si remarquable par l'étendue et l'importance des lésions épithéliales, il n'y a point de calcul, et seulement des commémoratifs, fort douteux, selon moi, de fine lithiase.

Beaucoup plus difficiles à fixer sont les relations entre la leucoplasie et la tuberculose des voies urinaires. Les deux lésions coexistent dans l'observation de Beselin et dans notre cas n° VIII, et il est difficile de penser qu'il s'agisse d'une coïncidence fortuite.

Dans le cas de Beselin, les lésions tuberculeuses du rein me paraissent avoir été secondaires. Le malade, depuis quinze ans, souffre de douleurs rénales et rend des urines chargées de produits épidermiques; à l'autopsie, avec des lésions profondes et anciennes de leucoplasie du bassinet,

on constate des lésions tuberculeuses relativement récentes du rein : granulations et tubercules crus, avec ulcération limitée des papilles.

Le malade de l'observation VIII est un ancien blennorrhagique rétréci, avec cystite de longue date ; dans l'un des uretères dilaté, épaissi, existe une plaque leucoplasique limitée, avec des lésions de tuberculose ulcéreuse jeune dans cet uretère, le rein du même côté et la vessie.

Je pense que, dans ces deux cas, la tuberculose urinaire n'a été que secondaire et tardive : les lésions inflammatoires primitives et anciennes ayant à la fois créé la leucoplasie, et provoqué la localisation du bacille de Koch. Il faut remarquer d'ailleurs que, chez plusieurs autres malades morts dans la cachexie urinaire, on trouve des lésions tuberculeuses des sommets pulmonaires (obs. de Marchand, obs. I, obs. de Chiari).

Inflammation chronique banale primitive, de la muqueuse urinaire s'étendant en profondeur, pour aboutir à la sclérose totale de la paroi ; transformation épidermique de l'épithélium concomitante, coïncidant fréquemment avec la lithiase phosphatique secondaire, parfois suivie de tuberculose urinaire : voici comment on peut résumer brièvement les notions étiologiques qui se dégagent de l'ensemble de ces faits.

*Résumé clinique.* — Tracer un tableau clinique des leucoplasies de la vessie et des reins serait faire œuvre factice et artificielle.

Les symptômes sont toujours ceux d'une inflammation chronique de l'appareil urinaire, cystite douloureuse, avec mictions fréquentes et pénibles, urines purulentes et sanguinolentes ; uretéro-pyérite avec douleur et tuméfaction rénale, crises à forme de colique néphrétique, avec décharges purulentes ; et souvent les deux ensemble.

Il faut insister encore cependant sur la longue durée, les caractères rebelles et tenaces de la maladie dans ces

cas. C'est dix, quinze, vingt ans auparavant qu'on retrouve dans le passé du malade le début de l'affection. Elle poursuit sourdement sa marche avec des intermittences et des exacerbations : elle résiste à tous les traitements ; nous voyons les malades entrer et séjourner plusieurs fois de suite à l'hôpital, sans trouver la guérison. Chez un grand nombre, l'affection chronique est traversée et compliquée par les accidents de la calculose.

Même en l'absence de lithiase l'hématurie est notée, dans ces cas, comme un symptôme fréquent : hématuries vésicales terminales, ou même hématuries totales abondantes récidivantes. Et ce caractère clinique n'est pas pour nous surprendre, en présence de la vascularisation considérable de la muqueuse, que nous avons constatée, sous les plaques leucoplasiques et dans leur voisinage.

La lésion leucoplasique disparaît donc dans le tableau banal de l'inflammation chronique.

Elle peut cependant, dans un certain nombre de cas, donner, au dépôt pathologique des urines, des caractères spéciaux, faciles à reconnaître, et d'une importance diagnostique essentielle.

Le malade de Beselin rendit, pendant cinq ans au moins, d'une façon d'abord intermittente puis continue, mêlés à l'urine purulente, des lambeaux membraneux, blancs et nacrés, formés de cellules épithéliales plates, en mosaïque à noyau petit ou indistinct, difficilement colorables : et l'abondance de ce sédiment épithélial était extrême. Dans l'observation de Cabot, l'urine muco-purulente contenait de très nombreuses cellules épithéliales isolées ou en amas : l'aspiration ramena de petites masses épithéliales incrustées de sels calcaires, n'ayant pas la ramification ordinaire des tumeurs épithéliales papillaires. Après la taille et le grattage vésical, ces produits épithéliaux apparurent encore dans les urines, et on put suivre leur diminution, puis leur disparition, jusqu'à la guérison complète.

Je ne doute pas que, chez le malade de notre observa-

tion I, l'examen histologique des urines, l'analyse des produits de curettage, n'eussent donné les mêmes résultats probants, si notre attention avait été éveillée sur ces faits : à l'autopsie les uretères étaient remplis de lamelles épithéliales leucoplasiques en voie de desquamation.

Un autre de nos malades (obs. III), et ce détail est noté dans une observation datée de 1889, voyait parfois dans son urine des boules graisseuses, des sortes de petits graviers blancs, mous, s'écrasant sous le doigt ; ne retrouve-t-on pas là les caractères des produits épithéliaux desquamés ?

La composition du dépôt urinaire est donc, dans ces cas, un signe clinique de première valeur ; et l'analyse histologique de ce dépôt est le principal élément du diagnostic : cellules épithéliales plates, isolées, abondantes ; lamelles ou grumeaux épidermiques parfois infiltrés de sels calcaires, tels sont les éléments qu'il faudra rechercher avec soin, dans les cas d'inflammation chronique rebelle de l'appareil urinaire, où l'on est en droit de penser à la leucoplasie.

La constatation de ces produits n'est pas cependant un signe pathognomonique de ces lésions épithéliales ; nous verrons, dans le second chapitre de ce travail, que d'autres lésions, néoplasiques celles-là, peuvent donner lieu à des sédiments épithéliaux analogues, et nous aurons à traiter de ce diagnostic différentiel.

Le diagnostic de « leucoplasie urinaire » n'a pas encore été porté avec certitude pendant la vie. Dans la plupart des cas on voit les cliniciens hésiter entre cystite ou pyélite chronique ; pencher vers tuberculose ou néoplasme, tant l'affection est rebelle, douloureuse et hématurique. La constatation du calcul vient souvent faire cesser l'incertitude ; mais ce n'est là qu'un diagnostic partiel et la leucoplasie concomitante reste méconnue.

Je crois qu'il sera possible, par l'analyse clinique, et l'examen attentif, réitéré du sédiment urinaire, d'arriver au diagnostic : leucoplasie urinaire.

Inutile d'insister sur l'extrême gravité du pronostic dans les cas de leucoplasie étendue à une grande surface de la muqueuse urinaire : la transformation épithéliale témoigne de lésions inflammatoires si profondes et si tenaces, qu'on ne peut guère alors espérer la guérison.

Cependant, limitée à la vessie ou à l'un des bassinets, la leucoplasie urinaire n'est pas au-dessus des ressources de la thérapeutique chirurgicale. Le malade de Cabot guérit par la taille et l'extirpation par le grattage de la plaque pachydermique : par les mêmes moyens, la guérison fut obtenue dans notre observation VII, tout à fait analogue, à laquelle manque, il est vrai, la confirmation anatomique. Si l'infection post-opératoire n'avait pas emporté le malade de Beselin, il eût pu guérir à la suite de la néphrectomie. Cette opération fut suivie de guérison dans le cas de M. le Dr Le Dentu, où coexistaient, avec un calcul, des lésions leucoplasiques étendues de la muqueuse du bassinet.

Destruction par grattage de la plaque leucoplasique, ou exérèse totale de la partie malade quand elle est possible : telle doit être, en présence de la leucoplasie urinaire, la ligne de conduite du chirurgien.

Peut-être pourrait-on, dans la leucoplasie vésicale reconnue à ses premières périodes, obtenir la guérison à l'aide d'un simple traitement topique. Les médicaments couramment employés en lavages ou instillations, acide borique, nitrate d'argent, sublimé, ne semblent pas avoir donné de résultats bien satisfaisants. Volontiers j'emploierais, en pareille occurrence, la solution d'acide salicylique comme topique vésical ; elle a été conseillée par Bryson, qui dit en avoir obtenu de bons résultats dans certaines formes de cystite. Le pouvoir dékératinisant de l'acide salicylique, bien établi, en ferait peut-être, dans ces cas, un médicament spécifique utile.

Un mot, en terminant, sur la fréquence de la leucoplasie urinaire. Est-elle bien une lésion rare ? Le petit



nombre des faits publiés jusqu'ici le ferait croire. Je n'ai pas la prétention cependant de n'en avoir laissé échapper aucun; et, j'en ai, en peu d'années, rassemblé personnellement huit exemples.

Je crois qu'on la rencontrerait plus fréquemment, en la cherchant mieux. L'examen histologique minutieux des urines purulentes; l'étude attentive des produits de curettage: l'observation méthodique des lésions dans la taille hypogastrique, chez les sujets atteints d'inflammation chronique rebelle de l'appareil urinaire, et de lithiase phosphatique secondaire; l'injection d'un liquide fixateur dans la vessie, sitôt après la mort, pour éviter les altérations de macération cadavérique; à l'autopsie, l'inspection minutieuse de la muqueuse urinaire malade, dans toute son étendue, nous feraient peut-être, plus souvent, rencontrer et reconnaître les plaques de leucoplasie urinaire.

Je renvoie au chapitre III les discussions générales sur la nature et la pathogénie de ces lésions; nous pourrions alors les aborder avec de meilleurs éléments de jugement.

## II

### CANCROÏDES DES MUQUEUSES URINAIRES

« Cancroïde » depuis Lebert (1) désigne les tumeurs épithéliales de la peau et des muqueuses.

Débutant par un travail hypertrophique de l'épiderme et des papilles, suivi d'infiltration épidermique du derme, le cancroïde de la peau, type du groupe, a pour caractères essentiels la friabilité, la tendance à l'ulcération rongearde, à la diffusion pénétrante vers la profondeur, et la formation de globes épidermiques.

Les recherches histologiques récentes n'ont fait que pré-

(1) LEBERT, *Traité des mal. cancéreuses*, Paris, 1851, p. 96.

préciser cette définition de Lebert, adoptée par Littré et Robin (1), classique depuis lors.

C'est l'épithélioma pavimenteux lobulé, disent Cornil et Ranvier (2), première espèce des épithéliomes pavimenteux, qui a servi de type à la description classique du cancroïde.

C'est particulièrement à l'épithélioma pavimenteux lobulé, écrit Quénu (3), que s'applique le terme cancroïde, employé par les cliniciens.

Enfin, d'après les annotateurs de Ziegler (4) « quand il s'agit d'une néoplasie épithéliale développée aux dépens du revêtement épithélial de la peau ou des muqueuses dermo-papillaires, on emploie de préférence, au lieu de carcinome, le terme d'épithélioma ou de cancroïde ».

Tumeur cancéreuse, née de l'épiderme cutané, ou de l'épithélium pavimenteux des muqueuses dermo-papillaires, formée de lobules épithéliaux présentant, de la périphérie au centre, dans leurs cellules stratifiées, les caractères plus ou moins complets de l'évolution épidermique, avec le globe épidermique comme terme : telle est donc pour les histologistes la définition du cancroïde. Pour les cliniciens, cette dénomination répond à l'idée de cancer friable, ulcéreux, à marche rongeante et pénétrante.

Ces quelques citations suffisent à justifier l'emploi que nous faisons ici du terme cancroïde pour désigner un groupe de néoplasies épithéliales des muqueuses urinaires, tumeurs distinguées des autres cancers par tous les caractères histologiques et cliniques que nous venons de rappeler. Nous étudierons ces cancroïdes successivement dans les divers segments de l'appareil, urèthre, vessie, uretères et bassinets.

(1) NYSTEN, *Dict. de Médecine*, 11<sup>e</sup> édition. Littré et Robin, 1858, p. 216.

(2) CORNIL et RANVIER, *Manuel d'Histol. pathol.*, 1884, t. 1, p. 307.

(3) *Traité de Chirurgie*, t. I, 1890 : *Des tumeurs*, par QUÉNU, p. 367.

(4) ZIEGLER, *Traité d'Anat. pathol.* Traduction de Augier et de Van Ermenghem, 1892, p. 377.

## A. — URÈTHRE

Le cancer primitif de l'urèthre est une affection rare, je n'en ai personnellement observé qu'un cas clinique sans confirmation anatomique.

La thèse récente de notre ami le D<sup>r</sup> M. Wassermann (1), faite dans le laboratoire de la clinique de Necker, nous fournit tous les documents nécessaires à l'étude du point limité d'anatomie pathologique et de pathogénie qui nous intéresse.

Parmi les 47 observations réunies dans ce travail, je retiendrai seulement les 20 premières, relatives au cancer primitif de l'urèthre chez l'homme. Chez la femme en effet, le cancer de l'urèthre a le plus souvent son point de départ au méat : il est souvent difficile à distinguer des épithéliomas vulvaires et son étiologie est obscure.

Un simple relevé statistique de ces vingt observations au double point de vue de la nature histologique du néoplasme et des antécédents étiologiques, nous donne d'intéressants renseignements.

Sur ces 20 observations de Wassermann le diagnostic histologique précis est noté 16 fois. Sur ces 16 cas, 7 fois le néoplasme est défini : épithélioma pavimenteux lobulé à globes épidermiques ou à cellules kératinisées; 1 fois : cancroïde. Dans les 4 autres cas, le diagnostic est : épithélioma pavimenteux lobulé sans globes épidermiques. Enfin les 4 dernières tumeurs sont désignées comme cancer épithélial ou carcinome.

Avec Wassermann, nous devons donc conclure que l'épithélioma pavimenteux lobulé est la forme histologique la plus fréquente du cancer de l'urèthre : et que, le plus souvent, ces tumeurs présentent les caractères d'évolution cellulaire épidermique, dentelures, kératinisation, globes épidermiques, qui les rangent parmi les cancroïdes.

(1) MELVILLE WASSERMANN, *Epithélioma primitif de l'urèthre* (Thèse Paris, 1895).

L'aspect clinique concorde avec cette désignation histologique. Le néoplasme, né de la muqueuse uréthrale, envahit progressivement les tissus péri-uréthraux, et vient apparaître à la peau, sous forme d'une induration plus ou moins volumineuse, qui fait corps avec le canal comme une tumeur cancéreuse : enfin il s'ulcère et détermine la formation d'une ou plusieurs fistules uréthro-cutanées néoplasiques.

De l'étude de ces cas, au point de vue étiologique se dégage une notion importante. Sur 20 cas, nous voyons signalés, 11 fois, des antécédents pathologiques du côté de l'urèthre : 11 fois, le développement du néoplasme a été précédé par le rétrécissement uréthral.

Rétrécissement blennorrhagique le plus souvent, traumatique quelquefois ; et, dans un bon nombre de cas, il s'agit de rétrécissements anciens, graves, compliqués à plusieurs reprises d'abcès péri-uréthraux, et de trajets fistuleux.

Il nous faut donc conclure, avec Wassermann, que le rétrécissement de l'urèthre favorise le développement du néoplasme ; que les lésions péri-uréthrales profondes, tumeurs urineuses, abcès et fistules, semblent avoir à cet égard une particulière importance.

Dans un cas bien connu de Guyon et Guiard, publié dans ces Annales (1) (obs. XI de la thèse de Wassermann), on assiste à la transformation épithéliomateuse d'un trajet fistuleux périnéal, suite d'abcès urineux chez un vieux rétréci ; et le diagnostic histologique porté par M. Quénu, est : épithélioma pavimenteux à globes épidermiques.

Les deux cas de Poncet (obs. IX et X de la thèse de Wassermann) sont cliniquement tout à fait comparables au précédent. Dans l'un il est écrit : dégénérescence cancéreuse des bords de la plaie périnéale, suite d'abcès urineux et d'infiltration d'urine ; épithélioma lobulé à forme diffuse.

(1) GUYON-GUIARD, *Ann. gén.-urin.*, 1883, p. 513.

Dans les observations 2, 6, 8, 14, 18, de la thèse de Wassermann, nous retrouvons cette coïncidence du rétrécissement urétral, avec l'épithélioma pavimenteux lobulé.

Cette influence de l'urétrite chronique scléreuse ancienne, du rétrécissement de l'urètre et de ses complications péri-urétrales sur le développement du cancroïde n'est pas pour nous surprendre. Après d'autres, nous avons étudié les transformations épithéliales qui sont un des traits anatomiques essentiels et constants des rétrécissements. Le revêtement épithélial de l'urètre rétréci a pris les caractères épidermiques de la leucoplasie : il est souvent épais, végétant vers la profondeur, desquamant vers la surface, et cette prolifération épithéliale pathologique n'est nulle part plus évidente que dans les cas anciens compliqués de fistules. Les trajets fistuleux sont envahis eux-mêmes par un revêtement épidermoïdal, identique à celui de l'urètre.

Nous avons donné ailleurs (1) la description histologique détaillée de ces trajets épidermisés : elle est reproduite dans la thèse de Wassermann. Depuis lors nous avons retrouvé les mêmes lésions dans plusieurs tumeurs fibreuses péri-urétrales traversées par des fistules. Sans insister sur ces faits, il nous faut en résumer ici les caractères saillants. Ces trajets fistuleux naissent de l'urètre au niveau du point rétréci, ou en arrière de lui ; ils se détachent des parties latérales et supérieures du canal au niveau des angles latéraux de la fente urétrale, contournent les parties latérales du bulbe, pour venir s'ouvrir au périnée par un ou plusieurs orifices. Très souvent multiples, irrégulières, compliquées d'anfractuosités profondes, de trajets diverticulaires anastomosés, ces fistules présentent dans toute leur étendue un revêtement épithélial pathologique continu avec celui de l'urètre

(1) M. WASSERMANN et N. HALLÉ, *Urétrite chronique et rétrécissements* (*Annales gén. ur.* avril-mai, 1894, p. 45).

rétréci et semblable à lui : c'est une stratification épaisse d'assises cellulaires, polygonales dans la profondeur, aplaties et kératinisées vers la surface.

Souvent une abondante desquamation de cellules plates remplit les trajets. Dans la profondeur, ce revêtement pousse des bourgeons en cul-de-sac, qui s'enfoncent dans le tissu embryonnaire inflammatoire périphérique. Dans ces bourgeons, on constate parfois, de la périphérie au centre, une stratification cellulaire épidermoïdale en forme de globes épidermiques rudimentaires.

L'abondance et la complication de ces formations épithéliales autour des trajets est parfois telle, que l'aspect de la coupe éveille l'idée de néoplasme. Certaines de ces fistules sont évidemment suspectes, en voie de transformation néoplasique : il y a là des cas intermédiaires entre la simple prolifération épidermoïdale en surface, et les véritables néoplasies épithéliales malignes.

Il est permis de penser que certains de ces trajets épidermisés, perdus au milieu des masses fibreuses des indurations périnéales anciennes, qu'on trouve à l'autopsie ou qu'on enlève dans les résections uréthrales, auraient peut-être continué leur évolution vers la néoplasie, pour aboutir à la formation du vrai cancroïde urétéral.

Pour l'urèthre donc, il semble évident que le cancroïde puisse être le terme ultime de cette prolifération épithéliale pathologique liée aux lésions inflammatoires chroniques, qui, dans l'urèthre rétréci, débute par l'épidermisation de la muqueuse et la formation des plaques leucoplasiques.

## B. — VESSIE

On peut relever dans la littérature un certain nombre d'épithéliomas pavimenteux lobulés, de cancroïdes de la vessie. Mais la plupart de ces observations sont de brèves descriptions anatomiques, accompagnées de renseignements cliniques succincts.

Voici les plus intéressantes :

Sanders (1) rapporte un cas de cancer de la vessie chez un homme de 43 ans. Le malade n'avait jamais eu d'hématurie, mais rendait de volumineux fragments, bouchons qui parfois obstruaient l'urèthre. A l'autopsie, on trouve un cancer très étendu envahissant la surface interne de la vessie, oblitérant l'embouchure de l'uretère gauche. Au microscope, les fragments sont constitués par des cellules épithéliales formant des globes caractéristiques : leur centre est d'aspect colloïde ou amyloïde; à l'entour on voit des cellules épidermiques aplaties s'imbriquer en écailles concentriques, comme dans les vrais globes épidermiques de Lebert.

Heilborn (2), cité par Winckel (3), donne une statistique de 7 cas de cancer primitif de la vessie où figurent un cancroïde en chou-fleur et un cancroïde.

Marchand (4) publie, parmi d'autres observations de néoplasme, un cas de cancer épidermique de la vessie.

Il s'agit d'un homme de 40 ans, ayant subi l'uréthrotomie externe pour un rétrécissement infranchissable. La plaie opératoire et le rétrécissement guérissent, mais les symptômes d'une cystite violente persistent et la mort survient 3 mois après. La tumeur est un cancer à épithélium pavimenteux : on y voit des boyaux épithéliaux contenant des globes épidermiques, des perles blanches épithéliales, et des cellules dentelées. Une grande partie du segment inférieur de la vessie est envahie par le néoplasme; il infiltre profondément la paroi et se dissémine en noyaux sur une grande étendue de la muqueuse. Le reste de la paroi vésicale est très altéré : il y a épaissement hypertrophique de la couche musculaire : la muqueuse est par places rouge et granuleuse; ailleurs ulcérée, comme revêtue d'exsudats diphtéritiques; tout autour de la tumeur existent de petites productions papillaires. Ces altérations notables de la muqueuse, en dehors du néoplasme, sont le point intéressant de cette observation.

Antal (5) donne une planche qui représente un épithélioma vésical à caractères épidermiques.

La pièce provient d'une femme de 40 ans, entrée à l'hôpital en

(1) SANDERS, *Edimbourg. med. Journ.*, 1864, p. 273, 274.

(2) HEILBORN, *Ueber den Krebs der Harnblase* (thèse Berlin, 1869).

(3) WINCKEL, *Deutsche Chir. Lief.* 62, 1879-1885.

(4) MARCHAND, *Langenbeck's Archiv*, 1878. Bd 22. Heft III.

(5) ANTAL, *Spec. Chir. der Harnh re und Harnblase*. Stuttgart, 1888, p. 361, 362-406.

août 1885. Cette malade souffre, depuis de longues années, d'une cystite chronique, avec mictions fréquentes et douloureuses; l'urine est purulente, ammoniacale, chargée de sang, la capacité vésicale très diminuée; au toucher vaginal, la paroi vésicale est indurée. Diagnostic : cystite putride rebelle. La taille vaginale démontre qu'il s'agit d'une tumeur, dont on ne peut faire qu'une extirpation incomplète. C'est une ulcération cancéreuse cancroïdale. La figure, fort intéressante, nous montre une coupe de cette vessie : à la surface on constate un épiderme corné, avec une couche à éléidine, des papilles du derme et, dans la profondeur, des îlots épithéliaux à cellules dentelées et globes épidermiques.

Thompson (1) représente, sous la dénomination épithélioma, la coupe d'une tumeur vésicale avec un globe épidermique. La courte note correspondante du tableau synoptique porte : tumeur large, sessile, et le diagramme affirme ces caractères de néoplasme plat de la région latérale gauche inférieure de la vessie.

Albarran (2), dans ses *Tumeurs de la vessie*, rapporte 4 cas d'épithélioma dermoïde ou corné de la vessie, qu'il a pu personnellement étudier.

Voici sur ces quatre cas les notes de son tableau statistique :

N° 46. — Homme de 45 ans, opéré le 24 juillet 1891, par M. le professeur Guyon. Malade complètement exsangue, taillé par l'hypogastre dans la position de Trendelenburg : extirpation à l'anse galvanique de tumeurs pédiculées multiples du segment inférieur de la vessie; guérison en vingt jours environ; le malade va bien 4 mois après. Diagnostic histologique : épithéliome lobulé de type pavimenteux, sans filaments d'union et sans cornification.

N° 49. — Homme de 62 ans, soigné pour rétrécissement depuis plusieurs années. Hématurie tardive, depuis un mois seulement. Taille hypogastrique par M. Horteloup, le 4 octobre 1890. Le péritoine est adhérent à la vessie; la cavité péritonéale est ouverte, grattage incomplet de la tumeur; mort le lendemain par péritonite. A l'autopsie, tumeur irrégulière, villeuse, occupant d'après le diagramme le sommet vésical; entre la tumeur et le trigone, petites varices de la vessie; péricystite scléreuse avec adhérence du péritoine, sans propagation du néoplasme. Diagnostic histologique :

(1) THOMPSON, *On tumours of the bladder*, 1884, p. 62, fig. VI, cas VI p. 101.

(2) ALBARRAN, *Les tumeurs de la vessie*. Paris, 1892, p. 130-133.



myo-épithéliome pseudo-cornifié contenant de fausses psorospermies.

Cette pièce a été présentée à la Société anatomique par M. Orillard (1), et nous trouvons dans cette communication quelques détails cliniques et anatomiques complémentaires que voici :

Le malade entre, le 27 septembre 1890, à la salle Civiale, n° 10. Il présente dans ses antécédents deux blennorrhagies. Il a été uréthrotomisé en 1876; dilaté en 1880 et 1885. Il y a deux mois, à la suite d'excès, incontinence nocturne d'urine pendant quelques jours. Depuis un mois, douleurs très vives en urinant, surtout au début et à la fin, avec hématurie terminale.

A l'entrée, mictions fréquentes et pressantes : Urines troubles avec du pus, du sang et des caillots. Rétrécissement n° 13 au bulbe, capacité vésicale 120 grammes. Au palper hypogastrique, combiné avec le toucher rectal, on sent une tumeur dure remontant à trois travers de doigt de l'ombilic. Diagnostic: tumeur de la vessie. Uréthrotomie interne le 24 septembre; taille le 4 octobre.

La tumeur occupe le sommet vésical et les parties voisines des faces antérieure et postérieure. A l'endroit où cette tumeur se continue avec les parties saines des parois vésicales, la muqueuse forme un rebord très net comme si la tumeur était enchatonnée. La partie de paroi postérieure qui s'étend de la tumeur au trigone est parsemée de petites saillies arrondies et pédiculées, qui à l'état frais avaient l'aspect de varices gorgées de sang.

N° 56. — Femme de 62 ans, ayant présenté de la dysurie, pas d'hématuries, morte d'infection rénale. Tumeur de la face postérieure, avec très grosse masse néoplasique iliaque. Diagnostic histologique : épithélioma pavimenteux avec globes épidermiques, sans éléidine. (Collection Guyon, n° 34. — Planche V. *in* Albarran.)

Le registre du musée de M. le P<sup>r</sup> Guyon nous donne sur ce cas d'intéressants renseignements. L'observation complète, avec autopsie et examen histologique, y est consignée par Reverdin (2).

M<sup>me</sup> L..., 62 ans, a eu des coliques néphrétiques pour la première fois il y a vingt-deux ans : ces accidents se sont souvent reproduits. Depuis quelque temps, elle éprouve des difficultés et des douleurs en

(1) ORILLARD, *Bull. Soc. anat.*, décembre 1890.

(2) Collection de M. le P<sup>r</sup> Guyon, t. I, n° 34.

urinant. A l'entrée, les mictions sont très fréquentes et très douloureuses : on sent, au palper abdominal dans la fosse iliaque gauche, une volumineuse tumeur : au toucher vaginal, grosse tumeur de la vessie semblant se continuer avec la masse iliaque.

A l'autopsie, pyélite calculeuse suppurée à gauche. L'uretère gauche est comprimé dans la tumeur iliaque ganglionnaire. Dans le rein droit, calculs sans pyélite.

La vessie contient un liquide puriforme : il existe une grosse tumeur végétante du bas-fond et de la face postérieure, tumeur papillaire blanchâtre.

La tumeur ganglionnaire, du volume d'une pomme, est arrondie, lobulée et comprise dans un dédoublement du ligament large gauche, en dehors de l'ovaire et de la trompe. Outre l'uretère, elle englobe l'artère iliaque externe, la veine iliaque qui est thrombosée et oblitérée : elle n'adhère pas aux os.

Tumeur vésicale et tumeur ganglionnaire sont composées du même tissu : c'est de l'épithélioma pavimenteux lobulé avec des cellules granuleuses et des globes épidermiques.

Les calculs des reins sont exclusivement phosphatiques, d'après l'analyse de Méhu.

En examinant aujourd'hui cette pièce, conservée dans le Musée, on peut faire les constatations suivantes. La tumeur fait une faible saillie dans la cavité vésicale : sa masse principale siège dans l'épaisseur de la paroi, et en dehors d'elle ; elle se continue sans ligne de démarcation avec la tumeur ganglionnaire iliaque, qui ne peut être séparée de la paroi vésicale néoplasique.

Sa surface est irrégulière et ulcérée : sur le bord gauche de la tumeur, la muqueuse vésicale épaissie forme un bourrelet dur et saillant.

A l'examen histologique, cette tumeur présente des caractères d'épidermisation cellulaire remarquables. Le stroma conjonctif est très lâche, à peine visible en travées minces, sur de grandes étendues. La masse est constituée par d'énormes amas de cellules pavimenteuses plates, minces et cornées, qui se groupent en globes épidermiques volumineux nombreux et serrés, vraies perles épidermiques en quelques points : en somme, la kératinisation cellulaire, presque totale, atteint ici un degré très avancé.

La muqueuse vésicale, dans le reste de son étendue, est chroniquement enflammée : le derme muqueux est épaissi et vascularisé, le revêtement épithélial a disparu.

N° 72. — Femme de 72 ans, service de M. Horteloup; 1<sup>er</sup> avril 1894. Hématurie abondante comme premier symptôme. A l'autopsie, tumeur de la paroi postérieure gauche, ulcérée, d'aspect cancéroïdal, ne faisant pas grande saillie dans la vessie. On n'a pas cherché les ganglions. Diagnostic histologique : épithélioma lobulé pavimenteux, avec globes cornés, et des cellules contenant de l'éléidine.

Albarran (1) résume ainsi les caractères anatomo-pathologiques de ces tumeurs :

« Une seule fois (obs. n°72) la tumeur présentait l'aspect d'un cancroïde : dans les autres cas, on n'aurait, pu, à simple vue, soupçonner la structure des tumeurs, qui présentaient l'apparence ordinaire des néoplasmes infiltrés.

« Au point de vue de la structure, ces néoplasmes étaient des tumeurs épithéliales pavimenteuses, ayant des globes épidermiques semblables à ceux des néoplasmes de même nature des muqueuses dermiques. Ces globes sont formés par une série de couches concentriques de cellules cornifiées, aplaties les unes sur les autres : au centre du globe se trouvent une ou plusieurs cellules très apparentes, qui, loin d'être aplaties, sont plus ou moins arrondies, à contours nets, et possèdent un gros noyau entouré par un protoplasma granuleux... Les globes, peu nombreux en général, se trouvent entourés de cellules qui s'éloignent assez du type ordinaire du cancroïde. Il s'agit bien d'un tissu épithélial qu'on peut qualifier de pavimenteux, mais presque partout les bords des cellules sont peu distincts, et l'on ne peut guère trouver entre elles de filaments protoplasmiques d'union (filaments de Ranvier) : en outre les réactifs ne décèlent pas l'existence de l'éléidine dans le protoplasma.

« Seule la tumeur de l'obs. 72 montre des caractères dermoïdes spécifiques : en effet, certaines cellules sont unies les unes aux autres par des filaments de Ranvier, et les cellules externes des globes cornés contiennent de l'éléidine. »

Orillard apporte à la Société anatomique une autre observation d'épithélioma pavimenteux lobulé, qui ne manque pas d'intérêt.

(1) ALBARRAN, *Loc. cit.*, p. 131.

(2) ORILLARD, *Bull. Soc. anat.*, décembre 1894.

V. G..., 63 ans, entre le 17 septembre à Necker, dans le service de M. Horteloup. Son état est tel qu'il est impossible d'obtenir des renseignements précis sur les antécédents.

Température 39°; langue rôtie; vomissements. Urine avec pus abondant, sang et caillots, mictions fréquentes et douloureuses; douleurs lombaires spontanées et provoquées.

Rénitence au palper hypogastrique, urèthre sain: prostate un peu augmentée de volume.

A l'autopsie: hypertrophie prostatique avec lobe moyen en luelle.

A l'ouverture de la vessie, on trouve une tumeur irrégulière, molle, occupant le sommet et les parties voisines des faces antérieures et postérieures. Cette tumeur est enchatonnée à son pourtour par la muqueuse vésicale; elle a 3 à 4 travers de doigt d'étendue.

Au niveau de la face postérieure existe une ulcération complète des parois vésicales de la largeur d'une pièce de 1 franc. Le pourtour en est irrégulier et formé par la paroi vésicale amincie. Cette ouverture correspond à une poche du volume d'un œuf, constituée par des adhérences entre la face postérieure de la vessie et la face antérieure du rectum; d'autre part, cette poche s'ouvre également dans le rectum par une perforation de la face antérieure de cet organe, présentant les dimensions d'une lentille. Examen histologique de Buscarlet: épithélioma pavimenteux lobulé.

Uretéro-pyéélite à gauche, avec un petit calcul.

Clado, dans son *Traité des tumeurs de la vessie*, à l'article *Épithélioma lobulé*, mentionne les cas de Sanders et de Marchand; il ajoute l'indication de deux autres. C'est d'abord l'observation de Bourcy, très détaillée, dans laquelle « les cellules de chaque lobule, offraient un engrenement tel qu'on le voit dans le corps muqueux de Malpighi. »

Cette observation est rapportée comme il suit, dans la *Clinique de Jaccoud* (2):

Homme de 66 ans, n° 4, salle Jenner, tuberculeux pulmonaire avec hémoptysies, hématuries abondantes; cachexie. On sent dans la région sus-pubienne droite une tumeur mobile avec la vessie, et des cordons noueux sur le trajet des uretères.

A l'autopsie: gros cancer de la vessie avec lésions secondaires des ganglions pelviens et abdominaux.

Vessie: épaissement notable de la paroi dans toute son étendue.

(1) CLADO. *Traité des tumeurs de la vessie*. Paris, 1895, p. 109.

(2) JACCOUD. *Clin. méd. de la Pitié*, 1885-1886, Paris, 1887.

A droite, à l'union du bas-fond et de la paroi antéro-externe, tumeur du volume d'un œuf de poule irrégulière et friable, saillante de la cavité, en forme de champignon; végétations de même aspect, autour de la tumeur principale.

*Examen microscopique.* — Cas type d'épithélioma lobulé. Même structure des tumeurs ganglionnaires. (Note anatomique de M. Bourcy.)

« J'ai pu, dit ensuite Clado, observer un troisième cas, provenant du service de M. le professeur Le Dentu, et dont j'ai fait l'examen microscopique. »

En somme, sans recherches spécialement étendues, presque sans sortir des traités classiques sur la matière, il nous a été facile de réunir 12 observations, les unes assez détaillées, les autres simples, mentions se rapportant à l'épithélioma pavimenteux lobulé ou cancroïde vésical.

Ce nombre suffit à prouver que, sans être fréquente par rapport aux autres tumeurs épithéliales de la vessie, cette variété de cancroïde n'est pas absolument exceptionnelle. Et mon observation personnelle vient à l'appui de cette notion. Depuis 1891, dans les seuls matériaux de la clinique de M. le professeur Guyon, à Necker, j'ai pu recueillir quatre cas de cancroïde vésical. Voici les observations de ces cas, et les résultats de leur étude anatomo-pathologique.

OBSERVATION I. — Chot... J... 49 ans, cocher, entre le 21 novembre 1893, salle Velpeau, n° 4.

Première blennorrhagie il y a 25 ans; deuxième blennorrhagie il y a un 22 ans; les symptômes de rétrécissement ont débuté vers cette époque.

En 1874, premier abcès périnéal incisé et drainé par Verneuil; et dilatation de l'urèthre.

En 1884, deuxième abcès suivi bientôt de deux autres, qui s'ouvrent spontanément: le malade urine difficilement et se sonde lui-même.

En 1889, nouvel abcès volumineux, qui s'ouvre seul: le malade entre de nouveau à la Pitié, où il est dilaté pendant un mois.

Depuis lors, l'état est stationnaire: le malade est obligé de se sonder: les urines sont troubles; de temps en temps, se reforment au périnée de petits abcès, sortes de gros boutons qui percent seuls.

Depuis deux mois, les difficultés de miction ont augmenté ainsi que les symptômes de cystite. Besoins fréquents, efforts pénibles,

pour rendre quelques gouttes d'urine sanguinolente; douleurs dans le côté gauche.

A l'entrée : extrême fréquence, toutes les 20 minutes jour et nuit, et douleurs vives. Urines purulentes, non sanguinolentes.

La vessie se vide : rétrécissements multiples de l'urèthre, admettant une bougie n° 10.

Induration et fistules périnéales.

Rien d'appréciable à la prostate, ni aux reins; poumons sains.

Noyaux d'induration dans la vésicule séminale et l'épididyme du côté gauche.

Le pus de la fistule périnéale ne contient pas de bacilles de Koch.

Uréthrotomie interne le 1<sup>er</sup> décembre : légère réaction fébrile; l'état général très médiocre, ne s'améliore pas, et le malade succombe le 22 décembre.

*Autopsie* le 23 décembre : pièce du musée n° 384.

La portion pénienne de l'urèthre paraît saine.

La région bullaire antérieure est rétrécie : la muqueuse est blanche, dure, d'aspect cicatriciel.

La région bulbaire postérieure et l'entrée de la membrane sont le siège d'une grande ulcération circulaire totale, à fond irrégulier déchiqueté, sans caractères particuliers : on y voit l'orifice de la fistule périnéale.

Prostate saine, région prostatique un peu dilatée.

La vessie est petite : ses parois sont notablement épaissies.

La paroi antérieure, la paroi latérale droite et le sommet vésical sont le siège d'une ulcération plate et creuse; le fond, déchiqueté, anfractueux, présente des lambeaux, des fragments détachés peu adhérents : les bords sont indurés, un peu saillants : l'ulcère repose sur une plaque d'induration intra-pariétale, son fond est blanc grisâtre. L'aspect de cette ulcération est assez spécial pour que le diagnostic ne puisse être porté à simple vue; on peut hésiter entre néoplasme et ulcération tuberculeuse.

La muqueuse vésicale, dans le reste de son étendue, est dure, blanche, comme épidermée.

A droite de la vessie, dans l'excavation pelvienne, existe une tumeur grosse comme le poing, qui remonte en suivant le trajet de l'uretère jusqu'au détroit supérieur du bassin.

Cette masse, lobulée, est manifestement constituée par des ganglions lymphatiques augmentés de volume, et fusionnés, unis par un tissu fibreux, dense. Ces ganglions, distincts à la coupe, du volume d'une noisette à une noix, sont les uns blancs, mous, d'aspect encéphaloïde, les autres ramollis, jaunes, verdâtres, comme caséeux au centre.

Cette masse ganglionnaire adhère à la paroi latérale droite de la vessie au niveau même de l'ulcération; elle englobe et comprime l'uretère droit, jusqu'au voisinage de la vessie, à tel point qu'il est impossible de le disséquer dans le tissu fibreux qui réunit les ganglions.

Au-dessus de cette tumeur, l'uretère est dilaté : le bassinnet également, le rein présente les lésions d'une pyélo-néphrite ancienne avec atrophie : la subsistance rénale est réduite, dure, avec des zones d'un blanc jaunâtre.

A gauche, dilatation urétérale simple : rein atrophié; dans le bassinnet, petit calcul allongé friable.

Aux sommets pulmonaires, granulations tuberculeuses jeunes, confluentes.

*Examen histologique.* — Je ne reproduis pas ici, malgré son intérêt, la description histologique des lésions uréthrales, publiées ailleurs *in extenso* (1). En voici le résumé : sclérose péri-urétrale totale avec leucoplasie de la muqueuse; invasion épithéliale pavimenteuse active de tous les trajets fistuleux.

*Vessie.* — Au niveau du néoplasme, sur des coupes perpendiculaires à la surface, en divers points de l'ulcère néoplasique, on constate l'envahissement très profond de la paroi par la néoformation épithéliale.

Au centre de l'ulcère, la paroi vésicale est détruite dans toute son épaisseur; on ne retrouve plus, comme limite externe du néoplasme, qu'une couche de tissu adipeux épaissie avec de gros vaisseaux, et des vestiges de faisceaux musculaires sclérosés, dégénérés, envahis. En dedans est une masse néoplasique très altérée, enflammée et en voie de nécrose : elle est formée de tissu embryonnaire avec de gros vaisseaux dilatés, rares, et des îlots hémorragiques. Il y a là une infiltration épithéliale diffuse, en îlots, en boyaux mal limités : les cellules épithéliales sont vitreuses, à contours indistincts : on ne reconnaît que de très rares globes épidermiques.

A la périphérie, sur les bords de l'ulcère, les lésions, déjà très profondes, sont typiques. On rencontre, de dehors en dedans, la couche fibro-adipeuse externe, épaisse et indurée; la couche musculaire, bien conservée en certains points, montre une sclérose inter et intra fasciculaire très avancée; ailleurs, l'invasion épithéliale s'étend dans les espaces conjonctifs jusqu'à la couche musculaire externe, et on peut suivre tout le processus d'envahissement et de dégénérescence des faisceaux : infiltrés, dissociés par des traînées de cellules embryonnaires, ces faisceaux musculaires sont pénétrés, çà et là, par les travées épithéliales.

Dans ces parties profondes, le néoplasme n'a que l'aspect banal du cancer alvéolaire, ou de l'épithélioma lobulé, à cellules polymorphes, granuleuses, à gros noyaux, réunies en boyaux allongés, anastomosés, limités par le tissu conjonctif.

Vers la surface, au contraire, apparaissent les caractères épidermiques; on voit les boyaux épithéliaux se renfler et former des globes épidermiques complets, plus ou moins abondants et réunis en îlots. Ces globes sont formés à la périphérie par des rangées de cellules

(1) M. WASSERMANN et N. HALLE, Urétrite chronique et rétrécissements. *Annales gén. urin.* Avril 1894.

polygonales serrées; en dedans, des cellules plates, minces, s'imbriquent en écailles curvilignes; au centre, une ou plusieurs grosses cellules distinctes. En quelques points, dans les amas épithéliaux intermédiaires aux globes, on constate des filaments d'union entre les cellules polygones : nulle part on ne peut affirmer la présence de granulations d'éléidine. Quelques globes sont énormes, vraies perles épidermiques, formées de cellules entièrement kératinisées, hyalines, colorées en jaune vif par l'acide picrique; à leur voisinage, il y a une infiltration diffuse de ces mêmes cellules plates cornées. Autour des vaisseaux et vers la surface, à la périphérie des boyaux épithéliaux, la trame conjonctive est infiltrée de cellules rondes, confluentes.

Les grosses cloisons conjonctives sont riches en faisceaux de fibres musculaires lisses.

Le reste de la muqueuse vésicale présente des lésions fort importantes. *Blanche, dure, comme épidermée*, ainsi la caractérise la note d'autopsie de 1893, et l'étude histologique ultérieure est venue confirmer cette description. Quel que soit le point étudié, les lésions épithéliales sont manifestes; leur aspect cependant, n'est pas partout identique; et il faut classer en deux groupes les coupes de cette vessie.

Dans le premier, la muqueuse présente les caractères ordinaires de la leucoplasie; sclérose totale de la paroi vésicale, très marquée, à la fois inter et intra-fasciculaire, avec dégénérescences avancées des faisceaux; derme et sous-muqueuse fusionnés en une couche dense très vasculaire; surface du derme, papillaire, revêtue par un épithélium pathologique épais, avec bourgeons interpapillaires volumineux. Cet épithélium est formé dans la profondeur par des couches de cellules cylindriques; à la partie moyenne, les cellules sont polygones, aplaties, et minces à la surface. Le mauvais état de conservation de la pièce ne permet pas de reconnaître ici des caractères cellulaires plus précis. La disposition générale de cet épithélium, son épaisseur, ses prolongements interpapillaires, le rangent nettement parmi les revêtements leucoplasiques épidermoïdaux.

Ailleurs, les lésions muqueuses sont plus profondes et tout à fait remarquables: même sclérose totale, mêmes lésions inflammatoires anciennes du derme, papillaire et vascularisé, même revêtement superficiel épais, épidermisé, en partie desquamé. Mais ici, le derme et la couche sous-muqueuse elle-même sont le siège d'une infiltration épithéliale manifestement néoplasique; ce sont de petits îlots, des boyaux allongés, ou même de gros lobules d'aspect glandulaire, formés de cellules épithéliales polymorphes. Ces amas épithéliaux, isolés et nettement indépendants du revêtement superficiel, sont très serrés, confluentes par places; ils donnent au derme une épaisseur et une opacité notable; en quelques points les cellules des îlots épithéliaux s'aplatissent et prennent la disposition concentrique de globes épidermiques rudimentaires. Il s'agit donc ici d'un véritable cancer en nappe, épithélioma pavimenteux lobulé diffus de la muqueuse leucoplasique, lésion intermédiaire entre la leucoplasie qu'elle



compliqué, et le cancroïde confirmé qui peut-être en est le terme.

Les ganglions qui forment autour de l'uretère droit la masse néoplasique extra-vésicale, sont en dégénérescence épithéliale avancée. Les lésions sont celles du cancer alvéolaire banal : trame conjonctive avec des faisceaux de fibres musculaires lisses, limitant des alvéoles remplis de cellules polymorphes, en dégénérescence granuleuse, sans globes épidermiques.

Cette observation peut se résumer ainsi :

Rétrécissement blennorrhagique ancien compliqué d'abcès périnéaux fistuleux multiples. Épidermisation de l'urèthre rétréci et des trajets fistuleux ; cystite chronique avec leucoplasie totale ; zones d'invasion épithéliale en nappe, de la muqueuse vésicale ; cancroïde typique de la vessie avec infection ganglionnaire, double pyélonéphrite, calculuse à gauche. Et ce simple énoncé vaut mieux que de longs commentaires.

Obs. II. — Lan..., âgé de 63 ans, entre le 6 mai 1893, salle Velpeau, lit n° 20.

Pas de blennorrhagie dans les antécédents.

Depuis longtemps, vingt ans environ, le malade présente des troubles de la miction ; il urine fréquemment, parfois avec difficulté ; ces troubles sont rapportés à une hypertrophie de la prostate. Depuis trois mois l'état s'est beaucoup aggravé ; les mictions sont douloureuses, surtout à la fin, les urines très troubles, parfois sanglantes.

Il a été sondé et traité par des instillations de nitrate d'argent.

À l'entrée, on trouve l'urèthre libre.

La vessie ne se vide pas, garde un résidu de 100 grammes.

Pas de calcul.

Les urines sont troubles, noirâtres, d'une horrible fétidité, avec un gros dépôt purulent.

La vessie est douloureuse à la palpation ; la prostate grosse et sensible.

L'état général est très mauvais, le malade a maigri beaucoup depuis trois mois. Il est cachectique, sans fièvre, et succombe, trois jours après son entrée dans la salle.

Autopsie le 10 mai 1893. Pièce du musée n° 369.

L'urèthre est sain ; la prostate normale.

La vessie est grande, ses parois sont notablement épaissies avec une surcharge adipeuse marquée.

Elle est remplie d'une bouillie blanche puriforme infecte, qui contient de nombreux grumeaux et fragments mous, grisâtres, caséeux.

Un néoplasme étendu occupe la face postérieure dans sa partie

atérale droite, et le sommet vésical. C'est un grand ulcère arrondi de 8 à 10 centimètres de diamètre; ce néoplasme ne fait aucune saillie dans la cavité, il infiltre la paroi, l'épaissit et la creuse en son centre; ses bords sont irréguliers, légèrement surélevés et indurés; le fond est déchiqueté, tomenteux, d'aspect sphacélique, avec des débris mous peu adhérents.

Le reste de la muqueuse vésicale est épaissi, granuleux, verruqueux, induré, d'une coloration brun rouge.

L'uretère droit est très dilaté, coudé et rétréci au collet du bassin; celui-ci est dilaté; la substance rénale est atrophiée, avec surcharge adipeuse notable.

Mêmes lésions du côté gauche; pyélonéphrite avec dilatation et périnéphrite adipeuse.

Pas d'envahissement ganglionnaire.

*Examen histologique.* — Les grumeaux caséux que contient la vessie sont étudiés par dissociation; ils fournissent des amas de cellules plates, minces, cornées, avec de vagues formations concentriques en globes, aspect caractéristique du sédiment des cancroïdes.

A la coupe, le néoplasme est constitué par une infiltration épithéliale diffuse dans un stroma embryonnaire peu abondant; on voit des amas de cellules polygonales plates, à contours indistincts, disposées sans ordre, et, çà et là, de nombreux boyaux ou lobules épithéliaux avec des globes épidermiques manifestes; au centre du néoplasme la paroi vésicale est complètement envahie et détruite jusqu'à la couche fibreuse externe. Le reste de la paroi vésicale est profondément altéré. Il existe une sclérose totale ancienne prononcée. Le derme muqueux épaissi est fusionné avec la sous-muqueuse et la musculaire; sa surface est irrégulière, avec des papilles nombreuses, saillantes, renflées en massue. Il est le siège d'une énorme vascularisation: gros vaisseaux, lacunes vasculaires et anses des papilles dilatées. On ne trouve plus trace de la couche épithéliale; en certains points du derme, à la surface, existent des cavités ampullaires béantes, qui correspondent probablement à des formations épithéliales glandulaires vidées de leur contenu cellulaire.

Obs. III. — Rig..., 71 ans, entré le 8 novembre 1892, salle Velpeau, n° 12.

A l'âge de 23 ans, le malade a souffert d'une cystite intense avec fréquence, douleurs, urines purulentes et sanglantes.

Le début de l'affection urinaire actuelle remonte à 4 ans environ. Le malade commence à uriner fréquemment jour et nuit, sans grande douleur d'abord: les urines sont troubles non sanguinolentes. Ces symptômes s'accroissent lentement. Depuis trois mois la cystite est intense, douloureuse, avec fausse incontinence; mictions toutes les 10 minutes, impérieuses, avec urines très troubles, et hématuries terminales.

Canal libre; prostate hypertrophiée. Diagnostic: prostatique, deuxième période, avec cystite.

Accès fébrile : sonde à demeure. Le malade affaibli, cachectique, succombe le 29 novembre.

*Autopsie* le 30 novembre 1892. Pièce du musée, n° 354.

Dans toute son étendue, l'*urèthre* est recouvert de fausses membranes grisâtres. Au périnée, en arrière des bourses existe une tuméfaction profonde, adhérente aux branches ischio-pubiennes.

La *prostate* est petite, manifestement atrophiée : c'est à peine si, à la coupe, on trouve ses lobes latéraux. La vessie a été distendue, après la mort, par une injection d'alcool ; elle présente, à son sommet, une bosselure molle, blanchâtre. Pendant l'extraction de la pièce, la vessie, friable, très amincie, se déchire au niveau de sa paroi latérale droite. Sa cavité est remplie d'un liquide sanieux d'odeur infecte, avec de nombreux détritits, grumeaux blanchâtres mous, caséeux. Un néoplasme très étendu envahit toute la paroi latérale droite, le sommet, et empiète sur la paroi antérieure.

Il n'est ni saillant, ni végétant, mais infiltré dans l'épaisseur de la paroi qu'il a complètement détruite. C'est un ulcère très friable, à bords irréguliers, à fond blanc, déchiqueté, d'où se détachent, au moindre contact, des fragments mous ; la tumeur est donc en pleine voie de dégénérescence, de ramollissement et d'ulcération.

Les parois vésicales dans le reste de leur étendue sont légèrement épaissies.

Les deux uretères sont dilatés, le droit surtout qui est tortueux. Pyélonéphrite hémorragique à droite, avec contenu hémato-purulent. Ecchymoses de la muqueuse du bassinet ; congestion du parenchyme avec ecchymoses péri-vasculaires.

Simple lésion de dilatation, au rein gauche.

Pas trace de dégénérescence ganglionnaire.

*Examen histologique.* — Un des fragments caséeux, du volume d'un pois, est étudié sur des coupes : l'évolution cellulaire épidermique atteint ici son degré le plus avancé : on ne trouve aucune trace de stroma conjonctif ni de vaisseaux : le fragment est uniquement composé de globes épidermiques, volumineux et typiques, serrés les uns contre les autres. Ils sont formés de grandes cellules plates, allongées et fusiformes sur le champ, imbriquées en écailles. Le centre des globes se présente sous deux aspects différents : les uns montrent une ou deux grandes cellules arrondies, vésiculeuses nucléées ; les autres, des détritits cellulaires informes, granuleux, ressemblant à des amas de petites cellules rondes indistinctes. La plupart des cellules squameuses des globes sont hyalines et se colorent vivement par l'acide picrique ; d'autres, stratifiées sur plusieurs rangées, sont granuleuses et se colorent en rouge par le carmin : elles semblent former une couche à éleidine peu distincte. En quelques points, à la périphérie des globes, et dans les nids cellulaires intermédiaires, on voit des cellules dont les bords sont dentelés par des filaments d'union.

Sur une coupe comprenant la paroi vésicale néoplasique dans toute son épaisseur, on constate la profondeur des lésions : il n'y a

plus trace de couche musculaire; le néoplasme est limité en dehors par la couche fibro-adipeuse épaissie. La masse néoplasique est constituée par des boyaux cellulaires serrés, entre lesquels on trouve du tissu embryonnaire inflammatoire, avec quelques gros vaisseaux et des épanchements hémorragiques : les globes épidermiques sont nombreux et typiques, semblables à ceux du fragment déjà décrit, avec des cellules dentelées à la périphérie. Les couches les plus superficielles du néoplasme sont en voie de dégénérescence granuleuse et de nécrose. La structure de cette tumeur n'est pas uniforme, et quelques points ont les caractères du cancer alvéolaire banal à cellules pavimenteuses, sans globes et sans stroma conjonctif abondant.

Lésions de cystite chronique dans le reste de la paroi vésicale : derme épais fusionné avec la sous-muqueuse, vascularisé, infiltré de cellules embryonnaires, avec des zones de nécrose superficielle ; il n'y a pas de papilles ; l'épithélium a disparu.

Obs. IV. — For..., 59 ans, entré le 19 novembre 1895, salle Velpeau, lit n° 4.

Deux blennorrhagies à 22 et 25 ans, toutes deux rapidement guéries.

Depuis 4 ans, le malade urine un peu fréquemment, avec des efforts douloureux, trois à quatre fois la nuit, sept à huit fois le jour. Il y a 3 ans, il a rendu un petit gravier dur, jaune, rugueux.

Vers la même époque il est pris, sans cause appréciable, d'une hématurie abondante, qui dure quatre à cinq jours, avec fréquence et douleurs des mictions, et cesse brusquement. Depuis lors, l'hématurie reparait tous les trois ou quatre mois avec les mêmes caractères et la même durée.

Il entre dans le service au cours d'une hématurie plus sérieuse qui a persisté depuis trois semaines.

La vessie très sensible : pas de calcul.

La prostate est énorme, on ne peut atteindre sa limite avec le doigt.

Mictions fréquentes et douloureuses toutes les heures : urine chargée de pus et de sang.

Le malade a maigri notablement et se plaint de douleurs lombaires.

A la suite du repos et d'instillations argentiques, la fréquence diminue et l'hématurie cesse.

L'examen endoscopique ne donne aucun résultat à cause de la sensibilité de la vessie qui saigne au moindre contact.

Le malade porte, depuis 5 ans, une volumineuse hydrocèle vaginale qui gêne l'examen. Cure radicale comme opération préliminaire le 28 décembre ; hématome assez volumineux à la suite.

L'état général continue à s'aggraver rapidement. Les urines sont de plus en plus sales, fétides, purulentes, toujours ammoniacales. Le 19 janvier, on découvre dans le sédiment urinaire des grumeaux

blancs caséux qui, à l'examen histologique, donnent le diagnostic de néoplasme : épithélioma pavimenteux à cellules plates cornées. Accès fébriles répétés du 15 au 18 janvier; mort le 21 janvier.

*Autopsie* du 22 janvier 1896.

L'*urèthre* antérieur est sain.

La *prostate* n'est pas hypertrophiée.

La *vessie* est grande, sa capacité est augmentée, ses parois sont partout notablement épaissies. Elle contient des fragments mous, caséux multiples.

Il existe un volumineux néoplasme occupant toute la paroi latérale gauche de la vessie et empiétant sur le trigone et le bas-fond pour s'avancer jusqu'au voisinage du col. Sa surface est profondément ulcérée, anfractueuse, déchiquetée et des fragments volumineux, à demi détachés, font saillie dans la cavité vésicale. A la coupe, on constate que la tumeur est infiltrée dans la paroi vésicale : elle la pénètre entièrement et la dépasse pour se continuer dans l'excavation pelvienne avec une masse néoplasique du volume du poing. A cette masse viennent s'adjoindre plusieurs ganglions volumineux qui lui donnent un aspect lobulé.

Il n'y a plus de ligne de démarcation entre les parties vésicales et extra-vésicales du néoplasme. Sur la coupe c'est un tissu blanc jaunâtre, mou, très friable, comme feuilleté, gras au toucher : il est divisé en gros alvéoles par des cloisons conjonctives minces ; il existe quelques ganglions isolés, de même aspect, dans le tissu cellulaire pelvien et le long des vaisseaux iliaques.

La muqueuse vésicale, dans le reste de sa surface, est d'un gris verdâtre, avec des zones rouge brun granuleuses : autour de la tumeur existent plusieurs petites végétations molles blanchâtres, qui semblent des productions néoplasiques au début.

L'*uretère gauche* traverse la masse néoplasique qui l'englobe, le comprime, le rétrécit, sans l'oblitérer cependant.

*Rein gauche* : pyélonéphrite avec grande dilatation et atrophie corticale avancée.

Hypertrophie et congestion du *rein droit*.

*Examen histologique*. — Le fragment rendu pendant la vie, étudié par dissociation, donne des amas de cellules épithéliales polymorphes, plates, minces, sans noyau, d'aspect corné, avec quelques formations en globes épidermiques. Même structure des fragments caséux que contient la vessie à l'autopsie.

La tumeur est étudiée sur des coupes, en divers points. A la périphérie du néoplasme, on retrouve la paroi musculaire pénétrée et envahie. Dans la profondeur, aspect de cancer alvéolaire; les globes n'apparaissent que vers la surface.

Une coupe étendue, portant sur la masse épaisse centrale du néoplasme, présente l'aspect suivant : il n'y a plus trace de tissu vésical ; on voit de grands alvéoles irréguliers, limités par des travées conjonctives peu épaisses, où se distinguent de petits faisceaux de fibres musculaires lisses. Ces alvéoles contiennent des

cellules polymorphes, plates, rondes, polygonales, disposées sans ordre, peu cohérentes et séparées, ça et là, par des espaces libres, remplis d'un exsudat amorphe, finement granuleux. Chaque alvéole contient des formations en globes multiples. Tantôt, ce sont des globes épidermiques simples avec leur structure concentrique ordinaire; tantôt des formations cellulaires singulières, sortes de globes composés et compliqués, où les cellules plates se disposent concentriquement autour de plusieurs points centraux. A la périphérie des globes quelques grandes cellules polygonales montrent des filaments d'union. Au centre des globes, grandes vacuoles remplies de débris granuleux. Quelques cellules périphériques finement granuleuses prennent vivement le carmin, sans qu'on puisse affirmer la présence de vrais grains d'éleidine.

Cette coupe, d'aspect très particulier, diffère assez notablement des autres épithéliomas pavimenteux lobulés que nous avons étudiés; les caractères épidermoïdaux des cellules y sont cependant très manifestes.

Une des petites végétations voisines de la tumeur principale a été examinée: bien que la lésion soit à son début, elle a déjà les mêmes caractères bien accentués. Le noyau néoplasique est limité à la muqueuse: il est constitué par des alvéoles à cellules plates: les plus superficielles, déjà ouverts et ulcérés, contiennent des globes épidermiques bien développés.

Il existe des lésions inflammatoires anciennes et profondes de la paroi vésicale: derme muqueux épaissi et induré, très vasculaire, avec végétations papillaires bien développées de la surface; zones d'infiltration embryonnaire et de nécrose superficielle: pas de revêtement épithélial.

Les ganglions, choisis parmi les plus indépendants de la masse néoplasique, présentent la même structure que la tumeur principale: cancer alvéolaire à cellules polymorphes aplaties, avec de nombreux globes épidermiques.

#### RÉSUMÉ

Cherchons à préciser les caractères généraux, communs aux néoplasmes dont nous venons de rapporter les observations.

Leur caractère spécifique est histologique: c'est la présence de cellules plates épidermées, disposées en globes épidermiques; c'est ce trait de structure qui leur donne leur individualité et les sépare des autres tumeurs épithéliales de la vessie.

Ils s'en distinguent encore par d'autres caractères: leur

aspect macroscopique, leur siège et leur marche anatomique, leur étiologie, leurs symptômes mêmes, sont assez spéciaux pour leur donner une physionomie particulière : ils méritent bien d'être étudiés à part, sous le nom distinctif de cancroïdes.

*Résumé anatomo-pathologique.* — Sauf deux cas, n° 46 de la statistique d'Albarran, où il s'agit de tumeurs pédiculées multiples du segment inférieur, et cas de Bourcy, tous les épithéliomas pavimenteux dont nous possédons la description, soit 42 cas, sont des tumeurs sessiles.

Tous ont l'aspect de néoplasmes infiltrés, et ce caractère est nettement accentué. Dans un cas d'Albarran, la tumeur avait l'aspect d'un cancroïde. Dans les deux cas d'Orillard, les tumeurs, infiltrées dans l'épaisseur de la paroi, sont comme enchatonnées par un bourrelet de muqueuse. Dans les 4 cas que nous avons étudiés, on constate à la simple vue cette infiltration du néoplasme, ce développement intra-pariétal : toute l'épaisseur de la paroi vésicale est envahie. L'infiltration profonde est donc le premier caractère presque constant de ces tumeurs.

L'ulcération destructive est le second ; le néoplasme se détruit par la surface en même temps qu'il ronge dans la profondeur ; il forme un ulcère à centre creux déprimé, dont le fond est déchiqueté, rendu irrégulier par des fragments flottants, à demi détachés ; les bords sont plus ou moins surélevés et indurés. C'est bien « l'ulcère cancroïde » suivant la vieille expression de Lebert.

Et ce travail de destruction ulcéralive dépasse parfois les limites de la paroi vésicale : dans un cas d'Orillard, il y a perforation large et complète du sommet vésical dans une cavité de péritonite suppurée circonscrite, qui s'ouvre elle-même dans le rectum. Dans notre cas III, la vessie est tellement amincie au niveau du fond de l'ulcère, qu'elle se déchire, friable, pendant l'extraction de la pièce. Dans le cas de Reverdin, dans notre observation IV, la

tumeur vésicale a détruit toute la paroi et se continue, sans ligne de démarcation, avec une grosse masse néoplasique pelvienne, extra-vésicale, formée, en grande partie du moins, par des ganglions dégénérés, adhérents et fusionnés.

La mollesse, la friabilité du tissu dans ces épithéliomas pavimenteux lobulés, sont des caractères connexes; qui expliquent l'ulcération facile et profonde.

L'étude histologique nous fournit la raison de cette fragilité, et de cette tendance à la destruction rapide.

Dans ces tumeurs, le stroma conjonctif est très peu abondant, la vascularisation faible par conséquent. La prolifération épithéliale est énorme, excessive; les cellules, en amas serrés, constituent à elles seules presque toute la masse du néoplasme; elles ne sont pas soutenues, nourries, par un développement parallèle du tissu conjonctif et des vaisseaux. On ne voit pas, dans ces tumeurs, le squelette conjunctivo-vasculaire ramifié, dendritique, des épithéliomas papillaires, qui supporte le revêtement épithélial néoplasique et assure sa nutrition. Ce sont de vastes alvéoles remplis d'énormes amas épithéliaux, que ne pénètre aucun vaisseau; encore épaisses et vasculaires dans la profondeur, au niveau des points récemment envahis, les cloisons conjonctives deviennent de plus en plus minces à mesure qu'on s'avance vers la surface du néoplasme. Aussi les amas épithéliaux formés de cellules plates kératinisées, caduques par leur nature épidermique même, sont-ils, comme les couches cornées de l'épiderme, dans un état de nutrition inférieure, et voués à une destruction nécessaire.

L'ulcération à la surface du néoplasme est donc fatale et constante; dès que ce travail de désagrégation a débuté, il marche vite vers la profondeur, entretenu et aggravé par l'infection fréquente du milieu vésical; des blocs épithéliaux nécrosés se détachent de la masse, se pédiculisent en fragments mobiles, et tombent dans la cavité pour être expulsés avec les urines.



Le caractère histologique essentiel de ces tumeurs, avons-nous dit, c'est la kératinisation des cellules, leur disposition en globes épidermiques.

A cet égard, il s'en faut que ces néoplasmes aient tous une structure histologique identique ; bien plus, dans une même tumeur, la structure n'est pas la même sur tous les points. Il existe des variétés nombreuses dans l'évolution épidermique des cellules néoplasiques ; elle est plus ou moins avancée, plus ou moins étendue, et on rencontre tous les degrés.

Certaines tumeurs ont la structure banale du cancer alvéolaire, dans la plus grande partie de leur étendue ; en quelques points seulement, au milieu des cellules polymorphes qui remplissent les alvéoles, on distingue, çà et là, de rares globes épidermiques. Ailleurs, les caractères sont plus accusés et la masse du néoplasme est constituée par des boyaux ou lobules épithéliaux dans lesquels les cellules s'aplatissent de la périphérie au centre, pour former de nombreux globes de cellules plates concentriques ; c'est la forme typique. Il est enfin des tumeurs, ou des portions de tumeurs, où la transformation épidermique des cellules atteint son plus haut degré : elle est totale ; on ne voit plus que des globes épidermiques serrés les uns contre les autres, globes simples ou complexes, à peine séparés par quelques îlots de cellules polygonales plates.

De même, les caractères épidermiques regardés comme spécifiques, filaments d'union et granulations d'éléidine sont très inégalement répartis ; on ne les constate que sur quelques pièces, à la périphérie des globes, et en des points très limités. Dans les cellules des cancroïdes comme dans celles des plaques leucoplasiques, on peut donc voir tous les degrés, et toutes les formes régulières ou irrégulières de kératinisation. Ces variations de structure dans les différents points d'une même tumeur sont importantes à considérer ; tel néoplasme, qui à un premier examen ne présente que les caractères d'un cancer alvéolaire banal,

sera rangé, après une étude histologique plus complète, parmi les épithéliomas pavimenteux lobulés, à globes épidermiques.

Avec l'ulcère néoplasique, et à côté de lui, on constate souvent sur le reste de la muqueuse vésicale des lésions notables, néoplasiques et inflammatoires.

Dans une de nos observations près de la tumeur principale ulcérée, on pouvait voir de petites fongosités molles; l'examen histologique de l'une d'elles a montré qu'il s'agissait d'un néoplasme au début, de même nature que la tumeur principale; le même fait est noté dans le cas de Bourcy. Les petites tumeurs secondaires semblent d'ailleurs ici peu fréquentes; le cancroïde ulcéré reste le plus souvent à l'état de tumeur unique.

Les lésions inflammatoires concomitantes sont la règle, au contraire : elles existaient dans les quatre cas que j'ai étudiés, et sont signalées dans plusieurs autres. Le plus souvent ce sont des lésions banales d'inflammation chronique; sclérose totale de la paroi, épaissement et vascularisation du derme qui devient papillaire à sa surface, avec des zones d'infiltration embryonnaire et de nécrose superficielle; le revêtement épithélial a disparu.

Dans notre observation I, ces lésions concomitantes étaient tout à fait particulières; toute la muqueuse vésicale, blanche, dure, comme épidermée, présentait les lésions typiques de la leucoplasie. En plusieurs points de cette même vessie, le derme enflammé était le siège, au-dessous du revêtement épidermé, d'une infiltration épithéliale en îlots et boyaux isolés, multiples, d'allure nettement néoplasique, véritable épithélioma pavimenteux lobulé en nappe. Nous aurons à revenir plus loin sur l'importance et la signification de ces lésions associées au cancroïde.

La dégénérescence épithéliale secondaire des ganglions lymphatiques vient fréquemment compliquer le cancroïde vésical; elle prend dans certains cas une importance parti-

culière et forme tumeur appréciable ; elle existait ainsi dans deux des quatre cas que j'ai étudiés ; on la retrouve avec des caractères identiques dans la pièce ancienne de Reverdin conservée au musée de Necker.

Les ganglions pelviens néoplasiques, multiples, volumineux viennent au contact, et se fusionnent en une grosse masse lobulée ; cette tumeur secondaire remplit une partie de l'excavation pelvienne, comprime l'uretère, les vaisseaux iliaques, et vient adhérer à la vessie, au niveau du néoplasme ; si la paroi vésicale est complètement détruite, l'ulcère primitif et la tumeur secondaire des ganglions ne forment plus qu'une seule grosse masse cancéreuse, assez volumineuse pour être appréciée par le palper de l'hypogastre, le toucher vaginal et rectal.

A l'analyse histologique, on peut constater dans les ganglions, soit les lésions du cancer alvéolaire banal, soit, et plus fréquemment, l'épithélioma pavimenteux, lobulé, à globes épidermiques, identique au cancroïde primitif de la vessie.

*Résumé clinique.* — En clinique comme en anatomie pathologique, les cancroïdes vésicaux présentent des caractères assez tranchés, au point de vue de l'étiologie, des symptômes et du diagnostic.

Dans les commémoratifs, il est de règle, dans ces cas, de relever des antécédents pathologiques du côté de l'appareil urinaire. On trouve dans le passé de ces malades, des blennorrhagies multiples, compliquées de cystite ; souvent une cystite ancienne, douloureuse et tenace. Et ces renseignements étiologiques méritent d'être notés ; ils sont en opposition avec un caractère habituel des néoplasmes : la spontanéité du début. Le plus souvent le premier symptôme révélateur de la tumeur vésicale, l'hématurie éclate brusquement en pleine santé, chez un sujet indemne de tout passé urinaire. Il en va tout différemment ici, et plusieurs fois les antécédents de cystite ont contribué à retarder ou à égarer le diagnostic.

Les symptômes de la maladie constituée sont complexes : le tableau clinique manque de netteté. Habituellement, on constate, chez ces malades, les signes d'une cystite intense, rebelle, douloureuse et hémorrhagique. Les urines sont très troubles, ammoniacales, brunâtres, chargées de pus et de sang : ce sont bien ces urines putrides, qu'on a comparées à de la lavure de chair, et dont l'horrible fétidité rappelle l'odeur des macérations anatomiques.

L'hématurie, signe capital des tumeurs, s'observe dans cette variété de néoplasme ; rarement cependant elle est abondante et précoce. A la période avancée de la maladie, elle a plutôt les caractères de l'hématurie des cystites : peu abondante et durable. Il est des cas, d'ailleurs, où elle a fait presque totalement défaut ; et la structure histologique de ces tumeurs, pauvres en stroma conjonctif et en vaisseaux, explique bien cette particularité clinique. On comprend aisément qu'en présence de pareils symptômes, le diagnostic « néoplasme vésical » n'ait pas toujours été porté avec certitude. Cystite chronique, tuberculose vésicale, soupçon de tumeur, tels sont les diagnostics que nous voyons successivement inscrits en tête des observations.

Il est du moins un symptôme caractéristique du cancroïde vésical, qui peut, à lui seul, fixer le diagnostic avec une absolue certitude : l'expulsion de fragments néoplasiques. Ces fragments présentent des caractères particuliers qui ont dû, plus d'une fois, les faire méconnaître dans le sédiment urinaire ; il faut donc y insister. On ne trouve pas, dans ces cas, ces fragments des tumeurs papillaires, villosités vasculaires, houppes de franges faciles à reconnaître, à la simple vue, dans l'urine claire, ou au milieu des caillots d'une hématurie abondante. Dans le cancroïde, les fragments néoplasiques n'ont rien qui frappe au premier abord ; ce sont des grumeaux informes, multiples, parfois volumineux, plus souvent petits : grumeaux très mous, friables, d'un blanc grisâtre, sale, d'aspect gras, caséeux ; ils disparaissent au milieu du sédiment purulent qui les accom-

pagne et ressemblent à des grumeaux purulents formés de leucocytes agglutinés.

Il faut donc les rechercher soigneusement, en étalant le sédiment urinaire en couche mince, dans un cristalliseur plat; on porte sous le microscope les grumeaux suspects, et par simple dissociation, le diagnostic est facile; on reconnaît des amas de cellules plates, cornées, et même des globes épidermiques. Parfois ces fragments sont assez volumineux pour être étudiés et déterminés sur des coupes. Quand ils sont abondants dans le sédiment des urines putrides, ils lui donnent un aspect particulier, qui, dans deux cas, a fait soupçonner le diagnostic « néoplasme à fragments caséux ». Et ce sédiment néoplasique est fréquent.

L'expulsion de fragments, rares en somme dans les tumeurs papillaires, est la règle dans le cancroïde : ils ne manquent guère, à la dernière période de la maladie, quand la tumeur ulcérée se détruit et s'émiette dans le contenu vésical.

Les fragments néoplasiques sont signalés dans plusieurs observations : deux fois déjà j'ai pu, sur leur examen histologique, établir le diagnostic; je les ai rencontrés encore dans deux autres cas, où les malades n'ont pu être suivis jusqu'à la vérification anatomique. Il est probable qu'on les trouverait constamment en les recherchant méthodiquement : à l'autopsie en effet, dans nos quatre cas, la vessie était remplie de ces détritits caséux caractéristiques.

L'engorgement ganglionnaire secondaire dans ces tumeurs doit être soigneusement recherché. Une tumeur pelvienne, masse dure et lobulée, voisine de la vessie, et mobile avec elle a été plusieurs fois cliniquement constatée, par le palper hypogastrique, le toucher vaginal ou rectal. On devra distinguer cette tumeur de péricystite néoplasique des péricystites inflammatoires simples. Dans un cas, la masse ganglionnaire paravésicale, sensible au toucher rectal, fut prise pour une volumineuse hypertrophie prostatique : la prostate était normale à l'autopsie.

Inutile d'insister sur la gravité de cette forme de néoplasmes vésicaux : l'infiltration profonde des lésions, la pénétration et la destruction souvent totale de la paroi, l'infection fatale du contenu vésical, mêlé de fragments nécrosés, l'engorgement ganglionnaire fréquent et volumineux donnent à ces tumeurs le plus sombre pronostic : le cancroïde vésical est, le plus souvent, au-dessus des ressources de la thérapeutique chirurgicale.

Je ne veux pas trop insister sur les traits de cette description anatomique et clinique du cancroïde. Aucun des caractères que nous venons d'énumérer n'est absolument spécial à cette variété de néoplasme ; aucun n'a une valeur vraiment spécifique, tous peuvent se retrouver, dissociés, dans d'autres formes de tumeurs vésicales.

Les autres épithéliomas de la vessie peuvent être précédés d'antécédents urinaires et accompagnés de cystite secondaire. Il en est qui se présentent comme l'épithélioma pavimenteux lobulé, sous la forme de tumeur molle et infiltrée ; et qui s'ulcèrent en donnant des fragments mous analogues à ceux du cancroïde.

Cependant, la réunion de ces caractères, presque constante dans les cas que nous avons étudiés, donne à ces tumeurs une physionomie particulière, et prend une réelle valeur diagnostique. Je crois donc utile de reconnaître une véritable individualité à ce type néoplasique, le cancroïde vésical, et de chercher à le séparer du groupe polymorphe des épithéliomas vésicaux.

Les auteurs qui ont jusqu'ici étudié, dans des traités didactiques, les tumeurs de la vessie, ont cherché surtout à établir une nomenclature et une étude histologique complète de toutes les variétés de néoplasmes vésicaux. Or, il n'existe pas de concordance absolue et constante entre les caractères macroscopiques de ces tumeurs et leur structure histologique. Des tumeurs histologiquement dissimilaires peuvent présenter le même aspect anatomique et la même marche clinique.

D'une description d'ensemble complète, portant sur des faits aussi nombreux et aussi divers, on ne voit pas se dégager de types pathologiques nets. Il est cependant des néoplasmes vésicaux, assez définis par l'ensemble de leurs caractères anatomiques et cliniques pour être étudiés et décrits à part : c'est cette étude que j'ai cherché à ébaucher pour le cancroïde vésical.

### C. — URETÈRES ET BASSINETS

Je n'ai pas observé personnellement le cancroïde de l'uretère et du bassinet.

Les cas de cancer primitif du bassinet sont rares. A l'autopsie, quand le rein tout entier est envahi ainsi que le bassinet, il peut être difficile de fixer avec certitude le point de départ de la tumeur ; aussi les faits se comptent-ils.

Les cancers primitifs du bassinet et de l'uretère, mentionnés dans les traités classiques, sont des tumeurs épithéliales de nature diverse : cancer encéphaloïde dans l'observation de Gaucher (1), épithéliome papillaire dans celle d'Israël (2), cancer alvéolaire dans celle de Hartmann (3). Notons en passant dans ces deux derniers cas, la concordance du néoplasme avec la pyélite calculeuse : le cancer semble s'être développé secondairement dans des bassinets chroniquement enflammés, suppurés, autour de calculs ; les lésions de périnéphrite adipeuse étaient très marquées.

Dans le cas remarquable de Hartmann, très détaillé, il existe des lésions étendues, disséminées, de la muqueuse du bassinet et de l'uretère : épaissement, nodules et plaques exulcérées, aspect réticulé, qui font penser à la leucoplasie ; mais rien, dans la description histologique, n'autorise à ce rapprochement.

(1) GAUCHER, Tum. maligne du bassinet. *Bull. Soc. anat.*, 1881, p. 40.

(2) O. ISRAËL, *Arch. de Virchow*, 1881, t. LXXXVI, p. 359.

(3) HARTMANN, Cancer du bassinet. *Bull. Soc. Anat.*, 1886, p. 576.

Une importante communication de Kundrat (1), à la Société des médecins de Vienne, établit l'existence des cancroïdes du bassinet. L'auteur rapporte trois cas de cancers épidermoïdaux, ayant leur point de départ dans l'épithélium du bassinet et des calices.

Dans l'un, le rein très volumineux, gros comme la tête, avait ses calices dilatés; à la partie inférieure existait un calcul, point de départ de l'irritation : à l'entour un néoplasme blanc, dont on pouvait faire sortir, par la pression, les bouchons épithéliaux caractéristiques des cancers épidermoïdaux.

Dans un deuxième cas, chez un homme de 73 ans, le bassinet, les calices et l'extrémité supérieure de l'uretère étaient cancéreux et le rein, envahi secondairement, doublé de volume.

La troisième observation se rapporte à un homme de 56 ans, opéré par Billroth : le rein, quatre fois plus gros qu'à l'état normal, était entouré d'une enveloppe adipeuse épaisse; il existait un cancer épidermoïdal total, propagé des bassinets.

Pour faire comprendre la formation de ces cancers épidermoïdaux, Kundrat rappelle cet état désigné sous le nom de xérose, où la muqueuse urinaire est sèche et analogue à l'épiderme. état qu'on rencontre dans les cysto-pyérites chroniques.

Malgré la concision et l'absence de détails histologiques dans le compte rendu que nous avons pu lire, ces cas réunis par Kundrat ont un grand intérêt. L'auteur admet évidemment l'influence de l'inflammation chronique ancienne avec xérose épithéliale, sur le développement secondaire du néoplasme.

(1) KUNDRAT, Sur une forme rare de cancer du rein. *Soc. des Méd. de Vienne*. An. in *Semaine médicale*, 1891, 9 décembre.



## III

## LEUCOPLASIES ET CANCROÏDES, CONCLUSIONS

Les deux chapitres qui précèdent n'ont été qu'un simple exposé de faits, classés en deux séries : leucoplasies et cancroïdes de l'appareil urinaire.

Je réunis ici, en terminant, les remarques, les discussions, les déductions suggérées par ces faits ; ainsi que les considérations générales d'anatomie pathologique et de pathogénie auxquelles ils conduisent. Ce résumé théorique et ses conclusions auront peut-être ainsi quelque intérêt.

Abordons, en premier lieu, la question de la nature et de la pathogénie des leucoplasies urinaires.

L'inflammation chronique, ancienne et profonde de la muqueuse, est, sans contredit, dans la plupart des cas que nous avons rapportés, la véritable cause de la lésion épithéliale : avec la transformation leucoplasique de l'épithélium, nous constatons des lésions inflammatoires avancées et étendues des muqueuses, urétrite, cystite, uretéro-pyérite. Comment l'inflammation chronique arrive-t-elle à produire la transformation épithéliale ? Quels sont le mécanisme et la signification de cette singulière lésion ?

Une première théorie, proposée par Marchand, soutenue par Possner, est celle de la substitution épithéliale par envahissement.

Marchand (1), observant un cas d'épidermisation totale

(1) MARCHAND, *loc. cit.*

de l'appareil urinaire, chez un jeune sujet calculeux, porteur d'une ancienne fistule périnéale épidermée, admet que la muqueuse urinaire, dépouillée de son épithélium normal par suite de l'inflammation chronique, a été secondairement revêtue par une invasion de l'épiderme cutané, partie des bords de l'orifice fistuleux, et progressant par extension graduelle jusque dans la profondeur de l'appareil. Possner (1) accepte cette interprétation, et conclut en disant qu'il faut bien se garder, d'admettre trop facilement, dans l'appareil urinaire, les véritables transformations épithéliales.

Je n'aurais pas à insister sur cette conception théorique, si elle n'avait été admise par d'autres auteurs, pour expliquer les épidermisations pathologiques d'autres muqueuses.

Hartmann et Toupet (2), étudiant l'anatomie pathologique des rétrécissements du rectum, décrivent, sur la muqueuse rectale, des plaques pachydermiques, où un revêtement pavimenteux stratifié corné, supporté par un derme papillaire, s'est substitué à l'épithélium cylindrique. C'est là, disent-ils, un fait de substitution épithéliale : l'épithélium cylindrique glandulaire a été éliminé, puis remplacé par de l'épithélium pavimenteux, venu par invasion des parties cutanées voisines.

Cornil remarque, à ce propos, que ces transformations épithéliales, lésions d'inflammation chronique, ne sont pas rares dans les régions où les épithéliums cylindrique et pavimenteux sont normalement en contact, larynx, col utérin, etc.

Que cet envahissement épidermique des surfaces muqueuses dénudées en continuité avec l'épiderme soit possible ; qu'il puisse exister des plaques leucoplasiques de

(1) POSSNER, *loc. cit.*

(2) HARTMANN et TOUPET, *Anat. pathol. des rétréc. du rectum. Bull. Soc. Anat.*, déc. 1894, p. 993, et *Sem. méd.*, 17 mars 1895.

cette origine, lésions de substitution, je n'y contredis point. Mais, ce qui est certain, c'est que cette théorie est insuffisante à expliquer la généralité des faits : elle est inadmissible dans le plus grand nombre des cas de leucoplasie urinaire que nous avons rapportés.

Dans plusieurs observations de leucoplasie vésicale, il n'existe aucune fistule uréthro ou vésico-cutanée : et quant aux leucoplasies primitives des uretères et des bassinets, elles se sont certainement développées en dehors de toute participation de l'épiderme cutané ; il n'existe pas là de connexions rendant possible l'envahissement par substitution épithéliale.

D'ailleurs, en dehors de Possner, l'opinion primitive de Marchand a trouvé peu de défenseurs. Cabot déjà la combat ; Marchand lui-même semble avoir modifié sur ce point sa manière de voir. Dans la thèse de Liebenow, qui paraît faite sous son inspiration, la théorie de la substitution épithéliale par envahissement semble abandonnée : l'auteur admet que, pour une grande part au moins, le revêtement épidermique néoformé, dans le cas de Marchand, est le produit d'une vraie métaplasie épithéliale.

C'est évidemment ainsi qu'il faut comprendre le développement de la leucoplasie : elle est le résultat d'une transformation sur place de l'épithélium normal, intimement liée aux lésions inflammatoires chroniques du derme sous-jacent : probablement même secondaire à ces lésions ; c'est une transformation métaplasique *in situ*.

Pouvons-nous pénétrer plus avant dans la pathogénie des lésions ? Faut-il regarder la leucoplasie comme la suite d'une inflammation chronique banale ; ou y voir l'œuvre d'agents pathogènes particuliers, spécifiques de lésions inflammatoires spéciales ? Cette hypothèse a été soutenue, mais sans arguments vraisemblables : l'action pathogène du prétendu bacille de la xérose de Leber (1),

(1) LEBER, *Deutsche med. Woch.*, 1884, n° 21 et 22.

infirmée par les recherches de Schreiber (1), est bien oubliée. Mieux vaut donc, actuellement, nous en tenir à cette notion étiologique vague, mais certaine de l'inflammation chronique banale, provoquée par ses agents infectieux et irritants vulgaires.

Une remarque encore est nécessaire, au sujet de la nature des leucoplasies : le revêtement néoformé a bien la constitution générale de l'épiderme cutané normal, et montre des cellules stratifiées évoluant vers la kératinisation. Mais là s'arrête l'analogie ; le revêtement pathologique, en effet, présente des caractères anormaux particuliers : son épaisseur, sa desquamation abondante, les formations interpapillaires de sa couche profonde, où les cellules présentent, de la périphérie au centre, l'évolution épidermique, lui donnent un aspect singulier qui éveille l'idée de prolifération atypique, et fait penser au néoplasme. Et de fait, ne retrouve-t-on pas dans ces formations profondes, aberrantes et pénétrantes de l'épiderme pathologique, ce caractère de désorientation cellulaire, regardé aujourd'hui comme presque spécifique des néoplasies épithéliales ? Il est des cas, certes, où la limite entre la simple métaplasie épithéliale inflammatoire bénigne, et la véritable prolifération néoplasique est bien difficile à fixer.

Certaines leucoplasies de surface semblent même, dans leur nature et dans leur marche, présenter les attributs de la malignité : Beselin a observé, dans un cas d'épidermisation du bassin, une tumeur cholestéatomateuse secondaire sous-péritonéale ; et dans un cas semblable, nous avons constaté un début de dégénérescence épithéliale des ganglions du hile rénal.

Sans vouloir rien affirmer, contentons-nous de relever ces caractères suspects de certains revêtements leucoplasiques, qui les rapprochent des néoplasies épithéliales malignes.

(1) SCREIBER, *Forts. der Med.*, 1888, n° 17.

Quant à la nature des cancroïdes vésicaux, elle ne prête à aucune discussion : ce sont des tumeurs malignes par leur marche et leur extension aux voies lymphatiques. Leur pathogénie est, comme celle de tous les néoplasmes épithéliaux, encore obscure. Rappelons du moins qu'Albarran, s'appuyant sur la doctrine de la spécificité cellulaire, regarde comme des tumeurs hétérotopiques, les épithéliomas pavimenteux lobulés cornés, qui présentent les caractères épidermiques vrais : filaments d'union et grains d'éléidine ; et qu'il les classe à côté des kystes dermoïdes.

Ces considérations nous amènent au point essentiel de cette étude : les relations entre la leucoplasie et le cancroïde dans l'appareil urinaire.

Nous l'avons rappelé au début : la transformation des plaques de leucoplasie buccale en cancroïde est un fait couramment admis et fréquent.

Il peut en être de même, pensons-nous, pour les leucoplasies urinaires.

Voici les principaux arguments qui légitiment cette manière de voir.

Au niveau de l'urèthre d'abord, on voit souvent le cancroïde se développer chez d'anciens rétrécis. Dans ces cas, la transformation épidermique de la muqueuse, la leucoplasie uréthrale, lésion d'urétrite chronique ancienne, est la règle. Le plus souvent ces malades présentent, antérieurement au développement du néoplasme, des trajets fistuleux anciens ; régulièrement, ces trajets sont envahis par un revêtement épithélial néoformé pavimenteux, à caractères épidermiques, revêtement souvent épais et végétant ; la transformation cancroïdale de ces trajets a été, dans quelques cas, nettement observée et suivie. Ici donc, il ne saurait y avoir de doute : la leucoplasie uréthrale peut se transformer en cancroïde.

Pour la vessie, les faits sont moins nombreux et moins probants. Une de nos observations, du moins, nous semble

valoir une preuve. Dans l'observation I, nous voyons coïncider, avec un cancroïde typique et limité, des lésions profondes du reste de la muqueuse vésicale, lésions de deux degrés différents. En certains points c'est la leucoplasie typique : un revêtement pavimenteux épais, à caractères épidermiques, recouvre un derme chroniquement enflammé, papillaire et vascularisé. Ailleurs, au-dessous du revêtement épithélial transformé, le derme est infiltré de lobules et de boyaux épithéliaux multiples, indépendants, au milieu desquels on distingue des globes épidermiques.

Leucoplasie simple ; leucoplasie compliquée d'infiltration épithéliale néoplasique du derme, vrai cancer diffus en nappe ; cancroïde bien caractérisé, profondément ulcéré : ces trois lésions distinctes coexistent dans cette même vessie. Ne semble-t-il pas que, dans cette pièce, nous soyons en présence de trois degrés, de trois âges coexistants, d'un même processus pathologique ?

Dans les autres cas de cancroïdes vésicaux que nous avons pu étudier, nous ne retrouvons pas, il est vrai, sur le reste de la muqueuse vésicale, les lésions de la leucoplasie. Le revêtement épithélial n'existe plus ; mais il a laissé dénudé un derme altéré, épaissi, vascularisé, souvent papillaire. Est-il illogique de penser que ces muqueuses vésicales, chroniquement enflammées, ont pu présenter, antérieurement, sur quelque étendue de leur surface, les lésions de la leucoplasie ? Que le cancroïde s'est développé précisément au niveau d'une de ces plaques leucoplasiques ? Plusieurs de ces malades présentaient, dans leur histoire des antécédents de cystite chronique ancienne, antérieure très probablement au développement du néoplasme. Qu'on se rappelle, enfin, l'allure singulièrement suspecte de certains de ces épithéliums pathologiques, leur épaisseur, leurs bourgeonnements dans la profondeur, l'évolution épidermoïdale des cellules, vers le centre de ces bourgeons interpapillaires ; qu'on n'oublie

pas ces deux cas de leucoplasie simple du bassinet compliquée de lésions épithéliales secondaires à distance; et alors, l'hypothèse de la transformation de la leucoplasie en cancroïde devient assez vraisemblable.

Je puis encore apporter à l'appui de cette opinion, un fait intéressant, malgré l'absence de détails. Le Dr Fordyce, de New-York, a bien voulu me communiquer par écrit, l'information suivante : Le malade taillé par Cabot, de Boston, en 1889, pour une pachydermie vésicale typique, et dont l'observation figure dans ce travail, vient de mourir d'un cancer de la vessie.

D'après tous ces faits et ces remarques, il me semble permis de penser qu'il existe des relations pathologiques, entre l'inflammation chronique, la leucoplasie et le cancroïde dans l'appareil urinaire. L'inflammation chronique débute; elle se complique de transformation épidermique de l'épithélium; cet épithélium pathologique peut être à son tour le point de départ d'un cancroïde; et il existe entre la leucoplasie bénigne, lésion inflammatoire de surface, et le cancroïde, lésion maligne profonde, des altérations intermédiaires. Telle me semble être, dans ces cas, la filiation probable des lésions.

Je me garderai bien de généraliser cette conception pathogénique. Il serait peu scientifique d'affirmer que tous les cancroïdes de l'appareil urinaire ont leur origine dans l'inflammation chronique et la leucoplasie. On peut parfaitement admettre, avec Albarran, que des épithéliomas pavimenteux lobulés de la vessie, à caractères épidermiques, sont de vraies tumeurs hétérotopiques, développées primitivement, en dehors de toute inflammation préalable.

L'hypothèse de l'hétérotopie congénitale peut même être avancée pour expliquer certains faits de leucoplasie : elle ne me paraît pas suffire à la généralité des cas. Les faits nous donnent le droit d'admettre, pour certains cas du moins de ces lésions, le rôle étiologique de l'inflammation chronique.

A quelle proportion de faits cette pathogénie s'applique-t-elle? Et quel est son degré de vérité? L'observation des faits ultérieurs, dirigée dans ce sens, nous l'apprendra sans doute.

Quoi qu'il en soit, ces observations et l'interprétation que nous en proposons, viennent à l'appui d'une notion pathogénique ancienne. L'influence des irritations inflammatoires banales, sur le développement de certains néoplasmes, est assez généralement admise. Nous la retrouvons dans ces faits : en suivant la filiation des lésions qui conduisent de l'inflammation chronique au cancroïde en passant par la leucoplasie, nous pénétrons même un peu dans l'intimité du processus pathologique.

S'agit-il bien, en pareil cas, de lésions inflammatoires banales, développées sous l'action des irritants cellulaires vulgaires? Des influences spéciales, d'agent pathogène ou de terrain, n'interviennent-elles pas ici, pour orienter l'inflammation chronique vers la leucoplasie et le cancroïde? Cette hypothèse, vraisemblable d'ailleurs, nous ramène à la question encore irrésolue de la pathogénie du cancer.

Ces deux séries de faits, leucoplasies et cancroïdes de l'appareil urinaire, ont encore une autre signification.

Appuyés sur la théorie de la spécificité cellulaire, nombre d'auteurs admettent que les néoformations épithéliales où se retrouvent les caractères cellulaires épidermiques, filaments d'union et granulations d'éléidine, ne peuvent dériver que du seul ectoderme.

Les faits que nous avons exposés sont en contradiction avec cette opinion.

Nous constatons la leucoplasie et le cancroïde, avec les caractères cellulaires épidermiques regardés comme spécifiques, dans tous les segments de l'appareil urinaire, urèthre, vessie, uretères et bassinets.

Or, ces trois segments sont d'origine embryologique différente : l'urèthre est de provenance ectodermique; la



vessie, pédicule de l'allantoïde, bourgeon de l'intestin postérieur, d'origine endodermique; les uretères et les bassinets sont généralement regardés comme de provenance mésodermique, bien que, pour quelques-uns, la partie inférieure du canal de Wolff, d'où naît l'uretère, soit d'origine ectodermique probable.

Et l'hypothèse de l'hétérotopie, admissible pour des cancroïdes limités de la vessie, semble insuffisante à expliquer les leucoplasies étendues, totales, des muqueuses urinaires.

Force nous est donc d'admettre, qu'à l'état pathologique, des muqueuses d'origine endo et mésodermique, peuvent, comme les muqueuses ectodermiques, donner naissance à des productions épithéliales diverses, où se retrouvent la stratification pavimenteuse, la kératinisation, et les caractères cellulaires regardés comme spécifiques des formations cellulaires dérivées de l'ectodermie.

Pour expliquer autrement ces faits, et les faire cadrer avec la théorie de la spécificité cellulaire, il faudrait admettre que la muqueuse urinaire, dans toute son étendue, provient du feuillet externe, opinion en désaccord avec les faits embryologiques actuellement établis.

Le point limité de pathologie urinaire que nous venons d'étudier, prend donc aussi un intérêt général, au double point de vue de la théorie de la spécificité cellulaire, et du développement de l'appareil urinaire.

Voici, résumés sous forme de conclusions brèves, les résultats de cette étude :

I. — L'inflammation chronique, simple ou calculeuse, peut provoquer, dans la muqueuse urinaire, des lésions de transformation épithéliale : le revêtement normal se transforme en un épithélium pavimenteux stratifié, à caractères épidermiques; cette lésion est constamment accom-

84 pagnée de sclérose dermique : c'est la *leucoplasie uri-*  
85 *naire*.

II. — Dans certains cas, la leucoplasie peut être le point  
81 de départ du développement d'un néoplasme, épithélioma  
82 pavimenteux lobulé, à caractères épidermiques : *le can-*  
83 *croïde*.

III. — Dans ces deux ordres de lésions, on peut consta-  
19 ter, sur tous les points de la muqueuse urinaire, quelle que  
20 soit leur origine embryologique, les caractères cellulaires  
regardés comme spécifiques des fonctions ectodermiques.

---

# LEUCOPLASIES ET CANCROIDES DANS L'APPAREIL URINAIRE

## PLANCHE I

### LEUCOPLASIE VÉSICALE

FIG. I. — **Plaque de leucoplasie vésicale** (*faible grossissement*).

- a) Couche épidermée avec de volumineux bourgeons épithéliaux inter-papillaires.
- b) Couche cornée en voie de desquamation.
- c) Derme muqueux papillaire, épaissi, vascularisé avec des foyers d'infiltration embryonnaire.

FIG. II. — **Plaque de leucoplasie vésicale à sa périphérie** (*faible grossissement*).

- a) Couche épidermée.
- b) Partie du derme dénudée, avec papilles et vaisseaux dilatés.

FIG. III. — **Un point du revêtement leucoplasique précédent** (*fort grossissement*).

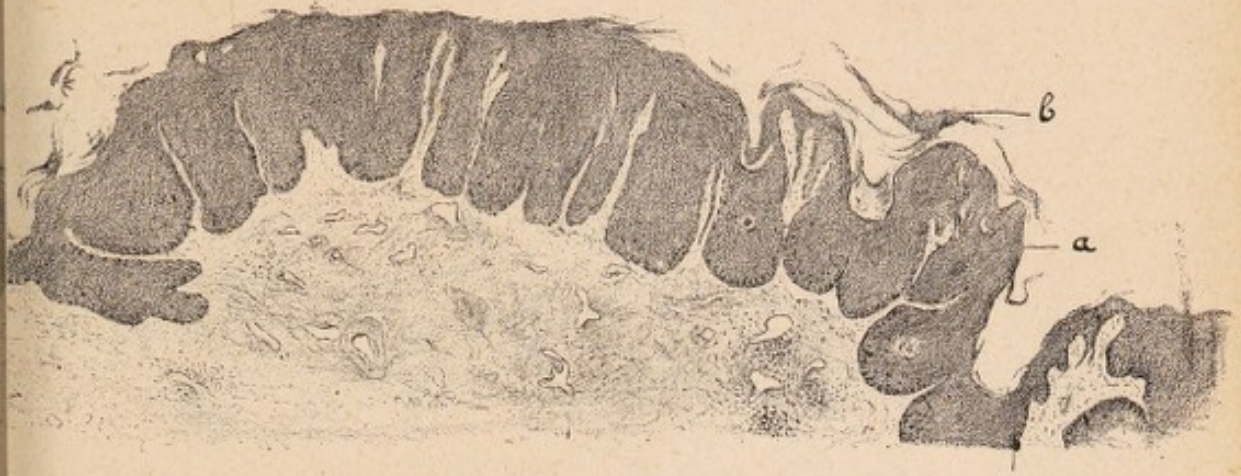- a) Couche moyenne de cellules dentelées.
- b) Couche granuleuse de cellules à éléidine, dissociée.
- c) Couche cornée superficielle de cellules plates.

FIG. IV. — **Un point du revêtement leucoplasique précédent** (*grossissement moyen*).

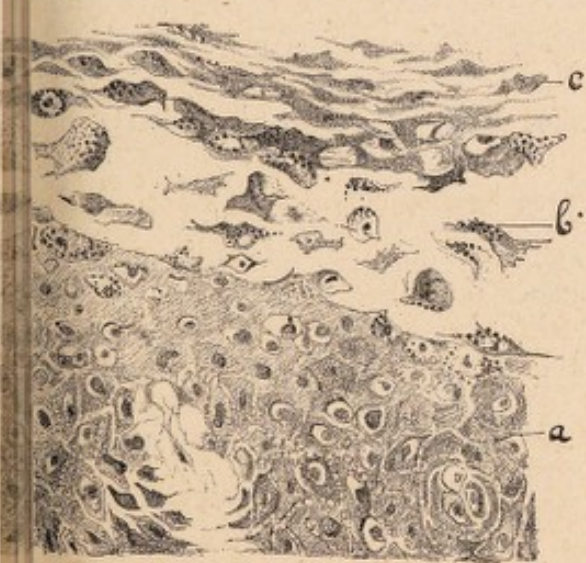
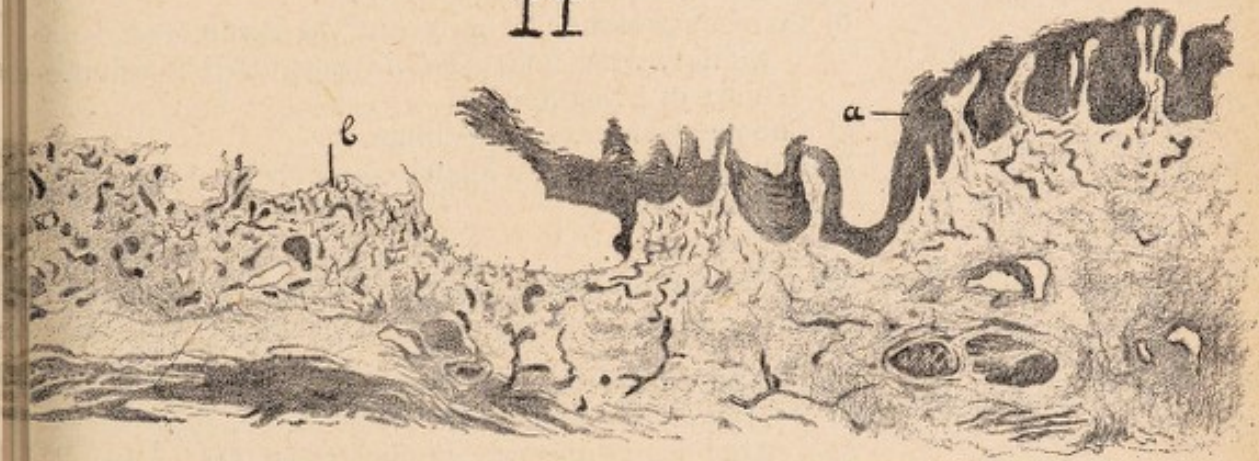- a) Papilles vasculaires du derme.
- b) Couche moyenne de cellules polygonales.
- c) Cellules granuleuses à éléidine en couche incomplète.
- d) Cellules cornées superficielles.

OBSERVATION I, p. 14-18.

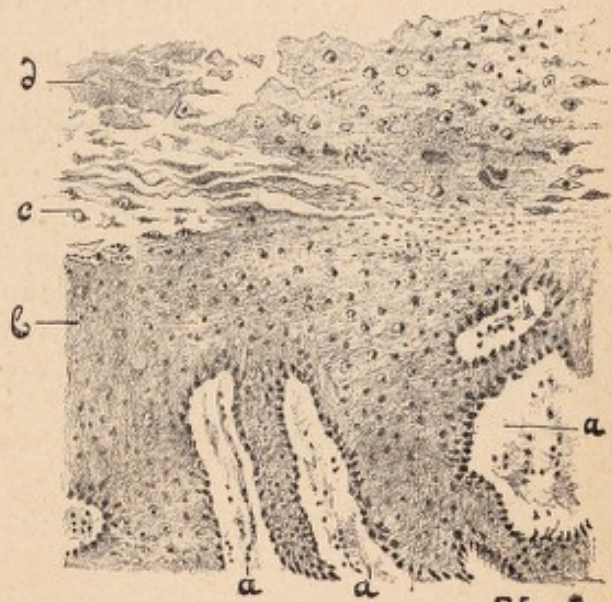
I



II



III



IV

H del.

# LEUCOPLASIES ET CANCROIDES DANS L'APPAREIL URINAIRE

## PLANCHE II

### LEUCOPLASIE DE L'URETÈRE ET DU BASSINET

FIG. I. — Leucoplasie de l'uretère (*faible grossissement*).

- a) Derme muqueux.
- b) Couches profonde et moyenne du revêtement épithélial, avec bourgeons interpapillaires volumineux et irréguliers.
- c) Couche granuleuse à éléidine.
- d) Couche cornée, très épaisse, en voie de desquamation.

FIG. II. — Un point du revêtement leucoplasique précédent (*fort grossissement*).

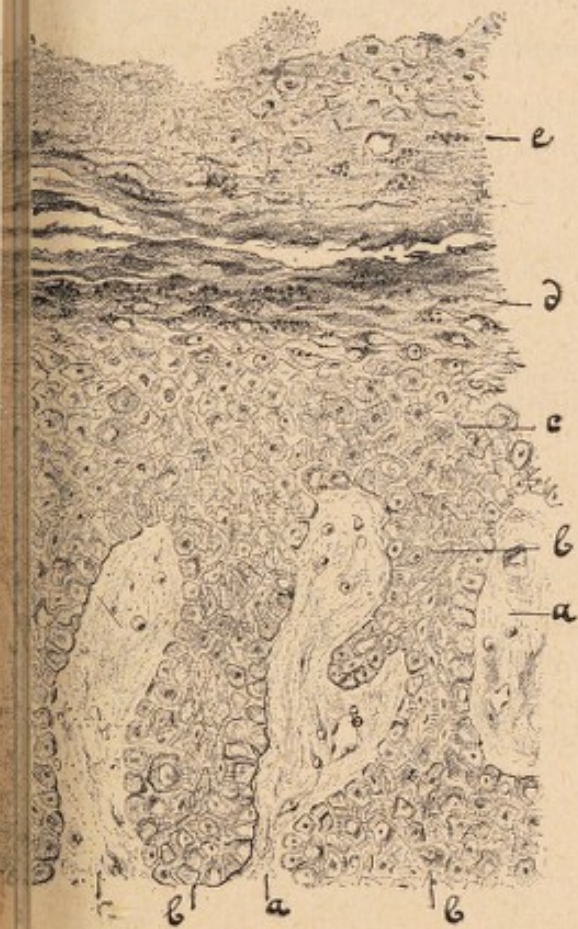
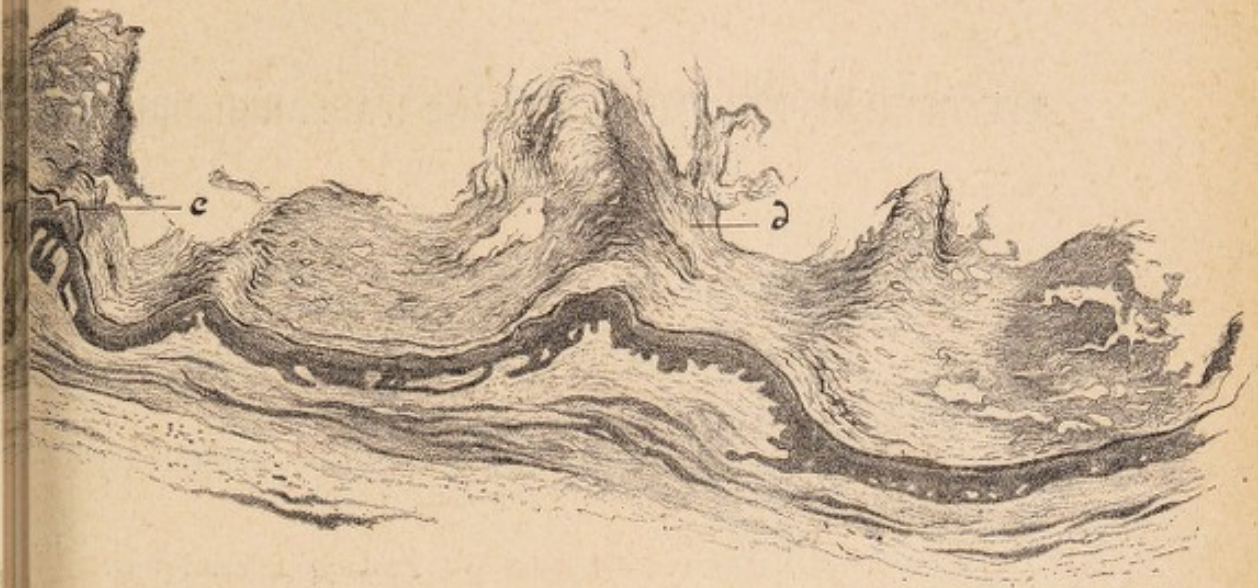- a) Papilles du derme.
- b) Bourgeons épithéliaux interpapillaires.
- c) Couche de cellules polygonales dentelées.
- d) Couche granuleuse à éléidine.
- e) Couche cornée superficielle.

FIG. III. — Leucoplasie du bassinnet (*grossissement moyen*).

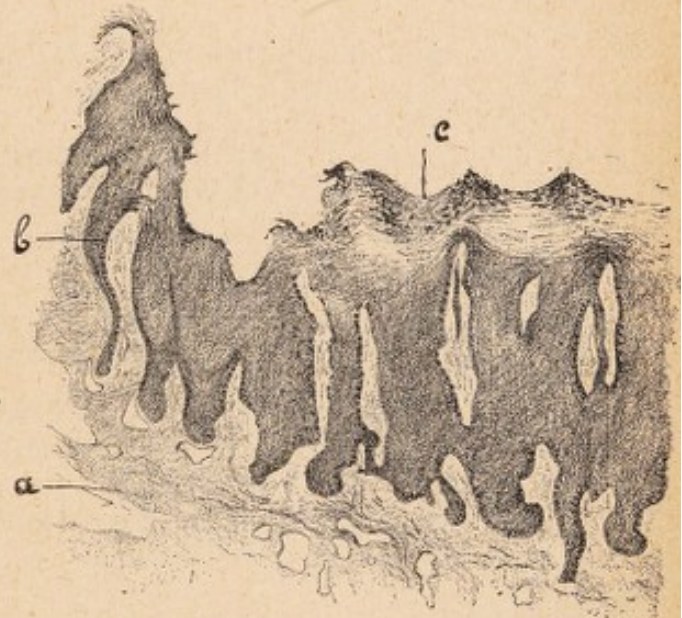- a) Derme papillaire ;
- b) Prolongements épithéliaux interpapillaires.
- c) Couche cornée superficielle, avec des îlots de cellules granuleuses.

OBSERVATION I, p. 14-18.

I



II



III

H del.

# LEUCOPLASIES ET CANCROIDES DANS L'APPAREIL URINAIRE

## PLANCHE III

### CANCROIDES VÉSICAUX

FIG. I. — OBSERVATION III, p. 67-69. — **Portion centrale typique de la tumeur** (*fort grossissement*).

- a) Lobules épithéliaux avec globes épidermiques.
- b) Stroma conjonctif.

FIG. II. — OBSERVATION III, p. 67-69. — **Fragment superficiel de la tumeur, entièrement kératinisé** (*faible grossissement*).

- a) Globes épidermiques confluent.
  - b) Travées de cellules plates.
- Pas de stroma conjonctif.

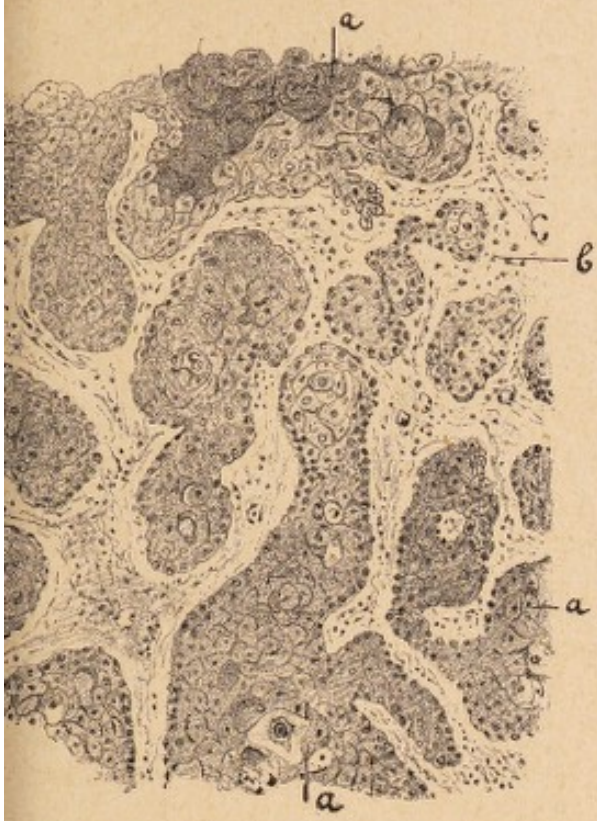
FIG. III. — OBSERVATION IV, p. 69-71. — **Contenu d'un alvéole** (*fort grossissement*).

- a) Globes épidermiques simples ou composés.
- b) Cellules polymorphes disséminées dans un exsudat granuleux.

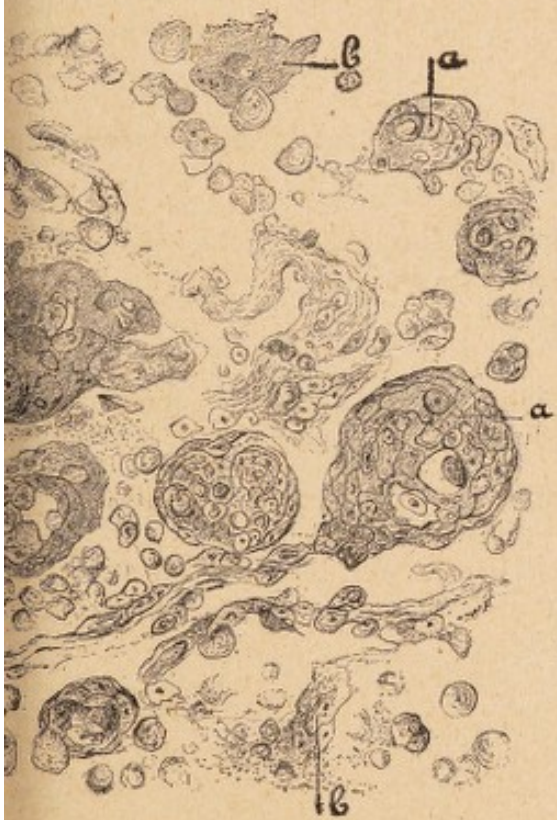
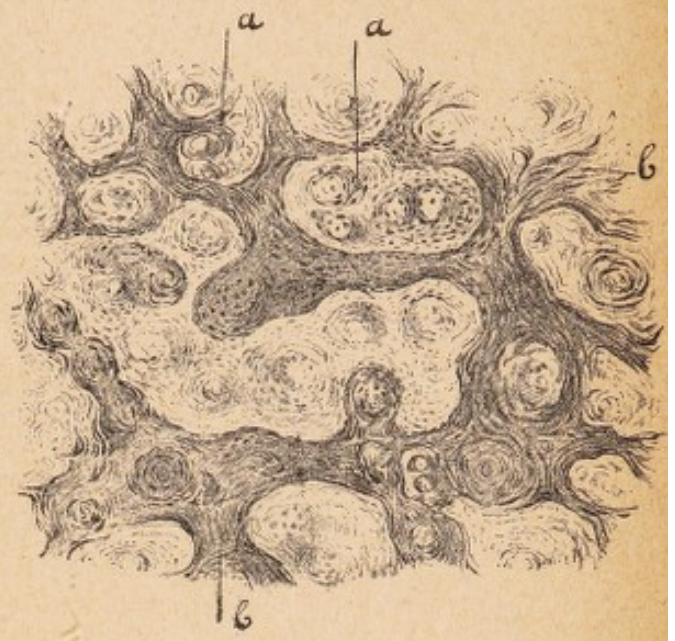
FIG. IV. — OBSERVATION I, p. 62-66. — **Un point de la périphérie de la tumeur** (*grossissement moyen*).

- a) Globes épidermiques disséminés au milieu d'une infiltration épithéliale diffuse.
- b) Faisceau musculaire envahi.
- c) Couche conjonctive externe.
- d) Vaisseau.

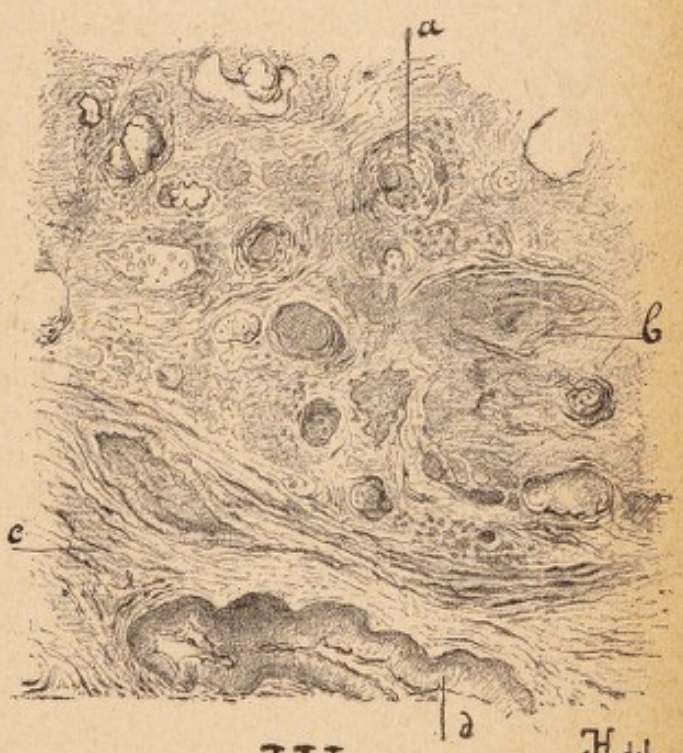
I



II



III



IV

H. del.



