Contribution à l'étude des fibro-myomes peri-urèthraux chez la femme / Joseph Baury.

Contributors

Baury, Joseph.

Publication/Creation

Paris : Henri Jouve, 1896.

Persistent URL

https://wellcomecollection.org/works/h8a7shb9

License and attribution

This work has been identified as being free of known restrictions under copyright law, including all related and neighbouring rights and is being made available under the Creative Commons, Public Domain Mark.

You can copy, modify, distribute and perform the work, even for commercial purposes, without asking permission.

Wellcome Collection
183 Euston Road
London NW1 2BE UK
T +44 (0)20 7611 8722
E library@wellcomecollection.org
https://wellcomecollection.org

8

Dr JOSEPH BAURY
DE LA FACULTÉ DE PARIS

CONTRIBUTION A L'ÉTUDE

DES

FIBRO-MYOMES

PERI-URÈTHRAUX

CHEZ LA FEMME

PARIS
HENRI JOUVE
ÉDITEUR
1896

Dr JOSEPH BAURY
DE LA FACULTÉ DE PARIS

CONTRIBUTION A L'ÉTUDE

DES

FIBRO-MYOMES

PERI-URÉTHRAUX

CHEZ LA FEMME

PARIS
HENRI JOUVE
ÉDITEUR
1896

A MON PRÉSIDENT DE THÈSE :

M. LE PROFESSEUR TILLAUX

Professeur de Clinique chirurgicale
Chirurgien de l'Hôpital de la Charité
Membre de l'Académie de Médecine
Commandeur de la Légion d'honneur

INTRODUCTION

Au mois de novembre 1895, tandis que nous suivions avec intérêt et grand profit le service de M. le docteur Routier, à l'hôpital Necker (voies urinaires), notre attention fut appelée sur le cas d'une femme portant une tumeur volumineuse de la cloison uréthro-vaginale. M. Routier porta le diagnostic de fibro-myôme de l'urèthre : la malade fut opérée le 3 décembre, sous nos yeux et nous pûmes constater que la tumeur était intimement liée à l'urèthre, tandis qu'elle se laissait facilement détacher du vagin. Ayant voulu, par la suite, consulter les auteurs sur la fréquence des tumeurs bénignes de l'urèthre chez la femme et sur les difficultés que présente leur extirpation, nous fûmes surpris de constater que nombre de chirurgiens n'y font même pas allusion, dans leurs traités.

Nous avons seulement découvert quelques observations disséminées dans des revues cliniques et particulièrement une qui servit de sujet à une leçon magistrale de M. Tillaux, en 1889, à l'Hôtel-Dieu.

Il nous a paru intéressant et utile de réunir les cas déjà connus et rapportés dans les ouvrages qu'on trouvera cités à notre Index bibliographique ; en y ajoutant quelques observations nouvelles dûes à l'obligeance de MM.

Routier et Albarran, nous espérons avoir préparé et facilité la besogne à ceux qu'intéresse cette question : Fibromyômes péri-uréthraux chez la femme.

Nous remercions ici sincèrement tous ceux qui nous ont aidé dans la confection de notre travail :

M. Routier d'abord, grâce auquel nous avons eu l'idée de choisir ce sujet de thèse ;

M. le professeur agrégé Albarran, qui nous a communiqué une observation prise dans son service ;

MM. Schmid, Brin et Ouvry, internes des hôpitaux, qui ont dirigé nos recherches bibliographiques et nous ont fourni les pièces nécessaires pour la description anatomo-pathologique et histologique de la tumeur qui fait l'objet de l'observation I de M. Routier.

Nous remercions, d'une façon toute spéciale, M. le professeur Tillaux, de l'honneur qu'il nous a fait en acceptant de présider notre thèse.

HISTORIQUE

Les fibro-myômes, qui feront le sujet de notre étude, se développent autour de l'urèthre, aux dépens de ses parois, le plus souvent en arrière dans la cloison uréthro-vaginale. Cette localisation nous permettra de réunir à ces fibro-myômes périuréthraux les tumeurs de même nature qui se développent dans la cloison vésico-vaginale. Le plus souvent, en effet, ces dernières tumeurs adhèrent à la fois à la vessie et à l'urèthre. Faisant abstraction, pour le moment, des deux cas où le fibrôme se développait dans le vestibule, nous pourrions donc intituler notre thèse : Etude sur les fibro-myômes de la cloison uréthro-vésico-vaginale.

Ces tumeurs ont une histoire encore bien courte et c'est à peine si l'on en rencontre 5 ou 6 cas dans la littérature médicale.

C'est en 1868 que Rey rapporte le premier cas, croyons-nous, de fibrôme péri-uréthral.

En 1869, Honning (1), assistant de Veit (de Bonn), en fournit un second exemple ; mais son observation étiquetée fibrôme, concerne en réalité un sarcôme, comme le

(1) Cité in Cliniques de Lejars, page 603.

prouve la marche de la tumeur qui fut rapide et envahissante et aussi l'examen histologique de Rindfleisch qui en fit un fibrôme mou. Nous laisserons donc cette observation de côté.

En 1875, Rizzoli, médecin de Bologne, écrit un bon mémoire sur « les différentes tumeurs qui se développent à l'intérieur de l'orifice de l'urèthre », et là nous trouvons rapportée comme extraordinaire une observatlon de fibro-myôme périuréthral, la première qui soit réellement concluante.

Rizzoli cite encore, dans son mémoire, quelques observations analogues, beaucoup trop résumées d'ailleurs, de West, Paget, Porro.

M. le professeur Tillaux, en 1889, publia dans les « Annales de Gynécologie », un cas très-intéressant de fibro-myôme périuréthral.

Buttner, en 1882, en relate un autre très complètement étudié. Il s'agissait là non pas d'un fibro-myôme ordinaire, mais plutôt d'un myôme anologue pour l'auteur aux myômes utérins.

Dans ses cliniques de 1893-94, Monsieur le professeur-agrégé Lejars, à propos d'un cas de fibro-myôme péri-uréthral dont il donne une observation clinique et anatomo-pathologique détaillée, nous fait l'histoire des tumeurs péri-uréthrales, en général, et relate tous les cas antérieurs.

Sous les inspirations du même professeur, Monsieur Daumy fait une thèse très intéressante concernant le même sujet.

Enfin, nous devons à l'obligeance de MM. Routier et Albarran, trois observations inédites de fibro-myômes péri-uréthraux ; qu'ils nous permettent de les remercier ici de cette communication qui est la base de notre travail.

Etiologie

Les causes des fibro-myômes nous échappent qu'il s'agisse de l'urèthre ou bien d'autres organes. Nous pouvons seulement dire quelle est leur fréquence relative, à quel âge ils se montrent surtout.

Parmi les tumeur péri-uréthrales les fibro-myômes sont les plus rares : on observerait plus souvent dans la même région les tumeurs malignes : cancers et sarcomes, et cette donnée a une certaine importance comme nous le verrons au chapitre du diagnostic.

Quant à l'âge auquel les fibro-myomes se montrent nous trouvons dans nos observations des femmes âgées de 36, 40, 34, 40, 40, 41 et 42 ans ; c'est donc de 30 à 45 ans que nous devrons nous attendre à rencontrer ces tumeurs. Ce point est intéressant car les statistiques de la thèse de M. Daumy nous apprennent que les cancers de la même région se développent dans la vieillesse, après la ménopause, entre 45 et 70 ans. Les kystes s'observent surtout chez les fœtus et le nouveau-né, quelquefois aussi chez la femme adulte. Les sarcomes se développent surtout après 50 ans. Cependant dans le cas de Honing la femme n'avait que 41 ans, et, sans doute on pourrait retrouver des cas analogues puisque le sarcome se développe dans d'autres régions pendant la jeunesse et l'âge mûr : ceci nous permet de dire déjà que la grande difficulté en clinique sera de différencier

les fibro-myômes des sarcomes à cause de la similitude du développement de deux espèces de tumeurs.

Nous avons déjà dit que les causes réelles des fibro-myômes nous échappent ; nous signalerons quelques causes hypothétiques. On a incriminé les accouchements; malgré que presque toutes nos observations concernent des multipares, nous n'osons conclure à cause du trop petit nombre de cas.

Dans l'observation de M. Routier il s'agit d'une femme arthritique légèrement atteinte de gravelle.

Dans l'observation de M. Albarran la femme dit être tombée à califourchon sur une échelle quelques années avant l'apparition des accidents.

Devons nous croire à l'influence pathogénique de l'arthritisme dans le premier cas, du traumatisme dans le second ? Ni plus ni moins, que nous ne faisons pour les tumeurs des autres organes.

Anatomie pathologique

Les tumeurs que nous avons à étudier, sont constituées comme l'indiquent leur nom, par des fibres de tissu conjonctif et des fibres musculaires lisses. Ces deux éléments sont combinés dans des propositions variables, mais presque toujours on les retrouve tous les deux. Parfois l'un des deux est absent et alors nous avons soit un fibrome soit un myôme pur. Nous ne possédons qu'un cas de fibrome pur, celui de Rey. A proprement parler, il n'y aurait pas de myômes purs, mais dans quelques cas les fibres lisses sont tellement abondantes qu'elles masquent presque complètement le tissu conjonctif. Telles sont les observations de Buttner et d'Albarran. Nous allons décrire successivement le fibrôme et les fibro-myômes. Ceux-ci constituant la plus grande partie des tumeurs qui nous occupent.

Fibrôme. — Nous nous en rapporterons, pour sa description à l'observation de Rey.

La tumeur assez régulièrement arrondie, ne présentant ni nodosités, ni lobules a la forme et le volume d'une pomme de terre de moyen volume. Nullement pédiculée, elle se confondait par sa base avec la paroi supérieure de l'urêtre, de sorte qu'après son excision une brèche notable reste béante. Elle est recouverte par une enveloppe cutanée ou muqueuse d'un rouge sale parcourue par quelques vaisseaux sanguins peu nombreux.

En avant cette membrane d'enveloppe est détruite et la tumeur se montre offrant une coloration d'un jaune sale et un aspect déchiqueté sans qu'on puisse dire qu'il y a véritablement ulcération. En incisant la tumeur on reconnaît qu'elle est de consistance ferme, sans cependant crier sous le scalpel ; la coupe en est uniforme sans traces de lobules ni de tubercules ; il ne s'en échappe aucun suc même par la pression.

L'étude de la structure intime faite au microscope démontre que la membrane enveloppante présente :

1° Une couche épithéliale formée de nombreux strates de cellules pavimenteuses.

2° Un corps muqueux peu coloré.

3° Une couche papillaire peu développée et peu vasculaire.

4° Un derme semblable à celui de la peau.

Quant à la tumeur proprement dite elle est constituée par de nombreuses couches de fibres piriformes étroites, sans noyaux, mais légèrement granuleuses. Ces couches de fibres n'affectent aucune disposition régulière, elles sont parfois séparées par une substance amorphe ou granuleuse et présentant par places quelques noyaux et quelques *cellules* de formation (Wischow). Aucune trace de vaisseaux sanguins. La portion grisatre et dénudée de la tumeur est au contraire presque exclusivement formée de noyaux et de cellules de formation, à peine y aperçoit-on ça et là quelques fibres piriformes ; elle présente quelques capillaires sanguins à une seule paroi. Il n'y a point à hésiter sur la nature de cette tumeur, c'est un fibroïde ou un fibrome

développé dans la paroi supérieure de l'urètre et enveloppé par la muqueuse du vestibule ou des petites lèvres.

Fibro-myômes

Volume. Il est évidemment très variable suivant l'âge de la tumeur. Mais comme ces tumeurs fibreuses ne sont pas douloureuses par elles-mêmes et qu'elles ne commencent à donner lieu à des symptômes que lorsque leur volume est devenu assez grand il est à remarquer que presque tous les fibro-myômes péri-uréthraux signalés avaient à peu près les mêmes dimensions, assez fortes d'ailleurs. Dans les cas de Buttner et de Tillaux c'est un œuf de poule, dans ceux de Rizzoli et de Routier c'est un œuf de dinde ; enfin dans celui d'Albarran la tumeur a le volume du poing.

Forme. Elle est généralement arrondie assez régulière; dans plusieurs cas elle donnait à la tumeur l'aspect d'une cystocèle simple.

Surface. Elle est égale, non bosselée comme celle des sarcômes qui se décompose ordinairement en plusieurs lobes.

Consistance. Celle des fibromes est uniformément dure surtout quand on a la pièce en main. Mais on comprend que sur le vivant à moins que la tumeur ne soit saillante et qu'on puisse facilement l'explorer, il sera difficile d'apprécier la consistance d'une tumeur haut placée comme dans le cas d'Albarran, par exemple.

Siège. — A ce point de vue nous devons diviser les

fibro-myomes en deux catégories. ceux qui naissent de la paroi supérieure de l'urêtre et ceux qui naissent de sa paroi inférieure. Nous n'avons qu'un cas des premiers, c'est le cas de Butner. Ceux qui naissent de la paroi inférieure doivent eux-mêmes être partagés en deux catégories. Les uns naissent bas et manifestement au niveau de l'urètre dans la cloison urétro-vaginale, les autres naissent plus haut au niveau du tiers supérieur de l'urètre, du col de la vessie, et même du trigone vésical. Cette division est très importante ; car la cloison urétro-vésico-vaginale n'est pas comparable dans ses parties supérieure et inférieure. En haut, au niveau du trigone vésical et du tiers supérieur de l'urètre, canal urétro-cystique et canal vaginal sont séparés par une couche très nette de tissu cellulaire dans lequel glissent des branches artérielles vésicales et vésico-vaginales. Là les deux canaux adossés sont faciles à séparer et on peut encore savoir, quand il s'y développe un néoplasme, de quel conduit musculaire il provient.

Dans les 2/3 inférieurs de l'urètre au contraire, l'urètre et le vagin sont intimement unis et confondus. Le sphincter urétral complet et circulaire en haut, n'existe ici que sur les parois antérieures et latérales ; en arrière il est remplacé par les fibres musculaires du vagin. Ici il ne saurait donc être question de séparer les fibrômes vaginaux et les fibrômes urétraux au point de vue de leur implantation. Aussi devrait-on les appeler fibromes urétro-vaginaux.

Dans les fibro-myomes supérieurs il n'en est pas de même, avons-nous dit ; là on doit tâcher de différencier les fibromes vaginaux et les fibrômes périuréthraux et périvésicaux.

A ce point de vue, ou bien les fibrômes adhèrent seulement au vagin et l'opération montre qu'ils sont facilement énucléables de l'urèthre et de la vessie ; dans ce cas on peut affirmer qu'il s'agit de fibrome primitif du vagin. Mais quand à l'opération on trouve des adhérences plus ou moins fortes à l'urèthre, nous estimons que le néoplasme est développé primitivement aux dépens du conduit uréthral et non point que ce soit un fibrome vaginal adhérent secondairement à l'urèthre et nous décrivons tous ces cas comme des fibromes péri-uréthraux ou péri-vésicaux.

C'est pourquoi nous sommes de l'avis de Monsieur le Professeur Tillaux, quand il donne à sa tumeur le nom de fibrome de l'urèthre puisqu'elle adhérait à ce canal. M. Pozzi la rattache cependant aux fibromes du vagin, mais nous ne voyons point pour quelle raison.

Résumant ce que nous pensons du point d'implantation des fibro-myones péri-urétraux et péri-vésicaux, nous dirons :

1° Les tumeurs fibreuses développées dans la cloison uréthro-vaginale dans ses deux tiers inférieurs naissent de fibres musculaires de la paroi sans qu'on puisse savoir si ces fibres appartiennent à l'urèthre ou au vagin.

2° Les tumeurs fibreuses développées aux dépens du trigone vésical et du tiers supérieur de l'urèthre sont ordinairement très frciles à séparer du vagin, très intimement unies au contraire au canal uréthro-cystique. Dans ces cas il ne peut y avoir de doute sur leur origine ; c'est pourquoi nous n'hésitons pas à placer le cas de M. Tillaux parmi nos observations ; c'est pourquoi le cas de Griffith devrait

probablement être classé parmi les fibro-myômes de l'urèthre tellement il était adhérent à ce canal.

3° Quant au myôme dont nous devons l'observation à l'obligeance de M. Albarran, c'était évidemment un de ces myômes vésicaux que M. Albarran a si bien étudiés dans son livre sur les tumeurs de la vessie, mais un myôme excentrique analogue à ceux qu'ont décrit récemment MM. Terrier et Hartmann.

Quel que soit leur siège, supérieur ou inférieur ces fibrômes sont encapsulés et faciles à enucléer sauf en un point uréthral ou vésical dans lequel ils présentent quelques adhérences.

Conpe macroscopique de la tumeur

Ces tnmeurs sont dures à couper et crient sous le scalpel.

Elles sont très peu vasculaires. Souvent à la surface de la coupe les vaisseaux semblent s'arrêter à la périphérie, dans la gangue celluleuse.

Examen histologique

Les résultats de l'examen histologique concordent tous sur ce point que la tumeur est constituée de fibres musculaires lisses et de faisceaux conjonctifs.

Mais chacun de ces éléments pouvant prédominer, suivant tel ou tel point de la tumeur, les coupes pourront différer sensiblement d'aspect.

Pour fixer les idées, nous décrirons la coupe qui a servi au diagnostic du fibro-myôme de l'observation VII ; non pas que cette coupe soit meilleure que d'autres, mais parce qu'elle contient une proportion sensiblement égale d'éléments fibreux et d'éléments musculaires.

Nous constatons (1), à un faible grossissement, que la coupe nous montre deux éléments fort distincts : les uns colorés en brun, les autres en rose.

Les éléments foncés affectent la disposition de petits champs irréguliers, tantôt punctiformes, tantôt plus étendus, arrondis, à bords déchiquetés. Ailleurs, ils affectent une forme très allongée à bords parallèles. Ils sont constitués par des faisceaux de fibres musculaires lisses qui sont coupés parallèlement à leur axe (forme allongée), ou perpendiculairement (forme arrondie), ou encore en oblique (forme déchiquetée). Ce qui nous fait dire que ce sont

(1) Nous prions le lecteur de se reporter aux figures qui accompagnent l'obs. VII.

des éléments musculaires, c'est leur coloration sous l'action du réactif, coloration toujours la même pour le même réactif (v. Obs. VII). En effet, à un plus fort grossissement, on distingue les fibres musculaires caractéristiques. Les éléments clairs représentent les faisceaux conjonctifs. Ils existent sous la forme de bandes, de trousseaux longitudinaux formant de grandes séparations, de grandes travées dans la tumeur et de la périphérie desquelles partent des faisceaux secondaires se répandant dans les parties musculaires et les divisant en tous ces champs que nous venons d'étudier. Quand les travées fibreuses se croisent, elles donnent lieu à ces trousseaux de direction complètement différente, que nous voyons sur notre coupe.

A un fort grossissement, on distingue les fibres conjonctives bien distinctes et séparées les unes des autres par quelques cellules conjonctives dont les noyaux sont bien apparents.

Les coupes obtenues peuvent différer beaucoup de la description légèrement schématisée que nous venons de donner. Si l'examen porte sur un point surtout riche en fibres musculaires, les faisceaux conjonctifs seront très minces et pourront faire défaut par place. Ou, au contraire, sur une autre coupe, on pourra ne trouver que du tissu conjonctif et chercher en vain une seule fibre musculaire. Il convient donc d'examiner, pour le diagnostic, des coupes de différentes régions.

La preuve de ce que nous venons d'avancer est fournie par l'examen histologique de l'observation de M. Lejars (1). A la périphérie de la tumeur, existait une couche

1. In Thèse de M. Daumy. Paris, 1894, p. II.

de 150 μ d'épaisseur composée exclusivement de tissu fibreux (fibres conjonctives, cellules, fibres élastiques) ; au-dessous de celle-ci, les éléments musculaires et fibreux semblaient mélangés en proportions sensiblement égales ; enfin, vers le centre de la tumeur, les fibres lisses prennent la prédominance et les faisceaux conjonctifs deviennent rares.

Ajoutons, pour être complet, qu'on rencontre dans les couches superficielles des fibres élastiques plus ou moins nombreuses et le développement d'une vascularisation en relation avec la richesse de la tumeur en fibres lisses.

Symptômes

Les symptômes des fibro-myômes de la cloison vésico-uréthro-vaginale sont la plupart du temps peu marqués. Malgré le silence des classiques sur ce point, ils n'en existent pas moins et peuvent revêtir même, dans quelques cas, une certaine intensité.

La douleur est nulle en général et elle ne se montre qu'à une période avancée de l'affection. On comprend aisément du reste que la tumeur pouvant se développer à volonté, en refoulant la paroi du vagin, ne comprime aucune ramification nerveuse. Mais à une époque plus avanéée de l'évolution, quand le fibrôme fait saillie hors de la vulve, comme dans notre observation personnelle VII, on comprend qu'il puisse provoquer des tiraillements plus ou moins douloureux. De plus le frottement constant qui se produit à cette région à chaque pas que fait la malade, amène une irritation de la muqueuse vaginale qui se traduit par une sensation de brûlure. Elle peut même acquérir une telle intensité qu'elle rende impossible toute occupation nécessitant la marche.

Dans certains cas, il peut exister du vaginisme (Obs. VIII) déterminé probablement aussi par les froissements des muqueuses vaginale et vulvaire. Les spasmes peuvent être intenses et rendre très douloureux et même impossibles l'exploration et les rapports sexuels. Ce symptôme paraît rare toutefois.

Les hémorrhagies ne s'observent pas souvent, puisque nous ne trouvons signalé — à part le suintement séro-sanguinolent des tumeurs ulcérées — que le cas de M. Albarran (Obs. VI) où il exista une hémorrhagie assez importante. Nous insistons sur ce fait que l'hémorrhagie fut vésicale, ce qui est une preuve de plus que les tumeurs qui nous occupent ont des connexions et une parenté plus intime avec le système vésico-uréthral qu'avec le vagin.

Les symptômes urinaires sont extrêmement variables. Un fibro-myôme développé aux dépens de la paroi antérieure de l'urèthre près de sa terminaison et pédiculisé au niveau du vestibule de la vulve, comme dans l'observation de Rey, peut amener une oblitération relative du méat et gêner ou troubler la miction.

Dans les corps fibreux en rapport avec la moitié inférieure de l'urèthre, il n'existe aucune modification des mictions ; tout se passe naturellement (obs. VII). Mais il n'en est plus de même dans les tumeurs haut situées, dans celles qui sont en rapport d'un côté avec les culs-de-sac du vagin, de l'autre avec la paroi inférieure de la vessie, la région du col et la partie supérieure de l'urèthre. Le début est insidieux, cela va sans dire. Puis quand la tumeur acquiert un certain volume, elle comprime l'urèthre à sa sortie de la vessie et amène une gêne, une difficulté de la miction.

La malade est obligée de pousser et ces phénomènes rappellent assez les troubles mécaniques de l'hypertrophie prostatique : même région, même compression. (Obs. VIII).

Après une durée variable, cette simple gêne se change

en obstacle — sous l'influence de causes inconnues, probablement congestives — et la rétention éclate. (Obs. IV.) Elle dure quelquefois plusieurs jours, d'autrefois il suffit d'un sondage pour la faire disparaitre. Enfin dans certains cas, la rétention incomplète s'installe insidieusement, la vessie se distend et la malade urine par regorgement, elle a de l'incontinence.

Enfin le dernier symptôme fonctionnel qui se présente est la dystocie. Porro, cité par Rizzoli (1), a observé un fibrome situé à la partie supérieure de la paroi antérieure et qui avait amené des troubles graves au moment de l'accouchement. Il est aisé de comprendre du reste que la présence d'une tumeur dure dans l'excavation diminue d'autant ses diamètres et gêne fortement le passage de la partie fœtale engagée. Ces mêmes symptômes se retrouvent du reste dans les fibromes du col utérin ou les fibromes enclavés.

En résumé les symptômes fonctionnels se montrent presque nuls, en tout cas peu marqués pour les fibromyômes développés à la partie inférieure de l'urèthre ; pour ceux de la partie supérieure de ce canal et du bas fond de la vessie, ils consistent surtout en gêne de la miction, rétention, incontinence.

Signes physiques

On conçoit sans peine que les signes physiques varient aussi suivant la localisation de la tumeur et comme pour

(1) Rizzoli loc. cit.

les précédents nous pouvons distinguer des fibromyômes inférieurs et des fibromyômes supérieurs.

Les premiers se présentent à nous sous forme d'une tumeur arrondie ou elliptique, ayant son grand axe parallèle à celui de la vulve. Elle est sessile et diffère par conséquent des polypes vaginaux auxquels quelques auteurs semblent vouloir la rattacher. Cette tumeur écarte les petites et les grandes lèvres et fait une saillie variable suivant son volume entre la fourchette qu'elle déprime et le méat qu'elle refoule en haut. Elle est recouverte de la muqueuse vaginale qui — dans les débuts, du moins — est d'aspect normal, tout au plus un peu desséchée. Au premier coup d'œil, on croirait avoir affaire à une cystocèle. Puis la tumeur continuant à descendre peu à peu par son poids et son augmentation de volume, elle frotte pendant la marche contre la face interne des cuisses ou les vêtements et sa partie la plus saillante s'ulcère, d'abord superficiellement, puis plus profondément ; le derme de la muqueuse est à nu ; il secrète un liquide séro-purulent, quelquefois légèrement hémorrhagique, empesant le linge et gênant la malade.

En pratiquant le toucher, on constate que la cavité du vagin s'enfonce normalement derrière la tumeur et que le col utérin est à sa place.

Une sonde introduite dans l'urèthre passe au-dessus de la tumeur, et est perceptible en arrière d'elle ; elle arrive à la vessie située en position normale.

A la palpation, la tumeur est égale, non bosselée ; sa consistance est uniforme et élastique ; elle est résistante, la pression ne la vide pas et ne provoque aucun besoin

d'uriner. Enfin on perçoit une fausse fluctuation, mais on n'a pas le soulèvement net du doigt, ni l'onde liquide. Autour d'elle, les tissus ne sont pas indurés, ils sont souples et normaux.

Les fibro-myômes de la partie inférieure de l'urèthre, au lieu d'être développés aux dépens de la paroi postérieure peuvent avoir leur point d'implantation sur la paroi antérieure. Tels sont les cas de Rey et de Buttner. Ils se dirigent alors vers le vestibule et affectent une grande tendance à se pédiculiser à la façon des polypes. Leur aspect extérieur est le même que celui des myômes postérieurs. Seule la muqueuse qui les recouvre est plus fine. On est alors obligé de les soulever pour voir le méat ; ce sont les seules particularités qu'ils présentent.

Tout autres sont les signes physiques des fibromyomes développés à la terminaison de la vessie et au commencement de l'urèthre. La lésion ne saute pas à l'œil au premier examen ; il faut la chercher pour la voir.

En pratiquant le toucher vaginal, la femme étant dans le décubitus dorsal, les doigts (il est préférable, à moins de vulve très étroite, de pratiquer le toucher avec deux doigts ; les sensations sont beaucoup plus nettes) rencontrent en suivant la paroi antérieure, à une hauteur variable, une tuméfaction lisse, arrondie, non adhérente à la paroi vaginale, d'une grosseur variant d'une noix à un œuf de poule, rénitente et élastique. La tumeur est indolore ; elle est nettement séparée du col utérin dont la mobilité est conservee et adhère soit à l'urèthre, et alors les limites sont celles d'un noyau arrondi fixé dans la paroi, soit au trigone vésical. Dans ce cas la tumeur diminue d'épaisseur peu à

peu, latéralement, on la délimite mal et il est difficile de dire où s'arrête au juste la néoplasie sur les parois vésicales. Nous verrons que cette dernière disposition peut rendre difficile le diagnostic. Les culs de sac vaginaux sont libres, les ligaments larges souples, on garde l'impression d'une lésion locale.

En déprimant la fourchette avec une large valve et en relevant la moitié inférieure de la paroi vaginale antérieure au moyen d'une valve plus étroite, le fond du vagin est accessible à la vue. Mais celle-ci ne donne pas de renseignements bien importants : ce qu'on voit, c'est la muqueuse vaginale de coloration normale, soulevée par une tuméfaction dont les limites et le volume échappent absolument. Le col utérin est en bon lieu quelquefois repoussé légèrement en arrière.

Evolution ; Marche ; Durée

La marche des fibromyômes qui se développent dans la cloison vésico-uréthro-vaginale paraît être lente. Le début n'est noté dans aucun cas et cela se comprend puisque les symptômes ne se déclarent que lorsque la tumeur a acquis déjà un certain volume. C'est ainsi que dans l'obs. VII, la tumeur a très peu grossi depuis un an, date à laquelle fit brusquement saillie à la vulve au moment d'un effort. Du reste quel que soit le siège d'un fibromyôme, il est probable que son évolution est à peu de chose près la même et que la lenteur d'évolution qu'on observe dans les corps fibreux de l'utérus se retrouve probablement ici.

En tout cas depuis le jour où la tumeur a été découverte jusqu'au moment où elle a été opérée, elle a progressé lentement dans toutes nos observations.

Sa durée est indéfinie et l'opération seule peut y mettre un terme, car, même dans les cas où la tumeur aurait tendance à s'éliminer, ce ne seroit qu'une destruction partielle, comme nous le verrons plus bas.

Nous avons signalé, à propos des symptômes, deux complications qui peuvent survenir dans l'évolution des fibro-myomes. La première est l'hémorrhagie qui s'est faite dans la cavité vésicale ; elle n'a pas été assez abondante pour faire naître des craintes, mais il ne serait pas impossible qu'en laissant augmenter la néoplasie, l'hémorrhagie ne devint plus fréquente et plus abondante. La seconde complication observée est la dystocie, nous n'y revenons pas.

Les fibro-myomes ont donc une évolution lentement progressive et si la chirurgie n'intervient pas, ils n'ont aucune tendance à la disparition.

Dans quelques-uns des cas observés, il y eut destruction de la paroi vaginale qui recouvrait la tumeur. Il est logique de penser que l'ulcération aurait gagné peu à peu en profondeur et qu'il eût pu en résulter du sphacèle du fibrôme, comme cela a été observé pour les polypes du vagin. Ce ne serait qu'une complication de plus et non un acheminement vers la guérison.

Diagnostic

Le Diagnostic des tumeurs péri-uréthrales chez la femme est souvent fort difficile. et pour procéder avec ordre nous nous demanderons successivement avec Daumy si la tumeur est bien urétrale, si elle est endo ou pèri-urétrale, et enfin si c'est un fibro-myône.

1° La tumeur est-elle urétrale ?

Nous devons nous poser cette question, car un polype de l'utérus, un fibrôme ou une tumeur de la paroi antérieure du vagin, même une cystcèle, peuvent être confondues à première vue avec une tumeur péri-utérale.

Pour le polype de l'utérus il suffit vraiment d'y songer et de rechercher les rapports du pédicule avec le col utérin pour être fixé sur sa nature,

La cystocèle vaginale ressemble bien à une tumeur péri-urétrale inférieure qui s'accompagne toujours d'ailleurs de prolapsus de la muqueuse vaginale, mais la cystocèle est molle, réductible, située en arrière de l'urèthre. Ce sont là des caractères opposés à ceux des tumeurs urétrales.

Les fibrômes du vagin, les autres tumeurs vaginales, kystes, vieux abcès chroniques, peuvent simuler des tumeurs urétrales. Mais si nous palpons attentivement un fibrôme vaginal nous nous rendons compte de sa mobilité

plus ou moins complète dans les plans profonds ; on peut l'attirer en bas plus facilement avec une pince ; enfin avec le palper combiné au cathétérisme il est rare qu'on ne puisse rencontrer le point d'implantation de la tumeur sur un point qui ne correspond pas à l'urètre.

2° La tumeur est-elle endo ou péri-urétrale ?

Un seul cas est difficile. Nous ne parlons pas en effet du diagnostic des polypes de l'urèthre sortant par le méat. Il est toujours possible alors de suivre le pédicule jusqu'au point d'implantation. Mais parfois le polype à pédicule court ne sort pas de l'urètre et fait alors bomber la paroi urétro-vaginale comme s'il y avait une tumeur péri-utérale.

Le cathétérisme rendra alors de très grands services pour le diagnostic. La sonde sera arrêtée par le polype et n'entrera que difficilement dans la vessie tandis que dans nos observations le cathétérisme fut toujours facile. Il est vrai qu'un spasme peut arrêter la sonde quelque temps, mais quand on a franchi l'obstacle en laissant la sonde à son contact pendant un instant, il n'y a guère moyen de méconnaître le spasme, d'autant plus qu'une fois franchi le rétrécissement spasmodique se laisse de nouveau franchir avec la plus grande facilité.

3° Quelle est la nature de la tumeur ?

Nous allons procéder par élimination. Il paraît simple tout d'abord de différencier un kyste du vagin ou de la

cloison urétro-vaginale d'une tumeur péri-urétrale. Et cependant si l'on songe que parfois ces kystes ont une paroi très épaisse et ne présentent pas de fluétuation, que d'autre part certaines fibro-myômes sont assez mous et trop profondément placés pour qu'on puisse les explorer facilement, on comprendra l'obligation où l'on se trouve quelquefois de faire une ponction exploratrice.

La réserve que nous faisons en ce moment est encore plus juste si nous songeons à ces abcès chroniques développés dans le septum urétro-vaginal ; c'était probablement à un de ces abcès que Nicaise avait affaire dans l'observation relatée ici.

OBSERVATION RONDOT

Femme amenée à la maison de santé de Nicaise pour métrite. A l'examen on constate en écartant la vulve qu'il existe une petite tumeur au niveau du méat. Elle est située au-devant de la colonne antérieure du vagin et s'implante largement sans pédicule sur la paroi postérieure de l'urèthre avec laquelle elle se continue. Son volume ne dépasse pas celui d'une noisette. Bien limitée elle est dure sans trace de fluctuation. Sa couleur est celle de la muqueuse. La pression n'est pas douloureuse et la malade ne s'est jamais aperçue de sa tumeur ; elle se rappelle seulement avoir eu un abcès dans la région, sans d'ailleurs pouvoir en préciser le siège. M. Nicaise plonge la pointe d'un bistouri au centre de la tumeur ; il s'en écoule un liquide épais et noir comme de la terre de sienne, de consistance poisseuse ; il ne dégage aucune odeur. Au microscope on y trouve que des granulations moléculaires.

Quelques jours plus tard il n'y a plus trace de la tumeur ni de l'incision.

Pour nous il s'agit là d'un viel abcès avec hémorrhagie.

Pouvons-nous confondre le fibrôme péri-urétral avec un cancer de la même région? La difficulté peut se présenter de deux façons. Tantôt nous avons affaire à un cancer au début, sans retentissement sur l'état général, avec une tumeur encore localisée, et pour peu que la malade ait eu des troubles vagues de ce côté depuis quelques années nous pouvons porter le diagnostic de fibrôme péri-urétral déjà ancien alors qu'il s'agit d'un cancer encore récent. Mais ce cancer présente, dès maintenant, des caractères spéciaux ; sa consistance n'est pas uniforme, et on peut sentir quelques points plus durs ; les limites sont peu nettes et autour de la tumeur on sent gagner l'infiltration ; les ganglions inguinaux sont engorgés. Enfin il est bien rare que la tumeur soit aussi indolente dans les conditions ordinaires ou à la pression,

Parfois nous sommes en face d'un fibrôme ulcéré à ses parties les plus saillantes et la vue de cette ulcération reposant sur une tumeur nous conduirait naturellement vers l'idée de cancer, si nous n'apprenions par la malade qu'elle porte sa tumeur depuis quelques années déjà, si nous ue voyons que cette malade, qui n'a jamais souffert de sa tumeur est encore très bien portante. et enfin si nous ne retrouvions sur cette ulcératlon de fibrôme tous les caractères qui suffisent à différencier un polype utérin ulcéré d'un épithéliome du col.

Le diagnostic le plus difficile est à notre avis celui du sarcome. Celui-ci peut se présenter aux mêmes âges que

le fibrôme quoique il atteigne plus souvent un âge plus avancé. Il évolue lentement pendant assez longtemps, puis subit une poussée qui l'amène rapidement à un volume parfois considérable ; nous avons noté également dans nos fibrômes ces poussées qui les transforment rapidement.

D'autre part la forme, la consistance des sarcomes et des fibro-myômes ne sont pas très différentes. Comment arriverons-nous donc à porter un diagnostic, et par là même à dirriger notre intervention ? En examinant attentivement la marche de la maladie ordinairement plus rapide et plus soudainement envahissante à un moment donné. En palpant avec soin la surface de la tumeur, ce qui permettra de lui découvrir une consistance plus mollasse et parfois des inégalités de consistance suivant les points. De plus, souvent la surface du sarcôme sera décomposable en lobules. Les signes de compression des organes sont plus prononcés dans le sarcôme. Mais malgré toutes ces distinctions, nous comprenons très bien les chirurgiens qui coupent un fragment de la tumeur pour asseoir définitivement leur diagnostic.

Enfin nous savons que nous avons affaire à un fibromyome de l'urêtre. En quel point est-il situé ?

Est-il développé surtout d'un côté ? Empiète-t-il sur la vessie ? Par un palper sérieux, par un cathétérisme qui nous donnera le sens des déviations de la sonde, par l'erdoscopie nous répondrons à les différentes questions.

Dans son cas, M. Albarran pratiqua l'examen endoscopique qui lui demontra que la tumeur formait en arrière du col vésical, une saillie assez analogue comme aspect à celle d'une prostate. La muqueuse vésicale était normale.

Traitement

Le traitement des fibro-myômes de l'urèthre est essentiellement chirurgical.

Quel résultat espérer, en effet, de toute la série des résolutifs ou des pommades dites fondantes, en face d'une néoplasie qui pour être bénigne et sans aucune tendance à l'envahissement, n'en continuera pas moins sa lente évolution. L'ergot de seigle, la teinture de cannabis indica, l'hydrastis canadensis n'agissent dans les fibromes utérins que contre le symptôme hémorrhagie et ne trouvent aucune indication dans le cas présent.

Cependant il serait possible que quelque malade timorée et nerveuse, préférât vivre avec sa tumeur plutôt que subir une opération, si légère fut-elle.

Il est alors indispensable pour le médecin de savoir pallier aux différents symptômes de l'affection.

Dans le cas de vaginisme, ou se trouvera bien des injections émollientes et légérement antiseptiques.

L'eau boriquée rendra ses services habituels, ou prescrira par jour deux irrigations chaudes, de deux litres chacune, l'une le matin et l'autre le soir. L'eau de guimauve peut être employée. Si le vaginisme est intense on employera comme anesthésique local l'antipyrine. On injectera dans le vagin — après le lavage boriqué et au moyen d'une seringue à hydrocèle, par exemple — la solution suivante qu'on abandonnera dans la cavité :

Antipyrine..... 4 grammes
Eau distillée..... 100 grammes

Ou encore on placera un tampon de coton imbibé de la même solution.

La cocaïne donne aussi de bons résultats soit dans les cas de vaginisme, soit dans les cas de cuisson au niveau du méat pendant la miction ; on introduit légèrement les parties douloureuses d'un peu de la pommade suivante :

Cocaïne (Chlorhydrate de).. 3 grammes
Vaseline..... 100 grammes

Le traitement palliatif restera bien entendu impuissant devant les phénomènes de rétention ou d'incontinence tels que ceux qui sont décrits dans notre observation ?

Quant au traitement curatif, nous pouvons considérer les trois méthodes préconisées pour les fibromes en général : les cautérisations, l'électrolyse, l'intervention sanglante.

Les cautérisations qu'on emploie, les agents chimiques ou les agents physiques, nous semblent devoir être rejetées d'une façon absolue.

Ils ne peuvent être appliqués que par la paroi vaginale et entraînent par conséquent fatalement sa destruction.

La réparation ne pouvant se faire que par l'évolution d'un tissu de cicatrice, celui-ci amènerait une atrésie plus ou moins considérable du vagin. Il serait, de plus, difficile de limiter strictement l'action des caustiques au fibrôme, et l'urèthre risquerait fort d'être intéressé, ce qui créerait une source de complications à plus ou moins brève échéance.

L'électricité a joui d'une grande vogue dans le traitement des corps fibreux de l'utérus. Sa valeur thérapeutique

est très discutée : tandis que certains auteurs lui attribuent une action destructrice sur le fibrôme et citent des cas où son volume aurait diminué de moitié et plus, d'autres observateurs lui refusent cet avantage et lui concèdent simplement des propriétés hémostatiques. Si la première théorie est exacte, on pourrait, à la rigueur, appliquer le procédé aux fibrômes qui nous occupent, la technique resterait la même, quoique très simplifiée par la situation abordable du corps fibreux. L'électrode positive n'aurait qu'à traverser la mince paroi vaginale pour pénétrer en plein fibrôme. L'électrode négative consisterait en une large plaque métallique recouverte de peau de chamois et appliquée à la région hypogastrique. Nous ne pouvons nous prononcer sur ce procédé, qui n'a pas encore été mis à l'essai dans le cas particulier ; nous avons simplement raisonné par analogie.

Reste la méthode sanglante et, disons-le de suite, seule rationnelle pour ces tumeurs. Nous avons ici, en effet, une région facilement abordable, ainsi que le prouvent les interventions tous les jours plus nombreuses, qu'on y pratique. L'anatomie nous enseigne qu'on n'y rencontre ni gros vaisseaux, ni troncs nerveux d'importance première. Seul, le canal de l'urèthre demande à être soigneusement respecté, et avec un peu d'habileté et de prudence, on peut l'éviter. L'antiseptie de la région peut être obtenue d'une façon sinon parfaite, au moins suffisante pour une réunion par première intention. Voilà pour l'opération.

Si nous considérons la néoplasie en elle-même, nous trouvons une tumeur classée comme bénigne, c'est-à-dire

n'ayant aucune tendance à se reproduire ni à envahir les autres organes de l'économie ; et de plus, une tumeur encapsulée — du moins en partie — sans grande adhérence aux organes voisins, facilement extirpable par conséquent.

La conclusion s'impose donc : l'énucléation est la méthode de choix entraînant la guérison radicale de la tumeur.

La préparation de la malade est importante. La malade prendra quelques jours avant l'opération deux injections vaginales de sublimé au 1/2000e chaque jour ; elle sera purgée l'avant-veille de l'opération ; prendra la veille au matin un grand bain savonneux, le soir un lavement évacuatif et un repas léger. La malade restera à jeûn le jour de l'opération, à moins qu'on opère l'après-midi, auquel cas on peut permettre un potage et un œuf à huit heures.

L'anesthésie totale est de rigueur ; éther ou chloroforme suivant le chirurgien et suivant la malade.

La malade sera placée dans la position dorso-sacrée, les cuisses fléchies sur le bassin et maintenues soit par des aides, soit par des appuie-jambes. On rasera les poils des grands lèvres ; on peut respecter ceux du mont-de-vénus qui ne sont guère gênants; le vagin est lavé soigneusement au moyen d'une compresse enduite de savon, il est ensuite largement irrigué. La toilette vulvaire est pratiquée suivant les procédés habituels.

Une valve large et courte déprime la fourchette et fait saillir dans la vulve la paroi antérieure du vagin distendue par la tumeur. L'opérateur la fixe d'une main et trace de l'autre au bistouri une incision elliptique plus ou moins large suivant la distension de la paroi, à peu près connue

dans la colporrhaphie antérieure. S'il existe, comme dans notre observation (obs. VII) une ulcération au point saillant de la tumeur, il est évident qu'elle doit être comprise dans l'ellipse. L'incision pénètre d'emblée jusqu'au fibrome. On saisit alors avec une pince à griffes les lèvres de l'incision et on les sépare du fibrome d'abord au bistouri ; puis, dès que le décollement est amorcé, on continue à la spatule ou aux ciseaux courbes employés fermés, ou au besoin avec les doigts. Le fibrome est entre temps solidement saisi avec une pince de Museux, et quelques mouvements de traction aident à l'énucléation (1). Le seul point délicat consiste à ménager l'urèthre. C'est pourquoi en approchant de sa paroi inférieure, l'opérateur redoublera d'attention et reprendra au besoin le bistouri dont on limite même l'action. Si la dissection est laborieuse il sera préférable d'introduire dans l'urèthre une sonde métallique qui, renseignant sur la situation, permettra de se tenir à distance.

La tumeur une fois énuclée — ce qui a été rapidement obtenu, en général — on place une ou deux pinces sur les points saignants et on lie de suite au catgut. On pratique alors la réunion de la plaie. Il est préférable pour éviter tout clapier pouvant donner lieu à un hématome de faire un surget profond au catgut, rapprochant les parois de la plaie chirurgicale. Les tranches vaginales sont réunies aux crins de florence ; il est bon d'éviter de se servir de soie qui s'infecte facilement par capillarité.

Le pansement est simple : un ou deux tampons de

(1) L'écraseur linéaire est absolument inutile ici, il n'y a aucune hémorrhagie à craindre.

gaze iodoformée dans le vagin, une plaque d'ouate au-devant de la vulve, maintenue par un bandage en T suffisent parfaitement.

On enlève les crins au 7e jour et la réunion est obtenue.

Les soins consécutifs consistent en injections vaginales à l'eau boriquée ou au sublimé faible. Nous avons décrit l'opération qu'on pratique pour les tumeurs basses situées dans la cloison ; pour les fibrômes situés plus haut (Obs. VI), leur profondeur même rend plus délicat le manuel opératoire.

Cependant il suffira pour le faciliter de saisir avec des pinces de Museux, la paroi vaginale de chaque côté de la tumeur et de l'abaisser par une légère traction.

OBSERVATIONS

OBSERVATION I

Rey. Bulletin Médical du Nord, 1868, p. 269

Madame X..., âgée de 36 ans, de bonne constitution, d'un tempérament lymphatico-nerveux, n'a pas d'antécédents maladifs qui méritent d'être rapportés. Mariée à un homme ardent, dit-elle, elle a eu 6 enfants, tous venus à termes et bien portants.

Il y a douze ans, entre la seconde et la troisième grossesse, elle s'aperçoit d'une *petite tumeur* siégeant dans la vulve au-dessous du clitoris; elle était *indolore* et n'avait alors que le volume d'une aveline. Cependant elle augmenta lentement mais progressivement de volume et acquit la grosseur et la forme d'un gros œuf de dinde. Soit qu'elle ait résisté à des conseils chirurgicaux antérieurs, soit qu'elle voulût dissimuler son mal, la malade n'avait rien fait pour arrêter le développement de la tumeur. Il a fallu la grande incommodité qu'elle causait, quoique d'ailleurs *aucune fonction ne s'en trouvât entravée.*

Quand nous sommes appelés à la voir, la tumeur fait saillie hors de la vulve, bouchant l'orifice de l'urètre sur lequel elle retombe de tout son poids. Elle était d'abord entièrement recou-

verte d'une membrane muqueuse, absolument analogue pour la coloration à celle du vagin. Mais depuis six mois, la marche et le frottement du linge de *corps avaient irrité et enflammé la moitié inférieure* où s'était produit un boursoufflement comme à la suite d'un vésicatoire. Cette cloche s'était ouverte, laissant échapper un peu de liquide. Il en était résulté une ulcération dans la même étendue. Elle était à bords déchiquetés, à fond grisâtre ; il s'écoulait un pus sanieux et fétide qui infestait la malade. Elle restait néanmoins entièrement *indolore*. Parfois le détachement des tissus gangrenés provoquait l'écoulement d'un peu de sang. En soulevant la tumeur avec la main, on reconnaissant son siège au dessus du méat, adhérente à la vulve par un large pédicule ; l'introduction de la sonde dans le canal faisait voir que la paroi supérieure de celui-ci constituait sa base. Au reste toutes ces parties de l'urètre avaient subi des changements. Dans le pourtour la muqueuse était pâle, hypertrophiée surtout vers la partie inférieure où cette hypertrophie terminait le méat urinaire en forme de bec d'Aiguière. Etait-ce là un résultat de la compression de la tumeur sur ces parties, ou celui de la tendance hypertrophique de l'urètre. Le diagnostic avait son importance après l'enlèvement de la tumeur, mais il était difficile, je pense, de se prononcer à l'aspect seulement.

Quelques essais de traitements antérieurs avaient été tentés, nous a dit Mme X..., entre autres des cautérisattions au nitrate d'argent sans doute ; mais la marche du développement n'en ayant pas été arrêtée, l'affection avait été déclarée incurable et l'ablation trop dangereuse, par suite de l'incontinence qui pouvait résulter de l'opération. Comme c'était le seul traitement rationnel il fallut décider la malade en la rassurant sur le peu de probabilité de pareilles suites. Nous n'avions pas à craindre en effet d'atteindre le sphincter de la vessie. Tout au

plus le jet de l'urine pourrait changer de direction dans l'émission restée volontaire, ce qui est arrivé en effet.

L'opération fut pratiquée avec le concours de notre honorable confrère M. Testelin. Le pédicule de la tumeur était large, ses éléments vasculaires inconnus, l'enlèvement par l'incision pouvait provoquer une hémorrhagie trop abondante. Un fil ordinaire embrassant le pédicule isola complètement la tumeur et marqua les limites jusqu'où l'écraseur de Chassaignac devait atteindre. La chaîne de l'instrument fut resserrée à raison de un cran par chaque demi minute. En sept minutes la tumeur se détacha. Il y eut un écoulement de sang d'abord assez abondant, arrêté par l'application de tampons de charpie, imbibés de perchlorure de fer et un appareil de compression. Dès le lendemain le tamponnement fut enlevé. La plaie mise à nu laisse voir en effet que la paroi supérieure de l'urètre a été enlevée dans une étendue de 2 centimètres à peu près. La malade urinait sans difficulté, mais le jet était horizontal. Quelques compresses imbibées d'eau émolliente, des soins de propreté furent seuls conseillés. Cependant, le contact de l'urine et l'impossibilité de la réunion par première intention rendirent la cicatrisation assez longe. Les douleurs furent assez vives pendant la première période au moment de la miction. Plus tard, quelques bourgeons charnus excessifs ont nécessité l'emploi de la pierre. Aujourd'hui les parties atteintes sont couvertes d'un tissu cicatriciel. La portion du canal enlevée s'est notablement rétrécie et le jet de l'urine a presque sa direction normale. L'hpertrophie du méat n'a pas été modifiée, mais tout porte à croire qu'elle s'arrêtera à cette limite. La guérison est donc complète.

L'examen histologique a montré qu'il s'agissait d'un fibrome.

OBSERVATION II

Rizzoli, Journal de Méd. de Bruxelles, 1875.

J'ai eu l'occasion d'observer une tumeur péri-uréthrale assez rare chez une femme de 40 ans qui avait eu plusieurs accouchements heureux. Elle s'était aperçue de la présence de cette tumeur trois ans avant que je ne la visse. Dès le principe elle était petite, et se montrant en dedans du vagin, très près de son orifice ; peu à peu elle s'était accrue au point de prendre les dimensions et la forme d'uu *œuf de dinde*. La femme étant couchée, les cuisses écartées, la tumeur faisait saillie entre les grandes lèvres de façon à simuler une vaste *cystocèle vaginale*. Après avoir procédé à tous les examens d'usage et en tenant en considération le siège, la forme et la consistance de la tumeur, je pus diagnostiquer un fibro-myome volumineux, développé dans le cul de sac *vagino-urètro vésical*.

En présence de la gêne et de l'incommodité apportée par la tumeur, la malade s'était décidée à en subir l'extirpation. Je pratiquai l'opération à peu de chose près de la même manière qne l'enlévement du kyste péri-urétral dont je viens de rapporter l'observation. La femme étant couchée sur le bord du lit, les jambes écartées et soutenues par deux aides, j'introduisis une sonde dans la vessie pour évacuer son contenu et pour me servir en outre de guide et empêcher toute blesure de l'urètre ou de la vessie pendant l'opération nécessaire pour la dissection de la tumeur. Celle-ci ayant été presque entièremont mise en relief, je pus facilement pratiquer, sur la paroi vaginale qui la recouvrait, une incision elliptique à direction longitudinale, de façon à faire dépasser les deux extrémités de l'ellipse, les deux

extrémités de la tumeur elle-même ; ensuite tantôt avec les bistouri, tantôt avec les ciseaux ou avec le doigt, je l'isolai entièrement du vagin et des tissus voisins. L'ayant ensuite saisie avec les pinces à griffe de Museux, je détachai en y mettant les précautions voulues, avec le doigt seulement et avec les ciseaux courbés sur le plat, la base de la tumeur des adhérences qui s'unissaient à l'urètre comme au sommet et au bas fond de la vessie. Cette dissection fut pratiquée assez lestement. Entre le temps que je cherchais à détacher la tumeur, on pratiquait des irrigations d'eau froide pour arrêter le sang qui coulait en abondance La tumeur complètement enlevée et l'hémorrhagie ne cédant ni aux injections froides, ni à l'application de la glace, je fus obligé de recourir au tamponnement avec des boulettes de charpie imbibées d'eau hémostalique de Pagliari ; elle s'arrêta alors.

La présence du tampon n'empêcha point, le jour suivant l'opérée d'émettre ses urines bien que la sonde eût été enlevée.

A partir de ce moment elle n'eut plus aucune douleur. Quand on enleva le tampon, il s'échappa du pus de bonne nature et la plaie se cicatrisa complètement en moins de 40 jours. Il s'est écoulé plus de trois ans déjà depuis cette opération, la femme jouit d'une parfaite santé et il n'y a pas la moindre trace de répullulation du mal.

L'examen anatomique de la tumeur confirma le diagnostic d'un fibro-myome : elle fut déposée au musée anatomique de l'Université.

A la suite de cette observation, Rizzoli dit les quelques mots suivants des observations de Porro, West, Paget :

Chez une jeune femme primipare de 26 ans qui vint accoucher à la Maternité de Milan, en obtobre 1872, mon ami le Dr

Porro trouva dans le cul de sac vésico-vaginal une tumeur de semblable nature. Elle était du volume d'une tête de fœtus. Malgré son volume extraordinaire elle n'entrava pas le cours de la grossesse, mais elle offrit de sérieuses difficultés pendant l'accouchement et aggrava les symptômes puerpéraux. Porro en fit heureusement l'ablation.

West a observé une tumeur de même genre longue environ de trois doigts, de forme ovale, dont la plus grosse extrémité était tournée vers l'utérus et dans la direction de l'urètre. La matrice était tout à fait indemne et n'avait contracté aucune adhérence avec la tumeur. Le cathétérisme était difficile ; la sonde inclinait fortement à gauche.

Une autre tumeur vaginale détruite par Paget semble avoir présenté les mêmes caractères. La patiente s'était aperçue de sa présence depuis 3 ou 4 ans ; elle finit par faire saillie hors des voies génitales en offrant une masse du diamètre de 12 centimètres. Elle était piriforme, attachée à la paroi droite du vagin, derrière la petite lèvre, par un pédicule gros et long de 4 centimètres. Pajet l'extirpa sans qu'il en résultât une notable perte de sang.

OBSERVATION III

Annales de gynécologie, septembre 1889. — *Hôtel-Dieu, Service de M. Tillaux. — Fibro-myome de l'urèthre.*

Il s'agit d'une femme de 29 ans, qui n'a jamais été malade. Toujours bien réglée depuis l'âge de 14 ans, elle a eu deux enfants après des accouchements normaux, et, il y a 18 mois elle fit une fausse couche. A cette époque elle constata l'exis-

tence d'une petite tumeur du volume d'une noisette occupant la vulve. Cette tumeur était dure, non douloureuse au toucher et ne déterminait de trouble d'aucune espèce.

Pendant un an la malade n'en fut pas gênée et le volume resta toujours le même.

Depuis cinq mois la tumeur a pris une extension continue. Ce fut d'abord une simple gêne qu'éprouva la malade, puis survinrent des envies fréquentes d'uriner, de vives douleurs pendant la marche et bientôt une impossibilité de tout rapprochement sexuel. C'est alors qu'elle entra dans le service.

Sans qu'il soit besoin d'écarter les grandes lèvres on aperçoit une masse de couleur rosée ovoïde, du volume d'un œuf de poule, qui pourrait faire songer d'abord à un polype utérin faisant saillie hors de la vulve, mais le plus simple toucher démontre qu'il s'agit d'une tumeur de la vulve elle-même dont le tiers inférieur seulement est libre. Cette tumeur est d'ailleurs absolument fixe dans la place qu'elle occupe et ne peut-être refoulée en arrière, ni attirée en avant ; elle est donc privée de tout pédicule et sessile. De la surface se détache une sorte d'appendice vermiforme tout-à-fait bizarre et dont il m'est impossible de déterminer le mode de production.

Voici ce que nous démontre un examen plus approfondi. La tumeur est manifestement recouverte par une membrane muqueuse dont la coloration un peu rougeatre tranche sur le fond rosé de la muqueuse vulvaire. Elle est lisse à sa surface ; la consistance est ferme, mais légèrement élastique ; pas de trace de fluctuation.

Le toucher vaginal démontre que la tumeur se prolonge dans le vagin à la profondeur d'environ deux centimètres et demi ; plus haut le vagin est normal et il en est de même de l'utérus.

Les rapports avec les organes voisins sont les suivants : les

petites lèvres sont libres et indépendantes de la tumeur ainsi que le clitoris, mais par contre l'urèthre affecte avec elle les connexions les plus intimes. Voyez d'abord le méat urinaire : il est complètement déformé et on éprouve quelque peine à le reconnaître. Il se présente sous la forme non plus d'un orifice arrondi mais d'une fente presque linéaire, dirigée verticalement et très rapprochée du bord gauche de la masse. On y introduit d'ailleurs facilement une sonde jusque dans la vessie et cette manœuvre combinée avec le toucher vaginal, permet de constater la fusion de la tumeur avec la paroi uréthrale ; il est évident que le néoplasme occupe celle-ci et plus spécialement la paroi latérale droite. On comprend dès lors pourquoi la tumeur est immobilisée et paraît en quelque sorte partir de la branche ischio-pubienne, tandis qu'en réalité elle occupe le vestibule qu'elle deborde fortement en bas. Il est également aisé de comprendre les troubles apportés dans la miction et c'est en effet ce dont se plaint surtout cette jeune femme : l'urine n'est plus projetée directement en avant et en bas ; elle s'échappe en s'éparpillant vers le coté gauche de la vulve qu'elle souille ainsi que les vêtements.

Nous avons donc à faire à une tumeur de la vulve développée dans l'épaisseur de la paroi uréthrale et à une tumeur solide ; or, je le répète, c'est là une affection fort rare dont je n'ai pas encore rencontré d'exemple, ce qui toutefois n'aurait rien de surprenant, mais dont les auteurs ne font même pas mention. J'ajouterai cependant que quelques cas en ont été cités par Rizzoli en 1875.

Le siège anatomique étant déterminé quell est la nature de cette tumeur ? Celle-ci est lisse, régulière, rénitente, absolument indolente par elle-même ; aussi devons-nous rejeter l'existence d'une tumeur maligne, d'un cancer. Elle donne absolument au toucher la sensation d'un fibrôme dont elle présente

également l'apparence extérieure. Je crois donc devoir ainsi formuler le diagnostic : fibrôme-myôme de l'urèthre.

La malade, vous le comprenez, désire vivement être débarrassée de cette masse tres gênante pour elle à plusieurs égards et je ferai cette opération qui, je le pense, ne présentera pas de pas de difficultés sérieuses. Un point important est de ne pas intéresser l'urèthre, c'est-à-dire de respecter sa paroi ; or j'estime que l'énucléation sera suffisamment aisée pour nous permettre d'obtenir ce résultat. Nous aurons soin d'ailleurs de maintenir dans le canal une sonde qui nous fournira les renseignements nécessaires au cours de l'opération.

La malade étant endormie au chloroforme, une incision fut pratiquée suivant le grand axe de la tumeur et celle-ci fut facilement énucléée. Le canal uréthral était intact après l'opération. La cavité assez vaste qui résultat de l'ablation de la tumeur fut bourrée de gaze iodoformée. Après deux pansements, la malade urinait seule et, dix jours après l'opération, elle quittait l'hôpital complètement guérie.

L'examen de la pièce a démontré qu'il s'agissait bien d'un fibro-myôme.

OBSERVATION IV

Buttner, Zeitschrift für Geburstthilfe und Gynœkologie, B. *XXVIII, p. 122.*

Le 6 septembre 1883, la femme Elisabeth G..., âgée de 40 ans, fut reçue à la clinique de Masburg. La malade, depuis l'âge de 17 ans, est normalement réglée et sans difficulté ; elle a vécu 9 ans dans un mariage stérile, a été toujours bien portante, exception faite d'un abcès au bas de la jambe.

Depuis un an, la malade a une sensation de pesanteur dans la région de l'urèthre et, depuis quatre semaines, est apparue une tumeur qui a grossi rapidement. Tandis que la miction se faisait, il y a encore peu de temps, sans aucun trouble, la malade, depuis l'augmentation de la tumeur, ne peut retenir son urine que très peu de temps. L'urine sort goutte à goutte. Cependant, il n'y a que des douleurs assez faibles qui se font sentir particulièrement lorsque la malade a essayé de retenir plus longtemps son urine.

Etat actuel. — Femme de bonne constitution, d'apparence de bonne santé. A la jambe droite, un ulcère. A l'inspection des organes génitaux extérieurs, apparaît une tumeur grosse comme un œuf de poule, ulcérée extérieurement, d'une couleur sale, qui a une forme cylindrique et dont la consistance répond à peu près à celle d'un myome ordinaire de l'utérus. En avant, cette tumeur est sensiblement séparée du clitoris par un large pont de tissu naturel.

De même, la tumeur qui devient visible quand on écarte les grandes lèvres, ne se trouve en rapport ni avec les grandes lèvres, ni avec la paroi du vagin ; elle reste située *immédiatement au-dessus de l'orifice de l'urèthre*, qui, tiraillé par la tumeur, a pris la forme d'une fente semilunaire de 4-5 centimètres de large. La tumeur est entourée, à sa base, d'une enveloppe mince de tissu conjonctif dans laquelle sont contenues aussi des fibres musculaires du sphincter de l'urèthre. Ce qui le laisse supposer, c'est la couleur rouge chair de l'enveloppe pendant que la tumeur elle-même est d'un rouge gris. Le toucher de la tumeur est légèrement douloureux. Du reste, les organes génitaux n'offrent, en dehors d'une légère rétrocession utérine, aucune particuliarité. L'urine est claire, ne contenant ni sang, ni aucun autre élément anormal.

Notre diagnostic était le suivant : tumeur de l'urètre vraisemblablement de nature fibreuse. Bien entendu, nous avons

examiné avec soin la possibilité d'une tumeur maligne, comme il s'en produit dans des cas rares à l'urèthre, mais les particuliarités caractéristiques de ces tumeurs malignes qui ont été signalées par les auteurs manquent absolument, particulièrement écoulement de sang et douleurs violentes surtout pendant le coït.

A l'extirpation, opérée le 7 septembre, on veilla surtout à ménager les fibres musculaires contigues à la tumeur pour éviter les troubles urinaires Après les préparatifs d'usage et après avoir soulevé la tumeur avec une pince de Museux, on fit une section circulaire superficielle à l'enveloppe fibreuse autour du pédicule de la tumeur. Celle-ci s'énuclée avec une facilité étonnante de son enveloppe, exactement comme on le constate souvent dans les fibro-myomes de l'utérus. L'écoulement du sang, pendant toute l'opération, fut très faible à la place qu'occupait la tumeur, on pouvait montrer l'existence d'une excavation dirigée en avant.

Pansement : On tamponna l'excavation de la blessure et le vagin avec la gaze iodoformée.

8 septembre : La malade urine 500 centimètres cubes d'urine qu'elle avait retenus sans peine.

La cavité décrite plns haut a sensiblement diminué, de même l'orifice de l'urètre s'est rétréci jusqu'à la grandeur normale. La miction se fait sans trouble ; la malade est congédiée.

Examen de la tumeur. — La tumeur extirpée est de la grosseur d'un œuf de poule et ressemble à un bouchon de bouteille de champagne dont l'extrémité inférieure se termine en cône ; elle est la reproduction exacte de la cavité qui a été décrite. Elle est absolument solide et de tissu uniforme. La vascularisation est très faible ; à la coupe elle offre la consistance et la constitution d'un myome utérin.

Mais c'est surtout à l'examen microscopique que l'on peut

voir sa parfaite analogie avec le myome pur et typique de l'utérus. La tumeur est constituée, abstraction faite d'une faible quantité de tissu conjonctif, exclusivement de fibres musculaires lisses avec des noyaux allongées caractéristiques. Le néoplasme est entouré d'une couche mince de tissu conjonctif.

Quant à l'origine histologique de la tumeur elle ne peut être que dans le tissu masculaire lisse disposé comme l'a montré Henle en deux couches, l'une interne de fibres longitudinales, l'autre interne de fibres circulaires.

Topographiquement nous pouvons placer le point de départ de la tumeur dans un point de la paroi antérieure de l'urètre, située à un centimètre en arrière de l'orifice externe correspondant au fond de l'excavation décrite. Elle s'est développée dans le tissu intermédiaire à l'urètre et à la commissure antérieure et est devenue en définitive visible en avant des organes génitaux.

L'examen superficiel des rapports de la tumeur avec l'urètre aurait pu faire supposer qu'elle partait de l'orifice urétral, mais dans ce cas nous aurions du voir l'orifice urétral entourer la tumeur, tandis que, au contraire, nous constatons seulement un rapport étroit de la néoplasie avec le bord antérieur du méat. De même l'hypothèse d'une tumeur intra-urétrale était inadmissible, car dans ce cas nous aurions observé au lieu d'une incontinence d'urine, les symptomes cliniques d'une retention.

OBSERVATION V

Lejars. — Leçons de Chirurgie 1893-1894

Il s'agit d'une femme de 40 ans, de bonne santé. Il y a un an, la malade s'aperçoit de l'existence d'une tumeur à la partie

antérieure de la vulve, au-dessous de l'urèthre un peu aplatie, dure, indolente, la petite masse a grossi peu à peu, provoquant une gêne croisssante pendant la marche et quelque difficulté de la miction. Depuis quelques mois, par le frottement continu, elle s'est ulcérée superficiellement : enfin le 14 août 1893, la malade se décide à consulter un médecin qui porte le diagnostic de « descente », et applique un pessaire. Deux jours après, la soi-disant descente proéminant de plus belle, le pessaire est enlevé. Quand je vis la malade en septembre, voici ce que je constatai : Entre les lèvres de la vulve, une tumeur fait relief, du volume d'un gros œuf, ovoïde, à grand diamètre vertical ; elle se prolonge jusqu'au bord postérieur du méat ; en arrière et en bas, elle vient finir sur la paroi antérieure du vagin, qu'elle soulève sur toute la longueur du septum uréthro-vaginal. On la refoule aisément dans le vagin et l'on constate nettement qu'elle occupe la paroi postérieure de l'urèthre auquel elle est entièrement fixée. Une muqueuse un peu rouge, ulcérée au point le plus saillant, la recouvre ; l'ulcération ne présente d'ailleurs aucun caractère suspect, elle est peu profonde, à bord aminci, et revêt toute l'apparence d'une perte de substance, due au frottement et à la compression. La tumeur est résistante, presque molle ; ses contours sont réguliers, on n'y retrouve aucune trace de lobulation, la consistance parait uniforme. J'ajoute que le cathétérisine se fait sans difficulté et que la palpation n'est que peu douloureuse.

Fibrôme ou fibro-sarcôme péri-uréthral : tel fut le diagnostic qui nous parut cadrer le mieux avec l'ensemble des caractères objectifs que nous relevions.

Le 26 septembre 1893, je procédai à l'ablation de la tumeur. Une incision ovalaire, circonscrivant le segment de la muqueuse ulcérée, découvrit sa face superficielle, dont la dissection se fit sans peine ; j'isolai de même ses deux bords, puis sa face pro-

fonde, attenante à la paroi inférieure de l'urèthre, mais d'adhérence minime. Le néoplasme une fois enlevé, l'urèthre était dénudé sur toute sa longueur, et l'on distinguait aisément les fibres musculaires transversales de sa tunique externe ; il était resté d'ailleurs parfaitement intact de la tumeur siégeait bien dans l'épaisseur du système uréthro-vaginal, sans connexion aucune avec la muqueuse de l'urèthre.

Les deux lèvres de la plaie furent réunies par un surjet de catgut et le vagin tamponné à la gaze iodoformée. Le soir il fallut mettre une sonde à demeure, qui fit cesser les envies fréquentes d'uriner et le ténesme. La guérison eut lieu sans incident, et le 5 octobre la malade quittait l'Hôtel-Dieu.

Quant à la tumeur, elle était bien limitée, bien isolable sur toute sa périphérie, de coloration grisâtre ; de consistance molle. Elle était, sur une coupe, de même couleur, de même aspect. L'examen histologique nous a montré qu'il s'agissait d'un fibro-myôme, auquel l'élément myomateux prend une part prédominante. Les coupes ressemblent à s'y méprendre, à celui du fibro-myôme utérin.

OBSERVATION VI

Inédite, due à l'obligeance de M. le docteur Albarran

Eugénie Fl..., 34 ans, entre à l'hôpital le 12 juin 1894 dans le service de M. le Professeur Guyon, salle Laugier, n° 15.

Antécédents héréditaires : nuls. Antécédents personnels : aucune maladie.

Réglée à 18 ans et demi, toujours régulièrement.

Il y a 2 ans, en avril 1892. tombe à califourchon sur une échelle ; douleur vive, mais n'empêchant pas la malade de marcher tout de suite après l'accident. Elle se rétablit d'une façon complète.

Maladie actuelle : Depuis le mois de juillet 1892, elle a eu des crises de rétention assez nombreuses arrivant chaque mois, 12 ou 15 jours après ses règles. Ces crises arrivent toujours la nuit vers 5 ou 6 heures du matin. La malade se réveille, veut uriner, mais ne le peut. Au bout de quelques heures de douleurs assez violentes, la miction devient possible. La durée de ces crises de rétention a été toujours en augmentant. Au mois de novembre, rétention de 6 heures du matin à 6 heures du soir. Un médecin appelé la sonde et retire deux litres d'urine. Depuis chaque fois qu'elle a une crise de rétention elle se sonde et la crise cesse aussitôt.

Pendant le mois de mai 1894 des douleurs continues apparaissent, qui persistent dans l'intervalle des mictions et augmentent avant elles. Les mictions sont augmentées de fréquence et ont lieu toutes les heures. Les douleurs augmentaient dans le décubitus dorsal. Pendant le mois de mai et la première partie de juin elle a dormi dans un fauteuil. Toutes ces douleurs ont disparu à la suite de l'examen de la vessie pratiqué à la consultation. A plusieurs reprises, la malade a eu de l'incontinence d'urine ; depuis le milieu de juin, les douleurs continues ont disparu, elle n'a eu que de la rétention survenant trois jours de suite et nécessitant chaque fois le cathétérisme.

Examen physique : Vessie non sensible à la distension (200 gr.). Toucher vaginal : utérus en autéflexion et à droite sur la paroi antérieure du vagin, on sent une tumeur dure, s'étendant en haut jusqu'à la partie supérieure du cul-de-sac vaginal et venant s'appuyer sur le col utérin dont elle est cependant manifestement séparée et indépendante. En bas, elle descend jusqu'à 3 cent. environ de l'extérieur et doit donc empiéter sur l'extrémité vésicale de l'urèthre. Sur les côtés elle s'étend sur toute l'étendue de la paroi antérieure du vagin et la main ab-

dominale a la sensation d'une vessie très dure et très augmentée de volume.

Cathétérisme : pratiqué par M. le Professeur Guyon nous montre que l'urèthre est refoulé à droite et en haut ; on ne peut pas suivre la sonde à travers la masse.

Au spéculum ou mieux avec une valve postérieure, on voit sur la paroi antérieure du vagin, une saillie oblongue de même coloration que la muqueuse, peut-être un peu plus foncée et ayant les limites que nous lui avons assignées plus haut.

Ponction exploratrice au trocart restant blanche.

Devant l'aspect de la tumeur, on penchait vers un sarcome de la paroi vésico-vaginale et on décida d'assurer le diagnostic par un examen histologique.

A cet effet :

Le 29 juin, opération exploratrice par M. Legueu. Au niveau du pôle inférieure de la tumeur, incision transversale de la muqueuse vaginale. On tombe sur une tumeur qui parait encapsulée et on essaie de la décortiquer, mais on arrive sur l'urèthre qui est perforé.

Devant l'impossibilité d'enlever la tumeur à ce moment sans atteindre l'urèthre, on s'arrête. Suture au fil d'argent, tampon dans le vagin, sonde à demeure.

L'examen histologique du fragment démontre qu'il s'agit d'un myôme.

Sur ces entrefaites, M. le Dr Albarran est appelé à remplacer M. le Pr Guyon dans son service. Il reprend l'examen de la malade, constate les faits déjà signalés et de plus pratique l'examen endoscopique. Il voit une saillie bombant dans la vessie en arrière du col et simulant une prostate volumineuse. La muqueuse vésicale a sa coloration normale. Le diagnostic porté par M. Albarran est : myome vésical développé à la fois vers le

vagin et vers la vessie. En face des troubles graves que cette tumeur occasionne, il décide de l'enlever.

Opération faite le 31 Juillet. M. Albarran fait une longue incision longitudinale sur la paroi antérieure du vagin et arrive sur une masse grosse comme le poing qu'il énuclée très facilement en la saisissant avec une pince de Museux. Il pratique cette énucléation en commençant par le pôle supérieur et n'éprouve de difficulté qu'au niveau de la partie inférieure de la vessie. A cet endroit, la tumeur très adhérente à la paroi vésicale l'entraîne avec elle, comme on peut s'en rendre compte à l'aide d'une sonde introduite dans la vessie. On parvient à détacher cette adhérence sans ouvrir le globe vésical. Il existe alors une vaste plaie opératoire très profondément et saignant avec abondance. Après avoir essayé inutilement de placer des pinces sur les vaisseaux, on tamponne à la gaze iodoformée sans réunir la plaie.

Pas d'hémorrhagie consécutive. Le premier pansement est fait trois jours après et consiste également en un tamponnement à la gaze.

Les pansements ultérieurs semblables suivent à un intervalle de trois ou quatre jours.

Il n'y a jamais eu de sang dans les urines, ni d'écoulement d'urine par le vagin.

La malade sort le 21 Août complètement guérie et la plaie bien réunie.

Examen de la tumeur. — Grosseur et forme d'une poire à extrémité supérieure allongée. A la coupe tumeur dure, criant sous le scalpel. Aspect rosé, uniforme, peu de vascularisation.

Examen microscopique, pratiqué par M. Albarran. La tumeur est constituée presque uniquement de fibres lisses avec leur noyau caractéristique et leur enrouement. Elle constitue

un de ces cas très rares de myome pur de la paroi vésico-urétro vaginale.

OBSERVATION VII

Inédite, due à l'obligeance de M. le Dr Routier

Madeleine M..., concierge, âgée de 42 ans, entre dans le service de M. le Dr Routier, hôpital Necker, salle Foucher, lit n° 17, le 9 novembre 1895.

La malade a eu une fièvre typhoïde à 11 ans. Elle a été réglée à 12 ans ; les règles ont toujours été régulières et faciles, abondantes. Deux enfants à terme, l'un à 17 ans, l'autre à 28 ans ; accouchements normaux, suites bonnes.

Depuis quelques années, la malade a constaté du sable dans ses urines, en petite quantité. Jamais de coliques néphrétiques ; pas d'autre modification des urines.

Il y a un an, la malade au moment d'un effort, sentit « quelque chose se décrocher et faire saillie à la vulve. » Elle constata alors une tuméfaction de la grosseur d'un petit œuf de poule et crut à une descente de matrice. Jusque-là elle n'avait absolument rien remarqué d'anormal, rien ne la gênait ni pour les mictions ni dans les rapports sexuels. Elle n'éprouva du fait de cette tuméfaction aucune douleur, aucun symptôme nouveau et ne consulta pas.

Depuis trois mois seulement, la malade remarqua que la grosseur augmentait légèrement et la marche devint gênée, puis pénible par le frottement qu'elle occasionnait.

Il y a un mois, une ulcération d'abord minime se forma à la partie la plus saillante de la tuméfaction. Cette érosion, d'abord

superficielle, s'accentua, atteignit les dimensions d'une pièce de 5 fr. et donna lieu à un suintement séro-hémorrhagique continu qui gênait beaucoup la malade. Il n'y eut jamais d'hémorrhagie abondante.

En présence des douleurs qui résultaient de la fatigue, de l'écoulement gênant, la malade se décide à consulter et entre à l'hôpital le 9 novembre.

Signes physiques. — En examinant la malade sur un lit de spéculum, on constate une saillie à la région vulvaire, entrebaillant les petites lèvres à la façon d'une cystocèle et s'étendant du méat, refoulé en haut jusqu'à la fourchette qu'elle déprime. Son aspect extérieur est celle de la paroi vaginale qu'elle refoule, c'est dire qu'elle est rosée sur les bords, plus rouge vers le centre où elle présente une ulcération de la grandeur d'une pièce de 5 fr., à fond rouge-vif, grumeleux, recouvert par places d'un léger enduit blanchâtre à bords irréguliers, se continuant par une insensible transition avec la muqueuse voisine. Sa forme est oblongue ; son grand diamètre est de 10 cent. environ ; son diamètre transversal de 7 cent.

Au toucher, le doigt s'enfonce dans le vagin en soulevant la tumeur ; il rencontre le col utérin à sa place normale. L'orifice de l'urèthe se voit en abaissant légèrement la masse saillante et en écartant les replis des grandes lèvres qui la brident. Le méat est normal, une sonde introduite dans l'urèthre ne pénètre pas dans la tuméfaction, mais on la sent par le toucher vaginal suivre le trajet normal et aboutir à la vessie.

La consistance de la tumeur est élastique ; il existe une fausse fluctuation, mais en palpant avec attention, on voit que cette fluctuation est fictive et qu'on a affaire à une tumeur solide. — En prenant la tumeur, on ne détermine pas d'envie d'uriner, et on ne change ni ses dimensions ni sa forme.

La paroi vaginale en est indépendante, on peut la froncer

sur les parties profondes ; par contre, il paraît difficile de la mobiliser sur l'urèthre.

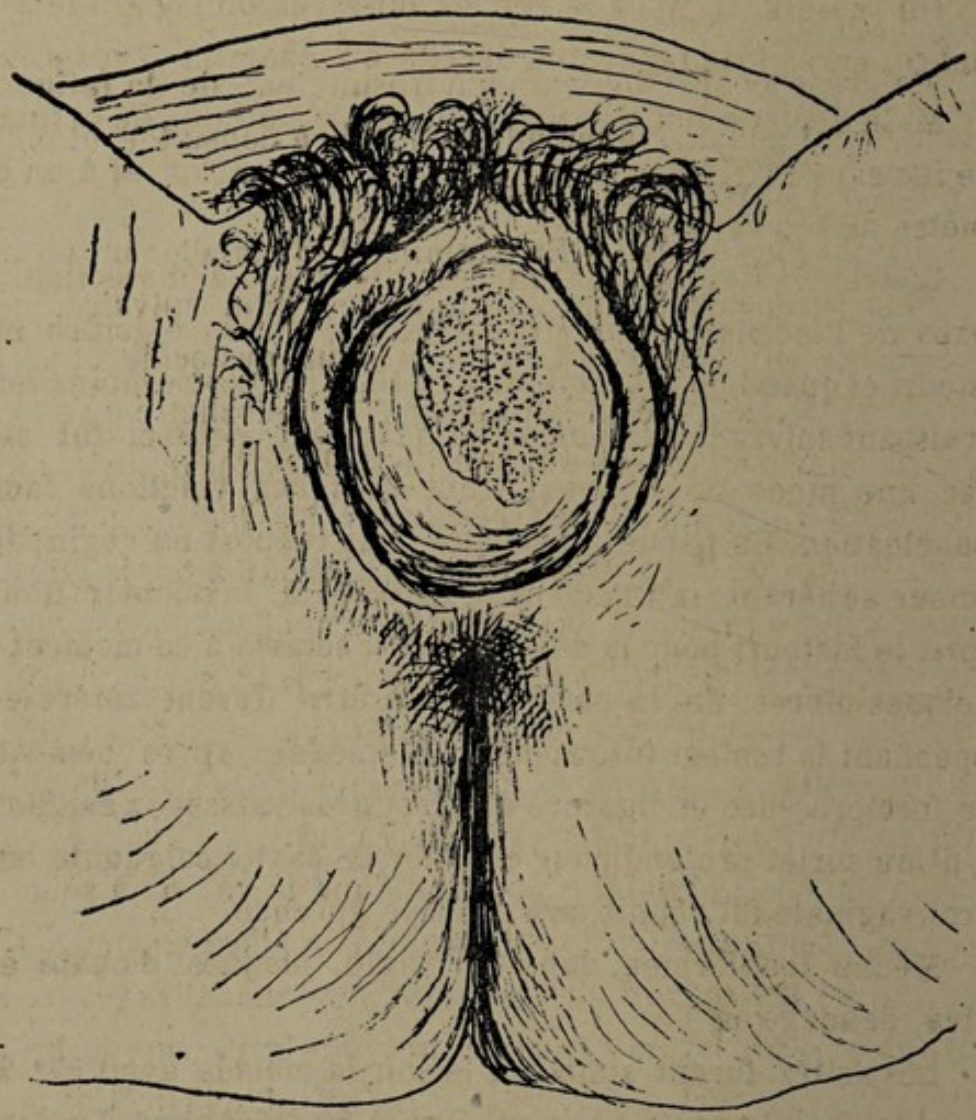

Fig. I. — Malade dans la position du spéculum
La tumeur fait saillie à la vulve en écartant les grandes lèvres.
La partie ulcérée est en pointillé.

En présence de ces signes, M. le docteur Routier pose le diagnostic de tumeur solide développée dans la cloison uréthro-vaginale, dépendant probablement de l'urèthre.

Considérant, d'autre part, la marche lente de la tumeur, la parfaite conservation de l'état général, la consistance de la

néoplasie, l'anatomie de la région, il ajoute : fibro-myome ou fibrome.

On rassura la malade sur les suites et on l'opéra le 3 décembre, après les préparatifs décrits au chapitre *Traitement*.

M. le docteur Routier fit sur la partie saillante de la tumeur une incision elliptique circonscrivant l'ulcération et à un centimètre de ses limites.

L'incision atteignit d'emblée le fibrome. La dissection des lèvres de l'incision fut amorcée avec des pinces à griffes et le bistouri et quand on fut tombé sur un tissu cellulaire moins dense, paraissant suivre la périphérie de la tumeur, celle-ci fût saisie avec une pince de museux, dont quelques tractions facilita l'énucléation. La partie supérieure (par rapport au vagin) de la tumeur adhérant intimement à l'urètre, M. le docteur Routier reprit le bistouri pour la détacher et il sembla à ce moment que quelques fibres de la paroi de l'urètre furent intéressées. Cependant la tumeur fut rapidement enlevée. Après hémostase par forcipressure et ligature des plus gros vaisseaux saignants, on fit un surjet profond pour combler la cavité saignante et la paroi vaginale fut réunie aux crins de florence.

Mèche iodoformée dans le vagin, plaques d'ouate à la vulve, bandage en T.

Les suites furent simples ; le soir la malade avait 37° 2 de température, le pouls plein et fort, à 80 pulsations. Le lendemain elle ne souffrait plus.

On enleva les fils le 13 décembre, la réunion était compléte

La malade se leva le 14 et quitta l'hôpital le 17 décembre.

EXAMEN DE LA PIÈCE

La tumeur enlevée du volume d'un œuf de dinde est d'une coloration blanchâtre ; elle est entourée de tissu calcaire lâche

peu abondant et présente à sa face supérieure une gouttiére pro-

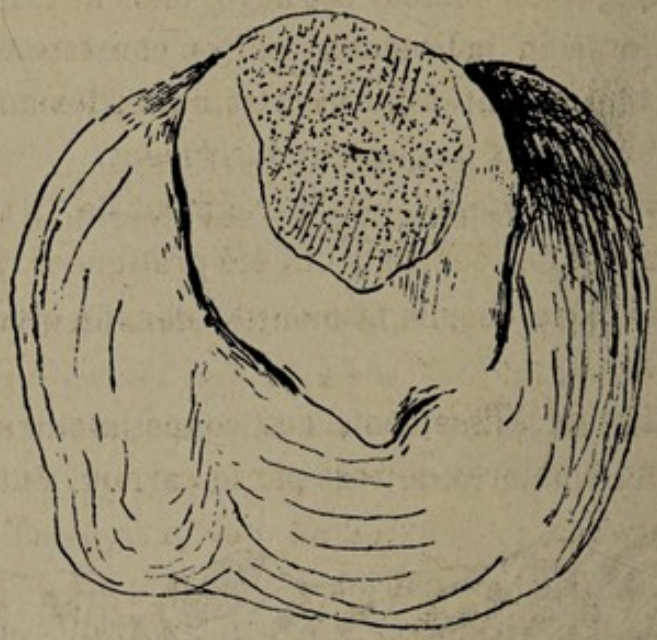

FIG. II

Tumeur après son ablation vue par sa face inférieure avec le fragment de la paroi vaginale qu'a circonscrit l'incision elliptique.

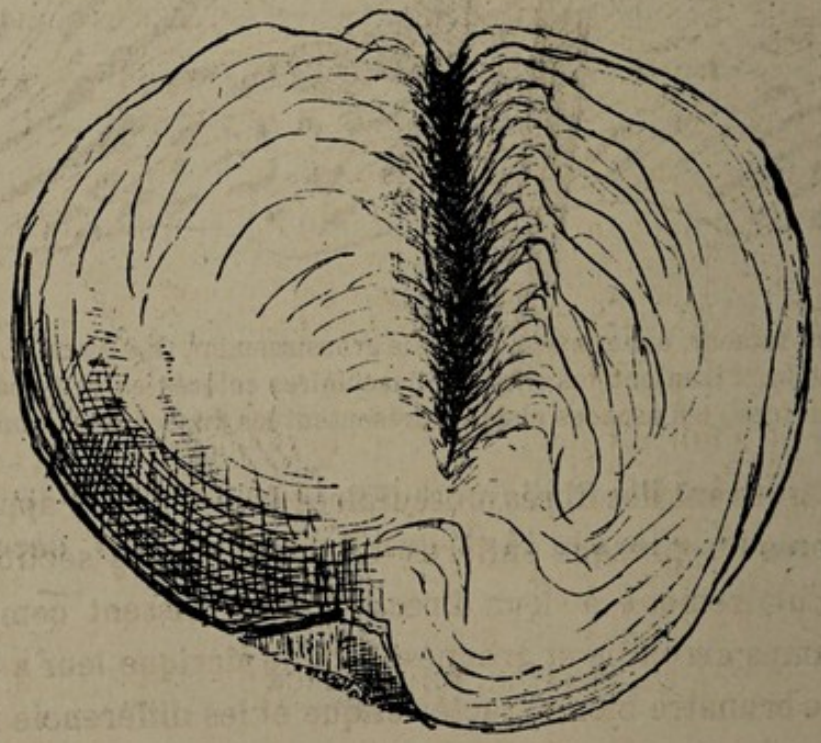

FIG. III

La tumeur enlevée et vue par sa face supérieure avec la gouttière où était étendu l'urèthre.

fonde, longitudinal correspondant à l'urèthre qui y était couché.

A la coupe. — La tumeur est dure, mais ne crie pas sous le rasoir. La coloration est blanchâtre ; on constate de nombreux îlots d'un blanc plns mat, arborescents, isolés les uns des autres par des tractus fibreux qui les circonscrivent.

Examen histologique. — Un fragment de la tumeur a été fixé par l'alcool et des coupes y ont été pratiquées. Elles ont été colorées par le picro-caruim et montées dans la glycérine picrique acétifiée.

A un faible grossissement, ces coupes montrent des faisceaux conjonctifs colorés en rose par le carmin. Entre ces fais-

FIG. IV

Coupe de la tumeur, examinée à un faible grossissement (100 diam.) Les îlots foncés représen'ent les champs musculaires colorés en brun par l'acide pierique, les espaces clairs représentent les faisceaux conjonctifs.

ceaux se trouvent des fibres musculaires dont les unes apparaissent entieres ou presque entiéres et dont d'autres sectionnées perpendiculairement à leur direction, apparaissent comme de petits champs arrondis et groupés. L'acide picrique leur a donné une teinte brunâtre bien caractéristique et les différencie nettement du tissu fibreux environnant.

A un fort grossissement. on peut détailler la structure des

différents faisceaux , les faisccaux conjonctifs sont plus nets : ils apparaissent striés suivant leur grand axe et séparés par des cellules dont les noyaux sout visibles. Les fibres musculaires se voient avec netteté et il est facile de distinguer leur noyaux.

OBSERVATION VIII

Communication orale de M le docteur Routier.

Malade de la ville, 32 ans, mariée, santé toujours bonne, pas de troubles de menstruation.

Depuis quelques mois éprouve une certaine gène de la miction, est obligée de pousser et urine avec peine. Jamais de rétention ; pas d'incontinence.

Vaginisme asez marqué depuis quelques semaines.

Au toucher on constate une petite tumeur de la grosseur d'une noix occupant la partie supérieure de la paroi antérieure au vagin en un point correspondant au col de la vessie. Sa consistance est élastique antant qu'on peut en juger avec une seule main, sa surface est unie, la pression est indolore, la paroi vaginale est mobile sur elle. La tumeur paraît avoir des connections avec la vessie et l'urètre et ne donne pas l'impression d'une tumeur infiltrée.

Nous n'avons pu avoir la fin de l'observatien, l'opération ayant du être remise.

INDEX BIBLIOGRAPHIQUE

Bullner. — Ein fall von myom der Weiblichen urethra. Zeitschrift fur Geburtshilfe und Gynækologie. B. D. XXVIII, p. 122.

Daumy. — Thèse de Paris, 1894-1895 (à consulter pour toutes les autres tumeurs péri-urétrales).

Griffith. — Soc. obst. Londres, 6 juillet 1889 (Central. f. gynéc. 1889, n° 50).

Honing. — Grosser. fibroser polyp. Ausgehend von der unteren Harnrohrenwand, mit einem Theil die Ganze, enweiteste Scheide aus füllend, mit dem anderen aus der Schamspalte Hervorragend. Berliner Klin. Woch., 1869, p. 55.

Lejars. — Leçons de clinique chirurgicale. La Pitié, 1893-1894.

Pagel. — Lect. on surg. path. II, p. 115.

Rey. — Bulletin méd. du Nord. Lille. 1868, p. 269.

Rizzoli. — Journal de Med. de Bruxelles, 1875, p. 101.

Tillaux. — Annales de Gynécologie, 1889 (mois de septembre).

Pozzi. — Gynécologie 1892.

Paris. — Imprimerie Henri JOUVE, 15, rue Racine.