

Des néoplasmes malins primitifs de la glande lacrymale orbitaire / J.-E. Verliac.

Contributors

Verliac, J.-E.

Publication/Creation

Bordeaux : Ve. Cadoret, 1896.

Persistent URL

<https://wellcomecollection.org/works/x42uh5zn>

License and attribution

This work has been identified as being free of known restrictions under copyright law, including all related and neighbouring rights and is being made available under the Creative Commons, Public Domain Mark.

You can copy, modify, distribute and perform the work, even for commercial purposes, without asking permission.



Wellcome Collection
183 Euston Road
London NW1 2BE UK
T +44 (0)20 7611 8722
E library@wellcomecollection.org
<https://wellcomecollection.org>

1

D^r J.-E. VERLIAC

ANCIEN EXTERNE DES HÔPITAUX.

DES

NÉOPLASMES MALINS PRIMITIFS


DE LA GLANDE LACRYMALE ORBITAIRE


BORDEAUX


IMPRIMERIE V^e CADORET

17, RUE MONTMÉJAN, 17

—
1896







D^r J.-E. VERLIAC

ANCIEN EXTERNE DES HÔPITAUX.

DES

NÉOPLASMES MALINS PRIMITIFS

DE LA GLANDE LACRYMALE ORBITAIRE

BORDEAUX

IMPRIMERIE V^e CADORET

17, RUE MONTMÉJAN, 17

—
1896

OF THE
UNIVERSITY OF CHICAGO

23

THE UNIVERSITY OF CHICAGO
LIBRARY

CHICAGO, ILLINOIS

1900
JAN 10 1900

A LA MÉMOIRE
DE MA MÈRE, DE MA GRAND'MÈRE ET DE MA SŒUR

Regrets éternels.

A MON PÈRE

Respectueux hommage de reconnaissance sincère
et de profonde affection.

A TOUS MES PARENTS

A TOUS MES AMIS

THE HISTORY OF THE
CITY OF BOSTON

FROM 1630 TO 1830

BY

JOSEPH NEASE, ESQ.
OF THE CITY OF BOSTON

IN TWO VOLUMES.


BOSTON: PUBLISHED BY
JOSEPH NEASE, 1792.

A MON ONCLE

MONSIEUR LE DOCTEUR VERLIAC

*Ancien interne des Hôpitaux de Paris,
Officier de l'Instruction publique.*

« Je n'oublie pas tout ce que je dois à ton affection, mon bien cher oncle, et je te dédie tout particulièrement ce petit travail en souvenir de l'intérêt que tu m'as toujours témoigné. Je te prie de l'accepter comme l'hommage le plus respectueux de ma grande affection pour toi, de mon éternelle reconnaissance ».



A MES MAITRES DE LA FACULTÉ ET DES HOPITAUX

MONSIEUR LE DOCTEUR PITRES

*Doyen de la Faculté de Médecine de Bordeaux,
Professeur de Clinique médicale, Chevalier de la Légion d'honneur,
Membre correspondant de l'Académie de Médecine,
Membre correspondant de la Société de Biologie.*

MONSIEUR LE DOCTEUR ARNOZAN

*Professeur de Thérapeutique à la Faculté de Médecine de Bordeaux
Médecin des Hôpitaux,
Officier d'Académie.*

MONSIEUR LE DOCTEUR PICOT

*Professeur de Clinique médicale à la Faculté de Médecine de Bordeaux,
Membre correspondant de l'Académie de Médecine,
Officier de l'Instruction publique.*

MONSIEUR LE DOCTEUR DEMONS

*Professeur de Clinique chirurgicale à la Faculté de Médecine de Bordeaux,
Officier de la Légion d'honneur, Officier de l'Instruction publique,
Membre correspondant de l'Académie de Médecine,
Membre correspondant de la Société de chirurgie de Paris.*

MONSIEUR LE DOCTEUR LAYET

*Ancien Médecin principal de la Marine,
Professeur d'Hygiène à la Faculté de Médecine de Bordeaux,
Chevalier de la Légion d'honneur, Officier de l'Instruction publique,
Membre correspondant de l'Académie de médecine.*

MONSIEUR LE PROFESSEUR MORACHE

*Médecin Inspecteur-Directeur du Service de santé du 18^e Corps d'armée,
Professeur de Médecine légale,
Officier de la Légion d'honneur, Officier de l'Instruction publique,
Membre correspondant de l'Académie de Médecine.*

THE HISTORY OF THE UNITED STATES

OF THE UNITED STATES OF AMERICA

FROM 1776 TO 1876

BY JAMES M. SMITH

NEW YORK: 1876

THE HISTORY OF THE UNITED STATES

OF THE UNITED STATES OF AMERICA

FROM 1776 TO 1876

BY JAMES M. SMITH

NEW YORK: 1876

THE HISTORY OF THE UNITED STATES

OF THE UNITED STATES OF AMERICA

FROM 1776 TO 1876

BY JAMES M. SMITH

NEW YORK: 1876

THE HISTORY OF THE UNITED STATES

OF THE UNITED STATES OF AMERICA

FROM 1776 TO 1876

BY JAMES M. SMITH

NEW YORK: 1876

THE HISTORY OF THE UNITED STATES

OF THE UNITED STATES OF AMERICA

FROM 1776 TO 1876

BY JAMES M. SMITH

NEW YORK: 1876

THE HISTORY OF THE UNITED STATES

OF THE UNITED STATES OF AMERICA

FROM 1776 TO 1876

BY JAMES M. SMITH

NEW YORK: 1876

MONSIEUR LE DOCTEUR BEILLE

Professeur agrégé à la Faculté de Médecine de Bordeaux.

MONSIEUR LE DOCTEUR CANNIEU

Professeur agrégé à la Faculté de Médecine de Bordeaux.

MONSIEUR LE DOCTEUR CASSAËT

*Professeur agrégé à la Faculté de Médecine
Chef des travaux pratiques d'histologie.*

MONSIEUR LE DOCTEUR CHAMBRELENT

Professeur agrégé à la Faculté de Médecine de Bordeaux.

MONSIEUR LE DOCTEUR L. LANDE


*Médecin des Hôpitaux,
Chef des travaux pratiques de médecine légale,
Chevalier de la Légion d'Honneur,
Adjoint au Maire de Bordeaux.*

MONSIEUR LE DOCTEUR FROMAGET

*Médecin oculiste,
Ancien chef de clinique ophtalmologique à la Faculté.*

MONSIEUR LE DOCTEUR MARTIN DU MAGNY

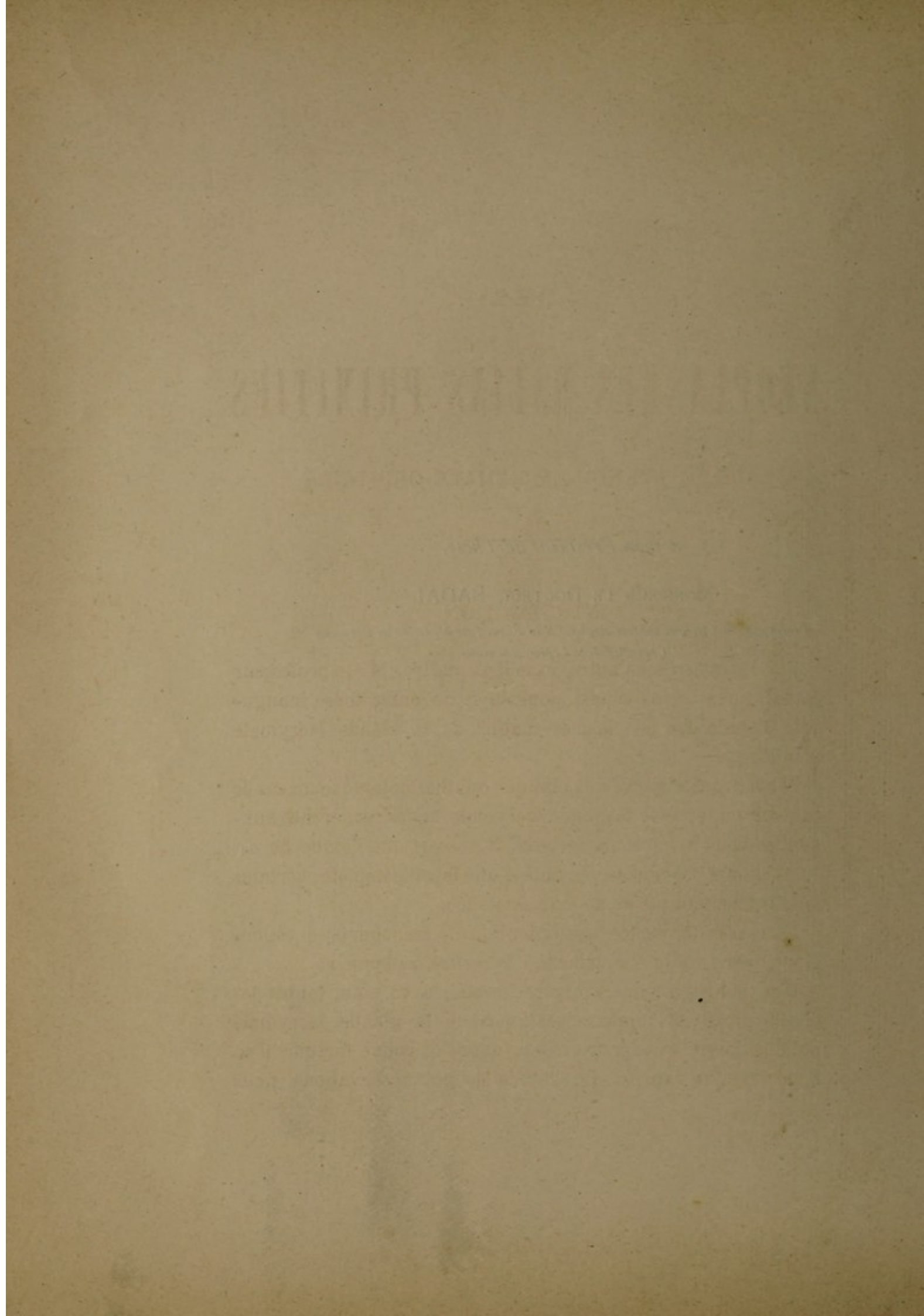
Médecin-adjoint des Hôpitaux.



A mon Président de Thèse,

MONSIEUR LE DOCTEUR BADAL

*Professeur de Clinique ophtalmologique à la Faculté de Médecine de Bordeaux
Chevalier de la Légion d'honneur.*



DES

NÉOPLASMES MALINS PRIMITIFS

DE LA GLANDE LACRYMALE ORBITAIRE

INTRODUCTION

Sur les conseils de notre excellent maître, M. le professeur Badal, nous avons choisi pour sujet de notre thèse inaugurale l'étude des néoplasmes malins de la glande lacrymale orbitaire.

Nous avons observé à la clinique ophthalmologique un cas de tumeur maligne de la glande lacrymale, et des recherches auxquelles nous nous sommes livré, il ressort que l'étude de ces tumeurs n'a pas encore été faite d'une façon complète; certains auteurs doutent même de leur existence.

Nous n'avons certes pas l'intention de trancher la question. Nous avons voulu simplement « *la mettre au point* ».

C'est pourquoi nous avons recherché, avec soin, toutes les observations de tumeurs malignes de la glande lacrymale publiées jusqu'à nos jours. Nous avons la bonne fortune d'en apporter une inédite. De l'étude de ces observations, nous

tâchons de tirer des conclusions pratiques, au point de vue des symptômes, de l'étiologie, du diagnostic, du pronostic et du traitement des tumeurs malignes de la glande lacrymale.

Il n'est point d'édifice qui ne commence par une première pierre.

Puisse ce petit travail, forcément incomplet, faute de documents, inspirer à ceux qui nous suivront, l'idée de compléter l'étude que nous avons entreprise, et que nous soumettons aujourd'hui à la bienveillante appréciation de nos juges.

.
.
.

Nous sommes heureux d'adresser publiquement nos respectueux hommages de reconnaissance à nos maîtres, qui, les uns à la Faculté, les autres dans les hôpitaux au lit des malades, nous ont permis de profiter de leur haut enseignement.

M. le D^r Puech, ancien chef de clinique ophthalmologique à la Faculté, a bien voulu nous initier à l'étude des affections oculaires, et nous aider de sa grande expérience et de ses conseils, pendant les deux années que nous avons passées auprès de lui, comme aide de clinique. Nous l'en remercions vivement.

M. le professeur Badal, dont nous avons l'honneur d'avoir été l'externe, a toujours été pour nous un maître bienveillant et dévoué. Nous ne l'oublierons jamais.

Nous sommes heureux et honoré qu'il ait bien voulu accepter la présidence du jury de notre thèse, et nous le prions d'agréer ici l'hommage de notre reconnaissance bien sincère, de notre entier dévouement.

CHAPITRE PREMIER

HISTORIQUE

Les tumeurs malignes de la glande lacrymale orbitaire sont rares. Elles ont été pendant longtemps méconnues et il faut avouer qu'aujourd'hui encore il n'existe pas de travail d'ensemble où leur étude soit même ébauchée.

Les vieux chirurgiens et les oculistes doutaient même de leur existence.

« Je ne crois pas, disait Roux (1), qu'on ait jamais vu le cancer affecter la glande lacrymale autrement que par le progrès de celui du globe de l'œil. Cependant, cette glande est sujette à une intumescence chronique à laquelle il faut croire que le caractère squirrheux est étranger, et qui emprunte toute sa gravité de la compression que la glande augmentée de volume exerce sur le globe de l'œil. Je ne connais toutefois aucune observation bien détaillée de cette affection; mais on dit que l'extirpation de la glande lacrymale, dans l'état que je suppose, a été faite par M. Guérin, de Bordeaux, et par M. Duval, chirurgien très distingué de Rennes ».

Cette opinion est aussi celle de Beer et de Smith, ainsi que le rapporte Mackensie.

Cependant, avant Roux, on retrouve en 1807 une observation d'Himly (2) ayant pour titre : *Squirrhe de la glande lacrymale*.

(1) Roux, *Mélanges de chirurgie et de physiologie*. Paris, 1809.

(2) Himly, *Ophthalmie-Bibliothek*, tome II, p. 208.

Velpeau (1) avance qu'il y a peu d'observations qui prouvent sans réplique que les squirrhes qu'on a enlevés à la glande lacrymale appartenissent plutôt à elle qu'à d'autres parties de l'orbite.

Le premier travail important publié sur ce sujet est l'article de Maslieurat-Lagemard (2). Ce chirurgien des hôpitaux de Paris rapporte l'observation d'une femme âgée de 30 ans. Après avoir relaté l'histoire de sa malade, il nous cite trois cas analogues, de Tood (3), d'O'Beirne (4), et de Lawrence (5).

Pigeolet (6), Mackensie (7) en rapportent également des cas; encore le premier est-il sujet à caution et est-on loin d'être certain qu'il s'agisse d'un néoplasme malin, malgré le titre que l'auteur donne à sa publication.

En 1848, Lundberg (8) relate un cas de squirrhe. C'est en 1870 que nous trouvons, en France, la première thèse inaugurale sur *les tumeurs de la glande lacrymale*, par Sautereau (9).

Cet auteur lui-même ne s'est guère occupé des tumeurs malignes. Il envisage surtout les néoplasmes bénins.

En 1880, Knapp (10) publia trois cas de tumeurs de la glande lacrymale, parmi lesquels deux cas de carcinome.

La même année : Mollière et Chandelux (11) présentent à la Société de médecine de Lyon les coupes d'un *Epithélioma colloïde intra-acineux* de la glande lacrymale : Salles (12), de

(1) Velpeau, *Dictionnaire de médecine*, tome V.

(2) Maslieurat-Lagemard, *Arch. génér. de Méd.*, 1840, p. 90.

(3) Tood, *Mémoires de chirurgie étrangère*.

(4) O'Beirne, *Dublin hospital's reports*, tome III.

(5) Lawrence, *Maladie des yeux*, p. 608.

(6) Pigeolet, *Journ. de Méd., Chir. et Pharm.* Bruxelles, tome V, p. 101.

(7) Mackensie, *Traité des maladies des yeux*, tome III.

(8) Lundberg, *Ann. d'oculist.*, XXII, p. 237.

(9) Sautereau, Thèse de Paris, 1870.

(10) Knapp, *Central. für Augenhe.*, 1880, p. 60.

(11) Mollière et Chandelux, *Lyon médical*, 1880, n. 45.

(12) Salles, Thèse de Montpellier, 1880.

Montpellier, fait également, dans sa thèse inaugurale, une étude des tumeurs de la glande lacrymale, mais cette étude n'est guère qu'une nouvelle édition de la thèse de Sautereau (1).

Signalons enfin les observations de sarcomes dues à Harlan 1882, et à Bock (2) 1883, et nous arriverons à notre époque.

On voit relater alors les observations de Nettleship (3), Kaiser (4), Alt (5), Adler (6), Goldzier (7), Bois-Reymond (8).

Si les premières observations des auteurs n'étaient pas concluantes et ont pu laisser à certains quelques doutes sur l'existence des tumeurs malignes de la glande lacrymale, les dernières observations que nous venons de citer et celle inédite que nous rapportons plus loin lèvent ce doute et permettent d'affirmer que la glande lacrymale peut être envahie par le sarcome, l'épithélioma, le carcinome.

De Wecker, dans la dernière édition de son traité, fait simplement mention des tumeurs fibro-plastiques ou sarcomes de la glande lacrymale qui ont été étudiés par Mackensie sous le nom de *chloroma* à cause de leur coloration verdâtre. Il admet bien l'existence des tumeurs malignes, mais sans un grand enthousiasme. Voici ce qu'il écrit :

« Les tumeurs cancéreuses ont, en tout cas, fort rarement »
» pour siège la glande lacrymale, et, il faut croire que ces »
» néoplasmes, développés primitivement dans d'autres parties »
» du contenu de l'orbite, n'ont envahi cette glande que par

(1) Harlan, Sarcomes de la glande lacrymale (Trans. of the ann. ophtal. Soc.), 1883.

(2) Bock, *Wien. med. Presse*, 1883, n. 33.

(3) Nettleship. *Opht. Hos. R.*, VIII, p. 278, 1882.

(4) Kaiser. *Journ. Amer. med. and. Surg.* p. 451, 1884.

(5) Alt. *Amer. Journ. ophtalm.*, p. 201, 1885.

(6) *Wien. Klin. Woch.*, 1888.

(7) Godzier. *Wien. Med. Presse*, 1890.

(8) Bois-Reymond. *Klin. Monatsbl.*, p. 136, 1891.

» suite des progrès de leur évolution dans plusieurs des cas
» où l'on a regardé cet organe comme étant leur point de
» départ. Une migration semblable a très certainement été
» observée par Pamard père, pour la forme dite mélanose
» simple ou bénigne. Plusieurs auteurs nient que la glande
» lacrymale soit atteinte de cancer; quoi qu'il en soit de cette
» assertion, elle prouve, du moins, que cet organe n'est pas,
» tant s'en faut, le siège de prédilection de ces néoplasmes dans
» l'orbite ».

Cette opinion était formulée en 1889. Depuis, Dianoux (1) a relaté deux cas d'épithélioma de la glande lacrymale.

Un nouveau cas de sarcome de la glande lacrymale a été publié par Schæffer, en 1895. Il s'ajoute à ceux que nous avons déjà signalés.

Enfin, M. le professeur Badal a opéré, au mois de juin dernier, une malade atteinte de tumeur maligne de la glande lacrymale. C'est l'observation de ce cas que nous relatons plus loin.

OBSERVATION I

MASLIEURAT-LAGEMARD, *Arch. gén. de méd.*, t. VII, p. 31.

Cancer squirrheux de la glande lacrymale.

Une femme, âgée de 30 ans, concierge, bien réglée, n'ayant jamais eu d'affection constitutionnelle antérieure, éprouve, au pourtour de l'œil droit, quelques élancements, sans larmoiement, ni rougeur. Elle attribue ces symptômes à un coup de parapluie reçu, quelques temps auparavant, au niveau de l'angle externe de l'œil. Bientôt se montre, au niveau de la glande lacrymale, une petite tumeur qu'on sent sur la peau, et qui devient le point de départ d'élancements. La sécrétion des larmes n'est pas modifiée. Pen-

(1) Dianoux, *Ann. d'ocul.*, août 1894.

dant six mois la tumeur augmente graduellement de volume, sans qu'elle soit modifiée par divers traitements. La seule incommodité qu'elle déterminait alors tenait à la pression exercée sur la partie supérieure et externe du globe oculaire. Il en résultait de la diplopie quand les objets étaient vus du côté droit. A cette époque, la tumeur qui avait acquis le volume d'un gros pois, est enlevée. Peu de temps après, elle reparait de nouveau et fait de rapides progrès. Une seconde opération est pratiquée. Deux mois après, la tumeur reparait, ainsi que les douleurs lancinantes. La malade entre alors à l'Hôpital des cliniques. On constate, au côté externe et au-dessus du bord orbitaire de l'œil droit, une tumeur de la grosseur d'une petite aveline. Elle soulève un peu la paupière correspondante, présente à son centre une petite cicatrice résultant des deux premières opérations; elle est dure, un peu irrégulière, sans adhérence au rebord de l'orbite ni au globe, qui est un peu comprimé et poussé en dedans. Absence d'exopthalmos. La pression de la tumeur n'est pas douloureuse et ne provoque pas d'hypersécrétion des larmes. L'œil droit est humide, pâle; lorsque la patiente pleure, elle remarque qu'il s'écoule moins de larmes de ce côté que du côté gauche. Le 15 avril 1835, le professeur J. Cloquet pratique l'extirpation de cette tumeur; au bout de trois semaines, la patiente quitte l'hôpital bien guérie, l'œil conservé, la vision rétablie et n'ayant à la place de la tumeur qu'une cicatrice linéaire. Jusqu'à la fin de 1839, c'est-à-dire pendant près de cinq ans, la guérison s'est maintenue.

La tumeur enlevée présente les caractères suivants : la partie postérieure a la forme, les granulations et la structure de la glande lacrymale. La moitié antérieure est envahie par un tissu dur, bosselé, rénitent, fibreux, blanchâtre, extrêmement résistant et criant sous le scalpel quand on l'incise. Sa nature squirrheuse ne paraît pas un instant douteuse.

OBSERVATION II (résumée).

Tood, Mém. de chirurgie étrang. — Extr. de *Dublin hospital's*.

Carcinome fibreux de la glande lacrymale.

Jane Worthington, âgée de 70 ans, sans antécédents héréditaires.

La glande formait une volumineuse tumeur, irrégulière, occupant la partie supérieure de l'orbite et faisant une saillie de plus d'un demi-pouce au delà de l'arcade sourcilière. Elle était dure et sans mobilité. L'œil, expulsé de l'orbite, regardait en dedans, était descendu sur la joue à tel point que la cornée se trouvait de niveau avec l'aile du nez.

Vives douleurs, élancements, épiphora.

La malade rapporte l'origine de cette tumeur à un coup reçu sept ans auparavant. C'est depuis cette époque qu'elle avait eu un abondant larmoie-ment. Tood fait l'extirpation de la glande, qui était solidement fixée dans l'orbite à la manière d'un coin.

La surface de la glande qui avoisinait l'œil était irrégulièrement lobulée; ses lobules s'étaient insinués entre les muscles de l'œil et les autres parties contenues dans l'orbite, de sorte qu'il était aussi difficile que hasardeux de les dégager.

La glande extirpée était beaucoup plus grosse qu'une noix. La surface qui regardait l'œil présentait trois lobes, séparés par des fissures profondes. Elle était presque aussi résistante que du cartilage et plus élastique; une section met à découvert plusieurs petits kystes cartilagineux contenant un fluide glaireux; dans les intervalles des lobules, existe de la graisse solide et quelques bandes membraneuses.

L'opération réussit bien; il fallut des cautérisations fréquentes au fond du cul-de-sac conjonctival pour relever la paupière paralysée. L'œil reprit sa position normale, mais la vision resta abolie et la pupille largement dilatée.

OBSERVATION III

(de O'BEIRNE. *Ext. des Archives générales de méd.*, s. 3, t. VII, p. 95).

Carcinome squirrheux de la glande lacrymale.

Thomas Cooke, de Longford, âgé de 32 ans, d'une force athlétique, fut reçu à l'infirmerie le 30 décembre 1820, atteint de difformité et de trouble dans la vision de l'œil droit. Le globe dépassait d'un demi-diamètre l'œil gauche : il était cependant presque entièrement couvert par la paupière supérieure dont les mouvements étaient presque entièrement anéantis, comme si elle eût été paralysée. La pupille était dilatée et insensible à la lumière, la cornée transparente était dirigée vers le nez et les points lacrymaux étaient béants.

La portion supérieure et externe de l'orbite était occupée par la tumeur, dont on pouvait tracer exactement toute l'étendue. C'est à son développement qu'on attribuait la saillie de l'œil et le trouble de la vision. Il y avait beaucoup de douleur au côté droit de la tête et de la face ; l'impression de l'air froid et de la poussière donnait lieu à de l'irritation et à un grand larmolement ; lorsqu'il se promenait ou qu'il cherchait à atteindre quelque objet, le pied ou la main ne pouvaient arriver au but qu'il se proposait.

Deux ans avant son entrée à l'hôpital, il s'était aperçu pour la première fois d'étincelles et parfois de brouillards, avec une douleur aiguë, intermittente, vers ce côté de la tête et de la face : ce ne fut qu'un an après, qu'on put observer une légère saillie et un déplacement du globe de l'œil ; mais alors les symptômes devinrent graduellement plus fâcheux.

Le 23 décembre 1820, il fut décidé qu'on extirperait la tumeur ; mais on ne se doutait pas à cette époque que la glande lacrymale fut la cause et le siège du mal.

On fit d'abord une incision aux téguments de la paupière supérieure, passant de l'angle interne à l'externe. On put alors introduire le doigt dans la plaie et reconnaître que la maladie avait son siège dans la glande lacrymale qui s'était développée et durcie.

La glande présentait des granulations; elle était de couleur brune, son tissu était membraneux et cartilagineux, surtout dans le centre, d'où partaient des cloisons membraneuses qui arrivaient jusqu'à la circonférence. La glande avait au moins six fois sa grandeur naturelle.

La glande enlevée, la pupille reprit sur le champ son pouvoir contractile, et le globe revint à peu près à sa disposition naturelle. Le rétablissement de la vision ne fut pas complet. Les douleurs qui existaient avant l'opération disparurent. La paupière supérieure conservait un relâchement suffisant pour cacher une grande partie de la cornée; cette indisposition cessa lorsqu'on eût passé sur la cicatrice un pinceau trempé dans un mélange d'une partie d'acide sulfurique sur trois parties d'eau. Au bout de quelques jours, l'eschare produite tomba, et la cicatrisation de l'ulcère détermina la contraction de la paupière. Le malade quitta l'hôpital complètement guéri et sans éprouver aucun inconvénient de la perte de la glande lacrymale.

OBSERVATION IV (résumée).

LAWRENCE, *Mal. des yeux*, p. 608.

Homme vingt-quatre ans. — Contusion par une pomme lancée avec force sept ans auparavant. — Durée près de sept ans. — Ablation. — Incision à la paupière supérieure. — Guérison.

Le malade fut revu treize ans après l'opération. Il s'était formé une tumeur dure au-dessus de l'arcade sourcilière et vers la partie moyenne de la cicatrice.

La glande avait le volume d'une noix et offrait une texture homogène; sa couleur était jaunâtre. Dans un point, la coupe offrait un aspect radié. Sa consistance égalait presque celle du cartilage. Elle ressemblait tout à fait au squirrhe de la mamelle.

OBSERVATION V

In MACKENSIE, t. III, p. 23.

Carcinome encéphaloïde de la glande lacrymale.

C. M..., célibataire, âgée de trente-trois ans, vint me consulter le 22 septembre 1857. Il y a six semaines que son œil droit est saillant, hors de son orbite. Elle ne peut soulever complètement sa paupière supérieure. Le globe oculaire est abaissé et ne peut être dirigé en haut. On sent dans la région de la glande lacrymale une tumeur bosselée, mais non dure. La malade n'accuse aucune douleur. La vision est obscurcie, de sorte qu'elle ne peut lire que lentement. Avant que je l'eusse vue, elle avait éprouvé dans le côté droit de la poitrine des douleurs pour lesquelles on lui avait appliqué des sangsues et un vésicatoire. Des applications de sangsues sur la tumeur orbitaire, l'iodure de potassium *intus et extra*, n'ayant amené aucune amélioration, je procédai à l'extirpation de la glande. Elle était molle partout et offrait l'aspect cérébriforme. Après son extirpation, je pus facilement introduire le doigt profondément dans l'orbite.

Quelques jours après l'opération, dont la malade se remit parfaitement, elle me montra une masse cancéreuse dure, située sous la peau à laquelle elle adhérait, et occupant l'espace qui s'étendait entre la mamelle gauche et le creux axillaire.

Peu de temps après être retournée chez elle, cette malade fut prise, à gauche, d'une hémiplegie partielle; le membre inférieur n'était pas affecté. Une tumeur dure commença aussi à se rencontrer au-dessus de l'arcade orbitaire droite; elle était indolore, mais la paupière supérieure était très tuméfiée et sa coloration altérée, le globe de l'œil fort saillant en avant et la vision éteinte.

OBSERVATION VI (résumée.)

OTTO BECKER, *In Bericht über die Augenh. der Wien. Univers.*, p. 162.

Tumeur colloïde de la glande lacrymale.

Josepha M... de Boltein, en Moravie, âgée de 48 ans, sans antécédents héréditaires, a toujours eu une bonne santé. A la suite d'un refroidissement, au mois d'août 1863, gonflement de l'œil gauche. Douleurs supportables. Exorbitisme très marqué. Tout rentre dans l'ordre à la suite d'un traitement approprié.

Un an après, à la suite d'un nouveau refroidissement, même gonflement, mais plus considérable que la première fois et accompagné de douleurs plus vives. La paupière supérieure est poussée en avant : elle est d'une couleur plus foncée que d'habitude et est parcourue par des veines très développées, elle ne peut être soulevée. L'œil est penché en avant. Sa mobilité est gênée en dedans et en dehors, beaucoup plus en haut. Diplopie. Entre l'œil et le bord orbitaire, on sent par la palpation une tumeur très considérable.

Le fond de l'œil est sain.

La tumeur est extirpée. Elle est de la forme d'un petit œuf de poule, composée de trois parties rondes, dont deux plus petites, situées en avant, sont plus dures que la troisième située en arrière et qui paraît composée de grains semblables à du sagou cuit.

La tumeur tout entière fut partagée, par une incision transversale, en deux parties :

La partie antéro-inférieure est la glande lacrymale. Elle est séparée du reste par un tissu conjonctif très épais.

Les deux lobes antérieurs ressemblent à une glande à acini, le postérieur a, en son milieu, une caverne qui communique avec l'extérieur par un conduit irrégulier.

Dans le tissu pathologique, on trouve une épaisse couche d'alvéoles composées de tissu colloïde. Vers le centre, ces alvéoles deviennent plus nombreuses en même temps que se raréfie le tissu conjonctif.

OBSERVATION VII (résumée.)

PIGEOLET, In *Journ. de méd. chir. et pharm.*, Bruxelles, t. V, p. 101.

Affection squirrheuse de la glande lacrymale.

M..., célibataire, âgée de 27 ans, d'un tempérament sanguin. A reçu dans l'enfance, à la région temporale gauche, un coup de pied de cheval.

En 1839, elle ressent quelque gêne dans les mouvements de l'œil gauche, particulièrement dans celui d'élévation. Néanmoins, pas de douleur; vision bonne.

La gêne augmenta, mais lentement; en enfonçant le doigt sous l'arcade orbitaire, la jeune fille put sentir la petite tumeur. Bientôt œdème de la paupière qui ne peut plus être portée en haut que d'une manière incomplète.

A ces divers symptômes, se joignit une douleur lancinante d'abord, rare, puis plus fréquente paraissant traverser l'œil de dedans en dehors dans le sens latéral.

Elle vint me consulter vers la fin de 1842. L'œil lui-même était complètement étranger à l'affection, mon attention se porta sur la glande lacrymale. Les progrès lents qu'avaient faits les symptômes de la maladie, la jeunesse et la bonne santé de la malade militaient dans mon esprit contre la dégénérescence de l'organe glandulaire, mais la blessure antérieure avait fort bien pu léser cette partie et y laisser des traces propres à occasionner la lésion actuelle. Les recherches auxquelles je m'e livrai dans les annales de la science confirmèrent mon opinion et m'engagèrent fortement à procéder sans aucun retard à l'extirpation de la glande.

Incision à la peau d'environ trois lignes d'étendue, dans le sens de la direction de l'arcade orbitaire et de l'ouverture des paupières, sur la tumeur même. Division d'un seul coup de la peau, de l'orbiculaire et du ligament tarse. Après l'incision d'une pelotte de tissu cellulaire se présentant dans les lèvres de la plaie, la glande est à découvert. Je l'isolai du périoste orbitaire avec lequel elle était unie par quelques filaments. Je l'enlevai alors par l'ouverture faite à la peau.

La glande est augmentée d'un tiers environ, en volume. Elle est oblongue, inégale, de couleur nacrée, d'une structure homogène et compacte. Au bout de huit jours, il ne restait pour trace de l'opération qu'une cicatrice linéaire; toute difformité, toute douleur a disparu.

Rien n'annonce, depuis quatre ans, que l'opération a été faite, que la cure ne soit complète et exempte de toute récurrence ou effet consécutif.

OBSERVATION VIII

Clinique de M. le professeur RICHET. Observation prise par SAUTEREAU, Thèse Paris, 1870.

Tumeur embryo-plastique. — Myxome de la glande lacrymale.

Adélaïde Gourneau, âgée de soixante-treize ans, rentière, entra à l'hôpital des cliniques, le 24 mai 1869.

Cette dame a été toujours bien portante, n'a jamais eu la syphilis.

Il y a plusieurs années (sept ou huit), elle reçut un coup sur l'œil gauche; à peu près à la même époque, elle perdit son mari, eut un vif chagrin de cette perte et pleura longtemps et beaucoup.

Il y a quatre ans environ, elle s'aperçut que son œil gauche était plus saillant que l'œil droit, et qu'il se portait manifestement en avant. Son attention était d'autant plus appelée vers cette région, qu'elle y ressentait souvent des douleurs tantôt sourdes, tantôt très vives qui s'irradiaient dans la tempe.

Le larmoiement n'est pas plus abondant que du côté sain.

Depuis cette époque, la projection de l'œil en avant ne fit que s'accroître. A son entrée à l'hôpital, on constate les signes suivants :

L'œil gauche est fortement saillant en avant, il est en même temps dévié directement en bas. Ses mouvements sont libres : Il n'est pas plus volumineux que son congénère. Une pression légère suffit pour le faire sortir de l'ouverture orbitaire comme pour l'y faire rentrer.

Néanmoins, l'œil est sain : la cornée est transparente, la conjonctive sans rougeur. Il y a une cataracte corticale commençante; mais elle existe des

deux côtés et ne peut être mise sur le compte de l'exophtalmie. Le fond de l'œil est sain, la papille normale quoiqu'un peu congestionnée.

En portant le doigt au-dessus du globe oculaire, on sent de petits lobules mollasses, situés sous l'arcade orbitaire supérieure. Ils offrent une certaine apparence de fluctuation, mais ne sont pas vraiment fluctuants. Ces petits lobules ne changent pas de place par les mouvements spontanés ou communiqués du globe oculaire.

L'arcade sourcilière, dont on peut aisément sonder les contours, n'a changé ni de volume ni de caractères, et le sourcil est arqué comme de coutume.

La paroi supérieure de l'orbite est donc saine.

Il n'y a rien de particulier dans les fosses nasales, dont les dimensions sont les mêmes des deux côtés et ne présentent aucune tumeur. La malade a eu plusieurs épistaxis, mais l'hémorrhagie se produisait indifféremment par l'une ou l'autre narine.

Le sinus maxillaire ainsi que la fosse temporale n'offrent à la vue [ni au toucher aucun caractère particulier.

L'intégrité des facultés intellectuelles prouve qu'il n'y a rien non plus du côté de la cavité crânienne.

M. le professeur Richet diagnostique une tumeur de la glande lacrymale, et selon toute probabilité, une de ces tumeurs connues sous le nom d'adénomes ou d'hypertrophies.

Il éloigne toute idée de tumeur maligne ou de kyste développé dans l'un des conduits de la glande ou dans les mailles du tissu cellulaire voisin.

L'opération de l'extirpation de la glande a lieu le 9 juin à l'amphithéâtre de l'hôpital des cliniques. Elle se fit avec une grande facilité; une première incision courbe, le long de la paroi orbitaire, comprenant toute l'épaisseur de la paupière mit à découvert l'aponévrose orbito-oculaire, qui fut incisée à son tour.

A peine celle-ci est-elle ouverte que la tumeur fait hernie à travers les lèvres de l'incision. Elle offre alors une coloration un peu noire avec reflets bleuâtres, et ressemble tout-à-fait à un kyste aux parois fortement disten-

dues. Au moment même, M. Richet croit qu'il s'agissait d'un kyste; mais la pointe d'un bistouri pénétrant dans son épaisseur ne fit point jaillir une goutte de liquide. Il s'agissait bien évidemment d'une tumeur solide.

Elle fut énucléée sans grandes difficultés à l'aide du bistouri et le bout de l'index; puis on fit une torsion du pédicule qui comprenait les vaisseaux et les nerfs de la glande hypertrophiée.

Le pansement fut des plus simples : une petite mèche de charpie enduite de cérat est introduite entre les lèvres de l'incision qu'elle a pour but de maintenir béante et le tout est recouvert d'un linge cératé et d'un gâteau de charpie.

Cette tumeur avait à peu près le volume d'une noix; elle avait la forme du testicule. Fendue dans son milieu, elle offrait une apparence jaunâtre, demi-transparente et gélatiniforme. La coloration noire qu'elle avait dans l'orbite, quand on la mit à découvert, tenait vraisemblablement à la circulation sanguine.

Elle était enveloppée d'une membrane fibreuse très résistante, qui n'était probablement que l'enveloppe de la glande lacrymale. Un pédicule allongé, contenant des vaisseaux et des nerfs, la mettait en communication avec le tissu cellulaire de ces organes contenus dans l'orbite.

Si on coupe la tumeur par son milieu, on voit que de l'enveloppe externe se détachent, sous forme de cloisons, des tractus fibreux qui contiennent dans leurs intervalles une matière gélatineuse jaunâtre, demi-transparente, parsemée de points rouges provenant de la section des vaisseaux.

Au centre, la coloration est manifestement jaune; elle tire sur le blanc à la périphérie.

A la déchirure, on retrouve un aspect granuleux tout à fait semblable à celui du testicule et qui est surtout prononcé à la circonférence.

Cette tumeur a été soumise à l'examen microscopique et voici la note que M. le D^r Legros, préparateur du cours d'histologie, a rédigée :

« Cette tumeur, d'aspect gélatineux, donne par le râclage les éléments du tissu lamineux embryonnaire à divers degrés de développement (noyaux, corps fusiformes, corps étoilés). Sur les coupes, on distingue, au milieu

d'une substance amorphe abondante, quelques faisceaux de tissu lamineux et surtout des corps étoilés anastomosés. La tumeur est parcourue par de nombreux vaisseaux.

» Dans quelques points, on voit des corps fusiformes renfermant des granulations graisseuses; mais la plupart des éléments sont très transparents, tellement transparents qu'on ne peut les étudier qu'en les colorant ou en coagulant la substance protéique qu'ils contiennent ».

C'est une tumeur embryoplastique ou le myxome des Allemands. M. Legros avait surtout examiné la partie centrale de la tumeur quand il rédigea cette note.

Il rechercha ensuite la structure de la portion périphérique et il trouva des culs-de-sac glandulaires, plus ou moins altérés, au milieu des autres éléments propres de la glande lacrymale.

Pendant la nuit qui suivit l'opération, la malade ressentit d'assez vives douleurs dans l'orbite. La plaie cependant avait, le lendemain, assez bon aspect; l'œil, toujours projeté en avant, n'était qu'un peu rouge sur la conjonctive. Il y avait également un peu d'œdème des paupières.

Le 11, l'œdème s'est accru; la conjonctive, rouge, boursouflée, forme un énorme chémosis autour de la cornée; l'œil semble davantage encore propulsé en avant. Il y a très peu de réaction générale.

M. Richet croit qu'il y a un commencement de phlegmon du tissu cellulaire de l'orbite et que le chémosis est dû à la gêne de la circulation. Il incise le chémosis sur plusieurs points, prescrit un cataplasme sur l'œil, fait appliquer 12 sangsues sur la tempe et ordonne un purgatif salin.

Malgré l'énergie du traitement anti-phlogistique, un érysipèle envahit les lèvres de la plaie et les paupières, puis la joue du côté correspondant. Il n'alla pas plus loin, mais un phlegmon rétro-oculaire se déclarait à peu près simultanément au milieu de symptômes généraux très graves. Le pus sortit par l'ouverture supérieure, grâce à un petit tube à drainage que M. Richet avait introduit par l'orbite et par une ouverture pratiquée à la paupière inférieure. Néanmoins, l'œil s'enflamma à son tour et finit par se vider.

Au moment où la malade quitta l'hôpital (3 juillet 1869), les symptômes inflammatoires avaient disparu ; mais la paupière supérieure était très œdématiée et pendait comme un voile inerte devant le moignon de l'œil.

Nous avons revu cette dame deux mois après. L'œdème de la paupière avait presque complètement disparu ; mais celle-ci continuait à être immobile.

OBSERVATION IX (résumée).

MOLLIÈRE et CHANDELUX, *Lyon médical*, 1880, n° 46, p. 361.

Epithélioma colloïde intra-acineux de la glande lacrymale.

Enfant de 15 ans. Début par douleurs spontanées puis de la tuméfaction. Symptôme principal : exorbitis latéral.

Extirpation. Cicatrisation complète au bout de huit jours. Récidive sur place au bout de neuf mois.

Intervention. Récidive sur place au bout de dix mois. La tumeur pénètre profondément dans l'orbite, ganglion péri-auriculaire envahi, pas de nouvelle opération. Depuis lors, développement lent et graduel de la tumeur. De l'examen microscopique donné avec beaucoup de détails, les auteurs concluent qu'une tumeur intra-acineuse, développée dans la glande lacrymale et dont l'aspect général sur une coupe est commandé par la présence des acini, peut récidiver sur place avec les mêmes caractères, alors que la glande toute entière fait défaut et que les acini ont disparu.

OBSERVATION X

BOCK, *Wien. med. presse*, n. 33, 1883 ; Ext. *Sciences médicales*, t. XXV, p. 736.

Sarcome de la glande lacrymale.

Chez un homme de 51 ans, on constate à gauche une tumeur siégeant au-dessous du bord supérieur de l'orbite dans sa partie externe, refoulant les téguments en avant, mobile, envahissant la paupière supérieure et faisant

une saillie légère sous la conjonctive. La sécrétion lacrymale est diminuée. Cette tumeur date d'un an et paraît développée aux dépens de la glande lacrymale.

L'auteur fait à la peau, parallèlement au sourcil, une incision de 3 centimètres qui atteint presque l'angle externe de l'œil. Il extirpe par fragments une tumeur lobulée, jaunâtre, facilement énucléable puis réunit la plaie par trois sutures et y place un drain. Suppuration abondante et consécutivement plusieurs abcès de la paupière supérieure avec propagation à l'orbite et refoulement du bulbe oculaire en dedans.

Au bout de six semaines, le malade est guéri. Cicatrice à peine visible. Les fonctions de la paupière sont intactes.

C'était un sarcome à petites cellules.

OBSERVATION XI

DIANOUX, *Ann. d'ocul.*, août 1894.

Epithéliome polymorphe de la glande lacrymale.

M^{me} B..., âgée de 36 ans, vient me trouver au mois de décembre 1891. L'œil droit est en exorbitis manifeste, porté en bas et en dehors, ses mouvements sont très limités, la vue est intacte, rien à l'ophtalmoscope. Le début remonte à une époque indéterminée, sept ans au moins; une photographie prise il y a dix-huit mois révèle nettement déjà l'exorbitis.

Comme antécédents : syphilis à 22 ans et un coup violent de planche à repasser sur la tempe. L'œil est sec et la malade a remarqué qu'elle ne pleurait plus de ce côté.

Pas de douleurs, pas d'élancements, pas de ganglions engorgés. La glande lacrymale énormément hypertrophiée, facile à reconnaître, fait relief sous le rebord orbitaire, comme le foie hypertrophié sous les fausses côtes.

Après un traitement antisyphilitique énergique, conseillé par les consultants, rien ne fut obtenu : l'exorbitis se prononçait de plus en plus.

J'opérai le 26 mars au moyen d'une incision faite dans le sourcil.

La dissection de la tumeur fut très facile : elle était entourée d'une atmosphère celluleuse, sauf au fond de la fossette lacrymale où je dus ruginer; je me trouvai alors au contact d'une perforation osseuse mesurant environ 1 centimètre dans le sens transversal sur 6 millimètres d'avant en arrière; le doigt soulevait la dure-mère.

Les suites furent d'une extrême simplicité, sauf une anesthésie complète dans toute la région droite du front et du crâne avec une aberration de sensibilité très gênante.

Le 11 juillet, la sensibilité était rétablie et il ne persistait que du fourmillement; l'œil était revenu en place et fixait binoculairement.

Quelques mois après, récurrence; on sent des noyaux vers l'angle externe de l'orbite et l'œil est de nouveau propulsé en bas et en dehors. Nouvelle intervention à l'Hôtel-Dieu, sans difficulté opératoire; la récurrence s'est faite surtout vers la partie interne du plafond orbitaire. La perte de substance notée précédemment s'est comblée par un tissu fibreux très résistant. Nouvelle guérison opératoire rapide.

Le 30 novembre 1893, la malade revient.

A ce moment, la néoplasie a envahi tout l'orbite; la vision est abolie et la papille œdémateuse sans hémorrhagie.

Cet œdème, sur lequel mon attention se concentra, différait complètement de celui des papillites infectieuses des tumeurs intra-crâniennes; c'était un simple œdème de la papille, demi-transparent.

Pour n'y pas revenir, je dirai que M. Gayet a bien voulu examiner l'œil et le nerf optique et qu'il n'y a vu aucune lésion. Du reste, le nerf et ses gaines étaient enveloppés par la tumeur mais non envahis.

M^{me} B... réclame une dernière intervention que je me décide, bien à contre cœur, à pratiquer. Je me hâte de constater qu'il n'existait aucun trouble cérébral, pas de céphalalgie, pas d'adénite, et que la narine droite était ou semblait être libre.

Je fis l'exentération de l'orbite, après ablation de l'œil qui était refoulé avec ses annexes, mais non envahi. Je trouvai trois perforations osseuses;

la plus large en haut et en dedans permettait de sentir les battements du cerveau. En dehors, il en existait une seconde; la troisième portait sur la paroi interne et laissait passer le doigt; la perforation constatée à la première intervention restait oblitérée.

Les suites opératoires furent encore très simples.

Je rencontrai M^{me} B... dans la rue, le 30 mars dernier; mais je fus très surpris de constater que l'orbite restait cave, que la consistance du tissu qui le remplit partiellement est résistante et comme fibreuse, les fosses nasales droites laissent passer l'air aussi bien que les gauches. Il n'y a aucune douleur et la santé est excellente.

OBSERVATION XII

DIANOUX. *Ann. d'ocul.*, août 1894.

Epithéliome polymorphe de la glande lacrymale.

Marie B..., 20 ans, bonne constitution; pas d'antécédents personnels ni héréditaires; pas de traumatismes, pas d'affection de la conjonctive. Elle exerce le métier de blanchisseuse.

Depuis juin 1880, Marie B... éprouve de vives douleurs dans la tête, et quand elle tourne celle-ci, elle éprouve des étourdissements et « manque de tomber ».

Elle a des crises névralgiques fréquentes, mais courtes, dans la région temporale, souvent séparées par des intervalles de quinze jours. Ces névralgies ne paraissent d'ailleurs pas en corrélation nécessaire avec la lésion de la glande lacrymale, qui elle-même est indolore à la pression ou spontanément.

Marie B... a constaté, depuis dix-huit mois, la saillie formée sous l'arcade orbitaire par la glande lacrymale. L'œil est propulsé en bas et se trouve en dehors en exorbitis très prononcé. La tumeur offre les mêmes caractères que dans l'observation précédente. Pas d'altération de la vue, pas de diplopie.

L'opération est pratiquée à l'Hôtel-Dieu le 23 novembre 1892. Elle se passe très simplement; l'incision est conduite parallèlement au sourcil, un peu en dessous du rebord orbitaire, afin d'éviter les filets de la branche ophtalmique.

La tumeur, bien circonscrite dans une capsule fibreuse, est littéralement énucléée avec un instrument mousse.

La glande lacrymale est seule atteinte; on la dirait simplement, mais énormément hypertrophiée, car elle a le volume d'une noix; elle est d'aspect homogène, à tissu mou, friable, grisâtre et demi-transparent sur la coupe.

Le rétablissement est rapide; pas de ptosis.

Au mois de septembre 1893, l'état continue à être excellent. Il existe à peine quelques douleurs dans la cicatrice.

Au mois de février 1894, la malade me revient; la récurrence s'est faite presque tumultueusement; l'orbite est capitonnée d'un tissu dur, très adhérent aux parois osseuses et refoulant fortement l'œil en dedans et en bas. Pas de ganglions, pas de troubles cérébraux.

Je considère l'intervention comme dangereuse. C'est aussi l'avis formel de mon collègue et maître Heurtaux.

Sur la sollicitation de ma malade et malgré l'étendue de la récurrence, l'opération est pratiquée à l'Hôtel-Dieu, au mois de juillet 1894. Une large incision en fer à cheval a permis d'atteindre la tumeur adhérente au périoste. Avec une rugine, j'ai pu décortiquer les $\frac{3}{5}$ de l'orbite.

En dedans et en bas où l'œil était refoulé, il n'existait pas de prolongements de la tumeur. Je n'ai pas rencontré de perforation, ni même d'ulcération osseuse.

L'œil et ses annexes ont pu être respectés, sauf le droit externe qui a dû être divisé puis fixé, par une suture, à l'angle externe. Marie B... est sortie le 1^{er} mai.

OBSERVATION XIII

SCHLEFFER, 1893.

Sarcome de la glande lacrymale.

Homme de 51 ans, atteint par l'influenza trois mois avant son entrée dans le service du professeur Vossius. A cette époque, il s'est aperçu d'une tuméfaction de la partie externe de la paupière supérieure de l'œil droit, tuméfaction qui s'est produite progressivement et sans douleur. On constate une tumeur bosselée, peu résistante, sans adhérences aux parties molles de la paupière et siégeant au-dessus du rebord orbitaire, remplissant l'espace orbito-bulbaire au niveau de la glande lacrymale. La tumeur a le volume d'une cerise. La paupière supérieure ne peut être élevée et l'élévation du globe est un peu limitée. En retournant la paupière, on voit la tumeur dont la surface paraît lisse; mais qui, à la palpation, paraît formée de nodules. Pas d'adhérences au globe oculaire, qui est normal. Le 5 juillet 1894, extirpation de la tumeur. En février 1895, il ne s'était pas produit de récurrence.

L'examen anatomique montra l'existence de plusieurs nodules dans l'épaisseur de la glande lacrymale. Ces nodules étaient formés par un tissu assez riche en capillaires et correspondant au type des sarcomes à cellules rondes. Les parois vasculaires étaient épaissies et présentaient en certains points une dégénérescence hyaline.

OBSERVATION XIV

Recueillie dans le service de M. le professeur BADAL.

Epithelioma tubulé de la glande lacrymale.]

P... Pierre., âgé de 56 ans, habitant la Charente, entre à l'hôpital Saint-André, dans le service de M. le professeur Badal, le 18 juin 1895.

Il se plaint de névralgies de l'orbite et de la tempe du côté gauche. Ces douleurs remontent à plus de six mois. En même temps, il s'est aperçu

que son œil gauche sortait un peu de l'orbite, qu'il devenait plus saillant que l'autre. Il consulta alors son médecin qui l'envoya à la clinique ophtalmologique de la Faculté de médecine.

Le malade présente une exophtalmie très marquée. L'œil fait une saillie d'un demi-centimètre environ. Malgré cela, les paupières couvrent assez bien la cornée lorsque le malade fait des efforts; mais, en temps ordinaire, la cornée est mal protégée. Elle présente à son centre une kératite ulcéreuse très marquée, accompagnée de pannus. La paupière supérieure est légèrement tombante.

En recherchant la cause de l'exophtalmie et en enfonçant le doigt entre le rebord orbitaire et le globe, on sent une tumeur qui occupe la fossette lacrymale. Cette tumeur dure, arrondie, lisse à la surface s'enfonce dans l'orbite et on ne peut explorer que la partie antérieure. La tumeur semble faire corps avec le frontal et elle est absolument immobile. Aucune adhérence avec le globe ni avec la paupière supérieure. Gêne considérable des mouvements de l'œil. Celui-ci ne peut être porté ni en haut ni en dehors.

M. le professeur Badal propose l'extirpation de la glande lacrymale. Le 21 juin, après chloroformisation, il sectionne la commissure externe, relève fortement en haut la paupière supérieure et aborde la tumeur par la conjonctive. La tumeur, enveloppée par la capsule fibreuse de la glande et ne présentant aucune adhérence, est facilement énucléée. La conjonctive est suturée ainsi que la commissure et le malade sort guéri, sans aucune complication, au bout de huit jours.

Depuis son état est excellent.

L'examen histologique de cette tumeur a été fait au laboratoire des cliniques. Nous le relatons plus loin au chapitre de l'anatomie pathologique. Il s'agit d'un épithélioma, ainsi que nous le verrons.

Tableau synoptique des Observations recueillies.

N ^o	NOM DE L'AUTEUR	ÂGE du ma- lade	SEXE	CAUSES TRAUMATIQUES	SYMPTOMES	OPÉRATION	RÉSULTAT	EXAMEN ANATOMIQUE de la TUMEUR	DIAGNOSTIC
1	Maslieurat-Lagernard, <i>Arch. gén. de méd.</i> , t. VII, p. 91.	30	F.	Coup de parapluie sur l'œil.	Exophtalmie, diplopie, douleurs lancinantes au pourtour de l'O. D. Pas de larmoiement.	Extirpation.	Récidive 3 fois, guérison après 3 ^e opération	La glande est envahie par du tissu dur, bosselé, rénitent, fibreux.	Squirrhe.
2	Tood, Mém. de chir. étr. (Ext. de <i>Dublin Hospital's Reports</i> , t. III).	70	F.	Coup reçu il y a 7 ans sur l'orbite.	Exophtalmie, douleurs lancinantes dans la rég. fronto-temporale, larmoiement.	Extirpation.	Guérison, mais récidive.	La tumeur est molle et offre un aspect cérébri-forme.	Cancer encéphaloïde.
3	O'Beirne, <i>Arch. gén. de méd.</i> , 53, p. 95, t. VII.	32	H.	"	Exophtalmie, diplopie, douleurs orbitaires. L'œil est dévié en dedans et en bas.	Extirpation.	Bon, malade pas suivi.	Tissu fibreux et cartilagineux, divisé en lobes par des cloisons membraneuses.	Squirrhe.
4	Lawrence, <i>Mat. des yeux</i> , p. 608.	24	H.	Contusion de l'orbite par une pomme, 7 ans auparavant.	Exophtalmie, douleurs orbitaires.	Extirpation.	Bon, récidive 13 ans après.	Texture homogène, coul. jaunâtre. Dans un point, la coupe offre un aspect radié. Elle est dure et ressemble à du cartilage.	Squirrhe.
5	Mackenzie, <i>Mat. des yeux</i> , t. III, p. 23.	33	F.	Pas connues.	Douleurs orbitaires, épiphora, exophtalmie.	Extirpation.	Guérison, mais récidive.	La tumeur est lobulée, irrégulière, dure, énucléable.	Carcinome fibreux.

Tableau synoptique des Observations recueillies.

N ^{os}	NOM DE L'AUTEUR	AGE du malade	SEXE	CAUSES TRAUMATIQUES	SYMPTOMES	OPÉRATION	RÉSULTAT	EXAMEN ANATOMIQUE de la TUMEUR	DIAGNOSTIC
6	Otto Becker, <i>Rev. d'opht. de Vienne</i> , p. 462.	48	F.	Refroidissement.	Exorbitis, diplopie, pas de larmoiement.	Extirpation.	Guérison.	La tumeur est dure, lobulée, énucléable. Epaisse couche d'alvéoles composée de tissu colloïde.	Tumeur colloïde (?)
7	Pigeolet, <i>Journ. de méd. chir. et pharm.</i> , Bruxelles, t. V, p. 401.	27	F.	Coup de pied de cheval à la région temporale.	Exophtalmie, œdème de la paup., douleurs lanc. orb. gêne d. les mouv. du globe oculaire, ptosis.	Extirpation.	Bon.	Glande augmentée de volume, oblongue, inégale, de couleur nacrée, tumeur dure, rénitente, à aspect cartilagineux.	Squirrhe.
8	Santereau, thèse, Paris, 1870.	73	F.	Coup violent sur l'œil gauche il y a 7 ou 8 ans.	Exophtalmie, douleurs vives s'irradiant dans la tempe, catar. corticale.	Extirpation.	Guérison.	Sur les coupes on distingue, au milieu d'une subst. amorphe, quelq. faisce. de tissu lamin. des corps étoil. Nomb. vaiss. Elém. de tissu embr. à div. degrés de dével.	Myxo-sarcome.
9	Mollière et Chandetux, <i>Lyon médical</i> , 1880, n° 46.	45	Enf.	"	Doul. spontanées, tuméfaction de la paupière, exorbitis latéral.	Extirpation.	Récidive au bout de 9 mois, intervient, récidive, cachexie.	Les acini glanduleux sont envahis par le néoplasme. La glande est dégénérée.	Épithélioma colloïde intra-acineux.
10	Bock, <i>Wien. Med. Presse</i> , n° 33, 1883.	51	H.	Coup reçu il y a 7 ans.	Exophtalmie, pas de larmoiement, doul. orbitaires.	Extirpation.	Suppurat. d'abcès de la paup., guérison au bout de 6 sem.	Sarcome à petites cellules.	Sarcome à petites cellules.

Tableau synoptique des Observations recueillies.

N°	NOM DE L'AUTEUR	AGE du ma- lade	SEXE	CAUSES TRAUMATIQUES	SYMPTOMES	OPÉRATION	RÉSULTAT	EXAMEN ANATOMIQUE de la TUMEUR	DIAGNOSTIC
11	Dianoux, <i>Ann. d'oculistiq.</i> , août 1894.	20	F.	Pas indiquées.	Exophtalmie, pas de diplopie, l'œil est repoussé en bas et en dedans.	Extirpation.	Récidive quelques mois après 2 ^e opérat., guérison.	Voir au chapitre de l'anatomie pathologique ci-dessus.	Epithé- lioma polymor- phe de la glande
12	Dianoux, <i>Ann. d'oculistiq.</i> , août 1894.	36	F.	Pas indiquées.	Exorbitis, pas de douleurs, pas de larmoiement.	Extirpation de la glande, puis exentération de l'orbite.	Récidive 2 m. après, 2 ^e opérat., récidive, 3 ^e opérat., guérison.	Voir au chapitre de l'anatomie pathologique ci-dessus.	Epithé- lioma polymor- phe
13	Schaeffer, 1895.	51	H.	A eu l'influenza 3 mois auparavant.	Tuméf. de la paup., gêne dans les mou- vements du globe, ptosis, doul. lanc., exophtalmie, pas de larmoiement.	Extirpation.	Bon.	Existence de plus, nodules dans l'épaisseur de la glande lacrymale. Ces nodules sont formés par un tissu riche en capillaires. Parois vascul. épaissies. Dégénér. hyaline.	Sarcome à cellules rondes.
14	Badal, juin 1895.	56	H.		Exophtalmie, kératite ulcéreuse avec pannus, gêne dans les mou- vements de l'œil, pas de ptosis.	Extirpation.	Bon.	Voir au chapitre de l'anatomie pathologique ci-dessus.	Epithé- lioma tubulé.

CHAPITRE II

ÉTIOLOGIE — SYMPTOMES — DIAGNOSTIC — PRONOSTIC

L'étiologie est la même que celle de toutes les tumeurs malignes. Nous n'avons pas assez de documents pour étudier l'influence de l'hérédité, mais l'âge présente comme toujours une très grande importance. On a observé des tumeurs malignes de la glande lacrymale chez des sujets relativement jeunes.

C'est ce qui ressort de nos observations.

Un autre agent qu'il ne faut peut-être pas négliger autant qu'on le fait ordinairement, est le *traumatisme*.

Un grand nombre de malades, en effet, accusent très nettement comme causes de leur affection, des traumatismes de la région de la glande lacrymale.

Nous croyons que le *traumatisme*, sans être considéré comme une cause directe, peut, dans un organisme déjà prédisposé, créer des conditions favorables à l'évolution du néoplasme.

Inutile d'ajouter que nous ne sommes pas plus fixés sur la pathogénie des cancers de la glande lacrymale que sur celle des cancers des autres régions. C'est une question que le microscope et l'expérimentation n'ont pu résoudre aussi facilement que celle des maladies microbiennes.

Le sexe ne saurait avoir d'importance.

Cependant, des observations que nous avons recueillies, il ressort que la femme est plus souvent atteinte que l'homme; mais leur nombre est peu considérable.

L'œil droit ou l'œil gauche peuvent être intéressés. On n'a jamais vu les deux yeux atteints à la fois.

Les symptômes observés dans l'évolution des néoplasmes malins de la glande lacrymale peuvent être de deux ordres : *physiques et fonctionnels*.

A. SYMPTÔMES PHYSIQUES. — En général, le symptôme qui appelle l'attention des malades et surtout celle des gens de leur entourage, c'est l'*exophtalmie*.

En se regardant dans une glace, le malade s'aperçoit qu'un de ses yeux a grossi et qu'il tend à sortir des paupières. Cette exophtalmie progresse lentement. Les paupières peuvent, au début, recouvrir complètement l'œil. Mais, à mesure que l'exophtalmie augmente, l'occlusion se fait mal et la cornée exposée à l'air, se dessèche, s'ulcère ; il se produit une kératite par lagophthalmos qui peut aboutir rapidement à la perforation et à la perte de l'œil.

L'œil est chassé de l'orbite suivant une certaine direction. Il est repoussé *en bas* et un peu *en dedans*, conséquence obligée de la situation de la glande lacrymale.

L'exophtalmie est quelquefois prononcée à un degré tel que l'œil sort tout entier de l'orbite et que la cornée vient toucher l'aile du nez. Entre la situation normale et cette exophtalmie tous les degrés peuvent exister.

Cette exophtalmie s'accompagne souvent de *ptosis*. La chute de la paupière est complète ou incomplète. Grâce à elle, l'œil exophtalme est préservé de kératite ulcéreuse. Le ptosis est évidemment le résultat de la compression ou de l'envahissement du nerf ou du muscle releveur, par la tumeur maligne.

Quand il s'agit d'une paralysie par compression, le ptosis disparaît quelquefois aussitôt après l'ablation de la tumeur maligne, à moins que le muscle n'ait eu le temps de dégénérer,

Dans ce cas, le ptosis devra donner lieu à une intervention après l'énucléation de la glande lacrymale.

Les phénomènes de compression peuvent se montrer ailleurs que sur le releveur et donner lieu à la paralysie des muscles moteurs de l'œil et même des muscles internes de l'œil (sphincter de l'iris et muscle ciliaire) et on observe alors de la *mydriase* et une *paralysie de l'accommodation*.

En dehors de ces symptômes dus à la compression, l'œil est gêné dans ses mouvements par la tumeur. Les mouvements *en haut* et *en dehors* sont de plus en plus difficiles. L'arc d'excursion de l'œil dans cette situation est de plus en plus petit jusqu'à ce que l'œil soit dans l'impossibilité d'effectuer un mouvement de côté. C'est surtout l'action du petit oblique qui est annihilée; le droit supérieur et le droit externe peuvent, mieux que lui, imprimer encore des mouvements au globe oculaire.

Le second signe qu'on recherche aussitôt après la constatation de l'exophtalmie, c'est la présence d'une tumeur. En longeant le rebord orbitaire on sent vers la partie externe, au-dessous de l'arcade tranchante, une tumeur occupant la fossette lacrymale et faisant une saillie plus ou moins grosse dans un plan sous-jacent à l'os. On ne peut guère explorer que la partie antérieure, mais la constatation de la localisation est facile.

La grosseur de cette tumeur est variable. Elle peut faire une saillie volumineuse sous la peau des paupières, être perceptible par le cul-de-sac conjonctival.

La surface est plus ou moins arrondie, bombée, irrégulière. Au début, la paupière ne présente aucune adhérence avec elle. Mais à mesure que la tumeur progresse vers l'extérieur elle repousse les tissus sus-jacents et lorsque la peau est envahie, elle peut, à son tour, devenir adhérente.

En faisant exécuter des mouvements au globe oculaire, on voit que la tumeur ne présente aucun rapport avec lui, qu'elle est immobile, accolée à l'os frontal.

Plus tard, cependant, la tumeur peut se propager jusqu'au globe et, dès lors, l'œil est, en partie, immobilisé par le néoplasme.

Mais lorsque la tumeur est restée limitée à la glande, lorsqu'elle n'a pas envahi les organes voisins, ceux-ci ne présentent, naturellement, aucune espèce de lésions.

B. SYMPTÔMES FONCTIONNELS. — Les symptômes fonctionnels sont *les douleurs, les troubles dans la sécrétion des larmes et les troubles de la vue.*

I. *Douleurs.* Extrêmement variables. Elles peuvent faire défaut. Lorsqu'elles existent, elles sont lancinantes, et occupent toujours la région fronto-temporale correspondante.

Leur acuité peut être plus ou moins grande mais elle n'acquiert pas d'intensité avant que le néoplasme n'ait atteint un certain volume. Presque tous les malades qui ont souffert ont accusé des élancements dans la région temporale, ainsi que le montrent les observations que nous avons recueillies.

II. *Troubles dans la sécrétion des larmes.* — Nous avons relevé ici un symptôme fonctionnel extrêmement important, à notre avis, au point de vue de la physiologie de la glande lacrymale.

M. le professeur Badal a publié en 1885, dans les *Archives d'ophtalmologie*, un article fort intéressant sur la physiologie de la glande lacrymale, dont nous résumerons ici certaines conclusions :

Des recherches et de l'observation de M. le professeur Badal, il ressort que :

« 1° L'ablation de la glande lacrymale orbitaire n'a aucune » influence fâcheuse sur la lubrification de l'œil, qui perd seulement la faculté de pleurer ».

« 2° Il est possible que cette portion de la glande ait pour » fonction exclusive la sécrétion des larmes proprement dites.

» Elle entrerait en activité seulement sous l'influence des causes morales ou physiques qui provoquent des pleurs.

» 3° Si cette hypothèse était exacte, la partie de la glande lacrymale assez dédaigneusement qualifiée d'*accessoire* serait, en réalité, de beaucoup la plus importante ».

L'examen attentif des observations rapportées dans notre travail, nous permet d'apporter un argument de plus en faveur des fonctions de la glande lacrymale orbitaire.

Weller, Samuel Cooper, par le simple raisonnement et sans citer aucun fait à l'appui de leur manière de voir, ont regardé la sécheresse de l'œil comme un des premiers symptômes du squirrhe de la glande lacrymale.

Tood, O'Beirne, ont vu, au contraire, chez leurs malades, une sécrétion beaucoup plus abondante des larmes, surtout par l'exposition au grand air, ou par une irritation produite soit par des vapeurs, soit par la pression. Mais ils ne disent pas ce qu'est devenue la sécrétion des larmes après l'opération.

Chez le malade de Maslieurat-Lagemard, l'écoulement des larmes a diminué peu à peu et après l'extirpation de la glande, il a disparu d'une manière complète, sans que la lubrification de l'œil ait été altérée.

Il est possible, en somme, qu'au début du développement de la tumeur il y ait *épiphora*. Mais, à mesure que la glande est détruite, la sécrétion des larmes disparaît.

C'est surtout lorsque le malade vient à pleurer sous l'influence d'une émotion qu'on s'en aperçoit.

La diminution ou la suppression des larmes a été constatée de plus par Richet, Bock et plus dernièrement encore par Dianoux et Schæffer.

III. *Troubles de la vision*. — Le malade peut présenter de la *diplopie* et de l'*amblyopie*.

La *diplopie* binoculaire est le résultat de la gêne dans les mouvements de l'œil. Elle apparaît donc lorsque le malade veut mouvoir l'œil du côté où existe le néoplasme.

Dans le reste du champ de la vision binoculaire, la diplopie disparaît. Elle manque souvent au début. Il faut, en effet, pour qu'elle existe, que la tumeur ait déjà acquis un certain volume.

Un assez grand nombre de malades accusent une diminution de l'acuité visuelle. Cette amblyopie peut aller jusqu'à la cécité. Elle résulte des phénomènes d'élongation et de compression que la tumeur produit sur le globe de l'œil. Celui-ci, chassé de l'orbite, voit son nerf optique de plus en plus allongé et souvent comprimé par la tumeur. Dans ce cas, l'examen ophtalmoscopique montrera la gêne de la circulation du cordon nerveux. La papille, légèrement pâle, montre des artères à peu près normales; les veines, au contraire, sont sinueuses, dilatées, gorgées de sang. Les bords de la pupille sont mal délimités, flous. Il y a névrite par compression et cette névrite aboutira fatalement à l'atrophie, d'où l'explication de la cécité.

Diagnostic. Les symptômes recueillis, le diagnostic n'est pas difficile lorsque la tumeur est vue au début. Toutes les fois qu'on peut reconnaître une tumeur siégeant dans la fossette lacrymale, il est hors de doute que la glande est atteinte; à moins qu'il ne s'agisse d'une tumeur d'origine osseuse qui la repousse au-devant d'elle. Dans ce cas, il est bien difficile de faire le diagnostic avant l'intervention.

Les tumeurs kystiques, les kystes hydatiques présentent de la fluctuation qui permet de ne les pas confondre avec une tumeur solide. Dans les cas douteux de pseudo-fluctuation, une ponction exploratrice nous fixera.

Le diagnostic anatomique est donc facile. Le diagnostic de

malignité ou de *bénignité* sera basé sur les données générales : âge du malade, rapidité de l'évolution du mal, envahissement des tissus voisins ou isolement de la tumeur. Mais il faut avouer qu'il est des cas douteux et le diagnostic définitif ne peut être fait que par le microscope, contrôlé par la clinique qui nous indiquera les suites opératoires. Vouloir distinguer un adénome d'un sarcome, d'un épithélioma, quand la tumeur est à son début ou même assez avancée, nous semble un raffinement impossible.

Pronostic. Il dépend de *la nature de la tumeur et de l'intervention.*

Quand la tumeur maligne est bien limitée, lorsqu'elle est encore enfermée dans la capsule lacrymale, l'intervention, faite immédiatement, peut donner des résultats radicaux.

Au contraire, quand elle est étendue dans l'orbite, quand elle a atteint le périoste, les os, les muscles et même le globe, le résultat de l'intervention est plus douteux et même, en sacrifiant l'œil, on n'arrive pas à dépasser les limites du mal.

Il faut donc se hâter d'intervenir rapidement et aussi largement que possible. Nous allons voir comment.

CHAPITRE III

TRAITEMENT

Le diagnostic de tumeur maligne de la glande lacrymale étant posé, il faut songer à l'intervention.

Il n'y en a qu'une : L'extirpation. Au début, en raison de la capsule qui limite fort bien la glande et l'entoure, on est certain de dépasser les limites du mal en extirpant cette glande. Mais, plus tard, lorsque le néoplasme a brisé la barrière fibreuse, envahi l'orbite, atteint les os, l'opération ne saurait avoir d'indication générale. Il faut, en toute circonstance, circonscrire complètement les tissus malades, et le bistouri ne doit laisser derrière lui que du tissu sain.

C'est pourquoi, dans tous les cas où la vision est perdue et l'orbite envahi, il faudra avoir recours à *l'exentération de l'orbite*. C'est évidemment là une opération à laquelle on ne se résoudra que si on y est contraint par les progrès de l'affection ; mais, cette opération seule permettra d'arrêter pour quelque temps, du moins, la propagation du cancer et l'envahissement de la base du crâne qui mènera fatalement à la mort.

Le malade arrive le plus souvent avant que de trop graves désordres ne se soient produits, et on peut, presque toujours, se borner à *l'extirpation de la glande lacrymale*.

Comment doit-on pratiquer cette opération ?

On peut attaquer la glande lacrymale de deux côtés : par une incision faite au rebord orbitaire ou par la conjonctive.

Le premier procédé a été le plus souvent employé : c'est le deuxième en date; nous en parlerons tout d'abord.

Pour cela, nous n'avons qu'à nous reporter aux observations des premiers qui ont laissé des documents explicites, à Todd, Lawrence, Maslieurat-Lagemard, puis nous verrons les modifications proposées par Halpin, défendues plus tard par Abadie, et nous parlerons, enfin, du procédé conjonctival.

Nous bornerons là cette étude pour ne pas multiplier les procédés auxquels chacun a cru devoir donner son nom sous prétexte que l'incision a été faite deux ou trois millimètres plus haut ou plus bas.

PROCÉDÉ DE TODD (1). — « Le patient ayant été couché sur
» le dos avec la tête un peu élevée, et soutenu par des aides,
» je pratiquai une incision transversale sur les téguments pres-
» que parallèle au bord supérieur de l'orbite et allant d'une
» extrémité à l'autre de la tumeur. J'ai divisé le muscle orbi-
» culaire des paupières et le ligament tarse, et mis à découvert
» la tumeur que j'ai disséquée soigneusement et entièrement
» en avant. En arrière, elle adhéraient fortement à l'orbite et ça
» n'a pas été sans grande difficulté qu'un manche de scalpel a
» pu être engagé entre la masse morbide et le bord sourcilier
» pour la disséquer et la détacher de l'apophyse orbitaire du
» frontal. La surface de la glande était lobulée, et ses lobes
» s'étaient insinués entre les muscles et les autres tissus intra-
» orbitaires, de manière à rendre la dissection difficile et
» hasardeuse. Néanmoins, en déchirant de proche en proche
» les attaches celluleuses avec le bout de mon doigt, avec le
» manche du scalpel et avec une sonde mousse, et en coupant,
» en même temps, quelques liens membraneux, je suis parvenu
» à la détacher complètement en quelques minutes ».

(1) *Extrait du Dictionnaire des Dictionnaires de médecine française et étrangère.*

PROCÉDÉ DE LAWRENCE. — Les instruments dont Lawrence se servait étaient : un scalpel long et étroit, des ciseaux mousses, un crochet double et des pinces à ligatures.

Le malade ayant été au préalable anesthésié, on incise la peau précisément *au-dessus du rebord orbitaire dans une étendue correspondant à son tiers externe*.

Le fascia réunissant le cartilage tarse au périoste orbitaire est ensuite divisé de façon à pénétrer par des incisions successives et exécutées avec la plus grande prudence, dans la cavité de l'orbite. Un chemin ayant été ouvert, on pourra aisément, à l'aide du petit doigt que l'on insinue en suivant la paroi de l'orbite, reconnaître la glande. On introduit le double crochet, en se guidant avec le doigt dont la pulpe est appliquée sur les pointes de l'instrument. Par une demi-rotation exécutée avec le crochet, on saisit la glande de manière à l'attirer au dehors à mesure qu'on la détache avec l'extrémité du scalpel. Il est très important de diviser les parties ainsi ramenées hors de l'orbite, afin de se convaincre qu'on a bien saisi la glande et non un peloton graisseux. La coupe doit être dense, foncée, avec la structure lobuleuse des glandes en grappe. Une hémorrhagie assez forte succède, d'ordinaire, à cette incision, mais elle s'arrête aisément sous l'influence du froid. Pour éviter une vaste infiltration sanguine de la paupière, il ne faudra réunir la plaie qu'après cessation de tout écoulement de sang.

Les sutures seront soigneusement appliquées, surtout si on a dû former un lambeau triangulaire.

Ce procédé a encore été employé au commencement du siècle par Jules Cloquet.

O'Beirne pratiquait également une incision parallèle au rebord orbitaire, mais son incision était beaucoup plus étendue : elle allait de l'angle externe à l'angle interne de l'œil.

Lawrence, en dehors du procédé que nous venons de décrire,

a été obligé de procéder différemment chez un malade atteint de cancer :

Il fit d'abord une incision de trois pouces au niveau du pli de la paupière supérieure et menée du nez jusque vers la tempe. Une deuxième incision coupant la première à angle droit fut pratiquée dans l'étendue de deux pouces sur le front et la partie supérieure de l'orbite. Il fut même nécessaire d'en faire une troisième qui, née de la première, fut menée à la rencontre de l'arcade zygomatique.

Après avoir renversé les lambeaux résultant de cette *incision cruciale*, on enleva la tumeur.

L'extirpation de la glande lacrymale par une incision parallèle au rebord orbitaire a été également employée par Daviel.

PROCÉDÉ DE HALPIN (1). — Le dernier procédé expose à avoir une cicatrice au-dessous du sourcil, cicatrice disgracieuse qu'Halpin propose d'éviter par une légère modification.

« La paupière est attirée en bas jusqu'à ce que le sourcil soit » descendu au-dessous du rebord orbitaire. Puis, une incision parallèle au sourcil et cachée dans son épaisseur est pratiquée au niveau de la dépression avec l'extrémité du doigt. Les parties molles sont divisées jusqu'au périoste qui, là, se confond avec l'aponévrose orbito-oculaire. On sectionne ensuite aussi nettement que possible cette aponévrose au ras de l'arcade orbitaire. Si la glande est hypertrophiée, elle se présentera aussitôt et l'extirpation lui sera facile. »

Ce procédé, dû à Halpin, a été recommandé il y a vingt ans par Abadie. Il peut exposer, tout comme les procédés que nous avons décrits plus haut, à un accident en somme assez fréquent, nous voulons parler du *ptosis*. Un grand nombre d'opérés d'ablation de la glande lacrymale pour tumeur ou non, présen-

(1) Halpin, *Annales d'oculistique*, 1848.

tent en effet du *ptosis* qui provient de ce qu'on a lésé le releveur dans l'intervention et ce *ptosis* sera lui-même la cause d'une nouvelle opération. Enfin, il persiste dans la région palpébrale ou sourcilière une cicatrice qui, quoi qu'on fasse, est toujours apparente et qu'il vaudrait mieux éviter. On a proposé, dans ce but, d'attaquer la glande par la voie conjonctivale.

PROCÉDÉ DIT DE VELPEAU. — Il semblerait, à lire certains auteurs, que ce procédé soit postérieur à ceux que nous avons étudiés. Il n'en est rien. C'est même lui qui est le plus ancien. Les premiers opérateurs avaient songé à inciser la commissure externe pour soulever la paupière et aborder ainsi l'organe malade en incisant la conjonctive par sa partie externe. Puis ils l'avaient abandonné pour deux raisons qui nous semblent aujourd'hui n'avoir aucune valeur. D'abord, l'inconvénient que pouvait présenter pour l'œil l'écoulement du pus provenant de la plaie et sortant par la conjonctive : secondement, la réunion défectueuse de la plaie.

« Quelque simple que paraisse, dit Lagemar¹, le prime »
» abord, ce mode opératoire, il ne laisse pas que d'offrir des »
» inconvénients. La plaie peut, en effet, ne pas se réunir, alors »
» l'angle externe de l'œil est reporté plus en dehors et le cli- »
» gnotement est plus difficile. Si la réunion immédiate a lieu, »
» le fond ne se cicatrise que par seconde intention et fournit »
» du pus qui ne peut s'écouler que par l'incision de la conjonc- »
» tive, et qui, avant de se porter au dehors, est déposé sur la »
» face antérieure du globe oculaire. Ce contact ne peut être »
» que nuisible et donner lieu à des accidents consécutifs contre »
» lesquels met à l'abri le premier mode opératoire ».

Desmarres accuse aussi ce procédé de donner lieu à une cicatrice qui s'accompagne de déplacement de l'angle externe.

Aujourd'hui, avec une antisepsie correcte, on n'a plus à craindre de suppuration et la réunion de la commissure externe

doit toujours être obtenue par première intention. L'incision légère ne laisse aucune trace. Au point de vue esthétique, ce procédé nous semble préférable à l'incision palpébrale. De plus il offre un grand avantage pour l'ablation des tumeurs malignes volumineuses, car en prolongeant l'incision plus ou moins loin vers la tempe, on peut arriver à se frayer un passage très large, ce qu'on ne saurait obtenir par le procédé de Tood où l'incision est forcément limitée.

Ce mode opératoire, *par la voie conjonctivale*, a été employé par M. le professeur Badal.

La glande lacrymale a été extirpée très facilement

Nous croyons cependant qu'il est des cas où il vaudra mieux avoir recours au procédé de Tood : Quand la paupière est déjà atteinte de ptosis ou quand elle a subi un tel allongement, par le fait de la tumeur, qu'il sera utile d'intervenir contre cette blépharoptose. L'incision faite au niveau du rebord orbitaire permettra de réséquer tout le tissu nécessaire pour la cure du ptosis. On pourra ainsi faire deux interventions par la même voie, et, dans ce cas, il n'y a pas à hésiter.

Il faudra évidemment avoir encore recours à ce procédé lorsque la paupière sera atteinte par le cancer et qu'il sera nécessaire d'en extirper les parties envahies.

Dans tous les autres cas, la voie conjonctivale nous paraît meilleure et tout indiquée.

Voici comment procède M. le professeur Badal :

Après avoir incisé la commissure externe, attirer fortement en haut la paupière supérieure et la renverser ; la glande lacrymale palpébrale apparaît dans le cul-de-sac. On incise la conjonctive et on peut alors énucléer la tumeur qui se présente d'elle-même à travers les tissus divisés.

L'antisepsie la plus rigoureuse doit être observée et un pansement fait après suture de la plaie assurera la réunion par première intention.

CHAPITRE IV

ANATOMIE PATHOLOGIQUE

C'est la partie la plus importante de l'étude de ces tumeurs; puisque l'examen histologique seul peut permettre d'étudier et d'affirmer la nature maligne ou bénigne des néoplasmes observés. Malheureusement, quand on parcourt les observations, on est souvent déçu et les dénominations de squirrhes, cancers ne reposent très souvent sur aucun examen histologique.

Todd trouva la glande plus grosse qu'une noix, elle présentait plusieurs lobes séparés par des interstices profonds, elle était presque aussi dure qu'un cartilage. La section de cette glande mit à découvert plusieurs petits kystes contenant un fluide glaireux, les interstices étaient remplis par une substance grasseuse, traversés par quelques bandes membraneuses.

O'Beirne trouva une glande de couleur brune; son tissu était membraneux et cartilagineux, surtout dans le centre d'où partaient des cloisons membraneuses qui arrivaient jusqu'à la circonférence. La glande avait au moins six fois sa grosseur naturelle.

Lawrence constata que la tumeur extirpée avait le volume d'une noix et offrait une texture homogène, sa couleur était jaunâtre et elle offrait dans un point une apparence radiée; sa consistance égalait presque celle du cartilage et elle présentait la plus grande ressemblance avec le squirrhe de la mamelle.

Maslieurat-Lagemard trouva dans la partie postérieure de la tumeur la forme, les granulations et la structure de la

glande lacrymale. La moitié antérieure est envahie par un tissu dur, bosselé, rénitent, fibreux, blanchâtre, extrêmement résistant et criant sous le scalpel lorsqu'on l'incise.

Sa nature squirrheuse ne saurait être mise un seul instant en doute d'après l'auteur.

Malheureusement l'examen histologique n'ayant pas été fait, on est obligé de s'en tenir à ces constatations macroscopiques. Il en est de même dans les cas de Mackensie et Pigeolet. Les observations où l'examen histologique a été fait sont peu nombreuses.

Otto Becker (1863) le premier nous parle d'une tumeur qui était un épithélioma avec dégénérescence colloïde.

Knapp relate deux cas de carcinome. Mais le seul examen histologique complet de tumeur d'origine épithéliale a été fait par Malherbe sur les tumeurs extirpées par Dianoux.

Dans le premier cas, le tissu pathologique est composé d'une trame et d'amas cellulaires renfermés dans la trame.

Celle-ci est constituée par du tissu fibreux, tantôt fibrillaire, tantôt condensé en faisceaux assez épais formant un feutrage d'une texture très serrée, tantôt gonflé, jaunâtre et disposé à se transformer dans divers points en tissu muqueux, peut-être même par places en tissu élastique.

Outre les cloisons épaisses qui circonscrivent les amas épithéliaux, on trouve de nombreux prolongements connectifs, qui pénètrent au sein des masses épithéliales et s'y terminent en massue. Ces prolongements prennent le plus souvent le caractère du tissu muqueux et ne se colorent plus par le carmin.

Dans quelques-uns cependant, on retrouve l'aspect bien net d'un faisceau fibreux coupé en travers. Sur une préparation nous avons pu voir, au milieu d'une de ces productions conjonctives, une figure allongée semblant être un capillaire oblitéré.

Les amas épithéliaux se présentent sous les aspects les plus variés savoir : 1° Des lobules glandulaires fort peu altérés ; 2° d'autres où certains culs-de-sac sont remplis de cellules épithéliales et très augmentés de volume ; ces culs-de-sac peuvent être arrondis ou allongés.

Enfin, et c'est là le point caractéristique de cette tumeur, on voit au milieu des masses épithéliales volumineuses apparaître des espaces clairs, arrondis ou allongés, qui trouent la masse épithéliale et la découpent comme une dentelle.

Ces espaces clairs paraissent remplis de tissus muqueux et l'on serait tenté, au premier abord, de croire qu'il s'agit là de dégénérescence muqueuse ayant porté sur un certain nombre de cellules des amas épithéliaux ; mais l'examen approfondi du tissu morbide montre que ces espaces clairs sont, au moins pour la plupart, la coupe des massues connectives qui ont pénétré au milieu de l'épithélium et tendent à en dissocier les amas.

Le résultat de cette pénétration conjonctive au milieu des masses épithéliales est que les cellules épithéliales peu à peu refoulées s'atrophient. Si ce processus était généralisé à toute la tumeur, il y aurait guérison spontanée de l'épithélium par sclérose et étouffement. Malheureusement à mesure que les cellules épithéliales meurent dans certains endroits, il s'en développe d'autres, et quand la tumeur est abandonnée à elle-même, l'élément épithélial qui est l'élément malin finit toujours par reprendre le dessus.

Les cellules épithéliales prises individuellement sont métatypiques, c'est-à-dire déviées du type normal ; elles ne ressemblent plus aux cellules des culs-de-sac lacrymaux ; elles sont petites, 12 à 15 μ , munies d'un gros noyau central et fortement tassées les unes contre les autres.

L'examen histologique de la récurrence a montré les mêmes

éléments, on rencontre les cellules épithéliales jusque dans le voisinage des fibres musculaires striées, ce qui montre bien que la néoplasie a largement dépassé les limites de la glande et tend à envahir le tissu conjonctif de l'orbite.

La deuxième tumeur extirpée par Dianoux, est de nature analogue. On y trouve, à la périphérie, des points normaux où l'on peut observer le tissu de la glande lacrymale avec des culs-de-sac allongés munis de grandes cellules épithéliales à protoplasma très granuleux et à noyau logé contre la paroi glandulaire.

L'aspect de ces préparations serait identique à celui des coupes des glandes salivaires, n'était la longueur plus grande des culs-de-sac et l'aspect des conduits excréteurs qui n'ont pas les dimensions ni l'épithélium strié des conduits salivaires.

Dans les points plus altérés, on rencontre des élargissements glandulaires donnant lieu à des formes qui rappellent l'épithélioma cylindrique. Dans divers points on trouve l'épithélium tubulé déjà signalé ; enfin dans les neuf dixièmes de la surface des coupes, nous trouvons les amas épithéliaux percés à jour par la substance muqueuse.

Ces deux observations très intéressantes nous montrent qu'il s'agissait là de tumeurs malignes d'origine épithéliale.

Voici la note que le D^r Fromaget, ex-chef de clinique à la Faculté, a bien voulu nous remettre, sur l'anatomie pathologique de la tumeur extirpée par M. le professeur Badal :

« La tumeur est globuleuse, sensiblement sphérique : son » diamètre est d'environ 2 centimètres ; son poids égale 7 » gr. 50.

» A la coupe, elle se montre entourée par une capsule » fibreuse extrêmement mince. Elle est de consistance assez » dure, et ne présente sur la surface de section aucun accident » digne d'être noté.

» La pièce est fixée par le sublimé acétique, incluse dans la
» paraffine et coupée en séries.

» Sur des coupes colorées à l'éosine hématoxylique, on s'aper-
» çoit que la fine capsule précédemment signalée épaisse d'en-
» viron 1/20 de millimètres, est constituée par des lames con-
» jonctives parallèles, infiltrées parfois de petits foyers
» embryonnaires.

» On retrouve, par places, les vestiges de la glande lacry-
» male, sous l'aspect d'acini tortueux ou de culs-de-sac coupés
» dans divers plans. La membrane propre qui les revêt est
» souvent bien visible; mais leur épithélium a perdu complète-
» ment ses caractères normaux, ses cellules cubiques sont pro-
» fondément modifiées; elles sont tassées les unes contre les
» autres; leur protoplasme est souvent rempli de vacuoles
» hyalines; la lumière des canalicules est rarement libre; elle
» est presque partout obstruée par des blocs épithéliaux disso-
» ciés. Le tissu conjonctif qui sépare les culs-de-sac ne semble
» pas présenter d'infiltration; mais, dans certaines régions, il
» est entièrement muqueux et parsemé d'îlots cellulaires irrégu-
» liers, constitués par de gros éléments à noyau unique,
» volumineux et étroitement unis les uns aux autres: ce sont,
» manifestement des acini glandulaires envahis par le néo-
» plasme; on trouve, d'ailleurs, tous les intermédiaires, entre
» les restes de la glande dégénérée et ces tubes néoplasiques.
» Dans certaines zones, la tumeur s'étale largement en foyers
» extrêmement riches en cellules; ces dernières ont alors un
» protoplasma discret, un noyau vivement coloré, et leur grande
» abondance témoigne de l'activité de leur multiplication. Parfois,
» aussi, ces boudins épithéliaux n'offrent pas de limites précises,
» comme si les éléments cellulaires qui les constituent
» tendaient à se disperser dans le tissu conjonctif qui sépare
» leurs amas.

» La tumeur est peu vasculaire ; on trouve à peine quelques vaisseaux au-dessous de la capsule.

» En résumé, il s'agit d'un épithélioma tubulé, dont le point de départ réside dans le revêtement des acini glandulaires ».

La photographie d'une de ces coupes a été faite par M. Rivière nous la rapportons, en le remerciant de son concours précieux et dévoué.

Mais le tissu conjonctif aussi peut donner lieu à des néoplasmes malins de la glande lacrymale.

Richet nous rapporte un cas de myxo-sarcome.

Enfin, Bock, Nettleship, Harlan, Knapp, Kaiser, Alt, Adler, Goldzier, Bois-Reymond et Schæffer ont publié des cas de sarcomes.

Dans ces cas, il s'agissait de *sarcomes embryonnaires ou fasciculés*.

Nous ne connaissons pas d'autre examen histologique en dehors de ces deux variétés de tumeur.

CONCLUSIONS


1° Il existe des tumeurs malignes primitives de la glande lacrymale orbitaire.

2° Ces tumeurs se traduisent par de l'exophtalmie, de la gêne dans les mouvements des yeux, de la diplopie, une diminution et même une abolition, plusieurs fois constatée, de la sécrétion des larmes.

3° Les examens histologiques, peu nombreux jusqu'ici, ont démontré qu'il s'agissait d'épithéliomas et de sarcomes.

4° L'extirpation de la glande lacrymale est le seul traitement.

5° Cette extirpation peut se faire par la voie conjonctivale, toutes les fois que la paupière n'est pas envahie et que la tumeur est volumineuse; si la tumeur maligne s'accompagne de ptosis, si elle a envahi les tissus sus-jacents, l'extirpation par l'incision de Tood ou de Halpin est préférable.



INDEX BIBLIOGRAPHIQUE

- BÉRARD. — Cancer de l'œil (*Gaz. des hôpit.*, Paris, 1844. 2, S. VI, 329).
- BEAUX. — Physiologie de la glande lacrymale.
- DIANOUX. — Mélando-sarcome de l'œil (*Bull. Soc. An. de Nantes*, 1880. IV. 36).
- GUÉRIN. — Bulletin des sciences médicales, t. XIX, p. 64.
- ROUX. — Mélanges de chirurgie, p. 160.
- JOURDAN. — Dictionnaire des sciences médicales, t. XXVI.
- MASLIEURAT-LAGEMARD. — Du squirrhe de la glande lacrymale et de l'ablation de cette glande (*Archiv. gén. de méd.* Paris, 1840).
- PIGEOLET. — Affection squirrheuse de la glande lacrymale. Extirpation. (*Journ. de méd. chir. et pharm.* Bruxelles, 1847, V, 401).
- MOLLIÈRE et CHAUDELUX. — (Mém. et comptes-rendus de la Soc. de méd. de Lyon, 1881, XX, 134).
- SALLES. — Etude sur les tumeurs de la glande lacrymale. Montpellier, 1880.
- PAMARD. — Cancer mélanique de la glande lacrymale.
- TERSON. — Extirpation de la glande lacrymale. (Th. de Paris, 1892).
- WECKER et LANDOLT (de). — Traité d'ophtalmologie.
- DELENS. — Traité de chirurgie Duplay-Reclus.
- POLAILLON. — Glande lacrymale. (Dict. encycl. des sc. méd., 1868).
- PEYRET. — Extirpation de la glande lacrymale. Ses indications. (Thèse de Bordeaux, 1887).
- *Arch. d'opt.*, 1885, p. 386.
- *Lyon Médical*, 1880, n° 45.

CARREVAS Y ARAGO. — Sarcoma fuso-celular pigmentado del globo ocular en el ojo derecho : extirpacion del tumor con les annexos del oyo. Curacion. (*Cross. oftal.*, Cadix., 1878).

REICH. — Physiologie de la glande lacrymale. (*Arch. d'oph.*, Berlin, 1873. XIX, 3).

COWLING. — Squirrhe de la glande lacrymale : ablation, guérison. (*N. osl. et S. J.*, 1855, XII, 319).

HARLAN. — Sarcome de la glande lacrymale (*An. oph. Soc.*, 1880. Boston, 1885, HC, 402).

LYMAN. — Epithélioma de la glande lacrymale. (*Boston M. and S. J.*, 1877, XVII, 444).

TRAVERS. — Etude sur les maladies de l'œil.

O'BEIRNE. — In *Arch. gén. de méd.*, janv. 1831, p. 84.

SAMUEL COOPER. — In *Diet. de méd. et chir. prat.*, 1826, t. II, p. 30.

