

## **Die Operationen der Rektumcarcinome ... / vorgelegt von A. Wessely.**

### **Contributors**

Wessely, A.  
Bayerische Julius-Maximilians-Universität Würzburg.

### **Publication/Creation**

Würzburg : Paul Scheiner, 1895.

### **Persistent URL**

<https://wellcomecollection.org/works/jm2w37s4>

### **License and attribution**


This work has been identified as being free of known restrictions under copyright law, including all related and neighbouring rights and is being made available under the Creative Commons, Public Domain Mark.

You can copy, modify, distribute and perform the work, even for commercial purposes, without asking permission.



Wellcome Collection  
183 Euston Road  
London NW1 2BE UK  
T +44 (0)20 7611 8722  
E [library@wellcomecollection.org](mailto:library@wellcomecollection.org)  
<https://wellcomecollection.org>

Die Operationen  
der  
**Rektumcarcinome.**



**Inaugural - Dissertation**  
verfasst und der  
**Hohen medicinischen Facultät**  
der  
**Königl. Bayer. Julius - Maximilians - Universität Würzburg**  
zur  
**Erlangung der Doctorwürde**  
in der  
**Medicin, Chirurgie und Geburtshilfe**  
vorgelegt von  
**A. Wessely**  
aus Kreuzburg (Oberschlesien).

---

WÜRZBURG.

Paul Scheiner's Buchdruckerei (Dominikanergasse 6).

1895.

REFERENT:

HERR GEHEIM. MEDICINALRAT PROF. DR. SCHÖNBORN.

Seinen

**TEUREN ELTERN**

in

**Liebe und Dankbarkeit**

gewidmet

vom Verfasser.

LEHRBUCH DER

ARITHMETIK

Die wichtigste und häufigste Neubildung des Rektums ist das Carcinom. Es bildet im Rektum teils scharfumschriebene Knoten, teils mehr diffus papilläre Wucherungen in einer bestimmten Wandstelle, oder sie sind ringförmig. Für das Carcinom ist es charakteristisch, dass es frühzeitig sich hart infiltriert anfühlt. Dann kommt es bald zu geschwürigen Zerfall, so dass sich Geschwüre mit hartem Grund und derbem Rande vorfinden. Die Darmwand ist mehr oder weniger zusammengezogen, geschrumpft.

Über die Aetiologie der Mastdarmkrebse, wie der Krebse überhaupt, wissen wir sehr wenig, da unsere Kenntnisse über die Entstehung derselben sehr mangelhaft und zum grössten Teil hypothetischer Natur sind.

Verschiedene Ansichten stehen sich gegenüber, von denen jede zahlreiche Anhänger hat. Nach *Virchow* bewirken dauernde und wiederholte lokale Reizungen einen grossen Einfluss auf das Zustandekommen des Krebses. *Cohnheim's* Hypothese lässt die Entstehung aller wahren Geschwülste durch eine Persistenz embryonaler Keimanlagen bedingt sein. Von anatomischer Seite ist es versucht worden, dieser Hypothese eine anatomische Grundlage zu geben z. B. durch *Hasse* und *v. Kölliker*. Dann hat *Scheuerlen* aus Carcinomen spezifische Bacillen und Sporen in Reinkulturen zu

züchten gesucht, und dieselben auf Tiere mit Erfolg übertragen. Auch andere Autoren wie *Pfeiffer*, *Sanarelli* und Andere haben die Scheuerlen'schen Bacillen nachgewiesen, die Impfungen blieben aber erfolglos, und so ist die Mehrzahl der Autoren der Meinung, den Bacillus als einen unschädlichen, zufälligen Saprophyten anzusehen, der im Carcinom nicht constant vorkommt, dagegen sich noch in anderen Neubildungen befindet, so dass die parasitäre Natur der Krebse bis heute noch eine offene Frage ist. Nach *Thiersch* wäre die Ursache der krebsigen Wucherungen in einem mit dem höheren Alter eintretenden Übergewicht der Epithels über das Bindegewebe zu suchen, eine Annahme, die sich auf die Erfahrung stützt, dass das Carcinom gewöhnlich eine Krankheit des Alters ist. Es handelt sich nach dieser Hypothese um eine Störung des histogenetischen Gleichgewichts, einen „Grenzkrieg“ zwischen Epithel und Bindegewebe, der zum Siege des ersteren führt. Von grösster Wichtigkeit für die Aetiologie der Krebse ist die Frage, ob der Krebs übertragbar ist. Von den meisten Autoren wird diese Frage bejaht. Ebenso sind verschiedene Autoren der Ansicht, dass die Carcinombildung durch allzureichliche animalische Kost begünstigt wird, da die vegetabilischen Südländer sehr selten an Krebs erkranken. Die Disposition des Krebses scheint oft ererbt.

Nach *Virchow's* Theorie ist es ganz begreiflich, dass als die Prädilektionsstelle der Darmkrebse nicht das Coecum oder das untere Ende des Ileum zu bezeichnen ist, sondern das Rektum. 80% aller Darmkrebse kommen auf das Rektum; denn hier wirkt der Kot mechanisch und chemisch viel stärker insultierend als an anderen Stellen.

Histologisch ist das Rektumcarcinom nach *Tillmann*\* meist ein Drüsencarcinom und zwar Cylinderkrebs. Durch Wucherungen der Drüsenschläuche entstehen zuerst Adenome, welche dann durch atypisches Wuchern der epithelialen Zellelemente zu Carcinom werden. Ausser den Adenocarcinomen, dem Cylinderkrebs kommt dann noch Scirrhus, Carcinoma simplex und besonders Gallertkrebs vor: der letztere bildet zuweilen sehr ausgedehnte, graugallertartige Wucherungen. Der Krebs des äusseren Afters ist meist ein Pflasterepithelkrebs, an der Afterschleimhaut überwiegt ebenfalls der Cylinderkrebs.

Die Diagnose des Carcinoms bietet im Allgemeinen sehr wenig Schwierigkeiten; es ist nur geboten, bei den geringsten Verdachte den Mastdarm zu indagieren und genau vom Rektalinnern aus zu untersuchen. Gewöhnlich findet man dann den oben erwähnten Befund im Mastdarm. Ist die Geschwulst mit dem Finger nicht mehr zu erreichen, so kann durch Beleuchtung des Rektum durch einen längeren Mastdarmspiegel oder nach vorangegangener Chloroformnarkose durch Eingehen der Hand in das Rektum die Diagnose gesichert werden. Schwierigkeiten können nur bei ulcerativen und ulcerativ-neoplastischen Prozessen auf tuberkulöser oder luetischer Basis entstehen. In solchen zweifelhaften Fällen gibt die mikroskopische Untersuchung Aufschluss über die Art der Erkrankung. Was den Arzt veranlasst, Digitaluntersuchung des Rektum vorzunehmen, das sind hauptsächlich die Klagen des Patienten über heftige Schmerzen im Ausgange des Mastdarms bei der Defäkation und über Tenesmus, weil durch die wuchernden Krebsmassen einerseits die

\* *Tillmann's* Lehrbuch der Chirurgie.



muskulären Elemente der Darmwand vernichtet werden, wodurch der Darm in ein starres, unnachgiebiges Rohr verwandelt wird, andererseits durch dieselben das Lumen oft so verengt wird, das selbst für ein dünnes Instrument die Passage undurchgängig ist; das sind ferner der Abgang von Blut und Eiter infolge des ulcerösen Zerfalls und hämorrhoidale Beschwerden, die fast nie fehlen, weil sowohl durch die Neubildung selbst als durch die Stauung und den Druck der Fäces über der engen Stelle der Rückfluss des venösen Blutes aus der Mastdarmwand erschwert wird.

Die Prognose des Mastdarmkrebses, wie die der Krebse überhaupt, ist in jeder Beziehung, ungünstig. Sie hängt ab von dem frühzeitigen Erkennen der Krankheit und einer möglichst frühzeitigen Operation. Sich selbst überlassen, führt das Rektumcarcinom unter den quallvollsten Erscheinungen zum Tode. Denn die krebsige Infiltration nimmt an Ausdehnung und Tiefe immer mehr und mehr zu, verwächst mit dem Nachbarorganen, perforirt infolge des geschwürigen Zerfalls in Blase, Prostata, Vagina, Uterus oder in das Peritoneum. Durch die fortdauernden Blutungen und die chronische Intoxikation infolge Aufnahme der Zerfallsprodukte wird den Kranken das charakterische Äussere der Krebskachexie aufgedrückt, woran sie bald zu Grunde gehen. Bei der Behandlung der Mastdarmkrebses verhält man sich entweder durchaus palliativ, indem man darunter Hinhaltungs- oder Erleichterungsoperationen versteht, welche, ohne das Übel anzugreifen, nur dazu bestimmt sind die hauptsächlichsten Beschwerden zu lindern — solche Mittel sind die Auskratzen mit dem scharfen Löffel mit nachheriger Thermokauterisation, die rectotomia posterior und die

Colotomie — oder man verfährt radikal, indem man sich von dem Grundsatz leiten lässt, eine Operation kann nur dann Aussicht auf Erfolg haben, wenn die Trennungslinie durch gesunde Teile geführt und der Mutterboden des Carcinoms vollständig entfernt wird; dies wird nur durch die Exstirpation des erkrankten Mastdarmes ermöglicht.

Sehen wir von den Palliativoperationen ab, und wenden wir uns den Methoden der Radikaloperationen zu, so finden wir, dass diese Operationen neueren Datums sind.

Nachdem *Faget* 1759 ein 41 cm langes Stück des Mastdarms aus anderen Ursachen excidirt hatte, wurde verhältnismässig erst sehr spät, im Jahre 1822 von *Béclard* zuerst darauf hingewiesen, dass ebenso wie bei carcinomatösen Erkrankungen anderer Organe, auch bei Carcinom des Mastdarms der kranke Teil exstirpirt werden müsse. Obwohl dieser Vorschlag bei den damaligen namhaften Chirurgen auf ernstlichen Widerstand stiess, weil die Prognose der Operation durch die Unkenntniss der Antisepsis wesentlich verschlechtert wurde, so führte trotzdem *Lisfranc* 1833 die von *Béclard* aufgestellte Lehre methodisch durch. *Lisfranc's*\* Methode bestand darin, dass man bei Steinschnittlage des Patienten zwei halbmondförmige, den Fasern des Sphinkters parallel laufende Schnitte um den Anus führt und hierauf den Darm ohne ihn zu spalten, wie ein Präparat aus dem umgebenden Gewebe herausarbeitet. Man bleibt dabei möglichst weit im Gesunden, hat sich aber vor einer Verletzung der Harnröhre oder Vagina zu hüten, welche Teile man durch einen eingeschobenen Katheter, resp. Finger ge-

\* *Lisfranc*, Vortrag vom 24. März 1830.

nügend kenntlich macht. Etwaige geschwollene Drüsen sind sorgfältig zu entfernen. Hat man alles abgelöst, so zieht man den Darm weit vor, führt einige Fäden durch seine gesunde Partie, fixiert ihn an diesen, schneidet ihn quer durch und vernäht den Schnitttrand mit der äusseren Haut. Zwischen die Nähte werden Drainstücke eingelegt.

Diese Operation wird wegen der vielen Blutungen ziemlich lang dauernd, da in dem engen Raum die Unterbindung der Gefässe erschwert wird. Sie vernichtet ferner den normalen Schluss des Sphinkters. Dann wurde diese Operation von *Lisfranc* nur bei solchen Rektum carcinomen angewandt, die mit dem Finger noch an ihrer oberen Grenze abtastbar waren, weil er sonst eine Eröffnung des Peritoneum fürchtete. Diese Befürchtung ist zwar nicht überflüssig, nur ist die Gefahr der Eröffnung des Peritoneums bei dem heutigen Stand des Antisepsis viel geringer als früher. Doch wenn das Carcinom auch noch mit dem Finger zu erreichen ist, ist die Gefahr nicht immer ausgeschlossen, wie *Voigt*\* ausführt, das Peritoneum zu eröffnen, weil durch den infolge der Stenose unausbleiblichen Druck der Faeces und der Bauchpresse der Tumor, der vielleicht interperitoneal gelegen ist, bis in den Bereich des Anus heruntergedrängt werden kann, so dass er mit Leichtigkeit abzutasten ist und frei beweglich erscheint.

Modificirt wurde *Lisfranc*'s Methode zuerst durch *Velpéau*\*\* Er führte von der Analöffnung bis zur Spitze des Steisbeins einen Längsschnitt in saggittaler Richtung, trennt in derselben Linie die Fasern des

\* Dissert. Halle 1885.

\*\* Nouveaux éléments de médecine opérative 1839.

Sphinkters und des Levator ani und dringt auf die hintere Rektalwand vor, welche man ebenfalls durch Längsschnitt trennt. Das ganze Rektum wird nun mit Hacken auseinandergezogen und die ganze Schleimhautfläche exstirpiert. Oberhalb des Carcinom legte er im Gesunden starke Fäden ein, vermittelst derer er nach Excision des Tumors das gesunde Rektumsende an den Wundrand der äusseren Haut heftete.

Der Benutzung dieser starken „Fadenzügel“ trat *Volkmann* entgegen, der es für nötig hielt, frische, feinere Fäden zu verwenden, die sich als bedeutend praktischer erwiesen. Ausserdem eignet sich diese Operation nur dann, wenn die vordere Rektalwand wenig an der Erkrankung beteiligt ist.

Die manigfaltigen Nachteile die sich aus der Wegnahme der Sphinkteren ergeben hatten, wie z. B. die Incontinenz mit ihren lästigen Folgen, veranlassten *Dieffenbach*\* im Jahre 1848 eine vollständig neue Art der Operation der Rektumcarcinom vorzunehmen.

Wenn die Gegend des sphinkter externus gesund geblieben ist und die Erkrankung über den Sphinkteren erst beginnt, so nimmt *Dieffenbach* die Resection eines Stückes aus der Continuität des Rektum unter Schonung des Schliessmuskels und des etwa über demselben gelegenen gesunden Schleimhautringes in folgender Weise vor: er bringt den Kranken in die Steinschnittlage mit mässig erhöhtem Steiss und gegen das Abdomen zurückgeschlagenen Oberschenkeln, spaltet dann den Mastdarmeingang bis nahe an die erkrankte Stelle durch zwei Schnitte, einem hinteren der bis zum Steissbein geht, und einen vorderen, der in die Raphe des Daumens fällt. Nachdem dann der Mastdarm eingang-

\* *Dieffenbach*, Operative Chirurgie B. II. 1848

gehörig auseinandergezogen, verbindet er beide dicht unter der erkrankten Stelle links und rechts durch einen queren Schnitt, so dass beiderseits aus den Sphinkteren und der zu schonenden gesunden Schleimhaut zwei viereckige Lappen gebildet sind und der Mastdarm dicht unter dem Carcinom circular umschnitten ist. In diese queren Schnitte werden dann jederseits 1 oder 2 vierzählige, scharf-stumpfe Hacken eingesetzt und die Teile so auseinandergezogen, dass er den Mastdarm genau wie im vorigen Falle circular herauspräpariren und reseciren kann. Ist dies geschehen, so zieht er mit Hülfe zuvor durchgeführten Fadenzügel das obere Ende des Mastdarms wiederum herab und näht es jederseits an die viereckigen Sphinkterlappen an. Zuletzt werden noch der vordere und hintere Rektalschnitt sehr sorgfältig durch abwechselnd tiefergreifende und abwechselnd flache Nähte geschlossen. In jeder derselben werden 1—2 Drainröhren, eventuell in den einen oder den anderen statt dessen der Schlauch für die permanente Irrigation eingeführt. Durch diese Methode wird die Funktionsfähigkeit der Sphinkteren wieder hergestellt.

Eine weitere Verbesserung der Operation brachte die Methode *Hueter's*,\* der von dem Gedanken ausging, für die Operation ein möglichst grosses Gesichtsfeld zu schaffen, um die Schwierigkeit der Blutstillung zu heben. Seine Methode bestand in dem Ausschneiden eines musculocutanen Perineallappens. Der Lappen wird am Peritoneum in Hufeisenform gebildet, so zwar, dass die Schenkel des Hufeisens am Seitenrande des Sphinkter ani ext. nach hinten verlaufen, während der Bogen der hinteren Insertionslinie des Scrotum

\* *Hueter*, Deutsche Zeitschrift für Chirurgie I 1872.

folgt. An dieser letzteren Stelle dringt man zuerst in die Tiefe und durchschneidet den Übergang der Fasern des Sphinkter ani ext. in den M. bulbocavernosus, bei Frauen mit dem M. constrictor cunni. Nun lässt man Lappen, welcher den ganzen Sphinkter ani in sich begreift, mit der Umgebung des Anus und der untersten Partie etwa 1—2 cm des Rektum ab und schlägt ihn nach hinten. Das carcinomatöse Stück des Rektum und das pararektale Bindegewebe, aus welchem das erstere herausgelöst werden muss, liegt jetzt ganz frei, und die Exstirpation kann bequem erfolgen. Nach Vollendung derselben näht man mittelst starker Catgutfäden das obere Ende des Rektum mit dem erhaltenen unteren zusammen und fügt so die Analöffnung gleich wieder an das obere Rektalende an. Der ganze Lappen wird durch äussere Nähte an seine normale Stelle befestigt.

Wenn auch diese Methode die Teile sehr zugänglich macht und demnach eine genaue ringförmige Exstirpation des Rektum und die Blutstillung sehr erleichtert, so besitzt sie doch den Nachteil, das eine Drainage nicht möglich ist, da eine genaue Vereinigung der Lappen notwendig ist, damit die beiden Lumina der Analportion und des herabgezogenen Darmes miteinander genau korrespondieren.

Einen ungeheueren Umschwung in der operativen Chirurgie brachte die im Jahre 1867 von *Lister* entdeckte antiseptische Wundbehandlung. Durch die guten Erfolge derselben ermutigt, empfahl 1874 *Kocher*,\* um sich einen besseren Zugang zur hinteren Rektalwand zu verschaffen, und um vollkommen freien Abfluss der Wundsecrete und des Kotes zu erhalten, die voraus-

\* *Kocher*, Centralblatt für Chirurgie 1874 Nr. 10.

gehende Exstirpation des Steissbeins. Durch das Rectum wird die obere Grenze des Steissbeins bestimmt, darauf wird die Rückenfläche desselben blosgelegt und ein Teil oder sämtliche Steissbeinwirbel excidirt; sodann wird der Schnitt abwärts bis an den Anus verlängert. Nach Bloslegung der hinteren Circumferenz des Mastdarms spaltet man die hintere Wand des Rectums vom Anus nach aufwärts bis über das Carcinom und schneidet unterhalb des Tumors das Rectum quer durch. Nun wird der erkrankte Teil des Mastdarmes ringsum losgelöst, die Peritonealfalte hinten und besonders vorn, wo sie weiter nach abwärts reicht, nach oben geschoben. Oberhalb der oberen Grenze des Carcinoms wird der gesunde Teil des Mastdarms durch ein oder zwei Fadenschlingen fixiert, damit er sich nicht zurückzieht, und nun schneidet man den Mastdarm auch oberhalb des Carcinoms quer durch. Das obere Darmende wird nach abwärts gezogen und durch eine circular fortlaufende Naht an das Analende des Mastdarms angenäht.

Alle diese Operationsmethoden reichten nicht für alle Fälle von Mastdarmkrebs aus. Alle diese Operateure hielten sich noch an die von *Lisfranc* angegebenen Indicationen, nach denen nur die Krebse operabel waren, die man in der Chloroformnarkose nach oben hin abtasten konnte.

War dies unmöglich, so wurde zu den bekannten Palliativmitteln gegriffen. Die Grenze für die operablen Carcinome galt damals noch das Peritoneum. Davon ist man heut gänzlich abgekommen. *Volkmann*\* war der erste, der in einem Vortrag darauf hinwies, dass bei strengster Beobachtung der Antisepsis das früher so

---

\* *Volkmann*, Sammlung klinischer Vorträge Nr. 131, 196.

gefürchtete Eintreten einer Infektion bei Eröffnung des Peritoneum auf ein Minimum beschränkt werde. Gleichwohl operierte *Volkman*, der seine Operationen nach *Lisfranc* und *Dieffenbach* vornahm, eine Anzahl von Fällen nicht, und zwar diejenigen, welche, wie er sagte, für die Exstirpation von unten zu hoch und für Laparotomie zu tief sassen.

Erst *Kraske*\* blieb es vorbehalten, dem Mangel einer Operationsmethode abgeholfen zu haben, die es uns möglich machte, auch die hochsitzenden Carcinome einer radikalen Therapie zu unterwerfen. *Kraske's* Verfahren bietet auch bei minder hochsitzenden Tumoren soviel Vorzüge hinsichtlich der leichten Ausführbarkeit und Gefahrlosigkeit der Operation, dass man behaupten kann, an den Namen *Kraske* knüpft sich eine neue Epoche in der Geschichte der Mastdarmoperationen. *Kraske's*\*\* Methode besteht in einer weiteren Ausbildung der Kocher'schen Operation, indem er nicht nur das Steissbein, sondern auch den untersten Kreuzbeinflügel reseziert. Anfangs legte er den Kranken in rechte Seitenlage. In der Mittellinie etwa von der Mitte des Kreuzbeins bis zum After führte er einen Schnitt bis auf den Knochen; löste dann die Glutaealmuskulatur an ihrer Insertion von dem untersten Teile des linken Kreuzbeinflügels ab, umschnitt und excidierte das Steissbein und durchtrennte beiderseits die Insertionen der Lig. tuberoso-sacrum und spinoso-sacrum dicht am Kreuzbein. Nun resezierte er mit einem Hohlmeisel das unterste Stück des linken Kreuzbeinflügels in einer

\* *Kreke*, Münch. med. Wochenschrift 1888. Nr. 47.

\*\* *Kraske*, Zur Operation hochsitzender Rektumcarcinome. Centralblatt für Chirurgie 1885. Archiv für klinische Chir. 1886 B. XXXIII. Berliner klinische Wochenschrift 1887 Nr. 48.



Linie die vom linken Rande im Niveau des Foramen sacrale post. III beginnend, in nach links concaven Bogen, nach innen und unten am unteren Rande des 3. Kreuzbeinloches vorbei, und um das 4. herum bis zum linken unteren Kreuzbeinhorn. Auf die hinteren Kreuzbeinnerven nimmt er keine Rücksicht; die Verletzung des 5. ventralen Astes ist ebenfalls vollkommen gleichgiltig; auch der 4. vordere Ast darf wohl, da ja die Verletzung bloß auf einer Seite erfolgt, ohne jedes Bedenken durchtrennt werden. Der 3. ventrale Ast der sich bereits lebhaft an der Bildung des Plexus ischiadicus beteiligt, wird geschont. Doch erklärt *Kraske*, dass er kein Bedenken tragen würde, in schwierigen Fällen, wo die Verwachsung des Tumors eine ausgedehnte ist, noch mehr von dem Kreuzbein nach rechts hinwegzunehmen und den Sacralkanal zu eröffnen, da der Dural sack nicht soweit herabreicht, dass er verletzt werden könnte und eine Trennung des filum terminale wohl ohne Belang sein dürfte, indem er sich hiebei auf einen von *Volkman*n operirten Fall stützt, wo der Sacralkanal wegen eines myelogenen Sarkoms ohne Schaden eröffnet wurde.

Nachdem dann die Meiselfläche gut geglättet, Zellgewebe und Muskulatur an der Hinterseite des in grosser Ausdehnung freiliegenden Mastdarms bis auf dessen Wand durchschnitten ist, wird die weitere Operation in Steinschnittlage mit stark erhöhtem Becken ausgeführt. *Kraske* fand dabei, dass nach Umschneidung des Afters der ganze Mastdarm bis zu seinem Übergange in die Flexura sigmoidea, also bis zur Basis des Kreuzbeins, mit grösster Leichtigkeit und weil die Teile dem Gesicht zugänglich sind, mit der grössten Accuratesse abgelöst werden kann. Ausserdem kann bei dieser

Operation auch eine Continuitätsresektion des Mastdarms mit Erhaltung der Analportion ausgeführt werden. Nach Beendigung der Resektion des Kreuzbeins und der weiteren Freilegung des Rektums wird zunächst das Darmrohr hinten der Länge nach bis zu der unteren Grenze des zu resecierenden Stückes gespalten und die quere Durchtrennung vorgenommen. Hierauf wird der obere Darmteil nachdem er rings abgelöst ist mit dem unteren Darmende vernäht. *Kraske* nähte beide Darmende so zusammen, dass sie einen ununterbrochenen Kanal bildeten. Doch die von *Kraske* in dieser Weise behandelten Patienten starben an Peritonitis, da die Naht gesprengt wurde, und das obere Ende in die Peritonealhöhle zurückschlüpfte, wo dann Infektion stattfand. Daher nähte er später die Darmenden nur an der vorderen Wand zusammen; die hintere Peripherie des gespaltenen Darmes bleibt einstweilen offen; es bildet sich alsdan ein Anus praeternaturalis, der bis zum Zusammenheilen der beiden vorderen Darmwände besteht und nachher durch Kauterisation und plastische Operation beseitigt wird. Doch bleiben fast immer kleine Fisteln zurück.

Durch diese Methode wird, wie die ausgezeichneten Erfolge zeigen, die Operation nicht nur erleichtert, sondern es können wie bereits gesagt, die früher inoperablen Geschwülste entfernt werden, dadurch, dass ein leichter Zugang zu den oberen Mastdarmteilen geschaffen ist; zweitens liegt das Operationsfeld für Hand und Auge offen, so dass eine genaue Controle und Stillung der Blutungen sofort möglich ist; drittens macht sie es möglich, den unteren Teil des Rektums mit dem Sphinktern vollkommen intact zu lassen, wodurch nach

Zusammenfügung der getrennten Darmenden die frühere Funktionsfähigkeit der Sphinkteren erhalten bleibt.

Die *Kraske'sche* Methode der Mastdarmoperation ist von einer Reihe deutscher Chirurgen ausgeführt, auf ihre Ausführbarkeit geprüft und mit mehr oder minder wesentlichen Abänderungen versehen worden.

Obwohl *Hohenegg*\* die Methode *Kraskes* sehr empfiehlt, weicht er doch bei seiner Operation in Manchem ab. So behält er die Seitenlage während der ganzen Operation und zwar die linke, indem er sich von derselben verschiedene Vorteile verspricht, besonders den, dass das an und für sich schon etwas links liegende Rektum noch mehr nach links sinkt, und so dem Auge und Gefühl besser zugänglich gemacht wird. Auch in der Schnittführung weicht er von der sonst im Allgemeinen befolgten *Kraske'schen* Vorschrift ab, dadurch dass er einen Hautschnitt mit nach rechts konexen Bogen von der Mitte der linken Symphysis sacro iliaca über die Mittellinie bis zum rechten Seitenrande des Steissbeins, sogleich bis auf den Knochen führte, wodurch die Ablösung der Weichteile von der linken Kreuzbeinhälfte erleichtert wird. Ebenso schlägt er bei der Resektion des Kreuzbeinflügels als Normalverfahren dasjenige vor, wo die Resektion die Mitte hält zwischen einer lateralen und queren Durchtrennung des Kreuzbeins, weil dadurch mehr Platz zum Ausschälen des Tumors gewonnen wird.

Eine wesentliche Verbesserung erfuhr die *Kraske'sche* Operation durch *Schede*\* unter Beibehaltung der Exstirpation des Steissbeins und der partiellen Resektion des Kreuzbeins. Er war der Erste, der sofort nach der

---

\* Wien klin. Wochenschrift 1888.

\*\* Deutsche med. Wochenschrift 1887. Nr. 48

Operation die Continuität des Mastdarmrohres wieder herzustellen vermochte, — *Kraske* selbst hatte diesem Gedanken bereits in seiner ersten Veröffentlichung Ausdruck gegeben, jedoch ohne Erfolg — und der eine Heilung der kleinen Fisteln, deren Verzögerung durch das Durchtreten des Kotes in erster Linie bedingt war, beschleunigte, indem er ein wirksames und zuverlässiges Mittel für die völlige Absperrung des Kotes von der Wunde fand, das darin bestand, dass er, bevor er den Darm extirpirte, einen anus praeter naturalis am Colon descendens anlegte, am Colon descendens deswegen, weil, wie er sagte, man nie wisse, wie viel man links vom Darm nach abwärts ziehen müsse.

Um die Unsicherheit der Naht und die daraus entspringenden Gefahren zu beseitigen, hat *Rehn*\* die Exstirpation der hohen Mastdarmkrebse nach der Methode von *Kraske* in 2 Zeiten vorgeschlagen. Er macht den Schnitt an der linken Seite des Kreuz- und Steissbeins, eventuell reseziert er nach *Kraske* ersten Vorschlag den lateralen Teil des Kreuzbeines oder er klappt Kreuz- und Steissbein nach rechts um. Sehr schonend muss der Darm gelöst und ein Einreißen desselben vermieden werden. Er empfiehlt, dass man zum Lösen des Darmes sich recht viel Zeit nehmen und mehr von der *Cooper*'schen Scheere Gebrauch machen soll, um das starke Herunterziehen am Darm zu vermeiden. Das Peritoneum wird umschnitten, der Darm von oben nach unten gelöst und genügend beweglich zum Herunterziehen gemacht. Sofort wird durch Jodoformtampons die Peritonealhöhle geschützt und die Aushülsung nach unten vollendet. Sollte trotz aller Vorsicht der Darm einreißen, so ist

\* Congress der deutschen Gesellschaft für Chirurgie in Berlin 1890.

das obere Darmende nach Entfernung des Carcinoms möglichst nahe dem unteren Mundwinkel anzunähen.

Der Darm muss so weit gelockert werden, dass nach Entfernung des Tumors eine Naht ohne Spannung möglich ist. Hiermit ist der erste Teil der Operation vollendet. Die Wunde wird sorgfältig gereinigt und mit Jodoformgaze locker angefüllt. Unter das zu entfernende Darmstück wird ein entsprechend breiter Jodoformgazestreifen geschoben und dasselbe durch Anziehen des Streifens in das Niveau der Hautwunde gebracht. Der Nachbehandlung muss die nötige Aufmerksamkeit geschenkt werden. Der Darm wird durch Opium vier Tage lang ruhig gestellt.

Am 5. Tage wird durch Abführmittel für ausgiebigen Stuhl gesorgt. Etwa 10 Tage nach der Operation wird das Carcinom excidiert und exakte Darmnaht angelegt. Zuerst vernäht er die Mukosa mit Katgut, sodann wendet er Seitennähte an, wobei er zur besseren Fixierung der Darmenden die nächst liegenden Weichteile mitfasst. Als besondere Vorteile dieser Operation gibt *Rehn* an, dass die Gefahr des Kollaps durch Blutverlust und lange Narkose geringer ist, dass der Wundverlauf mehr Sicherheit biete, und dass man die circuläre Darmnaht, ohne das Leben des Patienten zu gefährden, in aller Ruhe und Bequemlichkeit vornehmen kann.

Statt der Abmeisselung des linken Kreuzbeinflügels empfiehlt *Bardenheuer*\* die Querresektion desselben, weil dadurch das Operationsfeld noch bedeutend mehr erweitert wird als wie beim *Kraske*'schen Verfahren. Zur Resektion eines hochgelagerten Rektalabschnittes legt er zuerst in der Medianlinie einen Schnitt durch Haut und *facia superficialis*, vom Anallumen bis zur Mitte

\* Volkmanns Sammlung klinisch. Vorträge Nr. 298.

des Os sacrum an; gleichzeitig wird auch der hintere Teil des Sphinkters durchtrennt. Der früher gebrauchte Darmschnitt fällt ganz weg. Hierauf wird die hintere Fläche des Os coccygis und der weitere Abschnitt des Os sacrum blosgelegt, das lig. tuberoso sacrum und lig. spinoso sacrum werden beide dicht am Knochen abgetrennt; das Steissbein wird mittelst einer Knochenzange erfaßt, nach hinten gezogen und das Kreuzbein nach der Ausdehnung des Carcinom möglichst hoch, selbst bis in die Nähe des 3. Kreuzbeinloches quer mit einer Knochenscheere abgetragen, so dass man mit der ganzen Hand in die Beckenhöhle eindringen kann. Nachdem das Kreuzbeinstück entfernt, dringt der Zeigefinger der linken Hand in das Rektum und drängt dasselbe nach hinten. Über demselben durchschneidet man alle Weichteile bis auf den Darm, d. h. bis man nach innen vom Levator an in das perirektale Fettgewebe gelangt. Auf diese Vorschrift ist ganz besonders Wert zu legen, da man sich ohne genaue Befolgung derselben die Operation unnötiger Weise erschwert. Wenn dann das Rektum nach hinten freiliegt, dringen beide Zeigefinger hackenförmig gekrümmt jederseits in den Weichteilschlitz ein und reissen auf der hinteren Fläche alle Weichteile nach unten bis zum Anus und nach oben bis zur Kreuzbeinresektionsfläche vom Mastdarm ab. Der linke Finger geht dann wieder in das Rektum und der rechte löst in derselben Weise die Weichteile an beiden Seiten und vorne. Nun wird das Rektum unmittelbar unterhalb des Tumors mit einem festen Faden umschlungen und nach unten gezogen, während man mit der rechten Hand ins kleine Becken eingeht und den Tumor ringsum losschält. Unterhalb der Fadenschlinge wird das Rektum abgetrennt, das Peritoneum

wenn möglich über die Geschwulst zurückgeschoben, letztere nach abwärts gezogen, allseitig frei und beweglich gemacht, der Darm 4 cm oberhalb des Tumors quer durchtrennt und durch zwei Kürschnernähte mit dem unteren Darmende vernäht.

*Bardenheuer* will durch diese Operation erreichen: erstens eine Beschleunigung der Operation, dadurch dass er den Tumor mit der ganzen Hand fassen kann; zweitens eine Verminderung des Blutverlustes indem er möglichst stumpf beim Lösen des Darmes vorgeht; drittens eine Vergrößerung des Operationsfeldes durch die Querresektion des Kreuzbeins.

Jedoch wendet sich *Kraske* gegen die Art und Weise wie *Bardenheuer* den Darm löst, indem er darauf hinweist, dass durch die Zerrungen des Darmes und seine ausgedehnten Aushüslungen sehr leicht Gangrän der Darmenden eintreten könne. Ausserdem schützt das Herausdrehen der Gewebe vor Blutungen nicht, wie dies ein Fall *Bardenheuers* selbst beweist. Ferner behauptet *Kraske* dass die Lösung des Peritoneums ohne Einreissen desselben bei hochsitzenden Tumoren praktisch nicht durchführbar sei, dass im Gegenteil die Peritonealhöhle zeitig eröffnet werden muss, weil dadurch das Herabziehen und Befestigen des Darmes am After sehr wesentlich erleichtert wird.

Die Furcht dass das Verfahren *Kraskes* und *Bardenheuers* nach der Heilung eine störende Schwächung des Beckenbodens zur Folge hätte, wodurch leicht Darmprolaps eintreten könnte, und auch der Sphinkter an durch die Wegnahme des Steissbeins seine bisherigen Insertionen verliert und so in seiner Funktion beeinträchtigt werden könnte, veranlassten *Heinecke*\* statt der gänz-

\* Münch. med. Wochenschrift 1888. Nr. 3 Z.

lichen Entfernung der bezeichneten Knochen nur die temporäre Resektion derselben vorzunehmen. Er verfährt folgendermassen: Er führt einen Hautschnitt vom Sphinkter in der Medianlinie nach oben bis einen Finger breit über die untere Grenze des Kreuzbeins, spaltet mit einer feinen Blattsäge das Steissbein median, ebenso durchmeisselt er das Kreuzbein. Um die gespaltenen Knochen bei Seite legen zu können, fügt er noch zwei Seitenschnitte hinzu, welche von dem oberen Teil der Medianspalte sich quer nach aussen wenden. Bei Frauen wird wegen ihres breiten Becken der Seitenschnitt an der unteren Kreuzbeingrenze horizontal nach aussen geführt und zwar durch weiche Teile. Bei Männern dagegen ist es noch nötig, den untersten Teil des Kreuzbein bei Seite zu legen; deswegen müssen die Querschnitte auf dasselbe eindringen und im Grunde der Querschnitte durchmeisselt werden. Um die Innervation der Blase und des Mastdarms nicht zu gefährten, darf die Höhe des 4. Kreuzbeinloches nicht überschritten werden. Ausserdem schont man dieselben, wenn der ein wenig schräg nach abwärts geführte Querschnitt den unteren Rand des 4. Kreuzbeinloches nur tangiert und die Kreuzbeinhälfte in gleicher Richtung und an gleicher Stelle durchmeisselt werden.

Durch das Zuseiteklappen des bis zur Höhe des 4. Sacralloches gemeisselten Knochens gewinnt man einen bequemen Zugang zur hinteren Mastdarmwand etwa in der Höhe der Umschlagstelle der Peritonealfalten. Liegt das Carcinom noch höher, so genügt ebenfalls die temporäre Resektion, doch muss der bis zur Höhe des dritten vorderen Sacralloches geführte Schnitt den Rand des 3. Sacralloches tangieren, und der vordere Ast des 4. Sacralnerven geopfert werden. Wenn dann das die



beiden Knochenflächen bedeckende Periost und die Ausstrahlung des lig. longit. ant. im Bereich der Schnitte durchtrennt wird, so können die gelösten Knochenhälften leicht bei Seite gelegt werden. Nachdem die Knochen zurückgeklappt sind und der Tumor durch stumpfe Gewalt und mit der geschlossenen Scheere ausgeschält ist, kann das obere Darmstück, um welches herum das Peritoneum eröffnet wird, herabgezogen werden.

Um den aseptischen Wundverlauf nach der Rektumexstirpation zu sichern, muss man, abgesehen von den gewöhnlichen antiseptischen Cautelen, zu denen noch hier die Entleerung und die antiseptische Auswaschung des Darmes hinzukommt, in den ersten Tagen eine Einwirkung des Darminhaltes auf die Wunde zu verhindern suchen. Dies will *Heinecke* dadurch erreichen, dass er einerseits das obere, bis über dem ausgelösten Carcinom gelegene Darmstück ganz bis an den After zieht, anderseits den Sphinkterteil des Rektums nach hinten spaltet und gespalten erhält. Ebenso ist er wie *Kraske* der Ansicht, dass die Eröffnung des Peritoneum nicht unterlassen werden darf, da sich bei weiter Eröffnung des Peritonalsacks das obere Darmstück ohne jede Spannung in dem Sphinkterteil anheften lässt.

Nachdem der Tumor herabgeführt ist, so dass noch ein kleines Stück des gesunden Darmes über den geschlitzten After hinausragt, wird der Darm circa 3 cm über dem Sphinkter durchschnitten. Hierauf werden durch einige versenkte Nähte die getrennten Steiss- und Kreuzbeinhälften zusammengefügt, ebenso werden die Weichteile über diesen beiden Knochen bis zur Steissbeinspitze zusammengenäht, so dass nur der bis zur Steissbeinspitze geschlitzte After offen bleibt, aus welchem der Tumor mit einem gesunden Stück

Darm heraushängt. Der unten stehen gebliebene nach hinten geschlitzte Darmrest und der von oben herabgezogene Darm werden im Gesunden so vereinigt, dass die Nähte nur die submukösen Flächen fassen. Die Anheftung des oberen Darmteils am After beginnt vorn in der Mitte, wird dann nach beiden Seiten hin fortgesetzt, bis nach Vereinigung mit dem ganzen Umfang des geschlitzten Afterteils hinten noch ein fast fingerbreites Stück des oberen Teils übrig bleibt. Dieses wird nun nach hinten und aussen umgeschlagen und dort so an der Haut angeheftet, dass es den noch restierenden hinteren Teil des Sphinkterabschnittes und die Steissbeinspitze deckt. Nach Vollendung dieser Naht, wird das ausgelöste carcinomatöse Stück in der Weise abgeschnitten, dass diesseits der Naht noch ein fingerbreites Darmstück stehen bleibt. Dasselbe wird über den hinteren Teil des Sphinkterschnittes und über die Steissbeinspitze nach aussen umgelegt und auf die Epidermis der Haut durch Nähte befestigt. Hiedurch werden die Wundränder vollständig geteilt, so dass eine Besudelung mit Faecalien ausgeschlossen ist. Nach Heilung der Wunde kann der überflüssige Rand des oberen Darmteiles abgetragen werden. Um die Funktionsfähigkeit der Sphinkteren, die wegen des normalen Wundverlaufes von *Heinecke* vorläufig absichtlich vernichtet wurden, wieder herzustellen, macht *Heinecke* eine kleine Nachoperation.

Diese besteht darin, dass er die Darmschleimhaut bezw. Darmwand von dem mittlerweile geheilten Sphinkterschlitz abpräpariert, den Darm zu einem am natürlichen After mündenden Rohr mittelst exakter submucöser Naht verschliesst und endlich den Sphinkter sammt seiner Hautbedeckung durch tiefe und oberflächliche Nähte ver-

einigt. Er glaubt mit Sicherheit annehmen zu können, dass der Sphinkter nach gelungener Vereinigung seine Funktion wieder aufnimmt, weil derselbe an einer von Nerven freien Stelle gespalten und mit dem Steissbein in Zusammenhang geblieben ist.

*Heinecke* hat diese oben beschriebene Operation noch nicht ganz am Lebenden ausgeführt, glaubt aber, dass sie allen Anforderungen, die an die Technik der Operation hochliegender Rektumcarcinome gestellt werden, ganz und gar erfüllt;

1. soll dieses Verfahren den kranken Darmteil für Gefühl und Gesicht vollständig zugänglich machen, — dies bewirkt er durch die temporäre Resektion des Kreuz-Steissbeins;
2. soll es die grösstmögliche Garantie für einen aseptischen Wundverlauf gewähren — dies erreicht er dadurch, dass es ihm durch die Art seiner Operation möglich ist, die ersten 5—8 Tage jede Einwirkung der Faeces auf die Wunde auszuschliessen;
3. soll es den Afterschluss erhalten — dies erreicht er durch die Nachoperation.

*W. Levy*\* empfiehlt die Methode nach *Heinecke* in der Weise auszuführen, dass der Beckenboden und die Schliessmuskel des Afters intakt bleiben. *Levy* führt einen 8—10 cm langen Hautschnitt über das Kreuzbein fingerbreit oberhalb der Cornua coccygea. Von jedem Ende des Schnittes führt er dann je einen 8 cm langen senkrechten Schnitt nach unten durch Haut und Glutaeus maximus. Da durch diesen lateralen Schnitt die Sphinkter zwar erhalten bleiben, aber wegen der Durchtrennung der nervi haemorrhoidales der Sphinkter gelähmt wird,

\* Centralblatt für Chirurgie 1889. Nr. 13.

so führt *Levy* die lateralen Schnitte oben nur durch die Haut nach unten vertiefter, aber die Schnitte allmählig so, dass die unteren sich an das Kreuzbein ansetzenden Fasern des *M. glutaeus* und der *Lig. tuberosa-sacra* und *spinosa-sacra* dicht am Knochen durchschnitten werden. Durch ein Elevatorium wird das Bindegewebe von der vorderen Wand des Kreuzbeins abgedrängt zwischen Elevatorium und Knochen, das stumpfe Ende einer nicht zu breiten Knochenscheere geschoben, und das Kreuzbein durchsägt. Der Weichteilknochenlappen wird nach unten geklappt und nach der Resektion der kranken Darmpartie wieder in seine alte Stellung gebracht, in welcher er mit Knochennähten befestigt wird.

*Hegar*\* bildet durch V-förmigen Schnitt auf der Rückenfläche des Kreuzbeins mit der Basis nach oben, dessen Schenkel 1 cm unter den *Spinae ilei post inf.* beginnen und an der Steissbeinspitze zusammentreffen. Das Kreuzbein wird quer durchsägt unter Erhaltung des *Periosts* an der Vorderfläche des Kreuzbeins; letzteres wird dann nach oben umgeklappt.

*Rydygier's* Modification der sacralen Operation der Mastdarmkrebse nach *Kraske* will ich an einem von Herrn Hofrat Professor Dr. *Schönborn*, mit Modification betreff der Fixierung des centralen Darmendes an das periphere, operierten Fall beschreiben.

L. M., 47 Jahre alt, hereditär nicht belastet, war im Wesentlichen bis August 1894 gesund. Damals verspürte Patient zum ersten Mal einen gewissen Druck im Mastdarm, besonders vor und nach der Defäkation; zu gleicher Zeit hatte er das Bedürfnis, öfters, 4 bis 5 mal, zu Stuhl zu gehen. Der Kot soll damals noch ganz

\* *Tillmanns* Lehrbuch der Chirurgie.

normal ausgesehen haben. Mitte Oktober bemerkte P., dass mit dem Kot Blut abging. Die Blutmenge ist jedoch immer nur sehr gering gewesen. P. will nicht an Kräften abgenommen und immer starken Appetit gehabt haben. Wegen des Abganges von Blut mit den Faeces suchte P. am 6. XI. 94 die hiesige Klinik auf.

*Status praesens:* P. ist ein ziemlich kräftig gebauter Mann. Fettpolster nicht stark entwickelt. Lymphdrüsen in der Leistengegend geschwellt. Die subkutanen Venen etwas dilatiert. Brustorgane normal. Urin normal. Verdauung gut.

Die Digitaluntersuchung findet einen Tumor an der vorderen Rektalwand etwas oberhalb der Prostata mit kraterförmig ulcerirter Geschwürfläche, welche unregelmässig zerklüftet und mit steil abfallenden, zum grössten Teil überhängenden Rändern umgeben ist. Der Tumor ist gegen seine Umgebung scharf abgegrenzt soweit es seine untere Peripherie betrifft; die obere Grenze kann mit dem Finger nicht palpiert werden. Der Tumor ist nur in ganz geringem Masse verschiebbar. Die hintere Rektalwand ist vollständig frei. Beschwerden von Seiten der Blase bestehen nicht. Metastasen im Abdomen können nicht nachgewiesen werden.

Nach einer Vorkur zur Entleerung des Darmes wird P. am 13. XI. 94 operirt. Es wird ein Hautschnitt von der spina ilei post. sup. am linken Kreuzrande entlang bis zur Spitze des Steissbeins geführt. Unterhalb des dritten Kreuzbeinloches also 2 Finger breit oberhalb der Verbindungsstelle des Steiss- und Kreuzbeins ein Querschnitt nach rechts gemacht, in welchem die Durchtrennung des Kreuzbeins mit Hammer und Meissel vorgenommen wird. Hierauf werden die Weichteile vom Kreuzbein stumpf abpräparirt. Die Lösung des peri-

peren Darmabschnittes ist erschwert durch Verlötung desselben mit einigen geschwellten Drüsen.

Die Lösung des Darmes zwischen den Fasern des levator ani, wird versucht, da sie sehr erschwert ist, wird an der Darmwand gezogen. Dabei reisst der Darm ein. Es tritt etwas fester Kot in die Wunde ein. Das periphere und das dem Tumor anliegende Darmende werden durch zwei Seidenligaturen abgeschnürt und zwischen den Ligaturen geschnitten. Abwaschung der Darmschnittflächen resp. der Schleimhaut mit Sublimat. Darauf wird das centrale Ende hervorgezogen und zum Teil scharf, zum Teil stumpf frei präparirt. Die Gefässe — Aste der haemorrhoidalis inferior werden doppelt unterbunden. Das Peritoneum lässt sich sehr hoch hinauf vom Darm ohne Eröffnung abpräpariren. Dabei kommt das vas deferens in das Operationsfeld. Es wird nicht verletzt. Schliesslich muss das Peritoneum doch eröffnet werden. Es wird mit der Scheere rings vom Darm abgelöst und in dessen ganzer Circumferenz aufgeschnitten. Dabei drängen sich Dünndarmschlingen vor, welche mit Schwämmen zurückgehalten werden. Am Kreuzbein entlang ziehen infiltrirte Drüsenstränge, welche das Herabziehen des Darmes sehr erschweren, da er mit ihnen verlötet ist. Nachdem der Darm bis oberhalb des Tumor freipräparirt ist, wird er hier durch Seide ligirt und durchschnitten. Sorgfältige Blutstillung und Reinigung der Darmschnittfläche. Die art sacralis media wird dabei als stark pulsierender Strang fühlbar. Sie wird ligirt. Es wird dann versucht die Schleimhaut des peripheren Darmstückes circular am After zu umschneiden und loszupräpariren. Da dies zu weniglich ist, wird das periphere Darmstück und der Darm in der Mittellinie nach hinten gespalten. Dann wird versucht die Schleimhaut

des peripheren Stückes mit einem Wickelstab abzurollen, was wegen festen Adhärenzens aber misslingt. Deshalb wird sie mit dem Messer abpräpariert. Das centrale Darmende wird hierauf herabgezogen und über das periphere an die Haut angenäht. Die Spannung desselben ist ziemlich stark. Es wird durch die Haut einerseits, serosa und muskularis mit Schonung der mukosa anderseits genäht. Darauf zweite Naht durch Haut, serosa muskularis und mukosa und zwar nur Seidenknopfnäht. Danach erfolgte die Bildung eines Dammes in der Art, dass erst die Muskulatur, dann das subkutane Gewebe durch Naht geschlossen wird, und zwar erstere mit Catgut, letzteres mit Seide. Hierüber noch Seidenknopfnäht der Haut. Einlegen je eines Jodoform-Gazestreifens rechts und links vom eingenähten Darm unter den neugebildeten Damm. Einlegen eines Drain an der hinteren Seite in einen Hohlraum, der sich zwischen centralen und peripheren Ende des Darmes befindet. Einlegen von Jodoformgaze-Tampons in das Peritoneum. Das Peritoneum wird nicht genäht. Dann Einlegen von 4 weiteren Jodoformgazestreifen nach rechts und links oben, rechts und links unten vom Rektum. Darüber wird das resecirte Kreuzbein zurückgeklappt. Über diesem wird die Haut mit einigen Situationsnähten vereinigt. Darüber Jodoform- und aseptische Gaze, Mooskissen. Beschreibung des Präparates: Der Darm ist peripher 3 cm, central vom Tumor  $1\frac{1}{2}$  cm von ihm entfernt durchtrennt. Der Tumor selbst ist unregelmässig, kraterförmig, zerklüftet. Derselbe ist von einem harten Infiltrationswall umgeben. Die nach der serosa gerichtete Aussenseite ist glatt. Die hintere kleinere Hälfte ist vollständig frei vom Tumor

Abends: P. fühlt sich subjektiv wohl, hat keine

Schmerzen, kein Erbrechen, kein Aufstossen. P. nimmt Wein zu sich, klagt aber nicht über Durst. Keine Nachblutungen. Tinct. opii simplex gtt. 15.

14. XI. Im Urin wird Jod nachgewiesen. Allgemeinbefinden gut.

16. XI. P. bricht ohne nachweisbare Ursachen. Schmerzen im Abdomen nicht vorhanden, auch keine Druckempfindlichkeit. Im Urin noch starke Mengen Jod nachweisbar. Seit einigen Tagen Tympanie im Abdomen vorhanden. Beim Verbandwechseln zeigt sich das periphere Ende des centralen Darmstückes bezüglich seiner Schleimhaut gangränös. Es werden einige Umsäumungsnähte vom Anus entfernt und die nekrotische Schleimhaut abgetragen. Ferner werden zur besseren Freilegung des nekrotischen Darmstückes die Weichteilnähte gelöst, welche zur Neubildung des Dammes angelegt waren. Die Tampons unter dem resecirten Kreuzbein werden ebenfalls entfernt. Dazu ist es nötig die Situationsnähte zu lösen. Sie sind ohne faulenten Geruch und ohne besondere Sekretion. Der Tampon, welcher die Peritonealhöhle abschliesst, wird auf einen kleinen Rest herausgenommen. Neben letzteren wird ein neuer Jodoformgazestreifen eingelegt. Ein zweiter kommt in die quere Resektionslinie des Kreuzbeins, und zwar so, dass er noch etwas auf die Vorderfläche des letzteren reicht. Im Übrigen kommt auf die Wunde Jodoformgaze, aseptische Gaze, Mooskissen.

18. XI. Die Jodoformgazetampons werden entfernt, und das periphere Stück des centralen Teils des Rektums, welches gangränös geworden, wird excidirt. In die so entstandene Auswölbung wird ein Jodoformgazetampon eingelegt, ebenso in die Wunde selbst mehrere kleine. Aseptischer Verband.



20. XI. Die Nähte der Querincision werden entfernt, Tampons werden durch neue ersetzt. Die Wunde sieht gut aus. Einige nekrotische Parteen werden entfernt. Auf die Oberfläche der Wunde wird ein Borwachssalbenverband gelegt. Auf dem Lappen der linken Gesässhälfte wird eine Art Pelotte angelegt, um diese mehr gegen die Medianlinie zu drängen.

22. XI. Es zeigt sich geringes Oedem an der unteren Extremität und in der regio hypochondriaca.

23. XI. Der Verband wird abgenommen. Die Wunde sieht schlechter aus, und ist zum Teil mit bräunlichem, schmierigem Secret bedeckt. Die Gegend vor dem Kreuzbein wird mit der Hand abgetastet, um event. noch ein Jodoformgazetampon aufzufinden. Unwillkürlich wird hierbei die Peritonealwunde eröffnet; es wird ein neuer Jodoformgazetampon eingelegt. Aseptischer Verband. Das Oedem hat etwas zugenommen.

26. XI. Verband wird abgenommen. Der eine Tampon wird gekürzt, ein neuer wird neben ihn eingelegt. Die Wunde sieht gut aus. Borwachssalbenverband. Oedem an (Bein) beiden Extremitäten.

28. XI. Tampons werden entfernt. Die Wunde sieht gut aus. P. hat nachts dünnflüssigen Stuhlgang. Da noch Kotmassen am Darmende vorliegen, erfolgt Einlauf. Das Peritoneum ist tadellos geschlossen. Aseptischer Verband. Massage des Unterleibs.

30. XI. P. hat Stuhlgang. Einlegen von Aseptischen Gazetampons. Borwachssalbenverband.

18. XII 94. Exitus letalis. Die Sektion ergibt Thrombose der beiden V. iliacae, ausgehend von einer Thrombosierung des Plexus venosus prostaticus.

Zum Schlusse will ich noch die Methode *Zucker-  
kandl's*\* anführen, welcher auf einem ganz anderen Wege  
wie die vorigen Operateure, die Resektion der kranken  
Mastdarmpartie vornahm.

Der Kranke liegt in Steinschnittlage mit erhöhten  
Becken, in die Blase ist eine Steinsonde eingeführt.  
Über dem septum perinei wird ein mit der Basis gegen  
das Kreuzbein gerichteter Lappenschnitt gebildet, dessen  
querer 6 cm langer Schenkel 3 cm vor der Analöffnung  
gelegen ist, während die beiden von den Enden des  
Querschnittes divergierenden, nach hinten geführten  
Schenkel etwa 3 cm lang sind. Das Messer dringt dabei  
durch Haut, fascia superficialis vorn bis auf die Ver-  
bindung zwischen bulbo cavernosus und sphinkter ani,  
diese durchtrennend in die Tiefe. Die Fasern des  
Sphinkter werden, während der Hauptlappen etwas ab-  
präparirt wird, durch vorsichtiges Präparieren von der  
Umgebung losgelöst. Am oberen Rande des Sphinkter  
angelangt, dringt man stumpf ins spatium rektopros-  
taticum ein; behufs bequemeren Zugangs trennt man  
mit je einem Scheerenschlag die Ansätze des levator  
ani am Mastdarm durch. Die an den Mastdarm ziehen-  
den Gewebe scheinen bei forcierter Steinschnittlage sich  
in Spannung zu befinden, denn diese Durschneidung der  
Muskel hat eine bedeutende Wirkung, die Stümpfe  
weichen an die Wand des kleinen Beckens zurück und  
es liegt nun eine etwa faustgrosse Höhle vor, deren  
Grund vom blosliegenden Rektum eingenommen ist.  
Durch stumpfes Trennen der Blase vom Mastdarm, was  
sehr leicht gelingt, erscheint schliesslich in der Tiefe  
der Wunde der Fundus des Peritoneums. Zieht man  
die vordere Wand des Mastdarms etwas an, so kann

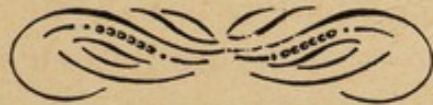\* Wiener med. Presse, 1888.

diese Umschlagstelle bis ins Niveau der Wunde dislociert und eine Strecke weit vom Mastdarm stumpf abpräpariert werden; nun kann man das Peritoneum breit eröffnen, mit der ganzen Hand in die Beckenhöhle eingehen, die ganze Flexur abtasten und vorziehen; die sich hiebei spannenden Stränge können gefasst und durchtrennt werden. Jenseits der Stelle wo amputiert werden soll, werden Fixationsnähte angelegt, die Flexur quer durchtrennt und nun das periphere Ende vom Kreuzbein stumpf abgelöst. Auch hier kann man die sich spannenden Stränge ligieren. Soll die Analportion erhalten bleiben, so wird der freigemachte Darm oberhalb derselben quer abgetrennt, woraus Flexur mit Ampulle des Rektums durch Darmnaht vereinigt werden kann.

Während früher die Exstirpation des Rektums zu den hoffnungslosesten Operationen gehörte, zeigen die in jüngster Zeit gemachten Erfahrungen, dass die rechtzeitige Exstirpation desselben mit eben so wenig Gefahren verbunden ist, wie jede andere Operation desselben Grades. Gegenindikation dieser Operation ist nicht mehr der hohe Sitz des Carcinom, sondern die Unbeweglichkeit desselben, d. h. wenn dasselbe mit der Umgebung verwachsen ist, oder wenn sich bereits Metastasen an anderen Stellen, besonders in der Leber, gebildet haben. In solchen Fällen werden dann die bekannten Palliativoperationen angewandt. Was die operirten Patienten anbetriift, so klagen sie öfters über Inkontinenz, besonders bei Diarrhöen; harte Faeces können sie längere Zeit bei sich halten. Flatus können gewöhnlich nicht gehalten werden. Doch können diese unangenehmen Folgezustände durch zweckmässige Bandagen und die gehörige Vorsicht in der Diät leicht erträglich gemacht werden.

---

Zum Schlusse betrachte ich es als eine angenehme Pflicht meinem hochverehrten Lehrer Herrn Geheimrat Professor Dr. Schönborn für die Überweisung dieser Arbeit, sowie für seine gütige liebenswürdige Unterstützung bei derselben meinen tiefgefühlten Dank auszusprechen.



Faint, illegible text, possibly bleed-through from the reverse side of the page.

