

Über Combination von Carcinom mit Myom des Uterus ... / von Max zur Nedden.

Contributors

Zur Nedden, Max 1870-
Universität Bonn.

Publication/Creation

Bonn : Carl Georgi, 1895.

Persistent URL

<https://wellcomecollection.org/works/dm6z3nm>

License and attribution

This work has been identified as being free of known restrictions under copyright law, including all related and neighbouring rights and is being made available under the Creative Commons, Public Domain Mark.

You can copy, modify, distribute and perform the work, even for commercial purposes, without asking permission.



Wellcome Collection
183 Euston Road
London NW1 2BE UK
T +44 (0)20 7611 8722
E library@wellcomecollection.org
<https://wellcomecollection.org>

155
11
Aus der Frauenklinik zu Bonn.

Über
Combination von Carcinom
mit Myom des Uterus.

Inaugural-Dissertation

bei der

Meldung zum Doctorexamen

der hohen medicinischen Fakultät

der Rheinischen Friedrich-Wilhelms-Universität zu Bonn

vorgelegt im Juli 1895

von

Max zur Nedden

aus Bonn.

Bonn,

Universitäts-Buchdruckerei von Carl Georgi.

1895.

Am 1. April 1875 in Bonn

Über

Combination von Gerinnen
mit Myon des Uterus

Inaugural-Dissertation

von

Melitta zum Dörfel

der hohen medicinischen Fakultät

der Rheinischen Friedrich-Wilhelms-Universität zu Bonn

vorlegt

von

Max zur Weiden

in Bonn

Bonn

Verlag von Max Baedeker

Meinen lieben Eltern.

Meinen lieben Eltern.

Von allen bösartigen Geschwülsten des Uterus zeichnet sich das Carcinom, von allen gutartigen das Myom durch die Häufigkeit seines Auftretens aus. Indes begegnet man, wie Schröder bemerkt, einer Combination beider ziemlich selten. Wenn die ältere Litteratur hierüber nur wenig berichtet, so liegt dies wohl zum Teil daran, dass in den Zeiten vor Virchows epochemachenden Vorlesungen über die Geschwülste die Nomenklatur eine sehr unsichere war. Man verstand noch nicht, auf Grund der mikroskopischen Diagnose einen genauen Unterschied zwischen den verschiedenen Arten der Tumoren, vor allem zwischen Carcinom und Sarkom zu machen. Aber auch heute, wo doch bei sorgfältiger mikroskopischer Untersuchung die Erkenntnis der einzelnen Geschwulstarten in den meisten Fällen leicht ist, wird verhältnismässig nur selten ein combinirtes Auftreten von Carcinom und Myom berichtet. An den wenigen bekannten Fällen dieser Art hat man sich mit grossem Eifer bemüht, einen inneren Zusammenhang beider Tumoren zu erforschen; aber die Ergebnisse waren doch im allgemeinen wenig befriedigend. Alle Bemühungen, völlige Klarheit auf diesem dunklen Gebiete zu verschaffen, werden auch wohl kaum eher von einem günstigen Erfolge begleitet sein, als man überhaupt ein massgebendes ätiologisches Moment für die Tumoren kennt. Aber trotzdem lassen sich manche wichtige Schlüsse aus der verschiedenartigen Com-

bination von Carcinom und Myom des Uterus ziehen, welche wohl geeignet sind, das Verhalten der beiden Tumoren zu einander verständlich zu machen. Somit wird es vorläufig wichtig sein, um Material zur Beurteilung zu sammeln, alle einschlägigen Fälle zu berichten, und ich erlaube mir deshalb einen Fall mitzuteilen, der in der Universitätsfrauenklinik zu Bonn beobachtet wurde.

Krankenbericht.

Franziska H. aus Kessenich, 70 Jahre alt, unverheiratet, war ihrer Aussage nach früher stets gesund. Die Menstruation trat vom sechszehnten Jahre an regelmässig und ohne Beschwerden auf. Die Menopause datiert vom fünfundfünfzigsten Lebensjahre her. Ihr Vater ist an Schwindsucht gestorben. Im Jahre 1877 hatte sie infolge eines Unglücksfalles (Umkippen mit dem Wagen) eine unbedeutende Verletzung der Blase erlitten, die, ohne Schädlichkeiten nach sich zu ziehen, bald heilte.

Vor fünf Jahren stellten sich bei der Patientin Ausfluss und allmählich zunehmende Schmerzen im Unterleib ein. Dieselben befielen besonders die linke Seite. Ab und zu floss etwas Blut aus, jedoch immer nur sehr wenig. Im Oktober 1894 ist nach dem poliklinischen Journal der Uterus curettiert und Carcinom diagnostiziert worden. Seit einiger Zeit machte sich eine hartnäckige Obstipation geltend, welche die Verordnung von Laxantien erheischte. Die Schmerzen in der linken Seite pflegten am Vormittag einzusetzen, einige Stunden sehr heftig zu sein, und dann allmählich abzuklingen.

Am 22. Dezember 94 wurde die Patientin in die hiesige Universitätsfrauenklinik aufgenommen. Bei der Aufnahme bestanden die Beschwerden ausser der häufigen Stuhlverstopfung in weisslichem Ausfluss aus den Genitalien, welcher bisweilen mit etwas Blut vermischt war. Die Schmerzen lokalisierten sich wie früher im Unterleib, besonders in der linken Seite.

Bei der äusseren Untersuchung fühlt man in der linken Unterbauchgegend einen etwa faustgrossen, walzförmigen Tumor von harter Consistenz. Derselbe ist beweglich und von gleichmässiger Oberfläche. Ein Zusammenhang mit dem Uterus scheint nicht zu bestehen.

Bei der kombinierten Untersuchung stellt sich folgendes heraus: Die Scheide ist ziemlich eng. Im Becken befindet sich ein grosser Tumor von derber Consistenz und glatter Oberfläche, der beiderseits bis an die Beckenwand heranreicht und ganz den Eindruck eines grossen parametritischen Exsudates macht. Dem Tumor sitzt die etwa $\frac{1}{2}$ cm grosse weiche Portio auf. Über die Lageverhältnisse des Uterus sowie seine Grösse lässt sich ohne Narkose nichts feststellen.

Am 28. Dezember wird eine Sondierung in der Narkose vorgenommen. Dabei findet man, dass der Uterus ganz nach links herüber liegt und etwa 10 cm lang ist. Er ist identisch mit dem oben beschriebenen Tumor der linken Unterbauchgegend.

Da der Tumor diffus in die Umgebung übergeht und sich bei der Untersuchung nicht begrenzen lässt, ist an eine Radicaloperation nicht zu denken. Es wird deshalb auch wegen des vorgeschrittenen Kräfteverfalls und der starken Verjauchung des im Fundus uteri sitzenden Carcinoms von jeder grösseren Operation abgesehen. Man begnügt sich, um die Blutung

und Jauchung zu beschränken, die Innenfläche des Uterus zu curettieren und Ergotineinspritzungen zu verordnen.

Am 14. März 1895 erfolgte der exitus letalis.

Sektionsbefund.

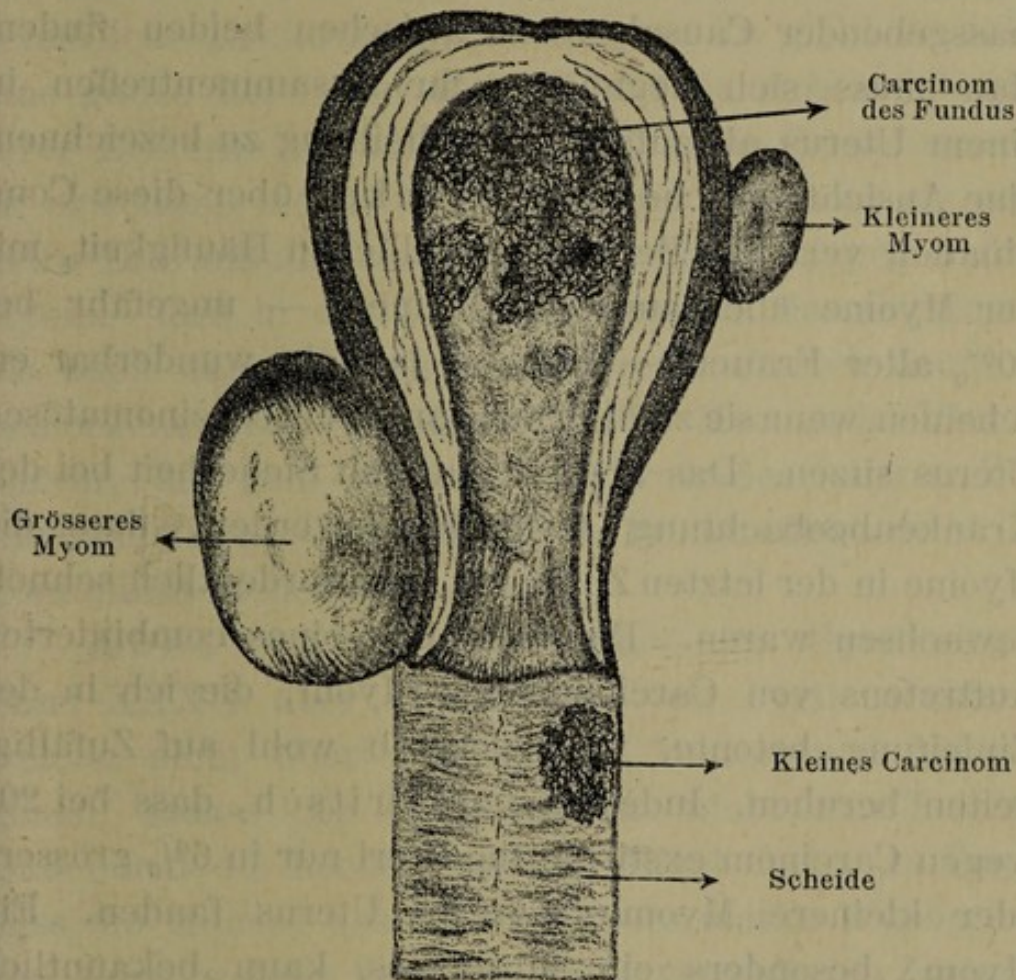
Das Herz ist dilatirt; das Mitralostium ist in einen starren Ring umgewandelt, an den Klappen befinden sich alte Verdickungen. In der rechten Lungenspitze findet man eine wallnussgrosse Caverne, umgeben von infiltriertem Gewebe. In der Gallenblase liegen mehrere Steine. — Das Becken ist ganz ausgefüllt durch einen Tumor mit glatter Oberfläche. Die Beckenorgane werden im Zusammenhange herausgenommen. An der Blase und Urethra sieht man keine Abnormitäten, desgleichen am Becken. In der Scheide sitzt linkerseits ein ausgedehntes ulceriertes Carcinom. Die Innenwand des Uterus ist vollständig in Carcinomgewebe umgewandelt. In der Mitte ist sie zerfallen und stark verjaucht. Links sitzt etwa in der Mitte ein apfelgrosses subseröses Myom, desgleichen rechts im Bereiche des Cervix ein faustgrosses.

Die übrigen Organe des Körpers zeigen keine nennenswerten pathologischen Veränderungen.

Folgende Fragen sind zu beantworten:

- 1) Stehen bei Combination von Carcinom mit Myom des Uterus die Tumoren in einem Causalconnex?
- 2) In welcher Weise macht sich die Wechselwirkung der Tumoren auf einander geltend?

In dem eben beschriebenen Fall hat das Carcinom die ganze Innenfläche des Uterus ergriffen, während die Myome subserös demselben aufsitzen. Eine Communication beider Arten von Tumoren findet nicht statt, da die zum grössten Teile gesunde Uteruswand



Uterus und Vagina sind vorn aufgeschnitten und auseinandergeklappt.

Länge des Uterus $17\frac{1}{2}$ cm. Breite 10 cm.

Dicke der Uterusmuskulatur im Fundus $2\frac{1}{2}$ cm,
an der Tubenmündung 4 cm.

dazwischen liegt. Welche von beiden Geschwülsten in diesem Falle zuerst entstanden ist, lässt sich ohne weiteres nicht mit Bestimmtheit sagen. Die starke Ulceration und Verbreitung des Carcinom auf der ganzen Schleimhaut ist kein Beweis dafür, dass es

länger bestanden hat als eins, selbst das kleinere der beiden Myome. Denn die Myome zeigen in ihrem Wachstum eine so ausserordentliche Unregelmässigkeit, dass sich aus der Grösse derselben niemals bestimmte Rückschlüsse auf die Dauer ihres Bestehens machen lassen. Es lässt sich deshalb wohl kaum ein massgebender Causalconnex zwischen beiden finden. Man muss sich begnügen, ihr Zusammentreffen in einem Uterus als zufällige Erscheinung zu bezeichnen, eine Ansicht, welche auch Winckel über diese Combination vertritt. Bei der unendlichen Häufigkeit, mit der Myome überhaupt vorkommen — ungefähr bei 10% aller Frauen — kann es ja nicht wunderbar erscheinen, wenn sie zufällig auch an einem carcinomatösen Uterus sitzen. Das aber konnte mit Sicherheit bei der Krankenbeobachtung festgestellt werden, dass die Myome in der letzten Zeit ganz ausserordentlich schnell gewachsen waren. Die Seltenheit eines kombinierten Auftretens von Carcinom und Myom, die ich in der Einleitung betonte, wird deshalb wohl auf Zufälligkeiten beruhen. Indessen fand Fritsch, dass bei 200 wegen Carcinom extirpierten Uteri nur in 6% grössere oder kleinere Myome sich im Uterus fanden. Ein Myom, besonders ein subseröses, kann bekanntlich vorhanden sein, ohne irgendwelche Symptome zu machen, welche einer sicheren Diagnose zugänglich wären. Die diagnostischen Merkmale werden aber noch weniger erkenntlich sein bei einer Combination mit Carcinom, bei der doch stets die Symptome des letzteren in den Vordergrund treten. Auch in dem angeführten Falle berechtigten sämtliche Erscheinungen nur zu einer Diagnose auf Carcinom, obwohl doch das eine der beiden Myome eine recht beträchtliche Grösse besass. Es lag deshalb nahe, das wieder-

holt gefühlte, sich schnell vergrößernde Myom an der Aussenseite des Uterus für eine regionäre Krebsmetastase anzusehen.

So begreiflich aber diese Ansicht eines zufälligen Zusammenwachsens von Carcinom und Myom im Uterus auch erscheinen mag, so kann sie doch als wissenschaftliche Erklärung nicht dienen. Es giebt deshalb eine ganze Reihe von Autoren, welche sich auf Grund ihrer Erfahrungen bemüht haben, einen Causalconnex zu erweisen, indem die einen das Carcinom als primäre Erkrankung ansehen, die andern hingegen das Myom. Und in der That rufen sowohl das Carcinom als auch das Myom bei isoliertem Auftreten deutlich bemerkenswerte Veränderungen der Mucosa des Uterus hervor, die zum grössten Teil trotz des inneren Zusammenhanges doch mit dem Primäraffekt nicht in Continuität stehen.

Abel berichtet im Archiv für Gynäkologie Band XXXII über sechs Fälle von Portiocarcinom, welche nicht über den inneren Muttermund hinausgehen, sodass der Cervikalkanal nicht ergriffen ist. Dabei tritt die höchst auffällige Erscheinung zu Tage, dass die Mucosa des Uteruskörpers starke Wucherungen zeigt, welche bei dem wenig veränderten Zustand des Cervix nicht als Weiterentwicklung des Portiocarcinoms zu deuten sind, vielmehr sich als Initialstadium einer bösartigen Geschwulst erweisen. Und zwar war es in den meisten Fällen sarcomatöse Entartung.

Fränkel teilt analoge Fälle von primärem Cervixcarcinom mit, wobei die in der Schleimhaut des Fundus sich entwickelnde Wucherung ebenfalls von dem Krebs durch gesundes Gewebe getrennt ist. Er vermag aber diese Wucherung nicht als bösartige

Geschwulst, sondern nur als chronische Endometritis zu erkennen und ist der Ansicht, dass die von Abel für Sarkom erklärte Wucherung der Uterusschleimhaut ebenfalls gutartigen Charakter trägt, weil sie nach der Schilderung in ihrem histologischen Bau vollkommen mit seinen Fällen übereinstimmt. Trotz der Entschiedenheit, mit der Abel in einer späteren Arbeit seine Ansicht verteidigt, sind sämtliche andere Autoren zu der Ansicht gekommen, dass er sich in der Annahme einer sarcomatösen Degeneration der Schleimhaut geirrt hat. Jedenfalls kann man an beiden Fällen die wichtige Beobachtung machen, dass durch die Anwesenheit eines Cervix- oder Portiocarcinoms an entlegener Stelle der Uterusschleimhaut ein entzündlicher Reiz erzeugt wird, welcher eine chronische Wucherung zur Folge hat. Und wenn man berücksichtigt, dass manche andere Autoren, unter ihnen Virchow, dem irritativen Charakter der Myombildung eine hohe Bedeutung beimessen, so muss man den vom Cervix- und Portiocarcinom im Fundus erzeugten Reiz, wenn auch gerade nicht als aetiologisch wichtig, so doch als prädisponierend für die Entstehung der Myome bezeichnen. Mit dieser Annahme stimmt auch die Thatsache überein, dass das am häufigsten an der Portio entstehende Carcinom des Uterus nicht selten mit Myomen im Fundus combinirt ist.

Auch Gottschalk erklärt sich zu der Anschauung, dass das Myom aus chronisch ausgeübtem Reiz hervorgeht.

In demselben Sinne spricht sich auch Uter aus. Nach seiner Ansicht kann ein auf der Schleimhaut erzeugter Reiz eine Vermehrung und ein Wachstum der Drüsen in derselben hervorrufen. Dieser Reiz ist jedoch nicht nur ein oberflächlicher, er setzt sich viel-

mehr in die Tiefe fort, ergreift die Muscularis und erzeugt circumscriphte Bindegewebswucherung und Myombildung. Ob nun die anfänglich als Endometritis auftretende Erkrankung der Mucosa durch den Reiz eines Carcinom oder durch irgend welche andere von aussen wirkende Einflüsse bedingt ist, bleibt für die Folgezustände gleich; für unsere Betrachtung ist der Umstand von Bedeutung, dass aus derselben nach Uters Ansicht Myome sich bilden können. Man wäre daher vollkommen berechtigt, die Möglichkeit einer Myombildung durch den Reiz, den ein Carcinom auf der Schleimhaut ausübt, als erwiesen zu betrachten, wenn die Ansicht Uters allgemein anerkannt würde.

Jedoch ist sie von zahlreichen Gelehrten angefochten worden. Ihnen scheint das causale Verhältnis zwischen Schleimhautwucherungen und Myomen gerade das umgekehrte zu sein. Sie haben in erster Linie ihre Aufmerksamkeit auf das Myom gelenkt und die Veränderung der Mucosa als Folgezustand betrachtet. Manche gehen sogar so weit, dass sie eine bösartige carcinomatöse Degeneration der Schleimhaut für möglich halten und somit das Myom direkt als Ursache des Carcinoms beschuldigen.

Wyder hat zuerst die auffallende Thatsache konstatiert, dass bei Anwesenheit von Myom die Mucosa stets erkrankt. Er kommt nach genauer Betrachtung und Schilderung mehrerer Fälle im Archiv für Gynäkologie Band XXIX zu folgender Schlussfolgerung: „Je dicker die Muskulatur ist, welche ein Fibromyom von der Uterushöhle trennt, je weniger ein solches also im stande ist, abgesehen von einer allgemeinen Hyperämie, die Cirkulationsverhältnisse der Schleimhaut zu beeinträchtigen, um so ausgeprägter tritt eine Wucherung der Drüsen ohne oder mit

Beteiligung des Interglandulargewebes ein. Je näher aber ein solches „Bindegewebscentrum“ dem Uteruscavum rückt, je dünner die trennende Wand wird, um so mehr tritt auch in der Schleimhaut eine Wucherung des Bindegewebes der Interglandularsubstanz in den Vordergrund, welche den Drüsenkörper intakt lassen, welche ihn aber auch zu völligem Schwunde bringen kann.“ In keinem von seinen zahlreichen Fällen konnte Wyder ein tieferes Hineinwachsen der Drüsen in die Muskulatur beobachten, vielmehr war eine scharfe Grenze zwischen dieser und der Schleimhaut stets deutlich zu erkennen. Er spricht sich demnach entschieden gegen die Bösartigkeit dieser Wucherungen aus und kann deshalb das Myom nicht als Grund zu carcinomatöser Degeneration der gleichwohl hochgradig veränderten Schleimhaut bezeichnen.

v. Campe kam bei seinen Forschungen zu demselben Ergebnis; nach seiner Ansicht erzeugen Myome ebenfalls nur eine gutartige glanduläre Endometritis.

Einen anderen Standpunkt vertreten jedoch Bötticher und Martin. Sie haben die Überzeugung, dass die Wucherung der Schleimhaut, welche durch den Reiz eines Myom hervorgerufen wird, stets maligner Natur ist und zu carcinomatöser Entartung derselben führt.

Hofmeier neigt zu der Ansicht, dass das Myom die dasselbe überdeckende Schleimhaut regelmässig chronisch entzündet; diese Veränderung arte in adenomatöse Wucherung aus, welche sich zum wirklichen Drüsenkrebs umbilden könne.

Betrachtet man diese zum Teil entgegengesetzten Ansichten, so kann man ohne Weiteres aus denselben keinen Schluss ziehen, welcher berechtigt, die Lehre der einen Partei für massgebend zu bezeichnen.

Es lässt sich kaum bestreiten, dass sich zu einer mehrere Jahre andauernden Endometritis, welche die heftigsten Beschwerden machte, schliesslich Myome gesellen können. Und sollten sich etwa bei einer Sektion oder Operation kleine, vielleicht erst im Entstehen begriffene Myome finden, so liegt für den Fall, dass lange Zeit eine chronische Endometritis mit den heftigsten Erscheinungen vorgelegen hat, der Verdacht nahe, dass die Myome sekundär infolge der Metritis entstanden sind. Andererseits aber ist zu bedenken, dass die Endometritis, mag sie durch Carcinom oder irgend welche andere Reize bedingt sein, in unendlichen anderen, nicht minder heftig auftretenden Fällen für sich allein besteht, ohne zur Entwicklung von Myomen Anregung zu geben. Vergleicht man hiermit die Thatsache, dass Myome unter allen Umständen mit Veränderungen der Uterusschleimhaut einhergehen, die sogar sehr häufig bei chronischem Verlauf einen bösartigen Charakter tragen, so neigt man wohl mehr zu der Ansicht, dass bei einer Combination von Myom und Carcinom die Myome als primäre Erkrankung anzusehen sind, die Endometritis und Carcinome hingegen als sekundäre. Es wäre zu weit gegangen, wenn man im Anschluss hieran die Myome als ätiologisches Moment für die Entstehung der Carcinome bezeichnen wollte. Man muss sich vielmehr mit der Erklärung begnügen, dass sich eine gewisse Prädisposition der Myome für Entwicklung von Carcinomen nicht leugnen lässt. Ich möchte daher auch der Möglichkeit eines solchen Causalconnexes den Vorzug geben vor der umgekehrten Möglichkeit, dass ein Carcinom die Veranlassung eines Myom sei.

Wende ich das Resultat dieser Betrachtung auf den zu Anfang beschriebenen Fall an, so muss ich er-

klären, dass bei Annahme eines Causalconnexes auch hier sehr wohl das Myom als primäre Erkrankung betrachtet werden kann, während für das umgekehrte Verhältnis sich kaum etwas Stichhaltiges anführen liesse. Denn der Reiz, den ein Carcinom hervorruft, äussert sich, wie wir oben gesehen haben, nur auf der Schleimhaut, kann sich aber nicht an entlegenen Stellen durch die Muskulatur hindurch geltend machen, ohne das dazwischen liegende Gewebe mitzuergreifen. Infolgedessen kann auch das Schleimhautcarcinom des Uteruskörpers die mit der Mucosa nicht in Verbindung stehenden, sondern subserös sitzenden Myome durch chronischen Reiz unmöglich erzeugt haben. Wohl aber ist der umgekehrte Entstehungsmodus möglich. Denn ich bemerkte vorhin, dass Myome des Uterus von jeder beliebigen Stelle desselben aus stets hochgradige Veränderungen der Mucosa und der Drüsen hervorrufen, dass die Veränderungen an letzteren um so erheblicher sind, je entfernter die Myome von denselben sitzen. Da nun in diesem Falle die Myome subserös sitzen und von der Mucosa durch dicke nicht erkrankte Muskulatur getrennt sind, so kann man die Möglichkeit, dass das Carcinom secundär durch den Reiz des Myom entstanden ist, nicht in Abrede stellen.

Wir wenden uns zur zweiten gleichfalls viel erörterten Frage, über die Wechselwirkung der beiden Tumoren aufeinander.

Dabei kann ich vorweg nehmen, dass sich von einem einigermaßen bemerkenswerten Einfluss des Myom auf das Carcinom meines Wissens nirgends in der Litteratur etwas findet. Es wäre ja auch nicht gut denkbar, dass ein solcher bestehen könnte. Sollte etwa das Carcinom myomatös entarten? Das heisst, sollte etwa eine zur Verjauchung tendierende Ge-

schwulst, wie der Schleimhautkrebs des Uterus, die derbe Beschaffenheit des Myom annehmen? Um so mehr aber kennt man Näheres über die Einwirkung eines Carcinom auf Myom. Eine charakteristische Eigenschaft des Carcinom ist bekanntlich die, dass es unbekümmert um die Art des ringsum liegenden Gewebes überall vernichtend fortschreitet. Es erklärt sich deshalb auch von selbst, dass bei einer Combination beider Tumoren in einem Uterus das Carcinom, auch wenn es vom Myom durch gesundes Gewebe getrennt ist, über kurz oder lang bis zu dem Myom vorgedrungen ist und sich nunmehr anschickt, dasselbe zu ergreifen. Dabei haben einige Beobachter, unter ihnen auch Schröder, festgestellt, dass das Myom, selbst wenn es bereits völlig von Carcinomgewebe eingeschlossen ist, im Innern doch völlig frei bleibt, zum deutlichen Beweise, dass die carcinomatöse Degeneration des Myom nicht leicht erfolgt und jedenfalls als aussergewöhnliche Erscheinung zu betrachten ist.

Ehrendorfer beobachtete zwei Fälle, bei denen einzelne Krebsknoten kleine Myome teilweise oder vollständig einschlossen, ohne in das eigentliche Myomgewebe einzudringen. Er sagt: „Die feste mehrschichtige derbe Kapsel der Myome, die derbfaserige, gegen die Umgebung scharf abgegrenzte, an Gefässen und Safräumen nicht reiche Muskelneubildung scheint in der That zumeist jedenfalls lange Zeit dem Eindringen von krebsiger Wucherung zu widerstehen.“ — Desgleichen nimmt Hofmeier an, dass die Myome, geschützt durch ihren derben Überzug, wenig Disposition für carcinomatöse Umwandlung besitzen. — Während diese Autoren die Degeneration des Myom zu Carcinom zwar nicht für unmöglich aber zum min-

desten für sehr selten erachten, vertreten andere den entgegengesetzten Standpunkt. Röhrig berichtet, dass er bei 570 Fibromyomkranken, die er behandelte, 24 Mal krebssige Entartung des fibromyomatösen Gewebes habe konstatieren können; er schliesst daraus, dass die fibrösen Tumoren besondere Neigung besitzen, sich in ein Carcinom umzuwandeln.

Aus der reichlichen Sammlung der carcinomatösen Entartung des Myoms in der Litteratur entnehme ich, dass dieser Prozess entweder von dem Schleimhautüberzuge des Myom ausgeht, oder ohne jede Beziehung zur Schleimhaut mitten im Myom entsteht. Im ersteren Falle glaubt man in der chronischen Entzündung der Schleimhaut, die ja, wie oben bereits erwähnt ist, bei Myom nie fehlt, ein prädisponierendes Moment für die adenomatöse Degeneration zu erblicken. Dabei durchsetzen die wuchernden Drüsen das Myom nach allen Richtungen hin, indem sie stets tiefer zwischen die Muskelfasern desselben dringen. Diese adenomatösen Wucherungen können dann zum wirklichen Carcinom degenerieren.

Während schon früher viele Autoren diese Lehre nur als Vermutung auszusprechen wagten, hat Buhl zuerst einen wirklichen Beweis für die Richtigkeit derselben geliefert. Er berichtet, dass bei einer 28jährigen Frau ein polypöses submucöses Fibromyom von einem Carcinom durchwuchert war, welches von der Degeneration eines Schleimhautadenoms herrührte. Da, wo die Schleimhaut des Uterus in die des fibrösen Polypen überging, bemerkte er eine Vergrößerung der Uterusdrüsen, bedingt durch Vermehrung der Epithelzellen; die Drüsen drängten durch Seitenwucherungen das Myomgewebe auseinander. Dazu gesellten sich starke durch Perforation hervorgerufene Blutungen in

die Bauchhöhle, ulcerierender Zerfall der Polypenspitze und Carcinommetastasen.

Desgleichen beschreibt Klob eine Neubildung des Uterus, die er als Umwandlung von Myom in Carcinom deutet. „Dieselbe erwies sich in ihren unteren zwei Dritteln nekrotisiert, im untersten Abschnitt verjaucht, im oberen dagegen war deutlich neben fibromuskulären Elementen exquisiter Medullarkrebs zu erkennen.“

Ruge und Veit können in dem Fall Klobs keineswegs einen sicheren Beweis für die primäre Carcinomdegeneration eines Myom erkennen, wenn sie auch die Möglichkeit eines solchen Prozesses, auf den Virchow schon hingewiesen hat, nicht bezweifeln. Denn es lässt sich an Klobs Präparat keineswegs nachweisen, ob bei der starken Ulceration eines Teiles der Geschwulst nicht doch die Mucosa primär erkrankt war. Es braucht deshalb der Fall Klobs nicht als Ausnahme angesehen zu werden von der sicher erwiesenen und allgemein anerkannten Theorie Ruges und Veits, dass der Krebs des Uteruskörpers stets von der Schleimhaut, dem Endometrium, ausgehen muss. Die Möglichkeit aber einer sekundären Degeneration eines Myom zu Carcinom halten Ruge und Veit mit Rücksicht auf die Fälle von Klob und Buhl durchaus für wahrscheinlich. Besondere Bedeutung glauben sie dem Fall Buhls beimessen zu müssen, zumal auch sie über eine ähnliche Beobachtung verfügen. Bei der mikroskopischen Untersuchung ihres Präparates ergab sich, dass bei einer Combination von Carcinom des Uteruskörpers mit Myom die Schleimhaut über letzterem carcinomatös entartet war. Die Epithelzapfen der wuchernden Drüsen konnte man aber auch bis tief in das Myomgewebe hinein verfolgen.

Aus diesen Betrachtungen ergibt sich, dass die Drüsen der Uterusschleimhaut nach allen Richtungen und durch jegliches Gewebe, sei es Muskulatur oder Myom, wuchern und bei späterer carcinomatöser Degeneration auch diese sekundär in Krebsgewebe umwandeln können.

Während diese Theorie von der sekundären Carcinomdegeneration eines Myom von allen Gelehrten anerkannt wird, findet die Lehre der primären Degeneration wenige Anhänger. G u s s e r o w behauptet sogar, eine primäre isolierte krebsige Entartung eines Fibrom sei noch niemals beobachtet. Jedoch haben einige Autoren von Fällen berichtet, die man vielleicht als primäre Carcinomdegeneration bezeichnen könnte. Wenn die Möglichkeit derselben sicher erwiesen wäre, so könnte man den Fall B u h l s entschieden zu dieser Gruppe zählen. Dasselbe gilt von einigen anderen in der Litteratur berichteten Fällen. So beschreibt G l ä s e r einen gestielten fibrösen Polypen, der bei mikroskopischer Untersuchung deutlich carcinomatöse Durchsetzung erkennen liess. Hierhin gehören auch zwei von G a l a b i n angeführte Fälle. Im ersten erwies sich ein im vierten Schwangerschaftsmonat aus dem Cervix entfernter Polyp in seiner Hauptmasse als Myom. Die periphere Schicht bestand aus carcinomatösem Gewebe, welches wie eine Kappe dem Myom aufsass. Zwischen Reihen von Zellen, die senkrecht zur Oberfläche verliefen, konnte man centralwärts fibröse Züge erkennen. Die Krebsmasse war am Grunde des Polypen scharf von den übrigen Teilen des Uterusgewebes abgegrenzt. Im zweiten Falle handelte es sich um einen im achten Schwangerschaftsmonat entfernten Polypen, der zum Teil aus Carcinom bestand. Zwischen den einzelnen

Zügen befand sich ein Gewebe, dessen Struktur an den äusseren Partien einem Sarkom glich, das aber in dem mittleren Abschnitte sich deutlich als Myom erwies.

Von einem dem ersten Falle Buhls analogen Präparate berichtet auch Ehrendorfer, der zuerst verwertbare Angaben über diese eigentümliche Erscheinung machte. Er beobachtete ein grosses dünngestieltes polypöses Fibromyom, an dessen Oberfläche sich erhebliche 2 cm tief eindringende carcinomatöse Wucherungen vorfanden. Da das Carcinom in keiner Beziehung zu dem umliegenden Gewebe des Uterus stand, vielmehr am Stiel des Polypen sich scharf von dem übrigen Uterusgewebe abgrenzte, so glaubte Ehrendorfer hierin einen Fall primärer Krebsentartung des Myom erblicken zu müssen. Bei seinem Beweis geht er von der Voraussetzung aus, dass bei gestieltem, submucösen Fibromyom der Schleimhautüberzug desselben als wesentlicher Bestandteil des Polypen zu betrachten sei. Wenn demnach eine ausgebreitete carcinomatöse Ulceration an der den Polyp überdeckenden Mucosa gefunden wird, welcher auf derselben isoliert die übrige Schleimhaut des Uterus nicht ergriffen hat, so kann man nach seiner Ansicht nur von primärer Carcinomdegeneration sprechen im Gegensatz zu den Fällen, bei denen ein primäres Schleimhautcarcinom sekundär auf den Polypen durch stetes Fortschreiten übergreift. In seinem Falle zeigte aber die übrige Innenfläche des Uterus keine derartigen Veränderungen. Auch der Stiel des Polypen konnte nur wenig oder gar nicht carcinomatös infiltriert sein, weil er die derbe Consistenz des Myom beibehalten hatte. Die allerdings beginnende Veränderung desselben konnte unmöglich primär ent-

standen sein, musste vielmehr als Folge des stark ulcerierten und deshalb längere Zeit bestehenden Carcinoms im Innern des Polypen betrachtet werden. Von einer gutartigen entzündlichen Veränderung der Schleimhaut des Polypen, die ja regelmässig durch den chronischen Reiz eines Myoms entsteht, konnte in seinem Falle nicht die Rede sein, auch nicht von einem Adenoma diffusum, das gelegentlich in Carcinom übergehen kann.

Vergleiche ich diesen Fall mit den eben angeführten Beispielen sekundärer Degeneration, so muss ich erklären, dass sich im Grunde ein Unterschied nicht findet. Es handelt sich dabei lediglich um die Frage, ob die den Polypen überdeckende Schleimhaut als wesentlicher Bestandteil desselben zu betrachten ist, sodass er sich von der übrigen Schleimhaut des Uterus durch bedeutende Veränderungen unterscheidet. Berücksichtigt man, dass bei einem gestielten Polypen der Stiel, also auch die denselben überdeckende Schleimhaut stets als gesundes nicht polypöses Uterusgewebe betrachtet wird, so liegt kein Grund vor, die sich unmittelbar ohne jegliche Abgrenzung an die Schleimhaut des Stieles anschliessende Schleimhaut des Polypen als wesentlich von derselben unterschieden zu betrachten. Es finden sich aber auch in der That keine anatomischen Verschiedenheiten, welche zu einem solchen Schluss berechtigen. Bei einem breiter aufsitzenden submucösen Myom würde auch wohl Ehrendorfer kaum einen erheblichen anatomischen Unterschied in der Schleimhaut des Myoms und der des Uterus voraussetzen; weshalb denn gerade bei einem gestielten Myom, dessen Mucosa doch auch wie bei jenem nichts anderes als ein Teil der Mucosa des Uterus ist! Die Veränderung,

welche die Schleimhaut des Myoms allerdings erleidet, ist kaum anderer Art als die, welche die Mucosa des Uterus überhaupt bei Anwesenheit von Myom erfährt. Dass dieselbe allerdings an verschiedenen Stellen verschiedenen Grad erreicht, ist bereits oben erwähnt, aber es ist eben nur eine Veränderung der Schleimhaut, nicht des polypösen Gewebes. Ich kann daher auch den Fall Ehrendorfers nicht als Beweis für primäre Degeneration des Myom ansehen, ich erblicke vielmehr in demselben nichts anderes, als ein Beispiel des Fortschreitens eines von der Schleimhaut des Uterus ausgehenden Carcinoms auf das zunächst liegende Gewebe, in diesem Falle auf das Myom, d. h. eine sekundäre Degeneration desselben zu Carcinom. Damit soll durchaus nicht die Möglichkeit einer primären Entartung bestritten werden, aber erwiesen ist dieselbe bisher noch nicht, auch nicht durch Ehrendorfers Fall.

Andere in der Litteratur verzeichnete Fälle, bei denen es sich um Einschlüsse von Carcinom im Myom handelt, könnten schon eher als Beweis für den Prozess der primären Degeneration dienen. Babes beschreibt zwei Präparate von Uterusmyom, welche in ihrer Substanz epitheliale Wucherung zeigten, ohne dass die Kapsel der Myome verändert war. In dem einen Fall finden sich mit Cylinderepithel ausgekleidete Cysten im Myom, in dem andern ein Cylinderepithelcarcinom mit mehreren Metastasen. Dem ersten Falle Babes entsprechen noch mehrere in der Litteratur von Diesterweg, Hofmeier, Ruge und Schröder angeführte Fälle. Wenn man daran festhält, dass das Carcinom stets vom Epithel ausgehen muss, so kann man sich das Entstehen desselben im Myom nur erklären, wenn man mit Schröder annimmt, dass

sich bei Entwicklung des Myom blinde Endigungen von Drüsenschläuchen von der Schleimhaut abgeschnürt haben, die beim Wachsen des Myom in demselben liegen geblieben und dort carcinomatös degeneriert sind. Unter solchen Umständen kann man aber diese Complication nicht als primäre Krebsentartung bezeichnen, denn primär ist doch immerhin nur die nicht zum Myom gehörige epitheliale Auskleidung der Cysten carcinomatös degeneriert, welche im Myom eingeschlossen auf dieses übergreift.

Eine andere Ansicht über diese Complication vertritt Diesterweg. Er nimmt für solche Fälle eine abnorme embryonale Anlage an. Nicht unwichtig ist für diese Annahme die Erfahrung Engströms, der viermal in einer Familie bei der Mutter und den Töchtern bzw. Schwestern Myomerkrankungen konstatierte, eine Beobachtung, welche eine embryonale Anlage der Myome wahrscheinlich macht. Man ist deshalb wohl berechtigt auch für die Myombildung mit Einschlüssen von Carcinomen einen gleichen Entstehungsmodus anzunehmen; allein einen sicheren Beweis hierfür giebt es nicht.

Besondere Erwähnung verdient an dieser Stelle die Complication, welche Liebmann, analog dem häufiger beschriebenen Carcinosarkom, als Myocarcinom bezeichnet. Die Eigentümlichkeit dieser Mischgeschwulst besteht, wie er angiebt, darin, dass „ihre Recidive und Metastasen ganz den Charakter des primitiven Tumor tragen, sodass man an allen eine gleiche Proliferation von Epithelien und Muskelfasern vorfindet“. Er betrachtet dabei die Epithelien als Umwandlung der Muskelfasern, eine Ansicht, welche auch Gusserow vertritt, und neigt deshalb zu der Annahme, dass auch die von anderen als carcinoma-

töse Entartung von Fibromyomen bezeichneten Geschwülste nichts anderes als die von ihm beschriebenen Myocarcinome sind. Da aber hierüber noch weitere Erfahrungen fehlen, so kann man den Ansichten Liebmanns über die Entstehung und Art seiner Mischgeschwulst keine allzu hohe Bedeutung beimessen.

Fasse ich die letzten Betrachtungen kurz zusammen, so ergibt sich, dass sich über die primäre carcinomatöse Degeneration eines Myoms nichts Bestimmtes sagen lässt, dass man vielleicht gezwungen ist, alle derartig beschriebenen Fälle als sekundäre Degeneration bezeichnen zu müssen.

Ein anderer wesentlicher Einfluss des Carcinom auf das Myom besteht darin, dass es ein schnelleres Wachstum des Myom veranlasst. Schon zu Anfang wurde erwähnt, dass bei der Krankenbeobachtung gerade in der letzten Zeit eine schnelle Zunahme des Tumor im Becken mit Sicherheit festgestellt werden konnte. Man glaubte, das Carcinom sei stark im Wachsen begriffen, da man ja ein Myom nicht diagnosticieren konnte. Es stellte sich aber heraus, dass in Wirklichkeit das Myom bedeutend an Grösse zugenommen hatte. Wenn nun auch im Wachsen der Myome eine ausserordentliche Unregelmässigkeit beobachtet wird, sodass sie oft Jahre lang klein bleiben und dann plötzlich sich zu einem grossen Tumor entwickeln, so kann man doch in diesem Falle das Wachsen des Myom nicht als derartiges zufälliges Ereignis betrachten. Denn bekanntlich wachsen die Myome im Klimakterium nicht mehr, sondern schrumpfen nur ein. Es liegt daher der Verdacht nahe, dass bei unsrer 70 Jahre alten Patientin, bei der die Menopause bereits vor 15 Jahren eingetreten ist, das Car-

cinom die Veranlassung des schleunigen Wachstums des Myoms gewesen ist. In ähnlicher Weise beobachtete man auch, dass Myome im Anschluss an adhäsive Peritonitis oder bei Anwesenheit von Tumoren der Nachbarorgane bedeutend an Grösse zunahmen. Der Grund hierfür liegt in dem Zufluss einer grösseren Menge Blutes zu den Genitalien, welchen die Peritonitis resp. die Tumoren veranlassen. So muss man auch ohne Zweifel das Carcinom als Ursache einer Fluxionshyperämie des Uterus betrachten und in der durch die Hyperämie erhöhten Nahrungszufuhr den Grund für das schnelle Wachstum des Myom erblicken.

Zum Schlusse der Dissertation ist es mir eine angenehme Pflicht, meinen hochverehrten Lehrern, dem Geheimen Medicinalrate Herrn Prof. Dr. Fritsch, sowie dem Privatdocenten Herrn Dr. Pletzer für die freundliche Überweisung des Themas und für die überaus thätige und stets anregende Unterstützung bei Bearbeitung desselben auch an dieser Stelle meinen aufrichtigsten Dank auszusprechen.

Litteratur.

- 1) Archiv für Gynäkologie.
 - 2) Zeitschrift für Geburtshilfe und Gynäkologie.
 - 3) Centralblatt für Gynäkologie.
 - 4) Schröder, Krankheiten der weibl. Geschlechtsorgane.
-

Vita.

Geboren wurde ich, Wilhelm Max zur Nedden, evangelischer Confession, am 26. März 1870 als Sohn des Bergwerksdirektors Wilh. zur Nedden und seiner Gattin Wilhelmine geb. Thiemann zu Dahlhausen a. d. Ruhr in Westfalen. Die erste Schulbildung erhielt ich in der Elementarschule meines Heimatsortes. Im 12. Lebensjahre bezog ich das Gymnasium zu Bochum, besuchte von Herbst 1887 an das Gymnasium zu Bielefeld und erwarb mir daselbst im Juli 1891 das Zeugnis der Reife. Im Winter-Semester 91/92 bezog ich die Universität Marburg, um mich dem Studium der Medizin zu widmen. Im folgenden Semester wandte ich mich nach Bonn und gehöre seitdem der rheinischen Hochschule bis jetzt ununterbrochen an. Im Oktober 1893 bestand ich das Tentamen physicum und genügte im Wintersemester 93/94 meiner Dienstpflicht mit der Waffe als Einjährig-Freiwilliger in dem zu Bonn garnisonierenden II. Bataillon des 2. Rhein. Infanterie-Regiments „von Goeben“ Nr. 28. Das Rigorosum bestand ich am 30. Mai 1895.

Meine akademischen Lehrer waren die Herren Professoren und Docenten:

In Marburg:

Gasser, Greff†, Melde, Strahl, Zumpe.

In Bonn:

Binz, Bohland, Doutrelepont, Eigenbrodt,

Fritsch, Jores, Kekulé v. Stradonitz,
Köster, Krukenberg, Ludwig, Nussbaum,
Pelman, Pletzer, Pflüger, Saemisch,
Schiefferdecker, Schultze, Strasburger,
Trendelenburg, Ungar, v. la Valette St.
George, Witzel.

Allen diesen hochverehrten Lehrern meinen auf-
richtigsten Dank.