

Ueber maligne Tumoren der Tonsille ... / vorgelegt von B. Honsell.

Contributors

Honsell, B.
Universität Heidelberg.

Publication/Creation

Tübingen : H. Laupp, 1895.

Persistent URL

<https://wellcomecollection.org/works/q3rjuub2>

License and attribution

This work has been identified as being free of known restrictions under copyright law, including all related and neighbouring rights and is being made available under the Creative Commons, Public Domain Mark.

You can copy, modify, distribute and perform the work, even for commercial purposes, without asking permission.



Wellcome Collection
183 Euston Road
London NW1 2BE UK
T +44 (0)20 7611 8722
E library@wellcomecollection.org
<https://wellcomecollection.org>

UEBER
MALIGNE TUMOREN DER TONSILLE.

INAUGURAL-DISSERTATION
ZUR
ERLANGUNG DER DOKTORWÜRDE
DER
HOHEN MEDIZINISCHEN FAKULTÄT
DER
RUPPRECHT-KARLS-UNIVERSITÄT
HEIDELBERG

VORGELEGT VON

B. HONSELL

APPROB. ARZT.

Gedruckt mit Genehmigung der medizinischen Fakultät in Heidelberg

Dekan:


Referent:

Hofrat Prof. Dr. **KNAUFF**

Geh.R. Prof. Dr. **CZERNY.**

TÜBINGEN, 1895.

VERLAG DER H. LAUPP'SCHEN BUCHHANDLUNG.



UEBER
MALIGNE TUMOREN DER TONSILLE.

INAUGURAL-DISSERTATION
ZUR
ERLANGUNG DER DOKTORWÜRDE
DER
HOHEN MEDIZINISCHEN FAKULTÄT
DER
RUPPRECHT-KARLS-UNIVERSITÄT
HEIDELBERG

VORGELEGT VON

B. HONSELL
APPROB. ARZT.

Gedruckt mit Genehmigung der medizinischen Fakultät in Heidelberg

Dekan:

Referent:

Hofrat Prof. Dr. **KNAUFF**

Geh.R. Prof. Dr. **CZERNY.**

TÜBINGEN, 1895.

VERLAG DER H. LAUPP'SCHEN BUCHHANDLUNG.

LEBEN

ALLGEMEINE ERLEBNISSE DER THERAPIE

INHAUTLICHE DISSEKTATION

VON

ERLANGUNG DER DOKTORWÜRDE

DER

BOHEMISCHEN UNIVERSITÄT

IN

BRUNNEN-KARLS-UNIVERSITÄT

HEILKUNDE

VORBEREITET VON

B. HONSELL

BRUNNEN, KARLS

3

Verlegt bei der Verlagsanstalt des Verlegers in Brunn

Hofstadt

Verlag

Gedruckt bei J. C. ZERNY

Verlag Dr. KNAUF

BRUNNEN, 1885

Verlag des Verlegers in Brunn

Im Gegensatz zu den sonst so häufigen entzündlichen und einfach hyperplastischen Affektionen sind maligne Neubildungen an den Mandeln als seltene Vorkommnisse zu bezeichnen.

Die Chirurgen Vidal, Warren, Demarquay haben (nach Cozzolino) nur je einen, Velpeau nur 5 Fälle gesehen, Mackenzie konnte 1882 erst über 7 von ihm beobachtete Erkrankungen berichten und Mac-Coy fand 1889 unter 10 000 Geschwulstfällen nur 9 Fälle von Tonsillartumoren.

Desgleichen weisen Statistiken über Carcinom- und Sarkomfälle überhaupt auf ein relativ seltenes Auftreten beider und ganz besonders der ersteren an der Tonsille hin.

Autor	Zeitraum	Carc.- Fälle	Ton.- Carc.	Prozent	Sarkom- Fälle	Tons.- Sark.	Pro- zent
Lebert	1830—40	19118	3	0,033			
Walsche	bis 1846	8289	3	0,036			
Backer	1849—61	500	2	0,4			
Sibley	1853—56	520	6	1,15			
Gurlt	1855—78	11131	6	0,053	894	3	0,33
Rapoc	1880—86	399	1	0,25	140	3	2,1
Summe:		30057	21	0,07	1034	6	0,6

Demnach kämen im Mittel erst auf 1429 Carcinom- und auf 167 Sarkomfälle ein Carcinom resp. Sarkom an der Tonsille. Dass dabei die relativen Zahlenwerte nach den verschiedenen Statistiken so auffallend verschieden sind, erklärt sich wohl leicht daraus, dass nicht zu jeder Zeit und bei jedem Autor der Begriff des Carcinoms und Sarkoms derselbe gewesen ist.

Aber vielleicht gerade weil die Erkrankungen nur spärlich vorkommen scheinen, verfügt die Litteratur über eine nicht geringe Anzahl einschlägiger Monographien sowie Mitteilungen einzelner Fälle. Unter den Monographien rührt die älteste, die ich in der Litteratur auffinden konnte, her von dem Engländer Poland; derselbe teilte die gesammelten Fälle ein in primäre und sekundäre Tonsillartumoren und trennte die ersteren wieder in Encephaloid, Skirrhus und Fälle zweifelhaften Charakters (Lymphosarkom).

Ein Decennium später (1883) fällt eine Arbeit Jardon's über maligne Lymphome und Lymphosarkome, in welcher der Verfasser zu 9 Fällen von Billroth, Winiwarter, Quintin, Weinlechner und Keller 4 neue stellt und im Gegensatz zu andern Autoren darzuthun sucht, dass die Tonsille lediglich der Sitz von malignen Lymphomen und Lymphosarkomen, nicht aber von Carcinom sein könnte.

Ihm folgte 1884 Cozzolino mit einem kurzen zusammenfassenden Bericht, an dessen Ende er einen von ihm galvanokaustisch behandelten Fall erwähnt.

1886 erörterte Mikulicz an Hand von 7 von ihm beobachteten Fällen eine neue, eigens für Tonsillartumoren von ihm ausgebildete Operationsmethode, und im selben Jahre lieferte der Franzose Castex eine eingehende, sowohl pathologische Anatomie, als klinische Erscheinungen und Therapie behandelnde Arbeit, der 11 eigene und 25 fremde Beobachtungen zu Grunde lagen.

1889 fügte Stappert zu 15 Fällen der Litteratur einen neuen von Trendelenburg operierten, und endlich 1893 hat Chavasse, der sich in seinen Ausführungen wesentlich auf Castex stützte, die Kasuistik um weitere 3 Fälle bereichert.

Die von den genannten Autoren bis Sommer 1894 publizierten sowie die übrigen bis dahin in der Litteratur aufgefundenen Fälle mögen in Folgendem kurz charakterisiert werden, soweit das bei den teilweise sehr spärlichen und mir oft nur im Referat zugänglichen Notizen möglich ist.

1. Carcinome ohne nähere histologische Bezeichnung.

1. Velpeau (Nouveaux éléments de la med. operat. 1836). 18jähriger Mann bemerkt seit 2 Jahren eine Anschwellung im Mund, die ihm zur Zeit viel Atemnot verursacht. Die Geschwulst geht von der Tonsillengegend auf Pharynx und Choanen über, drängt das Gaumensegel vor. Ihre Oberfläche wird von einem blutenden, eiternden und jauchenden Geschwür eingenommen. Operation: Carotisunterbindung, intrabuccales Spalten des Gaumensegels, Abtragen des Tumors. Verlauf: Heftige Nachblutung, Tod unter septischen Erscheinungen.

2. Kocher (cit. bei Stappert 1878, als Fall 2). 53jähriger Mann. Von der linken Tonsille ausgehendes, auf die Umgebung und die regionären Lymphdrüsen übergreifendes Carcinom. Operation: Exstirpation der Drüsen, später Entfernung des intrabuccalen Tumors mittelst eines vom Kinn zum Zungenbein, von da zum Ohrläppchen ziehenden Winkelschnitts. Tod an Pneumonie.

3. Fischer (cit. bei Stappert 1881, als Fall 1). 36jähriger Mann klagt über Dysphagie, Schlundkrampf, Heiserkeit, Husten, Dyspnoe und Halsschmerzen. Im Mund ein Carcinom der rechten Tonsille. Tracheotomie. Tod an Pneumonie.

4. Kendal Franks (cit. bei Stappert als Fall 3 1883). 46jähriger Mann. Ulcerierende, von der linken Tonsille auf den Zungengrund übergreifende Geschwulst.

5. Whistler (Jahresb. der ges. Med. für 1883. Bd. 18. S. 397). Geschwulst der rechten Tonsille, in 6 Monaten unter Schmerzen gegen das Ohr hin entstanden, hart, verschieblich. Abtragung mit Drahtekraseur und Kauterisierung, bald inoperables Recidiv.

6. Küster (Deutsche med. Wochenschr. 1885. Fall 1, cit. bei Stappert als Fall 5). 61jähriger Mann. Vorher Nasenkrebs. Pat. leidet seit $\frac{1}{2}$ Jahr an Schmerzen in der linken Halsseite und Schluckbeschwerden sowie Abmagerung. Beim Oeffnen des Mundes in Narkose findet sich in der linken Mandelgegend ein Geschwür mit zerklüfteten Rändern, das sich über den vorderen Gaumenbogen bis zur Uvula, nach unten bis in den Zungenrand erstreckt und sich zwischen Ober- und Unterkiefer hineindrängt. Am Hals infiltrierte Drüsenpakete. Operation: Tracheot. sup. Tamponkanüle. Schnitt vom Mundwinkel zum Vorderrand des Kopfnickers, Durchsägen des Unterkiefers in der Schnittrichtung. Loslösen von Masseter und Temporalis. Exartikulation des hinteren Unterkieferteils. Entfernung des Tumors. Vernähen der Pharynxwunde mit der äusseren Haut. Tod an Pneumonie.

7. Pramberger (cit. bei Stappert als Fall 15 1886). 38jähriger Mann. Heiserkeit, Schlingbeschwerden. Carcinom der rechten Tonsille; Pneumonie. Tod.

8. Mikulicz (cit. bei Stappert als Fall 8 1886). 65jährige Frau leidet seit 3 Jahren an Schlingbeschwerden und mässigen Schmerzen im

Hals. Im Mund ein harter, wenig druckempfindlicher, z. T. ulcerierter Tumor, dessen Centrum der Tonsille entspricht, und der sich nach hinten bis zum Kehldeckel, median in den Zungengrund, nach vorne in den Gaumenbogen erstreckt. Unter dem Kieferwinkel eine taubeneigrosse Drüse. Operation: Schnitt vom Proc. mast. bis Zungenbein, schichtweise Durchtrennung der Weichteile, Lostrennung von Muskeln und Periost von Knochen und Resektion desselben $1\frac{1}{2}$ cm vom Kieferwinkel entfernt. Sodann Exartikulation des hinteren Kieferstückes. Exstirpation der Lymphdrüsen. Umschneidung und Entfernung des Tumors. Blutung gering. Jodoform-Gaze-Tamponade. Günstiger Verlauf.

9. Mikulicz (cit. bei Stappert als Fall 9 1886). 61jähriger Mann. Schlecht genährt, von anämischem Aussehen. In der linken Tonsillengegend ein central ulcerierter Tumor, übergreifend auf die Gaumenbögen. Am Kieferwinkel faustgrosse Lymphdrüsenpakete. Operation wie oben, nur mit Erhaltung des Masseter- und Pterygoid.-int.-Ansatzes. Während der Operation heftige Blutung, Collaps, $2\frac{1}{2}$ Stunden später Tod an Anämie und Blutaspiration.

10. Mikulicz (ibid. als Fall 10). 42jähr. Mann. Seit 2 Monaten harte Geschwulst am Kieferwinkel. Schlingbeschwerden, nur flüssige Nahrung, Atemnot, Abmagerung. Flacher z. T. ulcerierter Tumor, ausgehend von der linken Tonsille auf Choanen, Gaumenbögen, seitliche Pharynxwand bis Epiglottis sich erstreckend, hinter dem Kieferwinkel eine hühnereigrosse, harte Geschwulst. Operation: Tracheotomie, Schnitt und Resektion wie in Fall 9, da sich auch die Schädelbasis affiziert zeigte, wurde auf radikales Entfernen der Tumormassen verzichtet. Sonde à demeure. Jodoform-Gaze-Tamponade. Später wieder selbständiges Schlucken, aber auch rasches Wuchern der zurückgelassenen Geschwulstteile. Weiteres Schicksal unbekannt.

11. Mikulicz (ibid. als Fall 11). 51jähr. Mann. Seit $\frac{1}{2}$ Jahr Beschwerden; von der linken Tonsille ausgehender, ulcerierter Tumor, übergreifend auf Zungenwurzel und weichen Gaumen. Unterkieferdrüsen beiderseits geschwollen. Keine Operation.

12. Mikulicz (ibid. als Fall 12). 48jähr. Pat. Seit 1 Jahr Schmerzen im Rachen, seit 8 Monaten Schwellung der linken Unterkieferdrüsen beiderseits. Von der linken Mandel ausgehender ulcerierter Tumor, der sich bis zum Kehldeckel und in die Choanen hinein erstreckt. Keine Operation.

13. Mikulicz (ibid. als Fall 13). 63jähriger Pat. Seit 5 Monaten Schmerzen. Im Mund ein ulcerierter Tumor, der von der linken Tonsille ausgeht und auf Rachen bis zum Kehlkopf übergreift. Regionäre Drüsen-schwellung. Keine Operation.

14. Mikulicz (ibid. als Fall 14). 46jähr. Pat. Seit 8 Monaten Anschwellung im Hals, Schlingbeschwerden, seit 4 Wochen Drüsen-schwellung. Von der rechten Tonsille ausgehender, ulcerierter Tumor, übergreifend auf weichen Gaumen, Zungengrund, Ober- und Unterkiefer.

15. Rapoc (Deutsche Zeitschrift für Chirurg. 1890. Bd. 30. S. 507). 73jähr. Pat., starker Raucher. Seit 2 Monaten Schluckbeschwerden. Die objektive Untersuchung ergibt ein Carcinom der rechten Tonsille.

2. Epitheliome.

16. Delavan (Centralblatt für Chir. 1882. S. 679. Ref. aus New-York med. journ. 1882. Vol. 35. Nr. 4). Primäres Epitheliom der rechten Tonsille mit allmählicher Verbreitung auf die Nachbargewebe. Erstes Symptom: Ohrenschmerz.

17. Labbée (cit. bei Castex als observat. 34 in Rev. de Chir. 1886). Epitheliom der Tonsille, Gaumensegel, Pharynx, Zungengrund und Mundboden ergreifend. Unerträgliche Beschwerden. Wegen geringer Aussicht durch eine Operation das Leben des Pat. wesentlich verlängern zu können, wird der Unterkiefer nicht temporär, sondern, um die Dauer des operativen Eingriffs abzukürzen, definitiv reseziert, die Geschwulstmassen, soweit möglich, entfernt. Nach der Operation Ernährung mit der Schlundsonde, wenig Beschwerden.

18. Polaillon (publ. von Clado, cit. bei Stappert als Fall 4, bei Castex als obs. 26). 48jähr. Mann. Seit $\frac{1}{2}$ Jahr Beschwerden beim Sprechen und Schlucken, mässige Schmerzen. Vom Arzt mit Jod und Kaute-risierung ohne Erfolg behandelt. An der einen Halsseite Lymphdrüsen-schwellungen. Im Mund ein ausgebreitet ulcerierter Tumor, welcher Tonsille, Gaumensegel, Zungengrund, Mundboden und einen Teil der Kiefer-schleimhaut ergriffen hat. Operation: Nach einem vom Kieferwinkel zum Oberrand des Schildknorpels ziehenden Schnitt wird die Carotis extern. unterbunden, dann bogenförmiger Schnitt vom Mundwinkel zur Incision am Kieferwinkel, Durchsägen des Unterkiefers 2 Querfinger von der Medianlinie sowie im aufsteigenden Ast. Entfernung des Tumors mit Galvanokauter und Thermokauter. Einlegen eines Carbolschwamms. Heilung.

19. Polaillon (publ. von Berthold und Barbier, cit. bei Stappert als Fall 7). 87jähr. Mann. Schmerzen und Parästhesien im Ohr seit 15 Monaten, zeitweilig auch Taubheit. Seit 2 Monaten stärkere Beschwerden; wegen Behinderung der Atmung nur flüssige Nahrung; Kachexie. Regionäre Drüsenschwellung. Rechte Tonsille geschwollen, ulceriert. Ueber-greifen der Infiltration auf den Mundboden. Operation wie in Fall 18. Tod durch Nachblutung aus der Ligaturstelle der Carotis und durch Embolie einer Hirnarterie.

20. Donaldson (New-York med. record. Ref. in Centralblatt für klin. Med. 1885. pag. 595). 64jähr. Pat. Harter, zerklüfteter Tumor in der Tonsillengegend. Regionäre Drüsenschwellung. Schluckbeschwerden und Schmerzen.

21. Küster (cit. bei Stappert 1885 als Fall 6). 49jähr. Mann. Seit 6 Wochen entdecktes papilläres Geschwür, das sich über weichen Gaumen, Pharynx, Zungengrund ausdehnt. Operation wie in Fall 6; $\frac{1}{2}$ Jahr später

Entfernung einer Drüsenmetastase am Hals. Die mikroskopische Untersuchung ergab ein Plattenepithelcarcinom.

22. Castex (Revue de Chir. 1886. pag. 44). 37jähr. Mann. Keine hereditäre Belastung, keine Lues. Seit 15 Monaten Schmerzen im Ohr, seit 1 Jahr Schluckbeschwerden. Im Mund zeigt sich ein 1 Frankstück grosser, auf Zunge und Kehlkopfeingang übergreifender Tumor der rechten Tonsille. Leichte Schwellung der betr. submaxillaren Halsdrüsen. Reichliche, fötide Salivation. Keine Operation. Tod.

23. (Ibidem als observat. 2). 48jähr. Mann. Seit 3—4 Monaten Beschwerden im Hals, seit 2 Monaten Drüsenschwellungen. Atem fötid. Salivation reichlich, lebhaft Schmerzen beim Schlucken, grosse Ulceration am vorderen Gaumensegel, Kachexie.

24. (Ibidem als obs. 3). 60jähr. Mann. Grosser Raucher. Seit 2 Monaten Schluckbeschwerden und Schmerzen im Ohr. Epitheliom besetzend den Grund des vorderen Gaumenbogens und einen Teil des Zungengrundes. Drüsen kaum geschwollen.

25. (Ibidem als obs. 4). 56jähr. Mann. Seit 3 Monaten Schmerzen in der rechten Mandel, wenige Wochen später Drüsenschwellung. Abmagerung, Ohrenschmerzen, Salivation, Kieferhemmung. Im Mund eine auf den Zungengrund übergreifende Ulceration der Tonsillengegend. Fötor ex ore. Eine von Polaillon versuchte Operation konnte nicht alles Krankhafte entfernen. Trotz Carotisunterbindung erlag Pat. einer starken Blutung.

26. (Ibidem als obs. 5). Ausgedehntes Recidiv nach einer vor 1 Jahr ausgeführten Radikaloperation eines Tonsillartumors, bei welcher Drüsen, Tonsille, Teile des Gaumensegels, Uvula und ein Stück Unterkiefer durch Incision am Hinterrand des Masseter entfernt worden war.

27. (Ibidem als obs. 8). 64jähr. Mann. Epitheliom der linken Mandel und Halsdrüsen mit Uebergreifen auf die umgebenden Gewebe. Tumor von harter Konsistenz. Uvula ödematös. Keine Schmerzen.

28. (Ibidem als obs. 6). 46jähriger Mann. Wegen Anschwellung der Tonsille und Halsdrüsen war Pat. von seinem Arzt Jod, Gurgelwasser und Citronensaft (zum Bestreichen der Geschwulst) verordnet worden. Später erfolgte Aufbruch des Drüsentumors und damit eine Verminderung der bestehenden Schmerzen und Beschwerden. Verneuil diagnostizierte ein Epitheliom der Tonsille und verschrieb Sol. Fowl.

29. (Ibidem als obs. 10). 52jähr. Mann. Grosser Raucher. Seit 8 Monaten Schluckbeschwerden, reichliche Salivation, Ohrenschmerzen, sonst gutes Befinden. Tiefes Ulcus der Tonsillengegend, ausgebreitet über Gaumenbögen, weichen Gaumen, Pharynxwand und Zungengrund.

30. (Ibidem im Text). 63jähr. Mann. Seit 3 Monaten Beschwerden und Ohrenschmerzen. Derbe, ulcerierte Wucherung, die sich über weichen Gaumen, Gaumenbögen, Uvula und Zungengrund ausdehnt. Kachexie.

31. (Ibidem im Text). 51jähr. Mann. Heftige Schmerzen. Ulcerierter

Tumor der Mandel, des weichen Gaumens, der Gaumenbögen sowie der Kieferdrüsen.

32. (Ibidem obs. 36). 58jähr. Mann. Seit $\frac{1}{4}$ Jahr Schmerzen im Hals und Schluckbeschwerden. An der Aussenseite des Halses z. T. noch bewegliche, mandarinengrosse Drüsenschwellungen. Haut darüber gerötet. Im Mund eine, Tonsille, weichen Gaumen und Gaumenbögen einnehmende, druckempfindliche Ulceration. Kachexie.

33. Azio Caselli (cit. bei Castex im Text 1886). 19jähr. Mädchen. Beschwerden beim Schlucken und Sprechen. Epitheliom der Tonsille, des Pharynx, der Uvula, des weichen Gaumens, Zungengrunds und Kehlkopfs (z. T. ergriffen). Tracheotomie, galvanokaustische Abtragung.

34. Trendelenburg (von Stappert mitgeteilt als Fall 16. 1889). 37jähr. Mann. Seit 10 Wochen Schluckbeschwerden. In der Gegend der rechten Tonsille ein blumenkohlartiger Tumor. Lymphdrüsenmetastasen. Der Vater litt ebenfalls an Krebs. Operation: Schnitt von der Mitte der Unterlippe senkrecht abwärts bis unter das Kinn, von da entlang dem Unterkiefer bis hinter den Kieferwinkel. Extraktion des 2. Molarzahns, temporäre Resektion in Zickzacklinie, nach Entfernung der erkrankten Partien sonde à demeure. Heilung. Mikroskopische Diagnose: Plattenepithelcarcinom.

35. Körte. (Deutsche med. Wochenschrift 1889). 61jähriger Mann. Epitheliom der Tonsille und des weichen Gaumens. Operation am hängenden Kopf, intrabuccales Ausschälen des Tumors. Zweimaliges Recidiv in den Lymphdrüsen des Halses nach 1 resp. 5 Jahren.

36. J. Wolff (Deutsche med. Wochenschrift 1891). 45jähr. Mann. Epitheliom der linken Tonsille, des Gaumensegels und Pharynx. Operation wie in Fall 35.

37. Chavasse (Lancet 1893 Juni, als Fall 1). Aelterer Mann. Wallnussgrosser Tumor der Tonsillengegend, Lymphdrüsenschwellung. Keine Operation. Tod nach nicht einem Jahr.

38. Chavasse (Ibidem als Fall 2). 56jähr. Mann. Schwellung der linken Tonsille, central ulceriert, auf den vorderen Gaumenbogen übergreifend. Unter dem Kieferwinkel eine Drüsenmetastase. Pharyngotomie vom Pat. verweigert. Ende ungewiss.

3. Encephaloide.

39. Danzel (Archiv für klin. Chir. Bd. VII. S. 887). Kleiner, zapfenartiger, von der linken Mandel ausgehender Tumor sowie grosse, im Innern erweichte Geschwulstmassen im Halsdreieck. Letztere wurden entfernt. Der Fall verlief tödlich.

40. Cheever (cit. von Poland 1868 in Med. Chir. Rev. 1872). 34j. Mann, ohne hereditäre Belastung; stets gesund, bis sich vor $\frac{1}{2}$ Jahr eine schmerzhaftige Schwellung der Tonsille ohne bekannte Ursache entwickelte. Der Arzt hielt dieselbe für Tonsillitis und excidierte 2 Stücke der Ge-

schwulst; doch ohne Erfolg. Der Tumor wuchs andauernd, entwickelte auf der Schnittfläche eine Ulceration und führte zu Sprach-, Schluck- sowie — besonders nachts — Atembeschwerden. Bei der Untersuchung zeigte sich die Tonsille stark vergrössert, in den Rachen hereinragend, an ihrer Oberfläche trug sie ein Geschwür mit derben, wallartigen Rändern. Diesem intrabuccalen Tumor entsprach an der Aussenseite des Halses, im Triangulum submaxillare ein empfindlicher, wallnussgrosser Knoten. Allgemeinbefinden sonst vortrefflich. Operation: T-förmiger Schnitt legt das Halsdreieck frei, der äussere und, nach Entfernung dieses sowie Eröffnung des Pharynx, auch der intrabuccale Tumor werden exstirpiert. Sondenfütterung, Heilung in 1 Monat. — Mikroskopisch erweist sich die Wucherung als bestehend aus mässig grossen, ovalen Zellen mit gut erkennbaren Kernen z. T. auch Kernkörperchen. Bindegewebe liess sich nicht zwischen den zelligen Elementen finden, dagegen Anhäufungen kleiner Granulationszellen.

41. Lobstein (cit. von Poland *ibid.* sub. A 1). 63jähriger Mann. Atemnot, starke, rasch wachsende Schwellung der rechten Tonsille übergreifend auf den Kehlkopf; Drüsenschwellung am Hals. Tod. — Makroskopisch wie mikrosk. zeigte die Wucherung „encephaloide Degeneration“.

42. Roux (*Ibidem*). 40jähr. Frau. Anscheinend erfolgreiche Entfernung eines Tonsillentumors. Die mikroskopische Struktur desselben wies auf encephaloide Erkrankung hin.

43. Erichsen (*Ibidem*). Encephaloid der Tonsille, temporäre Besserung durch Abtragen des sehr weichen, gefässreichen Tumors mit dem Ekraseur.

44. Bryant (*Ibidem*). 62jähr. Mann, erblich belastet. Seit 6 Monaten Schluckbeschwerden, Ohrenschmerz, seit 3 Wochen Drüsenschwellung am Hals. Im Mund ein weicher Krebs (soft cancer) der l. Tonsille. Erschöpfung.

45. Bryant (*Ibidem*). 65jähr. Mann. Ulcerierender, weicher Krebs der Tonsille, auf die Gaumenbögen übergreifend. Lymphdrüsenschwellung seit 6 Wochen.

46. Lobstein (cit. von Poland *ibidem* als sek. Tonsillentumor sub. B. case I). 75jähr. Mann. Schluckbeschwerden, Atemnot, keine Schmerzen. Tod an Erstickung. Bei der Sektion ergibt sich: kindskopfgrosser, nicht ulcerierter Tumor am Oberschenkel, Schwellung der Tonsille sowie der Lymphdrüsen längs der Wirbelsäule und in der Leistengegend. Sämtliche Neubildungen hatten Aussehen und Konsistenz eines „cerebriformen Fungus“.

47. Carswell (*Ibidem* als case II). 30—40jähr. Mann. Schluckbeschwerden. Tod. Die Sektion zeigt cerebriforme, sehr gefässreiche, z. T. von fester Kapsel umgebene Schwellung der Tonsille sowie der Hals- und Leistenrdrüsen.

48. Sidney Jones (*Ibidem* als case III). 40jähr. Mann. Schluckbeschwerden, Atemnot. Rapid wachsender Tumor der Tonsillen und Halsdrüsen. Tod an Anämie und Asphyxie. Diagnose: Encephaloid.

4. Skirrhus.

49. Erichsen (cit. von Poland sub A 2). 40jähr. Frau, ohne erbliche Belastung. Nach Erkältung Anschwellung im Rachen, unter Schmerzen sich vergrößernd. Drüsenschwellung, schneller Kräfteverfall. Tumor der linken Tonsille, von höckeriger Oberfläche, übergreifend auf Zungenrund und Epiglottis. Inoperabel.

50. Burnett (Ibidem). 68jähr. Frau. In 2 Jahren unter Schluckbeschwerden und Atemnot entstandener hühnereigrosser Tumor. Derselbe ist an der Oberfläche ulceriert und füllt den Rachen aus. Entfernung durch Ligatur und Excision.

51. Bryant (Ibidem). 17jähr. Pat. Seit 6 Monaten ulcerierter Tumor der rechten Tonsille von „carcinomatöser“ Natur. Aeusserste Kachexie.

52. Bryant (Ibidem). 49jähr. Pat. Tief ulcerierter Skirrhus der l. Tonsille und Drüsenschwellung; in 2 Jahren entstanden.

53. Houel (Ibidem). Scharf auf die Tonsille begrenzter Krebs, entfernt von Nélaton.

54. Desormaux (Ibidem). Ulcerierter Tumor der linken Tonsille, auf diese beschränkt. Von Ricord für luetisch gehalten.

55. Demarquay (Ibidem). 51jähr. Mann. Ulcerierter Tumor der rechten Tonsille, auf Gaumenbögen und Zungenrund übergreifend. Anfänglich für luetisch gehalten. Derselbe war unter Schluckbeschwerden in 5 Monaten entstanden, später Drüsenschwellung. Behandlung mit Jod.

56. Anody (Lancet 1891 I. S. 1057). Alter Mann, wenig Beschwerden, keine Störung des Schlingaktes oder der Respiration. Eigrosser, „evident skirrhöser“ Tumor der einen Tonsille, wegen Alter und Schwäche inoperabel.

5. Sarkome ohne nähere Bezeichnung.

57. Genzmer (Verhandlg. der deutschen Gesellsch. für Chir. 1879. Bd. VIII. S. 22). Pat. sehr kachektisch, kann wegen Schluckbeschwerden nur noch flüssige Nahrung zu sich nehmen. In der Tonsillengegend ein hühnereigrosses Sarkom von blauroter Farbe und weicher Konsistenz, den grössten Teil des Gaumensegels und die halbe hintere Rachenwand mitergreifend, die Pharynxhöhle ausfüllend. Operation nach v. Langenbeck: Schnitt vom Mundwinkel bis zur oberen Kante des Schildknorpels, Anlegen einer Fadenschlinge um die Carotis, temporäre Resektion des Unterkiefers in der Richtung des Hautschnittes, Exstirpation des Tumors unter Wegnahme von $\frac{2}{3}$ der Rachenwand. Silberdrahtnaht des Kiefers, Naht der Weichteile, Ernährung mittelst Schlundsonde. Entlassung nach 14 Tagen. An der Resektionsstelle entstand eine Nekrose der Sägeflächen, sodass die Konsolidation des Kiefers erst nach 2 Jahren erfolgte. Kein Recidiv.

58. Mikulicz (Deutsche med. Wochenschr. 1886). 28jähriger Mann bemerkt seit 3 Monaten eine Geschwulst im Hals, leidet seit 2 Monaten

an Schlingbeschwerden und Sprachstörung, seit 1 Monat an Atemnot und zeitweiser Blutung. Unter dem Kieferwinkel eine gänseeigrosse Geschwulst, in der r. Tonsillengegend ein weicher, oberflächlich ulcerierter Tumor, vom Kehldeckel bis zu den Choanen reichend. Operation wie in Fall 8 unter Anwendung der Trendelenburg'schen Tamponkanüle. Sonde à Demeure, günstiger Heilungsverlauf, nach 4 Wochen Aufnahme von Speisen ungehindert. Tod später an unbekannter Krankheit.

59. Samuel West (Transakt. of the Pathol. Soc. of London 1882 in Med. News 1889). 74jähr. Frau. Sarkom der r. Tonsille, in 5½ Monaten zum Tod führend.

60. Rapoc (Deutsche Zeitschr. für Chir. 1890 Bd. 30. S. 524). 62jähr. Mann. In 2 Jahren entstandene Tonsillargeschwulst, nach Erkältung rasch gewachsen. Drüsenmetastasen am Hals.

61. Rapoc (Ibidem). 41jähr. Mann. Sarkom der r. Tonsille, in 6 Wochen zu Taubeneigrösse angewachsen.

62. Rapoc (Ibidem). 46jähr. Mann. Sarkom der l. Tonsille; erstes Symptom Schluckbeschwerden.

63. Solis-Cohen (Med. News 1894. S. 99). 58jähr. Mann; seit 3½ Jahren Anschwellung in der Tonsillengegend, seit 6 Monaten stärker gewachsen; jetzt eigrosser Tumor, über einen Teil der Tonsille, des harten Gaumens und Gaumensegels ausgebreitet. Keine Drüsenschwellung, keine Schmerzen, dagegen Dysphagie und Behinderung der Sprache. Operation: Cocainanästhesierung der Schleimhaut; galvanokaustische Abtragung der Tumormassen unter beträchtlicher Blutung, Abkratzen der Wundfläche mit dem Fingernagel, Aetzung mit unverdünnter Milchsäure. Heilung.

64. Verneuil (Revue de Chir. 1864. S. 61). 78jähr. Mann. Vor 1 Jahr Angina und Gaumensegellähmung. Seit 2 Monaten fester, der Mucosa adhärenter Tumor der Tonsillengegend von Mandarinengrösse, den halben weichen Gaumen, Gaumengegend und Zungengrund bedeckend. Mässige Schluckbeschwerden. Sprache näseld. Keine Schmerzen bei Betasten des Tumors Atemnot und Nausea. Metastasen in den regionären Drüsen. Operation: Schnitt vom Mundwinkel schräg abwärts zum Kieferrand, von da zum Kieferwinkel; Trennung der Weichteile, Unterbindung der Carot. ext. und der Vena facialis, Auslösen der Tumormassen am Kiefer und im Innern des Mundes; da letztere sich mit dem Zungenbein verwachsen zeigen, wird der Rest durch Pharyngotom. subhyoid. entfernt.

6. Fibrosarkom.

65. King Keburne (cit. von Jardon 1870 unter „Lymphosarkom“ als Fall 8). 28jähr. Mann. Apfelgrosser, der Tonsille aufsitzender, in 3 Monaten entstandener Tumor. Unterbindung der Carotis. Exstirpation der Tumormassen unter starker, venöser Blutung. Heilung.

7. Spindelzellensarkom.

66. Weinlechner 1882 (cit. von Jardon ibidem als Fall 4). 60jähr. Mann. Sarkom der l. Tonsille von Billroth und Albert für inoperabel erklärt. Befund ergab: Orangengrosser, zerklüfteter und ulcerierter Tumor der l. Tonsille. Grosse Drüsenmetastase am Kieferwinkel. Mikroskopische Diagnose: Spindelzellensarkom. Injektionen von $2\frac{1}{2}$ —3 Tropfen Jodoformäther; unter dieser Behandlung verschwand erst der Halstumor, dann auch der Tumor im Mund, an dessen Stelle nach $\frac{5}{4}$ Jahren nur noch eine zarte Narbe zu sehen war.

8. Rundzellensarkom.

67. Balding (Cambridge med. Soc. ref. in Lancet 1884. II. S. 320). 53jähr. Frau. Profuse Blutung aus dem Mund. Ankylose des Kiefers macht Exploration intra vitam unmöglich. Sektion ergiebt ein Rundzellensarkom, das sich von der Tonsille bis zur Epiglottis ausgedehnt hatte, ausserdem erweichte Drüsenmetastasen.

68. Bilton Pollard (Lancet 1885. II. S. 320). 72jähr. Mann. Seit 3 Monaten Atemnot; an der r. Tonsille eine kirschgrosse, bewegliche Schwellung, die sich nach Incision der Schleimhaut leicht ausschälen liess. Der Tumor bestand aus kleinen Rundzellen in homogener Grundsubstanz dicht aneinander liegend, in dem fibrösen Kapselgewebe, sowie im Innern der Geschwulst mehrfache, quergestreifte Muskelfasern.

69. Scheurlen (op. von Bergmann, Jahresber. der ges. Med. 1885. S. 293). Sarkom der Tonsille, aus kleinen Rundzellen und fibrösen Parthien sowie einigen erbsengrossen Höhlungen bestehend. Tod 36 Stunden post op.

70. Horse (San Francisco soc. med. ref. in Rev. de Chir. 1886. pag. 346). Rundzellensarkom des Pharynx und der Tonsille; nach Carotisunterbindung und Anästhesierung der Schleimhaut mit Cocain per os mit scharfem Löffel und Thermokauter abgetragen.

71. Croly (Acad. of Med. in Ireland Fall 1, ref. in Lancet 1887 S. 1234). 67jähr. Mann, gut aussehend, zeigt einen Tumor der l. Tonsille und des Pharynx, der erst für einen Tonsillarabscess gehalten wurde. Eine später am Kieferwinkel auftretende Drüsenanschwellung führte zur Diagnose. Exstirpation des Tumors mit Benzolkauterisierung nach Tracheotomie. Mikroskopische Diagnose: Rundzellensarkom. Tod an Recidiv.

72. Croly 1887 (Ibidem als Fall 2). 80jähr. Mann. Sarkom begrenzt auf die Tonsille, einen Mandelabscess vertäuschend; daher Probeincision. Wegen Drüsenmetastasen nicht mehr operiert. Tod an Verbluten und Erhöpfung.

73. Obalinsky (Centralblatt für Chir. 1887. pag. 532). 49jähr. Mann. Seit 1 Monat Dyspnoe und Schlaflosigkeit, keine Schlingbeschwerden. Tumor der r. Tonsillengegend, übergreifend auf Gaumensegel, Uvula, rechte Pharynxwand, Epiglottis und Lig. aryepiglottica. Operation: Schnitt

vom Kinn zum Zungenbein, von da zum Vorderrand des Kopfnickers und herauf bis zum Ohr. Temporäre Resektion des Unterkiefers.

74. Richardson (Centr.-Bl. für med. Wissenschaften Bd. 1888. pag. 719). 60jähr. Frau. Seit 2 Jahren Beschwerden, die in letzter Zeit stärker wurden. Am Hals aussen eine geringgradige Anschwellung. Im Mund ein von der Tonsille bis zur Uvula reichender Tumor. Mikr. Diag.: Rundzellensarkom. Entfernung des Tumors durch einen Schnitt längs dem Vorderrand des Kopfnickers. Heilung in 3 Wochen. Kein Recidiv.

75. Mac Coy (Med. News 1889 Febr. 2 und Centr.-Bl. für med. Wissensch. 1889. pag. 495). 54jähr. Mulattin, hereditär belastet. Erst das Bild einer gewöhnlichen, rechtsseitigen Tonsillitis, dann Entwicklung eines grossen, fötiden Geschwürs, das an Abscedierung in einer gangränösen Tonsille denken liess. Keine Lymphdrüsenanschwellung. Im weiteren Verlauf Infiltration und geschwürige Zerstörung des vorderen Gaumenbogens, später Uebergreifen auf harten Gaumen, Zungenwurzel, Epiglottis und Kieferschleimhaut; im 8. Monat der Erkrankung Schwellung der submaxillaren Lymphdrüsen, Erschwerung von Schlucken und Atmen, Kachexie, Tod an Erschöpfung.

76. Homans (Massachusetts Gen. Hosp. Boston ref. in Lancet 1891. II. S. 489). 59jähr. Frau. Seit 11 Monaten ulcerierte Schwellung der r. Tonsille, die vor 3 Monaten zeitweise verschwand, dann aber wieder unter vermehrten Beschwerden von neuem auftrat. Operation: 2½ Zoll langer Schnitt von der r. Seite des Zungenbeins zum Proc. mast.; Parotisrand wird nach oben geschlagen, Constr. phar., Gaumenbögen und Schleimhaut der Tonsille mit der Scheere durchtrennt, die Tonsille mit Zangen gefasst und herausgedreht. Seidennaht des Pharynx, Drainage.

77. Grünwald (Münchner Med. Wochenschr. 1893. Dezember). 45jähr. Frau. Wallnussgrosser, leicht gewellter Tumor mit dilatierten Gefässen, ohne Ulceration, ohne Drüsenanschwellung. Auf Arsenikbehandlung zeitweise Verkleinerung, später Metastasen unter der Scapula, in der Achselhöhle, in der Fossa supraclavic., in der Leistengegend, z. T. vereiternd. Tod an Erschöpfung. Mikr. Diag.: kleinzelliges Sarkom.

9. Lymphosarkom.

78. Billroth (1869 cit. von Jardon als Fall 1 der Lymphosarkome). 17jähr. Mädchen. Inoperables Lymphosarkom der Tonsille und des Pharynx. Die Geschwulst verbreitete sich hinter dem Kieferwinkel über die Halsseite, wuchs kolossal, brach durch die Haut und führte nach 5¼ Jahren zum Tod.

79. Milani 1870 (Ibidem als Fall 2). 17jähr. Pat. Schwellung der l. Tonsille, in 5 Monaten bis zu Gänseeigrösse angewachsen. Schling- und Atemnot. Tod durch Erstickung. Sektion: Tumor lag der Epiglottis auf, ging nach oben bis in die Schädelbasis, war tief ulceriert. Rechte Tonsille, Halslymphdrüsen und Schilddrüse ebenfalls vergrössert, Trachea

komprimiert. Beide Tonsillen zeigen ein Netzwerk aus feinen Fasern, in deren Maschen Anhäufungen von Zellen mit zartem Protoplasma und grossen Kernen liegen; die Zellen sind etwa 2mal so gross als ein Lymphkörperchen; denselben Bau zeigen die Metastasen.

80. Lawrence (cit. bei Poland). 45jähr. Mann. Bis zum Beginn des jetzigen Leidens gesund. Eine unter Schluckbeschwerden aufgetretene Tonsillenschwellung von gewöhnlich hypertrophischem Aussehen ward entfernt, darauf entwickelte sich ein eigrosser Tumor unter starken Beschwerden; Entfernung desselben mit dem Ecraseur. Die mikr. Untersuchung ergab bloss hyperplastische Lymphdrüsensubstanz. Später Schwellung der Halsdrüsen.

81. Moxon (cit. bei Poland). 61jähr. Mann. Schwellung der l. Tonsille und Halsdrüsen. Operationsversuch misslang, da die Tumormassen nicht von den grossen Gefässen abgetrennt werden konnten. Tod an Glottisödem. Sektion: Schwellung der Tonsille, Metastasen in den Lymphdrüsen längs der Wirbelsäule und des Halses, sowie in der Milz (als multiple Knötchen). Mikr. Befund: Sämtliche Tumoren bestehen aus grossen Zellen mit deutlichem Kern und Kernkörperchen in einem Netzwerk von feinen Fasern. Moxon stellt den Fall zu den Virchow'schen Lymphosarkomen, will aber als klinische Bezeichnung den Ausdruck „cancer“ für derartige Tumoren nicht fallen lassen.

82. Goodhurst (Jahresber. der ges. Med. für 1872. Bd. 8. 2). 18jähr. Mann. Lymphosarkom der Tonsille, wohl ausgegangen von den tieferen Lymphdrüsen.

83. Tholen 1874 (Behandlung der mal. Lymphosark. mit Arsenik. Fall 2). 39jähr. Mann. Bis vor 2 Jahren gesund, dann Schmerzen im Hals, Drüsen- und Tonsillenschwellung, letztere seit 2 Monaten ulceriert. Gut aussehender Mann; am Hals beiderseits Drüsen von grösster Dimension. Rechte Tonsille und beide Gaumenbögen von einer knotigen, hühnereigrossen, oberflächlich ulcerierten Geschwulst eingenommen. Schwellung der Drüsen in der Achselhöhle, Ellenbogen- und Schenkelbeuge. Mikr. Befund: Zellen etwas grösser als Lymphkörperchen in einem Bindegewebsnetz. Ordination: Sol. Fowl. innerlich, daraufhin Verschwinden des Tumors im Rachen unter Zurücklassung einer Narbe, Verkleinerung der übrigen Schwellungen.

84. Quintin 1876 (cit. bei Jardon als Lymphosarkom Fall 3). 66jähr. Mann, früher meist gesund, seit 3—4 Jahren Dyspnoe, besonders nachts, sowie Schlingbeschwerden. Hühnereigrosser Tumor, von der l. Tonsille ausgehend, den Isthmus und Pharynx ausfüllend; derselbe reicht bis zum Eingang in Larynx und Oesophagus nach hinten und verdrängt nach vorn Uvula und Gaumenbogen. Seine Oberfläche wird eingenommen von einem Geschwür mit grauem Grund und gefranzten, nur wenig erhabenen Rändern; foetor ex ore, Schwellung in der l. Fossa supraclavic.

Entfernung des Tonsillartumors mit dem Ecraseur; die Exstirpation der Drüsen wird vom Patient verweigert. Mikr. Diag.: Lymphosarkom.

85. Jardon 1877 (Ibidem als Fall 5). 25jähr. Mann. Lymphosarkom der Tonsille. Sektion ergab: wallnussgrosser Tumor der l. Tonsille von weisser Farbe, harter Konsistenz; r. Tonsille mit Knötchen besetzt; Metastasen in den Lymphdrüsen des Halses und Abdomens.

86. Jardon 1881 (Ibidem als Fall 6). 60jähr. Frau. Seit $\frac{3}{4}$ Jahren Schlingbeschwerden, Atemnot. Im Mund ein pflaumengrosser Tumor der l. Tonsille auf den weichen Gaumen fortgesetzt; Drüsenschwellung unter dem Kiefer. Wallnussgrosser Knoten in der l. Mamma, angeblich seit 8 Tagen bestehend.

87. Jardon 1883 (Ibidem als Fall 7). 35jähr. Frau. Schluckbeschwerden, an der Aussenseite des Halses ein derbelastischer, hühnereigrosser, nicht deutlich abgrenzbarer Tumor, der auf Druck schmerzhaft ist. Im Mund eine hühnereigrosse, zerklüftete Geschwulst der r. Tonsille und des weichen Gaumens von gleicher Konsistenz. Mikr. Diag.: Lymphosarkom. Ordination: Kataplasmen, Kali chloric. Injektionen von Ueberosmiumsäure ohne Erfolg.

88. Barker (Path. Soc. of London 1885 ref. in Lancet 1885. II. S. 320 als Fall 1). 74jähr. Frau, Lymphosarkom der Tonsille, auf Zungenrund übergreifend, Drüsenmetastasen. Enukleation der Sarkomknoten.

89. Barker (Ibid. als Fall 2). 70jähr. Mann. Tumor über die rechte Schlundseite sich ausbreitend, operiert mit anscheinend günstigem Erfolg.

90. Lennox Browne (Lancet 1887. I. S. 681). Lymphosarkom der l. Tonsille und des Kehlkopfs. Schluckbeschwerden. Atemnot nicht vorhanden, Sprache „thick“. Entfernung eines grossen Stückes mit Ecraseur, Galvanokauter und Kürette.

91. Johnson (Clinic. Soc. of London ref. in Lancet 1889 I. S. 886). 67jähr. Mann. Lymphosarkom der Tonsille, Drüsenmetastasen. Es war beabsichtigt, den Tumor nach vertikaler Incision der bedeckenden Schleimhaut thermokaustisch zu entfernen.

92. Johnson (Lancet 1893. März). 53jähr. Frau leidet seit 6 Monaten an einem Tumor der l. Tonsille mit papillärer Oberfläche. Entfernung nach Incision längs des Kopfnickers. Guter Heilungsverlauf. Recidiv.

93. (Wiener klin. Wochenschr. No. 38. 1893). Lymphosarkom des Rachens und der Tonsille, ausgegangen von einem follikulären Element der Mundhöhle. Sektion: zeigt ausserdem eine Dissemination von Geschwulstelementen in Pleura und Pericard, Schwellung der Drüsen in der Achselhöhle und einen Tumor (Recidiv) in der Mamma.

10. Alveolärsarkome.

94. Gray (Amer. journ. of the med. sc. 1889, Febr., ref. in Centr.-Bl. für med. Wissensch. 1889. S. 571). 6jähr. Knabe. Ulcerierte Geschwulst der r. Tonsille, unter Schluckbeschwerden und Atemnot sich vergrössernd.

Plötzlicher Zerfall des Tumors. Nach und nach Infiltration der Umgebung. Mikr. Diag.: Alveolärsarkom.

95. Chavasse 1893 (loc. cit. als Fall 3). 35jähr. Mann. Früher eine kleine Geschwulst am r. Daumnagel sowie ein Recidiv derselben operativ entfernt. Jetzt Beschwerden und Schmerzen beim Schlucken; Drüsenschwellung am Hals; im Mund eine Geschwulst der Tonsillengegend, übergreifend auf Zungenrund, Gaumenbögen und Pharynx; mässig blutend. Operation: 1. Schnitt vom Ohr zum Zungenbeinhorn, Exstirpation der Drüsen, Unterbindung der vena facialis, dann 2. Schnitt vom Mundwinkel zum Ende des ersten am Zungenbein; Entfernung des Tumors, Heilung. Mikr. Diag.: Alveolärsarkom.

11. Maligne L y m p h o m e.

96. Winiwarter (cit. v. Jardon als Fall 2, 1866). 40jähr. Mann. Seit 3 $\frac{1}{2}$ Monaten Athem- und Schlingbeschwerden. Tumor der l. Tonsille, Exstirpation. Darauf Recidiv, dem Pat. nach $\frac{1}{2}$ Jahr erlag.

97. Winiwarter (Ibidem als Fall 3). 63jähr. Mann. Seit 4 Wochen mandelgrosse Geschwulst unter dem r. Ohr und Anschwellung der r. Tonsille, Jodbehandlung ohne Erfolg. Im Kieferwinkel und in der Oberschlüsselbeingrube bewegliche Knoten, ausserdem ein dem Unterkiefer aufsitzender mandelgrosser Knoten. Im Mund ein Tumor der r. Tonsille Velum und Uvula verdrängend, anscheinend mit dem Unterkiefer verbunden; derselbe füllte den Rachen bis zu dessen hinterer Wand aus. Operation nach v. Langenbeck. Tod in 2 Tagen.

98. Winiwarter (Ibidem als Fall 4). 37jähriger Mann. Seit 1 $\frac{1}{2}$ Jahren Geschwulst im Rachen und unter dem r. Ohr, seit 2 Monaten starke Schlingbeschwerden; harte, schmerzlose Geschwulst unter dem r. Ohr; im Mund in der Tonsillengegend ein Tumor, der in den Rachen hereinragt, die Uvula verdrängte. Ordination: Karbolsäure-Injektionen, Tracheotomie (wegen Dyspnoe), Incision des äusseren Tumors. Verjauchung der Tonsillengeschwulst, dadurch Linderung der mechanischen Beschwerden. Tod nach 1 Jahr.

99. Winiwarter (Ibidem als Fall 5). 48jähr. Frau. Früher stets gesund, seit $\frac{1}{2}$ Jahr Schlingbeschwerden; Tumor der r. Tonsille, Drüsenmetastasen, Tod nach 1 Jahr.

100. Jardon 1878 (Ibidem als Fall 6). 25jähr. Mann. Seit 1 $\frac{1}{2}$ Jahren Tonsillartumor und grosse Drüsenschwellungen am Hals. Letztere werden entfernt; nach $\frac{1}{2}$ Jahr bedeutendes Wachstum des Rachentumors, Leberschwellung, Ikterus, Retentio Urinae. Tod an Marasmus. Sektion: Tumormassen am Schädeldach, Tonsillengegend, Mediastinum, längs der Wirbelsäule, im Herz, Lunge, grossen Unterleibsdrüsen, Mesenterium und Netz.

101. Jardon 1881 (Ibid. als Fall 7). 49jähr. Mann. Früher gesund, starker Raucher; seit $\frac{3}{4}$ Jahren abscedierende Schwellung am Kieferwinkel. Beschwerden beim Sprechen, Atmen und Schlucken. Am Hals faustgrosser,

derber, gut verschieblicher Tumor, im Rachen pflaumengrosse, harte, höckerige Geschwulst der Tonsillengegend, mit der Pharynxwand verwachsen, den vorderen Gaumenbogen vorwölbend. Kachexie. Mikr. Untersuchung ergibt: Hyperplasie der lymphatischen Elemente. Verdickung der Reticula. Durch Incision längs des Kopfnickers werden die Drüsen, dann nach der Langenbeck'schen Methode die intrabuccalen Tumormassen entfernt. Nach 2 Monaten Drüsenrecidiv am Hals, Metastasen in den Lymphdrüsen der Achselhöhle und Leistengegend. Ordination: Sol Fowl. später Jodkalium, Ende unbekannt.

102. Quintin (cit. bei Jardon ibid. als Fall 1). 32jähr. Mann. Sprach-, Schling- und Atembeschwerden; nussgrosser, gestielter Tumor der r. Tonsille. Entfernung mit dem Ecraseur. 18 Monate später tauben-eigrosser Knoten unter dem r. Ohr, schmerzlos, verschieblich, nicht mehr operiert. Tod an Kachexie.

12. Geschwülste ohne Angaben ihrer Struktur.

103. Billroth (Schmidt's Jahrbücher No. 93 als Fall 1). 45jähr. Frau. Früher stets gesund. Seit 1½ Jahren Schwellung der einen Tonsille, Beschwerden, hühnereigrosser Knoten am Kieferwinkel; im Mund apfelgrosser, höckeriger Tumor, Atmen wenig behindert, Sprache gurgelnd. Wegen Verwachsung des äusseren Tumors mit den grossen Halsgefässen wird auf eine Radikaloperation verzichtet. Ordination: Aeusserlich cupr. oxydat. nigr. zum Einreiben, innerlich Jodkalium, später wegen zunehmender Dyspnoe erfolgreiche 3malige Cauterisierung mit dem Glüheisen.

104. Billroth (Ibidem als Fall 2). 23jähr. Mann. Vor 1 Jahr hartnäckiger Stockschnupfen, jetzt nach Erkältung Fieber, Schluckbeschwerden, Behinderung der Sprache, Atemnot; rote, fluktuierende Schwellung der Mandel, das Gaumensegel vordrängend. Spaltung des Gaumensegels, Ausschneiden der Tumormassen; 2 Monate später Geschwulst am Hals und in der Tonsillengegend, jeweils von Hühnereigrösse; vermehrte Beschwerden. In Narkose Anwendung des Glüheisens, darauf Besserung. 1 Monat später Tod.

105. Voltolini (Schmidt's Jahrbücher No. 159). Frau, maligner Tumor der Tonsille, in den Rachen und dessen Isthmus hereinragend, ¾ Jahre lang galvanokaustisch behandelt. Tod an Kachexie.

Histologisches.

Bekanntlich liegt die normale menschliche Tonsille unter einer Schleimhautdecke von geschichtetem Pflasterepithel und subserösem Gewebe. Sie selbst besteht aus einem bindegewebigen Stroma mit eingelagerten Lymphfollikeln sowie aus einer Reihe verschieden grosser, z. T. verzweigter Epitheleinsenkungen, Krypten oder Lakunen genannt. Danach lassen sich von malignen Neubildungen an den Tonsillen erwarten:

1. Vom Epithel der Schleimhaut oder der Lakunen ausgegangene: Epitheliome.

2. Vom Bindegewebe der Submucosa resp. des Stromas herührende: Sarkome in verschiedenen Formen.

3. Aus den lymphatischen Elementen stammende: Lymphosarkome.

Nun finden sich unter der Kasuistik bezeichnet:

15 Fälle als Carcinom schlechtweg	1 Fall als Spindelzellensarkom
23 „ „ Epitheliom	11 Fälle als Rundzellensarkom
10 „ „ Encephaloid	16 „ „ Lymphosarkom
8 „ „ Skirrhus	2 „ „ Alveolärsarkom
8 „ „ Sarkom schlechtweg	7 „ „ malign. Lymphom
1 Fall als Fibrosarkom	3 „ „ malign. Tumor.

Während nun einerseits diese histologischen Angaben schon wegen ihrer teilweisen Ungenauigkeit zu einer kritischen Sichtung auffordern, erschweren sie andererseits eine solche dadurch, dass genügend ausführliche Beschreibungen der betreffenden mikroskopischen Bilder, die doch ausschlaggebend sind bei der Diagnostik maligner Tumoren, völlig fehlen. Es wird daher die folgende Erörterung nicht im Stande sein, mit voller Sicherheit die fraglich erscheinenden Bezeichnungen zu korrigieren.

Zunächst die Carcinome: In Anbetracht dessen, dass die Ueberkleidung und die Lakunen der Tonsillen aus Plattenepithel bestehen, lässt sich gegen das Vorkommen von Epitheliomen an ihnen kein Einwand machen. Weil dann ferner die Tonsille selbst keine Drüsen enthält und die in ihrer Umgebung eingelagerten drüsigen Elemente erfahrungsgemäss zur Entstehung von Krebs niemals Anlass geben, so müssen auch die schlechtweg als Carcinom bezeichneten Fälle, vorausgesetzt, dass es sich bei ihnen thatsächlich um Krebs im heutigen Sinne gehandelt hat, den Epitheliomen zugezählt werden. Aus demselben Grunde können auch die *Encephaloide* und *Skirrh*en jedenfalls nicht als Formen von Drüsenkrebs gedeutet werden, ob es sich aber um Epitheliom ob um Sarkomformen hier handelt, vermag ohne weiteres nicht entschieden zu werden, und ich behalte mir daher vor, auf die *Encephaloide* und *Skirrh*en zusammen mit den Tumoren ohne Angabe der Struktur später wieder zurückzukommen und sie einstweilen nur als „zweifelhafte Fälle“ zu führen.

Als Sarkom bindegewebiger Genese ist mit Sicherheit nur das Spindelzellensarkom Weinlechner's anzusehen; dagegen ist um so grösser die Gruppe jener Tumoren, die ihren Ausgang von lymphatischen Elementen genommen ha-

ben mögen, also als Lymphosarkome anzusprechen sind.

Nach Virchow charakterisiert sich das Lymphosarkom als eine Geschwulst von beträchtlichem Umfang, Persistenz ihrer Elemente (keine Verkäsung) und progressivem, zuweilen höchst akutem Wachstum. Virchow unterscheidet dann nach der Konsistenz weiche und harte, nach den Zellen (Rundzellen) klein- und grosszellige Formen, von denen die letzteren sich insoweit den Krebsen nähern, als ein deutlich alveolärer Bau mit zelligem Inhalt der Alveolen vorhanden ist.

Nach dieser Definition, der etwa noch hinzugefügt werden könnte, dass die Lymphosarkome weit eher Metastasen in den regionären Lymphdrüsen machen als die anderen Sarkome, können alle Rundzellensarkome, die von lymphatischen Organen ausgegangen sind, soweit nicht besondere Gründe (z. B. Fehlen von regionären Drüsenanschwellungen bei vorhandener Generalisierung) als Lymphosarkome gedeutet werden, demnach in unserem Fall auch die, als aus grossen oder kleinen Rundzellen zusammengesetzt, beschriebenen Geschwülste, sowie die beiden Alveolärsarkome.

Dagegen muss es bei der Gruppe der „Sarkome ohne nähere Bezeichnung“ dahingestellt bleiben, ob sie als fibrogene oder, was wahrscheinlicher ist, als lymphogene Neubildungen anzusprechen sind, und ebenso bleibt es bei dem Fibrosarkom unentschieden, ob man es mit einer harten Form des Lymphosarkoms, oder etwa mit meinem Spindelzellensarkom zu thun hat.

Wie verhält es sich aber mit den malignen Lymphomen Jardon's? Malignes Lymphom ist ein Ausdruck, unter dem sich eben verschiedenes verstehen lässt: im weiteren Sinn kann jede Drüsenanschwellung, die, wie die leukämischen und skrophulösen, für den Organismus bedeutungsvoll ist, als malignes Lymphom angesehen werden, im engeren Sinn hat man wohl besonders die pseudoleukämischen Tumoren als maligne Lymphome bezeichnet. Indessen Jardon spricht von derartigen Affektionen nicht, giebt vielmehr für seine Lymphome die Virchow'sche Lymphosarkom-Definition wörtlich und sieht den Unterschied gegenüber den Sarkomen der Tonsille darin, dass erstere ein homogenes, letztere ein heteroplastisches Gewebe mit spezifischen Produkten (Rund- und Spindelzellen) darstellen, dass ferner erstere nicht in die Nachbarschaft übergreifen und sich auf dem Weg der Lymphbahnen verbreiten, während letztere die Umgebung mitaffizieren und sich auf dem Weg der Blutbahnen disseminieren. Danach teilt er dann sein Material ein in maligne Lymphome einerseits und in Lymphosarkome andererseits.

So scheint es, als ob Jardon unter malignem Lymphom, wenn seine Charakteristik auch nicht vollkommen stimmt, Virchow's Lymphosarkome, unter seinen Lymphosarkomen dagegen in der Tonsille lokalisierte Sarkome bindewebigen Ursprungs verstände. Im übrigen sind die von ihm angezogenen Fälle wenig geeignet, seiner Sarkomeinteilung Geltung zu verschaffen, da weder seine malignen Lymphome alle gegen das umgebende Gewebe abgegrenzt sind, noch seinen sämtlichen Lymphosarkomen die Verbreitung durch die Lymphbahnen, d. h. Metastasierung in den regionären Drüsen fehlt.

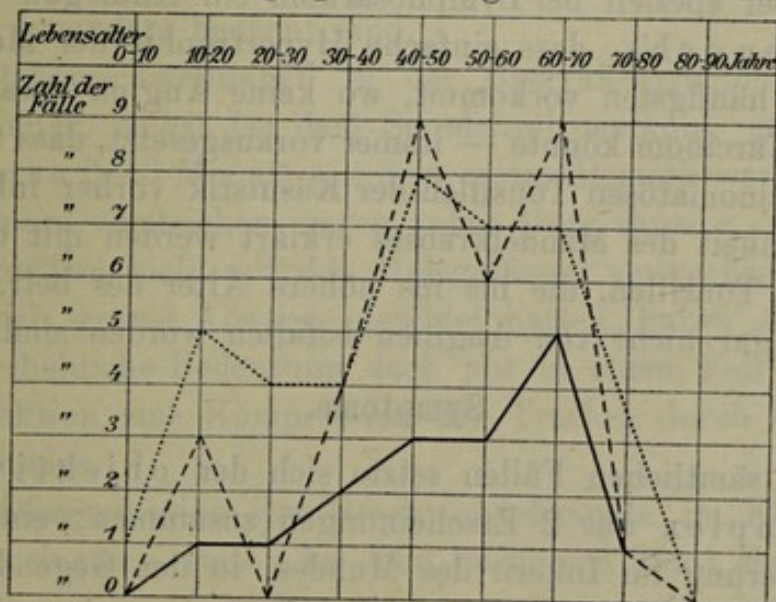
Nach allem dem dürften die Schranke, die Jardon zwischen den Lymphdrüsengeschwülsten aufgerichtet hat, in dieser Form hin-fällig sein, und nicht nur seine Lymphosarkome (mit Ausnahme zweier Fälle: Spindelzellen und Fibrosarkom), sondern auch seine malignen Lymphome zu den Lymphosarkomen Virchow'scher Auffassung gestellt werden.

Aetiologisches.

Wie bekannt, gelten für maligne Tumoren überhaupt als begünstigende Momente: männliches Geschlecht, ein gewisses (für Krebs höheres, für Sarkom mittleres) Lebensalter, hereditäre Belastung, manche Reize (Nikotin, Paraffin), Gravidität (bei Sarkom) und endlich Traumen, sowie chronische Entzündungen.

Betreffs des Geschlechts finden sich nun hier:
 unter 32 Carcinom-Fällen 30 Männer 2 Frauen = 94% Männer 6% Frauen
 „ 40 Sarkom-Fällen 30 „ 10 „ = 75% „ 25% „
 „ 19 zweifelh. Fällen 14 „ 5 „ = 70% „ 30% „

Die Verteilung der Fälle auf die einzelnen Lebensabschnitte stellt sich graphisch folgendermassen dar:



--- Carcinom. Sarkom. ——— zweifelh. Fälle.

Dieselben Werte, in Prozenten ausgedrückt, ergeben:

Lebensalter	0—10	10—20	20—30	30—40	40—50	50—60	60—70	70—80 J.
Carcinom	0	9,3	0	12,4	25,6	18,7	25,6	3,1%
Sarkom	2,5	12,5	10	10	20	17,5	17,5	10 „
zweifelh. Fälle	0	6,2	6,2	12,5	18,7	18,7	31,2	6,2 „

Demnach wurden also, wie zu erwarten, entschieden mehr Männer als Frauen, besonders von Carcinom, aber auch von Sarkom befallen, und es stellte das Alter von 40—70 Jahren bei weitem das grösste Kontingent zu den Erkrankungen, indem die Carcinomfälle jener Perioden 70%, die Sarkomfälle 55% der Gesamtheit ausmachen; das nächst dem bevorzugte Alter liegt dann für Carcinom zwischen 30 und 40, für Sarkom zwischen 10 und 20 Jahren. — Ein ganz ähnliches Resultat ergeben auch die Fälle zweifelhaften Charakters, und zwar gestaltet sich ihre Verteilung auf die Geschlechter fast ebenso wie bei den Sarkomen, ihre Verteilung auf die Lebensalter nahezu wie bei den Carcinomen (68% zwischen 40 und 70 Jahren).

Von den übrigen, oben aufgezählten ätiologischen Momenten findet sich unter der Kasuistik der Tonsillartumoren so gut wie nichts erwähnt, nämlich unter den 105 Fällen erbliche Belastung nur 3mal, übermässiges Rauchen 6mal und in keinem Fall, weder bei Krebs, noch bei Sarkom das Voraufgehen von irgend welcher Verletzung oder entzündlicher Affektion der Mandeln. Dieser letztere Umstand ist um so auffallender, als doch an anderen Organen, z. B. äusserer Haut, Magen, Skelett mehrfach die Entwicklung einer malignen Neubildung auf dem Boden einer entzündlichen oder traumatischen Reizung beobachtet worden ist, und andererseits Reizzustände der Tonsille gewiss keine Seltenheit sind. Er findet aber speziell bei Lymphosarkom ein Analogon in der Bemerkung Henoch's, dass einfache Hypertrophie der Mandeln gerade da am häufigsten vorkommt, wo keine Angina vorangegangen waren. Bei Carcinom könnte — immer vorausgesetzt, dass auch wirklich die carcinomatösen Tonsillen der Kasuistik vorher intakt waren — die Seltenheit des Mandelkrebses erklärt werden mit der Seltenheit solcher Tonsillen, die bis ins höhere Alter des betr. Menschen wenig oder gar nicht von Anginen befallen worden sind.

Symptome.

In fast sämtlichen Fällen setzte sich der objektive Symptomenkomplex aus 2 Erscheinungen zusammen, einerseits aus einer Wucherung im Innern des Mundes, in der Gegend der einen Tonsille, andererseits aus einer Anschwellung der submaxillaren und

Carotis-Lymphdrüsen aussen am Hals. — Die intra-buccale Geschwulst war teils als rundlicher, bis gänseeigrosser Tumor in den Mundrachenraum vorgewölbt, und dann nur oberflächlich oder gar nicht ulceriert, wie in den meisten Sarkomfällen, oder sie hatte sich mehr flächenhaft ausgebreitet und zeigte sich dann von ausgedehnten Zerstörungsprozessen ergriffen, so dass das Bild des Geschwürs das der Tumorbildung überwog, wie in der Mehrzahl der Epitheliomfälle. — Bezüglich des Weitergreifens auf die Umgebung hat Mikulicz 16 Fälle von Tonsillarcarcinom (7 eigene, 2 von Küster, 7 von Mackenzie) zusammengestellt und unter ihnen 9mal ein Uebergreifen auf angrenzende Gebiete gefunden, davon 8mal auf Gaumenbögen und weichen Gaumen, 5mal auf Zungengrund, 4mal auf hintere Rachenwand, je 3mal auf Kiefer und Kehlkopf, 2mal auf Schädelbasis.

Ein ähnliches Resultat geben die hier vorliegenden Fälle:

Ge- schw.- arten	Im Gan- zen	Davon über- gegr.	Auf Gaumen u. Gaumen- bögen	Pha- ryn- x	Kehl- kopf	Choan- en	Kiefer	Schä- del- basis	Zunge
Carcinom	38	25	18	10	5	2	3	1	13
Sarkom	46	14	5	6	4	1	1	0	4
zweifelh. Fälle	21	3	2	2	1	0	0	0	2
Sa.	105	42	25	18	10	3	4	1	19

Hieraus ergibt sich einmal, dass die Reizung zum Weiterwuchern auf die Umgebung bei Carcinom eine weitaus höhere ist als bei Sarkom und den „zweifelhaften Fällen“, ferner, dass bei allen Geschwülsten weicher Gaumen und Pharynx, bei Krebs dazu noch die Zunge besonders bedacht sind.

Die Drüsenschwellungen in der Unterkieferregion wurden so gut wie immer, selbst bei dem Spindelzellensarkom, gefunden, sobald nur etwa 2—3 Monate seit dem ersten Bemerkwerden des primären Tumors verstrichen waren, aber trotz ihrer z. T. immensen Grösse, trotzdem viele mit den Halsgefässen verwachsen waren, in manchen sich grosse Abscesse gebildet hatten, haben sie eine selbständige, erhebliche Bedeutung doch nur in einem Fall erlangt, indem die Sektion eine Kompression der Trachea durch Drüsenmetastasen nachwies.

Eine Dissemination der Geschwulstelemente im Körper fehlte bei den Carcinomen stets, bei den Sarkomen ward sie in 6 unter 46 Fällen konstatiert, und zwar waren es vor allem die axillaren,

inguinalen und antroperitonealen Lymphdrüsen, in denen sich Metastasen vorfinden.

Wie die folgende Uebersicht über die subjektiven Symptome zeigt, wird der Kranke auf sein Leiden aufmerksam hauptsächlich durch Schmerzen und Störungen, die beim Schlucken, Sprechen und Atmen auftreten:

Geschwulstart	Schluck- beschw.	Sprachbe- schw.	Atemnot	Kiefer- hemmung	Schmer- zen
Carcinom	13mal	3mal	3mal	1mal	15mal
Sarkom	16mal	5mal	8mal	1mal	2mal
zweifelh. Fälle	6mal	3mal	6mal	0mal	2mal

Was zunächst die verschiedenen Beschwerden anbetrifft, so können diese zwar, so lang der Tumor noch nicht sehr umfangreich oder durch Zerfall im Wachstum beschränkt ist, völlig fehlen (Onody's Pat. hatte fast keine Klagen), hat aber einmal die Wucherung eine gewisse Grösse erreicht, so stellen sich, gerade wie bei entzündlicher Schwellung der Tonsille, zunächst Beschwerden beim Schlucken ein (Fälle von Jardon, Stappert, Rapoc) und zwar entweder rein mechanischer Natur, oder mitverursacht durch grosse Empfindlichkeit des Tumors bei Berührung mit Speisen. Diese Beschwerden können so heftig werden, dass jeder Bissen einen Schlundkrampf hervorruft (Fall Fischer's), oder überhaupt nur noch flüssige Nahrung aufgenommen werden kann (wie in einem Fall Mikulicz's). Wird dann durch Infiltration mit Geschwulstmassen, entzündliche oder ödematöse Schwellung des Gaumensegels dieses in seiner Beweglichkeit gehindert, so erhält die Sprache einen nasalen oder gurgelnden Beiklang. Bei weiter Ausdehnung, und das trifft besonders für die plastischen Wucherungen des Sarkoms, sowie für die zweifelhaften Fälle zu, verlegt dann der Tumor durch Anpressen der Uvula an die andere, eventuell miterkrankte Tonsille (doppelseitige Erkrankung ist von Milani, Jardon, Mackenzie beschrieben), andererseits durch Eindringen in Larynx und Nasenrachenraum die Luftwege derart, dass zu den Schling- und Sprachbeschwerden eine oft hochgradige Atemnot hinzukommt. — Wenn Atemnot ohne die anderen Störungen beobachtet wird (z. B. Fall Bilton Pollard's), so rührt sie entweder von Drüsenmetastasen her, die einen Druck auf die Trachea ausüben (Fall Milani's) oder davon, dass die Hauptmasse des Tumors in oder über dem Larynx sitzt, oder endlich von einer klappenartigen Beweglichkeit resp. abnormen Weichheit der erkrankten Tonsille, die den hinabgleitenden Speisen kein Hindernis bereitet, die Atmung dagegen stört.

Die Kieferhemmung spielt, wie aus der Tabelle zu ersehen, nur eine geringe Rolle; wo sie auftritt, ist entweder das Gelenk mitaffiziert, oder die Drüsenmetastasen versperren die Exkursion des Kiefers nach unten und hinten.

Schmerzen waren das gewöhnlichste Symptom bei Krebs, ein seltenes bei Sarkom, sie wurden teils in Hals und Rachen (Steigerung bei Schlucken und Sprechen), teils über die ganze betreffende Kopfhälfte, teils in die Ohrgegend verlegt, ersteres u. a. bei Patienten von Küster und Mikulicz, letzteres fand Castex bei $\frac{1}{3}$ seiner sämtlichen Fälle.

Für die an Ort und Stelle der Geschwulst auftretenden sensiblen Reizerscheinungen sind die Rami tonsillares, aus dem N. glossopharyngeus, die sowohl die Tonsillen als auch die vorderen Gaumenbögen versorgen, ferner der laterale Ast der NN. palat. minores aus dem Ggl. sphenopalat. (trig.), endlich die Rami phar. aus dem N. vagus verantwortlich zu machen. Handelt es sich um Schmerzen in der Ohrgegend, und ist eine direkte Reizung durch Entzündung oder carcinomatöse Infiltration der Tuba und des Mittelohrs auszuschliessen, so kann es sich nur um Reflexwirkung, im engeren Sinne um eine Mitempfindung, wie wir sie z. B. bei Schulterschmerz in Verbindung mit Leberaffektionen finden, handeln. Nun wird, wie auch Castex in seiner Arbeit (loc. cit.) ausgeführt hat, das äussere Ohr versorgt vom N. auric. magn. aus dem Plex cerv.; vom Ram. auric. aus dem N. vagus, vom Ram. auric. und N. meatus audit. ext. aus dem N. trigeminus, es wird ferner versorgt das Mittelohr wiederum vom Ram. auric. des N. vagus und dann vom N. Jacobsonii aus dem Ggl. petrosum. Demnach sind von Tonsille zum Ohr ff. sensible Reflexbögen vorhanden:

- 1) Rami tons. (glossophar.) — ggl. petros — N. Jacobson.
- 2) NN. palat. (ggl. sphenopal.) — Trig.-Kern — ram. auric. (trig.)
- 3) Ram. phar. (vagus) — Vagus-Kern — rami auric. des N. vagus.
- 4) Ram. tons. (glossophar. — Glossophar. u. Vagus-Kern — Rami auric. des N. vagus.

Das letztere (No. 4) deshalb, weil nach Gegenbauer (Anatomie II. S. 450) der Glossophar. Kern als einheitlich mit dem Kern des Vagus anzusehen ist; bei No. 2 werden es nun nicht allein die Ram. auric. des trig. sein, in die der Reiz sich fortpflanzt, derselbe kann sich vielmehr überhaupt in das sensible Gebiet des ganzen Nerven ausbreiten und daher auch jene oben erwähnten, diffus über die betr. Kopfhälfte ausstrahlenden Schmerzen erzeugen.

Somit sind nicht weniger als 4 Wege denkbar, auf denen ein Reiz der Rachenorgane sich reflektorisch auf die Nerven der Ohrgegend und ein Weg, auf dem er sich zugleich auch auf die der betr. Kopfhälfte fortpflanzen kann.

Unter den Erscheinungen, die beim Vorwalten regressiver Prozesse das Krankheitsbild mitbeherrschen, steht obenan die Blutung. Sie kann aus kleineren Gefässen herrühren, wie offenbar in 1 Fall von Chavasse, der durch Operation zur Heilung kam, kann aber auch durch eine Verletzung grösserer Arterien und Venen bedingt sein und bedeutet dann natürlich eine unmittelbare Lebensgefahr (Fälle von Balding, Crolly, Castex). — Vereiterung und Verjauchung an der Oberfläche der Tumoren haben zwar das Gute, dass sie den mechanischen Beschwerden entgegenwirken, belästigen aber durch den von ihnen ausgehenden Fötor und können, besonders bei schon kachektischen Kranken, einerseits zu fötider Bronchitis und Pneumonie, andererseits zu septischen Diarrhöen Anlass geben.

Die Dauer der Krankheit vom ersten Bemerkwerden der Geschwulst bis zum Tode betrug in jenen Fällen, die so lange beobachtet, aber nie operiert worden waren, durchschnittlich knapp 2 Jahre (Sarkome und zweifelhafte Fälle), d. h. ebensoviel, als nach der gewöhnlichen Annahme bei malignen Tumoren überhaupt gerechnet wird. Der Ausgang musste in Anbetracht der bösartigen Natur des Leidens in allen Fällen, in denen nicht erfolgreich interveniert wurde, ein tödlicher sein. Erschöpfung, Erstickung oder auch Verblutung führten diesen Ausgang herbei.

Diagnose.

Da das Symptomenbild der malignen Tonsillartumoren sich aus lauter augenfälligen Erscheinungen zusammensetzt, muss auch die Diagnose meist leicht zu stellen sein. Nur, wo der Tumor noch nicht über die Tonsille hinausgeht, sind Verwechselungen mit anderen Mandelerkrankungen, besonders Hypertrophie, Abscess, Lues möglich. Bezüglich der Hypertrophie macht Mackenzie geltend, dass diese im Gegensatz zu malignen Tumoren vorwiegend beidseitig auftritt und eine Erkrankung besonders des jugendlichen Alters ist; indessen giebt es, wie die Kasuistik lehrt, mitunter doch einmal einen Fall, wo ein Sarkom schon im kindlichen Alter oder auch beidseitig auftritt, und dann ist der Arzt mit der Entscheidung um so übler daran, als nicht einmal die mikroskopische Untersuchung eines excidierten Stückchens in solchen Anfangsstadien für die Natur der Wucherung einen sicheren Anhalt geben könnte. Fälle, in denen durch die Geschwulst ein Tonsillarabscess vorgetäuscht, und diese dann erst durch Probeincision richtig erkannt ward, sind von Cheever, Crolly und MacCoy publiziert worden.

Verwechselungen mit Lues berichten Castex und Poland; der erstere will die Unterscheidung vor allem durch die Anamnese getroffen wissen, der letztere giebt diesbezüglich das allgemeine Aussehen des Ulcus, seinen grauen Grund, das Fehlen von Drüsenschwellung gerade am Kieferwinkel als bezeichnend für Syphilis an.

Die Frage, ob der Tumor primär von der Tonsille ausgegangen war, oder sich aus deren Umgebung entwickelt und erst später auf die Mandel übergegriffen hatte, wird sich bei Sarkom meist leicht, bei einigermassen fortgeschrittenen Fällen von Carcinom aber kaum mehr entscheiden lassen, eine sorgfältige Anamnese und die Erwägung, dass (nach Wagner in Ziemsen's Handb.) Carcinom an der Zunge häufiger ist, als an der Tonsille, hier aber wieder eher vorkommt als am weichen Gaumen könnten eventuell die Entscheidung erleichtern. Für die Differentialdiagnose zwischen Carcinom und Sarkom lassen sich, abgesehen von mikroskopischen Unterschieden, nach dem klinischen Bilde folgende Merkmale aufstellen:

Eigenschaften:	Carcinom:	Sarkom:
Äusseres Aussehen	Geschwür	tuberöser Tumor
Neigung zur Ausbreitung in der Umgebung	gross	gering
Dissemination im Körper	fehlt	teilweise
Häufigstes subj. Symptom	Schluckbeschw., Schmerzen	Schluckbeschw., Atemnot.

Hier sei auch der Ort, auf die „Encephaloide“, „Skirrhen“ und Geschwülste ohne Angabe ihrer Struktur kurz zurückzukommen. Schon die oben bezüglich der Aetiologie und Symptome der malignen Tumoren gegebenen Zusammenstellungen haben mit einziger Ausnahme der das Alter der Patienten betreffenden Tabelle ergeben, dass die Gesamtheit der zweifelhaften Fälle den Sarkomen weit näher steht als den Carcinomen, und dieses Resultat muss um so einleuchtender erscheinen, wenn man erwägt, dass die äussere Form der Sarkome doch eher zur Diagnose eines Markschwamms resp. Faserkrebses veranlassen kann, als eine epitheliomatöse Ulceration.

Aber auch die einzelnen, etwas näher beschriebenen Fälle aller 3 Gruppen geben in der Mehrzahl die klinischen Charakteristika des Sarkoms, und zwar dürfen dahin wohl gerechnet werden die Fälle Cheevers (Enceph.), Burnett's (Skirrh.), Billroth's (ohne Angabe) wegen der Form der Geschwulst und der vorhandenen Atemnot bei Fehlen von Schmerzen; ausserdem noch wegen Metastasen in entfernten Teilen des Körpers die Fälle Lobstein's (Enceph.

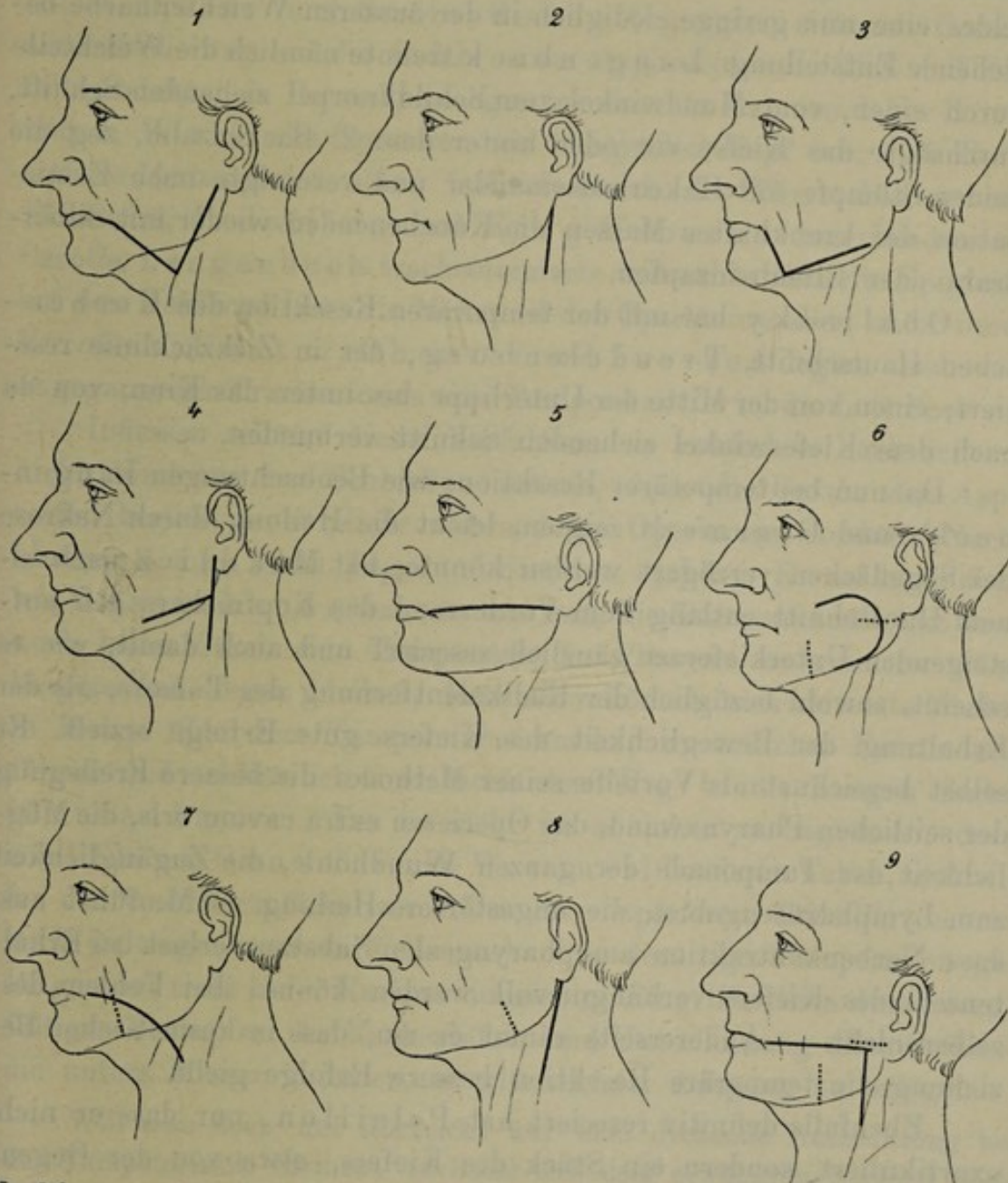
case II), Carswell's (Enceph.) und Sidney Jones' (Enceph.); während nur bei Bryant's Patienten (Enceph. resp. Skirrh.) Ohrenschmerz resp. tiefe Ulceration des Tumors für Epitheliom spricht. Bei Cheevers Fall wäre dann noch die kurze, den mikroskopischen Befund umgehende Notiz, die freilich an sich nicht ganz eindeutig ist — grosse, ovale Zellen mit deutlichen Kernen und Kernkörperchen, dazwischen kleine Granulationszellen —, wohl im Sinn eines grosszelligen Lymphosarkoms, vielleicht mit alveolärem Bau, zu deuten.

Behandlung.

Wo uns die Litteratur über therapeutische Massnahmen bei malignen Tonsillartumoren berichtet, waren dieselben, so lange die Ausbreitung der Geschwulst, Alter und Kräftezustand des Patienten ein solches Vorgehen noch rechtfertigen liessen, rein chirurgischer Art. Da die Neubildung an der Wand der hinteren Mundhöhle liegt, ist das Natürlichste und Einfachste, den Tumor auch vom Mund aus zu entfernen, wie das dann von einer grossen Zahl von Operateuren ausgeführt worden ist. So sind vorgegangen. Mit dem Ekraseur: Quintin und Smith, mit dem Galvanokauter resp. Thermokauter: Billroth, v. Langenbeck, Lefort, Cozzolino, Zeigmondy, mit dem Galvanokauter und scharfen Löffel: Horse, Lennox Browne, mit Incision der Schleimhaut und folgender Ausschälung: Velpeau, Billroth, Bilton Pollard, Körte, J. Wolff.

Wo aber die Geschwulst schon in ausgedehnter Masse über die Tonsille hinausgewuchert ist, wo es zugleich Drüsenmetastasen zu entfernen gilt, da bedarf es einer grösseren Freilegung des Operationsfeldes, und eine solche wird nur durch Incision an der Aussenseite des Halses oder der Wange erreicht. So wurde von Duplay und — mit einer kleinen Modifikation — von Iversen die von Maligne ersonnene, von Billroth und v. Langenbeck aus ähnlichen Indikationen mehrfach ausgeführte Pharyngotomia subhyoidea empfohlen, resp. in Anwendung gebracht; von Israel, Homans, Barker, Richardson der seitliche, dem Vorderrand des Kopfnickers entlang ziehende Pharynxschnitt; von Kendal Franks und Péan ein horizontaler Schnitt, vom Mundwinkel zum aufsteigenden Kieferast (Jäger'scher Schnitt), von Manoury und Verneuil ein Schnitt, der vom Mundwinkel senkrecht nach unten bis zum Kieferrand, von da horizontal nach hinten verlief, von Cheever ein Tschnitt, dessen einer Schenkel entlang dem unteren Unterkieferrand,

dessen anderer längs dem Kopfnicker zog, endlich von Kocher (eventuell mit Resektion des Unterkiefers) und Chavasse Vförmige Schnitte, die einen Lappen bildeten vom Kinn zum betreffenden Zungenbeinhorn, von da zum Ohr.



Verfahren nach 1. Kocher, 2. Israel, 3. Manoury, 4. Cheever, 5. Jäger, 6. Polaillon (II), 7. Langenbeck, 8. Mikulicz, 9. Polaillon (I).

Noch radikaler gingen bei Geschwülsten der Tonsillen oder deren Umgebung v. Langenbeck, C. O. Weber, Obalinsky, Trendelenburg, Mikulicz, Polaillon, Küster u. A. vor, indem sie auch den, die Tumormassen z. T. verdeckenden Unterkieferast gänzlich oder temperär resezierten.

Das von v. Langenbeck eingeführte, von C. O. Weber

zuerst für die Tonsillartumoren empfohlene Operationsverfahren hat sich wohl unter den verschiedenen Methoden der meisten Anhänger (z. B. Billroth, König, Gussenbauer, Genzmer) erfreut und verbindet mit einer bequemen Freilegung des Operationsfeldes eine nur geringe, lediglich in der äusseren Weichteilnarbe bestehende Entstellung. Langenbeck trennte nämlich die Weichteile durch einen, vom Mundwinkel zum Schildknorpel ziehenden Schnitt, durchsägte das Kiefer vor oder hinter dem 2. Backenzahn, zog die beiden Stümpfe mit Haken auseinander und vereinigte nach Exstirpation der krankhaften Massen die Knochenenden wieder mit Silberdraht oder Elfenbeinzapfen.

Obalinsky hat mit der temporären Resektion den Kocher'schen Hautschnitt, Trendelenburg, der in Zickzacklinie reseziert, einen von der Mitte der Unterlippe bis unter das Kinn, von da nach dem Kieferwinkel ziehenden Schnitt verbunden.

Da nun bei temporärer Resektion, wie Beobachtungen Langenbeck's und Genzmer's zeigten, leicht die Heilung durch Nekrose der Sägeflächen verzögert werden könnte, hat Mikulicz nach einem Hautschnitt entlang dem Vorderrand des Kopfnickers den aufsteigenden Unterkieferast gänzlich reseziert und auch damit, wie es scheint, sowohl bezüglich der Radikalentfernung des Tumors, als der Erhaltung der Beweglichkeit des Kiefers gute Erfolge erzielt. Er selbst bezeichnet als Vorteile seiner Methode: die bessere Freilegung der seitlichen Pharynxwand, das Operieren extra cavum oris, die Möglichkeit der Tamponade der ganzen Wundhöhle, die Zugänglichkeit zum Lymphdrüsengebiet, die ungestörtere Heilung. — M. führt aus, dass Narbenkontraktion am pharyngealen Substanzverlust bei Erhaltensein des Kiefers verhängnisvoll werden könne, bei Fehlen desselben nicht. — Andererseits räumt er ein, dass in kosmetischer Beziehung die temporäre Resektion bessere Erfolge giebt.

Ebenfalls definitiv reseziert hat Polaillon, nur dass er nicht exartikuliert, sondern ein Stück des Kiefers, etwa von der Gegend des ersten Molarzahns bis über den Kieferwinkel herausgesägt hat. Die Weichteile spaltete er entweder durch einen Lappenschnitt, dessen Basis gegen den Mundwinkel, dessen halbzirkelförmige Konvexität gegen das Ohr gerichtet war, oder (ältere Methode) durch eine Incision, die vom Mundwinkel zum Ohr, von da senkrecht nach unten verlief. Küster hat mit dem Langenbeck'schen Weichteilschnitt die definitive Resektion des hinteren Teils des Unterkiefers verbunden, ausserdem empfahl er für kleinere Tumoren die Mikulicz's-

sche Methode, für solche, die auf die Bedeckung des Unterkiefers übergegriffen hätten, die ältere Schnittführung Polaillo n's.

Bei der Lage des Operationsfeldes an den Respirationswegen musste in allen Fällen, in denen der Eingriff in Narkose ausgeführt worden ist, — Hor se und Solis-Cohen begnügten sich mit Cocain-annästhesierung — die Gefahr einer Aspiration von Blut und Zerfallsprodukten in Betracht gezogen werden: es nahmen daher Körte und J. Wolff die Operation am hängenden Kopf vor, eine Reihe anderer Autoren (cf. oben) bedienten sich des Thermokauters und Ekraseurs, Polaillo n und King Keburne unterbanden die Carotis, Langenbuch tracheotomierte und nähte dann die Epiglottis auf den Kehlkopf fest; die Mehrzahl der Operateure aber, unter ihnen Kocher, Küster, Cheever und Iversen legten nach vorangegangener Tracheotomie eine Tamponkanüle in die Luftröhre ein.

Indessen schützt dieses Verfahren, so radikal es auch scheint, nicht durchweg vor Schluckpneumonie, denn die Gefahr der Aspiration besteht nicht allein während des Operierens, sondern (Nachblutung!) auch noch Tage und Stunden nachher. Es müsste daher, wie Gussenbauer das versucht hat, die Tamponkanüle, die dann auch kaum durch eine Tamponade des Pharynx zu ersetzen wäre, längere Zeit liegen bleiben, dann aber können sich zersetzte Massen in Menge über dem Tampon ansammeln, zu örtlicher Entzündung führen und schliesslich doch noch den Weg in die Lungen finden (Gussenbauer). Um so mehr ist es daher zu begrüßen, dass, wie Fälle von Genzmer und Vernueil bewiesen haben, und wie bei den von Herrn Geheimerat Czerny operierten Tonsillartumoren noch zu zeigen sein wird, es auch ohne derartige Voroperation gelungen ist, trotz tiefer Narkose ausgiebige Eingriffe allein durch sorgfältiges Austupfen der Rachenhöhle und Unterbindung aller Gefässe, die unters Messer kommen, zu glücklichem Ausgang zu bringen.

Will man doch mit Rücksicht auf eine drohende Nachblutung bei der Tamponkanüle bleiben, so liesse sich dem erwähnten Nachteil vielleicht dadurch begegnen, dass man 2 Kanülen einführt, eine mit Tampon armierte nach oben, durch welche Blutmassen, statt sich anzustauen und zu zersetzen, nach aussen abfliessen können, und eine einfache, der Respiration dienende nach unten; das Ganze würde dann etwa das Aussehen einer phonetischen Kanüle haben.

Um nach der Operation das Eindringen von Speiseteilen in die Luftwege zu verhindern, wurden die Patienten von Cheever, Kocher, Trendelenburg und Mikulicz mit der Schlundsonde ernährt,

die dann entweder für jede Mahlzeit besonders eingeführt, oder als „sonde à demeure“ für die Dauer der Wundheilung liegen gelassen wurde (Mikulicz, Trendelenburg). Da dieses Verfahren sich bewährt hat, dürfte es wohl überflüssig sein, nach dem Vorschlag von Thiersch (im Anschluss an Langenbeck's Vortrag in der dtsh. Ges. für Chir. 1879. Verh. Bd. VIII.) jeder derartigen Operation eine Gastrostomie vorangehen zu lassen.

Was nun die Resultate der Operationen betrifft, so fehlen leider für eine Anzahl Fälle jegliche Angaben über den Ausgang. Von den übrigen (27) gingen 8 direkt oder bald nach der Operation zu Grunde, in 7 Fällen trat ein Recidiv ein, 12 Fälle werden als geheilt bezeichnet. Diesen operierten Fällen stehen nun aber nicht wenige andere gegenüber, die zu spät in die Hände des Chirurgen kamen, als dass an ihnen ein chirurgischer Eingriff noch hätte versucht werden können. Wie es dabei wohl zuzugehen pflegt, dass ein so ernster Fall bis in ein inoperables Stadium hinein verschleppt wird, schildert treffend Castex am Beginn seiner Arbeit (loc. cit.) mit folgenden kurzen Worten:

„Wenn an der Tonsille ein Epitheliom zu wuchern beginnt, so hat der Kranke keine oder doch nur wenig Beschwerden, geht er zum Arzt, so behandelt ihn dieser, ohne der Affektion genügende Aufmerksamkeit zu schenken, mit Gurgelwässern oder Aetzmitteln; manchmal gelingt es dadurch, Beschwerden und Schmerzen zum Schwinden zu bringen und der Pat. vergisst sein Leiden. Aber nach 4—5 Monaten entwickelt sich plötzlich am Kieferwinkel eine rasch wachsende Drüsenschwellung, und der Fall ist schwer oder gar nicht mehr zu operieren, wenn der Chirurg um Hilfe angerufen wird.“

Indessen braucht auch unter solchen Umständen der Kranke nicht sich selbst überlassen zu bleiben. Zunächst wird man versuchen, durch Medikamente günstig auf den Tumor einzuwirken: so erwähnt Stappert Injektionen von Arg. nitr., Ozonwasser, dann Jod, Arsen, Condurango, von Castex ward Jodsalbe, von Billroth schwarzes Kupferoxyd, von Trendelenburg Carbol- und Ueberosmiumsäure (nach v. Winiwarter) angewandt, aber unter all diesen Mitteln scheint höchstens von Arsenik eine Besserung erwartet werden zu können (Tholen, Grünwald), ganz vereinzelt steht der Fall Weinlechner's da, in dem durch Jodoforminjektionen ein schon inoperables Sarkom zur Schrumpfung und Heilung gebracht wurde.

Stets muss, und wenn der Zustand des Kranken noch so hoffnungslos ist, es dankenswert erscheinen, dem Kräfteverfall entgegenzuwirken und die subjektiven Symptome, die Schmerzen durch Nar-

kotika, die Schluck- und Atembeschwerden durch Aetzungen, stückweise Excisionen der Wucherung oder endlich durch Oesophagotomie und Tracheotomie, den Föter ex ore durch Antiseptika zu bekämpfen.

Die Fälle von malignen Tumoren der Tonsillen aus der chirurg. Klinik zu Heidelberg.

Der erste Fall von maligner Neubildung an der Tonsille aus der chir. Klinik des Herrn Geheimerat Czerny wurde 1878 von Braun publiciert:

Es handelte sich damals um ein Lymphosarkom, das von der 1. Tonsille aus auf Pharynx und weichen Gaumen übergegriffen hatte. Zum Zweck radikaler Entfernung wurden, nach vorausgegangener Tracheotomie und Tamponade des Pharynx, nach Langenbeck die Weichteile durch einen Schnitt vom Mundwinkel nach unten und aussen durchtrennt, der Unterkiefer zwischen 2. und 3. Molarzahn durchsägt, der Tumor teils mit dem Messer, teils thermokaustisch abgetragen und die Mundhöhle mit 5% Chlorzinklösung geätzt. Der Eingriff schloss mit Vereinigung des Unterkiefers durch Naht und Umschlingen der benachbarten Zähne mit Silberdraht; Hautnaht, Einlegen einer Drainageröhre, Salicylverband. Der Wundverlauf war ungestört, doch musste nach 1½ Monaten eine Recidivoperation ausgeführt werden, auf die nach 7 Tagen durch Verblutung der Tod erfolgte.

Seitdem kamen zur Behandlung:

1. Carcinome (Epitheliome).

1. Ad. Uhl, 66 J. Carcinom des weichen Gaumens und der Tonsille. Eintritt 8. I. 78. Vor 4 Monaten gewahrte Pat. in der Gegend des letzten unteren Backenzahns ein kleines Geschwür, das rasch wuchs und Beschwerden sowie Schmerzen beim Schlingen verursachte. In letzter Zeit wurde nur noch flüssige Nahrung aufgenommen.

Status praesens: Hinter dem r. aufsteigenden Kieferast fühlt man eine festsitzende, sehr harte Geschwulst; der weiche Gaumen ist rechts von einem Geschwür mit harten, wulstigen Rändern eingenommen, das sich zur unteren Zungenseite hin erstreckt. Pat. kann den Mund nicht weit öffnen. Die Drüsen am Kopfnicker und Unterkieferwinkel sind hart, geschwellt. Ordination: Kali hypermang. zum Gurgeln, Bepinselung des Geschwürs mit Kali chlor., innerlich Condurango. — Verlauf 26. I. Die Geschwulst am Kieferwinkel vergrößert sich zusehends, im Mund ist die Infiltration nach der Mittellinie weiter gegangen, Pat. fühlt sich subjektiv gut.

27. I. Entlassung. 2 Monate später, angeblich infolge des Krebsleidens, Tod. Mikr. Befund: Das in Eosin gefärbte Präparat zeigt in einem, meist nur schwach angedeuteten, bindegewebigen Gerüst teils längs,

teils quergetroffene Stränge, die aus grossen, platten Zellen mit bläschenförmigem Kern bestehen; einzelne dieser Stränge lassen im Inneren stark lichtbrechende, teils goldgelbe, teils leuchtend rote Kugeln erkennen, die von einer Zone stark abgeplatteter Zellen umrändert sind. Dieselben stehen meist zu Gruppen beisammen, konfluieren z. T. und haben mehrfach eine, gegenüber der Breite der sie bildenden Zapfen, ungewöhnliche Grösse erreicht. Epithelbekleidung (Schleimhaut) oder Follikel sind nirgends zu erkennen. Mikr. Diag.: Epitheliom.

2. Phil. Walter, 25 J. Epitheliom der r. Tonsille. Eintritt: 15. V. 85. Pat. aus gesunder Familie, war früher selbst stets gesund bis auf ein Ohrenleiden, das ihm im 17. Lebensjahr den Verlust des Gehörs auf dem l. Ohr zuzog. Seit 4 Monaten bemerkte er eine Anschwellung in der r. Gaumenseite, die rasch wuchs; seit 3 Wochen sind lebhaftere Schmerzen, seit 14 Tagen Behinderung der Sprache eingetreten. Keine Schluckbeschwerden, keine Störung des Allgemeinbefindens. Die Behandlung bestand in Anwendung von Salben und Gurgelwasser.

Status praesens: Magerer Mann; Emphysema Pulm. sonst innere Organe normal. Die r. Hälfte des weichen Gaumens ist von einem tiefen Geschwür eingenommen, das nach vorn sich bis zum Arcus pal. gloss. erstreckt, nach innen auf den Zungengrund, nach hinten auf die r. Rachewand übergeht, woselbst unebene Wucherungen, deren Ende mit den Fingern nicht abtastbar ist, vorhanden sind. R. Nasengang durchgängig, Drüsenschwellung unter dem Unterkiefer und in der Carotisgegend. Fötor ex ore, eiteriger Belag der Schleimhaut. Ordination: Kali hypermangan. 16. V. Operation verweigert; Pat. wird entlassen. Mikr. Präparat wurde nicht angefertigt. In der Folge hat sich das Leiden noch verschlimmert und Pat. ist ihm nach 10 Monaten erlegen.

3. Heinrich Christmann, 71 J. Tonsillarcarcinom. Eintritt: 6. VI. 88. Pat. stammt aus gesunder Familie und war selbst stets gesund bis vor $\frac{1}{2}$ Jahr, wo sich auf der r. Zungenseite ein erbsengrosses Knötchen gezeigt haben soll, das rasch wuchs, auf Zäpfchen, Gaumenbogen und Mandel übergriff und zu heftigen, über den Hinterkopf ausstrahlenden, das Sprechen und Schlucken erschwerenden Schmerzen Anlass gab. Feste Nahrung konnte Pat. zuletzt nicht mehr zu sich nehmen. Zugleich entwickelte sich ein derber Knoten unter dem Kieferwinkel.

Status praesens: Pat. von mässiger Muskulatur, geschwundenem Fettpolster, Gesichtsfarbe schwach rötlich, sichtbare Schleimhäute cyanotisch. Innere Organe normal. Zunge stark belegt, fast unbeweglich, hinten etwas verdickt. Vom Gaumenbogen zieht sich ein Geschwür, Uvula und Tonsille in sich schliessend, nach links abwärts. Die Schwellung scheint sich auf den Oberkiefer fortzusetzen, auch der Unterkiefer fühlt sich etwas verdickt an. Die Oberfläche der Schwellung ist mit Eiter belegt. Auf der r. Halsseite sind einige kirsch- bis mandelkerngrosse Knoten zu fühlen,

ein derber, druckempfindlicher, 5 cm langer Tumor sitzt hinter dem r. Unterkieferwinkel. Pat. wurde, da die Geschwulst inoperabel, nach 2 Tagen entlassen. Kein mikr. Präparat. Schon 3 Wochen später erfolgte der Tod angeblich an Altersschwäche.

4. Michael Urschel, 68 J. Carcinom der r. Tonsille. Eintritt 30. VII. 89. Familiengeschichte belanglos; Pat. machte 3mal Lungenentzündung durch, litt in seiner Jugend an starkem Nasenbluten. Vor 1 Jahr fühlte sich Pat. öfter rauh im Hals; vor 10 Wochen vorübergehende, leichte Atemnot; vor ca. 6 Wochen bemerkte Pat. beim Schlucken ein Hindernis im Hals, musste gleich husten, wenn er einen Bissen nahm und war allmählich auf flüssige Kost beschränkt. Zugleich fühlte er, wie es in der r. Halsseite „dick“ wurde, und bemerkte am r. Unterkieferwinkel einen Knoten, der rasch wuchs und heftige, zum Ohr ausstrahlende Schmerzen verursachte. Gurgelwasser wurde vergebens angewandt.

Status praesens: Grosser, wohlgenährter Mann von frischer Gesichtsfarbe und normalen inneren Organen. Die Gegend des r. vorderen Gaumenbogens ist von einer derben, scharfkantig ulcerierten Tumormasse eingenommen, die nach rückwärts über die Tonsillengegend bis zum hinteren Gaumenbogen, nach innen über den weichen Gaumen und Zungengrund, nach aussen auf den aufsteigenden Kieferast sich erstreckt. In der Gegend der Mandel ein tiefes, kraterförmiges Geschwür. Die Bewegungen der Zunge sind noch frei. Am r. Unterkieferwinkel ein derbes, nussgrosses, wenig verschiebliches Drüsenpaquet. — Diagnose: Inoperables Carcinom, wohl von der r. Tonsille ausgegangen. Mikr. Präp. nicht angefertigt. Pat. wird mit Gurgelwasser entlassen; 3 Monate später erlag er seinem Leiden.

5. Christian Jung, 62 J. Carcinom des Pharynx und der r. Tonsille. Eintritt 24. IV. 90. Pat. ausser einem früher durchgemachten Typhus stets gesund, erkrankte vor $\frac{1}{2}$ Jahr unter stechenden Schmerzen in der r. Halsseite mit allmählich zunehmenden Schluckbeschwerden. Feste Speisen verursachten öfter Fehlschlucken, sowie heftige, zum Ohr ausstrahlende Schmerzen. Vom Arzt wurde ein Geschwür im Rachen konstatiert und Pat. erst mit verschiedenen Medikamenten, zuletzt mit Abtragung einzelner Geschwulstteile und galvanokaustischer Aetzung behandelt.

Status praesens: Ziemlich gut ernährter, noch frisch aussehender alter Mann von normalen inneren Organen. An der r. Halsseite, neben dem Kehlkopf befindet sich eine harte, etwas vergrösserte Lymphdrüse. Die r. Seite des weichen Gaumens ist ersetzt durch ein thalergrosses Geschwür mit wallartigen Rändern und papillärem Grund; dasselbe reicht nach vorn bis in die Gegend des letzten Molarzabns, nach oben bis zum Ansatz des weichen Gaumens, dessen Bögen fast völlig in dem Geschwür aufgegangen sind, nach innen bis auf die r. seitliche Pharynxwand. Choanen und Kehlkopf sind frei.

Operation: M. Cl. Nark. Ein bogenförmiger Schnitt vom Mundwinkel über die Wange, dann entlang dem Vorderrand des M. sternocleidomastoid. bis zu dessen Mitte legt das Unterkiefer und obere Halsdreieck frei; ein infiltrierte Drüsenpaquet, sowie die gland. submax. werden exstirpiert, das Unterkiefer an der Grenze des aufsteigenden Astes durchtrennt und die Stümpfe durch Hacken auseinandergehalten. Nach Spaltung des M. mylohyoid. und der Biventersehne sowie Durchtrennung der Art. und V. lingualis und des N. hypoglossus, erfolgt circuläre Excision des Krebsgeschwürs, wobei die hintere Zungenhälfte, die vordere Pharynxwand und das ganze r. Gaumensegelgebiet samt dem Hinterrand des harten Gaumens entfernt werden müssen. Stillung der Blutung teils durch Unterbindung, teils durch Thermokauter. Schluss der Zungenwunde durch Rücklagerung und Uebernähen der Zungenspitze nach hinten. Verkleinerung des r. unteren Pharynxdefektes durch Annähen der hinteren Zungenschleimhaut an die median gelegene Wundlinie des Pharynx; der seitliche obere Pharynxdefekt muss ungeschlossen bleiben und wird mit 10% Chlorzinklösung geätzt. Die Gegend des oberen Halsdreiecks wird mit Jodoformdocht gefüllt, die Kieferstümpfe durch Elfenbeinzapfen und 3 starke Periost-Katgut-Nähte fixiert. Naht der Wangenschleimhaut mit Katgut, der Haut mit Seide. Asept. Verband.

Verlauf: 26. IV. 3 Stunden post. op. Nachblutung aus dem oberen Pharynxdefekt und Zungengrund. Starke Asphyxie durch Einfließen von Blut in die Luftwege; daher Tracheotomie, Einlegen einer Kanüle, Ansaugen des aspirierten Blutes und künstliche Atmung, worauf die Respiration wiederkehrt, der flackernde Puls stärker wird. Stillung der Blutung durch Tamponade des Rachendefektes und der Choanen. Kampherätherinjektion. — 27. IV. Abermals Asphyxie durch Ansammlung gestauter Blutmassen an der Bifurkation der Trachea - Aspiration, darauf freie Atmung. Ernährungs- und Weinklystiere; über den Lungen beiderseits H.U.Dämpfung und abgeschwächtes Atmen, kein Fieber. — 30. IV. Temperatur 37,5—38,4. Puls 100, Atmung 40, ausgeprägte Zeichen von Aspirationspneumonie, jauchiger Auswurf. — 3. V. Pseudoeuphorie, Delirium alcoholicum. — 6. V. Tod.

Sektionsbefund: Jauchige, doppelseitige Bronchopneumonie, Pleuritis, Tracheitis.

Mikr. Befund: Ueber die grössere Hälfte der Schnittfläche des, der Tonsille entstammenden Präparates dehnt sich eine dichte, gleichmässige Infiltration von kleinen Rundzellen aus. In derselben sind vereinzelte Bindegewebsbalken, dann teils tangential, teils quer getroffene Epithel-einstülpungen von der Oberfläche her = Lakunen, ferner eine Reihe hellerer, ovaler, scharf begrenzter Zellkomplexe erkennbar, die wohl als die ursprünglichen Lymphfollikel anzusprechen sind. Begrenzt wird diese ganze Parthie von 2 Seiten von intaktem Epithelüberzug, nach innen von einem lockeren, submukösen Gewebe, in dem Muskelbündel, Gefässe, sowie eine

Drüsengruppe eingelagert sind. An der 4. Seite schliesst sich eine lichter, gefärbte, aus grossen Epithelzellen bestehende Masse an, dieselbe geht ohne scharfe Grenze von der sie z. T. noch bedeckenden, normalen Epithellage aus und zieht sich an 2 Lakunen vorbei bis ins submuköse Gewebe hinein. Sie ist zu deutlichen, schmalen Zapfen angeordnet; ausgesprochen abgeplattete oder verhornte Partien fehlen ihr aber. Desgleichen zeigt ein dem Zungengrund entnommener Schnitt, neben normaler Epitheldecke, Muskeln und Schleimdrüsen, carcinomatöse, in die physiologischen Gewebsteile von der Oberfläche her einwuchernde Zellstränge.

Mikr. Diag.: Epitheliom an Tonsille und Zunge.

6. Andreas Stoll, 63 J. Carcinom an Zunge, Tonsille, Gaumen und Gaumenbögen. Eintritt 23. IX. 93. Pat. aus gesunder Familie stammend, war ausser einem Magengeschwür, an dem er vor Jahren litt, stets gesund, bis er vor 14 Tagen an Schluckbeschwerden, verbunden mit Auswurf von etwas Blut und Eiter erkrankte.

Status præsens: Mittelkräftiger Mann von geringem Fettpolster, bleichem Aussehen, starkem Fötor ex ore. In der r. Rachenhöhle zeigt sich ein Geschwür, das auf die Zunge übergreift und nach unten sich bis zur Epiglottis erstreckt. Der Arc. pal. gloss. ist derb infiltriert und zeigt einen scharfen ulcerierten Rand; die Tonsille ist uneben, höckerig, von sehr derber Konsistenz, mit schmierigem Belag bedeckt. Unterhalb des r. Kieferwinkels findet sich — in direktem Zusammenhang mit der Tumorbildung im Mund — eine taubeneigrosse Lymphdrüse. — 28. IX. Bei der Ausdehnung des Tumors, den Drüsenmetastasen und dem Allgemeinzustand des Patienten wird von einer Operation abgesehen. Entlassung.

29. XII. Wiedereintritt. Das Carcinom hat an Ausdehnung nach abwärts zugenommen, ist aber durch Lysolwassergurgeln ziemlich gereinigt. Der Kehlkopf ist frei, der Zungengrund stärker infiltriert. — 1. XII. 93. Entlassung. Kein mikr. Präparat. Pat. erlag seinem Leiden $\frac{1}{2}$ Jahr später.

7. Herr H. 55 J. Papilläres Epitheliom der Tonsille. Drüsenmetastasen. Eintritt 12. I. 92. Im Dezember 1889 — von damals fehlt die Krankengeschichte — wurde ein rechtsseitiger Tonsillartumor mit dem Langenbeck'schen Schnitt (temp. Resekt. des Unterkiefers) entfernt. Seitdem Wohlbefinden, es besteht etwas Anästhesie im Bereich des N. mentalis und am r. Zungenrand. Seit 2 Monaten bemerkt Pat. in der r. Halsgegend eine Drüsenschwellung, die langsam zunahm.

Status præsens: Kein lokales Recidiv, Gaumenbogen völlig glatt. Unter dem r. Processus mast. findet sich eine mandelgrosse, bewegliche Drüse. Anderweitige Drüsenschwellung nicht nachweisbar. — 13. I. Exstirpation von 3 mandelgrossen Lymphdrüsen, von denen eine vereitert ist. Tamponade mit Jodoformdocht. — 18. I. Nähte entfernt, Kollodiumverband. — 21. I. Entlassung.

Weiterer Verlauf: Nach der Entlassung blieb Pat. zunächst gesund,

im Sommer 93 bemerkte er aber wiederum eine Drüsenschwellung seitlich am Hals, die anfangs verschieblich war und kaum zuzunehmen schien, dann indessen, nach etwa $\frac{1}{2}$ jährigem Bestehen adhärent wurde und bis 5 Markstückgrösse answoll. Eine neuerliche Operation (Sommer 94) konnte nicht mehr alles Krankhafte wegen Verwachsung des Tumors mit dem N. vagus entfernen. Seit Herbst 94 wird eine neu aufgetretene Wucherung der zurückgebliebenen Reste mit Arsenik behandelt.

Mikr. Befund des primären, im Dez. 89 entfernten Tumors: Durch die ganze Länge des Präparates zieht sich eine schwach verzweigte, lakunäre Epitheleinstülpung, deren Wandungen mit Follikel besetzt und ausserdem noch von kleinzelligen Infiltrationen umsäumt sind. Nach der einen Seite dieses Gebildes dehnt sich ein lockeres, submucöses Gewebe aus, die andere Seite wird von rundlichen, an ihren freien Flächen scharf begrenzten Läppchen eingenommen, die gegenseitig vielfach konfluieren. Im Centrum derselben liegt teils ein rundlicher Knäuel aus Bindegewebsfasern, teils ein längs oder quergetroffenes Gefässlumen, und hierum gruppieren sich grosse Zellen mit bläschenförmigem Kern in der Weise, dass die Zellen vom Mittelpunkt nach der Peripherie zu flacher werden, z. T. fast Spindelform annehmen. Diese Zellenkomplexe reichen bis dicht an die Lakunen heran und lassen an verschiedenen Stellen einen deutlichen Uebergang in das normale Epithellager erkennen.

Mikr. Diag.: Papilläres Epitheliom, ausgegangen von einer Tonsillarlakune. Entsprechend diesem Befund zeigten die Wucherungen in den später entfernten Lymphdrüsen gleichfalls epitheliomat. Bau.

2. Sarkome.

8. Frau Sponagel, 67 J. Sarkom der r. Tonsille. Eintritt 30. VIII. 83. Seit $\frac{1}{4}$ Jahr bemerkt Pat. eine Geschwulst am r. weichen Gaumen, die sich langsam vergrösserte und zuletzt oft starke Atem- und Schluckbeschwerden verursachte. Ebensolang Drüsenschwellung an der r. Halsseite, früher war Pat. stets gesund.

Status praesens: Ernährung gut. Innere Organe normal. An der r. Halsseite eine über taubeneigrosse Lymphdrüse, sowie eine Reihe bohnen-grosser Knoten längs des vorderen und hinteren Kopfnickerrandes. An Stelle der r. Tonsille ein nach unten in den Zungengrund übergehender, den Aditus phar. fast ausfüllender, harter, ziemlich glatter Tumor von blassroter Farbe und Apfelgrösse, der breitgestielt zwischen den Gaumenbögen und dem Zungengrund aufsitzt. Schlucken und Atmen erschwert, aber nicht so hochgradig, als es die Grösse des Tumors erwarten liesse.

Operation: 25. VIII. Narkose. Da eine Radikaloperation wegen der Drüsenschwellungen unmöglich ist, wird die Abtragung der Geschwulst mit dem Thermokauter derart vorgenommen, dass der Mund mit dem Whitehead'schen Spiegel offen gehalten, die Zunge und der weiche Gaumen mit Spateln geschützt wird, und dann langsam mit dem Paquelin

soviel als möglich von dem Tumor zerstört wird. Blutung = 0. — Der Heilungsverlauf gestaltete sich günstig und am 17. IX., dem Tag der Entlassung, konnte konstatiert werden: Drüsenschwellung geringer, ein Tumor im Rachen nicht mehr vorhanden, an Stelle der r. Tonsille und der Zungenwunde gut aussehende Granulationen. Weiterer Verlauf: Nach 7 Monaten erfolgte der Tod infolge des malignen Tumors.

Mikr. Befund: Das Präparat besteht in der Hauptsache aus einer Anhäufung von kleinen Rundzellen, die durch artefizielle Lücken in einzelne Gruppen geschieden sind. Sie werden nur spärlich von Bindegewebssträngen durchzogen und enthalten auch nur wenig Gefässe. Follikel lassen sich deutlich nicht mehr differenzieren, Lakunenbildungen fehlen gänzlich. An der Oberfläche ist die Zellmasse z. T. von einer Epithellage bedeckt. — Mikr. Diag.: Lymphosarkom.

9. Marie Schiffler, 31 J. Lymphosarc. tons. Eintritt 11. II. 85. Patientin stammt aus gesunder Familie, litt bisweilen an Herzklopfen, war sonst aber bis jetzt im wesentlichen gesund. Im Juni 1883 entstand ohne nachweisbare Ursache eine Verdickung der l. Tonsille, die dadurch am Schlucken hinderte. Da dieselbe trotz Gurgelwasser etc. grösser wurde, excidierte der Arzt im August 1884 ein Stück, worauf Erleichterung eintrat. Seit 2 Monaten wieder Beschwerden.

Status praesens: Mässig genährte Frau, zeigt an Stelle der l. Tonsille einen über hühnereigrossen Tumor, der von intakter, mit dilatierten Gefässen durchzogener Schleimhaut bedeckt, an der Vorderfläche glatt, an der Medianfläche höckerig und abgestumpft ist. Er reicht nach vorn bis zu dem Proc. alv. des Unterkiefers, nach rechts bis über die Mittellinie, nach hinten bis an die hintere Pharynxwand. Der untere Rand geht teilweise auf die Zunge über, der Arc. pal. gloss. ist in dem Tumor aufgegangen und sein Verlauf nur angedeutet. Unter dem Kieferwinkel sitzt eine derbe, kastaniengrosse Lymphdrüse. Milzdämpfung nicht vergrössert; im Blut keine auffällige Vermehrung der Leukocyten.

Operation: M. Cl. Nark. Schnitt vom l. Mundwinkel schräg abwärts bis aufs Kiefer dringend, das mit Stichsäge und Meissel zwischen beiden Buccales durchtrennt wird. Loslösung der Weichteile des Mundbodens vom Kiefer bis in die Gegend des letzten Molarzahns, Auseinanderziehen der Stümpfe, sodann wird vom hinteren Ende des Mundbodenschnitts aus die gut abgekapselte Tonsillargeschwulst von der Pharynxwand abgelöst und mit der Schere vom freien Rand des Gaumensegels abgetrennt. Blutung relativ gering. Ligatur der Art. phar. ascend., Thermokauterisierung der Wundfläche. Das Einfliessen von Blut in die Luftwege wird durch Vorhalten gestielter Schwämme gehindert. Jodoformieren der Wunde. Vereinigung des Kiefers durch Naht mit starkem Eisendraht. Naht der Lippen und Hautwunde mit Seide, der Schleimhaut mit Catgut. Drainage, Jodoform-Verband. — 3. III. Fieberloser Verlauf, Kiefer anscheinend et-

was konsolidiert, äussere Wunde linear geheilt, doch liegt noch die Drahtnaht. Im Pharynx gute Granulationen. Entlassung.

29. X. 85. Wiedereintritt. Ein lokales Recidiv ist nicht eingetreten, dagegen sind an der l. Halsseite 3 derbe Drüsenknoten zu fühlen, die in Narkose durch einen dem Vorderrand des Kopfnickers entlang ziehenden Schnitt entfernt werden. — 6. XI. Pat. wird entlassen. Seitdem, also seit fast 10 Jahren ist die Frau gesund geblieben.

Mikr. Befund am prim. Tumor: Unter einer Lage von Plattenepithel befindet sich in der einen Hälfte des Schnittes ein lockeres Gewebe, das zahlreiche Gefässe, Drüsen und eigentümlich gequollene, hypervoluminöse Muskelfasern enthält, in der anderen, die wegen lakunärer Epithelein- stülpung als Tonsille anzusprechen ist, liegt, vom Epithel teilweise durch Submucosa getrennt, ein aus kleinen Rundzellen gebildeter Knoten, dessen Elemente einzelne kleinere und grössere Gruppen bilden und z. T. eine reihenförmige Anordnung erkennen lassen. Der Knoten ist gut umschrieben, reicht aber doch noch in das paratonsillare Gewebe hinein.

Mikr. Diag.: Lymphosarkom.

10. Adam Becker. Tonsillarsarkom. Eintritt 21. IV. 85. Pat. aus gesunder Familie und früher selbst stets gesund, bemerkte vor $\frac{1}{2}$ Jahr, nachdem er längere Zeit an vagen Kopfschmerzen gelitten hatte, einen fötiden Geruch aus dem Mund, sowie in der r. Tonsillengegend eine Anschwellung, die seitdem rasch gewachsen ist. Bald trat auch aussen am Hals eine Geschwulst auf, die ihm mehr Schmerzen machte als die Schwellung im Mund, heftige Schluckbeschwerden stellten sich ein, Pat. konnte keine feste Nahrung mehr zu sich nehmen, ferner ward die Sprache undeutlich, näselnd, besonders nachts und beim Liegen auf der linken Seite traten Atembeschwerden auf, der Appetit ward schlecht und der Pat. will stark abgemagert sein.

Status praesens: Mässig genährter, fettarmer Mann mit ausgesprochener Arteriosklerose und kleinem Puls. Beim Oeffnen des Mundes starker Fötor. Die Gegend der r. Tonsille nimmt eine apfelgrosse, von Schleimhaut bedeckte, derbe Geschwulst ein, die mit ihrem medialen Pol die Mittellinie überschreitet; der laterale Abschnitt wölbt den weichen Gaumen vor. Auf der Innenseite zeigt der Tumor eine tiefe Rinne, und sind nach der r. Rachenseite zu unebene, mit ihm zusammenhängende, bis in die Höhe des Oesophagusansfangs reichende Wucherungen sichtbar; das Cav. nasophar. ist völlig verlegt, doch dringt beim Ausatmen noch Luft durch beide Nasenlöcher. Die Uvula und die leicht vergrösserte l. Tonsille sind gerötet. Auf der Vorderfläche zeigt der Tumor eine erbsengrosse, gelblich gefärbte Stelle. Die Mundschleimhaut weist verschiedentlich stecknadelkopfgrosse Fetteinlagerungen auf. Längs des r. Kopfnickers findet sich ein derb-höckeriges Drüsenpaquet, ebenso sind an beiden Unter-

kieferwinkeln sowie in der r. Fossa supraclav. infiltrierte Lymphdrüsen nachweisbar.

Ordination: Reinhalten des Mundes mit Kali hypermang. Kein mikr. Präparat. Auf Wunsch entlassen. $\frac{1}{2}$ Jahr später erlag Pat. seinem Leiden.

11. Franz Nockler, 12 J. Lymphosarkom der l. Tonsille. Eintritt 7. XI. 85. Vor 6 Wochen erkrankte der bis dahin stets gesunde Knabe an Schmerzen im Hals, besonders beim Schlucken und musste deshalb zu Bett gehen. Nach 4 Tagen waren die Schmerzen vorüber, jedoch blieb auf ärztlichen Rat Pat. wegen linksseitiger Mandelschwellung noch liegen. 14 Tage später zeigte sich eine knotenförmige Schwellung in der Parotis-gegend, darauf auch eine solche in der Unterkieferregion, die, ohne Schmerzen zu machen, an Ausdehnung zunahm. Seit 4 Tagen wieder Schmerzhaftigkeit.

Status praesens: Kräftig gebauter, mässig gut ernährter Knabe, Sprache gurgelnd, Foetor ex ore. Die l. Halsseite wird am Kieferwinkel von einer derben, über gänseeigrossen Geschwulst eingenommen, die den l. Ohr-lappen in die Höhe hebt und bis 2 Finger über den clavikularen Ursprung des Kopfnickers herabreicht. Ein haselnussgrosser Knoten liegt vor derselben in der Gegend der Submaxillardrüse, auch vor dem r. Kopfnicker liegt eine geschwollene Lymphdrüse. Im Mund drängt sich von der l. Tonsille her eine grosse, weiche, leicht blutende Geschwulst in den Knochendraum und füllt diesen nach rechts und unten hin bis auf den Zungen-Grund völlig aus, so dass rechts nur ein geringer Raum für Speisen übrig bleibt. Die Respiration durch die Nase ist unbehindert. Lungen ohne entschieden pathologische Veränderung, am Herzen ein systolisches, schabendes Geräusch, Puls klein, weich, Leukocyten etwas vermehrt.

Ordination: Kali hypermang. als Mundwasser; Einreiben von Jodoform, Umschläge mit 10 % Kreuznacher Mutterlauge. Arsenik innerlich. — 14. XI. Injektion von Acid. arsenic. in die Geschwulst. — 22. XI. Ueber mannsfaustgrosser Tumor aussen, grosser, die Zunge verdrängender im Rachen, besonders entwickelt im Palat. molle, Nasengänge noch frei. Respiration und Deglutition sehr erschwert. Drüse vor dem r. Kopfnicker pfirsichgross. Auf Wunsch der Eltern entlassen. Kein mikr. Präparat. 14 Tage später Tod an Entkräftung.

12. Philippine Weber, 51 J. Tonsillarsarkom. Eintritt 5. V. 90. Patientin, nicht erblich belastet, war ausser 2maliger puerperaler Brustentzündung stets gesund, bis sie vor 5 Monaten Schluckbeschwerden bekam und in der r. Mandelgegend eine weiss belegte Anschwellung bemerkte. Der zugezogene Arzt verordnete Gurgelwasser. Einige Wochen später trat auch aussen am Hals eine Geschwulst auf. Vor 14 Tagen wurde Pat. vom Arzt mit Höllenstein gepinselt und äusserlich eine blasenziehende Salbe verordnet. Hierauf soll die äussere Geschwulst abgenommen haben, neuerdings wieder stärkeres Wachstum der intrabuccalen Schwellung.

Status praesens: Etwas anämische Frau von reduziertem Fettpolster

und schwach entwickelter Muskulatur. Innere Organe normal. Allgemeinbefinden gut. An der r. Halsseite befindet sich ein unmittelbar unter dem Ohr beginnender, etwa hühnereigrosser, frei beweglicher Tumor. Im Mund ist die r. Tonsille ersetzt durch eine in die Mundhöhle hereinragende, wallnussgrosse Geschwulst, die nach vorn den Arc. pal. gloss., nach innen die r. Seite des weichen Gaumens und der Uvula völlig verdeckt. Ihre Oberfläche ist grauschwarz verfärbt, mit nekrotischen Fetzen belegt und secretiert stark stinkendes Sekret. Konsistenz weich, elastisch. An der Hinterseite des Kopfnickers findet sich eine Kette derber, bis bohnergrosser Drüsen; einen weiteren Knoten enthält die l. Fossa supraclav. Nase und Choanen sind frei. Die Stimme hat einen nasalen Beiklang.

Operation: 8. V. 90. Gemischte Narkose. Schnitt parallel dem Kieferast über den äusseren Tumor, der sich nach Unterbindung einiger grösserer Gefässe leicht enukleiren lässt, die übrigen Drüsen werden nicht entfernt. Der Tumor besteht aus fleischwasserfarbenem, sprödem, lymphatischem Gewebe (Sarkomgewebe). 2 Stunden später wird die Tonsillargeschwulst ohne Narkose mit dem Messer abgetragen, die Blutung durch Digitalkompression gestillt. — 13. V. Entfernung der Nähte. Heilung p. p. Zwischen den Gaumenbögen ist nur noch ein kleiner Rest des Tumors sichtbar. — 18. V. Entlassung. 5 Monate später Tod an Recidiv.

Mikrosk. Befund: Die ganze Schnittfläche wird eingenommen von einer aus lymphoiden Zellen bestehenden Gewebsmasse. Dieselbe breitet sich grösstenteils gleichmässig aus und geht auch in das submuköse Gewebe hinein. Im Innern enthält sie nur wenige Bindegewebsstränge und zeigt an einer Stelle eine deutlich als Lakune erkennbare Epithelplatte sowie in deren unmittelbaren Umgebung einen scharf begrenzten, ovalen Knoten aus dichter stehenden Zellen, der wohl als Lymphfollikel anzusprechen ist, an einem anderen, gefässreichen Punkt ist die Zellanhäufung auf eine weite Strecke hin von einer Hämorrhagie ersetzt.

Mikr. Diagn.: Lymphosarkom.

13. Anton Gebhardt, 30 J. Tonsillarsarkom rechts. Eintritt 21. IX. 92. Pat. stammt aus gesunder Familie und ist bis zur jetzigen Krankheit stets gesund gewesen. Vor 8 Jahren bemerkte er eine, ihn beim Schlucken hindernde Anschwellung der r. Mandel, die auf Anwendung von Gurgelwasser und einer Medizin wieder zurückgieng. Nach 4 Jahren stellte sich die Anschwellung wieder ein und zwar jetzt in grösserer Masse und ohne durch innere Mittel gebessert zu werden. Vor 2 Jahren wurde vom Arzt eine Incision ohne Erfolg ausgeführt, in den letzten 3 Monaten mehrfach Geschwulstteile excidiert.

Status praesens: Hagerer Mann von mittlerem Ernährungszustand, etwas blassen Schleimhäuten. Stimme stark nasal. Atmung meist durch den Mund. — Hinter dem r. Kieferwinkel findet sich eine kugelige, weich elastische Geschwulst. Am Innenrand des Kopfnickers sind einige Lymphdrüsenknoten fühlbar. Das Öffnen des Mundes besonders rechts erschwert.

Im Bereich des weichen Gaumens und der Tonsille wölbt sich eine hühner-eigrosse Geschwulst vor, die den r. vorderen Gaumenbogen verdrängt, die ödematös verdickte Uvula nach links und oben verschiebt und sich in papillären Wucherungen bis zur Epiglottis fortsetzt. Der Aditus laryng. ist dadurch geschmälert und bei starkem Atmen hört man ein Stenosen-geräusch. Der Schluckakt ist bedeutend gehemmt und schmerzhaft. Innere Organe normal.

Operation: M. cl. Nark. Schnitt vom Mundwinkel bis hinter den Unterkieferwinkel legt nach doppelter Ligierung der Art. max. ext. und Abhebelung des Masseter den Unterkiefer frei, der hinter dem 3. Molarzahn mit der Stichsäge durchtrennt wird. Nach Auseinanderziehen der Stümpfe wird der Tonsillartumor samt Gaumenbögen, Uvula, angrenzendem Pharynx und Mundschleimhaut umschnitten und exstirpiert, die blutenden Gefässe unterbunden, die Wundfläche mit Sublimat abgewaschen und die Kieferstümpfe mit Elfenbeinstift vereinigt. Naht der Weichteile, antiseptischer Verband.

Verlauf: Wegen Nachblutung 3 St. post. op. Tamponade der r. Pharynxwand und der Choanen, im übrigen Heilungsverlauf ungestört. 7. X. 92. Hautwunde p. p. geheilt. Unterkiefer konsolidiert. Oeffnung des Mundes noch erschwert. Die intrabuccale Wunde zeigt noch eitrigen Belag. Auf dringenden Wunsch mit Gurgelwasser und Arsenik entlassen.

25. IX. 93. Wiedereintritt: Seit 5 Wochen Auftreten eines, sich ohne Schmerzen vergrößernden Knotens am Kieferwinkel.

Status praesens: Ziemlich guter Ernährungszustand. Am distalen Ende der über den Kiefer ziehenden Operationsnarbe findet sich eine derbe, nuss-grosse Geschwulst, die in der Tiefe fixiert, unter der Haut aber noch verschieblich ist. Der weiche Gaumen wird durch eine, den Nasenrachenraum ausfüllende und der hinteren Pharynxwand angehörige Geschwulst vorgewölbt, die bis zur Höhe der Zungenbasis im Isthmus faucium herabreicht. Das Unterkiefer ist ohne Deformität geheilt. An Stelle der früheren Operationswunde im Gaumen eine weissliche Narbenmasse.

Ordination: Sol. Fowl., Gurgelwasser. — Entlassung.

12. I. 94. Wiedereintritt: Der Tumor am Kieferwinkel, über dem die Haut noch verschieblich ist, ist zu $1\frac{1}{2}$ Faustgrösse angewachsen. Die Wucherung im Mund reicht nach innen bis über die Mittellinie, nach vorn bis zum Zungengrund, nach hinten verlegt sie die r. Choane. Sie zeigt eine zerklüftete, mit schmierigem Eiter belegte Geschwürsfläche. Bei einer am 17. I. durch die alte Hautnarbe geführten Probeincision ergibt sich, dass die Wucherung am Hals ohne Grenze in das Unterhautzellgewebe und den Kopfnicker übergeht, es wird daher von einer Operation Abstand genommen und Pat. mit antiseptischen Mundwässern, Arsenik und Spermininjektion (versuchsweise) behandelt. — 29. I. Ungebessert entlassen. Weiteres Schicksal nicht zu erfahren.

Mikroskopischer Befund am primären Tumor: Ueber die Schnittfläche

breitet sich eine gleichmässige, lymphoide Gewebsmasse aus, in der vereinzelte Bindegewebsstränge und Gefässe nachweisbar sind. Dieselbe geht an einer Stelle auf ein lockeres, Gefässe und Muskeln enthaltendes Gewebe über, das sich zwischen 2 Geschwulstlappchen einschiebt. Auf die Natur des ursprünglichen Gewebes lässt sich schliessen aus einem, eine kleine Strecke weit noch erhaltenen Ueberzug aus Plattenepithel, der an einer Stelle eine lakunäre Einsenkung zeigt, sowie aus einzelnen lichterem, ovalen Zellkomplexen mit schwach angedeuteter Contour, die wohl Lymphfollikeln entsprechen.

Mikroskopische Diagnose: Lymphosarkom.

14. Johann Möhliger, 43 J. Tonsillarsarkom. Eintritt 13. II. 93. Pat. stammt aus gesunder Familie und hat selbst nie an einer erwähnenswerten Krankheit, insbesondere nie an Mandelentzündung gelitten. Ohne bekannte Ursache traten im November 92 langsam sich steigernde Beschwerden beim Schlucken ein. Der Arzt konstatierte eine Vergrösserung der l. Mandel; verordnete Lysolausspülungen und excidierte Ende Dezember 4 Stücke des Tumors, worauf Erleichterung erfolgte. Doch schon Mitte Januar wuchs die Mandel wieder rascher, das Schlucken wurde stark behindert, und an der l. Halsseite trat eine Anschwellung auf.

Status praesens: Mittelgrosser Mann von mässigem Ernährungszustand, anämischen Schleimhäuten, cyanotischer Gesichtsfarbe. Pat. atmet meist mit geöffnetem Mund, räuspert sich oft und wirft grosse Massen Schleim aus. Sprache undeutlich, stark nasal. — Direkt unter dem l. Unterkiefer ist die Halsseite flach vorgewölbt durch knollige, kettenartig zusammenhängende, nussgrosse Lymphdrüsenknoten. — Beim Oeffnen des Mundes zeigt sich die Zunge etwas nach rechts verdrängt, die ganze hintere, linke Abteilung der Mundhöhle wird eingenommen von einer gut wallnussgrossen, pilzförmigen, von Schleimhaut überzogenen Geschwulst, die von der Gegend der l. Tonsille entspringt, den l. Gaumenbogen nach hinten und oben verdrängt, nach innen die Mittellinie überschreitet, nach unten in den Zungenrund, nach hinten auf den Pharynx übergeht, wo der Tumor ulcerös, zerklüftet erscheint. Der Eingang zu den Choanen ist verengt, aber frei von Geschwulst. Der Zugang zum Schlund ist stark stenosiert und Pat. nicht fähig, festere Speisen zu sich zu nehmen. Nach aussen und links greift der Tumor auf die Innenseite des Unterkiefers über. In der l. Supraclaviculargrube und Leistengegend Drüsenschwellungen. Innere Organe normal.

Operation: 17. II. 93. M. Cl. Nark. Tracheot. superior wegen sehr erschwerter Atmung während der Narkose. Schnitt vom Mundwinkel zum Kieferwinkel, von da senkrecht abwärts dem Vorderrand des Kopfnickers entlang bis zur Schlüsselbeingrube. Nach Entfernung der infiltrierten Lymphdrüsen wird das Unterkiefer in der Höhe des ersten Molarzahns umschnitten, subperiostal mit der Stichsäge durchtrennt und die beiden Knochenstümpfe mit Haken auseinandergehalten. Nunmehr wird der obere, laterale Abschnitt des Tumors stumpf gegen den Kiefer zu abgelöst, die ganze Zungenmus-

kulatur, die Nn. hypogl. und glossophar. art. und r. ling. durchtrennt, dann zur Ablösung der unteren Grenze gegen das Zungenbein hin, das kleine Zungenbeinhorn und die Hälfte der Epiglottis entfernt, während nach oben der ganze, l. weiche Gaumen bis über die Mittellinie hinaus der Resektion anheimfällt. Die hintere Pharynxwand bleibt fast unbeschädigt. Zuletzt wird noch durch Resektion des grössten Teils der l. Zungenhälfte auch der Kontakt mit dieser gelöst und der Tumor in toto entfernt. — Die Blutung war, da sorgfältig alle Gefässe unterbunden wurden, gering. Schluss der Zungenwunde durch Catgut. Annähen der oberen Wundfläche des Gaumens an die seitliche Schnittlinie des Pharynx. Tamponade der Wundhöhle vom Hals her, Vereinigung des Kiefers mit Elfenbeinzapfen und starken Periostnähten. Naht der Weichteile. Der entfernte Tumor zeigt auf dem Durchschnitt alveoläre Struktur, ist blass, markig, die centralsten Partien erweicht. Ebensolches Aussehen der Drüsenknoten.

Anatomische Diagnose: Lymphosarkom der l. Tonsille, übergreifend auf Pharynx, Epiglottis und Zungenwurzel.

Verlauf: Auswurf am ersten Tag blutig, dann schleimig eiterig. Ernährung erst nur per Klysma, dann mittelst einer, durch eine Zahnücke eingeführte Schlundsonde. — 1. III. Entfernung der Kanüle. — 4. III. Pharynxdefekt verkleinert, Wundfläche gut granulierend. Aufstehen. — 13. III. Pat. schluckt wieder feste Speisen. Pharynxdefekt nahezu, Trachealwunde völlig verheilt. Kiefer konsolidiert. Mit Kali hypermang. entlassen. 2 Monate später Tod an Erstickung.

16. IV. Wiedervorstellung: Weitgehendes Recidiv der l. Halsseite bis herab zum Jugulum, Infiltration des ganzen Mundbodens. Lysol innerlich. Entlassen.

Mikroskopischer Befund: Unter einer schmalen Epitheldecke, die 2 Lakunen in das Innere einstülpt, wird das Gewebe von kleinen Rundzellen ausgefüllt. Dieselben sind vorwiegend in Zügen von der Oberfläche nach dem Innern zu angeordnet und lassen ausser einigen Gefässen und Bindegewebssträngen keine sonstigen, der Tonsillengegend ursprünglich zukommenden Bestandteile mehr erkennen.

Mikroskopische Diagnose: Lymphosarkom.

15. Peter Wirtz, 63 J. Sarkom der l. Tonsille. Eintritt 28. II. 93. Pat. stammt aus gesunder Familie, machte vor 15 Jahren Typhus durch und leidet schon lange an Fussgeschwüren. Vor 2 Monaten bemerkte er eine Anschwellung in der l. Gaumengegend, die bis vor 5 Wochen gewachsen sei, von da ab aber nicht mehr grösser geworden sein soll.

Status praesens: Gut aussehender Mann, innere Organe, ausser Emphysema pulmonum, normal; an beiden Unterschenkeln ausgedehnte Varicen, links auch Ulcera cruris. — Sprache etwas näselt, keine Schluck- und Atembeschwerden, keine Schmerzen. — Die Basis der l. Zungenhälfte bedeckt ein derber, kleinhöckeriger, von intakter Schleimhaut überzogener,

walnussgrosser Tumor, der den l. Gaumen vorwölbt, nach oben bis zum Hinterrand des harten Gaumens, nach innen bis zur Mittellinie reicht und die Uvula verdrängt. Tonsille und Gaumenbögen sind in dem Tumor völlig aufgegangen. Derselbe ist gegen Pharynx, Epiglottis, Zungenbein, Kiefer und harten Gaumen abgrenzbar und verschieblich.

Operation: 3. III. 93. Narkose. Schnitt vom Mundwinkel bis zur Gegend des letzten Molarzahns. Die vorgewölbte Gaumenschleimhaut wird quer gespalten, worauf sich die, von einer fibrösen Kapsel umgebene Geschwulst leicht enukleieren lässt. Abtragung des dünnen, nach hinten fixierten Stiels, Schluss der Wunden des Gaumens und der Wange durch Naht. — Der Tumor macht den Eindruck eines Fibrosarkoms. — Glatte Heilung p. p. 11. III. Entlassung. Bis 2. IX. 94 gesund geblieben.

Mikroskopischer Befund: In einer durch Fettzellengruppen in einzelnen Balken zerlegten Grundsubstanz ist eine Anzahl zumeist in Gruppen zusammenliegender Gefässe eingebettet. Dieselben besitzen meist sehr weite, bald kreisrunde, bald unregelmässig verzogene Lichtungen, in deren Innern seltener einzelne rote Blutkörperchen, häufiger abgestossene, glatte Zellen liegen, während sie im übrigen glasige oder körnige, oder, wo das Lumen ganz ausgefüllt und eng ist, konzentrisch geschichtete Gebilde enthalten, die an Psammomkugeln erinnern. Nach aussen vom Endothel dieser Gefässe lässt sich regelmässig eine 2—3fache Schicht länglicher Zellen erkennen, welche das ganze Lumen umrändern und von einzelnen Punkten aus Fortsätze entsenden. Diese Fortsätze folgen in ihrem Verlauf den Bindegewebsbalken und bestehen zum kleinen Teil aus einem sich diffus ausbreitenden Zellkomplex, zum grösseren aus schmalen, langgestreckten Strängen. In letzterem Fall zeigen sie vielfache Ramifizierungen und stellen entweder die Verbindung mit benachbarten Gefässen oder Zellreihen her, oder sie enden blind mit meist kolbiger Anschwellung im Bindegewebe oder sie laufen in feine Kapillaren aus, die dann zwischen ihren Wänden noch einzelne Geschwulstzellen bergen. Ausserdem sind noch folgende Einzelheiten zu bemerken: 1) eine Gruppe von 3 mit Zellen umgebenen Lichtungen, von denen die eine in der Mitte eine stark lichtbrechende Masse zeigt, welche in einen hyalinen Innensaum der innersten Zellen überzugehen scheint, während die beiden anderen lediglich den Innensaum besitzen und dadurch Drüsenquerschnitte vortäuschen können, indessen lässt sich bei Anwendung der Mikrometerschraube feststellen, dass die Säume verschwinden, also nicht im Niveau der Zellen stehen und folglich wohl bloss Auflagerungen der Gefässwand sind. — 2) Ein breites Gefässlumen, in das von der einen Seite her ein Zapfen von epithelartigen, central abgeplatteten Zellen sich einschiebt. — 3) Fächerartige, stark lichtbrechende Figuren, die in dem körnigen Inhalt zweier Gefässe liegen.

Mikroskopische Diagnose: Lymphangiosarkom, auf dem Boden eines Lymphangioms entstanden.

16. Else Z., 13 J. Myxosarkom der r. Tonsille. Eintritt 8. III. 91. Das Kind, früher gesund und aus gesunder Familie stammend, bemerkte vor 6 Wochen das rasche Entstehen und Wachsen einer weichen Geschwulst auf der r. Gaumenseite, die leicht blutete, beim Schlucken und Sprechen hinderte. Der Arzt pinselte mit Tinct. Tujac, konnte das Wachstum aber nicht aufhalten.

Status praesens: Blühend aussehendes, kräftiges Mädchen. Der Vorderseite des weichen Gaumens sitzt eine circa wallnussgrosse, mehrhöckerige, von etwas injiciert Schleimhaut überzogene Geschwulst auf, deren breiter Stiel dem Verlauf des vorderen Gaumenbogens folgt. Die r. Tonsille leicht vergrössert. Der weiche Gaumen in der Umgebung etwas ödematös. Sprache nälend, schwer verständlich. Keine Drüsenschwellung.

Diagnose: Adenosarkom einer dystopierten Tonsille.

Operation: 9. III. Narkose, hängender Kopf, Einlegen des Whitehead'schen Spiegels. Excision des Tumors mit ovalärer Umschneidung seines Stiels und Naht der Wundfläche mit Seide. Verlauf fieberfrei, am 13. III. Entfernung der Nähte. — Am 14. III. Entlassung.

15. IV. 91. Wiedereintritt: Seit der Entlassung ist die Geschwulst wieder sehr stark gewachsen, an der Stelle der früher entfernten sitzt eine gleichgeformte, ca. $1\frac{1}{2}$ mal so grosse, die einen Fortsatz zwischen beide Zahnreihen entwickelt hat, der beim Kauen beständig gequetscht wird. Der r. weiche Gaumen ist vorgewölbt, der Hiat. dext. ganz verschlossen, die Uvula verzogen, ödematös, die umgebende Gaumenschleimhaut gerötet, an einigen Stellen pseudo-membranös belegt, die r. Carotisdrüsen bohnen-gross angeschwollen.

2. Operation: M. cl. Nark.; Tracheot. sup. (da die Narkose erst sehr schwierig); Langenbeck'scher Schnitt vom Mundwinkel zum Zungenbeinhorn, Exstirpation der submaxillaren und Carotislymphdrüsen, der Kiefer wurde dicht vor dem aufsteigenden Ast in leicht geneigter Linie durchschnitten, dabei ein in der Alveole liegender Molarzahn halbiert, dann der N. ling. und die Mm. stylohyoid., mylohyoid., stylogloss., durchtrennt, die Geschwulst so gut als möglich mit Scheere und Messer entfernt, wobei die Hälfte des weichen Gaumens bis zur Uvula, der r. hintere Pharynxteil und fast die ganze r. Tonsille fortgenommen wurde. Nach Stillung der Blutung ward der Kiefer, der sich wegen der grossen Alveolarhöhle nicht nageln liess, durch Periostnaht vereinigt; Naht der Weichteile, Jodoformdocht-drainage. Die entfernte Geschwulst zeigt das Bild lymphatischer Hyperplasie mit eingelagerten Sarkomknoten und enthält ausserdem noch gelappte, schwammige, an eine hypertrophische Rachentonsille erinnernde Partien. Ueber den Heilungsverlauf berichtet die Krankengeschichte nichts. Pat. ist ihrem Leiden später erlegen.

Mikroskop. Befund: 1) Am primären Tumor: Der Schnitt ist auf seiner ganzen Circumferenz umrandert von einem Epithelsaum, der durch tiefe und verästelte Einsenkungen einen eigentümlich lappigen Bau des Prä-

parates bedingt. Das Innere desselben wird eingenommen von einem myxomatösen Gewebe, in dem vereinzelte Muskelfasern, sehr zahlreiche Gefässe und ausserdem oblonge, z. T. geradezu spindelförmige Zellen eingelagert sind. Die letzteren sind zu einzelnen Reihen angeordnet und folgen durchaus dem radiären Verlauf der Faserzüge. Des weiteren sind einzelne Lymphfollikel erkennbar, die nicht hyperplasiert sind und auch nicht in die Geschwulstelemente übergehen. — Mikroskopische Diagnose: Myxosarkom.

2) Am Recidiv: Ueber die ganze Fläche des Präparates zieht sich, eingebettet in einer bindegewebigen Grundsubstanz, eine Gewebsmasse, aus rundlichen Zellen bestehend, welche im allgemeinen den Lymphkörperchen ähnlich sehen und nur vereinzelt eine erheblichere Grösse angenommen haben. Lakunen oder Lymphfollikel fehlen, dagegen finden sich innerhalb, sowie am Rand des Schnittes mehrfach quergestreifte Muskelfasern und ausserdem an einzelnen Stellen strichweise degenerierte, nicht gefärbte Partien.

Mikroskopische Diagnose: Rundzellensarkom.

So wurden in der Heidelberger Klinik von 1878—93, abgesehen von der Braun'schen Veröffentlichung, 16 Fälle von maligner Neubildung der Tonsillengegend beobachtet, von denen 7 als Carcinome, 9 als Sarkome bezeichnet worden sind.

Während nun oben bezüglich der Histologie der Tonsillartumoren ganz allgemein konstatiert wurde, dass an den Mandeln von Carcinomarten nur das Epitheliom auftreten kann, dass ferner unter den Sarkomen das Lymphosarkom zwar das häufigste, aber nicht das allein vorkommende ist, so mögen hier die mikroskopischen Befunde, durch die in $\frac{2}{3}$ der Heidelberger Fälle die Krankengeschichten ergänzt werden konnten, etwas näher erörtert werden: Unter ihnen sind die Epitheliome durch 3 Fälle vertreten, und zufälligerweise repräsentiert jeder derselben wieder einen anderen Typus: Während nämlich im ersten Fall (Fall 1) Abplattung und Verhornung der Krebszapfen vorherrschend ist, weist der zweite (F. 5) die epitheliomatösen Zellstränge nur in unveränderter Form auf, und im dritten (F. 7) sind die neugebildeten Gewebsmassen derart in rundliche Zellläpchen angeordnet, dass erst der Nachweis eines Uebergangs dieser Gebilde in normales Epithel zur Diagnose eines Epithelialkrebses und zwar eines papillomatös gewucherten führen konnte, wogegen anfänglich an ein tubulöses Angiosarkom gedacht wurde. Während dann ferner das erste Präparat von der Tonsille überhaupt nichts erkennen lässt, und beim zweiten von dem weithin über die Weichteile der Mundrachenhöhle ausgebreiteten Tumor nur eine Randpartie der Mandel ergriffen war, so stellt sich das dritte als ein von der Tonsillensub-

stanz im eigentlichen Sinne ausgegangenes Epitheliom dar, da es gerade eine Lakune ist, von der die Neubildung ihren Ursprung genommen hatte.

Endlich ist zu bemerken, dass Fall 5 neben der krebsigen Infiltration eine Wucherung der lymphatischen Elemente der Tonsille im übrigen Teil aufweist, und im F. 7 die gelegentlich der Operation des primären Tumors exstirpierten Lymphdrüsen lediglich das Bild einfacher Hyperplasie zeigen, die später entfernten dagegen krebsig durchwachsen waren. Es dürften diese beiden Erscheinungen wohl im Sinn der oft gemachten Erfahrung zu deuten sein, dass einer Ausbreitung von Carcinom in lymphatischen Organen eine einfache Hyperplasie derselben — herrührend von septischer Infektion (Verjauchung des primären Tumors) oder einer spezifischen Gewebsreizung — vorangehen kann.

Unter den Sarkompräparaten erwies sich die Mehrzahl als Lymphosarkom, und zwar wurde die Diagnose mit Rücksicht darauf gestellt, dass einerseits die Schnitte im Innern das Bild einer chronischen Hyperplasie lymphatischer Organe darboten, andererseits die Zellmassen auch in das umgebende Gewebe übergegriffen hatten. Davon durchaus verschiedene Befunde haben die beiden letzten Fälle ergeben:

Im Fall 15, in dem der Tumor durch seine feste Abkapselung und derbe Beschaffenheit, sowie wegen des Fehlens von Metastasen in regionären Lymphdrüsen ein Fibrosarkom vermuten liess, haben wir es im mikroskopischen Präparat zu thun: einmal mit abnorm weiten und abnorm zahlreichen Gefässen, d. h. den Erscheinungen eines Angioms, sodann mit einer Umränderung dieser Gefässe mit Zellen und davon ausgehenden anastomosierenden Zellsträngen, d. h. den Merkmalen einer Zellgeschwulst, die in innigem Verhältnis zu den Gefässen steht, m. a. W. eines Angiosarkoms. Daher muss die Diagnose lauten auf primäres Angiom, sekundäres Angiosarkom und zwar nicht der Blut-, sondern der Lymphgefässe, in Anbetracht dessen, dass sich die Bahnen der Zellstränge so streng an den Verlauf der Bindegewebsfasern halten, und dass der Inhalt vielmehr veränderter Lymphe als verändertem Blut gleichsieht. Unterstützt wird diese Diagnose noch dadurch, dass dieselben kolbigen Anschwellungen der Kranzenden, dieselbe Varietät in der Form der Geschwulstzellen und ebenso auch psammomartige Bildungen, wie sie in diesem Präparat gefunden wurden und eventuell auf eine falsche Fährte führen könnten, auch anderweitig bei Angiosarkom beobachtet wurden (Kolazek, v. Hippel).

Im Fall 16 liegt das Eigentümliche darin, dass, während das dem Tumor entnommene Präparat wegen der schleimigen Grundsubstanz und seinen z. T. spindeligen Zellen als Myxosarkom anzusprechen ist, beim zweiten, das von einem, wenige Wochen später entstandenen Recidiv stammt, die Schnittfläche von Rundzellen wie überschwemmt erscheint, und so ein Bild entsteht, wie wir es sonst beim Lymphosarkom zu finden pflegen.

Dass es sich in der That das erstemal um ein Myxosarkom, das zweitemal um ein Lymphosarkom gehandelt habe, erscheint nicht sehr wahrscheinlich, noch weniger darf im letzten Präparat etwa ein hyperplasierter Lymphfollikel gesehen werden, da ein solcher niemals, wie das hier der Fall ist, Muskelfasern in sich schliesst; vielleicht haben, als das Myxosarkom recidierte, die enorm rasch sich vermehrenden Zellen die schleimige Zwischensubstanz gänzlich verdrängt, und sind die spindeligen Zellen durch rundliche Formen, die aber deshalb noch nicht als Lymphzellen anzusehen wären, überwuchert worden.

Bezüglich der klinischen Erscheinungen sei hier nur hervorgehoben, dass auch bei den Heidelberger Fällen keinerlei chemische, traumatische oder entzündliche Reizungen eine Rolle als ätiologisches Moment gespielt haben, dass ferner sämtliche Epitheliome als typisches Krebsgeschwür, sämtliche Sarkome als kugelige Tumoren aufgetreten sind, und endlich Metastasen in entfernten Teilen des Körpers in keinem Fall sicher nachzuweisen waren. Wie sich im übrigen die Verteilung auf Alter und Geschlecht, das Weitergreifen auf die Umgebung und die subjektiven Symptome dargestellt haben, und wie sich darin im Wesentlichen eine völlige Uebereinstimmung mit den Fällen der Kasuistik ergibt, das mögen noch die ff., dem obigen entsprechenden Tabellen erläutern.

1. Geschlecht.

Geschwulstart	Männer		Frauen	
	absol. Zahl	in Proz.	absol. Zahl	in Proc.
Carcinom	7	100	0	0
Sarkom	5	55,6	4	44,4

2. Alter.

Geschwulstart	0—10	12—20	20—30	30—40	40—50	50—60	60—70	70—80 J.
Carcinom	0	0	0	0	1	1	4	1 F.
Sarkom	0	2	0	2	1	1	2	0 F.

3. Ausbreitung.

Geschwulstart	Im Ganz.	davon übergegr.	w. Gaumen Gaumenbögen	Pharynx	Kehlkopf	Kiefer	Zunge
Carcinom	6	6	6	3	1	2	6
Sarkom	9	6	4	3	1	0	2

4. Subj. Symptome.

Geschwulst	Schluckbeschw.	Sprachstörung	Atemnot	Schmerzen
Carcinom	5	2	0	5
Sarkom	8	7	5	3

Wichtiger erscheint wieder die Frage, ob die Tumoren auch als primär von der Tonsille ausgegangen zu betrachten sind. Dieselbe ist nur in Fall 7 auf Grund des mikroskopischen Befundes unbedingt zu bejahen, während in den übrigen der Umstand, dass die Ulceration bei der Untersuchung sich schon als weit über die Tonsille hinaus ausgebreitet erwies, einer Entscheidung im Weg steht. Will man auf die Angaben der Patienten selbst vertrauen, so ist einmal die Kieferschleimhaut, ein andermal der weiche Gaumen, ein drittesmal die Zunge der Ausgangspunkt gewesen. Demgegenüber liessen die Sarkome nur bei 1 Fall, dem Angiosarkom, es als zweifelhaft erscheinen, ob Gaumenbogen, ob weicher Gaumen oder die Tonsille den ursprünglichen Mutterboden abgegeben habe, da alle 3 Teile gleichmässig infiltriert waren, während ein weiterer Fall das Myxosarkom mit Sicherheit auf ein follikuläres Gebilde an der Vorderseite des weichen Gaumens und alle übrigen bei der vorzugsweise oder selbst ausschliesslichen Beteiligung der Tonsille auf diese selbst zurückzuführen sind.

Ueber Verlauf und Behandlung der Heidelberger Fälle mag zunächst wiederum eine kurze, tabellarische Uebersicht erfolgen:

Ge- schw.- art	Fall Nr.	Alter der Ge- schw.	Erste Klinik- behandlung	Erfolg der Behandlung	Weitere Behand- lung	Ende	Gesamt- dauer d. Krank- heit
Krebs.	1	4 Mon.	Condurango.	Nur subj. Besse- rung.	—	Tod.	6 Mon.
"	2	4 "	—	—	—	"	14 "
"	3	6 "	—	—	—	"	6 ³ / ₄ "
"	4	12 "	—	—	—	"	15 "
"	5	6 "	Rad.-Oper. nach v. Langenbeck.	Schluckpneumo- nie. Tod.	—	"	6 "
"	6	1 ¹ / ₂ "	—	—	—	"	6 ¹ / ₂ "
"	7	2 "	Rad.-Oper. nach v. Langenbeck.	Drüsenrecidiv nach 1 Jahr.	2mal Rec.- Operat. Arsenik.	—	Bis jetzt 60 M.
Sar- kom.	8	3 Mon.	Palliat. Operat. Drüsen bleiben.	Heilung der Wunde im Mund.	—	Tod.	10 M.
"	9	18 "	Rad.-Oper. nach v. Langenbeck.	Nach 7 Monaten Drüsenmetast.	Recidiv- Operat.	Dau- ernde Heilg.	—
"	10	6 "	—	—	—	Tod.	12 "
"	11	1 ¹ / ₂ "	Arsenik inner- lich und als Injektion.	Keine Besserung.	—	"	2 "

Geschw.-art	Fall Nr.	Alter der Geschw.	Erste Klinikbehandlung (abgesehen von Gurgelwasser)	Erfolg der Behandlung	Weitere Behandlung	Ende	Gesamtdauer d. Krankheit
Sarkom.	12	5 Mon.	Palliat. Entfernung eines Tumorstückes.	Heilung der Wunde per pr.	—	Tod.	10 M.
"	13	48 "	Operation nach v. Langenbeck.	Nach 2 Mon. inop. Recidiv.	Arsenik, Spermininjektion	—	mind. 62 M.
"	14	3 "	dto.	Nach 1 Mon. inop. Recidiv.	Lysol innerlich.	Tod.	7 "
"	15	2 "	Rad.-Op., Jäger'schem Schnitt.	Nach 1 1/2 J. noch recidivfrei.	—	—	—
"	16	1 1/2 "	Intrabucc. Op. am häng. Kopf.	Nach 1 Monat Recidiv.	Rad.-Op. nach v. Langenb.	Tod.	?

Für die Dauer der Krankheit ergibt sich aus dieser Zusammenstellung zunächst, dass dieselbe eine ausserordentlich verschiedene in den einzelnen Fällen ist, sie schwankt bei den nicht operierten Carcinomen zwischen 6 und 14 Monaten, bei den nicht operierten Sarkomen zwischen 2 und 12 Monaten, ja sie betrug im F. 13 (Sarkom) sogar 4 Jahre, bis nur eine ausgiebige Entfernung der Geschwulst stattfand. Die mittlere Dauer der nicht operierten Fälle belief sich bei Krebs auf etwa 10 Monate, bei Sarkom auf 7 Monate. (gegen fast 2 Jahre nach den Sarkomfällen der Litteratur.)

Was die Behandlung anbetrifft, so machte es sich auch hier fühlbar, dass die Patienten fast alle mit dem Aufsuchen der Klinik zu lange gezögert hatten, waren doch bei der Aufnahme im Mittel 7 Monate über das erste Bemerktworden des Leidens von Seiten der einzelnen Kranken schon hinweggegangen und fehlten Metastasen in den regionären Lymphdrüsen nur noch ausnahmsweise.

Daher ist es nicht zu verwundern, dass in nicht mehr als 7 unter den 16 Fällen eine Radikaloperation überhaupt noch versucht werden konnte. Bei dem Myxosarkom (1. Op.) und dem Angiosarkom bestand dieselbe darin, dass intrabuccal am hängenden Kopf resp. nach Jäger'schem Wangenschnitt eine Incision über dem Tumor gemacht, und dieser dann stumpf aus der Umgebung ausgelöst wurde. In den anderen 5 Fällen, sowie beim recidivierten Tumor von Fall 16 trat bei der lokalen und metastatischen Ausbreitung der Geschwülste an Stelle dieses Verfahrens die Langenbeck'sche Operationsmethode, die dann je nach Umständen einzelne Modifikationen im Weichteilschnitt (Fall 14), in der Resektionslinie (Fall 5 vor dem aufsteigenden Kieferast) oder endlich in der Vereinigung

der Kiefer (1mal Eisendrahtnaht, 1mal nur Periostnaht, 3mal Elfenbeinverzapfung) erfahren hat, und auf welche eventuell eine künstliche Ernährung mit der Schlundsonde, jeweils zu jeder Mahlzeit eingeführt (Fall 5, 14) folgen musste.

Obwohl es sich meist um sehr schwere Eingriffe (cf. Fall 5, 13, 14, 16^u) gehandelt hat, so wurde, und zwar ohne dass während der Operationen ein Unfall zu verzeichnen gewesen wäre, von der Einführung einer Tamponkanüle oder ähnlichen Schutzmassregeln (Carotisunterbindung) zur Verhütung von Blutaspiration stets abgesehen und nur dann tracheotomiert, wenn es die durch die vorhandene Atemnot erschwerte Narkose erforderte, während dem Einfließen von Blut in den Larynx einmal durch entsprechende Lagerung des Pat. (hängender Kopf), im übrigen durch öfteres Austupfen der Rachenhöhle vorgebeugt ward.

Die Erfolge der Operationen sind quoad vitam, mit Ausnahme eines Falls, in dem eine post. op. eingetretene Nachblutung zu tödlicher Pneumonie, kompliziert mit Delirium alkoh. geführt hatte, stets günstige gewesen, und ebenso hat die Konsolidierung des Unterkiefers, die Genzmer und selbst dem Erfinder des Verfahrens, v. Langenbeck, nicht stets geglückt ist, in keinem Fall zu wünschen übrig gelassen. Dagegen, wie das in der Natur der operierten Fälle lag, war die Heilung nach dem ersten Eingriff nur 1mal eine vielleicht (1½ Jahre ist Pat. völlig gesund geblieben) definitive, während in den anderen Fällen eine Recidivoperation nötig wurde, die aber auch nur wieder noch bei einem derselben einen weiteren Wachstum der Wucherung ein dauerndes Ende gemacht hat (Fall 9). Danach gestaltet sich das Resultat der Operationen wie folgt:

Radikal operiert im Ganzen

7 Fälle, davon sicher geheilt	1 Fall (Fall 9),
nach 1½ J. noch recidivfrei	1 „ (Fall 15),
nicht geheilt	4 Fälle (Fall 7, 13, 14, 16),
post. op. gest.	1 Fall (Fall 5).

Von den Patienten, welche einem radikalen Eingriff nicht mehr unterworfen werden konnten, wurden noch bei zweien (Fall 8, 12) wenigstens Teile der Geschwulstbildungen entfernt, um den bestehenden Beschwerden zu begegnen; im übrigen war hier die Therapie eine medikamentöse, und zwar ward dem Leiden als solchen durch Condurango (F. 1), Arsenik (F. 7, 11, 13), innerlichen Gebrauch von Lysol (F. 14) und versuchsweise auch von Spermininjektionen, allerdings ohne ersichtlichen Erfolg, entgegenzuwirken gestrebt, und die

Zersetzungs Vorgänge im Innern der Mundhöhle durch Antiseptica, vor allem Kali hypermang. und Kali chlor. eingedämmt.

Es war der Zweck dieser Arbeit, zu der einschlägigen Litteratur die betr. Fälle aus den Krankengeschichten der Heidelberger Klinik teils ergänzend, teils vergleichend hinzuzufügen, und die malignen Tumoren der Tonsille haben sich dabei dargestellt als eine Krankheit, die, pathologisch-anatomisch entweder den Sarkomen, vor allem den Lymphosarkomen, oder den Epitheliomen angehört, die sich klinisch charakterisiert durch eine intrabuccale Wucherung und regionale Drüsenschwellungen, sowie durch Schluckbeschwerden, Sprachstörung, eventuell auch Atemnot oder Schmerzen, und deren Behandlung durch operativen Eingriff zwar nicht ungefährlich, nicht sicher ist im Erfolg, aber doch die Chancen einer definitiven Heilung bietet.

Zum Schluss gestatte ich mir für ihre liebenswürdige Anleitung meinen hochverehrten Lehrern Herrn Geheimerat Professor Dr. Czerny und, speziell bezüglich der histologischen Kapitel, Herrn Geheimerat Professor Dr. Arnold meinen ergebensten Dank auszusprechen.

L i t t e r a t u r

(soweit sie nicht im Text angegeben ist).

Henoch. Vorlesungen über Kinderkrankheiten. 1873.

König. Lehrbuch der spez. Chirurgie.

Mackenzie. Die Krankheiten des Halses und der Nase.

Maier. Anatomie der Tonsille. 1853. Freiburg.

Sardon. Ueber die prim. malignen Tonsillartumoren. 1883. Bonn. In.-Diss.

Stappert. Ueber Tonsillarcarcinom. 1889. Bonn. Inaug.-Dissert.

Velpeau. Nouveaux éléments de la med. operat. Tome III. p. 568.

Virchow. Die krankhaften Geschwülste.

Wagner. Krankheiten des weichen Gaumens. Ziemssens Handbuch der spez. Path. und Ther. Bd. VII. S. 244 ff.

Cozzolino. Sui tumori maligni delle Tonsille. 1884. Morgagni (Giugno).

