FACULTÉ DE MÉDECINE DE PARIS

Année 1894 — N° 495

THÈSE

POUR

LE DOCTORAT EN MÉDECINE

Présentée et soutenue le mercredi 25 juillet 1894, à 1 heure

Par Moïse FRENKEL

Né à Zvenigorodka (Gouv. de Kieff, Russie), le 18 août 1869

DES TUMEURS CANCÉREUSES

MULTIPLES ET PRIMITIVES A TYPE DIFFÉRENT

Président : M. STRAUS, *professeur*.

Juges : MM. { LANCEREAUX, *professeur*. NETTER, GAUCHER, *agrégés*.

Le candidat répondra aux questions qui lui seront faites sur les diverses parties de l'enseignement médical

PARIS

HENRI JOUVE

IMPRIMEUR DE LA FACULTÉ DE MÉDECINE

15, Rue Racine, 15

1894

Faculté de Médecine de Paris

Année 1894 — N° —

THÈSE

POUR

LE DOCTORAT EN MÉDECINE

Présentée et soutenue le mercredi 25 juillet 1894, à 1 heure

Par Moïse FRENKEL

Né à Zvenigorodka (Gouv. de Kieff, Russie), le 18 août 1869

DES TUMEURS CANCÉREUSES

MULTIPLES ET PRIMITIVES A TYPE DIFFÉRENT

Président : M. STRAUS, *professeur.*

Juges : MM. { LANCEREAUX, *professeur.*
NETTER, GAUCHER, *agrégés.*

Le Candidat répondra aux questions qui lui seront faites sur les diverses parties de l'enseignement médical.

PARIS

HENRI JOUVE

IMPRIMEUR DE LA FACULTÉ DE MÉDECINE

15, Rue Racine, 15

1894

FACULTÉ DE MÉDECINE DE PARIS

Doyen	M. BROUARDE
Professeurs	MM.
Anatomie	FARABEUF
Physiologie	CH. RICHET
Physique médicale	GARIEL
Chimie organique et chimie minérale	GAUTIER.
Histoire naturelle médicale	BAILLON.
Pathologie et thérapeutique générales	BOUCHARD.
Pathologie médicale	DIEULAFOY DEBOVE
Pathologie chirurgicale	LANNELONGUE.
Anatomie pathologique	CORNIL.
Histologie	MATHIAS DUVAL.
Opérations et appareils	TERRIER.
Pharmacologie	POUCHET.
Thérapeutique et matière médicale	LANDOUZY.
Hygiène	PROUST.
Médecine légale	BROUARDEL.
Histoire de la médecine et de la chirurgie	LABOULBENE.
Pathologie comparée et expérimentale	STRAUS.
Clinique médicale	G. SÉE. POTAIN. JACCOUD. HAYEM.
Maladie des enfants	GRANCHER.
Clinique de pathologie mentale et des maladies de l'encéphale	JOFFROY.
Clinique des maladies cutanées et syphilitiques	FOURNIER.
Clinique des maladies du système nerveux	
Clinique chirurgicale	TILLAUX. DUPLAY. LE DENTU.
Clinique des maladies des voies urinaires	GUYON.
Clinique ophthalmologique	PANAS.
Cliniques d'accouchements	TARNIER. PINARD.

Professeurs honoraires.

MM. SAPPEY, PAJOT, REGNAULD, VERNEUIL.

Agrégés en exercice

MM. ALBARRAN	MM. DELBET	MM. MARIE	MM. RICARD
ANDRÉ	FAUCONNIER	MAYGRIER	ROGER
BALLET	GAUCHER	MÉNÉTRIER	SCHWARTZ
BAR	GILBERT	NÉLATON	SÉBILEAU
BRISSAUD	GLEY	NETTER	TUFFIER
BRUN	HEIM	POIRIER, chef des travaux anatomiques	VARNIER
CHANTEMESSE	JALAGUIER	QUENU	VILLEJEAN
CHARRIN	LEJARS	RETTERER	WEISS
CHAUFFARD	LETULLE		
DEJERINE	MARFAN		

Secrétaire de la Faculté : M. Ch. PUPIN.

Par délibération en date du 9 décembre 1798, l'École a arrêté que les opinions émises dans les dissertations qui lui seront présentées doivent être considérées comme propres à leurs auteurs, et qu'elle n'entend leur donner aucune approbation ni improbation.

A MON CHER PÈRE

ET A MA BIEN-AIMÉE MÈRE

A NOTRE VÉNÉRÉ MAITRE

MONSIEUR LE PROFESSEUR CORNIL

Membre de l'Académie de médecine

A NOTRE BIEN CHER MAITRE

MONSIEUR NETTER

Professeur agrégé de la Faculté de médecine
Médecin des hôpitaux

A NOTRE PRÉSIDENT DE THÈSE

MONSIEUR LE PROFESSEUR STRAUS

Membre de l'Académie de médecine

A MONSIEUR LE DOCTEUR LÉON NETTER

Nous sommes heureux de pouvoir lui manifester ici notre gratitude la plus profonde.

DES TUMEURS CANCÉREUSES

MULTIPLES ET PRIMITIVES

A TYPE DIFFÉRENT

AVANT-PROPOS

Avant de commencer notre travail, nous voulons exprimer notre respectueuse reconnaissance à notre vénéré maître, M. le professeur Cornil, qui nous a constamment témoigné une affectueuse bienveillance et nous le prions de croire que nous ferons tout notre possible pour persévérer dans la voie scientifique qu'il nous a tracée et pour mériter de porter le nom de son élève et disciple.

Au nom de M. le professeur Cornil nous voulons associer celui de notre bien cher maître, M. le Dr Netter, qui par la bonté et l'intérêt paternel qu'il nous a toujours porté, nous fera garder le meilleur souvenir qui restera toujours gravé dans notre cœur.

Que cette dédicace soit pour lui l'insuffisant mais sincère témoignage de notre profonde reconnaissance.

A notre vénéré maître, M. le professeur Mathias-Duval, nous témoignons notre respectueuse reconnaissance pour la bienveillance avec laquelle il nous a reçu dans son laboratoire et pour ses précieux conseils pendant nos recherches microscopiques.

Notre maître, M. Retterer, s'est acquis par son intérêt à notre égard toute notre reconnaissance.

Nous témoignons notre respectueuse affection à notre excellent et savant maître, M. le Dr Laborde.

Nous devons une gratitude toute particulière à notre cher maître, M. le Dr Gley.

Que M. le professeur Straus reçoive l'expression de notre respectueuse gratitude pour l'honneur qu'il nous fait en acceptant la présidence de notre thèse inaugurale.

Qu'il nous soit permis d'inscrire en tête de notre thèse les noms de nos maîtres dans les hôpitaux et de leur adresser nos bien sincères remerciements pour leur excellent enseignement : M. le professeur Tillaux, M. le Dr Lancereaux, M. le professeur Jaccoud et M. le professeur Pinard.

HISTORIQUE

L'apparition chez le même individu dans les organes divers des tumeurs cancéreuses multiples, qui ont une évolution et une forme différente, n'était rigoureusement démontrée que dans ces dernières années.

On trouve un grand nombre d'observations peu étudiées et sans examens histologiques et qui datent déjà du temps où l'on a commencé à différencier les tumeurs à l'aide de microscope.

Rokitanski (1), semble avoir rencontré des cas des tumeurs cancéreuses multiples : « On trouve souvent chez le même individu, dans les divers organes, un grand nombre de tumeurs cancéreuses qui se développent d'emblée ou successivement en se généralisant à marche très rapide. »

Virchow (2) et Perls (3) admettent aussi la possibilité d'une apparition des tumeurs cancéreuses d'emblée. Rudoplt Maier (4) et

1. Rokitanski. *Lehrbuch der pathologischen anatomie*, 1885, I, p. 255.

2. Virchow. *Die krankhoften Gerchwülste*, 1863, I, p. 37 et 70.

3. Perls. *Allegemeine pathologie*, 1879, p. 294.

4. R. Maier. *Allegemeine pathologische anatomie*, 1871, p. 449.

Lücke (1) admettent que la multiplicité des tumeurs cancéreuses, quoique très rares, peut se rencontrer et, en particulier, quand les différents points atteints appartiennent au même système anatomique.

D'après Förster (2) les tumeurs multiples et primaires se rencontrent plus souvent sur des points différents du même tissu « *auf gleichartigen Mutterbaden* » (peau, os). « Le cancer n'atteint qu'un seul organe, la tumeur est donc limitée, il est multiple, quand on trouve plusieurs tumeurs dans un organe ou dans plusieurs organes différents où elles se développent simultanément ».

Cohnheim emploie l'expression « tumeur unique » — *singulâre Geschwülste* — comme propre aux tumeurs cancéreuses malignes et « tumeurs multiples » comme identique aux bénignes sans aucune autre explication (*Allegemeine Pathologie*, 1879, I, p. 640).

Winiwarter (3) dit avoir trouvé souvent plusieurs carcinomes envahissant des organes différents et se développant indépendamment. « En désaccord avec la manière de voir actuelle suivant laquelle l'existence ou la guérison radicale d'un carcinome donne à l'organisme une immunité

1. Lucke. *Dii Lehre van den Gechwülsten in Pitha-Billroth'r Handbuch.*

2. Förster. *Lehrbuch der pathol. anatomie*, 1865, I, p. 309. 1873, p. 101.

3. Winiwarter. *Beitrage zur casuistik der carcinome*, 1878.

contre une nouvelle apparition carcinomateuse dans les autres organes, j'ai observé des cas où on est obligé à admettre l'apparition des carcinomes multiples et indépendants dans leur développement. » Dans son ouvrage on trouve 6 cas dont un peut être considéré, comme nous verrons plus tard, comme assez démonstratif et où l'examen histologique a été fait.

Billroth (1) en parlant de la multiplicité des tumeurs cancéreuses dit : « J'ai moi-même observé quelquefois chez les individus guéris, par l'opération de carcinomes cutanés du visage non compliqués d'infection ganglionnaire, une formation carcinomateuse dans les organes internes, qui en d'autres circonstances, sont généralement le siège de tumeurs primitives ; ainsi j'ai vu succomber à un cancer de l'estomac à marche rapide un homme chez lequel on avait enlevé un cancer du pavillon de l'oreille ; chez un patient mort à la suite d'une rhinoplastie nécessitée par la perte de substance consécutive à l'ablation d'un cancer du nez, on trouva à l'autopsie un carcinome de l'intestin, etc. Dans ce cas, il est impossible, en l'absence de toute infection ganglionnaire, d'admettre une formation métastatique, du moins d'après notre manière de voir actuelle, suivant laquelle l'infection générale se produit pour ainsi dire exclusive-

1. Billroth. *Allegemeine chirurg. Pathologie und therapie*, 1889.

ment par l'intermédiaire de vaisseaux lymphatiques, à cette exception près, créée par cette circonstance rare qu'un carcinome peut se développer directement dans une veine volumineuse et non trombosée et qu'alors des particules de la tumeur, étant détachées, par le sang en mouvement, donnent lieu à la formation d'embolies. Mais dans les cas cités plus haut, on ne pouvait absolument pas expliquer comment des métastases se seraient produites dans des organes qui n'en sont habituellement que très rarement le siège. Dans ces conditions, nous devons bien admettre la possibilité d'une affection double, localisée en deux points différents (par exemple, à la peau du visage et à la muqueuse intestinale), chez un individu prédisposé au cancer. Cette explication serait également pratique pour ces cas exceptionnels où, dix ans et plus après une extirpation de cancer, on voit se produire un nouveau néoplasme carcinomateux en un autre point que celui où siégeait la tumeur primitive. C'est ainsi que j'ai constaté chez un homme opéré d'un carcinome lingual par Schuh, seize ans plus tard, l'existence d'un cancer de la joue, tandis que la langue était restée indemne. »

Pour le moment nous nous arrêtons à cet historique-là, nous réservant d'y revenir au fur et à mesure que nous développerons notre sujet.

CHAPITRE PREMIER

Les cas des tumeurs cancéreuses multiples qu'on trouve disséminées dans la littérature médicale se laissent grouper en plusieurs catégories : La première, qui comprend les cas où l'examen microscopique montre avec évidence l'indépendance absolue des néoplasmes carcinomateux trouvés chez le même individu, à savoir, la différence histologique et histogénésique de ces tumeurs. Dans une seconde catégorie entrent les cas où il faut écarter la possibilité de formations métastatiques à cause des rapports de localisations de ces tumeurs ; enfin les cas observés seulement cliniquement et où la démonstration rigoureuse manque (Le cas très remarquable de Röseler de cancroïdes multiples de la peau. *Archiv de Virchow*. Bd 77, p. 372, est un exemple de ce dernier groupe). On trouve parmi les cas de tumeurs cancéreuses multiples, quelques-uns observés seulement au point de vue clinique, c'est-à-dire basés uniquement sur leur siège éloigné et n'ayant par conséquent aucune relation d'origine, ou sur l'apparition tardive de deux tumeurs, qui ne

peuvent s'expliquer que par l'apparition indépendante sans aucune relation histogénétique. Cependant, si l'on tient compte de ce fait capital que la propagation et la généralisation de tumeurs cancéreuses est très variable et que leur mode et leur nature nous échappent complètement (1), nous sommes contraint de n'admettre comme des faits indéniables de multiplicité des tumeurs cancéreuses ayant une évolution propre et indépendante que les cas où les tumeurs possèdent une structure histologique différente émanant de deux espèces cellulaires distinctes.

Tous les auteurs qui ont étudié la question de généralisation et de métastases cancéreuses sont d'accord que constamment les cellules des tumeurs secondaires conservent le même type

1. Il suffit de citer le passage suivant des leçons de Billroth qui montre dans quelle voie des hypothèses nous entrons pour expliquer les faits constatés et combien notre ignorance de la vie des néoplasmes est encore grande. « Il faut remarquer, dit Billroth, que les formes carcinomateuses et épithéliales qui se trouvent dans les cancers primitifs, se retrouveront toujours aussi dans les tumeurs infectieuses des ganglions lymphatiques. Cette circonstance semble plaider en faveur du développement de foyers carcinomateux secondaires au dépens d'éléments cellulaires émigrés, en faveur de la théorie de l'inoculation, comme nous l'avons appelée. Cependant, si l'on tient compte des faits que nous avons cités antérieurement, on peut très bien admettre que sous l'influence d'une sorte de semence particulière, que ce soit des « éléments corpusculaires » ou quelque chose d'autre, les cellules des ganglions lymphatiques deviennent aptes à produire par exemple de l'épithélium cylindrique quand elles ont été infectées par un carcinome à cellules épithéliales cylindriques. »

histologique que celui de la tumeur primitive, c'est-à-dire que la tumeur secondaire à la structure histologique propre à l'organe atteint primitivement.

Quand on trouve donc un noyau cancéreux où les cellules sont d'un type différent de celui de la tumeur primitive, on devrait considérer ce noyau cancéreux comme indépendant et se développant primitivement ; autrement dit : quand on trouve chez le même individu des tumeurs dans les points divers et qu'elles ont une structure histologique différente, on doit, se basant sur cette différence, admettre *eo ipso* que ces tumeurs ne dérivent l'une de l'autre et qu'elles se sont développées par conséquent indépendamment.

C'est Beck, le premier, qui a attiré l'attention sur ce fait et a apporté un cas très démonstratif à l'appui, quoique il existât déjà des observations bien étudiées avant lui et notamment le premier cas de Kauffmann et de Chiari.

M. Bard (1), dans un excellent mémoire à ce sujet, a avec raison limité les cas de multiplicité des tumeurs cancéreuses et a insisté sur la différence de structure histologique comme preuve de la coexistence et de l'indépendance de tu-

1 Bard : Cancer primitif du col de l'utérus (épithélioma corné). Cancer primitif de la tête du pancréas (épithéliome cylindrique). *Archives générales de médecine*, 1892, vol. I, p. 541.

meurs multiples. Il ne suffit pas, dit-il, en effet, pour affirmer leur indépendance, que deux tumeurs soient très éloignées de siège, et que les rapports de leurs localisations soient tels qu'il paraisse impossible qu'elles dérivent l'une de l'autre. C'est à tort que quelques auteurs se contentent de cette condition. Quelque difficulté qu'il puisse y avoir parfois à trouver le lien qui unit deux tumeurs éloignées, il est certain que les généralisations les plus singulières ont été observées, et que le siège d'une tumeur secondaire par rapport à sa tumeur-mère peut être absolument quelconque.

« Pour qu'un cas puisse être considéré avec certitude comme un fait de coexistence de deux cancers primitifs, c'est-à-dire indépendants l'un de l'autre, il faut qu'il réponde à des conditions plus rigoureuses : il faut en premier lieu que les deux tumeurs possèdent une structure histologique absolument différente, c'est-à-dire dont les dissemblances ne puissent pas être le fait de l'aspect différent de deux stades du développement du même néoplasme ; il faut et il suffit pour cela que les deux tumeurs émanent de deux espèces cellulaires distinctes.

La preuve paraîtra plus évidente si l'espèce cellulaire constitutive de chaque néoplasme est manifestement une espèce qui se rencontre normalement dans son lieu d'apparition ; la démonstration sera plus élégante encore si l'on

constate l'existence de noyaux distincts et propres à chacune des tumeurs primitives. Ces deux conditions, la dernière surtout, ne sont pas indispensables, et il suffit pour établir la réalité d'un fait de cette nature, de la différenciation indiscutable des espèces cellulaires fondamentales de chaque néoplasme. Cette condition pourra être considérée comme trop sévère, puisque rien ne permet de repousser *a priori* l'existence de deux néoplasmes primitifs de même structure sur des régions différentes ; elle est indispensable cependant parce que, en dehors d'elle il est impossible d'affirmer avec certitude dans un cas particulier l'indépendance génésique de deux néoplasmes ».

De même (1), on n'est pas autorisé à considérer comme des cas certains de coexistence de deux cancers primitifs l'apparition observée quelquefois de deux cancers similaires, plus ou moins simultanés, dans deux organes pairs, seins ou testicules ; ou bien l'existence de deux ou de plusieurs anneaux néoplasiques superposés dans un organe tubulé, tels que l'œsophage ou l'intestin ; ou même encore la multiplicité de tumeurs cutanées de sièges divers, mais de structure identique. Il y a tout lieu de penser, au contraire, que dans ces divers exemples, relativement fréquents, il s'agit en réalité de

1. Voyez à ce sujet Ricard : *De la pluralité des néoplasmes chez un même sujet et dans une même famille*. Thèse de Paris, 1885.

généralisations d'un néoplasme primitif unique; généralisations facilitées à distance par la similitude de structure du tissu récepteur, analogues d'ailleurs à ces généralisations limitées à un même système anatomique, squelette et ganglions, qui avaient fait admettre par Broca l'existence de diathèses de système.

Grâce à l'extrême bienveillance de notre bien cher maître, M. Netter, qui a bien voulu nous honorer en nous confiant un cas des tumeurs multiples pour l'examen histologique, il nous est possible d'ajouter à ces cas rares un autre où l'examen microscopique a montré une structure histologique radicalement différente de deux tumeurs et ayant par conséquent une origine et une évolution indépendantes.

CHAPITRE II

Pour ne pas étendre notre travail, nous ne parlerons que des cas où l'examen microscopique a montré l'indépendance et la coexistence des tumeurs multiples. Ce sont ces observations rares qui ne peuvent être sujettes à la critique au point de vue de l'indépendance générique de deux néoplasmes et qui ne laissent aucun doute dans l'esprit de l'observateur.

La première observation, qui est considérée par tous les auteurs comme un cas non douteux de l'existence de deux tumeurs, de structure histologique différente, est celle de Kauffmann (1), de la clinique chirurgicale de Kocher à Bern.

Homme de 46 ans entre à l'hôpital le 7 janvier 1878. En février 1877, on a observé chez le malade un nodule indolore, gros comme un pois, à la partie interne de la paupière supérieure gauche. On l'extirpe. Trois mois après, récidive. A présent, à son entrée à l'hôpital, la tumeur occupe la partie interne de la paupière supérieure et est adhérente à l'orbite. Le 24 janvier 1878 la tumeur récidivée est excisée

1. Kauffmann. *Ueber multiple carcinomen. Archiv. de Virchow. Band.* 75, 1879.

avec le périoste de la paroi orbitaire. A la fin de février, le malade, complètement guéri, sort de l'hôpital. La tumeur examinée par M. le professeur Langhans, est reconnue pour être un cancer des glandes sébacées.

Le 8 juillet 1878, le malade revient à l'hôpital et présente tous les signes cliniques d'un rétrécissement cancéreux du rectum. Par le toucher rectal, on constate, à 6 centimètres au-dessus de l'anus, une tumeur de forme cylindrique. On fait le diagnostic du carcinome du rectum. Considéré comme inopérable, le malade sort de l'hôpital et meurt 15 jours après. L'autopsie n'a pu être faite, mais l'examen microscopique d'un morceau de tumeur a montré un cancer à l'épithélium cylindrique.

Winiwarter (*loc. cit.*), rapporte une observation d'un homme qui présenta trois ans et demi après l'ablation, non suivie de récidive, d'un carcinome de la lèvre inférieure, un carcinome de la glabelle qui a montré à l'examen microscopique un épithélioma en voie de formation. Le malade s'est bien porté, sans récidive, quatre ans après la seconde opération.

Après vient l'observation de Chiari (1).

A l'autopsie d'une femme de 52 ans, morte de phlegmon à la suite de l'extirpation d'un carcinome de la vulve qui fut démontré être un carcinome épithélial partant de l'épiderme, on trouva dans la partie supérieure du côlon ascendant une masse néoplasique de 3 centimètres de longueur, fermant l'intestin, exulcérée superficiellement, qui fut reconnue au

1. Chiari. *Berich. der K. K. Krankeuanstalt, Rudolph. Stifsung in Wien*, 1881, p. 437.

microscope comme un carcinome fibreux développé dans les glandes de Lieberkühn.

En 1883 Beck (1) communique un cas qui montre avec grande évidence l'apparition simultanée de deux tumeurs cancéreuses : 1° Par la différence histologique de deux tumeurs ; 2° par la démonstration que chacune a son origine dans la multiplication de ces éléments épithéliaux ; 3° par la présence des métastases appartenant à chaque néoplasme.

A l'autopsie d'une femme de 45 ans, chez laquelle le diagnostic clinique posé était « cancer de l'utérus et de l'estomac », on trouva une tumeur utérine qui avait détruit le col, les parties supérieures du vagin et a fortement infiltré les parties molles environnantes, surtout les ligaments larges aux endroits des ganglions lymphatiques. La tumeur, prise pour un cancer de l'estomac, était un rétrécissement annulaire de 3 centimètres de longueur, perméable au petit doigt. La tumeur était ulcérée sur la muqueuse et paraissait en partie en dégénérescence colloïde. Au niveau du rétrécissement le côlon était adhérent à l'estomac, ainsi qu'à l'épiploon, attiré de tous les côtés, de manière à former une tumeur résistante, grosse comme une œuf de poule.

La tumeur utérine était un cancer à épithélium plat ayant pour point de départ l'épithélium de la muqueuse de la portion vaginale et du vagin avec formation métastatique dans les ganglions des ligaments larges et dans ceux situés à la partie inférieure de la colonne vertébrale.

1. Beck. *Zur multiplicität der primären carcinome Prager med. Wochenschrift*, 1883, n. 18 et 19, p. 169 et 181.

La tumeur du côlon, par contre, avait le caractère d'un cancer cylindrique avec dégénérescence colloïde partant de l'épithélium de cryptes de Lieberkühn : carcinome cylindrique gélatineux accompagné de métastase au grand épiploon par pénétration dans celui-ci.

Vers la même époque Israël (1) a observé un cas considéré par tous les auteurs comme classique, de la multiplicité des tumeurs à structure différente.

Le 5 octobre 1883. — Un homme de 67 ans, présente sur la partie postérieure du côté droit de la langue une tumeur se prolongeant en arrière et bien limitée. Les ganglions du cou ne sont pas engorgés. Le cancer fut opéré par le professeur Küster et le malade succomba deux jours après à un œdème pulmonaire.

A l'autopsie faite par M. Israël, on trouva, environ 1 mètre au-dessous du duodénum, dans une partie passablement dilatée du jéjunum, un carcinome médullaire, fongueux, développé sur la muqueuse et qui attaquait l'intestin sur une étendue de 3 à 4 centimètres. Sur la partie, en rapport avec la tumeur, du mésentère très adipeux on a trouvé des ganglions indurés et carcinomateux.

A l'examen microscopique on a constaté que la tumeur de l'intestin était un carcinome à cellules cylindriques comme on trouve toujours dans le tractus digestif; celle de la partie linguale excisée était un cancroïde typique à cellules plates.

1. Israël : *Berliner med. Wochenschrift*, 1883, p. 683, et Abesser. *Inaugural Dissert. de l'Université de Berlin*, 30 octobre 1886.

La différence de structure histologique ne permet pas d'admettre une infection ou une implantation.

Paudrouzek (1) rapporte deux cas dont l'étude clinique n'a pas été faite et qui ont été étudiés *post mortem*.

L'un de ces cas est dû à Orth (1887), qui a signalé l'existence, dans son musée, d'une pièce portant un cancer cylindrique, typique, de la muqueuse du pylore, et sur la face séreuse de l'estomac un nodule colloïde, qui n'était autre chose qu'un noyau secondaire d'un cancer colloïde du cœcum.

Un nouveau fait, observé par l'auteur lui-même, dans le laboratoire de Chiari, et dont il a fait l'objet d'une étude anatomique très complète, concerne la coexistence, chez un homme de soixante-quatorze ans, d'un carcinome fibreux du pylore, né des glandes muqueuses de l'estomac, et d'un carcinome gélatiniforme du cœcum, né des cryptes des glandes de Lieberkühn, de cet organe. Ne pouvant nous procurer cet article nous ne pouvons insister plus sur ces cas.

Michelsohn (2) rapporte un cas absolument inattaquable, observé par le professeur Küster, et qui doit être considéré comme un des plus

1. Paudrouzek : *Ueber einem Fall von dopp. undg zu verschiedenartigen Primarkrebse im Bereiche des Digestions tractus. Prager Med. Wochenschr.*, 1887.

2. Michelsohn : *Inaugural. Dissert. de l'Université de Berlin*, 1889.

démonstratifs de développement indépendant de deux tumeurs.

Femme mariée, âgée de 60 ans et demi ; jusque-là bien portante. Présente au sein droit un nodule petit, d'une grosseur d'un noyau de cerise, mais qui commence à augmenter.

Dans la peau du pli nasal droit, on observe un nodule gros comme un pois, ulcéré superficiellement, proéminant sur la peau et mobile avec celle-ci. Sur la partie interne du sein droit le nodule adhère au tissu glandulaire, mobile entre la peau et les plans profonds.

Amputation de la glande mammaire que l'examen microscopique a fait reconnaître un cancer glandulaire. La tumeur du nez était un cancroïde, qui a, du reste, récidivé.

En 1892 Bard publie une remarquable observation, très soigneusement étudiée, des tumeurs multiples à structure différente.

Cancer primitif du col de l'utérus (épithélium corné), cancer primitif de la tête du pancréas (épithélium cylindrique). *Archives générales de Médecine et de Chirurgie*, 1892, vol. 1, page 841.

Femme, âgée de 57 ans, dévideuse. Pas de maladie antérieure. Affection actuelle remontant à un an environ : Pertes sanguines, amaigrissement, crampes après l'ingestion d'aliment. Il y a deux mois l'appétit diminue considérablement ; il y a trois semaines apparaît un ictère, qu'elle n'avait jamais présenté auparavant. Actuellement la malade a les téguments complètement jaunes, d'un jaune très accusé. Depuis le début l'ictère semble plutôt se foncer qu'aller en diminuant. L'état général est médiocre. L'appétit est faible, l'amaigrissement

assez accusé, les forces ont beaucoup diminué. Les pertes continuent, elles sont journalières, peu abondantes, blanches et rouges, fétides. Abdomen dur, un peu ballonné. Au toucher on sent les parois du vagin un peu indurées, surtout à droite ; le col de l'utérus est largement entr'ouvert et laisse assez facilement passer l'index. Les bords de l'orifice sont indurés, et en pénétrant dans le col on sent des parois irrégulières, dures et tomenteuses. Le doigt se couvre d'un liquide séro-sanguin d'odeur cancéreuse caractéristique. Les membres inférieurs ne sont pas œdématiés. Les veines superficielles de l'abdomen sont très développées. Le foie est abaissé ; sur son bord inférieur à quatre travers de doigt au-dessous de l'ombilic et descendant jusqu'à deux travers de doigt au-dessus de l'arcade de Fallope, on perçoit une saillie, arrondie, adhérente au foie, mais séparée de cet organe par une échancrure en avant et par un léger sillon sur sa face externe. Sa consistance est dure, sans être ligneuse, elle est indolente à la palpation. En dehors de ce point, le foie est résistant, mais non bosselé. Cet état du foie existait à l'entrée.

Quelques ganglions très petits dans les diverses régions ganglionnaires et même dans la région cervicale. Pendant environ un mois, l'ictère varie d'intensité ; la vésicule biliaire a présenté également un accroissement de volume, puis a beaucoup diminué.

Le 3 novembre. — La malade meurt.

Autopsie. — Le foie est un peu abaissé, mais de volume normal, la surface en est lisse, sans aucun noyau ni nodule néoplasique ; la teinte est verdâtre, ictérique, foncée, uniforme. La vésicule est considérablement dilatée, pyriforme, atteignant le volume d'une grosse poire, ses parois sont transparentes, amincies ; elle contient dans son intérieur un

assez grand nombre de calculs biliaires à facettes, perdus dans un liquide d'aspect purulent ; les parois détergées présentent leur aspect normal. La dilatation de la vésicule biliaire se continue sans ligne de démarcation jusqu'à un noyau néoplasique très dur, adhérent au hile du foie, en continuité intime avec le pancréas dont il occupe la tête, mais n'ayant pas envahi les parties voisines et notamment laissant intact l'hiatus de Winslow. La tumeur est de petite dimension, interposée entre le pancréas et le foie, laissant intact le duodénum auquel elle n'est pas adhérente. Le canal cholédoque est ainsi comprimé, on ne peut ni le cathétériser, ni même le reconnaître au sein de la tumeur. Quelques ganglions très petits au voisinage. Il est impossible de dire à l'œil nu si la tumeur a pris naissance dans l'intérieur même de la tête du pancréas où à son voisinage immédiat.

L'utérus est petit, sa cavité est un peu dilatée, il se laisse facilement arracher par traction du vagin, rigide et envahi par le néoplasme. Le col est oblitéré par la tumeur, très dure, très résistante au ciseau et nullement végétante. Le bas-fond de la vessie commence à être envahi. Le rein gauche est le siège d'une hydronéphrose commençante, encore peu accusée. La rate est normale.

L'examen histologique a porté sur un fragment de la tumeur du col de l'utérus, sur un fragment prélevé sur la tumeur de la tête du pancréas, sur des fragments du foie et des reins.

La tumeur utérine répond au type classique de l'épithélioma lobulé ; sur un fond constitué par le tissu fibro-musculaire de l'organe, on constate de nombreux îlots néoplasiques, pleins, arrondis ou à contours irréguliers, constitués par des cellules pavimenteuses du type épidermique ; le centre d'un certain nombre d'îlots présente une évolution cor-

née très caractéristique, on ne constate cependant pas de globes cornés tout à fait identiques à ceux des tumeurs cutanées.

La tumeur pancréatique répond à la disposition de l'épithélioma cylindrique ; on constate encore çà et là quelques vestiges de tissu glandulaire en voie de destruction, le tissu fibreux est assez abondant, mais le tissu néoplasique est constitué par des cellules épithéliales tapissant des tubes arrondis. Ceux-ci se divisent en deux catégories : les uns présentent une lumière centrale assez large, circonscrite par une seule couche de cellules épithéliales cylindriques, hautes, claires, possédant un petit noyau périphérique; les autres sont obstrués par des cellules épithéliales plus globuleuses, à protoplasma clair, transparent, à noyau petit, de même nature que les précédentes, mais moins avancées en évolution; dans la plupart de ces tubes les cellules périphériques présentent une évolution cylindrique plus accusée que celle des parties centrales, mais moins nette que celle du revêtement des tubes dont la lumière centrale est vide.

Le foie présente une dilatation marquée du réseau capillaire. Un peu de sclérose du tissu conjonctif. Pas de lésions des parois internes des veines portes. Les canalicules biliaires sont très apparentes, mais il ne paraît pas y avoir de canalicules néoformées.

Rein droit : hydronéphrose purement mécanique ; les glomérules sont conservés.

Enfin, tout récemment, MM. Lannois et Gourmont ont publié une observation sur le même sujet.

M. Lannois et Paul Gourmont : *Note sur la coexistence de deux cancers primitifs du tube digestif. Revue de Médecine*, 1894, n. 4.

Cancer primitif de l'œsophage (épithélioma pavimenteux) et cancer primitif de l'ampoule de Vater (épithélioma cylindrique).

Homme âgé de 77 ans, charpentier. Entré le 18 novembre 1893, mort le 26 décembre. Pas d'antécédents néoplasiques dans sa famille. Santé habituellement bonne, pas de maladies antérieures. Les fonctions digestives ont toujours été normales jusqu'à l'affection actuelle. Celle-ci a débuté au mois de juin 1893 par une forte diarrhée qui s'est établie subitement et a persisté pendant un mois. Perte d'appétit et des forces. Puis il remarqua qu'il avalait difficilement la salive. Depuis un mois il ne peut plus avaler d'aliments solides, les liquides seuls peuvent passer. Pas d'hématémèse ni de melœna. Pas de vomissements gastriques. Constipation depuis plusieurs jours. Actuellement le malade présente un aspect cachectique. La peau est terreuse, pas d'ictère. L'estomac est de volume normal, non dilaté. La palpation ne révèle l'existence d'aucune tumeur, d'aucune nodosité au niveau de l'estomac ou des autres organes abdominaux. Aucune douleur à la palpation. Le foie est normal à la palpation et à la percussion. Le malade ne peut plus avaler d'aliments solides sous peine de les rendre immédiatement ; il ne peut donc se nourrir qu'avec les liquides, mais en somme s'alimente très peu. Constipation opiniâtre. Le malade devient de plus en plus cachectique. La déglutition des liquides eux-mêmes devient difficile, mais toujours pas de douleur. A droite de l'appendice xyphoïde on sent profondément un peu d'empâtement diffus qui paraît indépendant du foie et de l'es-

tomac. Toujours pas d'ictère. Le 26 décembre mort du malade.

A l'autopsie on trouve à la partie inférieure de l'œsophage une tumeur dure et bosselée s'étendant sur une hauteur de quatre travers de doigt environ, n'empiétant pas sur la muqueuse stomacale. Pas de foyer de généralisation à l'estomac ni au foie.

Au duodénum on trouve une autre tumeur un peu plus large qu'une pièce de cinq francs. Elle occupe exactement le point où la tête de pancréas s'accole à la deuxième portion du duodénum ; l'ampoule de Vater est comprise dans la tumeur. Le canal cholédoque, loin d'être obturé, s'ouvre largement dans l'intestin au milieu du néoplasme même et semble plutôt dilaté en ce point comme si la tumeur l'avait élargi par un accroissement excentrique ; on passe facilement un stylet par le cholédoque sans léser aucun point de la tumeur. Pas de ganglions mésentériques, ni de noyau de généralisation dans les autres organes. Le pancréas et les voies biliaires sont normaux.

Par l'examen histologique on constate que la tumeur de l'œsophage répond au type le plus parfait et le plus indiscutable des épithéliomes pavimenteux du type épidermique corné.

La tumeur de l'ampoule de Vater présente un type bien différent. C'est un tissu très net de cancer cylindrique. Les alvéoles à cellules cancéreuses présentent pour la plupart au contact des travées conjonctives une ligne de cellules cylindriques dont certaines présentent un plateau très net.

Nous pouvons ajouter un cas où l'examen histologique nous a permis d'affirmer qu'il s'agissait des tumeurs ayant une structure diffé-

rente et qui se sont développées, par conséquent, indépendamment.

Une femme, âgée de 59 ans, entre à l'hôpital au mois d'avril 1894, salle Cruveilhier, dans le service de M. Netter à l'hôpital Tenon.

Elle a présenté tous les signes cliniques d'un rétrécissement cancéreux de la partie inférieure de l'œsophage.

Cette dame a déjà fait un séjour chez M. Barié qui a porté le même diagnostic. A plusieurs reprises on lui a fait le cathétérisme.

Au moment de son entrée dans le service elle a présenté des signes de cachexie très avancée.

Au palper abdominal, facilité par une scoliose très marquée, on a constaté deux noyaux manifestement cancéreux.

La cachexie présente des progrès incessants et la malade succombe sans incident nouveau après avoir séjourné trois semaines dans le service.

A l'autopsie. — Les deux reins, dont les dimensions paraissaient normales, ne présentent rien de particulier. Le foie est normal. L'estomac ne semblait pas augmenté. Outre la tumeur œsophagienne qu'on s'attendait à rencontrer on a trouvé dans le gros intestin plusieurs rétrécissements cancéreux, séparés par des portions d'intestin normal.

Partant de ce fait que, dans l'immense majorité des cas, les rétrécissements de l'intestin sont dûs aux carcinomes primitifs, nous avons penché vers cette dernière probabilité par l'aspect macroscopique de l'intestin, ce dont l'examen microscopique nous a donné la preuve absolue.

Examen histologique

Sur des coupes de la tumeur œsophagienne on constate, au milieu du tissu conjonctivo-musculaire, riche en vaisseaux, un grand nombre d'éléments épithéliaux, formant des tubes ou des globes épithéliaux.

Au contact immédiat de ces derniers le tissu conjonctif est infiltré de petites cellules embryonnaires, qui deviennent beaucoup plus rares dans les parties du stroma dépourvues d'éléments épithéliaux.

Les tubes ou les globes épithéliaux sont, en effet, constitués par des cellules épithéliales plates ou cylindro-coniques, surtout à la périphérie, constamment disposées bout à bout formant des traînées et des diverticulum d'une extrême irrégularité.

Dans les globes pleins ces éléments épithéliaux sont tassés les uns contre les autres et sont légèrement déformés.

Çà et là, les globes sont réduits à quelques cellules placées bout à bout et sont dissociés par un tissu conjonctif fibrillaire et infiltré, de cellules embryonnaires.

En résumé. — Il s'agit d'un épithéliome de l'œsophage à cellules pavimenteuses du type épithélial épidermique.

Sur des coupes de la partie végétante de la

tumeur intestinale qu'il faut traiter selon nous par des procédés spéciaux de fixation et d'inclusion, on voit des tubes glandulaires, entortillés et ramifiés en tous sens et qui sont formés des cellules cylindriques. Ces dernières, de dimensions énormes, sont mal limitées ; leur protoplasma est granuleux; le noyau volumineux et allongé se trouve vers le pôle en rapport avec le septum conjonctif.

Le tissu conjonctif inter-glandulaire est bien développé et infiltré de petites cellules, état caractéristique de toute néoplasie épithéliale.

En résumé : il s'agit d'un carcinome de l'intestin à cellules cylindriques, développé aux dépens des cryptes de Lieberkühn.

L'examen histologique a révélé une différence dans la structure de deux néoplasmes et, par conséquent, chaque tumeur s'est développée au dépens des cellules épithéliales, caractéristiques de l'organe atteint ; une condition nécessaire pour qu'on ne puisse accuser un fragment du cancer œsophagien d'avoir été porter au loin jusqu'à l'intestin la « semence particulière » et d'y avoir produit une tumeur cancéreuse nouvelle (1).

1. M. Szumann (*Aus der Chirurg. Clinik des Herrn prof. Fischer in Breslau, Deutsche Med. Wochensch.*, 1879, p. 280, n° 22), a publié un cas de multiplicité cancéreuse, étudié *post mortem*. Il s'agit d'un jeune homme de 27 ans, d'aspect maladif, se trouvant presque dans un état cachectique, qui souffre des

M. Bard a cité encore deux cas comme assez probants de la multiplicité des tumeurs cancéreuses : Le premier concerne un cas de squirrhe du sein, observé par Panas, chez un homme de 65 ans, auquel Velpeau avait enlevé quinze ans auparavant un cancroïde de la lèvre. Le second fait est dû à Hanot, qui a observé en 1884 un cancer du foie en même temps qu'un sarcome utérin, les deux tumeurs étant construites sur un type différent.

Nous pouvons ajouter deux autres, presque identiques, un de Maladetta-Cornil, en 1862, et l'autre publié tout récemment par R. Kretz.

Ce dernier a signalé un cas d'endothéliome de la dure-mère et d'un cancer ulcéré de l'œso-

troubles de miction. M. le professeur Fischer fait l'exploration de la vessie sous le chloroforme et fait le diagnostic clinique : cystite purulente, calculs vésicaux urinaires. On l'a préparé immédiatement pour l'opération de taille. Pendant la désinfection, le malade est mort. A l'autopsie, on a constaté dans le petit bassin que la vessie et le gros intestin avec le tissu conjonctif environnant forment une tumeur compacte et résistante, grosse comme une tête d'enfant. Les reins sont augmentés de volume ; foie normal ; *l'estomac et l'intestin grêle normaux.*

L'examen microscopique n'a pas été fait.

C'est donc un cas très douteux et d'une valeur presque nulle pour la multiplicité des tumeurs cancéreuses. Si nous le citons, c'est à cause d'une erreur de M. Beck et de M. Bard. Ce dernier auteur le cite comme un des cinq cas de Beck, des cas « où la preuve complète de l'indépendance réelle des carcinomes trouvés chez le même individu a été fournie par l'examen histologique », plus loin (page 545) « quatrième cas : un carcinome de la vessie avec carcinome de l'estomac, prouvées simultanément sur un sujet mort pendant l'anesthésie, prodiguée pour une taille.

phage, un cas qui se rapproche beaucoup de celui de Hanot.

Quoique ces cas, et en particulier ceux de Hanot et de Kretz, soient remarquables par ce fait qu'ils montrent l'existence de deux tumeurs malignes chez le même individu, qui doivent être considérées comme se développant indépendamment, nous n'y insisterons cependant pas, parce qu'ils nous semblent ne pas être en rapport direct avec la définition de notre sujet.

Voilà les deux cas résumés :

Cas de Maladetta-Cornil (*Bulletin de la Société anatomique,* 1862, page 505) :

Homme de 64 ans, maigre, teinte subictérique, dans le service du Dr Barth, salle Sainte-Madeleine, à l'Hôtel-Dieu.

1er novembre 1862. — faiblesse, amaigrissement, inappétence : tous les signes de la cachexie. On remarque une cicatrice à la lèvre inférieure du malade. Il avait, il y a huit ans, une tumeur d'une grosseur d'une noisette, douloureuse, qui fut extirpée par Velpeau, à la Charité. Cette extirpation fut suivie de guérison. La cachexie que le malade présentait à son entrée s'accuse de plus en plus, et le malade meurt le 24 décembre.

Autopsie. — Noyau cérébral, aspect carcinomateux. Végé-

Eh bien, nous nous sommes procuré l'observation ci-citée et nous considérons comme une erreur de la citer comme un cas de la multiplicité cancéreuse ; d'abord parce que l'examen microscopique n'a pas été fait et parce que l'autopsie a montré que l'estomac est normal — comme dit l'observation — et non qu'il a présenté un « carcinome de l'estomac ».

tation cancéreuse de la vessie. Prostate volumineuse, dure, bosselée, cancéreuse. L'examen fait par M. Cornil : Epithélioma de forme papillaire de la vessie. Prostate : cellules fibroplastiques entassées les unes sur les autres, sans interposition de tissu cellulaire.

Cas de M. Richard Kretz (1) :

Chez un malade, chez lequel on a diagnostiqué : un sarcome du fémur droit avec des métastases du cerveau et du poumon, l'autopsie a montré un endothéliome de la dure-mère et un carcinome de l'œsophage : Homme de 46 ans, grand, très amaigri. Au milieu du fémur droit, sur la partie antéro-externe on trouve une tumeur, grosse comme une paume de la main, adhérente à l'os. Sur la coupe de l'hémisphère cérébral droit, on trouve quatre tumeurs de grosseur d'une cerise à une pomme.

A l'œsophage, à la partie correspondante à la bifurcation de trachée, sur une longueur de 10 centimètres, on trouve un néoplasme exulcéré.

Le diagnostic anatomique : Epithéliome de la dure-mère dans le lobe occipital droit, carcinome exulcéré de l'œsophage ; métastases des fémurs.

1. Richard Kretz. *Wiener Klinische Wochenschrift*. 1893, n° 11, p. 196. *Zwei maligne Neubildungen in einem individuum mit metastasen beider in einem organ.*

CONCLUSIONS

I. — Il n'y a qu'un très petit nombre de cas où l'examen histologique a permis d'affirmer avec certitude l'indépendance génésique de deux néoplasmes ; il en existe cependant plusieurs, et dès lors le fait de la coexistence possible de deux cancers primitifs sur le même individu est hors de doute.

II. — La différenciation des espèces cellulaires fondamentales de chaque néoplasme est une condition indispensable pour affirmer la réalité d'un fait de cette nature.

Vu par le Président de la thèse,
STRAUS

Vu par le Doyen,
BROUARDEL

Vu et permis d'imprimer,
Le Vice-Recteur de l'Academie de Paris
GRÉARD

H. JOUVE, imp. de la Faculté de médecine, 15, rue Racine, Paris.

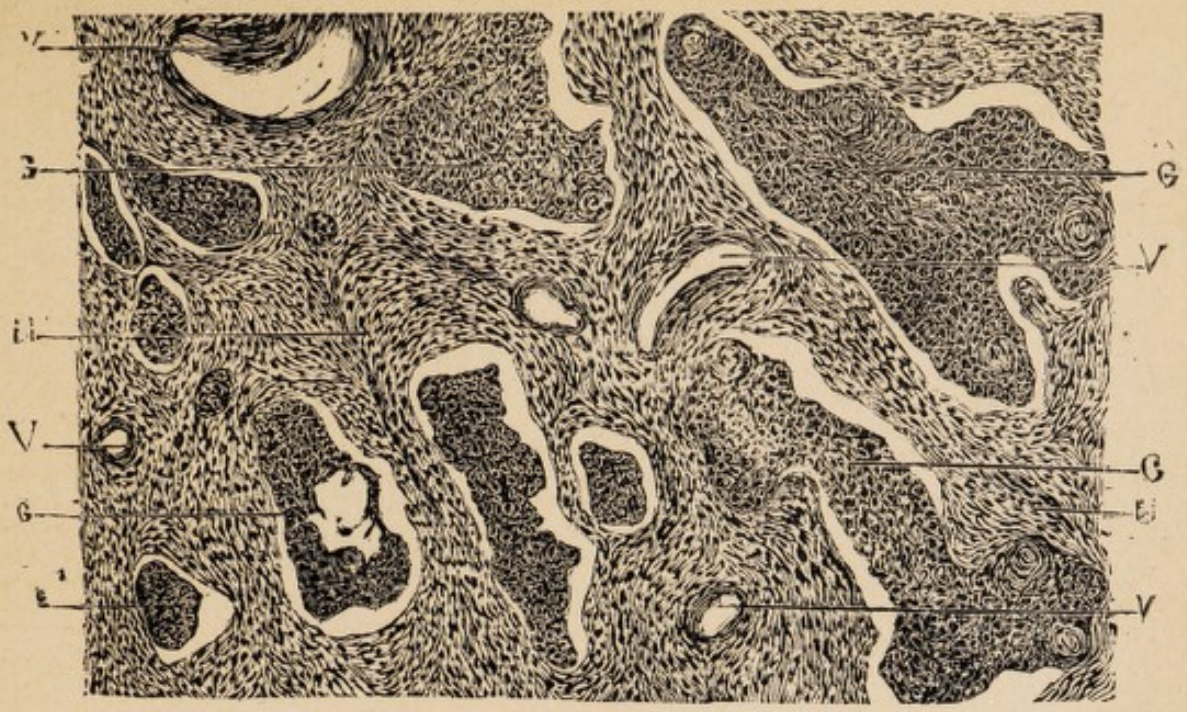

Figure I. — *Coupe de la tumeur oesophagienne* (*épais. de 8-7 m. de m/m*). *Obj. 3. Oc. I*
g, globes épitheliaux ; ti, tissu interst, persémé des faisceaux musculaires ;
v, vaisseaux sanguins.

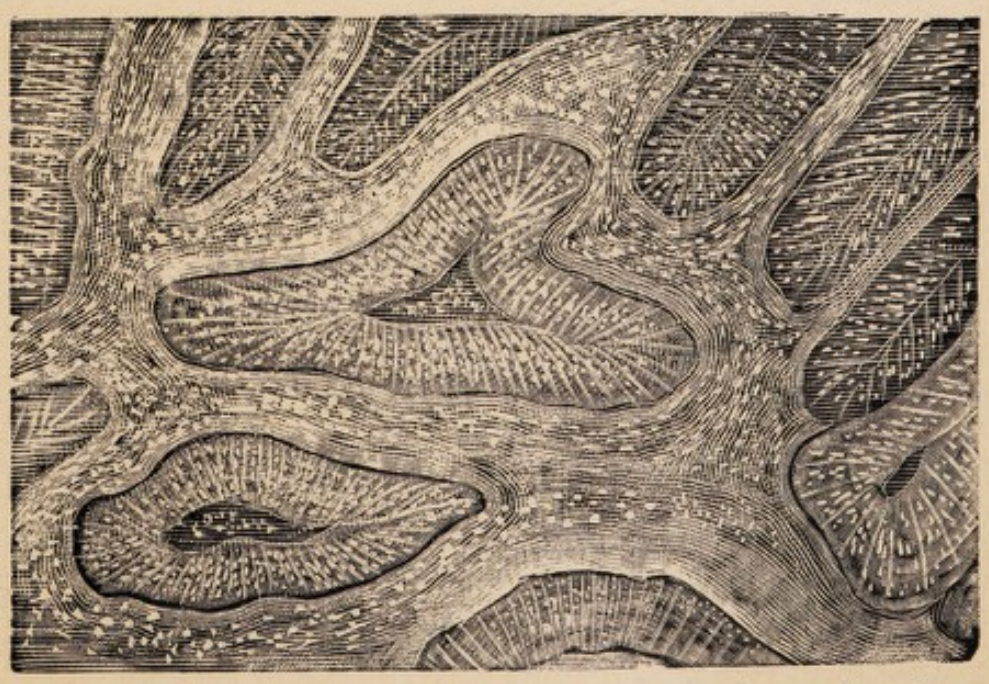

Figure II. — *Coupe d'une végétation cancéreuse du gros intestin*
(*épais. de 10 m. de m/m*) *obj. 5 oc. I*