

Über einen Fall von tuberkulöser Erkrankung des Pericardium mit gleichzeitigem Carcinoma ventriculi ... / Carl Pauli.

Contributors

Pauli, Carl 1868-
Universität Halle-Wittenberg.

Publication/Creation

Halle a.S. : C.A. Kaemmerer, 1894.

Persistent URL

<https://wellcomecollection.org/works/sr5ezpdx>

License and attribution

This work has been identified as being free of known restrictions under copyright law, including all related and neighbouring rights and is being made available under the Creative Commons, Public Domain Mark.

You can copy, modify, distribute and perform the work, even for commercial purposes, without asking permission.

**wellcome
collection**

Wellcome Collection
183 Euston Road
London NW1 2BE UK
T +44 (0)20 7611 8722
E library@wellcomecollection.org
<https://wellcomecollection.org>

Über
einen Fall von tuberkulöser Erkrankung
des Pericardium
mit gleichzeitigem Carcinoma ventriculi.

Inaugural-Dissertation

zur

Erlangung der Doctorwürde in der Medicin und Chirurgie,

welche

mit Genehmigung der hohen medicinischen Fakultät

der

vereinigten Friedrichs-Universität Halle-Wittenberg

zugleich mit den Thesen

Freitag, den 16. März 1894, Mittags 12 Uhr

öffentlich vertheidigen wird

Carl Pauli

aus Adolphshof.

Referent: Herr Geh. Med.-Rath Prof. Dr. **Ackermann.**

Opponenten:

Herr cand. med. **Schmidt.**

Herr cand. med. **Brüggemann.**



Halle a. S.,

Hofbuchdruckerei von C. A. Kaemmerer & Co.

1894.

Über
einen Fall von tuberkulöser Erkrankung
des Pericardium
mit gleichzeitigen Carcinom ventriculi

Inaugural-Dissertation

zur Erlangung der Doctorwürde in der Medicin und Chirurgie

von
Carl Pauli

Imprimatur

Prof. Dr. Weber

h. t. Decanus.

Freitag, den 18. März 1888, Mittags 12 Uhr

Carl Pauli

als Autor

Revisor: Herr Prof. Dr. v. Sigmund

Druckort:
Herr Carl Pauli
Herr Carl Pauli

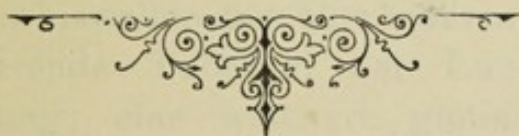Halle a. S.


Verlag von C. A. Schwesinger & Co.
1888

Meinen lieben Eltern

in Dankbarkeit

gewidmet.





Digitized by the Internet Archive
in 2019 with funding from
Wellcome Library

<https://archive.org/details/b30589903>

Findet sich bei ein und demselben Individuum ein gleichzeitiges Vorkommen von Carcinom und Tuberculose?

Schon Rokitansky stellte diesbezügliche Nachforschungen an, kam aber, wie es scheint, zu einem im Ganzen negativen Abschluss. Denn, wenn er auch in seinem Handbuche der Pathologischen Anatomie¹⁾ sich zu dem Satze genöthigt sieht: „Wenn sie — nämlich Carciom und Tuberculose — ja als solche von nachweislich allgemeiner Bedeutung nebeneinander vorhanden sind, so ist in der Regel der Krebs auf die Tuberculose gefolgt, seltener hat sich der Tuberkel nach dem getilgten Krebse und seiner Krase entwickelt, so fügt er doch sogleich hinzu, ist wohl zu beachten, dass der bisweilen zum entzündeten und jauchenden Krebse hinzutretende Tuberkel der Lunge sich durch weissliche Färbung, eine weichere glutinöse Consistenz, das Zerfallen zu einer weisslichen, rahmähnlichen Jauche auszeichnet und eine croupös-tuberculöse Erkrankung eines Lungenlappens und für sich schon anomalen. d. i. krebsig dyskrasischen Faserstoffs bedeutet“. Hierbei geht aus der Art der Beschreibung hervor, dass Rokitansky selbst den tuberculösen Charakter der ihm vorliegenden Lungenerkrankung zum mindesten für unsicher hält, und wenn wir die zu einer Zeit noch sehr mangelhaften mikroskopischen Unter-

1) Rokitansky „Handbuch der Pathologischen Anatomie“, erschienen im Jahre 1846 in Wien bei Braumüller und Seidel. Bd. I S. 424 und 552.

suchungsmethoden berücksichtigen, so können wir wohl mit einem gewissen Rechte zu der Annahme hinneigen, dass es im besprochenen Falle sich lediglich um eine Krebsmetastase in den Lungen handelt.

Nach weiterer neunjähriger Beobachtung modificiert er diese seine Lehre von der beiderseitigen Ausschliessung der beiden Erkrankungen allerdings dahin, dass beide Prozesse neben einander vorkämen, aber nur in höchst seltenen Fällen¹⁾.

Nach seinem Vorantritte wurde diese Frage vielfach ventilirt, und auf mitgeteilte Fälle flüchtiger Beobachtung mit Vermutungsergebnissen folgen eingehendere, auf mikroskopische Befunde gestützte Untersuchungen, deren Ergebnis entgegen dem Standpunkte Rokitansky's eine entschiedene Bejahung dieser Frage verlangt.

Während die Berichte Piatelli's und Pierazzini's²⁾, die je einen Fall dieser Art mitteilen — ersterer sah einen Pylorusknoten, seiner Ansicht nach carcinomatöser Natur, mit gleichzeitigen, z. T. erweichten Tuberkeln in der rechten Lunge und in beiden Spitzen, letzterer berichtet einen Fall von Carcinom der Lunge mit Cavernenbildung und Zeichen einer chronischen Bronchitis — als blosse Vermutungen beanstandet werden könnten, finden wir jedoch bei Gouin³⁾ schon 6 Fälle von Coïncidenz der Tuberkulose mit Carcinom, denen 30 von Ollendorf und 15 von Reymond gemachte Beobachtungen dieser Art beweiskräftig an die Seite treten.

Ungleich schwieriger steht es mit der Entscheidung der Frage nach einem möglichen inneren Zusammenhang

1) Rokitansky „Handbuch der Pathologischen Anatomie“ III. Auflage. Wien 1855. Bd. I. Seite 303.

2) Piatelli, R., Comunicazione di un caso di contemporanea evoluzione acutissima del cancro e del tubercolo. Rivista clin. di Bologna No. 4 Aprile. Pierazzini, Contemporanea evoluzione di tubercolo polmonare di carcinoma dello stomaco e del fegato. Ibidem Giugno p. 17.

3) Gouin, A., Coïncidence de la tuberculose pulmonaire et de cancer. Thèse. Paris.

des Carcinoms und der Tuberculose, wenn man die sich bisweilen diametral entgegenstehenden Urteile erwägt, die von Männern der Wissenschaft zu den verschiedensten Zeiten bei der Beantwortung dieser stets wieder auftauchenden Frage zu Gunsten oder zu Ungunsten derselben gefällt sind.

Ganz unhaltbar ist es natürlich, wenn Burdel¹⁾, gestützt auf seine in Vierzon gesammelten Erfahrungen, für Kinder carcinomatöser Eltern Disposition zur Tuberculose beansprucht, oder Kaposi²⁾ gar umgekehrt aus einem am Oberarm vorhandenen Lupus direkt einen doppelfaustgrossen Krestumor entstehen lässt, da ein causaler Zusammenhang beider Krankheiten jedenfalls in dieser Ausdehnung durchaus nicht als erwiesen angesehen werden kann.

Zwar sehen wir, wie auch andere Autoren den Versuch machen, eins mit dem anderen zu verbinden, indem sie z. B. dem Carcinom einen Einfluss auf die Entstehung der Tuberculose einzuräumen gewillt sind.

So berichtet schon Lebert³⁾, nachdem er in seiner Abhandlung „Beiträge zur Kenntnis des Gallertkrebses“, sich wiederum ganz entschieden gegen das Rokitanskysche Ausschliessungsgesetz ausgesprochen hat, „bei lange dauernden, durch Eiterung erschöpfenden, Cancroiden haben wir öfters ebenfalls die Kranken an Lungentuberculose unterliegen sehen“, und fügt erklärend hinzu: „der Krebs, sowie die anderen erwähnten Krankheiten, haben unter diesen Umständen eben nur den ätiologischen Einfluss, dass sie durch tiefes Ergriffensein der Ernährung den Organismus zur Tuberkelbildung disponieren, und scheint mir immermehr eine tiefgestörte Ernährung die allgemeinste Grundursache der Tuberculose zu sein“; einen

1) Burdel, Le tubercule issu du cancer. Bull. de l'Acad. de Med. XXXV p. 463 (Rapport de M. M. Pidoux, Colin et Vigla).

2) Kaposi, Über Combination von Lupus und Carcinom. Vierteljahrsschrift für Dermatologie und Syphilis. S. 73.

3) Lebert, Beiträge zur Kenntnis des Gallertkrebses nach eigenen Beobachtungen von H. Lebert, praktischem Arzte in Paris.

Einfluss der Tuberculose auf eine etwaige Krebsentwicklung stellt er aber durchaus in Abrede. —

Ebenso findet Dittrich¹⁾ die Ursache für das gleichzeitige Vorkommen beider darin, „dass die durch den Krebsprocess an den Geweben des Körpers geschehene Abmagerung und Abzehrung, die damit verbundene lebhafteste und stürmische, regressive Metamorphose der Gewebe, Bestandteile in das Blut überführe, als deren Folge sich eine fibrinöse Kruse entwickle. Als der locale Ausdruck dieser allgemeinen Erkrankung der Blutmischung entstehe secundär die „Tuberculose“.

Doch diese Auffassung wurde schon 1863 von Virchow²⁾ als unstatthaft zurückgewiesen unter dem Bemerkenswerthen, dass dann eine jede Resorption käsiger Massen ein Gegenstand der höchsten Besorgnis sein müsse, während wir doch bei den Lymphdrüsen gerade darin einen Heilungsvorgang sehen. Es müsste also schon etwas Besonderes in dem Resorptionsmaterial, etwas Specifisches, vorhanden sein, wenn der besondere Fall eintreten sollte, dass z. B. durch die Resorption von Entzündungsprodukten Tuberkelbildung angeregt werde, nämlich der Tuberkelbacillus, ohne dessen Vorhandensein nach den Untersuchungen von Robert Koch eine Tuberculose, selbst bei ausgedehntester Kachexie, für uns undenkbar ist. —

Auch Friedreich³⁾ unterzieht diese These Dittrich's einer eingehenderen Betrachtung, und fügt am Schlusse derselben hinzu: „Höchstens dürfte dem Krebs ein die Tuberculose erzeugender Einfluss insofern zugestanden werden können, dass derselbe analog anderen, mit einer Störung der gesamten Ernährung, und Schwächung des ganzen Organismus einhergehenden Erkrankungsprocessen,

1) Dittrich, Virchows Archiv für pathologische Anatomie und Physiologie und für klin. Medicin. Bd. IV S. 205. Virchow's Archiv Bd. 36. S. 481

2) Virchow: Die krankhaften Geschülste. Berlin (1863 Bd. I S. 112 und 1864 Bd. II S. 723).

3) Beiträge zu „Pathologie des Krebses.“ Professor Dr. N. Friedreich in Heidelberg. Virchow's Archiv für pathologische Anatomie und Physiologie und für klinische Medicin Bd. 36. S. 465.

eine locale Schwäche vorwiegend gewisser Organe und Gewebe des Körpers erzeugt, wodurch, bei bestehender Disposition zur Tuberculose, die Entwicklung derselben begünstigt wird.“ —

Nach seiner Annahme sind solche Combinationsfälle ein lediglich zufälliges Zusammenvorkommen, und er kommt durch die Thatsache, dass bei der so grossen Häufigkeit, mit welcher die beiden Processe isoliert sich finden, derartige Combinationen nicht viel häufiger beobachtet werden, zu dem, auch meiner Meinung nach berechtigten Schlusse, dass man in der That versucht sein kann, eher an einen in gewissem Grade ausschliessenden Einfluss zu denken, als an einen innigeren, causalen Zusammenhang.

Sämtliche aufgeführte Autoren, die ja alle noch ohne Kenntniss des Tubercelbacillus arbeiteten, sind von vornherein widerlegt, durch die von Villemin angeregte, von Cohnheim und Salomonson durch ihre Impfversuche beweiskräftig erhärtete These, dass die Tuberculose, nicht, wie man früher annahm, durch eingedickte Exsudat- und Entzündungsmassen jedweder Art, sondern nur durch specifisch tuberkulöse Käsemassen hervorgerufen werden könne, ein Satz, der dieser Affektion den Charakter einer Infektionskrankheit verleiht. —

Es erübrigt jetzt noch auf die Ansicht von Lubarsch¹⁾ einzugehen, der am Schlusse seiner Abhandlung „Bemerkungen über das gleichzeitige Vorkommen von Tuberculose und Krebs“, 4 verschiedene Arten von Combinationen unterscheidet, in denen er, in einer, allerdings momentan bestechenden Form, die Beeinflussung der Tuberculose durch den Krebs und umgekehrt zu erklären sucht, u. zw. wie folgt:

I.

„Zu einer in Ausheilung begriffenen tuberkulösen

1) „Ueber primären Krebs des Ileum, nebst Bemerkungen über das gleichzeitige Vorkommen von Krebs und Tuberculose“ von Dr. Otto Lubarsch. Virchow's Archiv Bd. 111. pag. 280.

Erkrankung tritt ein Krebs hinzu und entwickelt sich ohne die tuberkulöse Affektion zu beeinflussen, oder von ihr beeinflusst zu werden“.

Zu dieser Kategorie des zufälligen Zusammentreffens rechnet er fast die Hälfte aller aufgeführten Fälle. —

II.

„Neben alten tuberkulösen Veränderungen finden sich frische tuberkulöse Eruptionen gleichzeitig mit einem in vollster Ausbreitung begriffenen Carcinom.“ Diesen Vorgang erklärt Lubarsch so, dass durch die allgemeine Krebscachexie der Nährboden für überlebende Tuberkelbacillen wieder günstiger geworden ist, und so neue Eruptionen von alten Herden aus erfolgt sind.

III.

„Zu einem in stetigem Fortschreiten begriffenen Carcinom tritt eine frische tuberkulöse Erkrankung hinzu“ In diesem Falle scheint der Ausbruch der Tuberkulose ebenfalls durch die Krebscachexie begünstigt zu sein.

IV.

Bei einer chronischen fortschreitenden Tuberculose entwickelt sich ein Krebs, wie dieses bei den beiden, von Lubarsch in seiner Abhandlung angeführten Fällen zutrifft. Hier zieht derselbe den Satz Cohnheims heran, der behauptet, dass durch den schwächenden Einfluss der Tuberkulose „die physiologischen Widerstände im Organismus wegfallen“, und lässt nun die localen tuberkulösen Affektionen wie örtliche Traumen, nicht direkt, wohl aber prädisponierend wirken, und sieht darin eine Begünstigung für die Entwicklung des Krebses. —

Von sämtlichen 4 Punkten dürfte wohl nur der erste das Richtige treffen, d. h. ein causaler Zusammenhang beider Erkrankungen ist meiner Ansicht nach nicht nur unsicher, sondern alle diesbezüglichen Erklärungsversuche tragen, wenn man die heute geltende Auffassung beider Krankheiten berücksichtigt, das Gepräge des Unwahrscheinlichen, ja man kann sogar sagen des Unmöglichen. —

Vergegenwärtigen wir uns nämlich die Art der beiden Krankheiten, so kommen wir den Punkten 2 und 3 gegenüber, einerlei ob wir mit Cohnheim der Tuberculose die Stellung einer Infektionskrankheit einräumen, oder Baumgarten folgend, die Aetiologie derselben in Vererbung sehen, mit Leichtigkeit zu dem Resultate, dass eine direkte Erzeugung der Tuberculose durch das Carcinom unmöglich ist.

Was den begünstigenden Einfluss des Krebses auf die Entwicklung der Tuberculose anbelangt, so erscheint ein solcher zum mindesten höchst unwahrscheinlich, da nicht abzusehen ist, warum bei einer so grossen Zahl von Carcinomkranken nicht weit häufiger Tuberculose, wenn auch nur in ihren ersten Anfängen, zur Beobachtung kommt, denn sicherlich sind doch dieselben einer Infektion ebenso sehr ausgesetzt wie Nichtcarcinomatöse, die ja in so grosser Zahl an Tuberculose erkranken.

In einer die Tuberculose nicht minder begünstigenden Weise müsste ein Krebs bei solchen Individuen wirken, die durch Vererbung den Keim zu ersterer in sich tragen, und unter denen es doch sicherlich ebenfalls einige giebt, die einem Carcinom erliegen, ohne dass bei der Obduktion bei ihnen sich auch nur Spuren einer Tuberculose finden.

Dasselbe gilt von Punkt 4. Allerdings hat man hier bei Lupuskranken in Folge der chronischen Reizzustände, die durch die Behandlung derselben bedingt waren, bisweilen ein Carcinom entstehen sehen, aber was will das besagen, wenn wir bei der Unzahl der an Tuberculose erkrankten Patienten in so verschwindend wenigen Fällen eine Combination mit Carcinom finden, wobei doch die Tuberculösen sicherlich unter ganz ähnlichen Bedingungen leben, wie die an Carcinom erkrankten nicht tuberculösen Individuen.

Von allen Autoren, sowohl den erstgenannten, als auch von Lubarsch, der in seiner Schrift mehrere, eingehende, statistische Tabellen bringt, wird jedoch das ver-

hältnissmässig seltene Zusammentreffen dieser als Einzel-
erkrankungen so ungemein häufigen Affektionen betont, und
da auch in dem hiesigen pathologischen Institute bei dem
sehr reichhaltigen Material seit 1. Janr. 1882 in ca. 5000
Protocollen nur 15 Notizen darüber vorliegen, so scheint
es mir nicht ungerechtfertigt, den im Folgenden angeführten
Fall einer eingehenderen Betrachtung zu unterziehen, zu-
mal da derselbe durch die Art der Pericarditis tuberculosa,
entschieden ungemein an Interesse gewinnt. —

Bevor ich jedoch das eigentliche Thema behandle,
sei es mir erlaubt eine kurze Zusammenstellung der 14,
mir nur aus den Sektionsberichten bekannten, Fälle hier
folgen zu lassen. --

Es handelt sich bei sämtlichen, in den Protokollen
des hiesigen Institutes aufgeführten Combinationsfällen von
Tuberkulose und Carcinom um eine tuberculöse Er-
krankung der Lungen, die theils, sichtlich noch in der Ent-
wicklung begriffen, nur durch kleine, grautransparente und
und opace, miliare Knötchen in den Spitzen, untermischt
mit bis erbsengrossen Käseherden, theils durch hepatisierte
Bezirke, welche die Umgebung kleiner, mit verkästen
Massen gefüllter Hohlräume bilden, gekennzeichnet wird;
in einem Teile der Fälle finden sich aber auch schon weit-
gehende Zerstörungen in den Lungen, bedingt durch grosse,
mit rahmigem Eiter gefüllte Cavernen mit sinuöser
Wandung und deutlich in das Lumen der Höhlung hinein-
ragenden Gefässtümpfen. —

Neben diesen in jeder Form und Zeitstufe vorhandenen,
tuberculösen Lungenerkrankungen finden wir in 11 Fällen
eine carcinomatöse Affektion des Verdauungstraktus und
zwar handelte es sich in 7 der Fälle um einen Magenkrebs,
teilweise mit ausgedehnten Metatasen in Niere, Leber,
Zwerchfell und Lymphdrüsen, — in einem Krebs des
Magens und der Speiseröhre — in zweien um ein Carcinom
des Oesophagus, während in je einem Falle der Boden der
Mundhöhle und das Colon transversum carcinomatös er-

krankt waren. Von den drei übrigen Fällen ergaben 2 Krebs des Uterus und einer Lebercarcinom.

Was endlich den 15., speciell für meine Arbeit grundlegenden Fall betrifft, der am 11. Mai 1893 zur Obduktion kam, zu welcher Zeit ich am hiesigen pathologischen Institute als Volontär thätig war, so zeigt derselbe eine Combination von Carcinoma ventriculi und Pericarditis tuberculosa mit tuberkulösen Veränderungen in Leber, Niere und Prostata. —

Hören wir zuerst die Krankengeschichte und im Anschluss daran die Ergebnisse der Sektion.

Patient, der 51 jährige Bahnbote Gustav Waschmann aus Schönebeck, wurde am 24. 4. 93. in die Königliche Medicinische Klinik zu Halle aufgenommen, da er über Magenbeschwerden klagte.

Anamnese: Die übrigens gesunde Mutter des Patienten litt öfter an Kopfschmerzen, und kurz vor ihrem, im 69. Lebensjahre erfolgten Ableben, stellte sich bei ihr kaffeesatzartiges Erbrechen ein. Die Geschwister des Patienten sind gesund. Patient selbst, früher ebenfalls stets gesund, abgesehen von einer Pockenkrankheit, die er im Jahre 1873 durchmachte, verlor gegen Weihnacht vorigen Jahres (1892) bedeutend an Appetit, und beobachtete häufig stechende Schmerzen, welche vom linken Hypochondrium nach dem Rücken zu ausstrahlten, verbunden mit häufigem Erbrechen chocoladefarbener Massen — und zwar $\frac{1}{2}$ —2 Stunden nach eingenommener Mahlzeit; dabei war Obstipation vorhanden. Ausserdem spürte Patient nach jedesmaliger Füllung des Magens einen heftigen Druck im linken Hypochondrium. Kopfschmerz und Husten traten während des ganzen Krankheitsverlaufs nie auf.

Etwa 14 Tage vor seiner Aufnahme in die Klinik waren seine Beine geschwollen, was sich aber seiner Aussage noch sehr bald wieder verlor. Patient bemerkte sehr starke Abmagerung und Kräfteverfall.

Status praesens. Mann von mässig kräftigem Körper-

bau, ausserordentlich abgemagert, von gelblicher, kränklich aussehender Farbe.

Am Kopfe ist etwas Besonderes nicht zu bemerken. Zunge etwas belegt. Der magere Hals zeigt deutliche Gefässpulsationen, sowie geschwollene Drüsen

Der Thorax ist skoliotisch gebaut, concav nach rechts; auch am Sternum ist dieser Bau erkenntlich. Die Schlüsselbeine sind stark gekrümmt, Supra- und Infra- Clavicalar-gruben tief eingesunken. Die emphysematöse Lunge reicht auf dem Rücken beiderseits bis zum 11. Dornfortsatz, auf der Brust, in der Mamillarlinie, rechts bis zum 7., links bis zum 4. Rippenknorpel.

Das Herz ist nicht vergrössert, geringe anämische Geräusche.

Temperatur normal.

Im Epigastrium befindet sich links ein deutlich palpabler Knoten von mehr als Hühnereigrösse, der mit dem Pylorus im Zusammenhang zu stehen scheint. Der Magen ist auf das Doppelte seiner normalen Grösse dilatirt.

Die Milz erscheint vergrössert. —

Die Leber scheint intakt zu sein. Eine Schwellung der Inguinal- und anderer Lymphdrüsen ist nachweisbar. Die Extremitäten sind stark abgemagert und kraftlos. Der Kranke entleert wenig, bacillenfreies Sputum. Der Magensaft des Kranken ist frei von Salzsäure, enthält aber reichlich Milch- und Buttersäure; ebenso das Erbrochene.

Der Urin ist an Menge herabgesetzt, $\frac{1}{2}$ $\frac{3}{4}$ ltr. pro die vom specifischen Gewicht 1016.

Stuhl leicht verhalten, sonst normal.

Diagnose. Carcinoma pylori, Dilatatio ventriculi. Emphysema, Bronchitis. —

Therapie. Symptomatisch; Milch und flüssig Nahrung. Salzsäure nach dem Essen.

Decoct. Cort. condurango. Magenausspülung. —

6. V. Trotz therapeutischer Bemühungen verfällt Patient immer mehr.

10. V. Seit einigen Tagen ist Patient sehr heiser geworden, Soor lässt sich aber nicht nachweisen. Der Exitus letalis ist in dem Falle der allgemeinen Entkräftung in wenig Stunden zu erwarten und tritt am 11. V. früh 5 Uhr ein.

Die Obduktion wurde am Morgen des 11. V. um 10^{1/2} Uhr, also 5^{1/2} h. p. m. vorgenommen. --

Sectionsprotokoll.

Diagnose: Carcinoma pylori. Tuberculosis pericardii, hepatis renum, prostatae. Pneumonia hypostatica sinistra Bronchitis purulenta. Atrophia fusca cordis. Dilatatio ventriculi ex stenosi pylori. Intumescencia glandularum lymphaticarum, mediastini antici, mesenterii. Macies.

Sehr stark abgemagerte, ältere, männliche Leiche.

Rigor mortis vorhanden. Blassrote Totenflecke an den abhängigen Partien. Fettpolster über Brust und Bauch stark atrophisch, von bräunlichgelber Farbe. Muskulatur spärlich, blassrot, trocken. —

Nach Eröffnung der Bauchhöhle ist das zarte Netz emporgeschlagen. Die vorliegenden Darmschlingen sind ziemlich stark gebläht. Der Magen liegt mit seinem unteren Rande in Nabelhöhe, und zwar bildet die Curvatura major eine Linie, die etwa von der Spitze der 11. Rippe zur Gegenseite hinübergeht. Die kleine Curvatur ist parallel zur grossen gelagert. Der Magen ist schwach gefüllt. Die Auftreibung der Darmschlingen beschränkt sich auf Teile des Colon ascendens und transversum, während die Dünndarmschlingen collabiert erscheinen. Die Leber erreicht den Rippenbogen in der Mittellinie. Zwerchfellstand, rechts Unterrand des 4., links Unterrand des 5. Rippenknorpels. —

Nach Eröffnung der Brusthöhle berühren sich die ziemlich stark geblähten Lungen mit ihren freien Rändern.

Die linke Lunge liegt frei in der Pleurahöhle, wohingegen die rechte durch feste, flächenhafte Adhäsionen der Costalpleura verbunden ist. Im Mediastinum findet sich

eine Reihe vergrößerter, teilweise schiefzig pigmentierter Lymphdrüsen die markig infiltriert sind. —

Die beiden Blätter des Herzbeutels zeigen in ihrer ganzen Ausdehnung Verwachsungen, die durch flächenhafte, ziemlich derbe Auflagerungen hervorgerufen werden. Nach Lösung dieser Auflagerungen, die nur unvollkommen, und nicht in allen Teilen gelingt, ist das Herz schlaff. Die venösen Ostien sind beiderseits bequem durchgängig. Im Conus pulmonalis ein Speckhautgerinnsel. Nach Herausnahme des Herzens finden sich die Verwachsungen als kleine circumsripte Knötchen, und als subepicardial gelegene, flächenhafte, grössere Tumoren, die, auf der Schnittfläche blass und markig infiltriert, den Herzbeutel in seiner ganzen Ausdehnung bedecken, so dass sie um das ganze Herz einen Mantel von annähernd $\frac{1}{2}$ cm Dicke bilden. Endocard und Klappen zart und intact. Der Anfangsteil der Aorta zeigt eine leichte Sclerose, ebenso die im Anfangsteil weiten Coronararterien. Das leicht gebräunte Herzfleisch zeigt nirgends fettige Einlagerungen. Die Muskulatur des Herzens scheint von Tumoreinlagerungen völlig frei zu sein. Linke Lunge entleert aus ihrem Hauptbronchus wenig zähen Schleim. Die grösseren Äste der Lungenarterie sind leer. Die Hilusdrüsen erweisen sich als leicht geschwollen und schiefzig pigmentiert. Das Organ selbst ist am freien Rande gebläht und zeigt sich schwer, namentlich im Unterlappen, der von gleichmässig weicher Consistenz und völlig blutleer ist, während auf dem Schnitte die hinteren Partien des Oberlappens als blutreich erscheinen. Auf Druck bricht das Parenchym des Unterlappens ein und es entleert sich eine trübe, aus den Bronchien auch eiterähnliche Flüssigkeit. —

Rechte Lunge verhält sich im Bezug auf Bronchialmucosa und Äste der Lungenarterie wie das Organ der Gegenseite. Das Parenchym ist in dieser Lunge überall weich und knisternd, auf der Schnittfläche feucht und blutreich; an wenigen Stellen auch stärker ödematös. —

Die Schleimhaut des Zungengrundes und weichen Gaumens ist blass und intact. Die zerklüfteten Tonsillen sind mit kleinen, käsige Massen enthaltenden Hohlräumen durchsetzt. Larynxmucosa ohne Besonderheiten. Der für einen Finger eben durchgängige Pylorus ist umgeben von einer weichen, im Ganzen etwa mannsfaustgrossen Geschwulstmasse, deren grösserer Teil der kleinen Curvatur angehört, und die sich flächenhaft mässig weit in die Umgebung ausbreitet. Die Schleimhaut über ihr ist vielfach defekt, und es finden sich ziemlich ausgebreitete, bis Einmarkstückgrosse, unterminierte Partien in derselben. Auf der Schnittfläche ist der Tumor ziemlich weich und blutreich, erscheint stellenweise markig infiltriert, und lässt auf Druck eine milchige Flüssigkeit austreten. Die übrige Magenmucosa ist dünn, stark postmortal verändert und mit blasigem Schleim belegt. Im Magen befinden sich einige Liter flüssigen Inhalts. Der Ductus choledochus ist durchgängig. —

Die Milz, klein und schlaff, zeigt eine verdickte und gerunzelte Kapsel. Das Parenchym ist blass und blutarm, mit wenig deutlicher Zeichnung. —

Die Leber, von etwa entsprechender Grösse und mit glatter Kapsel, zeigt auf der Oberfläche eine Anzahl stecknadelkopfgrosser, weisser, in das Gewebe hineinragender, anscheinend Tumoren vorstellender, kleinster Gebilde. —

Die in mässiger Ausdehnung geschwollenen Mesenterialdrüsen sind auf dem Schnitte weiss und markig, lassen aber Tumoreinlagerungen nicht mit Sicherheit erkennen. —

Die linke Niere, mit normal weitem Ureter und ziemlich schwer löslicher Kapsel, zeigt eine glatte Oberfläche, ist dabei im Ganzen klein, von schlaffer Consistenz und mittlerem Blutgehalt, in beiden Substanzen annähernd gleichmässig. Schon auf der Oberfläche sichtbar, Mark und Rinde durchsetzend, finden sich einige weisse, über

das Niveau vorspringende, markig weiche Consistenz besitzende Tumoren, bis zur Erbsengrösse. —

Die rechte Niere bietet denselben Befund; auch hier befinden sich einige kleine Tumoren. —

Die Aorta ist von guter Elasticität und besitzt eine intacte Intima. —

In der Blase findet sich eine reichliche Menge im ganzen klaren Urins. —

Die im rechten Lappen stark vergrösserte Prostata enthält auf dem Schnitte einen haselnussgrossen, erweichten, mit grüngelbem Eiter gefüllten Herd. —

Das Rectum enthält geformten Koth, die Rectalschleimhaut ist blass und intact.

Im Dünndarm findet sich viel dünnflüssiger Inhalt; Mucosa im Jejunum sowohl, wie auch im Ileum ohne irgend welche pathologische Veränderungen. —

In dem uns vorliegenden Falle kommt ein Patient in ärztliche Behandlung, bei dem Anamnese und Status praesens in gleicher Weise eine Magenerkrankung voraussetzen lassen.

Die Appetitsabnahme, die Abmagerung und Entkräftung, die im linken Hypochondrium auftretenden und nach dem Rücken zu ausstrahlenden Schmerzen, der häufige Druck in der Magengegend, besonders nach eingenommener Mahlzeit, der sich bisweilen zu peinigenden Magenschmerzen steigert, das alles veranlasst uns eine chronische Affection des Magens zu argwöhnen, auf deren Natur wir durch weitere Symptome in Bälde Schlüsse ziehen können, denn der kachektische Habitus, der ungemein schnelle Kräfteverfall, die andauernden Obstipationen,

das häufige Erbrechen chocoladefarbener Massen, legen den Gedanken an ein Carcinoma ventriculi ungemein nahe, eine Vermutung, die durch das Alter des Patienten — 51 Jahre — an Wahrscheinlichkeit gewinnt, und durch die weiteren Untersuchungsergebnisse zur sicheren Diagnose erhoben werden kann. —

Freilich lassen die meisten der angeführten Symptome auch den Gedanken an ein Ulcus ventriculi zu; auch die enorme Dilatation des Magens würde diese Annahme nicht wankend machen, jedoch der deutlich durch die Bauchdecken in der Gegend des Pylorus, der Praedilectionsstelle der Magencarcinome, fühlbare, mehr als hühnereiergrosse Tumor, vor allem aber die Abwesenheit freier Salzsäure im Magen, sowie die Farbe des Erbrochenen nötigen zu der Diagnose Carcinom, und diesselbe findet durch die Ergebnisse der Obduktion ihre volle Bestätigung. —

Nach Freilegung des Magens präsentiert sich nämlich unserem Auge die Pars pylorica, umgeben von einer mannsfaustgrossen Geschwulst, deren grösserer Teil der Curvatura minor angehört, und die sich flächenhaft, mässig weit in die Umgebung ausbreitet, während der Fundus ventriculi und die cardia völlig frei bleiben. Beim Aufschneiden vom Duodenum her erweist sich das Lumen des Pylorus kaum für einen Finger durchgängig; der auf dem Schnitte weiche und blutreiche Tumor ist stellenweise markig infiltriert und lässt auf Druck eine milchige Flüssigkeit austreten. Die Mucosa über ihm ist defect und zeigt bis einmarkstückgrosse Krebsgeschwüre, gekennzeichnet durch den nekrotischen Zerfall des Centrum's und die wallartig aufgeworfenen Ränder. —

Alles dieses reicht vollständig aus, um den Gedanken an ein Carcinom, und zwar unter Berücksichtigung des Sitzes am Pylorus, an ein Adeno-Carcinom des Magens nahe zu legen, eine Vermutung, die durch die nachfolgende mikroskopische Untersuchung an Schnittpräparaten in jeder Weise gerechtfertigt wird. Wir finden an den uns vor-

liegenden Präparaten zwar teilweise die gröberen Schichten des Magens noch differenzierbar, jedoch sind sie alle schon pathologischen Veränderungen unterworfen, am meisten freilich die Mucosa. Schon bei schwacher Vergrößerung sehen wir, um eine grosse Ausbuchtung gruppiert, lange, schlauchförmige Drüsen, die teilweise seitliche Ausläufer in das Nachbargewebe senden. Die Lumina derselben zeigen sich erfüllt von Zellhaufen und glanzlosen Massen, die sich bei stärkerer Vergrößerung zum Teil als cylindrische Zellen mit grossem, ovalen, bläschenförmigen Kerne erweisen, teilweise durch Druck polymorph gewordene, kleinere Zellen in übereinanderliegenden Schichten und homogene, zerfallene Substanzen darstellen. Das Charakteristische an der Wandung dieser Schläuche bildet Cylinderepithel, welches allerdings erst in den tieferen Schichten als, aus mehrfachen Lagen bestehend, deutlich erkennbar wird.

Diese drüsigen Gebilde durchsetzen an Stellen die Submucosa und reichen hier und da sogar bis an die Muscularis heran. Dabei zeigt sich das dazwischengelegene Bindegewebe überall stark kleinzellig infiltriert, die Drüsenlumina werden teils von demselben comprimiert, stellenweise aber, wo diese von grösseren Mengen des Detritus erfüllt sind, findet sich das Bindegewebe nur in schmalen Substanzbrücken vor. In das Bindegewebe der Submucosa und Muscularis eingesprengt, findet man überall kleinzellige Infiltration, die, an wenigen Stellen unregelmässig, meist aber, dem Längsverlauf der Fasern folgend, ein ziemlich regelmässiges Bild darbietet, so dass der Gedanke nahe liegt, es handele sich hier um eine, im Entstehen begriffene carcinomatöse Wucherung der tieferen Schichten, die bei längerem, ungestörten Wachstum, wohl ebenfalls drüsigen Charakter angenommen haben würde. Doch ganz abgesehen von dieser Vermutung, haben wir durch den drüsigen Wucherungsprocess der Mucosa, welcher ja in die Submucosa hineinreicht, durch die geschichtete,

cylindrische Auskleidung dieser Gebilde sowie durch die Art des zelligen Detritus schon die vollste Berechtigung dem Krankheitsprocesse den Namen Adenocarcinom beizulegen.

Während nun einerseits die Obduktion und das Mikroskop die in vita gestellte Diagnose Carcinoma et Dilatatio ventriculi als zu Recht bestehend anerkannten, musste es im höchsten Grade überraschen, dass, da doch beim Lebenden, trotz der sorgfältigsten Untersuchungen, am Herzen nur geringe anämische Geräusche nachweisbar waren, bei der Section am Pericardium die ausgedehntesten Veränderungen zu Gesichte kamen. Freilich darf hier nicht verschwiegen werden, dass bei Carcinomatösen Pericarditiden schon des öfteren beobachtet wurden, die auch wohl symptomlos beim Lebenden verliefen, jedoch in diesem Falle handelte es sich nicht um eine gewöhnliche Erkrankung des Pericardium, sondern um eine Pericarditis tuberculosa, und zwar von höchst eigentümlicher Beschaffenheit. — Vergegenwärtigen wir uns zuvörderst die am Herzbeutel vorkommenden tuberkulösen Veränderungsformen, um durch den Gegensatz, den sie zu dem uns vorliegenden Falle bieten, zu einer gebührenden Würdigung der Eigenart desselben zu gelangen, so finden wir in den Lehrbüchern der Pathologie, dass die Pericarditis tuberculosa, teils acut, unter dem Bilde reiner Miliartuberkulose auftreten kann, gekennzeichnet durch kleine, graue, vorzugsweise im Epicardium gelegene Tuberkelchen, mit folgender, produktiver Entzündung des Pericardium; es ist dieses die um häufigsten zur Beobachtung gelangende Form. Oder aber, es findet sich eine chronische, adhäsive tuberkulöse Herzbeutelkrankung, wobei wohl die Tuberkulose stets secundär zu einer einfachen Pericarditis plastica hinzugetreten ist, was daraus zu folgen scheint, dass die Tuberkel dann meist diskret in den Adhäsionen ihren Sitz haben, und nur in seltenen Fällen grössere, käsige Massen in letztere eingelagert sind.

Wollen wir unseren Fall einer dieser beiden Arten analogisieren, so müssen wir ihn zu der letzten Klasse in Beziehung zu bringen suchen, wobei dann sofort den wenigen Aehnlichkeiten gegenüber die frappantesten Abweichungen sich ergeben, und denselben als eine ganz besondere Art der Pericarditis tuberculosa erscheinen lassen. —

Freilich müssen wir wohl auch hier von einer Pericarditis plastica ausgehen, und auch hier uns die Tuberkulose als auf einem günstigen Boden erst secundär entstanden denken; diese Pericarditis hat aber, im Gegensatz zu der gewöhnlichen, tuberkulösen Form, nicht nur an den, bei der Herzbewegung mechanischen Insulten weniger ausgesetzten Stellen, d. h. also an der Herzbasis und dem Stamme der grossen Gefässe, zu festeren Verwachsungen geführt, sondern wir finden hier eine totale Synechie der beiden Pericardblätter, die nur in einigen wenigen Teilen, und auch hier nur unvollkommen sich lösen lässt. Diese Verwachsungen erweisen sich einerseits als kleine circumscripte Knötchen, andererseits und hauptsächlich werden sie aber hervorgerufen durch grössere, flächenhaft sich ausbreitende Neubildungen, verbunden mit umfangreichen Käseherden in den Adhäsionen. Auf den ersten Blick machten daher die Veränderungen am Epi- und Pericardium kaum den Eindruck einer Tuberkulose dieser Teile, bei welcher, wie bekannt, gewöhnlich einzig und allein vorhandene, und dann auch sehr deutlich hervortretende, miliare Tuberkel sich finden. Die Muskulatur des Herzens scheint von Tumoren, wie auch von fettigen Einlagerungen, völlig frei geblieben zu sein.

Näheren Aufschluss darüber erteilt uns das Mikroskop. Die Herzmuskulatur ist in ihrer ganzen Ausdehnung frei von Tumoreinlagerungen, nur erscheinen die dem Epicard zunächst gelegenen Bündel etwas auseinander gedrängt. Die normale Querstreifung ist im grossen und ganzen fast überall erhalten. Im Pericardium wird das normale,

maschige Gewebe durchteilt von homogenen und fibrösen Faserzügen, in denen an vielen Stellen kleine Gefässneubildungen und überall Leucocyten bemerkbar sind. Die Faserzüge laufen aus in die fibrinösen Adhäsionen, die durch die Pericarditis plastica gebildete Granulationsschicht und in dieser finden sich zahlreiche, teils isolierte, ziemlich scharf gegen die Umgebung abgegrenzte, teils mit einander confluierende Tuberkel. An einem Schnitte fand sich ein Tuberkel im Pericardium bis dicht an die Muscularis heranreichend. Charakteristisch für diese Tuberkel ist in fast allen Fällen eine stärkere periphere Kernfärbung, während die im Centrum stark herabgesetzte, ja zum grossen Teil völlig aufgehobene Färbbarkeit einen vorgeschrittenen käsigen Verfall dieser Partien zeigt. Ausserdem finden sich in jedem Tuberkel eine ganze Anzahl Langhansscher Riesenzellen mit vielen, teils an einer Seite, teils an einem Pole angeordneten Kernen, während im Centrum der Zelle ebenfalls schon ein käsiger Zerfall Platz gegriffen hat. Wir haben also unzweifelhaft eine ausgedehnte Tuberkulose des Pericard's vor uns, eine Diagnose, welche durch die an Schnitten vorgenommene Bacillenfärbung, die ebenfalls ein positives Resultat lieferte, unumstösslich gemacht wird.

Ganz ähnliche, wenn auch bei weitem nicht so ausgesprochene Veränderungen, bemerken wir an der Leber, die ausserdem noch einige Stellen von muskatnusszeichnung aufweist, und in der Niere, wo, wie der Schnitt schon makroskopisch erkennen lässt, die Tuberkeleinlagerungen vorzugsweise die Grenze zwischen Mark und Rindenschichte einhalten, allenfalls etwas mehr in die Rinde hineinragend; im übrigen ist auch dieses Organ, ähnlich wie die Leber, an den meisten Stellen, wenn auch nicht vollkommen intact, so doch nur wenig und unwesentlich verändert. Anders freilich steht es mit der Prostata. Hier finden wir im rechten Lappen einen haselnussgrossen, erweichten, mit grüngelbem Eiter gefüllten Käseherd, der

sich mikroskopisch ebenfalls als tuberkulös erweist, also doch schon eine ganz erhebliche Zerstörung der Vorsteherdrüse bedeutet. —

Resümieren wir jetzt noch einmal das Gesagte, so haben wir gesehen, dass ein Zusammenvorkommen von Carcinom und Tuberculose schon früher als durchaus erwiesen angesehen werden musste, wobei ich es jedoch nicht unterlassen will, nochmals darauf aufmerksam zu machen, dass ein Causalnexus der beiden Erkrankungen unter einander bis jetzt auf Grund sämtlicher Forschungsergebnisse als durchaus unerwiesen bezeichnet werden muss. Immerhin kommen aber derartige Combinationenfälle im ganzen sehr selten zur Beobachtung, und vollends ist eine so eigenartige tuberkulöse Erkrankung des Pericardium mit einer gleichzeitigen carcinomatösen Affection des Magens wohl noch nicht gesehen worden, weshalb ich hoffe, dass der von mir beschriebene Fall die Zahl der Belegfälle um ein nicht ganz wertloses Beispiel bereichert hat. —

Zum Schlusse erfülle ich eine angenehme Pflicht, indem ich an dieser Stelle Herrn Geheimen Medizinalrat Professor Dr. Ackermann für die freundliche Überlassung des anregenden Stoffes meinen besten Dank ausspreche. —

Litteratur.

An Litteratur wurde ausser den im Texte mit Zahlen
angemerkten Belegstellen benutzt:

Baumgarten's Mykologie.

Orth, Specielle Pathologie I.

Rindfleisch, Pathologische Gewebelehre

Virchow, die krankhaften Geschwülste.

Ziegler, Lehrbuch der allgemeinen und speciellen
Pathologie.

Lebenslauf.

Ich Carl, Georg, Alexander Pauli, evangelischer Confession, wurde geboren am 7. Mai 1868 zu Adolphshof im Fürstentum Lübeck, Grossherzogtum Oldenburg, als ältester Sohn des Krongutspächters Maximilian, Alexander Pauli und seiner Ehefrau Alwine, geb. Wallis.

Meine erste Schulbildung erhielt ich in der Schule des Dorfes Klein-Nüchel, sowie später in der Bürgerschule der Stadt Eutin. Ostern 1878 trat ich in die Sexta des Eutiner Gymnasiums ein und verblieb bis Weihnachten 1887 in der dortigen Anstalt, worauf ich in die Prima des Gymnasiums zu Husum aufgenommen wurde. Ostern 1888 vertauschte ich dasselbe mit dem Gymnasium zu Wandsbeck und bestand daselbst 1889 zu Ostern die Maturitätsprüfung. Ich bezog sodann als Student der Medizin die Universität Kiel, wo ich zu gleicher Zeit meiner Militairpflicht genügte, und studierte später in Jena und Halle.

Als academische Lehrer verehere ich die Herrern Professoren und Docenten:

in Kiel: Flemming;

in Jena: Fürbringer, Biedermann, Knorr, Reichhardt

in Halle: Ackermann, Weber, Kaltenbach, Renk

v. Hippel, v. Bramann, v. Mering, Harnack

Oberst, v. Herff.

Thesen.

I.

Bei Combinationsfällen von Tuberkulose und Carcinom ist ein innerer Zusammenhang beider Erkrankungen von vornherein ausgeschlossen!

II.

Ist vor Vollendung der Eröffnungsperiode bei lebendem Kinde durch Eklampsie der Mutter die sofortige Beendigung der Geburt indiciert, so verdient der Kaiserschnitt den Vorzug vor der gewaltsamen Extraktion durch den erst mangelhaft erweiterten Muttermund!

III.

Die Anwendung der Zwangsjacke bei Tobsüchtigen ist unter allen Umständen zu verwerfen!

Thesen

Beifolgende sind die Thesen des Herrn
Herrn von ...

Die Anwendung der ...
unter allen Umständen zu erwarten

Die Anwendung der ...
unter allen Umständen zu erwarten