

Ein Beitrag zu der Lehre von den congenitalen Hämangiomen ... / vorgelegt von Wilhelm Merkens.

Contributors

Merkens, Wilhelm, 1869-
Universität Kiel.

Publication/Creation

Kiel : P. Peters, 1894.

Persistent URL

<https://wellcomecollection.org/works/f9eqxbrp>

License and attribution

This work has been identified as being free of known restrictions under copyright law, including all related and neighbouring rights and is being made available under the Creative Commons, Public Domain Mark.

You can copy, modify, distribute and perform the work, even for commercial purposes, without asking permission.



Wellcome Collection
183 Euston Road
London NW1 2BE UK
T +44 (0)20 7611 8722
E library@wellcomecollection.org
<https://wellcomecollection.org>

Aus der chirurgischen Poliklinik der Universität Kiel.

Ein Beitrag zu der Lehre von den congenitalen Hämangiomen.

Inaugural-Dissertation

zur Erlangung der Doctorwürde

der medicinischen Fakultät zu Kiel

vorgelegt von

Wilhelm Merkens,

approb. Arzt


aus Hedewigenkoog.



KIEL

Druck von P. Peters.

1894.



Aus der chirurgischen Poliklinik der Universität Kiel.

Ein Beitrag zu der Lehre von den congenitalen Hämangiomen.

Inaugural-Dissertation

zur Erlangung der Doctorwürde

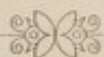der medicinischen Fakultät zu Kiel

vorgelegt von

Wilhelm Merkens,

approb. Arzt

aus Hedewigenkoog.



KIEL

Druck von P. Peters.

1894.

Nr. 3.

Rektoratsjahr 1895/96.

Referent: Dr. v. Esmarch.

Zum Druck genehmigt:

Quincke, z. Zt. Decan.

18./III. 1895.

Meinen lieben Eltern

in Dankbarkeit gewidmet

Ich habe mich sehr freuen können, dass ich die Ehre habe, Ihnen diese Zeilen zu schreiben. Ich habe mich sehr freuen können, dass ich die Ehre habe, Ihnen diese Zeilen zu schreiben. Ich habe mich sehr freuen können, dass ich die Ehre habe, Ihnen diese Zeilen zu schreiben.

Meinen lieben Eltern
in Dankbarkeit gewidmet.

Ein Beitrag zu der Lehre von den congenitalen Hämangiomen.

Als Einleitung mögen einige Worte über das Wesen des Hämangioms, über die verschiedenen Formen, in denen es auftritt, und über den Ort seines Auftretens vorausgeschickt werden:

Unter der Bezeichnung „Hämangiom“ fasst man alle diejenigen Geschwülste zusammen, die ganz oder zum wesentlichen Teil aus Blutgefässen gebildet werden. Der Mangel eines sonstigen für eine Geschwulst charakteristischen Gewebes bildet den Unterschied gegenüber denjenigen Geschwülsten, die in dem ihnen eigentümlichen Gewebe viele Blutgefässe enthalten und deshalb mit dem Beiwort „teleangiectodes“ bezeichnet werden.

Bei der Einteilung der Blutgefässgeschwulste sind nach Virchow zwei Gesichtspunkte massgebend:

1. der Sitz der Geschwulst,
2. die Struktur der Geschwulst.

Die meisten Hämangiome werden in dem Gewebe der Cutis beobachtet. Man bezeichnet sie als cutane oder oberflächliche. Sitzen sie tiefer, so spricht man schlechthin von tiefen, oder nach dem Gewebe, in welchem sie sich befinden, von subcutanen, musculären u. s. w. Angiomen. Alle eben genannten Angiome stehen als äussere den innern gegenüber, die in innern Organen, z. B. der Leber, vorkommen.

Die andere Einteilung bezieht sich auf die Struktur der Geschwülste. Man unterscheidet: 1. einfache, 2. cavernöse, 3. racemöse Hämangiome.

Das einfache Angiom besteht aus stark erweiterten, zum Teil neugebildeten und unter starker Schlängelung wuchernden

Capillaren. Die Arterien und Venen können sich auch an der Geschwulstbildung beteiligen, doch ist die Veränderung an den Capillaren gewöhnlich am deutlichsten ausgeprägt. Diese Form hat meistens eine flächenhafte Ausdehnung, so dass der betroffene Teil sich nicht oder nur wenig über das Niveau der gesunden Nachbarschaft erhebt und nur durch eine bald mehr rote, bald mehr blaue Farbe kenntlich ist. Die Farbe ist abhängig von der Tiefe, in der das Angiomgewebe liegt. Erstreckt es sich bis in die oberflächlichsten Cutislagen, so erscheint es rot, um so bläulicher dagegen, je dicker die gesunde Cutisschicht ist, die über dem Angiomgewebe liegt.

Die cavernösen Angiome erinnern in ihrem Bau an die Schwellkörper des Penis. Sie bestehen aus zahlreichen mit Blut gefüllten Hohlräumen, die durch grössere oder kleinere Oeffnungen mit einander communiciren und an die Stelle der Capillaren in den Kreislauf eingeschaltet sind. Die Scheidewände werden gebildet durch ein bindegewebiges Maschen- und Balkenwerk, in welchem sich bisweilen glatte Muskelfasern, elastische Fasern, Nerven und kleine Gefässe nachweisen lassen. Nach der Dicke der Scheidewände richtet sich die Consistenz des Tumors. Die Bluträume sind ausgekleidet mit platten Zellen, die den Endothelzellen der Gefässe ähneln. Diese Angiome erscheinen bald durch eine bindegewebige Hülle abgekapselt, bald gehen sie diffus in die Umgebung über. Sie haben meistens ihren Sitz in der Cutis, doch auch in tiefer liegenden Geweben.

Bei den racemösen Angiomen sind die Arterien eines ganzen Bezirkes stark erweitert und geschlängelt, und es zeigen die Gefässwände eine beträchtliche Verdickung.

Ueber den Ort, wo die Angiome auftreten, geben uns die verschiedenen Statistiken Aufschluss. Hier soll nur die von Dibbern¹⁾ angeführt werden.

¹⁾ Dibbern. Ueber die äusseren Angiome und deren Behandlung nebst einer Zusammenstellung von 95 Fällen aus der chirurg. Klinik zu Kiel. 1869.

Andere Statistiken: Lebert. Abhandlungen aus dem Gebiet der praktischen Chirurgie. Berlin. 1848.

Seine 95 Fälle sind folgendermassen verteilt:

am Kopf 77 Tumoren, von diesen

- a. am behaarten Kopf 16,
- b. im Gesicht 61, und zwar
 - am obern Augenlid 5,
 - am untern Augenlid 4,
 - an der Stirn 12,
 - an der Nase, 6,
 - an der Schläfe 6,
 - an der Oberlippe 8,
 - an der Unterlippe 8,
 - an der Backe 12,
 - in der fossa maxillar. 1,
 - am Hals 6,
 - an der ob. Extremität 4,
 - anderunt. Extremität 5,
 - am Rumpf 19, von diesen
 - am Rücken 7,
 - an den Schultern 2,
 - an der Brust 5,
 - am Bauch 5.

Die meisten Angiome sind angeboren. Unter Dibbern's 95 Fällen sind 82, in denen es sicher nachgewiesen ist. Unter den übrigen 13 sind verschiedene Fälle, bei denen man vermuten kann, dass sie angeboren sind. Einige werden schon wenige Stunden oder Tage nach der Geburt bemerkt, andere in den ersten Lebensjahren zufällig entdeckt. Nur einem Tumor scheint eine Verletzung zu Grunde gelegen zu haben. Anders ist das Verhältnis bei den racemösen Angiomen. Diese scheinen öfter durch ein Trauma zu stande zu kommen. ²⁾

Man beobachtet bei Neugeborenen sehr häufig kleine soge-

C. O. Weber. Chirurgische Erfahrungen und Untersuchungen.

Körte. Zeitschrift für Chirurgie XIII. Mitteilungen aus der chirurgischen Abteilung des Krankenhauses Bethanien zu Berlin. Tabellarische Zusammenstellung der aus der Litteratur gesammelten Fälle von Angiom. art. racemosum.

²⁾ Cfr. Statistik von Körte.

nannte Naevi vaskulosi. Nur ausnahmsweise haben diese Naevi einen cavernösen Bau. Die meisten bestehen aus einem Netze erweiterter, zum Teil neugebildeter Capillaren, gehören also in das Gebiet der einfachen Angiome und bilden nach ihrem Sitze in der Cutis bald mehr rote, bald mehr blaue Flecke von verschiedener Grösse und Gestalt, die oftmals kleine Gefässe erkennen lassen. Meist überragen sie nicht das Niveau der gesunden Nachbarteile, doch kommen auch prominirende Naevi vor, die dann häufig einer vorübergehenden Schwellung fähig sind. Für die Naevi vaskulosi giebt es nun 3 Möglichkeiten: 1. Sie bleiben stationär; 2. Sie verschwinden, indem sich die Gefässe zurückbilden, so dass man später eine kleine weisse Narbe oder nichts mehr sieht. Nach Depaul ³⁾ hat ein Drittel aller Kinder, die in der Clinique d'accouchement zu Paris geboren werden, vaskuläre Naevi, von denen aber die meisten in den ersten Tagen oder Monaten des Lebens wieder verschwinden; 3. Sie wuchern. Mitunter bilden sich aus kleinen Naevi Blutgefässgeschwülste von enormer Ausdehnung. So berichtet Unger, ⁴⁾ dass ein kleiner Naevus, der gleich nach der Geburt am Hinterhaupt bemerkt wurde, sich im Verlaufe von 5 Jahren über die Schulter bis zur Axelhöhle ausbreitete.

In den meisten Fällen sind die nach der Geburt sich entwickelnden Gefässgeschwülste, ebenso wie die Naevi, aus denen sie hervorgingen, einfache Angiome. Doch kommt es gar nicht so selten vor, dass sich aus einem einfachen vaskulären Naevus späterhin eine carcinöse Geschwulst bildet, und zwar geschieht dies oft mit grosser Geschwindigkeit. Bruns ⁵⁾ berichtet über eine grosse cavernöse Geschwulst, welche die ganze rechte Wange eines halbjährigen Kindes einnahm. Gleich nach der Geburt hatte man einen vaskulären Naevus bemerkt, welcher ganz im Niveau der Haut gelegen war und nur aus einem roten Gefässnetze bestand. Vier Wochen später begann er, sich über die Haut zu erheben und eine dunklere Farbe anzunehmen. Aehnliche

³⁾ Laboulbène l. c. pag. 31.

⁴⁾ Unger a. a. O. S. 135.

⁵⁾ V. v. Bruns. Handbuch der praktischen Chirurgie. Tübingen 1859

Fälle ⁶⁾ würden sich in grösserer Zahl aus der Litteratur sammeln lassen. Dieser möge genügen, um zu zeigen, dass ein cavernöses Angiom als solches bei der Geburt nicht vorhanden zu sein braucht, aber doch in Form einer einfachen Teleangiectasie congenital angelegt sein kann.

Auch racemöse Angiome können sich aus einfachen Teleangiectasien entwickeln. Von den 26 racemösen Angiomen, die Körte zusammengestellt hat, sind sicher 3 auf solche Weise entstanden.

Oben wurde angegeben, dass kleine flächenhaft ausgebreitete Naevi, die ja meist zu den einfachen Angiomen zu rechnen sind, bei Neugeborenen sehr häufig beobachtet werden. Doch kommen gleich nach der Geburt auch sehr ausgedehnte Naevi vor. Sie sitzen gewöhnlich im Gesicht oder an den Extremitäten. Hierher gehört wohl der Fall von Alibert. ⁷⁾ Dieser bringt unter dem Namen „Ecchymome congénial“ die Abbildung eines kleinen Mädchens, bei dem beide Beine im höchsten Grade, weniger die Arme von roten Flecken eingenommen waren. Auch an andern Stellen des Körpers zeigten sich rote Flecke. Im Allgemeinen sind die flächenhaft ausgebreiteten einfachen Angiome viel häufiger, als die in Form rundlicher Tumoren über die Haut prominirenden. Wenn derartige Tumoren klein sind, höchstens die Grösse einer halben Kirsche erreichen, dann sind sie möglicherweise noch auf die Haut beschränkt. Bei grösseren Tumoren sind aber stets auch die unter der Haut gelegenen Teile ergriffen. Nicht selten sind in solchen Geschwülsten die Wurzeln der Venen stark erweitert, während die Erweiterung der Capillaren mehr in den Hintergrund tritt, so dass man von varicösen Angiomen reden könnte. Als Beispiel diene ein von Unger ⁸⁾ mitgeteilter Fall. Bei einem 7 Monate alten Kinde war das Gesicht aufge-

⁶⁾ Maunoir l. c. p. 103.

Büchner. Rheinisch-Westf. Jahrbücher für Medicin und Chirurgie. Hamm 1824. Bd. VIII.

Bouchout a. a. O. S. 960.

⁷⁾ Alibert. Nosologie naturelle. p. 350.

⁸⁾ K. Unger. Beiträge zur Klinik der Chirurgie. Leipzig 1833. Th. I. S. 178.

dunsen und von varicösen Venen, die mit den Temporalvenen anastomosirten, durchzogen. Von diesen aus verbreitete sich eine dunkelblaue, elastische, nicht pulsirende Geschwulst über die Stirn und bildete ein Mal, auf welchem ein dichtes Gefässnetz von varicösen, concentrischen Venen sichtbar war. Ein zweites Mal sass auf der rechten Wange und umfasste das rechte Ohr-läppchen und die Gegend des process. mastoideus. Ein drittes am Hinterkopf und Nacken sah wie ein viereckiges, aufgelockertes Polster aus. Zerstreut am Rumpfe und den Extremitäten waren ausserdem zahllose hin und wieder durch Venenzweige verbundene Mäler, einzelne sogar auf der Fusssohle, jedoch kleiner, stern- oder punktförmig. Das Kind starb an einer intercurrenten Krankheit. Die Sektion ergab, dass die Mäler gebildet waren aus zahlreichen erweiterten, stark verästelten, mit einander anastomosirenden Venen. Oftmals findet man bei geschwulstartig sich erhebenden, einfachen Angiomen neben gewucherten Gefässen auch eine Wucherung des benachbarten Fettes oder Bindegewebes, so dass man sie lipomatöse oder fibromatöse Angiome nennen könnte.

Diese grossen prominirenden Gefässtumoren werden nicht sehr häufig beobachtet. Zu den grössten Seltenheiten aber dürfte es gehören, dass ein derartiger Tumor als solcher angeboren vorkommt. Ich weiss nicht, wie weit der von Virchow ⁹⁾ abgebildete Fall hierher gerechnet werden kann, weil nicht angegeben ist, welche Ausdehnung der Tumor gleich nach der Geburt hatte. Es handelte sich um einen Naevus vaskulosus prominens der regio parotidea und submaxillaris bei einem 11 Monate alten Kinde. Derselbe bildete eine mässig hervorragende, flachrundliche Geschwulst um den linken Kieferwinkel, welche auf die Wange bis zur Schläfe, auf das äussere Ohr und den Hals übergriff. In der Mitte war die Haut zum Teil oberflächlich ulcerirt, zum Teil derber. Im Anfange sah man dunklere, blaurote Stellen, auf denen kleine bläschenartige rote Punkte hervortraten. Die Geschwulst pulsirte nicht und fühlte sich ziemlich derbe an.

Die meisten cavernösen Angiome gehen aus einfachen con-

⁹⁾ Virchow. Die krankhaften Geschwülste. Bd. III., S. 407.

genitalen Teleangiectasien hervor. Doch kommen sie auch als solche angeboren vor. Bednar ¹⁰⁾ hat eine angeborene cavernöse Blutgeschwulst beobachtet, welche aus einem fächerigen, undeutlich gefaserten, Blut enthaltenden Gewebe bestand. Sie sass an der äusseren Seite des rechten Oberschenkels, war über die Hautoberfläche wenig erhaben, teigig anzufühlen, von der Grösse eines Enteneis und von rundlicher Form. Die Haut war über derselben nicht verschieblich, bläulichrot und von ausgedehnten Venenverzweigungen durchzogen. Andere Fälle von angeborenen cavernösen Geschwulsten beschreiben Wandrop, Dibbern, Hartmann und Camerer. ¹¹⁾

Endlich kommt es auch vor, dass racemöse Angiome als solche congenital sind. Einen solchen Fall, dem Archiv für Ohrenheilkunde Band III entnommen, teilt Körte ¹²⁾ mit. Von Geburt an bestand eine ausgedehnte, pulsirende Geschwulst am ganzen Ohr, besonders an der hinteren Seite. Der Gehörgang war verengt, die zuführenden Gefässe erweitert. Man hörte auskultatorisch deutliches Schwirren.

Nach diesem kurzen Ueberblick über die angeborenen Hämangiome soll auf eine in mehrfacher Beziehung interessante Geschwulst (siehe Abbildung folgende Seite) näher eingegangen werden, die in der hiesigen chirurgischen Poliklinik beobachtet wird und wahrscheinlich in das Gebiet der angeborenen Angiome zu rechnen ist.

Es handelt sich um ein jetzt ungefähr 7 Monate altes Mädchen. Das Allgemeinbefinden war stets ungestört. Das Kind wurde kurz nach der Geburt in der Poliklinik untersucht. Man fand an der innern Seite des linken Oberschenkels einen grossen

¹⁰⁾ Bednar. Die Krankheiten der Neugeborenen und Säuglinge. Bd. 4. Wien 1853.

¹¹⁾ Wandrop. Med. chir. Transact. 1818. Vol. IX.

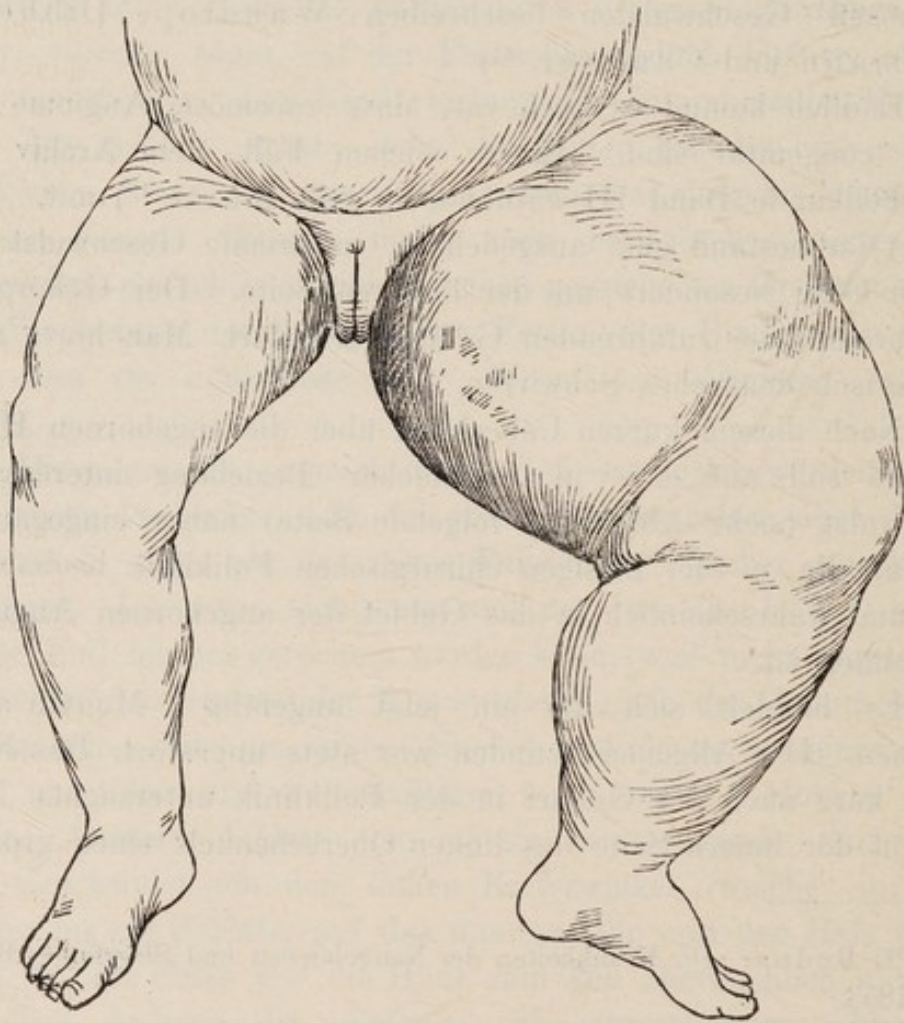
Dibbern. Ueber äussere Angiome etc. siehe oben.

W. Hartmann. Württemb. med. Correspondenzblatt 1864. Nr. 39. S. 309.

W. Camerer. Zur Casuistik d. Gefässgeschwülste. Inaugural-Dissert. Tübingen 1866.

¹²⁾ Körte. Zeitschrift für Chirurgie. XIII. 1880.

Tumor, der an der Leistenbeuge beginnend, ungefähr $1\frac{1}{2}$ ctm. von der Kniebeuge entfernt blieb. Die rundlich prominirende Geschwulst zeigte bei ziemlich glatter Oberfläche eine blaue Farbe, war von prall elastischer Consistens, ohne Pulsation und Fluctuation. Die Haut über ihr liess sich nicht verschieben, ektatische Venen auf der Oberfläche waren nicht bemerkbar. Ausser der Geschwulst war auch die Unterbauchgegend bis zum Nabel, wenn



auch nicht so intensiv, so doch deutlich blau gefärbt, ebenso die linke grosse Schamlippe, die ausserdem eine recht bedeutende Schwellung zeigte. Da die Temperatur über der Geschwulst erhöht war, und man es deshalb nicht für unmöglich hielt, dass

in der Tiefe ein Eiterherd sitze, da man ausserdem gerne Aufschluss über die Natur der Geschwulst haben wollte, machte man eine Probepunktion. Man erhielt reines Blut, aus der Stichöffnung spritzte ausserdem das Blut in einem Strahl hervor. Es wurde ein fester Verband herumgelegt, und es gelang, die Blutung zu stillen, wenn sich auch noch öfter etwas Blut aus der Stichöffnung entleerte. Wegen dieses grossen Blutreichtums konnte von einer blutigen Operation nicht die Rede sein. Daher wurde die Geschwulst, damit irgend etwas geschähe, zuerst mit Salben behandelt. Später wurde ein Versuch mit der Ignipunktur gemacht. Aber selbst bei dieser trat eine so heftige Blutung auf, dass eine Wiederholung nicht geraten schien.

Der Tumor ist in den 7 Monaten nicht merklich mehr gewachsen, als der Entwicklung des Kindes entspricht. Der grösste Umfang des linken Oberschenkels beträgt 36 ctm., der des rechten, in derselben Höhe gemessen, 18 ctm. Die Oberfläche ist in geringem Grade höckerig geworden und zeigt ein schuppendes, etwas nässendes Exem. Vor 14 Tagen etwa hat sich auf der Höhe der Geschwulst eine kleine Oeffnung gebildet, aus der sich seitdem eine gelbe, seröse Flüssigkeit entleert. Die ursprünglich blaue Farbe hat einer rötlichblauen Platz gemacht, während die bläuliche Färbung der unteren Bauchgegend zeitweilig gänzlich verschwunden ist, aber nie mehr in der ursprünglichen Ausdehnung auftritt. Ebenso ist die Schwellung und die bläuliche Färbung der linken grossen Schamlippe zeitweilig nicht mehr sichtbar. Die Geschwulst hat die Eigentümlichkeit, dass sie ab und zu anschwillt, um dann nach einigen Tagen oder Wochen wieder ein geringes Volumen einzunehmen. In diesen Zeiten der Anschwellung tritt eben die bläuliche Färbung der unteren Bauchgegend und der linken grossen Schamlippe, sowie die Schwellung der letzteren wieder etwas hervor. In der ersten Zeit nach der Geburt war der linke Unterschenkel nicht dicker als der rechte. Allmählich hat er aber gegenüber dem rechten bedeutend an Dicke zugenommen, so dass die Masse, um die dicksten Stellen der Waden genommen, jetzt um 7 ctm. differenziren. Derselbe hat im ganzen ein etwas cyanotisches Aussehen und zeigt zahlreiche mehr bläuliche Stellen, die von elastischen Venen herrühren mögen. Das

Kind kann das Bein gut bewegen. Im Uebrigen ist der Befund derselbe wie früher.

Die oben beschriebene angeborene Geschwulst gehört jedenfalls zu den grössten Seltenheiten. Nach dem Befunde kommen für die Diagnose das gefässreiche Sarkom und das Angiom in Betracht. Es ist mir nicht gelungen, in der Litteratur einen analogen Fall zu finden. Allerdings will ich nicht unterlassen, eine Geschwulst zu erwähnen, die sich in einigen Punkten mit unserer vergleichen lässt, aber doch wieder grosse Verschiedenheiten zeigt. Ihre Beschreibung ist Virchow's „Die krankhaften Geschwülste“ Band III entnommen.

Virchow schreibt also: „Ich habe neuerlich Gelegenheit gehabt, einen recht merkwürdigen Fall zu untersuchen, der nach der Beschreibung genau hierher ¹³⁾ gehörte, und bei dem trotzdem die weitere Nachforschung gegründete Zweifel ergab. Nach der Beschreibung verhielt es sich damit folgendermassen: Ein Knabe war mit einer Gefässerweiterung an dem Metacarpo-Phalangeal-Gelenk des Kleinfingers zur Welt gekommen; dieselbe hatte sich allmählich vergrössert und war in vier Jahren so gewachsen, dass der Kleinfinger in eine unförmliche, höckerige, leicht blutende Geschwulst verwandelt wurde, welche sich einerseits über den Mittelhandknochen bis an das Os hamatum erstreckte, andererseits die Haut über dem Mittelhandknochen des Ringfingers in ihr Bereich zog. ¹⁴⁾ Es wurde daher das Ganze unter Exarticulation des fünften und Resektion des vierten Metacarpalknochens entfernt. Die Geschwulst wog 2 Pfd. 21 Loth. Die Heilung erfolgte rasch und glücklich. Der Operateur, Herr Hanuschke, hatte die Güte, mir auf meine Bitte die Geschwulst zu übersenden. Es ergab sich, dass sie nicht, wie der äussere Anschein wahrscheinlich gemacht hatte, melanotisch war, sondern dass sie vielmehr ein teleangiectatisch-hämorrhagisches Sarkom und zwar ein rundzelliges Gliosarkom darstellte. An verschiedenen Stellen waren die Gefässe so weit und zahlreich, dass der Durchschnitt schon für das blosse Auge fein spongiös aussah.

¹³⁾ Virchow erörtert im vorhergehenden Kapitel die Frage, ob aus einem Naevus ein Sarkom oder Carcinom hervorgehen kann.

¹⁴⁾ Hanuschke. Chirurg. operative Erfahrungen. Leipzig 1864.

Die Knochen waren nur äusserlich in Verbindung mit der Geschwulst. — Bei weiterem Nachfragen stellte sich heraus, dass der Knabe nach der Heilung der Exstirpationswunde ein Jahr lang gesund geblieben war; dann aber hatte sich neben der Narbe ein neues Gewächs gebildet, dass binnen 2 Monaten zur Grösse einer halben Wallnuss heranwuchs. Zwei Jahre nach der Operation war das Kind in zunehmendem Marasmus, wie die Aerzte vermuteten, an inneren Metastasen gestorben. Was jedoch den ursprünglichen Naevus betrifft, so giebt der Vater des Kindes nachträglich an, dass bei demselben im Lebensalter von $1\frac{1}{2}$ Jahren eine „Festigkeit ohne Schmerzhaftigkeit“ am Mittelgliede des Kleinfingers bemerkt sei; erst nach drei Jahren und, nachdem „durch ärztliche Mittel zu einer Oeffnung hingewirkt sei,“ wären blaugelbe Knoten entstanden, welche platzten und Blut so stark, wie bei einem Aderlass entleerten. Nach dieser Erfahrung ist es wohl sehr zu bezweifeln, ob hier ursprünglich ein einfacher Gefässnaevus bestand.“

Eine gewisse Aehnlichkeit lässt sich nicht leugnen. In beiden Fällen handelt es sich um eine grosse prominirende, gefässreiche Geschwulst des kindlichen Alters, in beiden Fällen sind Extremitäten betroffen. Die Höckerigkeit dürfte allerdings in dem Virchow'schen Falle mehr ausgesprochen gewesen sein; als in unserem; denn wir können nur ganz geringe Unebenheiten konstatiren. Ein deutlicherer Unterschied besteht hinsichtlich der Farbe. In unserm Falle wird kein Untersucher aus der Farbe auf eine melanotische Geschwulst schliessen können, während Virchow ausdrücklich angiebt, in dem von ihm untersuchten Falle habe der äussere Anschein eine melanotische Geschwulst wahrscheinlich gemacht. Vor allen Dingen aber muss auf die verschiedene Entstehung hingewiesen werden.

Die eine Geschwulst besteht seit der Geburt, sie hat nur entsprechend dem Wachstum des Kindes an Grösse zugenommen.

Die andere hat sich innerhalb vier Jahren, wahrscheinlich aus einem angeborenen Naevus entwickelt. Nun ist es mitunter schwer zu sagen, ob ein Naevus vaskulosus oder ein Naevus carneus vorliegt; denn auch letzterer kann reich an Gefässen sein. Dass sich aber aus einem Naevus carneus ein Sarkom

entwickeln kann, ist eine länger bekannte Thatsache. Allerdings muss hinzugefügt werden, dass diese Sarkomentwicklung meist in späteren Jahren stattfindet, doch ist sie selbst in frühester Kindheit nicht ausgeschlossen. Der Virchow'sche Fall kann vielleicht als Beispiel dafür gelten. Wenn aber in unserem Falle ein Sarkom vorhanden wäre, so müsste es als ein grosser, prominirender Tumor angeboren sein. Derartige Fälle sind aber ausserordentlich selten. Virchow ¹⁵⁾ schreibt über diesen Punkt: „Fälle von congenitalem Sarkom sind fast gar nicht bekannt; ausser den schon erwähnten Beobachtungen von Holmes und einzelnen, der congenitalen Elephantiasis sehr nahestehenden Fällen, kann man eigentlich nur die congenitalen Warzen und Mäler anführen, von denen man allerdings sagen kann, dass sie der Anlage nach Sarkome sind. Aber ihre Entwicklung fällt doch gewöhnlich erst in ein höheres, ja nicht selten in das höchste Lebensalter. Im Allgemeinen ist das Sarkom eine Geschwulst des reifen Alters.“ Holmes ¹⁶⁾ beobachtete nämlich zwei angeborne Sarkome. Beide zeigten, im Gegensatz zu unserer Geschwulst, ein ganz rapides Wachstum. Das eine hatte eine Länge von 2 Zoll und sass am Nacken unter einem Muttermal. Das andere befand sich in der Orbita. Allerdings lassen sich in unserem Falle Punkte anführen, die mehr zu der Diagnose des Sarkoms berechtigen, nämlich 1. die Beobachtung, dass sich auf der Höhe der Geschwulst eine Oeffnung gebildet hat, aus der sich kein Blut, sondern eine seröse Flüssigkeit entleert, und 2) die Consistenz des Tumors, da wir beim Angiom eine grössere Weichheit erwarten. Aber trotzdem möchte ich nach den obigen Ausführungen diese Diagnose für zu gewagt halten, zumal da verschiedene Gründe vorhanden sind, die das Bestehen eines Angioms wahrscheinlich machen. Diese Gründe sind:

1. Der Tumor ist angeboren. Angeborne Angiome, wenn auch in einer anderen Form, werden sehr häufig beobachtet, angeborne Sarkome dagegen äusserst selten.
2. Bei der ersten Untersuchung bestand eine bläuliche Fär-

¹⁵⁾ Virchow. Die krankhaften Geschwülste. Bd. II. S. 239.

¹⁶⁾ Holmes, Transact. of the path. Soc. London Vol. XII., Vol. XIV.

bung der unteren Bauchgegend und der linken grossen Schamlippe, die auch noch zu Zeiten hervortritt. Diese bläuliche Färbung wird doch jedenfalls bedingt sein durch flächenhaft ausgebreitete, venöse Teleangiectasien, welche in der Umgebung von Angiomtumoren sehr häufig vorkommen.

3. Hinsichtlich der Farbe muss bemerkt werden, dass gefässreiche Sarkome auch rötlich aussehen können. Im Allgemeinen spricht aber die rote Farbe mehr für Angiom.

4. Die Geschwulst zeigt die Erscheinung des An- und Abschwellens, die bei Angiomen oft beobachtet wird.

5. Sie ist seit der Geburt nur entsprechend der Entwicklung des Kindes gewachsen. Sarkome sowohl, als Angiome können in ihrer Entwicklung stehen bleiben. Im Allgemeinen ist dies aber bei Angiomen häufiger der Fall. Die beiden von Holmes beobachteten angeborenen Sarkome zeigten ein sehr rapides Wachstum.

Aus diesen Gründen möchte ich glauben, dass hier im Wesentlichen ein Angiom vorliegt. Wenn diese Diagnose richtig ist, so müssen wir annehmen, dass das Angiomgewebe nicht nur die Haut, sondern auch die tiefer liegenden Gewebe ergriffen hat, vielleicht bis auf den Knochen reicht. Die Geschwulst drückt auf die grossen Gefässe; daher hat sich die Schwellung und das cyanotische Aussehen des Unterschenkels entwickelt. Möglicherweise aber erstreckt sich das Geschwulstgewebe bis in den Unterschenkel hinein. Offenbar kommt es in einem so ausgedehnten, blutreichen Gewebe leicht zu Gerinnungen. Vielleicht bedingen diese durch Stauung das zeitweilige An- und Abschwellen des Tumors. Auffällig bei der Diagnose „Angiom“ sind die beiden oben zu Gunsten des Sarkoms angeführten Punkte. Diese führen uns zu der Vermutung, dass ausser dem Angiomgewebe noch andere, vielleicht gewuchertes Bindegewebe, an der Geschwulst teil haben möchten. Immerhin bleiben wir nur auf Vermutungen angewiesen und könnten bei einer mikroskopischen Untersuchung, die leider nicht vorgenommen werden kann, ganz ungeahnte Dinge zu Tage treten. Noch einmal möchte ich hervorheben, dass Sarkome, gerade wenn sie in früher Jugend auftreten, meist ein rapides Wachstum zeigen, dass dagegen von Angiomen, die sich

allerdings in einer anderen Form zeigten, selbst in frühestem Alter ein Stationärbleiben gar nicht so selten beobachtet wird.

Genug. Wenn unsere Wahrscheinlichkeits-Diagnose richtig ist, dann haben wir es mit einem angeborenen Angiom zu thun, das nicht allein wegen seiner Grösse und seines Sitzes, sondern auch wegen seiner äusseren Erscheinung und seiner Consistenz das grösste Interesse in medicinischen Kreisen erregen muss; wenn sie aber falsch sein sollte, so dürfte die Seltenheit des Falles ebensosehr den Irrtum entschuldigen, als sie die Ausführlichkeit der Behandlung rechtfertigt.

Zum Schlusse spreche ich meinem hochverehrten Lehrer, Herrn Professor Petersen, für die Anregung zu der Arbeit meinen innigsten Dank aus.

Vita.

Ich, Wilhelm Merkens, evangelisch-lutherischer Confession, Sohn des Hofbesitzers D. Merkens, wurde am 8. November 1869 zu Hedewigenkoog (Kreis Norderdithmarschen) geboren. Nach Vorbereitung auf der dortigen Bürgerschule besuchte ich von meinem zehnten Jahre an das Gymnasium in Meldorf, das ich Ostern 1890 nach bestandnem Abiturientenexamen verliess. Ich widmete mich dem Studium der Medicin und studirte in Kiel, Heidelberg, Würzburg, Berlin. Die ärztliche Vorprüfung bestand ich im Februar 1892 in Würzburg, das ärztliche Staatsexamen beendete ich anfang Februar 1895 in Kiel, woselbst ich am 12. Februar das Examen rigorosum machte.

Ich bin ein Mann, der die Welt
 mit seinen Tugenden und seinen
 Tugenden, die ich in der Welt
 gefunden habe, zu vertheilen
 will. Ich bin ein Mann, der die
 Welt mit seinen Tugenden und
 seinen Tugenden, die ich in der
 Welt gefunden habe, zu vertheilen
 will. Ich bin ein Mann, der die
 Welt mit seinen Tugenden und
 seinen Tugenden, die ich in der
 Welt gefunden habe, zu vertheilen
 will.

Vita.

Ich bin ein Mann, der die Welt
 mit seinen Tugenden und seinen
 Tugenden, die ich in der Welt
 gefunden habe, zu vertheilen
 will. Ich bin ein Mann, der die
 Welt mit seinen Tugenden und
 seinen Tugenden, die ich in der
 Welt gefunden habe, zu vertheilen
 will. Ich bin ein Mann, der die
 Welt mit seinen Tugenden und
 seinen Tugenden, die ich in der
 Welt gefunden habe, zu vertheilen
 will. Ich bin ein Mann, der die
 Welt mit seinen Tugenden und
 seinen Tugenden, die ich in der
 Welt gefunden habe, zu vertheilen
 will.

