

Du développement de l'epithéliome sur le lupus ... / par Victor Desbonnets.

Contributors

Desbonnets, Victor, 1869-
Faculté de médecine de Paris.

Publication/Creation

Paris : Henri Jouve, 1894.

Persistent URL

<https://wellcomecollection.org/works/k58fup6e>

License and attribution

This work has been identified as being free of known restrictions under copyright law, including all related and neighbouring rights and is being made available under the Creative Commons, Public Domain Mark.

You can copy, modify, distribute and perform the work, even for commercial purposes, without asking permission.



Wellcome Collection
183 Euston Road
London NW1 2BE UK
T +44 (0)20 7611 8722
E library@wellcomecollection.org
<https://wellcomecollection.org>

meurs
14
FACULTÉ DE MÉDECINE DE PARIS

Année 1894

THÈSE

N°

POUR
LE DOCTORAT EN MÉDECINE

Présentée et soutenue le mercredi 4 juillet 1894, à 1 heure

Par VICTOR DESBONNETS

Né à Bondues (Nord), le 24 décembre 1869.

Ancien interne des hôpitaux de Lille

Membre adjoint de la Société anatomo-clinique

Lauréat de la Faculté libre, 1891-1892

DU DÉVELOPPEMENT
DE
L'EPITHÉLIOME SUR LE LUPUS

Avec trois planches en phototypie hors texte



Président : M. FOURNIER, professeur.

Juges : MM. PINARD, professeur.

GAUCHER, VARNIER, agrégés.

Le Candidat répondra aux questions qui lui seront faites sur les diverses parties de l'enseignement médical.


PARIS

HENRI JOUVE

IMPRIMEUR DE LA FACULTÉ DE MÉDECINE

15, rue Racine, 15


93 1894



THESE

LE DOCTORAT EN MÉDECINE

L'ÉPITHÈME SUR LE LÉVAIN



FACULTÉ DE MÉDECINE DE PARIS

Année 1894

THÈSE

N°

POUR

LE DOCTORAT EN MÉDECINE

Présentée et soutenue le mercredi 4 juillet 1894, à 1 heure

Par VICTOR DESBONNETS

Né à Bondues (Nord), le 24 décembre 1869

Ancien interne des hôpitaux de Lille

Membre adjoint de la Société anatomo-clinique

Lauréat de la Faculté libre, 1891-1892

DU DÉVELOPPEMENT

DE

L'EPITHÉLIOME SUR LE LUPUS

Avec trois planches en phototypie hors texte

Président : M. FOURNIER, professeur.

*Juges : MM. { PINARD, professeur.
 { GAUCHER, VARNIER, agrégés.*

Le Candidat répondra aux questions qui lui seront faites sur les diverses parties de l'enseignement médical.

PARIS

HENRI JOUVE

IMPRIMEUR DE LA FACULTÉ DE MÉDECINE

15, Rue Racine, 15

—
1894

FACULTÉ DE MÉDECINE DE PARIS

Doyen	M. BROUARDE
Professeurs	MM.
Anatomie.	FARABEUF
Physiologie	CH. RICHET
Physique médicale	GARIEL
Chimie organique et chimie minérale.	GAUTIER.
Histoire naturelle médicale	BAILLON.
Pathologie et thérapeutique générales.	BOUCHARD.
Pathologie médicale	DIEULAFOY
	DEBOVE
Pathologie chirurgicale	LANNELONGUE.
Anatomie pathologique	CORNIL.
Histologie	MATHIAS DUVAL.
Opérations et appareils.	TERRIER.
Pharmacologie.	POUCHET.
Thérapeutique et matière médicale.	LANDOUZY.
Hygiène.	PROUST.
Médecine légale	BROUARDEL.
Histoire de la médecine et de la chirurgie	LABOULBENE.
Pathologie comparée et expérimentale.	STRAUS.
	G. SÉE.
Clinique médicale	POTAIN.
	JACCOUD.
	HAYEM.
	GRANCHER.
Maladie des enfants	
Clinique de pathologie mentale et des maladies de l'encéphale.	JOFFROY.
Clinique des maladies cutanées et syphilitiques.	FOURNIER
Clinique des maladies du système nerveux	
Clinique chirurgicale	TILLAUX.
	DUPLAY.
	LE DENTU.
Clinique des maladies des voies urinaires	GUYON.
Clinique ophthalmologique	PANAS.
Cliniques d'accouchements	TARNIER.
	PINARD.

Professeurs honoraires.

MM. SAPPEY, PAJOT, REGNAULD, VERNEUIL.

Agrégés en exercice

MM. ALBARRAN	MM. DELBET	MM. MARIE	MM. RICARD
ANDRÉ	FAUCONNIER	MAYGRIER	ROGER
BALLET	GAUCHER	MENETRIER	SCHWARTZ
BAR	GILBERT	NELATON	SÉBILEAU
BRISSAUD	GLEY	NETTER	TUFFIER
BRUN	HEIM	POIRIER, chef	VARNIER
CHANTEMESSE	JALAGUIER	des travaux	VILLEJEAN
CHARRIN	LEJARS	anatomiques	WEISS
CHAUFFARD	LETULLE	QUENU	
DÉJERINE	MARFAN	RETTERRER	

Secrétaire de la Faculté : M. Ch. PUPIN.

Par délibération en date du 9 décembre 1798, l'École a arrêté que les opinions émises dans les dissertations qui lui seront présentées doivent être considérées comme propres à leurs auteurs, et qu'elle n'entend leur donner aucune approbation ni improbation.

A LA MÉMOIRE VÉNÉRÉE DE MON PÈRE

A MA MÈRE BIEN-AIMÉE

Témoignage de filiale tendresse.

A MA SŒUR, A MES FRÈRES

A MES PARENTS

A MES AMIS

A MONSIEUR LE DOCTEUR DERVILLE

Professeur à la Faculté libre de Lille

A TOUS MES AUTRES MAÎTRES
DE LA FACULTÉ LIBRE

A MON PRÉSIDENT DE THÈSE

MONSIEUR LE PROFESSEUR FOURNIER

Membre de l'Académie de médecine
Médecin de l'hôpital Saint-Louis
Officier de la Légion d'honneur

DU DEVELOPPEMENT
DE
L'ÉPITHÉLIOME SUR LE LUPUS

INTRODUCTION

Il nous a été donné, l'année dernière, en suivant les consultations de M. le professeur Derville, au dispensaire Saint-Raphaël, d'observer plusieurs fois le développement d'une tumeur épithéliale en des points ravagés par le lupus. Nous avons été tout d'abord frappé de cette coïncidence, d'autant plus que jusqu'en ces derniers temps, on discutait encore la possibilité de voir la tuberculose et l'épithéliome non-seulement sur un même point de l'économie, mais encore chez un même individu. Les observations que nous avons recueillies nous parurent assez intéressantes pour être publiées à cause de la rareté du fait : elles venaient de plus prouver d'une façon indiscutable que ces deux affections, tuberculose et cancer, pouvaient se développer simultanément.

Du reste, cette association, cette combinaison est complètement prouvée aujourd'hui, surtout depuis

les travaux de MM. Verneuil et Cornil, et il n'est pas rare de trouver aux autopsies en même temps que des lésions tuberculeuses dans le poumon, une néoformation épithéliale développée aux dépens d'un autre viscère. Nous n'étudierons pas dans ce travail les rapports de la tuberculose et du cancer ; cette étude a été faite principalement par les élèves de M. Verneuil. Nous ne voulons nous occuper que du développement de l'épithéliome sur une des variétés de la tuberculose tégumentaire : le lupus tuberculeux ou lupus de Willan. C'est l'association locale de ces deux diathèses que nous aurons en vue.

Un premier chapitre sera consacré à un rapide historique de la question : nous montrerons quelle idée on s'est faite, au début de ce siècle notamment, de la nature de ces lésions : en 1875, certains dermatologistes semblaient encore admettre que le lupus, dans certaines de ses variétés, n'était qu'une forme particulière du cancer.

Dans un second chapitre, nous aborderons l'étude clinique et nous publierons les observations que nous avons réunies.

Nous ne nous étendrons pas longuement sur les données étiologiques : un aperçu sommaire résumera la question encore très obscure de l'origine du cancer.

Nous étudierons ensuite les lésions anatomiques et chercherons à en tirer quelques déductions au point de vue de la pathogénie. Nous signalerons en

même temps quelques causes d'erreur contre lesquelles il faut se mettre en garde dans l'étude microscopique de certaines variétés du lupus.

Enfin nous terminerons notre travail par l'étude du pronostic, du diagnostic et du traitement de la complication épithéliomateuse du lupus.

Mais avant d'entrer en matière, nous adressons l'expression de notre gratitude à tous nos maîtres de la Faculté libre de Lille, particulièrement à ceux qui ont dirigé notre éducation clinique : MM. les professeurs Augier, Desplats, Duret et Eustache. Nous remercions spécialement M. le professeur Derville qui nous a inspiré ce travail et dont nous avons mis plus d'une fois à contribution la science dans l'étude si difficile de la dermatologie. Merci aussi à M. le Dr P. Bernard de Lille, dans le laboratoire duquel ont été exécutées les phototypies jointes à ce travail, et à M. le Dr Thibierge, médecin de l'hôpital Saint-Louis à Paris, qui nous a accueilli avec bienveillance et nous a communiqué plusieurs observations inédites.

Nous ne pouvons oublier nos excellents amis, Emile Camelot, interne des hôpitaux de Lille, et le Dr Joseph Loridant, qui nous ont aidé dans nos recherches et dans la traduction des travaux étrangers.

Que M. le professeur Fournier veuille bien recevoir tous nos remerciements pour le grand honneur qu'il nous fait en acceptant la présidence de notre thèse.

HISTORIQUE

L'histoire de l'association du cancer à la tuberculose cutanée est en réalité toute moderne. Ce n'est en effet que vers le milieu de ce siècle qu'ont été rapportées des observations nettes et précises ayant trait à cette complication du lupus. Jusque-là, les dermatologistes qui avaient presque tous admis les doctrines de Willan et Bateman ne semblaient pas comprendre le développement simultané de ces affections, non pas seulement en un même point de de l'économie, mais encore sur le même sujet.

Avant Rayer, *Alibert* paraît avoir entrevu la transformation du lupus en cancer; voici en effet ce qu'il dit textuellement dans ses *Considérations générales sur les scrophules*: « Leur conversion en cancer est rare, mais rapidement sinistre (1). » Dans une autre partie de son travail, il en décrit même une observation: « J'ai eu une occasion, dit-il, d'observer l'horrible complication de la dartre rongeante avec le cancer, et beaucoup d'élèves ont été comme moi les témoins de toutes les circonstances de ce fait » (2). Nous donnerons plus loin cette observation qui cependant, nous devons le dire, nous paraît peu probante. Néanmoins il ressort des termes mêmes

1. *Alibert. Maladies de la Peau*, 1^{re} Edition, 1818 T. II page 358.

2. *Alibert. loc cit*, 1810. T. I. p. 261.

employés que cet auteur aurait dès cette époque indiqué et la possibilité et la gravité de cette complication.

Rayer écrit que « dans une variété de lupus « *exedens*, les ulcérations se recouvrent de petites « *tumeurs rouges*, molles, comme fongueuses, très « proéminentes, qui impriment au visage un aspect « repoussant. Cette variété est rare et une des « plus graves (1) ». Plus loin encore, il parle d'une forme de lupus qui présente une tendance éminemment destructive et envahit non seulement les parties molles, mais aussi les cartilages et les os sous-jacents. Mais tout en donnant cette description, il n'indique pas qu'il y ait là néoformation cancéreuse : on peut même se demander s'il n'a pas en vue certains cas de lupus vorax.

Devergie, en 1854, en cite deux observations précises : il dit, en effet, à propos du pronostic du lupus, qui en somme compromet rarement la vie, avoir vu « naître deux cancers suivis rapidement de la mort « sur des lupus exedens guéris depuis longtemps. Ce « n'est là que l'exception : ces deux personnes « avaient dépassé l'âge de cinquante ans » (2).

On le voit nettement, par les citations que nous venons de donner, c'est en France que fut signalée pour la première fois cette terrible complication du lupus par l'épithéliome. Après *Devergie*, la question fut pour ainsi dire oubliée, et ne fut reprise que dans

1. *Rayer. Traité des maladies de la peau*, 1836. Bruxelles.

2. *Devergie. Traité des maladies cutanées*, 1854, p. 570, 1863 p. 543.

ces dernières années, comme nous le montrerons plus loin.

Il n'en fut pas de même en Allemagne et en Autriche : des travaux importants furent publiés. *Weber*, 1859, rapporte trois observations de cette combinaison du lupus avec le cancroïde de la peau : dans un des cas, l'examen histologique ne fut pas pratiqué ; dans les deux autres, le microscope vint pleinement confirmer le diagnostic clinique.

Wenk, 1867, s'occupant presque exclusivement des cas de cancers développés sur une cicatrice lueuse, donne quatre nouvelles observations recueillies à la Clinique d'Esmarck à Kiel. Presque à la même époque, *Hebra*, 1867, en publie cinq cas dans lesquels l'examen anatomo-pathologique fut pratiqué. *Volkman*, 1870, en cite trois observations dans ses conférences cliniques. A l'occasion d'une observation de *Heine* au Congrès de Chirurgie de Berlin de 1871, *Busch* rapporte quatre cas de *lupus épithéliomatoïde* qui sans avoir la malignité clinique de l'épithéliome en présente au microscope les caractères anatomo-pathologiques : c'est pourquoi il sépare cette variété épithéliomatoïde du lupus de l'épithéliome développé sur le lupus dont la gravité est plus grande. En 1874, *Lang*, fait paraître un important travail dans lequel il décrit une observation personnelle très intéressante. *Thoma*, quelque temps après, dans les *Archives de Virchow*, 1875, en cite deux cas, et présente chacun d'eux comme un épithéliome développé sur un lupus vulgaire ulcéré.

Mais la coexistence de ces deux processus était loin d'être admise par tous les auteurs et la question de la combinaison de l'épithéliome et du lupus fut portée devant la Société de Médecine de Berlin, janvier et mars 1875, où elle donna lieu à de longues discussions. Ce fut *Orth* qui appela l'attention de ses collègues sur le sujet: il émit l'opinion que le lupus peut au point de vue histologique présenter une structure différente suivant les cas: tantôt celle de l'adénome et du lymphadénome, tantôt celle du carcinome épithélial, tantôt, mais plus rarement selon lui, celle des tuberculoses locales. D'après *Lewin*, ces différentes opinions peuvent s'accorder, si on admet comme démontrée la possibilité de la transformation du lupus en épithéliome. *Langenbeck*, au contraire, se refuse à admettre une identification entre le lupus et le cancer, et dit qu'on ne peut pas plus parler d'un lupus épithéliomateux qu'on ne doit parler d'un lupus syphilitique: cependant il reconnaît que parfois le cancer peut se développer sur le lupus, mais seulement après de longues années, et il en rapporte trois observations; mais il ajoute qu'il ne faut pas attribuer au développement de l'épithéliome sur de vieilles cicatrices lúpeuses une importance plus grande que celle qu'on attribue au développement de cette même néoplasie sur des cicatrices cutanées, quelle qu'en soit la cause. *Lewin* fait alors remarquer combien les cicatrices lúpeuses diffèrent des autres cicatrices de la peau et démontre qu'on doit admettre comme un fait

prouvé par la clinique et l'anatomie pathologique la transformation du lupus en carcinome. *Bardeleben*, pendant sa longue pratique à Greifswald, ayant observé plus de mille cas de lupus, n'a jamais rencontré pareille complication, qui pour lui doit être bien rare, mais cependant possible.

En 1877, à la Société de Chirurgie de Berlin, *Esmarck* rapporte 6 cas dont 4 ont déjà été signalés dans la thèse de *Wenk* (1867), et insiste particulièrement sur le développement du cancer aux dépens de la cicatrice lupeuse.

La même année, *Martin* revient sur la question déjà étudiée par *Busch* et publie une nouvelle observation de lupus épithéliomatoïde remarquable par sa bénignité et sa longue durée sans aucune manifestation du côté des ganglions lymphatiques.

Kaposi publie, en 1879, un important travail sur la combinaison du lupus avec le carcinome. Il en a observé 3 cas, dont un lui est personnel : il donne de ce dernier cas une analyse très complète surtout au point de vue anatomo-pathologique, et démontre d'une façon nette l'association du lupus et du cancer.

La voie était ouverte : les publications devinrent de plus en plus fréquentes en Allemagne, l'attention des dermatologistes étant désormais fixée de ce côté. Nous ne ferons que mentionner les auteurs : *Lang* (1879 et 1886), *Lewin* (1884), *Schütz* (1885), *Winternitz* (1886), *Richter* (1888), *Nielsen* (1888), *Blaschko* (1890), *Kaposi* (1892) et *Pick* (1893).

Il faut cependant que nous fassions une mention

toute spéciale du travail de Schütz qui, à propos d'une observation de lupus épithéliomatoïde, sur laquelle nous reviendrons du reste, montre combien il est difficile parfois de distinguer du lupus compliqué de cancer, cette variété du lupus déjà décrite par Busch et par Martin.

Avec les travaux d'Ollendorf (Bonn, 1887), de Bayha (Tubingen, 1887) et de Wollseiffen (Bonn, 1892), se termine la série des mémoires qui ont été publiés sur notre sujet en Allemagne.

En Amérique et en Angleterre, les dermatologistes se sont aussi occupés de la dégénérescence épithéliomateuse du lupus : dans une discussion à la Société de Dermatologie de New-York (octobre 1885), *Buſkley* et *Piffard* reconnaissent que le lupus peut se transformer en épithéliome. *Duhring* trouve que c'est là une pure coïncidence qui s'explique par le fait de l'hyperplasie épithéliale assez fréquente dans le cas de lupus : dans son *Traité des maladies de la peau*, il revient en quelques mots sur cette question, mais ne fait que signaler la présence simultanée de ces deux processus. En 1885, *Walter Smith* en publie un cas dans le *Journal des Sciences médicales* de Dublin. *James Nevins Hyde*, dans son important travail sur les rapports du lupus vulgaire avec la tuberculose (1886), dit avoir observé deux fois le développement de l'épithéliome sur le lupus : il pense que, si le lupus persiste au-delà de 50 ou de 60 ans, il subit une sorte de résolution ou se transforme en tissu épithéliomateux. Le cas

d'*Allen* (1887) est douteux ou du moins peut le paraître, puisque l'auteur lui-même intitule son observation : Epithéliome de la face et du nez *peut-être* survenu sur un *lupus*. En 1891, nous relevons un cas de *Berry* communiqué à la Société de médecine de Londres.

En Italie, nous ne connaissons qu'un seul auteur qui se soit occupé de cette complication du *lupus*. Après avoir passé en revue les travaux parus jusque là, *Mibelli* (1887) rapporte en détails une observation personnelle avec autopsie ; il consacre une grande partie de son travail à l'étude histologique du *lupus* et de sa complication par l'épithéliome et cherche à en dégager la pathogénie et le mode de propagation du cancer.

Nous en avons fini avec les auteurs étrangers qui ont écrit sur cette question : nous allons maintenant rappeler les travaux français. Nous avons cru bien faire en agissant ainsi pour ne pas nous égarer dans notre description, et pour la rendre plus facile à suivre.

Nous avons vu déjà que c'étaient *Alibert*, *Rayer* et *Devergie* qui, les premiers, avaient signalé incidemment dans leurs traités cette complication du *lupus* par le cancer. Après eux, quelques rares observations sont citées de ci, de là, dans différents recueils, notamment par *Gailleton*, *Cazeneuve*, *Robin*, *Paulinsky*.

Lailler dans une de ses cliniques publiée dans la *France médicale* (1877), insiste à nouveau sur cette

« affection hybride, procédant à la fois du lupus et
« du cancroïde. »

Vidal, dans une leçon sur le lupus, 1879, parle également de cette complication et en rapporte un cas qu'il a observé et qui est remarquable par la rapidité de sa marche.

Jusque-là, il n'y avait pas d'ouvrages qui traitaient spécialement de cette question. *Bidault*, dans sa thèse (Lille, 1886), rapporte deux observations nouvelles et insiste particulièrement sur les points suivants : développement de l'épithéliome : 1^o sur une cicatrice lueuse ; 2^o aux dépens des glandes sébacées. L'année suivante (1887), *Paul Raymond*, dans un travail important paru dans les *Annales de dermatologie et de syphiligraphie*, résume un bon nombre des cas recueillis avant lui et nous donne cinq observations nouvelles : il fait remarquer que ces faits restent en France sans être publiés. Nous ne citerons que pour mémoire la thèse de *Gibrat* (1889, Paris) *Sur la dégénérescence épithéliomateuse du lupus* : Gibrat semble ne tenir aucun compte des travaux faits avant lui, et ignore complètement les publications de *Raymond* et de *Mibelli* : il cite deux observations dont l'une se trouve déjà dans la thèse de *Bidault* qu'il ne connaît pas, et dont l'autre nous paraît douteuse : il s'agit en effet d'un individu qui, depuis plus de huit ans, serait porteur d'une ulcération épithéliomateuse de la région temporale gauche : et cet épithéliome, dont la présence n'aurait donné lieu à aucune manifestation

ganglionnaire, aurait guéri après une première intervention sans la moindre récurrence. Il s'agit plutôt, croyons-nous, d'un de ces cas de *lupus épithéliomatoïde* décrit en Allemagne par Busch et par Schütz. En 1889, le D^r *Dubois-Havenith* fait à la Société de médecine de Bruxelles une communication sur le *lupus* et l'*épithéliome*. *Dezwarte* (1892), à propos des complications du *lupus* des vieillards (Th. Lille), relate trois cas nouveaux. A la fin de l'année dernière (décembre 1893), M. *Dubreuilh* rapporte, dans les *Archives cliniques de Bordeaux*, une observation d'*épithélioma* de la lèvre inférieure consécutif au *lupus*, et tout dernièrement (8 mars 1894), MM. *Hallopeau et Brodier* présentèrent à la Société de dermatologie et de syphiligraphie, « un « malade porteur d'un *épithélioma* greffé sur un « *lupus*, uniquement, disent-ils, à cause de l'aspect « étrange que les lésions donnent à la physionomie. »

Les ouvrages classiques (Brocq, Duhring, traduction Barthélemy, *Traité de chirurgie*, *Traité de médecine*, Châtelain, Tenneson), ne font que mentionner le fait qui nous occupe, sans en donner une description d'ensemble. Ce n'est que dans le *Traité des maladies de la peau d'Hébra*, traduit par M. Doyon, 1875, dans le *Traité de la scrofulo-tuberculose* de M. le professeur Leloir, 1892, et dans la dernière édition française du traité de *Kaposi*, 1891, (MM. Besnier et Doyon), que nous avons pu trouver quelques pages très intéressantes à consulter, con-

cernant la complication du lupus par l'épithéliome.

On peut donc diviser cette étude en trois périodes.

Dans une *première période*, exclusivement française, allant d'Alibert à Devergie, cette complication est signalée d'une façon plus ou moins vague sans que les auteurs entrent dans des détails.

Dans une *seconde période*, quelques observateurs français continuent à en publier des cas qui restent isolés. En Allemagne, cette transformation du lupus en épithéliome est l'objet de discussions intéressantes au sein des sociétés savantes : certains auteurs contestent même la possibilité de l'association de ces deux affections. Cette période se termine avec Kaposi (1879).

La *troisième période*, la *période contemporaine*, s'étend de Kaposi (1879) à nos jours. La complication est admise et étudiée dans toutes les langues ; plusieurs mémoires sont faits sur cette question. Il est deux travaux surtout sur lesquels nous voulons insister particulièrement : ce sont ceux de Raymond (1887) et de Mibelli (1888) auxquels nous avons dû souvent avoir recours. Après ces auteurs, nous essaierons de reprendre cette étude, et de donner une idée nette et précise de l'état actuel de la question, nous nous estimerions heureux si nous pouvions y réussir.

SYMPTOMATOLOGIE

Avant de donner la description des lésions qu'on observe dans le cas d'épithéliome développé sur le lupus, il nous semble bon de dire en quelques mots ce qu'est le lupus. Sans faire une étude détaillée de cette variété de la tuberculose du tégument, ni de ses formes atypiques, nous nous contenterons simplement de résumer très brièvement ce qui est admis par tous les auteurs.

Le lupus est caractérisé par une accumulation de tubercules, se réunissant généralement pour former des plaques de forme et d'étendue variables, à marche chronique et ayant une tendance naturelle à la cicatrisation même quand l'ulcération se produit. Les lésions tuberculeuses ont aussi une tendance marquée à récidiver, soit sur place, sur la cicatrice, soit sur les parties voisines des régions primitivement cicatrisées.

Les aspects sous lesquels on le rencontre sont variables selon les périodes de la maladie. Le lupus débute presque toujours dans le jeune âge et se présente sous la forme de petits nodules groupés ou disséminés : finalement ces noyaux se réunissent pour former des tubercules. On en distingue deux formes

principales selon qu'il se produit ou non des ulcérations à la surface de la peau :

Lupus non exedens : lupus non ulcéreux.

Lupus exedens : lupus ulcéreux.

Notons encore le *lupus scléreux*, décrit par Vidal et Leloir, qui peut survenir d'emblée, sans lupus tuberculeux préexistant.

En général, l'aspect d'une plaque de lupus est le suivant :

Au centre, on constate des cicatrices présentant le plus souvent des tubercules croûteux ou non.

A la périphérie, on remarque des tubercules ulcérés et croûteux, formant quelquefois, mais non toujours, une bordure continue.

Plus en dehors, se voit une zone rouge-foncé, souvent bleuâtre. Il y a de la lymphangite tuberculeuse au pourtour des lésions, lymphangite préluant à l'envahissement des parties périphériques. Cette auréole rouge est surtout développée dans les phases d'activité du lupus, quand il tend à l'extension périphérique.

L'évolution du processus lupeux, comme nous l'avons déjà fait remarquer, est généralement lente, et la tendance à la cicatrisation centrale n'exclut ni la marche serpentineuse, ni même la récurrence au niveau des parties autrefois atteintes et depuis cicatrisées ; c'est dire, par conséquent, que si un traitement sévère n'intervient pas la durée de la maladie n'aura probablement pas de limites. De plus, le lupus ne tend pas seulement à gagner en surface, il peut aussi

gagner en profondeur : de là les difformités qu'on constate, même après guérison, pertes de substance, soudures anormales, ectropions, atrésies, etc...

Le lupus en voie d'évolution reste sujet à toute une série de complications, et sur ce point nous ne pouvons mieux faire que reproduire ce que disait Vidal dans une de ses leçons cliniques sur le lupus : « Les complications du lupus sont de deux espèces : les unes indépendantes de l'affection viennent s'y ajouter, comme par exemple l'érysipèle, l'épithélioma : les autres sont en quelque sorte des accidents inhérents à l'évolution de la lésion. Ces dernières sont : la congestion, l'inflammation, les adénites, les lymphangites, l'œdème chronique. »

Nous n'avons en vue dans notre description que l'étude du développement de l'épithéliome sur le lupus.

Voyons d'abord sur quelle variété et à quel stade de l'évolution du lupus se développe le cancer épithélial.

Tous les auteurs semblent d'accord pour admettre que jamais l'épithéliome ne se rencontre sur le lupus érythémateux : en tous cas, il n'en a pas été publié d'observation. La complication que nous étudions n'a été observée que sur le lupus tuberculeux ou lupus vulgaire de Willan. D'ailleurs, faisons remarquer, puisque nous étudions l'association d'une tuberculose locale et du cancer, que, alors que la nature tuberculeuse, au sens anatomique du mot, du lupus vulgaire, est admise par tous les

dermatologistes modernes, il n'en est pas de même du lupus érythémateux. Ce dernier est considéré par certains auteurs comme une inflammation banale dans laquelle on n'a pu trouver ni bacilles, ni nodules tuberculeux, et qui siège particulièrement autour des glandes. Les inoculations chez les animaux n'ont jamais provoqué la tuberculose, tandis qu'au contraire elles ont donné des résultats dans le lupus vulgaire (Leloir). Cependant, MM. Besnier et Doyon, et beaucoup d'autres en France, n'hésitent pas à regarder le lupus érythémateux comme une des formes de la tuberculose cutanée (1).

L'épithéliome vient ordinairement compliquer les *lupus anciens* datant depuis de longues années déjà, et ayant déterminé par leur évolution des lésions plus ou moins profondes.

1. Citons, pour être complet, une opinion émise tout récemment dans le *Monatshcft für Praktische Dermatologie* (1894, n° 4), par le Dr Ravogli. Dans cet article, intitulé : *Psorospermose cutis*, l'auteur signale cinq cas de lupus érythémateux : l'examen microscopique lui aurait permis de constater l'existence de psorospermies dans différentes coupes. Sans vouloir attribuer à ce travail une valeur absolue (il faut attendre des observations confirmatives), sans même attacher aux psorospermies un rôle encore discuté, nous avons cru devoir signaler cet ouvrage. On sait, en effet, qu'on a voulu faire de l'épithéliome cutané une psorospermose ; et il serait curieux de noter si les observations de Ravogli se confirmaient, que le lupus érythémateux, dû aux psorospermies, ne présenterait jamais la dégénérescence épithéliomateuse. Et cela d'autant plus que le lupus érythémateux se montre toujours après l'adolescence, c'est-à-dire à un âge où l'épithéliome cutané devient plus fréquent. Il est vrai de dire que pour Ravogli la présence des coccidies amène une prolifération épithéliale à laquelle on a donné le nom d'épithéliome, mais qui ne doit pas être confondue avec l'épithéliome vrai de la peau.

Dans une statistique que nous avons faite et qui porte sur 49 cas nous remarquons que l'âge moyen de la date d'apparition de l'épithéliome après le lupus est de 30 ans environ. Les cas où ce développement a été plus précoce sont au nombre de vingt-sept. On a vu l'épithéliome apparaître :

Après 4 ans, une fois (Obs. LII, Mibelli).

Après 5 ans, une fois (Obs. LXIV, Nielsen).

Après 10 ans, deux fois (Obs. III, personnelle, XXXVI, Lewin).

Après 12 ans, deux fois (Obr. XXX, Esmarck ; XLVI Winternitz).

Après 14 à 15 ans, trois fois (Obs. LXXIV, Wollseiffen, LXXXI, Hallopeau, LXXXIV, Thibierge).

Mais alors, le lupus lui-même s'était montré ardivement vers l'âge de 35 ans, si ce n'est dans le cas de Nielsen où il s'agit d'une petite fille de 9 ans.

Les cas où le développement s'est fait après un temps plus long sont au nombre de 22 : quatre fois, l'épithéliome s'est montré cinquante ans après l'apparition du lupus.

OBS. XXIX. — Esmarch ; 53 ans.

OBS. XL. — Hyde ; 50 ans.

OBS. L. — Raymond ; 51 ans.

OBS. LXXXVI. — Thibierge ; 58 ans.

C'est surtout le *lupus de la face* qui donne lieu à cette complication, de même du reste que l'épithéliome cutané développé sur une peau saine, non lupique, est aussi beaucoup plus fréquent en cet endroit que sur les autres points du tégument. Sur

73 observations, nous relatons 60 fois le développement à la face : front, nez, lèvre supérieure, lèvre inférieure, menton, mais surtout au niveau des joues; 13 fois seulement en d'autres points de la surface cutanée :

OBS. X. — Weber, main et avant-bras droit.

OBS. XXI. — Waldeyer, pied.

OBS. XXII. — Thoma, avant-bras.

OBS. XXXI. — Esmarck, oreille droite.

OBS. XXXII. — Esmarck, coude droit.

OBS. XXXIV. — Kaposi, bras gauche.

OBS. XXXV. — Lang, oreille gauche.

OBS. XLI. — Hyde, mains.

OBS. XLV. — Bidault, région sous-maxillaire.

OBS. XLVIII. — Raymond, cou.

OBS. L. — Raymond, main droite.

OBS. LXXIII. — Wollseiffen, région sous-maxillaire droite.

OBS. LXXXV. — Thibierge, fesse gauche.

Dans certains cas, on a vu des *épithéliomes multiples* se développer chez un même sujet atteint d'un *lupus étendu* ; mais ces faits sont très rares.

OBS. IV (Personnelle). — Deux épithéliomes très petits débutant sous forme de verrue. L'un d'eux, traité par cautérisation au chlorure de zinc, a récidivé.

OBS. XLI (Hyde). — L'épithéliome a, paraît-il, envahi en même temps la face et la main droite.

OBS. XLVII (Raymond). — On voit se développer sur le nez une ulcération en tout semblable à celle de la joue ; des ulcérations se montrent également à la lèvre inférieure.

OBS. LVII (Bayha). — Après l'extirpation d'un épithéliome développé sur la joue droite, apparition d'une nouvelle tumeur sur la tempe du même côté.

OBS. LXI (Richter). — Epithéliome de la joue gauche opéré depuis deux ans, sans récurrence (Obs. Winternitz) ; tumeur de même nature sur la joue du côté opposé.

OBS. LXXV (Leloir-Dezwarte). — Dans ce cas, M. Leloir (1) a pu « observer la probabilité d'un épithélioma bilatéral compliquant un lupus vulgaire érythématoïde de la face. »

A propos à l'observation LXXIX, Pick cite un cas dans lequel il n'y eut pas de récurrence au point opéré, mais où de nouveaux carcinomes se développèrent en des points éloignés sur des tissus lupiques récents.

OBS. LXXXIV (Thibierge). — Foyer principal au niveau de l'œil droit, foyers secondaires sur les joues.

Nous n'avons pu recueillir qu'une seule observation d'*épithéliome développé sur un lupus des muqueuses* : nous publions cette observation à cause de la rareté du fait et du jeune âge du sujet, tout en nous demandant s'il s'agit réellement ici d'un véritable épithéliome.

Lupus du larynx : dégénérescence épithéliale chez une jeune fille de quinze ans.

Cas observé par le Dr Beausoleil de Bordeaux (2).

« Tout le rebord libre de l'épiglotte était ulcéré et en partie
« détruit ; dans la portion médiane existait une vaste échancrure
« laissant le cartilage à nu ; du côté gauche du larynx, on constatait une tuméfaction et un bourgeonnement de la bande ventriculaire, toute la partie postérieure de la corde vocale était ulcérée. L'ulcération s'étendait jusque dans l'espace inter-aryténoïdien ; à ce niveau existaient même plusieurs bourgeons assez

1. Leloir. *Traité de la scrofulo-tuberculose*, p. 201.

2. Beausoleil *Archives cliniques de Bordeaux*, fév. 1893.

« volumineux, obstruant en partie l'orifice glottique. Les traite-
« ments les plus variés furent dirigés, sans succès, contre cette
« affection considérée et traitée comme un lupus du larynx.
« M. Moure enleva les bourgeons avec la pince coupante et l'e-
« xamen en fut pratiqué par M. Sabrazès, au laboratoire de
« M. le professeur Pitres. Cet examen démontra qu'il s'agissait
« dans ce cas d'un épithélioma pavimenteux lobulé. L'évolution
« clinique de cette affection se présentant rarement dans l'organe
« vocal, nous avons rapporté l'observation à la Société d'anato-
« mie et de physiologie dans la séance du 4 avril 1892; nous
« avons fait ressortir que l'affection ayant certainement débuté
« par un lupus, nous assistions là à une transformation épithéliale
« se faisant sur place, comme cela arrive parfois sur la peau à la
« suite d'irritations caustiques ou autres.

La malade que nous avons toujours suivie depuis cette époque,
« va du reste très bien, et la partie curettée est parfaitement res-
« tée cicatrisée : ce qui démontre la bénignité au moins relative
« de la dégénérescence constatée. »

Nous verrons qu'il n'en est pas de même dans le
cancroïde cutané, et que le plus souvent la termi-
naison fatale arrive rapidement par suite des mani-
festations ganglionnaires et de généralisation.

Nous ne savons s'il faut admettre que cet épithé-
liome, dont il paraît cependant difficile de contester
la nature, puisque l'examen microscopique a été
rapporté, se soit véritablement développé sur un
lupus.

En effet, le lupus des muqueuses est rare, et il est
le plus souvent lui-même rebelle à tout traitement;
le diagnostic de cette localisation est toujours exces-
sivement difficile; de plus, si nous raisonnons par
analogie avec ce que nous observons dans les cas
du cancer développé sur un lupus cutané, cette com-

plication survient beaucoup plus tardivement : enfin la récurrence est fréquente, même après des opérations complètes, beaucoup plus faciles cependant sur la peau, que sur des parties profondes et irrégulières comme le larynx.

Cette observation de M. Beausoleil serait donc bien remarquable, et jusqu'à ce que nous connaissions mieux ces cas, il nous semble difficile de la considérer comme un épithéliome développé sur un lupus des muqueuses.

Le plus souvent, comme nous l'avons fait remarquer, c'est à la face que se montre l'épithéliome ; et qu'il se développe ou non aux dépens d'une cicatrice, il faut cliniquement distinguer deux cas :

1° Développement sur le lupus exedens, *ulcération lupique* ;

2° Développement sur le lupus non exedens, *lupus non ulcéré*.

Il est difficile de dire d'une façon exacte à quel moment précis, net, se montre la néoplasie épithéliale ; cela tient à ce que lorsque l'ulcération cancéreuse se produit, il n'est pas commode parfois de la distinguer cliniquement de l'ulcération lupique ; dans la majorité des cas, en effet, c'est plutôt par la marche de la maladie qu'on arrive au diagnostic. Nous verrons plus loin que l'examen anatomopathologique lui-même pratiqué à ce moment, ne permettrait pas toujours d'affirmer la nature des lésions : il est en effet des cas de lupus épithéliomatoïde, qui, histologiquement, présentent la structure

des lésions épithéliales, mais qui, au point de vue clinique, évoluent à la façon du lupus vulgaire, c'est-à-dire à marche lente et à pronostic *relativement* bénin.

Sans doute, c'est par la marche qu'on arrivera à affirmer un diagnostic, mais souvent aussi on s'appuiera sur les modifications qu'imprime à l'ulcération lupique l'envahissement épithéliomateux. Voici celles qu'on constate le plus fréquemment : les bords de l'ulcération se tuméfient, deviennent saillants et tendent à se renverser en dehors ; la base s'indure ; le fond devient bourgeonnant et en même temps se creuse ; il y a une plus grande tendance à l'hémorrhagie.

Les cas de développement de l'épithéliome sur une ulcération lupique paraissent de beaucoup les plus rares. — Obs. XXII, Thoma. — Obs. XXXI, Esmarck. — Obs. XLII, Schütz. — Obs. XLVIII, Raymond. — Obs. LII, Mibelli. Il arrive plus fréquemment que le cancroïde apparaît sur un lupus non exedens en pleine activité.

Généralement il se produit au début, comme le fait est rapporté dans presque toutes les observations, un petit bouton, une petite tumeur assez analogue à une verrue séborrhéïque, recouverte d'une squame épaisse. Cette petite croûte se détache parfois d'elle-même, et alors elle ne donne pas d'hémorrhagie. Le plus souvent c'est le malade qui l'arrache, soit qu'il y ait démangeaisons et grattage, soit encore pendant le lavage de la figure ou un autre

trauma accidentel : c'est dans ces cas qu'il y a écoulement sanguin. Le développement de cette tumeur se fait d'ordinaire d'une façon lente, progressive, sans donner lieu au début à aucune douleur ; puis, tout à coup, la lésion semble s'étendre rapidement et gagner en surface et en profondeur.

Le néoplasme peut alors revêtir deux formes : 1^o la *forme végétante*, et 2^o la *forme ulcéreuse*. Faisons remarquer que souvent, quelle qu'ait été l'apparence initiale, le mal aboutit au bout d'un certain temps à l'ulcération.

L'*ulcération* commence à suppurer ou plutôt à sécréter un liquide séro-purulent et la tumeur prend un développement plus rapide ; sa surface est rouge, irrégulière, elle saigne au moindre contact, elle se recouvre de croûtes formées par le liquide desséché que secrète l'ulcère et qui répand une odeur infecte. Le fond de l'ulcération peut se creuser sans bourgeonner.

Les bords sont saillants, durs, renversés en dehors ; parfois ils sont affaissés, moins indurés, de niveau avec les parties voisines. La base présente une induration qui existe toujours, mais qui est plus ou moins marquée.

Quelquefois la néoplasie se fait sous forme de *végétations* et prend l'aspect d'un véritable chou-fleur. On voit alors se produire une tumeur arrondie, d'un rouge sale, dépassant de quelques centimètres les surfaces voisines dont elle se détache très nettement. Elle donne lieu à une sécrétion assez abon-

dante et très infecte. Les bords sont élevés, arrondis. La base est dure et contracte des adhérences variables avec les tissus profonds.

Nous n'insisterons pas davantage sur la description de ces deux variétés de l'épithéliome : nous renvoyons à nos observations qui sont très intéressantes à ce sujet.

En même temps que se développe la tumeur, apparaissent des *phénomènes douloureux* qui consistent en élancements plus ou moins pénibles. Ces douleurs, du reste, varient avec le siège des néoplasmes, et sont proportionnelles aux irritations auxquelles est soumis l'ulcère et à la susceptibilité des malades.

Un autre symptôme très important à considérer, et qui aide beaucoup dans certains cas au diagnostic, c'est *l'envahissement ganglionnaire* qui se traduit par l'apparition d'une petite glande dure, isolable, et roulant parfaitement sous le doigt. Au début, cet envahissement ganglionnaire peut être très difficile à percevoir, lorsque la peau qui recouvre les ganglions en rapport avec les lymphatiques de la région carcinomateuse est altérée, épaissie ou sclérosée. Ce qui est arrivé dans notre cas II où toute la face était envahie par le lupus. Lors de l'intervention, malgré une recherche attentive, il a été impossible de trouver un ganglion pré-auriculaire, et cependant le ganglion était envahi puisque la récurrence a eu lieu à son niveau peu après. Cela tenait à l'épaississement de la peau qui était dure, tendue de telle sorte qu'il

était impossible de déceler les ganglions sous-jacents. Dans ce cas, il s'agissait d'un épithéliome ulcéreux, et à ce propos nous voulons insister sur *le rapport qui existe entre la dégénérescence ganglionnaire et l'ulcération épithéliomateuse*. En parcourant nos observations, nous voyons que *cette altération des ganglions est plus fréquente avec la forme ulcéreuse qu'avec la forme végétante*. Dans notre observation I, où il s'agit d'un épithéliome végétant, les ganglions restent indemnes, et la guérison se maintient après l'opération sans récurrence du côté des glandes. Dans notre observation III les ganglions intacts tant que la tumeur a été végétante et non ulcérée, ont été rapidement pris dès que l'ulcération s'est produite. Ce fait peut d'ailleurs s'expliquer de plusieurs façons :

1° L'épithéliome ulcéreux étant en général à une période plus avancée, on conçoit que les ganglions soient plus souvent envahis dans ce cas. C'est cette explication qu'il faut préférer, croyons-nous, et pour cela, nous nous basons sur notre observation III.

2° Ou bien l'épithéliome végétant envahissant moins profondément la peau, n'atteint pas aussi complètement les lymphatiques.

3° On peut enfin se demander, si à la surface de cet ulcère, de cette plaie exposée, il ne se fait pas une infection secondaire se transmettant aux ganglions et les prédisposant à l'envahissement néoplasique.

De plus, ces ganglions, qu'ils coexistent avec la tumeur primitive ou qu'ils soient le siège d'une récidive du mal, peuvent subir la fonte caséuse, s'ouvrir, et former ainsi des ulcérations considérables, de vraies cavernes épithéliomateuses qui viendront rapidement aggraver la marche de la maladie (Obs. II ; obs. LXXVII, Dezwarte),

L'envahissement ganglionnaire est plus ou moins tardif : il faut cependant toujours le rechercher avec soin. On sait, en effet, que c'est surtout chez les gens âgés que se développe l'épithéliome, et que c'est dans ce cas-là qu'apparaît la plupart du temps chez eux l'engorgement des ganglions lymphatiques.

L'engorgement ganglionnaire, qui se manifeste d'abord par la présence d'une petite tumeur dure, finit par prendre un développement plus considérable. Les glandes se fusionnent, augmentent beaucoup de volume et prennent un accroissement tel qu'elles déterminent une gêne fonctionnelle très marquée.

L'ulcération lupique peut aussi être le point de départ d'une dégénérescence tuberculeuse des ganglions : ce qui complique encore le diagnostic. L'état des ganglions dégénérés n'est pas le même dans les deux cas : les glandes sont plus molles, moins mobiles dans le cas d'adénite tuberculeuse, elles semblent aussi faire corps avec les tissus et avec les autres ganglions voisins également dégénérés ; les ganglions épithéliomateux sont plus durs et restent plus longtemps isolables. Ce sont des

nuances qu'il faut savoir quelquefois utiliser pour le diagnostic. Faisons cependant remarquer que *chez les vieillards, en raison de l'atrophie naturelle des réseaux lymphatiques* à cet âge, la dégénérescence tuberculeuse des ganglions est une rareté. Il faut une cause d'infection très grande, et qu'explique seule l'ulcération épithéliale, pour déterminer ces manifestations adénopathiques. Néanmoins le diagnostic est parfois difficile, et chez une femme de 54 ans (Obs. LXXV, Dezwarte), M. Leloir fait le diagnostic en s'appuyant sur ce fait que « les ganglions engorgés, *antérieurs à l'épithélioma*, seraient plutôt tuberculeux que cancéreux ».

La néoplasie épithéliale ne se limite pas seulement aux ganglions. Dans certains cas, surtout quand le chirurgien n'est pas intervenu rapidement, elle peut gagner les os et donner lieu à des déformations variables. Les lésions sont alors tellement étendues qu'il est pour ainsi dire impossible de pratiquer une extirpation complète du mal.

Il est un certain nombre de cas où nous voyons que le chirurgien a reculé devant la gravité de l'acte opératoire à accomplir.

Obs. II (Personnelle). — Récidive ganglionnaire inopérable.

Obs. IX (Weber). — Récidive sur place inopérable deux mois après la première intervention.

Obs. XI, XII et XIII (Hebra).

Obs. XX (Lang). — Envahissement ganglionnaire.

Obs. XXIV (Langenbeck). — Nez et lèvre supérieure.

OBS. XXVII (Esmarck). — Envahissement rapide, mort trois mois et demi après le début des lésions.

OBS. XXVIII (Esmarck). — Extension des lésions de la face au cou ; mort 14 mois après l'apparition de l'épithéliome.

OBS. XXXIII (Kaposi). — Généralisation ganglionnaire, mort 1 an après le début.

OBS. XLV (Bidault). — Altération des ganglions : mort 9 mois et demi après.

OBS. XLVII (Raymond). — Envahissement ganglionnaire, mort de cachexie 10 mois après.

OBS. XLI (Raymond). Envahissement ganglionnaire, mort deux ans et demi après.

OBS. LII (Mibelli). — Marche très rapide : nez, joues, altération des ganglions, mort 7 mois et demi après.

OBS. LIII (Bayha). — Généralisation, envahissement très rapide, mort deux mois et demi après.

OBS. LXXXII (Thibierge). — Inopérable.

OBS. LXXXIII (Thibierge). — Récidive sur place, inopérable.

OBS. LXXXIV (Thibierge). — Inopérable.

La *marche* de ces épithéliomes greffés sur le lupus paraît plus rapide que celle des épithéliomes primitifs. Dans ces quelques observations que nous venons de citer, la marche est signalée comme très rapide et l'extension des lésions a été telle en peu de temps que l'opération est bientôt devenue impraticable. On pourrait se demander si la néoformation épithéliale ne trouve pas dans le tissu lueux un « *locus minoris resistentiæ* » qui favoriserait son développement ou du moins qui n'y opposerait aucune barrière : en outre, les lymphatiques dégénérés au pourtour des lésions lupiques semblent tout indiqués pour favoriser l'extension rapide du mal.

Le plus souvent les malades sont emportés par la généralisation (cachexie).

D'autres fois, ce sont des hémorrhagies abondantes répétées qui viennent diminuer la résistance faible déjà. D'autres fois enfin les sujets succombent à une affection intercurrente provoquée par le mauvais fonctionnement des organes malades (Pneumonie de déglutition quand le mal a gagné la bouche. Asphyxie progressive par suite de la compression des voies respiratoires, etc.).

La *durée* de la maladie peut être très variable : elle dépend surtout de la rapidité de l'intervention. Nous avons formé une statistique basée sur 24 observations dans lesquelles nous avons pu trouver toutes les données nécessaires.

Passons d'abord en revue les cas inopérables.

Trois fois la mort est survenue deux et trois mois après l'apparition de l'épithéliome.

OBS. XXVII (Esmarch), 3 mois 1/2.

OBS. LIII (Biyha), deux à trois mois.

OBS. LXIV (Nielsen), quelques mois.

Sept fois les sujets ont vécu à peu près un an.

OBS. LII (Mibelli), 7 mois.

OBS. XLIV (Bidault), 9 mois.

OBS. XLVIII (Raymond), 10 mois.

OBS. XXXIII (Kaposi), un an.

OBS. XII (Hebra), un an.

OBS. XX (Lang), 14 mois.

OBS. XXVIII (Esmarck), 14 mois.

Dans ces deux cas seulement la survie a été plus longue :

OBS. XL (Hyde), deux ans.

OBS. LI (Raymond), deux ans et demi.

La *guérison* a pu être obtenue, mais les faits sont encore peu nombreux. Malheureusement dans beaucoup d'observations, nous n'avons que des résultats qui se rapprochent trop de l'acte opératoire (quelques mois); nous ne retiendrons ici que les cas où une année au moins s'est écoulée après l'intervention sans qu'une récurrence se soit produite, ni localement, ni à distance.

OBS. I (Personnelle), pas de récurrence après un an.

OBS. XVIII (Volkman).

OBS. XXVI (Esmarck), pas de récurrence un an après.

OBS. XXXV (Lang), pas de récurrence un an après.

OBS. XLIII (Schutz).

OBS. XLVI (Wintermütz), pas de récurrence locale deux ans après.

OBS. LVII (Bayha), pas de récurrence locale quatre ans après.

OBS. LXXV (Dezwarte-Leloir), pas de récurrence deux ans après.

OBS. LXXVI (Dezwarte-Leloir), pas de récurrence quatre ans après.

Dans d'autres cas, les malades ont succombé rapidement après l'intervention, soit par suite de la généralisation :

OBS. II (personnelle), cinq à six mois.

OBS. LXXVII (Dezwarte), six mois.

OBS. XLIV (Bidault), un an.

OBS. XXXIX (Wa'ter Smith), un an.

Soit par suite de complications.

OBS. X (Weber), mort de tuberculose pulmonaire un mois après.

OBS. XXXII (Esmarck), mort cinq jours après d'infection purulente.

OBS. LVI (Bayha), mort trois jours après dans le marasme, intoxication par l'iodoforme.

Il est facile de contrôler toutes ces indications en se reportant, soit aux observations que nous allons donner maintenant, soit au tableau récapitulatif que nous avons ajouté à notre travail.

OBSERVATIONS

Comme nous l'avons déjà dit dans notre historique, sur plus de mille cas de lupus, Bardeleben n'a jamais rencontré la complication épithéliomateuse (Société de médecine de Berlin, 1875). M. Leloir, au contraire, sur un même nombre de sujets, aurait vu se développer quinze fois l'épithéliome. M. Dubois-Havenith a observé cinq fois cette complication sur 118 malades (Th. d'Agrég., p. 138).

Il est probable que si les dermatologistes faisaient connaître le résultat de leurs observations, on arriverait à cette conclusion : c'est que cette complication n'est pas aussi rare qu'on le pense. Il en est ici comme partout ailleurs : il suffit que l'attention soit attirée de ce côté pour qu'immédiatement on voie se multiplier les observations qui sont jusque-là restées sans être publiées. Depuis un an à peine, notre maître, M. le professeur Derville, en a observé quatre faits très nets que nous allons rapporter dans tous leurs détails. M. le Dr Thibierge nous a communiqué cinq cas recueillis à l'hôpital Saint-Louis.

A ces observations inédites, nous avons joint toutes celles parues jusqu'ici, en indiquant autant que possible la variété de lupus (en évolution,

guéri) et d'épithéliome (végétant, ulcéreux) rencontrée dans chaque cas.

Observation I (personnelle).

Lupus tuberculeux plan ayant amené la destruction des ailes du nez et de la sous-cloison. — Epithéliome végétant développé sur la joue droite 37 ans après le début des lésions tuberculeuses. — Opération. — Guérison se maintenant depuis un an.

Virginie B..., âgée de 65 ans, marchande de légumes, vient à la consultation du dispensaire St-Raphaël, le 26 juin 1893, pour une tumeur de la face développée depuis neuf mois et qui a pris depuis quelque temps une grande extension.

Cette femme est forte, elle ne paraît pas avoir plus de 55 ans. Ce qui frappe tout d'abord à l'examen, c'est la rougeur foncée de la face, et la destruction de la sous-cloison et des ailes du nez qui laissent les narines largement ouvertes. L'éruption occupe la face dans sa totalité, elle a envahi aussi le cuir chevelu sur une étendue de 1 à 2 centimètres à la limite du front et en ce point les cheveux sont plus rares que sur les autres parties de la tête. Les oreilles sont envahies aussi ; et la partie supérieure du cou présente les mêmes lésions. Sur le reste du corps, il n'y a pas d'éruption.

Dans tous les points indiqués ci-dessus, la peau présente une coloration rouge-foncé, un peu vineuse même, sur laquelle tranchent çà et là des points jaune-rouge, et des parties déprimées blanchâtres. Les points jaune-rouge transparents, mous au palper, deviennent surtout bien apparents lorsque l'on comprime la peau à leur niveau à l'aide d'une plaque de verre ; on les voit alors très nettement par transparence et ils tranchent sur la coloration blanche des parties voisines anémiées par la compression. Ces points jaune-rouge ne font aucune saillie à la surface de la peau, ils sont de niveau avec les parties voisines et représentent des nodules tuberculeux plans typiques.

Ces nodules tuberculeux sont disséminés au milieu des autres lésions. En quelques points, on voit de petites surfaces, déprimées, cicatricielles, ayant au plus la largeur d'une lentille. L'as-

pect cicatriciel est surtout bien marqué à l'orifice antérieur des fosses nasales où la peau est comme collée sur les parties sous-jacentes : ces petites cicatrices sont peu nombreuses. Sur toute la surface malade, la peau est épaissie ; dans les points où elle est normalement mobile, cette peau est pour ainsi dire rétractée et adhérente aux parties profondes : on la soulève et on la plisse assez difficilement. Toute la surface du visage présente une desquamation fine, pityriasique ; en quelques points seulement, surtout au niveau des joues, les squames sont un peu plus larges, mais toujours minces. Cet épaississement de la peau produit des sortes de plis radiés, partant des commissures labiales et du sillon jugo-labial et assez analogues à celles que l'on observe dans l'eczéma orbiculaire des lèvres. En aucun point, on n'observe de lésions ulcéreuses : il s'agit d'un *lupus tuberculeux plan non exedens*. Ce lupus aurait débuté à l'âge de 26 ans par le nez et aurait envahi peu à peu toute la surface du tégument aujourd'hui atteinte.

C'est sur cette lésion que s'est développée la tumeur que l'on observe en ce moment. En septembre 1892, la malade remarqua pour la première fois un petit bouton siégeant sur la pommette droite. Ce bouton qui ressemblait, dit-elle, à une verrue, présentait une croûte gris-noirâtre, irrégulière et assez adhérente. Il arrivait fréquemment que cette croûte était arrachée : la peau, mise ainsi à nu, saignait abondamment. Le développement de cette tumeur se fit lentement, progressivement, sans douleurs ; on y appliqua successivement plusieurs pommades, mais toujours sans résultat.

Actuellement, nous trouvons sur la *pommette droite* à deux travers de doigt au-dessous de l'angle externe de l'œil immédiatement en arrière d'une perpendiculaire abaissée de cet angle, une *masse saillante*, arrondie, de coloration rouge-foncé. Cette tumeur est largement implantée sur les parties sous-jacentes, elle est aussi large à sa base qu'à son sommet. Ses bords sont élevés et font une saillie très nette de 1 centimètre et demi sur les parties environnantes. Sur la circonférence de la tumeur, il y a une ligne de démarcation bien dessinée entre la masse cancéreuse et les parties voisines ; à la partie supérieure, il n'y a pas de bourrelet. La peau qui avoisine la tumeur n'est pas indurée, elle présente

seulement une certaine résistance due au lupus. En pressant sur la tumeur, outre qu'on la fait saigner, on fait sourdre un liquide séro-purulent du sillon qui la sépare du reste de la face au niveau de ce bourrelet.

La surface de la masse morbide est irrégulière, *végétante*, assez plane, sauf au centre où il y a une ulcération de la largeur d'une pièce de 50 centimes, et profonde de 4 à 5 millimètres au plus. Autour de cette ulcération, la surface de la tumeur est couverte de croûtes assez minces, noirâtres, formées de sanie concrétée et mélangée avec du sang. Sa base n'est pas adhérente, on peut la faire glisser en tous sens sur les parties profondes. Malgré un examen attentif, il est impossible de trouver *aucun ganglion* : les glandes pré-auriculaires et sous-maxillaires ne sont ni tuméfiées ni indurées ; on ne les sent pas.

La santé générale de cette malade est excellente : pas d'affaiblissement ni d'amaigrissement. Et n'étaient quelques élancements, un peu pénibles, quand elle est exposée à un froid un peu vif (sa profession l'oblige à rester de longues heures à l'air le matin), elle ne ferait pas attention à son mal.

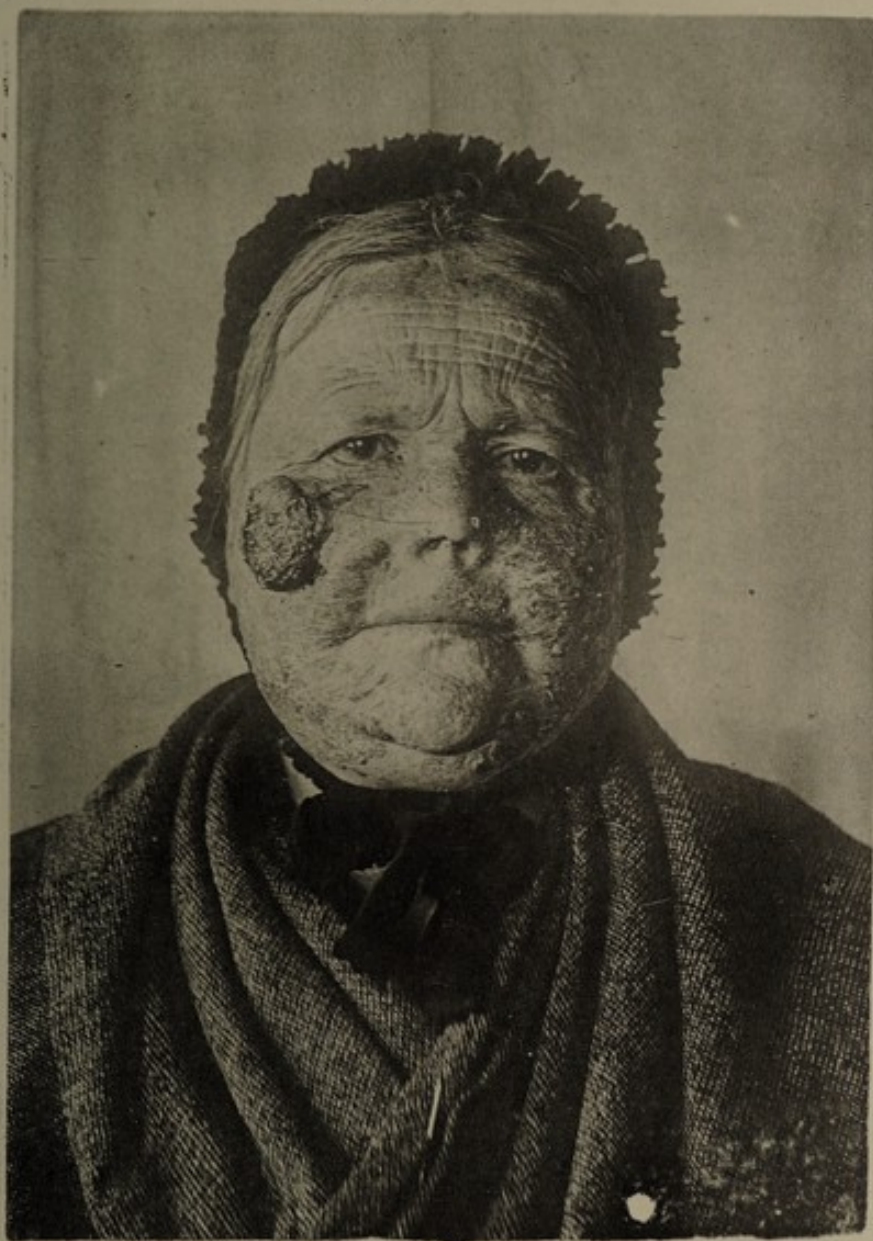Comme antécédents morbides, notons que cette malade est sourde depuis longtemps de l'oreille gauche et que depuis quelques années elle entend difficilement de l'oreille droite. Nous n'avons pu savoir s'il y avait eu écoulement purulent à gauche. Elle eut à 42 ans une variole grave, probablement hémorrhagique, qui entraîna une fonte purulente de l'œil droit.


Père mort à 75 ans. Mère à 93 ans.

Le mari de cette femme mort il y a 2 ans 1/2, il a succombé à un *cancer de la base de la langue propagé à l'amygdale*, il ne pouvait avaler sa salive qui baignait sans cesse son oreiller. Notre malade n'a cessé de partager son lit. On pourrait se demander s'il n'y a pas eu là pour elle une occasion de contagion et si la salive infectée de son mari venant baigner quelque tubercule ulcéré ou même quelque érosion de la face n'a pas amené une inoculation cancéreuse.

Enfin notre malade n'a eu qu'un garçon aujourd'hui âgé de 35 ans et bien portant.

L'incision de l'épithéliome, proposée à la malade, est acceptée





immédiatement et pratiquée le 30 juin 1893 par M. le professeur Derville.

Après chloroformisation, la masse morbide est délimitée par une incision circulaire passant à 1 centimètre $1/2$ en dehors de sa base d'implantation : elle est ensuite disséquée et enlevée rapidement. Hémorrhagie qu'on arrête au moyen de pinces à forcipressure : cinq ligatures à la soie phéniquée sont placées. La plaie est pansée à plat avec la gaze iodoformée : on met par dessus un pansement compressif.

Les suites opératoires furent des plus simples.

A part un écoulement sanguin assez abondant qui se produisit le lendemain de l'intervention, au moment du pansement, par chute prématurée d'un fil de soie et qui nécessita une nouvelle ligature, la cicatrisation marcha assez rapidement, et au bout de quatre semaines la malade pouvait quitter le dispensaire, ne présentant plus qu'une plaie de la largeur d'une pièce de 2 francs sur laquelle on lui fit appliquer une pommade boriquée : sept semaines après l'opération, la cicatrisation était complète.

Nous avons revu la malade à plusieurs reprises depuis lors, la guérison se maintient. Il y a un léger ectropion de la paupière inférieure droite qui gêne beaucoup la malade surtout au grand air, mais pas trace de récurrence.

L'examen microscopique de la pièce a été pratiqué par M. le professeur Augier (voir page 91).

Observation II (Personnelle).

Lupus tuberculeux plan disséminé datant de 32 ans. Epithéliome ulcéreux à marche rapide au niveau de la joue gauche. Opération. Récurrence. Généralisation ganglionnaire.

P... Rosalie, ouvrière agricole, âgée de 52 ans, vient consulter depuis plusieurs mois au dispensaire Saint-Raphaël pour des lésions lupiques très étendues.

Le père de cette malade est mort à 50 ans d'une fièvre typhoïde qui frappa en même temps sa femme et ses quatre enfants : cet homme avait toujours joui jusque-là d'une excellente santé.

Sa mère, âgée de 84 ans, est bien portant.

Une de ses sœurs est morte à l'âge de 14 ans, après une maladie de longue durée (7 ans), dont notre malade ne peut nous dire le nom : elle eut à la fin de sa vie de l'anasarque. Une autre sœur est mariée et bien portante, mais elle a un enfant atteint d'une tumeur blanche du genou.

Son frère est bien portant.

Elle-même a eu différentes maladies : dans sa jeunesse, elle eut une variole assez bénigne ; à l'âge de 14 ans, fièvre typhoïde sévère ; à 18 ans, adénite sous-maxillaire gauche qui dura pendant un an sans passer à suppuration et ne se résolut jamais complètement.

Réglée à 17 ans : ménopause depuis quatre ans.

A 20 ans, apparition d'une éruption sur le *menton* et la *joue gauche* : cette éruption s'étendit progressivement, envahit peu à peu la plus grande partie de la face et des régions voisines, se montra ensuite sur différentes régions des membres et n'a jamais rétrocedé dans les points envahis. Cette éruption envoie un prolongement en forme de triangle irrégulier qui part du front et se termine en pointe vers le milieu du cuir chevelu. Dans cette région, les cheveux sont beaucoup plus rares, plus grêles et comme atrophiés. Le cou est envahi aussi et l'éruption forme une sorte de collier complet qui se prolonge en avant sur la partie supérieure de la poitrine. Sur la face externe des bras, au niveau de la région deltoïdienne, on voit deux petites plaques de la largeur d'une demi-mandarine et situées à peu près symétriquement. Enfin il y a une grande plaque allongée verticalement sur la face antéro-externe de la cuisse : cette plaque mesure 10 centimètres de long sur 5 de large.

Dans tous ces points, la peau est rouge-sombre, épaissie, et en la comprimant on fait ressortir les tubercules plans avec leur coloration jaune sucre d'orge, leur transparence typique. Sur le front où les lésions sont un peu moins confluentes et où la peau a une apparence cicatricielle on peut voir quelques tubercules isolés. On en observe aussi quelques-uns à la périphérie des lésions cutanées des membres. Sur la plupart de ces lésions, il y a une desquamation fine, mince, assez adhérente. Enfin de temps en

temps, il se produisait de petites ulcérations dont la guérison assez lente s'était toujours opérée jusqu'en ces derniers temps.

Ces lésions tuberculeuses ont amené des déformations caractéristiques de la face. Les ouvertures palpébrales sont rétrécies ; les paupières gonflées sont adhérentes sur une partie de leur bord libre au voisinage des deux angles de l'œil ; les paupières inférieures sont en ectropion très accusé, et malgré le rétrécissement des orifices palpébraux, la malade ne peut fermer complètement les yeux. Les ailes du nez et la sous-cloison ont été détruites par ulcération et la rétraction cicatricielle a amené une diminution notable de l'ouverture des narines. La lèvre supérieure dure, sclérosée, paraît étroitement accolée contre l'arcade dentaire et le bord muqueux de cette lèvre est renversé en dehors. Ce renversement en dehors est plus marqué encore pour la lèvre inférieure qui paraît plutôt augmentée de volume. Les oreilles sont atrophiées, diminuées de volume, dures, rigides et appliquées plus étroitement contre les régions temporales. Cet ensemble de déformations donne à la malade un aspect hideux, repoussant.

La complication qui l'amène surtout à nous consulter a débuté en juillet 1892. A cette époque la malade vit apparaître sur la *joue gauche*, en arrière de la commissure labiale, une *petite tumeur dure, noirâtre*, qui se couvrait sans cesse d'une squame assez épaisse. Lorsque la malade enlevait cette pellicule ou grattait la petite nodosité, il se produisait un écoulement sanguin assez prolongé. Cette petite lésion fut cautérisée deux fois au nitrate d'argent ; ces cautérisations n'amènèrent pas la guérison, mais la tumeur ne sembla pas augmenter.

Ce n'est que depuis le mois de juin 1893 que l'ulcération s'est mise à suppurer et à s'étendre rapidement. Depuis ce moment aussi, la malade commença à souffrir. De temps à autre, cette ulcération était le siège d'élancements douloureux. Dans ces derniers temps, ces douleurs lancinantes sont devenues plus vives. Cette ulcération laissait suinter une sanie purulente et peu de jours avant la visite de la malade au dispensaire Saint-Raphaël elle avait été le siège d'une hémorrhagie abondante.

Le 15 septembre 1893, l'état des lésions était le suivant. En dehors de la commissure labiale gauche, on voit une *ulcération* qui

envahit la partie la plus inférieure de la face et dont l'extrémité inférieure vient affleurer au niveau d'une ligne horizontale qui partirait de l'angle des lèvres.

Cette ulcération est fort creuse (2 cent. 1/2), surtout en son milieu où il y a une excavation très accusée qui semble même se continuer jusque sous le bord supérieur de la lésion : elle est assez régulièrement arrondie et sa largeur dépasse celle d'une pièce de 5 francs en argent.

Le fond de l'ulcère est très irrégulier, très déprimé en haut et au milieu, à peu près de niveau avec les parties voisines à l'angle antérieur de la plaie. Sur ce fond, on voit des végétations volumineuses, irrégulières, saignant facilement au moindre contact. Ces végétations sont recouvertes en un point par une croûte noirâtre, formée de sang coagulé, en d'autres points par des croûtes jaunâtres qui représentent le suintement ichoreux concrété.

Les bords sont saillants, durs, renversés en dehors : ils se distinguent nettement des tissus périphériques.

Sous l'ulcération, il y a une induration peu développée, mais aisée à constater.

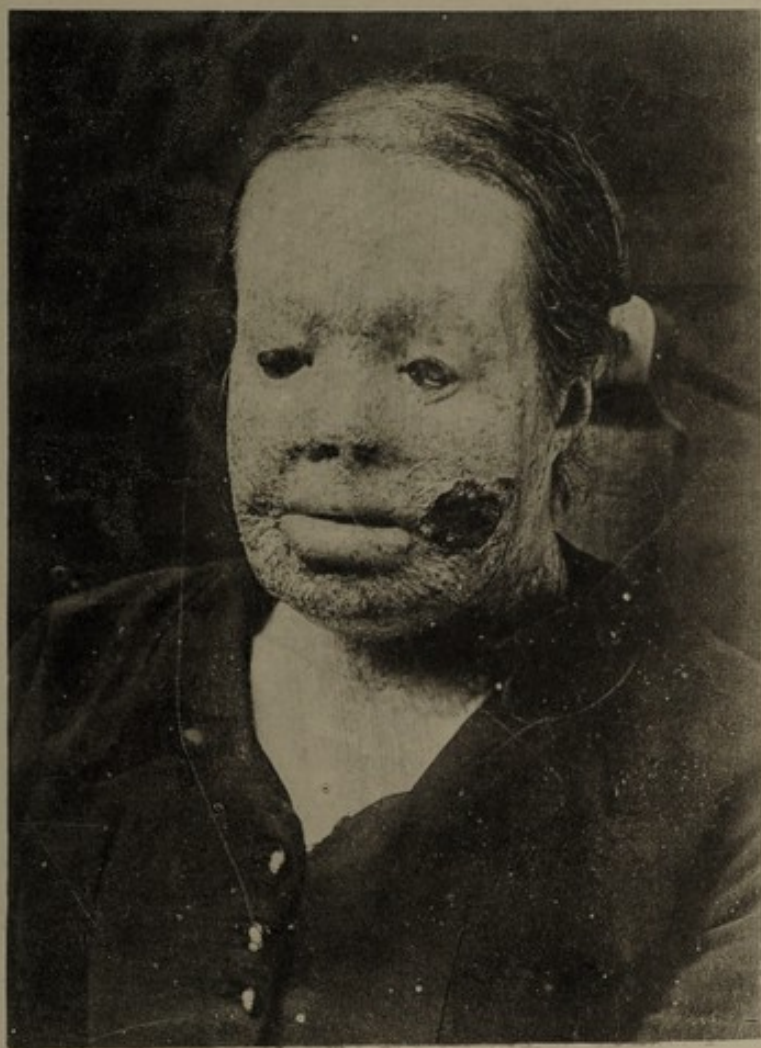En aucun point, malgré une recherche minutieuse, on ne trouve de ganglions indurés ou tuméfiés.

L'état général est excellent.

En raison de la rapide extension des lésions, on décide l'intervention de suite. L'opération est pratiquée le 19 septembre par M. le professeur Derville avec l'aide de M. le professeur Guermont et de notre excellent ami, B. Pollet.

L'excision est faite largement et profondément ; vers l'angle supérieur de la plaie notamment, la dissection de la tumeur conduit le bistouri jusque sur la couche musculaire de la joue qui est mise à nu. Vers l'angle antérieur de la plaie, l'envahissement néoplasique paraît moins profond et la dissection est plus superficielle. Cette excision s'accompagna d'une hémorrhagie assez abondante qui nécessita l'emploi d'un grand nombre des pinces à force presssure. La plaie fut pansée à plat.

Les suites opératoires furent simples, et pendant les quatre à cinq semaines qui suivirent il n'y eut rien à signaler ; vers le 20 octobre, la plaie n'était pas encore complètement cicatrisée : on





remarqua alors une végétation bourgeonnante de la largeur d'une pièce de 50 centimes dans l'angle antérieur de la plaie où la dissection avait été moins profonde.

Ce bourgeon de récidence fut excisé largement le 23 octobre et dès lors la plaie se cicatrisa régulièrement, et cette cicatrisation était complète le 15 novembre. La malade avait déjà quitté le dispensaire depuis quelques semaines : elle revenait seulement de temps à autre à la consultation. Depuis lors la cicatrice est restée parfaite, il n'y a plus eu localement la moindre menace de récidence.

Le 12 janvier 1894. — La malade vint nous montrer une petite grosseur située sous la peau et siégeant au devant de l'oreille gauche dans la région occupée par les ganglions pré-auriculaires. Cette tumeur était rouge, molle, de la grosseur d'une petite noix et donnait la sensation de fluctuation. Elle fut ouverte au bistouri, mais il ne sortit que du sang. Il s'agissait évidemment d'un *ganglion cancéreux*. Pansement à la vaseline iodoformée.

12 février. — La tumeur pré-auriculaire a atteint le volume d'un œuf de pigeon ; elle a toujours la même mollesse ; elle adhère à la peau qui, dans son milieu, présente une coloration rouge, inflammatoire.

5 mars. — La tumeur ganglionnaire a beaucoup augmenté de volume : et on peut actuellement le comparer à un œuf de dinde. On sent, en outre, dans la région sous-maxillaire, vers l'angle de la mâchoire inférieure, deux ou trois petits ganglions durs et tuméfiés.

30 mars. — La tumeur de la joue s'est effondrée depuis dix jours, et on y voit aujourd'hui une vaste excavation anfractueuse, irrégulière, largement ouverte, laissant couler une sanie ichoreuse abondante. Cette ulcération saigne très facilement et la malade est, à juste raison, effrayée de la difficulté de plus en plus grande qu'elle éprouve à arrêter les hémorrhagies qui se produisent.

Le ganglion sous-maxillaire a aussi notablement augmenté et présente actuellement le volume d'une petite mandarine. On constate à son sommet une exulcération jaunâtre, indice d'une fonte prochaine.

En outre, l'état général s'est profondément altéré. La malade maigrit, elle a beaucoup pâli ; ses forces diminuent, l'appétit disparaît, et il est évident que la terminaison fatale ne tardera plus à se produire.

L'examen microscopique n'a pas été pratiqué dans ce cas ; la marche clinique montre bien qu'on a eu affaire à un épithéliome développé sur un lupus.

Observation III (personnelle).

Lupus vulgaire érythématoïde. — Epithéliome végétant et ulcéreux du front développé 10 ans après l'apparition du lupus. — Ablation.

M^{me} V^{ve} D..., âgée de 54 ans, se présente à la consultation de M. le D^r Derville au mois de novembre 1893. C'est une femme de bonne santé apparente, grande, forte. Pas de manifestations scrofuleuses dans son enfance.

Son père, de vigoureuse constitution, présenta quelques troubles cérébraux et mourut à 44 ans. Sa mère, fut longtemps dyspeptique et mourut, d'après le diagnostic du médecin qui la soigna, d'un *cancer de l'estomac*.

Notre malade a trois frères bien portants. Elle a perdu une sœur toute jeune et un frère ; il lui est impossible de nous dire à quelles maladies ils ont succombé.

Elle a eu huit grossesses dont cinq se sont terminées par des avortements. De ses trois enfants, les deux plus jeunes sont forts, vigoureux, bien portants ; l'aîné a eu une coxalgie gauche qui a guéri par ankylose et raccourcissement considérable de la jambe ; de plus, il porte sur la cuisse du même côté deux petites plaques de lupus tuberculeux.

L'affection cutanée a débuté chez notre malade, il y a 13 ans, par une tâche rouge, qui apparut au-dessus de la partie moyenne du sourcil droit, et à deux travers de doigt au-dessus de ce sourcil. Elle n'y fit d'abord aucune attention ; mais la tâche persistant, s'étendant même, elle consulta un médecin, qui, à dix reprises différentes, lui fit, sans aucun résultat d'ailleurs, des cautérisa-

tions avec le crayon de nitrate d'argent. Un autre médecin lui fit des cautérisations au thermocautère, répétées à cinq reprises différentes, sans déterminer aucune amélioration.

Au contraire, sous l'influence de ces *irritations successives* la tache prit une extension plus rapide.

Il y a 3 ans, apparut sur cette tache une *petite tumeur* dont les progrès furent excessivement lents. La malade consulta alors le Dr Dubois-Havenith, de Bruxelles, qui lui proposa une intervention chirurgicale : elle la refusa.

Au mois de novembre 1893, l'aspect des lésions est le suivant : Sur la moitié droite du front, il y a une tache rouge-foncé, s'étendant au-dessus du sourcil et empiétant sur la tempe du même côté. Cette tache mesure environ 10 centimètres de long, sur 6 centimètres de large dans sa plus grande largeur. Elle a une forme ovoïde, très large au-dessus du sourcil, se rétrécissant vers la tempe.

Cette tache présente un rebord un peu saillant, nettement limité, et le centre, au contraire, paraît un peu déprimé. La surface, examinée avec attention, présente un fin quadrillage de lignes violacées, et à la périphérie on voit en quelques points de fines arborisations vasculaires. La peau à ce niveau présente une fine desquamation assez adhérente, desquamation surtout abondante à la périphérie. La peau est épaissie, profondément infiltrée. Un examen attentif même à l'aide du diascopé de Unna ne permet pas de noter de tubercules.

C'est sur cette plaque et au-dessus du sourcil que s'est développée la petite tumeur qui inquiète la malade. Cette tumeur est nettement arrondie, assez régulière à sa surface, présentant cependant à son sommet deux parties plus *saillantes* qui lui donnent une apparence mamelonnée. Le volume de cette tumeur peut être comparé à celui d'une demi-châtaigne qui aurait été appliquée sur le front par sa surface de section. La peau qui la recouvre est lisse, unie; elle ne présente pas la fine desquamation que l'on observe sur les parties voisines. Sa coloration est rouge-foncé, un peu moins cependant que la pointe lupique qui l'entoure. Sur le sommet de la tumeur, on remarque quelques arborisations vasculaires disposées en étoiles. Cette masse n'est

pas très dure, elle est assez molle au palper, sans donner cependant aucune sensation de fluctuation. La pression n'est pas douloureuse, et la malade n'accuse aucune douleur spontanée. L'examen attentif des régions pré-auriculaire et rétro-maxillaire ne permet de sentir *aucune tuméfaction ganglionnaire*. La santé générale est bonne.

Diagnostic. — Lupus vulgaire érythématoïde (Lupus tuberculeux superficiel de Dubreuilh) avec transformation épithéliomateuse. L'ablation de la masse cancéreuse est refusée par la malade. Pommade indifférente au calomel 1 gr. pour 30.

2 mars 1894. — Depuis un mois la tumeur s'est *ulcérée*.

On voit maintenant une *ulcération* nettement arrondie, présentant le même diamètre que la base d'implantation de la tumeur. Cette ulcération a une coloration assez rouge. Son fond, très légèrement mamelonné, est plus excavé au centre, relevé au contraire sur les bords. Les bords de l'ulcère sont saillants, un peu renversés en dehors. Cette lésion, presque indolente autrefois, est actuellement le point de départ d'élancements assez pénibles. Enfin, cette plaie saigne facilement et abondamment ; le décollement des linges de pansement, quelquefois même le séjour de la malade dans une salle un peu chauffée suffisent à amener une hémorrhagie qui ne s'arrête alors que difficilement.

L'état général est excellent : la malade ne présente aucun des signes de la cachexie cancéreuse.

En examinant la malade, on découvre un *ganglion* assez volumineux (petite noix), dur, indolore à la pression, mobile en tous sens, situé derrière la branche horizontale du maxillaire inférieur. Ce ganglion descend en bas au-dessous du bord inférieur de cet os. Il faut un examen beaucoup plus minutieux pour sentir un autre ganglion, situé au-devant de l'oreille, ayant le volume d'un gros pois et paraissant situé dans l'épaisseur de la glande parotide.

L'intervention chirurgicale, jugée nécessaire, fut acceptée à la suite d'une consultation avec M. le professeur Duret.

7 mars. — M. Duret enlève d'abord le ganglion rétro-maxillaire, puis le ganglion pré-auriculaire. Ces deux ganglions sont complètement disséqués et enlevés entièrement avec leur coque.

Cette dissection fut assez difficile pour le ganglion préauriculaire situé profondément ; au cours de cette intervention, l'artère temporale fut coupée à deux reprises et donna lieu à un écoulement sanguin abondant.

L'ulcération épithéliomateuse est ensuite largement circonscrite par une incision circulaire passant à un centimètre en dehors des bords de la lésion. Cette dissection donne peu de sang, l'artère temporale ayant été saisie dans des pinces à forcipressure pendant l'ablation du ganglion pré-auriculaire.

Deux incisions libératrices sont faites, l'une dans le cuir chevelu, l'autre au-dessous de l'angle externe de l'œil.

Sutures au crin de Florence ; rapprochement difficile nécessitant des tractions assez fortes.

Pansement antiseptique.

Les suites opératoires furent assez simples. Les plaies consécutives à l'ablation des ganglions se réunirent parfaitement par première intention.

Il se produisit une gangrène d'une partie de la lèvre supérieure de la plaie frontale ; cette mortification a paru limitée à une zone de tissu lupique, qui n'avait pas été comprise dans l'incision circulaire, faite pour délimiter les tissus à enlever. Après la chute des eschares, cette plaie se couvrit de bourgeons de bonne apparence et la cicatrisation était complète le 13 avril, un peu plus d'un mois après l'opération.

A signaler également, l'anesthésie de la moitié droite du front et de la partie antérieure du cuir chevelu, anesthésie probablement consécutive à la section de filets nerveux pendant l'ablation du ganglion pré-auriculaire. Ces troubles de la sensibilité paraissaient d'ailleurs en voie d'amélioration, la dernière fois que nous avons vu la malade.

L'examen anatomo-pathologique confirme le diagnostic d'épithéliome développé sur un lupus érythématoïde (voir page 94).

Observation IV (personnelle).

Lupus tuberculo-ulcéreux de la face et du cou. Epithéliomes végétants de la lèvre supérieure développés 33 ans après le début des lésions lupéuses. Récidive de l'épithéliome traité par le chlorure de zinc. Tuméfaction ganglionnaire. Ablation.

M... Marie, 43 ans, célibataire, se présente le 5 juin 1894 à la consultation de M. le D^r Derville. Grande, forte, robuste d'apparence, elle a perdu, il y a longtemps déjà, son père et sa mère. Son père mourut à l'âge de 68 ans, probablement d'une maladie de cœur. Sa mère mourut à 63 ans, peut-être de *cancer d'estomac*. Elle a deux frères mariés, bien portants, et leurs enfants sont aussi en bonne santé.

Notre malade rattache le début de son affection cutanée à une frayeur qu'elle aurait éprouvée à l'âge de 9 ans.

Depuis lors, l'éruption cutanée, malgré les traitements suivis, n'a jamais cessé de s'étendre, présentant de temps en temps des ulcérations qui guérissaient à la longue en laissant des cicatrices. Ces ulcérations furent à trois reprises, vers l'âge de 13 et 14 ans, le point de départ d'érysipèles assez graves. Vers l'âge de 30 ans, notre malade fut soignée pour une anémie qui céda à l'action du traitement reconstituant. Le lupus a commencé par l'aile droite du nez; il a envahi peu à peu la plus grande partie de la face. Les progrès de l'ulcération ont amené la destruction complète des deux ailes et de la sous-cloison du nez. Depuis 1879, la malade est obligée de porter un appareil prothétique.

L'année dernière, au mois de mars 1893, la malade vit apparaître sur la moitié droite de la lèvre supérieure *deux petits boutons grisâtres qu'elle compare à deux verrues*. Ces verrues étaient recouvertes de croûtes qui se détachaient aisément sous l'action des lavages. Lorsque le malade les enlevait par le grattage, les petits boutons saignaient assez abondamment. Après plusieurs cautérisations infructueuses avec le crayon de nitrate d'argent, la plus inférieure de ces verrues fut traitée par des applications d'une solution de chlorure de zinc et guérit. L'autre, plus volumineuse,

ayant à peu près le volume d'un haricot, fut enlevée par M. le Dr Guermonprez vers la fin du mois d'octobre. Un mois après, la malade était complètement guérie de ses épithéliomes. Il n'y avait pas à cette époque de ganglions altérés.

Dans le courant du mois de janvier 1894, il se produisit une récurrence de l'épithéliome, pour laquelle la malade vient aujourd'hui demander l'avis de M. le Dr Derville. Interrogée avec soin, elle semble affirmer très catégoriquement que la récurrence s'est produite au niveau de l'épithéliome traité l'an dernier par le chlorure de zinc, et non au niveau de l'épithéliome extirpé par M. le Dr Guermonprez. Actuellement, il est difficile de se prononcer sur ce point, parce que l'épithéliome récidivé en s'étendant a envahi les deux cicatrices très voisines l'une de l'autre.

5 juin 1894. — Sur la partie médiane du front, sur le nez, les joues, les tempes, sur le menton, la partie antérieure du cou, sur la paupière supérieure droite et au niveau de l'oreille gauche, on voit une éruption constituée par des taches rouge-jaunâtre, foncées, un peu saillantes sur les bords; nettement délimitées, molles au toucher, et manifestement formées par des agglomérations de tubercules lupiques. Ces derniers d'ailleurs deviennent beaucoup plus apparents quand on comprime l'une de ces plaques.

Sur le centre des joues on voit des cicatrices blanchâtres aussi larges qu'une pièce de 5 francs en argent, mais irrégulières, et présentant en quelques points de petites varicosités cutanées. Indépendamment de ces deux grandes cicatrices, il en est un certain nombre d'autres plus petites, disséminées au milieu des lésions tuberculeuses en pleine activité d'évolution.

Les deux ailes, l'extrémité de la sous-cloison du nez ont disparu. L'ouverture des narines regarde en avant; à droite, elle est presque réduite à une fente verticale; à gauche, elle est un peu plus large, et plutôt arrondie.

Les téguments qui bordent les orifices des narines sont cicatriciels.

Les lèvres sont raccourcies et épaissies; leurs bords libres se renversent en dehors, de telle sorte que l'on aperçoit une étendue de la face muqueuse des lèvres plus grande qu'à l'état normal.

Les téguments des joues sont durs, résistants, luisants; ils

paraissent tendus sur les parties sous-jacentes et sont manifestement sclérosés.

Sur la *moitié droite de la lèvre supérieure*, on voit une saillie de forme irrégulière et de la largeur d'une pièce de deux francs. Sur la plus grande partie de sa surface et notamment vers la partie interne, cette saillie est recouverte d'une sorte de croûte grisâtre, irrégulière, qui lui donne absolument l'aspect d'une verrue. Mais sur la partie externe elle est plutôt ulcérée, et revêt les caractères typiques de l'épithéliome : surface ulcérée à fond jaunâtre, présentant quelques mamelons irréguliers et assez volumineux. Les bords de cet ulcère sont durs, saillants au-dessus des parties lupiques voisines, et renversés en dehors. On reconnaît vers le milieu du bord externe de cette lésion la trace de l'ancienne cicatrice. En dedans l'ulcération disparaît sous la croûte que nous avons décrite ci-dessus.

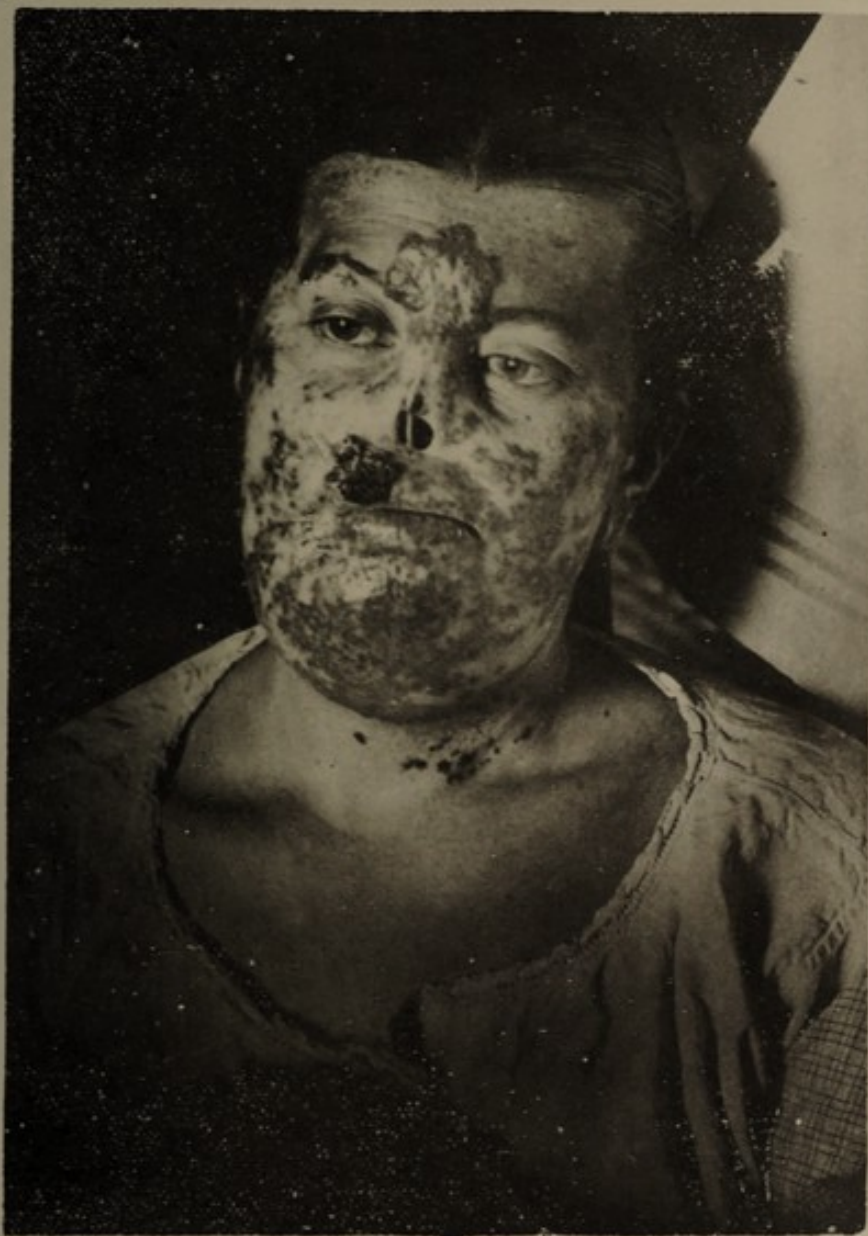Les téguments de la lèvre sont manifestement indurés, mais ils n'adhèrent pas aux parties sous-jacentes et on peut facilement, en passant le doigt entre la lèvre et la gencive, se rendre compte que la tumeur est mobile et n'a pas envahi les parties osseuses.


Démangeaisons assez vives qui obligent la malade à la laver souvent ; quelques applications d'une pommade au calomel calment bien ce prurit. Pas d'élancements véritables.

Pas d'hémorrhagies inquiétantes.

Enfin lorsqu'on examine la malade de face, on est frappé de la saillie considérable que fait la région sous-maxillaire droite, par comparaison avec la région symétrique du côté opposé. Par un palper attentif, que la dureté et la tension des téguments rend difficile, on sent avec peine un *ganglion volumineux* (du volume d'une noix), dur, douloureux à la pression, paraissant indépendant des tissus voisins. Il est impossible de se rendre compte si ce ganglion est unique ou s'il y en a d'autres dans la même région. Les ganglions sus-hyoïdiens et pré-auriculaires paraissent indemnes.

Ce ganglion a commencé à se tuméfier, d'après les dires de la malade, il y a un mois ; il aurait même diminué un peu au bout de quinze jours, pour augmenter ensuite rapidement de volume. Il présente actuellement tous les signes de la dégénérescence épi-





théliomateuse, autant que l'examen, gêné par la résistance des tissus qui le recouvrent, permet de le constater.

L'état général de la malade est bon.

L'opération est pratiquée par M. le D^r Guermonprez le 7 juin 1894. Le chirurgien fait d'abord une incision à concavité dirigée en haut au niveau de la tumeur ganglionnaire et aussi bas que possible pour ne pas opérer en plein tissu lupeux. Le lambeau supérieur est disséqué au bistouri et relevé; puis le ganglion énorme, du volume d'une grosse noix, est séparé des parties voisines avec un bistouri à fine lame; à aucun moment le chirurgien ne se sert de la sonde cannelée précisément dans le but de ne pas déchirer la capsule fibreuse qui entoure le ganglion dégénéré. Ce dernier a refoulé en dehors et en arrière la glande sous-maxillaire dont la partie inférieure apparaît lisse, blanchâtre, ressemblant presque à la tunique artérielle de la carotide, plus profonde cependant. Par sa partie supérieure, le ganglion touchait au rebord inférieur du maxillaire et remontait derrière la partie postérieure de cet os. Après ablation du ganglion, on sent encore sur la face postérieure du maxillaire deux petits noyaux du volume d'un grain de millet: le chirurgien les extirpe complètement, il ne constate pas d'adhérence avec le périoste.

Après avoir lié au catgut les artères sectionnées, et notamment la faciale, il lave abondamment la plaie anfractueuse, produite par cette dissection, y met un drain pour assurer l'écoulement des liquides, et pratique la suture au crin de Florence.

Reste encore l'extirpation de l'épithéliome de la lèvre supérieure qui est faite aussi largement que possible; l'incision porte à 1 centimètre environ en dehors de la tumeur. On ne constate plus de noyaux indurés en aucun point. Les lèvres de la plaie sont rapprochées au moyen de quelques crins de Florence.

Pansement antiseptique.

L'examen microscopique a été pratiqué (voir page 96).

27 juin. La malade va très bien. Au cou, réunion complète et par première intention; à la face, elle serait également complète, n'était le point central qui a été systématiquement laissé ouvert pour faire office de drainage.

Observation V (Alibert — Douteuse, 1810).

« J'ai eu occasion d'observer l'*horrible complication de la dartre rongeante* (lupus) avec le cancer.

« Un militaire, âgé d'environ 35 ans, prétendait avoir toujours ressenti de la douleur dans l'intérieur des fosses nasales lorsqu'il se mouchait. Le mal prit tout-à-coup de l'accroissement; le nez et la lèvre supérieure s'enflammèrent. Ce n'était à l'époque où je parle qu'une simple *dartre rongeante*. Les symptômes s'exaspérèrent tellement que l'aspect de l'ulcère fut changé en quelques jours. Les bords étaient tuberculeux et renversés. Au prurit léger qui avait caractérisé le premier degré de la maladie succédèrent des douleurs atroces. »

Observations VI et VII (Devergie, 1854).

Deux cas de cancers rapidement suivis de mort, développés sur des lupus exedens guéris depuis longtemps.

Observations VIII à X (Werber, 1859).

VIII. — Femme de 47 ans, atteinte de lupus depuis 31 ans.

Epithéliome de la joue et de la lèvre supérieure développé sur cicatrice.

Extirpation. Mais bientôt récidive. Mort rapide.

Examen microscopique.

IX. — Homme de 45 ans. Lupus du nez et de la joue gauche.

Epithéliome à développement très rapide.

Extirpation. Cicatrisation. Deux mois après, récidive inopérable.

Examen microscopique.

X. — Homme de 34 ans. A 7 ans, lupus de la main et de l'avant-bras droit; à 34 ans, ulcération douloureuse, qui en peu d'années envahit la main et l'avant-bras. *Ganglions* dans l'aisselle.

Amputation du bras. Mort 1 mois après de tuberculose pulmonaire.

Observations XI à XV (Hebra, 1867).

XI. — Homme de 66 ans. Grosse tumeur carcinomateuse située presque au centre d'une plaque lupique. Lupus depuis l'enfance. La tumeur paraît s'être développée d'autant plus vite qu'elle fut touchée avec le crayon de nitrate d'argent.

Tumeur ulcérée, inopérable. Mort.

XII. — Femme de 29 ans. Lupus de la face. Sur la joue gauche, tumeur de la grosseur d'une figue ; surface inégale, couverte de nombreuses excroissances papillaires.

Mort au bout d'un an.

XIII. — Lupus ancien. Carcinome ulcéré de toute la moitié droite de la face ayant envahi le maxillaire supérieur. Un cercle de tubercules lupiques formait la limite entre les parties saines et les parties malades.

Inopérable. Cautérisation.

XIV. — Homme de 46 ans. Lupus de la face depuis l'enfance. Epithéliome de la joue, gros comme le poing d'un enfant.

Cautérisations répétées. Guérison.

XV. — Epithéliome développé sur un lupus ancien.

Observations XVI à XVIII (Volkmann, 1870).

XVI. — Femme de 60 ans. Lupus ancien.

Epithéliome très étendu au niveau de la joue gauche.

XVII. — Vieille dame. Lupus. Epithéliome de la lèvre supérieure.

Opération. Mort.

XVIII. — Vieille dame. Lupus. Epithéliome de la lèvre supérieure.

Opération. Guérison.

Reste à se demander dans lequel de ces trois cas le cancer s'est développé, soit sur une cicatrice, soit

sur une ulcération lupeuse, car Volkmann parle sans faire de distinction du développement du cancer sur une ancienne cicatrice ou sur une ulcération lupeuse. Schütz range le cas de Volkmann dans la catégorie des cancers développés en plein tissu lupeux.

Observation XIX (Heine, 1872).

Dame de 40 ans. Développement de l'épithéliome sur un lupus seulement en partie cicatrisé.

Observation XX (Lang, 1874).

Jeune homme robuste de 23 ans. Lupus du côté droit de la face depuis l'âge de 2 ans étendu à la joue gauche, au bras droit.

Il y a un an, ulcérations à l'angle interne de l'œil droit. Cautérisations. *Ganglions rétro-auriculaires* qui s'abcèdent. *Ganglions cervicaux et sous-maxillaires*.

Mort. Examen microscopique.

Développement sur lupus en évolution.

Observation XXI (Waldeyer, 1874).

Il s'agit d'un homme encore jeune, atteint d'un lupus des orteils nettement caractérisé au début. Ce lupus, au bout d'un temps assez long, devint carcinomateux. On pratiqua tout d'abord la désarticulation de Chopart ; comme il fut prouvé plus tard, un nodule carcinomateux du volume d'une lentille resta dans le lambeau et fut le point de départ d'une tumeur du volume d'une pomme. On dut pratiquer l'amputation de la jambe. Le patient mourut de métastases, parties des ganglions inguinaux, déjà très tuméfiés avant l'opération.

Observations XXII et XXIII (Thoma, 1875).

XXII. — Homme atteint de lupus en différentes parties du

corps. Sur la surface postérieure de l'avant-bras, plaques lupiques ulcérées dont les bords s'indurèrent et prirent l'apparence d'un épithéliome ulcéré. Examen microscopique.

XXIII. — Second cas qu'il présente comme un épithéliome développé sur un lupus exedens.

Selon Mibelli, il faudrait plutôt ranger ces observations dans la catégorie des cas de lupus épithéliomatoïde de Busch.

Observations XXIV à XXVI (Langenbeck, 1875).

XXIV. — Dame de 40 ans. Lupus guéri depuis 20 ans quand se développa sur le nez une tumeur verruqueuse qui s'ulcéra rapidement et envahit le nez et la lèvre supérieure.

Tumeur inopérable.

XXV. — Homme de 59 ans. En 1874, apparut sur une cicatrice de la joue droite, une tumeur rapidement ulcéreuse et envahissante.

Extirpation : pas de renseignements ultérieurs.

XXVI. — Homme de 69 ans. Epithéliome sur cicatrice lupéuse.

Extirpation : pas de renseignements ultérieurs.

Observations XXVII à XXXII (Esmarck, 1877).

XXVII. — Ouvrier de 30 ans, atteint de lupus depuis 23 ans.

Sept semaines avant son entrée à l'hôpital, est apparue une tumeur dont le développement fut tellement rapide qu'elle était déjà inopérable. Mort deux mois après.

Examen microscopique.

XXVIII. — Théologien. Antécédents tuberculeux.

Lupus de la face et du cou très étendu. En 1859, guérison après un traitement énergique.

En 1860, récurrence, nouvelles ulcérations.

Vers la fin de 1861, se produisit une ulcération qui prit un accroissement rapide et détruisit complètement toute la joue gauche.

Examen microscopique. Pas d'opération possible.

Mort en janvier 1863.

XXIX. — Homme de 58 ans, atteint de lupus de la face depuis l'âge de 5 ans. Développement de l'épithéliome au milieu de la joue droite sur une cicatrice.

Extirpation en janvier 1876. Examen microscopique.

Quatre mois plus tard ablation d'un point de récédive.

Un an après cette dernière intervention il n'y avait pas encore de récédive.

XXX. — Dame de 47 ans. Lupus à 35 ans. Epithéliome au niveau de la joue gauche sur une cicatrice.

Ablation. Quatre semaines après, récédive; nouvelle intervention; cicatrisation complète au bout de deux mois. Après ce temps, la malade fut perdue de vue.

XXXI. — Homme de 51 ans. Ulcération lupeuse sur le lobule de l'oreille droite au niveau de laquelle se développa une végétation de nature cancéreuse.

Opération. Guérison de la plaie opératoire un mois après.

XXXII. — Dame de 45 ans. A l'âge de 16 ans, ulcération lupeuse au coude droit. Développement de l'épithéliome sur la cicatrice. Amputation du bras. Mort de pyohémie cinq jours après.

Examen microscopique.

Tous ces cas sont rapportés par Esmarck comme des exemples du développement de l'épithéliome sur des cicatrices anciennes. Cependant dans le cinquième l'auteur parle d'ulcération lupeuse et non de cicatrice (obs. XXXI).

Observations XXXIII et XXXIV (Kaposi, 1879).

XXXIII. — Jeune écolier atteint de lupus depuis son enfance. Vers le milieu de 1875, on remarquait une tumeur fongueuse énorme qui s'était rapidement développée en quelques mois : induration des ganglions sous-maxillaires; mort la même année.

XXXIV. — Homme de 43 ans, atteint de lupus depuis 30 ans en différents points du corps. Ce lupus n'a jamais été traité. Développement de l'épithéliome sur le bras gauche en un point où l'on voyait tout autour des nodules lupeux caractéristiques. Extirpation d'une partie de la tumeur : cautérisation des autres parties. Examen microscopique.

Observation XXXV (Lang, 1879).

Homme de 57 ans. Lupus de la face depuis l'âge de 10 ans : développement d'une tumeur épithéliale au devant de l'oreille droite. Râclage à la curette. Guérison. Pas de récurrence 1 an après l'opération. Le lupus était presque complètement guéri.

Observations XXXVI et XXXVII (Lewin, 1884).

XXXVI. — Dame de 44 ans. Lupus depuis 10 ans. Sur le menton, au milieu des tissus envahis par le lupus, apparition d'une tumeur dont la nature épithéliale fut confirmée au microscope.

XXXVII. — Homme de 52 ans. Epithéliome de la racine du nez circonscrit d'un côté par une cicatrice lupeuse, de l'autre par une ulcération lupeuse. Le passage graduel des tissus hétérogènes se laissait très bien reconnaître sous le microscope.

Observation XXXVIII (Vidal, 1883).

Homme de 54 ans, atteint de lupus depuis l'âge de 8 ans.

Epithéliome végétant développé sur un lupus exedens superficiel au niveau de la joue droite.

Moulage au musée de l'hôpital Saint-Louis, n. 896.

Les pièces furent examinées histologiquement par M. Leloir, qui trouva une prolifération épithéliale des glandes sébacées telle qu'il croit que les glandes furent le point de départ de l'épithéliome (1).

1. Bidault. *Du lupus compliqué d'épithélioma*, p. 28 et 52.

Observation XXXIX (Walter Smith, 1885).

Homme de 35 ans. Lupus envahissant de la face et du nez sur lequel se développe une énorme tumeur fongueuse. Extirpation. Récidive. Mort.

Observations XL et XLI (James Nevins Hyde, 1885).

XL. — Obs. II de son mémoire, p. 326. Homme de 56 ans. Pas d'antécédents tuberculeux ni syphilitiques. Début du lupus à 6 ans ; aggravation vers l'âge de 20 ans.

En 1883 (âge du sujet : 52 ans) se montre une ulcération qui fut traitée par divers agents destructifs.

En 1884, l'ulcère s'agrandit, il est cureté à plusieurs reprises, mais finalement il prend l'aspect typique d'un épithéliome malin, ulcéré, énorme, ayant envahi toute la joue. Cachexie cancéreuse.

XLI (Obs. XIV de son mémoire, p. 332). — Homme de 60 ans. Début du lupus à la face à l'époque de la puberté ; extension aux bras et aux mains vers l'âge de 30 ans. C'est en ces derniers points que s'est développé l'épithéliome. Amputation de l'annulaire droit.

Observations XLII et XLIII (Schütz, 1885).

XLII. — Dame de 56 ans. Il y a 10 ans, lupus serpigineux de la région frontale qui, depuis un an, a gagné l'aile gauche du nez. Des cautérisations furent faites avec l'acide nitrique fumant. Peu après, apparut sur les points cautérisés une tumeur qui augmenta rapidement de volume. La tumeur fut enlevée et au microscope on vit au milieu de petites cellules rondes des nids de cellules épithéliales molles, protoplasmiques. Récidive. Opération. Prédominance du tissu épithélial qui existe seul en certains points. Sept mois après cette intervention, pas de récurrence.

XLII. — Homme de 47 ans. Lupus tuberculeux depuis son jeune âge, qui débuta par le front et gagna rapidement toute la

face. En 1882, il se développa sur une cicatrice de la région parotidienne droite une tumeur qui s'ulcéra et prit un développement considérable. *Pas de tuméfaction ganglionnaire.*

Extirpation. Guérison.

Au microscope, structure de l'épithéliome.

Observation XLIV (Bidault, 1886).

B... Siméon, 44 ans, menuisier.

Père mort d'un épithélioma de la lèvre inférieure.

Atteint à l'âge de 20 ans d'un lupus tuberculo-érythémateux qui envahit toute la moitié gauche de la face.

En juin 1886, sur la joue gauche, petite tumeur de la grosseur d'un grain de raisin, recouverte d'une croûte, qui s'ulcère rapidement. L'épithéliome est soulevé au-dessus du niveau de la peau, mamelonné, et envahit la moitié de l'épaisseur de la joue, en présentant une certaine induration. Suintement assez abondant.

A deux reprises, grattage profond à la curette avec cautérisations au thermocautère, fréquents lavages avec une solution de chlorate de potasse.

Le malade est entré en octobre 1887, dans le service de M. le professeur Duret à l'hôpital de la Charité. La tumeur a presque atteint la grandeur de la paume de la main : les *ganglions sous-maxillaires* sont tuméfiés et atteignent le volume d'une orange. Intervention chirurgicale.

Un an après l'opération, survint dans la cicatrice et les ganglions une récidive qui entraîna la mort du malade.

Observation XLV (Bidault, 1886).

V... Charles, 66 ans. Début du lupus à l'âge de 46 ans : côté droit de la face.

Il y a 3 mois, apparut à la région sous-maxillaire un placard végétant. En ce moment (janvier 1885), énorme champignon papillomateux grand comme la paume de la main, d'aspect framboisé et de couleur rougeâtre, laissant suinter un liquide puru-

lent et fétide. Les bords sont nets et n'empiètent pas sur le reste de la peau malade.

Les *ganglions sous-maxillaires* se prennent rapidement des deux côtés.

Mort le 22 juillet par résorption septique et broncho-pneumonie, c'est-à-dire 9 mois après l'apparition de l'épithéliome.

Observation XLVI (Winternitz, 1886).

Homme de 45 ans. Pas d'antécédents tuberculeux ni cancéreux. Début du lupus à l'âge de 33 ans. En 1881, il y avait sur la joue gauche une surface ulcérée un peu plus large qu'une pièce de 5 francs et recouverte de croûtes. Bords irréguliers indurés. Extension rapide de l'affection qui est douloureuse. Pas de ganglions.

Extirpation. Six mois après il n'y a pas de récurrence.

Examen microscopique.

Pas de récurrence 2 ans après l'intervention chirurgicale (Voir Obs. LXI Richter, page 70).

Observation XLVII (P. Raymond, 1887).

Elisa L..., couturière, 48 ans, entre à Saint-Louis, dans le service de M. Vidal, le 8 avril 1886.

Réglée à 16 ans. Ménopause à 45 ans.

Mariée à 22 ans, six enfants : une de ses filles a eu à 12 ans un lupus de la joue dont elle est guérie.

Pas de tuberculose pulmonaire dans la famille.

Début du lupus à l'âge de 8 ans par le pavillon de l'oreille droite ; jusqu'à 22 ans il s'est étendu progressivement, mais assez lentement à la joue droite.

Depuis lors, le lupus récidiva à plusieurs reprises (cinq fois). La dernière récurrence eut lieu il y a cinq ans.

La malade se rappelle avoir écorché son lupus : celui-ci était constitué, il y a 7 à 8 mois, par des tubercules types et des érosions superficielles, irrégulières, jaunâtres, suintant très peu, non douloureuses, ne s'accroissant que très lentement.

Depuis environ six mois, les érosions se sont peu à peu agrandies et réunies, en même temps qu'elles devenaient le siège de picotements, puis bientôt d'élançements. La plaie se mit alors à suppurer et à gagner en surface et en profondeur.

Avril. — *L'ulcération de la joue droite* est un peu moins grande qu'une pièce de 5 francs : les bords sont surélevés, taillés à pic, irréguliers, durs ; le fond est bourgeonnant, sanieux, mollasse, de couleur rougeâtre.

20 mai. — L'ulcération atteint les dimensions de la paume de la main.

Erysipèle de la face, qui guérit en huit jours sans laisser de traces, mais sans amener ni amélioration ni aggravation de l'épithéliome ou du lupus.

Les bords de l'ulcération se tuméfient davantage et se déjetent plus en dehors. Les *ganglions sous-maxillaires* des deux côtés sont *engorgés* et douloureux : ils atteignent le volume d'une noix.

Juin. — L'écoulement purulent devient fétide. On voit se développer *sur le nez*, au-dessus des tubercules lupiques, une *ulcération en tout semblable à celle de la joue* : des ulcérations se montrent également à *la lèvre inférieure*.

Vers la fin du mois, l'ulcération principale de la joue qui avait subi un temps d'arrêt reprend bientôt sa marche envahissante : elle adhère aux parties profondes. Perte de l'appétit, amaigrissement, douleurs lancinantes.

Juillet. — La malade tombe dans un état de somnolence presque continue, cachexie très marquée. Elle succombe le 16 août, dix mois après le début probable de l'épithéliome.

Examen microscopique (Voir page 96).

Observation XLVIII (P. Raymond, 1887).

Joseph R..., fumiste, 53 ans, entre le 13 juillet 1886 à Saint-Louis, dans le service de M. Vidal.

Pas de tuberculose pulmonaire dans la famille. Un frère paraît avoir eu un *lupus du nez* à l'âge de 8 ans.

En 1855, âgé d'environ 22 ans, il aurait vu survenir à la partie

latérale gauche du cou une ulcération siégeant au-dessous de l'angle de la mâchoire.

Mais depuis lors, la lésion continua à évoluer peu à peu, et le lupus envahit la région sous-maxillaire droite, gagna la base et atteignit presque la fourchette du sternum.

Il n'y avait aucune sorte d'ulcération.

Il y a environ 3 ans, se montra une ulcération d'abord superficielle, ne déterminant ni gêne, ni douleur, suppurant peu et à marche très lente.

Depuis quelques mois les caractères de cette ulcération ont complètement changé : elle s'étend avec rapidité vers le menton et le sternum, elle est constituée par des saillies irrégulières, mamelonnées, recouvertes de croûtes et saignant facilement. Entre les bourgeons indurés, on voit de larges fissures assez profondes, avec suintement purulent, fétide, peu abondant toutefois. Les bords et particulièrement le supérieur, sont durs, irréguliers, fissurés, et légèrement renversés en dehors : mais ils sont peu saillants. Ils se continuent insensiblement avec la surface ulcérée qui présente les dimensions de la moitié de la paume de la main et se trouve comme encadrée dans l'aire de la néoformation lupique primitive.

La tumeur est immobile et pour ainsi dire bridée sur les parties profondes.

Il n'y a *pas d'engorgement ganglionnaire.*

L'état général du malade est assez bon.

Par moments, élancements, picotements et prurit incommode.

Le malade est soumis pendant quelque temps à la médication arsénicale ; puis il passe pour être opéré dans le service de M. le Dr Reynier. Opération le 13 août. La tumeur est enlevée au bistouri : elle ne dépasse pas en profondeur le tissu cellulaire sous-cutané et n'adhère pas au maxillaire inférieur par sa partie supérieure. La perte de substance est comblée par autoplastie.

Le lupus reste stationnaire.

12 octobre. — L'état du malade est aussi satisfaisant que possible deux mois après l'intervention.

Examen microscopique (Voir page 97).

Observation XLIX (P. Raymond, 1887).

Léon T..., 51 ans, charretier, entre le 12 janvier 1887 dans le service de M. Vidal à l'hôpital Saint-Louis.

Pas d'antécédents tuberculeux ni cancéreux dans la famille.

Vers l'âge de 12 ans, le malade vit survenir au pourtour du nez au-dessous du bord inférieur de l'orbite de chaque côté des points rouges qui se recouvraient de squames sèches. Le lupus ne s'accrut que très lentement de 15 à 25 ans et gagna le lobule du nez et les joues.

Aucun traitement local. L'affection continua à progresser, envahit d'abord la région sourcilière gauche, et depuis 2 à 3 ans, la région correspondante du côté droit ainsi que le lobule de l'oreille. Sur tous ces points et surtout aux limites de la lésion, on trouve des plaques constituées par des tubercules de lupus, saillants, d'un rouge brun, de la dimension d'une lentille, recouvertes de petites squames et de croûtes jaunâtres sèches.

Il y a deux ans, existaient à la partie latérale gauche de la lèvre supérieure *deux petits boulons* recouverts de croûtes dures que le malade écorcha volontairement avec le rasoir : il en résulte une petite plaie qui, au lieu de guérir, s'étendit peu à peu sur ses bords, cautérisation au nitrate d'argent. La plaie s'agrandit encore, puis au bout d'un an devint *végétante* : douleurs lancinantes, écoulement fétide.

Sur la lèvre supérieure dans toute sa partie latérale gauche, dépassant à droite la ligne médiane et à gauche s'étendant à deux centimètres environ de la commissure et un peu au-dessous d'elle, on trouve une masse épithéliomateuse formée de deux groupes séparés par un sillon médian. Sur la face postérieure de la commissure on voit une ulcération bourgeonnante à fond sanieux. Le maxillaire supérieur n'est pas envahi. *Les ganglions sous-maxillaires à gauche sont un peu tuméfiés.*

L'état général est satisfaisant : pas de tuberculose pulmonaire.

Le malade est opéré par le Dr Félizet vers la fin de janvier.

L'examen histologique de la tumeur démontre qu'il s'agit d'un épithélioma lobulé développé aux dépens du corps muqueux de Malpighi.

Observation L (Raymond-Péan, 1887).

Joseph H..., 65 ans, entré à Saint-Louis (Service du Dr Péan), le 5 avril 1886.

Père mort de paralysie à 74 ans.

Mère morte d'un cancer du pylore.

Santé générale satisfaisante : pas de maladie antérieure.

Lupus ayant apparu à l'âge de 14 ans sur *la face dorsale des deux mains* : celui de la main gauche s'est cicatrisé depuis deux ans environ, et depuis la même époque le lupus de la main droite se serait transformé en une *ulcération végétante* qui se serait progressivement étendue à la plus grande partie de la face dorsale de la main. Ces végétations ulcérées laissent écouler un liquide fétide : elles saignent facilement.

Les ganglions axillaires sont peu développés.

Le malade souffre peu.

Il refuse en ce moment l'opération et quitte l'hôpital,

Il fut amputé de la main au mois d'août, l'épithéliome ayant alors une marche rapidement envahissante.

Moulage au musée de l'hôpital Saint-Louis. Collection du Dr Péan, n° 523.

Observation LI (Raymond-Besnier, 1887).

Moulage au musée de l'hôpital Saint-Louis, n. 981.

Noémie D..., 33 ans, couturière, entre le 24 mars 1884 à Saint-Louis, dans le service de M. Besnier, pour être traitée d'une tumeur fongueuse développée sur un lupus ancien du visage, généralisé et en grande partie cicatrisé. Début du lupus à l'âge de 6 ans par un petit bouton situé sur la lèvre supérieure au-dessous de la sous-cloison. La tumeur occupe la joue droite; elle s'est développée en quelques mois malgré des cautérisations répétées avec le thermocautère. Elle a la largeur de la paume de la main, et est bordée par un bourrelet induré; les bourgeons qui la constituent sont durs; ces fongosités rouges secrètent un peu de pus.

Etat général satisfaisant: rien à l'auscultation, mais depuis trois mois, amaigrissement.

Pas d'antécédents héréditaires. Père vivant, 75 ans. Mère vivante, 66 ans : souffre de l'estomac. L'épithéliome ayant atteint les parties profondes est inopérable.

En 1885, marche envahissante de l'affection cancéreuse. Cachexie. Tuberculose pulmonaire.

Mort en juin 1886. La tumeur avait triplé de volume, oblitérant complètement la cavité oculaire et une partie de la bouche.

Immédiatement à côté de l'épithéliome, le lupus végétait avec tous ses caractères propres.

A propos de cas M. Besnier s'exprime ainsi : « On
« pourrait se demander si l'irritation ignée n'a pas
« favorisé l'activité de cette production ; mais il est
« évident qu'elle ne l'a pas provoquée *ipso facto*,
« et je puis assurer avec d'autres dermatologistes
« avoir vu la même prolifération épithéliale envahir
« les surfaces lupiques complètement abandonnées
« à elles-mêmes (1) ».

Observation LII (Mibelli, 1887).

Dame de 37 ans : Légères manifestations scrofuleuses dans son enfance. L'affection a débuté, il y a quatre ans, par l'éruption de petits nodules rouges sur les ailes du nez, puis sur la lèvre supérieure : le processus devint rapidement ulcératif. Pas d'engorgement des ganglions lymphatiques, ni de douleurs. La malade refusant une intervention chirurgicale, ce *lupus exedens* fut pansé et traité avec une pommade à la résorcine au 1/4, puis au 1/2, puis enfin à parties égales (15 avril 1886).

Vers la fin du mois de mai, l'ulcération de la lèvre supérieure était presque cicatrisée; du côté du nez, légère amélioration.

1. Besnier. *Les nouveaux traitements du lupus*. Ann. de Dermat., 1884, p. 404.

Les muqueuses nasale et buccale sont envahies, et, vers le mois de juin, il se fait une perforation du voile du palais. Quoique, cependant, on ne trouvât dans ses antécédents aucune lésion syphilitique, on institua, mais sans résultats, le traitement spécifique.

Vers le mois de juillet, le processus lupeux changea d'aspect. Il se forma çà et là des noyaux gros et mous, qui rapidement s'ulcérèrent et donnèrent lieu à une suppuration abondante. Au mois de novembre, le nez était complètement détruit; il n'y avait plus à cet endroit qu'une fente médiane, et de chaque côté deux masses néoplasiques, énormes, atteignant presque le volume d'un œuf de poule.

Les *ganglions parotidiens* et *sous-maxillaires* du côté gauche se tuméfièrent bientôt, si bien que de toute la face il ne restait plus comme parties saines que le front, le menton, la lèvre inférieure et les pavillons des oreilles.

L'état général se maintint jusqu'en décembre 1886. Mais à partir de ce moment, la malade alla toujours en déclinant et mourut le 1^{er} janvier 1887.

A l'autopsie, on trouva un peu d'œdème pulmonaire, mais pas de lésions tuberculeuses. Endocardite végétante.

L'examen microscopique fit voir nettement à côté des lésions du lupus la structure du cancer épithélial.

Observations LIII à LVII (Bayha, 1887).

LIII. — Jean H..., 28 ans. Lupus de la face à l'âge de dix ans, pour lequel il fut soigné au moyen de caustiques chimiques et de cautérisation au galvano-cautère. Quatre ans après, il revint avec un épithéliome de la joue droite qui s'accrut rapidement et détermina la mort en quelques mois.

LIV. — Bernard L..., 60 ans. Début du lupus vers l'âge de 40 ans; six mois avant son entrée à l'hôpital (février 1861), se développa sur la joue droite une ulcération qui alla toujours en grandissant, et prit l'aspect nettement caractéristique de l'épithéliome.

LV. — Christian H..., 41 ans. A l'âge de 14 ans, lupus qui

débuta par la lèvre supérieure et gagna la joue droite et le dos du nez. En septembre 1870, début de l'épithéliome au niveau de la commissure labiale droite. La tumeur qui présentait l'aspect d'un cancer épithélial et était ulcérée à son centre, acquit rapidement un développement considérable.

LVI. — Pauline D..., 28 ans. Lupus de la joue gauche depuis l'âge de 5 ans, étendu au visage, au cou et à la muqueuse. Epithéliome de la joue gauche : sécrétion sanieuse, douleurs violentes : tuméfaction des *ganglions cervicaux*. Développement rapide de la tumeur en quelques semaines avant son admission, 2 novembre 1882. Cautérisations au thermocautère : poudre d'iodoforme. 17 novembre : phénomènes d'intoxication par l'iodoforme. Mort dans le marasme trois jours après.

LVII. — Christine M..., 36 ans. A 16 ans, lupus de la joue droite et du front. Il y a quatre ans, développement d'un *épithéliome sur la joue droite*. Extirpation, guérison en quatre semaines.

En février 1885. — Nouvelle *ulcération sur la tempe droite*. Extirpation de l'épithéliome le 25 décembre 1885 au moyen du thermocautère. Quatorze jours après, récurrence au milieu de la plaie, nouvelle incision.

Examen microscopique.

Observation LVIII (Ollendorf, 1887).

Lupus qui durait depuis plusieurs années. En plein tissu lupeux, se développa, sur la joue gauche, une large ulcération (superficie d'une pièce de 5 marks), couverte de granulations de mauvais aspect, et d'un exsudat d'apparence sale. Le microscope confirma le diagnostic d'épithéliome.

Observation LIX (Vidal, 1887).

Epithéliome de la joue, débutant par la forme ulcéreuse dans la cicatrice produite par la galvano-caustique sur un lupus vulgaire.

Moulage au musée de l'hôpital Saint-Louis, 1235.

Moulage du même cas après traitement et guérison, 1283.

Observation LX (Vidal, 1888).

Epithéliome du nez développé sur un lupus ancien, mais non cicatrisé.

Moulage au musée de l'hôpital Saint-Louis 1364.

Les lésions tuberculeuses avaient aussi envahi la main gauche : lupus scléreux corné.

Moulage de cette main au musée de l'hôpital Saint-Louis, 1365.

Observation LXI (Richter, 1888).

Joseph K..., mineur, âgé de 47 ans, entre actuellement pour la quatrième fois dans la clinique du professeur Pick.

Lupus vulgaire serpigneux et verruqueux.

En outre, sur les lésions lupiques, se sont développées ultérieurement des *néoformations carcinomateuses, multiples* : la première manifestation sur la joue gauche, 12 ans après le début des lésions (voir Obs. XLVI, Winternitz). Pas de récurrence en ce moment, près de deux ans après l'opération.

Vers le commencement d'octobre 1887, le malade remarqua, près de l'angle droit de la mâchoire inférieure, une plaie douloureuse, couverte de croûtes. L'ablation de cette croûte mit à découvert une surface rouge, saignant abondamment, d'aspect finement verruqueux, sur lequel se développa rapidement la tumeur. Au milieu du bord inférieur du maxillaire inférieur droit siège une tumeur saillante de 1 centimètre au-dessus du niveau de la peau, avec une base large, arrondie, de 3 centimètres de diamètre. Elle est nettement séparée de la peau voisine, rouge, infiltrée de lupus, ou cicatricielle par ses bords hauts de 5 millimètres, escarpés, en forme de remblai. La surface est couverte de croûtes formées par le sang et le pus desséché sous lesquelles elle se divise en grosses végétations de coloration rouge-clair. La tumeur est de consistance molle, élastique, elle ne se laisse que peu déplacer dans toutes les directions, elle n'adhère cependant, ni à l'os, ni à la muqueuse buccale, et sécrète, même sans un pansement antiseptique, un liquide abondant, fétide.

Les glandes lymphatiques de la région sont peu tuméfiées.

Extirpation de la tumeur le 20 décembre 1887.

Pas de renseignements sur les suites opératoires éloignées.

L'examen microscopique démontre nettement la coïncidence de l'épithéliome et du lupus.

Observations LXII à LXIV (Nielsen, 1888).

LXII. — Homme de 58 ans. Lupus de la face depuis son enfance.

Il y a 7 mois, s'est développé un épithéliome dans la région massétérine, précisément au point où le premier nodule de lupus s'était montré auparavant.

Excision. Examen microscopique : épithéliome pavimenteux. Quelques mois plus tard, récurrence, nouvelle excision.

LXIII. — Lupus érythémateux de la face et lupus vulgaire du nez.

En 1886, rhinoplastie, aussitôt après excision d'un ulcère tenace de la lèvre supérieure qui était un épithéliome.

Récurrence. Mort un an après.

LXIV. — Le même auteur cite de plus une observation d'*Engelsted*, 1870. Jeune fille de 9 ans, atteinte depuis 5 ans d'un lupus, et chez laquelle s'est développé à la région temporale un épithéliome exulcéré. Mort quelques mois plus tard.

Il passe ensuite en revue les cas publiés jusqu'ici, et dit que sur 58 observations recueillies on note 46 cas de lupus floride et 12 cas de lupus cicatrisé.

Observation LXV (Chevalet, 1889).

Homme chez lequel des tubercules apparurent dans l'enfance, sur le visage et sur le dos du pied, à la suite et pendant la convalescence de la scarlatine. A l'âge de 20 ans, ce lupus fut traité et cicatrisé. A 31 ans, il y eut une récurrence avec développement de carcinome.

Observations LXVI à LXIX (Dubois-Havenith, 1889).

Dans une communication qu'il fit en février 1889 à la Société de médecine de Bruxelles, le D^r Dubois-Havenith a observé « quatre fois cette complication sur une centaine de malades seulement. Dans ces quatre cas il s'agissait de lupus anciens et dans « trois d'entre eux bien certainement, conformément à l'opinion « de M. Leloir exprimée dans la thèse de Bidault, la dégénérescence s'est faite aux dépens de la cicatrice » (1).

M. Dubois-Havenith admet cependant que l'épithéliome peut apparaître aussi bien en plein tissu lupide floride que sur la cicatrice : « Dans la grande majorité des cas, l'hyperplasie épithéliale se fait aux dépens de la cicatrice, mais elle peut se faire « aussi en plein tissu lupique, en voie d'évolution » (2).

A propos de cette communication de M. Dubois-Havenith, le D^r Desmet dit qu'il a eu l'occasion de rencontrer 3 cas d'épithéliome compliquant le lupus.

Un de ses malades notamment était atteint d'un lupus ancien de la face et du cou. Alors que depuis longtemps il n'avait plus subi de traitement, il vit se développer au centre de la cicatrice, vers l'angle de la mâchoire, une tumeur ulcérée qui s'est aujourd'hui étendue à toute la face (3).

Observation LXX (Besnier, 1890).

Homme de 51 ans.

Lupus de la face datant de 22 ans ; il a été peu traité ; il n'a jamais été cautérisé par le feu.

Epithéliome développé sur le lupus en avant de l'oreille droite.

Moulage au Musée de l'hôpital Saint-Louis, n° 1487.

1. *Journal des Sciences médicales de Bruxelles*, p. 127, 87^e vol., n° 2. Ces observations n'ont pas été publiées.

2. Thèse d'agrégation, page 139.

3. *Journal de Bruxelles*, p. 128.

Observation LXXI (Blaschko, 1890).

Homme de 36 ans. Début du lupus à l'âge de 4 ans à la joue gauche. Extension à tout le côté gauche de la face et au cou. Il y a un an, traitement par l'acide pyrogallique, guérison presque complète. Sur la joue gauche, il s'est développé une ulcération qui a fini par guérir ; mais bientôt récidive. Depuis quelques semaines cet ulcère a beaucoup augmenté d'étendue, il atteint presque les dimensions de la paume de la main : bords saillants, mais au centre destruction assez profonde.

L'examen microscopique démontre qu'il s'agit d'un épithéliome. Pronostic relativement favorable : pas de ganglions, aucun signe de cachexie. Opération.

Observation LXXII (Berry, 1891).

Solly rapporte à la Société de Médecine de Londres, au nom de Berry, un cas d'épithéliome consécutif au lupus.

Il s'agit d'un homme de 45 ans qui a été traité pour un lupus à l'âge de 4 ans. L'épithéliome s'est développé il y a 2 mois seulement.

Pas d'autres renseignements.

Observations LXXIII et LXXIV (Wollseiffen, 1892).

LXXIII. — B... Joseph, 42 ans, atteint depuis 30 ans d'un lupus de la région sous-maxillaire droite. Il y a un an, s'est développée sur ce lupus une tumeur plate, en partie ulcérée, dure, de la largeur de la paume de la main. Le professeur Tredelenbourg diagnostiqua : carcinome sur lupus.

Le 22 juin 1891. — Extirpation du carcinome. Greffe d'après la méthode de Thiersch.

7 juillet. — Un tiers seulement de la greffe a réussi, la plaie est couverte de granulations de bonne apparence.

Pas de renseignements éloignés.

LXXIV. — E... Anna, âgée de 50 ans, lupus datant de 15 ans, ayant envahi les joues et les deux côtés du nez.

Sur l'extrémité du nez, tumeur végétante en chou-fleur, qui obstrue les narines.

4 août 1891. — Ablation de la tumeur avec la moitié supérieure de la lèvre supérieure et le nez. La tumeur se prolonge assez profondément sur les cavités nasales et a entièrement détruit la cloison. Transplantation selon la méthode de Thiersch. Pendant l'opération, la malade aspire du sang ; on fait la trachéotomie. La canule est enlevée aussitôt après l'opération.

8 août. — La plaie de la trachéotomie est entièrement guérie ; la greffe a presque totalement réussi.

La malade quitte la clinique avant d'être complètement guérie.

Observation LXXV (Dezwarte, 1892).

L... Rose, 54 ans.

Mari atteint d'un cancer de l'estomac.

La maladie a commencé vers l'âge de 30 ans par un bouton situé au milieu de la lèvre supérieure, sous la cloison du nez. Actuellement on constate un lupus superficiel de toute la face à tubercules espacés, mais surtout abondants sur les bords.

Sur la joue gauche, la malade présente une tumeur de la grandeur d'une pièce de 5 francs, non adhérente aux parties profondes, ulcérée au centre : par moments, douleurs lancinantes.

Les ganglions sous-maxillaires sont engorgés et gros comme des noisettes : antérieurs à l'épithéliome, ils seraient plutôt tuberculeux que cancéreux. Ablation en octobre 1890.

L'examen histologique du lupus du côté droit montre les lésions du lupus vulgaire érythématoïde.

« Depuis cette époque il n'y a pas eu de récurrence au niveau de
« la joue, mais il faut noter que, quelques mois après, en exami-
« nant au point de vue histologique un lambeau de la joue droite
« chez cette malade, dans le but de guérir son lupus érythéma-
« toïde, j'ai été très surpris de trouver dans quelques-unes de
« mes coupes en série une sorte de cavernule épithéliomateuse

« microscopique. Jusqu'ici (1892), aucune trace d'épithéliome ne s'est développée au niveau de la joue droite (1) » (Leloir).

« Il était impossible cliniquement de soupçonner le moindre épithéliome (2) » (Leloir).

Observation LXXVI (Dezwarte, 1892).

T... Thérèse, 36 ans, journalière, entre le 7 juin 1888 dans le service de M. Leloir.

Mère morte d'un cancer du sein.

Le lupus dont elle est atteinte a débuté vers l'âge de 11 ans par la joue droite sous forme de tubercules croûtelleux, plus ou moins gros. Vers 1870, le côté droit du nez fut envahi par les tubercules qui bientôt s'étendirent sur presque toute cette région. Enfin il y a un peu plus de deux ans, un placard apparut sur la joue gauche. A cette époque la joue droite était cicatrisée.

Peu après l'épithéliome se montre sur cette cicatrice. Ses bords sont nets, festonnés ; sa surface est mamelonnée, tantôt croûteuse, tantôt rougeâtre, laissant suinter un liquide sanieux, purulent, d'odeur fétide.

16 juin. — Ablation de l'épithéliome.

6 août. — La plaie consécutive à l'opération est presque cicatrisée.

« L'ablation de cette grosse tumeur laisse à sa suite une affreuse cicatrice ; mais depuis cette époque la malade est complètement guérie de son épithéliome, et en 1892, on ne pouvait constater la moindre récurrence (3). »

Observation LXXVII (Dezwarte, 1892).

J. X..., 65 ans. — 15 avril 1888.

Lupus qui remonte à 20 ans et qui a envahi tout le côté droit de la face. Au niveau de la *région parotidienne droite*, M. Leloir

1. Leloir, *Scrofulo-Tuberculose*, p. 203.

2. Leloir, *loc. cit.*, p. 251.

3. Leloir, *Scrofulo-Tuberculose*, p. 203.

constate un épithéliome grand comme une pièce de deux francs, saillant et développé sur la cicatrice lupique et entouré par les tissus lueux.

30 mai. — L'épithéliome suivant une marche envahissante, l'ablation en est faite au thermocautère.

29 octobre. — La plaie d'ablation de l'épithéliome est cicatrisée ; mais le malade s'est aperçu il y a huit jours de l'*engorgement d'un ganglion myloïdien* : il refuse l'opération.

10 novembre. — L'engorgement ganglionnaire a beaucoup augmenté de volume : il est gros comme un œuf de poule et commence à se ramollir un peu, de ligneux qu'il était auparavant.

30. — Le ganglion s'est ouvert ; il existe là une énorme cavité épithéliomateuse sous forme de champignon dont le centre serait vidé et dont les bords sont renversés et calleux.

Le malade meurt quelque temps après.

Observation LXXVIII (Kaposi, 1892).

Femme, développement de l'épithéliome sur le lupus.

Monatshefte für praktische dermat.

Observation LXXIX (Pick, 1893).

Femme de 47 ans. Lupus du nez depuis l'âge de 15 ans ; à 20 ans, extension aux joues. Il y a un an, une tumeur fut enlevée de la lèvre supérieure. Actuellement on trouve une tumeur d'aspect carcinomateux développée sur un tissu lupique floride. L'auteur regarde ce lupus-carcinome comme relativement bénin. Le danger principal vient du lupus qui prédispose au développement de nouveaux carcinomes.

Pick cite un fait analogue dans lequel il n'y eut pas de récurrence au point opéré, mais où de nouveaux carcinomes se développèrent en des points éloignés sur des tissus lupiques récents.

Observation LXXX (Dubreuilh, 1893).

Martial V..., marchand ambulant, 43 ans, se présente le 22 juin 1893 à la clinique dermatologique.

Père mort jeune probablement phtisique. Mère morte de paralysie.

Le lupus paraît avoir débuté par l'oreille droite, dont le pavillon est à moitié détruit, il a gagné le nez vers l'âge de 17 ans : depuis les lésions se sont lentement étendues sur la face.

En ce moment, vaste placard de lupus tuberculeux qui couvre le nez, les joues, la lèvre supérieure et le côté gauche du menton.

La *lèvre inférieure* ne présente pas de nodules lupiques bien nets, mais tout son bord libre est envahi par une longue ulcération, étroite et profonde, ayant en moyenne 5 millimètres de large et suintant modérément : fond rouge, creux, mais nullement fongueux ou végétant ; bord et base durs et calleux. Les lésions de la lèvre ont débuté il y a un an environ par un nodule dur dans le côté gauche. *Pas de ganglions* sous-maxillaires.

Epithéliome développé sur un lupus en évolution ou cicatrisé. Il est à remarquer que l'épithéliome, né sur les limites du lupus, paraît avoir envahi des parties non cicatricielles.

Extirpation dans les premiers jours de juillet.

L'examen microscopique du bord libre de la lèvre montre des nodules épithéliomateux noyés dans un stroma-fibreux très abondant.

Observation LXXXI (Hallopeau et Brodier, 1894).

R... Alexis, âgé de 50 ans, marchand de vin, entre le 27 février 1894 à Saint-Louis dans le service de M. Hallopeau (1).

Les antécédents héréditaires n'offrent rien de particulier.

Comme antécédents personnels, on note un zona thoracique à l'âge de 12 ans, la variole à 26 ans. Pas trace de syphilis.

Le lupus a débuté à 35 ans par le nez et de là a envahi toute la face.

1. Cette observation a été publiée en résumé dans les Bulletins de la Société de dermatologie (mars 1894). Nous devons les renseignements complémentaires à M. Brodier, interne des hôpitaux, que nous sommes heureux de pouvoir remercier ici.

Vers le 1^{er} septembre dernier, c'est-à-dire 15 ans après le lupus, il est apparu sur le bord de la narine droite un bouton qui a grandi rapidement, malgré des cautérisations répétées au thermocautère.

Actuellement le lupus occupe les joues, le menton, la partie latérale gauche de la lèvre inférieure, les deux paupières et la partie médiane du front. C'est un lupus plan avec cicatrices contenant de nombreux nodules de couleur sucre d'orge caractéristique. Il est limité par une sorte de bourrelet plus saillant au niveau des parties latérales des joues et au menton. En ces points on observe quelques tubercules ulcérés.

Toute la partie médiane de la face est occupée par une énorme masse végétante qui remonte en haut à l'union du tiers supérieur avec les deux tiers inférieurs du nez, et qui en bas descend en avant de l'orifice buccal qu'elle couvre presque entièrement, dépassant de 2 centimètres et demi le bord de la lèvre supérieure. Elle mesure 9 centimètres verticalement et 7 centimètres et demi transversalement, elle fait sur les parties voisines une saillie d'environ 2 centimètres et demi.

Cette masse est divisée par un sillon transversal en deux masses secondaires, situées l'une au-dessous, l'autre au-dessus des fosses nasales; elles sont couvertes de saillies mamelonnées et inégales, séparées par des sillons plus ou moins profonds. Ces sillons sont le siège d'ulcérations à fond grisâtre et recouvertes d'un liquide sanieux. L'ensemble de la tumeur a une consistance mollassse.

La tumeur n'est pas douloureuse spontanément.

Pas d'adénopathie appréciable.

L'état général est excellent.

Opération le 9 mars dans le service de M. le D^r Richelot. On enlève la tumeur aussi complètement que possible : les os ne paraissent pas atteints.

Récidive 1 mois après au niveau de la lèvre supérieure droite. Extirpation.

Un mois après, on extirpe encore aux ciseaux un nouveau bourgeon de récidive.

En ce moment récidive locale inopérable.

Observations LXXXII à LXXXVI (inédites).

Dues à l'obligeance de M. le Dr Thibierge
Médecin de l'hôpital Saint-Louis.

LXXXII. — Femme, âgée de 69 ans, se présente au mois d'août 1893 à la consultation de Saint-Louis. On constate un lupus étendu de la face, presque entièrement cicatrisé. Sur une cicatrice occupant le sillon naso-génien et la joue gauche, il s'est développé une ulcération épithéliomateuse, large de 1 centimètre à 1 centimètre 50 et dont la base adhère aux parties profondes. Au début cautérisations au galvanocautère répétées tous les huit jours.

Au mois de septembre. — Attouchement deux fois par jour au bleu de méthylène : amélioration marquée. L'ulcération est devenue presque à plat.

Décembre. — Ignipuncture.

Nous avons vu cette malade le 19 juin 1894. L'ulcération présente les dimensions d'une pièce de 1 franc et s'étend jusqu'au maxillaire supérieur. Une petite fistule permet d'arriver à l'os au moyen d'un stylet. Les tissus avoisinants sont manifestement indurés ; il y a une adhérence très étendue avec les parties profondes. Pas d'adénopathie cervicale.

Il est cependant impossible de songer à une intervention chirurgicale. M. Thibierge se contente de l'ignipuncture : il a dû supprimer le bleu de méthylène à cause de la douleur qu'accusait la malade.

LXXXIII. — Homme de 47 ans et demi, infirmier à l'hôpital Saint-Louis, atteint de lupus depuis l'âge de 4 ans. Le lupus a débuté au niveau de la joue gauche et a rapidement envahi toute la face : front, joues, nez, et même le cou. On voit encore en ce moment et d'une façon très nette les caractères d'un lupus en évolution : cicatrices par places, nombreux nodules tuberculeux.

Au mois de mai 1893, est apparu un petit bouton dans le sillon naso-génien. Ce bouton se recouvrait de croûtes qui, en tombant, donnaient lieu à un écoulement sanguin. La petite tumeur a progressivement augmenté de volume.

Au mois de janvier 1894, elle se présentait sous l'aspect d'une *masse végétante* de l'étendue d'une pièce de 5 francs qui, du côté externe s'étendait presque jusqu'à l'apophyse mastoïde, et du côté interne, atteignait l'aile droite du nez. La base indurée est cependant mobile sur les os sous-jacents. *Pas de ganglions.*

L'état général reste bon.

M. Thibierge envoie cet homme à la consultation chirurgicale.

25 janvier. — Extirpation au thermo-cautère dans le service de M. le Dr Richelot. Pansement à plat.

Pendant un mois, la cicatrisation parut se faire normalement : bourgeons de bonne nature.

Mais depuis, récurrence locale étendue et inopérable. Cependant il ne paraît pas y avoir encore de ganglions dans la région cervicale correspondante.

LXXXIV. — G... Sophie, âgée de 66 ans, entre à l'hôpital de Saint-Louis, salle Alibert, 24, le 3 novembre 1893.

Il y a 14 ans est survenu au-dessous de l'*œil gauche* un *lupus* qui mit cinq à six mois à former un placard assez étendu : elle fut soignée à Saint-Louis.

Actuellement on voit sur la joue gauche une cicatrice lisse, blanche, qui a déterminé un ectropion de la paupière inférieure gauche.

Il y a 18 mois apparut au-dessus de l'angle externe de l'*œil droit* une petite *tumeur verruqueuse* qui augmenta progressivement mais lentement. Depuis six semaines, elle a pris une extension plus rapide à la suite d'un traumatisme qui porta sur cette région. On voit actuellement une ulcération de la grandeur d'une pièce de cinq francs occupant la partie externe des deux paupières qui restent fermées. Les bords sont indurés. Sur la joue droite, sur le nez, sur la *région malaire gauche*, sur la *joue gauche*, on voit de petits foyers secondaires ; dans ces deux derniers points, l'ulcération est entourée de tissu cicatriciel.

Pas de ganglions, pas de teinte cachectique.

Etant donnée la multiplicité des lésions, il n'y a pas lieu de songer à une intervention ; on se contente de faire des attouchements au bleu de méthylène, et de temps à autre des cautérisations ignées.

La malade, sortie de l'hôpital le 6 avril 1894, revient à la consultation ; elle a été revue le 12 juin. Amaigrissement, affaiblissement, augmentation de volume de la tumeur.

En somme, il ne s'agit pas ici d'un épithéliome développé sur un tissu lupique, mais bien d'un épithéliome péri-orbitaire de l'œil droit avec foyers secondaires multiples sur la face chez une *femme ayant eu précédemment un lupus sur la joue gauche*. Peut-être pourrait-on se demander si quelques-uns des *foyers secondaires* ne se sont pas développés sur la *cicatrice lupique*.

LXXXV. — Femme de 54 ans, entrée à Saint-Louis, salle Albert, 8, le 18 avril 1894. Vers l'âge de 8 ans, elle eut des manifestations scrofulo-tuberculeuses et fut soignée par M. Hardy. Vers l'âge de 20 ans, apparut sur la fesse gauche. Jusqu'en 1881 la malade ne suivit aucun traitement : A cette époque elle fut soignée pendant six mois par M. Vidal qui porta le diagnostic de *lupus scléreux végétant corné* (moulage au musée de Saint-Louis, 789) : grattages, reconstituants. Amélioration considérable, mais la guérison ne fut pas complète.

Depuis la malade n'a plus suivi aucun traitement.

Il y a six mois, l'aspect local s'est modifié et sur la *fesse gauche* on constate maintenant un *épithéliome ulcéreux* de la largeur de la paume de la main.

Le fond de cette ulcération, à contours irréguliers et surélevés à la partie interne et inférieure (saillie de 1 cent. et demi), est constitué par des bourgeons de coloration rosée, sécrétant un liquide purulent, fétide. Les bords forment comme un bourrelet renversé en dehors, induré et douloureux à la palpation.

Pas de ganglions.

Sur la partie interne et postérieure de la cuisse, au-dessous de la tumeur, et la bordant, on voit de larges placards cicatriciels.

Pansements antiseptiques.

24 mai. — La malade est opérée dans le service de M. Richelot.

4 juin. — Greffes. La cicatrisation se fait lentement.

En ce moment il ne paraît pas y avoir traces de récurrence.

Il s'agit bien dans ce cas d'un épithéliome développé aux dépens d'une cicatrice lupique ; mais ce qui permet de porter et d'affirmer le diagnostic, ce sont les renseignements donnés par la malade, traitée par Vidal, il y a 12 ans, car actuellement il serait impossible d'affirmer qu'il y a eu là un lupus.

LXXXVI. — C... Jean, 73 ans, ancien surveillant de Saint-Louis. Début du lupus à l'âge de 7 ans par le nez et la joue gauche. Cet homme fut soigné vers l'âge de 14 ans, d'avril 1835 à juillet 1837 par Bielt. Reconstituants, vésicatoire sur les parties malades et le surlendemain cautérisation au chlorure de zinc. Depuis, il n'a suivi aucun traitement.

Il y a 8 ans (1886), deux petits boutons se sont greffés sur le lupus, l'un à la racine du nez du côté droit, l'autre du côté gauche, au-dessus des anciennes cicatrices. Vidal diagnostiqua épithéliome : râclage à la curette, chlorate de potasse.

Il y eut une certaine amélioration, mais le malade quitta l'hôpital (1888), et se soigna seul avec des emplâtres (Vigo, emplâtre rouge).

Le 12 juin 1894, il est revenu à la consultation de M. le D^r Thibierge. On constate alors une ulcération à bords irréguliers, étendue sur toute la racine du nez, remontant sur le front et descendant un peu sur la joue gauche. La base est légèrement indurée. Pas d'adénopathie appréciable.

Diagnostic : Epithéliome en nappe développé sur un lupus cicatrisé.

Liqueur de Fowler à l'intérieur. Attouchements au bleu de méthylène.

Dans cette observation, il est noté que le malade est resté sans suivre aucun traitement pendant 40 ans avant le développement de l'épithéliome. Ce fait, réuni à d'autres déjà signalés dans les observations précédentes, prouve bien que le développement de l'épithéliome ne peut toujours être attribué aux divers modes de traitement employés contre le lupus. Par contre, nous avons également fait remarquer, et cela ressort surtout de l'observation LI (Raymond-Besnier) que l'épithéliome a paru se développer sous l'influence d'irritations répétées.

ÉTIOLOGIE

Si nous ne sommes pas encore bien fixés sur la nature du mal, nous pouvons malgré cela, en consultant les observations cliniques, constater que l'épithéliome se développe sous l'influence de certaines causes intéressantes à retenir. Nous verrons surtout les considérations relatives à l'âge, au sexe, à la constitution des sujets, au siège des lésions.

Age. — Généralement c'est à un âge déjà avancé que se montre l'épithéliome : il ne paraît pas se développer plus rapidement sur une peau lueuse que sur une peau saine.

Sur 72 observations que nous avons relevées, nous avons remarqué que c'est particulièrement à partir de 40 ans que le cancer prend son évolution. Nous l'avons vu cependant se développer une seule fois à l'âge de 9 ans (Obs. LXIV, Nielsen).

De 20 à 30 ans : trois fois (XXI, 23 ans ; LVI, 28 ans ; XII, 29 ans.

De 30 à 40 ans : douze fois.

De 40 à 50 ans : vingt-trois fois.

De 50 à 70 ans : vingt-et-une fois.

De 60 à 70 ans : douze fois.

C'est-à-dire 56 fois au-dessus de 40 ans. En rapportant ces chiffres à 100, on arrive à la proportion

suivante : 78 pour 100 au-dessus de 40 ans, 45 pour 100 au-dessus de 50 ans.

Sexe. — Dans différents travaux faits sur la question, les auteurs s'accordent à dire que l'épithéliome est plus fréquent chez l'homme que chez la femme. Nos cas personnels recueillis au hasard de la consultation se rapportent à des femmes. En parcourant d'ailleurs toutes nos observations, défalcation faite des cas où le sexe n'est pas indiqué, nous trouvons sur 73 cas 29 femmes et 44 hommes : c'est-à-dire en rapportant ces deux derniers chiffres à 100,66 femmes pour 100 hommes. Cette proportion serait plus élevée que celle indiquée par Viniwarter, cité par Kaposi : cet auteur, en effet, a trouvé pour l'épithéliome primitif 30 femmes pour 100 hommes. Ce fait est d'autant plus important à signaler que le lupus est beaucoup plus fréquent chez la femme que chez l'homme. Il semblerait, par conséquent, d'après cela, que le lupus ne joue dans le développement de l'épithélioma que le rôle d'une cause d'irritation vulgaire.

Siège. — Le développement de l'épithéliome sur le lupus se fait principalement à la face, de même aussi que le cancer primitif de la peau est plus fréquent à cet endroit. Il n'y a par conséquent rien de particulier dans le lupus. Sur 73 cas, nous avons noté 60 fois le développement à la face ; 13 fois en d'autres points de la surface cutanée.

Antécédents. — Dans bon nombre d'observations, on a signalé l'hérédité cancéreuse, soit directe, soit indirecte. Dans notre cas I (femme de 65 ans),

nous rapportons que le mari est mort d'un cancer de la langue propagé aux amygdales: nous nous sommes alors demandé s'il n'y a pas eu là pour cette femme « une occasion de contagion et si la salive « infectée de son mari venant baigner quelque « tubercule ulcéré ou même quelque érosion du « visage n'a pas amené une inoculation cancé-
« reuse » (page 40).

Ce fait peut n'être qu'une simple coïncidence; il faut en convenir. Si d'autres faits similaires sont ultérieurement publiés, la coïncidence pourra devenir importante et le témoignage de la clinique pourra combler une lacune que la médecine expérimentale ne parvient pas encore à élucider à la satisfaction des praticiens.

Ceci nous amène à dire quelques mots de la *nature parasitaire* du cancer: question litigieuse à l'ordre du jour. Nous ne nous arrêterons pas cependant à étudier la pathogénie de l'épithéliome sur le loup: cette étude se trouvera mieux à sa place au chapitre de l'Anatomie pathologique.

Bon nombre de microbiologistes seraient arrivés à découvrir, en employant une technique particulière, des micro-organismes propres aux tumeurs malignes, mais spécialement aux tumeurs épithéliales. Notre intention n'est pas de prendre part à ce débat très intéressant assurément: ce serait sortir du cadre que nous nous sommes tracé. Ce que nous pouvons dire, c'est que des inoculations ont été faites dans des conditions différentes sur de nombreux

animaux par notre ami B. Pollet avec des parcelles de tumeurs (Obs. I et II) et qu'elles n'ont donné aucun résultat. Ajoutons d'ailleurs que l'inoculation aux animaux présente des difficultés d'expérimentation très grandes et qu'elle est rarement suivie de succès. La communication de M. le professeur Duplay et de M. le Dr Cazin au Congrès de Rome (1894) en fait foi.

ANATOMIE PATHOLOGIQUE

Ce qu'il importe surtout d'étudier dans ce chapitre c'est l'examen histologique des lésions, car seul il permet d'affirmer l'association de l'épithéliome et du lupus.

Assurément les caractères macroscopiques permettront bien souvent de reconnaître la nature de cette néoplasie. Ils ne diffèrent pas en somme des caractères cliniques que nous avons donnés plus haut.

Ces tumeurs se présentent, tantôt sous la forme ulcérée, rongeante, tantôt sous la forme végétante. Leur tissu se déchire facilement ; à la coupe, il est granuleux, blanc-grisâtre ; sa surface de section est sèche. La limite avec les parties voisines est la plupart du temps très nette ; on voit une différence de coloration considérable des tissus : cette remarque est importante à faire, car elle permet au chirurgien de constater même pendant l'opération s'il y a tout autour de la tumeur et à sa base une bordure suffisante du tissu sain.

Les ganglions, lorsqu'ils sont pris, présentent les lésions spéciales de la dégénérescence : ils sont encapsulés, durs au début ; leur coupe est sèche,

blanchâtre : ce n'est qu'à une période très avancée qu'ils présentent une mortification des éléments centraux qui pourrait de prime-abord les faire prendre pour des ganglions tuberculeux. C'est pour cela qu'il faut, comme nous l'avons dit et comme nous le répétons, toujours faire usage du microscope.

Tous les auteurs qui ont publié des observations n'ont pas pratiqué l'examen anatomo-pathologique de la tumeur. Cependant *Lang, Kaposi, Winternitz* et *Richter* en donnent une bonne description : ils n'ont en aucun point pu constater la transformation du lupus en épithéliome. En général la néoformation épithéliale caractéristique occupait le centre de la coupe alors que les éléments lupeux étaient rejetés à la périphérie ; parfois même il semblait y avoir mélange intime, pénétration des deux tissus, mais malgré cela les tissus restaient toujours distincts l'un de l'autre.

Dans deux cas que *Bidault* a pu examiner, il trouve que la néoplasie présentait la disposition de l'épithéliome lobulé, et se développait aux dépens des glandes sébacées : dans certains points, ces dernières étaient agrandies et remplies du tissu épithélial.

Raymond a également constaté sur différentes coupes la structure de l'épithéliome lobulé, mais il ne croit pas que ce dernier puisse se développer aux dépens des glandes sébacées ; il dit que « dans ces cas, le cancer paraît s'être développé aux dépens du corps muqueux comme se développe

« l'épithélioma des cicatrices (1). » Les follicules pileux et les glandes sébacées paraissaient sains dans les deux cas.

L'opinion la plus généralement admise, c'est que c'est plutôt aux dépens de l'épithélium de revêtement que se développe le cancer épithélial ; et dans certains cas, la prolifération atypique est telle que tous les épithéliums, aussi bien les épithéliums de revêtement que les glandulaires, semblent réunis dans un même processus : c'est ce que nous avons observé dans l'examen histologique de nos préparations. *Mibelli* a également fait la même remarque : mais il ajoute que ce qui paraît le plus important dans les points de moins grave altération, ce sont les longs prolongements du réseau de Malpighi qui se portent profondément dans le derme, et dès lors, quoique dans la suite les glandes prennent part à la néoformation, il faut cependant reconnaître dans le prolongement des bourgeons interpapillaires dans le derme le point de départ du développement de l'épithéliome.

L'examen histologique des lésions a été pratiqué dans trois de nos observations et sur de nombreuses coupes par M. le professeur Augier qui a bien voulu nous en donner les résultats (2).

1. Raymond, *Ann. de Dermat.*, 1887, p. 265.

2. Nous sommes heureux de pouvoir remercier ici, d'une façon toute particulière, notre excellent maître, M. le professeur Augier, dont nous avons pu apprécier l'enseignement, aussi bien à l'hôpital des Enfants qu'au laboratoire d'anatomie pathologique.

Observation I

Les coupes de la peau faites au niveau des bords de l'ulcération et examinées après coloration, soit dans l'hématoxyline, soit dans le carmin aluné montrent les détails suivants :

Dans la partie ulcérée, on constate que la surface de la coupe est occupée exclusivement par des masses épithéliales très volumineuses, affectant la forme de lobules reliés les uns aux autres par des travées cylindriques. Vers la profondeur, les bourgeons épithéliaux s'amincissent et deviennent comme ramifiés ; malgré l'épaisseur énorme des amas épithéliaux, on trouve très peu de globes épidermiques. La charpente conjonctive qui les sépare est représentée par des travées extrêmement minces, de telle sorte que, dans beaucoup de points, ces amas sont accolés sans interposition de tissu conjonctif. Malgré l'examen de plusieurs coupes, il est impossible de constater l'existence de nodules lupeux mélangés aux masses épithéliales ; si ces nodules ont existé au niveau des points où s'est développé l'épithéliome, ils ont été détruits complètement par l'envahissement néoplasique. Sur une coupe cependant, la végétation épithéliale est arrivée au contact d'un nodule lupique, et il y a une sorte de *compénétration* de ces deux processus, mais néanmoins on distingue nettement la cellule géante au milieu de sa couronne de cellules épithélioïdes et de cellules embryonnaires : ces dernières sont devenues très nombreuses en ce point.

Tout à fait sur les bords de la masse épithéliale, on trouve sur plusieurs coupes des nodules lupeux caractéristiques constitués par des amas arrondis ovoïdes : ces amas formés de petites cellules tassées sont complètement distinctes des masses épithéliales voisines, et à leur centre on trouve des cellules géantes typiques, caractérisées par leur volume, leur dimension, leur forme irrégulière et leur couronne de noyaux. Ces nodules lupiques sont peu nombreux : sur chaque coupe on en trouve en moyenne un ou deux, il n'y a par conséquent pas d'infiltration à dis-

tance au-delà de l'épithéliome. On constate seulement que le tissu conjonctif voisin de l'ulcération présente une réaction inflammatoire caractérisée par des amas de cellules lymphatiques péri-vasculaires et disposés en trainées dans l'intervalle des faisceaux conjonctifs.

Le revêtement épithélial dans les points où il se confond avec l'ulcération est devenu plus épais que normalement ; les papilles qui s'enfoncent dans le derme sont allongées et hypertrophiées. Il y a une réaction épithéliale de voisinage.

Au niveau des parties sectionnées, il n'y a ni follicules pileux, ni glandes sébacées ; il y a seulement quelques glandes sudoripares normales. On voit aussi un certain nombre de vaisseaux dont la plupart sont dilatés, mais sans lésions des parois.

En somme, il s'agit d'un épithéliome lobulé, mais il n'est pas possible d'affirmer d'une façon précise quel en a été le point de départ : épithélium de revêtement, des glandes sébacées ou des follicules pileux.

La coupe porte sur toute l'étendue de la tumeur et montre que l'épithéliome a été enlevé en entier : dans les parties les plus profondes on trouve du tissu conjonctif normal sans mélange des nodules lupeux.

Observation II

Des coupes pratiquées sur la limite de la partie ulcérée et d'apparence néoplasique montrent au niveau et sur les bords de l'ulcération l'existence d'un épithéliome caractéristique. Les masses épithéliales s'enfoncent profondément sous forme de trainées d'autant plus épaisses et massives qu'elles sont plus anciennes.

A la périphérie du néoplasme, les amas épithéliaux s'insinuent

dans les interstices conjonctifs qu'ils refoulent, et le tissu conjonctif circonscrivant les aréoles est infiltré par un nombre considérable de cellules embryonnaires diffuses sans dispositions nodulaires. Dans un grand nombre de points, en dehors des parties ulcérées, on constate très nettement les connexions de la végétation épithéliale profonde avec l'épithélium de revêtement.

Sur des coupes pratiquées à une certaine distance des parties infiltrées par la végétation épithéliale, on trouve dans la partie supérieure du derme, à peu de distance de l'épithélium de revêtement, des amas nettement nodulaires de cellules jeunes, petites, arrondies. Ces amas s'observent en des points où l'épithélium de revêtement voisin ne présente aucune lésion apparente ; en outre, ils sont totalement indépendants et de l'appareil pilo-sébacé et des glandes sudoripares : ils sont en certains points reliés les uns aux autres par une infiltration cellulaire diffuse, comme étalée. De plus, on trouve des cellules embryonnaires nombreuses, formant des traînées irrégulières, et accumulées sous forme de manchons plus ou moins épais le long des vaisseaux. Cette infiltration diffuse péri-vasculaire domine sur certaines coupes ; sur d'autres, ce sont les amas nodulaires qui sont plus nombreux. Nous n'avons pu voir de cellules géantes sur aucune des coupes examinées. Mais la forme nettement nodulaire des foyers, leur dissémination et leur échelonnement presque régulier sur les coupes, leur siège à la partie supérieure du derme au-dessous d'un épithélium complètement sain et à une distance assez grande de l'épithélioma, leur indépendance relativement aux glandes sébacées et aux glandes sudoripares rappellent d'une manière complète le processus histologique du lupus, et doivent faire considérer ces infiltrations cellulaires comme des nodules lupeux.

Les caractères macroscopiques de la peau observés pendant la vie venant s'ajouter à l'examen histologique précédent sont une raison de plus pour admettre qu'il s'agit là d'un lupus érythématoïde avec transformation cancéreuse : cette dernière complication manifestement constatée au double

point de vue clinique et anatomo-pathologique. Dans les coupes de lupus érythématoïde, les cellules géantes sont extrêmement rares en effet, et il faut parfois les rechercher avec patience. Cette particularité a été signalée surtout par M. Leloir :

« J'ai observé une infiltration de cellules embryonnaires, envahissant tantôt les régions superficielles du derme, tantôt, le tiers supérieur et même la totalité du derme... L'infiltration était diffuse, constituée par des cellules embryonnaires...; dans un grand nombre de cas, cette infiltration, diffuse, quoique profonde, ne renfermait pas de cellules géantes..., mais un examen suffisant permettait en général de constater l'existence de quelques cellules géantes très rares, très peu nombreuses d'ordinaire, mais n'existant pas moins (1) ».

Observation IV

En pratiquant des coupes sur une partie de la tumeur qui contient à la fois des points végétants et des points ulcérés, ainsi qu'une portion de peau avoisinante, on a une vue d'ensemble des lésions. D'abord, en examinant la partie papillomateuse, on trouve qu'elle est formée par des masses épithéliales proéminant à la surface de la peau, sous forme de saillies irrégulièrement denticulées. Au centre des bourgeons épithéliaux, on trouve des prolongements vasculo-conjonctifs minces. La partie profonde de ces masses papillomateuses est située au même niveau dans l'épaisseur du derme et se trouve sur une ligne presque continue. Au contact

1. Leloir, *Scrofulo-tuberculose*, p. 245

de cette partie profonde, on trouve infiltrant le derme une couche épaisse et continue de cellules embryonnaires, remarquablement régulière : on dirait une barrière cellulaire s'opposant à la pénétration des masses épithéliales.

En examinant la coupe au niveau du point où la tumeur est en voie d'ulcération, on trouve que l'épithélium de la surface a pénétré dans le derme sous-jacent sous forme de masses irrégulières. Ces masses épithéliales intra-dermiques ont pénétré profondément et dissocié les faisceaux musculaires : elles contiennent un grand nombre de globes épidermiques caractéristiques. La réaction leucocytaire, dans la portion pénétrante de l'épithéliome, est très irrégulière ; elle paraît s'être produite tardivement.

Il n'est pas possible de trouver au niveau des parties où l'épithéliome est en évolution la moindre trace de nodules lupéux. En examinant la coupe à une très grande distance du point où siège l'épithéliome, on trouve, soit au-dessous de l'épithélium de revêtement, soit dans la zone moyenne du derme, des amas de cellules embryonnaires au niveau desquels les cellules sont tassées et dont le mode de groupement rappelle celui des nodules lupiques ; ça et là on voit des traînées de cellules embryonnaires sillonnant les interstices conjonctifs. Sur aucune coupe, nous n'avons aperçu de cellules géantes au centre des nodules ; mais ces amas nodulaires sont tellement nets, tellement nombreux et à une distance si grande des masses épithéliales de nouvelle formation qu'il est difficile de ne pas les rapporter au processus tuberculeux.

Les coupes démontrent l'existence d'un épithéliome à la fois végétant et pénétrant avec globes épidermiques. L'examen microscopique corrobore le diagnostic clinique. Quant à l'existence d'un lupus, elle est moins évidente au point de vue histologique. Ce ne serait pourtant pas une raison pour rejeter la tuberculose cutanée : cela montre que l'épithéliome s'est développé en un point où la guérison avait été obtenue, c'est-à-dire sur une cic-

trice. Ce fait du reste ressort de l'observation : on remarquait sur le bord antérieur de la tumeur la trace de l'ancienne cicatrice. Par contre on constatait un lupus absolument typique dans les autres parties de la face.

Nous allons maintenant donner le résultat de l'examen microscopique transcrit d'après les observations de Raymond.

Observation XLVII

A un centimètre de la coupe, on trouve sur la peau lupique les altérations suivantes :

Le derme est infiltré dans toute son épaisseur de granulations lupiques. En certains points, cette infiltration constitue des nodules bien distincts. Ceux-ci ont subi par places une sorte de fonte caséuse et les cellules du centre du nodule, qui sont à peine colorées, se présentent sous la forme d'un bloc granuleux au niveau duquel on ne distingue plus la constitution cellulaire. Toutes les autres parties du derme sont d'ailleurs infiltrées par ces granulations disséminées irrégulièrement.

Les papilles sont étroites et peu développées : l'infiltration lupique y est moins prononcée que dans les couches sous-jacentes.

Dans l'épiderme, la couche des cellules polyédriques est amincie. Le stratum granulosum est au contraire très développé et il contient d'abondantes gouttelettes d'éléidine. La couche cornée est augmentée d'épaisseur. A mesure qu'on approche de la tumeur, on voit le corps muqueux augmenter d'épaisseur et en même temps certaines des cellules de la couche polyédrique devenir vésiculeuses.

Puis, le corps muqueux envoie dans le derme des prolongements en massue, d'abord peu prononcés, mais qui se développent d'autant plus qu'on avance davantage vers la tumeur. Ces prolon-

gements se dichotomisent et finissent par occuper tout le champ du microscope, constituant ainsi de larges masses de cellules polyédriques immédiatement en contact avec les granulations lupiques qui forment ainsi le stroma du cancer. Dans ces bourgeons épithéliaux, on voit en effet des globes épidermiques à différents degrés d'évolution : ce sont tantôt des cellules qui se divisent et qui prennent une apparence irrégulièrement polyédrique ; tantôt ce sont de petites perles épithéliales ; c'est ailleurs le globe épidermique type.

On suit parfaitement la marche envahissante de ces cellules qui refoulent des granulations lupiques pour prendre leur place.

Les glandes sébacées et les follicules pileux paraissent normaux.

Observation XLVIII

A mesure qu'on approche de la portion cancéreuse de la coupe, on voit toutes les couches de l'épiderme augmenter de dimensions : le stratum granulosum, auquel succède une couche cornée dont les noyaux sont colorés en rouge, et surtout le corps muqueux qui envoie dans le derme des prolongements d'abord terminés en massue, puis dichotomisés, d'où naissent des bourgeons secondaires irréguliers, plus ou moins étendus et volumineux.

Ces bourgeons sont formés de cellules polyédriques à noyau très coloré et d'une couche de cellules cylindriques qui en constituent la périphérie. On voit, disséminés dans ces bourgeons, des globes épidermiques à différents degrés de développement : C'est un épithéliome pavimenteux lobulé.

Le stroma qui entoure les bourgeons est constitué par les granulations lupiques, mais celles-ci ne se mêlent pas avec les cellules des prolongements du corps muqueux et s'accolent à la couche des cellules cylindriques sans la pénétrer. *En différents endroits* cependant, cette *pénétration* a lieu : les cellules du lupus semblent avoir rompu la barrière des cellules cylindriques des bourgeons et ceux-ci sont alors envahis par le tissu lupique. *Cette disposition est d'ailleurs rare et l'on peut dire que la sépara-*

tion des bourgeons cancéreux et du tissu lupique est parfaite. Plusieurs de ces bourgeons apparaissent sur la coupe, isolés en forme d'îlots avec ou sans globes épidermiques.

Au niveau de l'ulcération, on voit au-dessus des prolongements épithéliaux des cellules embryonnaires en assez grande abondance. A la partie supérieure de la tumeur on trouve des glandes sébacées normales, et des follicules pileux également sains. On voit aussi quelques fibres musculaires sans altérations appréciables, sauf en quelques points où il existe une infiltration nucléaire entre les faisceaux.

On le voit d'après nos observations personnelles et celles de Raymond, il peut y avoir dans certains points contact intime entre les cellules du lupus et les lésions épithéliales. Mais cette disposition est rare et l'on peut dire, avec Raymond, que la séparation des bourgeons cancéreux et du tissu lupique est parfaite. Pour Mibelli, il n'en est pas tout à fait de même, il y aurait non-seulement une juxtaposition, mais une véritable intrication des éléments morbides, des îlots de cancer étant entourés de lupus et réciproquement. Dans ses préparations, les éléments épithéliaux étaient en connexion telle avec les éléments lypeux que la différenciation était parfois à peu près impossible. Nous n'avons, il faut le dire, jamais observé pareille structure.

Pour l'auteur italien, il y aurait même quelque chose de plus, et alors que ni Lang, ni Kaposi, ni Raymond, ni Richter, ni M. Leloir, ni d'autres observateurs n'auraient vu s'opérer la transformation du lupus en carcinome, Mibelli aurait constaté, au milieu ou au voisinage des masses cancéreu-

ses, une modification sur place des éléments du lupus ; de petites, rondes, régulières, les cellules deviendraient inégales, irrégulièrement globuleuses et sembleraient prendre le type épithélioïde. A ce propos, M. Leloir dit : « Les faits que j'ai observés ne
« m'autorisent pas à affirmer d'une façon certaine,
« comme l'a fait Mibelli, que les cellules lupeuses
« peuvent se transformer en cellules épithéliomateu-
« ses, que c'est aux dépens du lupus que se dévelop-
« perait l'épithéliome (1). » L'auteur italien n'est pas aussi affirmatif. D'après lui, le point de départ du cancer serait bien dans le réseau épithélial, couche de Malpighi ou glandes, mais l'envahissement ultérieur du néoplasme se ferait surtout par la transformation des cellules fixes ou des cellules migratrices du tissu conjonctif. Ajoutons cependant que Mibelli se demande s'il s'agit d'un passage, d'une transformation du tissu lupeux en tissu carcinomateux, ou si, *plus vraisemblablement*, il n'y a pas seulement un simple développement de ce dernier auprès du premier, c'est-à-dire une combinaison, un mélange de deux tissus pathologiques (2). Dans une lettre qu'il a bien voulu nous adresser (19 mars 1894) Mibelli écrit : « Je vous prie de faire observer que M. Leloir ne m'a pas bien compris alors qu'il cite mon opinion dans son ouvrage sur la *Scrofulo-Tuberculose* ».

1. Leloir. *Scrofulo-Tuberculose*, p. 251.

2. Mibelli, *Sulla combinazione del lupus col carcinoma*, p. 57.

Nous reconnaissons volontiers que les formations lueuses, comprenant en grande partie des cellules embryonnaires et du tissu lymphoïde, n'opposeront pas à l'envahissement du cancer une résistance considérable. Nous ne croyons pas que les cellules lupiques puissent subir la transformation épithéliale : le tissu épithélial seul pouvant donner lieu à une néoformation épithéliale. Il y a, croyons-nous, dans ces cas purement et simplement substitution d'un tissu pathologique à un autre également pathologique. C'est du reste l'opinion de M. le professeur Leloir (1) et celle de M. Paul Raymond (2).

Après avoir constaté que l'étiologie du cancer en général est très obscure, Kaposi (3) dit que « certaines dispositions histologiques de la peau, locales, congénitales ou acquises, donnent incontestablement lieu au développement de l'épithéliome, en déterminant ou en favorisant une altération des rapports nutritifs entre les papilles et le stroma conjonctif d'une part, le réseau muqueux et le pigment d'autre part. Je mentionnerai comme telles les verrues qui, spontanément ou par suite d'irritations répétées, deviennent d'abord le siège d'une prolifération épithéliale; puis des bourgeons épithéliomateux enva-

1. Leloir, *loc. cit.*, 253.

2. Raymond, *loc. cit.* 264.

3. Kaposi. *Pathologie et traitement des maladies de la peau*, Trad. Besnier et Doyon. Paris, 1891, page 668.

« hissent le chorion ramolli par inflammation ou
« devenu moins résistant par suite d'atrophie sénile,
« et opèrent la transformation en cancer épithélial.
« Il en est de même pour les plaies bourgeonnantes,
« quand, par suite de troubles locaux ou mécaniques
« de la nutrition, la régénération normale de l'épiderme
« est ralentie ou empêchée (ulcères des membres, lupus). »

MM. Besnier et Doyon ne partagent pas la manière de voir du savant dermatologiste autrichien.

« L'interprétation donnée par l'auteur aux faits
« d'*épithéliomatisation secondaire* de la peau n'est
« pas celle que nous considérons comme réelle. Les
« termes anciens et banals de « *transformation* »,
« d'un tissu sain ou morbide en un autre, sa « *dégéné-
« rescence* » sont pour nous impropres. A parler
« exactement, il ne peut être question, dans ces faits,
« que d'envahissement, d'implantation ; une cellule
« peut subir une *dégénérescence de tissu*, devenir
« grasseuse, colloïde, etc..., mais elle ne peut pas
« devenir cancéreuse. Sur un tissu pathologique,
« aussi bien que sur un tissu sain, il peut se faire
« une épigénèse, mais celle-ci, aussi bien que la
« production pathologique primitive, *vit aux dépens
« des tissus normaux* ; elle peut détruire la lésion
« primitive ou se substituer à elle : il n'y a là ni
« dégénérescence ni transformation, mais simplement
« absorption ou substitution, *implantation*,
« *inoculation*, sur des terrains de culture appropriés
« ou préparés. »

Le développement de l'épithéliome sur le lupus ne paraît pas devoir appuyer la théorie de Conheim sur la pathogénie des tumeurs qui seraient, selon cet auteur, le *résultat d'un vice de développement embryonnaire*. Nous ne voyons pas bien, en effet, où sont les germes embryonnaires dans un lupus ancien ayant déterminé une destruction profonde des tissus. et ayant parfois été traité par des cautérisations énergiques, comme il en est rapporté des observations.

Parmi les causes locales, qui semblent favoriser le développement du cancer épithélial, il convient de citer au premier rang, *l'irritation des tissus*.

Cette considération est très importante, car dans le cas qui nous occupe, la peau est le siège d'une irritation réitérée et prolongée, irritation causée non-seulement par la dermatose elle-même, mais aussi par les modes de traitement employés; et c'est ici qu'il convient de se demander : quel est le point de départ de l'épithéliome? Le cancer peut se développer, soit sur un lupus guéri, autrement dit aux dépens d'une cicatrice lupeuse, soit sur un lupus encore en pleine activité.

On sait que, parmi les différentes causes qui prédisposent au développement de l'épithéliome, on attribue une certaine importance aux cicatrices.

Durand (Thèse Paris, 1888), a pu réunir 90 observations probantes, et encore ne parle-t-il pas des épithéliomes développés sur des cicatrices de lupus.

Que l'épithéliome puisse se développer sur une cicatrice lupique, nous ne le contestons certes pas, mais en somme, nous ne voyons pas en quoi cette dégénérescence diffère de celle qu'on constate sur les cicatrices de brûlures ou d'ulcères de jambe et sur les cicatrices consécutives à un traumatisme; dans ce cas, cette transformation ne présenterait rien de particulier : d'un côté comme de l'autre, il y aurait simplement substitution des éléments cancéreux aux éléments fibro-élastiques de la cicatrice. L'épithéliome, en effet, dérivant de l'épithélium de revêtement ou de l'épithélium des glandes de la peau, ne peut se développer que dans les points où il y a encore des amas épithéliaux préexistants. Dans les cas de lupus profondément ulcéré, la lésion épithéliale ne peut se développer qu'au niveau de ses bords où le revêtement épidermique persiste encore.

Si l'épithéliome se développe de préférence dans certains cas au niveau d'une cicatrice, c'est parce que à ce niveau le revêtement épithélial de nouvelle formation a pu y acquérir son épaisseur, son arrangement normal : il est dévié de son type histologique et par conséquent plus apte à être influencé par des causes capables de déterminer sa prolifération anormale.

Il serait intéressant de savoir s'il ne persiste pas dans la cicatrice ou au voisinage de celle-ci un nodule lupique non guéri qui ne manifesterait pas cliniquement sa présence. Mais il est difficile, pour

ne pas dire impossible, d'arriver à une certitude de ce côté, d'autant plus qu'on a rarement l'occasion d'observer les lésions du début.

Certains auteurs ne tiennent aucun compte de cette distinction sur la présence ou l'absence d'une cicatrice. Ils ne voient qu'une seule chose, le lupus, et « pour eux (pour Lang en particulier), tant qu'il « n'aura pas été prouvé qu'une cicatrice de lupus « prédispose davantage à une pareille complication, « il n'est pas utile de faire cette distinction en deux « groupes. » Bidault, page 14.

Ce n'est pas l'avis de M. Leloir « pour qui, dans « la majorité des cas, on rencontrerait toujours une « cicatrice, si petite qu'elle soit. Il est un fait en « faveur de son dire, c'est que les cas de lupus com- « pliqué d'épithéliome sans qu'il y ait existence « d'une cicatrice sont d'une rareté excessive, et ils « seraient peut-être tout-à-fait introuvables s'il n'y « avait pas des circonstances où la cicatrice peut « n'être pas vue. Dès lors, il convient peut-être de « se demander si dans le sens absolu du mot il « existe des cas où l'épithéliome se soit développé « en plein tissu lupoïde. L'épithéliome ne se déve- « loppe jamais sur un lupus jeune ; or, sur un lupus « vieux, il y a toujours des cicatrices. » Bidault, p. 23.

« M. le professeur Leloir a pris soin de nous faire « indiquer le desideratum suivant : les lupus com- « piqués de carcinome sont-ils des lupus dans les- « quels le carcinome s'est développé aux dépens du

« tissu lupeux, ou ne sont-ils pas souvent des lupus
« dont la cicatrice a subi la dégénérescence carcino-
« mateuse ? » Bidault, p. 44.

Du reste, Bidault accentue encore davantage la façon de penser de son maître, lorsqu'il écrit en terminant son travail (page 55).

« En résumé, nous déclarons adopter les vues de
« M. le professeur Leloir, pour qui, le plus souvent,
« l'évolution de l'épithéliome sur ces lupus, est
« subordonnée à la présence d'une cicatrice anté-
« rieure. Les lupus compliqués d'épithéliome sont
« en général des lupus anciens et présentant en un
« point quelconque de leur surface une cicatrice
« quelle que minime qu'elle soit, mais une cicatrice
« servant de point de départ à l'épithéliome. »

Si nous avons donné d'aussi longues citations du travail de Bidault, c'est pour faire ressortir ce que nous pourrions appeler la *théorie de la cicatrice*. Cette conclusion là « l'épithéliome se développe sur la cicatrice du lupus », ce ne sont pas les lecteurs qui la tirent, c'est Bidault lui-même, et nous ne sommes pas surpris de voir Raymond, puis Mibelli, sans que pour cela on puisse dire qu'ils ont exagéré l'opinion de l'auteur, affirmer que Bidault et par conséquent M. Leloir « tendent à ramener en der-
« nière analyse tous les faits à un groupe unique :
« épithéliome sur cicatrice. » Bidault a peut-être exagéré lui-même la pensée de son maître, puisque M. Leloir revenant sur cette question dans son *Traité de la scrofulo-tuberculose*, écrit : « J'ai eu

« bien soin de répéter que si l'épithéliome me
« paraît se développer le plus souvent au niveau
« d'une cicatrice lupeuse, il peut néanmoins, moins
« souvent il est vrai, se développer en plein
« tissu lueux en dehors de toute cicatrice. C'est
« donc avec surprise que j'ai vu quelques jeunes
« médecins qui ont écrit sur cette question après
« moi me prêter une opinion que je n'avais pas
« émise » (1).

En somme, nous pensons qu'il est difficile de se prononcer sur cette question, et il faudrait saisir la lésion au début de son évolution, et voir nettement la cicatrice subir la dégénérescence épithéliomateuse. Que le cancer soit entouré complètement de tissu cicatriciel, ce n'est pas une raison absolument convaincante, car, pour qui sait combien sont fréquentes et tenaces les récidives du lupus en pleine cicatrice, il n'est pas impossible de songer que ce sont les lésions du lupus lui-même qui ont servi de point d'appel à l'épithéliome, et nous nous demandons vraiment comment le clinicien peut acquérir la conviction que l'épithéliome se soit développé aux dépens de la cicatrice lupeuse.

Un des arguments invoqués par Bidault est le suivant : l'épithéliome se développe sur le lupus ancien. Cela n'est pas étonnant, et il en serait difficilement d'une autre manière si l'on songe que le lupus tuberculeux débute presque toujours dans le

1. Leloir, *loc. cit.*, p. 200.

jeune âge et que l'épithéliome est au contraire une affection de l'âge mûr ou avancé.

Nous pensons plutôt avec Raymond « qu'il y a
« lieu d'être plus électique et qu'en dehors des cas
« où il y avait une cicatrice manifeste sur laquelle
« est venu se greffer le cancroïde, il en est d'autres
« où il ne préexistait aucun tissu de cicatrice ».....
« et nous sommes porté à penser que les cas dans
« lesquels le cancroïde est survenu sur un tissu cica-
« triciel ne sont pas plus fréquents que ceux dans
« lesquels ce tissu n'existait pas ».

Il ne faut pas attacher plus d'importance à une division qu'à l'autre : et nous possédons des observations dans lesquelles l'épithéliome s'est développé, soit sur des ulcérations tuberculeuses, soit peu après l'apparition des nodules lupiques avant la production de toute cicatrice.

Si jusqu'ici on n'a pas encore vu nettement une cicatrice lupique dégénérer en cancer épithélial, il n'en serait pas de même, semble-t-il, des nodules tuberculeux. M. Leloir a observé un cas très intéressant rapporté dans la thèse de Dezwarte et dans son travail sur la scrofulo-tuberculose ; chez une de ses malades qui présentait une tumeur épithéliomateuse de la joue gauche, il enleva du côté droit un nodule lupique pour étudier les lésions du lupus vulgaire érythématoïde, et il constata une cavernule épithéliomateuse renfermant un globe corné que rien n'aurait pu faire soupçonner cliniquement. Il se demande ce qui serait advenu si cette intervention

n'avait pas été pratiquée; se serait-il développé à ce niveau un épithéliome? Il est difficile de répondre à cette question.

Cette *difficulté du diagnostic anatomo-pathologique* nous conduit à considérer quelles sont les *causes d'erreur* qu'on pourrait rencontrer. Nous avons déjà parlé incidemment du *lupus verruqueux*, *papillomateux*, et aussi du *lupus épithéliomatoïde*, nous allons nous y arrêter quelques instants et montrer que s'il est bon de pratiquer l'examen anatomo-pathologique pour confirmer le diagnostic clinique de l'épithéliome, il ne faut pas dans certains cas attribuer au résultat de cet examen une importance trop grande. Ajoutons cependant que le plus souvent la confusion n'est possible qu'à un examen superficiel et surtout à un examen incomplet.

Nous avons vu au laboratoire d'anatomie pathologique de M. le professeur Augier des coupes de *lupus verruqueux*, bien diagnostiqué cliniquement, et qui, au microscope, auraient fait croire au premier abord à des lésions épithéliales. Les papilles étaient considérablement allongées et hypertrophiées, et l'aspect de la coupe montrait des prolongements épithéliaux très marqués; mais plus profondément on retrouvait les lésions du *lupus*. C'est pourquoi, comme l'ont dit MM. Vidal et Leloir, à propos du *lupus scléreux* « il faut faire des coupes profondes pour retrouver les îlots et l'infiltration par « cellules embryonnaires et les lésions vasculaires « caractéristiques de la texture du *lupus*. Une coupe

« superficielle pourrait induire en erreur par sa « ressemblance avec l'épithéliome ».

Dans ce cas l'erreur est rare, car le lupus verruqueux, le lupus scléreux, différent de l'épithéliome au point de vue clinique par la teinte rouge-violacée qui entoure les lésions et par la tendance rapide à la cicatrisation qui s'observe généralement au centre de la plaque. Mais il n'en est pas de même de cette variété de lupus, dénommé *épithéliomatoïde*, qui donnerait parfois lieu à des ulcérations pouvant faire songer à une complication épithéliale au début. Comme nous l'avons déjà dit dans notre historique, c'est surtout en Allemagne que cette forme a été étudiée par Busch, 1872, par Martin, 1877 et par Schütz, 1885.

Busch (1) rapporte quatre observations dans lesquelles il a constaté, à la face principalement, l'évolution d'un lupus franc, mais en même temps il a vu principalement aux extrémités, des manifestations de la même dermatose au milieu desquelles se trouvaient des végétations papillaires, donnant l'aspect caractéristique de papillomes bien développés. Il examina ces végétations au microscope et constata que la préparation donnait à s'y méprendre la structure de l'épithélioma. En certains points même les cellules épithéliales de néoformation étaient groupées de façon à former des globes épidermi-

1. Busch. *Ueber die epitheliomartige form des lupus ad den extremitaten.*
Archiv. fur Klin. chir., 1872.

ques. Dans ces quatre cas, Busch s'appuie pour maintenir le diagnostic de lupus sur l'évolution de la maladie de longue durée, la facilité de la guérison, même après un laps de temps considérable, et la bénignité des lésions qui restaient sans influence sur l'état général.

Schütz en 1885 dans son travail « *Ueber lupus carcinom* » rapporte trois observations, mais les deux dernières ont véritablement trait au développement de l'épithéliome sur le lupus ; nous les avons données plus haut. Nous citerons sa première observation clinique qui se rapporte au lupus épithéliomatoïde.

Il s'agit d'un jeune homme de 22 ans qui avait eu à l'âge de 8 ans une adénite suppurée de la région cervicale droite : A la suite de cette inflammation ganglionnaire, apparurent sur la peau du voisinage de petits nodules qui s'ulcérèrent. Il y a 4 ans, se montrèrent également de petits nodules sur la main droite, mais qui finirent rapidement par gagner toute l'étendue, l'avant-bras et la partie inférieure du bras. Toutes ces régions sont recouvertes de petites tumeurs molles, les unes cicatrisées, les autres ulcérées, sécrétant un pus sanieux, et formant une saillie de quelques millimètres au-dessus de la peau voisine.

L'examen microscopique montra par places la structure du lupus et fit constater la présence de bacilles tuberculeux. Ailleurs il fit voir la structure de l'épithéliome.

La maladie guérit à la longue à la suite de râclages réitérés et profonds.

En certains points les prolongements interpapillaires s'élargissent, deviennent confluents de manière à former une couche épaisse de cellules épithéliales. Dans ces couches, on voit plus ou moins profondément de grandes cellules épithéliales, soit éparses, soit réunies, de manière à former des nids, telles qu'on les observe dans l'épithéliome.

En d'autres points on voit la couche cornée et le corps muqueux de Malpighi augmenter d'épaisseur ; les bourgeons épithéliaux sont allongés et ramifiés et à leur extrémité qui se termine en massue, on constate la présence de perles épithéliales. A certains endroits, le développement épithélial est tel qu'on ne peut arriver à retrouver la limite de séparation du derme et du corps muqueux de Malpighi.

Si on étudie cette observation, on peut arriver à faire quelques remarques très importantes :

1° Il s'agit d'un jeune homme, jusqu'ici nous n'avons en général rencontré l'épithéliome que chez les personnes âgées.

2° La tumeur ou plutôt les tumeurs sont nombreuses et se montrent aux extrémités. L'épithéliome se présente le plus souvent à la face, et sous forme d'une masse unique.

3° Les lésions étaient tout à fait superficielles sans adhérences aux parties profondes, et sans influence sur les ganglions, bien qu'elles existassent depuis quatre ans. Après un laps de temps semblable l'épithéliome aurait fait des ravages considérables.

4° La guérison s'est faite à la suite de grattages répétés, mais elle s'est faite complète. Il n'en eût pas été de même s'il s'était agi d'épithéliome et Schütz le dit lui-même : « Ce lupus épithéliomatoïde guérit comme les formes ordinaires du lupus. »

Il y a quelques années, notre maître, M. le professeur Augier, a également observé un de ces cas de lupus qu'il considère comme lupus épithéliomatoïde. Il a examiné à plusieurs reprises des fragments

pris sur un lupus de l'oreille non ulcéré traité par la méthode des scarifications, et il a trouvé, outre les nodules lupiques, un grand nombre de globes épidermiques inclus dans des prolongements épithéliaux hypertrophiés. Or comme, après chaque intervention, les lésions opératoires guérissaient facilement et rapidement, et que le lupus a d'ailleurs guéri, on doit admettre qu'il s'agit dans ce cas d'une prolifération épithéliale d'origine irritative banale et non d'un épithéliome au début.

Cependant de prime abord, l'examen histologique avait fait hésiter un instant M. Augier sur la nature de cette lésion, et il avait craint une transformation épithéliale. Ce sont des cas semblables qui ont fait admettre l'existence du lupus épithéliomatoïde.

Il n'en est pas moins vrai que ces observations sont très intéressantes et méritent d'être rapportées parce qu'elles montrent combien il est difficile parfois de distinguer du lupus épithéliomatoïde l'épithéliome vrai développé sur le lupus.

D'après Schütz, « *Ce lupus épithéliomatoïde n'est autre que le lupus papillomateux*, dont les
« prolongements du réseau de Malpighi ont végété
« en s'étendant en largeur et dont les cellules situées
« au milieu des couches épithéliales les plus denses
« se kératinisent et se transforment en perles épithéliales, tandis que dans l'épithéliome vrai on
« trouve au milieu des granulations lupiques des
« cellules cancéreuses, disséminées, molles, proto-
« plasmiques, dont l'activité vitale se manifeste par

« la coloration pâle ainsi que par la division des
« noyaux et l'état granuleux du protoplasma (1) ».

Nous venons de voir que plusieurs variétés du
lupus pouvaient au point de vue anatomo-patho-
logique prêter à la confusion avec l'épithéliome.
Cette hyperplasie des couches épidermiques ne
peut-elle pas être regardée comme le point de
départ du développement d'une néoplasie épithé-
liale sur le lupus. Kaposi semble admettre la pos-
sibilité d'une pareille transformation : « Dans le cas
« spécial de lupus avec hypertrophie papillaire,
« quoique le tissu sous-cutané resté cicatriciel, ne
« provoque pas facilement une altération dans les
« couches épidermiques, on ne peut cependant ne
« pas admettre qu'un cancer ne puisse se dévelop-
« per : en effet, il y a toujours çà et là des nodules
« lupeux dans lesquels les cellules ne sont pas en-
« core arrivées au stade de kératinisation, et de
« plus, la congestion et l'inflammation qui ac-
« compagnent leur évolution peuvent provoquer
« des troubles du côté du revêtement épithé-
« lial. »

Dans le lupus épithéliomatoïde, comme nous
l'avons montré, on constate la présence de bou-
chons du corps muqueux pénétrant plus ou moins
profondément dans le derme, et en continuité
directe avec les éléments interpapillaires. Kaposi
regarde cette disposition histologique des éléments

1. Raymond. *Ann. Dermat.*, 1887, p. 254.

comme la plus apte à favoriser l'évolution du cancer épithélial.

Mais ce ne sont que des hypothèses, et jusqu'ici on n'a pas encore pu saisir le moment où cette prolifération épithéliale atypique ait atteint un développement tel qu'on puisse dire qu'il se soit réellement formé un épithéliome sur le lupus. On peut même ajouter que c'est impossible, et verrait-on se produire cette transformation qu'on pourrait se demander s'il ne s'agit d'une combinaison de l'épithéliome au lupus épithéliomatoïde. Nous avons fait ressortir en effet que la marche clinique de cette variété du lupus diffère essentiellement de celle de l'épithéliome. Aussi, malgré l'autorité du savant dermatologiste viennois, nous pensons devoir faire des réserves sur ce sujet. Mieux vaut dire que la vraie cause nous échappe. Du reste, nous pouvons ajouter avec *M. Leloir*, qu'il est « rare de voir
« coïncider dans un même endroit les lésions de la
« tuberculose et du cancer. C'est peut-être pour
« cette raison que l'on voit si rarement une dermite
« accompagnée de proliférations épithéliales abon-
« dantes comme dans le lupus se compliquer de
« carcinome (1). »

1. Leloir., *Scrofule tuberculeuse*, p. 199.

PRONOSTIC

Les auteurs s'accordent à considérer le lupus comme une maladie relativement bénigne : il est rare en effet, et pourtant cela existe parfois, que la généralisation se produise ; les malades peuvent être emportés par la tuberculose pulmonaire. Cependant il est fréquent de voir des personnes âgées dont la figure est méconnaissable par suite de la destruction produite par la marche envahissante des lésions.

Aussi le pronostic du lupus devient-il moins favorable dans le cas de complication épithéliomateuse. D'après M. Leloir, « la marche de ces cancers greffés » sur le lupus est remarquablement plus rapide que « celle des épithéliomes primitifs (1). » Cela tient probablement à ce que le tissu lupeux qui forme le stroma de l'épithéliome, présente une vitalité considérablement amoindrie et résiste moins bien à l'envahissement des lésions épithéliales. Généralement aussi comme nous l'avons fait observer à l'anatomie pathologique, la tumeur présente les caractères de l'épithéliome lobulé dont le développement est souvent plus rapide que celui des autres tumeurs.

Malgré tout cela, le pronostic des épithéliomes est très variable, et en même temps que la nature du mal, il faut faire entrer en ligne de compte l'âge

1. Leloir. *Scrofule tuberculose*, page 202.

du sujet, sa plus ou moins grande résistance à l'envahissement et à la généralisation, mais aussi et surtout le mode de traitement.

L'envahissement ganglionnaire est de tous les signes observés celui qui assombrit le plus le pronostic. Il est rare qu'une intervention même faite rapidement puisse enlever le mal en entier et amener une guérison radicale. Nous avons déjà signalé que, dans certaines observations, toute intervention avait été jugée impossible ou inutile. Peut-être ces malades habitués à avoir depuis de longues années des lésions tuberculeuses sur la figure, ayant renoncé au traitement en raison de l'inefficacité des médications antérieurement suivies, prêtent-ils moins d'attention aux complications épithéliomateuses à leur début et les laissent-ils évoluer jusqu'à rendre leur extirpation impraticable.

Dans les cas que nous avons observés, nous avons cru remarquer que cette généralisation ganglionnaire apparaissait plus rapidement dans la forme ulcéreuse, nous avons suffisamment insisté plus haut sur ce fait pour ne pas y revenir ici. Dans la forme végétante sans ulcérations, le pronostic paraît moins sombre : il n'y a pas ou peu d'irritation causée par les agents extérieurs : le mal reste localisé, sans action au début sur les lymphatiques, et pourvu que le chirurgien intervienne à temps, il prévient la généralisation qui n'eût peut-être pas tardé à se produire.

Parfois, quel que soit le traitement employé, on

voit le cancer évoluer rapidement, sans qu'on puisse en découvrir la cause, une opération même précoce est bientôt suivie de récurrence : d'autres fois la guérison est pour ainsi dire spontanée ou du moins elle se fait à la suite des traitements médicaux (chlorate de potasse, pyocétanine, par exemple) : il s'agit alors de cancroïdes superficiels n'ayant aucune tendance à envahir les parties profondes.

Quoiqu'il en soit, il faut retenir que l'épithéliome est toujours grave surtout quand il vient compliquer le lupus, et il emprunte surtout sa gravité à la généralisation ganglionnaire et à la cachexie qui sont la terminaison presque normale de ces redoutables lésions : les complications qui peuvent se produire emportent souvent les malades déjà affaiblis, et parmi elles il faut citer surtout les hémorragies. De plus, la tendance à l'épithéliome persiste après l'extirpation d'une première lésion, et cela n'est pas étonnant, car les causes de ce développement restent les mêmes : tuberculose, condition prédisposante d'âge. Nous en avons plus haut cité des exemples (Page 23).

DIAGNOSTIC

I. — Généralement, le diagnostic est difficile au début, car les malades qui depuis longtemps souffrent de leur lupus, et des ulcérations qui l'accompagnent, ne font pas attention à la petite verrue ou à l'ulcération qui marque le développement de l'épithéliome : ils laissent l'affection évoluer et ce n'est que quand le mal prend un développement rapide qu'ils s'effrayent et se décident enfin à venir consulter leur médecin.

Il n'en est pas moins vrai pour cela que le médecin peut et doit faire le diagnostic au début : on en comprend toute l'importance quand on connaît la malignité de cette complication, et quand on sait que, dans certains cas, la cure peut être complète et définitive à la suite de l'extirpation. Aussi faut-il que le praticien pense toujours à la possibilité de cette complication lorsque les conditions d'âge du patient et d'ancienneté des lésions sont réunies : dans certains cas cependant, l'épithéliome s'est développé chez des sujets peu âgés.

Au début il est parfois difficile de faire le diagnostic avec *l'ulcération lupique* elle-même : l'épithéliome cependant revêt certains caractères spéciaux, mais malgré cela différant peu de ceux du

lupus. La meilleure pierre de touche sera encore le traitement employé : si la lésion ne guérit pas ou du moins ne s'améliore pas, si elle prend une marche envahissante, il y aura grande chance pour qu'on ne se trouve en présence d'une complication épithéliale.

II. — Et même quand les *lésions* sont *plus avancées*, lorsqu'elles sont arrivées à la période d'état, « il n'est pas toujours facile, comme le dit très bien « *M. Du Castel* dans son ouvrage récent sur les « *tuberculosés cutanées*, de distinguer la lésion surajoutée de la lésion première. Les bords de l'épithéliome sont durs, cartilagineux, granuleux, perlés, déchiquetés, renversés. L'épithéliome est plus douloureux que le lupus, il est le siège d'élançements, de douleurs. Les bourgeons saignent facilement, la surface est plus rouge, granuleuse. La base est nettement indurée. L'épithéliome a souvent été précédé d'une verrue séborrhéique bien connue du malade » (1).

Du reste lorsqu'on verra la surface malade perdre peu à peu les caractères qu'elle présentait jusque-là, il faudra immédiatement songer à une complication épithéliomateuse et se tenir prêt à intervenir. Il faudra surtout y songer si on voit survenir l'adénopathie secondaire, la cachexie cancéreuse.

En somme, ce qui fait la caractéristique de l'épithéliome, c'est la malignité clinique de cette néoplasie.

1. Du Castel. *Tuberculosés cutanées*. Bibl. Charcot-Debove, page 95.

sie, nous avons surtout fait ressortir ce point spécial, quand nous avons parlé au chapitre de l'anatomie pathologique de cette variété du lupus qu'on appelle le *lupus épithéliomatoïde*. L'examen microscopique ne donne pas dans ces cas les éclaircissements qu'on serait en droit d'attendre : c'est seulement la marche envahissante de la maladie qui vient permettre de poser sûrement le diagnostic. En outre, les douleurs spontanées, les hémorrhagies, la sécrétion ichoreuse se rencontrent rarement dans le lupus épithéliomatoïde.

Le *lupus papillomateux* dont le précédent ne serait du reste qu'une variété serait lui-même parfois d'un diagnostic difficile.

Mais là, où la confusion est fréquente, et parfaitement compréhensible du reste, c'est quand le clinicien se trouve en présence d'un *lupus vorax*, d'autant plus que le lupus après avoir présenté pendant un certain temps les allures lentes et chroniques, ordinaires de cette affection, peut revêtir à un certain moment et sous des influences encore peu connues, les allures terrifiantes du lupus vorax.

Raymond dit dans son travail « avoir eu l'occasion d'examiner une pièce pour laquelle un « lupus vorax avait été diagnostiqué et qui était « en réalité un épithéliome développé sur un lupus préexistant » (1). Les signes du reste sont à peu près les mêmes : « Dans les formes les plus

1. Raymond, *loc. cit.*, p. 259.

« caractérisées du lupus vorax, l'ulcération est le
« siège d'une suppuration sanieuse, abondante ;
« par places, elle se couvre de bourgeons charnus,
« pâles, misérables, saignant facilement ; par places,
« le fond est jaunâtre, granuleux, constitué par la
« matière lupique typique (1). » Tout autour de l'ul-
cération du lupus vorax, on a une zone rouge-som-
bre, violacée, tuméfiée, mollassse au toucher, comme
œdémateuse, représentant des tissus déjà altérés
et sur le point d'être envahis par la destruction.
Comme dans l'épithéliome, les bords sont taillés
à pic, la base est dure et contracte des adhérences
avec les parties profondes. Cependant, dans les cas
d'ulcérations étendues, ayant une grande tendance à
la destruction, il est un signe capital qu'il importe de
rechercher avec soin, car il manque rarement dans
les épithéliomes ayant acquis un tel développement,
c'est l'adénopathie de voisinage. En même temps,
l'état général reste relativement bon dans le lupus,
malgré l'extension rapide des lésions : dans l'épithé-
liome la cachexie survient de bonne heure avec la
teinte jaune paille caractéristique.

Ce sont, je crois, les différentes variétés du lupus
avec lesquelles on pourra confondre l'épithéliome :
il faudra toujours suivre avec attention ses mala-
des, et particulièrement les vieillards lorsqu'on verra
une surface lupique changer d'aspect.

Les *lésions de la syphilis* présentent très fréquem-

1. Du Castel, *loc. cit.*, p. 82.

ment des ressemblances marquées avec le cancer, mais surtout avec le cancer aplati de la peau : *les syphilides tuberculo-ulcéreuses*, et les *gommes ulcérées* prêtent dans certains cas à la confusion, surtout quand elles se développent dans un point envahi par le lupus, car enfin les personnes affectées de lupus, pas plus que les autres, ne sont réfractaires à la syphilis. Rien n'exclut la coïncidence et le clinicien doit y penser. Dans ces cas heureusement, les commémoratifs ou les accidents concomitants serviront à établir, sinon un diagnostic certain, du moins un diagnostic de probabilité, en attendant que le traitement spécifique ne vienne d'une façon indiscutable forcer l'opinion. Nous avons vu en effet que, dans quelques cas, le traitement spécifique avait été employé comme pierre de touche : c'est ce qui explique l'embarras dans lequel se trouvaient les observateurs.

III. — A une *période très avancée*, alors que l'épithéliome a envahi toute la surface lupeuse, le diagnostic d'épithéliome *complicquant le lupus* peut être très difficile, si le dermatologiste ou le chirurgien est appelé à ce moment pour la première fois à examiner le malade.

Il n'y a plus autour de la zone épithéliomateuse une zone tuberculeuse nettement accusée, mais on aura pour se guider les commémoratifs, la longue durée et l'évolution lente de la lésion cutanée antérieure au développement du néoplasme, quelque-

fois aussi l'existence en d'autres points du corps de taches lupiques.

C'est ce qui ressort de notre observation III : Notre malade avait eu au point où s'est développé l'épithéliome une tache rouge-foncé qui rapidement a été recouverte presque en entier par la tumeur. C'est ce qui ressort également de l'observation LXXXV (de M. Thibierge). Cette malade avait été autrefois dans le service de Vidal qui avait diagnostiqué : *lupus scléreux*; un épithéliome s'était développé en ce point, et rien au pourtour de la tumeur ne permettait d'affirmer de prime-abord que cet épithéliome avait pris naissance en des points ravagés par le *lupus*.

Mais ces faits sont exceptionnels; étant donnée la marche envahissante du *lupus*, il est rare qu'on ne puisse voir au pourtour de la tumeur les lésions anciennes et caractéristiques.

TRAITEMENT

Les considérations que nous venons de faire ressortir sur la marche de l'épithéliome montrent quelle importance il y a à détruire aussi vite et aussi complètement que possible cette tumeur si maligne. Aussi mettons-nous en avant quel que soit l'âge des lésions (à moins cependant que l'étendue de la tumeur ne la rende inopérable) le traitement chirurgical, c'est-à-dire *l'extirpation large et profonde du mal*.

Nous ne donnerons pas ici une description du manuel opératoire, il ne diffère pas plus dans ces cas que dans les autres où il y a une tumeur à extirper : disons seulement que si le chirurgien entreprend l'opération, c'est qu'il croira pouvoir la faire complète. S'il existe un engorgement ganglionnaire, si léger soit-il, il ne faudra pas hésiter à y porter le bistouri.

Si la tumeur est superficielle, peu étendue, là aussi nous conseillons l'opération pour plusieurs raisons : c'est que l'antisepsie bien faite nous donne toutes les sécurités voulues, la guérison sera plus rapide et plus sûre que par tous les moyens médi-

caux en usage : râclages, caustiques ; la cicatrisation se fera mieux.

Il ne faudra employer ces derniers moyens que chez les personnes timorées qui refuseront le bénéfice de l'art chirurgical. Dans ce cas, voici la meilleure manière de faire.

Si l'épithéliome est peu étendu, on le saupoudrera, selon la méthode de Vidal, avec la poudre de chlorate de potasse, puis on pansera au moyen de compresses ou de feuilles de gaze, trempées dans une solution saturée de chlorate de potasse.

On pourra aussi cautériser au moyen de caustiques chimiques : pâte de Cauquoin, pâte arsénicale, potasse caustique, etc., ou au moyen du cautère actuel : thermo-cautère de Paquelin, galvano-cautère.

Lorsque l'épithéliome sera plus étendu, et toujours dans les cas où les malades refuseront l'intervention chirurgicale, il faudra employer les mêmes moyens médicaux.

Nous signalerons aussi le moyen conseillé par M. A. Darier : attouchement au bleu de méthyle en solution aqueuse à 1/20^e, précédé, si possible, d'une cautérisation à l'acide chromique ou au galvano-cautère.

Nous croyons cependant que, étant donnée la rapidité d'évolution de ces épithéliomes, il faut toujours préférer l'intervention chirurgicale ; car, plus que les autres moyens, elle permet d'espérer la guérison.

CONCLUSIONS

1. — Le développement de l'épithéliome sur le lupus vulgaire n'est pas fréquent. On ne sait quelle en est la cause. La pathogénie ne diffère pas dans ce point spécial de celle qui pourrait être invoquée pour l'épithéliome ordinaire.

2. — Il peut se faire : 1° soit sur un lupus ancien complètement cicatrisé ; 2° soit sur un lupus en pleine évolution. On ne peut affirmer dans ce dernier cas si la néoformation épithéliale s'est faite aux dépens du tissu cicatriciel qui existe toujours à une période avancée du lupus ou aux dépens des proliférations épithéliales qui accompagnent le lupus.

3. — L'épithéliome se développe généralement chez des personnes âgées (de 40 à 60 ans), atteintes de lupus depuis longtemps déjà (30 ans en moyenne).

4. — L'épithéliome se montre principalement à la face, de même aussi que le cancer primitif de la peau y est plus fréquent. On l'a observé également sur le lupus des membres et du cou.

5. — Dans une statistique générale, on constate qu'il est plus fréquent chez l'homme que chez la femme. Toutes nos observations recueillies au hasard de la clinique se rapportent à des femmes.

6. — L'épithéliome se développe sur le lupus, quel que soit le traitement employé.

7. — Il peut revêtir deux formes : la forme végétante et la forme ulcéreuse. Cette dernière est plus grave, elle s'accompagne plus rapidement de manifestations ganglionnaires. Ces deux formes peuvent du reste se rencontrer dans le même cas.

8. — L'anatomie pathologique montre que ces tumeurs sont des épithéliomes lobulés qui ne rencontrent aucune barrière à l'envahissement.

9. — Pour éviter les erreurs au point de vue microscopique, il faut toujours, comme le recommande M. Leloir, faire des coupes profondes.

10. — Le diagnostic est difficile au début; il s'impose généralement à une période plus avancée de la maladie.

11. — La marche de ces épithéliomes paraît plus rapide que celle des épithéliomes primitifs.

12. — Le seul traitement à opposer au développement de ces néoplasmes, c'est le traitement chirurgical : *extirpation large et complète* du mal.

Ne pas intervenir chirurgicalement quand les lésions sont trop avancées.

Vu par le Président de la thèse,

FOURNIER.

Vu par le Doyen,

BROUARDEL.

Vu et permis d'imprimer,
Le Vice-Recteur de l'Académie de Paris,

GRÉARD.

BIBLIOGRAPHIE

- Alibert.** — Maladies de la peau, 1822.
- Allen** — Epithéliome de la face et du nez peut-être survenu sur un lupus (Journal of cutaneous and venereal diseases), 1887.
- Auffret.** — Archives de médecine navale, 1888.
- Bayha.** — Ueber lupus carcinom. Tubingen, 1888.
- Blaschko.** — Berliner klinische Wochenschrift, 1890.
- Beausoleil.** — Archives cliniques de Bordeaux, n. 3, 1893.
- Berry.** — A case of Carcinoma following Lupus of face. The lancet, 7 fev., p. 309, 1891.
- Besnier.** — Les nouveaux traitements du lupus. Annales de dermatologie, p. 402, 1884.
- Bidault.** — Du lupus compliqué d'épithélioma. Lille, 1892.
- Bouchard et Charcot.** — Traité de médecine. II, 1891.
- Brocq.** — Traité des maladies de la peau, 1890-92.
- Busch.** — Ueber die epitheliomartige forme des Lupus ad den extremitaten. Archiv. fur Klin. chir., 1872.
- Chatelain.** — Traité des maladies de la peau, 1893.
- Chevalet.** — Epithélioma de la face succédant à un lupus. Archives générales de médecine, 1889.
- Devergie.** — Traité des maladies cutanées, 1854-1863.
- Dezwarte.** — Lupus des vieillards. Lille, 1892.
- Dubois-Havenith.** — Relation de 4 cas d'épithélioma nés sur un lupus. Journal de médecine de Bruxelles, 1889.
— Du lupus vulgaire. Th. d'agrég. Bruxelles, 1890.
- Dubreuilh.** — Epithélioma de la lèvre inférieure consécutif au lupus (Archives cliniques de Bordeaux, 1893).
- Du Castel.** — Tuberculoses cutanées, 1894.
- Duhring.** — Maladies de la peau, 1890.

- Durand.** — De l'épithélioma pavimenteux primitif des cicatrices
Paris, 1888.
- Duplay et Reclus.** — Traité de chirurgie, I, 1889.
- Esmarck.** — Aphorismen über Krebs. Archiv. für Klin. von Langenbeck, 1877.
- Gibrat.** — De la dégénérescence épithéliomateuse du lupus.
Paris, 1889.
- Hallopeau et Brodier.** — Epithélioma greffé sur un lupus. Bulletin de la société de dermatologie, mars 1894.
- Hebra.** — Wiener medical Wochenschrift, 1867.
— Maladies de la peau, Doyon, 1875.
- Heine.** — Verhandlung der deutschen Gesellschaft für chirurgie,
1872.
- Homolle.** — Archives de médecine. T. I, p. 335, 1875.
- Hutchinson.** — Lectures on lupus. British medical Journal.
Janvier 1888.
- Hyde.** — The relations of lupus vulgaris to tuberculosis. Journal of cutaneous and venereal diseases, 1885.
- Kaposi.** — Ueber combination von lupus und carcinom. Vierteljahrschrift für dermat. und syph., 1879.
— Maladies de la peau (Besnier et Doyon), 1891.
— Monatshefte für prakt. dermat., 1892.
- Lang.** — Lupus und carcinom. Viertelj. für dermat. und syph.
1874.
— Carcinom auf lupus. Wiener medical Wochenschrift, 1879.
- Langenbeck.** — Viertelj. für dermat. und syph., 1875.
- Lailler.** — France médicale, 1877.
- Leloir.** — Traité de la scrofulo-tuberculose, 1892.
- Lewin.** — Vorstellung einer kranken mit lupus und carcinom.
Berliner klin. Wochenschr., 1884.
- Martin.** — Ueber einem epitheliomartigen Fall von Lupus. Viertelj. für dermat., 1877.

- Mibelli.** — Sulla combinazione del lupus col carcinoma.
Broch. Siena, 1887.
- Nielsen.** — On Karcinoma påa lupus. Hospital Tidende, 1888.
- Ollendorf.** — Lupus und carcinom Bonn, 1887.
- Pick.** — Monatshefte für prakt. dermat., 1893.
- Rayer.** — Traité des maladies de la peau, 1835.
- Raymond.** — Epithélioma développé sur le lupus vulgaire en évolution. Annales de dermatologie et de syphiligraphie, 1887.
- Reichter.** — Viertelj für dermat., 1888.
- Schutz.** — Uber lupus carcinom. Monatshefte für prakt. dermat., 1885.
- Smith.** — Dublin journal of medical sciences, 1885.
- Shoemaker.** — Lupus und carcinoma. The times and register, 1893.
- Société de médecine de Berlin.** — Discussion. Viertelj für dermat. und syph., 1875.
- Société de dermatologie de New-York.** — Journal of cutaneous and venereal diseases, 1883.
- Tenneson.** — Maladies de la peau, 1893.
- Thoma.** — Virchow's archiv., 1875.
- Vidal.** — Du lupus, leçons, 1879.
- Waldeyer.** — Virchow's archiv., 1874.
- Weber.** — Chirurgische Erfahrungen und Untersuchungen. Berlin, 1859.
- Wenk.** — De exemplis nonnullis carcinomatis epithelialis exorti in cicatrice post lupum exedentem relictæ. Kiel, 1867.
- Winternitz.** — Ein fall von lupuscarcinom. Viertel für dermat. und syph., 1886.
- Wolkmann.** — Ueber lupus und seine Behandlung Sammlungen, Klin. Vertragen, 1870.
- Wollseiffen.** — Ueber lupuscarcinom. Bonn, 1892.

TABLE DES MATIÈRES

Introduction.....	5
Historique.....	8
Symptomatologie.....	18
Observations.....	37
Etiologie.....	84
Anatomie Pathologique.....	88
Pronostic.....	115
Diagnostic.....	118
Traitement.....	124
Conclusions.....	126
Bibliographie.....	128




Tableau des cas de lupus compliqués d'épithéliome

N ^o	Noms	Sexe de l'adulte	Age au début	Don d'opération de l'épithéliome après le lapin	Tumeur de lapin	Tumeur de l'épithéliome	Tumeur de l'épithéliome	État des ganglions	Modes de traitement	OBSERVATIONS
1	Desbordes	Fém.	12 ans.	12 ans.	Non exécuté.	Face.	Ulceré.	Joue droite.	Ablation.	Ganglions en mal état depuis un an.
2	Desbordes	Fém.	12 ans.	12 ans.	Non exécuté.	Face.	Ulceré.	Joue gauche.	Ablation.	Récidive locale après un an. Nouvelle opération. Récidive ganglionnaire
3	Desbordes	Fém.	12 ans.	12 ans.	Non exécuté.	Front.	Végétant et ulcé. can.	Front (côté droit).	Digénération.	Opération après 1 mois. — Hématome.
4	Alber	Masc.	12 ans.	12 ans.	Non exécuté.	Face et cou.	Végétant et ulcé. can.	Leve supérieure.	Ablation.	Ganglions en mauvais état depuis 1 an.
5	Desbordes	Fém.	12 ans.	12 ans.	Non exécuté.	Nez.	Ulceré.	Nez.	Ablation.	Au début, 2 épithéliomes traités l'un par l'autre, l'autre par la caustérisation.
6	Desbordes	Fém.	12 ans.	12 ans.	Non exécuté.	Face.	Ulceré.	Joue droite.	Ablation.	Evolution rapide.
7	Desbordes	Fém.	12 ans.	12 ans.	Non exécuté.	Face.	Ulceré.	Joue droite.	Ablation.	Récidive rapidement suivie de la mort.
8	Desbordes	Fém.	12 ans.	12 ans.	Non exécuté.	Face.	Ulceré.	Joue droite.	Ablation.	Récidive insupportable trois mois après.
9	Desbordes	Fém.	12 ans.	12 ans.	Non exécuté.	Main et avant-bras droit.	Ulceré.	Poignet droit.	De Jodanis.	Mort un mois après de tuberculose pulmonaire.
10	Desbordes	Fém.	12 ans.	12 ans.	Non exécuté.	Face.	Ulceré.	Joue droite.	Ablation.	Caustérisation répétée.
11	Desbordes	Fém.	12 ans.	12 ans.	Non exécuté.	Face.	Ulceré.	Joue droite.	Ablation.	Mort au bout d'un an.
12	Desbordes	Fém.	12 ans.	12 ans.	Non exécuté.	Face.	Ulceré.	Joue droite.	Ablation.	Cas de nausée.
13	Desbordes	Fém.	12 ans.	12 ans.	Non exécuté.	Face.	Ulceré.	Joue droite.	Ablation.	Ganglions réduits.
14	Desbordes	Fém.	12 ans.	12 ans.	Non exécuté.	Face.	Ulceré.	Joue droite.	Ablation.	Mort un mois après de tuberculose pulmonaire.
15	Desbordes	Fém.	12 ans.	12 ans.	Non exécuté.	Face.	Ulceré.	Joue droite.	Ablation.	Evolution rapide.
16	Desbordes	Fém.	12 ans.	12 ans.	Non exécuté.	Face.	Ulceré.	Joue droite.	Ablation.	Mort au bout d'un an.
17	Desbordes	Fém.	12 ans.	12 ans.	Non exécuté.	Face.	Ulceré.	Joue droite.	Ablation.	Caustérisation répétée.
18	Desbordes	Fém.	12 ans.	12 ans.	Non exécuté.	Face.	Ulceré.	Joue droite.	Ablation.	Mort au bout d'un an.
19	Desbordes	Fém.	12 ans.	12 ans.	Non exécuté.	Face.	Ulceré.	Joue droite.	Ablation.	Cas de nausée.
20	Desbordes	Fém.	12 ans.	12 ans.	Non exécuté.	Face.	Ulceré.	Joue droite.	Ablation.	Ganglions réduits.
21	Desbordes	Fém.	12 ans.	12 ans.	Non exécuté.	Face.	Ulceré.	Joue droite.	Ablation.	Mort un mois après de tuberculose pulmonaire.
22	Desbordes	Fém.	12 ans.	12 ans.	Non exécuté.	Face.	Ulceré.	Joue droite.	Ablation.	Evolution rapide.
23	Desbordes	Fém.	12 ans.	12 ans.	Non exécuté.	Face.	Ulceré.	Joue droite.	Ablation.	Mort au bout d'un an.
24	Desbordes	Fém.	12 ans.	12 ans.	Non exécuté.	Face.	Ulceré.	Joue droite.	Ablation.	Caustérisation répétée.
25	Desbordes	Fém.	12 ans.	12 ans.	Non exécuté.	Face.	Ulceré.	Joue droite.	Ablation.	Mort au bout d'un an.
26	Desbordes	Fém.	12 ans.	12 ans.	Non exécuté.	Face.	Ulceré.	Joue droite.	Ablation.	Cas de nausée.
27	Desbordes	Fém.	12 ans.	12 ans.	Non exécuté.	Face.	Ulceré.	Joue droite.	Ablation.	Ganglions réduits.
28	Desbordes	Fém.	12 ans.	12 ans.	Non exécuté.	Face.	Ulceré.	Joue droite.	Ablation.	Mort un mois après de tuberculose pulmonaire.
29	Desbordes	Fém.	12 ans.	12 ans.	Non exécuté.	Face.	Ulceré.	Joue droite.	Ablation.	Evolution rapide.
30	Desbordes	Fém.	12 ans.	12 ans.	Non exécuté.	Face.	Ulceré.	Joue droite.	Ablation.	Mort au bout d'un an.
31	Desbordes	Fém.	12 ans.	12 ans.	Non exécuté.	Face.	Ulceré.	Joue droite.	Ablation.	Caustérisation répétée.
32	Desbordes	Fém.	12 ans.	12 ans.	Non exécuté.	Face.	Ulceré.	Joue droite.	Ablation.	Mort au bout d'un an.
33	Desbordes	Fém.	12 ans.	12 ans.	Non exécuté.	Face.	Ulceré.	Joue droite.	Ablation.	Cas de nausée.
34	Desbordes	Fém.	12 ans.	12 ans.	Non exécuté.	Face.	Ulceré.	Joue droite.	Ablation.	Ganglions réduits.
35	Desbordes	Fém.	12 ans.	12 ans.	Non exécuté.	Face.	Ulceré.	Joue droite.	Ablation.	Mort un mois après de tuberculose pulmonaire.
36	Desbordes	Fém.	12 ans.	12 ans.	Non exécuté.	Face.	Ulceré.	Joue droite.	Ablation.	Evolution rapide.
37	Desbordes	Fém.	12 ans.	12 ans.	Non exécuté.	Face.	Ulceré.	Joue droite.	Ablation.	Mort au bout d'un an.
38	Desbordes	Fém.	12 ans.	12 ans.	Non exécuté.	Face.	Ulceré.	Joue droite.	Ablation.	Caustérisation répétée.
39	Desbordes	Fém.	12 ans.	12 ans.	Non exécuté.	Face.	Ulceré.	Joue droite.	Ablation.	Mort au bout d'un an.
40	Desbordes	Fém.	12 ans.	12 ans.	Non exécuté.	Face.	Ulceré.	Joue droite.	Ablation.	Cas de nausée.
41	Desbordes	Fém.	12 ans.	12 ans.	Non exécuté.	Face.	Ulceré.	Joue droite.	Ablation.	Ganglions réduits.
42	Desbordes	Fém.	12 ans.	12 ans.	Non exécuté.	Face.	Ulceré.	Joue droite.	Ablation.	Mort un mois après de tuberculose pulmonaire.
43	Desbordes	Fém.	12 ans.	12 ans.	Non exécuté.	Face.	Ulceré.	Joue droite.	Ablation.	Evolution rapide.
44	Desbordes	Fém.	12 ans.	12 ans.	Non exécuté.	Face.	Ulceré.	Joue droite.	Ablation.	Mort au bout d'un an.
45	Desbordes	Fém.	12 ans.	12 ans.	Non exécuté.	Face.	Ulceré.	Joue droite.	Ablation.	Caustérisation répétée.
46	Desbordes	Fém.	12 ans.	12 ans.	Non exécuté.	Face.	Ulceré.	Joue droite.	Ablation.	Mort au bout d'un an.
47	Desbordes	Fém.	12 ans.	12 ans.	Non exécuté.	Face.	Ulceré.	Joue droite.	Ablation.	Cas de nausée.
48	Desbordes	Fém.	12 ans.	12 ans.	Non exécuté.	Face.	Ulceré.	Joue droite.	Ablation.	Ganglions réduits.
49	Desbordes	Fém.	12 ans.	12 ans.	Non exécuté.	Face.	Ulceré.	Joue droite.	Ablation.	Mort un mois après de tuberculose pulmonaire.
50	Desbordes	Fém.	12 ans.	12 ans.	Non exécuté.	Face.	Ulceré.	Joue droite.	Ablation.	Evolution rapide.
51	Desbordes	Fém.	12 ans.	12 ans.	Non exécuté.	Face.	Ulceré.	Joue droite.	Ablation.	Mort au bout d'un an.
52	Desbordes	Fém.	12 ans.	12 ans.	Non exécuté.	Face.	Ulceré.	Joue droite.	Ablation.	Caustérisation répétée.
53	Desbordes	Fém.	12 ans.	12 ans.	Non exécuté.	Face.	Ulceré.	Joue droite.	Ablation.	Mort au bout d'un an.
54	Desbordes	Fém.	12 ans.	12 ans.	Non exécuté.	Face.	Ulceré.	Joue droite.	Ablation.	Cas de nausée.
55	Desbordes	Fém.	12 ans.	12 ans.	Non exécuté.	Face.	Ulceré.	Joue droite.	Ablation.	Ganglions réduits.
56	Desbordes	Fém.	12 ans.	12 ans.	Non exécuté.	Face.	Ulceré.	Joue droite.	Ablation.	Mort un mois après de tuberculose pulmonaire.
57	Desbordes	Fém.	12 ans.	12 ans.	Non exécuté.	Face.	Ulceré.	Joue droite.	Ablation.	Evolution rapide.
58	Desbordes	Fém.	12 ans.	12 ans.	Non exécuté.	Face.	Ulceré.	Joue droite.	Ablation.	Mort au bout d'un an.
59	Desbordes	Fém.	12 ans.	12 ans.	Non exécuté.	Face.	Ulceré.	Joue droite.	Ablation.	Caustérisation répétée.
60	Desbordes	Fém.	12 ans.	12 ans.	Non exécuté.	Face.	Ulceré.	Joue droite.	Ablation.	Mort au bout d'un an.
61	Desbordes	Fém.	12 ans.	12 ans.	Non exécuté.	Face.	Ulceré.	Joue droite.	Ablation.	Cas de nausée.
62	Desbordes	Fém.	12 ans.	12 ans.	Non exécuté.	Face.	Ulceré.	Joue droite.	Ablation.	Ganglions réduits.
63	Desbordes	Fém.	12 ans.	12 ans.	Non exécuté.	Face.	Ulceré.	Joue droite.	Ablation.	Mort un mois après de tuberculose pulmonaire.
64	Desbordes	Fém.	12 ans.	12 ans.	Non exécuté.	Face.	Ulceré.	Joue droite.	Ablation.	Evolution rapide.
65	Desbordes	Fém.	12 ans.	12 ans.	Non exécuté.	Face.	Ulceré.	Joue droite.	Ablation.	Mort au bout d'un an.
66	Desbordes	Fém.	12 ans.	12 ans.	Non exécuté.	Face.	Ulceré.	Joue droite.	Ablation.	Caustérisation répétée.
67	Desbordes	Fém.	12 ans.	12 ans.	Non exécuté.	Face.	Ulceré.	Joue droite.	Ablation.	Mort au bout d'un an.
68	Desbordes	Fém.	12 ans.	12 ans.	Non exécuté.	Face.	Ulceré.	Joue droite.	Ablation.	Cas de nausée.
69	Desbordes	Fém.	12 ans.	12 ans.	Non exécuté.	Face.	Ulceré.	Joue droite.	Ablation.	Ganglions réduits.
70	Desbordes	Fém.	12 ans.	12 ans.	Non exécuté.	Face.	Ulceré.	Joue droite.	Ablation.	Mort un mois après de tuberculose pulmonaire.
71	Desbordes	Fém.	12 ans.	12 ans.	Non exécuté.	Face.	Ulceré.	Joue droite.	Ablation.	Evolution rapide.
72	Desbordes	Fém.	12 ans.	12 ans.	Non exécuté.	Face.	Ulceré.	Joue droite.	Ablation.	Mort au bout d'un an.
73	Desbordes	Fém.	12 ans.	12 ans.	Non exécuté.	Face.	Ulceré.	Joue droite.	Ablation.	Caustérisation répétée.
74	Desbordes	Fém.	12 ans.	12 ans.	Non exécuté.	Face.	Ulceré.	Joue droite.	Ablation.	Mort au bout d'un an.
75	Desbordes	Fém.	12 ans.	12 ans.	Non exécuté.	Face.	Ulceré.	Joue droite.	Ablation.	Cas de nausée.
76	Desbordes	Fém.	12 ans.	12 ans.	Non exécuté.	Face.	Ulceré.	Joue droite.	Ablation.	Ganglions réduits.
77	Desbordes	Fém.	12 ans.	12 ans.	Non exécuté.	Face.	Ulceré.	Joue droite.	Ablation.	Mort un mois après de tuberculose pulmonaire.
78	Desbordes	Fém.	12 ans.	12 ans.	Non exécuté.	Face.	Ulceré.	Joue droite.	Ablation.	Evolution rapide.
79	Desbordes	Fém.	12 ans.	12 ans.	Non exécuté.	Face.	Ulceré.	Joue droite.	Ablation.	Mort au bout d'un an.
80	Desbordes	Fém.	12 ans.	12 ans.	Non exécuté.	Face.	Ulceré.	Joue droite.	Ablation.	Caustérisation répétée.
81	Desbordes	Fém.	12 ans.	12 ans.	Non exécuté.	Face.	Ulceré.	Joue droite.	Ablation.	Mort au bout d'un an.
82	Desbordes	Fém.	12 ans.	12 ans.	Non exécuté.	Face.	Ulceré.	Joue droite.	Ablation.	Cas de nausée.
83	Desbordes	Fém.	12 ans.	12 ans.	Non exécuté.	Face.	Ulceré.	Joue droite.	Ablation.	Ganglions réduits.
84	Desbordes	Fém.	12 ans.	12 ans.	Non exécuté.	Face.	Ulceré.	Joue droite.	Ablation.	Mort un mois après de tuberculose pulmonaire.
85	Desbordes	Fém.	12 ans.	12 ans.	Non exécuté.	Face.	Ulceré.	Joue droite.	Ablation.	Evolution rapide.
86	Desbordes	Fém.	12 ans.	12 ans.	Non exécuté.	Face.	Ulceré.	Joue droite.	Ablation.	Mort au bout d'un an.
87	Desbordes	Fém.	12 ans.	12 ans.	Non exécuté.	Face.	Ulceré.	Joue droite.	Ablation.	Caustérisation répétée.
88	Desbordes	Fém.	12 ans.	12 ans.	Non exécuté.	Face.	Ulceré.	Joue droite.	Ablation.	Mort au bout d'un an.
89	Desbordes	Fém.	12 ans.	12 ans.	Non exécuté.	Face.	Ulceré.	Joue droite.	Ablation.	Cas de nausée.
90	Desbordes	Fém.	12 ans.	12 ans.	Non exécuté.	Face.	Ulceré.	Joue droite.	Ablation.	Ganglions réduits.
91	Desbordes	Fém.	12 ans.	12 ans.	Non exécuté.	Face.	Ulceré.	Joue droite.	Ablation.	Mort un mois après de tuberculose pulmonaire.
92	Desbordes	Fém.	12 ans.	12 ans.	Non exécuté.	Face.	Ulceré.	Joue droite.	Ablation.	Evolution rapide.
93	Desbordes	Fém.	12 ans.	12 ans.	Non exécuté.	Face.	Ulceré.	Joue droite.	Ablation.	Mort au bout d'un an.
94	Desbordes	Fém.	12 ans.	12 ans.	Non exécuté.	Face.	Ulceré.	Joue droite.	Ablation.	Caustérisation répétée.
95	Desbordes	Fém.	12 ans.	12 ans.	Non exécuté.	Face.	Ulceré.	Joue droite.	Ablation.	Mort au bout d'un an.
96	Desbordes	Fém.	12 ans.	12 ans.	Non exécuté.	Face.	Ulceré.	Joue droite.	Ablation.	Cas de nausée.
97	Desbordes	Fém.	12 ans.	12 ans.	Non exécuté.	Face.	Ulceré.	Joue droite.	Ablation.	Ganglions réduits.
98	Desbordes	Fém.	12 ans.	12 ans.	Non exécuté.	Face.	Ulceré.	Joue droite.	Ablation.	Mort un mois après de tuberculose pulmonaire.
99	Desbordes	Fém.	12 ans.	12 ans.	Non exécuté.	Face.	Ulceré.	Joue droite.	Ablation.	Evolution rapide.
100	Desbordes	Fém.	12 ans.	12 ans.	Non exécuté.	Face.	Ulceré.	Joue droite.	Ablation.	Mort au bout d'un an.

(1) Si nous joignons à ces 86 observations, celles de de Smidt et une autre de Pick, nous arrivons à un total de 90 cas de *lupus complicatus d'Epithelioma*.

