

**Essai sur les tumeurs malignes de la voute palatine ... / par Alexandre Villequez.**

**Contributors**

Villequez, Alexandre, 1868-  
Faculté de médecine de Paris.

**Publication/Creation**

Paris : G. Steinheil, 1893.

**Persistent URL**

<https://wellcomecollection.org/works/kxyryefk>

**License and attribution**

This work has been identified as being free of known restrictions under copyright law, including all related and neighbouring rights and is being made available under the Creative Commons, Public Domain Mark.

You can copy, modify, distribute and perform the work, even for commercial purposes, without asking permission.



Wellcome Collection  
183 Euston Road  
London NW1 2BE UK  
T +44 (0)20 7611 8722  
E [library@wellcomecollection.org](mailto:library@wellcomecollection.org)  
<https://wellcomecollection.org>

11  
FACULTÉ DE MÉDECINE DE PARIS

79

Année 1893

THÈSE

N°

POUR LE

DOCTORAT EN MÉDECINE

*Présentée et soutenue le 26 janvier 1893, à 1 heure.*

Par ALEXANDRE VILLEQUEZ

Né à Rosey (Hte-Saône), le 29 février 1868

Ancien externe des hôpitaux.

ESSAI

SUR

LES TUMEURS MALIGNES  
DE LA VOUTE PALATINE

*Président : M. LE FORT, professeur.*

*Juges : MM. BROUARDEL, professeur.*

NÉLATON

CHARRIN

} *agregés.*

PARIS

G. STEINHEIL, ÉDITEUR

2, RUE CASIMIR-DELAVIGNE, 2.

1893

## FACULTÉ DE MÉDECINE DE PARIS

<b>Doyen</b> .....	<b>M. BROUARDEL.</b>
<b>Professeurs</b> .....	<b>MM.</b>
Anatomie.....	FARABEUF.
Physiologie.....	Ch. RICHET.
Physique médicale.....	GARIEL.
Chimie organique et chimie minérale.....	GAUTIER.
Histoire naturelle médicale.....	BAILLON.
Pathologie et thérapeutique générales.....	BOUCHARD.
Pathologie médicale.....	} DIEULAFOY.
	} DEBOVE.
Pathologie chirurgicale.....	LANNELONGUE.
Anatomie pathologique.....	CORNIL.
Histologie.....	MATHIAS DUVAL.
Opérations et appareils.....	N.
Pharmacologie.....	POUCHET.
Thérapeutique et matière médicale.....	HAYEM.
Hygiène.....	PROUST.
Médecine légale.....	BROUARDEL.
Histoire de la médecine et de la chirurgie.....	LABOULBÈNE.
Pathologie comparée et expérimentale.....	STRAUS.
	} SEE (G.).
Clinique médicale.....	} POTAIN.
	} JACCOUD.
	} PETER.
Clinique des maladies des enfants.....	GRANCHER.
Clinique des maladies syphilitiques.....	FOURNIER.
Clinique de pathologie mentale et des maladies de l'encéphale.....	BALL.
Clinique des maladies nerveuses.....	} CHARCOT.
	} LE FORT.
Clinique chirurgicale.....	} DUPLAY.
	} LE DENTU.
	} TILLAUX.
Clinique ophtalmologique.....	PANAS.
Clinique des voies urinaires.....	GUYON.
Clinique d'accouchements.....	} TARNIER.
	} PINARD.

*Professeurs honoraires* : MM. SAPPEY, HARDY, PAJOT, REGNAULD et VERNEUIL.

### Agrégés en exercice.

MM. ALBARRAN. ANDRÉ. BALLET. BAR. BRISSAUD. BRUN. CHANTEMESSE. CHARRIN. CHAUFFARD. DEJERINE.	MM. DELBET. FAUCONNIER. GAUCHER. GILBERT. GLEYS. HEIM. JALAGUIER. LEJARS. LETULLE.	MM. MARFAN. MARIE. MAYGRIER. MENEIRIER. NÉLATON. NETTER. POIRIER, Chef des travaux anatomiques. QUÉNU.	MM. RETTERRER. RICARD. ROGER. SCHWARTZ. SEBILEAU. TUFFIER. VARNIER. VILLEJEAN. WEISS.
--	---	--	--

*Secrétaire de la Faculté* : M. PUPIN.

---

Par délibération en date du 9 décembre 1798, l'École a arrêté que les opinions émises dans les dissertations qui lui seront présentées doivent être considérées comme propres à leurs auteurs, et qu'elle n'entend leur donner aucune approbation ni improbation.

*A MON PÈRE*

*A MA MÈRE*

A MON PRÉSIDENT DE THÈSE

M. LE PROFESSEUR LE FORT

VICE-PRÉSIDENT DE L'ACADÉMIE DE MÉDECINE  
OFFICIER DE LA LÉGION D'HONNEUR

ESSAI  
SUR  
LES TUMEURS MALIGNES  
DE LA VOUTE PALATINE

---

AVANT-PROPOS

Si l'on parcourt les travaux qui ont été faits sur les tumeurs de la voûte palatine, on voit combien peu nombreuses sont les observations de néoplasmes malins de la région. Depuis que Nélaton attira l'attention des observateurs sur les adénomes palatins, tumeurs essentiellement bénignes, plusieurs thèses et mémoires ont été consacrés à leur étude ; mais dans les ouvrages spéciaux sur les affections de la voûte palatine et du voile du palais, comme dans les traités généraux de chirurgie, le carcinome est à peine signalé ; les auteurs se contentent de faire remarquer sa grande rareté.

Il est en effet peu commun, puisque M. le Professeur Verneuil déclarait à la séance de la Société de chirurgie du 15 janvier 1890, qu'il n'avait jamais rencontré de carcinome *primitif* de la voûte et du voile du palais. Certaines tumeurs pourtant, dit-il, peuvent y représenter une malignité relative, il

s'agit alors de « *tumeurs de récurrence* » dans lesquelles on constate de véritables substitutions de tissus.

Kronacher à qui nous empruntons une observation d'épithélioma primitif de la voûte palatine fait remarquer que la littérature médicale allemande est bien pauvre en cas de ce genre.

En Angleterre, Stephen Paget, dans son mémoire sur les tumeurs du palais, rapporte de nombreuses observations d'adénomes, une douzaine de sarcomes, et trois seulement d'épithéliomes de la muqueuse palatine, deux localisés au voile, le troisième à la voûte.

Or, pendant notre année d'externat, dans le service de M. le professeur Le Fort, à la Pitié, deux malades atteints d'épithélioma primitif de la voûte palatine, vinrent prendre place à peu de temps d'intervalle dans les lits qui nous étaient confiés. M. le docteur Lejars, qui les opéra, nous conseilla de rechercher d'autres observations de tumeurs malignes de la voûte du palais et de faire de leur étude l'objet de notre thèse.

Nous avons pensé qu'il rentrait aussi dans notre sujet, de décrire ces néoplasmes, qui sans avoir la gravité du carcinome, ont par leur tendance à la généralisation et à la récurrence le droit d'être rangés parmi les tumeurs malignes. Nous voulons parler des sarcomes.

Ils ne sont pas non plus très communs à la voûte. Ils ont été particulièrement décrits par Stéphen Paget, à qui nous empruntons la plupart de nos observations.

Enfin, nous ne pouvons passer sous silence une autre variété de tumeurs, variété analogue à celles qui ont été décrites récemment pour le sein et la parotide sous le nom de tumeurs

*mixtes*, et caractérisées par ce fait clinique intéressant, que leur évolution très lente pendant un temps plus ou moins long, devient à une certaine époque beaucoup plus rapide, et qu'après avoir présenté l'aspect et les symptômes propres aux tumeurs bénignes, elles dégèrent, deviennent franchement malignes et peuvent récidiver sous forme d'épithéliomes ou de sarcomes lorsqu'elles ont été opérées. Fait qu'explique leur constitution histologique qui est le plus souvent complexe (tissu cartilagineux, fibreux, *embryonnaire*, *masses épithéliales*), et qui leur a valu du reste le nom de tumeurs mixtes.

Nous nous faisons un devoir d'adresser ici, nos remerciements les plus sincères à M. le docteur Lejars ; c'est à lui que nous devons l'idée de ce travail qu'il nous a rendu facile par la bienveillance avec laquelle il s'est mis à notre disposition pour nous aider de ses conseils.

Nous sommes aussi très heureux d'avoir l'occasion de témoigner notre gratitude à nos maîtres dans les hôpitaux. Nous avons conservé le meilleur souvenir de nos maîtres de l'école de médecine de Besançon.

Ce sont eux qui, dans un enseignement plein d'intimité, nous ont donné nos premières connaissances médicales.

Nous devons des remerciements particuliers à M. le docteur Marchand, pour le bienveillant accueil qu'il nous fit dans son service à Saint-Louis, à notre arrivée à Paris.

Nous n'oublierons jamais non plus les bonnes leçons de nos autres maîtres, MM. les docteurs Cadet de Gassicourt à Trousseau, Bar à Saint-Louis, et M. le professeur Pinard à la maison d'accouchements Baudelocque.



Nous tenons également à remercier M. le docteur Caussade, qui nous a aidé dans ce travail, par ses recherches histologiques, et MM. Abramoff, élève à l'école vétérinaire d'Alfort, et Beach étudiant en médecine, qui ont mis à notre disposition leur parfaite connaissance des langues allemande et anglaise.

Que M. le professeur Le Fort daigne agréer l'expression de notre profonde reconnaissance pour l'enseignement qu'il nous a donné au lit des malades, pendant que nous étions son externe, et pour le grand honneur qu'il nous fait aujourd'hui en acceptant la présidence de notre thèse.

### Historique.

Boyer (1822) distingue à la muqueuse de la voûte palatine deux variétés de tumeurs : les unes dures, compactes, blanches, non susceptibles de devenir cancéreuses et qui ressemblent beaucoup à certaines épulis qu'on voit devenir énormes sans dégénérer en cancer ; les autres, moins dures, à surface inégale, saignant avec facilité, à progrès plus rapides et devenant presque toujours cancéreuses quand on les irrite par de mauvais topiques (1).

Les auteurs qui, avant lui, se sont occupés des tumeurs de la région les attribuent toutes à la syphilis ou au cancer. Or, on sait quelle signification avait pour eux le mot cancer. Sous ce nom général ils comprenaient toute tumeur à développement rapide, ayant une tendance au ramollissement et à l'ulcération et pouvant amener des désordres plus ou moins graves dans l'organisme. Ils ne connaissaient pas les éléments spécifiques du carcinome et l'histologie ne pouvait venir alors contrôler l'exactitude d'un diagnostic uniquement basé sur l'examen extérieur du néoplasme. Aussi la plupart des tumeurs qu'ils décrivent sous le nom de cancers de la voûte palatine n'ont aucun des caractères de l'épithélioma et du sarcome. Telle est, par exemple, l'observation de Botot (1774) dans laquelle il rapporte avoir opéré un jeune homme, pour une tumeur squirrheuse et cancéreuse survenue à la suite d'un chancre à la voûte palatine. L'indépendance de la néo-

(1) *Traité des maladies chirurgicales.*

formation avec les os de la voûte, l'âge peu avancé du malade et le résultat de l'opération n'impliquent guère l'idée de cancer, mais il semble plutôt d'après la consistance de la tumeur, semblable, dit Botot, à du cuir qu'on couperait, qu'il s'agit d'un fibrome (1).

Warren (1839) dit que le squirrhe peut se développer aux dépens des glandes de la muqueuse palatine et des parois du pharynx. Il signale l'augmentation lente de la tumeur et les obstacles qu'elle apporte à la déglutition. Il ajoute qu'elle se termine rarement par ulcération. Par ces deux caractères : marche lente, ulcération exceptionnelle, le squirrhe, que décrit Warren, diffère totalement des tumeurs épithéliomateuses dont nous rapportons plus loin les observations (2).

Il faut arriver jusqu'à Blandin (1844) pour avoir une première analyse microscopique d'une néoformation de la voûte palatine. Il s'agit d'une observation de tumeur enkystée considérée comme bénigne et dans laquelle on trouva des noyaux cancéreux (3).

Lebert (1851) distingue au palais deux variétés de cancers : le cancer enkysté et le cancer diffus.

A partir des rapports de Nélaton (1847 à 1859) sur des cas de tumeurs bénignes qu'il opéra au palais et qu'il décrivit comme de simples hypertrophies glandulaires, l'attention des observateurs se dirigea vers ces productions et la description de l'adénome prit une place très large, sinon exclusive, dans l'étude des néoplasmes de la voûte palatine. Depuis lors la plupart des tumeurs enkystées qu'on y observa furent consi-

(1) *Journal de médecine de Roux*, 1771.

(2) WARREN, *Surgical observations on tumours, with cases and operations*. London, 1839.

(3) *Gazette médicale des hôpitaux*, 1844, p. 290.

dérées comme essentiellement bénignes et ce fut cette opinion qui eût cours en France jusqu'aux recherches histologiques de Thaon (1872), et au rapport de Coyne (1874) qui constata, sur une tumeur enlevée par M. Deprès, et considérée comme un adénome, une capsule d'enveloppe formée de tissu fibreux et un contenu embryonnaire (1). Ce fait contribua à assombrir le pronostic de ces productions, car on pensa à la possibilité de les voir dégénérer en sarcomes.

De son côté, M. Fonnegra, dans sa thèse de doctorat (1883), dit que si l'élément embryonnaire peut arriver à produire le sarcomè, il arrive bien plus fréquemment que l'élément épithélial prend le dessus pour donner lieu à ces épithéliomas typiques, localisés principalement au voile du palais, et qu'il décrit sous le nom d'épithéliomas enkystés.

Les recherches de MM. Malassez et Deffaux ont montré qu'au palais, comme au sein et à la parotide, il existe dans le groupe des productions décrites sous le nom de tumeurs adénoïdes, des néoplasmes formant de véritables épithéliomes provenant de la prolifération des culs-de-sac glandulaires. Ce qui caractérise la néoformation est la présence autour des masses épithéliales d'une membrane d'enveloppe conjonctive qui les empêche de se diffuser et fait de la tumeur, une tumeur cliniquement bénigne, tant que les éléments épithéliaux n'envahissent pas les voies lymphatiques.

Tout récemment M. Ch. Monod est revenu sur cette question dans un rapport à la *Société de chirurgie* (15 janvier 1890)

(1) Voici les conclusions de Coyne :

- 1<sup>o</sup>) Cette tumeur n'est pas un adénome ;
- 2<sup>o</sup>) Elle mérite la dénomination de sarcome glandulaire ;
- 3<sup>o</sup>) Elle a débuté par un fibrome selon la règle, et ce n'est que plus tard qu'elle a pris le caractère sarcomateux.

au sujet du travail de M. de Larabrie (de Nantes) sur les tumeurs mixtes de la muqueuse buccale.

Enfin sous le nom de chondromes, d'adéno-chondromes, on a rattaché aux tumeurs mixtes, des néoformations différant cliniquement des adénomes par leur consistance spéciale : ce sont des productions de structure complexe, mais chez lesquelles le tissu cartilagineux prend le dessus. MM. Cornil et Ranvier ont attiré l'attention sur la marche incertaine de ces tumeurs qui tantôt resteront bénignes, tantôt deviendront franchement malignes et récidiveront à l'état de sarcome ou de carcinome. Les auteurs allemands les ont particulièrement étudiées, et nous reproduisons plus loin une curieuse observation de ce genre de néoplasme rapportée par Hoffmann.

Nous avons peu de choses à dire sur l'histoire de l'épithélioma primitif de la voûte palatine, la plupart des auteurs se contentant de signaler son extrême rareté, les autres reproduisant simplement les cas qu'ils ont observés : nous nous servons donc pour en faire la description des quelques observations que nous avons pu recueillir.

Quant au sarcome, la majorité des chirurgiens français nient sa présence à l'état pur sur la muqueuse palatine (Broca); ils le considèrent comme le résultat de l'évolution embryonnaire d'une tumeur glandulaire primitivement bénigne et ils lui réservent le nom d'adéno-sarcome (Broca). En Angleterre, Stephen Paget, dans son mémoire sur les tumeurs de la région palatine estime au contraire que le sarcome doit avoir rang à part, et il expose les caractères qui en font un type bien défini parmi les autres néoformations du palais. C'est en grande partie sur ce travail de Stephen Paget que nous allons nous baser pour décrire le sarcome de la voûte palatine (1).

(1) ST. PAGET, *Saint Bartholomew's hospital reports*, 1886.

### **Anatomie pathologique.**

Des recherches histologiques récentes ont montré combien était restreint le nombre des adénomes purs des glandes de la muqueuse palatine ; on a cependant observé un certain nombre d'exemples de tumeurs constituées par la multiplication et l'hypertrophie des culs-de-sac glandulaires et c'est à cette variété qu'on a donné le nom d'adénomes acineux. Mais les travaux de MM. Cornil et Ranvier, Virchow, Billroth et Lucke établissent clairement qu'il s'agit dans la grande majorité des cas de fibromes, de sarcomes ou d'épithéliomes dont la véritable structure a pu être méconnue. Ici, comme au milieu des glandes de la mamelle, ces néoplasmes ont la propriété de provoquer un travail spécial de prolifération : les culs-de-sac s'agrandissent, se dilatent, se multiplient au milieu d'une gangue de tissu fibreux, myxomateux, épithéliomateux ou sarcomateux ; aussi lorsqu'on enlève le prétendu adénome, il récidive sous la forme du tissu morbide qui lui servait de support (Reclus).

La structure de ces tumeurs de la muqueuse palatine est donc éminemment complexe, et c'est ce qui leur a valu du reste, leur nom de tumeurs mixtes, sous lequel les décrivent les auteurs modernes.

On peut y trouver du tissu cartilagineux, fibreux, embryonnaire, épithéliomateux.

Robin, qui l'un des premiers étudia ces productions au

point de vue anatomo-pathologique y trouva les éléments suivants :

- 1° Des culs-de-sac glandulaires hypertrophiés, très nombreux et très évidents ;
- 2° De l'épithélium nucléaire libre ou en plaques agrégées ;
- 3° Des éléments fibro-plastiques et des tractus fibreux ;
- 4° Enfin dans quelques tumeurs on rencontre des petits calculs formés de sels calcaires.

M. de Larabrie fait remarquer que dans certaines de ces tumeurs, les cellules épithéliales ont une tendance marquée à subir la dégénérescence muqueuse, d'où résulte la formation de cavités kystiques altérant encore leur physionomie. Il a vu aussi l'élément conjonctif proliférer activement, s'infiltrer entre les masses cellulaires, les dissocier, les amoindrir, se substituer à elles. On assiste alors à la transformation sarcomateuse. Comme dans la mamelle, on peut observer en même temps que la production du tissu embryonnaire, la prolifération des culs-de-sac glandulaires : c'est pourquoi Billroth fait de ces sarcomes une variété à part : les adénosarcomes.

Autour de la tumeur existe une membrane d'enveloppe conjonctive qui, tant qu'elle est intacte, empêche l'envahissement des régions voisines.

A la voûte du palais, comme à la parotide on a pu observer une variété de tumeurs mixtes décrite sous le nom de *chondromes*.

Ce sont des néoplasmes de structure complexe, mais chez lesquels le tissu cartilagineux prédomine. Virchow a décrit quelques-unes de ces productions sous le nom de chondromyxo-sarcomes, MM. Cornil et Ranvier font observer que

c'est épithéliango-chondro-myxo-sarcomes qu'il faudrait les appeler pour caractériser leur nature. D'après ces histologistes on rencontre dans tout chondrome du tissu fibreux, des îlots de tissu embryonnaire, et de plus, les glandes offrent toujours à considérer des lésions irritatives et des modifications variables des culs-de-sac. Tantôt dans la tumeur il y a prédominance du tissu muqueux et l'on a alors le *chondrome myxomateux*, tantôt au contraire une masse considérable de tissu embryonnaire englobe les lobules cartilagineux et on a alors un *chondrome sarcomateux*. La masse morbide peut avoir une membrane d'enveloppe formée par du tissu fibreux très dense, alors sa gravité est peu considérable ; d'autrefois il n'y a pas de périchondre fibreux et dans ce cas le danger de l'envahissement et de la récurrence est plus grand.

Le *sarcome* existe-t-il à l'état pur à la muqueuse palatine ? La plupart des auteurs prétendent que non. Pour eux, il est toujours le résultat de l'évolution sarcomateuse d'une tumeur glandulaire. Stephen Paget déclare que le sarcome peut exister à l'état pur à la voûte palatine ; sa marche est alors rapide d'emblée, et lorsque le malade vient réclamer l'intervention du chirurgien, il y a deux ans au plus qu'il est porteur de la tumeur.

La variété de sarcome la plus fréquente au palais est la variété globo-cellulaire. A l'examen microscopique on constate des cellules rondes, à noyaux entourés d'une couche plus ou moins épaisse de protoplasma, ces cellules sont plongées dans un tissu embryonnaire lâche très abondant qui forme le stroma de la tumeur. On peut y trouver des culs-de-sac glandulaires c'est à cette variété qu'il faut réserver le nom d'adéno-sarcome ; mais la plupart du temps on ne peut retrouver les



contours des acini qui disparaissent au sein du tissu embryonnaire. Le réseau vasculaire est assez abondant; on sait, au contraire, que dans l'adénome on constate l'absence presque complète de capillaires sanguins dans le tissu qui constitue la tumeur. On observe toujours au pourtour de la néoformation l'existence d'une membrane d'enveloppe conjonctive.

On peut avoir affaire au palais dur, à d'autres variétés de sarcomes : dans deux observations que nous rapportons plus loin et que nous avons emprunté à Stephen Paget, il s'agit de sarcomes mélaniques à cellules fusiformes; une troisième observation empruntée à M. Gruget concerne un sarcome fuso-cellulaire, mais ici il n'y a pas de pigmentation des cellules. Dans ces trois cas le néoplasme a pris une allure franchement maligne; dans les deux premiers il y a eu récurrence, dans le troisième la mort est survenue à bref délai, avant qu'on ait pu intervenir.

Nous avons déjà parlé de la possibilité de l'évolution épithéliomateuse des tumeurs mixtes du palais dur; mais en dehors de ces cas de carcinomes secondaires, on trouve des exemples évidents d'épithéliomes primitifs de la région : nous avons pu en réunir huit observations; et les cas de ce genre doivent être plus nombreux qu'on ne le pense généralement.

Le *carcinome* se développe aux dépens de l'épithélium pavimenteux de la muqueuse palatine : on a alors affaire à un épithélioma pavimenteux dont la variété la plus fréquente est la variété *tubulée*.

Sur des coupes, le tissu morbide, paraît formé par un stroma fibreux généralement riche en cellules, limitant des tubes irréguliers, anastomosés les uns avec les autres, rem-

plis de cellules épithéliales qui ne montrent pas d'évolution épidermique. (Cornil et Ranvier).

Ces épithéliomas ont une forme généralement régulière, ovoïde, sphérique et n'ont pas de suc laiteux.

Nous avons pu aussi constater au palais un cas d'*épithélioma lobulé*.

des libéraux-équitables qui ne doutent pas de l'existence  
d'un Dieu. (C'est le point de vue.)  
Les libéraux-équitables ont une autre conviction  
de plus, c'est que si on ne fait pas  
de Dieu, on ne peut constater au Palais de la République  
l'existence d'un Dieu.

Amis,

### **Etiologie. Mode de formation.**

En peu de régions les glandes sont exposées à des irritations aussi nombreuses qu'à la muqueuse buccale, aussi l'opinion de Dolbeau sur la formation des tumeurs mixtes de la parotide semble également rationnelle pour celles du palais. D'après ce chirurgien, l'irritation des culs-de-sac glandulaires provoque une adénite chronique qui est le point de départ de la néoformation. Mais pour quelle raison cette irritation provoque-t-elle l'apparition d'une tumeur chez certains sujets et pas chez d'autres ? Pourquoi a-t-elle une action élective sur un tissu distinct pour donner lieu selon les cas à un chondrome, à un sarcome ou à un épithéliome ? Peut-être faut-il attribuer un certain rôle à l'hérédité et au tempérament. Du moins l'âge semble avoir une influence marquée sur la marche sinon sur la production de la masse morbide.

La tumeur peut apparaître dans un âge peu avancé, elle reste alors longtemps stationnaire, mais ce n'est que plus tard qu'elle commence à prendre une allure maligne.

Dans les cas où l'on a affaire à une tumeur à évolution d'emblée rapide, comme par exemple dans les observations de Stephen Paget, où il croit voir des sarcomes primitifs de la muqueuse, le porteur approche la quarantaine, souvent même il est plus âgé.

Mais cette influence de l'âge est surtout bien évidente pour l'épithélioma primitif du palais dur : ici, comme dans toutes les autres régions, le carcinome est une affection de la vieil-

lesse, et c'est le sexe masculin qui semble lui payer le plus lourd tribut ; deux cas sur huit, parmi ceux que nous rapportons conservent des femmes, dans tous les autres il s'agit d'hommes déjà âgés.

On a également incriminé l'hérédité et l'arthritisme (Bazin, Bouchard, Verneuil).

Ce qui paraît le plus évident, c'est que l'épithélioma se développe aux dépens des glandes de la muqueuse, et voici d'après M. Malassez, qui prend pour type de l'évolution, le carcinome des glandes de la mamelle, comment il se produit. Il se fait dans les culs-de-sac glandulaires une abondante prolifération des éléments ; au début les masses épithéliales ont l'aspect des cellules normales ; bientôt elles se transforment et deviennent *atypiques* ou *métatypiques*, en tout semblables alors aux cellules polymorphes des carcinomes : les cellules métatypiques migrent dans les lames du tissu conjonctif qui les environne et s'y creusent des nids où elles prolifèrent, et, lorsque les voies lymphatiques sont envahies, l'épithélioma est diffus : dans ce cas la dégénérescence ganglionnaire survient rapidement.

M. le professeur Bouisson (de Montpellier), insiste beaucoup sur l'influence néfaste du tabac, qui se fait surtout ressentir chez les fumeurs qui se servent de la pipe à tuyau court ; mais ici, pas plus qu'à la lèvre inférieure, le tabac ne semble avoir une action particulière, il agit plutôt comme agirait tout autre cause d'irritation répétée.

Mais ce qui est plus intéressant à étudier ce sont les rapports que peut affecter la cancroïde du palais dur avec la leucoplasie buccale. Dans deux des observations que nous reproduisons on voit l'épithélioma être précédé de plaques de pso-

riasis. M. le professeur Debove a le premier indiqué pour la langue cette transformation épithéliomateuse de la leucoplasie. On s'explique ce fait facilement si l'on considère que le psoriasis buccal est dû à une modification de l'épithélium de la muqueuse qui s'épaissit, s'hypertrophie, et peut être parfois considéré comme le premier stade de l'épithélioma.

Cette transformation a été signalée même dans le cas de psoriasis de la peau, et pourtant cette dernière affection est distincte de la leucoplasie ; M. le professeur Tillaux cite un exemple de transformation carcinomateuse d'une plaque de psoriasis cutané de la région dorso-lombaire.

... la première...  
... la seconde...  
... la troisième...  
... la quatrième...  
... la cinquième...  
... la sixième...  
... la septième...  
... la huitième...  
... la neuvième...  
... la dixième...

### Symptômes.

Voici d'après M. de Larabrie ce qui caractérise cliniquement les tumeurs mixtes du voile du palais et de la voûte palatine :

« Chez les sujets adultes (49 à 60 ans), hommes et femmes, se rencontrent soit à la voûte ou voile du palais, soit à la face interne des lèvres ou des joues, des tumeurs dont l'origine semble devoir être rattachée à une altération des glandes de la muqueuse buccale, leur volume varie depuis les plus petites dimensions jusqu'à celui d'un œuf et au delà. Leur forme est ordinairement arrondie, leur surface plus ou moins lobulée, leur consistance ferme, élastique, quelquefois fluctuante par places. Toutes ont ce caractère commun que la muqueuse buccale à leur niveau est intacte et glisse au devant d'elles sans y adhérer ; comme d'autre part, la tumeur grâce à une sorte de capsule fibreuse qui l'enveloppe, n'offre avec les parties profondes aucune connexion intime, il en résulte que ces productions sont facilement énucléables. Leur développement est essentiellement lent ; chez la plupart des opérés l'affection datait de plusieurs années. Jamais d'ulcération. La dégénérescence ganglionnaire aurait été observée dans un seul cas. »

Mais ce n'est là qu'une période de leur évolution ; après cette marche lente, cet état plus ou moins stationnaire, la néoformation peut s'étendre très rapidement et devenir ma-



ligne, fait en rapport avec sa constitution histologique, qui, nous l'avons déjà vu, est le plus souvent complexe.

Ajoutons ici, que ces tumeurs mixtes sont beaucoup plus fréquentes au voile qu'à la voûte, et lorsqu'elles occupent à la fois ces deux parties du palais, c'est pour ainsi dire toujours au voile qu'elles ont pris naissance.

Les *sarcomes* au début n'ont rien dans leurs symptômes cliniques qui les distingue des fibromes et des adénomes, et la différence est tout aussi difficile à faire entre les sarcomes purs et les tumeurs mixtes qu'entre ces dernières et les simples hypertrophies glandulaires. Pour Stephen Paget ils forment cependant un groupe défini, caractérisé surtout par la rapidité de la marche. Ils sont plus rares que les tumeurs bénignes et tandis que ces dernières se montrent généralement dans un âge peu avancé, le sarcome ne fait guère son apparition avant 40 ans. La gêne apportée à la déglutition et à la phonation arrive plus tôt que quand il s'agit d'une tumeur mixte ; et chez les malades dont Paget rapporte les observations, l'affection datait de 2 ans au plus, quand ils sont venus réclamer une intervention. Il semble résulter de ces mêmes observations que le manque d'adénopathie et d'ulcération soit la règle. Cependant d'autres auteurs ont signalé l'ulcération comme fréquente : on sait du reste que les sarcomes des muqueuses ont une tendance assez grande à s'ulcérer, différents en cela des sarcomes de la peau.

L'état général des malades peut rester bon pendant fort longtemps. Nous n'avons pas besoin d'insister sur l'importance des troubles fonctionnels lorsque la masse morbide atteint un développement énorme.

L'*épithélioma* a une marche rapide qui ne tarde pas à le

distinguer de toutes les autres néoformations de la voûte palatine. Au début, quand le malade, pour la première fois, s'aperçoit de son affection, il porte généralement sur un des côtés du palais, plus rarement au milieu, une petite tumeur dure, rouge, qui ne tarde pas à s'ulcérer. La tumeur reste quelque temps indolente, l'état général est satisfaisant, aussi le malade s'inquiète-t-il peu de la lésion, qu'on lui voit quelquefois mettre sur le compte d'une dent mauvaise, surtout si elle siège au voisinage des alvéoles et qu'un abcès ait précédé son apparition.

Mais le néoplasme ne peut rester longtemps stationnaire ; à la région qu'il occupe il est soumis à de continuelles irritations, aussi il ne tarde pas à s'accroître. Le malade commence à éprouver de la peine pour manger, la lésion devient sensible, des douleurs d'oreille se font ressentir et la salivation est abondante : c'est généralement à ce moment qu'on est consulté.

On aperçoit alors un palais, ou une tumeur faisant saillie dans la bouche, ou une vaste ulcération à rebords saillants et durs. La tumeur a comme volume moyen la grosseur d'une noix, elle est recouverte d'une muqueuse plus foncée que normalement, violacée par endroits et pouvant présenter quelques arborisations vasculaires. Pour la forme, nous renvoyons au dessin de M. Daleine qu'on trouvera un peu plus loin, il s'agit d'un des malades opérés par M. Lejars et dont nous rapportons l'observation. L'exploration avec le doigt, très peu douloureuse du reste, donne la sensation d'une tumeur lisse, homogène, dont la consistance ferme se rapproche de celle des fibromes ; la muqueuse est ulcérée par places ; partout la masse morbide est adhérente, elle fait corps com-

mun avec la muqueuse qui la recouvre et avec les os de la voûte.

Quand l'affection se présente sous forme d'ulcération cancéreuse, on voit une vaste surface ulcérée, bourgeonnante, donnant lieu à un écoulement ichoreux, parfois assez abondant, souvent fétide. Les bords de la lésion sont saillants, indurés, au milieu on remarque des granulations d'un rose pâle. La muqueuse avoisinant le néoplasme a généralement une teinte blanchâtre. L'exploration avec un stylet révèle la présence d'un trajet fistuleux qui fait communiquer la cavité buccale avec les fosses nasales ou avec l'antra d'Highmore. L'engorgement ganglionnaire se fait assez rapidement, les ganglions sous-maxillaires se prennent du côté où siège la lésion. Sur les huit cas dont nous faisons mention l'adénopathie manque une seule fois ; une seule fois également il n'y a pas perforation des os de la voûte, mais il s'agit du malade opéré au thermo-cautère par M. Lejars, à une époque peu éloignée du début de l'affection, et chez lui du reste, la récurrence promptement survenue va amener sans doute des lésions beaucoup plus profondes.

### Marche. Durée.

Chez des sujets jeunes les tumeurs mixtes peuvent rester longtemps stationnaires, et si on les enlève au moment où elles sont encore parfaitement limitées par leur membrane d'enveloppe, on pourra éviter la récurrence. En général, on peut dire que leur marche est incertaine et après avoir présenté tous les caractères de tumeurs bénignes, elles peuvent devenir malignes et récidiver après l'ablation : toutefois leur généralisation est exceptionnelle. Il est à remarquer que quand la récurrence a lieu, la nouvelle production ne contient plus d'éléments glandulaires ou n'en possède qu'un petit nombre.

Le chondrome, lorsqu'il est circonscrit par un périchondre fibreux a le droit d'être rangé parmi les tumeurs bénignes de la région, il progresse lentement, et après l'extirpation la tumeur ne se reproduit pas souvent. Mais si autour du néoplasme on trouve des traînées de tissu embryonnaire ou de cartilage en voie de développement, la marche sera tout autre, la reproduction de la masse morbide enlevée sera fréquente, et quelquefois même on observera l'apparition de tumeurs semblables loin du siège primitif de la lésion (Cornil et Ranvier).

Le *sarcome* a une tendance à la généralisation et à la récurrence qui l'a fait placer par beaucoup de cliniciens au rang des tumeurs franchement malignes. Il est d'autant plus redoutable que son organisation est moins élevée et qu'ils se rappro-

che davantage du tissu embryonnaire pur. Fort heureusement à la voûte palatine, il se présente le plus souvent sous la forme enkystée : il est entouré d'une enveloppe conjonctive qui l'empêche, pendant un certain temps du moins, d'envahir les tissus voisins et permet de l'énucléer facilement, de sorte qu'on a des chances sérieuses d'éviter la récurrence, si l'on opère avant que la barrière protectrice ait été franchie.

Dans des cas le sarcome peut entraîner la mort, comme le cancer : l'observation de M. Gruget est un exemple de la gravité de certaines de ces variétés de tumeurs.

On ne peut guère espérer arrêter les progrès du *carcinome*. Sa marche envahissante, la destruction consécutive des os de la voûte palatine en font une affection terrible, même au point de vue local, car il compromet gravement la nutrition du malade. Il laisse une malformation qui permet aux aliments de passer dans les fosses nasales, et même après une intervention chirurgicale, faite de bonne heure, on arrive difficilement à remédier à la perte de substance par un appareil prothétique toujours très gênant et qui présente l'inconvénient grave d'irriter des tissus de mauvaise nature. Ajoutons cependant que le carcinome de la voûte se propage rarement du côté du pharynx, comme cela arrive au contraire pour l'épithélioma du voile qu'on a vu envahir successivement les amygdales, la voûte pharyngienne, le larynx et produire des désordres tels que la trachéotomie devenait nécessaire pour permettre au malade de respirer.

La récurrence est fatale, elle se fait généralement sur place, mais on peut l'observer à distance. Klebs et Israël ont signalé des cas de greffes stomacales, et l'observation de Schaw

est un bel exemple de généralisation. A l'autopsie de la malade, on trouva des noyaux cancéreux dans l'œsophage, l'estomac, la trachée et même dans les poumons.

La mort peut survenir par cachexie, elle arrive généralement au bout de trois à quatre ans.

est un bel exemple de généralisation. L'autre est de la même  
nature, à savoir les travaux effectués dans l'industrie. Les  
travaux de l'industrie et même dans les sciences.  
La méthode scientifique par laquelle, elle arrive à ses  
conclusions peut être l'objet de quatre ans de travail.

### Diagnostic différentiel.

Reposant sur un plan résistant, dans une région très accessible à la vue et au toucher les tumeurs de la voûte palatine sont facilement reconnues par le chirurgien ; le malade lui-même s'aperçoit assez vite qu'il en est porteur, il n'est pas besoin pour cela que le néoplasme ait par son développement plus ou moins considérable occasionné des troubles fonctionnels sérieux. Mais ce qui est souvent difficile c'est de se prononcer au début sur la nature de l'affection et sur sa gravité.

Les tumeurs malignes du palais dur peuvent se présenter à l'observateur sous deux formes : il y a ulcération ou il n'y en pas. C'est dans ce dernier cas surtout que le diagnostic est incertain. Il est évident que s'il s'agit d'un sujet âgé, présentant une tumeur à développement rapide, adhérente à la muqueuse et à la couche osseuse, qu'on trouve de l'engorgement des ganglions sous-maxillaires, on n'hésitera guère pour se prononcer sur la malignité de la masse morbide. Mais qu'on ait affaire, au contraire, à cette variété de néoplasmes que leur marche incertaine a fait désigner du nom de tumeurs mixtes, que le porteur ait atteint l'âge moyen de la vie et qu'enfin on soit consulté à une époque peu éloignée du début de l'affection, on pourra être très embarrassé. S'agit-il d'une tumeur constituée par simple hypertrophie des éléments glandulaires ou d'un adéno-sarcome en voie d'évo-



lution vers une forme maligne ; d'un fibrome qui va rester stationnaire, ou d'un chondrome à marche envahissante ?

Voici quels sont en général les caractères propres à l'*adénome*. Il s'offre sous l'aspect d'une tumeur arrondie, dure, bosselée, indolente, sa marche est extrêmement lente, la muqueuse est mobile à sa surface et il ne s'accompagne jamais d'adénopathie. Le sarcome est moins dur, il donne ordinairement, dit Paget, au doigt qui l'explore, une sensation particulière de fausse fluctuation. Il est généralement assez vasculaire. Mais c'est surtout la marche qui va éclairer le diagnostic ; le sarcome ne tarde pas à se développer et à contracter des adhérences avec les tissus voisins ; enfin si l'on hésitait toujours, l'examen microscopique d'un fragment de la tumeur, viendrait lever tous les doutes.

Les *fibromes* sont peu fréquents à la voûte palatine, on les reconnaît à leur marche lente, à leur peu de développement, et surtout à leur consistance dure, spéciale, différente de celle des chondromes.

On les a vus cependant prendre l'aspect de tumeurs malignes. M. le professeur Duplay publie un cas de fibromes multiples du palais pour lesquels il lui fallut procéder à la résection du maxillaire supérieur, à cause de la propagation de l'un d'eux dans le sinus maxillaire. Ces néoplasmes furent regardés comme essentiellement malins, mais la récurrence redoutée n'eut pas lieu. Trois ans après l'opération M. Panas présentait à la *Société de chirurgie* son malade guéri (1).

Le *myxome* extrêmement rare au palais présente une mollesse très grande et une régularité générale de consistance qui

(1) *Bullet. de la Soc. de chirurg.*, 1867 et 1871.

le fera reconnaître et empêchera de le confondre avec les tumeurs malignes de la région.

Il en est de même des *kystes*, qui présentent un caractère que n'ont pas les autres tumeurs : la fluctuation. Ils sont du reste peu communs. Sancerotte a publié une observation de kyste séreux du palais ; ce cas est à peu près unique.

Nous n'avons rien de particulier à dire sur les tumeurs érectiles et les lipomes qu'on a pu trouver à la voûte palatine, leur diagnostic est en général facile et ils n'offrent rien de spécial à la région.

M. Magitot insiste sur le diagnostic différentiel des *tumeurs dures* de la voûte : « Il devra toujours être subordonné, dit-il, à l'examen de l'appareil dentaire. Toute anomalie par diminution numérique des dents établie, soit par l'examen actuel, soit par les renseignements rétrospectifs devra toujours faire émettre l'hypothèse d'un fait d'hétérotopie dentaire kystique ou non ».

Signalons en passant l'opinion de Chassaignac sur les exostoses qui se montrent sur la voûte palatine, qu'il considère comme fréquentes chez les syphilitiques au début de la période tertiaire.

Nous devons nous arrêter plus longtemps sur l'étude des *gommessyphilitiques*, car elles sont intéressantes à un double point de vue : lorsqu'elles sont ulcérées elles peuvent ressembler à tel point aux ulcérations cancéreuses que des chirurgiens expérimentés ont pu s'y tromper ; en outre, par leur marche envahissante elles produisent des désordres si graves dans la charpente osseuse du palais qu'on peut jusqu'à un certain point les ranger parmi les néoformations malignes de la région.

Les *gommés syphilitiques* siègent presque toujours sur la ligne médiane du palais dur, surtout en arrière. Elles se caractérisent au début par une tuméfaction arrondie, grosse comme une noisette, indolente, le plus souvent fluctuante dès qu'on en reconnaît l'existence (Fournier) (1). D'après M. Lanceraux quand la gomme ne présente aucune trace de fluctuation, l'idée peut venir d'une hypertrophie glandulaire ou de quelque tumeur épithéliale ; mais, dit-il, l'hypertrophie glandulaire constitue une tumeur toujours ferme, ne manifeste aucune tendance à l'ulcération, et l'épithélioma se distingue par l'induration de ses bords (2).

L'ulcération syphilitique a les bords taillés à pic, un fond grisâtre, présentant cette apparence bourbillonneuse sur laquelle M. Fournier a attiré l'attention. Sa marche est rapide. Il est rare qu'elle ne s'étende pas en profondeur pour produire de la nécrose du squelette de la voûte et par suite sa perforation.

A ce moment la néoformation tertiaire de la syphilis présente une grande ressemblance macroscopique avec l'ulcération du cancer. La formation de granulations à la surface de la muqueuse est commune aux deux affections, dans les deux cas également on trouve la perforation du palais osseux. Cependant la dureté des bords et surtout le peu de résultats obtenus avec la médication spécifique feront penser au carcinome. Ici, comme à la langue, il faudra penser à ces formes hybrides, décrites par M. Verneuil, chez lesquelles s'unissent les lésions du cancer et de la syphilis.

(1) Lésions tertiaires du palais osseux. *Mouvement médical de Paris*, 1874, p. 392.

(2) *Traité historique et pratique de la syphilis*.

Pour M. le professeur Duplay, les gommages de la région palatine sont rares. Les tumeurs manifestement syphilitiques de la voûte et qui se présentent avec les caractères connus de gommages, qui ne tardent pas à se ramollir et à s'ulcérer laissant à nu les os sous-jacents et se terminant généralement par nécrose et par perforation sont pour la plupart des ostéopériostites consécutives à un ozène. Autrement dit le point de départ serait le plus souvent dans les fosses nasales.

Nous avons vu les rapports qui existent entre la leucoplasie buccale et l'épithélioma, on pourra aussi trouver des plaques de psoriasis dans la bouche en même temps que des lésions gommeuses, quelques auteurs même ont fait de la leucoplasie une affection syphilitique (Clarke et Kaposi), en tout cas M. Debove a montré qu'elle était fréquente chez les sujets atteints de vérole.

Il sera, en général, facile de distinguer les ulcérations cancéreuses des *ulcérations tuberculeuses*. Ces dernières sont serpentineuses, étendues surtout en surface et peu en profondeur. Elles ont un fond jaunâtre, garni de gros bourgeons pâles et des bords irréguliers. Au pourtour de la lésion on pourra constater sur la muqueuse un semis de petites granulations jaunâtres. On aura, du reste, assez rarement occasion d'observer des ulcérations tuberculeuses localisées à la voûte palatine. Presque jamais primitives et isolées, elles coïncident presque toujours avec des lésions de même nature siégeant sur d'autres points de la cavité bucco-pharyngienne, et surtout avec la tuberculose pulmonaire.

En résumé ce qui caractérise les tumeurs malignes c'est leur marche rapide, l'envahissement des tissus qui les avoi-

sinent, leur tendance à l'ulcération, à la dégénérescence ganglionnaire et à la généralisation. Il faudra aussi tenir compte de l'âge du sujet, ces néoplasmes n'évoluant généralement qu'à un âge assez avancé.

### Traitement.

Le seul traitement rationnel des tumeurs malignes de la voûte palatine est leur ablation. On devra la pratiquer le plus tôt possible, car nous avons vu combien est incertaine et capricieuse la marche de certains des néoplasmes de cette région. Alors même qu'on paraît avoir affaire à une production bénigne, il faut toujours penser à la possibilité de sa modification ultérieure. Quand il s'agit d'un sujet jeune, que la tumeur présente nettement les caractères de l'adénome, on peut essayer tout d'abord la compression préconisée dans ce cas par Broca. Mais si l'on voit la néoformation prendre tout à coup une allure anormale : il faut intervenir à bref délai.

L'opération sera assez facile si la tumeur est enkystée. On pratiquera au bistouri une incision sur la muqueuse qui la recouvre, on dégagera bien la masse morbide et on l'énucléera assez facilement. Par surcroît de précaution on pourra faire avec la curette un raclage soigneux des tissus suspects. L'hémostase se fera en général assez facilement par simple compression avec des tampons ; on l'a aussi produite en touchant les surfaces saignantes avec le thermo-cautère. On a vu l'enlèvement de certains sarcomes être suivi d'une hémorrhagie assez abondante.

Mais si au lieu d'avoir affaire à une tumeur enkystée, on se trouve en présence d'un néoplasme malin, non limité, ayant contracté des adhérences de voisinage ; on devra d'abord se demander jusqu'à quel point une intervention sera utile. Ce

que nous savons sur la récurrence fatale de l'épithélioma n'encourage guère à opérer. En tout cas, si l'on agit, on ne devra le faire qu'autant que la lésion sera assez limitée pour qu'on ait espoir d'enlever tous les tissus malades. On aura d'autant plus de chances de succès qu'on sera moins éloigné du début de l'affection, à une époque où elle n'aura pas encore eu le temps d'envahir les ganglions. La marche à suivre est toute tracée dans les lignes suivantes que nous empruntons au Manuel opératoire de Malgaigne et Le Fort, c'est la règle générale pour la destruction des tumeurs cancéreuses.

« Il n'y a ici qu'une méthode, l'extirpation, avec le soin le plus scrupuleux de la faire aussi complète que possible, afin qu'en enlevant jusqu'aux moindres traces de tissu cancéreux et même une certaine zone des tissus sains, on ôte à la récurrence toutes les chances qu'on peut lui ôter.

Pour cet objet la chirurgie n'a guère recours qu'à deux moyens : le bistouri et les caustiques. Les partisans des caustiques prétendent qu'ils ont cet immense avantage de procurer une cure radicale, prétention, malheureusement cent fois démentie. Pour les cancroïdes superficiels de la face, la pâte arsenicale est plus particulièrement employée et peut-être en effet réussit-elle mieux que le bistouri. Mais pour les cancroïdes profonds, de même que pour le cancer proprement dit, le chirurgien, sinon pour empêcher, du moins pour éviter la récurrence, doit poursuivre le plus loin possible les moindres apparences de tissu infecté ».

On comprend que nous ne pouvons fixer un procédé opératoire exclusif, car on doit tenir compte de l'état de la lésion dans chaque cas particulier. Cependant nous préférons l'ablation au bistouri, à la destruction au thermocautère ; on voit

mieux ce que l'on fait et l'on peut poursuivre le mal très profondément. Il faut enlever avec la tumeur toutes les parties osseuses qui paraissent atteintes par le néoplasme. On pourra remédier à la perte de substance par un obturateur approprié à la région.

Signalons, en passant, les dangers de la chloroformisation, par suite de la difficulté qu'a le malade à respirer, et de la tendance du sang à s'écouler du côté de la gorge. L'hémorragie sera très abondante si l'on est obligé d'opérer sur les côtés et en arrière, à cause de la présence en cet endroit des palatines postérieures.

On pourra obtenir l'hémostase par simple compression ou par cautérisation avec le fer rouge.

Enfin dans les cas, où l'étendue du mal est telle que l'épithélioma ne soit plus justiciable de l'intervention chirurgicale, on aura recours au traitement palliatif. Il consistera tout d'abord à désinfecter soigneusement la lésion par des gargarismes répétés au chloral, qui agira en outre comme calmant : ce sera par ce moyen qu'on mettra le plus facilement le malade à l'abri de l'hémorragie. Il faut penser à la possibilité de l'évolution du côté de la voûte pharyngienne ; dans ce cas on pourra quelquefois être obligé de nourrir le malade avec la sonde œsophagienne ; plus rarement les voies respiratoires seront envahies et la trachéotomie sera alors indiquée. Mais ce sont là des faits exceptionnels, l'épithélioma de la voûte se propageant rarement du côté du gosier.





## OBSERVATIONS

---

### I

#### Observations de tumeurs mixtes de la voûte palatine.

##### OBSERVATION I.

*Tumeur de la voûte palatine.* — M. BLANDIN, Hôtel-Dieu. — *Gazette des hôpitaux*, 1844, page 290.

Louise Lambert, âgée de 51 ans, ouvrière, née aux environs de Paris, femme forte et bien constituée. Elle fut réglée à 18 ans, mariée à 25 ; elle a eu 4 enfants, et n'a jamais éprouvé de maladies graves ; point d'écoulements vaginaux ; rien, en un mot, qui puisse faire croire qu'elle ait jamais eu de maladies vénériennes.

Suivant la malade, la tumeur pour laquelle elle venait réclamer les soins de la chirurgie, ne datait que de 6 semaines ; mais il était bien évident que la malade se trompait, et qu'elle faisait remonter l'origine de sa tumeur au jour où elle avait éprouvé de la gêne. Cette tumeur occupait la voûte palatine ; et de là elle allait jusqu'au bord inférieur du voile du palais ; elle pouvait avoir 5 à 6 centimètres de long sur 2 à 3 de large en avant ; mais en arrière elle pouvait en avoir 4 au moins. Dans ce point en effet, elle refoulait l'amygdale droite. Quant à sa hauteur, elle était telle qu'elle ne dépassait pas le rebord des dents supérieures. Elle était d'ailleurs bosselée, légèrement élastique ; la muqueuse palatine qui la recouvrait était lisse, polie, un peu plus blanche que celle du côté opposé ; ni les dents, ni les arcades dentaires n'étaient déformées ; cette tumeur n'était d'ailleurs le siège d'aucune douleur ; elle gênait seulement la parole et la déglutition.

Quelle pouvait donc être la nature de cette tumeur ? Elle présentait tous les caractères assignés récemment aux tumeurs fibreuses ; mais

elle avait fait en peu de temps assez de progrès pour qu'elle devint suspecte et pour être enlevée. Une incision cruciale fut faite sur la voûte palatine, et la tumeur fut facilement et promptement enlevée. La tumeur, en effet, était enkystée, et son ablation ne donna lieu à aucune hémorrhagie.

Cette tumeur qui fut ensuite examinée au microscope, présenta néanmoins des *globules cancéreux très marqués*. La plaie faite par suite de l'ablation de la tumeur se cicatrisa promptement, et la malade put sortir complètement guérie.

OBSERVATION II.

*Tumeur réputée glandulaire de la voûte palatine, envoyant un prolongement dans les fosses nasales. — Ablation de la tumeur avec une portion de la voûte palatine. — Observation communiquée par M. ALLAUX, interne de M. MAISONNEUVE. — Thèse de FANO.*

Le nommé Béquit, âgé de 51 ans, maçon, entre le 31 mars 1857, dans le service de M. Maisonneuve à l'hôpital de la Pitié.

D'une bonne constitution, d'une bonne santé habituelle.

Il y a cinq mois, changement dans le timbre de la voix, difficulté pour respirer par les fosses nasales. Depuis trois mois seulement il s'est aperçu de l'existence d'une tumeur dans l'intérieur de la bouche, du côté du palais.

On constate, en effet, qu'il existe sur la voûte palatine une tumeur du volume d'une grosse châtaigne. La tumeur occupe presque toute l'étendue de la voûte palatine et s'étend sur les parties latérales jusqu'à un centimètre environ de l'arcade dentaire, en avant jusqu'à un centimètre 1/2 des dents incisives, en arrière jusqu'au point d'insertion du voile du palais au bord postérieur de la voûte palatine.

L'arcade dentaire est intacte, les dents sont en très bon état.

Sur le milieu de la tumeur existe une ulcération arrondie, large comme une pièce de un franc, à bords irréguliers et dont le fond présente une coloration rougeâtre parsemée de plaques grises. Sur les autres points de la tumeur, la muqueuse est saine ; la coloration de cette membrane est un peu plus pâle que celle de la voûte palatine à l'état sain ; quelques saillies produites probablement par les glandules de la région, se voient du reste sur la muqueuse.

La tumeur est d'ailleurs d'une consistance moyenne, un peu mollassse sans la moindre apparence de fluctuation.

En introduisant un stylet dans l'ulcération, l'instrument pénètre avec facilité et s'enfonce assez profondément pour qu'il soit possible de reconnaître que la portion de la voûte palatine sur laquelle repose la tumeur est altérée.

On arrive en suivant ce trajet presque dans les fosses nasales dans lesquelles la tumeur envoie un prolongement qui a envahi la partie inférieure de la cloison.

La tumeur est complètement indolente, elle occasionne une altération de la voix dont le timbre est nasonné, et une gêne de la respiration qui est sifflante.

La tumeur est enlevée le 7 avril par M. Maisonneuve qui scie et enlève la portion correspondante de la voûte palatine.

La portion de la tumeur prolongée dans les fosses nasales est retirée par fragments. Après un examen microscopique sérieux M. Ch. Robin considère cette tumeur comme une hypertrophie glandulaire pure, sans mélange d'éléments d'une autre nature.

Or, cette tumeur a envahi dans l'espace de quelques mois l'os maxillaire supérieur et même la cloison des fosses nasales. Elle s'est promptement ramollie et ulcérée. Aussi aux yeux de Fano, cette tumeur est une tumeur *cancéreuse* bien différente de celles qu'il a décrites sous le nom de tumeurs adénoïdes.

#### OBSERVATION III.

*Tumeur mixte de la voûte palatine.* — HOFFMANN. *Archiv. für Klinische chirurgie von Langenbeck*, 1889. B<sup>d</sup> 38, p. 402.

Le porteur de cette tumeur était un homme de constitution un peu faible, âgé de 46 ans ; pas de maladies antérieures.

Il y a deux ans, le malade fut admis à la clinique, au mois de novembre 1887. Il avait remarqué qu'il portait au milieu du palais une tumeur dure, pas plus longue qu'une épingle et qui ne le gênait nullement. Cependant en voyant l'augmentation de volume du néoplasme il alla consulter un médecin.

Or, il arriva, (toujours sans que le malade ne ressentit de douleur), qu'il ne lui fut plus possible de prendre d'aliments et qu'il ne respirait

plus que par la bouche : alors seulement il se décida à se faire examiner à la clinique.

A son admission il avait l'air d'un individu vieilli avant l'âge, il présentait en même temps une grande faiblesse musculaire.

Au premier abord on ne remarquait aucune altération des traits, mais on finissait par s'apercevoir que le malade respirait par la bouche et non par le nez. En lui faisant ouvrir la bouche, on voyait une tumeur qui occupait toute la cavité et qui dépassait la voûte palatine en arrière encore plus qu'en avant.

A droite, elle se prolongeait jusqu'aux alvéoles de la mâchoire supérieure dont quelques dents avaient, pour cette raison, leur couronne dirigée vers la muqueuse de la joue.

A gauche, elle dépassait de beaucoup la ligne médiane sans cependant atteindre les alvéoles dentaires de ce côté.

Si l'on voulait se rendre compte de son extension en arrière, il fallait introduire le doigt jusqu'au fond de la cavité buccale.

Par suite du volume de la tumeur on n'y arrivait que difficilement, mais lorsqu'on avait franchi le gros de la masse on sentait le voile du palais intact et repoussé en bas et en arrière. Au delà du palais on sentait que la tumeur se prolongeait du côté des parois du pharynx : la tuméfaction obstruait les voies des fosses nasales et empêchait la respiration par le nez. Pour en arriver là, le néoplasme a dû, en contournant la voûte palatine, s'étendre dans les cavités nasales.

A la palpation, nullement douloureuse, on reconnaissait une tumeur non fluctuante et à contours quelque peu anguleux.

Le diagnostic basé sur l'évolution lente de la tumeur, sa consistance et sa surface à contours anguleux ne faisait pas de doutes : il s'agissait d'un enchondrome de la voûte palatine.

L'indication première était naturellement l'extirpation de la tumeur, conseillée par le professeur Braun. Mais à cause du volume de la tumeur empêchant le tamponnement du sang, il fut fait d'abord une trachéotomie supérieure. Ensuite on fit une incision partant de la lèvre supérieure et l'on sépara les parties molles de l'os. Du sang s'étant introduit dans le larynx, on se servit, pour l'extraire, de tampons attachés à un fil.

Lorsque fut faite la première incision de droite, et les loges alvéolaires coupées aux ciseaux on put voir que les os de la voûte palatine faisaient alors défaut, ils avaient été complètement détruits par le néo-

plasme qui remplissait ainsi une partie de la cavité nasale droite.

Avec des ciseaux courts, mais forts, on enleva par lambeaux la tumeur ; puis par la voie buccale devenue libre, on introduisit des éponges jusque dans le pharynx.

Quand les vaisseaux qui donnaient du sang furent ligaturés, on put se rendre compte de l'étendue du néoplasme. Il parut alors plus considérable qu'on ne l'avait cru au début ; car l'antre d'Highmore en était rempli et sa paroi osseuse détruite.

Les ciseaux et la curette servirent encore ici pour enlever ce qui était de formation nouvelle. Ensuite la brèche buccale, passablement grande ayant été tamponnée à la gaze iodoformée, on fit une suture à la peau.

Pour ce qui concerne la cicatrice de notre malade, elle fut nette ; sa santé était satisfaisante à tous les points de vue. Mais il a fallu encore empêcher que le passage, fort désagréable d'une partie des aliments ne se fasse dans les fosses nasales. L'obturateur d'Helperich servit à cet effet.

Il fut recouvert de gaze iodoformée et souvent changé.

Au bout d'un mois sur la partie de la voûte palatine restée saine on voyait se développer de l'os rapidement recouvert d'une muqueuse de couleur pâle. En même temps un nouvel épaissement se formait en avant sur le palais : dans la crainte d'une récurrence on le détruisit avec le thermo-cautère Paquelin. Après cette opération le patient se trouva en bonne santé et au bout de dix semaines il fut renvoyé et considéré comme guéri.

Jusqu'à présent, d'après les lettres du malade, il ne paraît pas y avoir de récurrence.

REMARQUE : Cette tumeur, dit Hoffmann n'était pas un enchondrome pur, mais une tumeur mixte, elle n'était pas encapsulée et la néoformation se confondait avec les tissus voisins.

## II

### Observations de sarcomes de la voûte palatine.

#### OBSERVATION IV

*Sarcoma of the hard palate; removal, recovery. — Sarcome de la voûte palatine; ablation; guérison.* CHR. HEATH, *The Lancet*, 1876. Rapportée par M. CAMPENON, *Revue des sciences médicales*, 1876. T. X, page 243.

Le 29 août 1876, entrainé à University college Hospital, une femme âgée de 48 ans, d'une bonne santé générale et sans aucun antécédent de famille. Elle raconte que depuis son enfance, elle a remarqué avoir une petite tumeur à la voûte palatine, mais que cette grosseur n'a augmenté de volume que depuis 2 ans. Elle est devenue depuis lors une cause de gêne très marquée pour la prononciation.

Cette tumeur occupe la partie moyenne de la voûte palatine, avec laquelle elle se continue à gauche sans une ligne de démarcation, tandis que à droite, elle est séparée par une rainure où l'on peut passer un stylet. Du volume d'un marron, cette tumeur, est légèrement bosselée à sa surface, mobile sur le squelette, et recouverte par une muqueuse saine et non adhérente. Sa consistance est élastique, mais non fluctuante. Pas de ganglions lymphatiques sous-maxillaires, ni cervicaux.

Une incision curviligne permet d'arriver sur la tumeur qui se laisse facilement énucléer.

Elle est enveloppée d'une coque que l'on enlève. Les surfaces saignantes sont touchées avec le fer rouge. La plaie bourgeonna rapidement, mais l'os palatin avait été atteint et un petit séquestre se détacha. Il restait au moment où la malade quitta l'hôpital (30 septembre) une fistule, et les boissons pénétraient de temps à autre dans les fosses nasales.

Examinée au microscope la tumeur fut reconnue pour un sarcome à petites cellules rondes.

OBSERVATION V.

*Sarcome de la voûte palatine.* — BARTLEET. *British medical Journal*, 1878  
û, 921. STEPHEN PAGET. *Saint Bartholomew's hospital reports*, 1886.

Homme, âgé de 32 ans. On a constaté l'existence de la tumeur il y a un an.

Très peu de douleurs. Croissance continue.

Il existe une tumeur très adhérente aux 2/3 postérieurs de la moitié droite de la voûte palatine. De forme presque sphérique, elle est élastique, et simule presque la fluctuation.

OPÉRATION : Le périoste et la muqueuse ont été incisés tout autour du néoplasme jusqu'à l'os, et toute la masse a été retirée avec une curette.

*Structure* : Petites cellules pour la plupart sphériques situées au sein d'un tissu embryonnaire lâche.

REMARQUE : On a fait d'abord une ponction exploratrice.

OBSERVATION VI.

*Sarcome de la voûte et du voile du palais.* STEPHEN PAGET : *Saint Bartholomew's hospital reports*, 1886.

Homme âgé de 60 ans. Début il y a 2 ans. Après les six premiers mois il existe de la dysphagie et de la dyspnée.

*Etat actuel* : Il existe une tumeur large de trois centimètres située à la moitié droite du voile du palais et s'étendant en avant sur la voûte. Elle est molle élastique, simule la fluctuation. La muqueuse est normale et mobile sur la tumeur.

Pas d'engorgement ganglionnaire.

OPÉRATION : — Une incision est faite sur la tumeur, les lambeaux de la muqueuse sont écartés et la tumeur est énuclée. Une hémorragie abondante a suivi l'incision, elle est arrêtée par la compression.

*Structure.* Cellules mixtes sarcomateuses dans un stroma réticulé abondant.

REMARQUE : — L'opération a été suivie de guérison. On avait fait d'abord une ponction exploratrice. La tumeur était entourée d'une capsule très adhérente. Les os de la voûte étaient intacts.



OBSERVATION VII.

*Sarcome mélanique s'étendant à la fois à la voûte et au voile du palais.* —  
TREVES. *Lancet* nov. 1886.

Femme âgée de 48 ans. Depuis quatre ans la malade porte un palais artificiel qui a irrité la partie antérieure et droite de la voûte palatine près des alvéoles. La tumeur quand on l'a vue pour la première fois était de la grosseur d'un petit pois. Elle a augmenté rapidement de volume et a provoqué des douleurs très vives.

La néoformation est aplatie, elle s'étend à la fois à la voûte et au voile, elle est recouverte d'une muqueuse tachée de noire.

OPÉRATION. — Ablation faite à la gouge et au maillet avec succès.

Structure : Sarcome à cellules fusiformes ayant pris naissance dans le périoste.

REMARQUE : — Récidive au bout de quelques mois, mais il n'y a plus les vives douleurs du début. La récidive était-elle due au périoste qui était malade ?

OBSERVATION VIII.

*Sarcome mélanique. — Récidive.* — GUSSENBAUER : *Centralb. fur Laryng.*  
1886 et STEPHEN PAGET. *St-Barthol. hosp. Rep.* 1886.

Une première opération avait eu lieu 4 ans auparavant, la tumeur avait été enlevée au thermo-cautère.

État actuel. — Sarcome mélanique s'étendant à la fois à la voûte et au voile du palais.

OPÉRATION. — Ablation du voile et de la plus grande partie de la voûte (gouge et maillet), des deux amygdales et d'une partie du pharynx. Hémorragie abondante.

La plaie se guérit ; la déglutition se fait facilement et le malade parle assez bien.

OBSERVATION IX.

*Sarcome de la voûte palatine.* — *Bulletins de la société anatomique de Nantes*, 1880.

M. Gruget montre un fragment de tumeur enlevé par lui à une vieille femme. La tumeur siégeait à la voûte palatine, se rapprochant un peu des incisives supérieures, et l'on pouvait se demander si elle n'était pas

en rapport avec les alvéoles et avoir la structure de l'épulis (tumeur à myéloplaxes, sarcome myéloïde). Or, le fragment enlevé montra que cette tumeur était constituée par des cellules fusiformes atypiques très volumineuses, à noyaux très gros et à nucléoles nombreux et brillants. Il s'agissait donc d'un *sarcome fuso-cellulaire* à grandes cellules, variété de sarcome très maligne. La malade succomba très rapidement aux progrès de la tumeur qui ne peut être extirpée complètement.

OBSERVATION X.

*Cas rare de tumeur de la voûte palatine opérée avec succès* par M. VIDAL (de Cassis). — Observation rédigée par M. MOREL-LAVALLÉE. *Annales de la chirurgie française et étrangère*, 1845, t. 15, p. 99.

Deschamps est un marchand de bois, âgé de 44 ans, d'une constitution un peu sèche, mais robuste. Il a eu la variole dans son enfance et à 15 ans des douleurs articulaires. En 1831, il eut des vomissements de sang qui nécessitèrent un traitement antiphlogistique extrêmement sévère ; sa santé s'était rétablie. — Jamais de vérole. Sa mère est morte cancéreuse.

En 1832, il s'aperçut qu'il avait au milieu du palais une petite tumeur de la grosseur d'une noisette, à base large et immobile et dont la surface était sillonnée par des veines très apparentes. Cette tumeur continua de s'accroître insensiblement en donnant lieu à un phénomène remarquable qui se reproduisait à peu près régulièrement tous les mois, mais paraissant cependant attendre l'influence d'une cause occasionnelle toujours la même, un froid aux pieds. Ce phénomène périodique était un écoulement de sang qui s'est répété jusqu'à la fin par ce que le malade appelle une crevasse de la tumeur, expression qui indique au moins suffisamment que l'hémorrhagie se faisait par un point unique. Elle était plus forte aux approches du printemps, quoiqu'elle ne fut jamais abondante, puisque chaque fois le liquide aurait à peine rempli une coquille de noix. Un caractère que la tumeur a également conservé jusqu'à la fin, c'est une indolence presque complète.

Trois mois après que le malade eut fait la découverte de sa tumeur, un médecin l'ouvrit d'un coup de bistouri qui donna issue à environ un 1/2 verre de sang. A dater de cette époque elle fit des progrès très sensibles ; ce qui n'empêcha pas quelque temps après en 1833, le même médecin de pratiquer la même opération. Cette incision eut les mêmes

résultats que la première, c'est-à-dire un écoulement de sang et le développement plus rapide de la tumeur qui avait alors le volume d'un œuf de pigeon. Elle a mis 12 ans à acquérir celui qu'elle présente aujourd'hui.

*Etat actuel* : — La tumeur a pour limites latéralement et en avant les arcades dentaires. Etant davantage prononcée à droite, elle a refoulé en dehors et en bas les molaires de ce côté. Double déplacement qui gêne la joue et déprime la langue. La dernière de ces molaires est ébranlée, les autres restent solidement fixées dans leur déviation. En arrière elle semble empiéter sur le voile du palais ; nous disons elle semble, car ce n'est qu'avec la plus grande difficulté que, dans le plus grand écartement des mâchoires, on parvient à glisser le doigt entre la tumeur et la langue, jusqu'à la luette. La luette seule est libre, et quant au reste du voile, on ne saurait distinguer nettement ce qui est simplement recouvert par la tumeur de ce qui est envahi. — En haut, elle est solidement suspendue à la voûte palatine par une large base. La tumeur est sessile et immobile.

Si l'on ne saurait affirmer qu'elle n'a pas sa racine aux os, au moins ne leur a-t-elle pas imprimé une altération bien profonde puisqu'elle ne les a pas déformés.

Une sonde en gomme élastique introduite dans les fosses nasales les parcourt librement et trouve à leur plancher sa régularité normale. La voix est fortement nasonnée et la respiration se fait bien. En bas c'est-à-dire à sa surface libre, la tumeur offre un sillon longitudinal qui la divise en deux lobes latéraux, comme si primitivement développée sous le raphé médian elle eût rencontré plus de résistance sur cette ligne que sur les côtés. Ces deux lobes sont aplatis sur leur base et ont des bords arrondis et légèrement bosselés. Pour la forme et pour le volume, la tumeur a l'aspect d'un gros œuf aplati contre la voûte palatine, la pointe tournée en avant.

Sauf quelques grosses veines qui font relief à la surface, sa couleur tranche peu sur celle de la bouche. Elle est ferme, sensiblement élastique et résiste au doigt à peu près comme un corps fibreux de l'utérus. Elle n'est et n'a jamais été le siège d'aucun battement, d'aucun élanement. Elle est indolente même à la pression, car il ne faudrait pas la considérer comme le point de départ de douleurs dentaires dont elle n'est que l'occasion et qui se manifestent d'une manière encore assez obscure aux molaires qu'elle a ébranlées ou déjetées. Enfin pour achever la description de cette tumeur, nous ajouterons qu'elle présente

en avant, dans le sillon interlobaire une ulcération superficielle de la longueur de la pulpe du doigt.

La mastication est entravée et s'exerce encore sur de la viande, mais péniblement ; la parole rauque, un peu gênée est cependant intelligible, elle rappelle celle d'une personne qui parle en mangeant, ou la bouche pleine, comme on dit. La respiration est intacte, même dans le sommeil qui est profond, mais très bruyant. Du reste, le malade se porte à merveille et c'est avec le peu de gêne et de douleur causé par la tumeur, ce qui l'avait jusqu'ici éloigné d'une opération souvent proposée.

Tel était l'état de M. Deschamps quand M. Vidal (de Cassis) l'a présenté à la Société de chirurgie le 10 janvier 1844.

Quelle était la nature de cette tumeur ? Était-ce une périostose ou un cancer ? Nous nous contenterons de poser la question sans la discuter : nous ajouterons seulement qu'elle est restée insoluble presque après comme avant l'examen anatomique de la tumeur.

Dirai-je que l'absence d'élançement et même de toute douleur et l'absence de ramollissement au bout de plus de douze années, que l'absence d'ulcération caractéristique et de la déformation des os, me semblèrent exclure l'idée de tissu encéphaloïde ? Quoiqu'il en soit, la Société de chirurgie se rangea unanimement à l'avis de M. Vidal ; il fallait opérer en grande majorité.

L'opération fut faite le 27 janvier 1844 de la manière suivante : le malade est assis en face du jour, la tête renversée et fixée contre la poitrine d'un aide, une autre personne abaisse la langue avec la plaque coudée destinée à cet usage. M. Vidal (de Cassis) attaque la tumeur du côté gauche, après en avoir saisi le bord avec une double éri-gne, il en détache la base avec le bistouri. Mais bientôt un flot de sang est en partie rejeté par la bouche et en partie tombe dans la gorge. M. Vidal quitte le bistouri et le remplace par ses doigts, il sépare la tumeur de la voûte palatine et substitue ainsi une sorte d'énucléation à une dissection ; au lieu d'augmenter, comme il aurait fait sous l'action du bistouri, l'écoulement du sang diminue, mais comme le liquide en se coagulant masquait le terrain, le malade se gargarisa deux fois avec de l'eau froide, et bientôt l'opération fut terminée. Comme sur le voile du palais M. Vidal (de Cassis) avait eu le soin de ne pas exercer avec les doigts de trop violentes tractions sur la racine de la tumeur, il en détacha un dernier tronçon avec le bistouri. Le malade se lava la bou-

che avec de l'eau froide, et l'on vit que le sang sortait en nappe de la surface de la plaie. Le chirurgien après s'être assuré à l'aide de la vue et du toucher qu'il ne restait plus rien de la tumeur arrêta le sang avec le cautère actuel. Cette cautérisation n'était pas seulement hémostatique, mais elle avait encore l'avantage d'achever la destruction des racines du mal, s'il avait pu en échapper. En ce qu'il avait d'inquiétant l'écoulement sanguin fut bientôt réprimé ; mais quoique les cautères fussent rougis à blanc, à mesure qu'on touchait un point le sang réparait par l'autre. Alors on coucha le malade et on lui fit tenir de la glace dans la bouche. Le sang s'arrêtait mais il recommençait à couler dès que l'opéré rejetait la glace et l'eau froide. En examinant soigneusement les surfaces traumatiques, M. Vidal s'aperçoit qu'il n'y a plus qu'un seul point qui donnait et l'application d'un seul bouton de feu en fait justice. Le repos et un silence absolu sont prescrits au malade qui ne devra faire usage que de quelques tasses de limonade froide.

La tumeur s'est considérablement réduite par le sang qu'elle a perdu. Son enveloppe fibro-muqueuse est assez résistante. Son tissu comme grenu, s'écrasant facilement sous le doigt, est dur mais cassant. Il ne ressemble à rien si ce n'est peut-être au tissu pulmonaire au premier degré de l'hépatisation. Il est criblé de vaisseaux et de filaments cellulaires entrecroisés en tous sens. Est-ce là une variété de cancer non encore décrite ? Ce ne serait pas le seul tissu cancéreux qu'il fut impossible de faire rentrer dans les espèces connues.

La pièce a été présentée à la Société de chirurgie et généralement regardée comme cancéreuse ; quelques membres cependant ont élevé des doutes sur sa nature.

Le malade revu 2 ans après l'opération, jouit d'une bonne santé ; nul signe de récurrence.

#### OBSERVATION XI.

*Adéno-sarcome du palais.* — TRÉLAT : leçon du 30 janvier 1889,  
rédigée par M. le Dr WALTHER.

Vous avez pu voir depuis quelques jours dans notre service une femme atteinte d'une volumineuse tumeur qui emplit presque complètement la cavité de la bouche et du pharynx et donne par les troubles fonctionnels qu'elle provoque, une physionomie toute spéciale et caractéristique à la malade.

Cette femme est âgée de 46 ans, de taille moyenne, maigre, la figure pâle, elle ne semble pas très vigoureuse, et cependant elle jouit d'une bonne santé habituelle. Elle a eu 7 enfants dont 4 sont encore vivants et bien portants. A part une fluxion de poitrine à l'âge de 18 ans, elle n'a jamais été atteinte d'aucune maladie sérieuse. Malgré le trouble mécanique apporté à la déglutition par la présence de la tumeur, les fonctions digestives sont restées absolument normales.

Il y a 18 ans que la malade a vu apparaître sur la partie gauche du voile du palais une petite tumeur qui avait environ le volume d'un pois ; cette tumeur était absolument indolente ; elle a assez rapidement atteint le volume d'une noisette, puis d'une noix. Alors la malade s'en préoccupa ; elle alla consulter à l'hôpital Saint-Louis où il fut porté le diagnostic de collection purulente. Un coup de bistouri ne donna issu qu'à du sang pur ; la tumeur persista et continua à grossir lentement et régulièrement et à s'étendre progressivement en avant et en arrière.

Depuis 11 mois environ, l'accroissement de volume a été beaucoup plus rapide et la respiration a commencé à être gênée.

A toutes les périodes de son évolution et même dans cette dernière année, la tumeur est restée absolument indolente. Actuellement voici ce que nous constatons. Lorsque la bouche est fermée, on croirait à première vue à une affection du plancher de la bouche. La région sus-hyoidienne est, en effet, très déformée, saillante, mais dès qu'on fait ouvrir la bouche, on voit qu'il n'y a qu'un refoulement du bas de la langue et du plancher de la bouche déprimés par la tumeur.

Celle-ci occupe toute la longueur de la voûte et du voile du palais ; elle siège surtout à gauche ; de ce côté elle atteint le bord alvéolaire ; en avant et à droite elle n'atteint pas ce bord et on aperçoit nettement une petite portion de la voûte palatine avec ses caractères ordinaires. En arrière, la tumeur descend vers l'isthme du gosier qu'elle obstrue en grande partie ; on ne voit pas son extrémité postérieure qui plonge dans le pharynx.

Toute la surface de la tumeur est bossuée, comme lobulée. Sur toute sa périphérie en avant et sur les côtés elle est limitée par un sillon très net ; ce n'est donc pas une tumeur d'origine osseuse développée aux dépens du squelette de la voûte.

Sa coloration est un peu variable : blanche en certains points, rosée en d'autres.

Aucune ulcération ne siège à sa surface.

Sa consistance est presque partout élastique, en certains points elle semble un peu molle.

En aucun point l'exploration, la pression du doigt ne réveillent de douleur.

On ne peut constater aucune mobilité de la masse sur le plan osseux de la voûte palatine ; ce caractère n'a du reste ici aucune valeur, car la muqueuse adhère instinctivement au squelette et les tumeurs développées dans son épaisseur sont aussi immobiles que celles qui prennent naissance dans le plan osseux.

Les fosses nasales sont absolument libres ; un stylet conduit sur le plancher aussi bien à droite qu'à gauche, glisse horizontalement jusqu'à la partie supérieure du pharynx qui est libre, elle aussi.

Des deux côtés les ganglions sous-maxillaires sont assez développés mais ne présentent pas les caractères d'un envahissement néoplasique.

Il va de soi qu'une tumeur d'un tel volume, emplissant, pour ainsi dire complètement la cavité buccale, appuyant sur la langue et la déprimant avec le plancher de la bouche, apporte un trouble considérable aux différentes fonctions de la respiration, d'articulation des sons, de mastication et de déglutition.

La respiration est relativement peu troublée ; il n'y a jamais eu d'accidents de suffocation ; la malade cependant respire toujours la bouche ouverte et ronfle bruyamment quand elle dort.

La parole est gênée, la voix angineuse, étouffée.

La déglutition est restée absolument libre jusqu'à l'année dernière ; aujourd'hui elle est encore facile pour les liquides ; les aliments solides ne peuvent être avalés qu'après une longue et soigneuse mastication ; encore passent-ils assez difficilement.

La mastication se fait régulièrement, mais le volume considérable de la tumeur ne permet d'introduire dans la bouche que des morceaux de petit volume.

La malade a beaucoup maigri depuis dix à onze mois et a perdu ses forces ; cependant il n'y a pas là cachexie véritable, et cet état d'épuisement tient uniquement à la difficulté et, par suite à l'insuffisance de l'alimentation.

La limitation exacte de la tumeur par un sillon qui la pédiculise pour ainsi dire, son développement dans le voile du palais qu'elle a complètement dédoublé, l'intégrité du plancher des fosses nasales sont au-

tant de caractères qui nous permettent d'affirmer que c'est un néoplasme développé dans la muqueuse palatine.

La lenteur de l'évolution, l'exacte limitation au début et une petite saillie arrondie sont assez caractéristiques de l'adénome du palais. Mais, depuis 1 an, les choses ont changé, l'accroissement a été rapide, nous trouvons aujourd'hui une masse de consistance inégale, ramollie en certains points ; nous n'avons plus affaire à de l'adénome, mais à un adéno-fibrome ou plutôt à un adéno-sarcome.

L'opération pratiquée immédiatement fut faite uniquement par la voie buccale sans incision libératrice de la joue.

Chloroformisation difficile à cause de la gêne de la respiration. La tumeur très friable, sans consistance, fut enlevée en grande partie par fragments avec la curette tranchante. La voûte palatine était perforée, usée sur une largeur de 2 centimètres environ. Après le curetage complet, cautérisation de toute la surface au thermo-cautère et bourrage de la cavité avec de la gaze iodoformée. La guérison fut régulière ; la malade revue un an après ne présentait aucune trace de récurrence et ne portait qu'une petite perforation de la voûte de 1 centimètre à peine.



### III

#### Observations d'épithéliomas primitifs de la voûte palatine.

##### OBSERVATION XII.

*Sur un cas d'épithéliome primitif de la voûte palatine, KRONACHER (de Munich). Revue allemande de chirurgie, 1889, p. 193.*

M. N. rentier de cette ville me fut envoyé au milieu d'avril 1886 par son médecin pour être traité d'une affection de la voûte palatine. Il était guéri d'un rhumatisme articulaire.

Au milieu de décembre 1885, le malade eut à la suite de violents maux de dents, un abcès à la voûte palatine vers le tiers antérieur de cette région. Cet abcès s'étant ouvert spontanément, il se forma un ulcère, qui, peu apparent, fut exposé au début à des excitations mécaniques multiples (le patient était un fort fumeur, portait un râtelier, etc.), et son mal s'aggrava de plus en plus.

Le traitement consista jusqu'alors en cautérisations, de plus à cause de l'aspect syphilitique de la plaie, on traita le malade par l'iodure de potassium, mais sans succès.

*Etat actuel*: Le malade est physiquement fort; il prétend cependant avoir un peu maigri. Il se plaint de ressentir des douleurs quand un corps étranger est au contact de la plaie, ce qui lui a fait diminuer son alimentation,

Le côté gauche était légèrement tuméfié. Au milieu du palais et à gauche on voyait un bord allongé, dur, au fond des granulations rouges pâles, très fermes, qui étaient le siège d'une sécrétion légèrement purulente et sans mauvaise odeur. On ne pouvait avec un stylet pénétrer ni dans les fosses nasales, ni dans l'antre d'Highmore.

Tout autour, coloration blanche de la muqueuse; pas d'engorgement ganglionnaire au cou.

Au bout de six semaines apparaissent en certains endroits des excrois-

sances de couleur blanchâtre et du volume d'un pois, elles sont détruites par le thermo-cautère et guérissent rapidement.

Au centre on voit les granulations, puis la cicatrice, et enfin de nouvelles ulcérations envahissent la muqueuse restée saine. Les bords, surtout en avant, se sont transformés en des bourrelets durs et épais. La sécrétion est plus abondante et l'ulcération plus étendue : elle a alors 3 centimètres de long sur 2 centimètres de large.

Le 24 juillet, 3 mois après la première intervention, excision de la partie ulcérée, enlèvement du périoste et raclage de l'os à la curette.

Au milieu de l'ulcération, l'os avait une coloration grisâtre et était prêt à se perforer sur une étendue de la grosseur d'une lentille. L'examen microscopique des parties malades montra qu'il s'agissait d'un épithélioma (formation épithéliale des plus variées).

Au commencement de février 1887, c'est-à-dire 6 mois plus tard, l'affection, après l'enlèvement d'un morceau d'os nécrosé, était presque guérie. Il en résulta un fistule aboutissant dans les fosses nasales, mais qui fut bouchée par un obturateur spécial.

Dans la suite il se fit de l'engorgement des ganglions sous-maxillaire du côté gauche, c'était une tuméfaction dure et de la grosseur d'un œuf, mais qui n'incommodait nullement le malade.

A côté de cela, il faut encore signaler certaines altérations de l'épithélium de la muqueuse, consistant en un changement de la coloration, qui devint blanchâtre, et en un bourgeonnement papillaire à sa surface. En même temps et sous la fistule se forma une tuméfaction qui après être restée stable a commencé à s'agrandir dans ces derniers temps.

Jusqu'à présent le malade se porte bien. — (L'affection avec un état relatif d'amélioration dure déjà depuis 3 ans).

REMARQUE. — Il est à noter au début de l'affection, la présence de plaques de psoriasis dans la bouche du malade.

#### OBSERVATION XIII

*Epithélioma ulcéré développé primitivement sur la voûte palatine,*

BRISSAUD. *Bull. de la Soc. anat. de Paris*, 1876, page 608.

Le malade, grand fumeur, âgé de 45 ans, n'avait jamais eu d'accidents syphilitiques, mais depuis une quinzaine d'années il avait présenté sur divers points de la cavité buccale des plaques de psoriasis, dont on retrouvait encore des traces évidentes à la face interne des joues. C'est

presque par hasard qu'il s'aperçut de l'existence d'une vaste ulcération sur la voûte palatine, à ce moment le voile du palais était recouvert d'une peau blanche assez épaisse. A son entrée à l'hôpital des Cliniques, il offrait une vaste masse ulcérée, bourgeonnant occupant toute la moitié droite de la voûte palatine et empiétant sur le côté gauche. Au centre et sur la ligne médiane, un trajet fistuleux conduisait jusque dans les fosses nasales, à travers la voûte osseuse perforée. Un ganglion du volume d'une grosse noisette existait à l'angle de la mâchoire.

Après la résection de la mâchoire supérieure faite par Broca, on reconnut que la tumeur était constituée par de l'épithélium tubulé. Autour de la perforation, il y avait de l'ostéite, sans aucun élément cancéreux ; la muqueuse des fosses nasales était seulement épaissie. C'était donc un épithélioma ulcéré survenu à la suite d'un psoriasis buccal.

#### OBSERVATION XIV.

*Carcinome de la voûte palatine survenu chez un homme de 44 ans. KRABEL, Archives de chirurgie clinique de Langenbeck, 1878, t. 23, p. 361.*

Henri Corell serrurier à Bacharach remarqua, deux mois avant son admission, qu'il portait une petite nodosité à la voûte palatine ; cette tumeur devenait de plus en plus grosse et saignait souvent. Il fut question de syphilis, mais on n'en eut pas de preuves. La tumeur siégeait au milieu de la voûte palatine, elle était grosse comme un thaler. Elle fut enlevée à la curette tranchante, les bords de l'os furent sectionnés ; le néoplasme avait perforé les os de la voûte. A l'examen microscopique on reconnut un carcinome. La guérison se fit bien.

Au bout d'un mois, le patient sortait, l'ulcération n'avait plus que la grosseur d'une pièce d'un mark. Le D<sup>r</sup> Baumeister fit au patient un obturateur qui se maintenait par sa propre élasticité, sans prendre appui contre les dents. Avec cette appareil le malade put manger et boire comme une personne bien portante.

Cependant les désavantages de l'obturateur se firent ressentir chez notre malade. En mai de cette année, une douleur se fit ressentir à la voûte palatine. Il se forma des bourrelets sur les bords de l'ouverture ; On pensa à une récurrence. Cependant l'obturateur ayant été enlevé les granulations disparurent et il resta une cicatrice lisse.

Jusqu'à présent il n'y a pas eu de récurrence.

OBSERVATION XV.

*Epithélioma tubulé de la voûte palatine. Ablation, guérison. PÉAN,*  
*Leçons de clinique chirurgicale, t. 8.*

Moussard (Auguste), 31 ans, jardinier, entre le 3 janvier 1888, salle Nélaton, n° 12 (Hôpital Saint-Louis).

Père et mère bien portants. Deux sœurs bien portantes, aucune maladie grave dans l'enfance, sauf quelques angines. Est d'une très bonne santé habituelle. Pas d'alcoolisme.

Il y a 4 ans le malade s'est aperçu qu'il avait au niveau de la voûte palatine du côté gauche une petite tumeur qui s'est abcédée et a donné lieu à un écoulement qui a duré 3 ou 4 jours. Cette tumeur, loin de disparaître, a augmenté peu à peu de volume, surtout depuis 1 an. Le malade n'a jamais souffert, mais il éprouve de la gêne, pour parler, depuis 1 an et commence à avoir un peu de difficulté pour manger.

*État actuel.* — On voit sur la voûte palatine du côté gauche et débordant la ligne médiane en arrière une tumeur ovoïde à grosse extrémité postérieure ressemblant à la moitié d'un œuf, coupé en deux suivant son grand axe et qu'on aurait appliqué sur la voûte palatine. La muqueuse qui recouvre la tumeur présente une couleur plus foncée qu'à l'état normal et çà et là quelques petits points blanchâtres qui paraissent dus à l'existence d'une tumeur cartilagineuse sous-muqueuse. Autour de ces points blanchâtres, on voit quelques vaisseaux dilatés et quelques bosselures peu apparentes à la surface de la tumeur. Au toucher, celle-ci est homogène, franchement solide dans toute son étendue, plus dure que les adénomes et que les sarcomes, moins dure que les ostéomes, moins élastique que les tumeurs cartilagineuses ; sa consistance se rapproche de celle des fibromes. Elle ne présente pas de bruit de parchemin et semble placée entre l'os et la muqueuse.

*OPÉRATION.* — 7 janvier 1888. Anesthésie. La bouche étant maintenue ouverte avec l'écarteur Mathieu, nous incisons sur le pourtour de la tumeur la fibro-muqueuse qui l'enveloppe et nous l'enlevons ensuite par dissection. Cela fait, avec la rugine, nous détachons la fibro-muqueuse jusque sur la voûte palatine et nous faisons rétracter avec des pinces. Il ne reste plus alors qu'à enlever la tumeur elle-même, ce qui devient facile en glissant au-dessous d'elle d'arrière en avant une spatule à bords tranchants. Puis, avec la même spatule, nous grattons la couche

profonde du périoste et la lame compacte de la voûte palatine et du bord alvéolaire qui était en rapport avec la tumeur afin de prévenir le plus possible la récurrence. Le sang qui s'écoule des artères palatines est aussitôt arrêté par la spongiopressure.

*Examen histologique.* — Epithélioma tubulé constitué par de petites cellules polyédriques. Le stroma est constitué par un tissu conjonctif muqueux. C'est donc un épithélioma myxomateux. La transparence de la tumeur à l'œil nu était due à l'abondance du tissu muqueux.

T. = 37° le soir.

Le 8. — T. M. = 38°. T. S. = 38° 6. On enlève les deux pinces laissées en place : l'hémorragie ne se reproduit pas.

Le 9. — T. M. = 38°. T. S. 38° 2. On fait matin et soir un lavage avec l'eau boriquée.

Le 12. — Le malade se lève et prend des aliments liquides. Les bords de la plaie, là où la muqueuse existe, ont un aspect de mauvaise nature : on y voit des bourgeons charnus volumineux, irréguliers. La température est normale.

Le 21. — La plaie au lieu de se cicatriser a pris le caractère de celles qui deviennent épithéliomateuses. Ses bords se sont épaissis, soulevés, renversés en dehors ; son fond est devenu promptement inégal et saignant, grisâtre.

*Anesthésie :* — Trois pinces languettes sont placées de façon à faire l'hémostasie préventive. Nous commençons par pratiquer une incision préliminaire sur le milieu de la lèvre supérieure jusqu'à la sous-cloison après avoir fait le pincement préventif des vaisseaux qui s'y rendent, puis de l'extrémité supérieure de cette première incision nous en faisons partir une seconde, qui divise horizontalement la base de la lèvre et contourne l'aile du nez, et nous détachons les parties molles de la joue jusqu'à la fosse canine. Cela fait, nous enlevons les deux premières molaires ainsi que la dent canine du côté malade et avec une rugine nous décollons la fibro-muqueuse qui recouvre la face interne du bord alvéolaire sans toucher à la muqueuse gingivale qui tapisse les gencives antérieures : celles-ci nous paraissent saines. Nous faisons rétracter la fibro-muqueuse de façon à enlever successivement avec de fortes pinces à mors tranchants toute la portion alvéolaire et la moitié gauche de la voûte palatine jusqu'au voile du palais dont la portion supérieure est elle-même excisée, sans que nous ayons eu besoin de léser la fibro-muqueuse qui double la voûte palatine au niveau du sinus

maxillaire. On laisse trois pinces à demeure et on réunit la lèvre à l'aide de crins de Florence.

*Examen histologique.* — Le tissu enlevé ne contient pas trace de l'ancienne tumeur. A la surface il existe un revêtement épithélial disposé sur plusieurs couches et dont les prolongements s'enfoncent dans le derme. Ce revêtement repose sur des papilles hypertrophiées. Peut-être serait-ce devenu à courte échéance le point de départ d'une nouvelle prolifération épithéliale.

Le 22. — Hier on a retiré, à trois heures de l'après-midi, l'éponge mise sur la plaie opératoire, pour faire la compression.

T. ce matin 37° 5, S = 39°. La nuit a été bonne ; le malade se plaint seulement de gêne produite par les pinces à pression qu'on enlève dans la matinée.

Le 23. — T. M. = 36°. T. S. = 38°. Lavages boriqués.

Le 28. — La température est normale. On enlève les crins de Florence. Le malade commence à bien manger, sauf le pain.

Le 31. — Il existe une perte de substance assez profonde, mais de bon aspect au niveau de la plaie opératoire ; elle siège presque en totalité à droite de la ligne médiane, empiète un peu à gauche. *Pas de ganglion sous-maxillaire.* — En mars, la perte de substance est en partie comblée par un pont muqueux qui se forme à ce niveau.

#### OBSERVATION XVI.

*Cancer de la voûte et du voile du palais.* STEPHEN PAGET: *Saint Bartholomew's hospital reports*, 1886. — M. SCHAW. *Pathol. Transactions*, VI.

Il s'agit d'une femme de 53 ans, malade depuis un an. Il existe une tumeur très adhérente à la fois au voile et à la voûte palatine et s'étendant au devant de l'amygdale droite. Elle est lisse, pâle, ulcérée sur la ligne médiane et en arrière. Sous l'angle de la mâchoire, il y a plusieurs ganglions engorgés, durs et mobiles.

*Etat général,* — grand amaigrissement ; ballonnement du ventre ; douleur dans le côté droit ; expectoration grisâtre ; la malade ne dort qu'assise. — Inopérable. — Mort par pleurésie.

Maladie nettement cancéreuse. On trouve des dépôts dans les poumons, la trachée et l'estomac.

OBSERVATION XVII.

*Epithéliome pavimenteux de la mâchoire supérieure.* Société Impérioroyale des médecins de Vienne. — *Bulletin médical* du 7 décembre 1892.

M. J. Schnitzler a présenté une femme d'une trentaine d'années, qui, depuis deux ans, offrait les symptômes d'une périostite habituelle de la mâchoire supérieure gauche. Malgré l'extraction des dents, les douleurs n'avaient pas cessé de s'accroître ; enfin, depuis quatre mois il s'était fait une perforation de la voûte palatine ; la perte de substance a actuellement les dimensions d'une pièce de quatre Kreuzers. Les bords de cet orifice sont indurés, tuméfiés ; il en est de même de la muqueuse de la voûte palatine et des gencives au voisinage. Par la perforation on voit un tissu inégal, bosselé, faire saillie. Un fragment de ce tissu, enlevé et examiné, a fait voir les éléments d'un cancer épithélial à cellules pavimenteuses.

Il s'agit donc d'un cancer qui a eu son point de départ dans la muqueuse de la voûte palatine et qui a perforé celle-ci.

Ce que ce cas a de particulièrement intéressant, c'est l'aspect de la joue du côté malade : au premier abord elle semble transformée en tissu de cicatrice. En réalité, il n'y a point de cicatrice, mais une sorte de rétraction brusque au fond de laquelle on ne sent pas d'os, mais un tissu mou. Il y a donc une perte de substance de l'os, masquée par un néoplasme et analogue à ce qui se voit parfois dans le squirrhe du sein.

M. KUNDRAT fait remarquer, à propos de ce cas, que la destruction d'un os avec affaissement consécutif des parties molles est fort rare au cours du développement d'un cancer épithélial.

Cet accident est bien plutôt caractéristique de l'endothélium malin et s'observe plus souvent pour les néoplasmes qui, provenant de la dure-mère, envahissent les os du crâne.

OBSERVATION XVIII.

Recueillie dans le service de M. le professeur LE FORT.

K. Pierre, 60 ans, journalier, entre 4 octobre 1892 à la Pitié, salle Michon, dans le service de M. le professeur Le Fort.

En mars de la même année, le malade s'est aperçu qu'il avait une petite ulcération sur la muqueuse palatine ; cette ulcération siégeait à gauche, en dedans et à un centimètre environ du bord de l'alvéole de la deuxième grosse molaire.

Il attribua son mal au mauvais état de ses dents et comme il en souffrait peu, il ne s'en inquiéta pas.

Il y a environ trois mois (en juin), l'ulcération se mit à s'étendre et le malade commença à ressentir des douleurs dans l'oreille gauche. A partir de ce moment il saliva abondamment. L'affection ne fit que progresser jusqu'au jour où il se décida à entrer à l'hôpital. A ce moment il présente une vaste ulcération occupant les 2/3 postérieurs de la voûte palatine du côté gauche, en arrière elle empiète sur la partie correspondante du voile du palais, mais elle s'arrête à droite sur le raphé median. Ses bords sont épais et indurés, toute la surface ulcérée est couverte de granulations rosées qui sont le siège d'une sécrétion un peu purulente. L'haleine est fétide. La lésion est sensible à la pression. Le malade se nourrit difficilement, il se plaint de maux de tête, de douleurs du côté de l'oreille et saliva abondamment. Au cou, il y a de l'engorgement ganglionnaire du côté gauche.

Néanmoins l'état général est bon.

Deux faits seulement sont à signaler dans les antécédents du malade : c'est un fort fumeur, et son père, nous dit-il, est mort à 60 ans d'une affection de la bouche.

On pense aussitôt à un épithéliome de la muqueuse palatine, mais comme le porteur a eu, il y a 40 ans un chancre à la verge qui lui a duré plusieurs semaines, on commence par lui donner le traitement spécifique, bien qu'il ait déclaré n'avoir jamais présenté aucune des manifestations de la syphilis.

Au bout de huit jours, nulle modification ne s'étant produite du côté de la lésion, on cessa le traitement.

Le 31 octobre, M. le docteur Lejars opéra le malade avec l'électro-cautère. Après l'opération, le néoplasme paraissait complètement détruit, et l'on sentait au toucher la voûte osseuse du palais lisse et intacte.

Quelques jours après l'opération, le malade souffrait moins, la plaie paraissait être de bonne nature.

Nous avons revu notre malade au commencement de décembre, l'affection avait récidivé et semblait être à peu près au même point qu'a-



vant l'opération. Quelques jours plus tard, le malade sur sa demande sortait de l'hôpital, avant qu'on ne soit intervenu de nouveau.

*Examen histologique.* — M. le docteur Caussade examina au microscope un fragment de la tumeur et reconnut qu'elle était constituée par un épithélioma lobulé perlé.

L'examen histologique ne portant que sur une parcelle surpercielle du néoplasme, c'est peut-être pour cette raison qu'on n'a pas trouvé traces des culs-de-sac glandulaires. Mais on y voit deux processus distincts : un nouveau greffé sur un ancien. A côté d'îlots de cellules rondes ou fusiformes, disposées en couches concentriques comme les tuniques d'un oignon, on trouve en d'autres endroits de l'épithélioma perlé à cellules mal colorées par le picro-carmin ; par places aussi, les éléments ont subi la dégénérescence colloïde.

#### OBSERVATION XIX.

(Recueillie dans le service de M. le professeur LE FORT).

C. Eugène, 56 ans, journalier, entre le 15 juillet 1892, à la Pitié dans le service de M. le professeur Le Fort.

Quatre ans avant que le malade entre pour la première fois à l'hôpital il s'était aperçu qu'il portait une petite ulcération à la partie moyenne de la voûte palatine. A cette ulcération avait succédé une tumeur plus développée à droite de la ligne médiane : elle était indolente et ne gênait le malade ni pour manger, ni pour parler.

La néoformation s'est accrue petit à petit et quand le malade entre à la Pitié, elle a atteint le volume d'une noix (1).

M. Lejars pratique l'ablation de la tumeur le 31 octobre 1891. C. reste 3 semaines à l'hôpital, et au bout de ce temps, il en sort guéri.

Mais la récurrence ne tarde pas à se faire, et la tumeur reparaît.

Le 15 juillet 1892, le malade vient réclamer une nouvelle intervention.

A ce moment on constate à la partie moyenne de la voûte palatine une tumeur de la grosseur d'une noix : en avant elle n'arrive pas jusqu'à l'arcade dentaire, le voile est intact en arrière. La néoformation est unie, dure, rouge, violacée par endroits, non douloureuse à la pres-

(1) Voir plus loin la planche due à M. Daleine.

sion. Elle présente quelques ulcérations au niveau de l'arcade dentaire.

Sous le maxillaire droit on constate la présence d'un gros ganglion complètement indolent.

Le malade se plaint de douleurs dans l'oreille droite et de surdité. Il est opéré par M. Lejars le 25 juillet.

Il est endormi.

Une incision antéro-postérieure fut menée sur la muqueuse au niveau de son grand axe, et avec le doigt, M. Lejars détacha la masse principale.

Le reste fut enlevé à la pince et aux ciseaux. On racla jusqu'à l'os avec la curette.

Il existait une énorme perte de substance de la voûte palatine osseuse, à travers laquelle on apercevait l'intérieur de la fosse nasale et les cornets. On laissera ainsi une large plaie profonde.

L'hémostase fut vite faite, par simple pression avec des tampons.

Après l'opération la température resta normale. La plaie bourgeonna peu à peu et la perte de substance se combla ; les bourgeons charnus semblaient de bonne nature ; la cicatrisation se fit sur les parties périphériques, mais il restait toujours au centre une petite surface granuleuse. De plus, l'ensemble paraissait surplomber un peu sur le reste de la voûte. On avait tout lieu de craindre une repullulation nouvelle ; M. Lejars songea à faire dans le tissu néoformé des injections de chlorure de zinc : mais le malade tint à sortir pour reprendre son travail.

Il revint uné fois, et il fut pratiqué dans la tumeur l'injection, avec la seringue de Pravaz, d'une solution au 1/10<sup>e</sup> de chlorure de zinc.

Ce malade présentait en outre, une fistule congénitale s'ouvrant au-dessus de la fourchette sternale, à gauche, et dans laquelle un stylet remontait très haut jusque près du bord supérieur du cartilage thyroïde ; elle finissait là en cul-de-sac, et il n'y avait d'ailleurs aucun phénomène pharyngien.

Le trajet laissait sourdre une quantité assez notable d'un liquide clair, analogue à de la salive. L'examen histologique en fut fait par M. le Dr Caussade : il y trouva des globules blancs, mais pas d'éléments épithéliaux. Le malade habitué depuis si longtemps à ce petit écoulement ne voulut se soumettre à aucune tentative d'électrolyse.

La tumeur de la voûte palatine fut examinée au microscope par M. le

Dr Caussade qui donna le diagnostic étiologique d'épithélioma tubulé.

Tout récemment la malade est venue trouver M. Lejars : la tumeur a récidivé et a pris un développement beaucoup plus considérable que celui qu'elle atteignait avant l'opération, à tel point qu'il n'est plus possible de l'opérer de nouveau.

### Conclusions

1° Il existe à la voûte palatine un groupe de productions caractérisées, au point de vue histologique par leur structure complexe, et au point de vue clinique, par leur évolution en deux temps.

Après être restées stationnaires pendant une durée plus ou moins longue, elles se développent rapidement et revêtent la forme maligne. Ces tumeurs sont analogues à celles qu'on a récemment décrites au sein et à la parotide sous le nom de *tumeurs mixtes*. Elles sont beaucoup plus rares à la voûte palatine qu'au voile du palais. Elles sont enkystées, et leur membrane d'enveloppe conjonctive protège longtemps les tissus voisins contre l'envahissement du néoplasme.

2° Les tumeurs du palais dur constituées par une hypertrophie glandulaire simple semblent être exceptionnelles : on trouve généralement des culs-de-sac glandulaires au sein d'une gangue de tissu fibreux, myxomateux, épithéliomateux ou sarcomateux, et quand la néoformation récidive après son ablation, elle se reproduit sous la forme du tissu morbide qui lui servait de support, les acini ont alors disparu.

3° Le sarcome paraît exister à l'état pur au palais ; mais il est le plus souvent le résultat de l'évolution sarcomateuse d'une tumeur mixte. Il est d'autant plus grave qu'il se rapproche davantage du type embryonnaire pur et que son organisation est moins élevée. Il se présente sous la forme enkystée.

4° L'épithélioma primitif s'observe sous deux formes à la voûte palatine : tumeur arrondie ou ulcération cancéreuse à bords indurés. C'est un épithélioma pavimenteux : la variété tubulée est la plus fréquente. Il se signale par sa marche rapide, sa tendance à détruire les os de la voûte et à envahir les sinus. Il s'accompagne presque toujours d'engorgement ganglionnaire et se propage rarement du côté du pharynx. Sa récurrence est fatale et survient à bref délai. Il peut produire des greffes cancéreuses dans les organes voisins.

5° Le pronostic est incertain lorsqu'il s'agit des tumeurs mixtes : elles peuvent rester stationnaires ou devenir rapidement malignes. On doit les enlever dès qu'il survient un changement notable dans leur marche.

Le pronostic de l'épithélioma est toujours très grave. Il est souvent inopérable et justifiable seulement d'un traitement palliatif.

---

Vu :

Le Doyen,

BROUARDEL.

Vu :

Le Président de la thèse,

LÉON LE FORT.

Vu et permis d'imprimer :

*Le Vice-Recteur de l'Académie de Paris,*

GRÉARD.

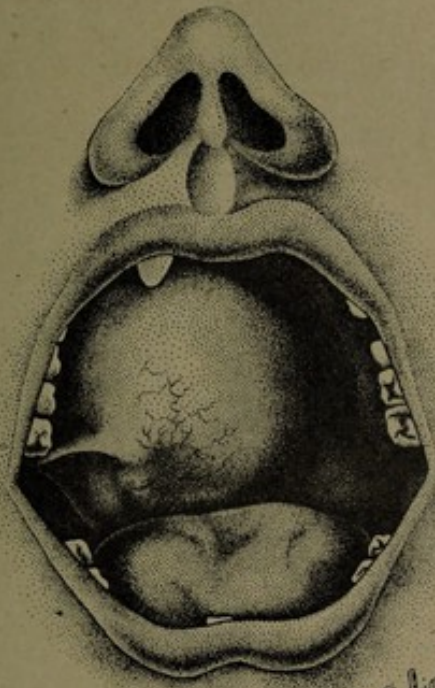
---

## INDEX BIBLIOGRAPHIQUE

---

- Botot.** — Sur un chancre de la voûte du palais. *Journal de méd. de Roux*, t. 36, 1771.
- Boyer.** — *Traité des maladies chirurgicales*. Paris, 1822.
- Warren.** — *Surgical observations on tumours, with cases and operations*. London, 1839.
- Blandin.** — Tumeur de la voûte palatine. *Gaz. des hôp.*, 1844, p. 290.
- Vidal.** — Cas rare de tumeur de la voûte palatine. *Annales de la chirurg. franç. et étrangère*, Paris, 1845.
- Parmentier.** — Essai sur les tumeurs de la région palatine. *Gaz. méd. de Paris*, 1856, p. 346.
- Royer.** — Mémoire sur les tumeurs de la région palatine constituées par l'hypertrophie des glandules salivaires. *Moniteur des hôpitaux*, Paris, 185.
- Fano.** — Thèse d'agrégation, 1857.
- Panas.** — *Bulletin de la soc. de chirurgie*. Mars 1867 et année 1870.
- Thaon.** — *Bull. de la soc. anat.*, 1872.
- Debove.** — *Bull. de la soc. anat.*, 1873.
- Coyne.** — *Gazette méd. de Paris*, 1874.
- Brissaud.** — Epithélioma de la voûte palatine. *Bull. de la soc. anat. de Paris*, 1876.
- Chr. Heath.** — Sarcoma of the hard palate. *The Lancet*, 1876.
- Krabbel.** — Ein Carcinom des Palatum durum. *Archiv. für klinische Chirurgie*, 1878. B. 23. S. 561.
- Gruget.** — Sarcome de la voûte palatine. *Bull. de la soc. anat. de Nantes*, 1880. Paris, 1881.
- Fonnegra.** — *Des épithéliomas glandulaires enkystés du voile du palais*. Thèse de Paris, 1883.
- Stephen Paget.** — Tumours of the palate. *St. Barthol. hosp. Rep.*, 1886, p.315.

- Treves.** — Melanotic sarcoma of the Hard palate. *Tr. path. soc.* London, 1887, p. 350.
- Kronacher.** — Zur Gasuistik des primären Epithelialcarcinoms des harten Gaumen. *Deutsche Zeitschrift für Chirurgie*, 1889. S. 193.
- Max Hoffmann.** — Eine Mischgeschwulst des harten Gaumen. *Archiv. für Klinische Chirurgie.* B. 38. S. 98.
- Ch. Monod.** — Tumeurs mixtes des glandes de la muqueuse buccale. *Bull. et mém. de la société de chirurgie*, 1890. Nouv. série, t. 46, p. 48.
- Trélat.** *Leçons de clinique chirurgicale*, t. 4, Paris.
- Péan.** — *Leçons de clinique chirurgicale*, t. 8. Paris, 1892.



Epithélioma primitif de la voûte palatine. — Opéré par M. Lejars. —  
Observation XIX.



