

**Beitrag zur Casuistik der Mischgeschwülste : Beschreibung eines seltenen Falles von Chondro-Myxo-Sarcom des Fusses ... / Otto Boeder.**

**Contributors**

Boeder, Otto 1867-  
Ernst-Moritz-Arndt-Universität Greifswald.

**Publication/Creation**

Greifswald : Julius Abel, 1893.

**Persistent URL**

<https://wellcomecollection.org/works/ghpkpufp>

**License and attribution**

This work has been identified as being free of known restrictions under copyright law, including all related and neighbouring rights and is being made available under the Creative Commons, Public Domain Mark.

You can copy, modify, distribute and perform the work, even for commercial purposes, without asking permission.



Wellcome Collection  
183 Euston Road  
London NW1 2BE UK  
T +44 (0)20 7611 8722  
E [library@wellcomecollection.org](mailto:library@wellcomecollection.org)  
<https://wellcomecollection.org>

9

Beitrag  
zur Casuistik der Mischgeschwülste.

Beschreibung eines seltenen Falles  
von Chondro-Myxo-Sarcom des Fusses.

Von


Otto Boeder.

Greifswald.

Druck von Julius Abel.

1893





**Beitrag**  
**zur Casuistik der Mischgeschwülste.**

---

Beschreibung eines seltenen Falles  
von **Chondro-Myxo-Sarcom** des Fusses.

---

**Inaugural - Dissertation**

zur

**Erlangung der Doctorwürde**

in der

**Medicin, Chirurgie und Geburtshülfe,**

welche

nebst beigefügten Thesen

mit Zustimmung der Hohen Medicinischen Facultät  
der Universität Greifswald

am

**Donnerstag, den 30. März 1893**

Nachmittags 1 Uhr

öffentlich verteidigen wird

**O t t o B o e d e r**

prakt. Arzt.

aus Stargard i. Pomm.

---

**Opponenten:**

Herr Dr. phil. Bruinier, Privatdocent a. d. Univ. Greifswald.

Herr Dr. med. Blobel, Assist. am hygien. Inst. zu Greifswald.


Herr cand. med. Koch.

---

**Greifswald.**

Druck von Julius Abel.

**1893.**



Digitized by the Internet Archive  
in 2018 with funding from  
Wellcome Library

<https://archive.org/details/b305888170>



Seinen teuren Eltern

in Liebe und Dankbarkeit

gewidmet

vom

**Verfasser.**

Seit Rudolph Virchow die Lehre von den Geschwülsten ausgebildet und namentlich das System derselben auf histiogenetischer Grundlage festgestellt hat, herrscht nur noch Meinungsverschiedenheit hinsichtlich der Entstehungsweise bei den heteroplastischen Geschwülsten. Während die einen Autoren sie durch einfache Metaplasie erklären wollen und annehmen, dass sich die einzelnen Arten der Bindesubstanzen unter einander vertreten können, wird von anderer Seite auf die embryonale Anlage besonderes Gewicht gelegt. Cohnheim hat vor allem diese letztere Anschauung aufgestellt und mit besonderer Energie und Beharrlichkeit vertreten. In seinem Lehrbuche über allgemeine Pathologie führt er aus: „Die Hauptsache ist und bleibt immer, dass es ein Fehler, eine Unregelmässigkeit der embryonalen Anlage ist, in der die eigentliche Ursache der späteren Geschwulst gesucht werden muss.“

Die Wahrheit dürfte auch hier wieder einmal in der Mitte liegen. Denn einmal können die einzelnen Arten der Bindesubstanzen in der That nach den bisherigen Forschungen in einander übergehen. So haben Fälle von Knorpelbildung, hervorgegangen aus gewucherten Endothelzellen v. Dembowski und Wartmann beschrieben (cf. Deutsche Zeitschrift für Chirurgie Bd. XXXII). Auch Virchow erklärt, dass die Neubildung von Knorpel auf heteroplastischem Wege entschieden vorkomme, und theoretisch sich dagegen nichts einwenden lasse.



Andererseits sprechen ebenso gewichtige Gründe für die Cohnheim'sche Theorie der embryonalen Anlage bez. der versprengten Keime, sodass auch diese Anschauung nunmehr fast allgemein geteilt wird. In Bezug hierauf äussert sich Klebs in seiner allgemeinen Pathologie folgendermassen: „Nachdem der Organismus eine bestimmte Höhe phylogenetischer Entwicklung und damit eine gewisse, wenn auch nicht absolute Stabilität erlangt hat, kommt gerade Knorpelbildung nur im Zusammenhange mit der embryonalen Anlage vor, und lässt sich das heterotoge Vorkommen desselben in den bei weitem zahlreichsten Fällen nur auf eine Keimverlagerung zurückführen.“

Für eine solche Aufnahme der Cohnheim'schen Theorie waren gewichtige Beweise nötig. Indessen liegen nach dieser Richtung auch mannigfache Forschungsergebnisse vor. Ein grosser Teil der Nierengeschwülste ist durch Grawitz hinsichtlich ihrer Entstehung auf abgesprengte Nebennierenkeime zurückgeführt worden, die zwischen die einzelnen Renculi hineingeraten sind. Die Knorpelgeschwülste der Parotis und glandula submaxillaris können mit Wahrscheinlichkeit als hervorgegangen aus den Resten der embryonalen Knorpel des I. und II. Kiemenganges angesehen werden. Ebenso hat man die Entwicklung von Enchondromen in den Testikeln in der Weise zu erklären gesucht, dass letztere fötale Knorpel aus den Urwirbeln bei ihrer Anlage in sich eingeschlossen haben. War auf diese Art die Möglichkeit der Entstehung von Knorpelgeschwülsten aus embryonalen Keimen näher gerückt, so versuchte man auch durch Experimente festzustellen, dass thatsächlich Knorpel, in ein anderes Gewebe eingefügt, der Fortentwicklung fähig ist. Zahn war der erste, welcher darüber Versuche angestellt hat, und dem es gelang, durch Knorpelimplantation künstliche Enchondrome zu erzeugen. Überdies stellte sich heraus, dass nicht



fertig gebildeter Knorpel in Wucherung übergehen könne, sondern dass diese Eigenschaft nur allein der fötale und pathologische Knorpel besitze. Diese überraschenden Ergebnisse hat Dr. Gerhard Leopold einer weiteren Prüfung unterzogen. Dabei ist er aber zu ganz demselben Resultat gekommen, indem auch er Enchondrome aus fötalem implantierten Knorpel sich entwickeln sah.

Hierdurch ist für die Cohnheim'sche Theorie ein gewichtiges Moment erbracht, und die Statthaftigkeit derselben erwiesen. Es kann demnach die erste Anlage einer Geschwulst auf den feinsten Unterschieden der elementaren Zusammensetzung eines Organes, speziell embryonale Keime beruhen. Leopold selbst fasst das Result seiner Forschungen dahin zusammen, dass Traumen wie Entzündungen, gesteigerte Blutzufuhr wie Schwächung des Organismus ohne eine präexistierende Anlage nicht im Stande sind, eine echte Geschwulst hervorzurufen. Diese erwähnten Factoren wirken nach ihm nur indirect, sie bilden nur die accidentellen Momente, welche für die Wachstumsbeförderung einer Geschwulst allerdings von grösster Bedeutung sind.

In dieser letzten Behauptung ist Leopold meiner Ansicht nach zu weit gegangen. Gleichwohl lässt sich nicht in Abrede stellen, dass auf diesem Gebiete vieles noch Sache der persönlichen Überzeugung ist, da absolut sichere Beweise fehlen und meistens nur mit Wahrscheinlichkeit gerechnet werden muss.

Wenn nun hiernach die Möglichkeit der Entstehung von Enchondromen aus versprengten bez. embryonalen Keimen nachgewiesen ist, so bleiben doch immer noch genug Fülle übrig, wo eine Erklärung nicht so handgreiflich ist, wo die Annahme einer Keimverlagerung zweifelhaft erscheint. Man hat hier z. B. chemische Vorgänge in den Drüsen für die Knorpelbildung verantwort-



lich machen wollen. Indessen ist ein einleuchtender Beweis nicht beizubringen, zumal hauptsächlich nur einzelne Drüsen von Enchondromen befallen werden, während in anderen wie in der Leber Knorpelgeschwülste noch nicht beobachtet worden sind. Zudem ist diese Hypothese unbrauchbar für die verschiedenen Enchondrome des subcutanen Bindegewebes, und entbehrt deshalb dieselbe von vorneherein jeder Wahrscheinlichkeit.

Für diese zweifelhaften Fälle bleibt es daher jedem einzelnen überlassen, sich für Metaplasie oder versprengte Keime zu entscheiden, je nachdem er ein grösserer Anhänger der Cohnheim'schen Theorie ist oder mehr den Lehren von den metaplastischen Processen in den Geweben zuneigt.

Was wir hier aber von den Enchondromen im allgemeinen ausgeführt haben, das trifft auch für die Mischgeschwülste zu. Denn Virchow sagt in seinem Werke „Über die krankhaften Geschwülste“, dass die meisten Enchondrome der Weichteile nicht reine Formen darstellen, sondern vielmehr in der Mehrzahl der Fälle gemischte oder Combinationsgeschwülste sind. Dieselbe Ansicht äussern fast alle Autoren, von denen wir hier nur wenige citieren wollen. In seinen *Recherches sur l'enchondrome* kommt Wartmann zu demselben Resultat. Nach ihm überwiegen die gemischten Formen bei den Knorpelgeschwülsten der Weichteile entschieden über die reinen Formen. Auch Dr. Graf spricht sich in seiner *Dissertatione enchondromate* darüber also aus: *Saepius quam alii tumores enchondroma combinationes inire videtur.*

Die verschiedenartige Zusammensetzung dieser Geschwülste lässt sich den oben erwähnten beiden Theorien entsprechend in zweifacher Weise erklären. So kann nach Cohnheim von histologischer Gleichartigkeit bei den sogenannten heterologen Gewächsen nicht die Rede sein,



weil ja die Keime derselben sozusagen verirrt sind, während nach den Anschauungen anderer Autoren die heteroplastischen Partieen einfach durch Metaplasie aus dem Bindegewebe hervorgegangen sind.

Nach dieser kurzen Ausführung über die heteroplastischen Geschwülste und die Cohnheim'sche Theorie von den versprengten Keimen im besonderen will ich in wenigen Worten noch auf die Statistik der Knorpelgeschwülste und zwar der gemischten Enchondrome hauptsächlich eingehen, indem ich in Hinsicht auf den später zu beschreibenden Fall die Geschwülste an den Füßen einer besonderen Berücksichtigung unterziehe.

Gurlt führt in seinem Aufsätze „Beiträge zur chirurgischen Statistik“ (cf. Langenbeck's Archiv für Chirurgie Bd. XXV) 136 Enchondrome auf. Davon entfallen 24 auf Fuss und Zehen, während die Parotis allein mit einer Frequenz von 33 an Häufigkeit voransteht. Die an und in den Knochen entstandenen Enchondrome sind bei weitem häufiger als die in den Weichteilen, und namentlich rechnet Gurlt alle Fussenchondrome zu denen, die vom Knochen ausgehen. Eine andere Tabelle veröffentlicht C. O. Weber in seinem Buche „über die Exostosen und Enchondrome.“ Er stellt 237 Enchondrome der Knochen 67 der Weichteile gegenüber. Unter den ersteren waren 10 Kombinationsgeschwülste, während unter den letzteren 28 derartige aufgezählt werden, von denen hinwiederum 11 mit Sarcom vergesellschaftet waren. Diese 67 Weichteilgeschwülste verteilen sich im einzelnen in der Weise, dass 53 auf drüsige Organe, wie Speichel-, Geschlechts- und Thränendrüsen entfallen und nur 14 auf das Unterhautzellgewebe. Indem wir späterhin auf diese letztere Gruppe noch zurückkommen werden, will ich hier nur noch einige weitere statistische Mitteilungen machen. Zunächst giebt Puppe in seiner *Dissertatio de enchondromate*



eine Statistik von Weichteilenchondromen, in der er 14 *enchondromata telae cellulosae subcutaneae* gegen ungefähr 60 der verschiedenen Drüsen erwähnt. Ersieht man demnach aus den bisherigen Daten, dass die Knochenenchondrome diejenigen der Weichteile bedeutend an Zahl überragen, so hat es doch nicht an Autoren gefehlt, die anderer Ansicht waren. Schuh nämlich behauptet in seinem Buche über die Erkenntnis der Pseudoplasmen, dass Knorpelgeschwülste sich ebenso häufig in den Weichteilen als in den Knochen bilden. Indessen schon wenige Jahre später ändert er sein Urteil, indem er in seiner Pathologie und Therapie der Pseudoplasmen gerade erklärt: „Enchondrome bilden sich häufiger in Knochen als in Weichteilen.“

Damit will ich jedoch das Gebiet der allgemeinen Statistik verlassen und auf die uns hier interessierenden Enchondrome und Mischgeschwülste des subcutanen Bindegewebes genauer eingehen. Fälle der ersteren Art sind immerhin in ziemlicher Häufigkeit und an den verschiedensten Regionen beschrieben worden, sodass es zu weit führen würde, sie alle einzeln aufzuzählen. Es mag genügen, hier nur die einzelnen Örtlichkeiten im allgemeinen anzugeben. An der Stirn, Nase, Lippe und Zunge, am Halse, Oberarm und in der Axelhöhle, ferner am Ober- und Unterschenkel sowie in der Kreuz- und Weichen- gegend sind solche Geschwülste von den verschiedensten Autoren zu allen Zeiten beobachtet und beschrieben worden. Namentlich hat C. O. Weber in seiner oben genannten Arbeit eine ganze Reihe davon zusammengestellt, und findet sich daselbst auch die nähere Litteraturangabe.

Erheblich seltener hingegen werden Kombinationsgeschwülste erwähnt. In seinem schon öfters citirten Geschwulstwerk zählt Virchow nur wenige Beispiele auf, was jedenfalls für die Seltenheit dieser Gattung spricht.



So hat Gluge eine Mischgeschwulst in dem Zellgewebe der oberen Halsgegend beobachtet, Denonvilliers einen gleichen kindskopfgrossen Tumor bei einer 61 Jahre alten Frau in der Tiefe der Weichteile des Oberschenkels unterhalb der Inguinalgegend beschrieben. Paget berichtet über eine Kombinationsgeschwulst unter dem Tensor vaginae femoris und über eine andere unter dem musculus gastrocnemius. Besonderes Interesse für den vorliegenden Fall bieten aber zwei von Stanley und Paget geschilderte Geschwülste durch ihren Sitz am Fusse. Allerdings kann Verfasser einen ausführlicheren Bericht über dieselben nicht geben, da die ihm zur Verfügung stehende Litteratur nähere Angaben nicht enthält. Ersterer hatte die betreffende Geschwulst in der Fusssohle eines 41jährigen Mannes beobachtet, während die andere von Paget erwähnte Geschwulst am Ballen der grossen Zehe lokalisiert war.

Hiermit ist aber auch die Zahl der dem Verfasser bekannt gewordenen Mischgeschwülste erschöpft, soweit dieselben wenigstens mit Sicherheit als solche zu bezeichnen sind und das Unterhautzellgewebe betreffen. Nicht unerwähnt mag bleiben, dass gerade die Durchsicht der neueren Litteratur, die dem Verfasser zu Gebote stand, nach dieser Richtung hin ganz negativ ausfiel, womit allerdings ein absolut bindendes Urteil wegen der zahlreichen Litteratur nicht abgegeben werden soll.

Die beiden zuletzt genannten Mischgeschwülste sind insofern von besonderer Bedeutung, als sie das Gegenstück bilden für den nunmehr zu beschreibenden Fall.

Am 16. Nov. vorigen Jahres wurde nämlich in die hiesige chirurgische Klinik eine ältere weibliche Person aufgenommen, behaftet mit einer Geschwulst zwischen den Zehen, die nach genauer Untersuchung als Chondro-Myxosarcom erkannt wurde. Die hierüber aufgenommene



Krankengeschichte soll im folgenden zunächst näher mitgeteilt werden.

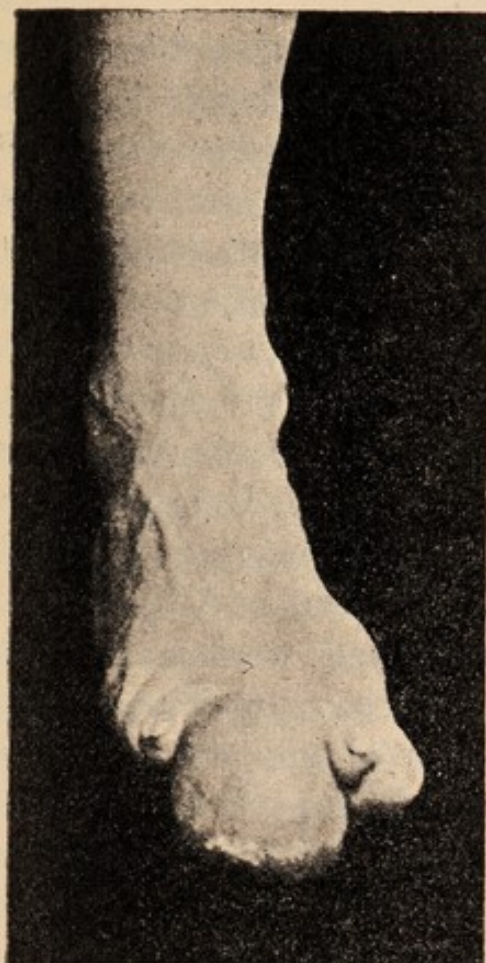
### Anamnese.

Patientin ist die 59 Jahre alte Bädnerfrau Henriette S. aus U. Selbige giebt bei der Untersuchung an, vor etwa 7 Jahren an der Plantarfläche der 2. Zehe des rechten Fusses einen etwa erbsengrossen Knoten bemerkt zu haben, der allmählich bis zu seiner jetzigen Ausdehnung gewachsen sei. Seit ungefähr 2 Jahren ist die Grösse der Geschwulst jedoch im ganzen dieselbe geblieben. Andere Beschwerden als die durch die Verunstaltung des Fusses und mechanische Verhältnisse bedingten Unannehmlichkeiten hat Patientin nicht, namentlich wird Schmerzhaftigkeit in irgend erheblicherem Grade in Abrede gestellt. Vor etwa drei Wochen ist aber auf der Plantarfläche dieser Geschwulst ein oberflächliches Geschwür entstanden, das allmählich bis zur nunmehrigen Grösse eines Fünfpfennigstückes zugenommen hat. Besondere Ursachen für die Entstehung dieser Neubildung weiss Patientin nicht anzugeben; desgleichen fehlen etwaige Angaben über Heredität.

### Status praesens.

Patientin ist eine im Verhältnis zu ihrem Alter kräftige mittelgrosse Person von gesundem Aussehen und normaler Figur. Zwischen II. und III. Zehe des rechten Fusses befindet sich, wie nachstehende Abbildung zeigt, eine Geschwulst von der Grösse eines Apfels und annähernd rundlicher Gestalt. Dieselbe sitzt mit ihrer einen Seite der I. und II. Phalange der II. Zehe anscheinend auf und nimmt im übrigen den Zwischenraum zwischen II. und III. Zehe ein. Dadurch werden die betreffenden Zehen stark auseinander gedrängt, so dass einerseits die grosse Zehe von der zweiten zum Teil überlagert wird, während andererseits die drei letzten Zehen stark nach auswärts





geneigt sind. Zwischen Tumor und II. Zehe konnte man nur noch im Bereiche der Endphalange eindringen, während dies an der Innenseite der dritte Zehe bis zum Köpfchen der Grundphalange möglich war. Was die Umgebung des Tumors anbetrifft, so ist die Haut über demselben in ihrer ganzen Ausdehnung glatt und dünn, und von normaler Farbe, sowie an einer Stelle der Plantarseite in der Grösse eines Fünfpfennigstückes geschwürig zerfallen. Mit der Geschwulst ist sie jedoch nicht verwachsen, da sie über derselben überall leicht verschieblich ist. Auch der Tumor im ganzen sitzt nicht

fest dem Knochen auf, sondern lässt sich mit geringer Mühe gegen seine Unterlage bewegen. Die Consistenz des Tumors ist eine derb elastische, teilweise knorpelharte, bei der Palpation entsteht in einigen Partien das Gefühl von Fluctuation. Die Bewegungen in den Interphalangeal- und Metatarsophalangealgelenken sämtlicher Zehen ist eine normale: auch sonst ist nirgends eine Difformität am rechten Fusse wahrzunehmen. In der rechten Kniekehle sind keine geschwollenen Drüsen abzutasten, dagegen finden sich solche in beiden Inguinalgegenden, wenn auch von geringer Grösse.

Im übrigen ist Patientin vollkommen gesund, und sind keine Abnormitäten festzustellen. Constitutionsanomalien liegen nicht vor.



### Diagnose.

Welcherlei Art der Tumor angehört, das könnte bei der Beschaffenheit und ungewöhnlichen Lage desselben einem gewissen Zweifel unterliegen. Indessen lässt sich nach der objectiven Untersuchung und aus der Anamnese doch soviel entnehmen, dass die Geschwulst relativ gutartig sein musste. Das Wohlbefinden der Patientin bei der immerhin schon längere Zeit bestehenden Krankheit spricht ebenso sehr dafür als der Umstand, dass die Neubildung im ganzen langsam gewachsen und auf ihren ursprünglichen Herd beschränkt geblieben ist. Auch Lymphdrüsenmetastasen sind nicht vorhanden, da die mässig geschwollenen Inguinaldrüsen wegen der gleichen Affection an beiden Seiten nicht hierzu gerechnet werden können. Endlich bleibt zu berücksichtigen, dass der Tumor vom Unterhautzellgewebe ausgegangen und mit der Nachbarschaft nicht in irgend erheblicher Weise verwachsen ist.

In Erwägung dieser Thatsachen und in weiterer Berücksichtigung des Umstandes, dass sich bei der manuellen Untersuchung des Tumors eine Verschiedenartigkeit in der Zusammensetzung ergab, wurde die Diagnose auf bindegewebige Mischgeschwulst gestellt, ohne dass im einzelnen die betreffenden Gewebe genau angegeben werden konnten.

### Prognose.

Schon im Vorausgehenden war die Erklärung abgegeben worden, dass die Geschwulst als relativ gutartig zu betrachten und dass allem Anscheine nach für die Patientin bisher noch keinerlei Gefahr erwachsen sei. Dieses Gutachten ist jedoch nur für den Augenblick berechnet und präjudiciert damit nichts für den späteren Verlauf. In dieser Hinsicht muss vielmehr bemerkt werden, dass die Möglichkeit ja sogar eine gewisse Wahrscheinlichkeit vorliegt, dass die Geschwulst mit der Zeit einen bösartigen Charakter annehmen wird, ganz abgesehen davon, dass



durch die oben genannte Wundfläche leicht eine Infektion mit nachfolgender Verjauchung des Tumors zu Stande kommen kann. Demgemäss werden diese Bedenken bei der einzuschlagenden Therapie vor allem Berücksichtigung finden müssen. Die Frage des etwaigen Recidivs muss nach Lage der Sache zur Zeit verneint werden, wenn anders eine totale Exstirpation der Geschwulst ausgeführt wird.

### **Therapie.**

Da eine medicamentöse Behandlung gegen derartige Neubildungen von vornherein ausgeschlossen ist, so kann die Entfernung der Geschwulst auf operativem Wege für die Therapie nur allein in Frage kommen. Diese ist um somehr zu empfehlen, als der Eingriff ein ganz geringfügiger ist, weil der Tumor allein den Angriffspunkt für die operative Behandlung darbietet. Denn eine Exstirpation secundär erkrankter Drüsen oder eine Amputation, welche die Prognose der Operation doch etwas trüben würden, sind im vorliegenden Falle unnötig. Da auch der Allgemeinzustand der Patientin nichts zu wünschen übrig lässt, so wird die Operation beschlossen. Demgemäss fällt auch eine besondere Behandlung des Geschwürs weg, die bei bestehendem Tumor kaum von andauerndem Erfolge gewesen sein dürfte.

### **Operation.**

Am 18. XII. wurde die Operation in Narkose und mit Anwendung der Blutleere vorgenommen. Nach gründlicher Desinfektion und unter Beobachtung der sonstigen bezüglichlichen chirurgischen Kautelen findet eine Umschneidung des Tumors an seiner Basis statt, durch welche für eine genügende Hautbedeckung des entstehenden Defectes gesorgt wird, während die Hauptmasse der Haut mit der Geschwulst entfernt wird. Nunmehr wird die Geschwulst präparatorisch exstirpiert, was mit Leichtigkeit gelingt, da irgend welche erheblichen Verwachsungen mit dem benach-



barten Gewebe nicht vorhanden sind. Nach Abnahme der Esmarch'schen Binde am Oberschenkel werden die spritzenden Gefässe unterbunden und darauf die Wunde nach gehöriger Reinigung durch Seidennähte geschlossen. Schliesslich wird ein mässiger Compressivverband angelegt.

26. XI. Wunde heilt reactionslos, Fieber hat nie bestanden.

1. XII. Herausnahme der Nähte, Verbandwechsel.

8. XII. Die Wunde ist bis auf eine kleine Hautnekrose geheilt. Die Zehen haben sich in ihre normale Stellung zurückbegeben.

16. XII. Patientin wird als geheilt entlassen, der Fuss hat die normale Gestalt wiedererhalten.

### **Befund des Tumors.**

In Bezug auf den exstirpirten Tumor ist noch folgendes auszusagen. Betrachten wir ihn zunächst makroskopisch, so stellt er sich als ein annähernd kugelförmiges Gebilde dar, welches an der Peripherie von einer festeren Kapsel umgeben ist. Von deutlich ausgesprochener Lappenbildung ist nichts zu bemerken, auch treten einzelne Höcker nicht hervor. Gewisse Partien desselben erweisen sich als aus härteren Massen bestehend und scheinen Knorpelgewebe zu sein, während andere Teile eine entschieden weichere elastische Consistenz zeigen. Auf der Schnittfläche sind verschiedene Farben zu unterscheiden; hellgrau-gelbliche Abschnitte wechseln mit blau-rötlichen ab. Rundliche graurötlich gefärbte Querschnitte mit centraler Öffnung lassen mit Wahrscheinlichkeit Blutgefässe vermuten. An anderen Stellen zeigt die diffuse Rötung leicht hämorrhagischen Charakter. Die peripheren Teile haben eine mehr faserige Beschaffenheit, auch erstrecken sich von dort einzelne Faserzüge gegen das Centrum hin, ohne jedoch hierbei eine bestimmte Anordnung erkennen zu lassen.

Bei der mikroskopischen Untersuchung, die im hiesi-



gen pathologischen Institute ausgeführt worden ist, sind von vornherein zwei Dinge auseinanderzuhalten, einmal die Prüfung des frischen, sodann die des gehärteten Objectes.

Was die erstere betrifft, so ist durch dieselbe schon die Diagnose auf Chondro-Myxo-Sarcom gestellt worden. Man hat an den frischen Präparaten deutlich die charakteristischen Knorpelzellen erkennen können, während andererseits auch an dem Vorhandensein von Sarcom- und Myxomgewebe bei den Untersuchern kein Zweifel obgelegen hat.

Gleichwohl waren zur Feststellung der genaueren Diagnose einzelne Teile des Tumors gehärtet worden. An den also vorbereiteten und gefärbten Präparaten konnten noch folgende Eigentümlichkeiten beobachtet werden. In der Hauptsache ergab der Befund ein Spindelzellensarkom, welches sich durch Zellenreichtum und besondere Grösse der einzelnen Zellen auszeichnete. Neben diesen Spindelzellen waren aber auch Riesenzellen in ausgedehntem Masse vorhanden. Desgleichen konnten zahlreiche Kernteilungsfiguren beobachtet werden. Einzelne Herde, welche hauptsächlich dadurch auffielen, dass sie Farbstoffe sehr wenig annahmen, waren fettiger und myxomatöser Degeneration verfallen. An der zellenärmeren Grenzschicht des Tumors hatte die Grundsubstanz den derben eigenartig lichtbrechenden Charakter des fibrösen Knorpelgewebes. Dagegen konnten Knorpelzellen als solche nicht wahrgenommen werden. Hierzu muss indessen bemerkt werden, dass durch einen unglücklichen Zufall der grösste Teil der eingelegten Stücke für die mikroskopische Untersuchung verloren ging und somit sehr leicht gerade die charakteristischen Knorpelpartien ebenfalls der Untersuchung entzogen wurden.

In den verschiedenen mikroskopischen Bildern fallen



ferner zahlreiche Hämorrhagien auf, die mit Sicherheit an der charakteristischen Gestalt der roten Blutkörperchen erkannt werden können.

Fassen wir schliesslich die mikroskopische Untersuchung sowohl des frischen wie des gehärteten Objectes zusammen, so kommen wir zu dem Resultat, dass der betreffende Tumor ein Chondro-Myxosarkom darstellt, was auch bei der makroskopischen Betrachtung als wahrscheinlich angenommen wurde.

### Epikrise.

Das Interessante am vorliegenden Falle ist vor allen Dingen, dass die Geschwulst von den Weichteilen ausgegangen ist. Denn nicht einmal ein Ursprung von Periost ist anzunehmen, da der Tumor mit demselben in keinerlei Verbindung gestanden haben soll. Eine genaue mikroskopische Untersuchung nach dieser Richtung hin hat deswegen auch nicht stattgefunden und dürfte auch kaum ein absolut sicheres Resultat geliefert haben.

Wenn nun auch die Entstehung eines Sarcoms oder Myxoms in dem Unterhautbindegewebe an und für sich keine Seltenheit darstellt, so sind doch zwischen und an den Zehen im ganzen recht wenige Fälle beschrieben worden. Auffallender jedoch ist das Vorkommen von Knorpelgewebe in dieser Geschwulst. Wie man diese Bildung hier erklären will, ob durch einfache Metaplasie des Bindegewebes oder aber ob man mit Cohnheim an versprengte Keime von der Zehenanlage her denken will, das wird meiner Meinung nach nicht zu entscheiden sein. Mir genügt es, hier den Fall als solchen zu verzeichnen, vielleicht dass von anderer Seite gleiche Fälle schon beobachtet sind oder späterhin noch zur Kenntniss gebracht werden.

Auch sonst wird in Bezug auf die spezielle Ätiologie der Neubildung ein bestimmtes Moment nicht beizubringen



sein, mag nun die Keimanlage schon vorher bestanden haben oder nicht. Die Anamnese ergibt jedenfalls keinen Anhaltspunkt, den man direct oder indirect für die Entwicklung der Geschwulst anzuführen vermag. Soviel kann indessen wohl behauptet werden, dass die Geschwulst durch lokale Ursachen allein bedingt ist. Nur bei multiplen Neoplasmen kann von einer Geschwulstdyskrasie gesprochen werden, wofern man überhaupt sich dieses unbestimmten Begriffes bedienen will.

Die Örtlichkeit des Tumors lässt hingegen mit einiger Wahrscheinlichkeit auf andere Ursachen schliessen. Gerade die Füße sind äusseren Schädlichkeiten in erheblicher Weise ausgesetzt, und nicht so selten sind Traumen als die directe Veranlassung zur Geschwulstbildung nachgewiesen worden. Freilich herrschen auf diesem Gebiete noch recht widersprechende Ansichten, sodass es fraglich erscheint, wie man dieselben in Übereinstimmung bringen will. Vielleicht kann in gewissem Grade diese Meinungsverschiedenheit beseitigt werden, wenn man nicht für die Tumoren des ganzen Körpers eine gleiche Ätiologie annimmt, sondern je nach dem Sitz der Geschwulst eine andere Ursache als vorherrschend anerkennt.

Dann lässt es sich erklären, wie Geschwülste an den Füßen von verschiedenen Autoren in ziemlicher Menge, solche in den Speicheldrüsen z. B. höchst selten mit Sicherheit auf Traumen zurückgeführt worden sind. H. Böhme erwähnt in seiner Dissertation zur Casuistik der Speicheldrüsen Geschwülste unter 400 derartigen Tumoren nur 7 Fälle, in denen ein Trauma nachweisbar war. Demgemäss glaubt er sich zu dem Ausspruch berechtigt, dass man von der Auffassung zurückgekommen sei, als ob durch ein Trauma eine besondere Disposition zur Geschwulstbildung geschaffen würde.

Solchen Ansichten gegenüber muss denn doch auf



die Häufigkeit von Geschwülsten am Fusse verwiesen werden, die ihren Ursprung einem Trauma verdanken. Im nachfolgenden sollen indessen nur zwei Fälle dieser Art näher erwähnt werden, die noch besonderes Interesse deswegen darbieten, weil sie gerade Knorpelgeschwülste sind. Scholz beschreibt in seiner Dissertation zwei Enchondrome, welche an der linken vierten Zehe ihren Sitz hatten und einem 32jährigen Manne angehörten, der von einem Pferde auf den Fuss getreten war. Dieser Insult wird als die unmittelbare Veranlassung für die Entstehung der Tumoren angegeben. Auch Cabot (*Traité de Chirurgie* Bd. VIII) führt ein Enchondrom bei einem jungen Mädchen auf einen Stoss zurück, den es am Fusse empfangen hatte. Die Geschwulst nahm ihren Ursprung vom Periost des V. Metatarsalknochens und war ein Chondrom mit teilweiser Ossification.

Möglich wäre es demnach, dass auch in unserem Falle irgend ein Trauma die Veranlassung zur Geschwulstbildung abgegeben hat, wenn auch Patientin selbst darüber nichts Bestimmtes aussagen kann. Hierbei kommt namentlich in Betracht, dass man bei weniger intelligenten Personen auf die Anamnese nur mit Vorbehalt zurückgreifen darf. Nach Lage der Sache bin ich geneigt anzunehmen, dass die Geschwulst ursprünglich rein knorpeliger Natur war, dann aber im Laufe der Zeit sarkomatös und myxomatös entartet ist. Besonders das langsame Wachstum und das Fehlen jeder festeren Verbindung mit der Haut möchte ich für diese Anschauung heranziehen.

Schliesslich ist in Betreff des Geschwürs, welches sich an der Plantarseite des Tumors vorfand, noch nachzutragen, dass selbiges nicht durch wucherndes Geschwulstgewebe zu Stande gekommen ist, das nachher in Zerfall geriet, sondern hier spielen rein mechanische Verhältnisse



mit. Wie beschrieben, war die Haut über dem Tumor stark gespannt und dünn. Unter diesen Umständen haben die steten Insulte, denen gerade die Plantarseite des Fusses ausgesetzt ist, dieses Geschwür als einfache Druckerscheinung hervorgebracht. Dies wird um so wahrscheinlicher, als ja Patientin einem Stande angehört, welcher auf äussere Annehmlichkeiten weniger Wert legt und legen kann.

Als statistisch interessant möchte ich noch hervorheben, dass die Geschwulst einer weiblichen Person angehört, womit eine andere Thatsache übereinstimmt, für welche vorläufig noch keine Erklärung gegeben werden kann. Beim weiblichen Geschlechte finden sich nämlich Enchondrome in den Weichteilen häufiger als beim männlichen Geschlechte, während das umgekehrte Verhältniss bei den Knochenenchondromen obwaltet. Ausserdem fällt das ziemlich hohe Alter der Patientin auf, da für gewöhnlich Enchondrome gerade im jugendlichen Alter vorkommen, was jedenfalls mit dem Knochenwachstum im Zusammenhange steht.

Damit wollen wir jedoch unsern Fall, der sicherlich in seiner Art zu den Seltenheiten gehört, verlassen und uns ein wenig in der Litteratur nach ähnlichen Tumoren umsehen. Wir haben zwar schon früher zugestehen müssen, über wirkliche Fälle von Mischgeschwulst am Fusse nicht berichten zu können. Die beiden einzigen hierher gehörigen Berichte von Stanley und Paget konnten nicht näher nachgelesen werden. Im ersteren Falle liegt jedenfalls ein Fehler in dem Litteraturverzeichnis vor, während im anderen die diesbezüglichen Werke nicht zur Verfügung standen. Wir müssen uns daher begnügen, einige zweifelhaft erscheinende Fälle hier anzureihen, ohne dieselben für unsere Zwecke voll und ganz in Anspruch zu nehmen.



Auch hier vermögen wir in Ermangelung grösserer Berichte nur kurze Angaben zu machen und verweisen im übrigen auf die verzeichneten Litteraturstellen.

### Fall I.

Dr. J. Eröss giebt in seinen Mittheilungen aus dem Pester armen Kinder Spitale (cf. Schmidt's Jahrbücher Bd. 198). eine Beschreibung von einem Sarcoma phalangis digiti tertii pedis sinistri, der wir nachfolgendes entnehmen. Bei einem 16 Monate alten Knaben war an der Dorsalseite der I Phalangs der III. Zehe eine erbsengrosse knorpelharte Geschwulst bemerkt worden. Selbige war scharf begrenzt und mit dem Knochen verwachsen. Bei der Exstirpation wurde ihr Ursprung vom Periost festgestellt. Die anatomische Untersuchung wies die Geschwulst als ein Spindelzellensarcom mit hyaliner Inter-cellularsubstanz nach. Vielleicht ist es nicht ausgeschlossen, dass auch Chondromgewebe am Aufbau der Geschwulst beteiligt war, zumal die Beschreibung die Knorpelhärte noch besonders hervorhebt.

### Fall II.

Des weiteren möchte ich hier eine Geschwulst erwähnen, über die Förster in Schmidt's Jahrbüchern nähere Mittheilungen macht. Es handelt sich um ein Fibroid, welches teilweise in seiner Structur an Faserknorpel erinnert. Dieses Fibroid war von der Grösse einer Faust und sass der Phalange einer Zehe auf. Auch hier wird auf die Aehnlichkeit in der Structur mit Faserknorpel aufmerksam gemacht. Solche Fälle können allerdings für die Diagnose grosse Schwierigkeiten bereiten. Makroskopisch haben derartige Fasergeschwülste die grösste Aehnlichkeit mit Enchondromen, scheinbar dieselbe Structur, ein mehr oder minder entwickeltes Fasergewebe, sodass



man sie nicht von einander trennen kann. Mikroskopisch hingegen zeigt die ähnliche Fasergeschwulst niemals Knorpelzellen, und darf man sie deshalb nicht mit den Enchondromen gleichstellen. Zu welcherlei Art nun im vorliegenden Falle der Tumor gehört, das muss unentschieden bleiben.

Noch möchte ich kurz über zwei Tumoren berichten, bei denen zwar noch weniger von Mischgeschwulst die Rede ist, die aber gleichwohl Interesse erregen, weil sie in den Weichteilen der Zehengegend entstanden sind.

Im Jahresbericht von 1887 der I. chirurgischen Klinik von Prof. Albert in Wien wird unter Nummer 839 ein Auszug aus der Krankengeschichte der 59 Jahre alten Therese H. gegeben. Selbige hatte seit 4 Jahren an der Beere ihrer linken grossen Zehe die Entwicklung einer Geschwulst bemerkt. Der objective Befund ergab an der Spitze dieser Zehe ein über Nuss grosses rundliches Neoplasma, das scheinbar unverschieblich der I. Phalange aufsass. Nach der Enucleation der Zehe konnte durch die mikroskopische Untersuchung festgestellt werden, dass es sich um ein alveoläres Sarkom handelte, welches von dem derben Fasciengewebe seinen Ausgang genommen hatte.

Der andere Fall wurde von Treves beobachtet, und findet sich ein kurzes Referat hierüber im British Medical Journal 1887 Bd. II. Hier war der betreffende Tumor ein Fibrom, das teilweise sich zu einem Spindelzellensarcom entwickelt hat. Seit 30 Jahren war der Tumor circumscripirt geblieben, und betrug der Umfang 9 Zoll.

Diese Beispiele mögen für unsere Zwecke genügen. Wenn dieselben auch unserem Falle nicht absolut gleichartig sind, so finden sich doch manche Berührungspunkte, welche die Beschreibung dieser Tumoren nicht als unnütz erscheinen lassen. Noch möchte ich auf die Abbildung



der Geschwulst aufmerksam machen, die zum besseren Verständniss der vorstehenden Auseinandersetzungen beigefügt ist.

Zum Schlusse erfülle ich die angenehme Pflicht, meinem hochverehrten Lehrer, Herrn Prof. Dr. Helferich, für die gütige Überlassung dieses Themas und die freundlichen Anleitungen meinen aufrichtigen Dank auszusprechen.






## Litteratur.

---

- Cohnheim, allgemeine Pathologie.  
Klebs, Lehrbuch der Pathologie.  
Pitha-Billroth, Handbuch der Chirurgie.  
Schmidt, Jahrbücher der gesamten Medicin.  
Schuh, die Erkenntnis der Pseudoplasmen.  
— Pathologie und Therapie der Pseudoplasmen.  
Virchow, die krankhaften Geschwülste.  
C. O. Weber, die Exostosen und Enchondrome.  
British Medicin-Journal.  
Centralblatt für Chirurgie.  
Deutsche Zeitschrift für Chirurgie.  
Traité de Chirurgie von Duplay und Reclus.  
Dissertationen von Böhme, Graf, Puppe.





## Lebenslauf.

Karl Otto Richard Boeder, Sohn des Königl. Eisenbahn-Telegraphisten Fr. Boeder, evangelischer Confession, wurde geboren am 9. Dezember 1867 zu Stargard i. Pom. Seine wissenschaftliche Vorbildung genoss er zunächst auf dem Real-Progymnasium seiner Vaterstadt, ging jedoch von Obersexta ab auf das Kgl. und Gröning'sche Gymnasium ebendasselbst über. Seit Johannis 1880 besuchte er sodann das Kgl. Gymnasium in Inowrazlaw, welches er Ostern 1888 mit dem Zeugnis der Reife verliess. Um sich dem Studium der Medicin zu widmen, bezog er die Universität Berlin, woselbst er Ostern 1890 das Tentamen physicum bestand. Michaelis 1891 verliess er sodann Berlin und studierte während der letzten beiden Semester in Greifswald. Zur Staatsprüfung bei der dortigen Prüfungscommission zugelassen, absolvierte er dieselbe in der Zeit vom 1. Dez. 1892 bis 11. März 1893. Schliesslich bestand er am 23. März d. J. das Examen rigorosum.

Während seiner Studienzeit hörte er die Vorlesungen Kurse und Kliniken folgender Herren Professoren und Docenten:

### In Berlin:

v. Bardeleben. Bernhardt. Du Bois-Reymond. Fritsch. Gerhardt.  
Gusserow. Hartmann. Hertwig. A. W. v. Hofmann. Krabbe. Liebreich.  
Litten. Nagel. v. Noorden. Preyer. F. E. Schulze. Sonnenburg.  
R. Virchow. Waldeyer.

### In Greifswald:

Arndt. Grawitz. Helferich. Hoffmann. Krabber. Löffler. Mosler.  
Peiper. Pernice. v. Preuschen. Schirmer. Schulz. Strübing.



## Thesen.

---

### I.

Mischgeschwülste sind wie maligne Tumoren zu behandeln.

### II.

Für die Beurteilung von Trinkwasser ist die chemische Untersuchung allein nicht massgebend.

### III.

In Schulen müsste ein propädeutischer Unterricht in der Hygiene eingerichtet werden.





