

Beitrag zur Statistik des Mammacarcinoms ... / vorgelegt von G. Dietrich.

Contributors

Dietrich, G.
Université de Strasbourg.

Publication/Creation

Leipzig : J.B. Hirschfeld, 1892.

Persistent URL

<https://wellcomecollection.org/works/ck8fx6m4>

License and attribution

This work has been identified as being free of known restrictions under copyright law, including all related and neighbouring rights and is being made available under the Creative Commons, Public Domain Mark.

You can copy, modify, distribute and perform the work, even for commercial purposes, without asking permission.



Wellcome Collection
183 Euston Road
London NW1 2BE UK
T +44 (0)20 7611 8722
E library@wellcomecollection.org
<https://wellcomecollection.org>

5.

BEITRAG ZUR STATISTIK

DES

MAMMACARCINOMS.

INAUGURAL-DISSERTATION

DER

MEDICINISCHEN FACULTÄT

DER

KAISER-WILHELMS-UNIVERSITÄT STRASSBURG

ZUR

ERLANGUNG DER DOCTORWÜRDE

VORGELEGT VON

G. DIETRICH

AUS ALTENACH IM OBER-ELSASS.

LEIPZIG,

DRUCK VON J. B. HIRSCHFELD.

1892.

Gedruckt mit Genehmigung der medicinischen Facultät der Universität
Strassburg.

Referent: Prof. Dr. Lücke.

Sonderabdruck aus der Deutschen Zeitschrift für Chirurgie.
XXXIII. Band.

MEINEN ELTERN

IN

LIEBE UND DANKBARKEIT

GEWIDMET.

THE UNIVERSITY OF CHICAGO

PHYSICS DEPARTMENT

CHICAGO, ILL.

Die Carcinomfrage ist in den letzten Jahrzehnten für die Chirurgen wiederholt der Gegenstand eifriger Discussionen geworden. Besonders hat man sich mit dem Brustkrebse eingehender beschäftigt, einmal wegen der relativen Häufigkeit seines Auftretens bei der Frau, dann wegen der Meinungsverschiedenheit, die in Bezug auf seine Heilbarkeit bei einigen Fachmännern noch herrscht. An verschiedenen Kliniken in Deutschland und im Auslande sind daher sehr umfangreiche statistische Arbeiten über das Mammacarcinom veröffentlicht worden, welche an der Hand eines grossen Materials das klinische Bild des Leidens seiner Aetiologie und Entwicklung nach entwerfen und die Erfolge, die man mit der radicalen Operation, d. h. der Amputatio mammae, mit der gleichzeitigen Ausräumung der Achselhöhle erzielt hat, feststellen. So lag es denn nahe, das Material der Strassburger chirurgischen Klinik in demselben Sinne statistisch zu verwerthen und nach dem Muster Winiwarter's, Oldecops's, Sprengel's u. s. w. zu behandeln. Es soll diese Arbeit zugleich eine gewisse Ergänzung bieten für die von Rapock vor 2 Jahren hier verfasste „Statistik der Geschwülste mit besonderer Berücksichtigung der Aetiologie derselben“.

Mein verehrter Lehrer Prof. Dr. Lücke hat mir zu diesem Zwecke die Krankengeschichten der Jahre 1881—1890 gütigst zur Verfügung gestellt. Es war eigentlich zuerst unsere Absicht, die 8 vorhergehenden Jahre behufs grössern Materials in den Rahmen der Betrachtung zu ziehen. Jedoch mussten wir davon Abstand nehmen, da im December 1880 bei der Uebersiedelung der chirurgischen Klinik aus den engen Räumen des alten Bürgerspitals in die neugebaute Klinik viele Krankengeschichten verloren gegangen waren und daher verschiedene nothwendig anzuführende Daten hätten in Wegfall kommen müssen. Nichtsdestoweniger haben wir an mehreren Stellen

unserer Statistik die 52 Fälle von Mammacarcinom aus den Jahren 1872—1880, die wir in dem „Bericht über die Thätigkeit der Strassburger chirurgischen Klinik während der Jahre 1872—1880“, von dem damaligen Assistenten Dr. Robert Schultze zusammengestellt, vorfanden, in den Kreis der Beobachtungen ziehen können.

Der Uebersicht halber haben wir am Schlusse der Arbeit die hauptsächlichsten Punkte aus den Krankenjournalen angeführt. Es liegt auf der Hand, dass dabei manche Lücke entstehen musste, da der eine Beobachter diesen Punkt, der andere jenen Punkt für richtiger hielt, den wichtigeren aufzuzeichnen, den minder wichtigen zu übergehen pflegte.

Die Erkundigung über das Schicksal der Patienten machte erhebliche Schwierigkeiten. Da die meisten aus kleineren Ortschaften in die Klinik gekommen waren, so konnten wir nur bei einer geringern Anzahl uns an praktische Aerzte wenden. Mehrere Male gelang es uns durch Commilitonen, die gerade die Ferien in den Wohnorten der Patienten zubrachten, den weiteren Verlauf des Leidens zu ermitteln. Die meisten Berichte verdanken wir der Güte der Pfarrer oder Bürgermeister des Wohnortes der Kranken. Die Fragen waren für letztere natürlich entsprechend leichter gestellt, so dass man auch ihre Antworten für ganz zuverlässig und gewissenhaft halten kann. Im genannten Zeitraum sind 110 Fälle von Mammacarcinom zur Beobachtung gekommen und zwar bei 107 weiblichen und bei 3 männlichen Individuen. Von diesen liefen 82 positive Antworten ein, 11 lauteten auf unbekannt, von 7 Anfragen erhielten wir keinen Bescheid, die übrigen 10 waren hier im Spital gestorben und zur Section gekommen.

An dieser Stelle möchte ich meinem hochverehrten Lehrer, Herrn Prof. Dr. Lücke, dem ich die Anregung zu dieser Arbeit verdanke, meinen aufrichtigen und bleibenden Dank aussprechen für die gütige Ueberlassung der Krankengeschichten, sowie für die Rathschläge, die er mir bei der Anfertigung der Arbeit bereitwilligst ertheilte. Ebenso sage ich dem Herrn Privatdocenten Dr. Fischer und dem Herrn Dr. Brodnitz für ihre freundliche Unterstützung meinen besten Dank.

Aetiologie.

Die Kenntniss der Aetiologie einer Krankheit ist für eine wirksame Therapie derselben fast unbedingt nothwendig. Bis auf den heutigen Tag aber ist es noch nicht gelungen, einen bestimmten und unanfechtbaren Grund für die Entstehung des Mammacarcinoms an-

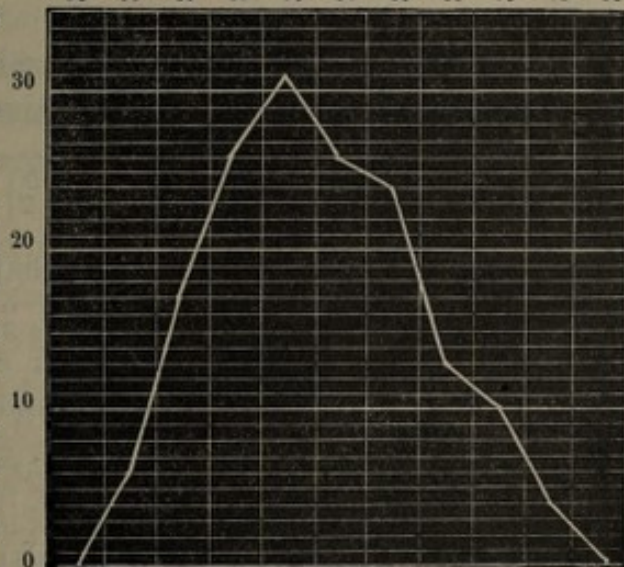
zuführen. Es fehlt nicht an allen möglichen Hypothesen, die eigentliche Ursache ist für uns noch immer in Dunkel gehüllt. Es haben sich im Laufe der Zeit sehr viel prädisponirende Momente für den Brustkrebs gerade durch die Statistiken geltend gemacht. Ein solches bietet das Alter. Bei den hier in Betracht kommenden 157 Patienten trat das Carcinom auf im Alter von:

			Winiwarter.	Henry.	Oldecop.	Eichel.	Patienten.
20—25	Jahren bei	0 = 0 %	1	2	0	0	
26—30	"	0 = 0 %	7	3	4	3	"
31—35	"	6 = 3,2 %	10	19	17	6	"
36—40	"	17 = 10,8 %	20	21	20	15	"
41—45	"	26 = 16,5 %	34	21	31	16	"
46—50	"	31 = 19,8 %	29	37	54	20	"
51—55	"	26 = 16,5 %	24	25	26	23	"
56—60	"	24 = 15,2 %	15	23	29	13	"
61—65	"	13 = 8,2 %	15	18	15	8	"
66—70	"	10 = 6,3 %	3	9	7	6	"
71—75	"	4 = 2,5 %	0	6	0	0	"
76—80	"	0 = 0,0 %	2		0	4	"
			157	170	183	204	114 Patienten.

Am besten dürfte uns das Verhältniss klar werden, wenn wir die Fälle nach der folgenden, von Winiwarter zuerst angegebenen Alterscurve ordnen.

Daraus geht hervor, dass die Häufigkeit des Brustkrebses bis zum 50. Lebensjahre sich steigert, um dann allmählich wieder auf Null herunterzusinken. Die Curve erreicht ihren Höhepunkt zwischen dem 46. und 50. Jahre. Vergleichen wir das Resultat anderer Autoren, so finden wir ein gleiches Verhältniss bei Henry und Oldecop, während bei Winiwarter der Höhepunkt 5 Jahre früher, bei Eichel 5 Jahre später fällt.

26 bis 30 31 bis 35 36 bis 40 41 bis 45 46 bis 50 51 bis 55 56 bis 60 61 bis 65 66 bis 70 71 bis 75 76 bis 80



Vor dem 34. Jahre haben wir keinen Fall von Carcinoma mammae finden können, ebenso nach dem 73. keinen mehr. Der Grund für die Häufigkeit nach dem 45. Jahre wird in dem Aufhören der Menses, die um diese Zeit herum fällt, gesucht, es fehlen jedoch die in dieser Beziehung beweisenden Ziffern. Auch wir konnten etwa nur in 5 Fällen sicher constatiren, dass mit dem Eintreten der Meno-

pause auch das Uebel seine Entstehung genommen hatte, in 14 Fällen war ein Zeitraum von 1—8 Jahre, ja einmal sogar 17 Jahre verflossen seit dem Klimakterium bis zum Beginne des Leidens. Der späte Eintritt der Regel, sowie die Unregelmässigkeit derselben wurde bei 15 Frauen angegeben. Diese Zahlen sind aber etwas zu niedrig, als dass man daraus sichere Schlüsse ziehen könnte; man hatte leider die Frage in Betreff der Menses nicht in allen Krankenjournalen notirt.

Ein weiterer Factor für die Disposition des Brustkrebses wird in der geschlechtlichen Function des Weibes in der Schwangerschaft und Lactation gesucht. Es ist namentlich Lücke, der in seiner Monatsschrift für Geburtskunde auf diesen Punkt aufmerksam gemacht hat, hier zu nennen. Von unseren 107 Frauen waren 75 verheirathet, 70 Proc., 14 ledig, 13,2 Proc., 17 Wittwen, 16,8 Proc. Ziehen wir andere Autoren zum Vergleiche heran, so kommen bei uns 86,8 Proc. Verheirathete auf 13,2 Proc. Ledige, bei Winiwarter 90 Proc. auf 10 Proc., bei Henry 87 auf 13 Proc. und bei Sprengel 84 Proc. auf 16 Proc. Wenn wir nun auch annehmen, dass es nach dem 30. Lebensjahre weniger ledige Frauen giebt, als verheirathete, so ist doch sehr leicht einzusehen, dass das Verhältniss der nach dem 30. Jahre Verheiratheten zu dem der Ledigen ein ganz anderes ist, als das der an Brustkrebs erkrankten Verheiratheten zu dem der Ledigen. Es sind offenbar die verheiratheten Frauen dem Brustkrebse zugänglicher als Ledige.

Fragen wir uns nach der Anzahl der Geburten, so lässt sich diese aus dem folgenden Schema deutlich ersehen.

Zahl der Geburten	0	1	2	3	4	5	6	7	8	9	10	11	12	13	14	15	Unbekannt
Zahl der Patienten	9	9	9	12	2	5	9	3	2	3	1	1	0	2	1	0	23

Von den bekannten Patienten hatten 19 Proc. mehr als 6 Kinder geboren, Winiwarter fand sogar 21 Proc. Jedenfalls kann man behaupten, dass bei der grösseren Anzahl von Geburten die Disposition eine verhältnissmässig grosse ist, da doch überhaupt die Zahl der Frauen, die über 6 Kinder gebären, eine relativ geringe ist.

Ihre Kinder haben von den 68 fruchtbaren Frauen gestillt:

Zahl der Stillungen	0	1	2	3	4	5	6	7	8	9	10	11	12	13	Unbekannt
Zahl der Patienten	19	6	5	10	2	3	6	3	3	3	0	1	0	3	4

Hier kommen wiederum 19 Proc. Patienten, die über 6 Kinder selbst gestillt haben. Auch die Zahl derer, die gar nicht gestillt haben, ist eine grosse, sie beträgt 28 Proc. Es scheint also doch die Hypothese Winiwarter's richtig zu sein, dass nämlich einerseits ein physiologisches Ausbleiben der secretorischen Thätigkeit, anderer-

seits eine übermässige Function der Mamma nicht ohne Einfluss ist für die Entstehung des Brustkrebses.

Wir wenden uns nun zu einem anderen ätiologischen Momente, der Mastitis. Sie war in 12 Fällen vorhergegangen und zwar 6 mal an der kranken Mamma allein, 5 mal an beiden Mammae und 1 mal an der gesunden Brustdrüse; die letztere Patientin musste dann das Kind mit der später erkrankten Brust stillen. Bei 4 Patienten entwickelte sich das Carcinom an der linken, bei 7 an der rechten Drüse. Es waren zwischen der Entstehung des Carcinoms und der Mastitis verflossen 3 Monate (2mal), 3 Jahre, 13 Jahre, 19 Jahre, 38 Jahre, in den anderen Fällen war die Zeit nicht zu eruiren. Fast alle Mastitiden gingen in Abscedirung über und hatten mehr oder weniger bindegewebige Narben hinterlassen. Wenn nun nach Virchow die Gefässe des Bindegewebes die Nahrung für die Krebszellen abgeben, so ist es sehr wahrscheinlich, dass durch einen kleinen Reiz dieser Narben, sei es durch Trauma, Schwangerschaft u. s. w., die bei der Vernarbung im Bindegewebe zurückgebliebenen Epithelzellen zur atypischen Wucherung angeregt werden und so das Carcinom zur Entwicklung gebracht wird.

Einen ganz ähnlichen Einfluss wie die Mastitis auf die Bildung des Brustkrebses wird wohl auch das Trauma haben. Vor Allem aber werden diejenigen Traumen für unsere Betrachtung einen Werth haben, welche von einem Blutextravasat begleitet waren, oder die nach der Resorption des Blutes einen Bindegewebsknoten hinterliessen. Wir konnten in 10 Fällen constatiren, dass ein Trauma infolge Stoss, Quetschung, Ritzung der erkrankten Brust dem Leiden vorangegangen war. Von einem wiederholten traumatischen Reize der Mamma war nirgends die Angabe gemacht worden.

Paget und andere Autoren machen darauf aufmerksam, dass das Carcinom auch infolge von Ekzem, Schrunden an der Mamma ausgehen könne. Wir können in dieser Beziehung nur 3 Fälle angeben.

Die Heredität ist besonders von englischen und französischen Aerzten als prädisponirendes Moment für Brustkrebs angeschuldigt worden. Bei den hiesigen Kranken war 6 mal die sichere Beobachtung gemacht worden, dass Krebs schon bei den Eltern oder Verwandten derselben bestanden hatte. Fall 74 ist besonders dadurch interessant, als der Vater der Patientin 4 Jahre vorher von Lücke wegen Carcinoma mammae operirt worden war. Bei Fall 42 war die Mutter an einem Mutterkrebs gestorben, bei Fall 7 und 51 war die Mutter schon an Mammacarcinom erkrankt. Bei Fall 106 war die Mutter wegen Lippenkrebs operirt worden, endlich war

bei Fall 36 eine Stiefschwester an Carcinoma ventriculi gestorben. Im Ganzen waren also 5,6 Proc. hereditär belastet; dasselbe Resultat hatten auch Winiwarter, Oldecop und Sprengel.

Den Einfluss, den endemische und tellurische Verhältnisse auf die Disposition zu Mammacarcinom haben sollen, übergeben wir, da das Material, das hier zur Beobachtung kam, uns doch nicht zu einem richtigen Schlusse bringen würde. Zum allergrössten Theil stammten die Patienten aus Elsass-Lothringen, die anderen aus dem Grossherzogthum Baden und aus der Pfalz.

Die Frage, welche Brust am häufigsten von dem Leiden befallen werde, ist von Oldecop dahin beantwortet worden, dass die rechte öfter an Carcinom erkrankte, als die linke. Er führt es auf die grössere Anzahl von Traumen und Mastitiden, denen die rechte Mamma ausgesetzt ist, zurück. Wir fanden bei 105 Fällen die rechte Brust ergriffen 53 mal, die linke 48 mal, in 2 Fällen bestand das Carcinom doppelseitig. Wir sind aber weit davon entfernt, aus dieser kleinen Differenz eine Prävalenz für die rechte Mamma statuiren zu wollen, zumal da andere Beobachter, wie Sprengel, Kaeser, Fink, Eichel, diesen Unterschied zu Gunsten der linken Mamma gefunden haben.

Was nun den eigentlichen Sitz des Carcinoms betrifft, so ist man sich bis jetzt in allen Statistiken darüber einig, dass der obere äussere Quadrant an Häufigkeit den anderen bedeutend überwiegt. Die Vertheilung auf die einzelnen Segmente der Brust ist folgende:

Sitz des Carcinoms	oben	oben aussen	oben innen	aussen	unten	unten aussen	unten innen	innen	central	ganze Brust	unbekannt
Zahl der Fälle	12	19	8	10	4	5	3	3	5	5	33

Ordnet man die einzelnen Fälle nach dem von Winiwarter angegebenen Schema, so findet man das Carcinom:

		Winiwarter	Oldecop
im oberen Quadranten	39 mal = 52,7 Proc.;	46,4 Proc.;	46,5 Proc.;
im unteren Quadranten	12 mal = 16,2 Proc.;	16,9 Proc.;	22,4 Proc.;
an anderen Orten	23 mal;		
im äusseren Quadranten	34 mal = 45,9 Proc.;	54,4 Proc.;	43,1 Proc.;
im inneren Quadranten	14 mal = 18,9 Proc.;	13,4 Proc.;	16,4 Proc.;
an anderen Orten	26 mal.		

Es springt uns sofort die relative Häufigkeit des Befallenseins des oberen und die des äusseren Quadranten in die Augen. Eine Erklärung für diese Thatsache, ob die von mehreren Autoren angenommene Prädisposition des oberen äusseren Theils der Brustdrüse für

Insulte, oder ob der von Schmidt in 75 Proc. seiner Patienten gefundene zapfenförmige, dreieckige Fortsatz im oberen äusseren Segmente daran schuld sei, möchten wir unentschieden lassen.

Die Ueberzeugung Lücke's, dass man die Einwirkung depressirender Gemüthsaffecte mit der Bildung eines Brustkrebses keineswegs in Zusammenhang bringen könne, hat sich nun vollends in allen Statistiken völlig bestätigt. Auch wir fanden in unseren Krankenjournalen niemals erwähnt, dass Kummer, Sorgen, Schreck u. s. f. dem Leiden vorhergegangen waren.

Pathologische Anatomie und klinischer Verlauf.

Es wurden die extirpirten Mammatumoren jedesmal im pathologischen Institute von Herrn Prof. Dr. v. Recklinghausen untersucht und der Befund der chirurgischen Klinik schriftlich übermittelt, so dass wohl kein Fehler bei der Diagnose des Brustkrebses hat stattfinden können. Leider waren nur noch in den allerwenigsten Fällen die mikroskopisch gestellten Diagnosen aufnotirt worden, so dass wir uns hier auf die Aufzählung der einzelnen Krebsarten, die zur Beobachtung gelangten, beschränken müssen. Am allerhäufigsten wurde die Brustdrüse von dem Faserkrebs, dem Scirrhus, weniger von der tubulären oder alveolären Form des Krebses befallen. Das Mammacarcinom tritt gewöhnlich auf in Form eines runden, in der Tiefe des Drüsengewebes sitzenden, linsengrossen, harten Knötchens, das sich auf der Unterlage sehr leicht verschieben lässt. Die Haut ist noch ganz normal und lässt sich leicht vom Knötchen abheben. Die Geschwulst wächst dann bis zu Erbsen- oder Taubeneigrösse an und bleibt dann stationär und auf längere Zeit symptomlos. Ganz plötzlich durch einen äusseren Insult veranlasst, oder auch spontan empfindet die Kranke sehr heftige, zeitweise auftretende, lancinirende Schmerzen in der Mamma selbst oder in der Umgebung derselben. Der Tumor wächst jetzt viel rascher und erreicht die Grösse von einem Hühnerei oder einer Mannesfaust. Die Gestalt ist meist eine runde oder ovale, die Oberfläche ist meist höckerig und oft nicht deutlich vom anderen Gewebe abzugrenzen. Je schneller das Wachstum des Knotens vor sich geht, um so intensiver sind gewöhnlich auch die Schmerzen, aber auch bei langsam sich entwickelnden Carcinomen fehlt der Schmerz nicht immer, so dass schon Winiwarter die Ansicht Schuh's, dass die Zerrung der Gewebe und die Verwachsung der Haut die Schmerzen verursache, zurückwies. Manche Knoten bleiben überhaupt spontan indolent und werden erst auf Druck schmerzhaft empfunden. Interessant ist auch die Angabe einiger

Patienten, dass die Schmerzen während der Periode grösser waren, und dass der Krebsknoten rapider wuchs, als sonst. Durch Verschleppung der Krebszellen oder Krebskeime auf dem Wege der Lymphbahnen und Venen wird die Umgebung der Mamma zuweilen, die Lymphdrüsen der Achselhöhle fast immer sehr früh ergriffen. Die Patienten klagen jetzt über Schmerzen in der Achselhöhle, die dann meist nach dem Arm oder nach dem Rücken hin ausstrahlen. Dies ist so der gewöhnliche Verlauf des Scirrhus. Erst wenn dann mehrere Knoten mit einander confluiren, oder wenn der Krebs schon eine solche Dimension erreicht hat, dass die Haut über ihm gespannt und verdünnt wird, oder wenn gar, wie es so häufig geschieht, Kataplasmen aufgelegt werden, fängt die Haut über dem Tumor an sich zu ulceriren. Aus dem Ulcus kommt eine blutig-seröse Flüssigkeit, die nach einer gewissen Zeit, besonders bei unreiner Behandlung, jauchig wird. Während nun die Verwachsung mit der Haut eine relativ frühzeitige ist, so tritt die Verlöthung mit dem Pectoralis major erst später ein. Dies rührt davon her, dass das Carcinom bei seiner Wucherung in die Tiefe auf der derben Fascie des Pectoralis major auf einen festen Widerstand stösst. Auch die Achseldrüsen, die Infra- und Supraclaviculardrüsen bieten gewissermassen ein Bollwerk gegen die Dissemination der Krebskeime in innere Organe. Das Weiterkriechen kann jedoch auch durch die genannten Drüsen auf die Dauer nicht verhindert werden. Es kommt zu Metastasen der inneren Organe, wie wir noch weiter unten sehen werden.

Folgendes Schema zeigt uns das Verhältniss des Brustkrebses zu der Haut und den Achseldrüsen. Das Carcinom hatte ergriffen:

	Achseldrüsen allein	weder Haut noch Achseldrüsen	Haut allein	Drüsen u. Haut
	13	4	20	58
	└──────────────────┘		└──────────────────┘	
	17		78	
Schmidt	12	5	10	84
	└──────────────────┘		└──────────────────┘	
	17		94	
Fink	31		125	

Bei 78 Patienten war die Haut in Mitleidenschaft gezogen und nur bei 17 verschont geblieben; bei 71 Frauen waren die Achseldrüsen infiltrirt, bei 24 noch intact. Der Tumor war 12mal mit dem M. pectoralis major verwachsen, er war in 18 Fällen an der Oberfläche ulcerirt.

Auf die Zeitangaben in Bezug des Beginnes der Verwachsung möchten wir nicht sehr viel Werth legen, da die Fehlerquellen in dieser Hinsicht doch zu gross wären, wenn man bedenkt, dass die

Patienten sich nicht mehr so genau erinnern konnten, ja es vielleicht sogar oft ganz übersehen hatten.

Was nun den Ernährungszustand und das Allgemeinbefinden der Kranken betrifft, als sie sich zur Operation stellten, so war es im Grossen und Ganzen als ein gutes zu bezeichnen; nur in den Fällen, wo schon längere Zeit Ulceration des Tumors bestanden hatte, oder wo man innere Metastasen diagnosticiren konnte, waren Abmagerung und die sonstigen Zeichen der Cachexia carcinomatosa eingetreten.

Therapie.

Es wurde in den Berichtsjahren in 98 Fällen die Amputatio mammae totius und zugleich die Ausräumung der Achselhöhle vorgenommen. Nur 2mal begnügte man sich, den Tumor ohne Eröffnung der Achselhöhle zu entfernen. Es handelte sich nämlich in Fall 2 um ein seit 3 Monaten aufgetretenes Mammacarcinom ohne weitere Complication, in Fall 9 um ein Mammacarcinom mit cystischen Erweichungen, keine Drüsen. Beide Frauen leben noch, eine 8, die andere 5 $\frac{1}{2}$ Jahre nach der Operation ohne Recidiv. Bei 5 Patienten musste die Erklärung inoperabel abgegeben werden. 2 Patienten waren vorher schon von anderen Aerzten operirt worden, bei der einen wird es sich primär um ein Adenom gehandelt haben, denn nach v. Recklinghausen lautete die Diagnose auf carcinomatös degenerirtes Mammaadenom; es ist das der Fall 102 in der Tabelle. Bei Fall 44 hat Prof. Boeckel hier die erste Operation ausgeführt. Einmal kam es überhaupt nur vor, dass sich die Kranke der Operation aus Furcht nicht hatte unterziehen wollen. Die Recidive, die nach der Operation eintraten, wurden bei 13 Patienten entfernt. Die Erkrankung der Mamma bestand bei der Aufnahme der Kranken

in den Jahren 1872—1880			in den Jahren 1880—1890		
seit	$\frac{1}{4}$ Jahr	0 mal	} 10 Proc.	10 mal	} 30 Proc.
=	$\frac{1}{2}$	= 4 =		18 =	
=	$\frac{3}{4}$	= 0 =	} 25,5 =	6 =	} 34,5 =
=	1	= 10 =		26 =	
=	1 $\frac{1}{2}$	= 5 =	} 64 =	8 =	} 35,5 =
=	2	= 8 =		9 =	
=	2 $\frac{1}{2}$	= 0 =		6 =	
=	3	= 5 =		5 =	
=	4	= 4 =		3 =	
=	5	= 0 =		1 =	
=	6	= 0 =		1 =	
=	8—10	= 3 =		0 =	
39 mal			93 mal.		

Es geht daraus hervor, dass die Patienten im Durchschnitt erst, nachdem das Leiden schon 17,2 Monate bestanden hatte, sich der Operation unterzogen, bei Schmidt finden wir 14,7 Monate. Während aber in den Jahren 1872—1880 bei 64 Proc. über ein Jahr verstrichen war, ehe sie operirt wurden, so hat sich die Sache in den letzten Decennien in der Weise für die Prognose günstiger gestaltet, als nur 35,5 Proc. mehr als ein Jahr bis zur Operation hatten vorübergehen lassen.

Was die Ursachen für die *Contraindication* der Operation in den 5 inoperablen Fällen anlangt, so genügt ein Blick auf die *Casuistik*, um diese klar zu legen. Man hatte nämlich zweimal Metastasen diagnosticirt und zwar bei Fall 106 im Rückenmark, bei Fall 107 in der Leber, bei Fall 105 handelte es sich um *Cancer lenticulatus* Schuh, die Umgebung der Mamma war mit Carcinomknoten durchsetzt, die *Infra-* und *Supraclavicular*drüsen waren infiltrirt, endlich bei Fall 110 waren beide Mammae ergriffen, bei der einen hatte das Carcinom die Haut und den *M. pectoralis major* in Mitleidenschaft gezogen, die Achseldrüsen waren vergrößert, in der Umgebung der Geschwulst waren disseminirte Knötchen fühlbar. Dass in so schweren Fällen von einem Erfolg durch einen operativen Eingriff keine Rede sein konnte, versteht sich von selbst. Die Beschwerden der Patienten wurden in symptomatischer Weise durch Morphiuminjectionen, wo Ulceration eingetreten war, mit Desinfectionsmitteln zu mildern gesucht. Einmal versuchte man durch Jodpinselungen die Geschwulst zu verkleinern, jedoch ohne Erfolg. Leider mussten die inoperablen Kranken sehr früh aus dem Spital entlassen werden, da die Räume für die anderen operirbaren Patienten so wie so schon überfüllt sind, so dass keine Section von nicht operirten Frauen vorliegt. Die *Amputatio mammae* wurde mit dem Messer ausgeführt. Nur einmal haben wir in der Schulzeschen Zusammenstellung erwähnt gefunden, das die Operation auf galvanokaustischem Wege gemacht worden war. Nach sorgfältigster Desinfection der ganzen vorderen und seitlichen Brustwand und der betreffenden Achselhöhle wurde ein elliptischer Schnitt geführt, der in einer Entfernung von mehreren Centimetern den Tumor umgrenzte. Von der Haut wurde überhaupt nur so viel zurückgelassen, um gerade die Wunde durch die Naht zum Verschlusse bringen zu können. Wo die Haut der Umgebung der Geschwulst ergriffen war, wurde auch diese in den Schnitt hineingezogen. Man hält sich da am besten 2 Finger breit von den erkrankten Partien entfernt, ohne Rücksicht auf den etwaig entstehenden Hautdefect, man ist dadurch eher vor einem *Localrecidiv* geschützt. Nun wurde die Mamma

von der Pectoralisfascie losgeschält und, falls der Muskel auch infiltrirt war, die Muskelsubstanz schichtweise abgetragen. Die mittlerweile gefassten Arterien wurden jetzt unterbunden. Nachdem das obere Ende des ursprünglichen Schnittes bis in die Achselhöhle längs des äusseren Randes des Pectoralis major verlängert worden, begann die Ausräumung der Achselhöhle. Man präparirte die Drüsen sammt Fett und Bindegewebe im Zusammenhange theils stumpf, theils mit Pincette und Scheere heraus, so dass die Gefässe frei lagen. In 2 Fällen musste man wegen Verwachsung die Vena axillaris doppelt unterbinden und excidiren. Meist begnügte man sich, wandständige Ligaturen zu machen, da wo einige kleinere Venen an ihrer Einmündungsstelle mit dem Tumor verwachsen waren. Einmal sogar konnte wegen vollständiger Verlöthung mit dem Carcinom die stückweise Excision der Vena axillaris, der Nervi axillaris und thoracicus, ferner des vom medialen Strang des Plexus brachialis zum Nervus medianus verlaufenden Astes nicht umgangen werden. Letzterer wurde übrigens wieder genäht. Abgesehen von einem geringen Oedem am Oberarm, das nach einigen Tagen sich zurückbildete, war keine Störung in der Heilung eingetreten. Nirgends fand man eine Störung in der Sensibilität oder Motilität nach der Operation. Nachdem man sich überzeugt hatte, dass alles Kranke, auch etwaige Infraclaviculardrüsen entfernt waren, wurde die Blutstillung vorgenommen und das ganze Operationsfeld gründlich mit 3 proc. Carbolsäure früher, jetzt mit 0,1 proc. Sublimatlösung mittelst Irrigators ausgespült. Die Wundränder wurden jetzt genäht und geschlossen, oder wenigstens durch Naht einander zu nähern gesucht. Die Wundbehandlung hat im Laufe der Zeit verschiedene Veränderungen erfahren müssen. Bis zum Jahre 1877 kam die offene Wundbehandlung in Anwendung, von da ab wurde der antiseptische Occlusivverband getübt. Als Verbandstoffe wurden zuerst Carbolgaze, später Salicylwatte und Thymolgaze gebraucht. Früher wurde die Wunde mit Gummiröhren oder auch mit decalcinirten Knochenröhrchen drainirt. Man brachte an der untersten Stelle der Wunde mit dem Neuber'schen Locheisen mehrere Löcher in der Haut an, durch welche die Drains dann eingeführt wurden. Diese Methode erwies sich aber als sehr unzweckmässig, einmal durchquetschte man die Hautvenen, was oft zu fast unstillbarer Blutung Veranlassung gab, dann konnte man die Antisepsis nicht so gut beherrschen. Lücke ersetzte denn auch seit mehreren Jahren die Drains durch Jodoformgazestreifen, die er vom unteren Wundwinkel nach der Achselhöhle zu einführte. Seit einem Jahre wurde auch die Jodoformgaze weggelassen, da die Verklebung der Haut

mit der Wunde dadurch etwas verzögert wurde. Es wird jetzt unmittelbar nach der Naht ein Compressivverband angelegt, der nach etwa 8 bis 10 Tagen, bei gestörtem Allgemeinbefinden oder gesteigerter Körpertemperatur entsprechend früher gewechselt wird. Nach Verlauf von 14 Tagen bis 3 Wochen konnten die Patienten in den letzten Jahren geheilt oder mit geringfügigen, gut granulirenden Wunden entlassen werden. Hervorheben möchten wir noch, dass bei grossen Hautdefecten 10 Tage nach der ersten Operation kleine Hautstückchen auf die Wunde transplantiert wurden, wodurch man einen viel schnelleren und günstigeren Heilungsverlauf erzielte. Die Recidive wurden theils mit dem Messer, theils mit dem Paquelin entfernt.

Ausgang.

Im Anschluss an die Operation sind in den Jahren 1872—1880 von 44 Patienten 9 gestorben, in den Jahren 1880—1890 von 104 Kranken 8, also 7,6 Proc. Die Todesursache wurde durch die Section festgestellt und vertheilt sich auf die einzelnen Fälle in folgender Weise:

Es starben				
im Jahre 1872—1880			im Jahre 1880—1890	
an Erysipelas	1		an croupöser Pneumonie	1
= Pyämie	3		= Erysipelas	3
= allgemeiner Carcinose	2		= Metastasen in cerebro	1
= Carcinosis pleurae	1		= Metastasen in Lunge und grosser Curvatur	1
= Lungenembolie	1		= Metastasen in Zwerchfell, Lunge und Pleura	1
= Pleuropneumonie	1		= Lungenembolie	1
= unbekannt	1		= allgemeiner Carcinose	1

Die beiden Fälle mit Pneumonia crouposa und Pleuropneumonie möchten wir hier gleich ausscheiden, da ihr letaler Ausgang in keinem Zusammenhange mit der Operation stand. Die Mortalitätsziffer hat im letzten Decennium Dank der vervollkommneten Lister'schen Wundbehandlung abgenommen. Früher erstreckte sich das Verhältniss auf 20 Proc., jetzt noch auf 7,6 Proc. im Anschluss an die Operation Gestorbene. Seit 9 Jahren hat sich überhaupt kein Fall mehr durch Erysipelas complicirt.

Von den 95 geheilt entlassenen Patienten konnte 80 mal auf brieflichem Wege das Schicksal ermittelt werden. Ende September vorigen Jahres waren 23 von ihnen noch am Leben, also 28,7 Proc., in den Berichtsjahren Schultze's von 34 noch 7, also 20 Proc.

Fragen wir uns nun, welche von diesen als definitiv geheilt

zu betrachten seien, so giebt uns der bekannte und bei der Mehrzahl der Chirurgen Anklang findende Satz Volkmann's darüber eine Erklärung, nämlich dass man, falls nach der Operation ein volles Jahr verflossen ist, ohne dass die sorgfältigste Untersuchung ein örtliches Recidiv, Drüsenschwellungen oder Symptome innerer Erkrankungen nachweisen kann, anfangen darf, zu hoffen, dass ein dauernder Erfolg erreicht werden wird, dass man aber nach 2 Jahren gewöhnlich, nach 3 fast ausnahmslos sicher ist. Stellen wir daher die noch lebenden Frauen nach der Dauer der Heilung und der Zeit, die bis zur Operation verflossen ist, in folgender Tabelle zusammen:

Nr.	Verflossen seit der Operation	Verflossen bis zur Operation	Nr.	Verflossen seit der Operation	Verflossen bis zur Operation
1.	10 Jahre 6 Mon.	3 Monate	13.	3 Jahre 3 Mon.	36 Monate
2.	7 = 10 =	3 =	14.	3 = 3 =	10 =
3.	7 = — =	14 =	15.	1 Jahr 9 =	24 =
4.	6 = 9 =	12 =	16.	1 = 6 =	36 =
5.	5 = 3 =	1/2 =	17.	1 = 1 =	3 =
6.	4 = 9 =	24 =	18.	1 = 3 =	12 =
7.	4 = 9 =	3 =	19.	1 = — =	36 =
8.	4 = — =	24 =	20.	1 = — =	4 =
9.	4 = 3 =	15 =	21.	1 = — =	6 =
10.	3 = 3 =	1/2 =	22.	— = 10 =	9 =
11.	2 = 2 =	3 =	23.	— = 10 =	24 =
12.	2 = 10 =	4 =			

In dem Jahre 1880 lebten nur noch 7 Patienten recidivfrei, und zwar seit 10 Monaten, 1 Jahr, 1 Jahr 1 Monat, 1 Jahr 3 Monaten, 2 Jahren 2 Monaten, 2 Jahren 9 Monaten, 2 Jahren 10 Monaten. Während also damals noch keine über 3 Jahre recidivfrei geblieben war, so finden wir jetzt schon 11 über 3 Jahre geheilte Frauen. Wir müssen nämlich den Fall 8 aus der Zahl der Geheilten streichen, da er seit 9 Monaten Metastasen im Uterus aufweist. Wenn wir nun nach Sprengel diejenige Gruppe von Patienten zu den Geheilten noch hinzunehmen, welche mehr als 3 Jahre nach der Operation an einer intercurrenten Krankheit gestorben sind, so fanden 2 Patienten 5 Jahre nach der Operation, die eine an Pericarditis, die andere an Lungenphthise ihren Tod. Es wären also im Ganzen 13 Patienten oder 16,2 Proc. als dauernd geheilt zu bezeichnen. Winiwarter fand 4,7 Proc., Henry 9 Proc., Oldecop 11,7 Proc., Sprengel 11 Proc., Hildebrand 22,5 Proc., Fink 16,7 Proc., Kaeser 7,5 Proc. und Eichel 30 Proc. Heilungen. Die Zahlen Eichel's weichen insofern bedeutend von denen der anderen Autoren ab, als er den Procentsatz der Geheilten für die überhaupt noch Lebenden und nicht für die geheilt Entlassenen genommen hat.

Schon oben haben wir Erwähnung gethan, dass 13 Recidivoperationen hier vorgenommen werden mussten. Im Ganzen war jedoch bei 45 Patienten Recidiv eingetreten, und zwar 28 mal im 1. Halbjahre nach der Operation, 9 mal im 2., 4 mal im 3., 1 mal im 4. Halbjahre. Spätrecidive, d. h. im 3. und 4. Jahre nach der Operation, wurden nur 3 mal constatirt. Zu wiederholten Malen ist ein zweites und drittes Recidiv aufgetreten; merkwürdig ist es, dass wiederholte Recidive sich immer früher einstellen, als das erste Mal. Was nun den Sitz des Recidivs anlangt, so müssen wir uns hier kurz fassen, da es uns bei der Mehrzahl der Fälle nicht gelungen war, in dieser Beziehung genaue Auskunft zu ermitteln. Insoweit man aber die Recidive, die in der Klinik wieder zur Beobachtung kamen, übersehen konnte, so bildete sich das Leiden fast ausschliesslich in der Brustnarbe oder in der Umgebung derselben wieder aus. Nur äusserst selten konnte ein neues Eintreten des Krebses in der Achselhöhle festgestellt werden.

Von fast allen Autoren wird die Angabe gemacht, dass die Metastasen durchschnittlich im 24. bis 25. Monate nach der Drüseninfection tödtlich verlaufen. Es fanden sich bei unseren Patienten die Metastasen in folgender Weise auf innere Organe oder das Knochen-system vertheilt:

in Leber	6 mal	im Gehirn	1 mal
= Lunge	3 =	= Oberarm	1 =
= Pleura	2 =	= Magen	1 =
= Zwerchfell	2 =	= Nebenniere	1 =
= Netz	2 =	= Milz	1 =
= Wirbelsäule	2 =	= Uterus	1 =
= Peritoneum	1 =		

Daraus ist leicht ersichtlich, dass die Leber und die Lunge relativ am häufigsten der Dissemination des Krebsgiftes anheimfallen. Eine Erklärung für diese Thatsache kann wohl darin gesucht werden, dass beide Organe sowohl der regionären Verbreitung unterliegen — von der erkrankten Mamma dringt die Infection direct durch den Lymphstrom in die Tiefe —, als auch auf dem Wege des Körperkreislaufes inficirt werden können. Sie sind übrigens am reichsten mit Venen und Capillaren durchzogen, so dass die Krebsembolie hier eine sehr leichte Ablagerungsstätte findet.

Da nun der Procentsatz der dauernd geheilten Patienten immerhin noch ein ziemlich niedriger ist, so ist von verschiedenen Seiten die Frage aufgeworfen worden, ob durch die Amputatio mammae und die Ausräumung der Achselhöhle vielleicht noch ein anderer Vortheil,

eine Verlängerung des Lebens der Kranken, erwachsen könne. Die Entscheidung dieser Frage hat man nach dem Vorgange Winiwarter's in der Weise zu bringen gesucht, dass man die Durchschnittszeit der nach der Operation Gestorbenen vom Datum des Entstehens ihres Leidens bis zum Tode mit der nämlichen Zeit der Nichtoperirten in Vergleich brachte. Von 53 Operirten finden wir in den Tabellen angegeben, dass sie durchschnittlich 31,2 Monate nach dem Beginn des Leidens gestorben sind, von den 6 Nichtoperirten starben 3 im Durchschnitt 24,3 Monate nach dem Ausbruche des Krebsknotens. Diese Differenz von 7 Monaten würde also zu Gunsten der operirten Patienten ausfallen. Wir würden ganz gewiss keinen Werth auf diese Zahlen gelegt haben, da die Reihe der beobachteten Nichtoperirten eine zu niedrige ist, um aus dieser allein Schlüsse ziehen zu können. Jedoch als wir andere Statistiken zum Vergleiche heranzogen, fanden wir keine erheblichen Abweichungen zwischen ihren Resultaten und den unserigen. Es fanden die

Durchschnittszeit bei Nichtoperirten	Durchschnittszeit bei Operirten
auf 32,9 Monate	39,3 Winiwarter
= 26,0 =	39,6 Henry
= 20,5 =	27,4 Fink
= (27?) =	34,7 Sprengel
= 22,6 =	38,1 Oldecop
= ? =	32,4 Schmidt
= 24 =	31,2 Lücke.

Aus alledem möchten wir festgestellt haben, dass die Lückeschen Sätze sich statistisch bewahrheitet haben; nämlich: „Wenn die Krebserkrankung, sich selber überlassen, als eine todtbringende zu betrachten ist, so ist sie doch ganz entschieden heilbar“. Ferner: „Die Prognose eines dem Chirurgen zugänglichen Krebses ist von 2 Momenten abhängig: 1. Die Krebse müssen so früh als möglich entfernt werden; 2. die Krebse müssen vollständig entfernt werden“.

Wir können also nur aufs Neue die Aerzte auffordern, in ihrem Wirkungskreise dahin zu arbeiten, dass jeder verdächtige Mammator so früh wie möglich zur Operation gelange, und ja nicht durch langwierige und unnütze Salbenbehandlung zum Verderben der Patienten die Zeit verpasst werde, bis die Prognose eine ungünstige, ja eine schlechte zu nennen ist.

NACHTRAG.

Mammacarcinom bei Männern.

Auf die 107 Fälle von Brustkrebs bei weiblichen Individuen kommen nur 3 Fälle bei Männern.

Fall 34 betrifft einen 69 Jahre alten Schneider, dessen Eltern an Phthise gestorben waren. Vor etwa 10 Jahren erhielt er einen Schlag mit einem Taschentuch, in dem ein Stein eingewickelt war, gegen die linke Brust. Es bildete sich ein wallnussgrosses Blutextravasat, das nach einiger Zeit resorbirt wurde und einen harten Knoten zurückliess. Vor etwa 2 Jahren fing er an spontan zu wachsen, und es bildeten sich vergrösserte Lymphdrüsen in der Achselhöhle. Der bei der Operation faustgrosse, mit der Haut verwachsene Tumor wird bis auf den M. pectoralis major abgetragen, die Achselhöhle ausgeräumt. 14 Tage nachher wird wegen des grossen Hautdefectes die Hauttransplantation vorgenommen. Die Heilung wird durch das Auftreten eines Erysipels, das die linke Thoraxhälfte und den linken Oberarm befällt, aufgehalten. Der Patient wird nach 2 $\frac{1}{2}$ Monaten geheilt entlassen. 2 Monate darauf entwickelt sich eine etwa hühnereigrosse Geschwulst in der Operationsnarbe; die Achseldrüsen sind intact. Das Recidiv wird von der Oberfläche der Rippen exstirpirt, wodurch ein handtellergrosser Hautdefect entsteht. Als die Heilung fast vollständig eingetreten war, wird er plötzlich von einem Erysipel befallen und stirbt am 7. Tage nach der Infection.

In Fall 45 handelt es sich um einen 62jährigen Rebmann, der einen Stoss gegen die linke Brust erhielt. Vor einem Jahre bildete sich an derselben Mamma eine entzündliche Geschwulst, die er mit Katalpasmen behandelte, und aus der sich Eiter entleerte. Seit 5 Monaten trat an derselben Stelle eine knotige Verhärtung auf. Bei der Untersuchung findet man einen wallnussgrossen, ulcerirten, verschieblichen Tumor in der Gegend der linken Brustwarze. Die Achseldrüsen sind ganz intact. Es wird die Entfernung des Tumors und die Ausräumung der Achselhöhle vorgenommen. Nach etwa 4 Wochen wird er geheilt entlassen und stirbt 2 $\frac{1}{2}$ Jahre nach der Operation an Lungenentzündung.

Bei Fall 109 kommt ein 39 Jahre alter Schaffner in Betracht. Patient lebt seit 8 Jahren in kinderloser Ehe. Keine Heredität in der Familie nachweisbar. Vor 2 Jahren entstand ein kleiner, schnell wachsender, nicht schmerzhafter Knoten in der linken Brust. Seit 4 Monaten vergrösserten sich Achsel- und Infraclaviculardrüsen, welche

schmerzhaft wurden. Vor 4 Wochen trat eine Ulceration an der Oberfläche des Tumors auf. Es wurde die typische Amputatio mammae und die Ausräumung der Achselhöhle und Infraclaviculargrube gemacht. Nach einem Monate wurde er in Heilung entlassen mit der Weisung, sich alle 4 Tage behufs Verbandwechsel zu stellen. Einige Monate nachher entwickelte sich ein Localrecidiv. Man fand bei der Untersuchung einen pflaumengrossen, beweglichen Tumor in der Gegend der alten Warze, ferner einen zweiten apfelgrossen, harten, beweglichen in der Höhe der 3. Rippe. Die Achselhöhle selbst war intact. Das Recidiv wird exstirpirt. Nach 3 Wochen wird der Patient ambulatorisch behandelt. Ueber sein weiteres Schicksal haben wir nichts in Erfahrung bringen können.

L i t e r a t u r.

1. Benno Schmidt, Die Geschwülste der Brustdrüse. Im Anschluss an eine Statistik aus der Klinik Czerny's. Beitr. z. klin. Chir. Bd. IV. Tübingen 1888.
2. Brünon, Généralisation du cancer dans le système osseux, survenant à la suite d'un cancer du sein opéré avec récidive un an après. Bull. soc. anat. Juin 1883. p. 282.
3. Camail, Traitement opératoire du carcinome du sein. Thèse de Montpellier 1886—1887.
4. Eichel, Ueber die in der von Bergmann'schen Klinik zu Berlin von Herbst 1882 bis Mai 1887 operirten primären Fälle von Brustkrebs. Diss. inaug. Berlin 1887.
5. Estlander, Etude clinique sur les tumeurs malignes du sein chez la femme. Traduit du suédois par M. le Dr. Thomas. Rev. mens. de méd. et de chir. 1880. p. 585 et 773.
6. Fink, Beitrag zu den Erfahrungen über die operative Behandlung des Mammacarcinoms. Zeitschrift für Heilkunde. 1888. Bd. IX. S. 453.
7. Heidenhein, Ueber die Ursachen der localen Krebsrecidive nach Amput. mammae. Archiv für klin. Chir. 1889. Bd. XXXIX. S. 97.
8. Henry, Statistische Mittheilungen über den Brustkrebs. Nach Beobachtungen aus der Breslauer chirurg. Klinik. Diss. inaug. Breslau 1879.
9. Hildebrand, Beitrag zur Statistik des Mammacarcinoms der Frau. Deutsche Zeitschrift für Chir. 1887. Bd. XXV. S. 337.
10. Kaeser, Etude clinique sur le cancer du sein. Thèse de Bâle. 1880.
11. Klinke, Metastase eines Scirrhus mammae im Gehirn. Dissert. inaug. Würzburg 1886.
12. Korteweg, Die operative Behandlung des Brustkrebses. Archiv f. klin. Chir. Bd. XXV. S. 767.
13. Küster, Zur Behandlung des Brustkrebses. Verhandlungen der Deutschen Gesellschaft für Chir. Bd. XXIX. S. 723.
14. Lücke, Die Lehre von den Geschwülsten in anatomischer und klinischer Beziehung. Pitha-Billroth's Handbuch der allg. und spec. Chir. Bd. II. Abth. 1.

15. Meyer, Ein Beitrag zur Lehre von der Heilbarkeit d. Krebskrankheit. Deutsche Zeitschrift für Chir. 1888. Bd. XXVIII. S. 169.
16. Oldecop, Statistische Zusammenstellung der in der Klinik des Herrn Prof. Esmarch zu Kiel in den Jahren 1850—1878 beobachteten Fälle von Mammacarcinom. Archiv für klin. Chir. 1879. Bd. XXIV. S. 536 u. 691.
17. Paget, Med. Times and Gaz. 1857. Med. Jahrbuch. Bd. XCVIII.
18. Piqué, Cancer opéré du sein. Généralisation. Gaz. méd. de Paris. 18. VII. 85.
19. Plicque, Etudes sur les guérisons durables obtenue par l'intervention chirurgicale dans les récidives des tumeurs malignes. Thèse de Paris 1888. No. 5.
20. Rapock, Beitrag zur Statistik der Geschwülste. Diss. inaug. Strassburg 1890.
21. Rieffel, De quelques points relatifs aux récidives et aux généralisations des cancers du sein chez la femme. Paris 1890.
22. Rotter, Bericht über die in der von Bergmann'schen Klinik zu Berlin 1882 bis 1887 primär operirten Fälle von Brustcarcinom. Münchener med. Wochenschrift 1887. Nr. 49 u. 50, und Centralblatt für Chir. 1888. Nr. 18.
23. Schmidt, Zur Statistik der Mammacarcinome und deren Heilung. Deutsche Zeitschrift für Chir. Bd. XXVI. S. 139.
24. Seidler, Ueber Carcinoma mammae. Diss. inaug. Greifswald 1888.
25. Sibley, Med. chirurg. Transact. 1859. Med. Jahrbuch. Bd. CVI.
26. Sprengel, Mittheilungen über die in den Jahren 1874—1878 auf der Volkmann'schen Klinik operativ behandelten 131 Fälle von Brustcarcinom. Archiv für klin. Chir. 1882. Bd. XXVII. S. 805.
27. v. Török und Wittelshöfer, Zur Statistik des Mammacarcinoms. Archiv für klin. Chir. Bd. XXV. S. 873.
28. Valude, Du traitement chirurgical des néoplasmes mammaires. Thèse de Paris 1885.
29. Verneuil, Des tumeurs mixtes de la mamelle à la fois bénignes et malignes avec engorgement ganglionnaire, et de leur pronostic. Gazette des hôpit. 1882. No. 85.
30. Volkmann, Beiträge zur Chirurgie. Leipzig 1875. S. 324.
31. Winiwarter, Beiträge zur Statistik der Carcinome, mit besonderer Rücksicht auf die dauernde Heilbarkeit durch operative Behandlung. Stuttgart 1878.

I. Operirte Kranke, die jetzt noch leben.

I. Magdalena Henk, 53 Jahre alt, aus Plobsheim. Verheirathet. Aufgenommen 13. Februar 1881. — Anamnestisches. Keine Heredität in der Familie. Hat Pneumonie durchgemacht. Vor 16 Jahren Mastitis puerp. rechts, eine Narbe blieb zurück. Vor 8 Monaten Eiterausfluss aus der linken Mamma, vor 3 Monaten bildete sich ein harter Tumor mit stechenden Schmerzen, die zeitweise auftreten. 6 mal geboren. Stillungen (?). — Status praesens. Linke Warze eingezogen. Auf Druck entleert sich aus der linken Mamma eine farblose Flüssigkeit, hühnereigrosser, beweglicher, auf Druck schmerzhafter Tumor in der linken Mamma. Schwellung der Achseldrüsen. Diagnose. Carcinoma mammae. sin. (Scirrhus). — Operation. Amp. mamm. und Ausräumung der Achselhöhle am 25. Febr. 1881. Heilungsverlauf. Die Wunde heilt per prim. intentionem. All-

gemeinbefinden befriedigend. Geheilt entlassen am 25. März 1881. Weiterer Verlauf. Ist vollständig gesund geblieben. Verflossen seit der Operation $10\frac{1}{2}$ Jahre, seit Beginn des Leidens $10\frac{3}{4}$ Jahre.

2. Catharina Sigrist, 38 Jahre alt, aus Sundhausen, Tagnerin. Aufgenommen 6. November 1883. — Anamnestisches. Hereditär nicht belastet. Hat Typhus und Icterus durchgemacht. Sie bemerkte seit 3 Monaten Schmerzen im rechten Arm und fühlte einen harten Knoten in der linken Brustdrüse. Geburten (?), Stillungen (?). — Status praesens. Faustgrosser, beweglicher, gelappter Tumor in der linken Mamma, auf Druck empfindlich, keine Drüsen zu fühlen. Diagnose. Carcinoma mamm. sin. — Operation. Amp. mamm. am 8. November 1883. Heilungsverlauf. Nach dem ersten Verbandwechsel ist keine Secretion mehr vorhanden. Geheilt entlassen am 21. November 1883. Weiterer Verlauf. Ist gesund geblieben und arbeitet recht rüstig. Verflossen seit der Operation $7\frac{3}{4}$ Jahre, seit Beginn des Leidens 8 Jahre.

3. Maria Sengler, 50 Jahre alt, aus Andlau. Verheirathet. Aufgenommen 9. Januar 1884. — Anamnestisches. Vater starb nach neunmonatlichem Magenleiden. Sie war als Kind oft kränklich. Vor 14 Monaten haselnussgrosser Knoten in der linken Mamma. 5 mal geboren, 5 Stillungen. — Status praesens. Im oberen Quadranten der linken Mamma ein harter, prominenter, wallnussgrosser Tumor, mit Haut verwachsen und ulcerirt. Keine Drüsen zu fühlen. Nephritis, Oedeme, Eiweiss im Urin. Diagnose. Carcinoma mamm. sin. (Medullarkrebs). — Operation. 15. Juli 1884. Amp. mamm., Ausräumung der Achselhöhle. Guter Wundverlauf. Geheilt entlassen am 31. August 1884. Weiterer Verlauf. Ist seit der Operation immer gesund geblieben. Verflossen seit der Operation 7 Jahre, seit Beginn des Leidens 9 Jahre.

4. Catharina Fender, 48 Jahre alt, aus Ohnheim. Verheirathet. Aufgenommen 5. December 1884. — Anamnestisches. Keine Heredität, Mastitis im 3. Wochenbett. Vor 1 Jahr entstand an derselben Mamma ein erbsengrosser Knoten oberhalb der rechten Mamilla, in letzter Zeit schmerzhaft. Im Sommer 1884 Schwellung der Axillardrüsen. 7 mal geboren, Stillungen (?). — Status praesens. Oben und aussen von der Warze eine hühnereigrosse harte Geschwulst. Haut nicht verwachsen. Drüsenpackete in der Achselhöhle. Ein Strang geht vom Tumor nach dem Manubrium sterni. Diagnose. Carcinoma mamm. dextr. — Operation. Amput. mammae, Ausräumung der Achselhöhle am 15. December 1884. Heilungsverlauf vom 25. Jan. 1885. Wunde heilt ziemlich schnell. Wird auf die psychiatrische Klinik verlegt. Weiterer Verlauf. Recidivfrei geblieben. Verflossen seit der Operation $6\frac{3}{4}$ Jahre, seit Beginn des Leidens $7\frac{3}{4}$ Jahre.

5. Julie Kössler, 45 Jahre alt, aus Wesserling. Ledig. Aufgenommen 4. Januar 1886. — Anamnestisches. Vater starb an Pneumonie. Mit 24 Jahren menstruiert. Vor 14 Tagen entwickelte sich ein kleiner Knoten in der rechten Mamma. Keine Geburt, keine Stillung. — Status praesens. Im äusseren Theil der Mamma am Rande des Pectoralis major ein wallnussgrosser Tumor, mit Haut verwachsen, beweglich. Keine Drüsen. Diagnose. Carcinoma mamm. dextr. — Operation. Amput.

mamm., Ausräumung der Achselhöhle am 11. Jan. 1886. Heilungsverlauf. Am 6. Februar 1886 Erysipel, Temperatur 39—40°. Antipyrin verordnet. 20. Febr. fieberfrei. 1. April 1886 geheilt entlassen. Weiterer Verlauf. 2 Monate nach der Operation stellt sich ein Recidiv ein, das mittelst Paquelin von einem Arzte entfernt wird. Seither gesund. Verflossen seit der Operation 5 $\frac{1}{4}$ Jahre, seit Beginn des Leidens 5 $\frac{3}{4}$ Jahre.

6. Hermine Chery, 58 Jahre alt, aus Chateau-Salins. Ledig. Aufgenommen 23. October 1886. — Anamnestisches. Patientin ist nervös, leidet oft an Magenbeschwerden. Sie erhielt vor 2 Jahren einen Stoss gegen die rechte Brust; nach 3 Monaten bildete sich ein Knötchen, bald darauf noch ein zweites nach der Achselhöhle zu gelegenes. Keine Geburt, keine Stillung. — Status praesens. Thalergrösse Ulceration, mit Borken bedeckt, oberhalb der Warze. Zwei nussgrosse Tumoren, Druck empfindlich, hart, mit Haut und Unterlage verwachsen. Keine Drüsen. Diagnose. Carcinoma mamm. dextr. — Operation. Amp. mamm., Ausräumung der Achselhöhle am 30. Oct. 1886. Heilungsverlauf. Der fünfmarkstückgrosse Hautdefect heilt unter Bildung guter Granulationen. Geheilt entlassen am 4. December 1886. Weiterer Verlauf. Recidivfrei geblieben. Ihre sonstigen Beschwerden dauern immer noch fort. Verflossen seit der Operation 4 $\frac{3}{4}$ Jahre, seit Beginn des Leidens 6 $\frac{3}{4}$ Jahre.

7. Therese Wittum, 43 Jahre alt, aus Kehl. Verheirathet. Aufgenommen 28. October 1886. — Anamnestisches. Mutter starb an Brustkrebs, Menses stets normal. Sie führt ihr Leiden auf das 3 Jahre lange Stillen ihres letzten Kindes zurück. Seit 3 Monaten Stechen in rechter Brust. Erbsengrosse Knoten in der Nähe der Achselhöhle. 6 mal geboren, 3 Stillungen. — Status praesens. Wenig Drüsensubstanz in der rechten Mamma. Im äusseren oberen Segment ein mobiler, haselnussgrosser Knoten. Haut intact. Drüsen unter dem Pect. major in der Achselhöhle. Diagnose. Carcinoma mammae. dextr. — Operation. Amp. mamm. und Ausräumung der Achselhöhle am 4. November 1886. Fieberloser und guter Wundverlauf. Geheilt entlassen am 30. Nov. 1886. Weiterer Verlauf. Ist gesund geblieben und hat ein gutes Aussehen. Verflossen seit der Operation 4 $\frac{3}{4}$ Jahre, seit Beginn des Leidens 5 Jahre.

8. Cäcilia Pabst, 56 Jahre alt, aus Osthausen. Wittwe. Aufgenommen 14. November 1886. — Anamnestisches. Keine Heredität. Vorher nie krank gewesen. Menopause seit 6 Jahren. Vor 2 Jahren bohnengrosser, zeitweise schmerzhafter Knoten in der linken Mamma. 2 mal geboren, 1 Stillung. — Status praesens. Innen und oben von der linken Mamilla, die eingezogen ist, harter, taubeneigrosser, mit Haut verwachsener, beweglicher Tumor. Die Achseldrüsen sind infiltrirt. Diagnose. Carcinoma mamm. sin. — Operation. Amp. mamm. und Ausräumung der Achselhöhle am 17. November 1886. Normaler Wundverlauf. Geheilt entlassen am 18. December 1886. Weiterer Verlauf. Gesund bis October 1890, seither Carcinoma uteri. Verflossen seit der Operation 4 $\frac{3}{4}$ Jahre, seit Beginn des Leidens 6 $\frac{3}{4}$ Jahre.

9. Julianne Riesacker, 60 Jahre alt, aus Geishausen. Wittwe. Aufgenommen 2. Juni 1887. — Anamnestisches. Keine Heredität. Hat Typhus, Gelenkrheumatismus und Augenleiden durchgemacht. Vor $\frac{5}{4}$ Jah-

ren kleinapfelgrosser Tumor, schmerzlos, seit letztem Winter rascheres Wachsthum. 4 mal geboren, 3 Stillungen. — Status praesens. Vergrösserung der rechten Mamma. Harte, mit Haut verwachsene, bewegliche Geschwulst in der rechten Mamma. Haut gespannt, dünn, geröthet über dem Tumor. Kleine Cysten lassen sich durchfühlen. Diagnose. Carcinoma mamm. dextr. — Operation. Amp. mamm. am 4. Juni 1887. Heilung per prim. int. 21. Juni 1887. Weiterer Verlauf. Der frühere Rheumatismus stellt sich immer wieder ein. Verflossen seit der Operation $4\frac{1}{4}$ Jahre, seit Beginn des Leidens $5\frac{1}{2}$ Jahre.

10. Josephine Hodopp, 61 Jahre alt, aus Achern. Ledig. Aufgenommen 11. Mai 1888. — Anamnestisches. Tuberculose in der Familie. Sie quetschte sich die linke Mamma zwischen der Thüre; keine Röthung oder Schwellung trat ein, sondern erst 8 Tage nachher empfand sie oben und aussen heftiges Stechen, vor 14 Tagen bemerkte sie einen Knoten an der gequetschten Stelle. 1 mal geboren, 1 Stillung. — Status praesens. Linke Mamma grösser als die rechte. Wallnussgrosser Tumor im oberen und äusseren Quadranten, hart, beweglich. Haut und Drüsen sind intact. Diagnose. Carcinoma mamm. sin. — Operation. Amp. mamm., Ausräumung der Achselhöhle am 15. Mai 1888. Guter Wundverlauf. Entlassen am 18. Juni in Heilung. Weiterer Verlauf. Ist gesund geblieben. Verflossen seit der Operation $3\frac{1}{4}$ Jahre, seit Beginn des Leidens $3\frac{1}{4}$ Jahre.

11. Barbara Gert, 51 Jahre alt, aus Greffern. Verheirathet. Erste Aufnahme am 29. November 1888, zweite Aufnahme am 25. Juni 1889. — Anamnestisches. Erblich nicht belastet. Vor 3 Monaten bemerkte sie einen langsam wachsenden, schmerzlosen Knoten in der linken Mamma. Geburten und Stillungen (?). — Status praesens. Aussens und oben apfelgrosser Tumor, beweglich, mit Haut verwachsen, kirschgrosse Drüsen in der Achselhöhle. Diagnose. Carcinoma mamm. sin. (grosszellig). Recidiv im Pect. maj., keine Drüsen. — Operation. Amp. mamm., Ausräumung der Achselhöhle am 1. December 1888. 26. Juni 1889 Excision des recidivirten Knötchens. Normaler Heilungsverlauf. 30. Dec. 1888 geheilt. Wunde heilt per prim. intent. 3. Juli 1889 geheilt entlassen. Weiterer Verlauf. Recidiv seit Ende Mai 1889. Ist vollständig gesund geblieben. Verflossen seit der Operation 2 Jahre und 2 Monate, seit Beginn des Leidens 3 Jahre.

12. Maria Fessler, 48 Jahre alt, aus Rufach. Verheirathet. Aufgenommen 1. December 1888. — Anamnestisches. Keine Erblichkeit in der Familie. 1871 Mastit. puerp. rechts, 1882 links. Vor 4 Monaten entstand ein Knoten in der rechten Mamma, der von der Oberfläche nach der Tiefe zu wuchs. 9 mal geboren, 9 Stillungen. — Stat. praesens. Taubeneigrosser Tumor in rechter Mamma, darüber ein harter Knoten, Haut intact; der Tumor ist verschiebbar, Drüsenpaket unter der Achselhöhle. Diagnose. Carcinoma mamm. dextr. — Operation. Amput. mamm., Ausräumung der Achselhöhle am 13. December 1888. Heilung per primam intentionem am 28. Dec. 1888. Weiterer Verlauf. Lebt recidivfrei und ist gesund. Verflossen seit der Operation 2 Jahre und 10 Monate, seit Beginn des Leidens 3 Jahre und 2 Monate.

13. Carolina Schwartz, 46 Jahre alt, aus Gertweiler. Verheirathet. Aufgenommen 6. Mai 1888. — Anamnestisches. Keine Heredität in der Familie. Mit 14 Jahren menstruiert. Vom 17. bis 23. Jahre blieb die Regel aus. Vor 6 Jahren hatte die Patientin ein Blutgeschwür in der linken Mamma (Abscess), das nach Incision heilte. Sommer 1885 Verhärtung der linken Brust. 3 mal geboren, Stillungen (?). — Stat. praes. (?) Diagnose. Carcinoma mammae sin. — Operation. 1) Januar 1886. Amp. mamm., Ausräumung der Achselhöhle. 2) Januar 1888. Excision des Narbenrecidivs. 3) 8. Mai 1888 zweite Recidivoperation. Heilungsverlauf. 2 Monate nach der ersten Recidivoperation stellt sich ein zweites Recidiv in der Narbe ein. Am 28. Mai 1888 wird Pat. auf Wunsch in Heilung entlassen. Weiterer Verlauf. Befindet sich seither ganz gesund. Verflossen seit der Operation $3\frac{1}{4}$ Jahre, seit Beginn des Leidens 6 Jahre.

14. Catharina Dubinger, 58 Jahre alt, aus Gross-Blittersdorf, Wittwe. Aufgenommen 6. Juni 1888. — Anamnestisches. Hereditär nicht belastet. Vor 6 Jahren Klimakterium. Vor 10 Monaten bemerkte sie eine erbsengrosse Geschwulst. 10 mal geboren, 7 Stillungen. — Stat. praesens. Lateral von der linken Warze ein eigrosser, harter, höckeriger Tumor. Haut darüber bläulich verfärbt, gespannt. Die Warze hängt durch einen Strang mit dem Tumor zusammen. Zwei Drüsen unter dem Pectoralis major zu fühlen. Diagnose. Carcinoma mamm. sin. — Operation. Amp. mamm., Ausräumung der Achselhöhle am 17. Juni 1888. Guter Heilungsverlauf. Am 20. Juli 1888 geheilt entlassen. Weiterer Verlauf. Ist gesund geblieben und hat an Körpergewicht zugenommen. Verflossen seit der Operation $3\frac{1}{4}$ Jahre, seit Beginn des Leidens 4 Jahre.

15. Catharina May, 59 Jahre alt, aus Wasselnheim. Verheirathet. Aufgenommen 8. Januar 1890. — Anamnestisches. Wurde regelmässig menstruiert, seit 7 Jahren Menopause. Vor 2 Jahren entstand in der linken Brust ein harter Knoten, den sie auf Stoss zurückführt. 2 mal geboren, 2 Stillungen. — Status praesens. Im oberen äusseren Segment ein hühnereigrosser, harter, beweglicher, mit Haut verwachsener Tumor. Keine Achseldrüsen. Diagnose. Carcinoma mamm. sin. — Operation. Amp. mamm., Ausräumung der Achselhöhle am 14. Januar 1890. Wunde heilt per prim. intentionem am 30. Jan. 1890. Weiterer Verlauf. Ist vollständig gesund geblieben. Verflossen seit der Operation $1\frac{3}{4}$ Jahre, seit Beginn des Leidens $3\frac{2}{3}$ Jahre.

16. Elisabeth Wimmer, 68 Jahre alt, aus Bitsch, Wittwe. Aufgenommen 13. März 1890. — Anamnestisches. Keine Heredität, vor 42 Jahren Mastitis puerp. links, vor 4 Jahren hühnereigrosse Geschwulst, seit 1 Jahr trat Ulceration der Geschwulst infolge Trauma ein. Geburten (?), Stillungen (?). — Status praesens. Verschieblicher Tumor im inneren unteren Quadranten von harter Consistenz, verschiebbar. Ulceration mit wallartigen Rändern. Achseldrüsen infiltrirt. Diagnose. Carcinoma mamm. sin. — Operation. Amput. mammae, Ausräumung der Achselhöhle am 17. März 1890. Plastik 3. April 1890. Guter Heilungsverlauf. Geheilt entlassen am 19. April 1890. Weiterer Verlauf. Befindet sich seit der Operation sehr wohl. Verflossen seit der Operation $1\frac{1}{2}$ Jahre, seit Beginn des Leidens $5\frac{1}{2}$ Jahre.

17. Catharina Meyer, 50 Jahre alt, aus Niederburbach. Verheirathet. Aufgenommen 17. Juli 1890. — Anamnesticches. Seit 3 Monaten merkte Patientin eine harte Geschwulst in der rechten Mamma, die seit 2 Monaten schmerzhaft ist. Geburten, Stillungen (?). — Status praesens. Im oberen äusseren Quadranten ein nicht deutlich abzugrenzender harter, mit Haut verwachsener Tumor, der auf der Unterlage sich verschieben lässt. Wallnussgrosse Drüsen in der Achselhöhle. Diagnose. Carcinoma mamm. dextr. — Operation. Amp. mamm., Ausräumung der Achselhöhle am 22. Juli 1890. Normaler Heilungsverlauf. Geheilt entlassen am 12. August 1890. Weiterer Verlauf. Ist gesund geblieben und hat ein gutes Aussehen. Verflossen seit der Operation 13 Monate, seit Beginn des Leidens 1 $\frac{1}{4}$ Jahr.

18. Maria Gerecht, 51 Jahre alt, aus Kehl. Verheirathet. Aufgenommen 28. April 1890. — Anamnesticches. Hat Typhus und Lungenentzündung durchgemacht. Vor einem Jahre entstand ein erbsengrosser Knoten im oberen Quadranten der rechten Mamma. 2 mal geboren, keine Stillungen. — Status praesens. Kinderfaustgrosser, mit Haut verwachsener, verschieblicher Tumor oben und aussen von der Mamilla, keine Drüsen. Diagnose. Carcinoma mamm. dextr. (Scirrhus). — Operation. Amp. mamm., Ausräumung der Achselhöhle am 30. April 1890. Heilungsverlauf. Vollständiger Verschluss der Wunde per prim. int. am 9. Mai 1890. Weiterer Verlauf. Recidivfrei. Leidet oft an Rheumatismus in den unteren Extremitäten. Verflossen seit der Operation 1 $\frac{1}{4}$ Jahr, seit Beginn des Leidens 2 $\frac{1}{2}$ Jahre.

19. Barbara Wagner, 63 Jahre alt, aus Türkheim. Verheirathet. Aufgenommen 21. Juli 1890. — Anamnesticches. Vor 3 Jahren erlitt sie ein Trauma, in dessen Anschluss ein schmerzhafter, harter Tumor in der rechten Mamma sich bildete. Geburten, Stillungen (?). — Status praesens. Im oberen Quadranten ein apfelgrosser, harter Tumor, Mamilla ist eingezogen. Diagnose. Carcinoma mamm. dextr. — Operation. Amp. mamm., Ausräumung der Achselhöhle am 29. Juli 1890. Normaler Wundverlauf. Geheilt entlassen am 31. August 1890. Weiterer Verlauf. Gesund bis Anfang Juli 1891. Verflossen seit der Operation 1 Jahr, seit Beginn des Leidens 4 Jahre.

20. Rosa Mittnacht, 51 Jahre alt, aus Pleisweiler. Verheirathet. Aufgenommen 13. August 1890. — Anamnesticches. Vor 4 Monaten entstand in der rechten Mamma ein wallnussgrosser Knoten spontan. Geburten, Stillungen (?). — Status praesens. Im oberen äusseren Quadranten ein eigrosser, harter, mit Haut verwachsener Tumor, wenig verschiebbar. Drüsen. Diagnose. Carcinoma mamm. dextr. — Operation. Amp. mamm., Ausräumung der Achselhöhle am 16. August 1890. Guter Wundverlauf. Geheilt entlassen am 31. Aug. 1890. Weiterer Verlauf. Ist jetzt ganz gesund und hat zugenommen. Verflossen seit der Operation 1 Jahr, seit Beginn des Leidens 1 $\frac{1}{2}$ Jahre.

21. Magdalena Fritz, 61 Jahre alt, aus Lichtenau. Verheirathet. Aufgenommen 13. October 1890. — Anamnesticches. Keine Heredität, kein Trauma, seit 6 Monaten ein zeitweise schmerzhafter Knoten in der linken Mamma. 6 mal geboren, 6 Stillungen. — Status praesens. Im

oberen äusseren Theil der linken Mamma ein taubeneigrosser, mit Haut verwachsener, verschieblicher Tumor. Drüsen in der Achselhöhle. Diagnose. Carcinoma mamm. sin. (Scirrhus). — Operation. Amp. mamm., Ausräumung der Achselhöhle am 16. October 1890. Geheilt entlassen am 16. November 1890. Weiterer Verlauf. Kein Recidiv, ist gesund. Verflossen seitder Operation 1 Jahr, seit Beginn des Leidens 1 $\frac{1}{2}$ Jahr.

22. Elisabeth Keck, 40 Jahre alt, aus Willstett. Verheirathet. Aufgenommen 16. October 1890. — Anamnestisches. Keine erbliche Belastung. Vor 9 Monaten entstand ein harter Knoten in der rechten Brust. Geburten, Stillungen (?). — Status praesens. Blasse, abgemagerte Frau. Haut intact. Drüsen in der Achselhöhle. Diagnose. Carcinoma mamm. dextr. — Operation. Amp. mamm. und Ausräumung der Achselhöhle am 23. October 1890. Guter Wundverlauf. Geheilt entlassen am 8. Nov. 1890. Weiterer Verlauf. Gesund geblieben, nur der rechte Arm ist etwas kraftlos. Verflossen seit der Operation 1 Jahr, seit Beginn des Leidens 1 $\frac{3}{4}$ Jahre.

23. Therese Jaeger, 45 Jahre alt, aus Ichenheim. Verheirathet. Aufgenommen 12. November 1890. — Anamnestisches. Seit 2 Jahren verheirathet. Vor 3 Jahren Stechen auf der linken Brust; ein kleines Knötchen fühlbar. Keine Geburten, keine Stillungen. — Status praesens. Schwächliche Frau, oben innen harter, höckeriger Tumor, Haut verwachsen, keine Drüsen. Spaltung des 2. Tons an der Herzspitze. Diagnose. Carcinoma mamm. sin. — Operation. Amp. mamm., Ausräumung der Achselhöhle am 16. November 1890. Ziemlich guter Wundverlauf am 8. December 1890. Weiterer Verlauf. Ist gesund geblieben und arbeitet wieder. Verflossen seit der Operation 10 Monate, seit Beginn des Leidens 3 $\frac{3}{4}$ Jahre.

II. Operirte Kranke, die gestorben sind.

24. Marie Welsch, 49 Jahre alt, aus Gevenheim. Verheirathet. Aufgenommen 17. März 1881. — Anamnestisches. Keine Heredität, erbsengrosser Knoten in der linken Mamma, der vor einem Jahr entstanden ist. 14 mal geboren, 14 Stillungen. — Status praesens. Faustgrosser Tumor im oberen Quadranten, mehrfach ulcerirt, beweglich. Hühnereigrosser Tumor unter dem Pectoralis major und ein kleinerer in der Achselhöhle. Diagnose. Carcinoma mamm. sin. — Operation. Amp. mamm., Ausräumung der Achselhöhle, Unterbindung der Vena axill. am 18. März 1881. Heilungsverlauf. Allgemeinbefinden befriedigend, kein Oedem am linken Arm, auf dem markstückgrossen Defect bilden sich gute Granulationen. 18. Mai 1881 in Heilung. Gestorben am 2. August 1881 an Recidiv. Verflossen bis zur Operation 1 Jahr, seit Beginn des Leidens 1 $\frac{1}{2}$ Jahr.

25. Salome Kobel, 44 Jahre alt, aus Bodersweier. Verheirathet. Aufgenommen 4. Mai 1881. — Anamnestisches. Hereditär nicht belastet. Vor 9 Jahren hat sie Pocken durchgemacht. Vor 1 $\frac{1}{2}$ Jahren entstand ein nussgrosser harter Tumor in der rechten Brust. Keine Geburten, keine Stillungen. — Stat. praesens. Hühnereigrosser Tumor oben

und aussen von der Warze. Haut intact. Tumor ist verschieblich. Axillardrüsen vergrössert. Diagnose. Carcinoma mamm. dextr. — Operation. Amp. mamm. und Ausräumung der Achselhöhle am 7. Mai 1881. Heilungsverlauf. 10. Mai 1881 bekommt Patientin eine Pneumonie, woran sie stirbt. Gestorben am 23. Mai 1881. Der Sectionsbefund ergibt: Schaumiges Secret in den Bronchien, im Schultergelenk trübes, seröses Fluidum. 7 Polypen an der Uterusschleimhaut. Verflossen bis zur Operation 1½ Jahr, seit Beginn des Leidens 1½ Jahr.

26. Anna Lorsung, 37 Jahre alt, aus Stieringen, Wittwe. Erste Aufnahme 9. Mai 1881, zweite Aufnahme 24. October 1881. — Anamnestic. Hat ihre Kinder lange gestillt. Vor 3 Monaten entstand ein Knötchen in der rechten Brust. Seit 1 Monat sind die Axillardrüsen vergrössert und schmerzhaft. 6 mal geboren, 6 Stillungen. — Status praesens. Im unteren Quadranten apfelgrosser, harter, beweglicher Tumor. Haut ist verwachsen. Mamilla hypertrophisch und eingezogen. Axillardrüsen sind zu fühlen. Diagnose. Carcinoma mamm. dextr. — Operation. Amp. mamm., Ausräumung der Achselhöhle am 17. Mai 1881. Recidivexcision am 2. November. Heilungsverlauf. 21. Juni 1881 geheilt. 2 Monate später Schmerzen in der Operationsnarbe, Wirbelsäule und im linken Bein. Apfelgrosser recidivirter Knoten in der Narbe. 22. December 1881 mit einem Defect in der Wunde auf Wunsch entlassen. Ist nicht mehr gesund geworden. Gestorben am 27. Februar 1882 an Recidiv. Verflossen bis zur Operation 3 Monate, seit Beginn des Leidens 1 Jahr.

27. Catharina Schrumm, 58 Jahre alt, aus Bergzabern. Verheirathet. Aufgenommen 11. Mai 1881. — Anamnestic. Nur kurze Zeit ihre Kinder gestillt. Im December 1880 machte sie Gliederweh durch. Vor 2 Monaten Härte in der Brust. Seit 14 Tagen Schmerzen in der linken Mamma und im linken Arm. 7 mal geboren, 7 Stillungen. — Status praesens. Hühnereigrosser, harter, mit Haut verwachsener Tumor im inneren Quadranten. Warze hypertrophisch und eingezogen. Tumor beweglich, Achseldrüsen vergrössert. Diagnose. Carcinoma mammae sin. (Scirrhus). — Operation. Amp. mamm., Ausräumung der Achselhöhle am 20. Mai 1881. Heilungsverlauf. Gutes Allgemeinbefinden, gute Granulationen auf der Wunde. 18. Juni 1881 geheilt. Das frühere Leiden kam wieder zum Vorschein. Gestorben am 3. Mai 1882. Verflossen bis zur Operation 2 Monate, seit Beginn des Leidens 14 Monate.

28. Victoria Beltzung, 54 Jahre alt, aus Massmünster. Verheirathet. Aufgenommen 17. Juni 1881. — Anamnestic. Vor einem Jahre hatte sie Polyarthrit, seither bildete sich in der rechten Brust ein nussgrosser Knoten. 3 mal geboren, 3 Stillungen. — Status praesens. Ganze Mamma dextr. von einem höckerigen, harten, beweglichen Tumor eingenommen. Handteller-grosse Ulceration. Vergrößerung der Achseldrüsen. Diagnose. Carcinoma mamm. dextr. (Alveolarkrebs). — Operation. Amp. mamm., Ausräumung der Achselhöhle am 2. Juli 1881. Es bleibt ein handteller-grosser Defect. Der Heilungsverlauf verzögert sich durch geringfügige Eiterverhaltung. 14. August 1881 geheilt. Erkrankte bald darauf an einem Recidiv. Gestorben am 9. Juni 1884. Verflossen bis zur Operation 13 Monate, seit Beginn des Leidens 4 Jahre.

29. Maria Schrecklinger, 44 Jahre alt, aus Leidingen. Verheirathet. Aufgenommen 24. October 1881. — Anamnesticches. Vor 7 Jahren hatte sie Gastralgie mit Erbrechen; sie stillte ihre Kinder 10 Monate. Vor 10 Jahren rannte sie gegen einen Wagen, wobei die rechte Brust gequetscht wurde. Seit 3 Jahren ein kleines Knötchen im inneren Quadranten, später ein zweites im äusseren. Die Drüsen seit 1½ Jahren vergrössert. 3 mal geboren, 3 Stillungen. — Status praesens. Rechte Warze eingezogen. Apfelgrosser harter Tumor, verschieblich, mit Haut verwachsen. Am linken Sternalrand im 4. Intercostalraum eine isolirte harte Drüse. Der Tumor findet sich in der Mitte der Mamma. Diagnose. Carcinoma mamm. dextr. — Operation. Amp. mamm., Ausräumung der Achselhöhle am 27. November 1881. Fünfmärkstücker Defect. Heilungsverlauf. 6. December 1881 Temperatur 39°. Erysipelas in der Umgebung der Wunde, Schmerzen in der rechten Thoraxhälfte. Gestorben 20. December 1881. Der Sectionsbefund ergibt: Eiter mit grünen Gerinnseln in der Bauchhöhle. Adhäsionen der beiden Lungen, 200 Ccm. Flüssigkeit in der Pleura. Verflossen bis zur Operation 3 Jahre, seit Beginn des Leidens 3 Jahre.

30. Theresia Stöckel, 53 Jahre alt, aus Urloffen. Wittwe. Aufgenommen 6. December 1881. — Anamnesticches. Alle Kinder über 1 Jahr gestillt, das letzte vor 7 Jahren. Vor 6 Jahren ein Knötchen unter der rechten Mamilla. Vor 1 Jahr streifte sie mit der Brust an einen Ast, seither Ulceration und rascheres Wachsthum. 9 mal geboren, 9 Stillungen. — Status praesens. Es entleert sich stinkendes Secret aus der ulcerirten Geschwulst. Der Tumor ist beweglich. Die rechte Mamma ist grösser als die linke. Axillardrüsen vergrössert. Diagnose. Carcinoma mamm. dextr. — Operation. Amp. mamm. und Ausräumung der Achselhöhle und Exstirpation der Intraclaviculardrüsen am 10. December 1881. Heilungsverlauf. Allgemeinbefinden gut, Arm nicht schmerzhaft. Wunde sieht gut aus. 26. December 1881 Erysipel, Stechen auf der rechten Seite. Gestorben am 2. Januar 1882 an Erysipel. Verflossen bis zur Operation 6 Jahre, seit Beginn des Leidens 7 Jahre.

31. Regina Schneider, 49 Jahre alt, aus Ottenhöfen. Verheirathet. Erste Aufnahme am 24. Januar 1882, zweite Aufnahme am 3. April 1883. — Anamnesticches. Keine Heredität, hat vor 4 Jahren zum letzten Mal genährt, es bildete sich ein Knötchen, das vor 1 Jahr schmerzhaft wurde, besonders während der Menstruationszeit. 13 mal geboren, 13 Stillungen. — Status praesens. Pigmentirung der Unterarme und Fossa jugul. Im oberen inneren Quadranten ein kegelförmiger, harter, apfelgrosser, mit Haut verwachsener Tumor. Warze eingezogen. Die Geschwulst ist beweglich und auf Druck schmerzhaft, an der Oberfläche fluctuirend. — Operation. Amp. mamm. und Ausräumung der Achselhöhle am 30. Januar 1882. Excision des Recidivs am 9. April 1883. Heilungsverlauf. Gutes Allgemeinbefinden, normaler Wundverlauf am 8. März 1882. Nach 6 Monaten trat Recidiv in der Narbe ein; Pat. wurde operirt und abermals von einem Recidiv befallen, woran sie am 27. Juni 1884 starb. Verflossen bis zur Operation 4 Jahre, seit Beginn des Leidens 6 Jahre.

32. Rosine Schnebelt, 51 Jahre alt, aus Schutterwald. Ledig. Aufgenommen 5. Januar 1882. — Anamnestisches. Die Tante mütterlicherseits soll eine schlimme Brust gehabt haben. Litt oft an dysmenorrhöischen Schmerzen, Menopause seit 4 Jahren. Vor 1 Jahr entstand ein nussgrosser Knoten. Keine Geburten, keine Stillungen. — Status praesens. Harter, apfelgrosser, beweglicher, mit Haut verwachsener Tumor im unteren äusseren Quadranten. Vergrösserung der Achseldrüsen. Diagnose. Carcinoma mamm. dextr. (Scirrhus). — Operation. Amp. mamm., Ausräumung der Achselhöhle am 15. Jan. 1882. Heilungsverlauf. Der fünfmarkstückgrosse Defect heilt unter Bildung guter Granulationen. 15. Februar 1882 geheilt. Bekam einige Monate nach der Operation ein Recidiv in der Narbe. Gestorben am 10. October 1882. Verflissen bis zur Operation 1 Jahr, seit Beginn des Leidens $1\frac{3}{4}$ Jahre.

33. Eva Letz, 59 Jahre alt, aus Ittenheim. Verheirathet. Aufgenommen 10. Mai 1882. — Diagnose. Carcinoma mamm. — Operation. Amput. mammae, Ausräumung der Achselhöhle am 28. Mai 1882. Heilungsverlauf. Sie wurde einige Tage nach der Operation von Erysipelas befallen, woran sie am 13. Juni 1882 starb.

34. Martin Kamm, 69 Jahre alt, Schneider, aus Kurzenhausen. Erste Aufnahme am 21. Mai 1880, zweite Aufnahme am 24. Januar 1882. — Anamnestisches. Vor 12 Jahren bekam er einen Schlag mit einem Stein auf die linke Brust. Es bildete sich ein Blutextravasat, nach dessen Resorption ein Knoten zurückblieb. Vor 18 Monaten fing er an schneller zu wachsen. — Status praesens. Blasse Hautfarbe, an der linken Mamma eine 13×5 Cm. grosse Geschwulst, die mit Haut verwachsen ist, aber sich verschieben lässt. Diagnose. Carcinoma mammae sin. — Operation. Amput. mamm. und Ausräumung der Achselhöhle am 25. Mai 1880. Das Recidiv wird exstirpirt am 27. Januar 1882. Heilungsverlauf. 17. Juni Transplantation, ein Viertel davon heilt an. 30. Juni Erysipel. 12. Aug. 1880 geheilt. Guter Wundverlauf, bis er von einem Erysipel am 23. Februar 1882 befallen wird. 24. October 1881 Recidiv in der Narbe, keine Achseldrüsen. Gestorben 1. März 1882 an Erysipelas. Verflissen bis zur Operation $1\frac{1}{2}$ Jahr, seit Beginn des Leidens $3\frac{1}{4}$ Jahre.

35. Maria Zink, 63 Jahre alt, aus Westhofen. Verheirathet. Aufgenommen 3. Mai 1882. — Anamnestisches. Keine Heredität. Vor 1 Jahr stiess sie der Mann gegen die rechte Brust. Seit 6 Wochen ein nussgrosser Tumor unter der Warze. Sie machte Kataplasmen, worauf sich Eiter und röthliche Flüssigkeit aus der Geschwulst entleerte. Vor 3 Wochen trat Heilung der Wunde ein. Keine Geburten, keine Stillungen. — Status praesens. Warze hypertrophisch und eingezogen, apfelgrosser, beweglicher, harter Tumor in der rechten Mamma. Axillardrüsen vergrössert. Diagnose. Carcinoma mamm. dextr. (Scirrhus). — Operation. Amput. mammae, Ausräumung der Achselhöhle am 13. Mai 1882. Handtellergrosser Defect geschaffen. Heilungsverlauf. Es bilden sich gute Granulationen in der Wunde 22. Juni 1882. Der Defect noch ein Markstück gross. Erkrankte an Krebs. Gestorben am 7. Aug. 1886. Verflissen bis zur Operation $\frac{1}{2}$ Jahr, seit Beginn des Leidens $4\frac{3}{4}$ Jahre.

36. Maria Bregler, 54 Jahre alt, aus Mittelbronn. Verheirathet. Aufgenommen 4. August 1882. — Anamnesticches. Eine Stiefschwester starb an Carcinoma ventriculi. Vor 8 Wochen bildete sich ein harter Knoten in der rechten Mamma. 6 mal geboren, 6 Stillungen. — Status praesens. Rechte Mamma grösser als die linke. Die Haut ist gespannt und geröthet, Warze ist grösser als die linke, sie ist ferner eingezogen. Infiltration der Gland. infra- und supraclav. und axill. An der inneren unteren Seite ein citronengrosser, beweglicher, mit Haut verwachsener Tumor. Diagnose. Carcinoma mamm. dextr. — Operation. Amp. mamm. am Gland. infra- und supraclavicul. und axill. am 8. Aug. 1882. Ein viertelhandtellergrosser Defect. Heilungsverlauf. Allgemeinbefinden gut, normaler Wundverlauf. 8. September 1882 geheilt. Wurde im April 1884 wiederum von Carcinom befallen, woran sie im October 1884 starb. Verflossen bis zur Operation 8 Wochen, seit Beginn des Leidens $2\frac{1}{2}$ Jahre.

37. Catharina Ihler, 54 Jahre alt, aus Sennheim, Wittwe. Aufgenommen 13. August 1882. — Anamnesticches. Hat Pneumonie und Blattern durchgemacht. Hat ihre Kinder lange gestillt. Vor 3 Monaten entstand ein Knoten in der rechten Mamma, der seit 4 Wochen schnell wuchs und seit 14 Tagen schmerzte. 5 mal geboren, 5 Stillungen. — Status praesens. Rechte Mamma vergrössert, Warze eingezogen. An der äusseren Seite der rechten Brust ein harter, an einer Stelle fluctuirender Tumor. Drüsen fühlbar. Diagnose. Carcinoma mamm dextr. — Operation. Amp. mamm., Ausräumung der Axillardrüsen am 16. August 1882. Handtellergrosser Defect. Heilungsverlauf. Die Wunde bildet gute Granulationen. Am 8. September 1882. Allgemeinbefinden schlecht, Anfälle von rechtsseitigen klonischen Krämpfen. Gestorben am 24. Sept. 1882. Sectionsbefund: Metastasen im Gehirn unter dem Gyrus praecentralis links. Verflossen bis zur Operation 3 Monate, seit Beginn des Leidens 4 Monate.

38. Richarde Dolder, 63 Jahre alt, aus Mittelbergheim, Wittwe. Aufgenommen 16. September 1882. — Stat. praesens. Rechte Mamma dicker als linke. Warze und Haut normal; gänseeigrosser, verschiebbarer Tumor in der rechten Mamma. Axillardrüsen fühlbar. Diagnose. Carcinoma mamm. dextr. — Operation. Amput. mamm., Ausräumung der Achselhöhle, fünfmarkstückgrosser Defect entsteht am 18. September 1882. Heilungsverlauf. Allgemeinbefinden vorzüglich. Gute Granulationen. 12. November 1882 geheilt. Ist gesund geblieben, starb im Sommer 1887 an Pericarditis.

39. Anna Maria Friedmann, 54 Jahre alt, aus Selz, Wittwe. Erste Aufnahme 22. Jan. 1883, zweite Aufnahme 5. Mai 1883, dritte Aufnahme 30. April 1885. — Anamnesticches. Ihr Mann starb an Zungenkrebs. Seit 2 Jahren Menopause, vor 1 Jahr haselnussgrosser, harter Tumor in der linken Mamma, der vor $\frac{3}{4}$ Jahren ulcerirte. 3 mal geboren, 3 Stillungen. — Status praesens. Im oberen äusseren Segment der linken Brust ein wallnussgrosser, harter, mit Haut verwachsener Tumor. Drüsen an der Innenseite des Pector. maj. und in der Achselhöhle zu fühlen. Diagnose. Carcinoma mamm. sin. (Scirrhus). — Operation. Amput.

mamm. et Exstirpatio gland. am 30. Januar 1883. Heilungsverlauf. Die Heilung nimmt einen ziemlich guten Verlauf. 3. März 1883 geheilt. Bald nach der Operation bildet sich ein Recidiv, das am 5. Juni 1884 extirpirt wird. Im April 1885 wird ein zweites constatirt und Metastasen im Oberarm, der im Collum chirurgicum fracturirt ist. Sie wird ungeheilt entlassen am 4. Mai 1885 und stirbt an allgemeiner Carcinose am 8. Mai 1886. Verflossen bis zur Operation 1 Jahr, seit Beginn des Leidens $4\frac{1}{2}$ Jahre.

40. Zoa Scherer, 56 Jahre alt, aus Strassburg. Verheirathet. Aufgenommen 25. Januar 1883. — Anamnestiche. Sie ist hereditär nicht belastet. Vor 5 Jahren entstand ein Knötchen oberhalb der rechten Warze, bis vor 2 Monaten liess sie sich mit Salben behandeln. Keine Geburten, keine Stillungen. — Status praesens. Mannskopfgrosser Tumor, der an der Oberfläche ulcerirt ist; er ist beweglich, mit Haut verwachsen. Es lassen sich an mehreren Stellen cystische Erweichungen durchfühlen, sonst überall hart. Drüsen nicht vorhanden. Diagnose. Carcinomatös degenerirtes Sarkom der rechten Mamma. — Operation. Amp. mamm., Ausräumung der Achselhöhle am 9. Februar 1883. Heilungsverlauf. Es bildet sich Eiterverhaltung, die Nähte werden gelöst, handtelligrosser Defect, keine guten Granulationen. 4. April 1883 in Heilung. 1 Monat nach der Entlassung hochgradigste Schwäche, Cyanose des Gesichts und der Nägel, Dyspnoe, Appetitlosigkeit. Zwei nussgrosse bewegliche Knoten um die Narbe. Gestorben am 28. Mai 1883. Befund: Metastasen in Lunge und grosser Curvatur. Verflossen bis zur Operation 5 Jahre, seit Beginn des Leidens $5\frac{1}{3}$ Jahre.

41. Margarethe Kraemer, 67 Jahre alt, aus Annweiler. Wittwe. Aufgenommen 13. Februar 1883. — Anamnestiche. Hat Masern und eine Unterleibsentszündung durchgemacht. Seit 1 Jahr ein nussgrosser schmerzloser Knoten in der rechten Brust. Seit $\frac{1}{2}$ Jahre vergrösserte er sich und wurde schmerzhaft. Keine Geburten, keine Stillungen. — Status praesens. Im oberen äusseren Theile der rechten Mamma ein apfelgrosser, harter, mit Haut und Unterlage verwachsener Tumor. Unregelmässige Herzaction, aussetzender Puls, Radialis verdickt. Diagnose. Carcinoma mamm. dextr. (Scirrhus). — Operation. Amp. mamm., Ausräumung der Achselhöhle am 21. Februar 1883. 24. März 1883 geheilt. Gestorben am 29. October 1883 an Herzfehler. Verflossen bis zur Operation 1 Jahr, seit Beginn des Leidens $1\frac{3}{4}$ Jahre.

42. Elisabeth Germann, 43 Jahre alt, aus Egisheim. Verheirathet. Aufgenommen 16. März 1883. — Anamnestiche. Mutter starb an Uteruskrebs. Vor 1 Jahre entstand ein Knoten im äusseren oberen Quadranten der rechten Mamma; seit $\frac{1}{2}$ Jahre Achseldrüsen. Sie behandelte sich mit Kataplasmen, worauf der Tumor ulcerirte. 2 mal geboren, 3 Stillungen. — Status praesens. Handgrosser flacher, beweglicher, mit Haut verwachsener, ulcerirter Tumor, nach unten und aussen miliare harte Knötchen. Hühnereigrosse Axillardrüsen. Diagnose. Carcinoma mamm. dextr. — Operation. Amp. mamm., Ausräumung der Achselhöhle am 21. März 1883. Heilungsverlauf. Der handtelligrosse Defect verkleinert sich. 6 Tage vor ihrem Weggange mehrere linsen-

grosse Recidive in der Haut der Umgebung. Jodbepinselungen erfolglos. Cancer en cuirasse. 16. Mai 1883 ungeheilt. Das Uebel wucherte weiter; gestorben am 14. Juli 1883. Verflossen bis zur Operation 1 Jahr, seit Beginn des Leidens 1 $\frac{1}{3}$ Jahr.

43. Leonie Burrus, 41 Jahre alt, aus Dambach. Ledig. Aufgenommen 21. Mai 1883. — Anamnestisches. Litt oft an Kopfschmerzen. Vor 1 Jahr entstand ein haselnussgrosser Tumor in der rechten Mamma, der in letzter Zeit schmerzhaft wurde. Keine Geburten, keine Stillungen. — Status praesens. Leicht beweglicher, harter Tumor in der rechten Brust. Diagnose. Carcinoma mamm. dextr. — Operation. Amp. mamm., Ausräumung der Achselhöhle am 24. Mai 1883. Wird geheilt entlassen am 13. Juni 1883. Es trat kein Recidiv ein. Gestorben am 29. Mai 1884 an Schwindsucht. Verflossen bis zur Operation 1 Jahr, seit Beginn des Leidens 2 Jahre.

44. Helene Brassel, 53 Jahre alt, aus Düppingheim. Ledig. Aufgenommen 13. October 1883. — Anamnestisches. Wurde in der Kindheit von einem Wagen überfahren; seit 4 Jahren Menopause. Vor 1 Jahr bildeten sich drei Tumoren in der rechten Mamma, die schmerzhaft wurden. Keine Geburten, keine Stillungen. — Status praesens. Harte, bewegliche, mit Haut verwachsene Knoten in der rechten Brust. Diagnose. Carcinoma mamm. dextr. — Operation. Amp. mamm., Ausräumung der Achselhöhle am 1. October 1882 (Boekel). Nach 7 Monaten trat ein Recidiv ein. Vier hühnereigrosse Tumoren und noch kleinere in der Parasternallinie links, mit Haut verwachsen. Auch an den Bauchdecken, am Rücken und am Oberarm findet man Knoten. Eiweiss im Urin. Gestorben am 3. November 1883. Befund: Carcinoma pleurae, der Lunge, des Zwerchfells, der Wirbelsäule, Leber, Nebenniere, Omenti. Verflossen bis zur Operation 1 Jahr, seit Beginn des Leidens 2 Jahre.

45. Joseph Ruhlmann, 62 Jahre alt, aus Orschweiler, Rebmann. Aufgenommen 10. Januar 1884. — Anamnestisches. Er erhielt einen Stoss gegen die linke Brust. Vor 1 Jahr bildete sich eine entzündliche Geschwulst, aus der sich bei Anwendung von Kataplasmen Eiter entleerte. Seit 5 Monaten knotige Verhärtungen. — Status praesens. Kräftiger, gut aussehender Mann, Lunge emphysematös, Herztöne dumpf, wallnussgrosser, harter, beweglicher, secernirender Tumor. Drüsen in der Achselhöhle. Diagnose. Carcinoma mammae sin. — Operation. Amp. mamm., Ausräumung der Achselhöhle am 22. Januar 1884. 11. Februar 1884 völlig geheilt. Ist gesund geblieben. Gestorben am 30. April 1886 an Lungenentzündung. Verflossen bis zur Operation 5 Monate, seit Beginn des Leidens 2 $\frac{3}{4}$ Jahre.

46. Catharina Mertz, 46 Jahre alt, aus Mittelweier. Verheirathet. Aufgenommen 4. Februar 1884. — Anamnestisches. Nicht erblich belastet, seit 4 Jahren Knötchen in der linken Mamma, sie fühlte anfangs eine gewisse Kälte in der Brust. Vor 8 Wochen ulcerirte der Tumor und verursachte zeitweise auftretende Schmerzen, die in den Arm und die Finger ausstrahlten. Geburten (?), Stillungen (?). — Status praesens. Patientin ist anämisch, faustgrosser, harter, mit Haut verwachsener, beweglicher Tumor. An Stelle der Warze ein blumenkohlartiges

Gebilde; Drüsen in der Achselhöhle vergrössert. Diagnose. Carcinoma mamm. sin. — Operation. Amput. mamm., Ausräumung der Achselhöhle am 6. Februar 1884. Heilungsverlauf. Es bildet sich eine Eiterverhaltung in der Tiefe der Achselhöhle. Am 14. Februar 1884 von Erysipelas befallen, dem sie am 20. Februar 1884 erliegt. Befund: Carcinoma pleurae, der Lunge und des Zwerchfells. Verflossen bis zur Operation 4 Jahre, seit Beginn des Leidens 4 Jahre.

47. Catharine Gregoire, 52 Jahre alt, aus Losdorf. Ledig. Aufgenommen 9. Februar 1884. — Anamnestisches. Vor 1 Jahre entstand ein harter Knoten in der unteren Partie der linken Brust, vor 6 Wochen Schwellung der Achseldrüsen. Keine Geburten, keine Stillungen. — Status praesens. Faustgrosser, harter Tumor in der linken Mamma, Haut intact. Axillardrüsen vergrössert. Diagnose. Carcinoma mamm. sin. — Operation. Amp. mamm., Ausräumung der Achselhöhle am 26. Februar 1884. Wunde heilt per primam intentionem am 3. April 1884. Einige Monate nachher trat ein Recidiv in der Achselhöhle auf, Metastasen in der Leber. Gestorben 31. Mai 1885. Verflossen bis zur Operation 1 Jahr, seit Beginn des Leidens 2 $\frac{1}{4}$ Jahre.

48. Luise Schnurr, 69 Jahre alt, aus Kappelrodeck. Verheirathet. Aufgenommen 12. Juli 1884. — Anamnestisches. Keine Heredität in der Familie. In letzter Zeit hat sie Athembeschwerden infolge ihrer Corpulenz. Vor 1 Jahr entstand ein harter Knoten in der rechten Mamma. 11 mal geboren, 11 Stillungen. — Status praesens. Faustgrosser, harter, verschieblicher Tumor in der rechten Brust. Ein zweiter nach der Achselhöhle zu. Haut ist intact. Achseldrüsen sind vergrössert. Diagnose. Carcinoma mamm. dextr. — Operation. Amp. mamm., Ausräumung der Achselhöhle am 19. Juli 1884. Fieberloser, guter Wundverlauf. 3. August 1884 plötzlicher Exitus. Befund: Lungenembolie, Thrombose im rechten Arm. Verflossen bis zur Operation 1 Jahr, seit Beginn des Leidens 1 Jahr.

49. Anna Stöber, 56 Jahre alt, aus Pfaffenheim. Verheirathet. Aufgenommen 25. Juli 1884. — Anamnestisches. Die Mutter starb an einem Magenleiden. Vor 4 Monaten entstand ein hühnereigrosser Tumor, der rasch wuchs. 4 mal geboren, 4 Stillungen. — Status praesens. Im oberen Quadranten der linken Brust ein mit Haut und Unterlage verwachsener, harter, höckeriger Tumor, Achseldrüsen vergrössert. Diagnose. Carcinoma mamm. sin. — Operation. Amp. mamm., Ausräumung der Achselhöhle am 1. August 1884. Heilungsverlauf vom 19. Septbr. 1884. Die Heilung durch Secretverhaltung etwas verzögert. Gleich nach der Entlassung bildete sich ein Recidiv, woran Pat. im November 1884 starb. Verflossen bis zur Operation 4 Monate, seit Beginn des Leidens 8 Monate.

50. Catharina Klein, 54 Jahre alt, aus Lingolsheim. Verheirathet. Erste Aufnahme am 16. October 1884, zweite Aufnahme am 6. Januar 1885. — Anamnestisches. Die Mutter starb an Wassersucht. Die Periode trat spät ein, sie heirathete erst mit 40 Jahren. Vor 2 Jahren entwickelte sich ein kleiner Knoten in der linken Brust. Geburten und Stillungen (?). — Diagnose. Carcinoma mamm. sin. — Operation. Amp.

mamm., Ausräumung der Achselhöhle am 18. October 1884. 23. November 1884 in Heilung. Bald nach der Entlassung entwickelte sich ein regionäres Recidiv zwischen Sternum und rechter Mamma. Gestorben am 23. Januar 1885. Befund: Metastasen in der Leber und in den Lungen. Verflossen bis zur Operation 2 Jahre, seit Beginn des Leidens 2 $\frac{1}{4}$ Jahre.

51. Caroline Zimmermann, 40 Jahre alt, aus St. Pilt. Ledig. Aufgenommen 19. Januar 1885. — Anamnestisches. Mutter hatte einen steinharten Tumor in der rechten Mamma, vor 1 Jahre bildete sich ein erbsengrosser Knoten, die Haut röthete sich darüber seit 2 Monaten. Keine Geburten, keine Stillungen. — Stat. praesens. Taubeneigrosser, harter, verschieblicher Tumor im oberen Quadranten. Haut verwachsen. Keine Achseldrüsen. Diagnose. Carcinoma mamm. sin. — Operation. Amp. mamm., Ausräumung der Achselhöhle am 2. Mai 1885. Die Wunde heilt ohne Störung. 5. Juni 1885 geheilt. Gestorben am 3. Juli 1886 an Recidiv. Verflossen bis zur Operation 1 Jahr, seit Beginn des Leidens 2 $\frac{1}{2}$ Jahre.

52. Josephine Gaymann, 50 Jahre alt, aus Rimbachzell. Wittwe. Aufgenommen 30. April 1885. — Anamnestisches. Keine Heredität in der Familie. Vor 2 Jahren Menopause. Vor einem halben Jahre entstand ein kleiner schmerzhafter Knoten in der rechten Brust, der seit 2 Monaten ulcerirte. Geburten und Stillungen (?). — Stat. praesens. In der rechten oberen Hälfte der rechten Brust ein eigrosser, harter, papillomatöser, ulcerirter Tumor, keine Achseldrüsen. Diagnose. Carcinoma mamm. dextr. — Operation. Amput. mamm., Ausräumung der Achselhöhle am 5. Mai 1885. Handtellergrosser Defect. Heilungsverlauf. Geringe Eiterverhaltung verzögert die Heilung. 16. Juli 1885. Gesund bis 6 Monate vor dem Tode. Gestorben am 17. April 1890 an Phthisis pulmonum. Verflossen bis zur Operation $\frac{1}{2}$ Jahr, seit Beginn des Leidens 4 $\frac{1}{2}$ Jahre.

53. Margarethe Greveldinger, 50 Jahre alt, aus Valmünster. Aufgenommen 19. Mai 1885. — Anamnestisches. Hat Typhus durchgemacht. Die Periode war immer unregelmässig, seit 9 Jahren Menopause. Vor 2 Jahren haselnussgrosser harter Knoten in der linken Mamma. Seit 2 Monaten ulcerirt. Keine Geburten, keine Stillungen. — Stat. praesens. Faustgrosser, harter, wenig verschieblicher Tumor. Zweimarkstückgrosses Geschwür an der Oberfläche. Keine Achseldrüsen. Diagnose. Carcinoma mamm. sin. — Operation. Amp. mamm., Ausräumung der Achselhöhle am 23. Mai 1885. Heilungsverlauf. Der handteller-grosse Defect heilt sehr langsam. 25. Juli 1885. Recidivknoten in der Achselhöhle, die excidirt werden. 30. August 1885 geheilt. Gestorben am 25. Juli 1886 an einem zweiten Recidiv. Verflossen bis zur Operation 2 Jahre, seit Beginn des Leidens 3 Jahre 2 Monate.

54. Maria Erb, 51 Jahre alt, aus Urmatt. Verheirathet. Erste Aufnahme am 15. Juni 1885, zweite Aufnahme am 3. Juli 1887. — Anamnestisches. Im 15. Jahre wurde sie kyphoscoliotisch. Mit 19 Jahren menstruiert, heirathete im 35 Jahre. Seit 4 Jahren Menopause. Vor 6 Monaten entstand ein nussgrosser Knoten, vor 2 Monaten die Haut geröthet, seit 8 Tagen ulcerirt. 3 mal geboren, 3 Stillungen. — Diagnose. Gross-

zelliges alveoläres Carcinoma mamm. dextr. — Operation. Amput. mamm., Ausräumung der Achselhöhle am 24. Juli 1885. Heilungsverlauf. Der Defect heilt unter Bildung guter Granulationen 10. Aug. 1885. Blieb ein Jahr frei von Recidiv. Stellte sich mit einem faustgrossen, mit der Brustwand verwachsenen Tumor wieder vor, hatte ein kachektisches Aussehen und wurde inoperabel entlassen. Starb am 28. October 1887. Verfloren bis zur Operation 6 Monate, seit Beginn des Leidens fast 3 Jahre.

55. Agathe Lutrin, 45 Jahre alt, aus Rodern. Verheirathet. Aufgenommen 6. Juli 1885. — Anamnestisches. Mit 20 Jahren menstruiert. Vor $\frac{3}{4}$ Jahren entstand ein wallnussgrosser Knoten, erst langsam, dann aber schnell wachsend. Seit $\frac{1}{2}$ Jahre ist die Warze eingezogen. 3 mal geboren, keine Stillungen. — Status praesens. Ganze rechte Mamma von einem harten Tumor eingenommen, der mit Haut und Unterlage nicht verwachsen ist; Infiltration der Axillardrüsen. Diagnose. Carcinoma mamm. dextr. — Operation. Amp. mamm., Ausräumung der Achselhöhle am 11. Juli 1885. Heilungsverlauf. Gutes Allgemeinbefinden, ganz geringe Eiterung in der Wunde. Am 31. Juli 1885 in Heilung. Blieb ein ganzes Jahr gesund. Gestorben am 30. April 1887 an Recidiv. Verfloren bis zur Operation $\frac{3}{4}$ Jahre, seit Beginn des Leidens $2\frac{1}{2}$ Jahre.

56. Justine Bauer, 60 Jahre alt, aus Ohlspach. Verheirathet. Aufgenommen 17. August 1885. — Anamnestisches. Keine Heredität in der Familie. Machte Lungenentzündung durch. Vor 6 Monaten Verhärtung in der linken Brust. Seit 8 Tagen stechende Schmerzen in der Brust und ziehende Schmerzen in der Achselhöhle. Geburten und Stillungen (?). — Status praesens. Oberhalb der Warze ein hühnereigrosser, beweglicher Tumor. Haut ist intact. Keine Drüsen fühlbar. Diagnose. Carcinoma mamm. sin. — Operation. Amp. mamm., Ausräumung der Achselhöhle am 19. August 1885. Heilungsverlauf am 27. August 1885. Erysipel nach dem Rücken zu. Nach 6 Tagen abgelaufen, Delirien treten auf, der Wundverlauf ist normal. 13. September 1885 auf dringenden Wunsch der Angehörigen in Heilung. Gestorben am 21. December 1888 an Recidiv. Verfloren bis zur Operation 6 Monate, seit Beginn des Leidens 3 Jahre 10 Monate.

57. Maria Vogt, 40 Jahre alt, aus Gaisbach. Ledig. Aufgenommen 27. August 1885. Keine Geburten, keine Stillungen. — Status praesens. Faustgrosser, harter, mit Haut verwachsener Tumor in der äusseren Hälfte der rechten Brust. Am unteren Rande des Pect. maj. bohnengrosser Knoten, ebenso einer in der Haut und in der Achselhöhle. Diagnose. Carcinoma mamm. dextr. — Operation. Amput. mamm., Ausräumung der Achselhöhle am 29. August 1885. Heilungsverlauf. 1. September 1885. Schmerzhaftes Aussehen in der Achselhöhle. 12. Septbr. 1885. Fiebergereiztes Aussehen der Granulationen, Infection (?). 12. Oct. 1885 geheilt. Gestorben am 9. August 1890 an Brustleiden, 4 Jahre nach der Operation.

58. Margarethe Kraut, 49 Jahre alt, aus Mühlhofen. Wittwe. Aufgenommen 7. Januar 1886. — Anamnestisches. Hat Masern, Scharlach durchgemacht, im ersten Wochenbett Mast. puerp. links, auch die Achseldrüsen waren entzündet, wurden incidirt, und es entleerte sich

Eiter. Im dritten Wochenbett Mast. puerp. rechts ohne Abscedirung, spontan heilend. Konnte mit linker Mamma nie stillen. Vor 6 Wochen stehende Schmerzen, hühnereigrosser Tumor in der linken Mamma. 5 mal geboren, keine Stillungen. — Status praesens. Im oberen inneren Quadranten harter, höckeriger, beweglicher Tumor in der linken Mamma. Haut intact. Warze fehlt, an deren Stelle eine quere eingezogene Hautfalte, Axillardrüsen nicht deutlich fühlbar. Diagnose. Carcinoma mamm. sin. — Operation. Amp. mamm., Ausräumung der Achselhöhle am 14. Januar 1886. Fieberloser Wundverlauf. 24. März 1886 geheilt. Gestorben am 8. August 1886 an Recidiv. Verflossen bis zur Operation 6 Wochen, seit Beginn des Leidens $\frac{3}{4}$ Jahre.

59. Barbara Albrecht, 45 Jahre alt, aus Edesheim. Verheirathet. Aufgenommen 9. Januar 1886. — Anamnestisches. Keine Heredität in der Familie. Vor 4 Jahren Peritonitis, seither Hyperästhesie, nervöse Reizbarkeit, hysterische Anfälle; vor 2 Jahren entstand ein kleiner, langsam wachsender, zeitweise schmerzhafter Knoten in der linken Brust. 3 mal geboren, Stillungen (?). — Stat. praes. Blasse, magere Frau, hysterische Klagen und Vorstellungen. Aussen unten taubeneigrosser, beweglicher, mit Haut verlötheter Tumor. Warze eingezogen, Drüsen fühlbar. Diagnose. Carcinoma mamm. sin. — Operation. Amp. mamm., Ausräumung der Achselhöhle am 20. Januar 1886. 6. März 1886 geheilt. Blieb anfangs leidlich wohl. Im Februar 1888 Abnahme der Kräfte, Appetitlosigkeit, Geschwürsbildung in der Operationsnarbe. Während eines Bades erlitt sie einen intracapsulären Bruch des Hüftgelenks, es bildete sich Decubitus. Sie starb im October 1889 an hochgradigem Marasmus. Verflossen bis zur Operation 2 Jahre, seit Beginn des Leidens $5\frac{3}{4}$ Jahre.

60. Carolina Rücke, 34 Jahre alt, aus Pfalzburg. Verheirathet. Aufgenommen 31. Mai 1886. — Anamnestisches. Nicht hereditär belastet. Hat Scharlach durchgemacht. Mit 17 Jahren hatte sie eine Schwellung der Achseldrüsen mit Ausgang in Abscedirung. Vor $1\frac{1}{2}$ Jahren stiess sie sich mit einem Waschkübel gegen die Brust. Seither bildete sich ein harter, schmerzhafter Knoten in der linken Warze. Keine Geburten, keine Stillungen. — Status praesens. Auf der Mamilla und dem Hof ein schleimhautähnlicher, mit papillärer, höckeriger Oberfläche versehener Tumor. Er ist beweglich und mit der Haut verwachsen. Drüsenpacket in der Achselhöhle. Diagnose. Carcinoma mamm. sin. — Operation. Amput. mamm., Ausräumung der Achselhöhle am 9. Juni 1886. Fieberloser Wundverlauf. 26. Juni 1886 in Heilung. Ist gleich nach der Entlassung nach Köln verzogen, wo sie bald darauf starb. Verflossen bis zur Operation $\frac{1}{2}$ Jahr.

61. Maria Anna Männle, 46 Jahre alt, aus Oberkirch. Verheirathet. Aufgenommen 12. August 1886. Geburten und Stillungen (?). — Diagnose. Carcinoma mamm. dextr. — Operation. Amp. mamm., Ausräumung der Achselhöhle am 16. August 1886. 15. September 1886 geheilt. Erkrankte später wieder an Brustkrebs. Gestorben am 17. Novbr. 1888, 2 Jahre nach der Operation.

62. Maria Wolf, 37 Jahre alt, aus Barr. Verheirathet. Aufgenommen 28. Oct. 1886. — Anamnestisches. Hat Typhus durchgemacht,

hatte Lymphdrüsen am Halse. Die Periode kam mit 16 Jahren, sie war schmerzhaft. Vor 4 Monaten Stechen in der linken Brust, und bald darauf fühlte sie einen Knoten in dieser Mamma. 3 mal geboren, 2 Stillungen. — Status praesens. Faustgrosser, verschieblicher, mit Haut verwachsener Tumor; keine Axillardrüsen. Diagnose. Carcinoma mamm. sin. — Operation. Amput. mamm., Ausräumung der Achselhöhle am 6. November 1886. Normaler, fieberloser Wundverlauf am 30. November 1886. Bekam wieder einen Knoten an der operirten Brust. Gestorben am 20. October 1887. Verflossen bis zur Operation 4 Monate, seit Beginn des Leidens 1 Jahr 4 Monate.

63. Magdalena Birkicht, 47 Jahre alt, aus Wasselnheim. Wittwe. Erste Aufnahme am 20. Januar 1887, zweite Aufnahme am 28. Juli 1887, dritte Aufnahme am 21. Februar 1888. — Anamnestiche. Mit 15 Jahren menstruiert. Hat ein Kind 15, das andere 18 Monate gestillt. Vor $\frac{1}{2}$ Jahre linsengrosses Knötchen, seit 8 Wochen schnell wachsend. Mattigkeit im linken Arm. 2 mal geboren, 2 Stillungen. — Stat. praesens. Innen und oben von der Mamilla nussgrosser Knoten. Diagnose. Carcinoma mamm. sin. — Operation. Amput. mamm., Ausräumung der Achselhöhle am 27. Januar 1887. Excision des Recidivs am 2. August 1887 und am 4. März 1888. Heilungsverlauf. Gutes Allgemeinbefinden. Geringfügige Eiterung verzögert die Heilung. 28. März 1887 in Heilung. Zweiter Austritt am 24. August 1887, dritter am 24. März 1888. Im Juni erstes Recidiv, im October zweites. Im October 1889 erkrankte sie an einem Rückenmarksleiden. Gestorben am 11. November 1889. Verflossen bis zur Operation $\frac{1}{2}$ Jahr, seit Beginn des Leidens 3 Jahre 4 Monate.

64. Josephine Feder, 51 Jahre alt, aus Altenbach. Verheirathet. Aufgenommen 31. Januar 1887. — Anamnestiche. Vater starb an Magenkrebs. Mit 20 Jahren hatte sie eine Kniegelenksaffection mit Fistelbildung, erkrankte an Typhus. Mast. puerp. im dritten Wochenbett, links spontan, rechts unter Abscessbildung geheilt. Vor 2 Jahren kirschkerngrosser Knoten in der linken Mamma. 6 mal geboren, 8 Stillungen. — Status praesens. Kniegelenk in Flexion, ankylotisch. Im oberen Quadranten faustgrosser Tumor, ulcerirt, mit Haut verwachsen. Die Axillar- und Supraclaviculardrüsen sind fühlbar. Diagnose. Carcinoma mamm. sin. — Operation. Amp. mamm., Exstirpation der Drüsen am 12. Febr. 1887. Langsamer Heilungsverlauf. 14. April 1887 geheilt. Bekam ein Recidiv. Gestorben am 27. Februar 1889. Verflossen bis zur Operation 2 Jahre, seit Beginn des Leidens 4 Jahre.

65. Marie Meyer, 59 Jahre alt, aus Achern. Verheirathet. Aufgenommen 3. März 1887. — Anamnestiche. Nicht hereditär belastet. Mit 40 Jahren verheirathet, seit 11 Jahren Menopause. Vor 3 Jahren haselnussgrosser Knoten in der linken Brust. Die Schmerzen datiren seit der Ulceration. Müdigkeit im linken Arm. 1 mal geboren, keine Stillungen. — Status praesens. Innen oben gänseeigrosser, mit Haut und Unterlage verlötheter, ulcerirter Tumor in der linken Mamma. Vergrößerung der Achseldrüsen. Diagnose. Carcinoma mamm. sin. — Operation. Amp. mamm., Ausräumung der Achselhöhle am 8. März 1887. Heilungsverlauf. Allgemeinbefinden befriedigend. 9. April 1887 in

Heilung. Erkrankte bald wieder an Recidiv. Gestorben am 2. Juni 1887. Verflossen bis zur Operation 3 Jahre, seit Beginn des Leidens 3 Jahre 2 Monate.

66. Cäcilia Auberdin, 52 Jahre alt, aus Alberdorf. Verheirathet. Aufgenommen 24. März 1887. — Anamnestisches. Keine Heredität. War nie krank. Im Herbst Menopause, erhielt einen Stoss gegen die rechte Brust. Vor 5 Monaten entstand ein harter, erbsengrosser Knoten. 8 mal geboren, 8 Stillungen. — Status praesens. Mobiler, harter, die ganze rechte Brust umfassender Tumor. Die Haut ist verwachsen. Nach aussen secundäre Hautknoten. Vergrösserte Achseldrüsen; Herzaction unregelmässig. Diagnose. Carcinoma mamm. dextr. — Operation. Amp. mamm., Ausräumung der Achselhöhle am 30. März 1887. Heilung erfolgt per primam intentionem am 19. April 1887. Es stellte sich ein Recidiv ein. Gestorben am 11. August 1888. Verflossen bis zur Operation 5 Monate, seit Beginn des Leidens 1 Jahr 10 Monate.

67. Maria Anna Winkler, 63 Jahre alt, aus Sucht. Verheirathet. Erste Aufnahme am 20. März 1887, zweite Aufnahme am 30. Juli 1887. Geburten, Stillungen (?). — Diagnose. Carcinoma mammae dextr. — Operation. Amput. mamm., Ausräumung der Achselhöhle am 7. April 1887. Exstirpation des Recidivs am 2. August 1887. 4. Juni 1887 geheilt. Nach einem Monat stellt sich ein Recidiv ein, das operirt wird. Bald darauf erkrankt sie an einem zweiten Recidiv. Gestorben am 2. December 1888, $1\frac{3}{4}$ Jahre nach der Operation.

68. Maria Hummel, 65 Jahre alt, aus Achenheim. Verheirathet. Aufgenommen 18. April 1887. Geburten, Stillungen (?). — Diagnose. Carcinoma mamm. sin. — Operation. Amp. mamm. und Ausräumung der Achselhöhle am 1. Mai 1887. 15. Juni 1887 geheilt. Blieb $\frac{1}{4}$ Jahr nach der Operation gesund, wurde von einem Recidiv befallen, dem Pat. am 22. März 1888, 10 Monate nach der Operation, erlag.

69. Franziska Vogel, 49 Jahre alt, aus Lautenbach-Zell. Verheirathet. Aufgenommen 3. Mai 1887. — Anamnestisches. Sie wurde mit 20 Jahren zum ersten Mal menstruiert, seit 1 Jahre stechende Schmerzen an der linken Mamma, sie muss sich immer auf die linke Seite legen. 1 mal geboren, keine Stillungen. — Status praesens. Apfelfrosser, harter, ulcerirter Tumor in der linken Brust. Vergrösserung der Achseldrüsen. Diagnose. Carcinoma mamm. sin. — Operation. Amp. mamm., Ausräumung der Achselhöhle am 5. Mai 1887. Guter Heilungsverlauf. 14. Juni 1887 geheilt. Kränkelte immer. Gestorben am 15. Febr. 1889 an Phthise. Verflossen bis zur Operation 1 Jahr, seit Beginn des Leidens $2\frac{3}{4}$ Jahre.

70. Catharina Vezières, 71 Jahre alt, aus Stieringen. Verheirathet. Aufgenommen 20. Juli 1887. — Anamnestisches. Soll 1854 Cholera durchgemacht haben. Menopause mit 53 Jahren. Seit 3 Jahren hat sie Rheumatismus im rechten Arm und im rechten Knie. Vor $\frac{3}{4}$ Jahren bekam sie einen harten Knoten in der rechten Mamma, seit 7 Monaten ulcerirt und schmerzhaft. 6 mal geboren, 6 Stillungen. — Stat. praesens. Oedem an den Knöcheln. Rechte Hälfte der rechten Mamma von einem eigrossen, ulcerirten Tumor eingenommen, keine Vergrösserung der Drüsen.

Diagnose. Carcinoma mamm. dextr. — Operation. Amput. mamm., Ausräumung der Achselhöhle am 26. Juli 1887. Wunde heilt per prim. intentionem 16. August 1887. Sie wurde von einem Recidiv befallen. Gestorben am 26. Februar 1891. Verflossen bis zur Operation $\frac{3}{4}$ Jahre, seit Beginn des Leidens $4\frac{1}{4}$ Jahre.

71. Carolina Lang, 37 Jahre alt, aus Hambach. Verheirathet. Aufgenommen 15. August 1887. — Anamnestisches. Der Vater starb an einer Brustkrankheit. Vor $1\frac{1}{2}$ Jahren entstand ein kleines Knötchen in der rechten Brust, das später wuchs und ulcerirte. Keine Geburten, keine Stillungen. — Status praesens. Gänseeigrosser Tumor, der mit Haut und Unterlage verwachsen ist. Vergrösserte Achseldrüsen. Diagnose. Carcinoma mamm. dextr. — Operation. Amput. mamm., Ausräumung der Achselhöhle am 16. August 1887. Heilung erfolgt per prim. intent. 28. August 1887. Gestorben am 24. Mai 1888 an Recidiv. Verflossen bis zur Operation $1\frac{1}{2}$ Jahre; seit Beginn des Leidens $2\frac{1}{4}$ Jahre.

72. Helene Thomann, 53 Jahre alt, aus Hüttenheim. Verheirathet. Aufgenommen 30. August 1887. Geburten, Stillungen (?). — Diagnose. Carcinoma mamm. dextr. — Operation. Amp. mamm., Ausräumung der Achselhöhle am 2. September 1887. Normaler Wundverlauf. 30. September 1887 geheilt. Metastasen in inneren Organen. Gestorben am 15. December 1888, 15 Monate nach der Operation.

73. Therese Vogelsberger, 35 Jahre alt, aus Tautenbach. Verheirathet. Aufgenommen 27. Oct. 1887. — Anamnestisches. Konnte wegen Milchmangels nicht stillen. Unregelmässige Menstruation. Vor $1\frac{1}{2}$ Jahren hühnereigrosser Knoten in der linken Brust. Hat vor 1 Jahre geboren. 1 mal geboren, keine Stillungen. — Status praesens. Linke Mamma vergrössert, Warze eingezogen, oberhalb der Warze nässendes, borkiges Ulcus, der Tumor ist mit Haut und Unterlage verwachsen. Vergrösserte Achseldrüsen. Diagnose. Carcinoma mamm. sin. — Operation 29. October 1887. Amput. mamm. et Exstirpatio gland. axill. Die Operation kann nicht zu Ende geführt werden, da man die Supraclaviculardrüsen nicht bekommen kann. Entlassen am 7. December 1887 mit Recidiv der Axillar-, Supra- und Infraclaviculardrüsen. 4 Wochen nach der Entlassung Cancer en cuirasse, Erysipel. Gestorben am 2. Februar 1888.

74. Justine Ruhlmann, 35 Jahre alt, aus Orschweiler. Ledig. Aufgenommen 9. Februar 1888. — Anamnestisches. Vater der Patientin ist Fall 45. Letzten Sommer Schmerzen in der linken Brust, besonders bei Witterungswechsel. Wachsen der Mamma nach acuter Bronchitis, seit einem Monat Ulcus. Keine Geburten, keine Stillungen. — Status praesens. In der Warzengegend eine secernirende Geschwulst, steinhart, mässig verschiebbar. Ein Knoten im Pector. maj., keine Achseldrüsen. Diagnose. Carcinoma mamm. sin. — Operation. Amp. mamm., Ausräumung der Achselhöhle am 15. Februar 1888. Die Heilung verzögert sich etwas durch Secretverhaltung. 28. März 1888. Gestorben am 16. Sept. 1888 an Recidiv. Verflossen bis zur Operation $\frac{3}{4}$ Jahre, seit Beginn des Leidens 16 Monate.

75. Therese Schnee, 48 Jahre alt, aus Nordhausen. Ledig. Erste Aufnahme am 22. Februar 1888, zweite Aufnahme am 30. Juli 1888. —

Anamnestic. Keine Heredität in der Familie. Hat Typhus und Pneumonie durchgemacht. Litt oft an Menstruationsstörungen. Vor einem Jahre entstand ein wallnussgrosser Knoten in der rechten Brust. Keine Geburten, keine Stillungen. — **Status praesens.** Eigrosser, harter Tumor in der rechten Mamma, mit Haut und Warze verwachsen, beweglich. **Diagnose.** Carcinoma mamm. dextr. — **Operation.** Amp. mamm., Exstirpation der Achseldrüsen am 29. Februar 1888. Excision des Recidivs am 3. August 1888. Am 9. April 1888 als geheilt entlassen. 12. Juni 1888 Schmerzen in der linken Brust, besonders beim Athmen, regionäres Recidiv. 6 Wochen nach der zweiten Operation entstand wieder ein Recidiv, woran Pat. am 12. April 1890 starb. Verflossen bis zur Operation 1 Jahr, seit Beginn des Leidens 3 Jahre 2 Monate.

76. Therese Lachmann, 36 Jahre alt, aus Gebweiler. Verheirathet. Aufgenommen 6. Juni 1888. — **Anamnestic.** Sie stiess vor einem Jahre mit der Brust an eine spitze Kante. Vor 7 Monaten bildete sich eine Verhärtung aussen von der Mamilla rechts, seit 5 Monaten rasch wachsend und schmerzhaft. 3 mal geboren, 3 Stillungen. — **Stat. praes.** Handtellerbreiter Tumor aussen von der Warze. Im Warzenhof Narben (Rhagaden). Der Tumor ist weder mit Haut, noch Unterlage verwachsen. **Diagnose.** Carcinoma mamm. dextr. — **Operation.** Amput. mamm., Ausräumung der Achselhöhle am 14. Juni 1888. Guter Wundverlauf. 10. Juli 1888 geheilt. Bekam ein Recidiv. Gestorben am 24. Mai 1889. Verflossen bis zur Operation 1 Jahr, seit Beginn des Leidens 2 Jahre.

77. Carolina Ophoff, 35 Jahre alt, aus Zunsweier. Verheirathet. Aufgenommen 20. August 1888. — **Anamnestic.** Hat ihre Kinder 1½ bis 2 Jahre gestillt. Vor 1 Jahre hatte sie ein brennendes Gefühl in der linken Mamilla, oben von der Warze bildete sich ein harter Knoten. 3 mal geboren, 3 Stillungen. — **Stat. praesens.** Oben aussen von der linken Brust ein zehnpfennigstückgrosses Geschwür, pflaumengrosser, harter, mit Haut verwachsener, verschieblicher Tumor. Axillardrüsen vergrössert. **Diagnose.** Carcinoma mamm. sin. — **Operation.** Amput. mamm., Ausräumung der Achselhöhle am 27. August 1888. 29. September 1888 geheilt. Magerte vor dem Tode sehr ab, bekam ein Recidiv. Gestorben am 27. September 1889. Verflossen bis zur Operation 1 Jahr, seit Beginn des Leidens 2 Jahre.

78. Luise Kessler, 45 Jahre alt, aus Burbach. Verheirathet. Erste Aufnahme am 17. Januar 1889, zweite Aufnahme am 13. April 1889. — **Anamnestic.** Keine Heredität, machte im dritten Wochenbett eine Mastitis puerp. durch. Seither ist die rechte Brust etwas schmerzhaft gewesen. Vor einem halben Jahre bekam sie einen Stoss gegen die rechte Mamma, es bildete sich ein Knoten, der vor 14 Tagen ulcerirte. 13 mal geboren, 13 Stillungen. — **Stat. praesens.** Rechte Warze eingezogen, harter, höckeriger, mit Haut verwachsener Tumor, der in der Warzengegend ulcerirt ist. Er ist beweglich, die Achseldrüsen sind vergrössert. **Diagnose.** Carcinoma mamm. dextr. — **Operation.** Amput. mamm., Ausräumung der Achselhöhle am 21. Januar 1889. Exstirpation des Recidivs mittelst Paquelin am 15. April 1889. Heilungsverlauf. Die Wunde heilt per prim. intent. 16. Februar 1889. Alsbald tritt ein zweites

Recidiv ein; auf dringenden Wunsch ungeheilt entlassen am 7. Mai 1889. Bald nach der Entlassung bricht die Narbe auf, es entleert sich Eiter; die Narbe mit Carcinomknötchen besetzt; Pat. wird operirt und bekommt ein zweites Recidiv. Gestorben am 2. August 1889. Verflossen bis zur Operation $\frac{1}{2}$ Jahr, seit Beginn des Leidens 1 Jahr.

79. Anna Muth, 37 Jahre alt, aus Ommersheim. Verheirathet. Aufgenommen 29. April 1889. — Anamnestisches. Mutter und zwei Geschwister starben an Wassersucht. Vor einem Jahre bildete sich ein harter Knoten; seit letztem Herbst rasch wachsend und schmerzhaft. 6 mal geboren, 6 Stillungen. — Status praesens. Rechte Warze eingezogen, darüber ein ulcerirter, mit Haut verwachsener, verschieblicher Tumor. Vergrößerte Axillardrüsen. Diagnose. Carcinoma mamm. dextr. — Operation Amp. mamm., Ausräumung der Achselhöhle am 6. Mai 1889. Heilungsverlauf. Es bildet sich eine Eiterverhaltung, sonst guter Wundverlauf am 29. Mai 1889. Gestorben an Recidiv im Februar 1890. Verflossen bis zur Operation 1 Jahr, seit Beginn des Leidens 2 Jahre 2 Monate.

80. Barbara Haas, 69 Jahre alt, aus Hochfelden. Verheirathet. Aufgenommen 6. Mai 1889. — Anamnestisches. Vor 20 Jahren hatte sie eine Mastitis puerp. beider Brüste. Vor einem Jahre entstand ein kleiner Knoten in der linken Brust, der nach einigen Wochen ulcerirte. Drüsen in der Achselhöhe fühlbar. 3 mal geboren, 2 Stillungen. — Stat. praesens. Leichte Anämie, Spaltung des zweiten Tones über der Mitralis. An der Umschlagsfalte der Mamma links mit Haut und Unterlage verwachsener ulcerirter Tumor. Diagnose. Carcinoma mamm. sin. — Operation. Amp. mamm., Ausräumung der Achselhöhle am 20. Mai 1889. Normaler Wundverlauf. 24. Juni 1889 geheilt. Gestorben 31. December 1889 an Recidiv. Verflossen bis zur Operation 1 Jahr, seit Beginn des Leidens $1\frac{2}{3}$ Jahre.

81. Therese Koch, 59 Jahre alt, aus Schweighausen. Verheirathet. Aufgenommen 20. August 1889. Geburten, Stillungen (?). — Diagnose. Carcinoma mamm. sin. — Operation. Amp. mamm., Ausräumung der Achselhöhle am 23. August 1889. 26. September 1889 geheilt. Gestorben am 16. Oct. 1890 an Recidiv, 1 Jahr und 2 Monate nach der Operation.

82. Seraphine Klein, 50 Jahre alt, aus Gereuth. Verheirathet. Aufgenommen 22. October 1889. — Anamnestisches. Mit 18 Jahren menstrirt, im vierten Wochenbett Mastitis puerp. an beiden Brüsten. Seit 2 Jahren Menopause. Seither ein Knötchen in der rechten Mamma. Im September 1888 hier operirt, bekam sie im Januar 1889 ein Recidiv in der Narbe. 5 mal geboren, 5 Stillungen. — Status praesens. Keine Drüsenschwellungen, 4 Cm. vom Sternalrand eine 6 Cm. lange und breite Geschwulst, die an der Oberfläche ulcerirt ist. Diagnose. Carcinoma mamm. dextr. recid. — Operation. Exstirpation des Recidivs am 4. November 1889; grosser Defect. 13. December 1889 Froschhauttransplantation. Heilungsverlauf. Es bilden sich gute Granulationen, die Transplantationen wachsen zur Hälfte an. 20. Januar 1890 geheilt. Gestorben Ende März 1891. Verflossen bis zur Operation 1 Jahr, seit Beginn des Leidens $3\frac{1}{4}$ Jahre.

83. Catharina Hochstrasser, 53 Jahre alt, aus Rosheim. Verheirathet. Aufgenommen 10. November 1889. — Anamnestisches. Im

ersten Wochenbett Mastit. puerp. Seit letztem Sommer Menopause. Es bildete sich um diese Zeit ein kleiner Knoten, der schnell wuchs. 5 mal geboren, 5 Stillungen. — Status praesens. Brüste sind welk, in der oberen Hälfte harter Tumor. Drüsen in der Achselhöhle und Supraclaviculargrube vergrössert. Diagnose. Carcinoma mamm. dextr. — Operation. Amp. mamm., Ausräumung der Achselhöhle am 19. November 1889. 15. December 1889 völlig geheilt. Gestorben im April 1891. Verflossen bis zur Operation $\frac{1}{2}$ Jahr, seit Beginn des Leidens 2 Jahre.

84. Maria Stählin, 48 Jahre alt, aus Avricourt. Aufgenommen 8. Februar 1890. Geburten, Stillungen (?) — Diagnose. Carcinoma mamm. sin. — Operation. Amp. mamm., Ausräumung der Achselhöhle am 10. Februar 1890. 5. März 1890 geheilt. 6 Wochen nach der Operation stellte sich ein Recidiv in der Achselhöhle ein mit Lähmung des Armes. Gestorben am 16. November 1890.

85. Therese Parmentier, 67 Jahre alt, aus Zell, Wittwe. Aufgenommen 12. März 1890. 3 mal geboren, 3 Stillungen. — Status praesens. Patientin ist taub. Aussen in der rechten Mamma bohnergrosser, mit Haut verwachsener, beweglicher Tumor. Drüsen in der Achselhöhle. Diagnose. Carcinoma mamm. dextr. — Operation. Amput. mamm., Ausräumung der Achselhöhle am 14. März 1890. Heilungsverlauf. 3. April 1890 Dementia senilis. 7. April 1890 Wunde geheilt. Blieb gesund. Gestorben am 23. Februar 1891 an Altersschwäche, 11 Monate nach der Operation.

86. Barbara Spannagel, 74 Jahre alt, aus Katzenthal. Verheirathet. Aufgenommen 30. Mai 1890. — Anamnestisches. Vor einem Jahre entstand ein haselnussgrosser Tumor am Rande des Pect. maj., auf Druck schmerzhaft. 1 mal geboren, 1 Stillung. — Stat. praesens. Der Tumor nimmt die ganze linke Mamma ein. Die Haut ist mit dem Tumor verwachsen und geröthet. Der Tumor ist verschieblich. Diagnose. Carcinoma mamm. sin. — Operation. Amput. mamm., Ausräumung der Achselhöhle, Exstirpation eines Drüsenpackets auf der Fascia intercostalis ext. am 5. Juni 1890. Heilungsverlauf. 11. Juni 1890 Erscheinungen von Lungenödem. 15. Juni 1890 Exitus. Befund: Krebsknoten in Lunge, Netz, Leber, Milz und Peritoneum, Lungenödem. Verflossen bis zur Operation 1 Jahr, seit Beginn des Leidens 1 Jahr.

87. Margarethe Hetzel, 44 Jahre alt, aus Nellingen. Verheirathet. Aufgenommen 2. Juni 1890. — Anamnestisches. Vor 2 Jahren Knötchen in der linken Brust, das seit 3 Wochen schnell wuchs. 2 mal geboren, 2 Stillungen. — Status praesens. Faustgrosser, harter, mit Haut verwachsener, wenig verschiebbarer Tumor, Drüsen in der Achselhöhle. Diagnose. Carcinoma mamm. sin. — Operation. Amp. mamm., Ausräumung der Achselhöhle am 4. Juni 1890. 6 X 4 Cm. grosser Defect. Am 19. Juni 1890 Transplantation. Die Wunde heilt per primam intent. 26. Juni 1890. Recidiv in der Achselhöhle. Gestorben am 18. November 1890. Verflossen bis zur Operation 2 Jahre, seit Beginn des Leidens $2\frac{1}{2}$ Jahre.

88. Catharina Lang, 58 Jahre alt, aus Stieringen. Verheirathet. Aufgenommen 18. September 1890. — Anamnestisches. Vor einem Jahre

entstand ein harter Knoten in der rechten Brust. Die Warze wurde wund, es traten leichte Entzündungserscheinungen und Fieber ein, das nach einer Woche schwand. Geburten, Stillungen (?). — Stat. praesens. Warze mit Schrunden und Borken bedeckt. Im oberen äusseren Quadranten taubeneigrosser, mit Unterlage verwachsener Tumor. Drüsen in Achselhöhle fühlbar. Diagnose. Carcinoma mamm. dextr. 21.—24. Erysipelas. — Operation. Amp. mamm., Ausräumung der Achselhöhle am 1. October 1890. 20. October 1890 geheilt. Gestorben am 12. August 1891 an Recidiv. Verflossen bis zur Operation 1 Jahr, seit Beginn des Leidens 2 Jahre 2 Monate.

89. Magdalena Felden, 60 Jahre alt, aus Brudersdorf. Verheirathet. Aufgenommen 11. December 1890. — Anamnesticches. Patientin war immer gesund. Im April 1890 bemerkte sie einen harten, schmerzlosen Knoten in der rechten Brust. 1 mal geboren, 1 Stillung. — Stat. praesens. Kräftig gebaute Frau, kinderfaustgrosser Tumor, mit Haut verwachsen, verschieblich; Achseldrüsen vergrössert. Diagnose. Carcinoma mamm. dextr. — Operation. Amput. mamm., Ausräumung der Achselhöhle am 13. December 1890. Heilung erfolgt per primam intent. 6. Januar 1891. Metastasen in der Leber. Gestorben am 10. Mai 1891. Verflossen bis zur Operation 8 Monate, seit Beginn des Leidens 13 Monate.

III. Operirte Kranke, deren Schicksal nicht bekannt ist.

90. Charlotte Riedinger, 50 Jahre alt, aus Hördt. Ledig. Aufgenommen 1. August 1881. Geburten und Stillungen (?). — Diagnose. Carcinoma mamm. dextr. — Operation. Amput. mamm., Ausräumung der Achselhöhle am 6. August 1881. Fieberloser, normaler Wundverlauf. 5. September 1881 geheilt. Weiteres Schicksal unbekannt.

91. Marie Jacob, 46 Jahre alt, aus Molsheim. Verheirathet. Aufgenommen 29. December 1884. — Anamnesticches. Vor 2 Jahren entstand in der linken Mamma ein harter Knoten, vor 3 Monaten ein zweiter, der erste wurde geschwülrig. Auch die rechte Brust in letzter Zeit schmerzhaft und schwell an. 7 mal geboren, 7 Stillungen. — Status praesens. Innen oben in der linken Brust ein gänseeigrosser, ulcerirter Tumor, mit einem wallnussgrossen tieferen zusammenhängend. Vergrösserung der Axillardrüsen. Diagnose. Carcinoma mamm. sin. — Operation. Amput. mamm., Ausräumung der Achselhöhle am 8. Januar 1885. Vena axill. unterbunden und excidirt. Heilungsverlauf. Die rechte Mamma wird hochgebunden und schwillt ab. Der linke Arm wird infolge einer Anschwellung mit einer Flanellbinde umwickelt. 10. März 1885 geheilt. Weiteres Schicksal unbekannt. Dauer bis zur Operation 2 Jahre.

92. Barbara Hurst, 58 Jahre alt, aus Schönau, Wittwe. Aufgenommen 12. Juni 1885. — Anamnesticches. Mit 19 Jahren menstrirt; starke molimina ad menstr., profuse Perioden. Menopause seit 4 Jahren. Vor 2 Jahren entstand ein nussgrosser weicher Tumor in der linken Brust. Keine Geburten, keine Stillungen. — Status praesens. Aussen von der linken Mamma kuglige, harte Anschwellung; keine Drüsen. Diagnose. Carcinomatöse Degeneration von Cysten in der linken Mamma. — Operation. Amp. mamm., Ausräumung der Achselhöhle am

22. Juni 1885. Heilungsverlauf. 13. August 1885 völlig geheilt. Weiteres Schicksal: war nicht aufzufinden. Dauer bis zur Operation 2 Jahre.

93. Emma Schroeder, 44 Jahre alt, aus Strassburg. Verheirathet. Aufgenommen 13. Juli 1886. — Anamnestisches. Hereditär nicht belastet. Hatte eine Mastit. puerp. rechts, stillte nur links. Seit 4 Monaten schmerzloser, harter Tumor. Seit 8 Tagen ist er schmerzhaft; die Schmerzen strahlen nach dem Rücken hin aus. 1 mal geboren, 1 Stillung. — Status praesens. Oben innen ein nicht deutlich abgrenzbarer, harter, mit Haut und Unterlage verwachsener Tumor. Axillardrüsen sind vergrössert. Diagnose. Carcinoma mamm. sin. — Operation. Amp. mamm., Ausräumung der Achselhöhle am 19. Juli 1886. Guter Wundverlauf. 4. August 1886 in Heilung. Weiteres Schicksal: ist verzogen. Dauer bis zur Operation 4 Monate.

94. Eleonore Früh, 56 Jahre alt, aus Sassbach, Wittwe. Aufgenommen am 16. August 1886. — Geburten und Stillungen (?). — Diagnose. Carcinoma mamm. sin. — Operation. Amp. mamm., Ausräumung der Achselhöhle am 17. August 1886. Heilungsverlauf. 9. Nov. 1886 geheilt. Weiteres Schicksal: die Anfrage blieb unbeantwortet.

95. Marie Frommholz, 51 Jahre alt, aus Legelsheim. Verheirathet. Aufgenommen am 2. October 1886. — Anamnestisches. Hat die Kinder fast 2 Jahre lang gestillt. Vor 1½ Jahren entstand in der rechten Brust spontan ein Knoten, der später ulcerirte. 8 mal geboren, 8 Stillungen. — Status praesens. Im oberen äusseren Quadranten apfelgrosser, mit Haut verwachsener, beweglicher Tumor. Vergrösserung der Achseldrüsen. Diagnose. Carcinoma mamm. dextr. — Operation. Amp. mamm., Ausräumung der Achselhöhle am 4. October 1886. Die Heilung erfolgt per prim. int. 19. October 1886 in Heilung. Weiteres Schicksal unbekannt. Dauer bis zur Operation 1½ Jahre.

96. Anna Grimmer 46 Jahre alt, aus Bertringen. Verheirathet. Aufgenommen 31. Januar 1887. — Anamnestisches. Seit 10 Jahren Kropf infolge von Tragen schwerer Lasten. Vor ¾ Jahren harter Knoten in der linken Brust. 1 mal geboren, 1 Stillung. — Status praesens. Taubeneigrosser, harter Tumor aussen oben in der linken Brust. Die Schmerzen strahlen nach dem Rücken aus. Diagnose. Carcinoma mamm. sin. — Operation. Amp. mamm., Ausräumung der Achselhöhle am 7. Februar 1887. Fieberloser Wundverlauf. 19. April 1887 fast geheilt. Weiteres Schicksal: auf die Anfrage erfolgte keine Antwort. Dauer bis zur Operation ¾ Jahre.

97. Elina Prophter, 35 Jahre alt, aus Rohrbach. Verheirathet. Aufgenommen am 9. Mai 1887. — Anamnestisches. Mit 16 Jahren menstruiert. Hat Typhus durchgemacht. Seit 2 Jahren erbsengrosser Knoten, der seit einigen Wochen schmerzhaft und ulcerirt ist. 5 mal geboren, keine Stillung. — Status praesens. Im äusseren unteren Quadranten der rechten Brust ein eigrosser, mit Unterlage verwachsener Tumor. Taubeneigrosse Axillardrüsen. Diagnose. Carcinoma mamm. dextr. (Scirrhus). — Operation. Amp. mamm., Ausräumung der Achselhöhle am 17. Mai 1887. Heilung per prim. int. 3. Juni 1887. Weiteres

Schicksal: die Anfrage blieb unbeantwortet. Dauer bis zur Operation 2 Jahre.

98. Maria Müller, 38 Jahre alt, aus Wildenstein. Verheirathet. Aufgenommen 3. December 1887. — Anamnestisches. Keine Heredität in der Familie. Hat Drillinge 1 Jahr lang gestillt. Das letzte Kind wollte an der linken Brust nicht mehr trinken. Seit der Zeit von 16 Monaten ist die betreffende Mamma schmerzhaft, die Schmerzen sind jetzt am stärksten in der Achselhöhle. 2 mal geboren, 4 Stillungen. — Status praesens. Bronchitis, Bubo axillaris rechts. Grössere Knoten in der linken Mamma, die mit Haut verwachsen und auf der Unterlage nur wenig verschieblich sind. Diagnose. Carcinoma mamm. sin. — Operation. Amp. mamm., Ausräumung der Achselhöhle am 18. December 1887. Normaler Wundverlauf. 18. Januar 1887 entlassen. Weiteres Schicksal unbekannt. Dauer bis zur Operation 16 Monate.

99. Catharina Mumber, 40 Jahre alt, aus Behringen. Verheirathet. Erste Aufnahme am 13. März 1888, zweite Aufnahme am 13. Juli 1888. — Anamnestisches. Nicht hereditär belastet. Vor einem Jahre entstand ein Knoten in der linken Mamma, der schnell wuchs und ulcerirte. 3 mal geboren, 3 Stillungen. — Status praesens. Apfelgrosser, harter, mit Haut und Unterlage verwachsener Tumor. Axillardrüsen sind vergrössert. Diagnose. Carcinoma mamm. sin. — Operation. Amp. mamm., Ausräumung der Achselhöhle am 23. März 1888. Normaler Wundverlauf. Entlassen am 10. April 1888. Weiteres Schicksal: Bald nach der Entlassung stellt sich ein Recidiv in der Haut und der Umgebung der Narbe und in der Achselhöhle ein. Sie wird für inoperabel erklärt. 6. August 1888. Dauer bis zur Operation 1 Jahr.

100. Catharina Diek, 50 Jahre alt, aus Roschbach. Verheirathet. Aufgenommen 14. Nov. 1889. — Anamnestisches. Will 14 Tage lang Schmerzen in der Brust infolge von Erkältung gehabt haben. Vor 11 Jahren hatte sie Schrunden in der rechten Brust. Periode war unregelmässig. Vor 1 Jahre fühlte sie Schmerzen in der rechten Mamma beim Heben einer schweren Last, Klimakterium vor $\frac{3}{4}$ Jahren. 9 mal geboren, 9 Stillungen. — Status praesens. Lateral oben in der Brust ein faustgrosser, mit Haut verwachsener, beweglicher Tumor. Diagnose. Carcinoma mamm. dextr. — Operation. Extirpation des Tumors am 21. Nov. 1889. Wunde heilt per primam intent. 10. December 1889 entlassen. Weiteres Schicksal: die Anfrage blieb unbeantwortet. Dauer bis zur Operation 1 Jahr.

101. Catharina Lemberg, 48 Jahre alt, aus Blies-Ransbach. Ledig. Aufgenommen 10. December 1889. — Anamnestisches. Seit 9 Jahren Menopause; vor 1 Jahre entstand in der rechten Mamma ein kleiner schmerzloser Knoten. Seit 3 Monaten kann sie den 3. und 4. Finger der rechten Hand weniger gut bewegen. Geburten, Stillungen (?). — Stat. praesens. Oben aussen ein harter, verschiebbarer, mit Haut verwachsener Tumor. Axillardrüsen infiltrirt. Diagnose. Carcinoma mamm. dextr. — Operation. Amp. mamm., Ausräumung der Achselhöhle am 17. December 1889. Heilungsverlauf. Es bildet sich ein leichtes Ekzem am Wundrande, das bald schwindet. 17. Januar 1890 geheilt.

Weiteres Schicksal: die Anfrage blieb unbeantwortet. Dauer bis zur Operation 1 Jahr.

102. Barbara Schönholz, 36 Jahre alt, aus Barbelroth. Verheirathet. Aufgenommen 12. Mai 1890. — Anamnestisches. Die Eltern starben an Tuberculose. Vor 14 Jahren hatte sie Schmerzen in der linken Seite, sie liess sich Schröpfköpfe aufsetzen. Die linke Brust wurde schmerzhaft, schwoll an. Während der zweiten Gravidität 1878 bildete sich ein harter Knoten in der linken Brust; sie wurde von 3 Aerzten operirt. Seit 5 Monaten kam das Leiden von Neuem, die Schmerzen, besonders bei der Menstruation, sehr stark. 2 mal geboren, keine Stillungen. — Status praesens. Von der linken Mamma nur noch ein pflaumengrosses Restchen, das von einem harten Knoten eingenommen wird. In der rechten Brust grössere Conglomerate von harten, nirgends verwachsenen Knoten, besonders im oberen und unteren Quadranten. Diagnose. Carcinomatös entartetes Mammaadenom. Auch die Axillardrüsen sind carcinomatös. — Operation. Amput. mamm. dextr. und Ausräumung der rechten Achselhöhle. Exstirpation des linksseitigen Recidivknotens am 22. Mai 1890. Das Recidiv rechterseits wird am 20. Juni 1890 exstirpirt. Heilungsverlauf. Es bildet sich rechterseits ein Recidiv auf dem Rippenknorpel. Die Heilung geht der grossen Defectbildung wegen sehr langsam vor sich. 23. August 1890 entlassen. Weiteres Schicksal unbekannt. Dauer bis zur Operation 5 Monate.

103. Sophie Huber, 64 Jahre alt, aus Oppenau, Wittwe. Aufgenommen 14. Juni 1890. — Anamnestisches. Kein Trauma vorhergegangen, keine Heredität. Vor $\frac{1}{4}$ Jahr entstand ein nussgrosser Knoten in der linken Mamma, der zeitweise schmerzhaft ist. 6 mal geboren, 6 Stillungen. — Status praesens. Im äusseren oberen Quadranten ein harter, verschiebbarer, mit Haut verwachsener Tumor. Drüsen in der Achselhöhle fühlbar. Diagnose. Carcinoma mamm. sin. (Scirrhus.) — Operation. Amput. mamm., Ausräumung der Achselhöhle am 21. Juni 1890. Excision der Vena axillaris, Nervus axillaris und thoracicus. Heilungsverlauf. Der obere Theil des Armes anfangs etwas ödematös, keine Sensibilitäts- oder Motilitätsstörungen. 4. Juli 1890 geheilt. Weiteres Schicksal unbekannt. Dauer bis zur Operation 3 Monate.

104. Georg Neubert, 39 Jahre alt, aus Strassburg, Schaffner. Erste Aufnahme am 16. August 1883, zweite Aufnahme am 3. März 1884. — Anamnestisches. Vor 2 Jahren entstand ein nussgrosser, schmerzloser Knoten, seit 4 Wochen ulcerirt. Seit 3 Monaten Infiltration der Axillardrüsen. Mann. — Status praesens. Kräftiger, gut aussehender Mann. Linke Mamma vergrössert, harter, ulcerirter, beweglicher, mit Haut verwachsener Tumor. Vergrösserung der Gland. infraclavic. und axill. Diagnose. Carcinoma mamm. sin. (Scirrhus). — Operation. Amp. mamm., Ausräumung der Achselhöhle und Infraclaviculargrube am 17. August 1883. Exstirpation des Recidivs am 7. März 1884. 15. September 1883 geheilt. Einige Monate nachher Recidiv in der Narbe, das operirt wird und heilt. Weiteres Schicksal: ist verzogen. Dauer bis zur Operation 2 Jahre.

IV. Kranke, die nicht operirt worden sind.

105. Catharina Krieder, 67 Jahre alt, aus St. Moritz. Verheirathet. Aufgenommen 11. November 1882. — Anamnestisches. Sie hat einen Abortus und eine Todtgeburt gehabt. Seit ungefähr $1\frac{3}{4}$ Jahren Schwellung der rechten Mamma. 2 mal geboren, keine Stillungen. — Status praesens. Kleine, sehr heruntergekommene Person. Citronengrosser, höckeriger, ulcerirter, mit Haut und Unterlage verwachsener Tumor. In der Umgebung desselben mehrere kleinere Knoten zwischen Axillarlinie und dem Sternum. Axillardrüsen vergrössert, ebenso die Infra- und Supraclaviculardrüsen. Diagnose. Cancer lenticulatus mamm. dextr. — Behandlung. Sie wird für inoperabel erklärt, ein Versuch, durch Bepinselung mit Tinctura jod. fort. die Knoten zum Schwinden zu bringen, gelingt nicht. 2. December 1882 ungeheilt entlassen. Weiterer Verlauf. Das Krebsübel wucherte weiter, Pat. starb im März 1883. Dauer des Leidens 25 Monate.

106. Maria Anna Baumert, 55 Jahre alt, aus Renchen. Verheirathet. Aufgenommen 16. Juli 1884. — Anamnestisches. Mutter hatte einen Lippenkrebs. Sie hat schon 2 mal Pneumonie durchgemacht. Vor 2 Jahren nach dem Wochenbett entstand ein nussgrosser Tumor in der linken Mamma. 1 mal geboren, keine Stillungen. — Stat. praesens. Faustgrosser, harter, mit Haut und Unterlage verwachsener Tumor. Kyphose der Brustwirbelsäule, Lordose der Halswirbelsäule, Athembeschwerden, heftige Schmerzen in der Seite, besonders beim Bücken, die nach den Beinen ausstrahlen. Diagnose. Carcinoma mamm. sin. — Behandlung. Wird für inoperabel erklärt. Um ihre Schmerzen zu lindern, werden subcutane Injectionen mit Morphin. muriat. gemacht. Weiterer Verlauf. Sie starb unter Zeichen von hochgradigem Marasmus am 17. Oct. 1884. Dauer des Leidens 27 Monate.

107. Maria Scherrer, 60 Jahre alt, aus Ittenheim. Verheirathet. Aufgenommen 26. Januar 1886. Geburten, Stillungen (?). — Diagnose. Carcinoma mammae dextr. und Metastasen in der Leber. Entlassen am 31. Januar 1886 inoperabel. Weiterer Verlauf unbekannt.

108. Franziska Spitz, 51 Jahre alt, aus Strassburg. Verheirathet. Aufgenommen 29. Nov. 1886. Geburten, Stillungen (?). — Diagnose. Carcinoma mammae sin. Entlassen am 2. Januar 1887 inoperabel. Weiterer Verlauf unbekannt.

109. Elisabeth Christ, 41 Jahre alt, aus Saarltdorf. Verheirathet. Aufgenommen 7. Januar 1889. — Anamnestisches. Keine Heredität in der Familie. Vor 5 Monaten machte sie eine Erkältung durch, fühlte ein Knötchen in der linken Mamma, das bald schmerzhaft wurde. Keine Geburten, keine Stillungen. — Status praesens. Links von der Warze ein kirschkerngrosses, mit Haut verwachsenes Knötchen, keine Achseldrüsen. Diagnose. Carcinoma mamm. sin. Patientin will sich nicht operiren lassen, wird daher gleich entlassen am 11. Januar 1889. Weiterer Verlauf. Die Anfrage blieb unbeantwortet.

110. Maria Huffer, 55 Jahre alt, aus Keskastel. Ledig. Aufgenommen 5. December 1890. Vor $1\frac{1}{2}$ Jahren Schwellung der linken Brust,

es bildete sich ein langsam wachsendes Knötchen, seit 3 Monaten Röthung der Haut und lancinirende Schmerzen. Keine Geburten, keine Stillungen. Status praesens. Handtellerbreite Geschwulst, bis zur vorderen Axillarlinie reichend. Sie ist hart, mit Haut und Unterlage verwachsen, disseminirende Knötchen um den Tumor, Achseldrüsen beiderseits infiltrirt. Auch die rechte Mamma von einem diffusen, harten Tumor durchsetzt. Diagnose. Carcinoma mamm. dupl. Entlassen am 9. December 1890 inoperabel. Pat. am 16. März 1891 ihrem Leiden erlegen. Dauer des Leidens 21 Monate.