

Zwei Fälle von primärem Medullar-Carcinom der Harnblase ... / vorgelegt von Georg Hottendorff.

Contributors

Hottendorff, Georg.
Universität München.

Publication/Creation

München : M. Ernst, 1890.

Persistent URL

<https://wellcomecollection.org/works/v6pnkqkg>

License and attribution

This work has been identified as being free of known restrictions under copyright law, including all related and neighbouring rights and is being made available under the Creative Commons, Public Domain Mark.

You can copy, modify, distribute and perform the work, even for commercial purposes, without asking permission.



Wellcome Collection
183 Euston Road
London NW1 2BE UK
T +44 (0)20 7611 8722
E library@wellcomecollection.org
<https://wellcomecollection.org>


13

Zwei Fälle
von
primärem Medullar-Carcinom
der Harnblase.

Inaugural-Dissertation
zur
Erlangung der Doctorwürde
der
Hohen medizinischen Facultät
der
Kgl. bayr. Ludwig-Maximilians-Universität zu München
unter dem Präsidium des Herrn
Geheimrat Prof. Dr. Winckel
vorgelegt von
Georg Hottendorff
approb. Arzt aus See.



München 1890.
Buchdruckerei von M. Ernst.



Zwei Fälle
von
primärem Medullar-Carcinom
der Harnblase.

Inaugural-Dissertation
zur
Erlangung der Doctorwürde
der
Hohen medizinischen Facultät
der
Kgl. bayr. Ludwig-Maximilians-Universität zu München
unter dem Präsidium des Herrn
Geheimrat Prof. Dr. Winckel
vorgelegt von
Georg Hottendorff
approb. Arzt aus See.



München 1890.
Buchdruckerei von M. Ernst.

1871

Journal of the
American Medical Association

Published Weekly

Vol. 1, No. 1

Chicago, Ill.

Published by the American Medical Association

Subscription Price, \$5.00 per Annum

Entered as Second-Class Matter, May 1, 1879

Postage Paid at Chicago, Ill.

1871

Published by the American Medical Association

Da der Krebs der Harnblase meist secundär nach Krebs der Vagina oder Uterus beim Weibe und des Rectum oder Prostata beim Manne vorkommt, die primäre Affection der Blase dagegen eine jedenfalls sehr seltene Form ist, so ist es gewiss eine interessante und vielleicht auch für Diagnose und therapeutische Behandlung vortheilhafte Aufgabe, der Casuistik von primärem Blasenkrebs neue Fälle hinzuzufügen. In diese angenehme Lage kam ich durch das lebenswürdige Entgegenkommen meines hochverehrten Lehrers Herrn Geheimrathes Winkel, welcher am 22. Januar 1890 in der königlichen Frauenklinik zu München die Entfernung eines primären Krebses durch Colpocystotomie vornahm und mir diesen Fall in zuvorkommendster Weise zur Bearbeitung überliess. Bevor ich jedoch zur Darlegung des Falles selbst übergehe, sei es mir gestattet, noch einige Erörterungen über diese Art der Neubildung in pathologisch-anatomischer und klinischer Hinsicht vorausszuschicken.

Was zunächst das Vorkommen und die Häufigkeit von Harnblasencarcinomen, besonders von primärer Form betrifft, so fällt es beim Studium der Literatur auf, dass die Ansichten hierüber sehr verschieden gewesen sind. Man findet, dass es eine Zeit gegeben, in welcher fast jede Neubildung als Carcinom angesprochen wurde, was wohl theils seine Begründung in der mangelhaften Technik der Mikroskopie und der daraus resultierenden mangelhaften Untersuchung derartiger Tumoren, theils

in der Unklarheit des Begriffes „Neubildung“ resp. „Carcinom“ hatte, Schwierigkeiten, die man in unserer Zeit noch nicht als ganz überwunden betrachten kann, besonders da die Rubricierung mancher Neoplasmen vom pathologisch-histiologischen Standpunkt aus eine gewisse Verlegenheit bereitet. Wollen wir uns die sich hierbei aufdrängende Frage, warum denn eigentlich noch auf diesem Gebiete so manche Unklarheit herrscht, beantworten, so können wir mit Recht sagen: Der Hauptgrund, dass die Geschwulstlehre hinter den bedeutenden Fortschritten auf andern Gebieten der Medicin verhältnissmässig zurückgeblieben ist, ist der Umstand, dass auf diesem Gebiete die fruchtbringende Methode der experimentellen Untersuchung bisher hat unbenutzt bleiben müssen. Denn die Uebertragung der Geschwülste von dem kranken Menschen auf das Versuchsthier hat bis jetzt, einige Versuche von sehr zweifelhaftem Erfolge abgerechnet, nicht gelingen wollen.

Suchen wir uns nun den Begriff »Geschwulst« möglichst genau zu definieren. L ü c k e giebt folgende Erklärung: »Die Geschwulst ist eine Volumzunahme durch Gewebsneubildung, bei der kein physiologischer Abschluss gewonnen wird.« Aber er giebt selbst zu, dass die Definition nicht ausreichend ist. Man kann z. B. dagegen geltend machen, dass auch die Narbe, welche den Vorgang der eitrigen Entzündung abschliesst, kein physiologischer Abschluss ist, denn sie entspricht nicht dem normalen Gewebe. Andererseits sollen Spontanheilungen von Geschwülsten (Myome des Uterus) vorkommen, so dass also auch Geschwülste einen physiologischen Abschluss gewinnen können. Immerhin muss man zugestehen, dass die Definition L ü c k e s noch die zutreffendste ist, die sich mit wenigen Worten geben lässt.

Auch in Betreff der Weite des Begriffes »Geschwulst« sind die Ansichten mancher Autoren sehr verschieden. Virchow z. B. rechnet die hyperplastischen Wucherungen und entzündlichen Gewebsneubildungen zu den Geschwülsten, während Cohnheim dieselben ausgeschieden wissen will. Andere nehmen eine Mittelstellung ein. Diese Differenz hängt mit der Verschiedenheit in den Anschauungen über die Aetiologie der Geschwülste eng zusammen.

Eine für die Prognose sehr schwerwiegende Frage ist ferner, ob eine Geschwulst gutartig oder bösartig ist. Hueter-Lossen bringt in treffender Weise über diesen wichtigen Punkt seinen Wunsch zum Ausdruck: „Sehr erwünscht wäre es,“ sagt er, »ein bestimmtes Criterium zu besitzen, nach welchem wir die Gutartigkeit oder Bösartigkeit einer Geschwulst bestimmen und abmessen könnten.« Virchow hat den Versuch gemacht, die Malignität der Geschwülste mit ihrer »Heterologie« in Beziehung zu setzen. Als heterolog bezeichnet Virchow eine Geschwulst, deren Gewebe dem des Mutterbodens fremdartig ist und zwar entweder dem Orte nach — Heterotopie, — wenn sich z. B. eine Knorpelgeschwulst in einer Speicheldrüse entwickelt, oder der Zeit nach — Heterochronie — wenn sich z. B. embryonales Bindegewebe, Schleimgewebe, wie bei dem Myom im erwachsenen Bindegewebe entwickelt. Es lässt sich nicht läugnen, dass in der That die Heterologie der Geschwülste im Ganzen der höheren Malignität entspricht. Aber abgesehen von der Unsicherheit des Begriffes der Heterologie — es kann z. B. in dem oben citierten Fall das Chondrom in der Speicheldrüse auch von einem fötalen Reste des Kiemenbogens hervorgehen — ist doch ein strenges Gesetz, wie Virchow selbst zugiebt, in dieser Richtung nicht zu formulieren.

Cohnheim hat in jüngster Zeit eine eigenthümliche Deutung der Malignität der Geschwülste versucht. Da er bei seiner Geschwulsttheorie gut- und bösartige Geschwülste gleichmässig auf fötale Gewebskeime zurückführt und somit die Malignität nicht für eine der Geschwülste inhärente Eigenschaft anerkennen kann, verlegt er die Malignität in die verminderte Resistenz der Gewebe, welche die Geschwulst umgeben. Hiernach würde eine Geschwulst gutartig bleiben, welche auf resistente Gewebe trifft. Jede Geschwulst aber könnte bösartig werden, wenn die benachbarten Gewebe ihre Widerstandskraft verlieren. Die chirurgische Praxis kann sich mit diesem Deutungsversuche nicht einverstanden erklären, schon desshalb nicht, weil bösartige Geschwülste sich bei den kräftigsten Individuen entwickeln und umgekehrt auch Geschwülste bei ganz kraftlosen Individuen gutartig bleiben. So sind wir, schliesst Hueter-Lossen, immer noch bei der Beurtheilung der Malignität einer Geschwulst auf die Erfahrung der chirurgischen Praxis angewiesen mit Einschluss der Controle, welche die Obduction liefert. Jeder Kliniker ohne Unterschied erkennt aber an, dass die Recidivfähigkeit der Geschwülste und die grosse Neigung zu Recidiven immer sehr für die Malignität spricht.

Kommen wir nun nochmals auf das häufige Vorkommen der Carcinome der Harnblase in früherer Zeit zurück, so scheint dieser Irrthum zum Theil auch seinen Grund in der inexacten Handhabung der Begriffe „primär und secundär“ gehabt zu haben, so dass gewöhnlich Carcinome des Blasenhalsses, der Prostata, Urethra, einfach als Blasencarcinome aufgefasst wurden. Gegen diese irrige Auffassung machte Klebs ganz energisch Front, der in seinem Eifer sogar soweit ging zu behaupten, dass primäres Carcinom der Harnblase

überhaupt nicht vorkomme. »Die Harnblasencarcinome« sagt er, »gehen meistens von der Prostata, dem Collum uteri oder dem Mastdarm aus und sind auf dem Wege der Metastase entstandene secundäre Knoten. Am ehesten machen noch den Eindruck primärer Harnblasencarcinome grössere, meist rundliche Infiltrationen der hinteren Blasenwand, welche ein bis zwei Zoll starke Verdickung sämtlicher Blasenhäute darstellen und bald zellenreicher medullärer, bald derber, fibröser oder scirrhöser Natur sind. Durchschneidet man sie senkrecht, so findet man den Zusammenhang dieser Bildung mit dem mittleren Prostatalappen und man kann die erste Entwicklung der krebsigen Drüsenwucherung aus den normalen Prostataschläuchen verfolgen. Die Richtigkeit dieser Anschauung wird durch den Mangel dieser Form beim Weibe unterstützt. Sehr wahrscheinlich ist es für manche Fälle, dass diese Entwicklung der Prostatacarcinome eingeleitet wird durch aberrierende Drüsenelemente, welche nicht selten an dem hinteren oberen Rand der Harnblasenwandung getroffen werden.«

Um diesem extremen Standpunkt Klebs' widersprechen zu können, will ich kurz den Begriff des „primären Carcinomes“ definieren. Ein primäres Harnblasencarcinom ist eine solche Geschwulst, welche nachweislich in der Harnblase ihren Ursprung genommen und »einen den Epithelialdrüsen ähnlichen Bau imitiert und deren Zellen zum wesentlichen Theil Abkömmlinge echter Epithelien sind,« welche destruierend auf die Blasenwände wirkt und Neigung zu Metastasenbildung hat. Dabei braucht die alveoläre Structur der Geschwulst nicht so typisch entwickelt zu sein, wenn nur die in die Gewebsspalten vorgeschobenen oder abgelagerten Geschwulstzellen evident epithelialer Abstammung sind. Das Stroma ist je nach

der Form der Geschwulst mehr oder weniger stark entwickelt, kleinzellig infiltriert und hat starke Gefäßentwicklung.

Auf diese Definition gestützt, haben manche Autoren auf Grund eigener Beobachtungen den Anschauungen Klebs' widersprochen. So hat Rokitansky eine krebsig-massige Infiltration an der Basis von papillären Fibromen beobachtet und Birch-Hirschfeld sagt auch auf Grund seiner Erfahrung: »Das Vorkommen primärer Krebsbildung in der Harnblase wird von manchen Seiten gänzlich geleugnet, auch müsste man die Seltenheit derselben einräumen, doch käme sie zweifellos vor.« Und dass sie wirklich vorkommt, dafür kann die Casuistik schon heute eine stattliche Reihe solcher Fälle anführen. Dieser zwei neue Fälle hinzufügen zu können sehe auch ich mich heute in der angenehmen Lage. In beiden Fällen, die nach der bekannten Duplicität seltener Fälle um dieselbe Zeit in der gynäkologischen und ersten medicinischen Klinik zur Behandlung kamen, handelte es sich um ein primäres Carcinom der Harnblase beim »Weibe«.

Gehen wir noch kurz auf die Form ein, in welcher der primäre Krebs in der Harnblase vorkommt, so macht Förster folgende Eintheilung:

1) Die scirrhöse Infiltration der Blase in ihrem ganzen Umfange, bei der sämtliche Häute allmählich in Krebsmasse untergehen;

2) Eine circumscripte Geschwulst, welche als Knoten ursprünglich vom submucösen, subperitonälen oder intermuskulären Bindegewebe ausgeht, sich allmählich auf alle Häute ausstreckt, oberflächlich ulceriert und in der oberen und unteren Hälfte der Harnblase ihren Sitz hat;

3) Der Zottenkrebs, der am häufigsten vorkommt, im Trigonum lieutandii seinen Sitz hat, sich ursprüng-

lich stets in der Schleimhaut entwickelt, während er die übrigen Häute frei lässt oder erst später ergreift.

Von diesen Formen kommt, wie schon Förster erwähnt, entschieden der Zottenkrebs am häufigsten vor. Sein Sitz bleibt meistens örtlich beschränkt und zwar gewöhnlich in der Gegend des Blasenhalses. Selten sitzt er auch an dem vorderen oder am oberen Theil der Harnblase. Ueber sein äusseres Aussehen sagt Winckel, dass er sehr weiche, schwammige, polypenartig vorragende Massen bilde, bestehend aus weichem Markschwammgewebe mit zahlreichen Fäden und Zotten an der Oberfläche, die ebenfalls weite Capillargefässe und einen epithelialen Ueberzug haben. Deswegen wurde er leicht mit dem polypösen Blasenfibrom verwechselt. Ueberhaupt kann die Differentialdiagnose zwischen einem einfachen gutartigen Papillom und Krebs unter Umständen eine sehr schwierige sein, da, wie wohl heute allgemein anerkannt wird, ein Zottenkrebs möglicherweise jahrelang als gutartiges Papillom bestehen kann. Diese Papillome können dann durch Epithelwucherungen an der Basis carcinomatös entarten (Rokitansky). Ebenso konnte Birch-Hirschfeld den krebsigen Charakter der Infiltrationen der Basis von Zottengeschwülsten sicher nachweisen und nach dessen Anschauung muss man sich das Verhältniss von Zottengeschwulst zum Carcinom so denken, dass entweder die Zotten auf der bereits krebsigen Basis emporwuchern, oder dass erst nachträglich Carcinom an der Basis einer Zottengeschwulst entsteht. Billroth sagt: »Sowie das Papillom einen besonders üppig wuchernden Charakter annimmt und zu gleicher Zeit dabei auch Epithelmassen in die betreffende Haut hineinwuchern, so dass die Bindegewebe oder Muskelgewebe dadurch infiltriert werden, kurz, sowie die Geschwulst einen deutlich destructiven

Charakter annimmt, kann man sie als carcinomatöses Papillom oder als Zottenkrebs betrachten. Die Grenzen zwischen einem einfachen Papillom und einem Zottenkrebs können gelegentlich sehr schwer zu ziehen sein.»

In Betreff der **Häufigkeit** der primären Blasen-carcinome im allgemeinen und des Verhältnisses der verschiedenen Formen zu einander kommt Dr. Bode, der in seiner Arbeit »Ueber das primäre Blasen-carcinom« (Archiv für Gynaekologie Bd. XXIV., Heft I) die ganze Literatur zusammengestellt hat, zu folgendem Resultat: »Die Statistik bezüglich der primären Harnblasen-carcinome ergiebt nach Heilborn aus dem Berliner Pathologischen Institut vom Jahre 1859 — 1868 unter 4774 Obductionen 7 Fälle (3 Frauen und 4 Männer), nach Hasenclever aus demselben Institut vom Jahre 1868 — 1880 unter 7037 Obductionen nur 3 Fälle (1 Frau und 2 Männer). Von diesen 10 Fällen waren allein 5 Fälle von Zottenkrebs.« Ferner hat Verfasser mehrere zerstreut aufgeführte Fälle zusammengestellt, von denen die meisten in Schmidt's Jahrbüchern ausführlich beschrieben sind. Drei dieser angeführten Fälle sind sicher als Zottenkrebs aufzufassen. Diesen fügt er sodann noch einen sehr typischen Fall von Zottenkrebs hinzu, den Winckel in seinem Atlas über »Pathologie der weiblichen Sexualorgane« ausführlich beschrieben und abgebildet hat. Zum Schlusse beschreibt Dr. Bode einen von ihm selbst im Dresdener Königlichen Entbindungs-Institute beobachteten und untersuchten Fall und einen zweiten Fall aus dem Dresdener Stadtkrankenhaus, welche beide zur Sektion kamen und deren Diagnose durch mikroskopischen Befund erhärtet wurde. Somit bestätigt auch Dr. Bode's gewonnenes Resultat Winckel's sowie anderer Autoren Angaben, dass der Zottenkrebs unter den primären Carcinomen der Harnblase die vorherrschende Art bilde.

Was die **Aetiologie** des primären Harnblasencarcinomes betrifft, so fällt dieselbe begreiflicherweise mit der Aetiologie der Geschwülste überhaupt zusammen. Aber bis jetzt ist über dieses Capitel noch wenig Positives bekannt. Cohnheim's Anschauungen haben bei manchen Pathologen viel Anklang gefunden und es ist auch von einigen Anatomen (Hasse, v. Kölliker) versucht worden, der Hypothese eine anatomische Grundlage zu geben. Jedoch ist die Persistenz von Gewebskeimen, welche man als wahrhaft embryonal bezeichnen kann, nicht nachgewiesen. »So, wie die Sachen zur Zeit stehen,« sagt Ziegler, »kann man über die Aetiologie der Geschwülste nur Folgendes sagen: Geschwülste entstehen theils nach einer äusseren Veranlassung, theils ohne eine solche. Sie entwickeln sich theils in einem zuvor normal erscheinenden, theils in missbildetem oder von seinem Entstehungsort transportiertem Gewebe. Die Wucherung kann sowohl in wachsendem als auch in fertig ausgebildetem Gewebe auftreten und kommt demgemäss sowohl intrauterin und in der Kindheit, als auch im Mannes- und Greisenalter vor. Nach der Entwicklungsperiode kann sie sich sowohl im Zustande gesteigerter, mit Wucherung verbundener Thätigkeit der Organe, wie sie z. B. im schwangeren Uterus, in der zur Milchproduction sich entwickelnden Mamma anzunehmen sind, als auch im Zustande vollkommener Ruhe anschliessen.« Auch Traumen im weitesten Sinne des Wortes müssen als Gelegenheitsursache der Geschwülste angesehen werden. Hierzu sind auch mechanische und chemische Reize zu rechnen. Als Beispiele für letztere sei hier der primäre Krebs der Zunge und der des Scrotums bei Schornsteinfegern oder Arbeitern in Theerfabriken, wo für ersteren cariöse Zähne, für letzteren ihre Beschäftigungsweise als Ur-

sache angesehen werden. So nehmen manche Autoren auch beim Blasenkrebs, indem sie zugleich eine fötale Prädisposition voraussetzen, an, dass fortgesetzte Reizung der Blase, z. B. durch Steine, den Anlass zur Entwicklung von Neoplasmen geben kann. Dieser Anschauung huldigt Winckel nicht, indem er sagt, dass die Steinbildung in der Harnblase ebensogut secundär sein kann, da man weiss, dass prominente Partien einzelner Tumoren auf die Dauer bei Zersetzung des Harnes auch incrustiert werden müssen. Und fragen wir uns endlich, warum denn gerade eine atypische und nicht eine typische Wucherung sich einstellt, so müssen wir antworten, dass dieser Punkt bis auf den heutigen Tag noch völlig dunkel ist.

Ganz ähnlich wie bei der Aetiologie des Carcinoms verhält es sich auch bei dessen **Symptomen**. Denn auch diese sind im Grossen und Ganzen bei allen Geschwülsten der Blase dieselben. Nach Winckels Schilderung ist zuerst in der Regel ein gewisser Druck in der Blasengegend vorhanden, dann Urinbeschwerden, zuweilen bloss Dysurie, zuweilen Strangurie, zuweilen auch schon frühzeitig Ischurie, mitunter auch Urinträufeln. Die Schmerzen haben ihren Sitz theils in der Regio hypogastrica, theils in der Kreuzgegend, in den Lenden, den Schenkeln und bei einzelnen auch bestimmt im Verlauf der Harnröhre.

Als zweites Symptom kommt gewöhnlich die Haematurie, von welcher Hutchinon sagt, dass langes Bestehen und häufige Wiederkehr derselben ohne eine besondere nachweisbare Ursache jedenfalls ein Symptom ist, welches auf den Verdacht einer Excrescenz in der Blase führt. Stehe es fest, dass kein Stein gegenwärtig, schliesse das Geschlecht oder das Alter respektive die manuelle Untersuchung per rectum eine vergrösserte Prostata aus und käme zur Haematurio vorzugsweise

noch Harnretention, so seien die Zeichen einer Neubildung am meisten vollständig. Diese Haematurie kann sehr bedeutende Grade erreichen, sodass geradezu erschöpfende Blutungen eintreten. Das Blut ist entweder dem Urin beigemischt oder es geht in einzelnen Coagulis mit ihm ab. Der Urin erleidet mit der Zeit Zersetzungen, wird übelriechend und ammoniakalisch. Bisweilen zeigt sich beim Urinieren ein plötzliches Aussetzen des Harnstrahles, welches offenbar seinen Grund in dem Umstande hat, dass sich ein Teil der Geschwulst vor die Urethra legt, z. B. bei Zottengeschwulsten oder dass sich abgebröckelte Teile der Geschwulst oder Coagula in die Urethra hineindrängen. Dem Urin sind gewöhnlich Steinchen und Gries beigemengt, welche aus incrustierten Gewebspartikelchen bestehen.

Im späteren Verlauf gesellen sich dann oft Verdauungsstörungen dazu, so dass die Kranken durch diese und die langen, intensiven Schmerzen bald rasch abmagern, ein cachectisches Aussehen bekommen und bald zugrunde gehen, sei es an einer infolge der Schwäche akut auftretenden terminalen Erkrankung, sei es an Uraemie, da nicht selten durch Umwucherung und Verschluss der Uretherenmündungen Dilatation der Uretheren und Hydronephrose entsteht.

Die **Diagnose** des Vorhandenseins eines Tumors, des Sitzes und der Art desselben stützt sich zum Teil auf eine charakteristische Anamnese, zum Teil auf den objektiven Befund der Urinuntersuchung, ob häufig Blut in demselben ist und wie die mit abgegangenen Gewebspartikelchen beschaffen sind. Findet man in den Bröckelchen intakte Zotten, so spricht das für Zottenfibrom; Krebs dagegen ist anzunehmen, wenn sich Gewebsfetzen auffinden lassen, die sich in mehr oder weniger starkem Zerfall befinden. Auch

sollen nach Sperling eingelagerte Hämatoidinkristalle für dem Krebs angehörige Zotten sprechen und sich dabei in letzterem sphäroide Rosetten aus oxalsaurem Kalk eingestreut finden. Die Untersuchung von der Vagina aus gibt oft kein sicheres Resultat, denn kleinere Geschwülste werden nicht genau erkannt, und bei grösseren kann man wegen der Schmerzhaftigkeit und wegen des manchmal seitlichen Sitzes derselben nicht genau ermitteln, ob der Tumor vor der Blasenwand oder zwischen Blase und Uterus oder seitlich von letzterem, speziell vom Ovarium ausgeht. Mit dem Katheter, dessen Einführung gewöhnlich auch noch sehr schmerzhaft und sogar gefährlich ist, kommt man auch zu keiner sicheren Diagnose, höchstens lernen wir durch ihn die Beschaffenheit der Blasenwand kennen, ob sie leicht blutet oder ob sich leicht Partien abbröckeln. »So bleibt also für alle Fälle, um Sitz, Grösse, Konsistenz, Beweglichkeit, Ausdehnung und Möglichkeit jener Neoplasmen genau festzustellen, doch kein anderer Weg, als die Untersuchung mit dem Simon'schen Spiegel, eventuell mit dem Rutenberg'schen Beleuchtungsapparat. Der letztere ist dann besonders notwendig, wenn es sich um Betrachtung der an der vorderen Wand sitzenden Neubildungen handelt. Wäre nach Betastung und Besichtigung der Geschwulst die Diagnose in betreff der histiologischen Beschaffenheit derselben noch nicht ganz sicher, so liesse sich mit einem scharfen Löffel, wie Simon dieselben angegeben hat, versuchen, ein kleines Stück des Tumors abzuschaben, um dieses einer mikroskopischen Untersuchung zu unterwerfen.«

Die Prognose ist bei allen Fällen von Blasenkrebs eine sehr infauste. Die operativen Eingriffe bieten Aussicht auf Besserung, kaum aber auf vollständige Heilung. Im allgemeinen kann man sagen, dass der

Krebs selten über ein Jahr dauert, obwohl einzelne Autoren ihn für gutartiger angesehen haben. Diese Anschauung ist wohl dem Umstande zuzuschreiben, dass sie ein gutartiges Papillom mit Carcinom verwechselten. Denn durch die Untersuchungen von Heilborn wissen wir, dass der Krebs in der Blase ebenso gefährlich ist wie anderwärts. Das vielleicht seltenere Vorkommen von Metastasen bei dieser Krebsform ist entweder aus dem schneller tödlichen Verlauf derselben oder aus dem Umstande zu erklären, dass er sich erst aus einer anfangs unschuldigen Papillargeschwulst entwickelt hat, also schon lange Zeit hindurch schwere und schmerzhaft Symptome bestehen, ehe einmal die Geschwulst den malignen Charakter angenommen hat.

Sobald man die Diagnose auf einen Blasentumor gestellt hat, ist die einzig rationelle **Therapie**, diesen möglichst bald radikal zu entfernen. Dieses Verfahren wurde auch von Warner, der zuerst (1747) eine Neubildung der Blase erkannte, sofort angewendet. Civiale, der zwei Arten von Tumoren, nämlich Fungus und Carcinom unterschied, empfahl, beide mit dem Lithotriptor zu beseitigen. Gross in New-York befürwortete die Entfernung der Neubildung mittels einer krummen Scheere und zwar nach Eröffnung der Blase, wie bei der Lithotomie. Hutchinson kritisierte damals (1857) dieses Verfahren als eine zu eingreifende Operation noch sehr scharf, indem er sagte, dass in Betracht der, selbst in den am meisten ausgesprochenen Fällen, offenbar ungewissen Natur der Diagnose es immer sehr gewagt erscheine, eine solche Operation zu unternehmen. Ein operatives Verfahren sei nur in Fällen gerechtfertigt, wo die Diagnose durch einen ganz besonders glücklichen Zufall gesichert sei. Bei der weiblichen Blase indessen sei die Gefahr viel ge-

ringer als bei der männlichen und die Operation würde hier verhältnissmässig einfacher sein. Durch seitliche Incisionen könnte ein hinreichend weiter Raum entweder für die Applikation einer Ligatur oder zur Entfernung der Neubildung mit der krummen Scheere geschaffen werden. Durch ersteres Verfahren hat Hutchinon auch einen Fall geheilt.

Die ersten Verbesserungen von hervorragender Bedeutung sowohl für das Stellen einer sicheren und leichteren Diagnose, als auch für die Therapie gingen von G. Simon aus, welcher durch Dilatation der weiblichen Urethra die Blase dem Gesicht und der Palpation zugänglich machte und von Volkmann, welcher ein ähnliches Verfahren für die Inspektion der männlichen Harnblase vorschlug.

Dass die operative Methode der Therapie schon bedeutende Resultate aufzuweisen hat, ist wohl heute nicht mehr schwer nachzuweisen. Nach Kocher sollen beim Weibe nach vorhergegangener künstlicher Erweiterung der Harnröhre schon mehrfach Zottenkrebs der Blase geheilt sein und von letzterem wurde beim Manne der mediane Urethralchnitt nach Volkmann behufs Entfernung einer solchen Neubildung zuerst ausgeführt. Der Patient verliess nach sechs Wochen das Krankenhaus und konnte, da er nach fünfzehn Monaten noch völlig gesund erschien, als geheilt entlassen werden.

Ein sehr schönes Beispiel für den grossen Erfolg eines operativen Eingriffes bei Blasentumoren beschreibt Winckel ausführlich in seinem Lehrbuche: »Krankheiten der weiblichen Harnröhre und Blase.« Hier handelt es sich um eine 39 jährige Frau aus New-York, bei welcher Geheimrat Winckel in Juni 1875 ein grosses Papillom der hinteren Blasenwand exstirpierte, indem er die Urethra mit dem Finger stark dilatierte

und den Tumor zerquetschte. Patientin reagierte auf die Operation, von einigem Erbrechen abgesehen, gar nicht. Denn der Puls blieb stets auf 72—80 und die Patientin war völlig fieberfrei. Nach zwei Jahren stellte sie sich wieder vor und es war keine Spur von einem Recidiv des Blasenpapilloms nachzuweisen. Im Juli 1882, also mehr als 8 Jahre nach der ersten Operation kam die Patientin wieder mit Beschwerden und jetzt fand Winckel die ganze hintere Blasenwand mit zum Teil incrustierten Neubildungen diffus durchsetzt, exstirpierte einen Teil derselben und fand die Geschwulst carcinomatös entartet. Patientin ging nachher wieder nach Amerika zurück, wo sie noch einmal einen Arzt in Ohio consultierte, von welchem Geheimrat Winckel auch mitgeteilt wurde, dass die Kranke im Jahre 1888 im Krankenhause zu Buffalo verstorben sei.

Gerade dieser Fall ist in mehrfacher Beziehung sehr interessant und als Beweis für die günstigen Resultate einer operativen Methode von höchster Wichtigkeit. Denn abgesehen davon, dass die Patientin durch diese Operation von den unerträglichen Schmerzen befreit wurde, wird man auch nicht zu weit gehen, wenn man behauptet, dass dieses Papillom jedenfalls viel früher carcinomatös entartet wäre und die Patientin einer Urämie infolge von Stauungshydro-nephrose oder der Septicaemie bei jauchiger Peri- oder Pyelonephritis oder auch einer septischen Peritonitis nach Blasenperforation oder zahlreichen Krebsmetastasen erlegen wäre, während die Frau jetzt noch volle acht Jahre ganz gesund blieb. Oder wenn auch die Gefahr einer malignen Degeneration ausser Acht gelassen wird, so würde der Erfolg der Operation doch noch immer ein colossaler zu nennen sein, da dadurch die grossen Schmerzen beseitigt und der Möglichkeit einer

Verjauchung des Tumors und deren Folgen wie Pyelitis, Pyelonephritis vorgebeugt wurde. Trotzdem gibt es noch manche Autoren, die sich meist auf die interne Behandlung beschränken und als ultimum refugium das Kreosot intern und Morphium hypodermatisch und intern empfehlen. Aber was man sich von solcher Therapie versprechen kann, ist nicht schwer zu erraten. Die einzige Befriedigung, die ein Arzt von solcher Behandlung haben wird, ist, von seinen Patienten mit Heine sagen zu können: »Sie verloren das Leben, aber nicht die Hoffnung!«

Ueber die Art und Weise der Ausführung der Operation sagt Winckel: Die Patientin ist tief zu narkotisieren, in Steissrückenlage zu bringen, mit dem in die Blase eingeführten linken Zeigefinger die Geschwulst zu fixieren, so dass man die von Simon angegebene Zange zum Fassen derselben einführen kann. Mit derselben ist nun die Neubildung entweder bloss zu fassen und abzdrehen oder falls man die Blutung zu sehr fürchtet, so kann man über diese Zange die Schlinge eines Drahtecraseurs (Fall von Braxton Hicks) oder eine galvanokaustische Schlinge bis zum Stiel der Geschwulst hinabschieben und diese dann abtragen. Das geht natürlich nur bei kleineren Tumoren, da sich ja jene Schlinge mit einem Finger in der Blase nicht leicht erweitern lässt. Bei grösseren Tumoren kann man sich entweder dadurch helfen, dass man die Oberfläche derselben mit dem Finger, unter Nachhülfe der andern Hand von den Bauchdecken aus, zerdrückt, oder dass man die im Speculum sichtbaren Theile der Geschwulst tief incidiert, oder dass man mit jenen Simon'schen Zangen und Löffeln die grosse Geschwulst in kleinere zertheilt und die einzelnen extorquierte, resp. mit der Schlinge abträgt.“

Ist aber der Tumor mehr flach und diffus, also keine radikale Exstirpation möglich, so wird man mit dem Simon'schen Löffel ausschaben und die bröckeligen Massen entfernen. Sind die Blutungen dabei erheblich, so versucht man sie mit kalten Ausspülungen, oder auch wie Braxton Hicks mit directer Betupfung der blutenden Fläche mit liquor ferri sesquichlorati zu stillen. Gelingt es nicht, so kann man die Scheide mit Wattetampons fest ausstopfen und eine Eisblase auf die Blasengegend applicieren. Auf diese Weise wird man sicher der Hämorrhagie Herr werden.

In den Fällen endlich, wo die Geschwülste oder Excrescenzen so hoch in den Seitentheilen der Blase sitzen, oder so gross sind, dass sie nicht durch die erweiterte Harnröhre ausreichend gut zugänglich gemacht werden können, bleibt nur eine blutige Eröffnung des Organs übrig. Hier concurrieren für die weibliche Harnblase zwei Verfahren: Die Eröffnung von der Scheide her oder oberhalb der Symphyse.

Die Colpocystotomie ist insbesondere von Simon ausgebildet und warm empfohlen worden. Man soll einen Schnitt in der Mittellinie von der Harnröhre bis zum Muttermund machen und auf diesen Schnitt einen queren dicht vor dem Muttermund setzen. Dieser T-förmige Schnitt vermeidet sicher die Ureteren und erlaubt nicht nur ein genaues Betasten der ganzen Blasenhöhle, sondern auch ein Einstülpen der Blase und ein Hervorziehen des Tumors bis in die Scheide. Trotz dieser Empfehlung hat diese Methode niemals zahlreiche Anhänger gefunden. Es ist nur ein Fall von Kaltenbach und ein zweiter von Lindemann bekannt. Diese Zurückhaltung erklärt sich wohl daraus, dass die Methode von vornherein nur in einer kleinen Anzahl von Fällen anwendbar erscheint. Sie

ist z. B. unmöglich bei sehr enger Scheide oder beim Sitzen der Geschwulst an der vorderen Blasenwand. Ferner sind grosse Geschwülste nur schwer und zwar nach vorgängiger Zerstückelung entfernbar und ausserdem fehlt auch für die meisten Fälle die Uebersichtlichkeit des Operationsfeldes. Aber trotzdem ist die Methode sehr beachtenswerth, da sie jedenfalls ungefährlicher sein dürfte als der hohe Blasenschnitt. Nur wird man unter den Geschwülsten, welche dafür geeignet erscheinen, eine vorsichtige Auswahl treffen müssen. In neuerer Zeit ist ausserdem auch die Simon'sche Methode von Kaltenbach und andern Autoren modificiert und vereinfacht worden.

Für die ganz breit gestielten Tumoren bleibt schliesslich nur die Epicystotomie übrig. Es unterliegt nicht dem geringsten Zweifel, dass keine andere Methode auch nur entfernt eine gleiche Uebersicht über das ganze Blaseninnere gewährt als diese, dass keine in gleicher Bequemlichkeit grosse Geschwülste zu entfernen erlaubt. Desshalb ist es auffällig, dass diese Operationsmethode erst in neuester Zeit anfängt, den ihr gebührenden Platz einzunehmen. Es erklärt sich das nur aus der übertriebenen Furcht vor zwei an sie geknüpften Gefahren: Der Verletzung des Bauchfelles während der Operation und der Harninfiltration des praevesicalen Bindegewebes nach derselben. Die erst genannte Gefahr ist aber bei der jetzigen Art und Weise des Operierens sehr klein geworden, da man heutzutage sorgfältig präparierend gegen die Blasenwand vorgeht, indem man das praevesicale Bindegewebe mit der Bauchfellwand nach oben schiebt. Wenn man ferner die Blasenwand nicht auf einmal durchsticht, sondern schichtweise durchschneidet, so wird eine eventuelle Verletzung des Bauchfelles auch keinen bedeutenden Schaden anrichten, da man die

Oeffnung sorgfältig mit Nähten schliessen kann, bevor man an die Eröffnung der Blase geht. Ausserdem wird auch doch jeder Operateur vor der Operation die Blase mit antiseptischer Flüssigkeit ausspülen, so dass man also von dem aseptischen Blaseninhalt auch schwerlich eine Infection zu fürchten hätte.

Was nun die zweite Gefahr anbetrifft, so pflegt diese nur dann einzutreten, wenn der Urin Gelegenheit hat, sich in der Blase anzusammeln und aus der Wunde abzufließen. Man hat dies in zweierlei Weise zu vermeiden gesucht: entweder man nähte die Blasenwunde, oder man machte die Drainage der Blase. Die Erfahrungen, welche bisher über die Blasennaht gesammelt sind, lauten nicht gerade günstig (Trendelenburg). Denn in der Regel ging die Naht, wenigstens zum Theil, wieder auseinander, meistens freilich erst nach Tagen, zuweilen aber auch so früh, dass die Gefahr der Urininfiltration dennoch auftrat. Am entschiedensten hat in neuerer Zeit von Dittel die Unzuverlässigkeit der Blasennaht betont. Er drainiert einfach die Blasenwunde von oben her durch ein knieförmig gebogenes Rohr, welches den Urin leicht nach aussen leitet und dessen Umgebung fest mit Mull tamponiert wird, wodurch die Gefahr der Harninfiltration so gut wie vollkommen beseitigt wird. Aber die Frage der Blasennaht wird wohl nicht so leicht von der Tagesordnung verschwinden, da es gar zu verführerisch ist, die Heilung einer Wunde, welche sonst viele Wochen in Anspruch nimmt, vielleicht in 8—14 Tagen zu erreichen.

In Betreff der Frage nun, welcher Methode der Vorrang gebühre, kommt Küster in seiner Arbeit über »Harnblasengeschwülste und deren Behandlung« (Sammlung klinischer Vorträge von Volkmann: Nr. 267/268) zu folgendem Resultat: »Während von Thompson die Colpocystotomie als die bei weitem

vorzüglichste und fast ausschliesslich zulässige Methode gepriesen wird, verwirft der hervorragendste französische Vertreter des Gebietes der Blasenkrankheiten, Guyon, die Operation gänzlich zu Gunsten des hohen Blasenschnittes. Solchen extremen Anschauungen gegenüber wird man zweifellos einen vermittelnden Standpunkt einzunehmen haben, wie dieses durch von Dittel in Wien bereits geschehen ist. Wenn man auch im allgemeinen zugeben muss, dass der hohe Blasenschnitt etwas gefährlicher ist als die Eröffnung der Blase und Fingeruntersuchung derselben, so wird doch dieser Vorzug der letzteren sofort hinfällig, sobald es sich um schwierige Geschwulstexstirpationen auf diesem Wege handelt. Dann dürfte sich die Gefahr beider Operationen ungefähr gleichstellen, das Zünglein der Wage aber sich zu Gunsten des hohen Blasenschnittes insofern verschieben, als man auf diesem Wege sicherer ist, eine Radikaloperation zu machen und späteren Recidiven vorzubeugen. Ebenso gewiss aber gehen Guyon und seine Schule zu weit, wenn sie den Medianschnitt ganz verwerfen wollen. Als diagnostisches Hilfsmittel ist der Medianschnitt noch vorläufig unentbehrlich und unter Umständen ist auf diesem Wege die ganze Operation leicht, einfach und gefahrlos zu vollenden. Wir können vorläufig keine der beiden Operationen entbehren und werden sie schwerlich jemals entbehren können.« (Trendelenburg).

Bei einem Falle nun, dessen Operation zu sehen ich in der Münchener Frauenklinik Gelegenheit hatte, wandte der Operateur (Herr Geheimrath Winckel) die Colpocystotomie an. Es handelte sich hier um die Entfernung eines Carcinomes der Harnblase, welches sich von der Mitte der hinteren Wand über den Scheitel und noch etwas auf die vordere Wand erstreckte. Der Fall ist kurz folgender:

Frau G., 60 Jahre alt, Privatiersgattin aus Holzkirchen. Aufgenommen am 11. Januar, entlassen am 18. Februar 1890.

Vater der Patientin verstarb mit 70 Jahren an einer Finger-
verletzung, die gangraenös wurde; Mutter mit 57 Jahren an
Herzwassersucht gestorben. Patientin hat 12 Geschwister, von
denen 4 in den ersten Lebensjahren an ihr unbekannten Ursachen
gestorben sind. 3 Schwestern sind im Alter von 54, 52 und
40 Jahren gestorben, erstere an Herzlähmung. Die 52jährige
Schwester soll in Folge eines Traumas durch einen umstürzenden
Baum auf den Bauch einen Tumor bekommen haben, an
welchem sie, da sie ihn nicht operieren liess, zu Grunde gegangen
ist. Die 40jährige verstorbene Schwester ist nach Angabe der
Patientin nach dem Impfen erkrankt, hat erst mit 4 Jahren das
Laufen gelernt, bei der zweiten Dentitionsperiode viel Schmerzen
gehabt und sei im Wachsthum stark zurückgeblieben. Erst mit
Eintritt der Menstruation soll sie ärger gewachsen sein. 4 Ge-
schwister, 3 Brüder und 1 Schwester im Alter von 40—50 Jahren,
leben und sind gesund, nur soll die Schwester von einer vor
17 Jahren stattgehabten Geburt Schmerz beim Gehen behalten
haben. Die Grossmutter ist 80 Jahre alt geworden. Auch die
Geschwister der Eltern, von denen keine mehr leben, sollen alle
erst in hohem Alter gestorben sein. Patientin selbst hat das Gehen
zur rechten Zeit gelernt und keine Hautausschläge oder Drüsen-
schwellung gehabt. Sie negiert sämtliche Kinderkrankheiten
und noch speciell nach Masern gefragt, auch diese. Nur hätte
sie einige Male Wurm (Panaritium) gehabt. Erste Menstruation
ist mit 13 Jahren eingetreten, stark und ohne Schmerzen, und
zwar war sie bis zum 16. Jahr nicht regelmässig. Bleichsüchtig
sei sie aber nicht gewesen, auch nicht von ihrer Umgebung da-
für gehalten worden. Vom 16. Jahre an war die Menstruation
regelmässig und stark, aber ohne Schmerzen, 3—4 Tage dauernd.
Seit 29 Jahren verheirathet; vor 27 Jahren eine schwere Ent-
bindung (soll nach Angabe der Patientin über 2 Tage gedauert
haben), welche aber ohne ärztliche Hülfe beendet wurde. Das
Fruchtwasser war früh abgeflossen, wofür der Grund nicht zu
eruieren ist, da Ausfluss (Endometritis) direct negiert wird. Kind
kam mit Kopf voran; Placenta ist gleich spontan gefolgt. Wochen-
bett soll ohne Complication verlaufen sein, nur fühlte sich
Patientin sehr schwach, sodass sie ca. 3 Wochen das Bett hütete.
Kind 2 Monate selbst gestillt; keine Mastitis. Eintritt der ersten
Menstruation zur gewöhnlichen Zeit, von da an regelmässig und
in gewöhnlicher Stärke. Aber die erste Cohabitation nach der

Entbindung sei, wie Patientin aus freien Stücken und sehr genau angiebt, sehr schmerzhaft gewesen, so dass doch wohl in Folge der schweren Geburt entzündliche Processe (Parametritis) vorhanden gewesen sind. Patientin hat auch nachher nicht wieder concipiert. Mit 50 Jahren Menopause.

Seit etwa zwei Jahren nun hat Patientin, die bis dahin immer gesund war, häufigen Harndrang bekommen, ohne einen besonderen Grund dafür angeben zu können. Schmerzen hatte sie beim Urinieren nicht bis Juni 1889, wo auch letzterer dazu kam. Zugleich trat auch Trübung des Harnes und starker ammoniakalischer Geruch auf. Im Spätsommer wurde der Urin vorübergehend wieder heller und hatte auch einen weniger intensiven Geruch, war aber mit schleimigen Massen gemischt. Seit October sind Steinchen und Gries unter furchtbaren Schmerzen abgegangen. Während bis zu dieser Zeit die Funktion der Blase noch immer normal war, begann von Mitte December an der Urin beständig abzufließen und von dieser Zeit an waren in demselben weiche Bröckchen von filzartigem Aussehen. Der Abgang von Blut in irgend welcher Form mit dem Urin wird von der Patientin auf das Bestimmteste verneint. Am 11. Januar wurde Patientin in die hiesige Frauenklinik zur Behandlung aufgenommen.

Status praesens: Patientin ist eine mittelgrosse, ziemlich hagere Dunkelblondine von blassem Aussehen. Lungen und Herz ergeben keine Anomalien. Im Abdomen ist durch äussere und kombinierte innere Untersuchung kein Tumor oder sonstige Ungehörigkeit zu konstatieren. Bei der Untersuchung per vaginam fühlt man im vorderen Vaginalgewölbe eine starke Incrustation der hinteren Blasenwand, die bis zum Scheitel der Blase hinaufreicht, während von Seiten der Genitalien keine Anomalien vorliegen. Um nun die Localisation der Geschwulst ganz genau feststellen zu können und um zugleich beurteilen zu können, ob sie durch die Urethra zu entfernen sei, wurde die Harnröhre dilatirt und beim Eingehen mit dem Finger fühlte Herr Geheimrat Winckel grosse, stark zerklüftete Wucherungen von weicher und zum Teil morscher Consistenz, welche von der Mitte der hinteren Blasen-

wand sich zum Scheitel und von da noch etwas auf die vordere Blasenwand erstrecken. Die Diagnose lautete auf Grund dieses Befundes und der Anamnese: Zottengeschwulst der Blase, sehr wahrscheinlich maligner Natur.

Am 22. Januar kam Patientin, nachdem sie in den vorhergehenden Tagen durch gute Pflege gekräftigt und auch sonst für die Operation hergerichtet, in Narkose zur Operation. Der Operateur (Geheimrat Winkel) entfernte die Geschwulst, da sie wegen ihres Sitzes und ihrer Grösse von der Harnröhre aus nicht genügend zugänglich war, mittelst der weniger gefährlichen und leichter ausführbaren Colpocystotomie. Nach gründlicher Ausspülung der Blase und der Scheide mit Sublimat, wurde die vordere obere Scheidewand mit dicker chinesischer Seide angeschlungen und stark heruntergezogen und auf diese Weise wurde das Operationsfeld dem Gesichte des Operateurs gut zugänglich gemacht. Nachdem dann diese Partie nochmals gründlich desinficiert war, machte der Operateur eine lange Incision und ging mit dem Finger in die Harnblase ein, indem er zugleich mit der linken Hand von aussen den Tumor der operierenden Hand entgegendrückte. So wurden die weichen, morschen Geschwulstmassen losgedrückt und herausbefördert. Die derberen Partien wurden vorsichtig mit dem scharfen Löffel entfernt. Die Blutung war nicht sehr beträchtlich. Sodann wurde die Wunde wieder mit *fil de Florence* vereinigt und der Versuch eines guten Verschlusses der Wunde, indem nämlich warme Borlösung in die Blase gespritzt wurde, ergab ein so gutes Resultat, dass auch nicht ein Tröpfchen an der Wunde zum Vorschein kam. Die Scheide wurde etwas mit Jodoformgaze tamponiert. Die ganze Operation nahm nur die kurze Zeit von 50 Minuten in Anspruch.

Patientin reagierte auf die Operation, abgesehen von einigem Erbrechen nach der Narkose, so gut wie gar nicht. Prophylactisch wurde gleich nach der Operation die Eisblase auf die Blasengegend appliciert. Ausserdem wurden in den nächsten Tagen öfters Ausspülungen gemacht. Patientin, die sich im allgemeinen etwas schwach fühlte, hatte sonst nur über geringes Brennen in der Scheide und über Durst zu klagen. Der Urin ging die ersten Tage noch beständig ab, war aber ohne Beimischung von Steinchen, Bröckeln oder Blut. Nach drei Tagen wurde die Eisblase für immer entfernt. Febrile Temperatur ist seit der Operation gar nicht vorhanden gewesen, ebenso war der Puls immer nur 70—80. Der Urinabgang wurde geringer und Patientin konnte einige Tage den Urin fast ganz anhalten. Am 27. Januar wurde der Jodoformtampon aus der Scheide entfernt. An demselben Tage gingen mit dem Urin einige Schleimfetzen ab. Vom 1. Februar an wurde das Urinträufeln wieder stärker, während die Schmerzen auch jetzt nur gering waren. Seit 2. Februar stand Patientin auf und am 8. Februar wurden die Nähte aus der Wunde entfernt. Sie verblieb noch bis zum 18. Februar in der Klinik, während welcher Zeit in dem Zustande der Patientin keine wesentliche Veränderung eintrat.

Patientin begab sich sodann zu ihrer in München wohnenden Tochter, nach deren Schilderung sie von Tag zu Tag schwächer wurde, so dass sie den grössten Teil des Tages im Bette zubrachte. Ab und zu stellte sie sich dem Herrn Geheimrat Winckel vor. Bei solcher Gelegenheit klagte sie einmal sehr über starke Schmerzen in der Lebergegend und bei der Untersuchung wurde eine starke knollige Veränderung der Leber constatirt, welche nach den gegebenen Verhältnissen nur als Metastasen gedeutet werden konnten. Der

Marasmus nahm auch schneller zu. In den letzten Tagen soll Patientin ganz gelb gewesen sein. Es ist also jedenfalls in Folge der stark destruierenden Prozesse in der Leber ein intensiver Icterus eingetreten. Am 1. April hatte Patientin einen starken Schüttelfrost, nach welchem das Bewusstsein nicht wiedergekehrt sein soll. Am 3. April ist sie dann entschlafen ohne Anzeichen einer Dyspnoe oder Cyanose, so dass man annehmen muss, dass sie infolge des Marasmus zu Grunde gegangen ist, obwohl sonst auch bei Blasenoperationen Embolien oder Infarcte gar nicht selten vorkommen sollen.

Die durch die Operation entfernten Geschwulstmassen, theils grössere, theils kleinere Stücke, deren Oberfläche papillär höckerig und deren Consistenz meist sehr weich war, füllten im Ganzen eine mittelgrosse Taſse. Die mikroskopische Untersuchung einzelner Theile ergab folgendes: Die Hauptmasse besteht aus Conglomeraten von typischen Epithelzellen, die keine Zwischensubstanz zeigen und in den Lücken eines feinen, mässig zahlreichen Bindegewebes eingeschlossen sind. Eine typische nestartige Anordnung der Epithelzellen kann nirgends constatirt werden. Die Epithelzellen selbst bestehen aus einem länglichen, bläschenförmigen, sich in Haematoxylin leicht färbbaren Kern mit vielen Kernkörperchen, der nur von einer schmalen Zone Protoplasma umgeben ist. Der äussere Rand der Zelle ist polygonal und der Rand der einen Zelle schliesst direct an den Rand der andern. Auffallend ist die grosse Menge von Gefässen, die theils im interstitiellen Gewebe, theils direct in den epithelialen Anhäufungen mit deutlich differenzierter Wand verlaufen. An manchen Partien zeigt sich eine Aufblähung des Körpers der Epithelzellen, bei welcher der Kern länglicher wird und an den

Rand tritt, so dass diese Partien mehr dem Bilde eines Fettgewebes gleichen (hydropische Degeneration). Wahrscheinlich beruht es auf einer Ansammlung von Flüssigkeit im Zellprotoplasma. An mehreren Stellen des interstitiellen Gewebes, auch in der Nähe der epithelialen Anhäufungen zeigt sich ziemlich starke kleinzellige Infiltration.

Nach diesem Befunde ist der Tumor als Carcinom anzusehen und nach seinem makroskopischen Verhalten — man sieht nämlich an in Flüssigkeit getauchte Stückchen zahlreiche, flottierende Fortsätze — ist er jedenfalls als Zottenkrebs aufzufassen. Die Angaben mancher Autoren, die Zotten seien mit einfachen oder geschichteten Epithel bekleidet, konnten hier nicht constatiert werden. Doch darf dies wohl nicht in unserm Falle befremden, da es ja bei den mit dem scharfen Löffel excidierten Stücken ganz dem Zufall anheimgestellt war, eine derartige Zotte gerade in der betreffenden Richtung zu treffen.

Leider haben die Angehörigen aus freien Stücken keine Section machen lassen. Wie es nachträglich schien, hätte man sie jedenfalls dazu bewegen können, aber die Patientin verstarb in den Osterferien und zwar gerade zu einer Zeit, wo der Herr Geheimrath Winckel nicht hier war, so dass, als letzterer die Anzeige erhielt, das Begräbnis schon stattgefunden hatte. Aber ich glaube, dass man ohne die Section die Diagnose »primäres Carcinom der Harnblase« aufrecht erhalten kann und muss, wenn wir uns nur noch einmal die Anamnese und den Verlauf der Krankheit wieder vergegenwärtigen wollen. Dass es überhaupt Carcinom war, bestätigt die mikroskopische Untersuchung der excidierten Stücke; dass es ferner in der Blase entstanden ist, dafür spricht unzweideutig die Anamnese, nach welcher von Seiten der Blase schon

vor zwei Jahren die ersten Beschwerden auftraten, welche sich allmählich immer mehr steigerten, während kein anderes Organ bis Mitte März 1890, also bis zwei Monate nach der Operation, irgendwie Schmerzen oder sonstige Unregelmässigkeiten verursachte. Diesen subjectiven Symptomen ganz entsprechend, fand Herr Geheimrath Winkel, welcher die Patientin Mitte Januar zum 1. Male behandelte, ausser dem oben erwähnten Befunde an der Harnblase keine anderweitige Anomalien, so dass er sich entschloss, auf Grund dieses verhältnissmässig günstigen Befundes die Operation vorzunehmen. Als nun die Patientin zwei Monate später wiederkam und jetzt über heftige Schmerzen in der Lebergegend klagte, konnte schon eine starke, knollige Veränderung der Leber constatirt werden, ein Zeichen also, dass die Krebskeime doch schon über das Operationsgebiet hinaus verschleppt waren und nun in der Leber, welche ja bekanntlich der erste und beliebteste Herd für die Metastasen ist, ihren destruierenden Charakter entfaltet hatten.

Hieran will ich einen zweiten Fall reihen, welchen ich der bekannten Liebenswürdigkeit des Herrn Geheimrathes v. Ziemssen verdanke, da letzterer mir die Benutzung der Krankengeschichte gütigst erlaubte. Dieser Fall wurde zu gleicher Zeit mit dem ersten in der ersten medicinischen Klinik behandelt. Der Krankenbericht lautet:

Achatz, Margaretha, 59 Jahre alt, Tagelöhnersfrau aus München. Aufgenommen in I. medicinische Klinik am 2. Jan. 1890, gestorben am 23. Jan. 1890.

Klinische Diagnose lautet: Carcinoma vesicae urinariae; Pyelo-Nephritis purulenta?

Anamnese vom 2. I. 1890: Seit 8 Jahren cessiert die Periode. Nunmehr seit 5 Wochen soll der Urin stark blutig gefärbt sein und seit 14 Tagen hat das Urinlassen Schmerzen verursacht (dies auf eindringliches Fragen mehrmals bestätigt, sodass jedenfalls

angenommen werden muss, dass der Zerfall ein sehr rapider gewesen ist). Patientin muss fast alle 10 Minuten den Urin lassen. Unabhängig von der Harnentleerung soll nie Blut abgehen. Eine besondere Ursache für ihre Erkrankung weiss Patientin nicht anzuführen. Früher will sie immer gesund gewesen sein. Im Alter von 45 Jahren hat sie eine regelrechte Geburt durchgemacht. Mutter ist angeblich an Apoplexie, Vater und mehrere Geschwister an unbekannten Ursachen gestorben.

Status praesens: Sehr abgemagerter Körper, dünner Hals; Fettpolster fast geschwunden. Angeblich ist die Abmagerung erst eingetreten, seit Haematurie besteht. Der Schall an der rechten Lungenspitze etwas kürzer als an der linken. An der linken Lungenspitze spärliches, kleinblasiges, trocknes Rasseln; im übrigen bieten die Lungen nichts Abnormes. Das Herz ist nach rechts normal, nach links etwas über die Mamillarlinie hinausreichend. An der Herzspitze ein schwaches gagsendes Geräusch; der zweite Pulmonalton auch nicht wesentlich verstärkt. Das Abdomen ist weich, leicht eindrückbar. Die Leber zeigt keine Abnormität. Die Milz ist vergrössert und deutlich palpabel (17:10.5). In der rechten Seite eine apfelgrosse Leistenhernie, leicht reponible; die Bruchpforte ist für Daumen durchgängig.

Der Urin ist in sehr hohem Grade haemorrhagisch und foetid (ammoniakalisch) riechend. In der Gegend der Urethralmündung befindet sich ein kirschgrosser, papillomatöser, exculcerierter Tumor, in dessen Mitte sich das orificium urethrae findet. Die Einführung des Katheters in dasselbe gelingt leicht. Der hintern Urethralwand entsprechend springt in die Vagina eine höckerige Leiste vor, die der Urethra entlang führt. An dem oberen Theil der vorderen Scheidenwand fühlt man einen grösseren, stark druckempfindlichen Tumor, welcher offenbar der Blase entspricht und dessen Palpation das Gefühl von Blasendrang hervorruft.

Portio ist verstrichen, Scheidengewölbe narbig verzogen. Das Orificium externum ist für eine Fingerspitze durchgängig. In der Vagina kein Sanguis. Bei der Untersuchung mit dem Speculum erscheint die Vaginalschleimhaut blass und die vordere Wand sehr wulstig vorgewölbt.

Vom 2. bis 14. Januar war die Temperatur immer sub- oder afebril, der Puls und die Respiration aber beschleunigt. Vom 14. an war Abends öfter Fiebersteigerung. Die Wucherung um die Urethralöffnung ist exulceriert, aus der Urethra hängen Blutcoagula heraus. Die vordere Vaginalwand nimmt ein höckeriger, sehr derber Tumor ein, welcher offenbar der verdickten Blasenwand angehört und mit der Urethra in Verbindung zu stehen scheint. Auf Druck entsteht Harndrang. Durch den Katheter entleert sich höchst foetider, trüber Urin. Der Katheter läuft sofort schwarz an von dem Schwefelwasserstoffgehalt. Der Blutgehalt des Urins hat bedeutend nachgelassen. Im Sediment zeigt der Urin keine Zellnester, sondern nur Detritus von Eiterzellen und verfetteten Blasenepithelzellen; ausserdem Tripelphosphatkrystalle.

Am 17. Januar wurde Patientin in der Klinik vorgestellt. (Bei dieser Gelegenheit wurde ich auf den Fall aufmerksam und bat, als später auch die Leichen-diagnose die klinische Diagnose bestätigte, den Herrn Geheimrath von Ziemssen um die gütige Ueberlassung des Falles.) Der Urin schäumt stark bei Zusatz von Säuren. Die Hernia inguinalis dextra ist leicht zu reponieren. Mündung der Urethra ragt welschnussgross vor. Die Blase ist bei innerer Untersuchung nach unten und hinten tumorartig ausgebaucht, der Uterus nach hinten zurückgedrängt. Aus der inneren Untersuchung geht hervor, dass der Uterus an der Erkrankung nicht theilhaft ist, sondern letztere auf die

Blase beschränkt ist. Lymphdrüsen der Inguinalgegend nur sehr wenig geschwellt, rechts etwas mehr als links. Die Untersuchung mit Katheter ergibt weiche Consistenz des Tumors, harte Fremdkörper sind nicht fühlbar. Das Urinsediment enthält viel Tripelphosphat und Massen von Leucocyten, die in der Auflösung begriffen sind.

21. I. Abends: Ueber den Lungen, abgesehen vom Tiefstande der Lungengrenzen, nichts Abnormes zu bemerken. An der Herzspitze lautes systolisches Geräusch; keine Verstärkung des zweiten Pulmonaltones. Auch rechts ist Tiefstand der Lungengrenzen (Emphysem). Leib ist schlaff und flach, kein Tumor in demselben fühlbar. Unterer Leberrand steht etwas hoch, keine besondere Resistenz der Leber fühlbar. Macies hat sehr zugenommen. Der Puls ist 88, weich, arteriosclerotisch; Temperatur 37. Patientin ist somnolent, lässt Urin meist unter sich gehen.

22. I. Abends: Patientin in Agonie; somnolent, zeitweise delirierend. Unwillkürliche Entleerung von Stuhl und Harn. Im höchst foetiden Harn zahlreiche Bröckchen; sehr hoher Schwefelwasserstoffgehalt, so dass ein eingeführter Katheter sofort beschlägt.

23. I. Auffallend tiefe stertoröse Athmung. Der Radialpuls kaum mehr zu fühlen. Die beim Katheterismus entleerten Bröckchen bestehen mikroskopisch zum grössten Theil aus polymorphen, epitheloiden, in Verfettung begriffenen Zellen, so dass durch dieselben die Diagnose »Carcinoma vesicae urinariae« wesentlich gestützt wird. Am 23. I. starb Patientin unter uraemischen Erscheinungen.

Das Sectionsprotokoll (Sections-Journal des Patholog. Instituts No. 76 1890) lautet: Mittलगrosse, weibliche Leiche von mässig entwickelter Muskulatur und Fettpolster. Wenig Totenflecke, Totenstarre in

Lösung. Grosses Netz mit der vorderen Bauchwand mehrfach verwachsen. Kleines Becken leer. Zwerchfellstand: rechts 4., links 5. Rippe. Herzbeutel ungefähr handbreit vorliegend. Linke Lunge an der Spitze leicht löslich verwachsen. Im Herzbeutel geringe Menge seröser Flüssigkeit. Sämmtliche Herzhöhlen mässig gefüllt.

Linke Lunge ist von mässigem Volumen, graubraunrother Farbe und glatter Oberfläche. Pleura überall durchsichtig; an der Spitze eine fünf Pfennig-grosse pigmentierte Stelle. Alveolen leicht sichtbar. Schnittfläche trocken, wenig blut- und safthaltig, dunkelbraunroth. Der Unterlappen etwas saftreicher. In den grossen Bronchien geringe Menge Schleim; Schleimhaut nicht geröthet. Die Intima der grossen Gefässe stellenweise gelblich gefärbt, verfettet. Drüsen schwärzlich infiltriert. An der rechten Lunge zeigte die Pleura stellenweise flach prominente, derbe, knopfartig aufsitzende Knoten, besonders zahlreich an der Vorderfläche des Unterlappens. Schnittfläche des Ober-, Mittel- und Unterlappen mehr dunkelblauroth und saftärmer als links. In den grossen Bronchien eitrig Schleim. Gefässe und Drüsen wie links.

Herz von mässiger Grösse, sehr fettreich. Epicard fett mit reichlich entwickelten, geschlängelten Gefässen. An der Vorderfläche des rechten Ventrikels ein grosser Sehnenfleck. Rechter Ventrikel gut hühnereigross. Klappen und Endocard zart, Muskulatur brüchig. Vorhof und Herzohr enthalten flüssiges Blut. Am linken Ventrikel sind die Klappen frei beweglich. Aorta mit wenigen bindegewebigen Auflagerungen versehen. Endocard des Vorhofes etwas verdickt. Muskulatur braunroth, brüchig.

Milz klein, von glatter Oberfläche. Kapsel nicht gespannt, mit circumscribten, reichlichen Verdickungen

versehen. Pulpa mässig entwickelt. Schnittfläche derb, dunkelbraunblau.

Magen nicht erweitert. Geringer, mehr gallig gefärbter Inhalt. Falten zum Theil austreichbar. Schleimhaut blass.

Dünn- und Dickdarm enthält gelben Koth. Schleimhaut überall glatt. Solitärfollikel nicht geschwellt.

Leber. Rechter Lappen zeigt eine deutliche Schnürfurche. Gallenblase zweifingerbreit vorliegend. Schnittfläche fettglänzend. In der Gallenblase drei erbsengrosse dunkle Gallensteine, von denen einer der Blasenwand fest adhärent ist.

Harnapparat. Linker Ureter erweitert, enthält beim Durchschneiden eine trübe, eitrige Flüssigkeit. Linke Niere enthält dieselbe Flüssigkeit und die fibröse Kapsel ist mit der Oberfläche untrennbar verwachsen. Beim Einschneiden sieht man das Nierenbecken stark erweitert, die Substanz fast geschwunden und von derber Consistenz. Schleimhaut blass, die Calices röthlich.

Rechter Ureter noch stärker erweitert. Derselbe Inhalt wie links. Rechte Niere bedeutend vergrössert; fibröse Kapsel nicht abziehbar. Mark und Rinde verbreitert und zwei mit stinkendem Eiter gefüllte haselnuss-grosse Höhlen enthaltend. Nierenbecken fettreich. Substanz blass, besonders die Rinde.

Die Harnblase wurde im Zusammenhange mit den Genitalien herausgenommen. Ihr Befund, welcher theils dem Sectionsprotocoll entnommen, theils aus eigener Anschauung stammt (ich habe nämlich das Präparat gelegentlich der Demonstration in der Klinik durch Herrn Geheimrath von Ziemssen gesehen und es mir nachher nochmal im pathologischen Institut, wo es in der Sammlung aufbewahrt ist, ausgebeten) ist folgender: Die Blase ist von der Grösse eines gra-

viden Uterus im vierten Monat. Beim Aufschneiden entleert sich aus derselben eine breiige, graubraune, sehr übelriechende Flüssigkeit. Die Blasenwand schneidet sich sehr derb, ist sehr rigide und fast um das Doppelte verdickt. Im Innern sieht man an der hinteren Wand und zwar mehr sich nach links ausbreitend und bis zum Scheitel hinaufgehend, einen fast die ganze Blase ausfüllenden Tumor, welcher von der Grösse eines mittelgrossen Apfels ist und mit ziemlich breiter Basis aufsitzt. Er ist von markschwammartiger Consistenz. Der obere Theil ist stark zerklüftet, mit zahlreichen prominenten, zottenförmigen Partien, welche mit einer sandigen Masse incrustiert sind. Der ganze Tumor ist mit einer lockeren Pseudomembran bedeckt. Der Tumor setzt sich nach unten circa 2 cm oberhalb der Ureterenmündung scharf ab. Die Schleimhaut ist von missfarbigem Aussehen und überall mehr oder weniger incrustiert, an manchen Stellen sogar sehr stark. Relativ am freiesten ist die Schleimhautpartie unmittelbar unter dem Tumor in der Nähe der Ureteren, was mir aber mehr auf mechanischer Einwirkung von Seiten des Tumors zu beruhen scheint. Aus der Urethra entleert sich beim Aufschneiden eine übelriechende Flüssigkeit. Dieselbe ist mit einer graugelben, leicht ablösbaren Pseudomembran ausgekleidet; ähnliche Auflagerungen sind adhärent. Schleimhaut überall krebsig infiltriert. Am Orificium ext. urethrae ist die Schleimhaut stark gewulstet. Das Trigonum Lieutaudii scheint frei zu sein, da die Schleimhaut wenigstens nicht incrustiert ist. Die Ureterenmündungen, besonders die linke, deren halber oberer Rand von einem dicken Wulst umgeben ist, sind von lockerem, nekrotisiertem Gewebe bedeckt, so dass sie sich beim Sondieren leicht öffneten. Der Uterus, welcher ohne irgend welche pathologischen Verwachsungen locker der Blase anhängt,

ist sehr klein und stark atrophirt. Die Schleimhaut der Vagina ist livid verfärbt, glatt. Partio vaginalis uteri glatt, grau - blau. Schleimhaut des Uterus dunkelroth verfärbt.

Leichendiagnose: Carcinoma vesicae urinariae. Hydro-nephrosis. Emphysema pulmonum. Atrophia cordis.

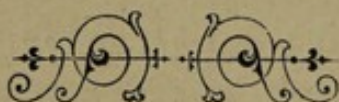
Mikroskopischer Befund: Die Wandpartien der Blase, von denen anscheinend die Neubildung ausging, zeigen welliges Bindegewebe mit vielfacher, kleinzelliger Infiltration mit etwas vergrösserten Bindegewebszellen. In diesen Bindegewebssträngen sind allenthalben Conglomerate von grösseren polygonalen, häufig keilförmigen Zellen eingelagert, welche bläschenförmigen Kern mit vielen Kernkörperchen haben und ohne Zwischensubstanz aneinanderstossen. An diesen Stellen zeigt sich auch mehr als an den übrigen die kleinzellige Infiltration. Es besteht kein Zweifel, dass diese Zellconglomerate als atypische, epitheliale Proliferationen aufzufassen sind. Auffallend sind die verschiedenen Formen dieser Zellen. Der Gefässreichthum des Tumors ist ein sehr geringer, dagegen sieht man häufig alveoläre Hohlräume massenhaft beieinanderliegen, welche wohl als Folgen einer serösen Durchtränkung aufzufassen sind. Gegen den Tumor zu nimmt die Menge der epithelialen Zellen gegenüber der Menge des Bindegewebes zu.

Nach dem mikroskopischen Bilde wäre der Tumor mehr als Scirrhus aufzufassen, aber der makroskopische Befund spricht so sehr für's Carcinoma medulläre, so dass ich nicht zu weit zu gehen glaube, wenn ich es als solches bezeichne. Ausserdem will ich noch bemerken, dass die Stückchen für die mikroskopische Untersuchung erst aus der Blase herausgeschnitten wurden, nachdem letztere schon in toto längere Zeit in Alkohol gelegen war, so dass die Präparate überhaupt nicht gut gerathen waren.

Endlich sei es mir noch gestattet, meinem hochverehrten Lehrer, Herrn Geheimrath Prof. Dr. Winckel, und Herrn Dr. Amann, Assistenten an der Königl. Frauenklinik, auch an dieser Stelle meinen innigsten Dank für jederzeit bereitwillige und liebenswürdige Unterstützung bei der ausgeführten Arbeit auszusprechen.

L i t e r a t u r.

- Klebs, Handbuch der pathologischen Anatomie. Berlin 1870.
Rokitansky, Lehrbuch der pathologischen Anatomie. Wien 1861.
Ziegler, Lehrbuch der pathologischen Anatomie und Pathogenese. (Allgem. und specieller Theil). Jena 1887.
Birch-Hirschfeld, Lehrbuch der pathologischen Anatomie. Leipzig 1877.
Billroth, allgemeine Chirurgie.
Hüter-Lossen, Grundriss der Chirurgie (allgem. und specieller Theil). Leipzig 1887.
Förster, Handbuch der speciellen Pathologie. 2. Auflage 1863.
Winckel, Atlas über Pathologie der weiblichen Sexualorgane.
Winckel, Krankheiten der weiblichen Harnröhre und Blase.
Bode, über primäres Blasencarcinom. Archiv für Gynaekologie XXIV. Berlin 1884.
Küster, über Harnblasengeschwülste und deren Behandlung. Sammlung klinischer Vorträge Nr. 267/268 (Chirurgie Nr. 84).
Schmidts Jahrbücher, Band 99, 109, 117, 121, 130, 160, 184, 210.



English and in the last part, in German. The
first part is a history of the English language
and the second part is a history of the German
language. The first part is written by a
German and the second part by an Englishman.

The first part is written by a German and
the second part by an Englishman. The first
part is a history of the English language and
the second part is a history of the German
language.

The first part is written by a German and
the second part by an Englishman. The first
part is a history of the English language and
the second part is a history of the German
language. The first part is written by a
German and the second part by an Englishman.

The first part is written by a German and
the second part by an Englishman. The first
part is a history of the English language and
the second part is a history of the German
language. The first part is written by a
German and the second part by an Englishman.

The first part is written by a German and
the second part by an Englishman. The first
part is a history of the English language and
the second part is a history of the German
language. The first part is written by a
German and the second part by an Englishman.

The first part is written by a German and
the second part by an Englishman. The first
part is a history of the English language and
the second part is a history of the German
language. The first part is written by a
German and the second part by an Englishman.

