6

Untersuchungen
über
den Bau und die Entwickelung
der epithelialen Geschwülste der Niere.

Inaugural-Dissertation

zur Erlangung des Grades eines

Doctors der Medicin

verfasst und mit Bewilligung

Einer Hochverordneten medicinischen Facultät der Kaiserl. Universität zu Dorpat

zur öffentlichen Vertheidigung bestimmt

von

Ernst Schütz.

(Mit 1 Tafel.)

Ordentliche Opponenten:

Dr. W. v. Zoege-Manteuffel. — Priv.-Doc. Dr. F. Krüger. — Prof. Dr. R. Thoma.

Dorpat.

Druck von H. Laakmann's Buch- und Steindruckerei.

1889.

Indem ich mit der vorliegenden Arbeit meine wissenschaftliche Ausbildung an der hiesigen Hochschule zum Abschluss bringe, ergreife ich die Gelegenheit, allen meinen verehrten Lehrern für die mir gebotene Belehrung und Anregung meinen besten Dank auszusprechen.

Insbesondere gilt derselbe Herrn Professor Dr. R. Thoma für die gütige Ueberlassung des Materials und der Hülfsmittel des hiesigen Pathologischen Institutes, sowie für die Unterstützung, die er mir bei Abfassung meiner Arbeit angedeihen liess.

Die Herren Prof. Dr. E. v. Wahl und Prof. Dr. Unverricht bitte ich, meinen Dank für die Erlaubniss zur Veröffentlichung einiger Krankenjournale der Chirurgischen und Medicinischen Kliniken entgegennehmen zu wollen. Desgleichen meinen Collegen Dr. E. Heucking für die liebenswürdige Bereitwilligkeit, mit der er die Ausführung der beigefügten Abbildung übernahm.

Einleitung.

In seinem Handbuch der Pathologischen Anatomie hat zuerst Klebs[1]) die Aufmerksamkeit auf eine bis dahin wenig beachtete Geschwulstform, auf das **Adenom der Niere** gelenkt. Er betrachtet dasselbe als circumscripte Hyperplasie des Harnkanälchenepithels und stellt es der diffusen Wucherung der Nierenepithelien gegenüber. Seiner Darstellung zu Folge handelt es sich um erbsen- bis wallnussgrosse Neubildungen, welche in die Nierenrinde eingebettet sind. Bei weiterem Wachsthum nehmen sie eine mehr keilförmige Gestalt an und dringen zuweilen in die Marksubstanz ein. Die Farbe dieser Geschwülste ist blassgelb, ihre Consistenz weich und homogen. Inzwischen fliessen mehrere solcher Bildungen in einen grösseren Tumor zusammen. Während die kleinsten Neubildungen von unverändertem Nierenparenchym unmittelbar begrenzt werden, drängen die grösseren dasselbe auseinander und umgeben sich mit einer Bindegewebskapsel. Mikroskopisch bieten die Nierenadenome das Bild zahlreicher durch kurze Queranastomosen verbundener Drüsenschläuche dar. Diese kommen theils der Weite der Harn-

1) Klebs. Handbuch d. Patholog. Anatomie. B. I. 2. Abtheilung.

kanälchen gleich, theils sind sie enger oder weiter. Ausschliesslich der schmalsten Zellzüge, die solid sind, besitzen die Epithelschläuche des Adenoms regelmässig ein deutliches, von niedrigen cubischen Zellen ausgekleidetes Lumen. Diese epithelialen Zellen bedecken entweder in einfacher Schicht die Wandungen der Drüsenschläuche oder bilden, zu mehreren übereinandergelagert, in das Lumen vorspringende Höcker.

Klebs gelangt zu der Meiuung, dass diese Geschwulstbildungen von den Harnkanälchen ausgehen und zwar in der Weise, dass zunächst solide Zellsprossen entstehen, welche nachträglich hohl werden und sich zu drüsenähnlichen Schläuchen umformen. In der fertigen Geschwulst sind die epithelialen Zellen kleiner und durchsichtiger, als diejenigen der normalen Harnkanäle. Zwischen den neugebildeten Epithelschläuchen findet sich ein von zarten Capillaren durchzogenes bindegewebiges Stroma.

Bereits in frühen Stadien der Geschwulstentwickelung machen sich nach der Darstellung von Klebs Zeichen eines atypischen Auswachsens der Drüsenschläuche bemerkbar, was ihn veranlasst schon diese jungen Tumorbildungen als Adenoma carcinomatodes zu benennen, obwohl er die atypische Wucherung des Epithels gleichsam als ein zweites, durch zufällige Umstände bedingtes Stadium betrachtet. Im weiteren Verlaufe aber können sich auf diesem Wege umfangreiche Geschwülste entwickeln, welche er als Carcinome auffasst. Diese Carcinome der Niere sollen sich dadurch auszeichnen, dass secundäre Erkrankungen auf metastatischem Wege erst sehr spät eintreten, ja selbst die benachbarten Lymphdrüsen sollen lange frei bleiben. Dagegen dringen die Carcinommassen gelegentlich in die Nierenvenen ein und gelangen von dort in die Vena cava,

wodurch endlich die Möglichkeit einer carcinomatösen Embolie der Lungenarterien gegeben sei.

Diese Auffassung von der Entwickelung des Nierencarcinoms steht in mancher Beziehung in Uebereinstimmung mit den Mittheilungen, welche bereits im Jahre 1867 von Waldeyer[1]) nicht nur bezüglich der Carcinome der Nieren, sondern auch bezüglich der Carcinome überhaupt, gemacht wurden.

Späterhin hat dann Sturm[2]) sich von Neuem mit dem Nierenadenom beschäftigt und 11 Fälle beschrieben.

Sturm bezeichnet die Epithelien der gewundenen Harnkanälchen der Nierenrinde als unzweifelhaften Ausgangspunkt der Adenomentwickelung. In Folge eines Flächenwachsthumes des Epithels sollen die Harnkanäle sich erweitern und Formveränderungen eingehen, bis sie schliesslich zu Adenomschläuchen werden. Ebenfalls durch das Flächenwachsthum der Epithelien bedingt, entstehen Faltungen in der Wand der Harnkanäle, durch die das bindegewebige Stroma der Neubildung als papillenförmige Vorsprünge in das Lumen hineingezogen wird. Im Centrum dieser Papillen ist häufig eine Capillare sichtbar. Sowohl die Stromavorsprünge, als auch die Wand der Geschwulsthohlräume sind mit einschichtigem Epithel bekleidet. Die Zellen desselben sind von wechselnder Grösse, theils cubisch, theils cylindrisch; ihre Kerne tingiren sich lebhafter mit Farbstoffen, als diejenigen der normalen Harnkanalepithelien. Auf den Stromapapillen sind die Zellen meist sehr schmal. Aus dem Vorhergehenden ergiebt sich, dass

---

1) Waldeyer. Die Entwickelung der Carcinome. Virchow's Arch. Bd. 41.

2) Sturm. Ueb. d. Adenom d. Niere u. üb. die Beziehung dess. zu einigen anderen Neubildungen d. Niere. Arch. d. Heilkunde. 1875.

Sturm zuerst die Bildung intracanaliculärer Papillome im Nierenadenom erkannt hat. Von den Einzelheiten seiner Befunde will ich noch hervorheben, dass er im Stroma dieser Geschwülste Colloidkugeln gesehen hat. Diese nehmen zuweilen Kalksalze auf und lassen dann concentrische Schichtung erkennen. Häufig sind die Colloidkugeln von einer einschichtigen Epithellage umkleidet, und Sturm ist dem entsprechend geneigt, sie als Reste untergegangener Harnkanäle aufzufassen. Im Gebiete der Geschwulst sollen auch die Malpighischen Körperchen einfach zu Grunde gehen, indem sie einer fibrösen Metamorphose unterliegen.

Einen ziemlich umfangreichen Abschnitt widmet Sturm dem Zustandekommen von Nierencysten, die er, wohl mit Unrecht, zumeist für degenerirte Adenome hält. Soviel ergiebt sich aber aus seiner Darstellung, dass Cystenbildungen und Adenombildungen häufig gleichzeitig vorkommen. Dieses Verhältniss erklärt sich ungezwungen dadurch, dass nach den Ausführungen Sturm's diffuse interstitielle Nephritiden das Entstehen von Adenomen begünstigen. Wenigstens fand der eben genannte Autor diese Geschwulstart am häufigsten bei alten Leuten, in deren Nieren stets Bindegewebsentwickelung anzutreffen wäre, bei jüngeren Individuen nur dann, wenn gleichzeitig Schrumpfniere bestand.

Unter den regressiven Metamorphosen von Nierenadenomen erwähnt Sturm die fettige und die colloide Degeneration Ausserdem aber soll es sehr häufig zu ausgedehnten Blutungen kommen in Folge von Verfettungen der Gefässe.

Seine Stellung zu der Frage, ob das Adenom Neigung besitzt, in Carcinom überzugehen, praecisirt Sturm mit den Worten: «Das Adenom der Niere ist häufig ein begin-

nender Drüsenkrebs, der Drüsenkrebs der Niere stets ein länger bestehendes Adenom». Er stellt sich also im Wesentlichen auf den Standpunkt von Klebs. Die Umwandlung in Carcinom soll nach Sturm sehr langsam vor sich gehen. Reine Adenome hat er bei Leuten von ca. 40 Jahren beobachtet, als Epithelkrebs zu bezeichnende erst bei Individuen von 70 bis 80 Jahren.

Nach einer Pause von 7 Jahren, seit Veröffentlichung der Sturm'schen Arbeit, erschien wieder eine umfangreichere Abhandlung über Nierenadenome. Dieselbe rührt von Sabourin [1]) her, welcher in Charcots Laboratorium 9 Adenomfälle untersuchte und die Ergebnisse zusammenstellte. Die Arbeit erscheint mir mehr ihrer Originalität wegen erwähnenswerth, als weil sie einen wesentlichen Fortschritt in der Klärung der einschlägien Fragen bedeutet. Sabourin geht nämlich von einer Voraussetzung aus, welche sich an gewisse Auffassungen Virchow's anschliesst, indem er die Umwandlungsfähigkeit von fertig gebildeten Epithelien in Bindegewebszellen annimmt. Ich will in Kürze den Inhalt seiner Abhandlung wiedergeben.

Nach Sabourin trifft man in der Nierenrinde hauptsächlich zwei Tumorarten Epitheliome und Sarcome resp. Fibrosarcome, je nachdem die Wucherung in ihren Endresultaten hauptsächlich eine Epithel oder Bindegewebe bildende ist. Die Epitheliome scheidet er nach der Form ihrer Zellen in solche mit cubischem und solche mit cylindrischem Zellentypus (épithéliomes à type cubique et à type cylindrique). Diese Eintheilung will er nicht als definitive angesehen wissen, da er bekennen muss, dass die nach dem

1) Sabourin. Contribution à l'étude de la Cirrhose renale. Arch. de Physiol. normale et Pathologique. 1882. II. Serie. 9. Bd.

cylindrischem Typus zusammengesetzten Epitheliome, die er den Adenomen Sturm's gleichsetzt, durchaus nicht ausschliesslich cylindrische, sondern auch polymorphe Epithelzellen beherbergen, und daher besser «épitheliomes metatypiques» genannt würden. Weil die Epithelien der Letzteren aber die meiste Aehnlichkeit mit denen normaler Harnkanälchen hätten, hält er im Allgemeinen an seiner Eintheilung fest. Unter den von ihm beschriebenen Adenomen seines cylindrischen Typus befinden sich vier, die rein alveolär (à type alveolaire tubulé) gebaut sind, und eins, bei dem die unregelmässigen Alveolen papilläre Excrescenzen (prolongements papillaires) in das Innere ihres Lumens entsenden. Den Bau dieser Auswüchse schildert er, wie Sturm. Vier Fälle von Adenomen à type cubiques, die Sabourin beschreibt, sind sämmtlich von papillärer Structur.

Hinsichtlich der Bildungsweise der Nierenadenome nimmt Sabourin, wie Sturm, die Cirrhose der Niere als praedisponirendes Moment an. Er führt weiter aus, dass jedes Nierenadenom innerhalb einer Bright'schen Granulation entsteht. Im Besonderen aber entwickelt sich die Geschwulst à type cylindrique aus den in die Granulation eingeschlossenen nicht atrophischen Harnkanälen durch eine dem natürlichen Wachsthum analoge Hyperplasie (resultent d' une vegetation bien speciale du tube renale en nature, sans alteration de sa forme). Seinen Anschauungen über die Entstehungsart der Tumoren à type cubique legt er eine Theorie Charcot's zu Grunde. Danach sollen die Epithelien der gewundenen Harnkanälchen in cirrhotischen Nieren anfangs sich aufblähen, dann den grössten Theil ihres Protoplasma's verlieren. Schliesslich bestehen die Zellen nur aus einem

sich auffallend intensiv mit Farbstoffen tingirenden Kern, umgeben von einer ganz dünnen Protoplasmaschicht, welche cubische Form angenommen hat. Aus den Nierenepithelien sind auf diese Art indifferente Zellen geworden, welche nun entweder durch Atrophie zu Grunde gehen oder in Wucherung gerathen können, in letzterem Fall entstehen Adenome à type cubique.

Schliesslich giebt Sabourin an, dass nach seinen mikroskopischen Bildern eine Neigung des Nierenadonoms, sich in Carcinom umzuwandeln, nicht vorläge.

Die Sarcome und Fibrosarcome, welche derselbe Autor in der Rinde cirrhotischer Nieren beobachtet hat, schildert er als kleine subcapsulär gelegene Tumoren, hervorgehend aus einer gleichzeitigen Wucherung von Epithelien und Bindegewebe, wobei sich die ersteren allmählich in spindelförmige Bindesubstanzzellen verwandeln.

Auch bei Fibromen der Niere, denen Sabourin am Schluss seiner Abhandlung ein kleines Kapitel widmet, will er Umwandlung der Harnkanalepithelien in Bindegewebszellen gesehen haben.

Bald nach Sabourin behandelten Weichselbaum und Greenish[1]) in einer umfangreichen Studie das Adenom der Niere. Dieselben waren in der Lage, sowohl viele Befunde von Klebs, Sturm und Sabourin zu bestätigen, als auch manche interessante neue Details hinzufügen zu können. Ausserdem haben sie eine auf histologischen Grundsätzen basirte Eintheilung der Nierenadenome nach zwei Erscheinungsformen geschaffen.

Nachdem Weichselbaum und Greenish die in Frage kommenden Tumoren in Bezug auf ihr makro-

1) Weichselbaum und Greenish. Das Adenom der Niere. Wiener medicinische Jahrbücher 1883.

skopisches Verhalten nach Sitz, Zahl, Grösse, Form, Abgrenzungsweise gegen die umgebende Nierensubstanz, Consistenz, Farbe, Blutgehalt, absoluter und relativer Häufigkeit in den verschiedenen Lebensaltern, sehr eingehend beschrieben haben, gehen sie zum mikroskopischen Bau der Nierenadenome über. Sie scheiden dieselben nach ihrer Structur in eine papilläre und alveoläre Art. Hierzu ist zu bemerken, dass, nachdem Sturm auch die papilläre Form beobachtet, schon Sabourin die beiden Erscheinungsformen des alveolären und papillären Nierenadenoms hervorhob, trotzdem aber die von ihm selbst als unzulänglich bezeichnete Eintheilung nach dem Zelltypus vorzog. In der Schilderung des Baues und der Entwickelungsweise des papillären Adenoms stimmen Weichselbaum und Greenisch im Wesentlichen mit Sturm überein, nur bezeichnen sie speciell die Sammelröhren der Rinde, als Ausgangspunkt für diese Geschwulstart. Die Entwickelung des alveolären Adenoms dagegen leiten die genannten Autoren von den gewundenen Harnkanälen her. Sie stützen sich dabei auf einen von ihnen beobachteten Fall multipler junger Adenome, in welchem sie in den an die Geschwulst angrenzenden sonst ganz normalen Tubuli contorti Wucherungsvorgänge im Epithel beobachtet haben wollen. Ueber die Eigenthümlichkeiten dieser Geschwulstform geben Weichselbaum und Greenish an, dass sie, wie ihr Name besagt, ausgesprochen alveolär gebaut ist. Die Alveolen sind entweder vollständig mit Zellen ausgefüllt oder besitzen ein centrales Lumen. Durch Maceration von Tumorstücken in Salzsäure wurde nachgewiesen, dass es sich um Querschnitte von gewundenen mit Ausbuchtungen versehenen Zellcylindern handelt. Die epithelialen Zellen zeichnen sich durch einen gelblichen oder bräunlichen

Farbenton aus, welcher auch in dem oben erwähnten Fall von multipler Adenombildung schon an den gewucherten Epithelien der sonst normalen gewundenen Harnkanälchen bemerkbar wurde. Ferner haben die Adenomzellen polyedrische, auch prismatische oder keilförmige Gestalt und sind gewöhnlich von beträchtlicher Grösse. In ihrem Innern enthalten die Zellen einen oder mehrfache Kerne mit einem oder mehreren Kernkörperchen. Zwischen den Alveolen liegt ein spärliches Bindegewebsstroma, und in diesem meist strotzend mit Blut gefüllte Gefässe.

Ausführlich behandeln Weichselbaum und Greenisch die regressiven Metamorphosen, denen die Nierenadenome häufig anheimfallen. Sie unterscheiden fettige, fibroide, cavernöse und, im Gefolge letzterer eintretend, Pigment-Metamorphose.

Bei der fettigen Umwandlung sprechen sie von einer Degeneration im engeren Sinne des Wortes und einer «lipomatösen» Veränderung, die analog ist der Fettinfiltration.

Unter der Bezeichnung «fibroide» Metamorphose wollen die genannten Autoren einen Degenerationsprocess der Adenomzellen verstanden wissen, in dessen Verlaufe successive Protoplasma und Kern, ersteres nachdem es anfangs «streifig-körnige» Structur angenommen hat, in kleine Pertikelchen zerbröckeln. Während ein Theil der Adenomzellen so zu Grunde geht, werden die übrigbleibenden durch Schrumpfung der Alveolen zusammengepresst und flachgedrückt, schliesslich ordnen sich die Epithelzellen in Reihen an. Derartige, im vorgerückten Stadium der Degeneration befindliche Geschwülste können den Anschein von Spindelzellen- oder Fibrosarcomen erwecken. Die von Sabourin unter diesem Namen beschriebenen Tumoren halten demnach Weichselbaum

und Greenish für fibroid degenerirte Adenome. Um sich vor solcher Verwechslung zu schützen, empfehlen sie danach zu forschen, ob noch typische Adenomalveolen vorhanden seien.

Die fibröse Umwandlung soll durch Zunahme des Stromas, wodurch die Adenomzellen verdrängt werden, zu Stande kommen. Solche Tumoren sehen Fibromen sehr ähnlich.

Cavernöse Metamorphose entsteht durch Blutgefässzerreissung mit consecutivem Bluterguss in die Adenomhohlräume. Dadurch werden diese erweitert, und das Bild cavernöser mit Epithel ausgekleideter Bluträume entsteht. Löst sich der Blutfarbstoff, so bildet sich Pigment in den Adenomzellen und im Stroma, was als Pigmentdegeneration bezeichnet wird.

Cystöse Metamorphose soll bedingt sein durch fettigen Zerfall der epithelialen und bindegewebigen Bestandtheile des Adenoms. Colloiddegeneration haben Weichselbaum und Greenish wohl an den in die adenomatöse Wucherung eingeschlossenen sonst unveränderten Harnkanälen und Malpighischen Körperchen, niemals aber an integrirenden Geschwulsttheilen beobachtet.

In Betreff der Entstehungsursachen des Nierenadenoms gehen Weichselbaum und Greenish, wie Sturm und Sabourin, auf die chronische interstitielle Nephritis zurück. Bei Leuten unter 30 Jahren sollen die Tumoren gar nicht, zwischen 30 und 50 Jahren sehr selten und dann immer combinirt mit Schrumpfniere, bei älteren Individuen sehr häufig vorkommen.

Weichselbaum und Greenish sprechen sich schliesslich zu Gunsten einer Gutartigkeit des Nierenadenoms aus. Den Beweis dafür sehen sie darin, dass jedes

Adenom von etwas erheblicherer Grösse sich abkapselt. Uebergang in Carcinom haben sie nie constatiren können, die Möglichkeit sei „a priori gewiss nicht abzuweisen."

Während die bisher citirten Autoren übereinstimmend, dass Nierenparenchym selbst als Mutterboden für die Adenomentwickelung in der Niere hinstellen, hat Grawitz[1]) neuerdings zu beweisen versucht, dass die meisten als Lipome und Adenome, sowie viele als Sarcome aufgefasste Geschwülste der Niere aus abgesprengtem Nebennierengewebe hervorgegangen seien. Er stüzt seine Annahme an der Hand einiger selbstuntersuchter Fälle wesentlich, wie folgt:

1) Unter der Nierenkapsel kommen bekanntlich häufig abgesprengte Nebennierenreste vor.

2) Die Form der Zellen weicht in den von ihm beobachteten Tumoren von den normalen Nierenepithelien ab. Dabei schildert Grawitz die Geschwulstzellen als „polygonal oder cubisch, zuweilen unregelmässig eckig und zackig mit einem oder zwei grossen scharf contourirten Kernen und einem oder zwei glänzenden Kernkörperchen."

3) Der Inhalt der meisten Zellen besteht aus Fetttröpfchen. Das sei bei Zellen aus der Rindensubstanz der Nebennieren ein constanter Befund, niemals aber komme Fettinfiltration an Epithelien der Harnkanäle vor.

4) Die Geschwulst grenzt sich gegen das umgebende Nierengewebe durch eine deutliche Kapselbildung ab. Ein Zusammenhang zwischen den Geschwulstzellen und Epithelien der normalen Harnkanälchen ist nicht nachweisbar.

5) Die Anordnung der Zellen ist in den peripherischen

---

1) Grawitz. Die sogenannten Lipome der Niere. Virchow's Arch. Bd. 93.

Schichten des Tumors wie in der Rinde, in den centralen wie in der Marksubstanz der Nebenniere.

6) Grawitz fand in einem seiner Fälle Amyloidentartung der Gefässe des Tumors und zugleich derjenigen der Nebennieren, während die Nierenarterien ganz frei, die Glomeruli nur äusserst schwach befallen waren.

7) Schliesslich stützt sich der eben genannte Autor auf den Vergleich mit einer von ihm untersuchten Struma lipomatodes suprarenalis, die den „falschen Lipomen" in jeder Beziehung gleichen soll.

Grawitz spricht sich direct dahin aus, dass die Adenome von Klebs und Sturm und die meisten Sabourin's zu der von ihm beschriebenen Geschwulstart gehörten und schlägt für dieselbe den Namen Struma lipomatodes aberrata renis vor.

Es wäre noch hervorzuheben, dass Grawitz auch über zwei umfangreiche maligne Tumoren referirt, deren Ausgang er von einer kleinen Struma suprarenalis aberrata herleitet. Er betont dabei die Schwierigkeiten, denen in vielen Fällen die Differentialdiagnose zwischen Carcinom und Sarcom begegnet, spricht aber seinen Geschwülsten einen mehr sarcomatösen Character zu.

Diese Untersuchungen von Grawitz sind insofern von grösserer Bedeutung, als dieselben in die Lehre von den Nierengeschwülsten einen neuen hochbedeutsamen Gesichtspunkt einführen. Es kann keinem Zweifel unterliegen, dass viele primäre Nierengeschwülste in diesem Sinne gedeutet werden müssen. Andererseits würde man aber entschieden zu weit gehen, wenn man nun die Lehre von dem primärem Niederadenom völlig fallen lassen wollte. Wie aus den bisherigen Erörterungen hervorgeht, kennt man in der That viele Geschwülste, deren Entwickelung

aus dem Nierenepithel mit demjenigen Grade der Zuverlässigkeit nachgewiesen ist, welcher überhaupt bei solchen Untersuchungen erreichbar erscheint.

In diesem Sinne sprechen sich auch mehrere andere inzwischen erschienene Veröffentlichungen aus. Ich erwähne den von E. Koch[1]) beschriebenen, von Marchand untersuchten Fall von alveolärem Adenom und die Mittheilungen von Wiefel[2]) und Biek[3]). Wiefel namentlich unterscheidet genau zwischen papillären Adenomen der Harnkanäle und suprarenalen aberrirten Strumen von Grawitz.

Im Allgemeinen wird man bei kleinen adenomatösen Bildungen in der Niere leicht sich über ihre Entstehung orientiren können. Man wird dementsprechend auch in der Lage sein, die Nierenadenome von den Strumae suprarenales renis zu trennen. Dagegen bieten **grössere Geschwülste, der Niere** häufig sehr erhebliche Schwierigkeiten hinsichtlich ihrer histogenetischen und histologischen Classification, da in ihnen die Gewebswucherung nicht selten einen mehr atypischen Character annimmt. Es kann nach dem Gesagten nicht überraschen, wenn daher bezüglich der grösseren Nierentumoren die Meinungen sich in viel höherem Grade widersprechen, als dies für die kleinen bisher betrachteten Geschwulstformen der Fall war.

Den Uebergang zu den grösseren Geschwulstformen bilden unter den bereits besprochenen Fällen die von

---

1) Ernst Koch. Beiträge zur Kenntniss der primären Nierentumoren, besonders der Sarcome, Inaug.-Diss. Halle 1878.

2) Wiefel. Ueber das Adenom der Nieren. Inaug.-Dissert. Bonn 1885.

3) Biek. Beiträge zur Casuistik der Nierengeschwülste. Inaug.-Diss. Marburg 1886. War im Original nicht zugängig.

Waldeyer[1]) beschriebenen Tumoren. An diese schliesst Waldeyer[2]) in einer weiteren Mitheilung eine dritte Neubildung, welche in der Dissertation von Jerzykowsky[3]) ausführlicher beschrieben ist. Einen ähnlichen Fall hat auch Sachs[4]) in einer bei Waldeyer gearbeiteten Dissertation mitgetheilt. Waldeyer und seine Schüler haben bekanntlich die Entstehung des Nierencarcinoms aus den Epithelien der Harnkanälchen nachgewiesen, und zwar nehmen sie ein meist von vornherein «atypisches» Auswachsen der Letzteren an.

Den bereits erwähnten Anschauungen von Klebs und Sturm gemäss bringen einige andere Autoren den Beweis für die Entwickeluug von Carcinomen aus Nierenadenomen. Dahin gehört ein von Weigert[5]) beschriebenes Adenocarcinom der Niere eines Todtgeborenen, welches, ungeachtet seiner geringen Grösse, an dieser Stelle angeführt werden muss. Es fanden sich in der linken Niere drei Geschwulstknoten von Erbsengrösse, und in der rechten Niere ein kirschgrosser Tumor und mehrere kleine Knötchen. Zum Theil lag hier ein deutlich adenomatöser Bau vor, an verschiedenen Stellen der Geschwulst aber war die epitheliale Neubildung in dem Grade atypisch, dass die Diagnose Adenocarcinoma gerechtfertigt erscheint. Weigert

---

1) Waldeyer l. c.

2) Waldeyer. Ueber die Entwickelung der Carcinome. Virch. Arch. Bd. 55.

3) Jerzykowsky. Beiträge zur Kenntniss der Nierenkrebse. Inaug.-Diss. Breslau 1871.

4) Sachs. Die Entwickelung der Carcinome. Inaug.-Diss. Breslau 1869.

5) Weigert. Adenocarcinoma renum congenitum. Virch. Arch. Bd. 67.

macht noch darauf aufmerksam, dass das primäre Nierencarcinom die ersten Lebensjahre bevorzuge, und selten oder jedenfalls erst nach längerem Bestehen metastasire. Ueber einen weiteren Fall von Adenocarcinom der linken Niere bei einem sehr jugendlichen Individuum (2½ Jahre altes Mädchen) referirt Zit[1]). Diese Geschwulst war schon grösser, von markig weicher Consistenz und enthielt zahlreiche mit brauner Flüssigkeit gefüllte Cysten. Es hatten sich bereits metastatische Tumoren in der rechten Lunge entwickelt.

Nierengeschwülste von epithelialem Charakter, welche zur Metastasenbildung Veranlassung gegeben hatten, beschrieben fernerhin Perewerseff[2]) (Metastasen in den Lymphdrüsen, Omentum, Pancreas, Zwerchfell und Leber), Koch[3]) bei einer 45 jährigen Frau (Metastasen in der Leber) und Kühn[4]) und Krause bei einem 4-jährigen Mädchen (Metastasen in der linken Lunge) und bei einem 8-jährigen Mädchen (Metastasen in der Leber und linken Lunge).

Alle diese Autoren waren in der Lage, mehr oder weniger bestimmt die Entwickelung der Geschwülste aus dem Nierenepithel nachzuweisen.

Viele andere in der Literatur beschriebene Geschwülste geben den histologischen und anatomischen Befund wesentlich unvollständiger. Ich verweise in dieser Beziehung

---

1) Zit. Adenocarcinoma renis sin. Oesterr. Jahrbücher für Paediatrik. 1878 p. 152. Nach Cannst. Jahresber.

2) Perewerseff. Entwickelung des Nierenkrebses aus den Epithelien der Harnkanälchen. Virch. Arch. Bd. 59.

3) E. Koch l. c.

4) Kühn und (Krause). Das primäre Nierencarcinom im Kindesalter. Dtsch. Arch. f. klin. Med. Bd. XVI.

zunächst auf die Zusammenstellung Rohrers[1]), welcher namentlich die ältere Literatur sehr vollständig gebracht hat. In dieser werden die Carcinome und Sarcome der Niere nicht von einander gesondert, vielmehr unter den gemeinsamen Namen Markschwamm, Encephaloidgeschwulst etc. abgehandelt. Unter den grossen Geschwülsten, deren Beschreibungen nach Rohrer veröffentlicht wurden, befinden sich aber noch viele, welche offenbar gleichfalls vom Nierenepithel ihren Ausgang nahmen, wie man wenigstens zu schliessen berechtigt ist aus der Uebereinstimmung ihres Baues mit den Nierenadenomen resp. Adenocarcinomen. In dieser Beziehung wären zu erwähnen eine Mittheilung von Braun[2]) über eine von Czerny operirte Geschwulst der linken Niere bei einem 11 Monate alten Kind; zwei Fälle von Cattani[3]), die er «Zottenkrebse» benennt, ein von Albert[4]) operirter und von Kundrat als papilläres cystisches Nierenadenom erkannter Tumor bei einer 41jährigen Frau. Der Fall von Kroenlein[5]) war mir im Original nicht zugänglich und fand ich auch anderweitig keine Angaben. Ferner zählen hierher noch die Fälle von Orlowsky[6])

---

1) Rohrer. Das primäre Nierencarcinom. Inaug.-Dissert. Zürich. 1874.

2) Braun. Ueber Nierenexstirpation. Deutsche med. Wochenschrift. 1881. Nr. 31 und 32.

3) Cattani. Sui tumori renali. Contributo all' anatomia pathol. e allo diagnose del Cancro prim. del rene. Arch. per le scienz. med. 1882. Vol. VI. Nr. 8. Nach Cannst. Jahresber.

4) Albert. Anzeiger der k. k. Gesellsch. der Aerzte in Wien. 1885. Nr. 18.

5) Kroenlein. Ueber die Exstirpation der Krebsniere. Correspondenz-Blatt f. Schweizer Aerzte. 1885. Nr. 14. Nach Cannst. Jahresber.

6) Orlowsky. Nierenkrebs. Nephrectomie. Dtsch. Zeitschr. f. Chir. Bd. XXIII.

Girandeau und Legrand[1]) und endlich ein Fall von Weir[2]).

Diese Auffassung, wonach so viele Geschwülste der Niere vom Nierenepithel ihren Ausgangspunkt nehmen, findet eine gewisse Bestätigung in den schon von Rayer[3]) und Lebert[4]) gemachten Erfahrungen, welche als Prädilectionsstelle für die Entwickelung des Nierenkrebses (cancer) die Rindensubstanz dieses Organs bezeichnen, wo bekanntlich die Adenome fast ausschliesslich entstehen. Indessen ist mit einem solchen Gesichtspunkt ein entscheidendes Urtheil nicht zu gewinnen, um so mehr, als weitere Erfahrungen vorliegen, welche von ungleich complicirter gebauten Nierengeschwülsten berichten.

Vor längerer Zeit hat nämlich Billroth[5]) die Form der adenosarcomatösen Mischgeschwülste, in's Besondere der Mamma, näher erörtert und zwar in dem Sinne, dass in gewissen Fällen sarcomatöse Wucherungen in den drüsigen Organen die epithelialen Elemente secundär in Mitleidenschaft ziehen. Es ergiebt sich dann eine sarcomatös gebaute Geschwulst mit mehr oder weniger reichlich eingesprengten adenomatösen Bestandtheilen.

Das Vorkommen solcher Adenosarcome in der Niere

---

1) Girandeau et Legrand. A propos d'un cas du foie et du rein gauche. Gaz. hebd. de Méd. et de chir. 1887. Nach Cannst. Jahresber.

2) Weir. Nephrectomy by laparatomy for Adenoma of the kidney; recovery with ventral hernia. American. med. News. 1887. Nov. 5. Nach Cannst. Jahresber.

3) Rayer. Traités des maladies des reins. Paris. 1841.

4) Lebert. Traité practique des maladies cancéreures Paris. 1851.

5) Billlroth und Winiwarter. Die allg. chirurg. Pathol. und Therap. p. 849.

ist bereits von Sturm[1]), Kocher und Langhans[2]), Tellegen[3]), Paul[4]) beobachtet worden.

In dem Fall von Kocher und Langhans handelte es sich um einen 2½-jährigen Knaben, welcher bereits zur Zeit der Geburt eine Auftreibung des Abdomens darbot. Die kindskopfgrosse Geschwulst war, wie sich bei der Operation herausstellte, aus den centralen Partieen der linken Niere hervorgewachsen und durch eine bindegewebige Kapsel abgegrengt. Die rechte Niere war, entsprechend der Compression der linken, hypertrophisch. Mikroskopisch fanden sich Schläuche, bestehend aus Membrana propria und cylindrischen und polygonalen Epithelien, welche in ein zellreiches Stroma eingebettet waren.

Wesentlich abweichend von der vorigen ist die Ansicht Rindfleisch's[5]), welche in der Aufstellung eines Carcinoma sarcomatodes der Niere und des Hodens ihren Ausdruck fand. Er will unter dieser Bezeichnung eine Geschwulstform verstanden wissen, die zwar anscheinend sarcomatöse Strucktur hat, aus dem Grunde aber zu den Carcinomen zu rechnen wäre, weil ihre Recidive und Metastasen sich in der Regel als reine weiche Drüsencarcinome darstellten.

Es hält ziemlich schwer ein abschliessendes Urtheil über alle diese Meinungen zu gewinnen, nachdem bereits

---

1) Sturm. l. c.

2) Kocher und Langhans. Eine Nephrectomie wegen Nierensarcom. Dtsch. Zeitsch. f. Chir. Bd. IX.

3) Tellegen. Hel primaire nier-sarcoom. Academisch proofschrift. Groningen 1875.

4) Paul. Congenital Adenosarcoma of the Kidney. Transact. of Pathol. Soc. Bd. XXXVII.

5) Rindfleisch. Lehrb. d. pathol. Gewebelehre. Leipzig 1875. pag. 136.

früher Sabourin[1]) und später Cornil und Ranvier[2]) die Annahme vertreten haben, die Adenome der Niere liessen zum Theil in dem Grade atypische Wucherungen zu Stande kommen, dass die epithelialen Zellen in Bindegewebszellen übergehen. Auf der anderen Seite zeigen alle diese grossen Geschwülste so viele und so ausgiebige Uebereinstimmung, dass eine einheitliche Auffassung derselben vieles für sich hat. Alle Autoren bemerkten in den in Rede stehenden Geschwülsten, wenn man von den Grawitz'schen Nebennierenadenomen der Niere absieht, die ich als eine besondere Geschwulstform ausscheiden möchte, das Vorkommen atypisch wuchernder Cylinderepithelschläuche und eine Zusammensetzung der grösseren Tumoren aus einer Mehrzahl einzelner Geschwulstknoten, welche durch Reste von Nierengewebe von einander getrennt wurden. Während ich also einerseits auf die Analogie des mikroskopischen Baues dieser Neubildungen mit dem normalen Nierengewebe aufmerksam machen kann, zeigt es sich auf der andern Seite, dass auch die grossen Geschwülste sich aus mehreren kleineren Knoten aufbauen in Uebereinstimmuug mit der Thatsache des primär multiplen Auftretens der kleinen Nierenadenome. Aus dieser Zusammenstellung der Litteratur ergiebt sich nun meines Erachtens die Frage, in wie weit man in der Lage ist an dem primär epithelialen Charakter der grossen Geschwülste des Nierenparenchyms, im engeren Sinne, festzuhalten, und diese Frage will ich versuchen, an der Hand einiger eigener Beobachtungen zu prüfen.

---

1) Sabourin. l. c.

2) Cornil et Ranvier. Manuel d'histol. pathol. Paris 1876. Troisième partie. p. 1079.

Eigene Beobachtungen.

Zunächst bin ich in der Lage über eine Anzahl kleiner Adenombildungen in der Niere zu berichten. Es handelt sich um erbsen- bis wallnussgrosse, markige, weissliche Tumoren, die dicht unter der Nierenkapsel sassen und die Oberfläche der Nierenrinde mehr oder weniger überragten. Wenn ich dieselben zusammenstelle, so finde ich, dass es lauter solitäre Tumoren waren, die indessen im Innern nicht selten einen Aufbau aus mehreren Abtheilungen erkennen liessen. Diese Geschwülste fanden sich gelegentlich bei den Sectionen, und gebe ich hier kurz eine tabellarische Uebersicht über dieselben.

Diagnose.	Alter und Geschlecht des Trägers.	Der Tumor war von der Grösse einer	Verhalten der betroffenen Niere.	Besondere Bemerkungen.
I. Papilläres Adenom.	Erwachsener Mann.	Bohne.	Hochgradige Chron. interstit. Nephritis.	In einigen Geschwulsthohlräumen lagen die Zellen so dichtgedrängt, dass die papilläre Structur nicht immer zu erkennen war, sondern der Anschein einer homogenen von Capillaren durchzogenen Zellmasse erzeugt wurde.
II. Papilläres Adenom der rechten Niere.	41-jähr. Mann.	Erbse.	Chron. interstit. Nephritis	Viele Hohlräume sind etwas erweitert und enthalten z. Th. feinkörnige Gerinnungsmassen, z. Th. Blut.
III. Papilläres Adenom der	62-jähr. Mann.	Erbse.	Geringe Bindegewebs-	Die Adenomhohlräume sind grösstentheils sehr klein, dementsprechend auch z. Th. nur

Diagnose.	Alter und Geschlecht des Trägers.	Der Tumor war von der Grösse einer	Verhalten der betroffenen Niere.	Besondere Bemerkungen.
rechten Niere.			zunahme.	Anfänge von Papillombildung bemerkbar. Andere Hohlräume grösser mit complicirter gebauten Papillombildungen.
IV. Papilläres Adenom der rechten Niere.	67-jähr. Mann.	Wallnuss.	Chron. interstit. Nephritis.	Dasselbe, wie ad I.
V. Alveoläres Adenom der linken Niere.	73-jähr. Frau.	Erbse.	Chron. interstit. Nephritis.	Sehr kleine mit wenigen Zellen gefüllte Alveolen, die gegen die Peripherie des Tumors hin grösser werden und hier auch Lumina aufweisen.
VI. Papilläres Adenom.	unbekannt.	Erbse.	Spuren von Bindegewebsneubildung. Diffuse parenchymatöse Nephritis.	Geschwulsthohlräume verhältnissmässig gross.

Aus dieser Zusammenstellung bestätigt es sich, dass die in Rede stehenden Geschwülste in der That am häufigsten bei älteren Individuen vorkommen, namentlich dann, wenn zugleich eine diffuse interstitielle Nephritis besteht.

Bei mikroskopischer Untersuchung erweisen sich die Geschwülste, wie bereits auf der Tabelle bemerkt ist, grösstentheils als papilläre Adenome, eine als alveoläres Adenom. Es bestehen jedoch auch unter den einzelnen papillären Adenomen manche Verschiedenheiten, namentlich

unterliegt die Grösse und die Form der Zellen mannigfachem Wechsel. Sehr auffällig ist es, dass zuweilen die Papillombildungen im Innern der Adenomhohlräume in ausserordentlichem Umfange stattfinden und eine reiche Verzweigung aufweisen. Es ragt dann in das Innere des weiten Hohlraumes eine zellreiche Wucherung hinein, deren papilläre Structur in Schnittpräparaten nur schwer erkennbar ist. Bei flüchtiger Betrachtung wird daher der Eindruck einer compacten Zellenmasse hervorgerufen, die von sehr zarten Capillaren und feinen Bindegewebsreisern durchzogen ist. Wenn demgemäss auch in grösseren Bildungen dieser Art leicht eine dem grosszelligen teleangiectatischen Sarcom ähnliche Structur vorgetäuscht wird, so ist doch an dem papillären Character dieser Bildungen festzuhalten, welcher auch bei sorgfältiger Betrachtung zum wenigsten an einigen Stellen in zweiffelloser Weise hervortritt. Die Blutgefässe und Bindegewebsreiser zwischen den Geschwulstzellen, welche letzteren mit den Capillaren häufig in unmittelbarem Contact stehen, sind nichts Anderes, als die Achsen der papillären Excrescenzen.

Bezüglich der mikroskopischen Einzelheiten im Bau der Nierenadenome verweise ich im Uebrigen auf die Ausführungen von Klebs, Sturm, Sabourin, Weichselbaum und Greenish, deren erschöpfenden Darstellungen ich nichts wesentlich Neues hinzufügen kann. Auch hinsichtlich der Entstehung der Nierenadenome kann ich mich den genannten Autoren insofern anschliessen, als ich mich, wie sie, davon überzeugen konnte, dass diese Geschwulstform aus den Harnkanälen hervorgeht, dabei schliesse ich aber ausdrücklich die aberrirten suprarenalen Strumen von der Betrachtung aus.

Beim Studium der Entwickelungsgeschichte der

Nierenadenome darf man sich meines Erachtens nicht allzu fest verlassen auf den Nachweis eines Zusammenhanges von nur wenig veränderten Nierenkanälen in der nächsten Umgebung der Geschwulst mit den Alveolen derselben, denn es kann sich wohl ereignen und ereignet sich nicht selten, dass namentlich in der Kapsel der Adenome oder jedenfalls in der Zone des in geringerem oder höherem Grade durch die Neubildung comprimirten Nierengewebes Harnkanäle nachgewiesen werden können, die sich in dem Stroma zwischen den Geschwulsthohlräumen verlieren und in mancherlei Weise verändert erscheinen. Diese Abweichungen von der Norm, wie Erweiterung der Harnkanäle und geringe Proliferation ihres Epithels, könnten Folgen einer passiven Einlagerung von Nierenkanälen in die Neubildung sein. Denn es ist bekannt, dass Geschwülste aller Art im Stande sind, epitheliale Gebilde ihrer Umgebung in atypische Wucherung zu versetzen. Man ist desshalb nicht in der Lage, aus dem Nachweis obigen Zusammenhanges einen bindenden Schluss zu ziehen, um so mehr, als ursprünglich die Adenombildung doch nur von einzelnen Harnkanälen ausgehen dürfte. Andererseits ist die Möglichkeit zuzugeben, dass das Wachsthum der Geschwulst durch die Einbeziehung neuer Harnkanäle erfolgt. Von Wichtigkeit ist meiner Ansicht nach, dass innerhalb der unzweifelhaften Neubildung selbst die in der Entwickelung begriffenen Geschwulsthohlräume weitgehende Aehnlichkeit mit Harnkanälen bekunden.

Insbesondere möchte ich darauf hinweisen, dass die epitheliale Auskleidung in den papillären Adenomen eine sehr auffällige Uebereinstimmung mit dem Epithel der Sammelröhren der Nierenrinde darbietet, so dass die

Meinung von Weichselbaum und Greenish, das papilläre Adenom entwickle sich aus den Sammelröhren, wohl begründet erscheint. Jedenfalls aber ist es sicher, dass die papillären Adenome der Niere eine so erhebliche Structurdifferenz gegenüber den suprarenalen Strumen, die ich mehrfach in der Nebenniere zu untersuchen Gelegenhatte, aufweisen, dass eine Ableitung des papillären Adenoms aus aberrirten Theilen der Nebenniere nicht wohl anzunehmen ist.

Schwieriger liegen die Verhältnisse bezüglich der alveolären Adenome. Ihre Epithelzellen entsprechen mehr denjenigen der gewundenen Harnkanäle, doch möchte ich in dieser Hinsicht keine Entscheiduug treffen, da die Uebereinstimmung keine vollkommene ist und die wuchernden Nierenepithelien offenbar im Stande sind, ihre Formeigenthümlichkeiten innerhalb gewisser Grenzen zu ändern.

Die bisher beschriebenen Geschwülste entstammten, wie bereits bemerkt, sämmtlich älteren Individuen und auch andere Autoren haben auf das Vorkommen adenomatöser Bildungen in erwachsenen und namentlich bindegewebig geschrumpften Nieren aufmerksam gemacht. Man wird deshalb wohl die Vermuthung aussprechen dürfen, dass dieselben in gewisser Beziehung stehen zu den regenerativen Wucherungen, welche nach Zerstörung einzelner Theile des Organs sich einstellen. Unter solchen Umständen gewinnt es ein gewisses Interesse, darauf hinzuweisen, dass auch während der foetalen Entwickelung und der Wachsthumsperiode dieses Organs ähnliche Bildungen auftreten, welche dann nicht selten eine beträchtlichere Grösse erreichen.

Ich war in der Lage drei Fälle solcher grösserer adenomähnlicher Geschwülste aus den ersten Lebensjahren

zu untersuchen, dieselben folgen zunächst in übersichtlicher Gruppirung.

Adenomcarcinome des Kindesalters.

Fall.	Alter und Geschlecht des Trägers.	Grösse des Tumors.	Von welcher Niere ausgegangen.	Metastasen in
VII	11 Monate altes Mädchen	kindskopfgross	unbekannt	—
VIII	3¾ jähriger Knabe	über mannskopfgross	rechten	beiden Lungen
IX	7 jähriger Knabe	zweikindskopfgross	rechten	d. Peritoneum

Diese Neubildungen waren von durchaus verwickelterer Zusammensetzung, als die kleinen Adenome der Erwachsenen, und es erscheint daher angezeigt, dieselben einzeln etwas genauer zu berücksichtigen.

Fall VII. Der erste dieser Fälle betrifft ein 11 Monate altes Mädchen, welches in der einen Niere eine kindskopfgrosse, markige Geschwulst besass. Der Tumor hatte die Niere vollständig auseinander gedrängt, so dass das stark abgeplattete Nierengewebe ihn von allen Seiten her in dünner Schichte umgab. Die Geschwulst zeigte eine Zusammensetzung aus mehreren einzelnen Knoten, die durch breitere Bindegewebszüge von einander getrennt waren. Die central gelegenen Theile der Geschwulst erwiesen sich im Allgemeinen als weicher und blutreicher und von mehr hellrother Farbe, als die derbere graugelbe Randzone der Neubildung. Bereits makroskopisch war somit ein gewisser Unterschied im Verhalten der einzelnen Geschwulsttheile bemerkbar, der dann auch bei der mikroskopischen Betrachtung noch deutlicher hervortrat.

Zur mikroskopischen Untersuchung lagen mir nur eine grössere Anzahl fertiger Schnittpräparate aus der Sammlung des Herrn Prof. Thoma vor. Es zeigte sich dabei, dass ein Theil der Lappen, welche die Geschwulst zusammensetzen, ausgesucht adenomatöse Structur besassen, während in anderen Lappen ganz allmählich complicirtere Bildungen hervortraten.

Die einfacher gebauten Geschwulstlappen boten die Structur eines ziemlich grossalveolären Adenoms. Die Mehrzahl der Geschwulstalveolen war ausgekleidet von einem einschichtigen cubischen oder einschichtigen cylindrischen Epithel, stellenweise wohl auch von einem einschichtigen mehrzeiligen Cylinderepithel, welches bald kleinere, bald grössere Hohlräume umgab. In diese Hohlräume waren gelegentlich papilläre Bildungen hineingedrungen, so dass hier offenbar ein papilläres Adenom vorlag, welches bezüglich seiner Structur keine wesentlichen Unterschiede gegenüber den papillären Adenomen der Erwachsenen aufwies. Höchstens könnte man behaupten, dass die epithelialen Zellen hier etwas grösser wären, als dies durchschnittlich bei den Adenomen der Erwachsenen der Fall ist. Vielleicht war auch das Zellprotoplasma etwas stärker trübe, wodurch die Grenzen zwischen den einzelnen Zellen undeutlicher hervotraten. Bereits in diesen papillär-adenomatösen Geschwulstabschnitten traf man nicht wenige Alveolen, welche eines centralen Lumens zu entbehren schienen und sich somit als solide epitheliale Wucherungen darstellten. In diesen wurden zuweilen rundliche hyaline Kugeln sichtbar. Die soliden epithelialen Wucherungen gingen an einzelnen Stellen in grössere Alveolen über, die sich zwar scharf begrenzt erwiesen, aber durch ausserordentlich kleine Zellformen ausgezeichnet waren. Die adenomatösen Theile liessen noch da und dort in der Wand des Alveolus Andeutungen einer Membrana propria erkennen.

In einem zweiten Theil der Geschwulstlappen traf man die epithelialen Elemente in einer von der vorigen

etwas abweichenden Anordnung. Auch hier war ein alveolärer Habitus noch deutlich wahrnehmbar, aber an vielen Stellen fehlte die scharfe Begrenzung der Alveolen, indem der zellige Inhalt der Letzteren hier und da in die Bindegewebsspalten einzudringen schien, oder sich wohl auch ohne deutliche Grenze in dem zellreichen Bindegewebe der Umgebung verlor. Im Centrum dieser relativ grossen Alveolen wurden gleichfalls noch an manchen Stellen selbst mehrfache Lumina bemerkbar, die von cubischen oder cylindrischen Epithelien ausgekleidet erschienen. Zuweilen ging das Cylinderepithel, welches die Lumiua begrenzte, an einem Theile der Peripherie der Letzteren in mehrschichtige Lagen polygoner Zellen über, welche an die von Klebs beschriebenen Zellbuckel erinnerten.

Wie bereits bemerkt, gliederte sich die Geschwulst in einzelne Lappen von sehr ungleicher Grösse, die 1 bis mehrere Cm. im Durchmesser hielten. Zwischen diesen Lappen traf man ein zellreiches feinfaseriges Bindegewebe, das überall einzelne Cylinderzellenschläuche enthielt, welche bald mehr dem Epithel der Harnkanäle, bald mehr dem Epithel der Adenomalveolen glichen.

Im Ganzen gewinnt man den Eindruck, dass es sich im vorliegenden Falle um eine aus vielen Lappen zusammengesetzte epitheliale Neubildung handelt, die von breiten Bindegewebszügen durchflochten ist. Während aber der epitheliale Bestandtheil an der einen Stelle die typische Form des papillären Nierenadenoms darbietet, findet sich an anderen Stellen eine unscharf begrenzte grossalveoläre Structur, wo die Alveolen offenbar Zellenmassen epithelialer Herkunft beherbergen. Diese Zellenmassen können gleichwohl noch nicht als vollkommen entwickelte Epithelien gedeutet werden, stellen vielmehr wenig differenzirte Zellmassen dar, die sich nur undeutlich von dem umgebenden zellreichen Bindegewebe trennen lassen, demungeachtet wird

man den epithelialen Charakter des Alveoleninhaltes aufrecht erhalten müssen, da seine unscharfe Abgrenzung gegenüber dem Bindegewebe doch nur durch den grossen Zellreichthum des Letzteren bedingt erscheint. Erwägt man andererseits, dass die epitheliale Auskleidung der normalen Nierenkanäle sich in einer relativ späten Periode des embryonalen Lebens von den übrigen Produkten des mittleren Keimblattes abgliedert, so ist es wohl denkbar, dass diese spätere Differenzirung des normalen Epithels auch den Grund für die unscharfe Differenzirung der Geschwulstzellen abgiebt, namentlich bei diesen Tumoren, die, in den ersten Lebensjahren beobachtet, aller Wahrscheinlichkeit nach sich bereits in der Foetalperiode gebildet haben.

Die Erfahrungen, welche bei diesem ersten Fall von congenitalem Tumor der Niere gewonnen wurden, erweisen sich als bedeutungsvoll für das Verständniss der beiden anderen hierher gehörigen Geschwülste. Zunächst wende ich mich zur Betrachtung des zweiten Falles von Neubildung in der Niere eines Kindes, des achten unter allen meinen Beobachtungen.

Fall VIII. Alexander Wiegand, 3¾ a. n., wird aufgenommen in die Chirurg. Klinik zu Dorpat den 7./IX 1887.

Mit gütiger Erlaubniss des Directors der Klinik, Herrn Prof. v. Wahl, entnehme ich dem klinischen Journal auszugsweise Folgendes:

Die anamnestischen Angaben stützen sich auf ein Schreiben von Dr. Rosen aus dem Koddafer'schen Kirchspiel in Livland. In diesem Briefe heisst es: «das Kind ist seit einem Jahre krank. Der Tumor war schon im Mai dieses Jahres kopfgross geworden».

St. pr. Pat. ist von zartem Körperbau, schwach

entwickelter Musculatur. Die Hautdecken und sichtbaren Schleimhäute anämisch.

Der Bauch ist in Rückenlage des Pat. in hohem Grade aufgetrieben und zwar auf beiden Seiten ungleichmässig. Rechterseits tritt die Vorwölbung stärker hervor und ist am meisten ausgesprochen in der Gegend des rechten Hypochondrium. Der Nabel ist bläschenförmig vorgestülpt. In der rechten Abdominalhälfte lässt sich ein absolut unbeweglicher Tumor von beträchtlicher Grösse und Ausdehnung palpiren.

Am 4. October zeigten sich im Harn-Cylinder aller Art, reichliche Mengen rother Blutkörper und Epithelien. Pat. stirbt am 12. October.

Section am 13. October 1887 (Prof. Thoma). Sectionsprotocoll: Bräunliche Hautdecken, der Bauch stark aufgetrieben, ebenso die untere Apertur des Thorax. Die subcutanen Venen stärker gefüllt. In der Bauchhöhle ziemlich reichliche Mengen röthlicher Flüssigkeit. Unterhautfett spärlich, Unterhautzellgewebe feucht, Musculatur blass.

Die Lage der Baucheingeweide ist insofern abnorm, als die Leber weiter nach vorn und links gedrängt ist durch einen Tumor, welcher nahezu die rechte Hälfte der Bauchhöhle einnimmt. Die Kuppe des Zwerchfells steht rechterseits in der Mammillarlinie in der Höhe der 4. Rippe, linkerseits in der Höhe des 3. Intercostalraumes. Die Mitte des rechten Leberlappens entspricht annähernd der Mitte des Bauchraumes, so dass der untere scharfe Rand der Leber in der Mittellinie des Bauchraumes sich ungefähr 11 Cm. unter der Spitze des Schwertfortsatzes findet. Unmittelbar an diese Stelle grenzt die Flexura coli dextra. Das Coecum liegt nahe der Mittellinie am linken Rande der Geschwulst, etwa 5 Cm. oberhalb der Schamfuge; von hier zieht das Colon ascend. entlang dem linken Rande der Geschwulst nach oben. Der linke Leberlappen füllt das linke Hypochondrium und reicht an die linke Seitenlinie des Rumpfes, hier grenzt er unmittelbar an die

Milz. Cardia und Pylorus werden von der Leber bedeckt. Der Magen kommt aus dem Einschnitt zwischen linken und rechten Leberlappen hervor. Der Magen ist stark vergrössert, seine grosse Curvatur reicht bis in die Nähe des Poupartschen Bandes, der Fundustheil zieht nahezu senkrecht nach abwärts, während der Pylorustheil sich nahezn senkrecht nach aufwärts begiebt, zwischen beiden befindet sich eine starke Knickung. Das Colon transvers. und grosse Netz schliessen sich an den unteren Rand des Magens an. Die Flexura coli sinistra liegt annähernd an normaler Stelle. S. roman. und Dünndarm sind in die unteren Theile der Brust- und Beckenhöhle verdrängt.

In beiden Brusthöhlen reichliche Mengen röthlicher, einige Fibrinflocken enthaltender Flüssigkeit. Epiphysen der Rippen leicht aufgetrieben.

Im Herzbeutel etwas trübe Flüssigkeit. Pericard. pariet. und viscer. diffus trübe, das epicardiale Fett spärlich. Endocard und Klappen des Herzens unverändert. In den Herzhöhlen reichliche blasse Gerinnsel. Das Myocard auffallend blass und trübe, von normaler Dicke bei normal weiten Höhlen.

Die linke Lunge etwas klein, Pleuraüberzug leicht getrübt. In den Bronchien Röthung der Schleimhaut und schwachschaumiges trübes Secret. Pulmonalaterien frei, das Lungengewebe sehr feucht und blutreich, von vermindertem Luftgehalt, am scharfen Lungenrand atelectatisch. Im oberen Lungenlappen trifft man einen kirschkorngrossen, kegelförmigen, scharf begrenzten, hirnmarkähnlichen Geschwulstknoten, der die Pleura etwas verwölbt und durch dieselbe durchscheint. Rechte Lunge und Pleura, sowie die Bronchien und Pulmonalarterien, bieten nahezu den gleichen Befund, wie links, doch finden sich hier einzelne emphysematöse Lobuli und drei kleinere etwas stärker gefärbte Knoten.

Der rechte Leberlappen zeigt ausgedehnte Verwachsungen mit der erwähnten Geschwulst in der rechten Hälfte der Bauchhöhle. Die Geschwulst erstreckt sich

auch in knolligen Massen über die Mittellinie nach links und ist dabei von der Leber und der Flexura coli dextra bedeckt.

Die retroperitonealen Lymphdrüsen an der Vorderfläche der Lendenwirbelsäule sind erheblich vergrössert, markig geschwellt.

Die Oberfläche der grossen Geschwulst der Bauchhöhle ist von höckeriger Beschaffenheit mit einer kapselähnlichen Membran überzogen, die mit den Nachbarorganen, insbesondere mit der Leber, ausgiebig verwachsen ist. Der Urether verschwindet in dem medialen Rande der Geschwulst, ebenso die Nierenarterien und Venen. Auf dem Durchschnitt zeigt die grosse Geschwulst eine Zusammensetzung aus einzelnen Geschwulstknoten, die von Erbsen- bis Apfelgrösse variiren, von hirnmarkähnlicher Beschaffenheit sind, z. Th. grauroth, aber gleichfalls weich, stellenweise sogar von etwas schleimiger Beschaffenheit. Auf einer Reihe von Durchschnitten zeigt sich, dass am unteren inneren Rande der Geschwulst sich die Niere findet, und dass die Geschwulstknoten unzweifelhaft ihren Sitz in dem Nierengewebe haben. Etwas oberhalb der Niere machen sich einzelne mehr eigelb gefärbte Theile in der Geschwulst bemerkbar. Ausserdem finden sich in dem Tumor einige mit schleimiger Masse gefüllte Erweichungsheerde.

Am oberen Rande der Geschwulst liegt etwas comprimirt, sonst unverändert die rechte Nebenniere.

Die Leber zeigt ausser diffuser Trübung und Compression nichts Abnormes.

Die Milz etwas vergrössert, die Kapsel glatt und zart. Das Organ von mittlerem Blutreichthum, die Pulpa ziemlich weich, von blassgraurother Färbung, Trabekel und Malpighische Körperchen nur undeutlich wahrnehmbar.

Die linke Niere ziemlich gross, die Kapsel zart und nicht adhärent. Das Nierengewebe von mittlerem Blutreichthum und normaler Zeichnung, die Rinde normal breit und leicht getrübt. Die linke Nebenniere unverändert.

Der Magen sehr gross, mit einer beträchtlichen Menge gallig gefärbter Flüssigkeit gefüllt. Die Magenwand zereisslich, macerirt. Die Magenschleimhaut stellenweise ecchymosirt, mit glasigem Schleim belegt.

Im Duodenum, Jejunum und Ileum theils flüssige, theils breiige gelbe Kothmassen und einige Spulwürmer. Die Schleimhaut von blasser Farbe, normal beschaffen. Im Dickdarm der gleiche Befund, jedoch fehlen hier die Spulwürmer.

Die Harnblase mit geringen Mengen eines leicht sedimentirenden Harns gefüllt, die Schleimhaut unverändert.

Das Scrotum und Präputium stark ödematös. An Hoden und Nebenhoden nichts Abnormes.

Der Oesophagus unverändert, seine Schleimhaut blass.

An den Halsorganen, Kehlkopf und Trachea keinerlei Veränderungen wahrnehmbar.

Das Schädeldach dünn. Die Duramater nicht adhärent, vollkommen unverändert. Pia zart, Piavenen von mittlerem Füllungsgrade, in den Subarachnoidalräumen eine geringe Menge klarer Flüssigkeit. Hirnwindungen etwas platt, im Uebrigen normal. Hirnsubstanz von mittlerem Blutreichthum, normaler Consistenz, etwas feucht. In den Hirnventrikeln normale Mengen klarer Flüssigkeit. Die übrigen Hirnabschnitte unverändert.

Anatom. Diagn. Primäres Adenocarcinom der rechten Niere. Hydrops ascites. Metastatische Tumoren der retroperitonealen Lymphdrüsen? und der Lungen. Hochstand des Zwerchfelles. Doppelseitige sero-fibrinöse Pleuritis. Atelectatische Heerde in beiden Lungen.

An der in Scheiben zerlegten und in Spiritus gehärteten Neubildung können noch einige Details bestimmt werden, die der ausführlichen Beschreibung im Sectionsprotocoll hinzuzufügen wären. Vergleichsweise sei darauf hingewiesen, dass der vorliegende Tumor seinem makroskopischen Verhalten nach sehr dem später zu beschreibenden

Fall X ähnelt, welcher der beigegebenen Abbildung zu Grunde liegt. Auch hier theilt sich die Neubildung in zahlreiche grössere und kleinere scharf begrenzte Geschwulstknoten; ein Unterschied zwischen den beiden Tumoren ist nur hinsichtlich des Verhältnisses zu dem als Nierensubstanz imponirenden Gewebe festzustellen. Während nämlich in jenem Fall zwischen den einzelnen Geschwulstknoten nur spärliche Reste von Nierengewebe verliefen, ein grösserer zusammenhängender Theil der Niere aber nicht erhalten war, ist in diesem Falle ein solcher am unteren inneren Rande der Geschwulst anzutreffen. Der Längendurchmesser des Nierenrestes beträgt 6,5 Cm. der Breitendurchmesser 5,6 Cm. Auf dem Durchschnitt zählt man 4 Nierenpapillen; ein Theil der Niere scheint also in die Neubildung aufgegangen zu sein, dasselbe gilt von dem auffallend engen Nierenbecken und den Kelchen. Von dem eben beschriebenen Nierenrest dringt ein ca. 1,5 Cm. breiter Ausläufer auf eine kurze Strecke zwischen zwei zum Hilus der Niere hin gelegene Geschwulstknoten und endet in mehreren kleinen Aestchen von unbedeutender Länge. Das die übrigen Geschwulstknoten trennende Gewebe hat keine Aehnlichkeit mit Nierensubstanz, sondern ist von derbem fasrigen Gefüge und weisslicher Farbe. Die Grenze des Tumors gegen die Niere ist übrigens an den meisten Stellen gegeben durch eine derbe Kapsel, welche in die mit der Geschwulsthülle in continuirlichem Zusammenhang stehende Nierenkapsel übergeht. Nur an den Stellen, wo die schmalen aus Nierensubstanz bestehenden Ausläufer in das Geschwulstgewebe eindringen, bietet sich dem unbewaffneten Auge keine scharfe Scheide zwischen Nierenparenchym und Geschwulstmasse.

Diese Geschwulst stimmt in vielen Beziehungen mit der soeben beschriebenen Geschwulst Nr. VII überein. Auch sie hat eine bedeutende Grösse erreicht, ist in der eigentlichen Nierensubstanz entstanden und von der intacten Nierenkapsel überzogen. Auf dem Durchschnitt er-

kennt man ebenfalls, wie früher, eine Zusammensetzung aus zahlreichen grösseren und kleineren Geschwulstknoten, welche z. Th. von einer besonderen fibrösen Kapsel umhüllt sind, z. Th. ohne scharfe Grenze übergehen in die Ausstrahlungen des Nierenparenchyms, die sich zwischen die einzelnen Geschwulstlappen hineinschieben.

Auch mikroskopisch besteht eine weitgehende Uebereinstimmung unter den beiden soeben verglichenen Tumoren.

In einem Theil der Geschwulstknoten ist die Structur des alveolären Adenoms der Niere gegeben, in der Mehrzahl der Geschwulstknoten dagegen zeigt die Neubildung eine durchaus atypische Wucherung des Epithels. Man bemerkt hier an manchen Stellen, wie die epitheliale Auskleidung der Alveolen sich in massige solide Zapfen fortsetzt, die aus relativ kleinen Epithelzellen sich aufbauen. Diese soliden epithelialen Zapfen sind eingelagert in ein zellreiches Bindegewebe und bilden ein weitmaschiges plexiform angeordnetes Netz, dessen Balken da und dort wieder kleine mit Cylinderzellen ausgekleidete Lumina enthalten. An vielen Stellen sind diese plexiform angeordneten Alveolen scharf von dem umgebenden Bindegewebe geschieden, ja an den Stellen, wo noch Lumina bestehen, ist die Grenze des Epithelialsaumes durch eine glänzende Linie, die Membrana propria, gegen das Bindegewebe gegeben. Wo indessen das Letztere einen grösseren Zellreichthum aufweist, wird zuweilen die Grenze zwischen Epithel und Bindegewebe undeutlicher.

In anderen Lappen der Geschwulst fehlen die Cylinderzellenschläuche, man findet nur grosse plexiform angeordnete, aus kleinen epithelialen Zellen gebildete Stränge von beträchtlicher Breite in das bindegewebige Stroma eingelagert. Hier ist das Bild des Geschwulstgewebes ein sehr eigenthümliches. Die kleinen Zellen des Alveolarinhaltes lassen ihren epithelialen Character nur undeutlich erkennen,

lediglich der unmittelbare Zusammenhang derselben mit vollkommen ausgebildeten Epithelzellen, sowie die meist scharfe Grenze zwischen dem Bindegewebe und den Zellsträngen beweist die epitheliale Natur der Letzteren. Die Geschwulst hat manche Eigenschaften, welche an Cylindrome erinnern. Im Ganzen jedoch scheint letztere Bezeichnung weniger empfehlenswerth, da der epitheliale Character der Zellstränge hinreichend feststeht, und plexiforme Anordnung von Carcinomalveolen auch an vielen anderorts auftretenden Carcinomen beobachtet wird.

Man hat es demnach in dem in Rede stehenden Fall mit einem Adenom zu thun, welches in Carcinom übergeht, zugleich jedoch auch die Besonderheit darbietet, dass die epithelialen Zellen auf einer sehr frühen Stufe ihrer Entwickelung stehen geblieben sind und vermöge ihrer relativ geringen Grösse den epithelialen Character an vielen Stellen nicht deutlich hervorkehren. Die Diagnose wird aber, wie im vorigen Falle, auf Adenocarcinom zu stellen sein.

Die geschwellten retroperitonealen Lymphdrüsen weisen z. Th. nur einfache kleinzellige Hyperplasie auf, z. Th. tritt zu der Hyperplasie der Follikel noch eine Anfüllung der Lymphwege mit kleinen ein- und mehrkernigen lymphoiden Zellen, die sich namentlich durch ihre geringe Tinctionsfähigkeit auszeichnen, vielleicht also bereits die ersten Spuren der regressiven Umwandlung erkennen lassen.

Die Metastasen in der Lunge stimmen dagegen in ihrem Bau vollständig mit den plexiformen Carcinomen des primären Tumors überein. Auch hier finden sich, in zellreiches Bindegewebe eingebettet, breite solide Zellstränge, die kleine, wenig differenzirte Epithelien enthalten, stellenweise aber auch Cylinderzellenschläuche mit scharfer Umgrenzung gegen die Umgebung und deutlichem Lumen, Bildungen, wie sie in grösserer Zahl in den adenomatösen

Theilen des primären Tumors gefunden wurden und wohl als reifere und vollkommener entwickelte Epithelschläuche zu deuten sind.

An Schnittpräparaten aus dem oberen Rande der grossen Nierengeschwulst kann auch mikroskopisch die im Sectionsprotocoll schon erwähnte rechte Nebenniere nachgewiesen werden. Sie ist z. Th. umhüllt mit derben narbigen Bindegewebszügen, an einer Stelle jedoch in unmittelbarer Berührung mit dem Geschwulstgewebe.

Die Uebereinstimmung, welche diese Geschwulst (Fall Wiegand) mit der früheren (Mädchen von 11 Monaten) darbietet, kann nur als eine Bestätigung der oben geäusserten Auffassungen dienen. Man gewinnt noch mehr den Eindruck, dass hier, ungeachtet aller Besonderheiten, eine typische Geschwulstform der Niere vorliegt, wenn man nun auch den folgenden Fall genauer prüft.

Fall IX. Die jetzt zu betrachtende Geschwulst stammt von einem 7jährigen Knaben. Herr Dr. Franken hatte die Güte, über dieselbe Folgendes zu berichten:

Kind gesunder Eltern, von normalem Körperbau, war früher gesund. Zwischen dem 2. Febr. 1884 und 12. Mai 1884 traten drei Anfälle von Erkrankung ein, welche als von der Lebergegend ausgehende Peritonitiden gedeutet wurden, aber rasch vorübergingen. Im April wurde eine Auftreibung des Unterleibes bemerkt, doch waren Stuhlgang und Urin normal. Am 12. Mai konnte man rechts unter den Rippen in der Lebergegend einen harten und höckrigen Tumor palpiren, welcher bereits am 21. Mai erheblich gewachsen erschien. Kein Icterus. Es stellte sich starker Ascites ein, welcher punctirt wurde. Bei der ersten Punction am 15. Juni wurden etwa $1^1/_2$ Liter röthlichen klaren Serums aus der Bauchhöhle entleert; beim Kochen gerann dasselbe vollständig. Unmittelbar nach der Punction konnte man den Tumor genau palpiren und zeigte es sich, dass derselbe fast bis zur Symphyse reichte. In der Folge stellte

sich von Neuem Erguss in die Bauchhöhle ein, und es trat Oedem der Füsse und später des Scrotums hinzu. Zugleich wurden an Brust und Unterleib stark gefüllte Venennetze bemerkbar. Gesicht, Oberarm und Brust magerten beträchtlich ab. Es machten sich Athembeschwerden geltend, doch ergab die Untersuchung an den Lungen normalen Befund. Fiebererscheinungen fehlten, Appetit gut. Pat. klagte viel über Schmerzen und schlief wenig.

Unter erheblicher Ausdehnung des Unterleibes nahm die Athemnoth zu und am 22. Juli 1884 erfolgte der Tod.

Am folgenden Tage machte Dr. Franken die Section des Unterleibes, eine weitere Eröffnung der Leiche wurde nicht gestattet. Dem Sectionsbericht entnehme ich Folgendes:

Nach Eröffnung der Bauchhöhle fliessen grosse Mengen trüben schmutzigen Serums ab. Darauf macht sich ein unebener, höckriger Tumor von fast Zweikindskopfgrösse bemerkbar, welcher die ganze rechte Seite der Bauchhöhle einnimmt und noch etwas über die Mittellinie nach links hinüberragt. Die Geschwulst reicht von der Leber bis zum Becken und ist überall mit Periton pariet. und viscer. verwachsen. Ihr Gewebe ist morsch und zerreisslich, es enthält einige mit flüssigem Eiter gefüllte Hohlräume.

Die Leber ist nach links und unten verdrängt, von normaler Grösse, hellerer Farbe, mit etwas fettiger Schnittfläche. Gallenblase stark gefüllt.

Milz schlaff und klein.

Am Periton. pariet. und viscer eine grosse Menge dichtgestellter erbsen- bis bohnengrosser Zotten.

Die linke Niere beträchtlich vergrössert, hyperämisch.

Die rechte Niere ist nicht zu finden und scheint in den Tumor aufgegangen zu sein.

Die übrigen Eingeweide bieten nichts Besonderes.

Grössere Stücke der Geschwulst wurden dem pathologischen Institut zu Dorpat übermittelt und dort in Spi-

ritus gehärtet. An diesen habe ich meine Untersuchung ausgeführt.

Es handelt sich hier somit um einen zweikindskopfgrossen auffallend weichen Tumor, der von der rechten Niere seinen Ausgang genommen hat. Eine genauere Untersuchung der gröberen Verhältnisse war nicht ausführbar, da nur Bruchstücke der Geschwulst in meine Hände gelangten. Diese aber bieten mikroskopisch so viel Interessantes, dass eine ausführliche Mittheilung wohl gerechtfertigt erscheint.

Mikroskopisch kann man als Hauptbestandtheil des Tumors eine grosse Anzahl von Zellsträngen nachweisen und zwischen diesen ein gefässhaltiges Stroma. Der Masse nach prävaliren die Zellstränge. Die Zellstränge stellen sich als vielfach ausgebuchtete, untereinander anastomosirende Züge von mannigfaltiger Gestalt und wechselnder, doch meist beträchtlicher, Breite dar. Sie senden Ausläufer von höchst verschiedenartiger Form in das angrenzende Bindegewebe aus: manche dieser Sprossen sind schmal und an den Enden zugespitzt, andere zeigen einen kolbig abgerundeten Abschluss und hängen durch schmälere Verbindungsbrücken mit den gröberen netzförmig ausgebreiteten Zügen zusammen. Nur vereinzelt findet man eine mehr alveoläre Anordnung dieser zelligen Bestandtheile der Neubildung, doch gewinnt dieselbe nirgends eine grössere Ausdehnung.

Die Zellen in den Strängen liegen zu dicht, um eine genaue Anschauung von ihrer Form und Grösse zu gewinnen, ihre Kerne treten aber an gefärbten Objecten sehr deutlich hervor, sie sind rund, oval oder lang gestreckt ihr Volumen ist variabel, ihre Substanz fein granulirt und besitzt bedeutende Affinität für Farbstoffe. Am zahlreichsten sind in den untersuchten Objecten die rundlichen Kerne. Die gestreckten Kerne zeigen häufig eine Gruppirung in Bündeln, wodurch der Anschein eines fasciculären Baues in

den Zellzügen hervorgeht. An anderen Stellen ist eine solche Anordnung nicht erkennbar, hier sind die Zellkerne meist rund und unregelmässig gruppirt, doch treten zwischen ihnen immer hin und wieder einzelne längliche Kerne auf, gleichwie die Letzteren nirgends ausschliesslich die Zellstränge constituiren.

An Stellen, wo die Zellstränge zerrissen sind, kann man die Form der Zellen unterscheiden, indem die einzelnen Elemente leicht aus dem Zusammenhang gelöst werden, und zwar bemerkt man, den eben beschriebenen Kerngestaltungen entsprechend, rundliche und langgestreckte Zellen.

Die runden Zellen sind von wechselnder Grösse, ihr Umfang schwankt zwischen dem eines bis zweier rother Blutkörperchen im mit Alkohol gehärteten Präparat.

Die langgestreckten Zellen haben, wie schon kurz erwähnt wurde, keine ganz typische spindelförmige Gestalt, sondern sind an den Enden etwas abgerundet und lassen nirgends Fortsätze erkennen. Ihre Länge beträgt etwa die von 2 bis 3 gehärteten Blutkörperchen, ihre Breite misst circa 1—1½ derselben Blutbestandtheile.

Das Protoplasma beider Zellformen ist hyalin und tritt im Verhältniss zum Volumen der Kerne sehr zurück. Es umgiebt die Letzteren als ganz schmaler und, da es sich gar nicht färbt, häufig nur mit Mühe erkennbarer Saum.

Die plexiforme Anordnung dieser Geschwulstzüge und die Gestalt ihrer Zellen bietet eine vollständige Uebereinstimmung mit den carcinomatösen Bildungen der beiden vorhergehenden Fälle, dagegen fehlen in diesem Tumor, obgleich stellenweise Spuren alveolären Baues hervortreten, die ausgesprochen adenomatösen Bestandtheile. Nur an einzelnen wenigen Zellzügen gelingt es, kleine Gruppen wohl characterisirter Cylinderzellen nachzuweisen, welche ein sehr enges Lumen umgeben und mitten in die grossen Zellzüge eingesprengt sind. An diesen Stellen tritt die genetische Identität mit den früheren Geschwülsten in schlagender Weise hervor, wodurch sich eine Anschauung über

die Genese ergiebt, bezüglich deren ich auf die früheren Erörterungen verweise.

Der zweite Hauptbestandtheil der Neubildung, das Stroma, besteht aus Zellen und einer bald fasrigen, bald mehr hyalinen Intercellularsubstanz, an der sich eine deutliche Structur nicht mehr vorfindet, die Zellen sind polymorph, wir treffen spindelförmige, runde, sternförmige und unregelmässig gestaltete Bindegewebszellen an. Die spindelförmigen Zellen sind sehr langgestreckte Gebilde, deren Kern fast Stäbchenform hat, sodass sie häufig den Zellen glatter Muskelfasern täuschend ähnlich sehen. Sie sind nicht immer regellos im Stroma zerstreut, sondern gruppiren sich manchmal zu schmalen, zwischen den obenbeschriebenen Zellsträngen ausgespannten Fascikeln. Die sternförmig und unregelmässig gestalteten Zellen anastomosiren vielfach unter einander vermittelst eines Filzwerkes feiner Ausläufer. Die quantitative Vertheilung der Zellen in dem Stroma ist wechselnd: es finden sich Stellen, an denen sie ziemlich zahlreich vertreten sind, daneben aber auch wieder andere, wo man sie nur ganz vereinzelt in der hier mehr hyalinen Intercellularsubstanz antrifft. Im Allgemeinen kann man das Stroma daher als relativ zellarm bezeichnen. Die Fasern der Intercellularsubstanz sind sehr zart und leicht gewellt. Das Stroma bietet also, wie aus Vorstehendem ersichtlich, die Charaktere des Schleimgewebes dar, welches sich, vermöge seines relativ geringen Zellgehaltes, scharf von den zellreichen plexiformen Zügen abhebt.

Was den Bau des Stroma's als Ganzes anbetrifft, so weist es zahlreiche Ramificationen auf, die sich wohl am besten durch das von einigen Autoren, die sich mit den Cylindromen beschäftigten, angewandte Bild der Cactusformationen charakterisiren lassen. Die Verästelungen füllen die Buchten der Zellstränge aus und senden häufig ihrerseits feine Ausläufer in die Letzteren hinein. Zuweilen sieht man auch inmitten eines Zellzuges den Querschnitt eines umfangreichen runden Bindesubstanzbalkens, in dessen Axe nicht ständig, wol aber manchmal, ein Blutgefäss verläuft.

Die Vertheilung von Stroma und Zellsträngen anlangend, sind im Allgemeinen diese im Uebergewicht, wenn auch hier und da jenes prävalirt.

Die Blutgefässe verlaufen meist im Stroma, sind zahlreich vertreten und bestehen ausschliesslich aus Endothel, welches bisweilen von einer Adventitia umgeben ist. Wo sich in den Zellsträngen Blutgefässe finden, sind dieselben immer von einer mehr oder weniger umfangreichen Schicht myxomatösen Gewebes gegen die Zellkörper abgegrenzt.

Schliesslich wäre hinsichtlich des Verhältnisses der Zellstränge zum Stroma hervorzuheben, dass an manchen Stellen die Grenzen zwischen beiden Bestandtheilen nicht ganz scharfe sind. Man sieht dann in dem auffallend zellreich gewordenen Stroma schon einige Zellen, die denen in den netzförmigen Zügen sehr ähneln, bis endlich unter stetiger Zunahme dieser Zellkörper ein dichtgefügter Zellstrang im Gesichtsfelde erscheint.

An zahlreichen Präparaten findet sich ein ausgedehnter Zerfall in den Zellsträngen und im Stroma. In den Ersteren bietet derselbe an mit Hämatoxylin tingirten Präparaten folgendes Bild dar: Die Intensität der Kernfärbung in verschiedenen Zellzügen erscheint höchst ungleich, während sie hier und da noch den gewöhnlichen dunkelblauvioletten Farbenton aufweist, ist sie meist in ein helles verwaschenes Violett übergegangen, die Contouren des Kernes lassen sich dabei aber noch ziemlich deutlich unterscheiden. Daneben bemerkt man in die Zellzüge unregelmässig eingesprengte ausgesprochen blau gefärbte Flecken von geringer Ausdehnung, in denen sich wohl kleine auffallend gefärbte Partieen, aber keine deutlich differenzirbaren Kerne nachweisen lassen. Ferner finden sich Zellen, deren Protoplasma das 5- bis 6-fache des gewöhnlichen Volumens erreicht und dabei feinkörnige Beschaffenheit und stärkere Färbbarkeit angenommen hat, während der zugehörige Kern nicht vergrössert ist und auch hinsichtlich der Fähigkeit sich mit Farbstoffen zu imbibiren keine auffallende Abweichung von der Norm zeigt. Endlich ent-

halten die Zellstränge körnigen Detritus und runde oder ovale, hyaline kernlose Gebilde, die an Umfang die analog geformten Geschwulstzellen etwas übertreffen.

Zu erwähnen wäre noch an den soeben beschriebene Präparaten das Auftreten von Lücken im Stroma, die die Gestalt der Zellzüge nachahmen, und deren Innenraum von einer hyalinen Substanz eingenommen wird, in welcher sich zuweilen ein stark lichtbrechendes feinmaschiges Netzwerk und Reste von Zellen finden. Dieses Netzwerk dürfte wohl als ein durch die Alcoholhärtung bedingtes Gerinnungsproduct aufzufassen sein, jedenfalls haben die Netzbalken keine Aehnlichkeit mit Bindegewebszügen.

Es unterliegt wohl keinem Zweifel, dass die in Vorstehendem beschriebenen Erscheinungen sich auf Zerfallvorgänge in den Zellen der Stränge und zwar auf verschiedene Stadien derselben zurückführen lassen.

Die zottenförmigen Bildungen auf dem Peritonäum erweisen sich gleichfalls als sehr zellreiche Geschwulstbildungen. An vielen Stellen stimmt ihre Structur vollkommen mit dem primären Tumor überein, wobei man indessen hier nicht in der Lage ist adenomatöse Einsprengungen zu erkennen. An vielen Stellen finden sich indessen, wie das auch im primären Tumor der Fall war, kleine dicht gedrängte Geschwulstalveolen, während die Hauptmasse derselben jene plexiformen Bildungen enthält, die durch das Zusammenfliessen grosser Zellstränge entstehen. Im Ganzen aber zeigen diese Metastasen des Peritoneums etwas deutlicher den epithelialen Charakter der die Stränge bildenden Zellen, indem Letztere etwas grösser und reicher an Protoplasma sind.

Wirft man einen Rückblick auf die drei Fälle von Adenocarcinom im Kindesalter, so tritt zunächst hervor, dass dieselben sich zweifellos aus Adenomen entwickeln, welche den Adenomen der Erwachsenen ihrer Struktur nach ähnlich sind. Die vorliegenden Geschwülste hatten aber eine erhebliche Grösse erreicht und waren

eine celluläre Modification eingegangen, wodurch wiederum eine charakteristische und in allen drei Fällen gleiche Structur zu Stande kam, welche man mit dem Namen des plexiformen Adenocarcinoms belegen kann. Auf den ersten Blick hat diese celluläre Variation der Geschwülste eine gewisse Aehnlichkeit mit jenen Bildungen, welche man unter dem Sammelnamen Cylindrom zusammengefasst hat. Ich will darauf kein weiteres Gewicht legen, da offenbar sehr viele ihrem Bau und ihrer Entstehungsweise nach verschiedene Geschwülste diese Bezeichnung erhalten haben. Bedeutungsvoller will es mir erscheinen, dass es hier möglich war, die Entwickelung der plexiformen Zellstränge aus adenomatösen Wucherungen nachzuweisen. Die Berechtigung, die daraus resultirenden Geschwülste als plexiforme Adenocarcinome der Niere zu bezeichnen, ergiebt sich aus den mehrfach beobachteten Metastastasen in anderen Organen.

An die bisher betrachteten Tumoren knüpfe ich die Beschreibung von vier weiteren Fällen umfangreicher Nierengeschwülste, die bei Erwachsenen gefunden wurden. Ich ordne auch diese der Uebersicht halber zunächst tabellarisch.

Adenocarcinome der Nieren Erwachsener.

Fall.	Alter und Geschlecht des Trägers.	Grösse des Tumors.	Von welcher Niere ausgegangen.	Metastasen in
X	49jähr. Frau	mannskopfgross	linken	—
XI	46jähr. Frau	kopfgross	rechten	—
XII	Mann unbekannten Alters	mannskopfgross	linken	—
XIII	65jähr. Mann	mannskopfgross	rechten	d. Dünndarm, dem Peritoneum und beiden L ungen

Es lässt sich in diesen Fällen keine sichere Entscheidung fällen, ob die erste Entwickelung der Geschwülste in die foetale oder kindliche Periode zu verlegen ist, oder ob dieselben von den acquirirten Adenomen der Erwachsenen ihren Ausgangspunkt nahmen. Diese Tumoren der Erwachsenen zeigen, wie die letztbeschriebenen eine excessive Wucherung der epithelialen Elemente, ohne dass indessen jene typischen Erscheinungsformen zu Stande kämen, die soeben für die Adenocarcinome der Kinder namhaft gemacht wurden. Wenn man daher zu einem Urtheil gedrängt würde, so möchte es wahrscheinlicher sein, dass man es hier mit Geschwulstformen zu thun hat, welche von den acquirirten Adenomen Erwachsener ihren Ausgang nahmen. In diesem Sinne spricht auch der Umstand, dass in dem Falle Nr. XIII, in welchem Nachrichten über das Verhalten der anderen von der Geschwulstentwickelung nicht betroffenen Niere vorliegen, diese auf eine nicht unerhebliche bindegewebige Nephritis lauten.

Fall X. Derselbe ist bereits vom chirurgischen Standpunkt aus von v. Wahl[1]) in der St. Petersburger Medicinischen Wochenschrift veröffentlicht. Eine genaue Beschreibung der Geschwulst konnte aber damals nicht gegeben werden, da bei dem zusammengesetzten Bau des Tumors eine endgültige Diagnose nach der ersten flüchtigen Untersuchung, die im Pathologischen Institute vorgenommen wurde, nicht erzielbar war.

Der Veröffentlichung, die mir Herr Prof. v. Wahl im Separatabdruck gütigst überliess, entnehme ich auszugsweise folgende Notizen.

---

1) v. Wahl. Zur Casuistik der Nephrectomieen. St. Petersburger Medicin. Wochenschr. Nr. 44 u. 45. 1885.

Fall X. Marri Racke. 49 a. n., (aufgenommen in die chirurgische Klinik zu Dorpat den 17. Juli 1885), bemerkte im April desselben Jahres eine Geschwulst in der linken Lumbalgegend. Pat. ist bis dahin immer gesund gewesen, nur im Januar 1885 entleerte sie blutig gefärbten Urin und empfand ziehende Schmerzen, welche von der linken Lumbalgegend gegen die Blase und den Oberschenkel ausstrahlten. Seit dem Auftreten der Geschwulst wiederholte sich das Blutharnen häufiger, auch nahmen die ausstrahlenden Schmerzen an Heftigkeit zu.

St. pr. Pat. ist abgemagert, von kachektischem Aussehen. Bauchdecken äusserst schlaff. Zwischen der verlängerten Parasternal- und Mammillarlinie links, etwa drei Fingerbreit unterhalb des Rippenbogens, lässt sich die Kuppe eines rundlichen Tumors herauspalpiren, welcher in der Richtung von vorne nach hinten und von oben nach unten verschiebbar ist. Bei der Percussion ist die Milz von der Geschwulst deutlich abzugrenzen. Die rechte Niere, bequem durch die Bauchdecken herauszupalpiren, erscheint vielleicht etwas vergrössert.

Der nach der Untersuchung aufgesammelte Urin zeigt einen bedeutenden Gehalt an theils geronnenem, theils flüssigem Blut, bei mikroskopischer Untersuchung grosse Mengen frischer und stechapfelförmiger Blutkörperchen, lymphoider Zellen und Blasenepithelien. Menge in 24 Stunden 450 Ccm. An den übrigen Organen nichts Abnormes.

Da nach dem Untersuchungsbefunde die Diagnose eines wahrscheinlich malignen Tumors der linken Niere feststand, so wurde den 22. Juli zur Operation geschritten.

Schnitt durch die Bauchdecken von der Spitze der elften Rippe beginnend und vor der Spin. ilei ant. sup. endigend. Nach Durchtrennung der Fascia transversa und Eröffnung des Peritonealsackes präsentirt sich die Gewulst mit einer grossen Anzahl erweiterter Venen überzogen, von denen sich eine Anzahl direkt in den Tumor einsenkt. Beim Hervorziehen der Geschwulst bildet der Hilus der linken Niere mit den Nierengefässen und dem Ureter

einen etwa 10 Cm. breiten Stiel. Der Ureter scheint mit Geschwulstmassen gefüllt zu sein; er ist beträchtlich erweitert. Die im Anfangstheil desselben enthaltene Füllungsmasse lässt sich leicht entfernen. Gegen die Milz zu ist die Geschwulst durch eine Infiltration des Zellgewebes stärker fixirt.

Der enucleirte Tumor wiegt 825 Grms., misst im Längendurchmesser 18 Cm., im Breitendurchmesser 13 und im Dickendurchmesser 8 Cm. Die obere gegen das Diaphragma gerichtete Spitze zeigt einen höckrigen Vorsprung sonst ist die Form der Niere im Allgemeinen erhalten. Das Nierenbecken ist mit entfärbten Gerinnseln gefüllt. Auf dem Durchschnitt zeigt die Niere mehrere grössere, gelbliche, markige Knoten mit cystischen Hohlräumen; zwischen den Ersteren noch Reste des normalen Nierengewebes.

Decursus morbi. Die Harnmenge, die Pat. lässt, steigt bis zum 4. Tage auf 1230 Ccm. Den 1. August klagt Pat. über Schmerzen in der rechten Lumbalgegend, zugleich stellen sich Symptome einer katarrhalischen Cystitis und Pyelitis des rechten Nierenbeckens ein. Da die Operationswunde per primam intentionem geheilt ist und die Untersuchung des Abdomen nichts Abnormes ergiebt, wird Pat. auf ihren Wunsch mit den erforderlichen ärztlichen Verordnungen nach Hause entlassen. Den 28. August meldet Pat. sich wieder zur Aufnahme in die Klinik und klagt über unbestimmte ziehende Schmerzen im Unterleibe und allerlei vage Beschwerden. Bei der Untersuchung lässt sich nichts herausfinden, was auf ein Recidiv deutet. Die rechte Niere erscheint vielleicht etwas voluminöser. Der Harn ist trübe, sedimentirt beim Stehen, reagirt aber stark sauer; enthält kein Eiweiss, ziemlich viel Leukocythen und Bacterien. Am 17. Sept. wird Pat., da sich ihr Zustand etwas gebessert hat, und keine palpablen Veränderungen im Unterleibe aufgetreten sind, wieder nach Hause entlassen.

Soweit der klinische Bericht. Die exstirpirte Geschwulst wurde dem pathol. Institut übergeben, wo

ich Gelegenheit hatte, sie genauer zu untersuchen. An der in Spiritus aufbewahrten Neubildung lässt sich bei Betrachtung mit unbewaffnetem Auge feststellen, dass die Geschwulstmasse sich aus drei grossen und einer grösseren Anzahl kleinerer Knoten zusammensetzt. Diese Knoten werden durch schmale Züge eines Gewebes von einander getrennt, das normalem Nierenparenchym ähnelt (vergleiche die beigegebene Tafel). Von den grösseren Geschwulstknoten sind zwei entsprechend dem oberen und unteren Nierenpol gelagert. Mit ihren Kuppen grenzen sie unmittelbar an die derbe fibröse Kapsel, die den ganzen Tumor umhüllt, an ihren Seiten trennt sie von derselben auf eine kleine Strecke die eben erwähnte an Nierengewebe erinnernde Substanz. Die einzelnen Geschwulstknoten sind von bröcklicher, markig weicher Consistenz und werden von zahlreichen feinen verästelten Lücken durchsetzt, die anscheinend inhaltslos sind. Der dritte umfangreichere und die kleinen Geschwulstknoten liegen in der Mitte zwischen den beiden vorigen und fühlen sich etwas fester an, als diese. Der grosse Knoten ist nach dem convexen Rande der Niere, die kleineren sind gegen den Hilus hin gelagert. Bei schärferem Zusehen und Betrachtung mehrerer Schnittflächen des Tumors überzeugt man sich, dass alle Geschwulstabtheilungen von etwas erheblicherer Grösse durch Confluenz aus kleineren Knoten entstanden sind, indem dieselben von feinsten Verzweigungen einer dunkleren Substanz durchzogen werden, die mit der schon früher erwähnten Nierengewebe gleichenden, dem Aussehen nach, übereinstimmt. Ausserdem finden sich in den Tumormassen braunschwarze offenbar hämorrhagische Stellen. In das Nierenbecken ragen Geschwulstmassen hinein. Bei der mikroskopischen Untersuchung des Tumors ergiebt sich, dass derselbe im Allgemeinen aus Gewebe der Neubildung und mehr oder weniger veränderten Resten von Nierengewebe zusammengesetzt ist.

Im Geschwulstgewebe sind hauptsächlich zwei ihrer morphologischen Structur nach verschiedene Gewebstypen

zu unterscheiden, von denen der eine alveolär gebaut ist, der andere diffusere Zellwucherung aufweist.

Die Partieen mit alveolärer Structur lassen sich am deutlichsten erkennen in einigen Unterabtheilungen des nach der Convexität der Niere hin gelegenen umfangreichen Geschwulstknotens und im Centrum des ganzen Tumors. Theils besitzen die Aleolen ein Lumen, theils sind sie vollständig mit Zellen ausgefüllt. Die Ersteren bieten das in Nachstehendem wiedergegebene mikroskopische Bild. Von zarten fibrillären Bindegewebszügen, häufig nur von dünnwandigen Capillarschlingen, werden Hohlräume von wechselnder Ausdehnung scharf umgrenzt. Diese Wandungen und papillenförmige, bindegewebige Vorsprünge, welche sie in das Lumen der Alveole hineinsenden, sind mit cubischen und cylindrischen Epithelien bekleidet. Nicht selten verästeln sich die Papillen; in ihrem Centrum verläuft meist eine Capillare, um die sich zuweilen nur äusserst wenige zarte Bindegewebsfasern oder auch gar keine nachweisen lassen, so dass die Epithelien anscheinend unmittelbar der Gefässwand aufsitzen. Die Epithelzellen sind theils cylindrisch oder genauer kegelförmig, theils cubisch und auf den Papillen besonders schmal. Gegen ihre Basis hin liegt ein runder Kern, der aber zuweilen Hufeisenform angenommen hat. Das Protoplasma der Zellen ist sehr fein granulirt, so dass es bei schwächerer Vergrösserung fast homogen erscheint. Im Innern der Alveolen trifft man häufig freiliegende mit Epithel umgebene Bindegewebsinseln, es handelt sich dabei offenbar um querdurchschnittene und dadurch von ihrer Verbindung mit der Hohlraumwand getrennte papilläre Vorsprünge. Manchmal werden innerhalb der Hohlräume Anhäufungen von grossen runden, wie gequollen aussehenden Zellen sichtbar, deren Protoplasma stärker granulirt ist, als das der übrigen; daneben sieht man ebenso geformte hyaline Platten, in denen entweder ein nur sehr schwach gefärbter Kern oder gar keiner nachweisbar ist. An der Peripherie ist jede solche papillomatös gebaute Geschwulstpartie von einer derben Bindegewebskapsel begrenzt.

Schon in den eben beschriebenen kleineren Knoten der Neubildung finden sich gegen ihre bindegewebige Grenze hin vollständig mit Zellen ausgefüllte Alveolen. Noch deutlicher treten dieselben darauf in der diese kleinen Knoten umhüllenden Bindegewebskapsel auf und zwar theils als langgestreckte Zellzüge; theils als runde oder oblonge Gebilde. Im Centrum der ganzen Geschwulst bauen sich aber grössere Gebiete ausschliesslich aus ihnen auf; hier haben sie nur rundliche Form. Bis auf ihre Gestalt gleichen die sie ausfüllenden Zellen vollkommen den in den papillomatösen Partieen beschriebenen. Die Zellen haben sich hier nämlich durch gegenseitigen Druck zu polygonalen und polymorphen Gebilden umgeformt. Das Stroma ist in diesen Theilen der Geschwulst eben so beschaffen, wie in den vorher geschilderten, es ist sehr zart und gefässreich. An die mit alveolärer Structur versehenen Tumorgebiete stossen Partieen mit mehr diffuser Zellwucherung, häufig von den ersteren durch bindegewebige Züge getrennt, zuweilen aber auch direct in sie übergehend. Aus solchem Gewebe bestehen besonders die gelegentlich des makroskopischen Befundes erwähnten beiden grossen Geschwulstknoten an den Polen der Niere. Die eben daselbst angeführten Lücken müssen als durch Zerfall entstandene Hohlräume gedeutet werden, da sich in ihnen noch körniger Detritus findet. Aber nicht nur an den den Polen der Niere entsprechenden Stellen, sondern über die ganze Geschwulstmasse zerstreut, trifft man Gewebsinseln, in denen die alveoläre Structur verwischt erscheint. Die sie zusammensetzenden Zellen lagern dicht aneinander ohne nachweisbare grössere Mengen von Zwischensubstanz. Ihren Eigenschaften nach gleichen die Zellen vollständig denjenigen in den alveolären Geschwulstgebieten, nur sind sie noch vielgestaltiger und wechselnder an Grösse. Durchzogen werden diese Wucherungen von sehr zahlreichen dünnwandigen Capillaren, die häufig unmittelbar die Geschwulstzellen zu berühren scheinen, oder nur durch wenige Bindegewebsfibrillen von ihnen getrennt sind.

Bei genauerer Analyse lässt sich eruiren, dass auch die eben geschilderten Partieen aus papillomatösen Wucherungen hervorgegangen sind, denn man stösst in ihnen auf Hohlräume, in die mit schmalen Cylinderzellen bekleidete Bindegewebszüge hineinragen. Nur in der nächsten Nachbarschaft der gleich zu beschreibenden Reste des Nierenparenchyms werden in diesen Geschwulstmassen noch vereinzelte Harnkanäle angetroffen, an denen ausser Compressionserscheinungen sich keine deutlichen Veränderungen nachweisen lassen. Dagegen sieht man einzelne Alveolen mit Luminis in diesen diffusen Wucherungen, welche nur unbedeutend grösser sind, als Querdurchschnitte von Harnkanälen. Die epitheliale Auskleidung dieser Alveolen gleicht vollständig der in den papillomatösen Gebieten, nur sind die Zellen etwas kleiner als dort. Auch die diffusen Wucherungen treten manchmal in kleineren Knötchen auf und an diesen ist eine bindegewebige Umhüllung unzweifelhaft zu constatiren.

Schliesslich wäre noch zu bemerken, dass die schon makroskopisch als Nierensubstanz imponirenden Gewebsreste sich bei mikroskopischer Untersuchung thatsächlich als Nierenparenchym zu erkennen gaben. Dasselbe ist von einer hochgradigen kleinzelligen Infiltration durchsetzt. Hier und da zeigen sich noch ziemlich gut erhaltene Harnkanäle und Glomeruli, an anderen Stellen werden sie vollkommen durch die lymphoiden Zellen verdeckt. Die Grenze zwischen Geschwulstgewebe und Nierenparenchymresten wird nur selten von ausgebildetem Bindegewebe dargestellt, sondern meist durch eine besonders ausgeprägte kleinzellige Infiltration angedeutet.

Es liegt in diesem Falle X. ein umfangreicher aus vielen kleinen Geschwulstknoten zusammengesetzter Tumor der linken Niere vor, welcher seiner äusseren Erscheinung nach vieles Gemeinsame darbietet mit den Geschwülsten des ersten Kindesalters. Es wurde darauf bereits bei Fall VIII. hingewiesen.

Auch mikroskopisch besteht manche Uebereinstimmung zwischen den ebenbezeichneten Tumoren. Zunächst ist offenbar klar die Entstehung der in Vorstehendem beschriebenen Geschwulst aus einem papillären Adenom. Indessen ist an vielen Stellen die Papillombildung eine so reichliche, dass ihr Nachweis nur mit Schwierigkeiten gelingt und man bei flüchtiger Betrachtung an Sarcombildung erinnert wird. Darin lag auch der Grund, warum die erste Untersuchung nicht sofort ein endgültiges Resultat ergab. Durch feine und zahlreiche Schnitte lässt sich jedoch auch hier der Charakter des intracanaliculären Papilloms mit Bestimmtheit nachweisen, wobei allerdings einzelne Stellen der Geschwulst den Nachweis nicht mit Sicherheit gestatten. Die letztgenannten Stellen unterscheiden sich aber im Uebrigen in keiner Hinsicht von den zweifellos papillomatösen Partieen; namentlich waren die Zellformationen überall von dem genau gleichen epithelialen Charakter.

Ein beträchtlicher Theil der Geschwulst ist somit als ein sehr weiches Adenom mit intracanaliculärem Papillom unschwer zu erkennen, in den übrigen Theilen der Geschwulst besteht dagegen eine mehr diffuse Wucherung der epithelialen Zellen, welche die Diagnose erschwert, jedoch lebhaft erinnert an die Erfahrungen, welche bei den Adenocarcinomen der Kinder gewonnen wurden. Auch bei diesen war stellenweise die Differenzirung zwischen Epithel und Bindegewebe eine unscharfe. Hier aber ist die Schwierigkeit nur erzeugt durch eine excessiv reichliche Vermehrung der epithelialen Elemente. Man kommt somit auch in dem in Rede stehenden Falle zu dem Ergebnis, dass eine celluläre Variation eines papillären Adenoms vorliege und demnach die Diagnose Adenocarcinoma renis gerechtfertigt wird.

Fall XI. Diese Geschwulst fand sich an Stelle der rechten Niere bei einer 46 jährigen Frau. Der Tumor war von weicher hirnmarkähnlicher Beschaffenheit, kopfgross. Genauere Notizen sind leider nicht mehr zu erlangen.

Bei mikroskopischer Untersuchung zeigte sich in dieser Geschwulst eine Structur, deren Verständniss ohne die früheren Erfahrungen, kaum zu erzielen gewesen wäre. Auf den ersten Blick erscheint der Tumor aus einem homogenen grosszelligen Gewebe erbaut, welches von mässig zahlreichen dünnwandigen Capillaren, die mit einer zarten Adventitia bekleidet sind, durchzogen wird. Doch ist der Gefässreichthum kein solcher, wie er in eigentlich teleangiectatischen Geschwülsten vorzukommen pflegt.

Die Zellen des Tumors zeigen reichliches feinkörniges Protoplasma, scharfe Contouren und runde bläschenförmige Kerne. Da und dort sind die Erscheinungen der indirecten Zell- und Kerntheilung mit Bestimmtheit nachweisbar.

Bei weiterer Untersuchung erkennt man an vielen Stellen kleine rundliche, zwischen die Zellen eingeschobene Hohlräume und einige stark vergrösserte und von vielen Vacuolen durchsetzte grössere epitheliale Zellen. Es hat den Anschein, als ob die kleinen Alveolen z. Theil durch den Zerfall und die Auflösung einzelner Zellen sich gebildet hätten, da ihre Grösse sich annähernd mit derjenigen der zu Grunde gegangenen Zellen deckt. Ausser diesen kleinen Alveolen ähnelnden Bildungen kommen auch grössere, z. Th. mit Blut gefüllte Hohlräume vor, welche bei mittelstarker Vergösserung die Hälfte eines Gesichtsfeldes einnehmen, zuweilen aber noch beträchtlich grösser sind und dann mehrere Gesichtsfelder durchziehen. Die Wandungen dieser grösseren Alveolen tragen ein cubisches Epithel, welches entweder direct auf zarten, zuweilen gefässhaltigen Bindegewebszügen aufsitzt oder sich unmittelbar anschliesst an die grossen oben beschriebenen polygonalen Geschwulstzellen. Im letzteren Falle ist gelegentlich die cubische Epithelform nicht an allen Stellen des Hohlraumfanges vollkommen scharf ausgebildet, vielmehr gehen dann

an einzelnen Stellen die cubischen Zellen des Wandbelags in unregelmässig rundliche und polygonale Form über, die sich gewöhnlich durch etwas beträchlichere Grösse auszeichnen.

Ich glaube betonen zu müssen, dass somit eine scharfe Grenze zwischen dem cubischen Wandbelag der Alveolen und den polygonalen Zellen der Hauptmasse der Geschwulst nicht besteht, vielmehr, dass die eine Zellform sich unmittelbar an die andere anlegt.

Manche Alveolen, und namentlich alle grösseren, haben auf dem Durchschnitte eine sehr unregelmässige Gestalt, und an vielen Stellen überzeugt man sich, dass von der Wand der Hohlräume papilläre mit cubischen und rundlichen Epithelien besetzte Bildungen in das Lumen ragen. Diese papillären Excrescenzen haben eine zarte bindegewebige und gefässhaltige Achse, welche sich gelegentlich mehrfach verzweigt. An den Randpartieen der Schnittpräparate ist die Geschwulstmasse stellenweise offenbar durch den Druck des Deckglases etwas auseinander gedrängt, und an diesen Stellen gewinnt man den Eindruck, dass eine papilläre Structur einem nicht unerheblichen Theile der Geschwulst zu Grunde liegt.

Fasst man die Befunde der Geschwulst XI zusammen, so findet man bei einer erwachsenen Frau eine anscheinend homogene Neubildung an Stelle der rechten Niere, welche auf den ersten Blick, wie der vorige Tumor, einem sarcomähnlichen Eindruck hervorruft. Die Anwesenheit von zahlreichen mit papillären Vorsprüngen versehenen und mit einem cubischen Epithel ausgekleideten Alveolen lässt sich indessen mit der Sarcomdiagnose nicht vereinigen, und der unmittelbare Zusammenhang des cubischen Wandepithels der Alveolen mit den polygonalen epithelähnlichen Zellen der Geschwulst führt zu der Meinung, dass auch hier ein papilläres Adenom die Grundlage des Tumors bildete. Durch excessive Wucherung des epithelialen Wandbelags

der Alveolen erklärt sich jener eigenthümliche Geschwulsthabitus, der hier vorligt. Derselbe liesse sich auch in der Form beschreiben, dass man sagte, zahlreiche plexiform-angeordnete breite Züge epithelialer Zellen sind nur durch ein sehr schmales, bindewebiges und gefässhaltiges Stroma von einander getrennt. In den Epithelzellenzügen aber finden sich da und dort Alveolen mit cubischem Wandepithel, und in das Lumen der Alveolen ragen an vielen Stellen einfachere und zusammengesetztere Papillombildungen. Es liegt also auch hier ein papilläres Adenomcarcinom vor.

Fall XII. Weiche, medulläre, hämorrhagische Geschwulst an Stelle der linken Niere bei einem kräftig gebauten Manne. Weitere Anhaltspunkte sind nicht zu erlangen.

Die Structur dieser Geschwulst ist ausgesprochen alveolär. Die Alveolen von rundlicher und länglicher Form, hängen vielfach mit einander zusammen und enthalten dicht gedrängte Haufen rundlicher Zellen von undeutlich epithelialem Charakter. Zwischen diesen Alveolen findet sich ein mässig zellreiches Bindegewebe, welches ein zartes Stroma darstellt. Vielfach sind auch die Bindegewebsspalten dieses Stroma gefüllt mit den gleichen kleinen runden Zellen, welche sich dann zu stark in die Länge gezogenen Gruppen vereinigen. Ausser diesem feinen Stroma, das die einzelnen Alveolen trennt, werden etwas breitere Züge desselben Gewebes sichtbar, die grössere Gruppen von Alveolen von einander scheiden, und endlich wird die Geschwulst hier und da durch Reste von Nierengewebe in etwas grössere Lappen zerlegt. An manchen Stellen gewinnt man den Eindruck, als ob die Harnkanäle, welche in den die Geschwulst durchziehenden Resten von Nierengewebe vorkommen, unmittelbar in die Geschwulstalveolen übergehen. Doch lege ich, wie früher erwähnt, auf diesen Zusammenhang geringes Gewicht, weil derselbe auch in der

Weise gedeutet werden könnte, dass die in das Geschwulstgewebe eingelagerten Harnkanäle in atypische Wucherung gerathen, während die epithelialen Geschwulstelemente selbst von einer anderen Stelle ihre Entstehung genommen hätten.

Der epitheliale Charakter der die Geschwulstalveolen füllenden Zellen ist, wie bereits bemerkt, durchaus nicht sehr auffällig. Ich möchte aber darauf aufmerksam machen, dass hier die Gestaltung der Alveolen und die gelegentlich vorkommende Füllung der Bindegewebsspalten mit dem gleichen Verhalten zweifelloser Carcinome z. B. der Mamma in bestem Einklang steht. Andererseits gewinnt die vorliegende Geschwulst durch die vielfach angedeutete plexiforme Anordnung der Alveolen eine gewisse Uebereinstimmung mit den früher beschriebenen Tumoren Nr. X und XI. Die unvollkommene Ausbildung der epithelialen Zellen ist gleichfalls eine Erscheinung, welche hier bereits mehrfach Erwähnung gefunden hat.

Wenn ich daher diesen Tumor in meiner Arbeit berücksichtige, ohne dass ich auf Grund des vorhandenen Materials im Stande wäre, eine erschöpfende Beschreibung desselben zu liefern, so geschieht das, um darzuthun, wie die in Rede stehenden Geschwülste der Niere in allmählichem Uebergang den typisch alveolären Bau eines kleinzelligen Carcinoms annehmen können.

Fall XIII. Feodor Sabolotzky, 65 a. n., Küster aus Lochorsky. Aufgenommen in die therapeutische Klinik zu Dorpat d. 5./III 1889.

Dem mir von Herrn Prof. Unverricht gütigst zur Veröffentlichung überlassenen Krankenjournal entnehme ich auszugsweise nachstehende Daten.

Anamnese. Vor 3 Wochen stellten sich beim Pat. Schwellung des Unterleibes, verbunden mit Schmer-

zen, Appetitlosigkeit und Verstopfung ein. Die Schmerzen sind im Laufe der Zeit stärker geworden; sie strahlen in den Rücken aus und werden nach dem Essen und beim Husten stärker. Pat. hat weder Oedome noch Icterus gehabt. An ernsteren Krankheiten hat er nur einen Typhus durchgemacht. Eine rechtsseitige Hernie besteht seit früher Jugend. In letzter Zeit ist Pat. stark abgemagert.

St. pr. Kräftig gebauter Mann. Haut und Unterhautfettgewebe etwas atrophisch. Musculatur gut entwickelt.

Am Thorax links hinten von der Höhe des Dornfortsatzes des 7. Brustwirbels und hinten rechts von der Höhe des Dorns des 9. Brustwirbels Dämpfung und abgeschwächtes Athemgeräusch.

Die Probepunction auf der linken Seite ergiebt ein seröses Transsudat. Das Abdomen ist stark ausgedehnt, fluctuirt. In den abhängigen Partieen Dämpfung, deren Grenzen mit der Lagerung des Pat. wechseln. Am 18./III wird eine Punction ausgeführt, wobei sich 8500 Ccm. einer dunkeln, stark schäumenden Flüssigkeit entleeren. Nachdem der Leib eingesunken ist, fühlt man zwischen Nabel und rechtem Rippenbogen deutlich eine hügelige Prominenz von ziemlich glatter Oberfläche und unterhalb des Nabels mehrere circumscripte Knoten. Die entleerte Flüssigkeit hat bei 14° R. 1021 spec. Gewicht und ca. 5 % Eiweiss. Blutproben geben kein Resultat.

Der Urin ist trübe, ziemlich hell, reagirt sauer, enthält kein Eiweiss; spec. Gew. 1021. Im Sediment werden nachgewiesen: viele Harnsäurekrystalle, spärliche Leukocyten, sehr zahlreiche hyaline und wenig granulirte Cylinder.

Unter zunehmendem Kräfteverfall starb Pat. am 31./III 1889.

Section am 1./IV. 1889. (Prof. Thoma). Sectionsprotocoll. Blasse, abschilfernde Hautdecken mit zahlreichen lividen Flecken; Unterhautzellgewebe im Allgemeinen trocken. Der Bauch ziemlich stark aufge-

getrieben. In der Bauchhöhle grosse Mengen einer leicht getrübten Flüssigkeit von braunrother Farbe. Auf dem Periton. pariet. und viscer. stellenweise Fibrinabscheidung. Musculatur und Skelett etwas schwach entwickelt, sonst unverändert. Nach Eröffnung der Bauchhöhle zeigt sich die ganze Ausdehnung des Periton. pariet. und viscer. besetzt mit einer sehr grossen Anzahl confluirender markiger Knötchen, welche bis Erbsengrösse erreichen, meistentheils aber viel kleiner sind.

Im rechten Hypochondrium wird ein sehr grosser Tumor bemerkbar, welcher mit der Flexura coli dextra vielfach verwachsen ist.

In der linken Pleurahöhle Spuren von Transsudat. In der rechten Pleurahöhle bindegewebige Verwachsungen, namentlich im unteren Abschnitt. Die Lungen collabiren wenig und überragen das Herz.

Das Herz etwas klein. Pericard. pariet. und viscer. diffus trübe. Endocard und Klappen im Wesentlichen unverändert. Nur der Schliessungsrand der Mitralis bindegewebig verdickt, desgleichen die Aortenklappen, die entsprechend dem sehr weiten Ostium der Fläche nach vergrössert sind. Die Coronararterien des Herzens zeigen derbe, stark verkalkte Flecken in ihrer Intima und zwar in beträchtlicher Zahl. Musculatur bei engen Höhlen intensiv braunroth gefärbt.

Die linke Lunge ziemlich gross; der obere Lappen collabirt leicht und vollständig, er bietet ausser diffuser Erweiterung der Alveolen bei mittlerer Durchfeuchtung und mittlerem Blutreichthum nichts Abnormes. Der untere Lappen sehr gross und schwer, hochgradig ödematös und hyperämisch. In denselben eingesprengt ist ein über erbsengrosser hirnmarkähnlicher Tumor von deutlich granulärer Beschaffenheit. Schleimhaut der Bronchien beiderseits geröthet und geschwellt

Die rechte Lunge zeigt ähnliche Verhältnisse, wie die linke, doch erstreckt sich hier der vermehrte Blutreichthum auf alle Abschnitte, auch trifft man im Gebiete

des oberen Lappens eine ausgedehnte graurothe Hepatisation mit deutlich körniger Schnittfläche, die sich zugleich sehr feucht erweist. Im unteren Lungenrand einige confluirende miliare Knötchen.

Der oben erwähnte Tumor in der Bauchhöhle steht, abgesehen von der Verwachsung mit der Flexura coli dextra, in keinerkei Verbindung mit dem Darmrohr. Ausser dem Periton. ist auch das Mesenterium dicht durchsetzt von markigen Knoten, die hier zu massigen Packeten confluiren. Das grosse Netz ist in einen zweifaustgrossen knolligen aus markähnlichen Knötchen zusammengesetzten Wulst verwandelt. Während der Herausnahme des Netzes überzeugt man sich, dass der hintere Abschnitt der unteren Fläche des rechten Leberlappens mit dem unteren Umfang der Geschwulst zusammengewachsen ist, dass aber im Uebrigen keine Verwachsung der Geschwulst mit der Leber besteht. Die Umhüllung des Tumors ist ausschliesslich bindegewebiger Natur, sein oberer Umfang besitzt eine durchaus glatte und scharfbegrenzte Gestalt. In der Höhe der eben genannten Verwachsung der Geschwulst mit dem rechten Leberlappen liegt die rechte Nebenniere. Dieselbe ist durch einen in ihrem Innern enthaltenen über haselnussgrossen Geschwulstknoten stark vergrössert. Auch diese Nebenniere ist durch Bindegewebe mit der Umgebung verwachsen und zwar zunächst mit einem Theil der Oberfläche der rechten Niere, welche wie ein stumpfer Kegel aus dem oberen Rande der Geschwulst hervorgeht. Beim Durchschneiden erweist sich der grosse Tumor als eine zerfallene erweichte Masse, welche von einer derben bindegewebigen Kapsel umgeben ist. Die erweichte Masse enthält einzelne Knollen, die noch eine hirnmarkähnliche Beschaffenheit erkennen lassen; sie sind nur in unmittelbarem Anschluss an die Geschwulstkapsel anzutreffen. Aus den erweichten Theilen ergiesst sich ein röthlicher Brei, der reich an feinen goldglänzenden Schüppchen (Cholesterin) ist. Die Geschwulstmasse sitzt im Innern der stark defor-

mirten Niere, welche sich als ein verdünntes Blatt auf seine Oberfläche erstreckt. Der Tumor umhüllt seinerseits mit einem zweiten Theile, welcher keine Kapsel besitzt die Oberfläche der rechten Niere und verliert sich dann ohne scharfe Grenze in das umgebende Fettgewebe, welches zugleich die Nebenniere berührt.

Die linke Nebenniere ist unverändert.

Die linke Niere ist etwas klein, die Oberfläche schwach granulirt, die Rinde leicht verschmälert, Mark grauroth, von ziemlich derber Consistenz.

Die Leber relativ klein. In der Gallenblase viel schleimige grünliche Galle. Das Lebergewebe von deutlich acinösem Bau, Centra roth, Peripherie der Acini grau und trübe. Im rechten Leberlappen zwei glattwandige mit klarem Inhalt gefüllte Cysten. Geschwulstknoten sind in der Leber nicht wahrnehmbar, dagegen finden sich viele kleine markige Tumoren im Hilus, lig. suspensorium und angrenzenden Theil des Zwerchfelles.

Im Magen zäher gallig gefärbter Inhalt, sein Lumen eng. Die Schleimhaut, abgesehen von fleckiger Hyperämie, unverändert.

Im Duodenum nichts Abnormes.

Der Dünndarm sehr eng, enthält spärlichen gallig gefärbten Inhalt von dünnbreiiger Consistenz; in der Schleimhaut normaler Befund, abgesehen von einigen kleinen flachen geschwulstähnlichen Knötchen, die etwa 1 Mm. dick sind und im Breitendurchmesser 4—5 Millimeter halten; sie kommen nur in Jejunum vor. Ileum unverändert. Im Colon fleckige Hyperämie der Schleimhaut und weicher gallig gefärbter Inhalt. Rechterseits eine Scrotalhernie.

Beide Hoden und Nebenhoden unverändert.

An Harnröhre, Harnblase, Anus und Rectum nichts Abnormes, abgesehen von einigen kleinen Hämorrhoidalknoten. Prostata schwach vergrössert, von derber Beschaffenheit. In beiden Samenblasen zähe gallertige Massen. Das Peritoneum des Beckens zeigt knollige Beschaffenheit.

Die Halsorgane bieten nichts Bemerkenswerthes, namentlich ist die Thyroidea im Wesentlichen normal.

Das Aortensystem im Allgemeinen stark dilatirt, hochgradig sclerotisch und verkalkt, in der Aorta thoracica abdominalis zahlreiche atheromatöse Geschwüre.

Schädeldach dick und schwer. Dura mit demselben fest verwachsen. Grosshirnrinde atrophisch, Gyri verbreitert, ihre Oberfläche glatt. Pia mater von normaler Adhärenz, aber diffus trübe. Hirnsubstanz von mittlerem Blutreichthum, stärker durchfeuchtet.

Anatomische Diagn. Adenom der rechten Niere mit Umwandlung in Carcinom. Multiple metastatische Carcinome des Peritoneum und der Lungen. Hämorrhagisch-serös-fibrinöse Peritonitis. Lobuläre Pneumonie und ausgedehntes Oedem der Lungen.

Die gleich nach Beendigung der Section von mir ausgeführte **mikroskopische Untersuchung** der im grossen Geschwulstsack enthaltenen Zerfallsmassen ergab grosse runde mit zahlreichen Fetttröpfchen erfüllte Zellen; in einigen derselben war noch ein Kern auffindbar, in anderen nicht mehr, die letzteren glichen vollständig Fettkörnchenkugeln. Ferner wurden rothe und weisse Blutkörperchen und viele Cholesterintafeln in den Inhaltsmassen nachgewiesen.

Bereits während der Section hat sich bei Durchschneidung des Tumors gezeigt, dass derselbe grösstentheils erweicht und zerfallen war. Nur die peripheren Zonen der Geschwulst, namentlich diejenigen, welche sich an die fibröse Kapsel anlegten, liessen noch etwas mehr Zusammenhang erkennen, obwohl auch sie bereits sehr weich waren. Dadurch erklärt es sich, wenn die grosse Masse des Tumors mikroskopisch nur ein feinkörniges Gefüge hatte, und die ursprüngliche Structur nur in den Randpartieen desselben erhalten war.

In den Randzonen fand sich zunächst der Kapsel das Gefüge eines typischen papillären Nierenadenoms. Nur an einzelnen Stellen zeichneten sich die intracanaliculären pa-

pillären Bildungen durch bedeutende Weite der axialen Gefässe aus. Das war indessen keineswegs überall der Fall. An anderen Stellen endlich, welche sich den zerfallenen Massen näherten, wurde die alveoläre Structur undeutlich, indem grosse Mengen epithelähnlicher Zellen sich zu einem homogenen Gefüge vereinigten, in welches sich noch schmale gefässhaltige Ausläufer der bindegewebigen Umhüllung der Alveolen fortsetzten. Weiter nach dem Centrum zu war alles Gewebe in eine feinkörnige Masse verwandelt, in der sich noch in gehärteten Präparaten spaltförmige, den Cholestearintafeln entsprechende, Lücken in grösserer Zahl vorfanden.

Unter den Metastasen berücksichtige ich in erster Linie die aus der rechten Nebenniere. Stellenweise zeigte dieselbe undeutlich alveoläre Structur, und waren dann die Alveolen gefüllt mit einem grosszelligen Gewebe von epithelähnlichem Ansehen. Zwischen den Alveolen verliefen durchschnittlich nur schmale Züge von Bindegewebe, in welchem nur wenige Capillaren zu erkennen waren. An anderen Stellen confluirten die Alveolen, so dass die Geschwulst ein beinahe sarcomatöses Ansehen gewann, obwohl auch hier die grossen Zellen ihre Aehnlichkeit mit Epithelien nur da einbüssten, wo sie offenbar durch gegenseitigen Druck etwas in einer Richtung verschmälert waren. Dies gilt namentlich für die peripherischen Zonen des beregten Geschwulstknotens. Diese peripherischen Zonen aber waren überall durch eine Schicht zellreichen Bindegewebes von dem Parenchym der Nebenniere geschieden. Das Gewebe der Nebenniere wies keinerlei abnorme Verhältnisse auf, wenn man davon absieht, dass die Zellenreihen der Nebenniere in der Umgebung des Tumors etwas comprimirt erschienen.

Die Knoten des grossen Netzes und des Peritoneums glichen so vollkommen der eben beschriebenen Metastase in der Nebenniere, dass ich von einer weiteren Schilderung absehen kann.

Die kleinen polypösen Geschwülste des Dünndarmes liessen dagegen ungleich deutlicher eine alveoläre Structur erkennen. Es fanden sich hier relativ grosse Alveolen, die vollständig gefüllt waren mit polygonalen Zellformen. Zwischen den Alveolen lag zellreiches Bindegewebe, welches stellenweise den Charakter des Granulationsgewebes annahm, während sich anderorts auch hier grosszellige Structuren entwickelten, ähnlich, wie sie in der Nebenniere und einem Theil des primären Tumors beschrieben waren.

Auch die Metastasen in der Lunge waren grossalveolär und von gleicher Beschaffenheit, wie die Geschwülste der Dünndarmschleimhaut. Man konnte sich davon überzeugen, dass vielfach die Lungenalveolen mit den epithelialen Zellen erfüllt waren, und wo dies zutraf, gestalteten sich die Verhältnisse in der Regel so, dass die Wand der Lungenalveolen nur cubisches Epithel trug, während das Innere des Alveolus mit offenbar abgefallenen Zellen gleichen Charakters erfüllt war.

Diese Geschwulstbildung ist, wie aus der soeben gegebenen Beschreibung hervorgeht, primär in der Niere entstanden und zwar als papilläres Adenom. Das Letztere hat in der Niere bereits eine beträchtliche Grösse erreicht indem die epithelialen Zellen in excessiver Wucherung sich vermehrten, in einem solchen Grade, dass sie die Hauptmasse des Tumors bildeten. Man findet dementsprechend im Nierentumor Stellen, in welchen ausgedehnte Massen epithelialer Zellen nur von spärlichen Bindesubstanzzügen unterbrochen werden.

Die Nierengeschwulst war in grosser Ausdehnung bereits zerfallen, und gleichzeitig hatten sich Metastasen entwickelt in der rechten Nebenniere, im Peritoneum, in der Schleimhaut des Dünndarmes und in der Lunge. Es ist bemerkenswerth, dass diese Metastasen nur wenig von dem ursprünglich adenomatösen Character des primä-

ren Tumors noch erkennen liessen. Nur diejenigen Theile der primären Geschwulst, welche durch excessive Wucherung des Epithels in exquisiter Weise den Charakter eines cellulären Tumors angenommen hatten, waren an der Metastasenbildung betheiligt. Die Metastasen aber hatten zum Theil die Structur eines ziemlich grossalveolären Rundzellencarcinoms, zum Theil war auch hier die Wucherung des Epithels in bevorzugter Weise in Erscheinung getreten, so dass das bindegewebige Stroma des Carcinoms nur in schmalen Zügen die epithelialen Massen durchsetzte.

Schlussbemerkungen.

Die vorstehenden Untersuchungen dürften zunächst beweisen, dass den epithelialen Geschwülsten der Nieren eine relativ grosse Häufigkeit zukommt und dass sie in drei typischen Formen auftreten.

Die erste Form ist das einfache Adenom, zuerst von Klebs geschildert, welches hier in uncomplicirten Fällen nur bei Erwachsenen beschrieben wurde. Dasselbe erscheint, wie bereits Sturm, Sabourin, Weichselbaum und Greenish nachgewiesen haben, entweder als Adenom mit intracanaliculärer Papillombildung oder einfacher gesagt, als papilläres Adenom und dieses dürfte wohl die häufigere Erscheinung sein, oder zweitens als einfach alveoläres Adenom. Dieses vergrössert sich vorzugsweise durch einen Vorgang, bei welchem der drüsige Charakter der Neubildung immer festgehalten wird. Indessen tritt, wie bereits Klebs und Sturm bemerkt haben, schon bei vielen Adenomen die Erscheinung hervor, dass die Drüsenschläuche stellenweise solide Epithelzapfen in die Umgebung abgeben, die dann zuweilen zu grösseren epithelialen Anhäufungen confluiren, oder aber in der Weise in die Spalten des Bindegewebes eindringen, dass dadurch

die scharfe Umgrenzung der Alveolen hier und da verwischt wird. Diese Erscheinung findet sich auch bei vielen typischen Mammacarcinomen, namentlich bei solchen, die sich durch rascheres Wachsthum auszeichnen. Sie ist also keine ausschliesslich den Nierenadenomen zukommende Eigenthümlichkeit, wohl aber ist sie bei den Nierenadenomen häufiger als bei den Mammacarcinomen. Dementsprechend hat sich Klebs veranlasst gesehen diese Adenome mit dem Namen Adenoma carcinomatodes zu belegen.

Ich glaube, dass der einfache Name des Adenoms beizubehalten sei, da, wie sich ergeben wird, die Geschwulstbildung noch weitere Veränderungen durchläuft, ehe sie zur Metastasenbildung führt.

Die zweite Form der epithelialen Nierengeschwülste ist gegeben in dem Adenocarcinoma plexiforme neonatorum, einer Neubildung, die vielleicht auf congenitale Störungen hinweist, jedenfalls in der Wachsthumsperiode nicht selten ist. In diesen Adenocarcinomen trifft man zuweilen auch noch Geschwulstabschnitte, die den Bau des papillären oder alveolären Adenoms besitzen, und es ist also anzunehmen, dass diese Tumoren ebenfalls ursprünglich aus einem Adenom hervorgehen. Ein Theil der Geschwülste hat eine eigenthümliche Umwandlung erfahren, indem die epithelialen Zellen zu ausgedehnten plexiform anastomosirenden Zügen auswachsen, welche an gewisse Cylindrombildungen erinnern, zuweilen aber auch noch da und dort kleine mit Lumen versehene und mit cubisch-cylindrischen Zellen ausgekleidete Alveolen in ihrem Innern entwickeln.

Mikroskopisch giebt die plexiforme Anordnung der Geschwulst ihren besondereu Charakter. Für das unbewaffnete Auge zeichnen sich die Geschwülste namentlich

dadurch aus, dass sie aus einer Mehrzahl grösserer und kleinerer confluirender Knoten sich aufbauen.

Die dritte Geschwulstform ist das Adenocarcinom der Erwachsenen. Makroskopisch kann dieselbe, wie die beigegebene Tafel zeigt, den Adenocarcinomen der Kinder ähnlich sehen, mikroskopisch sind nicht unbeträchliche Unterschiede vorhanden. In keinem der beschriebenen Fälle von Adenocarcinom der Erwachsenen war der plexiforme Charakter des Adenocarcinoms des Kindesalters in irgend welcher Weise deutlicher entwickelt, wenn auch da und dort Anklänge vorkamen. Diese Geschwülste waren in allen hier beschriebenen Fällen offenbar aus papillären Adenomen entstanden. Die excessive Wucherung der epithelialen Elemente jedoch, welche die carcinomatöse Umwandlung bewirkte, führte nur theilweise zu einem alveolären, dem Typus des kleinzelligen Carcinoms sich nähernden Bau. Vielmehr war es auffällig, dass hier die Wucherung des Stroma's der epithelialen Wucherung nicht überall Schritt hielt, so dass sehr ausgedehnte Epithelmassen entstanden, welche nur von spärlichen und dünnen Stromabalken durchzogen wurden. An anderen Stellen kam es gelegentlich zum Einbruch epithelialer Elemente in die Bindegewebsspalten, wodurch ausserordentlich kleine Alveolen bedingt wurden.

Die in Vorstehendem geschilderten Eigenthümlichkeiten der epithelialen Nierengeschwülste machen sich in einigen Fällen in sehr auffallender Weise geltend. Man könnte zu der Meinung kommen, dass die späte Differenzirung der epithelialen Elemente der Niere, wie die Entwickelungsgeschichte sie lehrt, mit zu der Erklärung herbeigezogen werden müsste. Denn in der That gewinnt man zuweilen den Eindruck, als ob die Grenzen zwischen

Epithel und Bindegewebe sich in den behandelten Tumoren verwischen würden, im Ganzen sind es aber doch nur beschränkte Stellen, welche eine solche Ansicht nahelegen. Streng genommen, ist auch hier die Grenze zwischen Epithel und Bindegewebe nachweisbar. An vielen Stellen, wo der Nachweis schwer gelingt, beruht dies nur auf dem Umstande, dass die epithelialen Massen eine viel reichere Wucherung aufweisen, als das Stroma, wodurch dann der alveoläre Bau der Geschwust in den Hintergrund gedrängt wird. Meine Untersuchungen sollen aber, wie ich zum Schluss noch ausdrücklich betonen will, durchaus nicht das Vorkommen wirklicher Sarcome der Nieren in Abrede stellen, und ebensowenig sollen sie Zweifel an der Existenz der aberrirten suprarenalen Strumen erwecken. Ich wollte vielmehr in dieser Arbeit darauf hinweisen, dass eine grosse Anzahl von Geschwülsten von ganz charakteristischem Bau und besonderen Eigenschaften von dem Epithel der Niere ihren Ausgangspunkt nimmt.

Thesen.

1. Blutiger Urin ist kein constantes Symptom bei Nierengeschwülsten.
2. Der Bezeichnung «Cylindrom» ist die histologische resp. histogenetische Classificirung der betreffenden Geschwulst beizufügen.
3. Bei Bronchitis katarrhalis acuta mit reichlicher Secretion im Säuglingsalter ist die frühzeitige und ausgiebige symptomatische Anwendung von Brechmitteln empfehlenswerth.
5. Zur Sicherung der Diagnose «Tollwuth» könnte die Impfung von Kaninchen mit Secreten des verdächtigen Thieres benutzt werden.
5. Es ist, in Bezug auf die Wirkung, im einzelnen Falle nicht gleichgültig, ob kalte Bäder oder kalte Frottirungen bei Nervenkranken angewandt werden.
6. Die Lehre von der Massage sollte mehr, als es bisher geschieht, Berücksichtigung finden.

Erklärung der Abbildung.

Längsschnitt durch den Tumor Fall X.

Die dunkelgehaltenen schraffirten Partieen sind Reste von Nierensubstanz, die helleren die einzelnen Geschwulstknoten. Die Abbildung ist in natürlicher Grösse des Objectes gegeben und entsprechend der Lagerung der Geschwulst im Leibe der Pat. gestellt.

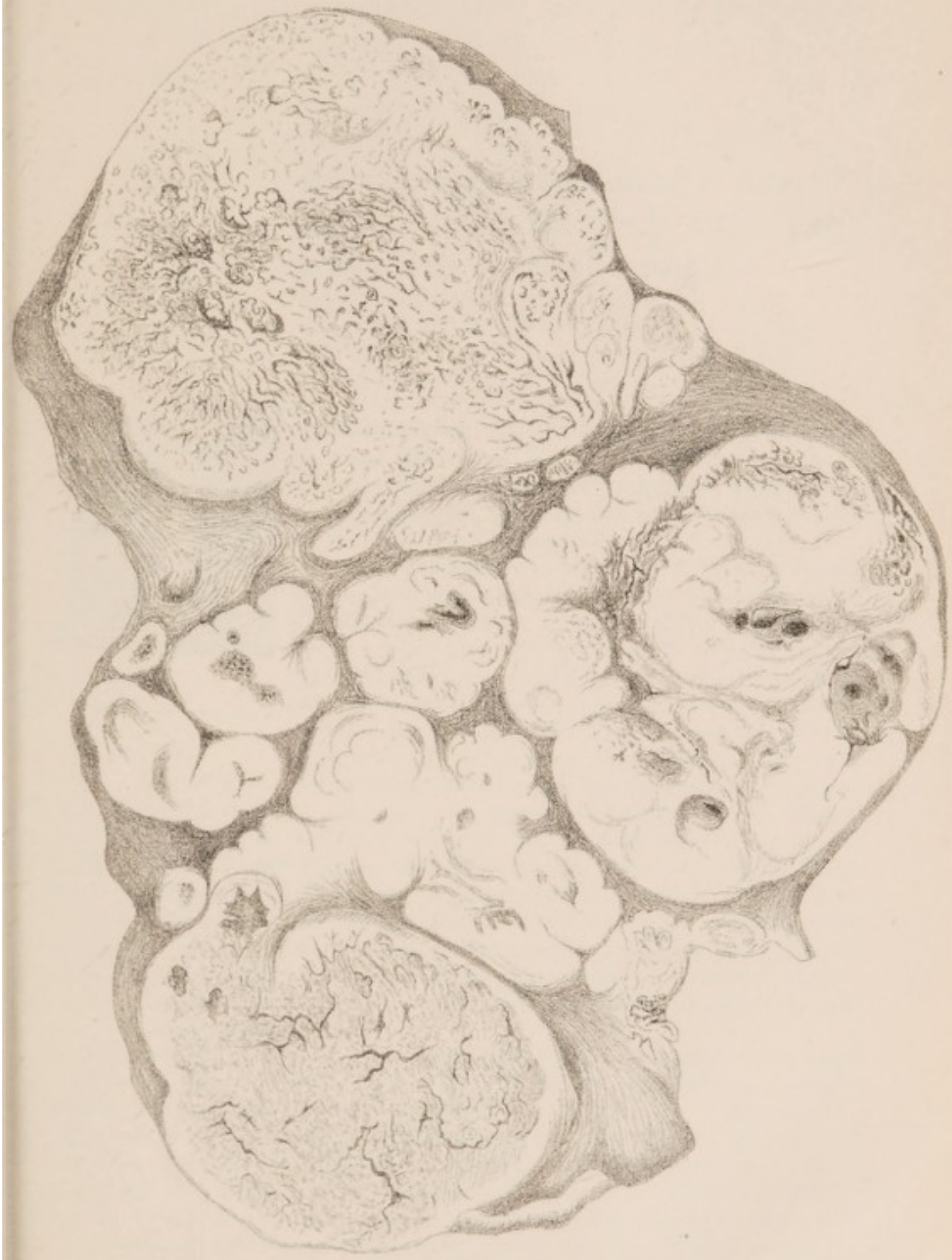

Lith. v. H. Laakmann, Dorpat.