

Ein Beitrag zur Casuistik der Abdominaltumoren ... / von Christian Enderlin.

Contributors

Enderlin, Christian.
Universität Zürich.

Publication/Creation

Zürich : Zürcher & Furrer, 1885.

Persistent URL

<https://wellcomecollection.org/works/fyvrxpg>

License and attribution

This work has been identified as being free of known restrictions under copyright law, including all related and neighbouring rights and is being made available under the Creative Commons, Public Domain Mark.

You can copy, modify, distribute and perform the work, even for commercial purposes, without asking permission.



Wellcome Collection
183 Euston Road
London NW1 2BE UK
T +44 (0)20 7611 8722
E library@wellcomecollection.org
<https://wellcomecollection.org>

Ein Beitrag
zur
Casuistik der Abdominaltumoren.

Inaugural-Dissertation

vorgelegt

der hohen medicinischen Facultät

der

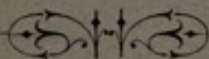
UNIVERSITÄT ZÜRICH

von

Christian Enderlin,

Assistenzarzt der geburtshülflich-gynäkologischen Klinik
in Zürich.


Genehmigt auf Antrag von Herrn Prof. Frankenhäuser.



ZÜRICH

Druck von Zürcher & Furrer

1885.



Ein Beitrag
zur
Casuistik der Abdominaltumoren.

~~~~~  
Inaugural-Dissertation

vorgelegt

der hohen medicinischen Facultät

der

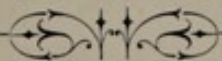
UNIVERSITÄT ZÜRICH

von

**Christian Enderlin,**

Assistenzarzt der geburtshülflich-gynäkologischen Klinik  
in Zürich.


*Genehmigt auf Antrag von Herrn Prof. Frankenhäuser.*



ZÜRICH

Druck von Zürcher & Furrer

1885.



*Meinem hochverehrten Lehrer und liebens-  
würdigen Chef,*

**Herrn Prof. Dr. Frankenhäuser,**

*der mir die Anregung zu dieser Arbeit gab,  
und mich bei der Ausführung derselben mit  
grösster Bereitwilligkeit unterstützte, meinen  
innigsten und besten Dank!*

Herrn Prof. Dr. Frankenhauer

## Einleitung.

---

Die Diagnose der Unterleibsgeschwülste hat in verhältnissmässig kurzer Zeit beträchtliche Fortschritte gemacht. Während früher, wie Spencer Wells sagt, dicke chirurgische Dunkelheit über dem Abdomen lagerte, geben uns jetzt Auscultation und Percussion ziemlich genaue Bilder der Unterleibsorgane und deren Gestaltveränderungen, die so häufig ganz bestimmten pathologischen Zuständen entsprechen; lässt uns die combinirte Untersuchung per vaginam und die Rectaluntersuchung nach Simon fast sämtliche Organe des Unterleibs genau palpiren; giebt uns die mikroskopische Technik in manchen Fällen so ausserordentlich werthvolle Fingerzeige; gestattet uns die Antisepsis in explorative Einschnitte zu schauen — und doch lassen uns oft alle diese feinen Untersuchungsmethoden gänzlich im Stich. In solchen Fällen muss uns die Casuistik nachhelfen; denn durch diese werden wir auf besonders schwierige Fälle und auf die Ursache von Irrthümern aufmerksam gemacht. Der erfahrene Arzt, wenn er auch vielleicht mit den neuesten Untersuchungsmethoden nicht so vertraut ist, wie ein jüngerer College, wird oft leichter und sicherer eine Diagnose auf Grund seiner vorausgegangenen Erfahrungen machen. Die Casuistik nun soll und kann der mangel-



den persönlichen Erfahrung zu Hülfe kommen, und deshalb müssen wir es im allgemeinen Interesse als unsere Pflicht betrachten, besonders instructive Fälle auf dem Wege der Publication einem weiten Kreise von Collegen zur Kenntniss zu bringen. Diesem Pflichtgeföhle entsprechend, will ich versuchen, einen Fall, den ich auf der Klinik von Herrn Professor Frankenhäuser zu beobachten Gelegenheit hatte, und der des Interessanten und Lehrreichen genug bietet, ausführlicher zu beschreiben, indem ich gerade auf die Punkte, die in diesem Falle in differential-diagnostischer Beziehung mir als besonders wichtig erscheinen, aufmerksam machen möchte.

---

## Unser Fall.

---

M. M., 16 Jahre alt, Seidenwinderin, wurde am 20. April 1884 in die kantonale Gebäranstalt in Zürich aufgenommen.

*Anamnese.* Patientin stammt von gesunden Eltern. Von 12 ihrer Geschwister sind 4 gestorben; 8 leben und sind gesund. — Im 9. Jahre machte Pat. Scharlachfieber durch; seit  $\frac{1}{2}$  Jahr vor Eintritt der Menses litt sie an häufigen krampfartigen Schmerzen im Abdomen, sowie an Nasenbluten. Mit 15 Jahren trat dann zum ersten Male die Periode ein. Dieselbe war schwach, dauerte 3 Tage, war vollständig schmerzlos — Pat. fühlte sich im Gegentheil viel wohler, als sonst. — Seit diesem ersten Male ist Pat. nie mehr menstruiert gewesen. — Etwa 3 Wochen nach der Periode traten im Abdomen stechende und drückende Schmerzen auf, die in Anfällen von unregelmässiger Dauer nach verschiedenen langen Intervallen immer wiederkehrten — meist eine Nacht lang dauerten, dann wieder einige Tage lang aussetzten. Seit etwa 2 Monaten traten diese Schmerz-anfälle häufiger auf, wurden anhaltender und allmählig immer stärker. Mit diesen krampfartigen Schmerzen im Unterleib stellten sich jetzt gleichzeitig auch heftige Rückenschmerzen ein, die die Pat. nicht liegen, stehen und gehen liessen. Seit etwa 4 Monaten leidet Pat. auch an häufigem Erbrechen, das hauptsächlich während der Schmerz-anfälle auftrat und gewöhnlich die Schmerzen vermindert haben soll. — Das Nasenbluten, an dem Pat., wie wir oben gesehen, gelitten hatte, hat seit 2 Monaten aufgehört.

Im Anschluss an die Periode hatte sich weisslich-gelber Ausfluss aus den Genitalien eingestellt. — Die Defäcation war

immer retardirt; nach jeder Entleerung des Darmes wurden die Beschwerden der Pat. etwas geringer. — Die Exurese gieng immer leicht und ohne Schmerzen von statten; der Urin zeigte in letzter Zeit eine etwas ungewöhnlich gesättigte Farbe; liess bei längerem Stehen ein leichtes Sediment fallen.

Pat. leidet öfters an Kopfweh, hauptsächlich während der Schmerzanfälle. Mitunter trat nach diesen Anfällen Frösteln ein.

Der Appetit lag dabei sehr darnieder; dagegen wurde Pat. fortwährend von brennendem Durste gequält. Ueber Husten hatte die Kranke nie zu klagen gehabt. Mitunter stellte sich Herzklopfen ein.

Pat. behauptet, in Folge dieser fortwährenden Leiden in den letzten Monaten sehr heruntergekommen zu sein; trotz diverser Medication. Sie wurde dann von Frau Dr. H., die sie behandelt hatte, wegen angeblicher Hämatometra in die Anstalt geschickt.

*Status praesens* vom 21. April. Mittelgrosses, etwas anämisch aussehendes, mageres Mädchen. — Temperatur normal. Die Pulsfrequenz schwankt zwischen 80 und 100 in der Minute. Der Puls ist regelmässig; die Blutfülle der Arterien ist gering, die Herzkraft schwach. Der Panniculus adiposus ist ziemlich stark reducirt, die Musculatur ebenfalls. — Kein Icterus; keine Oedeme. — Die Zunge ist belegt, der Appetit sehr schlecht. — Pat. hat heute sich erbrochen.

Der Thorax ist gut geformt. Die Percussion ergiebt über den Lungen überall gleich sonoren Schall; die Lungengrenzen zeigen keine wesentlichen Abweichungen von der Norm; nur steht der untere Rand auf beiden Seiten etwas höher als gewöhnlich. Das Athmungsgeräusch ist vesiculär; an einigen Stellen etwas abgeschwächt.

Die Herzdämpfung erstreckt sich zwischen rechtem Sternalrand und linker Mamillarlinie von der III. bis zur V. Rippe. Die Herztöne sind rein, aber etwas dumpf.

Die Leber ist an normaler Stelle und von gewöhnlicher Grösse zu percutiren. — Druck auf die Lebergegend ist nicht schmerzhaft.

Die Milzdämpfung ist nicht vergrössert.

Das Abdomen ist gleichmässig leicht aufgetrieben. Der Nabelumfang beträgt 68 cm. In der rechten Seite des Abdomens sieht man 3 ringförmige, mit Krusten bedeckte Narben, von Blutegelstichen herrührend. — Keine Striae; keine Pigmentirung der linea alba. — Die Percussion des Abdomens ergiebt überall rein tympanitischen Schall. — Ascites ist nicht nachzuweisen. — Bei der Auscultation hört man deutlich gurrende Darmgeräusche und die fortgeleiteten Aortentöne. — Bei der Palpation findet man einen Tumor, der ungefähr median liegt, nach oben bis zwei Querfinger breit unterhalb des processus scyphoideus reicht und links und rechts bis zum Rippenpfeilerrand geht, nach unten etwa ein Querfinger breit über der Symphyse abschliesst. Nach rechts lässt sich der Tumor bis ganz in die seitlichen Parthien verfolgen; auf der linken Seite reicht er nicht ganz so weit. — Der Tumor ist überall glatt und prall-elastisch, nicht fluctuirend. Eine deutliche Wandung ist nicht durchzutasten.

Die innere Untersuchung ergiebt folgenden Befund:

Introitus vaginae eng, nicht livid. Die Portio vaginalis schaut vollkommen nach hinten, ist ein zierlicher, kleiner, konischer Zapfen. Der Muttermund ist eine winzige Oeffnung; keine Ulcerationen an demselben. Der Uterus liegt anteventirt, ist etwas nach links verschoben, klein, atrophisch, gleich einem fötalen Uterus. Er ist nicht etwa stark an die Symphyse gedrängt. Es gelingt bloss 5 cm. weit mit der Sonde in denselben einzudringen. — Im hintern rechten Scheidengewölbe fühlt man einen prall-elastischen Tumor, der zwar dasselbe nicht besonders stark herunter drängt; doch kann durch Druck von aussen die Spannung im Douglas'schen Raume als sich erhöhend gefühlt werden. — Fluctuationsgefühl ist nicht vorhanden. — Die ganze innere Untersuchung ist der Patientin

äusserst schmerzhaft und auch schon die äussere Untersuchung.

Von einem zweiten Muttermund oder einer zweiten Vaginalportion, überhaupt von einer Andeutung einer Verdoppelung ist nirgends eine Spur zu finden.

Die Blase ist nach links stark in die Länge gezogen. Der Urin ist etwas trübe, zeigt geringe Menge Eiweiss. Mikroskopisch sind keine Formelemente nachzuweisen.

Fast alles Genossene wird erbrochen.

Die Diagnose wird einstweilen auf Darmtumor oder tiefliegenden, im Douglas adhärennten Ovarialtumor gestellt.

Am 22. IV. 84 wird die Kranke in Chloroformnarkose genauer untersucht; aber auch jetzt ist es nicht möglich, eine bestimmtere Diagnose zu stellen; vielmehr muss man nach dieser Untersuchung an einen Bluterguss denken. Ob derselbe nun in das cavum Douglasii oder in einen präformirten Raum stattgefunden habe, kann nicht mit Sicherheit entschieden werden; doch möchte das letztere wahrscheinlicher erscheinen; denn der Uterus ist verhältnissmässig leicht nach rechts und links verschiebbar. Die grosse Schmerzhaftigkeit ohne Fieber könnte wohl als Zerrungserscheinung aufgefasst werden.

Daneben muss in Frage gezogen werden ein Erguss in ein rudimentäres Nebenhorn, eine von höher oben nach abwärts sich entwickelnde Retroperitonealgeschwulst; ferner eine Netzgeschwulst.

In Folge dieser Unsicherheit der Diagnose beschränkte sich die Therapie auf eine symptomatische, die namentlich die heftigen Schmerzen zu lindern suchte: Die Application der Eisblase wurde aber nicht lange ertragen; deshalb liess man warme Umschläge um den Unterleib machen. Doch hatten diese auch nicht die gewünschte Wirkung und mussten daneben Morphinjectionen gemacht werden. Das fortwährende Erbrechen suchte man durch flüssige Diät einzuschränken.

25. IV. 85. Nach der heutigen Untersuchung ergibt sich folgender Befund:

Das Abdomen ist entschieden kleiner geworden; klingt überall deutlich tympanitisch. Der Uterus ist stark nach links verlagert, aber ziemlich frei beweglich. Der fragliche Tumor sitzt hauptsächlich rechts. Bei Druck auf denselben von aussen kann man reichliches Darmkollern hervorbringen. — Das linke hintere Scheidengewölbe ist frei.

Es wird die Annahme wahrscheinlicher, dass das Ganze nicht in Zusammenhang steht mit einer Genitalerkrankung, sondern dass es sich um eine Darmaffection handle. — Ueber die Art dieser Darmaffection, ob Neubildung, ob entzündliche Affection vom Coecum ausgehend, ob einfache Koprostase, kann man sich noch nicht bestimmt entscheiden; doch scheint eine chronisch entzündliche Erkrankung mit Verklebung der Därme und Koprostase am wahrscheinlichsten vorzuliegen. Trotz der eingeschlagenen Therapie: warmen Fomenten, Tct. opii crocat. 2—3 mal täglich gtt. XX per clysmata, flüssiger Diät bleibt das subjective Befinden der Kranken immer gleich schlecht. — Fast alles Genossene wird erbrochen; heftige, kolikartige Schmerzen belästigen die Patientin in quälendster Weise. — Die Temperatur bleibt dabei aber immer normal.

28. IV. Das Erbrechen dauert immer noch hartnäckig fort bei ganz normaler Temperatur. Die Zunge ist mässig belegt, feucht. Die kolikartigen Schmerzen nehmen eher zu als ab. — Pat. hat, so lange sie in der Anstalt ist, noch nie Stuhlgang gehabt, was aber bei dem fortwährenden Erbrechen wohl erklärlich erscheinen mag. — Sehr auffallend ist, dass der Tumor im Abdomen in seiner Grösse nicht constant bleibt, sondern bald grösser, bald kleiner wird. Heute zeigt er auf der rechten Seite einen deutlich gedämpft tympanitischen Schall. — Der Uterus wird immer weiter nach links verlagert.

Am 30. April wird Patientin in Chloroformnarkose klinisch vorgestellt. Dabei findet man, dass der Umfang um den Nabel, der beim Eintritt der Pat. in die Anstalt 68 cm. betragen hatte, um 3 cm. kleiner geworden ist, nur noch 65 cm. misst. Der Tumor füllt fast das ganze Abdomen aus und zeigt in der

Mitte eine Delle. Unterhalb der horizontalen Nabellinie liefert die Percussion gedämpft tympanitischen Schall, der direct über der Symphyse in absolute Dämpfung übergeht. In der obern Hälfte klingt das Abdomen voll tympanitisch. — Leber und Milz sind gut abgrenzbar. — Der Uterus ist stark nach links verlagert, beweglich. Das linke Scheidengewölbe ist hoch, das rechte sehr stark heruntergedrängt, so dass man beim Einführen des Fingers fast sofort auf dasselbe stösst. Der Tumor zeigt nirgends Fluctuation. — Es ist nach Alledem wahrscheinlich, dass es sich um eine Koprostase handelt, die bedingt ist durch irgend ein Hinderniss im Darm. Desshalb werden nun Laxantia und Clysmata verordnet. Daraufhin treten dann am 1. Mai zwei reichliche Stuhlentleerungen auf. Die Faeces sind dabei hart, wie durch ein kleines Loch gepresst, von graubrauner Farbe. Patientin fühlt sich nach diesen Entleerungen subjectiv besser. — Am 2. Mai erfolgen abermals 3 reichliche Stühle von gleicher Beschaffenheit. — Man kann darnach ein deutliches Kleinerwerden des Tumors constatiren. Die Temperaturen sind immer noch ziemlich normal: 37,0—37,5° C.; dagegen geht in den letzten Tagen die Pulsfrequenz sehr in die Höhe: immer 108—120 Herzcontractionen in der Minute.

Am 4. Mai Abends stellt sich eine Temperatursteigerung auf 37,8° ein. — Patientin hat immerfort noch täglich mehrere Male erbrochen.

Vom 5.—10. Mai sistirt das Erbrechen, während zahlreiche Stühle (bis 11 an einem Tage) erfolgen. Abends Fieber bis zu 38,6° C. Dabei geniesst aber die Kranke fast gar Nichts und kommt immer mehr herunter. Die Erleichterung, die Patientin anfangs bei den Defäcationen gehabt hatte, tritt nicht mehr ein und die kolikartigen Schmerzen lassen trotz starker Opiumdosen nicht mehr nach.

Am 10. Mai steigt dann die Temperatur rasch auf 39,0° mit 160 Pulsen; Abends geht die Temperatur unter zusehendem Collaps auf 39,4° und es tritt abermals Erbrechen ein.

Am 11. Mai tritt exitus letalis ein unter Erbrechen, Temperatursteigerung bis  $41,8^{\circ}$  C. und allmählig verlangsamter und unregelmässiger Herzaction.

12. Mai. *Klinische Section.* Sectionsbefund:

Kleine, gracile Leiche. Livores am Rücken. Abdomen nicht aufgetrieben. — Auf der Bauchhaut zahlreiche Sugillationen.

Schädel regelmässig; die Nähte sind gut erhalten. Mässige Diploë. Knochen durchscheinend. — Im sinus longitudinalis findet sich unten schwarzes, halbgeronnenes Blut. Die dura mater ist feucht, wenig verwachsen mit der Arachnoidea. — Unter dem Tentorium finden sich geringe Mengen hämorrhagischer Flüssigkeit. — Die Gehirnoberfläche ist regelmässig; die pia mater ödematös. Die Gefässe sind ordentlich gefüllt. Der linke Seitenventrikel ist erweitert. Das Ependym verdickt. Die plexus chorioides sind mässig gefüllt. Die Hirnsubstanz zeigt geringe Consistenz. — Der rechte Seitenventrikel ist ebenfalls erweitert, das Ependym verdickt. Ventriculus III ist gross; die Centralganglien hellgrau, wenig blutreich. — Ventriculus IV mässig weit. — Das Kleinhirn ist schlaff, anämisch; die Basisgefässe sind schwach gefüllt. — Pons und medulla oblongata sind normal.

Panniculus adiposus stark reducirt; Musculatur hellroth.

Die Lungen berühren sich am Vorderrand. Das Herz ist klein, ziemlich fettreich. Das Mitralostium ist für 2 Finger durchgängig; das Ostium atrioventriculare dextrum ebenso. — Der linke Ventrikel ist nicht erweitert; der Herzmuskel zeigt graue Farbe mit gelblichen Einlagerungen.

Linke Lunge klein, blutreich, lufthaltig; rechte Lunge ebenso. Im Oberlappen der rechten Lunge findet sich ein kleiner Kalkknoten, der in eine bindegewebige Kapsel eingehüllt ist. — In der Bauchhöhle sind Dickdarm und ein kleiner Theil des Dünndarms vorliegend. Der grösste Theil der Unterleibshöhle wird eingenommen von einer Geschwulst mit tympanitischem Schall, die oben mit dem Colon ascendens und



transversum durch eine bindegewebige Membran, welche von grossen Gefässen durchzogen ist, verbunden ist. Die ganze Geschwulstmasse, die 20 cm. breit, 18 cm. hoch ist, ist leicht beweglich, geht nach unten in das kleine Becken und hier in das Coecum über. Es umfasst also der Tumor den ganzen Dünndarm, ausser dem Anfangsstück des Jejunum. Der Tumor geht an der rechten Seite des Uterus ziemlich tief in das kleine Becken hinab und endet hier kegelförmig zugespitzt. Dementsprechend ist das rechte breite Mutterband nach unten verdrängt, der Uterus und die Harnblase nach links verlagert. Der Tumor ist von einer glatten Wandung umgeben, die von einer continuirlichen peritonitischen Membran gebildet wird, so dass die Geschwulst auf den ersten Blick ganz als eine Cyste imponiren könnte. Bei der Spaltung zeigt sich, dass der Inhalt aus Dünndarmschlingen besteht, die theils mit Luft, theils mit gelblich trüber Flüssigkeit gefüllt, durch fibrinöse Massen mit einander fest verklebt sind. Zwischen den Adhäsionen findet sich an einigen Stellen gelbes, sulziges Exsudat. Die Adhäsionen sind reichlich mit neugebildeten Gefässen versehen. Die Schleimhaut der Därme ist glatt, zeigt an verschiedenen Stellen Geschwüre mit zackigen Rändern. Grössere Geschwüre finden sich zwischen den Falten, mit graugelbem Grund und gewulsteten, gerötheten Rändern.

Die Milz ist klein, ihre Kapsel verdickt, mit der Umgebung verwachsen durch bindegewebige Adhäsionen; ebenso ist die Leber überall adhärent.

Die linke Niere ist mässig gross; ihre Oberfläche glatt; das Nierenbecken ist erweitert. Die rechte Niere ist von der gleichen Beschaffenheit; das Nierenbecken etwas weiter als links. — Der Magen enthält viel trübe Flüssigkeit; die Schleimhaut ist glatt.

Die Leberadhäsionen sind rein bindegewebiger Natur. Die Leber ist klein, zeigt leichte Verfettung im Centrum der Acini. Die Aorta ist sehr schmal.

Die Vagina ist stark faltig; der Uterus klein; die Schleimhaut blass. Die Aussenfläche des Uterus ist stark geröthet. Das rechte Ovarium, nicht vergrössert, gefässreich, enthält eine röthliche Narbe. — Das linke Ovarium ist ebenfalls nicht vergrössert, blutreich, von glatter Oberfläche.

*Anatomische Diagnose:* Peritonitis adhaesiva deformans. Tumorbildung durch Umwachsung des Dünndarms mit einer continuirlichen peritonitischen Membran.

Adhäsionen der Leber und Milz. Atherom des Gefässsystems.

---

Das seltene Präparat ist leider unter dem unbarmherzigen Messer des pathologischen Anatomen zu Grunde gegangen und nicht einmal ein Bruchstück von demselben noch vorhanden. Doch hat Herr Dr. Debrunner, dem ich dafür meinen besten Dank ausspreche, eine sehr anschauliche Zeichnung des Tumors in situ bei der Section gemacht, die ich dieser Arbeit beigefügt habe.

---

Es sei mir gestattet, an dieser Stelle auch Herrn Dr. Bloch die ausführliche Krankengeschichte bestens zu verdanken.

---

Fragen wir uns nun: Was können wir aus diesem Falle lernen? — Zum Ersten: gestattet die blosse physikalische Untersuchung, so genau sie auch ausgeführt werden möge, die bestimmte Diagnose eines derartigen Abdominaltumors? — Nein!

Sind wir auch oft im Stande, aus der Lage, Form, Consistenz, Beweglichkeit eines Tumors, aus dem deut-

lichen Zusammenhang mit einem Organe mit ziemlicher Sicherheit auf dessen Art zu schliessen, sowie auch physikalisch constatirbare Veränderungen an benachbarten, wie auch entfernteren Organen uns wichtige Aufschlüsse geben können, so genügt das eben häufig auch nicht. Kommt uns in solchen Fällen die Anamnese nicht zu Hülfe, so sind wir eben auf eine genaue Beobachtung des Patienten angewiesen. Oft sind es ganz geringe Veränderungen in dessen Allgemeinbefinden, Veränderungen in den Functionen einzelner Organe, Mutationen in der Form, Consistenz und Grösse des Tumors selbst, die uns den richtigen Weg weisen. Was unsern Fall anbelangt, so können wir anamnestisch hervorheben, dass Patientin 1 $\frac{1}{2}$  Jahre lang vor Eintritt derselben in unsere Anstalt von anfallsweise auftretenden krampfartigen Schmerzen im Abdomen gequält wurde, dass sich dann 4 Monate lang häufig Erbrechen einstellte bei gleichzeitig bestehender Obstipation. Dass die Periode nur einmal auftrat und Patientin dann ein ganzes Jahr lang nicht mehr menstruiert war, konnte leicht zu einem diagnostischen Irrthum Veranlassung geben. — Von dem beim Eintritt der Patientin in das Krankenhaus aufgenommenen Status wollen wir notiren: Das Abdomen ist gleichmässig leicht aufgetrieben, klingt überall tympanisch. Bei der Auscultation hört man gurrende Darmgeräusche. Die Palpation des Abdomens ist sehr schmerzhaft. — Was die genauere Beschreibung des Tumors anlangt, so finden wir dieselbe nicht besonders charakteristisch; dagegen sind die Veränderungen, die sich in der Folge an demselben beobachten liessen, äusserst

interessant. So wird am 25. April bemerkt, dass das Abdomen kleiner geworden sei und dass man bei Druck auf den Tumor reichliches Darmkollern hervorrufen könne.

Am 28. April wird als besonders bemerkenswerth notirt, dass der Tumor in seiner Grösse nicht constant bleibe, sondern bald grösser, bald kleiner sei, und dass auf der rechten Seite der früher rein tympanitische Schall deutlich gedämpft sei. — Am 30. April wird eine Abnahme des Leibesumfanges um 3 cm. constatirt. Der Tumor zeigt in der Mitte eine Delle. Die Percussionsverhältnisse haben sich bedeutend geändert. Während früher das ganze Abdomen rein tympanitisch klang, erhält man jetzt unterhalb der horizontalen Nabellinie gedämpft tympanitischen Schall, der direct über der Symphyse in absolute Dämpfung übergeht. — Und nun das fortwährende Erbrechen bei vollständiger Stuhlverhaltung! Man hätte fast an eine complete Undurchgängigkeit des Darmlumens denken müssen, die sich etwas subacut entwickelt hatte, wenn nicht die Temperaturen ganz normal gewesen wären und die nun eingeleitete aperitive Therapie in den nächsten Tagen nicht diese enormen Massen so charakteristischer Faeces zu Tage gefördert hätte, wobei ein deutliches Kleinerwerden des Tumors zu constatiren war und die Patientin sich merklich wohler fühlte. — Leicht hätte man sich nun der übereilten Hoffnung einer vollständigen glücklichen Auflösung des ganzen Tumors hingeben können, wenn nicht Patientin jetzt immer mehr collabirt wäre und die kolikartigen Schmerzen nicht nur bei grossen Opiumdosen nachgelassen hätten. Und nun trat schliesslich noch Fieber

auf, die Herzkraft erlahmte, das leidige Erbrechen kam auch noch wieder dazu, und so waren wir dann schneller, als wir gehofft, in der glücklichen Lage, uns den Tumor, der uns so viel Kopfzerbrechen gemacht hatte, vom pathologischen Anatomen ad oculos demonstriren zu lassen.

---

Also Peritonitis adhaesiva deformans lautete die pathologisch-anatomische Diagnose. Allerdings eine Rarität! Man hatte ja bei der klinischen Diagnose eine Darmgeschwulst in Folge von chronisch entzündlicher Erkrankung mit Verklebung der Därme und Koprostase als am wahrscheinlichsten angenommen, aber an so ausgedehnte Verwachsungen hatte man nicht gedacht. — Es handelt sich also zunächst darum, wie die Peritonitis zu Stande gekommen war, oder wie die Koprostase. War letztere das Primäre, oder hatte eine aus andern Ursachen entstandene Peritonitis zur Kothstauung geführt? Anamnese, Krankengeschichte und Sectionsprotocoll geben uns eben zur Entscheidung dieser Frage leider nur dürftige Anhaltspunkte.

Wir finden in den Lehrbüchern angegeben, dass besagte Peritonitis deformans oder Cirrhosis peritonei, wie sie Manche auch nennen, sich im Gefolge langwieriger Stauungszustände bei Krankheiten des Herzens, zuweilen in ausgezeichneter Weise bei Lebercirrhose und atrophischer Muskateleber, sowie mitunter auch bei Granularatrophie der Nieren finde (Dr. Siegmund Rosenstein: Virchow's Archiv XVI, 209, 1859). Ferner soll die Anwesenheit von Geschwülsten in der Bauchhöhle die

Entstehung der deformirenden Peritonitis veranlassen. — Im Sectionsprotocoll findet sich allerdings die Angabe, dass die Leber klein gewesen sei und Zeichen von fettiger Degeneration gezeigt habe; die Veränderungen sind aber so gering, dass sie eher als secundäre Erscheinung, denn als Ursache der Peritonitis aufgefasst werden müssen. — Auch im Herzmuskel fanden sich Zeichen von Verfettung: Wir finden das bei einem so sehr herabgekommenen anämischen Individuum, wie es unsere Patientin in Folge des fortwährenden Erbrechens und der entsetzlichen Schmerzen gewesen war, ganz natürlich. Der Anfangs noch ganz anständige Puls wurde ja auch erst in der Folge allmählig frequenter und miserabler. — An den Nieren sind makroskopisch keine wesentlichen Veränderungen nachzuweisen gewesen — eine Granularatrophie hätte man ja auf den ersten Blick erkennen müssen.

Mikroskopische Präparate waren uns leider von keinem dieser Organe zur Verfügung. — Da lässt uns also die pathologische Anatomie im Stich. — Die Berechtigung der Annahme einer wirklich primären, d. h. auf Erkältung beruhenden Peritonitis ist zu fraglich, als dass wir es wagen möchten, eine derartige Entstehungsweise unserem Falle zu Grunde zu legen. Es giebt ja zwar in der Literatur eine Menge sogenannter spontaner Peritonitiden; aber es bleibt immerhin zweifelhaft, ob dieselben wirklich nur auf einer Erkältung beruhen (vide Abschnitt Literatur). Giebt es ja doch auf der andern Seite fast ebenso viele Autoren, die diese idiopathische, in Folge blosser Erkältung entstandene Peritonitis

entschieden negiren, so z. B. Sam. Habershon (Med.-chir. Transact. XLIII, 1860).

Eine chronisch tuberculöse oder carcinomatöse Peritonitis anzunehmen, hatte man intra vitam keine begründeten Anhaltspunkte und war ja auch bei der Autopsie keine Spur von Tuberculose oder Carcinose zu finden.

An Hernien oder innere Einklemmung, Obturation des Darmlumens durch Fremdkörper, Neoplasmen, Narbenstricturen, die zu einem nicht ganz vollständigen Darmverschluss geführt hätten, musste man auch denken.

Ferner finden wir vereiternde Inguinaldrüsen, einmal auch einen Blasenstein als Ursache chronischer Peritonitis angegeben (vide Literatur).

Der Sectionsbefund rechtfertigte keine dieser Suppositionen.

Suchen wir weiter! Da heisst es denn (v. Ziemssen, Handbuch der speziellen Pathologie und Therapie, Bd. VII. 2. Auflage der II. Hälfte p. 492): Verschlüssungen des Darmkanales können auch vorkommen bei mangelhafter Thätigkeit der zur Fortbewegung der Darmcontenta bestimmten Kräfte, deren endliche Paralyse permanenten Stillstand des Kothlaufs bewirkt und den Erscheinung-complex des Ileus herbeiführt. Wir haben es hier meist mit chronischen Zuständen zu thun, welche, ohne dass eine Verengerung des Darmrohres bestände, bereits längere Zeit mit den Erscheinungen der habituellen Stuhl-trägheit einhergingen, zuweilen transitorisch Verschlüssungen erzeugten, bis es unter gewissen Bedingungen zu permanenter Obturation kommt. — Zur Entstehung des Ileus paralyticus genügt es, wenn eine grössere Darm-

strecke zur Ausübung der Peristaltik unfähig wird. — Das Peritoneum der paralytischen Darmstrecke wird über kurz oder lang der Sitz einer mehr oder minder hochgradigen Entzündung, wodurch die Darmmuskulatur in den Zustand seröser Durchfeuchtung versetzt und contractionsunfähig wird. — So können denn letal endende colossale Koprostasen entstehen, ohne dass eine Spur eines mechanischen Hindernisses vorhanden ist. Lichtenstern berichtet uns in Ziemssen's Handbuch von einem in seiner Erscheinung dem unsern sehr ähnlichen Fall: Das Darmlumen war überall normal weit. Es bestand frische neben älterer Peritonitis. Die meteoristischen Dünndarmschlingen waren unter einander vielfach verklebt, durch zahllose ältere Adhäsionen zu einem einheitlichen Conglomerat zusammengebacken. So lange das Contractionsvermögen des Darms nicht erloschen war, konnte der Darminhalt trotz der zahlreichen Verwachsungen noch ordentlich fortbewegt werden. Eine acute Exacerbation der Peritonitis hatte zur Folge, dass eine grössere Strecke des untersten Ileums paralytisch wurde und vollständige Darmimpermeabilität mit exitus letalis erfolgte.

Eine solche habituelle Obstipation in Folge von geschwächter Peristaltik könnte wohl in unserem Falle als die Ursache der Koprostase und consecutiven Peritonitis angesehen werden. Worauf in letzter Instanz diese Trägheit der Darmbewegung beruhen mochte, ob sie einfach eine Folge war von mangelhafter körperlicher Bewegung, oder von chronischem Darmcatarrh, verminderter Absonderung der Verdauungssäfte, die ja die Peristaltik



wesentlich anregen; ob eine congenitale Anlage (mangelhafte Innervation der Darmmuskulatur) dabei im Spiele war, wage ich nicht zu entscheiden. Der absolut negative Befund eines andern unzweideutigen, bestimmten, ätiologischen Momentes, die anamnestisch erhobene Angabe, dass Patientin immer an Stuhlträgheit gelitten habe, die Erkrankung der Dünndarmwandung innerhalb der afficirten Parthie (lange dauernde Koprostasen rufen oft sogenannte Stercoralgeschwüre hervor, welche zu sinuösen Eiterungen und Unterminirungen der Schleimhaut führen können) rechtfertigen gewiss die Annahme einer habituellen Obstipation. — Dass die Koprostase im Dünndarm entstand, was gegenüber denjenigen im Colon selten vorkommt, kann natürlich nicht als stichhaltiger Einwand gelten.

Vielleicht hätte aber die Peritonitis auch mit dem Eintritt der Periode zusammenhängen können. — Solche Bauchfellentzündungen in Folge von Menstruationsstörungen und Ovarialerkrankungen sind ja bekannt (vide Literatur). Welcher Art aber in unserm Fall der Zusammenhang gewesen wäre, ist bei dem gänzlichen Mangel an Anhaltspunkten schwer zu entscheiden. Gegen diese Anschauung sprechen die in ziemlich normalem Zustand befundenen Ovarien und besonders der Umstand, dass die Symptome der Peritonitis schon  $\frac{1}{2}$  Jahr vor Eintritt der Menstruation sich zeigten.

---

Vorzüglich interessant und instructiv aber ist unser Fall in diagnostischer Beziehung. — Aus unserer Be-

schreibung und der beigegebenen Zeichnung wird sich wohl Jeder eine Vorstellung sowohl des Falles, als auch der Schwierigkeit einer richtigen, vollständigen Diagnose desselben machen können. *Prima vista* musste man ja an alle möglichen Dinge denken. Erst die genaue Beobachtung des Falles, die charakteristischen Veränderungen, die sich in der Folge einstellten, führten uns auf den richtigen Weg, auf dem wir aus dem differential-diagnostischen Chaos zur Koprostate gelangten. Fast das ganze Heer der Abdominaltumoren marschirte da an uns vorbei: Einer um den Andern wurde hinfällig und musste aus dem Repertoire gestrichen werden! — Was bei dieser Ausmusterung in Frage kommen konnte, war ungefähr Folgendes:

Die Patientin war uns mit der Diagnose Hämatometra zugeschickt worden, wie ich schon bemerkt habe. — Dieser Irrthum war natürlich bald berichtigt, da man den Uterus deutlich neben dem Tumor fühlen konnte und auch eine Hämatometra lateralis liess sich mit ziemlicher Bestimmtheit ausschliessen, da auch nicht die Spur einer Andeutung von einer Doppelbildung der Genitalien, von einer zweiten Scheide, von einem zweiten Muttermund vorhanden war. Zudem waren die Scheidengewölbe gut ausgebildet, war keine Fluctuation zu fühlen, war der Uterus unabhängig vom Tumor verschiebbar, also mit demselben nicht in Verbindung. Aus den gleichen Gründen wäre die Diagnose auf Schwangerschaft im normalen Uterus oder in einem rudimentären Nebenhorn nicht gerechtfertigt gewesen; ebenso liess das vollständige Fehlen allgemeiner Zeichen von Schwangerschaft und der fötale,

atrophische Uterus auch eine Extrauterinschwangerschaft ausschliessen.

An solide Tumoren (Fibrome, Myome, Sarkome, Carcinome, Chondrome) liess die prall-elastische Beschaffenheit in unserem Falle nicht denken. — Ein fibrocystischer Tumor hätte dem Uterus enger anliegen und dessen Beweglichkeit bedeutender beschränken müssen; zudem wird der Uterus bei Fibrocysten in die Länge gezogen und sind Metrorrhagien vorhanden, wovon in unserem Falle Nichts bestand.

Bei Hämatocele retrouterina wird der Uterus bekanntlich stark gegen die Symphyse gedrängt, so dass der Cervix unmittelbar an der hintern Fläche derselben zu fühlen ist, während das hintere Scheidengewölbe stark heruntergedrängt wird. Dabei ist der Uterus hie und da noch leicht beweglich; meist aber bildet er mit dem Tumor ein zusammenhängendes unbewegliches oder nur sehr wenig bewegliches Ganzes. — In unserem Falle wurde besonders hervorgehoben, dass der Uterus nicht stark an die Symphyse gedrängt, ziemlich frei beweglich und deutlich neben dem Tumor zu tasten gewesen sei. — Gründe genug, uns von der Diagnose Hämatocele abstrahiren zu lassen.

Damit fiel auch ein perimetritisches Exsudat im Douglas'schen Raum dahin. — Gegen Hämatoma perinterrinum sprachen die Grösse des Tumors, die grosse Schmerzhaftigkeit desselben und die verhältnissmässig leichte Beweglichkeit des Uterus; gegen Parametritis ausser den eben angegebenen Gründen das vollständige Fehlen von Fieber.

Gegen die Annahme einer Ovarialcyste oder Cyste im Ligamentum latum, oder einer Tubengeschwulst (Hydro- oder Hämatosalpinx) konnte eigentlich Nichts eingewandt werden: nur die weitere Beobachtung des Falles konnte uns derartige Tumoren bestimmter ausschliessen lassen. Mit Ovarialcysten sind ja solche chronische Peritonitiden schon häufig verwechselt worden (vide Literatur).

So war man endlich zu der Annahme gelangt, dass es sich nicht um einen Tumor handle, der von den Genitalien ausging, sondern von der Bauchhöhle sich nach unten entwickelt hatte. Da kamen denn zuerst retroperitoneale Tumoren in Frage.

Nierencysten zeigen oft die Eigenthümlichkeit, dass sie bei massenhaftem Flüssigkeitsabgang bisweilen bedeutend abnehmen und dann wieder bei fast vollständiger Anurie das frühere Volumen einnehmen. — Nun, ein Kleinerwerden hatten wir an unserm Tumor ja auch bemerkt; dabei waren aber keineswegs etwa grössere Harnmengen beobachtet worden; vielmehr war diese Abnahme auf reichliche Kothentleerungen eingetreten.

Ferner lässt sich bei Nierencysten öfters durch Druck eine Verkleinerung bewirken, indem durch den offenen Ureter Harn entleert wird; die Ausdehnung des Abdomens ist ziemlich genau einseitig; öfters besteht einseitiges Oedem. Kann man die Nierenkelche fühlen, so ist man seiner Sache sicher; ebenso sind Nierenkoliken, Harnbeschwerden, Lumbalschmerzen wichtige Angaben. — Von Alledem fand sich in unserem Falle Nichts.

Lymphangioma cysticum und chronische Peritonitis lassen sich dadurch unterscheiden, dass letztere unverschiebliche und unbewegliche Tumoren liefert, die unregelmässig begrenzt keine deutlichen Wandungen fühlen und oft Gurren hören lassen, während Lymphangiome gewöhnlich eine höckerige Gestalt, Fluctuation und deutlich fühlbare, dicke Wandungen zeigen bei negativem Auscultationsresultat. — Die innere Untersuchung allein bietet keine sichern Unterscheidungsmerkmale zwischen Lymphangioma cysticum und chronischer Peritonitis; dagegen finden wir äusserlich noch ausser den schon angegebenen Verschiedenheiten, dass das Lymphangiom gegen die Leber unabgrenzbar ist, ohne dieselbe hinaufzudrängen; die Percussion ergiebt Dämpfung im Bereiche des Lymphangioms; eventuell kleinere tympanitisch klingende Parthien bei vorliegenden Därmen (während in unserem Falle ja über dem ganzen Abdomen Tympanie vorhanden war).

Echinococcuscysten, von der Leber oder Milz ausgehend, anzunehmen, hatte man keine Ursache, da ein Zusammenhang des Tumors mit einem dieser Organe nicht bestand. — Ein Nierenechinococcus fiel mit der Cystenniere weg, zumal da man im Harn keine Blasen, Taenienhacken, Scolices fand.

Präperitoneale Cysten, z. B. eine Urachusyste hätten unbedingt Dämpfung liefern müssen.

Cysten des Peritoneums und des Netzes (cystös entartete Carcinome oder Sarkome), seröse Cysten (Péan), Cysten mit fötalen Inclusionen, Dermoidcysten, Echinococccen) sind, so lange sie noch keine erhebliche Grösse

erreicht haben, ziemlich leicht dadurch von andern Tumoren zu unterscheiden, dass sie in keinem Zusammenhang mit den drüsigen Organen des Unterleibs, mit den innern Genitalien, und mit Magen und Darm stehen. — Ein solcher Zusammenhang lässt sich allerdings bei grossen Tumoren sehr schwer, in unserem Falle liess er sich durch die Untersuchung gar nicht nachweisen; aber die colossale Obstipation, das intensive Darmgeräusch, das man auf Distanz hören konnte; das Kleinerwerden des Tumors nach reichlichen Kothentleerungen, die wechselnden percutorischen Verhältnisse, die Veränderungen in der Consistenz der Geschwulst, das fortwährende Erbrechen — das alles sprach doch deutlich genug für eine Affection des Darms, resp. des Peritoneums.

---

In therapeutischer Beziehung ist unser Fall insofern lehrreich, als man bei der Schwierigkeit der Diagnose sehr leicht zu einem falschen Eingriff hätte verleitet werden können; denn eine Laparotomie wäre ja vollständig nutzlos gewesen und hätte den exitus letalis wahrscheinlich nur beschleunigt. Unsere Aufgabe war, den Darm ordentlich zu entleeren, ohne die Peristaltik dabei stark anregen zu müssen, was ja natürlich auf den entzündlichen Process sehr ungünstig eingewirkt hätte. So war denn das Opium vor allen Dingen indicirt, sowohl der Schmerzen wegen, als um die Peristaltik zu verringern; ferner sollte das Opium das Erbrechen stillen (v. Leichtenstern in Ziemssen's Handbuch VII, 2. Hälfte)

und so die Füllung der oberhalb der afficirten Parthie gelegenen Darmschlingen mit flüssigem Inhalt begünstigen, wodurch die Fäcalmassen, welche in den Dünndarmschlingen lagen, die in den Tumor hineingezogen waren, besser nach unten befördert werden konnten. Der Darm war ja keineswegs verschlossen, wie das Kleinerwerden des Tumors nach so massenhaften Kothentleerungen, welche auf unsere Abführmittel eintraten, und die Autopsie bewiesen. — Nur möchten unsere Aperitiva vielleicht etwas zu wirksam gewesen sein. Karlsbaderwasser mit hauptsächlich flüssiger Diät, eventuell bei fortbestehendem Erbrechen ernährende Klystiere mit Leube-Rosenthal'scher Fleischpankreassolution, Opium, Eis, resp. Fomente auf den Bauch, Ruhe hätten die Patientin vielleicht noch einige Zeit ein erträgliches Dasein fristen lassen. — Vielleicht hätten auch Magenausspülungen, wie sie Kussmaul bei Darmocclusion anwenden liess, günstige Wirkung gehabt.

---

Ein ähnlicher Fall, den Herr Prof. Frankenhäuser in seiner Privatpraxis beobachtete, möge hier gleich beigefügt werden:

Im Douglas'schen Raume liess sich ein rundlicher, prall-elastischer, beweglicher Tumor palpieren, der vollständig als Ovarialkystom imponiren musste und die Grösse von ungefähr 2 Fäusten hatte. Das Ovarium der dem Tumor entsprechenden Seite war nicht zu fühlen, das andere dagegen ganz deutlich. Da die Patientin

durchaus operirt sein wollte, machte man, obgleich man doch einigermaßen in der Diagnose zweifelhaft war, die Laparotomie und fand ein Convolut von Dünndarmschlingen, die in eine eigene Membran vollständig eingeschlossen, mit einander verwachsen waren und zwischen sich theilweise sulziges Exsudat einschlossen. Die Darmschlingen waren mit flüssigen Massen gefüllt. — Nach Durchtrennung der äussern Wandung gelang es ohne besondere Schwierigkeit, die Adhäsionen der einzelnen Schlingen zu lösen und so den Darm wieder frei zu machen. — Der Fall verlief ganz günstig.

---



## Literatur.

---

Einen vollkommen congruenten Fall konnte ich in der Literatur nicht auffinden. Die chronische Peritonitis ist zwar nicht so eminent selten; aber gerade diese Eigenthümlichkeit von entzündlicher Membranbildung, wie in unserem Falle, die doch in die Augen springen und Jeden im höchsten Grade frappiren musste, wird nirgends besonders hervorgehoben. Bei diesem Mangel genau entsprechender Fälle fühlte ich mich veranlasst, über den engen Kreis dieser seltenen Erscheinung hinauszugehen und einige interessantere Angaben aus der Literatur zusammenzustellen, die auch nur entweder betreffs Aetiologie, Symptomatologie, Diagnose, klinischen Verlauf oder pathologische Anatomie gewisse Aehnlichkeiten mit unserem Falle zeigen oder auch sonst bemerkenswerth erscheinen mögen.

E. Thompson (Transact. of the med. and surgic. Assoc. 1834. Vol. 2) giebt eine ganz vortreffliche Beschreibung der chronischen Peritonitis. Er sagt: Eine höchst merkwürdige Affection sowohl hinsichtlich ihrer Natur, als ihrer Behandlung ist die chronische Peritonitis: trügerisch in ihren Anfällen, zerstörend in ihren Wirkungen, sehr hartnäckig gegen alle Therapie. Ihre Symptome sind zweideutiger, denn in einer andern Affec-

tion; daher ihre Diagnose um so schwieriger, so dass man leicht Entzündung des Peritoneums mit Entzündung desjenigen Organes, dessen Ueberzug es bildet, verwechselt. Im frühesten Stadium der Krankheit sind die hervorstechendsten Symptome bloss Störung der Functionen des Magens und Darmkanals. Ohne grosse Veränderung dauert dieser Zustand eine Weile fort und nur zunehmende Abmagerung ist sein Begleiter; dabei ist der Unterleib aufgetrieben und bei Druck ein wenig schmerzhaft, besonders im Anfange; später, und wenn sich Erguss in die Höhle eingestellt hat, fehlt dieser Druckschmerz, indem die gereizte Membran durch die Flüssigkeit wie durch ein weiches Kissen geschützt wird, wo alsdann der Schmerz nur erscheint, wenn man den Kranken in Seitenlage untersucht. Besonders ist bei dieser Affection auf die Beschaffenheit der Haut zu achten. Immer ist, selbst in den frühesten Stadien, eine Unthätigkeit derselben wahrzunehmen; sie ist runzlig, missfarbig, schwärzlich mit gelblichem Schimmer und überall mit kleinen Schorfen besetzt. — Das unzertrennlichste Symptom ist nach Thompson ein unangenehmes Gefühl beim Hinabsteigen einer Treppe oder Anhöhe. Eigentliche Bewegung wird von vielen Kranken dieser Art ohne merkbare Empfindung ertragen, und nur über dies schmerzähnliche Unbehagen klagen sie die ganze Krankheit hindurch. Es zwingt sie, oft ihrer unbewusst, sich zu stützen oder ihre Bewegungen zu mässigen. Sie beschreiben es als ein ziehendes Gefühl, das durch Zusammenpressen des Leibes gemildert werde. — Oefters complicirt sich die chronische Peritonitis mit Pleuritis. —

Thompson beschreibt dann 9 Fälle chronischer Peritonitis, in denen Quecksilber in Pillen, oder als graue Salbe angewandt, sehr gute Dienste geleistet haben soll.

Mehr als Curiosum möchte ich auch beifügen, dass Dr. Lazarus (*Lanc. franç.* Nr. 153. 1834) bei einer 38jährigen Frau, die an chronischer Peritonitis mit beträchtlichem Marasmus litt, einen sehr starken Moschusgeruch wahrnahm, der sich vom Rumpfe und den Armen aus in den letzten 8 Tagen ihres Lebens verbreitet hatte, ohne dass Patientin auf irgend eine Art hätte Moschus bekommen können.

Sir H. Marsh (*Dr. Churchill: Dubl. Journ.* März 1843) entwirft das Bild chronischer Peritonitis strumosa und scrophulosa, die zwischen den Jahren der ersten Kindheit und der Mannbarkeit auftritt, und zwar sollen bei Personen mit scrophulöser Diathese schlechte Kost, Erkältungen, Mangel, Excesse, Dentition, Verstopfung u. s. w. die Krankheit leicht hervorrufen können. — In andern Fällen soll die Peritonitis das Resultat einer Uebertragung von der in gereiztem Zustande befindlichen Schleimhaut des Darmkanals sein; endlich wurde sie auch als Nachkrankheit fieberhafter Leiden, wie Masern, Scharlach u. s. w. beobachtet. — Die Symptome dieser chronischen Bauchfellentzündung sind gewöhnlich nicht sehr prägnant. Der eine Kranke leidet längere Zeit an Diarrhoe mit oder ohne Leibschmerz; sein Appetit ist gut, die Temperatur der Haut normal, der Puls ruhig; bis endlich nach Wochen oder Monaten erst entschiedenere Schmerzen im Unterleib auftreten, wobei man den Leib mehr oder weniger aufgetrieben finden kann. —

Ein anderer Kranker klagt schon von Anfang an über anfallsweise auftretende Schmerzen, zuerst bald da, bald dort im Bauch, später immer allgemeiner. Manche Kranke haben gar keine Schmerzen, sondern nur ein Gefühl der Spannung im Unterleib, veränderlichen Appetit, unregelmässigen Stuhlgang, und zehren unter solchen Beschwerden langsam ab. — Endlich jedoch stellt sich bei allen Patienten Leibsmerz ein, und zwar Anfangs nur in kurzen Paroxysmen ein- oder zweimal täglich; Empfindlichkeit gegen Druck, unangenehme Empfindungen beim Gehen oder Stehen. Die Anschwellung des Unterleibes ist dabei nicht immer gleichmässig. Die Haut des Bauches ist heiss und trocken, scheint in Folge der Spannung verdünnt zu sein. — Angeschwollene Mesenterialdrüsen lassen sich, so lange die Geschwulst noch keinen allzu hohen Grad erreicht hat, bei sorgfältiger Untersuchung entdecken. Die Zunge ist meist weiss belegt, der Appetit vermindert, das Durstgefühl erhöht. Der Puls wird allmählig frequenter, kleiner und schwächer. Es zeigen sich deutliche Fieber-Exacerbationen. Die Urinsecretion ist gewöhnlich vermindert; es stellt sich Abmagerung und Entkräftung ein. — Die Mehrzahl der Patienten geht marastisch zu Grunde. — Bei der Section findet man gewöhnlich nur geringe Injection der Blutgefässe des Bauchfelles, die Därme mehr oder weniger mit einander verklebt, das Peritoneum verdickt, mit Exsudatschwarten bedeckt, oft Tuberkel enthaltend, die Schleimhaut des Darmes bald unversehrt, bald in Ulceration begriffen. Die Mesenterialdrüsen können sich bald erkranken, bald gesund befinden.

Man muss zugeben, dass das Krankheitsbild unseres Falles so ziemlich in den Rahmen dieser chronischen scrophulösen Peritonitis passte und doch ist so Manches wieder verschieden, dass wir entschieden für unsern Fall eine andere Entstehungsweise annehmen müssen.

Prof. Christensen (Hosp. Meddelelser, Bd. III, Heft 3) beschreibt die chronische Peritonitis folgendermassen:

Es erfolgt von der serösen Haut aus eine Exsudation, welche Verklebung mit einem benachbarten Organ zu Wege bringt und von hier breitet sich unter günstigen Umständen die Entzündung allmählig aus. Ein festes, zusammenhängendes Exsudat bildet sich auf allen oder den meisten vom Bauchfell überzogenen Organen und es werden darin den Tuberkeln ähnliche Exsudationen abgesetzt und mehr oder weniger Flüssigkeit exsudirt. — Symptome: Ausdehnung des Unterleibes mit mehr oder weniger deutlichem Gefühl von Fluctuation. Die Percussion ergiebt tympanitischen, nur an den abhängigen Parthien etwas matten Schall. Man fühlt eine eigenthümliche Resistenz, hat ein Gefühl, als wenn ein gespannter Körper Widerstand leistete; es ist, als fühle man eine dickere, ausgebreitete Lage, von welcher die vordere Wand des ausgespannten Leibes gebildet würde. Ein sicheres Zeichen ist ein eigenthümliches Reibegeräusch, dem Lederknarren zu vergleichen. Dabei besteht häufig hartnäckige Stuhlverstopfung in Folge von Behinderung des Motus peristalticus; Abmagerung ohne andere hecticische Symptome. Die Haut ist trocken und rauh; die Zunge trocken, mehr oder weniger belegt. Die Patienten

klagen über starken Durst. Der Puls zeigt nichts Charakteristisches. Manchmal besteht leichtes Oedem der Beine, häufig aber fehlt dieses. Der Schmerz ist oft ganz gering.

Bei der Differential-Diagnose berücksichtigt Christensen nur die Lebercirrhose, Albuminurie und chronische diphtheritische oder catarrhalische Entzündung des Dickdarms. Die erstere unterscheidet sich von der chronischen Peritonitis dadurch, dass gar kein Druckschmerz vorhanden ist, dagegen Icterus besteht; bei Albuminurie ist ebenfalls kein Druckschmerz vorhanden; im Urin lässt sich Eiweiss nachweisen; die Oedeme sind nicht nur auf die untern Extremitäten beschränkt. — Die diphtheritische oder catarrhalische Entzündung des Dickdarms, die chronisch geworden und einen ulcerativen Zustand des Darmes erregt hat, kann auch mit der chronischen Peritonitis verwechselt werden, weil sie eine mässige tympanitische Ausdehnung des Leibes veranlasst und kann die vorhandene Diarrhoe für eine Complication der Peritonitis gehalten werden. Hier werden Schmerzen längs der untern Parthien des Colons und der linken Seite des Leibes gefühlt.

In der Aetiologie werden Krebs und Tuberculose allein angeführt. Von 9 Fällen kamen 4 auf Carcinom; 2 waren von tuberculösen Darmgeschwüren ausgegangen; in 2 Fällen liess sich kein pathologischer Zustand, welcher die Peritonitis veranlasst haben konnte, auffinden. Vielleicht werden also die letzteren unserem Falle (wenigstens in Bezug auf die Art der Entstehung) ähnlich gewesen sein.

J. Culmbacher (Inauguraldissertation; Erlangen 1852) unterscheidet nach Rokitansky 4 Gruppen chronischer Peritonitis:

1. Acute Peritonitiden mit rascher Exsudatbildung; dagegen nimmt die Metamorphose des Exsudats längere Zeit in Anspruch. — Es gehören hierher serös-fibrinöse Exsudate, wobei die Resorption des flüssigen Theiles Monate beansprucht, während der festere Theil sich organisirt; ferner fibrinös-eitrige Exsudate (vor Allem die Fälle von chronischer puerperaler Peritonitis).

2. Fälle von mehrmals in verschiedenen kürzeren oder längeren Zwischenräumen wiederkehrenden Anfällen von Peritonitis. Diese ist meist Anfangs eine partielle und zieht dann erst allmählig das ganze Bauchfell in Mitleidenschaft. Dahin gehören die häufig wiederkehrenden Entzündungen in der Nachbarschaft des Processus vermiformis, bei Vorhandensein von Fremdkörpern in demselben, ferner die sich oft wiederholenden Peritonitiden um die innern Genitalien des Weibes bei Erkrankungen derselben; ferner Entzündungen um den Magen, die Leber, den Darm.

Die 3. Gruppe chronischer Peritonitis kommt selten vor. — Der Process besteht darin, dass das membranartig auf das Bauchfell aufgelagerte Exsudat sich organisirt, fest mit der nun unkenntlich gewordenen serösen Haut verschmilzt, ohne bedeutende Verwachsungen einzugehen. In diesen Zellgewebe-Neubildungen entsteht Vascularisation, und so kann unter dem Einfluss eines gewissen ätiologischen Momentes das gesetzte Exsudat selbst der Sitz neuer Entzündungsprocesse werden. — (In diese Gruppe ist wohl unser Fall einzureihen.)

Zu der 4. Gruppe endlich gehören Fälle, in welchen nicht ein wahrnehmbares Exsudat in die Peritonealhöhle gesetzt wird, sondern die Entzündung im Gewebe des Bauchfelles selbst auftritt und sich im subperitonealen Zellgewebe weiter verbreitet. Die Exsudate, hier meist eiweissartiger Natur, werden allmählig und in geringer Quantität gesetzt und organisiren sich im Gewebe der serösen Haut allmählig zu einem faserigen, lockeren und festeren Gewebe, wobei das ursprüngliche Gewebe degenerirt, so dass es seinen eigenthümlichen Charakter mehr oder weniger verliert, bedeutend verdickt, molkig getrübt erscheint. Im Bauchfellsacke befindet sich dabei eine verschieden grosse Menge Serum. — Diese Entartung, Verdickung und Verdichtung des Peritoneums führt dann zur Schrumpfung, Zusammenziehung, Verkürzung der lockern serösen Ausbreitungen, des Netzes, Mesenteriums, der verschiedenen Bänder u. s. w.

Es leuchtet von selbst ein, dass, wenn der Visceraltheil des Peritoneums in gleicher Weise miterkrankt, besonders von Seiten der Verdauungsorgane Symptome von Functionsstörung zum Vorschein kommen müssen. — Den geringsten Grad dieser chronischen Peritonitis beobachtet man in Folge mechanischer Stasen bei Circulationsstörungen im Pfortadersysteme, mag nun die Pfortader oder die Leber selbst primär erkrankt sein, oder auch ein anderweitiges Hinderniss im Kreislaufe eine schwierige Circulation des Blutes durch die Leber bedingen. — Das Prototyp dieser chronischen Entzündung zeigt sich beim Faserkrebs; geringere Grade kommen bisweilen als chronische tuberculöse Peritonitiden zur Beobachtung.



Als in ätiologischer Beziehung interessant möchte ich hier folgende Fälle aus der Literatur anführen: Bauchfellentzündungen, die ganz spontan entstanden sein sollen, beschreiben Blachez (Gaz. des Hôp. 109, 1867) und Duparque (Gaz. des Hôp. 110, 1867). Letzterer hatte 17 Fälle spontaner Peritonitis zusammengestellt, worunter 3 bei Männern, 6 bei Frauen, 7 bei Mädchen, 1 bei einem Knaben. — Also in  $\frac{3}{4}$  der Fälle war das weibliche Geschlecht betheiligt. — Dieses Missverhältniss deutet doch gewiss darauf hin, dass diese Erkrankungen doch vielleicht nicht so ganz spontaner Natur waren, wie Verf. glaubte. Frauen sind ja Erkältungen gewiss nicht so sehr ausgesetzt, wie Männer; dagegen spielt der Geschlechtsapparat des Weibes jedenfalls eine grosse Rolle in der Aetiologie der Peritonitiden.

J. van Deen (N. Archiv II. 1. 1846) beschreibt eine chronische Peritonitis bei einem 40jährigen Bauer, wobei die Pleura- und Pericardialhöhle fast vollständig obliterirt waren, das Peritoneum bedeutend verdickt, die Därme unter einander verwachsen, von einer 2—3 Millimeter dicken Pseudomembran ganz umgeben waren. — Die Krankheit soll in Folge unterdrückter Hautausdünstung während einer Fussreise bei sehr ungünstigem Wetter entstanden sein.

Einen Fall von chronischer adhäsiver Peritonitis, die lange Zeit der geringen vorhandenen Krankheitserscheinungen wegen unerkant geblieben war, beschreibt Dr. Behr in Casper's Wochenschrift Nr. 26 u. 29, 1834. Ein 14jähriger, früher scrophelkranker, seit einigen Jahren aber munterer und gesunder Knabe sollte angeblich

nach einer Erkältung über Unwohlsein, Druck und Stechen im Unterleib geklagt haben. Man versuchte es anfangs mit Hausmitteln; da aber der Knabe dabei immer schwächer und kränker wurde und der Leib anschwell, requirirte man schliesslich ärztliche Hülfe. — Das Leiden wurde aber nichts destoweniger immer schlimmer; Patient sah ganz elend aus, klagte über Kurzathmigkeit, Hüsteln, steten Druck im Epigastrium, während der Unterleib zwar etwas gespannt, aber durchaus schmerzlos war. Die Defäcation war ordentlich geregelt. Der Kranke beschwerte sich hauptsächlich darüber, dass er alles Genossene wieder erbrechen müsse. Später stellte sich schmerzloser, blutiger, den schwachen Kranken sehr erschöpfender Durchfall ein, der aber auf Ratanhiadecoct und Opium wieder etwas nachliess. Allein nun schwoll der Leib zusehends; es zeigte sich Fluctuation in demselben; nach einer einige Tage anhaltenden Obstipation erfolgte eine Ausleerung von einer Menge in lange Stränge gegossenen Blutes mit viel blutigem Wasser, wobei der Kranke in eine tiefe Ohnmacht fiel. Der Puls war äusserst klein, frequent und schwach; eine theerartige, dicke, braunrothe, blutige Flüssigkeit von höchst üblem Geruche floss aus dem After. — So verschied der Kranke nach 6 monatlichem Leiden. — Aus dem Abdomen entwich bei der Section eine Menge übelriechenden Gases; das Peritoneum parietale war verdickt und mit dem meist ganz von Fett entblössten Peritoneum viscerales, und dieses mit den Därmen verwachsen. Dick- und Dünndärme waren überall mit einander verwachsen, besonders das Colon transversum nach oben mit dem Magen, nach unten

mit den Dünndärmen, und überdies mit Pseudomembranen überdeckt, so dass man es kaum erkennen konnte. Die Oberfläche der Dünndärme hatte ein rauhes Ansehen, von verschiedener Farbe, hellroth bis blauröth, war mit einer bläulichweissen Membran überkleidet. — Die Leber war in ihrem ganzen Umfange fest verwachsen. — Ein diesem ähnlicher Fall soll sich nach Dr. Behr bei de Haën (Rat. med. 9. VI. Vien. 1761. p. 161) finden.

Einen Fall chronischer Peritonitis, der wahrscheinlich in Folge einer Menstruationsstörung entstanden war, beschreibt Lasègue (Arch. gén. 6. Sér. IX. p. 448. Avril 1867). Bei einem 17jährigen Mädchen, von welchem nichts Weiteres anamnestisch bemerkt wird, als dass es von gesunden Eltern abstammte, selbst aber immer schwächlich gewesen war, waren der Periode einst heftige Unterleibsschmerzen vorausgegangen. Die Menses traten sehr unregelmässig ein, waren mit Schmerzen verbunden. Diese Schmerzen hatten mit Ablauf der Menstruation etwas nachgelassen; bald aber folgte wieder Zunahme und es entwickelte sich das ganze Symptomenbild der acuten, diffusen Peritonitis, die dann in chronischen Zustand überging. Seit dem Auftreten dieser Peritonitis war die Periode fast ein ganzes Jahr ausgeblieben. — Ueber den weitem Verlauf erfahren wir nur, dass sich später eine Tuberculose der Lungen eingestellt hatte. Mit der Tuberculose soll nach der Anschauung des Verfassers die Peritonitis nicht im Zusammenhang gewesen sein. Verf. spricht sich aber nicht genauer über die Entstehungsweise der Peritonitis aus.

Aus Oppolzer's Klinik wird von Rollet (Spit.-Ztg. 47. 48. 1863) ein Fall mitgetheilt, der höchst interessant ist in Bezug auf die Aetiologie der Peritonitiden und der beweist, dass, wenn das Bauchfell durch Krankheiten des Uterus oder der Ovarien einen heftigen Insult erfährt, anstatt localer Exsudation auch eine allgemeine Peritonitis die Folge sein kann. Derselbe enthält daher von Neuem eine Mahnung, mit der Diagnose einer primären, idiopathischen Peritonitis vorsichtig zu sein; auch wenn sich kein Ausgangspunkt der Krankheit im Leben finden lässt. — Ein 24 jähriges, bisher gesundes, seit 2 Monaten dysmenorrhöisches Mädchen bekam ganz plötzlich nach einem Excesse in venere eine acute allgemeine Peritonitis. Da man keine weitem Anhaltspunkte hatte, um sich die Entstehung derselben zu erklären und Patientin sich im Stadium der Menstruation befunden hatte, so musste man an eine Disposition der Frauen, zur Zeit der Menses an allgemeiner Peritonitis zu erkranken, denken. — Patientin starb am 4. Tage. — Bei der Section fand man die Ovarien auffällig vergrössert, hyperämisch, ihr Stroma geröthet, ödematös, die Albuginea verdickt. In denselben sehr zahlreiche, zu meist erbsengrossen Cysten herangewachsene Graaf'sche Follikel. Am innern Rande des rechten Ovariums eine peripher gelagerte, etwa haselnussgrosse, collabirte, an einer Stelle ihrer Wand verdünnte und geborstene, mit einem ansehnlichen Risse versehene Cyste, welche sehr gefässreich war und gegen deren Lumen sich mehrere Graaf'sche Follikel hineindrängten. — So könnte wohl die Berstung eines degenerirten Follikels in unmittelbaren Zusammenhang mit

der menstrualen Congestion und dem Ovulationsprocess zu bringen sein; doch ergibt sich auch aus der Anamnese die Möglichkeit, dass eine im Gefolge von excessivem Coitus gesteigerte Congestion der Geschlechtstheile die Berstung der Cyste begünstigt hätte. — Jedenfalls muss angenommen werden, dass der in die Bauchhöhle ergossene Inhalt der geborstenen Cyste die Peritonitis veranlasst habe.

L. Gemelli (Ann. univ. Agost. e Sett. 1858) berichtet uns einen Fall chronischer Peritonitis in Folge einer doppelseitigen eitrigen Oophoritis. — M. G., deren Mutter an einer Unterleibskrankheit gestorben war, litt seit ihrem 3. Lebensjahre an Bauchschmerzen; menstruirte mit dem 12. Jahre, und zwar immer normal; jedoch mit heftigen Schmerzen im Unterleib und in den Lenden. Erst in den letzten Jahren wurde die Menstruation profus; wesshalb Patientin 2mal ärztlich behandelt, aber nicht ganz geheilt wurde. — Mit 26 Jahren aber wurden diese Beschwerden schlimmer, es traten Fieber, Eingenommenheit des Kopfes, Ameisenlaufen in den Extremitäten ein. Die Untersuchung ergab Blässe, Abmagerung, Ohrensausen, rothe und trockene Zunge, Appetitlosigkeit, mässigen Durst; Gefühl von Zusammenschnüren im Epigastrium. Brusteingeweide normal; Bauch leicht meteoristisch; im Hypogastrium reissende und schiessende Schmerzen; in der Ileo-coecalgegend bei der Palpation eine schmerzhaft Resistentz. Es bestand Diarrhoe. Patientin klagte überdies über Schmerzen in den Lenden und Brennen beim Uriniren. Puls weich und frequent; Hautwärme erhöht. — Kalte Umschläge auf

den Leib und kalte Klystiere bewirkten eine Verminderung der Schmerzen. — Abends deutliche Exacerbationen des Fiebers. — Chinin bewirkte nur zeitweise Remissionen. — Allmählig wurden dann unter andauerndem Fieber die Schmerzen und der Meteorismus permanent, die Diarrhoe blutig. Kalte Umschläge auf den Leib bildeten immer das Hauptlinderungsmittel. 4 $\frac{1}{2}$  Monate, nachdem das Leiden der Patientin begonnen hatte, sich zu verschlimmern, stellten sich heftige Leibscherzen mit Tenesmus ein. Der Stuhl enthielt von da an Eiter mit Zellgewebsetzen. — 2 Monate später trat der Tod ein.

Section: Peritonealüberzug der Baueingeweide stellenweise injicirt, mehrere Schlingen des Ileums verdreht und mit dem Uterus und den Ovarien verwachsen; die breiten Mutterbänder verdickt; das linke Ovarium so gross wie ein Hühnerei, das rechte wenig kleiner. Intestinalschleimhaut durchweg injicirt; die Schleimhaut des Ileum zeigt in der Nähe der erwähnten Verdrehung eine Unzahl von Geschwüren. Der Dünndarm ist durchgängig in seinen Wänden verdünnt, enthält eine gelblichweisse Materie von breiartiger Consistenz. Schleimhaut des Dickdarms und Mastdarms stark geröthet, zeigt eine Menge von Geschwüren. Die Dickdarmwände sind beträchtlich verdickt. An der vordern Wand des Rectums, 11 cm. oberhalb des Anus findet sich ein Gang, welcher das Rectum mit dem linken Ovarium in Verbindung setzt. Das linke Ovarium enthält in seinem Innern einen Eiterherd. Die Venen im kleinen Becken sind stark mit Blut gefüllt; die Nieren sind angeschwollen, besonders die

linke; beide in Congestionszustand. — Milz vergrößert, sonst normal.

Léon Labbé (Gaz. des Hôp. 111. 1869) beobachtete 2 Fälle von Peritonitis, die von vereiternden Inguinaldrüsen ausgegangen war. Auf gleiche Art entstandene Bauchfellentzündungen hatten auch Guyot und Broca gesehen; ebenso Dr. J. Dutzmann (Wiener med. Presse X. 26. 1869). Defontaine (Presse méd. XX. 35. 1868) erzählt einen Fall chronischer Peritonitis, die in Folge eines Blasensteines entstanden sein soll. Es betraf ein junges Mädchen von 19 Jahren, das in äusserst marastischem Zustande in's Spital gebracht worden war. Dasselbe hatte mit 2 Jahren Harnbeschwerden gehabt, wesswegen eine Sondirung der Blase vorgenommen worden war. Darauf stellte sich incontinentia urinae mit Schmerzen in der Blasengegend ein. Die Schmerzen verbreiteten sich allmählig über den ganzen Unterleib. — Bald nach der Aufnahme der Patientin in's Spital trat exitus ein. Die Section ergab eine weitgediehene Peritonitis. Bauchfell, Därme und Unterleibsorgane waren durch membranöse Verbindungen und feste Stränge ältern und neuern Datums zu einem untrennbaren Convolut vereinigt. Die Därme waren bald beträchtlich verengt, bald ebenso sehr erweitert; hie und da zeigten sich mit käsigem oder eitrigem Massen erfüllte Herde; nirgends Tuberkel. — In der Harnblase fand sich ein 125 Gramm schwerer Harnstein. — Die linke Niere war atrophisch, der linke Ureter obliterirt; die rechte Niere war vergrößert. — Es hatte demnach nach Ansicht des Verfassers die Steinbildung und Cystitis zu einer Nephritis und diese zur Peritonitis geführt.

Auf die Schwierigkeit der Differentialdiagnose zwischen chronischer Peritonitis und cystischen Tumoren, hauptsächlich der Ovarien, haben wir schon hingewiesen. In der Literatur finden sich mehrere Fälle verzeichnet, wo man die Laparotomie machte, in der Meinung, eine Ovarialcyste vor sich zu haben, und man fand statt derselben eine chronische Peritonitis. So wird z. B. aus Péan's Klinik von Urdys (Gaz. des Hôp. 153. 1871) ein Fall von gelatinöser Entartung des Peritoneums in Folge von chronischer Bauchfellentzündung mitgetheilt, wobei die Diagnose auf Ovariencyste gestellt, die Laparotomie gemacht worden war. Es fanden sich zwischen den zum Theil mit einander verklebten Därmen Cysten von Mandelbis Faustgrösse, mit sehr dünnen Wandungen und gallertigem Inhalt.

Ebenso hatte Dr. Washington L. Atlee in Philadelphia (Am. Journ. of med. Sc. Nr. 5. CXXVII. p. 133. 1872) wahrscheinlich in Folge irriger Diagnose den Bauchschnitt gemacht und fand dann statt der erwarteten Ovarialcyste im Becken einen cystösen Tumor, in dem Därme enthalten waren. Der Tumor war entschieden durch locale Peritonitis mit Abkapselung des Exsudates entstanden.

Wie viel schwieriger musste aber die Diagnose in jenem Falle sein, in dem chronische Peritonitis mit Ovarialcysten complicirt war! Derselbe ist beschrieben in der Oesterr. Zeitschr. I. 20. 1855: »Tagebuch eines Wiener Arztes«.

Eine von Jugend an in guten Verhältnissen lebende Frau hatte in den ersten Jahren ihrer Ehe 3 Kinder



geboren und war dann ohne wieder schwanger zu werden, regelmässig menstruiert geblieben, bis die Menses sich naturgemäss verloren hatten. Von der ersten Zeit ihrer Verheirathung an litt sie regelmässig alle 8—14 Tage an heftiger Migräne mit galligem Erbrechen und fortwährender Gemüthsverstimmung. Dieser Zustand währte bis über die klimakterischen Jahre hinaus; nur kam es jetzt seltener und weniger heftig. — Im 60. Jahre trat eine rechtsseitige Pleuropneumonie auf; im 61. eine Peritonitis, in Folge deren wandernde Schmerzen im Unterleib und im Kreuz zurückblieben, die das Gehen fast ganz hinderten. Im 67. Jahre erreichten die Kreuzschmerzen einen ausserordentlich hohen Grad und es stellte sich häufiger Drang zum Harnlassen ein; aus Mastdarm, Uterus und Harnblase fanden bisweilen mässige Blutungen statt. — Eine Untersuchung vom Rectum aus liess keine Geschwulst entdecken; in der Vagina fand sich 6 cm. hoch eine Atresie mit einer Oeffnung von 0,6 cm. — Unter beständigen Fieberbewegungen, Verminderung des Appetits, täglichem Erbrechen, endlich gänzlichem Unvermögen, Etwas zu sich zu nehmen, wurde im Bauche Fluctuation deutlich wahrnehmbar, Ergüsse in die Brusthöhle und in den Herzbeutel stellten sich ein, bis Patientin unter Suffocationserscheinungen starb. — Section: Rechts bedeutende Adhäsion beider Pleurablätter, einiger Erguss in den noch freien Brustraum; links Erguss von mehreren Pfunden, der die ganze Lunge comprimirte und nach oben drängte. Im Herzbeutel etwa  $\frac{1}{2}$  Pfund Flüssigkeit. — Das Peritoneum zeigte verschiedene Exsudatschichten ältern und neuern Ursprungs.

10—15 Pfund Exsudat in der Bauchhöhle; die Därme in Folge alter Entzündungsprocesse unter einander verklebt; Netz verdickt, bandartig über die Därme gespannt und über der Symphyse fest angelöthet. — Im Becken zwischen Uterus und Mastdarm mehrere Cysten, eine von der Grösse eines Kindskopfes, eine andere halb so gross, dann noch mehrere von Mandel- bis Apfelgrösse. Sie gingen vom linken Ovarium aus, hatten sich nach rechts hinübererstreckt und enthielten alle eine braune, trübe Flüssigkeit. Im rechten Ovarium mehrere kleinere Cysten. — Uterus normal, etwas in die Länge gezogen.

---

The first thing I noticed when I stepped  
 out of the car was the smell of  
 fresh air. It was a relief after  
 being stuck in traffic for hours.  
 The sun was shining brightly, and  
 the birds were chirping happily.  
 I took a deep breath and felt  
 a sense of peace wash over me.  
 The world seemed so much better  
 when I was finally free to go.  
 I walked towards the park, and  
 the children's laughter filled the  
 air. It was a beautiful day, and  
 I was so glad to be here.

Ein Beitrag zur Casuistik der  
Abdomnialtumoren.

DR. CHRISTIAN ENDERLIN

