ÜBER DEN

DARMKREBS.

VON

Dr. CARL MAYDL

ASSISTENT AN PROF. ALBERT'S CHIRURGISCHER KLINIK IN WIEN.

MIT EINER LITHOGRAPHIRTEN TAFEL.

WIEN 1883.

WILHELM BRAUMÜLLER

K. K. HOF- UND UNIVERSITÄTSBUCHHÄNDLER.

Chirurgische Werke

aus dem Verlage von

Wilhelm Braumüller, k. k. Hof- und Universitätsbuchhändler in Wien.

Albert, Dr. Ed., o. ö. Professor der Chirurgie und Vorstand der chirurgischen Klinik an der Universität in Wien. **Diagnostik der chirurgischen Krankheiten** in zwanzig Vorlesungen. Zweite umgearbeitete Auflage. Mit 46 Holzschnitten. gr. 8. 1882.
3 *fl.* 50 *kr.* — 7 *M.*

Bandl, Dr. Ludw., a. o. Professor für Geburtshilfe und Gynäkologie an der Universität in Wien. **Die Bozeman'sche Methode der Blasen-Scheidenfistel-Operation** und Beiträge zur Operation der Harnleiter- und Blasen-Scheidenfisteln. Mit 22 Holzschnitten. gr. 8. 1883. 80 *kr.* — 1 *M.* 60 *Pf.*

Böhm, Dr. Carl, a. ö. Professor und Director der Krankenanstalt „Rudolfstiftung" in Wien. **Allgemeine Therapie der Knochenbrüche** mit besonderer Rücksicht auf die Verbände und den Transport der Verletzten. Mit 150 Holzschnitten. gr. 8. 1869.
6 *fl.* — 12 *M.*

Braun, Dr. Gust. Aug., o. ö. Professor der Geburtshilfe, Frauen- und Kinderkrankheiten in Wien. **Compendium der operativen Gynäkologie und Geburtshilfe.** gr. 8. 1860. 3 *fl.* — 6 *M.*

Chelius, Dr. Maxim. Jos., weil. grossh. bad. Geheimrath, o. ö. Professor und Director der chirurgischen und Augenkranken-Klinik zu Heidelberg. **Handbuch der Chirurgie** zum Gebrauche bei seinen Vorlesungen. Achte Auflage. 2 Bände. gr. 8. 1857. 6 *fl.* — 12 *M.*

Heitzmann, Dr. C. und **J., Compendium der Chirurgie.** 2 Bände. Mit 467 Holzschnitten. gr. 8. 1878. 1881. 13 *fl.* 50 *kr.* — 27 *M.*

1. Band: Compendium der chirurgischen Pathologie und Therapie. Fünfte verbesserte Auflage. Mit 102 Holzschnitten. gr. 8. 1881. 6 *fl.* — 12 *M.*
2. „ Compendium der chirurgischen Instrumenten-, Verband- und Operationslehre. Zweite Auflage. Mit 365 Holzschnitten. gr. 8. 1878. 7 *fl.* 50 *kr.* — 15 *M.*

Herrmann, Dr. Aug. Gust., weil. Privat-Docent an der Universität, Primararzt im Handelsspitale und Staats-Eisenbahn-Arzt in Prag. **Compendium der Kriegs-Chirurgie.** Nach der neuesten kriegschirurgischen Literatur und nach eigenen Erfahrungen aus den Kriegsjahren 1859, 1864 und 1866. gr. 8. 1870. 3 *fl.* 50 *kr.* — 7 *M.*

Heydenreich, Dr. Theod. von, kais. russ. Stabsarzt in St. Petersburg. **Schussverletzungen der Hände und Finger.** Eine kriegschirurgische Studie nach Beobachtungen in zwei Feldzügen. Mit 5 lithographirten Tafeln. gr. 8. 1881. 1 *fl.* 50 *kr.* — 3 *M.*

ÜBER DEN

DARMKREBS.

VON

DR. CARL MAYDL

ASSISTENT AN PROF. ALBERT'S CHIRURGISCHER KLINIK IN WIEN.

MIT EINER LITHOGRAPHIRTEN TAFEL.

WIEN 1883.

WILHELM BRAUMÜLLER,

K. K. HOF- UND UNIVERSITÄTSBUCHHÄNDLER.

INHALTS-VERZEICHNISS.

EINLEITUNG.

Den Anlass zu dieser Abhandlung gab neben einigen anderen Beobachtungen ein Fall von Carcinom des Cöcums, den ich mit Erfolg excidirte und in welchem Falle ich später behufs Beseitigung des nach der vorausgegangenen Operation zurückgebliebenen (absichtlich angelegten) Anus praeternaturalis eine Enterorrhaphie unternahm.[1]) Beide Operationen verliefen quoad vitam günstig, quoad restitutionem in integrum blieb nach der zweiten Operation eine enge Kothfistel zurück. Die Umschau in der Literatur nach den bisher ausgeführten ähnlichen Operationen und nach den Einzelheiten, welche in einem gleichartigen Falle dem Operateur als wichtig, wissenswerth, für oder gegen die Operation entscheidend erscheinen könnten, führte mich dazu, das ganze Bild des Darmcarcinoms zu bearbeiten. Ich erlaube mir in der vorliegenden Abhandlung das Resultat meiner Studien den Fachcollegen vorzulegen.

Ich glaubte dieses Feld um so eher einer genauen Durchsicht unterwerfen zu sollen, als einerseits die chirurgische Therapie der Darmobstruction im Allgemeinen die brennendste Frage der modernen Chirurgie darstellt, somit ein Beitrag zur Lösung dieser Frage in Bezug auf einen — gewiss nicht den mindest wichtigen — Theil, den der Darmobstruction durch Neubildungen des Darmes, nicht unerwünscht erscheinen dürfte; andererseits weil zur vorläufigen Orientirung in dieser Frage ein hinreichendes Beobachtungsmaterial bereits vorliegt.

Ich lege meiner Abhandlung eine stattliche Reihe von Beobachtungen zu Grunde, die um so werthvoller sind, als von ihnen sowohl der klinische Bericht, als das Resultat der Autopsie

[1]) Mitgetheilt in der Wiener med. Presse 1873, Nr. 14.

mitgetheilt wird, dieselben zumeist aus der neuesten Zeit stammen, wo man bereits in jedem Falle anfing, die bestehenden Symptome gegen solche anderer, mit in Betrachtung kommender, zu Darmobstructionen führender Erkrankungen behufs einer differentiellen Diagnose abzuwägen, und wo der Fall stets mit Rücksicht auf eine angezeigte chirurgische Hilfe — wohl unter ganz neuen Gesichtspunkten wie früher — beurtheilt wurde.

Dass ich in der vorliegenden Studie der operativen Therapie, der übrigens einzig Wesentliches leistenden, mein besonderes Augenmerk zuwandte, ist wohl durch meinen Beruf erklärlich, und so finden wir unter den gesammelten Beobachtungen die 18 (sämmtlichen) circulären Darmresectionen wegen Neubildung, nebst einer partiellen Excision, 42 Colo- oder Enterotomien bei Darmcarcinom, je einige von Punction, Probeincision, Coloenterostomien in ebensolchen Fällen. Ich theile die Darmresectionen anführlich mit als das wesentlich Neue, schliesse daran die Colotomien und sonstige Operationen jede mit einigen Worten erwähnt; ausserdem verfüge ich über eine Anzahl von Beobachtungen, die aus dem Wiener k. k. allgemeinen Krankenhause herstammen; darunter zähle ich 254 klinische Fälle von Darmkrebs (mit 26 Fällen von Krebs des Dickdarms) und 100 Sectionsangaben (mit 46 Fällen von Dickdarmkrebs). Ich habe dabei nur die Angaben der letzten 12 Jahre benutzt; denn schon in den Jahren 1870 und 1871 finden wir keine klinischen Angaben über Dickdarmkrebs, und nur eine Section eines solchen. Im statistischen Theile habe ich auch die Angaben Bryant's aus den englischen Hospitälern eingefügt. Endlich habe ich die Literatur der letzten Jahre und aller Nationen durchgesehen, um beim Entwickeln des klinischen und pathologisch-anatomischen Bildes möglichst Vollständiges zu liefern. Die einzelnen aus dieser Durchsicht herstammenden illustrirenden Krankengeschichten theile ich am zweckmässigsten am passenden Orte mit. Ich hätte wohl leicht die Anzahl solcher Fälle um Vieles vermehren können, doch hielt ich es für nothwendig, nur die einzelnen Typen des Verlaufes zu fixiren und mit einzelnen Beobachtungen zu belegen. Ich lege so meinen Deductionen eine Reihe von circa 90 Fällen von Dickdarmkrebs zu Grunde.

Bevor ich zur Sache selbst übergehe, muss ich bemerken, dass ich ausser im statistischen Theile die Beobachtungen über Mastdarmkrebs und jenen des Zwölffinger- und Dünndarms voll-

ständig bei Seite gelassen habe, meine Betrachtungen vielmehr nur auf das Gebiet des Dickdarmkrebses beschränkt habe. Denn wie aus dem statistischen Theile hervorgeht, ist der Dünndarmkrebs eine so seltene Erkrankung, dass vorläufig das Bearbeiten dieser Abtheilung von keinem praktischen Werthe wäre, die Häufigkeit der Erkrankung zu einer solchen vorzeitigen Zusammenfassung nicht drängt. Das Carcinom des Duodenums wird besser im Anschluss an den Magenkrebs abgehandelt. Das Carcinom des untersten Ileums ist mit einbezogen in die Rubrik des Carcinoms der Ileocöcalgegend. Andererseits habe ich den Krebs des Mastdarmes übergangen, da über denselben bereits erschöpfende Arbeiten, ich nenne die von Volkmann, Bardenheuer, Allingham u. A., vorliegen, seine Diagnose keine der Schwierigkeiten des höher gelegenen Dickdarmkrebses darbietet, die Entscheidung der Operirbarkeit bei weitem klarer ist, die operative Therapie — ausser der durch Colotomie — eine von jener des Colonkrebses grundverschiedene ist, und durch die oben genannten Chirurgen zu einem Grade der Vollkommenheit ausgebildet worden ist, zu dem vorläufig nichts hinzuzufügen ist.

An die Bearbeitung des Colonkrebses habe ich mich herangewagt, als ich die beiden Haupteingriffe, die Colectomie und Colotomie, selbst mit günstigem Erfolge versucht, die Affection als eine ziemlich häufig vorkommende fand, und weil ich bei der Wahl der Therapie dem Chirurgen in den kommenden Fällen gern mit einer Summe von Erfahrungen an die Hand gehen möchte, die er sonst noch nicht vorfindet, und an denen er seinen Fall prüfen und vergleichen kann. Sollte meine Abhandlung dem letzeren Zwecke genügend befunden werden, so bin ich für die aufgewendete Mühe reichlich entschädigt.

Capitel 1.

Statistik des Dickdarmkrebses.

Betreffend die Statistik des Darmkrebses überhaupt führe ich folgende aus einer Zusammenstelltung (siehe Tabelle I) von 12 Jahren resultirende Ergebnisse an. Im Wiener k. k. allgemeinen Krankenhause wurden in den Jahren 1870 bis 1881 246.827 Kranke in Abgang gebracht, davon entfallen auf Krebskranke 6287 (2269 Männer und 4018 Frauen). Unter den Letzteren kam Darmkrebs in 254 Fällen (nämlich bei 157 Männern und 97 Frauen) zur Beobachtung, somit in 0·1% der Gesammtzahl des Abgangs und in 4·0% der Carcinome überhaupt. Von diesen 254 Fällen entfallen 4 auf das Duodenum und den Dünndarm, 26 auf den Dickdarm und 224 auf den Mastdarm (Tab. III). Es macht folglich der Dickdarmkrebs circa 10% der Darmkrebse überhaupt und 0·4% der Carcinome im Allgemeinen aus.

Unter den im k., k. pathologisch-anatomischen Institut in Wien während derselben 12 Jahre ausgeführten 20.480 Sectionen betrafen 1460, also 7·1%, Krebskranke überhaupt und 100 mit Darmkrebs Behaftete. Letztere machen somit 0·48% der secirten Leichen und 6·8% der Carcinomleichen aus. Unter den letzteren 100 Fällen werden 2 Carcinome des Duodenums, 4 des Dünndarms, 46 des Dickdarms und 48 des Mastdarms angeführt. Die einzelnen Angaben finden sich in den beigefügten Tabellen verzeichnet (Tabelle II).

Von den bei Lebzeiten beobachteten 26 Fällen von Dickdarmkrebs entfallen:

Auf's Cöcum	1 Fall
„ Colon ascendens	5 Fälle
„ „ transversum	2 „
„ „ descendeus	1 Fall
Auf die S-Flexur	6 Fälle
Auf's Colon überhaupt	11 „
Zusammen	26 Fälle.

Tabelle I.

Jahrgang	Summe der Entlassenen	Darunter Krebskranke		Zusammen	Deren Procent von den Entlassenen	Mit Darmkrebs behaftete		Zusammen	Deren Procent von den Entlassenen	Deren Procent von den Krebskranken überhaupt	Anzahl der Sectionen	Darunter Carcinom überhaupt	Dessen Procent von allen Sectionen	Carcinom des Darmes	Dessen Procent von allen Sectionen	Dessen Procent von allen Carcinomen
		Männer	Frauen			Männer	Frauen									
1870	19.971	129	241	370	1·85	6	4	10	0·05	2·77	1.485	118	7·9	1	0·06	0 8
1871	21.083	157	311	468	2·21	7	9	16	0·075	3·4	1.645	134	8·1	8	0·59	4·7
1872	22.360	181	296	477	2·13	11	2	13	0·058	2·7	1.458	94	6·4	2	0·13	2·1
1873	20.450	163	241	404	1·9	9	4	13	0·06	3·2	1.664	121	7·2	7	0·41	5·7
1874	19.033	182	339	521	2·7	13	12	25	0·12	4·7	1.615	135	8·3	10	0·61	7·4
1875	19.619	169	358	527	2·6	11	8	19	0·09	3·5	1.590	119	7·4	9	0·55	7·5
1876	19.021	178	272	450	2·3	15	10	25	0·12	5·5	1.571	107	6·8	14	0·88	13
1877	20.061	199	344	543	2·7	18	6	24	0·11	4·4	1.963	110	6·1	7	0·38	6·3
1878	20.518	232	362	594	2·8	21	8	29	0·13	4·8	1.734	133	7·6	12	0·68	9·0
1879	21.329	209	394	603	2·8	10	10	20	0·09	3·3	1.959	130	6·6	10	0·50	7·6
1880	21.488	197	416	613	2·8	14	18	25	0·11	4·0	1·932	150	7·7	13	0·76	8·6
1881	21.894	273	441	714	3·2	22	13	35	0·15	4·9	1.866	109	5·8	7	0·37	6·4
Summa	246.827	2269	4018	6287	2·5	157	97	254	0·1	4·0	20.480	1460	7·1	100	0·48	6·8

Tabelle II. Ergebniss der Sectionen im k. k. pathol. Institut.

Jahr	Duod.	Ileum	Colon	Rectum	Summa
1870	—	—	—	1	1
1871	1	1	1	5	8
1872	—	—	2	—	2
1873	—	1	4	2	7
1874	—	—	3	7	10
1875	—	—	5	4	9
1876	—	—	7	7	14
1877	—	—	4	3	7
1878	1	1	5	5	12
1879	—	—	3	7	10
1880	—	1	9	3	13
1881	—	—	3	4	7
Summa	2	4	46	48	100

Die 46 bei den Sectionen beobachteten Fälle von Dickdarmkrebs vertheilen sich folgendermassen:

Es betrafen den Processus vermiformis	1	Fall
das Cöcum	9	Fälle
„ Colon ascendeus	6	„
die Flexura sigmoid.	13	„
das Colon im Allgemeinen	17	„
Zusammen	46	Fälle.

Was für Schlüsse sich aus dem Zusammenhalten der Ziffernangaben über Dickdarmkrebs bei Lebenden und an der Leiche ergeben, davon wird des Näheren bei der Diagnose Erwähnung gethan werden.

Bei Bryant[1] finden wir 110 Fälle von Darmkrebs gesammelt, und zwar:

47 aus dem Guys-Hospital vom Jahre 1854 bis 1876,
31 „ „ Middlesex-Hospital,
32 „ aus den Publicationen der Pathological-Society.

Dieselben vertheilen sich wie folgt:

	Guys-Hosp.	Middlesex-Hosp.	Path.-Soc.	Zusammen
Auf den Dünndarm	2	3	1	6
„ das Cöcum oder die Ileocöcalgegend	5	1	1	7
auf das Colon transversum mit flex. hep. et lien.	7	3	9	19
„ die Flexura sigm. u. das Rectum	33	24	21	78
Summa	47	31	32	110

[1] Bryant, Med.-Chirurg. Transact. Vol. LXV.

Tabelle III.

Ergebniss der klinischen Beobachtungen über Darmkrebs im Wiener k. k. allg. Krankenhause.

Jahr	Geheilt		Gebessert		Ungeheilt		Gestorben		Summa		Zusammen	Ileum	Crassum	Rectum
	M.	Fr.	M.	Fr.	M.	Fr.	M.	Fr.	M.	Fr.				
1870	1	2	—	—	5	1	—	1	6	4	10	—	—	10
1871	3	—	2	1	1	3	1	5	7	9	16	—	—	16
1872	1	—	—	1	6	—	4	1	11	2	13	—	1	12
1873	1	—	1	—	2	3	5	1	9	4	13	—	3	10
1874	—	1	—	—	5	6	8	5	13	12	25	—	1	24
1875	1	—	1	1	6	6	3	1	11	8	19	—	2	17
1876	1	4	—	1	4	5	10	—	15	10	25	—	2	23
1877	2	—	1	1	11	2	4	3	18	6	24	1	1	22
1878	2	—	—	1	9	2	10	5	21	8	29	2	6	21
1879	2	—	1	1	4	3	3	6	10	10	20	—	3	17
1880	3	1	1	1	4	4	6	5	14	11	25	1 (duod.)	5	19
1881	4	3	2	3	8	3	8	4	22	13	35	—	2	33
Summa	21	11	9	11	65	38	62	37	157	97	254	4	26	224

Angenommen es wäre das Verhältniss des Dickdarm- zum Mastdarmkrebse annähernd dasselbe wie unter den Sectionen des hiesigen pathologisch-anatomischen Instituts, so würde obige Tabelle circa 52 Fälle von Dickdarmkrebs repräsentiren.

Von den 90 Fällen, die ich als Grundlage meiner Abhandlung benütze, besitze ich nach den meisten Richtungen genaue Angaben. Dieselben vertheilen sich dem Sitze und Geschlechte nach folgendermassen:

Es entfallen:	Männer	Frauen	Geschlecht unbekannt	Summa
Auf den Proc. vermiformis	1	—	—	1
„ die Ileocöcalgegend	6	8	3	17
„ das Colon ascendens	1	—	—	1
„ „ „ transversum	2	4	3	9
„ „ „ descendeus	5	6	3	14
„ die Flexura sigmoides	24	13	8	45
Unbekannter Sitz	2	—	1	3
Zusammen	41	31	18	90

Es geht aus diesen beigebrachten vierfachen Zahlangaben zur Genüge hervor, dass der vom Carcinom am öftesten befallene Darmabschnitt das Rectum, sodann die Flexur, dann das Cöcum seien. Seltener befällt es die übrigen Dickdarmabschnitte und ausnahmsweise nur den Dünndarm.

Wir stellen nachfolgend die Hauptzahlen zusammen:[1]

	Klinische Ausgaben K. k. allg. Krankenhaus, Wien		Sectionen		Bryant's Angaben	Des Verfassers ges. Fälle	
Duodenum	1		2		—	—	
Tenue	3		4		6	—	
Proc. vermif.	—		1		—	1	
Cöcum	1		9		7	17	
Colon ascend.	5		6		—	1	
„ transv.	2		—		19	9	
„ descend.	1	26	—	46	—	14	90
Flexura sigm.	6		13			45	
Colon im Allg.	11		17		78	—	
Rectum	224		48			—	
Unbekannter Sitz	—		—		—	3	

Während also binnen 22 Jahren in den 2 grössten Krankenanstalten Englands 5, binnen 12 Jahren im Wiener allgemeinen

[1] Leichtenstern's Statistik (Ziemssen's Handb. 1. Aufl. VII. 2. S. 253) differirt auffällig in der Frequenz der Dünndarmkrebse. Er zählt unter 154 Fällen: 42 im S. romanum, 11 im Col. desc., 30 im Colon transv. mit den Flexuren, 6 im Col. ascend., 20 im Cöcum, 3 im Wurmfortsatz, 9 an der Ileocöcalklappe, 13 im unteren, 3 im mittleren, 17 im Jejunum und Duodenum; also 33 Dünndarmkrebse auf 154 Fälle.

Krankenhause nur 6 Fälle von Carcinom des Duodenums oder Dünndarms secirt wurden, gehen die Fälle von Rectalcarcinom in die Hunderte (z. B. bei Lebzeiten wurden in demselben Zeitraume in Wien 224 Fälle beobachtet). Die Mitte hält das Carcinom des Dickdarms ein, und zwar ist es eine ziemlich häufige Erscheinung (unter unseren Fällen vierunddreissigmal) in der ileocöcalen Darmpartie, findet sich nur ausnahmsweise im Colon ascendens und nicht eben häufig im Transversum vor, um vom Colon descendens bis zur Ausmündung des Darmes stetig an Frequenz zuzunehmen. Diese in allen Ziffernangaben wiederkehrende Regel fordert uns auch dringend zu der Schlussfolgerung auf, dass wie an vielen anderen Körperstellen, so auch im Darme das Carcinom an denjenigen Stellen den günstigsten Boden zu seiner Entwicklung findet, welche vermöge der normalen Krümmungen (S-Flexur) oder der eingeschalteten Hemmnisse (Valv. ileocöc., die Sphincteren des Rectums) dauernden oder oft wiederkehrenden Reizungen von Seite des vorbeipassirenden Darminhaltes ausgesetzt sind. Dass diese Irritationen im Dickdarm und Rectum intensiver sind als im Dünndarm, geht aus der Eindickung des Darminhaltes in jenen und Flüssigkeit desselben in diesem hervor; derselbe Umstand erklärt somit auch ungezwungen die zunehmende Frequenz des Carcinoms im Dickdarm und Rectum, gegenüber dem des Dünndarms und das öftere Vorkommen desselben in der Flexur und Coecum als im Colon descendens und transversum. Diese (mechanische und chemische) Irritationstheorie finden wir ebenso wie beim Carcinom der Lippe, Zunge, Wange, Pharynx und hauptsächlich Oesophagus[1], sodann Magen, auch für die übrigen Darmabschnitte eclatant bestätigt, ohne dass wir zu jenen Hypothesen zu greifen gezwungen wären, welche das Carcinom von embryonalen, includirten Keimen herleiten, oder dessen Entwicklung dort für besonders begünstigt erklären, wo zwei Keimblätter in einander übergehen, oder zwei Epithelarten an einander stossen, denn weder ist der Dickdarm zu fötalen Inclusionen prädisponirt, noch ändern sich in seinem Verlaufe die Epithelarten.

Die beiden nachstehenden Tabellen lehren uns manches Wissenswerthe. An den Dickdarmcarcinomen participiren beide Geschlechter mit bedeutender Ziffer; von 72 Fällen betreffen 41 das männliche, 31 das weibliche, das eine um 5 mehr, das andere

[1] Siehe meinen Aufsatz: Ueber Gastrostomie. Wien. med. Blätt. 1882, Nr. 15—19.

Vertheilung des Darmcarcinoms nach Geschlecht und Alter (k. k. allgem. Krankenhaus Wien).

	15 bis 20	20 bis 25	25 bis 30	30 bis 35	35 bis 40	40 bis 45	45 bis 50	50 bis 55	55 bis 60	60 bis 65	65 bis 70	70 bis 75	75 bis 80	80 bis 85	Summa
	Jahre														
Männer .	1 (20)	4 (24, 25)	6	3	4	23	32	29	26	14	7	7	—	1	157
Frauen .	—	2 (21, 25)	7	8	11	14	13	8	13	13	4	2	1	1	97
Summa .	1	6	13	11	15	37	35	37	39	27	11	9	1	2	254

Vertheilung der eigenen Fälle nach Geschlecht und Alter.

	10 bis 15	15 bis 20	20 bis 25	25 bis 30	30 bis 35	35 bis 40	40 bis 45	45 bis 50	50 bis 55	55 bis 60	60 bis 65	65 bis 70	70 bis 75	Unbekanntes Alter	Summa
	Jahre														
Männer .	1 (13)	2	1	2	1	4	5	7	3	6	3	3	2	1	41
Frauen .	1 (12)	—	1	2	5	2	2	4	6	4	1	3	—	—	31
Unbekanntes Geschlecht	—	—	—	—	—	—	—	1	1	1	—	—	—	15	18
Summa .	2	2	2	4	6	6	7	12	10	11	4	6	2	16	90

um 5 weniger als die Hälfte der Gesammtsumme in Anspruch nehmend. In der ersten Tabelle, welche die Rectalcarcinome mitbetrifft, beträgt die Anzahl der Erkrankungen beim männlichen drei Fünftel, beim weiblichen zwei Fünftel der Gesammtsumme, was gewiss den allgemeinen Erfahrungen der Chirurgen entspricht, wonach das Carcinoma recti zumeist bei Männern vorkommt. Unter jenen 254 Fällen sind 224 Rectalcarcinome. Betrachten wir das Alter der Erkrankten, so fallen in beiden Zusammenstellungen zwar die Maxima in die zwei Decennien von 40 bis 60 Jahren, ohne dass aber die anderen Altersclassen sonderlich verschont blieben.

Ich habe an einem anderen Orte Zusammenstellungen über das Vorkommen des Carcinoms an anderen Körperstellen gegeben und fand, dass

von	69	Oesofaguscarcinomen	vor	dem	30.	Jahre	kein	Fall,	
„	331	Lippencarcinomen . .	„	„	„	„	nur	5	Fälle,
„	271	Mammacarcinomen . .	„	„	„	„	„	5	„
„	1116	Carcinomfällen überhaupt	„	„	„	„	„	32	„

vorgekommen sind. Beim Darmcarcinom dagegen betragen die vor dem 30. bis 40. Lebensjahre vorkommenden Fälle ein Sechstel, jene bis zum 30. Jahre verzeichneten ein Siebentel der Gesammtzahl. Allingham und Bryant berichten sogar von Dickdarm- (respective Cöcal-) Carcinomen von einem 13jährigen Knaben und einem 12jährigen Mädchen; ich selbst sah ein Flexurcarcinom bei einem 19jährigen Jüngling, der überdies an Darmbeschwerden seit 2 Jahren gelitten hat. Insbesondere reicht das Vorkommen des Darmkrebses beim weiblichen Geschlecht in die jüngsten Altersstufen. Es muss dieser Umstand in vollem Masse bei Entscheidung der Diagnose berücksichtigt werden, denn nicht selten liess man sich durch das jugendliche Alter der Kranken in unrichtige Bahnen verleiten. Clar beobachtete sogar einen Fall von Carcinoma medullare coli bei einem dreijährigen Knaben, und Horn (Virchow's Archiv 31. 525) beschreibt endlich einen Fall von angeborenem Sarcom des Colon descendens mit fünffacher Ineinanderschiebung des Darmes. Der Tod war am 3. Tage eingetreten.

Capitel 2.

Die klinische Erscheinungsweise des Dickdarmkrebses.

Die ersten Symptome pflegen die Zeichen einer Constipation zu sein, welche einmal vollständig, einmal unvollständig ist, sich entweder auf feste Darminhaltsmassen, öfters aber auch auf Gase erstreckt. Nicht selten hat man trotz sonst evidenter Obstruction, die man aus der Aufgetriebenheit des Bauches, der sichtbaren Contourirung der Darmschlingen, ja Erbrechen selbst fäcaloider Massen erkannte, doch noch Abgang geringer Quantität flüssigen und gasförmigen Darminhalts bemerkt, auch nachdem man einmal gründliche Ausspülung des unter der carcinomatösen Strictur gelegenen Darmabschnittes vorgenommen hatte. Und gerade dieser Umstand ist wohl sorgfältig gegenüber den Obstructionen bei inneren Incarcerationen und Verschlingungen zu berücksichtigen. Sehr oft pflegen die Obstructionsanfälle von ziemlich heftigen Schmerzen eingeleitet und von einer Steigerung derselben begleitet zu werden. Der Schmerz ist entweder fix, an den Sitz der Geschwulst gebunden, oder er strahlt nach verschiedenen Regionen, besonders gegen die Nierengegend und Oberschenkel, aus. Es gibt Fälle, in denen diese Schmerzen, oder häufiger Schmerzanfälle, lange Zeit den anderen ernsteren Symptomen vorausgehen, oder in den Pausen zwischen den wirklichen Constipationsanfällen auftreten. Nicht immer lassen sich diese Neuralgien auf Nervendruck von Seite der Geschwulst beziehen. Die Anfälle der Darmobstruction verlaufen im Allgemeinen ziemlich typisch. Von lebhaften und ausstrahlenden Kolikschmerzen eingeleitet, tritt anfänglich eine Stuhlretardation ein, wiederholter Stuhldrang bleibt unbefriedigt, es gehen vielleicht noch kleine Quantitäten von Darminhalt unter grosser Anstrengung ab, doch wird dem Kranken dadurch keine Erleichterung verschafft. Oefters findet man letztere mit blutig-

schleimigen Massen untermischt, welche auch manchmal spontan sich entleeren. Mit zunehmender Dauer der Obstipation mehren sich auch die Beschwerden, wachsendes Uebelbefinden, Aufgetriebenheit des Bauches, mit nunmehr completer Abwesenheit einer Darmentleerung, gesellen sich hinzu.

Die Contouren der Darmschlingen zeichnen sich an den Bauchdecken ab, und zeigen ab und zu heftige, mit Schmerzen verbundene peristaltische Bewegung, ein nicht unwichtiges Symptom einer Obstipation durch Darmparalyse gegenüber. Eine genaue Inspection der Configuration des meteoristisch geblähten Unterleibes lässt manche Schlüsse auf den Sitz des obstruirenden Hindernisses zu. Vollsein der beiden Flanken und ein querer, von einem Rippenbogen zum anderen ziehender Wulst mit hohem tympanitischen Percursionsschall lässt das Hinderniss in der Flexur vermuthen, dagegen eine Völle der mittleren Bauchpartien mit Abflachung gegen die Seitengegenden lässt das Hinderniss in die untersten Partien des Ileums oder in's Coecum localisiren. In letzterem Falle resultirt eine mehr zugespitzte oder hügelförmige Form des Unterleibes daraus und in seltenen Fällen sah man sogar quer oder schief von links unten nach rechts oben gerichtete, in der Mittelpartie des Unterleibes liegende Wülste, welche den geblähten Dünndarmschlingen angehörten. Endlich nimmt der Umfang des Bauches derart zu, dass derlei Einzelheiten nicht mehr auszunehmen sind. Im weiteren Verlaufe treten Aufstossen, Erbrechen anfangs galliger, später fäcaloider Massen hinzu, doch kann man im Allgemeinen sagen, dass dies erst ziemlich spät nach dem Anfang des Anfalls hin, zutritt, abermals ein nicht zu unterschätzendes Moment gegenüber herniösen Obstructionen und Volvulus. Doch will ich hinzufügen gewissen herniösen Einklemmungen gegenüber, da nach einzelnen mir vorliegenden Beobachtungen das Erbrechen bei Einklemmung der untersten Ileumpartien oder des Dickdarms überhaupt später, mit geringer Heftigkeit und bald sich stillend auftritt. Die Erklärung könnte man am einfachsten darin suchen, dass die Retroperistaltik nur mit Mühe und in wenig ausgiebigem Masse Darminhalt aus den untersten Darmpartien heraufzubefördern vermag. Ob da nicht auch eine specielle Einrichtung des Nervenapparates mit im Spiele ist, der nur schwer reflectorisch Antiperistaltik auslösen lässt, vermag ich vorläufig nicht zu entscheiden. Jedenfalls ist das späte Hinzutreten des Erbrechens und

sein gelindes Auftreten gegenüber acuten Incarcerationen des Ileums bei beiden Affectionen auffällig und nicht zu unterschätzen.

Trotz den Erscheinungen einer completen Darmverlegung sehen wir dennoch kaum je die Symptome einer acuten Incarceration, insofern sie das Allgemeinbefinden angehen. Der schwache, kaum fühlbare Puls, die kühlen Extremitäten, der ängstliche Gesichtsausdruck mit den gleichsam gläsernen Augen, die fahle Gesichtsfarbe (facies abdominalis, face grippé), die tiefe Apathie mit vollständig erhaltenem Bewusstsein, alles das tritt bei den Obstructionsanfällen bei Darmcarcinom nur ausnahmsweise und erst wenn peritonitische Erscheinungen sich mit hinzugesellen, auf. Im Gegentheil, die Kolikschmerzen und das Erbrechen können sich beruhigen, Puls, Temperatur, Respiration bleiben normal, ja nicht selten ist der Patient so wenig in seinem Befinden gestört, dass er Nahrung nicht verschmäht, während der ganzen Anfallsdauer sich verhältnissmässig ziemlich ausgiebig nährt, wenn er auch in anderen Fällen das Genossene von sich gibt, oder jede Nahrungsaufnahme vermeidet, aus Furcht vor Vermehrung der Kolikschmerzen. Der Anfall kann in mehrfacher Weise endigen: 1. Entweder geht der Patient darin zu Grunde, ein Ausnahmsfall, denn in den meisten Beobachtungen, in denen keine chirurgische Hilfe eingeleitet worden war, hatten sich die Obstipationsanfälle mehrmals wiederholt, bis der tödtliche Anfall dem Leben ein Ende machte. Doch ist wohl bei der Diagnose darauf Rücksicht zu nehmen, dass keine früheren Anfälle vorausgegangen sein müssen. Nunn erzählt (Lancet 1875, I, 50) von einem 75jährigen Manne, welcher bis eine Woche vor dem Tode sich der besten Gesundheit erfreute und mehrere Meilen gehen konnte. Die Section zeigte eine 12" lange Strictur im Coecum. Es kann somit auch die Obstipation einen mehr weniger plötzlichen, acuten Charakter annehmen, und im ersten Anfalle schon tödten, weswegen auf die Anamnese kein gar entscheidendes Gewicht zu legen ist. Die Angaben über habituelle Constipation können fehlen, solche Fälle einzeln wohl nicht leicht von acuten Obstructionen des Darmcanals schwer zu unterscheiden sein.

2. Oder es wird dem Kranken auf der Höhe des Anfalles chirurgische Hilfe zu Theil (Colotomie, Enterotomie, Exstirpation), oder 3. es schlagt eines oder das andere innere Mittel erfolgreich an. In letzterer Beziehung probirt man gewöhnlich die

ganze Reihe von Abführmitteln von den mineralischen Salzen bis zum Crotonöl durch, nicht selten ohne Erfolg, bis man zum Opium greift oder den Kranken seinem Schicksal überlässt. Ad 2. Bei künstlich angelegter Darmöffnung entleeren sich aus dem centralen Ende mit Vehemenz geradezu erstaunliche Mengen meistens flüssiger Darminhaltsmassen; die Entleerung geschieht zuerst in einem zusammenhängenden Strahl, später stossweise entsprechend der anfangs elastischen, später activ musculären Contraction des Darmes, und dauert dieselbe mehrere Stunden, weswegen dauernde und antiseptische Verbände nach solchen Operationen ohne Nutzen sind, wenn ein Anus praeternaturalis aus letzteren resultirt. Ad 3. Vehementere Darmobstructionen werden in der Regel bei einer organischen Strictur durch kein Abführmittel, das eine erhöhte Peristaltik oder vermehrte Darmsecretion anregt, behoben, da durch beides die Ausdehnung des Darmes und damit die Verengung und Verlegung an der Stricturstelle nur noch hochgradiger gemacht wird. Und so sah man bei den nicht operirten Fällen die ganze Serie innerer Mittel per os, und jene der Clysmen, Infusionen, Sondirungen per anum beinahe regelmässig und fast immer nutzlos durchprobiren, bis entweder künstlich oder durch fortschreitende Ausdehnung des Darmes eine Lähmung der Darmmusculatur entstand, worauf sich der Darminhalt im ganzen Darm verbreitet, die Spannung an der Stricturstelle nachlässt, und wenn die Verlegung keine absolute war, die Flüssigkeiten einen Weg nach aussen finden. Wurde eine gewisse Menge entleert, so folgt nun der überbleibende Inhalt ohne besonderes Hinderniss und in abermals überraschenden Quantitäten (daher débâcle) nach, wodurch selbstverständlich alle bisherigen Beschwerden beendet sind, und der Patient sich einer Periode relativen Wohlbefindens erfreut, bis — der nächste Anfall ihn heimucht. Es scheint später die Entleerung immerhin unvollständigs zu sein, die zurückbleibenden Mengen summiren sich, bis abermals ein completer Verschluss des Darmrohrs eingeleitet wird.

In höchst seltenen Fällen lauft die Krankheit mit dem ersten Constipationsanfalle ab, und noch seltener ohne vorgängige anderweitige Symptome des Darmcarcinoms. In der Regel wiederholen sich die Anfälle öfters, bis der Kranke einem radicalen oder palliativen chirurgischen Eingriff unterworfen wird oder kachektisch, mitunter auch an einer der zahlreichen Complicationen

des Darmkrebses (Perforation, Peritonitis und Anderen) zu Grunde geht.

Das Wohlbefinden zwischen den Obstructionsanfällen kann ein so vollständiges sein, dass das Leiden für eine einfache Coprostase angesehen und die Kranken geheilt entlassen werden. In den beiden Fällen der Colectomie von Fischer und Czerny z. B. brachte Patientin im ersten Falle $2^1/_2$ Monate nach dem ersten Spitalsaufenthalte zu Hause zu, ohne von besonderen Beschwerden belästigt zu sein. Im Falle Czerny trat Patientin im September 1879 in's Spital ein und wurde mit der Diagnose Darmkrebs entlassen, und erst im April 1880 fand sie sich veranlasst, wieder ärztliche Hilfe zu suchen. Durch solche langdauernde Intermissionen könnte man an der Diagnose wankend werden, besonders wenn bei kurzen, ringförmigen Stricturen der hinter der Strictur angeschoppte Darminhalt einen Tumor vortäuscht und nach der Entleerung keine Spur von demselben constatirt werden kann. Spätere Anfälle leiten dann erst zur erstgemachten Diagnose zurück.

Es muss bemerkt werden, dass manche der an Darmkrebs Erkrankten angeben, seit früher Jugend oder seit Jahren an habitueller Constipation zu leiden, welche fortwährend mit künstlichen Mitteln bekämpft werden musste. Ob dieser Verstopfung irgendwelche materielle Veränderungen in der Wand zu Grunde lagen, konnte in keinem Falle constatirt werden. Eine Möglichkeit gäbe es wohl, dieselbe zu erklären, wenigstens für einen Theil der Beobachtungen. Es können, wie dies nicht gerade allzuselten, nach tuberculösen Darmgeschwüren, die auch die Stellen, wo für die Weiterbeförderung des Darminhaltes Hindernisse vorliegen, bevorzugen, gutartige Narben, Stricturen zurückbleiben und die erschwerte Defäcation bedingen, bis sie durch den dauernden oder wiederkehrenden Reiz carcinomatös degeneriren. So kann es auch mit dysenterischen, luetischen und congenitalen Stricturen der Fall sein. Es wäre also anammestisch das Vorausgehen dieser Erkrankungen immer zu erheben, um beim Vorfinden einer carcinomatösen Strictur mit langdauernden Beschwerden diesen Erklärungsversuch stützen oder verwerfen zu können.

Des Weiteren könnte es nach peritonitischen Affectionen, bei Frauen nach puerperalen Paramatritiden, abnorme Schlingenadhäsionen geben, besonders häufig der in's kleine Becken herab-

steigenden S-Flexur, wodurch in der Darminhaltscirculation Hindernisse geschaffen werden könnten, ähnlich den physiologisch an den Darmkrümmungen existirenden. So wurde am 12. October 1882 eine 48jährige Frau im hiesigen pathologisch-anatomischen Institut secirt, die nach einer seit dem 2. August andauernden Obstruction am 11. October starb. Man fand ein Carcinom der Flexur, welches innerhalb anscheinend alter Adhäsionen an das rechte lig. latum angelöthet war, wodurch eine scharfwinkelige Knickung des Darmes hervorgebracht wurde. Selbstverständlich bin ich mir auf der anderen Seite sehr gut bewusst, dass ähnliche Adhäsionen erst der Entwicklung von Carcinom in irgend einem Darmtheile folgen können, welcher nun schwerer geworden, in die abhängigen Partien sinkt und dort theils entzündlich, theils durch Tumorüberwucherung fixirt wird. Es muss jedoch im Einzelfall diese Aufeinanderfolge unentschieden gelassen werden, wenn man Fälle sieht, dass Darmtheile nicht am Tumor selbst fixirt werden, sondern weiter ab von demselben, und dass Tumorexstirpationen diese Anlöthung unberührt und ungelöst lassen.

Bezüglich der Dauer eines Constipationsanfalles liegen verbürgte, wenn auch überraschende Angaben vor. Sarazin (Thèse de Paris 1880, Nr. 432) erzählt von einem 37jährigen Manne, der nach einmonatlichem Aufenthalte im Spitale starb, ohne einen Stuhl gehabt zu haben. Vor dem Eintritte hatte die Constipation auch circa einen Monat angedauert, im Ganzen bis zum Tode 60 Tage. Und doch wurde in dem Falle keine Enterotomie gemacht.[1] In dem soeben angezogenen Falle von Flexurcarcinom soll die Obstipation vom 2. August bis zum 12. October angedauert haben. In Frankreich ist die Erzählung allgemein bekannt, dass ein Schiffscapitän die Reise von Marseille nach Indien und zurück machte, ohne einen Stuhl auf der ganzen Fahrt abzusetzen. Obstipationen von 10-, 20-, 30tägiger Dauer sind unter unseren Beobachtungen gerade keine Seltenheit. Mitunter ist die Verstopfung nicht complet, sondern es gehen unter kolikartigen (bei Frauen öfters mit Wehen verglichenen) Schmerzen kleinere Quantitäten von Darminhalt ab, ohne dass die sonstigen Obstructionszeichen behoben würden, die Stauung hält trotzdem an.

---

[1] Eallot beobachtete einen Mastdarmkrebs, welcher auch mit einer 61tägigen Verstopfung verlief.

Manchmal ist die Strictur nur für die gröberen Theile des Darminhalts undurchgängig. So entleerte mein Patient nach der Operation (am 19. August) 15 Kirschkerne, welche er vor 7 bis 8 Wochen genossen hatte. Trotzdem war der Darm für flüssigen Inhalt durchgängig. Ein andermal verlegt aber so ein Fremdkörper die vielleicht noch ziemlich weite Strictur vollständig; Way beschreibt (Lancet 1875 I) einen Fall von skirrhöser Strictur der Flexur, in welchem der Patient unter plötzlichem Collaps zu Grunde ging. Man fand die Strictur von einem pfefferkornähnlichen Körper obturirt und des Cöcum rupturirt. Bamberger fand unter und über einer Strictur ganze Knollen von Linsen festgekeilt.

Denselben Effect kann eine lose oder gestielte Tumorpartie haben, wenn sie sich in die Strictur einkeilt. Einen ähnlichen Fall berichtet Lefeuvre (Bullet. de la soc. anat. 1867): Ein 43jähriger Mann litt an einer bereits 16tägigen Constipation, Laugier machte die Enterotomie, der Kranke starb am nächsten Tage. Man fand an der Bauhin'schen Klappe einen encephaloiden Tumor, der mit einem polypenartigen Fortsatz in den Dünndarm hineinragte. Der Fortsatz wurde durch die andrängenden Flüssigkeiten gegen das Lumen der Strictur klappenartig angedrückt.

Durch solche Zufälligkeiten kann das Bild der Obstipation ein äusserst wechselndes werden. Es können sich rasch auf einander, je nachdem sich ein Fremdkörper oder der polypenartige Fortsatz lagert, die Symptome einer completen Obstruction mit völlig freier Circulation im Darme ablösen, ohne dass man hinter dem raschen Wechsel als Grund einen Zerfall der Geschwulst suchen dürfte.

Das zweite Bild des Darmkrebses weist als Hauptsymptom dauernde, unstillbare Durchfälle, doch sind die Fälle, welche unter beständiger Diarrhöe verlaufen, immerhin selten. Meist werden die continuirlichen Durchfälle von zeitweiser Obstipation unterbrochen, welche aber kaum jemals einen höheren Grad erreicht, also gerade das Gegentheil der Erscheinungsweise des Darmkrebses unter Obstipationsanfällen, die hie und da von einer massenhaften Entleerung unterbrochen werden. Es ist mir wegen der unvollständigen Angaben in derlei Fällen nicht gelungen, irgend eine besondere anatomische Form des Darmkrebses als mit der diarrhöischen Form verknüpft festzustellen. Im Allgemeinen schwächt der Durchfall beim Darmcarcinom bei weitem mehr als die Opstipationanfälle, insbesondere wenn, wie nicht

selten beobachtet wird, der Darminhalt mit Blut — in geringeren oder (seltener) grösseren Quantitäten — untermischt erscheint.

Mit diesen blutigen Entleerungen ist allerdings bald der Verdacht auf irgend eine Destruction im Verlaufe des Darmcanals rege gemacht, und deuten solche, insbesondere wenn temporär Obstipationen mit intercurriren, auf eine constringirende Darmneubildung hin. Nicht selten werden solche Blutungen auf Hämorrhoiden, auf deren häufiges Vorkommen bei Darmcarcinom ich hiermit aufmerksam gemacht haben möchte, bezogen, und eine Verwechslung dieser zwei Leiden könnte bei oberflächlicher Untersuchung um so eher stattfinden, als mit Hämorrhoiden behaftete Kranke häufig habituelle Obstipationen aufweisen und von zuweilen erschreckender Blässe und Herabgekommenheit zu sein pflegen; alle drei Symptome könnten auf Rechnung der hämorrhoidalen Blutungen geschoben werden, de facto von einem Darmcarcinom bedingt sein. Ich habe solche Verwechslung bei zwei Fällen von Rectalcarcinom erfahren. In einem wurde der mit einem hochsitzenden Rectalkrebs behaftete Patient einige Monate zuvor im Hause an Hämorrhoidalblutungen behandelt und mit dieser Diagnose im Protokoll geführt, im anderen nahm ich selbst einen 28jährigen Mann aus der klinischen Ambulanz behufs Exstirpation von hochgradigen Hämorrhoidalknoten auf, da er Hämorrhagien, Blässe, Magerkeit, Schwäche aufwies und ich im ersten Momente bei seinem Alter nicht an Carcinom dachte. Erst bei eingehender Untersuchung, ob nicht auch innere Venenectasien vorhanden seien, entdeckte ich ein vorgeschrittenes Mastdarmcarcinom. — Ich will anschliessend auf die Formbeschaffenheit der Fäces hinweisen, wie sie bei Stricturen des Darmes, die durchaus nicht immer carcinomatös sein müssen, vorkommen. Es sind dies die bandförmigen, kleinbrockigen Kothmassen, welche bei der Passage eines engen Hindernisses entstehen. Während bei tief sitzenden (also vorzugsweise verengenden Mastdarm-) Carcinomen die bandförmigen Faces charakteristisch sind, treten bei höher sitzenden Stricturen die kleinbrockigen Kothmassen auf. Wiewohl dieses Symptom bei dem von mir operirten Cöcalcarcinom beobachtet wurde, so ist darauf nach Durchsicht der mir vorliegenden Fälle wegen der Seltenheit der Erscheinung kein rechter Verlass, wie auch die Blutungen in einer verhältnissmässig verschwindend kleinen Anzahl von Fällen verzeichnet sind.

Im Verlaufe eines Darmcarcinoms gibt es eine Reihe von nicht eben seltenen Folgeerscheinungen, die das Bild beträchtlich modificiren können.

Hierher gehören jene Symptome, welche durch Anwachsungen des vom Carcinom befallenen Darmstückes in abnormen Lagen oder durch Adhäsion anderer beweglichen Darmtheile und Organe an das degenerirte Darmstück, mit der nicht seltenen Folge einer Communication, entstehen. Ich will einzelne solcher Verlöthungen mit Beispielen illustriren. Vor Allem die einer Anlöthung an die Bauchwand.

1. Der Fall Kraussold (unter den Colectomien Nr. 6) zeigt fistulöse Durchbrüche des Carcinoms des Cöcums durch die vordere Bauchwand. (Derselbe erwähnt auch zwei andere hierhergehörige Beobachtungen.)

2. Der Fall Beger (ebenda Nr. 15) weist eine Entwicklung eines pilzförmigen Tumors in der rechten Inquinalgegend auf, welche nach Adhärenz eines carcinomatös degenerirten Proc. nermiformis eingetreten ist.

3. Giamboni (Thèse de Paris 1880 N. 363 — Obs. X) berichtet von einem Carcinom des S-romanum, das bereits Verwachsungen mit der vorderen Bauchwand eingegangen war und aufgebrochen war (S. bei den Blasenverwachsungen Nr. 2).

4. Potier (Bullet. de la Soc. anat., 1842, p. 328) erzählt: Eine 58jährige Frau trat mit einer Schwellung der linksseitigen Leistendrüsen ein, welche vereiterte und nach 6 Wochen von einer grossen Menge blutigen Eiters entleert wurde. Sie wurde mit secernirender Fistel entlassen und verschwand auf 10 Monate. Da schwollen unter Verstopfung der Fistel die Drüsen abermals an und der Eiterherd entleerte von Neuem eine Menge Eiters. Nach 6 Monaten wurde sie abermals mit einer Fistel entlassen und bemerkte 15 Monate kein neues Symptom. Da fing sich ein rother Knopf in inguine an zu entwickeln, welcher ausstrahlende Schmerzen verursachte. Derselbe wuchs in 6 Monaten zu Kindskopfgrösse an und sandte einen Fortsatz gegen das kleine Becken aus. Man machte die Diagnose eines Carcinoms der Leistendrüsen. Nach 3 Monaten fliessen aus dem Tumor Fäcalmassen aus, ebenso aus einer oberhalb gebildeten Fistel. Gleichmässiger Kothabgang per anum und durch die Fisteln. Patientin machte ein Erysipel durch und starb nach circa 2 Monaten. Bei der Section fand man die Flexura iliaca an die vordere Bauchwand angewachsen, carcino-

matös, nach aussen durch zwei Fisteln communicirend. Am Uebergang derselben in's Rectum ein zweiter Ring von Carcinom, dazwischen eine Perforationsstelle von der Grösse eines Zehnsousstückes, die in eine Höhle führte, welche vor dem Psoas und der oberen Partie des Sacrum, hinter dem lig. latum und über und hinter dem Rectum gelegen war und schwärzliche, fötide Massen enthielt. Im Uterus ein Krebsknoten.

5. Anstie (Lancet, 1874, 731) beobachtete bei einer 68jährigen Frau einen beweglichen Tumor in der Nabelgegend, mit leichtem Schmerz. Es kam hier zu einer Gangrän der Haut und Patientin starb am 21. Tage. Es war ein primärer Krebs des Colon transversum, welches an die Bauchwand fixirt war und aus dem sich durch eine Perforationsstelle Koth in's subcutane und submusculäre Bindegewebe ergossen hatte. Der Darm beinahe ganz verlegt, das Colon ausserdem durch einen Strang geknickt, welcher von einer alten adhärenten Omentalhernie herrührt. Prescott Hewett hat auch nur 2 Fälle dieser Art (Gangrän der Haut) beobachtet.

6. Eine hergehörige Beobachtung siehe im folgenden Absatz über Blasenadhaerenzen, 4.

Von den Organen, deren Verwachsungen mit dem Tumor bei Lebzeiten Symptome hervorbringen, ist vor Allem die Blase zu nennen.

1. Giamboni (lc. Obs. III) beobachtete eine 61jährige Frau, die, ausser anderen auf Darmcarcinom hinweisenden Symptomen, an Urinbeschwerden (beständigem Harndrang, mit Entleerung blos einiger Tropfen) litt. Auch in den Stühlen wurde Urin entdeckt. Dieser selbst trübe, röthlich. Auch der Katheter entleert nur einige röthliche und blutige Tropfen, begegnet einem Widerstand, der erst nach einigen Versuchen überwunden wird. Injicirtes Wasser kehrt nur zum kleineren Theil zurück, ohne dass Symptome von Blasenausdehnung beobachtet wurden. Complete Harn- und Stuhlverhaltung. Nach 4 Tagen Tod. Die Section zeigte ausser anderen Störungen folgendes Verhalten der Blase: Sie ist klein, leer, an das an ihren Scheitel angelehnte S. romanum angewachsen. Links ist sie mit einem Tumor verlöthet, der dem l. Ovarium anzugehören scheint. Die Wandungen der Blase sind 6—9 Mm. dick (besonders in der Muscularis). In der hinteren Wand eine Perforation, die in eine Höhle führt, welche nach oben mit dem S. romanum und nach

unten mit dem Rectum in Zusammenhang steht. Im S. romanum ausgedehnte carcinomatöse Degeneration. Die Lymphdrüsen und die anderen Organe gesund.

2. Derselbe erzählt einen zweiten Fall (Obs. X): Die 53jährige Patientin erkrankte vor 7 Monaten an einer Schwellung der l. fossa iliaca mit Erbrechen, Stuhlverhaltung, Fieber. Dieselbe brach nach 10 Tagen auf und entleerte eine Menge Eiter mit Koth gemischt. Sofortige Besserung. Die Oeffnung ist zum Anus praeternaturalis geworden; sie war kindsfaustgross und bildete den Krater einer Geschwulst, welche die fossa iliaca ausfüllte und sich gegen das kleine Becken fortsetzte. Die Kranke starb bald nach dem Eintritt in's Spital. Die Section ergab, dass an den Tumor das Colon transversum angelöthet war und mit dem Krater communicirte, das Colon descendens mündete ebenfalls in dieselbe. Der Tumor ist im kleinen Becken mit dem Uterus, Tuba, Ovarium und Blase verlöthet. In der Blase röthliche, mit Faeces gemischte Flüssigkeit; die Communication mit der Tumorhöhle liegt in der Mitte einer fungösen, verzweigten Masse. Die Lymphdrüsen und die anderen Organe waren gesund. Es war ein Colloidkrebs.

3. Leneupveu (Bulletin de la Soc. anat., 1839) berichtet folgende Beobachtung: Ein 49jähriger Mann erkrankte vor einem Jahre mit Schmerzen in der Blasengegend, Koliken und erschwerter Stuhlabsetzung. Ausser den Beschwerden von Seite des Darmcanals empfand er häufigen Urindrang. Der Urin war schleimig, fadenziehend und bildete am Grunde des Gefässes eine gelatinöse Masse. Im Hypogastrium ein Tumor, der 3—4 Zoll über den Nabel hinaufreicht; derselbe ist hart, rührt nicht nur von ausgedehnter Blase her. Der Harn ist nie vollständig ausgeblieben; der Tumor ist unbeweglich und scheint sich in's kleine Becken fortzusetzen. Die Bauchwandungen sind über dem Tumor nicht beweglich. Im Rectum an der Vorderseite paar Knoten 2–3 Zoll vom Anus. Man katheterisirte den Kranken und die äussere Hervorragung behielt nach Entleerung des Harns dieselbe Form und dieselbe Härte. In der Blase einige Trabekel tastbar; einige Trümmer einer encephaloiden Masse wurden mit dem Katheter entfernt. Man macht die Diagnose eines Blasencarcinoms. Häufiger Harndrang, Entleerung spärlichen Urins unter Schmerzen in der Eichelspitze. Nie Blutharnen. Kein Stuhl, nur Entleerung von Schleim. Der Urin nie charakteristisch fötid. Endlich unter-

liegt der Kranke. Bei der Section fand man einen Tumor von der Grösse des Kopfes eines 10jährigen Kindes, welcher an 4 Zoll über den horizontalen Schambeinast emporragt, höckerig und gefurcht ist und mit den Wandungen des kleinen Beckens verwachsen ist. Derselbe ist durch eine horizontale Furche in zwei Theile gesondert, deren unterer von der Blase, deren oberer vom S. romanum gebildet wird. Die Blase beinahe ganz von einem krebsigen Pilz erfüllt, welcher sich leicht vom Finger durchdringen lässt. Bei der Untersuchung findet man die hintere Blasenwand ganz zerstört und mittelst einer grossen Oeffnung mit dem S. romanum communicirend. Der krebsige Pilz wuchert ebenso in die Blase, als in den Darm, und zwar in der Communicationsöffnung. Nieren gesund, Ureteren dilatirt. Die mesenterialen Drüsen in der Nähe der Geschwulst auch degenerirt.

4. Monod (Bullet. de la Soc. anat., 1868) theilt folgenden Fall mit: Ein 42jähriger Mann ist 6 Monate krank und das Leiden begann mit einer hartnäckigen Constipation, welche mit Ausfluss von fäcalen Stoffen aus der Harnröhre endete. Nach einigen Tagen bildete sich im Hypogastrium eine Geschwulst, die während eines ganzen Monats zunahm; die Haut entzündete sich über ihr und es flossen Fäcalmassen ab. Nach einiger Zeit bildete sich eine zweite Darmfistel. Keine sonstigen wie immer gearteten Symptome von der Blase oder Darm. Nach einem Monat floss jedoch Urin aus den Darmfisteln ab. Desprès vereinigte beide Fisteln und untersuchte nach Erweiterung des Ganges die Blase mit dem Finger, wo er einige Concremente tastete und einige davon auch entfernte. Einige Stunden nach dieser Operation starb der Kranke. Das S. romanum senkt sich in das kleine Becken ein und zeigt auf einer seiner Wandungen eine wenig ausgedehnte Geschwulst; es communicirt mit der Blase mittelst einer Oeffnung, in die man einen Finger einführen kann. Das Innere der buchtigen Höhle ist mit gelatinösen Fungositäten bedeckt.

5. Putegnat (Zur Kenntniss der traumat. Fistula colovesicalis. Gaz. hebd., 1876, XIII, 30. 32) führt auch einen Fall einer Krebsstrictur des Colon descendens: Die Perforation geschah durch Froschschenkel, welche der Patient geschluckt hatte und welche 8 Tage nach erfolgter Perforation durch die Harnröhre entleert wurden.

In den soeben erzählten Fällen findet sich auch manche Beobachtung von Verwachsung des Darmtumors mit anderen

Eingeweiden des kleinen Beckens, Uterus, Tuba, Ovarium, und auch in den folgenden Berichten kann man davon Beispiele lesen. Doch besondere Symptome bei Lebzeiten bringen derartige Adhärenzen nicht hervor, sie könnten, wenn bei Lebzeiten erkannt, gleichwohl zu diagnostischen Irrthümern, zum Mindesten in Bezug auf den primären Ausgangspunkt, führen.

Von secundären Adhäsionen sind die wichtigsten und auch operativ bedeutungsvoll die Adhärenzen der ergriffenen Darmpartie an einem anderen Orte (auch Darme) oder das Heranziehen einer anderen Darmpartie an den Tumor. Wenige davon haben irgendwelche klinische Symptome verursacht und wir führen einschlägige Beobachtungen in dem Capitel über pathologische Anatomie an. Eine davon (Nr. 7) verdient aber auch hier kurz erwähnt zu werden: Ein 57jähriger Mann zeigte Zeichen von Darmobstruction, der Verlauf des Colon ascendens und transversum war sehr deutlich markirt. Man machte die Diagnose eines Carcinoms des S. romanum und colotomirte. Der Patient ging nach 36 Stunden zu Grunde: Man fand ein Krebsgeschwür des Cöcum, daselbst die Flexura iliaca angewachsen, beide Därme mittelst einer sousgrossen Oeffnung communicirend. Offenbar erzeugte die Knickung des S. romanum, das von links nach rechts verlief, das Hinderniss im Fortbewegen des Darminhalts, was zur falschen Diagnose verleitete. Uebrigens ist auch die Diagnose zu rechtfertigen; nach anderen Erfahrungen, nach denen sich eine carcinös degenerirte Schlinge sehr leicht dislocirt und abnorm fixirt, ist's auch hier wohl anzunehmen gestattet, dass die primäre Affection im S. romanum sass, dieses nach rechts hinüberfiel, worauf die Neubildung auch das Coecum ergriff.

Seitdem man anfing, aus der Configuration des Unterleibes bei Ausdehnung desselben auf den Sitz eines etwa vorhandenen Hindernisses zu schliessen, muss man ähnliche Irrthümer umsomehr im Auge behalten, vor Allem den im obigen Falle illustrirten Fall, und des Weiteren den Fall Monod (path. anat. Nr. 10), wo das Cöcum an das Colon descendens herangezogen war. Wie im ersteren Fall bei einem Cöcalcarcinom ein Flexuscarcinom diagnosticirt wurde aus der deutlichen Ausdehnung des Col. transversum, so könnte bei einer der im Falle Monod ähnlichen Dislocation aus der die Mitte des Bauches einnehmenden Ausdehnung der Dünndärme auf eine Strictur in der Ileocöcalgegend geschlossen werden und demgemäss die therapeutischen Eingriffe

irrthümlich basirt sein. Ebenso wie bei doppelt vorhandenen Tumoren ähnliche Irrungen fatal werden können und geworden sind, könnte in einem Falle wie jener Dolbeaus (s. F. 36 der Colotomien), wenn man nicht zufällig die Colotomie am Cöcum macht, eine Dickdarmeröffnung am Colon ascendens oder descendens (bes. nach der Amussat'schen Methode) fatal werden. Bei Versuchen einer Radicaloperation klärt sich der Irrthum bald auf, und es hätte die erste, auf den vermeintlichen Sitz des Hindernisses gerichtete Incision höchstens die Bedeutung einer Probelaparotomie, ohne anderweitige Nachtheile. Allerdings ist andererseits wieder zuzugestehen, dass ähnliche Entscheidungen ohne vorgängige Probelaparotomie schwer zu treffen sein werden. In einzelnen Fällen könnte eine hohe Rectaluntersuchung manche Aufklärung verschaffen.

Nicht unwichtig sind die Adhäsionen und im weiteren Verlaufe die Perforationen des Magens. Es ist wohl selbstverständlich, dass Aehnliches nur bei Neubildungen im Colon transversum zu Stande kommen kann. Ich habe selbst in dieser Beziehung einen lehrreichen Fall beobachten können:

1. Ein 30jähriges Fräulein wurde auf die Klinik mit der Wahrscheinlichkeits-Diagnose einer Ovarialcyste geschickt. Es fanden sich solche Symptome, welche die Diagnose einer linksseitigen Ovarialcyste unterstützt hätten, doch machte die hochgradige Abmagerung und das gleichzeitige Vorhandensein einer freien Ascitesflüssigkeit und ein länglicher Tumor im l. Hypochondrium (besonders nach den Punctionen) die Diagnose eines malignen Ovarialtumors wahrscheinlich. Die Punction des cystischen Raumes — wie sich nachträglich erwies, eines abgesackten Peritoneal-Transsudats — ergab klare, gelbe Ascitesflüssigkeit und ich sprach nach der Punction bereits auch die Möglichkeit eines Carcinoms des Colon transversum aus, insbesondere nachdem stets einige Beschwerden in der Defaecation bestanden haben und alles Genossene fast regelmässig erbrochen wurde, ausgenommen Milch und weiche Eier. Nur in den Tagen nach der Punction vertrug die Kranke etwas substanziösere Kost. Sie wurde, da sich die Flüssigkeit sehr rasch immer erneuerte, dreimal wegen hochgradigen Athem- und Verdauungsbeschwerden punctirt, immer mit demselben Resultat. Das Erbrochene war stets nur halbverdaut, bald nach dem Genuss heraufbefördert, manchmal gallig, sodass man anfangs auch an ein Magencarcinom gedacht hatte, wozu die Flüssigkeits-

ansammlung aber nicht passte. Unter unseren Augen magerte die Kranke zum Skelett ab. Die Stuhlentleerung erfolgte, wenn auch künstlich und spärlich, dennoch ziemlich regelmässig, was die Aufmerksamkeit vom Darmcanale ablenkte. Am Tage vor dem Tode erbrach Patientin fäcaloid riechende Massen, wodurch man in der Diagnose eines malignen Tumors, der eine Communication zwischen Colon transversum und Magen herstellt, bestärkt wurde, ohne dass man über den primären Sitz zur Klarheit gekommen wäre. Die Section enthüllte Alles: Es war ein Krebs des Colon transversum, mit enormer Schrumpfung des grossen Netzes auf einen 2 Finger dicken queren Wulst und adhärentem, aber nicht perforirtem Magen; auch das Duodenum war an den Quercolontumor geheftet, nicht durchbrochen. Die Dünndarmschlingen adhärirten an die Bauchwandungen und begrenzten einen völlig abgeschlossenen, mit ascitischer Flüssigkeit gefüllten Raum, die Ovarien waren zu fibrösen, grob höckerigen Tumoren umgewandelt. Die Länge der Strictur des Quercolon mag an 15 Cm. Länge betragen haben, miliare Eruptionen im Bauchfell waren vielfach vorhanden, überhaupt die Annahme, dass die Neubildung ausserhalb des Darmes ihren Ursprung genommen, nicht ausgeschlossen, denn die Schleimhaut des stricturirten Darmstückes schien makroskopisch normal.

2. Ausser diesem Falle wurde ein Fall beobachtet, der alle Symptome einer Lienterie bot (zeitweises, beschwerdeloses Fäcal-Erbrechen, Kothabgang mit halbverdauten Resten bald nach dem Speisengenuss). Die Section zeigte ein Carcinom des Colon transversum, das in den Magen hinein perforirt war.

Die Perforationen des Darmes durch die Bauchdecken nach aussen waren, wie wir erfahren haben, fast stets mit Bildung eines grossen Abscesses einhergegangen. In einem Falle nur kam es zu einer directen Gangrän ohne Eiterung. Es sind in dieser Beziehung sehr merkwürdige Beispiele bekannt, deren Besprechung jedoch nicht in den Rahmen unserer Betrachtung hineingehört. So viel sei nur bemerkt, dass in einem von uns beobachteten Falle eine progrediente Gangrän der Bauchdecken von einem Abscess ausging, der durch eine Magenfistel bedingt war. Letztere war durch eine Fischgräte verursacht. Ebenso wie Abscesse durch Adhäsionen und Perforationen des Carcinoms an die Bauchdecken entstehen können, bilden sich solche auch

intra- und subperitonäal, durch Verwachsung eines Carcinoms mit anderen Eingeweiden, wodurch eine Höhle umschlossen wird und der Durchbruch des Darminhalts in diese, oder durch Anlöthung und Perforation eines Darmkrebses in's subseröse Zellgewebe in dieses erfolgt.

1. Giamboni (obs. III.) theilt eine Krankengeschichte aus der Salpetrière mit. Ausser den Urin- und Darmbeschwerden wird auch einer ausserordentlichen Empfindlichkeit des Unterleibes Erwähnung gethan. Die Section zeigte ausser den bereits anderwärts erwähnten Störungen Folgendes: Die Bauchhöhle von einer milchigen, in alle Nischen hineindringenden Flüssigkeit erfüllt. Hinter der Blase eine Höhle, die von peritonäalen Adhäsionen der Organe unter sich abgeschlossen ist. Der Grund dieser Höhle ist graugrün und von einem pilzförmigen Gewebe gebildet, das unter dem Wasser flottirt. Die vordere Wand bildet die hintere Blasenwand, die obere und untere das S. romanum, welches hier perforirt ist, die untere der Uterus, die seitlichen peritonäale Adhäsionen und links ein Tumor, welcher das linke Ovarium substituirt. Die Höhle ist von einer ähnlichen milchigen Flüssigkeit erfüllt, wie die ganze Bauchhöhle.

2. Auch im Falle 4 der Adhäsionen an die vordere Bauchwand hatte sich etwas Aehnliches gebildet. Die Bauchwandfisteln führten ausser in den Darm auch, und zwar mit der grössten Leichtigkeit in eine Höhle, von der Grösse eines Hühnereies, welche vor dem psoas und dem oberen Kreuzbeinantheile, hinter dem Sig. latum lag, etwas nach oben und rückwärts vom Rectum. Diese Höhle stand nur nach aussen mit der Hautoberfläche in Verbindung und in keiner directen Communication mit dem Darme. Sie war mit einer schwärzlichen, granulösen Masse erfüllt, deren Geruch sehr fötid war.

3. Sarazin berichtet aus dem Hospital Cochin folgende Beobachtung: Eine 32jährige Frau ist seit zwei Jahren krank, die Aerzte haben einen Tumor in der rechten Bauchseite constatirt. Schmerz, Constipation, Appetitverlust begleiten die Erkrankung, kein Erbrechen. In der regio ileocöcalis eine grosse Resistenz mit Empfindlichkeit, sodass die Kranke bei der Untersuchung aufschreit. Der Schmerz strahlt gegen die Nieren, Oberschenkel und die grosse Schamlippe aus. Dämpfung in der Gegend des Colon ascendens und transversum, vom Cöcum aus ohne bestimmte Grenzen in jene der Niere übergehend. Kein Fieber.

Per rectum et vaginum nichts Abnormes tastbar. Nach 20 Tagen plötzlich Schüttelfrost, Fieber, Schmerz in der Nierengegend, Abführen ohne Blut oder Eiter. Die Kranke stöhnt vor Schmerzen, die „ihr die Flanken zu zerreissen drohen". Zunge trocken, Bauch sehr schmerzhaft, besonders in der fossa iliaca. Hier die locale Temperatur erhöht, Haut rauh, Dämpfung noch mehr ausgebreitet, das rechte Bein in der Hüfte flectirt, abducirt, die Bewegungen sehr schmerzhaft, spontaner Stuhlabgang. In der regio costo-iliaca dextra Fluctuation bei Druck auf die vorderen Theile der rechten Bauchhälfte; die Gegend vom Rande der crista ilei bis zum oberen Drittel des Oberschenkels ödematös, emporgehoben, bei Druck auf die fossa iliaca dextra deutlich fluctuirend. Man hält die Punction für contraindicirt. In den letzten Tagen Schmerz über dem ganzen Unterleibe, Erbrechen von grünlichen Massen. Endlich Tod.

Bei der Section fand man Eiterherde unter der fascia superficialis, woher sie sich bis in die Gesässgegend fortsetzten, auch hier im subcutanen Zellgewebe gelagert. Doch ist die Fascia hier an mehreren Stellen durchbrochen; unter ihr ein grosser Eiterherd, nicht übelriechend, der glutäus maximus ganz zerstört. Durch Zerreissung der fascia iliaca, ungefähr der Mitte der crista ilei entsprechend, besteht eine Communication dieses Abscesses mit der fossa iliaca. — In der Bauchhöhle Eiter, das grosse Netz in das kleine Becken gesunken, an die obere Blasenfläche adhärent. Der Dickdarm sehr zusammengefallen. Das Cöcum an die vordere Bauchwand adhärent. Valvula coli nur für den kleinen Finger durchgängig. Cöcumwandungen verdickt, Schleimhaut ulcerirt, aber das Cöcuminnere communicirt nirgends mit dem darunterliegenden Abscess. Hinter dem Cöcum in der fossa iliaca ein Abscess mit der obigen Communication, vor dem Psoas. Er begrenzt sich nach innen an der Umrandung des kleinen Beckens, nach aussen an der Crista, nach unten an der Stelle, wo Psoas und Iliacusscheide vom Cöcum comprimirt wird. Das os ilei seines Periosts beraubt, verfärbt, zerreiblich. Das subcoecale Gewebe sehr verdickt, die Vena iliaca nicht comprimirt.

4. Dowse (Lancet II, 1874) beschreibt eine Perforation der rechten Hälfte des colon transversum, wo ein Gang in eine dahinter gelegene Höhle führte.

Von bedeutendem Interesse sind weiterhin die Perforationen in den freien Bauchraumstellen, welche entweder in

der Strictur als perforirende Krebsgeschwüre entstehen, oder über ihr, und zwar entweder nahe oder sehr weit entlegen durch Berstung bei hochgradiger Füllung oder durch Gangrän (auf noch nicht ganz klare Weise) verursacht werden. Wie die meisten im Vorstehenden abgehandelten Befunde, sind auch diese sowohl klinisch, als pathologisch anatomisch sehr wichtig.

Wir haben in den bisher mitgetheilten Beobachtungen bereits manche angeführt, wo weit ab vom Hinderniss in den Darmwandungen Ulcerationen von verschiedener Flächenausbreitung und Tiefe beschrieben werden. So besonders im Falle 1 der Darmadhärenzen unter einander (path. Anat. 1) waren bei einem Flexurcarcinom Ulcerationen im Cöcum vorhanden, deren eine alle Schichten durchdrungen hatte; glücklicherweise war es aber vorher zu festen Adhäsionen zwischen Colon transversum und Cöcum an dieser Stelle gekommen, so dass kein Erguss von Koth in die Bauchhöhle erfolgte. Die ganze Reihe von Adhäsionen des Tumors an die Blase, andere Beckeneingeweide, an die Bauchwand, an andere Darmpartien, sind fast ebensoviele Beispiele glücklicherweise innerhalb schützender Adhäsionen erfolgter Darmdurchbrüche. In dem Falle des pericoecalen Abscesses, der soeben mitgetheilt wurde, bestand keine Darmcommunication. So waren denn unter unseren 90 Fällen 28 Individuen im Verlaufe ihres Leidens von einer Darmperforation und nothwendigerweise folgenden lethalen Perforativ-peritonitis bedroht gewesen, welche Gefahr durch die Naturkräfte allein abgewendet wurde. Nicht so glücklich lief es in den folgenden Beobachtungen ab, in denen Darmperforation verzeichnet wird:

1. Als Uebergang führen wir Nr. 37 der Colotomien an, wo oberhalb eines Carcinoms des Colon descendens eine drohende Perforationsstelle vorgefunden wurde.

2. Rokitansky (Dechambre Gaz. hebd. 1866, p. 575) secirte folgenden Fall: Ein 50jähriger Mann hatte an rebellischer Constipation gelitten und bandförmige Fäces abgesetzt. Die Beschwerden wichen nach einer ausgiebigen Entleerung. In den Händen eines Schülers Hahnemann's starb der Kranke, ohne dass man eine Ahnung seines Leidens gehabt hätte. Bei der Section fand man eitrige Peritonitis, in der Gegend der zweiten Flexurbiegung mit fäcalen Stoffen gemischten Eiter. Hier sass auch eine $3^1/_2$ Zoll lange Strictur, mit Wandungen von 1 bis 2 Mm. Dicke. Das

scheinbar an einer Stelle befindliche Narbengewebe war so zersprengt, dass es in den Lücken dem Darminhalte durchzudringen gestattete, wie man sich überzeugen konnte. Uebrigens war das Gewebe auch von Gangrän ergriffen und in pulpöse bräunliche Schorfe umgewandelt, welche stellenweise sich bis in die appendices epiploicae fortsetzte.

3. In Southey's Service im Bartolomew's Hospital wurde eine Strictur am Colon descendens aufgenommen. Bei Lebzeiten hochgradige Ausdehnung des Unterleibs, weshalb man den Bauch punctirte. Es folgte Erleichterung. Zur Colotomie schritt man nicht, da die Obstruction incomplet war. Das Colon descendens war dort, wo es über die Niere zieht, verengert. 8 Zoll darüber der Darm gangränös, der Kranke war an einer Perforativperitonitis zu Grunde gegangen (Lancet 1874, V. II).

4. Im Falle 3 der Colotomien folgte eine Peritonitis der Operation, es zeigte sich als Grund eine kleine Perforationsstelle in der Nähe des Carcinoms der Flexur, welche Flüssigkeit durchliess. Operirt wurde am Cöcum.

5. Im Falle Teale (N. 4 der Colotomien) war bei einem Carcinom, das 18" über dem Anus lang, das Cöcum geborsten. Kotherguss. Operation nach Amussat.

6. Im Falle Luke (N. 6 der Colotomien) barst bei einem Carcinom der Flexur der Peritonäalüberzug des Colon transversum in einer Ausdehnung von 8". Von Peritonitis ist nichts erwähnt.

6. Im Falle 17 der Colotomien starb der Kranke 9 Tage nach einer Littré'schen Colotomie. Man fand ein Carcinom des S. romanum diffuse Peritonitis nach einer Gangrän des Colon transversum mit Perforation.

7. Goodhart (Lancet 1880, 1, 332) berichtet Folgendes: Bei einer 54jährigen Frau bestand Constipation mit heftigem Bauchweh, Klystiere wurden ohne Erfolg gegeben; nach einem solchen Peritonitis; die Kranke starb bald darauf; keine besondere Ausdehnung der Därme, welche auch bei Lebzeiten nicht bestand, einige gangränöse Stellen im Colon transversum, diese nahmen nach unten etwas zu, bis etwa 1 Zoll vor dem carcinomatösen Tumor der Flexura sigmoid. der ganze Darm gangränös war.

8. Im Falle Way (s. Adhärenzen des Darms untereinander, Nr. 10, Anat.) fand man das herübergezogene Cöcum (an die Flexur) sehr ausgedehnt und ohne Ulceration zerrissen, Fagge sah auch einen ähnlichen Fall.

9. Im Falle Duplay (23 der Colotomien) fand man nach einer extraperitonäalen Colotomie am Cöcum (nach 48 Stunden starb der Kranke) ein Epitheliom am Uebergang des colon transversum in's descendens und vor der Strictur eine 1 Cm. grosse Perforation, von der es aber fraglich war, ob sie während des Lebens entstanden war.

10. Endlich theile ich einen Fall eigener Beobachtung mit, doppelt interessant wegen des doppelten Tumors, und des gleichzeitig vorhandenen Darmeinrisses.

Bei einem 63jährigen Manne wurde ein ungefähr thalergrosses zerklüftetes Neugebilde an der hinteren Rectalwand vorgefunden; es begann 1 Cm. über der Analöffnung, und war dessen obere Begrenzung mit dem untersuchenden Finger genau umgrenzbar. Das Neoplosma war gegen Wandungen des kleinen Beckens gut verschiebbar. Am 25. October 1882 wurde dasselbe mittelst eines zuvor angelegten hinteren Sphincterenschnittes circumcidirt und entfernt, der Defect nach der Exstirpation in Längsrichtung vereinigt und in den praesacralen Raum ein Drainrohr gelegt. Patient ging am zweiten Tage zu Grunde unter den Erscheinungen einer Peritonitis. Bei der Section fand man am Uebergange der Flexur in's Rectum ein zweites, beinahe ringförmiges Carcinom; an dessen unterer Umrandung eine Perforationsöffnung, durch welche die den im kleinen Becken angesammelten eitrigen Exsudate beigemischten Fäcalstoffe aus dem Darme getreten waren und die septische Peritonitis verursacht haben.

Eben so fatal verlief ein Fall Holmer's (s. Nr. 19 der Colotomien): Derselbe machte bei einem tastbaren Carcinoma recti eine linksseitige Colotomie am S. romanum wegen Darmobstructionserscheinungen. Bei dem ersten Schnitt entleerte sich viel Ascitesflüssigkeit, die Därme waren nicht gespannt, man schloss die Wunde. Später wurde jedoch die Colotomie doch nothwendig. Patient starb am selben Tage. Ausser dem Carcinoma recti fand man ein zweites zwischen Colon descendens und dem transversum. Die Operation war also unterhalb des letzteren Hindernisses gemacht worden. Sonst war noch Magen, Omentum und Peritonäum krebsig afficirt.

Man erinnere sich an dieser Stelle auch der an zwei Stellen vorhandenen Krebsstricturen, welche durch Anwachsung einer Darmpartie an einen anderweitig sitzenden Darmtumor, und

Perforation oder Hineinwuchern in den verlagerten Darmtheil entstehen können.

Die beiden vorstehenden Beobachtungen illustriren am besten, wie erfolglos bei ähnlichen Doppeltumoren sowohl der Versuch einer radicalen, als palliativen Therapie sein können. An ähnliche missliche Zufälle bei Operationen wegen Doppeltumoren des Oesophagus habe ich auf einer anderen Stelle hingewiesen (s. Gastrostomie).

Bezüglich der Continuitätstrennungen des Darmes muss ich hier einige Worte einschalten.

Unter den von mir referirten 10 Fällen finden wir blos:

1. Einen Fall, bei welchem die Continuitätstrennung im Carcinom selbst durch Dissociation der Gewebselemente erfolgte.

2. Im Falle 1 war sie drohend, im Falle 4 und 9 wirklich entstanden, und zwar in der Nähe und oberhalb des Tumors. Im Falle 10 war sie unterhalb des höher gelegenen Geschwürs wahrscheinlich durch Zug während der Operation verursacht worden.

3. In der Mehrzahl der Fälle hatte sie entfernt von der Strictur stattgefunden, und zwar bei einem Flexurcarcinom dreimal (sammt dem Falle Fagge's) am Cöcum (Fall 5, 8 nach Fagge), zweimal am Colon transversum (Fall 6 und 7). Endlich barst bei einem Carcinom des Colon descendens der Darm 8" darüber.

Sehen wir uns nach den sonst beobachteten Continuitätstrennungen des Darmes ohne äussere Verletzungen um, denn auch solche können angesichts des von Mikulicz operirten Falles von Magenruptur als Indication zur Laporatomie mit Naht des Darmes (mit oder ohne Resection) angesehen werden, und verdienen als Complication des Verlaufes eines Darmkrebses hier jedenfalls Erwähnung.

Wenn wir die Continuitätstrennungen in solche scheiden, welche ohne Wandalteration durch Trauma und solche, welche durch Wandalteration ohne Trauma entstehen, so bestehen zwischen diesen „Rupturen" und „Perforationen" auch noch Uebergänge, wo Wandalteration (Geschwür, Narbe) eine Continuitätstrennung des Darmes bei einem Grade der Ausdehnung desselben begünstigen, der einem normalen Darme nichts geschadet hätte. Alle Rupturen sind von einem gewissen Grade von Darmausdehnung begleitet, der nach der Cohärenz der Darmwand

grösser oder geringer (bei Kindern und Greisen) gedacht werden muss.

Die Continuitätstrennungen des Darmes bei Carcinom betreffen auch alle drei Classen; wir sehen solche, welche im normalen Gewebe weitab vom Tumor entstehen, solche, die durch Veränderung der Wand durch den Tumor selbst durch eine Art Nekrose, deren Wesen uns noch nicht ganz klar (eine Art gangränöser Entzündung) ist, erfolgen; endlich auch solche, wo die Continuitätstrennung in einem Geschwür stattgefunden hat, welches allerdings, wie die Ausdehnung, auch durch Rückstauung und Zersetzung des Inhalts entstanden ist.

Bis nun war die Meinung ziemlich verbreitet, dass Continuitätstrennungen am Dickdarm ein ziemlich seltenes Vorkommniss sind, ja dass sie an einer bestimmten Stelle des Dünndarms vorzugsweise sich ereignen. Nach den uns vorliegenden Erfahrungen verhält sich die Sache fast umgekehrt. Laugier (Ann. d'Hyg. 3 Sér. XLIX. Nr. 103, 1878) fand unter 10 Fällen von Rupturen fünfmal solche am Colon (darunter drei am Cöcum), zweimal im untersten Dünndarmantheile, zweimal sonst am Dünndarm, einmal an einem in einer Hernie vorgelagerten Darme. Campbell (Lancet 1878, II, 352) beschreibt eine Ruptur des Cöcum durch Sturz von zwölf Fuss Höhe; im Jahresberichte des k. k. Wiener allgemeinen Krankenhauses finden wir 1879, S. 32 einen Fall von Ruptur des Cöcums bei Carcinom des Rectums (von der Abtheilung des Primarius Scholz); die Sectionsprotokolle 1882 des pathologischen Instituts in Wien verzeichnen zwei Rupturen des Cöcums, und zwar durch ein von unkundiger Hand applicirtes Klysma von einem anus praeternaturalis aus, welcher einmal wegen Incarceratio interna, einmal wegen Carcinoma recti weitab vom Cöcum angelegt worden war. Unsere Fälle von Darmkrebs führen auch drei Fälle von Ruptur des Cöcums an bei fernsitzenden Carcinomen, andere illustriren Durchbrüche des Colon transversum und descendens. Unter den 1882 in's Spital aufgenommenen Fällen befand sich ein älterer Mann, der überfahren wurde und kurz nach der Aufnahme starb; man fand eine quere Ruptur des atrofischen Darmes in einer alten Narbe; in einem anderen Falle war beim Aufheben eines schweren Wasserkübels eine Ruptur des Ileum entstanden. Lutz (Schmidt's Jahrbuch, 1883, p. 52) beschreibt eine Ruptur am Dünndarm (4' vom Magen) und Moritz (Petersburger medi-

cinische Wochenschrift IV, 51, 1879) je eine solche 4' vom Cöcum und im unteren Ileumabschnitt; eine ist geheilt, ohne dass man ihren Sitz hätte erkennen können.

Es geht aus den vorstehend angeführten Beobachtungen zweifellos hervor, dass das Colon, und von dessen einzelnen Abschnitten wiederum das Cöcum, zu Rupturen disponirt; einige von ihnen fanden an Stellen statt, die durch Geschwüre oder Narben eine besondere Schwäche aufwiesen. Perforationen des Colon durch Wanderkrankung allein sind seltener; nur das Carcinom liefert häufigere Beispiele davon, doch sind die Perforationsstellen durch Adhäsionen an andere Theile gewöhnlich geschützt. Betreffs der Erklärung von Narbenstricturen ist zu bemerken, dass auch der Dickdarm sein „perforirendes" Geschwür hat (Lancet, 1880, 2, 895 — Lancet, 1882, II — Virch. Arch. 47—131 etc.), in welchem also auch eine scheinbare spontane Ruptur stattfinden kann. Solche kann auch durch eine Erkrankung bedingt sein, die Colitis gangraenosa benannt wurde. Alle genannten Rupturen starben bis auf einen Fall Moritz', in dem Gas und Exsudat in der Bauchhöhle nachzuweisen gewesen war.

Sollte sich die Chirurgie bei derlei Ereignissen zu einem Eingriff entschliessen, so liegt ein nicht zu unterschätzender Wink darin, im Voraus über die Prädilectionsstellen der Rupturen orientirt zu sein.

Wenn wir eine Erklärung der überwiegenden Rupturen am Colon versuchen sollen, so liegt es am nächsten, eine solche einerseits darin zu suchen, dass überhaupt die Wandspannung im Colon durch die reichliche Gasentwickelung, welche aus den daselbst stets ablaufenden fauligen Zersetzungsprocessen resultirt, einen besonders hohen Grad erreichen kann, während andererseits trotz des grösseren Dickdarmcalibers wegen den unnachgiebigen Tänien die ausgebauchten Haustra in höherem Grade belastet werden, als die Dünndarmwände, wo sich der Druck gleichmässig auf die ganze Wandperipherie vertheilt. Die besonders häufigen Rupturen am Cöcum könnte man, wenn die Annahme richtig ist, dass die Valvula coli den Rücktritt der Gase hindert, sehr ungezwungen eben dadurch erklären.

Dass bei Circulations-Hindernissen die Rupturen durch die gesteigerte Fäulniss in den gestauten Inhaltsmassen, sowie durch vorhandene entzündliche Lockerung und stellenweisen geschwürigen Zerfall in den Wänden begünstigt werden, liegt auf der Hand.

Es bliebe uns nur noch übrig, uns um die möglichen Complicationen eines Dickdarmkrebses umzusehen. Da wäre vor Allem die Verwachsung eines Krebses des Colon transversum mit dem hinter ihm herabsteigenden Duodenum zu erwähnen. Diese Verwachsung und Perforation von der einer Magenanlöthung und Perforation klinisch zu unterscheiden, dürfte nicht so leicht gelingen. Die Localität muss beide Möglichkeiten zulassen, die Regurgitation, Erbrechen von gallig verfärbten Nahrungsmitteln ist wohl auch bei Magenaffectionen, die gerade, z. B. durch eine Pylorusstenose, das Zurückgehen des Inhalts des Duodenums nicht absolut verhindern, bereits oft genug beobachtet worden. Einen Fingerzeig könnte die Länge der Zeit abgeben, welche zwischen dem Speisengenuss und Erbrechen verfliesst; bei Durchbruch des Duodenums, wenn gerade durch Stenose Anlass zum Erbrechen gegeben ist, wird dieses jedenfalls erst einige Zeit nach dem Speisengenuss erfolgen, bei fixirtem geschrumpften, perforirten Magen wird's nach der Nahrungsaufnahme nicht lange auf sich warten lassen. Jedenfalls braucht dieses Differentialsymptom noch der Controle.

Eine weitere mögliche Verwachsung ist die eines Coloncarcinoms mit der Gallenblase. Es ist dies keine gerade rein construirte Annahme ohne jede anatomische Basis. Es sind Fälle von Carcinom der Gallenblase bekannt, welche zu solchen Colonadhärenzen und Perforationen geführt haben, ebenso wie eine Verwachsung des Duodenums in solchen Fällen eine bereits beobachtete Thatsache ist. Auch durch Carcinome des Duodenums wurde das Colon transversum bereits angelöthet gefunden. Es liegt nichts im Wege, dass einmal die Infiltration auch den umgekehrten Weg einschlägt, insbesondere nachdem der Lymphstrom zu den an der Leberpforte gelegenen Lymphdrüsen eine solche sehr begünstigt.

Da nun bei einer eventuellen Verwachsung der Gallenblase auch die von der Leber zu ihr und von ihr zum Duct. choledochus führenden Gänge mit in die Tumorwucherung einbezogen werden können, so könnte ein Icterus die Erscheinung einer Dickdarmstenose leicht compliciren.

Verfolgen wir den weiteren Gang der hier sich entwickelnden Affectionen, so muss man die Möglichkeit eines Stauungs-Bauchhydrops durch Umwucherung der V. portae im Auge behalten. Die meisten der ziemlich oft beobachteten Ansammlungen freier Bauchflüssigkeit rühren allerdings nicht davon, sondern von der

Entwickelung eines disseminirten Peritonäal-Carcinoms her, wie es auch bei Dissemination der Geschwulst nach Carcinomen anderer Baucheingeweide vorkommt (oder auch bei Peritonäal-Tuberculose). Manche Fälle des Hydrops arcites und anasarca der unteren Extremitäten gehören wohl nur auf Rechnung der Hydrämie, selten auf Compression der cava asc.

Bei Cöcalcarcinomen kann es zu Oedemen der äusseren Genitalien und der einen unteren Extremität kommen. Doch unter den 17 Beobachtungen von Cöcaltumor kam es in keinem Fall dazu. In dem Falle von Sarazin (Obs. VI), wo beide Schamlippen und Extremitäten ödematös waren, war es nicht durch Compression der Vene bedingt, wenigstens gab die Section dazu keinen Anhaltspunkt. In etlichen fest angewachsenen Tumoren der Fossa iliaca d. wird sogar die normale Venenweite ausdrücklich hervorgehoben. Vielleicht ist die Vene durch die Arterie ausgiebig geschützt, oder kann über den Kleinbeckenrand der Compression genügend ausweichen. Bei der Section fand man einmal Oedem der Dünndarmschlingen und die Venae mesent. dilatirt. Dies war durch Druck von prävertebralen infiltrirten Lymphdrüsen und durch ein Gerinnsel in der V. portae hinreichend erklärt. Bei adhärenten Tumoren der Fossae iliacae (Cöcum, Flexur) kann es durch Druck auf den Cruralis oder Cutan. fem. ext. zu peinlichen Neuralgien kommen, wie wir es bei einem weit verbreiteten Rectalcarcinom selbst zu beobachten Gelegenheit hatten.

Aus ebendemselben Grunde entstehen in Folge Durchbruchs in den subfascialen Raum des Darmbeintellers Psoitiden mit Contracturstellungen des Beines, woran die Verbreitung der Geschwulst erkennbar ist und dann von jedem radicalen Heilversuch abzusehen ist.

Nicht ohne Wichtigkeit ist für den Kliniker die ungefähre Bestimmung der Gesammtdauer dieses Leidens und die durchschnittliche Dauer des Leidens in dem Momente, in welchem die Kranken ärztliche Hilfe aufzuzuchen pflegen.

Bei der Verschiedenartigkeit des Verlaufes, hervorgerufen durch die wechselnden Complicationen, wäre eigentlich die Dauer des Leidens bei den verschiedenen Verlaufstypen zu untersuchen, weil es ja denn doch nicht gleichgiltig sein kann, ob eine abnorme Adhäsion zu einer Darmbauchwandfistel führt, oder zu einer Blasenperforation, oder zu einem intra- oder extraperitonäalen Eiter- oder Jaucheherd. Die geringe Gliederzahl solcher Ketten

lässt mich davon abstehen. Eines hann ich mir jedoch nicht versagen, die Lebensdauer — respective Verlängerung zu untersuchen, wenn eine Hauptcomplication, die der behinderten Darminhaltscirculation ausgeschlossen ist, also Fälle, wo der todesdrohende Obstipationsanfall durch eine radicale oder palliative Operation beseitigt wurde.

Es dauerte das Leiden

		vor der Operation	nach der Operation
im 1.	Falle der Collectomie	mehrere Jahre,	1 Jahr,
„ 6a.	„ „ „	unbekannt,	6 Monate,
„ 7.	„ „ „	seit Jahren,	10 Monate (wenigstens).
„ 9.	„ „ „	8 Monate,	6 „ „
„ 11.	„ „ „	ca. 1 Jahr,	8 „ „
„ 12.	„ „ „	mindestens $^3/_4$ Jahre,	11 „ „
„ 14.	„ „ „	„ 8 Monate,	7 „ „
„ 17.	„ „ „	„ 1 Jahr,	unbekannt,
„ 5.	„ „ Colotomie	unbekannt,	1 Jahr †,
„ 80.	„ „ „	„ „	9 Wochen,
„ 11.	„ „ „	mindest. 5—6 Jahre,	$^1/_2$ Jahr,
„ 25.	„ „ „	unbekannt,	1 Jahr,
„ 28.	„ „ „	mindest. $1^1/_2$ Jahre,	unbekannt,
„ 33.	„ „ „	unbekannt,	2 Jahre (mindestens),
„ 40.	„ „ „	mindest. 9 Monate,	unbekannt
„ 41.	„ „ „	„ 2—3 Monate,	$^1/_2$ Jahr (mindestens).

(Ueber die Fälle 8, 14, 16, 20 fehlen mir die Angaben über die Dauer des Leidens vor der Operation und des Lebens nach ihr.) Halten wir dem gegenüber die Fälle, deren lethalen Ausgang wir kennen sammt bekannter Dauer des Leidens bis zu demselben, so hätte das Leben

im 1.	Falle	unserer	nicht	operirten	Fälle	6 Wochen,
„ 2.	„	„	„	„	„	mehrere Jahre,
„ 3.	„	„	„	„	„	ca. 1 Jahr,
„ 7.	„	„	„	„	„	14 Monate,
„ 9.	„	„	„	„	„	ca. 13 Monate,
„ 10.	„	„	„	„	„	8 Monate,
„ 11.	„	„	„	„	„	2 Jahre 2 Monate,
„ 12.	„	„	„	„	„	7 Monate,
„ 13.	„	„	„	„	„	5 Monate,
„ 14.	„	„	„	„	„	9 Monate,
„ 15.	„	„	„	„	„	1 Jahr 2 Monate,
„ 24.	„	„	„	„	„	4 Monate
„ 25.	„	„	„	„	„	2 Jahre,
„ 26.	„	„	„	„	„	6 Monate,
„ 27.	„	„	„	„	„	$1^1/_2$ Monate

gedauert.

Ich bemerke wohl die Mängel an zahlreicheren präcisen Angaben, aber so viel steht fest, dass die Mehrzahl der Patienten ohne Operation weniger als ein Jahr, oder weniges über ein Jahr seit dem Zeitpunkt lebten, seit dem sie die ersten Symptome ihres Leidens datirten. Ebenso verhält es sich mit der Mehrzahl der Beobachtungen bei operirten Kranken, auch da dauerte das Leiden vor der Operation nicht ganz ein Jahr oder wenig darüber. Ich will nicht behaupten, dass alle operirten Patienten ohne Operation sofort gestorben wären. Da man sich aber immer dem hochgradig bedrohlichen Symptome wegen zur Operation entschloss, und die Praxis bisher nicht zu einer prophylaktischen Colotomie vorgeschritten ist, so ist anzunehmen, dass thatsächlich die meisten der Patienten in dem Anfalle unterlegen wären, in dem sie operirt wurden, womit auch die oben vermiedene Behauptung weniger unwahrscheinlich würde; auf der anderen Seite wäre dann die Angabe der durchschnittlichen Lebensdauer bei einem Darmkrebs mit einem Jahre besser fundirt.

Dass die durch die Operation gewonnene Lebensdauer (zumeist ein halbes bis ein Jahr, in einem [als suspect bezeichneten] Falle auch zwei Jahre) dann auch wirklich auf Rechnung des operativen Eingriffes zu setzen ist, erhellt aus dem Vergleiche der Gesammtlebensdauer.

Bezüglich der Angaben über mehrjährige, 5- bis 6jährige, seit der Jugend bestehende Dauer der Symptome vor dem lethalen Ausgang oder der Operation, sind dieselben wohl kaum auf ein bereits vorhandenes Carcinom zu beziehen, obgleich dem bei skirrhösen Formen, die andererseits wieder bösartigere Verengerung verursachen, nichts im Wege stünde, da wir skirrhöse Carcinomformen anderer Körperregionen mit 5- bis 7jähriger Dauer in mehreren Beispielen kennen. Jene Symptome sind wohl auf ein Leiden zu beziehen, auf deren Grund Carcinom sich später entwickelt, als auf katarrhalische Affectionen, Dysenterie, Narbenstricturen nach anderen Geschwürsprocessen, ja congenitale Stricturen etc. Meist ist auch die Entwickelung des Carcinoms auf anderer Basis durch das Auftreten eines neuen Symptoms oder beträchtlicher Verschlimmerung der bisher bestandenen Beschwerden bezeichnet.

Vergleichen wir unsere Ergebnisse mit den Angaben Allingham's (sein Buch über Krankheiten des Rectums, 4. Auflage, 1882) über das am meisten verwandte Carcinom des Mast-

darms. „Dieses soll ungefähr in zwei Jahren ablaufen, in vielen Fällen ist die Lebensdauer viel geringer". . . Dieser Unterschied wird aber dadurch geklärt, dass es beim Mastdarmkrebs Symptome gibt, die früher zur Untersuchung auffordern, dieser daher eher entdeckt wird; der Dickdarmkrebs kann längere Zeit bestehen, ehe er solche Symptome verursacht, welche den Gedankengang auf ihn hinlenken. Thatsächlich ereignet es sich, dass die erste Untersuchung wegen eines allarmirenden Symptoms bereits einen beträchtlichen Tumor entdeckt.

Andererseits — und dies die Hauptursache der Differenz — wird das, was mit einer Radical- oder palliativen Operation beim Dickdarmkrebs geleistet wird, eine Lebensverlängerung um ein halbes bis ein Jahr, beim Mastdarmkrebs durch eine Sondeneinführung, Excochleation, im schlimmsten Fall eine Proctomie (Verneuil) geleistet, ohne dass man dies bei jedem Falle als besonderen, lebensverlängernden Eingriff hervorheben würde, weil eine Bauchhöhleneröffnung meist nicht nöthig ist. Auch gehört eine Reihe der Mastdarmkrebse in die Kategorie der überhaupt langsamer verlaufenden Epidermoidalkrebse. Hiermit ist, glaube ich, hinlänglich die scheinbare Nichtübereinstimmung zwischen den Angaben über zwei sehr verwandte Dinge ausgeglichen.

Aus den vorstehenden Angaben geht hervor, dass die Patienten ziemlich spät, nämlich muthmasslich in dem terminalen Obstipationsanfalle die ärztliche, respective Spitalshilfe suchen, aus Unkenntniss der Bedenklichkeit der wiederkehrenden, langdauernden, sonst aber scheinbar gutartiger Obstipationsanfälle, des Blut- und Schleimabgangs und der veränderten Form der Fäces.

Trotzdem, zusammengehalten mit den Sectionsergebnissen, ist oft noch die Krankheit in einem dem Chirurgen mit Erfolg zugänglichen Stadium der Beweglichkeit, mit Abwesenheit von Lymphdrüsen- und anderen Metastasen, wie denn auch die Form zumeist eine günstige zu nennen ist. Für einen Palliativeingriff ist allerdings in den seltensten Fällen zu spät; dieser Ausweg demnach in den meisten Fällen immer noch offen. (Näheres darüber siehe im Capitel über Therapie.)

Der ohne Operation selbstverständlich immer lethale Ausgang eines Darmcarcinoms erfolgt entweder plötzlich an einer Perforativperitonitis, nach Perforation des Darms und Entleerung der Darminhaltsmassen in die freie ungeschützte Bauchhöhle,

oder an einer Peritonitis, welche sich im Anschluss an die Bildung eines intraperitonäalen oder subperitonäalen Abscesses in den späteren Stadien anschliesst, an septischer Infection vom Erguss der Darminhaltsmassen in's subseröse Bindegewebe, an Inanition bei Communication des Magens mit dem Colon transversum, an Urämie bei Blasenwucherungen mit Compression der Ureteren, an Krebskachexie, an einer Wundinfectionskrankheit, welche sich an irgend einen vorgenommenen operativen Eingriff anschliesst. Nicht selten kann man Leute sehen, die sich — beinahe möchte ich sagen — freiwillig zum Hungertode verurtheilen, indem sie aus Furcht vor den bevorstehenden Beschwerden lieber jede Nahrungsaufnahme verschmähen. Es sind dies die Bilder des langsamen Dahinsiechens, die beim Carcinom des Digestionstractus wohl allgemein hinreichend bekannt sind.

Capitel 3.

Diagnose.

Die Diagnose des Darmkrebses gehört in vielen Fällen zu den schwierigsten, und es ist mitunter eine absolute Unmöglichkeit, die vorhandenen Symptome als solche eines Darmkrebses zu deuten. Freilich fand man es ehedem für genügend, ebenso wie man früher bei der Diagnose eines „Tumor abdominis" stehen geblieben war, eine Enterostenose oder einen Ileus zu diagnosticiren, ohne sich zu bemühen, seine Ursache zu ergründen. Erst nachdem die Nothwendigkeit, ja vielfach auch die Art eines chirurgischen Eingriffes im speciellen Falle zu erörtern war, fing man an, sich um die Zeichen der Erkrankung eingehender zu bekümmern. So wie die Diagnostik der Bauchtumoren — ich könnte auch andere Beispiele wählen — heute manches Neue und Wichtige aufweist, so ist ja anzunehmen, dass unter dem Einflusse der verallgemeinerten chirurgischen Therapie auch auf diesem Gebiete — der Diagnostik des Darmkrebses — manche Fortschritte gemacht werden können. Ist ja schon während der kurzen Spanne Zeit (seit 1875) in der Colotomie und Colectomie für indicirte Eingriffe beim Darmkrebs manches wissenswerthe Factum zu Tage gefördert worden. Es ist aber nach dem Gesagten klar, dass im Nachstehenden noch nicht alles diagnostisch Verwerthbare enthalten sein wird.

Um Dreierlei scheint es sich mir bei der Diagnose vor Allem zu handeln: *a*) um die Entscheidung einer Darmocclusion im weiteren Sinne des Wortes, anderen Erkrankungen gegenüber; *b*) um Unterscheidung einer acuten Occlusion von einer chronischen, und *c*) um Erkennung jener durch Darmkrebs unter den mehrfachen Arten der Occlusion.

Es kann sich kaum jemals um ein Schwanken zwischen einer Obstipatio ex saturno und einer anderweitigen Occlusion

handeln. Ich erwähne dies nur, weil sie in einem Falle dennoch unter den zu berücksichtigenden Möglichkeiten genannt wurde. Wie in einem Falle eine vielfach localisirte (auch an der vorgefallenen Darmschlinge) hämorrhagische Enteroperitonitis bei gleichzeitig vorhandener irreponibler, schmerzhafter Hernie eine Incarceration derselben vortäuschte und zu einer Herniotomie Veranlassung gab, so könnte, da Blutabgang, Obstipation, Darmlähmung, Erbrechen etc. vorhanden sein kann, auch an eine solche Erkrankung gedacht werden. Der Hauptsache nach aber wird sich's darum handeln: ist eine spontane Peritonitis vorhanden oder ist sie durch eine anderweitige Occlusion, darunter möglicherweise Darmkrebs, verursacht? Ich befand mich zweimal in einem ähnlichen Falle (die eine Kranke trug ausserdem eine reponible rechtsseitige Inquinalhernie). Beide Kranken befanden sich in ultimis. Der Zustand der Patienten untersagte jeden Eingriff, aber auch sonst hätte ich nie zu einem solchen gerathen, da ausser den für eine simple Peritonitis sprechenden Symptomen keine anderen vorhanden waren. Auch erzielte man durch Abführmittel bei der Einen noch profuse Entleerungen halbfester Kothmassen. Bei Beiden war der Bauch nicht übermässig gespannt, daher ziemlich gut durchtastbar. In genitalibus et recto keine Ursache der Obstipation.

Wie Carcinome des Rectums, so sind auch Carcinome der höher gelegenen Dickdarmabschnitte nicht selten mit Hämorrhoiden combinirt. Nicht als ob die klinischen Erscheinungen beider Affectionen sich gar oft decken würden, sondern weil thatsächlich bei erschwerter schmerzhafter Stuhlabsetzung, Eiter und Blutabgang, blassem Aussehen, Kräfteabnahme bei vorhandenen Hämorrhoiden von weiterer Untersuchung des Rectums und Abdomens abgesehen wurde, weil man alle Symptome von den ulcerirten Venectasien ableitete, möchte ich vor Verwechselung beider Erkrankungen warnen. Dass Hämorrhoiden und Obstipationsanfälle auch zur Untersuchung auffordern, ob nicht ein ernsteres Leiden mit vorhanden sei, geht aus der häufigen Combination von Hämorrhoiden und Darmkrebs hervor. Während bei Rectalcarcinomen durch Infiltration und Ergriffenwerden der Hämorrhoidalvenen Stauungen in den letzteren ohne Gewalt erklärt werden können, möchte ich bei höher sitzenden Darmkrebsen auf einen causalen Zusammenhang mit Hämorrhoiden keinen Nachdruck legen.

In anderen Fällen wurden die Beschwerden auf eine Enteritis chronica bezogen; weiter der tastbare Tumor als ein Carcinom der Mesenterialdrüsen, ein anderesmal als ein Sarcom der Fossa iliaca mit unbekanntem Ausgangspunkt gedeutet.

Beträchtlich schwieriger zu unterscheiden sind die Peritonitiden, die wirklich aus einer Darmocclusion hervorgehen, und es fällt diese Frage mit jener zusammen, ad *b*): wie sind die Darmocclusionen zu classificiren, zu differenciiren? Dieser Gegenstand wurde speciell in der neuesten Zeit vielfach erörtert, abermals deswegen, weil die Frage der Laparotomie hierbei entschieden werden sollte. Da erwies es sich am zweckmässigsten, die Occlusionen in solche mit chronischem und acutem Verlaufe zu unterscheiden. Zu diesen zählt man die Invagination (besonders bei jugendlichen Individuen, mit beständiger, auch blutiger Entleerung, plötzlichem Auftreten, oft tastbarem oder auch im Rectum fühlbarem Tumor), den Volvulus und Umschlingungen um Netzstränge, Pseudomembranen etc. (besonders nach reichlicher Mahlzeit, nach Anstrengungen, plötzliche, häufige Koliken) und innere Incarceration (mit den Zeichen einer äusseren Hernie, Meteorismus, Erbrechen, Collaps etc.), endlich äussere Hernien.

Zu den chronischen Occlusionen rechnen wir alle Stricturen (gut- und bösartige), Verlegung des Lumens durch innere (invaginirte) oder ausser dem Darm liegende Tumoren (gut- und bösartige), die Darmparalyse (Coprostase und Verlegung durch Kothsteine) und die Folgezustände einer chronischen Peritonitis (Knickungen, Adhäsionen etc.), endlich gibt es auch congenitale Missbildungen in Form von Stricturen (wie Krönlein einen Fall beschreibt), häufiger am Rectum, als enorme Seltenheit höher oben.

Der plötzliche Eintritt der acuten Occlusionen, der rasch sich einstellende Kräfteverfall, der peritonäale Shock und die bald sich entwickelnde Peritonitis lassen die Affectionen der ersten Kategorie mit ziemlicher Sicherheit erkennen. Die Intussusception ist ausserdem noch an ihren schon angeführten speciellen Symptomen meist richtig erkennbar. Die chronischen Occlusionen sind an anamnestisch gewöhnlich eruirbaren vorhergehenden leichteren oder schwereren Obstipationsanfällen, oder an der dauernd gestörten Darmfunction erkennbar, die künstlich im Gang erhalten werden muss. Es wurde schon anderenorts angedeutet, dass in manchen Fällen wohl die anamnestischen Erhebungen im Stiche lassen können, nachdem es Ausnahmsfälle gibt, in welchen die

Patienten, mit Strictura carcinomatosa behaftet, dem ersten Obstipationsanfalle unterliegen, und zwar manchmal in überraschend kurzer Zeit, auch in zwei, acht Tagen. Solche Fälle sind allerdings von acuten Occlusionen schwer zu diagnosticiren, und es werden solche zweifelhafte Fälle auch bei genauester Beobachtung auch in der Zukunft vorkommen. Meist wird aber irgend ein Symptom, ein tastbarer Tumor, die früher beobachtete Fäcesform, Blut- und Schleimabgang unsere Diagnose rectificiren. An und für beobachtet, bietet der Obstipationsanfall bei Stricturen oder chronischen Occlusionen manches, was eine acute Occlusion mit mehr weniger Sicherheit ausschliessen lässt. Es ist dies — mit Vorbehalt der soeben erwähnten rapid verlaufenden Fälle — der gewöhnlich fehlende Collaps. Es werden Patienten beobachtet, welche trotz wochenlang andauernder completer Obstipation nichts in ihrem Aussehen Auffälliges darbieten, der Puls normal kräftig, nicht beschleunigt, Respiration ebenso, Temperatur desgleichen. Der Bauch erreicht manchmal überraschende Dimensionen, die Kranken erbrechen ab und zu und doch verschmähen sie nicht, wiederholt Versuche, Nahrung zu sich zu nehmen, anzustellen. Manche suchen nicht einmal das Bett auf; Facies choleriformis fehlt, Extremitäten warm. Koliken bilden die einzige Plage. Welch' eine Reihe von Unterschieden, die eine acute Occlusion beinahe sicher ausschliessen! Das Aussehen ist öfters so gesund, dass man an einen Coprostaseanfall denkt und auch nach Beheben der Obstipation in den massenhaften Entleerungen und dem sich einstellenden vollkommenen Wohlbefinden eine Bestätigung der Diagnose sieht, besonders bei jugendlichen Individuen und ringförmigen, nicht umfänglichen Tumoren.

Es möge jedoch auch mehr auf Grund wirklich vorgekommener Verwechslungen, weniger auf Grund der Gemeinsamkeit der Symptome, auf die Hernien hingewiesen werden, welche eine carcinomatöse Strictur compliciren und zu Irrthümern verleiten:

Im Falle 21 der Colotomie war eine Nabelhernie vorhanden. Drei Obstipationsanfälle waren vorausgegangen, der letzte dauerte bei der Aufnahme 15 Tage. Wiewohl eine Annahme einer Incarceration nicht besonders gerechtfertigt erscheint, wurde eine Herniotomie gemacht, und erst als die Hernie nicht eingeklemmt befunden wurde und ein beweglicher Tumor im Bauche tastbar war, führte man die Colotomie aus. Es war ein S. romanum-Krebs vorhanden.

Im Falle 34 der Colotomien ist der Kranke früher einmal an einer Hernie operirt worden. Später stellten sich Obstipationsanfälle ein, man localisirte das Hinderniss, dachte aber an einen Netzstrang, der im Bruchcanal fixirt wäre und führte die Enterotomie aus an einer nicht ausgedehnten Darmschlinge. Es war ein encephaloider Tumor an der Bauhin'schen Klappe Ursache der Darmverengerung.

Birkett (Pathol. Transact., Vol. 18, p. 154) berichtet folgenden Fall: Ein 58jähriger Mann wurde mit einer achttägigen Constipation aufgenommen. Seit 12 Monaten litt er bereits an Diarrhöe, Kränklichkeit und Schmerz im ganzen Unterleib. Die Diarrhöe hörte auf, die übrigen Symptome bestanden weiter. Er verlor an Fleisch; zeitweise Verstopfung, zeitweise Diarrhöe. Bei der Aufnahme Ueblichkeiten, alle 2 bis 3 Stunden Erbrechen, und immer nach der Nahrungsaufnahme. Es war Schwellung des rechten Leistencanals, doch konnte keine Hernie entdeckt werden; nachdem sich zwei Tage darauf die Symptome nicht besserten, schnitt Birkett den alten Hernialsack auf, fand aber keinen Darm; die Symptome wurden immer ärger, der Kranke starb vier Tage nach der Aufnahme, die rechte Colonflexur war wie durch einen Strick eingeschnürt, in der vorderen Wand sass ein villöser Krebs.

Obstipation mit flüssigen, wiewohl an Menge geringfügigen Entleerungen lässt auch acute Occlusionen ausser aller Betrachtung.

Ad *c*) Ist einmal eine chronische Occlusion oder Enterostenose sichergestellt, so handelt es sich, der Art derselben nachzugehen. Häufig bietet uns die Anamnese Anhaltspunkte über vorausgegangene Peritonitis, Dysenterie, Typhlitis (vielleicht mit noch vorhandenen, seit Jahren bestehenden Fisteln, Beincontractur), hartnäckige katarrhalische Affectionen, mit habitueller, seit der Jugend oder mehreren Jahren im Anschluss an eine der genannten Erkrankungen auftretende Obstipation, um muthmasslich die Natur des Hindernisses zu bestimmen. Doch ist eine solche Entscheidung immer nur mit Vorbehalt zu fällen, da sich auf Narbenboden auch frische maligne Neubildung entwickeln könnte. Die unverhältnissmässige Kräfteabnahme, die offenbare Entwickelung einer Kachexie, die Zunahme der Beschwerden lässt eine maligne, progrediente Erkrankung vermuthen.

Vielfach lässt sich schon aus solchen Angaben die Diagnose einer chronischen Occlusion durch eine maligne Neubildung mit vieler Wahrscheinlichkeit stellen.

Gehen wir zu dem Falle, wie er vorliegt, über. Entweder hat uns die Anamnese brauchbare Daten geliefert (und bei intelligenten Patienten ist die Selbstbeobachtung sehr oft überraschend genau und kritisch) oder solche fehlen. Im ersten Falle soll die Aufnahme des gegenwärtigen Zustandes bestätigen, was die Anamnese nahe gelegt, oder es verwerfen; im zweiten soll erst eine Meinung gefasst werden. Der Patient leidet gerade an einem Obstipationsfalle oder er befindet sich in einer Intermission derselben. Im letzteren Falle ist die locale Untersuchung bedeutend erleichtert. Der Anfall wurde an den angeführten Symptomen als eine Exacerbation einer chronischen Occlusion erkannt. Eine Strictur der Flexur, wenn selbe nicht noch bei hoher Rectaluntersuchung erreicht werden kann, kann manchmal schwer von Coprostase auseinander gehalten werden. Plötzliche Darmentleerungsstörungen gehen zwar oft unter geradezu überraschend hohen Temperaturen (bis 40° habe ich öfters beobachtet, besonders nach Operationen, plötzlich auftretend und nach Darreichen eines Abführmittels und Entleerung ebenso rasch normalen Temperaturen Platz machend) einher, besonders ihr Anfang, und auch später lassen sich leichte febrile Bewegungen (Temperatur, Pulsfrequenz) constatiren. Eine chronische Occlusion bei Strictur geht regelmässig ohne solche einher. Bei beiden erfolgt Stauung hinter der Strictur oder hinter der eigentlichen Kothsäule; im ersten Fall meist aber flüssiger, im anderen fester, eindrückbarer Kothmassen. Die Configuration des Bauches, Ausdehnung der Cola, die Sondenuntersuchung lässt die Diagnose unentschieden. Meist finden wir aber auch in den untersten Darmabschnitten, wenn auch einzelne, harte Kothknollen; die leichte Fieberbewegung, Empfindlichkeit der linken fossa iliaca, das von harten eindrückbaren Kothmassen erfüllte Colon descendens, die Jahreszeit (Kirschen-, Pflaumensaison), ein vorgängiger allzureichlicher Speisengenuss (nach den Sonn- und Festtagen), lässt uns eine Coprostase annehmen, besonders bei Leuten mit sonst habitueller Obstipation, ohne Stricturensymptome (stets harte, normalgeformte Kothentleerungen allerdings nach künstlicher Nachhilfe), mit sitzender Lebensweise etc. Dies Alles ohne Zuhilfenahme der Anamnese, die über Manches aufklären kann. Im äussersten Falle entscheidet die Application eines Klysmas oder Abführmittels, diese bewirken massenhafte Entleerungen knolliger, harter Fäces, während sie bei Stricturen den Zustand nur verschlimmern,

und Erleichterung von Morphium und Opium zu erwarten ist. Dass auch Masseninfusionen und Drastica bei Stricturen ominös werden können, wurde in dem Capitel über klinische Erscheinungsweise des Darmkrebses bereits erwähnt; dass man solche nur in vorsichtiger Weise und nur in anders nicht zu entscheidenden dringenden Fällen anwenden darf, bedarf keiner Erinnerung.

Die Differentialdiagnose gegen Abscess der fossa iliaca, sowie gegen Perityphlitis und Typhlitis, gehört mitunter zu den allerschwersten; es entwickeln sich ja im Verlaufe des Carcinoms (siehe im klinischen Theile die Adhärenzen an der Bauchwand) wahre Entzündungen um die oft in der fossa iliaca lagernde Geschwulst. Oftmals wird man dem Eintritte der acuten Entzündung schon sonstige Symptome (Tumor, Obstipation, Kachexie) vorhergehen sehen, doch kann die ganze Reihe der Beschwerden auch mit dem acuten Insult beginnen. Die Typhlitiden der Kinder werden wohl Carcinom ausschliessen, denn trotz dem frühzeitigen Auftreten des Carcinoms ist nur ein Fall unter 10 Jahren beobachtet worden. Auch bei vorhandener Entzündung wird man Verdacht auf eine Neubildung dann aussprechen können, wenn ausser der diffusen, die Fossa einnehmenden, wurstförmigen Geschwulst noch ein unregelmässiger, höckeriger Tumor derselben aufliegt; öfters, wenigstens nach den vorhandenen Beobachtungen, wird man die Diagnose nicht schwer stellen können, denn die sich bildenden Fisteln gestatten eine Dilatation und eine Fingeruntersuchung, oder man sieht geradezu den Tumor durch die Bauchdecken hervorwuchern und aus ihm sich Koth entleeren. Doch wird es zweifellos Fälle geben, die erst am Sectionstisch diagnosticirt werden als wahres Carcinom, nicht als einfache, allerdings auch vorhandene Typhlitis. — Darmparalyse ist durch die Beobachtung der manchmal durch die Bauchdecken sichtbaren Peristaltik, das anderemal durch das Auftreten von schmerzhaften Koliken oder Erbrechen von Darminhaltsmassen aus den unteren Darmabschnitten auszuschliessen.

Alles dies galt dann, dass sich die Anwesenheit des Darmkrebses durch kein specifisches Symptom verräth.

Es gibt jedoch Symptome, welche entweder an und für sich schon oder mit einem anderen Symptom zusammengehalten auf eine Strictur, andere, die auf eine maligne Strictur hinweisen, diagnostisch daher sehr bedeutsam sind.

Hierher gehört vor Allem die Form der Fäces, ihre Anplattung und kleinknollige Form, deren Besudelung mit Blut und Schleim, auch spontaner Abgang der letzteren (wohl öfters bei Anal- und Rectalcarcinomen mit Insufficienz der Sphinkteren beobachtet); weiter die Tastbarkeit eines intraintestinalen Tumors bei gewöhnlicher, bimanueller Untersuchung, mit halber oder mit ganzer Hand ohne oder besser in Narkose; hierzu kommen Befunde, welche mit einem der bereits genannten Zeichen auch eine diagnostisch entscheidende Bedeutung gewinnen. Hierher gehört die Tastbarkeit eines intraabdominellen Tumors, dessen Deutung beim Weibe wegen Exclusion der Tumoren der Genitalsphäre schwieriger ist. Doch ist im Auge zu behalten, dass indifferente Tumoren erst bei ansehnlicher Grösse ab und zu Darmbeschwerden verursachen, welche Grösse von Darmcarcinomen kaum je erreicht wird. Maligne Neubildungen des kleinen Beckens sind wohl durch eine gründliche Vaginal- und Rectalpalpation nicht schwer auszuschliessen. Höchstens könnte es sich einmal um Entscheidung der Reihenfolge handeln, in welcher der Darm — ob primär oder secundär — befallen wurde, was mittelst der Anamnese meist wenigstens approximativ wird bestimmt werden können. Dasselbe gilt von Darmtumoren, die die Leber, Gallenblase, Magen mit ergriffen haben. Auch liegt das Hauptgewicht mehr auf Erkennung solcher Complicationen, als auf Eruirung der Reihenfolge der Erkrankung. Die Therapie ist schon gar nicht dadurch tangirt. Ob Nierentumoren zur Durchwucherung der Därme neigen, ist mir nicht bekannt; selbes liesse sich am besten durch isolirtes Auffangen des Urins (nach Pawlik's Methode) und sorgfältige Untersuchung desselben constatiren.

Mehr muss man sich in Acht nehmen, bewegliche Tumoren des Magens, die man nicht so selten an ganz abnormen Stellen findet, mit Darmtumoren zu verwechseln. Es gilt dies weniger für Tumoren des Colon ascendens und descendens, die unbeweglich sind, als für die beweglichen des Colon transversum der Flexur sigmoidea und manchmal des Cöcums. Auch hier müssen uns die Magenbeschwerden, die Abwesenheit von Darmstauungen leiten; die Abwesenheit von Entleerungen beziehe man nicht immer auf Constipation. Netztumoren könnten durch ihre Schwere Darmsymptome durch Knickung hervorbringen.

Die meisten Darmtumoren werden wie aus den statistischen Angaben hervorgeht, die Darmbeinteller einnehmen, die Cöcal-

tumoren keine besondere Beweglichkeit darbieten, sich jedenfalls nicht weit nach auf- und einwärts schieben lassen, wie dies bei nicht fixirten Magentumoren ausführbar ist. Flexurtumoren und jene des Transversums sind hochgradig beweglich, erstere sinken gern in's kleine Becken und dürfen hier nicht — besonders beim Weibe — als aus dem Genitalapparat entstanden, missdeutet werden. Tumoren des Quergrimmdarms sind manchmal auch als quere cylindrische Tumoren tastbar. Tumoren des Colon ad- und descendens sind fix. Die Darmtumoren, sofern sie nur eine ringförmige Strictur bilden, sind schwer tastbar, und ihr Sitz ist manchmal nur bei bestehender Coprostase durch die sich dahinter stauenden Kothmassen zu bestimmen; nach Behebung dieser verschwinden sie vollständig. Ihre Unterscheidung von indifferenten Stricturen ist bei fehlenden Drüsentumoren und Kachexie nicht leicht. Umfänglichere Darmtumoren sind unregelmässig gestaltet, grobhöckerig, meist keine vollständig gedämpfte Percussion verursachend; durch Betasten derselben ist manchmal ein quatschendes Geräusch hervorzubringen.

Narbenstricturen von malignen zu unterscheiden, wird zu den schwierigsten Aufgaben gehören, und manchmal wird nur nach ausgeführter Probelaparotomie, ja ab und zu nur nach genauer mikroskopischer Untersuchung die Entscheidung zu treffen sein. Ein Cöcalhinderniss wird mehr als alle anderen Stricturen zum Differenziiren auffordern, da das Cöcum sowohl Lieblingssitz des Carcinoms, als von anderweitigen Geschwüren, die zu Narben führen können, ist. Auf Grund der Anamnese kann man Vermuthungen aussprechen. Bewegliche Tumoren, besonders grösserer Dimension, wie in meinem Fall der Colectomie, lassen mit grosser Wahrscheinlichkeit katarrhalisch-phthisische und typhlitische Strictur ausschliessen, da sich ja diese zumeist bald an der Fascia iliaca fixiren. Wie täuschend die Erscheinungen manchmal sein können, erhellt daraus, dass ich gestaute Kirschkerne für Lymphdrüsen hielt, und dies auch als diagnostisches Merkmal ausnutzte. Incongruenz der Erscheinungen mit dem getasteten Sitz eines Tumors darf uns nicht beirren, wenn wir uns die Verlagerungen des Tumors, Adhäsionen desselben, Eröffnung von abnormen Communicationen nach Durchbruch der Neubildung vor Augen halten. Perforationen in andere Organe, Vagina, Blase, Rectum etc., ist ein werthvolles für die Malignität eines sonst erschlossenen Neoplasmas sprechendes Symptom.

Denselben Werth hat der bei einer ganzen Reihe von Fällen beobachtete Ascites, der auch andere maligne intraabdominelle Tumoren zu begleiten pflegt.

Weiter sind zu nennen:

Die Injection von Wasser; aus der Quantität, der sofortigen Rückkehr und dem Ungefärbtsein desselben kann man Verdacht auf tiefsitzende Stricturen schöpfen, wiewohl Darmknickungen Aehnliches hervorbringen können; eine vorsichtige Sondeneinführung, deren tiefes Vordringen allerdings kein Gegenbeweis gegen ein sonst erschlossenes Carcinom ist, da sie am Hinderniss vorbeigleiten kann; auch da können Knickungen eine Quelle der Täuschung abgeben, weswegen diesen Untersuchungsbehelfen nicht unbedingt zu trauen ist, selbe auch wie anderwärts nachgewiesen wird, nicht ungefährlich, ja lethal werden können.

Auf günstige Zufälle, wie z. B. Abgang des Carcinoms nach Abstossung (wahrscheinlich Intussusception mit Gangrän), wie im Falle Potain und Wunderlich, oder auf Prolaps eines Flexurcarcinoms, wie im Falle Nicolaysen, ist freilich nicht zu rechnen.

Abgang von Tumorpartikelchen mit dem Stuhl könnte nicht selten die Diagnose festigen.

Dass noch gutes Aussehen, jugendliches Alter uns nicht beirren dürfen, ist Folge anderweitig berichteter Thatsachen.

Und doch wird in vielen Fällen die Diagnose des Darmkrebses nicht gemacht werden, da alle die zahlreichen angeführten Symptome im Stich lassen werden. Es wurde auch die Diagnose in einer grossen Anzahl von Fällen nicht gemacht. Ich will einzelne Fälle nicht aufzählen. Aber eine eclatante Thatsache sei dennoch angeführt.

Von den im allgemeinen Wiener Krankenhause beobachteten 254 Fällen (von 1870 bis 1881) von Darmkrebs starben im Spital 99.

Von ihnen gehörten 4 dem Dünndarm, 26 dem Dickdarm und 224 dem Rectum an.

Von den im pathologischen Institut in Wien (in dem die Sectionen des allgemeinen Krankenhauses gemacht werden) secirten 100 Fällen (in denselben Jahren) gehörten 2 dem Duodenum, 4 dem Dünndarm, 46 dem Dickdarm und 48 dem Rectum an. Wir wollen voraussetzen, dass alle 99 klinisch diagnosticirten

Fälle secirt wurden, was durchaus nicht der Wirklichkeit entspricht, da nahezu die Hälfte der im Krankenhause Verstorbenen nicht obducirt wird. Es geht das schon daraus hervor, dass von den 99 Verstorbenen klinisch diagnosticirten Fällen 30 höchstens den Dick- und Dünndarm betreffen können. Wir nehmen an, dass alle 30 secirt wurden. Von den überbleibenden 69 nothwendig das Rectum betreffenden Fällen kamen aber nur 48 zur Section, also ungefähr 66 Procent. Trotz dieser angenommenen allerungünstigsten Umstände wurden also um 20 Dickdarmkrebse, also um mehr als 43 Procent mehr Coloncarcinome secirt, als klinisch diagnosticirt worden waren. Mit Berücksichtigung der erwähnten Calculationen wäre das Verhältniss noch ungünstiger, es wurden in Wirklichkeit noch weniger Procente der Dickdarmkrebse auch während des Lebens erkannt.

Es ist wohl nichts dagegen einzuwenden, wenn Chirurgen, welche in einem speciellen Falle einen curativen Eingriff beabsichtigen, behufs präciser Diagnose dem eigentlichen Eingriff eine Probelaparotomie vorausschicken. So verfuhr man im 24., 25., 35., 38. und 41. Falle der Colotomien, wo man von einem Schnitt in der Linea alba den Sitz des Hindernisses constatirte und dann zu einer Eröffnung des Darmes oberhalb des Carcinoms schritt; dasselbe schickte man im 4. und 13. Falle der Colectomien voraus, um dann mittelst einer senkrechten, auf die erste geführten Incision, respective von einer lumbalen Incision aus die Exstirpation vorzunehmen. Aehnlich einer Probelaparotomie wird die Enterotomiewunde im Baum'schen Falle der Colectomie ausgenützt worden sein. In zwei Fällen (einer von Pridgin Teale[1], einer von Lawson[2]) blieb es bei der Probelaparotomie; im ersten Fall wegen kolossalen Fettmassen und kurzen Zwischenraumes zwischen Darmbein und letzter Rippe, wo man die Colotomie ausführen wollte; im zweiten Falle aus mir unbekanntem Grunde bei einem Carcinom zwischen Ileum und Colon. Trotzdem von diesen neun Probelaparotomien nur eine einzige diesen und den etwa darangeknüpften Eingriff überlebte (Fall 41 der Colotomien), so möchte ich die Complication der Probelaparotomie angesichts ihrer sonst beobachteten Ungefährlichkeit und der hohen Mortalität der Colo- und Colectomien an und für sich

[1] Brit. med. Journal 1879.

[2] Med. Times and Gazette Imre 1861. P. 675.

nicht als zu gefährlich anschlagen. Die einfache Probeincision Lawson's fällt in die vorantiseptische Zeit, jene Pridgin Teale's endete tödtlich, weil das Darmhinderniss nicht behoben wurde, die Därme ausgedehnt waren und die Bauchwunde bei einem Hustenanfalle sprengten, worauf die Eingeweide vorfielen und von da erst der ungünstige Verlauf begann. Die Kranke starb erst am 20. Tage nach der Probeincision. Die ersten Tage war Alles gut gegangen.

Es ist demnach der Probelaparotomie zu diagnostischen Zwecken bei einem beabsichtigten Eingriffe die Rechtfertigung und der hohe Nutzen nicht abzusprechen, also zu derselben zu recurriren, wenn die Verhältnisse genauer auf andere, minder gefährlichere Weise nicht erhoben werden können, z. B. während der Ausdehnung des Unterleibs in einem bereits länger dauernden Obstipationsanfalle, oder bei fetten Individuen, wo die Palpation täuschen kann. Selbstverständlich braucht die Probelaparotomie nicht in der Medianlinie ausgeführt zu werden, wiewohl sie hier am wenigsten verwundet. Man lege die Incision in nicht ganz dunklen Fällen so an, dass sie bei einem eventuellen weiteren Eingriff mitbenutzt werden kann. Dies gilt natürlich nicht, wenn der beabsichtigte Eingriff etwa eine lumbale, extraperitonäale Colotomie sein soll.

Capitel 4.

Prognose.

Die Prognose eines Darmcarcinoms ist selbstverständlich eine absolut lethale, wenn nicht operativ eingegriffen wird. Und es wird Aufgabe eines Rückblickes im Capitel über Therapie sein, vorläufig zu constatiren, ob Grund vorhanden ist, sich rosigen Hoffnungen hinzugeben. Interne Medication ist keine bekannt, die auf den Gang der Darm- oder auch anderer Carcinome irgend einen curativen Einfluss genommen hätte. Friedreich's Condurango hat nicht Stand gehalten, und J. Clay's Terebinthina Chios leistet auch nichts. Denn nach Allingham's Berichten hat dieser das Mittel in 49 Fällen von Rectalcarcinom, also der verwandtesten Affection, angewendet, nach Clay's Methode und meist von den durch Clay empfohlenen Droguisten bezogen. Viele der Kranken nahmen es Monate hindurch, ja selbst bis kurz vor dem Tode. Nur in zwei Fällen sah Allingham eine sehr geringe Erleichterung der Beschwerden. Beide Patienten nahmen das Mittel nahezu 12 Monate, aber die Besserung war verschwindend klein und Beide starben. In den anderen Fällen wurde entweder kein oder ein schlimmer Erfolg constatirt, d. h. Ueblichkeiten und häufige Störungen des Appetits und der Magenfunctionen. Das Mittel wurde in der besten Weise beigebracht, in Lösung oder Pillen, in vielen Fällen mit Schwefel. Allingham sah auch einige Patienten von Clay selbst; aber sie hatten auch keine Besserung erfahren, wie jene Allingham's, obgleich ein Fall von Clay als sich wohlbefindend angesehen, und wahrscheinlich als geheilt ausgewiesen wurde.

Dass Darmcarcinome auch nicht einer local zerstörenden, ätzenden Therapie zugänglich sind, ist klar, ebensowenig den in einzelnen Fällen gerühmten Specificis, als Jodoform, Ueberosmiumsäure etc.

Es bleibt demnach nur die operative, radicale oder palliative Therapie übrig. Dass auch die palliative Colotomie (resp. Enterotomie) Bedeutendes für die Lebensverlängerung, die Exstirpation vielleicht auch für die Lebenserhaltung leisten könne, dafür sprechen manche der beigebrachten und zu berichtenden Beobachtungen.

Wir haben approximativ die Dauer des Leidens vom Einsetzen der ersten Symptome durchschnittlich auf ungefähr ein Jahr angegeben. Die Grenzen, innerhalb welcher die Angaben schwanken, sind gleichwohl sehr weite. Es muss daher bei Beurtheilung der Prognose in einem speciellen Falle die genaueste Aufmerksamkeit den Symptomen, dem Zustande der anderen Organe und Functionen gewidmet werden, und dem Kranken bei Canalisations-Störungen des Darmes mindestens die Colotomie empfohlen werden, um letztere zu beheben und auch aus anderen, später zu erörternden Gründen. Dass es trotzdem Fälle geben wird, wo dem Alter, den verfallenen Kräften und den Complicationen (z. B. Communication mit dem Duodenum, Magen oder Perforationen in die Bauchhöhle) gegenüber auch die Chirurgie die Hände machtlos wird in den Schoss legen müssen, ergibt die Erwägung des Einzelfalles.

Ob es spontane Heilungen des Darmkrebses gibt?

Der Fall des vernarbten Darmkrebses (von Rokitansky) würde den Gedanken nahelegen. Doch ist, wenn man auch Rückbildung einer bestehenden Partie der Neubildung zugeben kann, für Weitergreifen an anderen Stellen ausgiebig gesorgt. Dass nach Invagination des Darmkrebses, wie wir es in zweien unserer Fälle zu constatiren Gelegenheit hatten, und nach Abstossung des Intussusceptums, wie im Falle Potain's, eine Radicalheilung statthaben konnte, wenn nicht schon die Lymphwege inficirt waren, ist nicht zu leugnen. Auch Wunderlich fand bei einem seiner Kranken einen walnussgrossen Krebsknoten im Stuhle, welcher unter Blutungen und wehenartigen Schmerzen abgegangen war.

Capitel 5.

Pathologische Anatomie des Darmkrebses.

Das Eingehen in die Einzelheiten des anatomischen Bildes soll uns belehren: 1. Ueber die Complicationen eines Darmkrebses, sobald sie durch denselben allein bedingt werden, und, weil sie bei Lebzeiten keine besonderen Merkmale hervorbringen, nicht schon bei der Beschreibung der klinischen Erscheinungsweise erwähnt wurden. 2. Ueber die Verbreitungsweise des Darmkrebses, um daran an dem noch localen Auftreten oder der bereits vorgeschrittenen Propagation und deren Zeichen Merkmale zu gewinnen, an denen wir entscheiden können, ob und mit welchem operativen Eingriffe dem Kranken Erleichterung, in seltenen Fällen vielleicht auch Heilung verschafft werden könnte. 3. Ueber die überwiegende Form des Darmkrebses und die histologischen Varietäten. Es wird vor Allem darauf Rücksicht zu nehmen sein, ob die Ansicht insbesondere englischer Autoren, dass die ringförmigen Stricturen die Majorität, die auf längere Strecken sich ausdehnenden Neubildungen die Minorität bilden, zu bestätigen oder zu widerlegen ist, da ja davon nicht nur die Indication eines die Radicalheilung bezweckenden Eingriffes abhängt, sondern auch die specielle Art und Weise eines solchen. 4. Endlich soll auch auf die Mannigfaltigkeit des Ursprunges der Darmstricturen hingewiesen werden, auf das verschiedene Wesen derselben, da nicht Alles, was von carcinomatösen Stricturen gilt, ohne Weiteres auf von anderen Processen herrührende Verengerungen des Darmes übertragen werden kann.

Die pathologische Anatomie findet in den Beobachtungen, welche zum Illustriren des klinischen Bildes herangezogen wurden, ebensoviele belehrende Beispiele auch für den anatomischen Verlauf des Darmcarcinoms. Wenn wir recapituliren, so finden wir dort:

Sechs Beobachtungen einer Anwachsung des Tumors an die vordere Bauchwand, meist mit Durchbruch derselben.

Fünf Beobachtungen über die Adhäsionen des Tumors an die Blase, ebenso meist mit Durchbruch desselben und Hineinwuchern einer pilzförmigen Geschwulst in das Blaseninnere.

Zwei Adhäsionen und Perforationen des Magens von Seite des anliegenden Darmtumors.

Vier Beispiele von intraperitonäalen oder subserösen Eiteransammlungen in der Nachbarschaft des Tumors mit oder ohne Perforation des letzteren.

Zehnmal verzeichnen wir den Durchbruch (wirklich erfolgt oder drohend, durch Gangrän, Ruptur oder Ulceration des Darmes) des Darminhalts in die freie Bauchhöhle, und zwar entweder in der Nähe des Tumors oder entlegen von ihm.

Des weiteren führen wir zwei Beobachtungen eines Doppeltumors des Darmes ohne gleichzeitige Verlöthung der ergriffenen Stellen an.

Es bleiben uns nur noch die gegenseitigen Darmverlöthungen zur Besprechung übrig, welche manchmal auch zur Communication der Darmhöhlen geführt haben. Eine davon, welche klinisches Interesse darbietet, haben wir bereits des Näheren mitgetheilt; im Folgenden finden sich die sonstigen Beobachtungen verzeichnet, die erst bei der Section entdeckt, keinerlei besondere Symptome bei Lebzeiten geboten haben. Wir zählen solcher Beobachtungen im Ganzen zwölf:

1. Giamboni (Obs. I.): Ein 71jähriger Mann ist seit sechs Wochen an Constipationsanfällen erkrankt; in einem solchen tritt er ein in's Spital, hat Schmerzen in der Gegend des S. romanum und in den Lenden, erbricht schwärzliche Massen und geht ohne Stuhl nach fünf Tagen zu Grunde. Bei der Section findet man den Darm enorm ausgedehnt. Colon transversum bis zum Schambein herabgestiegen. Die Därme injicirt, im Bauchraum seröse Flüssigkeit. Im Ileum, je näher man dem Cöcum rückt, mehr und mehr flüssige Kothmassen, welche ziemlich hoch im Colon ascendens reichen; weiter abwärts findet man nur Gase. Zwischen dem rechten Schenkel des abwärts gerückten Colon transversum und dem Cöcum frische Adhärenzen. Im S. romanum eine carcinomatöse Strictur, von 6 bis 8 Linien Dicke, skirrhös. Im Cöcum die Schleimhaut geröthet, vielfache Geschwüre mit Zerstörung der Schleimhaut oder der beiden inneren Häute. An der Stelle,

wo das Colon an's Cöcum adhärirt, bildet die vereinigende Pseudomembran den Grund eines Geschwürs. Höher hinauf verschwinden die Veränderungen der Schleimhaut. In der Leber metastatische Tumoren.

2. Aehnliche Adhärenzen zwischen zwei nicht carcinös erkrankten Darmpartien bei bestehendem Carcinom anderwärts erzählt Cookle (Lancet 1874, I, 727): Eine 69jährige Frau litt an beinahe completer Darmobstruction, eine Röhre konnte nur auf 4 Zoll eingeführt werden. Eine Punction blieb resultatlos. Bei der Section fand man viel frische Lymphe, das Colon frei von Adhäsionen, nur das Cöcum und Colon ascendens mittelst solcher verlöthet. Im S. romanum eine carfiolähnliche Wucherung mit Verengung des Lumens. Es war ein Drüsenkrebs.

3. Eine hergehörige Beobachtung (Anwachsung des Colon transversum an den Tumor und Communication desselben mit dem Colon descendens) haben wir bereits unter den Blasenverwachsungen angeführt (Nr. 2).

4. Ein ganz ähnlicher Fall ist, bis auf die Störungen der Blase, jener, in dem von Czerny eine doppelte Colectomie mit günstigem Ausgang ausgeführt wurde. In beiden Fällen deutete kein klinisches Symptom auf diese Complication hin.

5. Ausgedehnte Verlöthungen fand Baum bei seiner Colectomieoperation. Die dem Colon ascendens an seiner Umbiegungsstelle in's Colon transversum angehörige Geschwulst war mit dem Bauchfell, Netz, Dünndarm, Cöcum verklebt und musste das ganze Conglomerat excidirt werden. Der Patient ging erst am 20. Tage zu Grunde, an keiner direct an die Operation sich anschliessenden Complication.

6. Seuvre (Bull. de la soc. anat. 1874) hat auf der Abtheilung von Després folgenden Fall beobachtet: Eine 53jährige Frau mit Zeichen einer Darmobstruction und einem Tumor in der rechten Fossa iliaca starb nach zwei Monaten mit der Diagnose Carcinoma coeci. Man fand bei der Section das Colon descendens und die S. Flexur nach rechts am Cöcaltumor adhärent, aber ohne besondere Veränderung. In dem zwei Faust grossen Tumor ist anfangs schwer das Ende des Dünndarmes, Cöcum und die rechte Hälfte des Colon transversum zu entdecken.

7. Eine höchst interessante einschlägig Beobachtung theilt Dolbeau mit (Fall 36 der Colotomien): Die Flexur war an's

carcinomatöse Cöcum nach rechts herangezogen und in Communication mit demselben; möglicherweise sass auch die primäre Geschwulst im S. romanum, das sich dislocirte und anwuchs.

8. Ich beobachtete selbst einen ähnlichen Fall, den ich bereits einmal erwähnte. Eine 48jährige Frau starb nach einer seit dem 2. August bis 11. September bestandenen Obstruction. Man fand eine Anwachsung der carcinomatös degenerirten S.-Flexur an das rechte ligamentum latum innerhalb anscheinend alter Adhäsionen.

9. Unter den Beobachtungen von Blasenverwachsungen (Nr. 4) ist auch ein Theil mitgetheilt, wo die mit Carcinom behaftete Flexur in's kleine Becken dislocirt war und hier an die hintere Blasenwand anwuchs, worauf die Neubildung in diese hineinwucherte.

Allerdings ist manchmal schwer der primäre Sitz der Neubildung auch hier zu eruiren, da man sich sehr gut vorstellen kann, dass die gesunde Flexur vermöge ihres Gewichtes in's kleine Becken fällt und an einen sich daselbst entwickelnden Tumor fixirt wird (der Blase, Uterus, Rectum). Ich operirte selbst ein Carcinom des untersten Rectalendes von circa 6 Cm. Höhe. Anfangs ging Alles gut, das herabgezogene Rectum war bereits circulär an die Haut angewachsen, nur die Drainstellen eiterten. Doch gingen trotzdem harte Kothmassen, die ich im Rectum oberhalb des Carcinoms getastet, allerdings in kleiner Menge und von Haselnussgrösse, nicht ab, bis ich sie ausräumte. Kein weiterer Stuhl. Nun kam Empfindlichkeit in der Blasengegend, höhere Temperatur (von 36·4 plötzlich 39·1) und der Kranke starb am achten Tage an Peritonitis. Bei der Section fand man die Flexur mit ihrer Convexität am Grunde des kleinen Beckens angewachsen, wodurch eine doppelte scharfwinklige Knickung hervorgebracht wurde; dieses ziemlich bedeutende Hinderniss in der Darmcirculation mag auch zum ungünstigen Ausgang beigetragen haben. Eine ähnliche Dislocation erfuhr die carcinomatöse Flexur im Fall 4 der Blasenadhärenzen. Auch im Fall 24 der Colotomien war der Flexurtumor nach abwärts gezogen und im kleinen Becken an's Rectum und die tiefe Beckenfascie fixirt.

10. In dem bereits erwähnten Falle von Way, in dem eine pfefferkornähnliche Masse die Strictur verlegte, fand man das Cöcum an den Tumor herangezogen, sehr ausgedehnt, und ohne Spur einer Ulceration zerrissen.

11. Dünndarmadhäsionen an einer Tumor des Colon descendens berichtet Gussenbauer von seiner Operation. Bei der Ablösung vom Haupttumor wurde der Dünndarm eröffnet und sofort mit drei Catgutnähten geschlossen, ohne dass eine Kothextravasation in die Bauchhöhle stattgefunden hätte (siehe unter den Colectomien).

12. Auch im Falle der Billroth'schen Colectomie fand sich eine Darmschlinge und das Mesenterium mit dem Tumor verwachsen. Beide konnten, da sie nicht carcinomatös degenerirt waren, vorsichtig abgelöst werden, ohne Darmeröffnung.

Wir finden also im Vorstehenden den einfachen Verlauf eines Darmkrebses unter 90 Fällen 41mal mit irgend einer leichteren oder, wie zumeist, schwereren, ja fatalen Complication verknüpft. Es genügt diese Thatsache wohl genug, um jeden Diagnostiker, insbesondere aber den einen operativen Eingriff beabsichtigenden Chirurgen aufzufordern, jeden Fall nach allen, mindestens nach im Vorstehenden angedeuteten Richtungen hin genauest zu durchforschen, um sich vor unliebsamen Ueberraschungen im Befunde während der Operation möglichst zu schützen. Denn ebenso wie wir zahlreiche, ohne chirurgische Hilfe zu Grunde gegangene Patienten registriren können, wo jene immerhin noch Bedeutendes zu leisten im Stande gewesen wäre, so müssen wir auch andererseits dessen Erwähnung thun, dass, wenn gewisse Fälle genau erwogen worden wären, das Hoffnungslose mindestens des versuchten radicalen Eingriffes ohne Weiteres eingeleuchtet haben würde. Doch die diagnostische Sicherheit festigt sich ja erst allmälig und solche Fälle werden zweifellos immer seltener. Zu dieser Vermehrung der Verlässlichkeit der Diagnose und der Indicationen mein Scherflein beizutragen, war ja auch der Anstoss zu dieser Abhandlung.

Secundäre Darmcompressionen durch Uterusgeschwülste, Ovarialgeschwülste und Aehnliche, wenn letztere gutartig sind, gehören zu den seltenen Vorkommnissen. Wenn man auch und zwar öfters ziemlich innige, feste Adhäsionen des Tumors an den Darm beobachtet, durch welche man sich auch zur Lösung mit scharfen Instrumenten, ja Resection mit folgender Naht, bewogen fühlen kann, so wurde man vordem auf irgend eine Darmcirculationsstörung durch kein Symptom aufmerksam gemacht, und thatsächlich besteht trotz der Anwachsung keine Verengerung. Oefters kommt es schon zu strictuirenden Verwachsungen mit bösartigen Neubildungen des Bauchraumes. Ich brauche hier nur zu nennen:

Carcinome des Magens, Leber, Gallenblase, Uterus, Ovarium etc. Bryant beobachtete auch Uebergreifen eines Sarcoms des Samenstranges auf den Darm und musste dessentwegen eine Colotomie ausführen.

Sind schon die Fälle nicht zahlreich, wo die Neubildung derartig begrenzt ist und so wenig auf die Lymphgefässe der Nachbarschaft übergriffen hat, dass man sich zur Radicalexstirpation entschliesst, so wird die Adhäsion des primären Tumors an ein Darmstück mit Stricturirung desselben zu den ungünstigsten Complicationen gehören und die Radicalexcision des Tumors verbieten, gleichzeitig aber zur Eröffnung eines Abflusses des Darminhaltes auffordern.

Das bisher Gesagte ist — glaube ich — vollauf genügend, um über die directe Verbreitung des Darmkrebses allseitig Aufschluss zu geben.

Wir wenden uns ad 2 zur Untersuchung der Verbreitung des Darmcarcinoms am Wege des Lymph- und Venenblutstromes. Leider entbehren manche der zahlreichen Sectionsberichte der erwünschten Genauigkeit in Bezug auf diese Frage, um Statistik machen zu können. Immerhin können wir aus dem Vorhandenen den Weg der Verallgemeinerung des Leidens nach Darmkrebs skizziren. Wie überall, so werden beim letzteren nach den localen Wucherungen, und vielleicht parallel mit ihnen die nächsten Lymphdrüsen afficirt, also zuerst bei Carcinom des Cöcums oder des untersten Ileums und der Flexur die mesenterialen Lymphdrüsen, bei Carcinom der Dickdarmabschnitte, welche Mesenterien entbehren, die im oder unter dem hinteren parietalen Peritonäalblatte liegenden, bei Carcinom des Colon transversum die Omentalen und in der Leberpforte gelegenen Drüsen. Im weiteren Verlaufe werden auch die an der Wurzel der Mesenterien, an der Wirbelsäule gelegenen Drüsenpaquete inficirt. Da sich die Lymphgefässe der Plexura sigmoidea und des Mastdarms zum linksseitigen Plexus lumbalis begeben, so werden Drüsen auch daselbst zu suchen sein, und nur bei Carcinomen der übrigen Dickdarmabschnitte werden die Drüsen in den betreffenden Gekrösen am Wege zum Plexus coeliacus oder zur dritten Reihe der gld. mesaraicae zu finden sein. Bei Carcinomen der Fossa iliaca werden die über dem Poupart'schen Bande liegenden, manchmal auch die äusseren inquinalen Drüsenpaquete vom Neoplasma infiltrirt. Bei Erkrankung des unteren Abschnittes der

Flexur oder Verbreitung des Carcinoms im kleinen Becken werden auch die in der Sacralhöhlung gelegenen Drüsen ergriffen. Nur zehn der uns vorliegenden Beobachtungen geben präcise Angaben über den Zustand der regionären, zugehörigen Lymphdrüsen, ein Mangel, den wir bei den Berichten über Rectalexstirpationen und jenen des Uterus auch vorfinden. Ungefähr eine gleiche Anzahl von Beobachtungen hebt die constatirte Beschränkung der Affection auf den primären Sitz hervor, indem die Lymphdrüsen als gesund und in den anderen Organen die vollständige Abwesenheit der Metastasen erwähnt wird. In den anderen Fällen schweigen die Berichte über diesen Punkt.

In seltenen Fällen, so in Beobachtung IV und VI von Sarazin, und in meinem Falle von Colectomie (bei der zweiten Operation), wurde die Propagation der Neubildung ausser auf die zugehörigen Lymphdrüsen auch in Form von miliaren, an die miliaren Tuberkeln erinnernden Knötchen in der Darmserosa, den Mesenterien und dem parietalen Peritonäalüberzug beobachtet, eine Form der Propagation, die, wenn sie diagnosticirt werden könnte vor der Laparotomie, und wenn sie nach dem Bauchschnitt constatirt wird, jeden radicalen Eingriff contraindicirt und nur die Wahl der Colo- oder Enterotomie freilässt. Das Hoffnungslose eines radicalen Heilversuches kann ohneweiters eingesehen werden; die Parallele mit dem lenticulären Brustkrebs, bei dem wir uns auch jedes Eingriffes enthalten, liegt da für den Beweis sehr nahe.

Im Ganzen wäre also die verhältnissmässig seltene Lymphdrüsenerkrankung beim Dickdarmkrebs einer Radicalheilung ziemlich günstig.

Eine Verbreitung der Erkrankung am Blutwege besitzen wir unter unseren Fällen blos sechs, darunter zwei unter den Colotomien und zwei unter den Colectomien. Allemal wurden die Metastasen in der Leber beobachtet, wobei doch wohl kein Zweifel vorhanden ist, dass die Geschwulstkeime am Wege der Aeste der Pfortader vom primären Herd verschleppt wurden. Alle vier operirten Fälle gingen an der Operation zu Grunde, an Collaps, Herzlähmung, Peritonitis, was für die geringe Widerstandsfähigkeit eines derartig depravirten Organismus zu zeugen scheint.

Einmal (in der vierten Beobachtung Giamboni's) fand sich auch ein nussgrosser Knoten im Uterusgewebe vor, doch war der primäre Tumor mit dem Lig. latum, Psoas, Bauchwand ver-

wachsen, die inquinalen und sacralen Lymphdrüsen im Tumor untergegangen. Der Knoten enthielt Kalkmassen, seine carcinomatöse Natur ist durchaus nicht erwiesen und wäre sie auch, so könnte er eher durch Verschleppung der Geschwulstkeime am Wege des vielfach anastomosirenden Lymphnetzes des kleinen Beckens, besonders bei der Rückstauung, welche bei der Degeneration der zugehörigen Lymphdrüsen erfolgen musste, erklärt werden als am Blutwege. Auch bei der Verbreitung des Carcinoms im Fall 19 der Colotomien von einer Rectal- und Colongeschwulst auf Omentum, Peritonäum und Magen braucht man nicht die Vermittelung der Blutcirculation zur Erklärung. Ja es ist manchmal geradezu erstaunlich, wie bei einer enormen Ausbreitung der Geschwulstbildung nach Darmcarcinom selbe sich dennoch streng auf den Bauchraum beschränkt und nicht im Mindesten die Vermittelung des grossen Kreislaufes beansprucht.

Eine regelmässige Erscheinung ist dagegen bei Verbreitung des Carcinoms im Mesenterium, Omentum, dass diese breiten, flexiblen Membranen zu starren, unbiegsamen Platten umgewandelt werden, wodurch beim Mesenterium eine vielfache Knickung, spiralige Aufdrehung der Därme bedingt und das ohnehin bestehende Hinderniss vermehrt werden kann, oder beim Omentum, das regelmässig auch irgendwo mit seinem freien Rand sich fixirt, ein Strang geschaffen wird, um welchen Knickungen oder Umschlingungen selbstständig sich entwickeln können.

In anderen Fällen, besonders bei skirrhösen, zur Schrumpfung tendirenden Neubildungen ereignet es sich, dass das ganze Mesenterium und Omentum beinahe verschwindet, einen mit den prävertebralen Lymphdrüsen confluirenden Tumor bildet, gegen den die Därme herangezogen sind, oder zu einem Wulst umgewandelt wird, der am Colon transversum haftet und mit diesem, dem Magen, und anderen nachbarlichen Eingeweiden (Gallenblase, Duodenum, portalen Lymphdrüsen) ein Conglomerat von Tumoren zusammensetzt.

Es ist selbstverständlich, dass nach dem eben Erörterten wir auf tastbare Lymphdrüsengeschwülste, Stränge, Höcker im Leberparenchym bei Bestimmung eines operativen Eingriffes unser Augenmerk richten müssen.

ad 3. Wenden wir uns dem dritten Punkte des Programmes in der Abhandlung des anatomischen Bildes zu, ob die ringförmigen Stricturen die häufigsten sind, oder nicht. Die Angaben darüber

sind spärlich. So weit die Berichte der operirten Fälle reichen, so scheint es thatsächlich, dass wenig ausgedehnte, ringförmige Stricturen, ja geradezu solche, welche auf den ersten Anblick schwer ihre carcinomatöse Natur erkennen lassen, die Mehrzahl bilden, ein Umstand, der einer radicalen Exstirpation an und für sich günstig ist, einer folgenden Enterorrhaphie umsomehr zu Statten kommt. Denn, wenn wir das Bestreben der Chirurgen, so viel als möglich der gesunden Umgebung mit der primären Geschwulst wegzunehmen in Rechnung ziehen und das resecirte Darmstück mit 10, 8, 7, 6, 5 Cm., oder 3, 4, $1^1/_4$, 1 Zoll angegeben finden, so kann die Neubildung keine beträchtlichen Dimensionen angenommen haben. Eine Ausnahme machen die Carcinome des untersten Ileums und Cöcums, da finden wir Neubildungen von 15 bis 20 Cm., von 12 Zoll Länge, und andere, die ohne genaue Masse eine bedeutende Ausdehnung der Geschwulst aus der Beschreibung erschliessen lassen. Wohl kommen solche langgestreckte Stricturen ausnahmsweise auch an anderen Colontheilen vor, wir erinnern da an den Fall von Billroth's Colectomie an der Flexur, wo das resecirte Stück 22 Cm. mass.

ad 4. Analysirt man näher die uns vorliegenden Fälle von Stricturen am Darme, so wäre es eine Selbsttäuschung, in der Annahme, es seien Alle carcinomatös gewesen, Daten über Radicalheilungen zu berichten. Die Stricturen am Darme brauchen bei Weitem nicht immer als maligne angesehen zu werden, wiewohl dies meistens der Fall sein wird. Es liegen in einer geringen Anzahl von Fällen der makroskopischen Beschreibung der Strictur auch mikroskopische Befunde bei, die beide ziemlich sicher einen Darmkrebs ausschliessen, und es gibt einige Beobachtungen, in denen der allein vorliegende makroskopische Befund Zweifel an der malignen Natur der Geschwulst entstehen lässt. In vielen Fällen ist leider die Classification der Geschwulst mit einem einfachen „Epitheliom oder Cancroid" abgethan.

Ich will die strittigen Fälle herausgreifen und einer Kritik unterwerfen:

Sarazin (Obs. I.) schreibt folgendermassen: „Im unteren Ileumdrittel, nimmt mit der Zunahme der Dilatation auch die Dicke der Wandung zu. 6 Cm. unter (über?) der Valvula coli wird das submucöse und intermusculäre Zellgewebe dicker und durchscheinender. Die Klappe selbst ist gesund, von der Seite des Dünn-

darms, das Lumen lässt kaum die Spitze des kleinen Fingers durch. Die Cöcalwände sind hart; aus dem Inneren des Cöcums kann man Bruchstücke von Blättern und Kirschkerne entfernen. Es ist zusammengezogen, seine Wände kreischen unter dem Messer. Die Schleimhaut zeigt zahlreiche Ulcerationen, deren keine mit dem Eiterherde darunter communicirt. Das submucöse Gewebe und das intermusculäre ist sehr dick, widerstehend, durchscheinend auf eine Strecke von 5 Cm. Die rechte Niere ist emporgehoben und springt über dem Cöcum bedeutend vor. Unmittelbar unter dem Cöcum findet man eine Ansammlung von einer grüngelben, rahmartigen Flüssigkeit ohne Geruch, mit Trümmern von Muskelfasern, sie nimmt die Darmbeintellergrube in den hinteren zwei Dritteln ein, steigt rechts an den Seitenwänden vor dem Psoas empor und communicirt mit einer Eiteransammlung in der Gesässgegend mittelst einer Zerreissung der Fascia iliaca über der Mitte der Crista. Sie ist begrenzt medial an der Insertion der Fascia iliaca am Rande des kleinen Beckens und unten an der Stelle, wo das Cöcum die Scheide des Ileopsoas comprimirt. Der M. iliacus ist theilweise zerstört, die innere Darmbeinfläche ist des Periosts beraubt, stellenweise braun verfärbt, der Knochen gibt einen trockenen Ton, ist zerreiblich. Vor diesem Eiterherde, unmittelbar unter dem Cöcum, ist das Zellgewebe dick, widerstandsfähig beim Schneiden; Vena iliaca nicht comprimirt. Alle anderen Organe gesund, Dauer zwei Jahre." Durchscheinendes, speckschwartenartiges, unter dem Messer kreischendes Bindegewebe finden wir bei vielen langdauernden Entzündungen. Für einen wahren Tumor finden wir keine Anzeichen, selbst keine Lymphdrüsen werden trotz der zweijährigen Dauer als geschwellt erwähnt. Im Cöcum nur kleine Ulcerationen, unter dem Cöcum ein Eiterherd, dessen Wandungen einerseits Knochen, andererseits die verdickten Cöcalwände sind. Das ganze Bild würde das einer Perityphlitis genau entsprechen, auch die Fremdkörper fehlen nicht.

Im neunundzwanzigsten Falle der Colotomien ist auch ein zur Strictur führendes ringförmiges Geschwür verzeichnet, dessen Natur nicht ganz klar ist. Kein Carcinom, keine Tuberculose; die mikroskopische Untersuchung zeigte sämmtliche Darmschichten von vielen Rundzellen durchsetzt. Ich wage auf Grund der Beschreibung in diesem Falle keine Deutung. (Sarcom?).

Im Fall 33 (Colot.) wurde die Colotomie wegen einer Strictur bei einem 60jährigen Manne ausgeführt. Zwei Jahre hernach bestand die Heilung noch unverändert.

Auch im Fall 34 wird die Natur der Strictur nicht erwähnt. Im Falle der Thiersch'schen Colectomie bestand die Neubildung aus adenoidem Bindegewebe und narbigen Bindegewebe. Die darüber liegende Schleimhaut nicht ulcerirt, die Drüsen frei.

Endlich erwähnt Sands (nach von Erckelens) ein Sarcom des S. romanum, die Details sind mir gänzlich unbekannt. Allerdings muss man, um mit Sicherheit die Diagnose eines Carcinoms auszuschliessen, schon bei der makroskopischen Besichtigung jene Formen des vernarbenden, doch unzweifelhaften Krebses des Darmes im Gedächtniss behalten, den Rokitansky schon beschrieben hat. Wenn wir mit ein paar Worten aller anatomischen Möglichkeiten Erwähnung thun sollen, die Stricturen bedingen können, so sprach man von progredienter fibröser Degeneration, es sind Lipome des Darmes beobachtet worden, im Falle Tuffier's (Progrès méd. 1882) sogar mit Invagination; es könnten auch Geschwüre aller Art bei ihrer Ausheilung eine Verengerung des Darmes verursachen. Doch wichtiger als alle diese Seltenheiten ist eine Kategorie von Stricturen, in die zweifellos mehrere der oben als zweifelhaft angeführten Fälle gehören, jene, die nach Processen zurückbleiben, welche von Rokitansky mit dem Namen katarrhalische Phthise benannt wurden. „Das Endstadium eines solchen Ulcerationsprocesses beschreibt Rokitansky (III. Bd. 203) wie folgt: „Am Ende sind die Darmhäute durch ein dichtes, häufig pigmentirtes schrumpfendes Bindegewebe substituirt, auf welchem sich Schleimhautinseln in vorspringenden, polypenartigen Wülsten erheben, von dessen Schleimhautumrandung her die vernarbten losen Schleimhautbuchten in Form langer meist pigmentirter, polypenartiger Fransen hereinhängen. Bei beträchtlicher Retraction der Geschwürbasis sind die Schleimhauträndер und ihre Buchten und die Schleimhautinseln so aneinander gerückt, dass sie gleichsam eine dichte Gruppe von Excrescenzen darstellen, zwischen denen man auf die Schwiele hereinsieht. Mit der Heilung der katarrhalischen Phthise ist immer eine Verengerung des Darmrohres zu Stande gekommen. Bei einer solchen Verengerung war in einem Falle das Ileum namhaft erweitert und namentlich am hinteren Umfang der Klappe zu einem sackigen Recessus ausgebuchtet. Diese chronische Entzündung befällt das

Rectum, das Cöcum, den Wurmfortsatz, höchst selten einzelne Stücke des Krummdarmes."

Andere pathologische Anatomen schenken dieser Affection kaum ihre Aufmerksamkeit, und doch würde bei einem concreten Falle die günstige Prognose eines radicalen Eingriffes davon abhängen. Sie scheint allerdings für den pathologischen Anatomen immerhin eine Seltenheit zu sein. Im pathologischen Institute zu Wien kommt sie zwei- bis dreimal jährlich zur Beobachtung. So weit wir andere pathologische Befunde übersehen können, kann eine solche narbige Strictur weiter das Resultat einer abgelaufenen acuten Typhlitis (wie sie bei Erwachsenen vorkommt, T. stercoralis), oder sie kann vom Kindesalter her datiren und nichts anderes darstellen, als ausgeheilte scrophulöse (resp. tuberculöse) Darmgeschwüre. Es ist auch bei der blossen Inspection einer solchen Narbenstrictur sowie auch schon aus der genauen Beschreibung Rokitansky's die Analogie dieses ausgeheilten Darmschleimhautgeschwüres und der ausgeheilten scrophulösen Hals- und Gesichtulcera mit ihren brückenförmigen Narbensträngen und (durch Theilung dieser) mit den zapfenartigen, polypenförmigen, warzigen Hautauswüchsen auch sofort klar. Es wäre dann eine solche Strictur in den innigsten Zusammenhang mit dem besonderen Krankheitsbilde, der Entzündung des Cöcums bei Kindern, in Zusammenhang zu bringen.[1]

Viele der theils operirten, theils secirten Darmkrebse zeigten eine gleichzeitige, mitunter nicht unbeträchtliche Ansammlung von seröser Flüssigkeit im Bauchraume. Die Befunde über das Vorhandensein eines Ascites bei Obstipationsanfällen, mit Aufgetriebenheit des Unterleibs, Erbrechen legte den Gedanken nahe, die Flüssigkeit sei entzündlicher Provenienz, Zeichen einer beginnenden, vielleicht tödtlichen Peritonitis. Doch ist deren Bedeutung eine ganz andere. Es sind jene Ansammlungen, welche positiv jeder Nieren- und Lebererkrankung fremd sind, auch von keinen Stauungen nach Lungen- und Herzkrankheiten herstammen, sondern eigen sind der Entwickelung von malignen Neubildungen im Bauchraum, in welchem Eingeweide desselben immer. Wir kennen solche bei malignen Ovarial-, Uterus-, Magen-, Leber- und nun auch Darmgeschwülsten. Diese Flüssigkeitsansammlung hat mit der bei Herniotomien aus der Bauchhöhle sich entleerenden

[1] Auch Rokitansky, Klebs etc. kennen keine anderen Darmtumoren als das (papill.) Fibrom, Fibromyom und das submucöse Lipom.

nichts gemein. Ich bin nach meinen Erfahrungen wohl geneigt, die Flüssigkeitsanhäufung mit einer allgemeinen Carcinose des Bauchfells in Zusammenhang zu bringen, wie sie auch bei miliarer Tuberculose des Bauchfells vorzukommen pflegt. Denn in meinen drei Fällen von allgemeiner Bauchfellcarcinose in miliaren oder auch gröberen Knoten war die Flüssigkeit immer vorhanden, einmal sogar abgesackt. Doch in anderen, bei Weitem zahlreicheren, war die Propagation der Krankheit keine so ausgebreitete. Kaum dass in einzelnen Fällen Erkrankung der regionären Lymphdrüsen angegeben wird. Als Erklärung liegt allerdings nahe die Verstopfung der feinsten Lymphwege durch miliare Knötchen oder ganzer Lymphterritorien durch Degeneration der die Lymphe sammelnden Drüsen anzunehmen.

Jedenfalls würde bei dem Verdacht auf eine Darmverengung die Abwesenheit einer entzündlichen Peritonäalreizung mit Ansammlung ascitischer Flüssigkeit (und manchem anderen Symptom dazu) die Annahme einer malignen Strictur rechtfertigen.

Die Mengen einer solchen Flüssigkeit können sehr beträchtlich sein, mehrere Liter betragen, oft die Athmung behindern. Ich sah mich selbst gezwungen, bei einem Carcinom des Colon transversum dreimal binnen 15 Tagen eine Punction vorzunehmen, um die Respirationsbeschwerden zu beheben. In einem anderen Falle von secundärer Krebsentwickelung am Dickdarm zwang mich dieselbe bei einer Colotomie, wegen ihrer vermuthlich raschen Wiederansammlung und möglichen Sprengung der Peritonäalnähte, die Operation in zwei Zeiten auszuführen.

Wir haben an anderen Stellen schon erwähnt, dass solche Flüssigkeitsansammlungen, ohne oder mit Hydrops anasarca der unteren Extremitäten, Resultat einer Venencompression sein können; der V. iliacae, V. portae, V. cavae, ja dass es auch Anhaltspunkte gibt für behinderten Blut- und Lymphabfluss aus einzelnen Darmabschnitten, wie aus deren Oedem zu erkennen ist.

Zu diesen im Verlaufe des Darmkrebses selbst gelegenen Folgen können sich andere tödtliche Erkrankungen hinzugesellen. So septische Peritonitiden nach operativen Eingriffen, nach Durchbohrungen in Folge nicht genug schonender Sondeneinführungen und Klysmen, Pneumonien und andere accidentelle Erkrankungen.

Betreffs der Abarten des Darmkrebses ist zu bemerken, dass er zumeist dem Cylinderzellenepitheliom (oft mit colloider

Degeneration) und dem Colloidkrebs sui generis, dem cancer aréolaire gelatiniforme (Cruveilhier) angehört, welche beide Formen streng zu unterscheiden sind. Ja es ist, ausser der Leber und dem Netz, der Intestinaltract geradezu das classische Gebiet für das Vorkommen des „Gallertkrebses". Durch meine und auch andere Beobachtungen ist die „Specificität" recte Metastasirbarkeit solcher Geschwülste wohl über allen Zweifel erhaben bewiesen (gegen E. Wagner, Arch. f. Heilkunde, 3, 1862, 143).

Während der Cylinderepithelkrebs in der Schleimhaut beginnt und in den Anfangsstadien oder an der Grenze die tubulöse Anordnung der Drüsen noch imitirt, und daran auch bei schleimiger Degeneration noch zu erkennen ist (also beinahe das Ansehen eines Adenoma muciparum Klebs hat), verlauft die Neubildung des echten Colloidkrebses mit Vorliebe in der Muscularis und wurde auch von normaler Schleimhaut überdeckt angetroffen.

Denen zunächst wird der Skirrhus beobachtet; wie Rokitansky einen Fall beschreibt, sogar in der vernarbenden Form (carc. obsolescens, cicatrisans).

Umfänglichere medulläre Neubildungen sind selten. Das Carcinoma villosum wurde zwar beobachtet, aber nur ausnahmsweise; pigmentirter Krebs ist mir nicht untergekommen. Auch Allingham sah trotz seiner reichen Erfahrung keinen Fall. Es gehört daher der Fall von Paneth[1] (aus der Billroth'schen Klinik) zu den allergrössten Seltenheiten.

---

[1] Langenbeck's Archiv J. klin. Chir. 1882, p. 179, Bd. 28. — Nach Schluss des Manuscriptes lese ich im Arbl. J. Chir. N. 10, 1883, dass Kompe aus der Münchener path.-anat. Anstalt einen melanot. Krebs des Magens und Dünndarms beschrieben hat.

Capitel 6.

Therapie.

Eine interne, zur Heilung führende Therapie kennen wir nicht. Ein local applicirteres, den Krebs beseitigendes Mittel, sofern seine Wirkung nicht dieselbe eliminative ist, wie die einer Exstirpation, ist uns auch unbekannt, auch wäre dasselbe beim Dickdarmkrebs schwer anzuwenden.

Eine symptomatische Therapie ist immerhin zu besprechen, nicht jene der Schmerzen und anderer, manche sonstige Krankheit complicirender Symptome, sondern der specifischen dem Darmkrebse eigenen. Eine Einwirkung von Hämostaticis bei Blutungen ist wohl undenkbar, wenn selbe per Os genommen werden, auch finden wir in keinem Falle irgend eine abundantere Blutung verzeichnet. Die kleinen öfters vorkommenden Blutabgänge sind durch die Reibung des passirenden Darminhalts verursacht, daher kaum zu vermeiden. Die schmerzhafte Peristaltik wird durch Opium beruhigt. Das Hauptaugenmerk wird auf die Behandlung des Obstipationsanfalls gerichtet sein. Da wir anderwärts gezeigt haben, dass durch Blähung des ober der Strictur gelegenen Darmabschnittes die Occlusion immer straffer wird, so müssen alle Mittel, die eine solche durch regere Peristaltik oder reichlichere Secretion in's Darmlumen bedingen, bei Seite gelassen werden, ausgenommen die zweifelhaften Fälle, wo es sich um Occlusion durch Kothmassen handelt, die ausgeschlossen werden soll. Auch lautet das Urtheil über die Anwendung der Aq. laxativa bis zum Ol crotonis einstimmig abfällig. Kaum je hat sie etwas genutzt, der Darm ward endlich paretisch, worauf erst Darminhalt sich zu entleeren begann, weil die Spannung der Wände nachgelassen hatte. Da wir aber im Morphium und Opium Mittel besitzen, einen ähnlichen Zustand des Darmes hervorzurufen, so ist bei gemachter Diagnose in erster Linie in einem Obstipations-

anfall zu ihnen zu recurriren. Doch können dieselben auch erfolglos bleiben, wenn die Strictur thatsächlich einen hohen an complete Unpassirbarkeit grenzenden Grad erreicht hat, oder wenn ein noch vorhandenes Lumen durch einen Kothknollen, Fremdkörper oder Tumorabschnitt, der durch die andrängenden Darminhaltsmassen hineingepresst wurde, verlegt wird. In solchen Fällen könnten Klysmen, Infusionen und Darmrohreinführungen in Frage kommen. Ich hätte füglich bei tief in der Flexur sitzenden Carcinomen nichts gegen Rohreinführungen unter Leitung der halben oder ganzen Hand einzuwenden, wenn sie von geübter und schonender Hand ausgeführt wird. Bei höher sitzenden Neubildungen ist davon entschieden zu widerrathen, so auch von Infusionen, weil die durch das Neugebilde ohnehin vermindert resistente Darmwand dem Drucke oder Spannung nachgeben könnte. Man kennt Unglücksfälle auch bei normaler Darmstructur, umsomehr ist eine Perforation bei einer Erkrankung zu befürchten, die selbst ohne sonstige Traumatismen zu Wanddurchbohrungen führt. Ganz besonders möchte ich aber warnen vor Wasserinfusionen bei im Cöcum sitzendem Hinderniss, da zu den bisher betonten ungünstigen Umständen der einer besonders geringen Widerstandsfähigkeit des Cöcums hinzutritt. Diese Thatsache wurde anderwärts bereits durch mehrfache Beobachtungen belegt.

Man hat die aus enormer Darmblähung herrührenden Beschwerden durch Darmpunctionen zu beheben versucht, ohne oder nach vorhergeschickter Laparotomie. Ich habe bei solchen Punctionen weder eine Erleichterung je gesehen, noch konnte ich eine reichlichere Gas- oder Darminhaltsentleerung beobachten; gewöhnlich sind die geblähten Darmschlingen so multipel und scharf geknickt, dass man höchstens die unmittelbar angestochene kleine, zwischen zwei Knickungsstellen befindliche Darmstrecke collabiren sieht. Auch mehrfache Punctionen haben keinen eclatanten Effect, man müsste denn ebensovielmal den Darm anstechen, als durch Knickung Abschnitte im Darm gebildet werden. Solche in ihrem Werthe, wie übrigens allgemein anerkannt, problematische Eingriffe sind auch höchst gefährlich, da der neben der Nadel entweichende gasförmige oder flüssige Darminhalt nicht so gleichgiltig wie der eine seröse Flüssigkeit enthaltenden Ovariencyste ist, die wir ja bei Ovariotomien ungern sich in den Bauchraum entleeren sehen, sondern tödtliche septische Peritonitis bedingen kann. In einem Falle von Carcinom

des Colon descendens wurde in Southey's Abtheilung (Lancet 1874, II, V.) der Darm punctirt, es folgte Gangrän des Darmes, 8 Zoll über dem Hinderniss mit Perforativperitonitis.

Wenden wir uns nun zu den zwei Haupteingriffen bei Darmkrebs, dem palliativen der Colotomie und dem Versuch einer Radikalheilung durch Exstirpation, die wir nach dem Beispiele J. Marshall's „Colectomie" nennen wollen.

Colotomie bei Carcinom (oder Neubildungen) des Darmes oberhalb des Flexurrandes.

1. Pillore[1] (bei Tüngel, über künstliche Afterbildung, Hamburg 1853): Ein Mann litt an einem Carcinom der Flexura sigmoidea. Tod 28 Tage nach der Operation. Es fand sich eine eitrige Infiltration des Zellengewebes um's Cöcum. Keine Peritonitis. Man hatte eine Littré'sche Colotomie auf der rechten Seite gemacht.

2. Monod (Arch. gén. de méd. 1838, Ser. III, Vol. 2): Bei einer scirrhösen Geschwulst im Cöcum bei einer 25jährigen Frau machte man eine rechtsseitige Enterotomie, Incision am Dünndarm; der Darm schlüpfte zurück und musste wieder vorgezogen werden; es folgte nach drei Tagen Tod an allgemeiner Peritonitis.

3. Thierry (in Oppenheim's Zeitschrift, Bd. 22, 551): Ein 70jähriger Mann litt an einem Carcinom des S. romanum. Beschwerden beim Stuhlabsetzen bestanden seit $1^1/_2$ Jahren. Es wurde rechts vorn (am Cöcum) operirt; Tod erfolgte am folgenden Morgen an Peritonitis in Folge einer kleinen Perforationsstelle in der Nähe des Carcinoms, welche Flüssigkeit durchliess.

4. Teale (in Oppenheim's Zeitschrift, Bd. 22, 533): Bei einem 53jährigen Weibe sass 18 Zoll über dem Anus ein Carcinom. Es wurde die Amussat'sche lumbale Colotomie ausgeführt. Tod erfolgte nach sechs Tagen. Das Cöcum war geborsten und der Koth hatte sich in die Bauchhöhle entleert.

5. Field (Med. chirurg. Transact., Vol. 33, p. 43): Ein 33jähriger Mann war mit einer Strictur der Flexura sigmoidea behaftet. Colotomie nach Amussat. Bei der Operation hatte man grosse Schwierigkeiten. Der Darm war schwer zu finden, indem er vier Zoll tief lag. Einmal durchschnitt Field Fascienstränge im Fettgewebe in der Meinung, den Dickdarm anzuschneiden. Es erfolgte Heilung. Ein Jahr nachher starb der Patient an einer Leberkrankheit und Ascites, chronischer Peritonitis. Man fand Krebsmetastasen in den retroperitonäalen Lymphdrüsen.

6. Luke (Gaz. méd. 1848, p. 235): Ein 41jähriger Mann litt an einer Krebsgeschwulst der Flexur. Die complete Obstruction bestand seit 15 Tagen. Tod erfolgte 24 Stunden nach der den Vorschriften Littré's gemäss ausgeführten Operation. Das Carcinom war 8 Zoll lang, Dünndarm sehr aufgetrieben, Colon um's Doppelte ausgedehnt; der Peritonäalüberzug des Colon transversum

[1] Die ersten 20 Fälle sind der Publication van Erckelens' entlehnt.

in einer Ausdehnung von 8 Zoll gerissen. Von Peritonitis ist nichts erwähnt. Nach der Operation hatte der Kranke keine Erleichterung verspürt.

7. Bush (Dublin. med. Presse, Vol. 23, 1847, p. 230): Bei einem 30jährigen Weibe wurde wegen Carcinom der Flexur eine Amussat'sche Colotomie ausgeführt. Acht Tage nach der Operation begannen die ungünstigen Symptome, Peritonitis, welche von der Krebsgeschwulst ausgingen.

8. Hawkins (Med. chir. Transact., Vol. 35, p. 85): Ein 44jähriges Weib litt an einem Carcinom im unteren Theile der Flexura iliaca. Nach der Operation (Colotomie nach Amussat) tritt eine Nachblutung ein, am zweiten Tage und später sich wiederholend. Es erfolgte Heilung, und sechs Wochen nach der Operation war die Patientin stärker als zuvor.

9. Durham (Lancet, II. 1864, p. 57) führte bei einem 57jährigen Mann mit einem Carcinom des Colon ascendes eine Amussat'sche Colotomie am aufsteigenden Dickdarm aus. Tod erfolgte nach sechs Tagen an Erschöpfung durch die langdauernde Krankheit; die Operation selbst hatte grosse Erleichterung gebracht.

10. Allingham (St. Thomas' Hospit., Rep. Nr. 5, I, p. 285, 1870): Bei einem 54jährigen Weibe wurde wegen Carcinom der Flexur eine Colotomie nach Amussat ausgeführt. Es wurde Heilung erzielt. Nach der Operation geringe Peritonitis. Patientin nahm keine Nahrung zu sich. Tod nach neun Wochen an Erschöpfung.

11. Verneuil (in Richard's These de Paris, 1875, Nr. 49): Ein 21jähriger Mann litt seit 4 bis 5 Jahren an Obstruction, in den letzten fünf Monaten jedoch mässigen Grades. Ursache war ein Carcinom des unteren Theiles des Colon descendens. Nach der Operation (1. October 1868, nach Littré) verspürte der Patient grosse Erleichterung; man erreichte Heilung; der Tumor verkleinerte sich deutlich; am 1. December hatte er jedoch seine frühere Grösse erreicht. Bis zum 12. Januar war der allgemeine Zustand befriedigend, dann traten bis zum 28. Januar Blutungen ein. Mitte März blutiger Urin; am 3. April Tod.

12. Dreffin (Transact. of the pathol. society, Vol. XIX, p. 197): Bei einem 65jährigen Manne machte man wegen Carcinom der Flexur eine Colotomie nach Littré. Tod am siebenten Tage an Pneumonie (besonders des rechten Unterlappens).

13. Heath (British med. Journal, November 1872): Carcinom der Flexur, Colotomie nach Amussat — Tod.

14. Mr. Carthy (Med. chir. Transact., Vol. 55, 1875): Mann, 52 Jahre — Carcinoma flexurae coli sinistrae. Enterotomie am Ileum. Momentane Heilung.

15. Sands (Stated Meeting, April 22. 1874): Bei einem Sarcom des S. romanum. Colotomie nach Amussat. Tod nach 24 Stunden.

16. Taylor (Lancet, 1877, II, September): Bei einem 60jährigen Manne fand man eine carcinomatöse Strictur in der linken Flossa iliaca. Colotomia secundum Amussat. Kurz nach der Operation Harnverhaltung. Drei Monate nachher gutes Befinden.

17. Holmer führte bei einem 51jährigen Weibe wegen Carcinom des S. romanum eine Colotomie nach Littré aus (mit der Nélaton'schen Modification). Die Obstruction bestand seit 28 Monaten, die complete seit neun

Tagen. Man fand bei der Operation Exsudat in der Bauchhöhle, Injection der Därme, geringen Abfluss der Excremente, starkes Erbrechen und Collaps. Tod am zweiten Tage. Die Section zeigt ein Carcinom des S. romanum und der Leber. Gangrän des Colon transversum mit Perforation. Diffuse Peritonitis. Fibrom des Uterus und Tumor des Ovarium.

18. E. Küster (Fünf Jahre im Augusta-Hospital, Berlin 1877) operirte nach Amussat wegen eines Carcinoma des S. romanum; Colon enorm ausgedehnt, wird leicht gefunden, Entleerung ausserordentlicher Mengen flüssigen Koths. Grosse Erleichterung; in der Nacht Unruhe, klonische Krämpfe, plötzlicher Tod an Herzlähmung. Bei der Section fand man Carcinom des S. romanum und der Leber. Injection des Peritonäum an der Wunde, ohne Verletzung desselben.

19. Holmer (l. c. F. 17) machte bei einem Carcinoma recti et coli descendent. die Operation nach Littré. Da bei der Operation viel Flüssigkeit aus der Bauchhöhle ausströmte, so hielt man die Verstopfung für durch Ascites bedingt und schloss die Hautwunde wieder, zumal die Därme nicht gespannt waren. Nachher zeigte sich jedoch Colotomie nöthig. Tod am selben Tage. Die Section ergab eine Neubildung des Rectum, diese übersprang die Flexur und begann wieder im Colon und machte zwischen diesem und dem Colon transversum eine Strictur. Ausserdem Carcinoma ventriculi, omenti et peritonei. Die Operationswunde lag am S. romanum. Der Kranke war 52 Jahre alt.

20. Maunder (Med. Times and Gaz., March. 1, 1876) operirte bei einem 68jährigen Mann wegen malignem Tumor des Ileum oder Cöcum nach Littré. Der Anus präternaturalis wurde am Dünndarm angelegt. Patient erholte sich bald und ging seinen Geschäften nach.

21. Kebbel (Lancet, 1877, I, 569) fand bei einem 37jährigen Manne eine ringförmige Strictur der Flexura sigmoidea. Derselbe hatte bisher drei Anfälle von Obstruction, die letzte dauerte bei der Aufnahme 15 Tage. Alle Zeichen einer Enterostenose. Drei Zoll über dem Nabel eine Verhärtung. Per Rectum tastete man etwas Resistenteres eben noch mit der Fingerspitze. Das Rohr drang 18 Zoll vor. Der Tumor über dem Nabel war eine Hernie, man operirte daselbst, fand aber keine Incarcerationserscheinungen. Da man dabei einen beweglichen Tumor im Bauche tastete, so machte Jowers die Colotomie. Der Patient starb am nächsten Tage. Es fand sich eine ringförmige Strictur der S-Schlinge, vollständige Verlegung des Darmes. Der Tumor war im Ganzen hart und höckerig, an einzelnen Stellen erweicht; durch so eine Stelle ging das Rohr durch. Man fand Lebertumoren; für Syphilis ausser Bubonennarben keine Anhaltspunkte.

22. Barwell (Lancet, 1879, I, 337): Ein 39jähriger Mann litt seit vorigem Herbste an Obstruction. Er war gut genährt. Die bestehende Verstopfung datirte seit neun Tagen und war vollständig. Eintritt im November 1878. Am 21. Tage endlich reichliche Entleerung. Man fühlte einen unregelmässigen Tumor gegen die linke Inquinalgegend. Abermalige Obstruction. Deshalb Colotomia lumbalis. Tod am nächsten Tage an Peritonitis. In der Flexur ein ringförmiges Geschwür; einige Drüsen im Mesocolon waren vergrössert. Keine weitere Metastase.

23. Duplay (Gaz. des hôp., 1880., S. 2.): Ein 52jähriger Mann litt seit einem Jahre an Anfällen von Constipation, welche ziemlich hartnäckig, bisher immer

einer Infusion von warmem Wasser, Krotonöl, Elektrisation wichen. Die letzte war aber durch keines von diesen Mitteln zu beheben; Duplay machte über dem Paupart'schen Bande rechts einen queren Schnitt, löste das Peritonäum wie bei der Ligatur der Iliaca externa ab; suchte das Cöcum auf, schnitt es an und fixirte es in der Wunde. Der Kranke starb 48 Stunden nach der Operation an Erschöpfung, ohne Peritonitis. Das Hinderniss lag an der Vereinigung des Colon descendens mit dem transversum; es war ein Epitheliom und es musste übersehen werden, weil es keine Vorragung und keine äussere Anschwellung bildete. Von der Strictur eine 1 Cm. grosse Perforation, von der es aber fraglich war, ob sie während des Lebens entstanden war.

24. Gussenbauer (Zeitschrift für Heilkunde, 1880, Bd. 1., S. 220): Eine 40jährige Frau bemerkt seit einem Jahre eine auffallende Retardation des Stuhles (3 bis 5 Tage) mit kolikartigen Schmerzen besonders beim Stuhldrang. Fäces trocken, hart, klein. Die Obstructionsanfälle wiederholten sich öfters, wichen aber stets Purgantien. Zuletzt aber ohne Erfolg (16, VI). Man fand in der Nähe des Sphincter III durch die Wand des Rectum tastbar einen rundlichen, an der Oberfläche höckerigen Tumor, der den Mastdarm etwas verengt. Die Rectalwand war von der Geschwulst nicht ergriffen, selbe liess sich auch nach aufwärts dislociren. Das Rohr drang nur auf 23 Cm. vor. Meteorismus war hochgradig. Gussenbauer machte Probeincision in der Medianlinie, wobei sich 200 Gramm Flüssigkeit entleerten. Man war auch jetzt nicht im Stande, eine präcise Diagnose zu machen. Die mediane Bauchwunde wurde genäht und zur Colotomie geschritten (am Colon descendens). Der Darm wurde zuerst dicht mit der Bauchwand vernäht und dann gespalten, worauf sich unglaubliche Kothmassen entleerten. Die Wunde des Darmes wurde mit der Bauchwand vereinigt. Der Bauch war ganz zusammengefallen. Die Kranke starb am nächsten Tage an Herzschwäche. Section zeigte keine Reaction um die Wunde. Im Dickdarm eine ziemliche Menge breiiger Fäcalmassen. Colotomiewunde drei Querfinger über dem Uebergang der S-Schlinge in's Colon descendens. Am Uebergange des mittleren in's obere Drittel des S. romanum fand sich eine das Darmlumen bis auf Rabenfederkieldicke einnehmende carcinomatöse Strictur (32 Cm. vom Anus, 20 vom Sphincter tertius); dieser Tumor war nach abwärts, in's kleine Becken verzogen und an's Rectum und die tiefe Beckenfascie fixirt, wodurch die doppelte Krümmung der S-Schlinge beinahe verschwunden war.

25. Pridgin Teale (Brit. med. Journ., Jan. 11., Sept. 27. 1879): 1. Ein Diener litt drei Wochen lang an Darmverschliessung, ohne dass sich jedoch eine bestimmte Diagnose stellen liess. Nach Eröffnung der Bauchhöhle in der Mittellinie fand sich eine carcinomatöse Strictur an der Flexura sigmoidea. Die Bauchwunde wurde sofort geschlossen und die linksseitige Colotomie ausgeführt. In kurzer Zeit erfolgte Genesung von diesen Eingriffen, der Kranke konnte sogar sein Geschäft wieder versehen. Er starb circa nach einem Jahre an Pyämie, ausgehend von der Neubildung. 2. Eine ältliche, untersetzte, sehr fette Frauensperson litt seit vier Wochen an Verstopfung. Nach dem Bauchschnitt fand sich ein Carcinom der Flexura sigmoidea. Wegen den kolossalen Fettmassen und des kurzen Raumes zwischen Darmbein und letzter Rippe konnte die Colotomie (Amussat) nicht ausgeführt werden. Die Bauchwunde wurde wieder geschlossen. Einige Tage ging Alles gut, es kamen keine peritonitischen Erscheinungen vor, auch trat wieder Stuhlgang ein. Am neunten Tage platzte während eines heftigen

Hustenanfalles die Bauchwunde und die Eingeweide fielen vor. Die Kranke starb am zwanzigsten Tage.

26. Waldenström (Upsala läkareförenförhandl., XIV., 7 och 8, S. 506., 1879. — Schmidt's Jahrb., 1880. 279) führte die Anlegung eines künstlichen Afters in der rechten Leistengegend aus bei einer 58 Jahre alten Frau, bei der, trotzdem, dass eine Geschwulst wegen des bedeutenden Meteorismus nicht gefühlt werden konnte, der Sitz doch mit Wahrscheinlichkeit in das Cöcum und die Valvula Bauhini verlegt werden konnte. Nach Anlegung des künstlichen Afters fanden Ausleerungen statt, und die heftigen Kolikanfälle, von denen die Kranke geplagt wurde, hörten auf. Die Kranke starb acht Tage nach der Operation an einer doppelseitigen Pneumonie und bei der Section fand sich, dass das Cöcum und die Valvula Bauhini eine Krebsmasse bildeten, die das Darmlumen bis auf ein Zoll Weite verengte, und die Ileocöcalöffnung bis zur Weite eines Gänsekieles. Der künstliche After lag 15 Cm. oberhalb der Valvula Bauhini.

27. Törnblom und Blix (Hygiea S. 94. — Nord., med. Ark., III., 4. N. 26,. S. 24. 1871. — Schmidt's Jahrb, 1880., 188. S. 279). Es wurde bei einer 47jährigen Frau in der Ileocöcalgegend eine hühnereigrosse, ziemlich indolente unebene Geschwulst gefühlt, welche Kolikschmerzen, Erbrechen und Auftreibung des Unterleibes verursachte. Endlich kam auch Kotherbrechen. Es wurde daher am 26. Juli 1870 Enterotomie gemacht. Ein 5 Cm. langer Schnitt wurde parallel mit dem Lig. Pouparti, 3 Cm. nach oben von demselben geführt; nach Durchschneidung der Bauchbedeckungen und doppelter Unterbindung der Art. epig. wurde das Peritonäum eröffnet, worauf eine ziemliche Menge seröser Flüssigkeit ausfloss. Der vorliegende stark ausgedehnte Darm wurde mit einer Arterienpincette gefasst, durch Suturen aus Peritoneum befestigt. Der Darm hierauf eröffnet, wonach dünne Excremente in reichlicher Menge ausflossen. Bis zum 2. August war der Verlauf günstig, dann stellten sich Marasmus und Decubitus ein und die Kranke starb am 10. August. Bei der Section fand sich die Darmwunde überall mit dem Peritonäum verheilt, kein Darminhalt in der Bauchhöhle, keine eigentlichen Zeichen von Peritonitis. Bei der Operation war der Darm etwa 20 Cm. oberhalb der Valvula Bauhini getroffen worden. Dicht unterhalb dieser Stelle begann krebsige Infiltration des Darmes; im unteren Theile des Ileum und Cöcum war eine faustgrosse Geschwulst, an der Valvula Bauhini eine nur für einen Gänsefederkiel durchgängige Strictur vorhanden. Die Geschwulst war ein Alveolarkrebs.

28. Studsgaard (Hosp., Tidende, 2 R., VII. 811. 24., 1880. Schmidt's Jahrbücher, 1880, 188, 280): Eine 66 Jahre alte Frau war heräditär zu Krebs disponirt und litt seit $1^1/_2$ Jahren an Schmerzen in der linken Seite des Unterleibes mit trägem Stuhlgang und mitunter mit Abgang von Schleim und Blut aus dem After. Sie magerte ab und begann kachektisch zu werden. In der linken Fossa iliaca fühlte man eine unebene wurstförmige Geschwulst, 4 bis 5 Zoll lang und von der Breite einiger Finger; verschiebbar und sich in das kleine Becken verlierend, und in dem erweiterten Rectum mit glatten Wänden, in der Höhe des Promontorium eine Strictur mit engem Lumen bildend. 12. März 1880 wurde am Colontheile des S. romanum Colotomie ausgeführt, wobei Netztheile vorfielen, die unterbunden und abgeschnitten wurden. Der Darm enthielt feste Knollen; seine Schleimhaut und seine übrigen Häute waren gesund. Am sechsten

Tage nach der Operation erfolgte die erste Ausleerung durch die Wunde. Zeichen von Peritonitis traten nicht auf; die Hauptmasse der Fäces ging durch den künstlichen After, ein kleiner Theil durch das Rectum ab. Die Kranke wurde am 27. März entlassen, die Fistel musste oft erweitert werden, fungirte aber gut. Die Krebskachexie schritt immer weiter fort.

29. Norman Moore zeigte in der Pathological Society in London (Lancet, 1882, II, S. 1034) eine Strictur des Darmes an der Ileocöcalklappe von einem Manne, bei dem man eine rechtsseitige Colotomie ausgeführt hatte. Die Wunde zeigte keine ungesunde Eiterung. Die Därme darüber und darunter enthielten eine grosse Menge flüssiger Fäces, waren aber nicht übermässig ausgedehnt. Der Magen war normal. Der Dünndarm war ausgedehnt, ödematös und geröthet. $3^1/_2$ Zoll über der Klappe zeigte er ein unregelmässiges, ausgedehntes Geschwür, welches sich ringsherum erstreckte. Einzelne Geschwüre waren in Ausheilung begriffen, und es waren auch Falten wie von geheilten Geschwüren vorhanden. Der Rand der Ileocöcalklappe war sehr niedrig und das Lumen so eng, dass es kaum eine Sonde durchliess. 3 Zoll unter der Klappe war ein geringerer Grad von Geschwürsbildung. Die Colotomiewunde war 2 Zoll unter der Klappe im Dickdarm. Kein Tuberkel war zu entdecken. Die Mesenterialdrüsen waren normal. Aeusserlich war der Darm nicht abnorm, ausgenommen, dass der unterste Theil des Ileum die Bauchwandung adhärirte. Die Darmwandung war ober- und unterhalb der Strictur verdickt. Keine vergrösserten Lymphdrüsen wurden gefunden, das Rectum, alle Muskeln und Knochen waren normal. Die mikroskopische Untersuchung zeigte, dass die Strictur mit einer Neubildung verbunden ist, mit vielen Rundzellen, welche alle Schichten des Darmes durchsetzen. Der Mann war 47 Jahre alt und starb bei Andrew, im St. Bartholomew's-Hospital. Am 18. October hatte er den ersten Anfall von Darmobstruction. Da die Därme bis zum 1. November sich nicht entleert hatten, so führte Marsh an diesem Tage die Colotomie aus. Es erfolgte unmittelbar keine Erleichterung, aber am anderen Tage entleerte sich eine grosse Quantität Fäces. Der Patient starb am 4. November.

30. Maunder (Med. Times and Gazette, Febr. 3., p. 114, 1877): 1. Eine 55jährige Frau, äusserst fett, hatte seit drei bis vier Jahren Anfälle von Obstipation mit Erbrechen und Blutungen. Diese wurden immer häufiger und lästiger, Nahrungsaufnahme unmöglich. Maunders machte eine rechtsseitige Colotomie. Tod folgte nach 24 Stunden. Alle Baucheingeweide waren in enorme Fettmassen eingehüllt; an der Uebergangsstelle des Colon descendens in die Flexur ein 2 Zoll langer, ringförmiger, kaum einen Zeigefinger durchlassender Scirrhus. Geringe Erosionen der Schleimhaut.

31. Idem. 2. Ein 68 Jahre alter Mann litt seit Jahren an Diarrhöen; so auch vier Wochen vor dem Eintritt, mit Schmerz und blutigen Entleerungen. Jene hörten nach 14 Tagen auf, die Schmerzen nahmen zu, so auch die Aufgetriebenheit des Bauches, der links vom Nabel sehr empfindlich war. Kein Stuhlgang, Erbrechen, Singultus. Das elastische Rohr konnte bis auf 15 bis 17 Zoll eingeführt werden, die Wasserinjectionen zeigten sich aber nicht gefärbt und kamen sofort zurück. Da also das Hinderniss wahrscheinlich im Colon descendens lag, so machte man die Colotomie rechts; sofortige Erleichterung; Erbrechen hörte auf; Tod nach sechs Tagen. Die Section ergab ein Carcinom am Uebergang des Colon descendens in die Flexur.

32. Avery (Med.-chir. Transact., Vol. XXXV, p. 95) machte bei einer 56jährigen Frau wegen Strictur in der Flexura sigmoidea rechts einen sechszölligen Einschnitt der Bauchdecken und Eröffnung des Cöcum. Tod nach 12 Stunden. Krebs im S. romanum p. m.

33. Luke (Med.-chir. Transact., Vol. XXXIV, p. 263) führte bei einem 60jährigen Manne im Jahre 1850 die Operation nach Littré aus. Es erfolgte Heilung, welche auch nach zwei Jahren noch bestand. Natur der Strictur nicht bekannt (S. bei Adelman, Prag, Vierteljahrsschr., Bd. 78, 1863, p. 50, F. 17).

34. Nélaton führte (wahrscheinlich seine Modification der Littré'schen Operation) eine Enterotomie bei einem 30jährigen Manne aus. Tod durch Erschöpfung nach 24 Stunden, ohne Peritonitis. Post mortem fand man Verengerung des Colon transversum. Natur wird nicht angegeben (ebenso cit. b. Adelmann, cf. F. 33).

35. Robert (Contribut. à l'étude du cancer de l'S. iliaque, Thèse de Paris, 1880, Nr. 309) veröffentlicht einen Fall vom Professor Hardy aus der Pariser Charité: Ein 48jähriger magerer Mann hatte bisher nie an Constipation gelitten; derselbe wurde am 20. October von einem Anfall von Darmobstruction überrascht, der trotz der angewendeten Mittel bis zum 31. October anhält. Der Allgemeinzustand nicht besonders beunruhigend. Kein Tumor in Abdomine tastbar. Man beschliesst, in der Meinung, es sei ein Volvulus, die Laparotomie. Berger führte sie am 31. October aus, und zwar in der Linea alba. Die eingeführte Hand entdeckte in der rechtsseitigen Fossa iliaca Stränge, im Niveau des Cöcum. Die sämmtlichen Dünndärme wurden vorgezogen und in gewärmte Servietten eingehüllt. Nun tastete die Hand einen Tumor im S. romanum, auf welchen nun die Verschliessung bezogen wurde. Man beschloss, einen Anus praeternaturalis anzulegen. Es wurde eine Incision in der linksseitigen Fossa iliaca angelegt, die an der Spina ant. sup. begann und 4 Cm. hoch emporstieg. Sechs Nähte wurden am Colon descendens angelegt, dann das Colon angeschnitten; durch die Oeffnung entleerten sich Massen von Fäces. Die Därme wurden reponirt, die erste Incision mittelst Nähten vereinigt. In der nächsten Nacht starb der Kranke. Bei der Section fand man ein Cylinderepitheliom des S. romanum.

36. Dolbeau (Cliniques chirurgicales): Ein rüstiger Mann von 57 Jahren leidet seit acht Monaten an einer beständigen, wenn auch nicht übermässigen Diarrhöe, aber ohne Blut. Seit drei Wochen bemerkt er eine bedeutende Zunahme des Unterleibes und eine hartnäckige Verstopfung, ohne Erbrechen oder Aufstossen. Der Verlauf des Colon ascendens und transversum sehr deutlich markirt. Purgantien und Klystiere blieben ohne Erfolg. Endlich stellte sich auch Erbrechen von Fäcalmassen ein. Grisolle machte die Diagnose eines Carcinoms, wahrscheinlich im S. romanum. Die Sonde (ein Schlundbougie) konnte beinahe ganz eingeführt werden. Man machte 2 Cm. über dem Poupart'schen Bande mit demselben parallel eine Incision. Das Peritoneum wurde zurückgeschoben und man sah nun das geblähte und wenig bewegliche Cöcum. Dieses wurde vorgezogen und mit einigen Heften an die Wundränder fixirt und angeschnitten, worauf sich etwas Gas entleerte; Fäces, theils flüssig, theils hart, wurden langsam und mit Schwierigkeiten entleert. Man machte Wasserinjectionen, der Bauch fiel aber sehr wenig zusammen. Die harten Kothknollen verlegten immer die Oeffnung und der Kranke ging nach 36 Stunden zu Grunde. Die Section

wies keinen Darminhalt im Peritoneum nach, trotzdem allgemeine Peritonitis, stellenweise mit Eiteransammlungen im subperitonäalen Zellgewebe. Die S-Schlinge verlauft von links nach rechts und setzt sich in Verbindung mit dem Cöcum. Die Sonde gelangt bald vom künstlichen After in's Colon ascendens, bald in's Ileum, bald in die S-Schlinge. Zwischen dem Cöcum und S. romanum eine Oeffnung von der Grösse eines Sou, unregelmässig, verhärtet; sie ist gebildet von einem grossen Krebsgeschwür, welches beide Därme vereinigt.

37. Humbort (Abtheilung von Desnos, Operateur Verneuil, in Charpentier's Thèse sur l'intervention chirurgicale dans les étranglements internes, 1870): Eine 66jährige Frau wurde wegen hartnäckiger Verstopfung und Unterleibsschmerzen aufgenommen. Die Verstopfung dauert längere Zeit, die Schmerzen seit 15 Tagen; seit acht Tagen gar kein Stuhl, trotz mancher Abführmittel, und galliges Erbrechen; der Bauch wird aufgetrieben; in der linksseitigen Fossa iliaca Dämpfung, keine Peritonitis. Das Erbrechen wird fäcaloid, die Kranke verfällt; Verneuil hält die Enterotomie für indicirt und führt sie in der linksseitigen Fossa iliaca aus; eine Masse von Fäces entleert sich, aber die Prostration zu weit vorgeschritten. Die Kranke stirbt gegen Abend.

Die Section zeigt ein Carcinom am Uebergang des Colon descendens in die Flexur. Oberhalb eine drohende Perforationsstelle. Keine Peritonitis. Die Colotomie befand sich einige Centimeter über der Verengerung.

38. Robert (s. o.): Ein 19jähriger Jüngling wurde bei Dujardin-Baumetz aufgenommen. Er hatte am 15. August 1879 einen Anfall von Bauchschmerzen, Erbrechen und Diarrhöe, der nach 24 Stunden verging; es blieben dumpfe Schmerzen zurück. Stuhl täglich, diarrhöisch. Im October ein Anfall von Constipation, drei Tage dauernd, später Erbrechen; auch nach Entleerung des Darmcanals bleibt der Unterleib aufgetrieben, das Erbrechen besteht weiter; 13tägige Constipation, die Därme zeichnen sich genau ab, besonders die Ausdehnung der Cola. Keine Tuberculose. Nachdem man eine Masseninfusion gemacht hatte, ohne Erfolg, führte Périer am 30. October die Laparotomie in der Medianlinie aus, entdeckte eine nussgrosse, wenig bewegliche Geschwulst am S. romanum; deswegen am Colon descendens ein Anus artificialis angelegt. Grosse Mengen Fäces gehen durch die Oeffnung ab. Erbrechen am Abend und am nächsten Tag, Abkühlung, kleiner Puls; Tod an Collaps denselben Tag. Der Tumor befand sich in der Mitte der Flexura iliaca und war mit den oberflächlichen Lagen des Darmbeintellers verwachsen. Das Peritonäum und das subperitonäale Bindegewebe ist verdickt. Gefässe und Psoas intact. Der Tumor ist 6 Cm. lang, nimmt die ganze Circumferenz des Darmes ein obstruirt das Darmlumen ganz. Die Darmwandungen auf 8 bis 9 Mm. verdickt. Der Anus artificialis befindet sich knapp über der Strictur. Cornil fand im Tumor ein typisches Carcinoma colloides, mit sehr grossen, durchsichtigen Zellen, mit hellem Kern zwischen zarten Bälkchen von Bindegewebe, welche Alveolen bilden — Mucosa und Serosa normal. Muscularis von der Geschwulst eingenommen.

39. Lefeuvre (im Bullet. de la Société anatom. année 1867.) H. F.: 43jähriger Mann wurde vor 23 Jahren an einer Incarceration operirt. Ausser zeitweisen, lebhaften Bauchschmerzen keine Folgezustände. Am 12. Januar 1867 der erste Anfall von Obstipation, selbst mit Erbrechen fäcaloider Massen; alles Genossene, auch Abführmittel werden erbrochen. Der Zustand dauert bis zum

28. Januar. Dazu trat Ausdehnung des Bauches. Man macht die Diagnose eines Hindernisses in der Gegend der Ileocöcalklappe, wahrscheinlich ist ein Strang, herrührend von der Herniencoperation. Bis zum 30. Januar derselbe Zustand; Laugier macht die Enterotomie, in der rechten Fossa iliaca an einer vorfallenden nicht ausgedehnten Darmschlinge, welche mit acht Nähten fixirt und in der Mitte eröffnet wird. An zehn Liter föctaloider Flüssigkeit wurden entleert. Der Unterleib fiel zusammen, der Kranke colabirte rasch und starb am 31. Januar um 1 Uhr Früh. — Bei der Section fand man eine intensive eitrige Peritonitis. Das grosse Netz ist im rechten Leistencanal fixirt, gab aber kein Circulationshinderniss ab. An der Valvula Bauhini besteht ein encephaloider Tumor mit einem polypenartigen Fortsatz in den Dünndarm, durch die andrängenden Flüssigkeiten wird jener gegen die Oeffnung klappenartig angedrückt. Das Lumen ist durch den Tumor selbst sehr verengt. Die Neubildung sitzt vornehmlich in der Schleimhaut und ist von Cylinderepithelzellen gebildet. Einige Mesenterialdrüsen sind dieselbe Veränderung eingegangen. Die Enterotomie wurde 5 Cm. über der Verengerung gemacht. Die Nähte hielten gut. Kein Kotherguss in die Bauchhöhle.

40. Vidal (de Poitiers): (Gazett. des hôp. 1842, avril): Ein 57jähriger Mann bemerkt seit neun Monaten Beschwerden beim Stuhlabsetzen; der Stuhl wird spärlich, grünlich mit Blutstriemen vermischt. Später ging ungefähr ein Glas Blut ab. Der Stuhlgang stellte sich wieder her. Wie er jedoch wieder anfing zu essen, wurde der Stuhl beschwerlich, brockig und von blutigem Schleim eingehüllt. Zugleich bemerkte er einen Tumor in der linken Fossa iliaca, der empfindlich und Sitz lancinirender Schmerzen war. Stuhl erfolgt nur auf Abführmittel; der Kranke fürchtet sich vor dem Speisengenuss. In der Fossa iliaca s. tastete man einen 7 bis 8 Cm. langen und 3 Cm. dicken Tumor, hart, wenig beweglich, nach allen Seiten scharf circumscript. Erbrechen, Ausdehnung des Unterleibes, vollständige Obstipation stellten sich ein. Rostan machte die Diagnose eines Darmkrebses. Amussat wollte die Operation schon beginnen, als Erbrechen von Blut und Schleim auf eine Magenaffection hinzuweisen schienen. In den folgenden Tagen besserte sich der Zustand des Kranken einigermassen, dann trat abermals eine Verschlimmerung ein, so dass Amussat am 7. December die Operation in der rechten Lende ausführte. Am 22. Februar befand sich der Kranke gut, der künstliche After liess die Fäcalmassen leicht durch. Am natürlichen Wege entleerte sich etwas Eiter.

41. Pridgin Teale (The Lancet, 1875, p. 369): Ein 40jähriger Mann empfand seit 2 bis 3 Monaten Schmerzen unten im Rücken. Er entleerte Schleim und Blut mit dem Stuhl, der Stuhl war dünn. Im Rectum nichts tastbar. Nach fünf Wochen wurde ein kleiner Tumor in der linken Fossa iliaca constatirt. Der Blutabgang hörte auf. So ging's von October 1873 bis Juni 1874 halbwegs erträglich, alle Tag Stuhl, ohne Schleim oder Blut. Mitte Juni trat Constipation ein, welche vier Wochen anhielt, mit bedeutenden Schmerzen, Abmagerung, ja Delirien. Da man den Sitz des Hindernisses nicht kannte, so machte man im Juli 1874 eine Incision in der Mittellinie von fünf Zoll Länge. Die eingeführte Hand fand am Colon descendens, über der Spina ant. sup. eine harte Masse, von der Grösse einer Nuss, welche dem Darme anzuhaften schien. Die Wunde wurde vernäht und man führte die Amussat'sche Colotomie links aus. Eine Menge Gase und Flüssigkeit entleerte sich. Es trat Heilung ein;

in fünf Tagen konnte der Kranke wieder essen und ging im October wieder an seine Geschäfte. Vier Fünftel des Darminhaltes gingen am natürlichen Wege ab; der künstliche After war lästig nur nach Abführmitteln. Der Tumor hatte sich leicht vergrössert, war schmerzhaft. Im Januar 1875 war der Kranke sehr gut bei Kräften, aber die Krankheit schien Fortschritte gemacht zu haben, da am natürlichen Wege sehr wenig Koth abging und lebhafte gegen das Rectum sich propagirende Schmerzen auftraten.

42. Charpentier (Thèse de Paris, 1870, p. 170): Ein 59jähriger Mann leidet seit zwei Jahren an dumpfen ausstrahlenden Schmerzen, ohne bestimmte Localisation. Der Stuhl manchmal bluthaltig, die Fäces dünn, brockig. Er hatte Hämorrhoiden. Seit 12 Tagen Obstipation, die allen Mitteln trotzt; lebhafte Schmerzen, galliges Erbrechen, von starkem Fäcalgeruch; Dämpfung in der linken Fossa iliaca.

Am nächsten Tage machte man die Enterotomie nach Nélaton. Der Kranke starb in der Nacht.

Die Section wies im unteren Ende der Flexur einen 7 Cm. langen Tumor, äusserlich regelmässig, im Inneren höckerig und fast das ganze Lumen verstopfend.

43. (Baum schickte in seinem Falle der Colectomieoperation eine Enterotomie voraus. Siehe Fall 5 derselben.)

1. Colotomie.

Die Colotomie unterscheiden wir bekanntlich in eine peritonäale, welche von Littré (1710) vorgeschlagen und von Pillore (1776) zuerst ausgeführt wurde, und in eine extraperitonäale. Letztere kann in zwei Modalitäten ausgeführt werden, und zwar: *a*) als die von Callisen (1798) angedeutete und von Amussat (1739) zuerst practicirte lumbale Colotomie am Colon descendens, oder *b*) als extraperitonäale Eröffnung des Cöcum, zuerst von Dolbeau (cliniques chirurgicales) und zum zweitenmal von Duplay im Jahre 1880 ausgeführt. Diese Art der extraperitonäalen Colotomie hat van Erckelens in seiner Zusammenstellung der Colotomien übersehen. Wir wollen die ursprüngliche Ausführungsvorschrift Dolbeau's anführen: „Man suchte das Cöcum auf, indem man eine Incision in der Fossa iliaca dextra parallel mit dem Poupartschen Bande und 2 Cm. über ihm anlegte. Am Peritonäum angelegt, löste man dasselbe nach unten und in geringer Ausdehnung ab und sah am Grunde der Wunde das geblähte und wenig bewegliche Cöcum. Man konnte es leicht mit einer anatomischen Pincette fassen und vorziehen, dabei stets ausserhalb der Peritonäalhöhle bleibend. Es wurde mit einigen Heften an den Wundrändern fixirt und erst dann eingeschnitten." Auch Duplay ging so vor und vergleicht die Incision und Ablösung

des Peritonäums mit dem ganz analogen Vorgang, wie bei Ligatur der rechten Arteria iliaca externa. Der Gedanke, hier das Cöcum extraperitonäal zu eröffnen, ist zweifellos ganz ingeniös, doch nicht ohne Einwand. Nicht selten hat das Cöcum ein Mesocöcum, wird beweglich (kann sich auch in Hernien verlagern) und ist dann auch auf seiner hinteren Fläche mit Peritonäum überkleidet. Dann ist eine extraperitonäale Eröffnung unmöglich, indem man doch nicht nach Ablösung der hinteren Wand der dann bestehenden Bursa subcöcalis durch die so tief angelegte Incision wird die hintere Wand des Colon ascendens (extraperitonäale Fläche) herunterzerren wollen. Nach meinen Leichenoperationen allerdings am collabirten Darme kann man auch nicht immer entscheiden, ob man eine mit Peritonäum überkleidete Cöcalpartie vor sich hat oder eine ohne Peritonäum; auch hat das Herabziehen der oberen Theile der Cöcumwunde bis zum unteren Wundrand seine Schwierigkeiten. Da auch die meisten Carcinome anderwärts im Dickdarme vorkommen, als am Colon ascendens (unter unseren 90 Fällen verzeichnen wir blos einen solchen Fall), so hat man, wenn schon extraperitonäal operirt werden soll, in der lumbalen Colotomie einen sichereren Eingriff, als in dem Dolbeau's. Bei Ileocöcalcarcinomen muss man ja überhaupt auf dieses Beneficium verzichten.

Endlich, und dies gilt auch der lumbalen, Amussat'schen Colotomie gegenüber, ist ja heutzutage kein Grund, die Eröffnung des Peritoneums zu fürchten, besonders auf den, thatsächlich könnte man sagen, Augenblick, der während des Vorziehens einer Darmschlinge und deren Agnoscirung verfliesst. Bei der lumbalen Colotomie ist es mehreren sonst tüchtigen Operateuren geschehen, dass sie das Peritonäum dennoch eröffneten, wodurch der erste, ja einzige, Vortheil, wenigstens in den früheren Zeiten, verloren geht. Auch ist die peritonäale Colotomie leichter auszuführen, die Wunde einfach, klein, fast keine Blutung, Nachbehandlung ohne zu fürchtende Zwischenfälle, die Versorgung des Anus praeternaturalis leichter, weil derselbe zugänglicher ist, die Obturation desselben bietet keine Schwierigkeit, Heilungsdauer nimmt wenige Tage in Anspruch; weiter bietet die peritonäale Colotomie die Möglichkeit der präcisen Orientirung über den Sitz der Geschwulst, den Platz der auszuführenden Colotomie und über die vielleicht noch mögliche Exstirpation. Sie hat kurz alle Vortheile der lumbaren, keinen eigenen Nachtheil, sondern mehrfache Vorzüge vor jener. Ich habe sie bisher viermal geübt, und

zwar dreimal links, einmal rechts; ich führte die Incision am äusseren Rectusrande durch die vereinigte Sehne der Obliqui und immer präsentirte sich mir in der Wunde sofort das gesuchte Darmstück, links die Flexur, rechts das Cöcum oder eine der untersten Ileumschlingen. Man hat den Vortheil, an beweglichen Darmpartien zu operiren, die sich leicht vorziehen lassen und bei Befestigung kein Hinderniss darbieten. Ich machte es so, dass ich die weit vorgezogene Schlinge (Flexur oder Dünndarm) zuerst eröffnete, entleerte, und nach Vorübergehen der ersten stürmischen Entleerung, während der ein Assistent die Schlinge vor Besudelung schützt, den Darm, der an der Convexität eröffnet worden war, durch zwei Reihen von Nähten an der Wunde befestigte, und zwar fasste die erste Reihe das Peritonäum parietale und die Muscularis und Serosa des Darmes. An den durch Stauung ohnedies hypertrophirten Darmabschnitten lässt sich sehr genau tasten, wie beim Streichen des Darmes quer gegen den freien Rand die Schleimhaut als eine dünne Falte den Fingern entschlüpft, dann hält man Muscularis und Serosa zwischen den Fingern; durch diese oft dicke Schichte lege ich die erste Nahtreihe an. Ich verfuhr ebenso auch bei Anlegung der letzten Magenfisteln, wo ich nach Zurückschlüpfung der Mucosa zwischen den Fingern, die erste Nahtreihe durch die ganze übrige Dicke des Magens legte. Ich will hier bemerken, dass ich den Eindruck gewann, dass in beiden Fällen die Wandungsdicke nahezu gleich ist, die Därme sind durch das tiefersitzende Hinderniss verdickt, der Magen durch das höher befindliche atrophirt. Ich betrachte das Mitfassen der Muscularis als einen Vorzug der Naht, da die Befestigung hierdurch bei Weitem verlässlicher ist, als an der zarten Serosa blos. Man könnte mit dieser Naht auch auskommen, doch legte ich zweimal und auch beim Anlegen des Anus präternaturalis nach meiner Colectomie noch eine zweite Nahtreihe durch die Haut und die Serosa und Muscularis der Darmwunde. Die Schleimhaut liess ich frei, um Hineinsickern des Darminhalts in die Nathcanäle zu vermeiden. Durch diesen Verschluss ist selbstverständlich auch der Durchschnitt der Bauchdecken gedeckt und Kothinfiltration zwischen die einzelnen Schichten derselben verhütet. Die Fixation der Muscularis an zwei Stellen hat endlich den Vortheil, dass Prolaps des Darmrohres unmöglich ist. Nicht einmal zum Hervorquellen der Schleimhaut kam es in meinen Fällen. Einen Nachtheil will ich

dennoch nennen. Es ist dies der, dass die Oeffnung klaffend bleibt, sich nicht progressiv contrahirt, wie jene Colotomienähte, welche die Muscularis nicht mitfassen, und wie die Wunden, die nicht mit Schleimhaut umnäht ist. Andererseits ist dies allerdings besser, da Andere gezwungen waren, die sich gar zu stark contrahirenden Oeffnungen zeitweilig zu dilatiren. Die mangelhafte Anpassung an ein eingeführtes Rohr, liess mich besonders bei Magenfisteln dies Klaffen unangenehm empfinden, da während der Verdauung neben dem noch so gut passenden Stöpsel (ob elastisch oder nicht) Mageninhalt ausfloss. So dürfte es sich verhalten auch bei Enterotomien, wo der Darminhalt normal flüssiger ist. Bei der linksseitigen Colotomie ist der Nachtheil gering, da die festen Fäces nicht leicht spontan abgehen, eher künstlich herausbefördert werden müssen. In einem Falle machte ich die Enterotomie in zwei Zeiten, da ich die Sprengung der Fixationsnähte durch die ascitische, reichlich vorhandene Flüssigkeit (die zwar abfloss, sich aber wieder bald ansammelte) fürchtete. Ich markirte den Darm durch zwei Fäden, eröffnete am vierten Tage. Alles verlief günstig. In einem solchen Falle ist Lister's oder ein antiseptischer Verband angezeigt; in Fällen einer sofortigen Anlegung des künstlichen Afters eine unnütze Verschwendung. Ich überzog die ganze Umgebung der Wunde — und diese auch bis auf die Darmöffnung — mit einer etwa zwei Mm. dicken Jodoformcollodiumschichte, und liess die sich entleerenden Fäces (was nach der Eröffnung längere Zeit andauert) von Charpie auffangen. Wenn sich das Jodoformcollodium abbröckelte, überzog ich es mit einer neuen Schichte. Sonst kein Verband.

Es kann demnach die extraperitonäale Colotomie angelegt werden links oder rechts in der Lende, oder rechts vorne am Cöcum. Die Incision für die letztere haben wir schon erwähnt. Jene für die lumbale wird folgendermassen tracirt: Nach Allingham (welcher selbst 64 Colotomien ausführte, stets wie die meisten englischen Operateure — lumbal) soll man sich einen Punkt an der Crista ilium markiren, der einen guten halben Zoll hinter der Mitte der Distanz der beiden Spinae superiores liegt. Diesem Punkt gegenüber liegt das Colon (ascendens oder descendens). In der Incision richtet sich Allingham nach Bryant: Die Incision hat die Richtung von der letzten Rippe abwärts zur Spina anterior superior; sie ist 3 bis 4 Zoll lang, und ihre Mitte liegt über dem auf der Crista markirten Punkte.

Die peritonäale kann an der Flexur oder dem Colon descendens, oder am Cöcum, respective Colon ascendens, oder am Ileum (Modification der Littré'schen Operation nach Nélaton Enterotomie im engeren Sinne, Ileotomie) ausgeführt werden.

Bei den unter unseren 43 Colotomien erzielten 14 Heilungen wurde die Oeffnung siebenmal links am Colon descendens extraperitonäal und siebenmal intraperitonäal (drei an der Flexur, drei am Ileum und eine rechts am Colon) angelegt.

Sonst hatte man unter 42 Fällen (in einem Falle konnte ich den Punkt der Colotomiewunde nicht eruiren) die Eröffnung des Darmes vorgenommen.

Intraperitonäal . . . . . 25mal (7 Heilungen),
und zwar: am Colon (Flexur) rechts 9 (4 Heilungen),
am Colon (Flexur) links 4,
am Cöcum 5,
am Ileum 7 (3 Heilungen).

Extraperitonäal . . . . . 17mal (7 Heilungen),
und zwar: am Colon ascendens 1mal,
am Colon descendens 14mal (7 Heilungen),
am Cöcum 2mal.

Summa 42.

Die übrigen 30 Kranken (unter 43 Colotomirten) sind gestorben, und zwar:

19 innerhalb der ersten 48 Stunden,
8 „ „ „ 8 Tage,
1 nach 15 Tagen,
1 „ unbestimmter Zeit.

Van Erckelens berichtet über 111 Colotomien bei Neubildungen, und zwar:
über 79 bei Carcinoma recti,
„ 3 „ ausserhalb des Darmes entstandenen Neubildungen und
„ 19 „ höher sitzenden Darmkrebsen.

Viele der von uns nachträglich gefundenen Colo- und Enterotomien fallen auch schon in die Zeit vor der van Erckelens-schen Publication. Von 110 Operationen fand er den Ausgang 68mal günstig, 42mal ungünstig; also 61·8% guter Ausgänge; unter meinen das Rectalcarcinom ausschliessenden Fällen finden wir blos 32·5% Heilungen, also fast nur die Hälfte. So sinkt

also auch die Prognose der Colotomie bei intraabdominellem Sitz der Geschwulst, im Verhältniss zur Prognose bei Darmkrebs überhaupt.

Im Falle 19 und 29 wurde insofern ein Kunstfehler begangen, als die Operationswunde unter dem Hinderniss angelegt wurde, und zwar einmal bei einer Amussat'schen Colotomie, wo eine präcisere Bestimmung des Sitzes der Geschwulst nicht leicht ausführbar ist und einmal bei einer Littré'schen Colotomie. Der Irrthum ist, im letzteren Falle daraus erklärt: 1. weil man — allerdings ohne Anhaltspunkte — glaubte, die vorhandene ascitische Flüssigkeit bedinge das Darmhinderniss. Man wusste doch, dass ein Carcinoma recti bestand. Die Wunde wurde zugenäht und die Colotomie erst später angelegt, als sich deren Nothwendigkeit dennoch herausstellte; 2. muss bemerkt werden, dass in diesem Falle ein Carcinom am Rectum und das zweite am Colon descendens existirte; letzteres wurde über dem ersteren übersehen. In diesem Falle hätte man den Tumor am Colon descendens vielleicht entdecken können, doch kann man es nicht zu einer Regel machen, den Dickdarm bei einer Colotomie ganz abzusuchen, was übrigens von seitwärts gelegenen Incisionen auch unausführbar ist. Doppelte Tumoren bleiben, wie auch aus dem von uns beobachteten Falle hervorgeht, die fatalsten Complicationen.

Da es wohl gerathen erscheint, die Colotomie so weit ab vom Hindernisse zu verlegen, als möglich, so wäre hiermit auch die linksseitige Colotomie mehr für Rectalcarcinome anzuwenden, bei Carcinomen des Dickdarms wäre die rechtsseitige Operation zweckentsprechender, man brauchte dann auch nicht sich um die Eventualität zu sorgen, ob das Carcinom im Verlaufe des Dickdarms oder in der Flexur sitzt. Bei Carcinom des Cöcums ist selbstverständlich die Enterotomie am Ileum der einzig richtige Eingriff. So wurde sie auch fünfmal wegen Carcinom der ileocöcalen Partie des Darmes eingelegt, einmal wegen Flexur-, einmal wegen Colon ascendens-Carcinom. Man legt die Enterotomie nicht gern gar zu hoch an, sondern eben möglichst weit gegen das Ileumende, um nicht unnütz lange Strecken des Dünndarms von der Resorption auszuschalten. Die Colotomie ist indicirt in allen Fällen, wo der muthmassliche Stand der Erkrankung noch einen Nutzen von ihr erwarten lässt. Also dort nicht, wo Zeichen von mehrfachen Knickungen der Dünndärme durch Schrumpfung der Mesenterien, Netztumoren etc. vorhanden sind, von Ergriffensein des Magens,

Communication zwischen diesem und dem Colon transversum, wo unzweifelhafte Zeichen einer septischen Peritonitis vorliegen, die einen Durchbruch der Neubildung vermuthen lässt, kurz in allen jenen Fällen unterlassen wir die Operation, wo der Exitus lethalis sich ankündigt, z. B. durch subnormale Temperaturen, Kühle der Extremitäten und Nase, kalten Schweiss, kaum fühlbaren Puls, Verfall der Züge (Facies hippocratica, abdominalis) etc. Dagegen können wir sie ausführen auch bei sehr alten, durch Hunger oder durch die Erkrankung beträchtlich herabgekommenen Individuen, denn der Eingriff an und für sich gehört zu den kürzesten und mindest gefährlichen. Direct indicirt ist die Colotomie bei Obstipation durch Stricturen, die anders nicht behoben werden können, bei Schmerzen, wenn diese bei jedem Defäcationsversuch in grosser Heftigkeit auftreten. Doch müssen auch andere Indicationen erwogen werden. So viel steht fest, dass durch Stauungen des Darminhalts nicht nur Entzündung und Schwellung des um die Strictur gelegenen Darmabschnittes hervorgebracht wird mit Hyperämie und Geschwüren der Darmwandungen; solche können aber auch auf die ganze Strecke, bis wohin die Stauung reicht, gewöhnlich vorgefunden werden. Die Alterationen der Wand bei vorhandener Stauung ist aber ein durch Perforation das Leben alle Stunden bedrohender Zustand, und meist fanden sich auch die Rupturen an solchen prädisponirten Stellen in der Nähe der Neubildung oder weiter ab davon. Es ist ernsthaft zu erwägen, ob nicht bei Stricturen durch Colotomie die Entzündung, Geschwürsbildung und die Aufblähung zu verhüten ist und dadurch eine Möglichkeit eines plötzlichen tödtlichen Ausganges hintangehalten werden kann. — Das Carcinom pflegt auch, wie wir im pathologisch-anatomischen Theile nachgewiesen haben, eine ganze Reihe von Organen heranzuziehen, sich abnorme Wege zu bahnen; dass auch der Darminhalt denselben Lauf nimmt, ist klar. Während aber bei Durchwucherung des Fascia iliaca, der Blase durch die Neubildung allein, das Leben gut fortbestehen kann, so geben die denselben Weg nehmenden Fäcalien Anlass zu den malignesten Jauchungen, denen der Organismus nicht lange widersteht. Auch dies wäre durch Ableitung des Inhalts zu vermeiden. Auch ist endlich allgemein anerkannt, dass die Wucherung des Carcinoms bei Hintanhaltung jeder Reizung gelinder wird. Man könnte also durch eine prophylaktische Colotomie bei einem Carcinom den Verlauf protrahiren.

Die Colotomie wird auch gewiss als vorgängiger Eingriff zur Colotomie in Frage kommen müssen. Die Unmöglichkeit der Darmentleerung lassen uns die sofortige Enterorrhaphie nach Colectomie als nicht angezeigt erscheinen, und zur Anlegung eines künstlichen Afters rathen. Wenn durch eine vorausgeschickte Colo- oder Enterotomie die über der Strictur gelegenen Darmabschnitte entleert worden wären, so stünde von dieser Seite einer sofortigen Naht nichts entgegen. Es stünde die Alternative so: Colotomie, Exstirpation der Geschwulst, und Enterorrhaphie der Colotomiewunde, oder Colotomie mit Anlegung eines Anus präternaturam und nachträgliche Enterorrhaphie. Der Eingriffe wären im zweiten Falle weniger, auch müsste bei der ersteren Methode die Colotomie den Strom der Kothmassen wirklich ganz ableiten, was bei dem Verfahren, dass man einen Theil der Darmconvexität nur einnäht, nicht der Fall ist, wiewohl durch Heranziehen der hinteren Wand eine Strictur an dieser Stelle hervorgebracht wird.

Anlässlich dieses Nachtheiles würde es sich überhaupt bei einer Colotomie, die zeitlebens bestehen soll, darum handeln, ob man nicht statt des Einnähens blos einer Partie des Umfanges den Darm ganz durchtrennen und die ganze Peripherie des oberen Stückes an die Haut annähen sollte. Dasselbe sollte man mit dem unteren machen, jedes vielleicht in einen Wundwinkel, um alle nachträgliche Canalisation zu erschweren. Es befinden sich nämlich bei der in gewöhnlicher Weise ausgeführten Colotomie die Inhaltsmassen im peripheren Stück in einem inactiven Darmstück, wo an und für sich die Fortbewegung der Inhaltsmassen mangelhaft ist, und wo selbe durch das weiter abwärts liegende Hinderniss gehemmt wird. Es kommt zu Stauungen, Enteritis, Geschwüren etc. und man muss stets an eine periodische künstliche Entleerung des unteren Darmabschnittes bedacht sein, wenn man einen Nutzen von der ausgeführten Colotomie haben will. Dies wird durch den oben gemachten Vorschlag vermieden; die Operation wird dadurch etwas umständlicher, dafür aber sicherer, ihr Nutzen dauernd. Einige Operateure (Martini, Billroth (bei den Colectomien), Dittel bei einem Carcinoma recti, Gussenbauer bei einem Carcinoma flexurae sigmoideae) zogen es vor, das untere Ende ganz abzuschliessen, und zwar Billroth mittelst eines einfach herumgelegten Fadens, die anderen Operateure durch dichte Nähte nach Invagination. Letztere Methode ist ent-

schieden unseren Anschauungen über aseptische Wundversorgung entsprechender. Da sich aber in dem so bis zur Strictur abgeschlossenen Darmabschnitte leicht zersetzende Secrete ansammeln können, so ist die Fixirung des offenen unteren Darmlumens in der Wunde als Normalmethode zu empfehlen. Sie würde nur dann eine Ausnahme erleiden, wenn sich das untere Ende bis zur Bauchwunde nicht dislociren lässt, was natürlich nur für Darmdefecte nach Colectomien, nicht aber für die Colotomie gilt, wo die Methode ausnahmslos anwendbar ist. Dass auch bei so ausgeführter Colotomie für Entleerung und Reinigung des Darmabschnittes vom Anus bis zur Strictur Sorge getragen werden muss, ist ebenso nicht zu vergessen, wie auf die Spülung des von der Strictur bis zum Anus gelegenen Darmabschnittes.

Ein weiterer chirurgischer Eingriff bei Darmstenosen ist die von Maisonneuve[1] vorgeschlagene und zweimal ausgeführte Anastomosirung des Darmes. Sie besteht einfach darin, dass man (beim Hinderniss im Cöcum) den Dünndarm ober der kranken Stelle einschneidet und nun sein oberes Ende in den Dickdarm einfügt. Zu diesem Zwecke wird der Unterleib rechts in der Höhe des Blinddarms eröffnet, ohne dass man sich um das Hinderniss kümmert. Robert wendete die Schwierigkeit der Operation, Malgaigne Verengerung an der Implantationsstelle und Inanition, Chassaignac träge Fortbewegung der Fäces bei Umgehung der Klappe ein. Nach einem Auszug aus dem Manuscript Maisonneuve's (in Vassor, de l'étrangl. intern et des opérat. qui lui sont applicables Thèse, 1855), hat M. die Operation zweimal am Lebenden mit unglücklichem Erfolge ausgeführt. Haken hat unter Adelmann's Leitung Experimente an Thieren angestellt und räth zur Einpflanzung beider Enden des durchschnittenen Dünndarmes, nach dem man sie von dem an sie inserirten Mesenterium so viel als nöthig, isolirt hat, in die Wunde des Colon ascendens.[2] Derselbe betont als Vortheile dieser

[1] Arch. gén. de méd. T., VII., Avril, p. 459. — Gaz. des hôp. 1841, p. 168, 204. — Gaz. des hôp., 1854, p. 76., — bei Haken (allgemeine Bemerkungen über die Hernien und Laparotomien mit Implantation), Dorpat 1861. — Adelmann, Prag, Vtljahrschft., 1863, Bd. 2. — Nach diesem citirt.

[2] Nach den gelungenen Experimenten Haken's ist die Gefahr der Nekrose nach Ablösung einer Strecke des Mesenteriums keine so grosse, wie Madelung sie dargestellt hat. Darmresectionen, Langb. Arch. 27.

„doppelläufigen Darmeinpfropfung", dass der untere Theil nicht vollkommen ausgeschaltet wird, sondern zur Ernährung noch wesentlich beitragen kann. Es wird ein Theil des Chymus in den unteren Theil aufgenommen und dann durch die Ileocöcalklappe in's Colon zurückgeleitet. Wenngleich also die beiden Darmenden parallel nebeneinander liegen, so bestände nach einer Reihe von Wochen kein widernatürlicher After mehr, sondern eine Darmfistel, und längere Beobachtung an so operirten Thieren muss lehren, ob nicht endlich wieder der ganze Nahrungsstoff durch den ganzen Darmcanal geleitet wird, wie man eine ähnliche Erscheinung bei äusserlichem widernatürlichen After, auch brandig gewordenen Hernien kennt. Doch dies kann nur bei Fisteln und Geschwüren, von denen man den Darminhalt ableiten will, gelten. Bei gutartigen Stricturen (nach ausgeheilter katarrhalischer Phthise, sonstigen Geschwüren und Typhlitis) muss man auf eine Ausweitung der Strictur und also wieder mögliche Passage ohnedies verzichten. So gibt man auch bei Carcinom die Hoffnung auf. Für diese letzteren Fälle würde sich empfehlen, eine Durchtrennung des Darmes so nah am Hinderniss als möglich, und Einpflanzung des oberen Endes in eine Dickdarmwunde. Das periphere, zum Hinderniss führende Ende könnte man invaginiren, zunähen und versenken oder, wenn man Secretansammlung darin fürchtet, in der Bauchwunde fixiren, um so einen eventuellen Aufbruch nach Aussen zu erleichtern. Doch fragt es sich besonders im Falle eines Carcinoms, ob nicht eine einfache Colotomie der passendste Eingriff ist, da man auch jahrelang ohne Verwendung der ganzen Dickdarmresorption bestehen kann. Bei gutartigen Stricturen und jugendlichen Individuen, besonders ohne Fistelbildung in der Gegend und unter der Strictur leidenden Entwickelung und Ernährung könnte man sich zu einem oder dem anderen Eingriffe — auch der Einpflanzung — eher entschliessen. Bei fistulösen Aufbrüchen nach Typhlitis hat der Patient selbst zu entscheiden, ob er den Defect oder die gewiss nicht unbeträchtliche Gefahr einer oder der anderen Operation vorzieht.

Wir schliessen mit der Besprechung des radicalen Heilversuches, der Exstirpation des Darmkrebses der Colectomie (Marshall) oder der Enterocolectomie (für den Fall, dass die Neubildung die Ileocöcalgegend occupirt).

Colectomien.

1. Reybard (Bulletin de l'Académie de médecine, t. IX, p. 1031, 1843 bis 44): Am 8. April 1833 wurde Dr. Reybard zu einem 28jährigen Kranken gerufen, der seit mehreren Jahren krank war; das Leiden hatte insbesondere die letzten sechs Monate vor der Operation zugenommen. Die Hauptsymptome bestanden in lebhaften und wiederholten Koliken, begleitet von auftretenden Schmerzen in der linksseitigen Regio hypogastrica, wodurch ein alle Tage wachsendes Uebelbefinden bedingt wurde. Bei seiner ersten Untersuchung erkannte Reybard ausser diesen Zeichen, dass der Unterleib einen enormen Umfang hatte, welcher auf den ersten Anblick eine bedeutende Hydropsie simulirte.

Man tastete in der linksseitigen Fossa iliaca einen Tumor von der Grösse eines gewöhnlichen Apfels, in der Tiefe lagernd, unter dem Finger scheinbar beweglich und den Bauchwandungen nicht adhärent. Die Zunahme des Unterleibes war durch Gas bedingt, und man konnte den Verlauf des Colon transversum schärfer unter der Haut verfolgen, als unter normalen Verhältnissen. Der Kranke war von Schluchzen geplagt; sein Appetit war dennoch erhalten. Die Stuhlentleerungen erfolgten selten und keine Gase gingen per Anum ab, doch ging statt dessen gewöhnlich eine blutig-eitrige Masse ab, deren Entleerung häufig Tenesmus verursachte.

Erweichende Klysmen, wenn auch in kleiner Quantität, wurden nicht vertragen.

Die Rectaluntersuchung liess keinen Tumor erkennen.

Der Kranke war abgemagert, hatte alle Tage Frostgefühl, er brachte schlaflose Nächte zu. Diese Symptome haben seit drei Monaten zugenommen, zu welcher Zeit sich der Tumor in einen Abscess umgewandelt hatte, was sich durch Entleerung von Eiter anzeigte; darauf hin hatte der locale Schmerz merklich abgenommen.

Reybard diagnosticirte einen carcinomatösen Tumor des S. romanum des Colon.

Von der Unheilbarkeit des Leidens überzeugt, entschloss er sich zur Operation, die er am 2. Mai ausführte.

Man machte über der Spina anterior superior, parallel mit der Crista und 1 Zoll davon eine Incision von 6 Zoll, die schichtenweise die Gewebe durchtrennt. Blutung wird sofort gestillt. Das Peritoneum wird in der Ausdehnung von 3 Zoll vorsichtig eröffnet. Der Tumor wird, wiewohl mit Schwierigkeit, nach Aussen gebracht; zwei Ligaturen, die einen ziemlich grossen Theil des Mesocolons zwischen sich fassen, werden behufs Blutstillung angelegt. Der Darm wird in einer Ausdehnung von 3 Zoll mit dem Bistouri abgetragen und das Mesocolon mit der Scheere durchtrennt. Die längs des Darmes verlaufenden Arterien werden unterbunden und die Fäden lang belassen, um sie in das Darmrohr einführen zu können.

Bevor Reybard die Naht begann, hatte er sich zwei Nadeln mit einem doppelten, feinen Seidenfaden hergerichtet. Die eine Nadel trägt statt eines Knopfes ein kleines stecknadelkopfgrosses Röllchen Charpie. Beide sind mit Cerat eingerieben.

„Als ich beide Darmenden", schreibt Reybard, „aneinander gebracht hatte, vereinigte ich sie am Mesenterialrande mittelst des Fadens der ersten

Nadel, welchen ich mit einem doppelten Knopf schloss. Hier begann die überwendliche Naht (suture à surjet). Ich setzte sie fort bis zur Mitte der Continuitätstrennung, indem ich mich bemühte, deren Spiralen anzuziehen und sehr nahe aneinander zu legen. Dann schnitt ich den Faden ab in einer Entfernung von 7 bis 8 Linien vom Darme, aber ohne einen Knoten zu machen, wie man sonst eine Naht schliesst, sondern fasste ihn in die neuen Nähte, welche ich mit der zweiten Nadel anlegte, die ich zur Beendigung der Operation benutzte. Als diese zu Ende war, d. h. am Mesenterialrande des Darmes wieder angelangt war, befestigte ich den Faden, indem ich die beiden Fadenenden, die die Nadel enthielt, mit einem doppelten Knoten schloss. Doch fasste ich, nachdem ich sie auseinander gelegt und mit einem den einen Wundrand durchstochen, absichtlich nur die peritonäale Fläche der Wundlippe, damit die Ligatur „en étant plus vite coupée, devînt plus libre, plus tôt par ce côté de la suture que par l'autre; ce dernier nœud étant fait, je coupai les fils au ras de la plaie" (letztere Stelle ist unklar).

Nach Beendigung der Naht verlegt Reybard den Darm in die Tiefe, um ihn von der Wunde zu entfernen. Diese wird mittelst drei Nähten vereinigt. Der Kranke liegt mit gegen den Bauch angezogenen Oberschenkeln, den Rumpf nach vorne und nach links gebeugt.

Man wendet erweichende Mittel an, und Alles geht gut bis zum fünften Tage, wo Aufgetriebenheit des Bauches, Spannung und Schmerz eintritt. Die Wundränder entfernen sich auf 6 Linien. Am siebenten Tage geht's merklich besser. Bisher kein Stuhl. Man reicht ein bischen Bouillon. Am zehnten Tage werden die Bauchnähte entfernt, auf ein Klysma erfolgt eine reichliche Stuhlentleerung. Der Bauch ist nicht mehr schmerzhaft, das Wohlbefinden dauert an, der Zustand bessert sich.

38 Tage nach der Operation nahm der Operirte feste Speisen zu sich, ging zu Stuhl auf natürlichem Wege; Gase gingen per Anum ab, die Wunde war vollständig vernarbt.

Erst nach sechs Monaten verspürte der junge Mann ausstrahlende Schmerzen von kurzer Dauer und unangenehme Empfindungen in der linken Fossa iliaca. Aber bald wurden die Schmerzen heftiger; man constatirte die Wiederkehr eines Tumors und eine hochgradige Empfindlichkeit im betreffenden Ober- und Unterschenkel. Zwei Monate hütete er das Bett und starb am 16. März 1834, ungefähr ein Jahr nach der Operation.

Keine Section wurde gemacht.

Den exstirpirten Tumor beschreibt Reybard folgendermassen:

Er war von der Grösse eines Reinetteapfels, hart, gräulich-weiss; man fühlte mehr, als man tastete, mehrfache Höckerchen; er nahm die zwei hinteren Drittel des Darmdurchmessers(?) ein; der Länge nach gespalten, zeigte sich der Darm in der Lichtung auf die Hälfte reducirt.

2. Schede (Verhandlungen der deutsch. Ges. f. Chir., VII Congr., 1878., S. 126) machte ebenfalls eine Exstirpation des Dickdarmes, bei einem papillären Carcinom des Colon descendens, welches eine absolute Coprostase bewirkte. Der palpable Tumor hatte eine Länge von 3 bis 4 Cm., so dass die Exstirpation mit folgender Darmnaht möglich erschien. Er machte eine temporäre nur mässig feste Ligatur ziemlich dicht oberhalb der Stelle um den Darm, wo derselbe durchschnitten werden sollte. Nach Eröffnung des Darmes zeigte sich, dass

die carcinomatöse Degeneration sich viel weiter aufwärts und abwärts erstreckte, als vorher diagnosticirt werden konnte, indem ausser dem Hauptknoten papilläre Wucherungen theils isolirt, theils gruppenförmig noch weiterhin die Schleimhaut bedeckten. Eine radicale Exstirpation war überhaupt nicht möglich, indessen hatte er, ehe er zu dieser Einsicht kam, so viel entfernt, dass es ihm nun nicht mehr gelang, die beiden Darmenden aneinander zu bringen, und dass nichts übrig blieb, als beide in die Hautwunde einzunähen — also einen künstlichen After zu bilden. Die temporäre Ligatur erfüllte aber vollkommen ihren Zweck; während der ganzen, ziemlich lange dauernden Operation floss kein Tropfen Darminhalt aus und Schede konnte das Einnähen des centralen Darmstückes beinahe vollenden, ehe er die Ligatur löste. Der Kranke ist am folgenden Tage gestorben, wie Schede meint, nicht an der Operation — da eine Peritonitis nicht vorhanden war, sondern an Inanition. Die Incision wurde in der linken Bauchseite gemacht.

3. Thiersch (ibidem p. 127) machte vor einigen Jahren eine ähnliche Operation, es handelte sich um Ausschneidung einer Strictur im untern Abschnitt der Flexura sigmoidea. Der durch Abführmittel auf's Aeusserste mit Luft und diarrhöischen Flüssigkeiten angefüllte Dick- und Dünndarm quoll unaufhaltsam hervor und selbst nach wiederholter Punction des Colon war es schwer, zu der Strictur zu gelangen. Die kranke Stelle wurde schliesslich gefunden, konnte herausgehoben werden, so dass die Ausschneidung der, wie sich zeigte, krebsigen Strictur leicht von statten ging. Thiersch liess nun zunächst aus dem oberen Darmende einige Liter Inhalt ausfliessen, und als so gut wie nichts kam, vereinigte er die beiden Darmenden durch die Lembert'sche Naht, aber ehe er noch fertig war, brachte eine starke peristaltische Welle einen flüssigen Koth herab, der aus der halbgeschlossenen Wundspalte hervordrang und zum Theil in die Bauchhöhle gerieth. Es blieb nichts Anderes übrig, als die Flexur oberhalb der Operationswunde der Länge nach weit zu eröffnen, so dass der Koth frei nach Aussen abfliessen konnte. Hierauf wurde die Bauchhöhle sorgfältig gereinigt, die Darmnaht zu Ende geführt und das Darmstück in seine Lage zurückgebracht. Den geöffneten Theil der Flexura sigmoidea befestigte er als Anus praeternaturalis in einer Schnittöffnung der Bauchwand oberhalb des linken Leistenbandes. Die Operation wurde am 21. Juni 1875 an der Leipziger Klinik gemacht. Patient war 52 Jahre alt. Tod zwölf Stunden nach der Operation bei 39·5 Grad Temperatur an septischer Peritonitis. Die ausgeschnittene Strictur war ringförmig, der Ringwulst fast von der Dicke eines gewöhnlichen Bleistiftes. Ein mittlerer Katheter konnte eben noch durchdringen. Die Neubildung bestand aus adenoidem Gewebe und narbigem Bindegewebe. Die darüber liegende Schleimhaut nicht ulcerirt, die Drüsen frei.

4. Gussenbauer (Ein Fall von partieller Resection des Colon descendens zum Zwecke einer Geschwulstexstirpation, Arch. f. kl. Chirurgie, Bd. 23, S. 223, auch Verhandlung des VII. Congresses der Ges. f. Chirurgie, 1878, II., 79): v. V., 42 Jahre alt, stammt von gesunden Eltern, auch keine luetische Erkrankung ist vorausgegangen. Schon im März 1877 fing der Kranke an über Stuhlverstopfung, leichte Kolikanfälle und vorübergehende Schmerzen in der Nierengegend zu klagen. Gleichzeitig magerte er etwas ab und nahm ein dunkleres Hautcolorit an. Damals bereits wurde in der linken Seite des Bauches eine gegen Druck nicht empfindliche Geschwulst von anormaler Consistenz gefühlt.

Nach Verabreichung von Abführmitteln schwand die Geschwulst zum grössten Theile, man glaubte an eine Kothstauung, um so eher, als der Kranke seine Gesundheit wieder erlangte. In vier Wochen stellten sich jedoch wieder Kolikanfälle, Stuhlverstopfung und Geschwulstbildung in der linken Bauchseite ein. Durch Purgantien wurde abermals Verkleinerung, wenn auch nicht völliges Verschwinden der Geschwulst erzielt. Jodkali, Arsenik innerlich, Jod als Einreibungen wurden erfolglos angewendet. Alle 2 bis 3 Wochen traten Verschlimmerungen ein, die Stuhlverstopfungen wurden immer hartnäckiger, Kolik und Schmerzanfälle in der Nierengegend nahmen zu. Patient magerte stark ab. Im August reichte der Tumor bereits gegen die Mittellinie des Körpers und 3 bis 4 Querfinger unter den Nabel. Die Oberfläche desselben war höckerig, er selbst nur bei eintretender Darmobstruction schmerzhaft, an der Oberfläche, weniger in der Tiefe seitlich beweglich. Der untere abgerundete Theil konnte umgriffen werden, während der obere sich in der Bauchhöhle verlor. Man diagnosticirte einen bösartigen Tumor des Mesenteriums. Die Stuhlverstopfungen stellten sich immer häufiger ein, dauerten trotz Ricinusöl mehrere Tage und erzeugten jedesmal Meteorismus und grosse Empfindlichkeit des Bauches. Man beschloss, den Kranken auf Milchdiät zu setzen, und durch Wasserklystiere den Darmcanal zu entleeren, worauf sich der Kranke etwas erholte und der Tumor an Volumen abnahm. Endlich trat vollständige Constipation ein und auch hohe Infusionen waren erfolglos. Der Kranke konnte keine Nahrung zu sich nehmen, litt an Aufstossen, Schluchzen; nur Narkotika erleichterten etwas diesen Zustand.

Gussenbauer diagnosticirte am 6. December 1877 einen intraabdominellen Tumor, der durch Obstruction oder Compression den ganzen Symptomencomplex verursachte. Der Bauch war trommelartig gespannt, vom Tumor nichts zu tasten. Die Sonde drang etwas über ein Fuss und stiess dann auf ein unüberwindliches Hinderniss; ein Tumor des Colon oder der Flexur wurde wahrscheinlich. Die Untersuchung mit der ganzen Hand (in tiefer Narkose ohne Schwierigkeiten ausgeführt), liess im unteren Abschnitt des Colon descendens den vermutheten Tumor constatiren, und zwar am Uebergang in's S. romanum, an der der Medianlinie zugekehrten Darmwand, von der Grösse einer kleinen Mannesfaust, seitlich ausgiebig, vertical, weniger gut beweglich. Andere Tumoren wurden nicht getastet. Die Geschwulst hatte die halbe Darmcircumferenz eingenommen und war auch für feine Sonden undurchgängig. Nur Gase, keine Fäces gingen bei dieser Untersuchung ab. Gussenbauer machte die Diagnose eines Carcinoms des Dickdarmes, verwachsen mit einer Dünndarmschlinge oder deren Mesenterium. Es waren schon leichte Zeichen von Peritonitis vorhanden; von einer Colotomie sah man wegen der Verwachsung mit dem Dünndarme ab, und entschloss sich wegen der Aussicht sowohl auf Herstellung der Darmcirculation, als auf Radicalheilung zur gründlichen Exstirpation, die am 8. December 1877 vorgenommen wurde.

Unter antiseptischen Cautelen eröffnete man die Bauchhöhle unter dem Nabel in der Linea alba, worauf sich 100 bis 150 Gramm Flüssigkeit entleerten. Serosa der Därme injicirt. Man fügte nun zwei Querfinger unter dem Nabel eine quere Incision hinzu, welche bis zur Fascia lumbodorsalis reichte; die Blutung wurde sorgfältig gestillt.

Explorativpunctionen der vorfallenden Därme nützten fast gar nichts; diese wurden in Carbolcompressen geschützt aussen gelagert. Die Geschwulst

sass im Colon descendens, über dem S. romanum, in der der Mittellinie zugekehrten Wand, war faustgross, höckerig, stellenweise mit Serosa überkleidet, mit einer Dünndarmschlinge und deren Mesenterium verwachsen. Diese wurde abgelöst, dabei eröffnet und sofort mit drei Catgutnähten geschlossen. Darminhalt trat nicht aus; nach Ablösung des Mesenteriums wurde der Tumor beweglich, und man resecirte unter beiderseitiger Fingercompression des Dickdarmes diesen so, dass zunächst das Colon von seiner Insertion an der hinteren Bauchwand abgelöst wurde, indem zuerst der Peritonäalüberzug mit der Scheere eingeschnitten, sonst der Tumor stumpf abgelöst wurde. Dabei riss die Darmwand ein und es floss etwas Koth in die Bauchhöhle; die Compression des Colon konnte wegen der Anhaftung nach hinten nicht vollständig bewerkstelligt werden; man wälzte den Kranken in die linke Seitenlage, in der er verblieb, bis der ganze Darm in einer Ausdehnung von etwa 6 bis 8 Cm. resecirt war. Lymphdrüsen wurden nirgends getastet. Nun wurden die leicht zu vereinigenden Darmenden mittelst der von Gussenbauer modificirten Lembert'schen und Achternaht vernäht; zum Nähen benutzte man carbolisirte Seide. Nach Desinfection der Fossa iliaca reponirte man leicht die Därme, deren Serosa stärker sich geröthet hatte, und vernähte die Bauchwunde mittelst Seidenknopfnähten, welche das Peritonäum mitfassten. Drainage der Bauchhöhle. Dauer der Operation zwei Stunden. Listerverband — Wattecompression. Es wurde öfters Wein und Opiumtinctur verabreicht. Der Kranke kam in Transspiration, Puls 108; Gase entleerten sich, auch zu einer reichlichen, breiigen Stuhlentleerung kam es. Da wurde der Kranke unruhig, der Puls frequent und klein, in der 15. Stunde trat unter Collapserscheinungen der Tod ein. Die Geschwulst ging von der Schleimhaut aus, die Grenze in dieser stellenweise nicht deutlich ausgesprochen; in der Peripherie setzte das weiche, saftreiche Geschwulstgewebe scharf gegen die Muskelschichten ab. Es handelte sich um ein medulläres Schleimhautcarcinom, welches an einer Stelle über die Serosa hinausgewachsen und mit den Nachbarorganen in Verbindung getreten war. Section wurde nicht gemacht.

5. Baum (Resection eines carcinomatösen Dickdarmstückes, Archiv für Chirurgie, 1879, Nr. 11): G. F., 34 Jahre alt, war bis auf eine Malaria stets gesund. Seit einem Jahre leidet er an Unterleibsbeschwerden, die sich durch krampfartige Schmerzanfälle, unregelmässigen Stuhl und eine, trotz wenig verminderten Appetits und fortdauernder Arbeitsfähigkeit, auffällige Abnahme an Körperfülle charakterisirten. Der Stuhlgang konnte durch Medication im Gang erhalten werden, bis am 8. November 1878 absolute Retention eintrat, zu der sich bald starkes Erbrechen, zuletzt auch kothiger Massen, gesellte. Am 22. November wurde Patient in das Lazareth aufgenommen.

Er war sehr abgemagert, blass, nicht so verfallen, wie Kranke, die an Ileus in Folge innerer Incarceration leiden. Puls, Temperatur normal, Respiration etwas beschleunigt, Unterleib meteoristisch aufgetrieben. Keine abnorme Dämpfung oder Druckempfindlichkeit. Untersuchung per Rectum von negativem Resultat, so auch Eingiessungen mit dem Trichter, kein Erbrechen, Appetit leidlich. Kräfte wurden durch täglich dreimalige Peptonklystiere erhalten. Am 1. December erbrach Patient $2^1/_2$ Liter nicht kothiger Massen, collabirte dann, erholte sich jedoch bald. Das Erbrechen blieb auch mehrere Tage aus, bis am 5. December er abermals entschieden fäculente Massen erbrach. Es wurde daher am 6. December rechterseits (wegen Nichtauffindbarkeit des Cöcum) an einer

(vorliegenden) Dünndarmschlinge eine Kothfistel angelegt, aus welcher sich sofort eine Masse dünnen Koths ergoss. Kein Fieber, Meteorismus schwand, Kräfte hoben sich zusehends, die lancinirenden Schmerzen wurden jedoch immer heftiger. Als deren Sitz zeigte sich eine cylindrische, wenig verschiebliche Geschwulst unterhalb des rechten Hypochondrium; Morphiuminjectionen beschwichtigten die Schmerzen kaum, der Patient kam durch sie immer mehr herunter, drang stets auf eine Operation, welche denn auch am 13. Januar 1879 ausgeführt wurde. Man machte einen 8 Cm. langen Schnitt über den Tumor; derselbe begann 2 Cm. unterhalb des Rippenrandes und war 6 Cm. nach rechts von der Mittellinie entfernt. Nach Eröffnung des Bauchfells fand man die dem Colon ascendens, nahe der Umbiegungsstelle in's Colon transversum, angehörige Geschwulst mit dem Bauchfell, dem Netz, dem Dünndarm und dem Cöcum verklebt, und man musste, um dieses ganze Conglomerat vorziehen zu können, einen auf den Längsschnitt senkrechten 5 Cm. (nach rechts) langen Schnitt in der Mitte des ersten hinzufügen. Unter allmäligem Umklappen des unteren Lappens, an welchem der Tumor adhärirte, gelang es nun, erst das Netz, dann den Dünndarm, schliesslich das Cöcum zu lösen und zuletzt den in dieser Weise isolirten Tumor von der Bauchwand abzutrennen. Dabei entstand in der Mitte der Geschwulstoberfläche ein Riss, aus dem etwas dünner Koth ausfloss, dessen Einfliessen in die Bauchhöhle aber verhindert werden konnte. Dann wurde das Mesocolon gelöst, ein keilförmiges Stück daraus mit einer Drüse resecirt, die Arterien unterbunden und unter Abschluss des zu- und abführenden Darmes mittelst je einer langen Schieberpincette das carcinomatöse Darmstück ausgeschnitten. Das obere Lumen war grösser. Baum faltete ein Stück ein, indem er einen nach Aussen vorspringenden Zwickel bildete, und vereinigte die nun aufeinander passenden Darmenden mittelst der Gussenbauer'schen Achternaht. Man hatte unter Dampfspray gearbeitet, die erste Kothfistel war mit einem Wattebausch verschlossen. Der Kranke ertrug den Eingriff gut, erbrach in den ersten Tagen paarmal, der Bauch blieb aber flach und unempfindlich. Puls anfangs frequent 132, ging am zweiten Tage auf 96 herunter. Temperatur betrug am 14. 38·3, am 15. 38 und blieb dann normal. Wunde sah am 14. gut aus, am 16. ging durch die Vereinigungsstelle beider Schnitte, die sich gelöst hatte, eine kothige Flüssigkeit ab. Am 17. gingen Gase, am 18. breiiger Stuhl per Anum ab. Aus der ersten Kothfistel immer weniger, aus der neuen Operationswunde immer mehr Koth ab, so dass Baum die Nähte entfernte, um den harten Kothmassen den Austritt zu verschaffen. Vom 20. verfiel der Patient, verweigerte jede Nahrungsaufnahme, während er bis dahin gegessen und getrunken hatte. Er erbrach ab und zu, doch war der Leib eingezogen und unempfindlich. Am 22. starb Patient, neun Tage nach der Operation.

Die Section ergab, dass nur die mesenteriale Hälfte der Naht verklebt war, der übrige Theil des Darmes klaffte weit und es hatte sich um die klaffende Oeffnung eine mit dem perinephritischen Zellgewebe communicirende, gegen den übrigen Peritonäalsack durch feste Adhäsionen abgeschlossene Höhle gebildet, welche mit Koth gefüllt war. Die Bauchhöhle enthielt kein Exsudat, die collabirten Därme zeigten sich geröthet, jedoch nicht mehr, als sie während der Operation am lebenden Körper erschienen waren. Von carcinomatöser Degeneration liess sich nirgends mehr eine Spur entdecken, namentlich erwiesen sich die Mesenterialdrüsen frei. Die primär angelegte, etwa 30 Cm. über der Bauhini-

schen Klappe befindliche Kothfistel, war nur noch für eine dünne Sonde durchgängig.

Das resecirte Darmstück zeigt eine Länge von 8 Cm. Dasselbe ist in der Mitte sanduhrförmig eingezogen und dabei so gekrümmt, dass die hintere convexe Seite bedeutend länger erscheint, als die concave, der Bauchwand zugekehrte. Das Darmlumen wird durch die Neubildung, welche ziemlich hart von höckeriger Oberfläche und auf dem Durchschnitt grauweiss gefärbt ist, vollständig verschlossen. Die Darmwand ist ringförmig, jedoch an ihrer vorderen und medianen Seite am stärksten degenerirt, indem hier die Neubildung nicht nur die grösste Länge zeigt, sondern auch die Serosa durchbrechend in's Mesocolon hineingewuchert ist. Von dieser Stelle aus verjüngt und verflacht sich der Ring, so dass er am entgegengesetzten Ende nur die Schleimhaut in geringer Höhe einnimmt. Die mikroskopische Untersuchung gibt ein verschiedenes Bild, einige Stellen erscheinen sehr zellenreich mit kaum merklichem Stroma, an anderen überwiegt das letztere so sehr, dass sich in ihm nur vereinzelte, mit Zellen erfüllte Lücken entdecken lassen.

6. Kraussold (Sammlung klinischer Vorträge, Volkmann's, Nr. 191) operirte zwei Fälle:

a) Der erste Fall betraf einen 57jährigen Bauern, an dessen Flexura sigmoidea sich ein ringförmiges obstruirendes Carcinom befand. Ueber die Art dieser Operation und den Verlauf versprach Kraussold später ausführlich zu berichten; es wurde Darmnaht ausgeführt. Der Fall heilte und ging nach sechs Monaten an einem Recidio in den Mesenterialdrüsen marastisch zu Grunde.

b) Der zweite hergehörige Fall ist folgender:

Ein 62jähriger Patient, früher stets gesund, erhielt am 21. Juni 1873 einen Steinwurf in die rechte Leistengegend, und gibt an, seit dieser Zeit Beschwerden zu haben. Im Laufe der Jahre bildete sich daselbst unter Schmerzen eine Geschwulst, die vor 13 Monaten incidirt wurde und jauchigen Eiter entleerte. Wenige Tage darnach kam Koth, der nun beständig und seit letzter Zeit sehr stark abfliesst. Stuhlgang war in den letzten vier Monaten nie von selbst da und erfolgte nur selten nach Klystieren. Appetit war immer leidlich, nur selten geringes Fieber. Patient war nie syphilitisch, anamnestische Daten betreffs Heredität völlig negativ. Patient war stets sehr mager gewesen.

Status praesens: Hagerer, ausserordentlich langer Mann, mit fahler Hautfarbe und fehlendem Panniculus. In der rechten Unterbauchgegend, in der Höhe der Spina ant. sup. befinden sich zwei für den kleinen Finger durchgängige Fisteln, aus denen sich beständig Koth entleert. An diese Fisteln sich anschliessend, fühlt man nach oben im Inneren des Leibes einen gut faustgrossen, harten, höckerigen Tumor, der etwas verschieblich bis in die Medianlinie reicht und sich nach oben etwa fünf Finger breit über dem Ligament. Poup. begrenzt. Druck auf den Tumor ist nicht schmerzhaft; .er nimmt ganz die Gegend des Cöcum ein. Die Percussion ist überall gedämpft. Die Spina ant. sup. ist durch den einen daselbst mündenden Fistelgang blossgelegt. In der Gegend des Trochanter major befindet sich nach Aussen und hinten ein mit der Fistel an der Spina communicirender, stark eiternder Senkungsabscess. Das Bein steht gebeugt und adducirt in der Hüfte; die Gegend des Schenkeldreiecks durch narbige Verdickungen etwas verhärtet; keine Drüsenschwellungen. Der Appetit ist gut; nur äusserst selten kommt etwas Koth per Anum durch Klysmata,

von selbst nie; sonst geht Alles durch die Fisteln. Keine Temparatursteigerung; die linke Lungenspitze etwas gedämpft; Urin und die übrigen inneren Organe normal. Am 19. April wurde die Chloroform-Narkose eingeleitet.

Es zeigte sich dabei, dass der Tumor nach Dilatation der Fisteln von der Fossa iliaca leicht ablösbar war. Derselbe liess sich überall gut, auch gegen die Blase, abgrenzen und entsprach in seiner Lage dem Cöcum. Man gelangte mit dem Finger durch die Fisteln in eine höckerige, derbe Geschwulstmasse, von der mit dem Nagel Bröckel entfernt wurden. Nach oben gelangt man in's Lumen des Darmes, nach unten ist das Darmlumen durch die ringförmige Geschwulst fast vollkommen stricturirt. Geschwellte Mesenterialdrüsen sind nicht zu fühlen. Die Eitersenkung am Trochanter wird incidirt.

Die dreiviertelstündige Narcose wird vorzüglich ertragen. Es wird, sobald die Wunden besser aussehen und Patient eine Vorbereitungscur von Seiten des Darms durchgemacht hat, die Radicaloperation beschlossen. Die mikroskopische Untersuchung der entfernten frischen Gewebsbröckel ergab zahlreiche Krebszellen zwischen wenig Bindegewebe eingebettet. — Nachdem die später zu erwähnenden Vorbereitungscautelen pünktlichst befolgt waren, wurde nach gründlichster Entleerung des zuführenden Darmstücks und Ausspülung desselben mit Salicylwasser, sowie nach Tamponade der Fisteln mit fünfprocentiger Carbolwatte am 12. Juni 1879 die Operation gemacht.

Strengste Antisepsis; zwei Procent Dampfspray; Chloroformnarkose.

Bogenschnitt in der rechten Unterbauchgegend über der Convexität des Tumors, ähnlich wie zur Unterbindung der A. iliaca. Nach schichtenweiser Durchtrennung der Weichtheile wird das Peritonäum eröffnet, das nirgends mit dem Tumor, soweit das die vordere Wand betrifft, verwachsen ist. Ueber den Tumor, der sich recht gut mit der eingeführten Hand abgrenzen lässt und nach innen bis an den Beckenrand reicht, ist das Netz gedeckt, das nach unten fester, sonst aber locker, überall jedoch lösbar mit demselben verwachsen ist. Nachdem das Netz zurückgeschlagen ist und man mit dem angelegten Bogenschnitt vollkommen Platz für die weitere Operation hat, wird constatirt, dass der Tumor in der That das degenerirte Cöcum ist und sodann zur Aufsuchung des zu- und abführenden Darmstücks geschritten. Das abführende Stück konnte leicht, das zuführende nur mit viel Schwierigkeiten isolirt werden, doch gelang es nach Lösung ausgedehnter Adhäsionen. Es wurde sodann, nachdem die betreffende Darmpartie durch Streichen von ihrem eventuell noch vorhandenen Inhalt entleert war, das zuführende Stück zwischen zwei Hegar'sche Ovarialstielpincetten, deren Branchen mit weichem carbolisirten Filz belegt waren, gefasst und durchschnitten. Dasselbe war sehr weit, in seinem Lumen etwa dem abführenden Stück entsprechend, eine Ausdehnung, auf die ich gelegentlich meiner späteren Auseinandersetzungen noch zurückkommen werde. Es wurde nach der Durchtrennung absolut kein Koth bemerkt und die betreffenden Schleimhautpartien sogleich gründlich mit Carbollösung bespült. Sodann wurde begonnen den Tumor theils scharf, theils stumpf von seiner Unterlage, der Musculatur der Fossa iliaca zu lösen, wobei auch die in den Tumor führenden Fisteln mit durchtrennt werden mussten. Etwas schwierig war dabei die Lösung des Tumors von der Arteria und Vena iliaca, mit deren Scheide er eng verwachsen war; es gelang jedoch ohne Gefässverletzung; einzelne blutende Arterien mussten unterbunden werden. Nachdem nun der Tumor in toto abgelöst nur

noch an dem abführenden Darmstück hing, wurde hier in derselben Weise, wie beim zuführenden Stück, der Darm durchtrennt und nach einstündiger Arbeit der Tumor herausbefördert. Es war eine beträchtliche Höhle, die dadurch entstanden war. Sodann wurde vom Mesenterium noch ein dreieckiges Stück excidirt und zur Vereinigung der Darmenden, die sich gut coaptiren liessen, geschritten. Zur Naht wurde die Lembert'sche gewählt und dieselbe mit feiner carbolisirter Seide mit einigen eingestreuten dickeren Fäden ausgeführt. Ausserdem wurden noch vier über das Kreuz geknüpfte Lembert'sche Nähte eingefügt, um die Haltbarkeit zu erhöhen. Je zwei angelegte, nicht geknüpfte Nähte wurden über's Kreuz geknotet; die Vereinigung gelang ziemlich leicht. Nachdem der Darm fest vernäht war, wurden die Pincetten gelöst und vom Netz, das nach Aussen geschlagen war und an einzelnen Stellen cystös degenerirt erschien, ein Stück abgetragen. Das Netz wurde über die vernähte Darmwunde gebreitet und sodann, nachdem durch die mit dem scharfen Löffel ausgeschabten Fistelöffnungen Drainagen gelegt waren, die Bauchwunde in der gewöhnlichen Weise geschlossen. Während der ganzen Operation war kein anderer Darm prolabirt. Antiseptischer Verband.

Patient wird sogleich in ein erwärmtes Bett gebracht; er ist von der Operation sehr angegriffen; bekommt etwas Champagner und starken Cognac. Er gibt auf Anrufen Antwort, verfällt jedoch sehr bald. Existus $2^1/_2$ Stunden nachher unter zunehmenden Collapserscheinungen.

Section ergibt: das vernähte Darmstück ist vollkommen schlussfähig, es haben sich bereits beträchtliche Kothmengen in die unteren Darmpartien begeben. Mit Ausnahme einer tief im Mesenterium versteckten, kirschgrossen Drüse ist die Neubildung entfernt. Der Darm wird oberhalb und unterhalb der vernähten Stelle unterbunden, nachdem er vorher mit Wasser gefüllt ist. Auch bei starkem, von beiden Seiten einwirkenden Druck tritt kein Tropfen Flüssigkeit durch die vernähten Partien. Am aufgeschnittenen Darm zeigte sich, dass auch innen die vernähte Linie eine vollkommen gerade ist; die serösen Bauchfellflächen liegen überall gut aneinander. Kleine Metastase des rechten Leberlappens; excentrische Dilatation des zuführenden Darmstücks; schwielige Narben beider Lungenspitzen, schlaffes Herz.

7. Martini (mitgetheilt von Gussenbauer, Zeitschrift für Heilkunde, Bd. 1 1880, S. 207): E. R., $46^1/_2$ Jahre alt, überstand im Jahre 1868 Ikterus, an den sich Obstruction anschloss, gegen welche er 1869 bis 1870 Marienbader Kreuzbrunnen gebrauchte; der Zustand besserte sich, verschwand aber nie vollkommen. Nach heftigen psychischen Erregungen aller Art litt auch seine Verdauung und Körperernährung. Die Constipation wurde hartnäckiger und es entwickelten sich äussere Hämorrhoidalknoten. Bis zum Jahre 1877 half er sich alljährlich mit der Marienbader Cur. Im Jahre 1878 (October) traten öfters kolikartige Schmerzen auf (mit Schwellung der Hoden), die nicht lange andauerten, aber ihn auch nie vollständig verliessen. Sie steigerten sich mit der immer hartnäckiger werdenden Stuhlverstopfung; die Defäcation war sehr erschwert; Drang zum Stuhl häufig; es wurden aber immer nur Scybala abgesetzt, wenn nicht manchmal diarrhöische Stühle eine ausgiebige Entleerung herbeiführten. Marienbader Cur schwächte ihn nur, Nordseeaufenthalt war ohne Erfolg; Obstipation, Schmerzanfälle dauerten fort; Verdauung war gestört, Patient magerte ab, und bekam eine blasse, erdfahle Gesichtsfarbe. Ein neuer Arzt constatirte in der

linken Unterbauchgegend, mehr gegen die Mittellinie, einen beweglichen Tumor. Nach einem heftigen Kolikanfalle constatirte im October 1878 Martini einen Tumor des S. romanum (in der Narkose) und schlug dessen Excision vor. Wilms bestätigte diese Diagnose und im November hatte Gussenbauer Gelegenheit, den Patienten zu untersuchen.

Der Unterleib war mässig ausgedehnt, weich; im linken Hypogastrium, zwei Querfinger unter der die Spina anter sup. verbindenden Linie ein spontan nicht, bei stärkerem Druck dagegen mässig schmerzhafter Tumor, von der Grösse eines Enteneies, längsoval, senkrecht gestellt, beiderseits scheinbar in eine Darmschlinge auslaufend; Oberfläche höckerig, die convexe Oberfläche nach vorn, die deutlich concave kleinere mit nur theilweise umfassbarem Rand nach rückwärts gewendet. Nach rückwärts gingen zwei etwas derbere Stränge von Rabenfederkieldicke ab, deren Ende jedoch nicht erreichbar war. Daneben schienen zwei fisolengrosse bewegliche Knötchen zu liegen. Die Consistenz der Geschwulst war eine ziemlich harte, an der Oberfläche etwas weicher, sie war lateral ausgiebig, vertical beschränkter beweglich. Der Anus von drei Hämorrhoidalknoten umgeben, etwas dilatirt. Im Mastdarm der untere Rand der Geschwulst beim Hineindrücken derselben vom Bauch aus tastbar. Auch Gussenbauer bestätigte Martini's Diagnose.

Am 9. November 1879 führte Martini unter Assistenz von Gussenbauer die Operation aus:

Unter antiseptischen Cautelen wurde durch einen über den Tumor verlaufenden Schnitt in der linken Seite des Mesogastrium die Bauchhöhle eröffnet, worauf der Tumor klar zu Tage lag. Darmschlingen waren nicht ausgedehnt, fielen auch nicht vor; die Bauchwand war schlaff, Darm nirgends adhärent. Mesocolon bereits ergriffen, darin mehrere kleine Knötchen. Nun wurde drei Querfinger vom Tumor das S. romanum an seinem Uebergang in's Rectum mit Seide doppelt abgebunden und die Darm durchschnitten; die blossliegende Darmschleimhaut wurde gereinigt, das Mesocolon an seinem Uebergang in's Peritonäum abgetragen und damit alles Erkrankte sammt den Lymphdrüsen ausgeschnitten, so dass der Darm, beweglich gemacht, weit durch die Bauchwunde nach Aussen verlagert werden konnte. Mit einer Klammer wurde zwei Querfinger über der oberen Tumorgrenze der Darm durchschnitten. Es entstand ein trapezförmiger Defect im S. romanum, dessen lange Seite 10, die kurze 5 Cm. betrug. Die Vereinigung der Darmenden war unmöglich. Man invaginirte das periphere Stück und schloss es durch dichte Nähte durch die Serosa und Muscularis. Hierauf schloss man die Bauchwunde mit dichten Seidensuturen, ausgenommen den oberen Wundwinkel, in den das obere Darmende so eingenäht wurde, dass die Wundfläche des Darmes mit der Wundfläche der Bauchhaut vereinigt wurde. Darauf ein Listerverband mit einem Wattetampon auf das eingenähte Darmlumen.

Die ersten Tage verliefen vollkommen reactionslos. Am vierten Tage hatte Patient eine Temperatur von 38 Grad und zeigte sich an demselben Tage beim Verbandwechsel in dem Stichcanal einer Sutur, welche den Darm mit der Haut vereinigte, ein Tröpfchen Eiter. Bauchwandwunde heilte vollkommen per primam. Keine Peritonäalerscheinungen.

Acht Tage nach der Operation konnten alle Suturen entfernt werden. Der Verband wurde nur zum Schutze der jungen Narbe angelegt.

Die Kothentleerungen traten meist beim Wechseln des Verbandes selbst ein.

Patient erholte sich rasch, seine früheren Beschwerden waren verschwunden, vom vierten Tage an konnte er schon etwas consistentere Nahrung zu sich nehmen, in Folge dessen entwickelte sich auch sein Hungergefühl immer mehr, seine Verdauung ward eine regelmässige. Sein erdfahles Colorit schwand immer mehr; im Januar 1880 fühlte er sich gesünder, als in den früheren Jahren. Martini liess ihm, wie er aufstand, eine Bandage machen, so dass kein Darminhalt ausfloss. Er konnte seine Beschäftigung wieder aufnehmen, nur seine Defäcation erforderte besondere Vorsicht. Die Darmentleerungen geschehen meist morgens, selten am Tag oder in der Nacht.

Nach den Nachrichten aus dem Juli 1880 befindet sich der Operirte wohl. Auch am 25. September war dessen Gesundheit ungestört.

8. Georgandopoulo (Étude sur les résections de l'intestin, Thèse de Paris, 1880, Nr. 402) veröffentlicht einen von Guyon operirten Fall: L. S., 70 Jahre alt, trat im November 1879 bei Professor Potain im Necker'schen Spitale ein. Derselbe hat nie eine Krankheit durchgemacht und leidet an einer Obstipation, die nun 25 Tage dauert. Keine Stuhlentleerungen, keine Gase gehen ab. Einige Tage, bevor diese Erscheinungen auftraten, war der Kranke leidend. Er klagte über Kolikschmerzen, die im Uebrigen nicht besonders stark waren, er verspürte die Bewegungen der Därme und hatte Beschwerden bei der Stuhlentleerung. Bei den Defäcationsanstrengungen verlor er etwas Blut durch den Anus, doch kam dies von Zeit zu Zeit bei ihm sonst auch vor, da er an einem übrigens wenig umfangreichen Hämorrhoidalknoten leidet. In den ersten acht Tagen nach Ausbleiben des Stuhles konnte der Kranke noch arbeiten, aber die Unterleibsschmerzen und die wachsende Auftreibung desselben zwangen ihn bald, alle Arbeit aufzugeben. Er nahm Zuflucht zu verschiedenen Medicationen, Krotonöl, grosse Klystiere, ohne allen Erfolg; ja mehr noch, der Kranke hat seit zwei Tagen Ueblichkeiten, manchmal Erbrechen, aber spärlich und selten. Die erbrochenen Massen haben einen Fäcalgeruch.

Bei der Aufnahme zeigt der Kranke keine Spur eines kachektischen oder leidenden Aussehens; der Unterleib ist jedoch aufgetrieben und gibt einen tympanitischen Percussionsschall. Bei näherer Besichtigung zeigt sich der Bauch in der rechten Flanke abgeplattet, während die linke Seite, die mittlere, unter und über dem Nabel, ziemlich vorspringen. Die Palpation ist negativ.

Der Kranke leidet an Kolikschmerzen, deren Verlauf er genau beschreibt. Sie beginnen in der linksseitigen Fossa iliaca, verbreiten sich im ganzen Abdomen, um im Niveau des Epigastrium zu enden. Die Darmschlingen sind nicht ausgeprägt, aber man hört oft lautes Gurren. Die Blasenfunctionen sind intact; der Urin klar, ohne Eiweiss und ohne Zucker. Ausgenommen diese Darmbeschwerden, findet man am Kranken nichts Pathologisches, ausser etwas Emphysem und ein leichtes seniles Arterienatherom.

Man schwankte in der Diagnose zwischen Krebs und Volvulus. Die minutiöseste Abtastung gab nur ein negatives Resultat, man tastete keinen Tumor, der für einen Krebs oder Invagination gesprochen hätte. Dieselbe Unsicherheit herrschte in Bezug auf den Sitz des Hindernisses. Nur das Erbrechen von fäcaloiden Massen weist auf ein tiefsitzendes Hinderniss, doch jedenfalls über dem Rectum, nachdem mittelst des Fingers keine Veränderung in den Wandungen oder im Caliber des Rectum nachweisbar ist. Da man den Volvulus

nicht ganz ausschliessen konnte, so machte man binnen 24 Stunden in drei Portionen Infusionen von 7 Liter Flüssigkeit mit einer langen Sonde; applicirte Drastika, Kaffee, Elektricität, was schmerzhafte Koliken erzeugte, ohne jeden Erfolg.

22. November. Der Zustand des Kranken hatte sich verschlimmert, er war apyretisch, erbrach manchmal; der Puls war klein, die Extremitäten und das Gesicht leicht cyanotisch; facies abdominalis; die Stimme gebrochen, die Augen eingesunken, schwarz gerändert; die Intelligenz intact.

Professor Guyon machte am 23. November die Laparotomie (28 Tage war der Stuhl verhalten gewesen):

Nach Entleerung der Blase machte man eine Incision in der Linea alba und fand nach Eröffnung des Bauchfells und Einführung einer Sonde per rectum in der linksseitigen Fossa iliaca eine Verhärtung, welche den Darm verengerte. Diesen erkannte man, als man ihn nach Aussen vorgezogen hatte, als den Uebergangstheil zwischen dem S. romanum und dem Rectum; dabei schien der Darm mittelst eines 3 Mm. starken Stranges circulär constringirt, welcher der Serosa innig anlag und fast die ganze Peripherie einnahm. Nach Durchtrennung des Stranges fiel der Darm zusammen, und man konnte mit zwei Fingern das Verhandensein einer verhärteten Stelle constatiren, die, wie die spätere Untersuchung zeigte, nach der Schleimhautseite vorsprang. Guyon entfernte die erkrankte Darmpartie und vereinigte die Darmenden mittelst Nähten.

Das zwischen zwei Ligaturen entfernte Stück des S. romanum mass 6 Cm., die Dicke der Wand betrug 30 Mm. Die Schleimhaut ist röthlich, congestionirt, ohne Geschwüre oder Ekchymosen. In der Mitte des entfernten Stückes sah man eine Verdickung, von einer röthlichen Masse gebildet, die etwas weich granulirt ist, und das Lumen so verengert, dass man kaum die Fingerspitze einführen kann. Mikroskopisch war's ein Cylinderzellenepitheliom.

Zur Vereinigung der Darmenden verwendete man 15 Nähte, und sofort stellte sich die Darmcirculation her, da der Kranke an zwei Tassen weicher und zerfliessender Massen entleerte. Darüber ein Listerverband.

Tod nach $3^1/_2$ Stunden.

Bei der Section zeigten sich die sämmtlichen Organe normal, die Erkrankung sass lediglich in der Bauchhöhle. Der Dünndarm ist ausgedehnt, hyperämisch, seine Oberfläche hat den Glanz verloren, ist granulös. Das Colon ist nicht wesentlich dilatirt. Colon ascendens ist in Berührung mit der Bauchwand, das transversum ist an seiner normalen Stelle; vor dem Colon descendens sind Dünndarmschlingen.

Im kleinen Becken findet man etwas serös-blutiger Flüssigkeit mit einer geringen Menge fäcaloider Massen. Die Naht war an der Grenze des S. romanum und Rectum angelegt, die zurückgebliebenen Därme waren gesund. Die Lymphdrüsen waren normal.

9. Czerny (Zur Darmresection, Berlin. Klin. Wochenschrift, 1880, N. 45): Frau E. B. 47 Jahre alt, bemerkte im September 1879, angeblich in Folge von Ueberanstrengung bei der Wäsche in der linken Bauchgegend eine sehr schmerzhafte Anschwellung, die sich diffus vom Rippenbogen bis an das Darmbein erstreckte. Durch kalte Umschläge ging die Schwellung und Schmerzhaftigkeit in wenigen Tagen wieder zurück, hinterliess jedoch in der linken Fossa

iliaca eine walnussgrosse, auf Druck schmerzhafte Geschwulst, die nur sehr langsam an Grösse zunahm. Seitdem traten öfters gastrische Störungen, Appetitlosigkeit, Brechneigung, Aufstossen und Diarrhöen auf, welche mit kurzen Störungen die Kranke meistens an's Bett fesselten.

Bei der Aufnahme war die Kranke sehr abgemagert, von kachektischem Aussehen, die Schleimhäute sehr blass. In der linken Seitenbauchgegend fand sich eine hühnereigrosse, derbe höckerige Geschwulst, die eben so weit vom Rippenbogen, als von der Crista ilei (8 Cm.) entfernt war und handbreit nach aussen von der Linea alba lag. Sie liess sich in der Tiefe etwas verschieben, war bei Druck sehr empfindlich und wurde weniger deutlich, sobald sich die Bauchmuskeln anspannten. Die Haut über der Geschwulst war in Falten aufhebbar, der Percussionsschall gedämpft tympanitisch. Die sonstigen Percussionsverhältnisse des Unterleibes normal. Ueber der rechten Lungenspitze dagegen war kürzerer Percussionsschall und verschärftes, rauhes Vesiculärathmen hörbar. Im Urin kein Eiweiss, Urate vermehrt. Bei der Digitaluntersuchung von After und Scheide konnte man die normalen Ovarien und Uterus deutlich abtasten, aber das untere Ende der Geschwulst nicht erreichen.

Es wurde die Diagnose eines Darmkrebses am Uebergangstheile des Colon descendens zur Flexur gemacht, und die radicale Exstirpation empfohlen. Die Kranke stellte sich erst am 13. April 1880 vor, die Geschwulst war gewachsen, wurde auf 7 Cm. Länge und 5 Cm. Breite geschätzt und zog von der linken elften Rippe zur Symphyse. Die peripheren Lymphdrüsen waren nicht angeschwollen. Leibschmerzen und Erbrechen wurden durch Tct. opii gemildert. Flüssige Nahrung und täglich ein Abführmittel.

27. April 1880 Operation. Unter Spray wurde ein Schnitt geführt, der 12 Cm. lang, parallel mit den Fasern des Oblig. externus war. Nach Eröffnung des Bauchfells wurde das geschrumpfte grosse Netz bei Seite geschoben und die von der Geschwulst zur grossen Magencurvatur ziehenden derben Netzstränge nach sieben Massenligaturen abgetragen. Die Geschwulst sass im herabgedrängten Colon transversum, ihre untere Fläche war aber mit der Flexura sigmoidea, welche einen scharfen Winkel nach oben bildete, fest verwachsen, so das die Trennung unmöglich war. Da man das Colon descendens nicht überblicken konnte, so wurde zur doppelten Darmresection geschritten. Es wurden central und peripher von den zu entfernenden Darmstücken durch's Mesenterium rabenfederkieldicke Kautschukfäden herumgeführt und lose geknüpft. Dann wurde zuerst 7 Cm. von der Flexur resecirt und die Enden mittelst 33, in zwei Reihen angelegten, versenkten Seidennähten zusammengenäht. Ebenso verfuhr man mit dem Colon transversum, für welches 26 Nähte nöthig waren. Zuletzt wurde das Mesocolon transversum abgetrennt und die Geschwulst entfernt. Dabei war auch ein Dutzend Ligaturen nöthig.

Ein elastischer Faden an der Flexur hatte eine blaue Schnürfurche erzeugt an dem ödematös gewordenen Darme. Die mesaraischen Drüsen waren geschwellt. Vier tiefe und acht oberflächliche Nähte vereinigten die Bauchwunde, welche drainirt wurde. Dauer der Operation $2^1/_2$ Stunden.

Temperatur erhob sich erst vom 10. Tage zum 23. von 38 Grad auf 38·9 Grad; von da ab war sie normal. Puls 100 bis 106. In den ersten zwei Tagen Erbrechen, welches mit Eisstückchen und kleinen Opiumdosen bekämpft wurde. Schmerzen in der Magengegend und der Operationswunde waren mässig

und liessen sich durch Opium und Morphiuminjectionen besänftigen, hörten nach Abgang von Blähungen, was am vierten Tage der Fall war, ganz auf. Am siebenten Tage Klysma von einem halben Liter lauem Wasser, darauf etwas Stuhl.

Am fünften Tage V. W., wobei drei Nähte und das Drainrohr entfernt wurden. Am achten Tage 2. V. W., unter dem Verbande etwas Koth, deshalb alle Nähte entfernt und der Verband mehrmals am Tage gewechselt (4 bis 6mal). Bis zum 26. Tage flossen wechselnde Mengen von Koth ab; Winde gingen per Anum, am zehnten und dreizehnten Tage auch geformte Kothmassen aus dem Mastdarm entfernt. Von da tägliche spontane, breiige Stuhlentleerung. Wunde klaffte auf $2^1/_2$ Cm., granulirte gut, Ränder mit Heftpflaster zusammengezogen.

Die Nahrung war anfangs flüssig, bis zum vierzehnten Tage, von da ab Fleisch.

Am 43. Tage wurde die Kranke mit einer Bandage entlassen. Ende August Wunde vollkommen geheilt, Aussehen besser, Verdauungsstörungen geschwunden; an der Operationsnarbe eine Härte, von einer Recidivgeschwulst herrührend. Späteren Nachrichten (13. October) zufolge, fand man eine eiternde Fistel, die sich in drei bis vier Wochen schloss. Nach einiger Zeit nach aussen von der Narbe eine Härte zu fühlen, die bald schmerzhaft wurde. Stuhlgang retardirt, bandförmig. Ende September traten mehrere geformte starke Stühle ein, worauf das bis zu Magenweite ausgedehnte Colon den Augen entschwand. Einige Tage gingen Gewebsfetzen und einige blutige Stühle ab. Jetzt täglich ein breiiger Stuhl, Bauch eingefallen, nach Aussen von der Narbe eine knorpelharte, höckerige, schmerzhafte Geschwulst. Appetit sehr gering, Aussehen sehr marantisch, Schlaf schlecht, aller Wahrscheinlichkeit jedoch dürfte sich das Leben noch auf Wochen erstrecken.

Die resecirten Darmstücke massen am Quercolon $11^1/_2$ Cm., an der Flexur 7 Cm. Das Carcinom hatte das Quercolon in der Länge von 6 Cm. ringförmig ergriffen, war im Centrum erweicht und verjaucht, während die peripheren Schichten sich derber anfühlten. Nach unten hatte es den Peritonäalüberzug des Darmes durchbrochen und war hier mit der Flexur in grösserer Ausdehnung so verwachsen, dass noch die Muscularis der letzteren infiltrirt erschien, während die Mucosa noch unversehrt blieb. Die gesunden mitentfernten Schleimhautränder des resecirten Darmstückes waren auf der einen Seite 4, auf der anderen aber kaum 1 Cm. breit.

Die mikroskopische Untersuchung zeigte ein Drüsencarcinom mit beginnender schleimiger Erweichung des Zwischengewebes.

Nach Czerny (Nachtrag zur Darmresection, Berlin. Klin. Wochenschrift, 1880, Nr. 48) starb die Patientin am 8. November 1880, also 6 Monate 11 Tage nach der Operation, unter den Erscheinungen einer eitrigen Bronchitis und Pneumonie. Man fand eine obsolete Pleuritis und diffuse eitrige Bronchitis beiderseits mit pneumonischen Infiltrationen im linken und mässige Hypostase und Oedem im rechten Unterlappen. Das grosse Netz von zahlreichen erbsen- bis haselnussgrossen markigen Knötchen durchsetzt, adhärirt fest den darunter gelegenen Darmschlingen; die Leber ist mässig vergrössert, von ähnlichen Tumoren durchsetzt.

In der linken Bauchhälfte befindet sich eine etwa apfelgrosse Höhle, deren Begrenzung aussen durch den Musculus iliacus und die seitlichen Partien

den Bauchmuskeln, deren vordere und innere Wand durch Convolute carcinomatöser Mesenterialdrüsen gebildet werden. In diese Höhle mündet nach mehrfach geknicktem Verlauf das Colon transversum, von unten her das Rectum und von links und oben eine ringförmige, 15 Cm. lange leere Darmschlinge mit ihren zwei Schenkeln. Eine Dünndarmschlinge, deren Lumen durch hereingewucherte Krebsknoten theilweise verlegt ist, erscheint mit dem oben erwähnten Drüsenconvolut fest verwachsen. Der Dickdarm ist durch Gase und breiige, gelblich gefärbte Fäces stark ausgedehnt. Die in der linken Bauchhöhle gelegenen Darmabschnitte sind in Folge der ausgedehnten carcinomatösen Infiltration der Mesenterialdrüsen und vielfachen Verwachsungen unbeweglich; die Darmschlingen in der rechten Bauchhälfte sind frei. Die retroperitonäalen Lymphdrüsen sind in knollige, markig infiltrirte Geschwulstmassen umgewandelt. Milz und Nieren hyperämisch, sonst nicht wesentlich verändert.

Czerny meint, die Kothfistel sei durch Perforation in einer zu stark angezogenen Schnürfurche, nicht in einer Nahtlinie entstanden. Im September wurde das Darmlumen durch wuchernde Krebsmassen verlegt, wodurch Kothstauung, Tympanitis und Erbrechen stattfand. Erst nach Abstossung nekrotischer Gewebsmassen stellte sich die directe Communication des Colon transversum mit dem Rectum wieder her, mit Ausschaltung der zwischen den beiden Nahtlinien liegenden Dickdarmpartie. Nähte oder Seidenligaturen konnten ohne Zerstörung des Präparates nicht aufgefunden werden.

10. Billroth operirte ebenfalls einen hergehörigen Fall (Dr. R. Wittelshöfer, Operationen am Darme, Wien. med. Wochenschrift, 1881, Nr. 7, p. 185): F. S., aufgenommen am 28. Juni 1880. Patient leidet seit seiner Jugend an habitueller Stuhlverstopfung, sowie öfterem blutig-schleimigem Ausflusse aus dem After (Darmkatarrh). Seit März dieses Jahres — also seit vier Monaten — hat er Hämorrhoidalknoten beim Stuhlgange vortreten bemerkt, damals, als er diese zuerst fühlte und sich genauer untersuchte, bemerkte er in der linken unteren Bauchgegend eine hart anzufühlende Geschwulst, welche seit damals angeblich wechselnde Lageverhältnisse zeigte, bald höher, bald tiefer stand, übrigens schmerzlos blieb. Seit drei Monaten leidet Patient an höchst profusem, blutig-schleimigem Ausfluss aus dem Anus; die Stuhlverstopfung wurde immer hartnäckiger, die Defäcation ging äusserst schwierig vor sich, indem die Fäces nur unter grossen Schmerzen in Form dünner Stücke herausgepresst werden konnten. Gleichzeitig traten Schmerzen beim Urinlassen und längs des Perinäums ausstrahlende Schmerzen ein.

Uebrigens war Patient stets gesund.

Bei der Aufnahme zeigte sich Patient gross, mässig stark gebaut, schlaffer Musculatur und schlechtem Ernährungszustand.

Thoraxorgane normal. Durch die Bauchdecken hindurch fühlt man eine der hinteren Bauchwand, links von der Wirbelsäule anliegende, längliche, fast kindskopfgross erscheinende, hart anzufühlende, nur wenig verschiebbare Geschwulst von höckeriger Oberfläche, die ihrer Lage nach der Flexura sigmoidea entspricht. Bei der Manualuntersuchung per rectum gelangt man mit der Spitze des Zeigefingers der möglichst eingeschobenen Hand an eine ringförmige derbe, höckerige Stricturirung des Darmlumens, an dem Uebergang des Rectums in die Flexur.

Die Afteröffnung ist von erweiterten Venen umgeben, aus dem After entleert sich stinkende Jauche, Urin eiweissfrei.

Nachdem Patient durch einige Tage nur flüssige Nahrung erhalten, sowie durch Klysmen und innerliche Mittel möglichste Entleerung des Darmes angestrebt hat, wird am 1. Juli 1880 zur Operation geschritten.

In der Chloroformnarkose wird nach gründlicher Desinfection unter antiseptischen Cautelen ein Schnitt geführt, der schwach bogenförmig, mit der Convexität nach Aussen, von etwas vor und über der Spina ilei sup. ant. sin beginnend, gegen den horizontalen Schambeinast zieht und drei Querfinger ober der medialen Hälfte desselben endigt. Nach vorsichtiger Durchtrennung der Bauchdecken und Stillung der geringen Blutung, wird nach Eröffnung des Peritonäums der zunächst vorliegende Bauchinhalt (Netz und Dünndärme) bei Seite geschoben und der Tumor zur Ansicht gebracht. Dieser begreift die untere Hälfte der Flexura sigmoidea; an einer Stelle ist das Mesenterium in Thalergrösse mit dem Tumor verwachsen, sowie eine anliegende Darmschlinge. Nach Durchtrennung des Peritonäalüberzeuges wird die Geschwulst theils stumpf, theils mit dem Messer von der hinteren Wand (Wirbelsäule) losgelöst und nachdem jedes blutende Gefäss gefasst und unterbunden worden, wird der Tumor ganz isolirt. Das einbegriffene Mesenterium wird excidirt, die anliegende Darmschlinge, die sich zwar angelöthet, aber nicht carcinomatös infiltrirt zeigt, vorsichtig abgelöst und nunmehr wird der Darm unterhalb der Geschwulst ausserhalb des Bereiches ihrer Infiltration durch eine starke Seidenligatur zugeschnürt und dann ober der Ligatur durchtrennt und hierauf versenkt. Nun wird oberhalb der Geschwulst der Darm gut comprimirt und ebenso das von der Geschwulst ergriffene Stück abgetrennt. Die Continuitätstrennung umfasst ein Stück von 22 Cm. Länge. Eine Vereinigung der Darmenden war von vornherein nicht denkbar und wird nun das obere Darmende in den unteren Wundwinkel eingenäht und so ein Anus praeternaturalis gebildet. Nahe der Wunde Lister's Verband.

Patient ist nach dem Erwachen aus der Narkose relativ munter, den Tag über hat er jedoch einigemal Erbrechen, gegen Abend verfällt er in schweren Collaps und stirbt um 2 Uhr Früh des nächsten Tages.

Section ergibt: beginnende, fibrinös-eitrige Peritonitis, Endokarditis. Der Fall war übrigens hoffnungslos, da sich dichte Paquete infiltrirter Retroperitonäaldrüsen constatiren liessen, die wegen des vorliegenden Darmtumors vor der Operation nicht zu diagnosticiren waren und deren Exstirpation unmöglich war.

11. G. Köhler berichtet (Darmresection bei Carcinom des Dickdarmes, Inaug.-Dissert. Breslau 1881) über folgenden von Fischer operirten Fall: A. W. 33jährige Witwe, eingetreten am 2. April 1880 in die medicinische Klinik zu Breslau. Die Erkrankung dauerte ungefähr drei Wochen. Nachdem sich zuerst eine völlige acht Tage lang währende Obstruction eingestellt hatte, die durch Sennanifus und Ricinusöl nicht behoben werden konnte, trat nach Opiumbehandlung und warmen Fomenten auf den Unterleib am 23. März zum erstenmale ein dünner Stuhlgang in geringer Menge ein. Darauf folgten noch dreimal dünne Entleerungen, die jedoch nicht sehr reichlich waren. Alsdann stellte sich wieder hartnäckige Obstruction ein, zu welcher sich heftige wehenartige Schmerzen gesellten, die auch zu Beginn der Krankheit anfallsweise aufgetreten waren. Seit acht Tagen hat sich nächtliches Erbrechen schleimiger Massen eingestellt. Schliesslich gab die Kranke an, früher öfter an

Diarrhöen gelitten zu haben, welche zeitweise einen so heftigen Charakter annahmen, dass sie einmal 14 Tage lang das Bett hüten musste. Der Stuhlgang war im Ganzen immer sehr unregelmässig. Lues nicht vorhanden gewesen, auch nicht jetzt nachzuweisen.

Status praesens: Patientin mässig genährt, Peripherie des Unterleibes in der Nabelhöhe 84 Cm., Entfernung des proc. xiphoid. von der Symphyse 48 Cm. Abdomen stark aufgetrieben, Percussion tympanitisch, Unterleibsorgane schwer durchfühlbar. Harn leicht eiweisshältig, Stuhl seit drei Tagen retardirt. Am 10. April auf Opium und Fomente fester Stuhl, der Leib fiel zusammen, wurde weich und eindrückbar. Ricinusöl ohne Wirkung, Bitterwasser macht reichlichen derben Stuhl. Am 17. April nach einer unbedeutenden Entleerung rasche Auftreibung des Leibes, mit kolikartigen, intermittirenden Schmerzen; in der Nacht wurden wässerige, schleimige Massen erbrochen. Auf Opium und Hegar'sche Eingiessungen geringe Stuhlentleerung, darauf Obstruction bis zum 27. April; mässige Entleerung derber Fäces unter lebhaften Schmerzen. Anfangs Mai wurde die Entleerung regelmässig, worauf in der Gegend des Colon transversum ein von einer Mammillarlinie zur anderen hinüberziehender Tumor tastbar wurde, welcher drei Querfinger breit, durch die Bauchdecken hindurch sichtbar, von unebener Oberfläche, stumpfen Rändern und anscheinend nicht grossem Dickendurchmesser war. Derselbe war nicht schmerzhaft. Geheimer Rath Biermer sprach sich für eine Canalisationsstörung des Darmes mit Infiltration des Netzes aus, schloss aber auch eine chronische Peritonitis nicht aus.

Der Zustand der Kranken besserte sich zusehends, am 26. Mai tastete man eine strangartige, schmerzhafte Verhärtung in der Gegend des unteren Endes des Colon descendens; am 9. Juni entliess man die Patientin auf Wunsch aus der Anstalt.

Die Symptome stellten sich vom 18. August an wieder ein, und Patientin trat abermals in die medicinische Klinik ein, welche sie dauernd gebessert am 18. October 1880 wieder verliess. Status praesens wies nichts Neues auf. Im Februar (4.) 1881 wurde sie abermals aufgenommen und man entschied sich für eine dysenterische Strictur des Darmes, wofür die früheren heftigen diarrhöischen Anfälle zu sprechen schienen. Neu hinzugetreten war starke Resistenz des Unterleibes, Schmerzhaftigkeit der ganzen linken Hälfte, besonders über dem S. romanum, wo man einen derben Strang fühlt, der von der Spina ant. sup. s. zum Os pubis hinzieht und in ziemlicher Tiefe liegt; derselbe ist hart, macht den Eindruck der stark mit Kothmassen angefüllten und erweiterten Flexur. Kolik, Obstruction wieder vorhanden, Fäces knollig, Erbrechen, Urin eiweisshältig, sauer, hyaline Cylinder enthaltend. Am 11. Februar 1881 plötzlich heftiges Erbrechen fäculent riechender Massen und Schmerzhaftigkeit der Leber. Trotz auf Klysmen erfolgten Stühlen, erbrach Patientin; alle Collapserscheinungen im Zunehmen, unerträgliche Leibschmerzen, Ansteigen des Pulses; man machte die Diagnose eines Darmverschlusses und schritt am 24. Februar zur Operation.

Unter den üblichen antiseptischen Cautelen wird in der Medianlinie die Bauchhöhle eröffnet, worauf die stark gespannten, etwas gerötheten Därme prolabiren. Behufs Aufsuchung der Strictur werden die Därme excidirt und in mit fünfprocentiger warmer Carbollösung desinficirte Tücher gehüllt. Dann gewahrt man am Colon descendens etwas oberhalb der Flexur eine Stelle, wo die

Auftreibung des Colon in die zusammengefallene Flexur übergeht; daselbst tastete man einen derben Tumor, durch den kein Darminhalt durchgepresst werden konnte. Die Stelle, nirgends fester angewachsen, wird durch die Bauchwunde vorgezogen; der Peritonäalüberzug war glatt glänzend. Der Darm wurde nun über dem Tumor mit einem Querschnitt abgetrennt und aus dem Colon circa fünf grosse Eiterbecken zähflüssigen schwarzen Kothes entleert. Trotzdem blieben die Dünndarmschlingen noch stark gebläht, dass sie sich nicht reponiren liessen. Man entleerte nun durch Punction derselben grosse Mengen Gas und mässige Quantitäten flüssiger Fäces, worauf die Därme nach tüchtiger Desinfection reponirt wurden. Die Strictur blieb draussen. Durch Compression des Colonendes (mittelst der Finger eines Assistenten) verhinderte man allen Kothabfluss. Hierauf wurde der Tumor, der das Darmlumen bis auf Rabenfederkieldicke verengt hatte, vollständig excidirt, vom Colon descendens selbst eine 7 Cm. lange Partie, die sich als carcinomatös erwies, herausgenommen. Das Colonende war dilatirt, in seiner Muskelschicht stark hypertrophirt, das Flexurende eng zusammengeschnürt. Ohne bedeutende Zwickelbildung gelingt es, beide Enden durch die Czerny'sche Etagennaht (Seide) zu vereinigen. Sodann sorgfältige Naht des kurzen Mesenteriums und der Darmenden. Letztere in den unteren Wundwinkel dislocirt und hier mittelst eines Nahtfadens fixirt. Toilette der Bauchhöhle; drei Viertel der Bauchwunde durch Naht vereinigt, das untere Viertel umsäumt, offen gelassen, Listerverband. Dauer der Operation drei Stunden, ohne Spray.

Das 7 Cm. lange Darmstück ist in seinem unteren Theile durch eine walnussgrosse, scharf abgegrenzte, rundliche Geschwulst, die das Darmrohr ziemlich gleichmässig in seiner ganzen Peripherie einnimmt, hochgradig stricturirt. Oberhalb und unterhalb der verengten Stelle befand sich normale Darmwand. Mikroskopisch fand man ein Carcinom mit derbem, bindegewebigen Stroma und grossen, aus langem Cylinderepithel zusammengesetzten Epithelschläuchen vor. Die Operirte wird fast pulslos vom Operationstisch weggetragen, erholt sich jedoch ziemlich schnell. Nachmittags dünner Stuhl per Anum, darauf grosse Schmerzen im Leibe.

Abends Temperatur 36·9, um 9 Uhr 40·0, Puls 128. Am Rande des Verbandes fliesst blutiges Serum aus, das von Salicylwatte aufgesaugt wird. Opiumtinctur. In der Nacht Erbrechen und Schmerzen geringer, Temperatur und Puls steigen, relatives Wohlbefinden.

25. Februar. Temperatur 38·7, Puls 140.

Temperatur 39·3, Puls 140, Puls klein, Madeira; Tct. opii und Pfeffermünzthee erleichtern durch Flatus, halten aber zwei Stühle nicht auf.

26. Februar. Temperatur 38·2, Abends 37·4, Puls 130. Blähungen, Ueblichkeit, stundenweiser Schlaf, häufiger Stuhlgang, Urin spärlich, dunkel, Leib nicht schmerzhaft, nicht aufgetrieben. Zunge trocken. Wein.

27. Februar. Temperatur Früh und Abends 38, Puls 108—120. Kein Stuhl oder Erbrechen. Kolik. Urin leicht sedimentirend, sp. G. hoch.

28. Februar. Temperatur 38·2, Abends 38, Puls 120. Starker Kolikanfall. Ausserdem Schmerzen im Unterleib mit Ueblichkeit und Brechneigung.

1. März. Temperatur 40, Puls 152, Abends 38·0, Puls 112. Extremitäten kühl, kalter Schweiss, Collaps (subcutan Kampher, Aether), ganze Flasche Madeira; Schlaflosigkeit, brennender Durst, etwas Stuhl, trotzdem zunehmender

Meteorismus, Athemnoth, Respiration flach, beschleunigt. Schluckweises Erbrechen des Weines mit grüngelben Massen, Erleichterung der Athmung, nochmals Stuhlgang. Puls besser.

2. März. Temperatur 38, Puls 124. Wohlbefinden, kein Stuhl.

Abends Temperatur 38·5, Puls 120.

3. März. Temperatur 39, Abends 39·3, Puls 120, Kolikanfälle, mit Opium erfolgreich bekämpft.

Abends tritt Koth aus dem Verbande, der aus der unteren Wundpartie läuft, breiig, mit Gasen vermischt. Befinden gut. Offene Wundbehandlung auf einem durchlassenden Bett.

Bis zum 5. März ziemlich bedeutend erhöhte Temperatur. Bauchwunde per primam geheilt, Nähte entfernt.

Am 7. März beginnende Erscheinungen von Hypostase, Decubitus am Kreuzbein beginnt sich zu entwickeln. Temperatur steigt auf 39·3. Dies schwindet Alles in der Hauptsache bis zum 15. März; das permanente Bad wird ausgelassen. Fester Stuhl, aber nur aus der Fistel.

19. März. Sichtliche Erholung, regelmässiger Stuhl von hinten, muss aber mittelst Medicamenten befördert werden, Kranke geht herum, aber immer noch abendliches Fieber; die Kothfistel sondert hauptsächlich nur Eiter ab. Cauterisation derselben mit dem Thermorcauter, worauf der Kothabfluss zwar reichlicher wird, bald aber fast ganz schwindet. Die Fistel heilt unter Touchirungen mit Lapis und Pelottendruck.

Am 19. October wird Patientin ohne Recidive entlassen, schaut blühend aus und ist arbeitskräftig.

12. Th. Bryant (Medical-chirurgical Transactions, Vol. LXV, read March, 28. 1882) wurde am 8. September 1881 zu einer 50jährigen Frau gerufen, welche an einer unbekannten Krankheit sich im Sterben befand. Einige Jahre hindurch war sie von Stuhlverstopfung geplagt, welche sie mit Mineralwässern bekämpfte. Vor drei Jahren hatte sie drei Wochen hindurch keinen Stuhl. Die gegenwärtige Erkrankung begann im Jahre 1881 nach einer Reise nach London, und zwar mit bedeutendem Bauchschmerz, in Anfällen, ohne Fieber. Zwei Wochen hindurch ging kein Koth, keine Blähungen, kein Eiter, kein Blut ab. Purgantien waren ohne Erfolg, es stellte sich Erbrechen ein, manchmal von gelblichen Fäcalmassen. Der Unterleib war aufgetrieben, ohne Schmerz oder Empfindlichkeit. Im Rectum nichts Abnormes tastbar, er war leer. Klystiere konnten nur in geringen Mengen applicirt werden, kehrten sofort zurück. Nach dreiwöchentlicher Obstipation erfolgten drei spärliche Entleerungen in vier Wochen. Der Bauch sehr gross, Darmwindungen sichtbar. Die Patientin wurde mit kleinen ernährenden Klystieren aufrechterhalten, da sie nicht das Geringste per Os vertrug. Kein Tumor war tastbar. Patientin sehr abgemagert. Die linke Flanke war ebenso voll als die rechte, ein Hinderniss sass wahrscheinlich im Colon descendens.

Da seit acht Wochen kaum eine ergiebige Stuhlentleerung stattgefunden hatte, so wollte man am 10. September die linksseitige lumbale Colotomie ausführen. Bryant machte eine schräge Incision zwischen den Rippen und der Crista ilium, deren Mitte dem äusseren Rande des Quadratus lumborum entsprach und einen Zoll hinter einer in der Mitte der Crista errichteten Senkrechten lag. Der Darm wurde leicht entblösst und eine harte Neubildung war in der

Wunde tastbar, scheinbar dem Colon descendes angehörig. Der Darm wurde mit sechs Heften angenäht, aber so entleerte sich nichts. Bei einer Lageveränderung erschien plötzlich in der Wunde ein Gebilde, welches der Vaginalportion des Uterus ähnlich sah; man führte durch seine Lichtung einen Katheter ein und sofort entleerten sich Gase und Kothmassen. Man löste die Suturen des künstlichen Afters, und nachdem man sich die Ueberzeugung verschafft hatte, dass die Strictur eine ringförmige, nicht über einen Zoll lang war und der Darm beweglich, beschloss man die Resection. Bryant öffnete den Darm oberhalb der vorgezogenen Strictur quer (ungefähr ein Zoll) und nähte ihn mit drei Heften an die Haut, worauf sich viel schiefergraue Kothmassen entleerten. Dabei wurden die vorderen und unteren Wundpartien rein gehalten; nachdem die Kothentleerung beinahe aufgehört hatte, wurden die übrigen zwei Drittel der Darmperipherie durchgetrennt, und zwar successiv mit kleinen Scheerenschlägen, wobei jede durchtrennte Darmstrecke sofort an die Haut genäht wurde. Nun wurde die Strictur ausser allen Zusammenhang mit den umgebenden Partien gebracht und das obere Ende des unteren Darmendes knapp am Anus artificialis befestigt, um dadurch die Bedingungen einer Herstellung der Continuität und Schliessung des Afters so günstig als möglich für die Zukunft zu gestalten.

Aus dem Verlauf ist zu berichten, dass sich Patientin von dem Operationshock erholte, etwas genoss, viele Darmentleerungen am nächsten Tage hatte. Später war sie sehr ungeberdig, refusirte Nahrungsaufnahme; am fünften Tage leichte Nekrose der Wunde; die abgestorbenen Partien lösten sich am siebenten Tage leicht ab. Die Wunde wurde mit Carbolwasser und später mit Jodtinctur verbunden. Am neunten Tage mehr Nahrung aufgenommen (Brandy und Milch), worauf die Wunde zu heilen anfängt. Der Anus artificialis sehr tief gelegen, Koth geht gut ab. Längs des unteren Darmendes entleert sich etwas Eiter. Stomatitis afthosa. Seit dem 19. Tage reichlichere Ernährung. Im October bereits gut erholt, im December hat die Patientin ihre Arbeit bereits wieder aufgenommen.

Am 4. August 1882 sah Bryant die Patientin wieder. Dieselbe hatte seit einigen Wochen an Obstruction in Folge Schliessung des künstlichen Afters gelitten. Dieser wurde dilatirt und die Operirte bedeutend erleichtert, da Kothentleerung wieder leicht erfolgte. Einige Resistenzen wurden im Bauch getastet, wahrscheinlich eingedickte Kothmassen.

Mikroskopische Untersuchung stammt von Goodhart: Das Stück Darm umfasst die ganze Peripherie, misst ungefähr einen Zoll. Eines der freien Enden zeigt die Schleimhaut verdickt und granulirt und das submucöse Gewebe und Muscularis in ein fibröses Gewebe umgewandelt. An Durchschnitten sieht man im vorherrschenden fibrösen Gewebe Alveolen mit Epithelialzellen von cylindrischer Gestalt ausgekleidet oder ausgefüllt. Viele Zellen sind aber weniger bestimmt in der Gestalt.

13. John Marshall (Clinical Lecture on „colectomy", in the Lancet, May 1882, p. 721 und 771): Eine 49jährige Frau ist am 8. April 1882 eingetreten (in's University College Hospital). Sie wurde bisher von einem Arzte an mehreren Anfällen von Darmobstruction behandelt, welcher endlich die Diagnose einer malignen Erkrankung machte, aber über den Sitz nicht klar war. Zuerst trat die Obstipation mit Kolikschmerzen im Juli 1881 auf, drei Wochen später abermals; nachher befand sie sich ziemlich gut, bis sie im October an-

fing, zu erbrechen. Sie war noch gut genährt und bot keine Symptome einer schweren Erkrankung. Das Erbrechen schwand in zwei bis drei Tagen. Vom October 1881 bis Januar 1882 hatte sie sieben Anfälle von Darmobstruction, welche durch Opium und Klystiere behoben wurden, nach ein- bis zehntägiger Dauer. Die Symptome waren: Constipation, doch ist es unentschieden, ob Blähungen abgingen oder nicht, Erbrechen, das, ausgenommen einen Fall, stets fäculent wurde; Aufgetriebenheit des Bauches, Kolikschmerzen und durch die Bauchwandungen sichtbare heftige Darmbewegungen. Der Anfall endete unter reichlicher Darmentleerung zu grosser Erleichterung des Kranken. Im December hatte man zum erstenmal in der linken Fossa iliaca einen Tumor getastet, wahrscheinlich durch Kothmassen bedingt, da man ihn später nie wieder constatiren konnte. Vom Januar bis Februar fehlen alle Angaben; am 16. Februar erbrach sie kaffeesatzartige Massen, so auch am 2. März. Seit der Zeit kein Erbrechen, Stuhlentleerungen regelmässig (auf Tamarinden), am 31. März zwei Tage hindurch Oedem der Beine, welches vollständig verschwand. Hereditär ist die Kranke nicht belastet.

Am 8. April: Die Kranke mager, blass; zwei Tage zuvor fester Stuhl. Der Unterleib mässig gefüllt und gespannt, von keiner besonderen Configuration, nur seitlich von den Recti flache Vorragungen, transversal gerichtet, bedingt durch Ausdehnung der Dünndärme; keine Peristaltik; keine Empfindlichkeit, kein Tumor. Rectum leer, ausgedehnt. Vordere Wand von Därmen hereingewölbt, unter dem Promontorium war das Darmcaliber normal. Eine Sonde konnte einen Schuh tief eingeführt werden, die eingespritzten drei Pinten Wasser erzeugten eine Dämpfung auf der linken Seite bis zu den Rippen. Genitale normal. Narkose gab keine weiteren Aufschlüsse.

Am 12. April trat nach sechstägiger erfolglos bekämpfter Constipation Erbrechen ein. Am nächsten Tage vermehrte sich die Aufgetriebenheit des Darmes, Kolikschmerzen, manchmal Erbrechen. Am 14. und 15. April ging es besser, kein Erbrechen, kein Stuhl. Patientin geniesst etwas.

Man schloss auf eine Strictur des Darmes, wahrscheinlich ein Epitheliom, und zwar: wenn im Dünndarm, tief unter, wenn im Dickdarm, etwas über dem Cöcum.

Am 15. April 1882 machte Marshall eine Incision in der Medianlinie, führte die Hand ein, wobei etwas gelbliche Flüssigkeit abfloss. Cöcum war normal, dagegen fand man einen hühnereigrossen Tumor im Colon descendens, zwischen der Niere und der Crista ilium. Derselbe liess sich nicht eindrücken. Den Tumor konnte man nicht herausbringen, da das Mesocolon hier fehlt. Man bedeckte die Medialwunde und machte in rechter Seitenlage eine Incision, 3 Zoll lang, parallel mit der letzten Rippe und $1^1/_2$ Zoll über der hinteren Hälfte der Crista ilium, und vertiefte sie rasch bis auf den Tumor. Das Peritonäum wurde eröffnet, das Colon vorgezogen und unter und über dem Tumor mit dicken Catgutligaturen abgebunden, der Tumor sammt einem Zoll Darm beiderseits ausgeschnitten. Ueber dem Tumor war der Darm mässig ausgedehnt, bedeutend hypertrophirt, unter ihm dünn und kleincalibrirt, leer. Zwei Arterien, die zum Tumor führen, wurden unterbunden. Nun öffnete man die obere Ligatur, eine Menge halb flüssiger Fäces floss ab unter sorgfältigem Schutz der Wunde; dies hörte in ein paar Minuten auf, die Wunde wurde gereinigt mit Chlorzink und nun das obere Ende in der Lumbarwunde so befestigt, dass

eine Reihe feiner Seidennähte das Peritonäum der Wunde fasste und vom Darm die Serosa und Muscularis oder nur die Muscularis, die zweite Reihe feiner Catgutsuturen fasste die ganze Darmwanddicke und die Haut. Das untere Ende liess man mit Catgut zugebunden in der Wunde gerade hervorragen; die Medianincision wurde mit Seide genäht und auf die Lumbarincision ein Bausch von Salicylwatte gelegt, darüber ein Körperverband. Narkose dauerte $1^1/_4$ Stunde. Puls ward zum Schluss schwach, man injicirte Aether, machte Brandyklystiere, worauf sie sich etwas erholte; Patientin bei Bewusstsein.

Abends Verbandwechsel, da der Verband von Koth durchtränkt war. Oacum auf die Colectomiewunde. Heftige Schmerzen, Morphiuminjection, darauf Schlaf, reichliche Darmentleerung. Nächsten Tag ass Patientin reichlich, ohne Anzeichen von Peritonitis. Am zweiten Tage Aussehen schlecht, Appetit verloren, Apathie. Temperatur 37·4 bis 38 Grad, Puls 130, klein, Bauch aufgetrieben, Bauchschmerzen, Nachmittags Erbrechen und um 4 Uhr 40 Minuten Nachmittags Tod.

Autopsie nach zehn Stunden: Medianlinie per primam vereinigt, ausgenommen zwischen den zwei Nähten unten, in der Haut. Keine Därme an sie adhärent. Allgemeine eiterige Peritonitis, von der Lumbalwunde ausgehend. Zwei Dünndarmschlingen und Colon descendens an die Lumbarregion adhärent. Unter dem Darme, nahe der Wunde, eine kleine Eiteransammlung, sonst die Vereinigung der Theile hier ziemlich fest. Kein Kothaustritt in die Bauchhöhle. In den Därmen wenig Koth, der Darm über dem Tumor dick, Schleimhaut braun, sonst bis zum Verofagus normal. In der Leber metastatische Knoten, genabelt, bis zu Walnussgrösse, grauweiss am Durchschnitt, mit gelben, opaken Flecken in der Mitte. Sonst nichts Abnormes. Niere leicht granulirt. Die Lebertumoren waren ein Cylinderepithelkrebs.

Das entfernte Darmstück war $1^1/_4$ Zoll lang, Lumen verengt, auf Katheterdicke Nr. 8 (engl.); der Tumor bildete eine kurze, cylindrische Strictur, am oberen Ende exulcerirt an der dem Lumen zugekehrten Seite, während das untere Ende der Vaginalportion des Uterus mit den anstossenden Scheidenpartien ähnlich sah.

Der epitheliomatöse Charakter des Tumors zweifellos.

14. F. Treves (Lancet, II, 1031, 1882) hat jüngst ungefähr 2 Zoll Darm aus der Mitte des Colon descendens wegen einer epitheliomatösen Strictur von der Mittellinie aus resecirt. Die Darmenden wurden mittelst folgenden Apparates genau vereinigt: Zuerst comprimirt man das zu- und abführende Darmstück mittelst Klammern, die mit Kautschuk überzogen sind. Die Enden der beiden Klammern werden mit Querzangen vereinigt, so dass diese mit jenen ein starres Viereck bilden. Mit Hilfe dieser Vorrichtung können die Enden — nach Excision des zu entfernenden Darmstückes — sehr genau genähert und während des Nähens verlässlich in dieser Lage gehalten werden. Da es schwer ist, an einem collabirten Darme Nähte anzulegen, so benützt man einen circa 3 Zoll langen Kautschukschlauch, der auf das vier- bis fünffache seines Volumens aufgeblasen werden kann, und hierzu in der Mitte seiner Längsachse einen kleinen Schlauch angebracht trägt. Dieser Schlauch wird bis zur genügenden Festigkeit aufgeblasen und mit je einem Ende in das obere und untere Darmende eingeführt und nun aufgeblasen. Ueber dieser festen Unterlage können die Suturen angelegt werden. Je mehr man den Schlauch aufbläst, umsomehr

kann man die Ungleichheiten des Durchmessers der Darmenden ausgleichen. Bevor die letzten Nähte angelegt werden, wird der Schlauch entleert und herausgezogen, was auch durch eine Oeffnung wie Katheter Nr. 12 möglich ist. Wenn man die Nähte gut anlegt, d. h. die Schleimhaut nicht mitfasst, so kann der Schlauch nicht angestochen werden.

Der oben erwähnte Kranke hat an Obstruction seit einigen Monaten gelitten und war in extremis, als man die Operation ausführte. Er starb in zwölf Stunden. Bei der Section fand man den Darm an der Nahtstelle hochgradig durch flüssige Kothmassen ausgedehnt, aber nicht die geringste Spur davon ist in die Bauchhöhle geflossen.

Treves bemerkt zu diesem Falle, dass er unklar war und kein Zeichen auf den Sitz des Hindernisses am Colon descendens hinwies. Er eröffnete die Bauchhöhle unter dem Eindrucke, dass die Krankheit im Ileum sitze. Hätte er den Sitz sicher gewusst, so hätte er die lumbale Operation vorgezogen. In seinem Falle war das Cöcum mehr ausgedehnt, als das Colon unmittelbar über der Strictur.

Bryant bemerkte, dass in seinem Falle von Colectomie er vorzog, einen Anus artificialis anzulegen, als die resecirten Enden des Darmes zusammenzunähen, und fügte hinzu, dass in den drei Fällen (inclusive jenes von Marshall), in denen man zuerst eine Incision in der Mittellinie gemacht und dann erst die lumbale Colectomie ausgeführt hatte, er gemerkt habe, dass ein besseres Resultat erzielt worden wäre, wenn man gleich die lumbale Operation für die Exploration gewählt haben würde.

15. Meine eigene Beobachtung theile ich im Folgenden mit: K. Al., 54jähriger Fuhrwerksbesitzer aus Kitsch in Mähren, hereditär nicht belastet, vordem stets gesund, verspürte vor acht Monaten öfters Schmerzen im Unterleibe, verbunden mit sehr heftigen Kreuzschmerzen. Vor vier Monaten wurde zuerst vom Kranken eine Geschwulst in der rechten Unterbauchgegend bemerkt, welche spontan unschmerzhaft, beim Befühlen jedoch empfindlich war, so dass ein Arzt die Geschwulst tastend, die Diagnose einer Typhlitis machte und erweichende Umschläge verordnete. Zu jener Zeit war jedoch die Geschwulst ebenso empfindlich, wie jetzt. Beschwerden mit dem Stuhl bestehen ungefähr auch vier Monate; sie bestanden in einige Tage angehaltenem Stuhl, welcher Zustand wieder in flüssige Stuhlentleerungen umschlug. Meistens musste künstlich nachgeholfen werden, und zwar anfangs medicamentös, später durch Klysmen. Die Kothmassen waren fast immer hart und schwarz gefärbt und aus kleinen Brocken bestehend (Ziegenkoth). Blut wurde in den Stuhlentleerungen nie gesehen. An den Tagen, wo keine Stuhlentleerung stattgefunden hatte, vermehrten sich die Unterleibsschmerzen bedeutend, und zwar derart, dass Patient sehr oft schlaflose Nächte zubrachte. Im Allgemeinen war jedoch sein Zustand erträglich, bis sich vor sechs Wochen sein bisher guter Appetit verlor und er anfing, rasch abzumagern; gleichzeitig vermehrten sich die Bauchschmerzen auffallend, es kam auch zu Beschwerden beim Urinlassen; Patient muss sehr oft uriniren, der Harn wird tropfenweise entleert, ist trübe, einen Satz bildend. Nach jedem Speisengenuss heftiges Magendrücken, weswegen jede Nahrungsaufnahme in letzter Zeit sorgfältig vermieden wird. Schwellung des Bauches und der unteren Extremitäten war nie vorhanden. Eintritt am 17. August 1882.

Status praesens: Patient mittelgross, schlecht genährt, schwächlich gebaut, die Haut etwas gelblich gefärbt. Der Unterleib mässig eingesunken. Im rechten Hypogastrium ein eigrosser Tumor, von höckeriger Oberfläche und harter Consistenz; etwas leichter von einer Seite zur anderen, als von oben nach unten verschiebbar. Er hängt mit den Bauchdecken nicht zusammen, macht aber die Respirationsbewegungen nicht mit. Percussion über dem fixirten Tumor leer, derselbe fluctuirt nicht. Das Betasten desselben nicht schmerzhaft. Infiltrirte Drüsen in der Inguinalgegend nicht tastbar, auch keine isolirten über dem Poupart'schen Bande, dagegen lässt sich vom Tumor ein aus kleinen Knötchen bestehender Strang gegen das kleine Becken hin verfolgen; dieselben werden als Drüseninfiltration im Mesenterium, oder eher als Geschwulstinfiltration des Dünndarmes gedeutet. Die Urinbeschwerden finden in einer ziemlich hochgradigen Prostatahypertrophie ihre Erklärung. Brustorgane gesund. Im Urin keine abnormen Bestandtheile.

Es wird die Diagnose eines Carcinoms des Cöcums gemacht und bei der bestehenden Beweglichkeit dessen Exstirpation beschlossen.

Am 19. August Operation, ausgeführt von Dr. Maydl. Chloroformnarkose. Spray (einprocentiges Carbolwasser). Es wird eine Incision am äusseren Rectusrande (rechts) angelegt, da derselbe gerade über die Mitte des Tumors verläuft. Nach Verschiebung des Rectusrandes nach Innen wurden die Aponeurosen der Obliqui, so weit sie seine hintere Scheide bilden, durchtrennt, und das Peritonäalcavum eröffnet. Sofort prolabiren einige Fettklümpchen des Netzes. Man geht zur Orientirung mit dem Finger ein und findet in der Darmbeingrube einen beweglichen Tumor, der zweifellos den Därmen angehört und vom Netz überdeckt ist. Die Wunde wird entsprechend dem äusseren Rectusrande auf ungefähr 10 Cm. erweitert und der Tumor an den zu ihm führenden Därmen vor die Wunde gelagert. Einerseits setzt sich an ihn das an den Tänien erkennbare Colon ascendens, andererseits ein Dünndarmstück, von dem es vorläufig unentschieden bleibt, ob es das in's Cöcum eingepflanzte Dünndarmende oder eine andere angewachsene Dünndarmschlinge ist. In demselben sind die oben als Drüsen getasteten Knötchen tastbar, aber verschiebbar; sie werden mit Rücksicht auf die Jahreszeit für Erbsen erklärt (wie sich's später ergab, waren's Kirschkerne). Proc. vermiformis nicht auffindbar. Nachdem man das an den Tumor angewachsene grosse Netz, so weit es adhärirt, mittelst einer doppelten Reihe Seidenligaturen abgebunden hat, schob man es zurück und löste vom Tumor eine locker adhärente (nicht die frühere) Dünndarmschlinge ab, worauf die Verhältnisse ganz klar wurden. Der Tumor ist das Cöcum mit dem abführenden Dick- und zuführenden Dünndarm. Man führt nun durch das Mesocolon und Mesenterium je zwei Ligaturen, und zwar je eine elastische für's zurückbleibende und je eine seidene für's zu entfernende Darmende, knüpft dieselben und durchtrennt zwischen je zweien zuerst den Dünndarm und dann den Dickdarm und fasst die zurückbleibenden Darmenden mit Klemmpincetten, die mit Gummischläuchen garnirt sind. Nun wurde das medialwärts auf's Cöcum übertretende Blatt des Peritonäum in mehreren Portionen abgebunden und ebenso mit dem lateral vom Cöcum auf die seitlichen Bauchwandungen überspringenden Peritonäalüberzug verfahren, worauf man den Tumor entfernen konnte. Aus dem medialen Blatt des Mesocolons wurden vier kleinbohnengrosse Lymphdrüsen entfernt. Nun wurde das Präparat durchgesehen und constatirt, dass nur das degenerirte

Cöcum mit den zugehörigen Darmstücken excidirt wurde. Es liess sich früher trotz aller Vorsicht, an dem Tumorconvolut diese Thatsache nicht ganz zweifellos sicherstellen. Man tastete nun die tief herabreichende bleigraue Leber ab und fand darin keinerlei abnorme Erhabenheiten. Im oberen Wundantheile legte man zwei tiefgreifende Peritonäalnähte an und pflanzte im unteren Wundwinkel beide Darmlumina ein. Zur primären Sutur der Darmenden konnte ich mich nicht entschliessen, da die Ränder der Darmenden nach Abnahme der Klemmpincetten auf eine 1 Cm. lange Strecke stark sugillirt erschienen. Die Blutung aus den Darmrändern wurde durch eine fortlaufende Naht gestillt. Nun vernähte man die halbe Peripherie des abgeschnittenen Dünndars mit jener des Dickdarms mittelst einer Reihe von Nähten (Seide), welche alle Schichten, die Schleimhaut ausgenommen, fassten. Hierbei muss ich bemerken, dass das Dickdarmende offenbar wegen der geringen Inanspruchnahme in der letzten Zeit atrophirt und jenes des Dünndarms wegen der Stauung hypertrophirt war, so dass ich kein Missverhältniss im Lumen vorfand; die Dickdarmwand fiel durch ihre Dünnheit auf. Die noch nicht vernähten Hälften der Darmlumina wurden mit der Haut vernäht und für die erste Zeit die eingenähten Darmstücke, wenigstens ihre nicht an die Haut fixirten Theile, durch eine Sonde am Zurückziehen gehindert, die man zwischen die Darmenden eingeführt hatte und mit ihren Enden auf der äusseren Haut aufliegen liess. Das einführende Darmlumen wurde mit einem angebundenen Schwämmchen in der Tiefe tamponirt und darüber ein einfacher Gazeverband gelegt.

Abends: Temperatur 36·8 Grad, Puls 54; die Darmcontenta haben das Schwämmchen herausgedrängt, man liess allen antiseptischen Verband weg, zog die Bauchwunde mit Streifen von englischem Pflaster mit Collodium bestrichen zusammen, tamponirte das zuführende Darmstück mit Watte und überzog die ganze Umgebung der Darmenden mit einer dicken Schichte Jodoformcollodium, die undurchdringlich für die darüber fliessenden Fäcalien war.

20. August hat der Operirte auf Morphiuminjection ziemlich gut geschlafen; mässige Schmerzen im Unterleibe. Darmlumina schön roth gefärbt. Seit gestern kein Darminhalt ausgeflossen. Temperatur 37, Puls 70.

Abends: Temperatur 37·4, Puls 80. Nach Herausnahme des Wattetampons floss eine ziemlich grosse Quantität dünnen, gelblich gefärbten Darminhaltes aus dem zuführenden Darmstück aus. Dann fand man 15 Kirschkerne vor; dies waren die eine Lymphdrüsenkette vortäuschenden, gegen das kleine Becken sich hinziehenden Knollen. Der Kranke gab an, seit mehr als sechs Wochen keine Kirschen gegessen zu haben; die hatten sich also vor dem Hinderniss im Darme gestaut. — Der Urin musste mit dem Katheter genommen werden. Durst ziemlich heftig.

21. August: Temperatur 37, Puls 80. Durst hat nachgelassen, leichte Bauchschmerzen, reichliche dünne Kothmassen entleeren sich. Der Jodoformcollodium-Verband bewährt sich.

Abends: Temperatur 37·8, Puls 90; ziemlich starke Schmerzen in der rechten Unterbauchgegend.

22. August: Temperatur 36·8, Puls 80, allgemeines Wohlbefinden; Kranker nimmt wieder Nahrung zu sich. — Keine Wundreaction. Abends: Temperatur 37·6, Puls 86.

23. August: Der Jodoformcollodium-Verband entfernt; ebenso die Nähte; Wunde per primam geheilt. Der Operirte hält seine frühere Lebensweise wieder ein. Nur Urin muss mit dem Katheter genommen werden. Von da ab normaler Temperatur- und Pulsbefund.

Am 28. August wurde der Kranke mit einem Anus praeternaturalis entlassen und ihm eingeschärft, sich durch gute Kost so viel als möglich zu kräftigen und nach einem Monat zur Enterorrhaphie wieder zu erscheinen.

Er stellte sich auch am 16. October wieder vor, ziemlich erholt, wiewohl nicht ohne einen leicht gelblichen Stich der fettlosen, faltigen Haut. Ich stellte den Kranken damals auch in der k. k. Gesellschaft der Aerzte vor, zeigte bei dieser Gelegenheit auch das exstirpirte Stück herum. (Die Beschreibung dieses siehe weiter unten).

Im mittleren Ende einer linearen, von Aussen oben, nach Innen unten verlaufenden Narbe die beiden Darmlumina. Das untere Lumen führt in den zuführenden Darm. Die Umgebung leicht ödematös. Die gesammte Darmentleerung erfolgt zwei Stunden nach Speisengenuss durch den widernatürlichen After. Keine Anlage zur Hernie. Narbe fest. Am 22. October schritt ich zur Enterorrhaphie. Früher wurden leichte Abführmittel gereicht, vor der Operation der zu- und abführende Darm mit lauwarmem Wasser gründlich gereinigt. Ich versuchte zuerst unterhalb der Darmlumina (wo keine Narbe war) in die Bauchhöhle zu dringen, was mir auch unter vorsichtiger Präparation der sonst unveränderten Schichten ziemlich gut gelang. Vor und hinter der Fascia transversa mässig viel Fett, Peritonäum verdickt. Die Därme ausser der Umrandung des zuführenden Stückes nirgends an die Bauchwand adhärent. Auch die innere Umrandung der eingepflanzten Darmenden nur schmal mit der Bauchdecke verwachsen. Es gelang ohne Schwierigkeiten, die innere Peripherie der Darmenden von der Bauchwand abzulösen, indem man immer auf den linken, um die Därme herumgeführten Finger einschnitt. Nach oben gelang es aber nicht, den Finger um die Därme herumzuführen, da das grosse Netz gegen das in die Narbe eingepflanzte Colon ascendens hinzog und mit diesem und der Bauchwand innig verlöthet war. Erst nachdem man die mediale Umrandung bis zur Anwachsungsstelle des Netzes abgelöst hatte, konnte man um den freien Rand des Netzes herumgreifen, dieses leicht vorziehen und in mehreren Portionen abbinden. Nun präparirte man die laterale Umrandung der Därme unter beständiger Controle des in das abführende Dickdarmstück eingeführten Fingers des Assistenten von der Bauchwand los. Da der Darm hier breit an die Bauchwand adhärend war, so musste man fortwährend in der Narbe sich bewegen; so geschah es, dass nach Vorziehen der nun ganz abgelösten Darmperipherien sich herausstellte, dass der Dickdarm, etwa 3 Cm. von seinem freien Rande einen Defect trug, der nur durch die über ihn hinwegziehende Schleimhaut gedeckt war. Da derselbe nahe am Sporn sass, war damit auch entschieden, dass eine frische Darmresection gemacht werden und dass man sich nicht mit der Vereinigung der freien (d. h. nicht schon verwachsenen Darmperipheriehälften) begnügen könne. Die nun vorgezogenen Darmlumina waren auf einen halben Ctmr. fest miteinander verwachsen, und auch weiter gegen die Tiefe hatte sich auf 5 bis 6 Cm. eine, wenn auch locker zellgewebige Verlöthung der einander zugekehrten Darmflächen hergestellt. Bei der Besichtigung des zuführenden Dünndarmes zeigten sich eine Strecke von der Resec-

tionsstelle zahlreiche miliare Knötchen in der Serosa; ich hätte mich ohne Weiteres auch zur Resection eines längeren Dünndarmstückes entschlossen, wenn nicht auch im zugehörigen Mesenterium Gruppen solcher Knötchen vorhanden gewesen wären, welche bis zur Mesenterialwurzel knapp in die Nähe der grossen Bauchgefässe reichten und starke Tendenz zur Schrumpfung zeigten. Ich resecirte nun also den Sporn sammt einem 8 Cm. langen Stück Darm und vereinigte beide Lumia mit 12 nach innen geknoteten gröberen Seidennähten und 52 die Muscularis und Serosa umfassenden Seidennähten, wobei ich die von Madelung empfohlenen feinen Perlnadeln Nummer 12 benutzte.

Nach sorgfältiger Revision des Nahtringes und Stillung der geringen Blutung vereinigte ich die Bauchwunde mit drei tiefen und einigen oberflächlichen Seidennähten. Darauf Jodoformgaze-Wattecompressionsverband. Opium. Abends: Temperatur 37·6. Um acht Uhr zweimaliges Erbrechen.

23. October: Temperatur 37·6, Puls 76
38·2,
38·6, Puls 120
} sehr bedeutender Durst, leichter Husten, Schmerzen in der Wunde, Zunge feucht.

24. October: Temperatur 38·4, Puls 100, Bauch nicht aufgetrieben, Zunge feucht, zweimal Winde, abgegangen per Anum; Wundränder leicht geschwollen, empfindlich. Abends: Temperatur 38·4.

25. October: Temperatur 37, Puls 102. Entfernung einiger Nähte, wodurch der obere Wundwinkel etwas klaffend wird und seröse, übelriechende Flüssigkeit entleert. Drainage mit Silk. Abends: Temperatur 37.

26. October: Temperatur 37·4
Abends 37·2
} Abgang von flüssigen Stühlen.

Von da ab Verlauf fieberlos.

27. October: Aus dem oberen Wundwinkel entleert sich Eiter; die Muskelschichte hat sich vereinigt.

28. October: Die Abscesshöhle liegt unter der Haut, es entleert sich fäcal riechende Flüssigkeit.

29. October: Entschiedener Darminhalt wird entleert. Sonde kann unter der in der Mitte vereinigten Haut der Wundränder eine Oeffnung constatiren, die offenbar in den Darm führt.

30. October: Zweimal Entleerung von festen Kothmassen; die Abscesshöhle granulirt lebhaft.

2. November: Stuhlabgang per Anum.

5. November: Zweimalige Stuhlentleerung, die Menge des durch die Fistel in der Wunde sich entleerenden Kothes wird immer geringer.

6. November: Stuhlentleerung. Da die untere Hälfte der Wunde per primam geheilt war; die unter der Mitte derselben sich befindliche Kothfistel Koth austreten liess, der auch nach abwärts sich einen Weg bahnte und hier einen kleinen Abscess bildete, so spaltete man diesen seitwärts von der Narbe, so dass der wenige Darminhalt nach auf- und abwärts freien Abfluss hatte.

Vom 8. bis 16. November tägliche, ein- bis zweimalige normale Stuhlentleerung. Die Fistel verengte sich immer mehr, entleerte nur etwas übelriechende Flüssigkeit, auch dies lies sich durch Einführen einer dünnen Charpiewicke und Annäherung der im oberen Drittel auf zwei bis drei Mm. klaffenden Wundränder beinahe gänzlich verhüten. Die unteren zwei Drittel der Wunde sind fest,

verheilt; das obere Drittel bildet einen schmalen 2 bis 3 Mm. breiten, von Granulationen bis zum Hautniveau ausgefüllten Saum, der in die haarfeine Kothfistel endigt. Patient, der seit fünf Tagen bereits herumgeht, ist nicht mehr zu halten und begibt sich in seine Heimat am 16. November.

Beschreibung des Präparats (Fig. 1). Das Dünndarmstück (*a*) misst bis zur Ileocöcalklappe (*b*) an dem jetzt geschrumpften Präparat 13 Cm., das stark zusammengefaltete exstirpirte Colon ascendens (*c*) ist neun Cm. lang. Der Hauptsitz der Geschwulst ist die Ileocöcalklappe, die durch die Geschwulst zu einem gegen das Lumen auf 2 bis 3 Cm. prominirenden, 1·5 bis 2 Cm. am Rande breiten Ring umgewandelt ist; daselbst ist die Schleimhaut vollständig verloren gegangen und hat dieselbe auf mehrere Cm. davon ihre Glätte verloren; an der Grenze gegen die normale Schleimhaut ist sie von immer feiner werdenden Grübchen und Poren durchbrochen. In der Ausdehnung der ganz oder theilweise verlustig gegangenen Schleimhaut sind die Darmwände verdickt. Die Schnittfläche des Dickdarmes ist vom Tumor vier, jene des Dünndarmes 7 Cm. entfernt. Doch ist die letztere nicht ganz normal, indem $1^1/_2$ Cm. vom Schnittrand in der Schleimhaut eine am auseinandergefalteten Präparat ungefähr thalergrosse, flache Prominenz eingelagert ist, die von normaler, gefalteter Schleimhaut bedeckt ist, bis auf einen queren Riss (*d*) in der Mitte, dessen Ränder markig infiltrirt erscheinen. Diese Geschwulst ist vom Haupttumor durch einen 2·5 Cm. breiten Streifen scheinbar normaler Schleimhaut getrennt, in der aber trotzdem bei genauerem Zusehen einige kleine derbe Knötchen vorgefunden werden. Das Cöcum ist in reichliches Fett eingehüllt, welches grösstentheils weich, stellenweise von derberen Strängen durchzogen ist. Nur am unteren Rande des Cöcum liegt in Fett eingelagert ein Paquet von Lymphdrüsen, welche mit der infiltrirten Ileocöcalklappe eine Geschwulst bilden, am Durchschnitt hühnereigross. Die Drüsen sind an den zum Cöcum hintretenden ziemlich grossen Arterien und Venen gelegen.

Am Längsdurchschnitt des Tumors (Fig. 2 schematisch) kamen folgende Verhältnisse zum Vorschein: Die Stelle der Valvula coli durch einen Tumor (*a*) markirt, der mit einem taubeneigrossen ausserhalb des Darmes gelegenen in Zusammenhang steht. Durch denselben ist die Schichtencontinuität des Darmes unterbrochen, und zwar setzt die Muscularis beiderseits scharf ab, wie an der Farbe der Muscularis sichtbar ist, und an der verticalen Strichelung ihrer Innenschichten. Ebenso die Serosa, deren Längsverlauf an Stelle des Tumors durch ein System wie von einem Centrum, welches im Innentumor gelegen wäre, ausstrahlender, an der Darmgrenze also mehr weniger verticaler Bindegewebssepta unterbrochen ist, in welche rundliche Tumorabschnitte eingeschlossen sind, vermuthlich zusammengebackene Lymphdrüsen (*b*). Dagegen übergeht die Mucosa in den Tumor direct, und ist bei *a* von einem tief einschneidenden Geschwür durchsetzt. Sie ist in der Tumornachbarschaft sowohl im Dünndarm, als im Dickdarm, im letzteren beträchtlicher verdickt, und im Dünndarm bei c von dem bereits erwähnten seichten queren Geschwür unterbrochen. Die Muscularis des zuführenden Dünndarmstückes ist sehr bedeutend verdickt, besonders im Ringmuskelantheile gewiss auf's Sechs- bis Achtfache. Die Muscularis des Dickdarmes in der Tumornachbarschaft durch Tumorentwickelung innen und aussen von derselben gefaltet, hierdurch scheinbar auch etwas an Dicke voluminöser; die wahre Atrophie derselben ist erst weiter ab vom Tumor an

auffälliger Dünnheit ersichtlich. Die Faltung der Dickdarmschleimhaut reicht so weit, als sich auch die Erkrankung der Mucosa und Serosa makroskopisch erstreckt.

Mikroskopisch war der Tumor ein exquisiter Fall von Colloidkrebs (siehe Fig. 2). Starke Bindegewebsbalken bilden mit den nachbarlichen durch sich herüber- und hinüberschwingende, immer feiner werdende Bindegewebsbälkchen und Fasern gross- und kleinmaschige Netze, welche für leer angesehen werden könnten, wenn nicht ein in deren Mitte oder einem Pol befindlicher (mit Carmin tingirter) Kern einen Inhalt andeutete. Dieser besteht in den kleinen Maschen aus einer oder zwei Zellen, in den grösseren aus Zellgruppen, deren Protoplasma absolut durchsichtig wasserklar ist, in einzelnen nur durch eine feine Körnung angedeutet wird, in anderen endlich durch concentrische Körnchenreihen als schalig geschichtet sich darstellt. Die Kerne sind länglich, in den ovoiden Formen dem einen Pol näher, in den runden centrisch und rund. Die Zellen sind von enormen, ungewohnten Durchmessern, erreichen, mit Immersienslinsen betrachtet (H. 10), manchmal den Durchmesser des Gesichtsfeldes. An weniger gründlich in Tumor umgewandelten Partien lag das Netz mit Colloidzellen unter dem submucösen Bindegewebe, entspräche also der Ringmusculatur. Jenes und die Schleimhaut normal, auch nicht Sitz einer sonstigen Zellwucherung. Das bei der zweiten Operation entfernte Stück des Dünndarmes und Dickdarmes mass circa je 5 Cm., beide waren an dem vernähten Rande etwa auf $^1/_2$ Cm. fest, weiter auf circa 5—6 Cm. locker, zellgewebig miteinander verwachsen, hierdurch der Sporn gebildet. Am oberen Rand des Dickdarmlumens Reste des abgetragenen, hier angewachsen gewesenen Netzes verblieben. In der Serosa des Darmes einige miliare Krebsknötchen. Keine Localrecidive. Nachrichten vom 1. Januar 1883: In der Wunde bestehen jetzt drei Oeffnungen, aus zweien entleert sich Koth in kleinen Mengen, aus der dritten fliesst Eiter in wechselnder Quantität; fliesst wenig ab, so empfindet der Kranke Bauchschmerzen. Stuhl erfolgt täglich, von verschiedener Consistenz, per anum. Appetit gut, aber Furcht vor reichlicherem Speisengenuss wegen quälenden Blähungen. Patient hat sich etwas erholt, doch ist sein Kräftezustand im Allgemeinen schwach. Bei Nichtabgang der Blähungen Bauchschmerzen. (Nachricht vom Patienten selbst.) Nachrichten vom Arzte (4. Februar, H. Dr. Kantor): In der Narbe drei kleine granulirende Fisteleröffnungen, die miteinander und mit einer unregelmässigen Höhle communiciren, aus welcher man manchmal in den Darm mit der Sonde vordringen kann. Alle entleeren Eiter, der öfters mit fäculenten Stoffen gemischt ist. Darm ist permeabel, da Stühle erfolgen, aber unvollkommen, da vorübergehende Obstructionen austreten, die künstlich behoben werden müssen. Die Umgebung der Narbe resistent, etwas empfindlich. Das Ganze bildet eine härtliche Geschwulst unter der Haut der Narbe und deren Umgebung. Aussehen kachektisch.

16. Aus der Klinik von Thiersch in Leipzig berichtet:

Beger (ein Fall von Krebs des Wurmfortsatzes, Berl. kl. Wochenschrift, 9. October 1882, S. 616) folgenden Fall: Der 47 Jahre alte H. H. bekam vor drei Jahren eine Beule in der rechten Leistengegend; die Anschwellung wuchs enorm, die Haut röthete sich und eine Incision entleerte circa $^1/_2$ Liter geruchlosen Eiters. Die Schnittwunde heilte nicht wieder zu, es wuchs aus der Oeffnung wildes Fleisch und allmälig entwickelte sich daraus die jetzige

Geschwulst. Der Patient litt nie an Verstopfung oder Verdauungsbeschwerden, auch nicht zur Zeit der Entwicklung des erwähnten Abscesses. Aus der Oeffnung nach der Incision sollen sich auch nie Gase oder kothähnliche Massen entleert haben.

Status praesens: Der Kranke ist abgemagert, anämisch, Leib weich und schlaff. Bauchorgane scheinen normal. Oberhalb der rechten Inquinalfalte findet sich eine faustgrosse, geschwürig zerfallene Geschwulst von unregelmässiger Gestalt; an den Rändern ist dieselbe mehrere Centimeter hoch, die Mitte kraterförmig vertieft. Oberfläche theils sammtartig, theils grobkörnig granulirt. Die Geschwulst lässt sich mit den Bauchdecken verschieben und wird von den Pulsationen der Arteria iliaca rhythmisch gehoben. Die Umgebung ist narbig, verdünnt, von Fisteln durchbrochen. Neben dem sehr übel riechenden Eiter, welchen die ulcerirte Fläche secernirt, ist der Krater oft mit einer klaren, serösen Flüssigkeit gefüllt. Nach abwärts von der Geschwulst liegen krebsig entartete, fistulöse Lymphdrüsen. Durch jenen Krater gelangt der Finger in eine Höhle; die Vorderwand dieser entspricht der Dicke der gesammten Bauchdecken. Therapie bestand in Bädern, guter Nahrung und Spülungen mit Aqua chlori. Die mikroskopische Untersuchung eines excidirten Geschwulsttheiles zeigte das Bild eines Adenocarcinoms des Darmes. Aus diesem Befunde und der Abwesenheit aller Erscheinungen einer Darmstenose und solcher einer Communication mit dem Darme schloss man, dass die Neubildung von einem Darmtheil ausgeht, dessen Verschluss eine Unwegsamkeit des Darmes nicht zur Folge hat und welcher von den Ingestis nicht berührt wird, also vom Processus vermiformis, mit Freilassung des Cöcums. Der Hohlraum, in den man den Finger einführen konnte, musste das Colon ascendens sein.

14. Juli: Während des sechswöchentlichen Aufenthaltes in der Klinik besserte sich der Allgemeinzustand des Patienten wesentlich. Stuhl normal, keine neuen Erscheinungen, das Aussehen der Geschwulst dasselbe.

Man beschloss die Radicaloperation. Es wurde in das Colon ascendens ein Liter Flüssigkeit injicirt, wobei ein Streifen vor der Axillarlinie (früher tympanitisch) leeren Schall gab. Das neben dem Rohr zurückfliessende Wasser enthielt zum erstenmale Kothpartikelchen.

18. Juli: Circumcision der Geschwulst, Incision des parietalen Blattes des Peritonäum, Vorziehen des sehr beweglichen Blinddarmes und der angrenzenden Darmtheile. Von den Bauchdecken zieht ein fingerdicker Strang zum Cöcum, der Wurmfortsatz. Im Cöcum eine über walnussgrosse Geschwulst zu fühlen. Der Wurmfortsatz doppelt unterbunden, durchtrennt, das centrale Ende ustionirt und hierauf der Darm wieder reponirt. Dann wird die Bauchdeckengeschwulst sammt den Lymphdrüsen excidirt. Abpräpariren vom Samenstrang und den grossen Gefässen sehr mühsam; es gelingt aber ohne wesentliche Blutung. Nun werden die Därme vorgeholt, handbreit vom Cöcum das Colon und Ileum mit Kornzangen, die mit Kautschukschläuchen armirt sind, verschlossen. Incision des Cöcums an der Aussenseite. In die Höhle desselben ragt an der Stelle, wo der Wurmfortsatz einmündet, eine überwalnussgrosse Geschwulst von papillär warzigem Bau, weich anzufühlen, mit thalergrosser Basis hinein. Valvula Bauhini intact. Excision des convexen Theils des Cöcum mit Erhaltung der Klappe. Der dadurch entstandene ovaläre Defect wird durch lineare Vereinigung der Wundränder nach Lembert mit Seidennähten geschlossen,

so dass der Dünndarm jetzt zwar seitlich, aber am unteren Ende des verkleinerten Cöcum einmündet.

Sodann nähte man die Mesenterialwunde, löste die Klammern, versenkte den Darm, verschloss die Bauchfellwunde durch Seidennähte. Ein zwei Hände grosser Defect in der Haut, in dessen Tiefe Art. und Vena iliaca und Femoralis bloss liegen, ferner Ileopsoas, und Reste des Samenstranges etc., bleibt ungedeckt, und mit Jodoformgaze ausgefüllt, darüber Watte und Beckenverband.

Patient ging unter einer Temperatur von 40·2, Meteorismus, Aufstossen, kaltem Schweiss, elendem Puls an Herzschwäche zu Grunde.

Das durch die Operation gewonnene Präparat zeigt erstens die oben beschriebene Bauchdeckengeschwulst, welche trichterförmig sich verjüngend, direct in den Wurmfortsatz übergeht. Dieser ist 6 Cm. lang und fingerdick, das periphere Ende bedeutend erweitert, die Serosa nirgends durchbrochen; auf dem Querschnitt sieht derselbe aus wie ein Fistelgang, mikroskopisch zeigt sich die Wand entzündlich hypertrophirt, die central gelegene Schicht gleicht einer Abcesswand und zeigt verhältnissmässig wenig Geschwulstelemente. Hier hat also eine Vereiterung der Neubildung stattgefunden. Das ausgeschnittene Blinddarmstück ist 8 Cm. lang, 4 Cm. breit. Die Section zeigte einen geringen peritonitischen Belag in der Gegend der genähten Darmpartie. Kein Exsudat. Die Naht hatte gut gehalten. Im Colon ascendens war Koth; die retroperitonäalen Lymphdrüsen waren krebsig infiltrirt.

17. Nicolaysen (Nord. med. Archiv. Bd. XIV., H. 2, N. 13, Centralblatt für Chirurgie 1878, S. 599).

Der Fall bietet besonderes Interesse, weil der Tumor, welcher durch Invagination in das Rectum herab und von da nach aussen getreten war, ohne Eröffnung der Bauchhöhle mir gutem Erfolge exstirpirt wurde.

Die 49jährige Kranke hatte seit Anfang 1881 Beschwerden, trägen Stuhl, Abgang von Schleim und Blut. Nur einmal gelang es, einen hoch oben im Rectum sitzenden Tumor zu fühlen. Meist war der Mastdarm für Finger und Speculum leer, und nur in der linken Regio iliaca war zuweilen eine Anschwellung nachzuweisen. Im Januar 1882 prolabirte der Tumor unter Schmerz und Drängen beim Stuhlgang. Nach des Reposition durch den behandelnden Arzt wurde die Kranke alsbald in die Klinik (Christiania) geschickt, wo sich bei der ersten Untersuchung wiederum das Rectum vollkommen leer fand. Durch starkes Pressen trat jedoch der Vorfall wieder ein. Verfasser operirte so, dass er sich vor Beginn der Narkose den Tumor fixirte. Er legte dann, während der linke Zeigefinger im Lumen des invaginirten Stückes lag, nach sorgfältiger Desinfection $2^1/_2$ Cm. über der oberen Grenze der Neubildung einen Nahtkranz von Czernyscher Seide durch beide Darmwände, trug 1 Cm. unterhalb desselben den Tumor mitsammt dem eingestülpten Mesenterium ab und umsäumte endlich die Darmränder mit fortlaufender Naht. Es trat ungestörte Heilung ein, so dass Patientin am zehnten Tage das Bett verlassen konnte.

In dem mitentfernten Theil des Mesocolon fand sich keine Drüsenerkrankung. Der Tumor erwies sich als „Cylinderepithelcancroid". $2^1/_2$ Monate nach der Operation war die Kranke noch gesund.

(Der Ref. Lauenstein bemerkt ganz richtig, dass durch die Stichcanäle hindurch, welche direct vom Darmlumen nach der Serosa führen, das Peritonäum mit Koth inficirt werden könnte.)

18. Credé B., nach einer brieflichen Mittheilung an Madelung, Langenb. Arch. 27, 293, machte am 5. November 1880 bei einem mit Dickdarmkrebs behafteten 23jährigen Mann die Laparotomie. Am Darme befanden sich an verschiedenen Stellen Knoten, so dass eine radicale Heilung unmöglich war. Behufs mikroskopischer (!!) Untersuchung Resection eines Keiles aus dem Darm, dessen Spitze am Mesenterium liegt und in dem sich ein flaumengrosser Knoten befindet. Darmnaht nach Czerny mit Seide, Heilung der Operationswunde ohne Reaction. Entlassen am 21. December 1880.

Im Vorstehenden theilen wir die Krankengeschichten der bisher operirten Fälle mit. Wir zählen deren neunzehn, und zwar siebzehn circuläre Darmresectionen mittelst Laparotomie ausgeführt, eine partielle Excision des Cöcum bei Carcinom des Wurmfortsatzes (mittelst Laparotomie entfernt) und eine circuläre Resection bei einem durch den Mastdarm vorgefallenen Flexurcarcinom.

Bezüglich der Darmresectionen bei Stricturen ist zu erwähnen, dass die oben erwähnten Operationen die einzigen bisher bekannten hergehörigen sind; nur ein Fall kommt hinzu, nämlich der berühmte Koeberlé's (von Strassburg), in dem er zwei Meter Dünndarm wegen multiplen Stricturen resecirte, einen Anus praeternaturalis anlegte, welcher in sechs Wochen spontan zuheilte. So viel sei nach der einen Richtung bemerkt, nach der anderen, nämlich zur Frage der Dickdarmresectionen, ist zu notiren, dass mir ausser den oben erwähnten siebzehn und einer von Czerny gemachten Operation (Anus praeternaturalis mit Vorfall der Flexur durch Resection des vorgefallenen Darmstückes geheilt, Langenb. Arch.) keine anderen Fälle von circulärer Resection in der Literatur vorgekommen sind. Dafür sind zwei ganz analoge Fälle von partieller Dickdarmresection nach gangränösen Hernien im letzten Jahre, der eine von Professor Albert[1], der andere von Primarius Hofmokl[2] operirt worden. In beiden Fällen war es ein Darmwandbruch des Cöcums und Colon ascendens, der gangränös zur Herniotomie kam. Es wurde ein Anus praeternaturalis angelegt, mit günstigem Ausgang. Später entschloss man sich zur Enterorrhaphie des Defectes, an welcher Operation beide Kranken aber starben. Mittelst Colotomie wurde ein Werkzeug von Uhde entfernt.[3] Wir kennen somit drei partielle Excisionen des Cöcums, Alle mit ungünstigem Ausgang, eine totale von Kraussold (Nr. 66) mit sofortiger Naht und lethalem Ausgang, und eine totale mit Anlegung eines Anus

[1] Aufgenommen in Dr. Lorenz, Darmwandbrüche, 1882, bei Braumüller.
[2] Hofmokl, W. und Presse, 1882, Nr. 45 bis 52.
[3] Langenbeck's Arch., 28, 1882, 219.

praeternaturalis und nach einem Monat Enterorrhaphie; beidemal verlief die Operation günstig (Nr. 15).

Die übrigen Operationen wurden im Verfauf des Colon ausgeführt, und zwar 1 unbekannt wo, im Crede'schen Fall, Nr. 18.

1 am Colon ascendens (Nr. 5),
1 „ „ transversum (und Flexur) Nr. 9,
6 „ „ descendens, Nr. 2, 4, 11, 12, 13, 14,
7 an der Flexur, Nr. 1, 3, 6a, 7, 8, 10, 17.

Reybard's erste Colectomie ist wegen der Conception des Planes und günstigem Ausgang berühmt geworden.

Czerny's Doppelresection gehört unstreitig zu den grössten chirurgischen Eingriffen, und ist auch wegen des momentan günstigen Ausgangs hervorzuheben.

Betreffs der Indication zu einer Darmresection wegen Carcinom möchte ich allerdings einigen der vorgenommenen Operationen, so zum Beispiel der fünften und sechsten Colectomie gegenüber, vor Ueberschätzung der Leistungsfähigkeit auch der antiseptischen Chirurgie warnen. Operationen von Darmtumoren, die Adhäsionen an die Bauchwand, Cöcum, Dünndarm, Netz (Nr. 5) oder an die Bauchwand mit mehrfachen Fisteln, Netz, Musculatur der Fossa iliaca, Gefässscheide der Vena und Arteria iliaca externa aufweisen, werden in Hinkunft besser zu unterlassen sein, einerseits wegen der Dauer eines solchen Eingriffes, seiner Schwierigkeit, andererseits, weil die Adhäsionen von malignen Neubildungen wohl zweifellos anderer Bedeutung sind, als solche entzündlicher Natur; mit dem Lösen solcher Verlöthungen ist nicht Alles geleistet, da man doch meist ebensoviele Tumorreste zurücklässt, als Adhärenzen getrennt werden und in einem solchen Falle der Werth einer derartigen „radicalen" Operation illusorisch ist. Man hat, nachdem man sich von der Ausbreitung des Tumors überzeugt hat, gleich lieber zu dem einzig indicirten Eingriff der Colo- oder Enterotomie zu greifen. Es kann bisher angesichts der wenigen (sechs) Heilungen bei peritonäalen Exstirpationen noch nicht abgesprochen werden über den Werth der Operation überhaupt; die bisher erzielten Resultate weisen kaum einen Vorzug von der palliativen Darmeröffnung über dem Hinderniss auf. Ich mag keineswegs — auch wenn ich die ungünstig verlaufenen Operationen bei Seite lasse — ein definitives Urtheil fällen, denn es ist zweifellos, dass man bei frühzeitig gestellter Diagnose, oder nach einer Probelaparotomie mit allen Mitteln

der modernen Chirurgie, bei richtiger Auswahl der Fälle wird günstigere Resultate als bisher erzielen können, quoad einer Radicalheilung. Doch gebe ich mich, wenn ich die Resultate auch der heutigen Chirurgie bei malignen Tumoren anderer minder gefährlicher Gegenden rücksichtlich der Radicalheilung im Auge behalte, keinen rosigen Hoffnungen hin. Gehört ja die Chirurgie der malignen Neubildungen zu den traurigsten Gebieten der Medicin, wenn man eine vollkommene Leistung — die Heilung — anstrebt. Die vorliegenden Resultate sind nicht besonders aufmunternd. Und es muss schliesslich doch gefragt werden, ob man sich wird erlaubter Weise diesem Streben nach Vollkommenem auf Kosten von über 50 Procent der Operirten — ich meine die, welche an der Operation starben — hingeben dürfen, wenn man noch dazu weiss, dass die anderen, glücklich Entkommenen nicht um vieles besser gestellt sind, als wenn man sie nur dem Eingriff der Enterotomie unterzogen hätte.

Diese meine Zweifel — zu denen ich scheinbar durch den günstigen Verlauf meiner Operationen nicht gerade berechtigt wäre — können selbstverständlich durch eine Reihe dauernder Erfolge widerlegt werden, und dies zu meiner Freude. Doch kann ich mich der deprimirenden Erinnerung an den Eindruck nicht entschlagen, als ich bei der Enterorrhaphie in einem Falle eine miliare Eruption des Carcinoms in der Serosa constatirte. Was nützten alle meine Bemühungen und alle Gefahren, denen ich den Patienten unterwarf, einer derartig tückischen Erkrankung gegenüber?!

Es werden demnach alle folgenden Operationen den Werth eines Versuches haben und es wäre wünschenswerth, solche unter den denkbar vorwurfsfreiesten Bedingungen anzustellen. Man discreditire eine möglicherweise eine Heilung des Menschen erzielende Operation nicht durch a priori aussichtslose Eingriffe.

Alles dies galt der Erkrankung an und für sich gegenüber dem Verlaufe, wie er auch bei tadellosem Vorgehen des Chirurgen beobachtet werden wird.

Bezüglich der technischen Ausführbarkeit stehen ja die Verhältnisse nicht schlimm. Wir verzeichnen auf fünfzehn Operationen einer circulären peritonäalen Resection sechs Heilungen, also 40%; selbst die Doppelresection heilte, und selbst ein lange vor der antiseptischen Chirurgie Operirter wurde der Genesung zugeführt. Wir können und brauchen demnach nicht

einen beliebten Unterschied zwischen den früher und in der antiseptischen Periode gemachten Operationen zu machen. Wie viele Operationen mit 40% Heilungen werden heute unbestritten ausgeführt! Und um wie vieles günstiger werden sich diese Zahlen gestalten, wenn Alle auf Sicherheit des Erfolges (siehe weiter unten) hinarbeiten werden.

Die Operation eines vorgefallenen Flexurcarcinoms steht so ausser dem Rahmen der übrigen, dass wir sie bei diesen Allgemeinbetrachtungen nicht verwerthen können, in einer gewissen Richtung auch die der partiellen Cöcumexcision; die Operation Credé's circuläre Resection (um einen der zahlreichen Knoten zur mikroskopischen Diagnose zu gewinnen) dürfte kaum Nachahmung finden. Sie steht ihrem Wesen nach den übrigen Heilversuchen ganz fern, kann bei Beurtheilung des Werthes der Operation nicht benutzt werden.

Die Verhältnisse der Form der carcinomatösen Stricturen, sowie die der Drüsenerkrankungen und metastatischen Tumoren, so weit die manchmal lückenhaften Angaben reichen, wären nicht ungünstig zu nennen, wie im anatomischen Theile nachgewiesen wurde.

Dass Alter, Ernährung, Zustand der anderen Organe bei Beurtheilung der Zulässigkeit der Operation mehr wie sonst berücksichtigt werden wollen, erhellt aus der Grösse des Eingriffes.

Ob der Eingriff in Betracht kommt, wenn man einen nur den Lebensgenuss, nicht aber den Weiterbestand des Lebens störenden Defect beseitigen will, mag der Patient, dem man ungeschminkt die Verhältnisse, wie sie liegen, geschildert hat, selbst entscheiden.

Dass man gutartige, das Leben bedrohende Stricturen, ob congenital oder erworben, ohne Zögern mit Exstirpation behandeln wird, dies unterliegt keinem Bedenken.

Gehen wir auf die Ausführung der Operation im Einzelnen über. Präparatorisch ist nicht viel zu machen, da man eben den oberhalb der Strictur liegenden Darmabschnitt nicht gut gründlich behandeln kann. Es würde nur zu entscheiden sein, ob man, wie auch einer ausgedehnten Rectumexstirpation, nicht eine Colotomie vorausschicken sollte, um den Darm oberhalb zu entleeren und so die Verhältnisse für die Operation selbst und die nachfolgende Enterorrhaphie günstig zu gestalten. Ich bin nicht für diese Prophylaxis, die von Baum eingeschlagen wurde, sondern ziehe den unten zu beschreibenden Vorgang vor.

Bezüglich des Schnittes ist der mediane nicht anzuwenden, ausser bei Exstirpationen einer Neubildung am Uebergang der Flexur in's Rectum oder Tumoren des Colon transversum, die in der Medianlinie liegen. In allen Fällen sonst ist sie über dem Tumor anzulegen, vorzugsweise bei Carcinomen des unbeweglichen Theiles des Colon, welches man unmöglich durch eine entlegenere Incision hervorholen könnte.

Liegt der Tumor in der Mittellinie, so macht man eine mediane Incision. Ist man absolut im Unklaren, so macht man eine Probelaparotomie in der Mitte, orientirt sich über den Sitz und Ausdehnung und legt, wenn man eine Radicalexstirpation machen will, einen — wenn es nöthig ist — neuen Schnitt an. Bei Carcinomen des Colon descendens wurde von englischen Autoren eine lumbare Incision gemacht, wie zu einer Amussat'schen Colotomie. In Bryant's Fall war auch eine solche blos beabsichtigt gewesen, und nur die prolabirende Neubildung bewog zur Exstirpation. Auch in diesem Falle wurde die Incision genau über der Neubildung gemacht, wiewohl — was wenigstens den genauen Sitz betrifft — zufällig. Da bei einer circulären Resection auch bei lumbalen Operationen am Colon ascendens und descendens die Peritonäalhöhle eröffnet werden muss, so wird Niemandem daraus ein Vorwurf zu machen sein, wenn er in einem Fall von Carcinom des Colon descendens oder ascendens von vorn operirt, insbesondere da von vorn das ganze Colon zugänglich ist, bei von hinten angelegten Incisionen blos eine Strecke; die über die Niere ziehende Partie z. B. nicht, da sich die Niere dazwischen legt. Solche Tumoren mittelst einer medianen und einer darauf gesetzten queren Incision zu exstirpiren, wird sich in Zukunft vermeiden lassen. Ist der Tumor blossgelegt, so muss man seine Adhäsionen lösen, wenn welche — ungünstiger Weise — vorhanden sein sollten. Dann sucht man den Tumor nach aussen zu lagern, was nicht immer gelingen muss. Jedenfalls lässt man nun das zu- und abführende Stück am besten durch die Hände eines verlässlichen Gehilfen comprimiren, oder umschlingt sie, nachdem man mit einem stumpfen Instrument den Weg dafür gebahnt hatte, locker mit einem Gummischlauch. Klemmpincetten sind wegen der zu starken Quetschung, der Suggillation, die sie hervorbringen, nicht zu verwenden. Ebenso keine dünnen, einschneidenden Fäden. Man schafft sich hierdurch ungünstige Verhältnisse zur Naht der Darmenden an die Bauch-

wand oder aneinander. Bei fixirten Colonstücken durchtrennt man unter sorgfältiger Controle der Blutung das darauf übergehende Blatt des Peritonäum parietale aussen und innen, wodurch das Darmstück beweglich wird und sich verlegen lässt vor die Bauchwunde. Bewegliche Darmstücke können nach Lösung der Adhärenzen schon vorgezogen werden. Die Durchtrennung des Darmes thut man am liebsten ausserhalb der Bauchhöhle, weil man so dem Ausfliessen von Koth in dieselbe am sichersten vorbeugt. Und etwas Koth ist immer an der Schnittstelle — besonders der centralen — vorhanden, wenn man den Inhalt noch so sorgfältig magenwärts verstreicht. Vor der Durchschneidung legt man noch zwei — in diesem Falle können es freilich feste Seidenligaturen sein — circuläre Ligaturen an das centrale und periphere Ende des zu resecirenden Darmstückes und durchtrennt nun den Darm zwischen je zwei Schliessstellen (den Fingern des Assistenten und je einer Seidenligatur). Bei Resectionen des Colon ascendens und descendens ist die Resection beendet, bei Darmstücken mit Mesenterien schneidet man einen dem Darmstück entsprechenden Keil aus dem Mesenterium aus, am besten mit der Scheere, indem man jedes blutende Gefäss isolirt unterbindet. Während dieses Vorganges wird schon die Bauchhöhle abgeschlossen gehalten. Eine Naht des Mesenterialdefectes ist unnütz. Dann Toilette der Bauchhöhle, sorgfältige Blutstillung. Nun muss man sich für Enterorrhaphie oder für Anlegung eines Anus praeternaturalis entscheiden. Ich ziehe letzteren Vorgang entschieden vor, und aus gutem Grunde. Der Darm oberhalb ist voll; man kann mit der Enterorrhaphie nicht warten bis er sich vollkommen entleert; er thut es aber sofort nur unvollständig; wenn man einen Anus paeternaturalis angelegt hat, so beobachtet man oft stundenlang noch profuse Darmentleerungen. So widerstandsfähig ist die Naht doch nicht, um allemal sicher dem anprallenden Kothschwall Stand zu halten.

Man setzt so den Kranken einer unnützen Gefahr, die ihm das Leben kosten kann, aus. Von den sieben Heilungen nach circulärer Darmresection wurden drei erzielt, indem ein Anus praeter naturam angelegt wurde (Nr. 7, 12, 14)[1], viermal wurde Enterrorhaphie ausgeführt; nur in zweien, dem ersten von Reybard und dem zweiten von Kraussold (6a), kam es zu keiner Kothfistel,

[1] Nach Schluss des Manuscriptes lese ich im Centralblatt für Chirurgie, dass Volkmann nach Resection und Anlegung eines Anus praeternaturalis seinen Patienten der Heilung zugeführt hat. (Siehe Nachtrag.)

wiewohl im ersteren am fünften Tage Aufgetriebenheit des Bauches, Spannung und Schmerz beobachtet wurden, in den beiden anderen Fällen (9 und 11) entwickelte sich eine Kothfistel. Dass die circuläre Naht des prolabirten Darmes im Falle 17, trotz eines Kunstfehlers — es wurde die Schleimhaut mitgenäht, wodurch leicht eine Insection der gleichzeitig geöffneten Bauchhöhle erfolgen konnte, gelang, nimmt uns nicht Wunder, da die Bedingungen so äusserst günstige waren.

Legt man auch einen Anus praeternaturalis an, und ist man wie im Falle 7, nicht gezwungen, das periphere Stück zu invaginiren, so kann man einer nachträglichen Enterorrhaphie, ja sogar einer Heilung ohne dieselbe durch günstige Lagerung der Darmenden so günstige Bedingungen schaffen, dass es nur einer geringen Kunstnachhilfe braucht, um Heilung zu erzielen. Ich meine, man verfährt ungefähr so, wie ich in meinem Falle gethan habe. Man vernäht die Hälfte der Darmenden mitsammen und nur je eine Hälfte derselben mit der Bauchwand; man hat so einen Sporn geschaffen, der nur mittelst eines Enterotoms durchgequetscht zu werden braucht, um dass die Passage hergestellt wird, worauf man nach Anfrischung der Ränder der Hälften der Peripherie der Darmränder durch zweckmässige Naht oder eine plastische Nachhilfe den Anus zum Verschluss bringen kann. Im Falle Köberlé heilte der Anus in sechs Wochen von sich selbst. Aber auch für eine nachträgliche Enterorrhaphie hat man sich günstige Bedingungen geschaffen, indem man eine Hälfte der Darmperipherien bereits vereinigt hat, und speciell den gefährlichen Mesenterialansatz. Es braucht nur eine Completirung der Naht der anderen Hälften. Die Ablösung der Darmenden von der Bauchwand, so dass die Ränder zur Enterorrhaphie benutzt werden können, macht allerdings einige Schwierigkeiten.

Jetzt können wir die Methoden abschätzen:

1. Colotomie, Exstirpation, sofortige Enterorrhaphie, Verschluss der Colotomieöffnung, oder

2. Exstirpation, Anus praeternaturalis, Verschluss dieses.

Ad 1. Colotomie prophylaktisch gemacht, lenkt nicht den ganzen Darminhalt von der Operationsstelle ab; manchmal passirt viel neben der Fistel; daher ist die Enterorrhapie ein immerhin bedenklicheres Wagniss, wie wenn keine Colotomie vorausgeschickt worden wäre. Gelingt der Verschluss der Colotomiewunde nicht mit geringeren Mitteln, so muss Laparotomie mit Darmnaht gemacht

werden. Man hat dann im ganzen den Menschen dreimal laparotomirt.

ad 2. Die Anlegung des widernatürlichen Afters nach Exstirpation schützt vor allen üblen Folgen einer sofortigen Enterorrhapie, macht eine prophylaktische Colotomie überflüssig. Bei gut angelegter Darmöffnung kann die Heilung wie bei Köberlé spontan erfolgen, sie kann mit gelinden Mitteln erreicht werden, oder man schreitet zur Enterorrhaphie. Im schlimmsten Falle muss der Patient nur zweimal laparotomirt, überhaupt operirt werden. Hernach erlaube ich mir zur Erwägung vorzuschlagen, ob nicht die Anlegung eines Anus praeternaturalis deswegen als ein normales Verfahren wird betrachtet werden müssen, weil auch nach Heilung der Exstirpation es öfters zu Darmstenosen durch Recidiven (durch Schrumpfung des Netzes, Stricturen durch locale Recidive etc.) kommen kann. Für einen solchen Fall ist man mit einer Colotomie bereits vorgesorgt, die später nothwendig werden könnte. Jedenfalls würde auch ich in einem nächsten Falle mit der Verschliessung der Darmöffnung warten, bis die Heilung der Erkrankung definitiv constatirt werden kann; im gegentheiligen Fall würde ich eine solche nicht nur unterlassen, sondern auch verhindern. Der Verschluss des Anus durch eine Bandage macht keine Schwierigkeit.

Es geht aus dem Vorhergehenden hervor, dass wir die sofortige Enterorrhaphie nach Exstirpation nicht anrathen, trotz des Erfolges von Reybard, ebenso wie wir trotz der Erfolge Kocher's uns nicht mit der sofortigen Enterorrhaphie nach Resection bei gangränösen Hernien befreunden können. In letzterer Angelegenheit scheint auch die Frage bereits in demselben Sinne entschieden zu sein.

Wir würden nach einer Colectomie mit anus praternaturalis unseren Verband wie nach einer Colotomie allein anlegen.

Es sei mir gestattet, mit einigen historischen Notizen zu schliessen: Vorgeschlagen und mit einem — bis auf die radicale Heilung — idealen Erfolge, wurde die Colectomie am 2. Mai 1833 — also genau vor 50 Jahren — von Reybard ausgeführt. Die zweite Operation führte Thiersch im Jahre 1875 aus; die dritte — als erste in der antiseptischen Periode — am 8. December 1877 Gussenbauer mit tödtlichem Ausgang. Die vierte Operation (Schede's) ist mir in vielen Details und so auch dem Jahre nach unbekannt; auch sie endete tödtlich. Baum operirte am

13. Januar 1879 mit ungünstigem Erfolge; so auch Kraussold am 12. April 1879. (Seine zweite Operation blieb uns, ausgenommen die Andeutungen in der Sammlung klinischer Vorträge, unbekannt.) Den ersten Erfolg erzielte in der neuen Periode Martini am 9. November 1879 (sein Operirter lebte noch in ungestörter Gesundheit am 25. September 1880). Nun folgte Guyon (23. November 1879) mit einer lethal ablaufenden Operation; dann Czerny mit seiner Doppelresection (27. April 1880) mit Heilung; dann Billroth am 1. Juli 1880 mit Tod des Patienten am nächsten Tage. Fischer operirte am 24. Februar 1881 mit gutem Erfolge; die Kranke wird am 19. October ohne Recidive entlassen; dann am 10. September 1881 Bryant mit ebenfalls günstigem Ausgang (am 4. August 1882 sah Bryant die Patientin wieder, sie litt an Obstruction); Marshall's und Treeves' im Jahre 1882 operirte Patienten starben an der Operation. Ich erzielte Heilung, Patient lebt zur Stunde in leidlich gutem Zustand.

Die partielle Excision des Cöcum machte Thiersch am 18. Juli 1882.

Nicolaysen (in Christiania) operirte 1882 am prolabirten Darm, Credé seine circuläre Naht behufs mikroskopischer Diagnose am 5. November 1880.

Nachtrag: Im Anschluss an das Referat über Kompe's Abhandlung über den Darmkrebs (Centralblatt für Chirurgie 1883, Nr. 10) sagt Volkmann, er hätte kürzlich ein 4 Zoll langes Stück Dickdarm aus dem oberen Theile des S. romanum wegen Colloidkrebs ausgeschnitten. Da die örtlichen Verhältnisse für directe Vereinigung und Naht ungünstig waren, so nähte er die Darmenden dicht nebeneinander in die Bauchwunde ein, um später die Beseitigung des künstlichen Afters folgen zu lassen. Der erste Act der Operation hatte keine Reaction zur Folge, der Eingriff wurde leicht vertragen, die Zerstörung der beide Darmenden trennenden Zwischenwand ist in Angriff genommen, aber noch nicht beendet. Volkmann hat also — allerdings nur wegen der Ungunst der localen Verhältnisse — denselben Vorgang eingeschlagen, wie ich es gethan habe und für den ich in der vorliegenden Abhandlung als für den in Zukunft einzuhaltenden Normalweg eintrete.

Fig. 1.

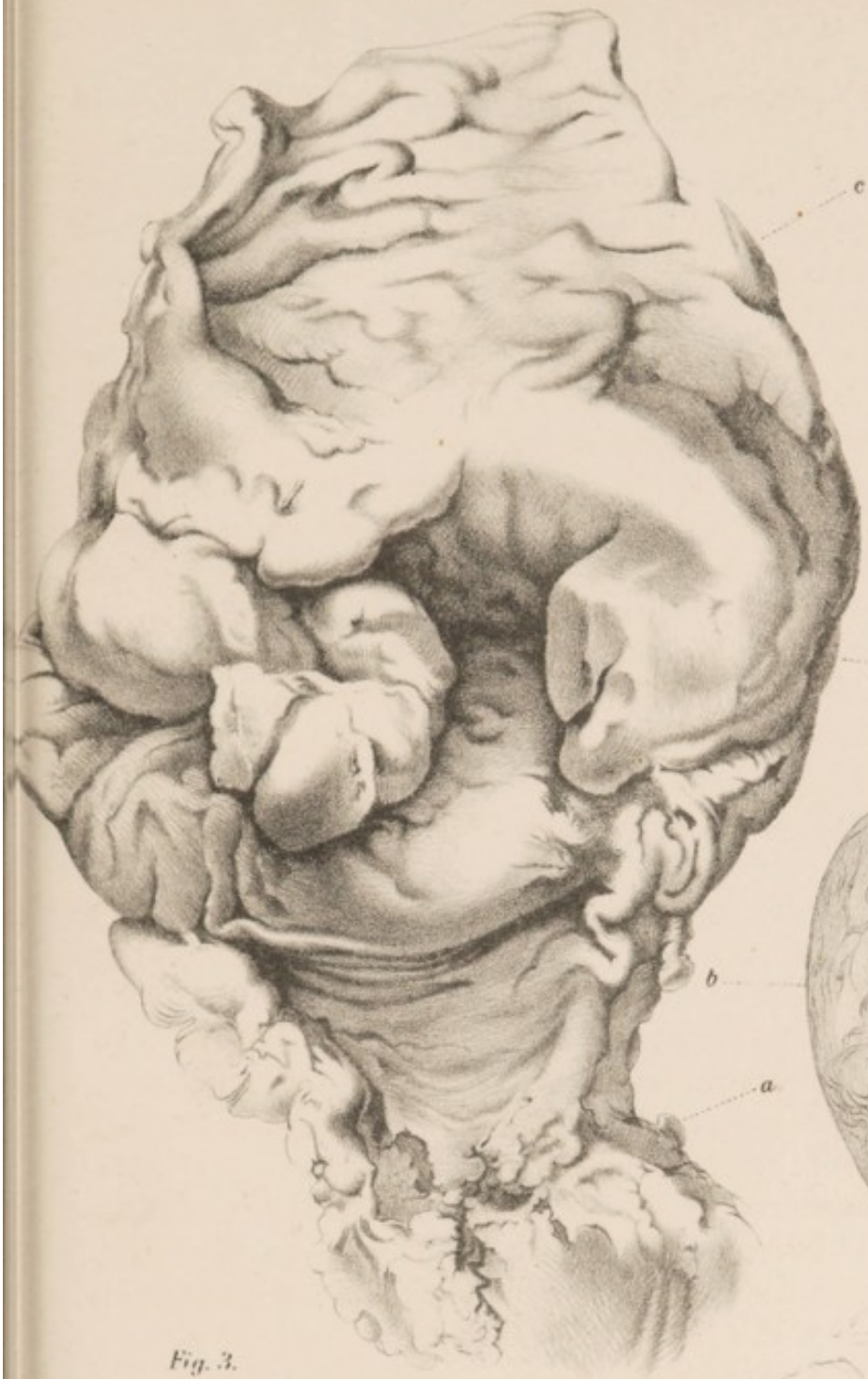

Fig. 2.

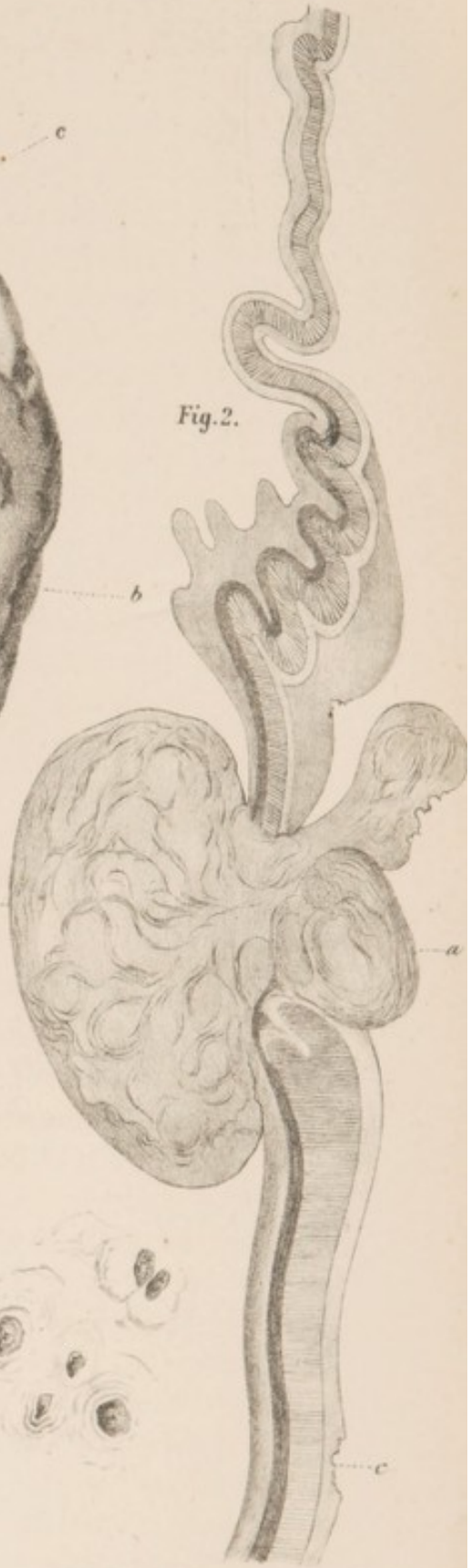

Fig. 3.

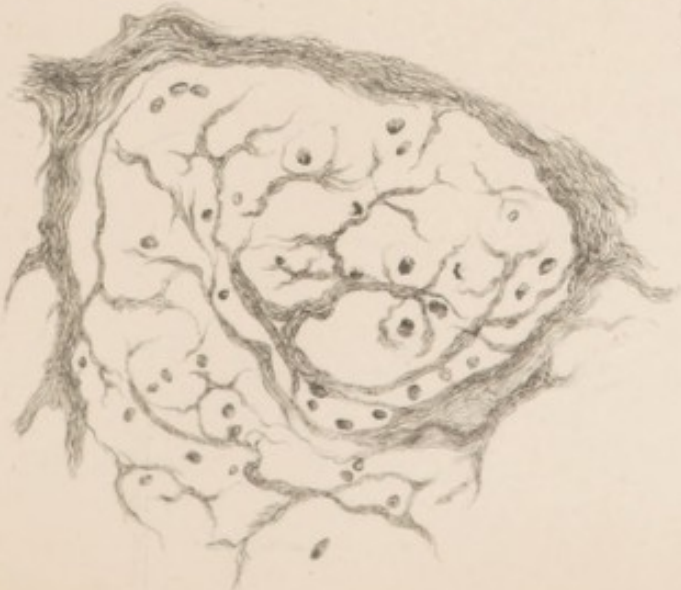

Chirurgische Werke

aus dem Verlage von

Wilhelm Braumüller, k. k. Hof- und Universitätsbuchhändler in Wien.

Heyfelder, Dr. Oscar, kais. russ. Stabsarzt, prakt. Arzt in St. Petersburg. **Lehrbuch der Resectionen.** Mit 8 Kupfertafeln und 31 Holzschnitten. Zweiter Abdruck. gr. 8. 1863. 5 *fl.* — 10 *M.*

Hussa, Dr. Alois, Operateur etc. in Klagenfurt. **Compendium der Lehre von den Knochenbrüchen.** gr. 8. 1858. 1 *fl.* — 2 *M.*

Leiter, J. Katalog chirurgischer Instrumente, physikalischer Apparate für Elektrotherapie, Elektrolyse und Galvanokaustik, Bandagen, orthopädischer Maschinen und künstlicher Extremitäten. Mit 1060 Abbildungen. Dritte Auflage. Lex.-8. 1876. 2 *fl.* 50 *kr.* — 5 *M.*

Linhart, Dr. Wenzel von, weil. k. bayr. Hofrath, o. ö. Professor der Chirurgie und chirurgischen Klinik an der Julius-Maximilians-Universität und Oberarzt des Julius-Hospitales in Würzburg. **Compendium der chirurgischen Operationslehre.** Vierte umgearbeitete Auflage. Mit 518 Holzschnitten. In 2 Hälften. gr. 8. 1874. 12 *fl.* — 24 *M.*

Neudörfer, Ign., Vorstand der chirurg. Klinik für Militärärzte. **Die chirurgische Behandlung der Wunden.** gr. 8. 1877. 1 *fl.* 50 kr. — 3 *M.*

— — **Aus der chirurgischen Klinik für Militärärzte.** Mit 9 lithographirten Tafeln und 30 Holzschnitten. gr. 8. 1879. 5 *fl.* 50 *kr.* — 11 *M.*

Schrötter, Dr. L. Ritter von, a. o. Professor an der k. k. Universität und Vorstand der Klinik für Laryngoskopie. **Beitrag zur Behandlung der Larynx-Stenosen.** Mit einer Tafel und 5 Holzschnitten gr. 8. 1876. 1 *fl.* 20 *kr.* — 2 *M.* 40 *Pf.*

Schuh, Dr. Franz, weil. o. ö. Professor der Chirurgie an der Universität in Wien. **Pathologie und Therapie der Pseudoplasmen.** gr. 8. 1854. 5 *fl.* — 10 *M.*

Wölfler, Dr. Ant., Assistenz-Arzt an der chirurgischen Klinik des Prof. Dr. Billroth und Docent der Chirurgie an der Universität in Wien. **Ueber die von Herrn Professor Dr. Billroth ausgeführten Resectionen des carcinomatösen Pylorus.** Mit 5 Holzschnitten und 3 lithographirten Tafeln. gr 8. 1881. 2 *fl.* — 4 *M.*

— — **Die Amputationen an Prof. Billroth's Klinik** 1877 bis 1880. Ein Beitrag zur Amputations-Technik und Wundbehandlung. Mit 6 Holzschnitten. gr. 8. 1882. 1 *fl.* — 2 *M.*

K. k. Hofbuchdruckerei Carl Fromme in Wien.