

Ueber Pleuritis haemorrhagica e carcinomate pleurae ... / vorgelegt von Joseph Fauler.

Contributors

Fauler, Joseph.
Bayerische Julius-Maximilians-Universität Würzburg.

Publication/Creation

Ebingen : Robert Goebel, 1881.

Persistent URL

<https://wellcomecollection.org/works/ksjnr5yu>

License and attribution

This work has been identified as being free of known restrictions under copyright law, including all related and neighbouring rights and is being made available under the Creative Commons, Public Domain Mark.

You can copy, modify, distribute and perform the work, even for commercial purposes, without asking permission.



Wellcome Collection
183 Euston Road
London NW1 2BE UK
T +44 (0)20 7611 8722
E library@wellcomecollection.org
<https://wellcomecollection.org>


21
216

7

UEBER

PLEURITIS HAEMORRHAGICA

E CARCINOMATE PLEURAE.



INAUGURAL-DISSERTATION

VERFASST UND DER

HOHEN MEDICINISCHEN FACULTAET

DER

K. JULIUS-MAXIMILIANS-UNIVERSITÄT WUERZBURG

ZUR

ERLANGUNG DER DOCTORWUERDE

IN DER

MEDICIN, CHIRURGIE UND GEBÜRTSHUELFE

VORGELEGT VON

JOSEPH FAULER, APPROB. ARZT

AUS

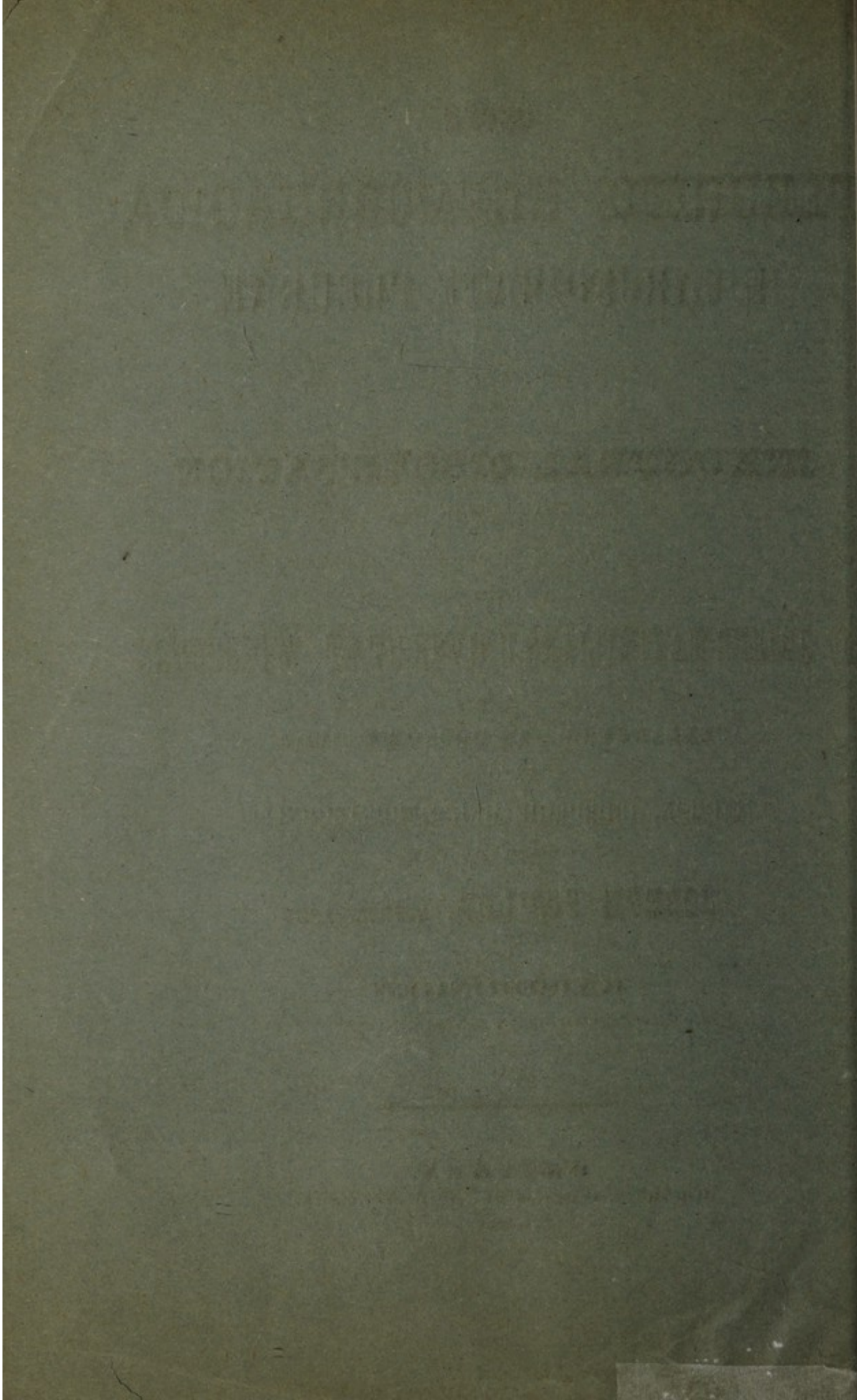
KAISERINGEN

HOHENZOLLERN-SIGMARINGEN.


EBINGEN.

ROBERT GOEBEL'SCHE BUCHDRUCKEREI.

1881.



UEBER
PLEURITIS HAEMORRHAGICA
E CARCINOMATE PLEURAE.



INAUGURAL-DISSERTATION

VERFASST UND DER

HOHEN MEDICINISCHEN FACULTÄT

DER

K. JULIUS-MAXIMILIANS-UNIVERSITÄT WÜRZBURG

ZUR

ERLANGUNG DER DOCTORWÜRDE

IN DER

MEDICIN, CHIRURGIE UND GEBÜRTSHULFE

VORGELEGT VON

JOSEPH FAULER, APPROB. ARZT

AUS

KAISERINGEN

HOHENZOLLERN-SIGMARINGEN.

EBINGEN.

ROBERT GOEBEL'SCHE BUCHDRUCKEREI.

1881.

ÜEBER

PLEURITIS HAEMORRHAGICA

E CARCINOMATE PLEURAE.

Referent :

Herr Geh. Hofrath Prof. Dr. Gerhardt.

Herrn Dr. Berthot

in Freundschaft gewidmet

vom

Verfasser.

Wegen der innigen Beziehung zum Mechanismus der Athmung, d. h. zu den Lungen selbst, als den natürlichen Vermittlern des Gasaustausches in den Geweben, dessen Störung von den nachtheiligsten Folgen für den Organismus begleitet ist, sind die Erkrankungen der Pleura eine nicht unbedenkliche Affection, eine Krankheit, bei der die Prognose mit Vorsicht zu stellen ist, um so mehr, als eine solche Erkrankung gerne auf dyscrasischem Boden steht, in vielen Fällen also lediglich der locale Ausdruck eines constitutionellen Allgemeinleidens ist. In dieser Hinsicht steht in naher Wechselbeziehung zur Pleuritis die Tuberculose. In weitaus den meisten Fällen ist das Verhältniss dieser beiden zu einander ein derartiges, dass erstere durch letztere bedingt wird; nur insofern kann eine Pleuritis zum ursächlichen Moment der Lungenphthise werden, als ein etwa abgesacktes Exsudat eiterig oder jauchig zerfällt und so die Lunge inficirt.

Aber auch abgesehen von solchen causalen Zusammenhängen in Ursache und Wirkung setzt die Erkrankung der Pleura an und für sich schon häufig bleibende Veränderungen in den Organen der Brusthöhle.

Denn nicht immer findet mit der Resorption des Exsudates auch eine restitutio der Theile ad integrum statt, vielmehr verwachsen zuweilen die beiden Pleurablätter durch organisirte Exsudatmassen, durch Bindegewebe, mit einander, wobei sachgemäss die Lungen in ihrer respiratorischen Excursion und Function als Träger und Vermittler des Gasaustausches in den Geweben auf's Nachtheiligste beeinflusst werden müssen, oder aber, es kommt zur Bildung von Pseudoligamenten, die zu schrumpfen anfangen und so durch directen Zug auf die Brustwand eine Verflachung des Thorax, mithin eine Raumverminderung seiner Höhle herbeiführen, ein Zustand, dessen unmittelbare Folge eben Compression einzelner Lungenparthien — partielle Atelectase — ist. Alles dies

aber ist gleichbedeutend mit einer Verminderung der Athemfläche, einer Herabsetzung der vitalen Capacität der Lungen. Neben Kreislaufstörungen geringeren Grades müssen nun solche stationäre Veränderungen der Pleuren in längerer oder kürzerer Zeit von den nachtheiligsten Folgen für die Ernährung des Gesamtorganismus sein, eben hervorgerufen durch eine mangelhafte Oxydation des Blutes.

Im einzelnen Falle selbst richtet sich die Beurtheilung einer Pleuritis, abgesehen von dem Alter und Kräftezustand des Betreffenden nach der Menge und Beschaffenheit des gesetzten Exsudates, vor Allem aber nach den die Entzündung verursachenden und unterhaltenden Causalmomenten.

Unter diesen sind es nun die meisten Infectionskrankheiten unter dem Einfluss einer allgemeinen Blutkrankheit, Nierenkrankheiten, wahrscheinlich durch Retention von Harnbestandtheilen und in noch unerklärter Weise der acute Gelenkrheumatismus, — hauptsächlich jedoch Lungenkrankheiten der verschiedensten Art durch direkte Fortpflanzung des Entzündungsreizes auf die Nachbarorgane, welche die schwersten Pleuritiden in ihrem Gefolge haben.

Seltener hingegen sind in der Aetiologie diejenigen Formen von Pleuritis, die eine maligne Geschwulstbildung der Pleura complicirt, und dürfte es von diesem Gesichtspunkte aus, gleichwohl die Pleuritiden an und für sich eine häufige Krankheit sind, doch als gerechtfertigt erscheinen, einen diesbezüglichen Fall, der in der internen Klinik zu Würzburg zur Beobachtung kam, zu veröffentlichen.

Johann Gerschütz, 15 Jahre alt, Schuhmacher aus Rottendorf.

Die Eltern des Patienten leben und sind gesund. Zwei Geschwister von ihm sind gestorben, das eine im Alter von 4 Jahren, das andere im Alter von $\frac{1}{2}$ Jahr. Eine Todesursache ist ihm nicht bekannt.

Im 9. Lebensjahre war Patient längere Zeit bettlägerig. Die Art und Dauer der Krankheit weiss er nicht anzugeben, ebensowenig den Sitz jenes Leidens; nur kann er sich erinnern, dass der Unterleib mit einer Salbe eingesmiert wurde. Im 10. Lebensjahre hatte Patient eine Geschwulst oberhalb der rechten Brustwarze, die von selbst mit Entleerung von Blut und Eiter aufging und im Verlauf von 14 Tagen wieder vollständig heilte. Schon seit frühester Jugend fühlte sich Kranker schwach und matt, und litt stets an erschwertem Athmen und leichtem Husten. Bei jeder anstrengenden Arbeit, wie beim Bergsteigen, beim Heben von Lasten gerieth er in heftige Athemnoth. Dessgleichen hatte er stets bei jeder Bewegung und Aufregung starkes Herzklopfen. Sonst fühlte sich Kranker ziemlich wohl, hatte stets guten Appetit, und wurde, trotzdem er seit dem 13. Lebensjahre arbeitete, dabei ziemlich „dick“.

Im Frühjahr 1878 — Ende Februar, Anfangs März — wurde der Husten sehr arg, und der bisher speichelige Auswurf copiöser, zäher und dicker. Die Athemnoth und das Herzklopfen blieben im Gleichen, nur gesellten sich ziemlich starke, drückende Schmerzen auf der Brust hinzu, die sich auf Husten steigerten. Patient nahm nur noch die linke Seitenlage ein. Seit Juni dieses Jahrs bestehen starke Nachtschweisse. Dabei ging Patient noch bis vor 6 Wochen seiner Beschäftigung nach, doch fühlte er bei etwas angestrengtem Arbeiten ziemlich heftiges Stechen auf der rechten Seite, das immer mehr zunahm, so dass er sich vor 6 Wochen zu Bette legen musste. Von da ab blieb er auch fortwährend bettlägerig, wurde äusserst schwach und matt und nahm an Kräften sehr ab. Der Appetit wurde geringer, der Durst war vermehrt. Auch die Athemnoth wurde immer bedeutender und musste Patient abwechselnd fast alle $\frac{1}{2}$ Stunden einige Zeit aufrechtsitzend im Bette zubringen. So war die Nachtruhe bedeutend gestört; erst gegen Morgen trat Schlaf ein. Dabei dauerten die Schweisse in gleichem Grade fort und stellte sich noch starkes Hitze- und Frostgefühl ein, beständig mit einander abwechselnd.

Seit drei Wochen nun bemerkt Patient — seine Angehörigen haben erst seit 14 Tagen Kenntniss davon — eine allmähig grösser werdende Geschwulst auf der linken Seite des Halses, die auf Druck schmerzt. Nach einiger Zeit trat auch Schwellung auf der rechten Seite desselben ein. Vor 14 Tagen nun bekam Patient Nachts einen starken Hustenanfall mit Athemnoth in der Dauer von 2 Stunden. Tags darauf vermochte er nicht mehr mit derselben lauten Stimme, wie früher, zu sprechen. Von da ab steigerte sich Athemnoth und Husten, Kräfteabnahme und Schwächegefühl nahmen rapid zu, und so trat Patient am 2. Oktober 1878 in das hiesige Spital ein.

Der Kranke ist von etwas geringerer, als seinem Alter zukommender Körperlänge. Das Skelet ist gracil. Der Ernährungszustand ein ziemlich schlechter. Fettpolster ist spärlich, die Muskulatur schwach entwickelt und schlaff. Die Haut ist am ganzen Körper blass und lässt an den Armen und an der vorderen Thoraxhälfte subcutane Venen durchschimmern. Das Gesicht ist pastös, die Farbe etwas bleigrau. Die Augenlieder sind leicht oedematös. Die Pupillen sind weit; die Lippen trocken und stark livid. Die Zunge ist schwach belegt, ziemlich dünn, jedoch breit und an den Rändern mit seichten Zahneindrücken versehen. Die Halsvenen sind stark erweitert. Der Hals ist kurz, die Wirbelsäule stark nach vorn verkrümmt.

Auf der rechten Seite des Halses, unmittelbar oberhalb der Clavicula und ein wenig nach einwärts vom Sterno-Claviculargelenk befindet sich eine taubeneigrosse, harte, höckerige, auf Druck übrigens nicht schmerzhaftige Geschwulst, über

der die Haut unverändert ist und sich auch leicht verschieben lässt. Ebenso sitzt auf der linken Seite des Halses eine ähnlich beschaffene, jedoch ungleich grössere Geschwulst. Dieselbe reicht nach aufwärts bis zur Mitte des m. sternocleido-mastoideus, nach vorn bis zum äussern Rande desselben, nach hinten bis fast zum m. cucullaris und setzt sich nach abwärts unter die Clavicula hin fort. Auch die linke Achselhöhle ist Sitz einer Lymphdrüsengeschwulst von gleicher Beschaffenheit. Aehnliche kleinere unter der Haut verschiebbare Tumoren finden sich an den verschiedensten Stellen des Rumpfes: so einer nach auswärts von der linken Brustwarze, ein anderer in der rechten vorderen Axillarlinie nahe am unteren Rand des m. pectoralis major, ein gleicher am rechten Oberarme etwa am Zusammenstoss des oberen und mittleren Drittels, ebenso einer etwas nach einwärts vom linken Schulterblatte. Unterhalb des unteren Winkels der linken Scapula ist eine etwa $3\frac{1}{2}$ cm. im Durchmesser betragende, münzenförmige, harte, unebene Geschwulst, über welcher die Haut geröthet und nicht mehr verschiebbar ist; wohl aber lässt sich Geschwulst und Haut als Ganzes leicht über der Unterlage verschieben. Dieselbe ist schmerzlos, besteht seit 2 Jahren und ist in dieser Zeit von etwa Erbsengrösse bis zu ihrem jetzigen Umfange herangewachsen.

In der linken regio subinquinialis findet sich ein geschwelltes Lymphdrüsen-Paquet von etwa Gänseeigrösse. Im 9. Lebensjahre soll die letztgenannte Geschwulst Eichelgrösse besessen und stetig und langsam zum jetzigen Umfange herangewachsen sein.

Der linke Fussrücken zeigt sich leicht oedematös.

Der Thorax ist mittellang, ziemlich breit, die ganze linke Seite erweitert und ihre Intercostalräume verstrichen. Nach einer am 28. Oktober 1878 vorgenommenen Application des Cyrtometers beträgt die rechte Brusthälfte in der Höhe der 2. Rippe gemessen 37,5 cm., die linke 38,0 cm., mit einem Sterno-Vertebraldurchmesser von 18,5 cm., und in der Höhe des processus xyphoideus der Brustumfang rechterseits 38,0 cm., linkerseits 40,0 cm. mit einem Sterno-Vertebraldurchmesser von 23,5 cm.

Die ganze linke Seite ist respiratorisch unbeweglich. Die Fossa supraclavicularis ist durch den früher genannten Tumor ausgefüllt, die Fossa infraclavicularis verstrichen.

Auf der linken Thoraxhälfte erhält man in seiner ganzen Ausdehnung vollständig leeren Percussionsschall mit dem Gefühle stark vermehrter Resistenz. Diese Dämpfung erstreckt sich noch über das ganze Sternum, um dasselbe in seinem obern und untern Drittel noch um ein Bedeutendes zu überschreiten. Die Percussion selbst ist ungemein schmerzhaft.

Der Pectoralfremitus ist linkerseits aufgehoben, bis auf einen der hintern Fläche des obern Lungenlappens entsprechenden und die spina scapulae um etwa eine Fingerbreite überschreitenden kleinen Bezirk, wo derselbe, wenn auch bedeutend abgeschwächt, noch zu fühlen ist.

Der linksseitigen Dämpfung entsprechend ist das Athmungsgeräusch bis zur Mitte des Schulterblattes herab bei der Inspiration schwach vesiculär, bei der Expiration dagegen ziemlich laut bronchial. Weiter nach abwärts nimmt sowohl das bronchiale Expirium, als auch das schwach vesiculäre Inspirium an Intensität ab, welch' letzteres in der Höhe der Basis der Lungen vollständig verschwindet. In der Axilla sind die Verhältnisse ähnlich, oder gleich. In der Fossa supra- und infraclavicularis ist laut bronchiales In- und Expirium zu hören, und zwar ist bei der Inspiration das Geräusch kürzer, viel höher und auch schärfer, als bei der Expiration. Weiter nach abwärts wird das Inspirationsgeräusch allmählig schwächer, und ist unterhalb der 4. Rippe gar nicht mehr zu hören, während das Expirationsgeräusch noch bis zur 7. Rippe wahrnehmbar bleibt.

Rechts ist überall heller, voller, sonorer Lungenschall innerhalb normaler Grenzen mit Ausnahme jenes schon früher angeführten rechts vom manubrium sterni gelegenen Dämpfungsbezirkes, der sich gegen die Mohrenheim'sche Grube zu verliert. Die zweite rechtsseitige Dämpfung beginnt in der Höhe des oberen Randes der 4. Rippe, und erstreckt sich in schräger Linie nach aussen und unten abfallend bis zur Mitte zwischen vorderer und mittlerer Axillarlinie, die sie in der Höhe der 6. Rippe schneidet. Diese Dämpfung, in der auch starke Pulsation zu fühlen ist, entspricht dem nach rechts dislocirten Herzen. Eine linksseitige Herzgrenze ist nicht zu eruiren, da sie in die allgemeine linksseitige Dämpfung unmittelbar übergeht. In dem ziemlich stark hervorgewölbten Epigastrium ist starke Pulsation zu fühlen.

Die Herztöne sind rein und laut, und zwar rechts vom Brustbein deutlicher zu hören, als links von demselben.

Ueber der ganzen rechten Lunge ist das Athmungsgeräusch scharf vesiculär mit Ausnahme der fossae supra-, infraclavicularis und supraspinata, wo ein offenbar fortgesetztes mit differenter Intensität, vorzugsweise bei der Expiration wahrnehmbares bronchiales Athmungsgeräusch vorhanden ist.

Der untere Rand der Leber steht in der Axillarlinie am Rippenbogen, in der Mammillarlinie 2 Querfinger unterhalb desselben, in der Mittellinie 3 Querfinger oberhalb des Nabels. Der untere Rand des linken Leberlappens zieht dann in nahezu horizontaler Richtung nach links und verschwindet in der Höhe des 9. Rippenknorpels unter dem linken Rippenbogen. Die Oberfläche der Leber ist glatt, ihre Consistenz kaum vermehrt.

Die Percussion des Traube'schen halbmondförmigen Raumes ergibt bei leichtem Anschlag gedämpft tympanitischen Schall, wohl vom äusseren Rande des vergrösserten linken Leberlappens herrührend, bei starkem Anschlage Metallklang. Da die Dämpfung des linken Leberlappens in die der Milz übergeht, so ist eine die Milzfigur gebende Dämpfung nicht abzugrenzen.

Die Temperatur ist erhöht. Patient trat mit $38,0^{\circ}$ ein, und schwankte, ehe durch eine Chininbehandlung in den Gang des Fiebers eingegriffen wurde, die Temperatur zwischen $37,8^{\circ}$ und $39,0^{\circ}$. Von da ab hielt sie sich in den Grenzen von $37,6^{\circ}$ und $38,7^{\circ}$ mit Ausnahme einiger Tage, während welcher sie normales Verhalten zeigte. Die letzten vier Lebenstage brachte Patient wieder fiebernd zu. Bis kurz vor Eintritt des Todes sank die Temperatur auf $34,0^{\circ}$ herunter. Der Puls ist klein, weich, frequent — er zählt zwischen 120 und 130 Schlägen — sonst regelmässig. Bis kurz vor dem Tode stieg seine Zahl auf 136 Schläge in der Minute.

Die Respiration — zwischen 36 und 44 Athemzügen in der Minute — ist sehr mühsam, so dass sowohl bei der In- als Expiration zahlreiche Hilfsmuskeln thätig sind. Kurz vor Eintritt des Todes betrug die Respirationszahl 52 in der Minute.

Bemerkenswerth ist wohl die Thatsache, dass sofort nach stattgehabter Punktion die Temperatur im Verlauf des Abends und der Nacht um $1,8^{\circ}$ fiel, jedoch nicht, um anzuhalten und dann in jener günstigen Art und Weise die Einleitung zur Resorption des Exsudates anzuzeigen.

Die Sputa sind schleimig, sehr spärlich.

Die Stimme ist aphonisch. Nur bei starker Anstrengung kann Patient einen äusserst tiefen und rauhen, trompetenartig schmetternden, mit schnarrenden Geräuschen gemischten Ton erzeugen.

Laryngoskopisch findet man Schiefstellung des Kehlkopfs und zwar in der Diagonale von vorn rechts nach hinten links. Das Aussehen der Stimmbänder ist sehnig glänzend. Bei den Phonationen sind dieselben nicht sichtbar, da Patient die Constrictores pharyngis contrahirt, wodurch die Epiglottis von der Seite zusammengeschnürt wird und nur einen ganz schmalen Spalt übrig lässt. Macht nun Patient grössere Anstrengungen, so gerathen die beiden seitlichen Ränder der Epiglottis Anfangs in etwas trägere, bei noch intensiveren Bemühungen in lebhaftere Vibrationen, wodurch das eben erwähnte schnarrende Geräusch erzeugt wird. Hin und wieder sieht man noch, bevor die Epiglottis ganz zusammengedrückt ist, vibratorische Bewegungen der linken ary-epiglottischen Falte. Die Mucosa des Kehldeckels und der hinteren Larynxwand erscheint in unbedeutendem Grade geschwellt und geröthet. Dagegen ist nirgends eine Ulceration wahrnehmbar.

Der Urin ist sehr spärlich, dunkelroth und lässt nach kurzem Stehen ein reichliches Sediment von Uraten zurück. Im Uebrigen ist er eiweiss- und zuckerfrei. Die Urinmenge beträgt zwischen 300 und 600 gr., so, dass die grössten täglichen Schwankungen 300 gr., die kleinsten 100 gr. betragen.

Das specifische Gewicht ist erhöht und schwankt zwischen 1022 und 1035.

Das Körpergewicht beträgt in runder Zahl 38 Kgr.

Die Analyse des Blutes ergibt eine sehr geringe Vermehrung der weissen Blutkörperchen.

24. Oktober 1878. Die Nachtruhe ist durch die grosse Athemnoth und die Nackenschmerzen gestört. Appetit gut. Der Kranke erhält Syr. ferri jodati 3mal täglich je 8 Tropfen.

25. Oktober 1878. Patient schläft während der Nacht sehr wenig und zwar wegen der sehr lebhaft reissenden Schmerzen im Halse. Dieselben gehen vom untern Ende der Halswirbelsäule aus und strahlen seitlich nach den beiden Schultergelenken aus. Anfangs mässig, wachsen sie rasch zu einer beträchtlichen Intensität an, um dann nach einer halben bis zwei Stunden wieder nachzulassen. Freie Schmerz-Intervalle betragen 1—4 Stunden. Druck auf die processus spinosi und auf die objektiv nicht veränderten Schultergelenke sind nicht schmerzhaft; ebensowenig Druck auf den plexus cervicalis und auf die Lymphdrüsentumoren. Drehung und Bewegung des Kopfes ist ebenfalls nicht schmerzhaft. Patient wird stets in linker Seitenlage getroffen. Wegen rasch eintretender Athemnoth ist die Rücken- und rechte Seitenlage, ebenso Aufsitzen im Bette, nur auf kurze Zeit möglich. Nachtschweisse sollen sich nach Aussage des Patienten lediglich auf den Hals beschränken. Appetit ist gut. Stuhl regelmässig.

Unter Applikation eines linimentum chloroform. und Darreichung von Pulv. morph. 0,005 verspürt Patient geringe Erleichterung.

26. Oktober 1878. Athemnoth und Nackenschmerzen sind im Zunehmen begriffen. Der objective Befund ist derselbe. Die Medication ist die gleiche.

27. Oktober 1878. Unterm Heutigen wird im 7. Intercostalraum in der mittleren Axillarlinie mittelst der Pravaz'schen Spritze die Probepunktion vorgenommen und ergibt ein schwach röthlich gefärbtes Exsudat. Microscopisch findet man in demselben wenig weisse und rothe Blutkörperchen.

28. Oktober 1878. Das Oedem am Thorax links vorne hat etwas zugenommen. Befinden des Patienten und objektiver Befund sonst im Gleichen.

29. Oktober 1878. Wegen Zunahme der Dyspnoe wird heute die Punktion mit dem Dieulafoy'schen Apparate vorgenommen. Die Einstichstelle ist der VI. Intercostalraum in der Axillarlinie. Es werden 500 Ccm. eines röthlichen Exsudates vom specifischen Gewicht 1015 unter Anwendung eines geringen

Druckes ohne jeglichen Unfall entleert. Nach der Punktion fühlt sich Patient erleichtert. Eine darauf erfolgte Messung ergibt in der Höhe des processu xiphoidens eine Volumenabnahme des halbseitigen Brustumfangs linkerseits um $\frac{1}{2}$ Cm. Der übrige Befund am Thorax ist nicht verändert.

Mikroskopisch findet man in dem Exsudate zahlreiche grösstentheils un- veränderte Blutkörperchen; nur zum kleinsten Theil sind dieselben sternförmig. Ausserdem finden sich viele weisse Blut- resp. Eiterkörperchen und eine geringe Anzahl von Zellen, welche die doppelte und dreifache Grösse der weissen Blutkörperchen haben.

30. Oktober 1878. Die Erleichterung hält an. Patient ist fieberfrei.

31. Oktober 1878. Die Erleichterung ist andauernd; jedoch tritt zeit- weise eine, wenn auch nur kurz anhaltende Schwerathmigkeit ein. Die Urin- menge hat etwas zugenommen. Er selbst ist reich an Uraten und enthält weder Zucker, noch Eiweiss.

Der Stuhl ist seit heute drei Mal diarrhoisch.

Die Schmerzen im Nacken treten anfallsweise und äusserst heftig auf. Der Befund am Thorax im Gleichen. Die Stimme ist weniger rau und schmet- ternd.

1. November 1878. Subjektives Wohlbefinden angeblich gut; jedoch sieht Patient etwas stärker cyanotisch aus, und athmet auch etwas frequenter. Der Puls ist sehr klein, weich, frequent, sonst regelmässig.

2. November 1878. Bei der Temperatur-Messung Nachts 12 Uhr ist Patient noch ziemlich munter, wundert sich, dass er so oft gemessen werde schläft dann wieder ein und wird um 3 Uhr todt im Bette aufgefunden.

Verfolgen wir vorliegendes Krankheitsbild bis in seine ersten Anfänge zurück, so stossen wir schon frühzeitig auf Symptome, die auf eine Erkrankung der Respirationsorgane hinweisen. Schon in früher Jugend litt Patient an erschwertem Athmen, an Catarrhen der Luftwege, ohne dass jedoch sein Ernähr- ungszustand allzusehr darunter litt.

Erst im Frühjahr 1878 setzten diese Erscheinungen energischer ein. Dazu gesellten sich drückende und stechende Schmerzen auf der Brust. Neben starken Fiebererscheinungen, so dass Hitze- und Frostgefühl beständig mit ein- ander abwechselten, stellten sich profuse Schweisse ein. Der Kranke magerte ab.

Erwecken schon diese subjektiven Symptome Verdacht auf Pleuritis, so wird die Diagnose einer solchen an der Hand der physikalischen Untersuchung zur Gewissheit.

Die ganze linke Brusthälfte ist respiratorisch immobil, die Intercostal- räume sind verstrichen, percutorisch ist linkerseits neben dem Gefühle bedeut-

ender Resistenz absolute Leere des Schalles bis auf einen kleinen Bezirk, innerhalb der Dämpfung selbst sind die Athemgeräusche in der untersten Dorsalregion vollständig aufgehoben, da, wo sie vorhanden sind, nämlich in der mittleren, bedeutend abgeschwächt, in der oberen hingegen laut bronchial, der Pectoralfremitus ist abgeschwächt, theilweise vollständig aufgehoben, das Herz nach der rechten Seite, das Zwerchfell nach unten dislocirt. Am entschiedensten aber für die Diagnose einer „linksseitigen exsudativen Pleuritis“ spricht die Erweiterung der kranken Thoraxhälfte in allen ihren Durchmesser.*) Vergleicht man die durch die Messung gewonnenen Zahlen, so steht der gesammte Brustumfang als zu gross in keinem Verhältniss zum jugendlichen Alter des Patienten; um so mehr muss dies von der linken Brusthälfte gelten, da diese gegenüber der rechten in ihrem Umfang ohnehin noch ein Mehr von 2 cm. beträgt. Und so rechtfertigte denn auch die vorgenommene Probepunktion die Diagnose vollständig, indem sie eine seröse, leicht hämorrhagische Flüssigkeit zu Tage brachte.

Indess ist mit der Erkenntniss eines pleuritischen Exsudates die diagnostische Aufgabe noch nicht erschöpft, vielmehr ist es, in Anbetracht der grossen Häufigkeit secundärer Pleuritiden, Aufgabe, solche Erkrankungen gegebenen Falles auf ihr Grundleiden zurückzuführen. In dieser Hinsicht erschien für den vorliegenden Fall die blutige Beschaffenheit des Exsudates diagnostisch beachtenswerth, insofern ein solches a priori auf Pleuratumoren hinweist.

Damit stand auch der Befund bei der physikalischen Untersuchung im Einklang. Wohl sind es alle jene Symptome, wie sie auch pleuritischen Ergüssen eigen sind, aber doch wieder im Einzelnen verschieden, namentlich so ungemein prägnant und ausgesprochen, wie es allerdings die Existenz von Pleuratumoren auf der inneren Thoraxwand sehr wohl erklären würde. Es ist dies neben absolut leerem Schall das Gefühl ungemein grosser Resistenz für den percutirenden Finger, vollständiges Sistiren des Pectoralfremitus und der Athemgeräusche in einzelnen Regionen, ferner das subjektive Gefühl rasch zunehmenden Druckes, verbunden mit dem Gefühle innerer Spannung; — dies sind Erscheinungen, wie sie wohl keinem Pleuraexsudate allein zukommen dürften.

Die Führerrolle jedoch in der Begründung der Diagnose auf „Tumoren der Pleura“ übernehmen jene im Laufe der Zeit an den verschiedensten Stellen des Rumpfes multipel aufgetretenen Geschwülste des Unterhautzellgewebes. Es wuchsen diese zu einer Zeit heran, als auch im Bereiche der Respirationsorgane mächtige Veränderungen vor sich gingen.

Schon seit früher Jugend bestanden Athembeschwerden, die allmählig zunahmen und sich im Laufe der Zeit zu wirklichen dyspnoeischen Anfällen steigerten. War bei dem scrophulösen Habitus des Patienten schon damals der

*) conf. pag. 6.

Verdacht gerechtfertigt, dass es sich im Sinne der Scrophulose um eine Wucherung der mediastinalen Drüsen handeln könne, die durch Druck auf die bronchialen Symptomecomplex hervorriefen, so wurde diese Vermuthung zur Gewissheit, als jene dyspnoeischen Anfälle sich häuften und steigerten in dem Maasse, als man ein gradatim fortschreitendes Wachstum jener mediastinalen Geschwulstmassen vermuthen musste, als plötzlich Aphonie eintrat durch Druck des *n. recurrens*, ein ganz sicheres Zeichen von intrathoracischen Tumoren, als ferner Oedem des Torax und der linken unteren Extremität sich entwickelte, hervorgerufen durch Druck der grossen Venenstämmen der Brusthöhle, noch mehr aber dadurch, dass mächtige Geschwulstmassen selbst unter der Clavicula aus der Brusthöhle emporsteigend allmählig zum Vorschein kamen. Dass jene früher wohl einfach hypertrophirten Lymphdrüsengeschwülste nun bereits einen bösartigen Charakter angenommen hatten, bezeugten sie deutlich genug durch ihr rapides Wachstum in letzter Zeit sowohl, als auch durch ihre Metastasen unter der Haut; denn als solche muss man sie wohl auffassen. Dementsprechend ist es nun, abgesehen von den schon angegebenen diagnostisch verwertbaren Zeichen, ebenso gerechtfertigt, ja im Sinne einer logischen Erklärung der Erscheinungen geboten, eine gleiche secundäre Eruption von Geschwulstelementen auch in das Gewebe der Pleura, die dann wieder den Reiz zu ihrer Entzündung setzten, anzunehmen, mit dem Mediastinum, als primären Standort von Geschwulstmassen, um so mehr, als wie schon früher angedeutet wurde, die Erscheinungen von Seiten der Brustorgane mit dem Auftreten jener Knoten in der Haut des Thorax in der Zeit zusammenfallen.

Da Pleuratumoren meistens secundär zur Beobachtung kommen, ist es auch nicht möglich, für diese Neubildungen des Brustfells ein allgemeines Krankheitsbild zu entwerfen. Kleine Geschwülste werden häufig im Leben keine bestimmten Krankheitssymptome hervorrufen. Grössere machen sich wohl zunächst, subjektiv genommen, durch eine mehr oder weniger starke Dyspnoe bemerkbar, die bald in Paroxysmen, bald continuirlich besteht. Gleichzeitig empfinden die Kranken oft Dysphagie. In seltenen Fällen ist Oedem der obern Extremitäten und des Gesichts vorhanden. Ist Schmerz zugegen und muss er nicht auf eine gleichzeitig bestehende Pleuritis bezogen werden, so ist derselbe dumpf und mit dem Gefühle der Schwere verbunden. Das etwaige marastische Aussehen des Kranken, eine schmutzig gelbgrüne, trockene Haut, Schwellungen einzelner oberflächlich gelegener Lymphdrüsen sind immer beachtenswerthe Momente.

Die physikalische Untersuchung liefert nur dann genügende Anhaltspunkte, wenn die Tumoren beträchtlichen Umfangs sind. Es ist dann nicht selten die Thoraxwand der kranken Seite hervorgewölbt, das Herz seitlich, das Zwerchfell

nach unten dislocirt. Der Pectoralfremitus ist bald abgeschwächt, bald gar nicht mehr zu fühlen, je nachdem die Stimmfibrationen durch ein mehr oder weniger dichtes und massiges fungöses Stratum fortgeleitet, gehemmt oder ganz aufgehoben sind. Neben dem Gefühl auffallend grosser Resistenz ist dann der Percussionsschall intensiv oder absolut gedämpft und innerhalb dieses Dämpfungsbezirkes kein Respirationsgeräusch zu hören.

Bei weniger grossen, mehr gleichmässig ausgebreiteten Pleuratumoren werden jedoch diese physikalischen Zeichen theilweise modificirt werden, je nachdem man im Bereiche eines eingetretenen Exsudates, oder über seine Grenzen hinaus auf der Geschwulsteruption selbst untersucht. Innerhalb einer und derselben Dämpfung werden nämlich im ersteren Falle Vocalfremitus und auch Athemgeräusche sehr geschwächt oder vollständig aufgehoben, im letzteren dagegen, weil gut fortgeleitet, öfter vorhanden sein, als fehlen. Eine wesentliche Stütze jedoch gewinnt die Diagnose einer vermuthlich auf metastatischem Wege inficirten Pleura durch den Nachweis etwaiger schon bestehender Geschwülste an — der Untersuchung zugänglichen Theilen des Körpers.

Vielfach sind bei Pleuratumoren die Flüssigkeitsausscheidungen in den Pleurasack nicht das Produkt einer Entzündung, sondern lediglich ein Transsudat hydropischer Natur. Der Erguss ist dann gewöhnlich ein doppelseitiger und ohne Beisein von acuten Entzündungserscheinungen zu Stande gekommen.

Eine wirkliche Pleuritis entsteht dabei in der Regel nur dann, wenn jauchende oder nekrotisirende, oder in grösserem Umfang fettig zerfallende Geschwülste der äusseren Theile z. B. der Mamma, der Achseldrüsen, der Rippen und dergleichen in den Pleurasack eindringen, oder wenn bei einer malignen Geschwulst der Lunge secundär eine Pneumonie auftritt und eine wirkliche Entzündung der Pleura bedingt, oder wenn endlich zu dem bisher vorhandenen Hydrothorax als inflammatio ultima eine Pleuritis sich hinzugesellt. Nach Niemeyer*) hält die unter solchen Verhältnissen sich sammelnde Flüssigkeit in der Pleurahöhle gleichsam die Mitte zwischen hydropischen und entzündlichen Ergüssen. Ob bald mehr das Eine oder Andere vorherrscht, entscheidet neben der grösseren oder geringeren Acuität der Erscheinungen der Verlauf des Fiebers.

Hier sei der später noch zu nennenden Osteoid-Sarkome schon im Voraus Erwähnung gethan. Bei der durch sie statthabenden Infection der Pleura nämlich ist die Ansammlung des Exsudates unter entzündlichen Erscheinungen die Regel. Es ist dann die Eruption von Sarkommasse auf der Pleura nachweisbar gefolgt von den Erscheinungen der Pleuritis, ja man findet zuweilen noch spät neben der ausgemachten Sarkombildung die entzündlichen Produkte.

*) Specielle Pathologie und Theraspie, I. B. pag. 313.

Maligne Tumoren der Pleura überhaupt seröser Häute, kommen selten primär zur Beobachtung; vielmehr stehen sie zu gleichartigen Geschwülsten an anderen Standorten in einem verschiedenen Abhängigkeitsverhältniss, sind also meistens secundär. So sind es sehr häufig Geschwülste der Brustdrüse, welche die Pleura inficiren. Entwickelt sich z. B. bei längerem Bestehen eines Sarkoms der Mamma oder nach Exstirpation einer solchen Geschwulst unter mässigen Beschwerden ein langsam wachsender Erguss in die Pleurahöhle, so ist man berechtigt, eine Infection auf der inneren Thoraxwand anzunehmen.

Einen interessanten Fall zur Antilogie der Pleurasarkome veröffentlichte Oser.*)

Es handelt sich dort um einen 19jährigen Kranken. Ein hauptsächlich über die obere Hälfte des Brustbeins sich erstreckender Dämpfungsbezirk, so dass in demselben neben absoluter Leere des Schalles kein Athmungsgeräusch zu hören war, war das Resultat der ersten physikalischen Untersuchung. Nach einigen Tagen trat eine rechtsseitige Pleuritis auf. Da alle übrigen auf eine Neubildung deutenden Symptome, wie Druck auf trachea, oesophagus fehlten, so konnte nur aus dem raschen Wachsen der Sternaldämpfung, der die Thoraxdämpfung nicht parallel blieb, die Vermuthung rege werden, dass man es vielleicht mit einem Neoplasma zu thun habe, und zwar bezog Oser jenen Dämpfungsbezirk auf Sarkom der persistirenden Thymusdrüse. Die Autopsie rechtefertigte dieses.

Vom klinischen Standpunkte aus weist Oser auf den Umstand hin, dass das Exsudat ein seröses war, obgleich man es mit einer Pleuritis in Folge metastatischer Tumoren zu thun hatte.

In seltenen Fällen kann eine Infection der Pleura auch von einer primären Erkrankung der Lungen, des Oesophagus, der Schilddrüse ausgehen. Ebenso können Geschwülste des Magens und der Leber, wenn sie das Diaphragma durchbrechen, die Pleuren in dieselbe Metamorphose hineinziehen.

Vor einiger Zeit hat Virchow**) einige Fälle von Knochensarkomen veröffentlicht und auf ihre Neigung zur Metastasenbildung aufmerksam gemacht. Vor allen andern Geschwülsten dieser Kategorien bezeichnet er vornehmlich die peripheren Osteosarkome, die Periostsarkome, als diejenigen, welche durch die Regelmässigkeit ausgezeichnet sind, mit der eben die serösen Häute die Prädilektionsorgane von Metastasen sind. Einen hierher gehörigen Fall von einem Osteoid-Sarkom des Oberschenkels beschreibt Riedinger.***) Der Tod, der 4 Wochen nach der Operation eintrat, war, wie sich bestätigte, Folge der

*) Wiener Mediz. Wochenschrift No. 1, Jahrgang 1879, pag. 10 ff.

**) Krankhafte Geschwülste III. 2, pag. 304 ff. und pag. 398 ff.

***) Beiträge zur prakt. Chirurgie 1879, pag. 168 ff.

weitgehendsten Metastasen in den Respirationsorganen, neben einem hämorrhagischen Ergüsse. Noch einige solcher Analoga kamen an der Würzburger chirurgischen Klinik zur Beobachtung und zwar alle mit demselben Befunde in den Pleuren, so dass wohl dieser speciellen Art von Knochensarkomen einige Berechtigung in der Antilogie der Pleurageschwülste gebührt.

Umfassende Erkrankungen der Lymphdrüsen, so dass die verschiedenen Systeme bald zu gleicher Zeit, bald reihenweise erkranken, kommen zur Entwicklung auf dem Boden der Scrophulose. Es schwellen dann die Drüsen irgend einer Region bald peripher, bald im Innern der Brust- und Bauchhöhle ohne allen äusseren Reiz an, um langsam und allmähig ohne alle Beschwerden zu wachsen. Die grösste Disposition für diese Erkrankung zeigen zwar die Lymphdrüsen des Halses, aber auch die übrigen Systeme, so der Axelhöhle, der Inguinalgegend, der Brust- und Bauchhöhle fallen demselben Prozesse anheim. Nicht selten tritt die Hyperplasie dieser Drüsen in den einzelnen Gruppen zugleich auf. Halten sich solche Lymphdrüsengeschwülste längere Zeit auf gleichmässiger Höhe, ohne käsig eiterig zu zerfallen, so werden sie in höchstem Grade suspekt, indem sie dadurch den Uebergang in maligne Lymphome, im Lymphosarkome verrathen. Und schnell genug bricht auch dann die Katastrophe über solche Individuen herein. Auf einmal fangen diese Geschwülste bis zu namhafter Grösse rapid heranzuwachsen, das beste Zeugnis ihrer Malignität. Gruppe um Gruppe wird in das Krankheitsbild hineingezogen, es treten Symptome von Seiten des Respirationsapparates auf: wachsende Athemnoth bis zu den gefahrdrohendsten dyspnoeischen Anfällen sich steigernd, plötzlich tritt Aphonie ein und zum Schluss kündigt eine hämorrhagische Pleuritis deutlich genug an, dass auch die Pleura Sitz der Erkrankung, der Sitz von Metastasen geworden ist.

So kann die Scrophulose, insofern sie die Tendenz zur Drüsenerkrankung in sich hat, auch den Anstoss zu solchen secundären Erkrankungen der Pleura geben. Aehnlich verlief unser Fall, und könnte man, wie ich glaube, ihn antilogisch hier einreihen.

Mit Rücksicht auf die anatomische Structur dieser Geschwülste, kann man wohl nur schwanken zwischen Sarkom und Carcinum. Das jugendliche Alter des Patienten würde für ersteres sprechen, und wäre mir dann die Geschwulsteruption der Pleura im Sinne jener früher besprochenen Lymphosarkome das Wahrscheinlichste; jedoch ist unabhängig davon eine primäre carcinomatöse Lymphdrüsenerkrankung des Mediastinums nicht auszuschliessen, da sie auch bei Kindern vorkommt*) und auch im gegebenen Falle alle Erscheinungen ohne Zwang erklären würde.

*) Vogel, Kinderkrankheiten, pag. 271 ff.

Der pathologisch anatomische Vorgang der Infection von Seiten solche Geschwülste erfolgt in vielen Fällen auf dem Wege der sogen. continuirliche Infection der Nachbarschaft. Sie erstreckt sich zunächst auf das homolog Nachbargewebe, bleibt indess dabei nicht stehen, sondern schreitet auch auf heterologe Nachbartheile fort; es dringt also diese diffuse Zellenwucherung z. B. von der Brustdrüse aus in die Pleura und deren Sack vor, perforirt die lamina parietalis und ragt nun in Form knolliger Wülste, oder runder theils einzeln stehender, theils zusammengehäufter und unter sich zusammenhängender Geschwülste verschiedener Grösse in den Pleurasack hinein. Aehnliches kann auch bei der Pleura pulmonalis der Fall sein, wenn einzelne Geschwulstknoten von der Lunge ausgehend jene in die destructive Metamorphose hineingezogen haben.

In andern Fällen erfolgt die Infection auf dem Wege der Blutbahn. Dabei schlagen die Carcinome hauptsächlich die Lymphbahn, die Sarkome das venöse System ein. Da nämlich ausgedehnte Anfüllung der Lymphgefässe mit Sarkommasse fast gar nicht bekannt ist, auch die Lymphdrüsen häufig von Metastasen verschont bleiben, und nicht selten ferne Organe erkranken, während die zwischenliegenden Lymphdrüsen frei bleiben, so muss dies so gedeutet werden,*) dass die metastatische Infection bei den Sarkomen hauptsächlich durch das Blut erfolgt. Dafür spricht auch schon der rasche Vorgang bei der Infection.

Hat die Geschwulst eine Vene angegriffen und durchbrochen, so dass sie frei in ihr lumen hineinragt, so wird der den tumor bestreichende Blutstrom Zellen jüngster Bildung und gelockerte Conglomerate von solchen wegschwemmen, in den Kreislauf bringen und die Keime späterer Wucherung an die verschiedenen inneren Organe absetzen. Dabei behält die metastatische Zellenwucherung gewöhnlich den ursprünglichen Charakter bei. Es ist dies die Verbreitung der Sarkomelemente auf dem Wege der Embolie. Hierbei zeigt sich nun die Infection als eigentliche Metastase secundärer, oft tertiärer halbkugeliger Knoten, die der Oberfläche der Pleura aufsitzen und durch die gegenseitige Reibung sich abplattten und glätten. Der Umstand, dass bei den Sarkomen seröser Säcke weniger eine diffuse Erkrankung, als vielmehr eine multiple Geschwulst-eruption sich entwickelt bei gleichzeitiger Beschränkung derselben auf eine Höhle, verlegt die inficirende Substanz in Zellen, weniger in die direkte Wirkung eines Miasmas ohne Vermittelung der letzteren.

Die so abgesetzten Tumoren der serösen Häute zeigen eine grosse Disposition zur Vascularisation und Haemorrhagie. Anfangs füllen sie sich selbst mit parenchymatösem Extravasat, das in ihnen zur Gerinnung kommt. Später bluten sie in die betreffende Höhle hinein und das Ganze erscheint wie ein primär hämorrhagischer Prozess.

*) Virchow, Krankhafte Geschwülste, II. B., pag. 258 ff.

Die Dauer einer malignen Neubildung in der Pleura hängt ausschliesslich von dem Stadium, in dem sich die primäre Geschwulst befindet und von der Schnelligkeit des Wachstums der Pleuraknoten ab. Der Ausgang ist tödtlich. Die Prognose daher absolut schlecht.

Was die Therapie betrifft, so ist die Behandlung eine rein symptomatische, da eine specielle Behandlung des Grundübel nicht existirt. Gegen den Marasmus ist lediglich eine entsprechende diätetische Behandlung einzuschlagen. Man nähre den Kranken gut und halte die Se- und Excretion möglichst in harmonischer Thätigkeit. Ist eine gleichzeitig vorhandene symptomatische Pleuritis zu bekämpfen, so sind zur Beschwichtigung des Seitenstechens Kataplasmen, oder, im Falle die feuchte Wärme nicht ertragen wird, kalte Einwickelungen, Opiate innerlich und Morphinum subcutan in Anwendung zu bringen. Absolut zu verwerfen sind Blutentziehungen, sowohl allgemeine, als auch örtliche. Tritt lebensgefährliche Dyspnoe durch Uebermaass des Exsudates auf, so ist die Entleerung desselben auf operativem Wege indicirt.

Hier ist es mir eine angenehme Pflicht, Herrn Geh. Hofrathe, Professor Dr. Gerhardt für gütige Ueberlassung des Falles den gebührenden Dank auszusprechen.

Ebenso danke ich den Herren Dr. Platzer, weiland I. Assistenten der inneren Klinik und Dr. Baumüller, weiland I. Assistenten am pathologischen Institute für bereitwillige Unterstützung bei Abfassung vorliegender Arbeit.

Dem Sektionsberichte entnehmen wir folgendes:

Der ganze Mediastinalraum von der Wirbelsäule bis zum Sternum ist mit einer Geschwulstmasse ausgefüllt, die an manchen Stellen, so zwischen den beiden Lungenwurzeln eine grösste Breite von 12 Ctm. hat. An manchen Stellen usuriren diese Tumoren dem Knochen, so dass bei der Wegnahme des Sternums dünne Lamellen der hintern Wand desselben auf der Geschwulstmasse haften bleiben. Die Tumoren setzen sich nach aufwärts fort, passiren die apertura thoracis nach oben und kommen so zu beiden Seiten des Halses zum Vorschein.

Die linke Lunge ist von diesen Tumoren ganz und gar durchsetzt. Stellenweise zeigen sie noch schieferige Färbung. Im linken Pleurasacke finden sich auch etwa 1700 Ccm. blutig gefärbte, trübe Flüssigkeit.

Die linke Pleura ist bedeutend bis zu 1,5 Cm. verdickt, von weisser Farbe. In ihr finden sich zahlreiche bis taubeneigrosse Tumoren, die oberflächlich gelegen frei in den Pleuraraum hineinragen.

In der Substanz der rechten Lungen sind ebenfalls mehrere taubenei-grosse Tumoren, die gegen den hilus zu sehr dicht stehen. Im Uebrigen ist die rechte Lunge lufthaltig.

Zwischen beiden Nieren zieht quer über die Aorta ein ganzes Paquet von Tumoren, die aus weissem Gewebe bestehen. Ein ebensolches sitzt der Convexität der linken Niere auf, ohne mit dem ersteren in Zusammenhang zu stehen. Es ist extracapsular; nur an einzelnen Stellen dringt es etwa in der Tiefe von 4 mm. in die Rindensubstanz der Niere ein. Auch in der rechten Niere ist zwischen zwei Pyramiden ein kirschkerngrosser Tumor. Oesophagus und Trachea sind von zahlreichen Tumoren umwachsen, die ihre lumina verengern, so namentlich an der bifurcation der trachea. Leber, Milz, Pankreas sind metastasenfrei. Sämmtliche Tumoren sind derb, auf dem Durchschnitte weiss.

Die mikroskopische Untersuchung ergibt die früher geschilderten Geschwülste als Carcinome mit alveolärer Struktur. Ein einem Pleuraknoten entnommener Schnitt zeigt speciell folgenden Bau:

Die Anordnung des Stromas besteht in auseinanderweichenden, theils dünneren, theils breiteren sich wieder vereinigenden Bindegewebsfaserbalken, deren Lücken mit verhältnissmässig grossen epitheloiden Zellen ausgefüllt sind. Die Epithelzellen selbst sind von variablen Formen. Die Faserzüge des Stromas sind vorzugsweise in radiärer Richtung angeordnet, id est, von der Pleura costalis gegen das Periost der Rippen zu.

Ein der Nebenniere entnommenes Präparat zeigt im Wesentlichen denselben Bau, nur ist das Stroma massenhafter und scheint auch von dichteren Centren auszugehen. In demselben liegen verhältnissmässig wenig Zellen.

Ein Präparat der Niere zeigt die Anordnung des Stromas im gleichen Sinne. Die epitheloiden Zellen stehen sehr dicht, und ist ihre Gruppierung nach Art einer profusen, zelligen Infiltration. Die Epithelien der Harnkanälchen zeigen eine Trübung, theilweise eine zellige Proliferation. Einzelne im Gesichtsfelde erscheinende Malpighi'sche Körperchen erscheinen durch von der Peripherie her vorrückende Zellenmasse gleichmässig zusammengedrückt.

Die Metastasen der Niere sind im Sinne des Baues und der Anordnung eines alveolären Carcinoms noch weniger entwickelt und als solche jüngeren und jüngsten Datums aufzufassen.



In der Gegend der ...
große Tumoren, die gegen den ...
die rechte Lunge ...
Zwischen ...
von Tumoren ...
Ganzheit ...
steht ...
Tiefe von ...
Höhe ...
und ...
ergibt ...
sind ...
Die ...
schwache ...
normale ...
Die ...
dünner ...
daran ...
Die ...
sind ...
contas ...
Ein ...
sehen ...
Ganten ...
Ein ...
Sinn ...
Als ...
zeigen ...
folgt ...
gibt ...
Die ...
eine ...
größer ...

Faint, illegible text at the top of the page, possibly a header or introductory paragraph.

Second paragraph of faint, illegible text.

Third paragraph of faint, illegible text.

Fourth paragraph of faint, illegible text.

Fifth paragraph of faint, illegible text.

Sixth paragraph of faint, illegible text.

Seventh paragraph of faint, illegible text.

Eighth paragraph of faint, illegible text.

Ninth paragraph of faint, illegible text.

Tenth paragraph of faint, illegible text.

Final line of faint, illegible text at the bottom of the page.

