

Études sur les tumeurs intracrâniennes. 2, Nouveau cas de carcinomes épithélioïdes primitifs et multiples de la pie-mère.--3, Sarcome épithélioïde primitif des plexus choroïdes / par Ernest Chambard.

Contributors

Chambard, Ernest.

Publication/Creation

Paris : G. Masson, [1881?]

Persistent URL

<https://wellcomecollection.org/works/c26wf4v9>

License and attribution

This work has been identified as being free of known restrictions under copyright law, including all related and neighbouring rights and is being made available under the Creative Commons, Public Domain Mark.

You can copy, modify, distribute and perform the work, even for commercial purposes, without asking permission.



Wellcome Collection
183 Euston Road
London NW1 2BE UK
T +44 (0)20 7611 8722
E library@wellcomecollection.org
<https://wellcomecollection.org>

L'ENCÉPHALE

JOURNAL

DES

MALADIES MENTALES ET NERVEUSES

SOUS LA DIRECTION DE MM.

B. BALL,

Professeur de clinique de pathologie
mentale et des maladies
de l'encéphale, médecin des hôpitaux.

J. LUYS,

Membre de l'Académie de médecine,
Médecin de la Salpêtrière.

SECRÉTAIRE DE LA RÉDACTION : ERNEST CHAMBARD.

Examen intra-cranien

EXTRAIT

PARIS

G. MASSON, ÉDITEUR

LIBRAIRE DE L'ACADÉMIE DE MÉDECINE

120, BOULEVARD SAINT-GERMAIN, EN FACE DE L'ÉCOLE DE MÉDECINE



[illegible]

ÉTUDES SUR LES TUMEURS INTRACRANIENNES (1).

II. NOUVEAU CAS DE CARCINOMES ÉPITHÉLIOÏDES PRIMITIFS ET MULTIPLES DE LA PIE-MÈRE. — III. SARCOME ÉPITHÉLIOÏDE PRIMITIF DES PLEXUS CHOROÏDES (1).

Par le Dr Ernest Chambard,
Chef du laboratoire de la Clinique des maladies mentales.

PLANCHE V.

Depuis la rédaction de notre premier travail, nous avons fait au laboratoire de la clinique des maladies mentales,

(1) Voy. l'*Encéphale* n° 1, page 73, P. III.



rencontré des tumeurs qui ne s'étaient traduites pendant la vie par aucun symptôme qui pût en faire soupçonner l'existence.

Le premier de ces malades avait des tumeurs multiples de la pie-mère dont nous décrirons avec soin le siège et les caractères extérieurs, mais qui ne feront l'objet d'aucune description microscopique, car leur structure était identique à celle du carcinome épithélioïde de la face inférieure du cerveau que nous avons récemment décrit. (Voy. *l'Encéphale*, n° 4.)

Chez le second, la tumeur, volumineuse et solitaire, s'était développée dans le ventricule latéral, aux dépens des plexus choroïdes et mérite une définition histologique attentive : elle représente, en effet, un type d'une néoplasie encore peu étudiée à laquelle nous donnerons le nom de sarcome épithélioïde.

I. Carcinomes épithélioïdes multiples de la pie-mère.

Le nommé L..., âgé de 80 ans, atteint de démence sénile, meurt dans un état cachectique le 27 février 1881 dans le service de la Clinique, à l'asile Sainte-Anne.

Lorsqu'après avoir coupé les nerfs qui fixent le cerveau contre la base du crâne, nous voulûmes extraire cet organe de la cavité crânienne, nous vîmes s'en détacher et tomber à terre une masse arrondie, entourée d'une membrane vasculaire et nous pûmes constater à la partie postérieure de l'hémisphère gauche une perte de substance profonde, ayant exactement la forme et les dimensions de cette masse et évidemment destinée à la contenir en entier.

Nous remarquâmes ensuite à la partie antérieure du même hémisphère, un certain nombre de petites tumeurs, adhérentes à la surface du cerveau par des tractus fibro-vascu-

l'autopsie de deux malades dans le crâne desquels nous avons laires et, en tous points, semblables à la masse détachée du lobe occipital.

Sans insister sur les lésions banales que présentait l'encéphale de ce vieillard : athérome artériel, opalescence de la pie-mère au niveau de l'hémisphère droit, quelques lacunes dans les noyaux extra-ventriculaires des corps striés, nous nous attacherons seulement à la délimitation exacte du siège de ces tumeurs, à la description de leurs caractères microscopiques et nous nous bornerons à donner leur définition histologique.

A. Siège et caractères microscopiques des tumeurs. — Sur une dépression occupant le tiers antérieur de la frontale externe supérieure, se prolongeant en haut jusqu'au bord supérieur de l'hémisphère et empiétant, en bas, sur la région correspondante de la deuxième frontale, reposent deux tumeurs juxtaposées, l'une du volume d'un demi-haricot, l'autre du volume d'une noisette et constituées, en réalité, par une agglomération de tumeurs plus petites, mais en partie confondues les unes avec les autres. Ces petites masses sont entourées d'une membrane fibreuse semblable à la pie-mère et se rattachent à la surface de l'hémisphère uniquement par des tractus conjonctifs minces et surtout par des branches assez volumineuses de la cérébrale antérieure dont les divisions forment à leur surface un riche réseau vasculaire.

A l'extrémité postérieure du même hémisphère, au niveau de la première occipitale se trouve une cavité plus qu'hémisphérique, du volume d'une très grosse noix, à parois lisses et montrant la substance blanche mise à nu et ramollie. (Ramollissement blanc gélatiniforme) et logeant en entier la tumeur détachée que nous avons vue se séparer du cerveau au moment de l'autopsie.

Cette tumeur est ovoïde ; elle pèse 13 grammes et sa

forme ainsi que son volume coïncident exactement avec ceux de la cavité qui la logeait ; elle est, comme celles du lobe frontal, entourée d'une membrane vasculaire absolument identique à la pie-mère, mais aucun prolongement ni fibreux, ni vasculaire ne la rattache à la surface cérébrale. Elle est irrégulière, rugueuse, mamelonnée et comme formée par la fusion incomplète d'un grand nombre de tumeurs plus petites : sa consistance est assez ferme. Lorsqu'on examine avec attention sa surface, on remarque que la membrane vasculaire qui la revêt semble manquer au niveau d'une région circulaire du diamètre d'une pièce de 1 franc qui coïncide exactement avec le diamètre de l'orifice de la cavité qui la renferme. Nous mettrons tout à l'heure cette particularité à profit pour expliquer son point de départ et son mode d'accroissement.

Sur une coupe, ces tumeurs présentent exactement le même aspect que celle qui a fait l'objet de notre précédent travail. La surface de coupe examinée à la loupe est granuleuse, grisâtre, opaque, peu vasculaire et parcourue par de fines travées conjonctives indiquant comme l'état mamelonné de la surface, une disposition irrégulièrement lobulée. Le raclage donne un suc épais, granuleux, non miscible à l'eau et ne communiquant à ce liquide, aucune lactescence.

B. Définition histologique. — Nous nous sommes surtout, dans notre précédente communication, appuyé sur les caractères histologiques de la tumeur que nous décrivions pour indiquer la pie-mère comme son point de départ ; cette origine nous paraît, ici, indiscutable. Les petites tumeurs de l'extrémité antérieure de l'hémisphère sont absolument flottantes, et ne sont retenues que par des tractus fibreux et vasculaires émanés de la pie-mère qui leur fournit ainsi qu'à la grosse tumeur de ce lobe occipital, une membrane de revêtement.

L'examen de la surface de cette dernière et la constatation de cette zone circulaire au niveau de laquelle la membrane d'enveloppe fait défaut, ne peuvent que confirmer cette manière de voir. Développée, la surface externe de la pie-mère, cette tumeur a dû refouler et invaginer peu à peu cette membrane dans le cerveau et y creuser cette cavité dans laquelle elle a fini par se loger.

La structure de ces tumeurs que nous avons surtout étudiées à leur moindre degré de développement est identique, à peu de chose près, à celle que nous avons déjà signalée dans notre précédente communication. Les seules différences que nous ayons pu constater sont une moindre abondance de globes épidermoïdes et une disposition alvéolaire moins manifeste. Ce cas nous paraît donc devoir être entièrement assimilé au précédent qu'il complète à certains égards et la définition histologique qui nous semble devoir le mieux lui convenir est : carcinome multiple épithélioïde de la pie-mère.

II. Sarcome épithélioïde primitif des plexus choroïdes.

M... est mort à la clinique de maladie mentale, le 2 mars 1881. Son autopsie a été faite 24 heures après la mort qui peut être attribuée à deux foyers d'hémorrhagie protubérantielle.

En enlevant l'encéphale de la cavité crânienne, nous fûmes frappé de la convexité anormale et exagérée que nous offrait la face externe de l'hémisphère gauche, principalement au niveau de son tiers postérieur, en une région correspondant à la corne occipitale du ventricule latéral. Cette saillie était assez considérable, résistante, et entièrement semblable à celle que déterminent souvent les gros foyers hémorrhagiques de la capsule externe ou de la cavité ventriculaire.

Après avoir séparé par une incision antéro-postérieure, l'hémisphère gauche de son congénère, nous pûmes exami-

ner le ventricule latéral et nous y trouvâmes une énorme tumeur dont nous allons indiquer le siège, le point de départ, les rapports et la structure.

A. Siège, rapports et caractères macroscopiques de la tumeur. — La cavité ventriculaire renferme une assez grande quantité de sérosité. Au confluent de la cavité ventriculaire principale et des cornes temporale et occipitale, il existe une tumeur volumineuse, arrondie, répondant, en dehors à la surface épendymaire à laquelle elle adhère légèrement par de fins tractus conjonctifs, en avant et en haut au trigone cérébral qu'elle refoule, en haut à la partie postérieure et le genou du corps calleux qu'elle soulève et en avant et en bas à la face postérieure du pédoncule cérébral sur laquelle elle s'appuie en la déprimant légèrement et en repoussant le pédoncule en dedans. L'épendyme et la substance blanche, sous-épendymaire sont ramollis (ramollissement blanc gélatiniforme) au niveau de la région recouverte par la production pathologique.

La tumeur sensiblement sphérique et du volume d'une mandarine pèse 70 grammes. Sa surface est irrégulièrement lobulée de sorte qu'elle semble formée par la fusion d'un grand nombre de tumeurs plus petites dont le volume varierait de celui d'un pois à celui d'une châtaigne. Elle est entourée d'une membrane conjonctive, mince, très vasculaire, dans laquelle rampent des vaisseaux dont le calibre peut atteindre un millimètre et demi et qui se résolvent à sa surface en fines arborisations capillaires. Elle est, en outre, recouverte de lambeaux de tissu conjonctif très vasculaire dans lesquels on peut reconnaître les vestiges des plexus choroïdes aux dépens desquels elle s'est manifestement développée.

La surface de coupe présente la plus grande analogie avec celle des tumeurs que nous avons précédemment décrites à ce point que, sans l'intervention de l'examen microscopique, nous n'aurions nullement hésité à leur assi-

miler celle dont nous nous occupons en ce moment. Granuleuse, opaque, gris rougeâtre sur places, gris jaunâtre ailleurs, parsemée de points et de lignes rouges qui indiquent une assez grande vascularité, surtout dans les régions centrales, et parcourue par de fines trabécules conjonctives qui indiquent sa disposition lobulaire, elle donne par le râclage un suc grumeleux et non miscible à l'eau qui ne diffère par rien d'essentiel du suc que nous ont fourni les carcinomes épithélioïdes de la pie-mère : la description histologique qui va suivre nous montrera cependant que si le néoplasme auquel nous avons affaire renferme les mêmes éléments cellulaires que ces tumeurs, la disposition de ces éléments, leur rapport avec les vaisseaux et avec le stroma conjonctif ne permettent pas d'admettre histologiquement cette assimilation.

B. Description et définition histologiques. — De petits fragments de la tumeur choisis en différents points de la masse ont été placés, pendant 24 heures, les uns dans l'alcool au tiers, les autres dans l'alcool absolu : les premiers étaient destinés à l'isolement par dissociation des éléments de la néoplasie, les seconds ont fourni, après durcissement, des coupes minces qui ont été colorées par le picro-carmin et montées dans la glycérine picro-carminée.

La dissociation des fragments de la tumeur qui avaient macéré dans l'alcool au tiers nous a montré les éléments suivants (Pl. II, fig. I et IV) :

1° Des cellules plates, membraniformes, munies d'un noyau ovoïde assez volumineux, dans lequel se remarquent encore plusieurs nucléoles. (Fig. I, *a*.) Ces éléments très analogues aux cellules qui revêtent les vaisseaux des plexus choroïdes et à celles que l'on rencontre dans les sarcomes angiolithiques, pourraient être confondus, lorsqu'on les voit de profil ou lorsqu'elles sont roulées sur

elles-mêmes (Fig. I, *b*) avec les cellules fusiformes des sarcomes fasciculés, s'ils ne s'en distinguaient par la présence de fines expansions membraneuses extrêmement minces surtout visibles en *c*.

2° Des globes épidermoïdes très peu nombreux dans cette tumeur, et semblables à ceux dont nous avons signalé l'existence au centre des alvéoles dans les deux cas de carcinome épithélioïde de la pie-mère que nous avons étudiés. (Fig. IV, *a*.) Nous rappellerons seulement qu'elles se composent de cellules centrales polyédriques par pression réciproque et de cellules marginales plates et appliquées sur le groupe formé par les premières : toutes ces cellules sont intimement soudées les unes aux autres et ne peuvent être dissociées ni par les procédés mécaniques, ni par l'action de l'alcool au tiers.

3° Les cellules isolées, plates et membraniformes qui composent la majeure partie de la masse pathologique, présentent, en un très grand nombre de points, des lésions régressives que nous allons rapidement passer en revue :

Les unes ont conservé leur configuration aplatie (Fig. I, *d*), mais leur noyau présente la dégénérescence vacuolaire par dilatation du nucléole signalée depuis longtemps par M. *Ranvier*. (Fig. I, *e*.) Ailleurs, le dépôt de matières muqueuses semble s'être produit autour du nucléole qui reste isolé au milieu de la vacuole ; d'autres cellules enfin sont pourvues de deux noyaux qui montrent l'un le premier et l'autre le second de ces deux modes de formation vacuolaire. (Fig. I, *b*.)

Les autres sont devenues globuleuses par suite d'une tuméfaction trouble spéciale de leur protoplasma qui, sauf l'absence de prolifération nucléaire, les fait ressembler quelque peu aux cellules conjonctives des papules et des macules xanthélasmiqes (Fig. I, *g*) ou sont infiltrées de granulations de graisse blanche relativement assez volumineuses. (Fig. I, *f*.)

L'examen des coupes par le carmin nous permettra maintenant d'étudier les rapports réciproques de ces divers éléments et de formuler le diagnostic histologique de la tumeur.

A la périphérie, on retrouve la membrane fibro-vasculaire qui enveloppe la tumeur ; elle est constituée par du tissu conjonctif fasciculé (Fig. II, *a*) et renferme de nombreux vaisseaux appartenant au type des sinus (Fig. II, *e*), c'est-à-dire dépourvus de toute paroi et simplement creusés dans le tissu conjonctif. Plus profondément, et au voisinage de la masse néoplasique proprement dite, ce tissu est infiltré d'éléments embryonnaires assez nombreux (*c*) et parsemé de granulations graisseuses qui semblent provenir de la dégénérescence de ces éléments et des cellules conjonctives.

Au-dessous de cette membrane qui n'est autre que celle des plexus choroïdes, se rencontre, sans transition aucune, la tumeur dont nous avons vu tout à l'heure les éléments fortement pressés les uns contre les autres, mais sans l'interposition d'aucun ciment (Fig. III, *b*) et par de nombreux et larges vaisseaux qui ne sont que de simples lacunes ; ils ne possèdent, en effet, aucune paroi, ni conjonctive, ni musculaire, ni élastique et le sang qu'ils renferment est directement en rapport avec les cellules dont l'agglomération constitue la masse pathologique. (Fig. III, *a*, *a'*)

Nous possédons maintenant les données nécessaires pour établir le diagnostic histologique de la tumeur que nous venons d'étudier. Nous ne saurions la regarder comme un carcinome, car, bien qu'elle présente de grandes analogies au point de vue de ses caractères macroscopiques, avec les carcinomes de la pie-mère que nous avons décrits précédemment, nous n'y trouvons aucune trace de formation alvéolaire limitée par un stroma fibro-vasculaire ; elle n'est pas davantage un épithélioma, car les cellules qui la

composent sont libres, facilement dissociables et en contact immédiat avec le sang qui remplit les lacunes vasculaires; nous devons donc les ranger parmi les sarcomes : elle consiste, en effet, uniquement en un amas de cellules, non soudées entre elles et limitant directement de nombreux sinus sanguins.

Si nous tenons compte cependant, du caractère pseudo-épithélial des cellules, caractère qui n'apparaît, d'ailleurs, nettement que sur les préparations obtenues par dissociation, car les coupes donnent plutôt l'illusion d'un sarcome fasciculé (Fig. III) et de l'existence de quelques rares globules épidermoïdes tels que ceux qui sont représentés dans la figure IV, nous serons autorisés à voir dans notre sarcome des plexus choroïdes la trace d'une tendance à l'évolution épidermique, comparable à celle que nous avons signalée dans le carcinome de la pie-mère, et à lui donner le nom de sarcome épithélioïde.

EXPLICATION DE LA PLANCHE II.

(DESSINS EXÉCUTÉS A LA CHAMBRE CLAIRE.)

FIG. I. — Éléments du carcinome et du sarcome de la pie-mère. — Obj : 7 *Verick*
a. Cellule épithélioïde vue de face.

b. c. Cellules épithélioïdes vues de profil et se distinguant de cellules fusiformes sur les expansions membraniformes qui s'en détachent.

d. cellule épithélioïde. Infiltration muqueuse déterminant la dilatation du nucléole.

e. Cellule épithélioïde. Infiltration muqueuse peri-nucléolaire.

f. Cellule épithélioïde. Infiltration granulo-graisseuse du protoplasma.

g. Cellule épithélioïde. Tuméfaction trouble du protoplasma.

FIG. II. — Sarcome des plexus choroïdes. Partie périphérique. — Dessins à la chambre claire.

a. Région externe de la membrane d'enveloppe fibro-vasculaire.

b. Région moyenne.

c. Région interne. Infiltration granulo-graisseuse et embryonnaire.

FIG. III. — Sarcome des plexus choroïdes. — Coupe au centre de la tumeur.

a. a' Vaisseaux sans parois propres. Le sang est directement en rapport avec les éléments cellulaires.

b. Éléments cellulaires épithélioïdes, semblables à ceux de la figure 1, tassés les uns contre les autres, mais non cimentés

FIG. IV. — Cellules et globes épithélioïdes du sarcome et du carcinome de la pie-mère.

a. a' Globes épidermoïdes composés de cellules soudées entre elles.

b. Cellules épithélioïdes libres les unes par rapport aux autres.

FIG. V. — Carcinome de la pie-mère (faible grossissement). Partie périphérique de la tumeur.

- 1. Pathologie des sensibilités...
- 2. Pathologie des sensibilités...
- 3. Pathologie des sensibilités...
- 4. Pathologie des sensibilités...
- 5. Pathologie des sensibilités...
- 6. Pathologie des sensibilités...
- 7. Pathologie des sensibilités...
- 8. Pathologie des sensibilités...

NOTE SUR L'ETIOLOGIE

DE LA MALADIE D'OREILLE.

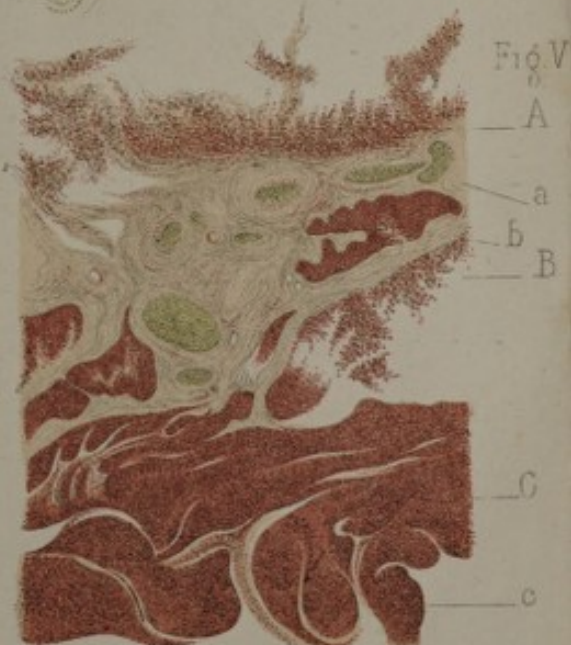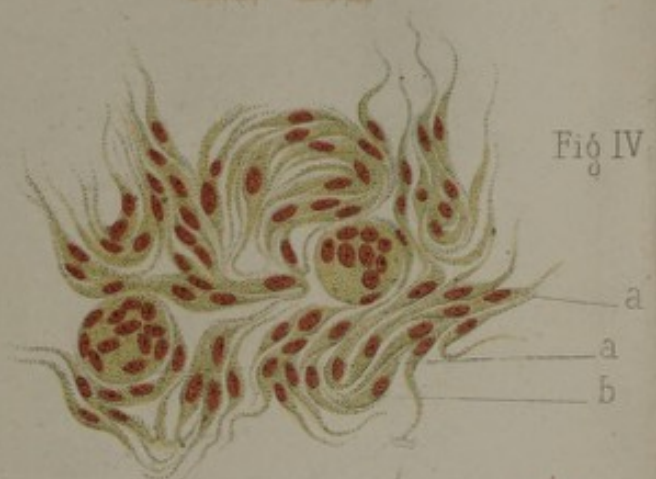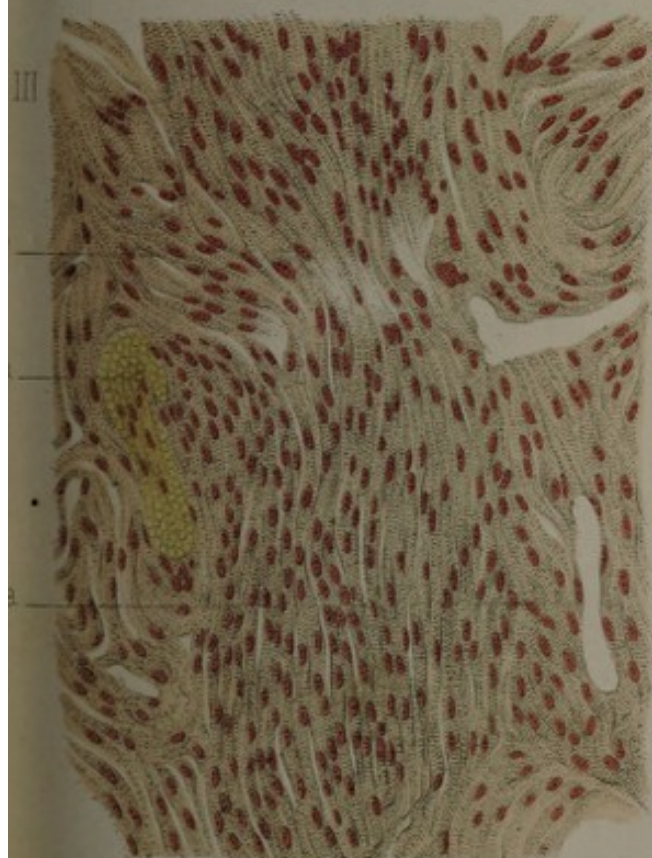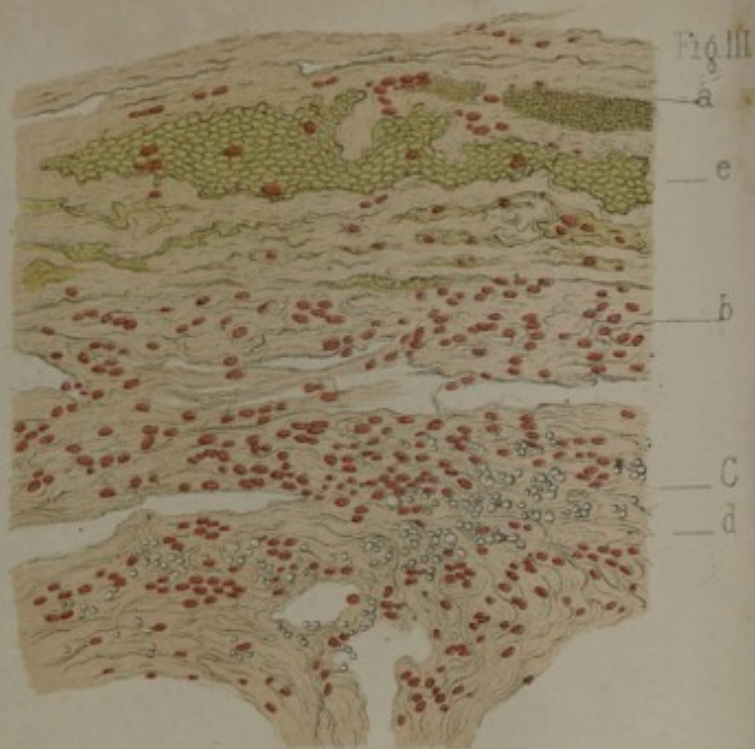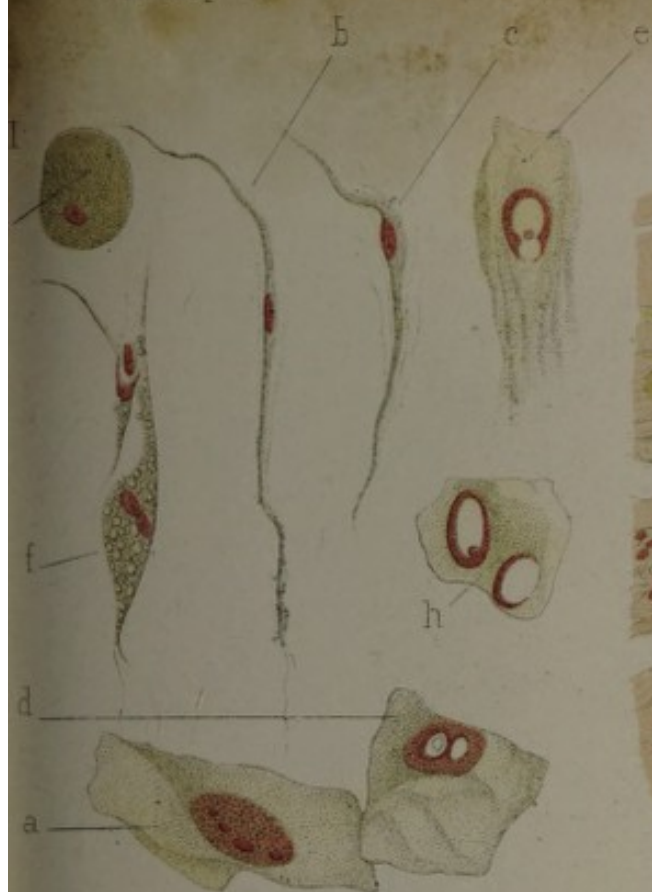PAR M. J. J. J.


DE LA FACULTE DE MEDECINE DE LA VILLE DE PARIS.


Depuis que l'art a porté la médecine en 1833, après l'application de la méthode de la médecine de l'oreille, un très grand nombre de travaux ont été publiés sur ce sujet. Mais, malgré la portée de la médecine de l'oreille, on ne s'est occupé de l'étiologie de l'oreille, il s'en suit que l'on s'est livré à des recherches et à des études sur le chapitre de pathologie. C'est ainsi que, dans les opinions ont été émises sur la nature de la maladie et la valeur étiologique de l'oreille dans la pathologie.

De tous les points de vue de l'oreille, celui qui paraît le plus contradictoire à nos idées de l'étiologie de la maladie de l'oreille, c'est la question de la nature de la maladie. C'est ainsi que, dans les opinions ont été émises sur la nature de la maladie et la valeur étiologique de l'oreille dans la pathologie.

Certains auteurs (Kuhn, Broussais, Broussais) rapportent l'étiologie de la maladie de l'oreille à des troubles généraux de l'organisme. M. Voisin rapporte la maladie de l'oreille à des troubles généraux de l'organisme. M. Voisin rapporte la maladie de l'oreille à des troubles généraux de l'organisme.







CONDITIONS DE LA PUBLICATION.

L'Encéphale paraît par cahiers trimestriels depuis le 25 mars 1881.

Chaque numéro comprend environ 125 pages et est accompagné de planches.

PRIX DE L'ABONNEMENT :

Paris : 18 fr. — Départements : 20 fr.

Union postale, 1^{re} zone. . . 22 fr.

— 2^e zone. . . 23 »

Le 1^{er} numéro sera envoyé à titre de spécimen aux personnes qui en auront adressé la demande.

Tout ce qui concerne la rédaction doit être adressé à M. E. CHAM-BARD, à l'asile Sainte-Anne, rue Cabanis, à Paris.

Société d'imp. P. DUPONT. Paris, 41, rue J.-J. Rousseau (Cl.). 120.4.81.