

**Recherches sur l'enchondrome : son histologie et sa genèse ... / par
Auguste-Henry Wartmann.**

Contributors

Wartmann, Auguste Henry.
Kaiser-Wilhelms-Universität Strassburg.

Publication/Creation

Genève : H. Georg, 1880.

Persistent URL

<https://wellcomecollection.org/works/pzshdjn6>

License and attribution

This work has been identified as being free of known restrictions under copyright law, including all related and neighbouring rights and is being made available under the Creative Commons, Public Domain Mark.

You can copy, modify, distribute and perform the work, even for commercial purposes, without asking permission.

**wellcome
collection**

Wellcome Collection
183 Euston Road
London NW1 2BE UK
T +44 (0)20 7611 8722
E library@wellcomecollection.org
<https://wellcomecollection.org>

2

RECHERCHES
SUR
L'ENCHONDROME

SON HISTOLOGIE ET SA GENÈSE

DISSERTATION INAUGURALE

PRÉSENTÉE A


LA FACULTÉ DE MÉDECINE DE L'UNIVERSITÉ DE STRASBOURG

POUR OBTENIR LE GRADE DE DOCTEUR

PAR

AUGUSTE-HENRY WARTMANN

DE GENÈVE




GENÈVE ET BALE
H. GEORG, LIBRAIRE-ÉDITEUR

PARIS

G. MASSON, LIBRAIRE-ÉDITEUR

1880



RECHERCHES
SUR
L'ENCHONDROME

SON HISTOLOGIE ET SA GENÈSE

DISSERTATION INAUGURALE

PRÉSENTÉE A


LA FACULTÉ DE MÉDECINE DE L'UNIVERSITÉ DE STRASBOURG

POUR OBTENIR LE GRADE DE DOCTEUR

PAR

AUGUSTE-HENRY WARTMANN

DE GENÈVE



GENÈVE ET BALE
H. GEORG, LIBRAIRE-ÉDITEUR

PARIS
G. MASSON, LIBRAIRE-ÉDITEUR

1880

Gedruckt mit Genehmigung der medicinischen Facultät der Universität Strassburg.


Referent : **Prof. Dr. v. Recklinghausen.**

A MON PÈRE

MONSIEUR LE PROFESSEUR E.-F. WARTMANN

A MONSIEUR LE PROF. D^r F. DE RECKLINGHAUSEN

A MONSIEUR LE PROFESSEUR CARL VOGT



BIBLIOGRAPHIE ¹

- SCHAPER-BELOW. *Dissertatio de digitis manus dextræ in quâdam feminâ per conuassationem nodositate, spinâ ventosâ et atheromate monstrosis.* Rostochii 1698.
- RUYSCH. *Epistola anatomica problematica quarta et decima.* Amst. 1714; pp. 5-18. Tab. XVII et XVIII.
- MÉRY. *Mémoires de l'Académie royale des sciences.* Paris, 1720; p. 447.
- SÉVERIN, M.-A. *De recondita abcessuum natura, libri VIII.* Lugd. Batav., 1724.
- VIGAROUS DE MONTAGUT. *Opuscule sur la génération des os, les loupes osseuses et les hernies;* p. 8. Paris, 1788.
- KORTUM. *De vitio scrophuloso.* T. II, p. 301. Lemgovia, 1790.
- BOYER. *Leçons sur les maladies des os.* T. I, p. 372. Paris, 1803.
- OTTO. *Seltene Beobachtungen zur Anatomie, Physiologie und Pathologie.* Bd. I, s. 83, tab. II, fig. IX. Breslau, 1816.
- COOPER, A. (AND TRAVERS). *Cartilaginous enostosis of the medullary membrane.* *Surgical essays,* p. 169, Tab. I. London, 1810.
- KLEIN. *Græfe und Walther's Journal der Chirurgie und Augenheilkunde.* Bd III, p. 403.
- BAIL. *De luxuriatione ossium;* IV, fig. 4. Berolini, 1821.
- HEUSINGER, K.-F. *System der Histologie.* Bd. I, s. 91. Eisenach, 1822.
- OTTO. *Neue seltene Beobachtungen zur Anatomie, Physiologie und Pathologie.* Berlin, 1824.
- SCARPA. *Ueber die Expansion der Knochen.* Weimar, 1828.
- CRUVEILHIER, J. *Anatomie pathologique du corps humain;* XXI^e et XXXIV^e livraisons. Paris, 1829-1842.
- LOBSTEIN, J.-F. *Traité d'anatomie pathologique.* T. I, pp. 334 et 336. Paris, 1829.
- DEUTSCH. *De penitiori ossium structurâ observationes.* Dissert. Vrastisl., 1834.
- MECKAUER. *De penitiori cartilaginum structura symbolæ.* Vrastisl., 1836.

¹ Je ne donne point cette bibliographie comme complète, et ne cite que les auteurs dont les idées et les observations me sont connues soit par leurs ouvrages, soit par les résumés qu'en ont publiés les journaux scientifiques. On trouve dans le livre de Virchow sur les tumeurs, dans la thèse d'O. Fayau, etc., etc., un certain nombre de sources non indiquées ici, parce que je n'ai pu me les procurer.

- MÜLLER, J. Rede zur Feier des 42^{ten} Stiftungstages des kœnigl. und chir. Friedr.-Wilh. Institutes. Berlin, 2^{ten} August 1836.
- WALTHER, Ph. v. Græfe und Walther's Journal der Chirurgie und Augenheilkunde. Bd. XIII.
- LAWRENCE. Medico-chirurgical transactions. T. XVII, p. 37.
- FRORIEP, R. Pathol. anat. Abbildungen aus der Sammlung der k. Charité-Heilanstalt zu Berlin. Bd. II, Tab. IX. Weimar, 1837.
- VALENTIN, G. Repertorium für Anatomie und Physiologie. Bd. II, s. 117 u. f. Bern und St. Gallen, 1837.
- MÜLLER, J. Ueber den feinern Bau und die Formen der krankhaften Geschwülste. 1^{te} Lieferung, s. 31-49. Berlin, 1838.
- GLUGE. Anatomisch-microscopische Untersuchungen zur allgemeinen und speciellen Pathologie. II^{tes} Heft, s. 143 u. f. Jena, 1841.
- HERZ, J. Dissertatio de Enchondromate. Erlangen, 1843.
- BOYER. Traité des maladies chirurgicales. 5^{me} édition. Paris, 1844-1853.
- STROHMEYER, L. Handbuch der Chirurgie. Bd. I, s. 253. Freiburg-i./B., 1844.
- CHELIUS, M.-J. Handbuch der Chirurgie. Bd. I, s. 144. Heidelberg und Leipzig, 1845.
- LEBERT, H. Physiologie pathologique, ou recherches cliniques, etc. T. II, p. 207. Paris, 1845.
- SCHAFFNER, AL. Ueber das Enchondrom. Dissert. Inaug. Würzburg, 1845.
- VOGEL, J. Pathologische Anatomie des menschlichen Körpers. Leipzig, 1845.
- BLASIUS, E. Beiträge zur praktischen Chirurgie, s. 60. Berlin, 1848.
- DIEFFENBACH, FR. Die operative Chirurgie, 2 Bd. Leipzig, 1848.
- EMMERT, C. Lehrbuch der Chirurgie. 1 Bd. s. 489. Stuttgart, 1848.
- LEBERT, H. Abhandlungen aus dem Gebiete der Chirurgie; s. 177. Berlin, 1848.
- RANGE, G. De Enchondromate. Dissert. inaug. Halis, 1848.
- ROKITANSKY, C. Beitrag zur Kenntniss der Verknöcherungs-Processes. Zeitschrift d. k. k. Gesellschaft der Aerzte zu Wien. April 1848.
- ZEIS, E. Beitrag zur Geschichte des Enchondroms. Hamburger Zeitschrift. Band XXXVIII, Heft IV, 1848.
- CRUVEILHIER, J. Traité d'Anatomie pathologique générale. Paris, 1849 à 1864.
- BENNET, H. On cancerous and cancroïd growths. Observ. 39, 48 and 49. Edimburgh and London, 1849.
- FICHTE, E. Ueber das Enchondrom. Tübingen, 1850.
- GLUGE, G. Atlas der pathologischen Anatomie. Bd. I, § das Enchondroma. Taf. II. Jena, 1843 à 1850.
- LANGENBECK. Deutsche Klinik. N^r 7, s. 73. 1850.
- QUECKETT. Catalogue of the histological series in the museum of the Royal College of Surgeons. Vol. I.

- GRAF, ED. De Enchondromate. Dissert. inaug. Gryph. 1851.
- PAGET, J. Lectures on Tumours, p. 171. Cartilaginous Tumours. London, 1851.
(Cannstatt's Jahrb., 1851, IV, s. 212.)
- SCHUH, FR. Ueber die Erkenntniss der Pseudoplasmen. Wien, 1851. (Cannstatt's Jahrb. 1851, IV.)
- MULERT. Dissertatio inauguralis enchondromatis casum rariorem sistens. Lips. 1852.
- BURNETT. Recherches microscopiques et histologiques sur l'Enchondrome. Arch. de Médecine, 4^{me} série, T. XXX, p. 79. 1852.
- REMAK, R. Ueber die Entstehung des Bindegewebes und des Knorpels. J. Müller's Arch., 1852, s. 63.
- HOPPE, T. Ueber die Gewebelemente der Knorpel, Knochen und Zähne. Virchow's Arch. Bd. V, Heft II. 1853.
- VIRCHOW, R. Ueber ein gallertartiges Cystoid mit ausgezeichneter Recidivfähigkeit. Arch. f. pathol. Anat. Bd. V, s. 216. 1853.
- ZEIS. Beobachtungen und Erfahrungen aus dem Stadtkrankenhaus zu Dresden. 1853.
- DUMONT-PALLIER. Enchondrome du tibia. Bulletin de la Société anatomique de Paris. Nov. 1855.
- HESCHL, R. Compendium der allgemeinen und speciellen pathologischen Anatomie. Wien, 1855.
- NÉLATON. Note sur l'évolution des tumeurs cartilagineuses. Gazette des Hôpitaux. Janvier 1855.
- ROKITANSKY, C. Handbuch der pathologischen Anatomie. Wien, 1856-61.
- SCHOLTZ. De Enchondromate. Dissertatio Vratislaw. 1855.
- VERHËGHE. Variété très rare d'enchondrome. Annales de la Soc. medico-chirurg. de Bruges, 1855. Cannstatt's Jahrb. IV. 1855.
- MECKEL, H. Annalen d. Berlin. Charité V, VIII, Heft I.
- FAYAU, OLIV. Documents pour servir à l'histoire de l'Enchondrome. Thèse de Paris. 1856.
- HENNIG und WAGNER. Fall eines fötalen intercephalen gemischten Enchondroms. Leipzig, 1856. — Virchow's Arch., Bd. X, 1856.
- HILDEBRANDT, H. De enchondromate quodam in pelvi observato. Dissertatio inaug. Regiom. 1856.
- ROUYER, J. Enchondrome de l'angle supérieur et interne de l'omoplate. Moniteur des Hôpitaux, IV, 137; 1856.
- WAGNER. Zur Colloïdmetamorphose der Zellen. Arch. für physiologische Heilkunde. 1^{tes} Heft, s. 406; 1856.
- WEBER, C.-O. Die Knochenschwülste in anatomischer und praktischer Beziehung. Mit 5 Tafeln. 1^{ste} Abtheilung. Die Enostosen und Enchondrome. Bonn, 1856.

- DEMARQUAY. Observations sur les tumeurs de la parotide. *Union Médicale*, nos 99, 100 et 101, p. 403; 1857.
- DUJARDIN. Enchondrome énorme (homme-ballon). *Gazette des Hôpitaux*, n° 59. 1857.
- FAVENC, E. Étude sur l'Enchondrome. Thèse de Paris. 1857.
- FÆRSTER. Beiträge zur Kenntniss vom Bau und der sekundären Verbreitung des Enchondromes. *Wiener Wochenschrift*, nos 22 et 27; 1857.
- LEBERT, H. *Traité d'Anatomie pathologique*. Paris, 1857.
- NÉLATON. Observations d'Enchondromes recueillies par A. Voisin. Examen microscopique fait par Ch. Robin. *Gazette des Hôpitaux*, nos 39 à 42; 1857.
- ZENKER, F.-A. Ueber die Gallertgeschwülste des Clivus Blumenbachii (Ecchondrosis prolifera, Virchow.) *Virchow's Archiv*, Bd. XII, Heft 1, s. 108; 1857.
- DOLBEAU. Mémoire sur les tumeurs cartilagineuses des doigts et des métacarpiens. *Archives générales de médecine*. Octobre 1858.
- DOLBEAU. Des tumeurs cartilagineuses de la parotide et de la région parotidienne. *Gazette hebdomadaire*, 1858 et 1859.
- FÆRSTER. Kleine verkalkte Enchondroma der Lunge. *Virchow's Archiv*, Bd. XIII, 1858.
- FREUND, W.-A. Beiträge zur Histologie der Rippenknorpel im normalen und pathologischen Zustande. Breslau, 1858.
- HENNIG. Fall von intercephalen Enchondrom. *Virchow's Archiv*, Bd. XIII, s. 505. 1858.
- HEYFELDER, O. Zwei lobuläre Enchondrome. *Virchow's Archiv*, Bd. XIII, Heft 1, s. 99; 1858.
- MAIER, R. Beiträge zur Cylindrom-Frage. *Virchow's Archiv*, Band XIV, Heft III; 1858.
- MECKEL, H. Ueber Knorpelwucherung. Berlin, 1858. — In *Cannstatt's Jahreshb.* 1858.
- VIRCHOW, R. Ueber ossificirende Geschwülste. *Deutsche Klinik*, 1858.
- DOLBEAU. Mémoires sur les tumeurs cartilagineuses (enchondromes) des mâchoires. *Gazette hebdomadaire*, nos 66, 67, 69; 1859.
- FOUCHER. Enchondrome de la région mammaire chez l'homme, etc. *Union médicale*, n° 113; 1859.
- LANGENBECK, B. Grosses Enchondrom an der untern Fläche des Palatum durum, u. s. w. *Deutsche Klinik*, 1859.
- NÉLATON. Enchondrome de la parotide. *Clinique européenne*, n° 26; 1859.
- DOLBEAU. Mémoires sur les tumeurs cartilagineuses ou enchondromes du bassin. *Journal du Progrès des Sciences médicales*, nos 15, 17, 18, 21, 22, 1859, et n° 2, 1860.

- DEMARQUAY. Observation d'enchondrome parotidien parvenu à la période de ramollissement. Gazette des Hôp., n° 46, p. 181; 1861.
- WAGNER, E. Zur Casuistik des Enchondroms. Archiv der Heilkunde, s. 275; 1861.
- RECKLINGHAUSEN, F. v. Die Lymphgefäße und ihre Beziehung zum Bindegewebe. Berlin, 1862.
- BÆCKEL, E. Enchondrome du cou. Gazette médic. de Strasbourg, p. 100. 1862.
- HEIDENHEIM, R. Zur Kenntniss der Structur des hyalinen Knorpels. Studien a. d. physiolog. Institute zu Breslau, 1863.
- LÜCKE, A. Beiträge zur Geschwulstlehre. Virchow's Archiv, Bd. XXVIII, Heft III; 1863.
- VIRCHOW. Zur Pathogenesis der Enchondrome. Deutsche Klinik, n° 9, s. 90; 1864.
- FÖRSTER, A. Handbuch der pathologischen Anatomie. Leipzig, 1865.
- KLEBS. Ein Fall von Enchondrosis spheno-occipitalis amylacea. Virchow's Archiv, Bd. XXXI, s. 396; 1865.
- BROCA P. Traité des Tumeurs. Paris, 1866-1869.
- LÜCKE, A. Beiträge zur Geschwulstlehre. Virchow's Archiv, Bd. XXXV, s. 530. Ueber Geschwülste mit hyaliner Degeneration. 1866.
- WEBER, C.-O. Zur Geschichte des Enchondroms, namentlich in Bezug auf dessen hereditäres Vorkommen und secundäre Verbreitung in inneren Organen durch Embolie. Virchow's Archiv, Bd XXXV, Heft IV, Tafel IX und X; 1866.
- SPENCER WATSON. Enchondroma, in which bony deposit had taken place, removed from the cheek. Medical Times and Gazette, 29 Sept. 1866, p. 342.
- LÜCKE, A. Die Lehre von den Geschwülsten in anatomischer und klinischer Beziehung. In dem Handbuch der allg. und speciellen Chirurgie von v. Pitha und Billroth. Erlangen, 1867-1869.
- PUPPE. Enchondromatis labii superioris exemplum. Greifswald, 1867.
- SCHUB. Ueber Enchondrom und seine Entstehung. Wien. med. Zeitung, n° 3, 1867.
- ARNOTT, H. Cystic enchondromatous growth in connection with the thyroid gland. Transact of the patholog. Soc. XVIII; 1868.
- BARTH, H.-O. Ueber secundäre Degeneration des Rückenmarkes durch Rippenenchondrome. Annal. der Heilkunde, 10^{ter} Jahrg.; 1878.
- BARTON. Enchondrome of the hand. Dublin quart. Journal; Februar 1868.
- BIRKETT, J. Contributions to the practical surgery of new growths or tumours. Series IV. Cartilaginous and bony growths. Guy's Hospital Reports; 1868.
- BIRCH-HIRSCHFELD, T. v. Zur Casuistik der Geschwülstembolie. Arch. der Heilk., 10^{ter} Jahrgang, p. 468, Taf. VIII; 1868.
- BRUCE, A. A large enchondromatous tumour of the shoulder, with malignant de-

- posits in the liver and uterus. *Transact. of the patholog. Soc.*, T. XVIII; London, 1868.
- DAMREICHER, v. Enchondrom des linken Oberarmes. *Wochenschrift der Wiener Aerzte*, n° 6; 1868.
- FOLLIN et DUPLAY. *Traité élémentaire de pathologie externe*. (En voie de publication.) Tome I, p. 231.
- FRANC v. LICHTENSTEIN, O. Ueber Chondroma der Lungen. *Inaug. Dissert. mit 1 Tafel*. Göttingen, 1868.
- FRITZE, TH. Beschreibung eines Enchondroms in den Weichtheilen des Oberschenkels. *Diss. inaug.* Göttingen, 1868.
- KEMPE, P. Enchondroma pelvis parietale. — Upsala, *Läkare för. Förhandl.* — Bd. IV, p. 634; 1868.
- KLEBS, E. *Handbuch der pathologischen Anatomie*. Berlin, 1868 bis 1878.
- MINKEWITSCH, T. Chirurgische Casuistik. *Virchow's Archiv*, Bd. XLI, s. 428, 1868.
- NÉLATON et JAMAIN. *Éléments de Pathologie chirurgicale*. 2^{me} édition. T. I, p. 481. Paris, 1868.
- PEPPER, G. Osteo-enchondroma of the venter of the right scapula. *Americ. Journ. of med. science*. April 1868.
- CARADEC, TH. Note sur un cas d'Enchondrome très volumineux chez une femme, situé à la région sous-maxill. et dans le voisinage de la parotide. *Union médicale*, n° 87; 1869.
- CORNIL et RANVIER. *Manuel d'histologie pathologique*. Paris, 1869 à 1876.
- POPE, DE. Deux cas d'Enchondromes des doigts. *Presse médicale belge*, n° 11; 1869.
- TURNER. On an enormous cartilaginous tumour of the costal cartilages and sternum. *St. Barthol. Hosp. Rep.* VI, 1870.
- ALBERT, Ed. Ein Fall von Enchondrom, der eine Carie des Fersenbeins vertauschte. *Wien. med. Presse*, s. 935; 1871.
- RINDFLEISCH, E. *Lehrbuch der pathologischen Gewebelehre*. Leipzig, 1871.
- STRICKER, S. *Handbuch der Lehre von den Geweben des Menschen und der Thiere. Vom Knorpelgewebe* von A. Rolett. Leipzig, 1871.
- VIRCHOW, R. *Die Cellularpathologie in ihrer Begründung auf physiologische Gewebelehre*. S. 44 u. f. Berlin, 1871.
- PONCIN. Enchondrome occupant la fosse sous-épineuse de l'omoplate gauche. *Presse médicale belge*, n° 6; janvier 1872.
- VIRCHOW, R. *Die krankhaften Geschwülste*. Berlin, 1873.
- ADAM, J. *Essai sur l'Enchondrome du testicule*. Thèse de Paris, 1874.
- DEMARQUAY. Enchondrome de la parotide. *Gaz. des Hôpitaux*, p. 51; 1874.
- GOLDLEE, R.-J. Small loose ossifying enchondromata in the neighbourhood of a

- pediculated enostosis of the tibia. *Transact of the pathol. Soc.* T. XXV; 1874.
- BUTLIN. Chondroma of the lingual gland. *Transact. of the pathol. Soc.* T. XXVI, p. 12; 1875.
- LEGG, W. Primary enchondroma of the lung. *St. Barthol. Hosp. Rep.* XI, p. 77; 1875.
- PETRONE, A. L'inflammation delle Cartilagine. Con 67 figure in XV Tavole. Napoli, 1875.
- SCHWENIGER, E. Beitrag zur Lehre vom Enchondrom. *Bayerisches ärztl. Intelligenzblatt*, Nr 24; 1875.
- VIRCHOW, R. Ueber die Entstehung des Enchondroma und seine Beziehungen zu der Ecchondrosis und der Enostosis cartilaginea. *Monatsberichte der k. Akad. der Wissenschaften zu Berlin*. S. 760 mit 1 Tafel; 1875.
- FRANÇOIS, L. Contribution à l'étude de l'Enchondrome du bassin. Thèse de Paris, 1876.
- FRIEDLÄNDER, C. Ueber die Geschwülste mit hyaliner Degeneration u. s. w. *Virchow's Archiv*, Bd. LXVII; 1876.
- GENZMER, A. Ueber die Reaction des hyalinen Knorpels auf Entzündungsreize, u. s. w. Mit 3 Taf. *Virchow's Archiv*, Bd. LXVII; 1876.
- BIRCH-HIRSCHFELD, F.-V. *Lehrbuch der pathologischen Anatomie*. Leipzig, 1877.
- BUDGE, A. Die Saftbahnen im hyalinen Knorpel. 1 Tafel. *Archiv für Mikrosk.* Bd. XIV; 1877.
- COHNHEIM, J. *Vorlesungen über allgemeine Pathologie*. Berlin, 1877.
- HOPPE-SEYLER, F. *Physiologische Chemie*. 1^{er} Theil, s. 95. Berlin, 1877.
- LEBOUCQ, H. Du rôle des cellules cartilagineuses dans l'ossification. *Bulletin de la Société de médecine de Gand*, 1877.
- LEBOUCQ, H. Étude sur l'ossification. *Bulletin de l'Académie Royale de Belgique*, 2^{me} série, Tome XLIV, n° 11; novembre 1877.
- LESSER, AD. Ein Fall von Enchondroma osteoïdes mixtum der Lunge mit partieller Amyloïdentartung. *Virchow's Archiv*, Bd. LXIX; 1877.
- TILLMANN, H. Ueber die fibrilläre Structur des Hyalinknorpels. *Centralblatt für Chirurgie*, n° 11; 1877.
- BILLROTH, TH. *Éléments de Pathologie chirurgicale générale*. Paris, 1878.
- JAMAIN et TERRIER. *Manuel de Pathologie chirurgicale*, 3^{me} édition. Paris, 1878.
- ZAHN, F.-W. Sur le sort des tissus implantés dans l'organisme. *Rapport du Congrès médic. internat. de Genève*, 1878.
- BUDGE, A. Weitere Mittheilung über die Saftbahnen im Hyalinenknorpel. 1 Tafel. *Arch. für Mikroskopie*, Bd. XVI; 1879.
- HASSE, C. Ueber den Bau und über die Entwicklung des Knorpels bei den Elasmobranchien. *Zoologischer Anzeiger*. Mai, Juni, Juli, 1879.

- HASSE, C. Die Beziehungen der Morphologie zur Heilkunde. Leipzig, 1879.
- STRASSER, H. Zur Entwicklung der Extremitätenknorpel bei Salamandern und Tritonen. Morphol. Jahrbuch v. C. Gegenbaur, Bd. V, Heft II. Leipzig, 1879.
- WIEGER, L. Ueber hyaline Entartungen in den Lymphdrüsen. Inaug. Dissert. Virchow's Archiv, Bd. LXXVIII, mit 1 Taf.; 1879.
- BECKEL, E. Enchondrome de l'épaule droite. Gaz. méd. de Strasbourg, n° 7, p. 77; 1879.

AVANT-PROPOS

Depuis quelques années les histologistes ont voué une attention spéciale au tissu cartilagineux. Ils l'ont étudié simultanément chez l'homme, les mammifères, et les vertébrés inférieurs (élasmobranches), soit à l'état normal, soit lorsqu'il a subi des irritations diverses. Les découvertes dans ce champ ont été si nombreuses qu'elles ont modifié en grande partie les connaissances qu'on avait sur le cartilage il y a cinquante ans, époque où parut la première description un peu complète des *tumeurs cartilagineuses* ou *enchondromes*. La plupart des travaux subséquents se bornent à envisager ces tumeurs au point de vue clinique. Les observateurs modernes ont cherché la composition chimique de la tumeur, sa constitution histologique et les différentes modifications qu'elle peut subir. Ils ont également émis quelques hypothèses sur sa formation. Mais aucun ne semble avoir institué sur le cartilage pathologique des recherches parallèles à celles qu'on a multipliées sur le cartilage normal.

En me signalant cette lacune, M. le prof. de Recklinghausen m'a proposé de soumettre à un examen attentif la formation même de l'enchondrome. C'est un problème dont plusieurs circonstances rendent la solution très difficile. En effet, la fréquence de l'enchondrome est bien loin d'égaliser celle d'autres tumeurs, telles que le carcinome, le sarcome, etc. En outre, il est excessivement rare qu'on ait la possibilité de l'observer lors de sa naissance. Généralement indolent, il ne s'accroît d'abord qu'avec lenteur; aussi le chirurgien n'a-t-il guère d'indications pour l'extirper avant qu'il soit devenu gênant par son volume ou redoutable à cause des complications qu'il peut produire. Presque toujours il est alors par-

venu à son complet développement, et offre parfois déjà les dégénérescences dont il sera question plus loin.

J'ai pratiqué et étudié un nombre très considérable de coupes microscopiques, avec le but d'y retrouver ce que les auteurs récents ont observé dans le cartilage normal. Si j'y suis rarement parvenu, c'est qu'il faut tenir compte du fait que ces auteurs ont étudié en général le cartilage embryonnaire, tandis que je n'avais à ma disposition que du tissu adulte.

C'est l'inépuisable obligeance de M. le prof. de Recklinghausen qui m'a permis d'accumuler les matériaux dont j'avais besoin, et de les soumettre à des observations prolongées. En lui exprimant toute ma gratitude pour ses conseils judicieux, je le prie d'agréer l'hommage de mon affection aussi respectueuse que profonde.

Je suis également heureux de remercier ici ses assistants, MM. les Drs P. Meyer, E. Stilling et L. Wieger, ainsi que MM. les Drs E. Fischer et R. Schultze, assistants de la clinique de chirurgie de M. le prof. Lücke, dont le concours ne m'a jamais fait défaut.

PREMIÈRE PARTIE

I

Définition de l'Enchondrome. Description. Composition chimique. Constitution histologique. Formes diverses. Enchondromes mixtes. Genèse. Métamorphoses progressives et régressives.

Jean Müller donna le premier en 1836 une description complète de l'enchondrome. Avant lui, on n'en avait point fait une classe spéciale de tumeurs, et même souvent on n'accordait aucune attention à son caractère cartilagineux. C'est ce que prouve le grand nombre de dénominations sous lesquelles on le comprenait en même temps que d'autres néoplasmes d'un genre tout différent : *spina ventosa*, *atheroma nodosum*, *ostéoïde*, *ostéosarcome*, *sarcome ostéoïde*, *carcinome ostéoïde*, *ostéostéatome desmoïde*, *exostose cartilagineuse* (A. Cooper), *ex. maligne* (Scarpa), *ex. molle*, *ex. fongueuse*, *condrophyte*, *ostéocondrophyte* (Cruveilhier), *chondroïde* (Heusinger), *tumeur cartilaginiforme*, *tumeur cartilagineuse* !

Après Müller, Paget en Angleterre et Fichte en Allemagne firent mieux connaître ces tumeurs.

On a appelé les tumeurs cartilagineuses *enchondromes* ou *chondromes*, suivant qu'on a fait dériver leur nom de *ἐγχονδρος*, ou de *χονδρώδης* cartilagineux.

Ces tumeurs se rencontrent le plus souvent dans les os, tantôt à l'intérieur, tantôt à la superficie. Quelques auteurs ont par suite

réservé le nom d'*enchondrome* aux chondromes centraux, tandis qu'ils appelaient *périchondromes* les superficiels.

Tout d'abord on définit l'enchondrome : *Une production fongueuse des os ou des parties molles, sphéroïdale, non bosselée et dont la guérison peut s'obtenir par l'extirpation.* — Müller le décrit ensuite comme *une tumeur spongieuse des os et aussi des parties molles (glandes, par ex.) qui se compose de cartilage, et qui est guérissable par amputation.*

Pour Fichte, c'était *une néoformation pathologique isolée, qui se compose des éléments du cartilage, et qui n'offre pas seulement un degré de passage au tissu osseux.* — A ces définitions erronées ou incomplètes, Virchow, Lücke et les auteurs récents ont avec raison substitué celle-ci : *l'enchondrome est une tumeur dont la partie essentielle se compose de cartilage, et dans laquelle, du reste, on peut, à côté du cartilage, rencontrer d'autres formes de tissu.*

L'enchondrome est une néoformation *hétérologue*, car il ne se développe pas aux dépens d'un cartilage normal. Ce caractère, que n'avait pas remarqué Lebert, l'a fait séparer des *ecchondroses*, qui sont de simples hyperplasies de cartilages normaux. De même on ne doit pas considérer comme des enchondromes les corps libres des articulations, *mures interarticulaires*, qui ne sont que des concrétions amorphes, ou des parties détachées des cartilages articulaires, ou encore des extrémités de villosités de la synoviale transformées en cartilage.

Il convient, pour faciliter l'étude de ces tumeurs, de les séparer en trois groupes : celles *des os*, celles des *parties molles*, et le *chondrome ostéoïde* ou *desmoïde*, dont Virchow fait une classe à part. D'ailleurs, c'est moins leur constitution histologique que leur lieu d'origine qui les différencie entre elles. Les premières sont des tumeurs cartilagineuses permanentes, les autres des productions cartilagineuses provenant du périoste, et qui montrent une grande tendance à l'ossification. Ces deux formes sont reliées par de nombreux intermédiaires.

Quant à leur composition chimique, les recherches de Müller,

Fichte, Fayau, Henle, ont montré que, par une cuisson prolongée, les enchondromes des os donnent toujours de la *chondrine*. Cette substance provient principalement de la masse intercellulaire, car il est difficile d'en obtenir, même en très petite quantité, des cartilages qui se composent presque exclusivement de cellules. Les enchondromes des parties molles renferment aussi parfois de la chondrine. Souvent ils ne contiennent que de la *gélatine*, d'après Müller, ou plutôt, d'après Lücke, une substance fondamentale présentant les réactions de la *mucine*. — Fayau croit que la chondrine et la gélatine ne diffèrent que par la présence de beaucoup de phosphate de chaux en combinaison dans la première de ces substances. D'après Morechowitz la chondrine n'existerait pas. Ces deux dernières opinions ne paraissent point fondées, et n'ont été soutenues par personne. Hoppe Seyler regarde au contraire la chondrine comme une substance à part, dont il indique les réactions, et dont la composition a été donnée par de Mehring.

On doit distinguer dans l'enchondrome deux éléments : 1° du *tissu conjonctif*, qui forme une enveloppe mince autour de la tumeur et peut parfois lui constituer un pédicule, et 2° du *tissu cartilagineux*. Ce dernier est disposé sous forme de petits lobules, séparés par des tractus fibreux qui partent de la capsule. Cette formation lobulaire donne à la tumeur une apparence bosselée qui l'a fait comparer à un chou-fleur. Weber et Walter ont démontré à l'aide d'injections que le réseau fibreux contient des vaisseaux sanguins; mais ceux-ci ne pénètrent pas dans la substance cartilagineuse, qui ne contient pas non plus de nerfs. Dans les enchondromes des os, les lobules sont séparés par des cloisons osseuses, qui représentent en partie l'ancien tissu non transformé en cartilage.

Le cartilage de l'enchondrome¹ possède les mêmes formes que le cartilage normal embryonnaire chez l'homme. On les retrouve

¹ Meckel sépare les cartilages de l'enchondrome en cinq groupes : cartilage étoilé, — fibreux, — réticulé, — granuleux ou fibrillaire, — tubulé. Cette dernière variété est le cylindrome de Billroth, décrit aussi par Büsch et de Græfe; Fœrster pense qu'il convient de la faire rentrer dans le cancer épithélial (épithéliome tubulé).

aussi chez divers céphalopodes. Ce cartilage offre les trois variétés : *hyaline*, *fibreuse* et *réticulée*. On rencontre de plus un *cartilage muqueux* avec une substance intercellulaire presque liquide (Lücke, Virchow), et une variété *fibro-cartilagineuse* qui apparaît surtout dans les tumeurs mixtes et les tumeurs tératoïdes des glandes, en particulier du testicule. Cette dernière forme est un passage au sarcome.

La substance intercellulaire du cartilage hyalin est en général homogène et presque transparente, hyaline. Avec l'âge elle subit une *dégénérescence* tantôt *colloïde*, tantôt *fibrillaire*, que Valentin et Vogel ont été les premiers à indiquer. Ces fibres se comportent vis-à-vis des réactifs comme des fibres élastiques, ou au contraire ne leur offrent pas de résistance. Si elles s'entrecroisent dans plusieurs sens différents, nous avons un *cartilage réticulé*.

Les cellules du cartilage hyalin sont généralement plus grosses, ont une forme plus ronde et possèdent une capsule beaucoup plus épaisse que les cellules du fibro-cartilage. Ces dernières présentent une forme ronde, ovale, fusiforme ou stellaire, et envoient souvent des prolongements qui s'anastomosent entre eux. De plus, le double contour de leur capsule n'est pas toujours facile à voir, et les cellules semblent plonger immédiatement dans la substance intercellulaire.

Dans le fibro-cartilage ainsi que dans le cartilage ostéoïde les cellules sont très petites et souvent fort semblables à des cellules de tissu conjonctif.

Dans le cartilage muqueux la substance fondamentale est presque molle. Les cellules s'anastomosent ordinairement. Virchow a constaté chez elles un mouvement très prononcé, et les a vu pousser des prolongements qui tenaient tout le champ du microscope.

Dans les tumeurs toutes jeunes, la substance intercellulaire peut manquer.

L'enchondrome ne se développe que dans le tissu conjonctif et ses dérivés (Virchow, Lücke, Förster).

Comment prend-il naissance? Les idées les plus diverses ont été émises sur ce sujet.

Gluge, Meckel, Paget invoquent la théorie du blastème. Ils pensent que les cellules cartilagineuses se développent aux dépens du sang extravasé à l'intérieur des os après contusion, ou qu'elles proviennent d'un liquide albumineux ou gélatineux renfermé au centre de la tumeur. Nous verrons que ces kystes, bien loin d'être l'origine de l'enchondrome, sont au contraire un état régressif. — Une fois formées, ces cellules s'accroissent par des échanges nutritifs, et rejettent au dehors les substances qu'elles ne peuvent utiliser pour elles-mêmes et qui produisent les capsules. Celles-ci, recevant continuellement de nouvelles couches d'épaississement, finissent par se souder entre elles : c'est ainsi que, suivant Müller et Meckel, se formerait la substance intercellulaire. La reproduction des cellules a lieu par une division du noyau, dont chaque partie devient le centre d'une jeune cellule. C'est la formation endogène ; on voit ainsi des cellules-mères renfermant des cellules filles.

Pour Virchow, la chose se passe d'une toute autre façon. La production du cartilage commence le plus souvent par l'épaississement du tissu conjonctif existant, soit ancien, soit de formation nouvelle. La substance intercellulaire augmente, devient sclérotique et homogène ; les cellules grandissent peu à peu et se multiplient. Elles s'arrondissent et s'entourent de capsules. C'est donc une transformation immédiate du tissu conjonctif en cartilage hyalin. Elle a été aussi observée par Dolbeau.

Parfois la substance intercellulaire ne devient homogène qu'en partie. L'aspect fibrillaire persiste alors par place, comme on le voit si fréquemment lors de la production du cal périostique des os fracturés, et dans les soudures des surfaces osseuses après l'opération de Pirogoff (Lücke). Nous avons ainsi un fibrocartilage à cellules tantôt volumineuses et entourées de capsules, tantôt anguleuses, fusiformes ou stellaires, et alors dépourvues de capsules.

Si ces cellules se multiplient et sécrètent une masse intermédiaire hyaline, ce fibrocartilage peut se changer en cartilage hyalin. De là de fréquents ilots de ce cartilage hyalin au milieu des

faisceaux de fibro-cartilage. Ainsi, tantôt le cartilage hyalin précède le fibro-cartilage, tantôt c'est l'inverse.

Suivant Fœrster, on voit d'abord apparaître à la place où se trouvera plus tard un lobule enchondromateux un simple amas de petites cellules arrondies, indifférentes, serrées les unes contre les autres sans matière intermédiaire. Plus tard ces cellules sécrètent de la substance intercellulaire, d'ordinaire entièrement homogène, et il se produit aussitôt du cartilage hyalin. Cette dernière manière de voir concorde avec celle qu'admettent Cornil et Ranvier. Ces auteurs affirment que soit dans les os, soit dans les parties molles, le développement du chondrome ne se fait jamais directement aux dépens d'un tissu adulte, mais bien après le retour de celui-ci à l'état embryonnaire.

Virchow appelle *corpuscule cartilagineux parfait* la capsule externe qui renferme la cellule avec un ou plusieurs noyaux et des nucléoles. La cellule, normalement ronde, est cependant rarement vue sous cette forme à cause de sa sensibilité, qui est telle que les moindres influences suffisent pour y produire les plus singuliers changements. Elle devient stellaire et s'anostomose souvent avec ses voisines, comme J. Müller, Schaffner, Queckett et Paget l'avaient déjà observé.

C.-O. Weber a nié l'existence de la capsule, et pensait que celle-ci n'apparaît que sur des coupes minces, comme un phénomène d'optique. Cette opinion est erronée : il n'est point rare de voir sur les bords de la préparation microscopique les cellules cartilagineuses avec leurs capsules à moitié ou complètement isolées.

Les enchondromes à cellules stellaires sont les *enchondromes mous* ou *gélatineux*. Ils renferment de la mucine; on peut donc les considérer comme des *enchondromes muqueux* (Virchow, Lücke, Rindfleisch), décrits par Wattmann sous le nom de *parasites cartilagineux mous*, et par Schuh sous celui de *stéatomes*. Si le cartilage prédomine, Virchow appelle ces tumeurs *enchondromes myxomateux*, et lorsque le tissu muqueux est plus abondant *myxomes cartilagineux*. Quelquefois on trouve une forme d'enchondrome où la

substance fondamentale est albuminoïde: c'est le *chondrome albumineux*.

On observe souvent aussi des *enchondromes mixtes* chez lesquels, à côté des parties cartilagineuses, se rencontrent des ilots lipomateux, sarcomateux et plus rarement carcinomateux.

Si le lipome se trouve combiné à l'enchondrome, la tumeur est alors un *enchondrome lipomateux* (cas de O. Weber et de Græfe, ce dernier sur la cornée). L'enchondrome est-il lié au sarcome, nous l'appelons *chondrome sarcomateux*, et ainsi de suite.

Les deux tissus pathologiques peuvent avoir pris naissance parallèlement, ou provenir de la transformation de l'un dans l'autre. En effet, rien n'est plus fréquent que de voir un développement secondaire du chondrome. Certains lobules prolifèrent si fortement qu'ils donnent lieu à de vrais amas de nouvelles cellules, qui continuent à excréter toujours à nouveau autour d'elles de la substance intercellulaire. Que cela diminue ou même cesse entièrement, comme dans les formes cancéreuses chez lesquelles la sécrétion ne consiste plus qu'en un certain suc liquide, il y a alors changement dans le type du tissu, transition vers un type nouveau, et il n'est plus besoin que d'un développement plus avancé de jeunes cellules vers les formes épithéliales pour produire un cancroïde ou un véritable cancer (Virchow).

A ces métamorphoses progressives, nous devons encore en ajouter deux autres: la *crétification* et l'*ossification*. Dans la première, il se forme de simples dépôts de sels calcaires à l'intérieur des capsules des cellules, ainsi qu'au sein de la substance fondamentale; dans l'*ossification*, il y a production d'os spongieux avec mailles de diploé qui renferme de la moelle, et de trabécules constituant une tela ossea vraie. Müller, Vogel, Gluge, Cooper, Herz n'admettent pas l'ossification de l'enchondrome. Ait unus, negat alter. Paget, Range et Rokitan'sky ont donné des descriptions de ces processus. Suivant ce dernier observateur, un dépôt de chaux se fait d'abord autour des noyaux, puis s'étend à la substance cellulaire et à la capsule épaissie. L'aspect de ces os diffère de celui des os véri-

tables en ce que les cellules cartilagineuses, devenues cellules osseuses étoilées, gisent sans ordre. Virchow et tous les auteurs récents admettent l'ossification. Il est du reste très rare que cette modification s'étende à la tumeur dans son entier. Fichte attribue cette divergence d'opinion au fait que l'ossification ne se produisant que dans des tumeurs anciennes. Il n'est pas étonnant que les auteurs qui n'ont vu que des enchondromes jeunes l'aient niée.

Comme métamorphoses régressives, nous avons le *ramollissement* et l'*ulcération*. Le protoplasma de la cellule se transforme en graisse à côté du noyau (Körnchenkugel ou corpuscule de Gluge) pendant que la substance intercellulaire se liquéfie; ou bien il se fait une infiltration amyloïde. Si le ramollissement atteint plusieurs lobules, ceux-ci peuvent confluer; il se forme ainsi des *kystes* qui contiennent une substance filante composée en grande partie de mucine. Ces kystes ne possèdent pas de membrane propre, comme le croyaient les auteurs anciens qui ont pris pour telle une simple couche de mucine desséchée contre les parois.

Souvent alors les vaisseaux contenus dans les travées fibreuses interlobulaires se rompent, et le sang déversé colore en rouge le liquide du kyste. Le ramollissement commence dans les parties centrales de la tumeur, *cystochondrome*, et progresse vers la périphérie. Au moment où le cartilage commence à se ramollir, L. Meyer a eu l'occasion d'observer une prolifération des vaisseaux voisins qui peut s'étendre à l'intérieur de la tumeur.

Si la collection liquide se trouve près de la surface et crève, il se forme un ulcère *enchondromateux fistuleux* qui peut présenter des fongosités formées par des restes de la tumeur en saillie.

Les parties voisines enflammées sont susceptibles de suppurer; mais on n'a aucun exemple certain de la *dégénérescence purulente* propre de l'enchondrome, admise par Müller, Cruveilhier, Boyer, etc. et niée par Virchow et Fichte.

II

Enchondromes des os. Genèse. Diverses formes. Siège.

Jusqu'à C.-O. Weber, on considérait le tissu conjonctif comme seul point de départ de la néoformation du tissu cartilagineux. Cet auteur montra qu'elle peut avoir lieu *aux dépens du tissu osseux lui-même*. Les cellules osseuses s'agrandissent étonnamment et perdent leurs prolongements; leurs noyaux se multiplient et enfin des cellules cartilagineuses apparaissent dans les cellules primitives. La substance fondamentale devient ensuite fibrillaire, granuleuse. Les lamelles subissent une striation fibrillaire ou disparaissent et les sels de chaux sont résorbés. De cette façon il se forme dans la substance osseuse des îlots cartilagineux d'abord microscopiques, ensuite macroscopiques, d'où se propage le développement de l'enchondrome. Virchow a confirmé cette manière de voir. Nélaton a également observé l'apparition de points cartilagineux renfermés dans le tissu spongieux des os, dont la vascularisation était augmentée.

A côté du fait de cette formation directe aux dépens du tissu osseux, Müller, Chassaignac et Virchow ont émis l'hypothèse que les *troubles de développement* survenus dans la croissance des os serait une des formes probables de la genèse de l'enchondrome. Virchow a pensé que si des fragments du gisement cartilagineux primitif sont demeurés non ossifiés, peut-être par manque de vascularisation, ils peuvent devenir plus tard l'origine d'une tumeur. C'est ainsi que le rachitisme, en particulier, peut prédisposer aux enchondromes, car, dans cette affection, des restes de cartilage persistent même après que l'os est parvenu à l'état parfait. Cette théorie, d'abord contestée par Heurtaux, a été plus tard complètement confirmée par Virchow. Par plusieurs exemples, ce savant a

démontré que dans le centre d'os adultes on pouvait retrouver des noyaux cartilagineux qui ne s'étaient point transformés en substance osseuse. Si ces noyaux cartilagineux se mettent à proliférer, ils donneront lieu à un enchondrome¹.

Des expériences faites par M. le professeur Zahn, à Genève, appuient cette manière de voir. En effet, ayant implanté des os longs de fœtus dans des animaux vivants, il a observé que des exostoses se développaient sur les diaphyses et des enchondromes sur les épiphyses.

L'enchondrome est aussi souvent le résultat d'un développement hétéroplastique du tissu *conjonctif de la moelle* des os longs ou spongieux, sous l'influence d'affections chroniques inflammatoires (Fœrster).

Le chondrome des os n'est pas unique; il se compose d'un certain nombre de lobules. De là les noms d'*aréolaire* ou *cystique* donnés par E.-O. Weber et Cruveilhier, auxquels Virchow a substitué le terme de *lobulaire*. Chaque nodule n'atteint qu'une grandeur limitée, mais il peut proliférer et produire à son tour d'autres nodules. Outre ces derniers, on voit de nouveaux nodules prendre naissance sur le tissu osseux voisin, bien qu'ils restent séparés de la première tumeur par du tissu intact. On est donc, dit Virchow, autorisé à admettre une certaine *infection de voisinage*, et cela d'autant plus qu'on voit le mal se propager peu à peu d'un os à l'autre. Mais on ignore la voie suivie par l'infection, car les cartilages articulaires restent presque toujours tout à fait intacts.

Suivant Fœrster et Virchow, la prolifération des cellules du périoste peut aussi donner lieu au chondrome. Les cellules conjonctives se multiplient, puis se changent en cellules cartilagineuses qui sécrètent une substance hyaline pouvant plus tard devenir fibrillaire. Cependant, pour M. le prof. de Recklinghausen, il est prouvé que le périoste ne donne pas lieu au chondrome.

¹ Monatsberichte der königl. Akademie der Wissenschaften zu Berlin. Sitzung der physikalisch-mathematischen Klasse, 6 déc. 1875, p. 760.

A. Cooper divise, d'après leur point de départ, les enchondromes des os en *médullaires* et *périostiques*, et J. Vogel en *centraux* et *périphériques*. Cruveilhier nomme ces derniers *ostéochondrophytes*, puis *périchondromes*. Virchow substitue à ces expressions les termes de *chondrome externe* ou *périostique*; car il admet que si plusieurs de ces tumeurs proviennent manifestement du périoste, d'autres, par contre, sont des tumeurs corticales de l'os même, comme Cruveilhier l'a montré.

Le *chondrome central* se développe dans les premières années de la vie, époque où l'écorce osseuse est encore mince, et où l'intérieur de l'os ouvert montre une substance spongieuse riche en sang. Parfois même il est congénital. A mesure qu'il s'accroît, il détruit la substance osseuse, et finit par atteindre la couche corticale ou le cartilage articulaire. A ce moment, cette couche corticale est régénérée extérieurement par le périoste, à mesure qu'elle s'amincit par la pression excentrique du néoplasme. Ce dernier se trouve alors bien circonscrit par une coque osseuse. La couche corticale se perfore enfin par place, livre passage à la tumeur, et ne se montre plus que sous forme de plaques osseuses, disséminées à la périphérie, et qui finissent par disparaître (Müller, Fœrster). Si le chondrome se développe entre le périoste et l'os, la coque manque, et le périoste forme une enveloppe de tissu conjonctif. C'est de là que venait la distinction de Müller entre les enchondromes des os *avec coque osseuse* et *sans coque*.

Ces tumeurs se montrent souvent multiples aux pieds et aux mains, de sorte que sur le même individu leur nombre peut atteindre trente et même davantage. Elles se développent surtout dans les os à cavité médullaire, particulièrement à leur extrémité.

L'*enchondrome périphérique* apparaît à une période de la vie plus avancée. Il proémine à la surface de l'os qu'il circonscrit peu à peu, ce qui peut amener l'atrophie de ce dernier. En outre, il a une tendance à subir un ramollissement central muciniforme, et à devenir ainsi un *cystoïde multilobulaire* qui continue de s'accroître à la périphérie et peut, s'il vient à crever, provoquer un ulcère de

très fâcheux caractère. Si les formes molles montrent ainsi une disposition à un développement cystique, les formes solides par contre parviennent plus souvent à la crétification et à l'ossification.

Les chondromes périphériques se rencontrent aux os plats, particulièrement aux endroits qui répondent aux synchondroses et aux soudures cartilagineuses antérieures imparfaitement ossifiées soit du bassin, soit de la base du crâne.

L'enchondrome des os est moins fréquent au tronc qu'aux extrémités, probablement parce que celles-ci sont plus exposées aux contusions. Il se montre principalement aux phalanges des mains et des pieds, au métacarpe et au métatarse; puis, par ordre de fréquence, à l'humérus, au fémur, au tibia, au cubitus, au radius, au péroné; aux os du bassin, à l'omoplate, aux maxillaires supérieur et inférieur (Dolbeau, Heyfelden), aux côtes et aux os du crâne, en particulier à ceux de la base. Les vertèbres, les clavicules et le sternum sont plus rarement atteints.

Les enchondromes des phalanges de la main sont à eux seuls deux fois plus nombreux que ceux de tous les autres os ensemble (Müller, Lebert, Fichte).

Les chondromes des os présentent en général des formes pures; la plus fréquente est le cartilage hyalin. Le cartilage fibrillaire est très rare (Lücke); le cartilage muqueux se voit plus souvent.

III

Enchondromes des parties molles. Formes mixtes. Genèse. Siège.

Les enchondromes des parties molles sont souvent constitués par un seul nodule (*E. unilobulaires*) qui, en se développant, donne

lieu à un conglomérat de nodules (*E. multilobulaires*). Les formes pures sont rares. Si la tumeur est mixte, les nodules cartilagineux sont petits et assez distants les uns des autres. Le cartilage peut être dur (hyalin, fibreux, réticulé) ou mou (gélatiniforme). Dans ce dernier cas, nous avons un *enchondrome myxomateux* ou même un *myxome*. Les transitions d'une forme à l'autre sont tout à fait insensibles : la substance intercellulaire hyaline se ramollit, les cellules perdent leurs capsules, restent rondes ou prennent la forme d'éléments anguleux, souvent stellaires. Ensuite le tissu muqueux se transforme insensiblement en tissu connectif; la substance intercellulaire devient fibrillaire, la mucine disparaît, les cellules se rapetissent et on a ainsi un *enchondrome fibromateux*, fréquent dans la parotide.

Billroth, Robin et Virchow ont trouvé dans ces tumeurs des endroits plus denses qui apparaissent comme des îlots arrondis sur des coupes transversales, comme des cylindres pleins sur des coupes longitudinales, et desquels rayonnent de tous côtés des fibres qui se perdent dans le tissu gélatineux ambiant. Lorsque le chondrome muqueux se trouve combiné avec le cancer ou le cancroïde, ce qui n'est point très rare, on voit de même les cellules épithéliales agencées en longues traînées ou bouchons, qui affectent à un haut degré une disposition glanduliforme. Robin et les micrographes français ont rangé ces formations dans l'hétéradénie (*adénochondromes*), tandis que Billroth les considère comme une production papillaire où les cellules se seraient développées autour de souches de tissu conjonctif ou muqueux. Souvent il s'établit dans ces tumeurs une vascularisation très développée. Lhuys a trouvé les parois de ces nouveaux vaisseaux épaisses. D'autres fois, au contraire, elles sont très minces et offrent de nombreuses dilatations variqueuses ou ampullaires. C'est à ces cas que se rapportent certains états décrits par Billroth sous le nom de *cylindromes*.

Virchow attribue le développement de ces tumeurs cartilagineuses à l'hyperplasie par irritation des cellules du tissu conjonctif interstitiel. Il compare ce travail à celui qui se fait au sein du pé-

rioste lors de la formation du cal cartilagineux dans les fractures. D'après cela, il établit *l'origine inflammatoire* ou du moins *irritative* de l'enchondrome, et distingue une *période préenchondromateuse*, très reconnaissable dans les enchondromes du testicule et de la parotide. D'abord, la substance glandulaire (canaux revêtus d'épithélium et vésicules terminales) est encore parfaitement constituée; elle est même parfois si développée qu'on peut songer à une simple hypertrophie. Il se forme ensuite dans le tissu conjonctif interstitiel une tuméfaction avec induration, qui circonscrit les canaux glandulaires, augmente la distance qui les sépare les uns des autres, et donne parfois à la glande une dureté semblable à celle du cartilage. L'examen microscopique ne montre rien autre qu'une *adénite interstitielle chronique*, un tissu conjonctif condensé, tendineux, avec des cellules relativement petites, pour la plupart fusiformes ou stellaires. Ce tissu connectif, au moins en partie de nouvelle formation, est la matrice de l'enchondrome ultérieur; et il est en même temps, dans les formes composées, le germe du myxome, du fibrome ou de toute autre production qui en peut dériver. Dans certains endroits, mais notamment au pourtour de la tumeur, on trouve en groupes plus ou moins considérables les lobules terminaux de la glande remplis de cellules en partie hypertrophiées. — Virchow se résume ainsi : les enchondromes des glandes ne diffèrent pas de ceux du tissu conjonctif libre ordinaire, en ce qu'ils ont pour matrice du tissu conjonctif et que, d'après les phénomènes visibles, leur développement résulte d'un principe d'irritation analogue à l'inflammation.

Virchow a indiqué encore un autre mode de genèse de ces tumeurs. Ayant observé au cou de l'homme, et plus fréquemment encore chez des chèvres, des enchondromes à cartilage réticulé comme celui de l'oreille, il en rapporte l'origine à une *aberration dans le développement* du cartilage de l'oreille externe qui prend une place hétérologue au temps de la fermeture des premières fentes branchiales, et donne lieu à une tumeur par sa prolifération. Des tumeurs médiastinales pourraient aussi provenir de la même source. Ces cas appartiennent à la tératologie.

Parmi les parties molles, c'est le poumon qui est le plus souvent le siège de l'enchondrome soit primaire, soit métastatique. La tumeur y revêt la forme de nodules multiples, petits ou grands, qui peuvent provenir d'une époque très antérieure et n'ont aucun rapport de continuité avec les bronches (Virchow, Wilkes). Les chondromes ne sont point rares dans le tissu sous-cutané et les aponévroses (en général, formes mixtes). On les rencontre fréquemment dans la parotide (myxochondromes), plus rarement dans la glande sous-maxillaire. Souvent aussi ils se développent dans des ganglions voisins de la parotide, mais sans se rattacher à la glande même. Les glandes sexuelles sont assez exposées à ces formations morbides, celles de la femme moins que celles de l'homme. Virchow ne reconnaît que le seul cas rapporté par Dlanhy de chondrome pur de l'ovaire. Dans le testicule, on trouve en général le chondrosarcome (Lücke).

Le chondrome pur du sein est rare, le mixte fréquent. On le rencontre plus souvent chez la femme que chez l'homme. On a de nombreux exemples de tumeurs cartilagineuses des mammelles chez des chiennes. Virchow en a trouvé dans le pancréas, jamais dans le foie. C.-O. Weber en cite cependant un cas; il est vrai qu'il était secondaire.

Müller a vu un enchondrome de la rate et Dolbeau en décrit un des glandes sébacées. On en a trouvé aussi dans les reins, dans les glandes lachrymales, la glande thyroïde (Arnott), l'épiploon (Virchow), la vessie (Heurtaux) et à la lèvre supérieure (Puppe). Cruveilhier, Paget, Velpeau, Dolbeau et Gosselin admettent que les enchondromes peuvent provenir de glandes lymphatiques, mais sans indiquer de quelle façon; aussi Virchow réserve-t-il son opinion sur ce sujet. Hogg et Queckett ont trouvé au testicule des bouchons cartilagineux gisant libres dans des canaux kystiques regardés comme des canaux séminifères, et qui seraient le point de départ de la formation du cartilage. Billroth a démontré qu'il naît dans la paroi de ces kystes des excroissances en forme de massue qui produisent du cartilage à leur extrémité. Dans un cas très

important d'enchondrome pur, Paget trouva que la masse cartilagineuse dont il avait observé le développement sous forme d'excroissances papillaires (exactement comme Billroth), pénétrait dans les vaisseaux et les espaces lymphatiques. La tumeur mesurait 3 pouces sur 2 $\frac{1}{2}$, dans une coupe dont la surface était presque entièrement formée de corps contournés, vermiculaires, s'entre-laçant en tous sens et finissant par entrer dans les vaisseaux lymphatiques très dilatés du cordon spermatique. Les kystes semblaient n'être autre chose que des varicosités des vaisseaux lymphatiques obstrués. Il est démontré en effet par des recherches de Ludwig et Tomsa, et de Tommasi, que le testicule est très prédisposé à la formation des kystes lymphatiques. Ces auteurs ont prouvé qu'il se trouve entre les canalicules séminifères des cavités lymphatiques larges et très nombreuses. Cependant Virchow croit que dans ce cas le chondrome prend naissance dans le tissu conjonctif interstitiel, et ne pénètre qu'ensuite dans les vaisseaux lymphatiques.

Robin admet que les cellules glandulaires peuvent aussi être l'origine des cellules cartilagineuses. Il me paraît avoir été jusqu'à présent seul de son avis.

IV

Chondrome ostéoïde. Ses caractères. Siège.

Virchow sépare le *chondrome ostéoïde* ou *membraneux* du groupe des tumeurs décrites par J. Müller sous le nom d'ostéoïdes malins. Ce dernier les regardait comme formées d'un carcinome ou sarcome subissant la cartilaginisation et l'ossification: *cancers*

ostéoïdes, sarcomes ostéoïdes, appelés aussi par Billroth *périosto-sarcomes*.

Suivant Virchow, on distingue macroscopiquement ces tumeurs à leur porosité qui est semblable à celle de l'os jeune produit par une périostite. Les espaces qui constituent la spongiosité du tissu sont remplis d'une matière tendre formée de petites cellules, comme celles de la moelle. Le tissu fondamental renferme des cellules semblables aux cellules osseuses gisant dans une masse cartilagineuse, qui manque ordinairement de sels calcaires. Il est donc identique à la substance ostéoïde; c'est pourquoi l'on a donné ce nom à cette forme de tumeur. L'ossification est analogue à celle qui provient du périoste dans le rachitisme, mais n'est presque jamais complète (v. Recklinghausen, Paget). La substance intercellulaire s'imprègne de sels calcaires sans que les cellules soient modifiées.

Cette substance intercellulaire est notablement plus abondante que les cellules. On y observe parfois une disposition vasculaire semblable à celle du tissu osseux. Les vaisseaux, en général peu nombreux, peuvent cependant prendre un développement tel qu'on a alors un *enchondrome télangiectasique* (Virchow).

On trouve cette forme d'enchondrome dans les longs os creux, particulièrement à leurs extrémités. Ils forment souvent des tumeurs énormes qui prennent naissance sous le périoste, croissent rapidement sous forme de fuseau ou de massue tout autour de l'os, et pénètrent çà et là à travers la substance corticale. Ils ne tendent que très rarement à se ramollir.

V

L'enchondrome au point de vue clinique. Étiologie. Diagnostic.
Traitement. Pronostic.

L'enchondrome apparaît sans douleur et l'on ne reconnaît sa présence qu'à la tuméfaction. La tumeur peut augmenter pendant des années sans entraver les fonctions de l'organe au sein duquel elle s'est développée. Subitement, sous l'influence d'une irritation antérieure telle qu'un traumatisme, elle peut prendre un développement très rapide accompagné alors de violentes douleurs. C'est surtout le cas du chondrome mixte et du chondrome ostéoïde. Plus la tumeur est molle et richement vascularisée, plus elle montre de tendance à ce développement secondaire qui n'atteint que les tumeurs dures, même si elles sont soumises à des excitations violentes.

En s'accroissant, le chondrome repousse les parties voisines; les muscles, faute d'exercice, subissent la dégénérescence graisseuse, les aponévroses sont fortement tendues; les vaisseaux, les tendons et les nerfs se logent à la surface de la tumeur dans des sillons plus ou moins profonds. C'est probablement par compression de ces cordons nerveux que la tumeur devient douloureuse. La peau qui la recouvre est amincie, tendue. Elle conserve sa température et ne montre pas de veines variqueuses. Parfois le tissu conjonctif des organes voisins devient aussi cartilagineux. Les articulations ne sont pas atteintes par le néoplasme, mais elles peuvent s'ankyloser si celui-ci se développe tout autour d'elles. Si la tumeur est située dans le crâne ou aux vertèbres, elle peut causer une compression progressive du système nerveux central qui amène des paralysies et la mort.

C.-O. Weber a trouvé que, dans la moitié des cas où l'on possède une anamnèse, l'enchondrome a pour cause occasionnelle un *traumatisme*, tel qu'une chute, un coup de pied de cheval, une contusion du testicule contre le pommeau de la selle, une morsure, une fracture ayant subi des efforts avant sa consolidation; et cela surtout lorsque les organes sont atteints pendant l'enfance, dans leur période de formation. Il peut aussi être la suite d'une *adénite chronique*.

Virchow a attiré l'attention sur ce qu'il se pourrait que la rétention des testicules, particulièrement au canal inguinal, fût en rapport avec la production de l'enchondrome kystique dans ces organes.

Le chondrome naît au centre des os longs, souvent sous l'influence d'*affections chroniques inflammatoires*. Il est parfois *congénital*.

Les enchondromes sont trois ou quatre fois plus rares dans les parties molles que dans les os. Leur grosseur varie dans des limites très étendues. Si l'on en voit qui présentent les dimensions d'un grain de millet, Nélaton en cite un, par contre, qui mesurait 1^m,75 de pourtour et dont il retira plus de 30 litres de liquide. Crampton en décrit un autre ayant 2^m,15 de circonférence!

D'après O. Weber, ces tumeurs sont deux fois plus fréquentes chez le sexe masculin que chez l'autre. Celles des parties molles prédominent chez les femmes, tandis que celles des os affectent de préférence les hommes.

Fichte a observé que, dans les cas d'enchondromes monolatéraux, le côté gauche du corps est plus souvent atteint que le côté droit, sans qu'il en puisse donner la raison.

Le chondrome peut être *héréditaire* (Dalrymple, C.-O. Weber, Paget). Weber rapporte le cas d'un homme de 25 ans, chez qui les premières traces de tumeur apparurent à 10 ans. Il avait des exostoses et des enchondromes symétriques sur tout le squelette, à l'intérieur et à l'extérieur du bassin, au périnée, aux glandes

inguinales, au rectum, dans les poumons, dans les cavités du cœur et au foie. Il mourut d'embolie. Son père âgé de 64 ans portait aux bras, aux jambes et aux côtes d'énormes exostoses. Quatorze ans auparavant, on lui avait extirpé au bras droit un enchondrome du volume d'une tête. Le grand-père du patient était mort d'une grosse tumeur à la face postérieure de la cuisse gauche. Une sœur de 23 ans et un jeune frère de 18 ans portaient tous deux un grand nombre d'exostoses.

Lorsque les enchondromes sont multiples, cela provient d'une *prédisposition* (Lücke) que l'on a rattachée à une diathèse rachitique (Virchow, Lenoir), ou scrofuleuse (Fœrster). C'est la *dyscrasie enchondromateuse* de Weber.

De nombreux exemples prouvent en faveur de cette manière de voir. C'est ainsi que Paget vit un jour arriver à l'hôpital Saint-Barthélemy de Londres un homme de 37 ans, porteur d'un enchondrome volumineux du testicule et du cordon spermatique droits. La tumeur augmenta rapidement. L'extirpation comprit le testicule et le cordon spermatique jusqu'à l'anneau inguinal interne. Le malade sortit en apparence guéri, mais revint au bout de 20 jours, accusant une extrême faiblesse et une forte dyspnée. L'auscultation et la percussion permirent de reconnaître la présence de corps étrangers dans les poumons. Le patient mourut subitement. On trouva que la tumeur du testicule était accompagnée de nodules multiples, qui avaient leur siège dans les lymphatiques du cordon spermatique. L'autopsie montra, au niveau de l'anneau inguinal interne, deux vaisseaux lymphatiques remplis de matière cartilagineuse. Ces vaisseaux se rendaient à une glande lymphatique, transformée en un enchondrome kystique de la grosseur d'un œuf de poule. Les vaisseaux lymphatiques adhéraient à la paroi externe de la veine cave, jusqu'à l'origine des veines rénales. Là, un dépôt cartilagineux parti d'un vaisseau lymphatique traversait les parois de la veine, pénétrait dans sa cavité, et arrivait en contact immédiat avec le sang veineux. Quelques petits amas cartilagineux étaient attachés à la paroi interne de la veine cave,

près de l'embouchure des veines rénales. On trouva dans les deux poumons des masses cartilagineuses situées à l'intérieur de l'artère pulmonaire, et assez développées pour élever à 11 $\frac{1}{2}$ livres le poids de ces organes.

Diagnostic (Lücke). Le chondrome des os est une tumeur attenant à un os ou à un cartilage, beaucoup plus dure qu'un fibrome (à l'exception des formes molles), et qui se distingue de l'ostéome par sa face granuleuse analogue à celle d'une glande. Par la percussion, la coque osseuse produit un bruit de parchemin. La tumeur apparaît dans les dix premières années de la vie. Sa croissance est lente. — Dans les parties molles, c'est une tumeur de la dureté d'un os et qui se développe lentement. Du reste, pour les formes molles ou mixtes, le diagnostic ne peut guère être exécuté d'une manière sûre qu'au moyen de l'aiguille exploratrice de Bruns et du microscope.

Traitement. Il convient d'enlever la tumeur avec le bistouri. On pourra parfois tenter la ligature si elle est pédiculée ou affecte le testicule. L'usage des caustiques doit être banni. Si l'enchondrome entoure tout l'os : amputation. Pour le chondrome ostéoïde : exarticulation ; le pronostic est alors infiniment meilleur qu'avec l'amputation. Aux phalanges, métacarpiens, métatarsiens : résection. Dans les parties molles : extirpation en le décollant des organes qui l'entourent.

Pronostic. J. Müller regardait l'enchondrome comme une tumeur généralement bénigne, qui ne récidive pas après l'extirpation. Plus tard, on a reconnu la *nature maligne* du myxochondrome, du chondrome ostéoïde et des formes mixtes (chondrosarcomes, carcinochondromes, etc.). Cette malignité est en rapport avec le fait que la tumeur est hétéroplastique, souvent fort riche en sucs, et que ses cellules ont la faculté de se mouvoir en poussant des prolongements. Virchow va même jusqu'à dire que si l'on voulait nommer cancer toute tumeur maligne, on devrait appeler celle-ci : cancer cartilagineux. En effet, non seulement ces tumeurs récidivent après extirpation, mais elles

se propagent dans d'autres organes soit par infection, soit par embolie, probablement à travers les vaisseaux lymphatiques. C'est ainsi qu'on trouve assez fréquemment les glandes lymphatiques infectées.

Il faut donc extirper l'enchondrome aussitôt et aussi complètement que possible.

DEUXIÈME PARTIE

OBSERVATIONS

Toutes les fois qu'il m'a été possible de le faire, j'ai étudié les tumeurs à l'état frais; après quoi, j'en ai conservé une partie dans l'alcool et une autre dans le liquide de Müller.

Comme réactifs, la teinture d'iode et le carmin m'ont donné les meilleures colorations. Avec le picrocarmin, l'hématoxyline, l'iod-méthylaniline, il m'a paru que les contours étaient moins nets, les coupes plus uniformément colorées.

L'acide acétique dilué m'a été très utile pour faire apparaître clairement les cellules du tissu conjonctif, et rendre les fibres plus distinctes. J'ai placé dans une solution de chlorure de sodium les coupes que j'examinais de suite, et dans de la glycérine celles que j'ai conservées. L'huile d'œillets donne au cartilage une transparence uniforme, telle qu'il devient difficile de distinguer les divers éléments dont il se compose.

J'ai employé encore l'éosine et les couleurs d'aniline. L'éosine ne rend aucun service; sa coloration est trop uniformément pâle. Les couleurs d'aniline imprègnent au contraire trop fortement tous les éléments. Lorsque les tumeurs sont molles au point qu'on ne peut facilement les couper, leur immersion pendant vingt-quatre heures dans une solution d'acide osmique au centième fait entièrement disparaître cet inconvénient. Le cartilage durci m'a permis de faire des coupes très minces, dans lesquelles les contours

des éléments apparaissaient avec une grande netteté. Ces derniers sont colorés en jaune verdâtre, et la graisse en noir.

L'emploi du microscope polarisant ne m'a fourni aucun résultat digne d'être signalé. Il en a été de même, pour l'étude des coupes, de leur immersion pendant un temps plus ou moins long dans l'eau bouillante, dans le toluol, ou dans l'acide iodhydrique. Ces méthodes ne sont donc pas recommandables.

Sur le conseil de M. le prof. de Recklinghausen, j'ai aussi placé quelques préparations dans une solution de nitrate acide de mercure. Au bout de trois à cinq heures elles se colorent en rose pâle, sans que les fibres ou les cellules deviennent sensiblement plus distinctes. Ce réactif présente deux inconvénients : après quelques jours, le mercure se dépose sous la forme d'une grande quantité de petites boules noires, prolongées par une très fine aiguille. On dirait que la préparation a été saupoudrée avec des épingles de dimensions microscopiques. En outre, le porte-objet et la lamelle s'amalgament légèrement, ce qui donne des reflets désagréables.

J'ai donc fini par ne plus employer que le carmin, la teinture d'iode, l'acide acétique dilué, l'acide osmique et la glycérine.

A propos de chaque tumeur je mentionne si, en présence de la teinture d'iode, les cellules ont pris une teinte rouge-brun. Cette coloration indique la présence du glycogène dans le protoplasma. Elle a déjà été signalée par Virchow dans les formations cartilagineuses pathologiques de la symphyse du bassin, par Neumann et Ranvier dans les cellules cartilagineuses de la limite d'ossification, et par Cornil et Ranvier dans les enchondromes.

Leboucq a montré que le glycogène existe dans les cellules cartilagineuses qui vont prendre part à l'ossification. Sa présence prouve donc que la cellule est jeune, que son protoplasma se modifie et se dispose à sécréter une substance nouvelle. — Cette réaction avec l'iode ne persiste malheureusement que pendant quelques jours, surtout si la préparation reste exposée à la lumière. Leboucq affirme qu'elle se produit encore sur du cartilage con-

servé dans l'alcool. Ceci n'est vrai que dans une certaine mesure. Ainsi, des coupes faites sur une tumeur demeurée pendant six mois dans l'alcool ne montraient plus que très faiblement et en de rares endroits cette coloration rouge-brune, qui, au contraire, était éclatante dans toutes les coupes faites sur la même tumeur à l'état frais.

I

Enchondrome du bassin.

Je dois les détails anamnétiques suivants à l'obligeance de M. le prof. Lücke.

Le patient est un homme de 51 ans, assez vigoureux. Il y a cinq ans qu'il reçut au bas ventre un coup de pied de bœuf, à la suite duquel de vives douleurs persistèrent pendant quelques jours. En même temps apparut une petite tumeur, qu'on prit d'abord pour une hernie crurale. Les glandes lymphatiques de la moitié supérieure du ligament de Poupart, du côté droit, étaient sensiblement enflées. La tumeur s'accrut lentement et sans occasionner de nouvelles souffrances, bien qu'elle fût en connexion intime avec le nerf obturateur externe. Le patient se plaignait de faiblesse, de difficulté dans la marche, occasionnée par la présence du néoplasme. Il entra à l'hôpital des Diaconesses de Strasbourg. L'opération fut décidée. Après avoir été obligé de lier et de couper l'artère obturatrice, M. le prof. Lücke enleva par morceaux une tumeur, pédiculée comme un champignon, qui s'étendait sous les adducteurs. Il put arriver jusqu'au pédicule, qui partait de la branche ascendante du pubis droit. Pas de fièvre à la suite de l'opération. Pansement de Lister. Guérison complète trois semaines après.

Macroscopiquement, la tumeur est divisée en plusieurs morceaux qui, réunis, présentent le volume d'une tête d'adulte. Elle se compose de lobules cartilagineux hyalins, limités par des faisceaux de tissu conjonctif en général peu épais. Ces expansions partent d'une enveloppe de tissu conjonctif qui entoure toute la tumeur; assez épaisse par place, et elle est réduite ailleurs à une fine membrane.

Les lobules cartilagineux de la périphérie forment des saillies plus ou moins marquées, qui donnent à la tumeur un aspect bosselé. Leur grandeur varie entre celle d'une lentille et celle d'un petit marron. Ils présentent une forme sphérique ou ovoïde. On y voit en divers points des concrétions opaques d'un blanc jaunâtre, formées par des phosphates et des carbonates de chaux.

La consistance de la tumeur est variable. La dureté du tissu cartilagineux intact est à peu près celle d'un morceau de gomme élastique, tandis qu'elle est semblable à celle de la pierre dans les parties calcifiées. Ce n'est qu'au milieu des gros lobules enchondromateux centraux qu'on peut constater, ici et là, un commencement de ramollissement. Celui-ci ne va point jusqu'à la formation d'un liquide; on ne trouve jamais qu'un peu de bouillie.

Examen microscopique. On distingue sur une coupe deux sortes de tissus: des noyaux de tissu cartilagineux, qui sont séparés par des travées de tissu conjonctif.

Le tissu conjonctif se présente sous la forme de tractus fibrillaires longitudinaux. Les fibres sont en général parallèles, mais parfois aussi entrecroisées en tous sens. Dans les parties médianes des tractus, on n'aperçoit que des fibres colorées par les réactifs d'une manière homogène. Les espaces interfibrillaires apparaissent plus foncés. A mesure qu'on s'approche du bord des travées fibreuses la coloration devient plus claire, et on voit en grand nombre des cellules du tissu conjonctif, surtout après l'emploi de l'acide acétique. On observe alors un passage insensible du tissu nettement fibrillaire à une masse homogène, hyaline, beaucoup

plus faiblement colorée par les réactifs. Au lieu d'apparaître, comme dans le tissu normal, sous la forme de petits corps allongés un peu plus épais que les fibres, les cellules conjonctives poussent des prolongements qui parfois se ramifient (Pl. I, fig. 1).

En d'autres endroits, le tissu conjonctif se montre comme sclérosé, comprimé; il est moins fortement coloré et la striation fibrillaire a presque entièrement disparu. Il revêt l'aspect de bâtons ou de plaques plus ou moins transparentes rappelant la dégénérescence cireuse des muscles. Alors on ne distingue plus de cellules, sauf quelquefois sous la forme d'un petit trait foncé. Les fibres conjonctives semblent donc se condenser et se changer directement en tissu hyalin.

Ailleurs, au milieu des trabécules du tissu conjonctif parfaitement normal, on voit apparaître soudain un îlot cartilagineux formé, soit d'une seule cellule entourée de sa capsule, soit de trois ou quatre cellules renfermées chacune dans sa capsule et de plus dans une grande capsule commune, la substance hyaline intercapsulaire étant du reste fort peu abondante (Pl. I, fig. 2).

Ailleurs encore, le tissu conjonctif perd son aspect fibrillaire, sans pour cela revêtir une forme hyaline. Il subit une dégénérescence granuleuse : les fibres sont remplacées par une agglomération de petits points opaques d'un gris noirâtre, qui ne se laissent que faiblement imbiber par les substances colorantes.

On aperçoit distinctement, dans le tissu conjonctif, des vaisseaux qui renferment encore des globules du sang et se ramifient dans toutes les directions. Ces vaisseaux ne pénètrent jamais dans la substance cartilagineuse. Ils sont détruits aux endroits où il y a passage d'un des tissus dans l'autre. On n'observe plus alors, comme dernier vestige de leur existence, qu'un amas plus ou moins considérable de pigment rouge-foncé. Je n'ai jamais vu de nerfs pénétrant dans le cartilage.

Ce qui a vivement attiré mon attention, c'est l'existence de canaux, en général à peu près cylindriques, qui, dans une coupe transversale, ne semblent pas posséder de membrane propre. On ne peut donc, lorsqu'ils sont vides, les observer sur une coupe paral-

lèle à leur axe. Ces canaux sont quelquefois pleins de cellules allongées, un peu fusiformes, légèrement contournées sur elles-mêmes, qui s'imbriquent les unes sur les autres à la façon des couches d'un oignon. C'est tout à fait la disposition *des perles épithéliales* ou *globes épidermiques* qu'on retrouve fréquemment, dans les cancroïdes par exemple. Sur une coupe longitudinale, ces canaux apparaissent sous la forme de cylindres de couleur foncée, qui présentent parfois des dilatations. Ils sont composés d'un amas de cellules qui ne semblent pas séparées du tissu ambiant par une paroi continue, comme ce serait le cas si elles étaient renfermées dans des vaisseaux sanguins. M. le prof. de Recklinghausen regarde ces canaux comme étant certainement des vaisseaux lymphatiques. On voit par place ces cylindres aboutir directement dans la substance hyaline du tissu cartilagineux. Les cellules qu'ils contiennent s'écartent alors les unes des autres, et se trouvent séparées par du tissu hyalin.

La partie cartilagineuse de la tumeur se compose d'îlots de cellules entourés par de la substance hyaline, en général homogène, et qui ne se laisse que très peu colorer par les réactifs. Sur les bords, près des travées de tissu conjonctif, les cellules apparaissent soit solitaires, soit par groupes de deux ou trois. La substance hyaline qui sépare les cellules est peu abondante. Plus on s'éloigne du tissu conjonctif, plus au contraire son volume augmente. Elle se montre alors sous la forme de bandes aussi larges et même plus larges que les espaces occupés par les groupes de cellules. Il n'est point rare de voir, au milieu de ces bandes hyalines, une cellule cartilagineuse complètement isolée et entourée de sa capsule.

Cette partie intercellulaire diaphane présente deux particularités. Çà et là, surtout au centre des endroits où elle est très épaisse, elle perd son aspect homogène et se montre sous la forme d'une masse de petits points ou granules gris-noirs. Cette *dégénérescence granuleuse* se rencontre principalement aux lieux qui avoisinent les foyers de ramollissements, les kystes. — A d'autres endroits, peu nombreux dans cette tumeur, la substance hyaline subit une

transformation fibrillaire. On voit apparaître des stries dirigées tantôt dans le sens des bandes hyalines, tantôt, et beaucoup plus souvent, perpendiculairement à ces bandes. Ces stries forment comme un pont qui traverse la substance translucide et fait communiquer deux îlots cellulaires (Pl. II, fig. 4). Si elles sont très nombreuses et très rapprochées, elles donnent à la préparation l'apparence d'un morceau d'asbeste (asbestartige Degeneration).

Il est possible que ces fentes servent de voie à des liquides nourriciers allant d'un des groupes de cellules cartilagineuses à un autre. Je n'ai jamais pu constater que des prolongements cellulaires y entrassent. — Si les stries sont nombreuses et très rapprochées, elles peuvent être prises pour des faisceaux de tissu conjonctif. Jamais je n'ai observé de cellules sur la longueur de la strie, ou directement à côté d'elle. Je ne saurais donc regarder ici cette dégénérescence fibrillaire de la substance hyaline comme étant un état régressif du tissu cartilagineux vers le tissu conjonctif.

Quant aux cellules cartilagineuses, leur forme diffère beaucoup suivant le lieu où elles se trouvent. Les travées conjonctives sont souvent immédiatement bordées par une bande diaphane plus ou moins large, qui contient des cellules nettement cartilagineuses. La ligne de démarcation entre les deux tissus, qui paraissent juxtaposés, est parfaitement tranchée et continue. Dans ce cas, il est impossible de voir s'il s'est produit une transformation de cellules conjonctives en cellules cartilagineuses et comment elle a pu s'opérer. Ailleurs, au contraire, le tissu conjonctif prend sur ses bords une apparence hyaline. Les cellules très nombreuses sont bien apparentes. Plusieurs d'entre elles ont poussé des prolongements, dont quelques-uns sont ramifiés. Les unes sont encore dans le tissu conjonctif, les autres dans la substance purement hyaline. Elles s'anastomosent çà et là, et leur ensemble constitue comme un petit foyer myxomateux perdu dans le tissu cartilagineux.

Dès qu'on s'éloigne du tissu fibreux, le nombre de ces cellules d'apparence conjonctive diminue considérablement, et l'on n'ob-

serve plus que des cellules purement cartilagineuses isolées ou groupées. De forme ronde ou ovale et de grandeur moyenne, elles se laissent fortement colorer par les réactifs, et présentent un ou plusieurs noyaux. Lorsque les cellules ne sont pas trop rapprochées les unes des autres, il est facile de reconnaître que chacune possède une capsule plus ou moins épaisse, qui se signale par son double contour. On observe souvent, tout autour de la cellule, un anneau très brillant qui la sépare de sa capsule. Il y a donc un espace entre la cellule et sa capsule, ou bien la substance qui entoure directement la cellule n'a pas la même densité que celle du reste de la capsule.

Lorsque les cellules sont très nombreuses dans un même groupe, très serrées les unes contre les autres, leurs capsules se confondent et l'on ne parvient pas à distinguer le contour de chacune d'elles. Souvent on voit dans la substance hyaline ce que nous avons déjà mentionné dans le tissu conjonctif, c'est-à-dire deux ou trois cellules fort rapprochées les unes des autres, chacune dans sa capsule. La partie libre de la capsule est circulaire, celle qui est en rapport avec la capsule voisine est aplatie par compression réciproque. De plus, ces cellules avec leurs capsules sont renfermées dans une grande et mince capsule. On est donc en droit d'admettre qu'il y a eu là prolifération par bourgeonnement d'une cellule cartilagineuse primitive. Le noyau s'est divisé en deux ou trois morceaux; chacun a sécrété une capsule propre, et tous se trouvent en même temps enveloppés dans la capsule de l'ancienne cellule qui leur est devenue commune. Chaque cellule à son tour peut s'accroître, et son noyau se diviser à nouveau. Nous aurons ainsi un groupe de cellules à la place de chaque cellule primitive. Si la capsule commune vient à se confondre alors avec la substance hyaline intercellulaire, ce qui n'est pas rare, il se produit un groupe de plusieurs cellules cartilagineuses, rapprochées les unes des autres, mais libres dans la substance intercellulaire.

Il arrive parfois que chacune de ces cellules, sans être très

grosse, sécrète une énorme quantité de substance hyaline tout autour d'elle. La capsule devient si épaisse que son rayon peut atteindre huit et dix fois la dimension du diamètre de la cellule même. Ces cellules cartilagineuses à si grandes capsules sont en général de jeunes cellules, qui donnent avec la teinture d'iode la réaction amyloïde. Elles proviennent souvent du développement secondaire d'un îlot enchondromateux, et prouvent un échange nutritif considérable en même temps que des processus vitaux très actifs, puisqu'il y a tant de nouvelle substance formée sans que la cellule même ait beaucoup diminué de volume. — Les cellules cartilagineuses, dont les capsules n'attirent pas l'attention par leurs dimensions colossales, ne présentent pas la réaction brun-rouge avec la teinture d'iode.

On voit ici et là des dépôts de fins granules de chaux, particulièrement autour des capsules. Si le dépôt est un peu considérable, la préparation perd sa transparence et l'on ne distingue plus rien. En ajoutant une goutte d'acide chlorhydrique entre les deux verres, le dépôt s'évanouit peu à peu avec formation de nombreuses bulles d'acide carbonique. Jamais je n'ai observé d'ossification véritable, avec systèmes de lamelles, canaux de Havers, etc. On trouve souvent aussi des concrétions de chaux, déposées dans des stries de la substance hyaline fondamentale. Sous l'influence de l'acide chlorhydrique les granulations disparaissent, mais les stries restent.

La bouillie des foyers de ramollissement se compose de substance hyaline, qui contient des cellules intactes possédant encore leur capsule, ou des débris cellulaires amorphes et souvent accompagnés de granulations calcaires. Cette bouillie ne donne pas de réaction spéciale avec l'iode. Comme les autres tissus, elle se colore en un jaune clair dont l'intensité diminue peu à peu par l'exposition à la lumière.

II

Enchondrome du premier métacarpien et de la première phalange du pouce.

Cette tumeur est depuis longtemps conservée dans l'alcool au Musée d'anatomie pathologique. Elle occupe le premier métacarpien et la première phalange du pouce. On a enlevé la peau, les muscles et les tendons qui la recouvrent. La seconde phalange du pouce n'a pas été atteinte par la tumeur.

Au métacarpien, la tumeur forme trois lobes qui sont disposés suivant l'axe de l'os et dont le principal, médian, a environ vingt centimètres de pourtour. La fossette articulaire pour le trapézoïde est assez profonde, comme si la tumeur du métacarpien avait entouré une partie de cet os à la façon d'un manchon.

Cet enchondrome est recouvert d'une très mince enveloppe fibreuse, qui n'envoie que des expansions peu profondes dans la substance cartilagineuse. Cette membrane paraît être un vestige du périoste. L'articulation de la première phalange avec le métacarpien est encore légèrement mobile. La tumeur bossèle par place le cartilage articulaire, mais sans le perforer. De couleur jaunâtre, elle a une apparence et une consistance spongieuses. Sur une coupe longitudinale et médiane, on voit au centre des portions calcifiées plus dures. Les surfaces de la coupe sont granuleuses, mais on n'y distingue pas une structure lobulaire. Les tendons des fléchisseurs, qu'on a conservés, glissent sur la surface de la tumeur, dont ils sont séparés par la membrane fibreuse. Cette membrane, dans les sillons interlobulaires, est un peu plus épaisse qu'ailleurs.

Examen microscopique. Sur une coupe on distingue des cellules

entourées de substance hyaline fortement réfringente. Ces cellules sont petites, très nombreuses, parfois rondes, plus souvent allongées, fusiformes. Quelques-unes ont poussé des prolongements, ce qui leur donne une forme triangulaire ou polygonale. Parfois elles paraissent s'anostomoser entre elles. Avec addition de teinture d'iode, elles ne présentent pas la réaction amyloïde. Elles sont répandues d'une manière assez uniforme dans la substance hyaline, et point disposées sous forme d'îlots. Par place, cependant, elles sont plus rapprochées les unes des autres, et forment une petite agglomération qui provient probablement de la prolifération secondaire de quelques-unes d'entre elles. Il est souvent difficile de reconnaître une capsule entourant la cellule; les cellules gisent directement dans la substance hyaline, comme si toutes les capsules avaient conflué en une seule masse intercellulaire translucide. Tantôt nous trouvons plus de cellules que de substance hyaline, ce qui rappelle la disposition du cartilage embryonnaire; tantôt, au contraire, les bandes hyalines s'épaississent, sillonnent la préparation en se ramifiant, et lui donnent une certaine ressemblance avec le tissu spongieux des os.

Ailleurs, la substance fondamentale subit une striation longitudinale, parfois en même temps transversale. Dans ce féutrage, les cellules sont conservées, et il y a un passage insensible de la substance purement hyaline à un tissu conjonctif nettement caractérisé. L'un des tissus provient-il de l'autre? Cela me paraît infiniment probable. Mais est-ce le tissu conjonctif qui donne lieu au tissu cartilagineux par la fonte de ses fibres en une masse hyaline, en même temps que ses cellules se développent et changent de conditions de vie pour devenir cellules cartilagineuses? Ou bien le tissu conjonctif a-t-il pris naissance par le fait d'une striation de la substance hyaline et d'une vie moins active des cellules cartilagineuses? C'est ce qu'on ne peut décider. Les deux transformations sont possibles: production de tissu cartilagineux par un développement progressif du tissu conjonctif, ou formation de tissu conjonctif par un développement régressif du tissu cartilagineux.

En tout cas, il est intéressant de constater que les os primitifs ont disparu. Le tissu enchondromateux s'est entièrement substitué à eux.

Dans presque toutes les coupes provenant de cette tumeur, on peut observer une disposition très remarquable et non décrite. Non seulement dans les travées, du reste assez rares, de tissu fibreux, mais encore dans le tissu purement cartilagineux, on voit, sur une coupe longitudinale, des vaisseaux plus ou moins cylindriques. Ils présentent sur une coupe perpendiculaire à leur direction, une ouverture ronde ou légèrement elliptique, parfois triangulaire. Suivant M. le prof. de Recklinghausen ce sont des capillaires sanguins. Leur paroi se compose d'une seule couche de cellules épithéliales pavimenteuses (ou endothéliales), ou de plusieurs couches de ces mêmes cellules. Parfois ces canaux sont vides, ou bien ne renferment que des détritits sanguins ou cellulaires. Ailleurs ils sont pleins de cellules très serrées le long des parois, mais plus éloignées les unes des autres au centre du canal, où elles sont séparées par des lignes plus claires, hyalines. Quand ces vaisseaux s'ouvrent, on voit les cellules qu'ils contiennent se confondre insensiblement avec celles du tissu cartilagineux. Il y aurait ainsi une transformation des cellules endothéliales des vaisseaux sanguins en cellules cartilagineuses ; elles se sépareraient les unes des autres par la sécrétion d'une substance hyaline.

En divers points on observe un autre phénomène très curieux. Sur une coupe transversale, on voit l'ouverture ou lumière d'un vaisseau limitée par une membrane formée de cellules plates, qui sont disposées en une ou plusieurs couches. Tout autour de cette paroi du vaisseau, quelques cellules cartilagineuses sont perdues dans une nappe hyaline très réfringente, dont le vaisseau serait le centre, et qui envoie au loin des prolongements diaphanes diminuant de largeur à mesure qu'ils s'éloignent. Je pense que la formation de cette grande quantité de substance hyaline résulte de la présence du vaisseau qui apporte aux cellules cartilagineuses voi-

sines les matériaux d'un échange nutritif bien plus considérable que celui qui se passe habituellement dans ces cellules, et leur permet ainsi de sécréter la substance hyaline en plus grande abondance que dans les conditions ordinaires.

On rencontre encore dans cette tumeur, bien qu'assez rarement, de petites cavités kystiques. Elles contiennent des débris de fibres, de cellules, des granulations grisâtres, des gouttelettes muqueuses ou colloïdes, et des restes de vaisseaux sanguins dont les parois sont très reconnaissables.

III

Enchondrome du bassin.

Les détails qui suivent sont empruntés en partie à l'anamnèse originale, en partie à la communication envoyée par M. le D^r Marcuse, assistant de la clinique de M. le prof. Lücke à la *Deutsche Zeitschrift für Chirurgie* (t. VII, 6^e cahier, p. 546 et suiv., avec 3 planches). Cette communication renferme une courte description macroscopique de la tumeur, l'indication de son siège, le récit de l'opération et du traitement consécutif, mais laisse de côté l'examen histologique.

Elise K., de A. âgée de 16 ans, descend de parents sains, et jusqu'à l'âge de 12 ans s'est toujours très bien portée. A cette époque elle remarqua dans la région inguinale droite, au-dessous de la branche horizontale du pubis, une tumeur dure, immobile, de la grosseur d'une noix et située sous les muscles. On ne put rattacher son origine à aucun traumatisme. La tumeur s'accrut lentement sans douleur, en s'étendant en bas vers la cuisse et

en arrière vers la tubérosité de l'ischion, mais sans changer de consistance. La patiente, gênée dans sa marche et ses travaux par le poids de la tumeur, s'adressa à un médecin qui refusa de se charger d'une opération si dangereuse dans cette région. La tumeur se développa un peu plus rapidement, et atteignit les dimensions d'une forte tête d'homme. Elle s'étendait en bas jusque vers le milieu de la cuisse, en arrière jusqu'à la tubérosité de l'ischion, en haut jusqu'à la branche horizontale du pubis, et à l'épine iliaque antérieure et supérieure. La peau qui la recouvrait était restée saine et mobile. Les muscles et les vaisseaux de la cuisse étaient repoussés en dehors, avec dépression de la vulve et du vagin. La tumeur, qui recouvrait en partie le trou ovale, pénétrait par cette voie dans l'intérieur du bassin. Au palper, aussi bien qu'au toucher vaginal et rectal, on reconnaissait que sa surface était bosselée.

Malgré les difficultés de l'opération, M. le prof. Lücke extirpa heureusement cet enchondrome, qu'un pédicule assez large reliait à la branche ascendante de l'ischion et à la descendante du pubis. Outre la masse principale de la tumeur, M. Lücke fut obligé d'extraire la partie qui faisait irruption dans le bassin par le foramen obturatum, en la divisant en une vingtaine de morceaux plus ou moins gros. Pansement de Lister. Drainage de l'espace extrapéritonéal du bassin. Forte fièvre (40°,2) qui dura plusieurs semaines avec complication d'érysipèle. Bains et diète sévère. La patiente sortit de l'hôpital le 27 septembre 1876, guérie, et ayant recouvré toutes ses fonctions.

M. le prof. Lücke rapporte la cause de la tumeur à un trouble survenu dans l'ossification de la soudure du pubis avec l'ischion. Un noyau cartilagineux aurait persisté anormalement, se serait accru, et aurait ainsi donné lieu à l'enchondrome.

Examen macroscopique. La tumeur a la dimension d'une grosse tête d'adulte. Elle présente la forme d'une massue deux fois plus épaisse à l'une de ses extrémités qu'à l'autre. Sa surface externe

est recouverte d'une enveloppe de tissu conjonctif dense. On y remarque de nombreuses bosselures, dont quelques-unes font saillie à travers la capsule fibreuse amincie. Celle-ci est, au contraire, plus épaisse dans les sillons interlobulaires. La tumeur est dure; elle a la consistance d'un morceau de bois vert. Sur une coupe médiane on est frappé de ne pas voir, comme dans les autres chondromes, des lobules plus ou moins gros ayant un contour à peu près circulaire, et séparés par des travées de tissu conjonctif. Ici, au contraire, les lobules sont fortement allongés et contournés sur eux-mêmes comme un *S* italique, ce qui donne à la masse une apparence qui rappelle beaucoup celle des circonvolutions cérébrales. Ces lobules circonscrivent des sillons plus ou moins profonds et, par place, de véritables cavités kystiques ayant un diamètre de quatre à cinq centimètres. Ces cavités offrent une certaine analogie avec les ventricules du cerveau (Pl. I, fig. 3). Actuellement elles sont vides; mais, lorsque la tumeur fut extirpée, elles contenaient un tissu formé de mailles entre lesquelles se trouvait un liquide séreux, œdémateux, provenant d'une dégénérescence du cartilage. Depuis lors, probablement sous l'influence d'un séjour prolongé dans l'alcool, le liquide a disparu, et les mailles se sont déposées contre les parois des cavités, par couches plus ou moins épaisses. Ces couches de détritits ont été décrites à tort par quelques auteurs anciens comme une membrane qui entoure le kyste. Ce n'est point d'une membrane véritable qu'il s'agit ici, mais simplement d'un dépôt tapissant les parois, lequel est un vestige du contenu primitif du kyste. Si plusieurs kystes ont conflué, la cavité qui contenait le liquide est beaucoup plus grande; ses parois sont recouvertes d'un dépôt plus épais, qui simule encore mieux une membrane. En quelques endroits ce dépôt manque; en d'autres, il adhère si intimement à la paroi qu'il semble ne faire qu'un avec la masse cartilagineuse. On voit encore un faisceau assez épais du tissu conjonctif partir du bord de la petite extrémité de la tumeur, et s'avancer jusqu'à sa partie moyenne. C'est probablement le reste du pédicule qui

soutenait la tumeur. La forme contournée des lobules doit être attribuée au fait que leur développement n'a pas été égal dans tous les sens.

Histologie. Au microscope, les trabécules de tissu conjonctif apparaissent sous la forme de faisceaux fibrillaires fortement colorés par les réactifs. Tantôt ces fibrilles se croisent en tout sens et forment une sorte de feutrage, tantôt elles ont une direction parallèle entre elles. Ici, ces fibres semblent se serrer les unes contre les autres, pour se transformer insensiblement en une masse hyaline qui se continue avec les travées de la portion cartilagineuse. Ailleurs, on voit entre les faisceaux de tissu conjonctif des bandes plus ou moins larges, qui offrent une coloration plus sombre, brune et même grise. On observe en même temps des dépôts amorphes de matière fortement colorée. Les cellules de ces bandes sont en général longues, plates, sans prolongements et disposées les unes à la suite des autres. Il est donc très probable que ce sont des cellules épithéliales de vaisseaux sanguins. Ces vaisseaux ont laissé échapper le sang qu'ils contenaient ; on en retrouve encore des traces dans ces dépôts de pigment brun-foncé. On observe de plus que, sur des coupes perpendiculaires à leur axe, les lumières de ces vaisseaux sont limitées par une et souvent par plusieurs couches d'épithélium. Des capillaires partis de ces vaisseaux vont se ramifier et se perdre assez loin dans la substance cartilagineuse. Donc, celle-ci n'est point complètement dépourvue de vaisseaux dans les endroits voisins du tissu conjonctif.

Il n'est point rare de voir apparaître au milieu du tissu conjonctif un îlot cartilagineux composé d'une seule ou de plusieurs cellules. Chaque cellule a une capsule propre, et chaque groupe une capsule commune. On peut ainsi admettre que le groupe provient de la prolifération d'une seule cellule primitive (Pl. I, fig. 2).

Les cellules isolées sont en général grandes, rondes ou ovoïdes ; elles présentent avec la solution d'iode la réaction amyloïde.

On distingue fréquemment sur leur capsule qui est très grosse des lignes concentriques indiquant qu'elle a été formée par couches successives. Le tissu conjonctif qui se trouve entre ces ilots cellulaires paraît comprimé; il réfracte plus fortement la lumière et se change insensiblement en tissu hyalin.

Sur les bords des travées de tissu conjonctif on aperçoit quelquefois très distinctement les cellules conjonctives aplaties, ou qui ont poussé de nombreux prolongements. Quelques-unes sont entièrement séparées du tissu conjonctif; elles sont entourées de toutes parts par la substance hyaline, et se trouvent à côté de cellules cartilagineuses. Il arrive ainsi de rencontrer trois formes cellulaires rapprochées les unes des autres: une cellule conjonctive avec des prolongements, sans capsule; une cellule étoilée dans une capsule; enfin une cellule plus ou moins ronde, sans prolongements, entourée d'une capsule. Est-ce une même cellule présentant trois stades différents de développement? Cela est fort probable, mais il est impossible de le prouver pour cette tumeur, car les formes intermédiaires manquent¹. La portion cartilagineuse de cet enchondrome varie d'aspect suivant que la coupe a été pratiquée sur une partie périphérique rapprochée de l'enveloppe conjonctive, ou sur une partie centrale ancienne, voisine du bord d'un kyste.

Dans les parties périphériques, la substance hyaline forme des mailles homogènes plus ou moins larges, faiblement colorées par les réactifs. Ces mailles circonscrivent des espaces qui renferment une seule cellule, ou plus souvent un très grand nombre de cellules. Celles-ci présentent des formes diverses. Les unes sont rondes ou ovales, plus ou moins grandes et entourées d'une capsule très distincte. Leur protoplasma est granuleux, mais il est difficile d'y distinguer un noyau spécial. Les autres sont étoilées et possèdent un nombre variable de prolongements assez courts. Tantôt

¹ Nous verrons cette opinion complètement confirmée par les observations de la tumeur n° VIII.

elles sont renfermées dans une capsule distincte, tantôt elles paraissent gisantes immédiatement dans la substance hyaline. Je n'ai jamais vu ces cellules s'anastomoser par leurs prolongements, ce qui me fait croire que, dans leur état normal, elles sont rondes et n'ont pris la forme dentelée qu'après avoir séjourné longtemps dans l'alcool. — Outre ces cellules bien distinctes, on observe encore un grand nombre de petits débris cellulaires, soit ronds, soit en forme de bâtonnets, quelquefois recourbés sur eux-mêmes.

On rencontre des travées hyalines qui ont subi une dégénérescence fibrillaire (Pl. II, fig. 4). Elle consiste en stries plus ou moins longues, qui font quelquefois communiquer deux îlots cellulaires à travers la substance hyaline. Souvent ces stries rappellent par leur disposition l'apparence du tissu conjonctif. Ailleurs, la substance hyaline située entre les stries est complètement dégénérée en fins granules grisâtres.

Dans les parties centrales, la substance hyaline a perdu son aspect homogène; elle est devenue fibrillaire, ou plus souvent encore granuleuse. On ne voit presque plus de cellules avec leurs capsules. Il ne reste que des débris cellulaires granuleux de toutes formes, qui ne présentent ni un arrangement spécial, ni la réaction amyloïde. — Les mailles de substance hyaline dégénérée sont parfois vides, ou ne renferment que quelques restes de cellules groupés à leur pourtour.

L'enveloppe de la tumeur est constituée par du tissu conjonctif plus ou moins lâche, entremêlé à de nombreuses fibres élastiques.

IV

Enchondrome du poumon.

Sur un petit morceau de poumon, conservé depuis longtemps dans l'alcool, se trouve un enchondrome de la grosseur d'un pois. La tumeur est aux quatre cinquièmes entourée de tissu pulmonaire, et fait une légère saillie à la surface du poumon. Elle se laisse facilement décoller et n'est pas attenante à une bronche. Elle est presque entièrement calcifiée et dure comme de la pierre. Il est très difficile d'y faire des coupes, car les rasoirs sont rapidement ébréchés.

Sur quelques préparations, on distingue de belles cellules cartilagineuses, rondes, entourées d'une grande capsule. Ces cellules ne donnent pas la réaction amyloïde. Par place, on remarque des dépôts d'une matière liquide, muqueuse, formant de petits kystes. Les cellules sont rapprochées les unes des autres. La substance intercellulaire hyaline n'existe qu'en petite quantité. Parfois, elle présente une dégénérescence fibrillaire. On aperçoit ici et là des amas de petites cellules rondes, serrées les unes contre les autres et sans capsules. Elles sont disposées circulairement, et pourraient être prises pour des cellules épithéliales. Cependant on ne saurait l'affirmer. Pas de vaisseaux dans la substance cartilagineuse. On en voit quelques-uns dans le tissu conjonctif. Ces vaisseaux renferment aussi les mêmes petites cellules rondes décrites plus haut. Ont-elles été formées dans le vaisseau, ou viennent-elles d'ailleurs? On ne peut le dire.

Les granulations calcaires se déposent d'abord à la périphérie de la capsule, puis gagnent peu à peu la cellule même. Elles viennent donc du dehors, et ne sont pas un produit de la cellule.

Enchondrome de la région parotidienne.

Cet enchondrome a été extirpé par M. le prof. E. Bœckel, le 18 avril 1879, sur Herrmann A., de Mackenheim, marchand de bestiaux, âgé de 63 ans. C'est un homme vigoureux.

Anamnèse. En 1851, le patient remarqua dans la région parotidienne droite une petite tumeur indolore et stationnaire. Un charlatan y fit une incision. Il en sortit des masses caséeuses. La membrane qui les contenait fut laissée. Guérison. Un an plus tard apparut, au même endroit, une nouvelle tumeur indolore, de la grosseur d'une petite noix. Ce néoplasme grandit très lentement jusqu'au mois de février 1879. A partir de cette époque il prit un développement rapide, accompagné de vives douleurs. Le patient, ne pouvant plus dormir, entre à l'hôpital le 16 avril 1879. Il porte une tumeur dure, assez mobile, presque circulaire, dont la circonférence mesure 29 centimètres, le diamètre vertical 18,5 centim. et le diamètre horizontal 16,5 centim. La surface de la région tuméfiée est bosselée, et ne montre pas d'ulcération. La sensibilité et la motilité sont normales des deux côtés de la face. Aucun trouble de l'ouïe. — Le malade accuse dans la région tuméfiée d'assez fortes douleurs qui apparaissent surtout pendant la nuit. La pression sur la tumeur ne les augmente que faiblement. Pas de fièvre; bon appétit.

Le 18 avril, M. le prof. Bœckel extirpe la tumeur, en partie avec le bistouri, en partie en l'énucléant avec les doigts, car la membrane de tissu conjonctif qui l'entoure a contracté de fortes adhérences avec les parties voisines. Pendant l'opération, le nerf facial est mis à nu. Il est logé dans une gouttière profonde, à la

partie postérieure de la tumeur. Un des lobules de l'enchondrome ayant été ouvert, il en sort un vermicelle de matière molle. Le tronc du facial se dégage facilement par l'énucléation; mais l'opérateur est obligé de couper les deux branches temporo-faciale et cervico-faciale de ce nerf. Après l'enlèvement de la tumeur, les deux branches sont de nouveau réunies à l'extrémité du tronc par deux points de suture. Drainage. Pansement de Lister. Très-peu de fièvre. L'angle droit de la bouche est tiré à gauche, et le patient ne peut fermer la paupière droite qu'avec beaucoup de peine. — On électrise avec l'appareil d'induction sans qu'il en résulte de contraction. L'appareil à courant continu détermine une légère réaction. Le patient quitte l'hôpital le 9 mai, en pleine voie de guérison, mais la paralysie subsiste.

Examen de la tumeur. Elle est conservée dans l'alcool. Sa dimension est à peu près celle d'un poing d'adulte. Elle est encore en partie recouverte par de la peau ratatinée, portant quelques poils de favoris. Sa couleur est jaune pâle. Elle est entourée d'une couche de tissu conjonctif qui l'enveloppe comme une membrane, et envoie dans sa profondeur des prolongements interlobulaires. Sa consistance est très variable : au centre elle est identique à celle d'un morceau de gomme élastique, vers la périphérie à celle de gelée de viande. Une coupe transversale, pratiquée à peu près sur le milieu de la tumeur, a la forme d'un demi-cercle. Sa partie centrale est composée d'un gros noyau, constitué presque uniquement par du tissu fibreux dans lequel apparaissent quelques petits ilots enchondromateux. Autour de ce noyau, et jusqu'à la membrane périphérique de la tumeur, se trouve du tissu cartilagineux dégénéré. Les travées fibreuses interlobulaires ont disparu en beaucoup d'endroits; les lobules ont conflué et forment des sortes de kystes, pleins d'une matière gélatineuse presque liquide qui jaillit sous la pression. — L'analyse chimique de la tumeur, faite par M. le prof. F. Hoppe-Seyler, n'a pas donné de chondrine, mais une grande quantité de *mucine*.

Avec l'aide du microscope, on voit que les formes des éléments

diffèrent beaucoup dans les diverses parties de la tumeur. Sur une coupe faite au sein de cette bouillie macroscopiquement amorphe, ce qui attire en premier lieu l'attention c'est une grande quantité de petites gouttelettes d'un liquide transparent. Ces gouttelettes offrent un contour très net, et ne se laissent que faiblement colorer par les réactifs. En général rondes, elles peuvent par compression prendre une forme allongée. Elles se trouvent répandues un peu partout, dans les restes des travées du tissu conjonctif comme dans les anciens lobules cartilagineux.

Les fibres du tissu conjonctif sont peu nettes, sauf lorsqu'il s'agit de fibres élastiques. Elles sont serrées au point que souvent on ne peut les distinguer les unes des autres : elles forment alors des bandes faiblement colorées, très réfringentes et fort semblables à du tissu hyalin. On observe de nombreuses gouttelettes entre ces bandes, ainsi qu'entre les fibres.

Dans les anciennes parties cartilagineuses, il n'existe presque plus de substance hyaline fondamentale. Aux rares endroits où elle se trouve encore, on remarque qu'elle a subi une dégénérescence fibrillaire dont les stries, plus foncées que la substance fondamentale, sont du reste peu distinctes. Presque partout les cellules cartilagineuses ont disparu. On ne voit, à la place des îlots cellulaires, que des gouttelettes répandues dans une substance hyaline fibrillaire. Ici et là, on distingue encore assez nettement le contour des anciennes capsules; mais au centre de celles-ci, à la place où était la cellule, on ne trouve plus qu'une, deux ou au plus trois gouttelettes. S'il n'y en a qu'une, elle est en général plus grosse, et provient probablement de la confluence de plusieurs gouttelettes primitives. Parfois, on distingue à côté d'elles quelques granulations, vestiges de l'ancien protoplasma cellulaire. Ailleurs, on voit dans la même capsule deux gouttelettes de moyenne grandeur, séparées par un espace plus ou moins grand. C'est comme si la cellule primitive, avant de commencer à dégénérer, s'était entièrement transformée en deux cellules distinctes, enfermées dans la même capsule.

Les gouttelettes sont beaucoup plus nombreuses dans les anciens endroits cartilagineux que dans les restes du tissu conjonctif. Elles proviennent aussi de la matière hyaline des capsules et de la substance intercellulaire, puisque toutes deux ont disparu. Certaines parties du tissu conjonctif peuvent également se transformer en mucine, car on en retrouve des gouttes entre les fibres, sans qu'on puisse supposer qu'elles y sont arrivées par des mouvements actifs.

Si maintenant nous considérons une coupe faite dans une des portions de la tumeur non entièrement dégénérées, nous voyons tout autre chose. Le tissu conjonctif n'est plus nettement fibrillaire, il a pris un aspect pointillé. Avec le carmin, il se colore en rose-gris ou en jaune-gris. En divers points, et surtout le long des bords du tissu cartilagineux, les cellules conjonctives sont distinctes, assez grosses, en général fusiformes, avec ou sans prolongements. Elles prennent une coloration plus vive que la substance intercellulaire. Quelques-unes sont déjà entièrement situées dans la substance hyaline, mais n'ont cependant pas encore de capsule propre. On remarque aussi, en différentes places, un passage insensible du tissu conjonctif en tissu hyalin, sans que les cellules semblent y prendre part. Mais, ce qui est très intéressant, c'est la disposition suivante. Au sein du tissu conjonctif apparaissent des groupes de cellules, qui attirent l'attention par leur forte coloration rouge avec le carmin, ou leur réaction amyloïde avec la solution d'iode. Ces groupes présentent des formes très diverses. Tantôt ils sont parfaitement circulaires, et on a peine à distinguer les cellules les unes des autres, car elles se touchent toutes. Ailleurs, on trouve des groupes ovales, et d'autres encore plus allongés, avec ou sans renflements, droits ou contournés, simples ou ramifiés, en un mot rappelant tout à fait l'aspect d'un vaisseau coupé dans des plans différents. On voit ces cellules former un cercle complet qui circonscrit une ouverture vide, plus ou moins grande. Les contours de ces boyaux ou cylindres cellulaires sont très nets (Pl. II, fig. 5, a). On les distingue de suite du tissu conjonctif ambiant par leur forme et leur coloration beaucoup plus intense; ils ne paraissent

pas en être séparés par une paroi propre. Ce ne sont pas des canaux glandulaires, car ils ne présentent ni une disposition en acini, ni une paroi distincte et continue. De plus, on n'y voit pas partout un épithélium; il faut que celui-ci soit gonflé et déjà pathologique pour devenir distinct. J'avais pensé que c'étaient des vaisseaux capillaires pleins de cellules; mais M. le prof. de Recklinghausen, après avoir eu l'obligeance d'examiner plusieurs de mes coupes, est arrivé à la conviction que ce sont certainement des vaisseaux lymphatiques. Après une étude consciencieuse, je me suis rangé à son opinion. On voit en effet, outre ces boyaux tortueux et pleins de cellules, des canaux qu'on ne peut distinguer que sur une coupe perpendiculaire à leur axe. Ces canaux montrent une lumière ronde ou légèrement ovale qui semble bordée immédiatement par le tissu conjonctif, ou qui en paraît séparée soit par un petit liséré fortement coloré par les réactifs, soit même par une circonférence de cellules bien distinctes. Dans le premier cas, nous avons affaire à un vaisseau ou à un espace lymphatique sain; dans le second, les cellules épithéliales ou endothéliales de sa paroi étant légèrement gonflées, forment le petit liséré qu'on commence à distinguer; dans le troisième enfin, nous avons un vaisseau lymphatique dont les mêmes cellules épithéliales ont grossi, pris un grand développement, et parfois même proliféré. Si la prolifération continue, le vaisseau sera peu à peu bouché par les nouvelles cellules. Il deviendra alors visible dans une coupe longitudinale, sous la forme du boyau ou cylindre décrit plus haut. Sur une coupe transversale, on aura une agglomération de cellules pressées les unes contre les autres, sans substance intermédiaire. Une pareille disposition s'observe dans beaucoup d'autres tumeurs, dans le cancroïde, etc. : on lui a donné le nom de *perle épithéliale*. Celle-ci est donc formée par la prolifération des cellules épithéliales (ou endothéliales) des vaisseaux lymphatiques¹.

¹ Bien que je n'en aie pas d'exemples certains, il serait encore possible que l'épithélium des vaisseaux sanguins (Tumeur VI), et peut-être même des glandes, pût

Ces vaisseaux lymphatiques, pleins de cellules, sont parfois assez rapprochés les uns des autres, et offrent l'aspect d'une glande. Nous avons vu pourquoi ce n'en est pas une. Les acini seraient les cylindres épithéliaux ou les perles, tandis que le stroma serait représenté par le tissu conjonctif interstitiel. Ce tissu conjonctif subit peu à peu une dégénérescence hyaline. Alors les cylindres épithéliaux semblent se dissocier. Les cellules s'écartent peu à peu les unes des autres. Elles sont fusiformes et rappellent beaucoup les cellules d'un sarcome, bien qu'elles soient en général un peu plus grosses. Ces cellules, séparées les unes des autres par de la substance hyaline, commencent à vivre d'une vie propre. Les unes demeurent sans changement. D'autres s'enflent aux deux extrémités, tandis que leur milieu s'amincit beaucoup; il est permis de croire qu'il va y avoir prolifération par scissiparité. D'autres encore poussent des prolongements. Quelques-unes s'entourent d'une capsule. On voit alors une cellule fusiforme, ronde ou stellaire dans une capsule; parfois elles sont deux et même trois dans la même capsule. Il y a donc eu forte prolifération de ces cellules primitivement épithéliales et qui sont devenues cartilagineuses. Quelques-unes se sont arrondies sans grossir; elles ont sécrété autour d'elles une capsule ronde, très distincte, fortement réfringente et souvent de dimensions colossales, car son rayon peut avoir quatre ou cinq fois la longueur de celui de la cellule (Pl. II, fig. 5, *b*). Quelquefois le contenu de la capsule s'est épaissi et a perdu sa transparence. On distingue aussi dans ces capsules des raies concentriques. J'insiste sur ce fait que, soit les cellules fusiformes au moment où elles se séparent les unes des autres, soit les cellules rondes entourées d'une grande capsule, accusent avec la solution d'iode une réaction amyloïde. M. le prof. de Reckling-

prendre part à la formation de l'enchondrome. En effet, quelques-uns des canaux que j'ai regardés comme lymphatiques pourraient être des capillaires veineux. Or, l'épithélium ou endothélium est le même dans tout le système circulatoire. De plus, quelques auteurs ont décrit des enchondromes qui auraient pris naissance dans les glandes même (Dolbeau, Demarquay, Robin, etc.).

hausen a observé lui-même, dans un myxome, que le protoplasme granuleux des cellules donnait une belle réaction amyloïde en présence de la teinture d'iode. Il a vu sous le microscope s'échapper de ces cellules des gouttelettes d'une substance claire, liquide, et qui prenait aussi la coloration caractéristique brun-rouge. Ainsi, le protoplasma de la cellule et la substance intercellulaire présentaient, comme caractère commun, la présence du glycogène. Si le même phénomène se passe pendant la vie, on peut admettre que la substance intercellulaire n'est bien qu'un produit de la sécrétion des cellules. A. Hoffmann a vu aussi des gouttes de glycogène sortir des cellules du foie. Cette substance amyloïde est donc une modification du protoplasma cellulaire, qui précède sa transformation en substance hyaline (chondrine ou mucine).

En effet, on peut dire d'une manière générale que la belle réaction brun-rouge avec la solution d'iode se manifeste chez les cellules jeunes, encore très rapprochées du tissu conjonctif ou des perles épithéliales, de même que chez celles qui résultent de la prolifération récente d'ilots cartilagineux préexistants. Au contraire, elle ne se montre pas, ou bien faiblement, chez les cellules libres, ou encapsulées qui, se trouvant éloignées du tissu conjonctif, ont subi depuis longtemps leur transformation cartilagineuse. Ainsi il existe un rapport entre cette substance amyloïde, l'âge des cellules qui la contiennent, et la formation des capsules et du tissu hyalin.

Il faut donc admettre pour la genèse de cette tumeur les processus, déjà décrits par Virchow, par lesquels une partie du tissu cartilagineux provient directement d'une transformation du tissu conjonctif. En outre, d'après ce qui précède, nous sommes portés à croire que ce chondrome a été partiellement formé aux dépens de l'épithélium des vaisseaux ou cavités lymphatiques, qui s'est transformé en tissu cartilagineux. Cette opinion toute nouvelle permet d'expliquer la présence du tissu cartilagineux qu'on observe souvent à côté du tissu conjonctif, sans qu'on pût jusqu'ici se rendre compte de la façon dont l'un provenait de

l'autre. En effet, le tissu conjonctif paraît normal; ses cellules sont à peine visibles, et ne semblent point avoir pris une activité spéciale. Les deux tissus sont juxtaposés, nettement délimités, et ne se pénètrent nulle part.

VI

Récidive de l'enchondrome de la région parotidienne.

C'est la récidive de la tumeur décrite ci-dessus. Un mois après l'extirpation de la tumeur primaire, le malade rentra à l'hôpital porteur d'une tumeur molle dans le pavillon de l'oreille droite et le conduit auditif externe. Extirpation. Guérison apparente. Aucune amélioration de la paralysie survenue après la section du facial, lors de la première opération.

Le patient, de retour chez lui, avait été presque immédiatement atteint d'une deuxième récidive qui oblitérait complètement le conduit auditif. Les douleurs étaient très vives. L'état général devint plus mauvais. Le malade, très affaibli, tomba dans le marasme, en sorte qu'on ne tenta pas une nouvelle extirpation qui n'aurait probablement pu être complète, et serait demeurée inutile. Il succomba vers la fin de juillet ou au commencement d'août. (Détails transmis par M. le D^r Ritzinger.)

Examen macroscopique. On a enlevé presque toute l'oreille externe droite, avec une partie des régions parotidienne et mastoïdienne. La conque, l'hélix et l'anthélix, le tragus et l'antitragus, le lobule et les parois du conduit auditif externe sont tuméfiés. Mais la plus grande partie de l'enchondrome proprement dit est situé au-dessous de l'oreille externe; il occupe la partie postérieure

de la région parotidienne et la partie antérieure de la région mastoïdienne. Le reste s'est développé entre le tégument externe de la conque et le cartilage auriculaire. Celui-ci sépare donc la tumeur en deux portions : l'une, qui en forme les $\frac{9}{10}$ ^{mes}, se trouve au-dessous de lui; l'autre, entre lui et la peau. La tumeur, dans son ensemble, a le volume d'un gros marron. Elle est formée de petites loges de la dimension d'une lentille, limitées par du tissu conjonctif, et contenant une matière cartilagineuse réduite en bouillie, qu'une légère pression fait jaillir. Cette matière se compose de débris de cellules cartilagineuses et de gouttelettes de mucine. Elle rend la tumeur si molle qu'on ne peut guère y pratiquer des coupes sans l'avoir préalablement durcie dans l'acide osmique. Bien qu'il se soit développé en peu de jours, cet enchondrome est donc en dégénérescence muqueuse presque complète.

Examen microscopique. Tout d'abord, on distingue sur une coupe deux sortes de cartilages. L'un appartient à la tumeur, l'autre est réticulé, formé de mailles grisâtres, finement granulées, qui renferment une ou deux cellules cartilagineuses entourées de leur capsule (Pl. II, fig. 6, b). Ce cartilage fait partie de l'oreille externe. Il est normal partout, et ne paraît point avoir contribué à la formation de la tumeur. Parmi un grand nombre de coupes, deux fois seulement j'y ai observé un petit îlot de prolifération. La substance fondamentale devenait plus claire, plus réfringente; les cellules, plus petites et ne possédant pas encore de capsule propre, gisaient immédiatement dans la substance intercellulaire. Par leur forme et leur disposition, elles rappelaient celles du cartilage embryonnaire. Les îlots étaient entourés presque partout de cartilage réticulé ancien, ou bordés sur le reste de leur pourtour par du tissu conjonctif périchondral. Ils se trouvaient par conséquent entièrement séparés du cartilage de la tumeur. Peut-être provenaient-ils d'une irritation subie par le cartilage de l'oreille, lors de la première opération.

L'épiderme, le derme et ses papilles, les poils, les bulbes pileux, les glandes sébacées, sudoripares ou cérumineuses, le tissu con-

jonctif élastique et adipeux sous-cutané, sont parfaitement normaux (Pl. II, fig. 6, *a*). Nulle part le tissu conjonctif ne passe insensiblement à la forme hyaline, comme dans les tumeurs précédemment décrites; toujours, au contraire, les fibrilles sont nettes et peuvent être suivies dans leurs différents contours. Ce tissu est sillonné par de petits vaisseaux capillaires qui sont vides, ou renferment encore quelques corpuscules sanguins et du pigment. Leur lumière se traduit par un espace vide, de forme circulaire ou ovale, qui ne paraît pas avoir toujours de parois propres ou un épithélium distinct. Peut-être quelques-uns de ces capillaires sont-ils des lymphatiques : quoi qu'il en soit, ils sont normaux. Souvent, à côté d'eux, se trouvent trois ou quatre petits troncs nerveux (Pl. II, fig. 6, *e*).

Dans les couches profondes du tissu conjonctif, on distingue deux sortes de gros canaux. Les uns se rencontrent par groupes. Ils sont en général ronds, ou présentent des diverticules, et sont limités par une paroi assez épaisse, qui paraît se composer de deux couches. La couche externe est lâche et se confond avec le tissu interstitiel; l'interne dense, striée longitudinalement, probablement élastique, supporte un épithélium formé de grosses cellules polyédriques, contiguës par leur base et dont le sommet fait saillie dans le canal. Sur des coupes un peu obliques, on voit ces cellules apparaître successivement à mesure qu'on tourne la vis micrométrique. Parfois, la lumière du canal est complètement vide; mais souvent elle renferme une matière granuleuse, composée de débris cellulaires polygonaux ou amorphes. Ce sont des canaux glandulaires, appartenant à des glandes sébacées hypertrophiées.

Les autres canaux, sur une coupe perpendiculaire à leur axe, sont ronds ou allongés en boutonnière, et présentent une paroi composée de trois membranes plus ou moins distinctes : une externe lâche, une moyenne dense, et une interne qui supporte un épithélium difficilement visible. M. le prof. de Recklinghausen acquit la preuve que ce sont des artères, en voyant, sur des coupes

obliques, la striation de la membrane moyenne musculaire devenir bien apparente (Pl. II, fig. 6, *d*). Quelques-unes de ces artères sont vides; mais d'autres renferment un bouchon cartilagineux qui occupe une fraction de la lumière, ou qui obstrue entièrement le vaisseau et paraît même dilater ses parois. Celles-ci, amincies par la pression, ne permettent pas toujours de distinguer les trois couches. Parfois, l'amincissement n'a lieu que d'un seul côté. Ailleurs, le vaisseau est plein de cellules; les couches de sa paroi sont séparées les unes des autres, et on voit entre elles la substance cartilagineuse qui les a disséquées.

Quand le bouchon est plus petit que le calibre du vaisseau, il se trouve au centre de celui-ci, séparé de l'intima par un vide circulaire, ou à sa périphérie, et alors le centre du vaisseau est libre. Dans ce dernier cas, le bouchon peut adhérer à la paroi, ou en être séparé par un tout petit espace qui, parfois, contient encore quelques corpuscules sanguins, ou des dépôts de pigment (Pl. II, fig. 6; Pl. III, fig. 7, 8, 9, 10, 11).

Si l'artère est petite, la substance cartilagineuse qu'elle contient se compose de cellules rondes ou légèrement allongées, sensiblement égales entre elles et sans substance intercellulaire (Pl. III, fig. 7, *a*, *b*). Si le vaisseau est plus grand, l'aspect change. Les cellules du bord sont allongées, fusiformes, légèrement recourbées les unes sur les autres; elles possèdent un noyau et se touchent toutes. A mesure qu'on s'avance vers le centre du vaisseau, les cellules deviennent plus grosses, et sont séparées par une substance intercellulaire hyaline de plus en plus visible. Enfin, tout à fait au centre de l'artère, on trouve quelques cellules encore plus grandes, rondes ou polyédriques, entourées d'une capsule et gisant dans la substance fondamentale plus épaisse (Pl. III, fig. 7, *c*; fig. 8).

Lorsque la masse cartilagineuse contenue dans les vaisseaux est un peu considérable, les parois de ceux-ci sont quelquefois amincies et comprimées; les différentes membranes qui les composent ne sont plus bien distinctes.

En divers points, la paroi artérielle a cédé, et la masse cartilagineuse contenue dans le vaisseau s'est répandue dans le tissu voisin. Si deux ou plusieurs vaisseaux rapprochés se sont rompus, les îlots cartilagineux qu'ils limitaient ont conflué et forment un lobule plus ou moins considérable, dans lequel s'avancent les restes des parois vasculaires (Pl. III, fig. 7, *d*). La disposition des cellules reste la même que précédemment : celles du bord sont fusiformes, sans capsule, et très rapprochées les unes des autres ; elles rappellent tout à fait les cellules d'un sarcome. Si l'on ne trouvait au centre du lobule quelques cellules cartilagineuses caractérisées par leur capsule, on n'aurait pas le droit d'appeler la tumeur enchondrome : ce serait un sarcome. On reconnaît à la légère courbure de ces cellules fusiformes, même lorsqu'elles sont séparées par de la substance hyaline, qu'à l'intérieur du vaisseau elles devaient se recouvrir les unes les autres, et s'imbriquer comme les cellules des perles épithéliales. Cette disposition est la même que si les cellules, ayant été agitées en forme de tourbillon dans de la substance intercellulaire liquide, celle-ci se fût soudain solidifiée en les fixant pendant leur mouvement giratoire.

De la description qui précède il résulte que la tumeur n'a pour origine ni le tissu conjonctif sous-cutané, ni la prolifération du cartilage de l'oreille ou de l'endothélium des lymphatiques, mais qu'elle provient d'embolies cartilagineuses renfermées dans les vaisseaux artériels. C'est par embolie que la nouvelle tumeur a été transportée à quelque distance du siège de la tumeur primaire ; par ce fait, ce n'est pas une récurrence ordinaire. D'où viennent ces embolies ? Une seule explication est plausible : avant ou pendant l'extirpation de la tumeur primaire, il est nécessaire qu'une artère ait été perforée (vraisemblablement un des rameaux auriculaires de la temporale superficielle) ; quelques fragments de l'enchondrome se sont introduits dans le courant sanguin et ont été transportés vers les branches terminales de l'artère. On voit, en effet, sur une des coupes la masse cartilagineuse passer d'un

gros tronc dans une branche collatérale plus petite (Pl. II, fig. 6, *f*); elle est accompagnée par des restes de pigment sanguin brun-rouge (Pl. II, fig. 6, *g*), et par quelques corpuscules du sang. Nous avons vu que la première tumeur était extraordinairement molle. La partie qui a pénétré dans le vaisseau devait l'être aussi, puisqu'une embolie, occupant presque tout le canal d'un tronc artériel, s'est avancée aussi très loin dans une branche collatérale beaucoup plus étroite. Si l'embolie avait été solide, elle se serait probablement arrêtée avant la bifurcation, et n'aurait pu en tout cas pénétrer dans une branche collatérale plus petite. Elle a suivi une voie centrifuge et non centripète comme dans les cas observés par Paget¹, Weber², Birch-Hirschfeld³, où des masses entrées dans des veines avaient été poussées jusque dans l'artère pulmonaire.

La tumeur était en partie distribuée dans plusieurs branches artérielles, en partie déversée dans le tissu ambiant. Sa masse était bien plus considérable que la quantité de bouillie enchondromateuse qui a pu s'introduire dans l'artère par une ouverture nécessairement très petite, puisque le sang, au lieu de s'extrava-ser, a dû continuer de courir dans le vaisseau pour emmener l'embolie. Cette embolie s'est donc accrue dans les vaisseaux, principalement dans les artères de grandeur moyenne (au microscope $\frac{1}{2}$ à 1^{mm}), car les petites sont en général libres. Par quels procédés cet accroissement a-t-il eu lieu? Il est fort probable que les cellules cartilagineuses de l'embolie ont conservé la faculté de se reproduire suivant leur mode ordinaire, c'est-à-dire par scission du noyau, puis de la capsule. En effet, on trouve parfois dans les rares parties nettement cartilagineuses deux cellules très rapprochées, chacune dans une capsule propre, et de plus entourées d'une capsule commune. Mais cette forme d'accroissement de la tumeur ne peut expliquer ni comment elle est devenue si grosse en

¹ *Méd. chir. Transact.*, vol. XXXVIII, 1855.

² *Virchow's Archiv*, Band XXXV, p. 501.

³ *Archiv. der Heilkunde*, 1869, Band X, s. 468.

aussi peu de temps, ni pourquoi on rencontre en majorité, à côté des cellules rondes, d'autres cellules fusiformes, sarcomateuses, sans capsule, qui tout d'abord ne semblent absolument pas être des cellules cartilagineuses. Peut-être, en outre, les leucocytes restés dans le vaisseau se sont-ils transformés en cellules cartilagineuses, qui sont venues s'ajouter à celles de l'embolie?

Weber admet que les parois des vaisseaux, en particulier la média et l'adventitia, excitées par la présence du cartilage, peuvent proliférer et, sous une influence contagieuse, se transformer en cellules cartilagineuses. Or, dans le cas qui nous occupe, je n'ai jamais pu voir que ces deux membranes eussent proliféré. Je crois, par contre, que cette disposition dans laquelle les cellules cartilagineuses se trouvent seulement au centre du vaisseau, tandis que les cellules répondant aux parois sont aplaties, serrées, sans capsules, ni substance intercellulaire, que cette disposition, dis-je, ne peut être expliquée que par une prolifération des cellules endothéliales de l'intima. A mesure qu'elles prennent naissance, ces cellules se soudent à la masse métastatique en s'aplatissant par compression réciproque. Lorsque le vaisseau se rompt sous l'effet de leur pression excentrique, elles sont déversées dans le tissu ambiant, et s'écartent les unes des autres en sécrétant de la substance intercellulaire. A ce moment, elles peuvent devenir cellules cartilagineuses en s'entourant d'une capsule et alors se reproduire comme telles. Mais si leur évolution cartilagineuse reste incomplète, elles subissent de suite une dégénérescence muqueuse, qui explique le précoce ramollissement de la tumeur. Un argument de plus en faveur de cette manière de voir, c'est que j'ai observé et décrit dans d'autres tumeurs, et particulièrement dans la tumeur n° VIII, comment l'épithélium des vaisseaux lymphatiques s'est transformé en cartilage après avoir proliféré et s'être répandu dans le tissu ambiant. Or, on peut admettre que l'épithélium des vaisseaux sanguins peut subir les mêmes transformations que celui des vaisseaux lymphatiques, puisqu'ils sont de même nature embryologiquement et morphologiquement.

VII

Mixochondrome de la région parotidienne.

La tumeur se compose de trois ou quatre petits noyaux gros comme un pois, situés à l'angle de la mâchoire du côté gauche, et qui ont été extirpés par M. le prof. Lücke sur un patient de la polyclinique. Les renseignements anamnétiques font défaut.

Dans les enchondromes précédents le passage du tissu sain au tissu pathologique était en général assez net. Nous trouvons ici au contraire des degrés intermédiaires tellement nombreux que des coupes faites sur le même morceau de tumeur, à une petite distance les unes des autres, semblent appartenir à deux tumeurs différentes, tant elles ont peu de caractères communs.

Étudions d'abord le tissu conjonctif pour arriver peu à peu au tissu myxochondromateux.

Le tissu conjonctif normal ne se rencontre qu'à de très rares places. En général, ses fibres sont assez distinctes, contournées en tous sens. Elles sont transparentes, montrent quelquefois des granulations grisâtres, ne se laissent que faiblement colorer par les réactifs et offrent un éclat très brillant. Elles sont en dégénérescence hyaline. On peut quelquefois distinguer les cellules conjonctives qui, plus ou moins imbibées par les matières colorantes, sont disposées en petits amas, comme si elles avaient proliféré. La substance hyaline intercellulaire est en quelques endroits disposée sous la forme d'une étoile, dont le centre se compose d'un amas de globules hyalins très réfringents, et dont les rayons sont représentés par des globules semblables, de plus en plus petits, et placés à la suite les uns des autres. Ces globules sont parfaitement transparents, ne présentent ni noyau, ni granulations, et se lais-

sent légèrement colorer. Ce ne sont donc ni des cellules, ni des gouttes de graisse, mais des globules de substance hyaline, qui proviennent peut-être du protoplasma de cellules quelconques. Les fibres hyalines forment un réseau, entre les mailles duquel on voit de nombreux espaces vides, à contour circulaire ou elliptique. Les fibres se disposent plus ou moins en cercle autour de ces espaces. Tantôt ceux-ci ne paraissent pas avoir de parois propres, tantôt, au contraire, ils sont bordés d'un bel épithélium polygonal, fortement coloré par les réactifs (Pl. III, fig. 12). Ce sont des vaisseaux ou espaces lymphatiques dilatés, dont l'épithélium est fortement tuméfié. Sur des coupes parallèles à leur axe, ils ont l'air de boyaux flexueux, plus ou moins larges, et qui se ramifient. Sur des coupes perpendiculaires, on ne voit parfois qu'une ouverture vide dont le contour est distinct, mais qui ne paraît pas posséder de parois propres. Ailleurs, on aperçoit autour de la lumière, un simple petit liséré coloré, ou bien un véritable épithélium dont les cellules polygonales sont distinctes. Ces vaisseaux sont quelquefois assez rapprochés les uns des autres pour donner au tissu un aspect spongieux. En divers endroits la lumière du vaisseau a disparu, elle est complètement oblitérée par les cellules qui forment une perle épithéliale. Celles du centre sont plus grosses que celles de la périphérie.

Si la prolifération de l'épithélium est très forte, elle distend l'anneau de tissu conjonctif qui entourait le vaisseau. Celui-ci peut se rompre, et on voit alors un amas de cellules épithéliales, rondes ou fusiformes, qui se répandent dans le tissu ambiant.

Nous venons donc d'observer, d'une part, des cellules du tissu conjonctif disposées par groupes, ce qui peut faire admettre qu'elles ont proliféré; d'autre part, une néoformation de vaisseaux lymphatiques, ou tout au moins une dilatation de ceux qui étaient déjà formés, suivie d'un gonflement et d'une prolifération de leur épithélium ayant produit à son tour d'autres groupes de cellules. Par place, on distingue nettement que ces cellules proviennent de la prolifération de l'épithélium du vaisseau;

ailleurs, il n'est pas possible de déterminer si c'est l'épithélium ou les cellules conjonctives qui ont proliféré.

Sur d'autres coupes, nous ne voyons que des cellules polygonales ou arrondies, très rapprochées les unes des autres, ne paraissant pas avoir de capsule, et séparées par une mince couche hyaline. De ces cellules, les unes ne se colorent que très faiblement par les réactifs et apparaissent grisâtres, granuleuses; d'autres, au contraire, se sont laissé facilement imbiber par les matières colorantes. Ces dernières se tiennent par groupes qui se ramifient entre eux.

A mesure qu'on se rapproche du myxochondrome proprement dit, les cellules sont plus distantes; la substance hyaline intermédiaire est plus épaisse et paraît aussi plus réfringente.

Les cellules ne présentent pas la même apparence. Elles sont devenues fusiformes et ont poussé un ou plusieurs prolongements. Les unes sont libres dans la substance hyaline, les autres anastomosées. Tout à côté, d'autres cellules, en beaucoup moins grand nombre, n'ont pas émis de prolongements. Elles sont restées rondes ou fusiformes, et se sont entourées d'une capsule plus réfringente que la substance hyaline fondamentale.

On voit encore un troisième ordre de cellules, intermédiaire aux deux autres. Ce sont des cellules sans prolongements, rondes, polygonales ou allongées, et aussi sans capsules. Elles possèdent un noyau fortement coloré, entouré de protoplasma granuleux et grisâtre. Quelques-unes se colorent fortement en brun-acajou avec la teinture d'iode; elles présentent la forme de biscuit bien accusée, ce qui prouve leur reproduction par scissiparité.

Ces différentes sortes de cellules proviennent-elles, les unes du tissu conjonctif, les autres de l'épithélium des lymphatiques? ou indifféremment de ces deux sources? ou encore, les unes des autres? C'est ce que l'examen le plus consciencieux de la tumeur ne permet pas de décider. Les trois hypothèses sont possibles.

VIII

Enchondrome de la région parotidienne.

Anamnèse. Marie S., Alsacienne, âgée de 36 ans, est mère de quatre enfants bien portants. Elle-même est une forte femme, dont toutes les fonctions s'accomplissent normalement.

Il y a douze ans (1867), elle remarqua derrière l'angle de la mâchoire inférieure du côté droit, une tumeur dure, rugueuse, de la grosseur d'une cerise et complètement indolore. Cette tumeur resta fort longtemps dans le même état, sans grossir d'une manière sensible. En 1873, la patiente fut atteinte d'un typhus qui l'obligea de garder le lit pendant quatre mois. Elle remarqua que, pendant ce temps, la tumeur s'était accrue en avant au-dessus de l'angle du maxillaire inférieur, et en arrière en dehors de l'apophyse mastoïde, mais sans devenir douloureuse. En 1876 et 1877 on fit, à plusieurs reprises, des injections d'alcool et de teinture d'iode dans la tumeur. Après chaque injection, il se déclarait une assez forte inflammation, se traduisant par de l'enflure et de la rougeur à la peau, qui disparaissaient au bout de quelques jours. Cependant, la tumeur au lieu de diminuer continua à s'accroître lentement, mais sans apporter d'entrave aux mouvements de mastication et de déglutition. Elle s'étendait davantage en avant sur le maxillaire inférieur qu'en arrière sur l'apophyse mastoïde. La peau qui la recouvre est normale et ne lui adhère pas. La tumeur n'est pas mobile et ne suit pas la mâchoire dans ses mouvements. Elle n'est pas douloureuse à la pression. La percussion ne fait pas entendre de bruit de parchemin.

Entrée au service de chirurgie de M. le prof. Lücke, la patiente fut opérée le 8 juillet 1879. La tumeur n'avait que de faibles

adhésions avec le maxillaire inférieur, tandis que, dans la profondeur, elle était en connexion intime avec l'apophyse styloïde du temporal, qui paraissait avoir été son point de départ. — Pansement de Lister. — Pas de fièvre. — Le 19 juillet la malade quitta l'hôpital entièrement guérie.

Examen macroscopique. La tumeur est grosse comme un petit œuf de poule. Sa surface extérieure est très bosselée et recouverte d'une mince membrane de tissu conjonctif, qui envoie quelques expansions dans sa profondeur. Sa consistance est celle d'un morceau de gomme élastique; sa couleur d'un gris jaunâtre. Sur une coupe médiane, on voit que la substance cartilagineuse n'est solide qu'à la partie périphérique. Au centre, elle est ramollie. On constate l'existence de deux ou trois petits kystes qui ne présentent pas de membrane propre et contiennent une sorte de bouillie cartilagineuse. On n'aperçoit aucun foyer de calcification.

Histologie. Sur toutes les coupes, la tumeur présente une disposition assez uniforme. La substance fondamentale est hyaline, finement striée. Les stries sont toujours très nettes. Dans les parties jeunes de la tumeur elles sont courtes, un peu plus larges à une extrémité qu'à l'autre, et ressemblent à de petites épines qui, quelquefois, se bifurquent (Pl. IV, fig. 15, a). Dans les portions plus anciennes, au contraire, elles sont longues, plus ou moins parallèles, et se rendent des capsules d'un groupe de cellules aux capsules d'un autre groupe¹. Parfois ces stries prennent une disposition circulaire; elles limitent un espace qui contient une matière granuleuse, grisâtre, dégénérée, qui paraît être le commencement d'un petit kyste, ou des cellules imbriquées et formant une perle épithéliale. Si les fibrilles sont très nombreuses et rapprochées les unes des autres, elles rappellent des faisceaux de tissu conjonctif; mais on ne voit jamais de cellules conjonctives leur correspondre. Il s'agit donc d'une dégénérescence fibrillaire de la substance hyaline.

¹ D'après les travaux de M. A. Petrone, on peut admettre que ce sont des canaux qui laissent circuler, au sein de la substance hyaline, le suc nourricier destiné aux cellules.

Quelquefois cette dégénérescence commence autour d'un point central de matière hyaline, ou autour d'une capsule de cellule cartilagineuse, et s'irradie en tous sens en forme de soleil (Pl. IV, fig. 16, *ϑ*). La substance hyaline fondamentale s'est probablement formée aux dépens d'un tissu conjonctif, qui a disparu ou ne laisse plus que de faibles traces. En effet, l'examen des tumeurs précédentes nous a montré que le tissu conjonctif peut se transformer directement en tissu hyalin.

Les cellules qui gisent dans la substance hyaline fondamentale sont tantôt en groupes, tantôt isolées. Elles sont toujours très nettes, et offrent une succession de formes bien graduée qui peut expliquer avec certitude comment les unes proviennent des autres, ce qui rend l'étude de cette tumeur particulièrement intéressante (Pl. IV, fig. 16). D'abord nous trouvons des cellules groupées en cercle, très serrées, imbriquées les unes sur les autres et formant une perle épithéliale, un globe épidermique (Pl. IV, fig. 13, *e*). Celles du centre sont un peu plus grosses que celles de la périphérie, et paraissent isolées par une petite couche hyaline. Tout autour de ces perles, la substance fondamentale est disposée en fibrilles plus ou moins circulaires et formant un anneau. Parfois, le centre de la perle est vide, et on voit l'anneau fibrillaire contre lequel sont disposées une ou deux couches de cellules qui limitent une lumière (Pl. IV, fig. 14, *a*). De plus, on observe dans le voisinage des cylindres de longueurs diverses, dont les bords présentent des renflements, et qui se bifurquent (Pl. IV, fig. 13, *b* et *d*). Ces cylindres sont formés d'un amas de petites cellules polygonales à noyau, très serrées les unes contre les autres. Si l'on rapproche cette disposition de celle qui a été décrite dans la tumeur VI, où elle était beaucoup plus nette, on verra que nous sommes en droit d'admettre que ces cellules sont contenues dans des canaux lymphatiques dilatés, dont l'épithélium a proliféré. Si l'un de ces canaux est coupé perpendiculairement ou obliquement, nous avons une perle circulaire ou ovale; si la coupe est parallèle à son axe, nous voyons un cylindre ou un demi-cylindre cellulaire

(Pl. IV, fig. 14, *b*). Parfois ces cylindres se dissocient, et les cellules se répandent dans la substance fondamentale.

Ailleurs, les cellules forment des groupes dont le contour n'est ni cylindrique, ni circulaire, et ne présente pas de forme déterminée. De plus, le tissu voisin ne se recourbe pas tout autour pour former un anneau. Ici, il est difficile d'admettre une prolifération de l'épithélium d'un vaisseau lymphatique, car rien n'indique l'existence d'un vaisseau. Nous avons un simple amas de cellules. Dans sa partie centrale où elles sont très serrées les unes contre les autres, elles présentent une forme ronde ou polyédrique, tandis que celles du bord sont un peu plus espacées. Ces dernières ont la forme d'un bâtonnet assez épais ou d'un fuseau, ou bien ont poussé des prolongements en nombre très variable (Pl. IV, fig. 16, *a* à *g*). Parfois ces cellules paraissent anastomosées par leurs prolongements, et forment ainsi des chaînons plus ou moins longs, ce qui donne à ces parties une grande ressemblance avec un myxome. D'où viennent ces cellules? Si l'on tient compte de la forme en bâtonnet ou en filaments plus ou moins ramifiés des plus anciennes, de la forme ronde et de la manière de se grouper des plus jeunes, et que l'on compare cela avec du tissu conjonctif en prolifération, on ne trouve pas de différence. Il faut donc admettre que, dans le tissu conjonctif primitif, les fibres ont subi la dégénérescence hyaline, tandis que les cellules irritées prolifèrent fortement.

Nous avons ainsi, dans une substance hyaline et fibrillaire, de jeunes cellules formant des groupes circulaires, cylindriques ou sans contours déterminés; puis, des cellules libres, ayant la forme de bâtonnets ou de cellules conjonctives, ramifiées et parfois anastomosées (Pl. IV, fig. 16, *a*, etc). De ces bâtonnets, quelques-uns sont très renflés aux extrémités et rétrécis au milieu, en forme de biscuit ou mieux encore d'haltères. A côté on voit deux cellules distinctes, très rapprochées, en forme de feuilles et qui se correspondent par la pointe. Ce sont deux états consécutifs de la prolifération d'une cellule par scissiparité. Parfois, au lieu

d'offrir deux renflements, le bâtonnet en présente trois, dont un médian séparé des extrêmes par deux espaces rétrécis. D'autres bâtonnets sont entourés d'une mince capsule très réfringente. Quelques-uns, sans capsule, ont poussé trois prolongements en forme de tricorne, ou quatre en forme de X, etc. On voit alors une zone capsulaire entourer comme un petit capuchon les extrémités d'un ou de deux de ces prolongements, tandis que les autres restent libres dans la substance fondamentale. La capsule ne se forme donc pas partout en même temps, et, lorsqu'elle est complète, son pourtour présente autant de lobules que la cellule avait de prolongements. Une fois la capsule formée, les prolongements peuvent se retirer; la capsule s'arrondit alors, et nous avons une petite cellule ronde, avec un noyau bien distinct au centre d'une capsule parfois gigantesque. La substance hyaline de la capsule montre des raies plus foncées, concentriques autour de la cellule en forme de carton de cible, ce qui indique qu'elle a été sécrétée par couches successives (Pl. IV, fig. 15, *b*). Si les prolongements se séparent au lieu de se retirer, nous avons trois ou quatre cellules dans la même capsule. Si l'un d'eux s'accroît, il peut sortir de la capsule et former une jeune cellule à côté de celle qui est dans la capsule (Pl. IV, fig. 16, *a*, etc.).

La cellule encapsulée peut se reproduire par scissiparité ou par bourgeonnement. Dans ce cas, nous voyons deux, trois et même quatre cellules à peu près de la même grosseur, ayant chacune sa capsule, et entourées d'une épaisse capsule qui leur est commune.

Si une cellule demeure sans proliférer, elle sécrète alors une capsule énorme dont le rayon peut égaler douze ou quinze fois le sien. On y observe, en général, les raies concentriques dont j'ai parlé plus haut. Parfois, les capsules de deux cellules se rencontrent dans leur accroissement; elles ne paraissent pas se confondre toujours. L'une, dont le contour est très net, peut pénétrer dans l'autre en la repoussant.

On pourrait décrire encore quelques modifications aux formes principales que je viens d'indiquer; mais l'étude de la fig. 16

(Pl. IV) en donnera une idée plus nette qu'aucune explication ne saurait le faire.

Toutes ces cellules présentent avec la solution d'iode une très belle réaction brun-rouge, qui prouverait qu'elles sont jeunes. En effet, cette coloration est plus sensible pour les cellules en forme de bâtonnets, ou n'ayant qu'une très petite capsule, que pour celles qui en ont déjà sécrété une très grande.

RÉSUMÉ ET CONCLUSIONS

M. le prof. de Recklinghausen a bien voulu mettre à ma disposition huit enchondromes : deux du bassin, un de la main, un du poumon et quatre de la région parotidienne. Sur chacun d'eux j'ai pratiqué un nombre considérable de coupes, dont le total s'élève à près de cinq mille. Leur étude attentive m'a conduit aux conclusions suivantes¹ :

A. L'Enchondrome peut prendre naissance aux dépens du tissu conjonctif proprement dit, comme Virchow, Lücke, etc., l'ont déjà fait connaître.

Voici comment s'accomplit la transformation du tissu conjonctif en tissu enchondromateux :

Une partie des *fibres conjonctives* se soudent entre elles; la striation interfibrillaire disparaît. En même temps, d'opaques qu'elles étaient, ces fibres deviennent insensiblement hyalines. Les réactifs ne les colorent plus que faiblement et d'une manière uniforme. Souvent une partie du tissu conjonctif voisin subit pendant ce temps une dégénérescence granuleuse.

Les *cellules* du tissu conjonctif prolifèrent fortement, et donnent naissance à des groupes de jeunes cellules qui, tantôt s'entourent d'une capsule et deviennent cartilagineuses, tantôt peuvent s'anastomoser par leurs prolongements.

Dans cette seconde alternative, si la substance fondamentale hya-

¹ Je dois faire remarquer que tous les enchondromes que j'ai observés (excepté le n° II) se sont développés dans les parties molles ou à l'extérieur des os, en laissant ceux-ci parfaitement intacts. On n'est donc pas autorisé jusqu'ici à étendre ces conclusions aux tumeurs cartilagineuses nées dans les parties centrales des os et qui s'accroissent à leurs dépens, ni à celles qui ont pour origine des troubles de développements, car je n'ai pas eu l'occasion d'étudier de semblables tumeurs.

line est en même temps plus ou moins molle et se compose de mu-
cine, quelques îlots de la tumeur sont de vrais *myxomes*. L'enchon-
drome est alors dit *myxochondrome*, ou *chondrome myxomateux*.
Ainsi, myxome et chondrome peuvent provenir tous deux d'une
transformation simultanée du tissu conjonctif, suivant que les
cellules s'anastomosent ou non. — Les cellules anastomosées du
myxome peuvent ensuite se séparer, retirer leurs prolongements,
s'entourer d'une capsule et devenir de vraies cellules chondroma-
teuses.

*B. L'enchondrome peut aussi résulter d'une transformation de
l'épithélium des vaisseaux et des cavités lymphatiques contenus dans
le tissu conjonctif.* Lorsque l'enchondrome provient de l'épithé-
lium des vaisseaux ou espaces lymphatiques, ceux-ci subissent
les modifications suivantes. D'abord leur calibre augmente
sensiblement; leur épithélium, qui est difficilement visible sans
réactions spéciales (nitrate d'argent), se gonfle; les cellules épi-
théliales fortement tuméfiées apparaissent distinctement. Elles
prolifèrent vers le centre du canal et finissent par l'oblitérer entiè-
rement. Dans ce cas, sur une coupe transversale, le vaisseau
apparaît sous la forme d'une perle épithéliale ou d'un globe épi-
dermique, et, sur une coupe longitudinale, sous la forme d'un
cylindre ou boyau sinueux se ramifiant parfois. M. le prof. Wal-
deyer et M. le D^r Afanasiew ont déjà démontré que ces perles épi-
théliales peuvent aussi être formées de cellules épithéliales, par
la prolifération de celles qui formaient la paroi d'un vaisseau
sanguin. Ces cellules épithéliales sont imbriquées les unes sur les
autres, aplaties, et légèrement recourbées par compression réci-
proque. A mesure que la prolifération devient plus active à l'in-
térieur des vaisseaux lymphatiques, le diamètre de ceux-ci
augmente. Si les vaisseaux se rompent, les cellules qu'ils conte-
naient se dissocient et se répandent dans le tissu ambiant. Elles
sont encore petites, fusiformes, et rappellent par leur apparence
les cellules d'un sarcome. Elles peuvent émettre des prolonge-
ments, s'anastomoser, ou bien sécréter immédiatement une
capsule autour d'elle.

Les cellules qui proviennent soit de la prolifération des cellules du tissu conjonctif, soit de la prolifération des cellules épithéliales, présentent une série de modifications importantes. Une fois libres dans la substance hyaline fondamentale, elles peuvent s'entourer de suite d'une capsule, ou bien commencer par bourgeonner et se reproduire par scissiparité. A ce moment, les cellules offrent une belle coloration brun-rouge par l'addition de teinture d'iode. Il se produit une modification de leur protoplasma qui renferme alors du glycogène. Peut-être est-ce ce glycogène qui va se transformer en chondrine ou en mucine pour former la capsule; car, après la formation de celle-ci, la coloration brun-rouge ne se montre plus que faiblement et parfois même plus du tout.

Lorsque les cellules bourgeonnent, un seul ou plusieurs des bourgeons sécrètent une petite capsule qui recouvre leur sommet comme un capuchon, tandis que le reste de la cellule est encore libre. Lorsque la capsule est complète, elle présente autant de bosselures qu'il y avait de bourgeons à la cellule. Celle-ci peut alors s'arrondir, ainsi que la capsule qui l'entoure. Cette capsule est parfois très épaisse, et montre des raies concentriques qui prouvent qu'elle a été sécrétée successivement.

Une fois entourée d'une capsule, la cellule peut bourgeonner subséquentement et, de cette façon, se reproduire. Chaque nouvelle cellule, contenue dans la capsule primitive de la cellule mère, s'entoure d'une capsule spéciale. Si la nouvelle cellule prolifère à son tour, on observe une série de systèmes de capsules enchâssées les unes dans les autres.

Peu à peu les capsules se soudent et de cette manière encore la substance hyaline intercellulaire peut prendre naissance. On voit quelquefois dans une capsule ronde une cellule qui a poussé un prolongement. Celui-ci sort de la capsule, peut se scinder et donner lieu à une nouvelle cellule.

C. Comme plusieurs auteurs l'ont signalé, des embolies cartilagineuses, renfermées dans des vaisseaux sanguins, peuvent se déve-

lopper et devenir le point de départ de nouveaux enchondromes. Il a été démontré par l'étude de la tumeur VI que l'embolie peut se faire dans les ramifications de l'artère voisine de la tumeur primaire, c'est-à-dire en se dirigeant vers la périphérie. L'accroissement des masses emboliques se fait probablement, en partie, aux dépens de l'épithélium de l'intima.

Lorsqu'une embolie cartilagineuse a pénétré dans un vaisseau sanguin, l'épithélium de celui-ci paraît proliférer et contribuer à l'accroissement du bouchon métastatique. On trouve alors le vaisseau obstrué, partiellement ou complètement, par une agglomération de cellules dont les centrales sont cartilagineuses, tandis que celles du bord sont aplaties, fusiformes, imbriquées directement les unes sur les autres, presque sans substance intercellulaire.

Sous l'effort de la pression occasionnée par le développement des jeunes cellules dans son intérieur, le vaisseau finit par se rompre. Les cellules se dissocient en se répandant dans le tissu voisin. Les centrales, cartilagineuses, demeurent dans cet état; celles de la périphérie plus petites, fusiformes, rappellent par leur forme et leur disposition les cellules d'un sarcome. Elles subissent la dégénérescence muqueuse, ou peuvent se reproduire par bourgeonnement, ou enfin s'encapsuler à leur tour.

Quel que soit le mode de genèse du tissu cartilagineux, l'enchondrome subsiste tel quel, ou *s'incruste de sels calcaires*, ou encore peut subir différentes dégénérescences souvent décrites.

Dans la *dégénérescence fibrillaire*, la substance fondamentale hyaline devient fibrillaire; les stries peuvent faire communiquer deux groupes de cellules. Si ces stries sont nombreuses, elles ressemblent beaucoup à du tissu conjonctif; mais il n'est pas certain qu'il s'agisse dans ce cas d'un état régressif du tissu cartilagineux vers le tissu conjonctif. Ces stries renferment parfois des granulations calcaires.


Au lieu de se montrer striée, la substance hyaline devient parfois pointillée. C'est une *dégénérescence granuleuse*, qui aboutit souvent à la formation de *kystes*.

Une troisième forme est la *dégénérescence muqueuse*. Le protoplasma des cellules, la substance hyaline intercellulaire et quelquefois une partie du tissu conjonctif se transforment en *mucine*. Les lobules enchondromateux se ramollissent, confluent et la tumeur devient une sorte de *polykystome*.

Nous confirmons donc l'opinion de Virchow, qui fait provenir l'enchondrome du tissu conjonctif. Nous indiquons de plus un nouveau mode de genèse aux dépens de l'épithélium des vaisseaux lymphatiques, en montrant la série des modifications subies par les cellules épithéliales pour se transformer en cellules cartilagineuses. Nous considérons comme probable que, dans des cas d'embolie cartilagineuse, l'épithélium des vaisseaux sanguins participe par un mode analogue à l'accroissement subséquent de cette embolie.

Même lorsque l'enchondrome a pour origine l'épithélium des vaisseaux lymphatiques ou sanguins, on peut le considérer comme provenant du tissu conjonctif, puisque cet épithélium, est, ainsi que le tissu conjonctif, une modification du feuillet embryonnaire moyen. En conséquence, il est intéressant de constater que l'épithélium des lymphatiques et le tissu conjonctif ayant la même origine, tous deux peuvent donner naissance à des néoplasmes cartilagineux.

1^{er} mars 1880.



The first part of the book is devoted to a general introduction to the subject of the history of the world. It is divided into two main parts, the first of which is the history of the world from the beginning of time to the present day. The second part is the history of the world from the present day to the future.

THE HISTORY OF THE WORLD

The second part of the book is devoted to a general introduction to the subject of the history of the world. It is divided into two main parts, the first of which is the history of the world from the beginning of time to the present day. The second part is the history of the world from the present day to the future.

PLANCHES

Les figures représentent les préparations telles que je les ai observées avec un microscope de Hartnack, portant un oculaire n° 3 et un objectif n° 7. La figure 3 est de grandeur naturelle. La figure 6 a été dessinée en employant les objectifs n^{os} 3 et 5.

EXPLICATION DE LA PLANCHE I

Figure 1.

TUMEUR I. — *Enchondrome du bassin.* — Transformation du tissu conjonctif en tissu cartilagineux. La substance intercellulaire fibrillaire devient peu à peu hyaline. Les cellules conjonctives poussent des prolongements, s'anastomosent, ou s'entourent d'une capsule. Les cellules cartilagineuses sont rondes ou fusiformes.

Figure 2.

TUMEUR III. — *Enchondrome du bassin.* — Ilots cartilagineux au milieu du tissu conjonctif. Les cellules cartilagineuses sont stellaires.

Figure 3.

MÊME TUMEUR. — *Portion de la coupe médiane, grandeur naturelle.* — Les lobes présentent une forme contournée. Les sillons interlobulaires renferment des expansions fibreuses qui dépendent de la capsule. *a*, parties centrales des lobules qui commencent à se ramollir; *b*, état plus avancé du ramollissement ayant conduit à la formation d'un kyste; *c*, grande cavité kystique tapissée par les restes du contenu du kyste; *d*, lobule saillant à la périphérie de la tumeur.

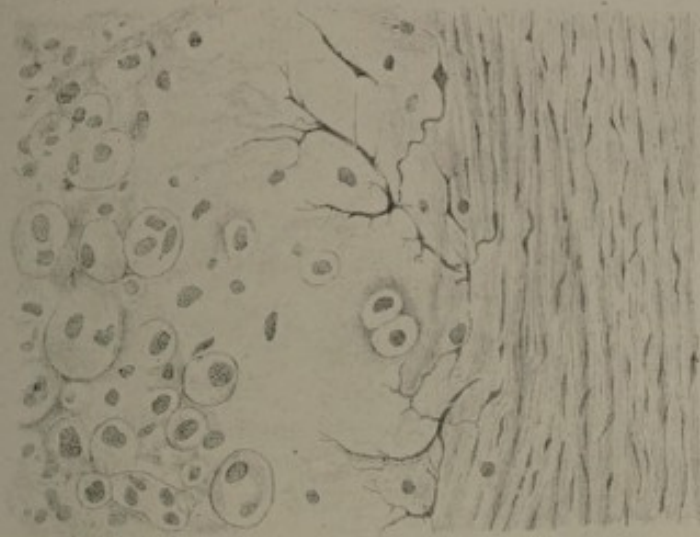


Fig. 2.


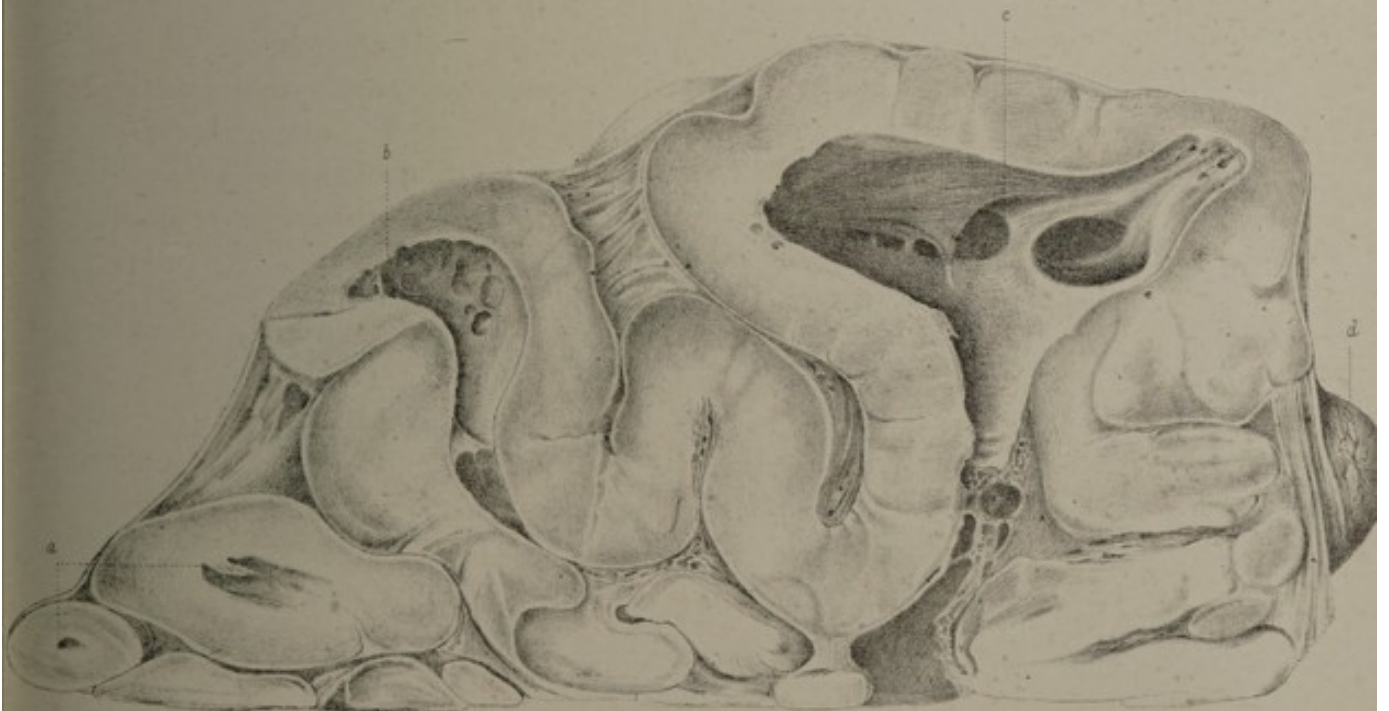

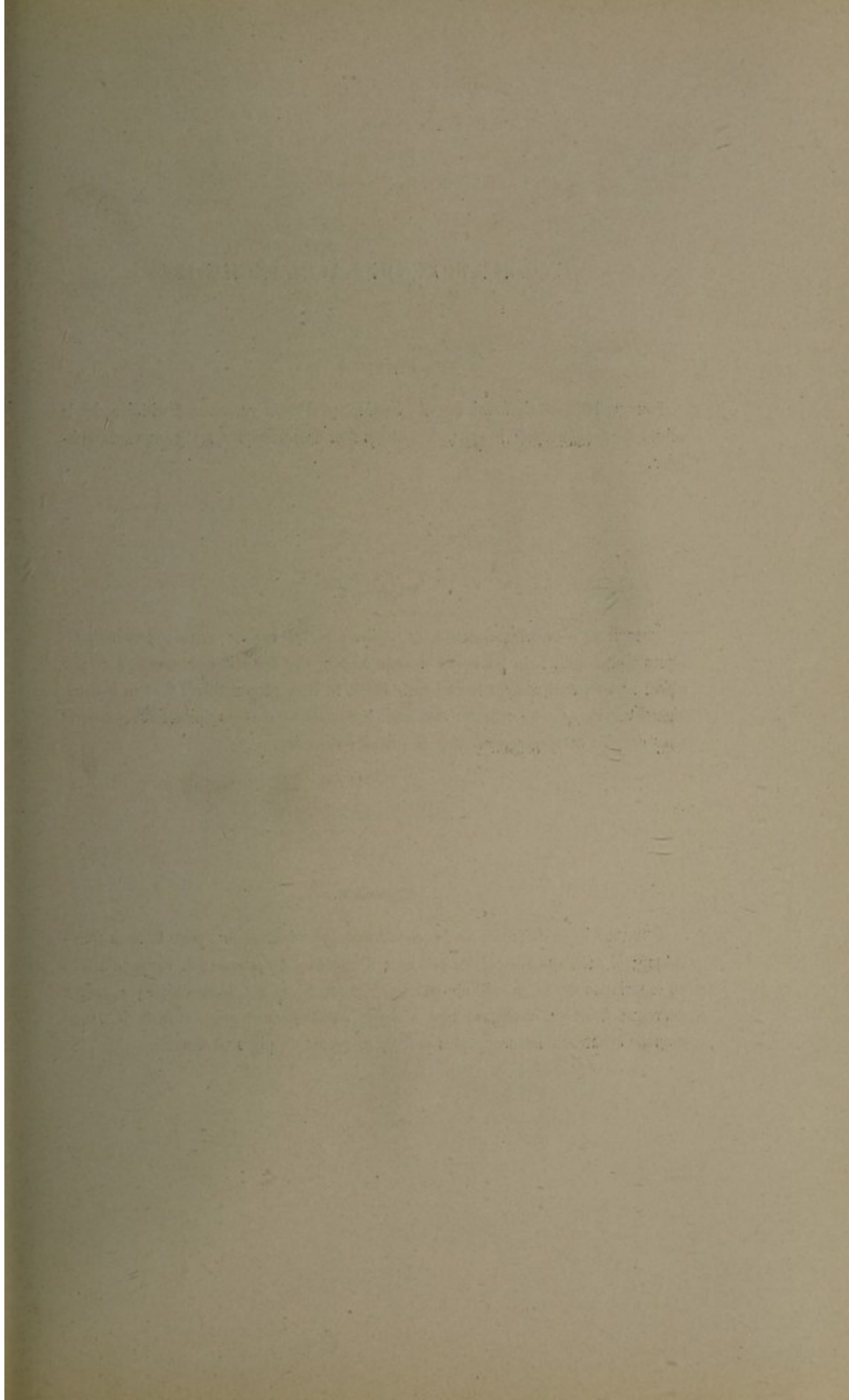


Fig. 3.







EXPLICATION DE LA PLANCHE II

Figure 4.

TUMEUR III. — *Enchondrome du bassin.* — Dégénérescence fibrillaire de la substance fondamentale hyaline. Les stries font communiquer les groupes de cellules.

Figure 5.

TUMEUR V. — *Enchondrome de la région parotidienne.* — *a*, vaisseaux lymphatiques dont l'épithélium gonflé est devenu visible. Cet épithélium a proliféré et, par place, remplit entièrement le vaisseau. En *b*, le tissu conjonctif est devenu insensiblement hyalin. Ce tissu hyalin renferme beaucoup de cellules épithéliales, et quelques cellules cartilagineuses dans de grandes capsules.

Figure 6.

TUMEUR VI. — *Récidive de l'enchondrome précédent.* — *a*, peau et tissu sous-cutané; *b*, cartilage auriculaire réticulé; *c*, globules de graisse; *d*, coupe d'artère où la striation de la membrane moyenne (musculaire) est bien visible; *e*, troncs nerveux; *f*, artère contenant une embolie cartilagineuse qui s'avance dans une branche collatérale beaucoup plus petite; *g*, restes de pigment sanguin.

Fig. 4.

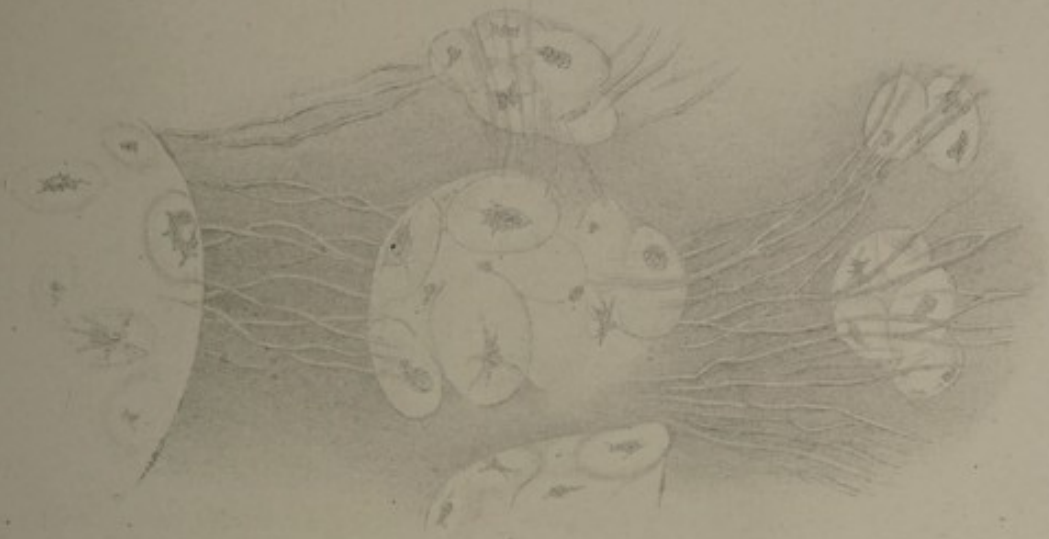


Fig. 5.

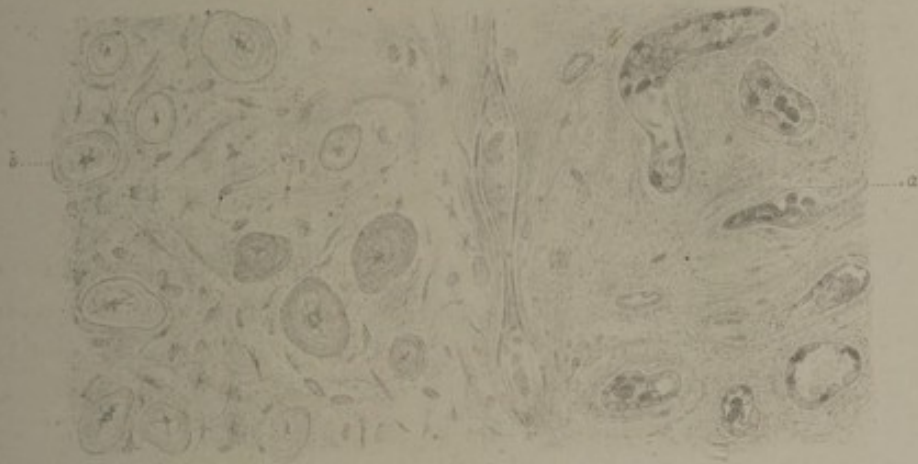
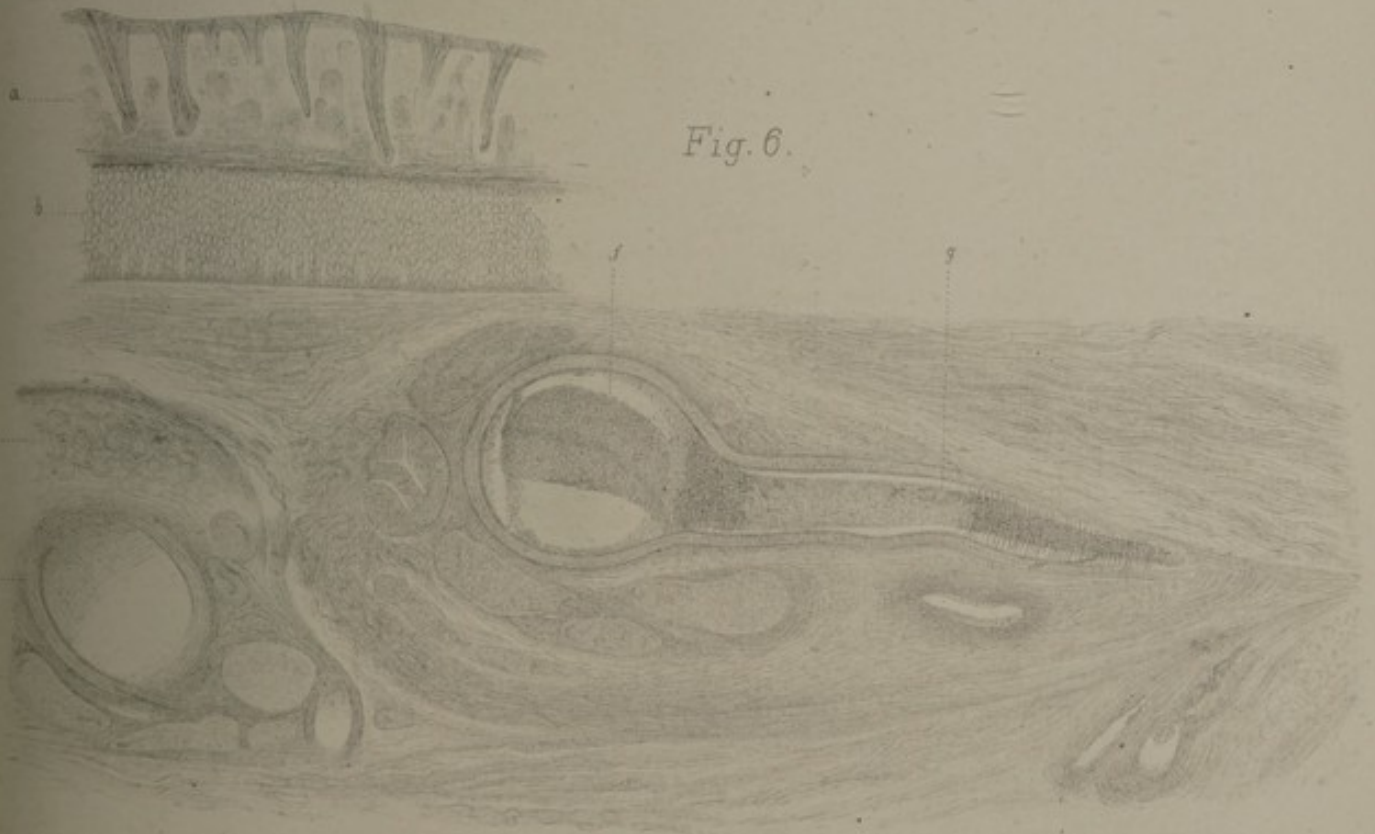

Fig. 6.





EXPERIMENT IN PLASMA

1950

The first experiment was conducted in a vacuum chamber. The plasma was generated by a radio frequency discharge of a gas mixture. The temperature of the plasma was measured by a probe. The results showed that the temperature of the plasma was approximately 10,000 degrees Kelvin.

The second experiment was conducted in a magnetic field. The plasma was generated by a radio frequency discharge of a gas mixture. The temperature of the plasma was measured by a probe. The results showed that the temperature of the plasma was approximately 10,000 degrees Kelvin.

The third experiment was conducted in a magnetic field. The plasma was generated by a radio frequency discharge of a gas mixture. The temperature of the plasma was measured by a probe. The results showed that the temperature of the plasma was approximately 10,000 degrees Kelvin.

The fourth experiment was conducted in a magnetic field. The plasma was generated by a radio frequency discharge of a gas mixture. The temperature of the plasma was measured by a probe. The results showed that the temperature of the plasma was approximately 10,000 degrees Kelvin.

The fifth experiment was conducted in a magnetic field. The plasma was generated by a radio frequency discharge of a gas mixture. The temperature of the plasma was measured by a probe. The results showed that the temperature of the plasma was approximately 10,000 degrees Kelvin.

EXPLICATION DE LA PLANCHE III

Figure 7.

TUMEUR VI. — *a.* coupe d'artère dont l'épithélium a proliféré; *b.* petite artère dont la lumière est entièrement obstruée par des cellules provenant probablement de la prolifération de l'intima; *c.* artère contenant une masse cartilagineuse dont les cellules périphériques sont petites et fusiformes, tandis que celles du centre sont nettement cartilagineuses; *d.* les parois de l'artère étant rompues, les cellules se répandent dans le tissu ambiant en gardant la même disposition.

Figure 8.

MÈME TUMEUR. — Coupe d'artère dont le canal est complètement obstrué par une masse cartilagineuse. Les cellules du centre sont cartilagineuses, entourées de leur capsule et séparées par de la substance intercellulaire hyaline. Celles du bord, qui paraissent venir de la prolifération de l'épithélium, sont plus petites, plus rapprochées les unes des autres et ne possèdent pas de capsule.

Figure 9.

MÈME TUMEUR. — Le canal de l'artère n'est pas absolument rempli par la masse cartilagineuse. La paroi est ouverte en deux endroits, et l'intima en est séparée sur une petite étendue.

Figure 10.

MÈME TUMEUR. — Deux artères voisines, contenant de jeunes cellules cartilagineuses, paraissent résulter de la prolifération de l'épithélium de l'intima. Ces artères sont reliées par un flocon de fibrine, dans lequel gisent plusieurs cellules.

Figure 11.

MÈME TUMEUR. — Artère dont le canal n'est que partiellement oblitéré par des cellules cartilagineuses qui n'ont pas encore sécrété leur capsule. Ces cellules paraissent résulter d'une prolifération de l'épithélium de l'intima. Celles du centre ont un degré de développement plus avancé que celles du bord.

Figure 12.

TUMEUR VII. — *Myxochondrome de la région parotidienne.* — Vaisseaux et cavités lymphatiques du tissu conjonctif. L'épithélium est très gonflé; parfois il est disposé en deux couches. Les cellules épithéliales détachées obstruent la lumière d'un de ces vaisseaux.

Fig. 7.

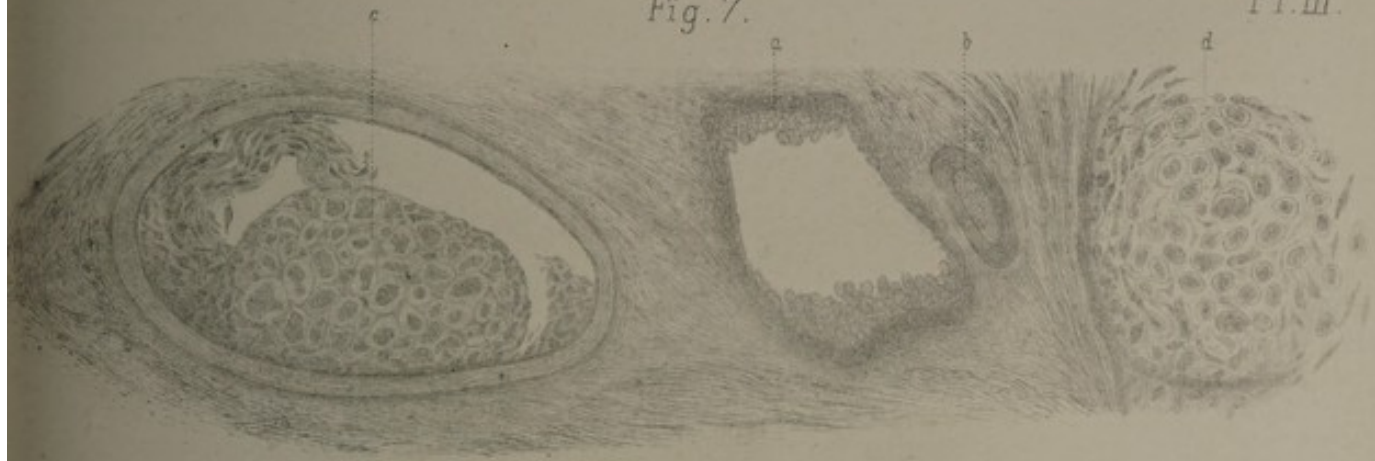


Fig. 9.

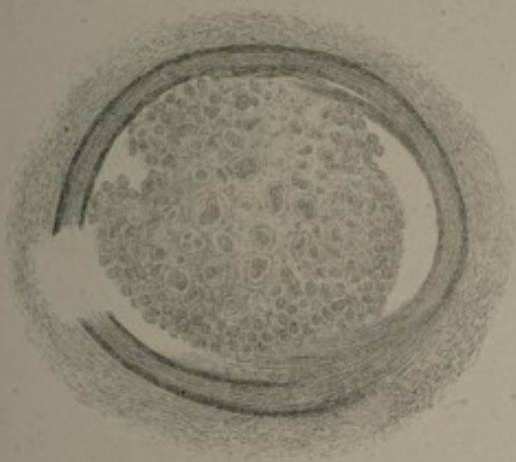


Fig. 8.

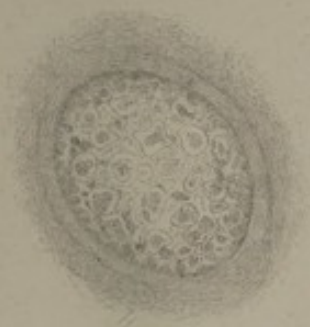


Fig. 11.

Fig. 10.

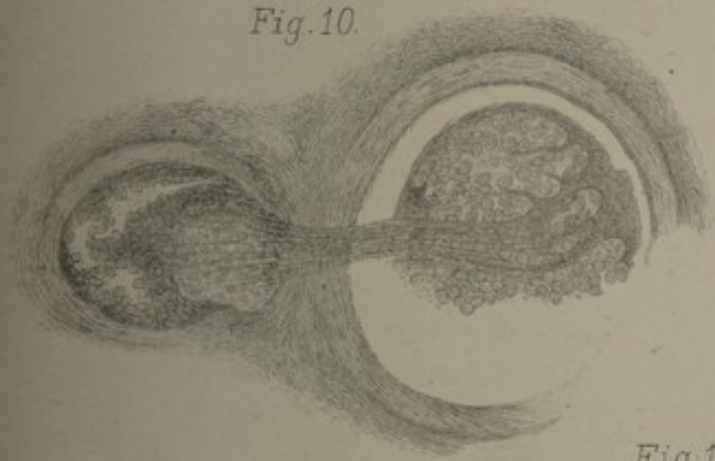
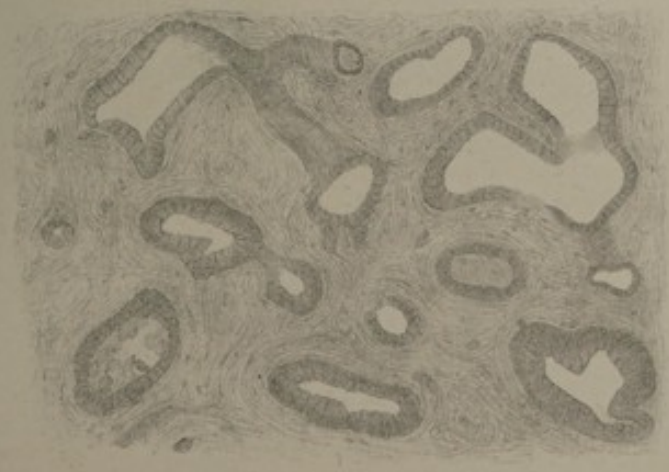



Fig. 12.







EXPLICATION DE LA PLANCHE IV

Figure 13.

TUMEUR VIII. — *Enchondrome de la région parotidienne.* — *a*, cavité lymphatique dont l'épithélium est gonflé; *b*, réseau de vaisseaux lymphatiques obstrués par la prolifération de leur épithélium qui se répand en *c* dans le tissu ambiant; *d*, cavité lymphatique pleine de cellules épithéliales et d'où partent deux vaisseaux dont l'un est presque entièrement obstrué par les cellules; *e*, coupe perpendiculaire d'un vaisseau lymphatique oblitéré par des cellules formant une perle épithéliale.

Figure 14.

MÊME TUMEUR. — *a*, perle épithéliale dont le centre est vide et dont les cellules se répandent dans le tissu voisin; quelques-unes s'anastomosent comme les cellules d'un myxome, d'autres poussent des prolongements comme des cellules du tissu conjonctif. Au haut de la figure, une de ces cellules, qui a poussé trois prolongements, s'est entourée d'une capsule trilobée. On voit des cellules cartilagineuses de différentes formes à grandes capsules; *b*, vaisseau lymphatique plein de cellules épithéliales, dont quelques-unes paraissent aussi pénétrer dans le tissu ambiant.

Figure 15.

MÊME TUMEUR. — *a*, substance fondamentale hyaline commençant à subir la dégénérescence fibrillaire, et renfermant en *b* des cellules cartilagineuses entourées de capsules colossales.

Figure 16.

Cellules dont j'ai trouvé de nombreux exemples dans la même tumeur à l'état frais. Cette série permet de se rendre compte de la transformation d'une cellule épithéliale provenant d'un vaisseau lymphatique en une cellule cartilagineuse parfaite. — De *a* à *g*, cellules qui se reproduisent par bourgeonnement; de *h* à *k*, quelques-unes des parties de la cellule s'entourent d'une capsule, tandis que le reste demeure libre; *l*, les prolongements de la cellule ont sécrété de petites capsules partielles (comme la cellule *i*), qui ont été repoussées par une nouvelle capsule complète, sécrétée par toute la cellule; *m* à *z*, prolifération des cellules dans leurs capsules; α , la cellule a poussé un bourgeon qui sort de la capsule; β à ζ , formation de capsules secondaires et prolifération; η , capsule à raies concentriques en forme de carton de cible; ϑ , irradiation de la substance hyaline fondamentale autour d'une cellule cartilagineuse. — Toutes ces cellules donnaient avec la teinture d'iode une réaction brun-rouge très nette, plus intense chez celles qui ne possèdent pas encore de capsule que chez les autres.

Fig. 14.

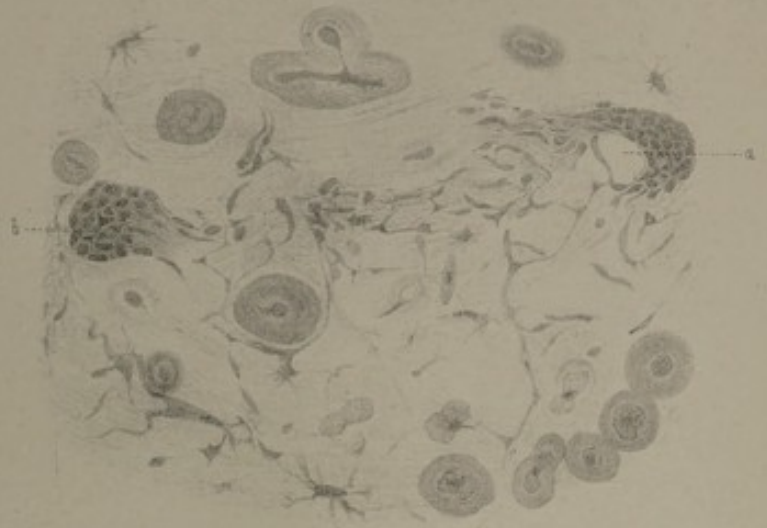


Fig. 13.

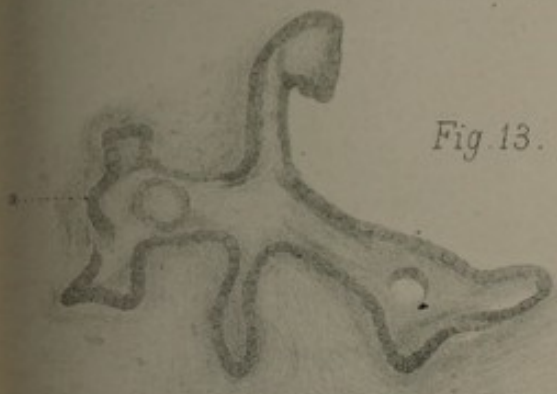


Fig. 15.

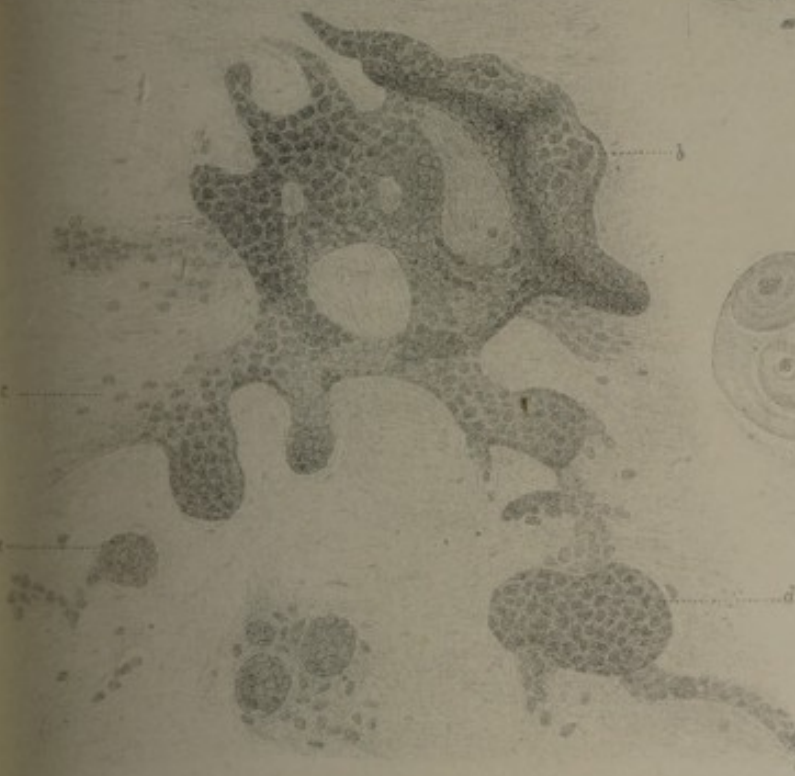
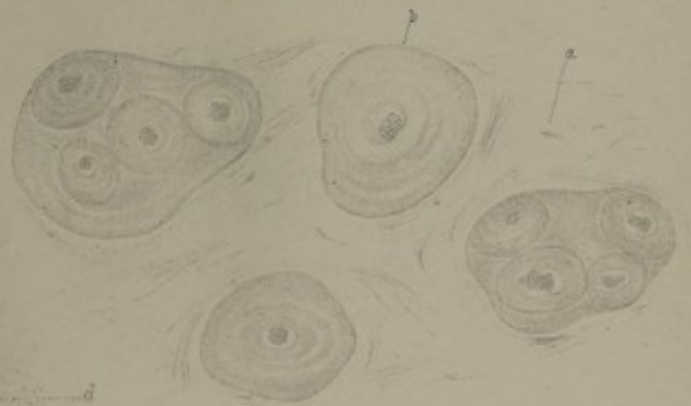

Fig. 16.



