222.

Die malignen Tumoren der Schilddrüse.*)

(Chirurgie Nr. 71.)

Von

Dr. **Heinrich Bircher**

in Aarau.

Mit 1 Tafel.

M. H.! Ueber jene Erkrankung der Schilddrüse, die wir mit dem Namen des Kropfes bezeichnen, existirt eine sehr reichhaltige Literatur, besonders über die Aetiologie und Verbreitung, dann aber auch über die klinischen Erscheinungen und die therapeutischen Massnahmen. Es ist dies leicht begreiflich, wenn man sieht, dass ganze Länderstriche mit dieser Krankheit behaftet sind. Gerade wir in der Schweiz haben eine grosse Endemie des Kropfes, welche sich fast über die ganze schweizerische Hochebene, oder besser gesagt, das schweizerische Hügelland verbreitet. Einige kleinere Endemien finden sich in einzelnen Alpenthälern, so im Oberwallis, im Domleschg und Lugnetz. Ich habe hierüber bereits in der Versammlung schweizerischer Naturforscher in Aarau, im August dieses Jahres, einige vorläufige Mittheilungen gemacht und werde noch im Verlauf des Winters die Resultate meiner Studien publiciren. Ich abstrahire desshalb davon auf die Verbreitung und die Aetiologie des Kropfes näher einzugehen. Ich will heute nur an der Hand einiger Beobachtungen jene seltene Kropfform besprechen, welche durch den raschen Verlauf und den verderblichen Einfluss auf den Gesammtorganismus ihre bösartige Natur bekundet und mit dem Namen der Struma maligna belegt worden ist.

Der Kropf war im Alterthum schon bekannt und Paracelsus wusste bereits, dass derselbe eine endemische Verbreitung hat. Allein unter die Bezeichnung des Kropfes fiel gar manches, was nicht im entferntesten

*) Nach einem Vortrag, gehalten am 5. November 1881 zum Antritt als Privatdocent für Chirurgie an der Universität Bern.

mit der Schilddrüse zusammenhängt. Fast alle Geschwülste des Halses wurden unter dem Titel der Struma oder Bronchocele zusammengefasst. Erst im Anfang dieses Jahrhunderts fing man an, die Geschwülste der Schilddrüse von den andern in der Halsgegend zu trennen und zugleich auf Grundlage ihres inneren Baues in einzelne Kategorien zu theilen. Dass darunter solche maligner Natur vorkommen, ist erst seit etwa 50 Jahren bekannt. Noch im Jahre 1819 sehen wir im Handbuch der Chirurgie von Sam. Cooper[1]) die Behauptung ausgesprochen: »dass diese Geschwulst (die Struma) niemals einen krebsartigen Character annehme«, und in seinem Supplementband vom Jahr 1824 citirt er eine Bemerkung von Postiglione[2]), welcher bei der Beschreibung der einzelnen Formen sagt: »in andern Fällen ist es eine Fleischgeschwulst von der Consistenz einer Drüse, die vergrössert, aber nicht scirrhös ist.«

Doch berichtet nach ihm Alibert[3]) schon von einem Falle, wo die Geschwulst krebsartig geworden sei und beobachtete bei einem andern ein wirkliches Sarcoma. Bei Chelius finden wir eine kurze aber treffliche Schilderung der Struma scirrhosa. Er erwähnt hauptsächlich die harte höckerige Consistenz, die heftigen bohrenden Schmerzen, die Athemnoth und Schlingbeschwerden, die Verwachsungen mit den benachbarten Gebilden, besonders der Halsröhre und der Halsmusculatur und schliesst mit der Bemerkung: »sie verwandelt sich endlich in ein Carcinom und ein wahres Krebsgeschwür, wobei die benachbarten Drüsen des Halses anschwellen.« Auf Seite 336 erklärt er die carcinomatöse Entartung der Schilddrüse als unheilbar. So beschreibt auch C. A. Tott[4]) neben der Struma lymphatica und vasculosa den scirrhösen Kropf; derselbe fühle sich ungleich, uneben, höckerig an; er sei ein gefährliches, meist unheilbares Uebel, entstanden durch allgemeine Diathesis cancrosa. Die Exstirpation, welche man angerathen, laufe gewöhnlich tödtlich ab; und die empfohlene Incision, wie bei Struma lymphatica, könne auch nicht viel helfen.

Wegen der Seltenheit dieser Geschwülste unterblieb eine genaue Bearbeitung derselben sehr lange; wir finden meist nur vereinzelte Fälle beschrieben und zwar stammen diese Mittheilungen aus Deutschland, England und Frankreich. Lebert[5]) hat zuerst auf 23 eigene und fremde Beobachtungen gestützt eine pathologisch-anatomische und symptomatologische Darstellung des malignen Schilddrüsentumors gebracht. Leider beschränkten sich fast alle Beobachter auf die klinischen Erscheinungen; es fehlt meist die histologische Untersuchung. Die pathologischen Ana

---

[1]) Samuel Cooper's Handbuch der Chirurgie, übersetzt von Froriep. p. 299 Weimar 1819.

[2]) Postiglione, Memoria sulla natura del gozzo. Firenze 1811.

[3]) Alibert, Nosologie naturelle T. I. 464. Paris 1817.

[4]) Tott, Encyclopaedie von Most. Leipzig 1834. p. 538.

[5]) Lebert, Krankheiten der Schilddrüse. Breslau 1862.

tomen Rokitansky, Birch-Hirschfeld, Rindfleisch, Virchow, Förster beschreiben zwar die malignen Schilddrüsentumoren und unterscheiden zum Theil auch schon das Sarcom und Carcinom; auch die Chirurgen, besonders Lücke, Rose und Kocher widmeten dem Krebskropf ihre Aufmerksamkeit und dennoch hatte Kaufmann[1]) bei seiner Arbeit über die Struma maligna in der Literatur blos 4 Fälle von Carcinom und 1 Fall von Sarcom mit genauer histologischer Beschreibung finden und verwerthen; aus dem Inselspital in Bern hatte er aber 11 Carcinome und 3 Sarcome zur Untersuchung und später noch weitere sechs Fälle von Carcinom, publicirt im XIV. Band der Deutschen Zeitschrift für Chirurgie.

Es ist nicht uninteressant zu sehen, dass man, wie den gewöhnlichen, so auch den malignen Kropf bei den Hausthieren gefunden hat. Gerlach[2]) beschreibt ein Medullarsarcom der Schilddrüse eines Pferdes, Eberth[3]) und Siedamglotzky[4]) Epitheliom der Schilddrüse des Hundes.

Der maligne Schilddrüsentumor ist eine seltene Krankheit, wie übereinstimmend alle Beobachter hervorheben, und ich kann aus meiner Gegend diese Behauptung nur unterstützen. Während 10 Jahren kamen mir blos 4 Fälle zu Gesichte, während eine intensive Kropfendemie unsere Gegend beherrscht und die gewöhnliche Struma an der Tagesordnung ist. Die Gemeinden am rechten Aarufer auf der Meeresmolasse gelegen zeigen 22—50% Kropf bei der Schuljugend und 11—30% bei den Recruten. Die von mir beobachteten Fälle stammen alle aus Dörfern, welche im Gebiete der Kropfendemie liegen; dasselbe gilt von 12 Fällen Kaufmann's, bei welchen die Herkunft ersichtlich ist. Dieser schliesst nun aus der Zahl von 17 Erkrankungen bei Männern und 11 bei Weibern auf eine grössere Disposition des männlichen Geschlechtes. Ich kann dieser Anschauung nicht beipflichten; einmal kommt die gewöhnliche Hypertrophie der Schilddrüse nach allen bisherigen Untersuchungen beim weiblichen Geschlecht viel häufiger vor, als beim männlichen, welcher Unterschied nach den Untersuchungen von Marthe[5]), denen von Frey[6]) und den meinigen sich schon bei der Schuljugend zeigt; dann aber sind die Zahlen noch zu klein, um feststehende Schlüsse zu ziehen, wenn auch durch Hinzurechnen meiner 4 Fälle (1 Mann, 3 Weiber) und der später von Kaufmann publicirten, das Verhältniss 14 Weiber gegen 14 Männer zeigt. In Betreff des Alters kommt Kaufmann durch seine Zusammenstellung zum Schluss, dass das Sarcom sich meist in hohem Alter

---

[1]) Kaufmann, die Struma maligna. Deutsche Zeitschrift für Chirurgie. 1879.

[2]) Hannov. J. B. p. 125.

[3]) Archiv für pathologische Anatomie. 1872. [4]) Sächs. B. p. 59.

[5]) Marthe, Recherches sur le developpement du goître. Bern. Diss. inaug. 1873.

[6]) Frey, Vertheilung der Kröpfe im Kanton Aargau. Muri 1876. Berner Diss. inauguralis.

entwickle, zwischen 50 und 60 Jahren, das Carcinom hingegen trete schon im 20. Jahre auf. Es sind sogar Beobachtungen in noch früherem Alter da; ein von Schuh[1]) operirtes Mädchen war erst 16 Jahre alt und Demme[2]) beobachtete im Jennerschen Kinderspital in Bern einen 5jährigen Knaben, der an Medullarcarcinom der Schilddrüse starb. Ueber die Aetiologie wissen wir so viel als nichts. Im Fall Cornil[3]) ging ein Trauma voraus, zweimal bestand Graviditas und 1 mal war die Geschwulst unterm Sternum gelegen. Ob das wirklich aetiologische Momente für die Entwicklung von Struma maligna sind, geht aus der kleinen Zahl der Beobachtungen nicht hervor. Ebensowenig wissen wir mit Sicherheit, ob diese Neubildung sich in der normalen Schilddrüse entwickelt, oder nur in praeexistirenden Strumen, wie Kaufmann glaubt. Es spricht allerdings für dessen Ansicht der Umstand, dass bisher der Krebskropf nur in Kropfgegenden beobachtet wurde und ebenso ist es richtig, dass die Leute in diesen Gegenden oft nicht wissen, dass sie mit leichter Struma behaftet sind; es haben jedoch, wie aus den Krankengeschichten hervorgeht, 10 seiner Patienten ebenso bestimmt betont, dass der Kropf erst seit einigen Monateu sich entwickelt habe, als 14 bestimmt angeben, dass derselbe schon früher bestanden habe. Die erstere Angabe machten auch 2 von meinen Patienten und die Untersuchung des exstirpirten Tumors des Einen durch Herrn Professor Langhans in Bern ergab neben der Neubildung noch normales Thyreoidalgewebe. Wenn wir nun vielleicht in den meisten Fällen von einem Sarcom oder Carcinom der Struma sprechen müssen, so kommen doch auch Fälle von Sarcom und Carcinom der Glandula thyreoidea vor.

Während die klinischen Berichte gemeinhin von malignen Tumoren oder von Krebs der Schilddrüse sprechen und keine Trennung einzelner Formen vornehmen, hat die histologische Untersuchung ergeben, dass wir diese Geschwülste nach dem Mutterboden, dem sie entstammen, unterscheiden müssen.

Diese Trennung ist aber bei der ausgebildeten Geschwulst oft nicht vollständig möglich, wohl aber an den Uebergangsstellen des Thyreoidal oder Strumagewebes in die Neubildung. Dort kann nachgewiesen werden ob die primäre Wucherung vom Bindegewebe oder vom Epithel der Bläschen ausgeht.

Wir finden als Abkömmlinge der Bindesubstanz das Sarcom in seinen verschiedenen Formen. Birch-Hirschfeld[4]) hält das Rundzellensarcom für die häufigste Form, seltener findet sich das Fibrosarcom und das

---

[1]) Schuh, Wiener med. Wochenschrift. 1859.
[2]) Jenner's Kinderspital. Jahresbericht. 1879.
[3]) Archive de physiologie normale et pathologique. Paris 1875.
[4]) Birch-Hirschfeld, Lehrbuch der pathologischen Anatomie. Leipzig 1876.

Melanosarcom. Die histologisch genau untersuchten und beschriebenen Fälle sind bis jetzt selten; ich habe nur 8 auffinden können. Rundzellensarcome sind von Rose[1]), Kaufmann und Braun[2]) beschrieben worden, Spindelzellensarcome von Rose, Müller[3]) und Kaufmann. Letzterer beobachtete in einer von Kocher exstirpirten Geschwulst beide Zellformen, neben rundlichen und polyedrischen, lange schmale Spindelzellen. Einen sarcomatösen Kropf exstirpirte ich Ende 1880. Ich theile die Krankengeschichte hier kurz mit, weil sie in mehrfacher Beziehung Interesse bietet und ich später noch darauf zurückkommen muss.

Rud. Hunziker, 50 Jahre alt, von Attelwyl, Kanton Aargau, will früher keinen Kropf gehabt haben; erst Anfangs Juli 1880 bemerkte er eine Anschwellung rechts am Hals, welche sehr rapid wuchs. Schmerzen fühlte Patient nur geringe, auch die Athmung war wenig beengt; was ihn zum Arzt trieb, waren die Schlingbeschwerden und damit im Zusammenhang starke Aufregung und Schlaflosigkeit. Patient wurde von mir am 20. December 1880 untersucht. Derselbe hatte eine grosse höckerige Geschwulst, welche vom rechten Ohr bis unter das Sternum reichte und links über den Kehlkopf hinaus ging. Dieser selbst war sammt der Trachea nach links verschoben, ebenso war die rechte Carotis weit nach hinten unterm Ohr zu fühlen. Die Geschwulst selbst war theilweise hart, theils weich; an einer Stelle zeigte sich Pseudofluctuation. An der höchsten Stelle der Geschwulst war ein Punctionsversuch gemacht worden, an diesem Punkt hatte die Geschwulst die Kapsel durchbrochen und war mit der Haut verwachsen. Sie sass sehr breit auf, liess sich aber leicht hin und her bewegen. Der Druck auf dieselbe war etwas schmerzhaft. Die Exstirpation wurde am 23. December wegen der Schlingbeschwerden gemacht und zwar unter strenger Asepsis: Schnitt vom rechten Ohr schräg über die grösste Convexität der Geschwulst bis zum Sternum. Auslösung der grossen Geschwulst, welche Kehlkopf, Trachea und Oesophagus umfasst. Besonders fest haftet sie rechts zuoberst an der Trachea an, wo sie mit der Scheere abgetrennt werden muss. Unter dem Sternum ist die Trachea von einer grossen Zahl bohnen- bis wallnussgrossen Drüsen umgeben, welche exstirpirt werden; dieselben sind theils hart mit derbem Gewebe, theils inwendig zerfallen. Eine apfelgrosse Geschwulst sitzt unterm rechten Ohr mit dem Sternocleido-mastoideus verwachsen. Sie wird ebenfalls exstirpirt, innen ist ihr Gewebe zu Brei zerfallen. Die Blutung war gering, die beiden Ven. jugulares und die Carotiden beiderseits wurden blosgelegt. Verwachsungen mit den Gefässen bestanden keine; die einzige Verwachsung überhaupt war links an der oberen Partie der Trachea. Die

[1]) Rose, Archiv für klinische Chirurgie. 1878. XXIII, 1.
[2]) Braun, Archiv für klinische Chirurgie. 1879.
[3]) Müller, W. Jena. Zeitschrift für Medicin und Naturwissenschaft. 1871.

Wunde wurde von einem Wundwinkel zum andern drainirt und aseptisch verbunden.

Der Verlauf war anfänglich sehr günstig; Patient blieb gänzlich afebril; am 2. Tag trat leichte Beengung der Respiration ein. Die Ernährung geschah mit der Schlundsonde. Am 3. Tag fühlte sich Patient völlig wohl, las im Bett die Zeitung und ging selbst (gegen das Verbot) auf den Nachtstuhl. Am 26. Abends klagte er jedoch dem besuchenden Arzt über erschwertes Athmen und Schlucken; derselbe wollte den Patienten mit der Schlundsonde ernähren, wobei er an Erstickung starb. Der Vorgang wird vom Arzt folgendermassen geschildert:

»Patient erklärte auf Befragen, es gehe ihm schlechter, weil er nicht ordentlich athmen und schlucken könne.

Beim 1. Versuche, die weiche Schlundsonde einzuführen, stellte sich, als die Spitze in der Höhe des Kehlkopfes angekommen, Glottiskrampf ein und Patient riss im gleichen Moment die Sonde heraus. Es wurde dieselbe nun das 2. Mal möglichst weit nach hinten, in sitzender Stellung des Patienten, eingeführt; sie begegnete nur hinter dem Kehlkopf einem leichten Widerstande, nach dessen Ueberwinden sie beinahe ganz hinunter glitt, ohne Hinderniss. Patient machte dabei Würgbewegungen und man hörte das Geräusch von Schleimmassen, die sich in der Rachenhöhle befanden. Beim 1. Versuche, Bouillon mit Ei einzugiessen, verschwand die Flüssigkeit rasch im Trichter, wurde aber zum Theil sofort mit grosser Kraft zurückgeschleudert; da es möglich erschien, dass die Sonde nicht tief genug eingeführt worden, wurde dieselbe noch ca. 6 cm vorgeschoben und nun ging die Flüssigkeit, nachher noch 1 Glas Rothwein rasch hinein. Die Sonde wurde rasch entfernt; Patient sank in die Kissen zurück in halb sitzende Stellung; es fiel sofort auf, dass das Gesicht blass war, die Lippen blau und dass Patient keine Antwort gab auf Anrufen. Die Athmung erfolgte etwas mühsam dyspnoeisch, Puls langsam (zuletzt 68) unregelmässig. Pupillen weit, verengerten sich wieder kurz vor völligem Aussetzen der Athmung, welcher Moment vielleicht 5 Minuten nach dem Herausziehen der Sonde sich einstellte, künstliche Respiration blieb ohne Erfolg. Kurze Zeit nach dem Aufhören der Athmung war Patient pulslos und hörte auch die Herzaction auf.«

Es unterlag keinem Zweifel, dass der Tod durch Erstickung erfolgt war; dass die Flüssigkeit nicht in die Trachea gelangt war, bewies das Fehlen des Hustens; es musste also irgendwo ein Athmungshinderniss sitzen. Die Section klärte den Vorgang völlig auf:

Rechts am Hals eine 18 cm lange, vernähte Operationswunde; die ganze grosse Wundfläche vollständig per primam fest verklebt, bis auf den scharf abgegrenzten Canal von 1 cm Durchmesser, welcher die Drainröhre enthält. Kehlkopfknorpel zeigen nur Altersveränderungen; im linken Sinus pyriformis, der linken Hälfte der Epiglottis und im linken

obern Stimmband sehr starke oedematöse Schwellung; das rechte Stimmband weniger oedematös, doch so, dass nur eine Spur von Ritze bleibt. Eingang in den Oesophagus oedematös geschwellt. Zwischen Kehlkopf und Oesophagus eine längliche, zapfenförmige, harte Geschwulst. Beide Lungen enthalten an der Spitze kleine Knötchen. Die übrigen Organe ohne Veränderungen und ohne Metastasen. Der Tod war also durch vollständigen Verschluss der Stimmritze erfolgt. Bei der starken oedematösen Schwellung und dem Vorhandensein einer, wenn auch dünnen, schmalen Geschwulst hinterm Kehlkopf hatte der Druck der Schlundsonde genügt, um denselben herbeizuführen.

Die mikroskopische Untersuchung der Geschwülste zeigt an einzelnen Stellen eine protoplasmaartige wenig differenzirte Grundsubstanz mit grossen mehrkernigen Zellen. An andern Orten zeigt sich ein feines reticuläres Bindegewebe, in welchem zu Haufen die lymphkörperchenartigen Elemente des Rundzellensarcoms mit deutlich markirten Kernen eingelagert sind. Die Entstehung dieser Geschwülste ist von W. Müller und Kaufmann an Präparaten studirt worden, in welchen sich neben der Neubildung noch normales Strumagewebe vorfand; es zeigt sich in denselben, dass gegen die Neubildung zu die bindegewebigen Septa durch Zelleneinlagerungen breiter werden und dass bei dieser Wucherung die Schilddrüsenbläschen durch Druck zum Schwund gebracht werden.

Häufiger als diesen Bindegewebsgeschwülsten begegnen wir unter den malignen Schilddrüsentumoren dem Krebs. Wir finden sowohl die weiche Form, das Medullarcarcinom, mit spärlichem Stroma und reichlichen Nestern und Strängen von Krebszellen, als auch den harten Krebs, den Scirrhus, mit derben Bindegewebsmassen und wenig eingestreuten Krebszellnestern und Krebszellsträngen. Während wir gesehen haben, dass die ältesten Beobachter gerade diese letztere Form beschreiben, finden wir später mehr Mittheilungen über den Medullarkrebs. Sehr häufig wird nur von Carcinom gesprochen; es fehlt übrigens in den meisten Fällen die mikroskopische Untersuchung. Kaufmann, dessen Arbeit sich auf 10 eigene und 4 fremde histologisch sicher gestellte Fälle stützt, hat die harte Form, den Scirrhus nie gesehen und auch in der Literatur kein Beispiel gefunden.

Auf der meist markigen Schnittfläche lassen diese Krebsgeschwülste den bekannten Milchsaft abstreichen. Sie haben häufig einen lappigen Bau, ähnlich der gewöhnlichen Hypertrophie der Schilddrüse, dem genuinen Kropf; sehr oft zeigen sich darin erweichte Partien.

Die Zellen sind in grössern oder kleinern Haufen gelagert, welche an mikroskopischen Durchschnitten entweder rundliche Krebszellnester oder längliche Stränge bilden. Dazwischen findet sich ein mehr oder weniger entwickeltes bindegewebiges Stroma, welches an einzelnen Stellen

völlig fehlt, so dass eine einförmige Zellmasse entsteht. Die Histogenese dieser Neoplasmen ist von Kaufmann ebenfalls an den Uebergangsstellen von Strumagewebe in die Neubildung studirt worden. Er hält dafür, dass das primäre Carcinom der Schilddrüse von den Epithelien der Bläschen ausgeht. Die primäre Wucherung derselben geht nach aussen und innen; sie zerklüftet den Colloidinhalt der Follikel und theilt ihn in mehrere Kugeln. Er verschwindet schliesslich ganz und das mit der Epithelialwucherung ausgefüllte Bläschen wird so zum soliden Krebszellnest.

Die Zellen selbst zeigen verschiedene Formen. Sie sind oft in der Mehrzahl den normalen Epithelien der Schilddrüse noch ziemlich ähnlich und bestimmen dann den Charakter der Geschwulst als ein Cylinderepithelialcarcinom, wie es von W. Müller, Cornil und Kaufmann beschrieben worden ist. In den meisten Fällen jedoch trifft man nur ganz vereinzelte Cylinderepithelien, daneben massenhaft die vielgestaltigen, krebsig entarteten Zellformen. Plattenepithelialcarcinome sind von Lücke[1]) und Eppinger[2]) beobachtet worden, alveolären Bau fand Eberth in einem von Rose exstirpirten Krebskropf. Eine jedenfalls sehr seltene Art des malignen Schilddrüsentumors sind die Mischgeschwülste von Sarcom und Carcinom. Förster hat eine solche beobachtet und Kaufmann beschreibt unter Nr. 11 einen Fall. Er fand im rechten Schilddrüsenlappen neben einem Fibrom im Centrum gegen den Isthmus zu eine sarcomatöse Entartung und nach rechts Carcinom. Die harte Form des Krebses, den Scirrhus, welchen Kaufmann weder selbst gesehen noch in der Literatur gefunden hat, hatte ich in einem Falle Gelegenheit zu beobachten. Ich lasse die Krankengeschichte hier ausführlich folgen, weil dieselbe nach verschiedener Richtung wichtig ist.

Jungfrau Bolliger, 48 Jahre alt, von Suhr Kanton Aargau, bemerkte Anfangs März 1880 eine kleine wenig schmerzhafte Geschwulst auf der linken Seite des Halses. Nach einiger Zeit stellten sich gegen den linken Arm und den Kopf ausstrahlende Schmerzen ein. Patientin magerte dabei ab und verlor den Appetit. Bei der Untersuchung am 3. Juni zeigte sich am Hals links eine fast unbewegliche, harte, auf Druck schmerzhafte Geschwulst von der Grösse zweier Hühnereier. Die Haut über derselben war leicht verschiebbar. Da kein Fieber vorhanden war, und auch wegen der Consistenz von einer Strumitis abgesehen werden musste, stellte ich die Diagnose auf malignen Tumor der Thyreoidaldrüse und exstirpirte dieselbe am 5. Juli. Die Geschwulst zeigte sich dabei fest mit dem Kehlkopf verwachsen, die Ablösung war ziemlich schwierig. In 12 Tagen war die Operationswunde geheilt, 4 Tage war Patientin mit Klystiren

---

[1]) Lücke, Archiv für klinische Chirurgie. VIII.
[2]) Eppinger, Prager Vierteljahrsschrift. 1875.

genährt worden, da sie ziemliche Schmerzen im Hals und etwas Heiserkeit hatte. Die Untersuchung der Geschwulst durch Herrn Prof. Langhans ergab hartes Carcinom. Sie enthielt viel Bindegewebe, doch an allen Stellen Krebszellnester, nur eine kleine Partie zeigte noch normales Thyreoidalgewebe.

Das Recidiv liess nicht lange auf sich warten. Zwar erholte sich Patientin körperlich sehr gut und wurde fetter; aber Anfangs October zeigte sich eine neue Geschwulst; die frühere wurde völlig wieder ersetzt und die maligne Neubildung ergriff auch den rechten Lappen. Starke Schmerzen, Heiserkeit und Husten stellten sich ein; es entwickelte sich ein hartnäckiger Lungenkatarrh und im Monat November traten häufige und heftige Erstickungsanfälle ein. Zugleich traten Schlingbeschwerden auf und bald konnte Patientin nur noch flüssige Nahrung zu sich nehmen. Die Diagnose war nicht zweifelhaft. Der Kehlkopfspiegel zeigte in der linken Morgagn. Tasche eine kleine Geschwulst; der Krebs hatte also die Wandung perforirt. Die Halsdrüsen waren nicht geschwellt. Ende November erst entschloss Patientin sich zur Operation, gezwungen durch die Erstickungsanfälle.

Am 3. December wurde die Geschwulst sammt dem Kehlkopf auf die folgende Weise entfernt:

Nachdem Patientin in linker Seitenlage chloroformirt war (in jeder andern Lage entstanden Erstickungsanfälle), wurde ein Hautschnitt circa 8 cm. über dem Kehlkopf beginnend bis an's Brustbein gemacht, die Haut von der Geschwulst abgeschält, was nur an der alten Operationsnarbe Schwierigkeiten machte und die Geschwulst von der Trachea, mit welcher sie zuobert fest verwachsen war, abgelöst. Nachdem die drei ersten Knorpel durchschnitten waren und eine Trendelenburg'sche Tamponcanüle eingelegt war, wurde die Chloroformnarcose durch diese fortgesetzt und die Athmung war von da an besser als vorher. Im weitern wurde der Kehlkopf sammt der Geschwulst nach beiden Seiten gelöst und über dem ersten Trachealring von der Trachea abgeschnitten. Da die vordere Wand des Oesophagus mit der Geschwulst fest verwachsen war, musste dieselbe mit entfernt werden. Zuletzt wurde der Kehlkopf unterhalb der Epiglottis abgeschnitten, nachdem die Arteriae laryngeae superiores beidseitig unterbunden waren. Die ganze Wunde wurde mit 5% Carbolsäurelösung gereinigt und die Höhlung des Rachenraumes und des Kehlkopfes mit Carbolwatte ausgefüllt. In den Oesophagus wurde von der Wunde aus eine Schlundsonde eingeführt und die Wunde mit Lister's Verbandstoff geschlossen. Die Ernährung ging nun durch die Sonde sehr gut von Statten, ebenso die Athmung durch die Canüle. Während 5 Tagen spielte ein Dampfspray ununterbrochen, theils Carbollösung, theils Kochsalzlösung zerstäubend. Die ersten 8 Tage ging alles gut. Am 5. December wurde eine kleine verdächtige Stelle des obersten

Trachealknorpels mit dem Thermocauter entfernt. Zeitweise warf Patientin etwas eitrigen Schleim aus, wie er bei alten Katarrhen beobachtet wird. Am 12. December zeigten sich jedoch die Symptome einer Pleuropneumonie im rechten untern Lappen. Am 14. wurden Versuche mit einem provisorischen künstlichen Oesophagus gemacht. Patientin schluckte gut und die Nahrung floss längs der hintern Wand des Oesophagus in das Rohr und so in den Magen. Zu dieser Zeit war die Wunde rein und secernirte nur wenig Eiter. Am 16. wurde die Tamponcanüle entfernt und durch eine gewöhnliche ersetzt, deren äussere Hülse oben eine Oeffnung hatte. Schloss man nun die Wunde mit Silk protective, so athmete die Patientin ganz ruhig durch die Nase und sprach deutlich mit Flüsterstimme. Man hoffte schon, sie zu retten, das Fieber war nicht hoch, Puls gut, Athmung und Ernährung gingen gut von Statten. Das Athemgeräusch rechts unten wurde besser, so dass man auf Lösung der Entzündung hoffte. Da wurde das Krankheitsbild plötzlich anders. Das Fieber stieg, in der rechten Lunge begann vermehrtes Rasselgeräusch sich zu zeigen, es traten mehrere Schüttelfroste ein und entleerte sich aus der Lunge brauner stinkender Eiter. Am 19. trat eine Apoplexie ein mit Lähmung der rechten Seite, Facialis und Rectus internus des Auges eingeschlossen. Die Sensibilität war dabei nicht gestört; die Sprache flüsternd, aber ohne aphasische Störung; die geistige Thätigkeit hatte nicht gelitten; die Wunde rein; aber der Auswurf dauerte fort, der Puls wurde schlechter und unter Zunahme der Schwäche starb Patientin Abends 11 Uhr. Die Section ergab folgendes Resultat:

Etwas magere, blassgelbe Leiche. Am Hals eine 3 Zoll lange Operationswunde, welche vom Zungengrund bis zum obern Rand des Brustbeins geht. Der Kehlkopf fehlt. Halsmusculatur und Wunde überall rein und von gesundem Aussehen. An der Wirbelsäule sieht man die hintere Wand der Speiseröhre. Der Eingang in die Speise- und Luftröhre befindet sich in der Höhe des obern Randes des Brustbeins. Links vom Eingang in die Luftröhre eine verdächtige bohnengrosse bräunliche Geschwulst (welche schon zur Entfernung mit dem Thermocauter bestimmt gewesen war, als die Wendung zum Schlimmern eintrat), Schleimhaut der Luftröhre geröthet. Die Bronchialdrüsen hart geschwellt, markig infiltrirt. Beide Lungen lufthaltig, berühren sich in der Mitte, linke freie überall lufthaltig, ohne Veränderung. Rechte Lunge am untern Lappen durch frische pleuritische Adhaesionen verwachsen. Im untern Lappen zwei grosse Abcesse mit stinkendem, braunen Eiter (Lungengangrän), das übrige Gewebe infiltrirt, wenig lufthaltig. Der mittlere Lappen roth und grau hepatisirt. Der obere Lappen grau hepatisirt mit einem Abscess wie im untern Lappen. Herz ohne Veränderung, ebenso die Baucheingeweide, die Milz etwas vergrössert, 3 Zoll auf 4 Zoll, etwas breiig. Metastasen nirgends zu finden.

Die bei der Operation entfernte Struma ist fest mit dem Kehlkopf verwachsen, sie umgiebt denselben ganz und hat sowohl oben in die Morgagn. Tasche perforirt, wo die Geschwulst in das Lumen des Kehlkopfs hineinragt, aber noch mit Epithel bekleidet ist, als auch unten am Ringknorpel, wo der epitheliale Ueberzug fehlt und eine ulcerirende Fläche sich findet. In der Figur I ist die Operationsgrenze durch eine punktirte Linie bezeichnet. Bei *a* ist die durchgebrochene Geschwulst in der Morgagn. Tasche, bei *b* die 2. Perforationsstelle mit ulcerirender Fläche, *c* ist die mit dem Kehlkopf fest verwachsene Geschwulst. Diese zeigt unter dem Mikroskop die nämlichen Verhältnisse, wie die früher exstirpirte. Sie ist ein harter Krebs. Auf Durchschnitten zeigt sich ein sehr reichlich entwickeltes Bindegewebe, wie beim Faserkropf; einzelne Bindegewebszellen sind krebsig entartet. In demselben finden sich sowohl einzelne eingestreute Krebszellen, als auch Krebszellnester; an den Uebergangsstellen zeigt ein Theil der Drüsenfollikel die beginnende Degeneration. Das Epithel derselben ist gewuchert und die einzelnen Zellen polymorph, krebsig entartet. Während nun diese Geschwulst reichliches, theilweise degenerirtes Bindegewebe mit eingelagerten Krebszellnestern hat, finden wir in andern Fällen den Typus der Drüse, aus welcher die Geschwulst hervorging, mehr oder weniger gewahrt; und zwar haben wir solche Bilder nicht etwa nur an den Uebergangsstellen vom normalen Schilddrüsen oder Strumagewebe in's Neoplasma, sondern auch in der fertigen Neubildung. Wir finden dann neben vereinzelt eingestreuten Zellen drüsenartig angeordnete Zellhaufen und Zellstränge, denen aber Lumen und Colloidinhalt fehlt. Ein solches mikroskopisches Bild einer adenoiden malignen Neubildung zeigt eine Mischgeschwulst, ein Cystocarcinom, welches ich bei einem 21jährigen Mädchen exstirpirte.

Jungfrau E. Schmied, 21 Jahre alt, v. U. Entfelden, Kanton Aargau, bemerkte im October 1880 eine geringe Anschwellung des Halses. Bis gegen das Frühjahr 1881 wurde dieselbe allmählich grösser. Im Februar bekam Patientin leichte Athemnoth bei raschem Laufen; dabei hatte sie immer Störungen im Magen und klagte über Schmerzen in demselben, die sich oft bis zu Koliken steigerten. Sie magerte sehr ab und hatte schlechtes, schmutziggraues Aussehen. Schmerzen im Hals oder Schlingbeschwerden traten nicht auf; allein die Athemnoth nahm so zu, dass Patientin im Monat Juni sich zur Exstirpation des Kropfes entschloss, nachdem die Anwendung des Jodes ohne alle und jede Wirkung geblieben war. Die Geschwulst präsentirte sich als fester Tumor, mit glatter Oberfläche, der sich etwas bewegen lässt und etwa zu $^1/_3$ unterm Sternum liegt. Er zeigt undeutlich geringe Fluktuation bei tiefem Druck.

Am 11. Juni wurde die Exstirpation unter strenger Asepsis vorgenommen. Die Geschwulst liess sich trotz ziemlicher Verwachsung ohne

zu grosse Schwierigkeit auslösen. Am 8. Tag wurde Patientin per primam geheilt entlassen. Gleich nach der Operation hatte sich Heiserkeit eingestellt, welche nach einigen Tagen sich besserte, aber eine unreine Stimme zurück liess. Die Untersuchung mit dem Kehlkopfspiegel zeigte, dass der Kehldeckel schief gestellt, das rechte Stimmband von der Mittellinie entfernt und verkürzt erscheint; bei Phonation hebt sich der Kehldeckel nur wenig, das rechte Stimmband bleibt liegen, während das linke über die Mittellinie hinausgeht, ohne das rechte ganz zu berühren; es handelt sich also um eine Lähmung des rechten Nervus recurrens offenbar in Folge Durchtrennung beim Ablösen der Geschwulst. Die Stimme hat sich jedoch so weit gebessert, dass Patientin am Kirchengesang sich wieder betheiligt. Die Koliken in der Magengegend sind seit der Operation völlig verschwunden, und das Aussehen ist ein gesundes und blühendes geworden.

Der exstirpirte knabenfaustgrosse Kropf erwies sich als eine Mischgeschwulst mit glatter Oberfläche.

Er enthält eine von gewöhnlichem Strumagewebe etwa 1—1½ cm dick umgebene Cyste mit bräunlichem, chocoladefarbenem Inhalt. An dieses Strumagewebe legt sich vorn eine Neubildung an, von demselben durch eine derbe weissglänzende Bindegewebsschicht, die verdickte Kapsel getrennt. Sie präsentirt sich auf dem medianen Durchschnitt halbmondförmig. An einzelnen Stellen ist diese Bindegewebsschicht durchbrochen und die Neubildung mit der Struma durch Brücken direct verbunden. Diese Neubildung, auf der grössten Höhe 2 cm. dick, zeigt nun in spärlichem Bindegewebe zwar auch vereinzelte Krebszellen, daneben aber noch drüsige Anordnung der Zellhaufen, welchen jedoch Lumen und Colloidinhalt fehlt.

Ausser durch den mikroskopischen Befund und die Wucherung ausserhalb der Kapsel manifestirte sich die Malignität des Tumor's nur durch den deletären Einfluss auf den Gesammtorganismus und die neuralgischen Schmerzen der Magengegend, welche Lebert durch Compression des Vagus erklärt. Umwachsungen und Verwachsungen der Gefässe oder des Respirationsrohres und des Oesophagus waren keine da, blos Compression der Trachea und dadurch bedingte Athemnoth.

Bei den hier mitgetheilten Operationen assistirten mir die Herren Collegen Dr. Weber und Schmuziger, welch letzterer auch die mikroskopischen Untersuchungen machte; er wird eine genaue histologische Beschreibung in Kürze publiciren.

Die malignen Schilddrüsentumoren finden sich nun meist nur in einer der beiden Seitenlappen; sie präsentiren sich in sehr verschiedener Grösse. Man hat sie von Hühnerei- bis Kindskopfgrösse und darüber beobachtet, am grössten werden die sehr rasch wachsenden Medullarcarcinome, während die harten Carcinome nie so mächtig werden, wi

ich ausser bei dem mitgetheilten Falle noch bei einer zweiten Patientin beobachten konnte, die sich zur Exstirpation nicht entschloss. Ebenso verschieden sind diese Geschwülste in der Form und Consistenz. Die einen sind in ihrer ganzen Masse gleichmässig hart und zwar nicht etwa nur bei Kalkablagerungen, sondern durch die Natur des Gewebes; bei andern ist die ganze Masse weich, elastisch und zeigt überall Pseudofluctuation, wieder andere zeigen diese nur in einzelnen Partieen, während sie in der Totalität mehr derbe Consistenz haben. Pulsation ist nur von Lücke bei Sarcomen beobachtet worden. Die Oberfläche dieser Tumoren ist selten glatt, wie im Fall Schmied, meist ist dieselbe knollig und höckerig. Nach Beobachtungen von Rose soll sich auch in spätern Stadien die unregelmässige unebene Oberfläche glätten und regelmässiger gestalten. Die Kapsel ist gewöhnlich verdickt, sie leistet daher dem weitern Vordringen der Neubildung lange Widerstand, ähnlich wie die Albuginea bei Hodenkrebs. Ist sie einmal durchbrochen, wie es durch Punction oder Incision geschieht, oder auch zur Seltenheit spontan vorkommt, so wuchert die Geschwulst rasch weiter und verwächst sofort mit der Haut, wie ich es im Fall Hunziker nach einer Punktion beobachten konnte; an solchen Verwachsungsstellen tritt dann sehr leicht Ulceration ein. Mit den andern Organen des Halses gehen die malignen Neubildungen nach Perforation der Kapsel ebenfalls Verwachsungen ein, so besonders mit dem Kehlkopf und dem obern Theil der Trachea. Bei langer Dauer der Krankheit durchbricht die Geschwulst auch die Wandung dieser Organe und wuchert in's Lumen derselben hinein; eine Zeit lang zeigt die Neubildung noch den epithelialen Uebergang, nach dessen Zerstörung tritt Ulceration ein, gelöste abfallende Partikel können dann in die Lunge gelangen und dort chronische Entzündungsprocesse machen oder zu einer malignen Neubildung Veranlassung geben. Das Lumen des Respirationsrohres kann durch solche perforirende Neubildungen, besonders wenn sie den Sitz in der Nähe der Stimmbänder haben, derart verengt werden, dass Athemnoth und Erstickungsanfälle auftreten, wie bei der Bolliger. Auch beobachtet man Formveränderung der Trachea durch die Compression; jene entzündliche Erweichung der Knorpel jedoch, die nach Rose beim gewöhnlichen Kropf öfters auftritt und bei der Exstirpation durch Zusammenklappen der Trachea so gefährlich werden kann, findet man bei den malignen Tumoren der Schilddrüse nicht. Sie ist die Folge eines lange dauernden Druckes und fehlt daher bei dem raschen Verlaufe des Krebskropfes.

Wie mit Kehlkopf und Trachea, so gehen diese Geschwülste auch mit dem Oesophagus Verbindungen ein. In vielen Fällen handelt es sich dabei nur um eine seitliche Compression, in andern Fällen aber sehen wir den Oesophagus fest verwachsen und umwachsen und die Geschwulst in dessen Wandungen hineingewuchert. Perforation und Wucherung ins

Lumen des Oesophagus hinein, hat Lebert in mehreren Fällen beobachtet. Auch im Fall von Cornil hatte eine Perforation des Oesophagus stattgefunden und hatte sich darin eine gestielte Geschwulst mit ulcerirender Oberfläche entwickelt. Schon durch die Compression, mehr aber noch durch die Perforation entstehen die heftigen Schlingbeschwerden.

Im weitern sehen wir diese Geschwülste in die Halsmuskeln hineinwuchern, es wird am meisten der Sternothyreoideus und Sternohyoideus, dann aber auch der Sternocleidomastoideus betroffen; im Fernern zeigen sie sich auch mit den Gefässen verwachsen. Meist finden sich nur leichte Adhaesionen, in andern Fällen aber sehen wir intime Verwachsungen, besonders mit der Vena jugularis, dann aber auch mit der Carotis. Auch hier perforirt die Geschwulst zuweilen und wuchert in's Lumen der Gefässe hinein; es kann dann Ruptur derselben mit tödtlicher Blutung oder Thrombose der grossen Halsvenen und der Venen in der Struma und im Mediastinum mit hochgradiger Stauung entstehen.

Wir sehen die Thrombose der Vena jugularis aber auch entstehen, wenn die Neubildung durchaus nicht in dies Gefäss hineingewachsen ist. Kaufmann erklärt dieselbe durch ein »Hineinwuchern des Schilddrüsenkrebses in die Gefässlumina innerhalb der Krebsgeschwulst und Fortpflanzung der Entzündung durch die Vena thyreoidea inferior in die Jugularis.«

Von diesen Thromben aus sehen wir dann auf dem Wege der Blutbahn allgemeine Infection entstehen; die Emboli können sich in den verschiedensten Organen des Körpers festsetzen und daselbst zu Neubildungen führen. Ausser durch die Blutbahn gelangen jedoch die Zellen auch durch die Lymphgefässe in andere Körpertheile; es erkranken oft die Cervicaldrüsen, häufiger jedoch die Mediastinal- und Bronchialdrüsen welche zu grosen Tumoren anwachsen können. In den meisten Fällen findet die Allgemeininfection des Körpers auf beiden Wegen, sowohl durch die Blutbahn als durch die Lymphbahn statt. Obschon diese tertiären Metastasen sehr frühzeitig auftreten, findet man sie nicht in allen Fällen der Tod stellt sich oft früher ein. Am häufigsten werden sie in den Lungen vorgefunden, dann sind die Knochen sehr oft Sitz derselben seltener finden sie sich in andern Organen, in Leber, Gehirn, Speicheldrüsen, Nieren, Haut und Muskeln. Eberth[1]) hat bei einem Hund in solchen Metastasen nicht nur die Elemente der Neubildung, sondern auch die drüsige Anordnung wieder gefunden. Die Allgemeininfection bewirkt bald eine bedeutende Abmagerung und bleiches schmutziggraues Aussehen der Kranken, welche das Bild der Kachexie zeigen, wie wir es auch bei krebsiger Neubildung anderer Organe zu sehen gewohnt sind. Diese Kachexie tritt oft schon sehr frühzeitig auf; sie zeigt sich an

[1]) Eberth, Virchow's Archiv. B. 55.

schlimmsten da, wo die Ernährung entweder durch die äussern Verhältnisse des Patienten eine schlechte ist, oder durch die Veränderungen der Digestionsorgane erschwert wird. Zuweilen ist die Krankheit von Fieber begleitet, und zwar tritt dasselbe hie und da schon bei Beginn des Leidens auf, meist aber erst später, wenn entweder in der primären Geschwulst oder in den Metastasen Erweichungsheerde entstanden sind und Geschwulstzellen in die Blutbahn gelangen.

Weit auffallender als diese Allgemeinsymptome sind nun aber die örtlichen. Wie bei so vielen Krankheiten ist es sehr häufig der Schmerz, der den Patienten zum Arzte treibt. Derselbe ist oft nur auf Druck vorhanden und zwar so, dass entweder die ganze Geschwulst auf Druck äusserst empfindlich ist, oder nur einzelne Partieen derselben; häufig aber bestehen auch spontane, ausstrahlende Schmerzen, welche sich hauptsächlich gegen den Kopf und die Schulter und bis in die Arme hinziehen. Wie die von Lücke, Rose und Kocher beobachteten Stimmbandlähmungen, sind sie durch die Umwachsungen und Compression der Nerven bedingt. Dabei besteht fast in allen Fällen Athemnoth, welche, wie bei gewöhnlichem Kropf durch Compression der Trachea entsteht, aber auch durch die Stauung bedingt sein kann, welche grosse Mediastinaltumoren und Venenthrombose machen. Meist ist die Athemnoth anhaltend, bei Perforation der Wandung und Wucherung in den Kehlkopf oder die Trachea hinein treten aber auch Erstickungsanfälle auf, die eine qualvolle Höhe erreichen können, wie bei Jungfrau Bolliger. Vermehrt wird die Dyspnoe oft noch durch katarrhalische oder chronisch-entzündliche Processe der Lungen.

Wie die Compression der Trachea Dyspnoe verursacht, so sehen wir als Folge der Compression des Oesophagus Schlingbeschwerden auftreten, welche bei Perforation der Wandung die grösste Höhe erreichen.

Untersuchen wir nun den Hals dieser Patienten, so finden wir die Haut oft und zwar besonders im Anfangsstadium über dem Tumor verschiebbar und unverändert; in andern Fällen ist sie verwachsen, infiltrirt, an Incisions- oder Punctionsstellen wohl auch ulcerirt. Die Geschwulst selbst bietet sich uns meist als höckerige oder knollige Masse von verschiedener Grösse und verschiedener Consistenz dar; selten und nur im Anfang ist sie glatt. Sie kann seitlich beweglich sein, dann bewegen sich die verwachsenen Halsorgane, besonders die Trachea mit; hauptsächlich aber fällt es auf, dass sie sich beim Schlucken nicht mitbewegt, wie der gewöhnliche Kropf, sondern durch die Verwachsungen daran verhindert wird. Die Trachea finden wir bei grossen Tumoren seitlich verdrängt, das nämliche Schicksal widerfährt oft den Halsgefässen, welche nach hinten und aussen verschoben werden. So sah und fühlte man die rechte Carotis bei Hunziker weit hinten und unter dem Ohr, während Kehlkopf und Trachea nach links lagen. Fragen wir nun einen solchen

Patienten nach dem Beginn seines Leidens, so weiss er gewöhnlich keinen genauen Bescheid darüber; die einen geben an, dass sie schon längere Zeit an Kropf gelitten haben und derselbe dann rasch gross und schmerzhaft geworden sei; andere wollen früher keinen Kropf besessen haben und erst durch das Auftreten einer Anschwellung am Hals auf ihr Leiden aufmerksam geworden sein; man kann die Angaben nicht gut verwerthen, da so mancher, ohne es zu wissen, mit Kropf behaftet ist. Die Berechnung des Verlaufs dieser Krankheit ist daher nur eine annähernde. Kaufmann zieht aus seinen Fällen den Schluss, dass das Sarcom durchschnittlich viel rascher verlaufe, als das Carcinom, indem in 6 Fällen von Sarcom eine Dauer von 3—6 Monaten, in 14 Fällen von Carcinom eine solche von 3 Monaten bis 3 Jahren sich zeigte. Der Tod erfolgt selten durch die zunehmende Kachexie; in den meisten Fällen gehen die Kranken an Erstickung zu Grunde. Auch Blutung aus einem arrodirten Halsgefäss ist als Todesursache beobachtet worden.

Was können wir nun von den besprochenen Symptomen für die Diagnose einer Struma maligna verwerthen?

Form und Consistenz der Geschwulst geben uns keine festen Anhaltspunkte, ebensowenig die Athemnoth. Einerseits hat auch der gewöhnliche Kropf zuweilen höckerige, knollige Form und kann neben weichen Partieen theilweise harte Consistenz durch fibröse Knollen und durch Kalkeinlagerungen darbieten. Die Pseudofluctuation, welche wir an erweichten Partieen der malignen Tumoren beobachten, lässt sich nicht leicht von der Fluctuation tief liegender, durch Strumagewebe verdeckter Cysten unterscheiden. Andernfalls kann der maligne Tumor im Anfangsstadium glatte Oberfläche haben, wie bei der Schmied, oder sich in spätern Stadien glätten, wie Rose beobachtete. Athemnoth bewirkt auch der gewöhnliche Kropf durch seine Grösse oder substernale Lage. Vor allem führt uns das rasche Wachsthum auf die Vermuthung einer malignen Neubildung und giebt für uns ein Mittel, bei den harten Formen den fibrösen Kropf vom scirrhösen zu unterscheiden. Dann sind die Schmerzen auf Druck sowohl, als besonders die ausstrahlenden ein wichtiges Merkmal und werden von allen Beobachtern hervorgehoben. Allein ein untrügliches Zeichen sind diese nicht; sie können bei Struma maligna fehlen, wenn dieselbe noch nicht sehr entwickelt ist. Constante sind die Schlingbeschwerden, sie fehlen der malignen Struma äusserst selten, und gar nicht in vorgerückten Stadien der Krankheit. Die Schmerzen auf Druck und die ausstrahlenden beobachten wir aber gewöhnlich, die Schlingbeschwerden jedoch nur zuweilen auch bei der Strumitis. Lücke hält die Schlingbeschwerden für ein sicheres Zeichen einer Struma maligna oder einer Strumitis. Die Unterscheidung ist nicht sehr leicht. Die Strumitis entsteht hauptsächlich durch Verletzungen, seltener durch Stauung, durch Blutergüsse infolge von Hustenanfällen

Schreien etc. oder auch auf metastatischem Wege bei Pyaemie oder Typhus. Wir haben also in der Aetiologie einige Anhaltspunkte für die Differenzialdiagnose, dann macht Kocher besonders auf das Fieber aufmerksam; es ist bei Strumitis immer höher (bis auf 39,0) als bei maligner Neubildung und erreicht bei dieser jene Höhe selbst dann nicht, wenn Erweichung und Abscessbildung im Tumor sich einstellt. In vielen Fällen lässt sich die Differenzialdiagnose durch den Troicart machen, welcher aus der fluctuirenden Geschwulst Blut, Eiter oder bräunliche Masse entleert, wenn dieselbe eine Cyste oder ein Strumaabscess ist.

Von diagnostischem Werth ist in vielen Fällen die Beweglichkeit beim Schlucken. Der gewöhnliche Kropf folgt beim Schlucken der Trachea, der maligne, mit den Nachbarorganen verwachsene Tumor aber nicht; es ist dies besonders bei substernaler Lage der Geschwulst sehr wichtig.

In den spätern Stadien der Krankheit ist die Diagnose nicht sehr schwer. Wenn wir neben bestehender Kachexie einen raschwachsenden, schmerzhaften Schilddrüsentumor mit knolligem, höckerigem Aussehen haben, der Dyspnoe und Dysphagie macht und es besteht daneben Infiltration der Halsdrüsen, so werden wir über die Natur der Geschwulst nicht im Zweifel sein. Allein für die Therapie ist es wichtig, dass wir die Diagnose so frühzeitig als möglich stellen. In frühern Stadien fehlen aber sehr oft einzelne wichtige Symptome und wir können dann nur mit grosser Wahrscheinlichkeit, nicht aber mit Sicherheit auf eine maligne Neubildung schliessen.

Die Sicherheit giebt uns nur die mikroskopische Untersuchung, für welche man mit einem Troicart ein kleines Stück der Geschwulst heraushebt. Haben wir uns von der Malignität des Tumors so überzeugt, so müssen wir uns, bevor an operativen Eingriff zu denken ist, auch noch davon überzeugen, dass nicht bereits Metastasen sich an Orten entwickelt haben, die für chirurgische Eingriffe unzugänglich sind. Die Entscheidung ist schwer, häufig unmöglich. Nach v. Winiwarter[1]) und Kaufmann sollen Metastasen schon wahrscheinlich sein, wenn die Haut mit dem Tumor innig verwachsen ist; Oedem der Haut über dem Manubrium sterni, Venenerweiterung, Thrombosen derselben deuten auf Metastasen in den Mediastinaldrüsen; sie verrathen sich auch häufig durch Dämpfung über dem Sternum und Druck auf die Trachea. In den innern Organen können wir zwar bei bestehendem Fieber metastatische Processe vermuthen, sicher diagnosticiren lassen sie sich nicht.

Ist die Malignität einer Struma einmal festgestellt, so ist die Entfernung der Geschwulst das einzige Rettungsmittel und muss so frühzeitig als möglich vorgenommen werden. Die Prognose ist zur Zeit noch

[1]) Beiträge zur Statistik der Carcinome. Stuttgart 1878.

wenig günstig. Der Kranke sucht gewöhnlich erst die ärztliche Hülfe, wenn die schweren Erscheinungen der Athemnoth und der Schlingbeschwerden ihn dazu nöthigen, dann ist die Operation schon schwierig und gefährlich wegen der Grösse des Tumors und der Verwachsungen mit den Halsorganen und die Hoffnung auf sichere Heilung gering, weil Metastasen, die ja sehr früh auftreten, wahrscheinlich sind. Wird das Leiden frühzeitig erkannt, so sind die Patienten nicht immer von der Bösartigkeit desselben und der Nothwendigkeit operativer Hülfe zu überzeugen. Die Operation maligner Schilddrüsentumoren hat desshalb bis heute keine grossen Erfolge aufzuweisen und sich nicht viele Freunde erwerben können. Dieffenbach, der sie ausführte, verurtheilte sie und betrachtete diese Geschwülste als chirurgische Noli me tangere und Lebert[1]) räth, sich aller chirurgischen Eingriffe zu enthalten, »da Stich und Schnitt gewöhnlich nur zu exulcerirender Krebswucherung führe und die Exstirpation zwar die Leiden der Kranken abkürze, aber auf Kosten des Lebens.« Noch im Jahr 1875 spricht sich Lücke[2]) über die Therapie kurz dahin aus, dass dieselbe sich darauf beschränken müsse, die Kräfte des Patienten zu erhalten und ihm seine Schmerzen zu lindern. Es war bis dorthin auch nur ein einziger Heilungsfall in der Literatur verzeichnet. Derselbe ist von Schuh im Jahr 1859 in der Wiener med. Wochenschrift veröffentlicht. Er hat bei einem 16jährigen Mädchen eine apfelgrosse Krebsgeschwulst der Schilddrüse, und deren nach 11 Monaten auftretendes Recidiv mit dem Galvanocauter und mit Aetzpaste definitiv entfernt. Ende der 70iger Jahre versuchten wieder einige Chirurgen die Operation der so sicher zum Tode führenden Struma maligna. Rose exstirpirte einen sarcomatösen und einen carcinomatösen Kropf, jedoch ohne Erfolg; im Archiv für klinische Chirurgie[3]) hat er an der Hand von 17 fremden und 7 eigenen Beobachtungen seine Ansichten hauptsächlich über die Diagnose des Krebskropfs niedergelegt. Kocher hat nach Exstirpation eines Sarcoma strumae, welche am 2. October 1878 vorgenommen wurde, die Patientin an Mediastinitis verloren, er erzielte dagegen bei einer Struma carcinomatosa eines 32jährigen Mannes durch mehrfaches Evidement und Aetzung mit Zinkchlorid definitive Heilung. Nach Kaufmann ist die Exstirpation von Billroth zweimal mit Erfolg ausgeführt worden, so dass also mit Zuzählung meines Falles von den 5 Heilungen 3 durch Exstirpation erzielt worden sind. Wenn nun auch für weiche Tumoren im Anfangsstadium das von Kocher vorgeschlagene Evidement in Anwendung gebracht werden kann, so wird durch dasselbe in den meisten Fällen keine vollständige Entfernung der Neubildung möglich sein und

---

1) Lebert, Krankheiten der Schilddrüse. p. 264.
2) Lücke, Handbuch der Chirurgie von Pitha und Billroth. p. 98.
3) XXIII. 1878.

die Totalexstirpation das sicherste Heilmittel bleiben. Sie allein kann uns definitive Heilung sichern, muss aber auch so früh als möglich ausgeführt werden, weil ja, wie wir gesehen haben, die Metastasen sehr frühe schon auftreten. Ob von der Operation noch sichere Hülfe zu erwarten ist, ist im einzelnen Fall durchaus nicht leicht zu entscheiden, und noch weniger lassen sich zur Zeit allgemeine Indicationen aufstellen. Die Beziehungen des Tumors zu den andern Organen des Halses werden eben erst während der Operation klar. Die Untersuchung der Geschwulst zeigt uns in erster Linie deren Verhältnisse zur Haut. Ist dieselbe im weitern Umfang mit dem Tumor verwachsen und ulcerirt, so muss die Geschwulst schon lange bestanden haben und ist Metastasenbildung sehr wahrscheinlich. Lässt sich der Tumor fast gar nicht mehr verschieben, weder seitlich noch nach oben beim Schlucken, so müssen wir annehmen, dass derselbe sehr weitgehende Verwachsungen fast mit allen andern Theilen des Halses eingegangen ist, sowohl mit den Muskeln, Gefässen, dem Respirationsrohr und Digestionsrohr, als auch mit den bereits inficirten Mediastinaldrüsen. Die Mitleidenschaft der letztern manifestirt sich oft, wie ich schon bemerkt habe, durch Dämpfung über dem Sternum und durch Vermehrung der Symptome der Trachealstenose. Bestehen remittirende Fieber mit hoher Temperatur, so ist der Verdacht sehr begründet, dass sich Metastasen in innern Organen entwickelt haben. Wir müssen dieselbe auch befürchten bei länger bestehender und ausgedehnter Venenthrombose. Unter solchen Verhältnissen dürfen wir von der Operation keine Hülfe erwarten. Fehlen aber diese Contraindicationen und haben wir uns zur Operation entschlossen, so muss uns der Kranke sehr weitgehende Vollmacht geben; wir wissen ja nicht zum Voraus, wie weit uns bei der Operation die Verwachsungen mit den Gefässen, der Trachea und dem Oesophagus führen. Gerade diese Verwachsungen sind es, welche neben der Grösse der Geschwulst die Exstirpation der malignen Schilddrüsentumoren zu einer der schwierigsten Operationen machen. Schon die Narcose kann wegen der Trachealstenose sehr schwer oder ganz unmöglich werden. Man muss die Stellung aussuchen, in welcher die Athmung am besten vor sich geht, wie bei Fall Bolliger, wo sie nur in linker Seitenlage möglich war. Aber eine grosse Gefahr fällt hier doch wenigstens weg, die des Zusammenklappens der Trachealwände wegen entzündlicher Erweichung der Knorpel, weil diese bei der kurzen Dauer des Leidens nicht zu Stande kommt. Die Operation ist nach den gewöhnlichen Regeln der Kopfexstirpation auszuführen. Unter möglichster Vermeidung von Blutung wird die Geschwulst durch langsames Abpräpariren und Ausschälen aus ihren Verbindungen gelöst. Infiltrirte Drüsen müssen mit entfernt werden, wie wir bei der Operation des Mammacarcinoms die infiltrirten Axillardrüsen entfernen.

Treffen wir nun aber Verwachsungen mit den Gefässen, dem Kehl-

kopf, der Trachea oder dem Oesophagus, so tritt eine neue Aufgabe an den Operateur heran. Wenn wir das Recidiv vermeiden wollen, so dürfen wir die maligne Neubildung nicht blos abpräpariren, sondern wir müssen die Wandung dieser Organe, soweit die Verwachsung besteht, reseciren und werden wir dabei nach dem allgemeinen Grundsatz bei Ausrottung bösartiger Geschwülste die trennenden Schritte noch in's Gesunde verlegen, um sicher alles Kranke zu entfernen. Einfache Ablösung des malignen Tumors, ohne Entfernung der Verwachsungstelle, wie sie von mir bei der ersten Exstirpation des Kropfes der Bolliger vorgenommen wurde, ist eine Operation im kranken Gewebe. Auch bei der Exstirpation, der sarcomatösen Struma, welche Kocher am 2. October 1871 vornahm, fand eine derartige Ablösung statt und zeigte die Trennungsfläche noch deutlichen Geschwulstcharakter[1]. Das Recidiv bei der Bolliger beweist uns die Nothwendigkeit der Entfernung der Verwachsungsstellen. Dasselbe ging nicht etwa, wie es häufig der Fall ist, von einer zurückgelassenen infiltrirten Lymphdrüse aus, sondern es entwickelte sich in der Wandung des Kehlkopfs; es entstand an Stelle des exstirpirten Tumors wieder eine neue Geschwulst, welche die Grösse der frühern erreichte; zugleich wucherte die Neubildung in's Innere des Kehlkopfs hinein und es entartete auch der rechte Schilddrüsenlappen. So kann sich zur Exstirpation des malignen Kropfes je nach den Verwachsungen, Resection der Halsgefässe, des Kehlkopfes, der Trachea und des Oesophagus gesellen.

In der Wirkung auf den Organismus kommt die Resection der Halsgefässe natürlich völlig der Unterbindung gleich. Ausser der Gefahr der Nachblutung beobachtet man bei der Unterbindung der Carotis durch die plötzliche Anaemie der Gehirnrinde Reizzustände, Convulsionen, welchen häufig halbseitige Lähmungen folgen. Wird die Ernährungsstörung durch den Collateralkreislauf nicht gehoben, so können sich Erweichungsherde bilden, welche bleibende Motilitätsstörungen oder den Tod herbeiführen. Die Unterbindung der grossen Venen bringt keine erhebliche Störung der Circulation hervor, weil die collateralen Bahnen sehr reichlich entwickelt sind. Zerfall der Thromben kann durch strenge Asepsis verhütet werden. Die Gefahr der Aspiration von Luft durch eine Halsvene, welche bei Verletzung solcher Gefässe so rasch tödtlich wirken kann, kommt hier nicht in Betracht, da vor der Excision doch wohl nach beiden Seiten Ligaturen angelegt werden. Die Resection der grossen Halsgefässe ist von Rose am 14. April 1877 mit der Exstirpation eines sarcomatösen Kropfes ausgeführt worden, sowohl von der Carotis als der Vena jugularis communis wurde nach doppelter Unterbindung ein grosses Stück entfernt

---

[1] Kaufmann. p. 409.

Ist die Struma mit dem Kehlkopf verwachsen, so müssen wir die Total- oder Partialexstirpation dieses Organes ausführen, je nachdem beide Lappen entartet und verwachsen sind, wie bei der Bolliger, oder nur ein Seitenlappen. Da die Verwachsungen sehr häufig auch den obern Theil der Trachea betreffen, muss natürlich auch diese Partie mit entfernt werden. Ich habe in der Literatur keinen Fall gefunden, wo wegen primären Schilddrüsencarinoms und Uebergriff desselben die Kehlkopfexstirpation mit der Kropfexstirpation gemacht worden wäre. Die Resultate der Kehlkopfexstirpation, welche bisher wegen primärer maligner Neubildungen des Organs selber (Sarcom und Carcinom) mehrfach ausgeführt wurde, sind bis zur Stunde keine sehr glänzenden. Es gelang zwar in einigen Fällen die Patienten am Leben zu erhalten und denselben durch Einlegen eines phonetischen Apparates in die Trachealcanüle die Sprache zu ermöglichen. Die drei wegen Sarcom Operirten leben und sind frei von Recediven geblieben. Von 15 wegen Carcinom des Kehlkopfs Operirten lebten jedoch nach Max Schüller[1]) bei Herausgabe seines Werkes im Jahr 1879 nur noch 2; die meisten starben kurz nach der Operation, die andern an Recidiven.

Eine Partialexstirpation des Kehlkopfs ist im Jahr 1878 von Billroth gemacht worden; wegen halbseitigen primären Carcinoms entfernte er die linke Hälfte des Kehlkopfs, die rechte mit dem grössten Theil des Stimmbandes blieb stehen. Patient genas und konnte ohne phonetischen Apparat mit dumpfer aber deutlich vernehmbarer Stimme sprechen. Leider zeigte sich bei demselben später ein Recidiv der Lymphdrüsen. Trotzdem ist diese Operation mit ihrem Resultat für die Exstirpation maligner Schilddrüsentumoren von grösster Wichtigkeit, da diese ja in der Mehrzahl der Fälle nur einen Lappen ergreifen und desshalb oft nur die Partialexstirpation des Kehlkopfs nothwendig sein wird. Wenn die bisherigen Erfolge der Operation auch keine günstigen sind, so müssen wir bedenken, dass die Patienten meist sehr spät sich zu derselben entschliessen konnten und »wir uns noch in den Anfängen der Geschichte dieser Operation befinden«, wie Max Schüller sich ausdrückt.

In Bezug auf die Technik verweise ich auf dessen ausführliche Abhandlung.

Die Kropfexstirpation mit Kehlkopfexstirpation wird immer eine schwierige Aufgabe sein. Die Tracheotomie kann nicht vorausgeschickt

---

[1]) Max Schüller, Tracheotomie, Laryngotomie und Exstirpation des Kehlkopfes. Deutsche Chirurgie. 37. Lieferung.

werden, sie ist erst möglich nach Ablösung des Kropfes. Um das Einfliessen von Blut zu verhindern, muss der Kranke entweder in die Rose'sche Lagerung gebracht oder die Luftröhre tamponirt werden; am geeignetsten hiefür ist wohl die Trendelenburg'sche Tamponcanüle. Wenn bei der Auslösung des Kehlkopfes bisher die meisten Operateure von oben nach unten vorgingen, so wird für unsere Fälle das umgekehrte Verfahren, das übrigens auch schon einigemal angewandt wurde, am Platze sein, da wegen der Tracheotomie das Operationsfeld unten zuerst frei gemacht werden muss.

Ueber die Resection des Oesophagus ist noch nicht viel bekannt. Billroth[1], der dieselbe wegen des qualvollen Zustandes der an Krebs dieses Organs Leidenden bereits 1870 vorschlug, hatte bei seinen Thierexperimenten keinen glücklichen Erfolg. Nachdem aber Menzel und Czerny beim Hund die Resection eines $1^1/_2$ Zoll langen Stückes des Oesophagus geglückt war, operirte Czerny eine 50jährige Frau, welcher er durch den bei Oesophagotomie gebräuchlichen Schnitt am vordern Rand des Kopfnickers ein 6 cm langes carcinomatöses Stück der Speiseröhre entfernte; wegen der starken Spannung der Enden war eine Vereinigung derselben unthunlich. Es wurde desshalb das untere Ende mit der Haut zusammengenäht und dadurch eine für die Ernährung zweckdienliche Fistel geschaffen. Die Operation war vom besten Erfolg gekrönt und Patientin lebte nach 5 Monaten gesund und kräftig. Wenn nicht zu lange Stücke excidirt werden müssen, so dürfte es wohl möglich sein, die beiden Enden zu vereinigen, wie es den beiden Operateuren beim Thierexperiment gelungen ist und so die Ernährung auf natürlichem Wege zu ermöglichen. Muss nur ein Theil der Wandung und nicht ein ringförmiges Stück des Oesophagus entfernt werden, so kann die Wunde durch Nähte vereinigt werden. Eine dabei entstehende Strictur des Oesophagus dürfte durch eine allmähliche Dilatation wohl zu beseitigen sein. Besondere Schwierigkeiten wird die Ernährung bieten, wenn die vordere Wand des Oesophagus mit dem Kehlkopf entfernt worden ist. Diese muss künstlich ersetzt werden. Bei den Versuchen mit meiner Patientin bediente ich mich einer Röhre mit halbbecherförmigem Ansatz, welche später definitiv mit der Trachealcanüle verbunden werden sollte, wie aus Figur II ersichtlich ist. Die Nahrung floss der hintern Wand entlang durch diese Röhre in den Oesophagus; wegen des tödtlichen Ausganges kam der Apparat nicht zur Anwendung.

---

[1] König, Krankheiten des unteren Theils des Pharynx und Oesophagus. Deutsch Chirurgie. 35. Lieferung.

Dagegen finde ich in Schmidt's Jahrbüchern[1]) eine Mittheilung über Exstirpation des Larynx und der vordern Wand des Oesophagus wegen primären Kehlkopfkrebs von Dr. Fr. Lange in New York ausgeführt. Derselbe legte in der 5. Woche einen künstlichen Kehlkopf ein, nebst einem Apparat als Ersatz für die vordere Oesophaguswand. Das Original, in welchem eine Zeichnung enthalten ist, stand mir leider nicht zur Verfügung. Ist ein derartiger Apparat aus irgend einem Grunde nicht anzubringen, so kann der entfernte obere Theil des Oesophagus durch eine Röhre ersetzt werden, welche ebenfalls mit dem künstlichen Kehlkopf in Verbindung ist und vorn am Hals ausmündet wie Figur III zeigt. Die Ernährung erfordert immer nach der Operation unsre grösste Sorgfalt. Sie geschieht in den ersten Tagen am besten durch Leube'sche Pankreasklystire, da die meisten Patienten nach tiefgehenden Operationen am Hals nicht gut schlucken können. Ich habe dies nach Exstirpation von andern Geschwülsten (Adenomen, Lymphomen) in dieser Gegend häufig beobachtet. Die Ernährung durch die Schlundsonde ist nicht ohne Gefahr, weil bei bestehendem Glottisoedem der Druck der Sonde durch completen Verschluss des Kehlkopfes den Tod herbeiführen kann, wie meine erste Krankengeschichte zeigt.

Das Oedem am Eingang in den Kehlkopf und Oesophagus verrieth sich bei meinen drei Patienten sofort nach der Operation durch Schluckschmerzen, Heiserkeit und leicht behinderte Athmung. Es erklärt sich die Heiserkeit sowohl durch die mechanische Reizung, welcher der Kehlkopf während der Operation ausgesetzt ist, als auch durch die Reizung des Nervus recurrens. Wie verschieden die Ursache und die Bedeutung dieses Symptomes, der Heiserkeit, sein kann, zeigen die drei mitgetheilten Fälle evident. Während Heiserkeit durch Schwellung der Glottis bei allen Patienten unmittelbar nach der Operation auftrat (bei der Bolliger ist natürlich hier die erste Exstirpation verstanden) und beim Einen das Glottisoedem zur unmittelbaren Todesursache wurde, sehen wir dieselbe bei der Bolliger nach wenigen Tagen verschwinden, um Monate später aus ganz anderem Grund, nämlich durch Perforation und Wucherung der Geschwulst in's Lumen des Kehlkopfes wieder aufzutreten. Bei der Schmied nahm die Heiserkeit zwar nach der Operation allmählich ab, sie verschwand aber nie vollständig, weil, wie der Kehlkopfspiegel zeigte, das rechte Stimmband vollständig gelähmt ist, offenbar infolge completer Durchtrennung des Nervus recurrens bei der Operation.

---

[1]) Band 187 p. 269 aus dem Archiv of Laryngology 1880.

Wenn wir uns bei einem malignen Schilddrüsentumor von der Hoffnungslosigkeit des operativen Vorgehens überzeugt haben, so sind wir dem Kranken doch noch die symptomatische Behandlung schuldig. Eiterung und Verjauchung müssen wir nach allgemeinen chirurgischen Grundsätzen mit Desinfectionsmitteln, Abtragung necrotischer Partieen etc. behandeln. Gegen die Schmerzen werden wir die Narcotica, besonders in der Form von Injectionen anwenden. Bei hochgradiger Athemnoth und Erstickungsgefahr wird die Tracheotomie palliative Hülfe bringen; sie wird in den meisten Fällen sehr schwer auszuführen sein, weil sie substrumös gemacht werden muss. Ist die Ernährung des Kranken auf natürlichem Wege nicht mehr möglich, so kann die Schlundsonde zu Hülfe genommen werden, sie ist oft schwer einzuführen, besonders wenn Geschwulstzapfen zwischen Trachea und Oesophagus liegen und gefährlich bei bestehendem Glottisoedem; wir werden desshalb unter Umständen die Ernährung per anum anwenden müssen; dass wir so durch die Verlängerung des traurigen Zustandes dem Kranken einen grossen Dienst erweisen, möchte ich nicht behaupten. Desshalb müssen wir suchen durch frühzeitige Diagnose die operative Hülfe zu ermöglichen und dürfen uns durch die bisherigen geringen Erfolge von der Ausbildung der Technik nicht abhalten lassen.

Ὀυ πρὸς ἰατροῦ σοφοῦ
θρηνεῖν ἐπῳδὰς πρὸς τομῶντι πήματι.
(Sophokles Aias 581.)

Fig. I.

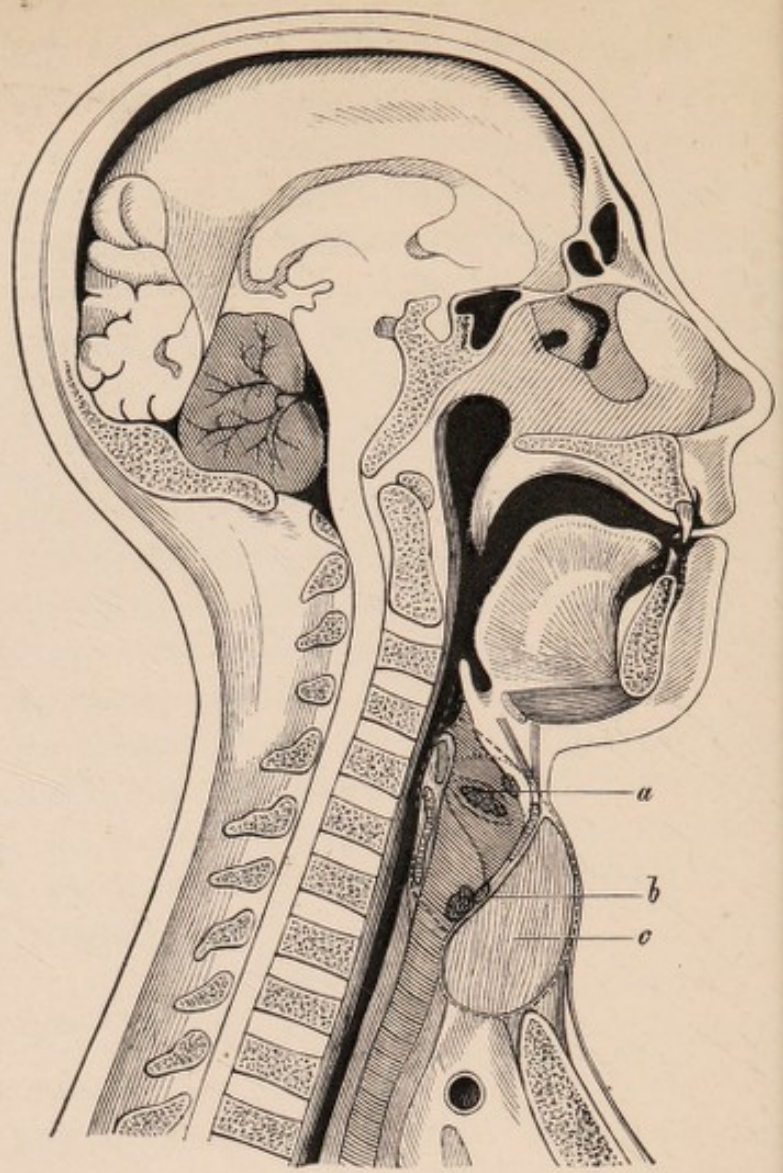

Fig. I. Medianschnitt bei Bolliger. $^1/_3$ natürl. Grösse.

a) Carcinomatöse Geschwulst in der Morgagn. Tasche.

b) Carcinomatöse Uleration am Ringknorpel.

c) Struma carcinomatosa.

Die ..... punktirte Linie bezeichnet die Operationsgrenze.

Nach einem Holzschnitt in Nr. 37 der deutschen Chirurgie von *Max Schüller*.

Fig. III

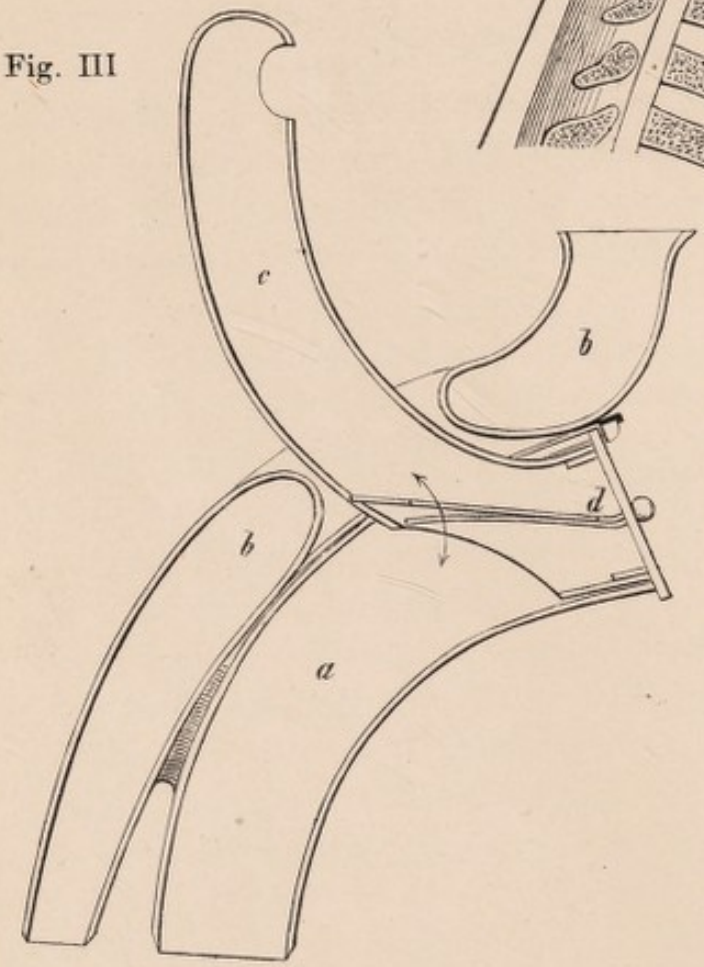

Fig. III zeigt den Plan (Durchschnitt) zu einem Apparat, in welchem der röhrenförmige Oesophagusansatz (*b*) mit der Trachealcanüle (*a*) verbunden vorn am Hals ausmündet. Die bewegliche Larynxcanüle (*c*) enthält den Metallrahmen mit der Zunge (*d*).

Fig. II.

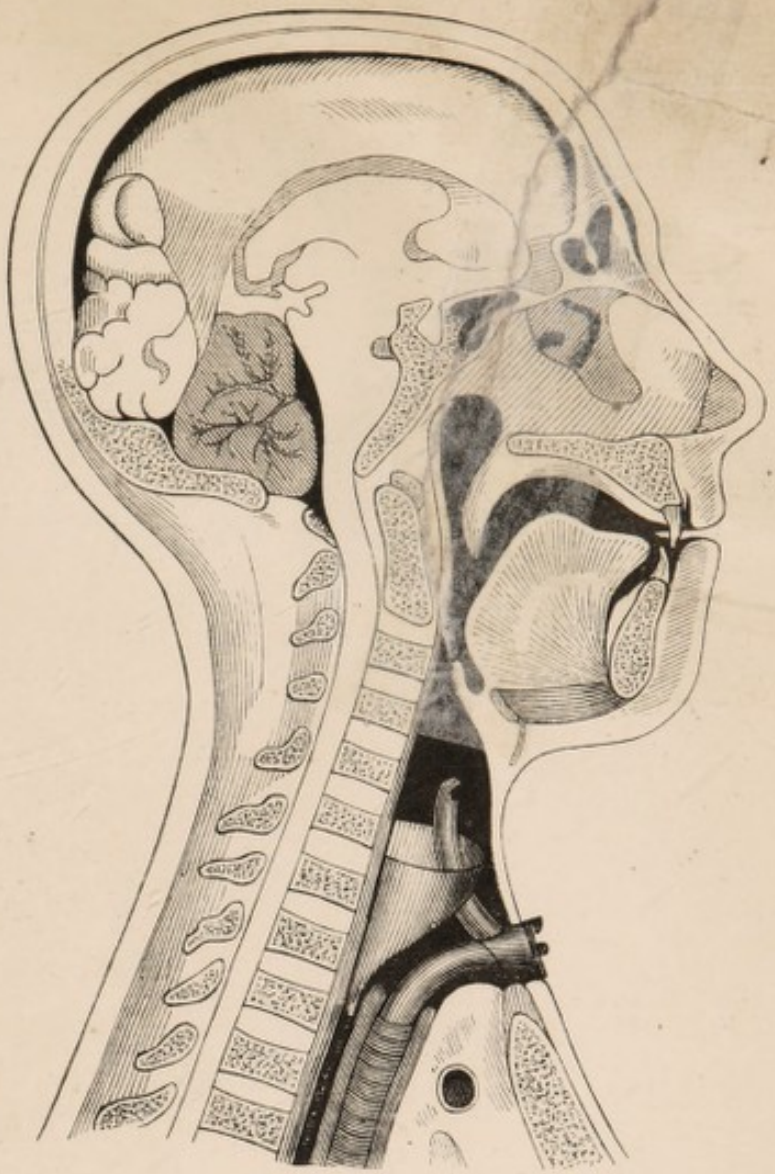

Fig. II. Eingelegter künstlicher Kehlkopf und der Oesophagusansatz, mit welchem die Ernährungsversuche gemacht wurden.

(Seite 1902 u. 1914.)

Fig. IV.

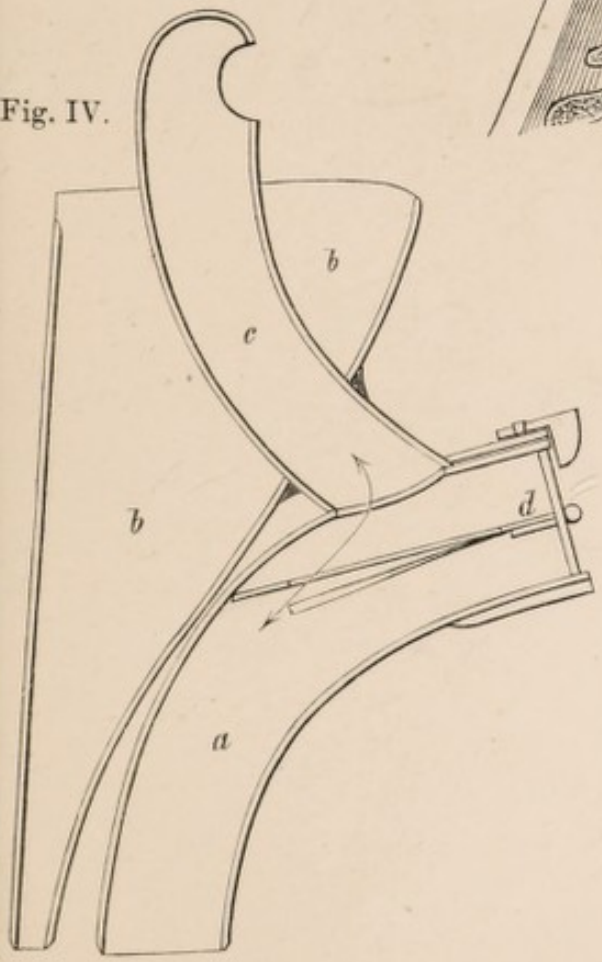

Fig. IV stellt den Plan zu obigem Apparat im Durchschnitt dar. Der halbbecherförmige Oesophagusansatz (*b*) ist mit der Larynxcanüle (*c*) verbunden. Der phonetische Apparat (*d*) ist in der Trachealcanüle (*a*).