

Cancer primitif de la vésicule biliaire / par mm. les Drs. Bauby et Daunic.

Contributors

Bauby, Dr.
Daunic, Dr.

Publication/Creation

[Place of publication not identified] : [publisher not identified], [date of publication not identified] (Toulouse : Pinel.)

Persistent URL

<https://wellcomecollection.org/works/wzfk7kkt>

License and attribution

This work has been identified as being free of known restrictions under copyright law, including all related and neighbouring rights and is being made available under the Creative Commons, Public Domain Mark.

You can copy, modify, distribute and perform the work, even for commercial purposes, without asking permission.

**wellcome
collection**


Wellcome Collection
183 Euston Road
London NW1 2BE UK
T +44 (0)20 7611 8722
E library@wellcomecollection.org
<https://wellcomecollection.org>

D^{rs} BAUBY et DAUNIC

CANCER PRIMITIF

DE LA

VÉSICULE BILIAIRE



THE UNIVERSITY OF CHICAGO

PHYSICS DEPARTMENT

RECORD OF RESEARCH

BY

DR. [Name]

IN THE

LABORATORY OF [Name]

AT CHICAGO, ILLINOIS

FROM [Date] TO [Date]

CONTENTS

1. [Section 1]

2. [Section 2]

3. [Section 3]

4. [Section 4]

5. [Section 5]

6. [Section 6]

7. [Section 7]

8. [Section 8]

9. [Section 9]

10. [Section 10]

11. [Section 11]

12. [Section 12]

13. [Section 13]

14. [Section 14]

15. [Section 15]

16. [Section 16]

17. [Section 17]

18. [Section 18]

19. [Section 19]

20. [Section 20]

21. [Section 21]

22. [Section 22]

23. [Section 23]

24. [Section 24]

25. [Section 25]

26. [Section 26]

27. [Section 27]

28. [Section 28]

29. [Section 29]

30. [Section 30]

31. [Section 31]

32. [Section 32]

33. [Section 33]

34. [Section 34]

35. [Section 35]

36. [Section 36]

37. [Section 37]

38. [Section 38]

39. [Section 39]

40. [Section 40]

41. [Section 41]

42. [Section 42]

43. [Section 43]

44. [Section 44]

45. [Section 45]

46. [Section 46]

47. [Section 47]

48. [Section 48]

49. [Section 49]

50. [Section 50]

51. [Section 51]

52. [Section 52]

53. [Section 53]

54. [Section 54]

55. [Section 55]

56. [Section 56]

57. [Section 57]

58. [Section 58]

59. [Section 59]

60. [Section 60]

61. [Section 61]

62. [Section 62]

63. [Section 63]

64. [Section 64]

65. [Section 65]

66. [Section 66]

67. [Section 67]

68. [Section 68]

69. [Section 69]

70. [Section 70]

71. [Section 71]

72. [Section 72]

73. [Section 73]

74. [Section 74]

75. [Section 75]

76. [Section 76]

77. [Section 77]

78. [Section 78]

79. [Section 79]

80. [Section 80]

81. [Section 81]

82. [Section 82]

83. [Section 83]

84. [Section 84]

85. [Section 85]

86. [Section 86]

87. [Section 87]

88. [Section 88]

89. [Section 89]

90. [Section 90]

91. [Section 91]

92. [Section 92]

93. [Section 93]

94. [Section 94]

95. [Section 95]

96. [Section 96]

97. [Section 97]

98. [Section 98]

99. [Section 99]

100. [Section 100]

CANCER PRIMITIF DE LA VÉSICULE BILIAIRE

Par MM. les D^{rs} BAUBY, chef des travaux de médecine opératoire,
et DAUNIC, chef du laboratoire des cliniques.

I. — Observation clinique. (D^r BAUBY).

M^{lle} G..., 60 ans, demeurant à Toulouse.

Antécédents héréditaires sans intérêt. Pas d'affections des voies biliaires, pas de cancer. Père mort apoplectique ; mère morte de vieillesse ; un frère mort cardiaque.

Antécédents personnels. — Très bonne santé jusqu'à 25 ans. Menstruation toujours normale depuis son début de 15 ans jusqu'à sa disparition à 45 ans.

Vers l'âge de 25 ans, sans cause apparente, début de troubles digestifs qui ont persisté plus ou moins accentués jusqu'à l'époque actuelle, caractérisés surtout par de la pesanteur épigastrique, la lenteur de la digestion en particulier pour certains aliments, les œufs entre autres. Troubles d'ailleurs irréguliers, diversement qualifiés suivant les médecins consultés : gastralgie, dyspepsie, gastrite, et résistant généralement aux médications ordinaires : alcalins, etc.

Il est important d'observer que jamais, jusqu'à ces derniers temps, cette affection chronique de l'estomac n'avait provoqué ni vomissements, ni diarrhée, ni constipation, ni douleur hépatique, colique, ictère, scapulalgie, etc... En somme, rien qui parût expliquer une affection sérieuse, puisque la santé générale n'avait jamais été vraiment compromise.

Maladie actuelle. — En octobre 1895, sans prodromes et au cours de la santé habituelle précédemment décrite, un quart d'heure après le repas de midi, en passant de la maison au jardin, M^{lle} G... est prise tout d'un coup d'une violente douleur abdominale, sans point fixe plus particulièrement sensible. Pas de vomissements, pas de besoin pressant d'aller à la selle, pas d'ictère avant, pendant ou après. Au bout de dix minutes, tout se calme et disparaît sans laisser de traces.

Un mois plus tard, en novembre, les mêmes phénomènes se reproduisent dans des conditions analogues, mais avec une violence si grande que la malade crut, dit-elle, en mourir.

Enfin, un mois encore après, fin décembre, les mêmes coliques se montrent une troisième fois : elles sont moins violentes, mais durent toute l'après-midi. Il n'y a pas davantage de vomissements ni de signes d'obstruction des voies biliaires.

Comme elle se frictionnait l'abdomen avec un liniment quelconque pour calmer ses souffrances, notre malade découvrit alors, à droite de l'ombilic, une dureté sous-cutanée, sensible à la pression, mais non spontanément douloureuse.

Préoccupée de l'existence de cette lésion, elle vient me consulter le 21 janvier 1896.

Le facies et l'habitus extérieur de cette femme ne présentent aucun caractère particulier. Elle est plutôt maigre, mais elle l'a toujours été ; elle n'est pas jaune.

A la palpation du ventre, dans la position horizontale, on trouve, au niveau de l'hypocondre droit, en dehors du muscle grand droit de l'abdomen, à trois travers de doigt au-dessous du rebord des fausses côtes, une tumeur dure, régulière, sous-cutanée, non saillante à l'extérieur, indépendante de la peau, mais immobile dans les couches profondes de la paroi. Il est difficile d'en préciser les dimensions, la forme et surtout l'épaisseur, puisque son adhérence aux muscles abdominaux qui la brident empêche de la saisir et de la contourner. Elle paraît avoir le volume d'une petite pomme.

La sub-matité qui existe en cet endroit ne se confond pas bien nettement avec la matité hépatique, laquelle ne dépasse pas les limites normales. Dans les autres régions du ventre, il n'y a rien de particulier. Les viscères thoraciques sont sains.

Cet examen, renouvelé après purgation de la malade, me laissait hésitant entre une affection de la vésicule biliaire, dont c'était bien le siège, et une tumeur (fibrome sans doute) des parois abdominales.

J'ai conseillé les alcalins, les purgatifs cholagogues et désinfectants : calomel, rhubarbe, l'usage de l'huile d'olive, etc., sans négliger de faire observer que cette médication anodine pourrait bien rester sans effet et qu'une intervention chirurgicale deviendrait peut-être nécessaire.

Ayant plus ou moins régulièrement exécuté ces prescriptions, M^{lle} G... n'est revenue me voir que trois mois après, le 16 avril, ne s'étant décidée, dit-elle, qu'à la dernière extrémité, parce qu'elle redoutait cette nécessité d'une opération que je lui avais fait entrevoir.

C'est qu'en effet, malgré l'absence de toute nouvelle colique et sans aggravation des troubles digestifs, la plaque dure avait notablement augmenté de volume. C'est maintenant une véritable tumeur, saillante à l'extérieur et plongeant dans l'abdomen dont elle occupe tout le flanc droit. Elle est toujours sous-cutanée, adhérente aux muscles de la paroi, mais à peu près immobile, sauf par un ballottement analogue à celui des tumeurs du rein, indépendante d'ailleurs de cet organe, car il n'y a jamais rien eu d'anormal du côté des urines et aucun trouble fonctionnel.

La tumeur est, depuis quelque temps, spontanément douloureuse, sa matité bien nette se confond maintenant avec celle du foie. — Il n'y a pas d'ascite.

L'état général se ressent d'une évolution néoplasique aussi rapide ; la malade se trouve affaiblie, elle présente un amaigrissement assez notable.

Ces divers phénomènes qui, dès lors, m'inspirent des craintes sérieuses quant à la nature maligne de la tumeur, ne m'éclairent pas encore tout à fait sur son point de départ. Il n'existe, en effet, aucun trouble viscéral prédominant. La malade mange très peu, mais digère convenablement. Les reins fonctionnent bien. Les urines sont normales d'aspect et de quantité ; elles ne renferment ni sucre, ni albumine, ni élément sanguin ou biliaire. Il n'y a pas de jaunisse ; Depuis quatre mois, n'ont pas reparu les accidents analogues à des coliques hépatiques qui ont marqué le début de la maladie.

C'est donc sans diagnostic ferme que j'ai proposé une intervention dont je ne pouvais encore apprécier l'importance et le résultat, mais qui me paraissait indiquée, ne fût-ce que comme moyen d'exploration.

Elle est acceptée par la malade et sa famille et fixée au mercredi suivant, 22 avril.

Or, au lieu d'entreprendre une grosse opération qui aurait nécessité l'anesthésie générale, dangereuse pour un sujet aussi

affaibli, j'ai jugé plus prudent d'employer la cocaïne et de me borner à un acte limité qui aurait pour but soit de reconnaître un cancer abdominal inopérable, soit d'enlever une tumeur facile à isoler.

L'événement a prouvé que ce plan était bien conçu. Assisté de M. Raymond Cestan, interne des hôpitaux de Paris, et entouré des précautions antiseptiques d'usage, voici comment j'ai opéré :

Injection intra-dermique de solution de cocaïne à 2 % ; incision suivant le bord externe du muscle grand droit de l'abdomen, du côté droit. Cette incision, longue de 15 centimètres, commence en haut, à deux travers de doigt au-dessous du rebord costal, et dépasse en bas le rebord de l'ombilic.

Derrière la peau intacte, apparaît la paroi musculo-aponévrotique, amincie, adhérente, confondue avec les couches superficielles de la tumeur. Il faut se porter en dedans, vers la ligne médiane, pour ouvrir la cavité péritonéale sans intéresser le tissu néoplasique.

La main plongée dans le ventre, je contourne une masse arrondie, dure, à peu près régulière, arrivant tout près du rein droit. Les anses intestinales, avec lesquelles elle me paraît avoir contracté quelques adhérences, sont refoulées à gauche. Il ne m'est pas possible d'atteindre la face inférieure du foie pour vérifier les rapports de la tumeur de ce côté.

Néanmoins ces recherches suffirent à établir que l'opération radicale n'est pas praticable et qu'il ne reste plus qu'à refermer le ventre. C'est ce que j'ai fait au moyen de deux plans de suture au catgut : l'un pour le péritoine, l'autre pour les muscles.

Avant de suturer la peau, profitant de ce que la couche musculo-aponévrotique se confondait, à ce niveau, avec la tumeur et la rendait superficielle, j'ai excisé au bistouri, à l'instar d'une tranche de melon, un fragment fusiforme de tissu pathologique. En agissant ainsi, j'avais le double but d'étudier au microscope la structure histologique de la néoplasie et de savoir si cette masse était homogène ou creusée d'une cavité, celle de la vésicule biliaire, par exemple.

De fait, je suis tombé dans une cavité ; mais elle était bien petite par rapport au volume total et ne contenait qu'une

cuillerée à dessert environ de liquide blanchâtre comme du lait tourné, tout à fait différent de la bile. Après avoir lavé au sublimé, j'ai introduit par l'orifice artificiel une lanière de gaze au salol. Au-dessus et au-dessous, la plaie cutanée est refermée au crin de Florence. Pansement antiseptique ouaté.

En tout, l'opération a duré trois quarts d'heure au plus. La malade a vraiment très peu souffert.

A la suite, pas la moindre agitation, pas de nouvelle douleur abdominale, pas d'inflammation de la plaie.

La lanière de gaze a été remplacée le quatrième jour ; le sixième jour, les points de suture sont enlevés. Tout est cicatrisé ; il ne reste plus que l'orifice par lequel on pénètre dans la cavité intra-néoplasique. L'état général est momentanément amélioré par la satisfaction qu'éprouve l'opérée, désormais confiante en la guérison jusqu'à l'heure même de sa mort, survenue le 11 juin, cinquante jours après l'opération.

Voici ce qui s'est passé dans cet intervalle :

Pour favoriser les illusions de la malade et aussi pour expérimenter une médication qui, dans d'autres cas, a donné de bons résultats, j'ai fait, deux fois par semaine, dans la cavité ouverte, à l'extérieur, des injections de 10 centimètres cubes environ de solution glycinée de bleu de Méthylène à 5 %. Cette pratique a eu pour effet de désagréger le tissu cancéreux des parois cavitaires. A chaque pansement, les lavages entraînaient des débris quasi-sphacelés. De la sorte, la cavité s'agrandissait peu à peu. Or, le 17 mai, vingt-cinquième jour de l'opération, en explorant, avec une sonde cannelée, la profondeur de la fistule, j'ai éprouvé le contact d'un corps dur, tel que le produisent les séquestres et les calculs ; sa surface était lisse, peu étendue ; on ne pouvait suivre les contours. Au moyen de longues pinces hémostatiques, je suis arrivé à écarter les tissus voisins, à saisir ce corps étranger et à l'amener au dehors. C'était un calcul léger, en pyramide triangulaire, à facettes polies, jaunâtres, de 2 centimètres de hauteur environ ; un calcul biliaire. Après celui-là, il devait s'en trouver d'autres ; la sonde les découvrait, les pinces les ont saisis. Dans cette seule séance, il en est venu quarante, tous de la même forme, mais de grosseur très variable. Les plus petits étaient entraînés par des lavages un peu forts.

Le 19 mai, deux nouvelles pierres sont saisies ; le 21, six ; le 23, deux ; le 26, deux ; le 27, une. Enfin, après la mort, j'en ai recueilli sept. En tout, soixante.

C'était donc bien la vésicule biliaire qui était ouverte, et j'avais fait une cholécystostomie. Malgré cela, ce n'est que deux semaines avant la mort qu'un faible écoulement de bile s'est manifesté au dehors par la fistule.

Autre phénomène important à noter : c'est aussi dans ces quinze derniers jours seulement que l'ictère est apparu, ictère très foncé, avec passage de la bile dans les urines et décoloration des fèces. Auparavant, il n'y avait jamais eu aucun signe de rétention biliaire. Nous trouverons tout à l'heure l'explication de ces faits intéressants.

La malade s'est affaiblie de plus en plus et a fini par mourir de consommation sans autre souffrance qu'une névralgie sciatique du côté droit.

Depuis l'opération, la tumeur avait encore grossi.

Ayant eu la bonne fortune d'avoir affaire, en cette circonstance, à des parents éloignés, intelligents et qui me sont dévoués, j'ai pu obtenir l'autorisation de faire l'autopsie dans la maison et sur la table même où, sept semaines auparavant, j'avais pratiqué l'opération. Je me félicite d'avoir eu cette bonne chance de compléter ainsi l'Observation, puisqu'elle me permet de vous présenter une pièce assez rare.

Autopsie. — Avec l'aide de M. Faget, étudiant en médecine et ami de la famille, j'ai fait une longue ouverture abdominale depuis les côtes jusqu'à l'arcade crurale, suivant le trajet de mon incision opératoire et croisant l'orifice de la cholécystostomie. Les parois musculaires sont adhérentes sur une large surface qu'il faut contourner.

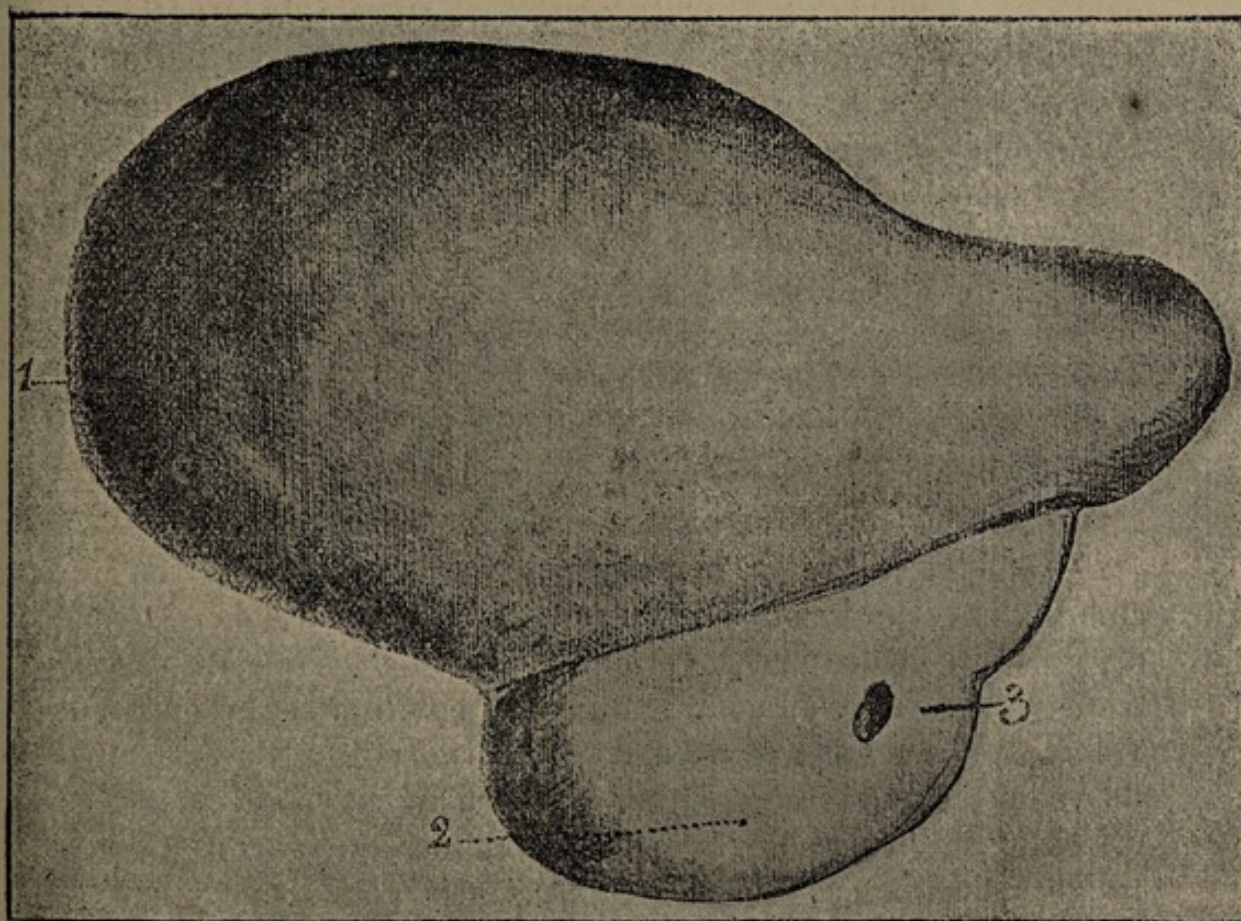
On voit, en ouvrant largement, un foie énorme, descendu et comme renversé en avant, au bord antéro-inférieur duquel est accolée une masse considérable du volume d'un œuf d'autruche placé transversalement. Cela ne fait qu'un seul bloc à enlever. Au-dessous, deux anses intestinales : l'une grêle, c'est le duodénum retenu par ses rapports anatomiques ; l'autre, l'angle du colon. Nous les avons emportés avec la tumeur

après ligature double. L'estomac est libre, normal. Pas trace de péritonite ou d'ascite.

J'ai palpé avec grand soin tous les viscères abdominaux sans trouver sur aucun d'eux le moindre nodule cancéreux. Par contre, il existe une chaîne ganglionnaire pré-vertébrale tout à fait caractéristique. Pas de ganglion sus-claviculaire de Troisier.

II. — Description de la pièce (D^r DAUNIC).

Au niveau du bord antérieur du foie, au point exact où est située normalement la vésicule biliaire, apparaît une tumeur d'une coloration blanchâtre dont le volume dépasse celui d'un œuf d'autruche. Le poids total du foie et de la tumeur est de 2,550 grammes.



1. Foie. — 2. Tumeur. — 3. Orifice opératoire.

a) Etudions d'abord la tumeur.

Celle-ci, développée aux dépens de la vésicule et, plus particulièrement, aux dépens du corps et du fond de ce réservoir, est d'une consistance ferme, très dure en certains points ; le doigt, malgré une forte pression, ne peut parvenir à la déchirer.

Lorsqu'on sectionne au rasoir, on est frappé de la dureté presque ligneuse de la tumeur ; la surface de section est blanchâtre, parcourue dans tous les sens par de vastes traînées fibreuses qui délimitent des alvéoles volumineux, remplis d'une pulpe blanchâtre, lactescente, vrai suc cancéreux.

La tumeur, nous l'avons dit, est développée au niveau du fond de la vésicule ; la cavité de cette dernière est remplie par une bile épaisse, verdâtre, et par une certaine quantité de calculs de volume inégal, à facettes, présentant l'aspect et la coloration ordinaires des calculs biliaires. On en trouve six enchâtonnés dans des diverticules creusés au sein de la paroi.

Le revêtement épithélial de la vésicule a disparu en partie sous la pression des calculs. Il a pris, en outre, une coloration *bleue*, due sans doute au dépôt de bleu de Méthylène injecté.

Si l'on cherche à pénétrer dans le canal cystique, on ne peut retrouver l'embouchure de ce canal dans la vésicule. Au contraire, si l'on introduit un stylet dans l'ampoule de Water, on peut pénétrer dans le canal cholédoque sur une étendue de 4 centimètres environ ; en ce point, le stylet se trouve arrêté par deux ganglions cancéreux du volume d'une noix qui, placés en face l'un de l'autre, ont enserré, très tardivement du reste, comme le montre l'Observation, le canal cholédoque.

b) Le foie. — Au sein du parenchyme hépatique, on rencontre une série de noyaux secondaires disséminés dans les divers lobes et donnant à l'organe l'aspect classique du foie truffé. Ces noyaux, au nombre de trente environ, sont de petit volume, à l'exception pourtant d'une énorme masse cancéreuse du volume d'une orange, située directement au contact de la vésicule, au niveau du hile. La coloration du foie est d'un rouge foncé, mais présente en plusieurs points une teinte verdâtre qui dénote un certain degré d'infiltration par la bile. Le système biliaire n'est pas dilaté.

Quoique l'examen histologique des autres organes n'ait pas

été pratiqué, nous ferons remarquer qu'au cours de l'autopsie, ces organes : estomac, rein, ovaires, intestin, etc., ont été examinés avec soin et qu'aucun d'eux ne renfermait de noyaux cancéreux. La tumeur s'est donc développée primitivement dans la vésicule biliaire ; l'examen histologique le démontre d'ailleurs clairement.

Examen histologique. — Des fragments de tumeur ont été fixés dans la liqueur de Flemming et traitée par la méthode à la paraffine. Les coupes ont porté : sur le cancer de la vésicule, sur les noyaux secondaires du foie, enfin sur le parenchyme hépatique resté sain.

a) La tumeur de la vésicule, née probablement dans les glandes ou l'épithélium, est un type d'épithélioma tubulé, transformé, en bien des points, en carcinome ou épithélioma alvéolaire. Elle est formée de boyaux cellulaires de volume et forme différents, composés d'éléments polygonaux bien unis les uns aux autres. Autour de ces bourgeons épithéliaux tubulés, on remarque un tissu conjonctif très abondant, au sein duquel cheminent des vaisseaux en petit nombre.

En certains points, cet épithélioma présente la transformation alvéolaire, c'est-à-dire que ses éléments cellulaires se sont dissociés, ont pris des formes diverses et se trouvent enfermés dans des loges formées de tissu conjonctif. Ces loges, vrais alvéoles du cancer, sont parfois d'une grande étendue et contiennent alors des cellules désagrégées en dégénérescence granulo-graisseuse. Cette transformation de l'épithélioma en cancer alvéolaire très riche en tissu fibreux, en somme, véritable squirrhe, explique la dureté de la tumeur.

b) Dans le foie, le type de la tumeur est le même ; ce sont les mêmes boyaux de cellules, localisés ici dans les vaisseaux et disséminés au sein des trabécules hépatiques. La tumeur affecte aussi en ce point le type d'épithélioma alvéolaire ; on remarque, en effet, des travées fibreuses, au sein desquelles sont entassés des éléments épithélioïdes de formes diverses : arrondis, allongés, en raquette, etc., et de dimensions parfois considérables. On comprend facilement la dénutrition consécutive des cellules hépatiques ; en plusieurs points, elles sont détruites et remplacées par du tissu conjonctif, en d'autres points elles sont à l'état de dégénérescence graisseuse.

c) Le parenchyme hépatique a souffert dans ses éléments cellulaires et dans ses vaisseaux ; en effet, la plupart des cellules sont dégénérées, les lobules sont bouleversés dans leur forme et leur topographie par des noyaux cancéreux en voie de développement. Du côté des vaisseaux, il s'est produit des obstructions amenant des dilatations, des ruptures même qui aboutissent à la formation de vrais lacs sanguins.

Le système des canalicules biliaires ne présente point d'altérations ; l'ictère, survenu très tardivement, n'a pas entraîné de dilatation de l'arbre biliaire.

Cette Observation paraît intéressante par sa rareté, sa marche assez particulière, l'absence d'ictère et de douleur, enfin par l'abondance des calculs. La relation qui existe entre la pathogénie de ces derniers et celle du cancer de la vésicule donne lieu à de nombreuses discussions que nous retracerons brièvement, afin de tirer de notre cas une conclusion dans l'un ou l'autre sens.

Les opinions diffèrent avec les auteurs, et deux théories principales sont en présence. Von Schueppel et Rendu ont pu retrouver dans les antécédents des cancéreux des accidents lithiasiques, et cela dans la plupart des cas. Pour eux, le calcul deviendrait l'épine irritative qui, à défaut d'autre cause connue du cancer, pourrait expliquer l'évolution néoplasique de la vésicule biliaire. D'autres auteurs, Deville, Durand-Fardel, Lancereaux, etc., considèrent que la lithiase biliaire est plutôt l'*effet* que la cause du cancer. Elle proviendrait surtout de la stagnation de la bile ou de modifications chimiques particulières de ce liquide.

Dans le cas présent, il y avait des antécédents de lithiase ; en second lieu, l'ictère n'ayant existé que dans la période terminale de la maladie, on ne saurait invoquer la stagnation de la bile occasionnée par le cancer comme cause unique de la formation de ces nombreux calculs rencontrés dans la vésicule. Ces calculs s'étaient creusés des loges dans les parois de leur réservoir naturel, ils avaient dilacéré ces parois, déterminant une irritation prolongée et intense. Pourquoi ne verrait-on

pas là un motif suffisant pour expliquer l'interruption de l'harmonie vitale dans les parois de la vésicule et, dès lors, la pullulation folle, la transformation épithéliomateuse des éléments cellulaires qui constituent la paroi et le revêtement épithélial de la vésicule ?

Au point de vue clinique, on doit remarquer deux points assez particuliers :

a) *L'ictère* se rencontre le plus souvent dans les cas de cancer de la vésicule et peut servir de moyen de diagnostic avec le cancer massif du foie, qui n'entraîne qu'exceptionnellement ce symptôme.

b) Dans le cancer de la vésicule, il existe de la *douleur*. C'est encore un des signes qui ne se rencontrant que très rarement dans le cancer massif, permettent de différencier ces deux affections. L'un de nous, en 1891 (*Gazette médico-chirurgicale de Toulouse*), signalait, dans un cas de cancer de la vésicule qui simulait un cancer massif du foie, ces deux symptômes grâce auxquels le diagnostic avait pu être établi.

Or, notre nouvelle Observation ne vient pas confirmer ces données cliniques : l'ictère a existé très tardivement, la circulation de la bile était parfaite et, sans la compression exercée par les deux ganglions cancéreux situés au niveau du hile et qui ont enserré le cholédoque, l'ictère n'aurait probablement jamais existé. Quant à la douleur, elle a été nulle, à l'exception cependant d'une légère crise survenue au début de la maladie.

Si ces deux symptômes, ictère et douleur, sont aussi peu constants, on voit combien il est facile de confondre le cancer massif du foie avec le cancer de la vésicule, et on comprend, dès lors, l'opinion de certains auteurs, de Chauffard notamment, qui insistent sur l'extrême difficulté du diagnostic de ces deux affections.

