

Contribution à l'étude des tumeurs mélaniques : mémoire communiqué à la Société de Biologie en mai 1872 / par le Docteur Nepveu.

Contributors

Nepveu, Gustave, 1841-1903.

Publication/Creation

[Paris?] : [publisher not identified], [1872] [(Paris) : [Durand.]

Persistent URL

<https://wellcomecollection.org/works/ajpgxp3p>

License and attribution

This work has been identified as being free of known restrictions under copyright law, including all related and neighbouring rights and is being made available under the Creative Commons, Public Domain Mark.

You can copy, modify, distribute and perform the work, even for commercial purposes, without asking permission.



Wellcome Collection
183 Euston Road
London NW1 2BE UK
T +44 (0)20 7611 8722
E library@wellcomecollection.org
<https://wellcomecollection.org>

3

*Médecin des
Supérieurs de
de
G. V.*

CONTRIBUTION A L'ÉTUDE
DES
TUMEURS MÉLANIQUES

Mémoire communiqué à la Société de Biologie en mai 1872

PAR

LE DOCTEUR NEPVEU,

Ancien interne des hôpitaux, membre de la Société anatomique.

AVEC UNE PLANCHE COLORIÉE.

EXTRAIT DE LA GAZETTE MÉDICALE DE PARIS.

PARIS, 1872.

MÉMOIRES DU MÊME AUTEUR.

- De la présence des infusoires dans le sang des érysipélateux.
(Communication à la Société de Biologie, 1870.)
- Contribution à l'anatomie pathologique de la rage.
(Communication à la Société de Biologie, 1872.)
- Gangrène dans les fractures, 1869.
- Contribution à l'étude des tumeurs du testicule, 1872. (Sous
presse.)

CONTRIBUTION A L'ÉTUDE

DES TUMEURS MÉLANIQUES

L'histoire des tumeurs mélaniques, bien incomplète du reste, offre quelques points intéressants encore vivement débattus. Existe-t-il de la matière mélanique dans le sang, s'en trouve-t-il dans l'urine, enfin qu'elle est son origine? La matière mélanique provient-elle du pigment épidermique, est-elle élaborée par les cellules mêmes de la tumeur, tire-t-elle sa source du sang même? Voilà quelques-unes des questions que je me suis posé, lorsque M. Demarquay me dit un jour qu'il allait enlever une tumeur mélanique.

M. Demarquay, à qui je les communiquai, mit alors à ma disposition son malade et la tumeur qu'il avait enlevée, m'engagea vivement à tirer de ce fait tout ce qu'il pouvait donner, et voulut bien me confier les quelques rares observations de tumeurs mélaniques qu'il a rencontrées dans sa longue carrière chirurgicale.

Tout d'abord citons celles-ci par ordre de date :

OBS. I. — En 1855, M. Demarquay vit une femme d'une quarantaine d'années qui portait au pouce gauche une petite tumeur fongueuse noirâtre, d'où s'écoulait un liquide noirâtre aussi. Cette tumeur saignait facilement. M. Monod appelé en consultation engagea M. Demarquay à enlever la phalange; l'opération fut faite, mais il y eut récurrence deux mois après, dans la cicatrice même. M. Demar-

sée à l'air pendant un certain temps, elle prit une teinte un peu foncée, mais cette teinte n'offrait pas des caractères aussi prononcés que ceux qu'annoncent Lerch, Eiselt, Pribram, Hoppe-Seyler, etc. L'addition, au contraire, d'acide nitrique ou de bichromate de potasse lui communiqua, au bout de quelques heures, une coloration noirâtre très-manifeste. L'examen microscopique de l'urine démontra l'existence de petites masses brunâtres paraissant formées par des agrégations de granulations de même couleur; la plupart de ces petites masses offraient une forme cylindrique et rappelaient pour leur forme les cylindres hyalins que l'on observe dans l'albuminurie. Ces masses cylindriques, ou même ces amas irréguliers de granulations brunâtres, se trouvaient en petit nombre dans le liquide. Si on laisse évaporer à l'air libre l'urine sur une plaque de verre, on voit bientôt, au microscope, des amas de fines granulations grisâtres qui entourent des cristaux de diverses formes, tous teintés en violet clair ou plutôt offrant tous une belle couleur hortensia. Ces cristaux paraissent être des cristaux d'acide urique, d'urate de soude et d'ammoniaque; quelques-uns rappellent ceux qui résultent de la combinaison de l'urée avec le chlorure de sodium. (V. pl. I, fig. 2.)

Le sang tiré du doigt par piqûre d'épingle et examiné immédiatement dans son propre sérum, offrait aussi quelques altérations remarquables. Tout d'abord, le nombre des globules blancs est notablement augmenté; on en trouve 15, 30 et même 40 sur le champ du microscope avec l'oculaire 3 et l'objectif 7 de Hartnack. Dans quelques-uns des globules blancs, on voit nettement quelques fines granulations noirâtres, mais en petit nombre. Enfin on trouve dans le sérum de petites granulations brun-rougeâtre dont quelques-unes sont rassemblées irrégulièrement en un même point et forment dans quelques autres de très-étroits, très-peu épais et très-courts cylindres qui semblent être, comme les cylindres hyalins pour le rein, les moules des capillaires. Ces granulations et ces moules, flexibles et sans consistance, sont en très-petit nombre. Les globules rouges ne présentent aucune altération.

poudre blanche, qui offre avec la mélanine des tumeurs la plus grande ressemblance. L'usage de certains médicaments rend les urines noirâtres : goudron, acide phénique et sulfate de quinine.

On ne peut trouver étonnant la présence dans les capillaires de ces petites masses granuleuses flexibles, sans consistance, que dissout parfois le courant du liquide, si l'on se rappelle que certains auteurs ont vu circuler dans le sang (1) des cellules de cancer (Andral, Keller, Schuh, Rokitansky, Wernher) ou des cellules fusiformes (Lücke, VIRCHOW'S ARCHIV., XXXV, 524). Sur un lapin auquel M. Demarquay injecta dans le canal médullaire le liquide noirâtre, mêlé à de l'eau non filtrée, provenant de l'expression d'un morceau de tumeur mélanique, j'ai pu retrouver le pigment mélanique en quantité assez considérable dans les capillaires de quelques organes et notamment dans le cœur gauche.

Si sur la tumeur chaude encore, toute fraîche, on vient à en râcler la surface avec un bistouri, on peut étudier facilement les cellules et le liquide mélanique, mais aussi le sang qui s'est échappé des vaisseaux. Le sang, tiré par râclage de la tumeur (V. fig. 4) et mêlé par cette petite opération au liquide mélanique, présente des altérations bien caractéristiques. Les globules, conservés et examinés immédiatement dans le liquide, sont tantôt normaux, avec leur couleur jaune faible, avec leur forme et leur aspect excavé. Quelques-uns sont rangés en piles de monnaie. Mais, à côté de ceux-là, on trouve dans le liquide des amas de globules soudés irrégulièrement ensemble, présentant sur les bords une teinte jaunâtre et sur les points les plus épais une teinte violacée, qu'on peut comparer aux teintes plus ou moins foncées : lilas, hortensia. Ces masses sont en assez grand nombre dans le liquide ; à côté d'elles, on en voit d'un jaune sale ; puis quelques globules isolés, teintés en sépia faible, ne présentant plus leur réfringence spéciale, ne montrant plus leurs espaces clairs ; en un mot ils sont plus ou moins fortement ombrés. On trouve aussi quelques masses globulaires où l'on reconnaît encore les contours de quelques-uns des globules composant ces masses, qui ont le volume des grosses cellules rondes pigmentaires et offrent une teinte

(1) L'épithélium vasculaire peut très-bien être pris, dans certains cas, pour des cellules fusiformes ou cancéreuses et peut être l'origine d'erreurs assez notables. Certaines cellules épithéliales des veines rénales et spléniques, avec ailes membraniformes qui se replient facilement sur le corps de la cellule, offrent notamment l'aspect fusiforme.

sépia bien marquée. Enfin, on rencontre çà et là quelques corps fortement bruns du volume des globules sanguins et qui présentent la plus grande analogie avec les corps brunâtres qui s'observent dans quelques cellules mélaniques. L'épithélium vasculaire est, en quelques points, coloré en noir, comme déjà Rindfleisch l'avait annoncé.

Les *cellules mélaniques* (V. fig. 1) qui nagent dans le liquide offrent deux formes principales : rondes et fusiformes. Elles sont plus ou moins remplies de matière pigmentaire ; leur protoplasme en est teint plus ou moins fortement, depuis un léger trouble ombré jusqu'aux teintes sépia les plus prononcées ; leurs noyaux sont incolores, quelquefois au nombre de deux ; ils sont voilés par la masse pigmentaire qui les entoure. Ces deux variétés de cellules sont toutes les deux très-volumineuses ; dans quelques-unes des cellules rondes, on trouve deux ou trois masses noires arrondies, offrant le volume et l'aspect de globules sanguins qui y auraient pénétré de toutes pièces (1).

Ces cellules sont généralement réunies en foyers entourés de tissu conjonctif, cellules fusiformes dont le volume est six ou huit fois moindre que les grosses cellules fusiformes. La matière pigmentaire transforme ces foyers en lobules noirâtres ; quelques-uns, plus ou moins colorés au centre, offrent au contraire dans la ceinture de cellules fusiformes qui les entoure des teintes noirâtres, jaune-clair.

C'est donc un sarcome mélanique qui se développe très-rapidement par le dépôt de petites cellules lymphoïdes qui forment de longues traînées dans l'intérieur de ces tissus et jusque dans le voisinage de la peau. La plupart de ces cellules lymphoïdes sont incolores ; on en trouve quelques rares foyers colorés en un beau jaune d'or.

D'où vient la matière mélanique ? provient-elle du pigment malpighien ou du sang ? est-elle une élaboration spéciale des cellules (2) ?

(1) Virchow admet cette pénétration directe, mais seulement dans les sarcomes hémorrhagiques et non dans les sarcomes mélaniques. Tum. III, p. 215.

(2) Cornil et Rauvier. V. *Manuel d'anatomie pathologique*, p. 60. « À l'état pathologique, ce pigment semble être une élaboration particulière des cellules ; l'apparition de ce pigment ne peut se faire, en effet, loin du système vasculaire. »

Pour nous, comme pour quelques auteurs, le pigment mélanique dérive du sang.

Nous avons mentionné plus haut les altérations de globules rouges dans le sang pris sur la tumeur même, leur coloration jaunâtre, sépia, leur teinte violacée hortensia lorsqu'ils sont réunis en masse. J'ai pu retrouver ces altérations sur des coupes transversales de vaisseaux qui avaient encore gardé leurs globules, et vérifier l'assertion de Rindfleisch, qui a vu le dépôt de pigment mélanique se faire dans les cellules épithéliales des vaisseaux. Les vaisseaux eux-mêmes offrent une série d'altérations notables. Les capillaires qui environnent les cellules graisseuses et qui, à cause de la grande réfringence du tissu, peuvent être suivis facilement sur les coupes carminées et placées dans le baume de Canada, montrent le long de leurs parois une masse de jeunes cellules lymphoïdes qui écartent les cellules graisseuses. Ces traînées lymphoïdes s'échappent petit à petit; on assiste là aux phases de développement de la tumeur sarcomateuse, et on peut se convaincre que les capillaires sont accompagnés de dépôts pigmentaires jaune d'or; que quelques-uns de ces dépôts se font même dans leur intérieur (V. fig. 3, *b*); qu'enfin, vers les parties où les cellules lymphoïdes se transforment en grosses cellules rondes, le pigment passe par des teintes plus ou moins foncées jusqu'au noir le plus sombre. Dans un sens opposé du côté de la peau, dont les masses mélaniques sont séparées par une couche de tissu assez considérable, 1 à 2 centimètres au moins, on peut faire des observations identiques. Les cellules fusiformes normales (V. fig. 3, *a*), qui sont comprises dans son épaisseur, offrent la même teinte jaune précédemment décrite, qui petit à petit vers la peau (qui nulle part n'est envahie par la tumeur) passe à la teinte sépia; les capillaires de la peau offrent très-irrégulièrement des teintes de même espèce, plus prononcées vers la peau. Des glandes sudoripares sont légèrement ombrées, mais l'épithélium épidermique, surtout dans les couches profondes, offre une teinte sépia très-légère, qui, sur la peau, vue en masse, se traduit par une coloration violacée dans le genre des taches de nitrate d'argent. Les traînées très-étroites de cellules lymphoïdes arrivent jusque dans l'épaisseur du derme.

Ainsi donc : tumeur mélanique profondément, colorations sépia, puis jaune d'or à son pourtour, le long des capillaires dans leur inté-

rieur et dans les cellules fusiformes et quelques cellules lymphoïdes; puis, au fur et à mesure qu'on arrive vers la peau, la teinte devient plus foncée; les éléments épidermiques, les épithéliums glandulaires, les poils mêmes prennent une teinte sombre. Il est difficile de ne pas reconnaître dans cet ensemble de lésions, d'abord des altérations du sang, sa décomposition (1) sur place sous une influence encore peu appréciée, des hémorrhagies capillaires, la résorption des éléments tinctoriaux du sang par les cellules du tissu conjonctif, et enfin, chose plus remarquable, l'emploi par les épithéliums cutanés de cette matière pigmentaire qui leur est fournie en excès, à la fois par le réseau des cellules plasmatiques qui s'imbibe facilement des parties liquides et colorées du sérum du sang en voie de décomposition, et par les capillaires dans lesquelles la circulation ne s'effectue plus, et qui ne charrient plus que la partie liquide et colorée du sang qui, en certains points, s'est coagulée en masses jaunes, et dans d'autres, extravasée à leurs côtés.

En résumé : altération locale dans l'intérieur des vaisseaux des éléments mêmes du sang, diffusion de la matière colorante dans le sérum, et imbibition, absorption directe de cette matière colorante par les cellules, qui passe d'abord dans les éléments sains et pathologiques, arrive rapidement dans ces derniers à la teinte sépia. Voilà un premier mode de coloration qui s'accompagne parfois, mais plus rarement, d'hémorrhagies ou extravasations directes qui formerait le second.

Les métamorphoses successives que subit le sang épanché (ecchymoses) dans les tissus; l'élaboration par une action spéciale, métabolique si l'on veut (Virchow), des matières colorantes filtrées ou extravasées, expliquent bien les termes principaux du phénomène.

Du reste, une foule de faits militent en faveur de cette théorie; résumons-les brièvement.

Dieffenbach a extirpé un *mélano-sarcome en partie incolore* (VIRCH. ARCH., II, p. 231). Si la matière mélanique est sécrétée par les cellules, pourquoi cette coloration partielle?—Il y a une *relation étroite entre la mélanose et le téléangiectasie*; la plupart des tumeurs mélaniques ont pour point de départ des téléangiectasies, et l'on sait qu'une pigmentation spéciale accompagne ces tumeurs. — L'irritation

(1) Décomposition analogue à celle du sang dans la septicémie.

de quelques-unes de ces tumeurs, l'action d'un traumatisme plus ou moins souvent répété, telles sont quelques-unes des causes qui peuvent expliquer l'épanchement de sang dans ces tumeurs. Riudfleisch (ANAT. PATH., p. 106, 1^{re} édition) assure que tout cancer pigmentaire naît d'abord sous forme médullaire et que la pigmentation n'est que consécutive.

L'hémorragie, dans quelques cas, par destruction des parois vasculaires, mais le plus souvent la participation active des parois des vaisseaux à la néoplasie et l'absorption directe de la matière colorante dissoute dans le sérum, son élaboration consécutive par les cellules sarcomateuses et cancéreuses, voilà comment se produit cette teinte noire.

Ces deux procédés, hémorragies et absorption directe, peuvent se trouver côte à côte; l'hémorragie est caractérisée par des masses cristalloïdes brun-noirâtre, par la pénétration des globules sanguins dans les cellules sarcomateuses mêmes. L'absorption se manifeste par le rayonnement autour d'un vaisseau d'une coloration jaune-citrin gomme-gutte qui, petit à petit, se transforme en matière noirâtre; on a affaire à une véritable diapédèse, c'est-à-dire à une filtration réelle des parties liquides et colorées du sang, dont les globules sont morts, pris en masses violacées, ombrées et dont la substance colorante se diffuse partout.

Les hypérémies chroniques, les inflammations chroniques, s'accompagnent de chromatoses analogues, dont tous les pathologistes ont depuis longtemps signalé les effets. Dans la mélanose, on a affaire à des phénomènes en tout parallèles, mais bien plus prononcés, et c'est là que semble intervenir une action spéciale des cellules sarcomateuses qui hâte la transformation de la matière jaune en matière mélanique, action mélabolique (1), digestibilité, termes divers destinés à exprimer le phénomène tout aussi bien qu'à cacher notre ignorance de ces transformations intimes.

La diffusion des matières colorantes dissoutes dans le sérum du sang altéré primitivement dans les vaisseaux (amas de globules violacés, globules ombrés), dans les cellules saines ou non des tissus

(1) Virchow, T. *Tumeurs*, 2^e vol. « Je ne puis admettre que la matière colorante ordinaire de la mélanose provienne d'extravasats, p. 267. »

périphériques, l'hémorragie parfois (1), telles sont donc les deux origines de la pigmentation pathologique, qui peut être portée à un maximum d'altération, par une activité spéciale des cellules sarcomateuses ou cancéreuses.

Rindfleisch reconnaît, lui aussi, que la diffusion des matières colorantes du sang est la grande cause de la teinte mélanique, mais il ne donne comme preuve de cette diffusion que la pigmentation des épithéliums vasculaires et que des vues générales sur l'origine des pigments qui proviennent pour lui tous du sang. J'ai cru apporter dans les lignes qui précèdent des preuves tout aussi importantes de l'origine de cette pigmentation.

M. Vulpian m'a conseillé, comme lui-même l'a déjà fait depuis longtemps, de faire sur la matière colorante quelques recherches microchimiques. La matière colorante noire offre, en effet, certaines réactions sur lesquelles avait aussi insisté Dressler (2). Comme lui, j'ai trouvé sur des préparations microscopiques que la substance noire est soluble dans la soude; elle est à peine altérée par l'acide nitrique, l'acide chlorhydrique et l'acide sulfurique. Si on laisse sur des plaques de verre, pendant quarante-huit heures, de la matière noire en contact avec ces divers acides, on voit parfaitement que l'acide nitrique la transforme en masses cristallines noires; que l'acide sulfurique sirupeux en adoucit les teintes, de même que l'acide chlorhydrique. Le chlore décolore la mélanine.

M. Robin, dans un récent article (3), distingue les mélanoses en deux groupes: 1° mélanoses hématiques; 2° mélanoses vraies ou mélanéiques. La matière noire du premier groupe se dissout au bout de quelques heures et sa coloration disparaît au contact de l'acide sulfurique ordinaire sans addition d'eau; cette réaction est particulièrement celle de l'hématosine qui s'y dissout avec une plus grande rapidité; les cristaux d'hématoïdine, d'hémoglobine n'éprouveraient que des modifications sans importance. Pour M. Robin, l'action dissolvante de l'acide sulfurique sur l'hématosine la différencie nettement des granules de la mélanine oculaire cutanée ou de celle des tumeurs avec lesquelles elle est parfois mélangée.

(1) Virchow, *loc. cit.*

(2) Unters. d. *Farbstoffs eines Melanot Leberkrebses*. Prag. Vierteljahrsh., Bd 88, p. 9.

(3) *Archives de physiologie*, p. 80.

M. Robin s'appuie encore sur l'existence de pigment de diverses couleurs chez divers mollusques dont le sang est incolore.

Le malade de M. Demarquay est mort après une double tentative pour arrêter le mal par opération.

L'autopsie, à laquelle assistait M. Demarquay, a démontré l'existence d'une généralisation le long de la chaîne ganglionnaire iliaque jusque dans les ganglions lombaires, etc.; les vertèbres inférieures étaient prises; le foie offrait de nombreuses taches noires; le poumon aussi. Quelques os, le sternum, le crâne, quelques côtes, montraient une masse mélanique dans leur intérieur, assez considérable; les capsules surrénales, la rate, paraissaient saines, de même que les centres nerveux et les reins.

A l'examen microscopique, j'ai trouvé sur le foie des lésions assez remarquables. Les lobules hépatiques présentent généralement, sur des coupes perpendiculaires à la veine sus-hépatique, une teinte sombre et un piqueté noir à leur périphérie; la teinte sombre est cellulaire, le piqueté paraît être vasculaire. La veine-porte est très-souvent bourrée de matière noire; l'artère hépatique et le canal biliaire sont libres: mais, au centre du lobule, la teinte des cellules hépatiques est jaune-brunâtre; cette teinte va disparaissant graduellement jusqu'à la périphérie, où elle est remplacée par les granulations noires dont nous venons de parler. En quelques endroits, la veine sus-hépatique est complètement obturée par la matière noire, et on peut voir ainsi quelques lobules dont le réseau vasculaire se trouve injecté en noir.

Sur une coupe parallèle aux vaisseaux sus-hépatiques, on retrouve les mêmes détails, les veines-portes injectées, quelques veines sus-hépatiques bourrées de substance noire.

Les cellules hépatiques ont des colorations diverses; quelques-unes sont d'un beau jaune, d'autres brunâtres; dans quelques îlots, on trouve des globules blancs en assez grand nombre; dans les lobules hépatiques bien injectés, les cellules hépatiques sont grasses et tendent à disparaître.

En aucun de ces points on ne retrouve de cellules sarcomateuses. L'artère hépatique n'a présenté nulle part de matière colorante noire.

Le rein n'offre pas un seul noyau métastatique; en quelques points très-rares, on y découvre des taches noires; mais sur l'épithélium de tout l'organe se trouve disséminée une teinte sépia très-douce

qui se traduit en un fort grossissement par un pointillé noirâtre très-fin dans les épithéliums canaliculaires.

Le *sternum*, macéré dans l'acide chlorhydrique pendant vingt-quatre heures, présente des altérations intéressantes.

Les *cellules osseuses* sont remplies d'une matière colorante jaune citrin. Les *canalicules de Havers* présentent la même teinte uniforme; sur quelques-unes on aperçoit des globules entassés en pile de monnaie et d'un jaune sale, des globules isolés et noirâtres, sur d'autres, des cylindres formés d'une matière colorante brunâtre.

La *moelle osseuse* elle-même est complètement noirâtre; on y aperçoit des cellules graisseuses dont le noyau est noir ou couleur sépia; on y trouve des cellules fusiformes petites et grosses, en grand nombre. La macération dans l'acide chlorhydrique probablement, détruit les médullocelles; il est impossible d'en voir; peut-être aussi la nature même de la moelle sternale, où les cellules graisseuses abondent, empêche-t-elle d'arriver à savoir ce que deviennent les médullocelles. Le tissu adénoïde ou cytogène de la moelle a dû certainement fournir là un appoint considérable.

La matière pigmentaire qu'on observe normalement sur les pédoncules cérébraux et à la partie supérieure de la protubérance était très-foncée et très-étendue.

Depuis ce fait, deux observations intéressantes sont venues s'ajouter à celle-ci :

OBS. VI. — M. Verneuil vient d'enlever sur un homme d'une quarantaine d'années un ganglion lymphatique préauriculaire qui offre aussi, mais pas dans toute son étendue, divers points mélaniques. Ce ganglion, de la grosseur d'un œuf de pigeon, s'est engorgé quelque temps après l'ablation d'une petite tumeur de la paupière inférieure, que M. Verneuil avait reconnue pour être un adénome sudoripare. Le ganglion offre, à côté de points noirs, des points rouges plus ou moins irréguliers et enfin quelques endroits jaunâtres. A l'œil nu on peut saisir toutes ces teintes parfaitement bien.

Au microscope, on reconnaît que la tumeur présente des cellules arrondies avec plusieurs noyaux (trois, quatre, cinq et six noyaux) et nucléoles brillants, des cellules polygonales avec noyau très-volumineux, de petites cellules rondes qui semblent former les premiers stades des premières; enfin des cellules fusiformes plus ou moins volumineuses, mais généralement plus volumineuses qu'à l'état normal.

La matière colorante est distribuée dans les divers éléments d'une façon assez inégale ; dans quelques endroits la teinte, allant par gradation, remplit ces diverses cellules ; en d'autres, la matière colorante s'infiltré seulement dans les cellules fusiformes. Ce qu'il y a de remarquable, c'est qu'à côté de ces teintes mélaniques la plus grande partie du ganglion est blanche. Sur la paupière on peut encore voir une légère teinte noirâtre. La tumeur ganglionnaire est un cancer épithélial. A la périphérie du ganglion, quelques lobules parotidiens présentent une prolifération épithéliale considérable, les culs-de-sac sont bourrés d'épithéliums qui y forment plusieurs couches.

OBS. VII. — M. Demarquay vient d'enlever à une jeune fille une tumeur assez volumineuse, bosselée, irrégulière, qui pénétrait dans l'orbite, complètement incolore et qui était une récurrence d'une tumeur complètement mélanique. L'examen microscopique de la première tumeur n'a pas été fait, mais celui de la seconde révèle un épithéliome pavimenteux lobulé. Les cellules épithéliales présentent des granulations graisseuses assez nombreuses.

La première tumeur était mélanique, la deuxième récurrence sur le même point ne l'était pas. C'est à ce titre un exemple très-intéressant.

Des essais d'inoculation ont réussi entre les mains de quelques auteurs. Eiselt (ouvr. cité, p. 76) rapporte des faits de contagion assez curieux ; des palefreniers soignant des chevaux atteints de tumeurs mélaniques auraient été atteints de mélanose. Klencke (1) cite des faits d'inoculation de chevaux sur des chevaux, de chevaux sur des chiens qui ont été suivis de reproduction de la mélanose. Goujon cite un fait semblable.

M. Demarquay a essayé de reproduire la mélanose sur deux lapins, en leur injectant dans le canal médullaire du fémur du liquide mélanique non filtrée (2). Ces lapins sont morts tous deux au bout de deux à trois jours avec des diarrhées très-opiniâtres. A l'autopsie, la matière mélanique se trouvait répandue sous forme granuleuse ou même cellulaire (grosses cellules fusiformes ou rondes) dans les principaux organes. Je pus en retrouver aussi dans le cœur gauche, mais seulement sous forme granuleuse. Les lapins ont succombé

(1) Hæsers. ARCHIV. F. D. GES. MED., IV, 1843.

(2) Liquide extrait le lendemain de l'opération.

vraisemblablement à l'empoisonnement septique et à des embolies multiples.

J'ai fait sur deux lapins des recherches analogues. J'ai placé sous la peau, à une distance considérable de l'incision, de petits lambeaux de la tumeur, quatre heures après la deuxième opération ; j'ai eu soin de prendre les parties encore jeunes de la tumeur, parties à moitié colorées et à moitié incolores. J'ai injecté sur les mêmes lapins, dans le tissu sous-cutané, du liquide mélanique ; je n'ai pu suivre avec détails les effets de l'injection du liquide ; le gardien croit pouvoir m'affirmer que les lapins s'étaient bien portés. L'un d'eux, le plus robuste, maigrit considérablement au bout de quelques jours et toutes les incisions suppurèrent ; le pus était crémeux, d'un blanc laiteux. L'autre résista mieux, ses plaies se cicatrisèrent et il se développa sur les divers points inoculés des nodosités formées de matière caséuse. Il fut tué au bout de quatre semaines et on ne trouva rien dans les viscères.

En résumé, la matière mélanique dérive du sang.

Ce qui le prouve, c'est l'existence de coloration variant du jaune au rouge brun, au noir dans les tumeurs mélaniques ; c'est la présence de matière jaune et de granulations noirâtres dans les cellules (cellules de la tumeur, cellules plasmatiques), et même dans les capillaires, les glandes et les épithéliums cutanés parfaitement sains ; ce sont les altérations locales du sang dans la tumeur même.

La diffusion, l'hémorragie sont les deux causes de la sortie de la matière colorante hors des vaisseaux. Il est probable que l'élaboration propre des cellules est pour quelque chose dans l'intensité de la coloration et dans la métamorphose rapide des matières colorantes.

La mélanose n'est donc qu'un accident de certaines tumeurs. On comprend donc que quelques-unes de ces tumeurs soient partiellement mélaniques.

Une partie de cette matière mélanique peut se retrouver dans le sang, les urines, les principaux viscères sous forme de matière colorante, ou d'un fin granulé. Je n'ai pu y voir de cellules mélaniques.

Diverses expériences d'inoculation n'ont pu reproduire la mélanose.

INDEX BIBLIOGRAPHIQUE.

On trouve dans la thèse de V. Peulevé, un *Index bibliographique* très-complet sur la question, nous ajouterons seulement quelques travaux qui n'ont pas été mentionnés :

Broca. SOCIÉTÉ DE BIOLOGIE, 1858.

Cornil et Trasbot. Mémoire couronné par l'Académie.

Rœcker. SCHMIDT'S JAHRB., B. 14, H. 1, S. 20.

Bendz. GRÆFE'S UND WALTHER'S JOURN. B. 23.

Schilling. *Dissert. de melanosi.*

Lecat. *Traité de la couleur de la peau humaine.*

Dubourg. *Froriep's Notizen*, 1836.

Eiselt. *Ueber Pigment Krebs.* V. PRAG. VIERTELJAHRB., Bd 70, 76. A colligé dans la science 104 cas.

Pemberton. *On melanosis.* Londres, 1858. A colligé une quarantaine de cas qui entrent dans le travail de Eiselt.

Pribram. *Ueber Melanin im Harn.*

Dressler. *Unters d. Färbstoffs eines melanotisches Leberkrebses.*

Tous deux dans PRAG. VIERTELJAHR., B. 88.

Laycock. BRIT AND FOR. MED. CHIR. REV., t. XXVII.

Goujon. GAZ. DES HÔPITAUX, 1867.


Virchow. *Traité des tumeurs*, t. II. V. *Sarcome*, passim.

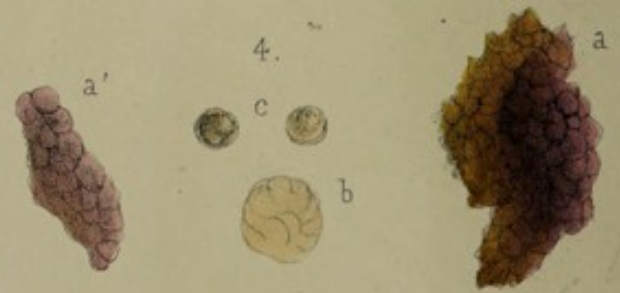
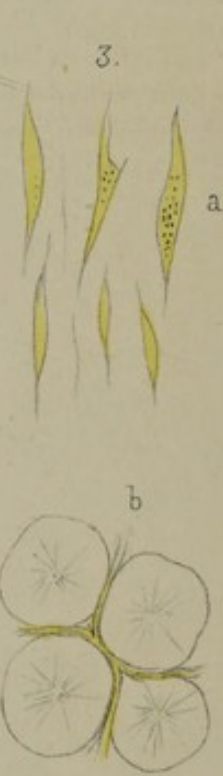
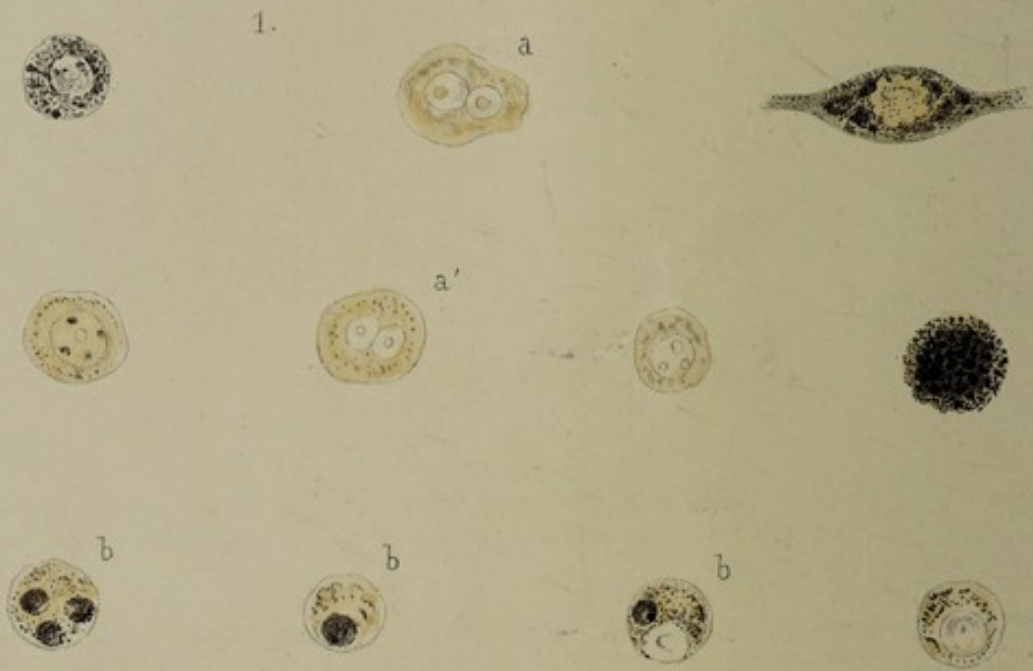
Rindfleisch. *Pathol. Anatomie*, 1^{re} édition. V. *Pigmentation, cancer et sarcome mélanique.*

Robin. *Des tumeurs mélaniques et mélaniques.* (JOURNAL D'ANATOMIE ET DE PHYSIOLOGIE, 1872.)

INDEX

Faint, illegible text, likely bleed-through from the reverse side of the page.





EXPLICATION DES FIGURES.

FIG. 1. — Cellules mélaniques fusiformes et rondes avec divers degrés de coloration : *a.* avec deux noyaux ; — *b.* avec globules sanguins à l'intérieur.

FIG. 2. — Cristaux obtenus par évaporation à froid sur plaque de verre ; urates divers : *a.* moule des canalicules chargé de pigment brun noirâtre.

FIG. 3. — *a.* Cellules fusiformes de couleur jaune d'or qui en *a'* se chargent de granules noirâtres ; — *b.* cellules graisseuses entourées de capillaires dont l'intérieur est rempli de matière jaune.

FIG. 4. — *a. a.* Altérations commençantes des globules rouges du sang (couleur hortensia, etc.) ; — *b.* masse de globules qui ont pris une teinte sépia ; — *c.* globules isolés devenus tout à fait noirs. Comparez avec la fig 1, *b. b.*, où l'on voit des globules sanguins noirs à l'intérieur des cellules rondes.

EXPLANATION DES ÉCRITURES.

1. - Cette rubrique indique le nom de la personne à laquelle le présent document est adressé. Elle est précédée de la mention "Monsieur" ou "Madame".

2. - Cette rubrique indique le nom de la personne qui a rédigé le présent document. Elle est précédée de la mention "Monsieur" ou "Madame".

3. - Cette rubrique indique le lieu où le présent document a été rédigé. Elle est précédée de la mention "Le".

4. - Cette rubrique indique la date où le présent document a été rédigé. Elle est précédée de la mention "Le".

5. - Cette rubrique indique le motif pour lequel le présent document a été rédigé. Elle est précédée de la mention "Je".