

## **Des tumeurs du sein chez l'homme / par Paul Horteloup.**

### **Contributors**

Horteloup, Paul, 1837-1893.

### **Publication/Creation**

Paris : P. Asselin, 1872.

### **Persistent URL**

<https://wellcomecollection.org/works/fmbnwbut>

### **License and attribution**

This work has been identified as being free of known restrictions under copyright law, including all related and neighbouring rights and is being made available under the Creative Commons, Public Domain Mark.

You can copy, modify, distribute and perform the work, even for commercial purposes, without asking permission.



Wellcome Collection  
183 Euston Road  
London NW1 2BE UK  
T +44 (0)20 7611 8722  
E [library@wellcomecollection.org](mailto:library@wellcomecollection.org)  
<https://wellcomecollection.org>

10

DES

# TUMEURS DU SEIN

CHEZ L'HOMME

PAR

LE D<sup>r</sup> PAUL HORTELOUP,

Chirurgien des hôpitaux,  
Membre de la Société de chirurgie.

---

PARIS

P. ASSELIN, SUCCESSEUR DE BÉCHET JEUNE ET LABÉ,  
Place de l'École-de-Médecine.

—  
1872

Lechevalier  
Rue Racine  
PARIS

LECHEVALIER

FRANCE

PARIS

FRANCE



DES

# TUMEURS DU SEIN

CHEZ L'HOMME

PAR

LE D<sup>r</sup> PAUL HORTELOUP,

Chirurgien des hôpitaux,  
Membre de la Société de chirurgie.



PARIS

P. ASSELIN, SUCCESSEUR DE BÉCHET JEUNE ET LABÉ,  
Place de l'École-de-Médecine.

—  
1872



DES

# UNIVERS DU SEIN

## CHEZ L'HOMME

Le premier chapitre de ce livre est consacré à l'étude de l'homme dans son milieu naturel.

Il s'agit de l'homme primitif, de son mode de vie, de ses mœurs, de ses coutumes.

Le second chapitre est consacré à l'étude de l'homme dans son milieu social.

Il s'agit de l'homme civilisé, de son mode de vie, de ses mœurs, de ses coutumes.

Le troisième chapitre est consacré à l'étude de l'homme dans son milieu intellectuel.

Il s'agit de l'homme de lettres, de son mode de vie, de ses mœurs, de ses coutumes.

Le quatrième chapitre est consacré à l'étude de l'homme dans son milieu politique.

Il s'agit de l'homme d'état, de son mode de vie, de ses mœurs, de ses coutumes.

Le cinquième chapitre est consacré à l'étude de l'homme dans son milieu religieux.

Il s'agit de l'homme de foi, de son mode de vie, de ses mœurs, de ses coutumes.

Le sixième chapitre est consacré à l'étude de l'homme dans son milieu artistique.

Il s'agit de l'homme de lettres, de son mode de vie, de ses mœurs, de ses coutumes.

Le septième chapitre est consacré à l'étude de l'homme dans son milieu scientifique.

Il s'agit de l'homme de lettres, de son mode de vie, de ses mœurs, de ses coutumes.

Le huitième chapitre est consacré à l'étude de l'homme dans son milieu philosophique.

Il s'agit de l'homme de lettres, de son mode de vie, de ses mœurs, de ses coutumes.

Le neuvième chapitre est consacré à l'étude de l'homme dans son milieu littéraire.

Il s'agit de l'homme de lettres, de son mode de vie, de ses mœurs, de ses coutumes.

Le dixième chapitre est consacré à l'étude de l'homme dans son milieu historique.

Il s'agit de l'homme de lettres, de son mode de vie, de ses mœurs, de ses coutumes.

PARIS

1872

DES

# TUMEURS DU SEIN

## CHEZ L'HOMME

Les tumeurs du sein chez l'homme n'ont pas encore été l'objet d'un travail d'ensemble; elles n'ont jamais été considérées que comme des faits curieux, tout à fait exceptionnels et leur histoire n'a été indiquée qu'à titre secondaire, soit dans les monographies sur les maladies du sein, soit dans les traités généraux de pathologie externe.

Je ne puis en donner une preuve plus exacte qu'en rappelant que Warren, dans son chapitre sur *The tumours of the Breast*, consacre trois pages aux tumeurs chez l'homme, Birckett, *the diseases of the Breast*,) six, M. Velpeau, dans son livre *des maladies du sein*, seize; Boyer n'en parle même pas; M. Nélaton ne fait que les indiquer et Billroth et Pitha, dans leur *Compendium de chirurgie*, t. III, p. 207, les ont étudiées en seize lignes.

Je n'ai pas trouvé beaucoup plus de matériaux en parcourant les thèses. Aug. Bérard, dans sa remarquable thèse sur le diagnostic différentiel des tumeurs du sein, a intitulé son XI<sup>e</sup> chapitre: « Des tumeurs du sein chez l'homme », mais il ne cite aucune



observation, si ce n'est qu'il a vu deux cas de cancer du sein chez l'homme, le même jour, à la consultation du Bureau central.

En 1852, M. Robelin, chirurgien militaire, soutint une thèse, portant le titre suivant : « du sein chez l'homme, de ses maladies ; » c'est le seul travail se rapprochant du sujet que j'ai à traiter ; malheureusement, sauf les paragraphes relatifs aux inflammations et aux abcès, qui ont été écrits sous l'inspiration de M. le baron H. Larrey et qui ont une véritable valeur, cette thèse ne contient pas de matériaux nouveaux sur les autres tumeurs.

J'ai donc été obligé de recourir aux journaux scientifiques, français et étrangers, mais les observations sont très-rares ; je n'ai pu en trouver qu'un nombre bien restreint ; j'ai cherché, en les classant et en les dépouillant avec soin, à en tirer quelques conclusions ; de plus, les observations sont pour la plupart tellement écourtées, qu'il est difficile d'en extraire beaucoup de renseignements, aussi ai-je grand-peur que mes conclusions ne soient bien incomplètes ; espérons qu'elles ne seront pas trop erronées et qu'elles pourront être de quelque utilité au clinicien ?

Avant d'entrer dans le sujet de ma thèse, il me semble nécessaire de dire ce que j'ai cru devoir comprendre sous ce nom du « *sein chez l'homme* » et de préciser le sens dans lequel j'ai pris l'expression de « *tumeurs*. »



Le mot sein (sinus, golfe) ne s'applique rigoureusement qu'à l'espace laissé libre entre les deux mamelles ; l'usage lui a attribué une autre signification, et l'on désigne ainsi la région où se trouve la glande mammaire. Chez la femme, excepté à la partie supérieure, où la peau se continue sans ligne de démarcation avec la région sous-claviculaire, il existe toujours à la partie inférieure et sur les parties latérales un léger sillon permettant de circonscrire facilement ce que l'on entend par sein. Chez l'homme, il n'en est plus ainsi, quelques-uns présentent, comme la femme, une partie saillante, légèrement globuleuse, produite soit par de la graisse, soit par le bord inférieur du grand pectoral, qui dessine bien le sein ; mais chez les sujets maigres, peu musclés ; la peau semble collée sur les côtes ; on ne trouve pas la plus légère proéminence, le sein se réduit à l'aréole plus ou moins noirâtre, avec un point central, quelquefois même déprimé, qui représente le mamelon.

Cependant, lorsqu'on saisit cette portion de peau, on reconnaît facilement qu'elle est plus dure, plus ferme, plus épaisse que la peau des régions voisines ; c'est qu'au-dessous de cette aréole se trouve la glande mammaire à l'état rudimentaire.

On rencontre souvent de petites femmes ayant des mamelles disproportionnées avec leur taille, ou réciproquement de grandes femmes ayant à peine de seins, mais ce sont des exceptions ; chez la femme bien faite, non déformée par la lactation, il y a une relation entre la stature du sujet et le volume du sein. Il n'en est pas de même chez l'homme, aussi je me crois autorisé à admettre que, même chez un indi-



vidu qui ne présente pas la moindre saillie mammaire, je comprendrai sous le nom de sein un espace circulaire de 3 centimètres et demi de rayon, ayant le mamelon pour centre.

Le volume des deux seins n'est pas toujours égal ; Cruveilhier admet que le gauche est presque toujours plus volumineux que le droit.

Le mamelon n'a point une situation fixe ; Luschka l'a trouvé sur 60 cas, 44 fois entre la quatrième et la cinquième côte, 6 fois sur la cinquième, 8 fois sur la quatrième, et 2 fois entre la cinquième et la sixième.

Il n'est pas rare, dit ce professeur, de trouver une position différente des deux côtés.

Je rappellerai, en passant, que la distance qui sépare les deux mamelons est pour M. le professeur Sappey de 22 à 23 centimètres. Au niveau du mamelon, la peau est fortement adhérente avec la glande, mais, sur les parties latérales, elle est séparée comme chez la femme par une couche de tissu cellulaire, allant se continuer avec celle qui recouvre le grand pectoral.

Plus profondément la glande mammaire ne repose pas directement sur l'aponévrose du grand pectoral ; elle en est isolée par le tissu cellulaire, dense, résistant qui l'entoure en totalité. Existe-t-il sous la mamelle de l'homme, une bourse séreuse, analogue à celle qui existe chez la femme ? Je n'ai rien trouvé à ce sujet, dans les traités classiques d'anatomie.

La glande mammaire de l'homme est tout à fait rudimentaire ; elle est dense, non lobulée, et mesure 1 à 5 centimètres de largeur sur 2 à 7 millimètres d'épaisseur (Kœlliker).



« Le parenchyme très-peu abondant, se compose, suivant Luschka, d'un stroma fibreux, formé de tissu cellulaire à différents degrés de développement, de fibres élastiques, et de quelques fibres musculaires. Le tissu glandulaire ne se reconnaît qu'à de petites vésicules glandulaires, si nombreuses chez la femme ; il n'existerait pas, pour cet anatomiste, d'acini réguliers, mais on en voit quelques-uns unis, par leurs prolongements tubuleux, en un conduit plus large, qui disparaît dans le mamelon ; çà et là de petites excavations, formées sans doute par la combinaison de plusieurs vésicules ; la fine membrane qui entoure les vésicules et les excavations consiste en un épithélium polygonal, pourvu de petits noyaux granuleux. » (Arch. de Muller, (trad dans Arch. de méd., 1853).

L'aréole et le mamelon sont pourvus de glandes sébacées et de papilles simples et composées, dans lesquelles Luschka n'a pas trouvé de corpuscules du tact.

En pressant sur les glandes mammaires, cet anatomiste a pu fréquemment exprimer du mamelon un liquide clair, contenant des granules moléculaires, des globules ronds, formés de petites granulations, et des cellules sphériques et pâles.

Nous retrouverons signalé, dans le développement de certaines tumeurs du sein, l'écoulement de ce liquide particulier, mais je ne crois pas qu'on puisse le regarder comme du lait et qu'on puisse voir dans cet écoulement un diminutif de la sécrétion lactée que de Humboldt a dit avoir rencontré chez des hommes, en quantité suffisante pour qu'ils aient pu nourrir un enfant. La plus célèbre observation de sécrétion



lactée chez l'homme est celle de Francisco Lozano, citée par Longet.

Au moment de la naissance, la glande mammaire sécrète du lait, aussi bien chez les petits garçons que chez les petites filles ; ce phénomène est aujourd'hui hors de doute, par suite des recherches de Natalis Guillot et de M. le professeur Gubler. Cette sécrétion qui avait été présentée comme un fait exceptionnel, doit être au contraire considérée comme constante. Pour M. Gubler, au quatrième jour après la naissance, la moitié des enfants offrent déjà une sécrétion lactée très-notable, et enfin au bout du septième jour, ceux qui en manquent forment une très-rare exception.

A l'âge d'un mois, il est rare que la sécrétion lactée n'ait pas entièrement disparu.

Cette montée du lait chez les enfants s'accompagne quelquefois d'inflammation, et il n'est pas exceptionnel de voir survenir des abcès.

Mon collègue, M. F. Guyon, m'a communiqué l'observation d'une jeune enfant qui, au dixième jour de sa naissance, eut un vaste abcès du sein gauche qu'il fallut ouvrir.

M. Henri Gueneau de Mussy m'a dit avoir observé, il y a peu de temps, dans les mêmes conditions, une collection purulente qui décolla la peau jusqu'à la clavicule et jusqu'au creux axillaire ; l'incision qui fut faite laissa écouler plus d'un demi-litre de sérosité purulente ; la guérison fut obtenue rapidement.

Au moment de la puberté, certaines modifications anatomiques se produisent dans la glande mammaire ; « de petites vésicules, au nombre de 3 ou 4, tapissées



d'un épithélium cylindrique se groupent autour des culs-de-sac glandulaires; ces vésicules sont enveloppées d'une couche de tissu cellulaire, renfermant une multitude de noyaux allongés, dont le grand axe est parallèle aux canalicules. » (Cruveilhier, p. 516.) Là s'arrêtent les modifications qui surviennent dans les mamelles de l'homme.

Je crois pouvoir éliminer de mon travail l'eczéma, l'érysipèle, l'anthrax, le charbon qui ont dû certainement se rencontrer sur le sein de l'homme, mais je n'en ai trouvé aucune observation, aussi je me crois en droit d'admettre que ces diverses affections ne présentent aucune particularité tenant à la région.

Acceptant la définition de M. Nélaton, j'admettrai qu'il y a tumeur de la mamelle : 1<sup>o</sup> quand la mamelle présente une exagération pure et simple de son volume ; 2<sup>o</sup> quand elle est surmontée d'une saillie normale ou diffuse ; 3<sup>o</sup> quand elle renferme quelque production qui, sans altérer son volume, détermine dans sa consistance une modification que le toucher fait reconnaître. (Thèse d'agrég., 1839.)

En étudiant toutes les affections qui rentrent dans une de ces trois classes, je m'occuperai forcément des maladies inflammatoires que les anatomo-pathologistes ne rangent plus dans les tumeurs en général ; mais, dans un sujet aussi nouveau que celui que j'ai à traiter, il y aurait grand dommage à vouloir se limiter aux « masses constituées par un tissu de nouvelle formation, ayant de la tendance à persister ou à s'accroître. » (Définition de Cornil et Ranvier.)

L'inflammation occasionne dans le sein des tumé-  
Horteloup.



factions que le chirurgien est obligé de connaître, quand cela ne serait que dans le but de pouvoir en faire le diagnostic différentiel.

En outre, l'anatomie pathologique des tumeurs du sein chez l'homme est complètement à faire avec les nouveaux cas qui pourront être observés dans l'avenir, car, sauf quatre ou cinq observations où les recherches histologiques ont été faites, la science est entièrement muette. Aussi, ne pouvant pas étudier les tumeurs du sein, en prenant pour base les classifications proposées par Nysten ou par MM. Broca, Virchow, Cornil et Ranvier, je me placerai à un point de vue purement clinique, et j'étudierai successivement :

- 1° L'hypertrophie des deux seins. Gynécomastie.
  - 2° L'hypertrophie d'un seul sein ;
  - 3° La mammite de la puberté ;
  - 4° Les abcès et phlegmons ;
  - 5° La mammite des adultes ;
  - 6° Les tumeurs gommeuses ;
  - 7° Les tubercules ;
  - 8° Les kystes ;
  - 9° Les adénomes. — Les fibromes
  - 10° Les enchondromes.
  - 11° Les cancers.
-



## CHAPITRE PREMIER.

### HYPERTROPHIE DES DEUX SEINS. — GYNÉCOMASTIE.

De tout temps, on a aimé le merveilleux, aussi n'est-il pas étonnant de voir créer un mot pour désigner les hommes auxquels de grosses mamelles donnaient un cachet féminin. Les faits de gynécomastie (γυνή, femme, μαστός, mamelle) ont été connus de toute antiquité, puisque Paul d'Egine en parle et même propose des opérations sur lesquelles nous reviendrons.

Si les anciens ont indiqué cette disposition, ils n'en ont pas laissé de description complète; l'observation suivante, que je copie dans les *Mémoires de la Société médicale d'Emulation*, 1797, a été rapportée par Renauldin et, depuis cette époque, elle a été mentionnée par tous les auteurs qui ont eu l'occasion de parler de cette conformation.

Obs. 1<sup>re</sup>. — Jacques Loiset, charretier militaire, âgé de 24 ans, entra à l'hôpital du Val-de-Grâce pour y être traité d'un abcès, dont il guérit en peu de temps. Chargé de lui donner des soins, je m'aperçus un jour que ses mamelles étaient plus volumineuses qu'un homme ne les a ordinairement. Cette particularité ayant fixé mon attention, j'explorai soigneusement les autres parties du corps, et voici ce que je remarquai;

Les mamelles, très-bien séparées, d'une forme demi-sphérique et d'une consistance assez molle, ressemblaient parfaitement à celles d'une femme; on sentait distinctement, comme chez le sexe, le corps glanduleux dont ces organes



sont composés. La poitrine était étroite, les épaules saillantes, la voix féminine et le visage enfantin et imberbe.

Les parties génitales, quant à leur conformation, ne différaient de celles de l'homme que par leur extrême petitesse. La verge, semblable à un petit tubercule, pouvait avoir pendant l'érection, suivant ce que m'a dit l'individu lui-même, un pouce et demi de longueur; les testicules étaient comparables, pour le volume, à une petite noisette. Je lui trouvai le bassin très-évasé, le pubis proéminent et peu garni de poils; ceux-ci manquaient totalement au raphé, aux cuisses, aux jambes, aux bras, et se remarquaient en petite quantité à la région axillaire. Du reste, le sujet avait peu d'embonpoint et était même assez grêle.

Je tirai de lui les détails suivants : Né à Paris, de parents bien constitués, il n'éprouva rien de remarquable depuis sa naissance jusqu'à l'âge de 14 ans, époque à laquelle s'annonça chez lui la puberté, dont il ne tarda pas à faire usage. Ce fut à 16 ans que se développa sa taille, qui passe aujourd'hui cinq pieds et trois pouces, et qu'il vit ses mamelles prendre de l'accroissement. A 18 ans, celles-ci se gonflèrent considérablement, jusqu'à devenir plus volumineuses deux fois qu'à l'ordinaire, et, dans cet état, elles distillèrent une humeur sereuse semblable à du lait. Obligé d'aller fréquemment à cheval, il éprouvait des secousses fort incommodes. Il essaya, pour se soulager, d'appliquer sur sa poitrine une plaque de liège, afin de soutenir ses mamelles, dont le poids le gênait extrêmement, et ce moyen lui réussit. L'engorgement séreux subsista pendant deux années entières, c'est-à-dire jusqu'à l'âge de 20 ans, et, depuis cette époque, il ne reparut pas davantage.

Cette singulière conformation ne l'empêche point d'être gai et d'avoir toutes les habitudes qui se remarquent chez les autres hommes. Il faut cependant en excepter sa répugnance à toucher le sein aux femmes, pour lesquelles il a d'ailleurs un goût très-décidé, quoique assez mal partagé par la nature, du côté des parties de la génération.

Bedor, chirurgien à Troyes, en a rapporté une pre



mière observation dans le Journal de Boyer, 1812, puis trois autres dans la *Gazette médicale*, 1836 ; il y a quelques années, Beau en a fait publier une autre dans la *Gazette des hôpitaux*.

C'est en général à l'époque de la puberté que les mamelles commencent à se développer ; chez quelques sujets le début pourrait presque remonter jusqu'à l'enfance. Villeneuve, dans l'article *Gynécomastie*, Dict. en 60, l'a vu débiter très-tard dans la vie, puisqu'il parle d'un homme de 60 ans, père d'une nombreuse famille, chez lequel les seins avaient pris un développement considérable vers l'âge de 50 ans.

Le volume que présentent les seins doit être très-variable et doit dépendre certainement de la taille et de la force du sujet chez lequel on les observe. Cependant la dimension que l'on trouve le plus souvent indiquée est celle que présenterait la mamelle d'une jeune fille, ou celle du poing.

Sauf le poids du sein, il semble que cette conformation soit exempte de signes particuliers ; cependant, chez un sujet de Bedor, la pression de tout vêtement était devenue insupportable ; chez celui de Renauldin, il y eut deux ou trois poussées douloureuses qui doivent se rapporter à ce que nous décrirons plus loin sous le nom de mastite de la puberté.

Il se produit quelquefois par le mamelon un écoulement de liquide blanchâtre que l'on a comparé à du lait ; mais, d'après ce que nous avons vu en parlant de la physiologie du sein, cet écoulement que l'on peut produire sur beaucoup de mamelles, n'a rien de particulier, et nous le retrouverons dans plusieurs affections dont nous aurons à parler. Mais je ne crois pas que



l'on pui se admettre que ce soit chez des gynécomastes que l'on ait vu ces faits de sécrétion lactée dont j'ai rappelé l'histoire ; l'anatomie pathologique, que nous étudierons plus loin, ne me paraît laisser aucun doute à cet égard.

Les gynécomastes sont ordinairement des individus chétifs, d'un tempérament lymphatique, à poitrine étroite, à visage blanc, imberbe, et en résumé ayant une grande ressemblance avec la femme.

Bedor crut presque avoir devant lui une femme ayant intérêt à cacher son sexe ; aussi s'empressa-t-il de porter son examen sur les organes génitaux externes. Il les trouva avec toutes les apparences du sexe masculin, mais très-petits, et l'individu disait qu'il n'avait jamais eu d'érection. Renauldin dit que chez son sujet, les organes ne différaient que par leur petitesse, la verge ressemblait à un petit tubercule, les testicules étaient comparables à une petite noisette. Dans le fait de Beau, les organes génitaux du malade étaient à l'état normal, mais médiocrement développés.

Cette difformité, signalée dans ces observations et à laquelle, comme nous le verrons, on a voulu attribuer une importance considérable, n'existe pas toujours, ainsi que le prouve l'observation suivante publiée par M. Bertherand :

Obs. 2. — Jeune homme de 16 ans, tempérament lymphatiques, ayant des mamelles considérables depuis quatre ans, lorsque M. Bertherand l'observa. Elles avaient le volume d'un poing ; toutefois ce jeune homme n'en était nullement incommodé.

Les organes génitaux avaient également un *volume excessif*,



et les parents avaient remarqué que leur fils se livrait à l'onanisme avec une sorte de frénésie.

Le tissu adipeux mammaire n'était pas très-abondant, et on sentait très-bien les lobes glanduleux de l'organe. Jamais d'écoulement par les mamelons. (*Gaz. méd.*, 1856.)

M. le professeur Gaillet, de Reims, dont je citerai plus loin deux intéressantes observations, a bien voulu, au sujet de ce travail, m'écrire qu'il avait eu l'occasion de rencontrer des mamelles aussi développées que celles d'une jeune fille chez un jeune garçon de 18 ans qui avait tous les attributs d'une virilité complète.

Quel est le tissu qui compose ces grosses mamelles? Si on s'en rapportait à ce que donne l'examen sur le vivant on pourrait admettre que c'est une véritable glande lactée; ainsi, Renauldin dit que l'on sentait distinctement les corps glanduleux dont ces organes sont composés; Bedor dit que la consistance était la même que chez la femme.

Mais le fait suivant, observé par M. Jules Cloquet en 1828, donne la véritable explication de la gynécomastie :

« M. Jules Cloquet communique le cas d'un infirmier de l'hôpital Saint-Louis, âgé de 60 ans, qui avait les mamelles aussi développées que celles d'une femme. Les seins ayant été disséqués après la mort du sujet, on n'y trouve qu'un amas de graisse, sans nul rudiment de glande mammaire. » (*Acad. de méd.*, 1828).

C'est en effet de la graisse qui constitue la gynécomastie et nullement du tissu glandulaire; aussi ne peut-on pas admettre, comme l'ont écrit certains auteurs, qu'il y ait dans cette conformation une des con-



séquences que l'on a dit exister dans le développement respectif des organes, désigné pour la première fois par Geoffroy Saint-Hilaire sous le nom de *balancement des organes*. Rien n'est en effet plus séduisant que d'admettre que, si les testicules et la verge, signes de la virilité, restent à l'état rudimentaire, les mamelles dont le développement est une des grâces de la femme prendront un accroissement plus considérable. Mais, comme nous l'avons vu, la gynécomastie peut se présenter avec des organes génitaux parfaitement développés, aussi faut-il chercher une autre explication.

Les gynécomastes sont des individus faibles, chez lesquels le tissu graisseux se développe en plus grande quantité, s'infiltré dans les organes, et, trouvant dans le sein une région dont la structure y prédispose, s'y accumule en plus grande quantité.

Cette disposition graisseuse peut tenir au tempérament scrofuleux, comme l'a dit Bedor; elle peut survenir après la castration; mais une cause plus singulière est celle dont Godard rapporte un exemple dans ses recherches tératologiques sur l'appareil séminal de l'homme, p. 67. Voici ce que nous lisons dans une note: « En 1846, entre dans les salles de M. Chassaignac un homme de 27 ans, dont les formes extérieures étaient celles d'une femme; il avait la peau blanche, les cheveux longs, point de barbe, la voix féminine, les *seins développés*, les formes rondes et peu de force musculaire. Cet homme racontait qu'en 1840 il entra au service, fort, vigoureux, avec une barbe touffue, ayant des testicules et une verge volumineux. A la fin de 1843, il contracta la syphilis,



et il eut en 1844 une orchite syphilitique double, à la suite de laquelle ses testicules s'atrophiaient. Cet homme n'eut plus d'érection, plus d'émission spermatique, et peu à peu ses formes sont devenues féminines.» Je ne puis voir, dans cette transformation, autre chose qu'un trouble général de l'économie avec infiltration graisseuse.

Ce qui me fait encore plus admettre cette explication, c'est que l'on ne comprendrait pas pourquoi les mamelles de l'homme auraient le privilège de se modifier lorsque l'individu se rapproche du type de la femme, tandis qu'on ne verrait aucun phénomène similaire pour la mamelle de la femme. Sans parler de ces viragos plus ou moins barbues, à formes et à voix masculines dont les seins ne sont nullement atrophiés, je trouve dans la thèse de mon collègue et ami M. Lefort, sur les vices de conformation de l'utérus et du vagin, «qu'en faisant l'autopsie d'une jeune fille présentant *tous les attributs extérieurs de son sexe*, sauf la menstruation, on ne trouva pas le clitoris et les petites lèvres moins développés qu'à l'ordinaire, le vagin se terminait par un cul-de-sac sans ouverture. Il n'y avait pas d'utérus, et les ovaires étaient remplacés par deux corps fibreux dépourvus d'élément glandulaire. (Gintrac, p. 34). »

Bedor, dans son travail sur la gynécomastie, examina surtout le côté médico-légal et il arriva aux deux conclusions suivantes :

1<sup>o</sup> La gynécomastie établit sinon une preuve, au moins une assez forte présomption d'impuissance pour devoir détourner de tout mariage dont le but serait de rester sans postérité. La réponse du médecin



devra être dans ce sens, lorsqu'il se trouvera requis d'éclairer une famille sur ce point.

2° Il y a lieu de comprendre le vice de conformation des parois de la poitrine qui caractérise la gynécomastie dans les difformités reconnues susceptibles de faire prononcer l'exemption et la réforme du service militaire.

Je crois que la première conclusion est beaucoup trop absolue, puisque nous avons des faits contraires; mais, en admettant que la difformité des organes génitaux soit même le plus ordinaire, il sera prudent de ne se prononcer qu'après examen.

Quant à la seconde conclusion, elle est aujourd'hui réalisée, car M. le baron Larrey range la gynécomastie dans les difformités susceptibles de faire prononcer l'exemption, et dans ses cours de clinique, il avait soin de faire remarquer que la compression de l'habit, de l'équipement, les exercices seraient pour les individus atteints de cette anomalie des causes incessantes et efficaces de maladies.

Peut-on opposer quelque traitement à cette difformité? Il est certain que, si on voyait un enfant avoir une tendance au développement des seins avec tempérament scrofuleux, il faudrait chercher par un régime tonique à relever sa constitution.

Si le poids devenait un peu gênant, on pourrait comme l'avait fait le malade de Renauldin, essayer d'un corset.

Mais faut-il recourir à l'instrument tranchant? Je n'ai trouvé aucune observation indiquant que l'ablation ait été pratiquée pour un simple dévelop-



pement des mamelles; mais, comme je l'ai dit plus haut, Paul d'Egine opérait de la manière suivante

« Il est bon d'opérer, dit-il, cette messéante difformité qui donne l'air efféminé. Faisant donc une incision en croissant à la partie inférieure de la mamelle nous disséquons et nous enlevons la graisse, puis nous réunissons par des points de suture. Mais si par hasard la mamelle tombe, à cause de sa grosseur, sur la partie inférieure, comme chez les femmes, nous faisons à la partie supérieure, deux incisions demilunaires se rejoignant par leurs extrémités, de manière que la plus grande embrasse la plus petite; ensuite nous disséquons la peau qui est dans l'intervalle, puis nous enlevons la graisse et nous employons les sutures. Si par hasard nous avons coupé moins qu'il ne faut, nous incisons de nouveau et nous enlevons la partie surabondante, puis nous cousons et nous appliquons un remède approprié aux plaies sanglantes. » (Paul d'Egine. Tr. R. Briau, ch. 46).

## CHAPITRE II.

### · HYPERTROPHIE D'UN SEUL SEIN.

Cette disposition est beaucoup plus rare que la précédente.

Ansiaux (Clinique chirurgicale, 1816, p. 212), rapporte que « Moes a la mamelle gauche aussi développée que celle d'une femme. Le mamelon est très-bien formé et entouré d'une belle aréole. Cette



mamelles a constamment été plus grosse que la droite, mais c'est surtout depuis l'époque de la puberté qu'elle a pris du volume; au reste ce jeune homme est assez robuste et n'offre aucun vice de conformation dans les organes génitaux. »

Dans une séance du mois de décembre 1869, M. Labbé présenta à la Société de chirurgie, un jeune garçon dont voici l'observation :

Obs. 1<sup>re</sup>. — M. Labbé présente un jeune homme qui offre un développement glandulaire de l'une des mamelles depuis son enfance.

Le nommé T... (Vincent), scieur à la mécanique, âgé de 22 ans, entre, le 20 novembre 1869, au n° 35 de la salle Saint-Christophe, pour plusieurs contusions sans gravité, particulièrement à l'épaule droite et au côté de la poitrine.

L'examen de cette dernière région fait découvrir, à la place normale du sein, une tumeur arrondie présentant les caractères de volume, de forme et de consistance d'une mamelle de femme. Sa partie inférieure, qui a participé à la contusion, est légèrement excoriée et présente du gonflement.

Les contusions disparaissent rapidement; la tumeur mammaire conserve cependant, dans sa partie déclive, un gonflement qui, d'après le dire du malade, augmente d'un quart environ son volume primitif.

Voici les renseignements que nous a donnés le malade sur l'apparition et le développement de sa tumeur, ainsi que sur les divers phénomènes qui les ont accompagnés :

« La tumeur est congénitale; elle a présenté le volume d'une fève jusqu'à l'âge de 5 ans, époque à laquelle elle acquit celui d'un œuf de poule. Elle devint alors ovoïde, bien circonscrite, résistante, légèrement inclinée en bas par son propre poids, située exactement au niveau du mamelon. Celui-ci, jusque-là parfaitement normal et semblable à celui du côté opposé, s'était alors effacé, élargi et entouré d'un cercle brunâtre de 2 centimètres de diamètre environ, simulant l'aréole.



« Pas de changements notables jusqu'à l'âge de 15 ans, A partir de cette époque, accroissement progressif de la tumeur jusqu'à l'époque actuelle et, avec l'augmentation de volume, élargissement de l'aréole.

« Le malade se rappelle que, depuis l'âge de 12 ou 13 ans, il s'écoulait de temps en temps sur son mamelon un peu de liquide qui tachait en jaune et empesait sa chemise. Cet écoulement s'accrut beaucoup vers l'âge de 15 ans.

« Il revenait alors toutes les semaines, s'accompagnant d'un prurit très-vif dans toute la région mammaire.

« Depuis l'âge de 17 ans, l'écoulement diminue graduellement et se reproduit à intervalles de plus en plus éloignés : d'abord quinze jours, puis six mois. »

« Depuis six mois, ce jeune homme habite Paris, il n'a constaté que deux fois une tache large comme une pièce de cinquante centimes.

« Aujourd'hui, la tumeur est irrégulièrement élastique et résistante, parfaitement circonscrite, proéminente, du volume d'une mamelle ordinaire, séparée de la poitrine, dans la partie déclive par un sillon profond. L'aréole a environ quatre centimètres de diamètre ; à son pourtour, on remarque de petits tubercules blanchâtres qui tranchent sur sa coloration brune. Elle est régulièrement arrondie, et, à son centre, un ensemble de petits tubercules très-peu saillants simulent un mamelon aplati qui est creusé d'un petit orifice central.

« Ce mamelon est relié profondément à plusieurs masses résistantes, irrégulières, confondues entre elles, qui forment la masse solide de la tumeur et donnent au toucher la sensation exacte des lobes mammaires. Cette masse est tout à fait indépendante des parois pectorales sur lesquelles elle glisse très-largement, et dont on peut l'écarter par la traction.

« Les organes génitaux, bien développés depuis l'âge de 15 ans, fonctionnent normalement.

Chez ces deux individus, les organes génitaux étaient parfaitement développés, et je serais aussi disposé à nier, comme je l'ai fait pour la gynécologie une influence spéciale des organes de la



génération, si M. Gaillet n'avait publié, en 1850, deux observations qui tendraient à soutenir une opinion inverse.

Voici ces deux observations.

Obs. 2. — Jeune homme de 20 ans, garçon de café. Grand, bien conformé. Son père mort d'un cancer de la face. Depuis cinq mois il porte une tumeur de l'épididyme très-considérable. Le malade mourut 48 heures après l'opération. La mamelle est plus développée qu'à l'état ordinaire. On y trouve à l'examen la structure glanduleuse.

La pression faisait suinter par le mamelon un peu de liquide blanc-jaunâtre, opaque, un peu visqueux, ayant les caractères du colostrum. Sur la peau on voyait deux conduits galactophores qui se dirigeaient de l'épaisseur de la glande vers le mamelon.

Obs. 3. — Jeune homme de 28 ans, bien conformé, auquel on enleva, en juillet dernier, un testicule pour une tumeur de l'épididyme. La nature cancéreuse fut constatée par le microscope.

Au mois de janvier 1850 ce malade revint mourir avec une récurrence.

Chez ce sujet, la région mammaire faisait une saillie notable, comme chez une jeune fille sur le point d'être réglée; au centre se trouve un mamelon bien conformé, avec une aréole brune présentant quelques poils. Le palper donne la sensation d'une glande de femme et en pressant fortement on fait suinter par le mamelon une gouttelette d'un liquide blanc assez jaunâtre. Après l'avoir détachée et isolée du tissu cellulaire, dont elle se distingue par une densité plus grande, on lui trouve 18 centimètres de circonférence et 1 et demi de profondeur, enfin 6 dans le sens vertical. La substance qui la forme offre la même densité que chez la femme grosse, couleur blanc rosé à la circonférence, blanc opaque, un peu laiteux au centre et vers le mamelon.

A la coupe on voit de petites saillies de la grosseur d'une tête d'épingle présentant une couleur rosée qui paraît due à



l'injection sanguine. En pressant, on fait sortir de ces petites saillies ouvertes, un liquide blanc, jaunâtre, opaque, épais, un peu visqueux ; si on perce, avec un scalpel, celles de ces petites saillies qui ne sont pas ouvertes, on peut faire suinter le même liquide. Le microscope fait reconnaître du colostrum avec ses corps granuleux, des globules laiteux d'un volume varié, enfin de l'épithélium propre aux culs-de-sac de la glande mammaire. (Soc. de Biologie, 1850.)

M. Ledentu, dans son excellente thèse sur les anomalies des testicules, a cité une observation de monorchidie avec hypertrophie mammaire gauche, et il fut constaté que c'était le testicule gauche qui n'était pas descendu.

Je ne crois pas que ces faits suffisent pour en tirer une conclusion affirmative, et cependant on pourrait croire que le gonflement d'une des mamelles coïncidant avec l'atrophie d'un des testicules n'est pas chose rare, car je lis dans la thèse de M. Collette (p. 25) : « M. Gubler a pu vérifier ce fait plusieurs fois, et, en apprenant que ce malade avait la mamelle gauche plus volumineuse que celle de l'autre côté, il annonça que le testicule correspondant devait être amoindri. »

### CHAPITRE III.

#### MAMMITE DE LA PUBERTÉ.

A l'époque où l'enfant devient homme, tout l'organisme prend part à cette grande transformation. Le corps perd les formes arrondies de l'enfance, la peau devient plus dure, plus ferme, la voix subit cette



transformation que l'on désigne sous le nom de mue, les organes génitaux externes se développent et les mamelles, qui ont cependant, comme nous l'avons vu, un rôle bien insignifiant chez l'homme, participent à cet accroissement.

Le sein grossit, présente une légère tuméfaction qui, chez le plus grand nombre des jeunes gens, s'effectue sans aucun phénomène appréciable et sans que leur attention soit même appelée sur cet organe.

Mais il n'en est pas toujours ainsi, et cette tuméfaction physiologique s'accompagne quelquefois de douleurs assez vives pour engager les parents à demander un conseil médical.

Plusieurs médecins m'ont dit avoir observé des faits semblables, mais je n'en ai trouvé aucune relation dans les recueils que j'ai parcourus. Je puis cependant en rapporter un qui m'a été remis par le malade lui-même, dont le nom que je ne puis citer, jouit d'une juste notoriété dans le corps médical.

Obs. 1<sup>re</sup>.—M. X..., bonne constitution, sans maladie antérieure, fut atteint à 14 ans, au moment de la puberté, d'une douleur mammaire gauche ou plutôt d'une excitabilité particulière du mamelon. Le frottement d'une chemise empesée déterminait un agacement particulier et quelques élancements. La mamelle était plus volumineuse que celle du côté opposé.

L'aréole était rouge, très-saillante, douloureuse à la pression. Le mamelon très-érigé était particulièrement sensible. L'excitation cessait quand le mamelon était à l'abri de tout contact. La nuit rien d'appréciable.

Ces petits accidents se reproduisirent plusieurs fois. Les deux mamelles furent prises, quelque fois successivement,



plus rarement ensemble. La gauche plus fréquemment que la droite.

C'était surtout dans la saison chaude que les douleurs survenaient. Elle cessèrent au bout de dix-huit mois à deux ans.

A partir de cette époque et malgré l'état de maigreur de M. X... qui, jusqu'à l'âge de 28 ans, ne présenta pas d'embonpoint, les mamelles furent plus volumineuses que chez les autres jeunes gens, mais le mamelon garda son volume normal.

A l'âge de 30 ans, M. X... prit beaucoup d'embonpoint et les mamelles présentèrent l'aspect qu'elles offrent chez des hommes atteints d'embonpoint excessif, mais sans aucune douleur et sans aucune sensibilité.

D'après les renseignements oraux que j'ai pu recueillir, la mammite de la puberté se termine, dans la majorité des cas, plus rapidement que chez M. X.; mon maître M. Nélaton m'a dit qu'il en avait vu un assez grand nombre et il leur assigne une durée de trois à quatre mois.

L'observation suivante empruntée à la clinique de Symes montre, que les symptômes douloureux peuvent quelquefois avoir une durée beaucoup plus longue.

Hypertrophie de la mamelle chez un jeune homme ; opération.

Obs. 2. — Thomas Donadron, âgé de 24 ans, a été reçu, le 11 juillet, pour une tumeur à la mamelle droite. Cette tumeur a le volume d'une mamelle ordinaire chez la femme à l'âge de la puberté ; elle lui ressemble effectivement. Le malade a déclaré que l'origine de la tumeur datait de huit ans, son volume avait augmenté par degrés, et il y accusait des douleurs lancinantes. M. Syme l'a enlevée comme s'il s'agissait d'un sein cancéreux. La structure de la tumeur était analogue à celle du sein normal chez la femme. Guérison. (*Gaz. méd.*)

Horteloup.



Dans quelques cas exceptionnels la mammite de la puberté peut se terminer par suppuration ; M. Nélaton ne l'a jamais observée, mais plusieurs chirurgiens m'ont dit se rappeler un certain nombre d'abcès survenus lentement dans ces circonstances. Quelquefois une cause fortuite pourra, chez un jeune sujet, développer ces accidents de mammite qui surviennent le plus souvent d'une façon toute physiologique.

Ainsi, le fait suivant, publié par M. Velpeau, peut être cité comme un exemple venant à l'appui de cette opinion :

Un malade âgé de 16 ans, couché au n° 16 de la salle, a vu survenir, dans la région du sein gauche, au-dessous du mamelon, une tuméfaction avec de la douleur, légère au début, mais qui n'a pas cessé depuis le début. Ce jeune homme, garçon coutelier, attribuait sa maladie à ce qu'il s'appuyait sur le côté gauche du thorax. Au bout de cinq à six mois, la fluctuation devint évidente, la peau était rouge, cependant il n'y avait pas de réaction générale. M. Velpeau fit une ponction et le malade guérit rapidement (1840).

En présence de ces accidents, le médecin devra se contenter de prescrire des onctions avec des corps gras, l'usage du linge non empesé, dans le but d'éviter le frottement, et ne pas chercher à modifier la marche de cette mammite, car M. Nélaton, qui m'a dit avoir pu le vérifier souvent, m'a bien assuré que les traitements plus ou moins énergiques ne donnaient aucun résultat avantageux.



## CHAPITRE IV.

### 1<sup>o</sup> ABCÈS CHAUDS.

J'ai pu recueillir six observations assez détaillées d'abcès du sein ; à ce nombre, j'en ajouterai cinq que M. Velpeau ne fait que mentionner.

D'après ces observations, on voit que le sein de l'homme peut être le siège d'abcès à tout âge, puisque le malade le plus jeune avait 22 ans et le plus âgé 78.

Dans quatre cas, l'abcès est survenu sans que les malades aient pu l'attribuer à un traumatisme évident. Chez les autres malades, l'abcès était dû à un choc produit par un morceau de bois, par un coup de bâton, par une balle ayant frappé sur une plaque d'uniforme, par la chute d'une grosse pierre sur le mamelon.

Dans les autres observations, on ne trouve pas de renseignements étiologiques.

Le sein droit a été envahi 3 fois.

Le sein gauche, également 3 fois.

Dans quatre observations, mention n'est pas faite du côté malade.

Dans une observation de M. Bryant (Lancet, 1863), le malade, âgé de 34 ans, se présenta avec un double abcès mammaire.

Dans un autre cas cité par le même chirurgien, les deux seins furent pris simultanément, mais il n'y eut que le sein gauche qui suppura.



En parlant de la marche des abcès du sein chez l'homme, M. Velpeau s'exprime ainsi : « Les abcès idiopathiques marchent avec une certaine lenteur ; » je crois, d'après les observations que j'ai pu recueillir, que la marche doit au contraire en être assez rapide. Il est probable que M. Velpeau en écrivant ces lignes s'était laissé influencer par le souvenir des abcès qu'il avait observés au moment de la puberté.

Ainsi, dans une observation due à M. le baron H. Larrey, le malade n'avait ressenti de la douleur que trois jours avant son entrée à l'hôpital, époque à laquelle on constata déjà de la suppuration : chez un autre malade, le début remontait seulement à huit jours.

Quel est le siège des abcès du sein chez l'homme ? M. Velpeau, page 686, dit : « Le tissu mammaire est si dense, la glande a si peu d'épaisseur que les inflammations, si elles deviennent purulentes, ne peuvent guère amener de collection qu'entre la poitrine et le sein, ou dans la couche sous-cutanée. »

On pourrait croire d'après ces lignes que M. Velpeau se refuse à admettre les abcès de la glande, cependant, page 685, il cite le fait d'un domestique âgé de 23 ans, ayant eu un abcès dans l'épaisseur de la glande.

Ces cas doivent être en effet fort rares, cependant voici une observation que M. Chassaignac a publiée dans son Traité de la suppuration, sous le titre de Mammite purulente.

Obs. 1<sup>re</sup>. — Broussin (François), 38 ans, journalier, entre le 13 août 1857 à l'hôpital Lariboisière.



de la marche des abcès du sein chez  
Velpeau s'exprime ainsi : « Les abcès  
marchent avec une certaine lenteur ; »  
après les observations que j'ai pu recueillir  
la marche doit au contraire en être assez ra-  
probable que M. Velpeau en écrivant ces  
lignes a été influencé par le souvenir des  
qu'il avait observés au moment de la puberté.  
Une observation due à M. le baron  
le malade n'avait ressenti de la douleur  
avant son entrée à l'hôpital, époque à  
constata déjà de la suppuration : chez un  
de, le début remontait seulement à huit

le siège des abcès du sein chez l'homme ?  
a, page 686, dit : « Le tissu mammaire est  
glande a si peu d'épaisseur que les inflam-  
elles deviennent purulentes, ne peuvent  
per de collection qu'entre la poitrine et le  
ns la couche sous-cutanée. »

rait croire d'après ces lignes que M. Vel-  
fuse à admettre les abcès de la glande,  
page 685, il cite le fait d'un domestique  
avant eu un abcès dans l'épaisseur de

Il y a un mois, cet homme ressentit une dou-  
mamelon gauche. Il y porta la main et le trouva

Dix jours après, un abcès survint dans l'aisse-  
leur du mamelon diminua.

Le 5 août la tumeur du sein augmenta de vo-  
vint douloureuse. Aujourd'hui on trouve dans  
sein gauche une tumeur du volume d'un œuf d'  
respondant exactement à la situation de la glande  
et surmontée par le mamelon. La base de cette  
laquelle on distingue facilement l'élément gla-  
dure, résistante, bosselée, facile à circonscri-  
épaisseur considérable. Le sommet est, au co-  
mou et présente une fluctuation manifeste.

17. Deux tubes à drainage croisés en X sont p-  
tumeur. Le pus s'écoule immédiatement. Catapl

Le soir, absence totale de fièvre. Le malade  
beaucoup d'appétit.

22. Cicatrisation de l'abcès. Néanmoins il exis-  
noyau assez dur dans lequel on sent l'élément  
Le malade sort.

M. Robelin s'appuyant sur la vaste ex-  
son maître M. le baron Larrey, admet qu'  
sous-mammaires sont de beaucoup plus  
que les abcès sous-cutanés qui, pour M.  
étaient même assez rares. Voici deux  
d'abcès sous-cutanés empruntés, l'un à l



considérable pour qu'il désire l'hôpital. M. H. Larrey reconnaît alors un petit abcès phlegmoneux du volume d'une grosse noix, siégeant superficiellement dans le tissu cellulaire sous-cutané de l'aréole. Une ponction est faite, et donne issue à une petite quantité de pus phlegmoneux ; pansement simple ensuite et continué les jours suivants, et le malade sort le 7 mai, après cicatrisation complète du foyer. (Robelin.)

Obs. 3. — Abcès angioleucitique du sein droit chez un homme ; lavage, occlusion, réunion complète au bout de deux jours.

Guilland (François-Joseph), âgé de 31 ans, de Bercy, entré le 15 juin 1852, salle Saint-François, n° 10.

16 juin. Le malade est sorti, il y a douze jours, des salles de M. Gueneau, où il a été traité d'une pleuro-pneumonie par des ventouses et des vésicatoires. Il y a huit jours, probablement à la suite de l'irritation déterminée par les cantharides, le sein droit a pris de la sensibilité ; un abcès phlegmoneux s'y est formé, et consécutivement les ganglions axillaires se sont hypertrophiés et sont devenus douloureux. Néanmoins il ne paraît pas qu'il y ait eu chez lui d'accidents intermittents. Il faut dire à cet égard que le malade travaille dans les puits. Évacuation du foyer, lavage, occlusion.

Cet abcès mérite de fixer l'attention parce qu'il pourrait servir à expliquer comment se produisent les maladies du sein chez certaines femmes, qui ont toujours sur les tégu-ments de la base de la poitrine quelques écorchures déterminées par la pression des corsets.

17. On fait sortir, en pressant, quelques gouttelettes de pus roussâtre, mais il y a une remarquable tolérance à la pression.

18. Réunion complète des lèvres de la plaie.

Il est survenu une variole qui n'a apporté aucun obstacle à la guérison de l'abcès, car l'engorgement périphérique a presque complètement disparu, et les bords de l'incision sont bien réunis. (Chassaignac.)

La durée des abcès diffère suivant que l'on étudie



les abcès sous-mammaires, glandulaires ou sous-cutanés.

Le malade de M. Chassaignac atteint de mammite a demandé douze jours pour guérir; un malade de M. Bryant atteint d'un abcès sous-mammaire n'a pu obtenir sa guérison qu'après trois semaines.

Les abcès sous-cutanés, au contraire, sont remarquables par la rapidité avec laquelle ils se ferment; ainsi Vallin, cité plus haut, est guéri en moins de six jours; Guilland, opéré le 16 juin, sort le 18 avec une réunion complète des lèvres de la plaie.

Dans toutes les autres observations, on voit indiquée, guérison rapide.

Quant au mode de traitement à instituer contre les abcès du sein chez l'homme, je crois qu'il faut se hâter d'ouvrir la collection purulente, car, ainsi que le fait remarquer M. Velpeau, « il n'y a point lieu, comme chez les femmes, d'en préférer l'ouverture spontanée à l'ouverture chirurgicale. »

## 2° ABCÈS FROIDS.

Je n'ai pas trouvé d'observation d'abcès froids survenus dans la mamelle de l'homme; le seul fait qui pourrait peut être les faire admettre, est le suivant emprunté à M. Velpeau.

« Teisse, quarante-quatre ans, jardinier, fort, bien constitué, n'ayant jamais eu de maladie grave, tomba, il y a vingt mois, le sein droit sur un tonneau. L'accident passa d'abord inaperçu; mais quinze jours plus tard, le malade constata sur le point qui avait reçu le coup, l'existence d'une tumeur du volume d'un



œuf qu'il négligea complètement. Entré salle Saint-Côme, à l'hôpital de perfectionnement, en février 1824, il portait, sur la moitié antérieure droite du thorax, une tumeur du volume de la tête d'un adulte. Bosselée, cette tumeur offre en bas quelques éminences qui s'avancent vers les huitième et neuvième côtes. Dans l'intervalle de ces bosselures la masse est comme ramollie. La peau qui la recouvre est parfaitement saine, et sans adhérence sur aucun point. Du côté de l'aisselle, on remarque une saillie formée par le bord inférieur du grand pectoral, et le sternum, qui est enfoncé, fait ressortir les cartilages, de sorte qu'au premier coup d'œil on dirait que la tumeur fait corps avec cette partie du thorax. Cependant, en l'examinant de près, on voit qu'elle en est distincte et qu'elle est située tout entière dans les parties molles. Comme des élancements s'y font sentir depuis quelques jours, et que d'ailleurs la santé générale est parfaite, on proposa l'opération, qui fut pratiquée le 22 février.

La tumeur adhère aux côtes et aux muscles intercostaux, sur lesquels on en laisse quelques parcelles.

Le bras droit, qui était gonflé, se dégorge bientôt ; le pouls reprend de la force ; l'appétit commence à se faire sentir vers le 12 mars. — Le 15, on remarque quelques duretés dans les lambeaux de la plaie qui sont recollés par points et cicatrisés. La suppuration continue à être abondante. Le 24, on aperçoit quelques végétations rougeâtres et molles, indolentes, purement celluleuses, végétations qui s'affaissent peu à peu et finissent par disparaître. Le malade



quitte l'hôpital le 25 avril, ne souffrant plus, et très-heureux d'être débarrassé de sa tumeur. »

Cette tumeur fut enlevée par Bougon comme cancer cérébriforme, mais ce diagnostic ne paraissait pas être exact à M. Velpeau, car il nous dit qu'après avoir décrit la tumeur, il ajouta ces mots : « Ne serait-ce pas un vaste abcès? »

Après avoir relu avec attention cette observation, je crois que si Bougon a eu devant lui, un abcès froid, le point de départ n'en était pas dans le sein, mais bien au niveau de côtes malades.

Ces sortes d'abcès venant des os et décrits par M. Robelin, comme abcès symptomatiques du sein, ne sont pas des abcès du sein, ce sont des abcès développés au-dessous de l'aponévrose du grand pectoral ; ils repoussent le sein au-devant d'eux, mais ils n'ont pas d'autres relations avec la région dont je dois étudier les tumeurs.

Ces abcès froids, causés par une carie des côtes, sont bien connus par les chirurgiens militaires ; ils peuvent débiter dans un point si rapproché du sein, qu'on pourrait, si on n'y faisait une certaine attention, admettre qu'ils s'y sont développés.

Dans la thèse de M. Robelin, on en trouvera une observation tirée de la clinique de M. le D<sup>r</sup> Larrey ; la suivante m'a été communiquée par M. Longuet qui l'a recueillie dans le service de M. le professeur Gosselin.

Obs. — A. B..., 36 ans, tanneur, entre le 14 mai 1872, pour une grosseur qu'il porte au sein gauche.

Le malade s'aperçut de l'existence de la tuméfaction, il y a huit mois ; elle a commencé à 3 centimètres au-dessus du



sein, elle adhérait aux tissus sous-jacents, si bien qu'il était impossible de la déplacer. Elle n'était pas douloureuse, ne gênait en rien les mouvements du bras, et ne s'accompagnait d'aucun phénomène réagissant sur l'état général.

Le jour de l'entrée du malade dans la salle, cette tumeur présente les caractères suivants :

Elle occupe la région mammaire gauche, le mamelon est au centre de façon à simuler la *mamelle d'une nourrice pendant l'allaitement* ; le grand pectoral est légèrement soulevé mais son bord inférieur ne fait pas saillie. Complètement indolente, molle, peu chaude à la main et très-fluctuante, etc.

M. Gosselin, dans la clinique qu'il fit sur ce malade, en se basant sur les commémoratifs, sur le développement de la tumeur, sur ses caractères, pos le diagnostic d'abcès froid de la région mammaire gauche ayant pour point de départ une altération osseuse des côtes.

Avant d'énoncer ce diagnostic, M. Gosselin avait discuté la possibilité d'un kyste séreux, d'une collection sanguine ou d'un kyste hydatique.

Il est nécessaire de bien connaître ces abcès symptomatiques d'une affection des côtes pour ne pas laisser induire en erreur.

## CHAPITRE V.

### MAMMITE DES ADULTES.

Dans le chapitre intitulé *Indurations*, M. V. Veau a réuni dans une même description la mammité de la puberté avec une tuméfaction analogue survenant chez les adultes.



D'après les faits que j'ai réunis, je crois indispensable de séparer ces deux états pathologiques ; l'un survient sous l'influence d'un grand phénomène physiologique, l'autre sans qu'il soit possible d'admettre une semblable étiologie ; le premier a une terminaison variable mais que la thérapeutique ne modifie pas, le second, au contraire, peut être enrayé sous l'influence d'un traitement rationnel.

Je ne sais si je me suis abusé, mais il m'a semblé, en parcourant les observations, qu'il y avait là une maladie ayant quelque chose de spécial, que le médecin doit connaître pour ne pas se compromettre.

Avant d'essayer l'ébauche de la mammite des adultes, je crois indispensable de citer le fait suivant, car il donne une idée très-exacte de cet état pathologique. Je l'emprunte à la thèse de M. Robelin.

Obs. 1<sup>re</sup>.—M. X..., lieutenant dans un régiment d'Afrique, ressentit tout à coup, à la grande revue du 4 mai 1851, et pendant que son cheval était au grand trot, une douleur aiguë, pongitive, dans un point correspondant à la glande mammaire droite, et qui augmentait par les secousses de l'équitation : au retour, il s'empessa de s'offrir à la visite du chirurgien-major, qui constata de la douleur, de la rougeur et du gonflement dans le sein droit, et qui prescrivit des frictions mercurielles ; mais M. X... fut obligé de partir pour un camp, où il négligea souvent le traitement, malgré les douleurs qu'il ressentait, surtout aux manœuvres de cavalerie. Deux mois après, il entra à l'hôpital de Sidi-Bel-Abbès ; à son entrée, on lui fit 4 applications successives de 15 sangsues qui eurent pour résultat d'arrêter le développement incessant de la glande, qui sembla cependant durcir alors. Les douleurs cessèrent ; elles n'existaient réellement plus que dans les brusques secousses du cheval. On employa alors les frictions mercurielles sur la tumeur, puis le calomel, l'iodure de po-



tassium à l'intérieur. Sur ces entrefaites, M. X... vint en congé en France et en profita pour parfaire sa guérison, dans le service de M. H. Larrey, où nous avons vu, sous l'influence des émollients d'abord et de la compression ensuite, sa mamelle droite reprendre son état normal. (10 octobre 1851.)

En résumé, voici un homme de 25 à 30 ans, pris, sans traumatisme évident, d'une douleur aiguë au sein droit, s'accompagnant de rougeur et de gonflement, indices manifestes d'accidents inflammatoires; il continue à monter à cheval, à suivre la vie des camps; cependant les accidents n'augmentent pas; il ne peut commencer un traitement rationnel que deux mois après le début des accidents, il le cesse pour venir à Paris et tout se calme après une durée de plus de cinq mois.

Si je n'avais trouvé que cette observation, j'aurais certainement regardé comme une exception heureuse ces accidents aigus qui veulent bien attendre pendant plus de deux mois qu'on puisse leur opposer un traitement; mais j'ai rencontré dans mes recherches près de vingt observations analogues. Je crois donc pouvoir avancer que la mammite des adultes diffère de celle de la puberté, qu'il faut la connaître, car la chirurgie possède les moyens de la combattre.

Cette mammite survient surtout entre 20 et 30 ans, cependant elle peut se rencontrer dans un âge plus avancé.

Ainsi, 17 malades dont l'âge était indiqué, se divisent ainsi :

de 20 à 30 ans	10
de 30 à 40	— 4
Au-dessus de 40	— 3



La cause de la mammite est presque toujours spontanée; dans presque toutes les observations, les malades ne pouvaient donner aucune explication sur l'étiologie de leurs affections; dans trois cas, on avait pu supposer, soit un coup, soit un frottement.

Les accidents généraux sont presque nuls, car je n'ai trouvé signalée nulle part de la fièvre.

La douleur est le phénomène qui attire particulièrement l'attention des malades; elle est quelquefois vive, spontanée. Dans le fait suivant rapporté par Bryant, elle était exaspérée par la pression.

Obs. 2. — William M..., 49 ans, entre le 12 octobre 1863, avec une tuméfaction chronique des deux seins, durant depuis quatre mois.

C'est un homme d'une bonne santé, ne pouvant indiquer aucune cause à sa maladie.

Les deux glandes étaient très-grosses, *peu douloureuses spontanément*, mais le *toucher causait une vive douleur*.

Fomentations. Toniques. Guérison en un mois.

Dans l'observation suivante, les douleurs survenaient spontanément pendant la nuit.

Obs. 3. — Meyer, soldat au 48<sup>e</sup> léger, depuis trois ans et demi, entre le 26 mars dans le service de M. H. Larrey. Trois ans auparavant, sans cause connue, sans pression exercée par la bretelle de son sac qui passait en dehors du sein, sa mamelle droite subit d'abord un développement assez prononcé. L'engorgement indolent, mobile, sans changement de couleur à la peau, offrit à peine le volume d'une grosse noix dans les quatre premiers mois. Peu à peu le développement s'accrut et amena l'état suivant : volume considérable de la mamelle droite, offrant les dimensions du poing, sans rougeur ni changement de couleur à la peau, parfaitement mobile, exactement arrondie, avec une base large au toucher; vers la circonférence, sensation d'un tissu mou, du tissu cellulo-graisseux; au centre, sensation de lobules fibreux



manifestement constitués par la glande elle-même, notablement hypertrophiée. Cet engorgement mammaire était quelquefois, pendant la nuit, le siège *de douleurs lancinantes peu intenses*. La pression de l'habit militaire, comme celle de tout autre vêtement un peu serré, causait une gêne très-notable. Jusqu'au 5 avril on employa les cataplasmes émollients sur la tumeur, unis à des frictions mercurielles. A partir de ce jour, on appliqua une compression méthodique exclusivement, et le malade pouvait, le 11 mai, reprendre son service, après disparition de toute gêne, dureté et douleur dans le sein droit. (Thèse de Robelin.)

Le gonflement que peut présenter le sein, arrive quelquefois à un volume assez considérable, puisque nous le trouvons comparé à un poing, à une demi-orange, à la mamelle d'une femme qui vient de servir. Le mamelon est quelquefois tendu et saillant.

J'ai trouvé indiqué, dans quelques observations, un écoulement blanchâtre par le mamelon qui doit être analogue à celui qu'on observe dans la mammite de la puberté.

La coloration de la peau est très-variable ; rouge, tendue, dans notre première observation, elle n'est ni rouge ni changée de couleur, dans la seconde. — En me basant sur le silence que garde la majorité des observations sur l'état de la peau, je serais assez disposé à croire qu'elle présente, comme chez ce dernier malade, peu de modifications.

Les ganglions axillaires peuvent être pris, comme le prouvent les deux faits suivants.

Obs. 4. — Georges W..., charpentier, 31 ans, entre le 19 janvier 1866 pour une induration chronique du sein gauche; cet état durait depuis six semaines environ et sans qu'on pût l'attribuer à la moindre cause.



Au toucher, les glandes étaient épaisses et douloureuses. *Les ganglions axillaires étaient pris.* Fomentation. Toniques.

Le 23 mars. Guérison, la glande a repris son état naturel. (*Lancet*, 1868.)

Obs. 5. — Clairotte, soldat au 24<sup>e</sup> de ligne, journalier à la campagne, avant son entrée au service, entraît au Val-de-Grâce, salle 28, n° 12, le 31 janvier 1851. Depuis un an, la pression produite par la bretelle du sac militaire avait déterminé du gonflement et des douleurs dans le sein droit. A l'examen, M. H. Larrey reconnut un engorgement qui se rapportait manifestement à un certain gonflement de la glande mammaire, non fluctuant, non circonscrit, assez douloureux à la pression, *avec une légère tuméfaction glanduleuse de l'aisselle*, sans aucune complication d'ailleurs. Clairotte était porteur en outre d'un phymosis congénital et d'une rétraction congénitale du testicule. Une saignée avait été pratiquée antérieurement; deux ventouses scarifiées furent appliquées le premier jour; les suivants, on fit des frictions mercurielles. Plus tard, on fit usage d'un emplâtre résolutif, et le malade s'en allait le 10 avril après résolution de l'engorgement et cessation des douleurs. (Thèse de Robelin.)

La durée de la mammite des adultes doit être longue, si on en juge par l'époque à laquelle les malades en faisaient remonter le début, lorsqu'ils sont venus demander des soins. — Voici quelques chiffres : six semaines, trois mois, six mois, un an, trois ans.

On peut donc admettre qu'abandonnée à elle-même, la mammite des adultes a une longue durée qui ne peut pas comme pour celle de la puberté, trouver une explication dans un état physiologique se prolongeant longtemps. — Mais lorsqu'on lui oppose un traitement rationnel, on peut l'enrayer dans sa marche, et même obtenir une guérison rapide. Ainsi dans huit observations où le résultat est indiqué,



nous voyons que les malades sont restés en traitement en moyenne cinq semaines.

Comment se termine la mammite des adultes abandonnée à elle-même ?

Je crois qu'on peut admettre qu'il ne survient jamais de suppuration. Je sais bien qu'on pourra m'objecter que je n'ai pas assez de faits pour conclure aussi catégoriquement ; à cela répondrai, que je n'ai pas choisi mes observations, que j'ai pris toutes celles que j'ai trouvées et que c'est en les étudiant que je suis arrivé à cette conclusion. — Ainsi dans un cas observé par M. Bryant, le malade souffrait depuis quatre jours, lorsqu'il se frappa le sein avec son bâton d'allumeur de reverbères, la guérison s'obtint comme chez les autres sans suppuration.

Mais si la suppuration ne se produit pas, il peut subsister une hypertrophie de la glande, comme l'indique le fait suivant cité par M. Cruveilhier (*An. path.*, t. III, p. 55).

Obs. 6. — Conrad, 25 ans, cordonnier, entré dans mon service en octobre 1850, pour une variole, m'a présenté une mamelle droite qui avait le volume moyen de la glande mammaire d'une femme. C'est du tissu glanduleux, noueux, et nullement de la graisse. Cet homme disait que son sein n'avait commencé à se développer qu'à l'âge de 21 ans et qu'il a mis six mois à acquérir son développement actuel. Pendant tout ce temps, cet organe était tellement douloureux que le malade avait sollicité plusieurs fois l'extirpation. Aucun liquide ne suinte par le mamelon. Depuis cette époque il n'éprouve aucune douleur.

Était-ce du véritable tissu glandulaire ? il est permis d'en douter, d'après ce que nous avons vu en



parlant des gynécomastes ; mais le point le plus important sur lequel l'observation reste muette, c'est de savoir si les douleurs avaient disparu spontanément ou sous l'influence d'un traitement.

Quelle est la nature de la maladie ? Est-ce une « inflammation débutant d'emblée chroniquement, » comme le suppose M. Robelin ? Est-ce un processus pathologique propre au tissu mammaire ? Je ne chercherai pas à résoudre cette question, les matériaux me manquant absolument, j'y reviendrai cependant, un peu plus loin, en parlant des fibromes.

On pourrait confondre la mammite avec un abcès en voie de formation ; ainsi lorsque M. X. (1<sup>re</sup> Obs.) s'est présenté au chirurgien avec un sein douloureux, rouge, tuméfié, il était très-rationnel d'admettre qu'il allait se former une collection purulente. — Mais je crois, d'après ce que nous avons vu sur la marche des abcès, que si le pus ne s'est pas formé au bout de huit à dix jours, on peut affirmer que l'on a affaire à la mammite des adultes.

Il est bien probable que la mammite a dû être prise pour un cancer ; aussi en étudiant cette maladie, chercherai-je à poser les points, qui peuvent servir à les distinguer, mais je crois déjà devoir citer l'observation suivante qui me paraît pouvoir confirmer cette assertion.

Obs. 7. — X..., engagé volontaire, 22 ans, a reçu il y a plus d'un an un coup de bouton de fleuret un peu au-dessus du mamelon droit. La partie contuse devint le siège d'un engorgement douloureux, qui fut combattu sans avantage marqué par des applications réitérées de sangsues. On recourut alors aux pommades fondantes, aux vésicatoires, à l'emploi de la compression. Mais malgré ce traitement, ou plutôt sous



son influence, le mamelon s'affecta légèrement, la glande mammaire s'indura, offrit de l'accroissement et comme une apparence bosselée ; des douleurs lancinantes se firent sentir et le malade ne pouvant plus supporter le contact d'aucun vêtement dans la partie affectée se décida à entrer à l'hôpital, M. Sédillot diagnostiqua un squirrhe. Il eut le sein le 5 septembre 1834.

La tumeur était formée par glande mammaire, convertie en un tissu blanchâtre, lardacé, couenneux, criant sous le scalpel et tellement dur qu'il ne pouvait être ni écrasé ni déchiré. — Guérison au bout de deux semaines. — *Presse med.*, 1837.

Le pronostic de la mammite est, comme on peut le voir, très-peu sérieux.

Un traitement rationnel active la guérison, mais surtout il paraît donner au malade la chance de se débarrasser complètement de toute tuméfaction persistante ; il est donc nécessaire de le connaître.

M. le baron H. Larrey a conseillé l'emploi des sangsues, les émollients et surtout la compression ; ce dernier moyen lui a donné surtout d'excellents résultats.

Les observations anglaises indiquent que l'on a principalement employé les fomentations ; ce traitement peu connu en France, se pratique de la manière suivante : on a deux morceaux de flanelle que le malade trempe dans de l'eau chaude et qu'il applique alternativement sur le sein. — La durée de ces fomentations est de 20 minutes, et on les fait renouveler trois à quatre fois par jour.



## CHAPITRE VI.

### TUMEURS GOMMEUSES

M. Lancereaux, en parlant des altérations syphilitiques des mamelles, dit que si elles ne sont pas rares, elles sont au moins fort peu connues. Se basant cependant sur ce qui se passe dans les autres tissus, il admet deux formes de mastite, une diffuse ou mastite syphilitique, une seconde circonscrite, ou mastite gommeuse.

Comme exemple de la première, il cite une observation du D<sup>r</sup> Ambrosoli, dans laquelle un forgeron, au déclin de la période secondaire, vit naître au niveau du mamelon, un gonflement qui arriva à former une tumeur de la grosseur d'un gros bouton.

Je n'ai rien trouvé de semblable dans les journaux que j'ai parcourus.

En 1855, M. Verneuil a présenté des tumeurs gommeuses recueillies sur un homme mort à l'Hôtel-Dieu. Une de ces gommès était située au sein; elle se trouvait soudée avec la peau qui commençait à se perforer; elle reposait sur le grand pectoral auquel elle adhéraît à peine; elle avait 6 centimètres de diamètre sur 3 d'épaisseur. La communication de M. Verneuil avait surtout pour but d'attirer l'attention sur la structure de la tumeur gommeuse.

Je puis cependant citer une observation clinique de tumeur gommeuse du sein, prise il y a peu de jours dans le service de M. Lancereaux, qui a bien voulu me la communiquer.



Tumeur gommeuse du sein gauche ; autre tumeur gommeuse située à la partie antérieure du thorax du côté droit ; albuminurie chronique.

Obs. — Th., mécanicien, âgé de 47 ans, contracte en 1867 un chancre préputial, qui ne guérit qu'au bout de six semaines ; à la suite survinrent des plaques muqueuses ; il fut traité alors par des pilules. En novembre 1871, il entre à l'hôpital Saint-Antoine, atteint de tous les symptômes habituels de l'albuminurie.

Dans le courant du mois de mars 1872, survient une tuméfaction lentement progressive du sein gauche qui donne tout d'abord la sensation d'une sorte d'empâtement discoïde de cet organe ; peu à peu l'induration se circonscrit, s'isole, de manière à former une tumeur arrondie : la peau, restée normale, ne lui est pas adhérente. Peu à peu cette tumeur fait saillie à la partie externe et supérieure du mamelon, et finit par acquérir le volume d'une pomme d'api ; la peau se modifie à son tour et prend une teinte violacée. Dans les premiers jours d'avril, une tumeur semblable apparaît un peu au-dessus du sein droit ; elle siège dans le tissu cellulaire sous-cutané, acquiert bientôt le volume d'un marron. C'est alors que l'on songe à la possibilité de tumeurs gommeuses, et que l'iodure de potassium fut administré à la dose de 1 gr., puis de 1 gr. 50 centigr. A partir de ce moment, la tumeur du sein droit, qui était un peu ramollie à son centre, se résorbe progressivement, l'autre tumeur diminue également, mais dans une moindre proportion que la précédente.

Le 10 juin, ce malade dont l'état général s'est notablement amélioré, demande sa sortie. La tumeur du sein gauche a entièrement disparu, et à sa place existe une dépression qu'il est facile de sentir avec le doigt, et au pourtour de laquelle, on peut sentir les lobules de la glande mammaire. La tumeur située au-devant du grand pectoral a aussi considérablement diminué de volume, et est réduite au volume d'un haricot.



On voit par ce fait combien le diagnostic des tumeurs gommeuses peut être difficile, mais heureusement elles sont exceptionnelles, et lorsque le sein est pris, il est rare que l'on ne trouve pas d'autres manifestations syphilitiques qui vous mettent sur la voie.

M. le professeur Gubler m'a dit avoir observé un fait semblable dont la relation doit se trouver dans une clinique de M. Trousseau, mais il m'a été impossible de la retrouver.

De plus, d'après Sauvage, l'affection syphilitique des mamelles offrirait presque toujours une disposition symétrique; le fait que je viens de citer confirmerait cette opinion.

## CHAPITRE VII.

### TUBERCULES.

Des dépôts tuberculeux peuvent-ils exister dans la mamelle de l'homme? Question difficile à résoudre sans autopsie; cependant, le fait suivant que je dois à l'extrême obligeance de mon savant collègue, M. Moutard-Martin, pourrait le faire supposer. Je le donne sans commentaires, sans aucune discussion, des recherches ultérieures pourrout seules lui donner sa vraie signification.

M. M..., âgé de 37 ans, est tuberculeux depuis au moins dix ou douze ans, et il a des cavernes dans le sommet du poulmon gauche. Il n'y a pas de syphilis antérieure.

Au mois de novembre 1870, étant à Menton, il fut pris d'un engorgement du testicule droit qui, après avoir présenté des symptômes de grande acuité passa à l'état chronique,



tout en empêchant le malade de rester debout, et provoquant de vives douleurs dans le ventre et à la région lombaire.

De retour à Paris au mois de juin 1871, je trouvais ce testicule droit de la grosseur d'un œuf de dinde, uniformément dur dans tous les points, sans bosselures, modérément douloureux à la pression. Le testicule gauche commençait également à prendre du volume et à devenir douloureux. Actuellement (juillet 1872) le testicule droit est diminué des deux tiers, le gauche a repris son volume normal. Il n'y a pas eu de ramollissement, pas d'abcès, et il n'existe pas de bosselures.

Au mois de décembre 1871. le malade se plaignait à moi de ressentir une douleur au moindre contact sur le sein gauche. Par l'examen direct je constatait une tumeur parfaitement circulaire de la largeur d'une pièce de cinq francs d'argent, aplatie, mais présentant cependant une épaisseur d'au moins 1 centimètre; douloureuse au moindre toucher, il existe un peu de rougeur à la peau, le mamelon est comme implanté juste au centre de la tumeur. (Cataplasme en permanence pendant un mois.)

A la fin de janvier 1872, la douleur a disparu presque entièrement, mais la tumeur persiste à peu près avec son volume primitif. (Emplâtre de Vigo comme mercurio.)

Les applications d'emplâtre de Vigo furent continuées pendant trois mois. Diminution lente et progressive de la tumeur, dont il reste encore aujourd'hui quelques traces mais auxquelles le malade ne prête plus aucune attention.

## CHAPITRE VIII.

### KYSTES.

Les kystes du sein sont rares chez l'homme, mais cependant je crois que l'on peut en admettre plusieurs



espèces : des kystes séreux, des kystes laiteux, kystes sébacés, kystes sanguins.

1° *Kystes séreux*. — M. Velpeau a rencontré trois cas de kystes séreux, mais il ne rapporte que l'observation d'un seul ; j'ai pu en trouver un bel exemple dans le *London medical Gazette*, 1839, qui est dû au Dr Arnott.

Le malade de M. Velpeau était âgé de 15 ans; les deux autres étaient, l'un moins avancé, l'autre plus avancé en âge ; celui d'Arnott avait 54 ans; les kystes séreux peuvent donc se présenter à tout âge. Voici ces deux observations :

Obs. 1<sup>re</sup>. — Paysan de 15 ans. Tumeur du volume d'une tête d'enfant, développée sans cause connue, sans douleur, sans inflammation préalable et ayant acquis les dimensions que je viens d'énoncer en moins d'une année.

Les parois minces, sans coloration normale, étaient sillonnées par quelques veines variqueuses.

De prime abord, la tumeur donnait l'aspect d'une mamelle ferme et rebondie, comme on l'observe chez une jeune fille de 15 à 20 ans.

La transparence y était aussi manifeste que dans une hydrocèle.

Une ponction permit d'en extraire 6 onces de sérosité légèrement citrine. Injection iodée.

Une seconde bosselure siégeait à la partie externe et supérieure de la tumeur primitive ; elle fut traitée de la même façon.

Les phénomènes se passèrent comme dans l'hydrocèle des bourses et le recollement des parois du kyste se trouva complet au bout de trois semaines. (Velpeau, p. 692).

Obs. 2. — Au mois d'août 1837, W.-T., âgé de 54 ans, fut admis avec un ulcère de la jambe et pendant que cet ulcère se fermait, il me demanda de regarder son sein droit,



sur lequel il y avait immédiatement au-dessus du mamelon une tumeur d'un volume considérable, ferme à la base, élevant et distendant la peau, qui était amincie et d'une coloration bleuâtre, par suite du liquide qui se trouvait derrière.

La tumeur datait de huit mois ; je fis la ponction avec une lancette, et je fis couler 45 gr. de sérosité transparente.

Le jour suivant, le sein était douloureux, enflammé et un certain nombre de veines traversent les parties voisines.

J'incisai largement, afin de mettre à nu tout l'intérieur du kyste dont les parois épaissies par l'inflammation ne se rapprochaient pas. Au fond il y avait une excroissance longue et rouge qui au premier moment me donna une très-mauvaise opinion sur la nature de l'affection. L'incision saigna librement ; des sangsues furent appliquées autour des parties enflammées. Grâce au traitement antiphlogistique, l'inflammation céda, la suppuration s'établit, et les parties se refermèrent sans laisser trace d'induration.

Les kystes séreux, d'après ces deux faits, peuvent donc acquérir un volume considérable ; leur marche est lente, sans douleur, et ne présente rien de particulier à noter.

La transparence, si facile à constater chez le malade de M. Velpeau n'était pas aussi nette chez celui d'Arnott, mais cependant la peau amincie présentait une coloration bleuâtre qui était due au liquide qui se trouvait renfermé dans la poche.

Comme M. Velpeau le pense, il faut traiter ces kystes par la ponction et les injections iodées, et ne recourir qu'en cas d'insuccès à l'incision que pratiqua Arnott qui obtint la guérison du kyste par suppuration de la poche. Mais il est facile de voir que le traitement fut long et entravé par des accidents assez sérieux.

2° *Kystes laiteux.* — « Il n'est pas, du reste, dit



M. Velpeau, jusqu'aux kystes laiteux qui ne puissent se montrer à la mamelle de l'homme, même dans la vieillesse ; en voici un exemple remarquable : »

Obs. 3. — Homme de peine, sein gauche ; volume du poing ; aspect d'une mamelle de femme ; entré à l'hôpital pour une plaie de tête et une fracture de côtes. Ponction, incision, injections iodées. Liquide caséux, blanchâtre, inodore, éléments microscopiques du lait. Complication, infection putride, etc.

Un homme âgé de 75 ans, bien constitué et d'une bonne santé habituelle, entre à l'hôpital le 14 avril 1855, pour une fracture de côte et une petite plaie au sourcil, suite de chute.

Le 16. On découvre par hasard que le sein gauche a l'aspect d'une mamelle de femme. Il est gros comme les deux poings, souple, avec la consistance d'un sein ordinaire ; lorsqu'on le presse d'avant en arrière, on éprouve la sensation que donnerait une vessie pleine de liquide ; la tumeur n'est pas douloureuse ; la peau n'offre aucune coloration anormale.

Le malade dit qu'il est dans cet état depuis neuf ans, et qu'il n'a jamais souffert de son sein.

18. On plonge un trocart explorateur dans la tumeur.

Rien ne sort de la canule. Agrandissant alors l'ouverture avec le bistouri, on donne issue à deux verres d'un liquide épais, blanchâtre, caséux, inodore, ayant les caractères physiques, chimiques et microscopiques du lait.

L'examen en ayant été fait à l'hôpital et à la Faculté par les hommes les plus compétents, il n'est resté de doute sur la nature de ce liquide dans l'esprit de personne.

Des accidents étant survenus du côté de la poitrine, de la tête, de l'abdomen, et même vers les bourses, l'homme est mort le 13 mai.

L'autopsie a montré que le foyer, unique d'ailleurs et à parois souples, était indépendant de toute lésion matérielle



éloignée, et qu'il avait son siège dans la mamelle même, entre les lobules glanduleux étalés.

Chez ce malade, s'il n'avait pas été possible de diagnostiquer à quel liquide on pouvait avoir affaire, M. Velpeau avait senti de la fluctuation, et il savait qu'il allait donner issue à une collection liquide.

Dans le fait suivant publié dans le *Journal des Conn. méd. ch.*, 1837, et que l'on peut, je crois, rapprocher du précédent, ce fut pendant l'opération qu'un coup de bistouri donné dans la poche, fit reconnaître la nature de la maladie.

Obs. 4. — Au n° 36 de la salle Sainte-Marthe, est couché un homme de 29 ans, cultivateur, de constitution moyenne. Né de parents vigoureux et jouissant encore aujourd'hui de la meilleure santé, il est arrivé jusqu'à sa vingt-septième année sans indisposition notable, sauf une légère affection traumatique de l'œil gauche, qui n'a aucun rapport avec la maladie qui va nous occuper. Il a fait le service militaire mais il n'y a éprouvé aucune fatigue, n'y a reçu aucune violence.

Dans sa vingt-septième année, sans cause connue, sans douleur préalable, une tumeur de la grosseur du pouce, arrondie, est apparue mobile sous la peau, parfaitement indolente. Pendant dix-huit mois elle est restée stationnaire, mais arrivée à ce terme, elle a grossi rapidement et en moins de six mois est arrivée à son volume actuel d'une pomme de reinette. Mais alors encore, et jusqu'au moment de l'opération, elle n'a causé au malade qu'un peu de gêne à cause de son poids, et ne s'est jamais montrée plus sensible au toucher et aux chocs extérieurs que les autres points de l'économie.

Ce n'est que dans les derniers mois que le malade s'est sérieusement inquiété. Cependant, il n'a fait aucun remède chez lui.



A son entrée à l'Hôtel-Dieu, son sein malade était pendant comme celui d'une femme, point distendu, de la même couleur que les téguments circonvoisins. Il était difficile de déterminer de quelle nature était la tumeur. Rien dans les antécédents du malade ni dans ceux de sa famille, ne dénotait un squirrhe ou un cancer. Pas de souvenir de coup antécédent, pas un seul élancement, santé jusqu'à ce jour peut-être plus florissante que sa constitution ne pouvait le faire supposer. L'indication, quoi qu'il en fût, paraissait être de l'enlever. Le 14 avril, après avoir fait une incision verticale, M. Roux procédait à la dissection de la tumeur lorsque, la pointe du scalpel ayant pénétré, il en sortit un flot de liquide. Les parois du kyste étaient déjà fort épaisses. Peut-être étaient-elles partagées en deux parties par une cloison, car le premier liquide qui sortit était transparent, tirant un peu sur le *gris et visqueux*, tandis que celui qui vint ensuite *était blanchâtre*. Une seule incision verticale avait suffi. On réunit la plaie par première intention, et depuis elle a très-bien marché.

3° KYSTES SANGUINS. — Le fait suivant, que je dois à l'obligeance de mon collègue et ami M. Théophile Anger, est un beau spécimen de ces kystes :

Obs. 5. — Kyste sanguin du sein. Extirpation. Guérison.

Boutigny, 42 ans, se présente à Bicêtre au mois de mai 1862, pour une tumeur au sein gauche, dont il s'était aperçu, pour la première fois, il y a dix-huit mois. — La tumeur présente le volume d'une grosse orange ; la peau intacte, distendue, présente une *téinte bleuâtre* ; fluctuation manifeste, indolence complète, mobilité de la tumeur sous la peau et sous le grand pectoral.

Pas de ganglion axillaire engorgé.

M. Broca porte le diagnostic de kyste sanguin.

Une ponction faite avec le trocart explorateur permet de constater la présence de deux autres petites tumeurs kystiques.



M. Broca conseille l'extirpation, que le malade accepte.

La plaie se cicatrise régulièrement et la guérison est encore complète en 1872.

La tumeur enlevée était constituée par une grande poche membraneuse remplie de sérosité sanguinolente et tenant en suspension des grains riziformes, grains détachés d'une sorte de champignon implanté sur une partie de la paroi et ayant l'aspect d'un chou-fleur. — Les deux autres petits kystes, gros comme une noisette, contiennent de la sérosité sanguinolente, mais ils sont presque complètement remplis par des végétations blanches analogues aux précédentes. Ces grains riziformes étaient constitués par des amas de cellules épithéliales pavimenteuses, remplies de granulations graisseuses qui leur donnaient leur aspect blanc.

Ce kyste ne diffère en aucune façon des kystes proligères que l'on trouve chez la femme : même marche lente, même absence de signes particuliers. Et enfin même bénignité que les tumeurs analogues trouvées chez la femme (Follin).

Je ferai remarquer que la teinte bleuâtre qui avait fait porter le diagnostic de kyste sanguin n'a pas une valeur certaine, puisque nous l'avons vu indiquer dans le fait d'Arnott où le liquide était transparent.

4° KYSTES SÉBACÉS. — Dans l'article insignifiant que Billroth et Pitha ont consacré aux tumeurs du sein chez l'homme, ils disent avoir rencontré un athérome, mais ils ne donnent aucun renseignement ; j'ai trouvé, dans les *Annales* et *Bulletins* de la Société de médecine de Gand, une observation du professeur Burgræve, portant le titre de kyste mammaire chez l'homme ayant nécessité l'extirpation du sein (1857).

D'après les détails donnés sur la poche, sur l'aspect



et surtout sur l'odeur du contenu, je crois qu'on est en droit de le considérer comme un kyste sébacé, en voie de suppuration.

Obs. 6. — Le nommé Jean Van Akeleyne, âgé de 61 ans, natif de Boom, batelier de profession, d'un tempérament nervoso-sanguin, ne présentant aucun signe cachectique particulier, mais un tremblement nerveux, suite d'excès dans les boissons alcooliques, est entré à l'hôpital civil, le 13 décembre 1855, portant une tumeur au sein gauche. Cette tumeur, du volume d'un double poing d'adulte, ressemble, quant à la forme, au sein d'une femme qui allaite; elle est plus ou moins molle, bien circonscrite, arrondie, sans bosselures, mobile, ne présentant aucune adhérence avec la peau, mais adhérente par sa base, légèrement douloureuse à la pression; pour le reste, parfaitement indolente quand on n'y touche pas.

Quand on la comprime entre les doigts, on sent une fausse fluctuation, comme quelque chose de cotonneux; la peau qui recouvre la tumeur, par suite du frottement, présente une rougeur érysipélateuse; les ganglions de l'aisselle ne sont pas engorgés.

Interrogé sur la manière dont cette tumeur s'est développée, voici les renseignements que le malade a fournis :

Etant au service en 1812, il reçut un coup de pied de cheval sur l'endroit où plus tard la tumeur s'est développée; il en résulta une forte ecchymose, qui disparut insensiblement, en laissant néanmoins un noyau dur, de la grosseur d'une noisette; ce noyau était indolent et ne devenait le siège de douleur que lorsqu'il heurtait contre un corps dur. Le tout resta dans cet état jusqu'il y a six semaines, époque à laquelle le malade fit une chute dans un bateau et donna avec la tumeur contre une ancre. De ce moment, le sein devint rouge, chaud, douloureux, grandit considérablement, et acquit en quinze jours le volume qu'il présentait lors de l'entrée du malade à l'hôpital; bientôt tous ces symptômes se dissipèrent, excepté le volume. Cette tumeur gênait beaucoup par son volume; le patient, exposé à tout instant à la



heurter contre un corps dur et à la comprimer en tirant aux bateaux, voulut en être débarrassé.

Le 15 décembre, on procéda à l'extirpation : à cet effet, on fit deux incisions semi-lunaires concentriques de manière à faire une perte de substance à la peau de deux travers de doigt; le lambeau supérieur fut disséqué et toute la tumeur énucléée; après avoir fait les ligatures nécessaires, on procéda à la réunion immédiate de la plaie par plusieurs points de suture, et on appliqua un pansement méthodique.

La tumeur était un véritable kyste à parois lisses, mais très-épaisses, renfermant une quantité de *matière caséeuse, concrète, excessivement fétide, blanche, équivalant à un demi-litre.*

Morgagni, tome VIII, lettre 50, après avoir parlé des femmes dont les mamelles furent trouvées entièrement osseuses, ajoute : « Les mamelles des hommes forment aussi quelquefois des tumeurs aussi bien que celles des femmes. Quant à moi, j'ai vu une fois cette maladie à son commencement sur un orfèvre et j'ai pu l'observer une seconde fois complètement; en voici la relation. »

Par la description que Morgagni en donne, je crois que son malade était aussi atteint d'un kyste sébacé ayant suppuré; le seul signe qui puisse peut-être manquer, c'est l'odeur. Voici du reste cette relation qui est très-intéressante :

« Une espèce de petite glande avait commencé à s'élever la partie supérieure de la mamelle droite sur un homme sage et noble, lorsqu'il accomplissait sa trente-unième année. Cette glande, ayant grossi insensiblement, forma dans l'espace d'environ un an, une tumeur de la grosseur du poing, très-dure, mais sans aucuns indices particuliers qui annonçassent qu'elle était de mauvaise nature. La tumeur s'ouvrit spontanément quatorze mois après qu'elle eut commen-



et elle ne présenta dans l'intérieur de son écorce, formée par les téguments et par des fibres charnues, qu'une matière qui ressemblait à *de la chaux dure* dans certains endroits et plus molle dans d'autres. Je vis alors moi-même et je touchai cette matière en dedans de la tumeur ouverte. Pendant qu'on enlevait peu à peu la matière de dessus la tumeur, voilà qu'une fièvre se déclare et qu'une *nouvelle matière* de la *même nature* se joint effectivement à celle qui restait. Cependant après cela, le malade ennuyé de cette temporisation, se confia à un chirurgien intrépide qui, d'après sa volonté absolue, lui excisa complètement la tumeur et qui ayant conduit sans difficulté la plaie à la cicatrisation, le guérit de telle sorte qu'il ne fut attaqué ensuite d'aucune maladie que je sache ; tant l'audace irrationnelle est quelquefois heureuse en médecine. » (Trad. Desormeaux.)

Si le professeur Burgræve ne s'était pas décidé à faire l'ablation du kyste, il est probable que l'ouverture spontanée aurait eu lieu, comme chez le malade de Morgagni ; et, malgré l'opinion de l'illustre médecin de Padoue, je crois que si la conduite du chirurgien intrépide peut être considérée comme audacieuse, elle n'était pas irrationnelle.

5° TUMEUR KYSTIQUE. — Sous ce titre, j'ai trouvé dans le *Schmidt*, 1855, le fait suivant qui est extrait d'une thèse soutenue à Giessen.

Obs. 7. — Homme de 55 ans, atteint d'un zona lombaire avec violente névralgie du plexus lombaire. Après une première guérison, il eut une récurrence. Au bout de quatre mois, la douleur rayonnait jusqu'à l'épaule et la glande mammaire du côté gauche. La peau, recouvrant le grand pectoral, était tuméfiée, chaude, rouge ; l'aréole du mamelon pigmentée de noir était augmentée de volume. Sur le mamelon il y avait une tumeur ovale, grosse comme un œuf de pigeon, mobile, bosselée. Les glandes axillaires étaient normales. Le zona



et la névralgie disparurent, mais la tumeur du sein était toujours douloureuse, peu dure. Sur la demande du malade, on lui en fit l'extirpation. La tumeur est plate, ovale, et double du mamelon.

Son tissu était uniformément solide, jaunâtre; sur les bords périphériques d'une section de la glande, on trouvait au milieu d'une couche fibreuse, des vésicules nombreuses, réunies les unes contre les autres, sans communication entre elles, grosses comme une tête d'épingle. Les vésicules étaient transparentes, pleines d'une liqueur claire comme de l'eau et aussi de petits amas de matière grasse. Le contenu des kystes était formé par de la liqueur aqueuse et par de petits grains. Les kystes avaient un épithélium, mais ne possédaient aucune membrane propre visible. La paroi des kystes était formée de couches concentriques se confondant avec le stroma. Au-dessous du mamelon les vésicules kystiques manquaient tout à fait, les conduits lactifères apparaissaient sous forme de fils jaunes, blanchâtres, à divisions dichotomiques qui avaient une paroi avec un épithélium, mais ces conduits ne communiquaient en aucune façon avec les vésicules. On ne trouvait nulle part une terminaison nette. (Hoffmann.)

J'ai cité cette observation dans ce paragraphe à cause du titre sous lequel je l'ai trouvé indiquée, mais je crois que sa structure doit la faire ranger dans une toute autre classe, dont je parlerai plus loin.

## CHAPITRE IX.

### TUMEURS ADÉNOÏDES. — FIBROMES.

1<sup>o</sup> *Adénoïdes*. — Je n'ai trouvé que trois indications de tumeurs adénoïdes chez l'homme; l'une appartient à Parona et a été publiée dans un journal



italien que je n'ai malheureusement pas pu me procurer.

Dans la *Lancette anglaise*, 1868, M. Bryant publia le fait suivant :

Samuel C..., 45 ans, entre le 1<sup>er</sup> décembre 1862 pour une tumeur du sein gauche qu'il avait découverte par hasard quelques semaines auparavant et qui avait alors le volume d'une noix.

La tumeur était résistante, lobulée, nettement réunie par un pédicule au côté interne du sein gauche. Le sein ressemblait à celui d'une femme. La tumeur avait tous les caractères cliniques de l'adénome si commun chez les femmes.

Mais le malade se refusa à l'opération et on ne put vérifier le diagnostic anatomique.

Enfin M. Velpeau a publié l'observation suivante sous le titre d'adénoïde en chou-fleur, mais il n'y eut pas d'examen microscopique, aussi peut-on élever quelques doutes.

Obs. 8. — Adénoïde en forme de chou-fleur chez un homme âgé de 85 ans. — Destruction de la tumeur par la ligature. — Guérison.

M. D..., officier de santé, ancien chirurgien des armées, me pria de lui donner des soins pour une maladie du sein qui le tourmentait depuis longtemps. Je fus d'abord frappé de l'odeur et de l'aspect de son mal. C'était au sein gauche ; il y avait là une masse large de 15 centimètres environ, lobulée ou granulée à la façon du chou-fleur, d'un gris sale et légèrement rougeâtre, et de laquelle exsudait une matière ichoreuse semi-purulente. Des anfractuosités divisaient profondément cette tumeur presque jusqu'à ses adhérences au thorax, de telle sorte qu'elle paraissait formée de plusieurs végétations collées l'une contre l'autre. Toutes ses parties ce-



pendant étaient confondues en une seule racine d'environ 4 centimètres d'épaisseur, et qui occupait la région mammaire. On retrouvait dans cette masse l'élasticité, la densité des tumeurs adénoïdes, et non pas la mollesse, la consistance fongueuse ou médullaire des tumeurs encéphaloïdes. Le malade qui la portait depuis quinze ans, chez lequel elle s'était ulcérée depuis trois ans, s'en inquiétait beaucoup moins d'ailleurs, par suite des douleurs assez légères qu'elle occasionnait, qu'à cause du suintement dont elle était le siège, et de l'odeur désagréable qu'elle répandait. A son âge, il était peu désireux de se soumettre à l'action des instruments tranchants; j'insistai peu moi-même sur l'emploi de cette ressource, et nous convinmes qu'une ligature jetée sur la racine de la tumeur serait serrée de plus en plus chaque jour au moyen du serre-nœud de Dessault. La chute du champignon s'effectua ainsi sans accident dans l'espace de quinze jours, et la plaie mit ensuite trois semaines à se cicatriser. M. D... a encore vécu quatre ans sans qu'il lui soit rien revenu au sein; il est mort d'une maladie tout à fait étrangère à sa tumeur mammaire.

*Fibromes.* — Je n'ai pas trouvé d'observation portant le titre de fibromes, cependant il est certain que le fibrome doit exister chez l'homme, je dirai même que cette altération devrait être assez fréquente chez l'homme.

Virchow est disposé à regarder comme fibromes, ce que j'ai décrit sous le nom de mammite des adultes, mais il y a certainement confusion. La mammite peut laisser des indurations, comme dans le fait de M. Cruveilhier, mais est-on en droit de les considérer comme des fibromes? D'un autre côté, les phénomènes dont j'ai parlé à l'article mammite peuvent compliquer différentes tumeurs du sein et particulièrement les fibromes.

Grâce à l'extrême obligeance de M. le prof. Azam



de Bordeaux, j'ai pu examiner un malade qui paraît entièrement confirmer cette opinion.

Il s'agit d'un homme, âgé de 69 ans, grand, fort, ne paraissant pas son âge et n'ayant jamais eu de syphilis : par le plus grand des hasards, il s'aperçut, il y a trois ans, en portant la main à son sein, qu'il y avait une petite tumeur ; il n'en avait jamais souffert, la pression ne développait aucune douleur ; cependant par prudence, il vit M. Azam, qui, tout en le rassurant, lui conseilla quelques moyens thérapeutiques.

Revenu à Paris, au mois de juillet 1871, il cessa tout traitement régulier, d'autant plus que sa tumeur n'avait subi aucune modification. Au mois d'avril 1872 sans qu'il lui fût possible de les rapporter à la moindre cause, de vives douleurs survinrent dans le sein, qui prit un accroissement considérable avec tuméfaction.

M. le prof. Verneuil, dont je tiens ces détails, vit alors ce malade ; il ne voulut pas porter de diagnostic définitif et il conseilla des emplâtres de ciguë et de l'iodure de potassium à l'intérieur, sans grand espoir. Sous l'influence de ce traitement, la tuméfaction douloureuse disparut, mais la tumeur, reconnue par M. X, trois ans auparavant, existe toujours avec son volume primitif. Elle est ronde, grosse comme une mande, mobile sous la peau et sur le grand pectoral ; la peau est intacte sans la moindre ride, et le mamelon n'est pas rétracté.

Quelle est la nature des tumeurs que portent ces malades ? sont-ce des fibromes, des adénomes ? question difficile à résoudre sans examen microscopique.



Dans un cas observé par M. J. Lefort, la tumeur disparut sous l'influence du traitement; il s'agissait d'un homme de 35 à 38 ans, qui vit survenir, en 1870, une tumeur siégeant dans la mamelle gauche, un peu en dehors du mamelon, au niveau duquel elle touchait par son bord interne. La tumeur était d'une dureté modérée, la peau glissait à sa surface mais elle faisait corps avec la glande. Peu ou pas de douleurs, sauf à la pression exercée sans ménagement, surtout si on s'exerçait en saisissant la tumeur sur deux points opposés de sa circonférence. M. Lefort, qui vit le malade en mai 1870, lui ordonna des badigeonnages iodés et de la compression pratiquée avec un corset garni de tampons ouatés. Pendant une absence de M. Lefort (siège de Paris) il fit, d'après le conseil d'un de nos collègues des hôpitaux, des frictions avec un pommade à l'iodure de potassium, mais il survint *des douleurs assez vives*, qui engagèrent le malade, revenir à l'usage de l'iode et de son corset. Au mois de juillet 1871, la tumeur avait manifestement diminué; aujourd'hui juillet 1872, elle a complètement disparu, et rien ne rappelle son existence.

Les douleurs que nous avons vu exister dans les mammites des adultes, présentent quelquefois une grande intensité lorsque la mammite vient compliquer ces tumeurs.

M. Nélaton a parlé, dans ses cliniques, d'un malade atteint de tumeur fibreuse ou adénoïde, chez lequel survint une tuméfaction accompagnée de telles douleurs qu'il fut obligé de lui enlever les deux seins à quelques années de distance. Chez ce malade, tout avait été essayé pour faire disparaître ces intolérables douleurs.



leurs, même la section sous-cutanée des filets nerveux, comme M. Rufz l'avait proposé pour guérir la névralgie du sein chez la femme, et lorsque M. Nélaton lui fit l'ablation des seins, il avait porté le diagnostic de tumeurs bénignes irritables; mais en revanche n'y a-t-il pas eu aussi de nombreuses erreurs, et n'a-t-on pas souvent enlevé, comme cancer, des tumeurs bénignes existant depuis longtemps, autour desquelles le développement d'une mammite avait été considéré comme un travail de dégénérescence cancéreuse.

Si nous pouvons soutenir, contrairement à l'avis de Virchow, que la mammite n'est pas toujours un fibrome en voie de développement, il est rationnel cependant d'admettre que le sein de l'homme peut être, comme celui de la femme, le siège du processus pathologique, décrit par cet anatomiste pour expliquer la production des fibromes du sein (p. 327), et dans ce cas, je crois que l'on pourrait rapporter à cette classe de tumeurs celle que j'ai rapportée à la fin du chapitre des kystes.

## CHAPITRE X

### ENCHONDROMES.

Rares chez la femme, les enchondromes le sont encore bien plus chez l'homme, car il n'en existe pas d'observation.

Cependant j'ai trouvé, dans un journal allemand, indiquée comme enchondromes du sein chez l'homme, une observation empruntée à un travail du regrettable Foucher.



Je crois nécessaire de la reproduire pour montrer que le point de départ de cet enchondrome n'était pas dans le sein, mais bien dans le périoste de la côte.

Enchondrôme de la région mammaire chez l'homme ; difficultés de diagnostic ; ablation de la tumeur ; pleurésie purulente mort, par Foucher.

Obs. — Le 10 novembre 1858 est entré à l'hôpital Saint-Louis, salle Saint-Augustin, le nommé Boyer, âgé de 35 ans. Cet homme a une constitution vigoureuse et n'a jamais été malade ; son père et sa mère ont également une santé excellente. Il y a cinq ans environ, Boyer s'aperçut qu'il lui était survenu, sans cause appréciable, dans la région du sein droit, une tumeur qui avait le volume d'une noisette, était indolente et semblait fuir sous le doigt qui la pressait. Cette tumeur resta stationnaire pendant plus de quatre années ; mais depuis environ six mois, elle prend un accroissement assez rapide et est devenue le siège de douleurs lancinantes. C'est ce qui décide le malade à entrer à l'hôpital, où l'on constate l'état suivant :

La tumeur a le volume d'un gros œuf de poule et occupe la partie supérieure et interne de la région mammaire droite, en dedans du mamelon, qui correspond cependant à sa partie externe et n'est pas rétracté. La peau qui la recouvre n'a pas changé de couleur, elle est complètement normale, ne lui adhère en aucun point, et il est extrêmement facile d'en saisir un pli. La tumeur est indolente à la pression, mais elle est parfois le siège de douleurs lancinantes ; elle est extrêmement dure, inégale, bosselée à sa surface, et représente dans son ensemble un ovoïde aplati. Elle glisse sur les parties profondes, dans sa partie externe, mais paraît solidement fixée dans sa portion interne ; elle devient même tout à fait immobile dans toute son étendue, lorsque le grand pectoral se contracte énergiquement. C'est en recherchant la mobilité sur les parties profondes que l'on éprouve la sensation d'un



frottement rugueux de deux corps durs. Les ganglions axillaires ne sont pas tuméfiés. Le malade est venu à l'hôpital pour se faire débarrasser de cette tumeur, et comme nous pensons avoir affaire à un enchondrôme ou à un squirrhe, nous décidons que l'opération sera faite, malgré que, dans notre opinion, la *tumeur adhère à l'une des côtes*.

L'opération fut pratiquée le 13 novembre. Deux incisions courbes circonscrivèrent une ellipse de la peau, et permirent d'avancer sous le grand pectoral, sous lequel s'enfonçait la tumeur. En suivant la périphérie de la tumeur par la dissection, on pénétra sur le cartilage de la cinquième côte auquel elle était solidement fixée, ainsi qu'à l'aponévrose des muscles intercostaux ; la dissection devint très-délicate dans ce point, et l'on dut, en grattant avec le bistouri, enlever une portion du périchondre, qui seul servait de base à la tumeur, car le cartilage lui-même était intact. La tumeur semblait se continuer en dehors avec les fibres du grand pectoral, au milieu desquelles dut porter la section. Après avoir appliqué quelques ligatures, nous fûmes contraints de placer quelques boulettes de charpie dans l'angle externe, pour réprimer l'écoulement de sang en nappe que fournissaient les vaisseaux du tissu musculaire divisé. Le lendemain de l'opération, le malade fut pris d'un frisson violent, le pouls devint fréquent, la plaie avait un aspect blafard ; l'examen de la poitrine nous fit reconnaître l'existence d'une pleurésie à laquelle le malade succomba deux jours plus tard.

A l'autopsie l'on trouva un épanchement purulent remplissant toute la plèvre droite ; la paroi thoracique ne présentait rien de particulier au niveau de la plaie extérieure.

La tumeur enlevée nous a offert les caractères suivants : la peau, sous forme de bandelette elliptique, comprend le mamelon et est doublée d'un tissu cellulo-adipeux, au milieu duquel on trouve la mamelle qui glisse sur la tumeur au moyen d'un tissu celluleux lâche ; la tumeur n'a donc aucune connexion avec la mamelle proprement dite. Elle offre à sa face superficielle trois ou quatre bosselures très-dures : sa face profonde, plus lisse, est recouverte par quelques fibres du grand pectoral. On remarque en dedans, au-dessus de la



surface de [section de l'adhérence à la côte, un petit noyau ostéo-calcaire. La coupe est d'un blanc rosé assez uniforme, offrant cependant quelques points rougeâtres. L'extrémité externe de la tumeur se continue sans ligne de démarcation avec les fibres du grand pectoral. On exprime par le râclage de la surface de la coupe, un suc laiteux, miscible à l'eau et analogue au suc cancéreux.

D'un autre côté, M. Broca ayant examiné cette tumeur au microscope, y a rencontré d'abord des cellules mal caractérisées ; mais un examen plus minutieux et plus prolongé lui a fait penser que la tumeur était plutôt formée de tissu cartilagineux ayant subi quelques altérations, et que l'on ne trouvait pas de cellules évidemment cancéreuses.

« On voit du reste, que l'examen microscopique, qui fournit ordinairement des données si précises, surtout quand il s'agit de tumeurs cartilagineuses, n'a fourni ici que des probabilités. »

## CHAPITRE XI.

### DES CANCERS.

En intitulant ce chapitre *des cancers*, je me sers d'une expression qui, tous les jours, perd de sa valeur dans le langage scientifique, et je me serais beaucoup plus conformé aux opinions actuelles si j'avais étudié séparément chaque espèce de tumeurs malignes, mais cette étude est impossible pour le sujet que j'ai à traiter. La cause réside dans le peu de connaissances histologiques que nous possédons sur les tumeurs pouvant se développer dans le sein de l'homme ; sauf quatre observations publiées par MM. Le-



bert, Robin, Cornil, Malassez, les autres faits sont muets comme détails anatomiques; j'ai donc été obligé d'accepter le diagnostic clinique porté par les auteurs; cependant, j'ai éliminé quelques observations, dont la lecture m'avait laissé certains doutes.

Le cancer du sein chez l'homme est une maladie rare; cependant il n'était plus mis en doute depuis longtemps, car nous trouvons dans Ledran (*Mémoire sur le cancer*, p. 112) : « On voit peu d'hommes avoir des cancers à la mamelle, mais on voit beaucoup de femmes attaquées de cette maladie. »

Depuis Ledran, presque tous les chirurgiens ont vu quelques cas de cancer du sein chez l'homme, mais ils n'en ont tiré que peu de conclusions. M. Velpeau avait cru à une certaine époque pouvoir admettre que cette affection avait moins de tendance à se disséminer, à gagner au large ou à se répéter dans les viscères, mais d'autres faits vinrent plus tard lui faire modifier cette opinion (p. 696).

M. Paget expliquait le cancer comme tenant à un affaiblissement de la nutrition, et M. Milton se demandait si le sein de l'homme n'était pas sujet, comme certains tissus, cheveux, dents, à une décroissance ou stérilité prématurée.

Cet auteur, dans un travail publié dans les *Transactions médico-chirurgicales*, était disposé à admettre que le cancer du sein était plus fréquent chez les Français que chez les Anglais; mais il me semble que cette comparaison est presque impossible à faire. Tanchon, dans une statistique établie à Paris, vers 1840, n'avait trouvé que cinq cancers du sein chez l'homme sur 9,118 cancéreux morts.



Dans un relevé de l'hôpital du Cancer publié en 1869 (The Lancet), on trouve que sur 18 hommes cancéreux il y en avait deux avec des cancers du sein.

Tous ces renseignements sont bien vagues et il serait difficile d'en tirer une histoire du cancer du sein chez l'homme; j'ai pu recueillir, je ne dirai pas soixante-neuf observations, le mot serait trop ambitieux pour la plus grande partie, mais assez d'observations pour éclairer quelques points intéressants.

Il serait certainement avantageux de comparer le cancer de l'homme et celui de la femme, mais il aurait fallu pouvoir faire de nouvelles recherches anatomiques et de nouveaux examens microscopiques, deux conditions que le temps et la rareté des pièces pathologiques m'ont mis dans l'impossibilité de réaliser.

#### § 1<sup>er</sup> *Quel est le sein le plus souvent atteint?*

Trente observations dans lesquelles le sein est indiqué, se divisent ainsi :

17 fois le sein gauche,

13 fois le sein droit.

Cette statistique donne un résultat presque analogue à celui que M. Velpeau avait trouvé pour le cancer chez la femme; sur 676 cancers, 348 à gauche, 263 à droite.

Dans l'observation 4, on pourrait croire que les deux seins furent pris, mais il y a trop peu de renseignements pour l'affirmer.

L'âge des sujets n'a pas été signalé par tous les auteurs; il ne se trouve que dans 52 observations qui donnent les résultats suivants :



de 20 à 30 ans 2		
30	40	6
40	50	16
50	60	13
60	70	12
Au-dessus de 70		3
		<hr/> 52

Le plus jeune des malades avait 25 ans ; les trois dont l'âge dépassait 70 ans, avaient l'un 71, le second 73 et le troisième 84 ans.

Ici encore la période du cancer chez l'homme se prolonge plus loin que chez la femme ; car, si nous prenons les statistiques de M. Velpeau, nous voyons que c'est de 40 à 50 et de 50 à 60 ans que le sein des femmes est le plus exposé aux cancers.

Le volume que peut acquérir le cancer chez l'homme est très-variable ; ainsi nous le trouvons comparé depuis le volume d'une châtaigne jusqu'à celui d'une tête de fœtus ; mais les comparaisons que l'on trouve le plus souvent employées sont celles d'une noix, d'un œuf de poule, d'une pomme, du poing.

Dans la majorité des cas, la sensation que ces tumeurs faisaient éprouver est désignée comme dure, irrégulière, bosselée ; quelquefois il y avait de l'empâtement, mais on ne trouve dans aucune des observations qu'il y ait eu sentiment de fausse fluctuation, phénomène que l'on rencontre souvent dans les cancers du sein chez la femme.

La mobilité de la tumeur sous la peau est un symptôme rare ; car nous ne la trouvons signalée que dans un ou deux cas, tandis que dans vingt-un faits on



indique bien nettement que la peau faisait corps avec la tumeur.

L'état de la peau est presque toujours passé sous silence ; cependant, dans une observation de Waren, que je citerai plus loin, il est dit que la peau environnant la tumeur était ridée. On peut facilement expliquer cette lacune par l'époque éloignée à laquelle les malades, ainsi que nous le verrons, viennent réclamer des soins.

Quant à la mobilité sur les parties profondes, elle ne doit pas disparaître vite, car je n'ai trouvé que huit observations où l'on eût indiqué des adhérences plus ou moins fortes existant avec les parties sous-jacentes. Ce signe est important à signaler, car il sera utile pour le diagnostic du siège de la lésion.

Si je m'en rapporte à mes observations, le phénomène *douleur* n'est pas constant, car je ne l'ai trouvé indiqué que quatorze fois ; de plus, cette douleur ne survient pas avec l'apparition de la tumeur ; je la trouve survenant six mois, un an, quatre ans après le début, et enfin, dans un cas publié en 1862 par M. le professeur Richet, elle ne survint que dix ans après. On retrouve ici ce que M. Velpeau disait pour le cancer chez la femme : « Soutenir que le cancer n'est jamais douloureux n'est point dans ma pensée ; appuyé sur un grand nombre d'observations, j'affirme seulement qu'il ne l'est pas toujours, que la plupart des cancers ne le sont qu'à une période assez avancée et que dès lors la douleur ne peut pas servir à distinguer le cancer des tumeurs bénignes. » (p. 490).

Quelquefois la douleur n'est survenue que lorsqu'il s'était produit des ulcérations.



Ce phénomène est assez variable dans son apparition et dans son intensité ; spontanée chez la plupart des malades, la douleur ne survient chez d'autres que lorsqu'on les touche ; chez le malade de M. Lannelongue, les douleurs n'apparaissent que dans le décubitus dorsal ; assis ou debout elles cessent.

La douleur est sourde ; lancinante, dans quelques cas elle peut présenter une intensité considérable ; les malades la comparent à des piqûres, des morsures et elles peuvent devenir intolérables comme dans le fait suivant que je dois à l'obligeance de M. le Dr Tillaux.

Obs. 1. — En 1869, entré à l'hôpital Saint-Antoine, un homme de 63 ans, pour une tumeur du sein.

Cette tumeur était dure, bosselée, du volume d'un œuf de poule ; elle présentait, en un mot, tous les caractères physiques du squirrhe. Il y avait des ganglions dans l'aisselle, ce qui engagea à ne pas opérer.

Le symptôme prédominant est la *douleur* ressentie dans tout le côté gauche du thorax ; c'est même le *seul phénomène* qui ait décidé le malade à entrer à l'hôpital.

M. le Dr Tillaux lui fit une première injection contenant environ quinze gouttes de suc gastrique, puis une seconde, une troisième et une quatrième, à doses de plus en plus élevées, à huit ou dix jours d'intervalle.

La tumeur ne diminua pas, mais toute espèce de douleur disparut et le malade se hâta de sortir pour reprendre son travail.

Le cancer du sein se complique fréquemment d'adénite axillaire ; je l'ai trouvée signalée 21 fois, et dans un cas, il y avait aussi adénite cervicale, mais il est impossible de pouvoir se rendre compte à quelle époque survient cette complication. L'évolution des



ganglions se fait sourdement comme nous le voyons chez la femme.

L'adénite axillaire ne semble pas correspondre forcément avec les périodes d'ulcération dont nous parlerons un peu plus loin ; car sur les 21 malades chez lesquels on a noté l'engorgement des ganglions, il y en a 11 dont la tumeur n'était pas arrivée à la période d'ulcération. De même, sur 28 ulcères cancéreux, il y en a 9 qui ne s'accompagnaient pas d'adénite axillaire.

Le volume que peuvent acquérir les ganglions est excessivement variable, mais il ne m'a pas paru être en rapport avec la durée de la tumeur du sein ; quelquefois cet accroissement peut devenir assez considérable pour troubler les mouvements du bras. Dans un fait que je citerai plus loin et que j'ai pu observer aujourd'hui, 4 juillet 1872, dans le service de mon collègue et ami M. le D<sup>r</sup> Lannelongue, le bras est soulevé à angle droit par une masse globuleuse dans laquelle il est impossible de distinguer les ganglions les uns des autres. Dans l'observation qui suit et qui a un grand intérêt à beaucoup de points de vue, le malade ne pouvait plus écarter le bras.

Obs. 2. — M..., ouvrier manoeuvre, 58 ans, avait aperçu une petite saillie du volume d'une bille de marbre dans le sein gauche, trois ans avant qu'il entrât à l'hôpital Saint-Thomas.

A cette époque, la tumeur avait le volume d'un œuf de poule, dure, irrégulière, très-peu mobile et très-douloureuse après le palper. On constata un chapelet de ganglions hypertrophiés et très-durs existant dans l'aisselle et au-dessus de la clavicule.

Cet homme était très-émacié, et avait l'aspect d'un cada-



vre. Une toux suspecte avec dyspnée et crachats muco-purulents.

Peu de temps après son entrée, la tumeur devint adhérente à la peau dans tout le pourtour du mamelon, elle devint livide, et était sillonnée à sa surface par de grosses veines variqueuses. Les douleurs consistaient en élancements. *Le bras ne pouvait plus être écarté du tronc par suite du développement des ganglions axillaires.*

Toute la surface du sein était noire et couverte de taches livides ; cependant à cette période la tumeur augmenta et de petits noyaux isolés se formèrent dans le voisinage. Les symptômes hectiques augmentèrent et le malade mourut quatre mois après son admission.

L'autopsie démontra dans les poumons la présence de tubercules plus ou moins gros, variant depuis un petit pois jusqu'à celui d'une grosse fève. (Travers, *Med. ch. Trans.*, 1832.)

On remarquera que dans la description du malade il est indiqué que la peau livide était sillonnée à sa surface *par de grosses veines variqueuses* ; cet aspect doit être très-rare, car je ne crois l'avoir trouvé que dans deux observations, l'une prise à l'hôpital du Cancer et publiée en 1857 dans « The Lancet » et que je cite quelques lignes plus loin au sujet de l'ulcération du cancer, l'autre que m'a communiquée M. S. Duplay.

*La rétraction du mamelon* qui donne un cachet si caractéristique à certaines formes de cancer chez la femme, s'est rencontrée dans trois cas, mais d'une manière toute secondaire ; ainsi, dans l'une, il est dit : « la base du mamelon paraît rétractée, » dans une autre, de Paget, où la description n'est pas très-claire, « la peau du mamelon, dit-on, était ulcérée, le bout du sein étant lui-même rétracté. » Cette disposition



est beaucoup mieux marquée dans une belle observation que M. le D<sup>r</sup> Ollier, chirurgien de l'Hôtel-Dieu de Lyon, a bien voulu m'envoyer, avec une complaisance dont je ne saurais trop vivement le remercier.

Sur une pièce du Musée de University College, décrite par Milton, le mamelon avait subi une autre modification. « La masse squirrheuse paraissait avoir absorbé toute la glande mammaire et le *mamelon s'était étendu en surface.* »

M. Velpeau, en parlant des *suintements* pouvant se produire par le mamelon de la femme, a montré que, contrairement à l'opinion soutenue par A. Richard, on les rencontrait dans les cancers. Il en est de même chez l'homme, mais l'apparition de ce phénomène doit être très-rare, puisque je n'ai trouvé que dans une seule observation (Lancet, 1826), la mention « de léger écoulement séreux par le bout du sein ; » dans deux autres, il y eut des hémorrhagies par le mamelon.

Dans l'une des deux, publiée par MM. Mercier et Stanski, le malade, « se promenant par un temps chaud, remarqua un peu de sang après ses doigts ; ayant recherché d'où ce sang provenait, il en vit aussi à sa chemise et il reconnut que ce sang suintait de son mamelon droit. A un an d'intervalle, par une température élevée, une nouvelle hémorrhagie eut lieu par le même mamelon, à la suite de laquelle persista une douleur peu vive. »

Dans le fait suivant, publié par Roux, le malade fut sujet à des épistaxis fréquentes qui, un mois après, cessèrent pour faire place, sans cause apparente, à des suintements de sang par le sein. Ces



suintements, qui durèrent près de deux ans, fournissaient une cinquantaine de gouttes de sang par jour.

Obs. 3. — Dans le service de M. Roux était, il y a deux mois, un homme extrêmement fort et vigoureux, venu pour se faire opérer d'une tumeur volumineuse qu'il porte au sein gauche. Depuis quatre ans il a toujours joui, jusqu'à cette époque, de la santé la plus robuste ; il y a six ans, il fut pris d'épistaxis fréquentes qui, un mois après, cessèrent pour faire place, sans cause apparente, à des suintements de sang, par le sein actuellement malade. Ces suintements fournissaient environ une cinquantaine de gouttes de sang par jour. Il n'a jamais eu d'hémorroïdes, et on n'a point cherché à en établir chez lui. Au bout de deux ans de durée, ces suintements furent suivis de l'apparition d'une tumeur indolente d'un volume médiocre qu'on cherche à combattre par des topiques tels que les emplâtres de Vigo cum Mercurio, ceux de ciguë et et par un vésicatoire au bras correspondant. Elle est restée stationnaire trois ans et demi ; mais depuis quatre ou cinq mois elle a fait de rapides progrès qui ont déterminé le malade à entrer à l'hôpital. Voici les caractères qu'elle offrait à l'entrée du malade. Elle avait à peu près le volume d'une tête de fœtus. On y observait deux parties distinctes : une base étendue transversalement à peu près, suivant la direction des côtes, et sur la partie la plus interne de cette base une autre portion arrondie, bosselée, brunâtre, et dont la peau commençait à s'amincir. Des douleurs lancinantes, mais rares et légères, s'y sont fait sentir dans ces derniers temps.

Il n'y avait point de doute à former sur la nature carcinomateuse de la tumeur ; mais la lésion était bien purement locale, point d'engorgement des ganglions axillaires ; point d'affection analogue chez aucun des membres de sa famille. Le malade jouit encore d'un embonpoint marqué, bien qu'il dise qu'il a un peu maigri, et qu'on sente, en effet, que la



peau n'est pas parfaitement remplie par le tissu cellulaire sous-cutané.

Désirant réunir par première intention, quoique obligé de sacrifier les téguments de la partie la plus saillante de la tumeur, M. Roux fit deux incisions elliptiques, dans lesquelles il comprit toute la partie interne, et conserva la peau de la partie externe. Le malade perdit peu de sang. On put effectuer la réunion immédiate, et maintenant il est en voie de guérison sans avoir éprouvé le moindre accident.

Le tissu de la tumeur était encéphaloïde, non ramolli, criblé de sang à sa partie interne, mais non à l'état d'épanchement.

La plaie, quoique réunie par première intention, a été fort longtemps à se cicatriser. Ce n'est pas la première fois, dit à ce sujet M. Roux, qu'il a vu des plaies réunies immédiatement être aussi longtemps à guérir que des plaies qu'on a fait suppurer.

Le cancer du sein chez l'homme arrive souvent à la période d'*ulcérations*, je l'ai trouvée indiquée avec détails dans vingt observations, mais il est évident que ce chiffre n'indique pas le nombre exact de cancers ulcérés. Il aurait été bien important de savoir quel était le cancer ayant le plus de tendance à s'ulcérer; mais ici encore cette disposition est impossible, les détails anatomiques manquent, j'ai donc été obligé de prendre en bloc.

Dans l'observation de Roux, que je viens de citer, on voit qu'après quatre ans la peau commençait à s'amincir. Dans celle que M. Cruveilhier a publiée (*Atlas d'anatomie pathologique*), il est dit que l'ulcération ne survint que longtemps après le début; mais il existe des faits dans lesquels la destruction de la peau est apparue après six mois, cinq mois et même quatre mois. Si on réunit toutes les époques indi-



quées, on trouve que la période ulcération arrive en moyenne près d'un an après le début.

La forme et l'aspect de l'ulcération sont très-variables ; l'observation dont j'ai déjà eu l'occasion de citer quelques passages en donne une bonne description.

Obs. 4. — Homme de 58 ans, bien portant, alcoolique, père de neuf enfants dont huit vivent encore. Pas d'antécédents cancéreux. Il attribuait sa maladie à la pression qu'il supporte toujours dans son métier sur le mamelon gauche, il est *brass-finisher*. La maladie a commencé il y a deux ans, par un petit noyau dur, au-dessus du téton gauche. Quelques temps après, elle augmenta et il alla trouver une rebouteuse qui lui donna un traitement externe et interne.

La grosseur augmenta lentement jusqu'au volume d'une châtaigne, et au dix-septième mois, elle s'ulcéra. Quand nous vîmes le malade, il y a trois mois, il y avait *une cavité creusée en forme de coupe dont la surface était recouverte d'une sécrétion épaisse, grisâtre et teintée de noir. Les bords étaient épais et livides, mais non renversés*. La peau et le tissu cellulaire environnant étaient épaissis, avec de fortes veines sous-cutanées. Au-dessous de la perte de substance, il y avait une petite ulcération avec une peau criblée de petits tubercules. L'ulcère n'était pas douloureux et il y avait un écoulement modéré. La surface était calleuse. Un ganglion axillaire était augmenté. La glande mammaire du côté droit était indurée. Les ganglions du cou étaient indurés des deux côtés.

Le malade s'était affaibli dans les derniers temps. Il respirait difficilement. Le côté gauche était mat à la percussion. On ne voulut pas opérer.

La dyspnée augmenta rapidement, la mastication devint douloureuse. Le bras gauche enfla.

Le malade mourut le 3 mars 1856, cinq semaines après notre visite (Lancet, 1857).



Dans une observation publiée par Fergusson (*Lancet*, 1861), la peau s'ulcéra et il se produisit *une ex-croissance fongueuse grosse comme une châtaigne*.

M. Thaon en décrivant la plaie de son malade, (voir à l'anat. pathologique) dit que la peau est rouge, adhérente partout, très-amincie vers l'aréole, et le *mamelon est perdu au milieu de végétations papillaires*.

L'atlas de M. Cruveilhier donne un beau spécimen de l'aspect fongueux que peut présenter le cancer ulcéré.

Comme on a pu le lire, obs. IV, l'élément douloureux ne complique pas trop souvent la période ulcéralive, le malade de M. Lannelongue me disait qu'il n'avait aucune souffrance spontanée, mais que le simple frôlement de sa chemise sur la peau déterminait une très-vive douleur.

L'ulcération doit, comme dans les autres régions, s'accompagner d'un *écoulement* sanieux purulent, mais il n'est probablement pas très-considérable. Dans l'observation IV, malgré un vaste ulcère, on a noté, un écoulement modéré; Lawrence, *Méd. ch. trans.* t. VIII, a fait indiquer écoulement *peu abondant et assez irritant*; le Dr South, (*Lancet*, 1850) un écoulement *fétide, mais peu abondant*. Le Dr Arnott (*Lancet*, 1842), après avoir décrit la forme de l'ulcère, ajoute *écoulement abondant et irritant*. Mais il est certain que cette grande abondance doit être l'exception.

Dans le fait suivant observé par le service de M. le Dr Marc[Sée, à Bicêtre, le mamelon fut entraîné par la suppuration.

Obs. 5. — Tumeur ulcérée au niveau du mamelon gauche



qui, il y a cinq ans, avait le volume d'une bille. Il y a trois ans, le bout du mamelon a été emporté par la suppuration.

Au centre de l'aréole, il y a une ulcération de 3 ou 4 millimètres de profondeur.

On trouve tout au haut de l'aisselle gauche, un seul ganglion du volume d'un pois.

Opération. Cicatrisation au bout d'un mois.

Des *hémorrhagies* surviennent quelquefois en très-grande abondance ; dans le fait rapporté par M. Cruveilhier, « le fongus était le siège d'hémorrhagies continues qu'arrêtait difficilement la compression et qui épuisait le malade. » Elles peuvent survenir en assez grand nombre pour forcer à intervenir comme le prouve l'observation suivante.

Obs. 6. — Homme de 41 ans, malade depuis huit ans. Les altérations sont surtout visibles au mamelon, quoique la peau et le tissu sous-cutané soient envahis par le carcinome.

Hémorrhagies fréquentes qui décidèrent à pratiquer l'opération. Adénite axillaire. Cicatrisation. rapide (Brandy Cooper.)

L'aspect cachectique, jaune-paille, doit être bien exceptionnel, car on ne le trouve indiqué que dans un fait : Travers (obs. 4) dit bien que son malade « était très-émacié et avait l'aspect d'un cadavre. » Mais ce n'est pas là une description de la cachexie cancéreuse. L'observation dans laquelle on la voit spécialement indiquée a été publiée dans la *Lancette* anglaise ; malheureusement, le numéro et la date n'ont pas été pris, et je n'ai pu la rechercher au dernier moment. Elle porte dans le tableau le n° 16. C'était une récidive, et on lit que « la cachexie cancéreuse était manifeste et ne permettait pas de songer à une nouvelle opération,



nier moment. Elle porte dans le tableau le n° 16. C'était une récidive et on lit que « la cachexie cancéreuse était manifeste et ne permettait pas de songer à une nouvelle opération. »

§ 2. *Durée.* — Il est difficile de résoudre avec quelque certitude cette question, car les matériaux sont en trop petite quantité; sur les 70 indications que j'ai pu recueillir, je n'ai trouvé que 10 malades qui aient été suivis jusqu'à leurs morts et encore, pour celui de M. Cruveilhier, l'observation dit-elle seulement que le mal existait depuis longtemps, lorsque le malade vint à Paris pour se faire soigner.

En relevant les 9 autres observations, voici les chiffres indiqués :

MM. Travers	3 ans 1½
Lawrence	15 mois
Stanly	13 ans
Paget	5 ans 1½
Mercier	11 ans
Hôp. du Cancer	2 ans 1½
Sacaza	3 ans 4 mois
Velpeau	1 an

Si on cherche à tirer une moyenne de ces chiffres, on trouve que le cancer du sein chez l'homme mettrait à peu près *trois ans et demi* pour arriver à son terme fatal; ce chiffre, que me donne ce petit tableau, est à peu près le même que celui que j'ai trouvé indiquer dans un journal anglais.

Cependant lorsqu'on fait le relevé de l'époque à laquelle les malades vinrent réclamer les secours de la chirurgie, on serait porté à admettre que la durée du cancer doit être plus longue.



Ainsi on voit que .

7	malades	sont	venus	avant	1 an
9	—	vinrent	au	bout	de 1 —
5	—	—	—	2	—
5	—	—	—	3	—
6	—	—	—	4	—
2	—	—	—	5	—
4	—	—	—	6	—
3	—	—	—	8	—
1	—	—	—	10	—
1	—	—	—	15	—

Ce qui donne, comme moyenne, une espace de 3 ans depuis l'époque de l'apparition du mal jusqu'au moment où on a pu l'examiner.

*Variétés cliniques.* — La forme sous laquelle se présente le plus fréquemment le cancer du sein est le *squirrhe globuleux*; je ne crois pas nécessaire d'en citer de nouveaux exemples, on en a déjà lu des descriptions dans les observations précédentes.

*Le squirrhe en masse* est plus rare, cependant la description d'une pièce du musée de l'hôpital Saint-Barthélemy paraît se rapporter à cette variété. « Le tissu est dur, gris-pâle avec des traînées fibreuses, le mamelon, au centre de cette masse, est déprimé, et, ajoute l'observateur, M. Paget pense que le début a été le centre de la glande mammaire, d'où il s'est étendu uniformément » (cité par Milton).

L'observation suivante, dont j'ai déjà extrait beaucoup de renseignements, a été prise dans le service de M. le D<sup>r</sup> Lannelongue, et elle me paraît devoir être rangée dans la *squirrhe disséminé ou pustuleux*.



Obs. 7. — Hôpital de la Pitié, service de M. Lannelongue, suppléant de M. Labbé.

X..., âgé de 36 ans, employé, entre le 4 juillet 1872 dans la salle Saint-Gabriel. — Cet homme, d'une constitution très-forte, d'un tempérament sanguin assez marqué, a toujours joui de la santé la plus parfaite. Au point de vue héréditaire, sa mère, âgée de 74 ans, est d'une brillante santé ; son père, mort à 64 ans, portait une ulcération dans l'aisselle qui contribua, dit-il, à amener sa mort.

Il y a dix-huit mois, il s'est aperçu que tout autour du mamelon gauche la peau était indurée ; le mamelon lui-même était un peu tuméfié et rouge, il était entouré d'une plaque dure, adhérente à la peau, mobile sur les parties profondes, d'une épaisseur assez considérable, d'une étendue comparable à celle d'une pièce de cinq francs ; elle n'était le siège ni de douleurs spontanées, ni de douleurs provoquées. A cette époque, il n'y avait aucun engorgement ganglionnaire. Vers la fin de mars 1871, l'ulcération a commencé ; elle a débuté par le sommet du mamelon lui-même ; au bout de quelques semaines, le mamelon était complètement ulcéré, et trois à quatre mois après, l'ulcération avait l'étendue d'une pièce de cinq francs : elle avait les bords réguliers, taillés à pic, suppurait assez abondamment. Aussitôt que le mamelon fut ulcéré, les douleurs commencèrent ; spontanées, très-vives, rémittentes, elles étaient comparables tantôt à une brûlure, à une piqûre, tantôt à une morsure. A cette époque, l'état général était assez bon ; bon appétit, pas d'amaigrissement.

Au mois de juin 1871, le malade remarqua autour de l'ulcération l'existence de petites tumeurs, grosses comme des lentilles, dures, peu saillantes, adhérentes à la peau et mobiles sur les parties profondes. Parmi ces tumeurs, les unes se trouvaient dans les environs de l'ulcération, les autres, au nombre de deux, en avant du sternum.

La plaie fut cautérisée successivement avec le nitrate d'argent, le sulfate de cuivre, l'acide chromique.

A partir de juin 1871, la plaie devint irrégulière ; elle aug-



menta d'étendue de deux manières : 1<sup>o</sup> par l'ulcération des tumeurs qui l'avoisinaient ; 2<sup>o</sup> par l'ulcération des bords eux-mêmes. Aussi eut-elle dès ce moment des bords réguliers en certains points, irréguliers en d'autres. A mesure qu'elle s'étendait en surface, la plaie augmentait aussi en profondeur ; en son milieu, elle atteignait presque les côtes que l'on sentait sous le doigt.

En janvier 1872, les douleurs sont devenues très-intenses ; en mars, des cautérisations répétées ne font qu'accroître l'étendue de l'ulcération.

Le 4 juillet, le malade entre à l'hôpital ; l'état général est excellent, il n'y a aucune trace de cachexie ; le teint est rouge ; il n'y a pas d'amaigrissement ; les forces sont conservées. L'appétit est bon, les digestions faciles.

L'ulcération a acquis les dimensions suivantes : elle a la forme d'un ovale à grand diamètre transversal ; le grand diamètre a 16 centim. environ, le petit, 10 à 11 cent. La profondeur varie suivant les différents points ; au centre, elle atteint presque les parties osseuses ; elle est d'ailleurs irrégulière, inégale et anfractueuse. Elle présente sur toute sa surface des bourgeons plus ou moins volumineux et d'aspect variable ; la suppuration est abondante. Les bords sont taillés à pic et bordés d'un liséré rouge.

Dans le voisinage de l'ulcération, à peu de distance des bords, on rencontre de petites tumeurs de la grosseur d'un petit pois ; elles sont adhérentes à la peau qui tantôt a conservé la coloration normale, tantôt est un peu violacée et commence à s'ulcérer : ces petites tumeurs sont mobiles sur les parties profondes et complètement indolentes.

*D'autres tumeurs sont encore plus avancées dans leur évolution ; elles sont au nombre de 3 et siègent, l'une vers l'aisselle, au niveau du bord inférieur du grand pectoral ; les deux autres, vers le bord supérieur de l'ulcération, avec laquelle elles tendent à se confondre ; ces tumeurs sont ulcérées, elles sont parfaitement arrondies et d'une étendue comparable à celle d'une pièce de un franc, elles ont une base indurée, s'étendant assez profondément ; l'ulcération est profonde, en godet ; le fond est rempli d'une sanie purulente, assez épaisse ; le reste de la surface est*



rosé et laisse suinter un liquide clair et limpide, les bords sont un peu relevés, parfaitement réguliers, indurés et d'une teinte rosée.

Dans l'aisselle, on ne sent pas les ganglions, mais il y a un empâtement considérable, uniforme. Les mouvements du membre supérieur gauche sont difficiles ; il y a un peu d'engourdissement, mais pas d'œdème.

La peau, sous le bord inférieur de l'ulcération, ne présente aucune tumeur, elle est seulement tuméfiée à une assez grande distance de la plaie et d'une teinte un peu violacée, *mais elle n'est nullement indurée. Cet état de mollesse normale existe très-nettement entre l'ulcération et les tubercules signalés à la circonférence.*

Parmi les observations que M. Ollier a bien voulu me communiquer, se trouve la suivante, qui rentre dans la variété de *cancer en cuirasse*, forme que je n'ai trouvée signalée dans aucune autre observation.

Obs. 8. — Cancer en cuirasse non ulcéré. Masses ganglionnaires dans l'aisselle.

Malade couché au n° 2 de la salle Saint-Sacerdos, service de M. le D<sup>r</sup> Ollier.

Le malade, âgé de 48 ans, a été amputé autrefois de la cuisse, à la Charité, par Velpeau, pour une arthrite du genou. Il est entré à l'Hôtel-Dieu en juillet 1871, pour un cancer du sein qui a débuté il y a deux ans. A cette époque, le malade avait commencé à éprouver des douleurs profondes dans le côté gauche, autour de la région mammaire. Il s'aperçut seulement un an après d'une petite tumeur siégeant dans le même point ; elle augmenta progressivement, mais sans altérer la santé générale. Le malade est gros et frais, et travaille encore à la campagne, autant que lui permet la perte de son membre.

Au moment de son entrée on constate une tuméfaction avec induration de la mamelle, dont le mamelon rétracté oc-



cupe le point central. La peau est adhérente, violacée à ce niveau. Mais, indépendamment de cette masse principale, sur un rayon de 10 à 12 centimètres, on voit la peau recouverte de *petits tubercules indurés, quelques-uns déprimés au centre, d'autres ressemblant à des papules rosées et mal délimitées. Entre ces papules, la peau est déjà sclérotisée, indurée et sans souplesse. En dehors, elle formait une plaque dure, s'étendant jusque dans l'aisselle*. En aucun point, la peau n'est ulcérée; au niveau du mamelon seulement il existe une exulcération superficielle. Dans l'aisselle, on sent une masse dure qui se prolonge sous le grand pectoral.

Le malade n'éprouvait que des douleurs insignifiantes, la nutrition n'était pas altérée. Comme il n'y avait pas d'intervention possible, il quitta l'Hôtel-Dieu au bout de huit ours.

Le fait suivant, publié par le D<sup>r</sup> Cooke, paraît pouvoir se ranger dans la classe du *squirrhe atrophique*; l'âge du malade est encore une probabilité, en faveur de cette opinion.

Obs. 9. — Homme de 67 ans.

Squirrhe du sein droit depuis quelques années. Augmentation de la glande, *puis ensuite atrophie*. La plus grande partie de la glande est résorbée, mais il reste une petite masse perçue au-dessous du mamelon.

§5. *Anatomie pathologique*.—La forme sous laquelle se présente le cancer est principalement la forme dure; vingt-cinq observations portent nettement la désignation du squirrhe, quatre seulement celle d'encéphaloïde. M. Bernadet, en présentant sa pièce, disait qu'elle paraissait, du moins en apparence, se composer de tissu encéphaloïde; l'examen de M. Cornil la fit reconnaître comme un épithéliome; lorsque M. Deguise fit passer sous les yeux des membres de



la Société de Chirurgie, 12 décembre 1850, la pièce qu'il venait d'enlever, MM. Chassaignac et Denonvilliers émirent des doutes sur la nature encéphaloïde.

Il est donc nécessaire de recourir au microscope pour connaître les différents espèces des tumeurs malignes pouvant se développer dans le sein de l'homme.

La science ne possède encore que très peu d'examen détaillés sur ce sujet, et quelques-uns ne peuvent même pas servir pour l'élucider. Ainsi, dans une observation publiée par M. le D<sup>r</sup> Clintock dans le *Dubling quaterly journal*, 1865, t. 39, p. 468, voici quels sont les termes employés par le D<sup>r</sup> Baiker, chargé d'étudier la tumeur: « Elle contenait une quantité considérable de matière germinale active et des traînées (bands) possédant un haut degré de réfraction) » il est impossible de pouvoir affirmer avec précision la variété exacte de cette pièce.

Dans un autre fait (Th. Lancet 1864), on dit: « L'examen au microscope, montra une gangue fibro-celluleuse avec des cellules granuleuses, nucléées, irrégulières et considérées ordinairement comme pathognomoniques du cancer; » là encore il est impossible de se prononcer.

Heureusement qu'en France nous trouvons quelques détails un peu plus circonstanciés qui nous permettent de dire que la glande mammaire chez l'homme peut présenter les variétés suivantes de tumeurs:

1<sup>o</sup> *Epithéliome lobulé* - M. Bernadet mit sous les



yeux de la Société une tumeur cancéreuse, constituée au moins en apparence de tissu encéphaloïde.

OBS. 10. — Le sujet était un homme de 63 ans. Début de la maladie, il y a un an. Ulcération depuis six mois.

Pendant les deux derniers mois, elle est devenue le siège d'une hémorrhagie abondante.

Voici les renseignements histologiques que M. Cornil a bien voulu me transmettre, avec une obligeance dont je suis heureux de pouvoir le remercier.

La tumeur était petite, globuleuse, du volume d'une noix.

Sa consistance est friable et sur une section, on voyait à l'œil nu de petites cavités aréolaires, qui pouvaient la faire prendre pour un cancer colloïde au premier abord.

Au microscope elle présente tous les caractères d'un épithéliome pavimenteux lobulé.

Dans toute l'étendue de la préparation, existent des lobules arrondis, ovoïdes ou présentant des prolongements arborescents et séparés, les uns des autres par du tissu conjonctif parcouru lui-même par des vaisseaux.

Ces lobules, variables comme diamètre, sont gros, visibles à l'œil nu, et mesurent 0<sup>mm</sup>,35 à 0<sup>mm</sup>,45 en moyenne. Leur limite est formée par le tissu conjonctif sur lequel s'implantent directement des cellules pavimenteuses, soudées et disposées en couches épaisses, celles-ci remplissent complètement la cavité de la plupart des lobules. Elles sont de volume uniforme; cependant quelques-unes d'entre elles, surtout au centre des lobules, sont vésiculaires et distendues. Aussi, au centre de certains lobules, trouve-t-on une partie claire, contenant quelques cellules rondes et libres, et limitées par des couches de cellules épithéliales pavimenteuses qui remplissent le reste du lobule. Il n'y a pas de globes épidermiques, et dans ce cas les cellules les plus vieilles contenues dans le centre des îlots subissent la dégénérescence colloïde. A la partie profonde de cette tumeur les lobules épithéliaux



sont disséminés au milieu de tissu cellulo-adipeux conservé.

A sa partie superficielle la peau a été détruite, et il ne reste rien qui représente le corps papillaire. La tumeur était en effet ulcérée depuis six mois. Il n'y a pas non plus dans cette partie de la tumeur d'éléments qui représentent les glandes acineuses de la mamelle, et il est probable que la tumeur s'est développée dans le derme comme un cancroïde né profondément aux dépens des glandes de la peau qui recouvre la région mammaire.

En résumé, il s'agit d'un épithéliome lobulé de la région mammaire, mais il n'est pas probable que la glande ait participé à sa formation.

2<sup>o</sup> *Epithéliome Cylindrique a tubes allongés.* — Le fait suivant publié, par M. Marcowitz ; Soc. anat. 1860, semble rentrer dans cette variété.

OBS. 11. — La tumeur est située sur le grand pectoral, mobile sur son aponévrose, adhérente à la peau dans toute son étendue; elle est oblongue et mesure dans son grand axe 12 centimètres, dans son petit 7 centimètres et demi. Elle est bosselée, tant sur sa face cutanée que sur sa face profonde; ces bosselures sont au nombre de dix à douze, mais ne sont pas franchement limitées entre elles comme les adénoïdes.

A la coupe, elle crie sous le scalpel comme un tissu fibreux; la surface à la coupe est d'un gris rosé et huileux; des traînées rouges indiquent la présence des vaisseaux. Vers son centre, on remarque trois points, dont un plus considérable, d'une couleur jaunâtre, ressemblant à du pus concret ou à de la matière tuberculeuse en voie de ramollissement. Cette matière s'énuclée avec facilité et n'a aucune espèce d'adhérence celluleuse ou cellulo-vasculaire, ce qui indique que les parties qui la constituent ne vivent plus de la vie com-



mune de la tumeur. Par le râclage, on obtient un suc lactescent très-abondant.

M. Robin, qui a fait l'examen de la tumeur, a trouvé qu'elle était formée par une traînée fibreuse, d'ailleurs peu abondante, qui retient dans ses mailles des *cylindres d'épithélium devenu pavimenteux* par segmentation de la matière amorphe d'interposition. Ces cylindres ne sont plus entourés de membrane propre glandulaire. Les épithéliums, outre le changement qu'ils ont éprouvé par le passage à l'état de cellule, et l'hypergénèse dont ils sont le siège, se sont encore énormément hypertrophiés. *Toutes les cellules sont nucléolées. Quant aux points jaunes qu'on remarque au centre de la tumeur, ce sont des épithéliums passés à l'état phymatoïde* par la présence dans l'intérieur des cellules d'une grande quantité de granules graisseux réfractant fortement la lumière, et qui masquent le nucléole et même le noyau.

3° *Sarcome nucléaire.* — L'observation suivante que je dois à l'obligeance de M. le Dr Simon Duplay en est un bel exemple.

OBS. 12. — M. B..., jouissant d'une bonne santé habituelle, sans antécédents cancéreux dans sa famille, me fut adressé par le professeur Lasègue dans le courant du mois d'avril 1869. Il était porteur d'une petite tumeur du sein gauche, ayant débuté quelques mois auparavant, sans cause appréciable, et tendant à s'accroître assez rapidement depuis deux mois.

Cette tumeur, qui présente le volume d'un gros œuf de poule, occupe le segment externe du sein gauche, en dehors du mamelon, et est allongée transversalement. La peau qui la recouvre, légèrement violacée et parcourue par quelques vaisseaux dilatés, adhère sur la partie la plus saillante.

La tumeur est libre d'adhérences sur les parties pro-



fondes. Sa consistance est molle et donne la sensation d'une fausse fluctuation; elle est à peu près indolente, et devient seulement, de temps à autre, le siège de quelques élancements.

Il n'existe aucun engorgement ganglionnaire dans l'aiselle.

Je diagnostique une tumeur de nature maligne, et je conseille l'ablation.

L'opération est faite le 17 avril, avec anesthésie.

La tumeur est circonscrite à l'aide de deux incisions courbes, de manière à emporter la portion de peau adhérente, puis disséquée à sa face profonde, et facilement enlevée.

L'écoulement sanguin a été peu abondant; deux ou trois ligatures ont suffi.

La guérison de la plaie a été entravée par un érysipèle survenu quelques jours après l'opération; mais, à la fin du mois de mai, la cicatrisation était complète.

J'ai revu le malade il y a quelques jours, c'est-à-dire plus de trois ans après l'opération; la santé générale est parfaite, et il n'existe aucune trace de récurrence.

L'examen microscopique de la tumeur a montré qu'il s'agissait d'un sarcome nucléaire. Indépendamment de quelques cellules fusiformes en très-petit nombre, la presque totalité de la tumeur était constituée par des noyaux libres, réunis en masses par une substance intermédiaire peu abondante.

4<sup>o</sup> *Carcinomes*. — On peut lire dans la Physiologie pathologique de M. Lebert (p. 317) la description d'une pièce qui doit être un carcinome; mais le fait suivant que j'emprunte à la Revue photographique 1871, en est un spécimen incontestable.



Obs. 13. — Cancer du sein chez l'homme, par M. Thaon,  
interne des hôpitaux de Paris.

Carr..., Louis, âgé de 50 ans, entre à l'hôpital de la Pitié, dans le service de M. Trélat, le 28 avril 1871.

Cette homme est porteur d'une grosse tumeur du sein droit qui lui est apparue il y a neuf mois. Elle a débuté par une petite croûte au niveau du mamelon et par une tuméfaction de la région; des élancements partant de la région s'irradiaient au loin. Ces élancements ont cessé bientôt pour ne plus reparaitre; la tuméfaction a augmenté graduellement.

État actuel. — Au niveau du sein droit, tumeur dure, indolente à la pression; mobile en masse sur les couches profondes, du volume d'un sein de femme pubère. Peu adhérente partout, rouge et très-amincie vers l'aréole. Mamelon perdu au milieu de végétations papillaires, recouvertes de croûtes jaunâtres.

Ganglions mobiles, non douloureux, dans l'aisselle correspondante.

Rien à noter dans les autres régions du corps. On diagnostique une tumeur maligne du sein, et l'ablation est décidée.

Opération. — La périphérie de la tumeur est circonscrite par deux incisions en ellipse, la queue de l'ellipse se prolonge du côté de l'aisselle; les ganglions et le sein sont ainsi extirpés. On panse à plat avec la charpie trempée dans l'eau de Pagliari.

Examen de la tumeur. — La tumeur n'a pas de limites tranchées; le tissu pathologique s'avance sous forme de traînées dans les couches voisines, et envahit partiellement le grand pectoral. La coloration est blanc-grisâtre. A la coupe, on obtient un suc laiteux, dans lequel on trouve au microscope une grande quantité de cellules, la plupart très-



volumineuses, contenant un ou deux noyaux à nucléoles brillants.

Sur des coupes durcies et traitées par le pinceau, on obtient un tissu alvéolaire ; les parois sont formées par du tissu fibreux. Dans l'intérieur des alvéoles on trouve encore des cellules qui n'ont point été chassées par le pinceau ; elles ressemblent à celles qui étaient contenues dans le sac.

Tel est le type général du tissu, mais, selon les régions, les alvéoles apparaissent plus petits, d'un aspect squirreux plus marqué ; ailleurs les parois sont plus minces et les cellules plus nombreuses.

L'examen microscopique, d'accord avec la clinique, permet d'affirmer l'existence d'un cancer du sein.

L'examen histologique a été fait M. Malassez, dans le laboratoire de M. Ranvier, au Collège de France.

Le malade est sorti à peu près guéri de sa plaie le 15 juillet.

Il serait bien important de connaître exactement le point de départ de la lésion ; est-ce dans la peau qu'elle débute, dans la glande elle-même, ou dans les conduits galactophores qui existent dans le mamelon ? D'après les recherches que M. Cornil a bien voulu faire sur la pièce dont je viens de rapporter l'examen, ce savant micrographe a pu affirmer que le point de départ avait eu lieu dans le derme comme un cancroïde né profondément, aux dépens des glandes de la peau qui recouvre la région mammaire et que la glande elle même avait peu participé à sa formation.

Mais il est quelquefois impossible de déterminer le point de départ de ces lésions morbides, et dans l'examen pratiqué par M. Malassez sur la pièce de



M. Thaon, rien ne pouvait élucider cette question.  
(Com. orale.)

§ 6. *Pronostic.* — Le cancer du sein chez l'homme est-il aussi grave que celui de la femme ou a-t-il au contraire une gravité moindre ? Ici l'opinion courante n'est pas très-bien fixée.

M. Velpeau avait longtemps professé que les cancers ne tendaient ni à se disséminer ni à gagner au large; mais de nouveaux faits observés par lui en quelques années, avaient considérablement modifié ses idées. Voyons ce que nous donnera le dépouillement des opérations;

1° Il n'est pas douteux qu'un cancer du sein puisse envahir et détruire profondément les tissus environnants. Je ne ferai que rappeler le cas publié par Lawrence, *Med. ch. Trans.* « Une masse énorme d'une substance très-dure, très-coriace, recouvrait la poitrine jusqu'à la clavicule et remplissait l'aisselle. Les côtes et la peau étaient comprises dans la tumeur. »

Le fait suivant, moins connu, que j'emprunte à thèse de M. Lefebvre (Saccaza) montre bien ces affreux ravages.

Obs. 14. — En 1840, ce malade vit se former tout à coup et sans cause connue, à la région mammaire du côté gauche, une tumeur de la grosseur d'une amande, et qui alla chaque jour en augmentant de volume. Trois ans après, il entra à l'hôpital, la tumeur ayant alors le volume des deux poings. Le malade fut pris d'une dyspnée croissante et mourut trois mois et demi après son entrée.



*Autopsie.* — La peau qui recouvrait cette tumeur, incisée crucialement, présenta une épaisseur double au moins de celle du côté opposé ; ce tissu cellulaire sous-jacent participait à l'altération de la glande, se confondait avec la peau qu'il faisait adhérer à la tumeur ; je l'enlevai pourtant en empiétant sur le tissu cellulaire malade, et la tumeur m'apparut alors du volume de deux poings ; je la saisis à pleines mains pour lui faire exécuter des mouvements, mais elle resta dans une immobilité complète ; j'en coupai la plus grande partie et je reconnus l'homogénéité du tissu qui la composait, tissu qui offrait tous les caractères du squirrhe, d'une consistance presque cartilagineuse et sans aucun point de ramollissement soit à l'intérieur, soit à l'extérieur. En cherchant à enlever le reste de la glande, je m'aperçus qu'elle était adhérente au muscle grand pectoral. Ce muscle, incisé près de l'humérus et détaché ensuite de dehors en dedans, avait contracté avec les côtes une adhérence interne et participait, dans toute la partie sous-jacente, à la glande mammaire, à la même dégénérescence squirrheuse que ce dernier organe ; dans quelques endroits, il présentait quelques points ramollis et qui commençaient à devenir diffluent. Le muscle petit pectoral, vers son bord inférieur, était aussi malade, et le tissu squirrheux se continuait vers un chapelet glandulaire s'étendant sous lui et dans le creux de l'aisselle. Presque tous ces ganglions étaient de nature évidemment squirrheuse ; l'un d'eux se prolongeait entre le troisième et le quatrième espace intercostal et semblait s'enfoncer dans le thorax. Comme la tumeur avait dépassé la ligne médiane et s'étendait jusqu'à un demi-centimètre environ du bord droit du sternum, une dizaine de ganglions axillaires du côté droit avaient également éprouvé la dégénérescence cancéreuse.

La poitrine étant ouverte, j'y découvris les désordres suivants : entre le troisième et le quatrième espace intercostal, existait, de l'extérieur à l'intérieur, une communication de la



masse squirrheuse au moyen du ganglion dont j'ai parlé tout à l'heure.

Les muscles intercostaux internes et la plèvre participaient à la dégénérescence, et cette dernière membrane, incisée sur les côtés avait 5 ou 6 lignes d'épaisseur. Dans toute la moitié antérieure des deux poumons, il était impossible de reconnaître la structure normale de ces organes ; partout un tissu homogène dur, lardacé, criant sous le scapel. Le péricarde que j'ouvris me parut au moins quadruple de volume : il était de tous les côtés adhérent aux poumons avec lesquels il se confondait ; ses lésions squirrheuses dans toute son étendue, offraient environ de 6 à 8 lignes d'épaisseur. Tout le tissu cellule qui environne l'aorte, l'artère et les veines pulmonaires, les veines caves, l'œsophage, les bronches et la trachée, présentait la dégénérescence squirrheuse et enlaçait fortement tous ces viscères les uns aux autres, de manière à les confondre en une masse lardacée de laquelle il était impossible de les séparer.

2° Le cancer du sein peut aussi être l'expression d'une affection cancéreuse constitutionnelle ; ainsi dans un des cas dont M. H. Larrey entretint la Société de Chirurgie (1850) il est dit qu'un des sujets « ne se trouvait pas opérable, en raison de la diathèse cancéreuse qui s'était localisée sur d'autres points, notamment sur le rectum. »

Une des illustrations de cette Faculté atteint d'un cancer généralisé de la peau eut une manifestation localisée au sein.

3° Le cancer du sein peut être le point de départ d'une généralisation cancéreuse.

Ainsi nous trouvons dans Paget (Path. Chir.) la relation suivante.

Obs. 15. — Homme de 40 ans, compositeur, cancer du



sein ayant débuté depuis cinq ans squirrhe ulcéré, peau remplie de tubercules dans tout le voisinage. Pas de douleur.

Opération impossible.

Ce malade mourut avec un *Cancer de la grande aile droite du sphénoïde*.

Chez un malade observé par MM. Stanley et Burrows, le sein droit était atteint depuis 13 mois. Il y avait du cancer dans les vertèbres et les os.

L'observation la plus complète et la plus détaillée du cancer généralisé est la suivante, publiée par MM. Mercier et Stansky (Société anatomique.)

Obs. 16. — Cancer du sein chez un homme. Ablation. Récidive. Mort. Dégénérescence et ramollissement des os. Squirrhe du foie.

Rollesme, ancien instituteur, célibataire, admis à Bicêtre le 23 octobre 1832, était âgé de 52 ans lorsqu'il entra à l'infirmerie pour une tumeur cancéreuse du sein droit. (Août 1834.)

Cet homme, d'un tempérament nerveux, né de parents dont aucun n'a été affecté de maladie cancéreuse, est depuis son enfance sujet à de fortes migraines, qui plus tard allèrent en augmentant. A 10 ans, il eut assez souvent des épistaxis abondantes qui cessèrent à un âge déjà avancé pour ne plus revenir.

Il y a six ans, se promenant par un temps très-chaud, il remarqua un peu de sang à ses doigts, ayant recherché d'où ce sang pouvait provenir, il en vit aussi à sa chemise et reconnut que ce sang suintait de son mamelon droit, il n'y éprouvait cependant ni douleur, ni cuisson, et un an complet se passa sans que rien ne réveillât son attention de ce côté. Au bout de ce temps, dans le même mois, par une température élevée, une nouvelle hémorrhagie eut lieu par le même



mamelon ; dans les deux cas il ne s'écoula que quelques gouttes de sang, mais après ce second accident, il resta dans le mamelon une douleur, peu vive il est vrai ; ce n'est qu'un an après que le malade sentit dans cet endroit une induration qui, pendant deux ans, ne fit que très-peu de progrès.

Cependant, des chagrins multipliés, une nourriture insuffisante, une maladie de poitrine, le réduisirent à un tel état de faiblesse qu'il ne pouvait se lever. Il entra dans cet état à Bicêtre.

Son état général s'améliora, mais depuis deux ans la tumeur se mit à augmenter et les douleurs devinrent plus vives, lancinantes, en même temps les migraines diminuèrent.

Au mois de juin 1837, une douleur dans l'aisselle du côté malade lui fit porter la main, et il y reconnut trois petites glandes indurées, un peu douloureuses, enfin l'augmentation du sein, et les douleurs violentes qu'il y éprouvait le décidèrent à recourir à la chirurgie.

La tumeur du sein avait alors 3 pouces de largeur et 1 pouce et demi de hauteur ; elle était mobile sur les parties sous-jacentes, mais elle adhérait à la peau qui, à l'extérieur, n'offrait de remarquable que la saillie de la glande et un peu de rougeur. La tumeur était le siège de douleurs atroces. Au milieu de l'aisselle, au niveau de l'endroit où le grand pectoral se détache de la poitrine, se trouvait un groupe formé de trois ganglions durs et assez douloureux à la pression. Plus haut s'en trouvaient trois autres ; l'un couvert par le grand pectoral, un autre situé tout près des vaisseaux axillaires. Tous étaient très-mobiles. Le 30 août on procéda à l'extirpation de ces diverses tumeurs.

Celle du sein était formée d'une substance grisâtre ou plutôt d'un blanc très-mat, dure dans toutes ses parties. Dans quelques endroits se trouvaient de petites masses, grosses comme un pois, de matière jaune friable. Vers la partie externe existaient des stries très-nombreuses de substance noire. La peau était adhérente. Parmi les ganglions, les uns



étaient formés de matière squirrheuse blanchâtre, d'autres remplis de matière jaune semblable à celle du sein.

L'opération n'offrit rien de particulier. Le 2 octobre, la cicatrice du sein était complète, celle de l'aisselle ne le fut que le 15, et le 2 novembre le malade sortit de l'infirmérie sans éprouver le moindre mal aux endroits qui avaient été le siège du mal.

Mais dans le courant de décembre il revint avec une récidive. Trois ou quatre petites tumeurs du volume d'une lentille et mobiles sous la peau. La peau s'ulcéra, des hémorrhagies survinrent, les douleurs étaient insupportables.

Un jour, en voulant soulever le bras droit, il *se produisit une fracture à l'extrémité interne de la clavicule* dont la consolidation ne se fit pas attendre. Au siège de la fracture surtout, une tumeur considérable, douloureuse au toucher, suivie du développement d'une tumeur semblable sur l'autre clavicule.

Les douleurs continuèrent dans toute la région thoracique ; les tibias devinrent le siège de douleurs très-vives, il y survint du gonflement et de la rougeur. Le malade fut pris de syncopes fréquentes, il fut obligé de ne plus bouger de son lit. Le 3 août 1866, il fut pris d'une quinte de toux et mourut en six heures.

*Autopsie.* Après avoir enlevé la peau, on voit dans la région du sein droit, au devant du sternum, une substance blanche, lardacée, criant sous le scalpel. Au-dessous, existaient des fractures de côtes récentes. Les extrémités des sept premières côtes, de chaque côté, le sternum, les clavicules sont complètement envahis.

Le foie contient 4 ou 5 tubercules squirrheux.

Cette généralisation du cancer est-elle rare ? est-elle fréquente ? Il est impossible, comme nous le verrons, de pouvoir répondre à cette question, car on perd trop vite les malades de vue.

Une fois ces trois points éliminés, quels sont les résultats que donnent les observations ?



Sur le relevé des soixante-dix observations, je ne trouve que onze indications de récidives : deux malades, à l'époque où leurs histoires ont été publiées, venaient de subir une nouvelle opération ; l'un (18<sup>e</sup> obs.) avait vu la tumeur réapparaître trois semaines après la cicatrisation ; l'autre (65<sup>e</sup> obs.) avait été opéré trois mois auparavant. Que sont devenus ces opérés ? Rien ne peut nous le dire.

Un malade (obs. 67<sup>e</sup>) examiné par M. Ricord, en pleine récidive, six mois après l'opération, a été perdu de vue.

Dans les huit autres observations, quoique nous ne puissions dire à quelle époque les malades se sont aperçus de leur récidive, il est fort probable que le mal a dû repulluler rapidement, car, si nous prenons la moyenne du temps qui s'est écoulé depuis l'opération jusqu'à la mort du malade, nous trouvons que la terminaison fatale est arrivée dans un laps de temps qui n'a guère dépassé 13 mois.

En regard de ces onze cas de récidive, dont huit ont pu être suivis jusqu'à leur mort, nous trouvons 24 opérations d'ablations sur lesquelles nous n'avons de renseignements positifs que sur trois. Un avait été revu bien portant quatorze mois après son opération (obs. 32) ; un second est mort d'une maladie intestinale six ans après (obs. 36) ; et enfin l'opéré de M. le D<sup>r</sup> Duplay, jouit d'une excellente santé, plus de trois ans après l'ablation.

Que sont devenus les vingt et un autres opérés ? comment se fait-il qu'on ne les retrouve plus signalés dans les services des hôpitaux ? Vont-ils particulièrement se livrer aux charlatans ? Ont-ils obtenu une



guérison complète ? A ces questions, nous ne pourrions répondre qu'une chose : nous avons vu que plusieurs espèces de tumeurs malignes peuvent survenir dans les glandes mammaires, les formes les moins mauvaises sont peut-être les plus fréquentes.

§ 7. *Etiologie.* — L'étiologie du cancer du sein chez l'homme est assez obscure.

Dans un cas de M. le D<sup>r</sup> Ollier, il est dit que l'hérédité est probable, dans celui que M. Colson a rapporté (1850, *Pathol. society*). La mère et la grand-mère paternelle étaient mortes d'affection cancéreuse. Un malade, que Roux opérait pour une récurrence, avait eu ses deux sœurs mortes de cancer du sein.

Ce sont les seuls faits dans lesquels on peut admettre l'hérédité.

Dans treize observations, j'ai trouvé signalée une cause traumatique : coups, pressions répétées, frottements ; quel rôle faut-il faire jouer à ce traumatisme ? Je ne saurais le dire, mais on sait avec quel empressement les malades rapportent à une cause violente, les tumeurs dont ils sont atteints et je dirai, de plus, que beaucoup de ces observations ont été prises à une époque où les chirurgiens admettaient beaucoup les idées de dégénérescence.

§ 8. — *Diagnostic.* — Le premier point que le chirurgien doit préciser est de savoir s'il se trouve en présence d'une tumeur dont le point de départ est dans le sein.

Lorsque la tumeur est mobile sur les parties pro-



fondes, il est facile de se décider ; mais si des adhérences avec le grand pectoral, les côtes, se sont développées, on peut avoir quelque hésitation. Morel-Lavallée a communiqué à la Société de chirurgie l'histoire d'un individu porteur d'une tumeur enchondromateuse, que l'on avait cru avoir débuté dans le sein ; les doutes furent levés par l'électrisation du grand pectoral, dont les contractions superficielles permirent de reconnaître le passage au-dessus de la tumeur.

Le diagnostic différentiel du cancer du sein chez l'homme ne paraît pas devoir être très-difficile, si on s'en rapporte aux observations qui ont été publiées, mais il faut dire que bien souvent les observateurs ne motivent en aucune manière leur diagnostic, ils se contentent de dire : « Le doute n'était pas possible, les caractères étaient manifestes. »

Je crois en effet qu'il est difficile de confondre une tumeur cancéreuse avec des abcès chauds, froids ou avec les kystes des seins ; dans ces différentes maladies la fluctuation viendra lever tous les doutes.

Pour les tumeurs solides, l'hésitation peut exister ; une mammite des adultes survenant, contrairement à ce que nous avons vu, dans un âge avancé ; un fibrome se compliquant de mastite, peuvent être difficiles à différencier d'une tumeur cancéreuse.

Je crois qu'il faut mettre le malade en expectation pendant quelque temps avant de se décider, et, dans le fait que j'ai pu observer, grâce à l'obligeance de M. Azam, on a dû certainement craindre de voir le développement d'un cancer.



Mais, en se rappelant la dureté, les bosselures que présente le cancer, l'adhérence de la peau en se fixant sur l'âge du malade, particulièrement après 40 ans, on doit pouvoir établir son diagnostic.

Lorsque le cancer est arrivé à la période d'ulcération; la marche de la maladie ne permettra pas de se laisser induire en erreur.

Je rappellerai seulement une maladie, qui dans certaines régions, a été confondue avec le cancer; je veux parler des chancres indurés survenant auprès des mamelons. Mon excellent maître M. le D<sup>r</sup> Ricord, m'a dit qu'il avait souvent vu des chancres infectants du sein qu'un examen superficiel aurait pu faire prendre pour des ulcérations cancéreuses, mais, en se rappelant que le chancre induré du mamelon s'accompagne toujours d'adénopathie rapide, tandis que, dans le cancer, le retentissement sur les ganglions est toujours tardif, l'erreur sera facilement évitée.

§ 7. *Traitement.* — Je dirai peu de mots sur le traitement, car je n'ai rien trouvé qui puisse modifier la thérapeutique que nous sommes habitués à opposer au cancer du sein chez les femmes.

M. Velpeau a écrit « J'incline à croire que l'extirpation ou la destruction par les caustiques des cancers de la mamelle offre quelques chances de plus que chez la femme. » Je n'ai malheureusement pas pu trouver les preuves sur lesquelles cet illustre chirurgien se basait pour soutenir cette opinion, car je n'ai pas rencontré une seule observation de traitement par les caustiques, mais le fait suivant, que je dois à mon



excellent ami, M. le D<sup>r</sup> Firmin, ne me paraît pas être en faveur pour ce mode opératoire. M. X... 59 ans, d'une bonne santé; était tourmenté depuis quelques années par une petite tumeur siégeant entre le mamelon et la clavicule. Cette tumeur d'un volume d'un œuf de pigeon, était violacée, avec quelques veines sinueuses à sa surface. En 1865, une première application de caustique de Vienne lui fut pratiquée, mais la récurrence survint rapidement. M. Velpeau conseilla la pâte arsenicale, mais le résultat ne fut pas heureux, on eut alors recours à deux reprises différentes à l'application des flèches de pâte de chlorure de zinc. Le mal ne fut nullement arrêté dans sa marche; la tumeur prit un volume considérable; aussi M. Firmin pria-t-il M. le professeur Dolbeau d'en pratiquer l'ablation avec le bistouri. Malgré les conditions déplorable dans lesquelles se trouvait ce malade, M. Dolbeau, cédant aux pressantes instances du malade, se décida à l'opérer, en 1866. Il fallut pratiquer une véritable dissection du grand pectoral, mais le résultat fut superbe; la plaie bourgeonna rapidement, la cicatrisation se fit dans d'excellentes conditions et en 1872, le malade jouit encore d'une parfaite santé.

Quoique cette tumeur ne siégeât pas au sein, elle avait envahi une région assez proche pour que l'on puisse comparer les résultats obtenus.

Aussi je crois qu'il n'y a qu'un seul moyen à opposer aux tumeurs malignes du sein, c'est l'ablation avec le bistouri.

Nous avons déjà dit que nous manquions complé-



tement de renseignements pour pouvoir dire ce que deviennent les malades auxquels on pratique cette opération; mais je crois que rien ne peut être plus encourageant pour recourir à l'instrument tranchant que de donner le chiffre de morts survenu à la suite de ce procédé.

Sur 35 extirpations du sein pour cancer chez les hommes, il n'y a eu qu'une seule mort (obs. 55.).



**Tableau des Observations, Communications et Pièces anatomiques de cancers dusein chez l'homme.**

Numéros.	AUTEURS SOURCES.	Âge.	SEIN		ÉPOQUE du DÉBUT.	VARIÉTÉS.	CAUSES.	OPÉRATIONS.	RÉSULTATS de l'opération	OBSERVATIONS.
			droit.	gauche.						
1	Travers (Trans. med. chir. 1832).	58		1	3 ans.					Infection générale. Ganglions volumineux. Immobilité du bras.
2	Colson (Soc. Path. de Londres, 1850).	53			9 mois.	Carcinôme.				Mère et grand mère paternelle mortes de cancers.
3	Warren.	30	1		6 mois.		Spontanée.	Ablation.	Cicatris. lente.	La dégénérescence s'étendait sur la peau environnante. La cicatrice persistait intacte quelques mois après l'opération.
4	Larpet, 1826.	25			3 ans.	Squirrhe.		Id.	Id.	Léger écoulement par le bout des seins.
5	Li franc.	45						Ablation.		Pas de renseignements.
6	Pièce tirée du Collège des chirurgiens.									Id.
7	Lawrence (Trans. med. ch., t. VIII.	35	1		15 mois.					Hémorrhagies. Cancer généralisé. Ganglions axillaires volumineux.
8	Carpentier-Méricourt.	54	1		3 ans.		Traumatisme	Ablation.	Cicatrisation.	Récidive peu de temps après.
9	Id.	61			8 ans.		Contusion.	Ablation.	Cicatrisation.	Ganglions axillaires furent liés pendant l'opération.
10	Id.	68	1		2 ans.			Ablation.	Cicat. rapide.	Le muscle pectoral était envahi.
11	Musée de St-Barthélem.	48			6 mois.	Squir. ulcéré			Id.	Mamelon rétracté. Cancer des os et des vertèbres.
12	Id.	45	1		13 mois.	Encéphaloïde.				Cancer de la grande aile du sphénoïde. Mort par infection.
13	Paget, Path. ch.	40			5 ans.					
14	Deguisse (Soc. de ch., 1850).	68			6 mois.	Encéphaloïde.		Ablation.		
15	Richet (Gaz. des hôp., 1850).	55	1		10 ans.	Carcinôme.		Ablation.	Cicatris. lente. Erysipèle.	



## (SUITE.)

Numéros.	AUTEURS SOURCES.	Âge.	SEIN		ÉPOQUE du DÉBUT.	VARIÉTÉS.	CAUSES.	OPÉRATIONS.	RÉSULTATS de l'opération	OBSERVATIONS.
			droit.	gauche						
16	The Lancet.	46	1		4 ans.			Ablation.	Cicatrisation.	Cicatrice persistait au douzième mois; mais il survint dans la peau environnante des tubercules cancéreux. Cachexie.
17	Id.	64	1		6 ans.			Id.	Id.	Cicatrice intacte au sixième mois. Tubercules cancéreux dans la peau survenus depuis l'opération.
18	Bull. théor.	64	1		2 ans.	Carcinôme.	Hérédité.	Id.	Id.	Trois semaines après la cicatrisation récidive. Sœurs mortes de cancer. Nouvelle opération avec extirpation des glandes axillaires. Pas de renseignements ultérieurs.
19	Fergusson (Lancet, 1861.	35		1	7 mois.			Id.	Id.	Ganglions axillaires engorgés qui furent enlevés.
20	Warmald (St-Barthél. hosp.).	52	1		12 mois.	Squirrhe.	Traumat. léger			Adénite axillaire.
21	Cooke (Lancet, 1859).	67				Sq. atrophique				
22	Id.	45		1	4 ans.	Squirrhe.				
23	Hôp des cancéreux, Londres.	56			1 an.	Carcinôme.	Traumatisme.			
24	Cruveilhier (Atl. anat. path.).	40				Cancer fungiforme.	Coup d'épée.	Ablation.	Cicatrisation.	Récidive au bout de huit mois. Nouvelle opération. Nouvelle récidive. Troisième ablation avec cautérisation au fer rouge. Récidive et mort.
25	Mercier et Stanski S. An.	52	1		4 ans.			Opération.	Cicatrisation.	Hémorrhagies par le mamelon, deux ans avant le début. Récidive. Cancer des os. Ganglions axillaires.



## (SUITE.)

N <sup>os</sup>	AUTEURS SOURCES.	Âge	SEIN		ÉPOQUE du DÉBUT.	VARIÉTÉS.	CAUSES.	OPÉRATIONS.	RÉSULTATS de l'opération	OBSERVATIONS.
			droit	gauche						
26	Lebert (An. phys.).	45			6 mois.	Carcinome.	Traumatisme.			Ulcérations.
27	Lancet, 1857.	58		1	2 ans.		Pressions répétées.			Ulcérations au bout de dix-sept mois. Adénite axillaire. Dyspnée. Généralisation.
28	Dublin, Quaterly Journal.	35		1	2 ans.	Variété de fibro-plastique.		Opération.	Cicat. rapide.	Ganglions axillaires qui furent enlevés.
29	Thaon (Soc. anatomique, 1874).	50	1		9 mois.	Carcinome.		Ablation.	Cicat. rapide.	Ganglions axillaires qui furent enlevés.
30	Farr.	70		1		Squirrhe.				
31	Milton (The Lancet, 1848).	71			4 ans.					
32	Berckel.	44						Ablation.	Cicatrisation.	En bon état quatorze mois après.
33	Dr Bransdy Cooper (Guy's Hosp.).	41			8 ans.			Id.	Id.	Ulcérations avec hémorrhagies fréquentes.
34	Dr South (Lancet, 1850).	60	1		4 ans.		Contusion.			Ganglions axillaires.
35	Dr Brodie (Pièce anat.)				—	Carcinome.	—			Ulcérations.
36	C. Hawkins.	64								
37	Arnott (Lancet, 1842.).	84	1		8 ans. 18 mois.	Carcinome. Carcinome.	Contusion.	Opération. Opération.	Cicatrisation. Id.	Mort six ans après sans récidives. Ganglions axillaires.
38	Liston (University college).	45			6 mois.					Mamelon rétracté.
39	Pièce du M. Un. coll.									
40	Id.				—	—	—	—	—	Mamelon étendu en surface.
41	Paget.	73			2 ans.					



## (SUITE.)

Nombres.	AUTEURS (SOURCES.)	Âge.	SEIN		ÉPOQUE du DÉBUT.	VARIÉTÉS.	CAUSES.	OPÉRATIONS.	RÉSULTATS de l'opération	OBSERVATIONS.
			droit.	gauche						
42	Marcowitz (Soc. anat.)	—	—	—	—	Carcinome.	—	—	—	
43	Bourdillat (Soc. anat., 1866.)	68	—	—	—	Fibro-plastiq.	—	?	—	
44	Lancet, 1864.	50	1	—	4 mois.	Carcinome.	Press. répétées	Ablation.	Cicatrisation.	
45	Hands, cité par Milton.	52	—	—	4 ans.	Sq. fongoi-de.	—	—	—	Mort par cachexie.
46	Roux.	—	—	1	—	Encéphaloïde.	—	Ablation.	Cicatrisation.	Deux ans avant l'apparition de la tumeur, hémorrhagies par le mamelon. Ulcération imminente.
47	Pièce de Guy's hosp.	—	—	—	—	Squirrhe.	—	—	—	
48		63	—	1	—	Squirrhe.	—	—	—	Tumeurs très-violentes calmées par les injections de suc gastrique.
49	Dr Ollier.	48	—	1	1 an.	Cancer en cuirasse.	—	—	—	Pas d'opération possible. Ganglions axillaires volumineux.
50	Id.	52	—	—	3 ans.	Carcinome.	Hér. probable.	Ablation.	—	Ganglion axillaire n'étant probablement pas cancéreux, car il y en avait aussi dans l'aisselle.
51	Dr S. Duplay.	50	—	1	Quelques mois.	Sarcome cl'aire.	—	Ablation.	Cicatrisation.	Guérison parfaite trois ans après.
52	Lefebvre (Thèse de Sacaça).	—	—	1	3 ans.	—	—	—	—	Communication avec la plèvre. Ganglions axillaires volumineux.
53	Dr M. Sée.	—	—	1	5 ans.	—	—	Opération.	Cicatrisation.	Un seul petit ganglion dans le haut de l'aisselle.
54	Amer. Journal of med., 1840.	61	—	—	15 ans.	Squirrhe.	Contusion.	Ablation.	Cicatr. rapide.	L'ulcération remontait à trois semaines.
55	Dr Ollier	—	—	—	—	—	—	Opération.	Mort.	Erysipèle.



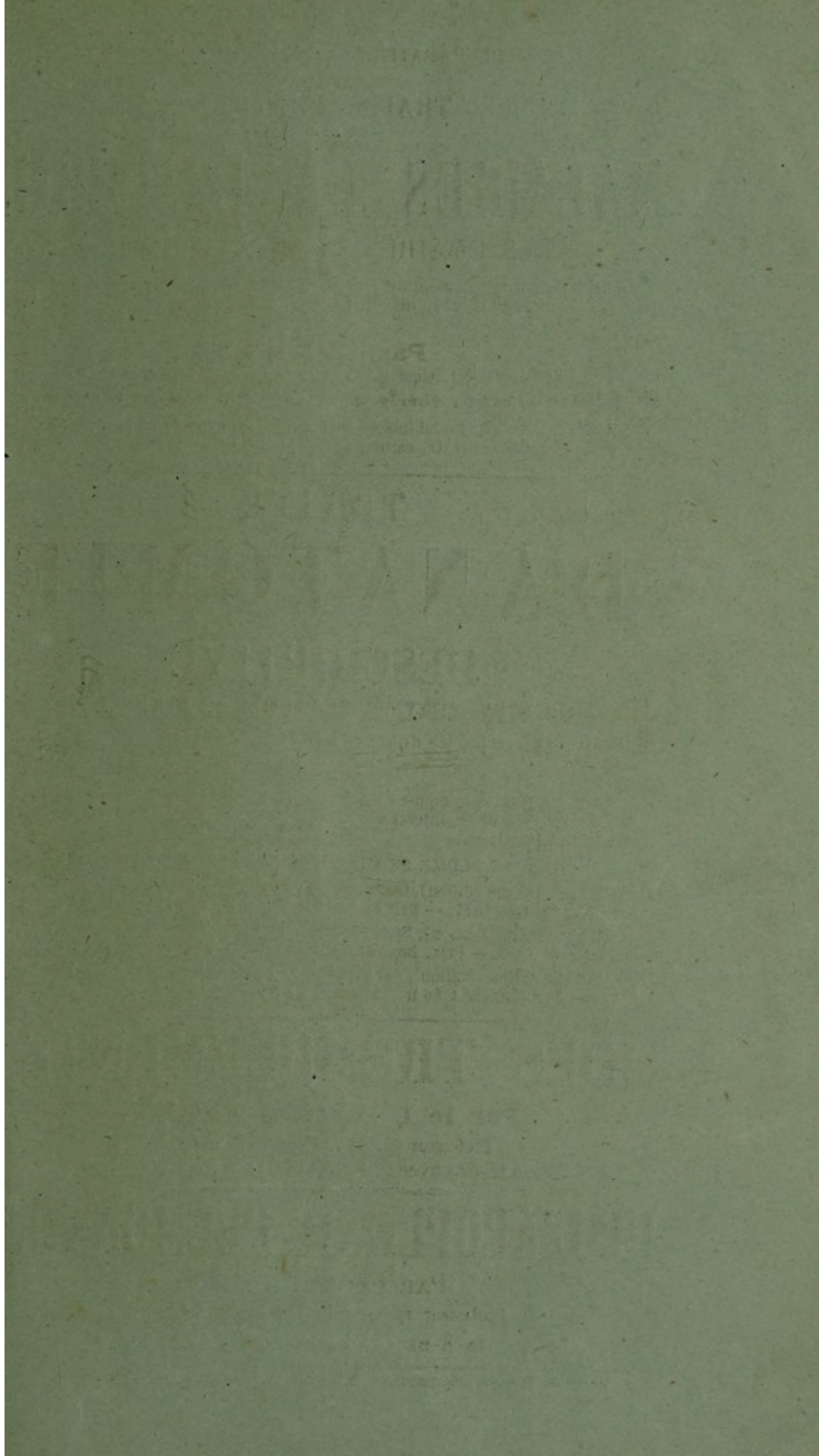
Numéros.	AUTEURS SOURCES.	Âge.	SEIN		ÉPOQUE du DEBUT.	VARIÉTÉS.	CAUSES.	OPÉRATIONS.	RÉSULTATS de l'opération	OBSERVATIONS.
			droit.	gauche						
56	D <sup>r</sup> Ollier.	—	—	—	—	—	—	Ablation.	Cicatrisation.	Ganglions dans l'aisselle.
57	Id.	—	—	—	—	—	—	—	—	
58	L <sup>r</sup> Bernardet (Société anat.).	63	—	—	1 an.	Epithéliome.	—	Opération.	?	
59	Velpeau.	50	—	—	—	—	—	—	—	Tumeurs ganglionnaires. Récidive dix-huit mois après. Nouvelle opé- ration.
60	Id.	48	—	1	—	—	—	1 <sup>re</sup> opération.	Cicatrisation.	
61	Id.	—	—	—	—	—	—	—	—	
62	Id.	—	—	—	—	—	—	1 <sup>re</sup> opération par l'écrasement.	Cicatrisation.	Récidive. Nouvelle opération. Mort par in- fection générale, dix-mois après.
63	Id.	—	—	—	—	—	—	Opération.	Id.	
64	Id.	70	—	—	—	Encéphaloïde.	—	Opération.	Cicatrisation.	
65	Prescot-Hewet.	55	—	—	2 ans.	Tubéro-cystiq.	—	Opération.	Id.	Mort en 1858. Trois mois, récidive. Nouvelle opération. Malade perdu de vue.
66	Baron Larrey [vieillard]	v.	—	—	—	—	Press. répétées	—	—	
67	Id. [vétéran]	v.	—	—	—	—	Id.	—	—	
68	Ricord.	45 à 50	—	—	—	—	—	Opération.	Cicatrisation.	Cancer du rectum. M. Ricord vit ce malade pendant la récidive.
69	Id.	36	—	—	—	—	—	—	—	
70	Lannelongue.	—	—	—	18 mois.	Sq. Dissém.	—	—	—	

Pas de renseignements.  
Ganglions axillaires volumineux. Vaste  
ulcération.











VIENT DE PARAÎTRE A LA MÊME LIBRAIRIE :

TRAITÉ PRATIQUE  
DES  
**MALADIES DE L'UTÉRUS**  
DES OVAIRES ET DES TROMPES

Considérés principalement au point de vue du diagnostic et du traitement  
médical et chirurgical, avec un appendice sur les MALADIES DE LA VULVE ET  
DU VAGIN

Par **COURTY**

Professeur de Clinique à la Faculté de médecine de Montpellier.

**2<sup>e</sup> Édition, revue, corrigée et considérablement augmentée**

1 très-fort volume grand in-8 de 1280 pages, avec 294 figures intercalées  
dans le texte, cartonné à l'anglais, 1872. — 19 fr.

TRAITÉ  
**D'ANATOMIE**  
DESCRIPTIVE

Par **MM. CRUVEILHIER et Marc SÉE**

La 3<sup>e</sup> et dernière partie du tome III (fin de l'ouvrage) vient de paraître  
Prix : 5 fr.

L'ouvrage complet se compose de 3 forts vol. gr. in-8, avec 1.287 figures tirées en  
noir et en couleur et intercalées dans le texte. — Prix : 45 fr. brochés; 48 fr.  
cartonnés à l'anglaise.

CHAQUE VOLUME SE VEND SÉPARÉMENT ET CONTIENT :

Tome I<sup>er</sup> (cinquième édition), Ostéologie, Arthrologie, Myologie. Près de 900 pages  
avec 542 figures. 1874. — Prix broché : 15 fr. Cartonné à l'anglaise, 16 fr.

Tome II (quatrième édition), Splanchnologie et Organes des sens. 736 pages, avec  
563 figures. 1868. — Prix, broché : 14 fr. Cartonné à l'anglaise, 15 fr.

Tome III (quatrième édition), Angéiologie et Névrologie. 720 p. avec 180 figures.  
1871. — Prix, broché : 16 fr. Cartonné, 17 fr.

**DES TREMBLEMENTS**

Par le D<sup>r</sup> **Charles FERNET**

Professeur agrégé à la Faculté de médecine.

Grand in-8°, avec planches. Prix. . . . . 3 fr.

**DE L'APOPLEXIE PULMONAIRE**

PAR LE D<sup>r</sup> **DUGUET**

Professeur agrégé à la Faculté de médecine.

IN-8 DE 124 PAGES. — PRIX : 3 FR.

Paris. A. PARENT, imprimeur de la Faculté de Médecine, rue M<sup>re</sup>-le-Prince, 31.