

Beiträge zur Lehre vom Venenkrebs / Paul Sick.

Contributors

Sick, Paul.

Publication/Creation

Tübingen : H. Laupp, 1862.

Persistent URL

<https://wellcomecollection.org/works/qzsfxt9c>

License and attribution

This work has been identified as being free of known restrictions under copyright law, including all related and neighbouring rights and is being made available under the Creative Commons, Public Domain Mark.

You can copy, modify, distribute and perform the work, even for commercial purposes, without asking permission.



Wellcome Collection
183 Euston Road
London NW1 2BE UK
T +44 (0)20 7611 8722
E library@wellcomecollection.org
<https://wellcomecollection.org>

Beiträge

zur

Lehre vom Venenkrebs.

Von

Dr. Paul Sick,

Assistenzarzt an der chirurgischen Klinik in Tübingen.

Mit 2 Tafeln Abbildungen.

Tübingen, 1862.

Verlag der H. Laupp'schen Buchhandlung.

— Laupp & Siebeck. —

Faint, illegible text, possibly bleed-through from the reverse side of the page. The text is arranged in several lines and appears to be a formal document or letter.

Beiträge

zur

Lehre vom Venenkrebs.

Von

Dr. Paul Sick,

Assistenzarzt an der chirurgischen Klinik in Tübingen.

Mit 2 Tafeln Abbildungen.

Tübingen, 1862.

Verlag der H. Laupp'schen Buchhandlung.

— Laupp & Siebeck. —

Beiträge

Lehre vom Venenkrampf

Tübingen, 1862

Druck von H. Laupp in Tübingen.

Vorrede.

Die Veranlassung zu diesem Schriftchen boten drei Fälle von Venenkrebs, welche während des vorigen Winters und zwar merkwürdiger Weise kurz hinter einander in der hiesigen chirurgischen Klinik zur Beobachtung kamen, deren Bearbeitung und Veröffentlichung mir Prof. v. Bruns gütigst überliess.

Diese Fälle zum Gegenstand einer besondern Arbeit zu machen, schien mir um so mehr gerechtfertigt, als die Litteratur, wie das nachfolgende Verzeichniss beweist, über diesen für die ganze Lehre vom Krebse so wichtigen Gegenstand ziemlich nahe beisammen ist, zumal die deutsche. Die englische Litteratur zu berücksichtigen, hätte die einer Ferienarbeit gesteckte Frist überschritten; überdiess fand ich in den von mir benützten deutschen und französischen Werken keine Hinweisungen auf englische, was freilich andererseits die Auffindung mancher in Deutschland bisher unbekanntem Beobachtung aus den Fundgruben der englischen Journale versprochen haben würde.

Gerne hätte ich mich auf Besprechung von Fragen, welche der allgemeinen Chirurgie angehören und gelegentlich bei den einzelnen

IV

Fällen berührt wurden, näher und ausführlicher eingelassen, zumal auf die brennende Pyämie-Frage, glaubte aber der Einheit des Werkchens wegen nur soviel davon erwähnen zu dürfen, als der vorliegende Fall nothwendig mit sich brachte.

Die klinisch-praktischen Resultate der hier mitgetheilten Fälle sind vorwiegend negativer Natur. Es kommt diess nicht auf Rechnung der chirurgischen, sondern der medicinischen Behandlung derselben; sie sowohl als mancher andere Fall von Pyämie, den ich hier behandelte (und es geschah diess nicht immer in expectativer Weise), haben mich gelehrt, dass unter den bis jetzt mir bekannten Mitteln und Behandlungsweisen kein einziges sich befindet, das in irgend radikaler Weise den septischen Fieberzuständen nach Operationen begegnete. Es ist diess Geständniss schmerzlich für mich, da ich eben auf jene Resultate das Hauptgewicht lege, die praktische Medicin, das Heilen, mir Lebensaufgabe geworden ist. Je ernstlicher man sich aber die Frage vorhält: Welches Mittel hilft und wo hilft es, sei dasselbe ein sogenannt medicinisches, sei es ein chirurgisches, je weniger man sich damit begnügt, diese Frage zu beantworten nur nach den von der jeweiligen Schule mitgebrachten Lehren, ich will nicht sagen Prinzipien, nach den Einem gerade nächstliegenden Thatsachen, wofern es überhaupt Thatsachen, richtige Beobachtungen sind, desto riesiger stellt sich diese Frage als zu überwindender Berg ent-

gegen und man gewahrt bald, dass die Kraft kaum ausreicht, einen der Vorhügel zu erklimmen und hier einen Gesichtskreis zu erreichen, der zwar eng und beschränkt, dennoch aber, wenn er nur Reales, wenn er Thatsachen darbietet, im Kleinen das Grosse nicht erblicken, nur ahnen lässt.

Die Sammlung solcher Thatsachen und das Ableiten allgemeiner Sätze aus denselben ist eine gar mühselige Sache, fremde und eigene Erfahrung müssen sich hier immer beleuchten, ergänzen und bestimmen, beide sind dem Anfänger nur in beschränktem Masse zugänglich; gerne macht derselbe deshalb zu Zeiten einen Ausflug auf den klaren festen Boden der Anatomie, sei's der normalen, sei's der pathologischen, heraus aus dem dunkeln wechselnden Gebiete des organischen Geschehens, das an sich schon verschlungen unter dem menschlichen Eingreifen noch unentwirrbarer wird. Schöne und sichere Erfolge sind vielfach die Belohnung für einen solchen Streifzug, Erfolge, welche ihrerseits wieder als Grundlagen dienen können für fernere Erkenntniss jenes Geschehens — doch von manchen derselben ist die Rückkehr auch beutelos, so dass Kraft und Zeit nutzlos aufgewendet schien. — Positive Errungenschaften des anatomischen Wissens sind aber nicht die einzige, nicht die hauptsächlichste Belohnung. Diese ist vielmehr stets eine gewisse, sobald nur der Streifzug wirkliche ernste Arbeit war: solche Leistungen auf anatomischem Gebiete sind die beste Uebung und

der beste Prüfstein für die Kraft des Anfängers, sie lehren denselben immer wieder von neuem, unter immer neuen Verhältnissen und Schwierigkeiten, den Weg zur Wahrheit in der Naturwissenschaft, auch in deren schwerstem Theile, der Erforschung des gesunden und des kranken Lebens und dessen Beziehung zu den ausser ihm gelegenen Agentien — sie lehren das Finden richtiger Thatsachen und das Bauen richtiger Schlüsse auf dieselben, den Weg der Induction.


Der Leser möge urtheilen, ob mir bei meinem Ausfluge in die pathologische Anatomie die erstgenannte Belohnung geworden; sein Urtheil mag fallen, wie es will, die letztgenannte bleibt mir gewiss.

Tübingen, im Juni 1862.

Sick.

Litteratur.

Velpeau, Revue méd. Tom. I. — Cruveilhier, Anatomie pathologique du corps humain. — Langenbeck, Schmidts Jahrbücher 1840. — Hasse, Patholog. Anatomie 1841. — Virchow, Archiv an versch. Stellen und Gesammelte Abhandlungen. — Broca, Anatomie pathologique du Cancer, Mémoires de l'Académie de médecine 1852. — H. Meyer, Krebsige Phlebitis, Zeitschrift für rationelle Medicin 1853. — Follin, Traité élémentaire de Pathologie externe, 1861. — Die Handbücher über patholog. Anatomie von Rokitansky, Lebert, etc.



Digitized by the Internet Archive
in 2019 with funding from
Wellcome Library

<https://archive.org/details/b3056573x>

Die Lehre vom Venenkrebs ist von hohem Interesse einerseits als wichtiges pathologisch-anatomisches Faktum an sich sowohl und als Beispiel für die an den verschiedenen Körperorganen stattfindende Krebsbildung, andererseits aber ist sie von grosser Bedeutung für die pathologische Physiologie des Krebses und zwar für dessen lokale Entwicklung sowohl, als für seine Verbreitung im Körper und das Zustandekommen einer allgemeinen Krebsinfection. Die lokale Entwicklung des Krebses wird wesentlich beschleunigt durch ein Befallenwerden der Venen, indem der Krebs einmal ins Venenlumen gelangt, offene Kanäle und zwar Kanäle anfangs noch mit Ernährungsmaterial gefüllt vorfindet, Umstände, welche das lokale Weiterwachsthum desselben aufs beste befördern. Im Gegensatze hiezu tritt, wenn die lokale Weiterwucherung bis zum Verschlusse des grössten Theils der das Blut aus der Geschwulst abführenden Venen gedieh, Stockung der Ernährung und theilweiser oder durchgängiger Brand der Geschwulstmasse ein. — Die Weiterverbreitung des Krebses im Körper, die Entstehung secundärer Krebse, ist durch Losspülen und Weiterführen der in den Venen befindlichen Masse von Seiten des Blutes, durch Ablagerung derselben an einer andern Stelle der venösen Blutbahn oder der Verzweigung der Lungenarterien in hohem Grade auf mechanische Weise erleichtert, und es ist endlich bei der unmittelbaren Berührung von Krebsmasse und Blut alle Gelegenheit gegeben, dass in letzteres Stoffe aufgenommen würden, welche den materiellen Grund der Krebsdyskrasie bildeten.

Endlich aber ist die Lehre vom Venenkrebse von grossem Gewichte für die klinische Beurtheilung, insbesondere für die Prognose eines Carcinomfalles, bei welchem eben jene Complication vorhanden.

Ein primärer Venenkrebs, so dass dieser der erste in dem betreffenden Körper überhaupt auftretende Krebs wäre, wurde bis jetzt noch nicht beobachtet, alle in der Litteratur verzeichneten Fälle sind secundäre, zu andern schon bestehenden Krebsen hinzugetretene ¹⁾.

Die Art und Weise, wie der Krebs in den Venen auftritt, ist eine dreifache, und zwar wurden die betreffenden Beobachtungen bis jetzt nur an grössern Venen gemacht, da die kleinen, in ihren Wandungen sehr zarten gewöhnlich frühe durch Compression und Atrophie wie auch durch Degeneration ihrer Wandung zu Grunde gehen.

Erstens entsteht der Venenkrebs durch die Entstehung von Krebszellen in einem gewöhnlichen fibrinösen Thrombus, wo dann vielleicht die farblosen Blutkörperchen, die Bildungszellen des Blutes, auch direkt in die Krebszellen sich umwandeln, oder es tritt die Degeneration und Neubildung erst zu einer Zeit auf, wo der Thrombus schon zu jungem Bindegewebe sich entwickelt hat; im letztern Falle geschieht dann in ihm die Krebsbildung nach dem gleichen Modus wie im Bindegewebe überhaupt. Von derartigen Beobachtungen führe ich besonders die zwei

1) Gerade die entgegengesetzte Ansicht glaubt zwar Cruveilhier aus seinen im oben citirten Werke mitgetheilten Beobachtungen ableiten zu müssen, indem er den primären Sitz aller Carcinombildung ins Venensystem und zwar in den venösen Theil der Capillarität verlegt. Ich glaube nicht nöthig zu haben, diese Hypothese ausführlich zu widerlegen, sie ist wohl allgemein verlassen. Ist ja doch der einzige strikte Beweis, den Cruveilhier für dieselbe anführt, der, bei Druck auf die Geschwulstmasse seines Cancer aréolaire pultacé am Uterus entleere sich gleichzeitig der Krebsstoff aus den Maschenräumen des Durchschnitts durch die Geschwulst und aus den grössern krebsig verstopften Uterinvenen. Diess Experiment allein ist ihm schon hinreichend, sich für überzeugt zu halten, dass jene Maschenräume das von Krebsmasse erfüllte und ausgedehnte Capillarsystem seien, die Krebsmassen in den grössern Venen nur die einfache Weiterentwicklung des schon von Anfang an im Gefässsystem befindlichen Krebses!

in Virchows gesammelten Abhandlungen verzeichneten an, wo sich der Verfasser aufs genaueste überzeugt hat, dass keine Perforation der Venenwand stattfand und dass die Thromben wirklich Krebselemente enthielten.

Zweitens bildet sich der Venenkrebs durch (relativ) primäre, nicht von benachbarten Krebsen ausgehende, carcinomatöse Degeneration der Venenwandung. Von dieser Entstehungsweise habe ich in der Litteratur keine ausführlich beschriebenen Beobachtungen finden können. Zwar spricht Broca¹⁾ in seinem Werke von dieser Art der Entstehung, versäumt aber beweisende Beobachtungen dafür beizubringen. Der Ausgangspunkt der Krebsentwicklung wäre in solchen Fällen nach allgemeinen histologischen Grundsätzen nicht in den vorwiegend elastischen Gebilden der innern und mittlern Venenhaut zu suchen, sondern in dem lockern gefässreichen Zellstoffe der Adventicia. Langenbeck²⁾ läugnet diese Entstehungsweise und zwar einestheils, weil die Erfahrung lehre, dass die Venenkrebsse in fast allen Fällen mit der Intima, nicht mit der Adventicia zusammenhängen und weil beim primären Entstehen des Krebses in den Gefässhäuten es unerklärbar sei, warum die Arterien so selten befallen würden. Das erste dieser Argumente widerlegen die vielen Beobachtungen, wo der Krebs wirklich mit der äussern Fläche der Vene in Verbindung stand, die jenen, wo er mit der innern zusammenhängt, mindestens das Gleichgewicht halten; das zweite Argument ist leicht durch die Betrachtung der anatomischen Verhältnisse zu beseitigen. Da am Körper überall in nächster Nähe der Arterien Venen sich finden, so wird, wofern sich ein Krebs in der Adventicia der Arterie entwickelt, derselbe nicht gegen die dicke, elastische Arterienwand hin wachsen, die überdiess durch einen höheren Blutdruck stärker gespannt ist, durch die Pulsationen fortwährend gegen die andringende Geschwulst stösst (Broca), sondern er wird sich entweder in der Gefäss-

1) Loc. cit. Seite 615.

2) Loc. cit. Seite 100.

scheide ausdehnen, oder, sass er zwischen Arterie und Vene, in die wenig Widerstand leistende, weiche Venenwand allmählig vordringen. Doch existiren, wie ich schon bemerkt, über diesen Vorgang noch keine genauen Beobachtungen an Venen.

An mikroskopischen, den Capillaren nahestehenden Gefässen, welche aber durch das Fehlen der quergestellten Kerne der venösen und nicht der arteriellen Blutbahn anzugehören scheinen, hatte ich unlängst Gelegenheit, die Wucherung und Umwandlung der Längskerne in Krebsgebilde zu beobachten, und es sei mir erlaubt, diesen Fall als Analogon der Krebsbildung in der Wandung grösserer Venen hier in Kürze mitzutheilen. Er betraf ein 23jähriges Mädchen, welches am 4. April d. J. mit einem 4 Cm. langen und 3 Cm. breiten, in der linken Massetergegend gelegenen Knoten in die chirurgische Klinik aufgenommen wurde. Die Haut war über der Geschwulst in Falten zu erheben, diese selbst in ziemlichem Grade auf ihrer Unterlage verschieblich, fibrös hart, zeigte mehrere kleinere Höcker von derselben Beschaffenheit, sie war bei Druck in leichtem Grade schmerzhaft und seit 3 Jahren bestanden in derselben zeitweise spontan eintretende stechende und reissende Schmerzen; vor 9 Jahren hatte Patientin dieselbe zum erstenmale als erbsengrosses, hartes, verschiebliches Knötchen bemerkt und es war seitdem allmählig bis zu der genannten Grösse gewachsen.

Am 5. April wurde die Geschwulst von Prof. v. Bruns extirpirt, sie erwies sich als in dem Parotisgewebe sitzend und mit demselben ohne scharfe Grenze zusammenhängend; ein grosser Theil des gesunden Drüsengewebes, besonders der sich zwischen Unterkiefer und Zitzenfortsatz in die Tiefe erstreckende konnte bei der Operation erhalten werden.

Die extirpirte Geschwulst ist in ganz ähnlicher Weise wie die Parotis in Läppchen abgetheilt, nur sind diese Läppchen grau-röthlich, etwas durchscheinend und gelatinös, beim Ueberstreichen mit dem Messer geben sie einen grau-röthlichen

Saft ab; sie unterscheiden sich durch diese Eigenschaften scharf von den gelblichen, körnigen, undurchscheinenden Drüsenläppchen.

Feine Durchschnitte durch die Krebsmasse erweisen sich unter dem Mikroskope als bestehend aus einer reichen Produktion von Krebszellen und Krebskernen, eingelagert in ein streifiges Maschengewebe. Werden solche Durchschnitte durch Zerreißen mit feinen Nadeln und durch Abspülen in Wasser noch mehr zertheilt und von lose anhängenden Theilchen gereinigt, so bekommt man eine klare Ansicht der einzelnen die Krebsmasse zusammensetzenden Elemente:

1. Die Krebszellen von bald rundlicher bald mehr eckiger Gestalt zeigen scharf begrenzte Zellmembran, fein molekulären Inhalt, grosse helle Kerne mit scharf begrenzten glänzenden Kernkörperchen. Die Kernkörperchen sind vielfach in Theilung begriffen; bei a (Tab. I, Fig. I.) Theilung in 2, bei b Theilung in 3 Kernkörperchen, bei c haben sich die durch Theilung entstandenen schon von einander entfernt. Die Zellen sind meist einkernig, bei d sind 2 Kerne, bei e 3 Kerne vorhanden.

Neben diesen wohlausgebildeten Zellen sieht man sehr viele kleinere, denen die Kernkörperchen fehlen, und die je nach ihrer Grösse bald den eigentlichen Zellen, bald den unzweifelhaften freien Krebskernen (Fig. I, f) sich anschliessen. Das Verhalten zu Essigsäure ist bei dieser Frage ob Zelle ob Kern nicht durchgreifend, da auch die unzweifelhafte Zellmembran bei diesen Krebsgebilden gegen verdünnte Essigsäure ganz unempfindlich war. Diese Mitteldinge zwischen Zelle und Kern scheinen besonders an den Stellen sehr raschen Wachstums aufzutreten, sie sind deshalb neben den Kernen die in Fig. II. und III. vorherrschenden Elementartheile.

2. Das Maschenwerk erwies sich nicht, wie ich erwartet hatte, als ein gewöhnliches Bindegewebsgerüste, von einem solchen waren vielmehr nur Andeutungen vorhanden, sondern es wurde gebildet von einer Menge bandartiger Streifen, welche

sich durch ihre Verästigung, ihre Durchsichtigkeit, die deutliche doppelte Contourirung, das Vorhandensein von Längskernen und die Anwesenheit von Körnchenzellen (Fig. I, h) und Blutkörperchen (Fig. I, i) in ihrem Innern als unzweifelhafte kleinste Blutgefässe kennzeichneten und zwar Blutgefässe, welche den Uebergang von der Capillarität zur venösen Seite des Kreislaufs bilden, nach Kölliker „venöse Uebergangsgefässe.“ In Fig. I. sind diese Gefässe, wie sie zwischen den Krebszellen verlaufen, nach allen ihren Verhältnissen dargestellt, ihre Längskerne (k) sind an den mit Wasser behandelten Präparaten nur an einzelnen Stellen zu erkennen, bei Essigsäurezusatz treten sie sehr deutlich in grosser Anzahl hervor, jedoch erkennt man auch so keine Spur von quer gestellten Kernen; die doppelte Contourirung des Gefässes verliert sich durch Essigsäure.

Während in Fig. I. diese Kerne überall das normale Verhalten zeigen, lassen sie an andern Stellen der Geschwulst, deren eine in Fig. II. abgebildet ist, und zwar ebenfalls ohne dass zum betreffenden Präparate Essigsäure gesetzt worden wäre, eine Zunahme ihrer Grösse und Zahl erkennen, ferner das Vorhandensein deutlicher Kernkörperchen. Bei a (Fig. II.) geschieht diese Zunahme noch innerhalb der Gefässwandung, bei b ist diese von den wuchernden Kernen schon durchbrochen. Noch deutlicher tritt diess in Fig. III. bei a hervor, wo die Kerne eines Capillargefässes in starker Wucherung begriffen, dasselbe an Dicke übertreffen und (wahrscheinlich) durch Theilung schon in rundliche den Krebskernen ähnliche Gebilde übergehen (bei b). Ein noch weiteres Stadium erkennen wir bei c; hier ist ein ziemlich starkes Gefäss in molekularem Zerfalle begriffen, wie diess das Aufhören der doppelten Contourirung und die molekular-streifige Beschaffenheit seiner Wandung beweist. In demselben starke Wucherung der Kerne; bei d Vergrösserung, bei e kolbige Gestalt derselben mit sehr deutlichem Kernkörperchen. Der eine der Kerne bei f zeigt Theilung des Kernkörperchens, der andere hat drei solche Kernkörperchen und vielleicht ist

seine Form auf Theilung des Kerns selbst zu beziehen, bei g endlich sehen wir dem zerfallenden Gefässrohre aufgelagert eine Gruppe von runden Kernen, ganz entsprechend den benachbarten Krebskernen, nur etwas kleiner als diese. Der Kern bei h hingegen schon sehr gross, mit sich theilendem Körperchen. In ähnlicher Weise ist die Stelle bei i wohl zu deuten, wo ebenfalls inmitten der Krebsgebilde ein Theil eines zerfallenden Gefässrohres sichtbar wird und wo jene noch entlang dem Verlauf dieses Rohres angeordnet sind; bei k verlaufen die Krebszellen ebenfalls in der Richtung des sich fortsetzenden Gefässes, dessen zerfallende Wandung nur noch undeutlich zur Seite derselben wahrzunehmen ist. Wie ich schon oben bemerkt, sind die Zeichnungen von sorgfältig isolirten Präparaten genommen, an eine Anschwemmung solcher Kerne an die Gefässe nicht zu denken ¹⁾.

1) Erst nach Abschluss meiner Arbeit wurde ich aufmerksam gemacht auf Wedls „Beiträge zur Pathologie der Blutgefässe“ im 37. Bande der Sitzungsberichte der mathematisch-naturwissenschaftlichen Klasse der Wiener Akademie, 1859. Dieselben erstrecken sich auf die pathologischen Veränderungen der feinen Blutgefässe bei verschiedenen krankhaften Zuständen des Hirns, indem er dieses Organ „wegen der leichten Zugänglichkeit der Gefässe“ zu seinen Beobachtungen wählte. Bei Gelegenheit des Gehirnkrebses kommt er zu ganz ähnlichen Resultaten, wie sie die oben mitgetheilte Beobachtung enthält. Er macht aufmerksam auf die Zunahme der Gefässkerne an Zahl bei solchen an der Peripherie des Medullarkrebses gelegenen mikroskopischen Gefässen, zeigt deren Gestalt- und Grössenveränderung, indem die Kerne an Volum zugenommen, statt ihrer langgestreckten eine ovale rundliche Form bekommen, sehr deutliche Kernkörperchen und Theilungsformen aufweisen, bespricht auch die Veränderung ihrer Lage, da sie normal entweder parallel oder rechtwinklig zur Gefässaxe gestellt, unter diesen Umständen in verschiedentlich schiefen Winkeln zur Gefässaxe stehen. Es sind diess lauter Veränderungen, welche auch auf unserer Tafel zu sehen sind und die ich deswegen nicht besonders hervor gehoben habe, weil es mir wesentlich nur um den Nachweis des Uebergangs von Gefässkernen in Krebsgebilde ankam. Auffallenderweise zieht aber Wedl aus seinen Beobachtungen diesen Schluss nicht, obgleich das auf seiner 3. Tafel Fig. IV. bei c gezeichnete Capillargefäss mit seiner geschwundenen Lichtung, seinen grossen sich theilenden, die Dicke des Gefässes erheblich übertreffenden Kernen vollkommen zu dem von mir Fig. III. bei a abgebildeten stimmt. Wedl macht zu der genannten Figur nur die Bemerkung: „der Charakter des Gefässes (die Lichtung) geht somit unter und man wäre bei einer derartigen Degeneration nicht mehr im Stande, zu bestimmen, ob man nicht schon einen embryonalen Balken des Krebsgerüsts vor

Gegenüber der eben erörterten Entstehung des Krebses in den Venenwandungen — ein absolut primäres Entstehen desselben behaupte ich auch für die eben mitgetheilte Beobachtung nicht, vielmehr halte ich für den ursprünglichen Sitz dieser Krebsbildung die Parotisläppchen selbst, worauf schon die Anordnung

sich habe, wenn nicht die Continuität mit einem evidenten Blutgefäss hierüber Aufschluss gäbe.“ Zwei Gebilde aber, die sich nach ihren anatomischen wie physiologischen Charakteren (in unserem Falle: Progression, Wucherung) gleich verhalten und an einem und demselben Orte sich befinden, die muss man doch für gleich erklären, resp. einen Uebergang vom einen ins andere annehmen! Es ist um so sonderbarer, dass Wedl diesen Schritt nicht thut, als er kurz vorher, freilich nach dem Vorgange Virchow's, Försters und Webers, beim Hirnabscesse einen Uebergang von Bindegewebskernen zu Eiterkörperchen angenommen hat.

Wedl bleibt in seiner Arbeit nicht bei den Veränderungen der Kerne stehen, er weist auch Hand in Hand mit diesen gehend Abweichungen im Bau der Gefässwandung und zwar besonders der Adventicia der kleinsten nicht kapillären Gefässe nach. Solche Abweichungen sind nach ihm einestheils fettig-molekulärer Zerfall, andernteils Hypertrophie der Adventicia mit faseriger Umbildung derselben, Verlust der Lichtung und Umwandlung des Gefässes in einen soliden Bindegewebsstrang, in welchem bald noch Kerne vorhanden, bald dieselben schon zu Grunde gegangen sind. Für diese beiden Arten der Umänderung des Gefässrohres liefert meine Tafel ebenfalls Belege und zwar für den molekulären Zerfall Fig. III., für die Umwandlung des Gefässrohres in einen Zellgewebsstrang manche Stellen von Fig. I. und III.

Die Hypertrophie der Adventicia dieser kleinsten Gefässe wurde am genauesten in einem Aufsätze Luschka's „über zottenförmige Auswüchse der Tunica adventicia kleinerer Blutgefässe“, mitgetheilt in Virchow's Archiv Band 16, 1859, beschrieben. Es fand sich diese Anomalie an den Gefässen eines Hirntumors, deren äussere Schichte sehr bedeutend verdickt und vielfach eingekerbt sich zeigte; das auffallendste aber waren hiebei kolbige und pflanzenblattähnliche Auswüchse der hypertrophischen Adventicia. Die Zeichnung, welche Luschka von diesen Gebilden gibt, erinnert frappant an die Strecke zwischen a und b in Fig. II. unserer Tafel. Hier sehen wir ebenfalls die Adventicia verdickt, wellig eingekerbt und bei b ein Anhängsel an derselben, ähnlich einem Pflanzenblatte. Nun war zwar meine Behandlung dieser Präparate nicht derart, dass sie die künstliche Entstehung eines solchen Gebildes sicher ausschliesse (sie war eben auf die Darstellung der Kerne berechnet und diese sind sicher kein Kunstprodukt meiner Präparation), allein die grosse Aehnlichkeit des genannten Gegenstandes mit den von Luschka beschriebenen und abgebildeten zottenförmigen Auswüchsen zusammengehalten damit, dass ich diese Figur in völliger Unkenntniss der Beobachtung Luschka's zeichnete, diese Gründe scheinen mir doch dafür zu sprechen, dass es sich bei mir ebenfalls um einen solchen zottenförmigen Auswuchs der Adventicia in Verbindung mit Kernwucherung handle, hatte doch schon Luschka in seiner Arbeit dieser seltsamen Formation einen nicht geringen Antheil an der Constitution mancher Neubildungen vorhergesagt.

der Krebsmasse im Groben deutet, ich aber hier nicht näher eingehen kann — gegenüber also dieser relativ primären Entstehung des Venenkrebses in der Gefäßwand und dem früher erörterten Ursprung desselben aus Thromben steht als dritte Art und Weise, wie der Venenkrebs zu Stande kommt, die, dass eine in der Nähe einer Vene befindliche Krebsgeschwulst in diese hineinwächst, d. h. dass die Neubildung von Krebszellen, welche im Umkreise einer sich ausdehnenden derartigen Geschwulst stattfindet, dass diese auch zwischen und aus den Gewebselementen der Vene vor sich geht, und dass diese neu-entstandenen Geschwulsttheile sich mit den alten zu einer Einheit verbinden, die als ein sich ins Venenrohr eindringendes Ganze erscheint. Ist dasselbe durch die ganze Dicke des Rohres hindurchgedrungen, so wird an der befallenen Stelle das Venenlumen von Krebsmasse begrenzt. Wie bei anderen Organen auch, so werden bei diesem Prozesse die normalen Gewebstheile der Vene (soweit sie sich nicht selbst in Bestandtheile der Geschwulstmasse umwandeln) von den wuchernden Kernen und Zellen komprimirt und atrophisirt, oder sie zerfallen fettig und werden resorbirt.

Für die Blutcirculation wird sich bei diesem Hineinwachsen einer Krebsgeschwulst ins Venenrohr das Resultat etwas verschieden gestalten, je nachdem die befallene Vene schon anfangs ringförmig von der Krebsmasse umgeben war oder letztere nur seitlich an die Vene andrängt. Im erstern Falle wird es früher zur Compression der Vene, zu völliger Sistirung des Blutlaufs in ihr und zum Untergange der ganzen befallenen Stelle in der Krebsgeschwulst kommen, im zweiten Falle aber kann das Venenlumen bei schon umfangreich zerstörter Wandung erhalten bleiben und dieser Umstand führt zu den gewichtigsten Folgen. Diese letztern sind besonders genau und ausführlich von Broca in seinem angeführten Werke über den Krebs erörtert worden, so genau, dass die neueren französischen Pathologen und Chirurgen

sich einfach darauf beschränken, seine Beobachtungen und Ausführungen zu wiederholen.

Broca unterscheidet bei diesem seitlichen Hereinwachsen des Krebses in eine Vene vier Stufen.

Die erste Stufe definirt er so, dass bei derselben der Krebs die äussere Venenwand zerstört habe, die innere aber noch vorhanden sei (Broca scheint nur zwei Venenhäute zu unterscheiden) und dass der von der innern Haut noch bedeckte Krebs einen Vorsprung ins Innere der Vene bilde. Er gesteht zu, dass diese Stufe eine sehr vorübergehende und selten zu beobachtende sei und hat für dieselbe nur Ein Beispiel: Bei einem Krebse der Leber, der Gallenblase und der zwischen Leberpforte und den Bauchgefässen befindlichen Lymphdrüsen verliefen die Milzvene und die Pfortader mitten durch die Krebsmasse, die äussern Wände derselben waren allseitig mit der Krebsmasse verwachsen. Die Innenfläche der Milzvene zeigte sich ganz normal, hingegen bestanden auf der Innenfläche der Pfortader vier rundliche, hellbraune, leicht durchscheinende Vorsprünge, welche das Lumen derselben verengten, mit der gegenüberliegenden Wand aber in gar keinem Zusammenhange standen. Sie waren von einander durch Vertiefungen getrennt, an welchen die Venenwand keinerlei Veränderung zeigte. Ueber dieselben her war eine ausnehmend dünne, glatte, durchscheinende Haut gespannt, welche sich ohne Unterbrechung in die innerste Haut der normalen Theile der Vene fortsetzte. Dieses Häutchen war sehr leicht zerreisslich und durch einen Riss derselben konnte man aus den erwähnten vier Hervorragungen einen milchigen Saft hervordrücken. Dieser Saft zeigte unter dem Mikroskope die Kerne des Krebses. Die Verzweigungen der Pfortader waren überall durchgängig und enthielten keine Krebsmaterie.

Die zweite Stufe ist charakterisirt durch die völlige Zerstörung der Venenwand an einer umschriebenen Stelle, die Krebsmasse ragt frei in das noch erhaltene Venenlumen hinein, sie setzt ihr Wachsthum hier fort und wie die Krebse an den

äussern Theilen nach Perforation der Haut oder irgend einer festen Hülle über die entstandene Oeffnung hinauswuchern, sich in die Breite ausdehnen, gestielt werden, oder wie man sich ausdrückt, die Pilzform annehmen, gerade so geschieht diess auch in der Vene, die Krebsmasse gewinnt in derselben einen viel grössern Umfang, als man nach der kleinen Perforationsöffnung schliessen sollte. Das weite Venenlumen, das als Flüssigkeit leicht verschiebliche Blut sind hiefür sehr günstige Momente. Da auf dieser Stufe die Cirkulation desselben in der befallenen Vene jedoch noch erhalten ist, so wird die Krebsoberfläche gelockert, es setzen sich Coagula auf ihr ab, welche die Elemente des Bluts und des Krebses zugleich enthalten, und es ist alle Gelegenheit gegeben, dass Theile von der hereingewucherten Krebsmasse losgerissen und in der Blutbahn weitergeführt werden. Selbstverständlich sind alle diese Vorgänge nur an grossen Venen zu beobachten, kleine werden sehr bald ganz von der Krebsmasse verstopft und bieten dann die Erscheinungen der dritten Stufe dar. Eine fernere Bedingung für ihr Zustandekommen ist eine grosse Weichheit, medullare Beschaffenheit des Krebses, da nur dieser Art das Vermögen, die Nachbargebilde in solcher Weise zu durchwachsen, eigenthümlich ist. Und diese Krebsart lässt dann ferner auch am leichtesten ein Losspülen und Fortführen einzelner Theilchen zu. Broca hat zwei hieher gehörige Fälle beobachtet; beim ersten fand er in Folge eines Krebses im Oberschenkelbeine und der krebsigen Degeneration sämtlicher Lymphdrüsen des Bauches in der linken noch für Blut durchgängigen Nierenvene einen 5 Cm. langen „Pilz.“ Derselbe war mit einem leichten Blutcoagulum bedeckt, wurzelte in der obern Wand der Vene in der Ausdehnung von 2 Cm., und hieng hier unmittelbar durch die zerstörte Venenwand hindurch mit den äussern Krebsmassen zusammen. Der zweite Fall betrifft einen umfangreichen Krebs in der Inguinalgegend. Die Lymphdrüse, welche im Septum annuli cruralis steckt, war durch Krebsdegeneration taubenei-

gross geworden und mit dem innern Umfang der neben ihr verlaufenden Vena iliaca externa fest verwachsen. Die Wand der letztern war hier zerstört und es ragte in ihr Lumen herein eine unregelmässige, weissliche, sehr weiche $1\frac{1}{2}$ Cm. breite und 2 Cm. lange Masse, die Vene war trotz dieses Vorsprungs und der Abplattung, die sie durch die benachbarten Krebsmassen überhaupt erlitt, für Blut noch durchgängig, enthielt aber kein Gerinnsel. Unter der Einmündung der Nierenvenen schloss die untere Hohlvene eine röthliche Masse ein, welche an der hinteren Wand festsass, ohne jedoch in organischen Verband mit derselben getreten zu sein; ihre Oberfläche war unregelmässig, mit Blutgerinnseln bedeckt. Im Innern dieser Masse fand sich eine weisse, zerreibliche, mit Theilen des Coagulums gemischte Substanz. Dieser Kern hatte eine Länge von 3 Cm. Bei der mikroskopischen Untersuchung zeigte er „die Elemente des Krebses mit Vorherrschen der Kerne.“ Für Broca ist es nun erwiesen, dass diese Masse ein losgerissenes Stück des Krebspilzes in der Iliaca ist, eine Zuversicht, die ich nicht theilen kann und zwar weil einerseits der mikroskopische Befund nicht so genau angegeben ist, dass man nicht an ein zerfallendes Blutcoagulum mit seinen weissen Blutkörperchen und Körnchenzellen denken dürfte, und weil andererseits gar kein mechanischer Grund ersichtlich ist, warum der Embolus gerade an einer Stelle, wo die Hohlvene dicker wird, stecken blieb und nicht bis in die Lungenarterie wanderte. Vom übrigen Zustande der Cava, ob sie noch anderweitige Blutgerinnsel enthielt etc., ist nichts bemerkt.

Auf der dritten Stufe ist das Lumen der Vene vollständig ausgefüllt von der Krebsmasse und diese wächst nun entlang dem Venenrohr weiter. Gegen das Herz hin findet sie kein erhebliches Hinderniss, während gegen die Peripherie hin die Blutgerinnsel, die sich bilden sobald die Vene obliterirt ist, ihr einigen Widerstand leisten. Es wird demgemäss die Vergrösserung des Venenkrebses hauptsächlich gegen das Herz hin

stattfinden. Auf diesem Wege kommt nun derselbe früher oder später durch einmündende Venen wieder mit dem Blutstrom in Contact. Ist die einmündende Vene klein, so wird der aus derselben hervorgehende Blutstrom keinen erheblichen Einfluss auf das Wachsthum des Krebses üben, derselbe wird die Mündung der Vene überwuchern und sein Wachsthum in der Hauptvene sowohl fortsetzen, als auch unter Umständen in die einmündende Vene selbst eindringen. Begegnet aber der Krebs einem aus einer grossen Vene stammenden Blutstrom, so wird dieser vom Krebse nicht so leicht beseitigt, und da letzterer sich zu vergrössern fortfährt, so ist alle Gelegenheit gegeben, dass Stücke davon losgerissen und in der Blutbahn weitergeführt werden. Broca beobachtete drei derartige Fälle, in allen war der Krebspfropf bis zur Hauptvene der betreffenden Körperstelle emporgestiegen, bildete in diese hinein einen kleinen Vorsprung, dessen Gipfel ihm der unregelmässigen Oberfläche des Vorsprungs wegen abgerissen erschien. Der erste Fall bezieht sich auf die Jugularis externa, der Krebspfropf war bis in die Subclavia vorgedrungen, der zweite auf die Saphena magna, deren Pfropf einen Vorsprung in die Femoralis bildete, der dritte auf die Vena uterina in Folge eines Uteruskrebses, der Krebspfropf erstreckte sich bis in die Vena hypogastrica. In den beiden ersten Fällen war es ihm nicht möglich, die abgerissenen Krebsheile an einem andern Orte der Blutbahn wiederzufinden, beim dritten aber fand er die linke Vena iliaca communis und die Vena cava erfüllt von unregelmässigen, zerbrechlichen, weiss und roth gesprengelten Massen; er hält dieselben für Stücke des Markschwamms in der Vena uterina, umgeben von Blutgerinnseln; die mikroskopische Untersuchung derselben scheint er nicht vorgenommen zu haben und es ist somit die Beobachtung zweifelhaft. Immerhin ist aber der mechanische Zusammenhang der eben erörterten Verhältnisse ein so klarer, die Entstehung von Krebs-Embolis auf diese Art so wahrscheinlich, dass man bei dem Funde krebsiger Thromben in einer Vene sehr genau deren

periphere Verzweigungen untersuchen muss, ob nicht dieselben etwa von hierher eingewandert sind. Manche der sogenannten spontan in Blutcoagulis entstandenen Krebse mögen darauf zurückzuführen sein, um so mehr, als bei kleineren Venen der Nachweis eines in dieselben hereingewucherten Krebses seine grossen Schwierigkeiten hat, solche kleinen Venen aber dennoch die Bildungsstätten von Embolis sein können, wenn auch weniger leicht als grosse. Ferner kann der krebssige Embolus nicht von der Hauptgeschwulst, sondern von irgend einem andern secundären, leicht zu übersehenden Krebse stammen, der aber dennoch in ein Venenlumen perforirt hatte.

Die auf die genannte Weise als Emboli an irgend einen Ort des Kreislaufs versetzten Krebsmassen befinden sich in den günstigsten Umständen, um an dieser neuen Stelle weiterzuwachsen und Wurzel zu schlagen. Sie kommen ganz frisch vom Mutterboden weg dahin, ohne mit atmosphärischer Luft oder einer andern Schädlichkeit in Berührung gekommen zu sein, Ernährungsmaterial umgibt sie in Fülle. Langenbeck hat in seiner schon citirten Abhandlung zwei Fälle, die er als eine Weiterentwicklung der Krebsemboli an der neuen Stelle deutet. Beides waren Uteruscarcinome, die Uterin- und Beckenvenen waren erfüllt von gelblich-rothen, körnigen Gerinnseln, welche unter anderem kleine Carcinomzellen, doppelt so gross wie die Eiterkörperchen enthielten. Die Venae iliacae, die Cava inferior und das rechte Herz waren von dunklem flüssigem Blute erfüllt, in welchem sich „körnige Zellen mit sehr deutlichem, gelblich gefärbtem Zellenkerne“ fanden; den länglich runden, sehr kleinen, durchsichtigen Körnchen, selten so gross als Blutkörperchen, auf die Langenbeck als den freige gewordenen Krebszelleninhalt viel Gewicht legt, wollen wir als offenbaren Fettmolekülen keine weitere Aufmerksamkeit schenken. Röthlich-gelbe, körnige Coagula befanden sich im rechten Herzen und in der Art. pulmonalis, in dieser stellenweise mit ihrer Wandung verwachsen. Mikroskopisch bestanden diese letztern Massen „fast ganz aus grossen Carcinomzellen, von denen die

Mehrzahl 5—6mal so gross wie Blutkörper erschien; der Form nach unterschied sie sich durchaus nicht von den Zellen im Krebsgewebe des Uterus.“ Langenbeck folgerte hieraus nicht nur, dass es krebsige Emboli aus den Uterinvenen seien, sondern auch dass diese Emboli in der Lungenarterie sich weiterentwickelt hätten, da dieselben, die älteren, entwickeltere Formen zeigten, als die Emboli in der Cava und Iliaca, die jüngeren. Auffallend ist nur, dass Langenbeck diese Krebsmassen in den Venen nicht durch Hereinwachsen in dieselben gelangen lässt, sondern annimmt, dieselben seien von offenen klaffenden Venenmündungen auf der Ulcerationsfläche des Krebses aspirirt. Er leitet diess von der saugenden Kraft des rechten Herzens ab, die sich selbst auf entferntere Venen auszudehnen scheine und vermöge deren alle flüssigen, sogar ausnehmend dickflüssige Substanzen in die geöffneten Venen eindringen. Man sieht nur nicht recht ein, warum bei so beschaffenen Umständen nicht die ausnehmend dünnflüssige Luft zuerst in die Venen eindringt; überdiess wäre das vom teleologischen Standpunkte sehr schön, die Kranken würden durch einen einfachen im Gefolge der Krankheit selbst eintretenden Mechanismus von ihren Leiden erlöst und es hätten dann nicht zuweilen die Chirurgen nöthig, ihnen diesen Liebesdienst zu erweisen.

Als vierte Stufe beim Venenkrebs stellt Broca den völligen Untergang der Wandung der Vene in der Krebsmasse auf und beobachtete dieselbe an der Vena saphena magna, die in einem Falle von Hoden- und Inguinaldrüsenkrebs an ihrer Einmündungsstelle in die Femoralis sammt den in sie mündenden Zweigen völlig im Krebs untergegangen war.

Schon bei den eben erörterten Verhältnissen, bei der Betrachtung der Krebsemboli, zeigte sich der Einfluss des Venenkrebses auf den Organismus überhaupt, denn dass sich auf diese Weise die secundär in der Lunge auftretenden Krebse, wenn die ursprüngliche Geschwulst im direkten Gebiete der beiden Hohlvenen liegt, erklären lassen und andererseits die Krebse der

Leber bei derartigen Erkrankungen im Quellgebiet der Pfortader, diess braucht kaum mehr speziell hervorgehoben zu werden. Ich möchte jedoch nicht so dreist wie *Langenbeck* behaupten, dass in allen Fällen, wo bei schon vorhandenem Carcinom Krebsgeschwülste secundär an entfernten Körperstellen auftreten, diese stets von den Capillargefässen aus sich entwickeln, sondern möchte nur obige Erklärungsweise als eine mögliche, in einzelnen Fällen durch die Erfahrung nachgewiesene, festgehalten wissen. Späterhin werde ich selbst eine Beobachtung beibringen, die zeigt, dass jene Erklärung nicht in allen Fällen richtig sei.

Aber es erhebt sich noch eine andere Frage beim Venenkrebs und zwar die, ob bei dem unmittelbaren Contact von Krebs und Blut in dem letztern sich Stoffe nachweisen liessen, die dasselbe aus dem Krebs aufgenommen und die die materielle Grundlage für die allgemeine Krebsinfection des Körpers abgäben. Dass diese letztere überhaupt vorhanden ist und dass die gelbe Hautfarbe, die trockene Cutis, die Abmagerung, der Kräftezerfall u. s. w. nicht allein auf Rechnung der Blutungen, des Stoffverlustes, die beim aufgebrochenen Krebse eintreten, zu setzen sei, darüber glaube ich kein Wort verlieren zu müssen, sind doch Fälle vom ausgesprochensten Krebsmarasmus bekannt, ohne dass Ulceration desselben eingetreten war. Die eben aufgeworfene Frage kann auf chemischem oder physikalischem Wege gelöst werden. Auf ersterem wurde sie bekanntlich schon oft zu lösen versucht, aber noch nie gelöst; in Betreff des physikalischen erwähne ich hier nur das Mikroskop, wiewohl es natürlich noch andere Mittel gibt, auf physikalischem Wege etwaige fremde Stoffe im Blute zu erkennen, und die neue Entdeckung der Spektral-Analyse bringt vielleicht auch für manche Fragen der pathologischen Physiologie einiges Licht. Beim Venenkrebs liegt es ungemein nahe, nach Krebszellen im Blute zu fahnden, aber ohne dass zugleich Krebspfröpfe in demselben vorhanden waren, ist es bis jetzt noch nie erwiesenermaassen gelungen, Krebszellen in demselben und zumal im Herzblute aufzufinden.

Die Franzosen, besonders Broca, thun sich viel auf einen von Andral¹⁾ mitgetheilten Fall zu gute, wo Krebszellen im Blute des rechten Herzens bei einer Krebsgeschwulst im vordern Mittelfellraume nachgewiesen worden wären. Andral sagt wörtlich: In dem genannten Falle „haben wir gefunden eine grosse Menge von Eiterkügelchen mitten im Blute, welches der rechte Ventrikel des Herzens enthielt. Aber zur Seite dieser Kügelchen fanden wir andere Körper von einem ganz eigenthümlichen Anblicke und welche das Blut uns nur diessmal zeigte; es waren Lamellen, ellyptisch, auf ihrer Oberfläche granulirt, viel grösser als Eiterkörperchen und regelmässiger als einfache Eiweissgerinnel (?). Diese Lamellen waren aber nicht allein den Eiterkörperchen im Blute des rechten Ventrikels beigemischt, wir fanden sie wieder in grosser Anzahl, als wir ein wenig Krebsjauche aus der Mitte der Krebsmasse des Mediastinum aufs Objektglas des Mikroskops brachten.“ Auf den ersten Blick denkt man bei diesen „Lamellen“ im Herzblute an das Epithel der Intima, das Prof. v. Bruns und mir bei unserem Suchen nach Krebszellen im Herzblute schon öfter unter die Augen kam. Virchow sagt an einem Orte, er habe das Epithel der Intima im Blute, so viel er sich erinnere, nie gefunden; vielleicht hat das dissolute, pyämische Blut, das wir gewöhnlich zur Untersuchung haben, eine besondere Wirkung auf die Gefässwände und daher unser Erfund. Der Umstand, dass sich bei der Beobachtung von Andral die nämlichen Elemente in der Krebsjauche gefunden hätten, darf nicht befremden, da man in diesem Produkte des Zerfalls alle möglichen Formen, am seltensten aber wohlerhaltene Krebszellen finden kann. Broca denkt aber nicht einmal an diese gewiss naheliegende Vermuthung, obwohl ihn die historische Explikation, die er nachher macht, dass die histologischen Studien damals erst in Frankreich eingeführt wurden und dass die Krebszellen,

1) Andral, Hématologie pathologique 1843. pg. 179.

in Deutschland von Müller beschrieben, in Frankreich damals noch unbekannt waren, doch gewiss hätte bedenklich machen sollen. Dass er aber nachher vollends ohne weiteres sich für überzeugt erklärt, die Eiterkörperchen, die Andral gesehen, seien die Krebskerne, scheint zu beweisen, dass auch jetzt noch die histologischen Studien in Frankreich im Stadium des Einführens sind, und Broca hätte besser sich an einem andern Ort seines Werkes nicht darüber lustig gemacht, ein deutscher Professor habe die Krebszellen im Blute mit einer Genauigkeit beschrieben, dass man gar nicht zweifeln könne, es seien die weissen Blutkörperchen. Ich füge hier nur noch bei, dass bis jetzt alle von Prof. v. Bruns und mir angestellten Untersuchungen auf Krebszellen im Herzblute erfolglos waren ¹⁾.

Wenn ich im Voranstehenden einen kurzen Ueberblick gegeben habe über das in der pathologischen Anatomie und Physiologie über den Venenkrebs Ermittelte — die paar kritischen Randbemerkungen möge mir der Leser zu gute halten, die Versuchung war zu gross — so konnte ich über die klinische Bedeutung desselben, das dritte beim Venenkrebs vorhandene Moment, um so weniger etwas hieran knüpfen, als alle mir be-

1) d. h. wir fanden nie im Blute ein Gebilde, das wir hätten mit voller Sicherheit für eine Krebszelle und für nichts anderes halten müssen. Oefter dagegen kamen uns Formen vor, die dem normalen Blute zwar entschieden nicht angehören, die endgültige Beantwortung der Frage aber, ob diese Formen nun wirklich Krebszellen oder Theile vom Epithel der Intima, oder Körnchenzellen oder anderweitig etwas modificirte weisse Blutkörperchen seien — die Beantwortung dieser Fragen konnte nie mit Evidenz gegeben werden. Mancher Leser möchte vielleicht hieraus schliessen, ich sei ein Vertheidiger der Lehre von der „Spezifität der Krebszelle“, dem ist aber nicht so, und jeder der viele Carcinome mikroskopisch untersucht hat, wird zu seinem Leidwesen inne, wie verzweifelt mannigfaltig und unmerklich die Uebergänge zwischen pathologischen und physiologischen Formen sind. Dennoch aber ist es nicht schwer, bei künstlich zusammengemischtem Blut und Krebsaft weitaus die Mehrzahl der Elemente beider Flüssigkeiten unter dem Mikroskope zu sondern und wenn das Experiment die Möglichkeit dieser Sache beweist, warum sollte man nicht auch in der Natur zum Ziele kommen, wofern nämlich in der That unter solchen Verhältnissen Krebszellen im Blute vorhanden sind. Die Frage ist demnach noch als eine offene zu betrachten.

kannten, in der Litteratur verzeichneten Fälle erst post mortem zur Beobachtung kamen. Andererseits aber, wenn ich in den nun folgenden Krankheitsfällen und Sectionsberichten über die pathologische Anatomie des Venenkrebses nur Erläuterndes und Bestätigendes beibringen kann, so glaube ich, dass dieselben zum ersten Male Materialien liefern, den Einfluss desselben auf die Behandlung wie auf die Stellung der Prognose eines solchen Falls richtig, nach der Erfahrung zu würdigen.

Erster Fall.

Susanne N. 48 J., Schlossersfrau aus R., wurde am 17. März d. J. in die hiesige chirurgische Klinik aufgenommen. Die Anamnese ergibt folgendes:

Hereditäre ursächliche Momente nicht zu ermitteln.

Patientin als Kind gesund, litt nur viel an chronischen Kopfausschlägen. Sie wurde im 18. Jahre zuerst menstruiert, von da an regelmässig, verheirathete sich im 28. Jahre, die Ehe kinderlos. Seit etwa 15 Jahren leidet sie viel an rheumatischen Beschwerden. Im Jahre 59, gegen die Mitte des Frühlings, bemerkte sie nach hinten und aussen von der linken Brust, gegen die Achselhöhle zu, eine nussgrosse, harte, unschmerzhaftige Geschwulst, welche nach Angabe der Patientin mit dem Drüsenkörper der linken Brust nicht in Zusammenhang gewesen sein soll. Die Haut über der Geschwulst war ganz normal. Die Geschwulst blieb bis zum August 1860 sich vollständig gleich, oder hatte sich nur unbedeutend vergrössert. Patientin zeigte sie damals einem Arzte, der, ohne sich über die Natur der Geschwulst näher auszusprechen, erklärte, dieselbe müsse entfernt werden und diess auch nach einigen Tagen ausführte. Es soll diess in der Weise geschehen sein, dass er die Geschwulst mit einer Zange fasste und sie sammt der darüberliegenden Haut mit einer krummen Scheere herausschnitt, so dass nach Beendigung der Operation ein grosses Loch sich in der Haut befand. Schon am dritten Tage nach der Operation bemerkte

Patientin an der Seite der Wunde, welche der Achselhöhle zugekehrt war, eine feste Schwellung, die sie dem Arzte zeigte, der dieselbe aber für eine Zusammenziehung des Zellgewebes erklärte. Nach 14 Tagen war die Wunde geheilt und von einer weissen Narbe bedeckt. Die feste Infiltration verlor sich aber nicht, sondern wuchs mit der Zeit, es röthete sich auch wieder die Narbe und im Herbste 1861 hatte erstere die Grösse einer Wallnuss wieder erreicht, sie war beweglich und abgegrenzt, und wurde in diesem Zustande von einem andern Arzte, den Patientin eines innern Unwohlseins wegen befragte, zufällig gefunden. Derselbe sprach sogleich die Nothwendigkeit einer zweiten Exstirpation aus, die sich aber aus anderweitigen Gründen verzögerte, so dass Patientin in der genannten Zeit hieher sich wandte. Inzwischen wuchs die Geschwulst rasch zum jetzigen Umfange heran, es stellten sich, besonders bei kalter Witterung, oberflächliche brennende Schmerzen in derselben ein. Während des Winters entstand auf der Geschwulst gerade an der Stelle der Narbe eine geschwürige Fläche von geringer Ausdehnung, die allmählig in die Tiefe griff; schon längere Zeit vorher hatte daselbst geringe wässerige Secretion und Krustenbildung bestanden. In der letzten Zeit war die linke Thoraxhälfte auch der Sitz eines Blasenausschlags, von dem jetzt noch die Reste als pigmentirte Stellen zu sehen sind.

Das Allgemeinbefinden der Patientin war ungestört, sie konnte immer ihre häuslichen Geschäfte in gleicher Weise verrichten, nur bemerkte sie in den letzten Jahren eine auffallende Empfindlichkeit gegen Kälte.

Bei der Aufnahme am 17. März bot sich folgender Status praesens.

Kräftig gebaute, mässig gut genährte, gesund, aber etwas fieberhaft erregt aussehende Frau, Puls 90 etwas voll, Hauttemperatur Abends etwas erhöht, die Körperfuntionen gehen im übrigen normal vor sich, in Brust- und Bauchorganen physikalisch nichts Abnormes zu erkennen.

Zwischen der vordern Wand der linken Achselhöhle und der Mamma sieht man eine etwa thalergrosse, livid-rothe Hautstelle, in deren Mitte sich ein groschengrosser Substanzverlust befindet, der, mit gelb-graulichem Belege bedeckt, eine wässerige, die Leinwand gelb färbende und steifende, stinkende Flüssigkeit absondert. Im übrigen ist die Haut daselbst normal, unter derselben befindet sich aber eine mit dem Drüsenparenchym der linken Mamma und dem Rande des Pectoralis major verwachsene, sonst aber scharf abgegrenzte, hühnereigrosse, fibrös-harte Geschwulst, leicht über der Thoraxwand hin und herzuschieben. Die Geschwulst ist gegen Druck sehr mässig schmerzhaft, der Sitz von ebenfalls nur mässigen spontanen Schmerzen. Das Brustdrüsenparenchym ist normal und unvergrössert zu fühlen, nur nach oben gegen die Stelle hin, wo die Geschwulst mit demselben verwachsen ist, lassen sich einige harte aber nicht scharf begrenzte Stellen innerhalb desselben fühlen. Nach oben von der Geschwulst in der Tiefe der linken Achselhöhle nahe deren vorderen Wand eine zweite, wallnussgrosse, ebenfalls sehr feste, höckerige über der Thoraxwand leicht verschiebliche Geschwulst.

Der linke Arm in seinen Bewegungen nur insofern, als er auf die Geschwülste drückt, beeinträchtigt, zeigt keine Störung seiner Innervation oder seiner Ernährung. An den benachbarten Körperstellen keine weiteren Geschwülste, auch sonst am Körper nichts Abnormes nachzuweisen, ausser drei Balggeschwülsten der Kopfschwarte, zwei dergleichen wurden schon früher extirpirt.

In der Klinik am 18. März vorgestellt, wurde die Diagnose von Prof. v. Bruns auf ein Krebsrecidiv in Folge eines früher bestandenen Haut- oder Lymphdrüsen carcinoms gestellt, letztere Frage liess sich nach der Anamnese nicht mehr entscheiden, die Operation für zulässig und nothwendig erachtet, da die Geschwulst für das Tastgefühl überall scharf umgrenzt sich zeige und keinen zu gefährlichen Eingriff erfordere, und weil ferner die Operation das einzige Mittel, um die Kranke vor den nothwendig bald eintretenden Beschwerden und Gefahren wenigstens

für eine gewisse Zeit und mit einer gewissen Wahrscheinlichkeit zu schützen.

Die Exstirpation wurde in der Chloroformnarkose am 19. März von Prof. v. Bruns vorgenommen. Die Kranke wird auf die rechte Seite gelagert, in dieser Lage von einigen Gehilfen fixirt, der linke Arm wird über den Kopf erhoben, und so die linke Brust und Achselhöhlengegend für Licht und Hand frei zugänglich gemacht. Der Hautschnitt beginnt im Grunde der Achselhöhle, steigt etwas schief nach vorwärts herab bis zur früher bezeichneten Ulcerationsstelle, die er gablig sich theilend umfasst und nun in zwei etwas divergirenden Schnitten, die die Brustwarze zwischen sich einschliessen, gegen den medianen Umfang der Mamma sich hinzieht, um hier erst späterhin in einem spitzen Winkel wieder vereinigt zu werden. Zunächst wurden nun die Lymphdrüsen in der Achselhöhle in Angriff genommen, dort die Haut nach beiden Seiten hin vom Körper der Geschwulst abgelöst und zunächst an dem äusseren Umfange derselben in die Tiefe bis auf die seitliche Fläche der Thoraxwand gedrungen. Hierauf wurde ihr oberer Umfang vom Rande des Pect. major abgelöst, wo nur eine Verwachsung durch straffen Zellstoff bestand, dieser Muskel aber, da er sich über einen tiefer gelegenen Theil der Geschwulst herlegte, 1—2'' quer eingeschnitten, und als auch von dieser Seite her die Brustwand erreicht war, wandte sich der Operateur nach oben, um die Trennung der Drüsengeschwülste von den Achselgefässen vorzunehmen. Hierbei wurden viele kleine arterielle Gefässe angeschnitten und unterbunden, sehr bald kam man der Vena axillaris sehr nahe und dieselbe lag als bläulicher, bald gefüllter, bald leerer Schlauch im Grunde der Wunde. Hier wurde die Trennung grösstentheils mit Messerstiel und Messerrücken vollführt, wobei aber der Zusammenhang der Geschwulst mit einigen der tiefer gelegenen infiltrirten Lymphdrüsen durchriss. Der grössere Theil derselben, welcher mit der Brustdrüse zusammenhing, wurde nun von einem Gehilfen nach abwärts gezogen und dadurch vom Operations-

felde entfernt gehalten, und nun zur Herausbeförderung der zurückgebliebenen Knoten geschritten. Es zeigten sich dieselben theilweise unter dem Pector. minor gelegen und wurden, nachdem der Rand dieses Muskels ergiebig eingeschnitten war, leicht und ohne bedeutendere Blutung entfernt, theilweise aber sassen sie in unmittelbarster Nähe der Gefässe und besonders der Venen. Die äusserste dieser bohngross infiltrirten Drüsen wurde mit einer Sperrpinzette gefasst, angezogen und auf diese Weise mehrere derselben ohne grössere Blutung entfernt, die letzte sass aber als ein kirschgrosses, unter dem Messer knirschendes Stück der Vena axillaris so innig auf, dass eine Trennung von derselben ohne Verletzung des Lumens dieser Vene unmöglich sich zeigte. Es wurde desshalb die Resection des betreffenden Venenstücks beschlossen und dieselbe zunächst gegen die Peripherie hin mit leichter Mühe mit der Hohlsonde blosgelegt und unterbunden, dasselbe dann am centralen Ende aber mit viel grösserer Mühe wegen der ungemein tiefen Lage in der Nähe der ersten Rippe wiederholt. Als diess beendet war, wurde die Vene innerhalb ihrer peripheren Ligatur durchschnitten und von der ihr dicht anliegenden Arterie aus ihrer Scheide herauspräparirt. Da aber hiebei eine starke Blutung aus ihr stattfand, vermöge der in das unterbundene Stück einmündenden kleinen Venen, so wurde ihre Durchschnitsstelle wieder unterbunden und ferner alle in sie einmündenden Venenäste, deren es 4—5 waren. Jetzt wurde das betreffende Stück der Vena axillaris, indem man die unterbundenen Aeste nahe ihrer Einmündung in dasselbe durchschnitt, gegen die centrale Unterbindungsstelle hin lospräparirt und zuletzt auch diesseits dieser durchschnitten. Das auf diese Weise aus der Vena axillaris herausgeschnittene Stück hatte die Länge von 4 Cm. Bei dieser Venenresection wurden mehrere kleine Arterienäste angeschnitten und möglichst weit vom Stamme der Arteria axillaris entfernt unterbunden. Wurde das durch die Ligatur festgehaltene centrale Ende der Vene etwas

emporgezogen, so sah man deutlich die respiratorische Füllung und Entleerung desselben.

Hiemit war nun die Achselhöhle vollständig, so weit das Gefühl urtheilen konnte, von Krebsmasse gesäubert und es wurde nun zum ungemein leichteren Theil der Operation, zur Exstirpation der Brustdrüse geschritten. Zu dem Ende wurden die anfangs nur bis nahe zur Brustwarze geführten beiden Hautschnitte, erstere zwischen sich fassend und im Ganzen ein elliptisches Hautstück, das die Krebsulcerationsfläche und die Brustwarze trug, umschreibend, gegen die Mitte des Thorax hin unter spitzem Winkel zusammentreffend vollendet. Das elliptische Hautstück blieb auf der Mamma sitzen, und es wurde nun zunächst am untern Umfange der Mamma die Trennung im subkutanen Zellgewebe vorgenommen, dann sehr schnell von oben und aussen her dieselbe sammt der ihr anhängenden Drüsen-Krebsmasse von der Aussenfläche des Pectoralis major losgelöst und zuletzt der obere mediane Theil der Geschwulst von der Haut isolirt. Die Blutung war nicht bedeutend, es wurden rasch sechs kleine Arterien unterbunden, die theilweise während des LoslöSENS der Brustdrüse durch Fingerdruck komprimirt worden waren.

Der Blutverlust bei der ganzen eine Stunde dauernden Operation war sehr gering; es wurden 16 Ligaturen aus der Wunde geleitet, die Ränder derselben, so weit es ging, durch Heftpflaster einander genähert. Aus der Achselhöhle kam noch immer etwas Venenblut zum Vorschein, dieselbe wurde deshalb mit gefensterter Leinwand belegt und mit Charpie ausgestopft; über die ganze Wunde kam eine Compresse, fortwährend kalt erhalten durch zwei mit Eis gefüllte Esmarch'sche Kautschukblasen.

Die anatomische Untersuchung der entfernten Geschwulst ergab nun zunächst folgendes:

Das ausgeschnittene Stück der Vena axillaris zeigt beim Durchschnitt intakte Innenfläche, dieselbe ist glatt und glänzend, wie normal. Hingegen ist die Krebsmasse innig mit der Tunica adventicia verwachsen, so dass sich keine scharfe Grenze zwischen

der Krebsmasse und der Tunica media auffinden lässt und die Vene an dem Krebsknoten nur eine geringe Verschieblichkeit zeigt. Bei der mikroskopischen Untersuchung des Theils, wo die Krebsmasse in die Venenhäute übergeht, fand ich eine reichliche Production von Zellen, eingelagert in ein gelocktes Bindegewebsstratum mit auffallend vielen elastischen Fibrillen in den mannigfachsten Formen, jedoch keine elastischen Membranen. Die Zellen übertreffen die Eiterkörperchen ums 2—3fache an Grösse, haben Kern und Kernkörperchen, häufig mehrere Kerne und zeigen die verschiedensten Formen, sie sind rund, geschwänzt, eckig, mit feiner, nicht fettiger Molekularmasse gefüllt.

Die Hauptgeschwulst besteht aus sechs grösseren und kleineren Krebsknoten durch lockeres, fettführendes Zellgewebe mit einander verbunden. Der grösste, an dem die Ulcerationsfläche sich befindet, hat die Grösse eines kleinen Apfels und ist innig mit dem weissen, derben Brustdrüsenparenchym verwachsen, so dass man deutlich einige von den weissen Faserzügen des letztern in den Krebs sich hineinziehen sieht. Beim sanften Ueberstreichen mit dem Messer bekommt man an den grau-gelblich gefärbten, ziemlich festen, nicht medullaren Knoten reichlichen Milchsaff.

Was den mikroskopischen Bau der Krebsknoten betrifft, so sind sie zusammengesetzt 1) aus einem Stroma, einem Gerüste, das in der Mitte, an ihren festeren Theilen, aus entwickeltem Bindegewebe, gegen die Peripherie hin aus Kernen, etwa von der Grösse der Eiterkörperchen mit anhängender Matrix besteht, letztere ist in einem verschiedenen Quantitätsverhältnisse vorhanden, so dass die Kerne sich bald sehr nahe liegen, ähnlich dem Granulationsgewebe, bald aber durch die Zwischenmasse entfernter gehalten werden, wobei diese bei der Trennung der einzelnen Kerne häufig solche noch in Fetzen umgibt und auf diese Weise das Bild geschwänzter Körper darbietet. In dieses Stroma eingelagert ist nun 2) eine ungemein reichliche und schöne Zellenproduction von den verschiedensten Formen und Grössen.

An vielen Zellen ist die äussere Membran sehr deutlich, ebenso Kern und Kernkörperchen. Häufig sieht man Bilder, welche auf Kerntheilung zu deuten sind, häufig mehrere Kerne in Einer Zelle, nicht selten sind aber auch Kernaggregate ohne umschliessende Zellmembran, diese Kerne sind aber immer 2—3mal so gross, als die Kerne im Stroma. Häufig begegnet man auch Zellen, welche vollgestopft sind mit Fettmolekülen, mit und ohne durchschimmernden Kern. Das Brustdrüsengewebe ist ausser dem in seinen obern lateralen Umfang eingreifenden grossen Krebsknoten durchaus normal.

Am Abende nach der Operation, 19. März, hatte Patientin nur noch leichten Wundschmerz, P. 90 mässig voll, Hauttemperatur nicht erhöht, völlige Appetitlosigkeit. Der linke Arm nicht geschwollen.

20. März, Morgens. P. 84 voll und gross, aber weich, Hauttemperatur mässig erhöht, leichter Wundschmerz; kein Schlaf in der Nacht, kein Appetit, starker Durst. Der linke Arm ist nicht geschwollen, nur stärkere Füllung der subkutanen Venen, und etwas bläuliche Färbung der Haut. Es wird Nitrum mit Potio Riveri verordnet.

20. März, Abends. P. 108. Hauthitze mässig, stark injicirtes Gesicht, viel Durst; Patientin geniesst nur saure Milch. Kein Wundschmerz mehr, obgleich die Eisblasen entfernt werden.

21. März, Morgens. P. 108, kaum eine Erhöhung der Hauttemperatur zu fühlen, wenig Durst. In der Nacht fast kein Schlaf. In der Wunde hat sich Secretion eingestellt, dieselbe ist von mässigem Gestanke, graulicher Farbe. Die Wunde selbst mit einem grau-gelblichen Ueberzuge bedeckt. Wechsel des Verbands, kein Wundschmerz mehr. Spontaner Stuhl.

23. März, Morgens. Heute früh bedeutende Besserung, guter Schlaf in der Nacht, weniger injicirtes Gesicht, Durst geringer, ordentlicher Appetit. Spontaner Stuhl. In der Wunde, die gar nicht schmerzte, hat sich eine reichliche eitrig-flüssige

keit abgesondert, Zellgewebsetzen von graulicher Farbe stossen sich los. Es wird jetzt Nitrum in Salepdekot gereicht.

26. März, Abends. In den letzten zwei Tagen stieg die Pulsfrequenz auf 120 und darüber, die Haut wurde brennend heiss, Durst wieder stark. Die Wunde secernirt stinkenden, dünn-graulichen Eiter in reichlicher Menge; in ihrer Umgebung keine Röthe und Schwellung der Haut, ebenso wenig am rechten Arme etwas Anomales zu bemerken. Heute Nachmittag drei Uhr ein sehr starker Schüttelfrost mit kalten Extremitäten und kalter Nase, verfallene Gesichtszüge. Er dauerte $\frac{3}{4}$ Stunden, war von Hitze und Schweiss gefolgt, P. heute Abend 138. Verordnung: Aq. Chlorig als Verbandwasser, Chin. sulf. gr. xv, Elix. acid. Hall. 3j in Mixtur, in 12 Stunden zu nehmen.

27. März, Morgens. Sehr wenig Schlaf in der Nacht, in der Wunde kein Schmerz, P. 132. Haut heiss, gar kein Appetit, viel Durst. Es wird röthlich grauer stinkender Eiter in Menge secernirt, in der Wunde viele schwarze Ekchymosenflecke, theilweise von Groschengrösse, dieselbe an andern Stellen von schwärzlichen und graulichen Bindegewebsetzen bedeckt. Beim Verbinden entstehen sehr leicht Blutungen, das Blut ist dunkel, zeigt keine Spur von Gerinnung. Heute ein spontaner dünnerer Stuhl, Klage über Bangigkeit, heute wieder stark injicirtes Gesicht. Alle zwei Stunden Verband mit Chlorwasser.

27. März, Abends. Heute Nachmittag wieder ein leichter Schüttelfrost, P. heute Abend 138. Leichte Delirien während der Hitze, unwillkürlicher Stuhlabgang. An der Wunde der gleiche Zustand.

28. März, Morgens. In der Nacht war Patientin vorwiegend still delirirend, heute früh auffallend starker Collapsus, gelblich-blasses Gesicht, an der Extremität kühle Haut, matter Blick. P. 108, sehr klein, Respiration bedeutend beschleunigt, 50 in der Minute, kein Husten, nur Klage über Mattigkeit und Beklemmung. Unwillkürlicher Stuhl- und Harnabgang. Die Wunde auffallend schlaff, besonders der in ihr blosliegende Pecto-

ralis major, kaum noch eine Spur von Secretion auf ihr, wenig Gestank. Die Blutungen aus derselben haben sich Nachts noch mehrmals wiederholt, Patientin ist kaum noch im Stande, zu schlingen.

28. März, Abends. P. an der Radialis nicht mehr zu zählen, kaum zu fühlen, verfallene Gesichtszüge, die Wunde ganz trocken. Patientin ist, wenn sie angeredet wird, noch völlig bei Bewusstsein, versinkt aber, sich selbst überlassen, sogleich wieder in stille Delirien.

Abends 9 Uhr Tod nach etwa halbstündiger Agonie mit heftiger Athemnoth.

Obductio 29. März, Mittags 3 Uhr.

Leichnam von mittlerer Grösse, ziemlich abgemagert, Todtenstarre und Senkungsflecke bieten nichts Besonderes dar. An dem linken Thoraxumfange die schwarz-gefärbte Operationswunde. Zunächst werden nun von Prof. v. Bruns und mir die in der Nähe der Wunde befindlichen Venen nach Entfernung der Clavicula freigelegt und genauer untersucht. Sie zeigen folgende Verhältnisse:

1) Die *Vena cephalica*, verlaufend zwischen *Pectoralis major* und *Deltoides*, zeigt ein sehr enges Kaliber, aber durchaus normale Wandung. Sie ist gefüllt mit wenig nichtgeronnenem Blute. Sie endet in der Wunde blind, der Ligaturfaden ist bereits abgestossen. Sie war ihrer Lage nach eine der Venen, welche in das resecirte Stück der *Axillaris* mündeten und hier unterbunden wurden.

2) Die *Venae supraclaviculares*, *transversae colli* etc. münden zusammen mit der *Vena jugularis externa*, in zwei Stämmchen vereinigt, in das centrale Ende der *Subclavia*, nahe ihrem Zusammenflusse mit der *Vena jugularis interna*. Die erstgenannten Venen sind alle sehr dick und stark mit flüssigem Blute gefüllt, und sie scheinen grossentheils das Venenblut aus der linken obern Extremität abgeleitet zu haben. An

einer derselben sitzt ein kirschkerngrosser weisslicher, markiger Drüsenknoten, mit der Adventicia derselben lose verwachsen.

3) Das centrale Ende der Vena subclavia, nur 2 Cm. lang, hat den Ligaturfaden schon verloren und ragt mit schwärzlichem, fetzigem Ende geschlossen in die Wunde hinein. Ihre Wände sind von innen her betrachtet normal, bis nahe der Stelle, wo sie unterbunden ist, hier ist die Intima getrübt, und wie auch die beiden andern Häute erheblich verdickt. Der Thrombus, der sich in der Anonyma sinistra und Jugularis interna normal verhält, wird gegen die Unterbindungsstelle bräunlich und erweicht, und hängt mit den diese erfüllenden schwärzlichen Fetzen zusammen.

4) Das periphere Ende der Vena subclavia (axillaris) trägt noch den Ligaturfaden und ist unmittelbar hinter demselben zu einem daumendicken Kolben angeschwollen, der sich allmähig nach hinten in den gewöhnlichen Venenumfang verliert. Die Vene ist innig mit der Gefässscheide und der Arterie verwachsen, so dass sie von diesen Gebilden mit dem Messer nur schwer getrennt werden kann. Die Tunica adventicia der Arterie wie der Vene fein dendritisch, dicht injicirt. Die Vene zeigt eine feste Consistenz und vollständige Füllung; ihre Farbe ist an einzelnen Stellen gelblich, an andern bräunlich, und aus angeschnittenen Aestchen fliesst grünbraune Jauche. Im Zellgewebe um die Gefässscheide befinden sich mehrere bohngrosse Eiterherde, alle in der Nähe der Operationswunde gelegen. Aufgeschnitten zeigt sich die Vene bis zur Einmündungsstelle der Basilika von einer braunschwärzlichen Jauche erfüllt, in welcher weissliche, kleine Fibrinflocken schwimmen. In der Basilika, wie auch in der Fortsetzung der Venae brachiales sind zunächst an der Jauche die Gerinnsel etwas entfärbt und erweicht, weiterhin gegen die Peripherie zu fest, dunkelroth. Die Innenwand der Vene ist entsprechend der Jauche grünlich-grau durch Imbibition entfärbt, sie hat ihre Glätte und Diaphaneität verloren und es befinden sich auf ihr stellenweise kleine häutige Ab-

lagerungen, welche sich leicht von der Tunica intima abziehen lassen. In ihr Lumen hinein hängen entfärbte Thromben von einmündenden Venen. Die Wand der Vena brachialis ist in allen ihren Schichten merklich verdickt. Die mikroskopische Untersuchung des Veneninhalts ergibt an den zerfallenen Stellen molekulären Detritus mit einzelnen geschrumpften und zerfallenden Blutkörperchen, an den mehr intakten Stellen weisse und rothe wohlerhaltene Blutkörperchen mit ziemlich zahlreichen Körnchenzellen, welche doppelt so gross sind als weisse Blutkörperchen, und theilweise durchschimmernde Kerne besitzen.

Die beiden die Art. brachialis begleitenden Venen münden in der Höhe der Einmündungsstelle der Basilika zusammen; von der an der Aussenseite der Arterie gelegenen aber setzt sich zwischen letzterer und den Nerven ein schmaler, kaum rabenfederkielicker Verbindungsast fort und mündet in das gemeinsame Venenstämmchen der Jugularis externa und der Cervikalvenen und durch dieses in das centrale Ende der Subclavia. Es ist somit ein direkter wenn auch sehr kleiner Verbindungsweg zwischen Arm und Herz noch vorhanden.

Die Arteria axillaris verhält sich mit Ausnahme der Injection ihrer Vasa vasorum ganz normal, selbst an der Stelle, wo sie ganz frei durch die Wunde verläuft.

Im Zellgewebe des ganzen linken Arms ein sehr mässiger seröser Erguss.

Die Organe des Halses, insbesondere die Thyreoidea, normal, nur bemerkt man entlang der Gefässe eine grosse Zahl etwas vergrösserter, beim Durchschnitt normal röthlicher nicht markiger Lymphdrüsen.

Brusthöhle. In der rechten Pleurahöhle keine Flüssigkeit, beide Blätter zeigen keine Abnormität. In der linken einige der Lunge adhärende circumscripte, weiche, weissliche Fibrinexsudate, ferner eine dichte fein-dendritische Injection beider Pleurablätter. In beiden Lungen, an der linken etwas häufiger und ausgedehnter als an der rechten, mohnkorn-grosse,

subpleurale Eiterablagerungen; manche derselben sind umgeben von einem schmalen Hofe deutlicher Eiterinfiltration ins Lungengewebe und dieser wieder von einem Kreise roth-hepatisirter Lungensubstanz, so dass der letztgenannte Kreis den Umfang einer kleinen Erbse hat. Im übrigen sind die Lungen durchaus lufthaltig, zeigen keine abnorme Flüssigkeitsmenge, in den hintern untern Theilen derselben stärkere Blutanhäufungen, an den Spitzen Einziehung durch alte Narbenstränge und verdichtetes schiefergraues Gewebe.

Herz in seiner Struktur und seinem Klappenapparat normal, insbesondere nicht schlaff und welk. Das rechte wie das linke Herz enthält ziemlich reichliche Fibrin- und Cruorcoagula, während in den Gefässen der Lunge und den Venen der Bauchhöhle nur sparsame lockere Gerinnsel, meist dunkles flüssiges Blut sich findet. Im Herzblute keine krebsigen Elemente aufzufinden, sehr sparsame weisse Blutkörperchen, im Herzbeutel keine erwähnenswerthe Menge Flüssigkeit.

Bauchhöhle: Milz etwas vergrössert, Pulpa von normaler Farbe und Consistenz.

Leber gross, etwas festere Consistenz als normal, hellbräunlich gefärbt. Das Messer beschlägt sich fettig beim Durchschneiden derselben. Gallenblase enthält hellgelbe schleimige Galle in mässiger Menge. Nieren und Nebennieren normal, ebenso der Darmtractus. Das Rectum angefüllt mit weissen breiigen Fäcalmassen. Am Uterusgrunde finden sich vier prominirende, rundliche, weisslich durch das Bauchfell durchschimmernde Höcker, der grösste von Wallnuss-, der kleinste von Haselnussgrösse. Sie sind beim Befühlen derbfibrös. Beim Durchschnitt zeigen sie eine weissliche Farbe, und sie bestehen aus mannigfach sich durchkreuzenden Faserzügen, welche unmittelbar in das Uterusgewebe übergehen; nur der grösste von ihnen ist gegen das Bauchfell hin breiig-schleimig erweicht. Beim Ueberfahren mit dem Messer und durch Druck lässt sich an den übrigen Stellen keine merkliche Menge eines

trüben Saftes erhalten. Unter dem Mikroskope zeigen sie sich zusammengesetzt aus faserigen Gebilden ohne Spur von Zellen, wovon der eine Theil, stellenweise deutlich gelockt, durch Essigsäure durchsichtig wird und seine Streifung verliert, der andere dieselbe durch dieses Reagens noch deutlicher zeigt, indem hiedurch die stäbchen- und bandartigen Kerne der organischen Muskelfasern sehr deutlich hervortreten. Die erweichte Stelle an dem einen Höcker besteht nur aus molekulärem Detritus. Im Douglas'schen Raume unter dem Peritoneum weder unmittelbar mit dem Uterus noch mit dem Rectum zusammenhängend ein fünfter haselnussgrosser Knoten. Beim Durchschnitt zeigt er blendend weisse Farbe, derbe Beschaffenheit und ungemein deutliche konzentrische Schichtung seiner Faserzüge, unter dem Mikroskope die Charaktere der gewöhnlichen Fibroide. Die Uterushöhle normal, im Cervix einige Ovula Nabothi; ebenso die Eierstöcke, wo sich noch ziemlich frische Corpora lutea finden.

Blase und Harnröhre zeigen keine Anomalie.

Nach diesen Sectionsergebnissen kann über die Todesursache kein Zweifel obwalten; wir bezeichnen dieselbe als Pyämie und verstehen unter diesem in der Chirurgie nun einmal eingebürgerten Ausdruck, absehend von jeglicher Eitertheorie, die septischen Zustände nach Operationen, charakterisirt hauptsächlich durch das adynamische Fieber mit Schüttelfrösten und sehr rascher Abmagerung, durch die Zeichen der sog. Dissolutio sanguinis und durch die multiplen eitrigen Entzündungen. Es könnte nur darüber Zweifel herrschen, ob hier die Blutentmischung das primäre, die Phlebitis wie die Metastasen in der Lunge etc. erst durch diese bedingt sei, oder ob die Phlebitis als einfache örtliche Ausbreitung der Wundentzündung ihrerseits zum Entstehen der Blutentmischung beigetragen, wie ja überhaupt ausgebreitete Entzündungsprocesse an der Wunde den Ausbruch der Pyämie begünstigen. Denn von einer den früheren

Theorien über Entstehung der Pyämie aus Phlebitis günstigen Erklärungsweise kann schon deswegen hier nicht die Rede sein, da der Zusammenhang zwischen der entzündeten jauchgefüllten Vene und dem Herzen unterbrochen war durch das aus derselben herausgeschnittene Stück.

Viele Chirurgen der Neuzeit dürften insonderheit auf die Venenunterbindungen deuten und uns diesen Fall als warnendes Beispiel vor Augen halten, indem hier die Phlebitis ja offenbar durch die bei Unterbindung der Venen stattgefundene Quetschung derselben bedingt sei. Da in solchen Dingen die Erfahrung entscheidet, so füge ich hier, nur zum Beweise, dass die Unterbindung grosser Venen nicht nothwendig solche schlimme Folgen habe, einen mir nächstliegenden ebenfalls diesen Winter operirten Fall bei, wo carcinomatöse Halsdrüsen die Vena jugularis interna derartig umklammerten, dass dieselbe beim Versuche, die Krebsmasse ohne sie zu entfernen, angeschnitten, in Folge dessen oberhalb und unterhalb der Geschwulst unterbunden und das zwischenliegende Stück mit letzterer exstirpirt wurde. Der Fall verlief ohne Phlebitis und Pyämie sehr günstig und Patientin wurde vier Wochen nach der Operation bei noch nicht völlig geheilter Wunde in bestem Wohlsein entlassen. Ueberdiess wird bei uns nicht selten bei Amputationen auch die Hauptvene des Glieds unterbunden, wofern aus derselben eine Blutung nicht rasch von selbst aufhört, und wir haben davon noch nie Nachteile bemerkt, nicht mehr Pyämie nach Amputationen gehabt als Andere.

Unser oben mitgetheilte Fall bietet übrigens auch schon für sich Anhaltspunkte dar, welche wahrscheinlich machen, dass nicht in den Unterbindungen die Ursache der Phlebitis zu suchen sei. Die Vena cephalica und die andern in ihrer Nähe mündenden Venen wurden auch unterbunden und doch ertrugen sie diese Quetschung, ohne sich zu entzünden, ebenso das centrale Ende der Vena subclavia. Die Veränderungen an diesem letztern sind so umschrieben, dass sie nur als Theilerscheinung der Ent-

zündung und Verjauchung an der Operationswundfläche, die natürlich auch die hier befindlichen Venen-Enden traf, nicht als selbstständige Phlebitis gedeutet werden können. Vielleicht wird man dieser Betrachtung entgegenhalten die Frage: warum bei einer doch allgemein wirkenden Ursache, wie ich sie in der pyämischen Blutintoxikation supponire, dann nur die Vena brachialis sich entzündet habe, worauf ich aber nur wieder fragen kann: warum bei Pyämie überhaupt nicht Vereiterung der ganzen Lunge, Abscedirung der ganzen Leber, Entzündung aller Gelenke? Wir sind eben hier an den Grenzen unseres Wissens. Ueberdiess fehlten in unserem Falle alle Zeichen der Phlebitis während des Lebens, obgleich der Arm natürlich schon wegen der zu befürchtenden Kreislaufstörungen fortwährend aufmerksam beobachtet wurde. Wäre die Phlebitis das primäre, so müsste sie vor dem ersten Schüttelfroste schon bestanden haben, bei damals noch ordentlichem Kräftezustand der Kranken, ungetrübtem Sensorium, dann aber wäre sie gewiss nicht so symptomlos verlaufen, ohne jeglichen Schmerz, Hautröthe etc. Offenbar waren aber die in der Vena brachialis durch die Unterbrechung des Kreislaufs entstandenen Gerinnsel normal, bis die pyämische Blutentmischung eintrat, unter ihrem Einfluss entzündete sich dann die Venenwand, schmolzen die Gerinnsel eitrig. Dass diess gerade an der Vena brachialis stattfand, war vielleicht dadurch bedingt, dass dieselbe als der verstopfte Hauptkanal für das aus dem Arme rückfliessende Blut, am meisten durch Gerinnsel ausgedehnt, „gereizt“ war.

Interessant sind unter den Obduktionsresultaten ferner die unzweifelhaften Uterus-Fibroide neben dem Drüsencarcinom.

Doch kehren wir zurück zum Venenkrebse. Broca würde diesen Fall nach der oben angeführten Definition seiner ersten Stufe nicht als Venenkrebs anerkennen. Warum für Broca die Adventicia keine Venenhaut ist, kann ich mir nicht erklären. Jedenfalls zeigt meine Beobachtung, dass ein krebsiges Befallensein auch nur dieser Membran praktisch von grossem Gewichte ist,

indem in solchen Fällen, wenn der Krebs irgend umfänglicher ist, eine Verwundung der Vene nicht umgangen werden kann. Ich dehne deshalb und weil die Adventicia nun einmal Venenhaut ist, die Definition der ersten Stufe des Venenkrebses dahin aus, dass bei derselben die carcinomatöse Entartung die Venenhäute ergriffen hat, ohne dass aber der Krebs frei ins Venenlumen hineinragt.

Zweiter Fall.

Matthäus M., 21 J., von F., Küfer, wurde am 28. Januar d. J. in die hiesige chirurgische Klinik aufgenommen. Die Anamnese ergab folgendes über die Entstehung seines Leidens:

Hereditäre ursächliche Momente nicht zu ermitteln.

Patient war mit Ausnahme unbedeutender Kinderkrankheiten immer völlig gesund und ungewöhnlich kräftig. Während des Winters 1860/61 hatte Patient bemerkt, dass in seiner linken Leistengegend unter der Haut verschieblich eine Anzahl Knötchen sich befanden, wie er angibt etwa 10; dieselben waren ohne irgend ein vorhergehendes Leiden am linken Beine entstanden und machten dem Patienten keinerlei Beschwerden. Im Februar 1861 war ganz unmerklich eines derselben grösser geworden, hatte den Umfang einer Haselnuss überschritten, während die anderen ihre frühere Grösse, die einer mittleren Bohne beibehielten, Patient empfand in demselben auch leichte Stiche und andere unangenehme Sensationen. Dasselbe sass an der äussern Grenze des Haarwuchses am Schamberg. Dasselbe war sehr leicht beweglich, man konnte es mit zwei Fingern stark in die Höhe ziehen und die Haut über demselben sehr wohl in einer Falte erheben. Gegen Druck war dasselbe nicht empfindlich, die Haut über demselben unverändert. Patient zeigte dasselbe einem Arzte, da er glaubte es sei ein Bruch, derselbe erklärte die Sache für ganz bedeutungslos und beruhigte den Kranken. Derselbe ging nun wieder seinen Geschäften nach und bekümmerte sich um so weniger um die Geschwulst, als in derselben

die leichten stechenden Schmerzen sich nach einigen Wochen ganz verloren, und sie ihm keinerlei Beschwerden verursachte. Um die Mitte August hatte dieselbe den Umfang einer grossen Wallnuss erreicht (etwa 4 Cm. lang und 3 Cm. breit), ohne sich in ihren übrigen Eigenschaften zu verändern, insbesondere zeigte sie immer die gleichè mässige Härte. Im August 1861 nun stiess Patient die Geschwulst an eine Tischkante, in nicht besonders heftiger Weise, er empfand auch nur unbedeutenden Schmerz darauf und schlief die ganze folgende Nacht; als er Morgens erwachte, war aber die Geschwulst gänseeigross geworden, bei Berührung schmerzhaft und unbeweglich. Die Haut darüber war etwas röthlich und wärmer als auf der andern Seite. Patient ging nun wieder zu demselben Arzte, der ihm zuerst eine graue und bald darauf eine weisse Salbe verschrieb, da erstere ihm unangenehme Sensationen an den Zähnen hervorrief. Nach 10 Tagen war die entzündliche Schwellung vorüber, der Knoten wie früher beschaffen. Patient ging wieder seiner Arbeit nach, die sehr schwer war und mit häufigen Contusionen gegen die Leistengegend verbunden. So kam es, dass im October sich die Haut über dem Knoten wieder röthete und anschwell, derselbe schmerzhaft und unbeweglich wurde. Bei achttägigem Gebrauche der früheren weissen Salbe und bei Bettruhe wurde die Schwellung wieder weicher, die Schmerzen verloren sich, so dass Patient wieder arbeiten konnte, der Knoten aber bekam seine frühere Grösse und seine Beweglichkeit nicht wieder. Solche Anfälle von Schwellung und Schmerzhaftigkeit wiederholten sich nun von da an öfter, der Knoten wurde dadurch immer grösser und unbeweglicher und zeitweilig benützte Salben bedingten zwar vorübergehend etwas grössere Weichheit der Geschwulst, änderten jedoch im wesentlichen an der Sache nichts, so dass die Geschwulst an Weihnachten 1861 die Grösse einer Faust erreicht hatte und unbeweglich geworden war. Ein Arzt wollte sie damals extirpiren, da aber nicht die nöthige Anzahl von Gehilfen beschafft werden konnte, so wurde die Operation verschoben

und zu deren leichterem Ausführung Bepinselung mit Jodtinktur angewandt. Inzwischen begab sich aber Patient auf Anrathen des ihn von Anfang behandelnden Arztes hieher.

Status praesens am 29. Januar 1862.

Kräftig gebauter, üppig genährter, auffallend gesund aussehender Mann. Alle Körperfunktionen ungestört, P. 84.

Die ganze linke untere Extremität zeigt ein mässiges Oedem und leichte bläuliche Färbung der Haut. In der Schenkelbeuge gewahrt man eine derselben entlang ziehende Geschwulst von der Grösse des Kopfs eines Neugeborenen. Dieselbe reicht von der Spina ant. sup. bis zur Wurzel des Scrotum und misst in dieser Richtung 22 Cm., in der Richtung von unten nach oben 14 Cm. Nach oben überragt sie etwas die obere Beckenapertur, eine Fortsetzung in die Fossa iliaca ist jedoch nicht wahrzunehmen. Die Arteria iliaca externa kann aber oberhalb der Geschwulst nur sehr undeutlich nach langem Suchen gefühlt werden. Die Haut über der Geschwulst ist durch die angewandten Heilmittel leicht geröthet, zeigt keine Erhöhung der Temperatur, ist nicht ödematös und ziemlich leicht über der Geschwulst in Falten zu erheben.

Diese selbst ist nur sehr unvollständig von oben nach unten beweglich, nicht deutlich zu verschieben, ihre Consistenz ist durchaus fibrös-hart, unelastisch, sie zeigt keine stärkeren Höcker und Vertiefungen, ihre Oberfläche fast vollkommen halbkuglig. An ihrer Basis gegen den Oberschenkel zu mehrere kleine nicht an ihr verschiebliche Höcker, nach Angabe des Kranken waren sie früher an der Geschwulst verschieblich (Lymphdrüsen). Patient empfindet nur selten und dann ganz leichte, unangenehme Sensationen in der Geschwulst, das Gehen ist nicht beeinträchtigt.

Die Inguinaldrüsen rechts in leichtem Grade geschwellt.

Von sonstigen Abnormitäten ist am Körper des Patienten nichts wahrzunehmen.

30. Januar. Das Oedem am linken Beine hat sich bei

der Lage des Kranken im Bette fast vollständig verloren, das gute Allgemeinbefinden dauert fort.

1. Februar. Patient wird in der Klinik vorgestellt, als Diagnose von Prof. v. Bruns mit Wahrscheinlichkeit eine krebsige Entartung in der betreffenden Gegend ursprünglich ausgegangen von einer Inguinaldrüse ausgesprochen, als das weniger wahrscheinliche eine fibröse (sogenannt sarcomatöse) Entartung einer solchen Drüse dargestellt, d. h. eine in Folge der akuten und chronischen Entzündungen entstandene Hyperplasie des Bindegewebsgerüsts einer solchen Drüse mit vorwiegender Bildung jungen unreifen Bindegewebs und zahlreichen den Lymphkörperchen analogen Kernen. Die erstere Annahme wurde als die überwiegend wahrscheinlichere aus dem Grunde hingestellt, weil die Schwerbeweglichkeit, die geringe Abgrenzbarkeit der Geschwulst positiv für Krebs sprachen. Das Oedem am Beine wurde als durch Compression der Vena cruralis bedingt angenommen.

Die Exstirpation der Geschwulst in der Chloroformnarkose wurde am nämlichen Tage von Prof. v. Bruns vorgenommen.

Patient ist auf den Rücken gelagert, in dieser Stellung durch mehrere Gehilfen fixirt. Der Hautschnitt verläuft senkrecht über die Geschwulst, in der Richtung der Art. cruralis, nach oben und nach unten die Geschwulst um je 1'' überschreitend. Die Haut wird nun nach beiden Seiten hin von der Oberfläche der Geschwulst losgelöst, und da die Geschwulst hier von lockerem Zellgewebe umgeben war, so geschieht diess mit leichter Mühe und nur geringer venöser Blutung. Die Hautwunde wird mit Haken stark auseinander gehalten und nun rings herum am Rande der Geschwulst in die Tiefe gedrungen. Zuerst wurde diess nach oben ausgeführt, um möglichst bald sich über das Verhalten der Art. cruralis zu vergewissern und als diese trotzdem, dass man ziemlich in die Tiefe kam, nicht sich zeigte, wurde die Geschwulst nun auch an ihren übrigen seitlichen Theilen innen, unten und aussen von den umgebenden

Gewebe isolirt. Es war diess eine sehr schwierige Arbeit, da hier die Geschwulst mit den Nachbartheilen durch einen festen straffen Zellstoff ungemein innig zusammenhieng, es wurden hiebei auch einige kleine Arterien angeschnitten und unterbunden. Nach aussen, wo die Verbindung noch am lockersten war, gelangte man am leichtesten gegen die untere Fläche der Geschwulst, der *Musc. ilio-psoas* lag hier frei und man gelangte bald auf einen in die Tiefe des *Trigonum femorale* sich hinabziehenden Strang, aus welchem viele kleinere und grössere Gefässe in die Tiefe verliefen. Er wurde als das mit der Geschwulst innig verbundene Gefässbündel angesehen und deshalb zunächst die Ausmündungsstelle desselben aus der Geschwulst an ihrem untern Ende aufgesucht. Durch Trennung mit dem Finger in der Tiefe erreichte man auch bald einen von der Geschwulst nach abwärts in den Schenkel sich fortsetzenden Strang. Derselbe wurde auf einen Spatel gebracht, um so die ihn zusammensetzenden Theile genauer isoliren zu können. Man fand auf diese Weise ein dickes Gefäss in demselben, das für die *Art. cruralis* angesehen wurde. Jetzt wurde der obere Rand der Geschwulst, wo sie am schwierigsten von den Nachbartheilen abzugrenzen war, von neuem in Angriff genommen. Nach innen zu lag hier der Samenstrang frei, in die Faserung des untern Randes der Sehne vom *Obliquus externus* setzte sich die Krebsinfiltration fort, wie leicht aus der Abwechslung von weissen undurchsichtigen Sehnenstreifen mit graulichen durchscheinenden Krebszügen zu erkennen war. Diese Sehne wurde gespalten, so viel möglich von ihr abgeschnitten und der Leistenkanal freigelegt; aber auch die Muskelfasern des *Obliquus internus* und *transversus* zeigten sich krebsig infiltrirt. Indem bei diesen Trennungen die Geschwulst von einem Gehilfen stark nach abwärts gezogen wurde, riss sie an dem nur noch dünnen oberen Stil durch, gleichzeitig stürzte ein fast kleinfingerdicker Blutstrahl aus der Tiefe hervor. Dieser wurde sogleich durch Fingerdruck unterdrückt, die aus der Geschwulst nach abwärts verlaufende, wie angegeben schon

früher isolirte Art. cruralis, an welcher die Geschwulst jetzt allein noch hieng, unterbunden und diesseits der Ligatur durchgeschnitten, die weit über mannsfaustgrosse Geschwulst auf diese Weise entfernt. Jetzt bestand die Aufgabe, die durchrissene Art. cruralis an ihrem obern in die Geschwulst einmündenden Theile aufzusuchen und hier zu unterbinden und es wurde bei fortwährend auf die Durchrissstelle ausgeübtem Fingerdrucke unter den quer herüberziehenden Fasern des *Musc. obliq. int.* und *transvers.* in der hier befindlichen weichen Krebsmasse in die Tiefe gedrungen. Man gelangte hier auch bald auf ein ziemlich dickes arterielles Gefäss, aber die Wand desselben war so degenerirt, die Krebsmasse setzte sich derartig in die Muskel infiltrirt gegen die *Fossa iliaca* hin fort, dass man an einer vollständigen Entfernung derselben um so mehr verzweifeln musste, als man die Ausbreitung des Krebses der Gefässscheide entlang gar nicht bemessen konnte und auch in die *Musc. adductores* die Krebsmasse diffus infiltrirt war. Es wurde deshalb an der genannten Stelle nach abwärts vom untern Rande des *Obliquus int.* und *transv.* die genannte Arterie mit der Aneurysmennadel umgangen und unterbunden. Als der komprimirende Finger an der Durchrissstelle weggenommen wurde, quoll noch Blut aus einem dicken Gefässlumen heraus, das nun ebenfalls an Ort und Stelle unterbunden wurde. Noch zwei andere Ligaturen waren an kleineren Muskelästen angelegt worden. Alle Ligaturfäden wurden aus der Wunde geleitet und mit Heftpflaster in der Nähe befestigt. Die besonders nach oben und einwärts von Krebsmasse nicht vollständig gesäuberte Wunde wurde mit gefensterter Leinwand und Charpie bedeckt, eine feuchte Comresse mit Heftpflaster darüber befestigt, Patient ins Bett gebracht und kalte Umschläge über die Wunde gelegt.

Auf einem durch die entfernte Geschwulst geführten Querschnitte zeigten sich die Wandungen des in der Krebsmasse verlaufenden Gefässes gelockert und durchscheinender als normal, das Lumen war mit einem dunkeln Blutpfropf, der an einzelnen

Stellen grauliche Punkte zeigte, erfüllt. Unter dem Mikroskope erwiesen sich diese Punkte als bestehend aus den weissen Blutkörperchen ähnlichen Gebilden, ferner aus Körnchenzellen. Weiter nach oben hin verschwand aber die Wand desselben vollständig in der Krebsmasse, so dass nicht die mindeste Abgrenzung von derselben mehr zu finden war; auch die Eintrittsstelle der Arterie in die Geschwulst war nicht zu ermitteln. Es wurde neben derselben die Vena cruralis gesucht, aber keine Spur von dieser entdeckt.

Die Geschwulst bestand aus einer nach Farbe und Consistenz durchgängig hirnmarkähnlichen Masse, durchzogen von einem feinen gelblichen Maschenwerk, und an einzelnen Stellen besetzt mit gelben matten Flecken. Ihr Stroma war im ganzen sehr wenig entwickelt und bestand theilweise aus fein fibrillärem Bindegewebe, theilweise aus geschwänzten Körpern. Der weit-aus grössere Theil der Geschwulst, die eigentliche Krebsmasse, das Füllsel jenes Bindegewebsgerüsts, bestand aus locker an einander gereihten, vollkommen den Eiterkörperchen an Gestalt ähnlichen Kernen, die sich von ersteren nur dadurch unterschieden, dass sie mit Essigsäure keine scharf umgrenzten Kernkörperchen erkennen liessen, ihre Hülle nicht wie bei jenen schwand, sondern nur eine Scheidung in einen helleren peripheren Theil und eine geschrumpfte krümlige centrale Masse eintrat. Sehr selten und ganz ausnahmsweise gewahrte man grosse Zellen mit mehreren solchen Körpern in ihrem Innern, letzteres erwies ihre Bedeutung als Kerne aufs schlagendste. Sehr häufig, besonders in den oben erwähnten gelben Stellen waren Körnchenzellen mit nur undeutlich durchschimmerndem Kerne, an Grösse die Krebskerne ums doppelte übertreffend. Die Geschwulst liess bei Druck eine sehr reichliche Menge von Milchsafft austreten, in der dann nur die genannten Kerne und Körnchenzellen enthalten waren.

1. Februar, Abends (nach der Operation). P. 96 voll und hart, Patient hat ziemlich starken Schmerz in der Wunde, Kopf frei.

2. Februar, Morgens. P. 108, etwas weicher als gestern, Hauttemperatur ziemlich erhöht, Ufin roth, kein Stuhl. In der Nacht mehrere Stunden Schlaf, die Schmerzen bedeutend geringer.

3. Februar, Abends. P. 114, Haut heiss, kein Schmerz mehr in der Wunde. Die Schwellung der linken untern Extremität besteht in gleichem Grade fort, die Temperatur derselben die gleiche wie rechts auf ein Laxans domest. (Senna mit Salz), heute dreimal Stuhl, besserer Appetit. Die Wunde von einem eitrigen Belege bedeckt, sondert noch wenig ab.

4. Februar, Morgens. P. 106, ordentliches Befinden, die Wunde secernirt sehr reichlich grauen stinkenden Eiter, Verband mit Aqua Chloriga.

7. Februar, Morgens. Inzwischen immer ordentliches Befinden, mässiger Appetit, guter Schlaf in der Nacht, aber immer erhebliches Fieber, P. nie unter 100 Schlägen. Heute P. 114. Die Schwellung des linken Beins hat noch nicht abgenommen, Einwicklung desselben mit einer Rollbinde, die Wunde beginnt sich zu reinigen, der Eiter wird dicker, gelb, ist nicht mehr übelriechend.

7. Februar, Abends. Patient klagt seit heute Nachmittag über allgemeines Uebelbefinden, er hat Schwindel beim Aufsitzen im Bette, ass aber noch wie gewöhnlich zu Mittag. Er sieht verfallen und gelblich aus, P. 120, klein, Haut heiss. Gegen 7 Uhr mehrmals heftiges Erbrechen, durch welches auch das Abendessen, das Patient noch genoss, entleert wurde, grosse Unruhe des Kranken. Später wurde er wieder ruhiger, bekam aber gegen 9 Uhr einen heftigen Schüttelfrost von $\frac{1}{2}$ Stunde Dauer mit starker Dyspnoe und gegen 10 Uhr war er, ohne dass Zeichen vom Hirne oder einem andern Organ eingetreten wären, eine Leiche.

Dieser rasche Tod nach nur ungefähr achtstündigem erheblichem Uebelbefinden war sehr auffallend. Ueber die Ursache desselben konnte man im Zweifel sein und als verschiedene Möglichkeiten

wurde 1) eine schnell eingetretene bedeutende Cirkulationsstörung in der Lunge durch Embolie hingestellt, aber hiefür fehlten die bis zum Tode dauernden Respirationsbeschwerden; 2) eine akute Pyämie und 3) hatte man zu denken an einen der räthselhaften Todesfälle, wo die Leicheninspection keine Ursache desselben auffinden lässt. Die Pyämie war mir nach den Veränderungen im Gesichte des Kranken, welche für keinen, der schon öfter Pyämie-Kranke gesehen, zu misskennen sind, ferner nach dem Schüttelfroste und dem Fehlen aller Zeichen einer bedeutenden Organkrankheit das wahrscheinlichste; nur sprach dagegen, dass Pyämiefälle bei uns diesen Winter sehr selten waren, und dass solche höchst akute Fälle gewöhnlich nur zur Zeit heftiger Endemien vorkommen.

Inzwischen wurden schon am 8. Februar die näheren Verhältnisse der Operationswunde von Prof. v. Bruns und mir anatomisch untersucht, man kam hiebei zu folgendem Resultate: Im Grunde der Operationswunde, in dem besonders gegen den horizontalen Schambeinast und das Lig. Poupartii hin krebsig infiltrirten Zellgewebe eingebettet lagen die gar nicht in den Bereich des Messers bei der Operation gekommenen Schenkelgefässe. Das am untern Umfange aus der Geschwulst austretende Gefäss, das wir bei der Operation für die Schenkelarterie gehalten hatten, war demgemäss nur die in ihren Wandungen stark verdickte Vena saphena magna. Das am obern Umfange der Geschwulst unterbundene arterielle Gefäss war ebenfalls nicht die Cruralis, sondern ein sehr starker in die Geschwulst verlaufender Ast, der unter dem Lig. Poupartii von der Hauptarterie abgieng.

Die Schenkelgefässe wurden nun von der Stelle ihres Zusammenmündens mit der Art. und Vena iliaca interna bis unterhalb der Mitte des Oberschenkels frei präparirt und sorgfältig sammt ihrer Scheide entfernt. Während letztere im übrigen leicht von den Gefässen zu trennen, hieng sie an einer Stelle im obern Theile des Trigonum crurale fest mit denselben zu-

sammen, an einer Stelle ihres vordern Umfanges, wo zugleich eine medullare Masse ihr selbst von aussen her fest anhaftete. Wahrscheinlich war diese Stelle der Ort des Einmündens der Vena saphena magna, da aber dieses Gefäss bald nach seinem Eintritt in die Krebsgeschwulst gänzlich zerstört war und überdiess an dieser Stelle, welche zunächst dem Grunde der Operationswunde lag, die Entzündung eine deutliche Sonderung der Gewebe unmöglich machte, so konnte diese Frage nicht mit Bestimmtheit entschieden werden.

Als die Vena cruralis aufgeschnitten war, zeigte sich an der genannten Stelle, wo die Krebsmasse mit derselben und mit ihrer Scheide zusammenhieng, eine in das Venenlumen von der vordern Seite her so weit hereinragende Masse (vgl. Tab. II. Fig. I. gg), dass sie an der entgegengesetzten hinteren Wand derselben festhaftete. Von letzterer liess sie sich jedoch leicht mit dem Skalpellsstil trennen, es war aber an dieser Stelle die Intima getrübt, aufgelockert und hieng durch leicht zerreissliche filzige Stränge mit der genannten Masse zusammen (Fig. I, h, f). Diese war im Ganzen 9 Cm. lang, in ihrem mittlern Theile 15 Mm. breit, sie sass der vordern Venenwand mit ihrer ganzen untern Fläche fest auf und besass grossentheils eine unebenfilzige Oberfläche, nur an ihrem obern und untern Abschnitt war sie noch von normal glatter Intima überzogen. Sie hatte graulich-weiße Farbe und härtliche Consistenz und charakterisirte sich schon durch die genannten Eigenschaften hinlänglich als eine im Venenrohr befindliche Krebsmasse. Das Venenlumen war jedoch von ihr nicht vollständig ausgefüllt, vielmehr war dasselbe einestheils zu ihren beiden Seiten noch von normaler Intima begrenzt (a, a Fig. I.), anderntheils zog sich an der hintern Venenwand zwischen dieser und der Krebsmasse noch ein dünnes theilweise entfärbtes Blutgerinnsel (d d) hin, welches mit der rauhen Oberfläche jener Krebsmasse lose zusammenhieng und die schon oben berührte Stelle (f) umschloss, wo jene mit der Intima der hintern Venenwand ver-

löthet war. Dieses ältere Blutgerinnsel liess sich leicht von der unter ihm normalen, glatten Tunica intima abstreifen, wie diess Fig. I. bei e angedeutet ist. Dasselbe hieng nach oben und unten hin zusammen mit ganz frischen schwarzrothen Cruor-Coagulis; während das obere derselben (b) sich scharf von diesem intermediären Theile (d, d) abgrenzte, setzte sich das untere (c) allmählig flacher und entfärbter werdend in denselben ohne deutliche Grenze fort. Diese frischen ebenfalls stark ins Venenlumen vorspringenden Blutgerinnsel unterschieden sich durch ihre Farbe, ihre weiche Consistenz, ihre glatte glänzende Oberfläche sehr scharf von der Krebsmasse (g).

Um nun das Verhältniss dieser letztern zur vordern Venenwand und zu der dieser adhären den äussern Krebsmasse näher zu ermitteln, wurde ein Längsschnitt durch Vene und Geschwulst an der betreffenden Stelle geführt (Tab. II. Fig. II.). Es zeigte sich auf diese Weise, dass die in der Vene befindliche Masse unmittelbar zusammenhieng mit dem an der Vene und ihrer Scheide haftenden Krebsstücke und durch dieses, nur künstlich (bei der Operation) abgetrennte, mit der übrigen Krebsgeschwulst. Es zeigte sich ferner, dass am obern und untern Ende des Venenkrebsses die Venenwand von der andringenden Krebsmasse etwas emporgehoben und eingestülpt sich gegen die Mitte zu immer mehr verdünnte (Fig. II, c, d), endlich in einer 3 Cm. langen Strecke ganz fehlte (h), so dass hier die Krebsmasse ganz frei ins Venenlumen hineinragte und, wie schon oben bemerkt, an der entgegengesetzten Venenwand angelöthet war; nach unten hin hatte überdiess die Krebsmasse die Innenfläche der Vene etwas überwuchert (d).

Die Lage des Venenkrebsses an der vordern Wand der Vena cruralis und zwar in der Höhe, wo die Vena saphena magna in diese einmündet, ferner der Umstand, dass letzteres Gefäss krebsig zerstört war, würden es an und für sich nicht unwahrscheinlich machen, dass die in der Cruralis befindliche Krebsmasse nur ein von der Saphena in jene hereingewachsener

„Pilz“, nicht aber ein selbstständiger Venenkrebs der Cruralis sei. Dieser Ansicht widerspricht aber aufs entschiedenste der Befund beim Durchschnitt (Fig. II.); denn nur bei einem die Wandung der Cruralis perforirenden und in ihr weiterwuchernden Krebse erklärt sich das nicht gestielte Aufsitzen des Krebses, sein stufenweises Vordringen in den Venenhäuten von aussen nach innen, die umfangreiche Zerstörung dieser Venenhäute selbst. Da aber die anatomische Untersuchung über die Einmündungsstelle der Vena saphena in die Cruralis keinen bestimmten Aufschluss gab, so muss dahingestellt bleiben, ob die Vena saphena dem Krebse vielleicht anfänglich gewissermassen zum Leiter gedient hatte, eine krebssige Thrombose dieser Vene der partiellen Zerstörung der Wand der Cruralis vorangegangen war.

Die mikroskopische Untersuchung des Venenkrebses zeigte die gleichen den Eiterkörperchen ähnlichen Elemente wie die exstirpirte Krebsgeschwulst; sie waren eingebettet in die gelockerten und verdrängten Reste der bindegewebigen und elastischen Venenwand.

Die der Operationswunde benachbarten Muskeln zeigten, wie schon während der Operation konstatiert wurde, Krebsinfiltration zwischen ihre Bündel und die Neubildung zog sich über den horizontalen Schambeinast in die kleine Beckenhöhle hinein, das dortige Zellgewebe infiltrierend. Die dem Verlauf der Gefässe folgenden retroperitonäalen Lymphdrüsen waren etwas vergrössert, zeigten aber keine markige Infiltration. Bei der mikroskopischen Untersuchung der ins Muskelgewebe infiltrirten Krebsgeschwulst fand man, dass die rundlichen Elemente, aus denen dieselbe bestand, fast noch einmal so gross als die Kerne der exstirpirten Krebsgeschwulst waren. Sie hatten deutliche granulirte Kerne, etwas kleiner als Eiterkörperchen, die besonders nach Essigsäurezusatz hervortraten, während die äussere Membran schwand; man traf auch Zellen mit zweien solcher Kerne. Diese Gebilde waren zwischen die Muskelprimitivbündel eingedrungen,

in denselben aber fand man keine Spur von Krebszellen. Erstere waren vielmehr in fettigem Zerfalle begriffen und zeigten entweder schon unregelmässig molekulären Inhalt, oder es war noch Querstreifung ersichtlich, aber deutlich bedingt durch die in querer Richtung aneinandergereihten Fettmoleküle. Sehr deutlich waren die Kerne der Muskelprimitivbündel unterschieden von den Gebilden des Krebses durch ihre länglich-runde Gestalt, den Mangel an molekulärem Inhalt, durch ihre zarten Contouren und sehr deutlichen kleinen Kernkörperchen; sie wurden ganz deutlich erst nach Essigsäure-Zusatz und zeigten an einzelnen Stellen Zusammenhäufungen (Wucherung); auch konisch endigende Muskelbündel kamen nicht ganz selten zu Gesichte, kurz Bilder ganz analog dem von Virchow in der Zellulärpathologie Fig. 105. I. Auflage mitgetheilten.

Die Vena saphena magna war von ihrer Unterbindungsstelle bis zum Knie herab mit zum Theil entfärbten und zerfallenen Gerinnseln gefüllt, zum Theil war noch unveränderter Cruor vorhanden. Das Mikroskop zeigte an den Stellen der veränderten Gerinnsel eine auffallend grosse Anzahl zelliger Gebilde, deren Deutung aber als weisse Blut- oder Eiterkörperchen, als Körnchenzellen oder Krebskerne — es kamen Formen darin vor, die diesem, solche, die jenem dieser Gebilde mehr entsprachen — ungewiss blieb und für ähnliche Fälle wahrscheinlich auch immer ungewiss bleiben wird.

Obductio 9. Februar, Morgens 11 Uhr.

Stark gebauter, wohlgenährter Cadaver, bedeutend ausgebildete Todtenstarre, ausgebreitete Senkungsflecken.

Beim Eröffnen der Brusthöhle fliesst aus den angeschnittenen Halsvenen eine grosse Menge dunkel-kirschrothen, theerartigen, vollkommen flüssigen Bluts. Die beiden Pleurablätter durch alte bindegewebige Adhäsionen vollständig verlöthet, so dass die Pleura costalis mit den Lungen entfernt werden muss, und eine Trennung des mittlern Theils vom Zwerch-

fell nothwendig ist. Das verlöthende Bindegewebe ist durch Oedem auf eine 8 Mm. dicke, gelbe, durchscheinende, gallertige Masse ausgedehnt. Die Schleimhaut der ganzen Bronchialverzweigung vom Kehlkopfe an durch baumförmige, dichte, rosenrothe Injektion hellroth gefärbt, mit dünnem, schaumigem, stellenweise Blut haltendem Sekrete bedeckt. In den Lungengefässen keine Spur von frischen oder ältern Gerinnseln, nur dunkles, flüssiges Blut. Das Lungenparenchym ist blau-roth gefärbt, lässt überall eine reichliche, röthlich gefärbte mit vielen kleinen Luftbläschen gemischte Flüssigkeit bei Druck auf eine Schnittfläche austreten, im übrigen das Gewebe völlig normal, keine Spur von lobulären Processen. Im Herzbeutel 2 Unzen gelbliches Serum, Herz in Grösse und Bau normal, beide Hälften die rechte stärker als die linke gefüllt mit dunklem, schaumigem (letzteres aber wahrscheinlich Kunstprodukt), flüssigem Blute, nur um die Papillarmuskeln und an den Trabekeln sehr kleine Cruorcoagula. Klappenapparat normal, in der Mitralis knötchenartige, sparsame, weissliche Einlagerungen von Linsengrösse nahe dem Rande, an der Aorta ascendens Zeichen beginnenden Atheroms.

Bauchhöhle. Leber von normaler Grösse und normalem Bau. Milz um die Hälfte ihres normalen Umfangs vergrössert, ihre Pulpe ganz normal, nicht erweicht, von hellrother Farbe. Nieren und Digestionstraktus zeigen keine Veränderung, ebenso wenig der Harn- und Geschlechtsapparat. Die grossen Venen der Bauchhöhle mit dunklem flüssigem Blute gefüllt, Mesenterialdrüsen normal.

Die Schädelhöhle lässt ausser starker Füllung der grössern Venen mit flüssigem Blute, zahlreichen Blutpunkten in dem ziemlich festen, eine scharfe Sonderung und Farbenverschiedenheit seiner Substanzen darbietenden Hirne nichts abnormes erkennen.

Die nächste Todesursache war demgemäss das Lungenödem, welches die rasche Aufhebung der Respiration bedingte. Auf-

fallend ist hier die ungemein deutliche Injektion der Bronchialschleimhaut mit der Anwesenheit von blutig schaumigem Sekrete, wie diess zuerst von Casper¹⁾ als ein konstantes und sehr wichtiges Erkennungszeichen des Erstickungstodes anerkannt wurde. Das Lungenödem war seinerseits die Finalerscheinung der akuten pyämischen Blutvergiftung, wie sie sich durch die schon oben erwähnten Zeichen während des Lebens und durch die charakteristischen Veränderungen des Leichenbluts zu erkennen gab. Dass solche rasch verlaufende Blutinfektionen, die Strömeyer in seiner Kriegsheilkunst als perakute Pyämieen bezeichnet, vorkommen, bei denen dann keine Spur einer pyämischen Lokalisation aufzufinden, ist durch viele Beobachtungen bestätigt.

Der Krebs erwies sich auch mikroskopisch als zu den deletärsten, rasch wuchernden Markschwämmen gehörig, bei dem man vorzugsweise oder fast allein Kerne als mikroskopisches Element findet.

Der Venenkrebs zeigt uns auf eine gewiss selten so deutlich zu erkennende Weise das Hereinwachsen der Geschwulst in das Venenlumen (vergl. Tab. II.); er ist ein weiteres Beispiel für Broca's zweite Stufe (s. oben). Nur ist ihm eigenthümlich — und es wurde diess meines Wissens noch nie in dieser Art beobachtet — das Anwachsen des Krebses an der entgegengesetzten Venenwandung, ohne dass eine gänzliche Verschlussung des Gefässes hiedurch bedingt wäre.

Dritter Fall.

Johann V. 68 J., von G., Müller, wurde am 19. December 1861 in die hiesige chirurgische Klinik aufgenommen. Ueber die Entstehung seines Uebels war Folgendes zu erfahren:

Hereditäre ursächliche Momente nicht zu ermitteln. Patient will mit Ausnahme einer während seiner Knabenjahre überstandenen Pockenkrankheit, deren Spuren man jetzt noch am Leibe wahrnimmt, immer gesund gewesen sein.

1) Handb. der gerichtl. Med. 3. Aufl. Thl. II. S. 492.

Im Laufe des Frühjahrs 1861, bei sonst völlig erhaltenem Wohlbefinden und ungeschmälerter Arbeitsfähigkeit, bemerkte er in der Tiefe der rechten Achselhöhle 3—4 kleine, etwa haselnussgrosse, verschiebliche, unschmerzhaftige Knoten, die ihm in keinerlei Weise beschwerlich waren, sich aber allmählig vergrösserten, so dass sie im Monat August 1861 Taubeneigrösse erreicht hatten. Um diese Zeit stellten sich heftige reissende Schmerzen in der Gegend des rechten Handgelenkes ein, die mit Schwebeweglichkeit desselben verbunden waren und in die Finger ausstrahlten, bald kamen auch reissende Schmerzen im rechten Oberarme und das ganze Glied schwoll nun dick an, so dass die Haut glänzend wurde und man die Sache für Wassersucht erklärte. Hiemit fiel auch eine Vergrösserung der Geschwülste in der Achselhöhle zusammen, dieselben verloren ihre deutliche Abgrenzung gegen einander, wurden mehr zu einem grossen Knoten und schwebeweglicher, Patient konnte nun nicht mehr arbeiten. Von da an wuchs die Geschwulst rasch, sie vergrösserte sich sowohl gegen den vordern Thoraxumfang als gegen den Oberarm hin, und der Arm zeigte bald mehr bald weniger Schwellung. Seit etwa 2 Monaten hat Patient heftigen reissenden und stechenden Schmerz fortwährend in der rechten Hand, zugleich daselbst ein Gefühl von Taubheit und Pelzigsein, im Arme sind die Schmerzen geringer. Seit dieser Zeit ist sein Schlaf sehr gestört, er nimmt eine Abnahme seines Appetits und seiner Kräfte wahr, doch gesellten sich hiezu keine anderweitigen Krankheitserscheinungen.

Stat. praesens vom 20. December 1861.

Für sein Alter noch ziemlich kräftiger, gut gebauter, ordentlich genährter Mann, P. 84, mässig voll, etwas unregelmässig, Appetit gegenwärtig ordentlich, Stuhl geregelt, Schlaf der Schmerzen wegen erheblich gestört, trotzdem dass die Schmerzen Nachts besser sind als bei Tage. Dieselben sind stärker in der Hand als im Arme, treten besonders stark auf, wenn der Arm nicht unterstützt herabhängt.

Die Lungen lassen bei der physikalischen Untersuchung keine Abnormität erkennen, es ist auch kein Husten vorhanden, hingegen ist die Herzdämpfung vergrössert, der Herzstoss verstärkt und ziemlich weit nach links gerückt, die Herztöne an der Spitze unrein, über der Aorta systolisches und diastolisches Geräusch von blasendem Charakter. An den Bauchorganen lässt sich nichts abnormes konstatiren.

Die rechte obere Extremität zeigt im Vergleich zur linken eine bedeutende Volumzunahme. Grösster Umfang des Vorderarms: Rechts: 30,0 Cm.

Links: 23,0 —

Grösster Umfang des Oberarms:

Rechts: 33,5 Cm.

Links: 23,5 —

Die Haut am rechten Arme ist von gewöhnlicher Farbe, nur schimmern durch dieselbe grössere bläuliche Venen durch. Der Fingerdruck hinterlässt tiefe Eindrücke, es scheint neben dem subkutanen Oedeme auch noch solches des tiefern Zellgewebes vorhanden zu sein.

Die Bewegungen im Handgelenke sind ziemlich frei, das Ellbogengelenk kann nicht vollständig gestreckt werden, es spannen sich bei dem Versuche, die Streckung zu erzwingen, die Sehnen der Flexoren stark an. Im Schultergelenke sind die Bewegungen nach vorn und hinten, ebenso die Rotationen ziemlich unbehindert, hingegen die Erhebung des Armes nur bis zu einem rechten Winkel möglich, wegen eines hierbei eintretenden heftigen Spansschmerzes.

Die vordere Wand der rechten Achselhöhle ist durch eine von hinten her vordringende Geschwulst flach emporgewölbt, welche sich nach vorn und medianwärts bis zur Mitte der rechten Thoraxhälfte vom untern Clavicularrande bis nahe der Brustwarze herab erstreckt. Die Haut über derselben ist normal, ebenso der über sie wegziehende M. pect. major. Die Geschwulst sitzt der Thoraxwand fest auf, ihre Umrisse sind durch die Muskulatur nur schwer hindurchzufühlen, ihre Consistenz ist fest und derb. Mit

derselben in direktem Zusammenhange steht die die rechte Achselhöhle ausfüllende Masse, welche mehrere feste Knoten und Höcker durchfühlen lässt, die jedoch nicht so von einander abgegrenzt sind, dass sie Verschieblichkeit an einander zeigten, hingegen sind sie deutlich als Ganzes am obern Theile des Humerus und an der seitlichen Brustwandung von vorn nach hinten zu verschieben. Zwischen Flexoren und Extensoren an der innern hintern Fläche des Oberarms setzt sich von der Geschwulst in der Achselhöhle ein harter fester Zapfen nach abwärts bis gegen die Mitte des Humerus hin fort; derselbe ist deutlich abgegrenzt von dem umgebenden serös-infiltrirten Gewebe und besitzt ebenfalls eine sehr deutliche Beweglichkeit an dem Oberarmknochen.

Die hintere Wand der Achselhöhle wie auch die Knochenvorsprünge des rechten Schultergelenks völlig normal zu fühlen; über der rechten Fossa supraspinata ein bohnergrosser verschieblicher, unschmerzhafter Drüsenknoten, die rechte Fossa supraclavicularis und die entsprechende Seite des Halses sind ganz frei, nur zeigen sich daselbst wie auch über der Geschwulst stark ausgedehnte, durch die dünne Haut als bläuliche Stränge hervorragende Venen; im übrigen die Haut über der Geschwulst wie über deren Umgebung völlig normal und leicht verschieblich.

Wegen der Schlaflosigkeit bekommt Patient Abends gr. $\frac{1}{4}$ Morph. acet.

6. Januar 1862. In den letzten zwei Tagen hat sich unter erheblicher Zunahme der Schmerzen das Oedem bedeutend gesteigert, so dass jetzt der Umfang des rechten Oberarms 41,0 Cm. beträgt. Patient verlangt sehnlich nach der ihn allein von seinen Schmerzen befreienden Operation.

Patient wird heute in der Klinik vorgestellt. Hier zunächst von Prof. v. Bruns die Diagnose auf ein primäres Medullarcarcinom der Lymphdrüsen der Achselhöhle gestellt, das nun nach oben und unten hin in raschem Wachsthum begriffen dem Kranken noch weit stärkere Schmerzen und bei seinem baldig zu erwartenden Aufbruche umfangreiche Verjauchung, erschöpfende Eiterung und Blutungen,

raschen Kräftezerfall und baldigen Tod drohe. Es wurde von ihm hervorgehoben, dass von dem Kranken die Schmerzen vorwiegend nur in den drei ersten Fingern der rechten Hand empfunden würden, während die zwei letzten ziemlich frei waren, dass ebenso nur an jenen die Tastempfindung fast ganz aufgehört, an diesen normal sei, woraus auf eine starke Compression oder noch wahrscheinlicher krebsige Degeneration der Nervi Medianus und Radialis, ein Intaktsein des Nervus ulnaris gefolgert wurde. Das starke Oedem und die Füllung der subkutanen Venen wies auf eine bedeutende Beeinträchtigung des Blutlaufs in den tiefen Venen, besonders in der Vena axillaris, ob diese durch Compression oder durch krebsige Thrombose bedingt war, liess sich natürlich nicht ermitteln. Die Zulässigkeit der Operation war gegeben durch die Beweglichkeit und Abgrenzbarkeit der Geschwulst, welche beiden Eigenschaften nur dem unter dem Pector. major sich erstreckenden Theile fehlten; dieser aber lag tief und wurde von straffen Muskeln überbrückt, besonders auch von dem Pectoral. minor, es war desshalb bei ihm Beweglichkeit und scharfe Abgrenzung auch nicht zu erwarten. Die Prognose der Operation wurde wegen der bedeutenden Verbreitung der Geschwulst und wegen der Sicherheit, dass sie mit Gefässen und Nerven des Arms in nächster Beziehung stand, als ungünstig ausgesprochen. Es wurde als möglich hingestellt, die Geschwulst entfernen zu können, ohne den Arm aufzuopfern, wofern nämlich ebengenannte Gebilde nur durch die hintere Fläche der Geschwulst zusammengedrückt würden, aber die Wahrscheinlichkeit einer zu machenden Exarticulatio humeri als grösser erachtet; desshalb als Operationsplan festgestellt, zunächst die Exstirpation der Geschwulst zu versuchen und wofern diese unausführbar sei, in die Exarticulatio humeri überzugehen. Schliesslich wurde hervorgehoben, dass durch die eben erörterten Umstände die Operation sich als ausführbar erweise, dass aber die Indikation, sie wirklich zu machen, in dem entschiedenen Willen des Kranken liege.

Sie wurde am 7. Januar in der Chloroformnarkose von Prof. v. Bruns vorgenommen. Der Kranke lag auf dem Rücken, etwas auf die linke Seite geneigt, so dass die rechte Achselhöhle zugänglicher war.

Die Operation wurde begonnen mit einem senkrechten Hautschnitte, der vom Acromialende der Clavicula herabließ bis zum untern Rande der vordern Achselhöhlenwand. Hier wurde senkrecht auf denselben ein horizontal jenem Rande entlang laufender Schnitt geführt, so dass der Hautschnitt im Ganzen die Gestalt eines umgekehrten T darbot. Hierbei bestand eine sehr starke Venenblutung, die theils durch Druck, theils durch Unterbindung gestillt wurde. Der Schnitt wurde bis zum Pectoralis major vertieft, der in derselben Richtung wie der Hautschnitt, fast senkrecht zu seiner Faserung durchschnitten wurde. Nun lag die Oberfläche der Geschwulst mit ihren weisslichen Höckern frei zu Gesicht. Zunächst ging man nun gegen den obern innern Theil der Geschwulst vor, indem man dieselbe von der hintern Seite der Pectoralis major ablöste, um sich über die Grenze derselben gegen den Thorax hin und über das Verhalten der Achselgefässe zu vergewissern. Hierbei wurde der Pectoralis minor eingeschnitten, der Coracobrachialis freigelegt und viele kleine Arterien unterbunden. Bei dieser Isolirung der Geschwulst kam man auf einen etwa gänsefederkiel dicken Arterienstamm, der in die Geschwulst hineinverlief und von uns für die Art. axillaris gehalten wurde. Es wurde nun der Versuch gemacht, dem an dieser Stelle schwer zu isolirenden Knoten von unten her beizukommen, indem man den Pectoralis major noch weiter ablöste und den untern medianen Rand der Geschwulst bloßlegte, es kam aber hier bald ein zweiter aus der Geschwulst heraustrretender und unter das Schlüsselbein verlaufender Strang zu Tage, der von starker Daumendicke eine glatte wie membranöse Oberfläche und eine dem übrigen Markschwamm ähnliche Consistenz hatte, dessen Deutung aber ungewiss blieb. Da auf diese Weise am obern medianen Umfang der Geschwulst das

Verhalten der Achselgefäße nicht ganz aufzuhellen war, wurde der untere laterale Theil derselben, da wo sie nothwendig in den Oberarm aus der Geschwulst austreten mussten, in Angriff genommen. Hier stiess man nun bald auf ein aus derselben heraus verlaufendes Bündel, das nun ganz deutlich die Arterie und die Vene enthielt. Letztere war bis zur starken Daumendicke ausgedehnt und aus einer Oeffnung derselben drängte sich zugleich mit Blut grau-röthliche weiche Krebsmasse heraus. Dieser Umstand gab nun rasch auch jenem aus dem obern Umfange der Geschwulst heraustretenden Strange die richtige Deutung, nämlich als die ebenfalls mit Krebsmasse angefüllte Vena subclavia. Jetzt war sicher, dass der Arm nicht erhalten werden konnte, seine Ernährungsgefäße mussten mit der Geschwulst entfernt werden, aber zugleich war in hohem Grade fraglich, ob die Geschwulst überhaupt vollständig entfernt werden könnte. Man entschloss sich zur Fortsetzung der Operation, zur *Ex-articulatio humeri*, weil die Wunde ohnediess schon so gross war, dass erhebliche Gefahr von derselben zu erwarten gewesen wäre und um dem Kranken wenigstens palliative Hilfe zu verschaffen, die von der Geschwulst beeinträchtigten Nerven waren noch gar nicht sichtbar geworden.

Zu dem Ende wurde zunächst die *Art. subclavia*, da wo sie am obern Umfange der Geschwulst freigelegt war, mit der Aneurysmennadel umgangen und unterbunden, der Kranke hierauf von seiner Rückenlage in die sitzende Stellung gebracht und so von Gehilfen fixirt. Aus der Haut über dem *Deltoides* wurde dann ein viereckiger Hautlappen gebildet, dessen vordern Rand der erst geführte frühere Hautschnitt begrenzte, den hintern ein vom hintern *Acromialrande* nach abwärts geführter, den untern ein horizontaler, die Enden der beiden senkrechten Schnitte verbindender. Der Hautlappen wurde rasch bis zum *Acromion* lospräparirt, der *Deltoides* quer getrennt und ins Gelenk eingedrungen; die Seitentheile desselben durchschnitten. Bisher war das benützte Instrument ein grosses Scalpell, nun wurde

ein Langenbeck'sches Amputationsmesser ergriffen und mit demselben nach unten durch die Achselhöhle resp. die Geschwulstmasse ausgeschnitten. Hiemit erfolgte eine furchtbare Blutung aus zwei dicken Gefässstämmen, die momentan durch die auf die Wunde gedrückte Hand gestillt wurde, deren definitive Beseitigung durch Unterbindung aber grosse Schwierigkeiten hatte, da sich die Gefässwandungen in die Krebsmasse hineingezogen hatten. Um nun die Geschwulst, von der der grössere Theil am Thorax sitzen geblieben war, vollends zu entfernen, ging man zuerst noch einmal an den sich aus der Geschwulst nach oben fortsetzenden Strang, die krebsige Vena subclavia. Es zeigte sich hier aber bald, dass derselbe sich über die erste Rippe hinüber erstreckte und selbst nach Durchsägung des Schlüsselbeins schwerlich ganz zu entfernen sei. Aus diesem Grunde und weil der schon starke Blutverlust eine Fortsetzung der Operation nicht als wünschenswerth erscheinen liess, wurde dieselbe unvollendet gelassen, indem alle bis jetzt noch nicht entfernten Krebsmassen am Thorax sitzen blieben.

Es waren über 20 Ligaturen angelegt worden und der Kranke hatte etwa 2—3 Pfund Blut verloren, er war aber trotzdem durch die Operation verhältnissmässig wenig erschöpft, konnte noch frei stehen. Die Wunde wurde mit gefensterter Leinwand, Charpie und Comprime bedeckt, nachdem der gebildete Hautlappen schon einen grossen Theil derselben überlagerte, Patient konnte unterstützt zu Bette gehen und es wurden dort Eiswasserüberschläge über die Operationsstelle gemacht.

7. Januar, Abends. P. 84, ziemlich voll, unregelmässig, zuweilen ein Schlag ausfallend. Der Kranke ist ungemein mit der Operation zufrieden, hat gar keinen Schmerz mehr; er zeigt ordentlichen Appetit, wenig Durst, geringe Erhöhung der Hauttemperatur. Es trat keine Nachblutung ein.

8. Januar, Morgens. Patient schlief fast die ganze Nacht, was bisher mit Morphinum nicht erreicht werden konnte, sein Allgemeinbefinden ist gut, er hat ordentlichen Appetit, P. 96.

10. Januar. Gestern früh ein einstündiger starker Schüttelfrost mit darauffolgender Hitze und Schweiss, seither schlechteres Allgemeinbefinden, höhere Hauttemperatur, geringerer Appetit. Die Nächte sind immer ruhig, viel Schlaf. Seit gestern starke Diarrhoe, 10—12 Stühle in 24 Stunden. Heute Mittag Wiederholung des Schüttelfrostes in leichterem Grade, heute Abend hohe Hauttemperatur, P. 114, weich. Die Wunde sondert grau-röthliches Fluidum ab.

13. Januar, Morgens. In den letzten Tagen dauerte die Diarrhoe fort, es stellte sich wieder mehr Schmerz in der Wunde und schlechterer Schlaf ein. Appetit nimmt sehr ab. Seit gestern rasches Sinken der Kräfte, sehr intenser Gestank der sehr reichlich eine trübe grauliche Flüssigkeit secernirenden Wunde. Dieselbe zeigt an der Stelle des Krebsknoten frische rothe Flächen, im übrigen mortificirtes in schwärzlichen weichen Fetzen herabhängendes Zellgewebe und grauliche eitrige Beläge. P. 100, fortwährend unregelmässig, starke Beschleunigung der Respiration, Auftreibung des Unterleibs; heute früh zeigten sich an den untern Extremitäten diffuse, hellröthliche, bei Fingerdruck nicht verschwindende Flecke, Blutextravasate in der Cutis. Verband mit Aq. Chlorigi.

13. Januar, Abends 6 Uhr. Tod ohne besondere Erscheinungen bei immer frequenter und mühsamer werdender Respiration.

Der mit dem rechten Arme zugleich entfernte Theil der Geschwulst war schon in den letzten Tagen von Prof. v. Bruns vom Oberarme losgelöst und sorgfältig präparirt worden. Das in der Klinik demonstirte Präparat zeigte folgende Verhältnisse: Eine der beiden Venae brachiales war bis zur Mitte des Oberarms herab ums 3—4fache ihres normalen Umfangs ausgedehnt, durch eine in ihrem Lumen befindliche Krebsmasse. Dieselbe war theilweise den Wänden der Vene fest adhärirend, theilweise denselben nur anliegend und leicht davon trennbar,

die innere Venenhaut zeigte dann ihre normale Glätte und ihren eigenthümlichen Glanz, nirgends war die Venenwand selbst zerstört und ihr äusseres Ansehen bot ausser der erheblichen Volumszunahme nichts abnormes. Gegen die Mitte des Oberarms ging der Krebs thrombus allmählig in ein dunkles, centrales, die Vene nicht vollständig erfüllendes Blutcoagulum über. Die andere Vena axillaris, die Cephalica und einige andere kleinere Venen des Oberarms zeigten besonders an den Klappen festsitzende aber nicht krebsige, theils rothe, theils entfärbte Blutcoagula. Die Arterie zeigte auffallend dicke Wandungen.

Nach oben hin verliefen die Gefässe in die Krebsgeschwulst hinein, die Arterie zeigte hierbei gar keine Veränderung, ihre Adventicia war erhalten und sie hieng durch lockern Zellstoff mit der sie fest umschliessenden Krebsmasse zusammen. Bei der Vene hingegen war die Krebsinfiltration bis in die Adventicia vorgerückt, ihre Innenhäute waren aber noch ziemlich intakt und man konnte sie auf dem (schon bei der Operation gemachten) Querdurchschnitte durch die Geschwulst deutlich erkennen als ein rundes Lumen, das nach aussen ohne scharfe Grenze in die Krebsgeschwulst überging, das seinerseits auch von einem, aber deutlich abgesetzten, von der Intima abstreifbaren Krebspfropfen ausgefüllt war.

Die Krebsgeschwulst selbst nun bestand einerseits aus einem dicken Pakete rundlicher im Durchschnitt kastaniengrosser Krebsknoten, fest mit einander verwachsen und nach Farbe und Consistenz vollständig der Hirnmasse, bald mehr der grauen, bald mehr der weissen gleichend, andererseits aber bestand sie aus einer überraschend grossen Anzahl dick mit Krebsmasse vollgepfropfter, stark ausgedehnter, knotig angeschwollener Venen, die aus der Hauptmasse der Geschwulst nach unten, aussen und innen hin hervortraten. Hiedurch bekam die präparirte Geschwulst einen ganz eigenthümlichen Anblick; sie erinnerte durch die aus ihrer Mitte hervortretenden rundlichen, gewundenen, knotigen Stränge lebhaft an das von Schlangengewinden um-

gebene Gorgonenhaupt. Die Menge dieser Venen war so gross, dass man annehmen musste, es seien selbst die kleinsten hier einmündenden Muskeläste von den im Venenlumen fortwuchernden Krebspfropfen ergriffen und enorm ausgedehnt worden. Bei allen diesen Venen zeigte sich ihre Aussenwand, sobald sie aus der Geschwulst herausgetreten waren, normal, nur innerhalb der Geschwulst verschmolz sie bald so sehr mit der Krebsmasse und andern Venenconvoluten, dass hier an eine scharfe Sonderung derselben nicht zu denken war; die Innenwand war wie bei der Vena axillaris bald ganz frei und glatt, bald mit dem sie erfüllenden Krebspfropfe verwachsen, aber immer leicht trennbar. An den Stellen, wo die krebsige Thrombose in den Venen aufhörte, wurden sie alsbald zu so kleinen Stämmchen, dass man sie nicht weiter verfolgen konnte. Einzelne in die Geschwulst hinein und wahrscheinlich zur Vena axillaris verlaufende Venen waren auffallender Weise von dieser fast allgemeinen Degeneration frei, hatten normales Kaliber und dünne Blutcoagula.

Nicht minder interessant war das Verhalten der Nerven zur Krebsgeschwulst. Einer derselben, der Ulnaris, charakterisirt durch seinen Verlauf nach dem Condyl. internus humeri, lief ganz intakt und nur durch Zellgewebe mit ihr zusammenhängend über die Geschwulst weg, während die beiden andern, der Nv. medianus und radialis zwischen den Knoten der Geschwulst eingebettet lagen und hier an einzelnen Stellen spindelförmige Auftreibungen zeigten. Diese letztern waren dadurch bedingt, dass sich in ihrem Innern, wahrscheinlich im Bindegewebe des Neurilems, Krebsmasse entwickelt hatte, die nun die Anschwellung bedingte, und man sah ganz deutlich die saturirt weissen Nervenfasern auseinandergedrängt hinüberlaufen über die central im Nerven gelagerte grauliche Markschwammmasse.

In der gemeinschaftlich von uns mit Dr. Baur mikroskopisch untersuchten Krebsmasse war wiederum deutlich die Differenzirung derselben in ein Gerüste und in ein Eingelagertes zu erkennen, was besonders schön bei der Betrachtung von Durch-

schnitten unter geringerer Vergrößerung sich zeigte, indem hier sehr deutlich ein maschiges Gewebe zum Vorschein kam. Die mikroskopischen Elemente der Krebsgeschwulst waren grosse Kerne, etwa doppelt so gross als Eiterkörperchen, mit deutlichen ein- und mehrfachen Kernkörperchen versehen, eingelagert in ein Stroma. Diese Elemente verhielten sich nun verschieden, je nach ihrer Lage im Gerüste oder in den Maschenräumen der Geschwulst. Im Gerüste waren die Kerne gestreckt, häufig der Lanzettform sich nähernd und das Stroma zeigte Neigung, fibrillär zu zerfallen, so dass häufig besonders bei Zusatz von Wasser geschwänzte Körper entstanden, da von dem sich spaltenden Stroma derartig geformte Stücke an den Kernen hängen blieben, ohne dass man im Stande gewesen wäre, an ihnen eine Zellmembran zu entdecken. In den Maschenräumen war das Stroma mehr homogen, die Kerne rund, es entstanden hier nicht selten Bilder, wo mehrere Kerne durch ein Stück Stroma von unregelmässig eckiger oder rundlicher Gestalt zusammengehalten wurden, sog. *Plaques à noyaux multiples*.

Die in den Venen befindliche Krebsmasse verhielt sich ganz analog, man begegnete auch hier sehr häufig geschwänzten Körpern.

Am 14. Januar, wenige Stunden nach dem Tode des Kranken, wurde zunächst von Prof. v. Bruns und mir der am Thorax noch sitzen gebliebene, bei der Operation nicht entfernte Theil der Geschwulst sammt der oberen Thoraxgegend mit ihren Gefässen und Nerven präparirt.

Es wurde zu dem Ende Haut und oberflächliche Muskulatur der rechten Hals- und Oberbrustgegend, sowie die rechte Clavicula entfernt, zuletzt auch noch ein Stück aus dem obern Umfange des Thoraxskelettes weggenommen. Zunächst zeigte sich nun der aus dem obern Umfange der Geschwulst über der ersten Rippe sich fortsetzende wurstförmige Tumor als das, wofür er schon bei der Operation angesehen worden war, als die von Krebsmasse erfüllte und ausgedehnte Vena subclavia. In dieselbe senkten sich von oben und aussen her mehrere Venae

supraclaviculares, Transversae colli etc. ein, die auch durch Krebspfröpfe stark ausgedehnt waren. Die hier ebenfalls einmündende Vena cephalica war bis zum Umfang eines starken Mittelfingers verdickt und von Krebsmasse vollgestopft. Andere hier mündende Venen zeigten hingegen auch keine Krebs thrombose. Die Vena subclavia selbst übertraf die Dicke eines Daumens erheblich. Als dieselbe aufgeschnitten war, zeigte sich die Krebsmasse mit ihrer Innenwand grossentheils durch beim Ablösen sich anspannende Fibrillen vereinigt, die Intima hier trüb und filzig, stellenweise aber waren diese Adhäsionen nicht vorhanden, die Oberfläche glatt. Der sie erfüllende Krebs thrombus setzte sich fort bis zu ihrem Zusammenmünden mit der Vena jugularis externa und interna, er endigte hier mit einer freien, stumpf-kegelförmigen, ziemlich glatten Spitze, die wie die übrige Krebsmasse von grau-weisslichem Ansehen war, von keinem Blutcoagulum überdeckt. In der Vena anonyma und den Jugulares waren Blutgerinnsel von ganz normalem Aussehen ohne Spur von Krebsmasse. Die Krebspfröpfe der in die Subclavia einmündenden Venen hiengen untrennbar mit der die erstere erfüllenden Krebsmasse zusammen.

Die Verhältnisse der Arterie betreffend, so war die Subclavia nicht, wie während der Operation angenommen worden war, in Continuitate unterbunden worden, sondern nur ein dicker aus derselben in die Geschwulst sich fortsetzender Ast unmittelbar nach seinem Abgange aus der Subclavia. Sie selbst theilte sich in der Geschwulst in zwei gleich starke Aeste und diess waren die beiden Gefässe, die bei dem letzten Schnitte der Exarticulatio humeri so furchtbar gespritzt hatten; dieselben waren je 3,5 Cm. von der Theilung der Arterie entfernt von jenem Schnitt getroffen worden, trugen noch die Ligaturfäden und waren beide nach vorn von einem entfärbten, nach hinten von einem rothen Thrombus erfüllt; an einer Stelle zeigte derselbe aber schon Erweichung zu einer gelblichen breiigen Masse, die unter dem Mikroskope aus Detritus und den weissen Blutkörperchen ähnlichen Gebilden bestand. Von der Theilungsstelle aus setzte

sich der Thrombus noch 1,5 Cm. nach rückwärts in die Subclavia fort und endigte hier spitz zulaufend. Es gingen an dieser Stelle gerade zwei grössere Arterienäste ab. An dem Orte, wo der starke Ast, der für die Subclavia selbst gehalten worden war, abging, bestand gar kein Thrombus und es wäre hier nach Abstossung des Ligaturfadens gewiss Nachblutung erfolgt. Sehr auffallend war, dass der Truncus anonymus 2 Cm. oberhalb des Randes vom Manubrium sterni quer über die Trachea unmittelbar unter der etwas hypertrophischen Schilddrüse verlief, die mit pleuritischen Exsudate bedeckte rechte Lungenspitze ragte eben so hoch am Halse herauf, über sie lief der Anfang der Subclavia dextra weg. Der Aortabogen erreichte dem entsprechend ebenfalls den obern Sternalrand; die vermuthlich in der Herzhypertrophie gelegene Ursache dieser Abnormitäten zu ermitteln, wurde der spätern Obduktion überlassen.

Die Bestandtheile des Plexus brachialis verliefen grösstentheils mit den Gefässen in die Krebsgeschwulst hinein. Nur zwei Stränge desselben lagen auf der Oberfläche der letztern durch Bindegewebe an sie angelöthet.

Die Geschwulst selbst bestand ganz analog dem bei der Operation entfernten Theile derselben aus krebsigen Drüsenknoten und aus enorm ausgedehnten mit Krebsmasse vollgestopften Venen; letztere machten ihren grössern Theil aus. Auch hier war auf der Operationsfläche die Vena subclavia noch als rundes mit einem Krebspfropfe gefülltes Lumen zu erkennen, während die kleinern Venen in der Geschwulst ihre selbstständige Wandung bald verloren.

Obductio 15. Januar, Morgens 10 Uhr.

Der Cadaver ist kräftig gebaut, die Ernährung hat schon erheblich Noth gelitten. Geringe Todtenstarre, weitverbreitete hellrothe Senkungsflecken, stark aufgetriebener Unterleib, intenser Verwesungsgeruch (etwa 34 Stunden nach dem Tode).

Brusthöhle. Im Herzbeutel keine nennenswerthe Menge Flüssigkeit. An der Oberfläche des Herzens ausser

starker Fettbildung nichts abnormes. Rechtes wie linkes Herz gleicherweise mindestens ums doppelte ihres normalen Umfangs vergrössert. Die Wandungen haben die gewöhnliche Dicke, sie sind von blassem, gelbbraunlichem Aussehen. Im übrigen zeigt das rechte Herz sonst keine Anomalie, der linke Ventrikel hat enorm hypertrophische Papillarmuskeln, die Sehnenfäden sind verkürzt und verdickt, die Mitral-Klappe etwas geschrumpft, an ihren Rändern verdickt, und zeigt daselbst einzelne kalkige Concretionen. Die Aortenklappen sind normal, hingegen findet sich der atheromatöse Process sowohl in seinem Ausgange in Erweichung und Usur, als in dem in Verkalkung ungewöhnlich stark entwickelt von dem Ursprung der Aorta an bis zu ihrer Theilungsstelle in die Iliacae primitivae. Der Aorta-Bogen ist fast ums doppelte ausgedehnt. Die aus der Aorta entspringenden Arterienstämme zeigen keine atheromatöse Erkrankung, hingegen sind ihre Lumina und besonders die der Intercostales nicht selten verengt.

In den Lungen, die sehr umfangreich durch alte Adhäsionen an der Pleura costalis befestigt sind und im Allgemeinen stark pigmentirt und blutarm sich erweisen, findet man durch alle Lappen derselben zerstreut diskrete, harte Kalkkörner bis zu Hanfkorngrösse in schiefergraues verdichtetes Gewebe eingelagert; ferner befinden sich an ihrer Oberfläche etwa zwölf grössere und kleinere nicht über haselnussgrosse, grau-röthliche, markige, blutreiche Krebsknoten und einzelne wenige in centraler eitrig-jauchiger Schmelzung begriffene, ebenfalls peripherisch gelegene lobuläre Infiltrationen.

In der Bauchhöhle eine mässige Menge etwa $\frac{1}{2}$ Pfund eitrigem Ergusses mit weisslichen weichen Flocken gemischt, die Oberfläche des Bauchfells besonders in der Beckenhöhle stellenweise mit eitrig-pseudomembranösen Beschlägen bedeckt. Leber klein, blass grau-gelb, zäh und fest, Galle dick und braun. Die Leberzellen bei der schon beginnenden Fäulniss theilweise zerstört, zeigen unter dem Mikroskope grosse Fetttropfen. Im Leber-

parenchym zerstreut etwa 20 grössere und kleinere, bis taubenei-grosse Krebsknoten, von den übrigen Krebsbildungen durch ihre trockene mehr den Epithelialkrebsen ähnelnde weisse Durchschnittsfläche unterschieden. Unter dem Mikroskope bestehen sie aber nur aus massenhaften, locker an einander gereihten, langgeschwänzten schmalen Körpern mit deutlichen ovalen Kernen und Kernkörperchen. Milz nicht besonders vergrössert, einen grauschwarzen Brei in ihrer Kapsel enthaltend. Die rechte Niere normal, blutarm, die linke Niere zeigt eine hühnereigrosse ihrem obern Umfange aufsitzende, dünnwandige Cyste mit Luft und Flüssigkeit gefüllt. Die Cystenwand besteht mikroskopisch aus Bindegewebe, ein deutliches Epithel ist auf derselben nicht mehr zu entdecken. Die in der Cyste vorhandene Flüssigkeit ist braungelb, nicht urinös aber faulig riechend, sie scheidet bei Salzsäurezusatz keine Harnsäurekrystalle aus. Im Darmtraktus und in den Beckenorganen keine Abnormität, Mesenterialdrüsen etwas vergrössert, zeigen unter dem Mikroskope nur ihre normalen Bestandtheile.

In den grossen Venen des Körpers ziemlich viel Blut, es ist durchaus flüssig und zeigt starke Gasentwicklung; diese beiden Eigenthümlichkeiten wurden an demselben schon am vorhergehenden Tage bei der Präparation der Operationswunde gefunden. In beiden Theilen des Herzens lockere Fibrin- und Cruorcoagula in ziemlicher Menge. Das Blut des rechten und linken Herzens zeigt keine Krebselemente, die grobe Verzweigung der Lungenarterie keine Krebspfropfe.

Eine so ausgebreitete krebsige Venenthrombose, wie die in dem eben beschriebenen Falle, ist meines Wissens an äussern Venen noch nie beobachtet, und kam noch nie unter das Messer eines Chirurgen. Die Bezeichnung dieses Falles als „Venenkrebs“ ist nach der alten Regel: *a potiori fiat denominatio* nicht nur insofern gerechtfertigt, als der Venenkrebs immer eine sehr bedeutungsvolle Complication einer carcinomatösen Geschwulst

ist, sondern hier machte in der That die in den Venen enthaltene Krebsmasse den quantitativ weit überwiegenden Theil der Geschwulst aus. Reihen wir diesen Fall in die Broca'sche Stufenfolge ein, so haben wir hier vorzüglich die dritte Stufe des Venenkrebses vor uns, die völlige Ausstopfung der Vene mit Krebsmasse, wobei die Blutcirculation in ihr aufgehört hat, ihre Wandung aber noch erhalten ist. Der Umstand, dass aus der bei der Operation angeschnittenen Vena brachialis Blut hervordrang, spricht hiegegen nicht, denn es war diess nahe der Stelle, wo die krebsige Thrombose in dieser Vene aufhörte; innerhalb der Geschwulst und jenseits derselben gegen die Vena anonyma zu war die Vene vollständig von Krebsmasse erfüllt, so dass nicht der geringste Raum für durchfliessendes Blut in derselben mehr vorhanden war. Ferner bestätigt diese Beobachtung die in der Einleitung schon angeführten allgemeinen Sätze Broca's über das Weiterschreiten des Krebses in der Vene, dessen Verhalten zu kleinern und grössern einmündenden Aesten etc.

Dieser Fall ist weiter ein Beleg für meine eben dort ausgesprochene Behauptung, dass das einmalige Ergriffensein von Venen einer rapiden Fortentwicklung des Krebses Vorschub leiste. Die in so kurzer Zeit zu einem solch enormen Umfange und besonders zu einer so gefährlichen den Lebenscentren so nahe gerückten Ausdehnung gediehene Geschwulst konnte diess — so weit man in solchen Dingen überhaupt von Nothwendigkeit sprechen darf — nur auf dem Wege des Eindringens in die Venen und der Fortwucherung in denselben erreichen.

Sehr nahe liegt hier ferner die auch schon in der Einleitung erwähnte Frage, ob nämlich in diesem Falle nicht alle Gelegenheit gegeben gewesen wäre zum Eintritt einer Gangrän des Krebses, die sich sonst wohl in solchen Fällen an den Venenkrebs knüpft. Trotz der enormen Venenthrombose aber und der starken Behinderung des Blutrückflusses, wie sich diess aus dem starken Oedem des rechten Arms und der heftigen Venenblutung bei der Operation zu erkennen gab, waren die Hautvenen doch noch hinreichend,

die Ernährung zu vermitteln. Wären aber diese durch einen umfangreichen Aufbruch des Krebses, durch ein Erysipel mit Venenthrombose oder etwas ähnliches ebenfalls functionsunfähig geworden, so wäre die nothwendige Folge nicht nur eine Gangrän der Krebsmasse, sondern auch eine solche der ganzen rechten obern Extremität gewesen.

Wenn so dieser Fall von Venenkrebs über viele hieher gehörige Fragen Licht verbreitet, so ist er durchaus ungeeignet, Aufklärung über sein Zustandekommen zu geben. Wie wäre es möglich gewesen, in diesen unentwirrbaren Venenkonvoluten die Stelle einer etwaigen Perforation einer Venenwand aufzufinden oder den Beweis zu liefern, dass eine solche nicht vorhanden und die Krebsmasse innerhalb der Vene selbst sich entwickelt habe? Hier sind wir an Schlüsse per analogiam gewiesen und Material dazu bietet die vorliegende Arbeit reichlich.

Unter den übrigen Sectionsbefunden verdienen besonders die secundären Krebse in Leber und Lunge eine eingehendere Besprechung. Nach allen äussern Kennzeichen, nach Grösse und Consistenz waren die Krebsknoten in der Leber älter als die in der Lunge, eine Beobachtung, welche die Annahme Langenbecks¹⁾, die secundären Krebse gehen im Gegensatze zu den primären immer von den Kapillargefässen aus (durch Fortführen von Krebsmolekülen mit dem Blutstrom), schon zu widerlegen im Stande wäre, widerspräche diese Annahme nicht der gewöhnlichen Erfahrung, nach welcher z. B. mit Mamma-Krebsen häufiger Krebs der Leber combinirt ist als Krebs der Lunge. Immerhin könnten in unserem Falle neben den älteren nicht mechanisch erklärbaren Lebercarcinomen die Lungenknoten durch Embolie entstanden sein; ich kann diese Möglichkeit weder beweisen noch ausschliessen, die Lungengefässe wurden hiefür nicht genau genug verfolgt. Die Obduction fiel in eine Zeit, wo wir wie in unserer Klinik oft zu viel mit den Lebenden zu thun

1) Loc. cit. Seite 100.

hatten, um den Todten die Aufmerksamkeit, die sie in pathologisch-anatomischen Instituten finden, schenken zu können.

In dieser Weise haben wir, geleitet von drei einzelnen Beobachtungen, die Entwicklungsverhältnisse des Venenkrebses erörtert, haben hiebei, mit einer kleinen Aenderung seiner Definition, Broca's drei erste Stufen desselben wiedergefunden, und es spricht diess gewiss auch für das Naturgemässe dieser seiner Eintheilung. Für die vierte Stufe habe ich keinen besondern Fall aufzuweisen, aber schon in dem letztbeschriebenen waren die Wandungen vieler der kleinern Venen vollständig in der Krebsmasse untergegangen und dann in dem zweiten der mitgetheilten war auch eine grosse Vene, die Saphena magna, so in der Krebsmasse verschwunden, dass man über ihren weitem Verlauf durchaus nicht mehr ins Klare kommen konnte. Und es ist diess um so auffallender, als gerade auch der Fall, welcher Broca zur Aufstellung seiner vierten Stufe veranlasste, eine in einem Drüsenkrebsse völlig untergegangene grosse Frauenader war.

Wie unsicher die Diagnose des Venenkrebses, welch ein gewaltig erschwerendes Moment derselbe bei einer vorzunehmenden Operation ist, das wird nach den oben mitgetheilten Krankengeschichten nicht mehr noth sein, hier ausführlich zu erörtern. Auch darauf habe ich kaum aufmerksam zu machen, wie dieselben zeigen, dass die Prognose einer grossen, unvollendet gelassenen Krebsoperation so ungemein ungünstig ist; und der Venenkrebs wird häufig zu einem Abbrechen der Operation vor Beendigung derselben Veranlassung geben. Diese üble Prognose tritt um so mehr hervor, wenn ich hier beifüge, dass unter 98 im vorigen Winter auf der chirurgischen Klinik vorgenommenen grössern Operationen nur bei dreien ausser den mitgetheilten Fällen Tod eintrat; und zwar starb eine Frau mit Brustkrebs, wo die Operation ebenfalls nicht vollendet werden konnte wegen Infiltration des Krebses ins Sternum, ferner eine

73jährige Frau an Abscedirung eines Carcinoma [epitheliale maxillae inferioris und ein im Hüftgelenk Exarticulirter nach verschiedenen Nachblutungen — alle mit mehr oder weniger deutlichen pyämischen Symptomen.

Zum Schlusse füge ich noch bei, dass zwei der mitgetheilten Fälle zu den immerhin seltenen primären Lymphdrüsenkrebsen gehören und dass der dritte (der erstmitgetheilte) möglicherweise ebenfalls primär in den Lymphdrüsen sass, jedenfalls secundär seinen Hauptsitz in diesen hatte. Weiterhin war der oben (S. 35) beiläufig erwähnte Fall, wo ein Stück aus der Vena jugularis interna herausgeschnitten wurde (ohne dass deren Wandung krebsig ergriffen war), ebenfalls ein primäres Lymphdrüsen-carcinom, und ich glaube, auf dem Boden sicherer Erfahrung zu bleiben, wenn ich die Chirurgen darauf aufmerksam mache, die primären und überhaupt die grösseren Lymphdrüsen-carcinome mit besonders argwöhnischem Auge zu betrachten — in Hinsicht auf den Venenkrebs.

Erklärung der Abbildungen.

Tabula I.

Umwandlung der Längskerne der venösen Uebergangsgefäße in Krebsgebilde, aus einem Medullarcarcinom der Parotis vgl. Seite 6 ff. Vergr. 350.

Fig. I.

Krebszellen und Gefäße in ihrer natürlichen Aneinanderlagerung.

a. Krebszelle mit einem Kern und in Zweitheilung begriffenem Kernkörperchen.

b. Krebszelle mit einem Kern, das Kernkörperchen theilt sich dreifach.

c. Krebszelle mit einem Kern und zwei Kernkörperchen.

d. Krebszelle mit zwei Kernen.

e. Krebszelle mit drei Kernen, zwei Kerne enthalten je zwei Kernkörperchen.

f. Freie Krebskerne mit 1—4 Kernkörperchen.

h. Uebergangsgefäß mit normal dicker Adventicia, gefüllt mit Gebilden, welche theils Körnchenzellen, theils weissen Blutkörperchen gleichen, bei Essigsäurezusatz erscheinen in diesen Gebilden Kerne.

iii. Uebergangsgefäß, sehr deutliche theils auf der Fläche liegende, theils auf der Kante stehende rothe Blutkörperchen enthaltend.

kkk. Kerne der Gefäße mit undeutlichen Kernkörperchen und bald spindelförmiger, bald länglich runder Gestalt. Durch Essigsäurezusatz treten diese Kerne viel zahlreicher hervor.

m. Einige Kapillargefäße in solide Bindegewebsstränge umgewandelt.

Fig. II.

Wucherung der Gefässkerne.

a, a, a. Gefässkerne; im Vergleich mit den von Fig. I. k, k zeigen sie Vergrößerung, veränderte Richtung zum Gefäss, kolbige Gestalt und sehr deutliche, grosse Kernkörperchen.

b. Einer der Kerne liegt schon ausserhalb der Membran des Gefässes, diese bildet hier einen pflanzenblattähnlichen Auswuchs und zwischen b und a ist sie hypertrophisch und eingekerbt mit welligen Erhabenheiten dazwischen, vgl. S. 10, Anmerkung.

Fig. III.

Uebergang der wuchernden Kerne in Krebsgebilde, Zerfall der Gefässe.

a. Die Kerne eines Kapillargefässes, dessen Lichtung fast ganz verschwunden ist, zeigen Vermehrung, deutliche Kernkörperchen, Veränderung ihrer Gestalt und Lage.

bb. Völlig den Krebskernen analoge runde Formen an dem nämlichen Kapillargefäss, anscheinend durch Theilung von Gefässkernen entstanden.

c. Ein grosses in molekulärem Zerfalle begriffenes Uebergangsgefäss, auf der einen Seite zeigt es noch die Andeutung einer doppelten Contour.

d. Vergrößerung seiner Längskerne, deutliche Kernkörperchen.

e. Kolbige Gestalt eines Kerns, der über den Umfang des Gefässes hinausragt.

f. Zwei sehr vergrösserte Kerne, einer mit eben getheiltem Kernkörperchen, der andere mit drei solcher Körperchen, beginnende Sanduhrform desselben (Theilung?).

g. Grosse Gruppe theils noch länglicher, theils runder Kerne, letztere den Krebskernen an Gestalt völlig gleich, nur etwas kleiner; dem zerfallenden Gefässe c aufgelagert.

h. Grosser Kern mit zwei Kernkörperchen, seine Form scheint auf Theilung zu deuten.

i. Inmitten der Krebszellen erscheint ein undeutlich streifiges Kapillargefäss, das sich gewissermassen in die Krebszellen fortsetzt, indem diese noch in der Richtung seines Verlaufs liegen. Vielleicht mündete es früher in die Fortsetzung des Gefässes c.

k. Die Krebszellen (oder Kerne, vgl. S. 7) dem Verlauf eines Gefässes, der Fortsetzung von c., entlang gelagert, dessen Wandung nach links von denselben etwas sichtbar ist.

m. Uebergangsgefäss mit stark hypertrophischer Adventicia.

p. Stark verdicktes Gefäss in bindegewebiger Umwandlung begriffen, mehrere grosse runde Kerne enthaltend.

Tabula II.

Die Abbildungen dieser Tafel sind Copien nach einer von Herrn Maler Fritz für Prof. v. Bruns vom frischen Präparate des zweiten der mitgetheilten Fälle genommenen Zeichnung. Vgl. Seite 46 ff.

Fig. I.

stellt die aufgeschnittene Vena cruralis sinistra und zwar deren obersten Abschnitt vom Poupartischen Bande bis zur Spitze des Trigonum crurale dar.

a, a. Die normale, glatte Oberfläche der Tunica intima dieser Vene.

b. Das den obern Theil der Vene erfüllende, in seiner Mitte durch einen Längsschnitt gespaltene, junge, schwarzrothe Blutgerinnsel.

c. Das den untern Theil der Vene obturirende analoge Gerinnsel.

d, d. Der die beiden eben bezeichneten Thromben verbindende intermediäre Theil, bestehend aus einem entfärbten, festeren, älteren Gerinnsel mit filziger Oberfläche, entsprechend der ebenso beschaffenen Oberfläche der Krebsmasse g.

e. Ein kleiner mit einem Häkchen abgezogener Rand des letztbesprochenen Gerinnsels, unter demselben sieht man die ganz normale, glatte Oberfläche der Intima.

f. Die von dem Blutgerinnsel dd umschlossene, mit der Fläche h correspondirende Stelle, wo die Krebsmasse gg mit der entgegengesetzten Venenhaut verklebt war; es sind Theile von der Krebsmasse auf der Fläche f sitzen geblieben.

gg. Der Venenkrebs, in seinen mittlern Parthien von rauher Oberfläche, gegen die Seiten hin noch von glatter Intima bedeckt.

h. Der Substanzverlust in seiner Mitte entsprechend der Fläche f, die Stelle der Verklebung an der gegenüberliegenden Venenwand.

iii. In die Cruralis einmündende Venen.

Fig. II.

Ein Längsschnitt durch die Vena cruralis, entsprechend dem obern Theil der Krebsmasse gg (Fig. I.).

a, a. Die normale Wandung der Vena cruralis.

b. Die Durchschnittsfläche durch den Thrombus im obern Theile derselben.

c. Die von der andringenden Krebsmasse von aussen her theilweise zerstörte, emporgehobene und eingestülpte Venenwandung über dem obern Theil der Geschwulst.

d. Die ebenfalls verdünnte und zugleich von Krebsmasse überwucherte Venenwand am untern Theil der Geschwulst.

gg. Die Krebsmasse, welche von aussen her an der Vene haftend, von der übrigen Krebsgeschwulst bei der Operation nur künstlich abgetrennt wurde; sie drängt sich, die Venenwände von aussen her zerstörend, gegen das Innere vor.

h. Die zwischen c und d frei ins Venenlumen hineinragende Oberfläche der Geschwulst g, theils mit dem Blutgerinnsel d, d Fig. I., theils mit der Venenwand bei f Fig. I. zusammenhängend.

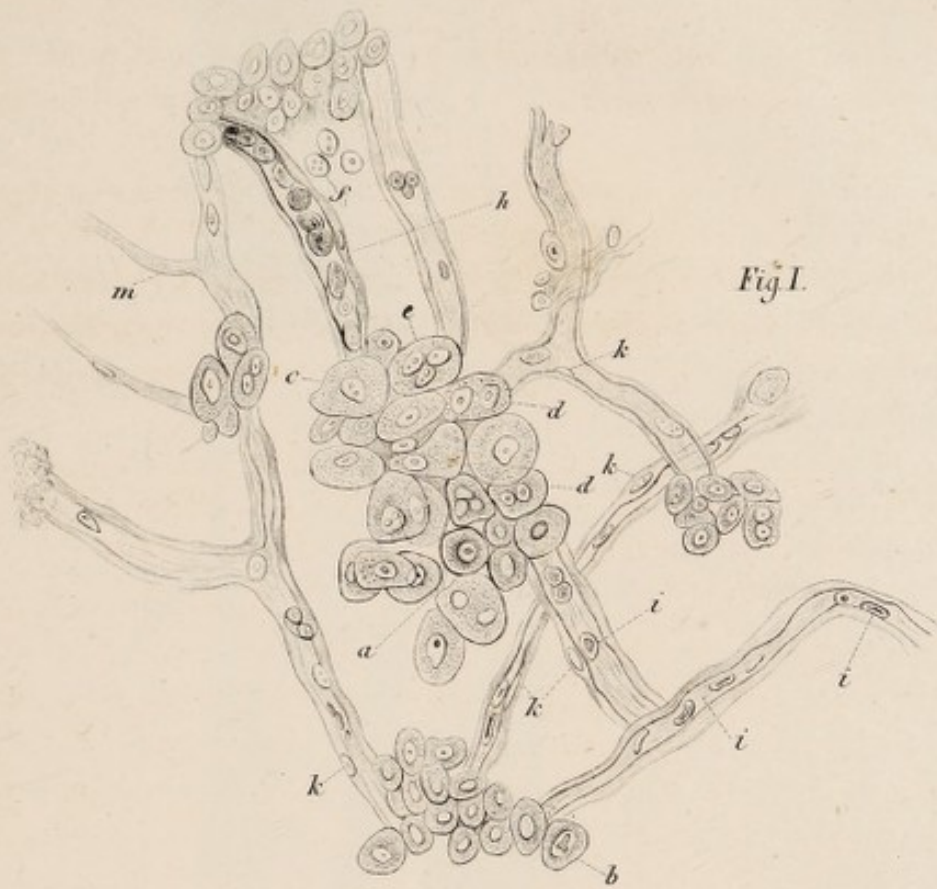


Fig. I.

Fig. III.

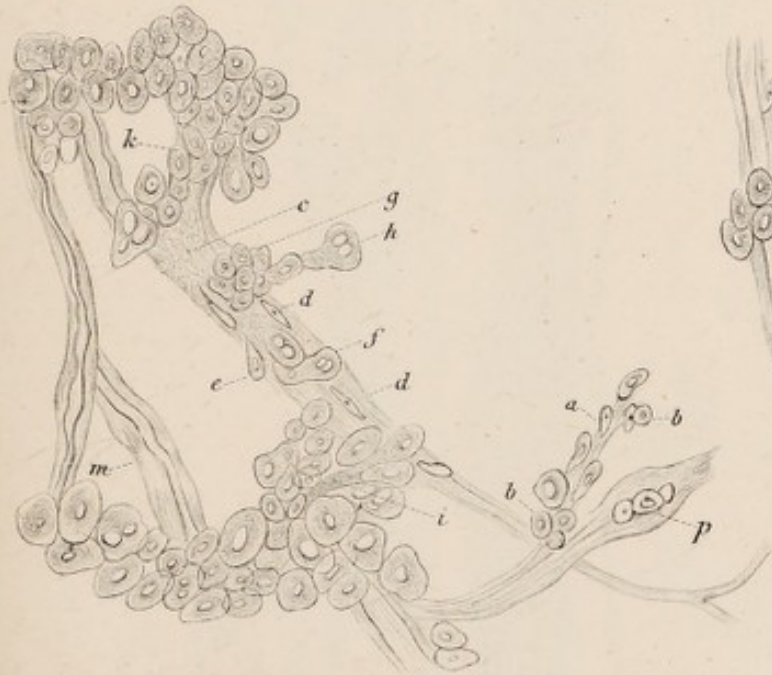

Fig. II.

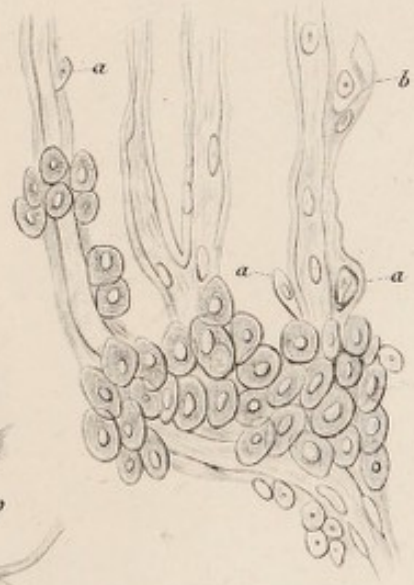




Fig. I.

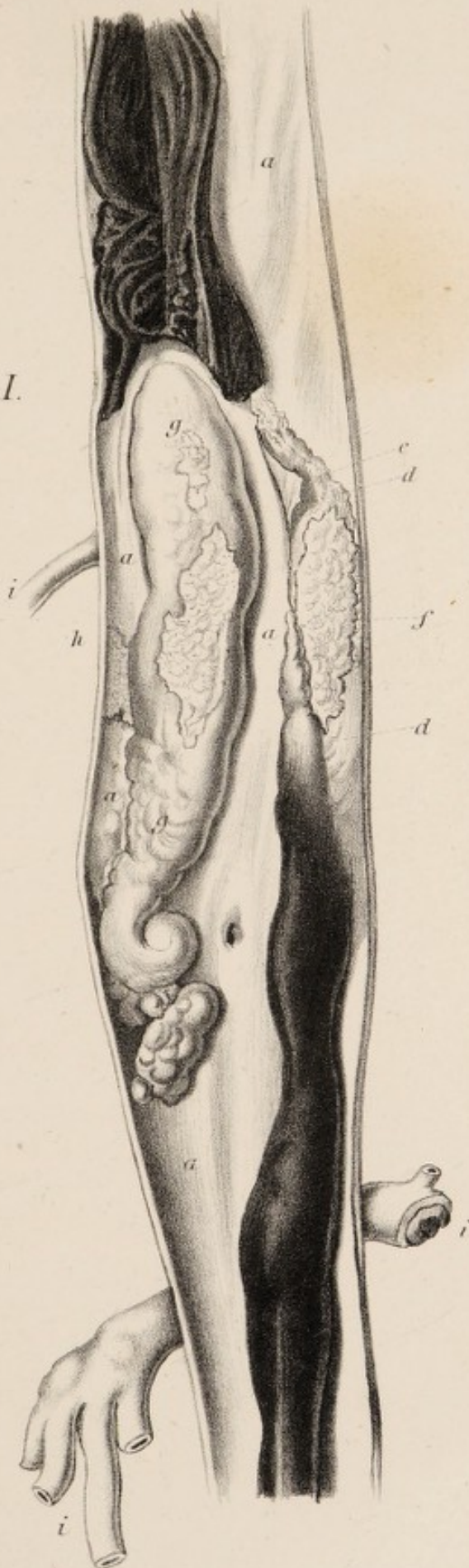
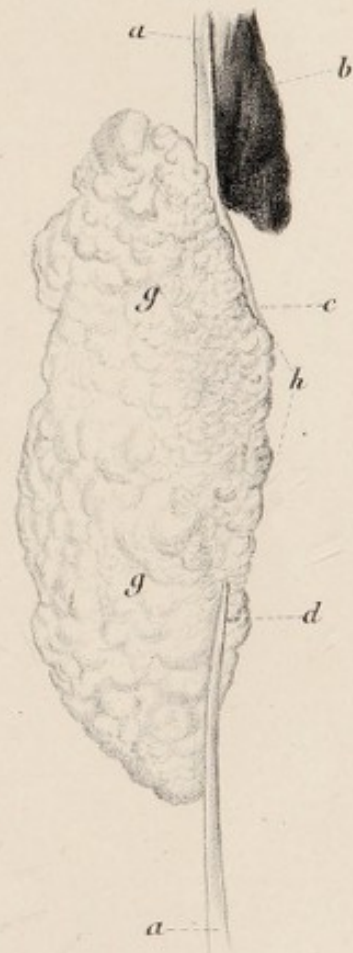

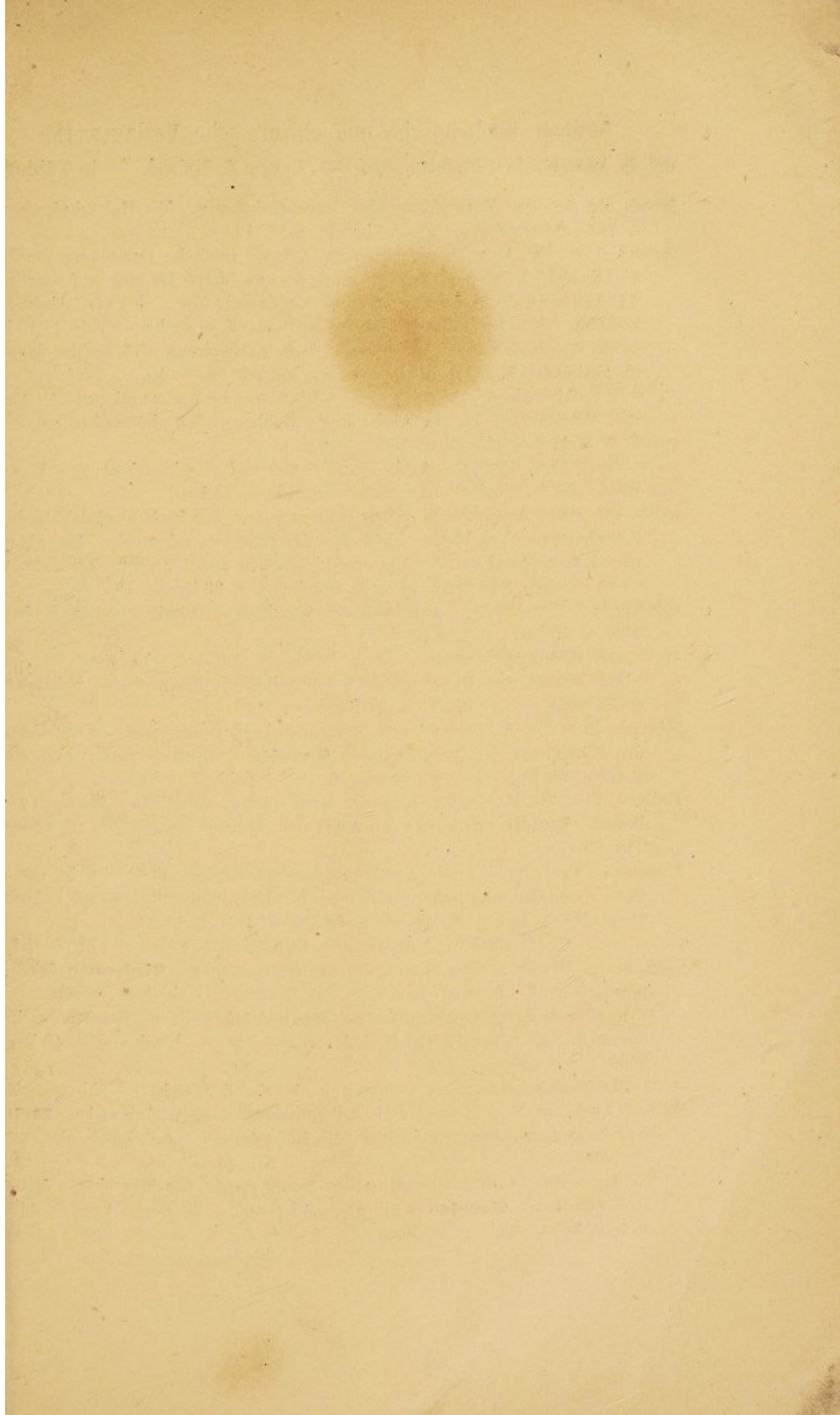


Fig. II.







Neueste medicinische und chirurgische Verlagswerke
der **H. Laupp'schen Buchhandlung — Laupp & Siebeck — in Tübingen.**

- Baur, Dr. A.,** Die Entwicklung der Binde substanz. Mit Holzschnitten und 1 Tafel Abbildungen. gr. 8. broch. fl. 1. 12 kr. — 24 Ngr.
- Bruns, Prof. Dr. V. v.,** Chirurgischer Atlas. Bildliche Darstellung der chirurgischen Krankheiten und der zu ihrer Heilung erforderlichen Instrumente, Bandagen und Operationen. Erste Abtheilung complet. 15 Tafeln nebst Erklärung. gr. Fol. fl. 8. 48 kr. — Thlr. 5. 10 Ngr.
- — — — — zweite Abtheilung. 1. & 2. Lieferung. 15 Tafeln, davon 5 in Farbendruck, nebst Erklärung. gr. Fol. fl. 13. 12 kr. — Thlr. 8. —
- — — — — Handbuch der praktischen Chirurgie in Monographien für Aerzte und Wundärzte. Erste Abtheilung: Gehirn und Umhüllungen. gr. 8. br. fl. 9. 30 kr. — Thlr. 5. 20 Ngr.
- — — — — zweite Abtheilung: Kau- und Geschmacksorgan. Erster Band. gr. 8. broch. fl. 11. 24 kr. — Thlr. 6. 24 Ngr.
- — — — — Die erste Ausrottung eines Polypen aus der Kehlkopfhöhle durch Zerschneiden ohne blutige Eröffnung der Luftwege nebst einer Anleitung zur Laryngoskopie. Mit 32 Abbildungen auf 3 Tafeln. Zweite unveränderte Auflage. Lex.-8. broch. fl. 1. 36 kr. — Thlr. 1. —
- Gerhardt, Prof. Dr. C.,** Lehrbuch der Kinderkrankheiten. Lex.-8. broch. Thlr. 2. 20 Ngr. — fl. 4. 20 kr.
- — — — — Der Kehlkopfscreup. Lex.-8. broch. — 54 kr. — 18 Ngr.
- — — — — Der Stand des Diaphragma's, physikalisch-diagnostische Abhandlung. gr. 8. broch. fl. 1. 12 kr. — 24 Ngr.
- Köhler, Prof. Dr. R.,** Handbuch der speciellen Therapie, einschliesslich der Behandlung der Vergiftungen. **Zweite** umgearb. und verb. Aufl. 2 Bde. 95 Bog. Lex.-8. broch. fl. 12. — Rthlr. 7. 6 Ngr.
- Lebert, Prof. Dr. H.,** Handbuch der praktischen Medicin. **Zwei** starke Bände. **Neueste** verbesserte Auflage. Lex.-8. broch. fl. 16. 48 kr. — Thlr. 10. —
- Luschka, Prof. Dr. H.,** Die Anatomie des Menschen in Rücksicht auf die Bedürfnisse der praktischen Heilkunde. Mit Holzschnitten. I. Band. 1. Abthlg. Der Hals. Lex.-8. broch. fl. 5. 48 kr. — Thlr. 3. 15 Ngr.
- — — — — I. Band. 2. Abthlg. Die Brust. fl. 5. 48 kr. — Thlr. 3. 15 Ngr.
- Oesterlen, Dr. Fr.,** Handbuch der Heilmittellehre. **Siebente** durchaus umgearb. Aufl. 58 Bog. Lex.-8. br. fl. 7. 48 kr. — Rthlr. 4. 20 Ngr.
- — — — — Handbuch der Hygiene, der privaten und öffentlichen. **Zweite** durchaus umgearb. Aufl. Mit 12 Tafeln Abbildungen. gr. 8. broch. fl. 7. 48 kr. — Thlr. 4. 22½ Ngr.
- — — — — **Medicinische Logik.** 33 Bog. gr. 8. broch. fl. 3. 48 kr. — Thlr. 2. 10 Ngr.
- Roser, Prof. Dr. W.,** Handbuch der anatomischen Chirurgie. **Dritte** durchaus umgearbeitete Auflage. Mit Holzschnitten. gr. 8. broch. fl. 6. 36 kr. — Rthlr. 4.
- Vierordt, Prof. Dr. K.,** Grundriss der Physiologie des Menschen. Mit 208 Holzschnitten. **Zweite** verbess. Auflage. 36 Bog. Lex.-8. broch. fl. 4. 20 kr. — Thlr. 2. 20 Ngr.