

**Tabulae anatomico-chirurgicae doctrinam herniarum illustrantes. Ontleeden heekundige platen, ter opheldering van het leerstuk der breuken / editae a G. Sandifort.**

**Contributors**

Bonn, A. 1738-1818.  
Sandifort, Gerard, 1779-1848.

**Publication/Creation**

Lugduni Batavorum : S. & J. Luchtmans, 1828.

**Persistent URL**

<https://wellcomecollection.org/works/wm7vb5n4>

**License and attribution**

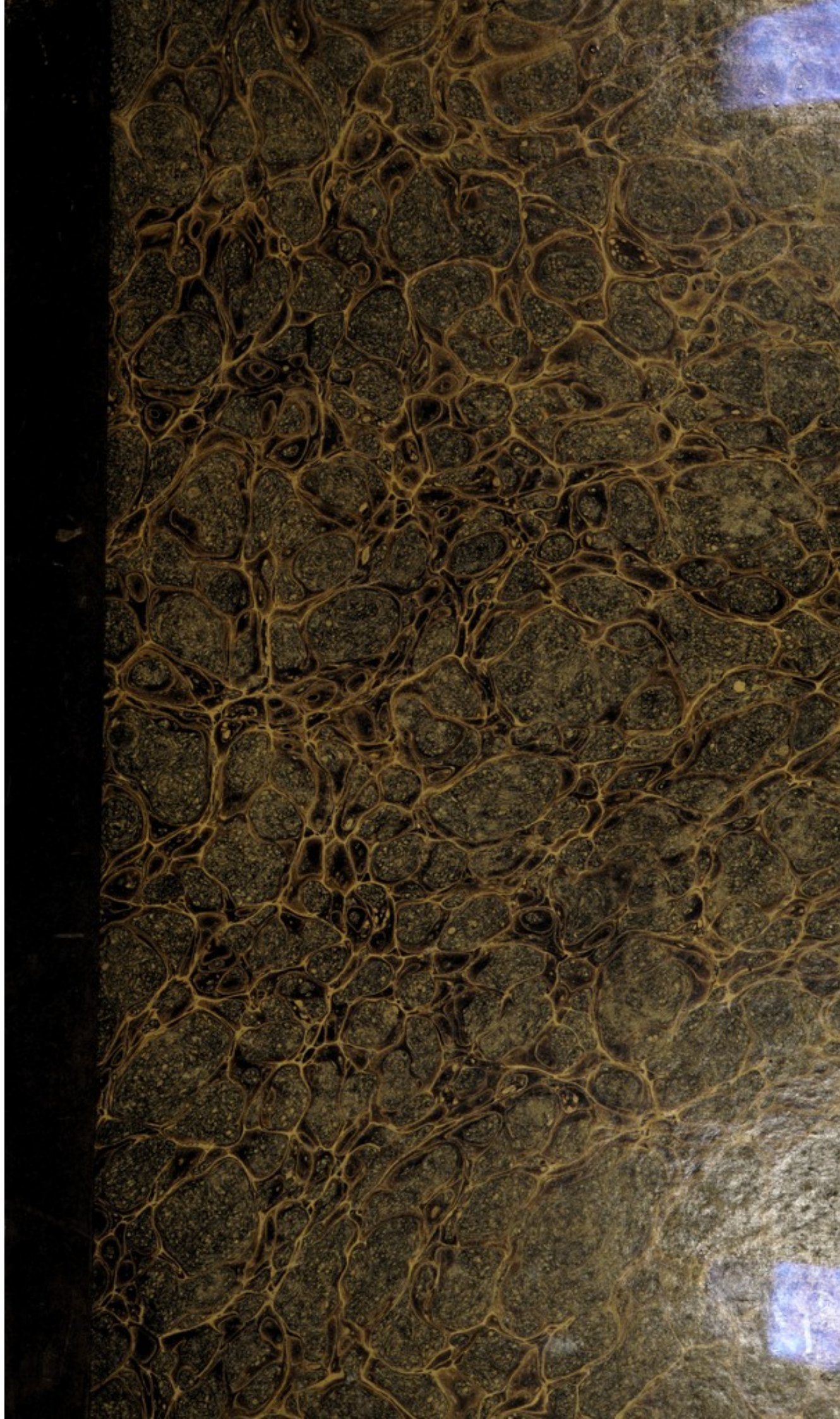
This work has been identified as being free of known restrictions under copyright law, including all related and neighbouring rights and is being made available under the Creative Commons, Public Domain Mark.

You can copy, modify, distribute and perform the work, even for commercial purposes, without asking permission.



Wellcome Collection  
183 Euston Road  
London NW1 2BE UK  
T +44 (0)20 7611 8722  
E [library@wellcomecollection.org](mailto:library@wellcomecollection.org)  
<https://wellcomecollection.org>







Boekerij


van het Signat van de Koninklijke

14519/11


743

A. 6.

H. xxx 19/6








Digitized by the Internet Archive  
in 2018 with funding from  
Wellcome Library

<https://archive.org/details/b30452491>

THE UNIVERSITY OF CHICAGO  
LIBRARY  
540 EAST 57TH STREET  
CHICAGO, ILL. 60637  
TEL. 773-936-3200  
WWW.CHICAGO.EDU





T A B U L A E

ANATOMICO-CHIRURGICAE.



T A B U L A

ANATOMICO-CHIRURGICAE

A N D R E A E B O N N  
T A B U L A E  
A N A T O M I C O - C H I R U R G I C A E

DOCTRINAM HERNIARUM ILLUSTRANTES,

E D I T A E

A

GERARDO SANDIFORT.

---

ONTLEED- EN HEELKUNDIGE

P L A T E N,

TER OPHELDING VAN HET LEERSTUK  
DER BREUKEN,

V A N

A N D R E A S B O N N,

UITGEGEVEN

DOOR

GERARDUS SANDIFORT.

---

LUGDUNI BATAVORUM,

APUD S. ET J. LUCHTMANS,

ACADEMIAE TYPOGRAPHOS,

ET H. W. HAZENBERG JUNIOREM,

MDCCXXVIII



ANDREAE BONI  
TABULAE  
ANATOMICO-CHIRURGICAE  
DOCTRINAM HERNIARUM ILLUSTRANTES  
EDITAE

GERARDO SANDIFORT.



ONTLEED-EN HEELKUNDIGE  
PLAATEN



DER OPHEFFERING VAN HET LEERSTUJ  
DER WETEN.

ANDREAS BONI,

LITTEGEVEN

DOOR

GERARDO SANDIFORT.

LEIDENI BATAVORUM  
LUGDUNENSIS  
LUGDUNENSIS  
LUGDUNENSIS  
LUGDUNENSIS

## PRAEFATIO.

**J**ure gloriantur Belgae viros, qui omnem operam navarunt, ut Chirurgiam in Patriâ suâ exornarent et amplificarent, et inter hos non infimum locum occupasse Cl. A. BONN, in illustri Athenaeo Amstehedamensi quondam Anatomiae et Chirurgiae Professore, pluribus argumentis me demonstrasse confido in Memorîâ Cl. Viri, descriptioni praeparatorum Anatomico-pathologicorum, a V. Cl. relictorum, quae Museum Anatomicum Academiae Lugduno-Batavae hodie ornant, praefixâ (Museum Anatomicum Acad. Lugd. Bat. Vol. 3. p. 311.).

Praeter multas observationes aliaque scripta a V. Cl. in primis linguâ Belgicâ edita, jam a longo tempore in animum habuit etiam Fasciculum tabularum, doctrinam herniarum illustrantium in lucem edere, quem in finem inde ab anno 1771 non tantum, quoties occasio se offerebat, casus rariores, huc spectantes, observandi, curaverat, ut omnes partes in recenti statu a dexterrimo artifice delinearentur, sed etiam aeri inciderentur: quamvis vero hoc opus fere penitus absolvisset, ipsam tamen editionem tandiu distulit, usque dum ab propectam valde aetatem, et corporis et mentis vis ipsi defuerit.

Quum post obitum V. Cl. occasionem nactus fui, has tabulas cum additâ explicatione, nec non cum annotationibus a Viro Cl., in usum eorum, qui se Chirurgiae studio tradunt, adscriptis, conspiciendi, dolendum esse credidi eas non esse divulgatas: voto itaque generosissimae Viduae, ut eas in lucem emitterem, satisfacere non dubitavi.

## VOORREDE.

**M**et regt mogen de Nederlanders zich op Mannen beroemen, welke zich beijverd hebben in het volmaken en uitbreiden der Heelkunde binnen ons Vaderland, en dat onder deze de beroemde A. BONN, welker Hoogleeraar in de Ontleed- en Heelkunde aan het vermaarde Athenaeum te Amsterdam, niet de minste plaats bekleed heeft, vertrouwe ik breedvoerig aangetoond te hebben in 's mans Levensbeschrijving, geplaatst voor de beschrijving der door hem nagelatene ontleed- en ziektekundige voorwerpen, welke thans het ontleedkundig Kabinet der Leydsche Hoogeschool versieren (Museum Anatomicum Acad. Lugd. Bat. vol. 3. p. 311.).

Behalve vele waarnemingen en andere schriften, door dien Hoogleeraar meestal in de Nederduitsche taal in het licht gegeven, was ook sedert vele jaren zijn voornemen geweest, een bundel platen, ter opheldering van het leerstuk der breuken door den druk algemeen te maken, en hiertoe had Hij sedert den jare 1771, zoo dikwijls de gelegenheid zich aanbodt, zeldzame gevallen, hiertoe betrekkelijk, waar te nemen, niet alleen gezorgd, dat al die deelen in haren verschen staat, door een' bekwamen teekenaar werden afgebeeld, maar ook dat dezelve in het koper werden gebragt; hoewel Hij dit werk bijna ten einde gebragt had, heeft Hij echter de uitgave van hetzelfde zoo lang uitgesteld, tot dat door eenen ver gevorderden leeftijd zijne ligchaams- en zielskrachten hem ontbraken.

Na het overlijden van den Hoogleeraar in de gelegenheid zijnde, deze platen, met de bijgevoegde uitlegging en aantekeningen, welke zijn Hooggeleerde voor hen, die zich op de Heelkunde toeleggen, dienstig geoordeeld had, te zien, begreep ik, dat het te bejammeren was, dat dezelve niet waren bekend gemaakt; ik heb derhalve niet geaarseld aan het verlangen van de achtenswaardige Weduwe, om dezelve in het licht te geven, te voldoen.



Quamvis enim hodie existent exactissimae delineationes partium in statu naturali, quarum cognitio ad doctrinam herniarum omnino requiritur, quae una cum observationibus, atque delineationibus diversarum herniarum specierum, a bene multis, et summi nominis Viris editae sunt, has tamen observationes hodie non minoris esse utilitatis credidi.

Omnes enim hae tabulae, quae pollent simplicitate, atque exacta partium delineatione, omni numero se commendare mihi videntur, neque partium vera cognitio unquam melius acquiritur, quam si eadem partes diversa ratione oculis exhibeantur. Probat praeterea tabula prima, jam anno 1781 ab Auctore parata, nec non tabula undecima et duodecima, Cl. BOSS non tantum illam herniarum speciem, quam dein inguinalem internam vocarunt arte periti, observavisse, quemadmodum jam antea cum nonnulli auctores de ea mentionem fecerant, sed etiam earum ortum, decursum, atque relationem cum vicinis partibus bene intellexisse, ut hoc etiam indicavit anno 1782 in commercio literario cum Cl. M. VAN GEUS habito, de singulari hernia, inguinali incarcerata supra annulum inguinalem, et complicata cum hydrocele.

Ex mente itaque Auctoris has tabulas cum explanatione lingua latina et Belgica conscripta L. B. nunc offero, ut in primis illis, qui se chirurgiae studio tradant, denuo occasio offerretur ex novis observationibus intelligendi, in nullo fere morbo tot occurrere diversitates, quam in herniis.

Si itaque hac editione aliquid in generis humani commodum contulerim, erit quod mihi gratuler.

G. SANDIFORT.

Hoewel thans zeer nauwkeurige afbeeldingen der deelen in den gezonden staat, welker kennis in het leerstuk der breuken van het hoogste belang is, voorhanden zijn, en te gelijk met waarnemingen en afbeeldingen van onderscheidene soorten van breuken, door zeer beroemde Mannen zijn in het licht gegeven, heb ik echter geoordeeld, dat deze waarnemingen heden ten dage geen minder nut zouden hebben.

Alle de platen schijnen mij toe, zoo door hare eenvoudigheid als nauwkeurige afbeelding der deelen, zich in alle opzigten aan te bevelen; en de ware kennis der deelen wordt nooit beter verkregen, dan wanneer dezelve deelen op onderscheidene wijzen worden voorgesteld. Ook bewijst de eerste plaat, reeds in den jare 1781 door den Schrijver vervaardigd, zoo als ook de elfde en twaalfde plaat, dat de Hoogleeraar BOSS niet alleen dat soort van breuken, het welk daarna door deskundigen eene inwendige liesbreuk genoemd is, heeft waargenomen, even als voorheen reeds sommige Schrijvers van dezelve melding gemaakt hadden, maar dat Hij ook derzelver oorsprong, beloop en verhouding met de omliggende deelen goed begrepen heeft, zoo als Hij dit ook in den jare 1782 heeft aangetoond in zijne briefwisseling met den Hoogleeraar M. VAN GEUS, over eene binnen den buik verstoppte breuk, met waterbreuk vergezeld.

In den geest derhalve van den Schrijver biede ik thans deze platen, met eene latijnsche en nederduitsche uitlegging, den bescheiden Lezer aan, opdat voornamelijk aan hen, welke zich aan de Heelkunde toewijden, op nieuw de gelegenheid zou aangeboden worden, van door nieuwe waarnemingen op te maken, dat bijna in geene ziekte zoo groote verscheidenheid gevonden wordt, als bij de breuken.

Ik zal mij derhalve gelukkig rekenen, zoo ik door deeze uitgave iets tot heil van het menschedom zal hebben toegebracht.

G. SANDIFORT.



# TABULAE

## ANATOMICO-CHIRURGICAE.

### TABULA I.

Delineat haec tabula partem inferiorem trunci, viri adulti, ab interiore conspectam, remotâ totâ parte superiore corporis cum omnibus intestinis, post dissectionem unionis infimae vertebrae lumborum cum osse sacro, atque dissectionem transversalem partium mollium abdominis supra cristas ossium iliorum, et infra umbilicum. Ablatum praeterea est os innominatum dextrum cum toto crure, dissectâ unione ossis ilii dextri cum osse sacro, atque ossis pubis cum eodem illo osse alterius lateris. Conspicitur itaque interior paries infimae partis abdominis, peritonaeo tectus, et quum alterum os innominatum totum est sublatum, vesica urinaria, lotio licet distenta, solito magis in pelvis cavitatem subsidet, ita ut vasa diversa in latere sinistro melius in oculos incurrant; dum intestinum rectum, in flexurâ sigmoideâ ligatum, et abscissum, a latere sinistro ossis sacri, musculo Psoae majori incumbit;

- A. B. C. D.* Os sacrum: *A.* Superficies corporis, quae cum corpore infimae vertebrae lumborum fuit juncta. *B.* Ipsius arcus cum processu spinoso. *C.* Ala dextra. *D.* Superficies articularis, quae nexa fuit cum osse innominato dextro.
- E. E.* Musculi abdominales transversim dissecti.
- F.* Musculus rectus sinister dissectus, et partim a peritonaeo orbatus.
- a. b.* Intestinum rectum a latere sinistro ossis sacri adscendens, prope *b* ligaturâ constrictum, et dissectum.
- c.* Musculus Psoas magnus, juxta cristam ossis ilii dissectus.
- d.* Vesica urinaria.
- e.* Urachus.
- f. g.* Arteriae umbilicales ad umbilicum adscendentes, quarum dextra est dissecta, atque hinc e situ naturali remota.
- h.* Vasa spermatica.
- i.* Vas deferens.
- k.* Apertura sacci herniosi, juxta vasa spermatica descendens.

# ONTLEED- EN HEELKUNDIGE

# PLATEN.

### PLAAT I.

Deze plaat stelt voor het onderste gedeelte van den tronk van een volwassen man, van de binnenzijde gezien, het geheele bovenste gedeelte van het ligchaam, met alle de ingewanden weggenomen zijnde, nadat de vereeniging van den ondersten lende-wervel met het heiligbeen was vernietigd, en de zachte deelen des buiks, boven de randen der heup-beenderen en onder den navel, dwars waren doorgesneden. Daarenboven is het ongenoemde been van de rechterzijde met de geheele dij weggenomen, na eene doorsnijding der vereeniging van dit been met het heiligbeen en met het schaambeen van de tegenovergestelde zijde. Men ziet derhalve de inwendige oppervlakte van het onderste gedeelte des buiks, door het buikvlies bedekt, en dewijl het eene ongenoemde been geheel is weggenomen, is de pisblaas, ofschoon door pis uitgezet, meer dan gewoonlijk in de holligheid van het bekken nedergezonden, zoodat onderscheidene vaten in de linkerzijde meer zichtbaar zijn; terwijl de rechte darm in zijne S formige bogt gebonden, en afgesneden zijnde, ter linkerzijde van het heiligbeen op de groote lende-spier rust.

- A. B. C. D.* Het heiligbeen. *A.* Deszelfs oppervlakte, welke met het ligchaam van den ondersten lende-wervel vereenigd is geweest. *B.* Deszelfs boog met het doornwijs uitsteksel. *C.* De rechter vleugel. *D.* De geleidings-oppervlakte, welke vereenigd is geweest met het register ongenoemde been.
- E. E.* De dwars doorgesneden buikspieren.
- F.* De linker rechte buiks-spier, dwars doorgesneden, en gedeeltelijk van het buikvlies onthloot.
- a. b.* De rechte darm ter linkerzijde van het heiligbeen opklimmende, nahij *b* afgebonden, en doorgesneden.
- c.* De groote lende-spier, langs de kam van het heupbeen doorgesneden.
- d.* De pisblaas.
- e.* De blaasband.
- f. g.* De beide navel-slagaders, naar den navel opklimmende, van welken de rechter is doorgesneden, en hierdoor uit zijnen natuurlijken loop verplaatst.
- h.* De zaadvaten.
- i.* Het afvoervat.
- k.* De opening des breukzaks, welke langs de zaadvaten nederdaalt.



*l. m.* Arteria et vena epigastrica, infra funem spermaticum ad latus internum sacci herniosi decurrentes. *m.* Ubi juxta superficiem posteriorem musculi decurrunt, dissecto hac in parte, atque remoto peritonaeo una cum pariete posteriore vaginae aponeuroticae hujus musculi.

*n.* Ligamenti POUPARTII pars anterior, ad tuberculum ossis pubis tendens.

*o.* Locus respondens annulo musculi obliqui externi abdominis, in quo aliquando herniae oriuntur, a latere interiore vasorum epigastricorum descendentes.

*p.* Spatium triangulare infra ligamentum POUPARTII, in quo herniae crurales oriuntur.

*q.* Vasa iliaca ad ligamentum POUPARTII decurrentia, atque infra illud ad femur exeuntia.

Decursus ergo vasorum spermaticorum atque vasibus deferentibus, usque ad locum ubi e cavitate peritonaei egrediuntur hic, licet omnia peritonaeo sint tecta, quam optime apparet; nec minus manifestus est decursus arteriae epigastricae infra memorata vasa, ac supra ligamentum POUPARTII, eorumque adscensus pone musculum rectum. Quum in hoc corpore etiam aderat hernia inguinalis in latere sinistro, transitus ipsius peritonaei ad annulum musculi obliqui externi abdominis juxta vasa spermatica cernitur, simulque conspicitur apertura sacci herniosi a parte abdominis, prout haec se offert in hernia inguinali congenita vel acquisita.

Intestinis ad ductum vasorum spermaticorum, ut hoc in casu locum habuit, herniam constituentibus, necesse est ea, propter ortum et decursum vasorum epigastricorum ab exteriori latere horum vasorum propelli, atque sic herniam inguinalem, hodie externam dictam, formare. Sed a latere interiore vasorum epigastricorum, sive inter haec atque os pubis etiam peritonaeum minus, quoniam in aliis locis, musculis fulcitur, et quum hic locus quodammodo oblique respondet annulo sive fissurae musculi obliqui externi abdominis, aliquando intestinis cedit, in primis si potentia urgens magis e regione umbilicali in pubem intestina propellit. Tali in casu juxta directionem priori plane oppositam hernia producitur, unde sponte sequitur vasa epigastrica extrorsum e sede propelli, ab exteriori latere sacci herniosi decurrere, et dein supra, vel ante herniam ad locum destinatum adscendere. In hoc ergo casu hernia inguinalis interna aderit,

*l. m.* De bovenbuiks slagader en ader, onder de zaadstreng, en aan de binnenzijde des breukzaks opklimmende. *m.* Dezelfde vaten, langs de achterzijde van de rechte spier oplopende, nu zichtbaar, nadat het buikvlies en de achterste wand der peesachtige scheede van deze spier, hier ter plaatse is weggesneden.

*n.* Het voorste gedeelte van den band van POUPART, naar den knobbel van het schaambeent loopende.

*o.* De plaats waartegen de ring der buitenste schuinsche buikspier gelegen is, en alwaar somtijds breuken geboren worden, welke langs de binnenzijde der bovenbuiks-vaten uitgedreven worden.

*p.* Driehoekige tusschenruimte onder den band van POUPART, alwaar de dijbreuken haren oorsprong nemen.

*q.* De dij-vaten, naar den band van POUPART, en daarna onder denzelfden tot de dij loopende.

De loop derhalve van de zaadvaten, en van het afvoerend vat tot aan de plaats, alwaar dezelve de holte van het buikvlies verlaten, is hier, ofschoon alle deelen door het buikvlies bedekt zijn, zeer duidelijk; en niet minder duidelijk vertoont zich hier de loop der bovenbuiks-slagader en ader, onder de genoemde zaadvaten, en boven den band van POUPART, en derzelve opklimming achter de rechte buikspier. Daar in dit ligchaam ook eene liesbreuk in de linkerzijde aanwezig was, ontwaart men den doorgang van het buikvlies naar den ring van de buitenste schuinsche buikspier, langs de zaadvaten, terwijl men tevens de opening des breukzaks van den kant der buikholte ziet, zoo als deze zich voordoet bij eene aangeboren, of daarna verkregene, liesbreuk.

De ingewanden, volgens den loop der zaadvaten, zoo als in dit geval plaats heeft, eene breuk daarstellende, is het natuurlijk gevolg, dat, wegens den oorsprong en loop der bovenbuiks-vaten, de ingewanden langs de buitenzijde dezer bloedvaten worden uitgedreven, en derhalve eene liesbreuk daarstellen, welke men thans eene uitwendige liesbreuk gewoon is te noemen. Maar aan de binnenzijde der bovenbuiks-vaten, of tusschen deze vaten en het schaambeent, wordt het buikvlies ook minder dan op andere plaatsen door spieren gesteund, en daar dit gedeelte eenigzins schuins ligt tegen over den ring of spleet van de buitenste schuinsche buikspier, wijkt dezelve somtijds voor de ingewanden, voornamelijk wanneer de persende kracht, meer bepaaldelijk uit den omtrek des navels uitgaande, de ingewanden tegen de schaambeent aandrukt. In zoodanig geval wordt er eene breuk geboren, juist in de tegenovergestelde rigting dan in het eerste geval, waardoor van zelf volgt, dat de bovenbuiks-vaten buitenwaarts uit hunne ligging verdreven worden, aan de buitenzijde des breukzaks loopen, en over, of voor dezelve opklimmen. In dit geval zal er dus eene inwendige liesbreuk aanwezig zijn.



Si cōparemus hanc partem peritonaei, respondentem annulo musculi obliqui externi abdominis, cum eā parte peritonaei, juxta quam vasa spermatica ex abdominis cavitate ad anulum inguinalem oblique descendunt, ut ad testes in scroto pervenirent, minime mirandum formam utriusque illius herniae adeo esse diversam.

In herniā enim inguinali internā forma magis erit globosa, et apertura sacci herniosi major, quin vix ita dictum collum sacci herniosi adesse possit; dum contra in herniā externā, propter decursum obliquum sacci herniosi a loco ubi vasa spermatica, juxta quae hernia descendit, spatium inter musculos abdominales et peritonaeum intrant, usque ad anulum abdominalem externum, tumor herniosus formam oblongam acquirit.

Ex situ harum partium etiam sequitur, directionem juxta quam chirurgus taxin instituere debet in utroque hoc casu plane esse oppositam. In herniā enim inguinali externā reducendae sunt partes elapsae juxta decursum vasorum spermaticorum, sive oblique ab interiore ad cristam ossis ili; dum in altero casu, sive in herniā inguinali internā introrsum, sive ad umbilicum elapsae partes debent promoveri.

Si porro consideramus saccum herniae inguinalis externae canalem formare inter partem ubi vasa spermatica cavitatem abdominis relinquunt, et ubi per fissuram musculi obliqui externi exeunt, dum in herniā externā ipsa cavitas abdominis immediate in saccum herniosum continuatur, explicatur etiam facile aërem contentum in intestinis elapsis in herniā internā sub repositione nullum sonum producere posse, dum contra peculiaris sonus, ab aëre intestinis contento, et per angustiorum canalem in cavum abdominale penetrantibus produci solet.

Ex hac figurā etiam elucescit in herniā inguinali incarceratā, ubi vasa epigastrica ab interiore latere decurrunt, ipsum anulum inguinalem, vel in mediā parte sectione perpendiculari, vel in angulo externo tutissime posse incidi, sed talem incisionem periculosissimam esse si haec vasa a latere exteriori sacci herniosi decurrunt, ut tristis experientia saepius docuit.

Vesica urinaria licet lotio distenta, in hac praeparatione propter remotum os innominatum dex-

Indien wij dit gedeelte van het buikvlies, waartegen de spleet of ring der buitenste buikspier aanligt, vergelijken met dat gedeelte van het buikvlies, langs welk de zaadvaten uit de holligheid des buiks naar de spleet der buitenste schuinsche buikspier nederdalen, opdat zij tot de zaadballen in den balzak zouden komen, is het geenszins te verwonderen, dat de gedaante dezer beide breuken zoo onderscheiden is.

In de inwendige liesbreuk zal de gedaante meer rond, en de opening des breukzaks dadelijk groöter zijn, zonder dat de breukzak eenen zoo genaamden haas zal hebben; terwijl integendeel in de uitwendige liesbreuk, wegens den schuinschen loop des breukzaks, van de plaats, alwaar de zaadvaten, langs welken de breuk nederdaalt, de ruimte tusschen de buikspieren en het buikvlies tot aan de spleet der buitenste schuinsche buikspier doorloopen, de breuk eene langwerpige gedaante verkrijgt.

Uit de ligging dezer deelen volgt insgelijks, dat de rigting, volgens welke de beelmeester de herstelling der breuk moet bewerken, in beide gevallen ook geheel tegenstrijdig moet zijn; want, in de uitwendige liesbreuk moeten de uitgewekene deelen volgens den loop der zaadvaten, dat is, schuins van de binnenzijde opwaarts naar den kam van het heupbeen binnen gebragt worden; terwijl in het andere geval, of bij de inwendige liesbreuk, de deelen binnenwaarts, dat is, in de rigting naar den navel, moeten hersteld worden.

Indien wij al verder in aanmerking nemen, dat de zak der uitwendige liesbreuk eenen koker vormt tusschen dat gedeelte, alwaar de zaadvaten de buikholte verlaten, en daarna door de spleet der buitenste schuinsche buikspier doorgaan, terwijl in de inwendige liesbreuk, de buikholligheid onmiddellijk in den breukzak overgaat, zoo kan men ook gemakkelijk uitleggen, dat de lucht, bij eene inwendige liesbreuk in de uitgezakte darmen bevat, onder de herstelling geen geluid kan voortbrengen; daar, in tegendeel, een bijzonder geluid, door de lucht in de darmen bevat, en door eene enge huis in de buikholte doorgaande, voortgebragt wordt.

Uit deze afbeelding blijkt het ook, dat in eene beklemdelie liesbreuk, wanneer de bovenbuiksvaten langs derzelve binnenzijde loopen, de liesring, of in deszelfs middelste gedeelte, door eene loodlijnige insnede, of in deszelfs buitensten hoek, veilig kan ingesneden worden, maar dat dusdanige insnijding allergevaarlijkst zoude zijn, zoo deze bloedvaten aan de buitenzijde gevonden wierden, zoo als de droevige ondervinding meermalen geleerd heeft.

Hoewel de pisblaas door pis was uitgezet, is dezelve echter nu, nadat het regter ongenocnde



trum magis in pelvis capacitatem descendit, quam caeteroquin locum habere solet; hac ergo ex causa facillime in oculos incurrit spatium triangulare, nunc circumscriptum ligamento POUPARTII, vase deferente, atque arteriâ umbilicali per quod herniæ crurales descendere solent, juxta decursum vasorum iliacorum, et quidem ab eorundem latere interiore. In tali ergo herniâ vasa epigastrica ante ipsum saccum herniosum adscendunt, unde facillime laederetur illa arteria, si incautâ manu, ad sublevandam causam incarcerationis talis herniæ, ligamentum POUPARTII hoc in loco ab inferiore sursum discinderetur; nec minus ex hac figurâ intelligitur tali sectione illius ligamenti, in corpore virili, etiam funem spermaticum laedi posse, dum contra sectio hujus ligamenti omni periculo vacat; si magis introrsum, ubi tuberculo ossis pubis inseritur, instituitur.

Si tandem consideramus adscensum peritonæi juxta posteriorem, et superiorem partem vesicæ urinariæ ad parietem anteriorem abdominis sponte in oculos incurrit omnem reliquam superficiem vesicæ peritonæo esse destitutam, atque hanc ob causam absque ullo metu læsionis hujus membranae, vel quod instrumentum ad cavitatem abdominis penetraret, institui posse puncturam vesicæ urinariæ supra ossa pubis, juxta methodum a MERY propositam, vel per intestinum rectum ex mente FLEURANTII, vel tandem per perinaeum, nisi chirurgus acum triquetram canulatam nimis longam adhiberet.

T A B U L A I I.

Hac tabulâ exhibetur herniâ cruralis, insignis voluminis, in dextro latere corporis virilis, postquam integumenta communia cum telâ cellulari a parte inferiore abdominis, atque superiore femoris separata, sursum, sinistrorsumque fuerunt reflexa.

- a. b. Integumenta communia cum telâ cellulosâ, pinguedine infarctâ, a musculo obliquo externo abdominis et a parte superiore femoris separata, partim sursum, partim sinistrorsum reflexa.
- c. Musculus obliquus externus.
- d. Musculi femoris fasciâ latâ tecti.
- e. f. Ligamentum POUPARTII.

been is weggenomen, meer in de holligheid van het bekken nedergedaald, dan zulks wel anders plaats heeft. Uit deze reden ziet men eene driehoekige ruimte, nu door den band van POUPART, het afvoerend vat, en de navel-slagader omschreven, door welke ruimte de dijbreuken gewoonlijk aan de binnenzijde der dijvaten doorzakken. In dusdanige breuk loopen derhalve de bovenbuiks-vaten voor den breukzak, waardoor de slagader gemakkelij zoude kunnen beleedigd worden, indien door eene onvoorzigtige hand, om de oorzaak der belemming van zoodanige breuk op te heffen, de band van POUPART op deze plaats van onderen opwaarts wierd doorgesneden; ook blijkt het uit deze afbeelding duidelij, dat door dusdanige doorsnede van den band bij manspersonen de zaadstreng gemakkelij zou kunnen beleedigd worden, terwijl integendeel de doorsnijding van dezen band veilig kan geschieden; zoo dezelve meer binnenwaarts nabij deszelfs implanting aan den knobbel van het schaambeen wordt in het werk gesteld.

Zoo wij eindelijk de opklimming van het buikvlies langs het achterste en bovenste gedeelte der pisblaas naar den voorsten wand der buiksholte beschouwen, ziet men duidelij, dat de geheele overige oppervlakte der blaas van het buikvlies ontbloot is, en dat men om deze reden, zonder eenige vrees van het buikvlies te zullen kwetsen, of tot in de holligheid des buiks te zullen doordringen, de doorboring der pisblaas boven de schaambeenderen, volgens de wijze van MERY, of door den endeldarm, volgens het gevoelen van FLEURANT, of eindelijk door de bilnaad kan verrigten, indien de heelmester hiertoe geene te lange trocar gebruikt.

P L A A T I I.

Op deze plaat vindt men de afbeelding eener regter dijbreuk, van eene aanmerkelijke grootte, bij een volwassen man, nadat de algemeene bekleedselen met den vet-rok van het onderste gedeelte des buiks, en van het bovenste gedeelte der dij zijn afgescheiden, en gedeeltelij naar boven, gedeeltelij naar de linkerszijde zijn omgeslagen.

- a. b. De algemeene bekleedselen met den vet-rok, van de bovenste schuinsche buikspier en het bovenste gedeelte der dij afgescheiden, gedeeltelij naarboven, gedeeltelij naar de linkerszijde omgeslagen.
- c. De buitenste schuinsche buikspier.
- d. De dijspieren door het peesachtig uitspannel bedekt.
- e. f. De band van POUPART.



*g. h.* Tumor herniosus angustum collum monstrans ubi infra ligamentum *POUPARTII* extrorsum pro-  
dit, in parte vero inferiore insigniter ampliatus,  
juxta longitudinem dissectus.

*i. i.* Crassities parietis sacci herniosi, manifeste du-  
plicem tunicam monstrans.

*k.* Omentum sacco hernioso contentum.

Nascuntur autem hae herniae, (quod etiam ex  
tabulâ primâ jam patuit) loco magis declivi, ma-  
gisque extrorsum, quam herniae inguinales, quae  
decursum vasorum spermaticorum sequuntur, et  
quidem infra ligamentum *POUPARTII*: licet vero hae  
herniae plerumque sint longe minores quam her-  
niae inguinales, tamen ex hoc casu constat eas ali-  
quando in viris etiam insignè volumen acquirere,  
imo facile intelligitur aliquando has hernias etiam  
ad scrotum descendere posse, ut sequenti casu il-  
lustrabitur.

Hac delineatione etiam confirmatur aponeuroti-  
cam membranam, tegentem musculum obliquum  
exteriolem abdominis, juxta longitudinem ligamenti  
*POUPARTII* cum fasciâ latâ femoris continuari, sic-  
que infra ligamentum memoratum exeuntia vasa  
iliaca, vicinasque partes tegere, unde, praesente  
herniâ crurali, saccus herniosus praeter involucrum  
e telâ cellulari productum, alteram quasi tunicam  
aponeuroticam accipit, quod cognoscere summi est  
momenti, quum in herniotomiâ, hac tunicâ dissec-  
tâ, perverse chirurgus crederet, ut experientia sae-  
pius probavit, ipsum saccum herniosum jam esse  
apertum, adeoque intestina nuda conspici: huic  
enim tunicae aponeuroticae subjacet verus saccus  
herniosus, a peritoneo formatus, qui ergo alterâ  
incisione est aperiendus, dum tandem effluxus hu-  
moris sanguinolenti indicat ipsum saccum hernio-  
sum esse dissectum. Aponeurotica haec expansio  
etiam in causâ est, cur herniae femorales in pluri-  
mis casibus non valde magnae sint.

Externa hujus tumoris herniosi facies apparet in-  
aequalis, plus minus tuberculosa, quasi partes  
nonnullae contenti omenti caeteris partibus ma-  
gis protuberarent, sed sectio longitudinalis tumo-  
ris exponit tunicarum crassitiem esse majorem,  
quam quae a solo peritoneo posset produci, et re-  
verâ duplicem hic adesse tunicam cum materie adi-  
positâ intermediâ.

*g. h.* Het breukgezwel bij deszelfs doorgang onder  
den band van *POUPART* echen te zamen getrokken  
hals vertoonende, maar in deszelfs bodem zeer  
verwijderd, in de lengte geopend.

*i. i.* De dikte der wanden van den breukzak, duidel-  
lijk een dubbel bekleedsel vertoonende.

*k.* Het net, hetwelk de breukzak bevat.

Deze breuken (hetgeen ook reeds uit de eerste  
plaat is gebleken) komen veel lager en meer  
buitenwaarts voor, dan de liesbreuken, welke den  
loop der zaadvaten volgen, en wel bepaaldelijk  
onder den band van *POUPART*: ofschoon deze breu-  
ken gewoonlijk veel kleiner zijn dan de liesbreu-  
ken, zoo blijkt het echter uit dit geval, dat de-  
zelfde somtijds ook bij mannen eene groote uitge-  
breidheid verkrijgen, men kan zelfs gemakkelijk be-  
grijpen, dat zij somtijds tot in den balzak kun-  
nen nederdalen, zoo als uit het volgende geval zal  
blijken.

Door deze afbeelding wordt ook bevestigd, dat  
het peesachtig vlies, hetwelk de buitenste schuin-  
sche buikspier bekleedt, volgens de lengte van den  
band van *POUPART*, met het peesachtig uitspan-  
sel, hetwelk de dijspieren omvat, vereenigd wordt,  
en derhalve de, onder den band van *POUPART* uit-  
gaande, dijvaten en omringende deelen moet be-  
dekken, waardoor in eene voorhanden zijnde dij-  
breuk, de breukzak, behalve het omkleedsel, het  
welk door het celswijs weefsel gevormd wordt, een,  
als ware het, tweede, en wel peesachtig bekleed-  
sel ontvangt, hetgeen men noodzakelijk weten  
moet, daar de heelmeeester bij het doen eener  
breuksnijding, na de doorklieving van dit peesachtig  
bekleedsel, ligtelijk zou kunnen gelooven, zoo als  
de ondervinding meermalen geleerd heeft, dat hij  
den breukzak zelven reeds geopend had, en de  
ingewanden zich ontbloot vertoonden: onder dit  
peesachtig bekleedsel vindt men eerst den waren  
breukzak, door het buikvlies gevormd, welken men  
derhalve door eene nieuwe insnijding moet ope-  
nen, terwijl het uitvloeijen van een bloedachtig  
vocht tot een zeker bewijs strekt, dat men binnen  
den zak zelven gekomen is. Dit peesachtig uit-  
spansel is ook oorzaak dat de dijbreuken in de  
meeste gevallen niet zeer groot zijn.

De uitwendige oppervlakte van dit breukgezwel  
is ongelijk, meer of min knobbelig, even als of  
sommige deelen van het daarin bevatte netvlies bo-  
ven de overige deelen uitpuilden; maar de door-  
snede, volgens de lengte des zaks, toont duidel-  
lijk, dat de dikte van deszelfs bekleedselen veel  
meerder is, dan zulks van het enkele buikvlies  
kon zijn, en dat inderdaad hier een dubbel be-  
kleedsel, met tusschen beide geplaatste vetstof,  
aanwezig is.



Ex figurâ tumoris, in collo valde contracti, atque circa fundum insigniter dilatati intelligitur tali in casu regressum vel repositionem partium elapsarum eo esse difficiliorem, quo magis partes elapsae sensim sensimque volumine fuerint auctae, atque hinc incarcerationem posse produci, quin necesse sit causam incarcerationis quaerere in contractione fibrarum ligamenti POUPART; quum haec fibrae non sunt musculosae, sed tendinosae naturae, post distentionem quidem ad pristinam longitudinem se contrahere possunt, nunquam vero incarcerationem verâ contractione producere.

Inproprie igitur chorda, quae a cristâ ossis illi in os pubis tendit ligamentum vocatur, quum accuratiori anatomâ constat eam formari a margine reflexo musculorum abdominalium; cujus structura est tendinosa. Vasa spermatica juxta ipsius partem anteriorem decurrunt, et haec postquam per anulum abdominalem transierunt etiam tunicam acquirunt ab aponeurosi muscoli obliqui externi abdominis, quae in membranam Dartos deinde continuatur.

Totius hujus tumoris situs, ejusque relatio cum vicinis partibus demonstrat ad reducendas partes elapsas, eas primo esse reprimendas, ut rursus infra ligamentum POUPART redeant, et deinde sursum, id est in directionem ad umbilicum promoveri debere; nec non in tali herniâ incarcerationâ vasa spermatica facillime laedi posse instrumento scindente, ad solvendam stricturam ligamenti POUPART, abdominis cavitati nimis profunde immisso, quod evitari omnino poterit, si, aperto toto sacco hernioso usque ad ligamentum POUPART, atque unco a cel. ARNAUD proposito ad ligamentum distrahendum, aut attollendum incassum adhibito, specillum sulcatum cum ei imposito cultro protrudatur infra ligamentum POUPART versus ejus insertionem ad tuberculum ossis pubis, et sub exploratione ope digiti externe partibus impositi ipsum ligamentum leviter inciditur, nec magis quam requiritur ad solvendam stricturam; in hoc enim loco vasa spermatica ab ipso ligamento parum sunt remota, ut per anulum abdominalem decurrere possint.

Uit de gedaante van het gezwel, in den hals zeer te zamengedrongen, en bij desselvs bodem veel verbreed, begrijpt men, dat in zoodanig geval de terugkeering of terugbrenging van de uitgezakte deelen des te moeilijker moet zijn, hoe meerder de uitgezakte deelen langzamerhand in uitgebreidheid hebben toegenomen, en dat hierdoor eene beknelling kan voortgebracht worden, zonder dat het noodzakelijk zij de oorzaak der beknelling in eene zamentrekking der vezelen van den band van POUPART te zoeken; daar deze vezelen van geen spierachtig, maar van een peesachtig maaksel zijn, kunnen zij, na uitgerekt te zijn, tot haren vorigen staat terugkeeren, maar nimmer door eene ware zamentrekking eene beklemming voortbrengen.

De rand, welke van den kam van het darmbeen tot het schaambeent zich uitstrekt, wordt derhalve ten onrechte een band genaamd, daar het door een naauwkeuriger ontleedkundig onderzoek blijkt, dat dezelve gemaakt wordt van den omgeslagen rand der buikspieren, welker maaksel peesachtig is. Langs desselvs binnenzijde loopen de zaadvaten en deze, nadat zij door den spleet der buitenste buikspier zijn doorgestaan, ontvangen insgelijks een bekleedsel van het peesachtig uitspansel der buitenste schuinsche buikspier, hetwelk in het bijzonder celswijs vlies van den balzak overgaat.

De ligging van dit breukgezwel en het verband tusschen hetzelfde en de omliggende deelen, toont genoegzaam aan, dat om deze uitgezakte deelen in de buikholtte terug te brengen, men dezelve eerst moet terug stuwen, opdat zij onder den band van POUPART zouden kunnen te rugkeeren, en vervolgens dezelve naar boven, dat is, in de rigting naar den navel, moet binnen brengen. Tevens blijkt ook dat in zoodanige beknelde breuk, de zaadvaten zeer gemakkelijk zouden kunnen beledigd worden door het snijdende werktuig, hetwelk om de knelling des bands van POUPART weg te nemen, te diep in de buikholtte zoude opgevoerd worden, dit gevaar kan echter geheel vermeden worden, indien men, na vooraf den geheelen breukzak tot aan den band van POUPART geopend te hebben, en den haak door ARNAUD voorgesteld om deze band op te ligten, vruchteloos had gebruikt, eene gegroefde sonde met het mes onder den band van POUPART voortstuwt nabij desselvs inplanting aan het schaambeent, en men onder het gedurig voelen met den vinger, nitwendig op die plaats aangebragt, den band slechts zooveel inzijdt, als noodig is, om de spanning te doen verminderen; op deze plaats immers, zijn de zaadvaten van den band eenigzins verwijderd, opdat zij door den buikring zouden kunnen heen gaan.



T A B U L A III.

Figura 1.

Exhibet abdominis cavitatem ejusdem viri, cujus inferior dextra pars aperta est, dissectis et deorsum reclinatis musculis abdominalibus cum peritoneo. Remota atque e corpore separata sunt intestina tenuia, ita ut nonnisi inferior pars intestini caeci cum portione processus vermicularis in situ naturali conspiciatur, dum pars omenti, quae herniam cruralem format, et cum collo sacci herniosi erat concreta, abscissa a reliquo omento, ante ligamentum POUPARTII deorsum flexa est; hinc ad inferiorem partem musculi Psoae majoris, atque vasorum iliacorum cernitur transitus ex peritonei capacitate ad saccum herniosum, sive via, juxta quam omentum cum parvâ ansâ intestini tenuis ad saccum herniosum descenderat, sicque herniam cruralem constituerat: manifestum porro est vasa epigastrica a parte exteriori herniae decurrere, atque ergo supra tumorem herniosum ad mediam abdominis partem adscendere.

- a b.c. Margo integumentorum communium ac musculorum abdominalium dissectorum.
- d. Musculi abdominales peritoneo tecti a margine a, b. c. dissecti et extrorsum ad femur reflexi.
- e. Intestinum caecum cum appendiculâ vermiformi, musculis lumborum incumbens, remotis omnibus intestinis tenuibus.
- f. Musculus Psoas major cum vasis iliatis.
- g. Musculus iliacus internus.
- h. Vasa spermatica.
- i. Vas deferens.
- k.l. Vasa epigastrica: Hae partes omnes peritoneo teguntur.
- m. Omenti gastro-colici portio circa ligamentum POUPARTII, infra quod saccum herniosum intrat, extrorsum flexa.

Figura 2.

Exponit ejusdem viri saccum herniosum e corpore separatum, cujus totus anterior paries sectione perpendiculari ablatus est, omenti portione,

P L A A T III.

Afbeelding 1.

Vertoont de buikholte van denzelfden man, van welke het onderste regter gedeelte geopend is, de spieren met het buikvlies zijnde doorgesneden, en benedenwaarts omgeslagen. De dunne darmen zijn uit het ligchaam weggenomen, zoodat men alleen het onderste gedeelte van den blinden darm, met deszelfs wurmwijzig aanhangsel in zijne natuurlijke ligging ziet, terwijl het gedeelte van het net, het welk de dijbreuk daarstelt, en met den hals van den breukzak was te zamen gegroeid, van het overige gedeelte van het net afgesneden, over den band van POUPART nederwaarts is omgebogen; hierdoor ziet men bij het onderste gedeelte van de groote lende-spier en der dijvaten de overgang uit de buikholte in den breukzak, of den weg langs welken het net met eene kleine lus der dunne darmen in den breukzak is nedergedaald, en de dijbreuk heeft daargesteld: het is tevens duidelijk, dat de bovenbuiks-vaten aan de buitenzijde der breuk loopen, en derhalve over de breuk tot het middelste gedeelte des breukzaks zijn opgeklimmen.

- a, b. c. De rand der doorgesneden algemeene bekleedselen en luikspiieren.
- d. De buikspieren, door het buikvlies bedekt, aan den rand a. b. c. afgesneden, en buitenwaarts naar de dij omgeslagen.
- e. De blinde darm, met deszelfs wurmwijzig aanhangsel, tegen de lende-spieren aanliggende, terwijl alle de dunne darmen zijn weggenomen.
- f. De groote lende-spier met de dijvaten.
- g. De binnenste darmbeen-spier.
- h. De zaadvaten.
- i. Het afvoerend vat.
- k l. De bovenbuiks-vaten. Alle deze deelen worden door het buikvlies bedekt.
- m. Een gedeelte van het net, over den band van POUPART, onder welken hetzelfde den breukzak intreedt, voorwaarts overgeslagen.

Afbeelding 2.

Stelt voor den breukzak van hetzelfde voorwerp, geheel van het ligchaam afgescheiden, terwijl deszelfs voorste gedeelte is weggenomen, en het gedeelte van het net, het welk met eene lus van den



quae cum ansâ intestini elapsa fuerat, et cum collo sacci erat concreta, sursum reflexâ.

*a. b. c. d.* Saccus herniosus a peritoneo productus.

*a. c.* Ipsius collum. *d.* Ipsa capacitas, sive paries posterior.

*e. f. g.* Tunica externa tumoris herniosi a fasciâ latâ, ejusque conjunctione cum aponeurosi musculi obliqui externi abdominis producta.

*h. h.* Tela cellularis, pinguedine infareta, inter verum saccum herniosum et ejus involucrum externum obvia.

*i.* Omentum cum collo sacci concretum, sursumque reflexum.

Manifestum est saccum herniosum a peritoneo productum, minime crassitie esse auctum, sed ab exteriore investiri membranâ aponeuroticâ, productâ a conjunctione aponeurosis abdominalis cum fasciâ latâ, atque spatium intermedium telâ cellulari, pinguedine maxime infaretâ, impleri.

Si talem partium conformationem consideremus quid mirum, nonnullos chirurgos post sectionem extimae tunicae sacci herniosi deceptos fuisse, credentes nudas conspicerere partes elapsas, insamque repositionem aliquando instituisse, non nisi cum magno aegrotantis periculo; ipsam enim constrictionem a collo sacci productam minime sustulerant, et licet summo cum successu crediderint instituisse herniotomiam, tamen symptomatibus incarcerationis permanentibus, peribant aegroti, dum cada-veris sectio errorem indicabat; sed simul manifestum est, effluxum humoris sanguinolenti, certissimum indicium esse re vera ipsum saccum peritonaei esse apertum, quum talis humor ex dissectâ solâ tunicâ externâ certe nunquam prodiret.

---

T A B U L A IV et V.

His tabulis delineatur hernia cruralis dextri lateris, pone vasa spermatica intra scrotum delapsa, et complicata cum hydrocele tunicae vaginalis testis, ejusdem lateris, procul dubio post herniam enata.

dunnen darm was uitgeschoten, en met den hals van den zak te zamen gegrocid, naar boven is opgeslagen.

*a. b. c. d.* De breukzak, door het buikvlies gevormd. *a. c.* Deszelfs hals. *d.* De holligheid, of achterste wand.

*e. f. g.* De buitenste rok van het breukgezwel, door de peesachtige dijschede en deszelfs vereeniging met het peesvlies der buitenste schuin-sche buikspier voortgebracht.

*h. h.* Celwijs weefsel met vet gevuld, tusschen den waren breukzak, en deszelfs uitwendig bekleedsel aanwezig.

*i.* Het net, met den hals des breukzaks te zamen gegrocid, en naar boven overgeslagen.

Het blijkt derhalve, dat de breukzak, door het buikvlies voortgebracht, geenzins is verdikt, maar aan de buitenzijde door een peesvlies bedekt wordt, het welk zijn oorsprong heeft van de vereeniging van het peesachtig buikbekselsel met de peesachtige schede der dij; en dat de tusschenruimte tusschen de beide vliezen door een celwijs weefsel, waarin zeer veel vet is opgehoopt, is aangevuld.

Indien wij dusdanige zamenstelling dezer deelen gadeslaan, is het dan te verwonderen, dat sommige heelmeesters, na de doorklieving van den buitensten rok des breukzaks, bedrogen zijn geworden, meenende dat de uitgezakte deelen reeds ontbloot waren, en dat zij, niet zonder groot gevaar van den lijder, dezelve wederom binnen de buiksholte hebben gebracht, daar zij de beklemming, door den hals des zaks veroorzaakt, niet hadden weggenomen, en ofschoon zij meenden de breuksnijding met het beste gevolg gedaan te hebben, de lijdens echter, onder het aanhouden van alle verschijnselen van beklemming, stierven, terwijl de opening van het lijk hunne dwaling aan den dag bragt; maar tevens blijkt hier ten duidelijkste, dat het uitvloeijen van een bloedachtig vocht, het zekerste kenmerk is, dat de zak, door het buikvlies gemaakt, geopend is, daar zoodanig vocht uit den doorgesneden buitensten rok zekerlijk nimmer zal te voorschijn komen.

---

P L A A T IV en V.

Op deze platen vindt men de afbeeldingen van eene dijbreuk aan de rechterzijde, achter de zaadvaten tot in den balzak doorgezakt, en vergezeld van eene waterbreuk des schederoks van den bal, aan de zelfde zijde, welke waarschijnlijk na de dijbreuk ontstaan is.



T A B U L A I V.

Figura 1.

- a.* Inguen dextrum tumore rotundato expansum.  
*b. c. d.* Scrotum valde distentum. *b. c.* Integumenta communia juxta longitudinem scroti sunt dissecta, extrorsumque remota, ut tunica vaginalis testis *d*, ex hydrocele valde distenta, appareat.

Figura 2.

- a.* Inguen dextrum tumorem rotundatum offerens.  
*b. c. d.* Scrotum valde distentum cujus integumenta juxta longitudinem dissecta inprimis extrorsum sunt remota.  
*e. f. g.* Tunica vaginalis testis, ex hydrocele valde distenta. *e.* Ubi per anulum abdominale transit. Tunica hac inter *f* et *g* longitudinaliter dissecta, constat ejus parietem posteriorem *h* a subjacente hernia in tumorem esse elevatum.  
*i.* Testis in fundo tunicae vaginalis.  
*k. l.* Saccus herniae cruralis. *k.* Ubi infra ligamentum *POUPARTII* exit, atque collum, sive locum angustatum, valde constrictum, monstrat. *l.* Saccus herniosus valde distentus, oblique in scrotum descendens.

T A B U L A V.

Figura 1.

- a. b. c. d.* Ut in praecedenti figura.  
*e. f.* Tunica vaginalis testis, juxta longitudinem dissecta, post effluxum humoris serosi collapsa, et dein introrsum remota.  
*g.* Testis in fundo sacci tunicae vaginalis reconditus.  
*h.* Collum sacci herniosi infra ligamentum *POUPARTII* transiens, juxta longitudinem dissectum.  
*i.* Paries posterior sacci herniosi dissecti.  
*k.* Omentum cum ansa intestini *l* intra saccum herniosum prolapsum, et nunc e sede remotum.

P L A A T I V.

Afbeelding 1.

- a.* De ronde swelling in de regter lies.  
*b. c. d.* De zeer uitgespannen balzak. *b. c.* De algemeene bekleedselen deszelfs zijn in de lengte doorgesneden, en verwijderd, opdat de schederok des bals *d*, door de waterbreuk uitgezet, zoude gezien worden.

Afbeelding 2.

- a.* De ronde swelling in de regter lies.  
*b. c. d.* De sterk uitgespannen balzak, welks algemeene bekleedselen in de lengte doorgesneden, voornamelijk buitenwaarts zijn weggeschoven.  
*e. f. g.* De schederok des bals, door eene waterbreuk zeer uitgespannen. *e.* Deszelfs doorgang door den buikring. Deze schederok tussehen *f* en *g* in de lengte doorgesneden zijnde, ziet men hoe deszelfs achterste wand *h* door de onderliggende breuk in een gezwel is opgeheven.  
*i.* De bal op den bodem des schederoks  
*k. l.* De zak der dijbreuk. *k.* Doorgang van den zelfen onder den band van *POUPART*, den hals of deszelfs zamengetrokken gedeelte vertoonende.  
*l.* De zeer uitgezette breukzak, schuins in den balzak nederdalende.

P L A A T V.

Afbeelding 1.

- a. b. c. d.* Zoo als in de voorgaande afbeelding.  
*e. f.* De schederok des bals, in deszelfs lengte geopend, na het uitvloeijen van het waterachtig vocht te zamen gevallen, en daarna (binnenwaarts) weggeschoven.  
*g.* De bal, op den bodem van den schederok geplaatst.  
*h.* De hals des breukzaks onder den band van *POUPART* doorgaande, volgens deszelfs lengte geopend.  
*i.* De achterste wand des geopenden breukzaks.  
*k.* Het net, met eene lus des dunnen darms *l* binnen den breukzak geschoten, en een weinig uit zijne ligging verplaatst.



Figura 2.

*a. b. c. d. e. f. g.* Ut in praecedenti figurâ.  
*h. i. k.* Saccus herniosus juxta longitudinem dissectus, repositis partibus elapsis. *h.* Collum sacci.  
*i.* Plicae duae transversales, quae stricturam produxerant. *k.* Interna superficies parietis posterioris sacci herniosi.

Exhibet Fig. 1. tumorem herniosum rotundatum in inguine dextro, cum globosâ scroti expansione, ita ut forma hujus herniae maxime esset diversa a formâ oblongâ vulgaris herniae inguinalis, vel et ab elongatâ magis formâ herniae inguinalis congenitae, quales herniae Tabulâ VI-X delineantur, dum ipsa integumenta communia ab inguine fero usque ad fundum scroti sunt dissecta.

Ex hac peculiari formâ tumoris, difficilis admodum erat vera hujus morbi diagnosi, et quum omnia symptomata herniae incarceratae in aegrotto observabantur, tumefactione elasticâ circa anulum abdominalem exceptâ, atque varia remedia jam incassum erant administrata, operatio inevitabilis credebatur.

Integumenta ergo communia scroti juxta longitudinem tumoris discindebantur, ut saccus herniosus denudaretur; dein totus saccus aperiebatur, plicâ transversâ parietis anterioris sacci elevatâ et dissectâ, atque haec incisio, inmisso dein specillo sulcato usque ad fundum sacci continuabatur; verum mox post primam incisionem insignis copia humoris limpidi effluebat; ex hoc humore, nec non praesentiâ testis in inferiore sacci parte, ut et ex defectu aperturae sacci, cujus ope cum cavitate abdominis communicaret, manifestum fiebat hic non adesse veram herniam inguinalem, sed hydrocelem tunicae vaginalis testis.

Quamvis mox omnis humor effluerat, tamen paries posterior sacci in tumorem rotundatum elevatus erat, quare necesse erat in parte superiore primae incisionis integumentorum anulum abdominalem cum adjacente parte ligamenti *POUPARTII* denudare, quo facto infra dictum ligamentum hernia cruralis prodibat, quae in directione obliquâ pone saccum hydroceles intra scrotum descensa, funem spermaticum et hydrocelem antrorsum sarsumque propulerat.

Ex

Afbeelding 2.

*a. b. c. d. e. f. g.* Zoo als in de voorgaande afbeelding.  
*h. i. k.* De, in de lengte geopende, breukzak, nadat de uitgezakte deelen waren binnen gebracht. *h.* De hals des breukzaks. *i.* Twee dwarsche plooiën, welke de beklemming hadden voortgebracht. *k.* De binnenste oppervlakte des achtersten wands van den breukzak.

De eerste afbeelding vertoont eene rondachtige zwelling der breuk in de regter lies, met eene bolronde opzetting des balzaks, zoodat de gedaante dezer breuk zeer veel verschilde van de langwerpige gedaante der gewone liesbreuk, of van de nog meer langwerpige gedaante der aangeboren liesbreuk, zoo als dezelve in de VI tot de X plaat zijn afgebeeld; terwijl de algemeene bekleedselen, van de lies af, tot aan den bodem des balzaks, zijn doorsneden.

Uit deze bijzondere gedaante van het gezwel, was het zeer moeijelijk den waren aard van dit ongemak te beslissen, en dewijl alle toevallen van eene bekleemde breuk, de veerkrachtige zwelling in den omtrek des buikrings alleen uitgezonderd, in dezen aanwezig waren, en onderscheiden geneesmiddelen reeds vruchteloos waren aangewend, oordeelde men de breuksnijding onvermijdelijk.

De algemeene bekleedselen des balzaks werden derhalve langs de geheele lengte der zwelling doorsneden, ten einde den breukzak te ontblooten, daarna werd de breukzak zelve geopend, ten welken einde eene dwarsche plooi in den voorsten wand werd opgenomen en doorsneden, en deze insnijding vervolgens op de ingebragte holle sonde tot aan den bodem des zaks verlengt; maar dadelijk na de eerste insnijding vloeide er eene groote hoeveelheid van een helder vocht uit dezelve, uit welk vocht, alsmede uit de aanwezigheid van den bal in het onderste gedeelte des zaks, als ook uit het ontbreken van eene opening in het bovenste gedeelte, waardoor dezelve met de buikholte gemeenschap kon hebben, werd het kenbaar, dat in dit geval geene ware liesbreuk aanwezig was, maar eene waterbreuk van den schederoek des bals.

Alhoewel terstond bij de doorsnijding al het vocht was weggelooopen, bleef echter de achterste wand van den zak in een rond gezwel uitgezet, waarom het noodig werd in het bovenste gedeelte der insnijding van de algemeene bekleedselen, den buikring met het nabij gelegen gedeelte der band van *POUPART* te ontblooten; dit verrigt zijnde vertoonde zich onder den genoemden band eene dijbreuk, welke in eene schuinsche rigting achter den zak der waterbreuk nedergezakt zijnde, de zaadstreng en waterbreuk voorwaarts en naar boven had voortgestuwd.

Uit



Ex symptomatibus incarcerationis constrictum valde esse collum sacci herniosi suspicans, suadebam chirurgo saccum herniosum parumper infra ligamentum *POUPART* detrahere, et mox notabilis crena constricti colli se manifestabat, ut in Figura 2. delineatur.

Collo sacci herniosi supra stricturam inciso, atque hac incisione juxta intromissum specillum sulcatum parum continuatâ, mox effluebat humor sanguinolentus, indicio nunc verum saccum herniosum esse dissectum: removebatur ergo saccus hydroceles tunicae vaginalis testis, qui totus erat collapsus, et verus saccus herniosus ad fundum usque in suâ directione perscindebatur, adeo ut insignis portio omenti cum ansâ intestini tenuis, herniam componens, prodiret (conf. Tab. V. Fig. 1.).

Quamvis elapsae partes in collo sacci valde fuissent constrictae, tamen incarcerationis non tamdiu fuerat protracta, ut nocivos effectus in elapsas partes potuisset producere. Omentum ergo partim abscindebatur atque in vulnere retinebatur, dum intestinum elapsum facile in cavitatem abdominis reponebatur.

Dein parietibus sacci herniosi sibi invicem impositis et linteo carpto, splenis et debitâ fasciatione tectis, aeger, qui adhuc in vigore aetatis versabatur, feliciter sanabatur.

Post reductionem omenti et intestini collum sacci valde contractum inveniebatur, cum duplici plicâ transversali (Tab. V. Fig. 2. i), causâ verâ incarcerationis (a), quare sublatâ, sectione colli, illâ stricturâ elapsae partes facillime in situm naturalem reponerentur, quin necesse esset ligamentum *POUPART* extendere aut descindere.

T A B U L A VI.

Delineatur hac tabulâ ut et sequenti hernia inguinalis externa, sinistri lateris, in scrotalem jam mutata.

(a) De plicis transversalibus in sacco hernioso, etiam in hoc casu observatis, Cl. Auctor magis ex professo egit in explicatione Tabulae IX.

Uit de aanwezige toevallen van beklemming vermoedende, dat de hals des breukzaks sterk zoude zijn te zamen getrokken, raadde ik den heelmeeester, den breukzak een weinig onder den band van *POUPART* door te halen, waardoor men dadelijk in den te zamen getrokkenen hals eenen aanmerkelijken kring ontwaarde, zoo als in de tweede Afbeelding te zien is.

De hals des breukzaks boven de beklemming ingesneden zijnde, en deze anede op de ingebragte holle sonde een weinig verlengd zijnde, vloede er dadelijk een bloedig vocht uit denzelven, ten bewijze dat nu de ware breukzak geopend was: daarna werd de zak der waterbreuk van den schederoek des bals, welke geheel was te zamen gevalen, ter zijde geschoven, en de ware breukzak in zijne rigting tot aan den bodem doorsneden, zoo dat een aanmerkelijk gedeelte van het net, met eene lus van de dunne darmen de breuk makende, te voorschijn kwam (men vergelijkte Afbeelding 1, der V. Plaat).

Ofschoon de uitgeschotene deelen in den hals des zaks zeer bekneld waren geweest, zoo had echter de beklemming niet zoo lang aangehouden, dat dezelve eene nadeelige uitwerking op de deelen zelve had te weeg gebracht. Het net werd derhalve gedeeltelijk afgesneden, en in de wond terug gehouden, terwijl de uitgeschoten darm gemakkelijk in de buikholte werd terug gebracht.

Daarna de wanden des breukzaks op elkander gelegd, en met pluksel, drukdoeken en een behoorlijk verband gedekt zijnde, herstelde de lijder, welke nog in de kracht zijns levens was, gelukkig.

Na de terugbrenging van het net en den darm, bevond men den hals des zaks zeer sterk te zamengetrokken, en eene dubbele dwarsche plooi vormende (Plaat V. Afb. 1. i), welke de ware oorzaak der beklemming geweest was (a), waardoor, na de doorsnijding van den hals, deze beklemming weggenomen zijnde, de uitgezakte deelen gemakkelijk in hunne natuurlijke ligging werden teruggebracht, zonder dat het noodig was den band van *POUPART* uit te rekken of in te snijden.

P L A A T VI.

Op deze en de volgende plaat vindt men de afbeelding van eene uitwendige liesbreuk aan de linkerzijde, welke reeds in den balzak is nederge daald.

(a) Omtrent de dwarsche plooiën des breukzaks, ook in dit geval waargenomen, heeft de Hoogleraar bij de uitlegging der IX Plaat meer bijzonder gehandeld.



Integumenta communia juxta lineam albam ab umbilico deorsum et transversim ad cristam ossis illi dissecta, a musculo subjecto et a dorso penis separata, et circa femur reflexa sunt, adeo ut musculus obliquus externus abdominis, sua aponeurosi textus, totusque tumor herniosus appareat.

*a.* Integumenta communia ab umbilico, juxta lineam albam, et transversim ad cristam ossis illi, nec non juxta mediam partem penis dissecta, a musculo obliquo externo abdominis separata, extrorsumque reflexa.

*b.* Musculus obliquus externus abdominis.

*c.* Spatium triangulare ex secessu fibrarum muscularium, cujus margines sunt tendinosae naturae.

*d.* Annulus musculi obliqui externi abdominis.

*e. f. g.* Tumor herniosus. *e.* Ubi per anulum inguinalem transit. *f. g.* Pars tumoris inferior tecta membranâ cellulari.

*h. i. k.* Arteria et vena pudenda externa, quarum rami partim deorsum, partim sursum ad abdomen decurrunt.

Annulus musculi obliqui externi abdominis solito magis, hoc in corpore, tendinosam structuram offerebat, et ab ejus crure anteriore juxta directionem ligamenti *POUPART* secessio fibrarum musculi externi locum habebat, unde duae quasi chordae sub formâ triangulari ab annulo sursum retrorsumque tendebant, atque spatium relinquebant, aequae ac si annulus inguinalis tantopere esset extensus.

Si ergo, ut in hoc casu, fibrae annuli inguinalis sunt firmiores, et magis naturam tendineam quam muscularem offerunt, necesse erit in eandem dissectione majorem resistantiam superare: sed ab alterâ parte etiam sequitur, ab ejusmodi fibrâ tendineâ non eam posse produci contractionem muscularem, quae veram incarcerationem partium clapsarum producit, sed tamen post validam dilationem se posse restituere, atque sic partes clapsas constringere.

Tumor herniosus in inferiore parte adhuc tegitur membranâ cellulari, quae a superiore parte tota quanta est separata, ita ut in oculos incurrat decursus arteriae et venae pudendae externae, quae ex iliacis vasis enatae, in duos vel plures ramos divisae, partim ad abdomen adscendant, partim ve-

De algemeene bekleedselen zijn van den navel, langs de witte lijn benedenwaarts, en overdwars naar den kam van het heupbeen doorgesneden, van de onderliggende spier en den rug der roede afgescheiden, en op de dij omgeslagen, zoodat de buitenste schuinsche buikspier, met haar peesachtig uitspansel bedekt, benevens het geheele breukgezwel zich vertoont

*a.* De algemeene bekleedselen van den navel langs de witte lijn, en overdwars naar den kam van het heupbeen, als ook over het middengedeelte der roede doorgesneden, van de onderliggende uitwendige schuinsche buikspier afgescheiden, en buitenwaarts omgeslagen.

*b.* De buitenste schuinsche buikspier.

*c.* Eene driehoekige tusschenruimte door de vaneenwijking der spiervezelen, waarvan de randen peesachtig zijn.

*d.* De ring der buitenste schuinsche buikspier.

*e. f. g.* Het breukgezwel. *e.* Deszelfs doorgang door den liesring. *f. g.* Het onderste gedeelte door het celwijs weefsel bedekt.

*h. i. k.* De buitenste schaamslagader en ader, van welke de takken zich benedenwaarts, en naar den buik verspreiden.

De ring der buitenste schuinsche buikspier had in dit ligchaam een meer dan gewoon peesachtig maaksel, en men ontwaarde van deszelfs voorste gedeelte, volgens de rigting der hand van *POUPART*, eene vaneenwijking der vezelen van de buitenste spier, waardoor, als ware het, twee banden, onder eene driehoekige gedaante, zich boven- en achterwaarts uitstrekten, welke eene tusschenruimte overlieten, even of de liesring zelve zich zoo verre uitstreckte.

Indien derhalve, zoo als in dit geval, de vezelen van den liesring krachtiger zijn, en meer een peesachtig dan wel spierachtig maaksel bezitten, zal het noodig zijn bij derzelver doorklieving enen grooteren tegenstand te overwinnen: maar aan den anderen kant volgt daar ook uit, dat door zoodanige peesvezelen, niet die spierachtige zamentrekking kan voortgebracht worden, welke eene ware beklemming der uitgeschotene deelen voortbrengt, maar dat zij zich, na eene geweldige uitrekking, kunnen herstellen, en daardoor de uitgeschotene deelen te zamenpersen.

Het breukgezwel is in deszelfs onderste gedeelte door het celwijs weefsel bedekt, hetwelk van het bovenste gedeelte geheel is afgescheiden, zoodat de loop van de uitwendige schaamslagader en ader zichtbaar is, welke, uit de dijvaten voortgekomen, zich in twee of meerdere takken verdeelen, gedeeltelijk naar den buik opklimmen, gedeeltelijk



ro descendentes per membranam dartos se distribuunt.

Ex decursu horum vasorum sequitur eorum dissectionem in sectione herniae scrotalis evitari non posse, ubi juxta longitudinem saccus herniosus aperitur; inde vero producta haemorrhagia vel simplici compressione digitorum ope, vel ligaturâ, facile instituendâ, sistitur.

Si consideramus tales hernias juxta decursum ligamenti POUPARTI una cum vasis spermaticis in os pubis, et dein in scrotum descendere, quod ipsâ formâ atque directione herniae confirmatur, sponte sequitur in contrariâ directione, id est oblique sursum ad cristam ossis ilii, partes clapsas esse promovendas, ut debitâ ratione reponantur.

T A B U L A VII.

Ejusdem tumoris herniosi ulterius examen.

*a. b.* Integumenta communia, ut in praecedenti figurâ, dissecta et reflexa.

*c.* Aponeurosis musculi obliqui externi abdominis.

*d. e. f.* Aponeurotica tunica saccum peritonaei investiens, quae circa collum sacci *d. f.* etiam est contracta, et in inferiore parte *e* majoris est capacitatis quam saccus herniosus proprie dictus.

*g. h.* Involutum externum sacci herniosi, telâ cellulari condensatâ productum, ab involucri aponeurotico et ab integumentis communibus partim separatum.

*i. k.* Musculus rectus abdominis, dissecto pariete anteriore vaginae, transversum dissectus, dum inferior pars circa os pubis est reflexa.

*l. m. n. o.* Peritonaeum. *l. m.* Portio abdominis cavitatem investiens, per anulum musculi obliqui externi abdominis transiens, collum sacci herniosi *n* formans, et per scrotum descendens usque ad *o*.

*p.* Omentum intestina tegens.

*q. r.* Omentum cum portione intestini tenuis tumorem herniosam formans. *q.* Omentum. *r.* Ansa intestini tenuis.

*s.* Vasa pudenda externa, dissecta, extrorsumque flexa.

nederdalende, zich door het bijzonder celwijs weefsel van den balzak verspreiden.

Uit het beloop dezer vaten volgt: dat derzelver doorsnijding bij de kunstbewerking van eene balzakbreuk onvermijdelijk is, wanneer de breukzak in deszelfs lengte wordt doorgesneden; de bloeding echter, hierdoor veroorzaakt, kan door eene eenvoudige drukking met den vinger, of door binding, hetgeen zonder moeite geschiedt, beteugeld worden.

Zoo wij in aanmerking nemen, dat dusdanige breuken, volgens den loop van den band van POUPART, te gelijk met de zaadvaten naar het schaambeek, en daarna in den balzak nederdalen, hetgeen door hare gedaante en rigting wordt bevestigd, volgt daaruit, dat men in eene tegenovergestelde rigting, dat is, schuins opwaarts naar den kam van het heupbeen, de uitgezakte deelen moet opwerken, om dezelveu behoorlijk te kunnen herstellen.

P L A A T VII.

Nader onderzoek van hetzelfde breukgezwel.

*a. b.* De algemeene bekleedselen, even als in de voorgaande afbeelding, doorgesneden en omgeslagen.

*c.* Het peesachtige gedeelte der buitenste schuin-sche buikspier.

*d. e. f.* De peesachtige rok, den zak van het buikvlies bedekkende, welke bij den hals van den zak *d. f.* ook is te zamen getrokken, en aan het onderste gedeelte *e* meerdere ruimte heeft dan de breukzak zelve.

*g. h.* Het buitenste bekleedsel des breukzaks, door het te zamen gepakt celwijs weefsel voortgebracht, voor een gedeelte van het peesachtig bekleedsel en van de algemeene bekleedselen afgescheiden.

*i. k.* De rechte buikspier, na het wegnemen van het voorste gedeelte der schede, dwars doorgesneden, terwijl het onderste gedeelte bij het schaambeek is overgeslagen.

*l. m. n. o.* Het buikvlies, *l. m.* Deszelfs gedeelte hetwelk de buikholte bekleedt, door den buikring heenen gaat, den hals des zaks *n* maakt, en in den balzak tot bij *o* nederdaalt.

*p.* Het net, de darmen bedekkende.

*q. r.* Het net, met een gedeelte der dunne darmen, het breukgezwel vormende. *q.* Het net. *r.* Een lus van den dunnen darm.

*s.* De uitwendige schaamvaten, doorgesneden en buitenwaarts omgeslagen.



*t.* Vasa epigastrica, pone collum sacci decurrentia, et dein a latere interiore herniae, pone musculum rectum abdominis, adscendentia.

Sectione longitudinali tumoris herniosi et parietis anterioris abdominis manifestum est omentum ac intestinum tenue herniam constituere, ejusque tunicas diversae esse structurae.

Peritoneum per anulum inguinalem descendens saccum herniosum proprie dictum constituit, qui ab exteriori investitur aponeurotica tunica, conjunctione aponeurosis musculi obliqui externi abdominis cum fasciâ latâ producta; accedit dein aliud involucrum ex telâ cellulari condensatâ, adeo ut crassities parietis tumoris herniosi hisce involucribus quidem augeatur, quin tamen ipsa peritonaei productio, saccum constituens, sit crassitie aucta, quod perverse olim credebatur.

Ipsam capacitatem tunicae externae aponeuroticae majorem esse posse quam capacitas veri sacci herniosi etiam hic confirmatur, quamvis non necesse sit spatium illud intermedium pinguedine repleti, ut in casu tabulâ III exhibito locum habeat; aliquando vero, ut hoc in casu, humor serosus secernitur et accumulatur inter illas tunicas, unde dissectâ tunica aponeurotica ille humor effluit, quo aliquando, durante herniotomiâ in errorem ducti fuerunt chirurgi, exinde concludentes saccum peritonaei jam esse dissectum.

Quum in hac dissectione ipsum peritoneum ubi transit per anulum inguinalem sectione longitudinali non divisum est, constat, licet hicce anulus valde fuisset dilatatus, saccum tamen hac in parte esse contractum, atque speciem colli offerre.

Ut decursus vasorum epigastricorum in hoc casu examinari possit, musculi recti pars inferior est dissecta, atque e situ naturali reflexa; hinc apparet haec vasa post eorum ortum ex vasis iliâs pone herniam decurrere, atque dein a latere interno ascendere, ita ut in tali casu sectione annuli inguinalis, in mediâ parte, vel in angulo externo, ea vasa nunquam posse laedi, sed dissectionem vasorum pudendorum externorum semper esse inevitabilem.

*t.* De boven-buiksvaten, achter den hals des zaks loopende, en daarna aan de binnenzijde der breuk, achter de rechte buikspier, opklimmende.

Door eene langwerpige insnijding van het breukgezwel en der buiksholte, blijkt het, dat het net en het dunne gedarmte de breuk daarstellen, en dat derzelve bekleedselen van onderscheiden maaksel zijn.

Het buikvlies, door den liesring nederdalende, vormt den eigenlijk gezegden breukzak, welke van buiten bekleed wordt met enen peesachtigen rok, door de vereeniging van het peesvlies der buitenste schuinsche buikspier en de peeschede der dij voortgebragt; vervolgens vindt men nog een omkleedsel, bestaande uit een te zamengepakt celwijs weefsel, zoodat de dikte des wands van het breukgezwel door deze omkleedselen is vermeerderd geworden, zonder dat echter het verlengsel van het buikvlies zelve, hetwelk den zak maakt, in dikte heeft toegenomen, zoo als men eertijds verkeerdelijk geloofde.

Dat de holligheid van den buitensten peesachtigen rok grooter kan zijn dan de holligheid van den breukzak zelve, wordt hier ook bevestigd, ofschoon niet altoos de tusschenruimte door vetstof wordt opgevuld, zoo als in het geval, op plaat III afgebeeld, plaats had: somtijds echter, zoo als in dit geval, wordt een wijchtig vocht in deze tusschenruimte afgescheiden en opgehoopt, waardoor na de doorsnijding van dat peesachtig bekleedsel, dat vocht uitvloeit, zoodat onder de breuksnijding de heelmeeesters somtijds in eene dwaling zijn gebragt, uit het wegvloeyen van het vocht besluitende, dat de zak van het buikvlies zelve reeds was doorgesneden.

Daar in deze ontleding het buikvlies, ter plaatse alwaar hetzelfde door den liesring doorgaat, door de langwerpige insnijding niet is verdeeld, blijkt het, dat, ofschoon de liesring zeer sterk is verwijld geworden, echter de breukzak op dit gedeelte veel nauwer is, en eene soort van hals vertoont.

Ten einde den loop der bovenbuiksvaten in dit geval onderzocht zou kunnen worden, is het onderste gedeelte van de regter buikspier doorgesneden en uit derzelve natuurlijke ligging overgebogen; hierdoor blijkt het, dat deze vaten, na hunnen oorsprong uit de dijvaten genomen te hebben, achter de breuk voortloopen, en daarna aan de binnenzijde opklimmen, zoodat in zoodanig geval, bij eene doorsnijding van den liesring in deszelfs middelste gedeelte, of in den buitensten hoek, deze vaten nimmer kunnen gekwetst worden, terwijl eene doorsnijding der uitwendige schaamvaten onvermijdelijk is.



T A B U L A VIII.

Delineatio herniae inguinalis, quae in scrotum descenderat a latere dextro ex viro adulto, qui a primâ infantia hac herniâ laboraverat.

Sublatis integumentis communibus totius regionis inguinalis, adeo ut pars inferior abdominis, pars superior femoris, et pro parte hernia denudatae sint, portio carnosa musculi obliqui externi abdominis a parte aponeuroticâ, et juxta decursum ligamenti POUPARTII est dissecta et sublata, ita ut subjacens musculus obliquus internus cum musculo cremastere, herniam amplectente, et hoc in casu incarcerationis causam efficiente, in oculos incurrat.

*a. b. c. d.* Integumenta communia juxta lineam albam, radicem penis, atque superiorem femoris partem dissecta, et tota sublata.

*e. f.* Margo dissectae aponeurosis musculi obliqui externi abdominis.

*g. h.* Margo dissectae partis carnae ejusdem musculi juxta ligamentum POUPARTII.

*i.* Musculus obliquus internus abdominis, in musculo cremastere, hoc in corpore valde expansum, atque crassum, transiens.

*k. k.* Collum sacci herniosi, supra anulum inguinalem incipiens atque ad scrotum descendens, musculo cremastere tectum.

*l.* Vasa pudenda externa, circa collum sacci herniosi decurrentia.

*m.* Tela cellulosa condensata, involucri externi sacco hernioso praebens.

Tumor herniosus jam ad aliquam distantiam supra anulum inguinalem incipit, et usque ad infimam scroti partem descendens, testem hujus lateris infra testem sinistri lateris deprimit, quamvis in plurimis hominibus sinister testis declivior esse solet dextro, ne sub motu corporis testes compressione in se invicem laederentur.

Collum sacci herniosi adeo altè supra anulum inguinalem incipiens, atque obliquus ipsius decursus juxta ligamentum POUPARTII ad dictum anulum manifeste probare videntur, contenta juxta decursum vasorum spermaticorum in juniore aetate descendisse, atque herniam, cum ita dictâ herniâ congenitâ convenientem componere.

P L A A T VIII.

Afbeelding van eene liesbreuk, tot in den balzak nedergedaald, aan den regterkant, in een bejaarden man, welke van zijne eerste kindsheid af deze breuk gehad had.

Nadat de algemeene bekleedselen van de geheele liesstreek zijn weggenomen, zoo dat het onderste gedeelte des buiks, het bovenste gedeelte der dij, en voor een gedeelte de breuk zelve, zijn ontbloot, is het spierachtige gedeelte der buitenste schuinsche buikspier van deszelfs peesachtig gedeelte, en volgens het beloop van den band van POUPART weggesneden; zoo dat nu de onderliggende binnenste schuinsche buikspier, met de balspier, welke de geheele breuk omvatte, en in dit geval de beklemming derzelve had voortgebracht, zichtbaar zijn.

*a. b. c. d.* De algemeene bekleedselen welke langs de witte lijn, den wortel der roede, en het bovenste gedeelte van de dij zijn afgesneden en weggenomen.

*e. f.* De rand van het afgesneden peesachtige gedeelte der buitenste schuinsche buikspier.

*g. h.* De rand van het afgesneden vleeschachtige gedeelte van die zelfde spier, volgens den loop van den band van POUPART.

*i.* De binnenste schuinsche buikspier, in de balspier, welke in dit ligchaam zeer breed en dik is, overgaande.

*k. k.* De hals van den breukzak, boven den liesring beginnende, en in den balzak nederdalende, door de balspier bedekt.

*l.* De uitwendige schaamvaten, om den hals des breukzaks loopende.

*m.* Het te zamengepakte celwijs weefsel, een uitwendig bekleedsel van den breukzak vormende.

Het breukgezwell begint reeds op zekeren afstand boven den liesring, en tot het onderste gedeelte des balzaks nederdalende, drukt hetzelfde den bal van deze zijde beneden den linkerbal, ofschoon in de meeste mannen de linkerbal lager dan de regter geplaatst is, opdat dezelve bij de lichaamsbewegingen, door drukking tegen elkander, niet zouden beledigd worden.

De hals des breukzaks reeds hoog boven den liesring beginnende, en deszelfs schuinsche loop langs den band van POUPART, schijnen duidelijk aan te toonen, dat de bevatte deelen reeds in eenen zeer jeugdigen leeftijd, langs den loop der zaadvaten zijn nedergedaald, en eene breuk met de zoogenoemde aangeborene breuk overeenkomende, daarstellen.



Ut talis hernia taxi rite reponatur, necesse erit totum tumorem elevare, et oblique sursum extrorsumque, id est, versus cristam ossis ilii promovere, ut elapsae partes juxta eandem viam obliquam, per quam exierunt, rursus intrent.

Quum in tali casu vel intestina sola, vel una cum omento, vel solum omentum herniam formant, minime mirum est, ipso momento quo intestina per canalem angustum propelluntur, et in cavitatem abdominis redeunt singularem sonum audiri, productum ab aëre intestinorum elapsorum canali contento.

Si musculus cremaster, ut hoc in casu, tunicam satis robustam atque carnosam componit, sponte sequitur suâ contractione collum sacci posse constringi, atque herniam incarcerari vel in ipso annulo inguinali, vel in loco magis superiori, quemadmodum incarceratio hujus herniae ex nullâ aliâ causâ quam ex contractione hujus musculi erat derivanda.

Decursus vasorum pudendorum externorum hic, ut in praecedenti casu, cernitur, simulque rursus apparet, quoniam partes saccum herniosum proprie dictum investiunt, et crassitiem ipsius parietis adaugent.

T A B U L A IX.

Figura 1.

Eadem hernia postquam paries anterior totius tumoris herniosi atque scroti, sectione longitudinali est sublatus.

*a. b. c. d. e. f.* Integumenta communia juxta lineam albam, radicem penis, totum scrotum, atque femoris partem superiorem dissecta et ablata.

*g. h. i. k.* Saccus herniosus a tunica vaginali vasorum spermaticorum formatus, atque apertus, ablata sectione longitudinali pariete anteriore.

*l.* Omentum herniam constituens.

*m.* Testis suâ tunica vaginali inclusus.

Accuratius examine anatomico constabat solum omentum in hoc casu elapsum fuisse, atque descendisse intra tunicam vaginalem vasorum sperma-

Om zoodanige breuk door de handgreep (taxi) behoorlijk te herstellen, is het noodig het geheele gezwel op te ligten, en schuins boven en buitenwaarts, dat is, in de rigting naar den kam van het heupbeen op te stuwen, ten einde de uitgezakte deelen volgens denzelfden schuinschen weg, welken zij doorgaan zijn, wederom naar binnen zouden gebragt worden.

Dewijl in zoodanig geval, of de ingewanden alleen, of met het net, of ook dit alleen, de breuk daarstellen, is het niet te verwonderen, dat op het oogenblik zelve, dat de ingewanden door de nauwere buis worden voortgestuwd, en in de holigheid des buiks terugkeeren, een bijzonder geluid gehoord wordt, voortgebragt door de lucht, welke in de uitgezakte darmbuis bevat is.

Indien de balspier, even als in dit geval, een ster en spierachtig bekleedsel vormt, volgt het, dat dezelve door zijne tezamentrekking den hals van den zak kan te zamentrekken, en de breuk, of in den liesring, of ook boven denzelfden kan bekleemd worden, zoo als de beklemming van deze breuk uit geene andere oorzaak dan uit de tezamentrekking van deze spier, was af te leiden.

Men ziet hier, even als in het voorgaande geval, den loop der buitenste schaamvaten; ook blijkt het tevens, welke deelen den eigenlijk gezegden breukzak omkleeden, en de dikte van deszelfs wanden vergrooten.

P L A A T IX.

Afbeelding 1.

Dezelfde breuk, nadat het voorste gedeelte van het breukgezwel, en den balzak, door eene langwerpige insnijding is weggenomen.

*a. b. c. d. e. f.* De algemeene bekleedselen langs de witte lijn, den wortel der roede, den geheelen balzak, en het bovenste gedeelte der dij doorgesneden en weggenomen.

*g. h. i. k.* De breukzak door den scheederok der zaadvaten gemaakt, en geopend door het wegemen van derzelve voorste gedeelte.

*l.* Het net, de breuk daarstellende.

*m.* De bal, in zijnen scheederok besloten.

Door een naauwkeuriger ontledkundig onderzoek bleek het, dat in dit geval, het net alleen was doorgezakt, en nedergedaald binnen den scheede-



ticorum, ipsaque haec vasa in pariete posteriore sacci observari, dum tamen testis suâ vaginali tunica erat inclusus.

Quamvis ergo hic casus ad hernias congenitas referri debeat, tamen a vulgari herniâ inguinali congenitâ differt, quum testis minime eodem sacco cum elapso omento continetur, sed hic suâ vaginali reconditur.

Quemadmodum hoc in casu, antequam tunica vaginalis vasorum spermaticorum a parte abdominalis, et juxta totam longitudinem fuerat clausa, omentum hunc canalem intravit, sic etiam aliquando ille canalis vel totus, vel pro parte distenditur humore seroso, nimiam copiam in eo secreto, neque absorpto, vel ex peritonaei cavitate descendente, quo tunc hydrocele tunicae vaginalis vasorum spermaticorum producitur, cujus cura radicalis difficilior erit, si cum ipsâ cavitate peritonaei adhuc commercium alit; imo etiam haec species hydroceles cum verâ herniâ omentali, vel intestinali eodem tempore adesse potest.

Figura 2.

Idem saccus herniosus e corpore separatus cum contento omento, ad altitudinem annuli inguinalis transversim dissecto, antrosumque reflexo.

a. b. c. Saccus herniosus a reliquis partibus separatus, atque apertus.

d. e. Plicae, vel rugae transversales, a solo peritonaeo productae.

f. g. Omentum herniam formans. f. Pars omenti e collo remota, transversim dissecta, antrosumque reflexa.

In expanso hoc sacco hernioso duae plicae transversales conspiciuntur, quae, ut experientia me saepius docuit, in herniis inveteratis non raro observantur, atque aliquando incarcerationis sunt causae; producuntur iteratâ reductione herniae, atque rursus insequente descensu partium contentarum.

In herniâ nimirum inveteratâ, atque alicujus magnitudinis contentae partes quidem intra abdomen reponuntur, et ipse saccus sursum promovetur, sed quum hic totus reponi nequit, necesse est eum in parte superiori, vel media plicari: omni enim fere vi contractili orbatum est peritonaeum, dum reliquae sacci tunicae, quae a musculo cre-

rok der zaadvaten, en dat deze vaten in den achtersten wand van dezen zak werden waargenomen, terwijl echter de bal in zijn eigen scheederok was ingesloten.

Alhoewel derhalve dit geval tot de aangeboren liesbreuken moet gebragt worden, is hetzelfde echter van de gewone aangeboren liesbreuk onderscheiden, dewijl het uitgezakte net niet in denzelfden zak met den bal besloten is, maar deze in zijne scheede verborgen wordt.

Even gelijk in dit geval, alvorens de scheederok der zaadvaten aan de buikholte, en in deszelfs geheele lengte gesloten was, het net binnen deze buis is ingedrongen, zoo wordt ook somtijds deze buis, of geheel, of gedeeltelijk, door een weicchtig vocht uitgezet, hetwelk in te groote hoeveelheid is afgescheiden en niet wederom opgenomen, of uit de buikholte is nedergedaald, waardoor alsdan eene waterbreuk van den scheederok der zaadvaten wordt voortgebragt, welker volkomene genezing moeilijker zal zijn, zoo dezelve gemeenschap heeft met de buikholligheid: ook deze soort van waterbreuk kan met eene ware net- of darmbreuk gepaard gaan.

Afbeelding 2.

Dezelfde breukzak, uit het ligchaam genomen, met het daarin bevatte net, hetwelk op de hoogte van den liesring is doorgesneden en voorovergeslagen.

a. b. c. De breukzak, van alle overige deelen afgescheiden en geopend.

d. e. Dwarsche plooijen, door het buikvlies alleen gemaakt.

f. g. Het net, hetwelk de breuk maakt. f. Deszelfs gedeelte dwars in den hals doorgesneden en voorwaarts overgebogen.

In deze uitgespannen breukzak, ontwaart men twee dwarsche plooijen, welke, zoo als de onderzinding mij dikwijls geleerd heeft, niet zelden in verouderde breuken worden waargenomen, en somtijds de oorzaak der beklemming zijn: dezelve ontstaan door het herhaald inbrengen van de breuk, en de weder daarop volgende uitzakking der bevatte deelen.

In eene verouderde breuk, welke eene zekere grootte bekomen heeft, worden de uitgezakte deelen binnen de buikholte teruggebragt, en de zak zelve naar boven opgestuwd, maar daar deze zak niet kan naar binnen gebragt worden, is het gevolg, dat dezelve in het bovenste of middelste gedeelte zich plooit: want het buikvlies heeft bijna geheel geen vermogen om zich te zamen te trekken, ter-



mastere, et ab expansione aponcurotica producuntur, certo certius se contrahunt, atque sic impediunt quominus saccus peritonaei ad pristinam longitudinem rursus descendat; sed contra in eo remanent plicae transversales, quae aliquando speciem sepimenti constituunt, ut in sequentibus constabit.

T A B U L A X.

Exhibetur hac tabulâ singularis hernia inguinalis congenita, lateris sinistri ex homine adulto.

Saccus herniosus una cum inferiore parte abdominis per mediam partem annuli inguinalis juxta totam longitudinem est dissectus, atque dein expansus; hinc musculus rectus etiam dextrorsum est conversus, et offert ipsius superficiem posteriorem cum vasis epigastricis, pone saccum herniosum ad hujus latus internum, et dein pone musculus rectum, decurrentibus. Omentum quod solum hoc sacco hernioso continebatur, transversim dissectum est, ubi per anulum inguinalem transibat, atque ipsius pars, quae elapsa fuerat, in inferiore parte extrorsum est inflexa.

- a. Integumenta communia lateris sinistri abdominis.
- b. Musculus rectus abdominis ejusdem lateris, dextrorsum reflexus, ita ut ipsius facies posterior appareat.
- c. Vasa epigastrica pone saccum herniosum adscendentia ad faciem posteriorem musculi recti.
- d. e. f. g. h. i. k. Peritonaeum ex abdomine, per anulum inguinalem valde dilatatum, descendens, atque tunicam vaginalem vasorum spermaticorum formans, quâ omentum continebatur, juxta longitudinem dissectum.
- e. l. c. Plica transversalis in tunicâ hac vaginali praesens.
- m. n. o. Tunica vaginalis testis, quae solito more erat clausa, sed communicabat cum tunicâ vaginali vasorum spermaticorum per foramen praeternaturale.
- p. Testis.
- q. r. s. t. Omentum quod sacco hernioso continebatur, transversim dissectum ubi transit anulum in-

wijl de overige bekleedselen des breukzaks, welke van de balspier en de peesachtige bekleedselen worden voortgebracht, zich zekerlijk kunnen te zamen-trekken, en derhalve beletten, dat de breukzak zelve op nieuw tot zijne vorige lengte nederdaalt; maar integendeel blijven in denzelfden dwarsche plooijen, welke somtijds een soort van afscheiding maken, zoo als in het vervolg zal blijken.

P L A A T X.

Op deze plaat is eene zonderlinge aangeborene liesbreuk, in de linkerzijde, bij een volwassen man, afgebeeld.

De breukzak is met het onderste gedeelte des buiks, midden door den liesring in deszelfs geheele lengte doorgesneden, en daarna uitgespannen; hierdoor is de regte spier ook naar de rechterzijde omgedraaid, en vertoont hare achterste oppervlakte met de bovenbuiks-vaten, achter den breukzak naar deszelfs binnenzijde, en daarna achter de regte spier voortlopende. Het net, hetwelk alleen in dezen breukzak gevonden werd, is dwars doorgesneden, ter plaatse alwaar hetzelfde door den liesring heenging, en deszelfs uitgezakt gedeelte is buitenwaarts omgeslagen.

- a. De algemeene bekleedselen der linkerzijde des buiks.
- b. De regte buikspier van dezelfde zijde, naar de rechterzijde overgebogen.
- c. De bovenbuiks-vaten, achter den breukzak, naar de achterzijde van de regte spier loopende.
- d. e. f. g. h. i. k. Het buikvlies, uit de buikholte door den zeer verwijden liesring nederdalende, en den scheederok der zaadvaten makende, binnen welke het net zich bevindt, in deszelfs geheele lengte doorgesneden.
- e. l. c. Eene dwarsche plooi, in genoemden scheederok aanwezig.
- m. n. o. De scheederok des bals, welke op de gewone wijze was gesloten, maar door eene tegenatuurlijke opening met den scheederok der zaadvaten gemeenschap had.
- p. De bal.
- q. r. s. t. Het net, hetwelk in den breukzak bevat werd, dwars doorgesneden ter plaatse alwaar hetzelfde door den sterk verwijden liesring doorging.



inguinalem valde dilatatum. *r. s.* Portio ipsius reflexa, ut plica transversalis apparet. *s. t.* Infima portio omenti, quae per foramen praeternaturale, inter duas tunicas vaginales praesens, pone testem transit, et sic intra tunicam vaginalem propriam testis pervenit.

*u. u.* Vasa spermatica intra saccum herniosum prominentia.

Quamvis primo aspectu quisque crederet hanc herniam vulgarem esse herniam inguinalem congenitam, in qua, antequam tunicae vaginales vasorum spermaticorum et testis fuerant clausae, omentum descenderat, tamen accuratiori examine constat, hanc herniam proxime convenire cum ea, quae in praecedente tabula exhibitae fuit, sed ab ea differre, quod omentum etiam penetravit tunicam vaginalem testis.

Licet enim tunica vaginalis testis proprie dicta clausa fuerit et suum reconderet testem, tamen ubi tunica vaginalis juxta testem se inflectit, foramen praeternaturale superfuit, quo capacitas tunicae vaginalis testis cum cavitate tunicae vaginalis vasorum spermaticorum communicabat.

Omentum itaque in hoc casu, ut in praecedenti, descendit intra apertam adhuc tunicam vaginalem vasorum spermaticorum, et in fundo hujus canalıs penetravit per foramen praeternaturale ibi praesens, sicque intra capacitatem tunicae vaginalis testis, caeterum totam distinctam a cavitate tunicae vaginalis vasorum spermaticorum, pervenit, ibique concretum est cum intima superficie hujus tunicae. Descendit autem omentum hoc in casu pone vasa spermatica, quae nunc in pariete ab interiore latere conspiciuntur, sed ante dissectionem et expansionem sacci magis in anteriore parte observabantur.

Haec enim vasa non semper pone saccum herniosum descendere experientia saepius confirmat, et a pluribus auctoribus annotatum est.

Remota parte omenti, quae herniosum saccum distendebat, cernitur in media fere parte sacci insignis plica transversalis, qua maxime hac in parte himen sacci arctatur, et in partem superiorem et inferiorem quasi dividitur; tali plica transversali certo certius repositio partium clapsarum, si haec caeterum nulla concretionem partium impediretur, quam difficilis reddi valet, vel omnino impediri debet.

gingi. *r. s.* Detselvs omgeslagen gedecte, ten einde de dwarsche plooi zoude gezien worden. *s. t.* Het onderste gedeelte van het net, het welk door de tegennatuurlijke opening, tusschen de beide scheederokken aanwezig, is doorgegaan, en op deze wijze binnen den eigenlijken scheederok des bals is gekomen.

*u. u.* De zaadvaten, binnen den breukzak uitpuilende.

Alhoewel bij eene algemeene beschouwing een ieder zou vermoeden, dat deze breuk eene gewone aangeboren liesbreuk is, in welke voor de sluiting van den scheederok der zaadvaten, en van den scheederok des bals, het net was doorgezakt, blijkt het echter bij een naauwkeuriger onderzoek, dat deze breuk overeenkomt met die, welke in de vorige plaat is afgebeeld, maar van dezelve echter daarin verschilt, dat het net ook tot binnen den scheederok des bals is doorgedrongen.

Ofschoon de eigenlijk gezegde scheederok des bals gesloten was en den bal bevatte, zoo was er echter, ter plaatse alwaar de scheederok zich over den bal uitspreidt, eene tegennatuurlijke opening, waardoor de holligheid van den scheederok der zaadvaten met de holligheid des scheederoks des bals, gemeenschap had.

Het net is derhalve in dit geval, even als in het voorgaande, binnen den opengeblevenen scheederok der zaadvaten nedergedaald, en in den bodem van deze buis, door de aldaar aanwezige zijnde, tegennatuurlijke opening, doorgedrongen, en op deze wijze binnen den scheederok des bals gekomen, ofschoon deze voor het overige geheel van den scheederok der zaadvaten was afgesloten, en is aldaar met de binnenste oppervlakte des zaks te zamengegroeid. In dit geval is echter het net achter de zaadvaten nedergedaald, welke nu aan de binnenzijde gezien worden, maar voor de doorsnijding en uitspanning des zaks meer aan de voorzijde werden waargenomen.

Dat immers deze vaten niet altoos achter den breukzak nederdalen, leert ons dikwijls de ontdekking, en is insgelijks van vele schrijvers aangegeekend.

Nadat het gedeelte van het net, het welke in den breukzak bevat werd, ter zijde is geslagen, ziet men bijna in het middelste gedeelte des zaks eene aanmerkelijke dwarsche plooi, waardoor te dezer plaatse, de holligheid des zaks zeer veel vernauwt, en, als het ware, in een bovenste en onderste gedeelte verdeeld wordt; door zoodanige dwarsche plooi moet, buiten twijfel, de herstelling der uitgezakte deelen, zoo deze voor het overige door geene te zamengroeijing belet wordt, zeer moeijelijk, of somtijds geheel belet worden.



Hac figurâ confirmantur antea dicta de ortu harum plicarum, quum manifestum est hanc plicam a solo peritoneo esse productam, et neque musculum cremasterem, neque aponeuroticam expansionem, aut telam cellularem condensatam, quae caetera involucri tumoris faciunt, ad plicam constituendam concurrere, sed omnes has partes absque interruptione juxta totam longitudinem sacci descendere.

TABULA XI.

Delineatio herniae inguinalis internae, in latere sinistro, ex viro adulto, una cum fune spermatico atque teste (a).

Reflexo extrorsum peritoneo, a parte abdominis cernitur meatus, sive primum principium sacci herniosi, ubi vasa spermatica ad anulum inguinalem descendunt. A latere vero interiore conspicitur apertura multo amplior alius sacci herniosi, qui ex interiore parte abdominis ad funem spermaticum tendens, ab eo tamen est separatus, et non nisi in inferiore parte cellulosa ope cum eo cohaeret, dum vasa epigastrica a latere exteriori hujus sacci, inter hunc ac funem spermaticum decurrunt.

- a. b. c. Superficies interna peritonaei, reflexâ hac membranâ extrorsum.
- d. Primum initium sacci herniosi.
- e. f. Funis spermaticus.
- g. Testis cum epididymide.
- h. Saccus herniosus.
- i. Ipsius apertura intra cavitatem abdominis.
- k. Tela cellularis saccum herniosum cum fune spermatico conjungens.
- l. Vasa epigastrica cum peritoneo extrorsum flexa, a latere exteriori sacci herniosi, inter hunc et funem spermaticum decurrentia.

In hoc ergo casu hernia ex mediâ quasi abdominis parte oblique in exteriora per anulum inguinalem descendit, atque sic vasa epigastrica extrorsum propulit.

(a) De hoc casu etiam mentionem fecit Cl. BOSS in commercio literario cum Cl. M. VAN GEES. Vid. *Verhandelingen van de Hollandsche Maatschappij der Wetenschappen te Haarlem*, 1782. Deel 20. Stuk 2.

Door deze afbeelding wordt ook bevestigd, het geen te voren gezegd is omtrent den oorsprong van zoodanige plooijen, daar het zeer duidelijk blijkt, dat dezelve alleen door het buikvlies gemaakt is, en dat noch de balspier, noch het peesachtige uitspansel, of het te zamengepakt celwijs weefsel, welke de overige bekleedselen van het breukgezwel maken, deze plooi helpen daarstellen, maar dat alle deze deelen onmiddellijk langs de geheele lengte van den zak nederdalen.

PLAAT XI.

Afbeelding van eene inwendige liesbreuk, aan de linkerzijde bij een volwassen man, met de zaadstreng en den bal (a).

Het buikvlies buitenwaarts omgeslagen zijnde, ziet men van den kant der buiks-holligheid eene opening, of liever, het eerste begin van eenen breukzak, ter plaatse alwaar de zaadvaten naar den liesring nederdalen. Maar meer binnenwaarts bespeurt men eene veel grootere opening van eenen tweeden breukzak, welke uit het binnenste gedeelte des buiks naar de zaadstreng zich begeeft, doch van dezelve is afgezonderd, en niet dan in deszelfs onderste gedeelte door celwijs weefsel met den zaadstreng is vereenigd, terwijl de bovenbuiks-vaten aan de buitenzijde van de breuk, tusschen dezelve en de zaadstreng, doorloopen.

- a. b. c. De inwendige oppervlakte van het buikvlies, doordien hetzelfde buitenwaarts is omgeslagen.
- d. Het eerste beginsel van eenen breukzak.
- e. f. De zaadstreng.
- g. De bal met den hysbal.
- h. De breukzak.
- i. Deszelfs opening binnen de buikholte.
- k. Celwijs weefsel, den breukzak met de zaadstreng vereenigende.
- l. De bovenbuiks-vaten, met het buikvlies voorovergeslagen, aan de buitenzijde des breukzaks, tusschen denzelfden en den zaadstreng voortlopende.

In dit geval is derhalve de breuk uit het middelste gedeelte des buiks, schuins buitenwaarts door den liesring nedergedaald, en heeft daardoor de bovenbuiks-vaten buitenwaarts weggeschoven.

(a) Van dit geval heeft de Hoogl. BOSS ook melding gemaakt in zijne briefwisseling met den Hoogl. M. VAN GEES. Zie *Verh. van de Hollandsche Maatschappij der Wetenschappen te Haarlem*, 1782. Deel 20. Stuk 2.



Figura sacci herniosi magis est globosa quam oblonga, atque ita dictum collum totum desideratur, ita ut valde differat ab herniâ vulgari inguinali.

Quum in tali casu partes herniam constituentes in contrariam directionem, quam in herniâ inguinali vulgari expelluntur, sponte etiam sequitur, quod in taxi partes dirigi debent introrsum, id est in directionem ad umbilicum, et quod in herniotomiâ, quum vasa epigastrica a latere exteriori et ante tumorem herniosum decurrunt, haec vasa dissectione partis mediae, vel anguli exterioris annuli inguinalis certo certius laederentur, vel penitus absunderentur, atque periculosissima haemorrhagia produceretur.

T A B U L A XII.

Haec tabula repraesentat insignem herniam in utroque inguine viri adulti, qui ingenti scoliosi laborabat, adeo ut spina dorsi maxime sinistrorsum, atque pelvis dextrorsum flexae essent, unde os ilium sinistrum fere in mediam lineam thoracis pervenerat, dum, osse ilio dextro extrorsum remoto, magna excavata superficies infra costas spurias aderat, quorum viscera hypochondriaca erant propulsa: haec spinæ dorsi curvatum procul dubio in causa fuerat praeternaturalis, et attentione dignae transpositionis intestini crassi.

Abdomine cruciatâ incisione aperto, atque hac incisione in utroque latere per anulum inguinalem continuatâ fere ad fundum amplissimi et maxime elongati scroti, constabat intestinum crassum per ambos annulos inguinales prolapsum amplissimos saccos herniosos replere, et quidem eâ ratione ut pars intestini illi cum intestino coeco, ejusque appendiculâ vermiformi, et cum insequente parte intestini coli in herniâ sinistri lateris, intestinum vero colon transversum, nec non insequens portio descendens, ut et portio omenti in herniâ dextri lateris invenirentur, dilatato quidem utroque annulo inguinali, sed imprimis dextro.

a. b. Margo costarum spuriarum dextri lateris.

De breukzak is meer van eene ronde, dan van eene langwerpige gedaante, en de zoogenoemde hals ontbreekt geheel, zoodat dezelve veel verschilt van eene gewone liesbreuk.

Daar in dusdanig geval de deelen, welke de breuk uitmaken, in eene geheel tegenovergestelde rigting dan in de gewone liesbreuk uitgeperst worden, volgt het van zelve, dat om dezelve binnen te brengen de uitgezakte deelen binnenwaarts, dat is, in de rigting naar den navel, moeten voortgestuwd worden, en dat bij de breuksnijding, daar de bovenbuiks-vaten aan de buitenzijde en over het breukgezwel loopen, deze vaten, bij eene doorklieving van het middelste gedeelte, of van den buitensten hoek des liesrings, buiten twijfel zouden beleedigd of geheel doorgesneden worden, waaruit eene allergevaarlijkste bloedstorting zou volgen.

P L A A T XII.

Op deze plaat vindt men de afbeelding van eene zeer aanmerkelijke breuk in de beide liezen van een volwassen man, bij welken de ruggegraat zeer sterk ter zijde was gekromd, zoodat dezelve naar de linkerzijde, en het bekken naar de rechterzijde gebogen waren, waardoor het linker heupbeen bijna in de middellijn van de borstholte was gekomen, en het regter heupbeen buitenwaarts gedraaid zijnde, zich onder de korte ribben eene uitgeholde oppervlakte voordeed, waarheen de bovenbuiks-ingewanden voortgestuwd waren: deze omdraaiing der ruggegraat was waarschijnlijk oorzaak van eene buitengewone en der aandacht zeer waardige verplaatsing van het dikke gedarmte.

De buik door eene kruissnede geopend, en deze insnijding aan beide zijden door den liesring tot bijna aan den bodem van den in de breedte en lengte zeer sterk vergrooten balzak, vervolgd zijnde, bleek het, dat de dikke darmen door de beide liesringen waren doorgezakt, en de beide zeer uitgezette breukzakken in diervoegte opvulden, dat een gedeelte van den omgebogen darm, met den blinden darm, benevens deszelfs wormwizig verlengsel, als ook het volgende gedeelte des dikken darms in den linker breukzak, en den dwarschen dikken darm, met een daaraan volgend gedeelte van denzelfden, en een gedeelte van het net in den regter breukzak gevonden werden; terwijl de beide liesringen, maar voornamenlijk de regter, zeer sterk verwijd waren.

a. b. De rand der onware ribben van de rechterzijde.



- c. Crista ossis ilii sinistri, curvaturâ spinae maxime introrsum flexa.
- d. Os ilium dextrum, solito magis extrorsum conversum.
- e. f. g. Integumenta communia una cum peritoneo dissecta atque explicata, ita ut ambo sacci herniosi, scrotum in insigni volumine expandentes, simul aperti sint.
- h. i. k. l. Partes herniâ sinistrâ contentae. h. Intestinum ileum. i. Intestinum caecum. k. Appendicula vermiformis. l. Intestinum colon.
- m. Pars intestini coli transversa supra ossa pubis ex herniâ sinistrâ in dextram decurrens.
- n. o. p. Partes herniâ dextrâ contentae. n. o. Insignis ansa ex intestino colo formata. p. Portio omenti, intestino colo transversa adnexa.
- q. Mesocoli portio.
- r. s. t. Flexura sigmoidea intestini coli. s. Pars quae plicam peritonei intrat atque initium format tertiae herniae. t. Pars intestini coli in intestinum rectum transiens.
- u. Vasa epigastrica dextri lateris abscissa, pone saccum herniosum decurrentia.
- v. Eadem vasa sinistri lateris dissecta, a latere exteriori herniae decurrentia, quae ante tumorem herniosum ascendebant ad muscolum rectum abdominis.
- w. Dissecta vasa pudenda externa dextri lateris.

Hae vero herniae inguinales quam maxime a se invicem erant diversae, in dextro nimirum latere descenderant partes clapsae juxta decursum vasorum spermaticorum, per anulum inguinalem insigniter dilatatum, adeo, ut vasa epigastrica pone saccum herniosum decurrentia a latere ipsius interiore ad superficiem posteriorem muscoli recti abdominis ascenderent.

In latere vero sinistro intestinum ileum cum intestino caeco, hoc in corpore maxime e sede naturali remoto, et insequente parte intestini coli ex mediâ parte abdominis in eam partem parietis anterioris abdominis, quae adest a parte interiore vasorum epigastricorum (a) pressum, dicta vasa extrorsum propulit, atque ab hac parte per anulum

in-

- c. De kam van het linker heupbeen, door de kromming der ruggegraat sterk binnenwaarts gebogen.
- d. Het rechter heupbeen, meer dan gewoonlijk buitenwaarts gebogen.
- e. f. g. De algemeene bekleedselen, met het buikvlies doorgesneden, en buitenwaarts omgeslagen, zoo dat de beide breukzakken, welke den balzak aanmerkelijk hadden uitgezet, te gelijk geopend zijn.
- h. i. k. l. De deelen binnen de linker breuk bevat. h. De kronkeldarm. i. De blinde darm. k. Het wormwizig verlengsel. l. Het volgende gedeelte des dikken darms.
- m. Een gedeelte des dwarschen dikken darms, over de schaambeenderen uit de linker breuk in de rechter overgaande.
- n. o. p. De deelen binnen de rechter breuk bevat. n. o. Eene aanmerkelijke lus, door het dikke gedeelte gemaakt. p. Een gedeelte van het net, hetwelk aan den dwarschen dikken darm gehecht is.
- q. Een gedeelte van het karteldarm-scheel.
- r. s. t. De S vormige bogt van den karteldarm. s. Een gedeelte, hetwelk in eene plooi van het buikvlies bevat is, en het begin maakt van eene derde breuk. t. Het gedeelte van den karteldarm, hetwelk in den rechten darm overgaat.
- u. De afgesneden bovenbuiks-bloedvaten der rechterzijde, achter den breukzak omloopende.
- v. Dezelfde afgesneden bloedvaten van de linkerzijde, aan de buitenzijde der breuk loopende, en over het breukgezwel naar de rechte buikspier opklimmende.
- w. De doorgesneden uitwendige vaten van de rechterzijde.

Deze beide liesbreuken waren zeer veel van elkander onderscheiden, want in de rechterzijde waren de uitgezakte deelen volgens den loop der zaadvaten door den zeer sterk verwijden liesring nedergedaald, zoo, dat de bovenbuiks-vaten, achter den breukzak voortloopende, langs deszelfs binnenkant, naar de achterzijde van de rechte buikspier, opklommen.

In de linkerzijde heeft de kronkeldarm, met den blinden darm, welke in dit ligchaam geheel uit deszelfs gewone zitplaats geweken was, als ook een gedeelte des volgenden karteldarms, uit het midden der buikholte, tegen dat gedeelte des voorsten wands van den buik, hetwelk aan de binnenzijde der bovenbuiks-vaten gevonden wordt (a), aangestuwd zijnde, de bovenbuiks-vaten buitenwaarts weggeschoven; en zijn, van deze zijde, door den liesring

ring

(a) Conf. Tab. I. c.

(a) Verg. Plaat I. c.



inguinalem protrusum est, unde ea herniae species est producta, quae hodie respectu vasorum epigastricorum hernia inguinalis interna vocari solet, dum hernia dextra dicitur hernia inguinalis externa. Vasa ergo modo memorata ante tumorem herniosum nunc decurrentia, sectione perpendiculari annuli inguinalis et sacci herniosi sunt dissecta, et dein extrorsum reclinata.

Quamvis in minori herniâ inguinali internâ forma sacci sit longe magis rotundata, quam in herniâ inguinali externâ, et collum sacci desideretur, ex hoc casu etiam constat illas differentias non nisi in minoribus herniis observari, sed plane deficere quando haec herniae etiam in scrotales mutantur: quod cognoscere summi est momenti, ut in omni herniotomiâ laesio vasorum epigastricorum evitetur.

Tertia praeterea in hoc corpore aderat hernia, sive saltem initium herniae. In excavatâ parte ossis ilii sinistri a peritonaeo plica fuerat producta, quae ansam continebat flexurae sigmoideae intestini coli descendens antequam in intestinum rectum transit; haec vero hernia in sequente tabulâ melius in oculos incurrit.

T A B U L A XIII.

Delineatio earundem partium quam in praecedenti tabulâ, postquam omnia intestina crassa e saccis herniosis sunt remota, atque integumenta communia cum adhaerentibus inferioribus partibus musculorum rectorum abdominis circa os pubis antrorsum sunt reflexa, ut flexura sigmoidea intestini crassi, tertiam herniam constituens, melius in oculos incurret.

- a. b. Margo costarum spuriarum dextri lateris.
- c. Crista ossis ilii sinistri.
- d. Os ilium dextrum.
- e. Integumenta communia una cum inferioribus partibus musculorum rectorum ante membrum virile reflexa, et a peritonaeo liberata.
- f. Arteria cum venâ epigastricâ dextrâ juxta musculum rectum adscendens.
- g. Eadem vasa alterius lateris dissecta, quum a partibus elapsis e sede fuerant propulsa, et ante herniam decurrebant.

ring doorgedrongen, waardoor die soort van breuk geboren is, welke thans met opzigt tot de bovenbuiks-vaten eene inwendige liesbreuk genoemd wordt, terwijl men de regter breuk met den naam van uitwendige liesbreuk bestempelt. De zoo even genoemde vaten over het breukgezwel opklimmende, zijn derhalve door de loodlijnige snede van den liesring en des breukzaks doorgesneden, en daarna buitenwaarts overgeslagen.

Alhoewel in eene kleine inwendige liesbreuk, de breukzak eene meer ronde gedaante heeft dan in de uitwendige liesbreuk, en de hals des zaks geheel ontbreekt, zoo blijkt echter uit dit geval, dat deze onderscheidingen niet dan in kleine breuken kunnen worden waargenomen, maar geheel en al ontbreken, wanneer deze breuken ook in balzakeuken overgaan: en dit wel te weten, is van groot aanbelang, ten einde, in alle breuksnijdingen, de kwetsing der bovenbuiks-vaten zou vermijd worden.

In dit ligchaam was nog eene derde breuk, of ten minsten het begin van eene breuk voorhanden. Langs de uitgeholde oppervlakte van het linker heupbeen was door het buikvlies eene plooi gemaakt, welke de lus van de S vormige bogt des karteldarms, alvorens dezelve in den regten darm overgaat, in zich bevatte; maar deze breuk is in de volgende plaat meer zichtbaar.

P L A A T XIII.

Afbeelding der zelfde deelen als in de voorgaande plaat, nadat de dikke darmen uit de breukzakken zijn weggenomen, en de algemeene bekleedselen, met de daaraan gehechte onderste gedeelten van de regte buikspieren bij het schaambeen zijn omgeslagen, ten einde de S vormige bogt van den karteldarm, eene derde breuk makende, des te beter zou gezien worden.

- a. b. De rand der onware ribben van de regterzijde.
- c. De kam van het linker heupbeen.
- d. Het regter heupbeen.
- e. De algemeene bekleedselen, met de onderste gedeelten der regte buikspieren, over het mannelijk lid heengeslagen, en van het buikvlies ontdaan.
- f. De regter bovenbuiks-slagader en ader, langs den regten spier loopende.
- g. Dezelfde bloedvaten van de tegenovergestelde zijde doorgesneden, daar dezelve door de uitgezakte deelen uit hunne plaats waren gedreven, en aan de voorzijde der breuk liepen.



*h.* Eadem vasa dissecta a parte abdominis cum dissectis integumentis communibus, musculis atque peritoneo extrorsum reflexa.

*i. k.* Ligamentum *POUPARTII*, mutato situ cristae ossis ilii valde tensum.

*l. m. n.* Funis spermaticus sinister pone saccum herniosum descendens, adeoque peritoneo tectus. *l.* Arteria et vena spermatica e lumbis descendentes. *m.* Vas deferens juxta pelvis marginem deorsum se inflectens. *n.* Funis spermaticus ad testem descendens.

*o.* Arteria et vena spermatica dextri lateris e lumbis descendentes ad testem.

*p.* Vas deferens a vasis spermaticis remotum, ad pelvis capacitatem ascendens.

*q.* Portio mesocoli.

*r. s. t.* Flexura sigmoidea coli in rectum transiens.

*s.* Portio hujus intestini intra duplicaturam peritoneaci contenta, atque juxta decursum vasorum spermaticorum herniam constituens. *t.* Intestinum rectum contractum.

Omnium primo in oculos incurrit flexura sigmoidea intestini coli plicâ peritoneaci, sive canale ab hac membranâ producto, et juxta vasa spermatica descendente contenta. Tertia ergo in hoc corpore enata fuerat hernia, quae jam fere usque ad ligamentum *POUPARTII* descenderat, et, si vita aegrotantis diutius fuisset protracta, forte descendisset juxta vasa spermatica, sicque hoc in latere alteram herniam inguinalem, sed externam produxisset.

Ipsa vero insignis dilatatio annuli inguinalis, quem insignis portio intestini ilei, intestinum coecum, et intestini coli pars penetraverant, atque ipsa compressio harum partium elapsarum in partes vicinas forte in causam fuerunt hanc intestini ansam non ulterius descendisse, atque herniam ab exteriori conspicuam constituisse.

Haec morbosa conditio etiam rursus confirmat intra ipsam abdominis capacitatem posse incarcerationem herniae locum habere, quin ab exteriori hernia sit conspicua, si nempe ipsum orificium sacci nimis est augustum, aut contractum; vel incarcerationem adesse posse ad insignem distantiam supra ipsum anulum inguinalem, quando jam partes per inguina ad scrotum descenderunt, adeoque durante operatione difficultates ad stricturam tollendam occurrere posse, quae praevideri neque-

*h.* Dezelfde doorgesneden vaten aan de buikzijde, met de doorgesneden algemeene bekleedselen, spieren en buikvlies buitenwaarts omgeslagen.

*i. k.* De band van *POUPART*, door de veranderde rigting van het heupbeen sterk gespannen.

*l. m. n.* De linker zaadstreng, achter den breukzak nederdalende, en derhalve door het buikvlies bedekt. *l.* De zaad-slagader en ader, uit de lendenen nederdalende. *m.* Het afvoerende vat langs den rand van het bekken zich nederwaarts omhoog buigende, *n.* De zaadstreng, naar den bal loopende.

*o.* De rechter zaad-slagader en ader, uit de lendenen naar den bal nederdalende.

*p.* Het afvoerend vat, van de zaadvaten verwijderd, naar de holte van het bekken opklimmende.

*q.* Een gedeelte van het karteldarm-scheel.

*r. s. t.* De S vormige bogt van den karteldarm, in den regten darm overgaande. *s.* Het gedeelte van dezen darm binnen eene plooi van het buikvlies bevat, en langs den loop der zaadvaten eene breuk makende. *t.* De te zamen getrokken regten darm.

De S vormige bogt van den karteldarm valt hier het eerst in het oog, welke bevat is in eene plooi, of eenen buis door het buikvlies gevormd. Er was dus in dit ligchaam eene derde breuk geboren, welke reeds tot in de nabijheid van den band van *POUPART* was nedergedaald, en, zoo het leven van den lijder langer gerekt ware, mogelijk langs de zaadvaten zoude zijn uitgezakt, en derhalve aan deze zijde eene tweede liesbreuk, maar eene uitwendige, zoude voortgebracht hebben.

De buitengewone verwijding van den liesring, door welchen een aanmerkelijk gedeelte van den omgebogenen darm, den blinden darm, en een gedeelte van den karteldarm waren doorgegaan, en de drukking zelve van deze uitgeschotene deelen op de omliggende deelen, zijn mogelijk de oorzaak geweest, dat deze lus des darms niet lager is doorgezakt, en eene uitwendig zichtbare breuk gemaakt heeft.

Deze ziekelijke gesteldheid bevestigt ook wederom, dat binnen de buikholte eene beklemming der breuk zoude plaats kunne hebben, zonder dat eene breuk zich uitwendig vertoonde, wanneer namelijk de opening zelve des breukzaks te nauw, of te veel zamengetrokken was; of dat, wanneer de deelen reeds door de liezen tot den balzak zijn nedergedaald, er eene beklemming op eenen aanmerkelijken afstand boven den liesring kan plaats vinden, en dat er derhalve onder het doen der breuk-snijding, zich moeilijkheden in het wegnemen der beklemming kunnen voordoen, welke men



unt. Haec confirmant quae antea in explicatione casus rarioris herniae inguinalis incarceratae fusius pertractavi (a).

Amplissimi sacci herniosi, verae prolongationes membranae peritonaei in hac figurâ optime apparent, et in sacco hernioso dextro manifestum est, elapsas partes non tantum descendisse juxta funem spermaticum, sed ejus vasa etiam a se invicem separasse, quemadmodum hoc saepius ab auctoribus annotatum est; in omni nempe casu herniae inguinalis alicujus magnitudinis vasa spermatica a vase deferente remouentur, et a se invicem quasi distrahuntur, adeo ut aliquando sola haec vasa sanguifera juxta parietem anteriorem, vel quod frequentius obtinet, juxta ejus externam superficiem decurrant: vas enim deferens a vasis spermaticis hic maxime remotum cernitur. In hoc latere vasa epigastrica non e sede naturali fuerunt propulsa, sed pone elapsas partes ad musculos rectos decurrunt, et in officio sacci per peritoneum transparent.

In latere vero opposito intestinum coecum ex mediâ abdominis parte in regionem inguinalem propulsum, descendere non potuit juxta decursum vasorum spermaticorum, verum in directionem oppositam, ab interiore extrorsum, descendit per anulum inguinalem, et vasa epigastrica in latus externum remouit, atque semel dilatata hac viâ haec intestinorum portio insignem herniam constituit.

Diversus hic artierarum epigastricarum decursus, respectu partium elapsarum in utraque hac herniâ nos docet, quod, si herniotomia in utroque latere eodem modo institueretur, in latere dextro nullus metus fuisset laesionis arteriae epigastricae dissectione mediae partis annuli inguinalis, dum in opposito latere talis sectio certo certius ipsam arteriam disseccisset.

Hoc in ipso cadavere demonstravi, hujus enim viri cadaver destinatum erat coram auditoribus nonnullis operationibus chirurgicis instituendis: publice in utroque latere herniotomiam institui, atque dein partibus anatomicè illustratis constabat, in dextro latere arteriam epigastricam fuisse intactam, in sinistro vero latere dissectione ipsius annuli eam fuisse divisam.

(a) Vid. *Verhandelingen van de Hollandsche Maatschappij der Wetenschappen te Haarlem*, 1782. Deel 20. Stuk 2.

nimmer had kunnen voorzien. Dit bevestigd het geen ik te voren, bij de uitlegging van eene zonderlinge bekleemde liesbreuk, breedvoeriger behandeld heb (a).

De zeer wijde breukzakken, welke ware verlengselen zijn van het buikvlies, kan men in deze afbeelding zeer goed zien, en het is duidelijk in de regter breukzak, dat de uitgezakte deelen niet alleen langs de zaadstreng zijn nedergedaald, maar ook deszelfs vaten van elkander verwijderd hebben, zoo als dit dikwijls door de schrijvers is aangegeekend; dat namentlijk in geval van een liesbreuk van zekere grootte, de zaadvaten van het afvoerende vat worden verwijderd, en, als ware het, van elkander afgetrokken, waardoor somtijds deze bloedvaten alleen langs de voorzijde des breukzaks, of het geene meermalen gebeurt, langs deszelfs buitenzijde voortlopen: het afvoerende vat immers ziet men hier zeer veel van de zaadvaten verwijderd.

Aan deze zijde zijn de bovenbuiks-vaten niet uit hunne gewone plaats verdrongen, maar loopen achter de uitgezakte deelen naar de regte spieren, en schijnen door het buikvlies bij de opening des breukzaks.

De blinde darm in de tegenovergestelde zijde, uit het middelste gedeelte des buiks tegen de liesstreek aangedreven zijnde, heeft langs den loop der zaadvaten niet kunnen nederdalen, maar is in eene tegenovergestelde rigting van binnen naar buiten, door den liesring nedergedaald, en heeft de bovenbuiks-vaten naar de buitenzijde verdriven, en deze ring eenmaal verwijd zijnde, heeft dit gedeelte der darmen eene zeer groote breuk daargesteld.

Deze, ten aanzien der uitgewekene deelen, zoo onderscheiden loop der bovenbuiks-vaten, in beide deze breuken, leert ons, dat, zoo de breuksnijding aan beide zijde op dezelfde wijze verrigt werd, er aan de regterzijde geene vrees zou geweest zijn, om de bovenbuiks-slagader te kwetsen bij de doorsnijding van het middelste gedeelte des liesrings, daar zoodanige insnijding aan de tegenovergestelde zijde, deze slagader voorzeker doorsneden zou hebben.

Dit heb ik in het lijk zelven bewezen, want daar hetzelfde geschikt was om in tegenwoordigheid mijner leerlingen op hetzelfde eenige heekkundige bewerkingen te doen, heb ik in het openbaar aan beide zijde de breuksnijding verrigt, en daarna de deelen ontleedkundig behandelende, bleek het, dat aan de regterzijde de bovenbuiks-slagader onbeschadigd was, maar dat dezelve in de linkerzijde, door het klieven van den liesring, was doorgesneden.

(a) *Zie Verhandelingen van de Hollandsche Maatschappij der Wetenschappen te Haarlem*, 1782. Deel 20. Stuk 2.



T A B U L A X I V.

Exhibet haec tabula herniam inguinalem, non minus singularem in latere sinistro, ad mediam partem femoris descendentem, ex cadavere foeminae, publice a me in theatro anatomico demonstratam.

Postquam integumenta communia partis inferioris abdominis, atque totius tumoris herniosi erant separata mox saccus herniae, insignis magnitudinis, et pyriformis figurae, apparebat, qui inguen sinistrum occupabat, et oblique intra labium pudendi majus descendens genitalia externa maxime comprimebat. Glandulae inguinales erant valde tumefactae, et induratae, atque vasa pudenda externa ante collum sacci decurrebant, quemadmodum abscissa et reflexa hic cernuntur.

*a. b. c. d.* Margo integumentorum dissectorum et ablatorum.

*e.* Annulus inguinalis maxime distentus.

*e. f.* Saccus herniosus juxta longitudinem dissectus.

*g. h. i. k. l. m.* Partes sacco hernioso contentae.

*g.* Intestinum ileum aëre valde distentum. *h.* Intestinum colon. *i.* Portio omenti majoris. *k.* Intestinum caecum. *l.* Appendicula vermiformis. *m.* Ovarium sinistrum.

*n. o.* Glandulae inguinales magnitudine auctae et induratae.

*p.* Vasa pudenda externa dissecta, extrorsumque reflexa.

Quamvis annulus inguinalis maxime esset expansus, et transitum concessisset insigni portioni intestinorum, tamen hoc in loco strictura in sacco observatur, ita ut inferior abdominis pars, sub forma infundibuli in amplissimum saccum herniosum transiret.

Sacco longitudinaliter aperto mox a latere interiore inveniebatur insignis portio omenti majoris, et mesenterii, dum magis extrorsum occurrebat portio intestini ilei, aëre valde distenti, et in mediâ parte insignis pars intestini coli, externâ suâ tuberculosa superficie facile distinguendi ab intestino ileo, et transeuntis in intestinum caecum, cum appendiculâ vermiformi in fundo sacci herniosi inveniendum. Remotis magis hisce partibus clapsis constabat, etiam ovarium sinistrum atque tubam FAL-

P L A A T X I V.

Deze plaat stelt voor eene niet minder zonderlingen liesbreuk van de linkerzijde, tot op het midden der dij nederdalende, uit het lijk van eene vrouw, openlijk door mij in de gehoorzaal voor de ontleedkunde aangewezen.

Na dat de algemeene bekleedselen van het onderste gedeelte des buiks en van het geheele breukgezwel waren afgezonderd, vertoonde zich dadelijk een breukzak, van eene aanmerkelijke grootte, en van eene peerswijzige gedaante, welke de linker lies innam, en schuins binnen de groote schaamlip nederdalende de uitwendige schaamdeelen geheel te zamendrukte. De liesklieren waren zeer opgezwollen en verhard, en de uitwendige schaamvaten liepen over den hals van den zak, terwijl dezelve doorgesneden en buitenwaarts omgebogen, hier gezien worden.

*a. b. c. d.* De rand der doorgesneden en weggenomene algemeene bekleedselen.

*e.* De zeer verwijde liesring.

*e. f.* De, volgens de lengte, geopenden breukzak.

*g. h. i. k. l. m.* De deelen, in den breukzak bevat.

*g.* De kronkeldarm, door lucht sterk uitgezet.

*h.* De karteldarm. *i.* Een gedeelte van het groote net. *k.* De blinden darm. *l.* Deszelfs wormwijzig aanhangsel. *m.* Het linker eijernest.

*n. o.* De liesklieren, zeer vergroot en verhard.

*p.* De uitwendige schaamvaten, doorgesneden en buitenwaarts omgeslagen.

Hoewel de liesring ten sterkste was verwijd, en doorgang verleend had aan een groot gedeelte der darmen, zoo werdt echter ter dezer plaatse eene vernauwing van den zak waargenomen, zoodat het onderste gedeelte des buiks trechtergewijze in den zeer ruimen breukzak overging.

De zak, in de geheele lengte doorgesneden zijnde, ontwaard men aan de binnenzijde een groot gedeelte van het groote net, en van het darmscheel, terwijl meer buitenwaarts gezien werd een gedeelte van den kronkeldarm, door lucht zeer sterk uitgezet, en in het midden een groot gedeelte van den karteldarm, door deszelfs knobbelachtige gedaante gemakkelijk van den kronkeldarm te onderscheiden, en in den blinden darm overgaande, welke met zijn wormwijzig aanhangsel zich bij den bodem des zaks bevondt. Deze uitgezakte deelen opgeligt zijnde, bleek het, dat ook het linker eijernest met de



LOPIANAM usque ad fundum sacci descendisse, atque uterum e sede suâ detractum in superiori parte esse collocatum.

Ex formâ atque decursu colli sacci herniosi jam manifestum videbatur, partes elapsas a cristâ ossis ilii oblique per inguen descendisse, quod dein ulteriore examine confirmabatur, quum vasa epigastica pone collum sacci solitum decursum ad musculum rectum servaverant.

TABULA XV.

Delineatio sacci herniae in praecedenti tabulâ exhibitae.

a, b, c, d. Ut in praecedenti figurâ.

e, f. Saccus herniosus, juxta longitudinem dissectus, ex quo omnia elapsa organa sunt remota.

g. Plica insignis transversalis, ex solo peritoneaeo formata.

h. Altera similis plica oblique descendens.

In solo pariete posteriori hujus sacci herniosi rursus observatur insignis plica transversalis, ut et alia magis obliqua, quae crassitie satis insigni gaudent, multumque extra superficiem internam prominent; haec plicae procul dubio in hac inveteratâ et maxime neglectâ herniâ etiam repetitâ repositione elapsarum partium, ut antea monuimus, enatae fuerunt.

Haec vero plica transversalis, quamvis crassa et multum prominens in hoc casu nocere non potuit, quum in solo pariete posteriore praesens, ipsam capacitatem colli non multum angustare, nec constringere, aut repositionem hujus insignis herniae impedire potuit.

TABULA XVI.

Exponitur hac tabulâ casus singularis incarcerationis internae intestinorum, ex cadavere senis, qui postquam diu doloribus colicis laboraverat, tandem omnibus symptomatibus herniae incarceratae, cum insigni expansione abdominis, ut in tympanitide,

trompet van FALLOPIUS tot den bodem des zaks waren nedergedaald, en de hierdoor geheel uit hare plaats getrokken baarmoeder, in het bovenste gedeelte geplaatst was.

Uit de gedaante en het beloop van den hals des breukzaks, scheen het reeds te blijken, dat de uitgezakte deelen van den kant der kam van het heupbeen schuins door de lies waren nedergedaald, het geen daarna bij verder onderzoek bevestigd werd, daar de bovenbuiks-vaten achter den hals des zaks hunnen gewonen loop naar de regte spier hadden behouden.

PLAAT XV.

Afbeelding des zaks van de breuk, in de voorgaande plaat afgebeeld.

a, b, c, d. Even als in de voorgaande afbeelding.

e, f. De breukzak, volgens de lengte doorgesneden, uit welke alle uitgezakte deelen weggenomen zijn.

g. Eene zeer groote dwarsche plooi, door het buikvlies alleen gevormd.

h. Eene gelijke tweede plooi, schuins nederdalende.

In den achtersten wand van deze breukzak wordt wederom eene zeer groote dwarsche plooi, benevens eene andere schuins afdalende, gevonden, welke beide eene vrij aanmerkelijke dikte hebben, en hierdoor op de binnenste oppervlakte sterk uitpuilen; waarschijnlijk zijn dezelve in deze zeer verouderde en sterk verwaarloosde breuk, ook door het herhaald inbrengen der uitgezakte deelen, zoo als wij te voren getoond hebben, voortgebracht.

Deze dwarsche plooi, ofschoon dik zijnde, en sterk uitpuilende, heeft echter in dit geval niet kunnen schaden, daar dezelve alleen in den achtersten wand gevonden wordende, den wijden hals niet veel heeft kunnen vernauwen, noch beklemmen, of de terugbrenging van deze buitengewone groote breuk heeft kunnen beletten.

PLAAT XVI.

Op deze plaat ziet men eene bijzondere inwendige beklemming der darmen, uit het lijk van een oud man, welke, nadat hij gedurende langen tijd door kolijkpijnen was aangedaan geweest, eindelijk gefolterd door alle die toerallen, welke eene beklemd breuk vergezellen, gepaard



cruciatas, quin ullum indicium adfuerit praesentis herniae, moriebatur, et cujus cadaver publice in theatro anatomico dissectui, ut causam singularis huius morbi investigarem.

Figura 1.

Conspicitur in hac figurâ portio intestinorum tenuium cum intestino coeco, atque parte mesenterii, a quo reliqua intestina sunt abscissa; tres ansae intestini ilei, aëre foetidissimo maxime distentae, hic tali modo constrictae cernuntur ligamento peculiari, ut non nisi difficillime dissolvi potuerint.

*a.* Mesenterii pars, a qua magna portio intestinorum tenuium est abscissa.

*b. c. d. e. f. g.* Portio intestini ilei tres ansas. *c. d. e. f.* et *g.* formans, quae ligamento *h. h.*, proveniente ex appendice *i.*, validissime constringuntur.

*k.* Intestinum coecum.

*l.* Appendicula vermiformis.

Figura 2.

Eadem portio intestinorum hic delineatur postquam ansae fuerant solutae, unde constat tractum intestinorum in diversis locis maxime fuisse contractum, ita ut impressiones atque stricturae in ipso canali supersint. Constat porro in intestino ileo adesse appendicem, quae licet coeco fine terminetur, tamen excurrit in ligamentum tenue, solidum, arteriae oblitteratae simile, quod ab alterâ parte cohaeret cum intestino ileo, non longe ab intestino coeco.

*a.* Mesenterii portio, cui pars intestini ilei adhaeret, abscissâ parte reliquâ intestinorum.

*b. c. d. e. g. h. i. k.* Portio intestini ilei, quae ansis comprehensa fuerat, resecto a parte *b.* toto reliquo intestino tenui. *d. e.* Appendicula intestini transiens in ligamentum tenue, quod ab alterâ parte *f.* cohaeret cum eâ parte intestini ilei, quae coeco intestino proxima est.

*l. m.* Intestinum coecum. *m.* Appendicula vermiformis.

*n. o. p. q.* Constrictiones ipsius canalus intestini in carceratione productae.

met eene geweldige opzetting des buiks, even als in de trommelzucht, en zonder dat er eenig blijk van eene aanwezig zijnde breuk gevonden werd, stierf, welk lijk ik in het openbaar, in de gehoorzaal der ontleedkuade, heb onderzocht, opdat ik de oorzaak van deze zonderlinge ziekte zoude ontdekken.

Afbeelding 1.

Men ziet in deze afbeelding een gedeelte der dunne darmen, met den blinden darm, en een gedeelte van het darmscheel, van hetwelk de overige darmen zijn afgesneden: drie lussen van den kronkeldarm, door bedorvene lucht ten sterkste uitgezet, zijn hier door eenen bijzonderen band zoodanig beklemd, dat dezelve niet, dan met de grootste moeite, konden ontwikkeld worden.

*a.* Een gedeelte van het darmscheel, van hetwelk een groot gedeelte der dunne darmen is afgesneden.

*b. c. d. e. f. g.* Een gedeelte van den kronkeldarm, drie lussen *c. d. e. f.* en *g.* makende, welke door den band *h. h.*, voortkomende uit het aanhangsel *i.*, zeer sterk worden beklemd.

*k.* De blinden darm.

*l.* Het wormwijs aanhangsel.

Afbeelding 2.

Hetzelfde gedeelte der darmen wordt hier afgebeeld, nadat de lussen waren losgemaakt, waardoor het blijkt, dat de darmbuis op onderscheidene plaatsen zeer was te zamen getrokken, zoodat er indruk-selen, en te zamensnoeringen in de buis zelve overgebleven zijn. Het blijkt verder, dat er in den kronkeldarm een aanhangsel aanwezig is, welk, ofschoon stomp eindigende, echter in eenen dunnen en vasten band uitloopt, overeenkomende met eene te zamen gegroeiide slagader, en welke band, met zijn ander uiteinde, vereenigd is met den kronkeldarm, niet ver van den blinden darm.

*a.* Een gedeelte van het darmscheel, hetwelk met een gedeelte van den kronkeldarm vereenigd is, zijnde het overige gedeelte der darmen weggesneden.

*b. c. d. e. g. h. i. k.* Het gedeelte van den kronkeldarm, hetwelk de lussen had gemaakt, zijnde de overige dunne darmen bij *b.* weggesneden. *d. e.* Het aanhangsel des darms, in eenen dunnen band overgaande, welke in zijn andere uiteinde *f.* met dat gedeelte van den kronkeldarm is vastgehecht, hetwelk zeer nabij aan den blinden darm is.

*l. m.* De blinden darm. *m.* Het wormwijzig aanhangsel.

*n. o. p. q.* Vernauwingen van de darmbuis, door de beklemming voortgebracht.



Casus hic merito inter rarissimos referri debet, et valde convenit cum observatione, quam Cl. G. VAN DOEVEREN communicavit ex foeminâ circiter quadraginta annorum, in cujus cadavere similis appendicula inveniebatur, transiens in speciem funiculi, ab alterâ parte cohaerentis cum intestino coeco, et quo etiam incarcerationio intestini ilei fuerat producta (a).

Ejusmodi appendices intestinorum ab omni tempore saepius ab Anatomicis fuerunt observatae, atque descriptae; earum figura plerumque est conoidea, constant isdem tunicis, ac reliquis intestinorum tractus, et semper in intestino ileo observantur; bene ergo sunt distinguendae a diverticulis aliis, quae in omnibus intestinorum partibus occurrunt, et structurâ atque formâ valde differunt; haec potius tanquam herniae tunicae mucosae, quae inter fibras tunicae muscularis transierunt, sunt considerandae.

Formantur appendices, de quibus hic sermo est, in primâ evolutione canalis intestinalis, et quidem ut Cl. J. F. MECKEL multis observationibus probavit, quando intestinorum canalis non debito modo a vesiculâ umbilicali separatur (b).

In plurimis vero casibus simplex appendicula majoris vel minoris longitudinis, coeco sine terminata se manifestat; aliquando autem MECKELIUS observavit falem appendiculam in canalem angustiorum transire, qui meconio similem materiam continebat, atque in umbilico coeco sine terminabatur, dum ipsius vasa a vasis omphalo-meseraicis proveniebant. Rarissime vero illae appendices in ligamenti speciem terminantur, cujus ortum tamen nunc ex allatâ MECKELI observatione facilius intelligimus: tale ligamentum cohaerebat cum ipso mesenterio in casu a Cl. Ed. SANDIFORT (c) in foetu observato, et cum intestino coeco in casu, quem ex homine adulto communicavit Cl. G. VAN DOEVEREN, dum tandem in nostro casu illud ligamentum intestino ileo adnectebatur; hucusque vero aliae similes observationes nondum fuerunt annotatae; casu ergo fortuito, atque accidentibus aliis causis in his casibus concretio illius ligamenti cum hac vel illâ parte obtinuit.

(a) Specimen Observ. Acad. Gron. et Lugd. Bat. 1765. in 4to. Cap. 5. p. 76.

(b) Ueber die divertikel am Darmkanal, in J. C. REIL und J. H. F. AVERTINER, Archiv für die Physiologie, Halle, 9 Band. 3 Heft. Seite 431.

(c) Observ. Anatomico-Pathol. Lugd. Bat. 1777. in 4to. L. 1. Cap. X. pag. 121. Tab. VIII. fig. 8.

Dit geval kan met regt onder de allereeldzaamste gebragt worden, en heeft veel overeenkomst met de waarneming, welke de Hoogl. G. VAN DOEVEREN heeft medegedeeld, van eene vrouw van bijna veertig jaren, in welkers lijk een dergelijk aanhangsel gevonden werd, in eene soort van band overgaande, en van de andere zijde vereenigd met den blinden darm, waardoor insgelijks eene beklemming van den kronkeldarm was voortgebragt (a).

Dusdanige aanhangselen zijn, ten allen tijde, door de Ontleedkundigen waargenomen en opgeteekend; dezelve hebben gewoonlijk eene kegelvormige gedaante, bestaan uit dezelfde rokken, als de geheele darmbuis, en worden altijd in den kronkeldarm waargenomen; dezelve moeten derhalve onderscheiden worden van andere aanhangselen, welke in alle gedeelten der darmbuis voorkomen, in maaksel en in gedaante zeer verschillende zijn, en veeleer moeten beschouwd worden als breuken des binnensten roks, welke tussehen de vezelen van den spierrok zijn doorgestaan.

De aanhangselen, welke hier bedoeld worden, worden gemaakt bij de eerste ontwikkeling der darmbuis, en wel zoo als de Hoogl. J. F. MECKEL door vele waarnemingen bewezen heeft, wanneer de darmbuis op geene behoorlijke wijze van het navelblaasje wordt afgescheiden (b).

In meest alle gevallen wordt een eenvoudig aanhangsel, hetwelk blind eindigt, waargenomen: éénmaal echter heeft MECKEL gezien, dat zoodanig aanhangsel in eene naauwere huis overging, welke eene stof, aan darmpek gelijk, bevatte, en in den navel gesloten was, terwijl deszelfs bloedvaten uit de navel-darmscheel-vaten voortkwamen. Zeer zelden echter eindigen deze aanhangselen in eene soort van band, welks oorsprong echter nu door de waarneming van MECKEL gemakkelijker kan begrepen worden: zoodanige band was met het darmscheel vereenigd, in het geval door den Hoogl. Ed. SANDIFORT (c) in een onvoldragen kind waargenomen, en met den blinden darm, in het geval, hetwelk uit eene volwassene vrouw de Hoogl. G. VAN DOEVEREN heeft medegedeeld, terwijl eindelijk in ons geval, deze band aan den kronkeldarm was vastgehecht; tot dus verre echter zijn andere dergelijke waarnemingen niet opgeteekend: door een bijzonder toeval, en door andere bijkomende oorzaken, heeft er dus in deze gevallen eene te zamengroeiing van den band, met onderscheidene deelen, plaats gehad.

(a) Specimen Observ. Acad. Gron. et Lugd. Bat. 1765. in 4to. Cap. 5. p. 56.

(b) Ueber die divertikel am Darmkanal, in J. C. REIL und J. H. F. AVERTINER, Archiv für die Physiologie, Halle, 9 Band. 3 Heft. Seite 431.

(c) Observ. Anatomico-Pathol. Lugd. Bat. 1777. in 4to. L. 1. Cap. X. pag. 121. Tab. VIII. fig. 8.



Aliquando ejusmodi simplex appendix intra sac- cum herniosum observatur, qualem casum initio seculi praecedentis descripsit LITRE, et quae obser- vatio ansam dedit, ut ab illo tempore talis hernia vocata sit hernia Littriana.

Hic casus, ut et casus a Cl. G. VAN DOEVEREN in- memoratus, monstrat, ex ejusmodi malà conformatione constrictiones, et incarcerationes intestinorum posse produci, quae omnino eadem symptomata provocare debent, quam quae in hernià incarceratà observan- tur, sed quibus nullum artis auxilium mederi potest.

Mirandum vero quam maxime in utroque hoc casu, quamvis a primà formatione adfuerit haec ma- la conformatio, tamen illud ligamentum non nisi in propectà valde aetate in causa fuisse lethalis in- carcerationis partis intestinorum.

TABULA XVII.

Hernia umbilicalis congenita puellae, brevi post nativitatem mortuae.

Figura 1.

Delineatio insignis tumoris herniosi cujus saccus componitur ex infimà parte funis umbilicalis, in tenuem semi-pellucidam atque valde expansam mem- branam dilatatà, adeo ut contenta viscera per ip- sam membranam non tantum protuberent, verum etiam quodammodo transpareant. In medià et in- fimà parte cernitur funis umbilicalis, ligata atque abscissa, quae extenuata et partim jam durante vità contracta atque exsiccata fuerat.

a. b. c. d. Insignis hernia umbilicalis. Portio in- tegumentorum communium abdominis, quae in funem umbilicalem transire solet, hic valde ex- tenuata est.

e. Funis umbilicalis ex medià parte tumoris ascen- dens.

Figura 2.

Dissecto sacco hernioso, contenta viscera sinis- trorsum sunt flexa, ut apertura sacci, quâ cum abdominis cavitate communicat, appareat.

Somwijlen wordt dusdanig éénvoudig aanhangsel binnen eenen breukzak waargenomen, hoedanig een geval LITRE, in het begin der vorige eeuw, beschre- ven heeft, en welke waarneming aanleiding gege- ven heeft, dat zedert dien tijd zoodanige breuk, de breuk van LITRE genoemd wordt.

Dit geval, als ook het geval door den Hoogl. G. VAN DOEVEREN medegedeeld, bewijst, dat door zoodanige misvorming, vernauwingen en beklem- mingen des darmbuis kunnen voortgebracht worden, welke noodzakelijk dezelfde ziekteverschijnselen moeten voortbrengen, als in eene beklemdè breuk worden waargenomen, doch welke door geen mid- del van de kunst kunnen hersteld worden.

Het is evenwel ten hoogsten te verwonderen dat in beide deze gevallen, ofschoon deze misvorming van de eerste wording af aanwezig is geweest, ech- ter deze band niet, dan in eenen ver gevorder- den leeftijd, de oorzaak is geweest van eene doode- lijke beklemming van een gedeelte der darmen.

PLAAT XVII.

Eene aangeboren navelbreuk, in een meisje, welke, kort na de geboorte, gestorven is.

Afbeelding 1.

Men ziet hier de afbeelding van een zeer groot breukgezwel, welks zak gemaakt is uit het onderste gedeelte der navelstreng, welke in een dun, half- doorschijnend vlies is uitgezet, zoodat de daarin hevatte ingewanden niet alleen door het zelve vlies uitpuilen, maar ook eenigzins doorschijnen. In het middelste en onderste gedeelte, ziet men de zeer verdunde navelstreng, welke afgebonden en doorgesneden is, zijde, gedurende het leven, te zamen getrokken, en uitgedroogd.

a. b. c. d. Eene zeer groote navelbreuk. Het gedeelte der algemeene bekleedzelen van de buik, het- welk op de navelstreng overgaat, is hier zeer ver- dund.

e. De navelstreng, uit het middengedeelte van de breuk voortkomende.

Afbeelding 2.

Na de doorsnijding des breuk-zaks zijn de daarin bevatten ingewanden naar de linkerzijde omgesla- gen, ten einde de opening des zaks, waardoor de- zelve met de buikholte gemeenschap heeft, zoude gezien worden.



*a. b. c. d. e.* Membranae saccum herniosum constituentes. *c.* Transitus membranae externae in funem umbilicalem.

*f. g.* Margo aperturæ inter saccum herniosum atque abdominis cavum.

*h. i. k. l.* Viscera elapsa. *h.* Portio lobi dextri hepatis, quae rotundatam acquisivit formam. *k. l.* Intestina elapsa per mesenterium *i* cohaerentia, e sede parum remota, et sinistrorsum reflexa.

Saccus herniosus formatur duplici membrana; altera externa membrana producta est ab involucro externo funis umbilicalis, tenui atque laxà cellulosa telâ cohaeret cum alterâ membranâ, sive intimâ, verâ peritonaei productione, cujus transitus per foramen umbilicale facile conspicitur. Foramen in lineâ albâ, quod vasa umbilicalia transmittere solet, hic maxime dilatatum apparet; ipsius margo est crassus et rotundatus, dum pro majori parte repletur portione lobi dextri hepatis, cujus forma nunc est rotundata, quam protrusus fuerat intra ipsum illud foramen.

TABULA XVIII.

Hernia umbilicalis congenita ex puero, qui per paucos tantum dies vixit.

Figura 1.

Delineatur in hac figurâ tumor herniosus sinistrorsum inflexus, qui praeter intestina etiam hepar et lienem continet, et quae viscera per tenues sacci membranas transparent; manifestum est quousque integumenta communia se extendunt, atque basin tumoris cingunt, dum saccus herniosus, ex laterali parte basis funis umbilicalis productus, componitur ex involucro externo funis umbilicalis atque peritonaei; neque ab anteriore, neque ab hoc latere vasa umbilicalia conspiciuntur.

*a. b. c.* Tumor herniosus. *a. b.* Margo integumentorum communium abdominis in tunicam valde extenuatam externam tumoris transeuntium.

*a. b. c. d. e.* De vliëzen, welke den breukzak uitmaken. *c.* De overgang van het buitenste vlies in den navelstreng.

*f. g.* De rand der opening tusschen den breukzak en de buiksholte.

*h. i. k. l.* De uitgezakte ingewanden. *h.* Een gedeelte van de regter kwab der lever, welke eene ronde gedaante verkregen heeft. *k. l.* De uitgezakte darmen, door het darmscheel *i* verbonden, een weinig uit hunne plaats naar de linkerzijde overgeslagen.

De breukzak zelve wordt door twee vliëzen gemaakt; het uitwendig vlies door het buitenste omkleedsel van de navelstreng voortgebracht, is door middel van een dun en slap celachtig weefsel verbonden met het tweede of inwendige vlies, welk een waar verlengsel van het buikvlies is, en welks doorgang door het navelgat duidelijk gezien wordt. De opening in de witte lijn, welke de navelvaten gewoonlijk doorlaat, ziet men hier zeer sterk verwijd; derzelve rand is dik en rond, terwijl een gedeelte van de regter kwab der lever deze opening voor een groot gedeelte sluit; dit gedeelte der lever heeft eene ronde gedaante verkregen, doordien hetzelfde binnen gezegde opening was voorgestuw.

PLAAT XVIII.

Eene aangeborene navelbreuk in eenen jongen, welke slechts eenige dagen geleefd heeft.

Afbeelding 1.

In deze afbeelding ziet men het breukgezwel naar de linkerzijde verschoven, hetwelk, behalve de darmen, ook de lever en de milt bevat, en welke ingewanden door de dunne vliëzen der zak doorschijnen; het is duidelijk tot hoe ver de algemeene bekleedselen zich uitstrekken, en de grondvlakte van het gezwel omgeven, terwijl de breukzak, uit het zijdelingsch gedeelte van het ondereinde der navelstreng voortgebracht, gemaakt is uit het uitwendig bekleedsel der navelstreng en het buikvlies; de navelvaten ziet men hier noch aan de voorzijde, noch aan deze zijde van het gezwel.

*a. b. c.* Het breukgezwel. *a. b.* De rand der algemeene bekleedselen des buiks, in het zeer sterk verdunde buitenste vlies van het gezwel overgaande.



*Figura 2.*

Idem infans a latere sinistro hic delineatur, ut constaret hoc in casu partem inferiorem dextram funis umbilicalis fuisse expansam, atque vasa umbilicalia circa inferiorem partem lateris sinistri tumoris decurrere.

*a. b. c. d.* Tumor herniosus. Per transparentes membranas cernuntur portio sinistra hepatis, lien, atque intestina.

*e. f.* Vasa umbilicalia funem umbilicalem a latere sinistro tumoris constituentia.

Integumenta communia ab hoc latere marginem inaequabilem formant, ubi in membranam externam sacci continuantur. Sectione hujus sacci etiam constabat eundem componi duplici membranâ, simili ratione ac in casu praecedenti tabulâ exhibito.

Si ad ipsum marginem integumentorum communium abdominis attendimus, qui cum membranâ sacci herniosi cohaeret, facile intelligitur quâ ex causâ, si satis diu miseri ejusmodi infantes supervivunt, in ambitu basis tumoris crena ruberrima producitur, dum tenuiores sacci membranae gangraenâ corripuntur, exsiccantur, tandemque rampuntur et decidunt, ita ut elapsa viscera nuda se offerant.

Si hi tumores herniosi alicujus sunt magnitudinis, adeoque viscera abdominalia nunquam debilitate ratione abdominis parietes distenderunt, latera contracta esse solent, atque impediunt quo minus elapsa viscera, meconio plerumque valde oppleta, reponi ac intra cavum abdominis retineri possint, adeoque ex arte vix ullum levamen expectare licet.

---

T A B U L A X I X.

*Figura 1 et 2.*

In his figuris delineatur duplex hernia in lineâ albâ, supra cicatricem umbilici, postquam integumenta communia sunt sublata.

*a.* Cicatrix umbilici.

*b.* Tumor herniosus in lineâ albâ.

*c.* Similis tumor, sed paulo minor.

*Afbeelding 2.*

Hetzelfde kind wordt hier van de linkerzijde afgebeeld, ten einde het zou blijken, dat in dit geval het regter onderste gedeelte der navelstreng was uitgespannen, en dat de navelvaten langs het onderste gedeelte der linkerzijde van het gezwel voortliepen.

*a. b. c. d.* Het breukgezwel. Men ziet door de doorschijnende vliezen, het linkergedeelte der lever, de milt, en de ingewanden.

*e. f.* De navelvaten, welke aan de linkerzijde van het gezwel de navelstreng vormen.

De algemeene bekleedselen maken aan deze zijde eenen ongelijken rand, ter plaatse alwaar dezelve in het buitenste vlies der zak overgaan. Bij de opening der zak bleek het, dat dezelve ook door een dubbeld vlies werd zamengesteld, op gelijke wijze als in het geval op de voorgaande plaat afgebeeld.

Indien wij den rand der algemeene bekleedselen van den buik gadeslaan, welke met het vlies der breukzak vereenigd is, begrijpt men gemakkelijk uit welke oorzaak, indien zulke ongelukkige kinderen lang genoeg voortleven, in den omtrek der grondvlakte van het gezwel eenen zeer rooden rand te voorschijn komt, terwijl de dunne vliezen der zak door versterf worden aangedaan, verdroogen, eindelijk barsten en afvallen, zoo dat de uitgezakte ingewanden zich bloot vertoonen.

Bijaldien deze breukgezwellen eene zekere grootte verkrijgen, en de buik-ingewanden derhalve nimmer op eene behoorlijke wijze de wanden van de buiksholigheid hebben uitgezet, zijn de zijden te zamen getrokken, en beletten dat men de uitgezakte ingewanden, welke meestal door darmpek zijn opgevuld, naar binnen kan brengen, of binnen de buiksholte kan houden, en men alzoo van de kunst geen hulp kan verwachten.

---

P L A A T X I X.

*Afbeelding 1 en 2.*

In deze afbeeldingen ziet men twee breuken in de witte streep, boven het likteeken des navels, nadat de algemeene bekleedselen zijn weggenomen.

*a.* Het likteeken des navels.

*b.* Een breukgezwel in de witte streep.

*c.* Een dergelijk, maar kleinder gezwel.



Umbilici cicatrix immutata invenitur, licet alter tumor herniosus ei proxime adiaceat, indicio re vera hic partem internam esse elapsam per fissuram praeternaturalem, aut per foramen dilatatum in lineâ albâ, atque proprie destinatum ad transmittenda vasa. In omni enim casu ubi partes internae per foramen umbilicale prolabantur mox cicatrix umbilici deletur. Alter tumor, longe major, ad aliquam distantiam supra umbilicum observatur; uterque figuram habet quodammodo sub-globosam et ante separationem integumentorum communium difficile erat naturam horum tumorum rite cognoscere.

Aperto vero abdomine constabat omentum majus duplici hoc in loco inter fibras tendineas lineae albae peritonaeum in saccum herniosum protrudere, atque veras hernias omentales lineae albae constituere, ut in figurâ 2 apparet, ubi interior superficies abdominis conspicitur, et constat quomodo peritonaeum in locis illis debilitatis fuerat propulsum, atque saccos herniosos componit, quorum uterque portionem omenti majoris continet.

a. Transitus peritonaei et omenti per fissuram lineae albae, quo hernia major componitur.

b. Transitus similis portionis peritonaei et omenti, quo alter tumor herniosus formatur.

Figura 3.

Exhibet veram herniam umbilicalem ex homine adulto ab interiore conspicuam, quae ab exteriori tumorem sat notabilem constituebat.

a. b. c. d. Paries interior abdominis peritonaeo tectus, dissectâ longitudinaliter lineâ albâ a. b. usque ad annulum umbilicalem.

e. Transitus peritonaei per annulum umbilicalem in tumorem herniosum.

f. Omenti majoris portio, per annulum umbilicalem prolapsa, cumque eo concreta, et parumper retracta, ut ejus concretio appareat.

Omentum majus ergo hoc in casu solum herniam constituebat, atque in ambitu cum annulo umbilicali concretum erat, hinc, ut in ipsâ delineatione cernitur, retracto parumper omento, introrsum etiam protracta est regio umbilici: manifestum

Het likteeken des navels is onveranderd overgebleven, ofschoon het een breukgezwel zeer nabij hetzelfde is, ten bewijze dat hier een inwendig gedeelte is doorgesakt, door eene tegennatuurlijke spleet of eene verwijde opening in de witte streep, welke opening alleen geschikt was tot het doorlaten van bloedvaten. In alle gevallen, in welke eene doorzakking van inwendige deelen door den navelring zelven plaats heeft, wordt terstond het likteeken der navel vernietigd. Het andere veel grooter gezwel, ziet men op eenigen afstand boven den navel; beide gezwellen hebben eene bijna ronde gedaante, en voor dat de algemeene bekleedselen waren weggenomen, was het zeer moeijelijk den waren aard dezer gezwellen regt te kennen.

Na de opening der buikholte bleek het, dat het groote net, op beide deze plaatsen het buikvlies voortstuwde, en ware netbreuken in de witte streep vormde, zoo als in de tweede afbeelding blijkt, alwaar de binnenste oppervlakte des buiks gezien wordt, en het blijkt op hoedanige wijze het buikvlies in deze verzwakte plaatsen was doorgedrongen, en breukzakken maakt, welke beide een gedeelte van het groote net bevatten.

a. De doorgang van het buikvlies en het net, door eene spleet in de witte streep, waardoor de grootste breuk gemaakt wordt.

b. De doorgang van een gelijk gedeelte van het buikvlies en het net, waardoor het andere breukgezwel wordt daargesteld.

Afbeelding 3.

Vertoont eene ware navelbreuk uit een volwassen mensch, van binnen gezien, welke van buiten een vrij groot gezwel vormde.

a. b. c. d. De binnenste oppervlakte des buiks, door het buikvlies bedekt, de witte streep a. b. tot aan den navelring doorgesneden zijnde.

e. De doorgang van het buikvlies door den navelring in het breukgezwel.

f. Een gedeelte van het groote net, door den navelring uitgezakt, en met denzelven te zamengroeid, en een weinig binnenwaarts getrokken, om de te zamengroeijing beter te doen zien.

Het groote net maakte derhalve, in dit geval, alleen de breuk, en was in den omtrek met den navelring te zamengroeid, waardoor, zoo als in de afbeelding gezien wordt, bij de terugtrekking van het net, ook de geheele navelstreek binnenwaarts getrokken is: het blijkt ook duidelijk, hoe



etiam est, quali ratione in hac herniarum specie etiam semper peritonaeum per ipsum foramen umbilicale in lineâ albâ protruditur atque sic saccum herniosum constituit.

T A B U L A XX.

Figura 1.

Delineatur in hac figurâ singularis hernia diaphragmatis, vulgo thoracica dicta, ex homine adulto, provocata fracturâ costae spuriae dextri lateris, cujus fragmenta laesionem, inflammationem, atque suppurationem diaphragmatis, pone dextram hepatis partem producerant.

a. b. Paries interior cavitatis thoracis, dum costae dissectae in margine conspiciuntur, anterioribus earum partibus cum sterno sublatis.

c. d. e. Diaphragma a margine costarum spuriarum, et a cartilagine ensiformi dissectum, et in mediâ parte d sursum reflexum.

f. Vena cava dissecta, ubi per diaphragma transit, sublato hepate.

g. h. Ventriculus in situ naturali. g. Pars sinistra saccum coecum formans. h. Pars dextra pylorum constituens et in intestinum duodenum transiens.

i. i. Omentum majus ex ventriculi-curvaturâ majori descendens.

k. Lienis portio.

l. l. Intestinum colon transversum infra ventriculum decurrens, et per diaphragmatis aperturam praeternaturalem transiens.

m. Intestini coli transversî portio, quae per aperturam praeternaturalem diaphragmatis transgressa, intra thoracis capacitatem dextram reperitur.

n. o. p. Portiones omenti majoris, quae cum parte intestini coli ad thoracem transierunt, et multâ pinguedine infarctae sunt.

q. Pars intestini coli dextri, sive ascendens ex intestino coeco.

Vulnus in diaphragmate ex fracturâ costae productum suppuratione tantopere fuit adhaesum ut portio insignis intestini coli transversî cum ei ad-

ook in deze soort van breuken, altijd het buikvlies door de eigenlijke opening der navel in de witte streep wordt voortgestuwd, en dus de breukzak vormt.

P L A A T XX.

Afbeelding 1.

In deze afbeelding ziet men eene bijzondere breuk van het middenrif, gewoonlijk borstbreuk genaamd, uit een volwassen man, voortgebracht door eene verbrekking van eene onware rib, van welke de splinters eene belediging, ontsteking en verettering van het middenrif, achter het regter gedeelte van den lever, hadden voortgebracht.

a. b. De binnenste oppervlakte der borstholte, terwijl de doorgesneden ribben in de randen gezien worden, zijnde derzelver voorste gedeelten met het borstbeen weggenomen.

c. d. e. Het middenrif afgesneden van den rand der onware ribben, en van het zwaardvormig kraakbeen, en in deszelfs middelste gedeelte d naar boven omgeslagen.

f. De doorgesneden holle ader, alwaar dezelve door het middenrif doorgaat, de lever weggenomen zijnde.

g. h. De maag in hare gewone ligging. g. Deszelfs linker gedeelte, den blinden zak makende, h. Deszelfs regter gedeelte, den poortier daarestellende, en in den twaalfvingerigen darm overgaande.

i. i. Het groote net, van de groote bogt der maag nederdalende.

k. Een gedeelte der lever.

l. l. De dwarschen karteldarm, onder de maag loopende, en door de tegennatuurlijke opening van het middenrif doorgaande.

m. Het gedeelte van den dwarschen karteldarm, welke door de tegennatuurlijke opening van het middenrif doorgedrongen, binnen de regter borstholte gevonden wordt.

n. o. p. Gedeelten van het groote net, welke met een gedeelte des karteldarms in de borstholte zijn overgegaan, en met veel vet zijn opgehoopt.

q. Een gedeelte van den regter karteldarm, of het uit den blinden darm opklimmende gedeelte.

De wond, door de breuk der rib in het middenrif voortgebracht, was door de verettering zoodanig vergroot, dat een groot gedeelte van den dwarschen



nexo omento per illud facile penetravisset; accedente dein contractione hujus musculi, nec non accumulatione insignis copiae materiae foculentae clapsa intestina fuerunt incarcerata, atque aeger, omnibus symptomatibus herniae incarceratae laborans, diem supremum obiit.

Thoracis atque abdominis capacitas aperta cernitur, cor et pulmones sunt sublatis, atque infra diaphragma, postquam totum hepar, ligatâ venâ cavâ ubi per diaphragma transit, et circa inferiorem hepatis partem, sublatum est, conspicitur ventriculus in situ naturali, cujus pars dextra adscendit, antequam in duodenum transit. Ex curvaturâ majori ventriculi descendit omentum majus, ab alterâ parte cum intestino colo transverso cohaerens.

Pone atque infra hepar, per dictum vulnus diaphragmatis, insignis ansa intestini coli transversî, et eî adhaerens omentum thoracis capacitatem intraverunt, imo tali ratione ipsam illam aperturam occludebant, ut licet aeger, ex sequelâ fracturae costae spuriae, etiam hydrothorace laboraret, adeoque tota thoracis capacitas dextra humore seroso et purulento repleta, et pulmo quam maxime compressus erant, tamen ne quidem gutta humoris transierit ad abdominis cavitatem.

In hoc ergo casu intestina dicta nuda intra thoracem inveniebantur, neque saccus herniosus a pleurâ aut peritonaeo formatus adesse potuit, quum hae membranae praegressâ suppuratione etiam erant deletae.

Figura 2, 3 et 4.

His figuris representatur hernia thoracica congenita ex infante recens nato.

In figurâ 2 exhibetur cavitas thoracis aperta, dissectis extremitatibus anterioribus costarum, iisque cum sterno sublatis. Exempti sunt pulmones, et mediâ in parte thoracis cernitur pericardium cum incumbente glandulâ thymo.

- a, b, c, d. Margo costarum dissectarum.
- e. Mediastinum anterius recondens glandulam thymum atque subjectum pericardium cum corde.
- f. Diaphragmatis superficies convexa.

schen karteldarm, met het aan denzelven gehechte net, door deze wond was doorgedrongen, en deze doorgezakte ingewanden door bijkomende te zamentrekking van het middenrif, als ook door ophooping van eene groote hoeveelheid drekstoffe, waren beklemd geworden, en de zieke, met alle toevallen van eene beklemdre breuk worstelende, gestorven is.

Men ziet de geopende borst- en buikholte, het hart en de longen zijn weggenomen, en nadat de geheele lever, na het afbinden van de holle ader, daar dezelve door het middenrif gaat, en bij het onderste gedeelte der lever, is weggenomen, ziet men de maag in hare ware ligging; derzelver regter gedeelte klimt op voor dat hetzelfde in den twaalfvingrigen darm overgaat. Van de groote bogt der maag daalt het groote net neder, met haar ander gedeelte aan den dwarsen karteldarm zijnde vastgehecht.

Achter en onder de lever is door de genoemde wond van het middenrif eene groote lus van den dwarschen karteldarm, met het aan denzelven verbonden net, tot de borstholte doorgedrongen, en vulde zoodanig de opening, dat, ofschoon de zieke, als een gevolg van de breuk der onware rib, ook door borst-waterzucht was aangedaan, en de geheele regter borstholte door een weichtig met etter vermengd vocht was opgevuld, welk de long zeer sterk te zamen drukte, echter geen droppel vocht in de buikholte was overgegaan.

In dit geval vertoonden zich derhalve de gezegde ingewanden geheel bloot binnen de borstholte; er kon hier geen breukzak, door het borst- of buikvlies gemaakt, bestaan, daar deze vliezen door de voorafgegane verettering ook waren vernietigd.

Figura 2, 3 en 4.

In deze afbeeldingen wordt eene aangeborene borstbreuk uit een eerstgeboren kind voorgesteld.

De 2 afbeelding vertoont de geopende borstholte, zijnde de voorste uiteinden der ribben doorgesneden en met het borstbeen weggenomen. De longen zijn uitgenomen, en in het middengedeelte der borstholte ziet men het hartzakje, met de daarop liggende borstklier.

- a, b, c, d. De rand der doorgesneden ribben.
- e. Het voorste middenschot der borst, bevattende de borstklier en het onderleggende hartzakje met het hart.
- f. De ronde oppervlakte van het middenrif.



*g.* Tumor herniosus, intra thoracem ascendens, et pleurâ tectus.

Cor non tantum situm perpendicularem acquisivit, sed dextrorsum est remotum, tumore sat magno, elastico, pleurâ tecto, qui totam fere capacitatem sinistram thoracis occupabat, ipsumque pulmonem sursum propulerat, ejusque evolutionem pro parte impediverat.

Figura 3 cavitatem abdominis apertam offert; hepar totum est sublatum, ligatâ venâ cavâ inter hepar ac diaphragma, nec non infra hoc viscus; resecta et remota etiam sunt intestinum jejunum cum ileo, ut et major portio intestinorum crasorum.

*a. b.* Diaphragma, post ipsius separationem a margine costarum spuriarum sursum expansum.

*c. c. d. d.* Dissecti parietes cavitatis abdominis.

*e.* Vena cava, ligata ubi per diaphragma transit, sublato hepate.

*f.* Fissura praeternaturalis in diaphragmate, per quam peritonaeum se inflectit.

*g.* Ventriculi pars dextra, sinistrâ parte per fissuram diaphragmatis transgressâ.

*h.* Intestinum duodenum.

*i.* Intestini jejuni portio; dissecto et remoto reliquo intestino tenui cum mesenterio.

*k.* Intestinum rectum supra pelvim minorem ascendens, meconio valde distentum; abscissis reliquis intestini crassi partibus.

*l.* Pars inferior lienis.

Cernitur ergo in diaphragmatis parte carneâ sinistrâ fissura praeternaturalis valde insignis, quae transitum concessit peritoneo, quo intra thoracem saccus fuit productus, recondens majorem partem ventriculi cum liene, atque sic tumorem herniosum formans.

Figura 4 exhibet superiorem partem cavitatis abdominis, protracto ventriculo cum liene e sacco hernioso atque dextrorsum remoto, adeo ut apertura sacci appareat mox supra glandulam suprarenalem, hic in situ relictam.

*a. b.* Diaphragma, ut in praecedenti figurâ expansum.

*c.* Ligata vena cava, ubi per diaphragma transit.

*g.* Een breukgezwel, binnen de borstholte opklimmende, en door het borstvlies bedekt.

Het hart heeft niet alleen eenen loodlijnigen stand verkregen, maar is ook naar den regter kant verschoven, door een groot en veerkrachtig gezwel, het welk door het borstvlies bedekt werd, en welk gezwel bijna de geheele linker borstholte innam, de long naar boven had gedrongen, en voor een gedeelte deszelfs ontwikkeling had belet.

De 3 afbeelding stelt de geopende buiksholte voor; de lever is weggenomen, nadat de holle ader tusschen de lever en het middenrif, als ook beneden de lever was afgebonden; de nuchtere darm en de kronkeldarm, als ook het grootste gedeelte der dikke darmen, zijn insgelijks afgesneden en weggenomen.

*a. b.* Het middenrif, bovenwaarts uitgespannen, nadat hetzelfde van den rand der onware ribben is afgescheiden.

*c. c. d. d.* De doorgesneden wanden der buikholte.

*e.* De afgebondene holle ader, alwaar dezelve door het middenrif loopt, de lever geheel weggenomen zijnde.

*f.* Eene tegennatuurlijke spleet in het middenrif, door welke het buikvlies zich heeft omgeslagen.

*g.* Het regter gedeelte der maag, het linker gedeelte door de opening van het middenrif zijnde doorgestaan.

*h.* De twaalfvingerige darm.

*i.* Een gedeelte van den nuchteren darm; het overige gedeelte van de darmbuis met het darmschoel zijnde weggesneden.

*k.* De regter darm boven het kleine bekken opklimmende, en door darmpek uitgezet: de overige dikke darmen zijn weggenomen.

*l.* Het onderste gedeelte der milt.

Men ziet derhalve in het linker vleezig gedeelte van het middenrif eene vrij groote tegennatuurlijke spleet, welke doorgang verleend heeft aan het buikvlies, waardoor binnen de borstholte een zak zich bevindt, het grootste gedeelte der maag en der milt bevattende, welke een breukgezwel vormen.

De 4 afbeelding vertoont het bovenste gedeelte der buikholte, de maag met de milt uit den breukzak getrokken en naar den regterkant verplaatst zijnde, zoodat de opening van den breukzak, onmiddelijk boven de bijnier, welke in hare natuurlijke plaatsing gebleven is, zich vertoont.

*a. b.* Het middenrif, even als in de voorgaande afbeelding uitgespannen.

*c.* De afgebonden holle ader, alwaar dezelve door het middenrif doorgaat.



*d.* Apertura in diaphragmate, per quam peritoneum intrat, et intra cavitatem thoracis saccum herniosum constituit.

*e.* Saccus coecus ventriculi.

*f.* Lien una cum ventriculo e sacco hernioso extractus et dextrorsum reflexus.

*g.* Intestinum duodenum e situ remotum;

Ex malâ ergo diaphragmatis conformatione, aut forte in hoc casu ex fissurâ in parte ipsius carnâ sinistrâ, quae requiritur ut oesophagus ad abdominis cavum transeat, nimis amplâ, apertura major enata est per quam ab ipsis visceribus abdominalibus compressis protrusa fuit ea peritonaei portio, quae ceterum diaphragma investire solet, et quo saccus est formatus in thoracis cavitate sinistram ascendens, qui sensim sensimque sub majori evolutione viscerum abdominalium ab adjacente ventriculo et liene magis et magis est aductus. Hoc eo facilius obtinere potuit, quum viscera abdominalia in parietibus hujus cavitatis majorem inveniebant resistantiam, quam in thoracis capacitate, ubi, durante evolutione foetus, pulmo facilius comprimebatur, nulli functioni adhuc inserviens, et cor e sede in latus dextrum facile propellebatur.

In tali ergo herniâ congenitâ, ut in omni verâ herniâ, saccus herniosus a peritoneo formatus adesse solet, nisi ipsa mala conformatio magis sit complicata; hic saccus hoc in casu intra thoracem investiebatur pleurâ, a parte convexâ diaphragmatis remotâ.

Differentia ergo inter talem herniam congenitam atque herniam diaphragmatis in adultiori aetate ex vulnere contractam in eo consistit, ut in ultimo illo casu saccus a peritoneo formatus desideretur, quod etiam his figuris illustratur.

*d.* De opening in het middenrif, door welke het buikvlies zich ombuigt, en binnen de borstholte eenen breukzak vormt.

*e.* De blinden zak der maag.

*f.* De milt, tegelijk met de maag uit den breukzak uitgetrokken, en naar de regter zijde omgeslagen.

*g.* De twaalfvingerigen darm, uit zijne ligging verschoven.

Door de misvorming van het middenrif, of mogelijk in dit geval door eene al te groote spleet, in het linker spierachtige gedeelte van het middenrif, ter doorlating van den slokdarm naar de holligheid des buiks geschikt, is hier eene groote opening gevormd, door welke de te zamen gedrongen buiks-ingewanden, dat gedeelte van het buikvlies hebben voortgestuwd, hetwelk gewoonlijk het middenrif bekleedt, en waardoor een zak gemaakt is, welke, binnen de borstholte opklimmende, langzamerhand bij de meerdere ontwikkeling der buiks-ingewanden door de nabij gelegene maag en milt grooter geworden is. Dit heeft des te gemakkelijker kunnen geschieden, daar de buiks-ingewanden grooter tegenstand vonden in de wanden des buiks, dan in de borstholte, alwaar gedurende de ontwikkeling van de ongeboorene vrucht, de long, hare werkzaamheid nog niet uitoefenende, werd weggedrongen en het hart naar de regterzijde werd voortgestuwd.

In dusdanige aangeborene breuk, is gewoonlijk, even als in alle ware breuken, een breukzak, door het buikvlies gemaakt, aanwezig, ten zij de misvorming meer is zamengesteld, welke zak nu in dit geval binnen de borstholte door het borstvlies, hetwelk van het bolle gedeelte van het middenrif verwijderd was, bekleed werd.

Het onderscheid derhalve tusschen zoodanige aangeborene breuk, en eene breuk van het middenrif, in meerder gevorderden leeftijd door verwonding ontstaan, bestaat daarin, dat in dit laatste geval de zak, door het buikvlies gemaakt, geheel ontbreekt, zoo als door deze afbeeldingen wordt opgehelderd.

F I N I S.

E I N D E.



4. De opening is het resultaat, dat voortvloeit uit  
het verloop van de zaak, en hetgeen de  
rechter moet vaststellen.

5. De zaak wordt, na het vaststellen van de  
feiten, en na het onderzoek van de  
rechter, door de rechter, als volgt  
beslist.

De zaak wordt, na het vaststellen van de  
feiten, en na het onderzoek van de  
rechter, door de rechter, als volgt  
beslist. De rechter moet vaststellen  
of de partij die de zaak heeft  
overgenomen, de partij is, die de  
zaak heeft overgenomen, en de  
rechter moet vaststellen of de  
partij die de zaak heeft overgenomen,  
de partij is, die de zaak heeft  
overgenomen, en de rechter moet  
vaststellen of de partij die de zaak  
heeft overgenomen, de partij is,  
die de zaak heeft overgenomen.

In de zaak wordt, na het vaststellen van de  
feiten, en na het onderzoek van de  
rechter, door de rechter, als volgt  
beslist. De rechter moet vaststellen  
of de partij die de zaak heeft  
overgenomen, de partij is, die de  
zaak heeft overgenomen, en de  
rechter moet vaststellen of de  
partij die de zaak heeft overgenomen,  
de partij is, die de zaak heeft  
overgenomen, en de rechter moet  
vaststellen of de partij die de zaak  
heeft overgenomen, de partij is,  
die de zaak heeft overgenomen.

De zaak wordt, na het vaststellen van de  
feiten, en na het onderzoek van de  
rechter, door de rechter, als volgt  
beslist. De rechter moet vaststellen  
of de partij die de zaak heeft  
overgenomen, de partij is, die de  
zaak heeft overgenomen, en de  
rechter moet vaststellen of de  
partij die de zaak heeft overgenomen,  
de partij is, die de zaak heeft  
overgenomen, en de rechter moet  
vaststellen of de partij die de zaak  
heeft overgenomen, de partij is,  
die de zaak heeft overgenomen.

E I N D E

4. De opening is het resultaat, dat voortvloeit uit  
het verloop van de zaak, en hetgeen de  
rechter moet vaststellen.

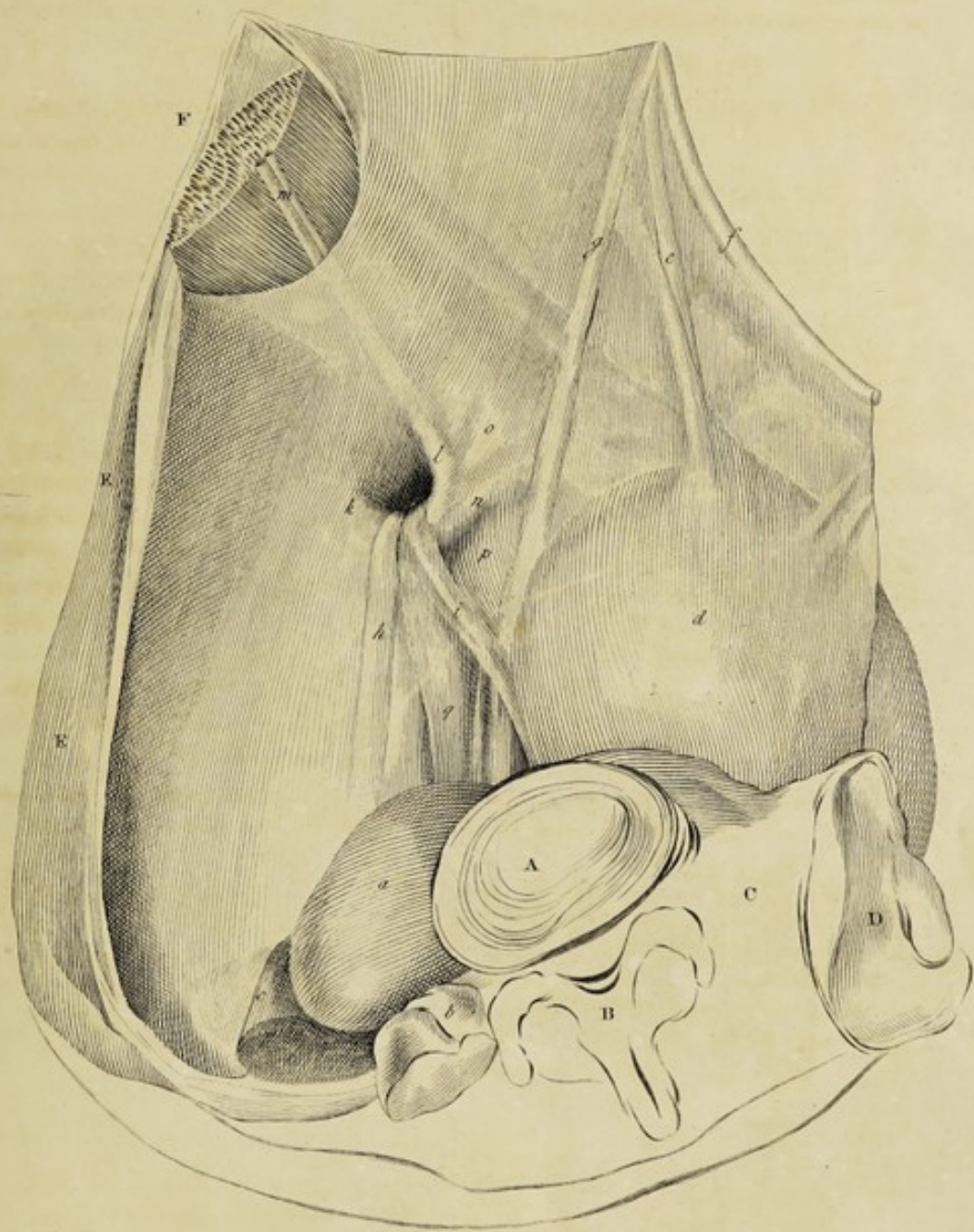
5. De zaak wordt, na het vaststellen van de  
feiten, en na het onderzoek van de  
rechter, door de rechter, als volgt  
beslist.

De zaak wordt, na het vaststellen van de  
feiten, en na het onderzoek van de  
rechter, door de rechter, als volgt  
beslist. De rechter moet vaststellen  
of de partij die de zaak heeft  
overgenomen, de partij is, die de  
zaak heeft overgenomen, en de  
rechter moet vaststellen of de  
partij die de zaak heeft overgenomen,  
de partij is, die de zaak heeft  
overgenomen, en de rechter moet  
vaststellen of de partij die de zaak  
heeft overgenomen, de partij is,  
die de zaak heeft overgenomen.


In de zaak wordt, na het vaststellen van de  
feiten, en na het onderzoek van de  
rechter, door de rechter, als volgt  
beslist. De rechter moet vaststellen  
of de partij die de zaak heeft  
overgenomen, de partij is, die de  
zaak heeft overgenomen, en de  
rechter moet vaststellen of de  
partij die de zaak heeft overgenomen,  
de partij is, die de zaak heeft  
overgenomen, en de rechter moet  
vaststellen of de partij die de zaak  
heeft overgenomen, de partij is,  
die de zaak heeft overgenomen.

E I N D E

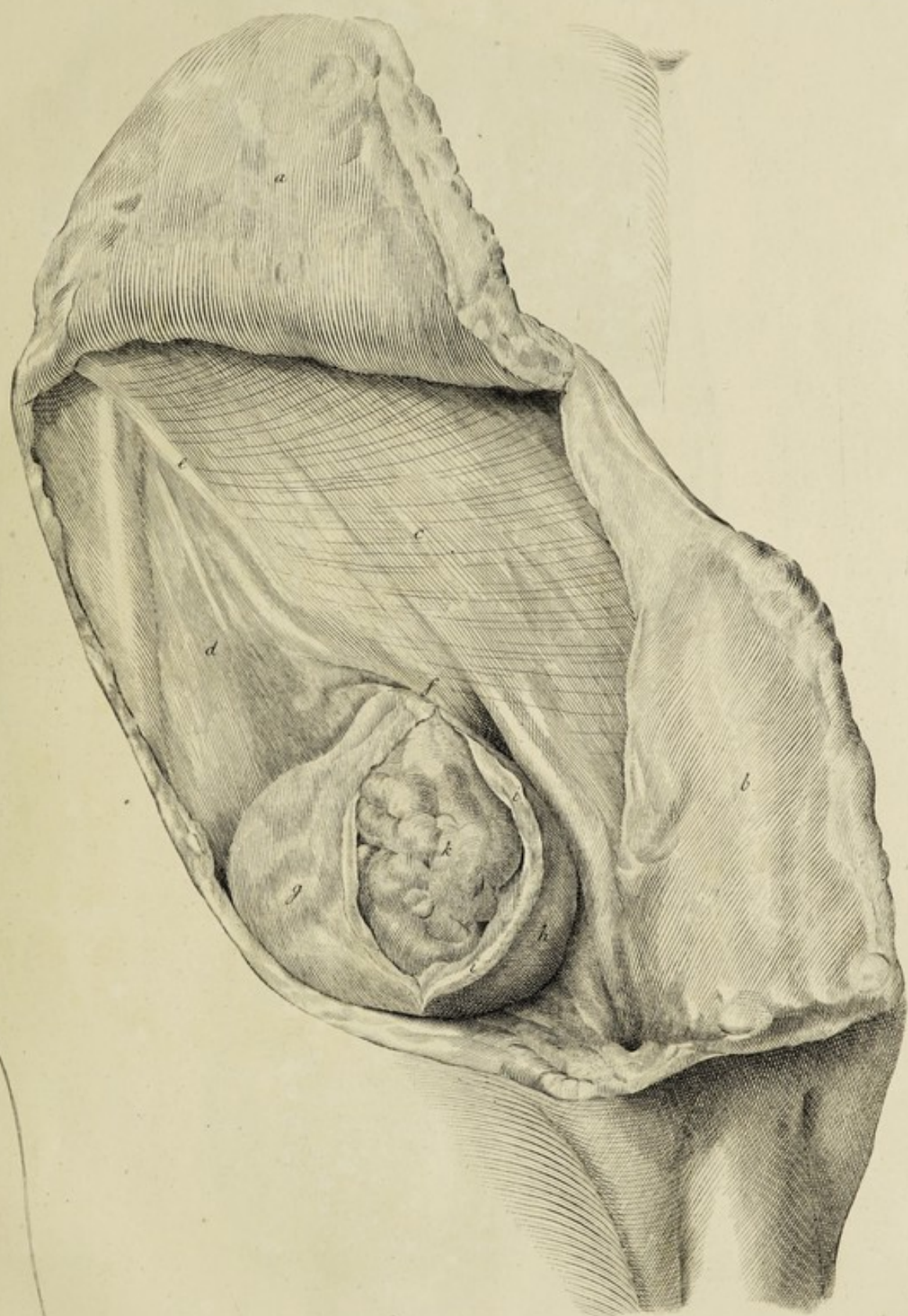



















Fig. 1.

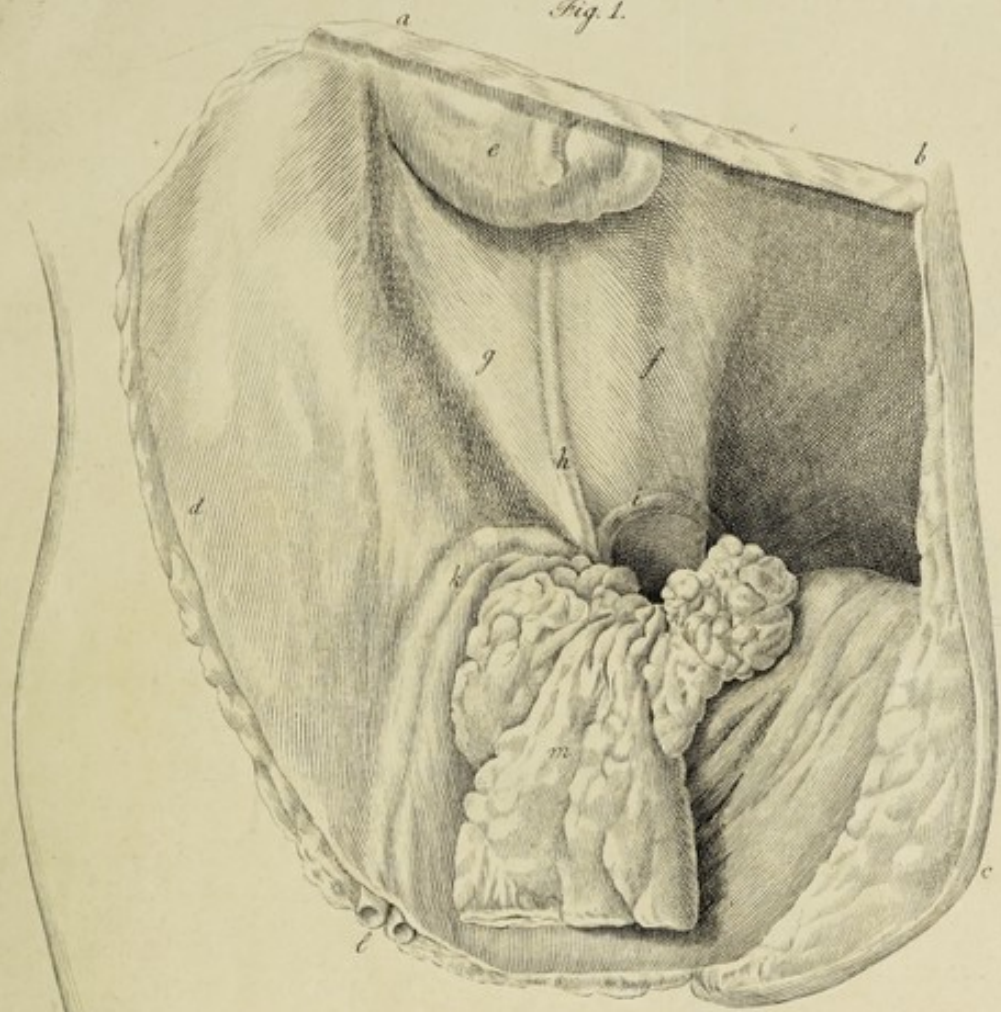


Fig. 2.

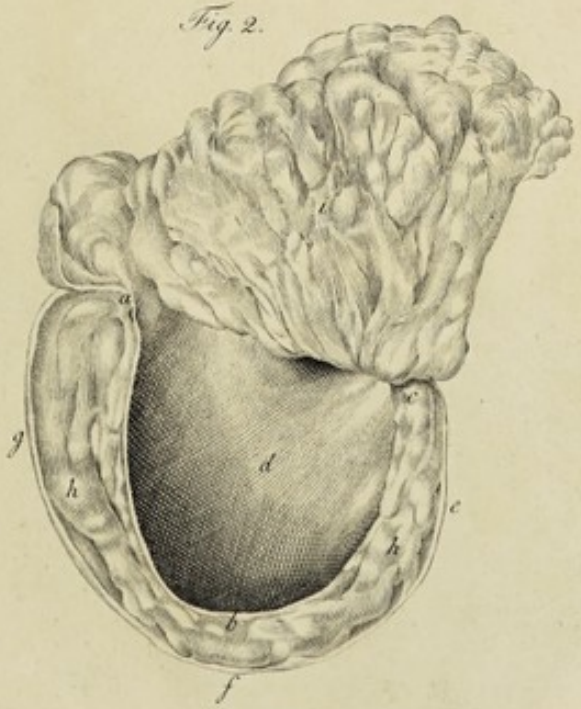








Fig. 1.

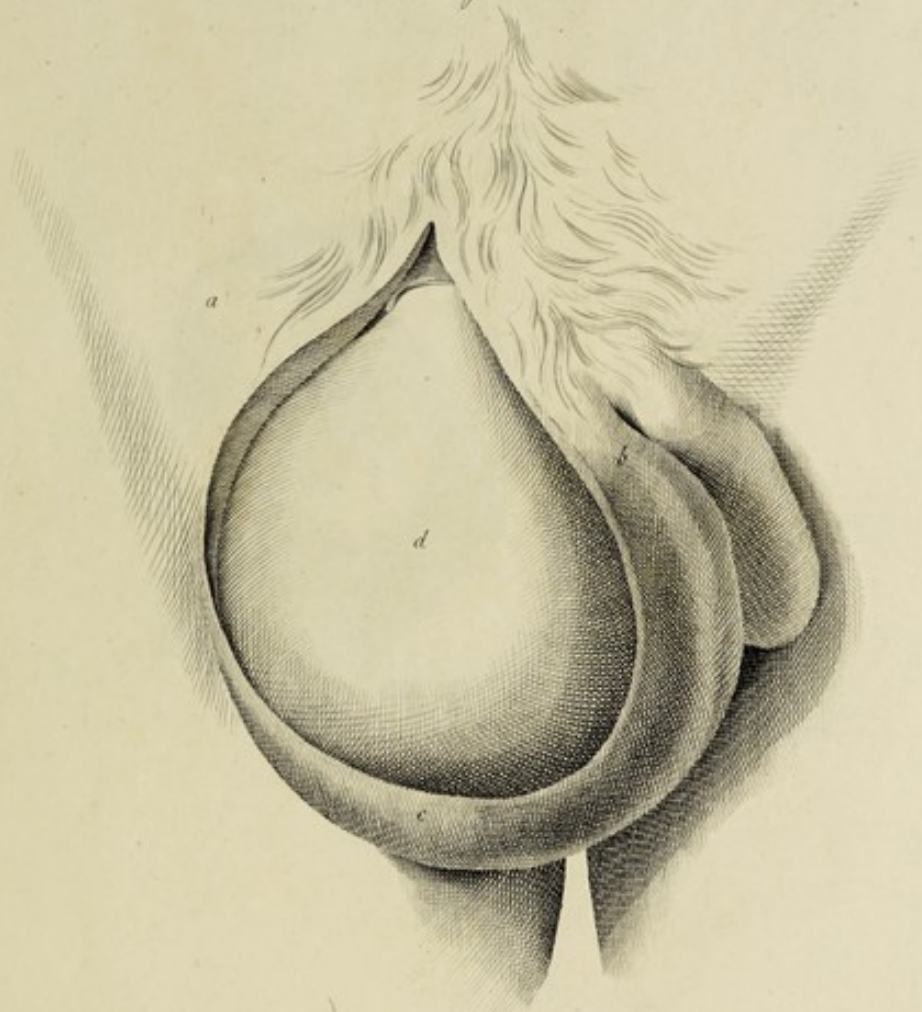


Fig. 2.

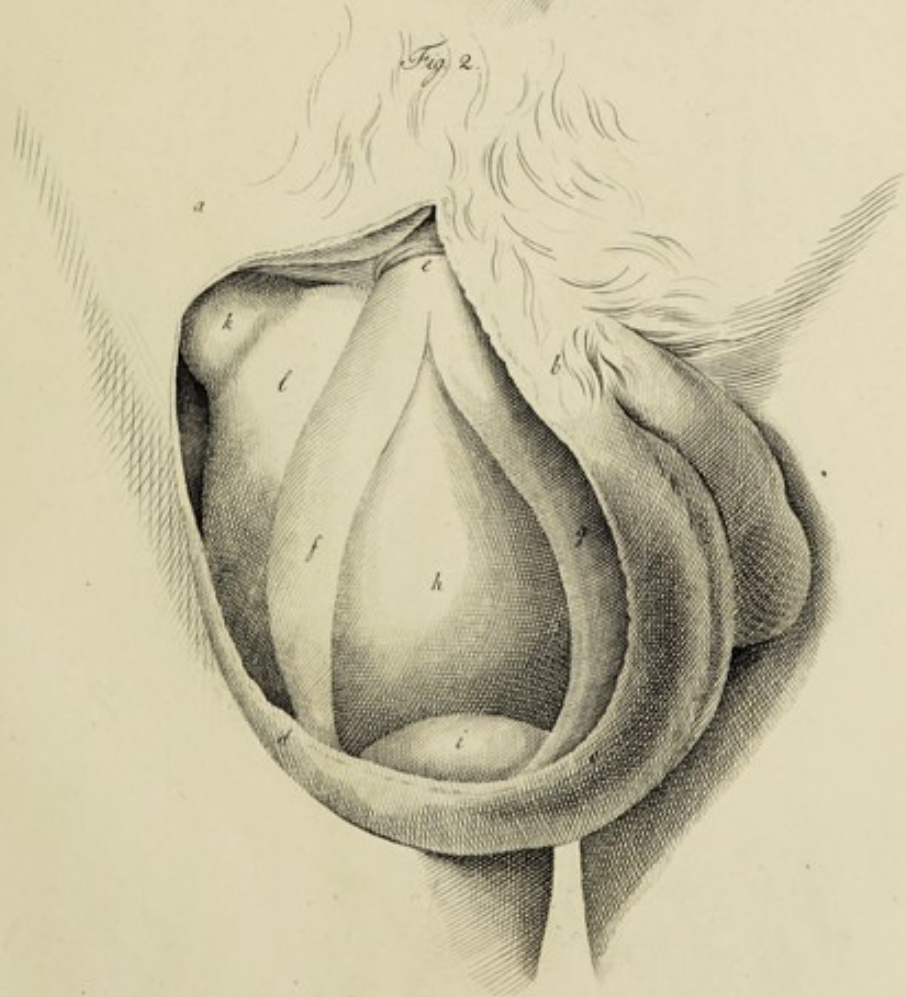







Fig. 1.

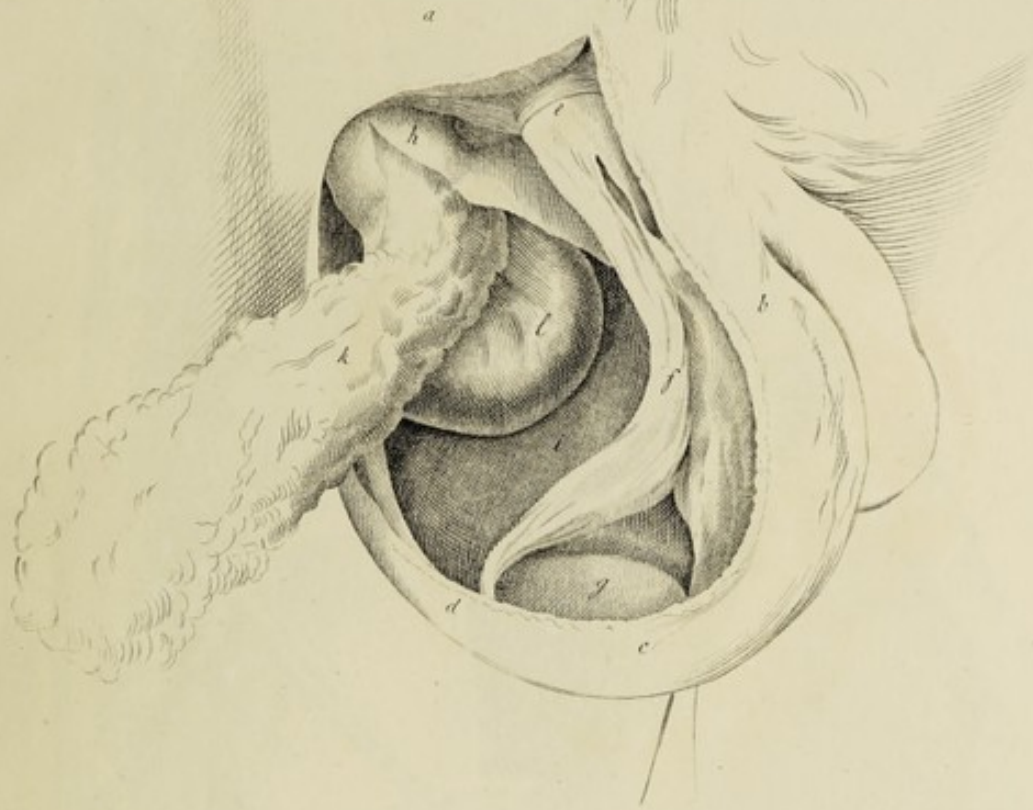
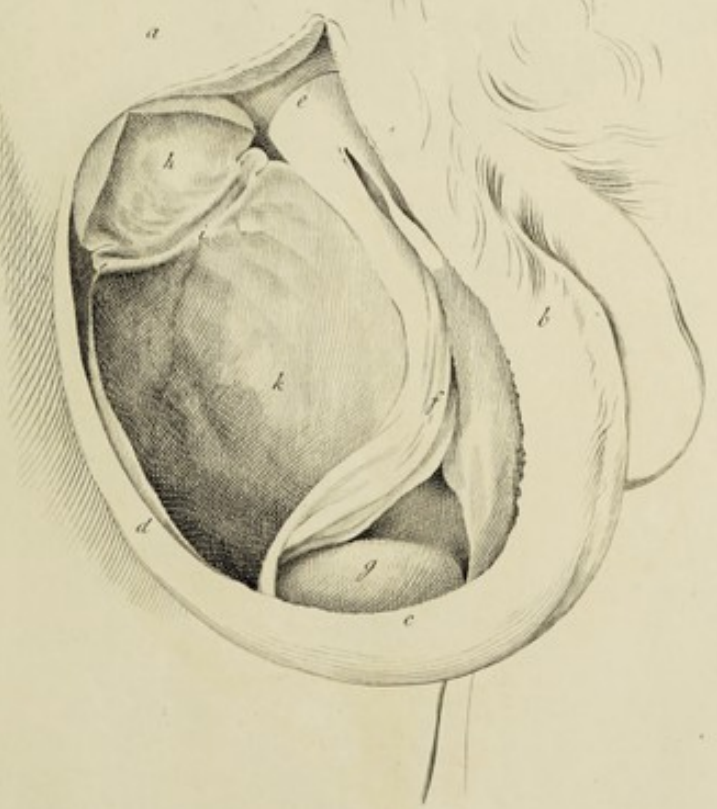


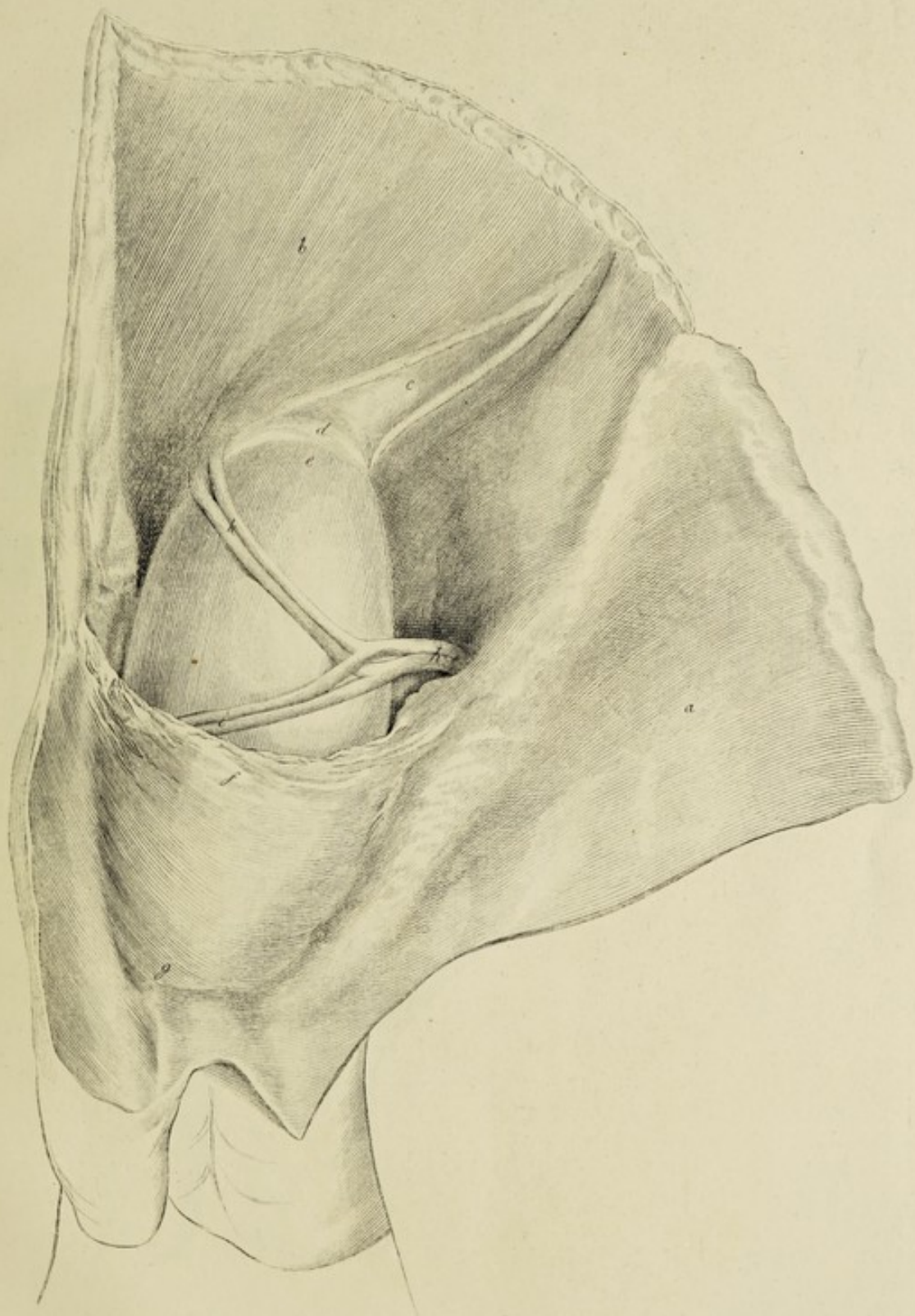
Fig. 2.







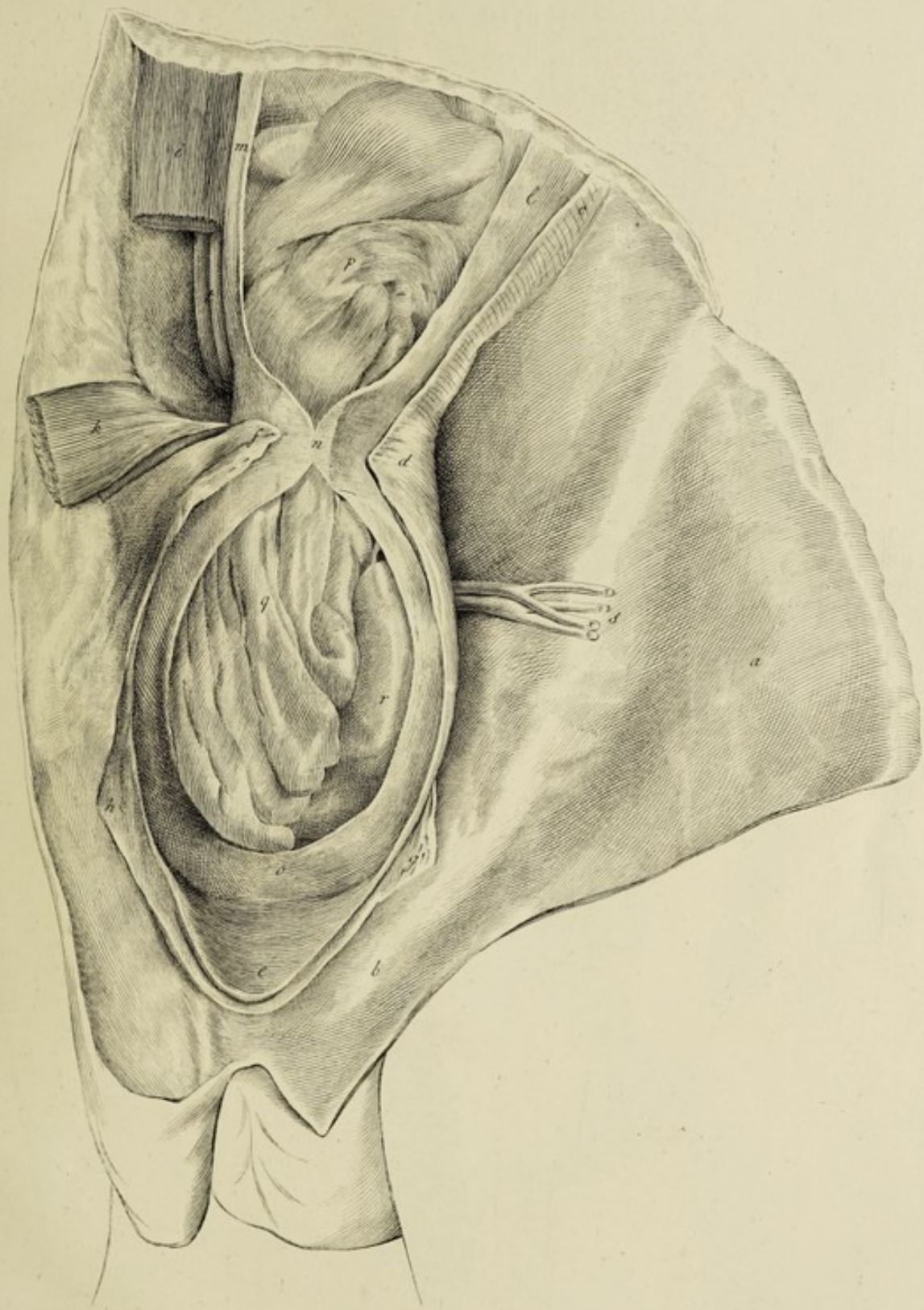









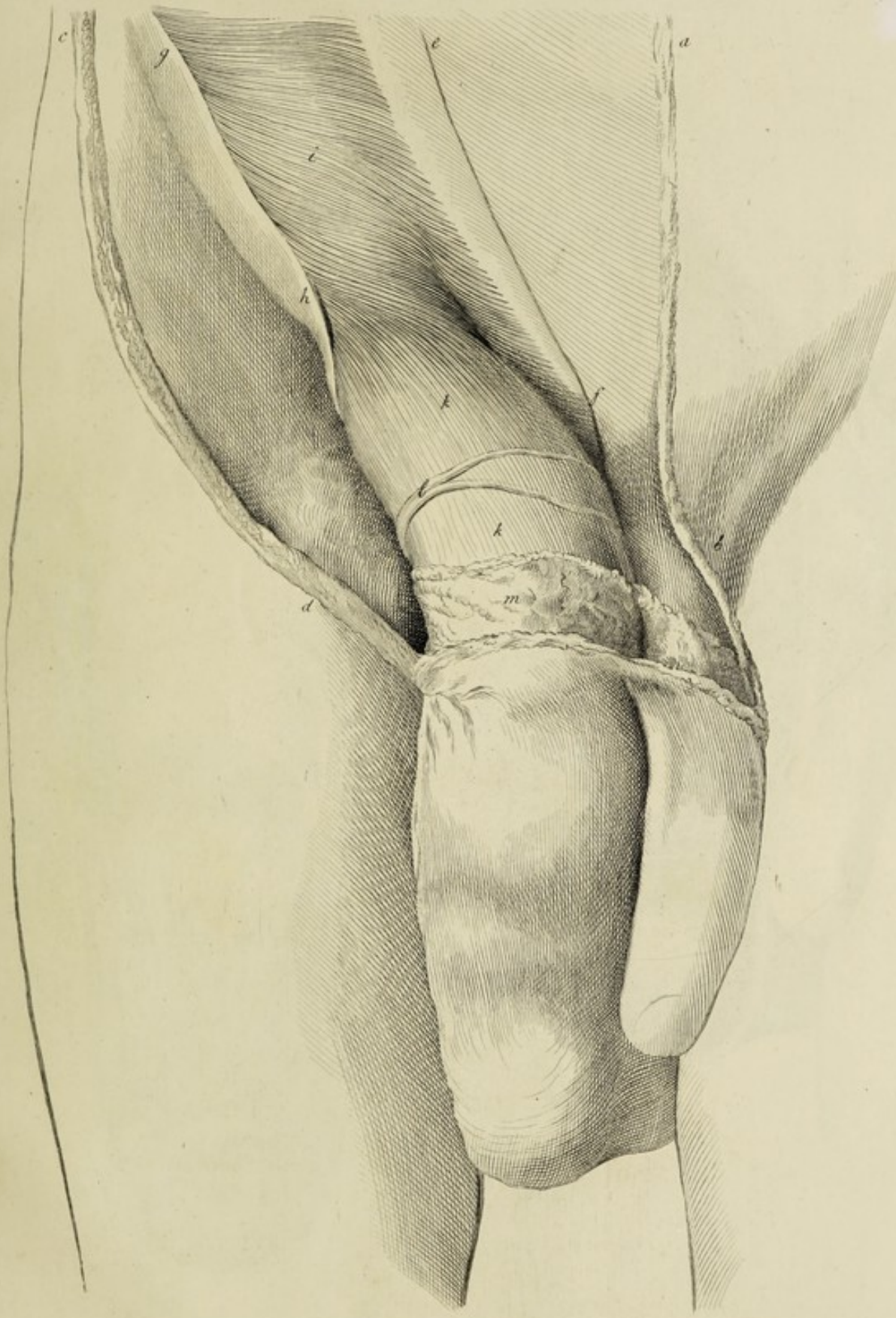



















Fig. 1.

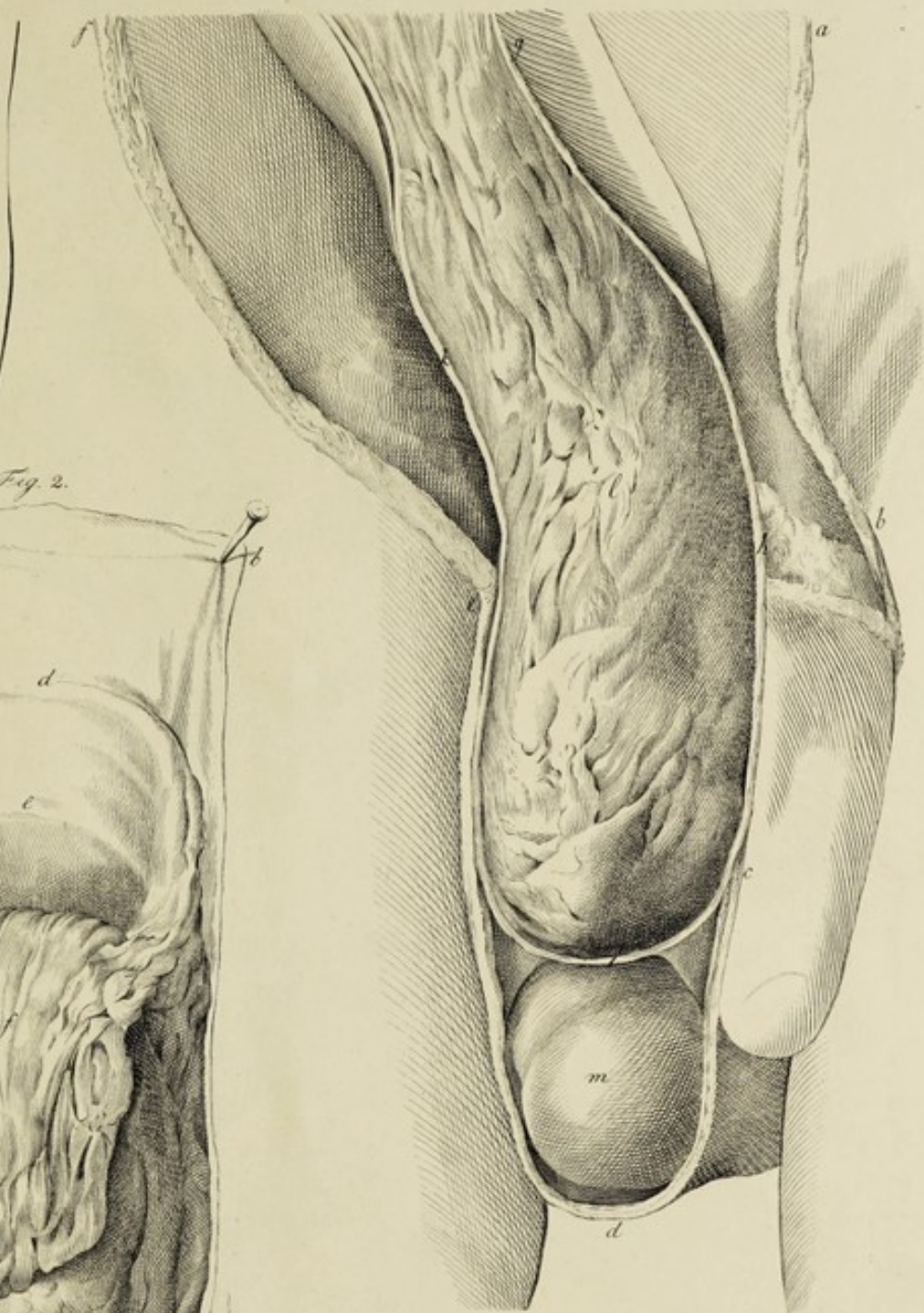
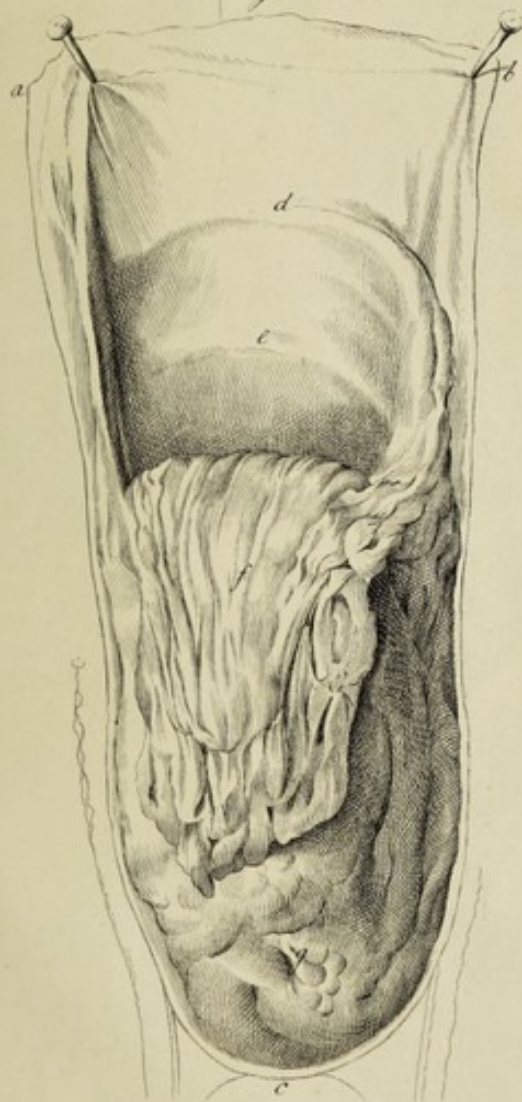



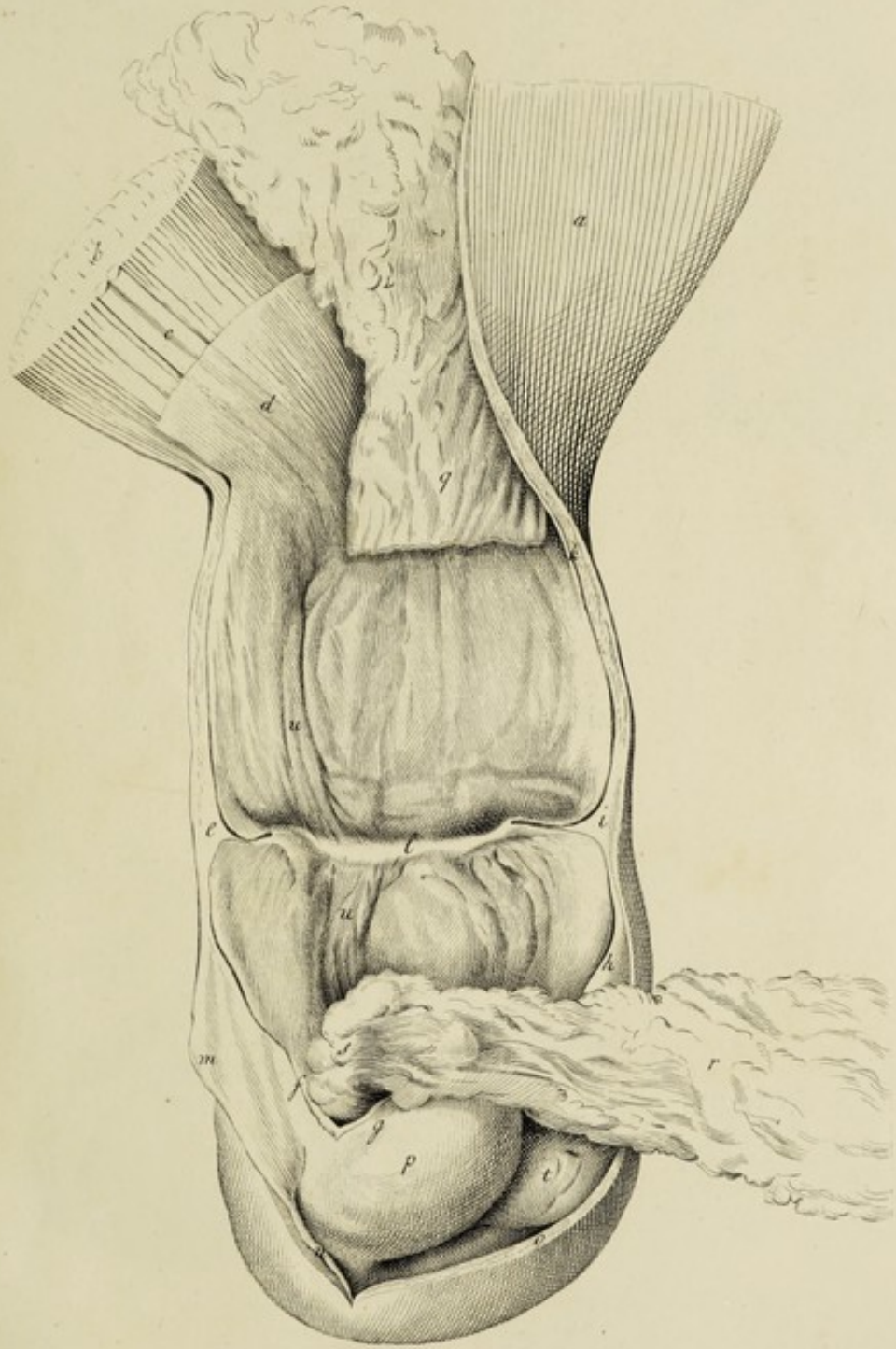
Fig. 2.



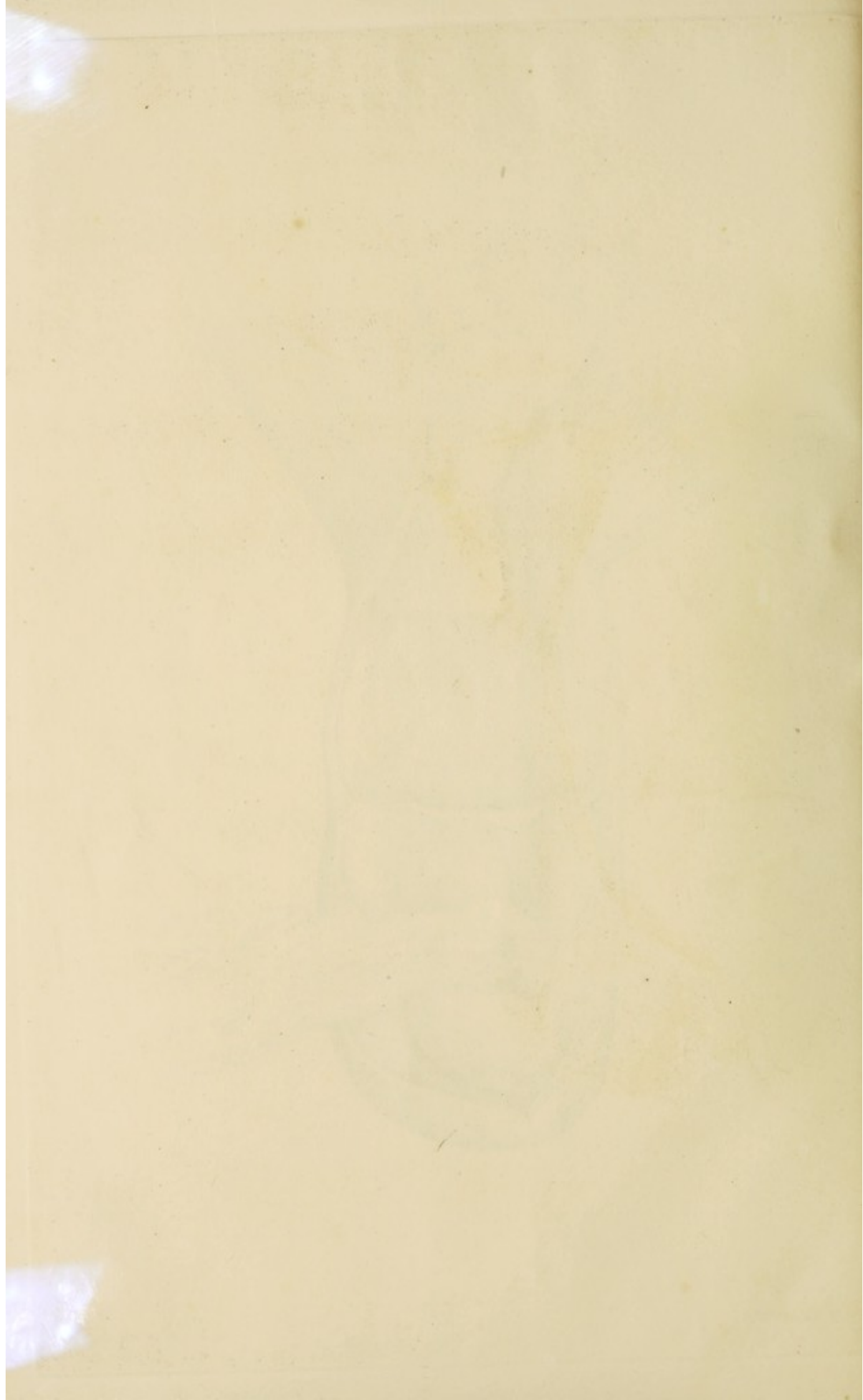




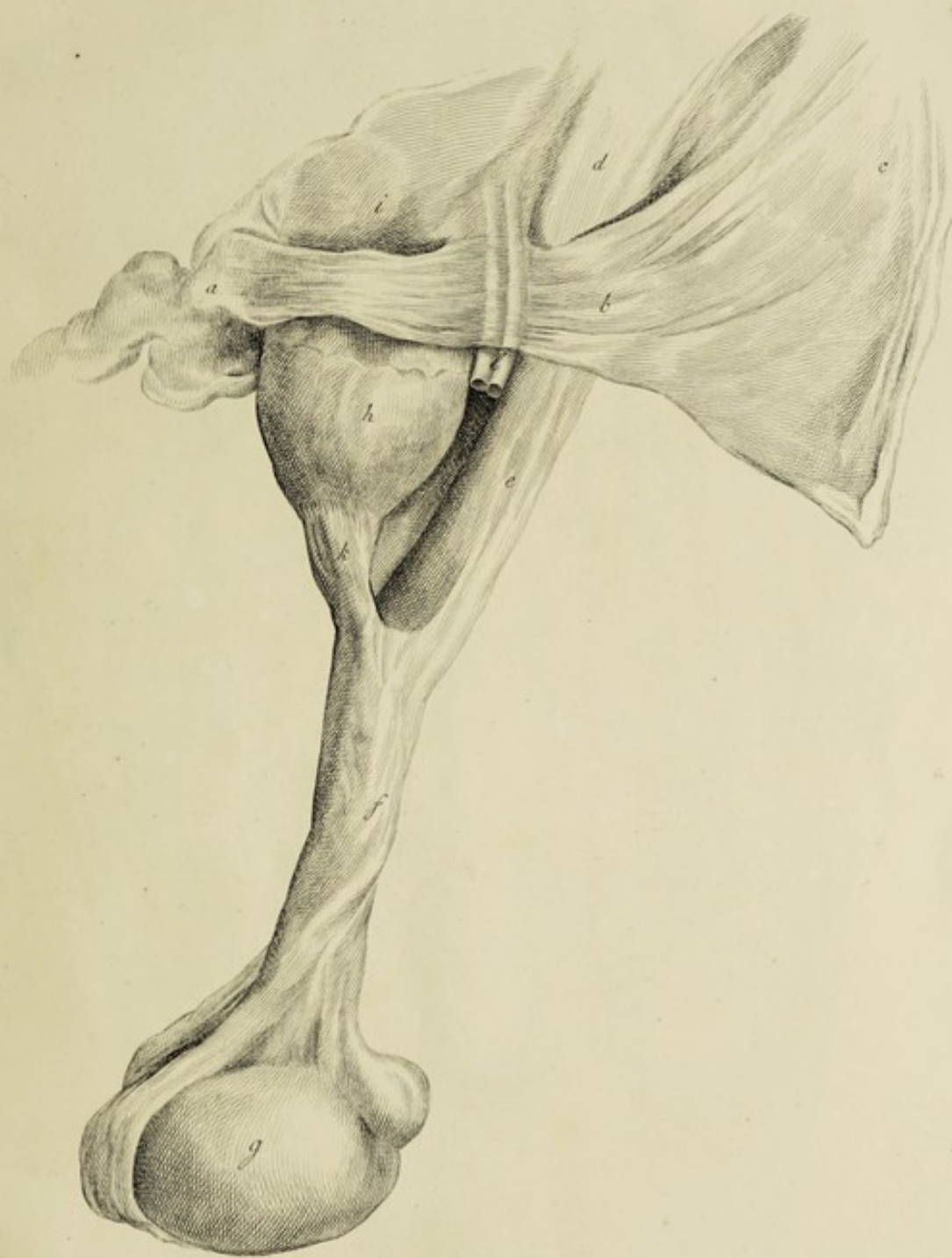








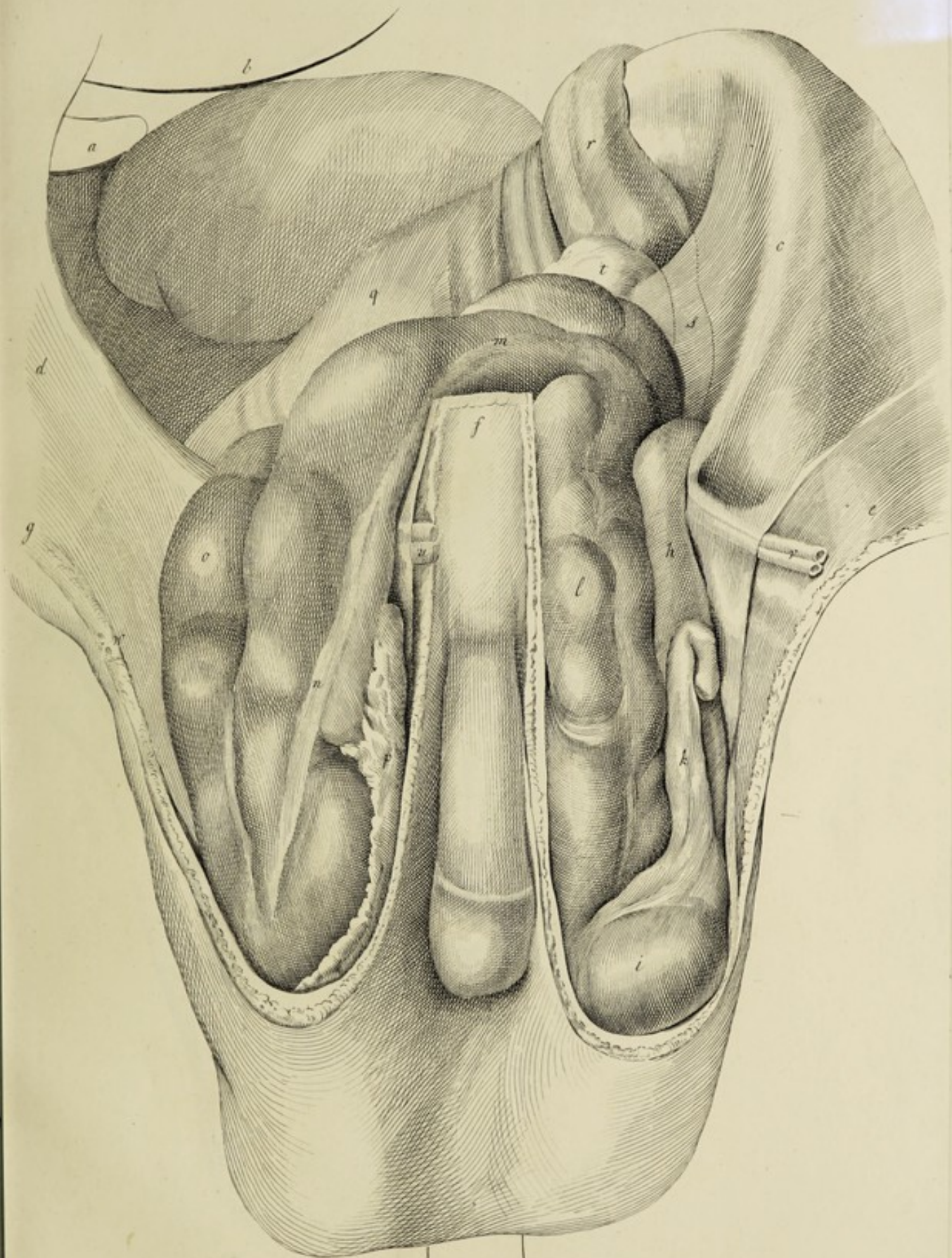




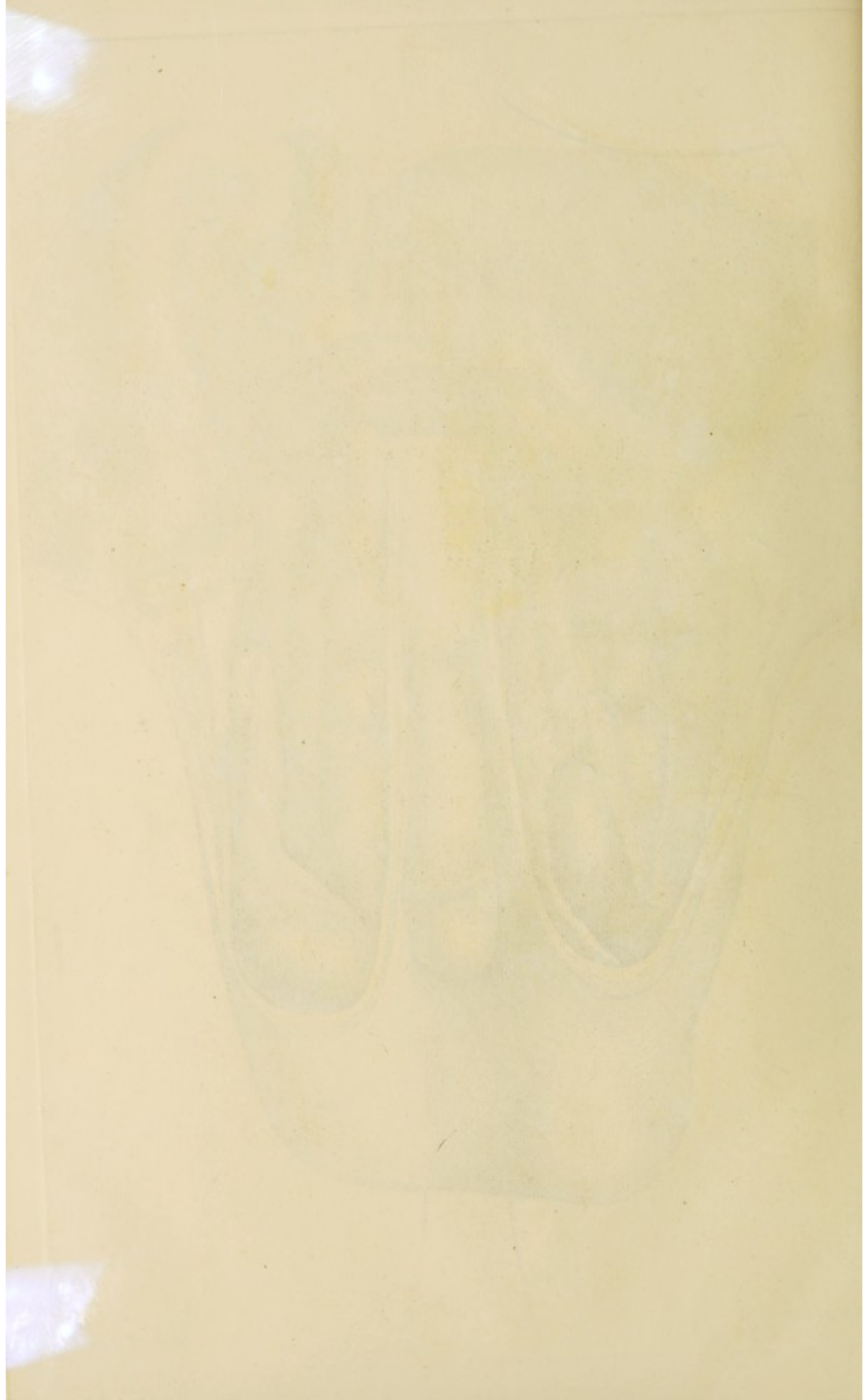



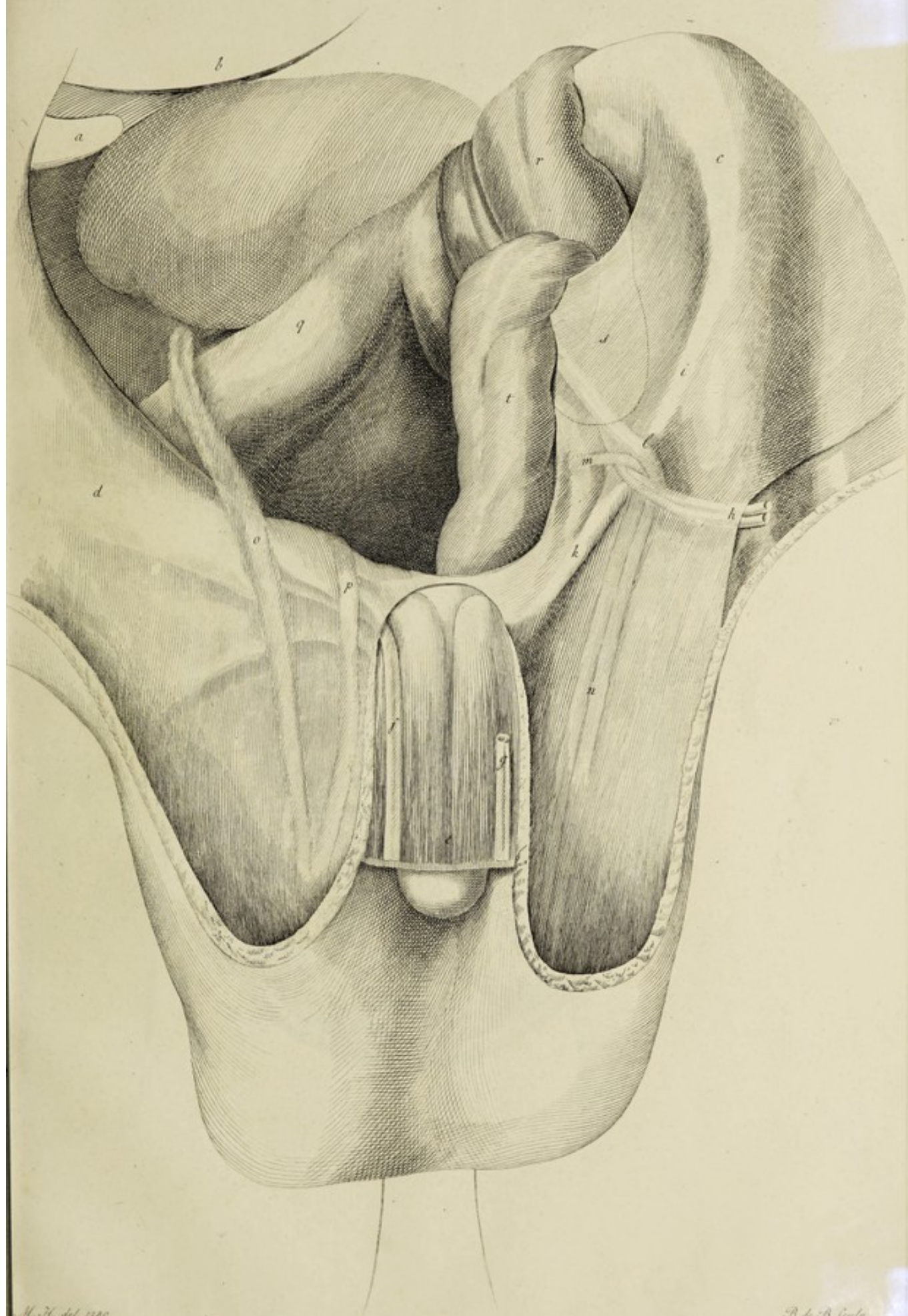









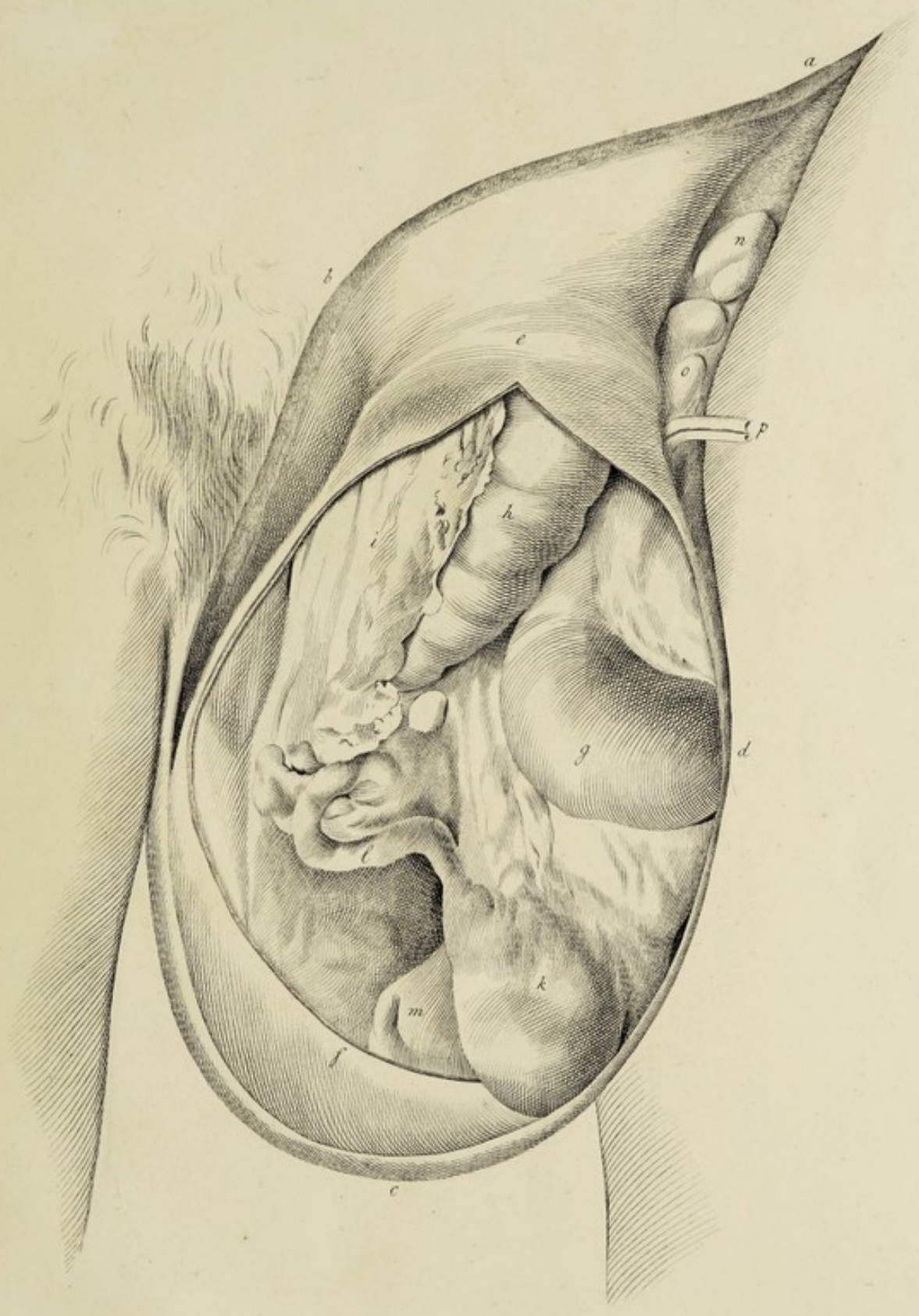








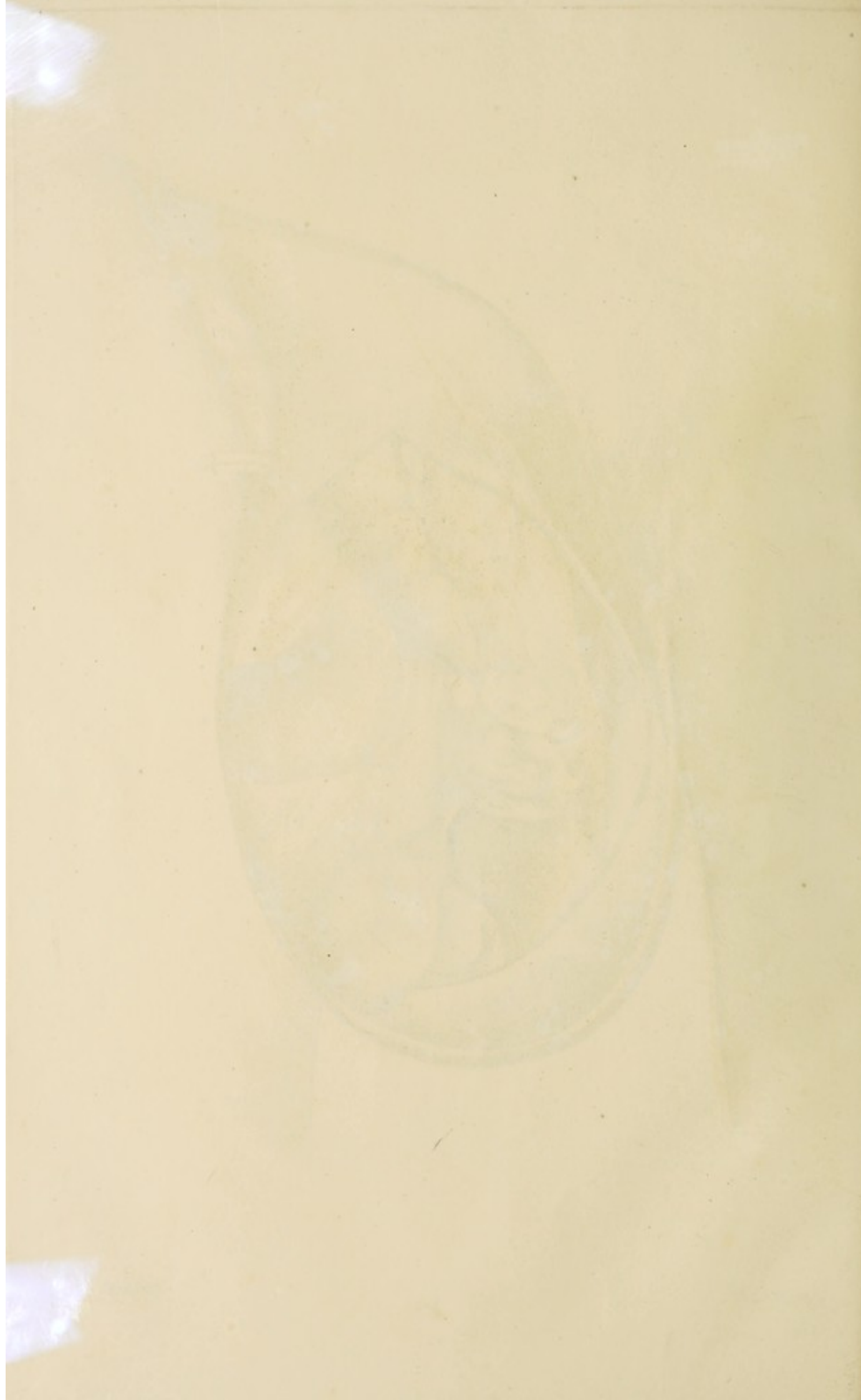



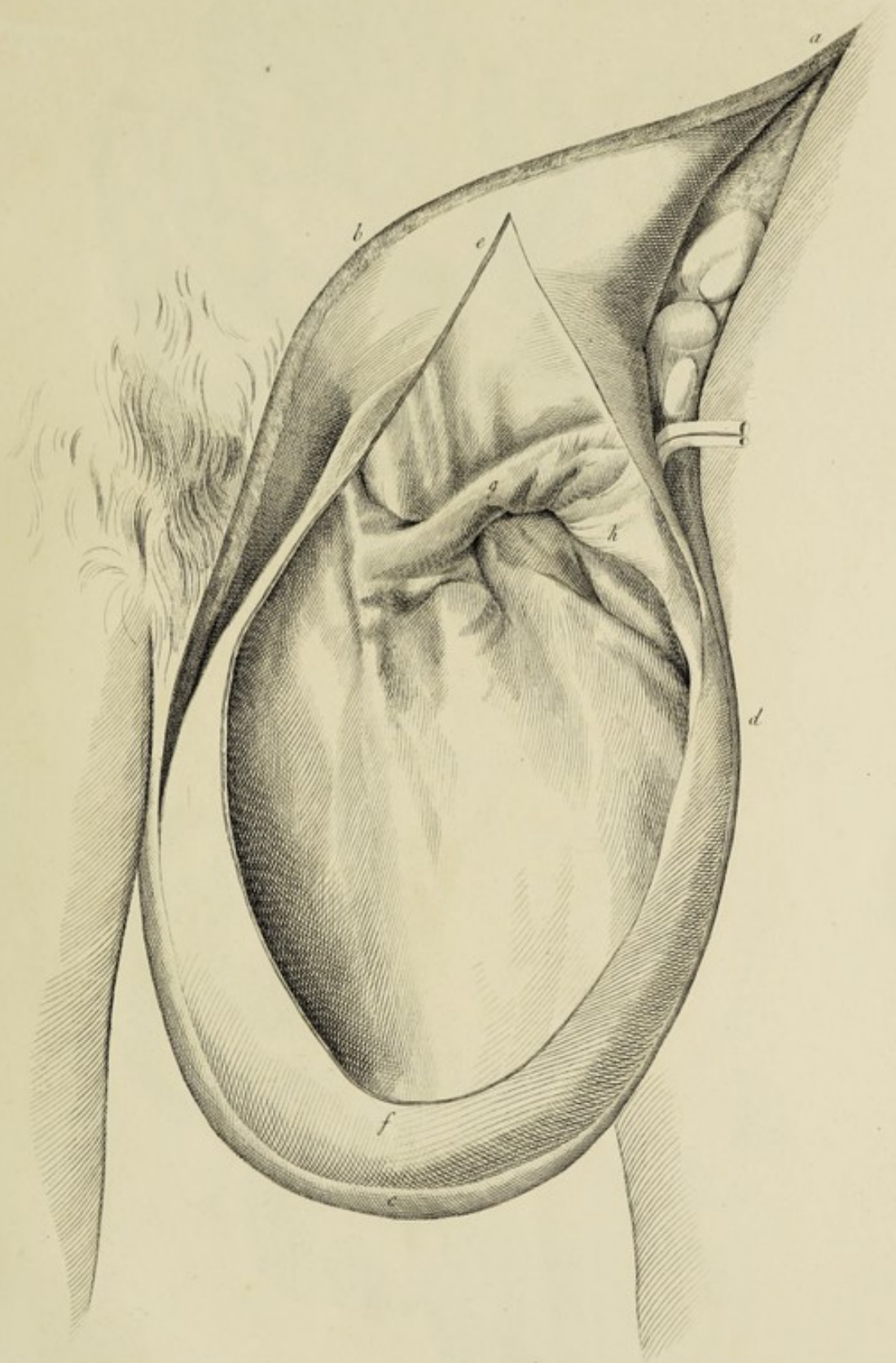
M. H. del.

B. de B. sculp.














Fig. 1.

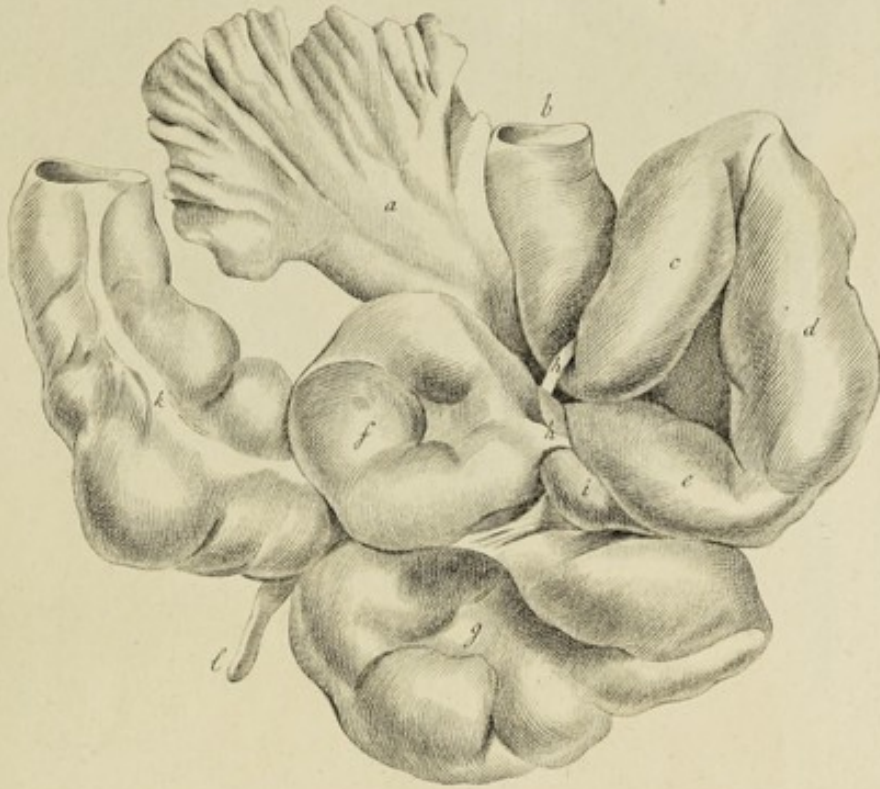
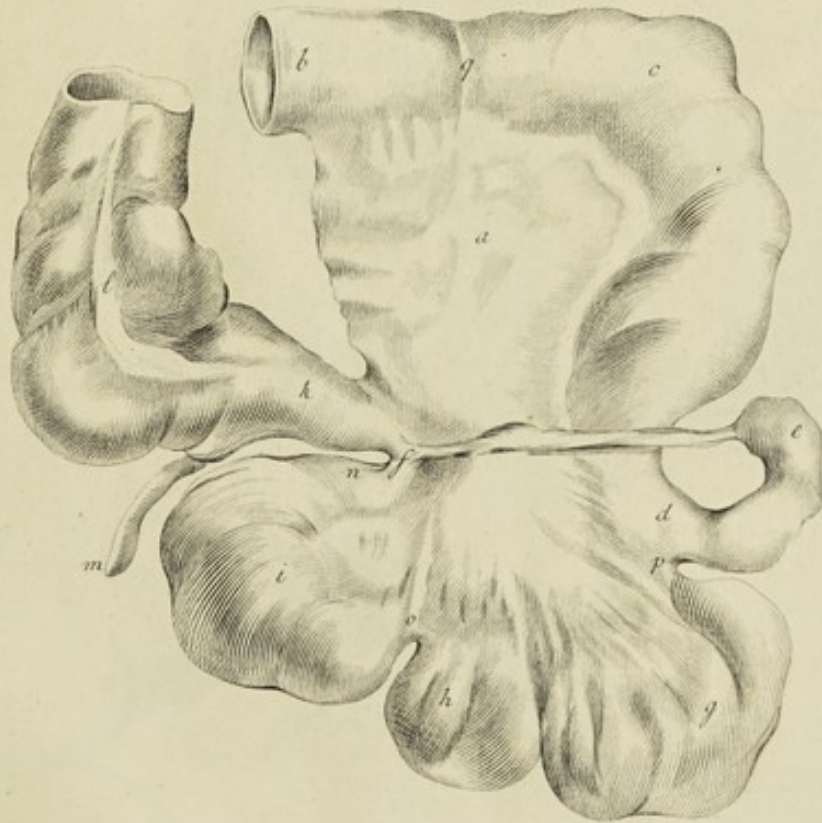


Fig. 2.








Fig. 1.

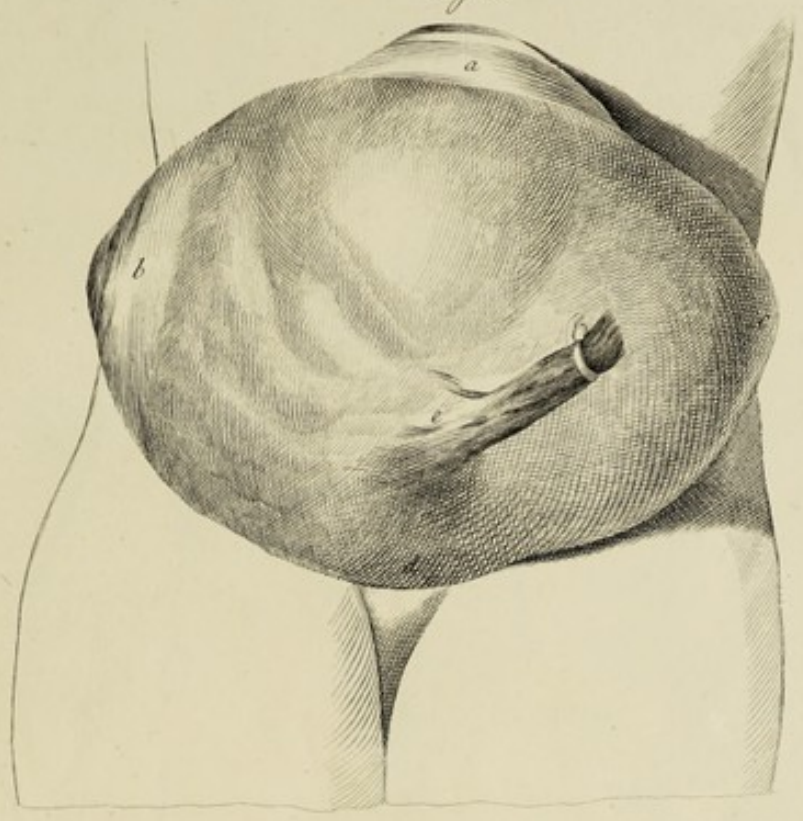
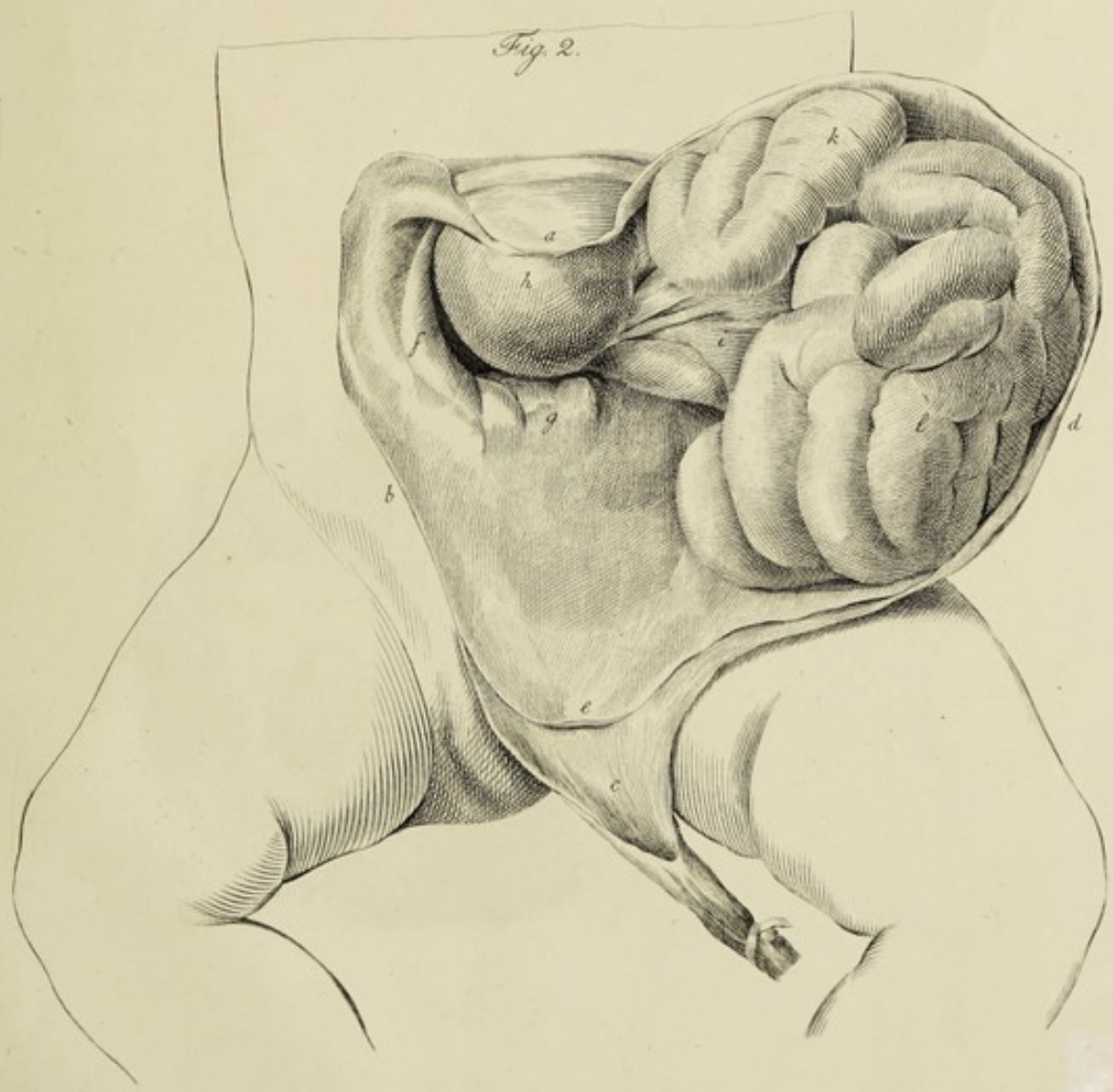


Fig. 2.








Fig. 1.

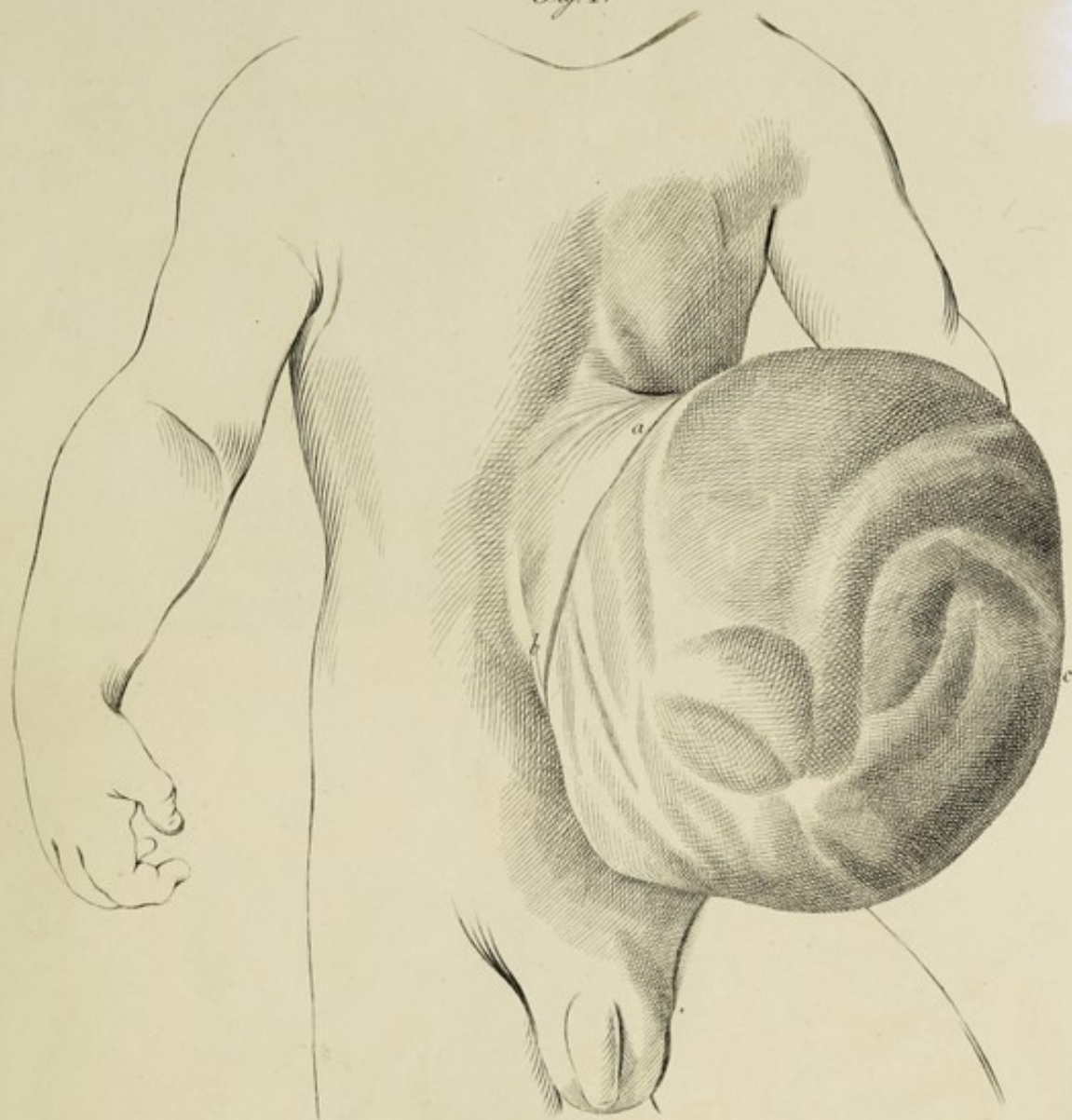
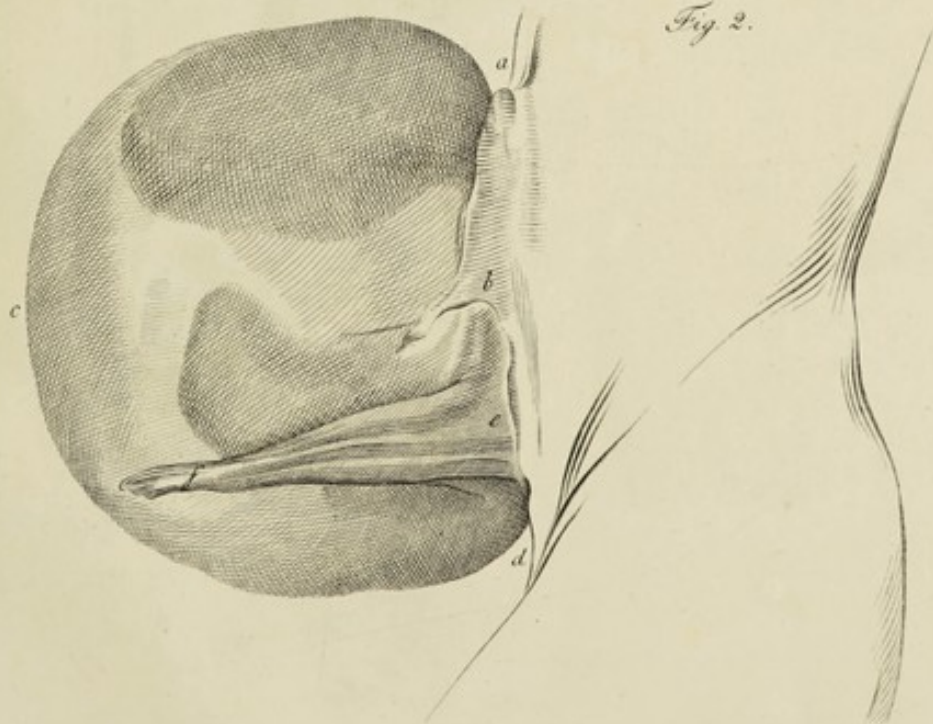


Fig. 2.








Fig. 1.




Fig. 2.

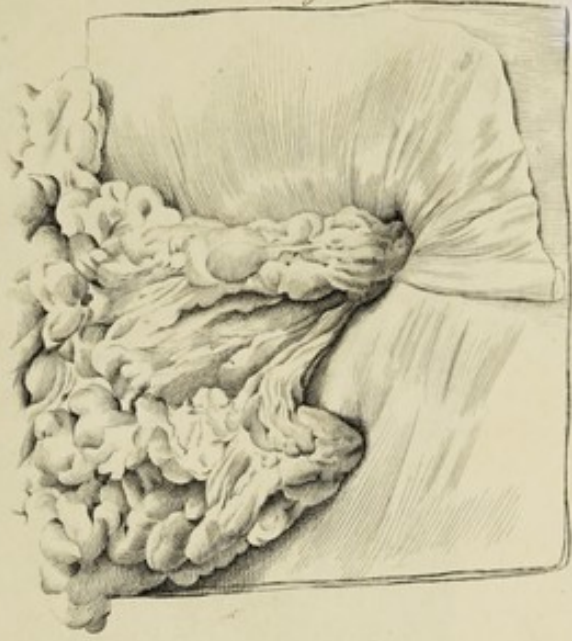

Fig. 3.

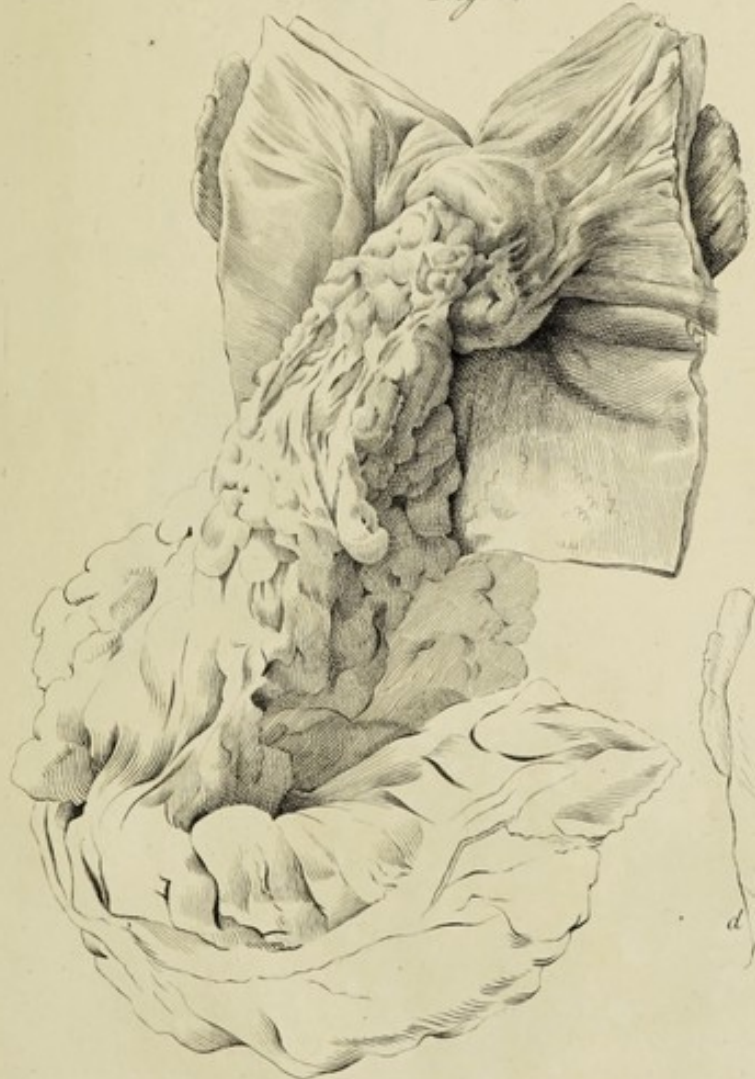

Fig. 2.

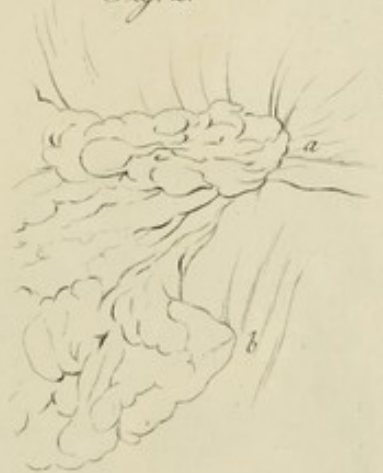

Fig. 3.

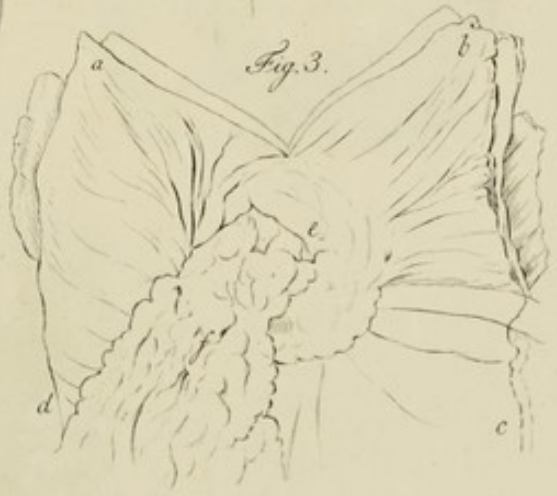






Fig. 1.

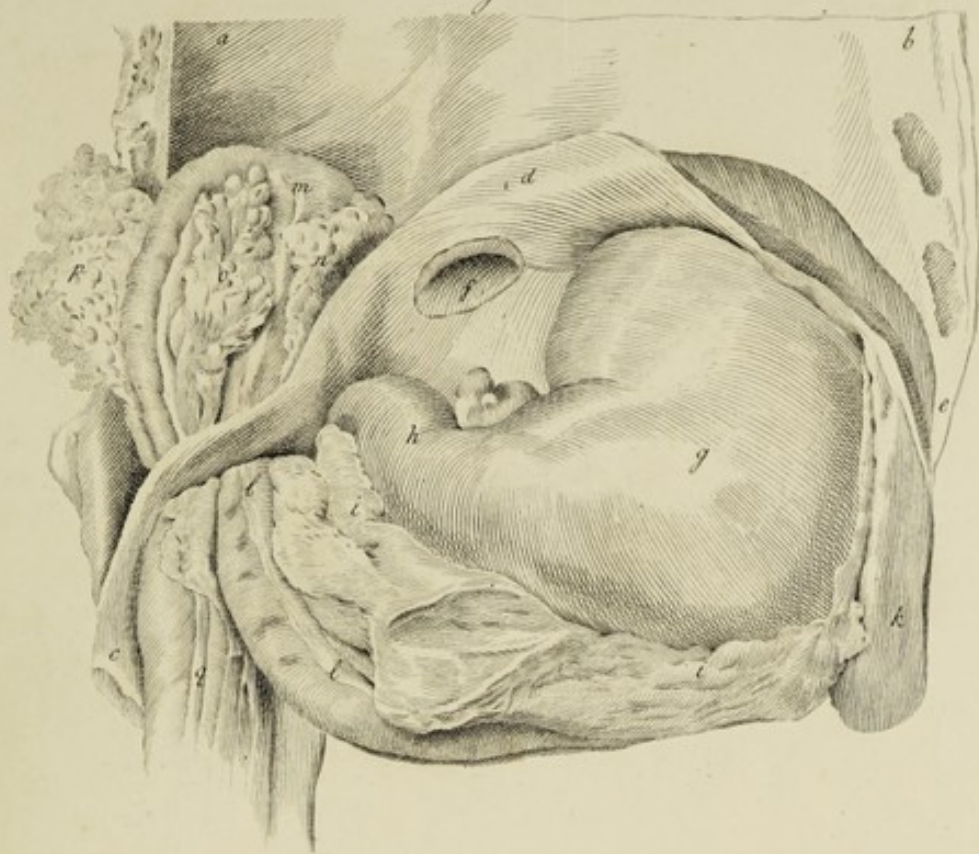

Fig. 2.

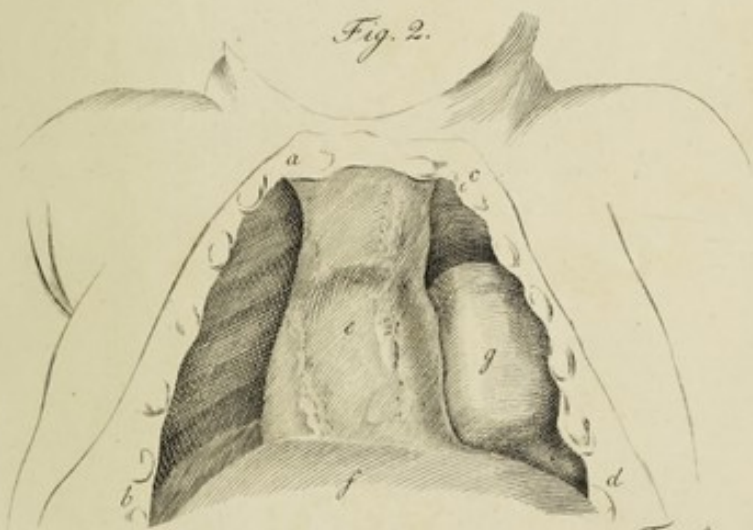


Fig. 3.

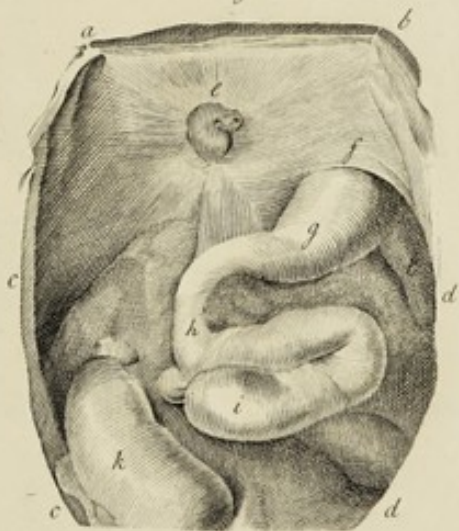
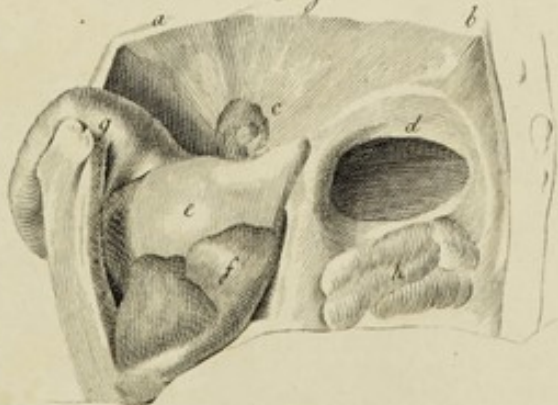


Fig. 4.



8151

78.



