Du coeur, de sa structure et de ses mouvements ... Atlas / [Max Parchappe].

Contributors

Parchappe, Max. 1800-1866.

Publication/Creation

Paris : 'Chez les principaux libraires'; Rouen : The author, 1846.

Persistent URL

https://wellcomecollection.org/works/arzmj3kt

License and attribution

This work has been identified as being free of known restrictions under copyright law, including all related and neighbouring rights and is being made available under the Creative Commons, Public Domain Mark.

You can copy, modify, distribute and perform the work, even for commercial purposes, without asking permission.

Wellcome Collection
183 Euston Road
London NW1 2BE UK
T +44 (0)20 7611 8722
E library@wellcomecollection.org
https://wellcomecollection.org

A monsieur le
Docteur Gellot
témoignage d'estime.
Parchappe

DU CŒUR,

DE SA STRUCTURE

ET DE SES MOUVEMENTS,

PAR

MAX. PARCHAPPE,

Médecin en chef de l'Asile des Aliénés de la Seine-Inférieure,
Professeur de Physiologie à l'École de Médecine et de Pharmacie de Rouen,
Membre correspondant des Académies royales de Médecine de France et de Belgique.

Atlas de 9 Planches.

Les sept premières Planches ont été dessinées par Ch. FRANK, sur les préparations et sous la direction de M. PARCHAPPE.

A Paris,
CHEZ LES PRINCIPAUX LIBRAIRES.

A ROUEN,
CHEZ L'AUTEUR, RUE DU CORDIER, 18 BIS.

1846.

DU CŒUR,

DE SA STRUCTURE

ET DE SES MOUVEMENTS,

PAR

MAX. PARCHAPPE,

Médecin en chef de l'Asile des Aliénés de la Seine-Inférieure,
Professeur de Physiologie à l'École de Médecine et de Pharmacie de Rouen,
Membre correspondant des Académies royales de Médecine de France et de Belgique.

Atlas de 9 Planches.

Les sept premières Planches ont été dessinées par Ch. FRANK, sur les préparations et sous la direction de M. PARCHAPPE

A Paris,
CHEZ LES PRINCIPAUX LIBRAIRES.

A ROUEN,
CHEZ L'AUTEUR, RUE DU CORDIER, 18 BIS.

1846.

EXPLICATION DES PLANCHES.

PLANCHE I.

Cavité et appareil valvulaire du ventricule droit.

FIGURE 1. *Chambre pulmonaire du ventricule droit, et ouverture de communication latérale des deux chambres.*

Préparation. La paroi antérieure du ventricule droit a été incisée : 1° le long du sillon interventriculaire antérieur; 2° le long de l'orifice pulmonaire; 3° de la fossette de l'angle pulmonaire au sommet de la chambre, en ménageant l'arcade musculaire inférieure. Le lambeau circonscrit par ces trois incisions a été enlevé, et la chambre pulmonaire a été ainsi mise à découvert.

A. Bord droit du ventricule droit et du cœur.
B. Angle droit du ventricule droit et du cœur.
C. Bord supérieur du ventricule droit.
D. Angle antérieur, ou pulmonaire, du ventricule droit.
E. Portion du bord supérieur qui appartient à l'appendice conoïdale.
F. Echancrure antérieure supérieure, origine du sillon interventriculaire antérieur.
G. Sommet du ventricule droit, à l'angle d'union des sillons interventriculaires, sur le bord droit du cœur.
H. Artère pulmonaire.
a. Valvule sigmoïde postérieure.
b. Pilastre postérieur.
c. Arcade musculaire supérieure.
d. Arcade musculaire inférieure.
e. Faisceaux formant arcades transversales entre les pilastres antérieur et postérieur, coupés au point de leur réflexion dans le sinus gauche.
f. Faisceaux réticulés formant cloison en claire-voie.
g. Sinus gauche.
h. Sommet de la chambre pulmonaire.
l. Racine de la colonne antérieure en communication avec le pilastre postérieur.
o. Colonne antérieure vue à travers l'ouverture latérale de communication des deux chambres, et donnant insertion au pilier antérieur de l'arcade valvulaire gauche.
p. Mamelon supérieur donnant insertion au pilier postérieur de cette arcade.
s. Mamelon inférieur donnant insertion au pilier gauche de l'arcade valvulaire postérieure.
v. Faisceaux immédiats donnant insertion aux tendons de l'angle gauche de l'anneau valvulaire.
x. Languette gauche déployée de manière à former l'arcade valvulaire gauche.
y. Fossette de l'angle pulmonaire.
z. Languette postérieure.

FIGURE 2. *Chambre auriculaire du ventricule droit, et appareil valvulaire dans l'état d'écartement des colonnes.*

Préparation. La paroi antérieure du ventricule droit a été incisée : 1° de l'angle pulmonaire à l'angle droit, au-dessous et le long du bord supérieur ; 2° de l'angle pulmonaire au sommet du ventricule ; 3° de l'angle droit au sommet, le long du sinus droit antérieur, en ménageant les colonnes postérieures et les faisceaux transverses. Le lambeau circonscrit par ces incisions a été enlevé, et la chambre auriculaire a été mise à découvert, ainsi que l'appareil valvulaire.

a. Colonne antérieure donnant insertion par son sommet, de droite à gauche : 1° au pilier gauche de l'arcade droite ; 2° aux radiations intermédiaires ; 3° au pilier antérieur de l'arcade gauche.

b. Languette gauche formant le sommet de l'arcade gauche.

c. Mamelon supérieur, insertion du pilier postérieur de l'arcade gauche.

d. Languette droite, formant le sommet de l'arcade droite.

e. Division antérieure du groupe des colonnes postérieures, insertion du pilier droit de l'arcade droite.

f. Division moyenne du groupe des colonnes postérieures, insetionr des radiations intermédiaires.

g. Division postérieure du même groupe, insertion du pilier droit de l'arcade postérieure dont le sommet, constitué par la languette postérieure, est vu au travers des radiations de la colonne antérieure.

l. Mamelon inférieur, insertion du pilier gauche de l'arcade postérieure.

o. Sinus supérieur.

p. Faisceaux immédiats pour les radiations intermédiaires de l'angle gauche de l'anneau.

s. s. Colonnes et faisceaux transverses qui unissent les colonnes par leur base.

q. Cavité du sommet de la chambre auriculaire.

v. Intervalle de la colonne antérieure et du pilastre postérieur, par où communiquent les deux chambres dans l'état d'écartement des colonnes.

x. Fossette de l'angle droit.

y. Epingle fichée dans la fossette de l'espace triangulaire, et soulevant l'arcade musculaire supérieure.

FIGURE 3. *Chambre auriculaire et appareil valvulaire dans l'état de rapprochement des colonnes.*

Préparation. Le rapprochement a été fait, sur la pièce précédente, par une légère pression exercée sur les colonnes au moyen d'un stylet.

a. e. f. g. Colonnes rapprochées les unes des autres et groupées au contact de la cloison.

Le rapprochement est incomplet, et néanmoins les arcades sont supprimées, et les languettes sont repliées au dedans des radiations intermédiaires.

L'intervalle v est presque complètement effacé.

La portion droite de l'anneau valvulaire s'est éloignée de la fossette de l'angle droit x.

PLANCHE II.

Chambre auriculaire et appareil valvulaire du ventricule gauche.

Préparation. Le ventricule gauche a été divisé verticalement et d'avant en arrière, au niveau du bord droit des colonnes musculaires, de manière à ce qu'on ait pu enlever toute sa portion aortique jusqu'à l'orifice artériel. La partie supérieure des parois de la portion auriculaire du ventricule a été incisée horizontalement, au niveau de l'insertion de l'anneau valvulaire, et une incision parallèle, pratiquée plus bas, a permis d'enlever une bande des parois, de manière à mettre à découvert tout le pourtour de l'appareil valvulaire.

Chambre auriculaire et appareil valvulaire dans l'état d'écartement des colonnes.
(*Figures* 1 *et* 2.)

FIGURE 1. La pièce a été posée de manière à faire face à l'observateur par le plan de la section verticale, et à montrer, entre les colonnes antérieure et postérieure, au-dessous et derrière l'arcade valvulaire droite, la cavité de la chambre auriculaire jusqu'au fond du sinus longitudinal gauche.

A. Aorte ouverte par une section verticale.
a. Portion de l'aorte, qui se continue avec la languette aortique de l'anneau valvulaire, et qui est adossée à la paroi de l'oreillette gauche.
b. Valvule sigmoïde postérieure.
c. Valvule sigmoïde antérieure.
B. Bord de la section horizontale sur la paroi postérieure.
C. Bord de la section horizontale sur la paroi antérieure.
D. Angle d'union de ces deux bords, correspondant au sinus longitudinal gauche de la cavité ventriculaire.
E. Bord de la section verticale sur la paroi postérieure.
F. Bord de la section verticale sur la paroi antérieure.
G. Angle d'union de ces deux bords, correspondant au sommet du ventricule.
H. Partie moyenne échancrée de l'arc postérieur de l'anneau valvulaire.
I. Partie moyenne échancrée de l'arc antérieur de l'anneau valvulaire.
d. Languette droite ou aortique formant, par sa pointe, le sommet de l'arcade valvulaire droite.
e. Ligne d'insertion de l'anneau valvulaire, par laquelle il se continue avec l'aorte.
f. Portion conique droite de la colonne postérieure, donnant, par son sommet, insertion au pilier postérieur de l'arcade valvulaire droite.

g. Portion conique gauche de la colonne postérieure, donnant, par son sommet, insertion au pilier postérieur de l'arcade valvulaire gauche.

h. Portion moyenne de la colonne postérieure, insertion des radiations intermédiaires de l'hémicycle postérieur.

l. Gouttière de la colonne postérieure, qui reçoit la portion conique droite de la colonne antérieure, lors de l'engrènement des colonnes.

m. Portion conique droite de la colonne antérieure donnant, par son sommet, insertion au pilier antérieur de l'arcade valvulaire droite, et s'engrenant par son corps avec la gouttière de la colonne postérieure.

n. Faisceaux musculaires qui unissent les deux colonnes d'avant en arrière par leur base.

o. Portion de la chambre auriculaire comprise entre les colonnes, se terminant au sinus longitudinal gauche.

p. Portion de la chambre auriculaire comprise entre la paroi et la colonne postérieures.

q. Portion de la chambre auriculaire comprise entre la paroi et la colonne antérieures.

FIGURE 2. *Appareil valvulaire vu, sur la même pièce, par la face opposée.*

e. Ligne d'insertion de l'anneau valvulaire au niveau de la cavité de l'oreillette.

I. Partie moyenne de l'arc antérieur de l'anneau valvulaire.

H. Partie moyenne de l'arc postérieur de l'anneau valvulaire.

v. Languette gauche, ou auriculaire, formant par sa pointe le sommet de l'arcade valvulaire gauche.

g. Portion conique gauche de la colonne postérieure, pilier postérieur de l'arcade gauche.

h. Portion moyenne de la même colonne.

m. Portion conique droite de la colonne antérieure, pilier antérieur de l'arcade droite.

r. Portion conique gauche de la colonne antérieure, donnant insertion au pilier antérieur de l'arcade valvulaire gauche.

x. Gouttière de la colonne antérieure, qui reçoit la portion conique gauche de la colonne postérieure, lors de l'engrènement des colonnes.

o. Portion de la chambre auriculaire, vue au-dessous de l'arcade gauche.

n. Faisceaux musculaires qui unissent les deux colonnes d'avant en arrière par leur base.

FIGURES 3 ET 4. *Chambre auriculaire et appareil valvulaire dans l'état de rapprochement et d'engrènement des colonnes.*

Les figures 3 et 4 représentent la même pièce anatomique, sur laquelle le rapprochement a été rendu permanent, au moyen d'un cordon qui embrasse circulairement les colonnes par leur base.

Les lettres employées pour les figures 1 et 2 ont servi à désigner, pour les figures 3 et 4, les mêmes parties dans l'état et les rapports qui résultent du rapprochement des colonnes.

PLANCHE III.

Ventricule gauche. — Oreillette droite.

FIGURE 1. *Ventricule gauche, chambre aortique et appareil valvulaire.*

Préparation. Le ventricule droit et l'oreillette droite ont été enlevés. Un lambeau quadrilatère, taillé dans la paroi antérieure du ventricule gauche, a été abaissé de manière à mettre à découvert l'intérieur de la chambre aortique du ventricule.

A. Aorte. — B. Oreillette gauche.

C. Appendice auriculaire gauche.

D Embouchures des veines pulmonaires gauches.

E. Angle droit du ventricule gauche.

F. Angle gauche du ventricule gauche et du cœur.

G. Bord gauche du ventricule gauche et du cœur.

H. Portion cachée de la paroi antérieure du ventricule gauche, correspondant à la cloison interventriculaire.

I. Bord droit et caché du ventricule gauche.

K. Bord supérieur caché du ventricule gauche.

L. Lambeau taillé dans la paroi antérieure et abaissé pour mettre à découvert l'intérieur de la chambre aortique.

a. Portion de la chambre aortique comprise entre la colonne postérieure et le sinus droit.

d. Languette droite, ou aortique, formant le sommet de l'arcade valvulaire droite.

f. Portion conique droite de la colonne postérieure, insertion du pilier postérieur de l'arcade valvulaire droite.

g. Portion conique gauche de la colonne postérieure, insertion du pilier postérieur de l'arcade valvulaire gauche.

h. Portion moyenne de la colonne postérieure, insertion des radiations intermédiaires de l'hémicycle postérieur.

l. Gouttière de la colonne postérieure, qui reçoit la portion conique droite de la colonne antérieure.

m. Portion conique droite de la colonne antérieure, insertion du pilier antérieur de l'arcade droite.

s. Portion moyenne de la colonne antérieure, insertion des radiations intermédiaires de l'hémicycle antérieur.

o. Intervalle des colonnes par où communiquent la chambre aortique et la chambre auriculaire, dans l'état d'écartement des colonnes.

b. Faisceaux musculaires et tendineux qui traversent la chambre aortique d'une paroi à l'autre, vers le sommet de la cavité ventriculaire.

c. Disposition des faisceaux longitudinaux et transversaux de la surface interne, sur la paroi antérieure.

FIGURE 2. *Intérieur de l'oreillette droite, et orifice auriculo-ventriculaire droit (adulte.)*

Préparation. L'oreillette droite, préalablement distendue par du coton et macérée dans l'alcool, a été ouverte ainsi qu'il suit. Un lambeau a été taillé dans sa paroi antérieure au moyen de trois incisions pratiquées: 1° verticalement, à une petite distance du sillon interauriculaire antérieur; 2° horizontalement, un peu au-dessous de l'orifice de la veine cave supérieure; 3° verticalement, un peu au-devant du bord droit de l'oreillette. Ce lambeau, qui comprend la plus grande partie de la paroi antérieure, a été abaissé sur le ventricule de manière à mettre à découvert l'intérieur de la cavité auriculaire et l'orifice auriculo-ventriculaire.

A. Veine cave supérieure. — a. Arc antérieur de l'orifice veineux. — b. Paroi antérieure faisant partie de l'embouchure de la veine cave supérieure.

B. Sillon interauriculaire antérieur.

C. Bord supérieur de l'oreillette droite.

D. Bord droit de l'oreillette droite.

E Aorte renversée d'arrière en avant et en bas.

F. Lambeau de la paroi antérieure de l'oreillette, abaissé sur le ventricule.

G. Extrémité droite de l'orifice auriculo-ventriculaire, correspondant à l'angle droit du ventricule droit.

c. Extrémité gauche de l'orifice auriculo-ventriculaire, correspondant à l'angle d'union des arcs antérieur et postérieur.

d. Arc postérieur de l'orifice auriculo-ventriculaire.

e Arc antérieur de l'orifice auriculo-ventriculaire.

f. Saillie de l'angle droit du ventricule gauche, formant plancher au pied de la cloison.

g. Sinus gauche de la cavité auriculaire droite.

h. Fossette où se termine en bas le sinus gauche.

k Orifice de l'appendice auriculaire.

l. Colonnes musculaires de la paroi postérieure.

m. Embouchure de la veine cave inférieure, ou postérieure.

n. Pont oblique qui unit les deux veines caves. — o. Valvule d'Eustachi.

p. Rigole intermédiaire à la valvule d'Eustachi et à la fosse ovale.

q. Valvule coronaire. — r. Orifice de la veine coronaire.

s. Fosse ovale, valvule interauriculaire. — t.t. Anneau interauriculaire qui forme le cadre de la fosse ovale.

v. Partie postérieure de la cloison, qui se continue avec la veine cave inférieure.

x. Embouchure de la veine cave supérieure.

y. Partie supérieure de la cloison, qui se continue avec la veine cave supérieure.

z. Bande lisse qui borde l'orifice auriculo-ventriculaire, sur laquelle s'attachent les colonnes musculaires.

FIGURE 3. *Intérieur de l'oreillette droite. (Fœtus humain de cinq mois environ).*

Préparation. La même que pour la figure 2.

Les mêmes lettres indiquent les mêmes parties.

o'. Corne supérieure de la valvule d'Eustachi. — o''. Corne inférieure de la valvule d'Eustachi. — s'. Trou interauriculaire, ou de Botal.

PLANCHE IV.

Orifices du Cœur. — Structure musculaire du ventricule droit.

FIGURE 1. *Disposition et rapports des orifices à la base du cœur.*

Préparation. Les parois auriculaires ont été coupées immédiatement au-dessus et le long des orifices auriculo-ventriculaires ; et les oreillettes ont été enlevées. Les parois des vaisseaux artériels ont été coupées au niveau de l'attache supérieure des valvules sigmoïdes, parallèlement aux orifices ventriculo-artériels.

La pièce est vue par son plan postérieur, légèrement incliné de haut en bas et d'avant en arrière.

A. Artère pulmonaire. — B. Artère aorte.
a. Bord supérieur de l'appendice conoïdale.
a'. Bord supérieur de l'anneau de l'orifice ventriculo-pulmonaire.
b. Valvule sigmoïde antérieure.
b'. Bosselure de l'aorte, correspondant au sinus de la valvule sigmoïde gauche.
b''. Bosselure de l'aorte, correspondant au sinus de la valvule sigmoïde droite.
c. Lieu où s'insère le filament cartilagineux postérieur, sur l'arc postérieur de l'orifice aortique.
d. Lieu où s'insère le filament cartilagineux gauche.
e. Lieu où s'insère le filament cartilagineux droit.
C. Orifice auriculo-ventriculaire gauche.
f. Portion de l'anneau auriculo-ventriculaire gauche, où s'attache la languette aortique.
n. Arc postérieur de l'anneau auriculo-ventriculaire.
D. Orifice auriculo-ventriculaire droit.
g. Surface triangulaire formant plancher, dans la cavité de l'oreillette droite, au pied de la cloison : saillie de l'angle droit du ventricule gauche dans cette cavité.
h. Ligne d'insertion, sur cette surface, de la moitié gauche de l'arc postérieur de l'anneau auriculo-ventriculaire.
l. Base de la cloison interauriculaire, se terminant aux angles d'union antérieur et postérieur des oreillettes.
m. Arc antérieur de l'anneau auriculo-ventriculaire.
o. Sommet de la colonne antérieure du ventricule droit.

FIGURE 2. *Disposition des fibres musculaires à la surface externe des parois ventriculaires postérieures ; connexions et dispositions particulières des fibres dans le sillon interventriculaire postérieur.*

PRÉPARATION. Les fibres musculaires de la surface ont été mises à nu. Un lambeau quadrilatère de la couche superficielle a été enlevé, vers le milieu du sillon interventriculaire, de manière à mettre à découvert les fibres moyennes et profondes. Un autre lambeau de la couche superficielle a été abaissé pour permettre de suivre les fibres moyennes jusques au-dedans de la cavité ventriculaire.

A. Angle gauche du ventricule gauche et du cœur.

a. Eminence triangulaire du bord supérieur, correspondant à l'angle droit du ventricule gauche.

b. Echancrure postérieure du bord supérieur, où commence le sillon interventriculaire postérieur.

B. Angle droit du ventricule droit et du cœur.

C. Bord droit du ventricule droit et du cœur.

D. Sommet du ventricule droit.

E. Echancrure du bord droit du cœur, où s'unissent les sillons interventriculaires antérieur et postérieur.

F. Sommet du ventricule gauche et du cœur.

G. Bord gauche du ventricule gauche et du cœur.

H. H. Portion postérieure du sillon circulaire.

c. Fibres de la face postérieure du ventricule gauche qui convergent vers le foramen, et qui forment, vers la pointe du cœur, le faisceau triangulaire postérieur.

d. Fibres de la face postérieure du ventricule gauche, qui se dirigent vers le sillon interventriculaire postérieur, et qui se divisent, au niveau de ce sillon, en trois ordres de fibres appartenant à trois ordres d'anses :

e. 1° Les plus superficielles traversent le sillon et se portent vers le bord droit qu'elles contournent ;

f. f. 2° Les moyennes se relèvent, après avoir traversé le sillon, pour remonter plus obliquement vers le bord droit ; dans leur trajet vers ce bord, et en le contournant, elles fournissent des fibres qui s'enfoncent pour se jeter dans les colonnes postérieures, les pilastres et les réseaux de la cavité ventriculaire droite ;

o. 3° Les plus profondes s'enfoncent dans le sillon qu'elles ne traversent pas, et contournent le bord droit caché du ventricule gauche, pour se porter, derrière le ventricule droit, sur la paroi antérieure cachée du ventricule gauche, formant ainsi l'un des plans de la cloison interventriculaire.

p. Fibres de l'éminence triangulaire, qui s'infléchissent en arcades, et livrent passage à des vaisseaux dans leur écartement.

q. Fibres qui, nées de l'arc postérieur de l'anneau auriculaire droit, contournent le bord droit près de l'angle.

PLANCHE V.

Structure musculaire du ventricule droit.

FIGURE 1. *Disposition des fibres musculaires à la surface externe des parois ventriculaires antérieures ; disposition et connexions des divers ordres de fibres dans le sillon interventriculaire antérieur.*

Préparation. Les fibres superficielles de la région antérieure des ventricules ont été mises à nu ; quelques-unes de ces fibres ont été écartées ou coupées, en divers points, le long du sillon interventriculaire antérieur, pour démontrer la disposition et les connexions des divers ordres de fibres.

A. Angle droit du ventricule droit et du cœur.

B. Bord droit du ventricule droit et du cœur.

C. Sommet du ventricule droit sur le bord droit, à l'angle de réunion des deux sillons interventriculaires.

D. Pointe du cœur constituée par le sommet du ventricule gauche, au centre de laquelle existe le foramen, ou le lieu par où l'on peut faire pénétrer un stylet dans la cavité du ventricule gauche, entre les fibres convergentes et rentrantes simplement écartées.

E. Bord gauche du ventricule gauche et du cœur.

F. Artère pulmonaire. — G. Aorte. — H. Oreillette droite.

K. Bord supérieur du ventricule droit.

L. Angle pulmonaire du bord supérieur.

M. Bord supérieur de l'appendice conoïdale, se continuant, à droite avec le bord supérieur du ventricule, à gauche avec le bord supérieur de l'artère pulmonaire.

O. Echancrure antérieure, origine du sillon interventriculaire antérieur.

P. Sillon interventriculaire antérieur.

a. Fibres qui, nées de l'arc antérieur de l'anneau auriculaire droit, contournent le bord supérieur du cœur, pour se rendre, en convergeant, vers la partie supérieure du sillon antérieur.

b. Fibres qui, venant de l'espace triangulaire droit, contournent le bord supérieur de l'appendice conoïdale pour se porter, avec les précédentes, vers le sillon antérieur.

c. Fibres qui, nées de l'arc antérieur de l'anneau pulmonaire, contournent son bord inférieur pour se terminer à l'arc postérieur de cet anneau et à l'arc antérieur de l'anneau aortique, dans l'espace triangulaire gauche.

q. Fibres qui, nées de l'arc postérieur de l'anneau auriculaire droit, contournent l'angle droit du ventricule droit pour gagner la face antérieure et descendre vers la partie moyenne du sillon antérieur.

e. Fibres qui, insérées en arrière sur l'anneau auriculaire gauche, ont traversé le sillon postérieur et contourné le bord droit, pour se rendre, sur la face antérieure, à la moitié inférieure du sillon antérieur.

Fibres qui, à partir du sillon interventriculaire antérieur, convergent vers la pointe du cœur, savoir :

f. 1° Fibres qui forment le faisceau court du bord droit, et qui bornent, à droite, le foramen ;

g. 2° Fibres qui forment le faisceau triangulaire antérieur, et qui bornent, en avant, le foramen ;

h. 3° Fibres qui suivent le bord gauche du cœur, et qui bornent, à gauche, le foramen.

i. Fibres nées de l'anneau aortique et de l'anneau auriculaire gauche dans l'espace triangulaire gauche, et le long de l'arc antérieur de l'anneau auriculaire, qui contournent le bord gauche du cœur, pour concourir à former, sur la face postérieure du ventricule gauche, le faisceau triangulaire postérieur, bornant, en arrière, le foramen.

m. Fibres qui, provenant du dédoublement, dans le sillon postérieur, des faisceaux insérés sur l'anneau auriculaire gauche, ont contourné le bord du ventricule droit, en suivant une direction plus oblique, et qui remontent sur la paroi antérieure au-dessous des fibres superficielles, en les croisant pour aller se terminer :

n. 1° Les unes directement à l'arc antérieur de l'anneau pulmonaire ;

p. 2° Les autres indirectement à l'arc postérieur de l'anneau pulmonaire, après s'être réfléchies dans le sillon antérieur, s'associant à celles des fibres superficielles qui se réfléchissent aussi dans ce sillon.

r. Continuation, au travers du sillon, des fibres superficielles du ventricule droit, avec les fibres superficielles du ventricule gauche.

s. Fibres superficielles du ventricule droit qui ne traversent pas le sillon, et qui se réfléchissent pour former des arcades dans le sinus gauche de la chambre pulmonaire, et pour remonter dans la paroi postérieure de cette chambre jusqu'à l'arc postérieur de l'anneau pulmonaire, où elles se terminent.

t. Fibres superficielles du ventricule gauche, qui se relèvent dans le sillon pour concourir à former les arcades et les faisceaux d'union dans le sinus gauche et dans la cavité du sommet.

v. Fibres superficielles du ventricule gauche, qui se continuent avec les faisceaux longitudinaux de la paroi antérieure interne du ventricule droit, et se jettent dans sa colonne antérieure.

x. Fibres superficielles du ventricule gauche, qui se continuent avec les faisceaux musculaires de la paroi postérieure et gauche de la cavité ventriculaire droite correspondant à la cloison.

o. Fibres profondes du dédoublement postérieur, qui ont passé derrière le ventricule droit, le long du plan de la cloison, et qui, au niveau du sillon antérieur, s'associent aux faisceaux du ventricule gauche, sur la face antérieure, pour converger avec eux vers le foramen.

FIGURE 2. *Espace triangulaire droit, et fibres musculaires qui y prennent naissance.*

Préparation. L'appendice conoïdale a été abaissée de manière à mettre à découvert l'espace triangulaire droit et les fibres musculaires qui y prennent naissance.

Les lettres employées dans la figure 1, indiquent les mêmes parties dans la figure 2.

Q. Arc antérieur de l'anneau aortique, portion droite.

R. Arc antérieur de l'anneau auriculaire droit.

S. Ligament aortico-pulmonaire.

T. Angle d'union des deux arcs, formant le sommet de l'espace triangulaire droit.

V. Appendice auriculaire droite.

Fibres de l'espace triangulaire droit, qui, nées de l'angle d'union des anneaux,

1. Contournent, de gauche à droite, l'anneau auriculaire pour former la portion gauche du sphincter de cet anneau;

2. S'enfoncent dans la paroi ventriculaire, pour se continuer avec les faisceaux intérieurs et l'arcade musculaire supérieure.

Fibres qui, nées de l'arc antérieur de l'anneau aortique, forment la paroi postérieure de l'appendice pulmonaire, et se portent :

3. Les unes vers l'angle pulmonaire, où elles s'engagent avec les fibres précédentes, au-dessous des fibres superficielles, pour se continuer avec les faisceaux internes;

4. b. Les autres vers le bord supérieur de l'appendice, qu'elles contournent pour rejoindre, sur la paroi antérieure, les fibres superficielles, et descendre avec elles vers le sillon antérieur, en formant la paroi antérieure de l'appendice;

5. D'autres enfin vers le col de l'appendice, qu'elles contournent tout près de l'anneau pulmonaire, pour se terminer le long de l'arc antérieur de cet anneau, formant ainsi une sorte de demi-sphincter supérieur de l'anneau pulmonaire.

6 c. Fibres qui, nées de l'arc antérieur de l'anneau pulmonaire, contournent son bord inférieur, pour se terminer à son arc postérieur, ou à la portion gauche de l'arc antérieur de l'anneau aortique, formant un demi-sphincter inférieur de l'anneau pulmonaire.

PLANCHE VI.

Structure musculaire du Ventricule gauche.

FIGURE 1. *Disposition des fibres du ventricule gauche, d'où résultent, à sa pointe, le foyer des radiations convergentes, le foramen, et le faisceau rentrant des fibres convergentes réfléchies.*

Préparation. Le ventricule droit a été enlevé, ainsi que la moitié supérieure du ventricule gauche. La moitié inférieure du ventricule gauche, dont les fibres musculaires ont été mises à nu, est vue par sa face antérieure. Une incision longitudinale intéressant la couche superficielle, a permis de renverser à gauche et en bas les fibres qui forment le faisceau court et le faisceau triangulaire antérieur, et de relever à droite et en haut les fibres du faisceau court et quelques-unes de celles du faisceau triangulaire antérieur.

a. a. Fibres convergentes du faisceau court.

b. b. b. Fibres convergentes du faisceau triangulaire antérieur.

c. c. c. Fibres rentrantes du faisceau court et du faisceau triangulaire antérieur, se réfléchissant de manière à s'introduire dans la cavité du ventricule par son sommet, au foyer des radiations convergentes, et à former un faisceau rentrant qui bouche l'ouverture par laquelle il pénètre dans cette cavité.

d''. d''. Fibres rentrantes du faisceau triangulaire postérieur, qui, après avoir contourné le foramen de gauche à droite et d'arrière en avant, s'engagent sous le faisceau court et contournent le foramen, dans la paroi antérieure, de droite à gauche et d'avant en arrière.

e. Chefs descendants des anses dont l'insertion supérieure est antérieure, se dirigeant, sur la face antérieure, vers le bord gauche, qu'ils contournent d'arrière en avant.

f. Chefs descendants des anses dont l'insertion supérieure est postérieure, qui, après avoir contourné d'arrière en avant le bord droit du ventricule, rejoignent, sur la face antérieure, les chefs descendants des anses à insertion supérieure antérieure.

e'' g. Chefs ascendants des anses à insertion supérieure postérieure et antérieure, dont les chefs descendants ont contourné le bord gauche, d'avant en arrière, près de la pointe, ont traversé presque horizontalement la face postérieure, et ont contourné, d'arrière en avant, le bord droit. Ces chefs ascendants remontent, sur la face antérieure, au-dessus des fibres rentrantes du faisceau triangulaire postérieur, et parcourent, avec ces dernières et au-dessus d'elles, la face antérieure, pour se jeter dans la paroi interne et dans les colonnes antérieure et postérieure.

FIGURE 2. *Disposition des divers ordres de fibres musculaires dans la paroi antérieure du ventricule gauche.*

Préparation. Le ventricule droit a été enlevé. Sauf une bande de la région moyenne, laissée dans sa position et ses rapports, la couche des fibres superficielles de la face antérieure du ventricule gauche a été détachée, et tout-à-fait enlevée, ou relevée vers le bord supérieur, ou abaissée vers le bord gauche, de manière à mettre à découvert la couche des fibres sous-jacentes. Un lambeau quadrilatère de cette couche a été enlevé pour découvrir une couche encore plus profonde.

a — Fibres rentrantes du faisceau court.

b. b. — Portion des fibres convergentes du faisceau triangulaire antérieur.

c. c. c. — Fibres rentrantes du faisceau court et du faisceau triangulaire antérieur.

d. d. — Portion antérieure des fibres convergentes du faisceau triangulaire postérieur.

d''. d''. — Fibres rentrantes du faisceau triangulaire postérieur.

e. e. e. e. — Trajet antérieur des chefs descendants des anses en 8 de chiffre, dont l'insertion supérieure est antérieure.

e'' g. — Trajet antérieur des chefs ascendants de celles des anses en 8 de chiffre qui, s'insérant plus près de l'angle droit sur l'arc antérieur de l'anneau aortique, ou qui, s'insérant en arrière sur l'arc postérieur de l'anneau auriculaire, descendent sur la face antérieure de manière à s'approcher le plus près du sommet du ventricule, et se relèvent le plus bas sur le bord droit, après avoir traversé la face postérieure.

e'' h''. e'' h'. — Trajet antérieur des chefs ascendants de celles de ces anses qui, s'insérant de plus en plus loin de l'angle droit, s'approchent de moins en moins près du sommet sur le bord gauche, et se relèvent de plus en plus haut sur le bord droit, après avoir traversé la face postérieure.

f' f'. — Trajet antérieur des chefs descendants des anses en 8 de chiffre, dont l'insertion supérieure est postérieure, et qui s'associent dans leur trajet ultérieur aux anses de l'insertion supérieure antérieure.

FIGURE 3. *Disposition des divers ordres de fibres musculaires dans la paroi postérieure du ventricule gauche.*

Préparation. Les fibres superficielles qui forment le faisceau triangulaire postérieur, et celles qui se rendent au sillon interventriculaire postérieur, ont été enlevées, sauf une bande transversale vers le milieu de la hauteur du ventricule, de manière à mettre à découvert les fibres sous-jacentes. Deux lambeaux taillés dans ces fibres sous-jacentes, près des angles droit et gauche, ont été enlevés, pour mettre à nu des fibres encore plus profondes.

d'. d'. — Fibres superficielles du faisceau triangulaire postérieur.

l. l. — Fibres superficielles des faisceaux, qui se rendent au sillon interventriculaire postérieur.

f'. f'. Fibres profondes de ces mêmes faisceaux, qui contournent le bord droit pour passer derrière le ventricule droit, et rejoindre, en sortant du sillon antérieur, les faisceaux qui convergent vers le foramen.

e'. e'. Trajet, sur la face postérieure, des chefs descendants des anses en 8 de chiffre, faisant suite aux fibres e. e. de la figure 2, traversant obliquement la paroi postérieure, du bord gauche au bord droit, pour se relever sur la face antérieure en e'' g, e'' h'', e'' h', fig. 2 ; e'' h, e'' h', fig. 4.

f. f. Chefs descendants des anses en 8 de chiffre, à insertion supérieure postérieure, qui gagnent le bord droit dans sa partie moyenne et inférieure, pour le contourner et s'associer, sur la face antérieure (f'. f'., fig. 2), aux chefs descendants des anses à insertion supérieure antérieure.

k. k. Chefs descendants des anses en feston, qui gagnent le bord droit dans sa partie supérieure, pour se relever immédiatement sur la face antérieure (k'. k', fig. 4), en s'associant aux chefs ascendants (e'' h, fig. 4), des anses en 8 de chiffre qui se terminent à l'arc antérieur de l'anneau aortique.

e''' h''. Portion des chefs ascendants des anses en 8 de chiffre, qui, après avoir traversé la face antérieure du ventricule, (e'' h'', fig. 2), et contourné une seconde fois le bord gauche, continue à monter obliquement, dans la paroi postérieure, jusqu'à l'arc postérieur de l'anneau auriculaire.

FIGURE 4. *Chefs ascendants des anses en feston, et chefs ascendants en pas de vis des anses en 8 de chiffre.*

Préparation. Les fibres superficielles convergentes, les chefs descendants des anses en 8 de chiffre, ont été enlevés et écartés dans la moitié supérieure de la face antérieure du ventricule gauche, de manière à mettre à nu les chefs ascendants, notamment ceux qui remontent vers l'angle gauche, sous la forme de pas de vis.

e'' h'. Chefs ascendants en pas de vis des anses en 8 de chiffre, à insertion supérieure antérieure.

e'' h. Chefs ascendants des anses à insertion supérieure antérieure, qui ne forment pas le 8 de chiffre, parce qu'ils atteignent l'arc antérieur de l'anneau aortique, sans s'entrecroiser avec leurs chefs descendants qui s'insèrent à l'arc antérieur de l'anneau auriculaire.

k'. k'. Chefs ascendants des anses en feston à insertion supérieure postérieure.

LETTRES COMMUNES SE RAPPORTANT A DES PARTIES COMMUNES DANS LES FIGURES 1, 2, 3 ET 4.

A. Aorte. — B. Angle droit du ventricule gauche.

C. Bord droit du ventricule gauche. — D. Sommet du ventricule gauche.

E. Bord gauche du ventricule gauche. — F. Angle gauche du ventricule gauche.

G. Oreillette gauche.

PLANCHE VII.

Anatomie comparée.

Coeur de Lapin, figures 1 et 2.

Figure 1. *Cavité ventriculaire droite, et appareil valvulaire auriculo-ventriculaire droit.*

Préparation. Un lambeau a été taillé dans les parois antérieure et postérieure du ventricule droit, au niveau de l'ouverture de communication des deux chambres, le long du bord supérieur, et en arrière du bord droit jusqu'au sommet du ventricule, et a été renversé à gauche de manière à mettre à découvert la plus grande partie de la cavité ventriculaire.

a. Oreillette droite. — b. Appendice auriculaire droite. — c. Aorte. — d. Artère pulmonaire. — e. Appendice pulmonaire. — f. Lambeau des parois postérieure et antérieure, renversé à gauche. — g. Sommet du ventricule gauche et du cœur. — h. Sommet de la cavité ventriculaire droite. — i. Portion de la paroi postérieure. — k. Bord supérieur du ventricule droit. — l. Cavité de l'appendice. — m. Arcade musculaire supérieure. — n. Pilastre postérieur d'où naissent les mamelons supérieurs, pour l'insertion du pilier postérieur de l'arcade valvulaire gauche. — o. Mamelon inférieur pour l'insertion du pilier droit de l'arcade valvulaire postérieure. — p. Groupe de colonnes représentant la colonne antérieure — q. Faisceaux en arcade du sinus gauche, représentant l'arcade musculaire inférieure de l'ouverture de communication des deux chambres. — r. Groupe de colonnes qui représente la colonne postérieure. — s. Mamelons qui, nés de la cloison au-dessus des colonnes antérieure et postérieure, donnent insertion à la plupart des radiations tendineuses de l'arc postérieur de l'anneau valvulaire, et au pilier droit de l'arcade postérieure. — t. Fossette qui termine en haut le sinus droit postérieur. — u. Arcade valvulaire droite. — v. Arcade valvulaire gauche.

FIGURE 2. *Cavité ventriculaire gauche, et appareils valvulaires aortique et auriculo-ventriculaire gauche.*

Préparation. Une incision longitudinale comprenant l'aorte, l'orifice aortique et la paroi antérieure du ventricule gauche, a permis d'écarter les deux bords de la section, pour mettre à découvert la chambre aortique du ventricule et les appareils valvulaires.

a. Aorte ouverte. — b. Appendice auriculaire gauche. — c. Segment de la paroi antérieure qui appartient à la paroi libre.—d Sommet du ventricule gauche.— e. Segment de la paroi antérieure qui appartient à la paroi cachée, ou à la cloison. — f. Sommet de la cavité ventriculaire et de la chambre aortique. — g. Brides tendineuses qui unissent la colonne postérieure à la paroi de la cloison. — h. Sinus droit. — i. Arcade valvulaire droite. — k. Valvule sigmoïde postérieure. — l. Arcade valvulaire gauche.— m. Sinus gauche, vu au fond de la chambre auriculaire. — n. Colonne antérieure, portion droite. — o. Faisceaux musculaires et tendineux qui unissent les deux colonnes. — p. Colonne postérieure.

COEUR DE DINDON. FIGURES 3 ET 4.

FIGURE 3. *Cavité et appareil valvulaire du ventriculaire droit.*

Préparation. La même que pour le cœur de lapin, si ce n'est que le lambeau a été taillé de manière à être renversé à droite.

a. Oreillette droite. — b. Appendice auriculaire droite. — c. Aorte et ses trois divisions. — d. Artère pulmonaire. — e. Oreillette gauche. — f. Echancrure du sillon antérieur. — g. Appendice pulmonaire. — h. Cavité de l'appendice pulmonaire. — i. Pilier commun de la valvule et du pilastre antérieur. — k. Sinus gauche. — l. Paroi antérieure du ventricule gauche. — m. Sommet de la cavité ventriculaire droite. — n. Sommet du ventricule gauche et du cœur. — o. Lambeau taillé dans la paroi antéro-postérieure du ventricule droit.— p. Insertion de la corne inférieure de la valvule, à la partie inférieure du sinus postérieur.— q. Insertion du corps de la valvule, le long du sinus postérieur. — r. Continuation de la corne supérieure de la valvule avec le pilastre antérieur et avec le pilier commun. — s. Pilastre antérieur. — t. Arcade musculaire supérieure se continuant avec le pilastre antérieur. — u. Orifice auriculo-ventriculaire.

FIGURE 4. *Cavité et appareils valvulaires du ventriculaire gauche.*

Préparation. La même que pour le cœur du lapin, si ce n'est que l'incision longitudinale a été prolongée en arrière pour favoriser le déploiement de la cavité.

a. Aorte ouverte. — b. Valvule sigmoïde gauche. — c. Valvule sigmoïde de la cloison — d. Moitié gauche de la valvule sigmoïde antérieure. — e. Sinus gauche intermédiaire aux deux saillies musculaires antérieure et postérieure. — f. Saillie musculaire antérieure correspondant à la colonne antérieure, fournissant un pilier antérieur à l'arcade valvulaire aortique, et un autre pilier antérieur à l'arcade valvulaire du sinus gauche. — g. Saillie musculaire postérieure correspondant à la colonne postérieure, portion gauche, fournissant un pilier postérieur à l'arcade valvulaire du sinus gauche, et un pilier latéral à l'arcade supplémentaire de la cloison. — h. Saillie musculaire de la cloison correspondant à la colonne postérieure, portion droite, fournissant un pilier postérieur à l'arcade valvulaire aortique, et un pilier latéral à l'arcade supplémentaire de la cloison. — i. Languette de l'arcade aortique. — k. Rigole longitudinale de la cloison, qui naît en haut entre la valvule sigmoïde de la cloison et la valvule sigmoïde antérieure. — l. Faisceaux internes de la paroi antérieure. — m. Faisceaux internes de la paroi antérieure. — n. Sommet de la cavité ventriculaire.

COEUR DE GRENOUILLE. FIGURES 5 ET 6.

FIGURE 5. *Cœur de grenouille vu par la face antérieure.*

a. Tronc artérieux. — b. Aorte se bifurquant immédiatement après sa naissance. — c. Oreillette. — d. Angle droit du ventricule. — e. Sommet du ventricule. — f. Angle gauche du ventricule.

FIGURE 6. *Intérieur du tronc artérieux, de l'oreillette et du ventricule.*

Préparation. Le tronc artérieux, l'aorte et ses deux divisions ont été incisés. La paroi antérieure de l'oreillette a été enlevée, ainsi que la moitié gauche de la paroi antérieure du ventricule.

1. 1. Fil métallique introduit par le tronc artérieux à droite de la valvule, de manière à ce qu'il pénètre dans le ventricule par l'orifice ventriculo-artériel, et à ce qu'il ressorte par l'ouverture pratiquée dans la paroi antérieure du ventricule.

2. 2. Fil métallique introduit par la cavité de l'oreillette à droite de la cloison verticale, de manière à pénétrer dans le ventricule par la portion droite de l'orifice auriculo-ventriculaire, et à ressortir par l'ouverture pratiquée dans la paroi antérieure du ventricule.

g. Valvule du tronc artérieux. — h. Portion gauche de la cavité du tronc artérieux, qui forme impasse. — i. Cloison antéro-postérieure incomplète de la cavité auriculaire. — k. Portion gauche de la cavité auriculaire.

Coeur d'Anguille. figures 7 et 8.

Figure 7. *Cavités du ventricule et du bulbe artériel, et appareils valvulaires.*

Préparation. Le péricarde, incisé circulairement vers le tiers inférieur de sa hauteur, a été renversé en bas. Le ventricule, son appendice et le bulbe artériel ont été incisés longitudinalement vers le milieu de la face antérieure, et les bords de l'incision ont été écartés pour laisser voir l'intérieur des cavités.

a. Aorte. — b. Bulbe artériel. — c. Saillie médiane des faisceaux intérieurs de la cavité bulbaire. — d. Appendice dn ventricule. — e. Sinus inférieur droit de la cavité bulbaire. — f. Valvule sigmoïde droite — g. Orifice auriculo-ventriculaire, muni de ses valvules supérieure et inférieure. — h. Cavité et faisceaux internes du ventricule. — i. Portion droite de l'oreillette. — l. Vaisseaux et brides qui se rendent de la surface du ventricule au péricarde. — m. Sommet du ventricule. — n. n. Portions supérieure et inférieure gauche de l'oreillette. — o. Embouchure de la veine hépatique dans le sinus, au travers du péricarde. — p Veine jugulaire, ou cave supérieure, gauche. — q. Face externe du péricarde renversé.

Figure 8. *Cavités de l'oreillette et de son sinus.*

Préparation. Une incision longitudinale a été pratiquée sur la ligne médiane de l'oreillette et du sinus. Le trajet des veines jugulaires dans l'épaisseur du péricarde a été incisé. Des incisions transversales ont été faites en divers points de la paroi postérieure de l'oreillette.

a. Aorte. — b. Débris du péricarde, formant collerette au niveau de l'embouchure de l'aorte dans le bulbe artériel. — c. Bulbe artériel. — d. Orifice auriculo-ventriculaire. — e. Cavité du sinus de l'oreillette, près de son embouchure, dans la cavité de l'oreillette. — f. Embouchure de la veine-cave inférieure dans le sinus. — g Trajet dans l'épaisseur du péricarde de la veine jugulaire droite, ou veine-cave supérieure droite, dont l'embouchure dans le sinus avoisine celle de la veine-cave inférieure. — h. Trajet similaire de la veine jugulaire gauche — i. Embouchure de la veine hépatique. — k. Brides qui traversent le centre de la cavité de l'oreillette — l. l. l. Portions périphériques de la cavité auriculaire, creusées dans les appendices.

PLANCHES VIII ET IX.

Schèmes des Systèmes musculaires du Cœur.

Les planches VIII et IX contiennent une série de schèmes destinés à démontrer la structure musculaire du cœur, en tant que les deux systèmes musculaires distincts et indépendants, qui engendrent les ventricules et les oreillettes, résultent de l'association d'anses musculaires communes aux deux cavités de chaque système, et propres à l'une ou à l'autre de ces deux cavités.

SYSTÈME MUSCULAIRE DES VENTRICULES.

Figures 1, 2, 3, 4, *de la Planche* VIII, *et Figure* 1 *de la Planche* IX.

Les anses musculaires communes aux deux ventricules et propres à chacun d'eux, sont représentées dans ces figures, pour leurs extrémités et pour leur trajet, par des lignes colorées qui gardent la même couleur dans toutes ces figures.

DÉTERMINATION DES ANSES ET CORRESPONDANCE DES COULEURS POUR TOUTES LES FIGURES.

I. ANSES COMMUNES AUX DEUX VENTRICULES.

Rouge clair. *Anses rayonnantes communes*, — dont les chefs descendants insérés sur divers points des orifices auriculaires et aortique, convergent vers le foramen, qu'ils atteignent après avoir formé, sur la face antérieure du ventricule gauche, les faisceaux court et triangulaire antérieur; — dont les chefs ascendants se réfléchissent, au niveau du foramen, pour se continuer avec les faisceaux internes, surtout avec ceux qui font partie de la paroi antérieure.

Ces anses peuvent être rapportées à plusieurs ordres, et être distinguées en anses rayonnantes communes :

1. A chefs descendants qui, insérés sur l'arc postérieur de l'orifice auriculaire gauche, s'enfoncent dans le sillon postérieur, passent derrière le ventricule droit, forment dans l'épaisseur de la cloison un plan commun aux deux ventricules, cèdent dans ce trajet quelques fibres aux faisceaux internes de la paroi propre du ventricule droit, (*anses communicantes* non figurées dans les schèmes), et rejoignent au niveau du sillon antérieur les chefs descendants des autres anses rayonnantes communes ;
2. A chefs descendants qui, insérés sur l'arc postérieur de l'orifice auriculaire gauche, traversent le sillon postérieur, et contournent d'arrière en avant la paroi postérieure, le bord droit et la paroi antérieure du ventricule droit, pour rejoindre les chefs précédents au niveau du sillon antérieur ;

Rouge clair. 3. A chefs descendants qui, insérés sur l'orifice auriculaire droit, descendent sur la paroi antérieure du ventricule droit, et traversent le sillon, pour se rendre en convergeant au foramen ;

4. A chefs descendants qui, insérés dans l'angle d'union des orifices auriculaire droit et aortique, traversent l'espace triangulaire droit, contournent le col de l'appendice, descendent sur sa paroi antérieure, et traversent le sillon antérieur pour se rendre au foramen ;

5. A chefs descendants qui, continus aux faisceaux internes de la cavité ventriculaire droite, s'associent dans le sillon antérieur aux chefs descendants des autres anses rayonnantes.

La réunion des chefs descendants de ces cinq ordres d'anses, constitue les faisceaux court et triangulaire antérieur.

Vert. *Anses communes simplement réfléchies*, dont les chefs descendants, insérés sur l'orifice auriculaire gauche, appartiennent à la paroi postérieure du ventricule gauche jusqu'au sillon postérieur, et qui, à partir de ce sillon, appartiennent au ventricule droit, et se séparent en deux ordres d'anses :

1. Les unes, à partir du sillon postérieur, continuent à descendre en contournant la paroi postérieure, le bord droit et la paroi antérieure du ventricule droit, jusqu'au sillon antérieur, où elles se réfléchissent en chefs ascendants internes, pour se continuer avec les faisceaux internes du ventricule droit, et pour remonter le long de la cloison, jusqu'aux orifices pulmonaire et auriculaire ;

2. Les autres, à partir du sillon postérieur, remontent sur la paroi postérieure du ventricule droit jusqu'au bord droit, qu'elles contournent, fournissant dans ce trajet des fibres aux faisceaux et aux colonnes internes, puis continuent à remonter sur la paroi antérieure du ventricule droit, en croisant la direction des anses précédentes, pour se terminer, — ou à l'arc antérieur de l'orifice pulmonaire, qu'elles atteignent directement en concourant à constituer la paroi antérieure de l'appendice conoïdale, — ou à l'arc postérieur de l'orifice pulmonaire, qu'elles atteignent après s'être réfléchies dans le sillon antérieur, et après avoir remonté la cloison, en concourant à constituer la paroi postérieure de l'appendice conoïdale.

Jaune foncé. *Anses communes aortico-pulmonaires*, ou *anses en feston de l'appendice pulmonaire*, qui, de la portion droite de l'orifice aortique, en contournant le bord supérieur de l'appendice, pour le plus petit nombre, et de la portion gauche de cet orifice, en contournant le bord inférieur de l'appendice pour le plus grand nombre, se rendent à l'arc antérieur de l'orifice pulmonaire, formant ainsi à cet orifice un demi-sphincter supérieur, à peine marqué, et un demi-sphincter inférieur très prononcé.

II. ANSES PROPRES AU VENTRICULE DROIT.

Jaune clair. 1. *Anses en feston de l'angle droit*, qui, insérées par une extrémité sur l'arc postérieur, et par l'autre extrémité sur l'arc antérieur de l'orifice auriculaire droit, forment à cet orifice un demi-sphincter droit.

2. *Anses en feston de l'espace triangulaire droit et de l'angle pulmonaire*, qui, insérées, par une extrémité au sommet de l'espace triangulaire, par l'autre extrémité sur l'arc antérieur de l'orifice auriculaire droit, forment à cet orifice un demi-sphincter gauche.

3. *Anses annulaires*, à chefs descendants extérieurs insérés sur l'arc antérieur de l'orifice auriculaire, à chefs ascendants rentrants qui se continuent avec les faisceaux internes, et remontent avec eux jusqu'à l'arc postérieur de cet orifice, et jusqu'à l'arc postérieur de l'orifice pulmonaire.

III. ANSES PROPRES AU VENTRICULE GAUCHE.

Rouge foncé. *Anses rayonnantes propres au ventricule gauche*, — dont les chefs descendants insérés : 1° dans l'angle d'union des orifices aortique et auriculaire gauche ; 2° sur l'arc antérieur de l'orifice auriculaire gauche ; 3° sur ce même arc, au niveau de l'angle gauche, se dirigent en convergeant vers le foramen, de manière à former, sur la face postérieure du ventricule gauche, le faisceau triangulaire postérieur; — dont les chefs ascendants, après avoir contourné le foramen sur la face antérieure, en passant sous les faisceaux court et triangulaire antérieur, se jettent dans les colonnes et dans les faisceaux internes, principalement dans ceux qui font partie de la paroi postérieure.

Bleu foncé. *Anses en 8 de chiffre, à insertion supérieure antérieure :*

1. Anses dont les chefs descendants, insérés près de l'angle droit, s'approchent le plus du sommet du ventricule, et dont les chefs ascendants s'étagent sur la face antérieure au-dessus des chefs ascendants et rentrants des anses rayonnantes propres, pour se jeter dans les colonnes et dans les faisceaux de la paroi postérieure ;
2. Anses dont les chefs ascendants, après avoir traversé la face antérieure, contournent une seconde fois le bord gauche, pour remonter dans la paroi postérieure jusqu'à l'arc postérieur de l'anneau auriculaire gauche ;
3. Anses dont les chefs ascendants remontent sous la forme de pas-de-vis, jusqu'à l'angle gauche ;
4. Anses en 8 de chiffre fermé en haut sur la face antérieure ;
5. Anses dont les chefs ascendants ne croisent pas, sur la face antérieure, les chefs descendants, et ne donnent pas naissance à la figure en 8 de chiffre ;
6. Anses qui ne donnent pas naissance à la figure en 8 de chiffre, et dont les chefs ascendants s'associent, sur la face antérieure, aux chefs ascendants des anses en feston de l'angle droit.

Bleu clair. *Anses en 8 de chiffre à insertion supérieure postérieure*, — dont les chefs descendants, après avoir suivi ou contourné le bord droit, s'associent sur la face antérieure aux chefs descendants des anses à insertion supérieure antérieure, pour les accompagner dans leur trajet ; — dont les chefs ascendants, après avoir contourné une seconde fois d'avant en arrière le bord gauche, remontent sur la face postérieure jusqu'à l'arc postérieur de l'orifice auriculaire gauche.

Ces anses décrivent ainsi une sorte de spirale autour du ventricule gauche.

Violet. *Anses en feston de l'angle droit du ventricule gauche*, qui, insérées en arrière sur l'orifice auriculaire gauche. se terminent en avant sur l'orifice aortique, embrassant le bord droit dans une notable étendue au-dessous de l'angle, et formant ainsi à l'orifice aortique un demi-sphincter droit.

Les figures 1 et 2 de la planche VIII sont destinées à exposer l'association des anses communes et propres, qui engendre le ventricule droit.

Les figures 3 et 4 de la même planche sont destinées à exposer l'association des anses communes et propres, qui engendre le ventricule gauche.

Les figures 1 et 3 montrent le trajet des anses sur la face postérieure ; les figures 2 et 4 montrent leur trajet sur la face antérieure. Les lignes ponctuées indiquent le trajet des anses qui correspond au plan de la cloison.

La figure 1 de la planche IX, est destinée à démontrer le système musculaire des ventricules qui, par la combinaison des anses propres et communes, engendre deux ventricules distincts, tout en les réunissant et les associant en un seul organe pour une action commune. Dans cette figure, les lignes pleines indiquent le trajet des anses sur la face antérieure, ou le long du plan de la cloison ; les lignes ponctuées indiquent le trajet des anses sur la face postérieure.

Nota. N'ont pas été indiquées dans les schèmes, pour éviter autant que possible la confusion, les *anses de la surface interne*, dont la direction et le trajet sont donnés par la direction et le trajet des faisceaux internes, et dont les connexions multipliées avec les autres anses ont été indiquées dans le texte du traité.

SYSTÈME MUSCULAIRE DES OREILLETTES.

La figure 2 de la planche IX est destinée à démontrer le système musculaire des oreillettes, qui résulte, comme pour les ventricules, de la combinaison, par association, d'anses propres et communes.

DÉTERMINATION DES ANSES ET DES LIGNES COLORÉES.

Les lignes pleines indiquent le trajet dans la paroi antérieure ; les lignes ponctuées indiquent le trajet dans la paroi postérieure des oreillettes ou des appendices, et dans la paroi de la cloison.

I. Anses communes.

Rouge clair. Anses qui, insérées sur divers points de l'oreillette droite, concourent à former le faisceau commun, d'où se séparent, au niveau du bord supérieur de l'oreillette gauche, les trois faisceaux : antérieur, a ; moyen, m; postérieur, p ; qui se rendent à divers points de l'oreillette gauche :

1. Anses à chefs insérés sur l'arc antérieur de l'oreillette droite, qui remontent le long du sillon interauriculaire antérieur, pour s'unir en arcade au faisceau commun ;
2. Anses à chefs insérés sur le filament droit postérieur, qui contournent la paroi postérieure et le bord droit de l'oreillette droite, en faisant partie des anses horizontales de cette oreillette, et qui remontent sur la face antérieure de l'oreillette pour s'unir, en arcades, au faisceau commun ;
3. Anses à chefs insérés sur l'orifice de la veine cave supérieure, (arc antérieur et bord droit), qui se jettent dans le faisceau commun ;
4. Anses à chefs insérés le long de l'orifice de la veine cave inférieure, qui rejoignent le faisceau commun, après s'être contournés en arcades entre la veine cave supérieure et les veines pulmonaires droites ;

a. Faisceau antérieur, dont les fibres s'épanouissent sur la face antérieure de l'appendice, et descendent, en contournant sa base, jusqu'à l'arc antérieur de l'anneau auriculaire ;

m. Faisceau moyen, dont les fibres se divisent vers la gouttière intermédiaire à l'appendice et à l'embouchure des veines pulmonaires gauches, puis contournent le bord gauche pour descendre sur la face postérieure jusqu'à la veine coronaire, ou se portent sur la partie renflée de l'appendice, et s'enroulent de haut en bas et d'arrière en avant dans ses parois, ou enfin contournent de bas en haut les veines pulmonaires, pour se jeter dans les fibres de la paroi postérieure ;

p. Faisceau postérieur, dont les fibres, se portant dans l'intervalle des veines pulmonaires droites et gauches, se dirigent autour de l'embouchure de ces veines à droite et à gauche, ou descendent sur la paroi postérieure jusqu'à l'arc postérieur de l'anneau.

II. Anses formant des anneaux complets.

Jaune clair. Oreillette droite:

1. Anses annulaires de l'embouchure et de l'orifice de la veine cave supérieure ;
2. Anses qui embrassent la base de l'appendice auriculaire droite, et qui s'attachent par leurs deux extrémités au bord droit de l'orifice de la veine cave supérieure.

Oreillette gauche :

3. Anses annulaires des orifices des veines pulmonaires droites et gauches;
4. Anses annulaires qui embrassent l'orifice de l'appendice auriculaire gauche.

Anses qui concourent à former l'anneau interauriculaire, savoir :

5. Anses qui, faisant partie du pilier musculaire commun, se portent, en formant une arcade, vers l'appendice auriculaire;
6. Anses qui, faisant partie du pilier commun, fournissent le faisceau supérieur et le faisceau inférieur, lesquels se rejoignent en arrière, après avoir contourné la fosse ovale;
7. Anses qui, nées de l'arc antérieur de l'orifice auriculaire, se portent vers la cloison et rejoignent le faisceau inférieur au-dessous de la fosse ovale.

III. Anses horizontales de l'oreillette droite.

Rouge foncé. Anses qui, insérées sur le filament cartilagineux postérieur, sur le pourtour inférieur et droit de l'orifice de la veine cave inférieure, et sur la veine coronaire, contournent la paroi postérieure et le bord droit de l'oreillette droite, et remontent sur la face antérieure de l'appendice et de l'oreillette, pour gagner l'arc antérieur de l'orifice de la veine cave supérieure.

Ces anses sont mêlées en arrière avec les anses communes, 2.

IV. Anses verticales de l'oreillette droite

Vert.

1. Anses verticales insérées sur l'arc postérieur de l'orifice de la veine cave supérieure, qui s'insèrent sur l'arc supérieur de l'orifice de la veine cave inférieure; et anses plus petites qui, de l'arc inférieur de l'orifice de la veine cave inférieure, se rendent à l'anneau auriculaire, en formant des arcades dans la fosse coronaire.
2. Anses verticales qui, insérées par un faisceau commun au bord droit de la veine cave supérieure, descendent le long de la paroi postérieure, du bord droit, et de la paroi antérieure jusqu'à l'anneau auriculaire.
3. Anses verticales qui, insérées sur l'arc antérieur de l'orifice de la veine cave supérieure, descendent sur la paroi antérieure jusqu'à l'anneau auriculaire.
4. Anses verticales qui, insérées sur l'arc postérieur de l'orifice auriculaire, montent dans les colonnes de la face postérieure jusqu'au faisceau commun, et redescendent dans la paroi antérieure jusqu'à l'arc antérieur de l'orifice auriculaire, embrassant ainsi, d'arrière en avant, toute la périphérie de l'oreillette, au-dessus de l'appendice.

V. Anses horizontales de l'oreillette gauche.

Bleu clair Anses qui, insérées en arrière sur l'arc postérieur de l'anneau auriculaire, sur la veine coronaire et même au-delà du sillon interauriculaire, contournent horizontalement la paroi postérieure et le bord de l'oreillette, pour se relever sur la paroi antérieure, et se porter dans la paroi antérieure de l'oreillette ou de l'appendice.

VI. Anses verticales de l'oreillette gauche.

Bleu foncé. Anses qui, insérées sur l'arc postérieur de l'anneau auriculaire, remontent en divergeant, sur la paroi postérieure, jusqu'au bord supérieur, qu'elles contournent d'arrière en avant pour descendre, le long de la paroi antérieure, jusqu'à l'arc antérieur de l'anneau, ou pour contourner, à droite et à gauche, les embouchures des veines pulmonaires droites et gauches.

VII. Anses obliques de l'oreillette gauche.

Violet. Anses qui, nées sur l'arc antérieur de l'anneau auriculaire, montent sur la paroi antérieure, contournent l'orifice de l'appendice, et redescendent, le long du bord gauche, jusqu'à l'extrémité gauche de l'anneau auriculaire.

INDICATIONS DES LETTRES POUR LES FIGURES 1, 2, 3, 4, DE LA PLANCHE VIII, ET POUR LA FIGURE 1 DE LA PLANCHE IX.

a. Orifice aortique. — b. Orifice auriculo-ventriculaire droit. — c. Orifice auriculo-ventriculaire gauche. — d. Orifice pulmonaire. — e. Arc antérieur de l'orifice auriculo-ventriculaire droit. — f. Arc postérieur de l'orifice auriculo-ventriculaire droit. — g. Arc antérieur de l'orifice auriculo-ventriculaire gauche. — h. Arc postérieur de l'orifice auriculo-ventriculaire gauche. — i. Arc antérieur de l'orifice pulmonaire. — k. Arc postérieur de l'orifice pulmonaire. — l. Eminence triangulaire postérieure, faisant partie de l'angle droit du ventricule gauche. — m. Bord droit caché du ventricule gauche. — n. Sommet du ventricule gauche et du cœur. — o. Bord gauche du ventricule gauche et du cœur. — p. Angle gauche du ventricule gauche et du cœur. — q. Bord supérieur de l'appendice pulmonaire. — r. Bord supérieur du ventricule droit. — s. Angle droit du ventricule droit et du cœur. — t. Bord droit du ventricule droit et du cœur. — u. Sommet du ventricule droit.

INDICATION DES LETTRES POUR LA FIGURE 2 DE LA PLANCHE IX.

a. Orifice aortique. — b. Orifice auriculo-ventriculaire droit. — c. Orifice auriculo-ventriculaire gauche. — d. Orifice de la veine cave inférieure. — e. Orifice de la veine cave supérieure. — f. Veines pulmonaires droites. — g. Veines pulmonaires gauches. — h. Orifice de la veine pulmonaire gauche antérieure. — i. Orifice de la veine cave coronaire. — k. Fosse ovale. — l. Bord droit de l'oreillette droite. — m. Appendice auriculaire droite. — n. Bord gauche de l'oreillette gauche. — o. Appendice auriculaire gauche. — p. Bord supérieur de l'oreillette gauche. — q. Sillon médian antérieur, bord antérieur de la cloison interauriculaire. — r. Sillon médian postérieur, bord postérieur de la cloison interauriculaire. — s. Angle antérieur d'union des oreillettes.

Rouen. Imp. de A. PÉRON, rue de la Vicomté, 55.

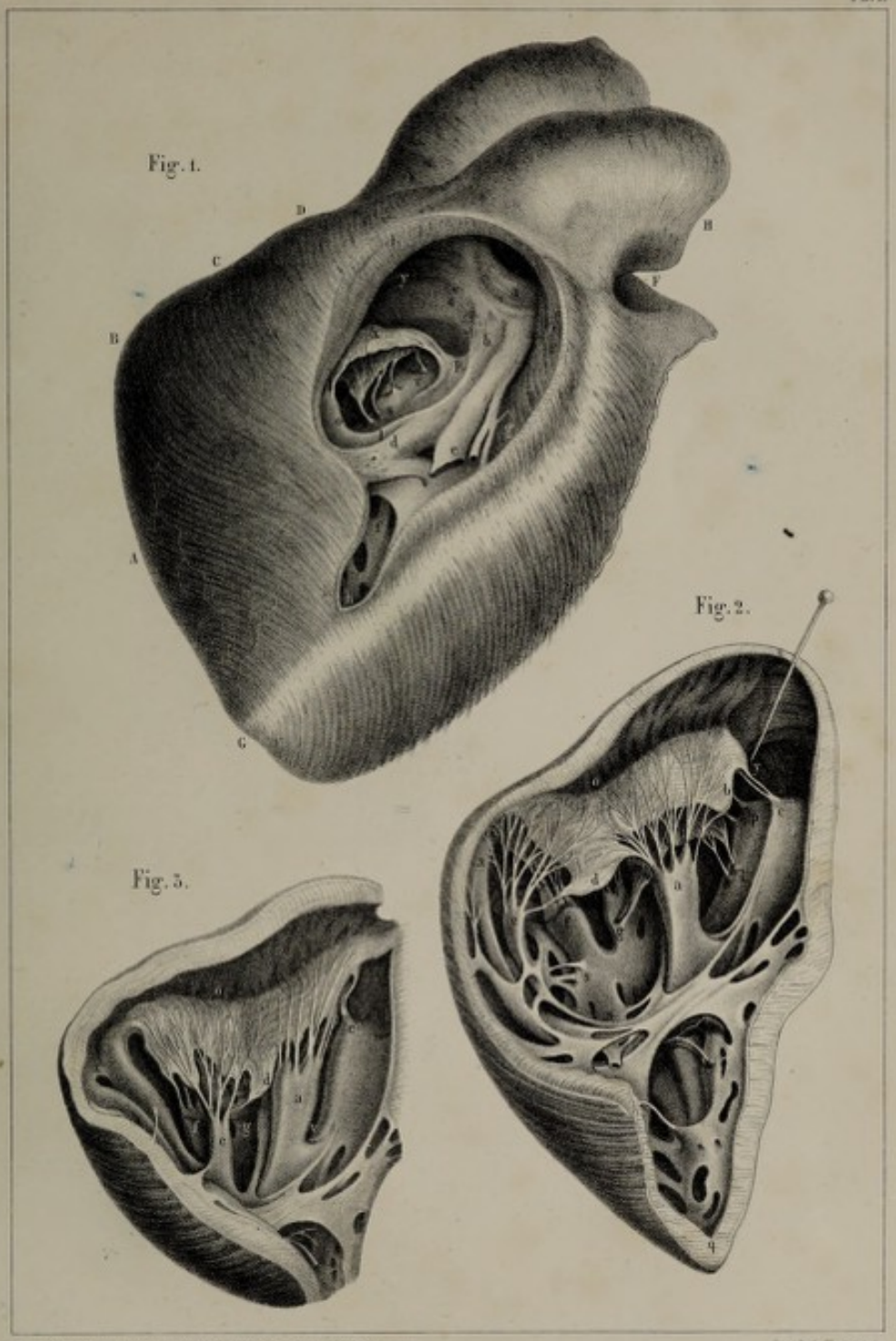

Dessiné d'après nature et lith. par Ch. FRANK dirigé par M. Parchappe.

Imp. Lith. Fermentin

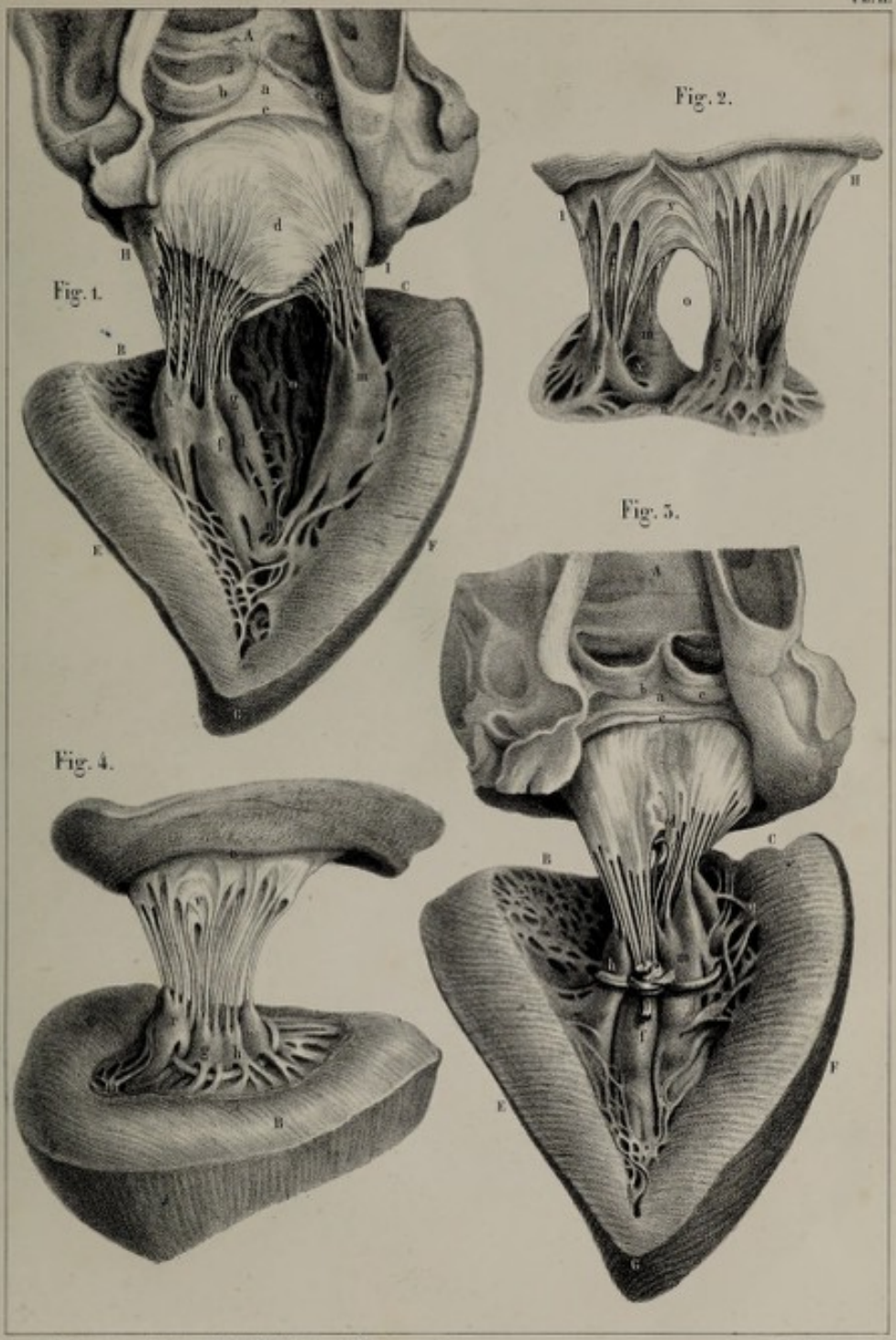

Dessiné d'après nature et lith. par CH. FRANK dirigé par M. Parchappe.

Imp. Lith. Formentin

V

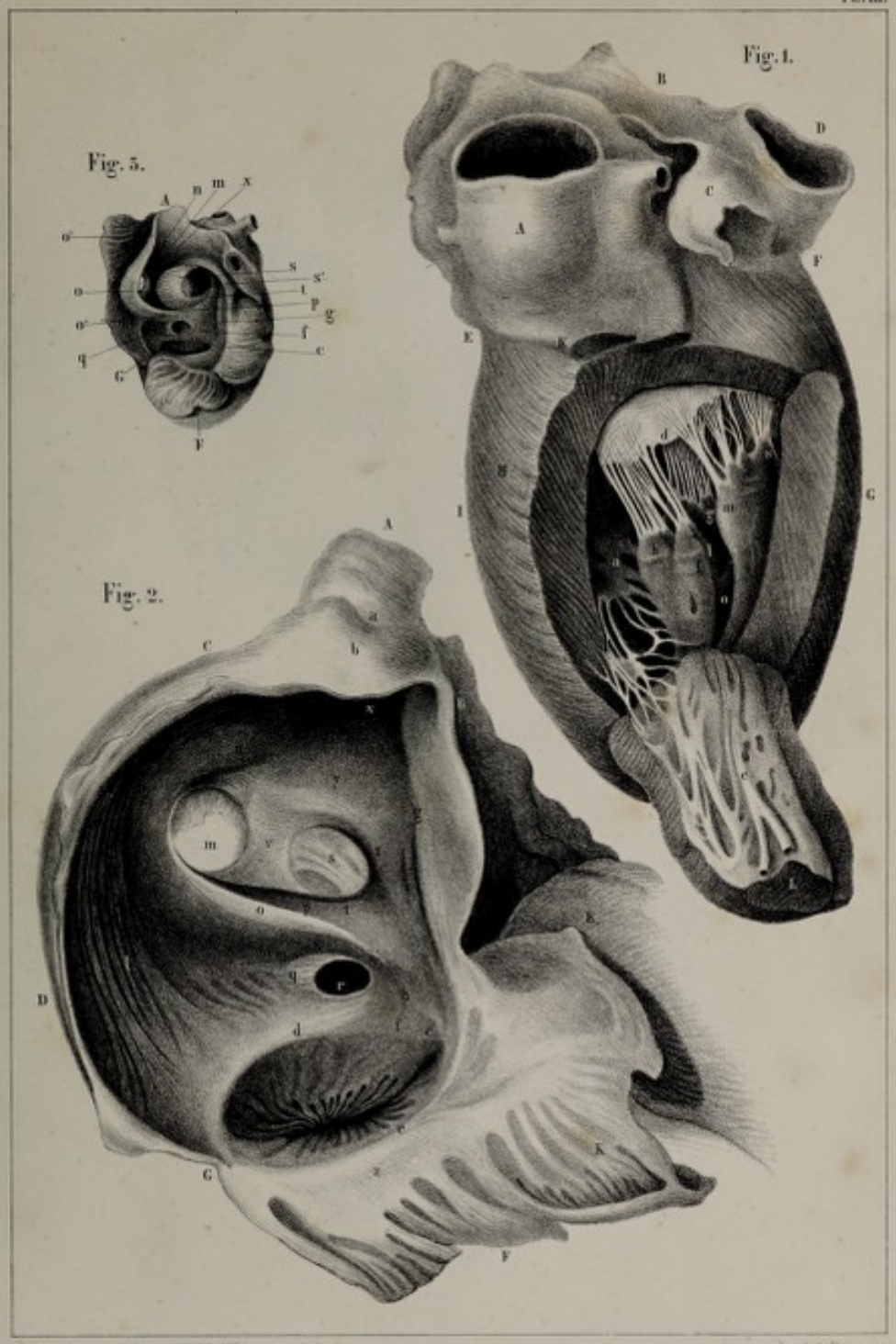

Dessiné d'ap. nature et lith. par CH. FRANK dirigé par M. Parchappe.

Imp. Lith. Formentin.

Fig. 1.

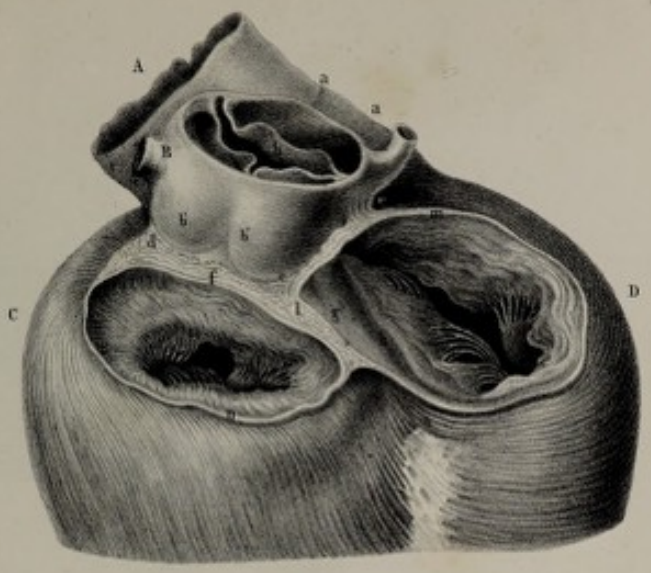

Fig. 2.

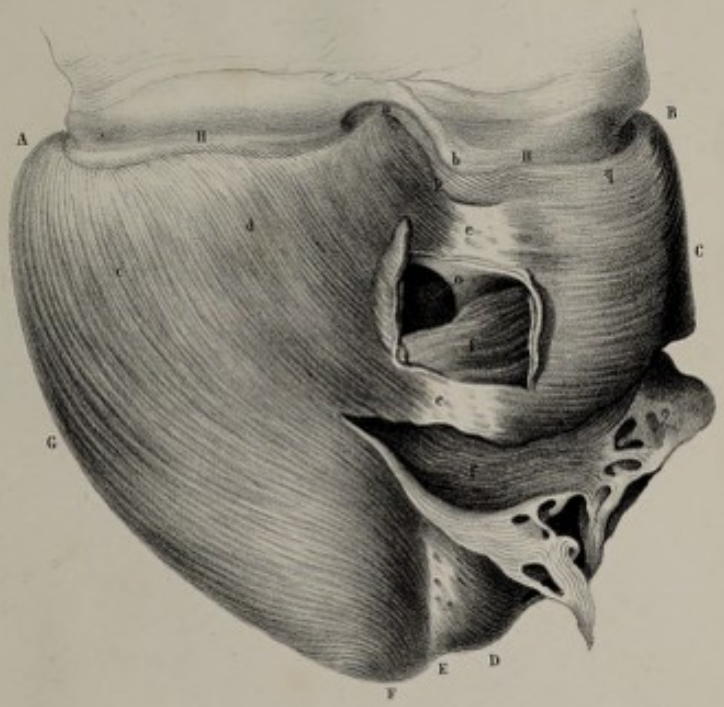

Dess. d. nat. et lith. par CH. FRANK dirigé par M. Parchappe.

Imp. Lith. Forrentin.

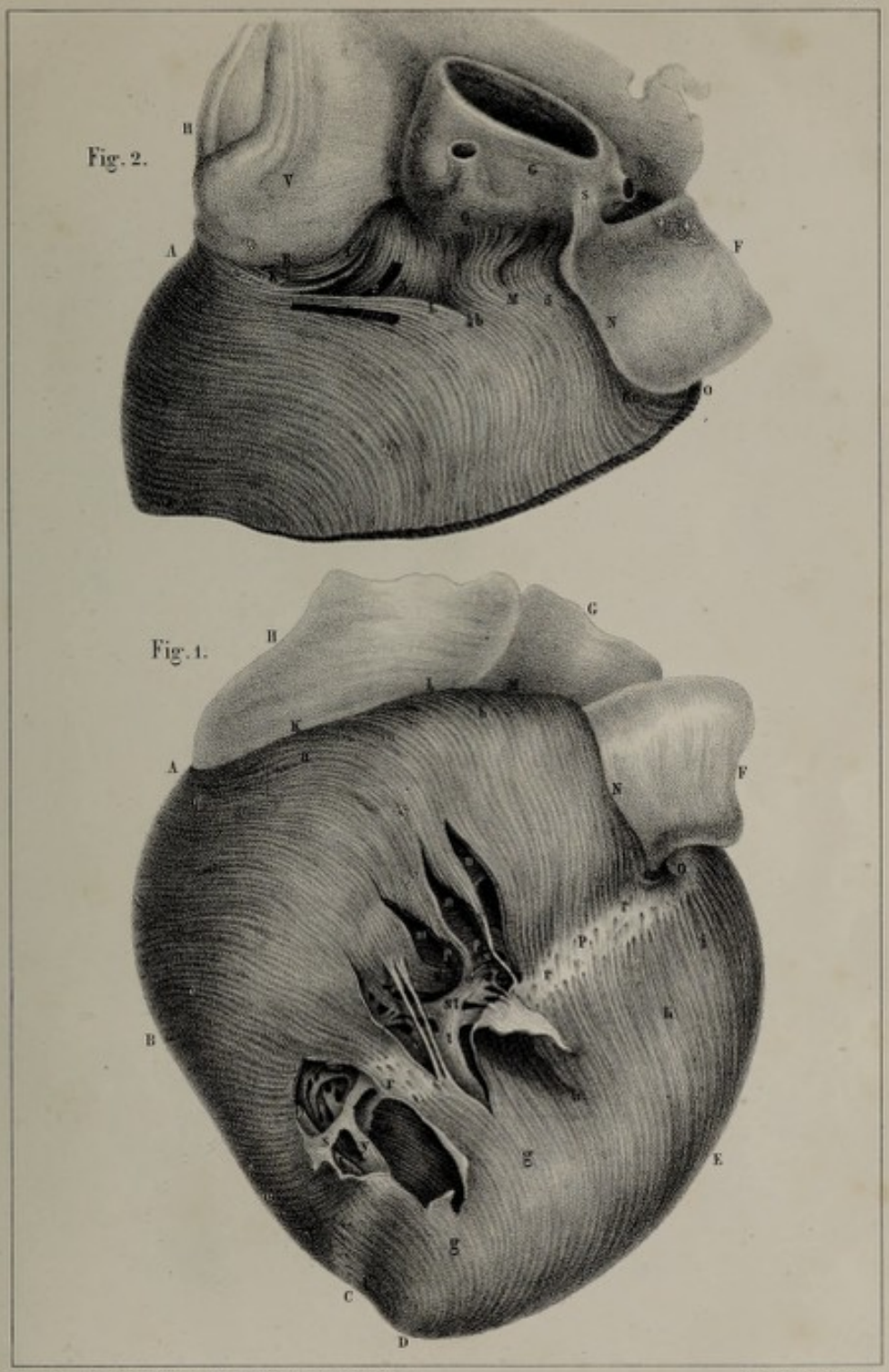

Dessiné d'après nature et lith. par CH. FRANK dirigé par M. Parchappe.

Imp. Lith. Lemercier à Paris.

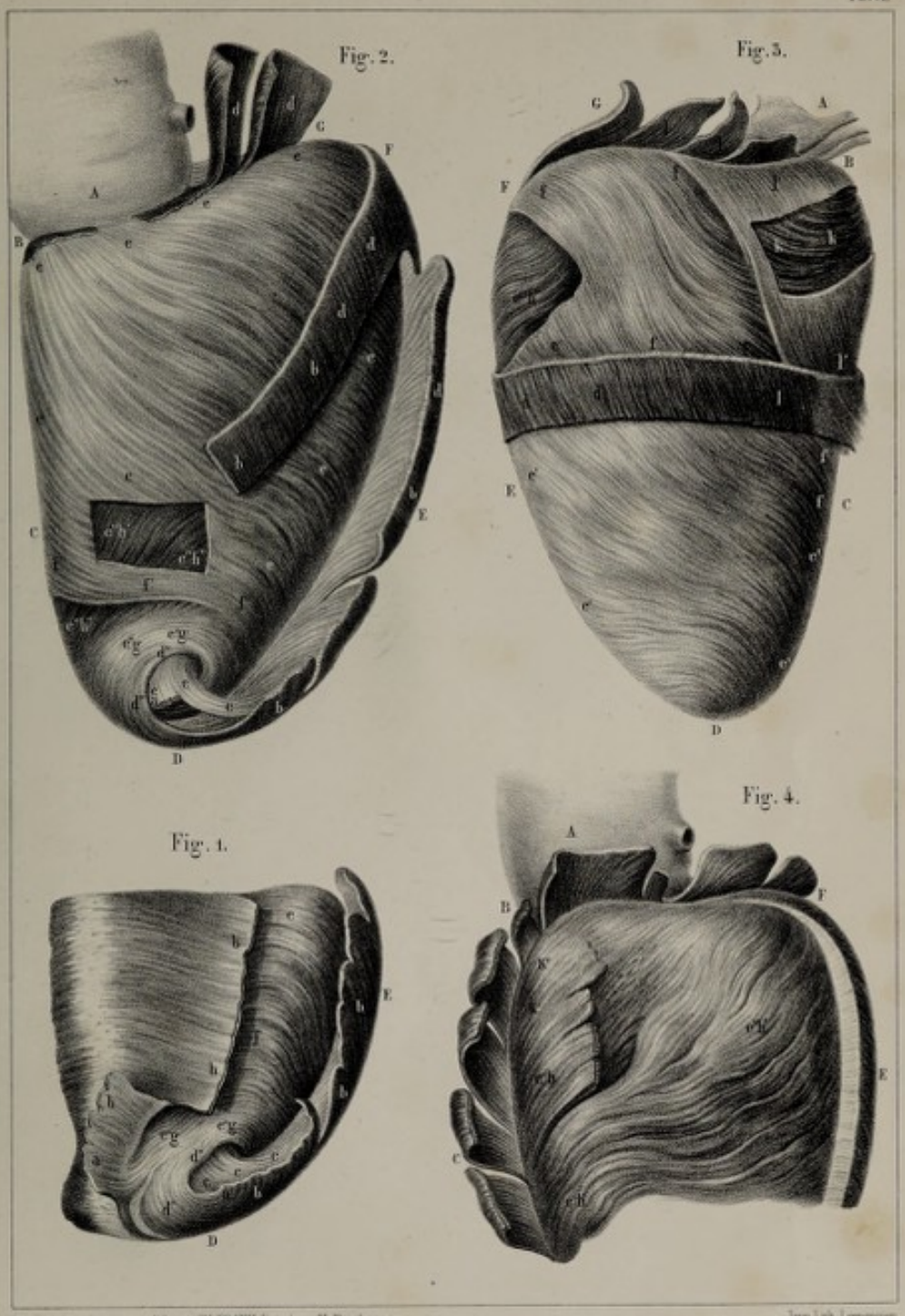

Dessiné d'après nature et lith. par Ch. FRANK dirigé par M. Parchappe.

Imp. Lith. Lemercier.

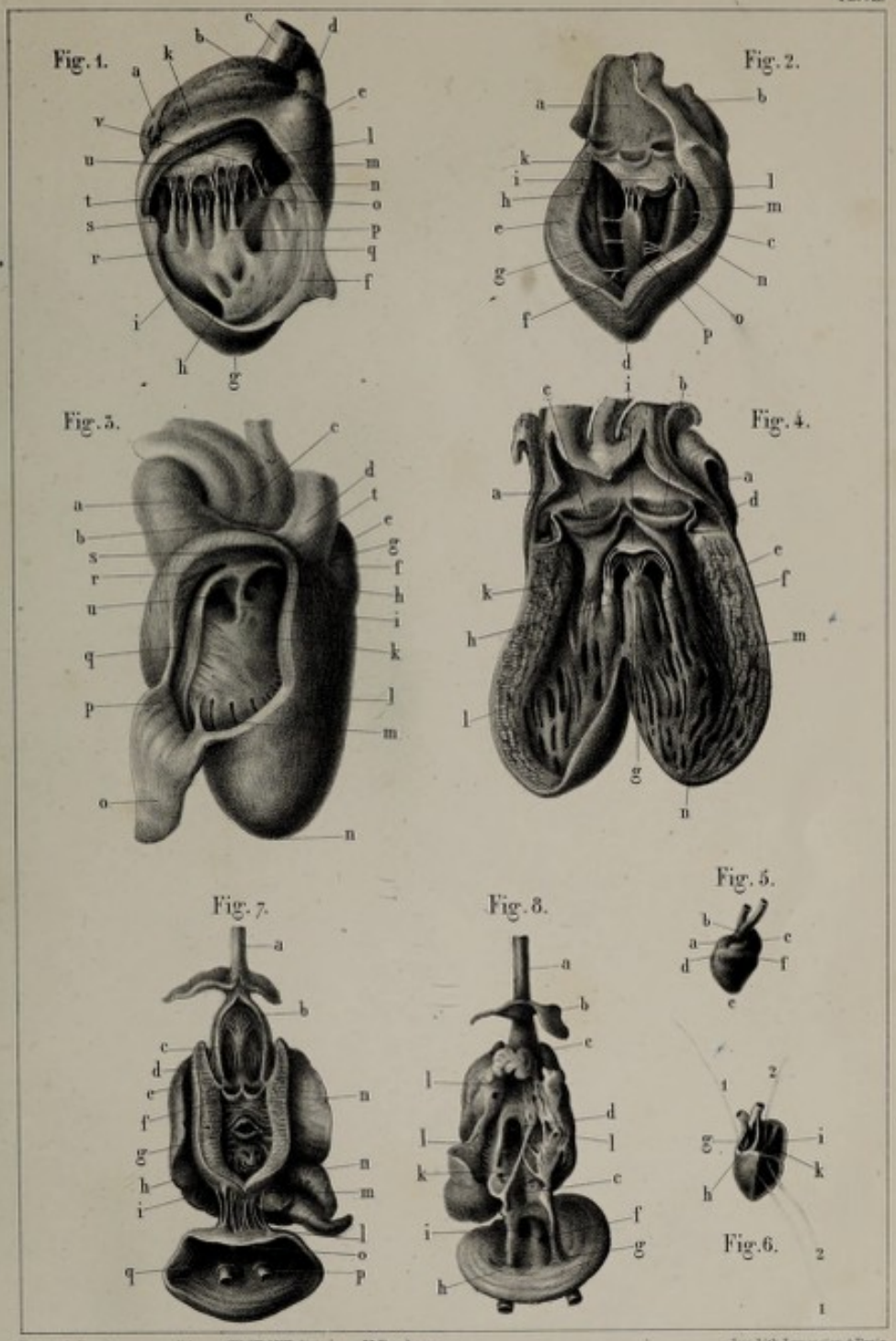

Dessiné d'après nature et lith. par CH. FRANK dirigé par M. Parchappe.

Imp. Lith. Lemercier, à Paris.

Fig. 1.

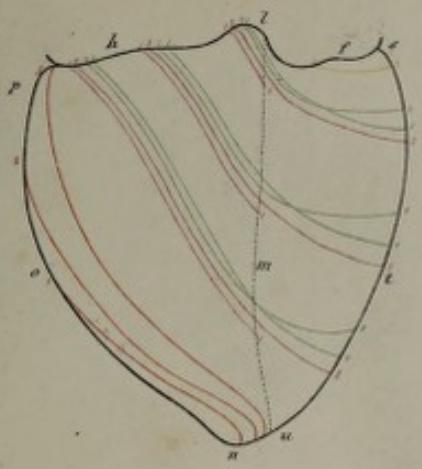

Fig. 2.

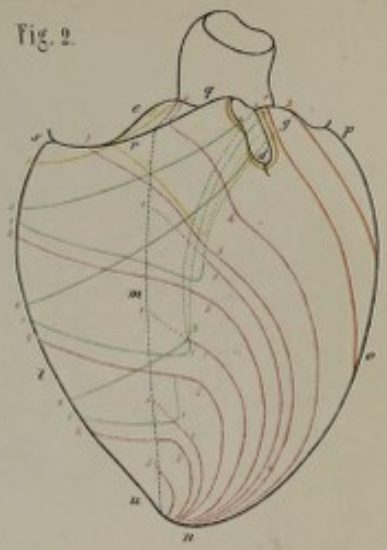

Fig. 3.

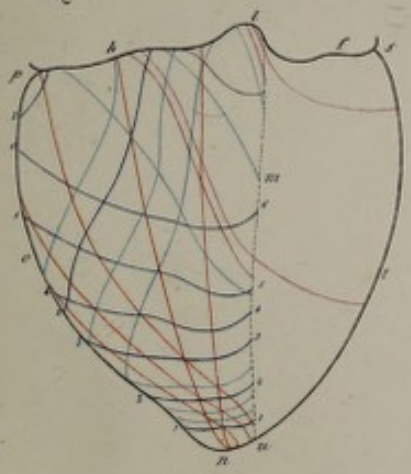

Fig. 4.

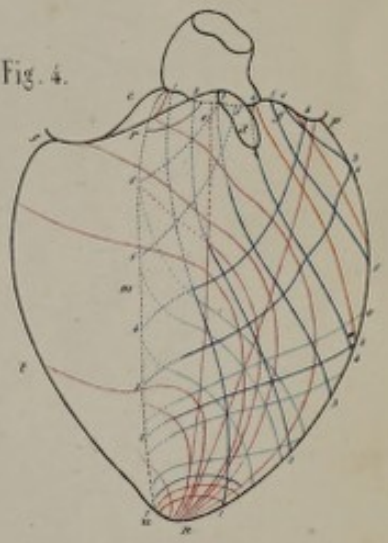

Dessiné par M. Parchappe

Lith. A. Perrot, Rouen.

Fig. 2.

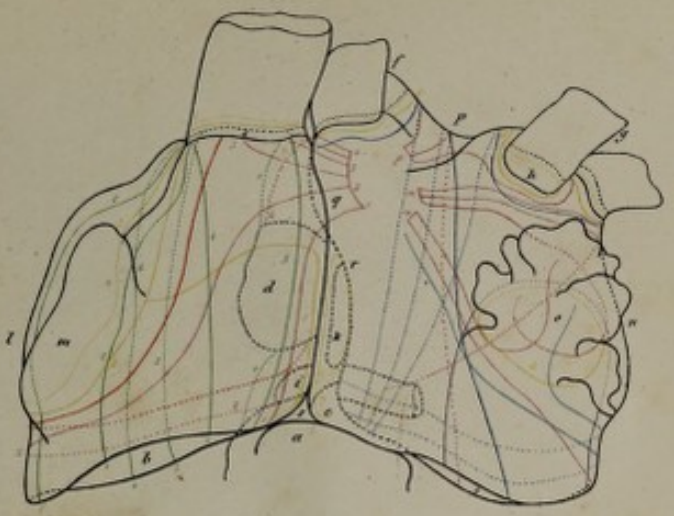

Fig. 1.

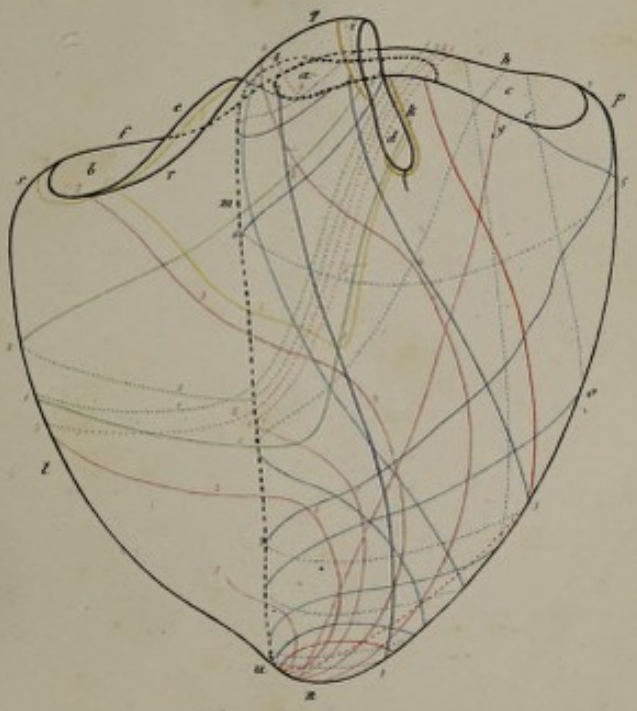

Dessiné par M. Parchappe.

Lith. A. Peron, Rouen.

OUVRAGES DE M. PARCHAPPE.

Recherches sur l'Encéphale, sa Structure, ses fonctions et ses Maladies :

Premier Mémoire. — Du volume de la Tête et de l'Encéphale chez l'homme ; 1836.

Deuxième Mémoire. — Des altérations de l'Encéphale dans l'aliénation mentale ; 1838.

Recherches statistiques sur les causes de l'aliénation mentale ; 1839.

Rapport sur le Service médical de l'Asile des aliénés de Saint-Yon, de 1835 à 1841.

Traité théorique et pratique de la Folie :

1° Observations particulières et documents nécroscopiques ; 1841.

2° Symptomatologie et Nosologie (*sous presse.*)

Notice statistique sur l'Asile des aliénés de la Seine-Inférieure, par MM. L. Debouteville et Max. Parchappe. (Ouvrage auquel l'Institut a accordé une mention honorable.)