Graphotomie humaine : recueil lithographique représentant l'anatomie de l'homme anatomie topographique / Par A.P. Barré et J.B.L. Letellier.

Contributors

Barré, A. P.
Letellier, J. B. L. (Jean Baptiste Louis)
Senefelder, Alois, 1771-1834

Publication/Creation

À Paris : Chez Crevot, libraire ... : Chez les auteurs ..., 1826.

Persistent URL

https://wellcomecollection.org/works/jkdyf3qv

License and attribution

This work has been identified as being free of known restrictions under copyright law, including all related and neighbouring rights and is being made available under the Creative Commons, Public Domain Mark.

You can copy, modify, distribute and perform the work, even for commercial purposes, without asking permission.

Wellcome Collection
183 Euston Road
London NW1 2BE UK
T +44 (0)20 7611 8722
E library@wellcomecollection.org
https://wellcomecollection.org

6027971D

(32)
RB36263
plates by
Stretch

Un des premiers livres d'anatomie lithographiés -

Graphotomie

humaine

Recueil Lithographique

représentant l'anatomie de l'homme

Anatomie topographique

Par A. P. Barré et J. B. L. Letellier

Docteurs en Médecine

à Paris,

Chez Crévot, Libraire, rue de l'école de Médecine, N.º 3.

Chez les Auteurs, rue de la lune, N.º 37.

1826.

350978

L'anatomie topographique, ou de toutes les régions du corps humain est composée de 40 planches qui peuvent être placées dans l'ordre suivant:

Pl.		Couche.
1	Tête et col de profil	1
2	——— id. ———	2
3	——— id. ———	3
4	——— id. ———	4
5	——— id. ———	5
6	Pharynx par derrière	1, 2, 3, 4
7	——— id. Couché 5 Larynx	
8	Poitrine, bas-ventre, bas de face	1
9	——— id. ———	2
10	——— id. ———	3
11	Col, dos, bras par derrière	1
12	——— id. ———	2
13	——— id. ———	3
14	——— id. ———	4
15	——— id. ———	5
16	——— id. ———	6
17	Avant-bras (aponévrose)	
18	——— id. — de face	2, 3
19	——— id. ———	4, 5
20	——— id. — par derrière	2. 3.

Pl.		
21	Avant-bras par derrière 3 e	
22	Main par devant	
23	——— id. ———	
24	——— id. ——— 5 par derrie	
25	Cuisse par devant	
26	——— id. ———	
27	——— id. par derrière	
28	——— id. ———	
29	——— id. ———	
30	Jambe (Aponévrose)	
31	——— id. — par devant	
32	——— id. — par derrière	
33	——— id. ———	
34	——— id. — en dehors et en dedan	
35	Pied par sa plante	
36	——— id. ———	
37	——— id. ———	
38	Périnée	
39	——— id. ———	
40	Coupe du bassin	

WELLCOME LIBRARY INSTITUTE

Avant-propos

L'Anatomie topographique indiquant les rapports exact des organes, est la seule vraiment utile au Chirurgien; en effet, à quoi bon savoir qu'il existe tel nombre de nerfs, ou d'artères dans un membre, si on n'en connais pas leur position respective? faute de cette connaissance on s'expose à les lesser à chaque coup de bistouri. Tout le monde convient de l'importance de cette étude, elle était complètement négligée, il y a quelques années. Bédard est le premier qui fixa l'attention des élèves sur cette branche de connaissance si importante pour l'opérateur; avant lui on ne possédait aucun ouvrage complet sur elle, ses leçons si intéressantes mais si courtes nous firent sentir ce qui manquait à cette science, et nous nous disposions à tâcher d'y subvenir quand Mr. Automarchi fit paraître son ouvrage sur l'anatomie de l'homme. L'énormité du prix, la grandeur incommode du format nous firent bien comprendre que ce médecin n'avait pas travaillé pour les Elèves, et nous entreprîmes de publier cet ouvrage, encouragés par les suffrages de tous ceux qui en connaissaient le plan. Des occupations accessoires ayant ralenti la publication de nos livraisons, nous avons été devancés par plusieurs auteurs, l'impulsion était donnée et d'habiles dessinateurs s'empressèrent de travailler. Nous nous serions retirés devant des hommes aussi recommandables, s'ils avaient profité de toutes nos idées; mais les divers inconvéniens attachés à chacun de leurs ouvrages nous ont engagé à continuer. Si nous sommes bien inférieurs par le luxe du dessin, nous croyons être au moins égaux en exactitude. Nous avons représenté toutes les régions du corps; car il y a une sorte d'inconséquence comme l'ont fait récemment deux auteurs à négliger de représenter ce qu'ils ont jugé important à décrire. On nous objectera l'augmentation que cela eut produit dans le prix; mais outre que cette augmentation n'eût pas été fort considérable; nous pensons que dans des ouvrages qui ne sont pas faits, pour servir sur le cadavre, les descriptions sont moins utiles que les dessins, et cela d'autant mieux que nous possédons

plusieurs traités d'anatomie descriptive. « Votre recueil l'emporte encore sur tous les autres par la constance de l'échelle que nous avons adoptée, tous étant demi-nature à l'exception du pied et de la main organes trop compliqués pour être faits aussi petits; par cette précaution, il est facile de composer en quelque sorte le corps humain. De plus, l'avantage de présenter toujours dans une même position les diverses couches d'une même région nous paraît immense: en effet, on peut ainsi superposer diverses couches et voir exactement ce que tel organe de l'une couvre celle qui suit. Nous avons jugé aussi qu'il serait très utile d'indiquer la différence des organes par celle des renvois; ainsi un chiffre arabe montre le nerf; la lettre italique, l'artère; la lettre grecque, la veine; les majuscules, les muscles, les chiffres romains les os et les tissus fibreux, les signes variables tous les autres organes; et ces chiffres ou ces lettres sont les mêmes pour toutes les couches de chaque région. Enfin nous avons cru achever notre tâche en disposant nos coupes de telle sorte que l'on puisse y étudier l'anatomie par systèmes; nous avons indiqué les attaches des muscles, le trajet et les ramifications des artères et des nerfs, de telle manière qu'avec un ouvrage d'anatomie quelconque, on peut suivre sur nos planches non seulement la position respective des organes; mais chacun de ces organes pris en particulier. cette marche nous a permis d'offrir en un petit nombre de planches, ce qui en exigerait beaucoup plus si on voulait représenter chaque système isolément. »

Tête et col de profil 1re Couche

Os

VIII Arcade zygomatique
XV Malaire
XVI Maxillaire inf.

XXIII Aponévrose temporale
XXIV – épicranienne
XXV – du col
XXVIII Fibro-cartilages du nez

Muscles

C Angulaire de l'omoplate
D Frontal
E Occipital
F Auriculaires
L Orbiculaire des paupières
N Pyramidal du nez
O Triangulaire du nez
P Elévateur commun du nez et de la lèvre sup.
R Elévateur de la lèvre sup.
S Canin
T Gd Zygomatique
U Pt Zygomatique
V Triangulaire des lèvres
Z Carré du menton
A' Releveur du menton
B' Buccinateur
C' Orbiculaire des lèvres
F' Masseter
N' Peaucier
O' Sterno-mastoïdien
B'' Trapèze
C'' Splénius

Artères

f Faciale
h rameau de la sous mentale
i Labiale inf.re
j Labiale sup.re
k dorsale du nez
l Musculaires
p Occipitale
r Auriculaire post.re
x Temporale
y Transverse de la face
z Auriculaires ant.res
q' Buccale
t' Alvéolaire
j' Sous orbitaire
o' Palpébrale inf.re
q' Nasale
r' Frontale

Veines

ε Faciale
ξ Frontale
u Angulaire
φ Occipitale
b Parotide
10 Conduit de Sténon
a Ganglions lymphatiques

Nerfs

1 rameau malaire du lacrymal
2 Frontal int.re
3 Frontal ext.re
4 rameau nasal int.re
5 – du naso lobaire
6 – du nasal ext.re
9 – temporal de l'orbitaire
10 – Malaire de l'orbitaire
12 – Sous-orbitaires
14 Temporaux profonds
16 Buccal
21 Temporal superficiel
24 auriculaire post. du facial
28 Temporaux – –
29 Malaires – –
30 Buccaux – –
32 Sus maxillaire sup.re –
33 – – inf.res –
34 Sous maxillaires
42 Spinal
54 Cervicaux profonds
55 Mastoïdien
56 Auriculaire
57 Cervical superficiel

IMP. DE [illegible]

Tête et col de profil, 2ème Couche

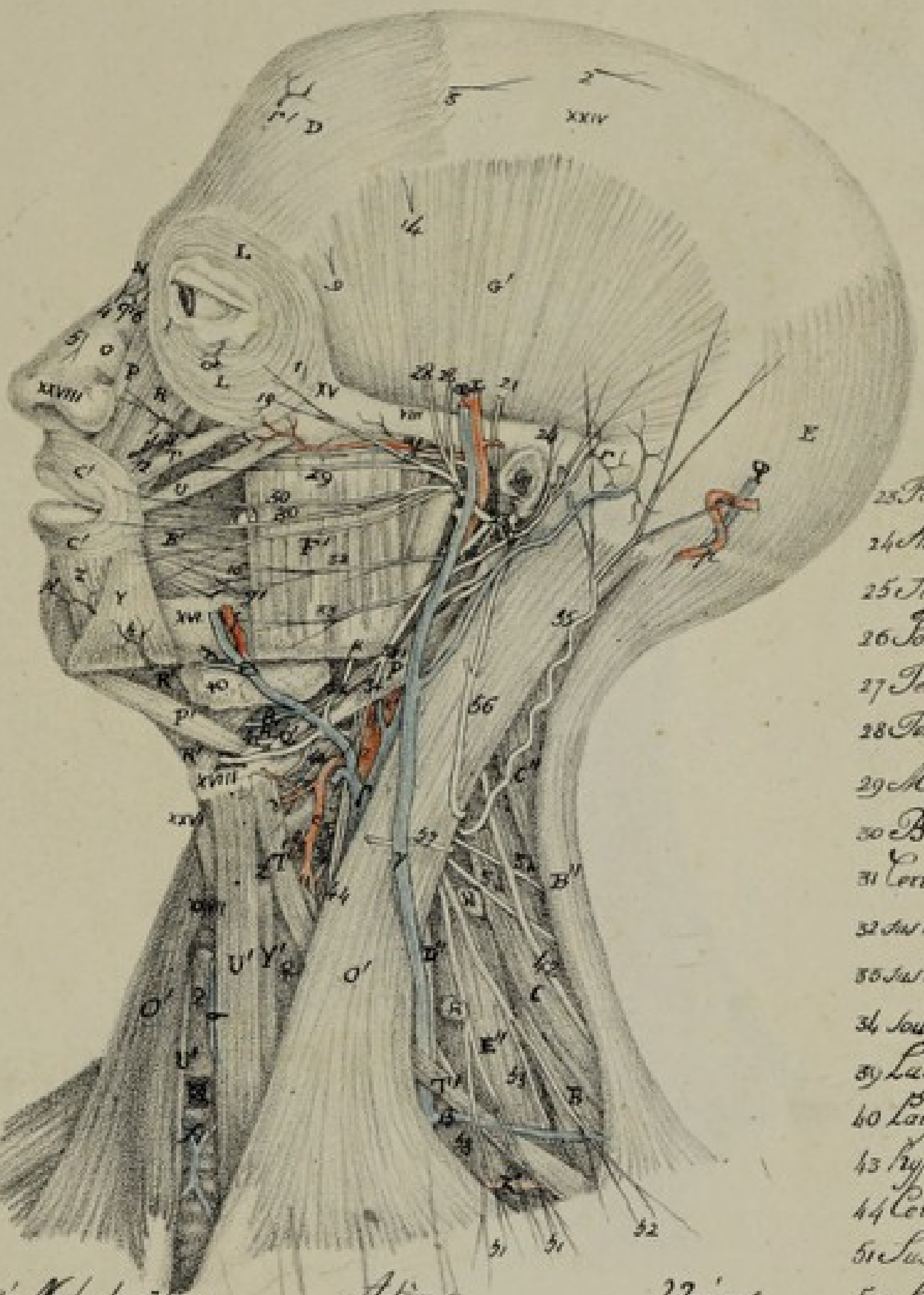

Os

VII Conduit Auditif
VIII Arcade Zygomatique
XV Malaire
XVI Maxillaire inf.
XVIII Hyoïde

XXIV Aponévrose épicrânienne
XXVI Cartilage Thyroïde
XXVII – Cricoïde
XXVIII Fibro-cartilages du nez

Muscles

B Sacro-lombaire
C Angulaire de l'omoplate
D Frontal
E Occipital
L Orbiculaire des paupières
N Pyramidal du nez
O Triangulaire du nez
P Elevateur du nez et de la lèvre
R Elévateur de la lèvre supre
S Canin
G' Temporal
H' Hyo-glosse
O' Sterno-mastoïdien
P' Digastrique
Q' Stylo-hyoïdien
R' Mylo-hyoïdien
T' Omoplat-hyoïdien
U' Sterno-hyoïdien
Y' Sterno-thyroïdien
Z' Thyro-hyoïdien
Æ' Constricteur inf. du pharynx
B'' Trapeze
C'' Splénius
D'' Scalène antr
E'' Scalène postr

Artères

a Carotide primitive
b Carotide extne
c Thyroïdienne supre
d Son rameau laryngé
e Crico-thyroïdien
f Stylo mastoïdienne
x Temporale
y Transversale de la face
œ Temporale moyenne
k' Carotide intne
z' Scapulaire postre

Nerfs

23 Facial
24 Auriculaire postr du facial
25 Stylo hyoïdien – –
26 Sous mastoïdien – –
27 Temporo-facial – –
28 Temporaux – –
29 Malaires – –
30 Buccaux – –
31 Cervico-facial – –
32 Sus maxillaires suprs –
33 Sus maxillaires infrs –
34 Sous maxillaires
39 Laryngé extne
40 Laryngé intne
43 Hypo glosse
44 Cervical descendant
51 Sus-claviculaires
52 Sus-acromiens
53 Sous-claviculaires
57 Cervical superficiel
58 Plexus brachial

Veines

γ Jugulaire extne
β Cervicales cutanées
δ Jugulaire intne
ε Faciale
θ Ranine
λ Sous-mentale
μ Palatine infre
φ Occipitale
σ Thyroïdienne infre gauche
χ – – droite

Ganglions lymphatiques
Glande sous maxillaire
Corps thyroïde
Trachée-artère

(Les renvois non expliqués ici le sont à la 1ère Couche)

IMP. DE [illegible]

Tête et col de profil, 3me Couche

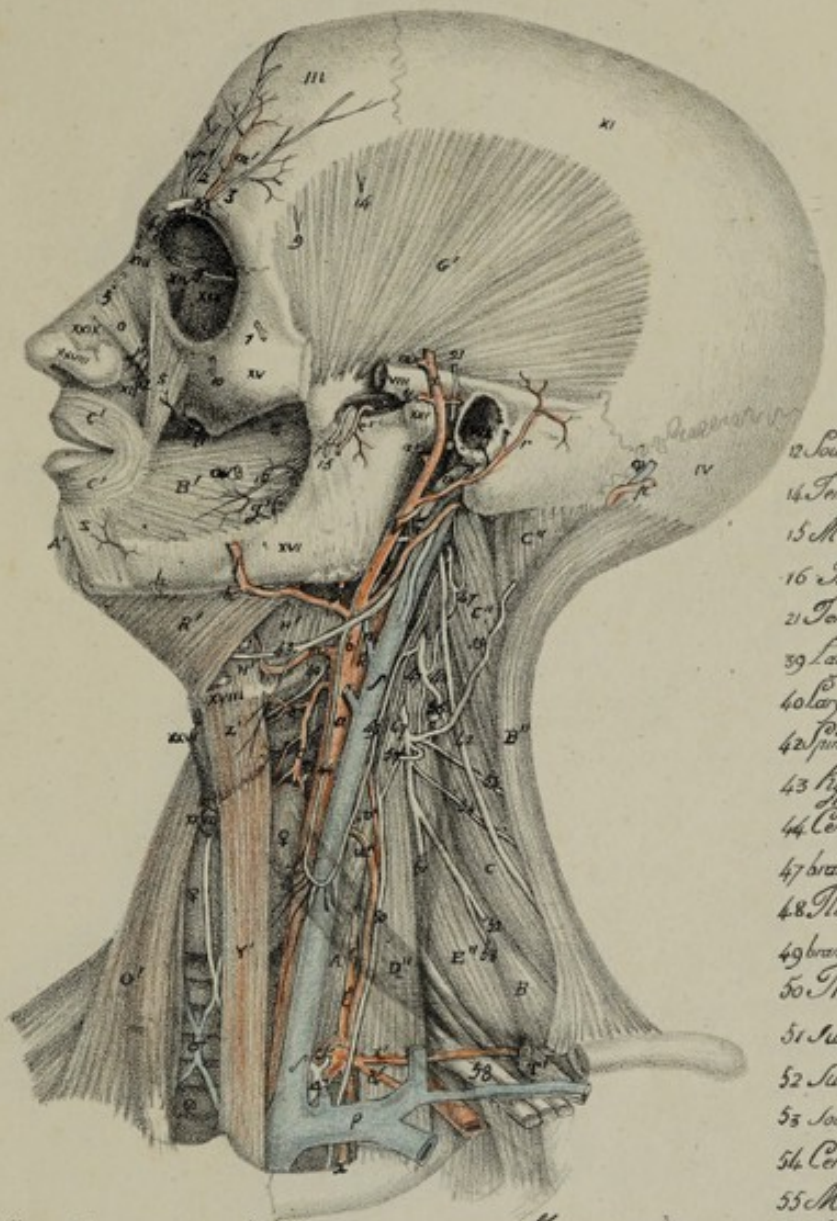

Os

III Frontal
IV Occipital
VII Conduit auditif
IX Apophyse Styloïde
XII Maxillaire sup.re
XIII os du nez
XIV Lacrymal
XVIII Hyoïde
XIX Cavité orbitaire
XI Pariétal

XXI Ligament latéral ext.me
XXVI Cartilage Thyroïde
XXVII – Cricoïde
XXVIII Fibro cartilages du nez
XXIX Cartilages du nez

Muscles

A Long du cou
B Sacro-lombaire
M Sourcilier
O Triangulaire
S Canin
G' Temporal
H' Hyoglosse
R' Mylo-hyoïdien
T' Digastat-hyoïdien
Y' Sterno-thyroïdien
Z' Thyro-hyoïdien
E' Constricteur inf.r du pharynx
D'' Scalène ant.r
E'' – post.r
m linguale
r Stylo-mastoïdienne
t Pharyngienne inf.re
v Temporale moy.ne
a' Maxillaire int.ne
c' Massétérine
k' Carotide int.re
m' Sourcilière
s' Sous-clavière
t' Vertébrale
u' Thyroïdienne inf.re
v' Cervicale ascendante
x' Mammaire int.ne
z' Scapulaire post.re
&' Scapulaire sup.re

Artères

a Carotide primitive
b Carotide ext.me
c Thyroïdienne sup.re
d Pharyngée
e Crico-thyroïdienne
g Palatine
h Sous-maxillaire

Veines

l Jugulaire int.ne
n Pharyngienne
p Sous-clavière
o Thyroïdiennes inf.res

Nerfs

12 Sous-orbitaire
14 Temporaux profonds
15 Massétérin
16 Buccal
21 Temporal superficiel
39 Larynge ext.ne
40 Larynge int.ne
42 Spinal
43 Hypoglosse
44 Cervical descendant
47 branches ant.res des cervicaux
48 Plexus cervical
49 branches descendantes int.res
50 Phrénique
51 Sus claviculaires
52 Sus acromiens
53 Sous claviculaires
54 Cervicaux profonds
55 Mastoïdienne
56 Auriculaire
57 Cervical superficiel
58 Plexus brachial

R Ganglions lymphatiques
Q Corps thyroïde
Ω Trachée artère
Δ Canal thoracique

Les renvois non expliqués ici le sont à la 1re Couche

IMP. DE SENEFELDER.

Tête et col de profil, 4me Couche.

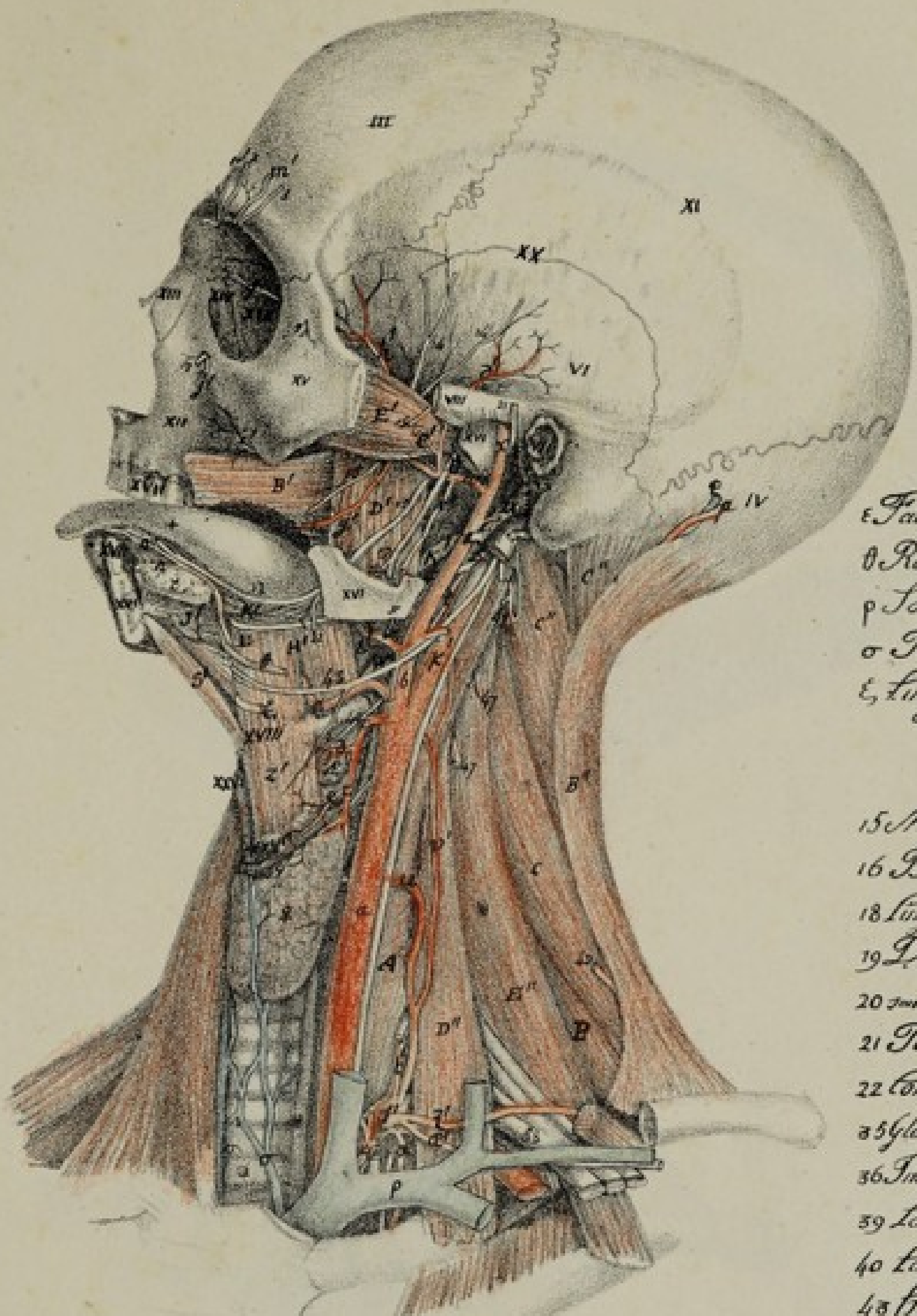

Os

- III Frontal
- IV Occipital
- VI Temporal
- VII Conduit auditif
- IX Apophyse Styloïde
- XI Pariétal
- XII Maxillaire supr
- XIII Os du nez
- XIV Lacrymal
- XVII Dents
- XVIII Os hyoïde
- XIX Cavités orbitaires
- XX Fosses temporales

- XXVI Cartilage Thyroïde
- XXVII – Cricoïde

Veines

- ε Faciale
- θ Ranine
- ρ Sous-clavière
- σ Thyroïdiennes infres
- ξ Linguale

Nerfs

- 15 Massétérin
- 16 Buccal
- 18 Lingual
- 19 Dentaire infr
- 20 1er rameau mylo-hyoïdien
- 21 Temporal superfl
- 22 Corde du tympan
- 35 Glosso-pharyngien
- 36 Pneumo-gastrique
- 39 Laryngé extne
- 40 Laryngé intne
- 48 Hypo-glosse
- 47 br. ant. des 1ers cervicaux
- 58 Plexus brachial

Muscles

- A Long du cou
- B Sacro-lombaire
- D' Ptérygoïdien intne
- E' Ptérygoïdien extne
- H' Hyo-glosse
- J' Génio-glosse
- K' Stylo-glosse
- L' Lingual
- S' Génio-hyoïdien
- Z' Thyro-hyoïdien
- Æ' Constricteur infr du pharynx
- W' Constricteur moyen
- &' Constricteur supr
- D'' Scalène antr
- E'' Scalène postr

Artères

- a Carotide primitive
- b Carotide extne
- c Thyroïdienne supre
- d Laryngée
- e Crico-thyroïdienne
- g Palatine infre
- m Linguale
- n Sublinguale
- o Ranine
- t Pharyngienne infre
- a' Maxillaire intne
- b' Méningée moyenne
- c' Dentaire infre
- d' Temporale profde postre
- e' Massétérine
- h' Temporale profde antre
- k' Carotide intne
- m' Sourcilière
- s' Sousclavière
- t' Vertébrale
- u' Thyroïdienne infre
- v' Cervicale ascendante
- x' Mammaire intne
- z' Scapulaire postre
- œ' Scapulaire supre

- ♀ Corps thyroïde
- ♉ Glande sublinguale
- + Langue
- ✱ Œsophage
- ⊗ Trachée
- Δ Canal thoracique

Les renvois non expliqués ici le sont à la première couche

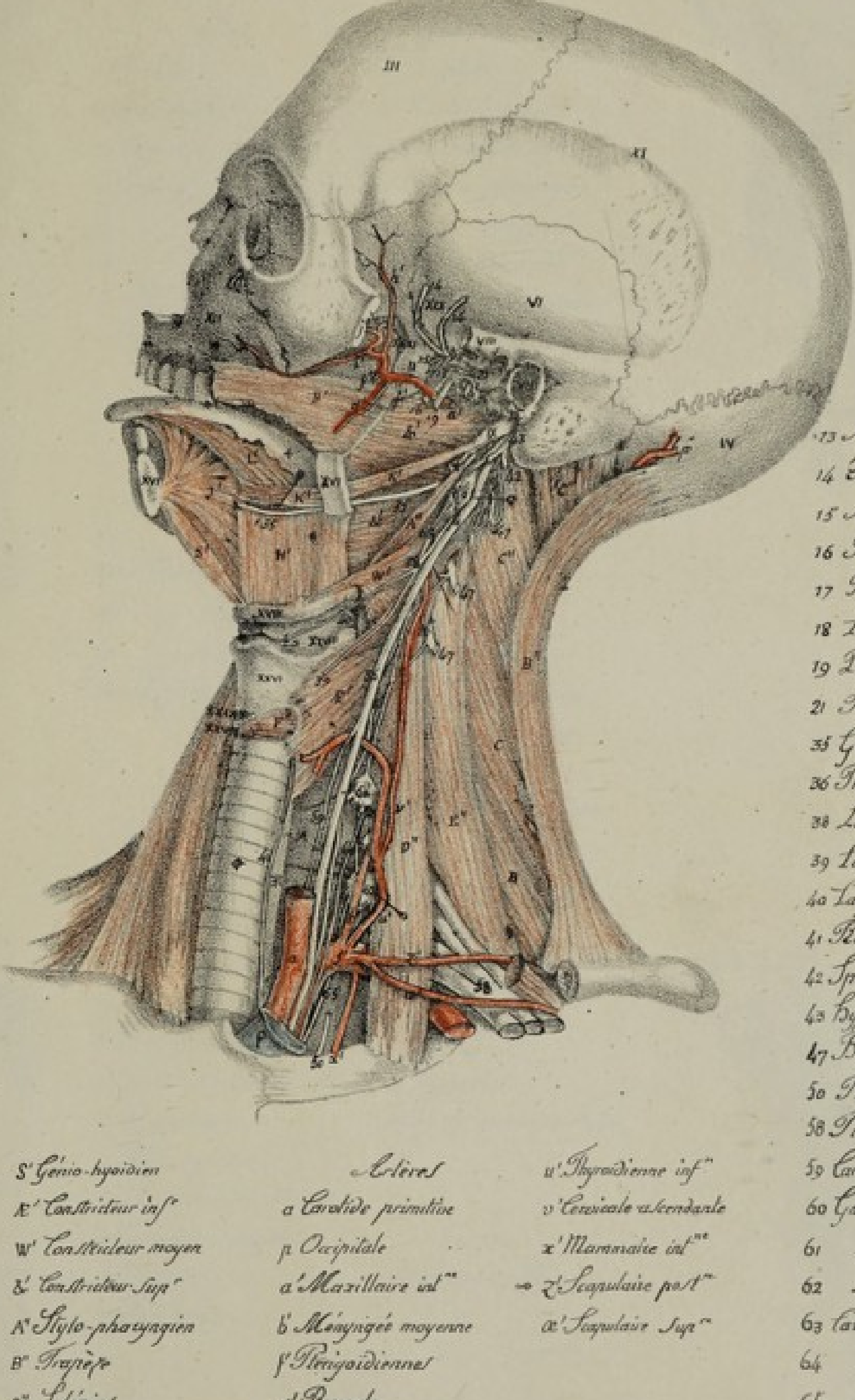

Os

II Apophyse ptérigoïde
III Frontal
IV Occipital
VI Temporal
VII Conduit auditif
VIII Apophyse zygomatique
IX – Styloïde
XI Pariétal
XII Maxillaire supr
XVII Maxillaire infr
XVIII Hyoïde
XXX Fosse zygomatique
XXXI – Sphéno-maxillaire

XXVI Cartilage thyroïde
XXVII – Cricoïde
XXVIII Membne thyro-hyoïdienne
XXIX – Crico-thyroïdienne

Muscles

A Long du cou
B Sacro-lombaire
C Angulaire de l'omoplate
B' Buccinateur
H' Hyo-glosse
J' Génio-glosse
K' Stylo-glosse
L' Lingual
Q' Stylo-hyoïdien
S' Génio-hyoïdien
Æ' Constricteur infr
W' Constricteur moyen
&' Constricteur supr
K'' Stylo-pharyngien
B'' Trapèze
C'' Splénius
D'' Scalène antr
E'' Scalène postr
F'' Crico-thyroïdien

Artères

a Carotide primitive
p Occipitale
a' Maxillaire intne
b' Méningée moyenne
f' Ptérigoïdiennes
g' Buccale
h' Temporale profde antre
i' alvéolaire
j' Sous-orbitaire
S' Sous-clavière
t' Vertébrale
u' Thyroïdienne infre
v' Cervicale ascendante
x' Mammaire intne
z' Scapulaire postre
œ' Scapulaire supre

Veines

p Sous-clavière

Nerfs

13 Maxillaire infr
14 Temporaux profonds
15 Massétérin
16 Buccal
17 Ptérigoïdien
18 Lingual
19 Dentaire infr
21 Temporal superficiel
35 Glosso-pharyngien
36 Pneumo-gastrique
38 Laryngé supérieur
39 Laryngé externe
40 Laryngé interne
41 Récurrent
42 Spinal
43 Hypo-glosse
47 Branches antres des cervicaux
50 Phrénique
58 Plexus brachial
59 Cardiaques du pneumo-gastrique
60 Ganglion cervical supr
61 – – moyen
62 – – infr
63 Cardiaque supr
64 – moyen
65 – infr

+ Langue
# Œsophage
⊗ Trachée-artère

IMP. ET LITHOGRAPH.

Fig 1 2 3 Pharynx vu par derrière 1re 2e 3e couche
Fig 4 Pharynx incisé pour voir le larynx, la langue &c.

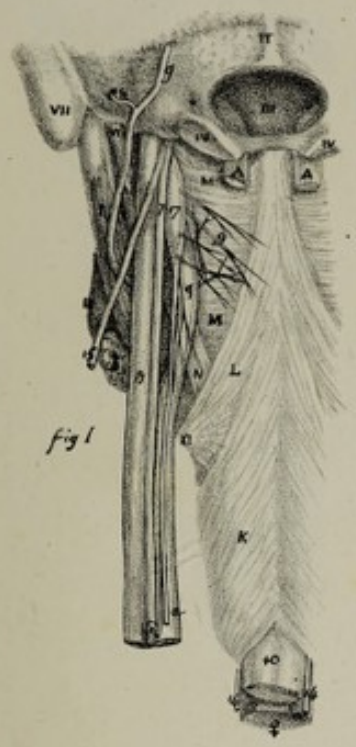

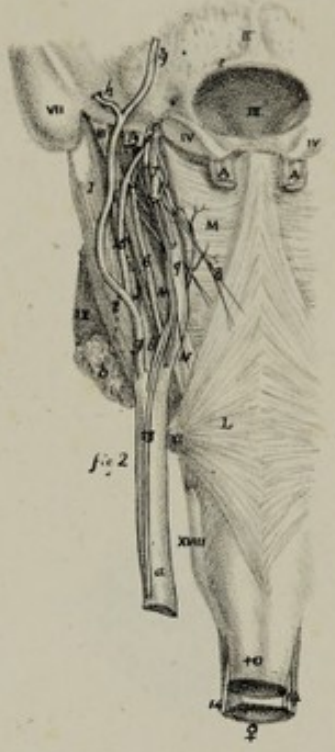

Os

II Occipital
III Trou occipital
IV Condyles de l'occipital
VI Apophyse Styloïde
VII – Mastoïde
VIII – Ptérigoïde
IX Maxillaire inf.
XI Hyoïde

XV Fosses nasales
XVI Ligament latéral int.
XVII – Stylo-maxillaire
XVIII Cartilage Thyroïde
XIX – Cricoïde
XX – Arythénoïde
XXI Glotte

Muscles

A Gr. Droit ant. de la tête
B Ptérigoïdien int.
D Peristaphylin int.
E Peristaphylin ext.
F Palato-Staphylin
G Pharyngo-Staphylin
H Glosso-Staphylin
I Digastrique
J Stylo-hyoïdien
K Constricteur inf. du pharynx
L Constricteur moyen
M Constricteur sup.
N Stylo-pharyngien

Artères

a Carotide primitive
b Carotide externe
c Thyroïdienne sup.
d Larynge

f Linguale
g Occipitale
h Mastoïdienne post.
i Pharyngienne inf.
k Rameau pharyngien
l – méningé
m Maxillaire int.
n Méningée moyenne
o Dentaire inf.re
q Carotide Int.ne

Nerfs

2 Lingual
3 Corde du tympan
4 Dentaire inf.
5 Mylo-hyoïdien
6 Glosso-pharyngien
7 Pneumo-gastrique
8 Pharyngien
9 Plexus pharyngien
10 Larynge sup.
11 Larynge ext.
12 Larynge int.
13 Cardiaque
14 Récurrent
15 Spinal
16 Hypoglosse
17 Ganglion cervical sup.

Veine

B Jugulaire int.

+ Langue
δ Glande sous-maxillaire
ϱ Trachée-artère
α Pharynx
ω Œsophage

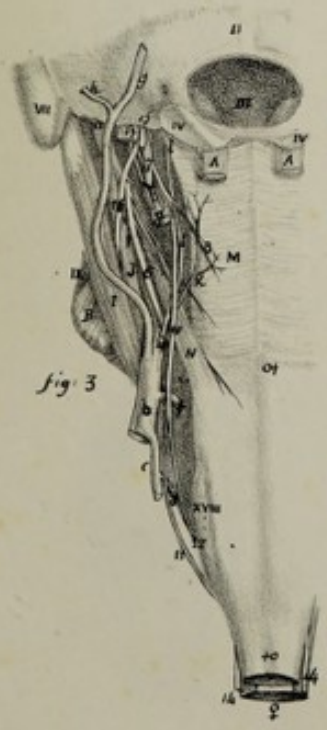

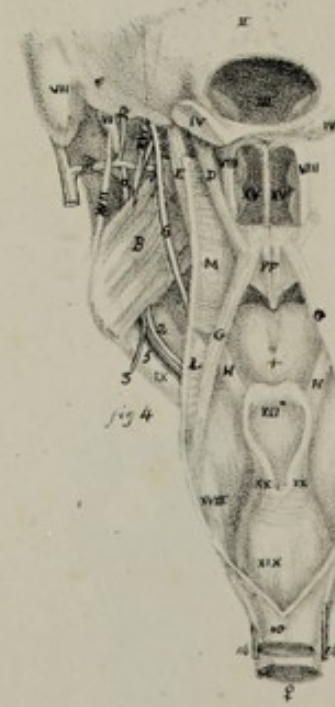

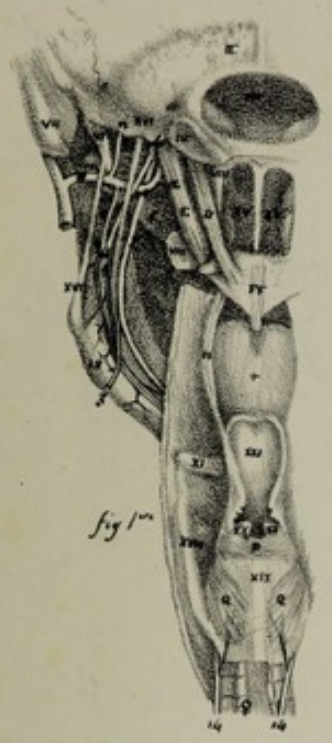

Fig 1re Isthme du gosier larynx &c. vus en arrière sans muqueuse
Fig 2 Larynx de profil avec ses muscles
Fig 3 – par dessus
Fig 4 – de profil sans muscles
Fig 5 – l'aile gauche du cartilage thyroïde enlevée
Fig 6 moitié droite du Larynx fendu
Fig 7 id sans membrane muqueuse

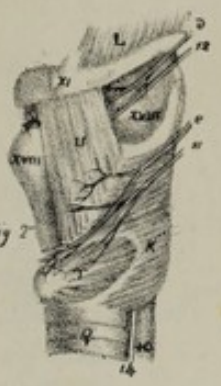

Os	
II Occipital	S Thyro-arythénoïdien
III Trou occipital	T Crico-thyroïdien
IV Condyles de l'occipital	U Thyro-hyoïdien
VI Apophyse Styloïde	
VII – Mastoïde	**Artères**
VIII – Ptérigoïde	d Laryngée
IX Maxillaire inf^re	e Crico-thyroïdienne
XI Hyoïde	m Maxillaire int^ne
	n Méningée moyenne
	o Dentaire inf^re
XV Fosses nasales	p Ptérigoïdiennes
XVI Ligament latéral int^ne	
XVII – Stylo-maxillaire	
XVIII Cartilage Thyroïde	**Nerfs**
XIX – Cricoïde	2 Lingual
XX – Arythénoïde	3 Corde du tympan
XXI Epiglotte	4 Dentaire inf^re
XXII ligament thyro-arythénoïdien	5 Mylo-hyoïdien
XXIII Membrane hyo-thyroïdienne	11 Laryngé externe
XXIV – crico-thyroïdienne	12 Laryngé int^ne
XXV Ligament sup^re de la glotte	14 Recurrents

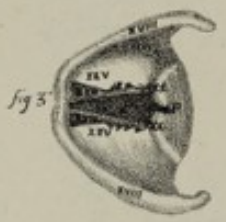

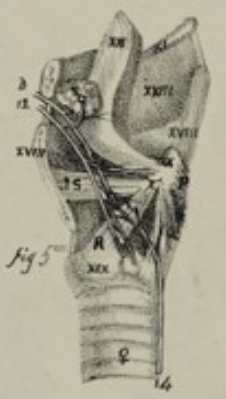

Muscles	
C Ptérigoïdien externe	+ Langue
D Péristaphylin interne	♀ Trachée-artère
E Péristaphylin externe	o Œsophage
F Palato-Staphylin	δ 2 entricules du larynx
H Glosso-Staphylin	◆ Cordes vocales
K Constricteur inf^re du pharynx	♂ Glande épiglottique
L Constricteur moyen	♀ – Arythénoïde
P Arythénoïdien	♀ Glotte
Q Crico arythénoïdien post^r	
R Crico arythénoïdien latéral	

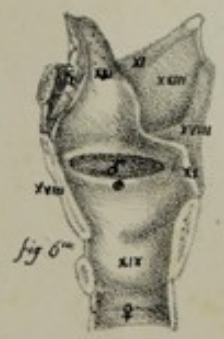

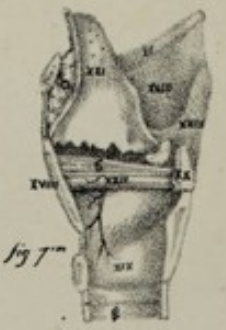

IMP. DE FLAMMARION.

Partie antérieure de la poitrine du bas ventre et du bras, 1ère Couche

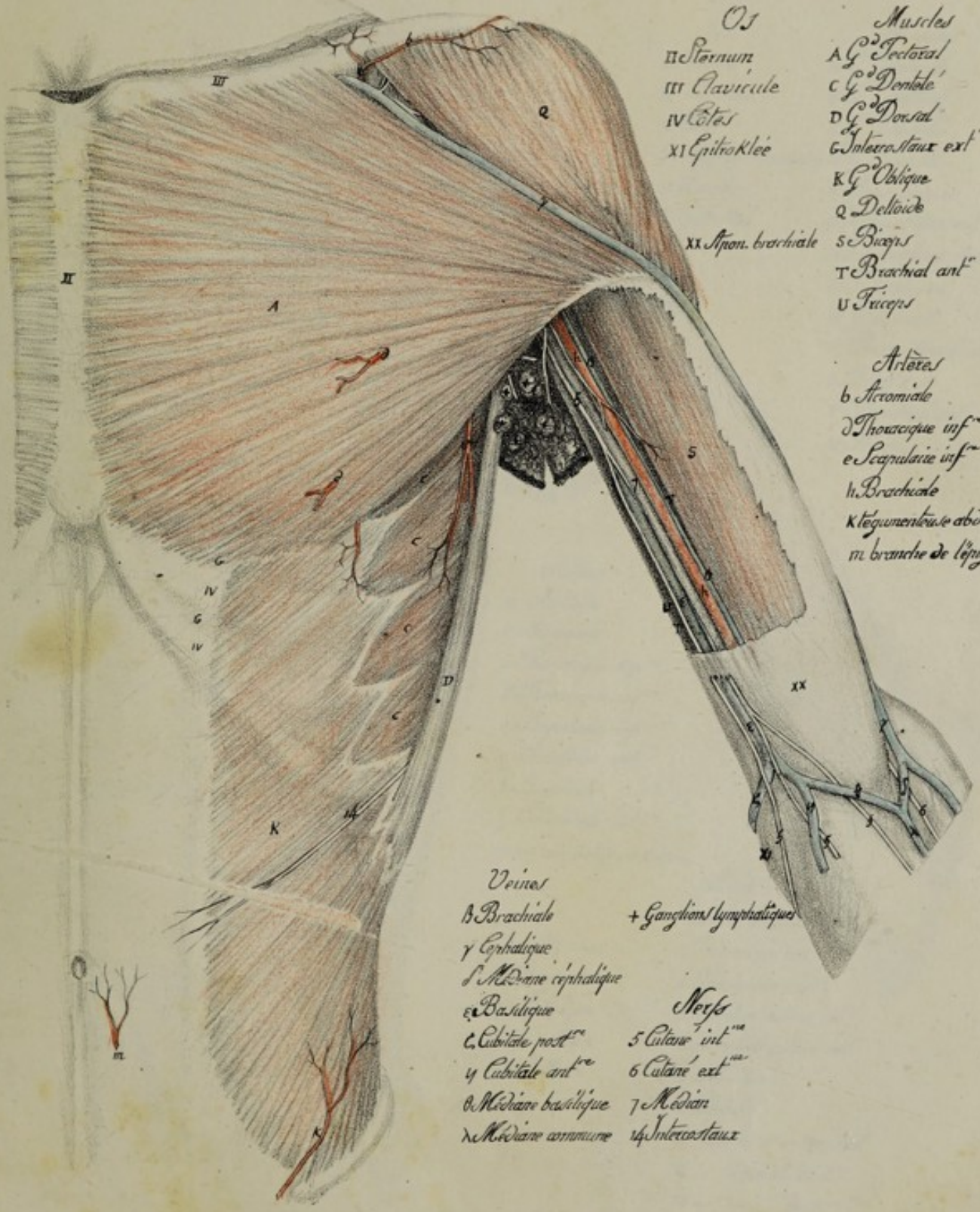

Poitrine Abdomen et Bras vus par la partie antérieure 2me Couche

Os

II Sternum
III Clavicule
IV Côtes
VII Apophyse coracoïde
IX Humérus
XI Épitrochlée

Muscles

A Gd Pectoral
B Pt Pectoral
C Gd Dentelé
D Gd Dorsal
F Sous-clavier
G Intercostaux extnes
H Intercostaux intnes
L Pt Oblique
N Gd Droit
R Coraco-brachial
S Biceps
T Brachial antr
U Triceps

Artères

a Axillaire
b Acromiale
c Thoracique supre
d Thoracique infre
e Scapulaire infre
g Circonflexe antre
h Brachiale
j Collatérale intre
m branche de l'épigastrique

Veines

β Brachiales
γ Céphalique
ζ Basilique
μ Axillaire

Nerfs

1 plexus brachial
2 Thoracique antr
3 Thoracique postr
5 Brachial cutané intne
6 Brachial cutané extne
7 Médian
8 Cubital
11 ram. du 1er intercostal
12 — brachial du 2me
13 — — du 3me

IMP. DE SENEFELDER.

Poitrine Abdomen et Bras vus par la partie antérieure 3ème Couche

Os

II Sternum
III Clavicule
IV Côtes
VI Acromion
VII apophyse coracoïde
IX Humérus
XI Epitrochlée

XV Ligne blanche
XVI Feuillet profond de l'aponévrose abdominale
XVII Son feuillet superf.

Muscles

B Pectoral
C G.d Dentelé
D G.d Dorsal
E G.d Rond
G Intercostaux ext.ms
H Intercostaux int.ms
M Transverse
S Biceps
T Brachial ant.r
U Triceps
X Scalène ant.r
Y Scalène post.r
Z Trapèze

Artères

a Axillaire
b Acromiale
d Thoracique inf.re
e Scapulaire inf.re
f Circonflexe post.re
g Circonflexe ant.re
h Brachiale
i Humérale profonde
j Collatérale int.re
l Intercostales inf.res
n Epigastrique
o Iliaque ant.re
p 1.re Lombaire
q Mammaire int.re

Veines

B Brachiales
ε Basilique
μ Axillaire
ξ Sous-clavière
π Jugulaire ext.re
σ Jugulaire int.re
φ S.s-scapulaire

Nerfs

1 plexus brachial
2 Thoracique ant.r
3 Thoracique post.r
4 Sus-scapulaire
5 Sous-scapulaire
6 Brachial cutané ext.re = Musculo cutané
7 Médian
8 Cubital
9 Radial
10 Axillaire
14 Intercostaux
15 Ilio-scrotal

Δ Canal thoracique

IMP. LE [illegible]

Partie postérieure du col du tronc et du bras 1re Couche

Os

II Occipital
IV Apophyses épineuses des vertèbres
IX 7ème Vertèbre cervicale
XII Clavicule
XIII Omoplate
XVI Épine de l'omoplate
XIX Olécrane

Artères

a Occipitale

Veines

β Occipitale
γ Cubitale postre

Nerfs

XXV Aponévrose Brachiale — 1 Spinal
XXVI — du Sous-épineux — 8 Brachial cutané extne

Muscles

P Gd Dorsal
Q Occipital
V Trapèze
X Rhomboïde
D' Sterno-mastoïdien
K' pt Rond
L' Gd Rond
N' Deltoïde

+ Oreille

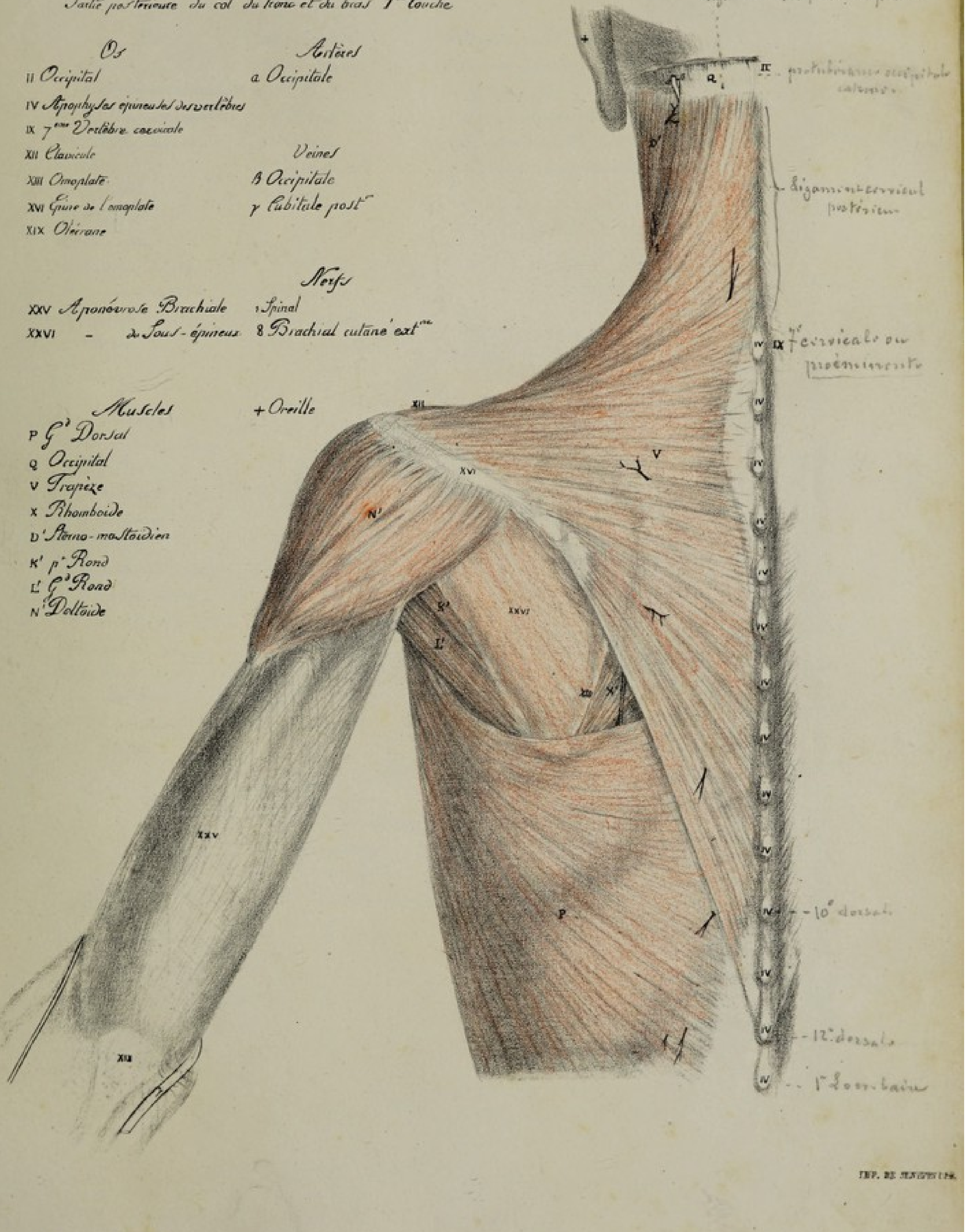

Partie postérieure du col du tronc et du bras. 2ème Couche

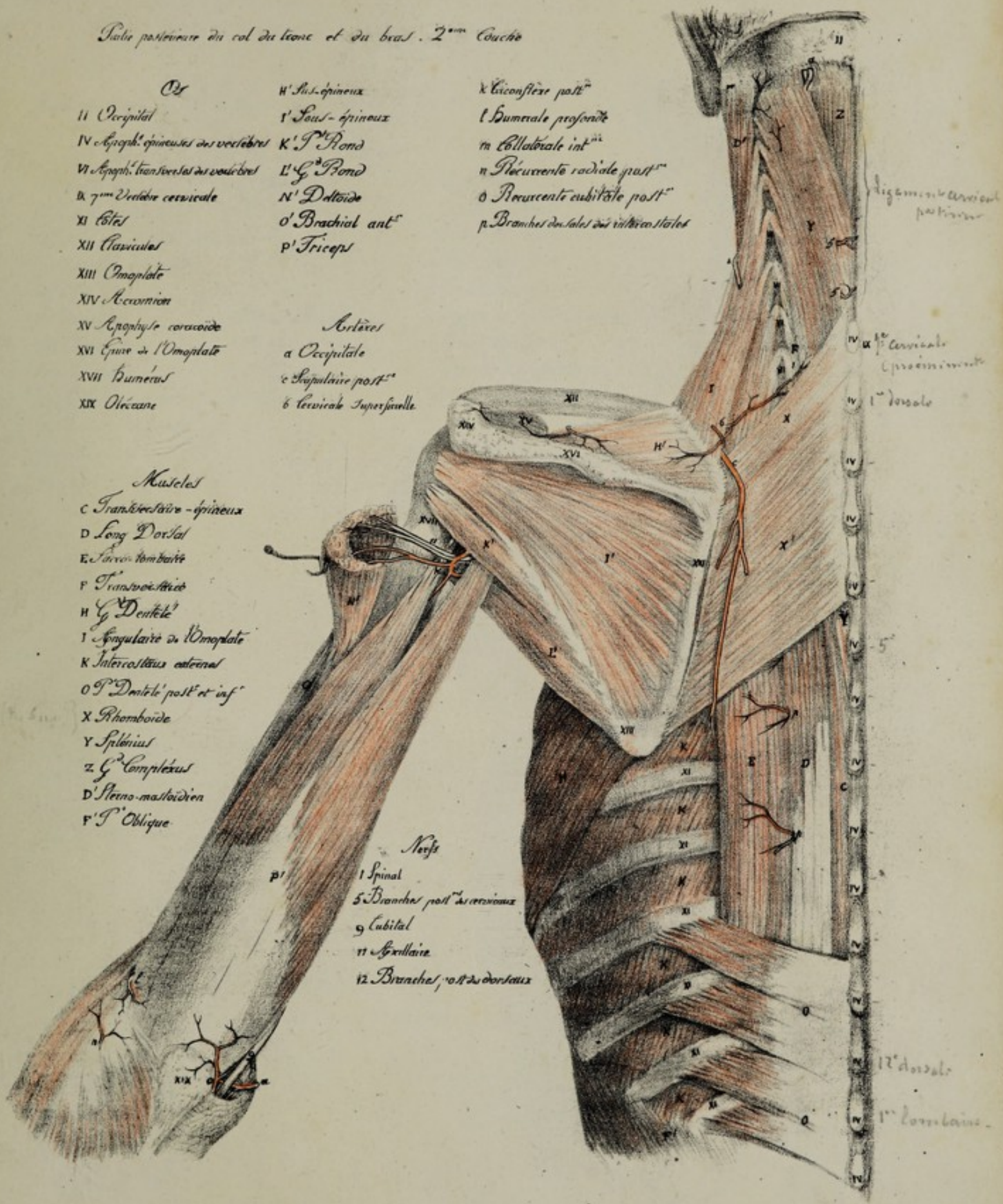

IMP. DE SERVILLE.

Partie postérieure du col, du tronc et du bras, 3ème couche.

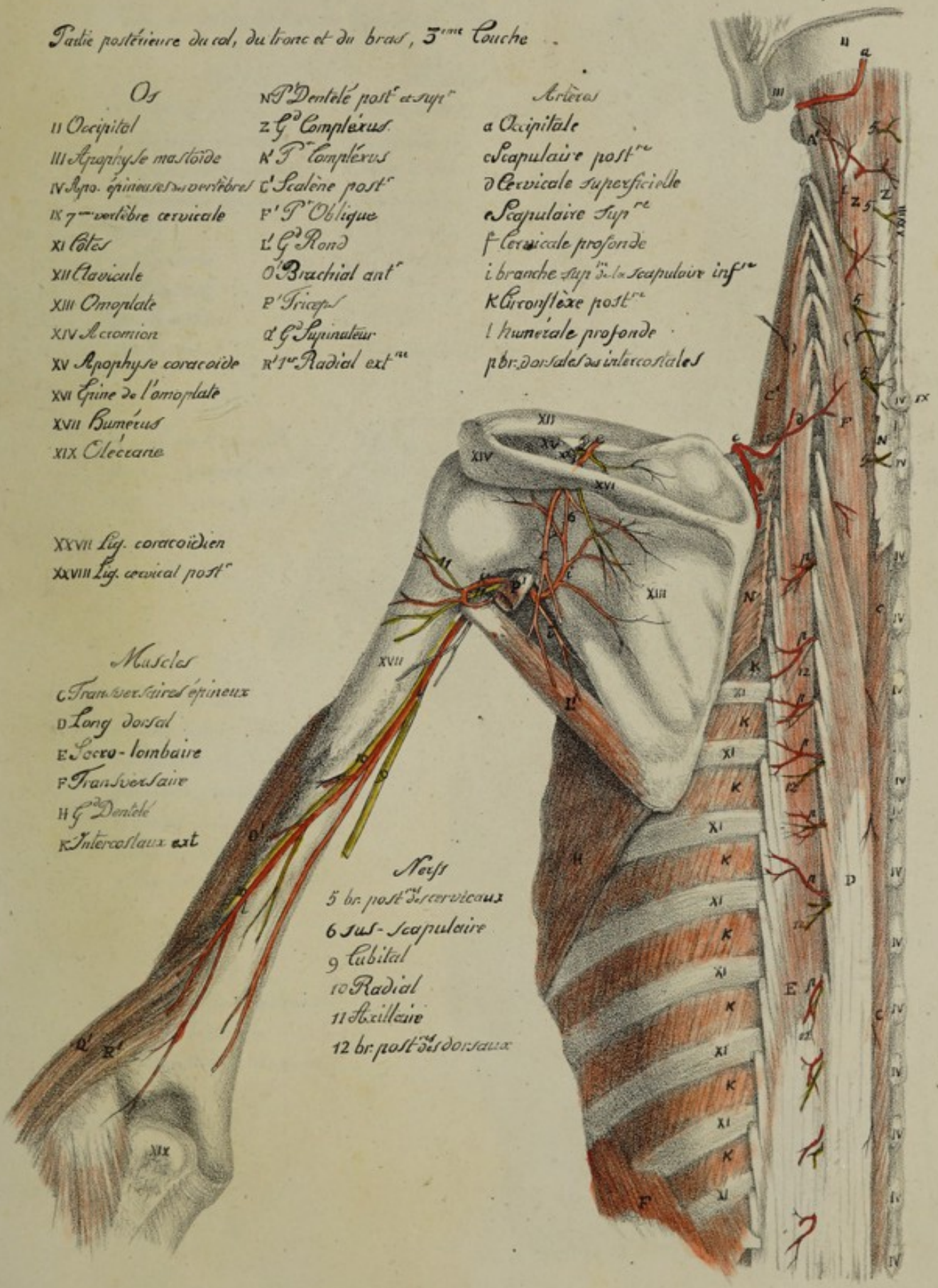

IMP. DE MONTPELLIER.

Partie post.re du col, du tronc, de l'épaule, 4.me Couche

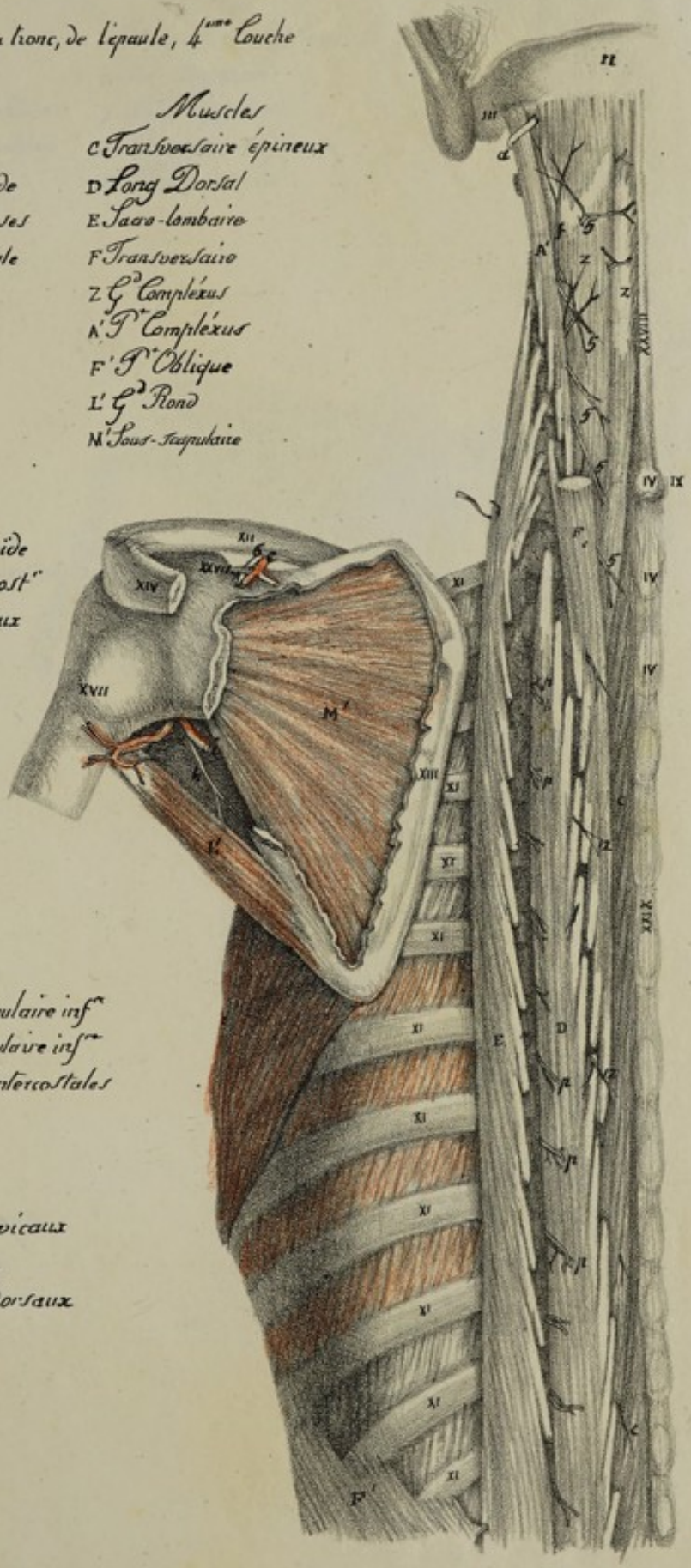

Os

II Occipital
III Apophyse mastoïde
IV Apophyses épineuses
IX 7.me vertèbre cervicale
XI Côtes
XII Clavicule
XIII Omoplate
XIV Acromion
XVII Humérus

Muscles

C Transversaire épineux
D Long Dorsal
E Sacro-lombaire
F Transversaire
Z G.d Complexus
A' P.t Complexus
F' P.t Oblique
L' G.d Rond
M' Sous-scapulaire

XXVII Ligament coracoïde
XXVIII – cervical post.r
XXIX – sur-épineux

Artères

a Occipitale
e Scapulaire sup.r
f Cervicale profonde
h Bra. inf.r de la scapulaire inf.r
i Bra. sup.r de la scapulaire inf.r
p Bra. dorsales des intercostales

Nerfs

5 Bra. post.r des cervicaux
6 sus-Scapulaire
12 Bra. post.r des dorsaux

IMP. DE [illegible]

Partie postérieure du col, du dos et de l'épaule. 5me Couche

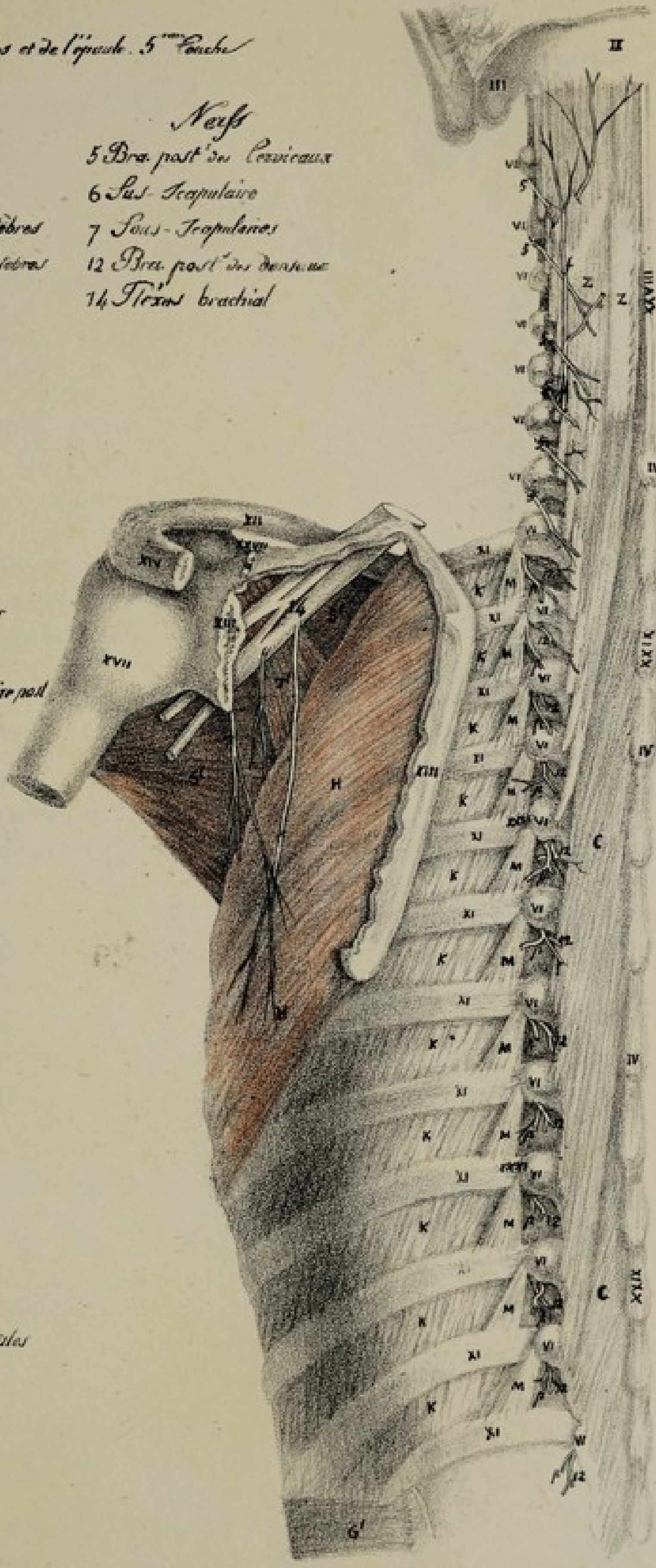

Os

II Occipital
III Apophyse mastoïde
IV Apophyses épineuses des vertèbres
VI Apophyses transverses des vertèbres
IX 7me Vertèbre cervicale
XI Côtes
XII Clavicule
XIII Omoplate
XIV Acromion
XVII Humérus

XXVII Ligament conoïde
XXVIII — Cervical post.r
XXIX — Sur-épineux
XXXV — Costo-transversaire post.

Nerfs

5 Bra. post. des Cervicaux
6 Sus-Scapulaire
7 Sous-Scapulaires
12 Bra. post. des dorsaux
14 Plexus brachial

Muscles

C Transversaire épineux
H Gd Dentelé
K Intercostaux externes
M Sur-costaux
Z Gd Complexus
G' Transverse
5' Gd Pectoral
T Pt Pectoral

Artères

f Cervicale profonde
p Bra. dorsales des intercostales

IMP. ET [illegible]

Partie post^re du col et du tronc 6me Coupe

Os

II Occipital
III Apophyse mastoïde
IV Apophyses épineuses des vertèbres
VI – transverses
VII Atlas
VIII Axis
IX 7me Vertèbre cervicale
XI Côtes

+ Oreille
* Plèvre

XXX Ligament inter-épineux
XXXI – costo-transversaire post^r
XXXII – costo-transversaire inf^r

Muscles

A Inter-épineux cervicaux
B Inter-épineux dorso-lombaires
G Inter-transversaires du cou
K Intercostaux externes
L Intercostaux internes
R G^d Droit post^r de la tête
S P^t Droit post^r de la tête
T G^d Oblique de la tête
U P^t Oblique de la tête
W Droit latéral de la tête
G' Transverse

Artères

b Vertébrale
p Br. dorsale des intercostales
q Intercostale
r Son rameau sup^r
s Son rameau inf^r

Nerfs

4 Br. post^r du sous-occipital
5 Br. post^r des cervicaux
13 Intercostal

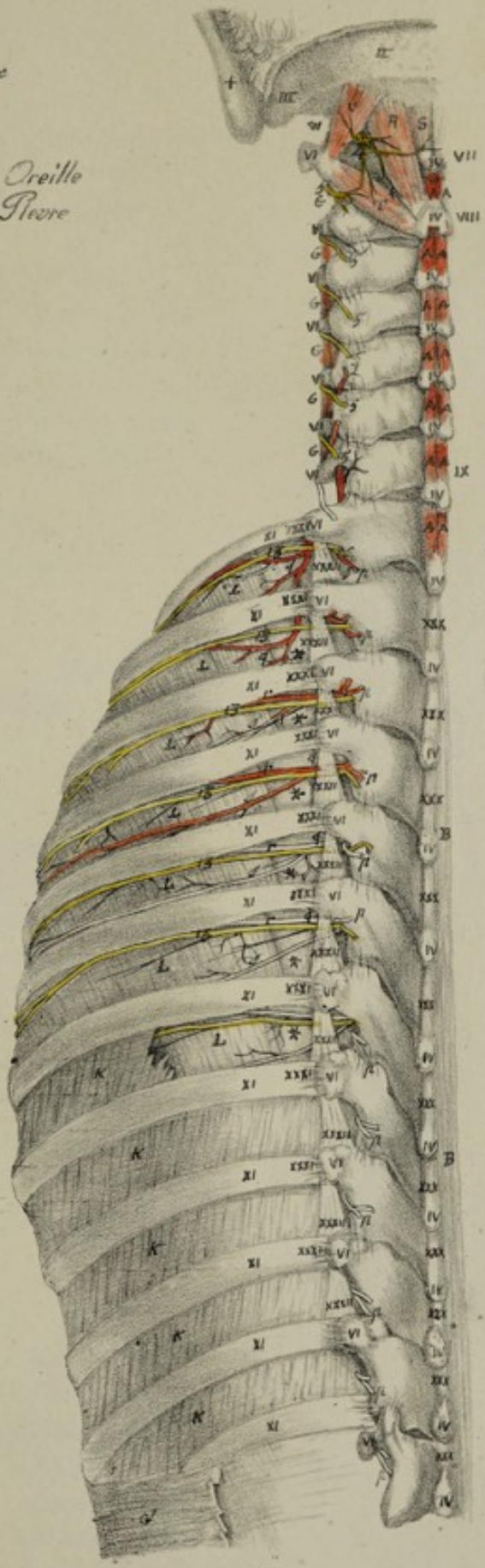

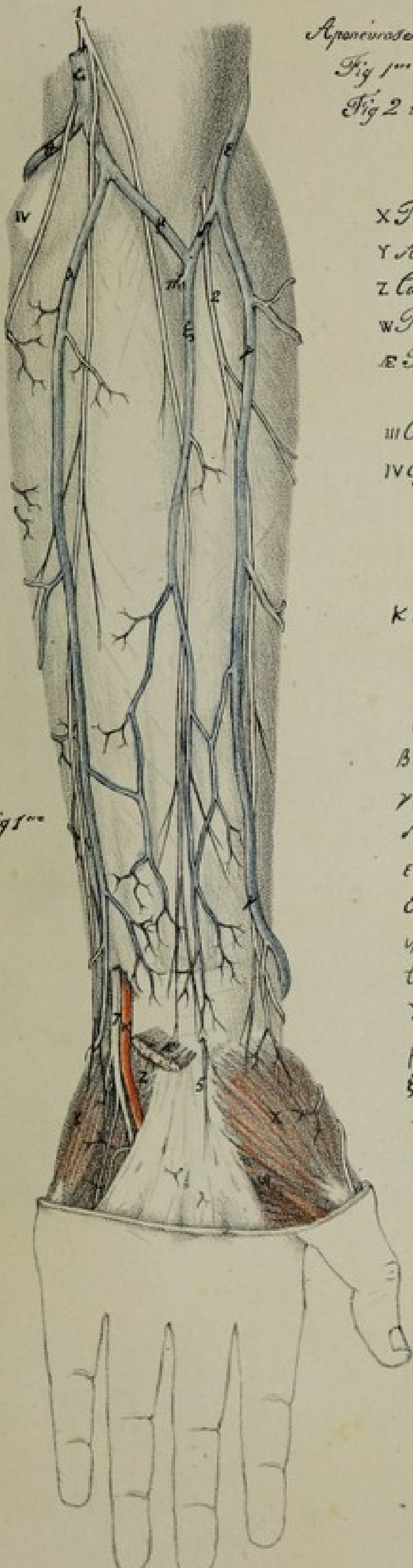

fig 1ère

Aponévroses de l'avant-bras et de la main

Fig 1ère vues par devant

Fig 2 vues par derrière

Muscles

X Tr Abducteur du Pouce

Y Adducteur du pr Doigt

Z Court Flechisseur du pr Doigt

W Tr Flechisseur du Pouce

Æ Palmaire Cutané

III Olécrane

IV Epitroklée

Artères

K Cubitale

Veines

β Céphalique du Pouce

γ Radiale Superficielle

δ Médiane Céphalique

ε Céphalique

ζ Basilique

η Salvatelle

θ Cubitale Postre

λ Cubitale Antre

μ Médiane Basilique

ξ Médiane commune

π Veine profonde

Nerfs

1 Brachial Cutané Intne

2 Brachial cutané extne

5 Palmaire cutané

6 Cubital

7 Sa branche palmaire

8 Sa branche dorsale

10 Branche antre du radial

12 Rameau du radial

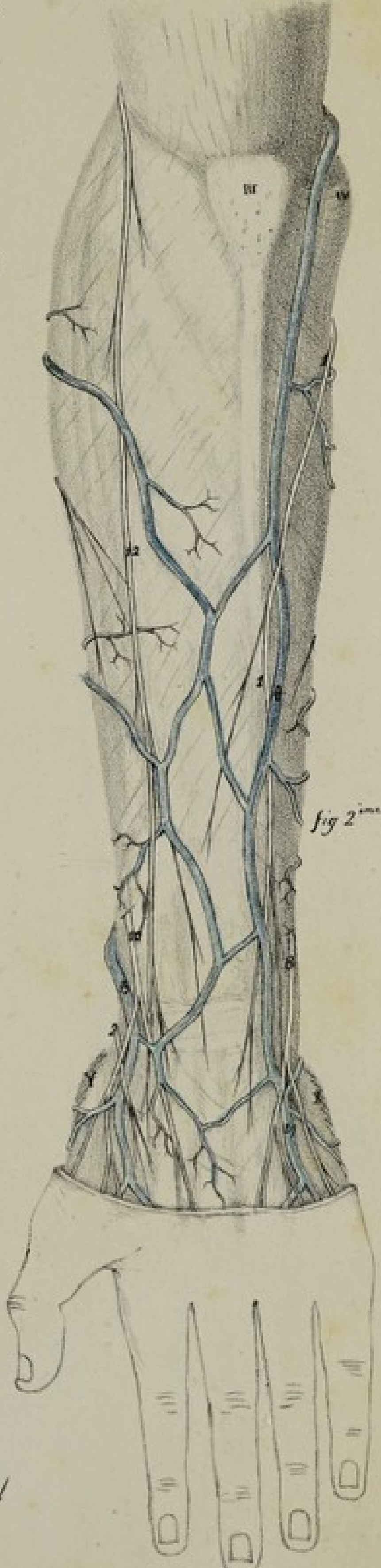

fig 2ème

2me Couche

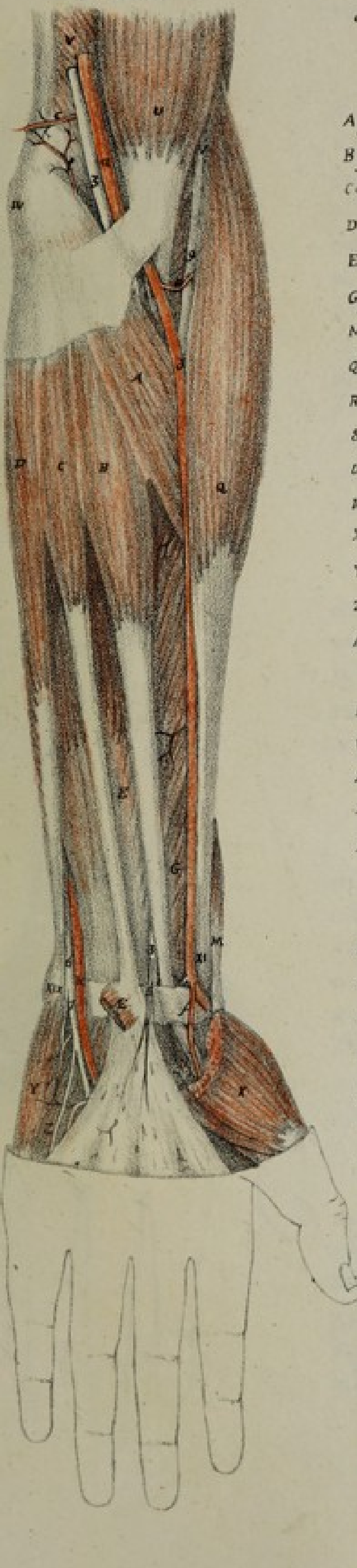

Avant-bras vu antérieurement

Muscles

A Gd Pronateur
B Gd Palmaire
C Pt Palmaire
D Cubital Antr
E Fléchisseur supl
G Gd Fléchisseur du Pouce
M Gd Abducteur du Pouce
Q Gd Supinateur
R Pt Supinateur
S 1er Radial
U Biceps
V Brachial Antr
X Pt Abducteur du Pouce
Y Adducteur du Pt Doigt
Z Court Fléchisseur du pt Doigt
Æ Palmaire cutané

IV Epitroklée
VIII Apophyse coronoïde
XI Radius
XV 2ème Os du métacarpe
XIX os Pisiforme

Artères

a Brachiale
c Collatérale intne
d Radiale
e Récurrente radiale antre
f Radio-palmaire
k Cubitale
l Récurrente Cubitale Antr
m Récurrente Cubitale postre

Nerfs

3 Médian
5 Palmaire cutané
6 Cubital
7 sa Branche palmaire
9 Radial
10 sa Branche antre
11 sa Branche postre

3ème Couche

IMP. DE [illegible]

4me Couche

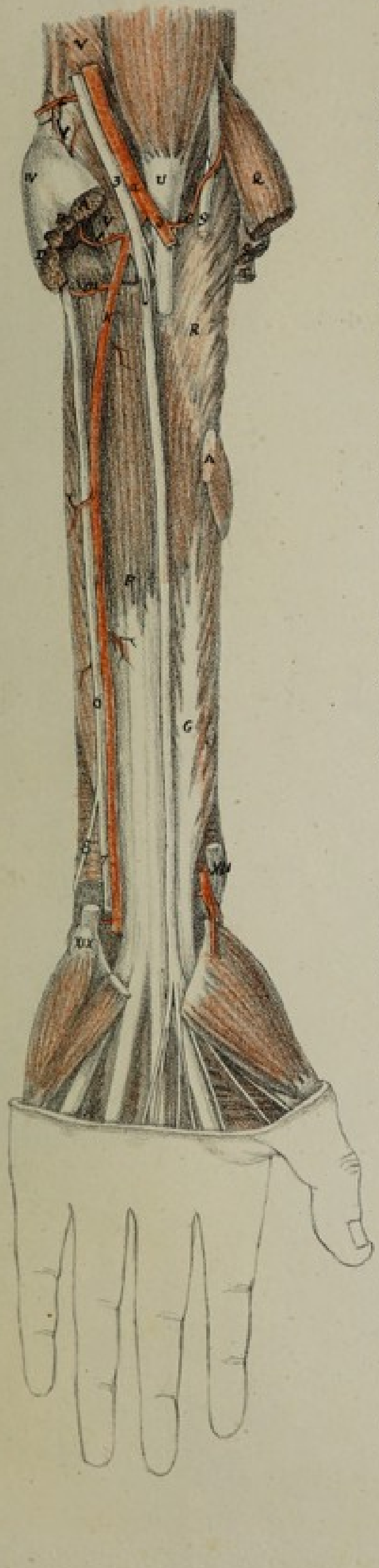

5me Couche

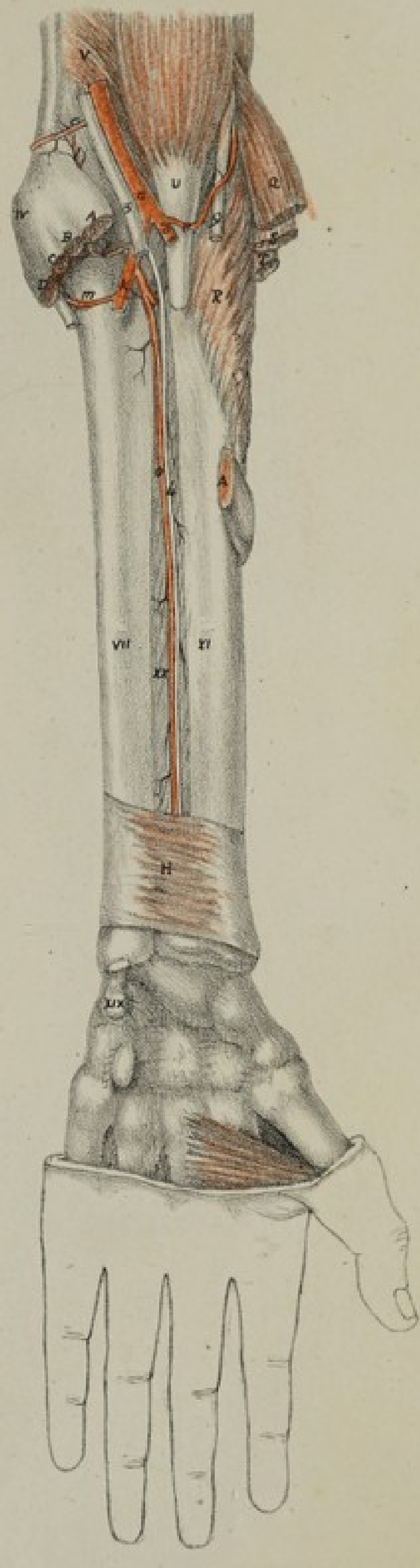

Avant-bras vu antérieurement

Muscles

A Gd Pronateur
B Gd Palmaire
C Pt Palmaire
D Cubital Antr
F Fléchisseur profond
G Gd Fléchisseur du pouce
H Carré Pronateur
Q Gd Supinateur
R Pt Supinateur
S 1er Radial
T 2ème Radial
U Biceps
V Brachial antr

IV Epitroklée
VII Cubitus
XI Radius
XIX os Pisiforme
XX Ligament Interosseux

Artères

a Brachiale
c Collatérale Intne
d Radiale
e Récurrente Radiale Antre
k Cubitale
l Récurrente Cubitale Antre
m Recurrente Cubitale postre
o Interosseuse antr

Nerfs

3 Médian
4 Interosseux
6 Cubital
7 sa Branche Palmaire
8 sa Branche Dorsale
9 Radial

IMP. DE [illegible]

1ère Couche — Avant bras vu par sa partie postre — 2ème Couche

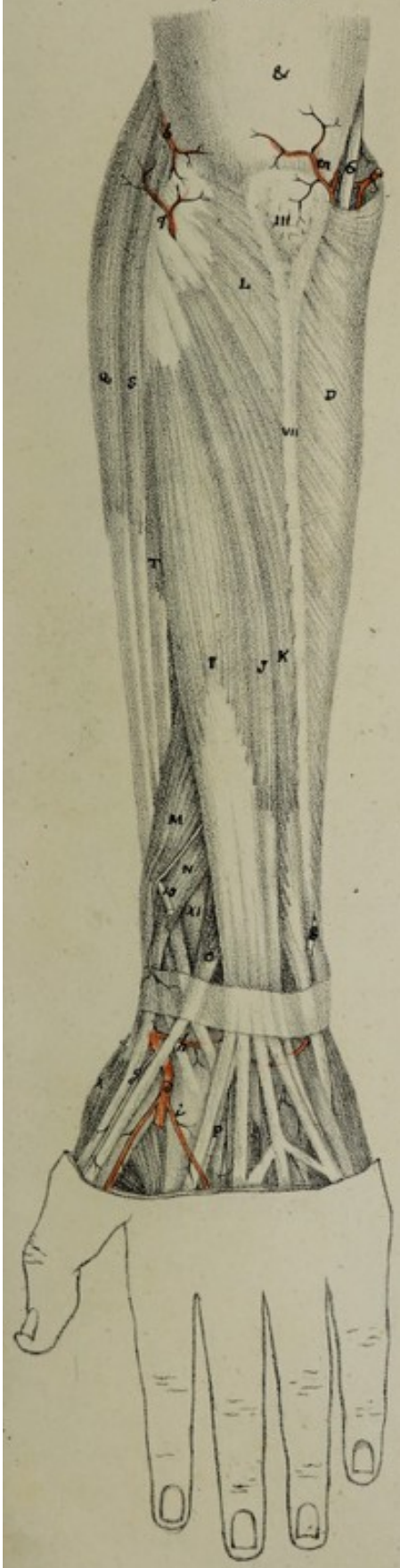

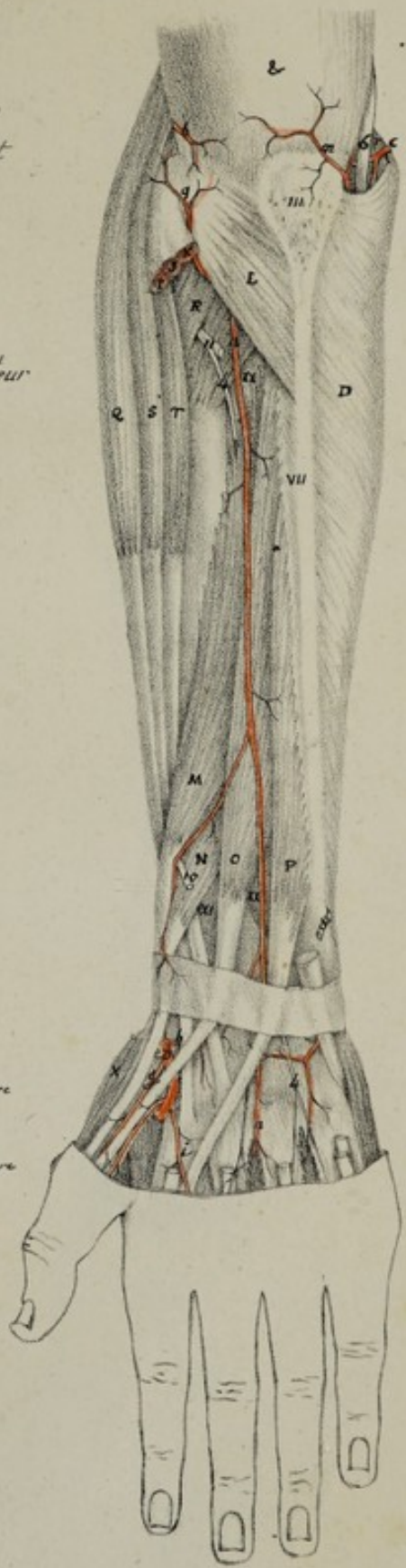

Muscles

D Cubital Antr
I Extenseur commun des Doigts
J Extenseur propre du Pce Doigt
K Cubital postr
L Anconé
M Gd Abducteur du Pouce
N Pt Extenseur du Pouce
O Gd Extenseur du Pouce
P Extenseur propre de l'indicateur
Q Gd Supinateur
R Pt Supinateur
S 1er Radial
T 2ème Radial
X Pt Abducteur du pouce
& Triceps

III Olécrane
VII Cubitus
XI Radius
XX Ligament interosseux

Artères

b Humérale profonde
c Collatérale interne
d Radiale
g Dorsale du pouce
h Dorsale du Carpe
i Dorsale du métacarpe
m Récurrente Cubitale postre
n Interosseuse postre
q Récurrente Radiale postre

Nerfs

4 Interosseux
6 Cubital
8 sa Branche dorsale
10 Br. antre du Radial
11 Br. postre du Radial

IMP. DE [illegible]

Fig 1re Avant-bras vu par sa partie post. 3e Couche
2me id. vu par sa partie ext.re

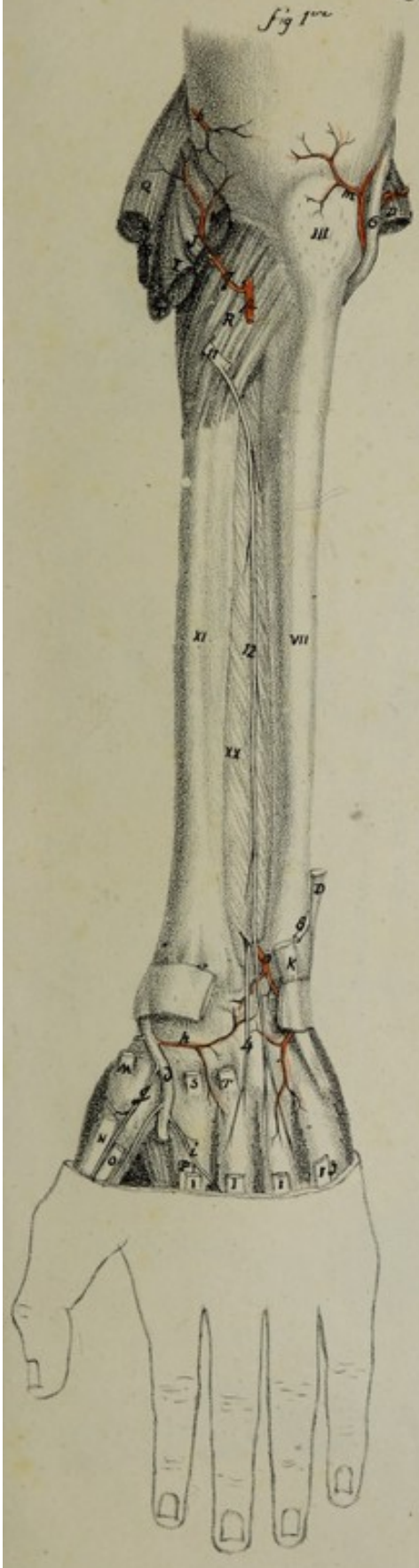

Os

III Olécrane
VII Cubitus
XI Radius

XX Ligament interosseux

Muscles

D Cubital ant.r
I Extenseur commun des Doigts
S Extenseur propre du 1r doigt
K Cubital post.r
L Anconé
M G.d abducteur du pouce
N P.t Extenseur du pouce
O G.d Extenseur du pouce
P Extenseur propre de l'indicateur
Q G.d Supinateur
R P.t Supinateur
S 1er Radial
T 2me Radial

Artères

b Humérale profonde
c Collatérale int.re
d Radiale
g Dorsale du pouce
h Dorsale du carpe
i Dorsale du métacarpe
m Récurrente Cubitale post.re
o Interosseuse ant.re
p Interosseuse post.re
q Récurrente radiale post.re

Nerfs

4 Interosseux
6 Cubital
8 sa branche dorsale
11 Branche post.re du radial
12 Rameau du radial

IMP. DE SENNEVILLE.

Paume de la main, 1re et 2me Couche

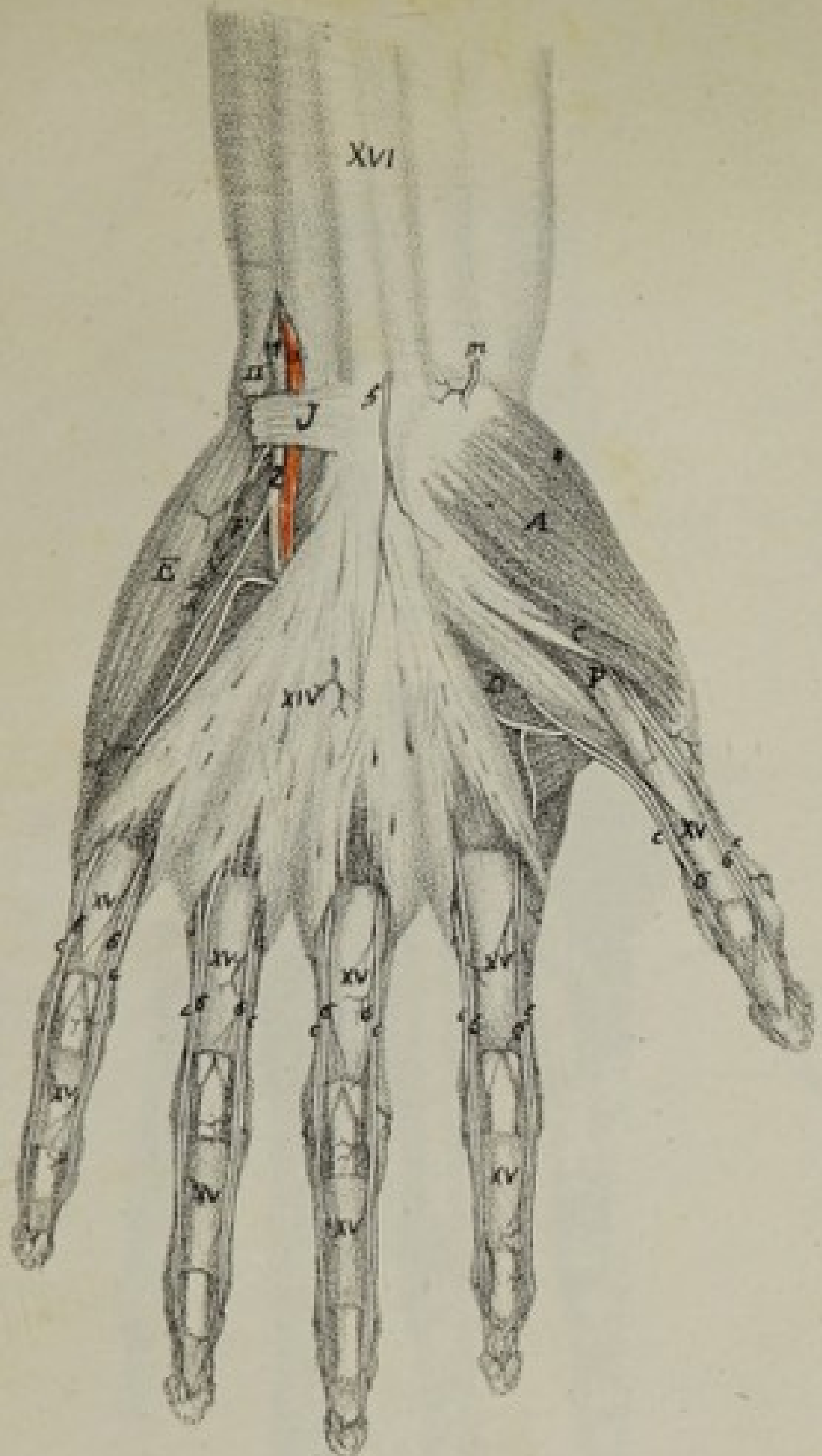

Os

II Pisiforme
IV Radius

XIV Aponévrose palmaire
XV Gaines des tendons
XVI Aponévrose anti-brachiale
XVII Lig. annulaire antr

Artères

a Cubitale
c Collatérales des doigts
∂ Arcade palmaire Supfle
g Radiale
m Radio-palmaire

Nerfs

1 Cubital
2 son rameau Superficiel
3 - - profond
4 Médian
5 Palmaire cutané
6 rameaux collatéraux

Muscles

A Pt Abducteur du pouce
C Pt Fléchisseur du pouce
D Adducteur du pouce
E Adducteur du pt doigt
F Pt Fléchisseur du pt doigt
H Lombricaux
J Palmaire - cutané
K Gd Palmaire
L Pt Palmaire
M Cubital antr
N Fléchisseur Supl des doigts
O Fléchisseur profond
P Gd Fléchisseur du pouce
Z Gd Supinateur

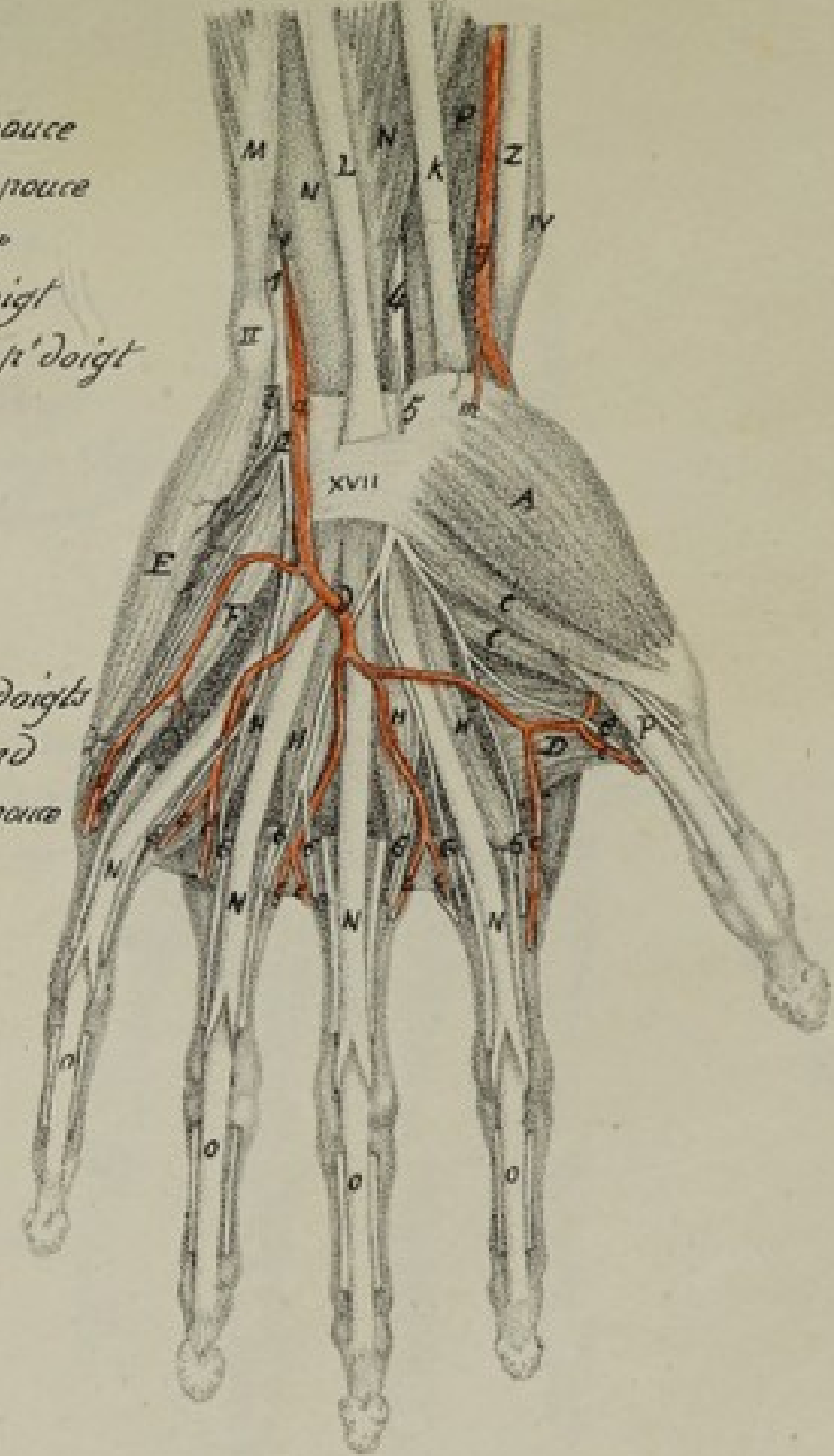

IMP. DE [illegible]

Paume de la main 3me et 4me Couches

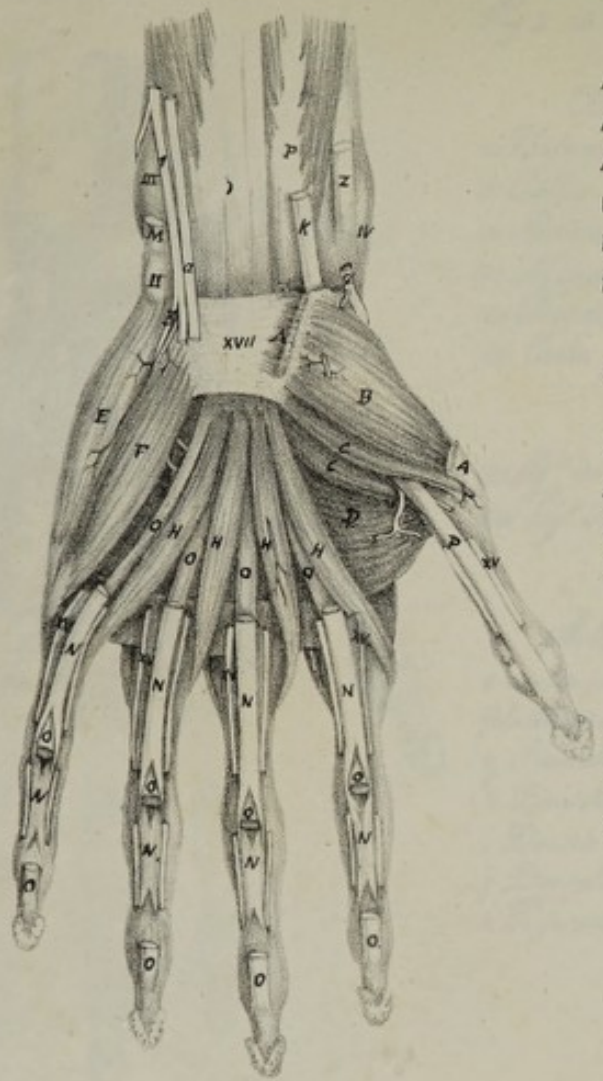

Os

II Pisiforme
III Cubitus
IV Radius
VI Métacarpiens
VII Trapèze
VIII Crochu
IX Lig.s métacarpien transverse et inf.r
XII Lig.ts du pisiforme
XIII Lig.t interosseux
XV Gaine des tendons
XVII Lig. annulaire ant.r

Muscles

A P.t Abducteur du pouce
B Opposant du pouce
C P.t Fléchisseur du pouce
D Adducteur du pouce
E Adducteur du p.r Doigt
F P.t Fléchisseur du p.r doigt
G Opposant du p.r doigt
H Lombricaux
K G.d Palmaire
M Cubital ant.r
N Fléchisseur sup.r des doigts
O Fléchisseur prof.d des doigts
P G.d Fléchisseur du pouce
Q Carré pronateur
Z G.d Supinateur

Artères

a Cubitale
e arcade palmaire prof.de
z Radiale

Nerfs

1 Cubital
3 Son rameau profond

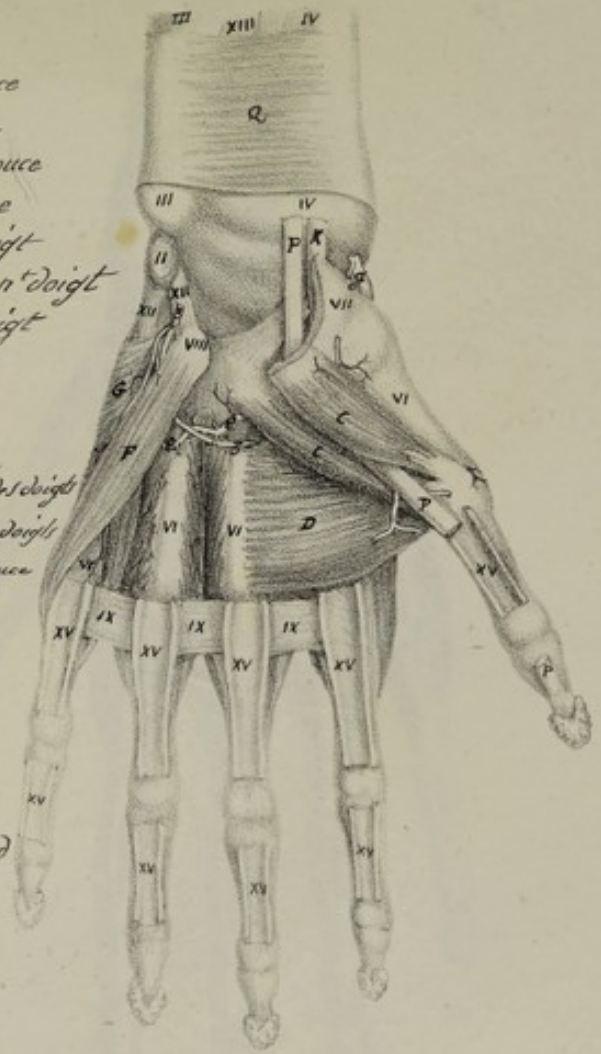

IMP. DE SENTILLIER.

Fig 1 Main vue par sa face palmaire 5ème Couche
Fig 2 id - - - - dorsale

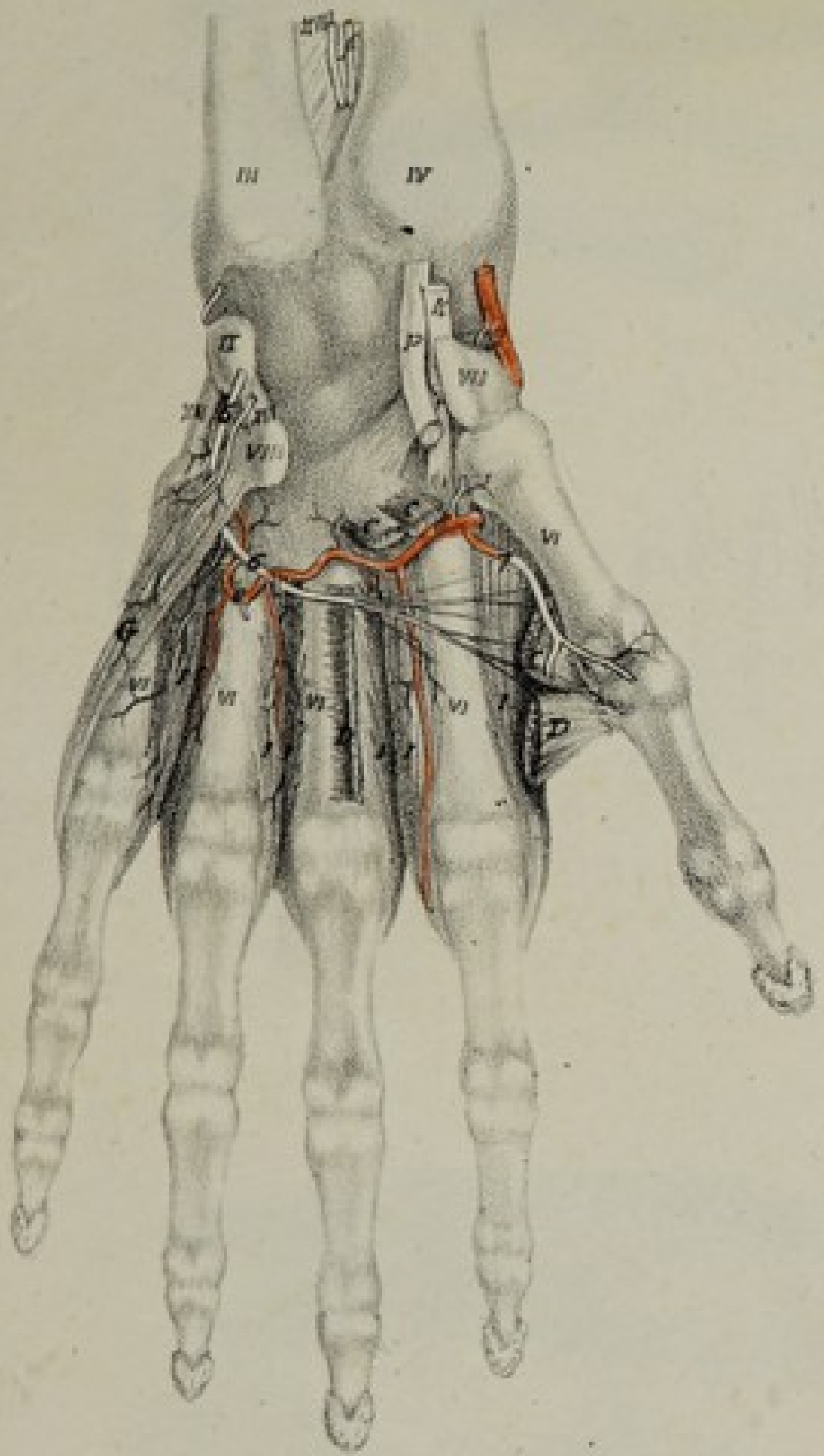

Os

II Pisiforme
III Cubitus
IV Radius
VI Métacarpiens
VII Trapèze
VIII Crochu.

XII Ligt du pisiforme
XIII Ligt interosseux

Artères

e arcade palmaire profde
f Interosseuse antre
g Radiale
h Dorsale du pouce
i Dorsale du carpe
j Dorsale du métacarpe
k Perforantes

Muscles

A Pt Abducteur du pouce
C Pt Fléchisseur du pouce
D Adducteur du pouce
E Adducteur du pr doigt
G Opposant du pr doigt
I Interosseux
K Gd Palmaire
P Gd Fléchisseur du pouce
R Extenseur des doigts
S Extenseur du pr doigt
T Cubital postr
U Gd Abducteur du pouce
V Pt Extenseur du pouce
X Gd Extenseur du pouce
Y Extenseur de l'indicateur
Æ 1er Radial
W 2me Radial

Nerfs

6 Rameau profd du Cubital
7 Interosseux

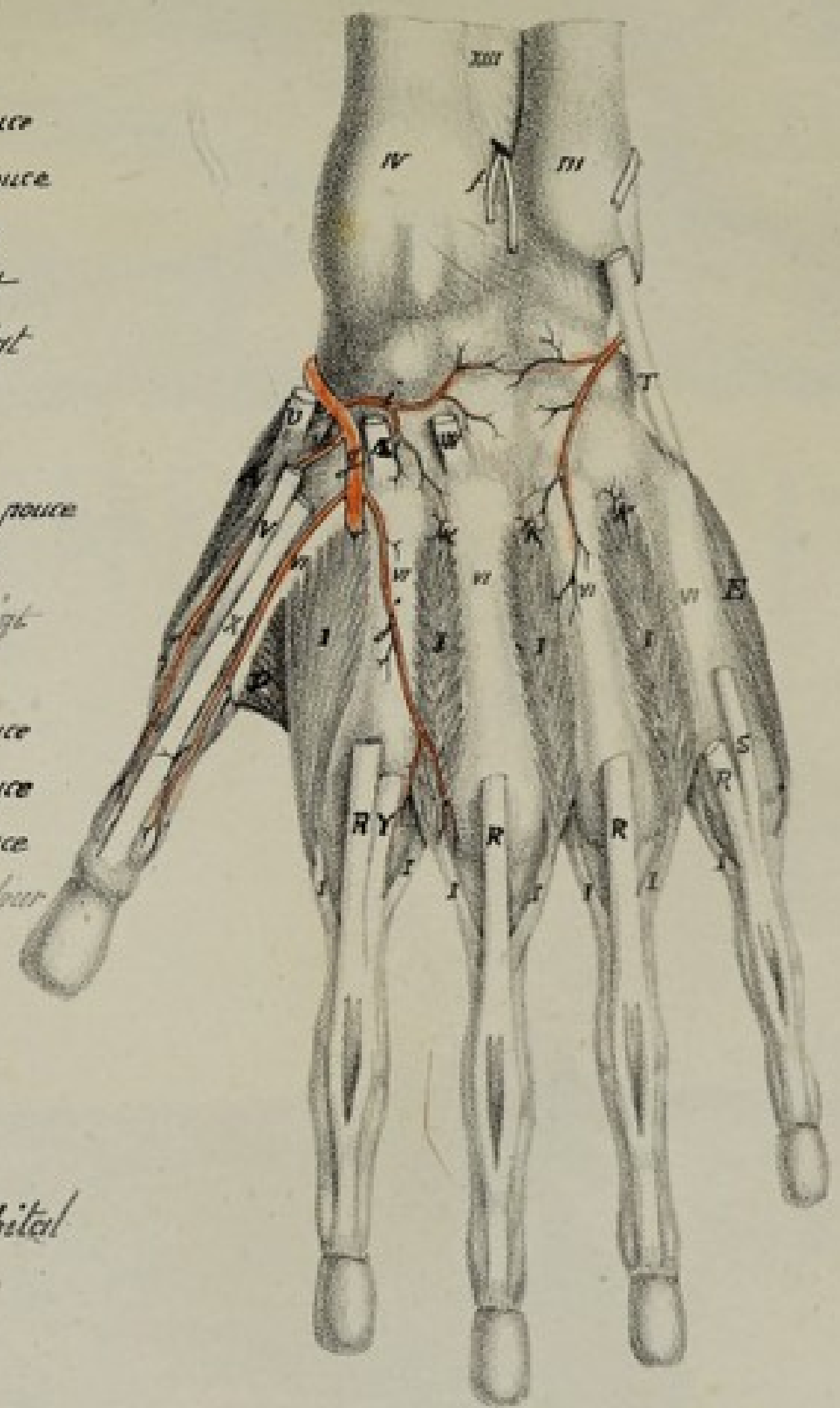

Imp. de Sentpierre.

Cuisse vue par sa face antérieure

1re Couche

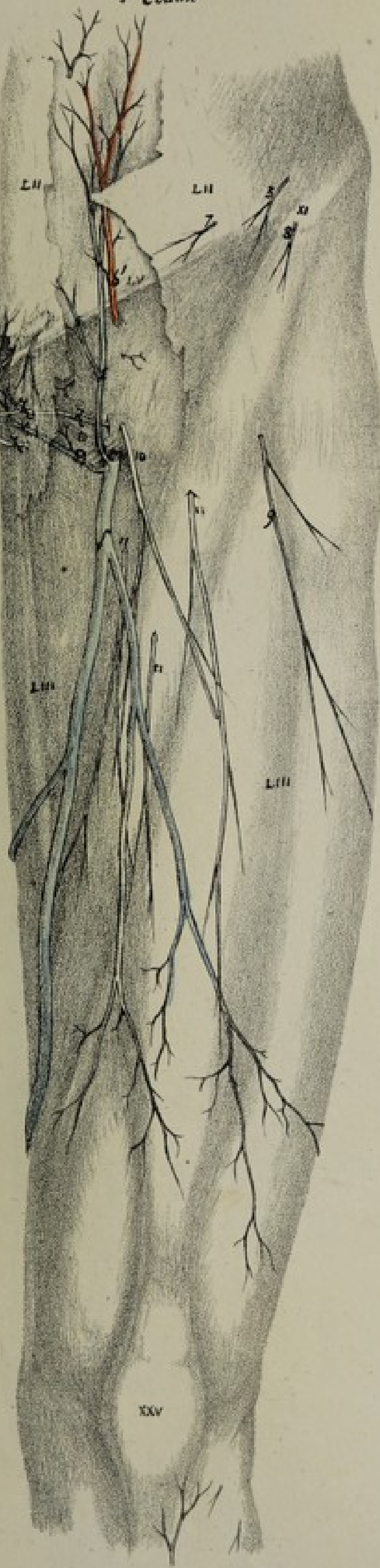

2me Couche

Os

XI Crête iliaque
XXV Rotule

LII Aponévrose fascia superficialis
LIII – fascia lata
LIV – Abdominale
LV Arcade crurale

Muscles

N Gd Oblique
R Pyramidal
U Moyen fessier
Z Iliaque
G' Couturier
H' Crural antr
J' Triceps
N' Pectiné
O' Droit interne
R' Moyen adducteur
S' Tenseur de l'aponévrose crurale

Artères

y Fémorale
z honteuses externes
a' Musculaire superficielle
b' Sous cutanée abdominale
j' Articulaire supre interne
K'2 Supre exte m'2 infre inte n'2 infre extre
o' Recurrente du genou

Veines

γ Crurale
ſ Saphène interne
ε Sous-cutanées abdominales
η honteuses externes

Nerfs

3 Br: antr du 12me intercostal
7 Ilio scrotal
8 Musculo-cutané moyenne
9 Inguino-cutané. 10 Génito-crural
11 Crural

+ Cordon spermatique

3me Couche

Cuisse vue par sa face antérieure

Os

XI Crête Iliaque

XIX Épine iliaque ant^{re} et Sup^{re}

XX Épine iliaque ant^{re} et inf^{re}

XXIV Fémur

XXV Rotule

XXVI Tibia

XLIV Ligament capsulaire

XLV – Rotulien

XLIX – Péronéo-tibial Sup^{r} et ant^{r}

LIII Aponévrose fascia-transversalis

LV Arcade crural

Muscles

A G^{d} Psoas

O P^{t} Oblique

P Transverse

C' Obturateur Externe

F' Carré crural

G' Couturier

H' Crural ant^{r}

J' Triceps

N' Pectiné

O' Droit interne

P' G^{d} Adducteur

Q' P^{t} Adducteur

R' Moyen Adducteur

U Moyen Y Petit fessier

Artères

j Bra. ant^{re} de l'Obturatrice

v Iliaque ant^{re}

y Fémorale

c' Musculaire

d' Circonflexe Externe

e' Circonflexe interne

f' Perforantes

Nerfs

7 Ilio scrotal

9 Inguino cutané

10 Génito-crural

11 Crural

14 Saphène int^{ne}

15 Obturateur

4me Couche

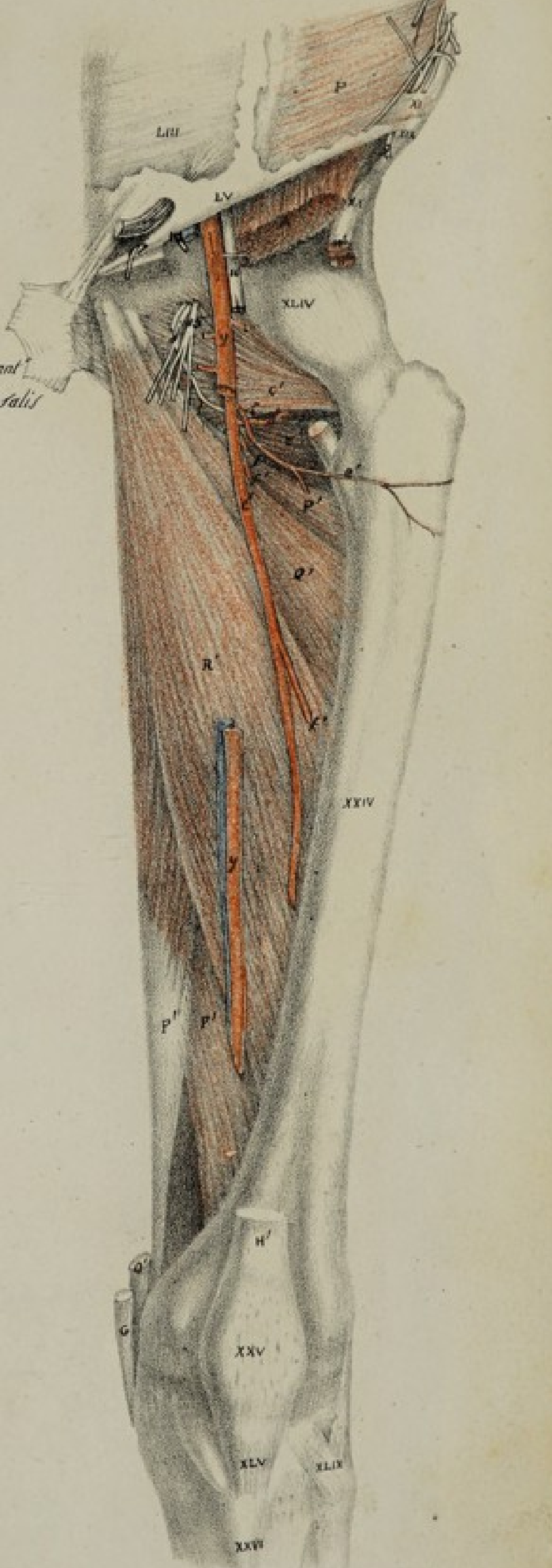

Imp. [illegible]

Cuisse vue par sa partie postérieure

Os

XI Crête iliaque
XIII Épine iliaque postre et supre

XXVIII Lig. sur épineux dorso-lombaires
LVI Fascia-lata

Muscles

L Pt Dentelé post et infr
M Gd Dorsal
N Gd Oblique
O Pt Oblique
T Gd Fessier
J' Triceps
K' Demi-tendineux
L' Demi-membraneux
M' Biceps
O' Droit intne
P' Gd Adducteur

Artères

a Bra. postre de l'Intercostale
b Bra. antre de l'Intercostale
d Lombaires
h' Rameaux de la fessière
m' – de l'ischiatique
n' – de la honteuse intne

Veines

S Saphène intne
B Poplitée

Nerfs

1 Intercostaux br: postres 2 br: antes
4 Lombaires br: postres
7 Ilio-scrotal
9 Inguino-cutané
15 Saphène interne
16 Br: postres des Sacrés
24 Ram. sciatique du fessier
25 Bra. crurale du Fessier infr
29 Gd Sciatique

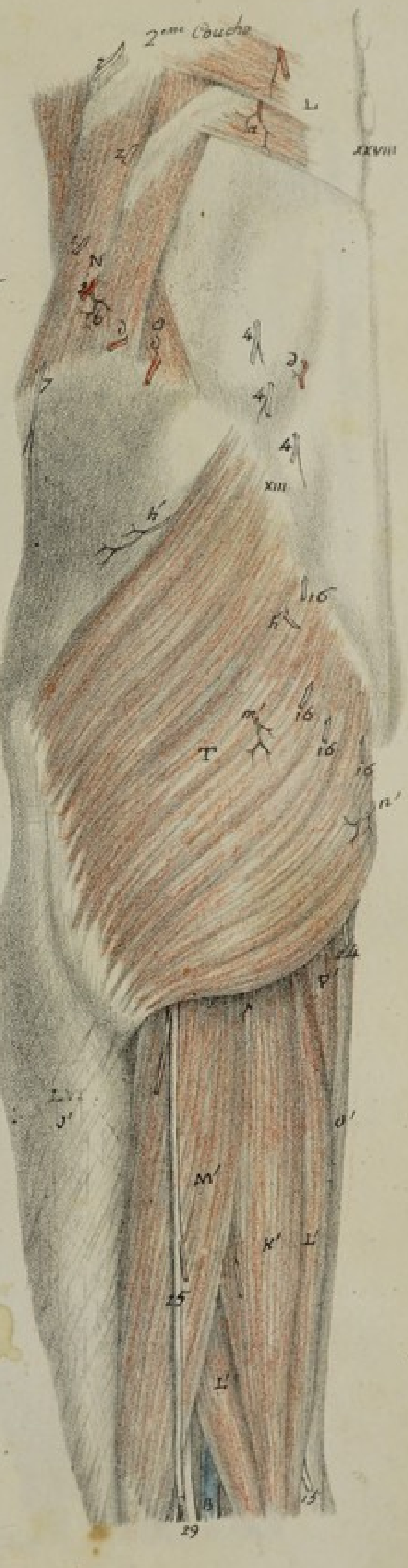

Imp. de Lemercier

5ème Couche

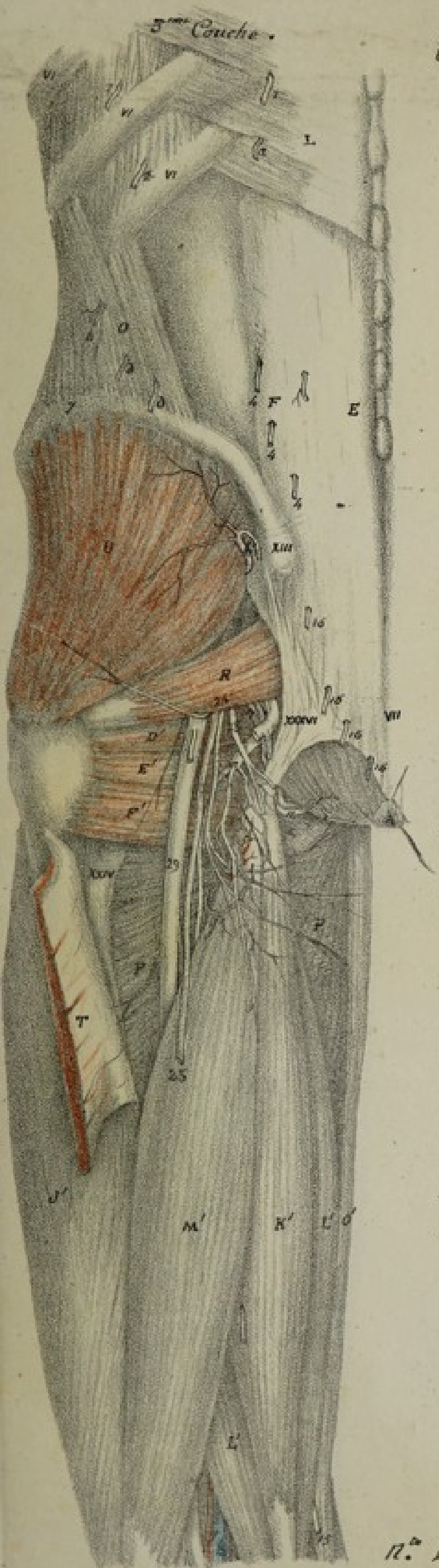

Cuisse vue par sa partie post.re

Os

VI Côtes
VII Sacrum
XIII Epine iliaque post.re et sup.re
XXIV Fémur

XXXVI Gd Ligament sacro-sciatique

Muscles

E Long dorsal
F Sacrolombaire
L Pt Dentelé post.r et inf.r
O Pt Oblique
P Transverse
R Pyramidal
T Gd Fessier
U Moyen fessier
Y Petit fessier
D' Jumeau sup.r
E' Jumeau inf.r
F Carré crural
J' Triceps
K' Demi tendineux
L' Demi membraneux
M' Biceps
O' Droit int.ne
P' Gd Adducteur

Artères

g Fessière
m Ischiatique
n Honteuse interne
f' Perforante sup.re
g' - moyenne
i' Poplitée

B Veine Poplitée

Nerfs

22 Fessier inf.r
23 son rameau fessier
26 Honteux

4ème Couche

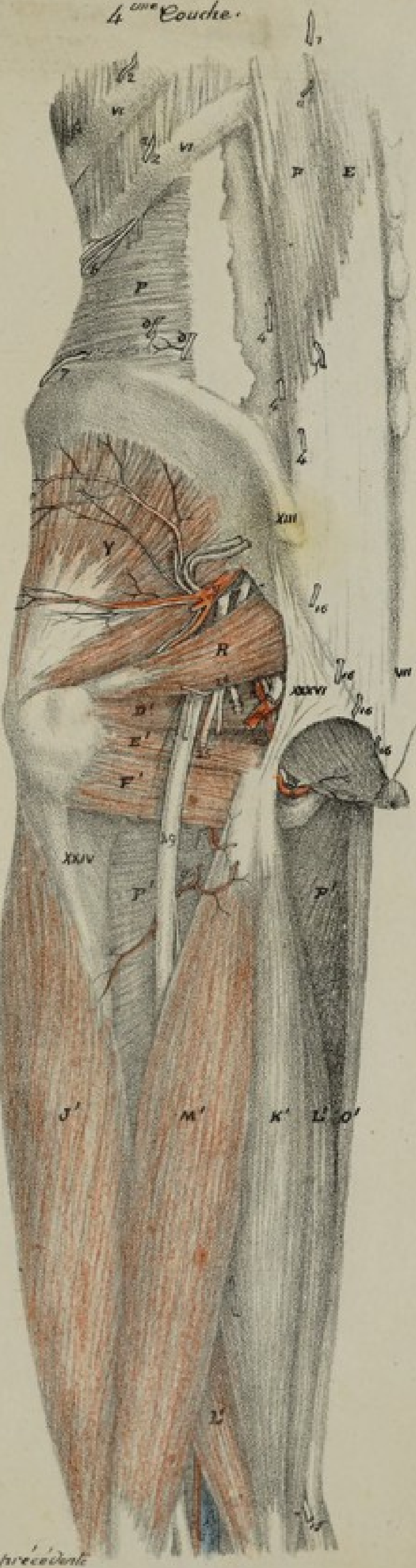

N.ta Les renvois non expliqués le sont à la planche précédente

5ème Couche

Cuisse vue par sa face postr

Os

VIII Coccyx
IX Iliaque
XII Fosse iliaque externe
XIV Épine iliaque postr et inférieure
XV Échancrure sciatique
XVI Épine
XVII Tubérosité

XXXIII Ligament ilio-lombaire
XXXV – Sacro-coccygien postr
XXXVI Gd – Sacro-sciatique
XXXVII Pt – Sacro-sciatique
XXXVIII – Sacro-épineux
XXXIX – Sacro-iliaque
XXXXIV – Capsulaire

Muscles

A Gd Psoas et Iliaque réunis
E Long Dorsal
F Sacrolombaire
H Intercostaux extrx
P Transverse
Y Pt Fessier
B' Obturateur intr C' – extre
D' Jumeau supr E' – infr
F' Carré crural
S' Triceps
N' Pectiné

Artères

g Fessière
m Ischiatique
n Honteuse intre
c' Musculaire prof
e' Circonflexe intre
f Perforante supre g' – moye
i' Poplité
j' Articulaire sup int K' id. extre

Nerfs

22 Fessier infr
23 Surrameau fessier
26 Honteux

6ème Couche

N.B. Les renvois non expliqués ici le sont aux 1re et 2e couches

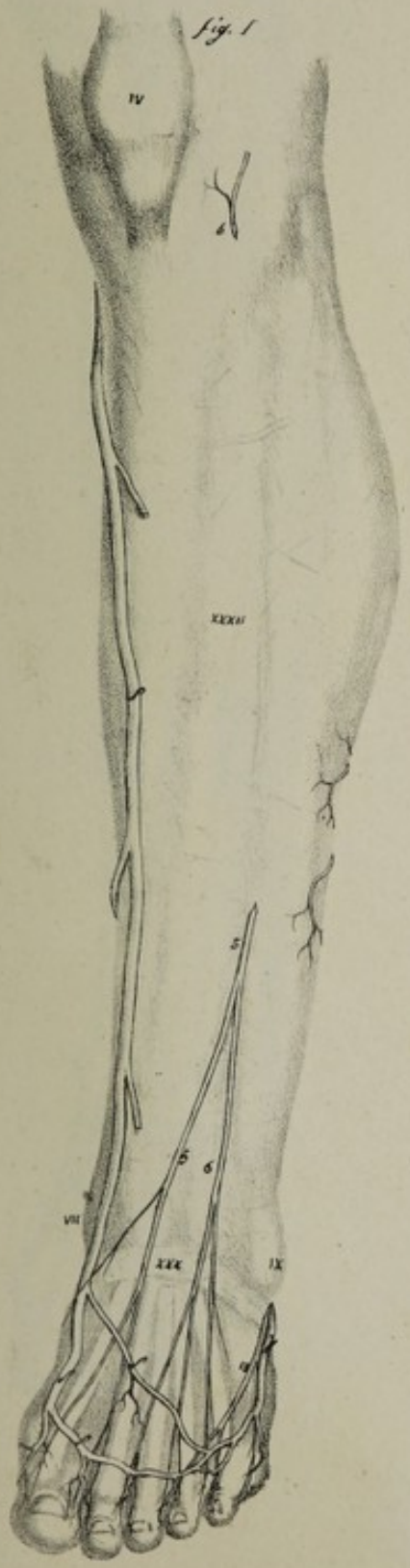

Aponévrose de la jambe
Fig 1 · Vue par devant
Fig 2 Vue par derrière

Os
IV Rotule
VII Malléole int^re
IX Malléole ext^re

XXX Ligament annulaire ant^r du tarse
XXXI – – int^re
XXXII Aponévrose jambière

Artères
6 Récurrente du genou

Veines
p Saphène ext^re
s Saphène int^re

Nerfs
2 Péronéo-cutané
3 Musculo-cutané
5 rameau int^re et sup^t du dos du pied
6 – ext^re – – – – –
12 – Saphène ext^re
13 nerf Saphène ext^re
18 – – int^re

IMP. DE MONTPELLIER

Jambe vue par sa partie antérieure, 2me et 3me Couches

Os

IV Rotule
VI Tibia
VII Malléole int^ne
VIII Péroné
IX Malléole ext^ne
XVIII Métacarpiens

XXX Lig. annulaire ant^r
XXXIII – Intérosseux

Muscles

A Jambier ant^r
B Extenseur du gros orteil
C – Commun des orteils
D Péronier ant^r
G Soléaire
N Long péronier latéral
O Court péronier latéral
P Pédieux
R Intérosseux

Artères

a Tibiale ant^re
b Récurrente du genou
c Malléolaire int^ne
d – ext^ne
g Péronière ant^re
m Pédieuse
n du tarse
o du métatarse
p Interosseuses dorsales

Nerfs

1 Poplité ext^ne
3 Musculo-cutané
7 Tibial ant^r
8 rameau int^ne et prof^d du dos du pied
9 – ext^ne – – – – –

Jambe vue par sa partie postérieure, 2ème et 3ème couche

Os

VII Malléole interne
IX Malléole externe
XI Calcanéum

XXXI Lig.t annulaire int.ne

Muscles

E Jumeau interne
F Jumeau externe
G Soléaire
H Tendon d'Achille
I Plantaire grêle
J Poplité
A' Biceps
B' Demi tendineux
C' Demi membraneux
D' Droit interne
E' Couturier

Veines

B Poplité
7 Saphène ext.ne
8 Saphène int.ne

Nerfs

1 Poplité ext.ne
4 Poplité int.ne
12 Sem. rameau Saphène
13 Saphène ext.ne

IMP. DE MONTPELLIER

Jambe vue par sa partie post^re 4ème et 5ème Couches

4ème Couche

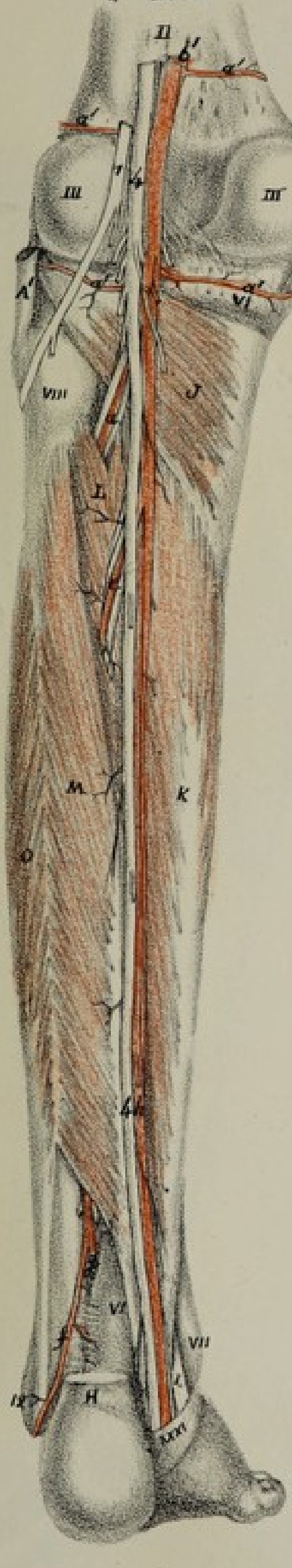

Os

II Fémur
III ses Condyles
VI Tibia
VII Malléole interne
VIII Péroné
IX Malléole externe
XI Calcanéum
XII Astragale

XXX Lig. annulaire int^re
XXXIII Lig: intérosseux

Muscles

H Tendon d'Achille
J Poplité
K G^d Fléchisseur des orteils
L Jambier post^r
M G^d Fléchisseur du gros orteil
O Court peronier latéral
T Adducteur du gros orteil
A' Biceps

Artères

a Tibiale ant^re
e Péronière
f – post^re
g – ant^re
h Tibiale post^re
i Nutriciere du Tibia
a' Articulaires
b' Poplité

Nerfs

1 Poplité ext^ne
4 Poplité int^ne

5ème Couche

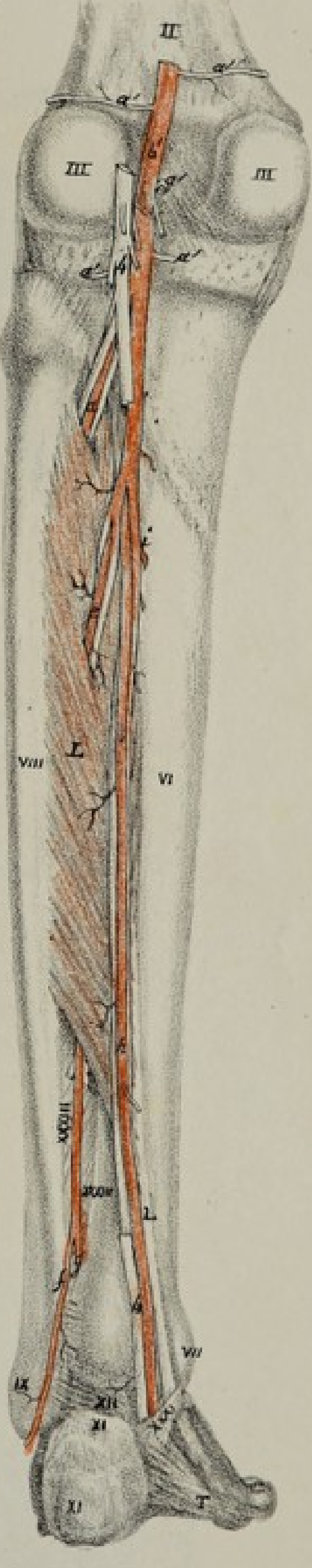

Coté ext^{rne}

Jambe vue par ses cotés

Coté int^{ne}

Os

IV Rotule
VI Tibia
VII Malléole interne
IX Malléole externe

XXX Lig. annulaire ant^r
XXXI - - int^{re}

Muscles

A Jambier ant^r
B Extenseur du gros orteil
C Extenseur commun des orteils
D Péronier ant^r
E Jumeau int^{ne}, F - ext^{ne}
G Soléaire, H Tendon d'achille
I Plantaire grêle
K G^d Fléchisseur des orteils
L Jambier post^r
M G^d Fléchisseur du gros orteil
N Long Péronier latéral, O Court - -
A' Biceps B' demi-tendineux
C' demi-membraneux, D' droit interne
E' Couturier, F' Triceps

Artères

b Récurrente du genou
c Malléolaire int^{ne}, d - ext^{rne}
f Péronière post^{re}, g - ant^{re}
h Tibiale post^{re}
a' Articulaires

Nerfs

1 Poplité ext
2 Péronéo-cutané
3 Musculo-cutané
11 Tibial
12 Rameau saphène ext^{rne}

IMP. DE [illegible]

1ère Couche

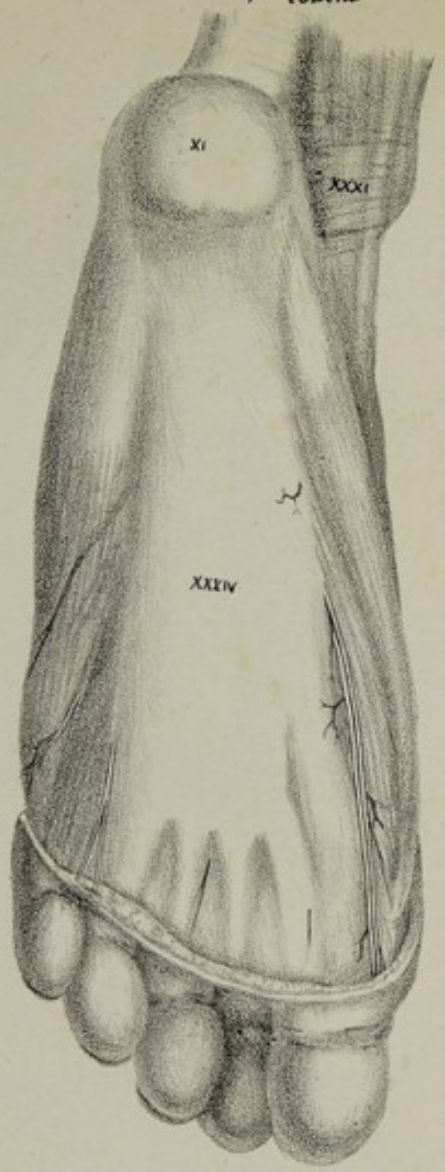

Plante du Pied

Os

XI Calcaneum

XXXI Lig. annulaire intne
XXXIV Aponévrose plantaire
XXXV Gaine des Tendons

Muscles

H Tendon d'Achille
K Gr Fléchisseur des orteils
L Jambier postr
M Gr Fléchisseur du Gros orteil
Q Pr Fléchisseur des orteils
S Lombricaux
T Adducteur du gros orteil
U Pr Fléchisseur du gros orteil
Y Abducteur du pte orteil
Z Court Fléchisseur du pte orteil

Artères

h Tibiale postre
r Plantaire intne
s Plantaire extne

Nerfs

n Tibial

2ème Couche

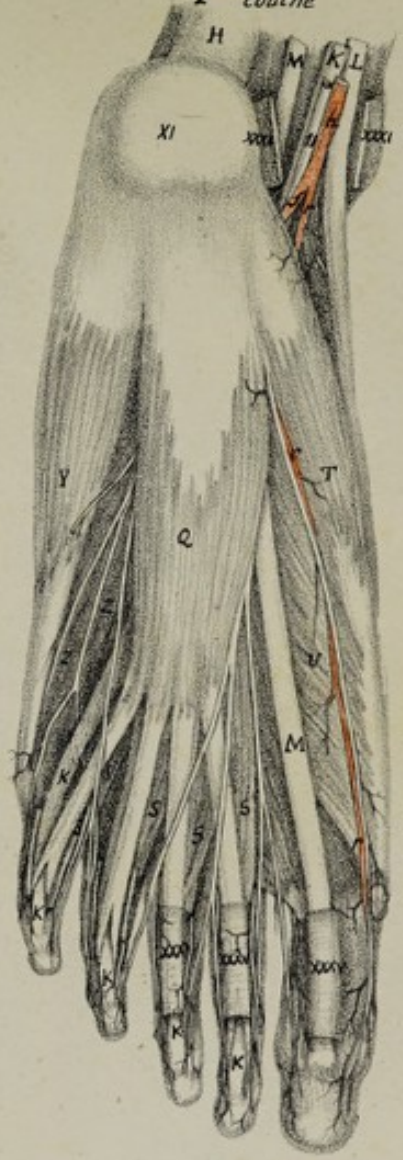

IMP. DE MONPELLIER

Plante du Pied

3ème Couche

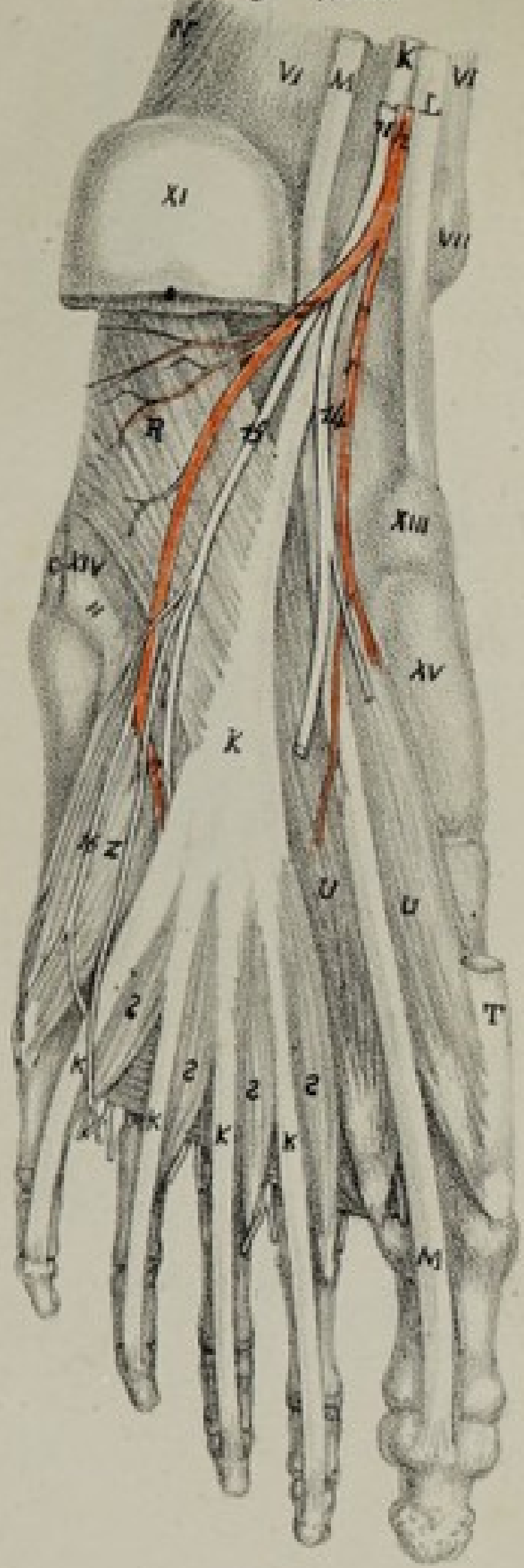

Os

VI Tibia
VII Malléole intne
VIII Pérone
XI Calcaneum
XIII Scaphoïde
XIV Cuboïde
XV 1er Cunéiforme
XVIII Métacarpiens

X
XXXVI Lig. calcaneo-scaphoïd.
XXXVII - calcaneo-cuboïd. supl.

Muscles

K G. Fléchisseur des orteils
L Jambier post.r
M G. Fléchisseur du gros ort.
N Long Péronier latéral
O Court péronier latéral
R accessoire au long fléchis.
Z Lombricaux
T Adducteur du gros orteil
U p.t Fléchisseur - - -
V Abducteur oblique du gros orteil
X - transverse - - -
Z Court fléchisseur du p.t orteil

Artères

h Tibiale post.re
r Plantaire int.re
s Plantaire ext.re

Nerfs

11 Tibial
14 Plantaire int.ne
15 Plantaire ext.ne
16 1.re br. Superficielle
17 - - profonde

4ème Couche

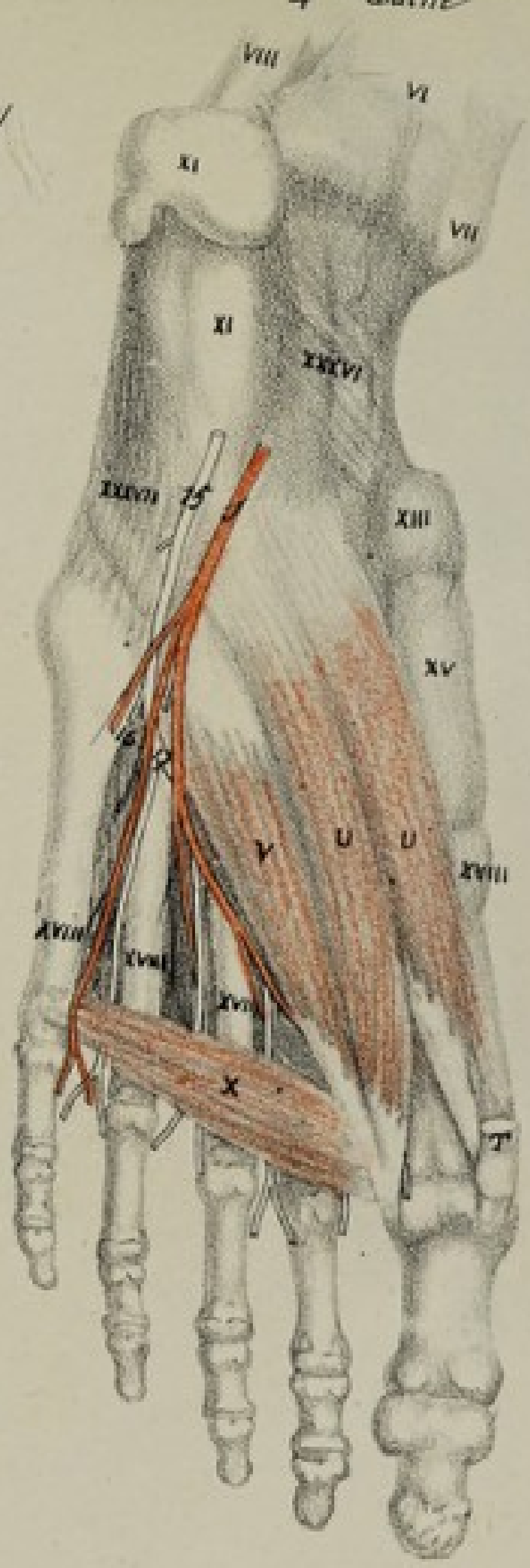

IMP. DE [illegible]

5me Couche

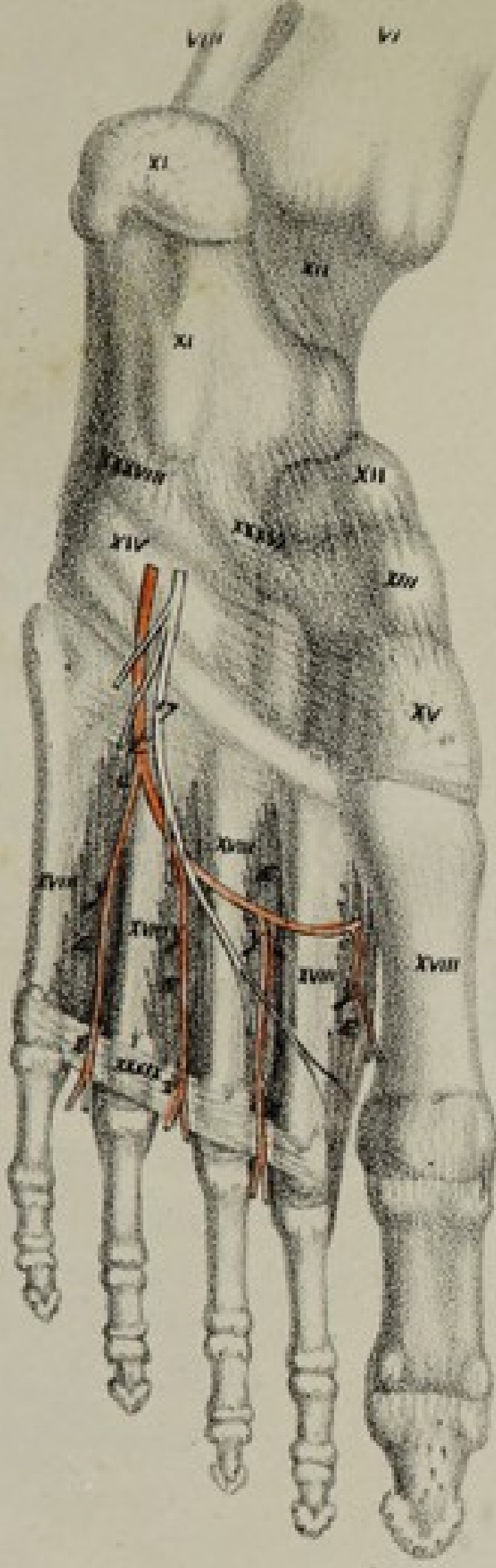

Plante du pied 5me et 6me Couche

Os

VI Tibia
VIII Péroné
XI Calcanéum
XII Astragale
XIII Scaphoïde
XIV Cuboïde
XV 1er ou Gd Cunéiforme
XVI 2me ou Pt Cunéiforme
XVII 3me ou Moyen Cunéiforme
XVIII Métatarsiens

XXXVI Ligt Calcanéo-Scaphoïdien infr
XXXVIII – Calcanéo-cuboïdien infr et profond
XXXIX – Métatarsien transverse

Muscles

N Long Péronier latéral
Æ Interosseux

Artères

t Arcade plantaire
u Perforantes postres x – Antres
y Collatérales des doigts

Nerfs

17 Br. profde du plantaire exte

6me Couche

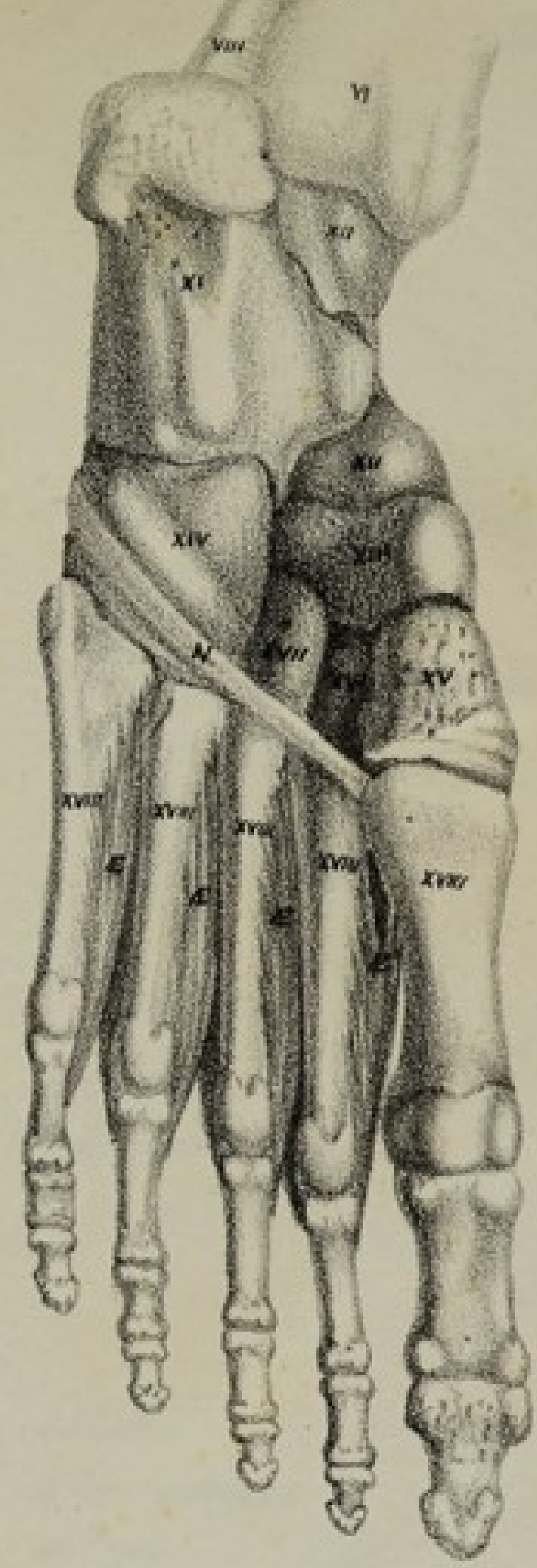

IMP. ...

Périné 1re et 2me Couches

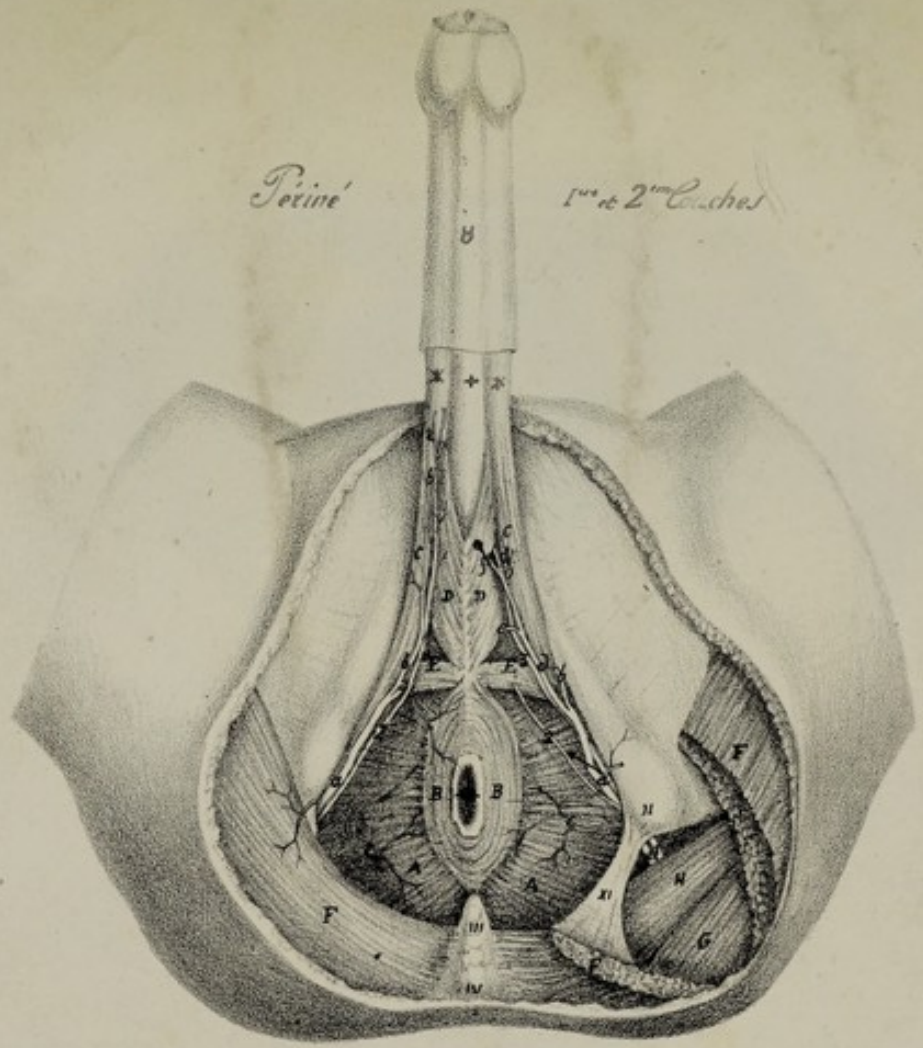

Os

II Tubérosité Sciatique
III Coccyx
IV Sacrum

XI Lig. Sacro-sciatique

Muscles

A Releveur de l'anus
B Sphincter de l'anus
C Ischio-caverneux
D Bulbo-caverneux
E Transverse du périné
F G. Fessier
G Moyen Fessier
H Pyramidal

Artères

a Honteuse interne
b sa branche inf.re
c Hémorrhoïdales inf.res
d branche sup.re de la honteuse int.e
e Transverse du périné
f du corps caverneux
g dorsale de la verge

Nerfs

1 Honteux
2 Son rameau Inf.r
3 - - Sup.r

+ Urèthre
x Corps caverneux
ϕ Anus
8 Pénis

IMP. DE MONTPELLIER.

Périné 3ème Couche

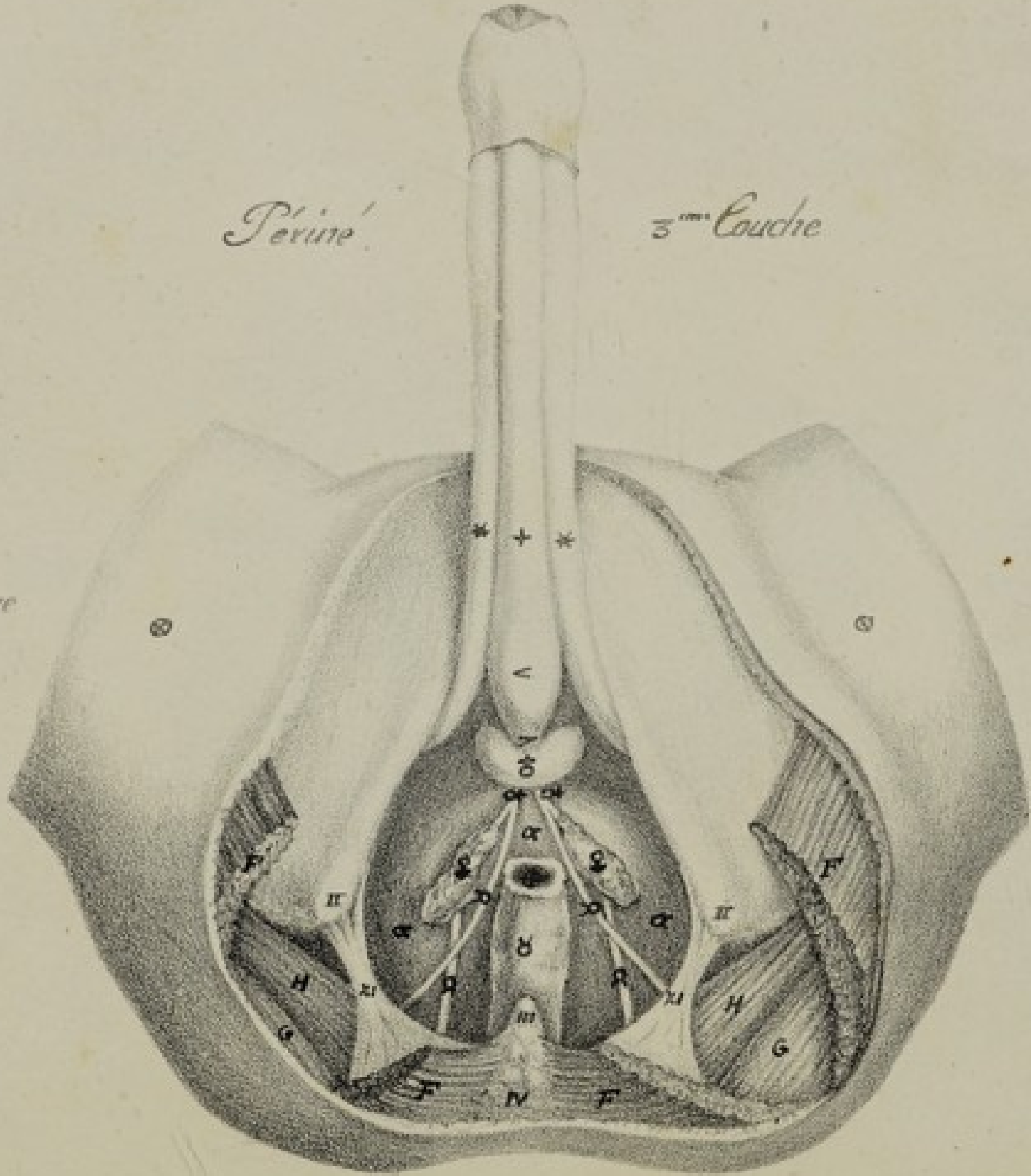

Os
- II Tubérosité sciatique
- III Coccyx
- IV Sacrum

XI Gd Lig. Sacro sciatique

Muscles
- F Gd Fessier
- G Moyen Fessier
- H Pyramidal

- + Urèthre
- * Corps caverneux
- Anus
- Cuisses
- Rectum
- Uretères
- Vessie
- Conduit déférent
- — éjaculateur
- Vésicules séminales
- Prostate
- > portion membraneuse de l'urètre
- < bulbe de l'urètre

Bassin vu de profil, l'os iliaque droit et le péritoine étant enlevés

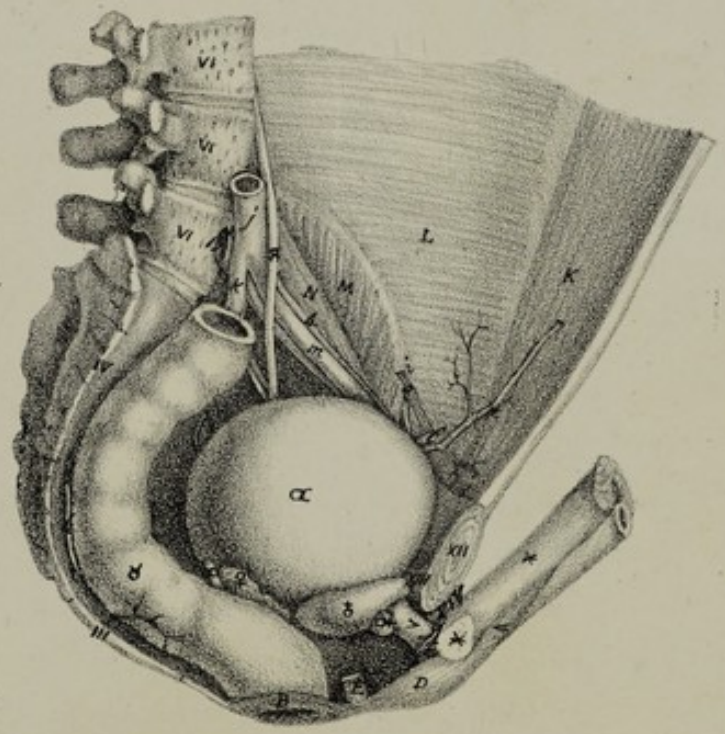

Os

III Coccyx
IV Sacrum
VI Vertèbres lombaires

XII Symphyse du pubis
XIII Lig. ant. de la vessie
XIV Lig. suspenseur de la verge

♂ Rectum
♀ Uretère
α Vessie
ɔ Conduit déférent
♀ Vésicules seminales
♂ Prostate
✱ Glandes de Cowper
✱ Corps caverneux
> portion membraneuse de l'urètre
< Bulbe de l'urètre

Nerfs

4 Crural

Muscles

B Sphincter de l'anus
D Bulbo-caverneux
E Transverse du périné
K Droit ant. de l'abdomen
L Transverse de l'abdomen
M Iliaque
N Psoas

Artères

f du corps caverneux
g dorsale de la verge
h hémorrhoïdale sup.re
i Spermatique
j Iliaques primitives
K hypogastrique
l Obturatrice
m Iliaque ext.re
n Gigastrique
o Circonflexe iliaque

Veines

B Iliaque primitive

IMP. DE SENEFELDER

collated/Norman.
40 hand-col. lith. plates