NASENPLASTIK

UND

SONSTIGE GESICHTSPLASTIK

NEBST EINEM ANHANG ÜBER

MAMMAPLASTIK

UND EINIGE WEITERE OPERATIONEN AUS DEM GEBIETE DER ÄUSSEREN KÖRPERPLASTIK

EIN ATLAS UND LEHRBUCH

VON

PROF. DR. J. JOSEPH
IN BERLIN

MIT 1718 ZUM TEIL FARBIGEN ABBILDUNGEN IM TEXT

1 9 3 1

LEIPZIG / VERLAG VON CURT KABITZSCH

MEINER
LIEBEN FRAU LEONORE
GEWIDMET

*

Vorwort.

Das vorliegende Werk verdankt seine Entstehung der Anregung der zahlreichen Kollegen des In- und Auslandes, welche meinen plastischen Operationen beiwohnten und den lebhaften Wunsch äußerten, ich solle meine Methoden im Zusammenhange darstellen. Ich glaubte die mir gestellte Aufgabe in der Weise erweitern zu sollen, daß auch die wichtigsten Methoden anderer Autoren gebührende Erwähnung fanden, wodurch das Werk zu einem umfassenderen Lehrbuch wurde.

Den gesamten Stoff habe ich in einen allgemeinen und einen speziellen Teil eingeteilt.

Die dem allgemeinen Teil eingefügten kunstanatomischen Betrachtungen über die normalen Proportionen des Gesichtes, insbesonders über den ästhetischen Profilwinkel und die drei anatomischen Profilkomponenten der Nase dürften dem Lernenden willkommen sein, weil sie nicht nur von theoretischem Interesse sind, sondern in vielen Fällen zugleich Grundlagen für das praktische Handeln bieten.

Im speziellen Teil habe ich die Klassifikation der Deformitäten nach anatomischen resp. pathologisch-anatomischen Gesichtspunkten durchgeführt. Da es mir aber zweckmäßig erschien, auch die zu den betreffenden Deformitäten gehörenden hauptsächlichen Operationen kurz zu benennen, so habe ich, konform meinem Vorgehen in früheren Teildarstellungen, in der Regel neben den Deformitätsüberschriften die entsprechenden Operationsüberschriften angegeben. Zur augenfälligen Unterscheidung von den Ersteren habe ich die Operationsüberschriften in einer besonderen, sich gleich bleibenden Schriftart drucken lassen.

Hinsichtlich der Nomenklatur habe ich einige Abänderungen resp. Ergänzungen im Interesse größerer Klarheit in der Darstellung und guter Übersicht teils von anderen Autoren akzeptiert, wie die Bezeichnung Hans Virchows „Spitzenknorpel" statt „Flügelknorpel", teils selbst vorgenommen, wie die Benennung „frontale" und „brachiale" Methode statt „indische" und „italienische" Methode — Ausdrücke, die bekanntlich in der Praxis vielfach verwechselt werden. Aus demselben Grunde habe ich, konform meinen Bezeichnungen Rhinomioplastik, Rhinoneoplastik und Rhinorthoplastik, je nachdem es sich um Verkleinerung, den Ersatz oder die Richtigstellung eines aus der normalen Lage geratenen Gesichtsteiles handelte, auch bei den anderen Hauptteilen der Gesichtsplastik, deren Teilgebiete durch Hinzufügung der Silben „mio", „neo" oder „ortho" näher gekennzeichnet. Die Hinzufügung griechischer zu den deutschen Bezeichnungen, die manchen deutschen Lesern überflüssig erscheinen könnte, sollen der leichteren, internationalen Verständigung dienen.

Bezüglich der Illustrationen hat mich der Gedanke geleitet, durch besonders zahlreiche Abbildungen dem Lernenden das Verständnis zu erleichtern.

Um zu zeigen, was eine einzelne Methode oder die Kombination mehrerer Methoden leistet, sind die Operationserfolge nach Möglichkeit beigefügt. Zur Erhöhung der Deutlichkeit sind die Methoden oft in Serien dargestellt, die häufig auch während der Operation aufgenommene Bilder enthalten.

Das in diesem Buch verwendete Material entstammt größtenteils meiner Privatpraxis, wie auch der von mir von Mitte 1916 bis Ende 1921 geleiteten „Abteilung für

Gesichtsplastik" im Charité-Krankenhaus zu Berlin, welche durch die Bemühungen des inzwischen verstorbenen Berliner Otologen Geh. Med.-Rat Prof. Dr. Passow und des damaligen Generalarztes, späteren Generaloberstabsarztes und Heeres-Sanitätsinspekteurs Prof. Dr. Schultzen vom Preußischen Kultus- und Kriegsministerium für diese Zeit eingerichtet war. — Die ohne Quellenangabe gebrachte weitaus größte Zahl der Abbildungen rührt von mir her resp. betrifft Fälle meiner Praxis einschließlich der besonders bezeichneten Abbildungen aus kinematographischen Aufnahmen meiner Operationen, welche die frühere Unterrichtsfilmgesellschaft, jetzt Verlag wissenschaftlicher Filme technisch durchgeführt hat. Die aus anderen Werken entlehnten Bilder sind jedesmal mit Quellenangabe versehen.

Die meisten Zeichnungen dieses Buches hat nach meinen Skizzen und Photographien die Zeichnerin M. v. Bassewitz hergestellt, die auch auf meine Anregung die im „Allgemeinen Teil" in meinem Abschnitt über den „ästhetischen Profilwinkel" wiedergegebenen Profilstudien gemacht hat, zu denen die Berliner Kunstakademie das Material in dankenswerter Weise zur Verfügung stellte. Einen nennenswerten Teil der Zeichnungen hat Fräulein L. Krause angefertigt. Ich erkenne dankbar an, daß diese beiden Damen mit großem Interesse und vielem Verständnis meinen Intentionen gefolgt und sich jederzeit unverdrossen den ihnen gestellten, zuweilen nicht leichten Aufgaben gewidmet haben. Eine besondere Anerkennung gebührt dem Verleger des Werkes, der bereitwillig meine, die Ausstattung des Werkes betreffenden Wünsche erfüllt hat.

Die Methoden, welche ich in diesem, aus der Praxis für die Praxis geschriebenen Buche empfohlen habe, werden — eine geschickte und wohlerwogene Anwendung vorausgesetzt — sicher auch anderen Kollegen von Nutzen sein und vor allem noch viele Patienten von der durch ihre Gesichtsentstellung verursachten psychischen Depression befreien.

Berlin 1928. **Prof. Dr. J. Joseph.**

Ergänzung zum Vorwort.

Die nunmehr vorliegende dritte Abteilung des Werkes umfaßt — nach Vorausschickung eines Nachtrages zur 1. und 2. Abteilung — die „Sonstige Gesichtsplastik" und einen Anhang über „Mammaplastik", dem ich „einige Operationen aus der äußeren Körperplastik" angefügt habe.

Die lange Pause zwischen dem Erscheinen der 2. und 3. Abteilung hat das Gute gehabt, daß ich das Werk umfangreicher gestalten konnte, als es anfangs beabsichtigt war. Insbesondere habe ich mehrfach Mitteilungen anderer Autoren und mancherlei eigenes Material aus der Zwischenzeit im Buche verwerten, wie auch im didaktischen Interesse zur genaueren Darstellung der einzelnen Operationsphasen Serien von Methodenzeichnungen einfügen können. Ich weise in dieser Beziehung besonders auf die Mammaplastik hin und auf die operative Behandlung größerer Verbrennungsnarben an Hals und Rumpf im Anhang II, wegen ihrer kosmetischen und zugleich funktionellen Bedeutung.

Schließlich möchte ich nicht versäumen, der Anatomie der Universität Berlin, insbesondere den Herren Geheimrat Fick und Professor Kopsch meinen wärmsten Dank dafür auszusprechen, daß sie mir in liebenswürdiger Weise das zur besseren Darstellung mancher Methoden erforderliche Leichenmaterial zur Verfügung gestellt und außerdem wertvolle Abbildungen und wichtige Präparate zur Veröffentlichung überlassen haben.

Berlin, im Februar 1931. **Prof. Dr. J. Joseph.**

Inhaltsverzeichnis[1]).

[1]) **Ausführliche Einteilung an der Spitze jedes Kapitels; Literatur am Schlusse jedes Abschnitts.**

Zweites Hauptgebiet: **Sonstige Gesichtsplastik.**

Anhang I. **Mammaplastik oder Mastoplastik.**

Anhang II. **Einige weitere Operationen aus dem Gebiete der äußeren Körperplastik.**

I. Das Arbeitsgebiet.

Die hauptsächlichsten Deformitäten.

Über das Arbeitsgebiet gibt textlich zwar das Inhaltsverzeichnis Auskunft. Da man aber in einem Werke über Plastik die Möglichkeit hat, die dem Plastiker gestellten Aufgaben in größerer Deutlichkeit vor das Auge zu führen, so erschien es mir zweckmäßig, zu Beginn des allgemeinen Teiles Abbildungen der Hauptarten der in Betracht kommenden Deformitäten zusammenzustellen. Der Lernende erhält dadurch ohne Mühe einen klaren sinnfälligen Überblick über das Arbeitsgebiet. Er sieht, daß es vielgestaltig und weit umfangreicher ist als gemeinhin angenommen wird, daß neben einfachen auch recht komplizierte Aufgaben gestellt werden.

Die Fig. 1—16 stellen die hypertrophischen Nasendeformitäten, Fig. 17—20 die Schiefnasen dar, Fig. 21—48 Nasendefekte, die Fig. 49—76 die sonstigen Gesichtsdeformitäten, endlich die Fig. 77—80 die im Anhang behandelten Mammadeformitäten.

Der Mannigfaltigkeit und Verschiedenartigkeit der Aufgaben muß natürlich das ärztliche Handeln entsprechen. Während in einfachen Fällen in der Regel eine Operation genügt, verlangen die komplizierten Fälle einen mehrere Operationen umfassenden Operationsplan, der zuweilen an die Kombinationsfähigkeit der Plastiker hohe Anforderungen stellt.

Die meisten der im „Arbeitsgebiet" abgebildeten Deformitäten sind schon beim ersten Anblick in ihrem vollen Umfange erkennbar. Bei anderen, insbesondere bei manchen Gesichtsdefekten und bei Ektropien der Lider und Lippen wird der Anfänger gut tun, die Deformität genau mit normalen Formen zu vergleichen, die nicht zerstörten Teile der Deformität in ein normales Schema einzuzeichnen und so die Analyse der Deformität vorzunehmen.

Bei den meisten der im „Arbeitsgebiet" abgebildeten Deformitäten wird der Leser einen Hinweis auf den Zustand nach der Plastik finden. Wo dieser Hinweis fehlt, standen Abbildungen des Zustandes nach der Plastik nicht zur Verfügung. Meist handelt es sich um Bilder, die ich anderen Autoren entlehnt habe, die ich aber wegen ihrer Prägnanz und Korrigierbarkeit einzufügen für zweckmäßig hielt.

Die Einzelheiten der hier in großen Zügen angedeuteten Gesichtspunkte finden sich im Allgemeinen Teil und den entsprechenden Kapiteln des Speziellen Teiles.

Fig. 1. Knochen- und Knorpelhöcker.
(Zustand nach der Plastik s. S. 94.)

Fig. 2. Knochenhöcker.
(Zustand nach der Plastik s. S. 97.)

Fig. 3. Höckernase mit zurückstehender unterer Nasenpartie.
(Zustand nach der Plastik s. S. 156.)

Fig. 4. Lange Höckernase.
(Zustand nach der Plastik s. S. 152.)

EINFACHE NASENHYPERTROPHIEN.

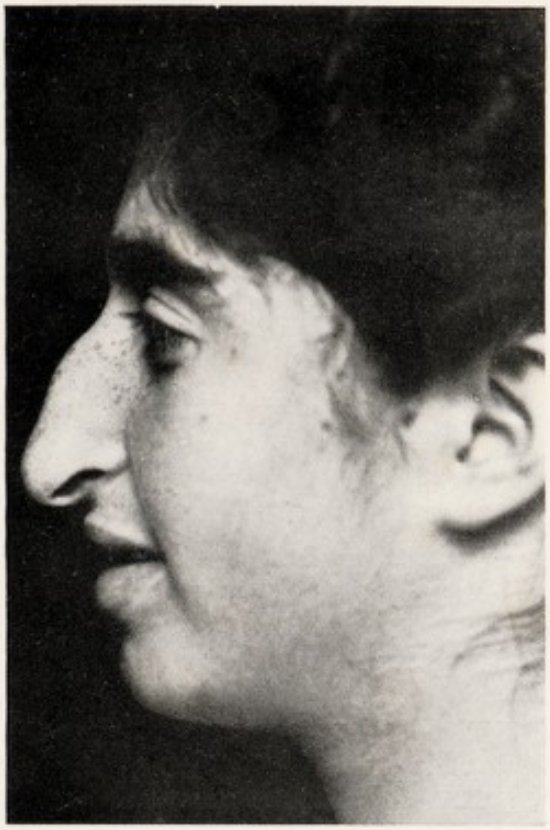

Fig. 5. Lange Höckernase mit hängender Scheidewand.
(Zustand nach der Plastik s. S. 149.)

Fig. 6. Tiefhängendes Septum bei einem zwölfjährigen Mädchen.
(Zustand nach der Plastik s. S. 150.)

Fig. 7. Abnorme Breite der knöchernen Nase.
(Zustand nach der Plastik s. S. 107.)

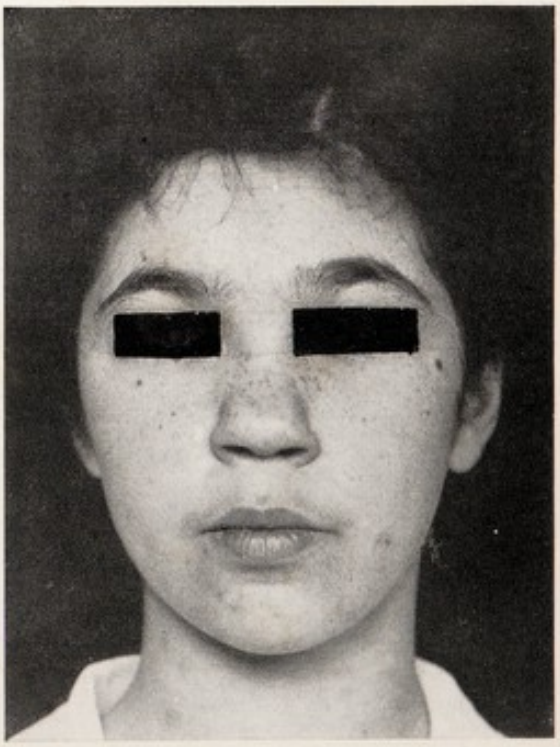

Fig. 8. Abnorme Breite der Nasenspitze und -Flügel (der beweglichen Nase).
(Zustand nach der Plastik s. S. 155.)

EINFACHE NASENHYPERTROPHIEN.

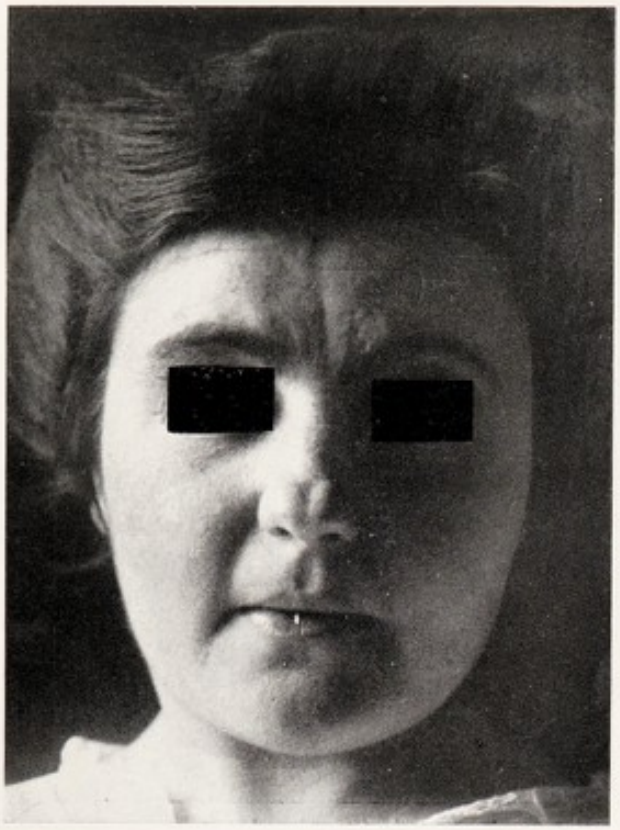

Fig. 9. Doppelkugelige Nasenspitze (Gesäßnase).
(Zustand nach der Plastik s. S. 125.)

Fig. 10. Abnorm prominente Nasenspitze.
(Zustand nach der Plastik s. S. 133.)

Fig. 11. Stark prominente gerade Nase.
(Zustand nach der Plastik s. S. 133.)

Fig. 12. Abnorme Vorwölbung der dreieckigen Nasenknorpel (Kartoffelnase).
(Zustand nach der Plastik s. S. 110.)

EINFACHE NASENHYPERTROPHIEN.

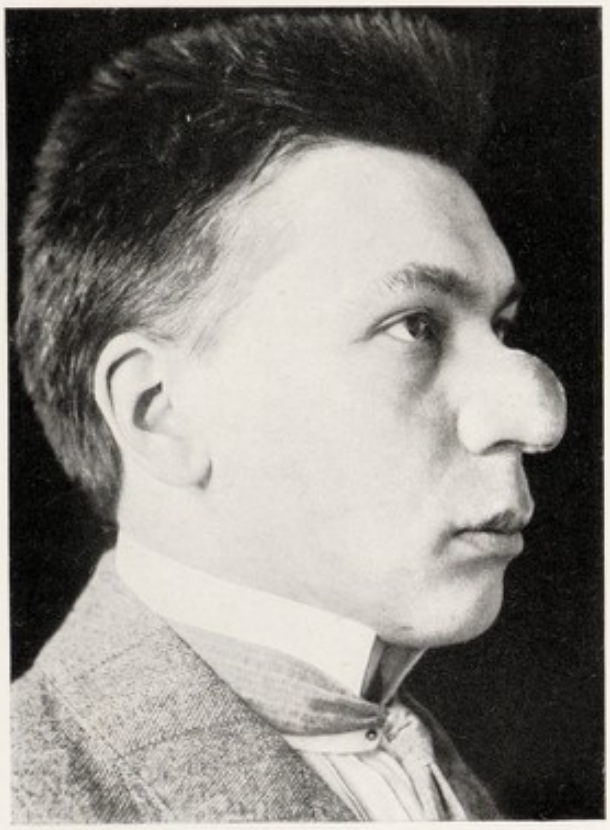

Fig. 13. Cavernom der Nase.
(Zustand nach der Plastik s. S. 181.)

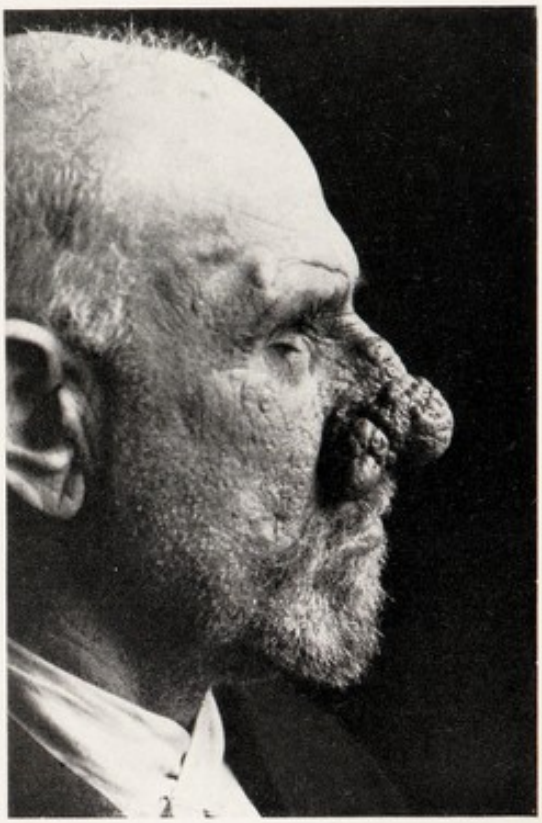

Fig. 14. Kleingelapptes Rhinophym.
(Zustand nach der Plastik s. S. 178.)

Fig. 15. Großgelapptes Rhinophym.
(Aus Hebra, Atlas d. Hautkrankheiten 1856.)

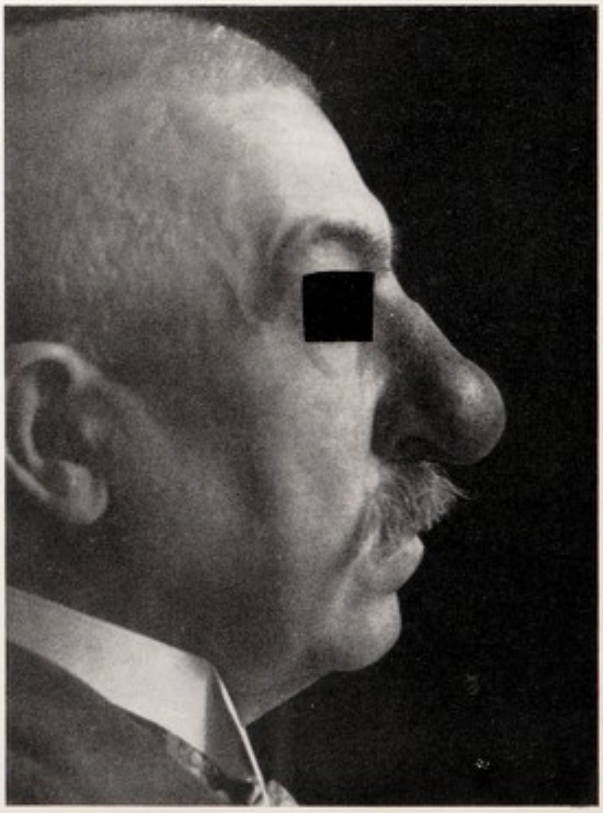

Fig. 16. Glattes Rhinophym.
(Zustand nach der Plastik s. S. 180.)

PATHOLOGISCHE NASENHYPERTROPHIEN.

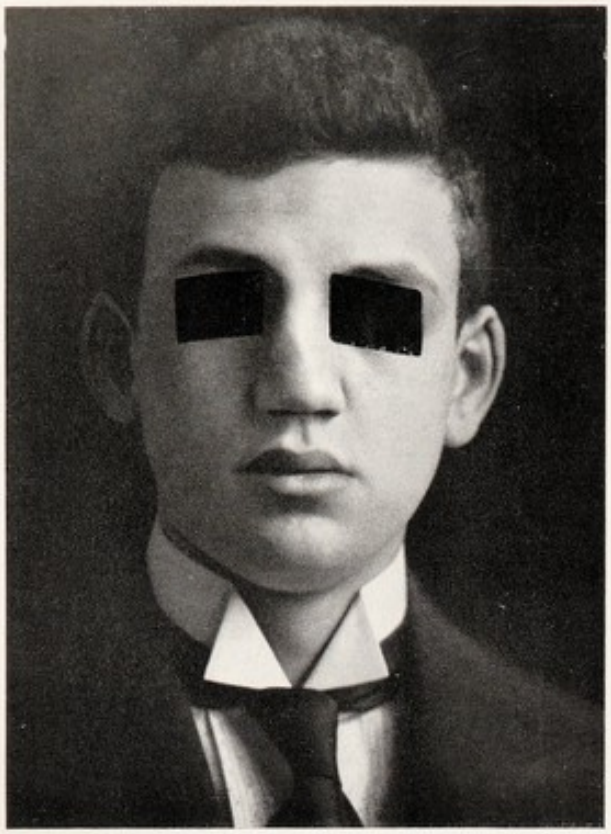

Fig. 17. Seitlicher Knochenhöcker.
(Zustand nach der Plastik s. S. 188.)

Fig. 18. Schiefheit der knöchernen und knorpeligen Nase.
(Zustand nach der Plastik s. S. 195.)

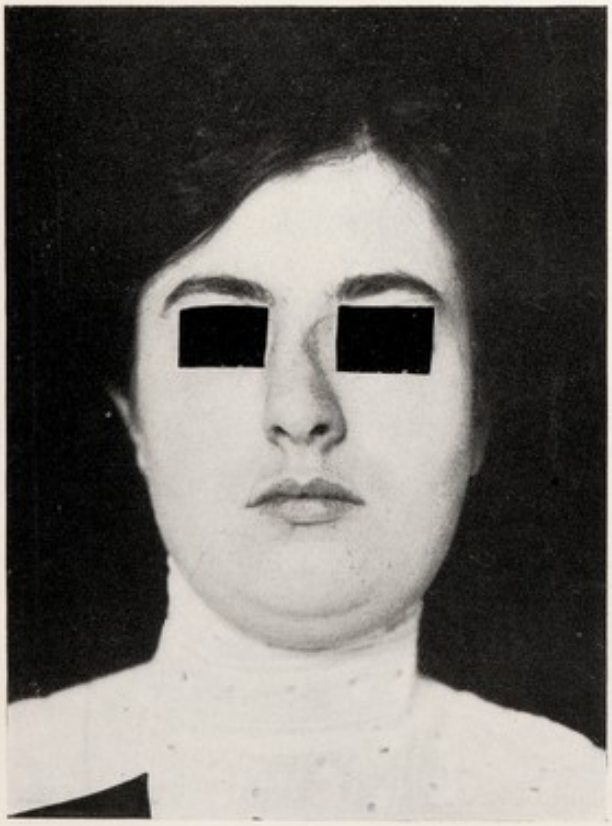

Fig. 19. Schiefheit der Nasenwurzel.
(Zustand nach der Plastik s. S. 197.)

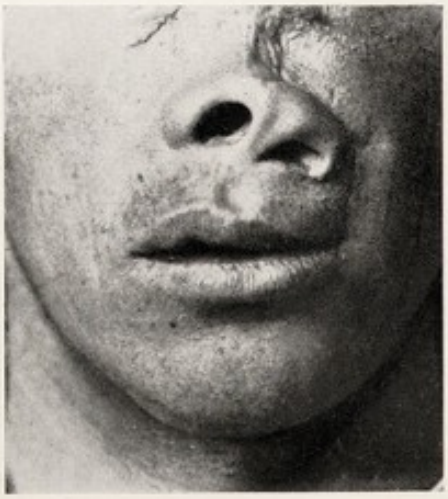

Fig. 20. Schiefheit der Nasenbasis.
(Zustand nach der Plastik s. S. 206.)

Fig. 21. Nichtgelungene Plastik (aus Rippenknorpel und Stirnhaut von anderer Seite ausgeführt). (Zustand nach der Plastik s. S. 165.)

Fig. 22. Defekt beider Nasenflügel, der Nasenspitze und des häutigen Septums bei einer Höckernase (mit Lippenverzerrung). (Zustand nach der Plastik s. S. 163.)

Fig. 23. Unfertige Plastik (Fig. 406) (aus der Stirnhaut von anderer Seite ausgeführt). (Zustand nach der Plastik s. S. 209.)

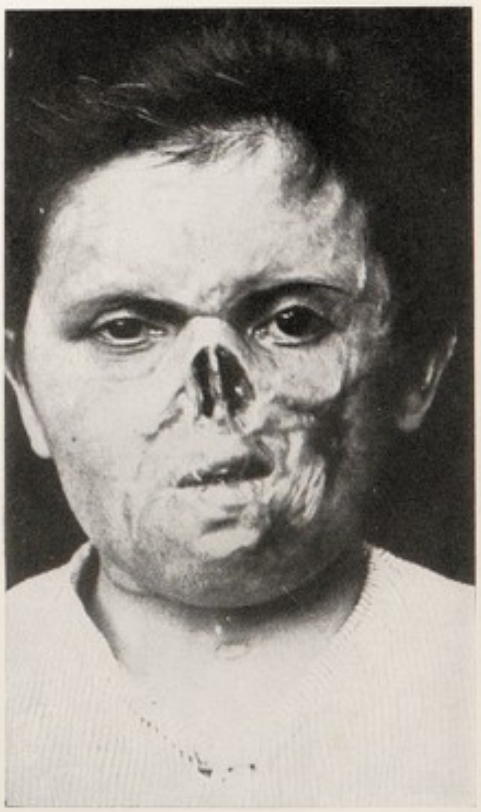

Fig. 24. „Totenkopfnase" mit Lippen- und Wangendefekt (Verbrennung). (Zustand nach der Plastik s. Kapitel 13.)

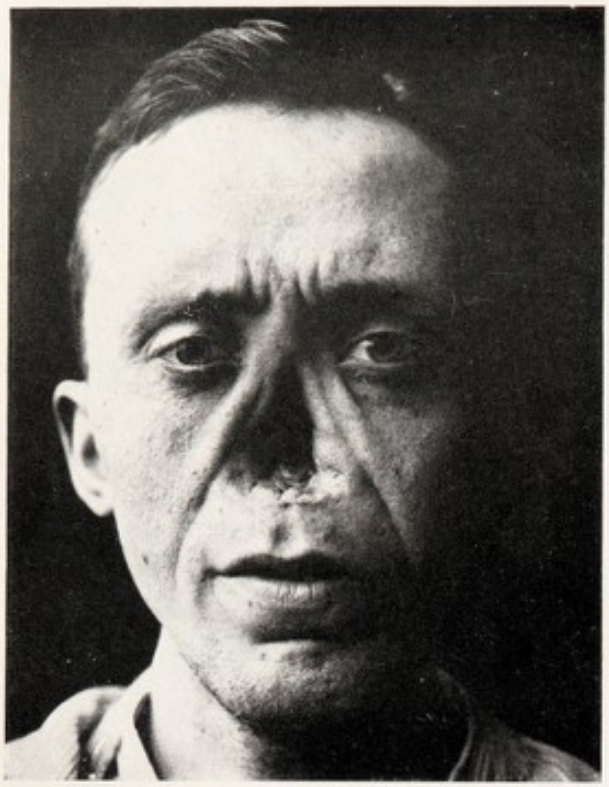

Fig. 25. Totaler Defekt der Nasenhaut und des Nasengerüstes. (Zustand nach der Plastik s. Kapitel 13.)

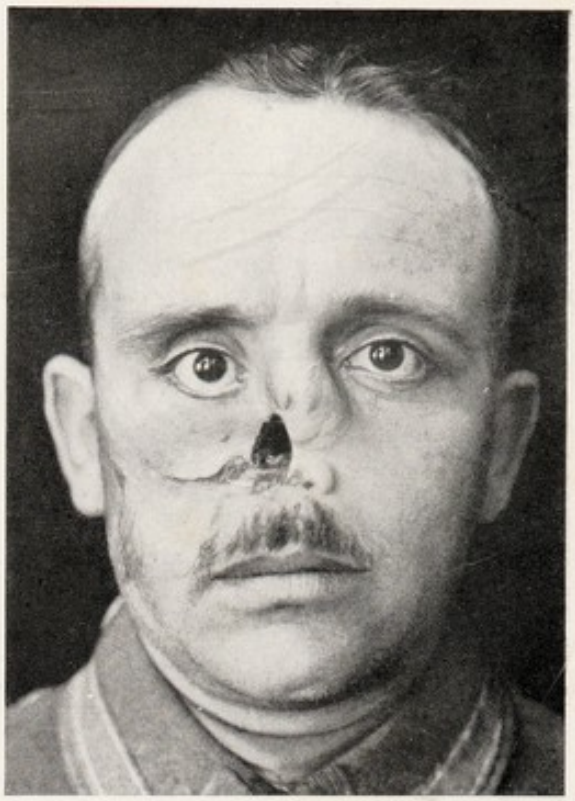

Fig. 26. Subtotaler Nasendefekt.
(Zustand nach der Plastik s. Kapitel 13.)

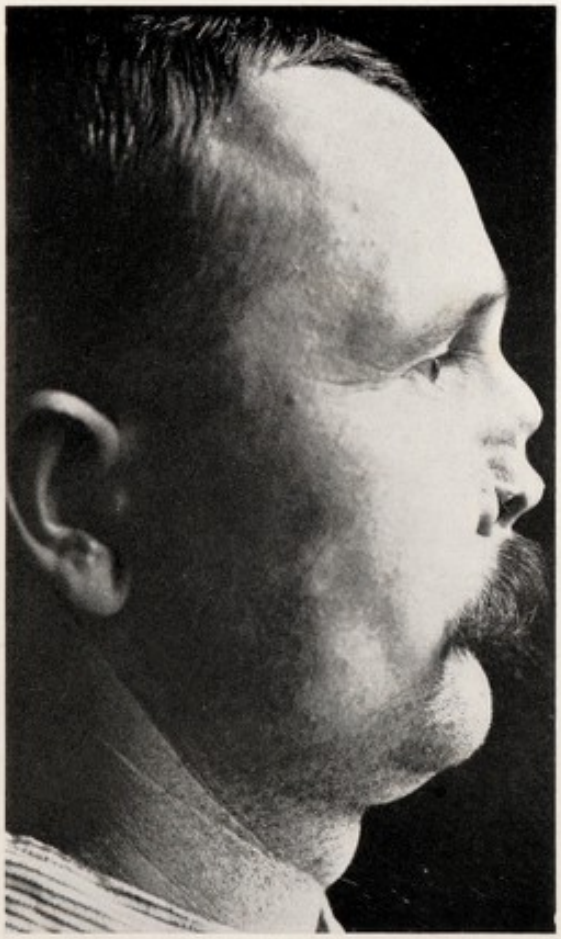

Fig. 27. Defekt der ganzen Nasenspitze und der angrenzenden Flügelpartie.
(Zustand nach der Plastik s. Kapitel 13.)

Fig. 28. Nasenflügeldefekt.
(Zustand nach der Plastik s. Kapitel 13.)

NASENDEFEKTE.

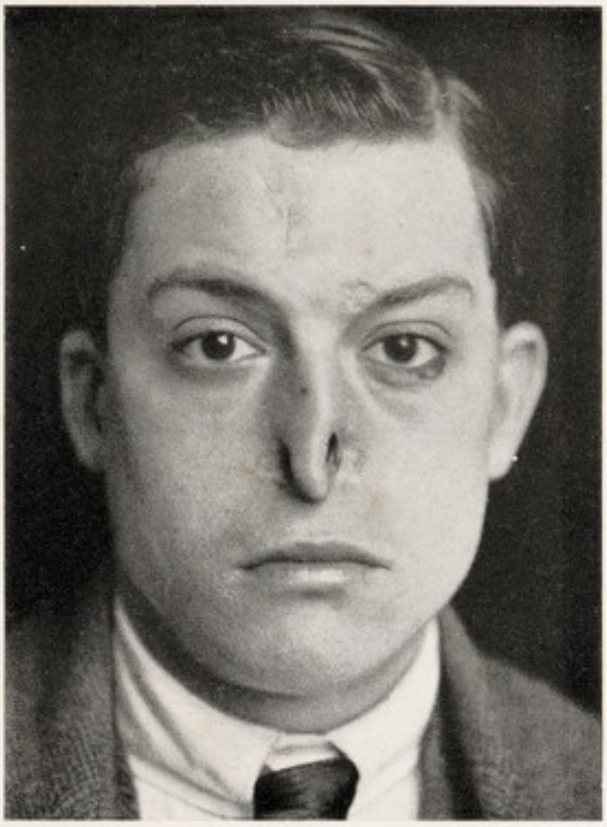

Fig. 29. Doppelseitiger totaler Nasenflügeldefekt.
(Zustand nach der Plastik s. Kapitel 13.)

Fig. 30. Partieller Septumdefekt.
(Zustand nach der Plastik s. Kapitel 13.)

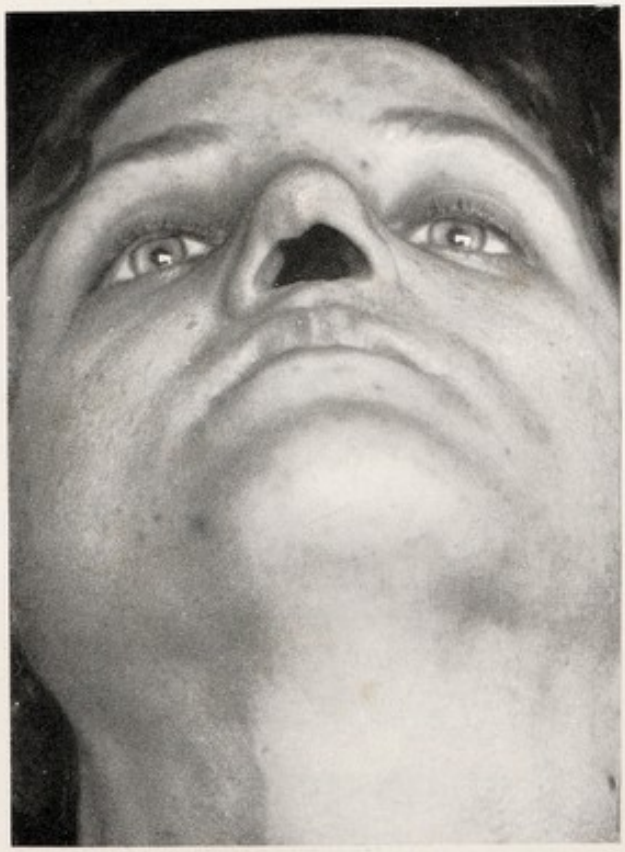

Fig. 31. Totaler Septumdefekt.
(Zustand nach der Plastik s. Kapitel 13.)

Fig. 32. Sattelnase mit tiefer Hautfurchung.
(Zustand nach der Plastik s. Kapitel 13.)

NASENDEFEKTE.

Fig. 33. Einfache Sattelnase.
(Zustand nach der Plastik s. Kapitel 13.)

Fig. 34. Kombination von Sattel- und Kurznase mit normaler Haut.
(Zustand nach der Plastik s. Kapitel 13.)

Fig. 35. Sattelnase mit narbiger Einziehung.
(Zustand nach der Plastik s. Kapitel 13.)

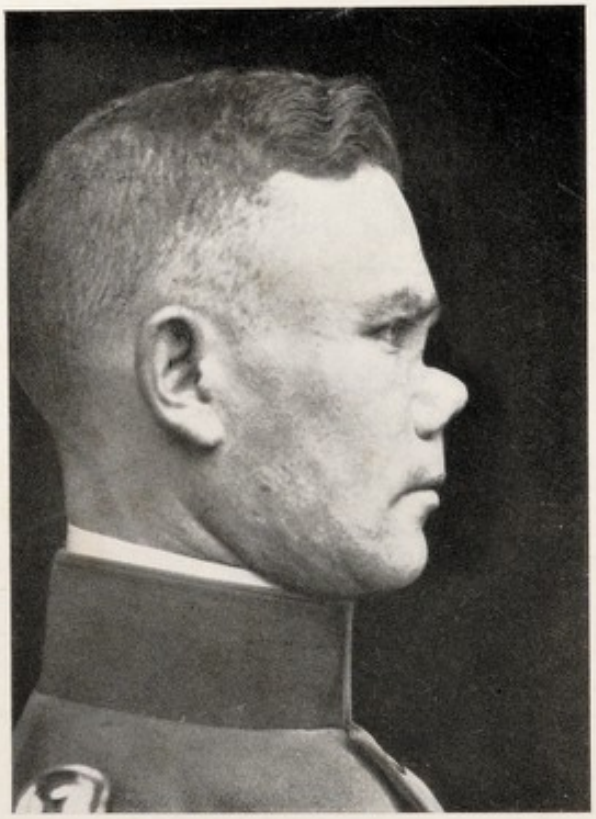

Fig. 36. Defekt der oberen Nasenpartie (Sattel- und Kurznase.)
(Zustand nach der Plastik s. Kapitel 13.)

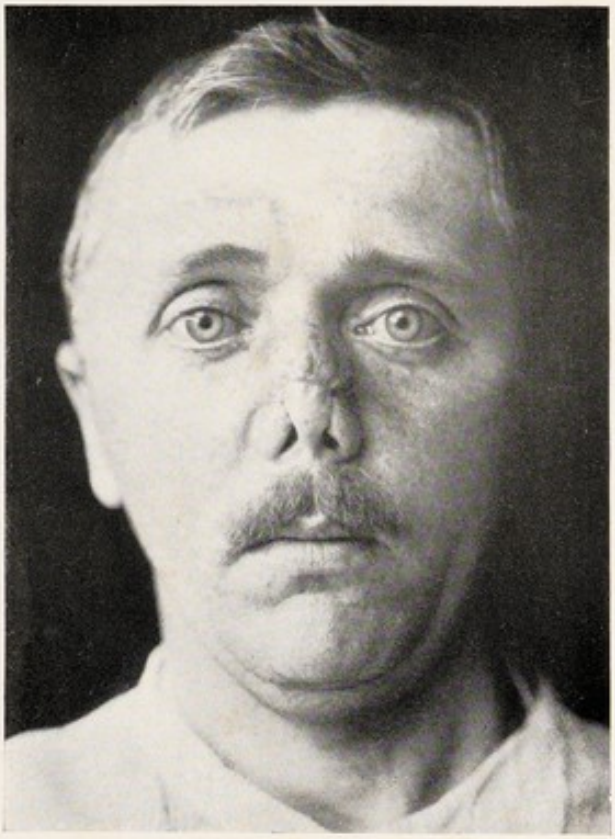

Fig. 37. Defekt des mittleren Querstücks der Nase.
(Zustand nach der Plastik s. Kapitel 13.)

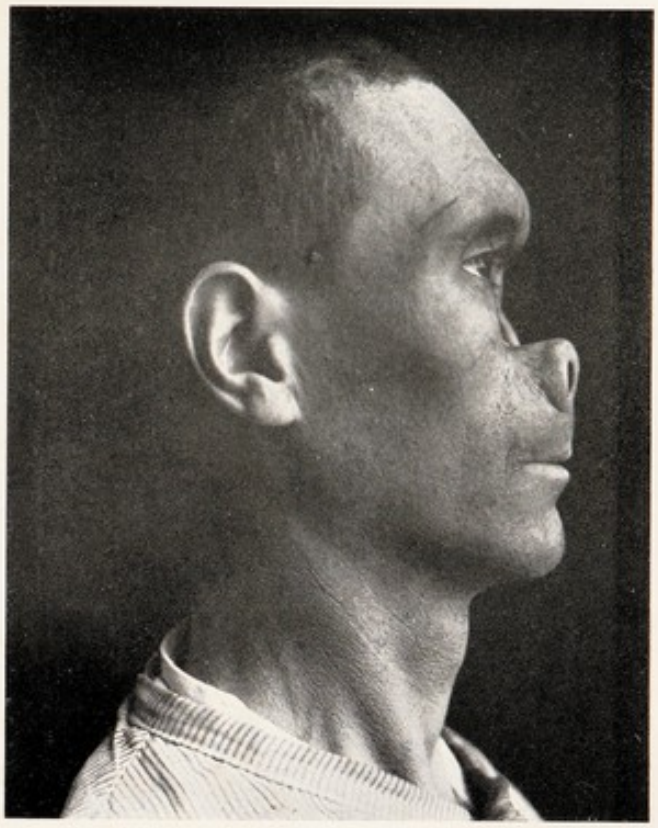

Fig. 38. Defekt der oberen und mittleren Nasenpartie (Nasus recurvatus).
(Zustand nach der Plastik s. Kapitel 13.)

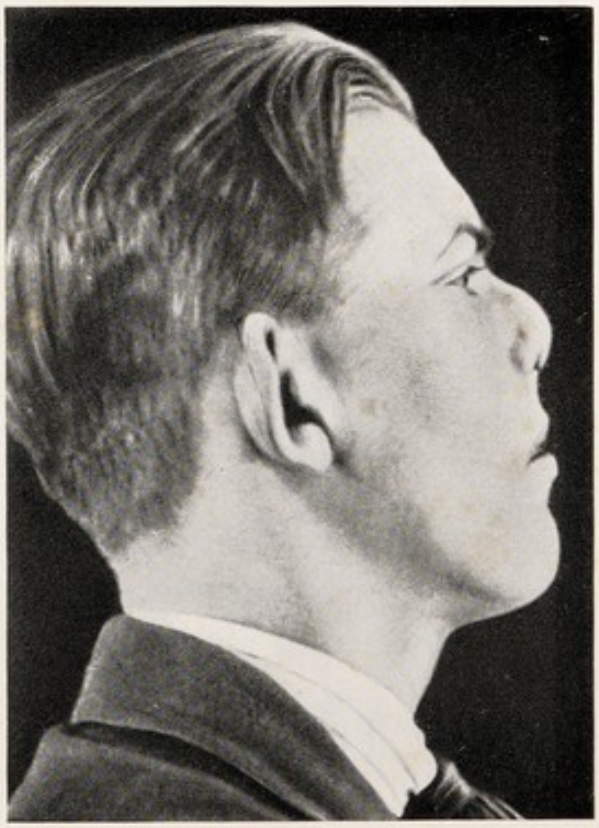

Fig. 39. Kurznase mit Höcker.
(Zustand nach der Plastik s. Kapitel 13.)

Fig. 40. Plattnase mittleren Grades.
(Zustand nach der Plastik s. Kapitel 13.)

NASENDEFEKTE.

Fig. 41. Hochgradige Plattnase.
(Zustand nach der Plastik s. Kapitel 13.)

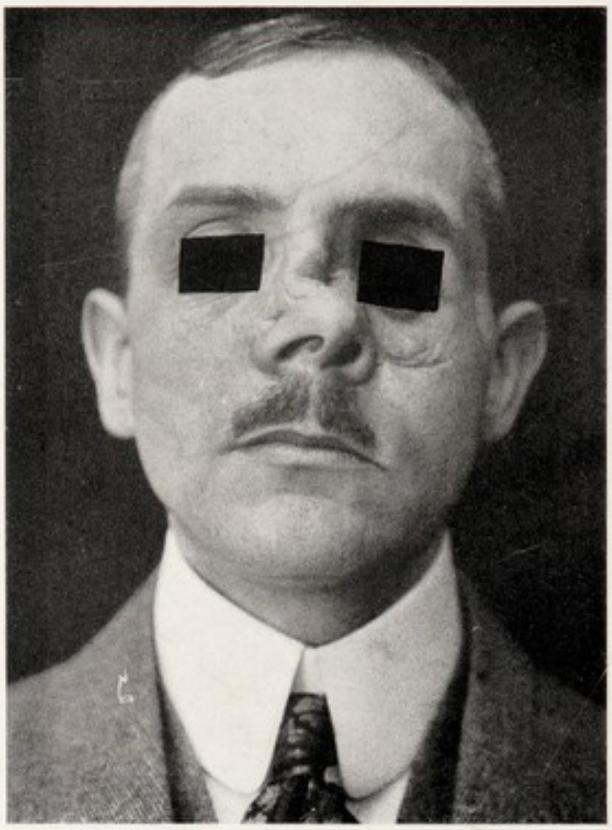

Fig. 42. Hochgradige Schief- und Sattelnase.
(Zustand nach der Plastik s. Kapitel 13.)

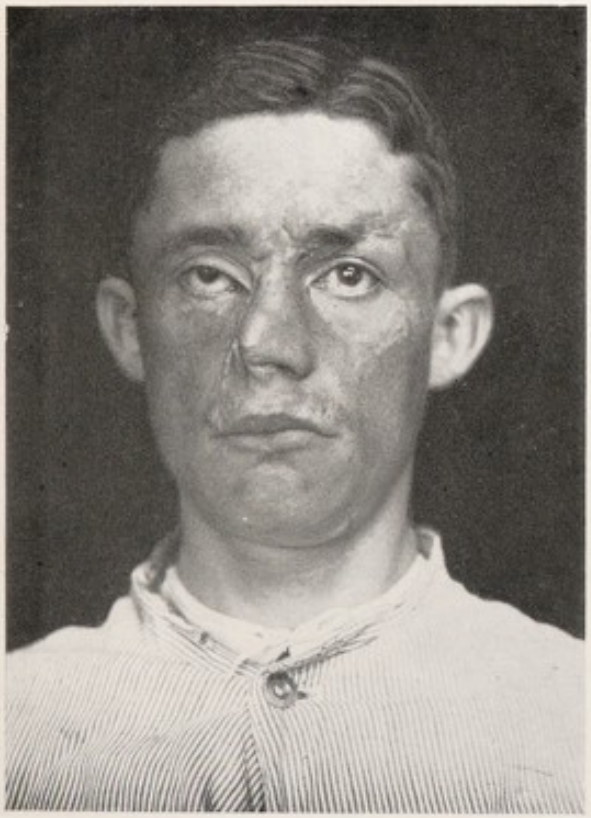

Fig. 43. Halbseitendefekt der Nase.
(Zustand nach der Plastik s. Kapitel 13.)



Fig. 44. Defekt des mittleren Längsstücks der Nase.
(Zustand nach der Plastik s. Kapitel 13.)

NASENDEFEKTE.

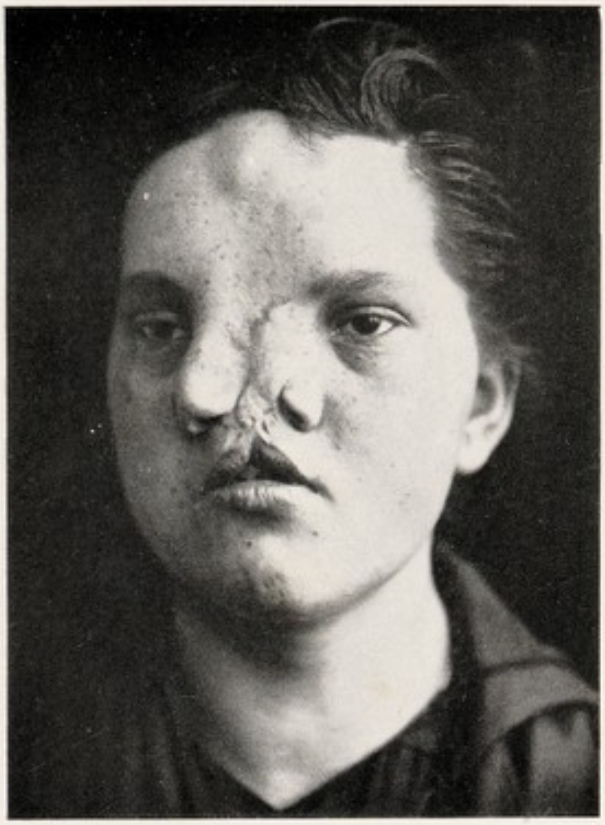

Fig. 45. Doggennase (Schizzorhinie).
(Zustand nach der Plastik s. Kapitel 13.)

Fig. 46. Loch in der oberen Nasenpartie.
(Zustand nach der Plastik s. Kapitel 13.)

Fig. 47. Nasenfisteln neben Spitzendefekt.
(Zustand nach der Plastik s. Kapitel 13.)

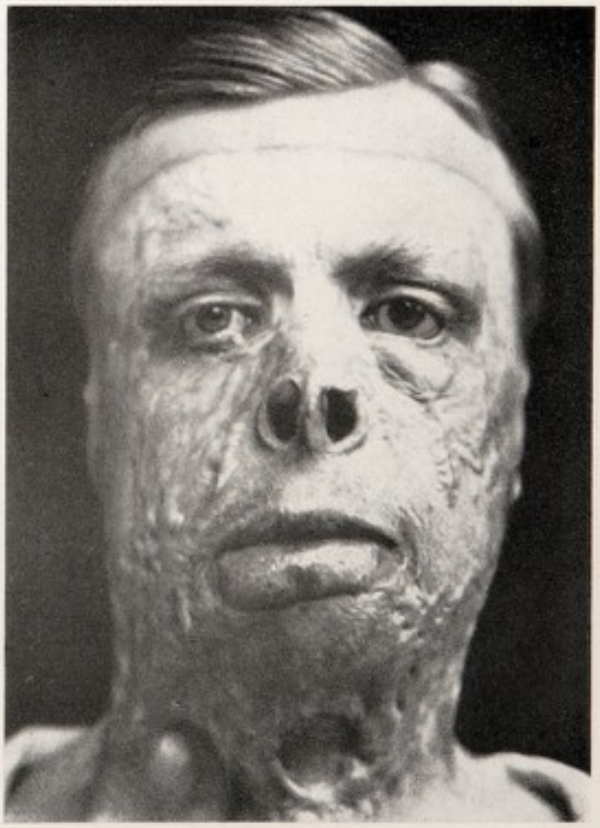

Fig. 48. Totaler Defekt der äußeren Nasenhaut bei schwerer Verbrennung.
(Zustand nach der Plastik s. Kapitel 13.)

NASENDEFEKTE.

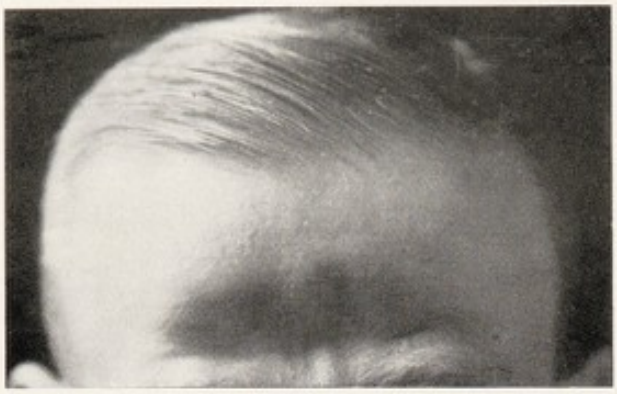

Fig. 49. Stirnbeindefekt bei erhaltener Haut.
(Zustand nach der Plastik s. Kapitel 14.)



Fig. 50. Medianer Stirnbein- und Stirnhautdefekt.
(Zustand nach der Plastik s. Kapitel 14.)

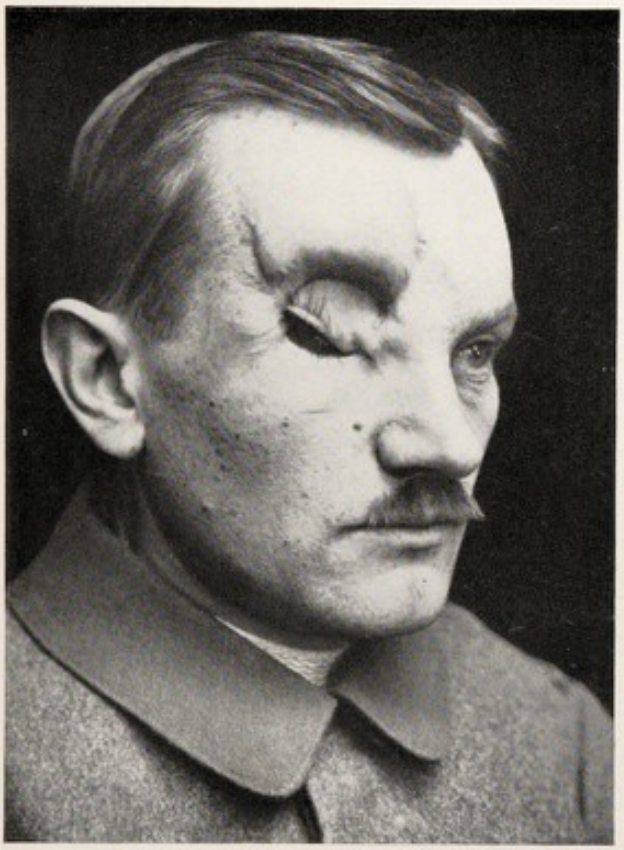

Fig. 51. Stirnbein- und Stirnhautdefekt nebst Liddeformitäten.
(Zustand nach der Plastik s. Kapitel 14.)

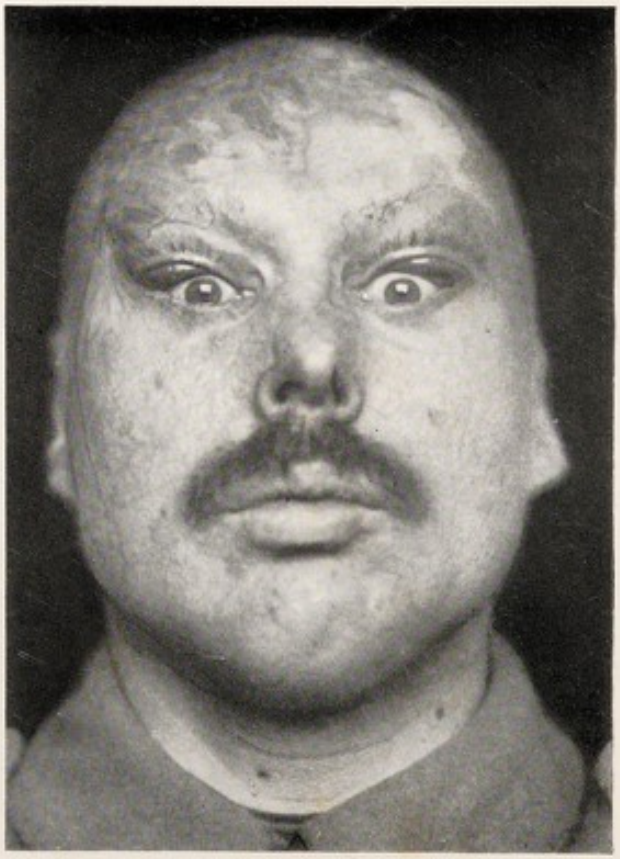

Fig. 52. Großer Stirnhautdefekt mit Ektropion der oberen Augenlider.
(Methode s. Kapitel 14.)

STIRNDEFEKTE.

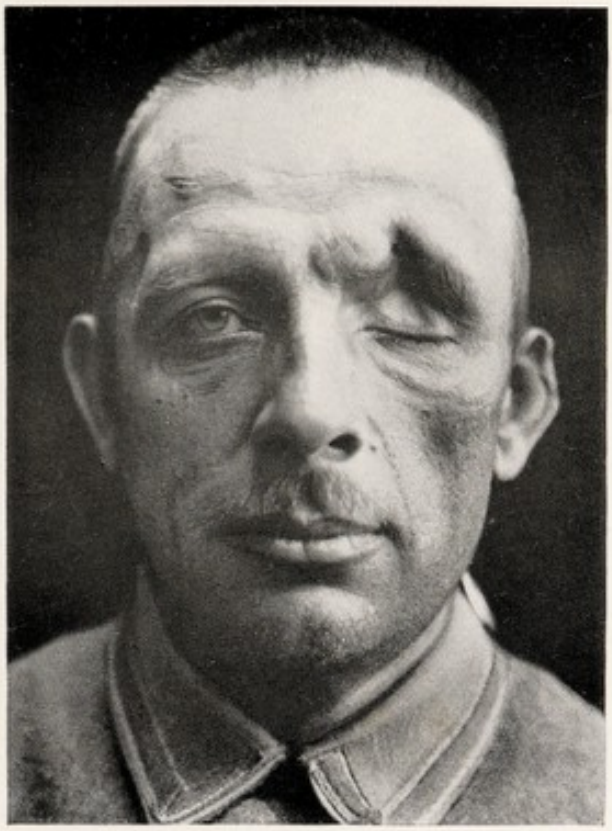

Fig. 53. Defekt des Orbitaldaches.
(Zustand nach der Plastik s. Kapitel 14.)

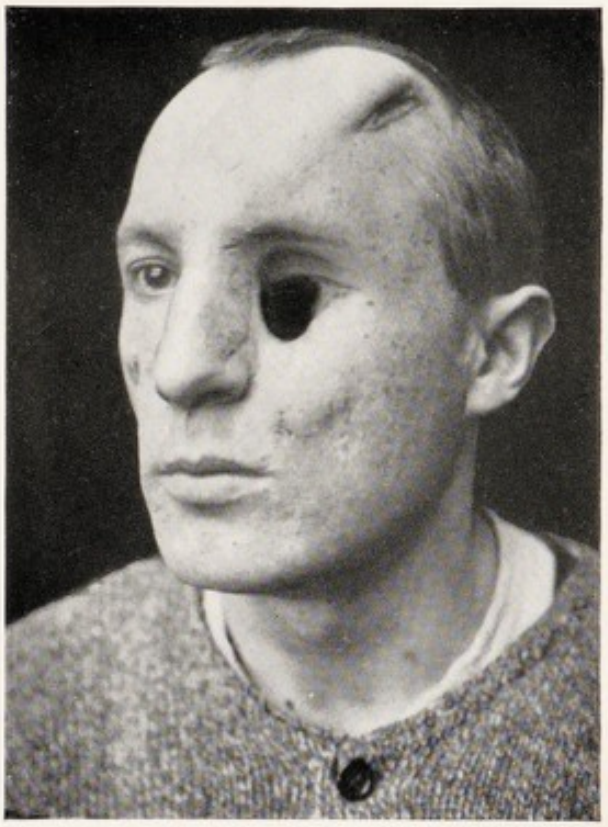

Fig. 54. Defekt im Orbitalboden.
(Zustand nach der Plastik s. Kapitel 15.)

ORBITALDEFEKTE.

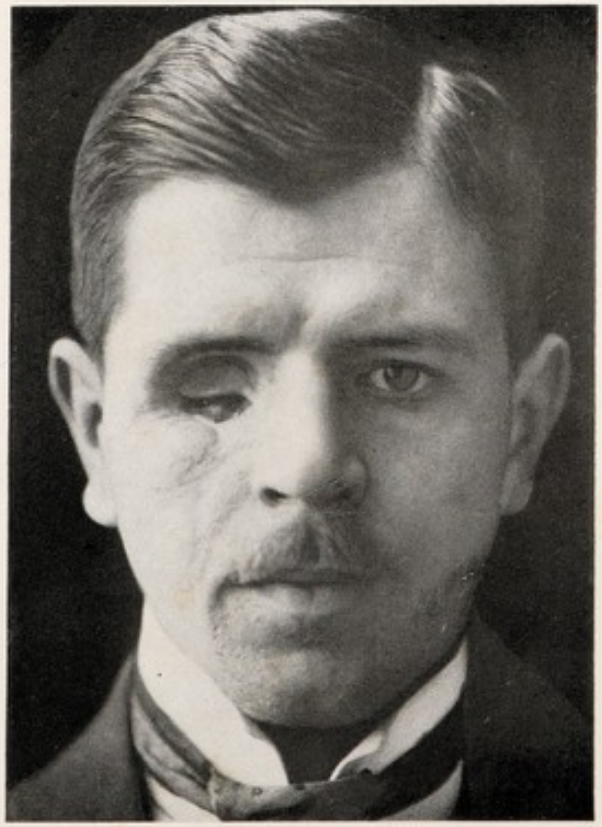

Fig. 55. Totaldefekt des unteren Augenlides.
(Zustand nach der Plastik s. Kapitel 15.)

Fig. 56. Subtotaler Oberliddefekt.
(Zustand nach der Plastik s. Kapitel 15.)

LIDDEFEKTE.

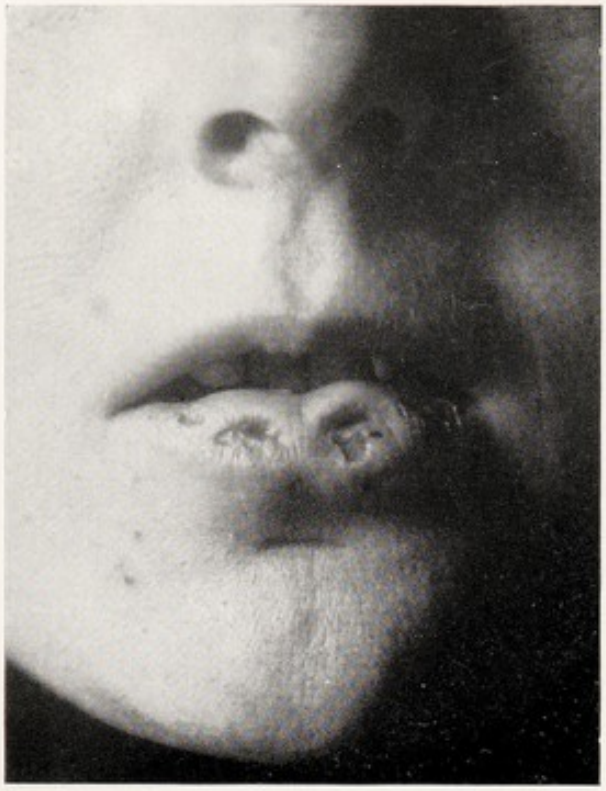

Fig. 57. Lippenfisteln.
(Zustand nach der Plastik s. Kapitel 16.)

Fig. 58. Doppellippe.
(Zustand nach der Plastik s. Kapitel 16.)

LIPPENDEFORMITÄTEN.



Fig. 59. Seitlicher Schiefstand der Oberlippe, neben großem Nasendefekt.
(Zustand nach der Plastik s. Kapitel 16.)

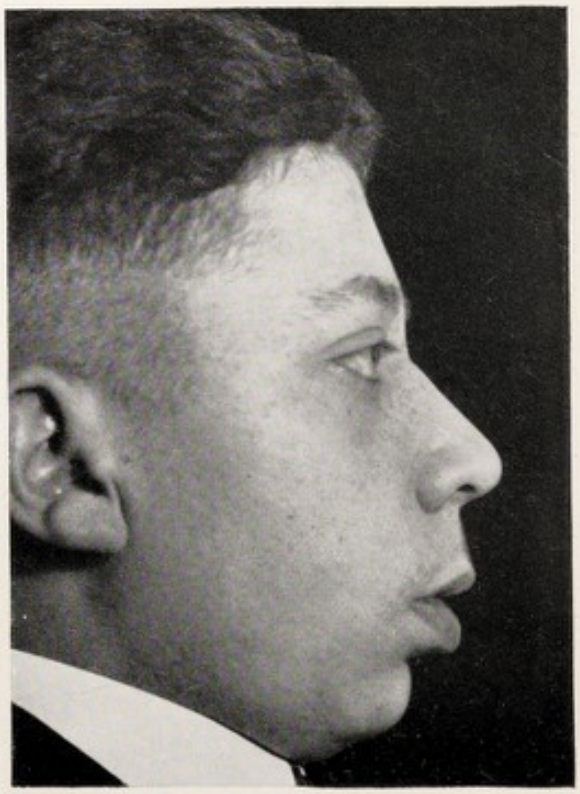

Fig. 60. Hängende Unterlippe.
(Zustand nach der Plastik s. Kapitel 16.)

LIPPENDEFORMITÄTEN.

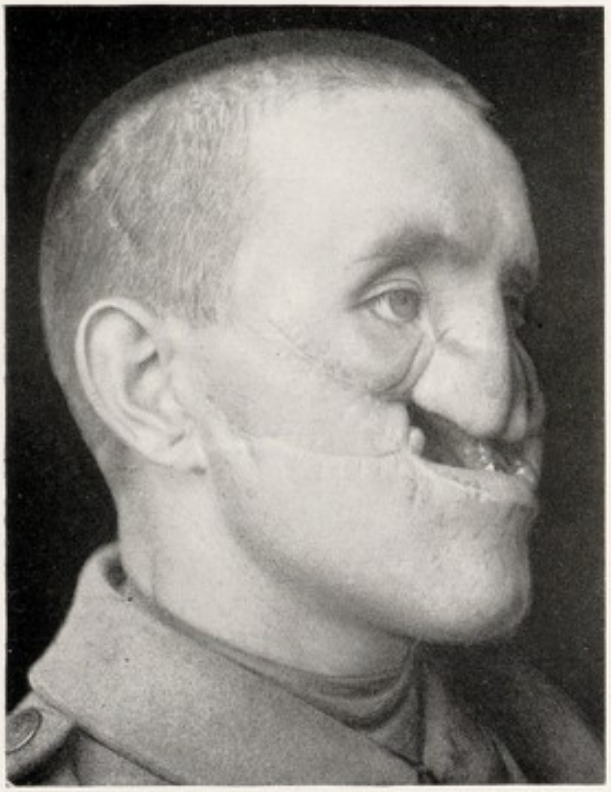

Fig. 61. Totaler Oberlippendefekt und partieller Kieferdefekt.
(Zustand nach der Plastik s. Kapitel 16.)

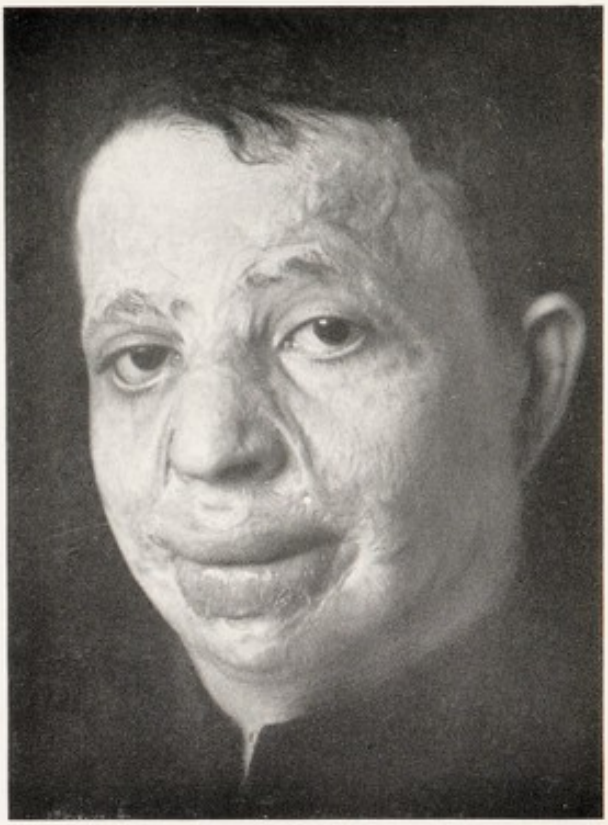

Fig. 62. Partieller Ober- und Unterlippendefekt mit Ektropion der Ober- und Unterlippe.
(Zustand nach der Plastik s. Kapitel 16.)

Fig. 63. Hängewangen mit Halshautfalten.
(Zustand nach der Plastik s. Kapitel 17.)

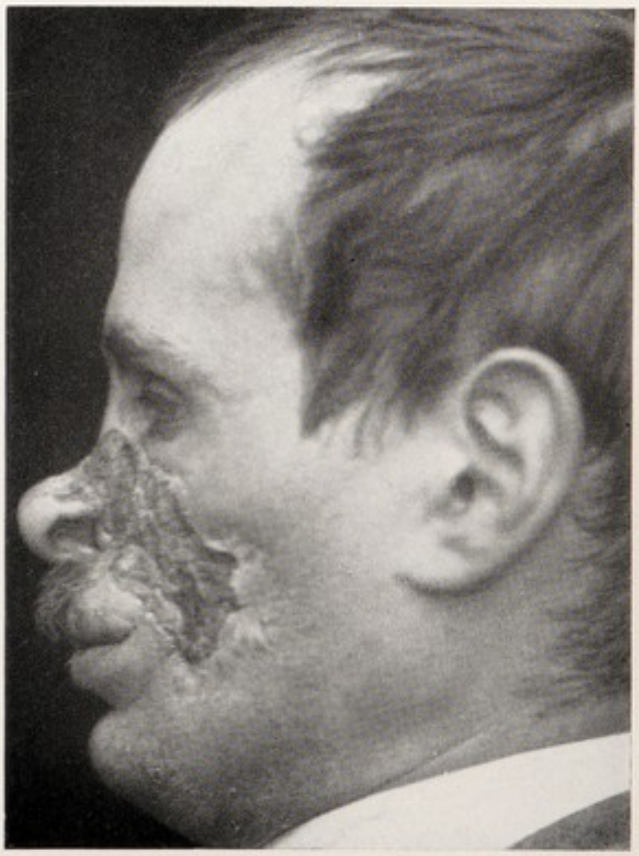

Fig. 64. Kombination von Wangen- und Nasendefekt.
(Zustand nach der Plastik s. Kapitel 17.)

WANGENDEFORMITÄTEN.

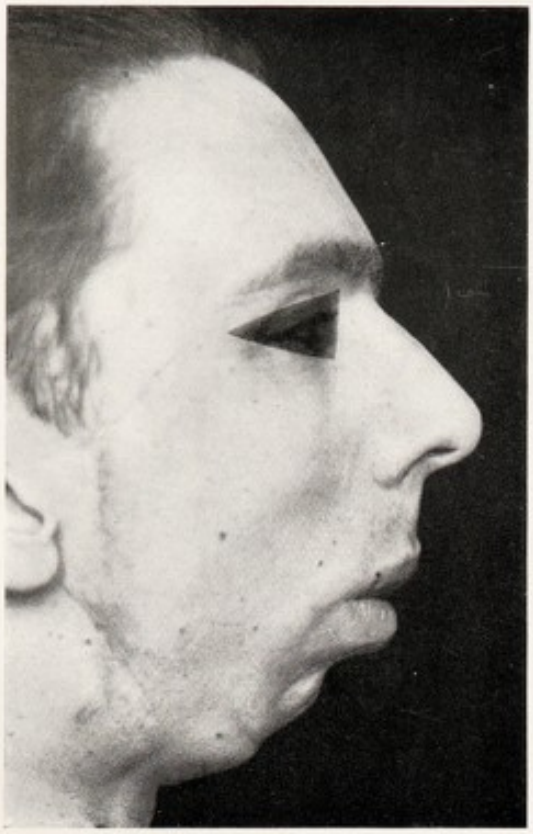

Fig. 65. Großer Kinndefekt.
(Zustand nach der Plastik s. Kapitel 18.)

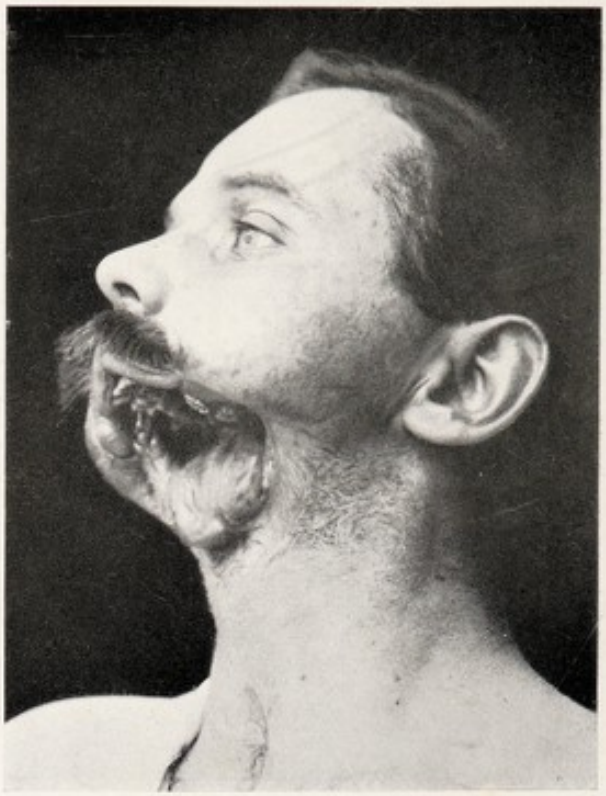

Fig. 66. Großer Unterkieferdefekt.
(Zustand nach der Plastik s. Kapitel 18.)

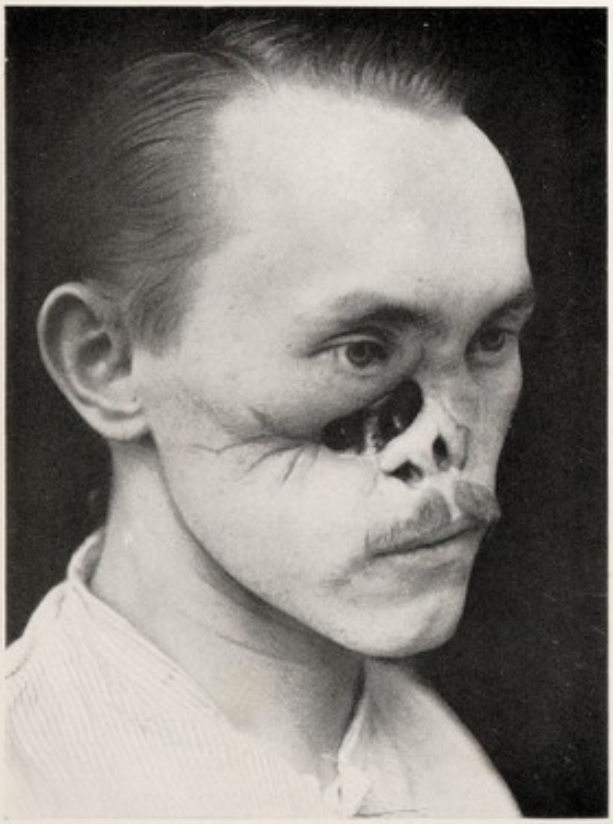

Fig. 67. Kieferdefekt neben subtotalem Nasendefekt.
(Zustand nach der Plastik s. Kapitel 18.)

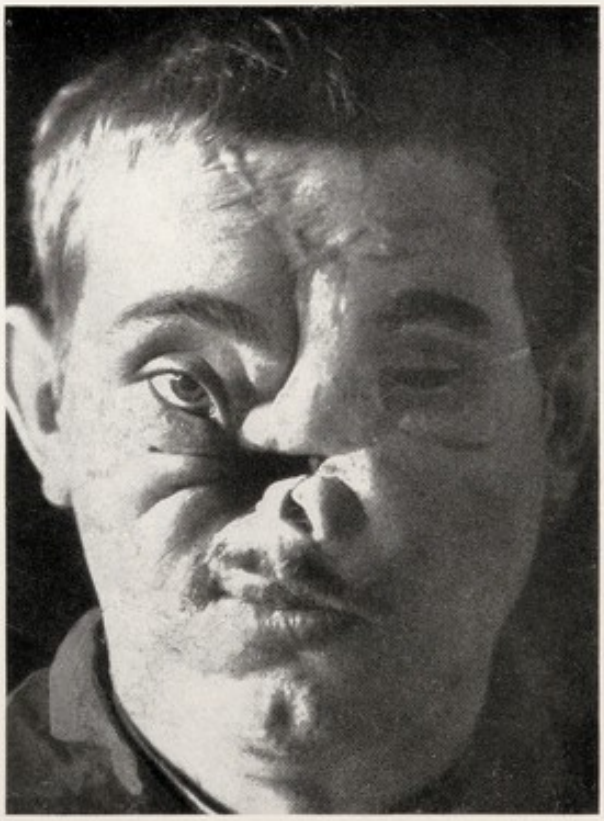

Fig. 68. Oberkiefer- und großer Nasendefekt mit Lippendefekt und Lidverzerrung.
(Zustand nach der Plastik s. Kapitel 18.)

KIEFERDEFEKTE.



Fig. 69. Riesenwuchs eines Ohres (Makrotie).
(Zustand nach der Plastik s. Kapitel 19.)



Fig. 70. Große abstehende Ohren (Eselsohren).
(Zustand nach der Plastik s. Kapitel 19.)

OHRENHYPERTROPHIEN.



Fig. 71. Partieller Ohrdefekt.
(Zustand nach der Plastik s. Kapitel 19.)



Fig. 72. Rückwärts gebogenes Ohr (Auris recurvata).
(Zustand nach der Plastik s. Kapitel 19.)

OHRDEFEKTE.

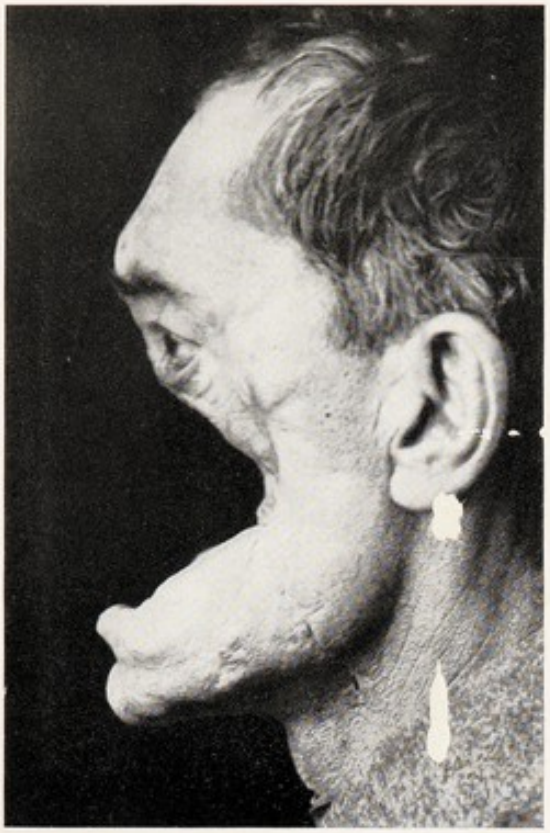

Fig. 73. Kombination von totalem Defekt des Oberkiefers, der Wangen, der Oberlippe und Nase.
(Zustand nach der Plastik s. Kapitel 17.)

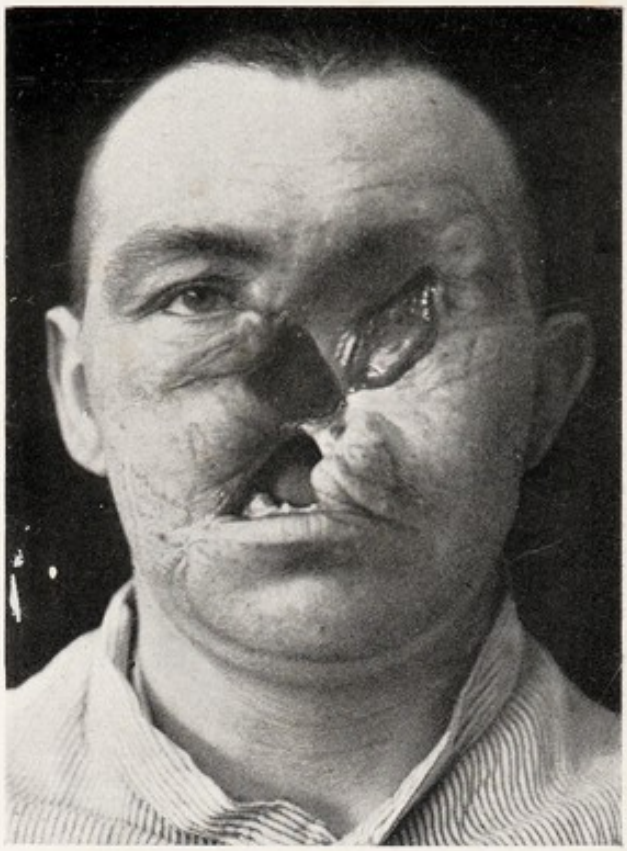

Fig. 74. Kombination von totalem Nasendefekt, großem Lippen- und Liddefekt.
(Zustand nach der Plastik s. Kapitel 16.)

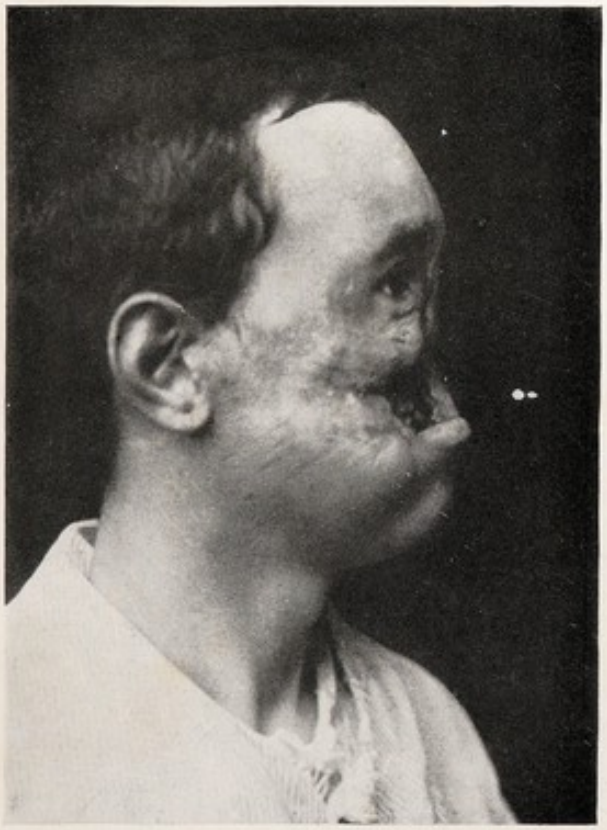

Fig. 75. Kombination von totalem Nasen- und totalem Oberlippendefekt.
(Zustand nach der Plastik s. Kapitel 13.)

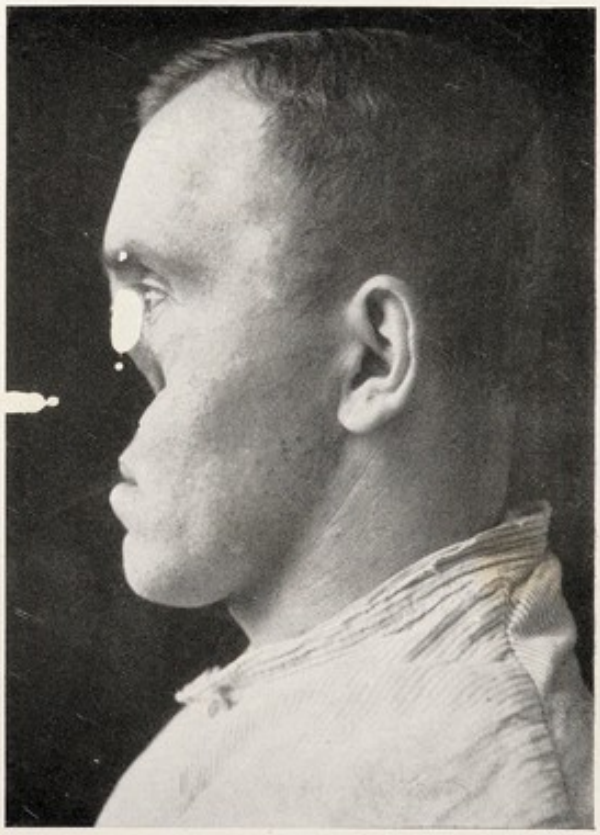

Fig. 76. Kombination von subtotalem Nasen- und Kieferdefekt.
(Zustand nach der Plastik s. Kapitel 13.)

KOMBINATION VON GROSSEN GESICHTSDEFEKTEN.

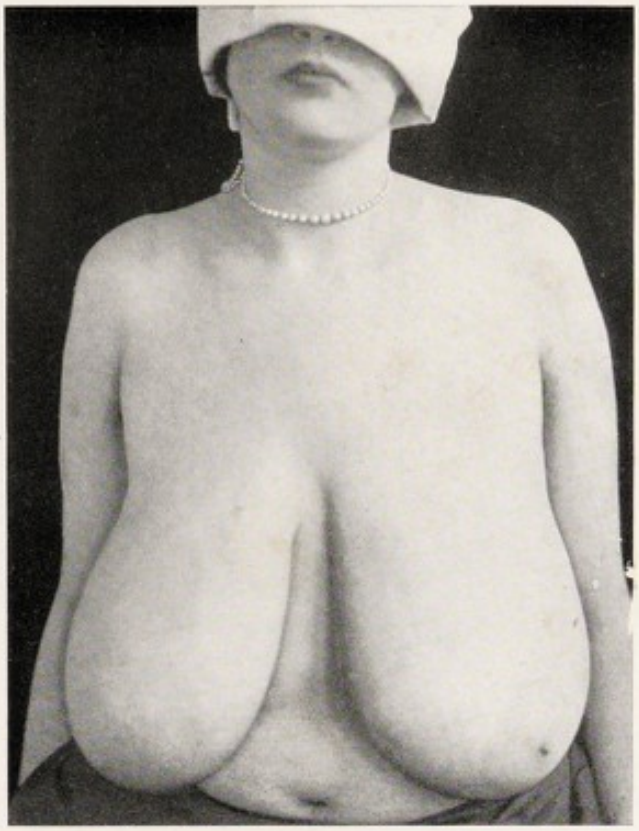

Fig. 77. Umfangreiche, gutartige Mammahypertrophie.
(Zustand nach der Plastik s. Anhang „Mammaplastik".)

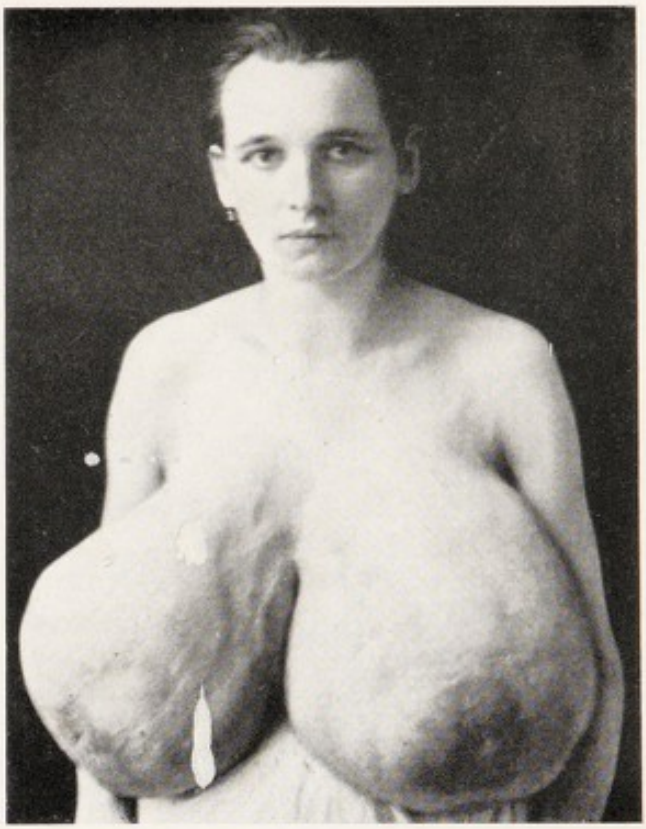

Fig. 78. Exzessive gutartige Hypertrophie beider Mammae.
(Aus dem Vorweisungsmaterial von Prof. Fick, Direktor der Anatomie der Universität Berlin.)

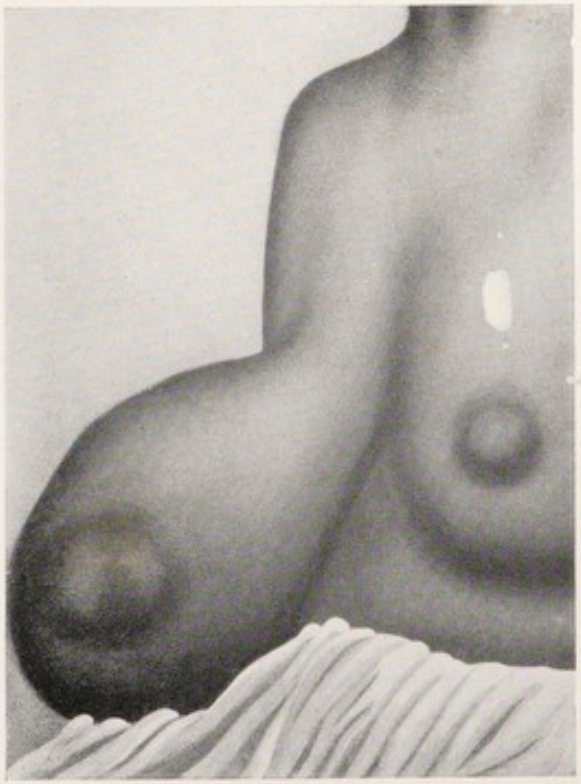

Fig. 79. Exzessive gutartige Hypertrophie einer Mamma.
(Aus Wiener klin. Wochenschr. 1901, S. 66.)

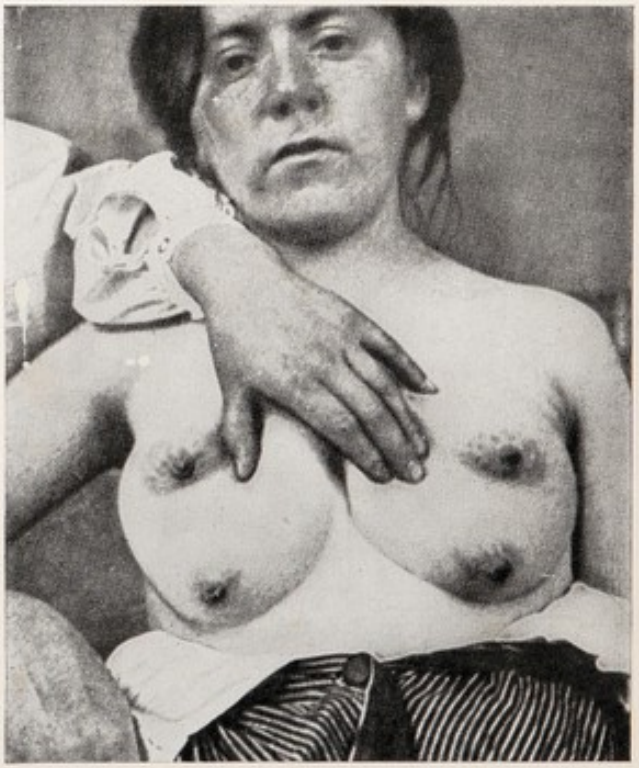

Fig. 80. Polymastie (Hypermastie).
(Nach L. Seitz aus Kirschner und Nordmann, Chirurgie der Brustdrüse.)

MAMMADEFORMITÄTEN.

ALLGEMEINER TEIL

II. Anatomisches.

a) Bemerkenswertes aus der topographischen Anatomie des Gesichts.

Die normale Anatomie des Gesichtes ausführlich darzustellen, liegt hier keine Veranlassung vor, da sie sich in den anatomischen Lehrbüchern befindet. Indessen sind einige Punkte für den Gesichtsplastiker von besonderem Wert und daher hier besonders hervorgehoben.

Zunächst ist die genaue Kenntnis des Verlaufes der Facialisäste erforderlich, da ihre Durchschneidung die bekannten Ausfallerscheinungen zur Folge hätte. Fig. 1 zeigt den Nervus facialis besonders deutlich dargestellt an dem Photogramm eines Präparates von Trammond in Paris. Man beachte auch die von Bockenheimer angegebene Schnittführung (Fig. 2) und vergleiche sie mit dem Trammondschen Präparat.

Auch die genaue Kenntnis des Verlaufes des Ductus Stenonianus (oder parotideus) ist für manche Operation wichtig, da bei seiner Durchschneidung leicht Parotisfisteln entstehen können. Sie kommt zum Beispiel in Betracht bei der Rhinoplastik aus der Wange und besonders bei der Rhinoplastik aus der lateralen Wangenhälfte. Ich habe daher die topographisch-anatomischen Verhältnisse des Ausführungsganges der Speicheldrüse an seiner Einmündung in die Mundhöhle eigens präparieren lassen. In Fig. 3 ist die Einmündungsstelle durch einen weißen Pfeil auf dem unter den Ausführungsgang unterlegten Karton besonders bezeichnet. Sie liegt etwa 2 cm vom Mundwinkel entfernt und knapp 1 cm höher als die Mundspalte. Der ganze Verlauf des Ductus stenonianus mit einigen Verzweigungen in der Parotis ist auch in Fig. 1 zu erkennen.

Fig. 4 zeigt besonders präpariert die genaue Form des Spitzen- oder Flügelknorpels. Hinsichtlich der Benennung dieses Knorpels herrscht bei den Anatomen keine Übereinstimmung. Die meisten bezeichnen sie, wohl wegen ihrer Ähnlichkeit mit den Flügeln der Vögel als „Flügelknorpel" (Cartilagines alares). Auch ich habe sie in meinen ersten Arbeiten so bezeichnet, nenne sie aber in diesem Buche, wie auch in meinen letzten Arbeiten, einer Anregung von Hans Virchow folgend „Spitzenknorpel" (Cartilagines apicis). Die alte Bezeichnung „Flügelknorpel" führt nämlich zu der irrtümlichen Auffassung, als ob diese Knorpel die Nasenflügel bildeten, resp. diesen eingelagert wären, ein Irrtum, durch welchen das Verständnis der ohnehin komplizierten statischen Verhältnisse der Nasenspitze aufs äußerste erschwert, wenn nicht gar unmöglich gemacht wird. Die Fig. 4 zeigt deutlich, daß der Spitzenknorpel außerhalb des Bezirks des Nasenflügels liegt, diesem also nicht eingelagert ist.

Es sei ferner daran erinnert, daß die Cartilagines nasi laterales nicht, wie meist angenommen wird, selbständige Knorpel sind. In Wirklichkeit bestehen der viereckige Septumknorpel und die Cartilagines nasi laterales aus einem Stück. Die letzteren sind nur flügelartige Fortsätze des Septumknorpels. Macht man einen Querschnitt senkrecht zur Profillinie der Nase in der Höhe der seitlichen Nasenknorpel, so sieht man deutlich, daß der Septumknorpel und die seitlichen Nasenknorpel ein einheitliches Ganzes sind. Fig. 5 zeigt diese Verhältnisse deutlich im Schema.

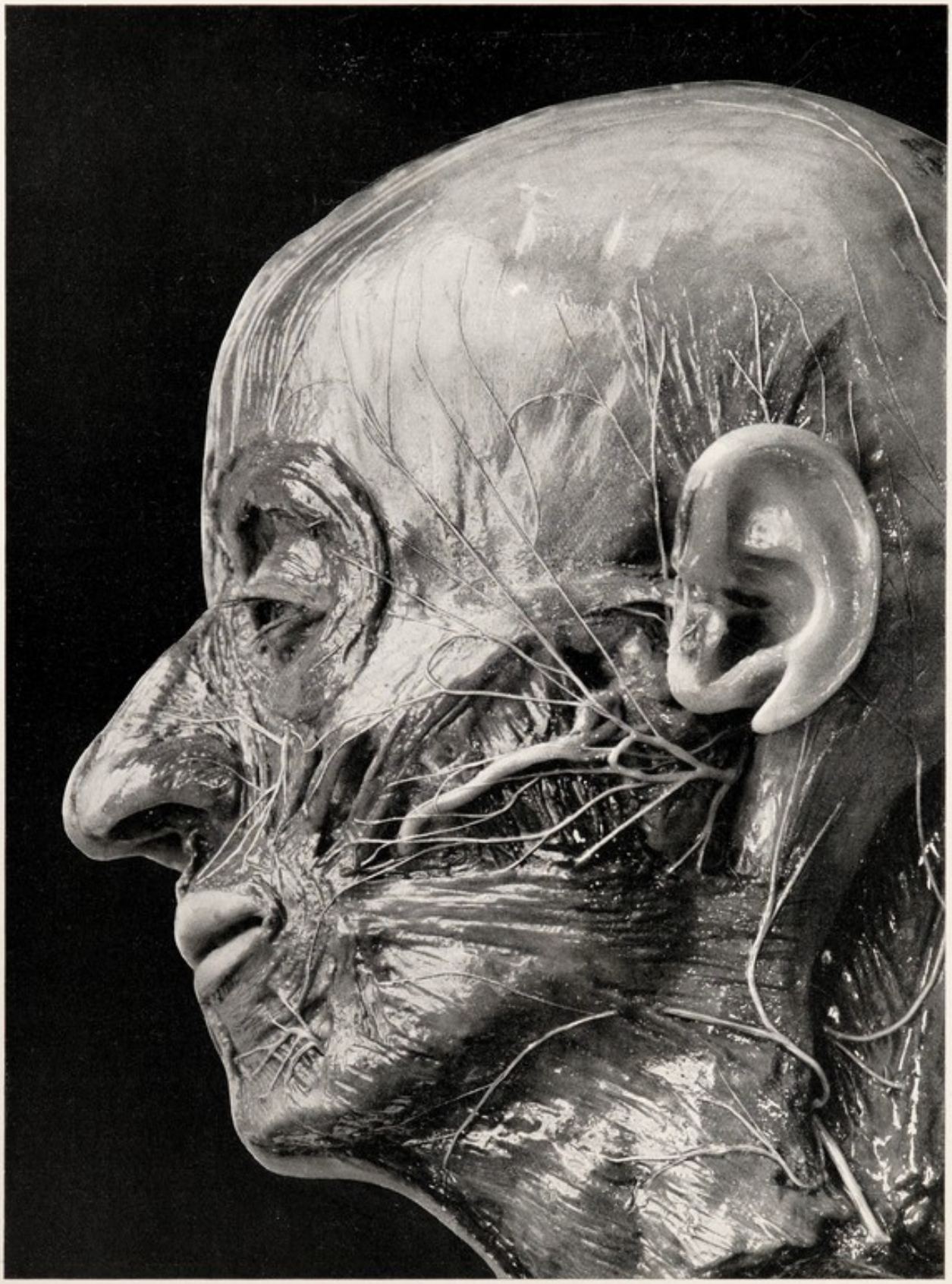

Fig. 1.

NERVUS FACIALIS UND DUCTUS STENONIANUS S. PAROTIDEUS.

(Photographie des Hauptteiles eines in meiner Sammlung vorhandenen Wachspräparates von Trammond aus Paris.)

b) Raumbezeichnungen der Nase.

Zur schnellen, klaren, das heißt eindeutigen Verständigung seien, da sie zuweilen in verschiedenem Sinne gebraucht werden, noch folgende Bezeichnungen der Größen- und Gestaltsverhältnisse der Nase kurz definiert. Unter Nasenwurzel ist die Stelle, wo die Nase an die Stirne angrenzt, zu verstehen. Nasenbasis ist die Übergangslinie

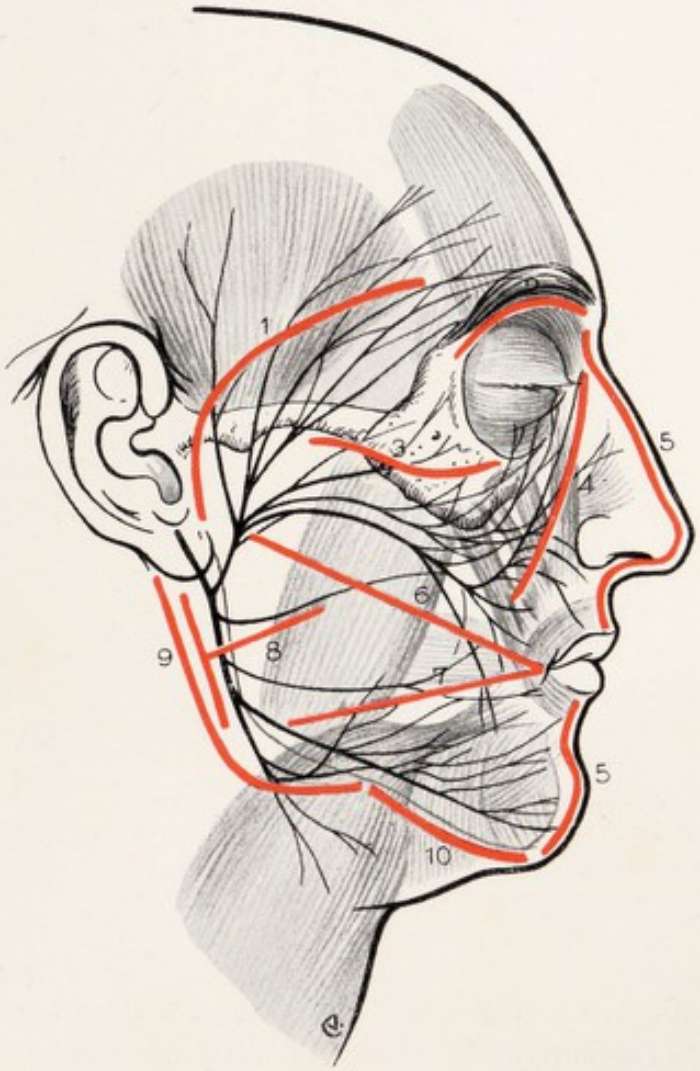

Fig. 2.
Schnittführungen im Gesicht. (Nach Bockenheimer.)

1. Schläfenschnitt.
2. Oberaugenhöhlenschnitt.
3. Jochbeinschnitt.
4. Paranasalschnitt.
5. Medianschnitt.
6. Oberer Wangenschnitt.
7. Unterer Wangenschnitt.
8. Parotisschnitt.
9. Halsschnitt.
10. Kieferrandschnitt.

der Nase zur Oberlippe oder die Verbindungslinie der Ansatzstellen beider Nasenflügel an die Oberlippe (Fig. 6). Als seitliche Nasenbasis kann man ferner die Übergangslinie der Nase zur Wange bezeichnen (c—g in Fig. 6). Nasenlänge ist die Entfernung der Nasenwurzel vom unteren Rande des häutigen Septums. Nasenbreite oder Nasendicke ist die Entfernung zweier symmetrischer Punkte der Nase. Die Nasenbreite ist am größten an den Nasenflügeln. Sie vermindert sich nach oben mehr und mehr. Praktisch in Betracht kommt besonders die Breite des knöchernen Teiles der Nase. Profillinie

der Nase (Fig. 7) ist die vordere Grenzlinie der in genauer Seitensicht betrachteten Nase von der Nasenwurzel bis zur Nasenbasis. Profilbreite ist die Entfernung

Fig. 3.
Ductus Stenonianus s. parotideus.
(Der größeren Deutlichkeit wegen als Hintergrund ein Stückchen schwarze Pappe unter den Duktus gelegt und mit dem weißen Pfeil bezeichnet. Präparat meiner Sammlung.)

Fig. 4.
Spitzenknorpel frei präpariert.
(Aus meiner Sammlung.)

irgendeines Punktes der vorderen Profillinie der Nase von der Übergangslinie zur Wange (s. Fig. 6). Die größte Profilbreite der Nase stellt die Entfernung des vordersten Punktes der Nasenspitze vom hintersten Punkte des Nasenflügels dar. Die Profilbreite ist am kleinsten in der Gegend der Nasenwurzel. Profilhöhe ist der Abstand irgendeines Punktes der Profillinie von dem Niveau der Wangen. Sie ist normalerweise am kleinsten an der Nasenwurzel (b—d in Fig. 6), vergrößert sich weiter in der Gegend des Septumknorpels und ist am größten im Bereiche der Nasenspitze (f—h in Fig. 6).

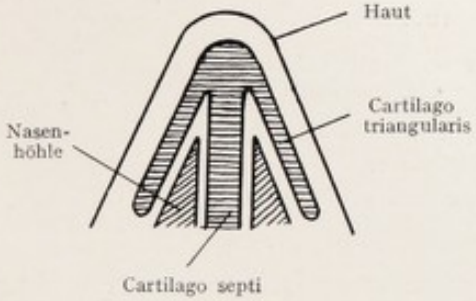

Fig. 5.
Schema eines Querschnittes durch den viereckigen und die Seitenknorpel.

Außerdem seien folgende Nasenwinkel benannt: der Septolabialwinkel, das ist der Winkel, den die Hauptrichtung des Septums resp. die Septumtangente mit der Profillinie der Oberlippe bildet, und der Septodorsalwinkel, der Winkel, den die Septumtangente mit dem Rückenteil der Nasenprofillinie bildet (s. Fig. 7).

Am gefälligsten sind Nasenprofile mit einem Septodorsalwinkel von ungefähr 90°, beträgt er erheblich mehr, so ist die Nase zu kurz und es handelt sich um eine Stumpfnase. Ist er erheblich kleiner, so ist die Nase zu lang.

Fig. 6.
Ähnlichkeit der Nase mit einer dreikantigen oben abgeschnittenen Pyramide.

Raumbezeichnungen:

b—f Länge des Nasenrückens,
c—g seitliche Nasenlänge (seitliche Nasenbasis),
a—c obere Nasenbreite (an der Nasenwurzel),
e—g untere Nasenbreite (an der Nasenbasis),
b—c obere Profilbreite,
f—g untere Profilbreite,
b—d obere Profilhöhe (an der Nasenwurzel),
f—h untere Profilhöhe (an der Nasenbasis).

Fig. 7.
α Septo-Dorsalwinkel. β Septo-Labialwinkel.
(Siehe auch in Fig. 56 den „ästhetischen Profilwinkel" nach J. Joseph und in Fig. 55 den anatomischen oder anthropologischen Profilwinkel.)

c) Statische Verhältnisse der Nase.

Durch den anatomischen Bau sind zugleich die statischen Verhältnisse des Gesichts bestimmt. Was speziell das Nasenprofil betrifft, so sind dafür bestimmend in erster Linie das knöcherne und knorpelige Septum (Cartilago quadrangularis), und zwar für die oberen $^4/_2$ der Nase (Fig. 8). Für den obersten Profilabschnitt sind als zweite statische Sicherung des normalen Profils die knöchernen Seitenwände vorhanden, bestehend aus den beiden Ossa nasalia und den angrenzenden Partien der Oberkieferfortsätze. Die knöcherne Seitenwände können bei Fehlen des Septums in diesem Bezirk für sich allein das normale Profil aufrecht erhalten. — Im mittleren Profilabschnitt ist der vordere Rand des Septums unentbehrlich.

Für die Statik der Nasenspitze ist die Integrität der beiden Spitzenknorpel, welche aneinandergelehnt sind und zusammen die Nasenspitze bilden, Voraussetzung. Ganz besonders sind es aber die septalen Teile der Spitzenknorpel, welche, indem sie sich auf die Vorderpartie des Oberkiefers stützen, der Nasenspitze die prominente Form

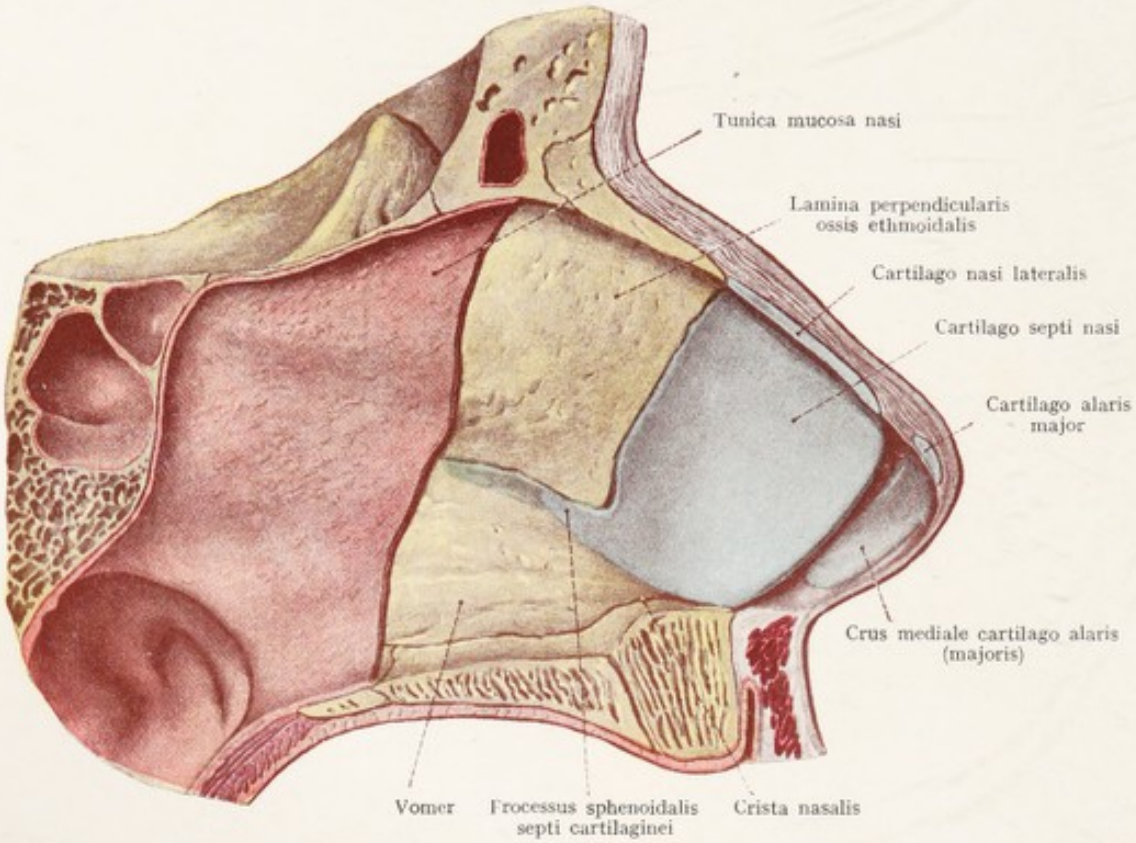

Fig. 8.

Die knorpelige Scheidewand und der vordere Teil der knöchernen Scheidewand freigelegt. (Nach Sobotta.)

a b c d e

Fig. 9 a—e.

Die Nase nach sukzessiver Fortnahme der Schichten und Wände. (Präparat von Kopsch.)

sichern (Fig. 8). Sinnfällig wird die Bedeutung der Spitzenknorpel, wie die Aufrechterhaltung der Nasengestalt bei Fehlen und unzulänglichem Vorhandensein dieser Teile oder nach planmäßigem, korrigierendem Eingreifen, wie sie im folgenden mehrfach in die Erscheinung treten werden. Näheres über die statischen Verhältnisse der Nasenspitze findet der Leser in den Kapiteln über die „operative Verschmälerung" und „die Zurücksetzung der Nasenspitze". Fig. 9 gibt ein anschauliches Bild des Zustandes der Nase, wenn man von rechts nach links die einzelnen Schichten abträgt.

III. Kunstanatomische Betrachtungen.

Wer Gesichtsplastik treiben will, für den genügt es nicht, aseptisch nach den allgemeinen chirurgischen Grundsätzen zu operieren; er muß auch etwas vom Künstler speziell vom Bildhauer haben, d. h. er muß den Sinn für die Harmonie oder mit anderen Worten für die richtige Proportionen des Gesichtes besitzen. Dieser Sinn ist von den anerkannten Meistern der Kunst stets gepflegt worden.

Schon Albrecht Dürer hat sich — neben seinen sonstigen sehr interessanten Studien z. B. über die Projizierung des Kopfes in seinen verschiedensten Stellungen auf die Ebene — auch mit den Proportionen des Gesichts befaßt. Von den zahlreichen, dieses Gebiet betreffenden Abbildungen seien aus seinem Werke „Alberti Dureri Opera" nur die folgenden drei hier wiedergegeben (Fig. 10—12), in denen er teils senkrechte und an

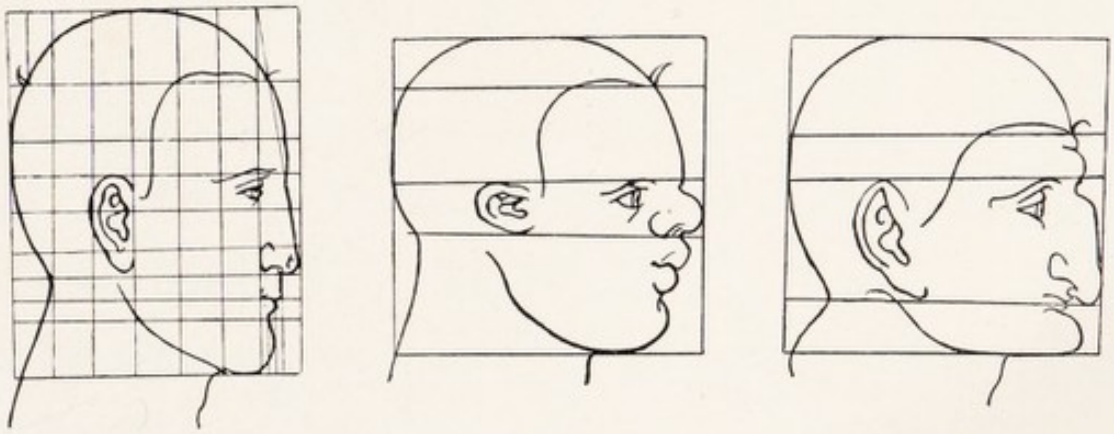

Fig. 10. Fig. 11. Fig. 12.

Profilstudien von Albrecht Dürer.

besonders markanten Punkten wagerechte Linien — bei ihm Zwerchlinien genannt — gezogen hat, um die Proportionen des Gesichts in ihrem Unterschied bei normalem und abnorm gebautem Profil deutlich darzustellen.

Die normalen Proportionen des Gesichts.

a) Der Kanon Schadows.

Andere bildende Künstler haben teils auf Grund von Messungen an Menschen oder berühmten Skulpturen, teils auf Grund geistreicher Spekulationen, wie die Zeisingsche Lehre vom Goldenen Schnitt — Systeme aufgestellt, die das harmonische Verhältnis der einzelnen Teile einer Normal- oder Idealgestalt untereinander und zum Ganzen zahlenmäßig zum Ausdruck bringen sollen. Diesen zahlenmäßigen Ausdruck des harmonischen Verhältnisses der Teile des Körpers zueinander und zum Ganzen nennt man in der künstlerischen Literatur „Kanon" und das bestimmende Grundmaß „Modulus". So spricht man in Beziehung auf die ganze menschliche Gestalt von einem Kanon von 8 Köpfen und meint damit, daß an der speziellen Gestalt die ganze Körperlänge das Achtfache der Kopfhöhe beträgt, die ihrerseits das einheitliche Grundmaß, den Modulus darstellt.

In gleicher Weise wie für den ganzen Körper ist für das Gesicht mehrfach ein Kanon aufgestellt worden. Der am meisten anerkannte Kanon rührt von dem 1850 gestorbenen berühmten Berliner Bildhauer Gottfried Schadow her. Schadow teilte den Gesichtsschädel des Menschen, d. h. die Partie des Schädels von den Augenbrauen bis zum unteren

Kinnrand in sechs Teile, wie aus dem beigefügten Ausschnitt aus Tafel I seines klassischen Werkes „Polyclet oder von den Maßen des Menschen" zu ersehen ist. Fig. 13 stellt die Proportionen des erwachsenen Weibes, Fig. 14 die des erwachsenen Mannes dar. Auf die Nase entfallen drei „Teile" oder, wie der spätere Herausgeber des Werkes Maximilian Schäfer sagt, drei „Einheiten", auf die Oberlippe ein Teil (1 Einheit) und auf das Kinn zwei Teile (2 Einheiten). Die Nasenlänge beträgt also etwa die Hälfte der Gesichtshöhe. Es ist also für den Kanon des Gesichts der Abstand der Nasenscheidewand von der Mundspalte der Modulus. — Sind diese Maße wegen Fehlens absoluter Meßpunkte nicht als absolute zu betrachten, so sind sie doch in der Praxis nicht ohne Wert.

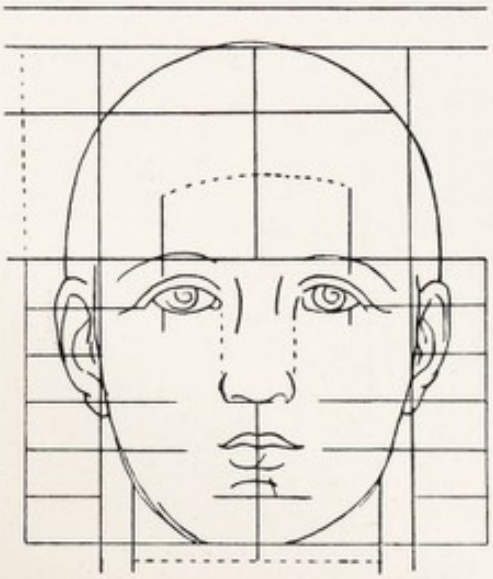

Fig. 13.

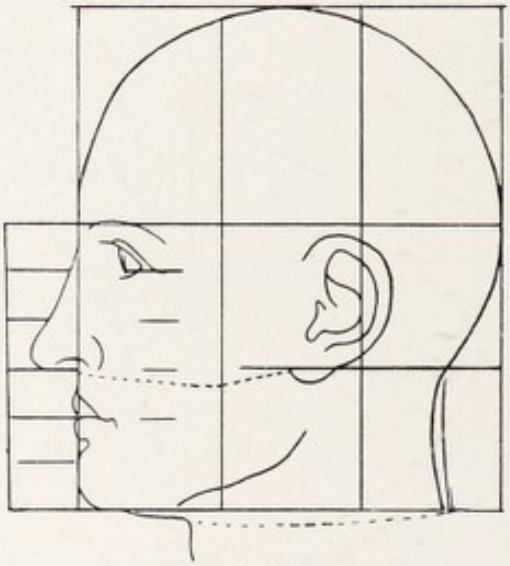

Fig. 14.

Der Kanon Schadows. (Aus Schadows „Polyclet oder von den Maßen des Menschen".)

Auf der Vorderansicht des weiblichen Kopfes ist durch die beiden punktierten Linien zu beiden Seiten der Nase angedeutet, daß die Breite der Nase dem Abstand der inneren Augenwinkel entspricht, worauf bereits Albrecht Dürer hingewiesen hat.

In bezug auf das Profil der Nase findet sich im „Polyclet" nur folgende Bemerkung: „Die Nase kann als Relief eins von sechs Teilen erhalten, wodurch solche im weiblichen und männlichen Kopfe die verhältnismäßige Erhabenheit bekommt."

b) Die drei anatomischen Profilkomponenten der Nase (J. Joseph).

Wenn auch der Kanon Schadows eine gewisse Anleitung zur skulpturellen und zeichnerischen Herstellung der Nase gibt, so scheint es mir bei der großen Bedeutung, die dem Nasenprofil sowohl in der Ersatz- wie auch besonders in der Verkleinerungsplastik zukommt, doch notwendig, etwas näher auf die verschiedenen Arten der Nasen- wie auch der ganzen Gesichtsprofile unter Berücksichtigung ihrer anatomischen Grundlagen einzugehen:

Betrachten wir die anatomischen Grundlagen dieser Nasenprofile, sowohl der normalen wie der abnormen, so lassen diese sich ausnahmslos auf drei Grundbestandteile zurückführen, die ich die drei Profilkomponenten der Nase nennen möchte:

I. Die Nasenbein-Komponente,
II. die Septumknorpel-Komponente,
III. die Spitzenknorpel-Komponente.

Die erste Profilkomponente umfaßt den vordersten Rand der Nasenbeine resp. deren Vereinigung, erstreckt sich also von der Nasenwurzel bis zum unteren Rand des Nasenbeins. Die zweite Profilkomponente erstreckt sich von der untersten Grenze der Nasenbeine bis zur vordersten Partie des viereckigen Septumknorpels, die dritte Profilkomponente wird von den vorderen Partien der Spitzenknorpel gebildet. Die Fig. 15a und 15b zeigen die drei anatomischen Profilkomponenten, wie sie sich durch Bezeichnung respektive

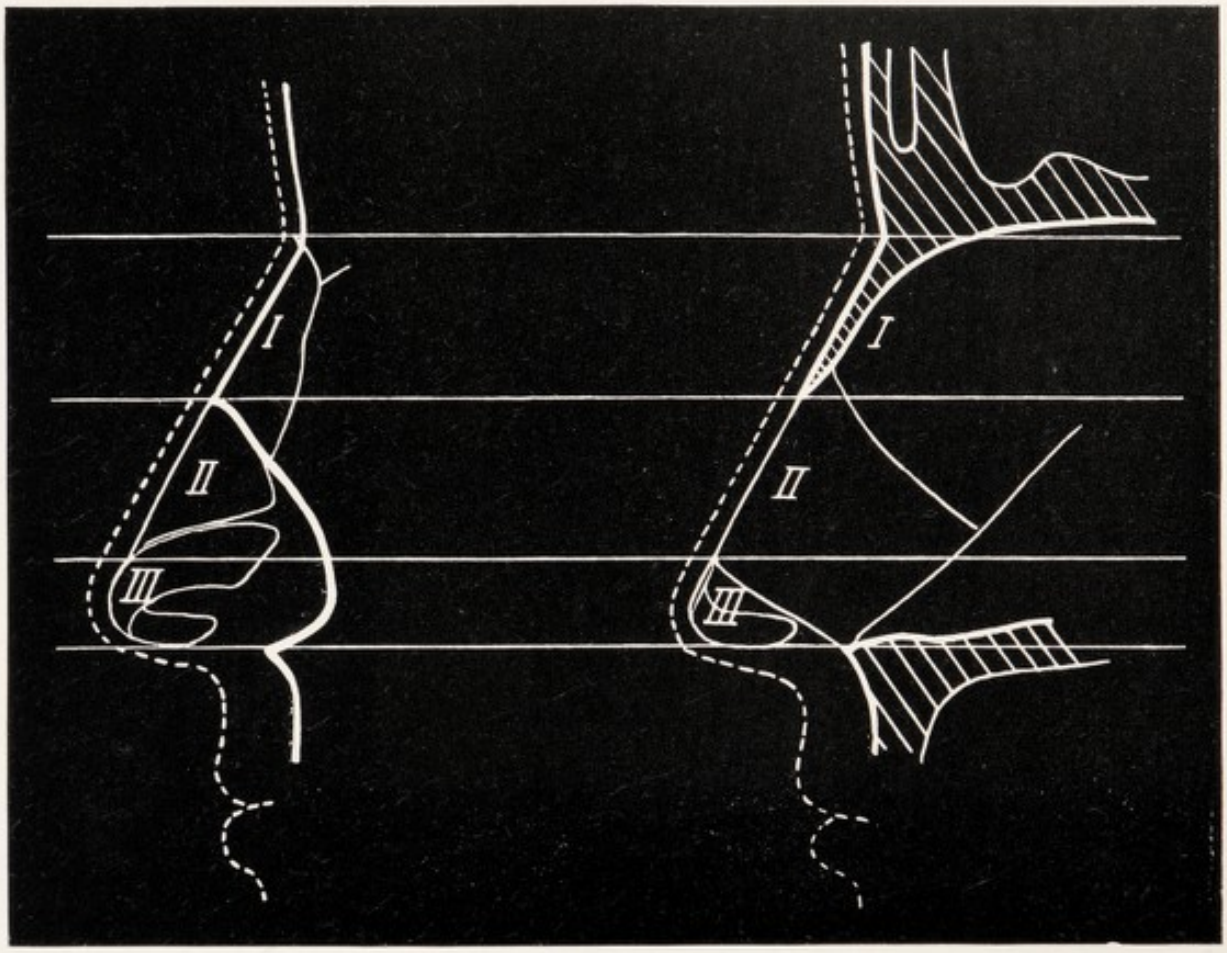

Fig. 15 a. **Fig. 15 b.**

Die drei anatomischen Profilkomponenten

in ein normales Seitenwand- und ein normales Septumschema eingezeichnet:

I die Nasenbein-Komponente; II die Septumknorpel-Komponente; III die Spitzenknorpel-Komponente.

Verbindung der genannten Grenzpunkte in einem normalen Seitenwand- und einem normalen Septumschema ergeben. Auch in Fig. 8 (von Sobotta) lassen sich die drei Profilkomponenten zwanglos abgrenzen. Ihre Länge verhält sich ungefähr wie 2:2:1.

Das normale und das ideale Nasenprofil.

Als normal ist dasjenige Nasenprofil zu bezeichnen, bei welchem erstens keine der drei anatomischen Profilkomponenten in erheblicher Weise hervor- oder zurücktritt, bei dem zweitens die Länge der drei Profilkomponenten im ganzen und in Beziehung zueinander unauffällig und bei dem drittens der „ästhetische Profilwinkel" zwischen 22° und 38° liegt. Als ideal kann ein gerades Nasenprofil von normaler Länge bezeichnet werden, wenn der ästhetische Profilwinkel 30° beträgt. Näheres über den ästhetischen

Profilwinkel ist im nächsten Kapitel zu finden. Daß Nasen, bei denen die drei anatomischen Profilkomponenten im ganzen zu lang oder zu kurz sind, nicht als normal gelten können liegt auf der Hand. Daß aber auch bei sonst normaler Form die Länge der Komponenten in Beziehung zueinander den oben genannten Proportionen entsprechen muß, wenn man von einem „normalen Profil" sprechen will, zeigt ein Blick auf Fig. 6 des „Arbeitsgebiets", wo die dritte Komponente unverhältnismäßig lang ist (hängendes Septum).

Fig. 16.

Normales (ideales) Nasenprofil.

(Spiegelbild eines Frauenprofils von Leonardo da Vinci, s. Fig. 59.)

Fig. 16 zeigt ein die genannten drei Kennzeichen vereinigendes normales und, da sein ästhetischer Profilwinkel 30° beträgt, als ideal zu bezeichnendes Nasenprofil. Ich habe daher dieses Nasenprofil sowohl in das anatomische Schema wie auch zur besseren Vergleichung in die folgenden Studienbilder in punktierter Linie eingefügt. Ich bemerke noch, daß diese Studienbilder nicht nur theoretisches Interesse haben, sondern in manchen Fällen die Analyse erleichtern und damit oft Fingerzeige für das praktische Vorgehen bei der Korrektur bieten können.

Grundformen abnormer Profile.

Je nachdem die drei Grundbestandteile des Profiles: die Nasenbeine, der Septumknorpel und die Spitzenknorpel einzeln oder in Kombinationen miteinander stärker hervor- oder zurücktreten, kommen folgende Grundformen abnormer Profile

Fig. 17. Fig. 18. Fig. 19.

Nur eine anatomische Profilkomponente hervortretend.

Fig. 20. Fig. 21. Fig. 22.

Nur eine anatomische Profilkomponente zurücktretend.

EINE ANATOMISCHE PROFILKOMPONENTE VON DER NORM ABWEICHEND.



Fig. 23. Fig. 24. Fig. 25.

Zwei anatomische Profilkomponenten hervortretend.

Fig. 26. Fig. 27. Fig. 28.

Zwei anatomische Profilkomponenten zurücktretend.

JE ZWEI ANATOMISCHE PROFILKOMPONENTEN VON DER NORM ABWEICHEND.

Fig. 29. Gerade Nase. **Fig. 30.** Höckernase. **Fig. 31.** Sattelnase.

Alle drei anatomischen Profilkomponenten hervortretend.

Fig. 32. Gerade Nase. **Fig. 33.** Sattelnase. **Fig. 34.**

Alle drei anatomischen Profilkomponenten zurücktretend.

ALLE DREI ANATOMISCHEN PROFILKOMPONENTEN VON DER NORM ABWEICHEND.

Fig. 35. Fig. 36. Fig. 37.

Die anatomischen Profilkomponenten teils hervor- teils zurücktretend. (I. Serie.)

Fig. 38. Fig. 39. Fig. 40.

Die anatomischen Profilkomponenten teils hervor- teils zurücktretend. (II. Serie.)

MISCHFORMEN. BEI JEDEM EINZELNEN PROFIL DIE KOMPONENTEN TEILS HERVOR-, TEILS ZURÜCKTRETEND.

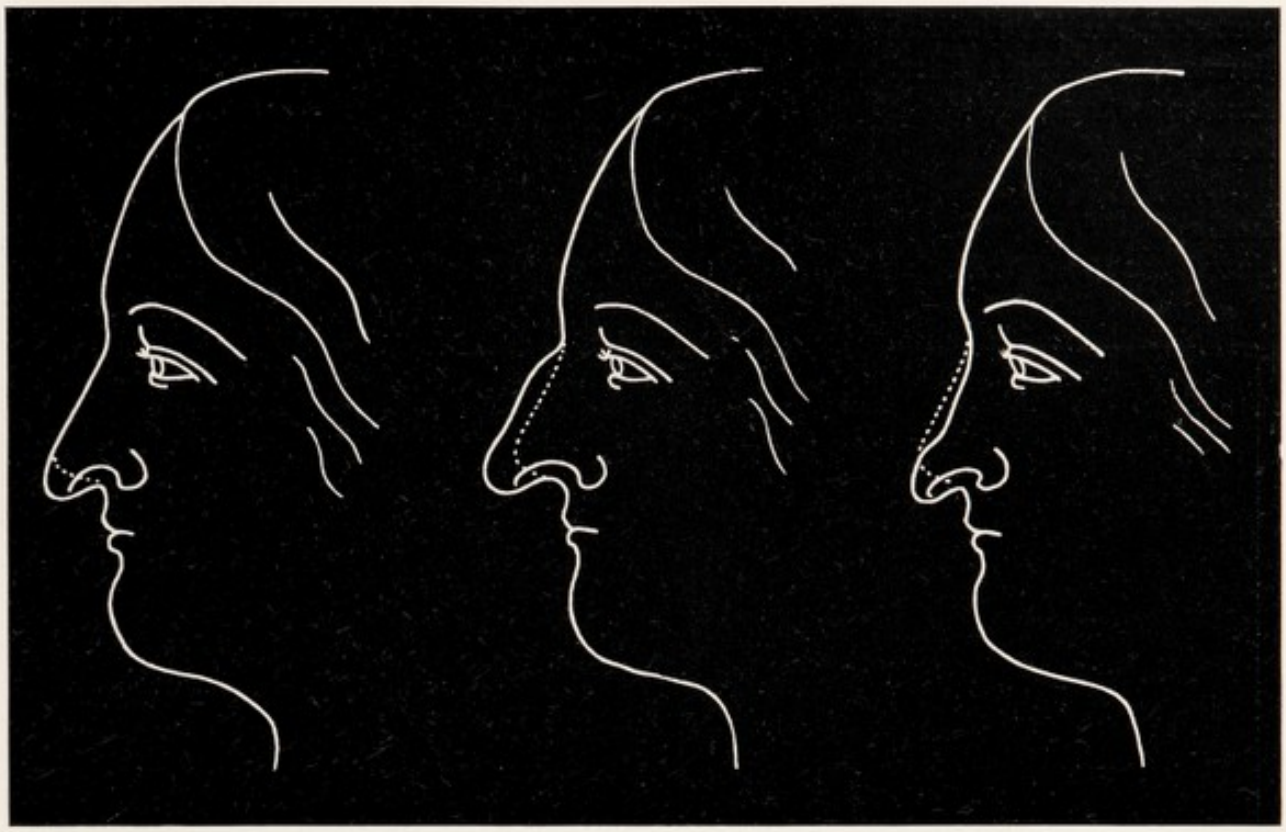

Fig. 41. Zu lange gerade Nase. **Fig. 42.** Zu lange Höckernase. **Fig. 43.** Zu lange Sattelnase.

Alle drei Profilkomponenten zu lang.

Fig. 44. Zu kurze gerade Nase. **Fig. 45.** Zu kurze Höckernase. **Fig. 46.** Zu kurze Sattelnase.

Alle drei Profilkomponenten zu kurz.

ALLE DREI PROFILKOMPONENTEN IN DER LÄNGE VON DER NORM ABWEICHEND.

zustande, die ich absichtlich als relativ geringe häßliche Abweichungen der normalen Formen, nicht als Karrikaturen habe zeichnen lassen, die selbstverständlich entstanden wären, wenn ich stärkere Abweichungen von der Norm hatte abbilden lassen.

Die Fig. 17, 18 und 19 zeigen Profile, in denen jede der drei Profilkomponenten isoliert hervortritt; Fig. 20, 21 und 22 Profile, bei denen die Komponenten einzeln zurücktreten. Die Fig. 23, 24 und 25 zeigen Nasenformen, bei denen von den

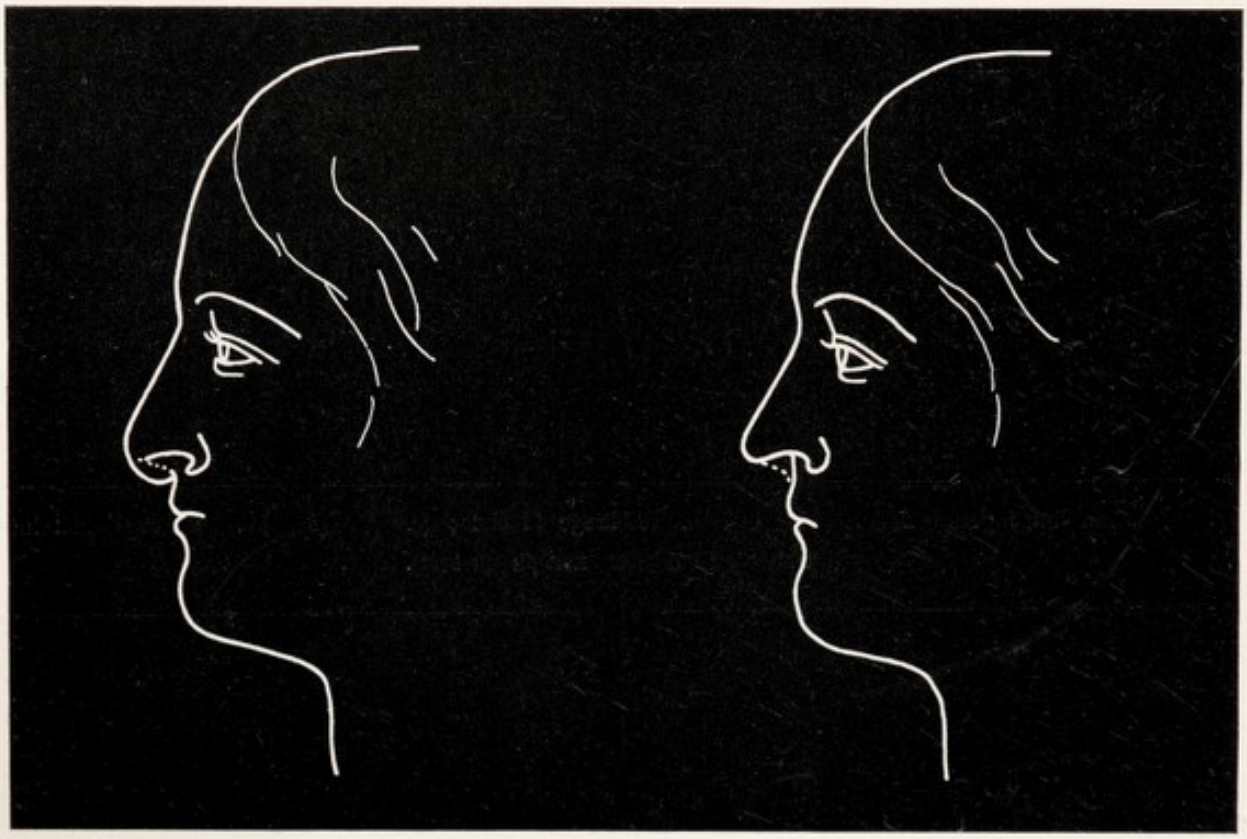

Fig. 47.
Zu langes Septum.

Fig. 48.
Zu kurzes Septum.

ABNORME LÄNGENVERHÄLTNISSE DES SEPTUMS BEI NORMALER LÄNGE DER ANDEREN PROFILKOMPONENTEN.

drei Komponenten zwei hervorragen, und die Fig. 26—28 Profile, bei denen je zwei Komponenten zurücktreten. Die Figuren 29—31 zeigen Profile, bei denen alle drei Profilkomponenten hervor- und die Figuren 32—34 Profile, bei denen alle drei Profilkomponenten zurücktreten. Die Fig. 35—40 zeigen Mischformen in der Art, daß von den drei Profilkomponenten die eine abnorm hervor- und die andere abnorm zurücktritt.

Alle diese Formen haben das gemein, daß die Nase als normal lang gedacht ist. Die Fig. 41—43 zeigen die drei Haupttypen, die gerade, die konvexe und konkave Nase, wenn sie gleichzeitig zu lang sind. Fig. 44—46 zeigen dieselben drei Haupttypen, wenn gleichzeitig die Nase zu kurz ist.

Endlich zeigen die Fig. 47 und 48 Formen, in denen nicht die ganze Nase (d. h. einschließlich der Flügel und der Nasenspitze), sondern nur das Septum zu lang oder zu kurz ist.

In ähnlicher Weise lassen sich natürlich die seitlichen Abweichungen (Deviationen) des Nasenrückens, also der Schiefnase im engeren Wortsinne, rubrizieren in Abweichungen der ersten, zweiten und dritten Komponente für sich allein oder in Kombinationen miteinander, und zwar sowohl nach der rechten wie nach der linken Seite. Kombiniert man nun diese Formen wiederum mit den vorher bezeichneten Typen, so kommt dadurch allein schon eine fast unübersehbare Zahl von Typen heraus, die sich weiterhin ins unendliche steigert, wenn man bedenkt, daß bei jeder genannten Form die Erhöhungen und Vertiefungen graduell sehr verschieden sein können.

c) Der ästhetische Profilwinkel (J. Joseph).

Fig. 49.
Stark prominente gerade Nase.
Ästhetischer Profilwinkel 45°.
Zustand nach der Operation s. Fig. 246.

Die Tatsache, daß eine Nase gerade ist, genügt, wie oben bereits angedeutet, für sich allein nicht, um sie der Gestalt nach als normal zu bezeichnen. Ein Beispiel hierfür bietet die Naturaufnahme Fig. 49. Auch der Winkel, den die Hauptprofillinie der Nase zum sonstigen Gesichtsprofil, insbesondere zur Frontomental-Tangente (Stirnkinnlinie) bildet, muß normal, d. h. nicht zu groß und nicht zu klein sein. Den Winkel, den die Hauptprofillinie der Nase mit der Stirn-Kinnlinie bildet, möchte ich als „ästhetischen Profilwinkel" bezeichnen. Die Figuren 50—54 zeigen den normalen ästhetischen Profilwinkel sowie seine Grenzen nach oben und unten. Fig. 50 zeigt ein Profil mit dem idealen Profilwinkel von 30°. Der ästhetische Profilwinkel ist nicht zu verwechseln mit dem anatomischen oder anthropologischen Profilwinkel. Dieser, der am knöchernen Schädel gemessen wird, ist bekanntlich der Winkel, den die anatomische Profillinie P. P. in Fig. 55, die Verbindungslinie der Nasenwurzel mit der vordersten Partie des Oberkiefers mit „der deutschen Horizontalebene" (Virchow), h. h. bildet. „Die deutsche Horizontalebene" verbindet den oberen Rand des Meatus auditorius externus mit dem unteren Rand der Orbita. Fig. 55 zeigt den anatomischen Profilwinkel an einem der „Skelettlehre" des Grafen von Spee entlehnten Bilde, an dem ich der klaren Unterscheidung wegen die anderen Linien fortgelassen habe. Fig. 56 zeigt zum Unterschiede den ästhetischen Profilwinkel in den Schädel eingezeichnet.

Der ästhetische Profilwinkel läßt sich an einem photographischen Profil genau messen. Auch kann man eine genaue Messung am Lebenden sofort machen, wenn man sich des von mir für diesen Zweck konstruierten Apparates bedient, dessen Konstruktion sich aus den beiden Figuren 57 und 58 ergibt[1]).

[1]) Erhältlich bei der Firma Windler A.-G., Berlin.

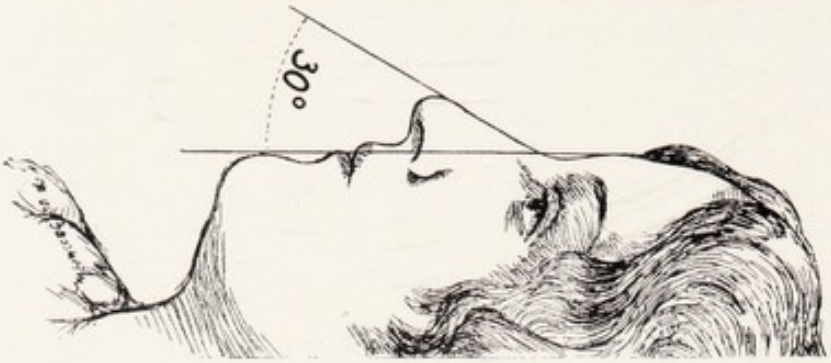

Fig. 50. Idealer ästhetischer Profilwinkel.

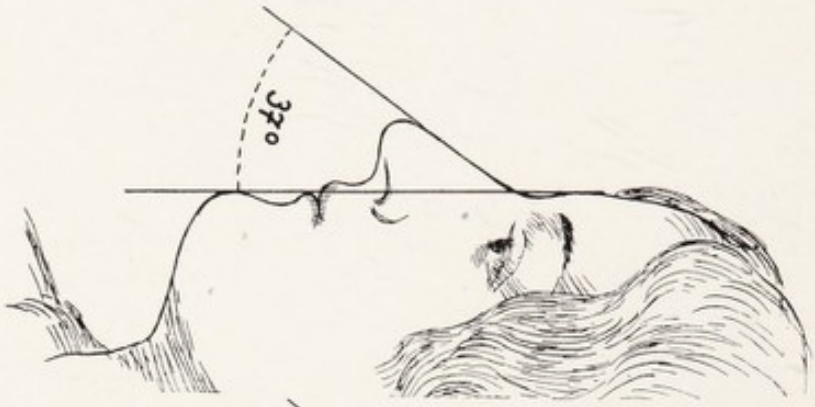

Fig. 51. Maximum des normalen ästhetischen Profilwinkels.

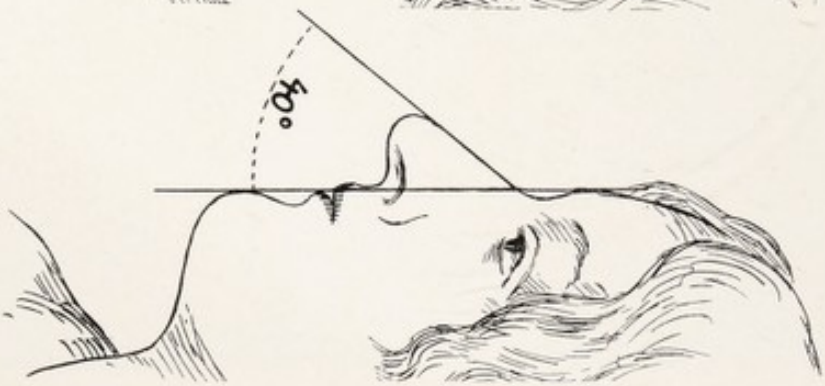

Fig. 52. Maximum des normalen ästhetischen Profilwinkels überschritten.

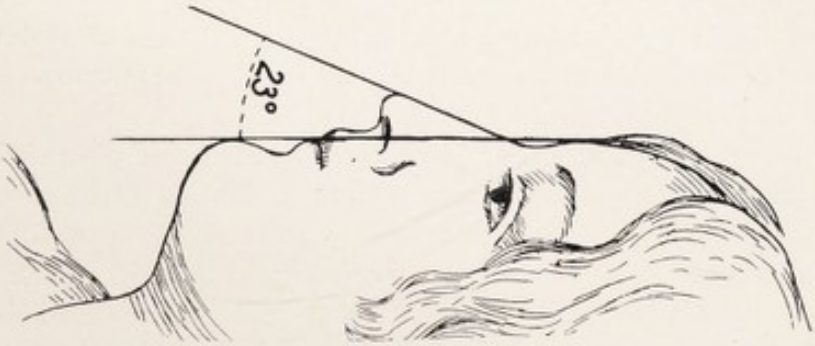

Fig. 53. Minimum des normalen ästhetischen Profilwinkels.

Fig. 54. Minimum des normalen ästhetischen Profilwinkels nicht erreicht.

DER NORMALE ÄSTHETISCHE PROFILWINKEL UND SEINE GRENZEN.

Man könnte auch die Frontolabial-Tangente also die Linie, welche Stirn und Oberlippe gleichzeitig berührt, als zweiten Schenkel des ästhetischen Profilwinkels

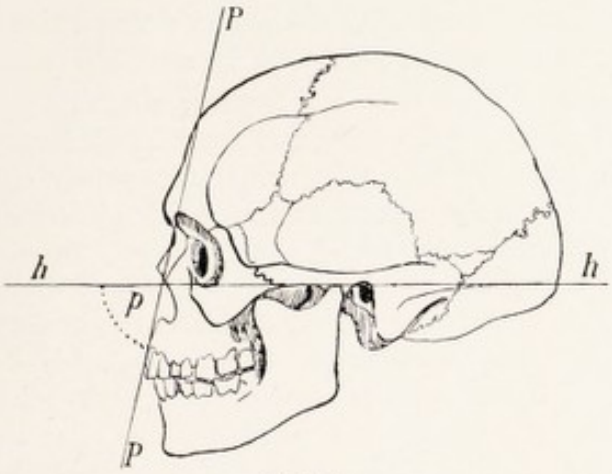

Fig. 55.
Anthropologischer resp. anatomischer Profilwinkel
aus Graf Spee „Der Kopf"
nach Fortlassung der hier störenden anderen Linien.

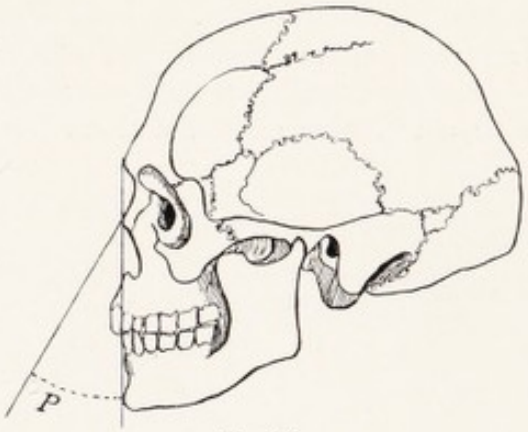

Fig. 56.
Der ideale ästhetische Profilwinkel (30 °)
in denselben Schädel eingezeichnet.

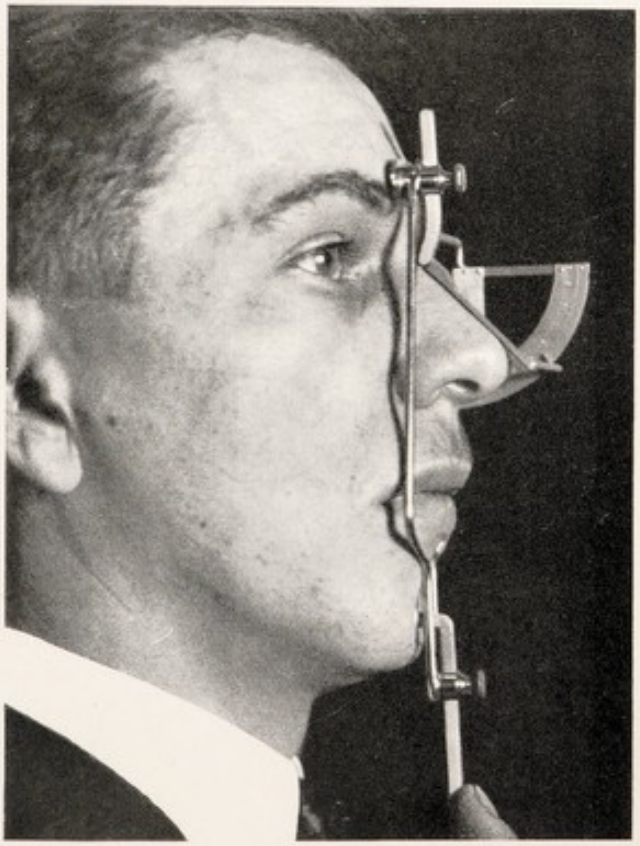

Fig. 57.
Profilwinkelmesser in Seitenansicht.

Fig. 58.
Profilometer in Schrägansicht.

Apparat zur sofortigen Feststellung des ästhetischen Profilwinkels (Profilwinkelmesser oder Profilometer).

wählen. Da die Oberlippe in der Regel ein wenig vor dem Kinn steht, wäre ein solcher ästhetischer Profilwinkel um einige Grade kleiner als der erstgenannte. Er könnte demgemäß als kleiner ästhetischer Profilwinkel bezeichnet werden.

In der folgenden Darstellung ist aber stets, wenn vom ästhetischen Profilwinkel die Rede ist, der oben beschriebene, größere gemeint.

Um auf möglichst umfangreicher Basis das Optimum des ästhetischen Profilwinkels festzustellen, hat auf meine Anregung Maria von Bassewitz ästhetische Profilwinkel an zahlreichen Bildern von Künstlern der Antike und besonders der letzten 500 Jahre gemessen und das Resultat ihrer Untersuchungen mir wie folgt mitgeteilt:

„Auf der Suche nach dem idealen ästhetischen Profilwinkel wurden mehrere hundert Kunstwerke aller Zeiten geprüft und die Winkel gemessen. Die Bildwerke der alten Ägypter entsprechen dem heutigen Schönheitsideal nicht eigentlich; ebenso zeigen die Gesichter griechischer Antike einen Profilwinkel, der im allgemeinen so weit unter dem Durchschnitt des Profilwinkels der heutigen Kulturvölker liegt, daß diese Kunstwerke nur zur vergleichsweisen Betrachtung herangezogen wurden. Die ästhetischen Profilwinkel der griechischen Götter- und Menschengestalten liegen zwischen 19° und 30°. Die Venus von Milo hat einen Profilwinkel von $27^1/_2$°.

Fig. 59.

Bildnis mit idealem ästhetischen Profilwinkels (30°)
(von Leonardo da Vinci, Verlag Gerlach & Schenk, Wien).

Es wurden, um dem heute lebenden Menschentypus näher zu kommen, aus den verschiedenen Kunstepochen der letzten 5 Jahrhunderte eine große Anzahl von Profilen gemessen. Ich gebe das Ergebnis dieser Untersuchungen kurz zusammengefaßt wieder. — Vorausgeschickt muß werden, daß man sich aus verständlichen Gründen auf die Verwertung derjenigen Köpfe beschränkte, die eine wohlgefällige Linienführung aufweisen.

Der deutsche Maler Holbein hat nur wenige Profile hinterlassen, die nicht diejenigen von Charakterköpfen sind. Die „schönen" Köpfe zeigen einen durchschnittlichen Profilwinkel von 30°.

In den Skizzen und Studien von Leonardo da Vinci finden sich weit auseinanderliegende Maße, einige Gesichter haben einen Profilwinkel von nur 20°; weit mehr aber haben 27° und die meisten 30°, soweit sie Idealgesichter (siehe Fig. 59) und nicht Charakterköpfe darstellen. Es dürfte auch interessieren, daß sich in den Skizzenblättern von Leonardo eine große Anzahl von der Norm ganz erheblich abweichende Typen niedergelegt findet, die der Künstler dem Leben abgewonnen hat.

Bei den englischen Porträtmalern Josua Reynolds und Gainsborough finden sich einige Profilbildnisse schöner Menschen, die einen Winkel von 30° aufweisen.

Der Physiognomiker Lavater gibt fast nur Charakterköpfe. Die wenigen von ihm dargestellten Profile, deren Besitzern er eine „schöne Seele" zuschreibt, haben einen Durchschnitt von 30° ergeben.

Eine Sammlung von Silhouetten aus der Goethezeit ergab für heutige Schönheitsbegriffe allzu hohe Profilwinkel. Es sind meist Charakterköpfe, die einen Winkel von 32 bis 40° aufweisen.

Franz v. Lenbach hat viele schöne Frauen dargestellt. Es ergibt sich bei ihm ein Mittelmaß von 30°.

Anselm Feuerbach hat seinem, immer wiederkehrenden, idealen Frauentyp (Medea) einen Profilwinkel von 30° gegeben.

Bei zwei zeitgenössischen Bildhauern, bei Georg Kolbe und Fritz Klimsch, fand sich bei schönen Köpfen ein durchschnittlicher Profilwinkel von 28 und 29°.

Auch der nicht dem Leben abgewonnene, sondern stilisierte Schönheitstyp der französischen Modeblätter wurde zum Vergleich herangezogen. Die Gesichter der Mannequins, die freilich alle Puppengesichtchen haben, zeigen einen Profilwinkel von 28,5° im Durchschnitt.

Zusammenfassend kann man wohl, ohne der Wirklichkeit Abbruch zu tun, als den für Männer und Frauen idealen Profilwinkel einen solchen von etwa 30° annehmen. Diese Zahl wird allerdings, je nach dem Charakter des Schädelbaues des einzelnen Individuums geringe Schwankungen nach oben oder unten aufweisen."

Fig. 60.

Eine normale, gerade Nase in das Profil der Venus von Milo eingezeichnet.

Es kann nach Vorstehendem keinem Zweifel unterliegen, daß das Optimum resp. der ideale Profilwinkel etwa 30° beträgt. Es ist dies auch die Nasenform, die ich als normale Norm für die Vergleichung mit störenden Abweichungen eingefügt habe. Als schön können noch Profile gelten, bei denen der ästhetische Profilwinkel sich um wenige Grade vom idealen Profilwinkel unterscheidet, z. B. das in Fig. 63 dargestellte, das einen Profilwinkel von 33° hat. Als normal können auch noch Profile mit einem Profilwinkel bezeichnet werden, welche einen bis zu 7° größeren oder bis zu 7° kleineren Winkel aufweisen, also Profile mit einem Profilwinkel von 23° und 37° (s. Fig. 51 und 53). Profile mit einem ästhetischen Profilwinkel, welche auch nur um einige Grade größer oder kleiner sind, wirken bereits häßlich (s. Fig. 52 und 54).

Interessant ist es wohl, daß die ästhetischen Profilwinkel der Griechen um mehrere Grade kleiner sind, als wir sie bei schönen Naturaufnahmen finden. Das liegt aber einfach daran, daß die Hauptnasenprofillinie sich von der Spitze direkt nach der Stirn hin erhebt (s. Fig. 60), während bei den Naturaufnahmen, welche die natürliche Knickung

an der Nasenwurzel haben, die Hauptnasenprofillinie nicht so steil in die Höhe geht. Das ist die Ursache der Differenz in der Größe der Profilwinkel bei gewöhnlichen Naturaufnahmen und den griechischen Götterprofilen.

Anhang.

Vergleichung der griechischen und römischen Nasen- und Gesichtsprofile.

Noch ein Wort zu den landläufigen Begriffen der griechischen und der römischen Nase und zum griechischen bzw. römischen Gesichtsprofil. Unter griechischer Nase versteht man eine gerade Nase, unter einer römischen Nase versteht man eine in ihrem oberen Abschnitt konvexe Nase. Das Kriterium eines griechischen Gesichtsprofiles besteht darin, daß Nase und Stirn ungefähr in derselben Richtung

Fig. 61.
Griechisches Profil: Venus von Milo.
Photographie eines Gipsabgusses aus der Sammlung des archäologischen Seminars in Berlin.

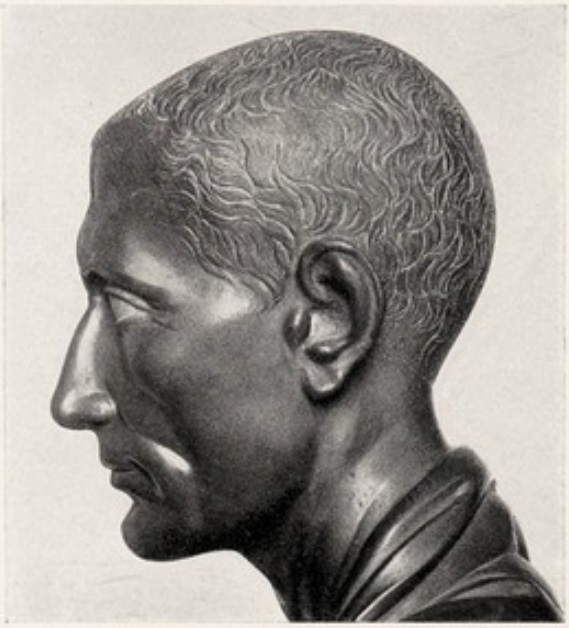

Fig. 62.
Römisches Profil: C. Julius Caesar.
Photographie einer im alten Museum in Berlin befindlichen Basaltbüste.

verlaufen, mit gar keiner oder nur sehr geringer Einsenkung zwischen Nase und Stirn (Fig. 61). Das Kennzeichen eines römischen Profils ist neben der leicht konvexen Nase eine ziemlich tiefe Einsenkung zwischen der Nase und der nach oben hin ziemlich steil verlaufenden Stirn (Fig. 62). Macht man Naturaufnahmen, so erhält man Gesichtsprofile, von denen der eine Abschnitt an das griechische, der andere an das römische Profil erinnert. Der Volksmund nennt solche Profile griechisch-römisch (Fig. 63).

Wird die Korrektur eines abnormen (häßlichen) Profils gewünscht, so wird in der Regel eine griechische Nase verlangt, die es bekanntlich am leichtesten hat, normal und zugleich schön zu wirken. Ein griechisches Gesichtsprofil zu schaffen, ist aber nur dann möglich, wenn die Patientin zugleich eine zurückliegende Stirn hat. Denn nur in diesem Fall kann ein normal hervorragendes Nasenprofil mit dem Profil der Stirn eine gerade Linie bilden. Steht die Stirn steil, so ist die Herstellung eines griechischen Gesichtsprofils schlechterdings unmöglich: die Nase würde ja ganz platt sein müssen, wenn ihre Profillinie die Fortsetzung einer steilen Stirn sein müßte, und das neu

Fig. 63.
Schönes Gesichtsprofil mit griechischen und römischen Profilmerkmalen.
(Ästhetischer Profilwinkel: 33°, Naturaufnahme.)

Fig. 64.
Aztekisches Profil.
(Lange Höckernase mit zurückliegender Stirn.)

Fig. 65.
In ein griechisches verwandelt.
(Durch Höckerabtragung und Verkürzung.)

geschaffene Profil würde zweifellos als Deformität wirken. Personen mit steiler Stirn können wohl eine griechische, d. h. gerade Nase haben, aber kein griechisches Gesamtprofil erhalten. Das Gesichtsprofil wird in solchen Fällen, und das sind die häufigsten, „griechisch-römisch", d. h. es erhält eine griechische Nase mit einer stärkeren Einsenkung zwischen der Nase und einer normalen hohen Stirn, wie sie dem römischen Profil eigen ist. Ein solches Profil stellt eine harmonische Kombination eines griechischen und römischen Gesichtsprofiles dar. Es gibt aber auch eine unharmonische Kombination des griechisch-römischen Profils, nämlich die römische Nase in Verbindung mit der griechischen Stirn (Aztekenprofil). Fig. 64 zeigt eine solche häßliche Kombination und Fig. 65 den Zustand des Profils dieses Patienten nach der von mir bewirkten Korrektur. Der Patient hat durch diese Korrektur ein rein griechisches Profil erhalten.

Fig. 66.
Germanin mit griechischem Profil.

Fig. 67.
Romanin mit griechischem Profil.

Naturaufnahmen. (Aus Stratz: Die Darstellung des menschlichen Körpers in der Kunst.)

Freilich hat zur Verbesserung seines Aussehens wohl die geringen Verkürzungen der Nase, die ich gleichzeitig an dem Patienten vorgenommen habe, beigetragen.

Übrigens ist das griechische Profil weder beständig in der griechischen Plastik verwandt worden, wenngleich es auch in der griechischen Blütezeit vorherrscht, noch fand oder findet es sich bei den Griechen allgemein vor, während es andererseits auch bei anderen Völkerrassen vorkommt. Fig. 66 und 67 zeigen zwei moderne griechische Profile bei einer Germanin und einer Romanin, welche dem Buch von Stratz entnommen sind. Bei der Germanin mit einer leichten Knickung der Nasenwurzel, wie sie an griechischen Statuen häufig vorkommt.

IV. Ursachen der Deformitäten.

Die Deformitäten des Gesichtes kann man hinsichtlich ihrer Entstehung in zwei Hauptgruppen teilen. Sie können erstens angeboren und zweitens erworben sein.

Die Ursachen der angeborenen Deformitäten sind, wie die meisten angeborenen Deformitäten in Dunkel gehüllt. Nach ihrem zeitlichen Erscheinen kann man sie in zwei Unterabteilungen teilen, nämlich in solche, bei denen die Deformität fertig mit auf die Welt gebracht worden ist, wie die Spaltbildung der Lippe und Nase und die Arhinie

(Fall von Maisonneuve) und zweitens in solche, bei denen nur die Anlage zur Deformität angeboren ist, die aber nach einer langen Periode der Latenz erst im zweiten Jahrzehnt des Lebens oder auch später zur Entwicklung gekommen ist, analog dem Bartwuchs des Mannes. Zu den Deformitäten dieser Art zählt insbesondere die starke Hypertrophie der Nase und des Ohres. Bei einem von mir beschriebenen Fall von Riesenwuchs des Ohres (Makrotie) fand die stärkste Entwicklung vom 20. bis 26. Jahre statt.

Einen sinnfälligen Beweis dafür, daß eine lange Nase früher kurz gewesen sein kann, liefern die Fig. 68 und 69. Fig. 68 zeigt die ausgebildete abnorm lange Nase einer Dame,

Fig. 68.

Fig. 69.

Dame mit zu langer Nase und ihr Aussehen als Kind von 6 Jahren.

welche die große Liebenswürdigkeit hatte, mir ihr Bild als Kind von 6 Jahren zur Verfügung zu stellen (Fig. 69).

Die Ursachen der erworbenen Deformitäten sind: 1. das Trauma und 2. Krankheiten. Die durch Verletzungen entstandenen Defekte können sowohl durch Unglücksfälle, zu denen auch der Tierbiß gehört, wie auch absichtlich durch Waffen und Werkzeuge verschiedenster Art entstehen; im Streit einzelner, wozu auch der Menschenbiß gehört, wie auch im Streit ganzer Völker, wie wir dies leider im letzten Kriege in so ungeheurem Maße erfahren haben. Die Geschichte kennt zwei besonders bemerkenswerte heroische Beispiele hierfür:

Als die Dänen sich Englands bemächtigten, schnitten sich Frauen und Jungfrauen die Nase ab, um sich ein abstoßendes Äußere zu schaffen und so ihre Ehre zu schützen. Ebenso verunstalteten ihre Gesichter in derselben Absicht in Marseille die Äbtissin und 40 Schwestern beim Herannahen der Sarazenen (Rausset).

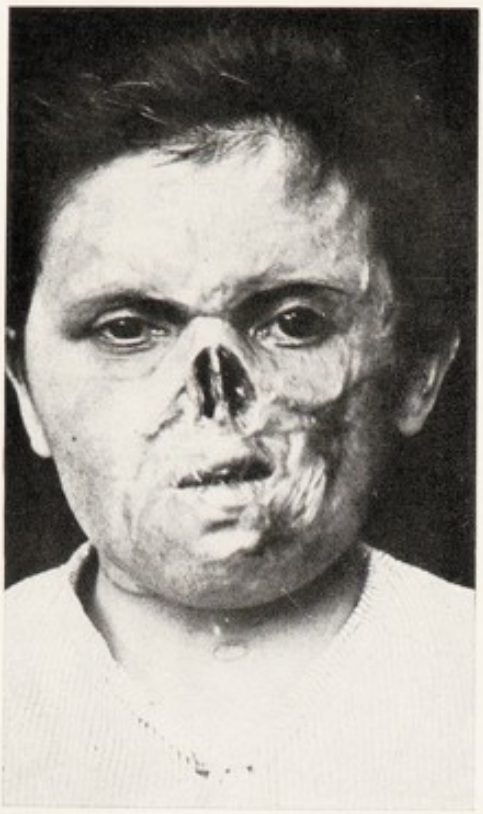

Fig. 70.
Durch Verbrennung entstandener Nasen-, Lippen- und Wangendefekt.

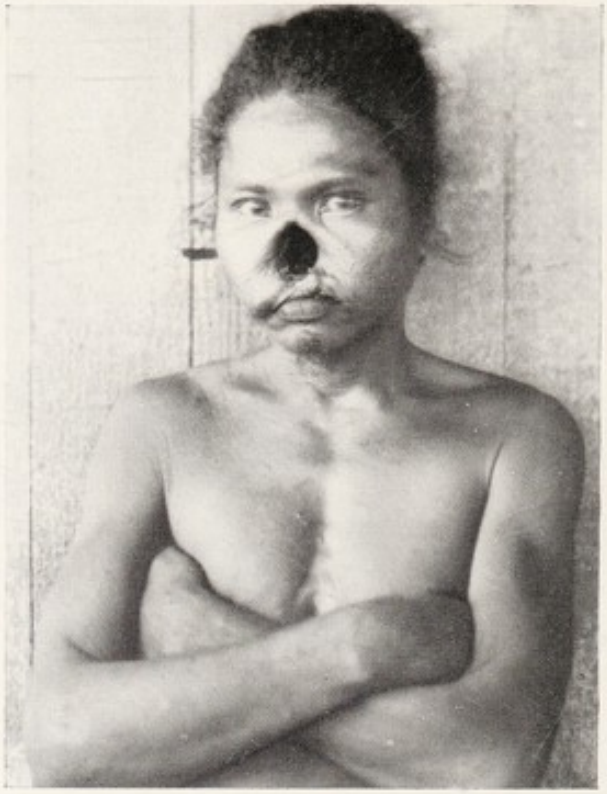

Fig. 71.
Zerstörungen durch tertiäre Frambösie bei einer Karolinerin. (Nach Külz.)

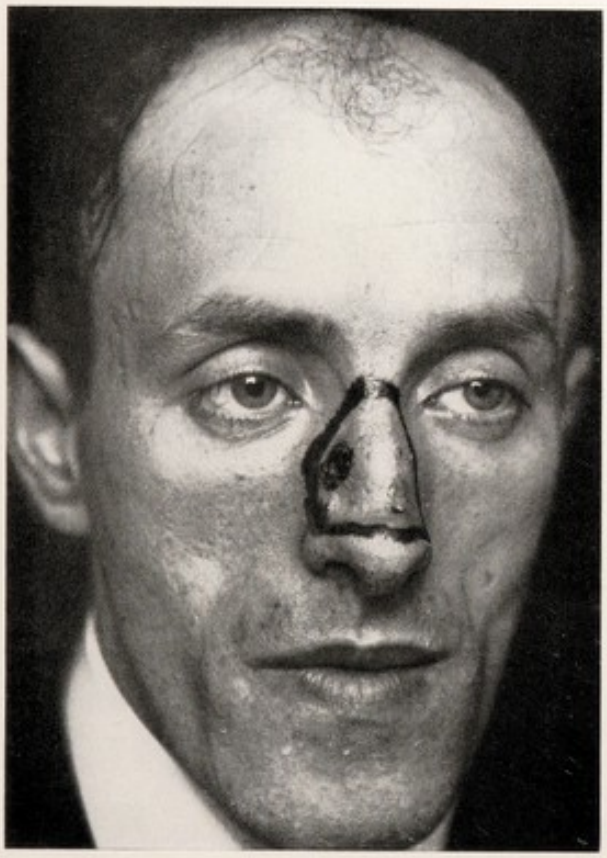

Fig. 72.
Hautkarzinom.
(Die dunkle Linie ist durch Höllensteinlösung bewirkt als Abgrenzung für die Excision.)

Fig. 73.
Nävus der Nase.
(Korrigierbar durch Hautüberpflanzung.)

Zu den traumatischen Nasendefekten zählen auch die durch legitimes Abschneiden der Nase entstandenen:

In Indien war bekanntlich das Abschneiden der Nase eine landesübliche Strafe. Bei den Ägyptern, Griechen und Römern war das Nasenabschneiden die Strafe für Ehebruch. Von Interesse dürfte auch sein, daß im 12. Jahrhundert die „Cour d'Amour" von Aix ein Gesetz dekretierte, welches den Rittern und Sängern (aux chevalieres und aux troubadours) zur Pflicht machte, die Nase jedem Nichtswürdigen abzuschneiden, der es wagen würde, die Ehre der Dame anzutasten (Labat).

Als weitere Ursache von Gesichtsdeformitäten sind Verbrennungen (s. Fig. 70), aber auch das Erfrieren besonders von Nasen und Ohren zu nennen, das namentlich im rauhen Norden vorkommt. Einen Fall dieser Art hatte auch ich Gelegenheit zu behandeln (s. Abschnitt Ohrendefekte).

Die häufigsten Ursachen von Gesichtsdeformitäten sind — wenigstens im Frieden — Krankheiten der verschiedensten Art. Obenan stehen die Syphilis, der Lupus (s. die Kapitel „Nasendefekte" und „Lippendefekte"). Eine häufige Ursache sind leider auch die bösartigen Geschwülste, die freilich in erster Linie die Exstirpation, dann aber den plastischen Ersatz des durch die Exstirpation entstandenen Defektes erfordern; desgleichen Frambösie (Külz, s. Fig. 71). Im übrigen muß bemerkt werden, daß die verschiedensten Ursachen dieselben Deformitäten zur Folge haben können. So kann derselbe Defekt durch Lues, Lupus oder Erfrieren zustande kommen. Fig. 72 zeigt ein Hautkarzinom, dessen Umfang durch Höllenstein abgegrenzt ist. Doch sind, wenn auch selten Typhus (Denonvillier) und Variola vera (Bouisson) als Ursache mitgeteilt. Auch ich habe einen Nasendefekt nach Variola vera beobachtet. Auch die gutartigen Geschwülste, wie Nävus (Heylen), Teratome (Billroth, Salzer, Kredel), Rhinophyme, Angiome usw. sind als Ursachen von Gesichtsdeformitäten anzusprechen. Fig. 73 zeigt z. B. einen großen Nävus, den ich exzidiert und durch einen Stirnlappen ersetzt habe.

Eine besondere Ursache ist ferner Akromegalie, deren Teilerscheinung die eigenartige Hypertrophie der Nase ist (s. den Abschnitt „Akromegalie").

V. Vorbedingungen für das Gelingen von Plastiken.

Der gute Erfolg von plastischen Operationen, welche das Gesicht und besonders die Nase betreffen, hängt von einer Reihe von Vorbedingungen ab, von denen kaum eine für ein gutes Gelingen fehlen darf.

Als besonders wichtige Vorbedingungen möchte ich neben der Beherrschung der Methoden nennen:

1. Ein gewisses Maß künstlerischer Begabung.
2. Eine klare Vorstellung von dem Umfang der Deformität (Analyse der Deformität).
3. Ein wohlüberlegter Operationsplan (evtl. Gesamtplan).
4. Strenge Asepsis.
5. Einvernehmen mit dem Patienten in der Narbenfrage.

1. Ein gewisses Maß künstlerischer Begabung.

Eine wichtige Voraussetzung für den guten Erfolg einer plastischen Operation ist begreiflicherweise die, daß der Operateur in 3 Ebenen gut denken kann, also, wenn ich

so sagen darf, stereometrisch veranlagt ist; daß er insbesondere über einen gewissen Grad von zeichnerischer Begabung verfügt, um die blattähnlichen Hautlappen mit Sicherheit am lebenden Körper genau in der für den speziellen Fall berechneten Form schneiden zu können, und daß er die Formen der einzelnen Gesichtsteile und ihre harmonische Anordnung kennt. Mit einem Wort, der plastische Chirurg muß etwas vom Künstler haben.

2. Die klare Vorstellung von dem Umfange der Deformität. (Analyse der Deformität.)

Daß der Operateur eine klare Vorstellung von dem Umfang der zu behandelnden Deformität haben muß, versteht sich eigentlich von selbst. Die Deformität ist ja in den meisten Fällen bei dem ersten Anblick klar zu erkennen. Zuweilen ist dies aber nicht der Fall. Das gilt besonders vom Ektropion der Lippe und der Lider, bei denen Defekte der Nachbarschaft die eigentliche Ursache der Deformität bilden, aber als solche wegen der Vernarbung nicht klar zu erkennen sind. Ebenso gilt dies für manche Fälle von Kurznase. In solchen Fällen tut man gut, eine Analyse der Gesichts- und speziell der Nasendeformität vorzunehmen.

Unter Analyse von Deformitäten verstehe ich die genaue Eintragung der Größe, der Gestalt und der Lage eines Defektes (resp. des Überschusses) in ein normales Schema (s. Fig. 76). Was bei einer solchen Einzeichnung unausgefüllt bleibt, stellt in sinnfälliger Weise den Defekt dar, wie auch die über die normale Form hinausgehende Einzeichnung ebenso klar die hypertrophischen Partien resp. den fehlerhaften Überschuß eines Organs darstellt.

Es ist dies eine Methode, welche ich im Jahre 1901 in meiner Arbeit „Zur Streckung des Pottschen Buckels" in der Deutsch. med. Wochenschr. Nr. 37/38, für die genaue Feststellung eines Defekts in der Wirbelkörperreihe bei Pottschem Buckel angegeben habe, die mir aber auch für die Beurteilung mancher Gesichtsdeformitäten nützlich erscheint.

Die Analyse deckt die näheren Ursachen mancher Deformitäten auf, ermöglicht so eine zweckdienliche operative Behandlung.

Die nähere Ursache eines traumatischen Ektropions pflegt ein Defekt der benachbarten äußeren Haut zu sein. So handelt es sich beim Ektropion des Unterlides in der Regel um einen Defekt der Wangenhaut, bei exzessivem Ektropion sogar um ein Fehlen der äußeren Haut des Unterlides und der angrenzenden Wangenpartie. In exzessiven, mit Nasendefekt verbundenen Fällen kann die Konjunktiva bis in die Nasenhöhle hinein verzerrt sein (ich verfüge über mehrere Fälle dieser Art). Das ziemlich seltene Ektropion des oberen Augenlides wird durch Defekte der äußeren Haut dieses Organs, zuweilen in besonders grotesken Fällen, durch große Stirnhautdefekte verursacht. — Auch das Ektropion der Nasenlöcher wird in der Regel durch Defekte der äußeren Nasenhaut resp. dadurch verursachte starke Narbenbildung hervorgerufen, und das Lippenektropion wird durch Defekte der Lippen-, Wangen- oder Kinnhaut bedingt.

Die Abplattung der Nasenflügel resp. der unteren Nasenhälfte hat in der Regel kleinere oder größere Wangendefekte zur Ursache (die zumeist mit Septumdefekten vergesellschaftet sind).

In manchen Fällen von traumatischer Kurznase fehlt das mittlere Querstück der Nase, und es hat dann oft den Anschein, als ob der untere Teil der Nase fehlt,

während in Wirklichkeit das mittlere Querstück der Nase in Verlust geraten ist, die Nasenflügel sowie die Scheidewand nach oben disloziert und in dieser Stellung mit den höheren Partien der Nase verwachsen sind.

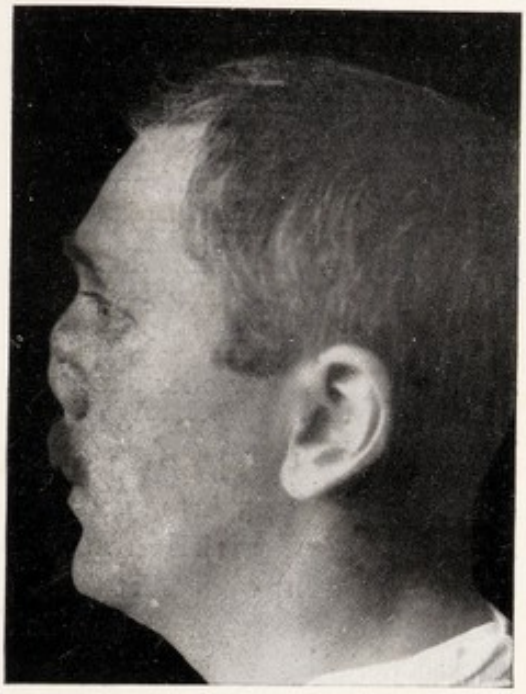

Fig. 74.
Defekt des mittleren Querstücks der Nase.
(Scheinbarer Defekt der unteren Nasenpartie.)

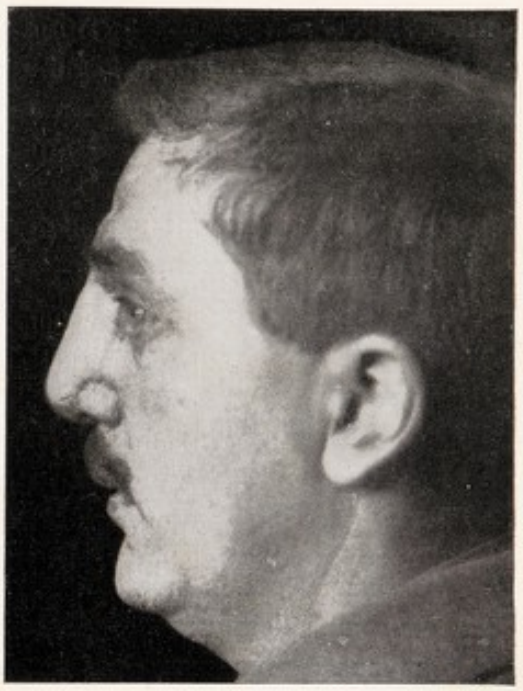

Fig. 75.
Zustand nach der Plastik.
(Siehe Text und die Fig. in Kap. 13.)

Fig. 76 a.
Analyse zu Fig. 74. Flügel und Septum in ein normales Schema eingezeichnet.

Fig. 76 b.
Ersatz der Schleimhaut des fehlenden mittleren Querstücks der Nase aus der äußeren Haut der oberen Nasenpartie.

ANALYSE DER DEFORMITÄT UND KORREKTUR DES FEHLENDEN MITTLEREN QUERSTÜCKS DER NASE (MESORHINOPLASTIK).

In diesen Fällen ist der Defekt, wie gesagt, für den Ungeübten nicht ohne weiteres bezüglich seiner Lage und vollen Ausdehnung zu überblicken. Besonders in den späteren

Stadien der Heilung ist er durch die Vernarbung kachiert. Es bedarf daher in solchen Fällen einer genauen Analyse, welche zugleich völlige Klarheit über den Umfang, die Art und die Gestalt des erforderlichen Ersatzmaterials verschafft.

Ein praktisches Beispiel dieser Art stellt der in Fig. 74 und 75 abgebildete Fall einer traumatischen Kurznase dar. Hier scheint bei oberflächlicher Betrachtung nur die untere Nasenpartie zu fehlen. Analysiert man aber den Fall und bringt den Nasenflügel sowie die (in Fig. 74 durch den Nasenflügel völlig verdeckte) Nasenscheidewand an die normale Stelle, so sieht man sofort, daß nicht in der Hauptsache die untere Nasenpartie, sondern das mittlere Querstück der Nase fehlt (s. Fig. 76a). Dementsprechend muß in solchen Fällen in der Hauptsache das mittlere Querstück ergänzt werden, und zwar sowohl die fehlende Schleimhaut, wie auch die äußere Haut und schließlich auch der fehlende Teil des Nasengerüstes. — Die fehlende Schleimhaut habe ich — diese Operationsphase darf ich hier im voraus andeuten — in diesem Falle durch Herunterklappen der oberen Nasenpartie ersetzt, wodurch ein sekundärer, artifizieller oder akzessorischer Hautdefekt entstand und der ursprüngliche Hautdefekt noch vergrößert wurde (s. Fig. 76b).

In Fällen, wie z. B. Fig. 74 einen darstellt, tut man daher gut, 3 Arten von Defekten zu unterscheiden: den scheinbaren Defekt (s. Fig. 74), den wirklichen Defekt, den die Analyse deutlich zeigt (s. Fig. 76a) und den Gesamthautdefekt (Fig. 76b), welcher sich aus dem ursprünglichen Hautdefekt und dem sekundären (artifiziellen) Hautdefekt zusammensetzt, der in diesem Falle auf der oberen Nasenhälfte durch Herabklappen des zum Schleimhautersatz bestimmten Hautlappens entstanden ist. Nur durch sorgfältige — gedankliche oder zeichnerische — Analyse gelingt es in solchen Fällen einen vollständigen Erfolg zu erzielen, wie es in Fig. 75 abgebildet ist und von dessen Bestand ich mich nach mehreren Jahren habe überzeugen können. Die ausführliche Darstellung der in diesem Falle angewandten und in ähnlichen Fällen angewendete Methode findet der Leser in den Abschnitten „Defekte des mittleren Querstücks der Nase" resp. „Mesorhinoplastik" und „Kurznase". Auf diesem Wege der Analyse kann man auch feststellen, daß eine scheinbar vorhandene Nasenspitze tatsächlich fehlt und nur vorgetäuscht wird durch das Zusammenfallen der beiden Flügel nach der Mitte (s. auch die Analyse im Kapitel „Kurznase").

3. Ein wohlüberlegter Operationsplan evtl. ein Gesamtplan.

Zu den Vorbedingungen für das Gelingen einer Plastik gehört ferner ein wohlüberlegter Operationsplan und, wenn es sich um schwere, komplizierte Defekte handelt, ein Gesamtplan, welcher die Reihenfolge der Operationen im voraus feststellt.

Handelt es sich z. B. um eine Kombination eines großen Nasen- und Wangendefektes oder eines großen Nasen- und Lippendefektes, so wird man zweckmäßigerweise zunächst den Wangendefekt resp. den Lippendefekt ersetzen, um zugleich für die neu zu bildende Nase das seitliche resp. untere Fundament zu schaffen. Aber auch für große Nasendefekte empfiehlt es sich, den Gesamtplan in der Weise festzustellen, daß zunächst das Weichteilmaterial herbeigeschafft wird. Dieses muß in weiteren Operationen der Gestalt der Nase entsprechend chirurgisch modelliert werden, und erst dann wird nach meiner Erfahrung zweckmäßigerweise das Knochenmaterial eingefügt.

Für jede einzelne Operation muß die Schnittführung vorher genau überlegt sein, insbesondere müssen — worin, nach dem mir zugehenden Material zu urteilen, leider

vielfach gesündigt wird — die Lappen groß genug geschnitten sein, um nach der später stets in gewissem Maße eintretenden Schrumpfung noch für die herzustellende Gestalt auszureichen. Es versteht sich von selbst, daß in den Fällen, in denen ein größeres zuführendes Gefäß vorhanden ist, das den Lappen versorgt, dieses bei der Schnittführung berücksichtigt wird, gleichviel, ob es sich um die Arteria temporalis, die Arteria maxillaris oder angularis oder Zweige der Arteria mammaria interna handelt (letzteres, wenn die Unterkiefer- oder Halshaut aus der Brusthaut ersetzt werden soll).

4. Strenge Asepsis.

Es bedarf kaum einer besonderen Erwähnung, daß auch strenge Asepsis, soweit die benachbarten Schleimhäute, Nasen- und Mundschleimhaut und die Konjunktiva, dies zulassen, geübt werden muß. Ich möchte aber in diesem Zusammenhange nicht unerwähnt lassen, daß die strenge Asepsis, so sehr sie erwünscht ist, wenigstens bei Hautüberpflanzungen, doch erst in zweiter Linie steht im Vergleich zu einer richtigen Berechnung der Schnittführung. Denn tritt eine Vereiterung nach der Operation ein, so braucht darum der Erfolg nicht in Frage gestellt zu werden, wenn nur die Lappen richtig geschnitten sind und insbesondere die Ernährungsbrücke genügende Breite und Dicke aufweist. Es entstehen in solchen Fällen wohl breite auffällige Narben, die später durch Excision ihre Auffälligkeit verlieren können. Andererseits kann auch die strengste Asepsis bei zu schmal und zu dünn geschnittener Ernährungsbrücke ein Absterben großer Teile des transplantierten Hautlappens nicht verhüten, wenn sie nicht gerade ein größeres Gefäß, z. B. die Arteria temporalis, enthält. Bei Knochenüberpflanzungen ist strengste Asepsis freilich besonders wichtig, da ein aus seiner Umgebung völlig abgetrenntes Knochenstück stets ein in hohem Grade lebensschwaches und daher gegen Infektion äußerst wenig widerstandsfähiges Gebilde darstellt. Im übrigen empfiehlt es sich, plastische Operationen erst dann in Angriff zu nehmen, wenn die Eiterungen bereits aufgehört haben, insbesondere wenn die etwa vorhandenen Eiterungen der Kieferhöhlen, der Stirnhöhle oder der Tränensäcke beseitigt sind.

Eine Plastik ist kaum als gelungen zu betrachten, wenn zwar dritte Personen sie für gut halten, aber der Patient resp. die Patientin nicht mit ihr zufrieden ist. Es ist darum

5. das Einvernehmen mit dem Patienten über das zu erwartende Resultat und besonders in der Narbenfrage

dringend erforderlich. Zu diesem Zwecke kann man z. B. die beabsichtigte Änderung durch Einzeichnen normaler Formen in die photographische Deformität — meist handelt es sich um ein Profil — andeuten. Man verfährt da also umgekehrt wie bei der Analyse einer Deformität, bei der die Deformität in ein normales Schema eingezeichnet wird. — Den geplanten Umfang der Verkleinerung eines Nasenprofils kann man ohne die etwas umständliche Einzeichnung durch einen einfachen Handgriff demonstrieren. Man setzt den Patienten vor einen dreiteiligen Spiegel, in dem er sein Profil sieht und deckt das Übermaß des Profils mit dem Zeigefinger der linken Hand zu; zugleich hebt man mit dem linken Daumen das Septum ab, wodurch man das beabsichtigte Maß der Verkürzung der Nase zeigen kann. Am besten nimmt man zum Abdecken des Profilüberschusses noch einen schwarzen Kartonstreifen hinzu, wodurch die Zurücksetzung der Profillinie noch klarer wird.

Sehr wichtig ist das Einvernehmen in der Narbenfrage. Neigt ein Patient zur Keloidbildung, so erwäge man sehr, ob man nicht besser tut, ihm von der chirurgischen Plastik

abzuraten und statt dessen die Radiotherapie zu empfehlen. Glücklicherweise ist die Neigung zu Keloidbildung selten. Man tut indessen in zweifelhaften Fällen gut sich vom Patienten andere Narben, die irgendwo am Körper sich befinden, zeigen zu lassen.

Aber auch einfache Narben sind vielen Patienten noch zu auffallend, zumal wenn sie auf freier Fläche liegen. Man mache es sich daher zur Regel, auch die einfachen strichförmigen Narben möglichst in vorhandene Furchen oder Ränder an der Haargrenze oder in die behaarte Haut oder dahin zu legen, wo zwei verschiedene Farben der Haut aneinander grenzen, z. B. in der Lippenplastik an der Grenze von Lippenrot und Lippenweiß oder in der Mammaplastik an die Grenze der weißen Mammahaut und der braunen Areola. (S. auch den Abschnitt über Wangenverkleinerungsplastik, der instruktive Abbildungen in dieser Beziehung enthält.)

Am besten ist es natürlich, man vermeidet jede äußere Narbe. Das gelingt durch meine intranasale Methode, sowohl für die Nasenverkleinerungs-, Schiefnasen- und Sattelnasenplastik. Man muß diese Methoden natürlich beherrschen.

Denjenigen Lesern, denen die intranasalen Methoden nicht liegen und die daher die äußere Schnittführung vorziehen, rate ich dringend, den Patienten vorher zu sagen, daß äußere Narben zurückbleiben. Tun sie das nicht, so müssen sie gewärtigen, für ihre Tätigkeit regreßpflichtig gemacht zu werden.

In dieser Richtung dürfte die Mitteilung eines praktischen Falles nicht unangebracht sein, bei dem ich in zweiter Instanz als Gutachter herangezogen worden bin über folgende Fragen:

„1. Ob ein Kunstfehler des Klägers vorliegt,

2. ob auch, wenn das nicht der Fall, der Kläger doch mit der Möglichkeit einer die Beklagte entstellenden Narbe oder einer sonstigen Entstellung derart hätte rechnen müssen, daß er die Beklagte darauf hätte hinweisen müssen,

3. ob die Beklagte einer weiteren Nachbehandlung sich entzogen hat."

Ich habe die Frage 1, welche der Vorderrichter, gestützt auf ein amtsärztliches Gutachten, bejaht hatte, mit „Nein" beantwortet und demgemäß erklärt, daß die extranasale Ausführung der Operation kein Kunstfehler, sondern nur die Anwendung einer weniger vorteilhaften Methode darstellt. Die Frage 2 habe ich bejaht, desgleichen die Frage 3, weil Patientin sich zwar nicht der Behandlung im engeren, wohl aber im weiteren Sinne entzogen hat und weil für den Plastiker im allgemeinen ein Fall so lange unfertig ist, als noch entstellende Narben vorhanden sind.

Von der ausführlichen Mitteilung meines Gutachtens sehe ich hier ab, lasse aber das Urteil des Richters in der Berufungsinstanz — in der ersten Instanz war der Kollege zu einer empfindlichen Geldstrafe verurteilt worden — des allgemeinen Interesses wegen hier folgen.

„Tatbestand. Die Beklagte begab sich als Kassenpatientin im August 1921 in die Behandlung des Klägers wegen eines lästigen Nasenleidens. Bei dieser Gelegenheit riet ihr der Kläger, sich einen starken Auswuchs am linken Nasenflügel, der durch Knorpelverdickung bedingt war, aus kosmetischen Gründen auf eigene Kosten operieren zu lassen. Die Beklagte erklärte sich bereit, als Privatpatientin ein Honorar von 1000 M. in monatlichen Raten zu zahlen. Die Operation wurde vorgenommen. Mit der Klage hat Kläger sein Honorar verlangt. Die Beklagte hat mit der Behauptung, daß die Operation unsachgemäß ausgeführt sei, wodurch eine große Narbe auf dem Nasenrücken zurückgeblieben sei, durch die sie dauernd entstellt sei, Widerklage auf Zahlung von 2000 Goldmark erhoben.

Das Landgericht hat, nachdem der Kläger Versäumnisurteil gegen sich hatte ergehen lassen, durch Urteil vom 25. Oktober 1923 dieses Versäumnisurteil mit der Maßgabe aufrecht erhalten, daß der Kläger verurteilt wird, an die Beklagte 2000 Goldmark nebst 4% Zinsen seit dem 3. März 1922 zu zahlen.

Gegen dieses Urteil hat der Kläger form- und fristgerecht Berufung eingelegt und beantragt, in Abänderung des angefochtenen Urteils die Beklagte zu verurteilen, an den Kläger 60 Goldmark zu zahlen, die Widerklage abzuweisen, oder ihm Abwendung der Zwangsvollstreckung durch Hinterlegung zu gestatten.

Die Beklagte hat um Zurückweisung der Berufung gebeten.

Der Kläger hat das Urteil des ersten Rechtszuges und den Inhalt seiner Schriftsätze vom 31. Januar 1924 (Blatt 100—101) vom 17. März 1924 (Blatt 111) und 24. Oktober 1924 (Blatt 145), die Beklagte den Inhalt ihrer Schriftsätze vom 1. März 1924 (Blatt 104—106) vom 20. September 1924 (Blatt 146) vorgetragen.

Gemäß den hiermit in bezug genommenen Beweisbeschluß vom 18. März 1924 ist ein schriftliches Gutachten von Professor Dr. Joseph eingefordert worden, das sich Blatt 119—129 der Akten befindet, vorgetragen ist und auf welches verwiesen wird. Von der Vernehmung des Dr. H., die durch Beweisbeschluß vom 23. September 1924 angeordnet war, ist Abstand genommen worden.

Entscheidungsgründe. Was zunächst die Klage anlangt, so ist davon auszugehen, daß es sich um eine kosmetische Operation handelte, die den Zweck hatte, die die Nase entstellende Knorpelverdickung zu entfernen und dadurch der Nase ein besseres Aussehen zu geben. Dieser Erfolg ist nicht eingetreten, die Knorpelverdickung ist zwar entfernt, aber die Nase zeigt in ihrem mittleren Teile, wie der Sachverständige Joseph festgestellt hat und wie der Augenschein zeigt, eine wegen ihrer Breite und ihrer beiden Vertiefungen als auffällig und entstellend zu bezeichnende Narbe. Der Sachverständige Joseph hält es nach seinen Erfahrungen für nicht zweifelhaft, daß der jetzige Zustand der Nase wegen der häßlichen Narbe einen erheblicheren Grad der Verbildung der Nase darstellt, als er vorher vorhanden war. Eine Beseitigung dieses Mangels erscheint nicht möglich, da ein Herausschneiden der Narbe wegen des unsicheren Erfolges nicht angezeigt. Jedenfalls kommt für die Beklagte eine Beseitigung durch den Kläger nicht in Betracht, da ihr die nicht zuzumuten ist. Nach § 634 Abs. 1 und 2 B.G.B. kann die Beklagte deshalb den Werkvertrag rückgängig machen und braucht dem Kläger das Honorar nicht zu zahlen. Damit entfällt der Anspruch der Klage.

Die auf die §§ 823, 847 B.G.B. gestützte Widerklage ist dagegen begründet. Es kann dahingestellt bleiben, ob dem Gutachten des Prof. Joseph darin beizutreten ist, daß ein Kunstfehler in der Art, wie Kläger operiert hat, nicht zu erblicken ist, weil ein Normalverfahren für diese Operation nicht existiert und von keiner chirurgischen Lehrkanzel gelehrt wird, ob nicht vielmehr Kläger schuldhaft widerrechtlich gehandelt hat, wenn er die Operation von außen ausführte, weil ihm die intranasale Methode als zu subtil offenbar nicht gelegen hat, indem er sich nicht so viel Gewandtheit zutraute, den seitlichen Knorpelhöcker von innen heraus zu operieren und wenn er dann die Beklagte zum Versuchsobjekt für eine nach Lage des Falles nicht zu Recht folgende und daher unsachgemäße Operation gemacht hat.

Denn jedenfalls hat der Kläger insofern widerrechtlich gehandelt, als er nicht die Beklagte darauf hingewiesen hat, daß bei der Operation von außen mit der Möglichkeit einer die Beklagte entstellenden Narbe oder einer sonstigen Entstellung gerechnet werden mußte und als er die Zustimmung der Beklagten zur Vornahme der Operation von außen auch auf diese Gefahr hin nicht eingeholt hat. Kläger konnte keineswegs damit rechnen, daß die Beklagte mit der Operation von außen einverstanden wäre, denn sie wollte durch die Operation die Form der Nase verbessern und damit ihr Gesicht verschönern lassen, und wenn dieser Erfolg durch die Operation in Frage gestellt war, würde sie es entschieden abgelehnt haben, da für sie sonst kein zwingender Grund, sich operieren zu lassen, vorlag. Wenn der Kläger die im Verkehr erforderliche Sorgfalt beachtete, mußte er sich das sagen und hat insofern schuldhaft rechtwidrig gehandelt und

damit sich einer fahrlässigen Körperverletzung schuldig gemacht, die ihn nach §§ 828, 847 B.G.B. zum Schadenersatz verpflichtet (R.G. 68, S. 431 ff).

Ein mitbewirkendes Verschulden der Beklagten bei der Nachbehandlung liegt nicht vor. Der von Prof. Joseph bezeichneten engeren Nachbehandlung hat sie sich nicht entzogen, denn sie ist unstreitig 10—14 Tage in der Klinik verblieben und dort behandelt worden, als eine Entzündung der Wunde entstand. Als Nachbehandlung im weiteren Sinne wäre nur die Beseitigung der Operationsnarbe durch Ausschneiden in Frage gekommen. Wenn, wie Kläger behauptet, Dr. .... zur Beklagten nach der Entlassung aus der Klinik gesagt hat, sie solle sich zur Nachbehandlung zum Kläger begeben, so liegt in der Ablehnung dieses Angebots noch kein Verschulden im Sinne des § 254 B.G.B. Denn der Kläger, dem die erste Operation schon nicht gelungen war, bot der Beklagten nicht die Gewähr, daß er diese Operation mit der nötigen Sachkunde und Sorgfalt vornehmen würde, so daß sie zu einem Erfolg führen würde (R.G. 83, S. 19). Was die Höhe des zuzubilligenden Schmerzensgeldes anlangt, so kann die Beklagte nach § 847 B.G.B. wegen des Schadens, der nicht Vermögensschaden ist, eine billige Entschädigung in Geld verlangen. Die Beklagte war zu entschädigen wegen der Schmerzen, die sie infolge der Operation gehabt hat, und wegen der entstellenden Narbe im Gesicht. Wenn auch die Narbe ihr wirtschaftliches Fortkommen nicht erschwert und vielleicht auch die Verschlechterung der Heiratsaussicht mit Rücksicht darauf, daß sie schon vorher eine ihr nicht zusagende Nasenbildung hatte, nicht hoch zu veranschlagen ist, so hat die weitere Verunstaltung ihrer äußeren Erscheinung ihr besonders in der ersten Zeit nach der Operation ein seelisches Unbehagen verursacht, das auch noch fortwirkt. Unter Berücksichtigung dieser Umstände erschien eine Entschädigung von 800 Goldmark angemessen.

Es war demnach wie geschehen zu erkennen".

Mein Gutachten hat anscheinend die Auffassung des Gerichtes, daß ein Kunstfehler vorliegt, erschüttert und wohl dazu beigetragen, die Entschädigungssumme stark herabzusetzen. Daß der Kollege verurteilt wurde, ist offenbar dem Mangel eines voraufgehenden Einvernehmens in der Narbenfrage zuzuschreiben. „Felix quem faciunt aliena pericula cautum."

VI. Psychisches zur Gesichtsplastik, nebst einigen Winken für die Indikationsstellung.

Wir müssen uns beständig vor Augen halten, daß — unbeschadet der in besonderen Fällen zu erreichenden Funktionsverbesserungen — das Hauptziel der plastischen Gesichtsoperation darin bestehen muß, die psychische Depression des Patienten zu heilen. Wieweit dies im speziellen Falle gelingt, hängt, abgesehen von der objektiven Gestaltsverbesserung des betreffenden Organs, von der Art und der Stärke des ästhetischen Empfindungsvermögens des Individuums ab. In dieser Beziehung ist es von Wert, zu wissen, daß der Widerwille gegen eine körperliche Entstellung — ich habe für die Empfindung den Ausdruck „Antidysplasie" vorgeschlagen — bei den verschiedenen Personen sehr verschieden ist. Nach meiner Erfahrung kann man in dieser Richtung vier Klassen von Patienten unterscheiden:

1. Ästhetisch subnormal Empfindende (Hypästhetische),
2. ästhetisch normal Empfindende (Orthästhetische),
3. ästhetisch übernormal Empfindende (Hyperästhetische),
4. ästhetisch pervers Empfindende (Parästhetische).

Zur ersten Klasse, den plastisch subnormal Empfindenden (Hypästhetischen) gehören diejenigen Menschen, bei denen trotz starker Deformität der Gleichmut der Seele nur wenig gestört ist. Die Schwere der Deformität steht bei ihnen in einem

auffälligen Gegensatz zu ihrer relativ wenig getrübten Stimmung. — Sie wünschen wohl die Beseitigung der Deformität als einer lästigen Sache; es genügt aber schon eine nicht zu erhebliche Gestaltsverbesserung, um sie zufriedenzustellen. Sie sind schon dann zufrieden, wenn der Plastiker selbst noch manches an dem Organ auszusetzen hat und weiter verbessern möchte. Solche Patienten sind aus diesem Grunde oft recht dankbare Objekte der plastischen Behandlung.

Die zweite Klasse, die plastisch normal Empfindenden, stellt die große Masse der Patienten dar. Diese schätzen die Deformität im allgemeinen objektiv richtig ein. Sie leiden darunter, ohne sich gar zu sehr von ihr niederdrücken zu lassen. Sie empfinden die Beseitigung der Deformität, je nach deren Umfang, als eine Befreiung von einer mehr oder weniger drückenden Last und sind dem Operateur dafür von Herzen dankbar.

Die dritte Klasse, die plastisch übernormal Empfindenden, setzt sich aus denjenigen Patienten zusammen, die bereits wegen einer geringfügigen Deformität sich sehr unglücklich fühlen. Manche darunter tragen sich zuweilen deswegen mit Selbstmordgedanken und einzelne darunter haben auch gelegentlich nach eigener Mitteilung oder nach Aussage von Angehörigen ein Tentamen suicidii ausgeführt. Auch bei diesen Patienten besteht ein Gegensatz zwischen der objektiv wahrnehmbaren Deformität und der seelischen Verfassung, aber im umgekehrten Sinne wie bei der ersten Klasse — in dem Sinne, daß die seelische Alteration im Vergleich zur Geringfügigkeit der Deformität viel zu stark ist. — In diese Klasse gehören auch Personen mit stark entwickeltem Schönheitsgefühl, wie Maler, Bildhauer, Zeichner, Künstlernaturen und Kunstfreunde und auch die ausübenden Künstler. Solche Patienten stellen in der Regel recht hohe Ansprüche an den Erfolg. Um solche Patienten zufrieden zu stellen, muß man seiner Sache schon sehr sicher sein, und überlege in jedem Falle, besonders bei geringfügigen Abweichungen von der normalen Gestalt, ob man nicht im Interesse der Patienten wie im eigenen Interesse besser tut, die gewünschte Operation abzulehnen. Denn man muß in solchen Fällen mit der Möglichkeit rechnen, daß eine evtl. zurückbleibende geringfügige Unschönheit, auf welche normal ästhetische Menschen gar nicht achten, diese Patienten vielleicht ebensosehr stören kann, wie die ursprüngliche kleine Verbildung. Freilich zeigen sich diese Patienten, wenn der Operationserfolg ihren Wünschen entspricht, oft von überschwänglicher Dankbarkeit. Die Fig. 184 zeigt in einem Fall von störender Breite der knöchernen Nase, die von der Patientin übermäßig empfunden wurde, Fig. 185 deutlich die Befreiung von der psychischen Depression. Dasselbe gilt von den Fig. 263 u. 264.

Die vierte Klasse, die in ästhetischer Beziehung pervers Empfindenden, Parästhetischen, ist glücklicherweise nicht groß. Diese Patienten leiden an eingebildeten Deformitäten oder richtiger gesagt, sie bilden sich Deformitäten ein, die nicht vorhanden sind. Das sind Personen mit normalen, ja schön geformten Gesichtsteilen, die sie in irgendeiner Weise in ihrem Aussehen verändern wollen. Solche Fälle — zu denen auch besonders Fälle von Hebephrenie zählen — dürften auf chirurgischem Wege kaum dauernd zu beeinflussen sein. Im allgemeinen rate ich in solchen Fällen von einer Operation ab, empfehle statt der Operation in erster Linie eine energische Ablenkung durch berufliche oder sportliche Tätigkeit. Allenfalls kommt eine unschädliche kleine Abänderung der Nasenform als eine Art Scheinoperation in Betracht und kann von guter psychischer Einwirkung sein. Ich verfüge über einen solchen Fall, in dem ein hervorragender Psychiater zur Operation riet.

Selbstverständlich kommen Übergänge dieser vier Klassen von Patienten vor. Daß übrigens, abgesehen von der soeben skizzierten vierten Klasse — das psychische Befinden in der Regel in der Nachbehandlung nichts zu wünschen übrig läßt, zeigen die beiden Fig. 77 und 78, welche besonders vergnügte Patienten mir schenkten.

Auf alle Fälle hüte man sich, den voraussichtlichen Erfolg der Plastik in zu rosigem Lichte darzustellen und etwa mehr zu versprechen, als man halten kann. Im Gegenteil lege man Wert darauf, möglichst mehr zu halten, als man versprach; denn der psychische Effekt der Operation wird um so größer sein, und die psychische Depression wird um so sicherer geheilt werden, je mehr der Patient seine Erwartungen übertroffen findet. Nur so werden Enttäuschungen sicher zu vermeiden sein.

Man darf ferner nicht in allen Fällen die Wünsche der Patienten, so wie sie lauten, erfüllen. Man muß auch Teiloperationen ablehnen, wenn durch diese die Harmonie

Fig. 77. **Fig. 78.**

Vergnügte Stimmung der Patienten während der Nachbehandlung.

des Gesichts gestört werden würde, und erst durch die Operation Fehler der Nasengestalt zum Vorschein kommen würden, die bei der bestehenden Konfiguration nicht in die Erscheinung treten.

So kommt es häufig — besonders in der Verkleinerungsplastik — vor, daß Patienten mit großer Höckerbildung nur eine Höckerabtragung oder nur eine Verkürzung der zu langen Nase wünschen, ohne sich der Rückwirkung auf die anderen Teile der Nase bewußt zu werden. Wollte man z. B. bei großem Nasenhöcker nur diesen allein abtragen, so würde dadurch in sehr vielen Fällen die Nase in ihrem knöchernen Teile für die bedeutend geringere Profilhöhe zu breit und der Nasenrücken unnatürlich platt werden. Dasselbe gilt von der zu langen Nase. Ist diese zugleich eher breit als schmal, so würde die Verkürzung und die Breite störender wirken als vorher. Man muß in solchen Fällen darauf bestehen, auch die Breite der knöchernen Nase auf das der neuen Profilhöhe entsprechende Maß zu verringern. Besteht, um einen anderen Fall zu wählen, an der Nasenspitze eine mittelgroße narbige Hautvertiefung, so hüte man sich, nur

diese zu exzidieren, weil dadurch leicht eine zu starke Abplattung der Nasenspitze, eine sog. Negernase entstehen kann. In solchen Fällen ist nur durch Verkleinerung der Nase in allen ihren Maßen zu helfen. Man bestehe also in solchen Fällen darauf, die ganze Korrektur in dem für die Erhaltung der Harmonie nötigen Umfange zu machen — oder lehne den Eingriff ab. — Die neue Nase muß in sich harmonisch sein und darf auch die Harmonie des Gesichts nicht stören, mit einem Worte, die neue Nase muß in das alte Gesicht passen.

Für die Indikationsstellung kommt nicht nur der psychische Zustand des Patienten, sondern auch der jeweilige körperliche Zustand der Deformität in Betracht. So wird man, zumal bei Defekten, an dem Grundsatz festhalten, daß die Krankheit, welche den Defekt verursacht hat (Lues, Lupus usw.) geheilt sein muß, bevor man die Plastik beginnt. Man baut sonst auf krankem Boden auf und läuft dann Gefahr, daß nachträglich das mühsam Geschaffene durch die fortgesetzte Wirkung der Krankheit wieder zerstört wird. In den meisten Fällen läßt sich dieses Postulat auch erfüllen. Schwierig ist es aber in manchen Fällen von Syphilis. Hier ist die Frage noch eine offene, wie lange man mit dem Beginn der Plastik warten muß. Zuweilen spielen hier äußere Umstände eine entscheidende Rolle. Hat z. B. ein wenig bemittelter Patient mit ungeheilter Syphilis eine mehrwöchige Reise zurückgelegt, um zu uns zu gelangen, so wäre es hart, ihn unverrichteter Sache in die ferne Heimat zurückzuschicken. Wir werden ihn in solchem Falle einer energischen antisyphilitischen Kur unterwerfen und bereits nach wenigen Monaten die Plastik ausführen, wie ich dies in einem Falle mit gutem Erfolg getan habe. Freilich muß man solchem Patienten ans Herz legen, die antisyphilitische Kur von Zeit zu Zeit zu wiederholen. — Es gibt übrigens bekanntlich Fälle, bei denen die Wassermannsche Reaktion trotz intensiver Behandlung noch schwach positiv bleibt.

VII. Die biologischen Grundlagen der Gesichtsplastik.

Es scheint mir zweckmäßig, die biologischen Vorgänge zu schildern, wie sie bei grobanatomischer und histologischer Betrachtung in Erscheinung treten.

a) Grobanatomische Heilungsvorgänge.

Die biologischen Grundlagen der Gesichtsplastik sind natürlich im wesentlichen dieselben, die für alle anderen Zweige der Chirurgie Geltung haben.

Grobanatomisch betrachtet, beruhen die Erfolge der auf blutigem Wege ausgeführten Plastiken zunächst auf der Tatsache, daß Wunden entweder schnell durch direkte Verklebung der Wundränder unter Bildung einer schmalen Narbe (per primam) oder langsam unter Eiterung und Bildung einer mehr oder weniger breiten Narbe (per secundam) sich schließen. Die Erfolge der Verkleinerungsplastik des Gesichts, insbesondere der Rhino- und Otomioplastik, beruhen auf der (für manche andere Zweige der Chirurgie fatalen) für diese Teilgebiete aber wertvollen Tatsachen, daß aus dem Körper entfernte Gewebsteile, wie Knorpel, Knochen und Hautpartien nicht oder nur in unbedeutendem Maße nachwachsen, daß also die beabsichtigte Verkleinerung des Organs dauernd bleibt.

Die Erfolge der Ersatzplastik sind dadurch bedingt, daß gestielte, d. h. aus dem Mutterboden größtenteils getrennte, mit ihm also nur teilweise in Verbindung gebliebene, aber auch vom Mutterboden völlig getrennte, sog. ungestielte Gewebsteile (Haut, Knorpel, Knochen, Fett usw.), auf wunde Stellen der Nachbarschaft oder auch

entfernter Körperteile unter gewissen Kautelen (Asepsis) überpflanzt, anwachsen und nach vorübergehender Herabsetzung ihrer Vitalität dauernd lebensfähig bleiben. Hierbei muß freilich mit einem teilweisen Gewebsschwund im Sinne der Abmagerung und mit dem späteren Narbenzuge gerechnet werden. Erscheinungen, auf deren ungenügender Beachtung manches unvollständige Resultat und mancher Mißerfolg zurückzuführen sind.

b) Histologischer Ausdruck der Heilungsvorgänge.

In welcher Weise diese Heilung histologisch zum Ausdruck kommt, zeigen die dem Werke von Marchand „Der Prozeß der Wundheilung mit Einschluß der Transplantation 1901" entnommenen Figuren 79—81. Fig. 79 zeigt eine 26 Tage alte Narbe in schwacher und Fig. 80 einen Teil dieser Narbe in starker Vergrößerung. Fig. 81

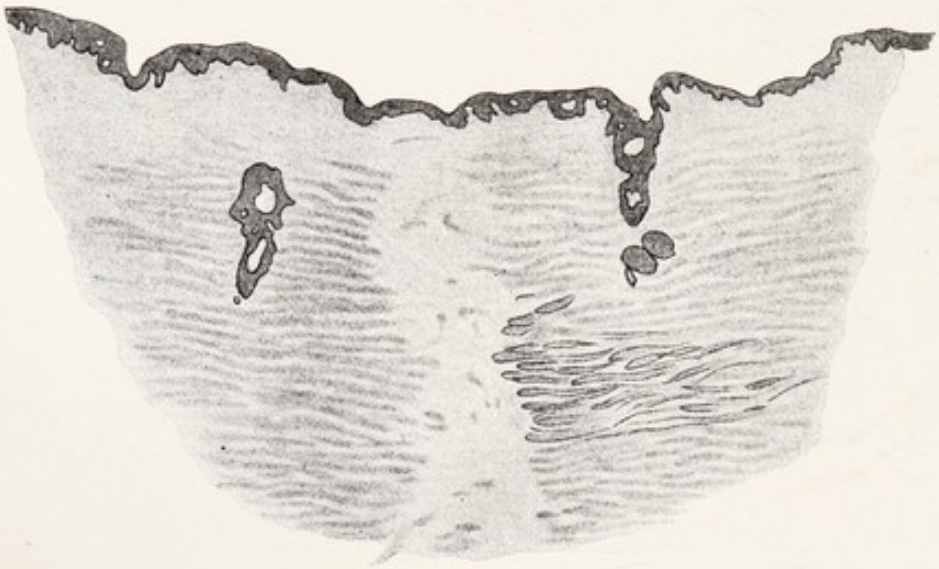

Fig. 79.
Teil einer 26 Tage alten Narbe.

Die Rückenhaut mit gefärbten elastischen Fasern (Orceinfärbung); die Narbe stellt einen etwas schräg in die Tiefe gehenden hellen Streifen dar, der beiderseits von den noch deutlich abgesetzten durchtrennten Enden der Bindegewebsbündel begrenzt wird. (Nach Marchand.)

und 82 zeigen an Präparaten von Enderlen die Heilungsvorgänge an nach Reverden-Thiersch frei transplantierten Hautlappen, und zwar zeigt Fig. 81 den Zustand 3 Tage, Fig. 82 den Zustand 2 Jahre nach der Operation.

Über die Einheilung von transplantiertem Knochen und Knorpel und ihr weiteres Schicksal ist folgendes zu bemerken:

Toter Knochen heilt im aseptischen Zustande ein, wird aber allmählich völlig resorbiert, und wenn er lebende Knochen berührt, von diesen resp. von deren Periost allmählich substituiert. Die Resorption erfolgt nach Marchand „der Hauptsache nach durch die knochenbildenden Zellen, die Osteoplasten, welche mit den Gefäßen überall in die Markräume und in die Haversschen Kanälchen vordringen (Fig. 83 und 84). Dasselbe geschieht mit lebenden von Periost entblößten Knochen.

Wird mit Periost bedeckter, lebender Knochen überpflanzt, so wird er zum Teil resorbiert, und zwar im Sinne der Abmagerung. Es vollziehen sich an ihm fast gleichzeitig, und zwar in umfangreichem Maße Resorptionen und Regenerationen, sowohl wenn der Knochen mit anderen lebenden Knochen in Berührung kommt, als

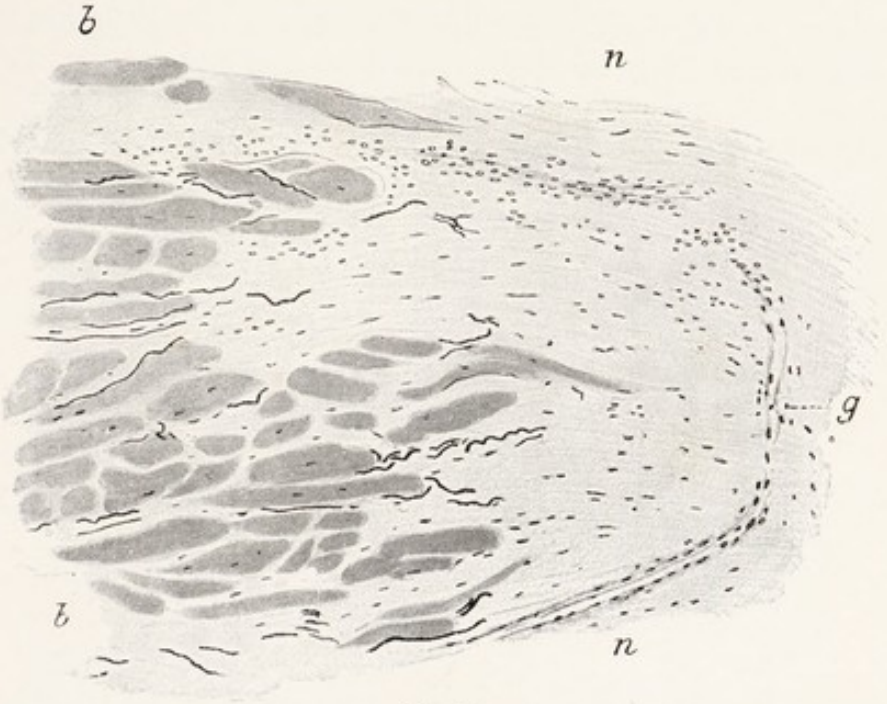

Fig. 80.

Ein Teil der in Fig. 79 dargestellten Narbe stärker vergrößert.

„Die Narbe besteht aus streifigem, aber ziemlich homogen erscheinendem Gewebe mit zahlreichen eingelagerten länglichen Kernen von Bindegewebszellen und neugebildeten Gefäßen (g). Die alten elastischen Fasern überragen zum Teil den Narbenrand; neugebildete Fasern sind noch nicht erkennbar." (Nach Marchand.)

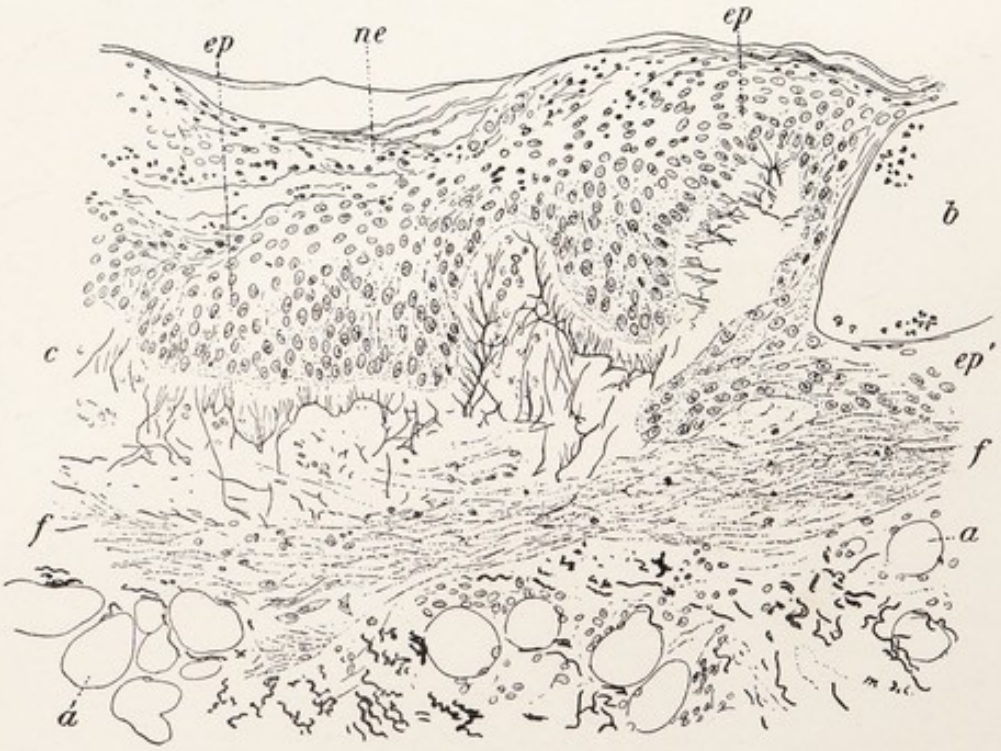

Fig. 81.

Ausgeheiltes Thiersch-Läppchen nach 3 Tagen.

An der Oberfläche die abgestoßene nekrotische Epidermisschicht (ne), darunter das regenerierte Epithel (ep), welches ep, einen Zapfen unter das Läppchen getrieben hat; bei b ein blasiger Raum in der Epidermis, der Flüssigkeit und Leukozyten enthielt; c Cutis des Läppchens mit gut erhaltenen elastischen Fasern und spärlichen (teilweise von der Unterlage aus eingedrungenen) zelligen Elementen; Verklebungsschicht (Fibrin f mit einzelnen Bindegewebszellen und Leukozyten); a Zellen der Unterlage; dazwischen elastische Fasern und gewucherte Zellkerne. Nach einem Präparat von Enderlen (Marchand).

auch dann, wenn er in Weichteile eingepflanzt wird. Schon Ollier hat seit 1858 Versuche mit Verpflanzung von Knochen unter die Haut und anderen Stellen gemacht und

Fig. 82.
Schnitt durch eine Transplantation nach Thiersch von 2 jähriger Dauer (von der Mamma).

Färbung mit Orcein. Rest der transplantierten Haut mit alten elastischen Fasern, von denen anscheinend neugebildete Fasern in die Papillen ausstrahlen. Narbengewebe unterhalb der Transplantation mit sehr zahlreichen feinen, wellig verlaufenden neugebildeten Fasern, teils im Längs-, teils im Querschnitt. Präparat von Enderlen (Marchand).

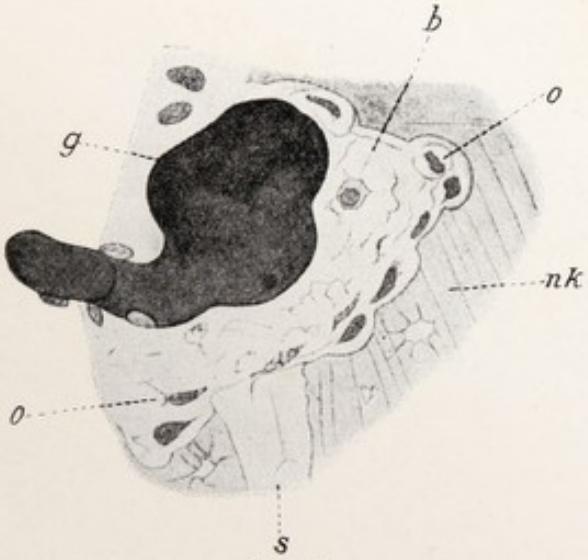

Fig. 83.
Aus einem frisch eingeheilten Knochenstück nach 25 Tagen.

g Gefäß; nk nekrotischer Knochen mit leeren Knochenkörperchen; o Osteoplasten in der Umgebung des Gefäßes, welche in konkaven Aushöhlungen der Knochensubstanz liegen; b Bindegewebe, etwas gequollen.

sich dabei überzeugen können, daß die Pfropfung in Wirklichkeit stattfindet, und erkannte ferner, daß die Pfropfung nur durch Vermittlung dieses Periosts zustande komme. Marchand implantierte nach dem Vorgange von Bert das Schwanzende einer jungen Ratte, von der Haut entblößt, unter die Rückenhaut des Tieres. Das eingeheilte Knochenstück war in 3 Monaten sogar von 3,3 auf 4,8 cm gewachsen. Er ließ dann durch Staltykow diese hochinteressanten und wichtigen Versuche fortsetzen und faßte das Resultat von 18 Versuchen an Ratten von einer Dauer von 2—181 Tagen und von 11 Versuchen an Mäusen von 5—148 Tagen, wie folgt zusammen:

Es sagt, „daß am 2. Tage bereits deutliche Zeichen der Nekrose der zelligen Elemente des Knochens und des Markes sichtbar werden; schon am dritten Tage enthalten viele Knochenkörperchen keine Spur von Zelle mehr; nach 14 Tagen ist die eingepflanzte Knochensubstanz vollständig frei von Kernen. Inzwischen hat sich vom Periost aus eine Osteoplastenschicht an der Oberfläche gebildet, von der bereits nach 5, deutlicher nach 8 Tagen, eine Ablagerung jungen Knochengewebes erfolgt ist; die Neubildung nimmt im Laufe der zweiten Woche zu; die periostalen Osteoplasten dringen in die Markhülle ein, wuchern in die abgestorbenen Teile

des Knorpels zwischen Diaphyse und Epiphyse und bilden überall neuen Knochen. Auf diese Weise besteht schon nach 6—8 Wochen ein Teil der Rindensubstanz und ein großer Teil der Spongiosa aus neugebildeten Knochen, während der alte, besonders bei jungen Tieren, immer mehr schwindet. Das Längenwachstum erklärt sich durch die ziemlich lange anhaltende Wucherungsfähigkeit der Knochenscheibe zwischen Epi- und Diaphyse. Mit der Zeit kann aber sowohl diese, als die Wandscheibe vom Knochen durchwachsen werden, wodurch die Wirbelkörper anchylotisch werden können.

Während der Knochenbildung findet auch eine Regeneration des Knochenmarkes statt,

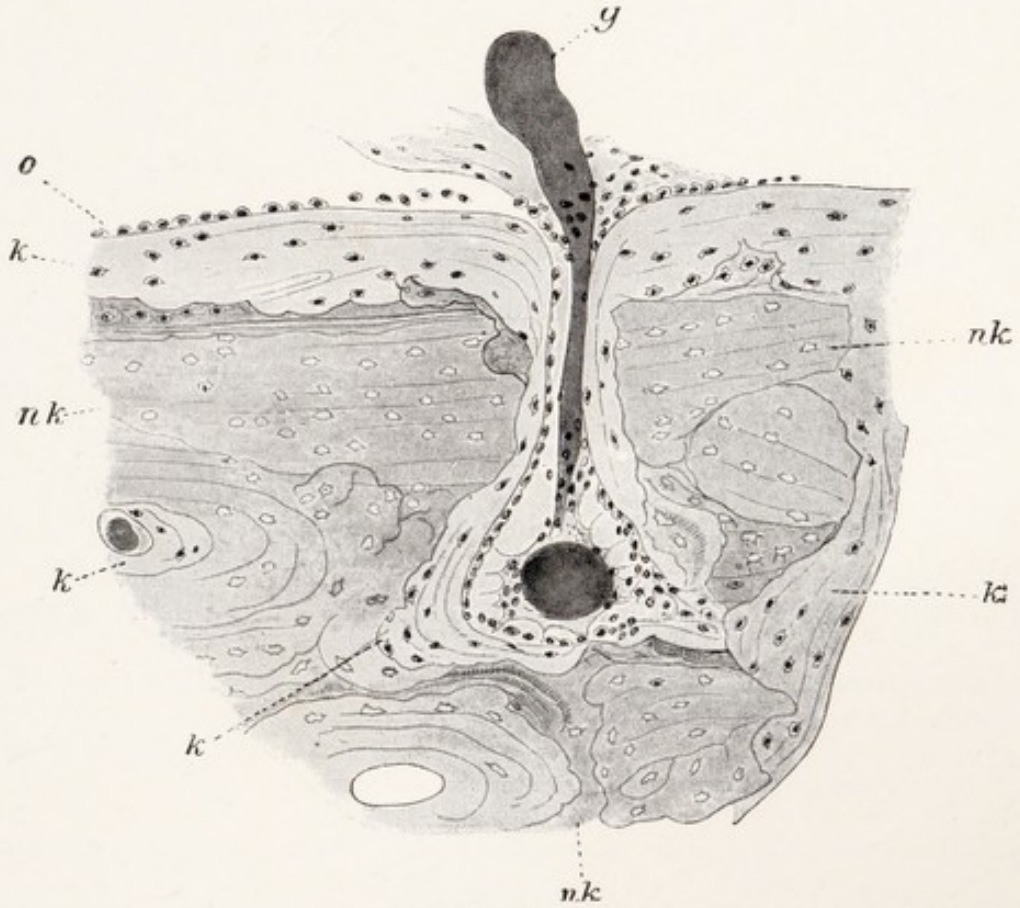

Fig. 84.

Knochenneubildung am Rand eines Markraumes und in der Umgebung eines Gefäßkanälchens. Frisch implantierter Knochen nach 49 Tagen. (Nach Marchand.)

o Osteoplasten, k neugebildeter Knochen, nk nekrotischer Knochen, g Gefäß.

wie es scheint, hauptsächlich von einzelnen, erhalten gebliebenen Elementen aus, doch ist die Einwanderung von Zellen hier nicht auszuschließen."

Die neueren Arbeiten, insbesondere von Frangenheim, Streisler, Waschkirzeff und Petrow decken sich großenteils mit der Auffassung Marchands. Während es aber nach den Urteilen Marchands immer den Anschein hat, als wenn der implantierte Knochen völlig abstirbt und völlig oder gelegentlich in noch größerem Umfange ersetzt wird, sprechen besonders die beiden letztgenannten Autoren die Überzeugung aus, daß der transplantierte Knochen vor seiner Regeneration nicht völlig abstirbt, sondern eine Art Vita minima führt, etwa wie die eingekapselte Trichine (R. Virchow). Sie sagen:

„In Übereinstimmung mit den meisten und maßgebendsten Angaben fanden wir in allen unseren Versuchen, daß die Mehrzahl der Knochenkörperchen ziemlich bald abstirbt, jedoch

einige von ihnen mußten wir ebenso wie Frangenheim selbst in lang dauernden Versuchen als am Leben geblieben ansprechen. Wenn wir jedoch hervorheben, daß selbst diejenigen Teile, wo die Kerne nahezu sämtlich abgestorben waren, z. B. die freien Enden der Transplantate sich in bezug auf Resorption und Neubildung von Knochengewebe wesentlich anders verhielten als abgetötet überpflanzte Knochen, so können wir uns nicht damit einverstanden erklären, kurzweg von einem Absterben lebender Knochen bei ihrer Transplantation zu sprechen. Den Zustand solcher Knochen möchten wir eher als ein eigenartiges, minderwertiges Leben bezeichnen, wobei das Absterben einzelner Elemente sehr beschleunigt, daneben aber auch ein besonderer spezifisch-plastischer Reiz auf die Umgebung ausgeübt wird....."

Diese Auffassung von den Vitalitätsverhältnissen des implantierten, periostbedeckten lebenden Knochens ist uns Chirurgen, die wir solche Knochen persistieren sehen, begreiflicherweise weit plausibler, als die frühere Auffassung von dem völligen Absterben des Transplantats.

Der transplantierte Knorpel persistiert nach Axhausen auch dann, wenn er nicht vom Perichondrium bedeckt ist. Wer sich näher für diese Fragen interessiert, sei auf untenstehende Literatur verwiesen.

Elfenbein heilt, wie ich auf Grund zahlreicher Versuche an Menschen (es handelte sich meistens um die Korrektur von Sattelnasen) bei aseptischem Vorgehen fast ausnahmslos per priman ein. Eine Resorption tritt nur sehr langsam ein und ist erst nach Jahren in geringem Maße bemerkbar.

Literatur des biologischen Abschnitts.

Axhausen: Die pathologisch-anatomischen Grundlagen usw. Med. Klinik II. Beiheft 1908.

Derselbe: Die histologischen und klinischen Gesetze der freien Osteoplastik. Arch. f. klin. Chirurg. Bd. 88. 1908.

Derselbe: Histologische Untersuchungen über Knochentransplantation am Menschen. Dtsch. Zeitschr. f. Chirurg. 1907. Bd. 91.

Derselbe: Partielle Sequestrierung transplantierten Knochengewebes. Arch. f. klin. Chirurg. 1909. Bd. 89.

Derselbe: Kritische Bemerkungen und neue Beiträge zur freien Knochentransplantation. Arch. f. klin. Chirurg. 1911. Bd. 94.

Barth: Histologische Untersuchungen über Knochenimplantationen. Zieglers Beiträge 1896. Bd. 17.

Derselbe: Über Osteoplastik. Arch. f. klin. Chirurg. Bd. 86. 1908.

Baschkirzew und Petrow: Beiträge zur freien Knochenüberpflanzung (aus der propädeutischen Klinik der Kaiserl. mil. med. Akademie in St. Petersburg). Dtsch. Zeitschr. f. Chirurg. Bd. 113. 1912. Heft 5 u. 6. — Ferner Baschkirzew: Über die Überpflanzung von Röhrenknochen. Diss. St. Petersburg 1910 (russisch).

Bier: Metaplastische Knochenregeneration. Dtsch. med. Wochenschr. 1924.

Frangenheim: Dauererfolge der Osteoplastik. Arch. f. klin. Chirurg. 1910. Bd. 93.

Heine: Versuche über Knochenregenerationen. Sein Leben und seine Zeit. (Verlag Julius Springer, Berlin. 1926.)

Kausch: Freie Transplantation toten Knochens. Verhandl. d. dtsch. Gesellsch. f. Chirurg. 1. Kongr. 1909.

Derselbe: Über Knochenersatz. Beitr. z. klin. Chirurg. 1910.

Läwen: Zur Histologie des frei transplantierten periostgedeckten Knochens beim Menschen. Arch. f. klin. Chirurg. 1909. Bd. 90.

Marchand: Der Prozeß der Wundheilung. Dtsch. Chirurg. Lief. 16. Stuttgart 1901.

Ollier: Traité expérimental et clinique de la régéneration des os. Tom. 1—2. Paris 1867.

Derselbe: De l'ostéogénèse chirurgicale. Verhandl. d. internat. med. Kongr. zu Berlin. 1890.

Staltykow: Über Transplantation zusammengesetzter Teile. Arch. f. Entwicklungsmechanik. 1900. Bd. 9.

Derselbe: Über Replantation lebender Knochen. Zieglers Beitr. 1909. Bd. 45.

Streißler: Der gegenwärtige Stand unserer klinischen Kenntnis über die Transplantation menschlicher lebender Knochen. Beitr. z. klin. Chirurg. 1911. Bd. 71.

VIII. Grundmethoden der Gesichtsplastik und ihre hauptsächlichsten Anwendungsformen.

So zahlreich die Methoden der Gesichtsplastik sind, so lassen sie sich doch alle auf drei Grundmethoden zurückführen:

I. Verkleinerungsplastik oder Mioplastik (Resektion resp. Excision),
II. Richtigstellung oder Orthoplastik (Reposition und Syndese),
III. Ersatz von Defekten oder Neoplastik (Transplantation, Implantation, Enthese).

Diese drei Grundmethoden kommen bei jedem der im speziellen Teile behandelten Hauptgebiete in Betracht.

I. Die Verkleinerungsplastik oder Mioplastik (Resektion resp. Excision)

besteht in der Entfernung dessen, was an einem Organ zuviel respektiv als störender Überfluß vorhanden ist, bezweckt also die Korrektur der Hypertrophien des Gesichts. Die Meoplastik kann alle Teile eines Organs (z. B. r. Nase) betreffen (totale Mioplastik) oder einzelne Teile (partielle Mioplastik). Als Beispiele nenne ich die Methoden der Rhinomioplastik, Otomioplastik, Melomioplastik, Cheilomioplastik. Vereinzelt kommt diese Grundmethode auch bei einem „Zuwenig" in Betracht, nämlich als „rhinomiotische Defektplastik" (siehe den Abschnitt „Partielle Nasendefekte"). An der Nase geschieht die Resektion der überschüssigen (störenden) Knochen- oder Knorpelteile möglichst auf intranasalem Wege — der bekanntlich den Vorzug hat, keine äußeren Narben zu hinterlassen. Näheres findet der Leser im Kapitel „Rhinomioplastik", das zahlreiche Beispiele für die Resektionsmethoden enthält.

II. Richtigstellung oder Orthoplastik (Reposition und Syndese).

Die Orthoplastik besteht in der Richtigstellung oder Stellungskorrektur von ganzen Organen oder Organteilen. Sie umfaßt a) die Geraderichtung der Gesichtsteile, welche dauernd ihre normale Stellung verlassen haben oder von vornherein in abnormer Stellung gewachsen sind (Deviationskorrekturen). b) Die Richtigstellung und feste Zusammenfügung von Teilen eines Organs, die normalerweise zusammengewachsen sind in Wirklichkeit aber durch Narben oder klaffenden Spalt getrennt sind (syndetische Orthoplastik oder Raphoplastik). In beiden Fällen handelt es sich nicht (jedenfalls in der Hauptsache nicht) um Fortnahme überflüssigen oder Ersatz fehlenden, sondern um Richtigstellung vorhandenen Gewebes.

A. Die Geraderichtung schiefer Organe. (Reposition, Korrektur von Asymmetrien.)

Die Deviationskorrekturen bestehen in der Beseitigung der Asymmetrien von Gesichtsteilen z. B. von Schiefnasen. Sie werden durch unblutige und blutige Reposition bewirkt. Es sei gestattet diese Bezeichnung auch für die Korrektur der angeborenen Asymmetrien zu gebrauchen, zumal da die Methoden identisch sind mit den Methoden für die Beseitigung der erworbenen Asymmetrien.

Bei der unblutigen Reposition findet die Richtigstellung des in falscher Lage befindlichen Körperteiles nur durch Druck, mechanische Mittel, z. B. durch Druck mit den Händen, ohne blutigen Eingriff statt. Bei der blutigen Reposition geht dem eigentlichen Zurechtrücken die operative, also blutige Lockerung des in abnormer Stellung befindlichen Teiles aus seiner Umgebung voraus, und zwar so weit, daß seine Richtigstellung und die Erhaltung in korrigierter Stellung auf grob-mechanischem Wege erfolgen kann.

Angewandt wird die unblutige, d. h. nicht operative Reposition bei traumatischer Schiefnase etwa bis zur fünften Woche nach der Verletzung (s. Fig. 201 im Kapitel „Schiefnase") und bei Kiefergelenkverrenkung. Auch die Reposition der dislozierten Kieferteile nach Schröder durch Drahtverbände usw. gehört hierher.

Die blutige Reposition findet besonders in der Rhinoplastik bei der Korrektur der knöchernen Schiefnase (mag diese angeboren oder erworben sein) Anwendung. Auch die operative Hebung des Mundwinkels, der Unterlippe, sind der blutigen Reposition zuzuzählen und ebenso die operative Verschmälerung der knöchernen Nase, bei welcher die knöchernen Seitenwände der Nase nach der Mitte verlagert werden, ohne daß etwas fortgenommen oder hinzugefügt wird (siehe das Kapitel „Verschmälerung der knöchernen Nase").

B. Die syndetische Orthoplastik oder Syndese. (Korrektur der Spaltbildungen.)

Die syndetische Orthoplastik besteht in der Zusammenfügung der selbstverständlich vorher aufgefrischten Defekträndер durch feste Naht. Sie findet Anwendung bei Korrektur der Lippenspalten, mancher Fälle von Doggennasen und besonders bei kleinen Hautdefekten. Fig. 85 zeigt einen solchen kleinen Defekt mit schematischer Anfrischung der Defekträndер, Fig. 86 den Zustand nach der Zusammenziehung der Wundränder. Erweist sich bei der Zusammenziehung der Wundränder die Spannung als zu stark, so daß die Nekrose der Wundränder zu befürchten wäre, so kann man nach Celsus Entspannungsschnitte machen, ungefähr parallel zur Nahtlinie (s. Fig. 87 und 88). Auch die Uranoplastik stellt bei aller Subtilität der Technik im Prinzip nichts anderes dar als eine Zusammenfügung der (vorher angefrischten) Defekträndер nach voraufgegangener Entspannung nach Celsus. Die häufigste Anwendung hat die syndetische Methode bei der Schließung der sekundären, gelegentlich einer Stielplastik geschaffenen Defekte.

Auf syndetischem Wege kann man auch zwei verschiedenlange Wundränder in eine Linie bringen, und zwar dadurch, daß man den langen und den kurzen Wundrand für die Naht in die gleiche Anzahl Teile teilt und dann die korrespondierenden Stellen durch Knopfnähte vereinigt. Eine solche Naht nannte man früher (Dieffenbach u. a.) „Naht mit Verhalten". Ich pflege sie als korrespondierende Naht zu bezeichnen.

Einen Übergang zu der im folgenden Abschnitt behandelten Transplantation stellt die plastische Verlagerung der Haut und sonstigen Gewebsteile dar. Sie kann dadurch geschehen, daß man nach Ausführung eines einfachen Schnittes an der zu korrigierenden Stelle den einen der beiden Wundränder in der Längsrichtung gegen den anderen verschiebt und dann in der neu gegebenen Stellung die jetzt gegenüberliegenden Stellen miteinander vernäht (Treppennaht). Es ist dies eine Art von Lappenverschiebung.

Das Verfahren findet besonders bei der Hängewangenplastik und einzeitigen Hebung der Mamma Verwendung.

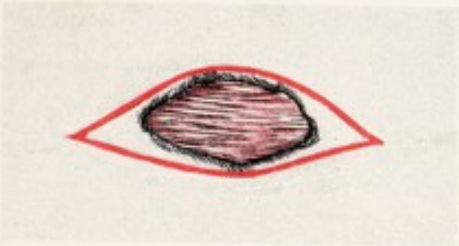

Fig. 85.



Fig. 86.

Schließung des Defektes durch einfache Excision und Zusammenziehung (Syndese) der Wundränder durch Knopfnähte.

Fig. 87.
Verfahren des Celsus.

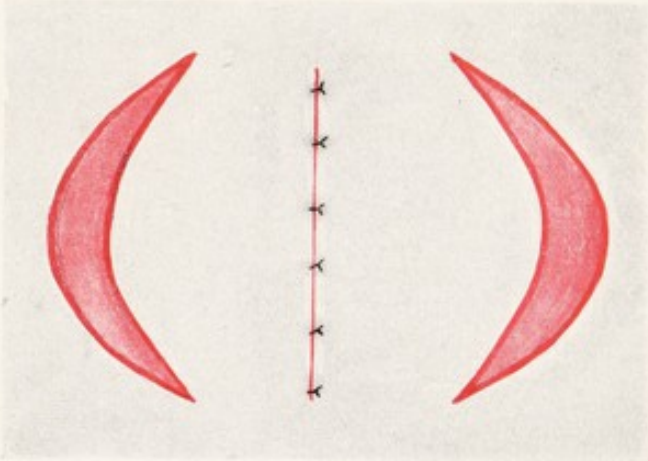

Fig. 88.
Verfahren des Celsus.
(Mit zwei Entspannungsschnitten.)

III. Ersatz von Defekten oder Neoplastik (Transplantation, Implantation, Enthese).

Unter Transplantation versteht man die Einpflanzung lebenden Gewebes in einen Defekt.

Wird das Ersatzmaterial von der Entnahmestelle völlig losgetrennt, so spricht man von freier Plastik, freier Transplantation oder von ungestielter Plastik (Asteleoplastik). Bleibt der Lappen nach der Einpflanzung in den Defekt mit dem Mutterboden noch in Verbindung, so spricht man von Stiellappenplastik oder kurz Stielplastik (Steleoplastik) [1]). Diesen Stiel nennt man auch Ernährungsbrücke, weil durch ihn die ernährende Blutzufuhr zum transplantierten Lappen sich vollzieht. Die Grundmethode der Transplantation umfaßt demnach zwei Hauptmethoden a) die Stielplastik und b) die ungestielte oder freie Plastik.

A. Die Stielplastik (Steleoplastik).

Bei der Stielplastik muß man folgende Methoden respektiv Anwendungsformen unterscheiden.

1. Lappenverschiebung nach Burows Methode der beiden Dreiecke.

Der Stiel kann schmal und breit sein. Am breitesten ist er, wenn der Hautlappen von zwei Seiten umschnitten ist und nach seiner Ablösung nach einer Seite

[1]) ὁ στελεός = der Stiel.

verschoben wird. Man spricht dann von einer Lappenverschiebung. Diese einfachste Art der Lappenverschiebung hat besonders Burow angewandt und sie „die Methode der beiden Dreiecke" genannt. Fig. 89 zeigt die seiner Publikation entnommenen Originalbilder. Da diese Abbildungen für den Lernenden nicht ohne weiteres verständlich sind, hab ich das Verfahren in den Fig. 90—93 verdeutlicht. Hierbei ist zu bemerken, daß das dem dreieckigen Defekt gegenüber gestellte Dreieck nichts anderes bedeuten kann als die Schnittführung zur Entfernung des Hautbuckels; der bei der Zusammenziehung der Wundränder des Defekts auf die entgegengesetzte Seite entsteht. Fig. 90 zeigt einen dreieckigen Defekt und die Anfrischung, Fig. 91 einen der drei Anfrischungsschnitte verlängert zur Herstellung des verschieblichen Hautlappens, die Schraffierung zeigt die Ablösung der Haut von der Unterfläche an, Fig. 92 zeigt den

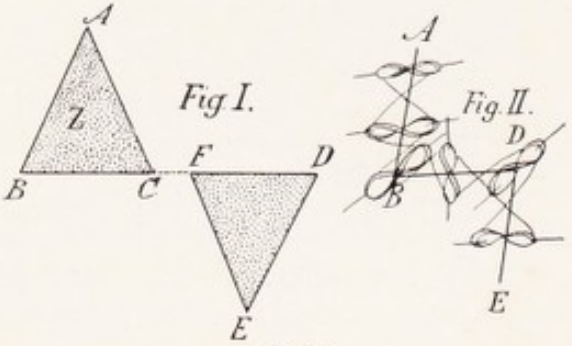

Fig. 89.
Methode der beiden Dreiecke von Burow.
(Originalbilder aus „Beschreibung einer neuen Transplantationsmethode von Prof. Burow 1856.)



Fig. 90.
Anfrischung des Defekts.

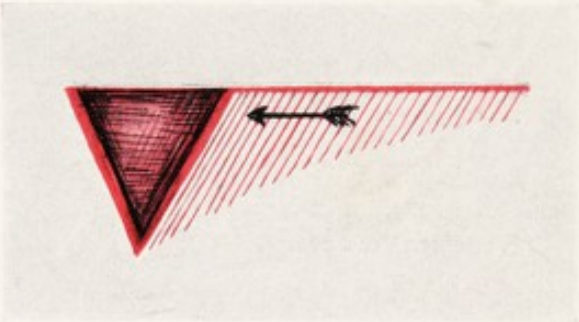

Fig. 91.
Lappenverschiebung.

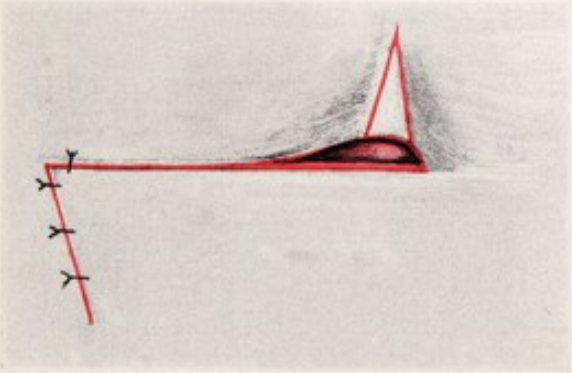

Fig. 92.
Excision des auf der entgegengesetzten Seite entstehenden Buckels in Form eines Dreiecks.

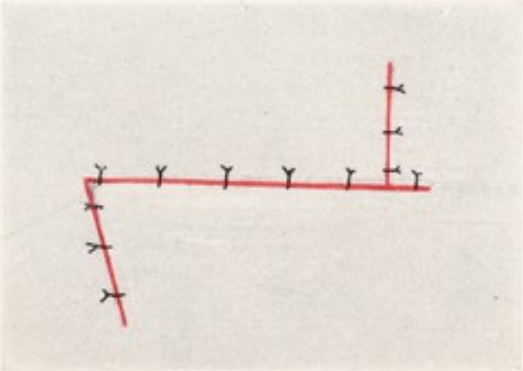

Fig. 93.
Naht.

BUROWS METHODE AUSFÜHRLICHER DARGESTELLT VON J. JOSEPH.

Zustand nach der Deckung des Defektes durch die Hautverschiebung und einen Teil der Naht; ferner den bei Heranziehung des Hautlappens auf der entgegengesetzten Seite entstandenen Hautbuckel, sowie die zu dessen Entfernung erforderlichen Schnitte,

die mit der ursprünglichen Basis ein zweites Dreieck bilden. Fig. 93 zeigt den Zustand nach Entfernung dieses Dreiecks und nach vollständiger Naht.

Ist die zu deckende Fläche sehr breit und will man sie auch durch Lappenverschiebung decken, so muß man den Lappen noch an einer dritten Seite umschneiden und macht dann eine vollständige Lappenverschiebung (im Gegensatz zu der oben beschriebenen partiellen). Ein prägnantes Beispiel hierfür ist die Bildung der Unterlippe nach Dieffenbach (siehe die Figuren im Kapitel „Lippendefekte"). Der Lappen wird in solchem Falle um etwa 30—40° verschoben.

2. Die Z-förmige Schnittführung (J. Joseph).

(Austausch gestielter Lappen.)

Will man die Lage zweier benachbarter Hautstellen miteinander vertauschen, so empfiehlt sich die Z-förmige Schnittführung und die Umwandlung des Z in sein Spiegelbild.

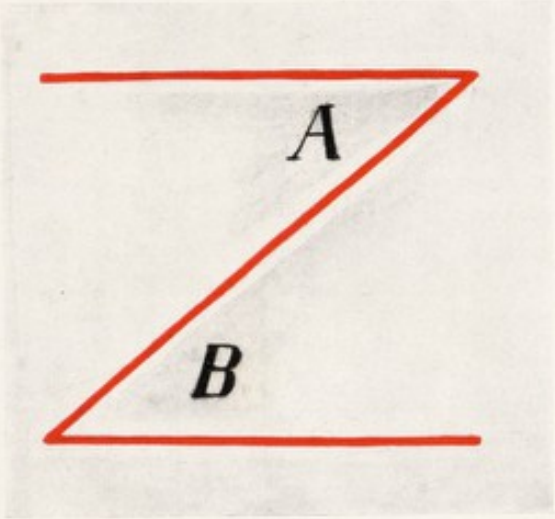

Fig. 94.
Z-förmige Schnittführung.

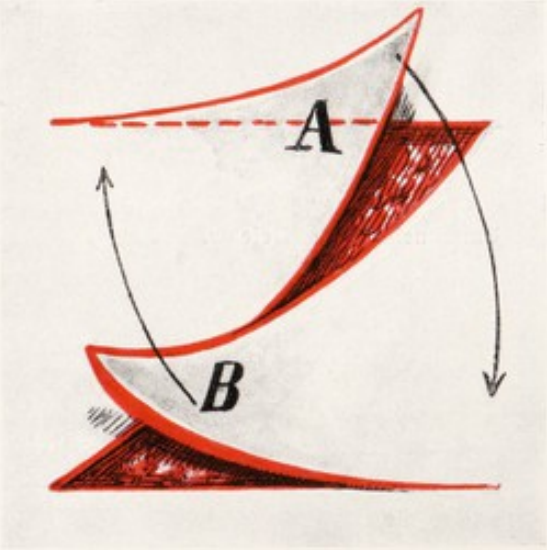

Fig. 95.
Die Lappen abgelöst und mobilisiert.

Fig. 96.
Die Lappen zum Austausch verschoben.

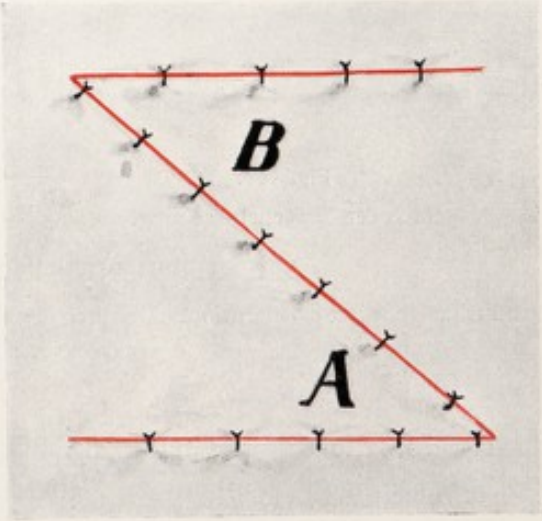

Fig. 97.
Naht nach der Vertauschung der Lappen.

Z-FÖRMIGE SCHNITTFÜHRUNG NACH J. JOSEPH ZUM AUSTAUSCH BENACHBARTER HAUTBEZIRKE.

Zunächst wird die behaarte bzw. erhabene Stelle winklig oder annähernd winklig umschnitten (siehe Fig. 94); dann wird die unbehaarte resp. tiefe Hautstelle umfaßt. So entstehen zwei Dreiecke, welche verkehrt zueinander liegen, derart, daß bei dem einen die Basis nach links, die Spitze nach rechts, bei dem anderen die Basis

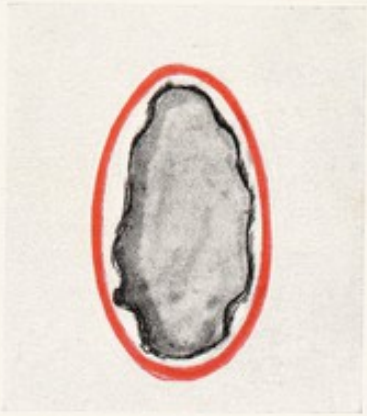

Fig. 98.
Umschneidung des Defekts.

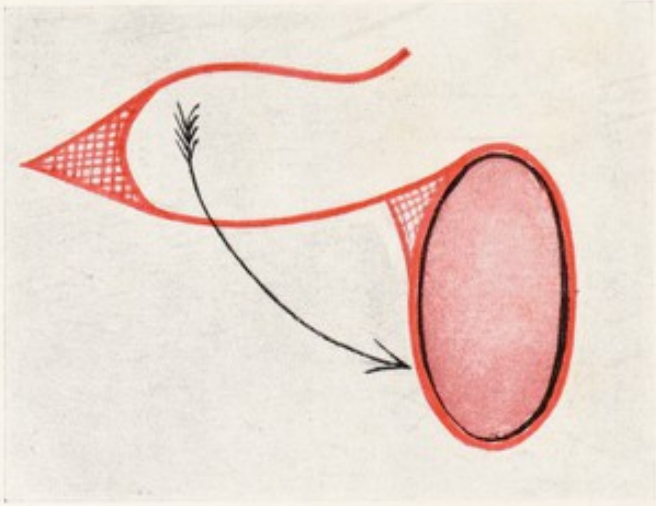

Fig. 99.
Lappenbildung.



Fig. 100.
Nach der Lappeneindrehung.



Fig. 101.
Nach der vollständigen Naht.

RECHTWINKLIGE STIELLAPPENEINDREHUNG.

Ausführbar in einer Operation. Der bei der Eindrehung entstehende kleine Buckel (Fig. 100) wird in derselben Operation exzidiert.

nach rechts, die Spitze nach links gerichtet ist (Fig. 94). Präpariert man diese beiden dreieckigen Lappen von ihrer Spitze bis zu ihrer Basis (Fig. 95) und verschiebt den Lappen A mit der Spitze nach rechts unten (vom Beschauer), den Lappen B mit der Spitze nach links oben (s. Fig. 96), so ergibt sich der in Fig. 97 gezeichnete Zustand in Form des Spiegelbildes eines Z. Ich brauche nicht besonders auszuführen, daß die Linien nicht immer gerade so zu sein brauchen, daß vielmehr

die Schnittführung den besonderen Verhältnissen entsprechend modifiziert werden kann. Eine solche Vertauschung habe ich öfters vorgenommen, wenn die eine Hautstelle behaart, die benachbarte unbehaart war, während das umgekehrte Verhältnis das richtige gewesen wäre, oder wenn die eine Hautstelle zu erhaben und die andere zu tief war, während normalerweise die erhabene Stelle tief, die zu tiefe Stelle hätte erhaben sein sollen, wenn also kurz gesagt, Berg und Tal vertauscht werden sollten. Die Z-förmige Schnittführung kommt auch in Betracht als Nachkorrektur nach der Operation der angeborenen Lippenspalte, wo die weiße Lippenhaut und das verlagerte Lippenrot miteinander vertauscht werden (s. Kap. 16).

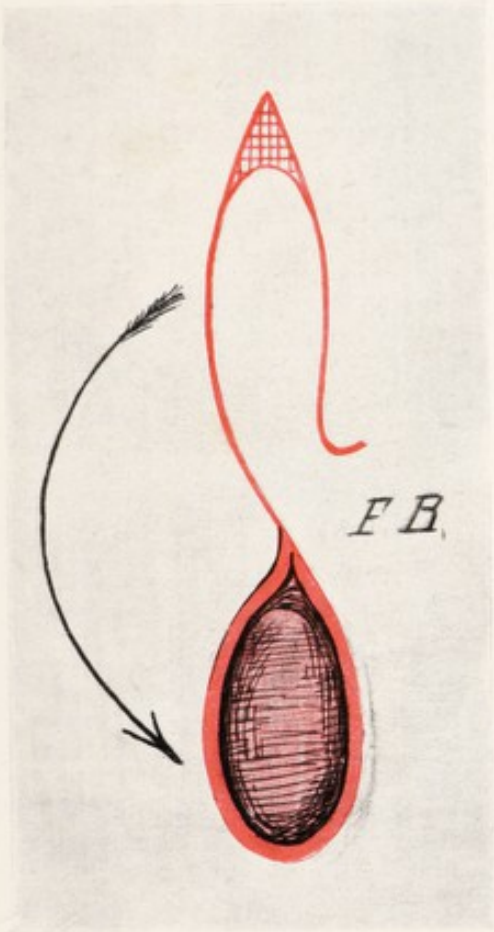

Fig. 102.
Lappenbildung.
(*FB* = Ernährungsbrücke.)

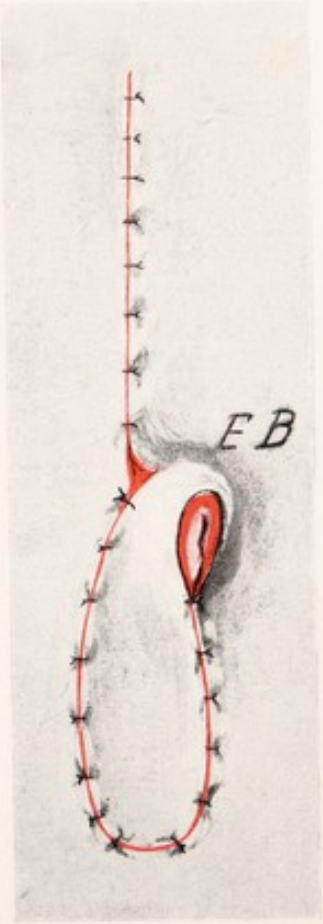

Fig. 103.
Eindrehung des Lappens.



Fig. 104.
Naht nach der Excision des Buckels.

LAPPENEINDREHUNG UM 180°.

Nur in zwei Operationen ausführbar. Die Ernährungsbrücke bildet einen Buckel, der in einer zweiten Operation exzidiert wird.

3. Lappeneindrehung (rechtwinklig und stumpfwinklig).

Am häufigsten sind die Drehungen des Lappens um etwa 90° (s. Fig. 98—101, rechtwinklige Stiellappeneindrehung); doch können solche Stieldrehungen bis nahezu 180° mit Erfolg ausgeführt werden (s. die schematischen Fig. 102—104). — Werden solche Lappen der Nachbarschaft entnommen, so kann eine solche Plastik als regionäre Stielplastik bezeichnet werden, während man sie als Fernstielplastik bezeichnen kann,

wenn sie entfernten Körperteilen entnommen werden. Die häufigste derartige Überpflanzung ist die Transplantation aus dem Arm (s. 13. Kapitel „Totale Rhinoplastik").

Zuweilen ist eine Verschiebung des Lappens in der Längsrichtung der Wundränder erforderlich, wie z. B. bei der Korrektur mancher Formen von Doggennasen.

4. Lappenverschiebung in der Richtung der Wundränder.

α) Der Kriechlappen.

Zuweilen ist eine Verschiebung eines zungenförmigen Lappens in der Richtung der Wundränder erforderlich. Das ist sicher schon früher geschehen. Ich selbst habe diese

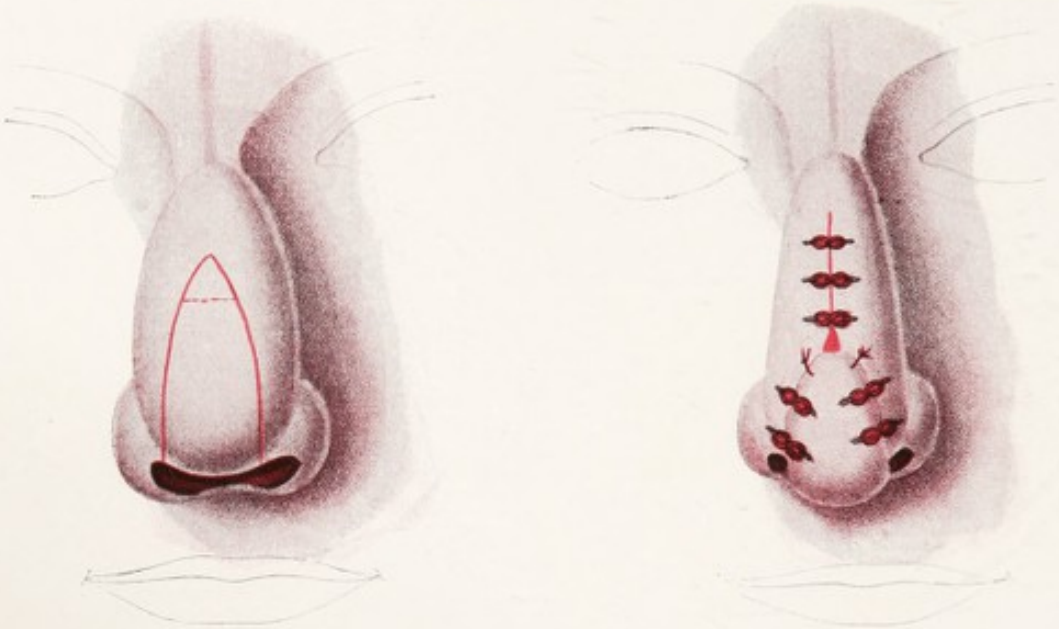

Fig. 105. Fig. 106.

Fig. 105 und 106. Hautverdrängung nach Dieffenbach (V—Y-Methode).
(Aus Fritze und Reich.)

Methode bei Korrektur einer Doggennase angewandt, und zwar zur Bildung der Nasenspitze aus dem Mittelstück der Oberlippe (s. das Kapitel 13 „Doggennase"). Ein solcher Lappen kriecht gewissermaßen wie eine Raupe. Man kann ihn daher zweckmäßig als Kriechlappen bezeichnen.

β) Hautverdrängung nach Dieffenbach (V—Y-Methode).

Hierher gehört auch die Methode der Hautverdrängung von Dieffenbach, die ich kurz „V—Y-Methode" nennen möchte und die gewissermaßen ein Kriechen des Lappens in geringem Maße darstellt. Dieffenbach schneidet nämlich zur Verbesserung der zu flachen Nasenspitze ein umgekehrtes lateinisches V, drängt den Lappen in der Diagonale der beiden Schenkel des V nach abwärts und vereinigt die Wundränder in der Form eines verkehrt gestellten Y (Fig. 105 und 106).

5. Umklappen des Lappens (Frontwechsel des Lappens).

Die genannten Arten der Lappenüberpflanzung haben das gemein, daß sie die äußere Haut zu ersetzen bestimmt sind, daß also ihre Oberfläche stets nach derselben oder ungefähr nach derselben Ebene zeigt oder, wenn ich so sagen darf, kein Frontwechsel

erforderlich ist. Ist aber die Schleimhaut zu ersetzen, so ist in der Regel ein völliger Frontwechsel, ein Umklappen des Lappens nötig, genau in der Art, wie man einen Kistendeckel umklappt. Fig. 108 zeigt ein solches Umklappen eines Hautlappens zum Zwecke des Ersatzes der Nasenschleimhaut. Fig. 107 zeigt den ersten Hautschnitt hierfür.

6. Doppelgestielte Lappen oder Brückenlappen (Visierlappen).

Der gestielte Lappen hat in der Regel nur einen Stiel; er kann aber auch doppelt gestielt sein. Man nennt ihn dann Brückenlappen. Solche Brückenlappen, und zwar aus Kinnhaut wandte v. Ammon zum Zwecke des Unterlippenersatzes an.

Fig. 107.
Schnittführung auf der Nase für Transplantation aus dem Arm.

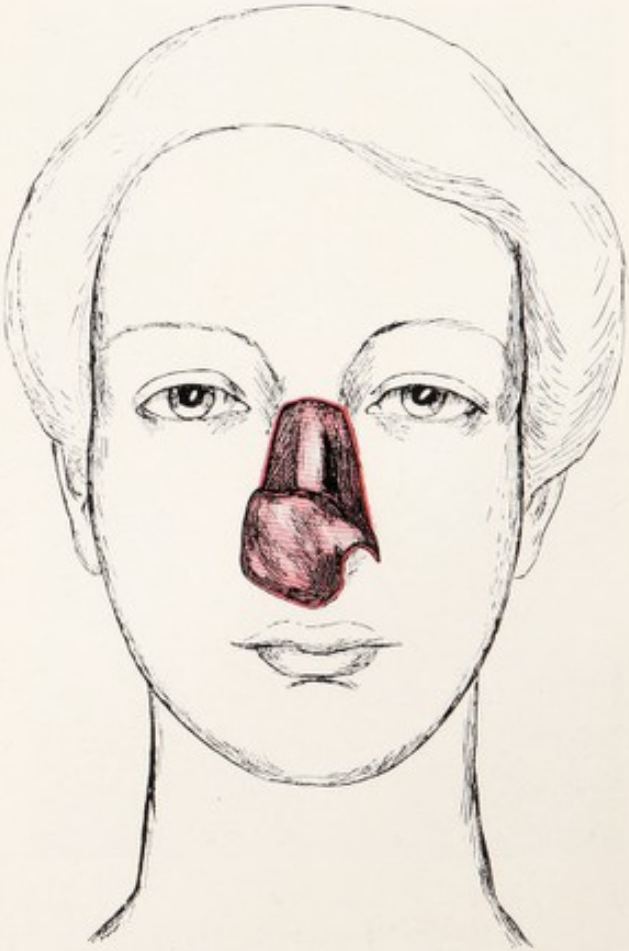

Fig. 108.
Der Lappen für den Schleimhautersatz nach unten geklappt.

Wird ein Brückenkopfhautlappen nach Art eines Visiers über die Augen geschoben, so kann man von einem Visierlappen sprechen, wie er von dem Amerikaner Senn und dem Verfasser zum Ersatz von großen Gesichtsdefekten (Nase und Wangen) gebildet wurde (s. Kapitel „Wangenplastik").

7. Hautlappen mit Bindegewebsstiel ohne Hautstiel (nach Gersuny).

Der Zautlappen braucht nicht unbedingt an einem Hautstiel zu hängen. Der Hautlappen kann auch in günstigen Fällen nur aus Schleimhaut Unterhautbindegewebe bestehen. (Wangenschleimhautersatz nach Gersuny und Ersatz der Wangenhaut durch einen Temporalislappen ohne Hautstiel nach Kirchner. Siehe das Kapitel

Wangenersatzplastik.) Wenn eine genügend große Arterie in einem solchen Gewebsstiel sich befindet, so ist das natürlich für die Vitalität des Lappens von besonderem Vorteil.

8. Zwei- und mehrzipfelige Lappen, Lappenspaltung.

Die bisher beschriebenen Stiellappen sind als in einem Stück bis zu ihrem Ende verlaufend gedacht. Oft muß man einen solchen Lappen noch in zwei oder auch drei Teile teilen.

In zwei Teile oder Zipfel muß man z. B. den Lappen teilen, wenn man aus einem Stirnlappen Ober- und Unterlid herstellen will. In drei Zipfel muß man den Lappen spalten, wenn man gleichzeitig aus einem großen Lappen Augenbraue, Schnurrbart und Kinn machen will (Lexer) (s. Kap. 17c Wangenersatzplastik). Mehr als drei Zipfel zu bilden, empfiehlt sich im allgemeinen nicht, da zu schmale Lappen leicht absterben können.

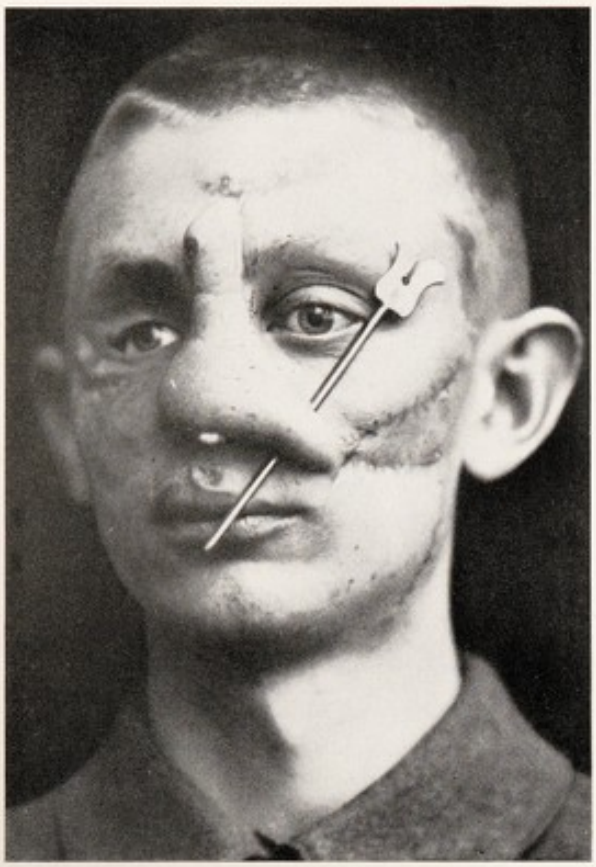

Fig. 109.
Sukzessive Lappenbildung.
(Zwischenstadium einer Rhinoplastik aus der lateralen Wangenhälfte.)

9. „Wanderlappen" und „sukzessive Lappenbildung".

Von einem „Wanderlappen" kann man sprechen, wenn ein und derselbe Lappen über eine oder mehrere Zwischenstationen in den Defekt eingepflanzt wird, so z. B., wenn zur Deckung eines Nasendefekts ein Brustlappen zunächst auf den Arm und nach dessen Anheilung eben dieser Brustlappen auf den Nasendefekt überpflanzt wird. Der Lappen wandert also gewissermaßen von Brust auf den Arm und von dort auf die Nase.

Als „Wanderlappenbildung" wird aber auch — meines Erachtens mit Unrecht — in der Literatur bisweilen ein operatives Vorgehen bezeichnet, bei dem der Defekt aus der nächsten Nachbarschaft gedeckt und dieser sekundäre (artefizielle) Defekt durch einen neuen Lappen gedeckt wird, also wenn z. B. ein Nasendefekt aus der Wange und der Wangendefekt aus der Halshaut ersetzt wird. In solchen Fällen findet ein Wandern des zuerst überpflanzten Lappens nicht statt, sondren sukzessive die Verwendung neuer Lappen. Ich möchte diese Art des operativen Vorgehens daher als „sukzessive Lappenbildung" bezeichnen. Bei der Wanderlappenbildung wird also stets derselbe Lappen weiter überpflanzt, während bei der sukzessiven Lappenüberpflanzung stets neue Lappen verwendet werden. Ein weiterer Unterschied zwischen der sukzessiven und der Wanderlappenbildung ist der, daß im ersteren Falle der primäre Defekt gleich zuerst, im letzteren Falle zuletzt gedeckt wird. Fig. 109 zeigt in einem praktischen Falle eine solche sukzessive Lappenbildung. Der Nasendefekt wird durch einen Wangenlappen ersetzt und der hierdurch entstandene Wangendefekt durch einen zweiten Wangenlappen aus der Gegend des Kieferwinkels gedeckt.

Allgemeine Fingerzeige für die Bildung des Lappenstieles, sowie für die Behandlung des Lappens und seines Stieles.

a) Verhältnis der Breite des Stieles zur Länge des Lappens.

Der Lappenstiel muß so geschnitten werden, daß eine Nekrose gar nicht oder nicht in nennenswertem Maße eintritt. Enthält der Stiel eine größere Arterie, z. B. die Arteria temporalis, so kann seine Länge ein Vielfaches seiner Breite betragen. — Ist keine (größere) Arterie im Stiel, so muß im allgemeinen die Breite des Stieles nicht schmäler als ein Drittel der Länge des Lappens sein.

b) Vermeidung von Druck und Zerrung.

Auch ein Lappen mit gut geschnittenem Stiel kann leicht nekrotisch werden, wenn er gedrückt oder gezerrt wird. Zu starker Druck wird oft durch einen zu festen Verband verschuldet. Der Verband muß daher ganz locker, oder, wie ich zu sagen pflege, „wie ein Hauch" auf dem Stiellappen sitzen. — Eine Zerrung des Lappens kommt zustande, wenn der Lappen von einem ungeübten Operateur so kurz geschnitten ist, daß er die defekte Stelle nicht vollständig deckt. In solchen Fällen darf der Lappen nur so weit über den Defekt gezogen werden, wie es ohne Zerrung möglich ist. Der Rest des Defektes muß dann der Granulation überlassen oder, wenn er zu groß sein sollte, auf anderem Wege gedeckt werden, eventuell durch freie Überpflanzung von Haut.

Ist der Lappen zwar lang genug, aber zu schmal geschnitten worden, so rate ich, zunächst nur eine Seite des Lappens, respektiv nur einen Wundrand anzunähen. Dadurch wird in der Regel die Nekrose vermieden. Der andere Rand des Lappens bildet dann mit dem ihm gegenüberliegenden Defektrand zunächst eine breite Narbe, die erforderlichenfalls später exzidiert und durch eine feinere Narbe ersetzt werden kann.

c) Bedeutung der einfachen Stieldrehung und der Achsendrehung des Stieles.

Eine Stieldrehung in derselben Ebene, also im Sinne des Zeigers einer Uhr oder in umgekehrter Richtung erfolgt bei den meisten Lappenplastiken und ist für die Vitalität des Lappens nicht schädlich, vorausgesetzt, daß Druck und Zerrung vermieden werden. Ist aber ein Frontwechsel des Lappens erforderlich, so erfolgt zugleich eine Achsendrehung des Stieles, oder mit anderen Worten eine Stieltorsion. Auch eine ziemlich umfangreiche Stieltorsion bedeutet zumeist, bei Vermeidung von Druck und Zerrung, keine Gefahr für die Lebensfähigkeit des Lappens. Eine starke Achsendrehung rückt die Gefahr einer Nekrose schon näher; und die Nekrose ist sicher, wenn ein schmaler Stiel stark um die Achse gedreht wird und womöglich noch einem starken Druck und einer großen Zerrung ausgesetzt wird.

Ist Nekrosegefahr vorhanden, die sich in tiefblauer Färbung des Lappens, als Folge der Behinderung des Blutrückflusses ankündigt, so sind kleine Skarifikationen nützlich. Die skarifizierten Hautstellen bekommen in der Regel sofort eine normale Hautfarbe oder hellen sich wenigstens sofort stark auf.

Bei stellenweiser absoluter Anämie des Lappens müssen die Nähte des von Nekrose bedrohten Bezirks aufgenommen werden, damit für ihn die Möglichkeit einer ausreichenden Ernährung wieder hergestellt wird.

B. Die freie Transplantation (Asteleoplastik).

Unter freier Plastik oder freier Transplantation versteht man im Gegensatz zur Stielplastik diejenige Plastik, bei der das Ersatzmaterial von der Entnahmestelle zwecks Überpflanzung völlig getrennt wird, also kein Stiel vorhanden ist (Asteleoplastik).

Das Ersatzmaterial kann dem eigenen Körper des Patienten entnommen werden (Autoplastik) oder einem Individuum derselben Art (Homöoplastik) oder einem artfremden Individuum (Heteroplastik) oder aus totem Material bestehen (Alloplastik). In der Regel wird der Defekt auf dem Wege der Autoplastik gedeckt.

Das überpflanzte, lebende Gewebe nennt man „Transplantat", auch „Implantat", wenn es unter die Haut oder Schleimhaut gepflanzt wird. Eingefügtes totes Material wird am besten mit dem Namen des Materials benannt, oder allgemein als „Depot" (Depositum) oder „Einlage" bezeichnet. Die Bezeichnung „Einpflanzung" oder „Implantat" für totes oder abgetötetes Material wird besser vermieden, da wir logisch mit dem Begriff der Einpflanzung die Vorstellung verbinden, daß das betreffende Material weiter lebt, resp. lebensfähig ist. Man nennt demgemäß die Prozedur der Verwendung von totem Material besser „Einfügung" oder „Einlegung", griechisch „Enthese", oder lateinisch Transposition.

Als Gewebsarten, welche für die freie Transplantation in der Gesichtsplastik in Frage kommen, sind zu nennen: Die Haut, Unterhautfettgewebe, Faszie, Knochen und Knorpel.

1. Freie Transplantation der Haut.

a) Hauttransplantation nach Reverdin und Thiersch.

Die Haut wird in der Form von Läppchen, welche nach Reverdin und Thiersch die Epidermis, Rete Malpighii und Papillarkörper samt einer Lage glatten Stromas umfassen, abgeschnitten, doch heilen nach Hübscher auch dünnere Läppchen, welche

Fig. 110.
Hauttransplantation nach Reverdin und Thiersch.
(Aus v. Esmarch und Kowalzig.)

außer der Oberhaut nur noch Spitzen des Papillarkörpers enthalten, ebenso leicht an. Die beigegebenen Fig. 110 lassen sowohl die Entnahme des Hautstreifens wie die Entnahme des auf der Rasierklinge zusammengeschobenen Hautstreifens und das Auflegen auf die defekte Stelle erkennen.

Will man gleichmäßig dicke und recht große Hautlappen frei übertragen, so bedient man sich am besten des Schepelmannschen Transplantationsmessers, welches nach Art des Mikrotoms konstruiert ist und bei dem man die Dicke des Streifens durch einen mittels Mikrometerschrauben exakt zu dosierenden Spaltes genau bestimmen kann.

Fig. 111 zeigt den Beginn der Abtrennung eines solchen frei überpflanzten Hautlappens mittels des Schepelmannschen Transplantationsmessers an einem während der Operation aufgenommenen Bilde und Fig. 112 zeigt gleichzeitig eine Operationsaufnahme, die völlige Abtrennung eines größtenteils mittels des genannten Transplantationsmessers losgelösten Hautlappens unter Anwendung der Schere. Das Bild zeigt zugleich, wieviel schmäler der Hautlappen ist als die Entnahmestelle resp. wie sehr der Hautlappen infolge der Elastizität zusammenschnurrt. Der losgetrennte zusammen-

geschnurrte Hautlappen kann für die Überpflanzung wieder soweit auseinandergezogen werden, als es vorher war. Nicht unerwähnt lassen möchte ich, daß man sich nicht unter allen Umständen darauf verlassen kann, daß das Messer nur die oberflächliche Hautschicht durchschneidet. Das ist nur der Fall, wenn das Messer in spitzem Winkel, etwa in einem Winkel von 30—40°, auf der Haut angesetzt wird. Setzt man es steiler auf die Haut auf, so kann das Messer trotz der Leitschiene durch die ganze Haut und

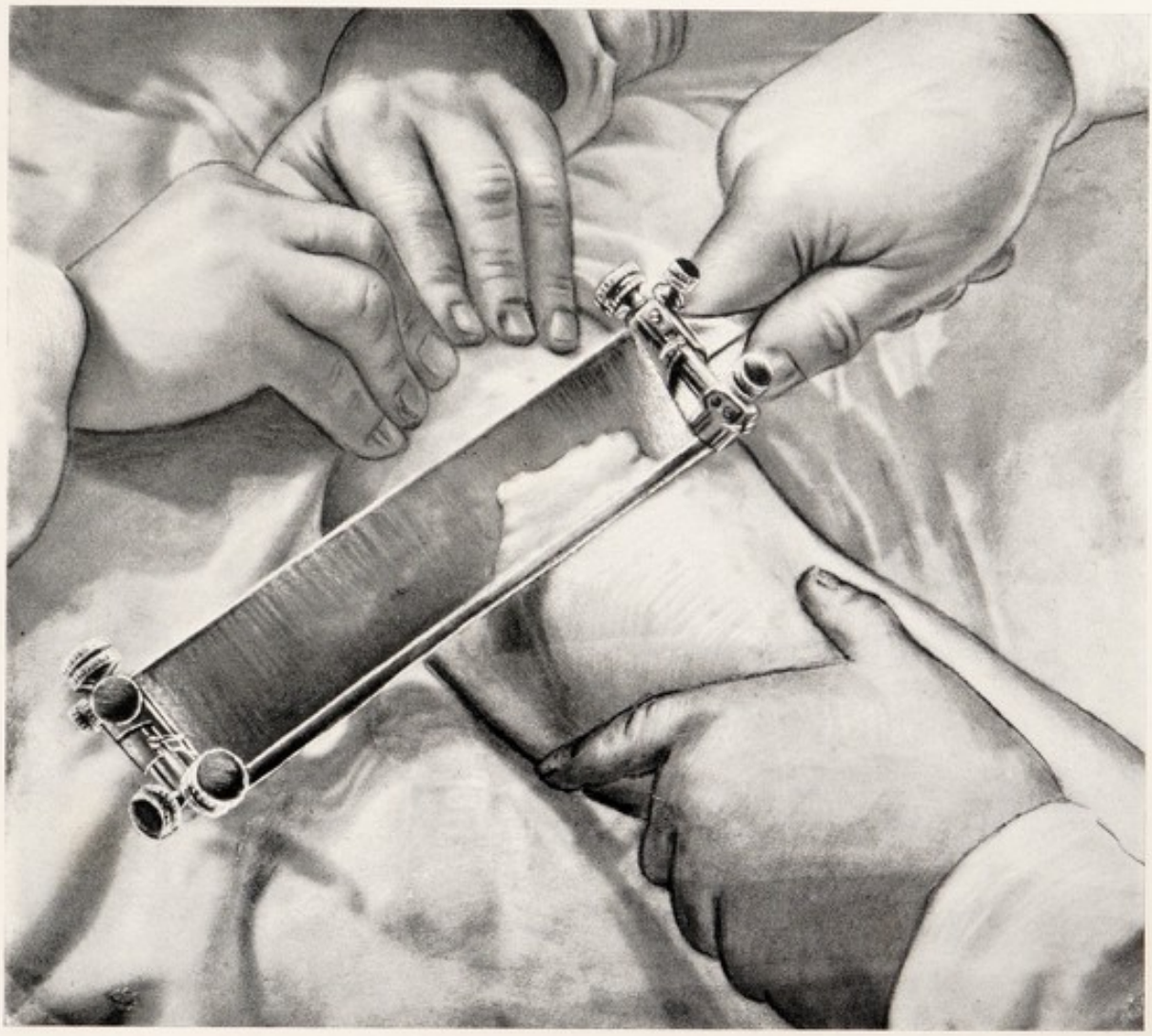

Fig. 111.
FREIE HAUTÜBERPFLANZUNG.
Beginn: Entnahme eines dicken, breiten Lappens mittels des Schepelmannschen Transplantationsmessers.
(Aus einem von der Unterrichtsfilm-Gesellschaft hergestellten Film einer von mir ausgeführten Operation.)

tief in die Muskulatur eindringen, wie es mir einmal anfangs passiert ist. Glücklicherweise waren größere Gefäße und Nerven nicht dabei durchgeschnitten, es ist daher kein Schaden entstanden. Wegen der Möglichkeit solcher und ähnlicher nicht gewollter Nebenverletzungen sei die beschriebene Vorsicht dringend empfohlen.

b) Hauttransplantation nach Zwanzi, Wolfe und Krause.

Auch in der ganzen Dicke der Kutis kann die Haut überpflanzt werden. Um diese Art der Überpflanzung haben sich Zwanzi (1875), Wolfe (1896) und Krause (1895) verdient gemacht.

Nach letzterem ist neben strengster Asepsis trockenes Operieren und Stillung jeder Blutung nötig, um ein sicheres Ausheilen zu erzielen. Bei der Präparation wird die Schneide des Messers stets gegen die Haut und nicht gegen die Unterlage gerichtet, um den Lappen gleichmäßig und ohne Fettanhang abzutrennen. Ein solcher Lappen schrumpft nicht mehr im Gegensatz zu dem Hautlappen (nach Reverdin-Thiersch). Er unterscheidet sich aber nach Krause in späteren Jahren durch einen stärkeren Pigment-

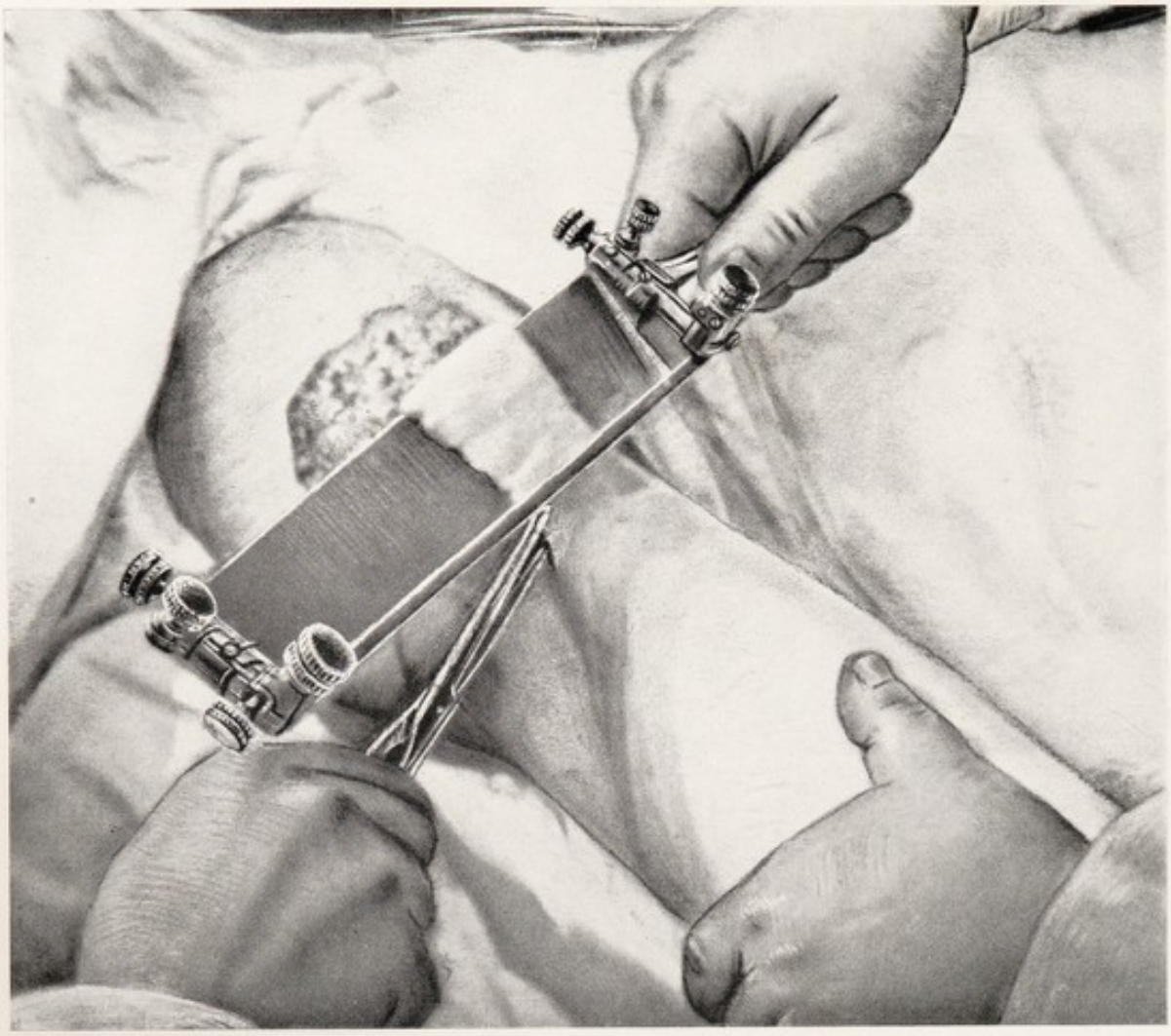

Fig. 112.
FREIE HAUTÜBERPFLANZUNG.
Fortsetzung der in Fig. 111 dargestellten Hautentnahme: Moment der Abtrennung.
(Aus einem von der Unterrichtsfilm-Gesellschaft hergestellten Film einer von mir ausgeführten Operation.)

gehalt von seiner Umgebung. Diese Art der Hautüberpflanzung dürfte daher für das Gesicht nur selten in Betracht kommen (s. Geschichte der Rhineoplastik).

So breite Hautstreifen tut man gut, besonders an die Defekträndер zu befestigen und darüber einen besonderen Verband anzulegen. Ich lege darüber den von mir sog. Schürzenverband (s. Verband unter „Allgemeine Technik").

2. Freie Transplantationen des Fettgewebes.

Die freie Überpflanzung lebenden Fettgewebes, die von Czerny und Neuber inauguriert ist, und auf die später Rehn u. a. die Aufmerksamkeit gelenkt haben, wird

in der Weise bewirkt, daß am Rand der abnorm vertieften Stelle ein kleiner Einschnitt gemacht, von da aus die Haut im ganzen Umfang der Vertiefung abgelöst wird. In diese Tasche hinein wird das irgendeiner fettreichen Stelle des Körpers entnommene Fett als ganzes Stück oder in Streifen hineingestopft.

3. Freie Transplantationen von Faszie.

Die Überpflanzung von Faszie geschieht ungefähr in derselben Weise wie die Fetteinpflanzung. Entnommen wird die Faszie in der Regel der breiten Oberschenkelfaszie (Fascia lata).

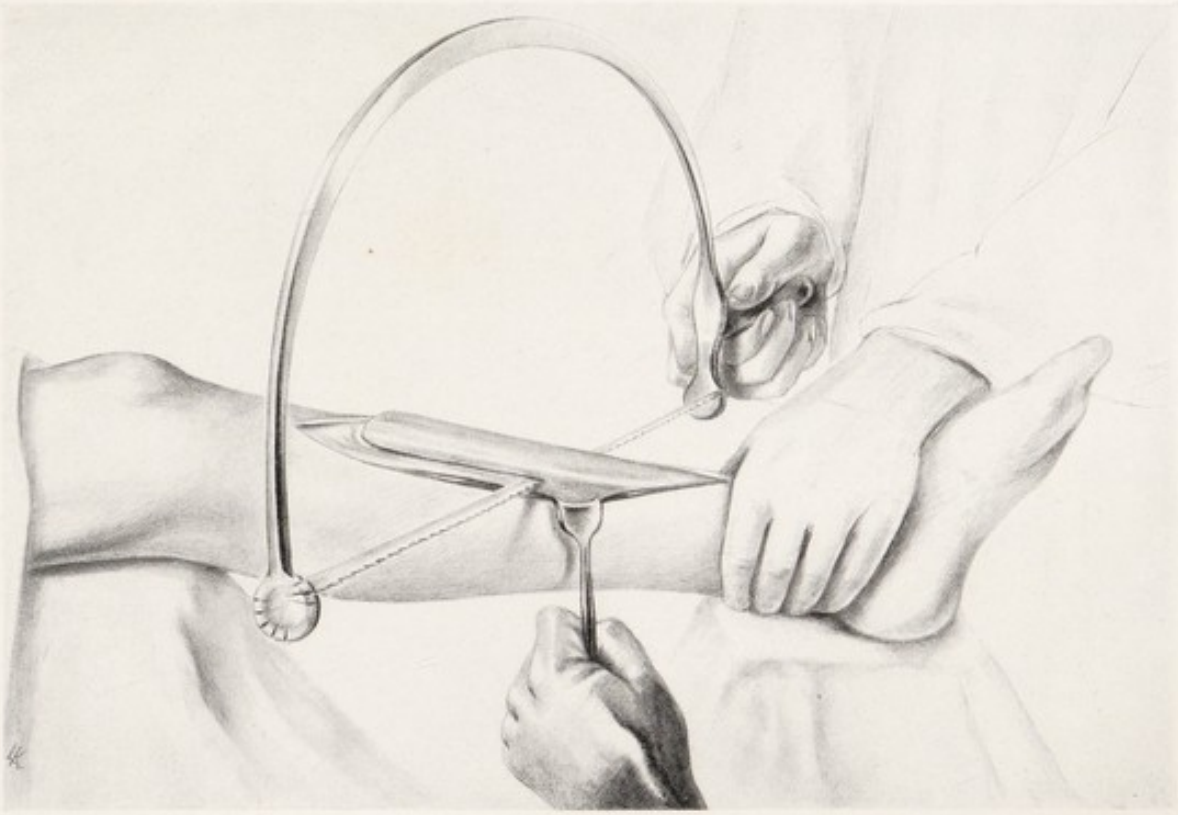

Fig. 113.
RESEKTION DER TIBIAFLÄCHE MIT DER BOGENSÄGE.
Die Hacke ruht auf einem Nebentischchen, damit der Wundhaken senkrecht nach unten gezogen werden kann.

4. Freie Überpflanzung von Knochen und Knorpel.

Die Überpflanzung von Knochen und Knorpel ist im speziellen Teil dieses Werkes unter totaler Rhinoplastik und Korrektur der Sattelnase und Kieferplastik beschrieben. Ich verweise daher auf diese Abschnitte, doch sei hier schon die Entnahme größerer Platten aus der Tibia mit der Bogensäge, wie ich sie übe, dargestellt (s. Fig. 113).

Auch die Tibiakante kann mit der Bogensäge fortgenommen werden. Das ist indessen nur dann möglich, wenn das erforderliche Tibiastück nicht sehr dick zu sein braucht. Ist ein dickes Tibiastück erforderlich, dann ist der Musculus tibialis anticus resp. die hinter ihm befindliche Fibula ein unüberwindliches Hindernis für das Durchziehen der Säge und man muß in solchen Fällen die Stichsäge anwenden, wie sie im Abschnitt Partielle Nasendefekte bildlich dargestellt ist.

Zuweilen ist die Giglische Säge das bessere technische Mittel für die Knochenresektion. Das gilt besonders für die Abtragung des Hüftkamms, wie Fig. 114 zeigt.

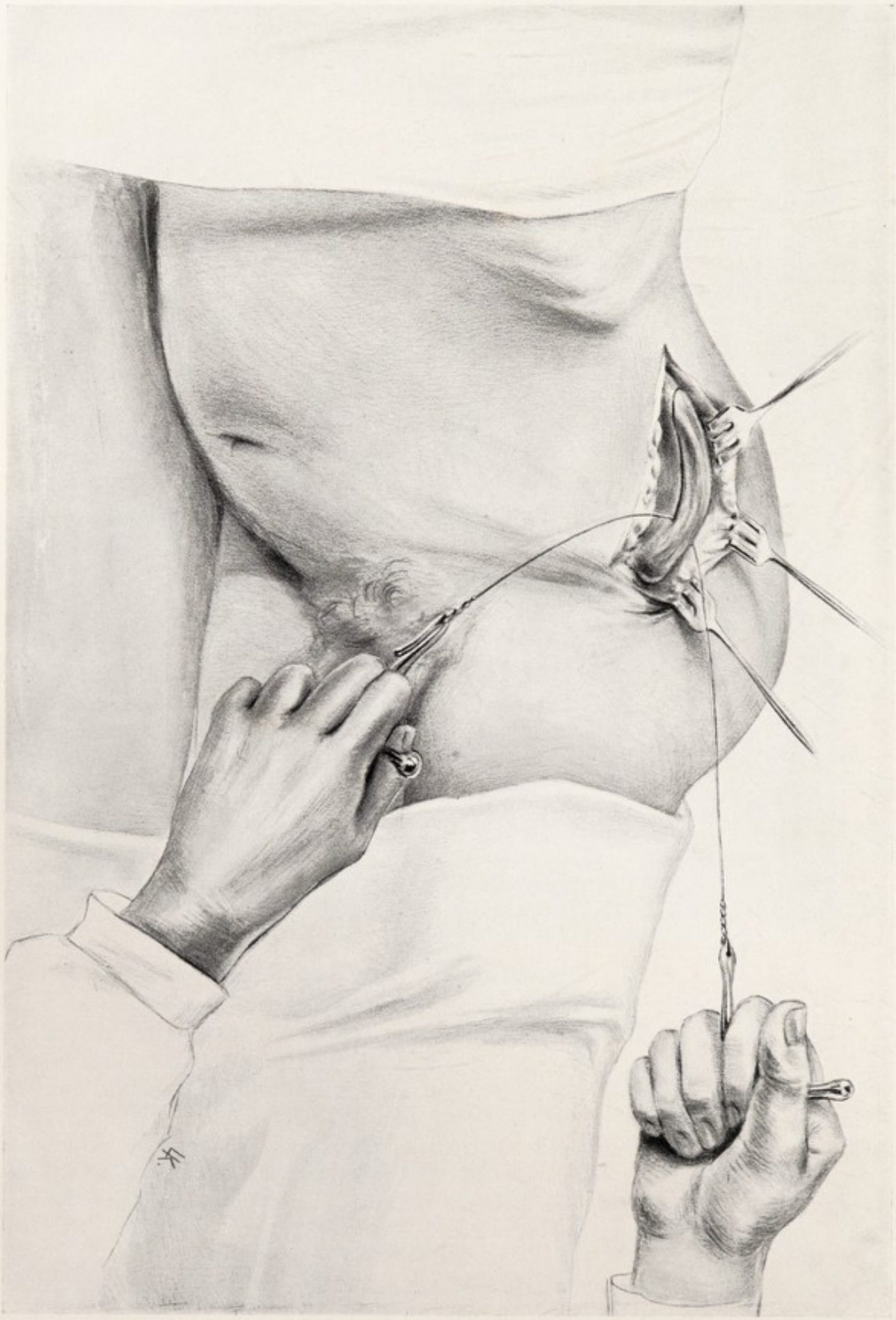

Fig. 114.
KNOCHENENTNAHME AUS DEM HÜFTKAMM.

Ich halte diese Art der Hüftkammresektion für weit schonender und technisch weit leichter und sicherer als das Einschlagen mehrerer breiter Meißel mit darauffolgendem gewaltsamen Abbrechen des Hüftkamms, was ich in einer der ersten Staatskliniken beobachtet habe.

Die Einfügung von abgetöteten menschlichen Knochen wird auf dem Gebiete der Gesichtsplastik meines Wissens nicht geübt.

C. Einfügung von Elfenbein, Paraffin und sonstigem leblosen Material.

Statt lebendiger Knochen oder Knorpelstücke können auch Elfenbein, Paraffin, Bernstein, Gold, Silber usw. eingefügt werden (Alloplastik). Die letztgenannten dürften nur ganz selten Anwendung finden. Am häufigsten kommt die Verwendung von Elfenbein und Paraffin in Betracht. Das sterilisierte Paraffin wird durch eine besondere Spritze, und zwar eine Druckspritze mit verschraubbarem Kolben eingepreßt oder in harten Stücken in bestimmter Form, ähnlich wie das Elfenbein, eingefügt. Elfenbein und sonstiges totes Material werden natürlich gleichfalls sterilisiert und nach Herstellung der passenden Form in derselben Weise unter die Haut eingefügt wie der Knochen, wovon später die Rede sein soll.

IX. Allgemeine Technik der Gesichtsplastik.

Hinsichtlich der allgemeinen Technik der Gesichtsplastik möchte ich einige Bemerkungen zur Schnittführung, zur Naht, zur Ausgleichung der Ernährungsbrücke und zum Verbande machen.

a) Schnittführung.

Was zunächst die Schnittführung betrifft, so halte ich es für das beste, daß das Messer in Schreibfederhaltung gehalten wird. Die Schnitte selbst müssen, wenn möglich, so geführt werden, daß die Naht möglichst unscheinbare Narben hinterläßt. Sie müssen also, soweit es sich mit dem Hauptzweck der Operation verträgt, möglichst den natürlichen Falten und der Spaltbarkeitsrichtung der Haut entsprechen.

b) Arten der Einfügung der Transplantate und des sonstigen Füllmaterials.

Die Einfügung lebenden (Implantation) oder leblosen Füllmaterials (Enthese) kann auf zwei Arten geschehen: 1. auf externem (subcutanem) Wege und 2. auf internem (submukösem) Wege oder, da es sich meist um die Nase handelt, auf extranasalem und intranasalem Wege.

1. Die externe resp. extranasale Methode der Einfügung

wird in der Weise durchgeführt, daß am Rande der abnorm vertieften Stelle ein passender Einschnitt gemacht und die Haut taschenartig im ganzen Umfange der Vertiefung resp.

des einzufügenden Materials abgelöst wird. In diese Tasche wird das an irgendeiner fettreichen Stelle des Körpers entnommene weiche oder das passend zugestutzte harte Material hineingelegt (externe resp. extranasale Methode). Fig. 115 zeigt externe subcutane Einfügung eines Tibiastückes (bei der tibiolabialen Septumbildung nach Joseph).

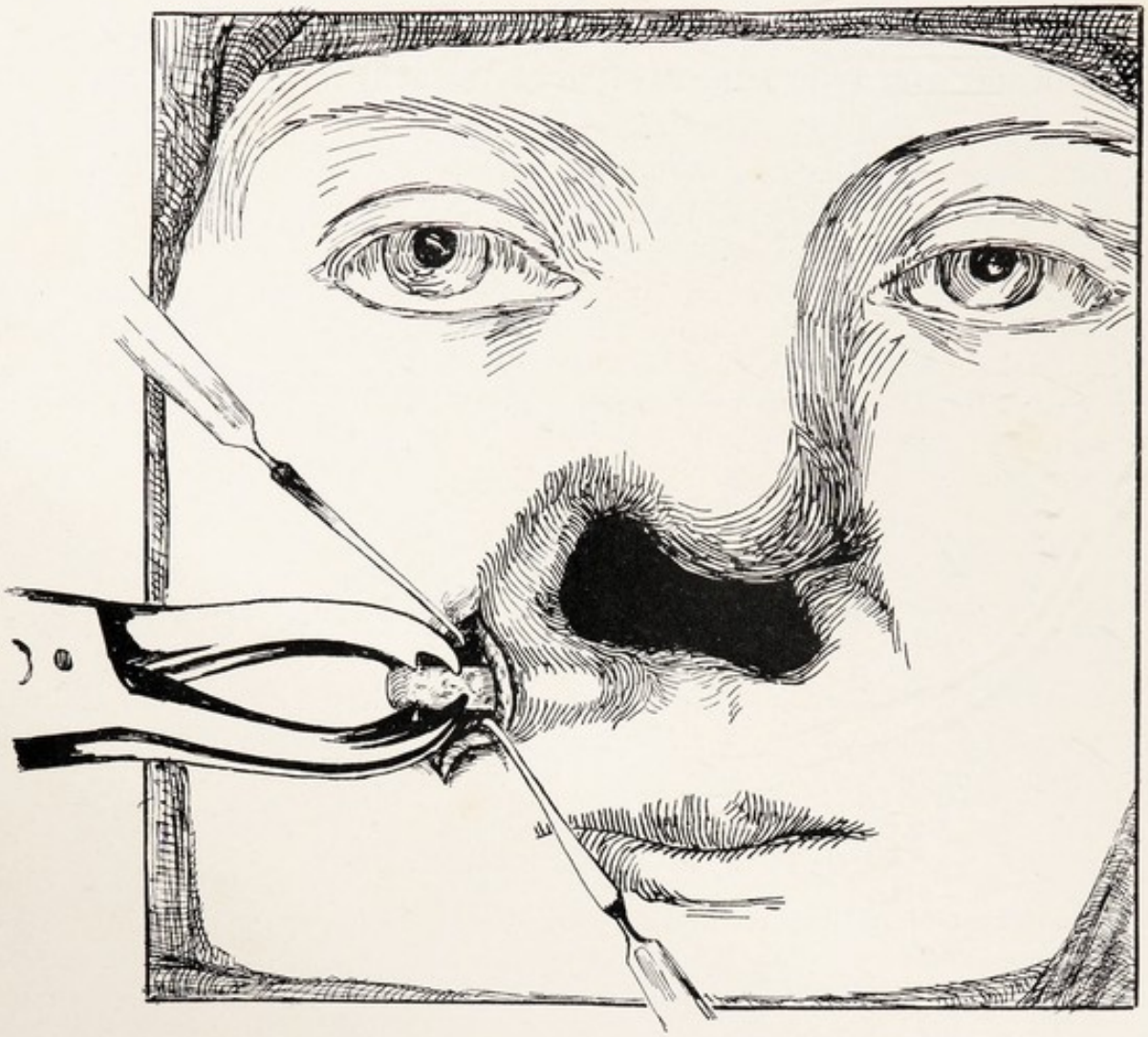

Fig. 115.

Externe (subcutane) Einfügung eines Tibiastückes (bei der tibio-labialen Septumbildung nach J. Joseph).

2. Interne resp. intranasale Einfügung nach J. Joseph.

Der zweite Weg ist der interne resp. intranasale Weg von J. Joseph. Er kommt hauptsächlich bei der Korrektur der Sattelnase und Flattnase in Betracht. Hier wird der Einschnitt innen ins Vestibulum nasi gemacht. Von da aus wird die eingesunkene Haut des Nasenrückens abgelöst und in die dadurch gebildete Tasche von innen her das zu transplantierende oder transponierende Material hineingeschoben (s. Fig. 115 und 117). Das Knochenstück wird in einen Schlitz des rechten oder linken Vestibulums eingefügt. Das Bild zeigt den ersten Moment der Einfügung. Sofort nach Einschiebung der Knochenspitze wird die Faßzange stark nach oben gedreht, so daß das Knochen-

stück in die Richtung des Nasenrückens kommt, und so leicht in die Wundtasche geschoben werden kann. Es handelt sich also in solchen Fällen um eine intranasale Defektplastik.

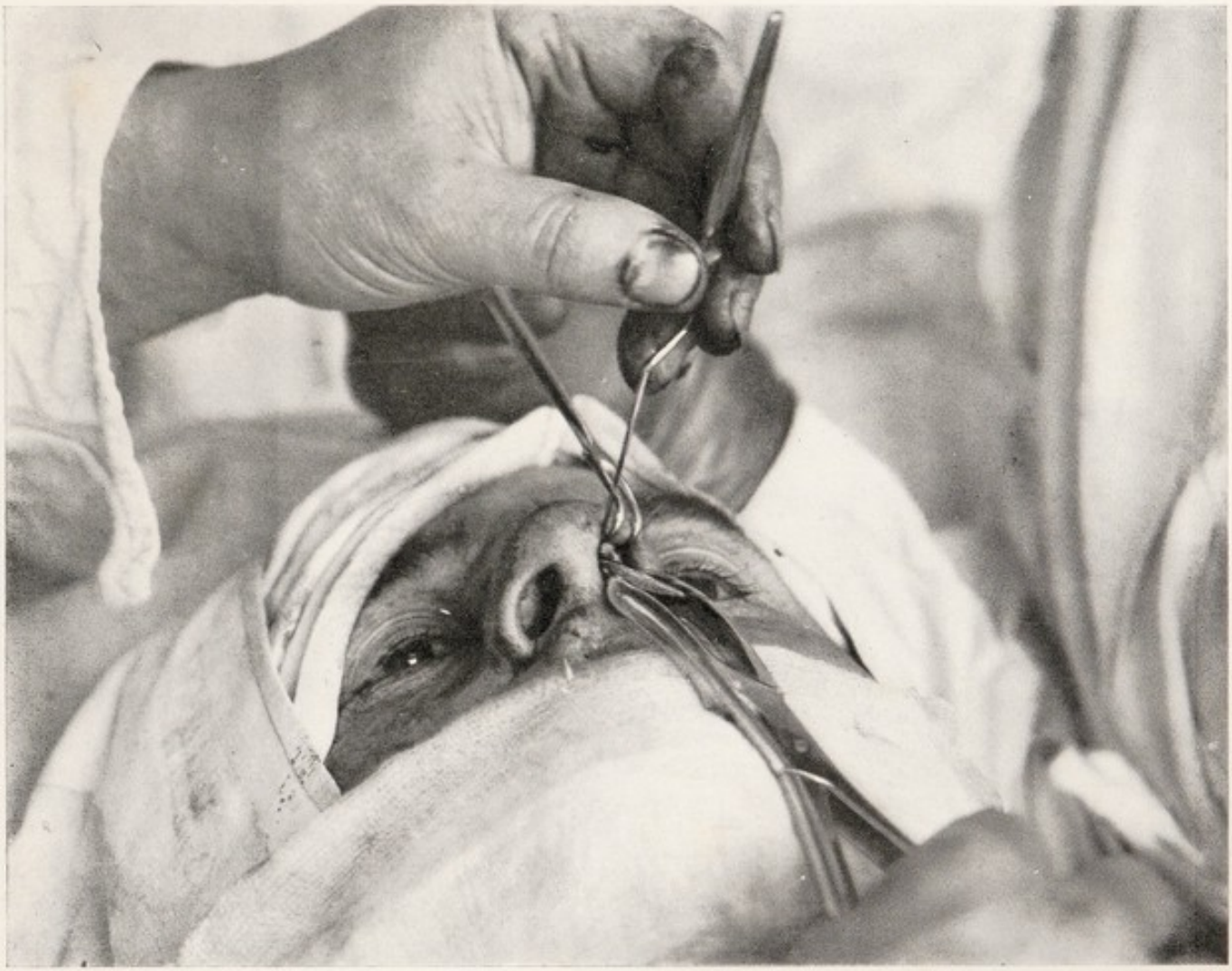

Fig. 116.

INTRANASALE EINFÜGUNG EINES KNOCHENSTÜCKES NACH J. JOSEPH.

(Operationsaufnahme.)

c) Die Naht.

Die beste Naht in der Gesichtsplastik ist die feine Knopfnaht, die an der Wunde in wenigen Millimetern etwa 1 mm vom Wundrand entfernt angelegt wird. Sie besteht aus dem chirurgischen Knoten und einem darüber gesetzten einfachen Knoten, wie in Fig. 118 in Vergrößerung dargestellt. Diese feine Knopfnaht übertrifft im Punkte der genauen Adjustierung der Wundränder die subcutane Naht von Hallstäd, wie auch die Naht Serfins mittels von Herffscher oder Michelscher Klammern. Als Nahtmaterial verwende ich neben Katgut in der Tiefe für die äußere Haut Seide in verschiedener Stärke. Seit langer Zeit verwende ich auch sehr häufig sterile Roßhaare, welche den Vorteil haben, daß sie trockener bleiben als feine Seidenfäden, welche immerhin leicht Wundsekrete inhibieren. Die Roßhaare sind daher besonders wertvoll bei der Naht von Schleimhäuten.

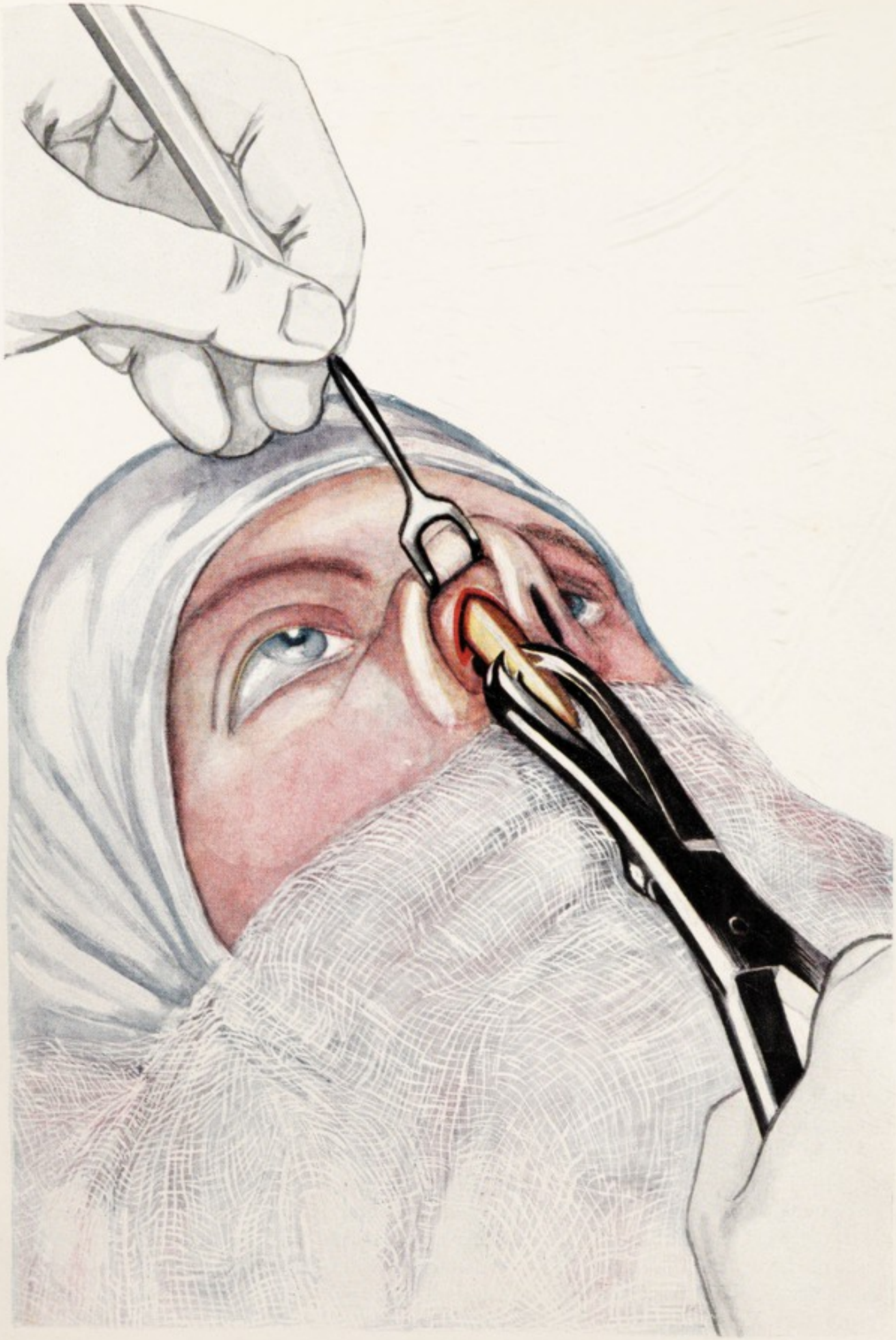

Fig. 117.

INTRANASALE EINFÜGUNG EINES KNOCHENSTÜCKES NACH J. JOSEPH.

(Intranasale Nasendefektplastik.)

(Verdeutlichung der Methode durch Umzeichnung von Fig. 116.)

1. Die daktyle Naht.

Was die Art des Einfädelns, Knüpfen mit der Hand (resp. Finger) betrifft, so geschieht diese Manipulation in der Regel mit der streng zu desinfizierenden Hand.

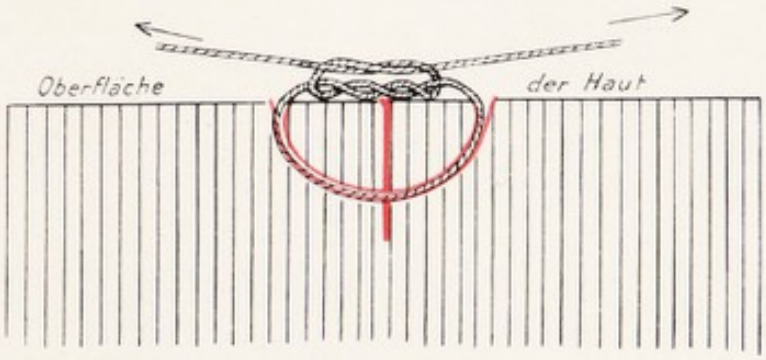

Fig. 118.
Knopfnaht (locker geknotet) in schematischer Darstellung.

Diese Art der Herrichtung der Faden und des Nähens genügt in den weitaus meisten Fällen.

2. Die apodaktyle Naht.

An dieser Stelle sei auch auf die von mir sog. apodaktyle Naht hingewiesen (Chir. Zentralbl. 1918, Nr. 45), bei welcher im Interesse einer besonders strengen Asepsis auch das Einfädeln und Knüpfen des Fadens ohne Berührung, also unter strenger Fernhaltung der Finger (apodaktyl) geschieht.

Franz König hat uns bekanntlich die so wertvolle Anregung gegeben, unsere Hände bzw. Finger trotz sorgfältigster Desinfektion möglichst nicht in direkten Kontakt mit der Wunde zu bringen (s. Zentralblatt für Chir. 1900, Nr. 36). Daß diese Vorschrift Königs so manchen Mißerfolg verhütet und somit reichen Segen gebracht hat, dürfte kaum in Zweifel gezogen werden. Sie ist daher wohl von den meisten Chirurgen gern befolgt worden. Auch ich habe mich bei meinen plastischen Operationen, und zwar sowohl bei den Weichteiloperationen als auch bei den Knochen- und Knorpelüberpflanzungen, möglichst streng an die Königsche Vorschrift gehalten und in den meisten Fällen glatte Heilung erzielt. — Es blieben aber immerhin einige Fälle übrig, in denen die Transplantate zum großen Verdruß von Arzt und Patienten unter Eiterung ausgestoßen wurden. Ich hatte bei solchen Fällen die Vermutung, daß die übliche Art der Anlegung der Naht gelegentlich schuld an dem Mißerfolg sein konnte, bei welcher bekanntlich das Fernhalten der Finger vom Nahtmaterial nicht geübt wird. Ich war daher bestrebt, das Prinzip Königs nach dieser Richtung hin weiter auszubauen.

Bei der Naht, wie wir sie bisher auszuführen pflegten, sind in aseptischer Beziehung, streng genommen, noch zwei Fehlerquellen vorhanden. Die eine betrifft das Einfädeln, die zweite das Knoten des Fadens. Beim Einfädeln wird der Faden meist von der Schwester mit den Fingern und beim Knoten wiederum von den Fingern des Operateurs berührt.

Beide Fehler vermeide ich — in Fällen, in denen es mir besonders darauf ankommt — auf folgende Weise:

Um das Einfädeln streng aseptisch ausführen zu lassen, benutze ich ein von mir für diesen Zweck konstruiertes Instrument, das einem Péan ähnlich sieht, dessen beide Branchen hufeisenförmig gegabelt sind. Ich möchte es kurz als „Einfädler" bezeichnen (s. Fig. 119). Das Instrument ähnelt der von Braatz angegebenen breiten Pinzette

mit geteilten Enden. Mit diesem Einfädler, der sich mir vielfach bewährt hat, ist es möglich, den einzufädelnden Faden mit einer Hand gleichzeitig an zwei Stellen (zweckmäßig ist ein Abstand von $1^1/_2$—2 cm) zu fassen. Ein solcher von den Fingern unberührter Faden kann dadurch in die Nadel eingefädelt werden, daß eine in dem Nadelhalter befindliche Nadel mit federndem Öhr, verkehrt gestellt, auf den gespannten Faden aufgedrückt wird. Damit ein dünner Faden bei diesem Vorgehen nicht so leicht zerreißt, wird die Nadel zweckmäßigerweise beim Aufdrücken auf den Faden in dessen Richtung geschoben. — Die Nadel selbst wird zuvor entweder mit einer aseptischen Pinzette in den Nadelhalter gelegt oder direkt mit dem Nadelhalter ergriffen. Man tut gut, den

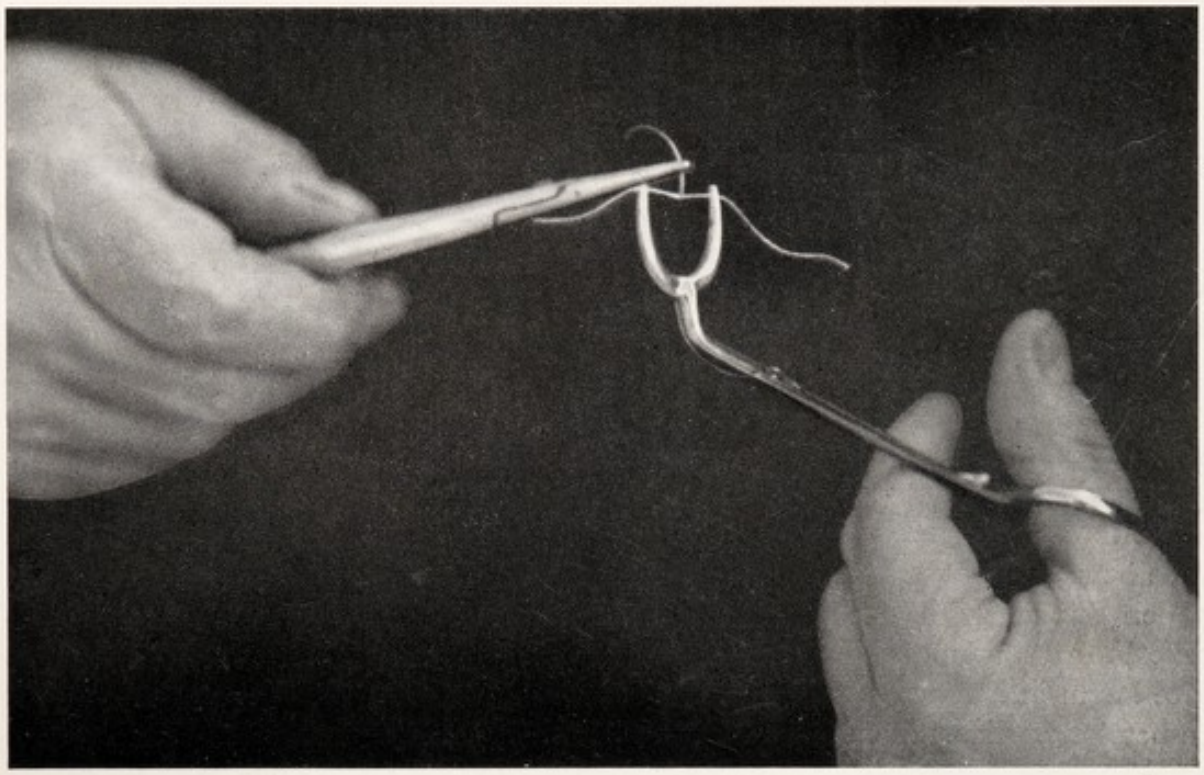

Fig. 119.

Apodaktyles Einfädeln. (Nach J. Joseph.)

Faden recht kurz zu nehmen — es genügen etwa 8—10 cm —, damit das Fadenende nicht nachträglich die Hand des Operateurs berührt. Auch wird das Fadenende beim Durchziehen durch die Wundränder von der Schwester hochgehalten, damit der Faden nicht unnötigerweise über die benachbarte Haut streift. Um dies sicher zu verhüten, kann man auch, wie ich in der Regel zu tun pflege, die nächste Nachbarschaft der Wunde ringsum mit sterilen feuchten Tupfern abdecken.

Um auch das Knoten in absolut steriler Weise auszuführen, verwende ich vier anatomische Pinzetten, von denen zwei für den Arzt und zwei für die Schwester bestimmt sind. Die Schwester faßt den durch die beiden Wundränder gezogenen Faden etwa 1 cm von der Wunde entfernt in Gestalt eines lateinischen V (s. Fig. 120). Der Arzt nimmt das lange Ende des Fadens mit der in seiner rechten Hand befindlichen Pinzette, schlingt ihn um das kurze, straffe Fadenende herum und steckt das lange Fadenende unter die Umschlingung unweit der Haut durch die Schlinge durch, wie das in der beigegebenen Fig. 120 veranschaulicht ist. Hierauf wird

das durchgesteckte Fadenende mit der in der linken Hand des Operateurs befindlichen Pinzette noch einmal durch die Schlinge gesteckt, worauf die beiden Fadenenden zwecks Schließung des Knotens mit den beiden Pinzetten straff auseinandergezogen werden. Es folgt in ähnlicher Weise noch ein zweiter Knoten, um die Naht ganz fest zu machen.

Natürlich dauert die apodaktyle Naht etwas länger als die gewöhnliche. Jede Knopfnaht dauert ungefähr eine Minute, sobald man sich ein wenig darin geübt hat. Da die Wunde bei Einpflanzung von Knochen oder Knorpel nur wenige Knopfnähte erfordert,



Fig. 120.
Apodaktyles Knüpfen. (Nach J. Joseph.)

so kann auch die apodaktyle Naht in wenigen Minuten ausgeführt werden. Aber selbst, wenn sie mehr Zeit in Anspruch nehmen würde, was im Anfang die Regel sein dürfte, sollte man sie geflissentlich anwenden. Eine geringe Vermehrung des Zeitaufwandes darf nach meinem Ermessen keine Rolle spielen, wenn die Sicherheit des Erfolges dadurch erhöht wird.

Was die Indikation der apodaktylen Naht betrifft, so habe ich sie bei meinen plastischen Operationen in erster Linie, wie bereits oben angegeben, bei Schließung von Wunden über einem subcutan oder intranasal eingefügten Knochen- oder Knorpeltransplantat, auch nach Elfenbein-Einfügung, gemacht. Selbstverständlich kann diese Naht bei allen anderen Wunden Anwendung finden, in denen dem Operateur ganz besonders an einer reaktionslosen Heilung der Wunde liegt.

3. Inklusionsnaht.

Zum Festhalten von kleinen Teilen (es handelt sich in der Regel um Knorpelteile aus dem Septum oder aus dem Ohr) an einer bestimmten Stelle resp. um ein Fortgleiten eines solchen Transplantats in eine benachbarte Nische oder die Nasenhöhle zu

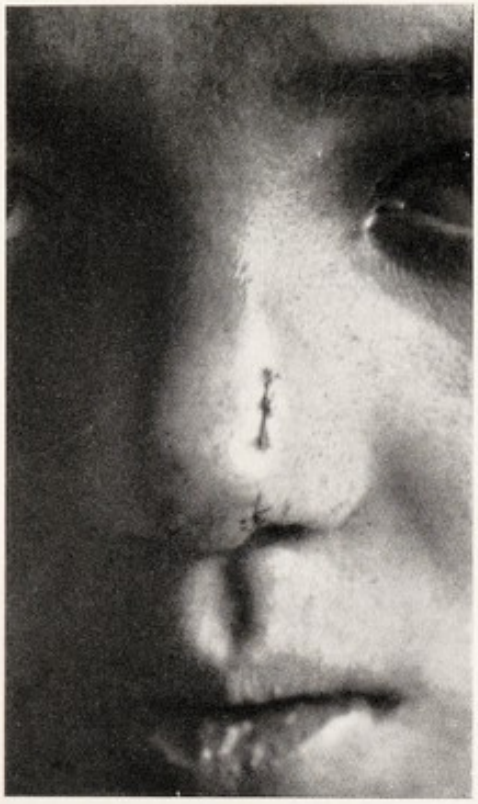

Fig. 121.
Praktischer Fall.
Die Naht wird nach 1—2 Tagen entfernt.

Fig. 122.
Schematische Vorderansicht.
Die punktierte Linie deutet die Form des eingelagerten Materials an.

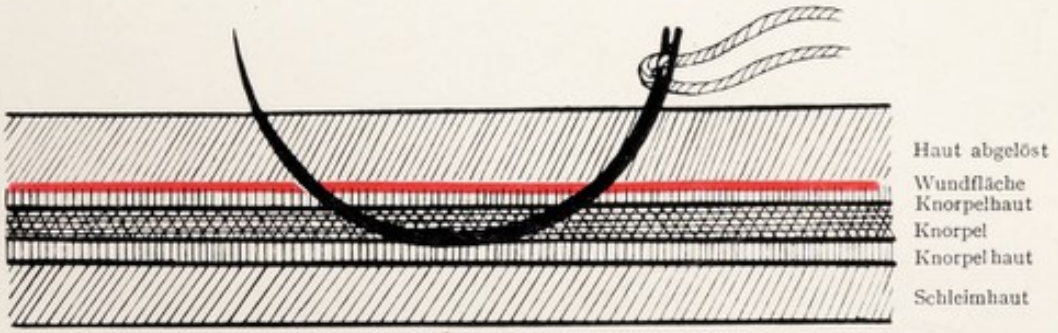

Fig. 123.
Schematischer Längsschnitt durch eine Seitenwand der Nase.
Die Nadel geht durch die äußere Haut, kreuzt die Wundfläche der abgelösten Haut (siehe die rote Linie), und geht durch die tiefere Schicht der Seitenwand hindurch.

INKLUSIONSNAHT ZUM FESTHALTEN INTRANASAL EINGEFÜGTEN ERSATZMATERIALS.

verhüten, wird das Transplantat resp. das eingefügte tote Material in besonderer Weise durch eine Naht fixiert, die ich die Inklusionsnaht (scherzhaft „Polizeinaht") genannt habe. Sie ist eine Art Matratzennaht, welche durch die abgelöste Haut und durch

die darunterliegende Gewebsschicht hindurchgeführt wird. Fig. 121 zeigt einen einfachen praktischen Fall, Fig. 122 die Inklusionsnaht in schematischer Vorderansicht und Fig. 123 zeigt einen schematischen Längsschnitt (in Vergrößerung) durch eine solche Naht.

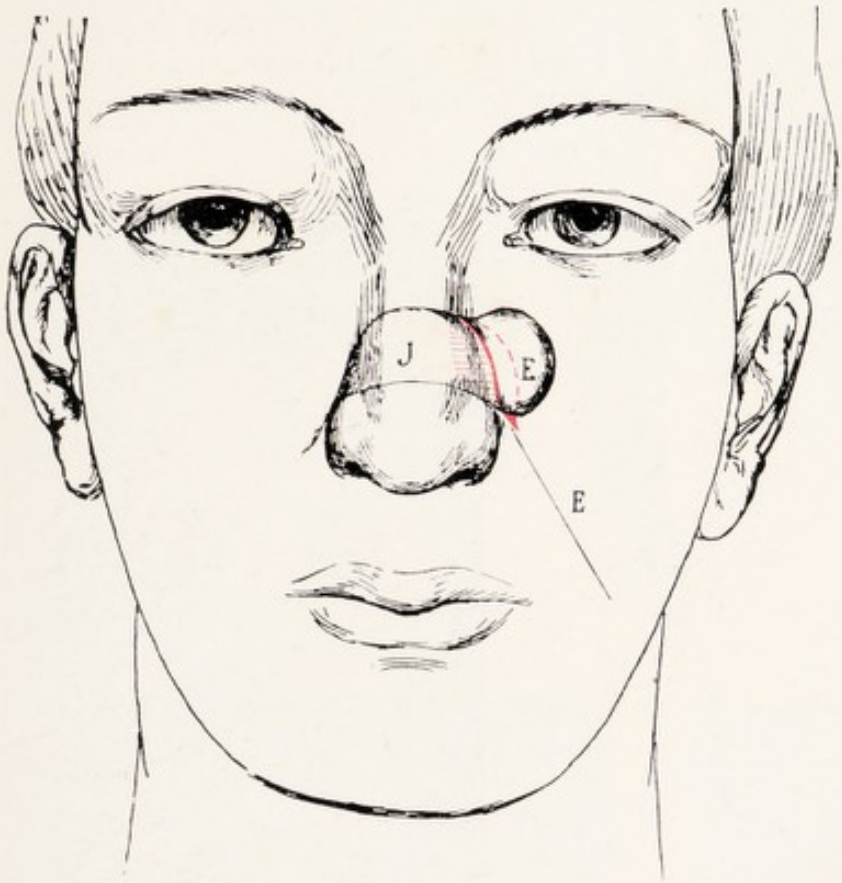

Fig. 124.

Ernährungsbrücke und Schnittführung zu ihrer chirurgischen Modellierung. *E* = Ernährungsbrücke. Die Schraffierung zeigt den Umfang des von der Wundfläche aus zu entfernenden Keiles, die den Hautlappen abflacht und ihm das normale Hautniveau gibt.

Fig. 125.

Schnittführung auf der Wundfläche zwecks teilweiser Abflachung des verpflanzten Hautlappens.

Siehe die Naht in Fig. 128.

Fig. 126.

Querschnitt durch die Haut.

Der zu exzidierende Teil kreuzweise schraffiert.

Fig. 127.

Querschnitt durch die Haut.

Naht nach der Excision, das glatte Hautniveau hergestellt.

CHIRURGISCHE MODELLIERUNG EINER ERNÄHRUNGSBRÜCKE.

Hierzu gehört Fig. 128.

d) Die chirurgische Modellierung.

Eine bei den verschiedensten Gesichtsplastiken vorkommende Nachoperation und dadurch auch zu der allgemeinen Technik gehörig, ist die chirurgische Modellierung der Ernährungsbrücke nach Einheilung gestielter transplantierter Lappen. In welcher

Weise diese entfernt wird, resp. die betreffenden Hautstellen geebnet werden, zeigen die Fig. 124—129.

Fig. 124 zeigt eine solche Ernährungsbrücke an der Nase, die nach Einpflanzung eines aus der Nasolabialfalte entnommenen, auf die Nase überpflanzten Wangenlappens übriggeblieben ist. Die ausgezogene rote Linie zeigt den vorderen Schnitt, die punktierte rote Linie deutet den hinteren Schnitt zur Ernährungsbrücke an. Fig. 125 zeigt den Zustand nach Entfernung des Hauptteils der Ernährungsbrücke. Von dem hier noch sichtbaren Buckel wird das überflüssige Unterhautfett etwa in dem Umfange der kreuzweise

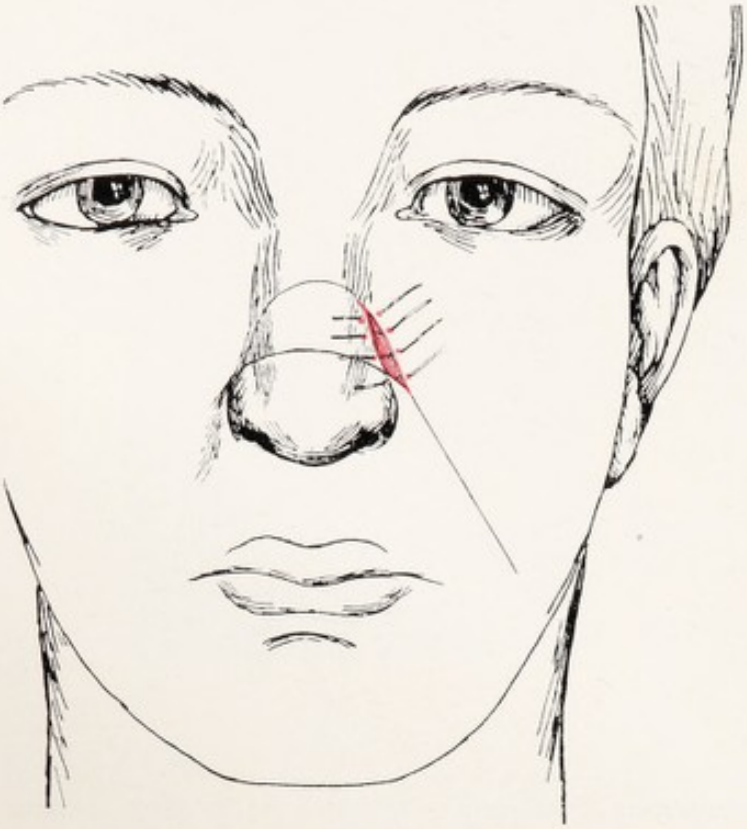

Fig. 128.
Zustand nach der Exstirpation der Ernährungsbrücke.
(Zu den Fig. 124—127 gehörig).

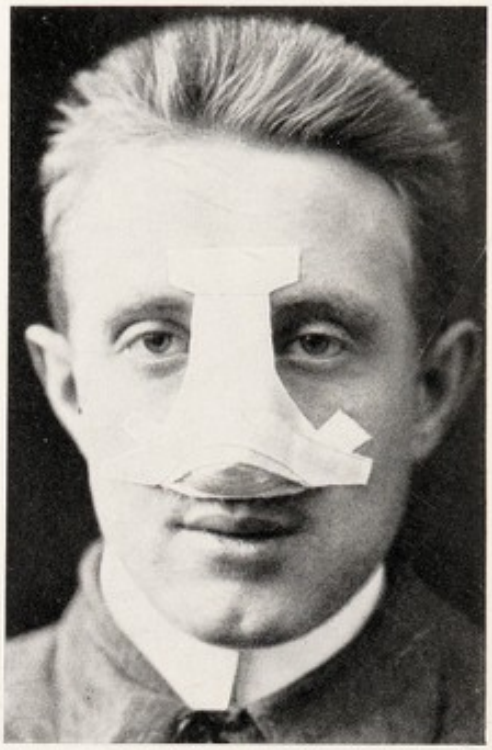

Fig. 129.
Einfacher Nasenverband.
Heftpflaster über einer Mull-Lage.

schraffierten Stelle entfernt, und zwar geht man, wie Fig. 126 zeigt, bis etwas unter das Niveau der Wange. Ist dies geschehen, so senkt sich die darüberliegende Hautoberfläche so tief, daß sie in gleicher Ebene mit dem Wangenniveau liegt (s. die schematische Darstellung in Fig. 127 und 128).

e) Der Verband.

Was den Verband nach den verschiedenen Plastiken betrifft, so kann er bei Verkleinerungs- und Schiefnasenplastiken ziemlich fest sein. Nötig ist dies im allgemeinen aber nicht.

Es genügt in solchen Fällen ein fast nur die Nase bedeckender Heftpflasterverband, wie ihn Fig. 129 zeigt. Unter diesem Verband, der mehr aus psychischen Gründen angelegt wird (damit die in den ersten Tagen vorhandene starke Schwellung die Patienten nicht ängstigt), befinden sich noch einige Lagen Mull.

Bei den Stielplastiken muß der Verband äußerst locker sein; ich pflege immer zu sagen, daß der Verband wie ein Hauch über der Plastik liegen muß, damit nur ja nicht die

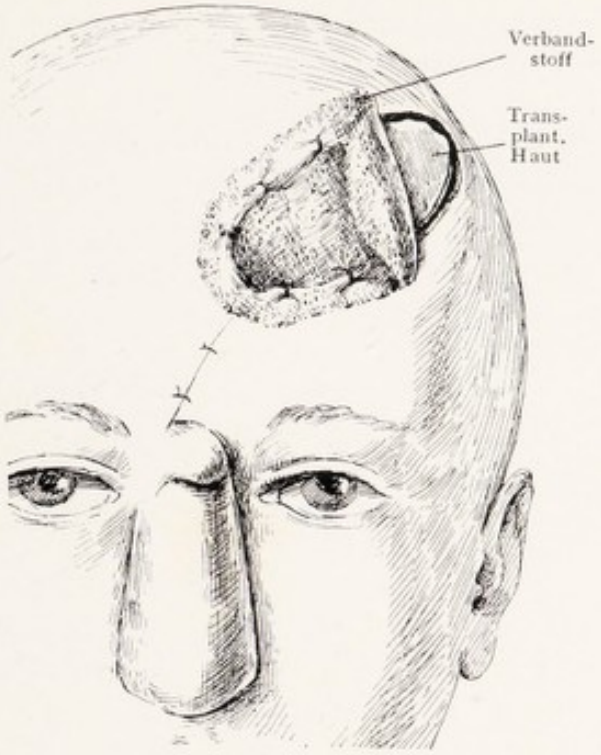

Fig. 130.
Schürzenverband nach J. Joseph
an die Defekträndер größtenteils angenäht (siehe Text!).

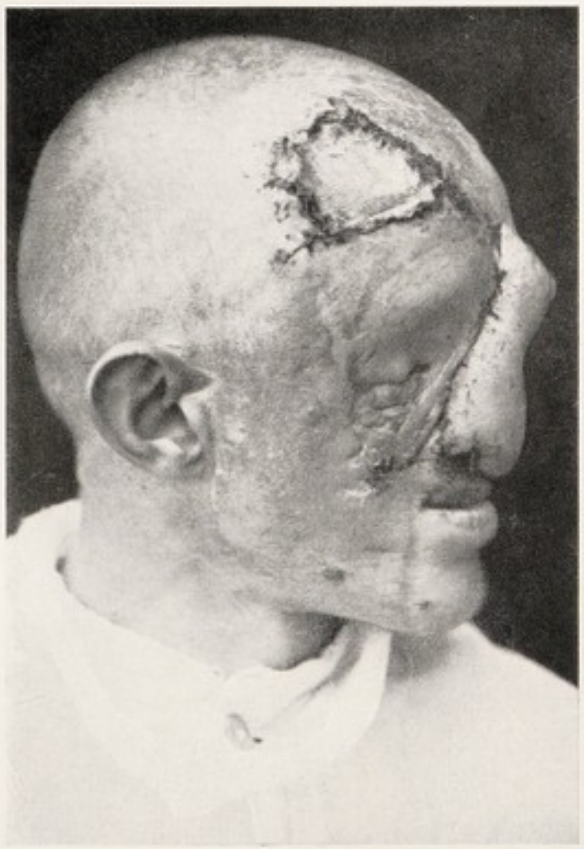

Fig. 131.
Der Schürzenverband eine Woche nach der Anlegung.

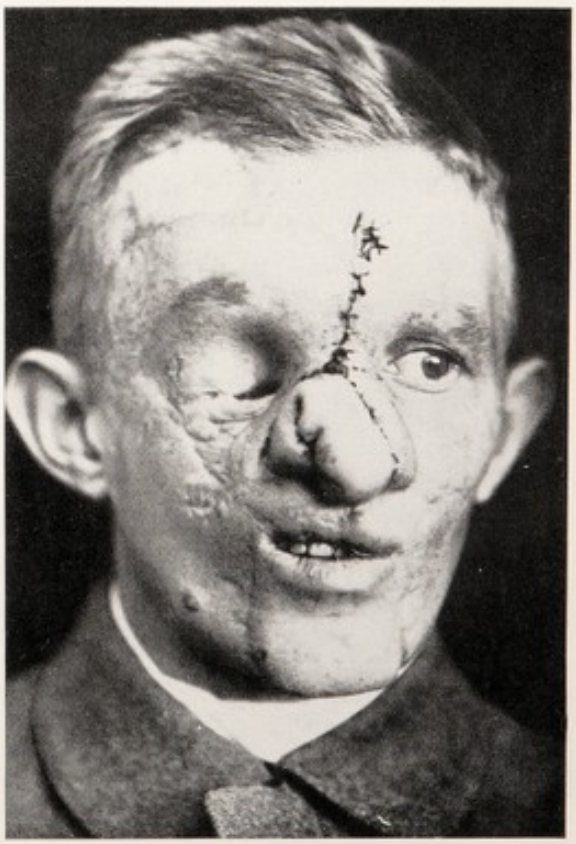

Fig. 132.
Zustand kurz nach Entfernung des Schürzenverbandes. Der Hautlappen auf der Stirn unauffällig.

(Unfertige Nasen- und Lippenplastik.)

SCHÜRZENVERBAND BEI FREIER HAUTÜBERPFLANZUNG NACH J. JOSEPH.

Ernährungsbrücke oder die transplantierten gestielten Lappen gedrückt werden. Geschähe dies, so würde der Erfolg der Plastik sehr oft beeinträchtigt werden. Etwas fester darf er, aber auch nicht zu fest, über frei transplantierter Haut sein. Hier ist die leichte Verschieblichkeit der transplantierten Haut und damit die Möglichkeit, daß sie die Wundfläche, auf die sie gepflanzt ist, gänzlich verläßt, Gegenstand der Sorge, besonders bei sehr unruhigen Patienten:

Ich suche daher breite, frei transplantierte Hautlappen zwecks besserer Einheilung gegen Verschiebung zu schützen, und zwar durch den von mir sog. Schürzenverband: Ich lege ein schürzenartiges, glattes Verbandstück, welches etwas größer als die Defektstelle resp. das Transplantat ist, auf die transplantierte Haut auf und nähe diese Schürze mäßig straff an die Wundränder des Defektes an. Auf diese Weise ist ein Verschieben der transplantierten Haut, das bei unruhigen Patienten stets zu befürchten ist, unmöglich gemacht. Fig. 130 stellt einen solchen an die Defekträndер angenähten „Schürzenverband" schematisch dar, und zwar in dem Moment, wo etwa zwei Drittel des Transplantates bereits auf diese Weise fixiert sind, während das dritte Drittel noch der Fixation harrt. Fig. 131 zeigt den Schürzenverband eine Woche nach der Operation in einem praktischen Fall und Fig. 132 denselben Fall einige Wochen später, und zwar nach erfolgter fester Anheilung des Hautlappens.

X. Allgemeine Vorbereitungen zur Operation.

Die allgemeinen Vorbereitungen zur Operation betreffen zunächst

1. Vorbereitungen des Operateurs.

In großen Zügen muß die Operation resp. müssen die Operationen — vorausgesetzt, daß die Plastik mehrere Operationen erfordert — vorher überlegt sein. Der Operateur berechne die Einzelheiten der Schnittführung vor der Operation möglichst genau auf Zentimeter und Bruchteile eines Zentimeters, und überlasse, um keine unliebsamen Überraschungen zu erleben, so wenig wie möglich der Eingebung des Augenblicks; zumal da er nicht wissen kann, ob ihn im speziellen Falle der Patient während der Operation durch sein Verhalten, etwa durch große Unruhe oder Schwächezustände oder stärkere Blutung in einer Weise ablenken wird, die ein ruhiges Denken aufs äußerste erschwert. Besonders in solchen Fällen, wo man schnell operieren muß, ist ein klarer, lückenloser Operationsplan von größtem Wert. Dabei vergegenwärtige sich der Operateur, daß in der Mioplastik eher etwas zu wenig weggenommen werden soll, da man nötigenfalls später leichter noch etwas wegnehmen als hinzufügen kann. Handelt es sich dagegen um eine Ersatzplastik (Neoplastik), so denke der Operateur daran, daß es sich in solchen Fällen mit Rücksicht auf die später zu erwartende Schrumpfung empfiehlt, das Ersatzmaterial eher etwas zu groß als zu klein zu schneiden. Zugleich erinnere sich der Operateur von neuem etwaiger bestimmter, mit Bezug auf die herzustellende Form vorher geäußerten Wünsche des Patienten, damit diese so genau wie möglich erfüllt werden.

2. Vorbereitungen des Patienten.

Da die plastischen Operationen von mir fast immer unter lokaler Anästhesie ausgeführt werden, so rate ich den Patienten, zwecks Vermeidung erhöhter Reizbarkeit während

der Operation, am vorausgehenden Abend früh zu Bett zu gehen und im Falle der Aufregung ein Schlafmittel zu nehmen. Zu demselben Zwecke gebe ich am Operationstage

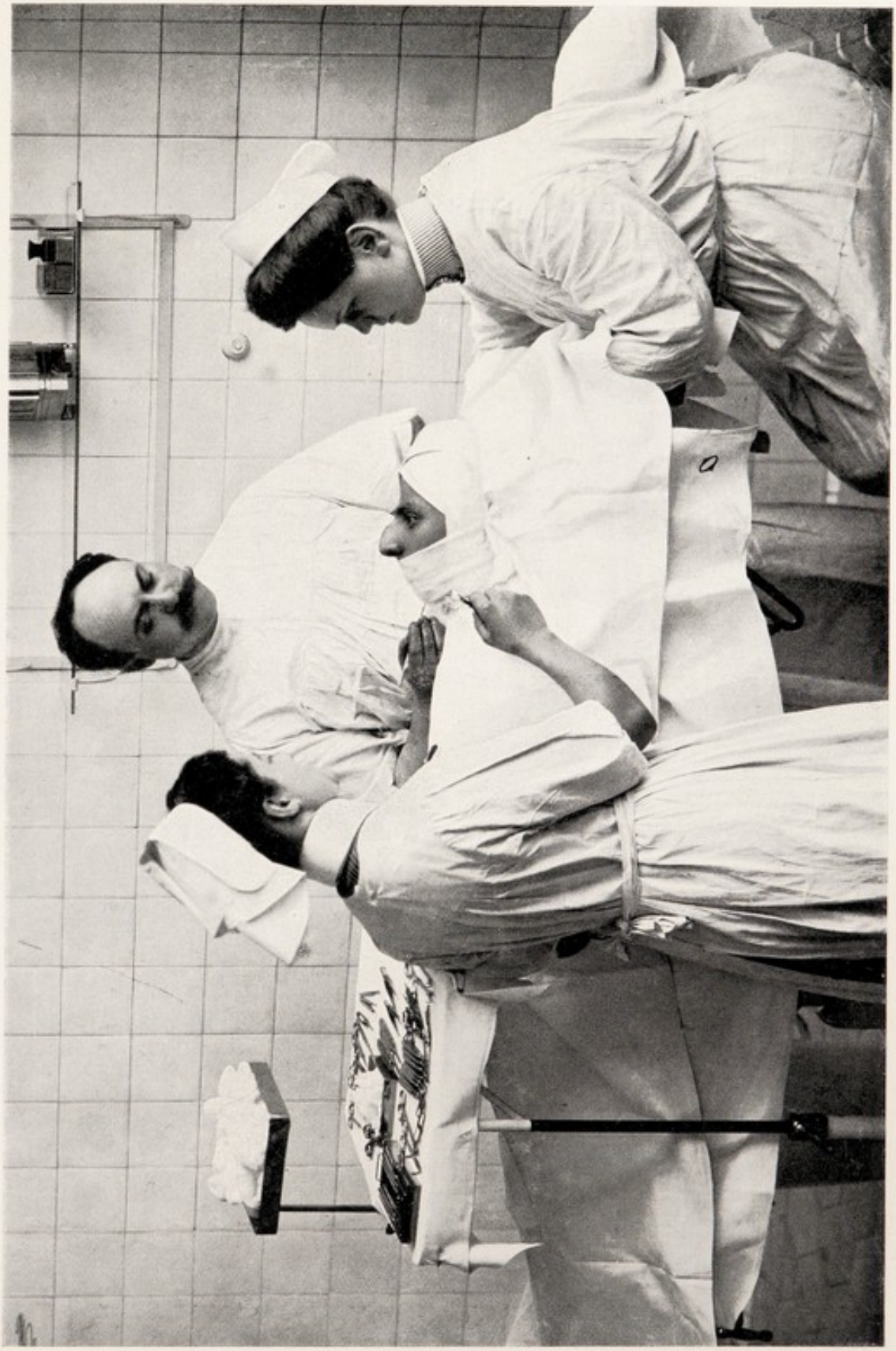

Fig. 133.
SITUATIONSBILD BEI BEGINN DER OPERATION.
Der Tisch über dem Patienten (stummer Assistent) enthält Instrumente und die erforderlichen Tupfer. Die Tupferschale ist auf einem einsetzbaren T-Stück aufgehängt. Tupferschale und T-Stück werden mit den Instrumenten ausgekocht.

etwa 2 Stunden vor dem Eingriff eine mittlere Dosis Bromsalz und im Falle größerer Unruhe kurz vor der Operation ein bis zwei Zentigramm Morphium oder Pantopon.

a) Desinfektion.

Sobald der Patient ins Operationszimmer geführt wird, wird das Operationsfeld einer möglichst sorgfältigen Desinfektion unterzogen. Wenn es sich um eine intranasale Nasenkorrektur handelt, so werden die Härchen in der Nase mit einer feinen Cooperschen Schere sorgsam abgeschnitten, worauf das Vestibulum nasi mit Wasser, Seife und Sublimat gereinigt wird. Die Reinigung des Naseninnern mit Alkohol ist dem Patienten sehr unangenehm und, wie die praktische Erfahrung gelehrt hat, durchaus entbehrlich. Hierauf wird das Gesicht gleichfalls mit Wasser, Seife und Sublimat desinfiziert; außerdem auch mit Alkohol, mit letzterem jedoch nur kurze Zeit, da er im Gesicht sehr brennt. Soll das Ersatzmittel einem anderen Körperteil, dem Arm, der Brust oder dem Bein entnommen werden, so wird dieser gleichfalls nach Fürbringer (mit Wasser, Seife und Sublimat) oder auch nach Grossich mit Jodtinktur desinfiziert, doch ziehe ich in der Regel, wenn der Hautlappen dem Arm entnommen werden soll, die Fürbringersche Methode vor, in der Erwägung, daß zumal ein dünner Hautlappen durch die Jodtinktur leiden könnte. Ebenso wende ich Jodtinktur nicht an, wenn es sich um freie Hautüberpflanzungen handelt. In solchem Falle haben wir die Haut nur abgeseift und mit Alkohol kurze Zeit abgerieben.

b) Lagerung des Patienten und allgemeine Anordnung.

Die Lagerung des Patienten geschieht in der Regel in einfacher Weise, so wie Fig. 133 sie darstellt. Der Kopf ruht etwas erhöht, die Haare werden mittels eines weißen, um den Kopf gebundenen Tuches fest abgedeckt. Desgleichen wird die Mundpartie, bei Männern der Schnurrbart, mit einer Kompresse, wie sie auf Fig. 133 zu sehen ist, bedeckt. Diese enthält nur zwei Schichten Mull, damit die Mundatmung nicht behindert ist. Ferner werden die Hände des Patienten mit einer Mullbinde an den Operationstisch befestigt, um unwillkürliche Bewegungen, die der Asepsis abträglich sein könnten, zu verhüten.

Operiert man am Arm, am Bein oder an der Hüfte, so wählt man die im speziellen Teil für diese Körperteile angegebene Lagerung und Fixierung.

Die für die ersten Operationsakte erforderlichen Instrumente lasse ich auf einen über den Patienten geschobenen Instrumententisch, den sog. „stummen Assistenten" legen, den ich seit vielen Jahren anwende. Dieser hat am Rande weder eine Galerie noch eine Erhöhung, damit das desinfizierte Tuch glatt aufgelegt werden kann. Das Tischchen trägt an der einen Seite einen gestielten Aufsatz, eine Art obere Etage. Der vierkantige Stiel und die an ihrem Boden vielfach durchlochte Schale sind beide getrennt abnehmbar und werden mit den Instrumenten desinfiziert. Die Schale ist für Tupfer bestimmt (s. Fig. 133), die man während der Operation schnell selbst ergreifen kann, ohne die auf den Tisch gelegten Instrumente in Unordnung zu bringen. Für die meisten Operationen sind zwei Schwestern erforderlich, eine desinfizierte für die unmittelbare Assistenz und eine undesinfizierte für die sonstigen Handreichungen. In manchen Fällen sind mehr als zwei Schwestern nötig (z. B. bei Mammaplastiken).

Ist der Patient richtig gelagert, so folgt

c) die Schmerzbetäubung oder Anästhesierung.

In der Regel genügt für die meisten plastischen Gesichtsoperationen einschließlich der Transplantation aus dem Arm, aus der Tibia oder dem Rippenbuckel und dem Hüftkamm

Die lokale Anästhesie.

Diese habe ich viele Jahre mittels einer 1 %igen Lösung von Kokain mit Adrenalin in physiologischer Kochsalzlösung ausgeführt, und zwar im allgemeinen zu meiner Zufriedenheit. In den letzten Jahren habe ich indessen meist eine 1—2 %ige Novokainlösung mit Adrenalinzusatz angewandt und bin damit noch zufriedener als mit Kokainlösung. Während ich bei Kokainanwendung öfters leichte, vorübergehende Schwächezustände bemerkt habe, beobachtete ich diese bei Novokaininjektion so gut wie gar nicht. Ich möchte daher diesem Mittel den Vorzug geben. Die Lösung muß natürlich

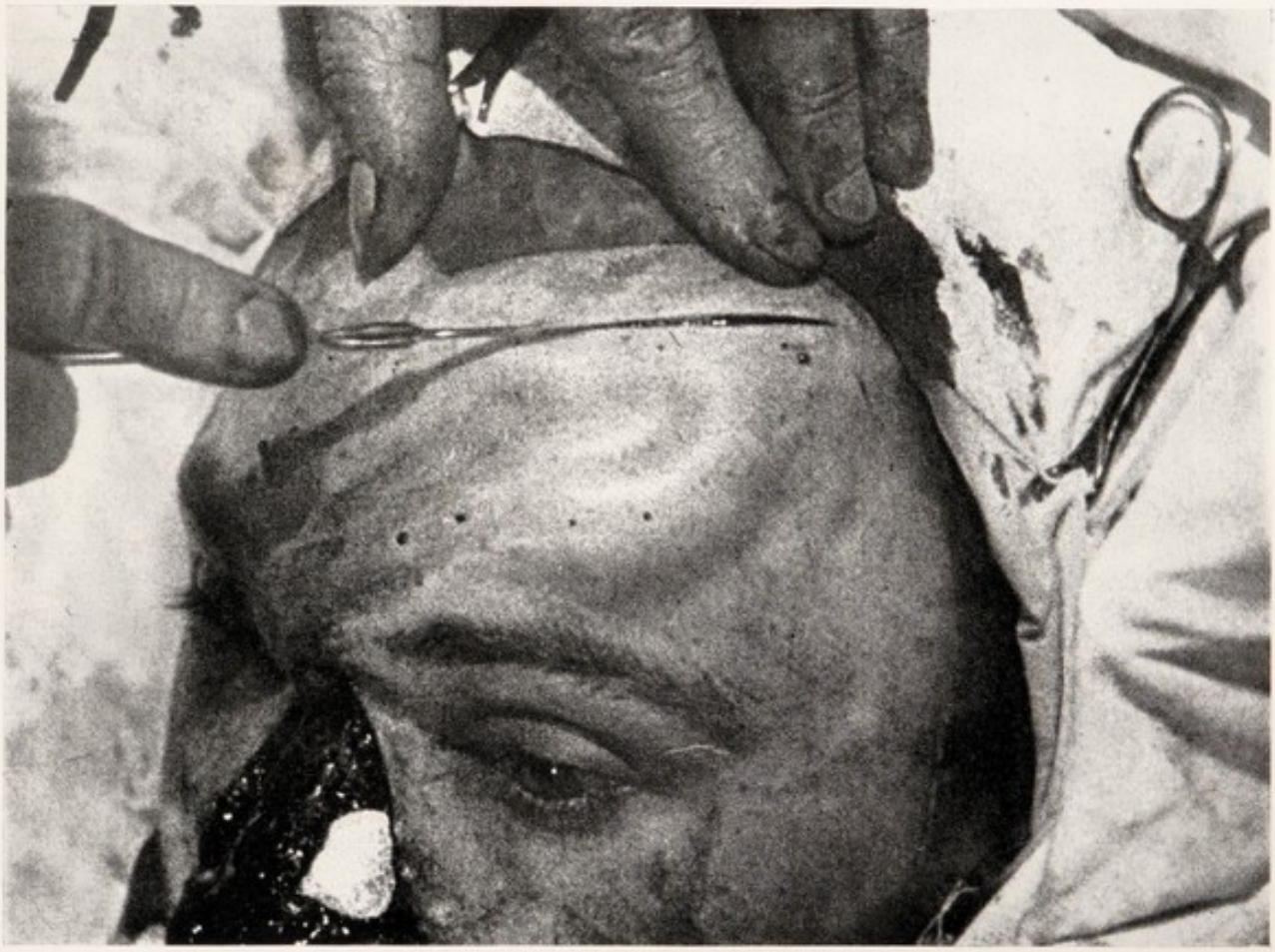

Fig. 134.
LOKALE ANÄSTHESIE AUF DER STIRN BEI FRONTALER RHINOPLASTIK.
Gesichtsausdruck bei der Schnittführung schmerzfrei. Der weiße Fleck im Bezirk der Nase ist ein liegengebliebener Tupfer.
(Vergrößerung eines Filmbildes aus einer von mir bei der Unterrichts-Filmgesellschaft ausgeführten Operation, nicht retuschiert.)

steril zubereitet und aufbewahrt werden. Sie ist in Ampullen von 10 und 2 ccm käuflich[1]). Die Haut, das subcutane Gewebe und das äußere Periost der Nase und sonstigen Gesichtsteile anästhesiere ich von außen (mit einer 2 ccm haltigen Rekordspritze), die Schleimhaut und das Innere nach der Nasenhöhle gewandte Periost von innen her. Fig. 134 zeigt bei einer Nasenersatzplastik die von dem lokalen Anästhetikum herrührenden zusammenhängenden Quaddeln auf der Stirn (der Entnahmestelle) und zugleich den freien Blick und das ruhige, nicht schmerzhaft verzogene Gesicht des Patienten während des Einschneidens in die Stirnhaut.

[1]) Erhältlich in Schäfers Apotheke, Berlin, Kleiststr. 34.

Allgemeinnarkose.

Bei kleinen Kindern — meist handelt es sich um Korrektur von Doggennasen und Lippenspalten — bei besonders ängstlichen Erwachsenen, und meist bei Mammaplastiken, ist man genötigt, die Allgemeinnarkose anzuwenden. Natürlich gibt man, wo irgend möglich, schon wegen der besseren Asepsis der lokalen Anästhesie den Vorzug. Ich wende die Chloroform-Äthernarkose an und bei kurzen Eingriffen Chloräthyl.

In der Regel wende ich die Tropfnarkose an, beginne mit Chloroform und setze sie mit Äther fort. Es genügt bei verständigem Gebrauch die Anwendung der Tropfflasche.

Die Kuhnsche Narkose habe ich auch einmal in einem Falle ausführen lassen wollen, sie gelang aber dem Kollegen, der sonst darin sehr geübt ist, in diesem Falle nicht. Der Tubus wurde blutig herausgezogen, offenbar hatte er Schleimhautverletzungen bewirkt. Da diese besser unterbleiben, ziehe ich die gewöhnliche Narkose mittels Maske vor.

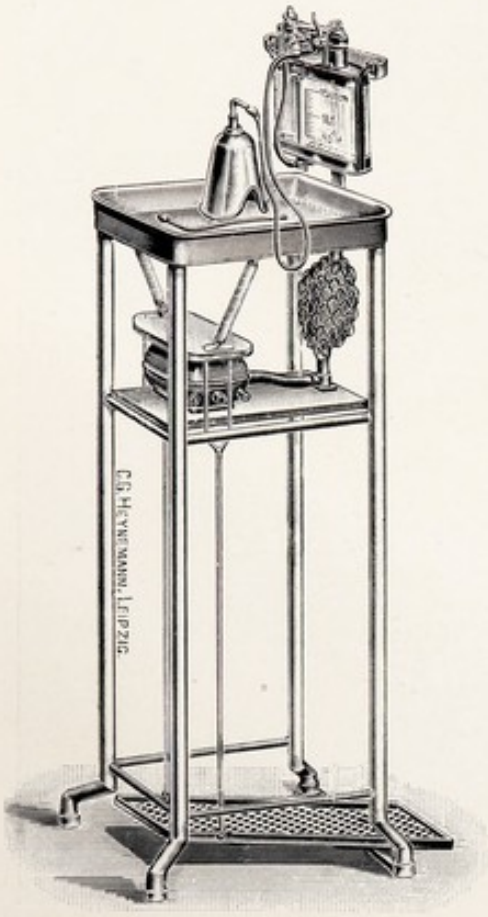

Fig. 135.
Narkosenapparat von Braun.

Hat man an der Nase zu operieren, gleichviel ob innen oder außen, so wendet man zweckmäßigerweise den von Braun angegebenen Narkosenapparat (s. Fig. 135) an, bei welchem die narkotisierenden Dämpfe mittels eines rechtwinklig abgeknickten Tubus in den Mund geschickt werden. Braun selbst spricht sich über seinen Apparat wie folgt aus:

„Ich habe das Prinzip des Junkerschen Chloroformapparates zur Konstruktion eines Narkosenapparates verwendet, welcher für die Äther-Chloroform-Mischnarkose bestimmt ist. Er besteht aus zwei Flaschen, von denen die größere mit Äther, die kleinere mit Chloroform gefüllt ist. Mit Hilfe eines Doppelgebläses und zweier verstellbarer Hähne kann Luft nach Belieben, entweder durch die eine oder durch die andere oder durch beide Flaschen zugleich geblasen werden. Die mit Äther oder Chloroform oder beiden gesättigte Luft wird einer Metallmaske zugeführt und dort der Atmungsluft des Kranken beigemengt. Der Gebläseballon wird konform mit jeder Inspiration des Kranken ausgedrückt, eine Dosierung ist möglich, teils durch ganzes oder teilweises Ausdrücken des Ballons, teils durch Hinzufügung von mehr oder weniger Chloroformdampf zum Äther. Zur Einleitung der Narkose sind gewöhnlich Mischungen von Äther und Chloroform nötig, zuweilen müssen selbst reine Chloroformdämpfe gegeben werden, was auch gar keine Bedenken hat, nachdem der Narkotiseur die Widerstandsfähigkeit des Individuums kennengelernt hat. Die Fortführung der Narkose erfolgt durch Äther allein. Flacht sie sich zu sehr ab, so genügt ein Aufdrehen des Chloroformhahnes für kurze Zeit, um sie wieder genügend zu vertiefen."

Für den Gebrauch im Operationssaal hat Braun diesen dahin abgeändert, daß die Luftzufuhr durch ein Tretgebläse erfolgt. Natürlich kann man auch den Rot-Drägerschen Apparat anwenden.

Ich betone aber nochmals, daß in der weitaus größten Zahl der Gesichtsplastiken die Lokalanästhesie anwendbar ist; wenigstens habe ich sonst alle plastischen Gesichtsoperationen auch die umfangreichsten, wie die Transplantation aus dem Arm, aus der Brust, aus dem Hüftkamm, aus der Tibia sowie die Transplantation des großen Brückenkopfhautlappens in lokaler Anästhesie ausgeführt.

Anhang: Prothesen.

Anhangsweise sei erwähnt, daß in Fällen, in denen der Patient den chirurgischen Ersatz seines Defektes ablehnt oder in denen wegen übergroßer Gesichtsdefekte oder wegen krankhafter Zustände dem Patienten eine Plastik nicht zugemutet werden kann, künstliche, aus totem Material hergestellte Gebilde zum Ersatz des Fehlenden Verwendung finden. Solche künstlichen Ersatzmittel nennen wir Prothesen. Sie sind aus Zelluloid, Hartgummi, Elfenbein, Silber, Wachs mit entsprechender Färbung hergestellt worden; neuerdings auch aus Gelatine und Leim in geeigneter Mischung (Hennig und Zinsser). Diese sehen kurz nach ihrer Anfertigung vorzüglich aus, müssen aber, da sie leicht schmutzig werden, alle paar Tage von neuem gegossen werden. Derartige Prothesen werden teils an die Defekträndер angeklebt, teils mit Sperrfedern daran befestigt, oft auch an einer Brille getragen. Sie stellen ihrer Natur nach nur einen mehr oder weniger guten Notbehelf dar, der auch bei bester Ausführung dem Patienten das Gefühl der Verstümmelung und des Ausgestoßenseins nicht nehmen kann.

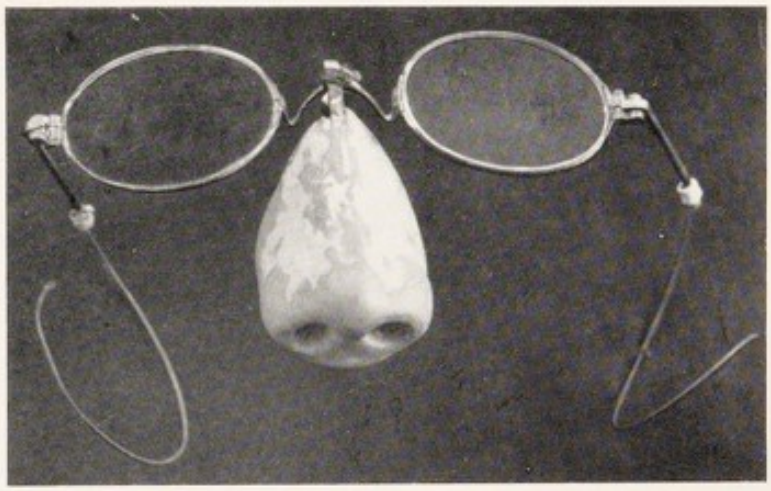

Fig. 135 a.

Fig. 135a zeigt eine an eine Brille montierte Nase aus totem Material (wohl Hartgummi), die mir eine dankbare Patientin geschenkt hat, nachdem ich ihr die fehlende Nase aus ihrem eigenen Körpermaterial ersetzt hatte.

SPEZIELLER TEIL

Erstes Hauptgebiet.

Nasenplastik oder Rhinoplastik.

Begriffsbestimmung und Haupteinteilung der Nasenplastik.

Rhinoplastik oder Nasenplastik ist die Kunst, die Deformitäten der Nase auf chirurgischem Wege zu verbessern. Sie umfaßt:

1. Die Korrektur der abnormen natürlichen und artefiziellen Größe (Rhinomioplastik).
2. Die Korrektur der Stellungsfehler (Asymmetrien) der Nase (Rhinorthoplastik).
3. Die Korrektur der Nasendefekte (Rhinoneoplastik).

Früher verstanden die Chirurgen (Tagliacozzi, von Graede, Dieffenbach, Zeis u. a.) den Begriff Rhinoplastik nur in dem einseitigen Sinne des Ersatzes von Nasendefekten. Dieffenbach, der für die Rhinoplastik keine spezielle Begriffsbestimmung gibt, definiert „plastische Chirurgie" allgemein als den Wiederersatz eines verlorengegangenen oder die Herstellung der Form eines verstümmelten Teiles der Menschen. Demgemäß würde Rhinoplastik den Wiederersatz der verloren gegangenen oder die Herstellung der Form einer verstümmelten Nase bedeuten. Dieffenbach hält sich aber tatsächlich nicht streng an die von ihm — für die Bezeichnung „plastische Chirurgie" — allgemein gegebene Definition, denn er bespricht in dem Abschnitt „Nasenbildung" seiner „operativen Chirurgie" auch die „Nasenverkleinerung" und die „Geradrichtung der schiefen Nase". Durch Hinzutreten der Verkleinerungs- und Schiefnasenplastik muß natürlich die Begriffsbestimmung „Rhinoplastik" eine entsprechende Erweiterung erfahren. Das ist auch bereits von anderer Seite geschehen. So geben Nélaton und Ombrédanne 1904 in ihrem bekannten Werk folgende Definition der Rhinoplastik: „La Rhinoplastic est l'art de corriger les difformités du nez. Celles-ci consistent en une exagération de volume, une altération de forme, une modification de direction, ou, ce qui est beaucoup plus fréquent, elles sont dues à une destruction totale ou partielle du nez". Meine obige Definition stimmt im wesentlichen mit dieser Begriffsbestimmung überein. Nur soll durch die Hinzufügung des Wortes „auf chirurgischem Wege" der Begriff Rhinoplastik auf die operativen Verfahren eingeschränkt werden, im Gegensatz zur Prothetik der Nase, die in zahnärztlichen Zeitschriften auch als Rhinoplastik bezeichnet wird.

Die durch maligne Geschwülste verursachten, oft recht argen Nasendeformitäten die dem Behandlungsgebiet der allgemeinen Chirurgie zugerechnet werden, sind natürlich an und für sich nicht als zur Rhinoplastik gehörig zu betrachten, wohl aber die durch die Exstirpation dieser Geschwülste entstehenden Nasendefekte. — Die nicht malignen, sehr langsam wachsenden Geschwülste der Nase, wie das Rhinophym,

Paraffinom, Cavernom usw. der Nase, welche ein Grenzgebiet darstellen, habe ich dem Arbeitsgebiet der Rhinoplastik zugerechnet und daher deren Behandlung hier dargestellt.

Entsprechend der Erweiterung des Begriffes „Rhinoplastik" war natürlich auch eine klare Differenzierung in der Benennung der Hauptarten der Rhinoplastik erforderlich, welche ihre wesentlichen Unterschiede deutlich erkennen ließ. Ich habe daher vorgeschlagen, unter Beibehaltung des Wortes „Rhinoplastik" als Gesamtbegriff für alle Arten der chirurgischen Nasenkorrektur, die Nasenersatzplastik als „Rhinoneoplastik"[1]) zu bezeichnen.

Ich nahm damit den anscheinend in Vergessenheit geratenen Ausdruck „Neoplastik" wieder auf, den Zeis für die angliedernde Plastik geprägt hat. Für die Nasenverkleinerungsplastik schlage ich das Wort „Rhinomioplastik" und für die Nasenrichtungsplastik die Bezeichnung „Rhinorthoplastik" vor[2]).

Die beiden letzten Bezeichnungen stellen nur Erweiterungen der von mir früher[3]) vorgeschlagenen, anscheinend weniger mundgerechten Bezeichnungen „Rhinomiosis" und „Rhinorthosis" dar. Durch Anhängung des Wortes „Plastik" soll für die Verkleinerungsplastik besser zum Ausdruck gebracht werden, daß der Zweck der Operation meist nicht die einfache Verkleinerung einer an sich wohlgeformten Nase ist, sondern vielmehr die Gestaltsverbesserung einer mehr oder weniger mißgestalteten Nase auf dem Wege der Verkleinerung des Organs.

Will man für diese beiden Arten der Nasenumformung einen zusammenfassenden Ausdruck haben, so rate ich zu der im „Handbuch der speziellen Chirurgie des Ohres und der oberen Luftwege" (herausgegeben von Blumenfeld, Katz und Hoffmann) von mir vorgeschlagenen Bezeichnung „Korrektive Nasenplastik" oder „Nasenumformung" oder „Rhinometaplastik".

XI. Die Nasenverkleinerungsplastik (Rhinomioplastik).

Geschichte.

Die Geschichte der Nasenverkleinerungsplastik ist im Vergleich zur Nasenersatzplastik recht jungen Datums, wenngleich nicht ganz so jung, wie gemeinhin geglaubt wird. Schon Dieffenbach spricht in seiner 1845 herausgegebenen operativen Chirurgie an zwei Stellen von „Nasenverkleinerung". Das eine Mal wandte er sie an, um einen Nasenflügeldefekt bei zu großer Nase zu korrigieren. An der anderen Stelle handelte es sich um die Verkleinerung von zu großen, anscheinend gesunden Nasen, die er mittelst kreuzförmiger Excision aus Haut und Knorpel ausführte. Seine Methoden gerieten aber in Vergessenheit. — Dann berichtete 1887 der Amerikaner John Roe

[1]) J. Joseph, Beiträge zur totalen Rhinoplastik. Münch. med. Wochenschr. 1914. Nr. 13.

[2]) Die von anderer Seite vorgeschlagene Bezeichnung „Rhinokorrektur" für die Verkleinerungs- und wohl auch Schiefnasenplastik halte ich nicht für empfehlenswert. Erstlich wirkt sie sachlich verwirrend, denn man spricht ja auch von „Korrektur" von Nasendefekten und zweitens ist „Rhinokorrektur" eine sprachliche Mißbildung, da der Anfang griechisch, das Ende lateinisch ist.

[3]) Berl. klin. Wochenschr. 1898, Nr. 40. J. Joseph: Über die operative Verkleinerung einer Nase (Rhinomiosis), ferner J. Joseph: „Korrektive Nasen- und Ohrenplastik" im Handbuch der speziellen Chirurgie des Ohres und der oberen Luftwege, Band 1. 2, Hälfte, 1. Aufl. 1912, S. 148 (Rhinorthosis), 4. Aufl. 1927, S. 371.

über die anscheinend erfolgreiche Korrektur der Mopsnase „Pug nose", worunter er, nach der Abbildung zu urteilen, eine ziemlich große Nase mit leicht konkavem Profil und vorstehender Nasenspitze versteht. Als Methode gibt er für solche Fälle an, daß er das überflüssige Gewebe subkutan entfernt, und daß er in manchen Fällen von zu breiter Nasenspitze den Flügelknorpel an verschiedenen Stellen einschneidet und nachher mit einem kleinen sattelartigen Apparat behandelt. Welcher Art das zu entfernende überflüssige Gewebe (superfluous tissue) ist, ob Unterhautfett, Knorpel oder Schleimhaut und welche Form es hat, ist in der Publikation nicht näher angegeben. — 1892 berichtete Robert Weir, gleichfalls ein Amerikaner, über die Korrektur einer geraden, stark vorspringenden Nase. Der Erfolg der großenteils subkutan ausgeführten Operation war trotz mehrerer Nachkorrekturen nicht recht befriedigend. Patient hat als Resultat von vier Operationen seine vorher zu stark hervorspringende gegen eine zu lange Nase eintauschen müssen. Von Wert indessen ist die von ihm angegebene Korrektur abnorm vorgewölbter Nasenflügel (Negernase) durch sichelförmige, senkrechte Exzisionen aus den Nasenflügeln hart an der Nasolabialfalte — eines Fehlers, der bei der Zurücksetzung des geraden Nasenrückens in dem von ihm mitgeteilten Falle artefiziell entstanden war. — Wie die genannten Amerikaner von Dieffenbachs Versuchen keine Kenntnis hatten, so blieben ihre Versuche in Europa gänzlich unbekannt; wenigstens ist in der europäischen Literatur der letzten Dezennien vor dem Jahre 1898 nirgends von diesen und ähnlichen Versuchen die Rede.

1898 führte Jacques Joseph (der Verfasser) ohne jede Kenntnis von den Versuchen dieser Autoren die erste totale Nasenverkleinerung (Höckerabtragung, Verkürzung und Verschmälerung der Nasenspitze) nach eigener Methode und in einer Sitzung mit gutem Erfolge aus [1]). — 1899 berichtet Goodale über die Korrektur einer „exagerated Roman Nose". Er entfernt ein Stück aus dem Septum unterhalb resp. hinter dem Höcker, löst subkutan die Nasenbeine aus ihrer maxillaren Verbindung und drückt dann den Nasenkamm ein. — 1902 berichtet J. Joseph über die Korrektur der abnormen Vorwölbung der dreieckigen Knorpel (der sogenannten Kartoffelnase), — 1903 Neudörfer (Gersuny) über die extranasal-subkutane Abtragung des Höckers. — 1904 zitieren Nélaton und Ombrédanne (Paris) die beiden Amerikaner Smith und Monks, von denen der erstere 1895, der letztere 1898 subkutane Höckerabtragungen ausgeführt haben, — 1904 J. Joseph über die intranasale Höckerabtragung (ohne jede Verletzung der äußeren Haut) und in einer weiteren Publikation über die Verschmälerung der knöchernen Nase und die Verkürzung des hängenden Septums. — 1905 berichtet J. Joseph über Verkürzung der Nase ohne äußere Narben, 1907 J. Joseph über die Verschmälerung der Nasenspitze durch intranasale Streifenexzision und 1910 J. Joseph auf der 82. Versammlung der Gesellschaft Deutscher Naturforscher und Ärzte in Königsberg über weitere Verbesserungen in der narbenlosen Verkürzung der Nase durch Ablösung und Verschiebung der Nasenhaut sowie über die Korrektur von Gestaltsfehlern der Nasenflügel und der Nasenspitze.

[1]) Die Publikation dieses Falles und der bei ihm angewandten Methode fand am 11. Mai 1898 in der Berliner Medizinischen Gesellschaft statt (s. Lit.). Der Vortrag des Verfassers „Über die operative Verkleinerung einer Nase" stand bereits am 4. Mai 1898 auf der Tagesordnung der Medizinischen Gesellschaft, konnte aber wegen vorgerückter Zeit an diesem Tage nicht mehr gehalten werden. J. Joseph zeigte nach dieser Sitzung dem damaligen Vorsitzenden, Rudolph Virchow, den Erfolg der Operation in Lichtbildern. Bei dieser Gelegenheit äußerte ein amerikanischer Chirurg, Dr. Rosenstirn aus San Francisco, der sich Virchow angeschlossen hatte, er hätte Ähnliches in der amerikanischen Literatur gelesen und vermittelte an einem der folgenden Tage J. Joseph die Kenntnis der Weirschen Publikation (siehe Literatur: 1898 J. Joseph: Die operative Verkleinerung einer Nase, Berl. klin. Wochenschr. 1898 Nr. 40)

Ätiologie. Die abnorme Größe der Nase kann bedingt sein A. durch einfache physiologische Hypertrophie, ohne krankhafte Veranlassung. B. Durch pathologische Hypertrophie. C. Kann sie artefiziell und durch Trauma verursacht sein. Die zur Beseitigung der einfachen hypertrophischen Zustände dienenden Methoden möchte ich als Rhinomioplastik im engeren Sinne, die Methoden zur Beseitigung der pathologischen oder artefiziell verursachten Nasenvergrößerungen als Rhinomioplastik im weiteren Wortsinn bezeichnen. In seltenen Fällen ist die Nase bereits bei der Geburt zu groß, meistens vollzieht sich infolge erblicher Anlage das übermäßige Wachstum erst im zweiten Jahrzehnt des Lebens. Zuweilen bewirkt ein Fall oder ein heftiger Schlag auf die Nase ihre allmähliche Vergrößerung, und zwar auch bei Personen, deren sämtliche Angehörige Nasen von normaler Größe und Form besitzen. Eine alte Narbe auf dem übergroßen Höcker pflegt in diesen Fällen Zeugnis von der einst erlittenen Verletzung abzulegen.

Motive zur Rhinomiosis und Bedeutung der Operation für das praktische Leben.

Beweggrund für die Operation ist die psychische Depression, welche das Bewußtsein, durch eine Nasenverbildung entstellt zu sein, mit sich bringt. Die psychische Depression ist nach den mehrere Tausend einschlägige Operationen umfassenden Erfahrungen des Verfassers weit größer, als man gemeinhin annimmt. Während Menschen mit defekten Nasen im allgemeinen auf die mitleidsvolle Teilnahme, mindestens aber auf ein gleichgültiges Verhalten ihrer Mitmenschen rechnen können, sind die Besitzer derartig vergrößerter Nasen oft die Zielscheibe ausgesprochenen oder durch Gesten angedeuteten Spottes. Infolgedessen verlieren sie im Umgange mit anderen Menschen leicht ihre Unbefangenheit, werden oft kleinmütig, ziehen sich soweit als möglich von jedem Verkehr zurück und so mancher von ihnen wird schließlich menschenscheu und lebensmüde.

Einen wie hohen Grad die psychische Depression in manchen Fällen annehmen kann, ergibt sich nach des Verfassers Erfahrungen:

1. aus den Selbstmordversuchen mehrerer Patienten, die sie wegen der Nasenverbildung ausgeführt haben und die dem Verfasser von den Verwandten der Patienten mitgeteilt wurden,

2. aus verzweifelten Akten der Selbsthilfe. So haben zwei Patienten durch Schnitte mit scharfen Messern vergeblich die Höcker abtragen wollen, der eine einen knöchernen, der andere einen Paraffinhöcker,

3. aus der hohen Bewertung des Gestaltsfehlers im Vergleich mit anderen Gebrechen. So schrieb dem Verfasser ein mit einer geraden, stark hervorspringenden Nase (sogenannter Clownnase) behafteter einfacher Schuhmacher, der auf beiden Ohren taub war, kurze Zeit vor der Operation, daß seine Taubheit ihm lange nicht so viel Verdruß in seinem Leben bereitet habe, wie seine Nase,

4. aus der großen Aufregung, die sich der Patienten bei gelegentlicher Verspottung bemächtigt, und die sie in Schlägereien resp. in Duelle verwickelt. Hier sei auch die Äußerung eines jungen Franzosen erwähnt, der sich durch die Operation vor verbrecherischen Handlungen schützen wollte. Er sagte bei der ersten Beratung u. a. „si quelqu'un rit de mon nez, je suis nerveux, je vais tuer quelqu'un",

5. in seltenen Fällen aus dem Zurückbleiben der körperlichen und geistigen Entwicklung. So hat ein 24jähriger Patient mit Kombination von Höcker- und Schiefnase den Eindruck eines etwa 17- oder 18jährigen gemacht,

6. aus dem Verhalten bei der ersten Konsultation: dem schweren Ernst in den Gesichtszügen, als ob es sich um ein unheilbares Leiden handele und die ängstliche Erwartung des Urteils, ob eine Korrektur möglich ist (Schlottern der Knie usw.),

7. aus dem hohen Glücksgefühl und den oft überschwänglichen Dankesbezeugungen nach erfolgter Korrektur.

Punkt 1—6 zeigen gleichzeitig, wie zwingend zuweilen die Indikation zur Rhinomiosis werden kann.

Oft erschwert eine derartige Nasenverbildung außerordentlich die Ausübung des Berufes. So können z. B. Vorgesetzte ihren Untergebenen, Lehrer ihren Schülern gegenüber die erforderliche Autorität nur schwer aufrecht erhalten. In vielen Berufen, z. B. in kaufmännischen, schädigt eine solche Gesichtsentstellung die damit Behafteten oft recht empfindlich in ihrer Erwerbsfähigkeit. Ganz besonders trifft dies bei Schauspielern zu. — Auch für die Eheschließung ist eine zu große, häßlich geformte Nase zuweilen ein nicht zu unterschätzendes Hindernis. Häufig ist also die Sorge um die Erreichung wichtiger Lebensziele, um das Fortkommen, um die Existenz die Triebfeder zu dem Entschluß, sich einer Nasenkorrektur zu unterziehen. — Durch die Rhinomiosis hoffen diese Patienten von ihrer Entstellung befreit zu werden, hoffen Ruhe vor der Spottlust ihrer Mitmenschen, Unbefangenheit im Verkehr mit ihnen zu erlangen, also unauffällig und unbelästigt ihrer Wege gehen zu können und in ihrem Erwerbe und sonstigen Fortkommen nicht mehr durch ein mehr oder weniger abstoßendes Äußeres gehindert zu werden. — Es ist daher nicht human, diesen Patienten, wie das häufig geschieht, Eitelkeit als treibendes Motiv zu unterstellen. Von Eitelkeit kann man nach Ansicht des Verfassers nur bei solchen Personen sprechen, welche schöner sein wollen als der Durchschnitt der Menschen. Wer aber nur von einer Entstellung befreit werden, in seinem Äußern nur den Durchschnitt, nur Unauffälligkeit erreichen will, sollte nicht mit dem Odium der Eitelkeit behaftet werden. Es ist also nicht Eitelkeit das treibende Motiv, sondern Antidysplasie, d. h. das Gefühl, entstellt zu sein resp. der Widerwille gegen Entstellung und ihre seelischen und materiellen Folgen. Ausnahmen seien zugegeben. Verfasser steht nicht an — auf die Gefahr der Mißdeutung hin — als Bezeichnung für das Motiv solcher Patienten zur Operation dieses neugebildete Wort vorzuschlagen, da die deutsche Sprache leider kein Wort besitzt, das diesen psychologisch wichtigen Unterschied deutlich zum Ausdruck bringt. Verfasser tut dies vor allem deshalb, weil er glaubt, daß die Existenz dieses, einem praktischen Bedürfnis entsprechenden Wortes dazu beitragen kann, die an solchen entstellenden Gesichtsfehlern Leidenden vor der kränkenden Unterstellung der Eitelkeit als Motiv zur operativen Korrektur zu schützen.

Die Rhinomiosis hat somit die Aufgabe, durch Herstellung normaler, unauffälliger Nasenformen die psychische Depression zu heilen, hat zweifellos eine soziale Bedeutung und stellt somit einen nicht unwichtigen Zweig der chirurgischen Psychotherapie dar.

Anhangsweise sei erwähnt, daß bei manchen Patienten — sowohl semitischen wie arischen Ursprungs — der Wunsch maßgebend war, die semitische Nasenform, besonders in ihrer häßlichen Übertreibung zu verlieren und sich so in ihrem Aussehen der übrigen Bevölkerung zu assimilieren. — Über die Berechtigung eines solchen Wunsches werden die Meinungen je nach der politischen und religiösen Parteistellung des Beurteilers natürlich auseinandergehen. Für Ärzte muß nach Ansicht des Verfassers allein die Tatsache entscheidend sein, daß diese Patienten zweifellos seelisch leiden, woraus sich von selbst die Folgerung ergibt, ihnen durch den operativen Eingriff nach Möglichkeit das seelische Gleichgewicht wieder herzustellen.

Übersicht

der durch Rhinomioplastik zu beseitigenden Gestaltsfehler der Nase.

A. Einfache Hypertrophie der Nase (ohne krankhafte Ursache).
1. Hypertrophie der starren (knöchernen) Nase.
   a) Das abnorme konvexe Profil
      α) der Knochenhöcker,
      β) der Knorpelhöcker,
      γ) krumme Nase ohne Höcker.
      Anhang: Hypertrophie des häutigen Anteils (Hauthöcker).
   b) Abnorme Breite der knöchernen Nase.
   c) Abnorme Schmalheit der knöchernen Nase (zwei Arten).
2. Hypertrophie der beweglichen (häutig knorpeligen) Nase.
   a) Die abnorme Vorwölbung der dreieckigen Knorpel (Kartoffelnase).
   b) Gestalts- und Stellungsfehler der Nasenflügel.
      α) Die abnorme Vorwölbung des Nasenflügels.
      β) Die abnorme Flachheit des Nasenflügels.
      γ) Der abnorme Hochstand eines Nasenflügels.
      δ) Der abnorme Tiefstand eines Nasenflügels.
   c) Gestalts- und Stellungsfehler der Nasenspitze (der Spitzenknorpel).
      α) Die abnorme Breite der Nasenspitze.
      β) Die abnorme Schmalheit der Nasenspitze.
      γ) Das abnorme Hervorragen der Nasenspitze.
      δ) Das abnorme Zurückstehen der Nasenspitze.
   d) Abnorme Länge der Nase.
      α) Das hängende Septum.
      β) Abnorme Länge der ganzen Nase, besonders des Septumknorpels.
      Anhang: Kombination von hypertrophischen Nasendeformitäten untereinander und mit Nasendefekten (Nasenverkleinerung im Dienste der Nasen-Defektplastik) Dauererfolge, Indikation.

B. Pathologische Hypertrophie der Nase (durch krankhafte Vorgänge verursacht).
1. Akromegalie der Nase.
2. Rhinophym.
3. Geschwülste (Cavernom).

C. Artefizielle und traumatische abnorme Größe der Nase.
1. Artefizielle Nasenvergrößerung.
   a) Durch Paraffineinfügung.
   b) Durch Knorpeltransplantation.
2. Traumatische Vergrößerung der Nase.
   a) Höckerbildung durch Trauma.
   b) Höckerbildung nach Trauma mit Eindringen von Fremdkörpern.

A. Die einfache Hypertrophie der Nase.

Bei der einfachen Nasenhypertrophie handelt es sich um übermäßiges Wachstum von Nasen, die an sich gesund sind, aber durch Größe und Gestalt das Gesicht mehr oder weniger entstellen und dadurch psychische Depressionszustände hervorrufen.

Die einfache Hypertrophie der Nase läßt sich zwanglos in die Hypertrophie der starren Nase und in die Hypertrophie der beweglichen Nase einteilen.

Fig. 136.
Intranasaler erster Einstich zwischen Spitzen- und Seitenknorpel mit dem Plastikmesser. (Operationsaufnahme.)

Fig. 137.
Verdeutlichung von Fig. 136.

1. Die Hypertrophie der starren Nase.

Als hypertrophische Gestaltfehler der starren Nase sind zu nennen a) das abnorm konvexe Nasenprofil und b) die abnorme Breite und abnorme Länge der knöchernen Nase.

a) Das abnorm konvexe Profil

(Prorrhinie, Rhinokyphosis)

hat drei Erscheinungsformen: α) den Knochenhöcker, β) den Knorpelhöcker und γ) die krumme Nase ohne ausgesprochene Höckerbildung.

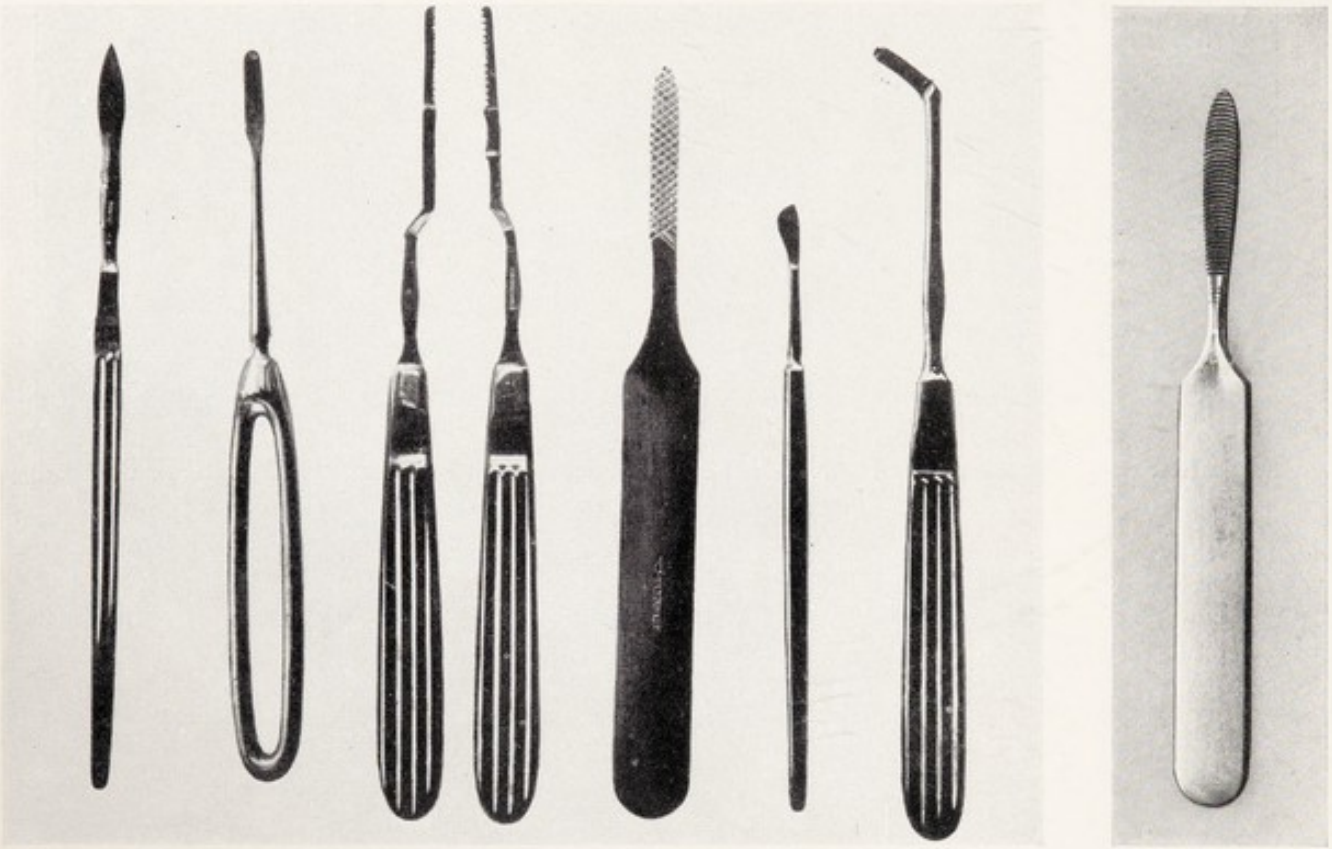

Fig. 138 139 140 141 142 143 144 144 a

Instrumente zur intranasalen Höckerabtragung nach J. Joseph.

Die Operation ist bei allen drei Formen im wesentlichen dieselbe, da in allen drei Arten Knochen- und Knorpelabtragungen stattfinden müssen. Nur ist im ersten Falle hauptsächlich der knöcherne Teil, im Falle der krummen Nase vom knöchernen Gerüst der Nase ungefähr ebensoviel wie vom knorpeligen Teil der Krümmung und im letzten Falle hauptsächlich die vorderste Partie des Septumsknorpels zu entfernen. — Um eine kurze prägnante Bezeichnung für die Beseitigung des abnorm konvexen Profils zu haben, nennt der Verfasser die Operation, auch wenn es sich um die Korrektur einer krummen Nase handelt, „Höckerabtragung", nach dem Höcker als häufigste Form des abnorm konvexen Profils.

Die Höckerabtragung.

(Kyphektomie, Rhinokyphektomie.)

Die Höckerabtragung zerfällt in zwei Akte: 1. die intranasale Ablösung der Haut und des Periost und 2. die Absägung selbst. Sie wird von mir auf folgende Weise auf

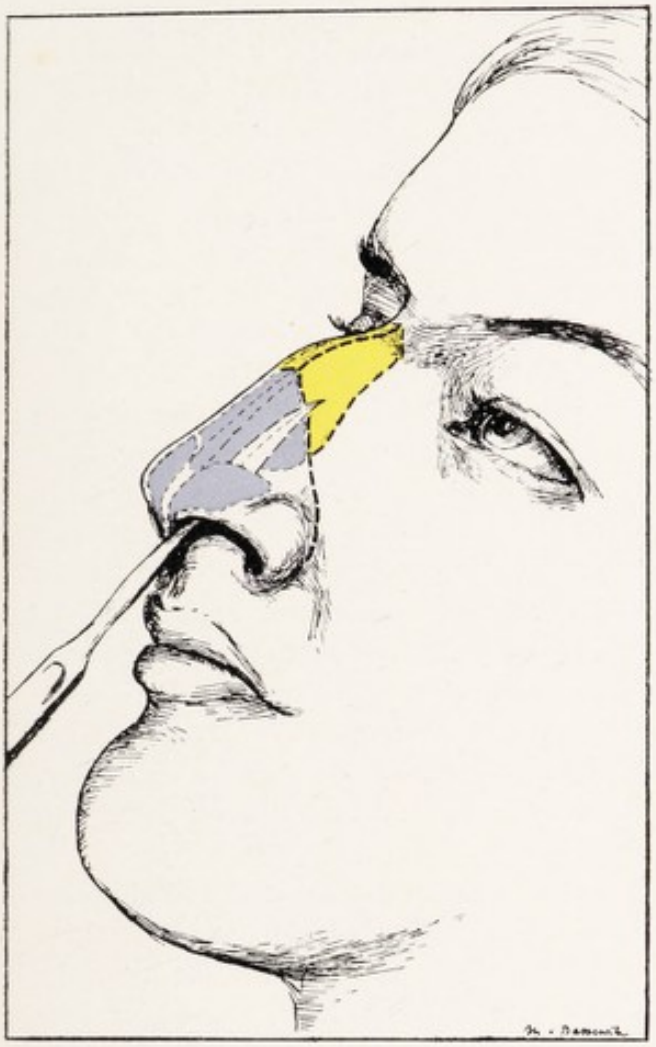

Fig. 145.
Schematische Darstellung des ersten Einstichs mit dem Plastikmesser (s. Fig. 138).
Die Messerspitze wird bis auf das Nasenbein geschoben.

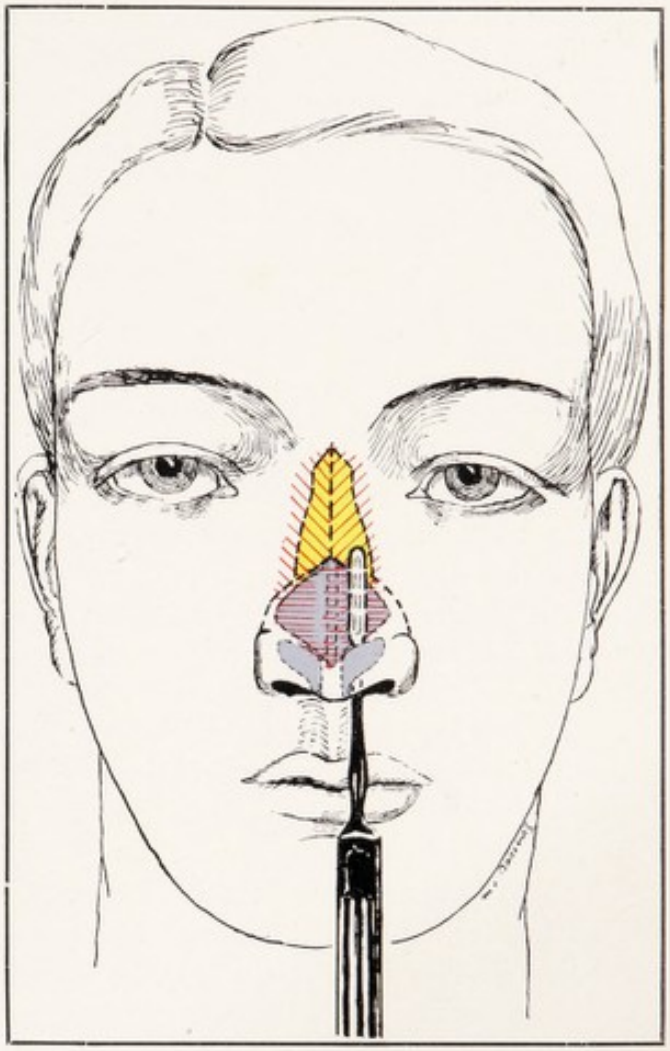

Fig. 146.
Intranasal-subcutane Einführung des Raspatoriums.
(Die Schraffierung zeigt den Umfang der Hautablösung.)

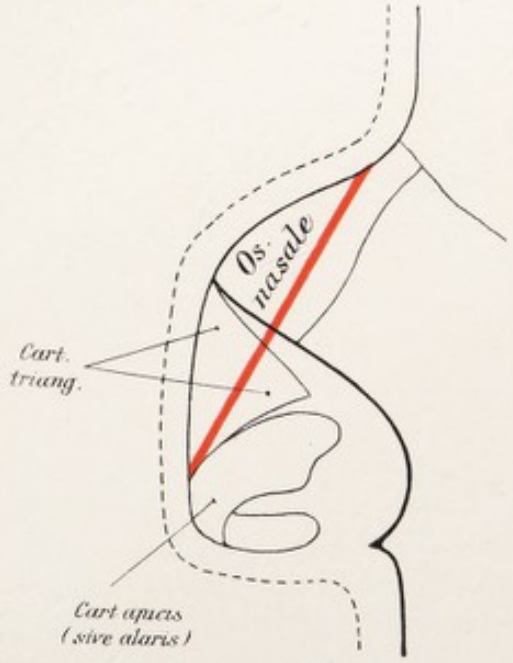

Fig. 147.
Schnittführung durch eine Seitenwand.

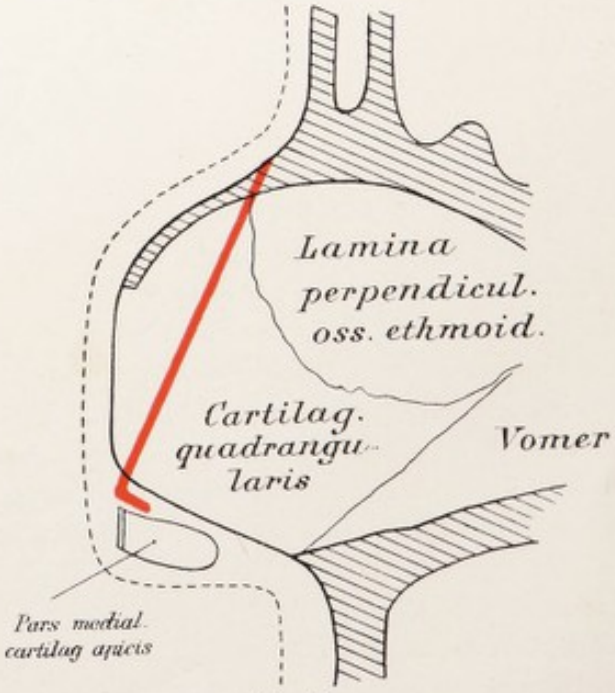

Fig. 148.
Schnittführung durch die Scheidewand.

Intranasale Höckerabtragung nach J. Joseph.

intranasalem Wege ausgeführt. Nachdem der Patient in der in Fig. 133 (Allgemeiner Teil) dargestellten Weise gelagert und alle anderen Vorbereitungen in der im allgemeinen Teil genau dargestellten Weise getroffen sind, durchsticht man mit dem in das Nasenloch eingeführten Plastikmesser (Fig. 138) die Schleimhaut dicht über dem unteren Rande des dreieckigen Knorpels, zunächst auf der linken Seite. Fig. 136 zeigt die Einstichstelle an einem während der Operation photographisch aufgenommenen Bilde. Fig. 137 ist die zeichnerische Verdeutlichung dieses Bildes. Um sich die Einstichstelle bequem zugänglich zu machen, drückt man die Nasenspitze mit dem Daumen der linken Hand nach oben, während man zugleich mit dem linken Zeigefinger das Vordringen der Spitze des Messers kontrolliert in der Absicht, ein Durchspießen der äußeren Haut zu vermeiden. Man geht dann mit der Spitze des Plastikmessers zwischen dem dreieckigen oder Seitenknorpel nach oben vor, um auf die Seitenfläche des Nasenbeins zu gelangen (Fig. 145), durchschneidet, daselbst angelangt, das Periost und löst es zugleich ein wenig ab. Dann zieht man das Plastikmesser aus der Wunde heraus und führt auf demselben Wege das etwas um die Fläche gebogene Raspatorium ein (siehe Fig. 139 und 146).

Mit diesem löst man das Periost von dem Knochenhöcker nach oben bis zur Nasenwurzel und seitlich so weit ab, daß man Platz für die seitlich anzusetzende Säge hat. Hierauf wird dasselbe Vorgehen vom Einstich in die Schleimhaut bis zur Periostablösung auf der anderen, der rechten Seite wiederholt. Dann wird die vordere Spitze des Septumknorpels am besten mit einem quer durch beide Schleimhautöffnungen geführten, geknöpften Messer umschnitten (Fig. 148). Damit ist der erste Akt der Höckerabtragung vollendet.

Es folgt als zweiter Akt die eigentliche Abtragung. Man führt durch die eine Einstichöffnung der Schleimhaut (meist wähle ich die linksseitige) die gerade Höckersäge seitlich in den Höcker ein (Fig. 141 zeigt die für die rechte, Fig. 140 die für die linke Seite bestimmte Höckersäge). Man setzt sie unter gleichzeitiger kontrollierender Palpation des linken Zeigefingers in der Richtung der projektierten Profillinie (Fig. 147 und 148) an und sägt unter Führung des linken Zeigefingers mit kräftigen Zügen zunächst die eine Seite und das Septum und dann auch die zweite Seite durch. Fig. 149 deutet die Absägung auf einem halbschematischen Bilde, Fig. 150 den Vorgang auf einer während der Operation vorgenommenen photographischen Aufnahme an. Gelingt die Durchsägung nur schwer, so liegt das in der Regel daran, daß die Zähne der Säge verstopft sind. In diesem Falle wechselt man die Säge. Oft ist es vorteilhaft, die zweite (rechte) Seite mittels einer für diese Seite bestimmten Säge (Fig. 141) zu durchtrennen. Das empfiehlt sich besonders dann, wenn man auf der linken Seite von der exakten Richtung ein wenig abgewichen zu sein glaubt.

Ist der knöcherne Anteil des Höckers abgetrennt, so merkt man diese Tatsache sofort an seiner plötzlich eintretenden Verschieblichkeit. Der Höcker hängt aber in dieser Phase der Operation meist noch mit seiner Nachbarschaft durch einen Teil des Septums und Partien des dreieckigen Knorpels zusammen. Diese Verbindungen werden am besten mittels eines geknöpften, in den Spalt hinter dem Höcker eingeführten Messers, mit glatten, in der Richtung des neuen Profils geführten Schnitten durchtrennt. Damit ist der Höcker völlig abgetrennt und man braucht ihn dann nur noch mit einer Pinzette zu fassen und aus einem der beiden Nasenlöcher herauszuziehen. — Gelingt es, wie häufig, den Höcker in einem Stück abzutragen, so hat er auf seiner Außenseite natürlich die Höckerform; auf der Innenseite aber die Gestalt eines in der Mitte längsgeteilten Kahnes. Die Teilung in die beiden Abschnitte wird durch das Septum bewirkt. Fig. 151 zeigt einige im ganzen Stück exstirpierte Höcker von der

Außenseite. Fig. 152 dieselben Höcker von der Innenseite, Fig. 153 und 154 zeigt das Profil einer Höckernase im Röntgenbilde, Fig. 157 den Zustand nach der Höckerabtragung.

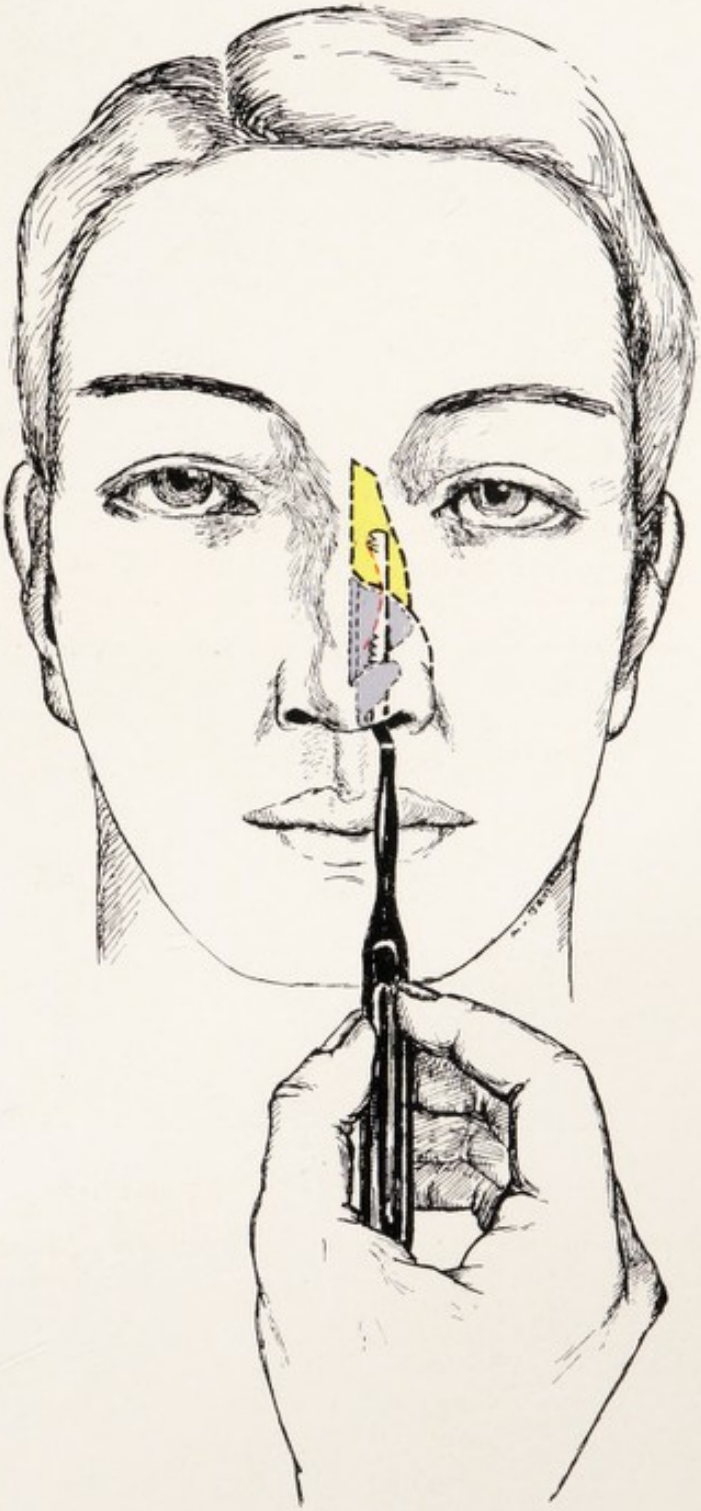

Fig. 149.
Intranasale Absägung des Höckers nach J. Joseph.
Die linke, farbig gehaltene Seite ist im Bereiche des Operationsbezirkes von der äußeren Haut entblößt gedacht.

Ist der Höcker oder sind größere Teile desselben auf diese Weise entfernt, so paßt sich die Haut infolge ihrer Elastizität dem verkleinerten Nasengerüst an und bildet, von der Seite betrachtet, die neue Profillinie. Man sieht nun sofort und kann durch Betastung

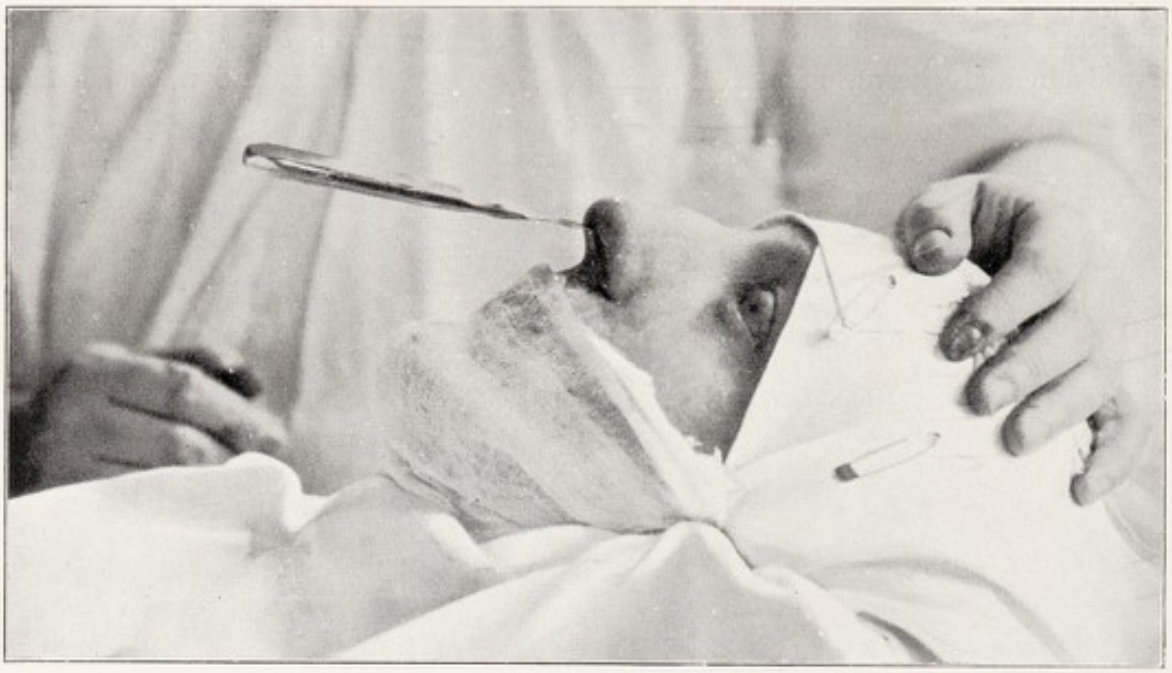

Fig. 150.
Die gerade Nasensäge während der Anwendung (einen Moment losgelassen). Lokale Anästhesie; daher Gesichtsausdruck schmerzfrei.



Fig. 151.
Sieben intranasal abgetragene Höcker von der Vorderseite gesehen.

Fig. 152.
Dieselben Höcker von hinten betrachtet.
Der mittlere Höcker stammt von dem in **Fig. 156** abgebildeten Fall.

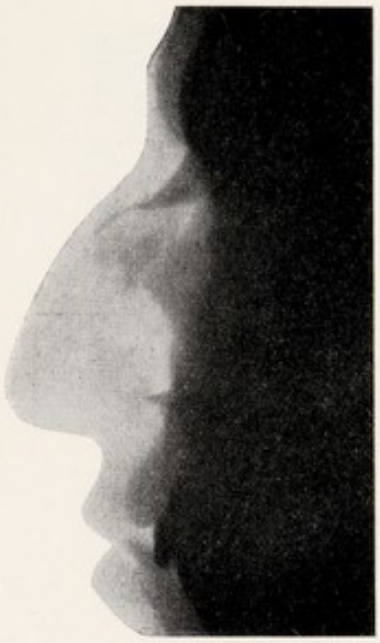

Fig. 153.
Vor der Höckerabtragung.

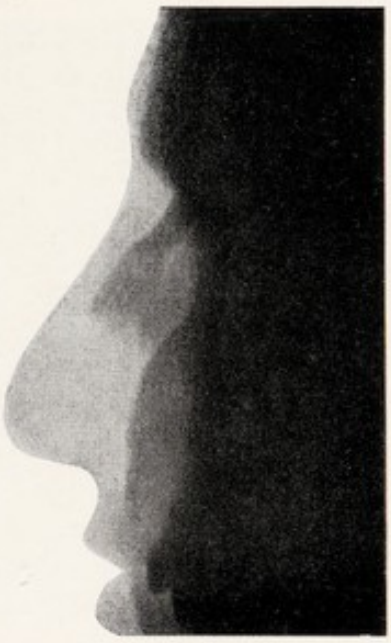

Fig. 154.
Nach der Höckerabtragung.

RÖNTGENPROFILE.

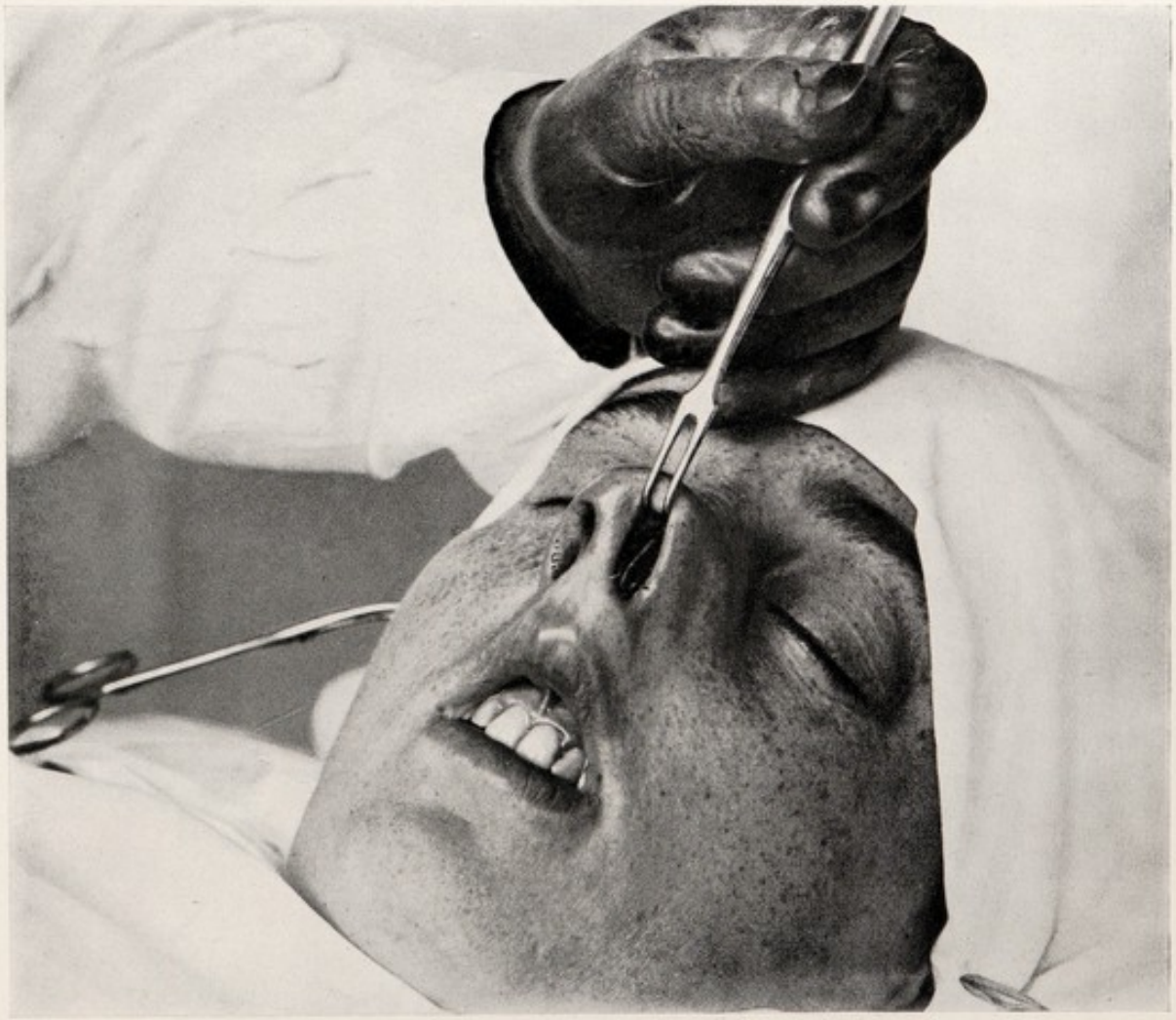

Fig. 155.
Zustand nach der Umschneidung des viereckigen Knorpels und Abheben des vorderen linken Nasenlochrandes.
Die weiße Linie im linken Nasenloch ist der vordere Rand des viereckigen Septumknorpels (der untere ist von der hochgezogenen Oberlippe verdeckt) und ist so der feineren Bearbeitung mit dem keulenförmigen Messer direkt zugänglich gemacht. (Operationsaufnahme.)

Fig. 156.
Stark prominente, gekrümmte Nase mit Knorpelhöcker.

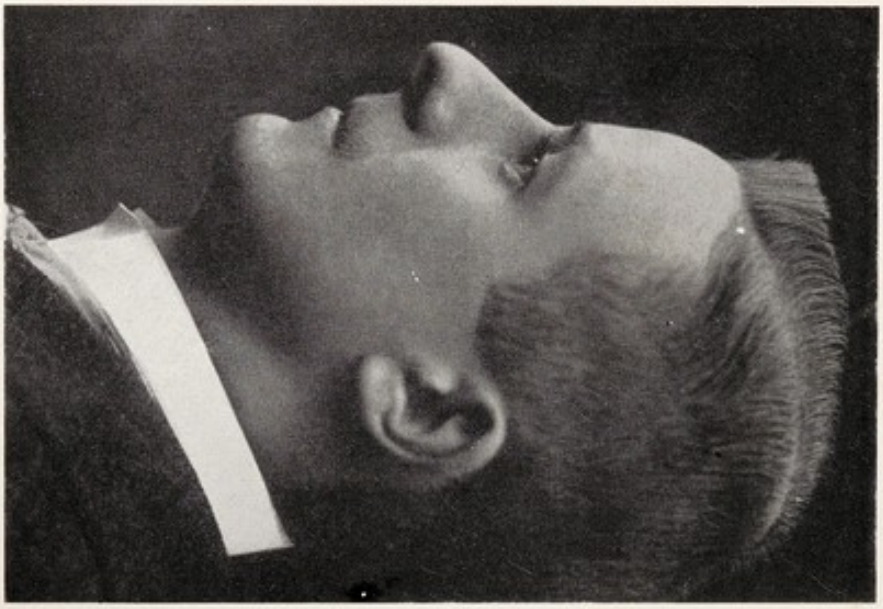

Fig. 157.
Nach der intranasalen Korrektur.

Fig. 158.
Knorpelhöcker beim Lächeln stärker hervortretend.

INTRANASALE KORREKTUR EINER GEKRÜMMTEN NASE MIT KNORPELHÖCKER.

feststellen, ob noch Unebenheiten vorhanden sind. Sind sie in störendem Maße zu konstatieren, so werden sie mit der Knochenfeile (Fig. 142 und Fig. 144a), soweit sie den Knochen betreffen, soweit sie noch dem Knorpel anhaften, mit dem sichelartigen

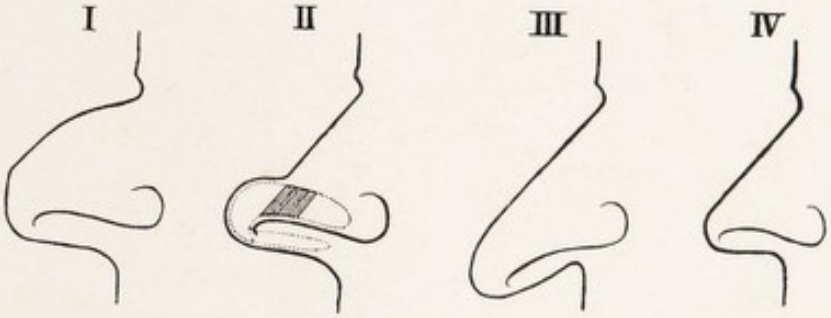

Fig. 159.
Wandlungen des Profils während der Operation in dem in Fig. 157 dargestellten Falle.

Messer (Fig. 143) oder dem winkligen Zugmesser (Fig. 144) entfernt. Zur Beseitigung der dem Knorpel angehörigen Vorsprünge empfiehlt es sich, mit einem doppelzinkigen, schmalen stumpfen, vorn ins Nasenloch eingesetzten Haken die Haut der Nasenspitze

Fig. 160.
Knorpelhöcker beim Lachen stärker hervortretend.

Fig. 161.
Zustand nach der Operation.

nach oben zu ziehen, so daß die vorderen Partien des knorpeligen Nasengerüstes bequem dem Gesicht zugänglich werden, das geht leicht, wenn man den Knorpel auch unten genügend umschnitten hat (Fig. 155). Man kann dann bequem mit dem sichelförmigen oder dem Zugmesser oder auch mit einer feinen spitzen Schere kleinere oder größere Unebenheiten des Profils unter direkter Kontrolle des Auges fortnehmen.

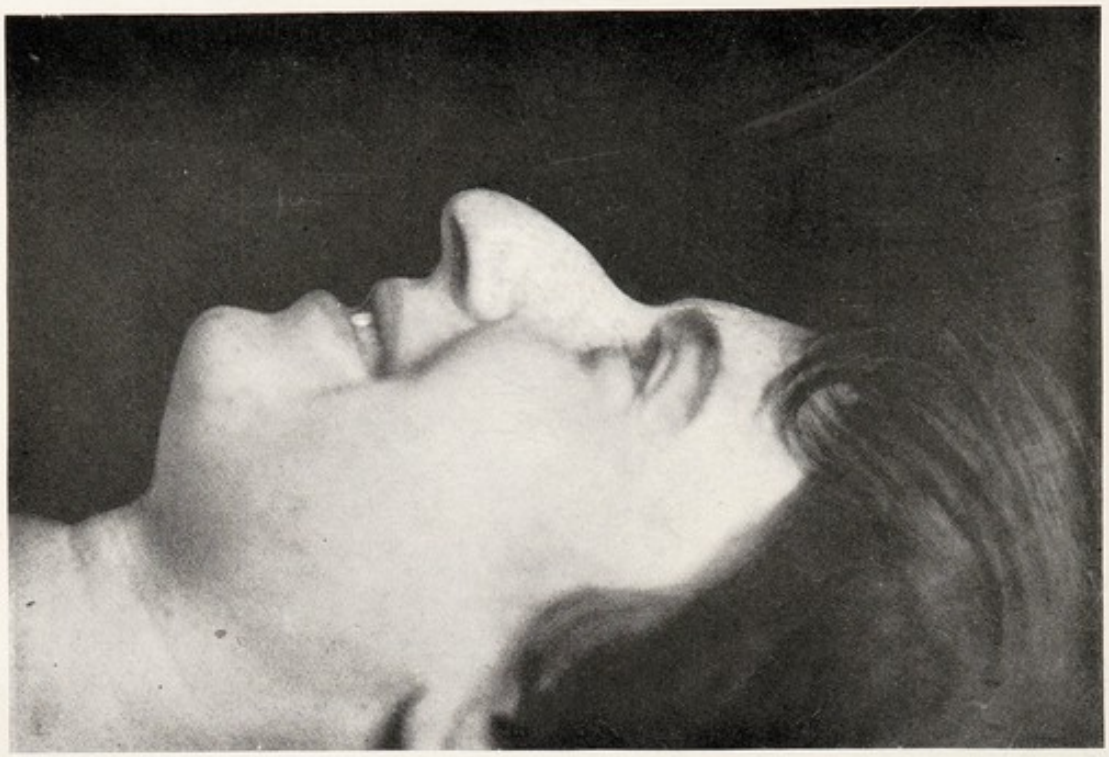

Fig. 162.
Krumme, lange Nase vor der Operation.

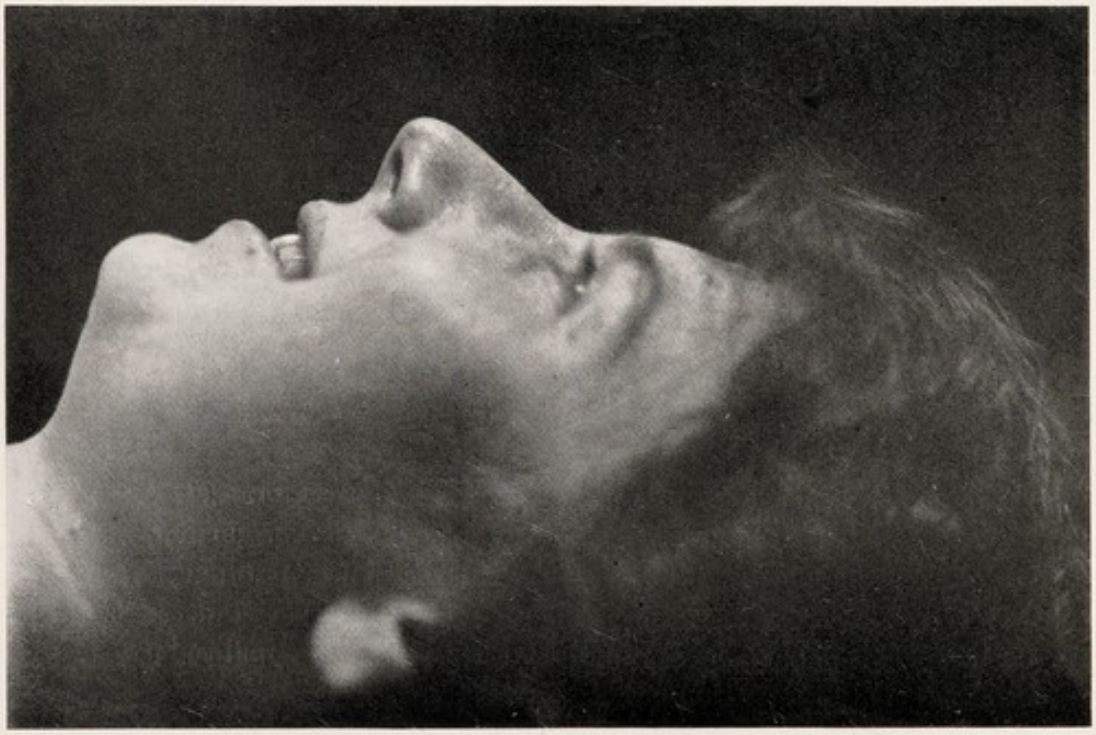

Fig. 163.
Zustand nach der Operation.

DIESELBE DAME VOR UND NACH DER OPERATION BEIM LÄCHELN AUFGENOMMEN.

Ist dieses geschehen, so ist die Höckerabtragung vollendet, die ganze Operation nur dann, wenn der Nasenrücken durch die Höckerabtragung nicht zu breit geworden ist. Ist dies der Fall, so muß in derselben Sitzung auch dieser Gestaltfehler korrigiert werden (siehe das folgende Kapitel).

Die Fig. 156—158 zeigen eine stark prominente, gekrümmte Nase mit Knorpelhöcker, der besonders häßlich beim Lächeln hervortritt (Fig. 158). Fig. 157 zeigt den Zustand nach der Operation. Das große Höckerpräparat in den Fig. 151 und 152 gehört zu diesem Fall. Die Fig. 160 und 161, welche vor und nach der Operation in leichtem

Fig. 164.
Großer Knochenhöcker.

Fig. 165.
Zustand nach der Operation.

Affekt, und zwar beim Lächeln aufgenommen wurden, zeigen, daß das Lächeln nach der operativen Korrektur nicht mehr störend wirkt.

Das gekrümmte Nasenprofil ohne ausgesprochene Knochen- oder Knorpelhöckerbildung verzerrt sich beim Lächeln zu einer besonders störenden Hakenform (siehe Fig. 162), wenn die Nase gleichzeitig zu lang ist. Fig. 163 zeigt, daß auch solche Nasen nach der Operation hübsch wirken können, wobei man sich vergegenwärtigen muß, daß oft selbst hübsche Nasen bei leichtem Affekt sich in häßlicher Weise verziehen.

Wie ich oben andeutete, kann die abnorme Konvexität des Profils durch vorwiegende Hypertrophie des knöchernen Anteils des Höckers bedingt sein. Man kann in diesem Fall von einem „Knochenhöcker" sprechen. Fig. 164 zeigt einen solchen „Knochenhöcker". Fig. 165 zeigt den Fall nach der extranasal ausgeführten Operation (siehe folgenden Absatz). Fälle, bei denen der knöcherne und knorpelige

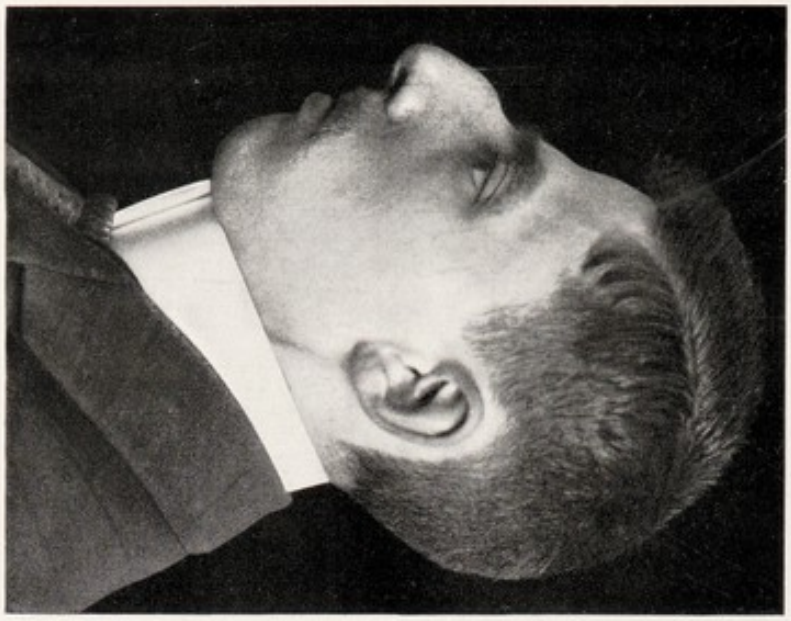

Fig. 166.
Höckernase bei zurückfliehender Stirn.

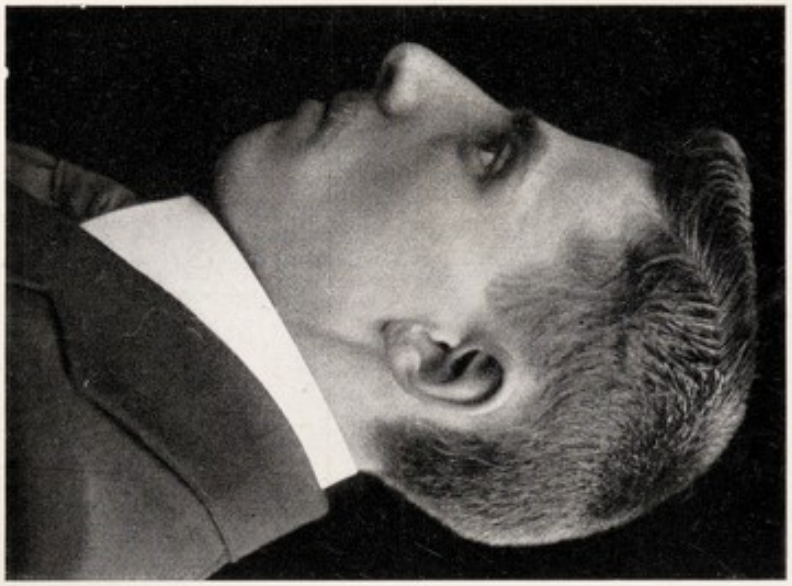

Fig. 167.
Zustand kurz nach der Operation.

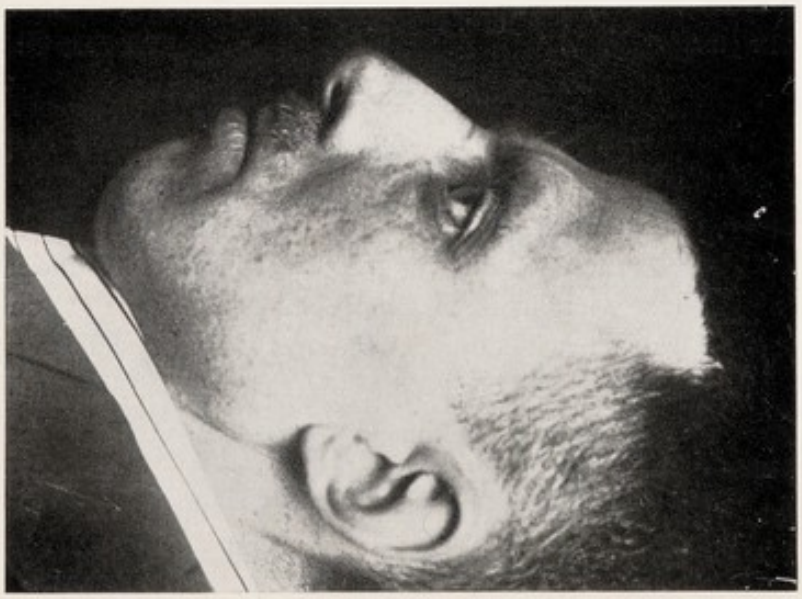

Fig. 168.
Derselbe Fall 10 Jahre nach der Operation.

INTRANASALE KORREKTUR EINES KNOCHENKNORPELHÖCKERS.

Anteil gleich groß sind, kann man als Knochenknorpelhöcker bezeichnen. Einen solchen Fall stellt Fig. 166 dar, der auch zugleich durch die zurückfliehende (griechische) Stirn bemerkenswert ist. Fig. 167 zeigt den Fall bald nach der Operation und Fig. 168 den Zustand, wie ich ihn 10 Jahre später gesehen habe und bald darauf photographieren durfte.

Ältere Methode J. Josephs. Auch mit J. Josephs älterer Methode resp. in Anlehnung an dieselbe lassen sich gute Erfolge erzielen, wenngleich sie der äußeren Narbe wegen den durch intranasale Korrektur erzielten nachstehen. Die Fig. 164

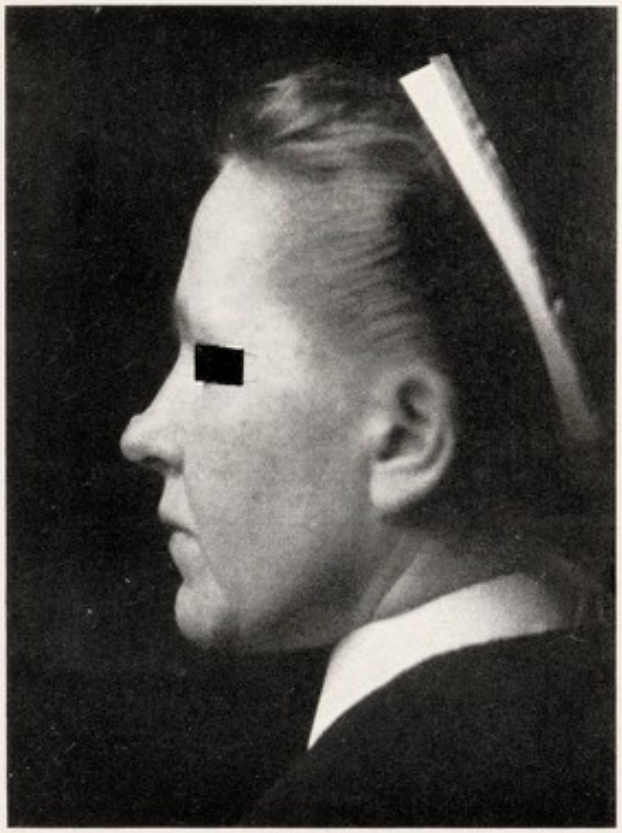

Fig. 169.
Kleiner Hauthöcker.

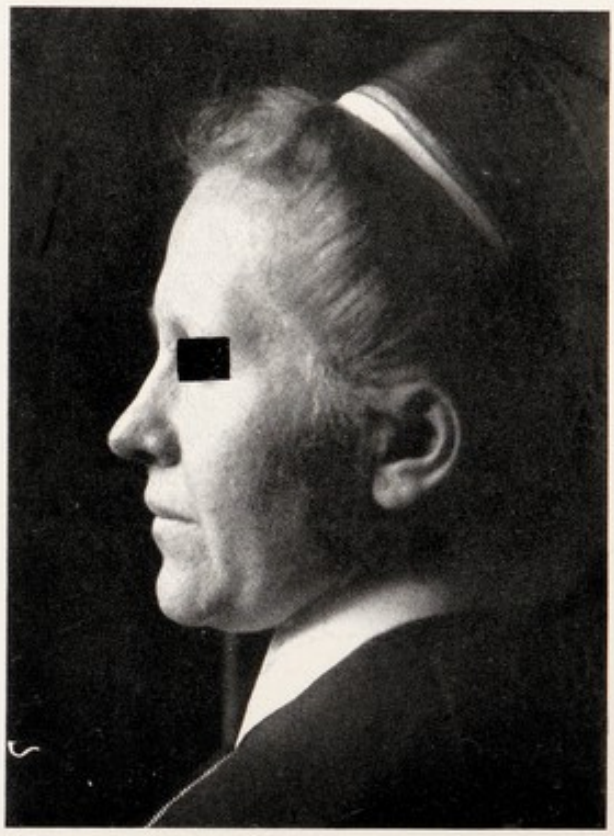

Fig. 170.
Zustand nach der Operation. (Extranasale Excision.)

und 165 zeigen einen nach des Verfassers älterer Methode (siehe Berliner klin. Wochenschrift 1898, Nr. 40) erreichten Erfolg. Die Narbe ist unauffällig und auf dem photographischen Profil kaum zu sehen. — Verfasser operiert seit vielen Jahren auch derartige Fälle intranasal, so daß auch bei diesen Fällen keine äußere Narbe entsteht. Die ältere Methode des Verfassers findet indessen noch heute in den Fällen von Hauthypertrophie der Nase Anwendung, also bei Akromegalie der Nase und in manchen Fällen von Rhinophym (siehe das betreffende Kapitel S. 167 u. ff.).

Der Vollständigkeit halber möchte ich hier erwähnen, daß es auch Hauthöcker gibt, die, wenn auch klein, dennoch das Profil recht häßlich machen können. Fig. 169 zeigt einen solchen durch eine warzenartige Hautverdickung verursachten Hauthöcker, Fig. 170 den Zustand nach der Excision des Hautbuckels.

Die von anderen Autoren angegebenen Methoden sind, wie sich aus den Mitteilungen in dem Abschnitt „Geschichte" ergibt, entweder nicht oder nicht ganz ohne äußere Narben auszuführen oder zu kompliziert und darum unsicher im Erfolge.

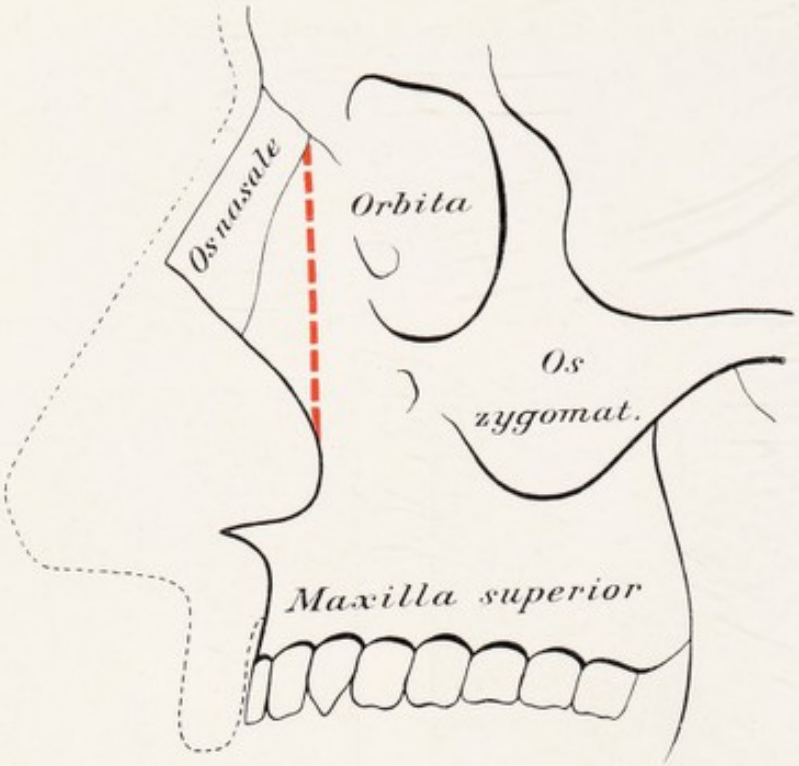

Fig. 171.
Intranasale Verschmälerung der knöchernen Nase nach J. Joseph.
Die punktierte Linie gibt Richtung und Umfang des intranasal auszuführenden Sägeschnittes an.

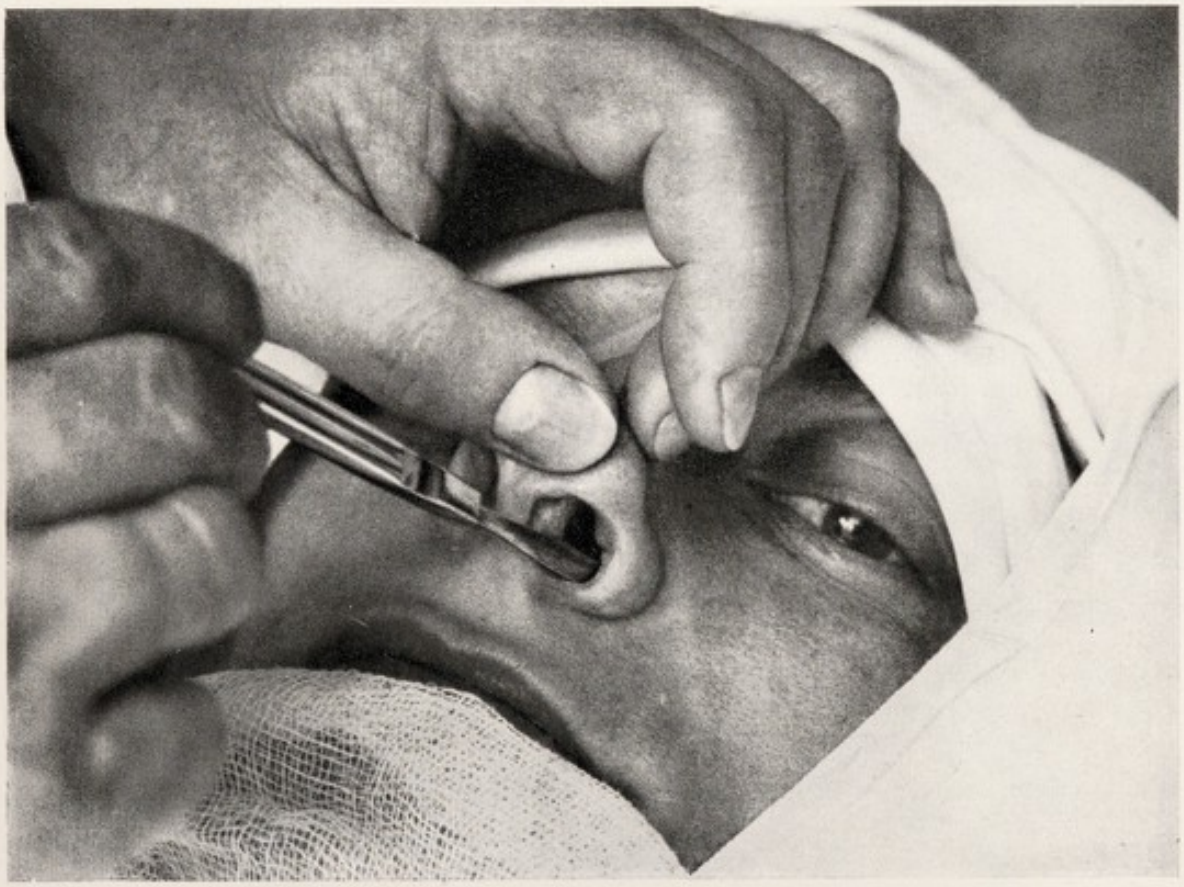

Fig. 172.
Intranasale Verschmälerung der knöchernen Nase; Beginn der Operation.
Erster Einstich ins Vestibulum in der Gegend des lateralen Randes der Apertura piriformis mit dem geraden doppelschneidigen Messer, in lokaler Anästhesie; daher ruhiger Gesichtsausdruck.
(Operationsaufnahme.)

b) Abnorme Breite der knöchernen Nase.

(Euryrhinie, Pachyrhinie.)

Die abnorme Breite der knöchernen Nase kommt isoliert als Deformität vor. Meist ist sie jedoch die Teilerscheinung einer allgemeinen Vergrößerung der Nase, oft mit einer starken Höckerbildung, zuweilen auch mit traumatischer Sattelnase, kombiniert.

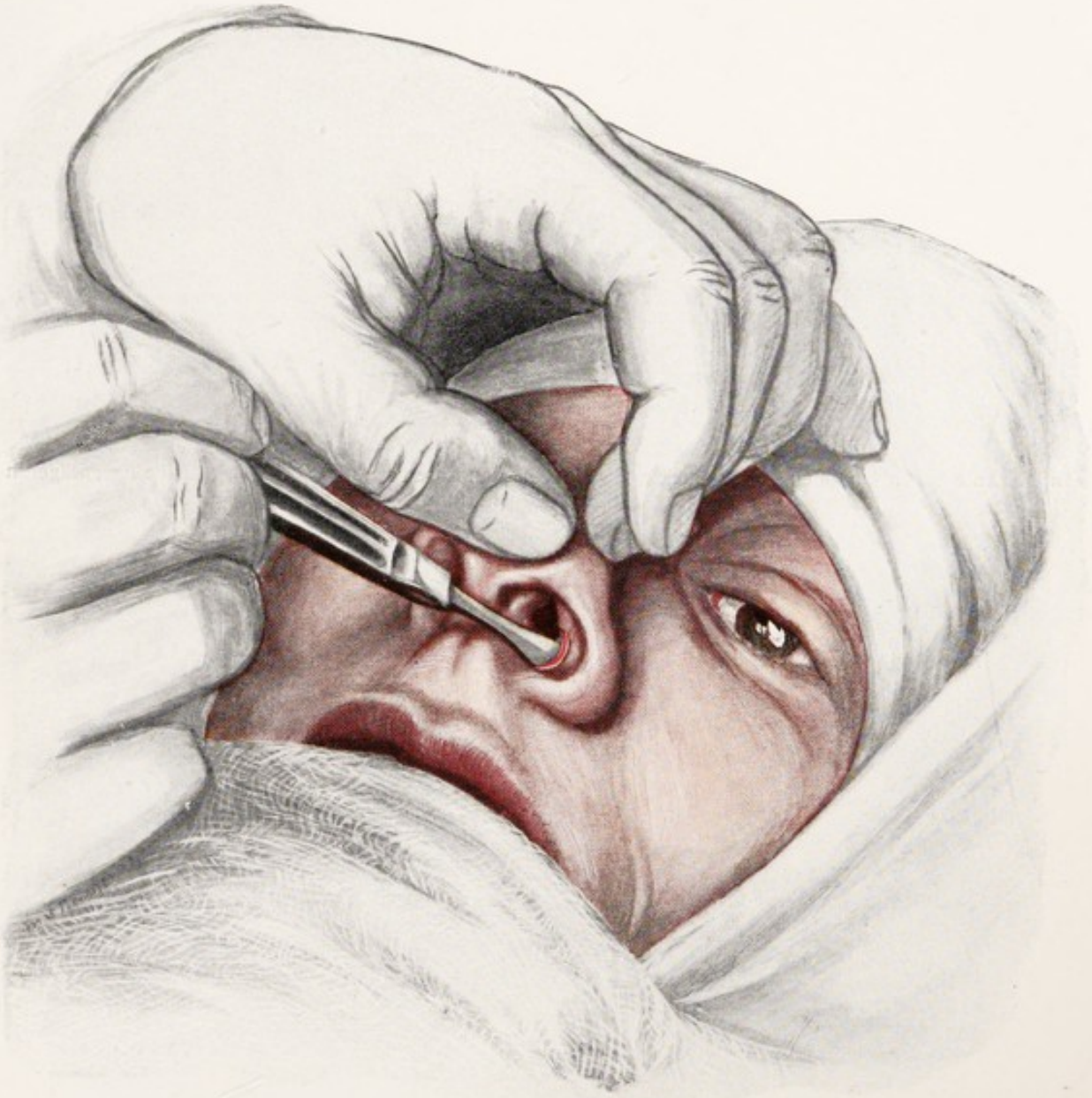

Fig. 173.
Verdeutlichung von Fig. 172.

Die Verschmälerung der knöchernen Nase

(Rhinosyspasis)

muß daher sehr häufig im Anschluß an die Höckerabtragung stattfinden, weil in der Regel die Nase nach Abtragung eines größeren Höckers bei Belassung der alten Breite zu breit sein würde. Die Operation besteht in der Durchtrennung des Oberkiefers in der auf Fig. 171 durch die punktierte Linie angedeuteten Stelle und

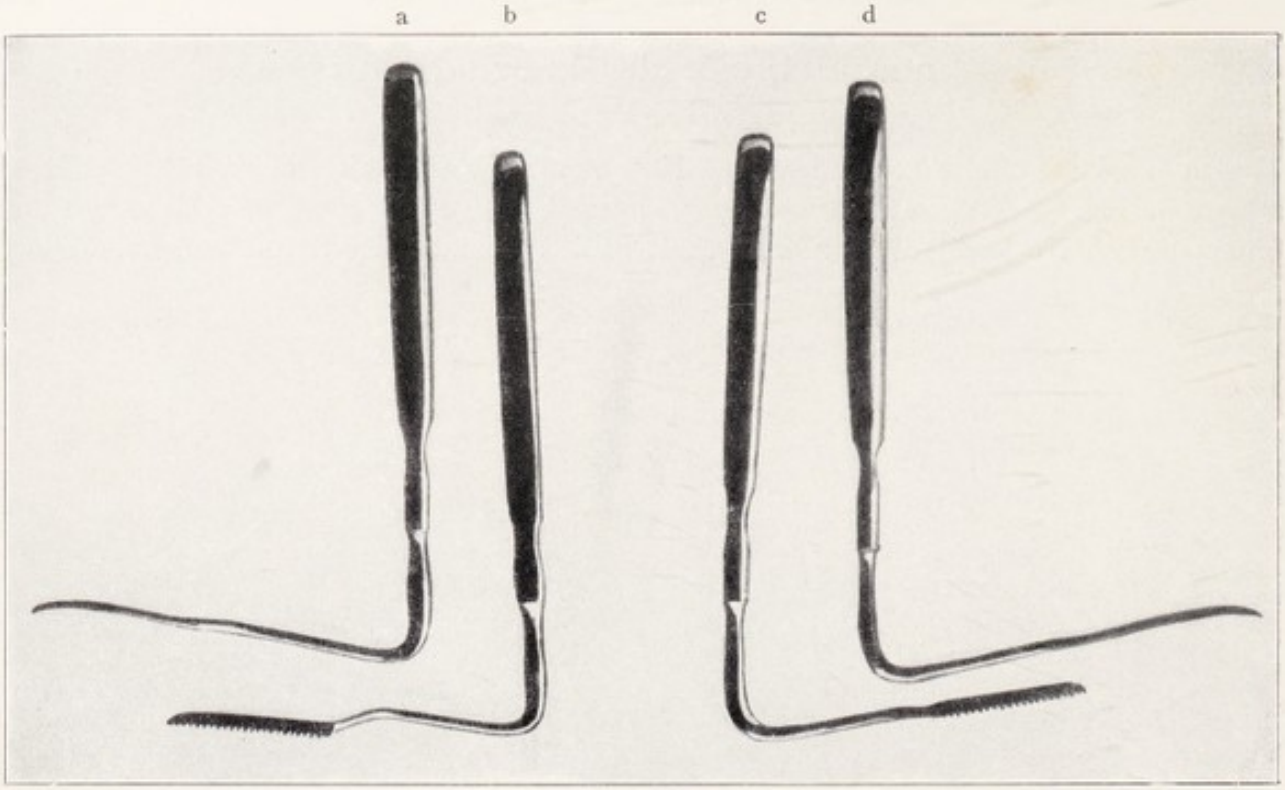

Fig. 174.
Instrumente zur intranasalen Verschmälerung der knöchernen Nase nach J. Joseph: seitliche Nasensäge und seitliches Raspatorium.

Fig. 175.
Die seitliche Nasensäge während der Anwendung.
Die Haut der linken Nasenseite durchsichtig gedacht.

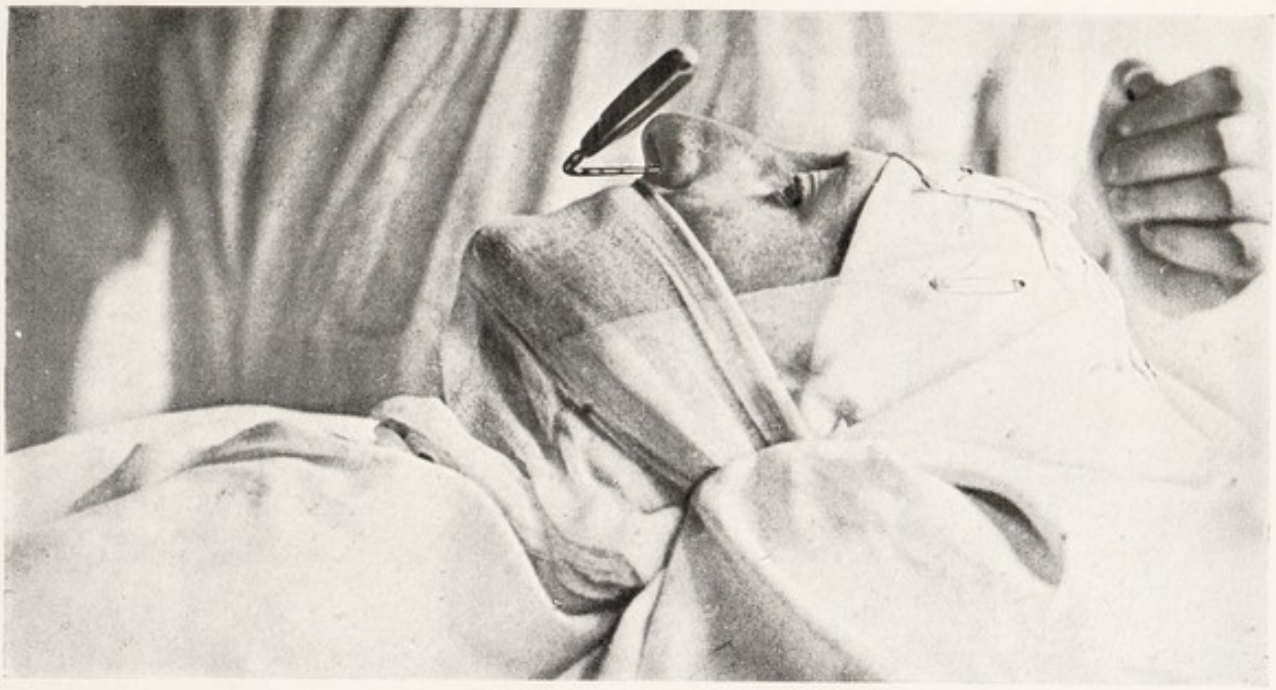

Fig. 176.

Intranasale Verschmälerung der knöchernen Nase.

(Operationsaufnahme.)

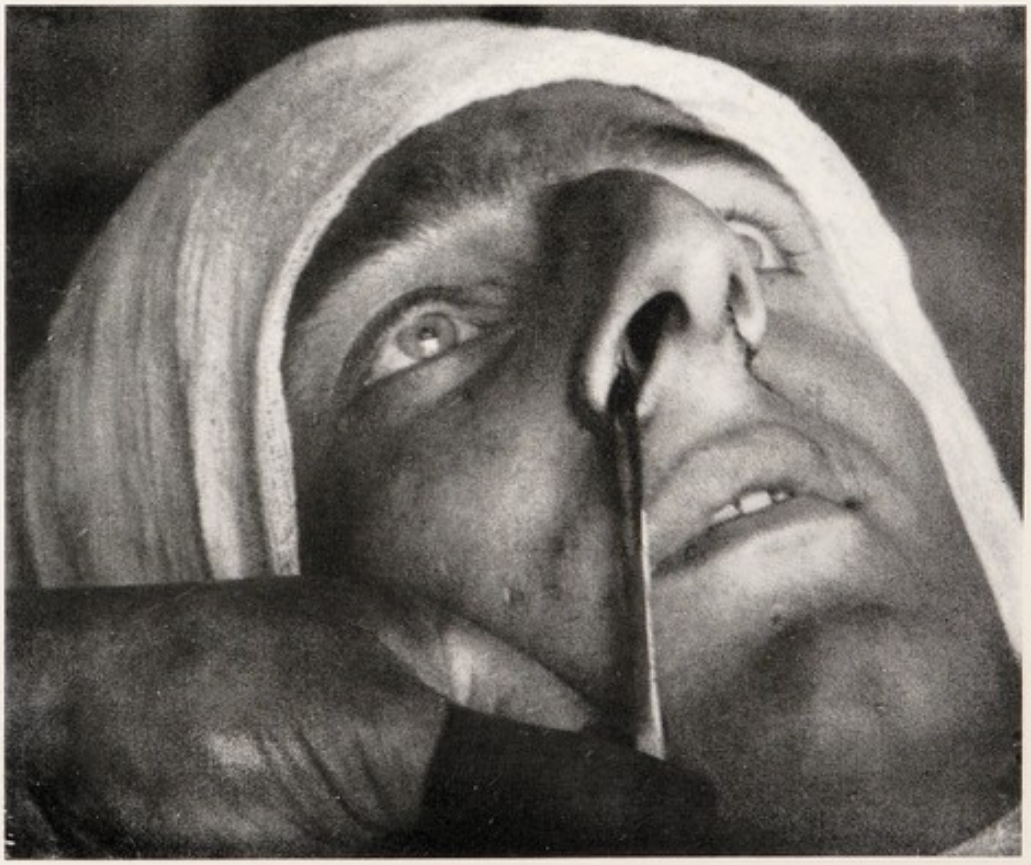

Fig. 177.

Die „Führung" in die Einstichstelle eingelegt.

(Operationsaufnahme.)

Verlagerung der knöchernen Seitenwand der Nase nach der Mitte hin und wird von mir auf intranasalem Wege (ohne äußere Narbe) auf folgende Weise ausgeführt:

Ich führe ein doppelschneidiges gerades Messer in ein Nasenloch und steche es in den Recessus lateralis des Vestibulum nasi, genau unter der Nasolabialfalte ein, und zwar gleich so tief, daß die Spitze auf der äußeren Fläche des Oberkiefers (Fig. 172 und

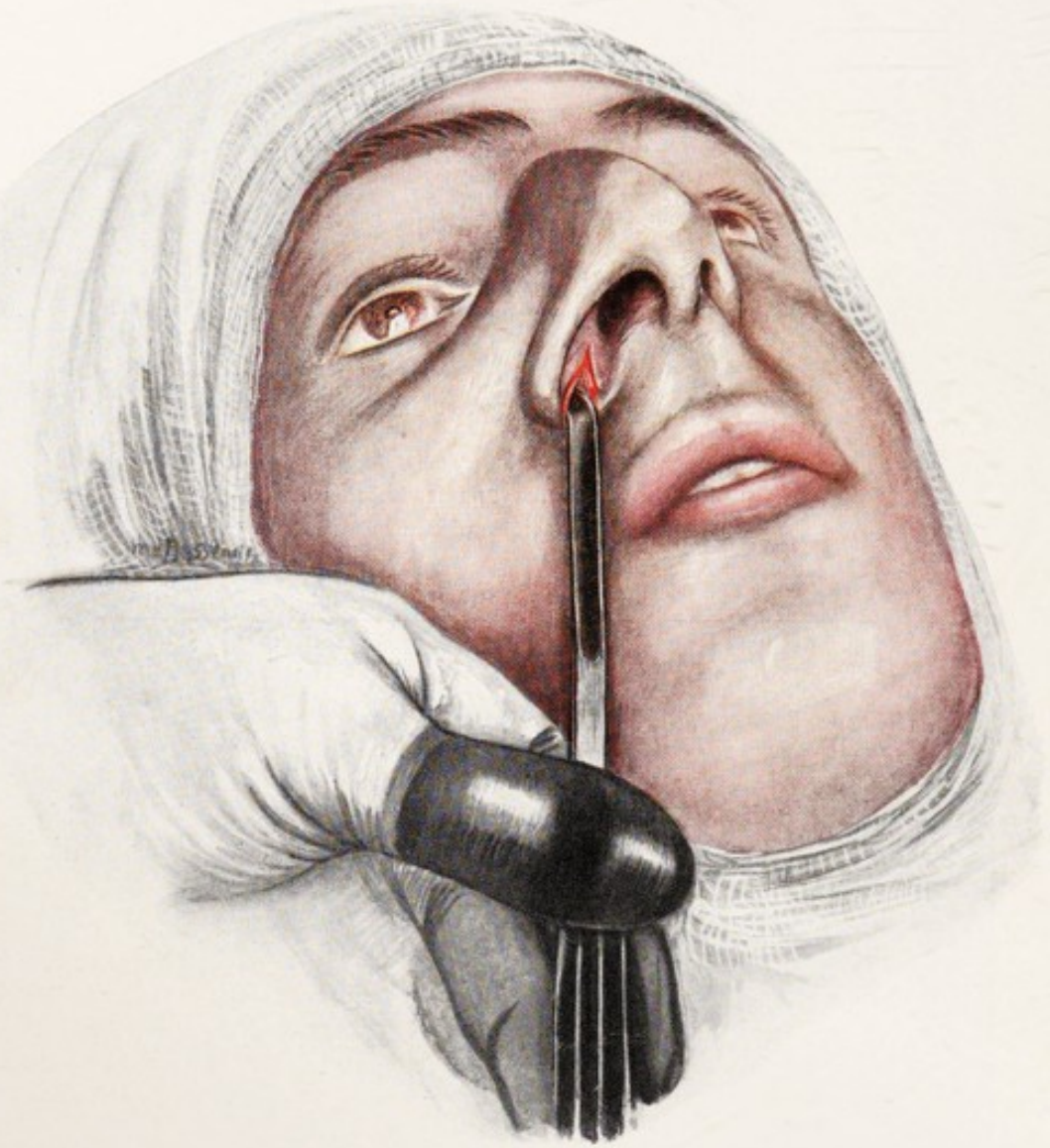

Fig. 178.
Verdeutlichung von Fig. 177.

die Verdeutlichung Fig. 173) zu liegen kommt. Diese Einstichöffnung vergrößere ich so weit, daß die seitliche Stichsäge (s. Fig. 174b und c) sie gut passieren kann.

In diese Schleimhautöffnung führe ich ein winklig abgeknicktes Raspatorium (siehe Fig. 174a und d) ein, hebe mit diesem das Periost in der durch die punktierte Linie angedeuteten Richtung und Ausdehnung (siehe Fig. 171) ab und durchtrenne dann den Knochen mittels der seitlichen Nasensäge. Fig. 175 zeigt die seitliche Nasensäge während ihrer Anwendung an einem Schema und Fig. 176 an einem während der Operation aufgenommenen Bilde. Sehr erleichtern kann man sich die Einführung der seitlichen Säge dadurch, daß man — wie ich es regelmäßig tue — in die im Vestibulum geschaffene Stich-

öffnung zunächst meine „Führung", ein am Ende muldenförmig ausgehöhltes, hakenartig umgebogenes Instrument (Fig. 177 und 178) einlegt und darüber hinweg die Säge einführt (Fig. 179). Ist dies geschehen, so genügt ein nicht zu starker Druck mit Daumen und Zeigefinger, um die so abgetrennten knöchernen Seitenwände der Nase nach der Mittellinie hin zu verlagern. Hierbei werden die Nasenbeine in ihren oberen, an das Stirnbein grenzenden Enden infrangiert.

Handelt es sich um eine isolierte abnorme Breite der knöchernen Nase ohne Höckerbildung, so muß auf jeder Seite dicht neben der Mittellinie ein zweiter Sägeschnitt

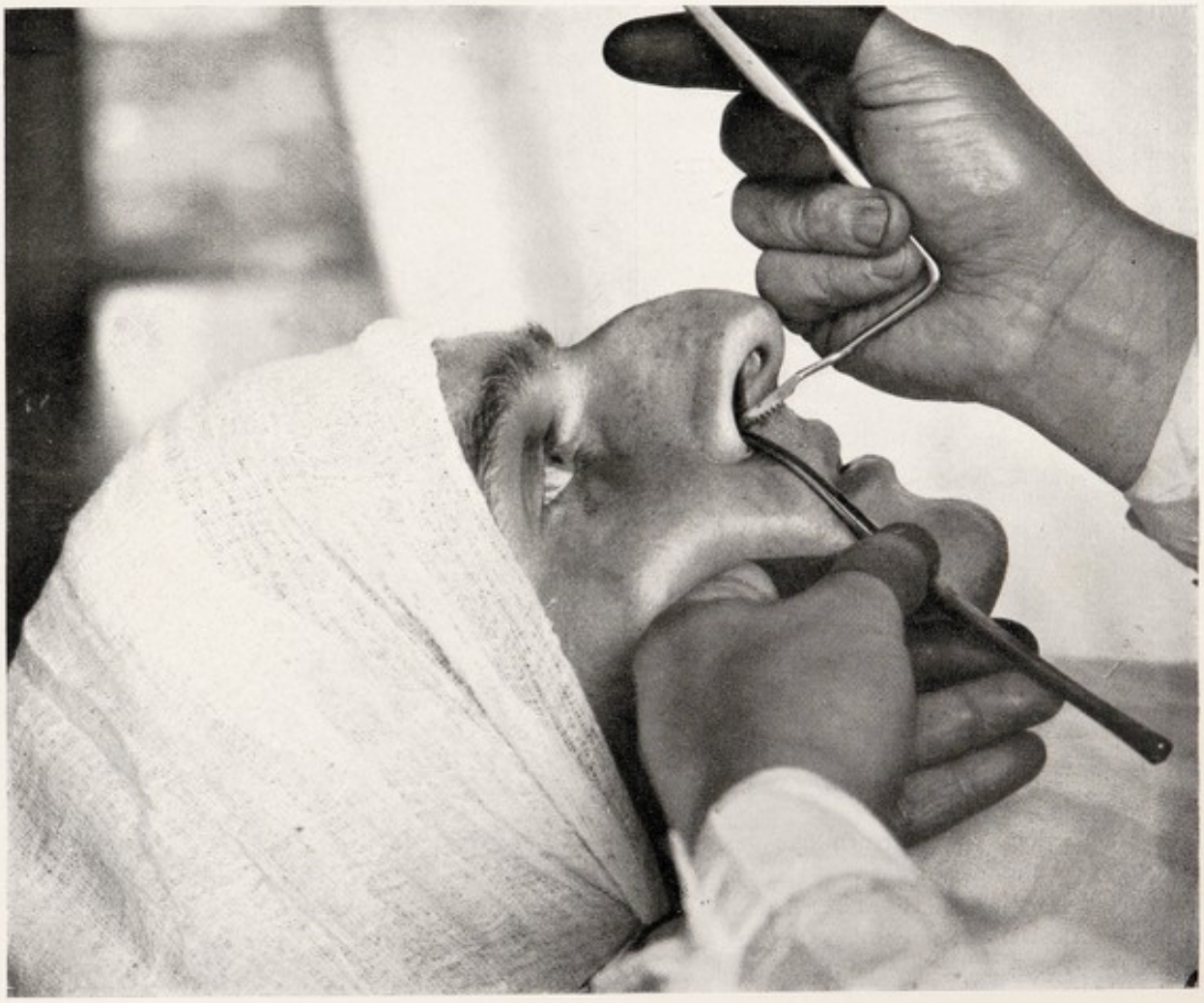

Fig. 179.
Die seitliche Nasensäge wird über die „Führung" hinweg eingeführt.
(Operationsaufnahme.)

(Fig. 180) gleichfalls intranasal ausgeführt werden, da sonst in der Regel durch den erwähnten Druck von Daumen und Zeigefinger die knöchernen Seitenwände sich zwar nach der Mitte auf einen Moment verlagern lassen, aber sofort in die alte fehlerhafte Stellung zurückfedern. — Die Verschmälerung der knöchernen Nase wird also nicht durch Fortnahme von Bestandteilen der Nase bewirkt, wie sonst bei Nasenverkleinerungen, sondern durch Verlagerung der knöchernen Seitenwände nach der Mitte hin.

Sind die knöchernen Seitenwände, wie angegeben, medial verlagert, so müssen sie in dem angenäherten Zustande durch einen kleinen Apparat erhalten werden, da sie erfah-

rungsgemäß die Tendenz haben, infolge des später einsetzenden Narbenzuges sich wieder in ihre alte fehlerhafte Stellung zurückzubegeben. Zu diesem Zwecke bedient sich Verfasser der Nasenklammer oder Nasenklemme (siehe Fig. 181). Diese besteht aus zwei der Form der knöchernen Seitenwand entsprechenden, kleinen, mit Leder überzogenen Metallplatten, die mittels eines kleinen Mechanismus (Schraube mit Leitschiene) innerhalb der in Frage kommenden Entfernungen beliebig weit gestellt werden können. Die Nasenklemme wird weitgestellt angelegt und dann so eng geschraubt, wie es wünschenswert erscheint. Ein oberhalb des kleinen Mechanismus um den Kopf angelegtes Leinenband hindert die Klemme daran, zu sehr nach vorn auszuweichen, wenn die Pelotten durch den kleinen, erwähnten Schraubenmechanismus näher aneinander gebracht sind.

Die Patienten tragen diese Klemme etwa vom 10. Behandlungstage an

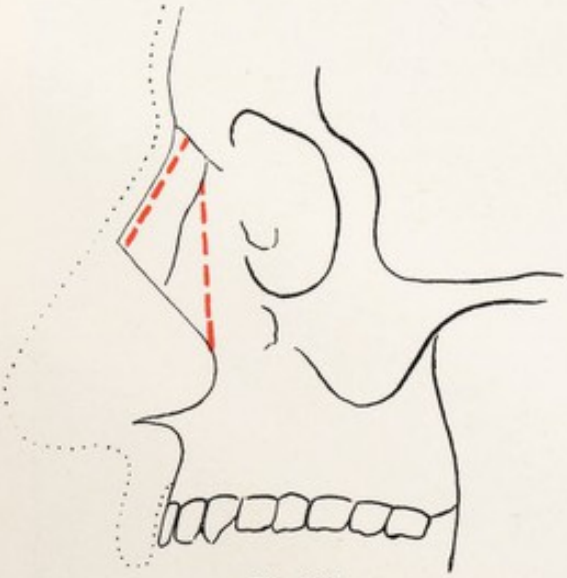

Fig. 180.
Verschmälerung der knöchernen Nase ohne Höckerabtragung.
Neben dem seitlichen Sägeschnitt durch den Oberkieferfortsatz beiderseits ein vorderer Sägeschnitt durch das Nasenbein.

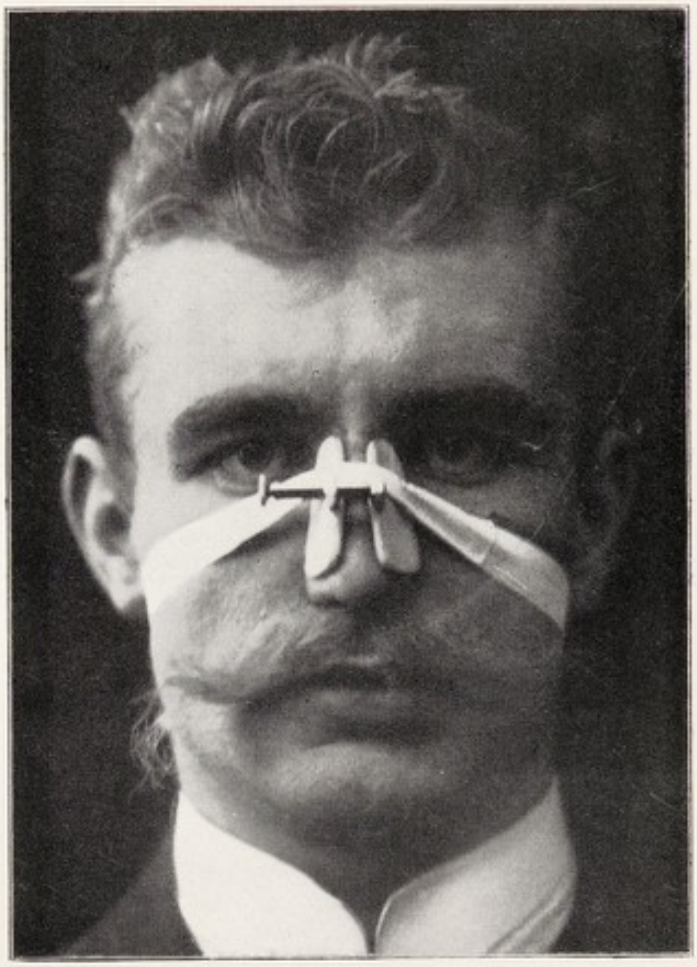

Fig. 181.
Nasenklammer nach J. Joseph (im Gebrauch).

täglich, am besten abends, etwa eine Stunde lang, und zwar so lange, wie die Neigung zur Rückkehr in die alte Stellung besteht resp. bis die Spalte im Knochen sich mit Callus ausgefüllt hat, was ca. 6 Wochen in Anspruch nimmt. Die Abschwellung der Nase wird durch den Gebrauch der Nasenklemme verzögert und vollzieht sich vollständig erst, wenn diese gänzlich beiseite gelegt ist. Die Fig. 182 stellt einen Fall von isolierter, abnormer Breite der knöchernen Nase dar und Fig. 183 den Zustand drei Jahre nach der Operation. Fig. 184 und 185 zeigen einen ähnlichen Fall bei einer Dame, die vor der Operation an schwerer psychischer Depression wegen ihrer Nasengestalt gelitten hatte und die durch die Operation geheilt wurde.

Von anderen Autoren ist zur Verschmälerung der abnormen Breite der knöchernen Nase das Einbrechen oder Abbrechen der knöchernen Seitenwände resp. von Teilen derselben ohne vorherige Durchsägung in der Nasenwangenlinie angegeben worden. Es

Fig. 183.
3 Jahre nach der Operation.



Fig. 182.
Vor der Operation.

OPERATIVE VERSCHMÄLERUNG EINER IM KNÖCHERNEN TEIL ABNORM BREITEN NASE.

ist klar, daß dadurch die Seitenwände der Nase höckerig werden und gerade in ihrem breitesten Teile zu breit bleiben müssen.

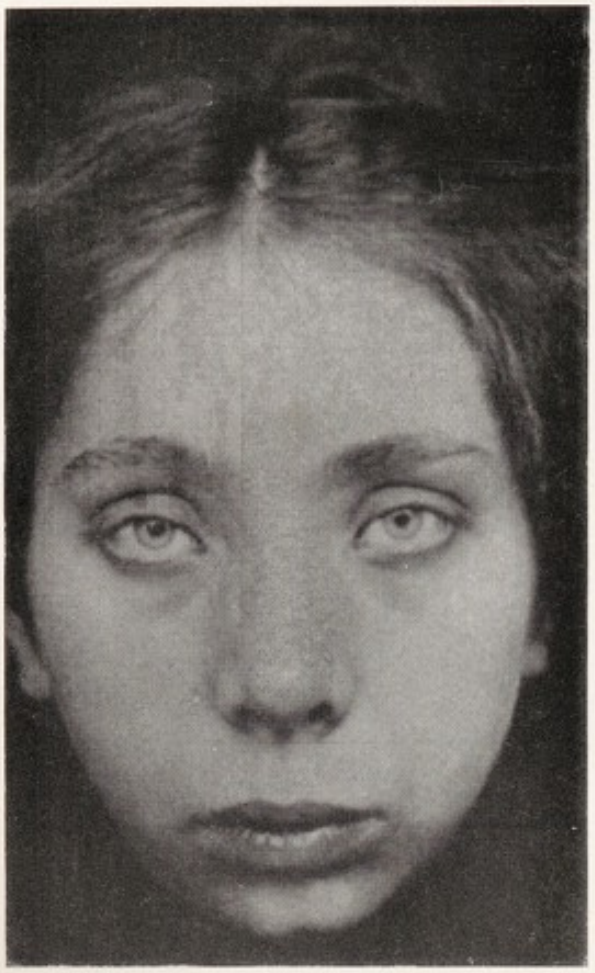

Fig. 184.
Isolierte abnorme Breite der knöchernen Nase. Schwere psychische Depression.



Fig. 185.
Zustand nach der intranasalen Korrektur. Gesichtsausdruck frei von psychischer Depression.

Zuweilen ist die abnorme Breite der knöchernen Nase ausschließlich durch abnorme Vorwölbung der Stirnfortsätze der Oberkiefer bedingt. In einem besonders stark ausgeprägten, von mir beobachteten Fall dieser Art stellten die beiden Stirnfortsätze zwei starke senkrechte, durch eine ziemlich tiefe Furche von dem Nasenrücken getrennte Längswülste dar (Fig. 186). In diesem Fall zog ich es vor, die Stirnfortsätze intranasal vollständig zu entfernen, statt sie medial zu verlagern. Der Erfolg war gut. Es war mir aber leider nicht möglich, ein Gegenbild zu erlangen.

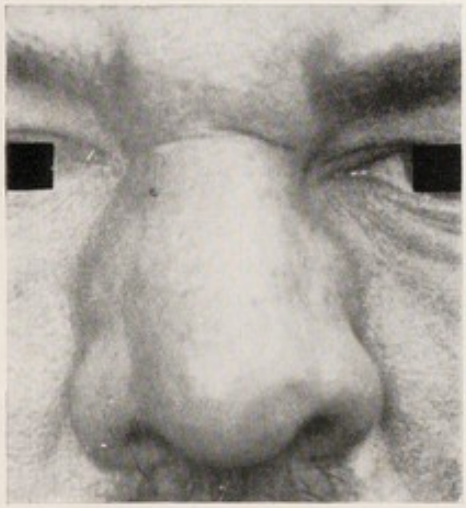

Fig. 186.
Abnorme Breite der knöchernen Nase, stark ausgeprägt.

c) Die abnorme Schmalheit der knöchernen Nase.

Die abnorme Schmalheit der knöchernen Nase ist recht selten. Sie kommt vor

α) doppelseitig als abnorme Schmalheit des Höckers,

β) einseitig bei Einsenkung einer knöchernen Seitenwand.

Fig. 187.
Abnorme Schmalheit der knöchernen Nase.

Fig. 188.
Operative Verbreiterung durch intranasale Abtragung des Höckers.

Fig. 189.
Angeborener Defekt beider Nasenbeine.

α) Die abnorme Schmalheit des Nasenhöckers wird korrigiert durch einfache intranasale Abtragung des Höckers. Fig. 187 zeigt einen solchen Fall von abnormer Schmalheit der knöchernen Nase, die Fig. 188 den durch intranasale Höckerabtragung erreichten Erfolg.

Abnorme Schmalheit der knöchernen Nase kann auch durch doppelseitiges Fehlen der Nasenbeine bei normaler Höhe des Septums bedingt sein. Fig. 189 zeigt einen solchen Fall im Röntgenbilde. Auch bei der Palpation war zweifellos zu erkennen, daß die Ossa nasalia fehlen. Es war dies eine gelegentliche Beobachtung, die Besitzerin der abnormen knöchernen Nase litt unter dieser angeborenen Deformität nicht, kam

Fig. 190.
Abnorme Breite der Spitzen- und Seitenknorpel.
(Kartoffelnase.)

Fig. 191.
Zustand nach der Verschmälerung von Spitzen- und Seitenknorpel.

vielmehr zu mir zwecks Anlegung ihrer abstehenden Ohren. Sollte in einem Fall die Korrektur gewünscht werden, so wäre sie unschwer durch beiderseitige Implantation entsprechend geschnittener Tibiastücke auf intranasalem Wege zu korrigieren.

β) Die einseitige Schmalheit der knöchernen Nase, die zugleich eine besondere Form der knöchernen Schiefnase bildet, entsteht durch Einsinken einer knöchernen Seitenwand. Die Nase macht in solchen Fällen einen zu schmalen, zugleich aber einen schiefen Eindruck, so daß man zweifelhaft sein kann, welcher Gruppe man diese Deformität zuzählen soll. Ich habe einen solchen Fall in das Kapitel „Schiefnase" eingereiht, wo die einzuschlagende Methode angegeben und der Erfolg demonstriert ist.

2. Hypertrophie der beweglichen Nase.

a) Die abnorme Vorwölbung der dreieckigen Knorpel.

Diese Deformität ist relativ selten und präsentiert sich als bucklige Verbreiterung der Nase in der Höhe der dreieckigen Knorpel und Spitzenknorpel. Die flachen Buckel

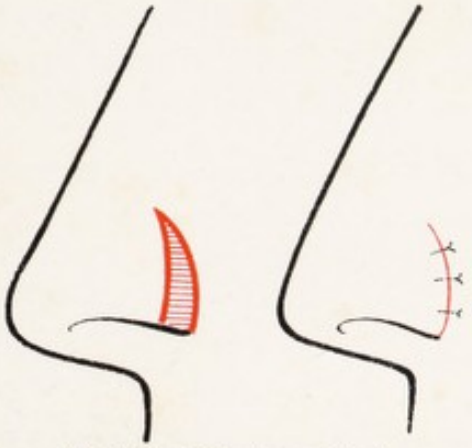

Fig. 192. Methode von Weir.
(Zeichnung von J. Joseph.)

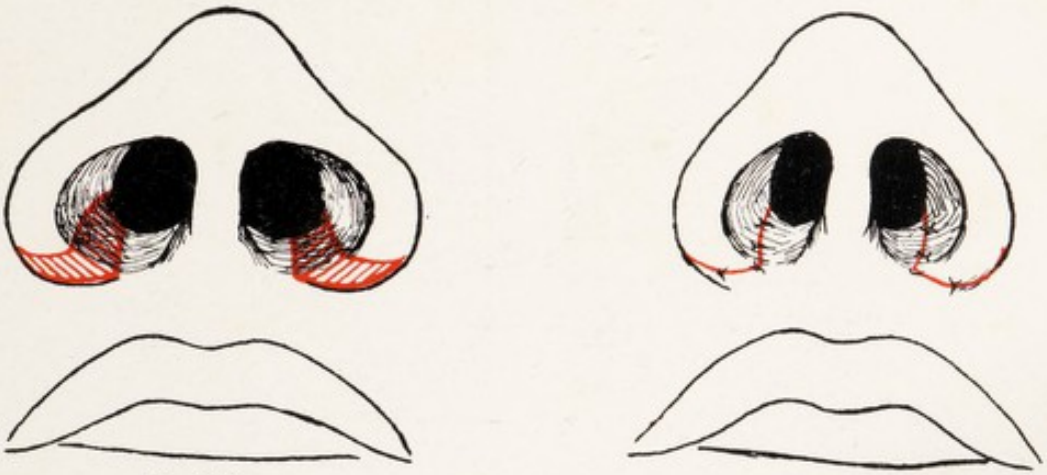

Fig. 193 a.
Schnittführung.

Ansicht von unten.

Fig. 193 b.
Naht.

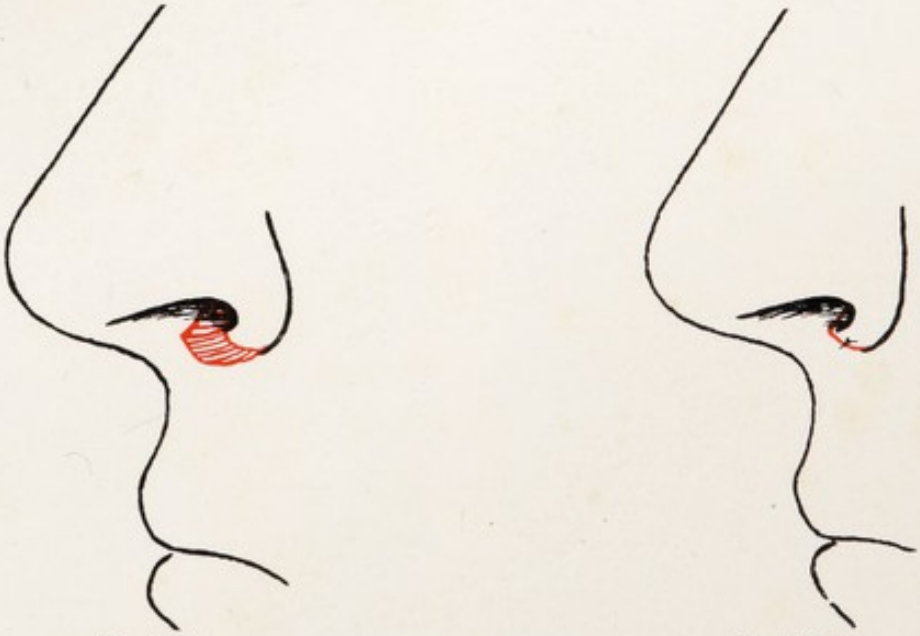

Fig. 193 c.
Schnittführung.

Seitenansicht.

Fig. 193 d.
Naht.

Fig. 193 a—d. Modifikation von J. Joseph.

OPERATIVE VERSCHMÄLERUNG DER UNTEREN NASENPARTIE (ZUGLEICH OPERATIVE ABFLACHUNG ABNORM VORGEWÖLBTER NASENFLÜGEL) DURCH LATERALE FLÜGEL-RESEKTION NACH DER METHODE VON WEIR UND IHRER MODIFIKATION DURCH J. JOSEPH.

geben der Nase eine Ähnlichkeit mit einer Kartoffel, weshalb die Deformität kurz als „Kartoffelnase" bezeichnet werden kann. Sie kommt selten isoliert vor, meist in Kombination mit abnormer Breite der Spitzenknorpel (Fig. 190).

Die operative Abflachung abnorm vorgewölbter dreieckiger Knorpel

hat Verfasser mittels senkrechter, spindelförmiger, durch die ganze Seitenwand einschließlich der Haut gehender Excisionen bewirkt. Bei exakt ausgeführter Wundnaht sind die Narben durchaus unauffällig. Fig. 191 zeigt den Fall längere Zeit nach der Operation. Hat die Vorwölbung nur einen geringeren Grad, so empfiehlt es sich, intranasal ein streifenförmiges Stück aus Knorpel und Schleimhaut, unter Schonung der

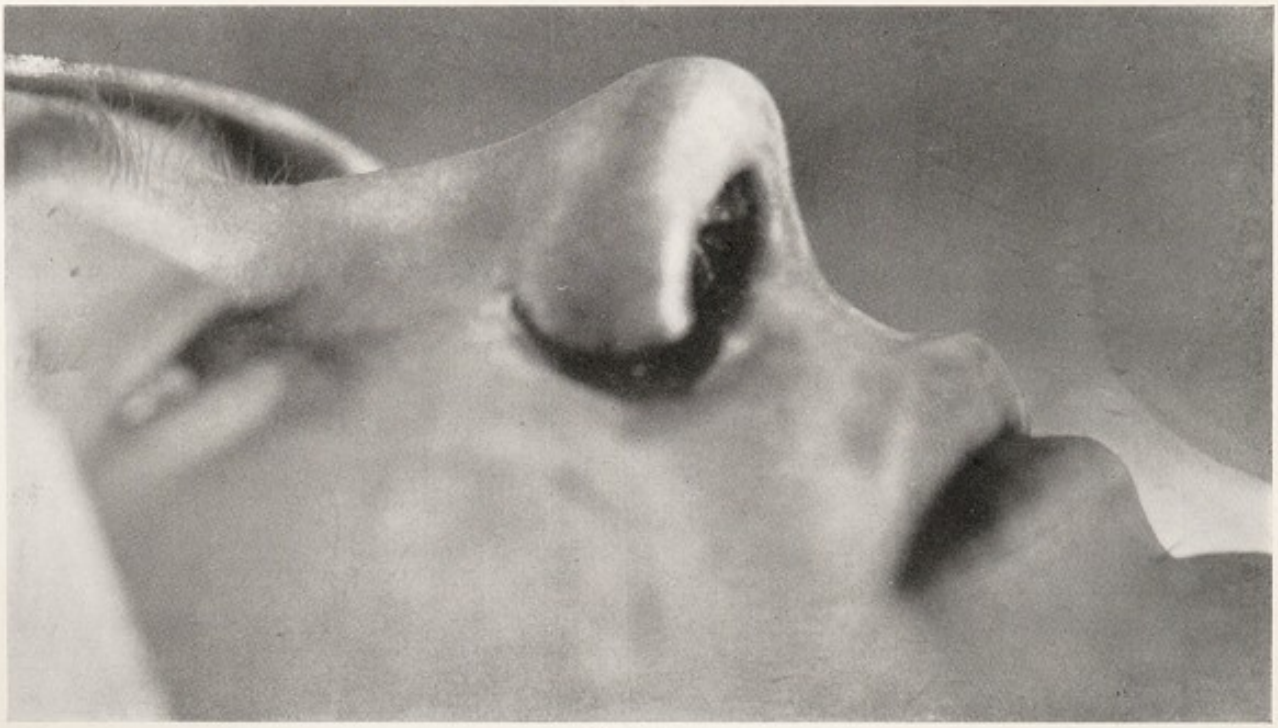

Fig. 194.
Operative Zurücksetzung der Nasenspitze: Hornförmige Excision aus dem seitlichen Flügelrand und viereckige Excision aus dem häutigen Septum. (Operationsaufnahme.)

Haut, dicht neben dem Nasenrücken am besten mit der Stanze (siehe unten) auszuschneiden und nur dann ein entsprechendes Stück auch aus der Haut zu exzidieren, wenn der genannte Weg nicht zu der gewünschten Verschmälerung geführt hat.

b) Gestaltsfehler der Nasenflügel.

Hier kommen in Betracht: α) die abnorme Vorwölbung, β) die abnorme Flachheit, γ) der abnorme Hochstand und δ) der abnorme Tiefstand der Nasenflügel.

α) Die abnorme Vorwölbung und Breite des Nasenflügels

kommt einseitig, besonders bei Hasenscharten und doppelseitig, gleichfalls angeboren, als abnorme Breite der unteren Nasenhälfte vor.

Die operative Abflachung abnorm vorgewölbter Nasenflügel, Verschmälerung des unteren Nasenabschnittes

kann bis zu einem gewissen Grade, soweit es sich um die Verschmälerung der Nasenspitze handelt, durch die intranasale Streifenexcision bewirkt werden (s. unten). Ist

aber die abnorme Vorwölbung der Nasenflügel die Ursache der abnormen Breite des unteren Abschnittes, so ist die laterale hornförmige Excision (Weirsche Methode) am Platze. Ich wandte sie in folgender Weise an: Eine stark gebogene Schere wird mit einer Branche in das Vestibulum nasi eingeführt, während die andere Branche außen genau in die Nasobuccalfalte gelegt wird. Mit einem Scherenschnitt wird nun der Nasenflügel von seiner Verbindung mit der Wange abgetrennt. Ein zweiter Scherenschnitt wird dann durch den Nasenflügel in der Weise geführt, daß er unten von dem ersten Schnitt 4—5 mm entfernt bleibt, anfangs parallel mit ihm verläuft und dann den ersten Schnitt an seinem oberen Ende trifft. Hierauf feine Naht. Die Fig. 192 zeigt die Methode schematisch. Die Narbe ist, da sie genau in der Nasobuccalfalte liegt, absolut unauffällig.

Fig. 194 zeigt die Schnittführung an einem während der Operation photo-

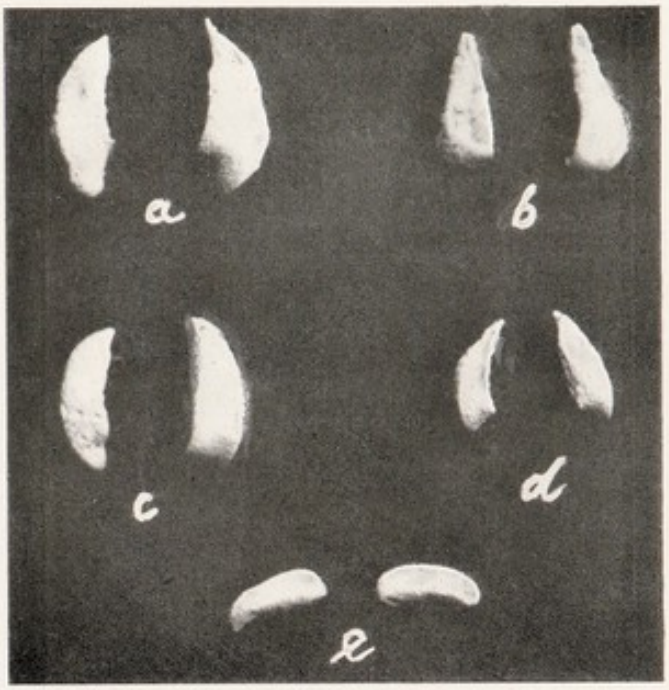

Fig. 195.
Durch Nasenflügelresektionen gewonnene Hautstücke.
a, b, c, d: 4 Paare hornförmiger, durch senkrechte Resektionen gewonnener Flügelstücke zwecks Verschmälerung der unteren Nasenpartie, **e:** 1 Paar semilunarer, durch horizontale Randresektion zwecks Verkürzung der Seitenwand gewonnener Stücke (s. Fig. 257).

Fig. 196.
Abnorme Breite der unteren Nasenpartie resp. beider Nasenflügel.

Fig. 197.
Operative Verschmälerung der unteren Nasenpartie durch doppelseitige, laterale Flügelresektion.

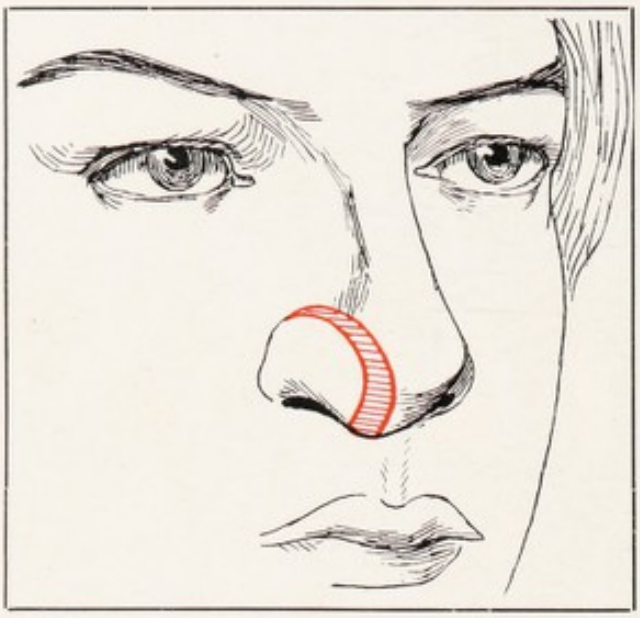

Fig. 198.
Schnittführung.

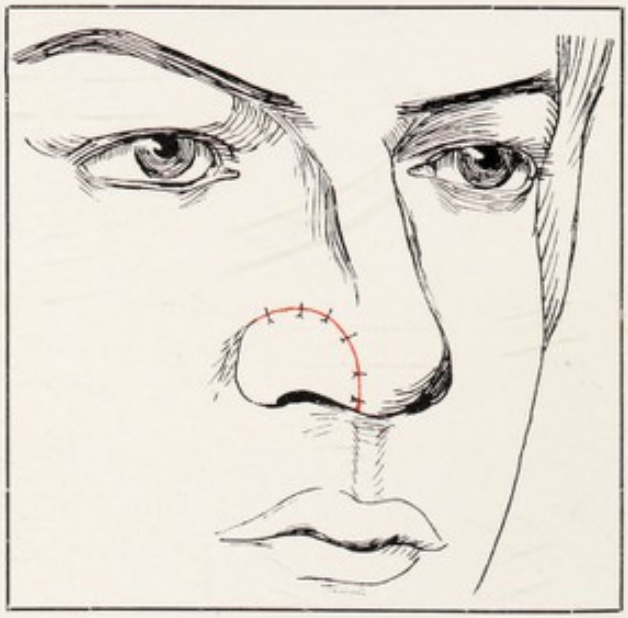

Fig. 199.
Naht.

MEDIALE FLÜGELRESEKTION NACH J. JOSEPH ZWECKS VERSCHMÄLERUNG UND GLEICHZEITIGER HEBUNG DER MEDIALEN FLÜGELPARTIE.



Fig. 200.
Starke Vorwölbung des rechten Nasenflügels nach operierter Hasenscharte.



Fig. 201.
Zustand nach der extranasalen medialen Flügelresektion und senkrechten Streifenexcision aus der Oberlippe.

graphisch aufgenommenen Bilde, zugleich die in Fig. 234 näher beschriebene rechteckige Excision aus dem Septum. Fig. 195 zeigt 4 Paar auf diese Weise von Patienten gewonnene hornförmige Nasenflügelstücke. Die Fig. 196 und 197 zeigen in einem praktischen Falle die Verschmälerung beider Nasenflügel resp. der unteren Nasenhälfte.

Weirs Methode ist nur bei erheblichem, seitlichem Überhängen der Nasenflügel unbedingt erforderlich. Bei nicht zu starkem seitlichem Überhängen der Nasenflügel ist meine in den Fig. 193a, 193b, 193c, 193d dargestellte Modifikation angebracht. Wie diese Figuren zeigen, erstreckt sich die Excision nur auf die innere und untere Flügelpartie, läßt die Außenseite dagegen unberührt. Diese Einschränkung hat den großen Vorteil, daß eine äußere, seitliche Narbe völlig vermieden wird.

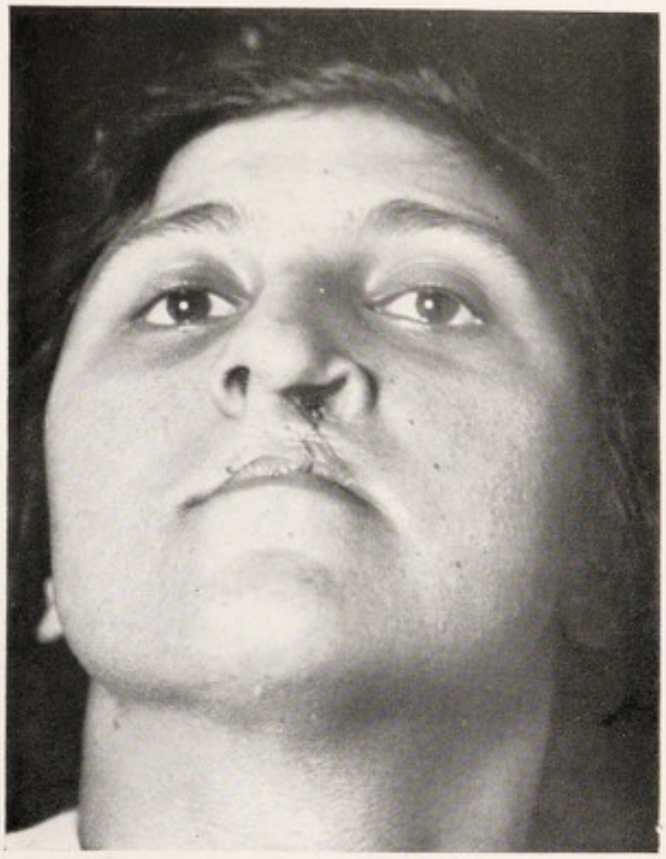

Fig. 202.
S-förmiger Flügelrand bei hochgradiger Hasenscharten-Asymmetrie.

Fig. 203.
Zustand nach der Plastik.
(Der Oberlippenrand nicht ganz fertig modelliert.)

Korrektur links: durch breite extranasale, mediale Nasenflügelresektion und senkrechte Streifenexcision aus der Oberlippe; rechts, durch intranasale Streifenexcision aus dem Spitzenknorpel.

Betrifft die Vorwölbung mehr das Grenzgebiet zwischen Nasenflügel und Nasenspitze, was ziemlich selten vorkommt, so empfehle ich die in Fig. 198 und 199 dargestellte Schnittführung:

Eine stark um die Fläche gebogene Schere wird nahe dem Septum so angelegt, daß die eine Branche in das Nasenloch eingeführt, die andere den Nasenflügel oder genauer das Grenzgebiet zwischen Nasenspitze und Flügel von außen faßt. Hierauf erfolgt der Schnitt, durch den alle Schichten (äußere Haut, Knorpel und Schleimhaut) zu gleicher Zeit durchtrennt werden. Der erste Schnitt wird ganz nahe dem Septum geführt, der zweite einige Millimeter (je nach dem Umfang der Hypertrophie) lateral von dem ersten, in seiner unteren Hälfte. In seinem weiteren Verlauf nähert er sich immer mehr dem medialen Schnitt, bis er ihn in der oberen Nasenflügelfurche trifft. Auf diese Weise wird ein hornförmiges Hautstück exzidiert (Fig. 198). Hierauf wird eine feine Knopfnaht angelegt (Fig. 199), die bei exakte Ausführung kaum sichtbare Spuren hinterläßt.

Die Fig. 200 zeigt an einem Kinde eine Hasenschartenasymmetrie mit stark vorgewölbtem Flügel. Fig. 201 den Zustand nach der medialen Flügelresektion und geringer senkrechter Lippenexcision. Fig. 202 zeigt links den Nasenflügelrand in Form eines S bei einer Erwachsenen und Fig. 203 den Zustand nach der Plastik. Die hornförmige Excision aus dem Flügel mußte in diesem Falle außerordentlich viel breiter sein als sie in Fig. 196 gezeichnet ist. Selbstverständlich mußte in diesem Falle auch die senkrechte Excision aus der Oberlippe entsprechend breit sein.

β) Die abnorme Flachheit des Nasenflügels.

Dieser Erscheinung, die gleichzeitig mit dem abnormen Abstehen des Nasenflügels verbunden ist, begegnen wir häufig bei Hasenscharten, sei es vor, sei es nach der Lippenkorrektur.

Die Korrektur der abnormen Flachheit des Nasenflügels

wird nach J. Joseph durch die ausgiebige Excision aus dem vorderen Abschnitte des Nasenbodens bewirkt. Die Schnitte werden am besten gleich senkrecht durch die

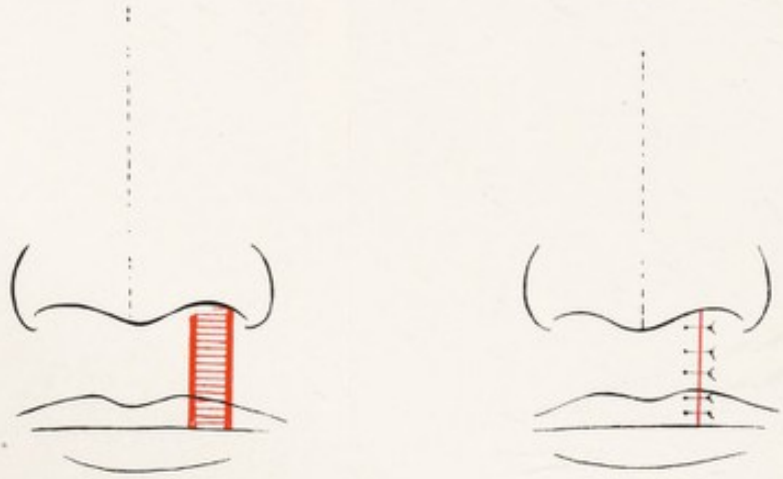

Fig. 204. Schnittführung. **Fig. 205.** Naht.

Operative Vorwölbung abnorm flacher und abstehender Nasenflügel nach J. Joseph.

Oberlippe in den Mund hineingeführt, da sonst diese in ihrem unteren Teile in häßlicher Weise hervortritt. Zweckmäßigerweise legt man die Schnitte so, daß die alte von der Hasenschartenoperation herrührende Narbe mit ausgeschnitten wird. Man hat auf diese Weise die Gelegenheit, statt der meist gezackten Oberlippennarbe eine gerade, strichförmige, viel weniger auffällige Narbe zu setzen. Durch die Vereinigung der Wundränder am Boden des flachen Nasenloches wird der Nasenflügel oder, richtiger gesagt, die flache, häutig-knorpelige Seitenwand nach außen konvex gekrümmt und so natürlicher gestaltet (siehe Fig. 204 und 205 und einen Erfolg in den Fig. 208 und 209).

γ) Der abnorme Hochstand des Nasenflügels

kommt bei zu kleinen Nasen angeboren vor. Ist er die Teilerscheinung einer umfangreichen Schrumpfung, z. B. nach einem Trauma oder nach Syphilis, so kommen die Methoden der Defektdeckung in Betracht. Ein abnormer Hochstand des Nasenflügels kann indessen auch einseitig vorkommen. In einem Falle des Verfassers war der an sich unversehrte Nasenflügel durch eine infolge von Abszeßbildung oberhalb des Nasenflügels entstandene Narbenkontraktur in auffälliger Weise nach oben gezogen, derart, daß ein Defekt des Nasenflügels vorgetäuscht wurde.

Die Korrektur des abnormen Hochstandes eines Nasenflügels

konnte in diesem Falle auf dem Wege der Nasenverkleinerung, und zwar durch ziemlich starke Verkürzung des Septums und des anderen Nasenflügels unter Erhaltung der äußeren Haut des Septums bewirkt werden. Dadurch wurde der starke Höhenabstand des unteren Septumrandes von dem Nasenflügelrande normal und das abnorm große Nasenloch auf die Norm verkleinert (siehe im Kapitel 13 die in diesem Falle erreichte Korrektur). Die ganze Nase wurde so etwas kleiner, ohne zu klein zu werden, und in sich harmonisch gestaltet. Ist die Nase ohnehin schon klein, so ist diese Methode nicht zulässig, da die Nase sonst entstellend klein werden würde. Hier kommen die Methoden der Nasenflügeldefektplastik zur Anwendung. (Siehe insbesondere den Abschnitt „Die Nasenverkleinerung im Dienste der Nasendefektplastik".)

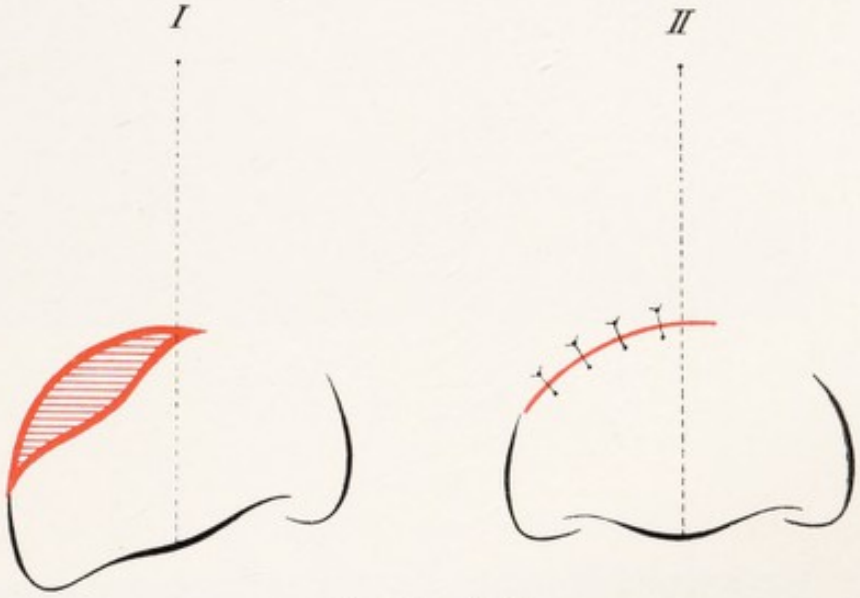

Fig. 206 und 207.
Operative Hebung des tiefer stehenden Nasenflügels nach J. Joseph.

δ) Der abnorme Tiefstand eines Nasenflügels.

Doppelseitig kommt bekanntlich der abnorme Tiefstand der Nasenflügel, zugleich mit dem abnormen Tiefstand der Scheidenwand, in Form der zu langen Nase vor. Die Korrektur dieser Deformität ist übereinstimmend mit der totalen Verkürzung der Nase (siehe unten). — Einseitig kommt der abnorme Tiefstand des Nasenflügels oft bei Hasenscharte vor resp. bleibt ein solcher häufig nach der Korrektur der Hasenscharte zurück.

Die Korrektur des einseitigen Nasenflügeltiefstandes

wird am besten durch eine myrtenblattähnliche Excision oberhalb des Nasenflügels beseitigt (siehe Fig. 206 und 207 und einen Erfolg in den Fig. 208 und 209). Die Schnitte müssen durch alle Schichten der häutig-knorpeligen Seitenwand (Haut, dreieckigen Knorpel und Schleimhaut) gehen, und zwar so, daß von der Schleimhaut ebensoviel entfernt wird, wie von der äußeren Haut. Geschieht dies nicht, so stellt sich der Nasenflügel in eine falsche Richtung. Die Hautnarbe ist bei exakter feiner Naht kaum zu sehen. Erforderlichenfalls muß der Nasenflügel außerdem in der Nasobuccalfalte abgetrennt und höher gesetzt werden. — Die naheliegende Idee, den Nasenflügel durch eine umfangreiche horizontale semilunare Randresektion um so viel zu kürzen, wie er im



Fig. 208.
Abnormer Tiefstand und abnorme Flachheit des rechten, abnorme Vorwölbung des linken Nasenflügels (durch Hasenscharte resp. nach Hasenschartenoperation).



Fig. 209.
Zustand nach der myrtenblattförmigen Excision oberhalb des rechten Nasenflügels (s. Fig. 206 und 207), Excision aus dem Nasenboden und der Lippe (s. Fig. 204 und 205) und intranasalen Streifenexcision aus dem linken Spitzenknorpel (s. Fig. 210).

KORREKTUR DER ABNORMEN FLACHHEIT UND DES ABNORMEN TIEFSTANDES EINES NASENFLÜGELS SOWIE DER ABNORMEN VORWÖLBUNG DES ANDERN FLÜGELS.

Vergleich zum anderen tiefer steht, in der Regel ist abzuweisen. Dadurch würde der Nasenflügel zwar verkürzt, aber gleichzeitig das Nasenloch nach anfänglicher Vergrößerung durch die später einsetzende Kontraktur der umfangreichen Randnarbe schließlich halb so klein werden, wie das andere. Es würde so im Endeffekt nur eine Deformität durch eine andere ersetzt werden. — Indessen kann eine partielle horizontale, semilunare Resektion des Flügelrandes wohl am Platze sein, wenn, bei zu langer Nase und zu großen Nasenlöchern, trotz ausgiebiger „totaler Nasenverkürzung" die medialen Partien der Flügel noch zu tief stehen (s. Fig. 257 und 258).

c) Gestaltsfehler der Nasenspitze (der Spitzenknorpel).

Die Nasenspitze setzt sich bekanntlich aus den vorderen Hauptpartien der beiden Spitzenknorpel (Cartilagines apicis) zusammen. Bezüglich der Benennung „Spitzenknorpel" statt der bisher meist üblichen „Flügelknorpel" verweise ich auf den Abschnitt „Anatomisches" im allgemeinen Teil.

Die auf dem Wege der Nasenverkleinerungsplastik resp. Rhinorthoplastik zu korrigierenden Gestaltsfehler der Nasenspitze sind *α*) die abnorme Breite, *β*) die abnorme Schmalheit (Inversion der Spitzenknorpel), *γ*) das abnorme Hervorstehen und *δ*) das abnorme Zurückstehen der Nasenspitze.

α) Die abnorme Breite der Nasenspitze.

Abnorme Breite der Nasenspitze ist ziemlich selten, kann aber trotz der Kleinheit des Gebietes nach den Erfahrungen des Verfassers starke Antidysplasie hervorrufen und verdient daher ernste Beachtung.

Die Verschmälerung der abnorm breiten Nasenspitze

habe ich in früheren Jahren, als ich die Korrekturen noch mit äußeren Narben ausführte, durch extranasale Streifenexcision korrigiert. Die Schnitte wurden bei diesem

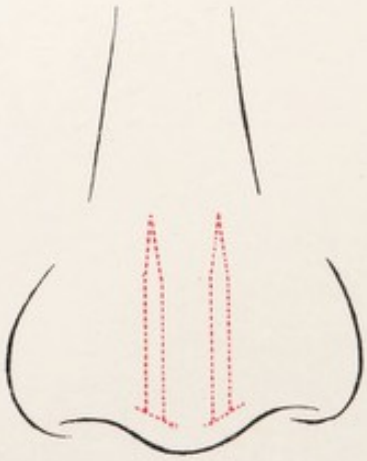

Fig. 210.

Verschmälerung der Nasenspitze, zugleich 1 Methode zur Zurücksetzung der Nasenspitze nach J. Joseph. (Intranasale Streifenexcision.)

Verfahren durch die ganze Dicke der knorpeligen Seitenwand (Haut, Knorpel und Schleimhaut) zu beiden Seiten der Nasenspitze geführt (Näheres siehe Abschnitt „Akromegalie"

und Berliner klinische Wochenschrift 1898, Nr. 40; Deutsche med. Wochenschrift 1904, Nr. 30). Diese Methode gab in zahlreichen Fällen gute Resultate, hatte aber immerhin

Fig. 211.

Unterer Parallelschnitt zum vorderen Nasenlochrande.

Fig. 212.

Schnittführung durch den Spitzenknorpel bei operativer Verschmälerung der Spitze.

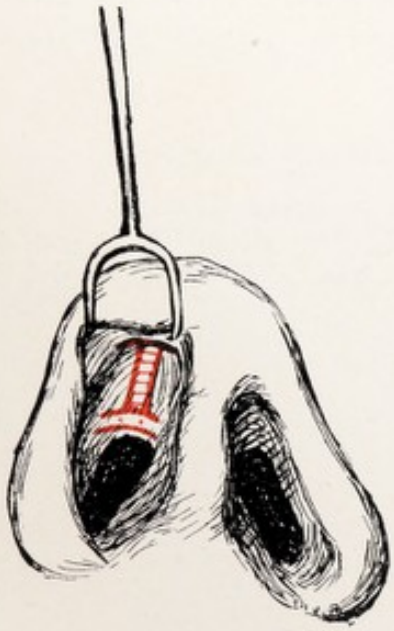

Fig. 213.

Schnittführung zur Spitzenverschmälerung bei gleichzeitiger Höckerabtragung.

Drei parallele Einstichöffnungen. Die senkrechten parallelen Linien sind die Stanzenschnitte.

Fig. 214.

Der schräge Schnitt stellt die Erweiterung der Knorpelexcision nach oben dar, die bei stärkerer seitlicher Vorwölbung des Flügelknorpels erforderlich ist.

EINFACHE UND MODIFIZIERTE INTRANASALE SPITZENVERSCHMÄLERUNG NACH J. JOSEPH.

den Nachteil der äußeren Narbe. Sie ist daher seit Jahren, seitdem Verfasser die intranasalen Methoden kultivierte, fast in allen Fällen durch die im folgenden zu schildernde

Methode von ihm ersetzt worden. Sie besteht in der intranasal-subcutanen oder, kürzer gesagt, intranasalen Excision zweier Streifen aus den Spitzenknorpeln. Verfasser nennt sie daher im Gegensatz zu der extranasalen „intranasale Streifenexcision" (Fig. 210 und 211 bis 218). Im einzelnen führe ich sie folgendermaßen aus:

Ich mache mit dem Plastikmesser beiderseits, nahe dem Septum, an der Innenseite der Nasenflügel resp. der häutig-knorpeligen Seitenwand, parallel zu ihrem Rande und

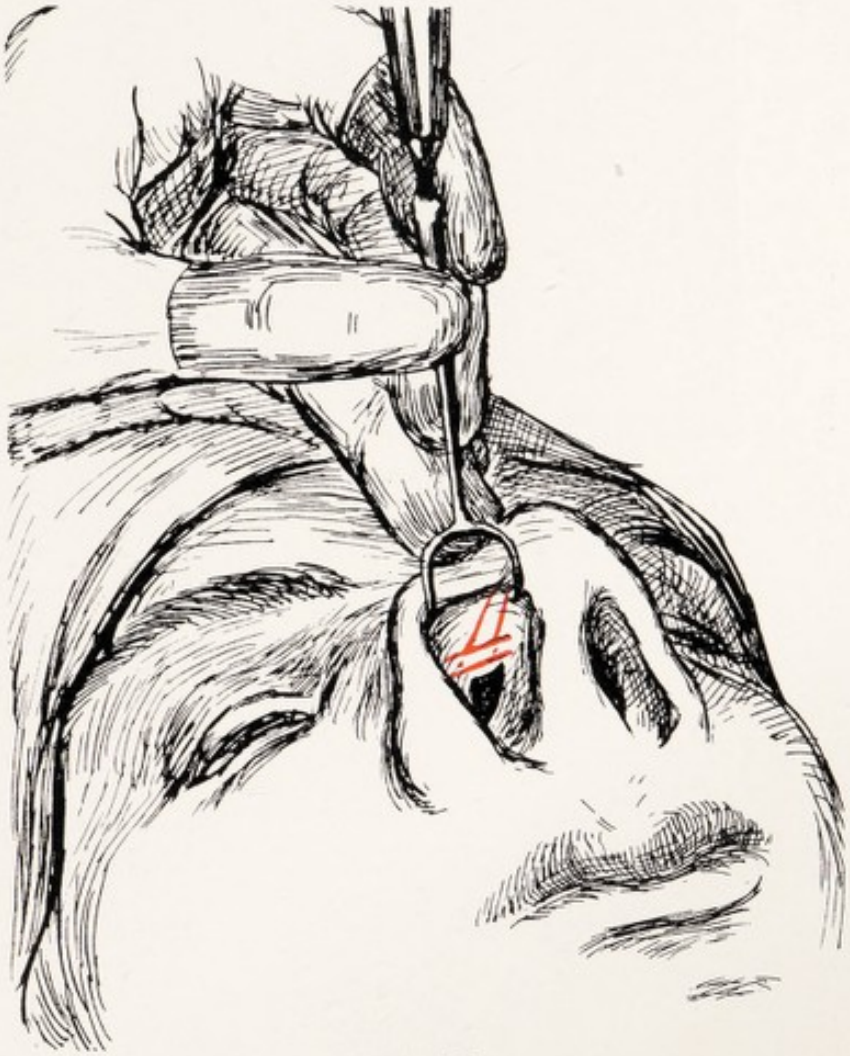

Fig. 215.

Schnittführung durch einen Spitzenknorpel bei operativer Verschmälerung der Nasenspitze und gleichzeitiger Höckerabtragung resp. Nasenverkürzung.

etwa 3 mm von diesem entfernt einen 5—6 mm langen Einschnitt (Fig. 211) und suche mit der Messerspitze auf die Oberfläche des Spitzenknorpels zu gelangen. Dann führe ich ein zweites doppelschneidiges, aber an der Spitze abgestumpftes, ein wenig um die Fläche gebogenes Messer in die Öffnung ein, schiebe es möglichst subperichondral nach oben über den Spitzenknorpel hinweg und erweitere die subcutane Wunde mittels der scharfen Seitenränder des Messers nach beiden Seiten etwa um 2 mm. In diesen Raum führt man eine Branche der in zwei Teile zerlegbaren Stanze (siehe Fig. 220) oder einer geraden Schere ein, während die andere Branche im Vestibulum Platz findet, und schneidet damit einen 2—4 mm breiten Streifen aus dem Spitzenknorpel und der bedeckenden Schleimhaut aus (Fig. 215 bis 218).

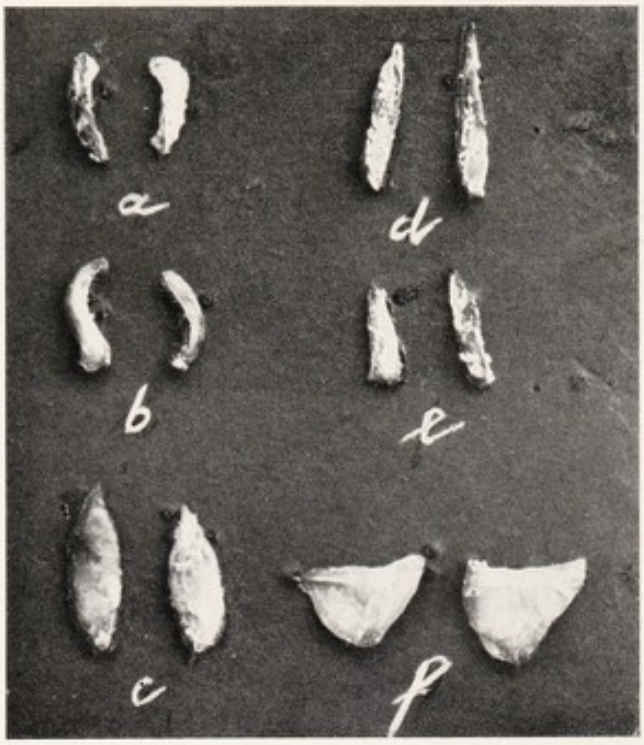

Fig. 216.
Resezierte Stücke aus den Spitzenknorpeln und den dreieckigen Knorpeln.
a, b, c: Streifen- und spindelförmige Knorpelstücke aus der Nasenspitze (Verschmälerung der Nasenspitze).
d, e: Streifenförmige Resektion aus den sog. Seitenknorpeln (Verschmälerung der mittleren Nasenpartie, der „Kartoffelnase"). **f**: Dreieckige Resektion aus den Seitenknorpeln zwecks Verkürzung der Seitenwände.

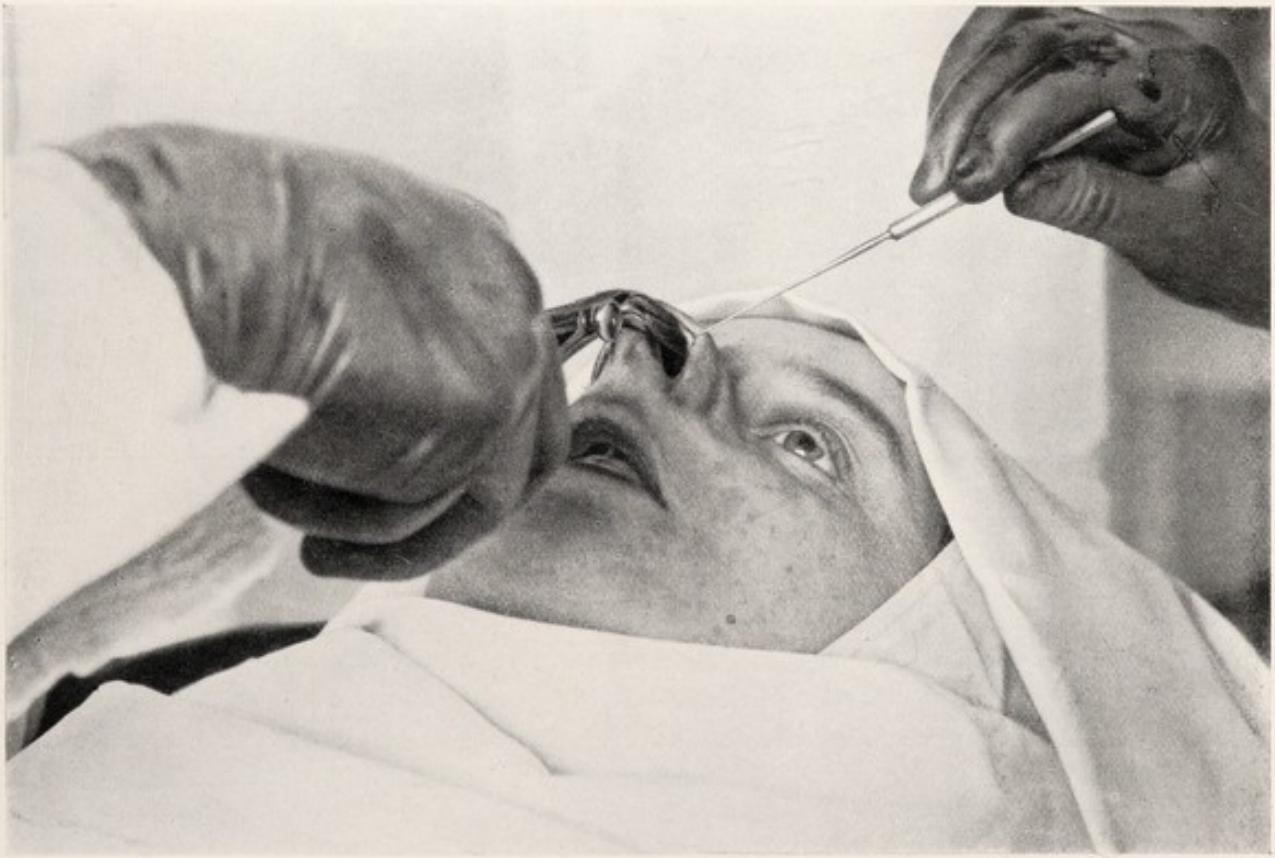

Fig. 217.
Intranasale Streifenexcision aus einem Spitzenknorpel nach J. Joseph.
(Operationsaufnahme.)

Fig. 218.
INTRANASALE STREIFENEXCISION AUS EINEM SPITZENKNORPEL NACH J. JOSEPH.
Verdeutlichung von Fig. 217.

Fig. 217 zeigt den Moment des Ausstanzens des Knorpelstreifens an einer Operationsaufnahme und Fig. 218 die zeichnerische Verdeutlichung dieser Aufnahme. Dasselbe

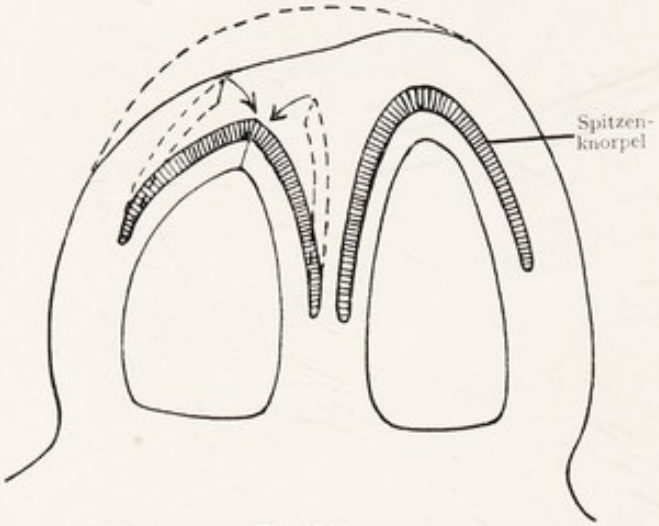

Fig. 219.
Querschnitt durch die Nase in Höhe der Spitzenknorpel.
Wirkung der Streifenexcision schematisch dargestellt: Nach erfolgter Streifenexcision fallen die getrennten (zurückbleibenden) Teile des Spitzenknorpels in der Richtung der beiden Pfeile zusammen, wodurch die Spitze am Orte der Durchtrennung zurücktritt. Die punktierten Linien deuten die Stellung vor der Excision an.

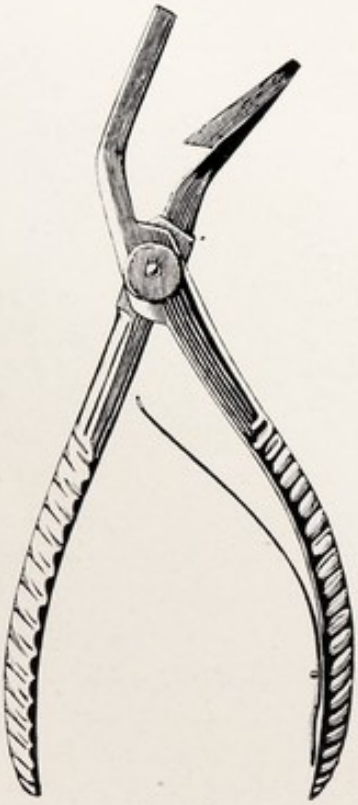

Fig. 220.
Stanze.

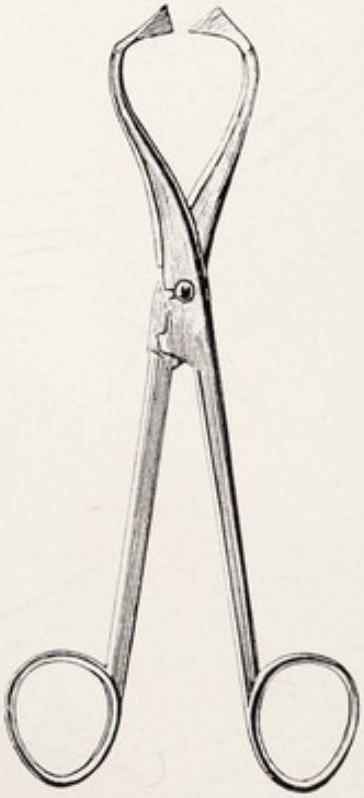

Fig. 221.
Knopflochschere.

Instrumente zur intranasalen Verschmälerung und zur Zurücksetzung der Nasenspitze nach J. Joseph.

geschieht auf der anderen Seite der Nase, d. h. am anderen Spitzenknorpel. Sofort nach der Excision tritt die entsprechende Hälfte der Nasenspitze in der Regel etwas zurück. Es fallen nämlich die beiden nunmehr getrennten Hälften des Spitzenknorpels,

nachdem sein Spannungszustand infolge der Durchschneidung aufgehoben ist, nach der Mitte des betreffenden Nasenloches um (Fig. 219) und die Schnittränder der beiden Hälften des durchtrennten Spitzenknorpels stoßen entweder aufeinander oder sie bedecken sich teilweise, meist liegt dann der mediale Abschnitt des Spitzenknorpels etwas unterhalb des lateralen. In diesem Falle muß der tieferstehende Abschnitt des Spitzenknorpels durch nicht zu feste Tamponade auf das Niveau des höherstehenden Wundrandes gehoben werden. Die Heilung erfolgt bei aseptischem Vorgehen per primam.

Man muß bei dieser Methode eine sofortige und eine spätere Wirkung unterscheiden. Die sofortige Wirkung besteht darin, daß die Nasenspitze ein wenig zurückgesetzt und zunächst ein wenig verschmälert wird, ohne daß die Nasenflügel in nennenswerter Weise mitgezogen werden. Die spätere Wirkung der Methode findet in einer Verlagerung

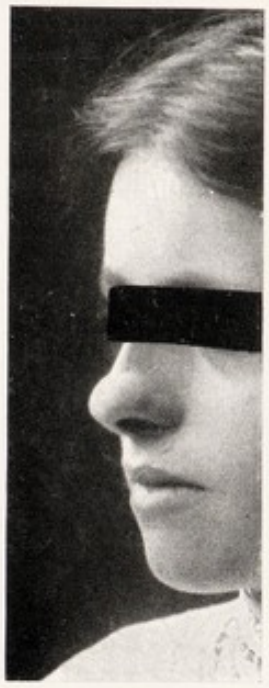

Fig. 222.
Abnorme Breite der Nasenspitze.

Fig. 223.
Zustand nach der intranasalen, streifenförmigen Excision.

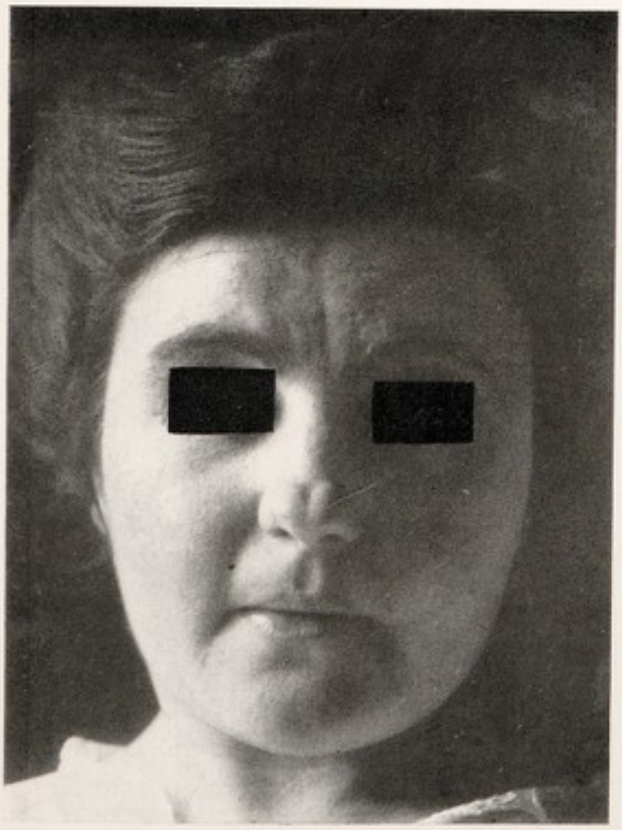

Fig. 224.
Doppelkugelige Nasenspitze (Gesäßnase).

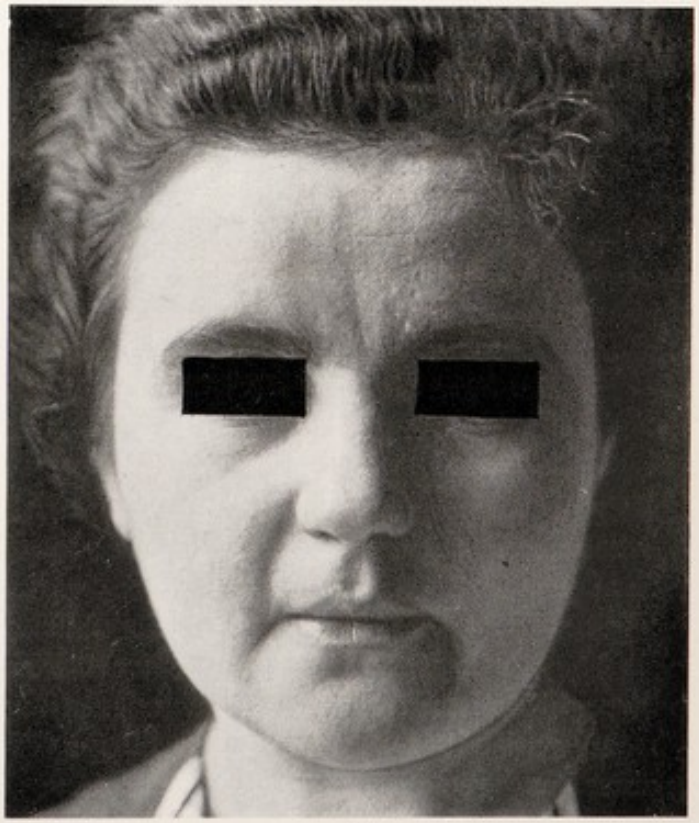

Fig. 225.
Zustand nach der Streifenexcision und intranasalen Implantation der Knorpelstreifen in die Mitte.

auch der Nasenflügel nach der Medianlinie ihren Ausdruck. Dieser Effekt ist bedingt durch die später einsetzende Zusammenziehung der Narbe in der Querrichtung. Man darf daher, von Ausnahmen abgesehen, nicht zu breite Streifen exzidieren, da sonst durch zu starke Verschmälerung der Nasenlöcher der Lufteintritt erschwert werden könnte.

Fig. 222 zeigt einen einfachen Fall von abnorm breiter Spitze im Halbprofil und Fig. 223 den Zustand nach Korrektur durch intranasale Streifenexcision.

Fig. 224 zeigt eine eigenartige, doppelkugelige abnorme Breite der Nasenspitze, die durch ihre senkrechte Furchung Ähnlichkeit mit einem Gesäß hatte und dadurch ihrer

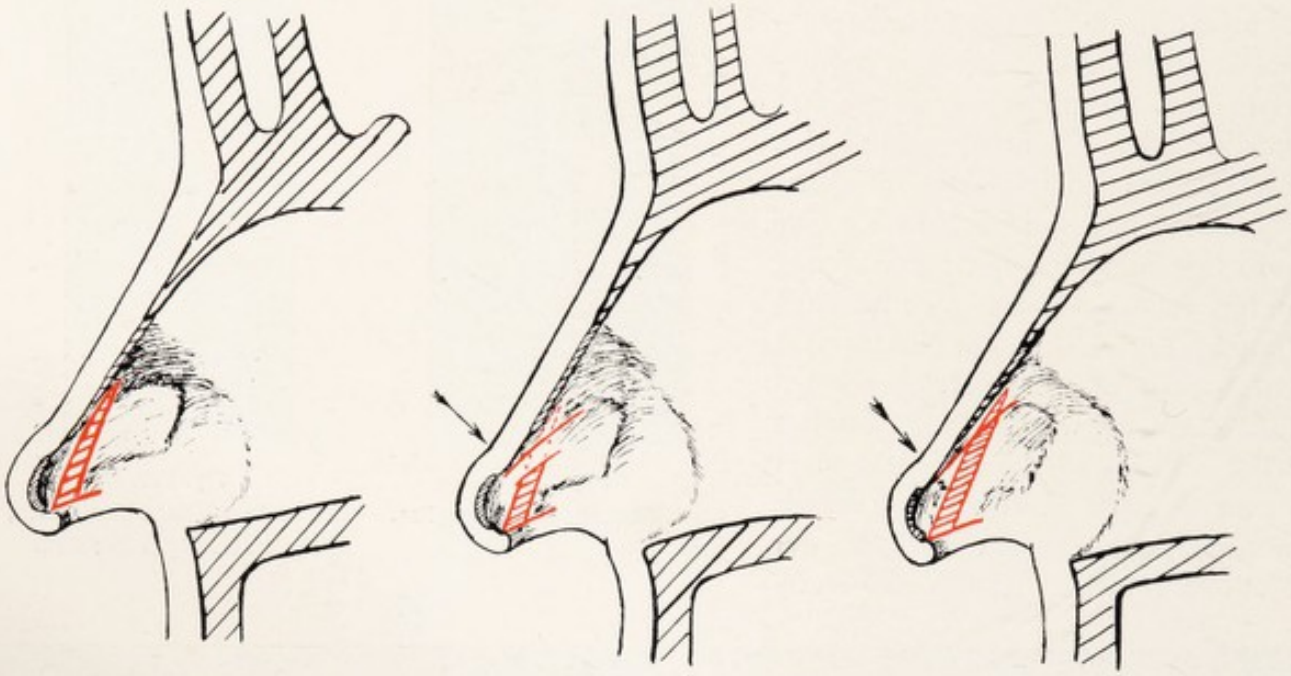

Fig. 226.
Einfacher Stanzenschnitt:
Keine Gefahr der Tütenbildung und Sekretverhaltung und Folgen (Nasenröte usw. siehe Text!).

Fig. 227.
Richtige Schnittführung:
Erhaltung einer Schleimhautbrücke (keine Gefahr der Tütenbildung).

Fig. 228.
Falsche Schnittführung:
Die Schnitte treffen sich im spitzen Winkel (Tütenbildung usw. siehe Text).

1. Fall (Fig. 226): Schnittführung, wenn nur Verschmälerung der Spitze zu machen ist.

2. Fall (Fig. 227 u. 228): Schnittführung, wenn Verschmälerung der Spitze und zugleich Verkürzung resp. Höckerabtragung zu machen ist.

Sagittalschnitt rechts neben dem Septum. (Rechte Seitenwand vom Septum aus gesehen.)

SCHNITTFÜHRUNG BEI EINFACHER SPITZENVERSCHMÄLERUNG UND IHREN KOMBINATIONEN.

Trägerin, einer Lehrerin, die Aufrechterhaltung ihrer Autorität den Kindern gegenüber außerordentlich erschwerte. Ich habe diesen Fall durch die intranasale Streifenexcision korrigiert und die exzidierten Knorpelstreifen zugleich unter die Furche geschoben. Fig. 225 zeigt den durch diese kombinierte Maßnahmen erzielten Erfolg.

Handelt es sich zugleich um eine Höckerabtragung oder Verkürzung, so mache ich die Knorpel-Schleimhaut-Excision nicht spitz zulaufend, wie in Fig. 210 dargestellt, sondern rechteckig (siehe Fig. 213) und zu diesem Zwecke parallel zu der Incision für die Höckerabtragung (zur untersten roten Linie in Fig. 213) eine parallele Incision als oberste Begrenzung des zu exzidierenden Knorpelschleimhautstreifens, die beim Hineinsehen in das Nasenloch nach Anheben der Nasenspitze (resp. Umkrempen des Flügelrandes) natürlich wie eine untere Begrenzung aussieht. Die roten Punkte auf der Schleimhautbrücke

in Fig. 213, 214 und 215 zeigen an, in welcher Breite die Knorpelexcision sich unter der Schleimhautbrücke fortsetzt. Fig. 213 und 214 zeigen die Form des zu exzidierenden Knorpelstreifens für den Fall, daß die äußere Breite der Nasenspitze sich nach oben fortsetzt. In Fig. 214 ist neben der parallelen Streifenexcision noch ein dreieckiges Knorpelstück entfernt, so daß im ganzen ein Trapezoid ausgeschnitten ist. In Fig. 215 ist die Form (das Trapezoid) schon von vornherein ausgeschnitten. Die Schleimhautbrücke lasse ich aus Vorsicht stehen. Diese Vorsicht wende ich an, um unnötige Synechien zu vermeiden, welche tütenartige Taschen bilden und dadurch

Fig. 229.
Inversion der Spitzenknorpel (abnorme Schmalheit der Nasenspitze neben Höckerbildung).

Fig. 230.
Nach der intranasalen Streifenexcision (s. Fig. 217) (und Höckerabtragung).

Retention von Sekret und leichte Entzündungen der Schleimhaut wie auch der äußeren Haut bewirken können, die dann rot wird und einen unnatürlichen fetten Glanz zeigt.

Fig. 226 zeigt die einfache Streifenexcision im Schema an der von innen resp. dem Septum aus betrachteten Seitenwand der Nase.

Fig. 227 zeigt die richtige Operationsweise bei kombinierten Aufgaben und Fig. 228 zu aller Vorsicht die falsche Schnittführung, die leicht von Ärzten, die nicht genügend mit dem Gegenstand vertraut sind, angewandt werden könnte.

Die Tatsache, daß nach Durchschneidung des Spitzenknorpels seine beiden Hälften nach der Mitte umfallen, gestattet nach des Verfassers Meinung einen Rückschluß auf die statischen Verhältnisse der Nasenspitze. Danach stellt die Nasenspitze in statischer Beziehung ein aus der mittleren Partie der Spitzenknorpel gebildetes Doppelgewölbe dar, das mittels vier Stützen, nämlich der lateralen und medialen Enden der Spitzenknorpel auf elastischem Boden ruht — im Gegensatz zu dem viereckigen

Septumknorpel, der auf dem knöchernen Septum fest verankert ist. Erst dieser elastische Boden hat feste Verbindung mit einer harten Basis, die einerseits durch die Knochenränder der Incisura pyriformis und andererseits durch den vorderen Rand des viereckigen Septumknorpels dargestellt wird. Die Spitzenknorpel stellen demnach ein in relativ weichem Gewebe suspendiertes, gewissermaßen schwimmendes, gewölbeartiges Gerüst für die Nasenspitze dar.

β) Die abnorme Schmalheit der Nasenspitze.

(Inversion der Spitzenknorpel.)

Die Inversion der Spitzenknorpel, eine ziemlich seltene Verbildung, betrifft nach des Verfassers Beobachtungen nur den vorderen breiten Teil des Spitzenknorpels.

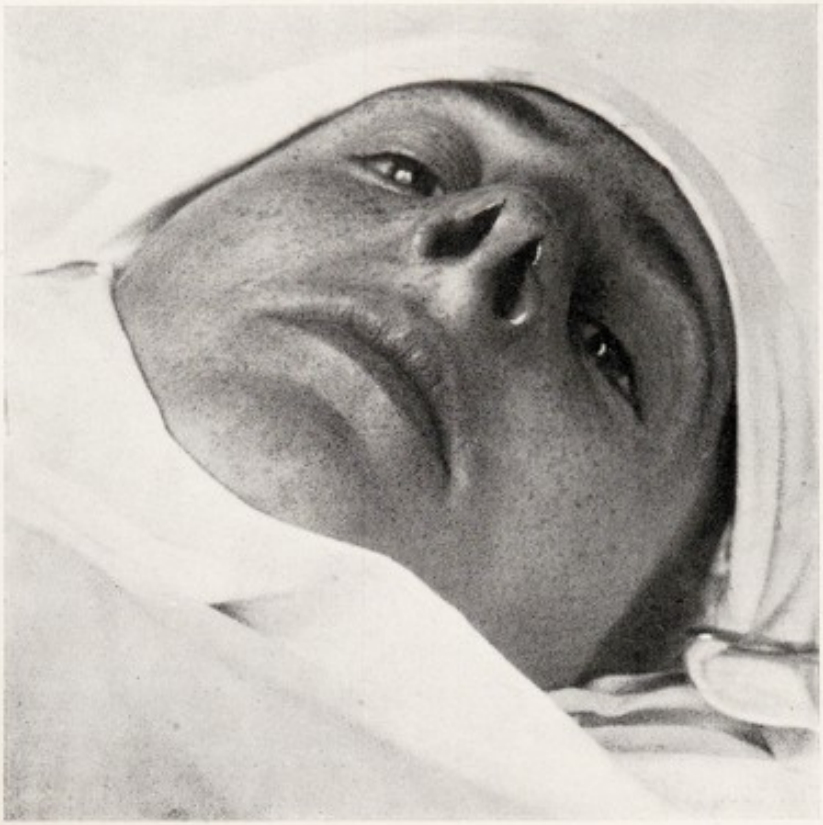

Fig. 231.
Dreieckige Excisionen am Vorderrand des Nasenloches zur Verschmälerung der Spitze.
(Operationsaufnahme.)

Während in der Regel dieser Teil, der sich von der Medianlinie der Nase bis zum Nasenflügel erstreckt, nach außen konvex gewölbt ist und so eine normal breite, natürlich geformte, nach außen gerundete Nasenspitze erzeugt, ist dieser Abschnitt bei bestehender Inversion der Spitzenknorpel nach außen konkav geformt! Die Nasenspitze ist in solchen Fällen abnorm spitz, weil nur die hart an der Medianlinie liegenden, vordersten Partien der Spitzenknorpel stärker hervorragen. Ganz nahe an der Medianlinie befinden sich beiderseits infolge der abnormen Konkavität der Spitzenknorpel mehr oder weniger flache Vertiefungen (flache Schüsseln), die an der Übergangsstelle zu den Nasenflügeln ihre Grenze haben. An dieser Stelle befindet sich eine äußerlich sichtbare Leiste, die durch den lateralen, abnorm hervortretenden Rand des Spitzenknorpels gebildet wird (siehe Fig. 229) und den Rand der tellerartigen Vertiefung darstellt.

Die Korrektur der Inversion der Spitzenknorpel
wird gleichfalls durch intranasale Streifenexcision bewirkt. Die Streifen werden unweit der Medianlinie exzidiert, wodurch der lateral gelegene Teil des Spitzenknorpels medialwärts abgeknickt und die Vertiefung sowie speziell die laterale Randleiste verschwindet oder mindestens weniger in die Erscheinung tritt (siehe Fig. 229 und 230). Erforderlichenfalls könnte der Erfolg durch eine zweite intranasale, mehr lateral ausgeführte Streifenexcision vervollständigt werden. Tritt die Nasenspitze kantig hervor, so wird die Knorpelkante am besten vorsichtig subcutan mit einem feinen Messerchen abgetragen.

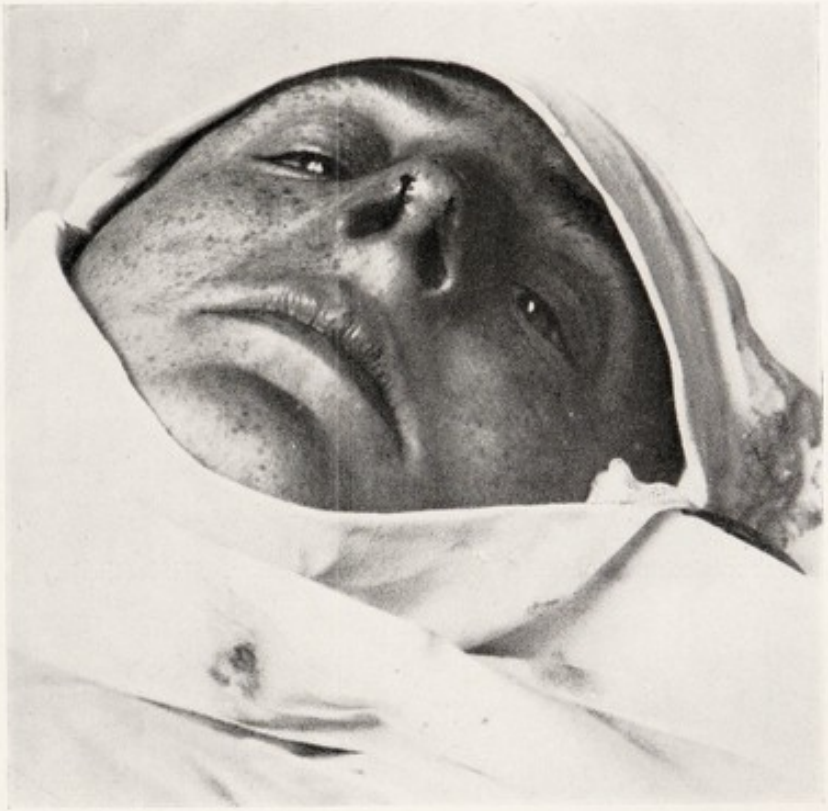

Fig. 232.
Zustand nach der Naht.
(Operationsaufnahme.)

Zuweilen sind nach der Excision zumal breiterer Knorpelstreifen die obere Randpartie der Nasenlöcher resp. die Hautpartien zwischen Septum und Nasenflügel in häßlicher Weise verdickt. In solchen Fällen mache ich seit vielen Jahren keilförmige Hautexcisionen, wie sie in Fig. 231 an einem während der Operation aufgenommenen Bilde deutlich zu erkennen sind. Sind diese durch feine Nähte geschlossen (siehe Fig. 232, wo freilich die Feinheit wegen der Imbibition mit Blut nicht recht zum Ausdruck kommt), so ist auch der untere Teil der Nasenspitze gut geformt.

γ) Das abnorme Hervorragen der Nasenspitze.

Das abnorme Hervorragen der Nasenspitze kann wirklich und scheinbar sein. Ein scheinbar abnormes Hervorragen der Nasenspitze beobachten wir bei manchen Formen der Sattelnase. Hier erscheint die Nasenspitze nur deshalb stark prominent, weil der Nasenrücken eingesunken ist. In Wirklichkeit pflegt sie in solchen Fällen den normalen Abstand der Oberlippe nicht zu erreichen (siehe Fig. 34 des allgemeinen Teils). Selbstverständlich wird sie in diesen Fällen nicht zurückgesetzt; die Korrektur muß vielmehr

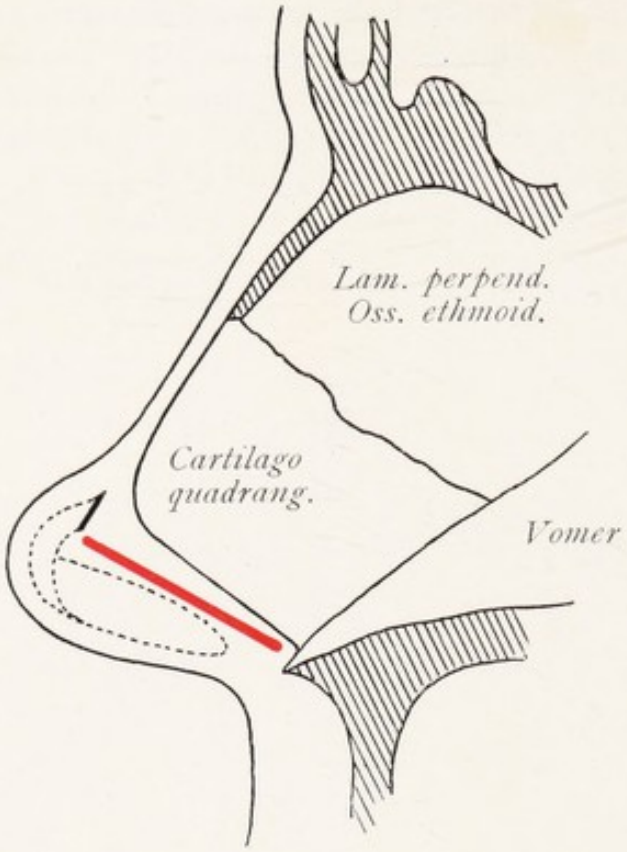

Fig. 233.

Horizontalschnitt durch das Septum membranaceum. (II. Methode.)

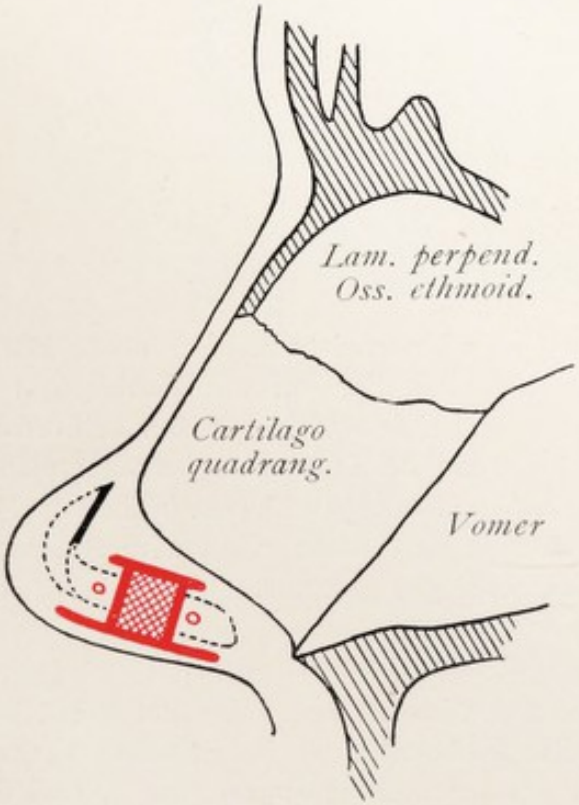

Fig. 234.

Rechteckige Excision aus dem Septum. (III. Methode.)

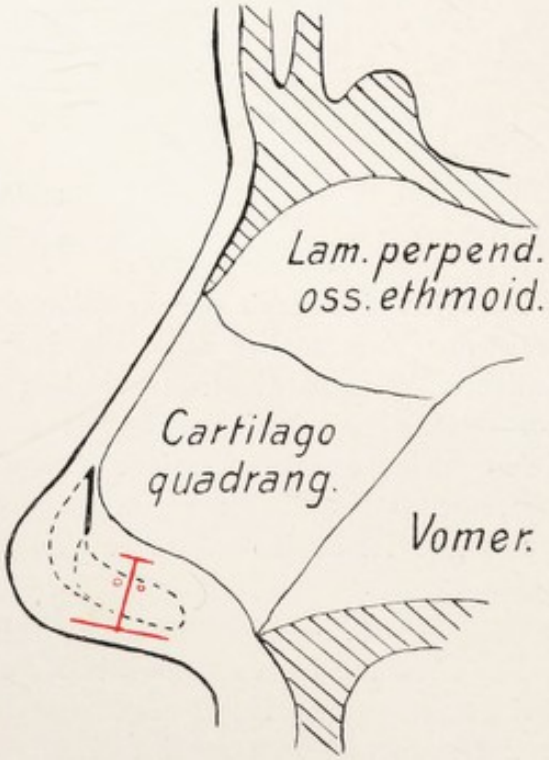

Fig. 234 a.

Zurückziehung der Spitze durch die Naht.

ZURÜCKSETZUNG DER NASENSPITZE NACH J. JOSEPH (II. UND III. METHODE).

hier natürlich durch Erhöhung des Nasenrückens geschehen. Als wirklich abnormes Hervorragen der Nasenspitze ist diejenige Verbildung zu verstehen, bei der die Nasenspitze den normalen Abstand von der Oberlippe in entstellender Weise überschreitet [siehe Fig. 19 und 37 des allgemeinen Teils und die Fig. 237 (prominente Spitze, praktischer Fall)]. Dabei kann der Nasenrücken recht verschiedene Formen haben: er kann gerade und normal hervortretend, gerade und gleichzeitig abnorm hervortretend, konvex und gleichzeitig abnorm hervortretend, konkav und gleichzeitig teils normal, teils abnorm hervortretend und endlich konkav und abnorm zurückstehend sein (siehe die Fig. 29—31 und 35—37 des allgemeinen Teils sowie die Figuren 237, 239 und 241 des speziellen Teiles).

Die Zurücksetzung der abnorm prominenten Nasenspitze

läßt sich nach J. Joseph durch folgende drei Methoden bewirken, die je nach dem Falle, jede für sich allein oder auch in Kombination miteinander, Anwendung finden.

Die erste Methode stimmt mit der eben beschriebenen, intranasalen Streifenexcision aus dem Spitzenknorpel überein. Diese Methode, d. h. die Verschmälerung und die Zurücksetzung der Nasenspitze, ist eben für beide Zwecke verwendbar resp. übt beide Wirkungen zugleich aus. Sie ist daher indiziert, wenn beide Zwecke gleichzeitig erreicht werden sollen. Sie ist zulässig, wenn einer der beiden Zwecke erreicht werden soll und die Nebenwirkung nicht schadet. Sie ist schließlich kontraindiziert und muß durch eine der beiden folgenden Methoden zur Zurücksetzung der Nasenspitze ersetzt werden, wenn eine der beiden Wirkungen schädlich ist, d. h. wenn die Nasenlöcher ohnehin zu schmal sind und die Luft nicht in genügender Weise eintreten lassen.

Die zweite Methode zur Zurücksetzung der Nasenspitze besteht in einem einfachen Horizontalschnitt durch das Septum membranaceum ohne jede Excision (siehe Fig. 233). Sie kann mit einem gewöhnlichen Skalpell ausgeführt werden, aber schneller und exakter durch eine rechtwinklig um die Fläche abgebogene Knopflochschere (siehe Fig. 221). Es tritt aber durch diese kleine Operation kein sofortiger Erfolg ein, sondern dieser zeigt sich vielmehr erst im Laufe von einigen Monaten, nämlich dann, wenn die Narbe sich in ihrer Längsrichtung verkürzt hat. Die Operation hat ihre Begründung in dem mit Sicherheit zu erwartenden Narbenzuge. Die endgültige Wirkung ist eine Zurücksetzung der Nasenspitze, deren Umfang proportional der Länge des ausgeführten horizontalen Schnittes ist, in der Regel aber nicht mehr als 2—3 mm beträgt. — Diese Methode ist indiziert, wenn ein geringes Maß der Zurücksetzung genügt und die Patienten sich mit einer allmählichen Wirkung einverstanden erklären resp. eine solche ihnen erwünscht erscheint.

Es ist vielleicht von Interesse, daß eine zufällige, anfangs unliebsame Erfahrung mich auf diese Methode gebracht hat. Ich hatte nämlich einem jungen Manne einen Höcker abgetragen und ihm, um mir den Zugang zum Höcker recht bequem zu machen, den Septumknorpel an seinem unteren Rande umschnitten. Der sofortige Erfolg der Höckerabtragung war gut: der Nasenrücken bildete in seiner ganzen Ausdehnung, also einschließlich der Nasenspitze, eine gerade Linie. Nach einigen Monaten hatte sich die Nasenspitze einige Millimeter zurückgezogen, und es war dadurch dicht oberhalb der Nasenspitze ein Knorpelhöcker entstanden. Zum Glück konnte der immer noch etwas stark prominente Nasenrücken um ca. 3 mm zurückgesetzt werden, ohne daß das Profil litt. Dies tat ich auch und erzielte dadurch endgültig einen guten Erfolg. — In der Folge habe ich das mehr zufällig scheinende, aber gesetzmäßige Ereignis stets

in Berechnung gezogen und den Horizontalschnitt teils mit Vorbedacht unterlassen, teils planmäßig angewandt. Ich halte auf Grund meiner Erfahrungen die planmäßige Anwendung dieser Methode, sei es für sich allein, sei es in Kombination mit den anderen Methoden, für durchaus rationell.

Die dritte Methode des Verfassers besteht in der rechteckigen Excision aus dem Septum, und zwar aus seinem unteren Abschnitt: Ich schneide aus dem Septum, und zwar nahe dem häutigen Rande, ein viereckiges Stück unter Schonung der äußeren Haut heraus, einschließlich der eingelagerten Partien der Spitzenknorpel, und nähe dann die

Fig. 235.

Abnormes Hervorragen der Nasenspitze (isoliert).

Fig. 236.

Nach der intranasal-subcutanen Zurücksetzung.

senkrechten Wundränder zusammen (siehe Fig. 234 und 234a); ferner die Operationsaufnahme Fig. 194 und zwei bei derartigen Operationen gewonnene viereckige, doppelte Knorpelstücke in Fig. 216.

Fig. 235 zeigt an einem praktischen Fall das isolierte abnorme Hervortreten der Nasenspitze. Fig. 236 den durch die eben beschriebene Methode erzielten Erfolg.

Fig. 237 zeigt einen wohl noch auffälligeren Fall bei einer jungen Dame, von deren Nase die in Fig. 216a—c abgebildeten Knorpelstreifen entnommen sind. Fig. 238 zeigt den Erfolg in diesem Falle.

Fig. 239 zeigt einen Fall von abnorm prominenter Nasenspitze bei gleichzeitigem abnormen Hervorstehen des darüber befindlichen Abschnittes der Nase (gerades, stark prominentes Nasenprofil). Fig. 240 zeigt denselben Fall nach der Operation. Der ästhetische Profilwinkel, der vor der Operation 45° war, zeigt jetzt nur 35°, ist also durch die Operation normal geworden.

Fig. 237.
Abnorm prominente Nasenspitze.

Fig. 238.
Nach der rektangulären Resektion des Septums und der hornförmigen lateralen Flügelresektion.

Fig. 239.
Grade prominente Nase mit übergroßem ästhetischem Profilwinkel. (45 °.)

Fig. 240.
Nach Zurücksetzung der ganzen Profillinie. (Profilwinkel 35 °.)

Bei dieser Operation muß man auf zwei Dinge achten, erstens müssen die horizontalen Schnitte, besonders der untere ziemlich erheblich über den Defekt hinausgehen, damit sich die äußere Haut besser dem verkleinerten Knorpel anpaßt, und zweitens muß der Defekt in horizontaler Richtung größer sein als die Strecke, um welche die Nasenspitze zurückgesetzt werden soll. Das muß geschehen, weil durch die Naht nicht bloß der vordere Wundrand nach hinten, sondern auch der hintere nach vorn gezogen wird. Die äußere Haut legt sich meist dem in horizontaler Richtung verkürzten Septum gut an. Nur in zwei exzessiven Fällen, in denen Verfasser ein Stück von der Breite eines Zentimeters

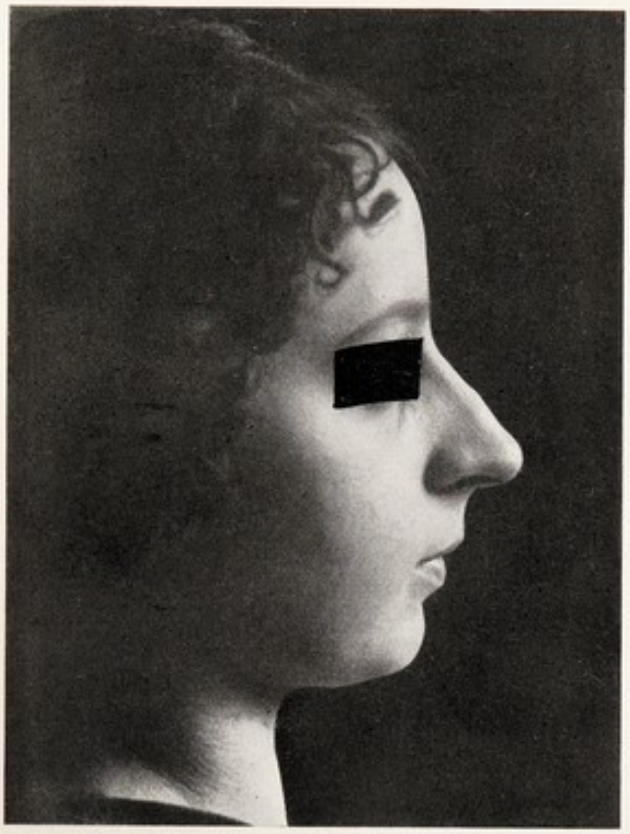

Fig. 241.
Stark prominente gerade Nase.
(Ästhetischer Profilwinkel 42°.)

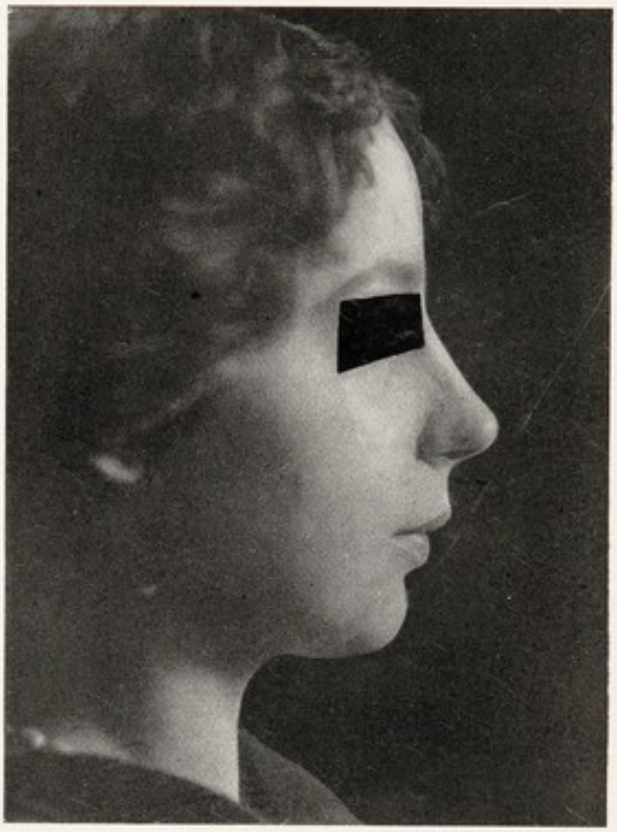

Fig. 242.
Zustand nach Zurücksetzung des Profils einschließlich der Spitze und Resektion der Nasenflügel.
(Profilwinkel 35°.)

entfernt hatte, mußte er aus der äußeren Haut des Septums ein Stück entfernen, weil sich sonst nach der Zurückziehung der Nasenspitze eine häßliche, herunterhängende Hautfalte gebildet hätte. Die nach der Hautexcision entstandene quer verlaufende Narbe war in beiden Fällen kaum sichtbar.

Die rechteckige Excision aus dem Septum membranaceum zwecks Zurücksetzung der Nasenspitze ist erstens indiziert, wenn die beiden anderen Methoden nicht vollständig zum Ziele führen und zweitens besonders dann, wenn eine Verschmälerung der Nasenspitze mit Rücksicht auf eine unbehinderte Respiration nicht zulässig ist.

Die beiden erstgenannten Methoden zur Zurücksetzung der Nasenspitze können stets, die dritte Methode fast in allen Fällen ohne äußere Hautnarbe ausgeführt werden.

Muß man die Nasenspitze stark zurückziehen, um sie in das Niveau des Nasenrückens zu bringen, so wölben sich vielfach die Nasenflügel in häßlicher Weise hervor,

derart, daß eine Art Negernase entsteht. Man muß in solchen Fällen von vornherein die operative Verschmälerung der unteren Nasenhälfte mit in Betracht ziehen und am besten in derselben Sitzung ausführen (prophylaktische Verschmälerung der unteren Nasenhälfte). Fig. 241 stellt einen solchen Fall dar, bei welchem sowohl die Zurücksetzung der Spitze als auch die Verschmälerung der Flügel erforderlich waren. Fig. 242 zeigt den Erfolg der Operation. Von den Narben an der Nasenbuccalfalte ist so gut wie nichts mehr zu sehen.

δ) Das abnorme Zurückstehen der Nasenspitze

ist gleichfalls eine nicht häufige Deformität. Sie wirkt besonders häßlich, wenn der Nasenrücken mehr als normal hervorsteht. Für die Korrektur dieser Nasen gibt es

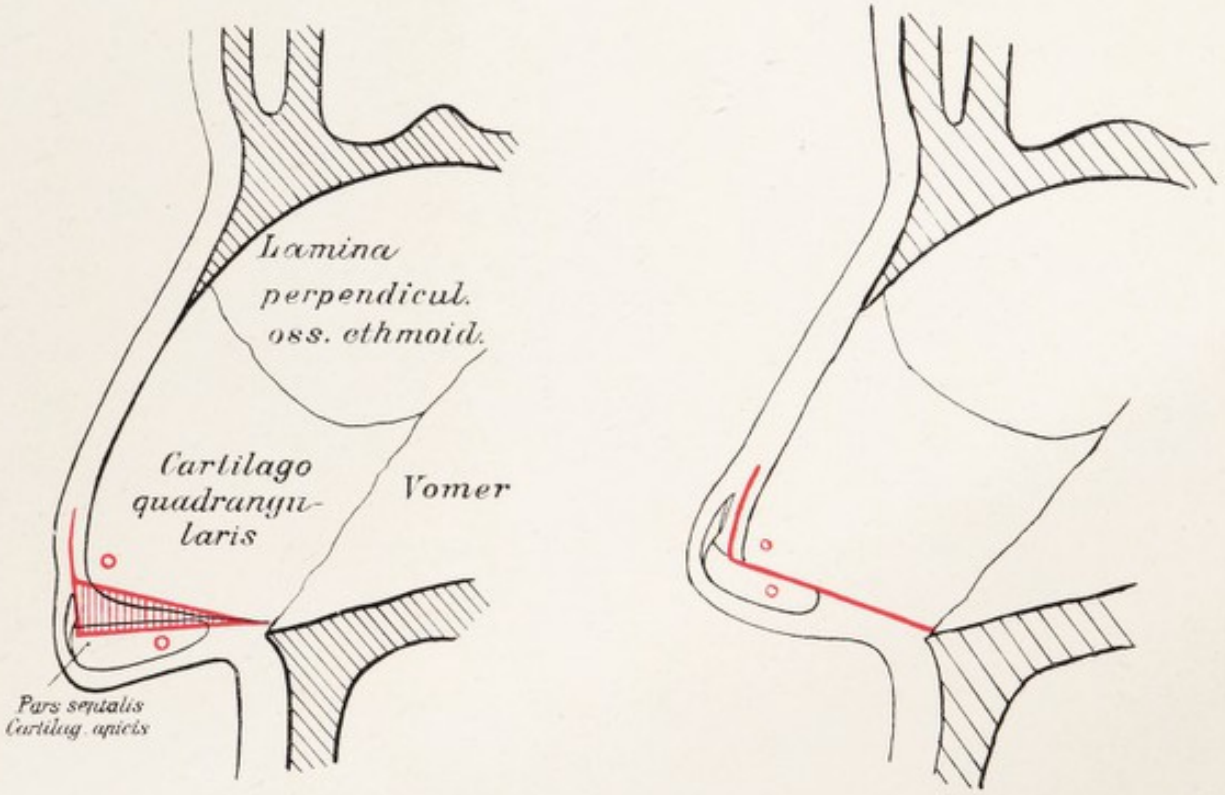

Fig. 243.
Schnittführung.

Fig. 244.
Naht nach der Vorsetzung.
Die kleinen roten Kreise deuten die Einstichstellen für die Naht an.

VORSETZUNG DER NASENSPITZE NACH J. JOSEPH.
(RESEKTION DES SEPTUM MEMBRANACEUM UND DER BENACHBARTEN KNORPELRÄNDER.)

zwei Möglichkeiten. Entweder wird der Nasenrücken so weit zurückgesetzt, daß er mit der Nasenspitze eine gerade Linie bildet, oder die Nasenspitze wird so weit nach vorn gerückt, daß sie den normalen Abstand von der Oberlippe hat. Dies ist meistens der rationellere Weg. Für

die Vorsetzung der Nasenspitze

hat sich dem Verfasser in einer Reihe von Fällen folgende einfache Methode bewährt: Man trägt zunächst das Septum membranaceum mitsamt den Randpartien der benachbarten Knorpel (des viereckigen Knorpels und der septalen Partien der Spitzenknorpel) ab (siehe Fig. 243). Dann zieht man den unteren Rand des Septums mit den eingelagerten medialen Partien der Spitzenknorpel stark nach vorn und näht ihn in dieser

Stellung an den viereckigen Knorpel an. Dadurch entsteht, statt der früheren lockeren Verbindung, bei vorgerückter Stellung der Nasenspitze eine feste narbige Verbindung zwischen der unteren Randzone des Septums und seinem darüberliegenden Hauptabschnitt. — Die einfache Durchtrennung des Septum membranaceum mit Vorziehung und Vernähung der unteren Partie erwies sich in einem Falle als unzureichend.

Fig. 244 zeigt schematisch den Zustand nach Hervorziehung der Spitze. Fig. 245 zeigt den zweizinkigen Haken im Gebrauch und Fig. 246 zugleich die Anlegung der Naht bei hervorgezogener Nasenspitze resp. nach Vorschiebung der unteren Septumpartie

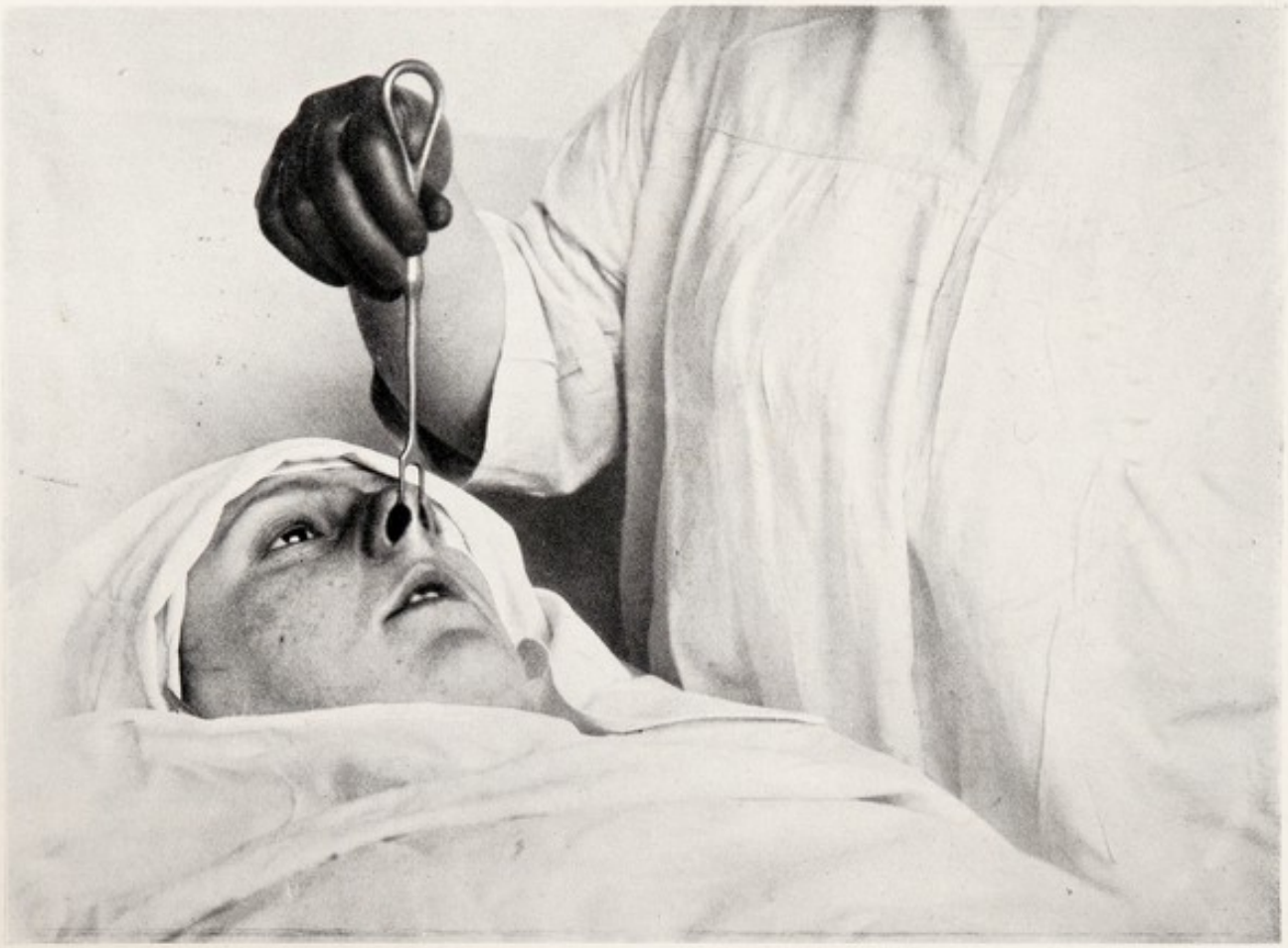

Fig. 245.

Breiter stumpfer Haken zur Vorziehung der Spitze (Nasenspitzenhaken).

Die Fig. 247 und 248 zeigen von unten betrachtet einen Fall von Zurückstehen der Nasenspitze, verbunden mit abnormer Breite der Spitze vor und nach der Operation.

Fig. 249 und 250 zeigen den Erfolg an einem Fall, bei welchem zugleich eine geringe Höckerabtragung stattgefunden hat, in Seitenansicht.

Bei der Vorsetzung der zurückstehenden Nasenspitze ist die Wirkung des Narbenzuges zu bedenken. Will man also als Dauerresultat eine Vorsetzung von 2 mm haben, so muß man mit Rücksicht auf den zu erwartenden Narbenzug die Nasenspitze etwa um die doppelte Strecke, also um ca. 4 mm weiter nach vorn befestigen. Aus dem gleichen Grunde muß man die Vorsetzung der Nasenspitze prophylaktisch ausführen in Fällen, wo nach der Verkürzung der Nase ein abnormes Zurücktreten der Nasenspitze zu befürchten ist (prophylaktische Vorsetzung der Nasenspitze).

Fig. 246.
Vorsetzung der Nasenspitze, Naht.
(Operationsaufnahme.)
Die Nasenspitze w. m. d. Nasenspitzenhaken nach vorn gezogen, die Nadel durch d. Septumknorpel durchgestochen.

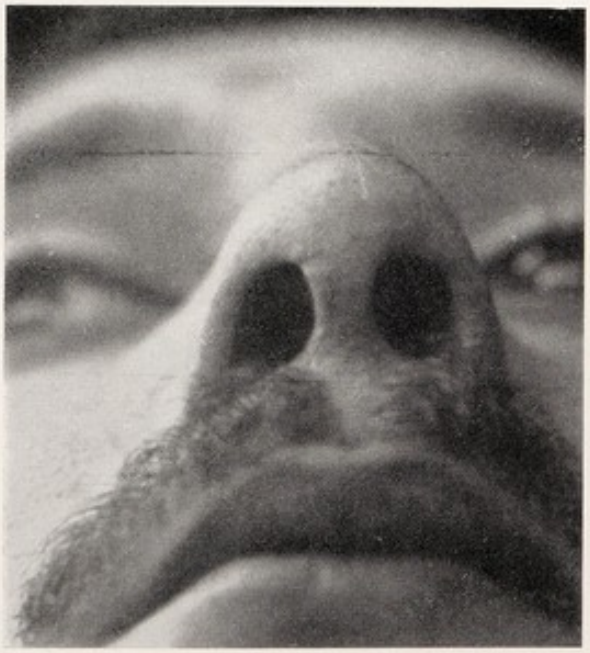

Fig. 247.
Nasenspitze zurückstehend, zugleich abnorm breit.



Fig. 248.
Nach der Vorsetzung und Verschmälerung.

KORREKTUR DER ZURÜCKSTEHENDEN, ABNORM BREITEN NASENSPITZE.

Fig. 249.
Zurückstehende Spitze (neben Höckernase).

Fig. 250.
Nach der Vorsetzung (und Höckerabtragung).

d) Abnorme Länge der Nase.

(Makrorrhinie, Katarrhinie.)

Es kann die ganze Nase (Septum und Seitenwände) zu lang sein oder auch das Septum allein. In seltenen Fällen sind die Seitenwände länger als das Septum.

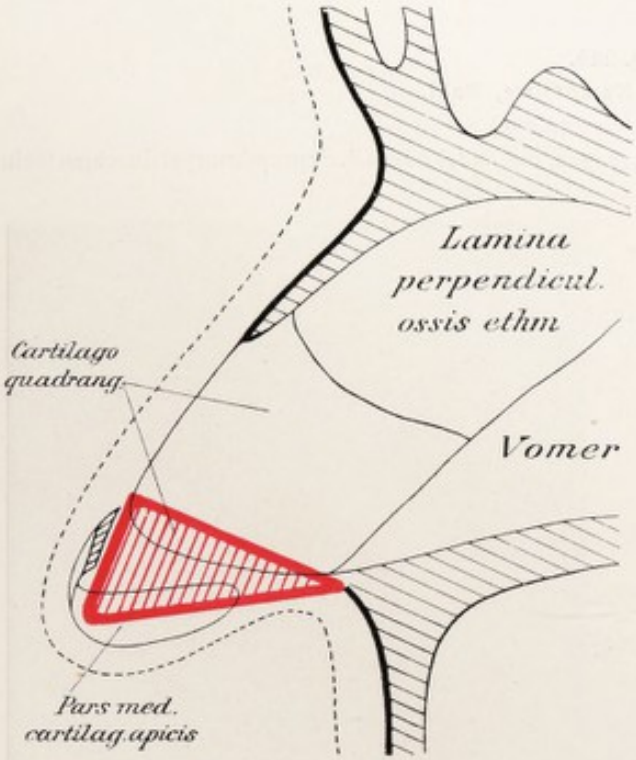

Fig. 251 a.
I. Teil: Schnittführung durch das Septum.
Das schraffierte Dreieck gibt die Lage des zu exzidierenden Keiles an, dessen Größe je nach dem Falle wechselt.

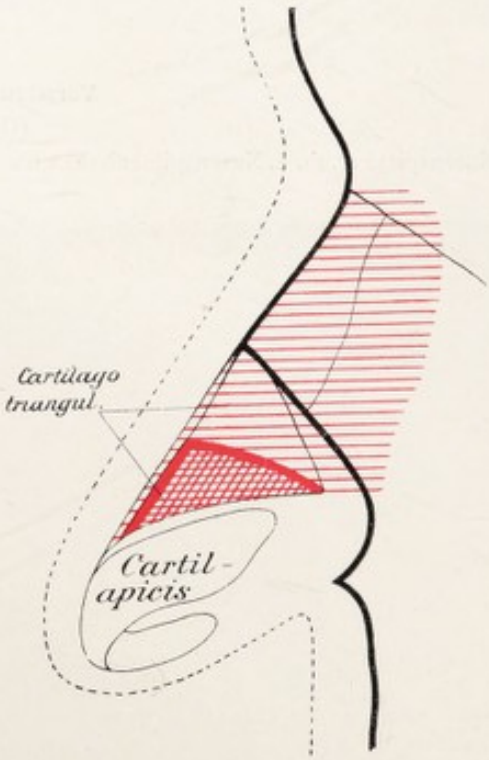

Fig. 251 b.
II. Teil: Schnittführung durch den Seitenwandknorpel.
Die einfache Schraffierung gibt den Umfang der Hauptablösung, die doppelte die Excision aus dem dreieckigen Knorpel an.

INTRANASALE, TOTALE NASENVERKÜRZUNG NACH J. JOSEPH (I. METHODE.)

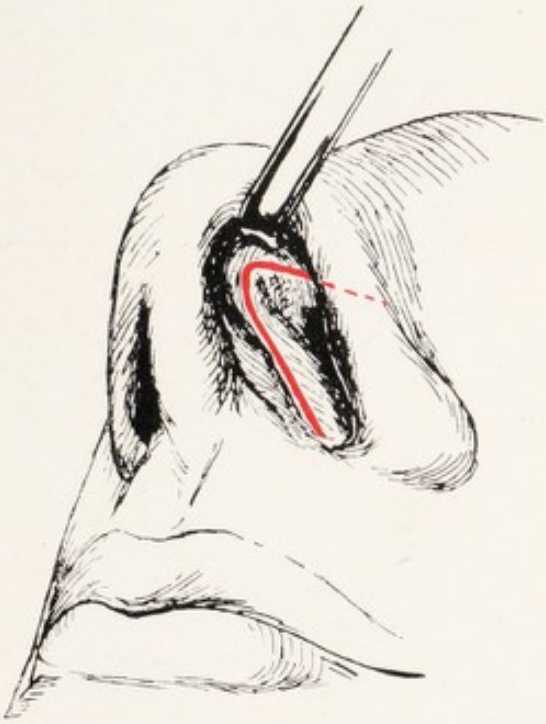

Fig. 252.

Schnittlinie im Vestibulum für die Umschneidung des viereckigen Knorpels.

Fig. 253.

UMSCHNEIDUNG DES VIERECKIGEN KNORPELS MIT DEM GEKNÖPFTEN MESSER.

α) Abnorme Länge der ganzen Nase

kommt bekanntlich recht häufig, sowohl für sich allein wie auch in Kombination mit anderen Gestaltsfehlern der Nase, besonders häufig mit dem Nasenhöcker vor. Korrigiert wird die abnorme Länge der Nase in den meisten Fällen durch

die intranasale totale Verkürzung der Nase (Rhinosyntomie).

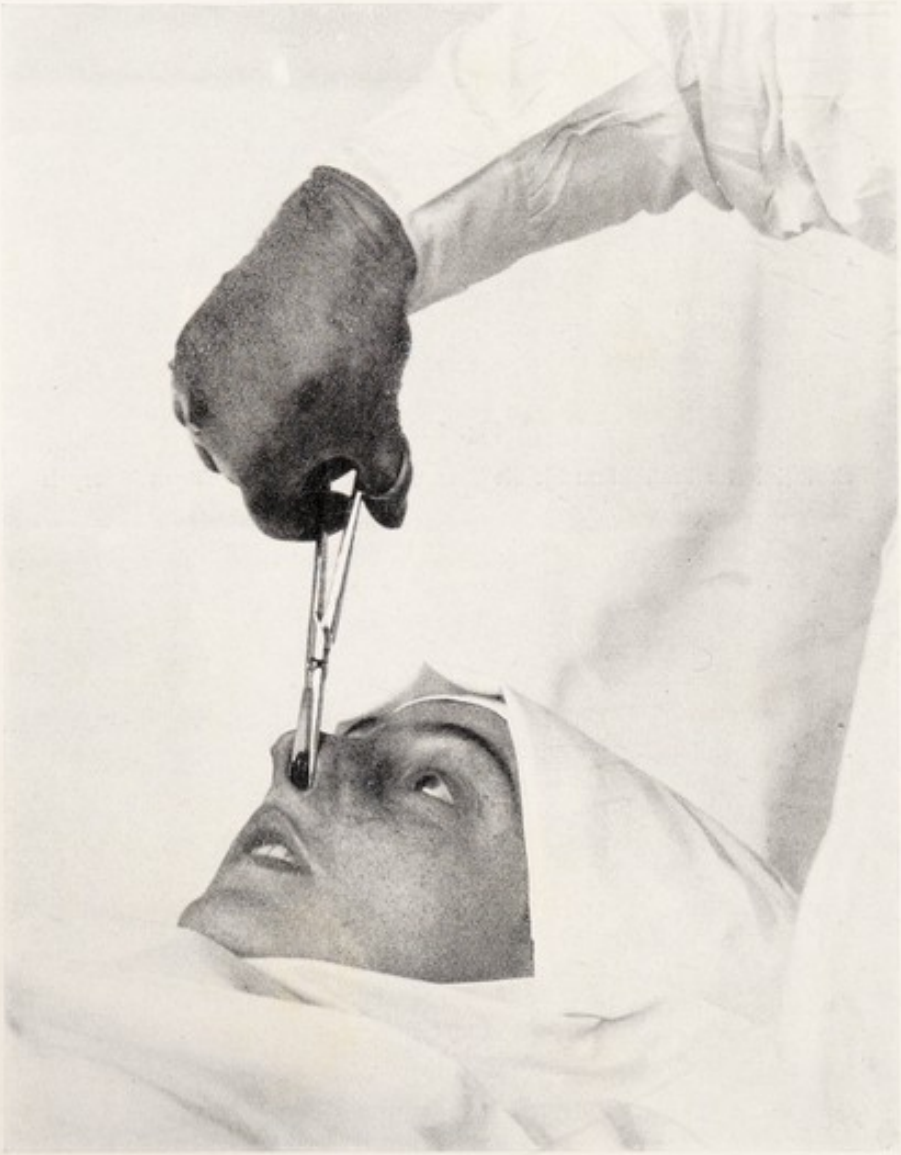

Fig. 254.

Erste Phase der Nasenverkürzung.

Keilresektion an der zu langen Cartilago quadrangularis.

(Operationsaufnahme.)

Sie umfaßt in der Hauptsache zwei Operationsphasen, erstens die Verkürzung des Septums (Fig. 251 a), zweitens die Verkürzung der Seitenwände (s. Fig. 251 b). — Sowohl die Verkürzung des Septumknorpels (des viereckigen Knorpels) wie auch die Verkürzung der Seitenwände werden in der Regel intranasal ausgeführt.

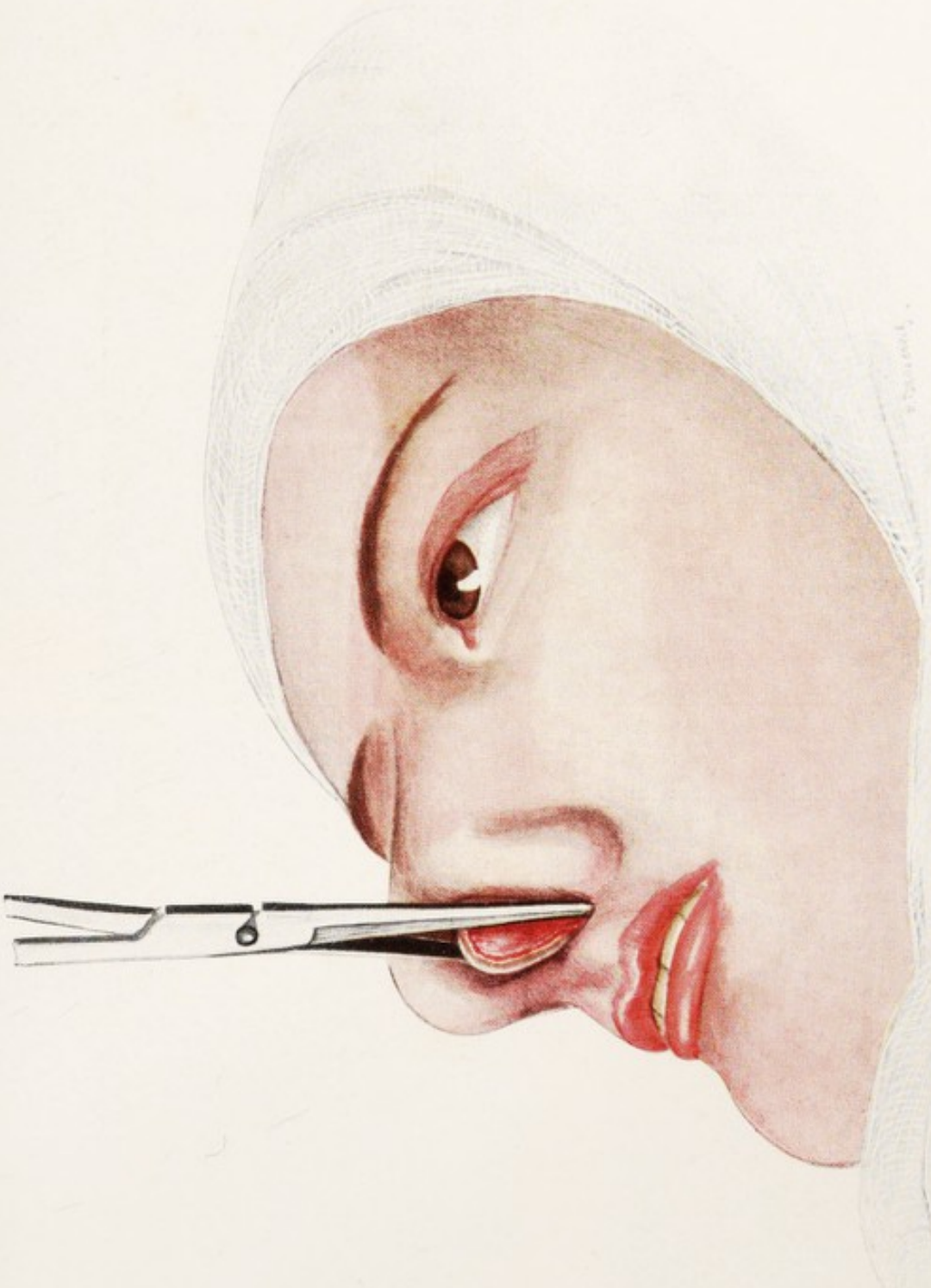

Fig. 255.

ERSTE PHASE DER NASENVERKÜRZUNG: DIE KEILRESEKTION AUS DEM SEPTUMKNORPEL (VERDEUTLICHUNG VON FIG. 254).

I. Phase: Intranasale Verkürzung des Septums.

I. Methode. Zunächst löse ich, wie bei der Höckerabtragung, die Haut über dem Nasenrücken intranasal-subcutan ab, ebenso die Haut an den Seitenwänden der Nase. Dann umschneide ich mittels eines Hakenschnittes, wie ihn die Fig. 252 zeigt, den Septumknorpel. Fig. 253 zeigt im farbigen Bilde die Durchschneidung des Septum cutaneum. Hierauf reseziere ich durch Schnitt mit einer geraden, starken Schere die unterste Partie des Septumknorpels in Form eines Dreieckes oder Keiles (Keilresektion, s. Fig. 251 a, Fig. 254 und 255). Fig. 254 zeigt den Moment der Abtrennung in

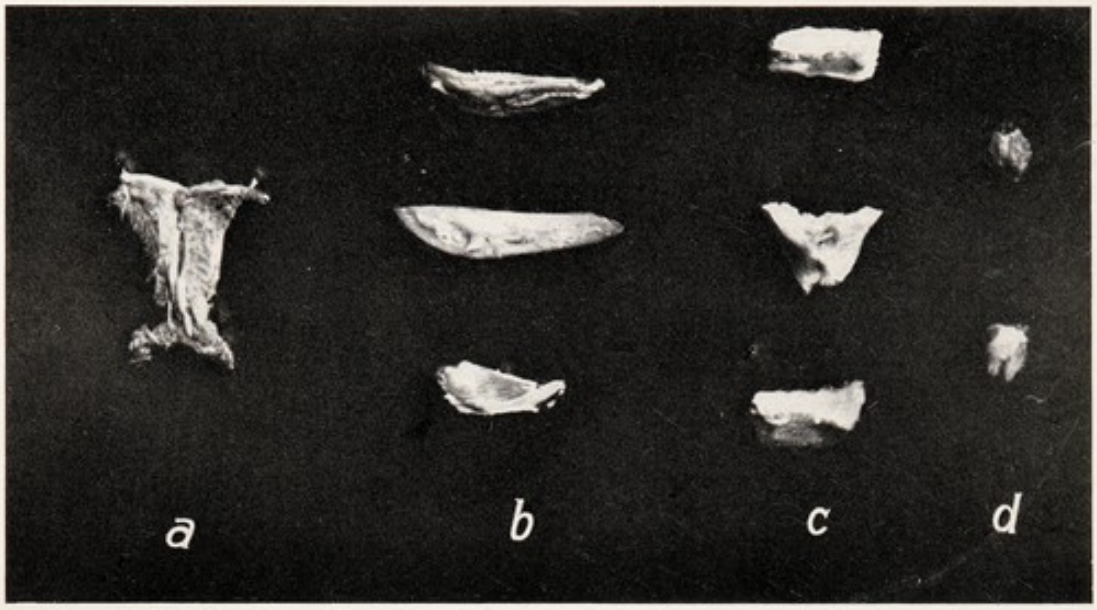

Fig. 256.

Resezierte Stücke aus dem Septumknorpel und Septumknochen.

a: x-förmige Resektion aus den Spitzenknorpeln und dem Septum membranaceum. **b**: Resektionen aus dem viereckigen Knorpel (3 Fälle). **c**: Resektionen der Spina nasalis anterior, inferior (3 Fälle). **d**: Viereckige Resektion aus der Pars septalis der Spitzenknorpel (2 Fälle).

a, b, c: Verkürzung des Septum. **d**: Zurücksetzung der Spitze.

einer nicht in allen Teilen klaren Operationsaufnahme; Fig. 255 zeigt ihn in größerer Deutlichkeit. Fig. 256 zeigt in Abteilung b drei keilförmige bei der Septumverkürzung gewonnene Knorpelstücke.

II. Phase: Intranasale Verkürzung der Seitenwände.

Die Verkürzung der Seitenwände geschieht in der Regel auch auf intranasalem Wege, zuweilen aber auch mittels cutaner Randresektion.

Mit einer stark gekrümmten Schere wird der untere Abschnitt der dreieckigen Knorpel mitsamt der bedeckenden Schleimhaut abgetragen (Fig. 251 b). Es folgt das Annähen der horizontalen Wundränder des Septums an den viereckigen Septumknorpel mittels einer starken, durch Knorpel und Schleimhäute durchgeführten Naht, ähnlich dem in Fig. 244 für die Vorsetzung der Nasenspitze dargestellten Vorgehen.



Fig. 257.
Zu lange Nase in Vorderansicht.
Psychische Depression im Gesicht ausgeprägt.

Fig. 258.
Nach der intranasalen Verkürzung.
Gesichtsausdruck frei von psychischer Depression.

Fig. 259.
Kombination von zu großer Länge der Nase und Höckerbildung (s. Text).

Fig. 260.
Nach der intranasalen Verkürzung und Höckerabtragung.

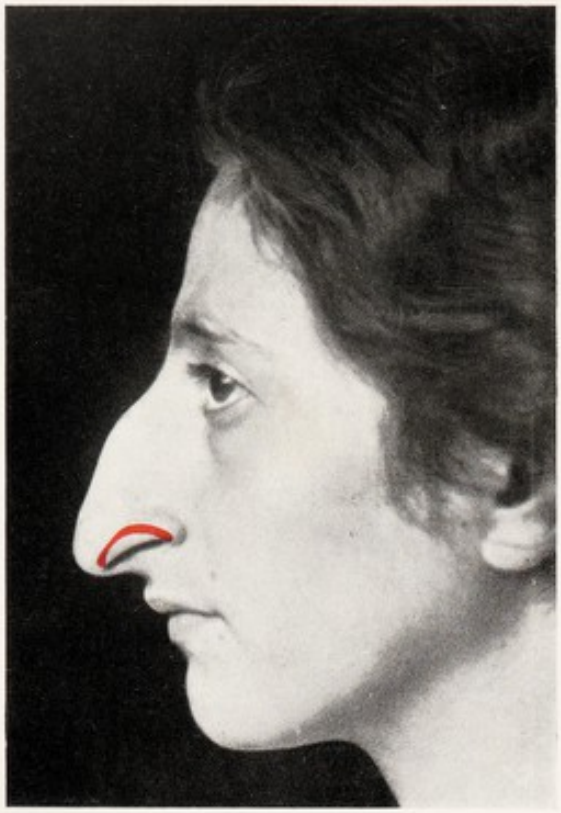

Fig. 261.
Vor der Operation.

Fig. 262.
Nach der Operation.

Zuhilfenahme der Flügelrandresektion bei der intranasalen totalen Nasenverkürzung.
Die rote Linie deutet die Flügelrandresektion an.

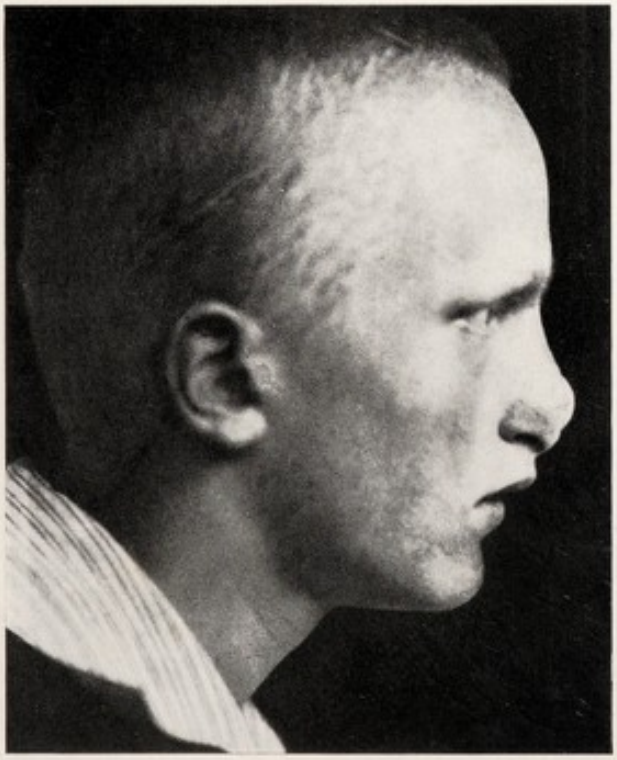

Fig. 263.
Zwei senkrecht übereinander gelagerte Nasenspitzen.
(Doppelte Nasenspitze.)

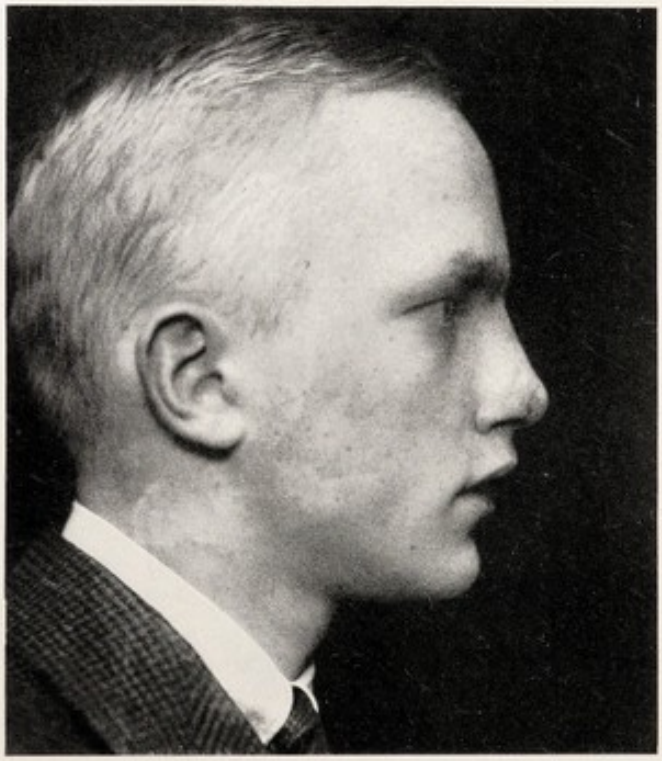

Fig. 264.
Nach der Verkürzung der Seitenwand durch dreieckige Excision oberhalb der Nasenflügel und Hebung der Flügel (außerdem Knorpel in die Spitze transplantiert).

Die Fig. 257 und 258 zeigen den plastischen und psychischen Effekt der Operation in Vorderansicht.

Die Fig. 259 und 260 stellen den Erfolg einer totalen Verkürzung der Nase neben einer Höckerabtragung in Seitenansicht dar. (Die irreguläre, zum Teil sehr spitze Form

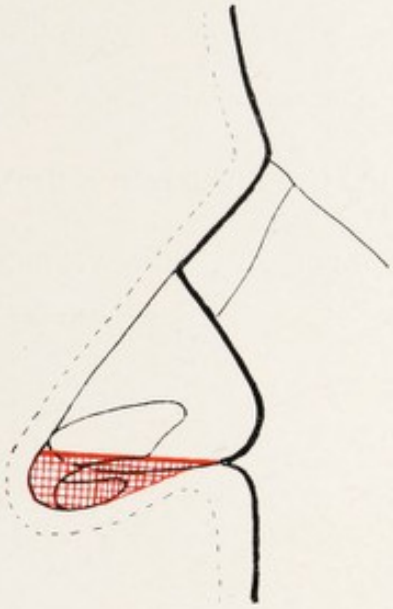

Fig. 265.
Resektion des ganzen medialen resp. septalen Abschnittes der Spitzenknorpel. Schnittführung.

Fig. 266.
Zustand nach der Operation. (Die Haut legt sich faltenlos an.)

Fig. 267.
Vor der Operation.

Fig. 268.
Zustand nach der Operation.

Nasenverkürzung. Nach der zweiten Methode operierter Fall.

NASENVERKÜRZUNG, ZWEITE METHODE VON J. JOSEPH. (Fig. 265—268.)

des Höckers rührt von einer wenig gelungenen Höckerabtragung her, die ein verstorbener Chirurg an dem Patienten mittels äußerer Schnittführung verursacht hat.)

II. Methode der totalen Nasenverkürzung. Sind die Nasen besonders lang, d. h. hängt auch der viereckige Knorpel tief herunter, so kann man in der Weise vorgehen, daß man diesen so weit reseziert, wie die Länge der Nase geplant ist und dann außerdem von dem Spitzenknorpel alles Knorpelgewebe wegnimmt, was unterhalb des

Resektionsschnittes durch den viereckigen Knorpel liegt, also auch die ganzen septalen Abschnitte der Spitzenknorpel. Fig. 265 zeigt im Schema den Umfang der Resektion und Fig. 266 den Zustand nachher. Die Fig. 267 und 268 zeigen einen auf diese Weise korrigierten praktischen Fall. Diesen Patienten sah ich nach 21 Jahren wieder und fand die Nase in derselben Gestaltsverbesserung, wie kurz nach der Operation (Fig. 268). Ein zweites praktisches Beispiel zeigt das Kind in Fig. 265 und 276. Eine so lange Nase in früher Jugend ist selten.

Zu den beschriebenen Hauptarten der Nasenverkürzung muß gelegentlich hinzutreten als

III. Phase: Die Resektion des medialen Flügelrandes (Flügelrandresektion).

Wenn die Randpartie des Nasenflügels zwischen dem eigentlichen Nasenflügel und dem Septum gar zu tief herabhängt, tut man gut, diese Randpartie in

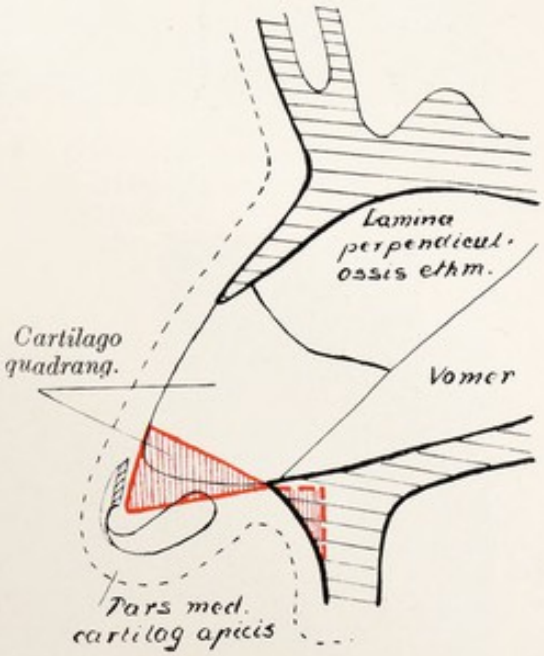

Fig. 269.
Resektion der Spina nasalis inferior (fast vollständig) neben Keilresektion aus dem Septum.



Fig. 270.
Kurze Septum-Säge.

der auf Fig. 261 angegebenen Weise zu resezieren (siehe die resezierten Stücke in Fig. 194e). Es handelte sich in diesem Falle zugleich um eine ungewöhnlich große und lange Höckernase. Fig. 262 zeigt den Erfolg dieser Hilfsmethode.

Diese Methode darf man in ausgiebigerem Maße nur dann ausführen, wenn die Nasenlöcher groß sind, da der Wundrand sich infolge der narbigen Zusammenziehung verkleinert und so die Nasenlöcher kleiner werden. Haben die Nasenlöcher aber normale Größe, dann darf man diese Methode nur in sehr beschränktem Umfange anwenden, da sonst die Nasenlöcher zu klein werden.

Fig. 263 zeigt zwei senkrecht übereinander gelagerte Nasenspitzen mit hängender Seitenwand. In diesem Falle habe ich eine extranasale (kutane) Excision oberhalb des

Fig. 271.
Hängendes Septum bei stark prominenter Höckernase.

Fig. 271 a.
Nach Zurücksetzung des ganzen Profils und Septumverkürzung mit Resektion der Spina ant. inf.

Fig. 272.
Hautexcision.

Fig. 273.
Segmentresektion aus dem Crus mediale des Spitzenknorpels.

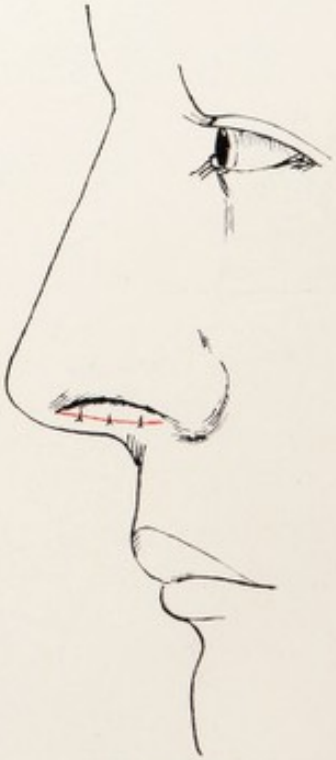

Fig. 274.
Naht.

OPERATIVE KORREKTUR DES HÄNGENDEN SEPTUMS NACH J. JOSEPH (SEGMENTRESEKTION DES SEPTUMS).

Nasenflügels ausgeführt, dadurch den Nasenflügel gehoben und Ohrknorpel unter die Haut der Nasenspitze transplantiert. Fig. 264 zeigt den Erfolg.

Ferner muß gelegentlich zu den beschriebenen Hauptarten hinzutreten als

IV. Phase: Resektion der Spina nasalis anterior inferior.

Steht auch der labiale Teil des Septums abnorm tief, ein Zustand, der zugleich mit abnormer Kürze der Oberlippe verbunden ist — so liegt die Ursache dafür in einer Hypertrophie der Spina nasalis anterior inferior. In solchen Fällen muß diese Spina je nach ihrer Konfiguration ganz oder fast ganz entfernt werden (Fig. 269), am besten mit der in Fig. 270 abgebildeten Säge und einem kleinen, am Ende ausgehöhlten Meißel.

Fig. 275.
Vor der Operation.

Fig. 276.
Nach der Operation.

Korrektur der zu langen Nase mit hängender Nasenscheidewand beim Kinde
(nach der II. Methode von J. Joseph ausgeführt).

Fig. 271 und 271 a zeigen in einem praktischen Fall den Erfolg der beschriebenen Resektion (neben einer Höckerabtragung).

β) Abnorme Länge des Septums

(Hängendes Septum, abnorme Kurvatur des Septums)

ist als isolierte Deformität eine nicht seltene Erscheinung und stellt dann eine partielle Verlängerung der Nase dar, welche zugleich wegen des relativen Hochstandes der Nasenflügel die Nasenlöcher außerordentlich groß erscheinen läßt. Besonders häßlich wirkt in solchen Fällen oft eine verstärkte konvexe Krümmung (siehe Fig. 277 und 279 und besonders Fig. 281).

Fig. 277.
Hängendes Septum geringen Grades (neben Höckernase).



Fig. 278.
Zustand nach der doppelseitigen Segmentresektion, keilförmigen Resektion aus dem viereckigen Knorpel und Höckerabtragung.

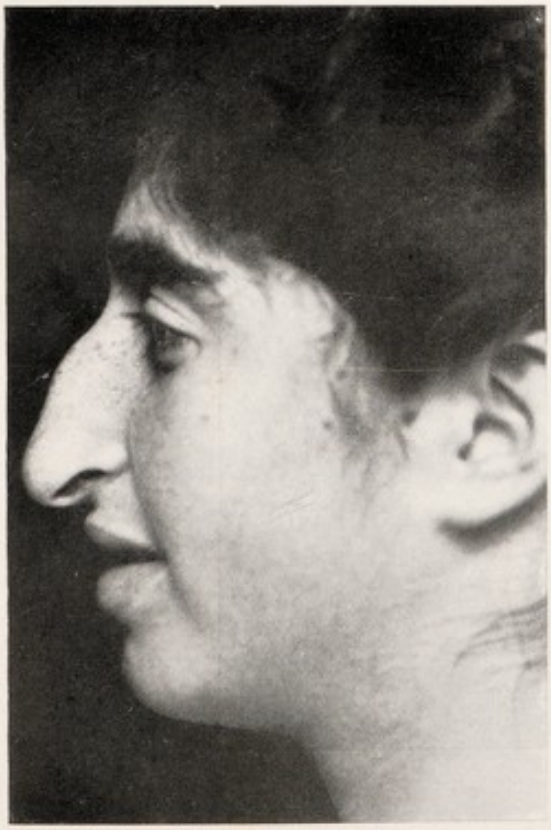

Fig. 279.
Hängendes Septum mittleren Grades
(neben abnormer Länge der Seitenwände und Höckernase.)

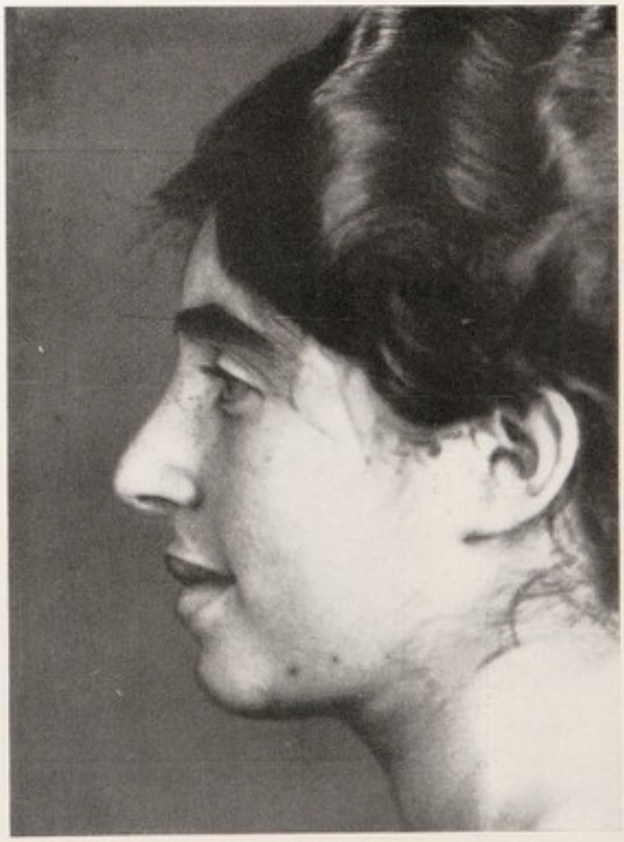

Fig. 280.
Nach der doppelseitigen Segmentresektion
(„totaler" Verkürzung und Höckerabtragung.)

Fig. 281.
Hochgradig hängendes Septum bei normaler Länge der Seitenwände.

Fig. 282.
Zustand nach umfangreicher Segmentresektion ohne äußere Excision aus dem häutigen Septum.

KORREKTUR EINES HOCHGRADIG HÄNGENDEN SEPTUMS.

(Die äußere Haut legt sich faltenlos dem verkürzten Skelett an.)

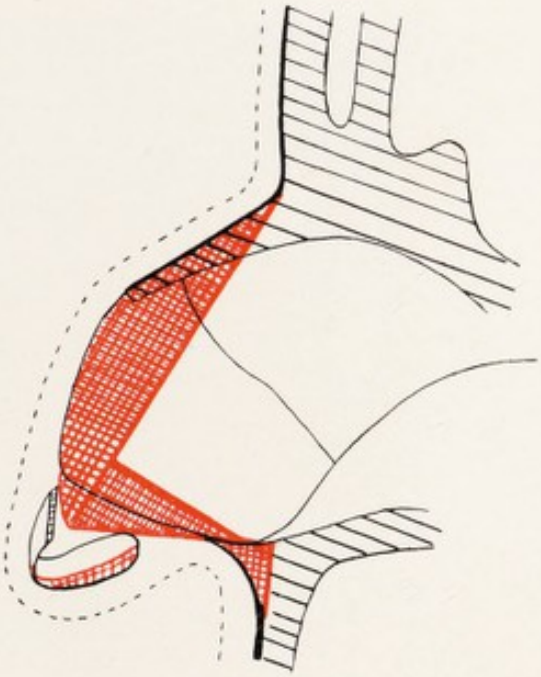

Fig. 283.

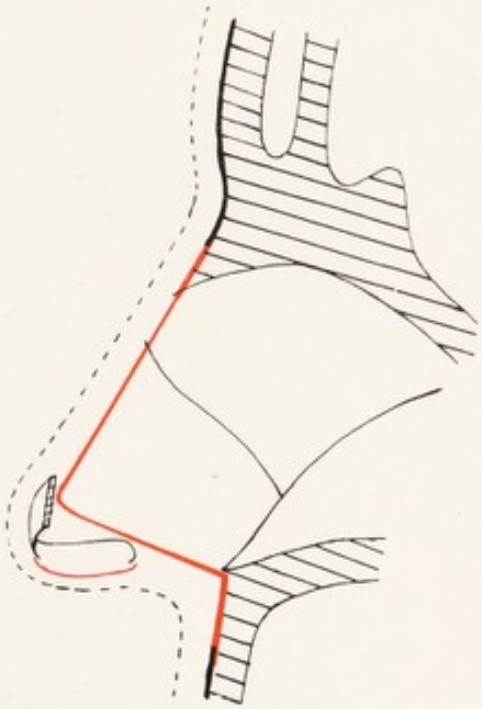

Fig. 284.

Resektionsschema und Zustand nach der Resektion (Septumansicht).

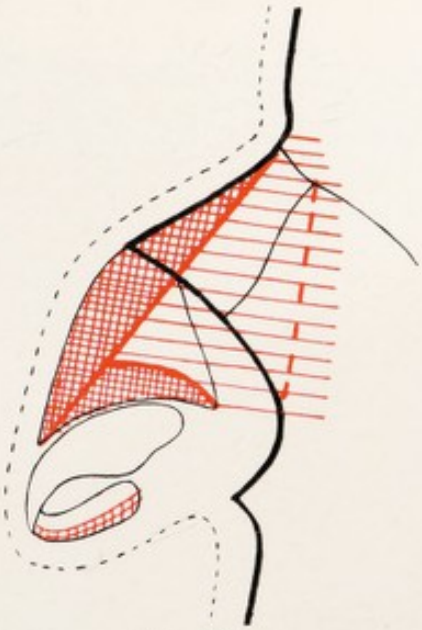

Fig. 285.

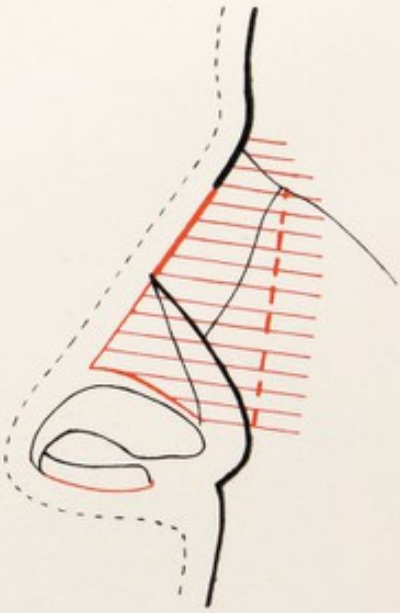

Fig. 286.

Resektionsschema und Zustand nach der Resektion (Seitenwandansicht).

Die Schraffierung deutet in dieser Septumansicht den Umfang der zu resezierenden Teile an.

Zugleich Andeutung der gummiartigen Anpassung der Haut an das kleinere Skelett.

SCHEMATISCHE DARSTELLUNG DER KOMBINATION VON HÖCKERABTRAGUNG, VERKÜRZUNG DER NASE UND VERSCHMÄLERUNG DER KNÖCHERNEN NASE.

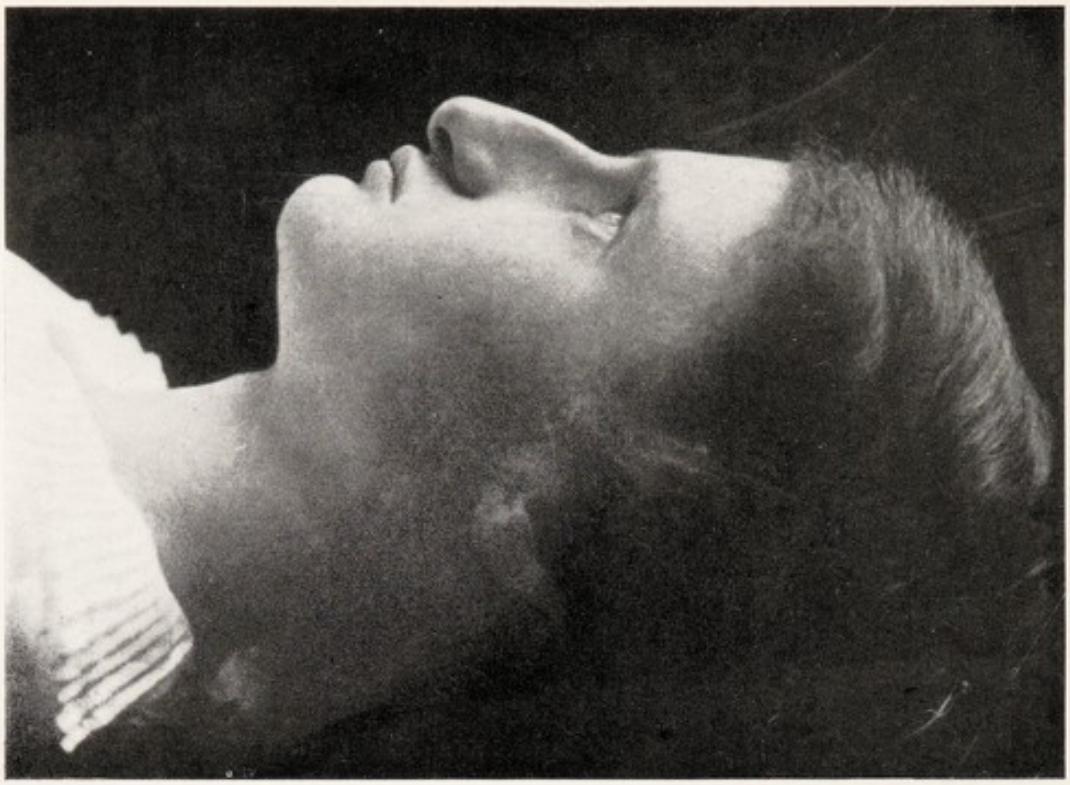

Fig. 287.

Vor der Operation.

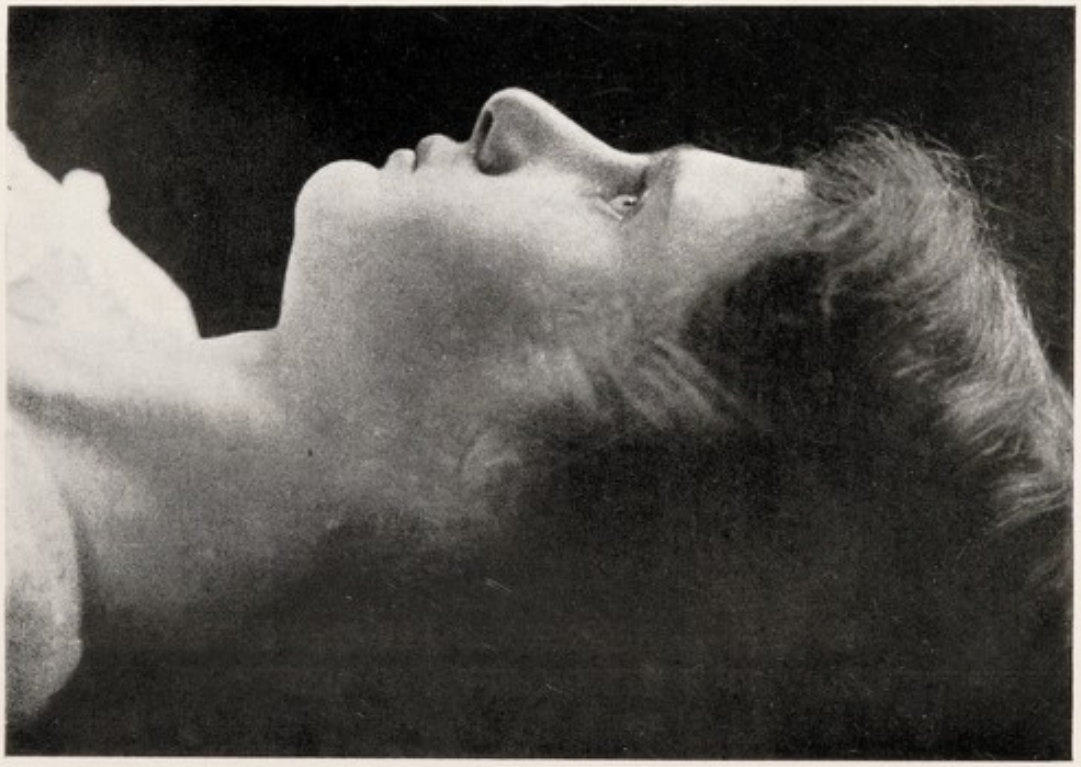

Fig. 288.

Nach der Operation.

KORREKTUR EINER KOMBINATION VON ABNORMER LÄNGE DER NASE UND HÖCKER zugleich ein Beispiel dafür, daß die elastische Haut sich dem verkleinerten Skelett anpaßt.

Die Verkürzung des hängenden Septums

geschieht am besten durch eine Excision, ungefähr in Form eines mit der Krümmung nach unten gerichteten Segmentes (siehe Fig. 272—274).

Ein praktisches Beispiel leichterer Art zeigen die Fig. 277 und 278 und Fig. 279—280 in stärkerem Umfange. In diesen Fällen ist, wie die Figuren zeigen, zugleich die Höckerabtragung und die totale Verkürzung in der oben beschriebenen Art ausgeführt worden. In exzessivem Maße zeigt die Fig. 281 diese Deformität und Fig. 282 den Erfolg der entsprechend starken Segmentresektion.

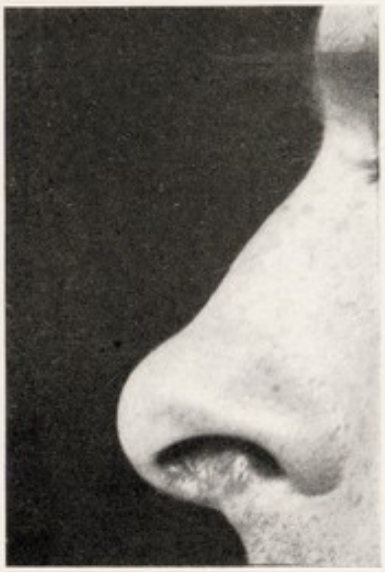

Fig. 289.
Kombination von prominenter breiter Nasenspitze und hängendem Septum.

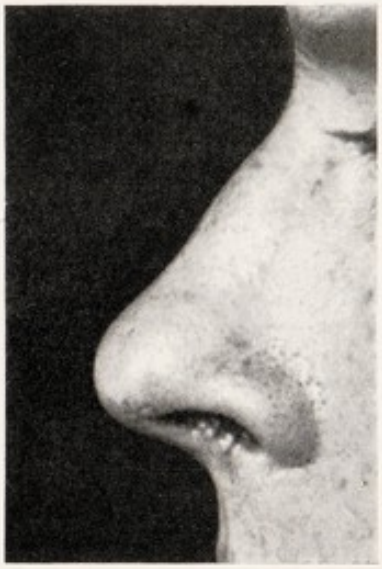

Fig. 290.
Zustand nach der Segment-Resektion am Septum und der intranasalen Streifenresektion.

Anhang I

Korrektur der Kombinationen von Nasendeformitäten.

Die oben beschriebenen hypertrophischen Nasendeformitäten können isoliert vorkommen, aber auch in Kombination miteinander auftreten, wovon oben bereits einige Beispiele abgebildet sind. Ebenso können die hypertrophischen Deformitäten mit Schiefnase und, was noch mehr interessiert, mit Nasendefekten vergesellschaftet sein. Es sind die Fälle, welche beweisen, daß die Nasenverkleinerungsplastik mit großem Nutzen in den Dienst der Nasendefektplastik gestellt werden kann.

1. Die Kombination der hypertrophischen Nasendeformitäten.

Betrachten wir den häufigen Fall, die Kombination von Höcker, abnormer Breite und Länge der Nase, so wie sie Fig. 287 darstellt, so zeigt die schematische Darstellung (Fig. 285 und 286) die Schnittführung auf der Seitenwand und Fig. 283 und 284 auf der Nasenscheidewand. Also das Vorgehen, wie es kombiniert werden muß, um das in Fig. 287 abgebildete Profil zu der in Fig. 288 dargestellten Form umzugestalten (siehe auch die Fig. 261 und 262).

Eine Kombination von prominenter Nasenspitze und hängendem Septum zeigt die Fig. 289. Fig. 290 zeigt das Resultat der Anwendung der für diese beiden Deformitäten

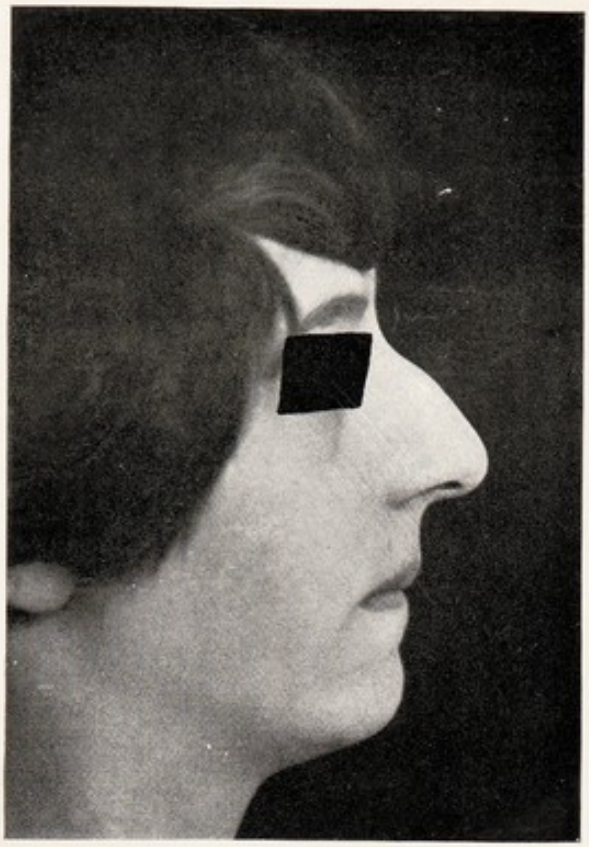

Fig. 291.
Kombination eines Knochenknorpelhöckers und prominenter Nasenspitze (abnorme Profilbreite aller 3 Profilkomponenten).

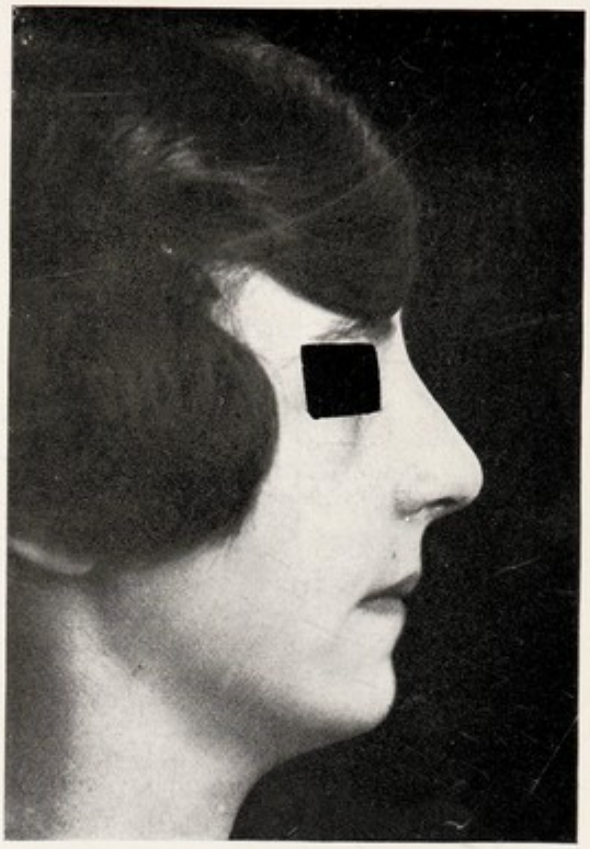

Fig. 292.
Nach intranasaler Abtragung des Knochenknorpelhöckers, Flügelresektion und rektangulärer Resektion der Crura medialia der Spitzenknorpel des Septums.

Fig. 293.
Vor der Operation.

Fig. 294.
Nach der Operation.

Korrektur einer krummen, langen Nase durch „Vorsetzung der Spitze" und Verkürzung durch keilförmige Septumresektion, ohne „Höckerabtragung".

Fig. 295.
Zustand vor der Operation.

Fig. 296.
Zustand nach der Operation.

Korrektur der Kombination von Sattelnase und überhängenden Nasenflügeln.

(Resektion der Flügel und intranasale Einfügung von Elfenbein.)

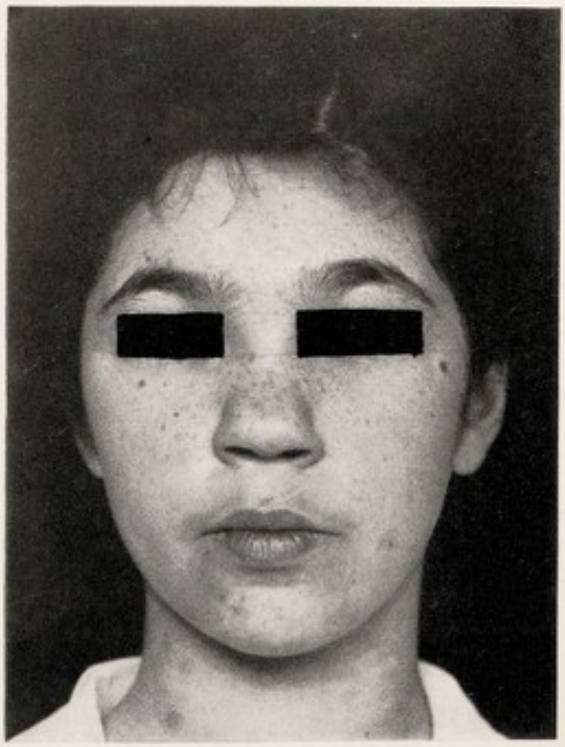

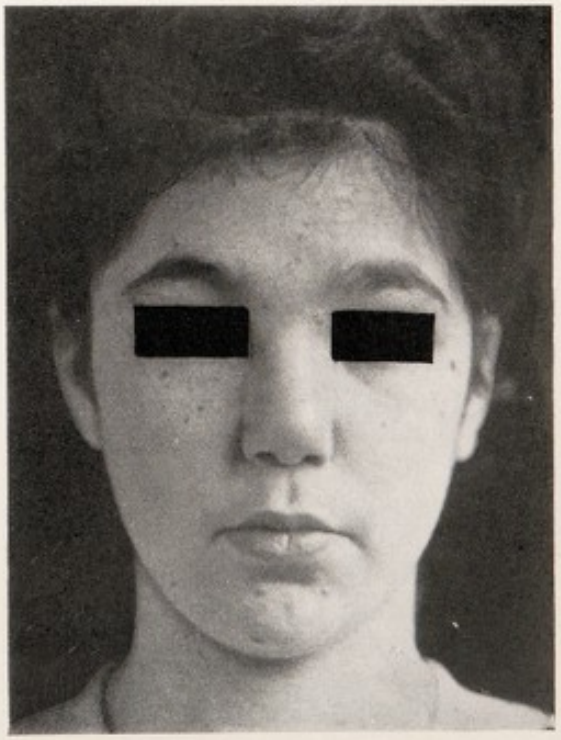

Fig. 297.
Zustand vor der Operation.

Fig. 298.
Zustand nach der Operation.

Korrektur einer Sattel- und Plattnase mit abnorm breiter Nasenspitze und überhängenden Flügeln.

(Intranasale Streifenresektion, seitliche Flügelresektion und intranasale Transplantation aus der Tibia.)

oben angegebenen Methoden (siehe Fig. 210 und 272 bis 274). Die Kombination von Prorrhinie (Knochenknorpelhöcker mit prominenter Nasenspitze) zeigt Fig. 291 und Fig. 292 zeigt den Zustand nach der intranasalen Abtragung des Knochenknorpelhöckers, nach partieller Flügelresektion und rechteckiger Resektion an dem Septum membranaceum. Die in Fig. 293 dargestellte Kombination von gekrümmtem, konvexen Profil mit abnormer Länge hat ein besonderes Interesse dadurch, daß beide Fehler durch einfache Verkürzung der Nase und Vorsetzung der Nasenspitze ohne Abtragung des Höckers korrigiert worden sind. Fig. 294 zeigt den Erfolg.

Fig. 299.
Vor der Operation.

Fig. 300.
Nach der Operation.

Korrektur der Kombination von Nasenhöcker, Zurückstehen der Nasenspitze an einer etwas zu langen Nase.
(Höckerabtragung, Vorsetzung der Nasenspitze und Transplantation des Höckers unter die Einsattelung.)

2. Kombination von Nasenhypertrophie und Nasendefekten.

Die folgenden drei Fälle umfassen Kombinationen von Rhinomio- und Rhinoneoplastik. Fig. 295 zeigt eine aufgestülpte Sattelnase mit seitlich überhängenden Nasenflügeln. Fig. 296 den Zustand nach beiderseitiger Flügelresektion und intranasaler Einfügung eines passend geformten Stückes Elfenbein. Fig. 297 zeigt bei einer Dame mit Sattelnase eine abnorme Abplattung der Nasenspitze mit seitwärts vorgewölbten Flügeln. Die Verkleinerung geschah durch Resektion der Flügel, die Verschmälerung der Nasenspitze durch intranasale Knorpelstreifenexcision und der Ersatz der fehlenden Profilhöhe durch intranasale Transplantation eines periostgedeckten Tibiastückes. Fig. 298 zeigt das Resultat.

Interessant ist die Kombination von Höcker und Sattelnase im Fall Fig. 299. Ich trug intranasal den Höcker ab und transplantierte ihn, von Schleimhaut befreit, sofort unter die sattelartig eingesunkene Haut des Nasenrückens (siehe das Röntgen-

bild 301). Fig. 300 zeigt den Erfolg. Fig. 302 zeigt eine Kombination an einer etwas zu langen Nase mit breiter Nasenspitze und kleiner sattelartiger Einsenkung des Profils. Die Verkleinerung geschah durch intranasale Streifenexcision an den Spitzenknorpeln und Keilresektion am Septum; den fehlenden, die Naseneinsenkung verursachenden Teil des Profils ersetzte ich durch die exzidierten Knorpelstreifen, und zwar auf intranasalem Wege. Fig. 303 zeigt den sofortigen Erfolg, Fig. 304 den Zustand 20 Jahre später, also einen sicheren Dauererfolg.

Fig. 301.

Höcker und Sattelnase korrigiert durch Einpflanzung des abgetragenen Höckers unter die eingesunkene Haut des Sattels.

Das Knochenstück oberhalb der Nasenspitze ist der abgetragene Knochenhöcker.

Die folgenden Fälle stellen Beispiele dafür dar, daß die Rhinomioplastik mit großem Nutzen in den Dienst der Nasendefektplastik gestellt werden kann (rhinomiotische Nasendefektplastik).

Anhang II

Nasendefekte, die allein durch Verkleinerung oder mit Hilfe der Verkleinerung korrigiert werden können.

(Rhinomiotische Defektplastik.)

Wie ich eingangs dieses Abschnittes betont habe, ist die Nasenverkleinerungsplastik auch zur Korrektur von Nasendefekten verwendbar resp. die Nasenverkleinerung auch

Fig. 302.

Vor der Operation.

Fig. 303.

Kurz nach der Operation.

Fig. 304.

Zustand **20 Jahre später.**

TRAUMATISCHE SATTELNASE MIT BREITER SPITZE, KORRIGIERT DURCH INTRANASALE STREIFENEXCISION AUS DEN SPITZENKNORPELN UND TRANSPLANTATION DER RESECIERTEN KNORPELABSCHNITTE.

mit Nutzen in den Dienst der Nasendefektplastik gestellt worden und zwar kann mancher kleine Nasendefekt, wenn die Nase sonst groß ist, schon allein auf dem Wege der Nasenverkleinerung korrigiert werden, also ohne daß der fehlende Teil ersetzt zu werden braucht. Es handelt sich also in solchen Fällen um eine

1. ausschließlich rhinomiotische Defektplastik

oder um eine rhinomiotische Defektplastik im engeren Wortsinne. Es können hierfür sowohl die intranasalen wie auch die extranasalen Methoden der Rhinomioplastik in Betracht kommen. Ein Beispiel für die Verwendung der intranasalen rhinomiotischen Methoden bietet folgender Fall eines Soldaten, der durch einen Schuß einen Nasenspitzendefekt erworben hatte (Fig. 305). Da die Nase bereits vor dem Schuß zu lang war, habe ich sie ungefähr in der oben angegebenen Weise verkürzt (durch Excisionen aus

Fig. 305.
Nasenspitzendefekt.

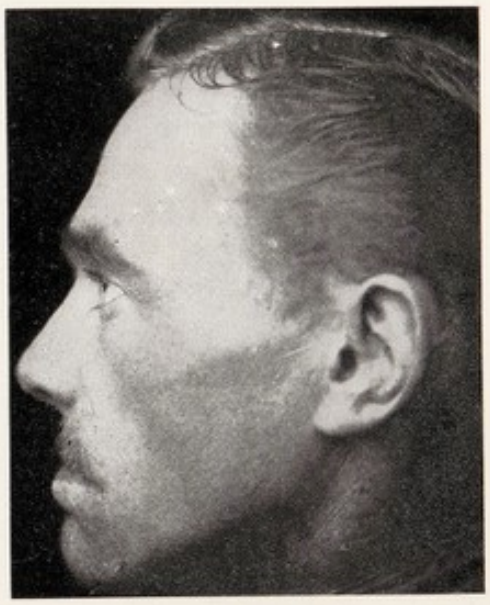

Fig. 306.
Zustand nach der intranasalen Nasenverkleinerung.

Nasendefektplastik, ausschließlich bewirkt durch Verkleinerung der Nase. (Rhinomiotische Defektplastik.)

dem viereckigen Knorpel und aus den septalen Partien der Spitzenknorpel). Fig. 306 zeigt den Erfolg dieser rhinomiotischen Defektplastik. Es ist eine kleinere, aber in sich vollkommen harmonisch wirkende Nase entstanden.

In einem anderen Falle handelte es sich um den einem Nasenflügeldefekt gleichkommenden Hochstand des Nasenflügels, hervorgerufen durch eine oberhalb des Flügels stattgehabte Eiterung. Diesen Defekt korrigierte ich gleichfalls ausschließlich auf dem Wege der Nasenverkleinerung, und zwar durch Verkürzung des Septums und natürlich auch des Nasenflügels der anderen Seite (siehe den Abschnitt Nasenflügeldefekte).

In einem weiteren Falle von Nasenflügeldefekt schnitt ich den Flügeldefekt glatt, verfuhr sonst in derselben Weise wie in letztgenanntem Falle und erhielt gleichfalls auf dem Wege der ausschließlichen Nasenverkleinerung das in Abschnitt „Nasenflügelplastik" abgebildete Resultat.

Ein Beispiel für eine extranasale rhinomiotische Defektplastik, bei welcher gleichfalls der fehlende Teil nicht ersetzt worden ist, resp. nicht ersetzt zu werden brauchte, bietet folgender Fall:

Fig. 307.
Nase vor dem Schuß.

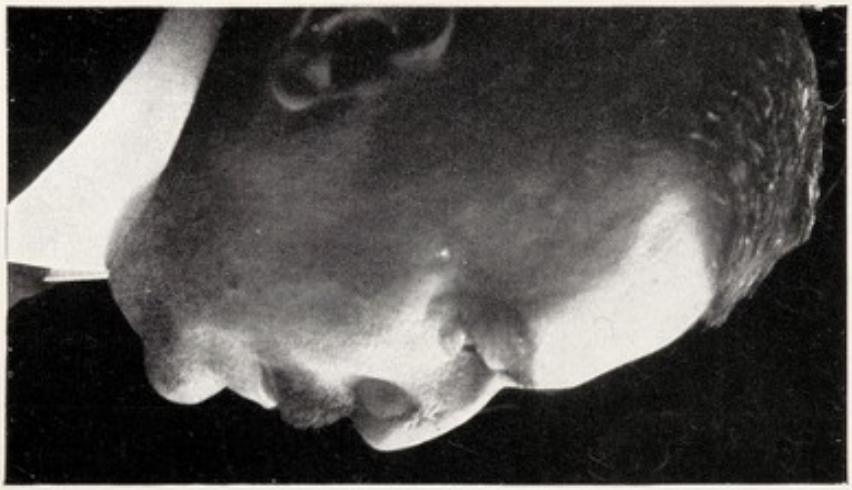

Fig. 308.
Nach dem Schuß Septumdefekt mit Rhinoptosis (s. Fig. 313.)
Nasale Atemnot. (Kriegsverletzung.)

Fig. 309.
Nach der extranasalen Verkürzung der Nase.
Atemnot beseitigt.

EXTRANASALE VERKÜRZUNG DER NASE BEI SEPTUMDEFEKT MIT ATEMNOT.

Aus J. Joseph, Nasenplastik, Die Kriegsverletzungen der Kiefer und angrenzenden Teile (Misch-Rumpel).

Ein Offizier erhielt einen Gesichtsschuß. Die Kugel trat in das linke Ohrläppchen ein, drang durch den linken Oberkiefer unter Fortreißung mehrerer Zähne hindurch, zertrümmerte das Nasenseptum in seinem vorderen Abschnitt und verließ den Körper am rechten Nasenflügel. Seitdem ist die Nase, die vorher normal lang und fast gerade war (siehe Fig. 307), krumm und zu lang geworden — ein Zustand (Vorgang), den ich, da die untere Nasenpartie bis zu einem gewissen Grade herabgefallen war, als „Rhino-ptosis" bezeichnen möchte. Was den Patienten am meisten belästigte und zu mir führte, war nicht die Gestaltsverschlechterung der Nase, sondern die starke Behinderung der Nasenatmung. Patient konnte aber sofort gut atmen, wenn er die Nasenspitze mit der Hand nach oben drückte. Dies tat er zur Verbesserung der Atmung sehr oft. Doch genierte ihn diese etwas lächerlich wirkende Haltung sehr, begreiflicherweise besonders dann, wenn er sich in öffentlichen Lokalen aufhalten mußte.

Die Untersuchung ergab neben den Hautnarben am linken Ohrläppchen und rechten Nasenflügel und neben dem Verlust mehrerer Zähne des Oberkiefers eine ziemlich große Perforation des Septumknorpels. Von diesem war vorn nur die vordere Randzone in Form eines biegsamen Dornes erhalten (siehe Fig. 313). Die Nasenlöcher waren an sich normal groß, aber etwas platt gedrückt. Die äußere Haut der Nase war vollständig erhalten. Die Gestalt der Nase war etwas lang und gekrümmt (Fig. 318).

Angeregt durch die eigenartige Selbsthilfe des Patienten beschloß ich, die Nase zu verkürzen bzw. die untere Nasenpartie, die infolge des Defektes im Septumknorpel ihren Halt verloren hatte, zu heben und auf die dornartige vordere Randzone zu pflanzen. Im einzelnen ging ich folgendermaßen vor: Ich führte einen Schnitt quer über die Nase etwa 1 cm oberhalb der Nasenspitze, der die oberen Ränder beider Nasenflügel verband. Der Schnitt ging durch alle Schichten der Nase: die Haut, die Seitenknorpel und die Schleimhaut, schonte indes die vordere Randzone des Septumknorpels. Ein zweiter Schnitt ging quer über die Nase, verband gleichfalls die beiden Endpunkte des ersten Schnittes, wurde aber bogenförmig über diesen geführt und war in seinem mittleren Abschnitt von ihm etwa 1 cm entfernt (siehe Fig. 310). Auch dieser Schnitt ging durch alle Schichten unter Schonung der vorderen Randzone des Septums. Hierauf wurde das segmentartige Hautstück entfernt. Fig. 311 zeigt den Zustand der Nase nach dieser Excision. Man konnte durch die beiden dreieckigen Ausschnitte zu beiden Seiten des Septumknorpels tief in die Nasenhöhle hineinsehen (siehe auch Fig. 313). — Hierauf exzidierte ich einen Keil aus der Pars membranacea des Septums (Fig. 313), wodurch die Nase vollends in einen oberen und unteren Abschnitt geteilt wurde, hob den unteren Teil auf die dornartige Randzone und nähte den unteren Wundrand der Haut an den oberen fest (siehe Fig. 312 u. 314). Sofort war die Atmung gut und blieb gut, ohne daß Patient seitdem die Nase mit der Hand hochzuhalten brauchte. Die Fig. 308 u. 309 zeigen den Fall vor und nach der Operation. Die kleine noch erforderliche kosmetische Nachbesserung der Gestalt mußte auf die Zeit nach dem Kriege aufgeschoben werden, da der Patient sofort nach Wiederherstellung seiner Nasenatmung in den Frontdienst zurückkehren wollte. Es ist demnach in diesem Falle neben der Gestaltsverbesserung vor allem die Hauptklage des Patienten, die Atemnot, beseitigt, also neben dem kosmetischen zugleich ein wichtiger funktioneller Erfolg erzielt worden.

Es sei hier bemerkt, daß Dieffenbach den Defekt eines Nasenflügelrandes durch einen Querausschnitt aus der unversehrten Nasenseite und Hebung des darunter liegenden Abschnittes korrigiert, mithin einen Teil der obigen Operation — zu kosmetischen Zwecken — ausgeführt hat.

Bezüglich der Korrektur von Nasenflügeldefekten durch Ersatz aus den eigenen Bestandteilen der Nase sei noch auf den Abschnitt Rhinometathesis verwiesen. Andere Methoden des Nasenflügelersatzes siehe unter Nasenflügelplastik.

Fig. 310.
Schnittführung durch die Haut.

Fig. 311.
Zustand nach Entfernung des Hautstücks samt eingelagertem Knorpel und dazugehöriger Schleimhaut.

Fig. 312.
Nach der Naht.
(Der untere Abschnitt gehoben.)

(Schematische Vorderansicht.)

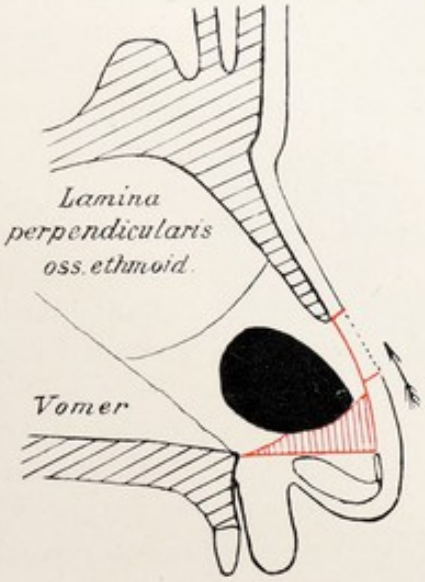

Fig. 313.
Excision aus der äußeren Haut und aus dem Septum.

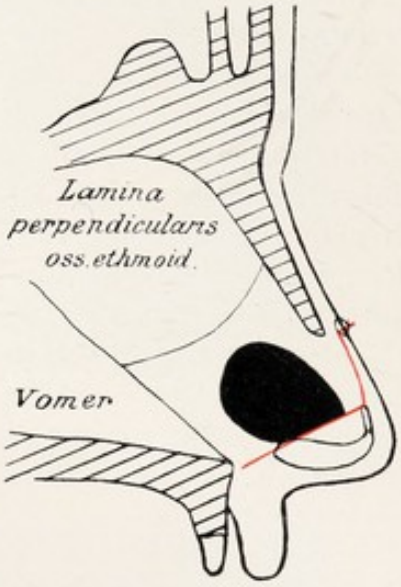

Fig. 314.
Zustand nach der Verkürzung resp. Hebung des unteren Nasenabschnittes.

(Schematische Seitenansicht des Septums.)

EXTRANASALE VERKÜRZUNG DER NASE BEI SEPTUMDEFEKT (RHINOPTOSIS) NACH J. JOSEPH.

2. subsidiäre rhinomiotische Defektplastik.

Bei größeren Defekten der Nase kann die Rhinomioplastik als ein die Rhinoneoplastik unterstützendes Verfahren Verwendung finden. Es erscheint daher in solchen Fällen die Bezeichnung „subsidiäre rhinomiotische Defektplastik" zweckmäßig. Ein Beispiel dieser Art zeigen die Fig. 315 und 316. Indem in Fig. 315 abgebildeten Falle handelt es sich um einen Defekt der Nasenspitze, des häutigen

Septums des linken Nasenflügels, der Haut des Nasenrückens und rechtsseitige Schiefheit des knöchernen Nasengerüstes. Korrektur der Deformität durch Kombination von Nasenersatz-, Nasenverkleinerungs-, Nasenrichtungs- und Lippenverkleinerungsplastik. — Die Verletzung war durch einen sogenannten „Blindgänger" (nicht krepierte Granate) entstanden und hatte dem Patienten neben den genannten Verletzungen auch einen erheblichen Teil der linksseitigen Kopfhaut abgerissen. Fig. 315 zeigt den Zustand beim Eintritt in meine Behandlung in

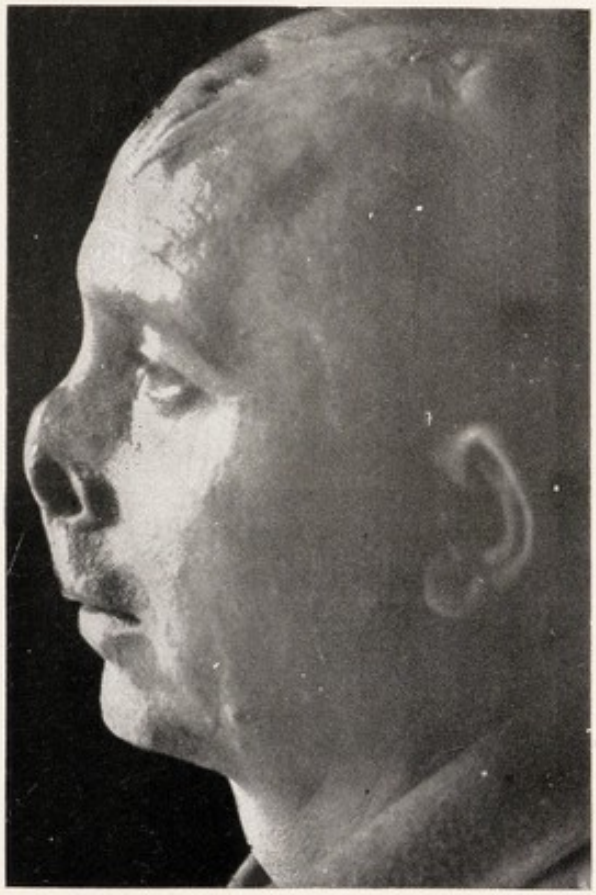

Fig. 315.
Defekt der Haut, des Nasenrückens (statt dessen dünne Narbe), der Spitze, des Septums und des linken Nasenflügels (Kriegsverletzung.)

Fig. 316.
Nach den plastischen Operationen (Ersatz der Haut aus der Stirn, des Flügels aus der Wange. Höckerabtragung, Verkürzung, Schiefnasenkorrektur, Lippenverkleinerung und Modellierung).

Kombination von Rhinoneo-, Rhinomio-, Rhinorthoplastik und Cheilomioplastik.

Seitenansicht. Die Oberlippe bildete im Profil mit dem stehengebliebenen Teil des knorpeligen Septums eine gerade Linie, was dem Gesichtsprofil ein recht sonderbares Aussehen verlieh. Die knöcherne Nase kam mit einer leichteren Abschürfung davon. Statt der Haut des Nasenrückens hatte Patient eine ganz dünne, das Nasengerüst bedeckende Narbe. Der große Defekt der Kopfhaut hat sich später erheblich verkleinert, hat aber immerhin eine recht auffällige Narbe hinterlassen.

Der Fall erforderte mehrere Operationen. In der ersten Operation habe ich die fehlende Haut des Nasenrückens und des Septums aus der Stirnhaut und den linken Nasenflügel aus der Wange gebildet. In der zweiten Operation, die etwa 14 Tage später stattfand, entfernte ich den überschüssigen Teil der Ernährungsbrücke, setzte die nach vorn gezerrte Oberlippe durch eine Excision aus der mittleren Oberlippenpartie

(Lippenverkleinerungsplastik, Cheilomioplastik, siehe Fig. 317) zurück und bewirkte in einigen weiteren Nachoperationen die chirurgische Modellierung der Nase. Hierbei erhöhte ich die Nasenspitze, die nach der frontalen Hautüberpflanzung noch zu flach geblieben war, durch Transplantation von Ohrknorpel, aus dem hinteren Abschnitt der Ohrmuschel. Den Schiefstand der knöchernen Nase beseitigte ich auf intranasalem Wege durch das unten beschriebene, blutige Redressement und nachfolgende Behandlung mit meinem Schiefnasenapparat. Außerdem trug ich in diesem Falle auf extranasalem Wege den Höcker ab (siehe oben) und verkürzte den zu langen Septumknorpel. Die Fig. 316 zeigt den Zustand nach vollendeter Plastik. Die Haut des

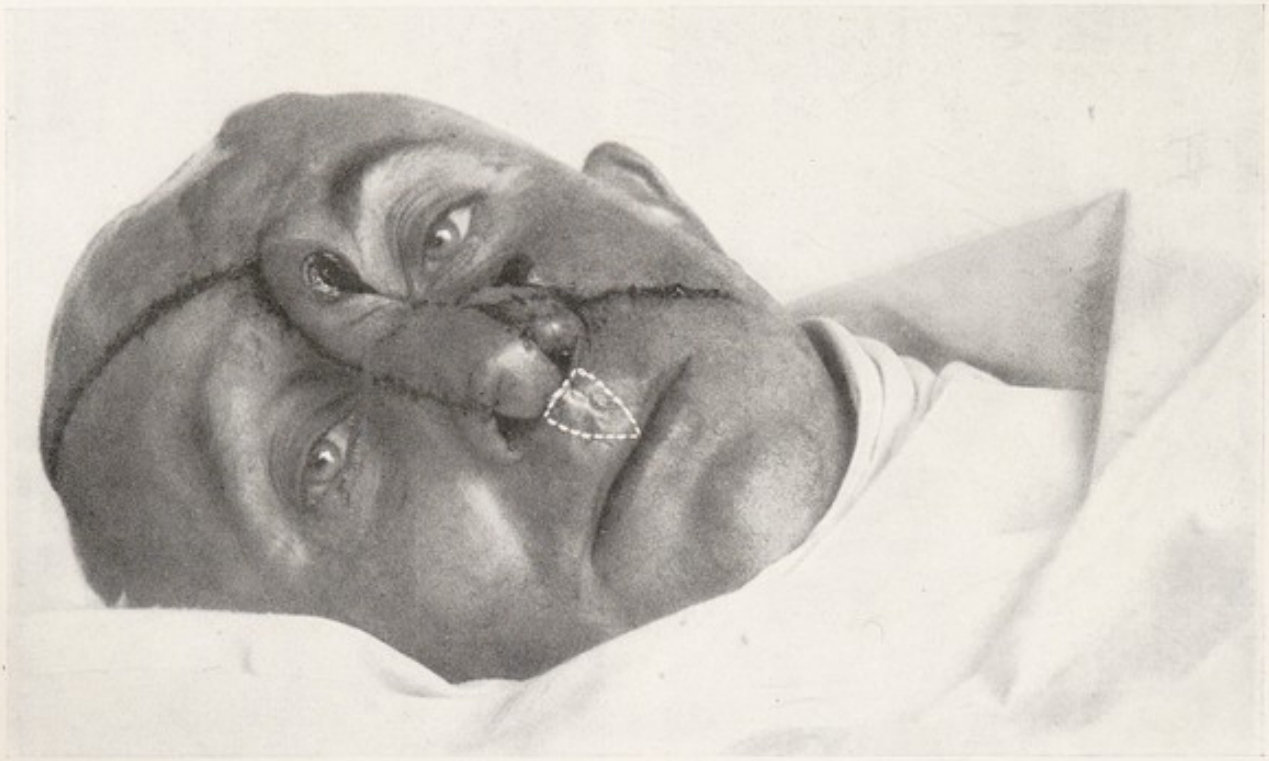

Fig. 317.

Verkleinerung der Oberlippe durch Excision des weiß punktierten Bezirkes neben Kombination von Nasenverkleinerung (Höckerabtragung) und Nasenersatz.

Nasenrückens, das häutige Septum und der linke Nasenflügel sind ersetzt, die Nase hat auch an ihrer Spitze die normale Profilhöhe. Sie ist gerade, von normaler Breite und der vorher fehlende Septolabialwinkel (der Knick zwischen Lippe und Septum) ist wieder wohlausgebildet. Das Gesicht des Patienten macht wieder einen normalen, unauffälligen Eindruck. Die Operationsnarbe auf der rechten Stirnhälfte ist strichförmig und kaum sichtbar. Die entstellende Narbe auf der linken Stirnhälfte an der Haargrenze rührt nicht von der Operation, sondern von der umfangreichen Kopfverletzung durch den „Blindgänger" her.

Der Erfolg ist in diesem Falle durch Kombination von Rhinoneo-, Rhinomio- und Rhinorthoplastik, also Zusammenwirken aller drei Hauptarten der Rhinoplastik sowie durch Lippenverkleinerungsplastik (Cheilomioplastik) erzielt worden. Die Ersatzplastik allein hätte in diesem Falle ein recht unvollständiges Resultat gezeitigt.

Während in dem letzten Falle auf natürlichem Wege entstandene hypertrophische Partien der Nase Veranlassung zur gleichzeitigen Nasenverkleinerung gegeben haben, mußte in dem folgenden Falle die Verkleinerungsplastik wegen eines auf artifiziellem

Wege entstandenen abnormen Nasenvorsprungs mit der Nasenersatzplastik kombiniert werden. Einen luetischen Nasendefekt hatte ein bekannter Pariser Chirurg dadurch zu ergänzen versucht, daß er Rippenknorpel unter die Stirnhaut und diesen mitsamt der Stirnhaut in die Wangengegend überpflanzte. Das Resultat dieser von dem französischen Kollegen ausgeführten Operationen stellt Fig. 318 dar. In diesem Zustand kam die Patientin in meine Behandlung. Die Nase fehlte zum größten Teil, nur zwischen den Augen war ein durch den Rippenknorpel und die Stirnhaut gebildeter Vorsprung. Ich habe in diesem Falle die Rhinoneoplastik aus dem Arm gemacht, das fehlende Gerüst aus der Tibia ersetzt und außerdem den oben geschilderten Knorpelvorsprung

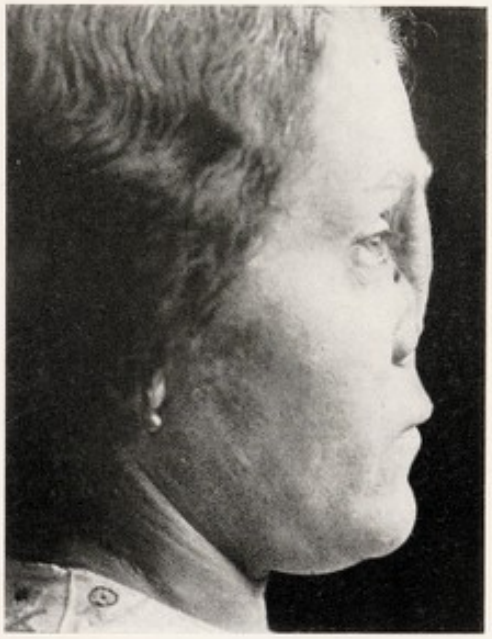

Fig. 318.
Zustand vor der Plastik.

Fig. 319.
Zustand nach der Plastik.

Kombination von Nasenverkleinerung und Nasenersatz.

zwischen den Augen so weit verkleinert, daß an dieser Stelle eine normale Naseneinsenkung entstand (Fig. 319).

Diese beiden Fälle dürften gleichzeitig zur Genüge den Nachweis erbringen, daß durch Kombination der Rhinoneoplastik mit der Rhinomioplastik (zuweilen auch mit der Rhinortho- und Cheilomioplastik) die besten Resultate sich erzielen lassen.

An dieser Stelle sei noch der in Fig. 263 dargestellte Fall erwähnt, bei dem es sich um einen angeborenen Tiefstand des Nasenflügels und gleichzeitig um eine platte Nasenspitze handelt. Im Profil hatte man den Eindruck einer Verdoppelung der Spitze. Auch in diesem Falle ist durch Kombination von Verkürzung der Nase, durch beiderseitige semilunare Exzision oberhalb des Flügels und später durch Transplantation von Ohrknorpel unter die Haut der Spitze eine erhebliche Gestaltsverbesserung erzielt worden. Fig. 264 zeigt den Erfolg.

Die Dauerresultate der Verkleinerungsplastik

(der rhinomiotischen Operationen) pflegen, wenn man sie nach den vom Verfasser angegebenen Methoden in exakter Weise ausführt und die Wirkung des Narbenzugs richtig berechnet, durchaus gut zu sein, und zwar sowohl in kosmetischer Beziehung als auch — was die Hauptsache ist — hinsichtlich der Beseitigung der durch die Antidysplasie bedingten psychischen Depression.

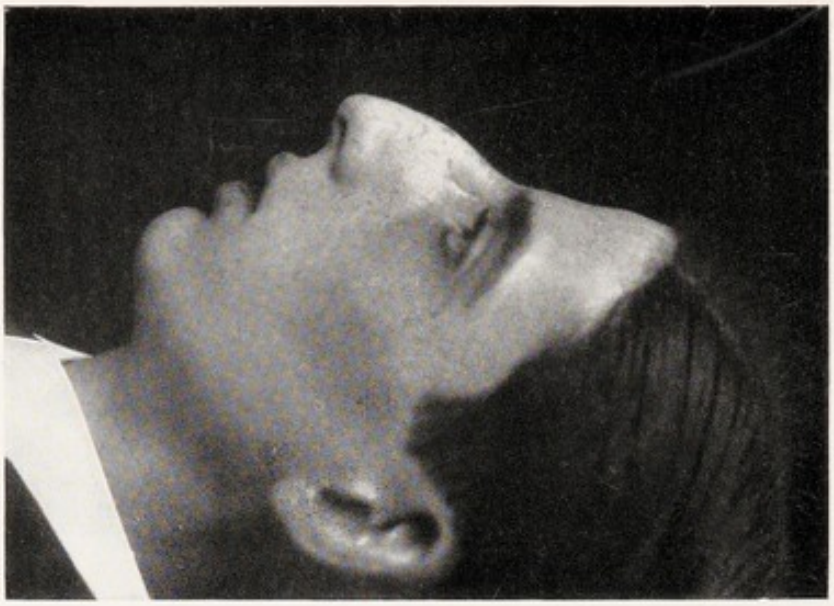

Fig. 320.

Nasenhöcker eines 15jährigen Knaben.

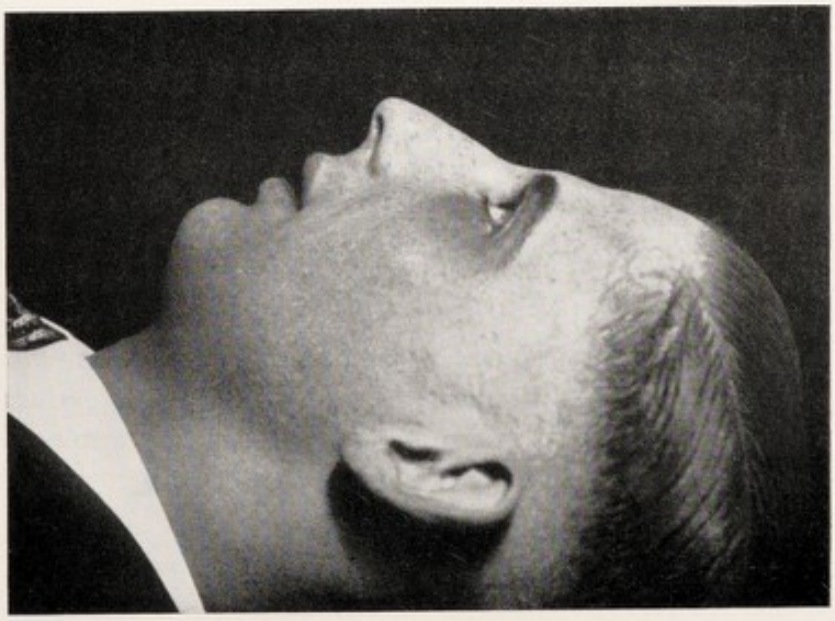

Fig. 321.

Derselbe Fall 10 Jahre nach der Operation

DAUERERFOLG BEI EINEM 15JÄHRIGEN KNABEN NACH **EINER** OPERATION OHNE ZWISCHENOPERATION IN DER WACHSTUMSPERIODE.

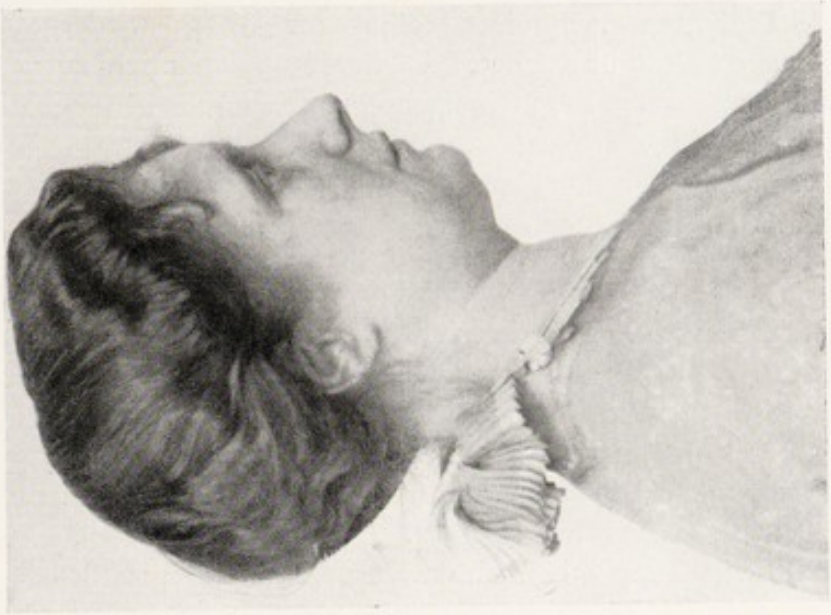

Fig. 324.
20 Jahre später.

Fig. 323.
Kurz nach der Operation.

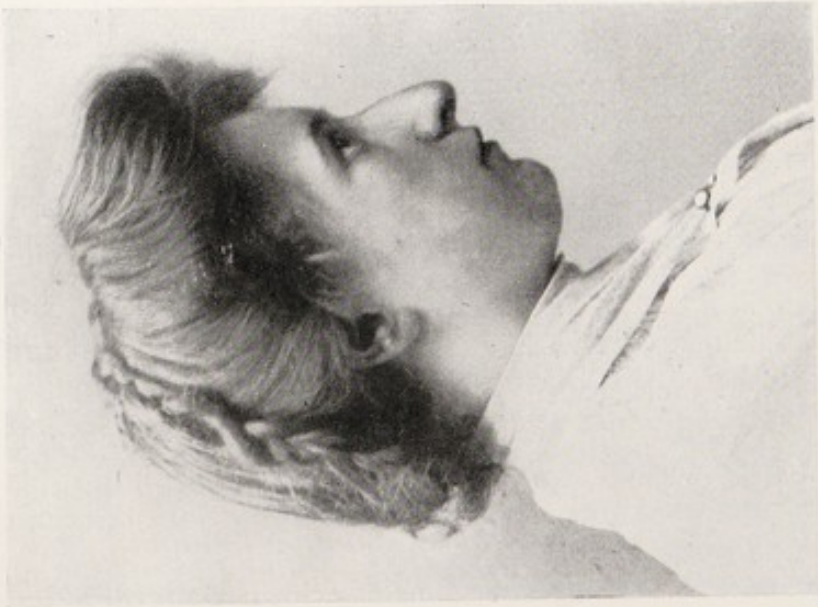

Fig. 322.
Vor der Operation.

GEKRÜMMTE LANGE NASE INTRANASAL KORRIGIERT (mit Spätaufnahme).

Ich habe viele Patienten nach einer Reihe von Jahren wiedergesehen und mich von dem guten Dauerresultat überzeugt. — Hier muß ich mich auf wenige Beispiele beschränken. Die Figuren 320 und 321 zeigen einen Erfolg nach 10 Jahren, desgleichen die Fig. 168 auf S. 98. Die Fig. 322—324 zeigen einen Fall, den ich nach 20 Jahren wiedersah. Ich verweise hier auch auf die Fig. 302, 303 und 304. Das letzte Bild konnte ich gleichfalls 20 Jahre nach der Operation aufnehmen.

Indikation.

Die Rhinomioplastik ist, zumal da sie erfahrungsgemäß ungefährlich ist, in allen Fällen indiziert, in denen die mit partieller oder totaler übermäßiger Entwicklung der Nase behafteten Personen in ideeller oder materieller Weise leiden. Verfasser empfiehlt indessen, in der Regel nur vom 16. Lebensjahre an zu operieren, d. h. wenn das Wachstum der Nase vollständig resp. nahezu vollständig beendet ist. Immerhin hält Verfasser die Korrektur bereits bis zum 12. Jahre herab für zulässig, wenn bereits in diesem Alter die Entstellung erheblich ist. Eine Rhinomioplastik bei Kindern unter 12 Jahren und in ähnlicher Weise bei jugendlichen Personen im Alter von 12 bis 15 Jahren hält der Verfasser im allgemeinen für bedenklich, weil man nicht wissen kann, ob man nicht durch eine Operation das Wachstum, sei es im Sinne eines stärkeren Wachstums, sei es im Sinne einer Wachstumshemmung ungünstig beeinflußt.

B. Hypertrophien der Haut infolge von entfernten oder lokalen Krankheitsursachen.

In den vorhergehenden Kapiteln wurde vorzugsweise die Hypertrophie des Nasengerüstes behandelt. Die Haut war zuweilen auch entsprechend vergrößert, aber sonst normal. Im folgenden seien die Fälle dargestellt, bei denen die Nasenhaut infolge entfernter oder lokaler Krankheitsursachen abnorm verdickt und so zu einer mehr oder weniger starken Hypertrophie der Nase geführt hat. Es handelt sich hier hauptsächlich um folgende Kategorien von Nasendeformitäten: 1. die Akromegalie der Nase, 2. das sogenannte Rhinophym und 3. um die sogenannten Paraffinome.

1. Die Akromegalie der Nase

ist eine Teilerscheinung der allgemeinen Akromegalie, der zuerst von Pierre Marie beschriebenen, ziemlich rätselhaften Erkrankung, bei welcher oft infolge einer Erkrankung der Hypophyse unter Herabsetzung der geistigen Fähigkeiten des Individuums die Endorgane des Körpers, Hände, Füße und oft auch die Nase sich abnorm vergrößern. Da im wesentlichen nur die Haut vergrößert und verdickt ist und nicht das Nasengerüst, so ist es in solchen Fällen nicht möglich, intranasal ohne äußere Narben zu operieren, und es müssen Hautexzisionen ausgeführt werden. Ich empfehle dafür die von mir ursprünglich im Jahre 1898 angegebene

Nasenverkleinerung mittels äußerer Schnittführung (J. Joseph).

Diese vollzog ich in drei Arten:

I. Akt: Entfernung der für die zukünftige Nase überflüssigen Hautpartien und Verkleinerung der Nasenlöcher.

II. Akt: Abtragung des knöchernen und knorpeligen Nasendaches, soweit das überflüssig war.

III. Akt: Verkürzung des Nasenseptums zwecks Hebung der Nasenspitze.

Den ersten Akt vollzog ich folgendermaßen: Von der Mitte der Nasenwurzel führte ich geradlinig zwei nach unten divergierende symmetrische Schnitte bis zu den Nasenlöchern. Die Schnitte gingen in ihrem oberen Teile bis auf die Ossa nasalia in die Cartilagines triangulares, wurden aber in ihrem unteren Teile sofort durch die ganze Dicke der Nasenflügel geführt. Gleichfalls durch die ganze Dicke der Nasenflügel wurden dann ca. $^1/_2$ cm einwärts von der soeben geführten wiederum zwei symmetrische Schnitte unter Schonung der Nasenspitze nach der Mitte der Nase zu geführt bis zu einem gemeinsamen Endpunkte, der ungefähr $1^1/_2$ cm oberhalb der Nasenspitze lag. Darauf wurde das so umschnittene, im ganzen ein gleichseitiges Dreieck mit zwei Fortsätzen nach unten darstellende Hautstück mit dem stellenweise (d. h. den Nasenflügeln entnommenen) eingelagerten Knorpelstücken gänzlich von der Unterlage abgelöst (Fig. 325) [1].

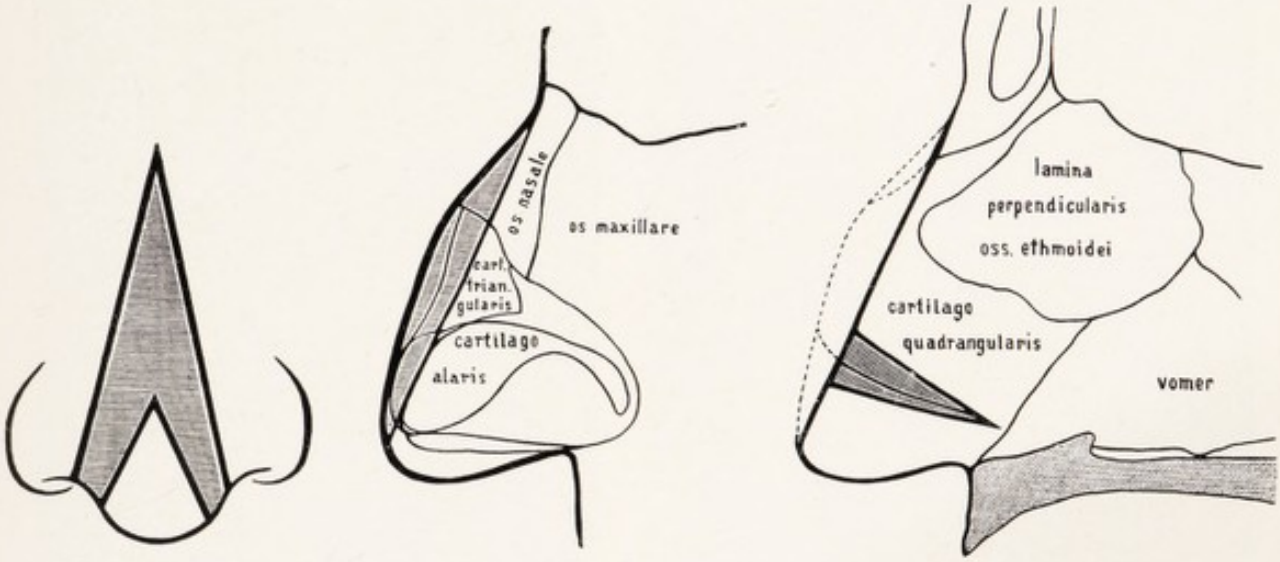

Fig. 325. I. Akt. **Fig. 326.** II. Akt. **Fig. 327.** III. Akt.

Fig. 325—327. Verkleinerung einer akromegalischen Nase nach J. Joseph (extranasale Methode).

Es folgte nun der zweite Akt der Operation, die Abtragung des knöchernen und knorpeligen Nasendaches. Zu diesem Zwecke habe ich zunächst die stehengebliebene Haut von den Nasenbeinen und den Cartilagines triangulares etwa 1 cm weit abpräpariert. Dann setzte ich den Meißel nacheinander auf beiden Ossa nasalia in der Richtung an, welche die Nase in Zukunft haben sollte und durchtrennte so mit einigen Schlägen die Nasenbeine. In derselben Richtung und Ausdehnung durchmeißelte ich darauf das Septum narium, wodurch ein nach oben offener Spalt entstand. In diesen Spalt setzte ich das Messer ein und trug mit glattem in der Spaltrichtung nach abwärts gerichteten, gleichzeitig durch Septum und Seitenwände der Nasen geführten Schnitte auch den unteren Teil des Nasendaches, soweit dasselbe zu stark hervorragte (nicht bloß der Höcker), ab (Fig. 326). Dadurch waren beide Nasenhöhlen von oben bis unten eröffnet, oben jedoch nur durch zwei schmale Ritzen dem Blicke zugänglich.

Der nun folgende dritte Akt der Operation bestand in einer keilförmigen horizontalen Exzision aus dem unteren Teile des Septum narium, bei welcher der obere Schnitt durch die Cartilago quadrangularis ging, der untere dagegen durch das Septum membranaceum (Fig. 327).

[1]) Die exzidierten Teile sind in dieser wie in den folgenden schematischen Abbildungen einfach schraffiert dargestellt.

Damit war die eigentliche Operation fertig und ich schritt zur Naht, und zwar vereinigte ich zuerst die durch die horizontale Keilexcision aus dem Septum im dritten Akte geschaffenen Wundränder (septale Naht), darauf, von der Nasenwurzel beginnend, die Wundränder der Haut. Die Hautnaht hat so die Form eines umgekehrten Y erhalten.

Auf diese Weise habe ich den in der Fig. 328 dargestellten Fall operiert.

Fig. 328. Akromegalie der Nase.

Fig. 329. Nach der Verkleinerung.

2. Das Rhinophym oder Nasengewächs.

Elephantiasis nasi — Hypertrophie der Nase, Wein-, Kupfer-, Knollen- und Pfundnase.

Das Nasengewächs wird in der Literatur mit den verschiedensten Namen belegt: Rhinophym[1]), Elephantiasis nasi, Hypertrophie der Nase, Wein-, Kupfer-, Knollen- und Pfundnase. Der Ausdruck Rhinophym rührt von Hebra[2]) her, der mit diesem Namen 1856 den dritten Grad der Akne rosacea der Nase bezeichnet. Trendelenburg[3]) spricht von „Elephantiasis oder Hypertrophie der Nase" und unterscheidet drei ätiologisch verschiedene Arten, nämlich die entzündliche hyperplastische Weinnase, das „Fibroma molluscum und die wahre endemitische Elephantiasis Arabum der Nase". Die Bezeichnung „Rhinophym" verdrängte indessen in der Literatur allmählich die anderen Namen dieser Nasengeschwulst und wurde allmählich auch auf nicht durch die Rosacea hervorgerufene Geschwülste der Nase ausgedehnt. Gegenwärtig versteht man unter „Rhinophym" wohl allgemein fast jede nicht maligne, hypertrophische,

[1]) τὸ φῦμα, das Gewächs.

[2]) Hebra, Atlas der Hautkrankheiten. 1856.

[3]) Trendelenburg, Deutsche Chirurgie. Bd. 33. 1886. S. 78; hierzu Tafel 3, Abb. 16 und 17.

das Gesicht stark entstellende Neubildung der Nase, gleichviel welcher Natur diese sonst sein mag.

Fig. 330 zeigt das exzessive in Hebras Atlas für Hautkrankheiten, in großem Format farbig ausgebildete Rhinophym, das durch tiefe Furchen allseitig in zahlreiche Lappen geteilt ist, hier in verkleinertem Maßstabe. Hebra betont in dem ausführlichen begleitenden Text die für die operative Behandlung wichtige Tatsache, daß die Geschwulst sich auf die Haut beschränkt. Er sagt u. a.: „Selbst solche ungeheuerliche Wucherungen gehen jedoch nur von der Haut aus und lassen alle tieferen Gebilde intakt. In dem genannten Falle, in welchem die herabhängenden, faustgroßen Nasenflügel die Mundöffnung bedeckten, waren die Nasenlöcher in ihrer normalen Weite erhalten und der Kranke konnte, nachdem er sich mit der einen Hand die vergrößerten Nasenflügel emporgehoben hatte, mit den Fingern der anderen Hand die gewohnte Prise Schnupftabak ganz kunstgerecht in die Nase bringen". Diese Angabe Hebras trifft indessen nicht auf alle Fälle von Rhinophym zu: Ollier spricht von gleichzeitig vergrößertem Nasenknorpel und ich selbst habe auch den Spitzenknorpel stark vergrößert und verdickt bei den Operierten gefunden. Es handelt sich also unterhalb der pathologisch veränderten Haut um eine einfache nach ihrer sonstigen Beschaffenheit nicht als pathologisch anzusprechende Hypertrophie der Knorpel.

Fig. 330.
Großes, lappiges Rhinophym (nach Hebra).

v. Bruns, der 11 Fälle dieser immerhin seltenen Deformität beobachtete und acht davon operiert hat, und der sich auch die obige umfassende Begriffsbestimmung der Bezeichnung „Rhinophym" zu eigen gemacht hat, beschreibt treffend die äußere Erscheinungsweise dieser Deformität wie folgt:

„Die äußere Nasenspitze ist in ihrer vorderen Partie — im Bereiche der Nasenspitze und der beiden Nasenflügel — teils unförmlich verdickt, teils mit lappigen Auswüchsen versehen, welche meist mit breiter Basis, selten einigermaßen gestielt aufsitzen. In der Regel sind es drei unregelmäßig kugelige Lappen, die von der Nasenspitze und den beiden Nasenflügeln herabhängen, zuweilen ist aber auch die Geschwulst durch tiefe Furchen in zahlreiche Lappen geteilt. Bei exzessiver Größe hängen die Knollen über die Oberlippe und sogar über das Kinn hinab; bei einem meiner Patienten mußte die pendelnde Geschwulst, welche über den Mund hinabhing, beim Essen und Trinken emporgehalten werden.

Die Geschwulst hat eine weiche Konsistenz und glänzende fette Oberfläche, die mit zahllosen weiten und tiefen Poren versehen ist, aus denen sich bei leichtem Druck dicke Pfröpfe und nudelähnliche Bänder ausdrücken lassen. Die Farbe der Geschwulst ist zuweilen purpurrot oder blaurot, zuweilen gräulich; in vier meiner Fälle war sie ganz

unverändert. Oft sind an der Oberfläche erweiterte Gefäße deutlich sichtbar, oft sind solche gar nicht zu erkennen [1]."

Auch von v. Langenbeck und anderen sind Fälle von Rhinophym mitgeteilt worden. Ich selbst verfüge über mehrere Fälle, auf die ich unten noch näher eingehe. Hier möchte

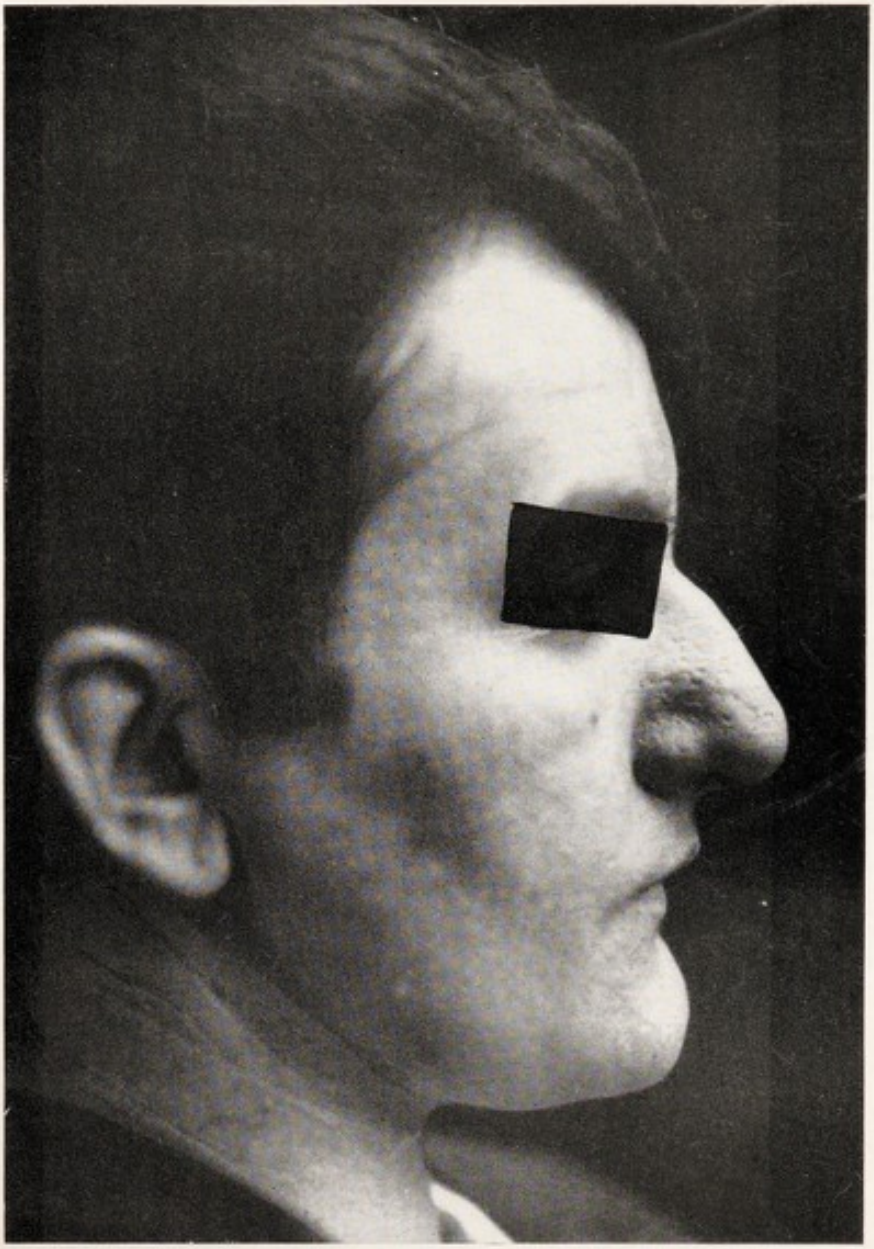

Fig. 331. Rhinophyma incipiens.

ich als Gegenstück ein Rhinophym incipiens abbilden (siehe Fig. 331), um zu zeigen, in wie unscheinbaren Anfängen diese großen Geschwulstbildungen sich präsentieren.

Hinsichtlich der histologischen Struktur der verdickten Hautstellen hatte bereits Hebra [2]) 1845 wohl als erster auf die Vermehrung des Bindegewebes und der Gefäße hingewiesen. Gustav Simon [3]), der „die mit mäßig großen, von Akne

[1]) v. Bruns, Beiträge zur klinischen Chirurgie. 1906. S. 4 u. 5.

[2]) Hebra, Zeitschrift der Gesellschaft der Ärzte in Wien. 1845. S. 145.

[3]) Gustav Simon, Die Hautkrankheiten durch anatomische Untersuchungen erläutert. 1851. Bd. 3. Zweite Aufl. S. 362.

rosacea herrührenden Höckern besetzte Nase eines Trunkenboldes" histologisch untersucht hat, bestätigt im allgemeinen die Angaben Hebras und weist außerdem auf die starke Vergrößerung der Talgdrüsen hin. Er sagt (1851) u. a.: „Die Verdickung rührte hier nur von völlig ausgebildetem Bindegewebe her, welches sich in größerer Menge vorfand als an anderen nicht aufgetriebenen Hautstellen, was also mit Hebras Angaben übereinstimmt. Außerdem waren alle Talgdrüsen der Nase stark erweitert und mit festem Hauttalg ausgefüllt....."

v. Bruns, der wie auch andere Autoren diese Angaben bestätigt, fügt noch hinzu, daß jede Wucherung des Deckepithels und jede Proliferation der Drüsenmenge fehlen, daß es sich also nur um eine durchaus gutartige, homöoplastische Netzbildung handele, die man als Fibroma molluscum (Trendelenburg) oder als Cysto-Adeno-Fibrom (Lassar) bezeichnen könne.

Ätiologie.

Man hat früher angenommen (Stromeyer, Ollier u. a.), daß der dauernde reichliche Genuß alkoholischer Getränke die ausschließliche Ursache des Rhinophyms sei. Dem widerspricht die Tatsache, daß es unendlich viele Säufer, aber vergleichsweise sehr wenige Rhinophyme gibt. Tatsächlich findet sich das Rhinophym bei sehr mäßig lebenden Personen. Trendelenburg und andere nennen solche Fälle und v. Bruns berichtet, daß von seinen elf Fällen nur zwei dem Alkoholgenuß ergeben waren. Man wird daher in dem Alkoholgenuß nur ein bis zu einem gewissen Grade prädisponierendes Moment erblicken können und die nicht auf Alkoholgenuß zurückzuführenden Fälle meist auf angeborener Anlage beruhend ansehen müssen, was auch bei meinen Fällen gilt.

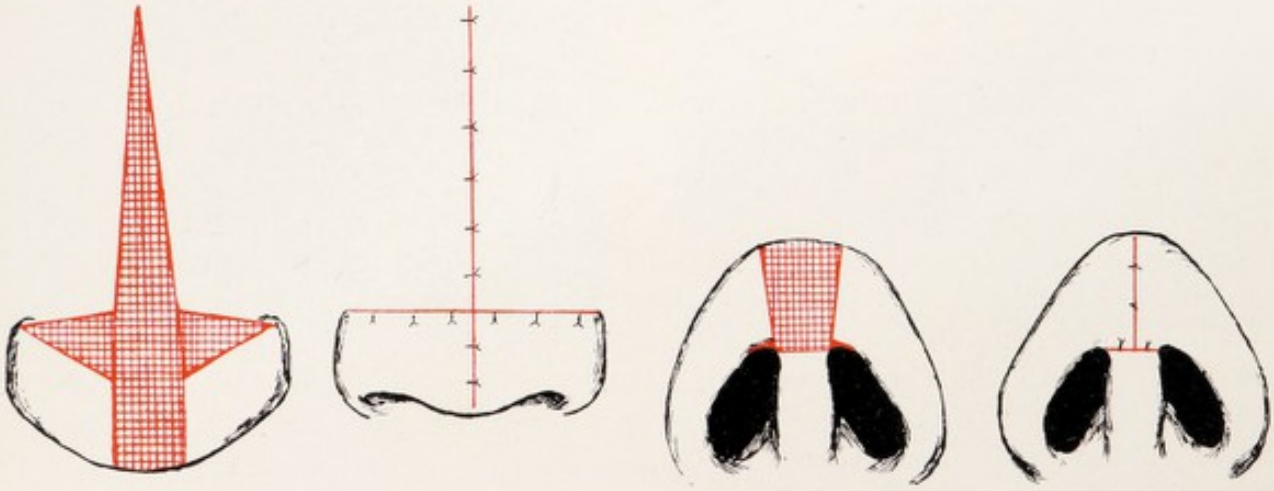

Fig. 332. Fig. 333. Vorderansicht.

Fig. 334. Fig. 335. Ansicht von unten.

Abb. 332—335. Dieffenbachs kreuzförmige Excision. Zeichnung v. J. Joseph (s. Text).

Geschichte der Rhinophymplastik.

Die erste Rhinophymoperation ist allem Anschein nach von dem Wittenberger Professor Daniel Sennert[1]) ausgeführt worden. Er erzählt von einem Manne aus der

[1]) Sennert, Pract. med. Lib. V. pars I. cap. 31. Zit. bei H. v. Hebra, Das Rhinophym. Vierteljahrsschrift für Dermatol- u. Syphilis. 1883. Bd. 13. S. 604.

Gegend von Dresden, welcher sich 1629 einige Stücke seines ihm sogar beim Lesen behindernden umfangreichen Geruchorgans abtragen lassen mußte:

„Summum Tubercula ista interdum incrementum, ut facies inaequalis et horrida evadat, et nasus valde augeatur.

Vixit ..... non procul a Dresda vir, cui hoc affecto nasus ita incrementum sumsit ut eum in legendo inpediret: quod malum ipsum eo adegit, ut anno 1629 particulas quasdam de naso sibi amputari curaret."

Während diese Mitteilung alles Nähere über die Art der Abtragung vermissen läßt, gibt Dieffenbach 1845 für die „Hypertrophie" der Nase älterer Leute die in Fig. 332—335 geschilderte kreuzförmige Excision an. In einem zweiten von Fritze und Reich geschilderten Falle hat Dieffenbach elliptische Schnitte angewandt.

1851 schält Langenbeck nach einer Mitteilung Trendelenburgs die Geschwulst vom knorpeligen Nasengerüst ab (wendet also die Methode an, die später von Stromeyer näher beschrieben und von Ollier „Décortication du nez" bezeichnet wurde). — 1864 beschreibt Stromeyer noch die Methode der Abschälung der Haut mit Messerzügen und 1876 trägt Ollier die erkrankten Massen gleichfalls ab, anfangs (1875) mit dem Messer, später mit einem Thermokauter. Er empfiehlt 1877 die Kombination beider Verfahren: „On peut combiner les avantages du bistouri avec ceux du fer rouge". — 1903 empfiehlt v. Bruns für Fälle mit gelappten Wucherungen die Exzision in Form einer senkrechten Ellipse aus dem Nasenrücken und der Nasenspitze neben einer queren Ellipse aus je einem Nasenflügel. — 1904 empfiehlt Bloebaum die ausschließliche Anwendung der Galvanokaustik, 1905 macht Sick den Vorschlag, die Abschälung der Haut nur so tief auszuführen, daß man die Talgdrüsen noch als gelbliche Punkte sieht, nicht auf den Knorpel, um die Nasenbildung zu vermeiden und statt dessen die von den Talgdrüsenresten ausgehende Überkleidung mit Haut zu erzielen.

1901 führte Weinlechner mittels eines umgekehrten Y-förmigen Schnittes die subcutane Exstirpation des erkrankten Gewebes aus, verließ aber später diese Methode wegen unbefriedigender Narbenbildung zugunsten der Dekortikation. 1906 empfiehlt Braun in einer Inaugural-Dissertation von Liebmann die subkutane Abschälung des kranken Gewebes von einem umgekehrt T-förmigen Schnitt aus und die Vereinigung der erhalten gebliebenen Hautläppchen durch Naht. Ferner empfiehlt Braun 1906 die Anwendung der lokalen Anästhesie für die Rhinophymbehandlungen und 1915 führte J. Joseph nach erfolgter Abschälung der gewächsartigen Wucherungen die Deckung des Defektes aus der Wange nach voraufgegangener Verkleinerung des Nasengerüstes aus. 1921 deckt J. Joseph (siehe dieses Lehrbuch S. 175—180) die in größerem Umfange entfernte Haut aus der Nasen-, Wangen- resp. Stirnhaut.

Die Rhinophymplastik.

Die operative plastische Behandlung des Rhinophyms besteht im wesentlichen in einer umfangreichen Verkleinerungsplastik der Nase. Die krankhaft veränderte Haut der Nase wird ganz oder größtenteils beseitigt. In ausgeprägten Fällen halte ich auch die operative Verkleinerung des Nasengerüstes für geboten. — Ich beschränke mich auf die Darstellung weniger Methoden, die sich mit bei den verschiedenen Arten des Rhinophyms bewährt haben. Man unterscheidet zweckmäßigerweise drei Gruppen, zwischen denen natürlich Übergangsformen vorhanden sind.

I. Gruppe: Anfangsstadium des Rhinophyms. Die Nase ist wenig vergrößert. Die Haut ist verdickt. Ihre Oberfläche zeigt keine oder nur geringe Unebenheiten (siehe Fig. 331).

In solchen Fällen habe ich intranasale Ausschälung auf der tieferen Hautschicht gemacht. Ich mache im Naseninnern, dicht am vorderen Nasenlochrande und parallel zu ihm einen Schnitt, ähnlich dem in Fig. 211 dargestellten, nur weit

Fig. 336.
Rhinophym mit buckliger Oberfläche und tiefer Furche.

Fig. 337.
Zustand nach Abtragung und Hautersatz aus der oberen Nasenpartie.

länger nach der Seite hin und teile von hier aus mit einem doppelschneidigen, um die Fläche gebogenen Messer (Plastikmesser) unter Kontrolle des Zeigefingers der linken Hand die verdeckte Haut in eine möglichst dünne, oberflächliche und eine dickere tiefere Schicht. Diese tiefere Schicht entferne ich mittels eines zweiten, ungefähr parallel zu dem letzteren geführten Schnitte, der den Knorpel bloßlegt. Der Erfolg pflegt gut zu sein. Die dünne, oberflächliche Haut verheilt auf den Knorpel. Die Nase wird normal dünn, war sie bläulich, so wird sie normal blaß. Es kommt indessen vor, daß sie nach der Anheilung an einzelnen Stellen das normale Niveau überragt. Ein solcher flacher Buckel wird nachträglich durch spindelförmige Excision extranasal oder intranasal beseitigt.

II. Gruppe: Das Rhinophym ist mittelgroß, betrifft im wesentlichen den unteren Teil der Nase. Die Haut zeigt sich stark verdickt und ist durch kleine und große Furchen in kleine Läppchen und große isolierte Lappen zerklüftet. Fig. 336 zeigt die Nasenhaut in einem einheitlichen, die Nase stark verlängernden Stück, das hauptsächlich die Nasenspitzenhaut betrifft und auf der linken Nasenseite durch eine tiefe

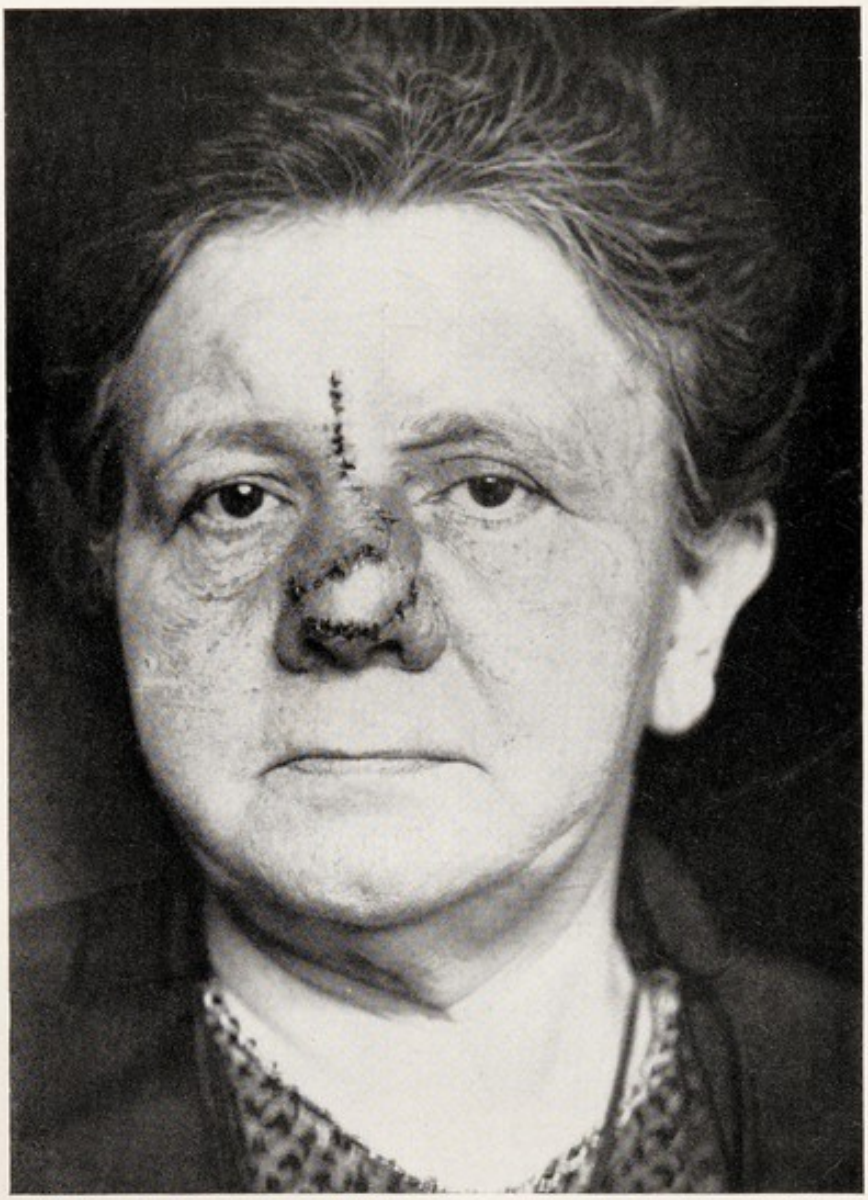

Fig. 338.
Hautersatz des nach blutiger Entfernung des Rhinophyms zurückbleibenden Defektes.
(Zwischenstadium. Zustand vor Entfernung der Fäden.)

Furche vom linken Nasenflügel getrennt ist. Fig. 341, 343 und 345 zeigen die Zerklüftung in großen Lappen und kleinen Läppchen. — In beiden Fällen habe ich die krankhaft veränderte Haut in ganzer Dicke entfernt. Fig. 345 zeigt das dem Mann entnommene Stück in natürlicher Größe. Rechts in dem Bilde befindet sich ein großer Lappen, der vom Hautstück völlig getrennt war und seinerseits in drei Hautlappen sich teilte. Um den Hautdefekt zu verringern, verkleinerte ich das knorpelige Nasengerüst durch keilförmige horizontale Excision aus dem Seiten- und Spitzenknorpel und aus dem Septumknorpel und deckte den auf diese Weise bedeutend kleiner gewordenen Defekt. Bei der Dame deckte ich den Defekt durch einen aus der Gegend der Glabella entnommenen

Lappen, da die Haut daselbst sehr verschieblich war (siehe Fig. 338, 339 und 340). Bei dem Manne ersetzte ich den etwas größeren restierenden Hautdefekt aus der benachbarten Wangenhaut (Fig. 346—348). Es blieb eine Verdickung der Haut zurück. Der Patient, dessen Beschäftigung es war, an den Straßenecken von den Passanten kleine Münzen in Empfang zu nehmen, legte aber auf die Beseitigung dieser, etwas fehlerhaften Stelle keinen Wert. Vermutlich fürchtete er, daß seine Einnahmen verringert werden würden, wenn er einen noch weniger bemitleidenswerten Eindruck machte. Fig. 337

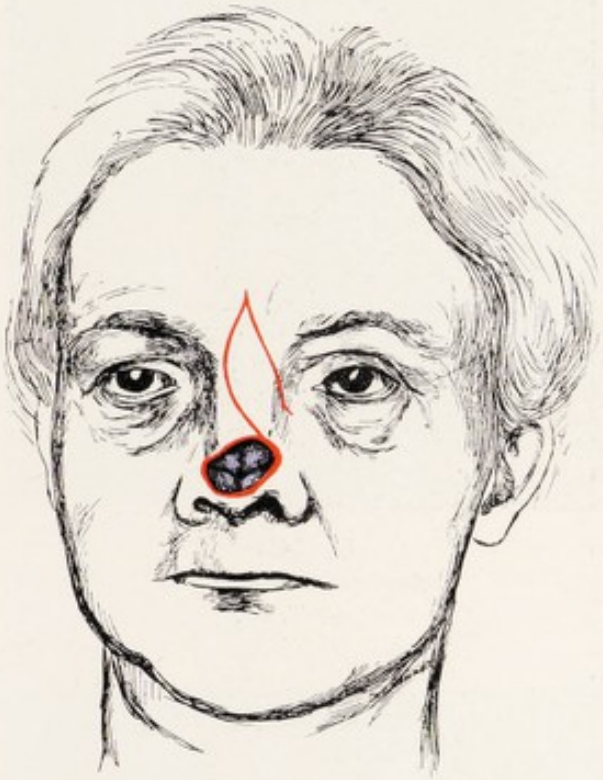

Fig. 339.
Schnittführung für rechtwinkelige Stiellappeneindrehung.
Die blaue Partie zeigt den blanken Knorpel.

Fig. 340.
Nach der Eindrehung des Stiellappens und Beseitigung des sekundären Defektes durch einfache Hautzusammenziehung.

Hautersatz aus der interocularen Nasen- und Stirnhaut des nach der Decortikation übrigbleibenden Hautdefektes.

zeigt das Resultat, welches bei der Dame erreicht wurde und Fig. 342 und 344 den bei dem Manne erreichten Erfolg.

III. Gruppe: Diese hat dieselben Merkmale wie die Gruppe II, nur ist die Lappen- und Knollenbildung von bläulicher Farbe und mit vergleichsweise geringen Unebenheiten. Haut der ganzen oberen Nasenhälfte und ein Teil der Wangen entartet (Fig. 349). Behandlung: Auch hier Exstirpation fast des ganzen Rhinophyms mittels Messers in lokaler Anästhesie. Hierauf Deckung des ganzen Defektes durch einen großen Stirnlappen. Fig. 350 zeigt den Erfolg, der, abgesehen von Verbesserungen der Gestalt, auch eine Nase von normaler Hautfarbe schuf statt der sehr entstellenden blauen Farbe des Rhinophyms. Kleine rhinophymatös entartete Hautpartien aus den Flügeln und der linken Wange, die ich, um die Plastik nicht unnötigerweise zu vergrößern, bei der Operation stehen gelassen hatte, habe ich nachher mit galvanokaustischer Stichelung behandelt.

Dieses Vorgehen reicht auch für extreme Fälle aus, wie dem oben abgebildeten Fall von Hebra (Fig. 330). Nur würde es sich in Fällen wie dem von Hebra empfehlen, vor der großen Plastik die verstreuten Stellen der Acne rosacea auf der Stirn durch

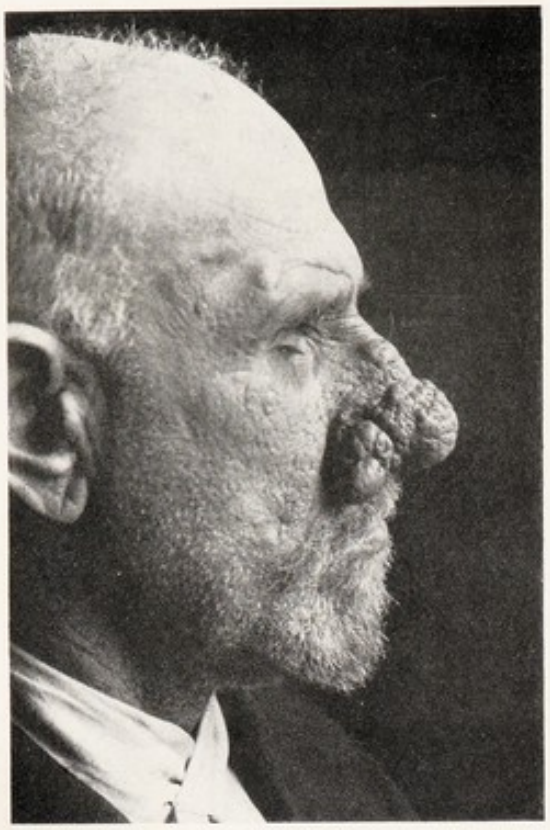

Fig. 341.
Lappiges Rhinophym.
(Seitenansicht.)

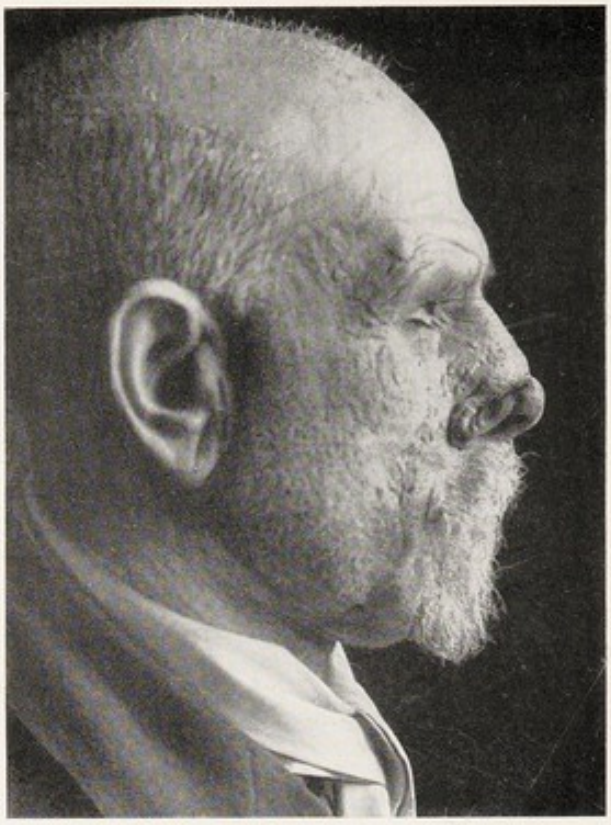

Fig. 342.
Zustand nach der Operation
(siehe Text).



Fig. 343.
Lappiges Rhinophym.
(Vorderansicht, zu Fig. 341 gehörig.)



Fig. 344.
Nach der blutigen Entfernung und Verkleinerung des Nasengerüstes. Hautersatz aus der Nachbarschaft.

Galvanokaustik zu beseitigen, damit man einen gesunden Stirnlappen für die Transplantation zur Verfügung hat.

Es kann kein Zweifel sein, daß die Deckung mit einem normalen, gestielten Hautlappen in schwereren Fällen (in leichten kommt sie gar nicht in Betracht) besser ist,

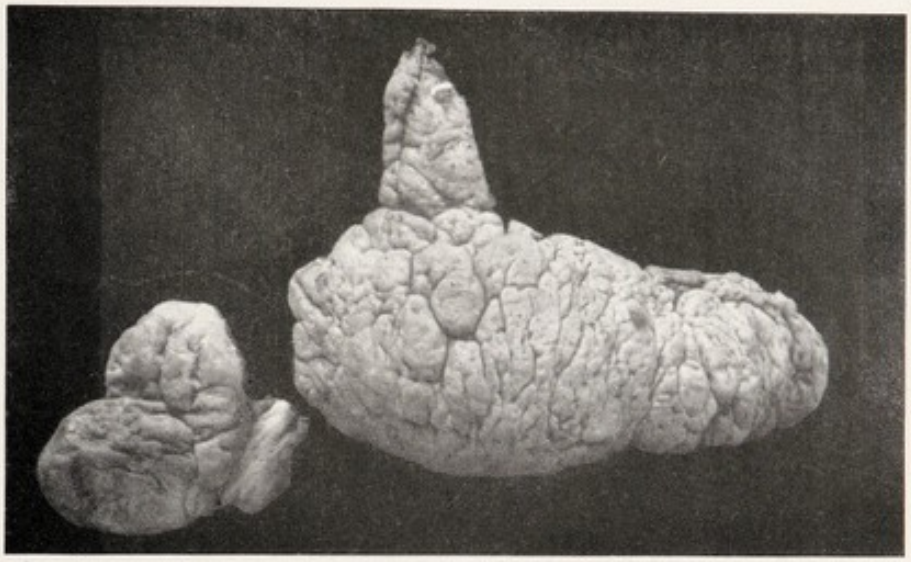

Fig. 345.
Das in Fig. 338—341 abgebildete Rhinophym in natürlicher Größe nach der Excision. Der rechte Lappen separiert.

als wenn man die große Hautwunde der Granulation überläßt. Die Galvanokaustik halte ich nur bei ganz umfangreichem Rhinophym, wo die Acne rosacea sich teilweise auf Nasenflügel, Wange und Stirn erstreckt, zur Nach- und Vorbehandlung dieser

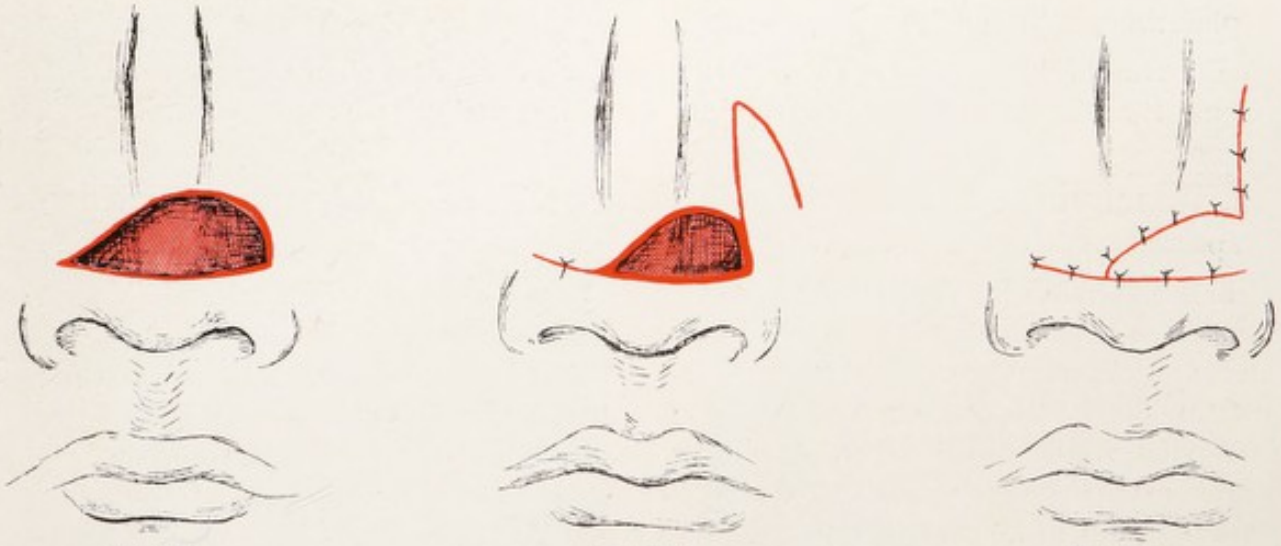

Fig. 346.
Defekt nach Decortikation des Rhinophyms.

Fig. 347.
Schnittführung.

Fig. 348.
Einfügung des Hautlappens.

Ersatz eines kleineren Hautdefektes nach Entfernung des Rhinophyms und nach Verkleinerung des Nasengerüstes.

Teile für indiziert und schätze dieses Mittel in dieser Beschränkung als ein wertvolles subsidiäres Verfahren in der Rhinophymbehandlung. — Ob man Fälle, die zwischen Gruppe I und Gruppe II liegen, resp. Übergangsformen dieser beiden Gruppen, oberflächlich mit Galvanokaustik behandeln darf, erscheint zweifelhaft, da nach Ollier die Kauterisation der oberflächlichen Hautschichten die tieferen Schichten zu

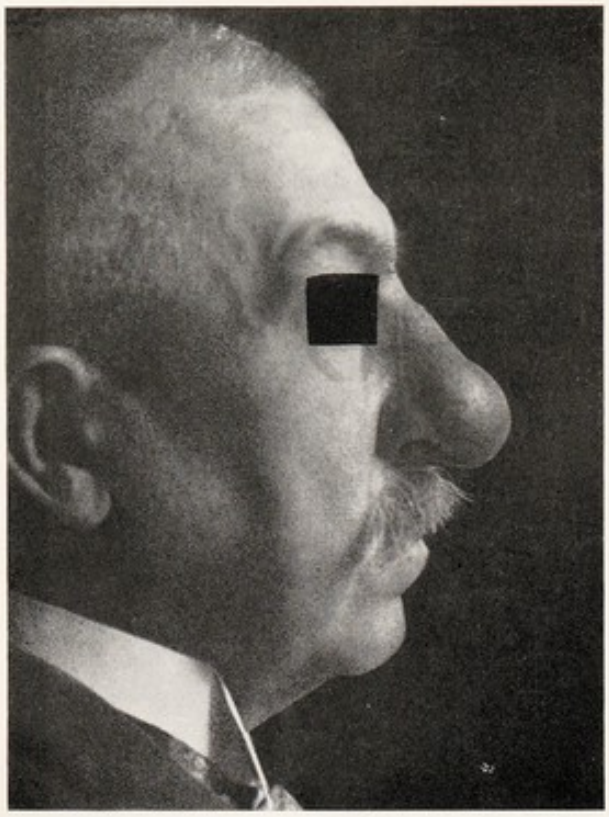

Fig. 349.
Rhynophym von bläulicher Färbung.

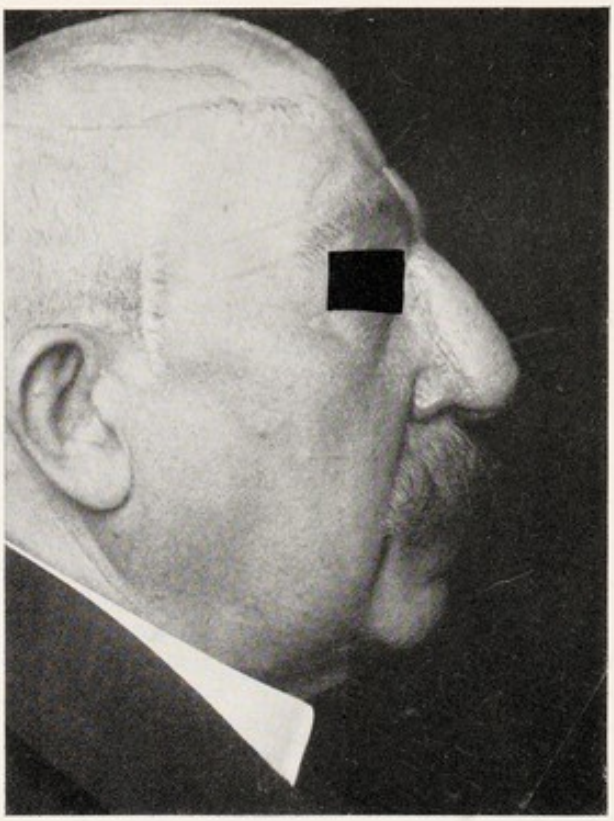

Fig. 350.
Nach der Exstirpation und Hauttransplantation aus der Stirn.

erhöhtem Wachstum anregt. („La cauterication superficielle active le processus éléphantiasique".)

Bei Durchführung obiger Grundsätze halte ich nach dem oben Gesagten die Rhinophyme für besonders dankbare Objekte der chirurgisch-plastischen Behandlung.

3. Nasenvergrößerung durch Geschwülste (Cavernom der Nase).

Begreiflicherweise kann die Nase durch Geschwülste eine mehr oder weniger entstellende, erhebliche Vergrößerung erfahren. Besonders arg verunstaltende Vergrößerungen der Nase entstehen durch Geschwülste (Sarkome, Carcinome). Diese gehören an sich nicht zum Arbeitsgebiet der Rhinoplastik, wohl aber die nach ihrer Exstirpation entstandenen Defekte, die im zweiten Hauptteil der Nasenersatzplastik ausführlich behandelt werden. Die nicht bösartigen Geschwülste, wie Atherome, Fibrome, Chondrome machen gelegentlich auch Gestaltsfehler der Nase, die durch die Entfernung leicht beseitigt werden können Schwieriger sind schon Angiome, besonders, wenn diese einen größeren Umfang haben, den man als Cavernom der Nase bezeichnet. Dieses bewirkt eine erhebliche Entstellung der Nase sowohl wegen der Größe, der häßlichen Gestalt, wie der bläulich-roten Verfärbung der Nase. Die Behandlung besteht am besten in der Abschälung mit dem Messer unter Anwendung der

Diathermie und Nasenersatzplastik.

Hier sei in großen Zügen ein einschlägiger Fall von mir dargestellt.

Der Patient erkrankte mit dem 11. Lebensjahre. Das allmählich sich vergrößernde Cavernom wurde 1910 durch eine Längsexcision in der Mitte operiert, jedoch ohne

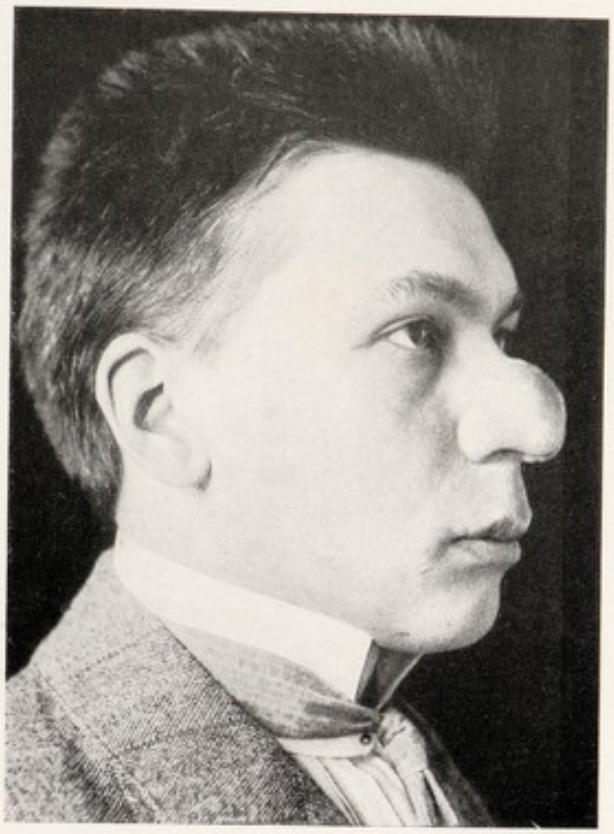

Fig. 351.

Cavernom der Nase.

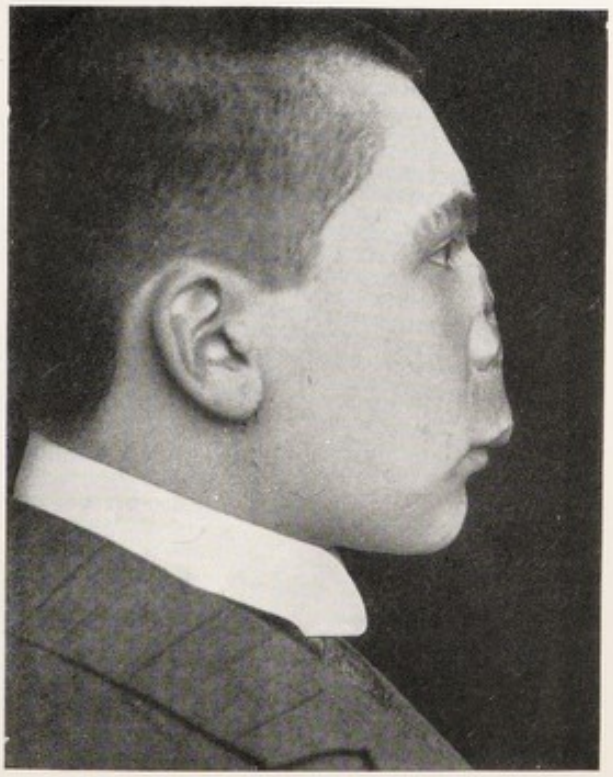

Fig. 352.

Nach Abtragung (siehe Text).

Fig. 353.

Nach der Rhinoneoplastik.

Erfolg. Im September 1911 hatte das Cavernom das in Fig. 351 dargestellte Aussehen. Patient wünschte dringend die operative Beseitigung der Geschwulst, die auch von den Herren Borchardt und Nagelschmidt unter Anwendung der Diathermie ausgeführt wurde. Fig. 352 zeigt den Zustand nach der Abtragung und Heilung des Nasenstumpfes. Zum Zwecke des plastischen Ersatzes entnahm ich die nunmehr fehlende Haut dem Oberarm. Das Nasengerüst bildete ich aus der Tibia, und zwar als „osteoplastisches Profilskelett". Das Nähere darüber findet der Leser im Kapitel 13 dieses Buches im Abschnitt „Totale Rhinoplastik". Fig. 353 zeigt das Aussehen des Patienten nach Beendigung der Plastik. Solche Fälle stellen, streng genommen, ein Grenzgebiet der allgemeinen und plastischen Chirurgie dar.

C. Artifiziell entstandene abnorme Größe der Nase.

Eigenartige, entstellende Vergrößerungen der Nase können durch fehlerhafte oder unvollständig ausgeführte Operationen entstehen. Ich meine hier natürlich nicht die

Fig. 354.
Sattelnase vor der Paraffin-Behandlung.

Fig. 355.
Zustand kurz nach der von anderer Seite ausgeführten Paraffin-Injektion.

Fig. 356.
Zustand $1^1/_2$ Jahre nach der Paraffin-Injektion.

Fig. 357.
Zustand nach der von mir ausgeführten intranasalen Korrektur.

Vergrößerungen der Nase, welche bei totaler Rhinoneoplastik vorübergehend durch Schwellung der transplantierten Haut zustande kommen. Dieser Zustand ist vorübergehend, und in den Fällen, in welchen wirklich zu viel Haut transplantiert worden ist, wird sie nachträglich entfernt. Hier meine ich vielmehr die zwecks Korrektur von Sattel- und Plattnasen durch Einfügung übermäßigen Ersatzmaterials entstandenen Vergrößerungen der Nase. Als solche möchte ich nennen: 1. die sogenannten Paraffinome der

Fig. 358.
Paraffinom der Nase (Seitenansicht).

Fig. 359.
Nach der intranasalen Abtragung des Paraffinhöckers und Flügelresektion.

Fig. 360.
Paraffinom der Nase neben abnormer Breite der unteren Nasenpartie. (Vorderansicht.)

Fig. 361.
Nach der intranasalen Abtragung des Paraffinhöckers und Resektion der Flügel.

Nase, d. h. die durch übermäßige Injektion von Paraffin oder durch sekundäre entzündliche Schwellung des dem Paraffindepot benachbarten Gewebes entstandenen Vergrößerungen der Nase. 2. Nasenvergrößerungen infolge von Implantation zu großer Knorpelstücke.

1. Abnorme Größe der Nase durch übermäßige Paraffineinfügung, Paraffinome der Nase.

Derartige Vergrößerungen habe ich recht oft zu korrigieren Gelegenheit gehabt und habe die Korrektur meist auf intranasalem Wege in folgender Weise bewirkt.

Ich machte in der Grube zwischen dem dreieckigen und Spitzenknorpel eine Incision und suchte mit einem um die Fläche gekrümmten Messer auf den dreieckigen Knorpel zu gelangen, ging also in ähnlicher Weise vor wie bei der Höckerabtragung. Dann löste ich die Haut von der Paraffingeschwulst mit einem doppelschneidigen, langen, um die Fläche gebogenen „Plastikmesser" (s. Fig. 138 und Fig. 145) ab. Dann sticht man von derselben Öffnung aus mit einem geraden Messer in die Paraffingeschwulst ein und schneidet dann so viel ab, daß eine gerade Nase von normaler Breite und normaler Höhe entsteht. Nach dieser Methode habe ich den in den Fig. 354—357 dargestellten Fall behandelt. Es handelte sich um einen Fall von Sattelnase (Fig. 354), der von anderer Seite durch Paraffininjektion korrigiert worden war, zunächst mit gutem Erfolge (siehe Fig. 355). Eineinhalb Jahre später kam die Dame mit einer breiten Höckernase zu mir (Fig. 356). Fig. 357 zeigt den Erfolg nach der von mir ausgeführten intranasalen Entfernung der im Profil und an beiden Seiten der Nase störenden Paraffingeschwulst.

Die Fig. 358—359 zeigen einen auf diese Weise behandelten Fall in Seitenansicht und die Fig. 360—361 in Vorderansicht. Ich habe in diesem Falle das überschüssige Paraffin zugleich benutzt, um die platte Nasenspitze zu erhöhen (Rhinometathesis) und habe außerdem die abnorme Breite der unteren Nasenhälfte durch hornförmige Exzision aus den Nasenflügeln hart an der Wange verschmälert, wodurch kaum sichtbare Narben an der Nase verblieben (siehe Fig. 359). Abgesehen von der Flügelverschmälerung ist dieser Fall intranasal operiert worden. In einem weiteren Fall war eine Sattelnase durch übermäßige, von anderer Seite ausgeführte Paraffininjektion besonders groß und plump geworden. Hier habe ich extranasal, und zwar beiderseitig von der oberen Nasenflügelfurche aus, das Paraffin in großer Menge entfernt und so die Nase erheblich verkleinern müssen, um ein gutes Resultat zu erzielen.

2. Abnorme Größe der Nase infolge übermäßiger Knorpelimplantation.

Es sind mehrere Fälle zu mir gelangt, bei denen die artifizielle Nasenvergrößerung durch Transplantation zu großer Partien aus dem Rippenbuckel nach von Mangold entstanden waren. In einem solchen in Paris operierten Fall verfuhr ich ähnlich wie bei den Paraffingeschwülsten und benutzte einen Teil des in der oberen Nasenhälfte im Überschuß angehäuften Materials, um die nach meiner Hauttransplantation aus dem Arm im unteren Teil noch vorhandene Plattnase auszugleichen (s. Fig. 318 und 319).

3. Traumatische Vergrößerung der Nase.

An dieser Stelle seien anhangsweise die traumatischen Vergrößerungen erwähnt, die mir begegnet sind:

a) Höckerbildung nach Trauma (ohne Eindringen von Fremdkörpern).

Dieser Fall ist mir mehrfach vorgekommen. Es waren Höckerbildungen bei Personen, die einen Schlag oder einen Fall auf die Nase erlitten haben und bei denen eine hereditäre Anlage nicht nachzuweisen war. Wenigstens war in der engeren Familie kein Nasenhöcker vorgekommen. Zuweilen legt eine alte Narbe Zeugnis ab von dem erlittenen Trauma. Offenbar hat der heftige, dem Nasenknochen versetzte Stoß einen Wachstumreiz ausgeübt, der schließlich zur Bildung eines Höckers geführt hat. Die Beseitigung dieses Höckers geschah nach der oben für einfache Höckerabtragung angegebenen Methode.

b) Höckerbildung durch Eindringen von Fremdkörpern.

Ein Beispiel für diese Art von Deformitäten war ein spitzer Nasenhöcker im oberen Drittel der Nase, der durch einen Autounfall zustande gekommen war. Patient war gegen einen Baum geflogen. Der höchste Punkt dieses Höckers beherbergte ein verschiebliches, linsengroßes glattes Körperchen, dessen Natur zunächst vor der Operation nicht genau eruiert werden konnte. Bei der intranasalen Herausnahme entpuppte sich der kleine Körper als ein eingekapseltes Holzstückchen, das offenbar von dem oben erwähnten Baumstamm herrührte. Es handelte sich also sozusagen um einen „Holzhöcker".

XII. Die Nasenrichtungs- oder Schiefnasenplastik (Rhinorthoplastik).

Einteilung der Schiefnasen.

A. Die knöcherne Schiefnase.
1. Der seitliche Knochenhöcker (einseitig).
2. Die seitliche Einsattelung der knöchernen Nase.
3. Totale (doppelseitige) Schiefheit der knöchernen Nase.
4. Dislokation (Schiefheit) der Nasenwurzel.

Anhang: Knöcherne Schiefnase als frische Verletzung.

B. Die knorpelige Schiefnase.
1. Der seitliche Knorpelhöcker.
2. Der Schiefstand des knorpeligen Nasenrückens.
3. Die Deviation der Nasenspitze.
4. Die Asymmetrie der Nasenflügel (der Nasenbasis).

Unter Schiefnase versteht man bekanntlich die ungleichmäßige Beschaffenheit beider Nasenhälften (Asymmetrie der Nase) und besonders die seitliche Abweichung der Richtung des Nasenrückens von der Mittellinie des Gesichts (Schiefnase im engeren Sinne des Wortes, Rhinodysstasis).

Bezüglich der Bedeutung dieser Deformität im praktischen Leben gilt dasselbe, was über die hypertrophischen Deformitäten im vorigen Abschnitte gesagt ist.

Geschichte.

a) Knöcherne Schiefnase. Über die erste Korrektur der knöchernen Schiefnase berichtet 1889 Trendelenburg. Er wendet lineare, nach der Orbita gerichtete Meißelschnitte durch die Oberkieferfortsätze an. Außerdem meißelt er von einem äußeren Hautschnitt die Nasenbeine an der Nasenwurzel durch, redressiert dann die

Nase und sucht sie in dieser Stellung durch Pelottendruck zu erhalten. — 1901 berichtet Goodale über ein ähnliches Vorgehen, wobei er die Sägeschnitte weiter vorn in der Nähe des Nasenrückens und parallel zu ihm führt. — 1907 empfiehlt J. Joseph zur Sicherung des Resultats und Abkürzung der Behandlung neben dem linearen Sägeschnitt an der Übergangslinie zur Wange auf der Schmalseite, die Keilresektion aus der Breitseite der knöchernen Schiefnase.

b) Knorpelige Schiefnase. Die Anfänge der Schiefnasenplastik reichen auf den Altmeister der plastischen Chirurgie, Dieffenbach, zurück. Dieser beschreibt 1845 in seiner „Operativen Chirurgie" die Korrektur der knorpeligen Schiefnase, die er durch subkutane Abtrennung des unteren Nasengerüstes an der Knorpelknochengrenze mit darauffolgendem Heftpflasterverbande bewirkte. — 1884 korrigierte Lossen die knorpelige Schiefnase durch Resektion der Prominenz des Septums vom Munde aus und durch den Druck einer an einem Stirnreifen befestigten Pelotte. — 1903 berichtete Winckler über dieselbe Operation. Für das Redressement wendet er Tamponade an. — 1907 empfiehlt J. Joseph die „Attraktion des viereckigen Septumknorpels an den entgegengesetzten Oberkieferrand".

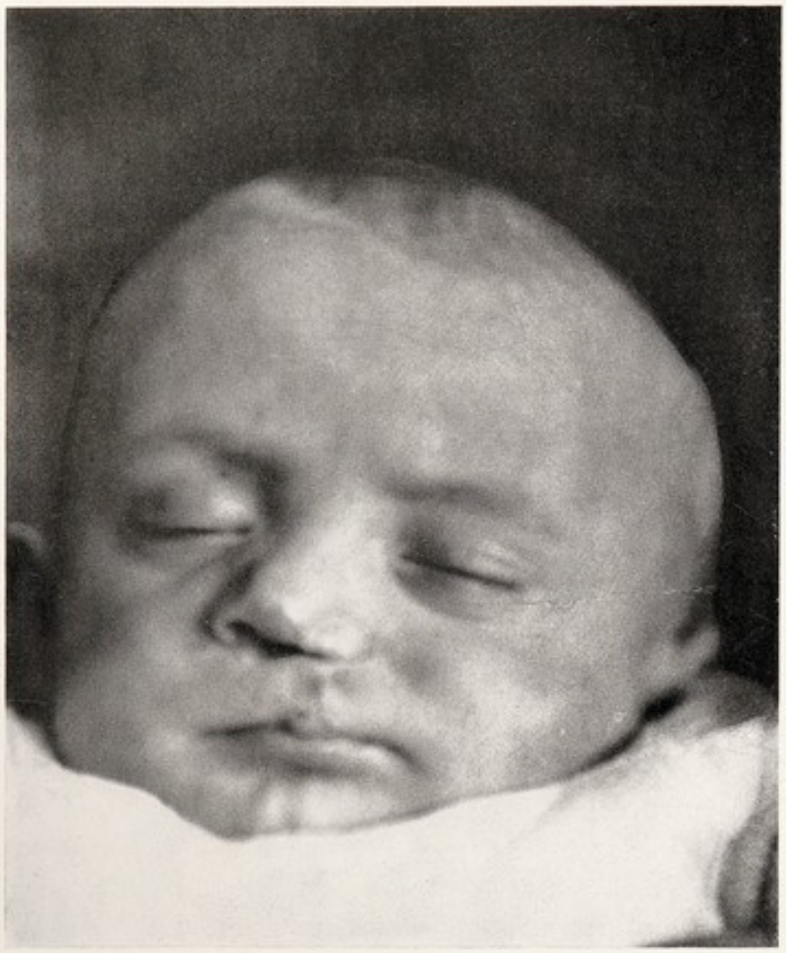

Fig. 362.
Angeborene Schiefnase beim Säugling.

Ätiologie.

Die Schiefnase kann angeboren und erworben sein. Fig. 362 zeigt eine angeborene Schiefnase bei einem Säugling. Die angeborene Schiefnase ist oft die Teilerscheinung einer umfangreicheren Schädelasymmetrie; die erworbene Schiefnase ist meist auf ein Trauma zurückzuführen. Die traumatischen müssen wiederum klinisch streng in frisch erworbene und veraltete traumatische Schiefnasen geteilt werden. Hier soll ausführlicher nur von den angeborenen und veralteten traumatischen Schiefnasen die Rede sein.

Klassifikation:

a) Anatomische. In anatomischer Beziehung ist der Schiefstand der Nase von mehreren Autoren (Welcker, Ziem, Bresgen, Schauß u. a.) zum Teil in größeren Arbeiten behandelt worden. Welcker, dem wir die ersten genauen anatomischen Studien über diesen Gegenstand verdanken, teilt die zahlreichen Formen der Schiefnase in zwei Hauptgruppen: 1. die skoliotischen Nasen, deren knorpeliger Teil nach der dem Nasenrücken entgegengesetzten Seite abweicht, und 2. die in toto nach einer und derselben Seite abweichenden Nasen. Diese beiden Hauptgruppen teilt Welcker noch

in vier Unterabteilungen: die linksabweichenden, die linksrechtsabweichenden, die rechtsabweichenden und die rechtslinksabweichenden Nasen.

b) Chirurgische. Unbeschadet dieser mehr deskriptiven Zwecken dienenden Einteilung teile ich die Schiefnasen im Interesse einer möglichst klaren Darstellung ihrer operativen Behandlung in die beiden folgenden Hauptgruppen ein: A. die knöchernen und B. die knorpeligen Schiefnasen. Aus demselben Beweggrund unterscheide ich bei den knöchernen Schiefnasen folgende Typen: 1. den seitlichen Knochenhöcker, 2. die seitliche Einsattelung der knöchernen Nase (seitliche Sattelnase), 3. die totale doppelseitige Schiefheit der knöchernen Nase, 4. die Dislokation der Nasenwurzel. — Die knorpelige Schiefnase sondere ich in 1. den seitlichen Knorpelhöcker, 2. Schiefheit des knorpeligen Nasenrückens, 3. Schiefheit der Nasenspitze resp. des Septum cutaneum und 4. Asymmetrie der Nasenflügel. Schiefheit der Nasenbasis.

Diese verschiedenen Formen von Schiefnase kommen für sich allein, wie auch oft in Kombination miteinander vor. So stellen z. B. die skoliotische (Rhinoskoliosis) und die in toto nach einer Richtung abweichende Nase (Rhinodysorthostasis) Kombinationen der beiden Hauptformen des Verfassers dar. Wendet man diese Bezeichnungen an, so muß man sich vergegenwärtigen, daß bei jeder dieser beiden Formen der knorpelige Abschnitt, wie sich aus dem Folgenden ergeben wird, anders behandelt werden muß als der knöcherne.

A. Die knöcherne Schiefnase.

Bei der knöchernen Schiefnase unterscheidet man zweckmäßigerweise vier Erscheinungsformen: 1. den seitlichen Knochenhöcker, 2. die seitliche Einsattelung der Nase (seitliche Sattelnase), 3. die totale, doppelseitige Schiefheit und 4. die Dislokation der Nasenwurzel.

1. Der seitliche Knochenhöcker.

Unter seitlichem Knochenhöcker verstehe ich einen Knochenvorsprung auf einer Nasenseite bei normaler Beschaffenheit der anderen. Die Korrektur geschieht in solchen Fällen am besten durch

intranasale Abtragung des Knochenhöckers.

Es wird durch eine intranasale Einstichöffnung eine Knochenfeile eingeführt und damit die vorstehende Kante abgefeilt. Ist der seitliche Knochenhöcker erheblicher, so wird gleichfalls intranasal nach Abhebung des Periostes das ganze Os nasale, eventuell mit dem angrenzenden Abschnitt des Processus nasalis des Oberkiefers mit der Feile oder, wenn nötig, mit der Säge abgetragen. Fig. 363 zeigt einen solchen Fall, Fig. 364 den Fall nach der Operation.

2. Die seitliche Einsattelung der knöchernen Nase (seitliche Sattelnase).

Diese relativ seltene Deformität ist meist auf ein Trauma zurückzuführen, doch kann sie auch durch partielle Einschmelzung auf luetischer Basis entstanden sein. Die seitliche Einsattelung ist nur von vorne als solche zu erkennen. Im unkomplizierten Falle zeigt das Profil eine gerade oder gar eine konvexe Form.

Was die Behandlung dieser Deformität betrifft, so wäre es zwar möglich, die knöcherne Seitenwand wie bei der Nasenverschmälerung der knöchernen Nase dicht neben dem Nasenrücken und an der Übergangslinie zur Wange (Nasobuccallinie) zu durchtrennen und sie mittels des eingeführten Zeigefingers nach außen zu drücken und dann durch lange Tamponade in dieser Stellung zu erhalten. Kürzer und sicherer führt indessen

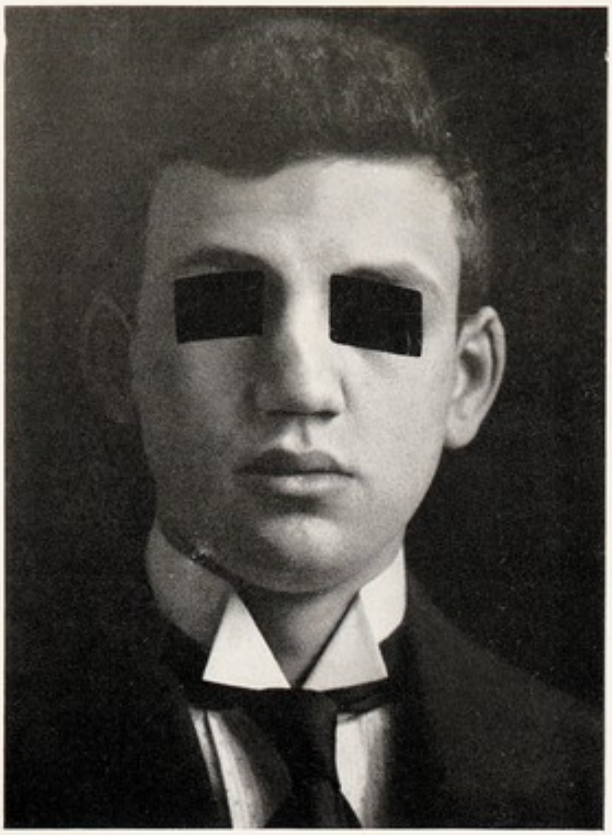

Fig. 363.
Seitlicher Knochenhöcker.

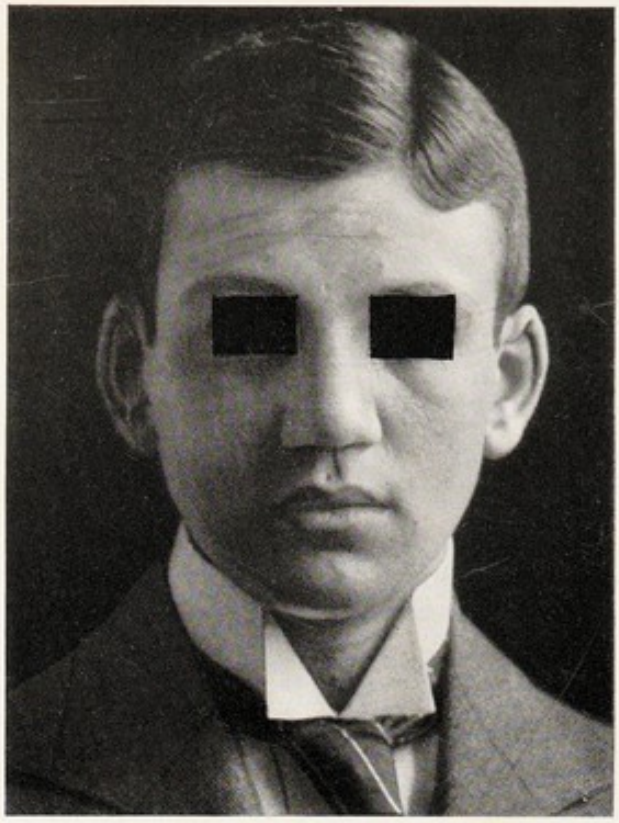

Fig. 364.
Zustand nach der intranasalen Abtragung.

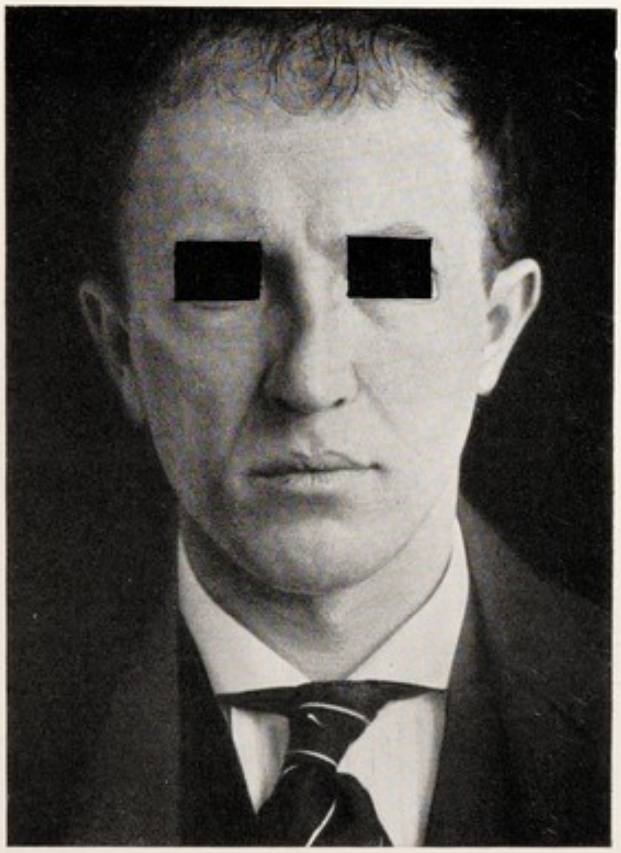

Fig. 365.
Seitliche Sattelnase.
(Schiefnase infolge von einseitiger Einknickung der knöchernen Nase).

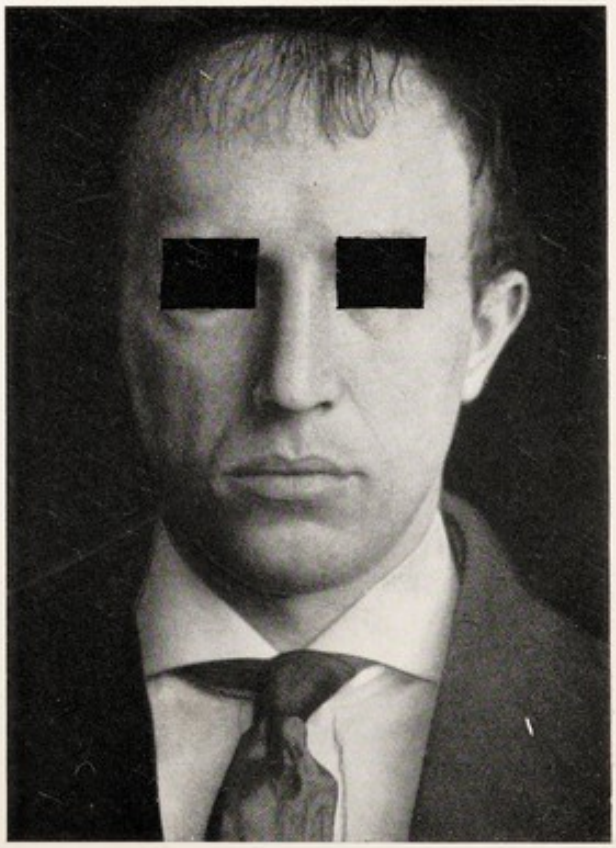

Fig. 366.
Der Fall nach der intranasalen Einfügung eines Tibiastückes.

Transplantation aus der Tibia

zum Ziele, die ich mit bestem Erfolg angewandt habe. Die nähere Ausführung dieser Operation befindet sich im Kapitel über die Sattelnase, doch sei hier bemerkt, daß das Knochenstück resp. die Knochenplatte im Querschnitt nicht gleichschenklig, sondern ungleichseitig ist. Man kann deshalb in diesem Falle oft die Bogensäge anwenden und damit die Operationszeit erheblich abkürzen. Hat man das Knochenstück aus der Tibia mit der Feile passend zugestutzt, so fügt man es durch einen Schleimhautschlitz unter die im Bereiche der Einsattelung abgehobene Haut ein, worauf man den Schleimhautschlitz durch ein paar feine oberflächliche Nähte schließt. Fig. 365 zeigt eine seitliche Sattelnase und Fig. 366 den Zustand nach der Transplantation aus der Tibia.

3. Totale Schiefheit der knöchernen Nase.

Hierunter verstehe ich diejenigen Fälle, bei denen der knöcherne Nasenrücken in auffallender Weise von der Mittellinie abgewichen ist und keine der beiden Seiten normale Stellung und Konfiguration zeigt. Man kann deutlich bei Betrachtung der Nase von vorn eine flache Breitseite und eine steile Schmalseite der knöchernen Nase unterscheiden (siehe unten). Die seitliche Abweichung des Nasenrückens von der Mittellinie beträgt in manchen Fällen etwa 40—45 Grad. Die Messung der Abweichung kann an einer genauen Vorderansicht mit einem Transporteur oder, am Patienten, mittels des von mir konstruierten Schiefnasenmeßapparates (Rhinoskoliometer) ausgeführt werden (Fig. 366a). Dieser wird in ähnlicher Weise angewandt wie der Profilometer. Der kurze Zeiger wird auf 90° eingestellt, und der lange in der Richtung des schiefstehenden Nasenrückens.

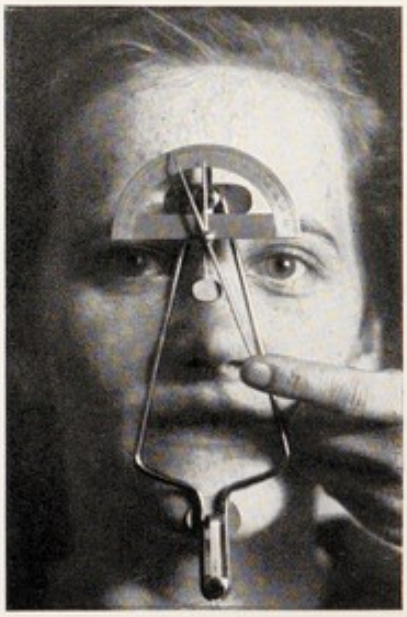

Fig. 366 a. Schiefnasenmeßapparat (Rhinoskoliometer).

Die Korrektur der totalen Schiefheit der knöchernen Nase geschieht durch

die intranasale blutige Geraderichtung.

Für die Korrektur der knöchernen Schiefnase sind drei Methoden angegeben worden, und zwar eine von Goodale, die zweite von Trendelenburg und die dritte von J. Joseph (dem Verfasser).

Goodale verfährt folgendermaßen: Er führt eine gerade Schere in das Vestibulum nasi ein, durchbohrt dicht hinter dem häutigen Teil den dreieckigen Knorpel, schneidet parallel zum Nasenrücken einen Zentimeter unterhalb desselben das Septum in der ganzen Länge durch und durchtrennt von innen die Verbindung zwischen den Nasenbeinen und dem Nasenfortsatz des Oberkiefers. Durch einige Hammerschläge wird die Verbindung zwischen Nasen- und Stirnbein gelöst. Auf diese Weise ist das Nasengerüst in einen vorderen, kleinen und einen hinteren, großen Teil getrennt. Der vordere, kleinere Teil sinkt, nach der Mitte des Gesichts verschoben, etwas nach hinten und unten. Das Resultat wird durch eine, von einem Stirnband aus wirkende Pelotte fixiert. — Es fragt sich, ob nicht das Profil infolge des Zurücksinkens der vorderen losgetrennten Partie des Nasengerüstes im Sinne einer Sattelnase ungünstig beeinflußt wird. Da ferner die Sägeschnitte durch die knöchernen Seitenwände weit nach vorn liegen und nur der vordere Abschnitt des Nasengerüstes nach der Mitte verlagert wird, so dürften bei hochgradiger Schiefheit senkrechte Furchen resp. an der steilen Seite eine Knochenkante an der Nase zurückbleiben.

Trendelenburg beschreibt seine Methode wie folgt:

„Man schiebt in das eine Nasenloch einen ganz feinen, schmalen Meißel ein, setzt denselben an dem Seitenrand der Apertura pyriformis auf und meißelt nun langsam und unter Vorsicht schräg in die Höhe bis zum Rande der Orbita, und zwar in der Richtung nach dem Canthus internus hin. Man sieht, wie der Meißel unter der Haut der Nase in die Höhe rückt, und kann seinen Weg durch die intakt bleibende Haut hindurch leicht verfolgen. Auf der anderen Seite verfährt man in gleicher Weise. Dann macht man eine ganz kleine Inzision durch die Haut an der Wurzel der Nasenbeine, setzt den Meißel in der Wunde auf die Nasenbeine quer auf

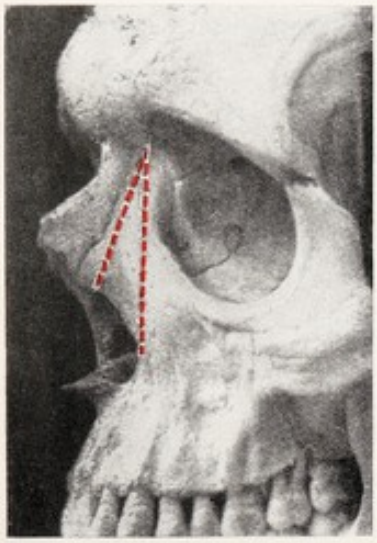

Fig. 367.
Keilresektion.

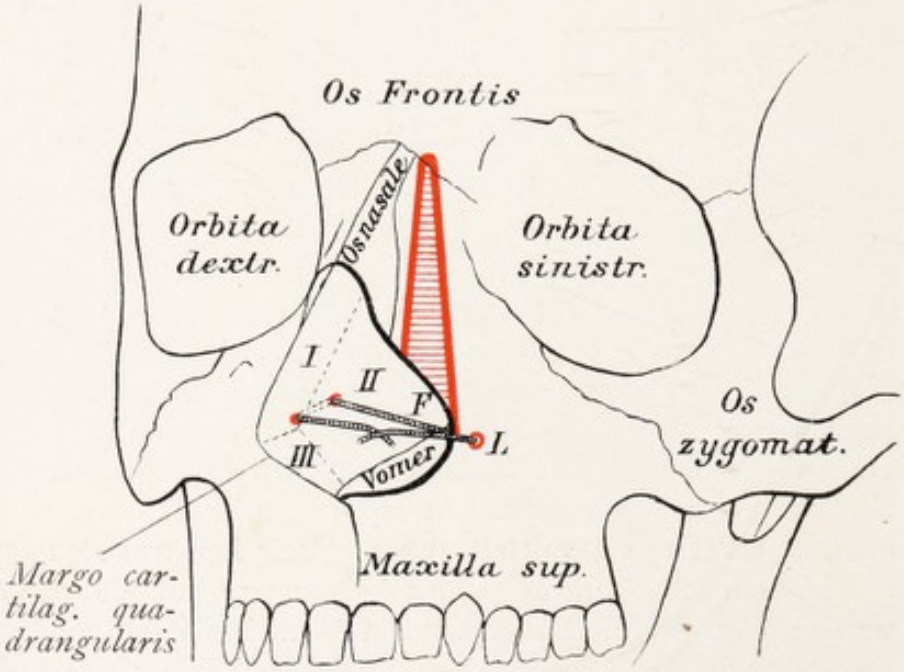

Fig. 368.
Schematische Schrägansicht des Schädels bei erhaltenem viereckigem Knorpel.
L = Loch im Oberkieferrande, intranasal zu bohren für den Durchtritt des den viereckigen Knorpel anschlingenden Fadens F; I, II und III bezeichnen die im Falle ihrer Deviation verschieden zu bewertenden und zu behandelnden Abschnitte des viereckigen Knorpels (siehe Text).
Die Schraffierung gibt die Lage und den Umfang der zwecks Korrektur der knöchernen Schiefnase zu resezierenden Partie des Oberkiefers an.
Korrektur der knöchernen und knorpeligen Schiefnase nach J. Joseph.

und meißelt die Nasenbeine vorsichtig ab. Endlich trennt der Meißel das immer stark verbogene Septum. Dann nimmt man den Kopf des Patienten in den Arm und biegt die Nase mit der anderen Hand gewaltsam in die normale Stellung hinüber. Unter Umständen ist es nötig, das Septum an seiner Insertion am Boden der Nasenhöhle ganz abzumeißeln, ehe die Geradestellung vollkommen gelingt. Dann wird die Nase mit Jodoformgaze ausgestopft, nicht zu fest, damit die Tränenkanäle Abfluß haben. Gewöhnlich zeigt die Nase während der Heilung das Bestreben, in die alte schiefe Stellung zurückzukehren; man muß dem durch wiederholten seitlichen Druck mit der Hand, eventuell durch gewaltsames Zusammendrücken in Narkose drei Wochen nach der Operation und durch Tragenlassen eines bruchbandähnlichen Instrumentes entgegenwirken. Gehen die Kranken zu früh aus der Behandlung, wie der Patient, von dem die demonstrierten Abbildungen stammen, so stellt sich die Deformität etwas wieder her."

J. Joseph reseziert intranasal ein keilförmiges Knochenstück aus dem Oberkiefer, und zwar aus der Breitseite der Schiefnase und durchtrennt die andere Seite linear. Durch eine solche Keilresektion aus der Breitseite der knöchernen Schiefnase (s. Fig. 367 u. 368) wird für die Verlagerung der knöchernen Nase nach der Mitte des Gesichts der Platz geschaffen und die Reposition erleichtert. Im einzelnen

wird die Operation folgendermaßen ausgeführt: Man durchsägt zunächst intranasal resp. intranasal-subcutan den Oberkiefer auf der steilen oder Schmalseite der knöchernen Schiefnase mit der seitlichen Nasensäge genau in der Richtung und Ausdehnung, wie dies im Kapitel über die Verschmälerung der knöchernen Nase beschrieben und durch Abbildungen illustriert worden ist[1]. Dann macht man in dem anderen Nasenloch, auf der Breitseite der Nase, entsprechend dem Rande der Apertura piriformis eine etwas größere Inzision als auf der Schmalseite (Fig. 369) und macht zwecks Resektion eines Keiles aus dem Processus frontalis des Oberkiefers zunächst einen medialen und dann einen lateralen Sägeschnitt. Das keilförmige Knochenstück wird mittels eines Péans von innen herausgezogen. Der Winkel, den die beiden Sägeschnitte auf der Breitseite der knöchernen Schiefnase bilden, muß ungefähr der Deviation des Nasenrückens entsprechen. Fig. 370 zeigt 16 solcher keilförmigen Knochenstücke. Hierauf wird durch Daumendruck die aus ihren Hauptverbindungen gelöste knöcherne Nase redressiert, d. h. die Verbindung

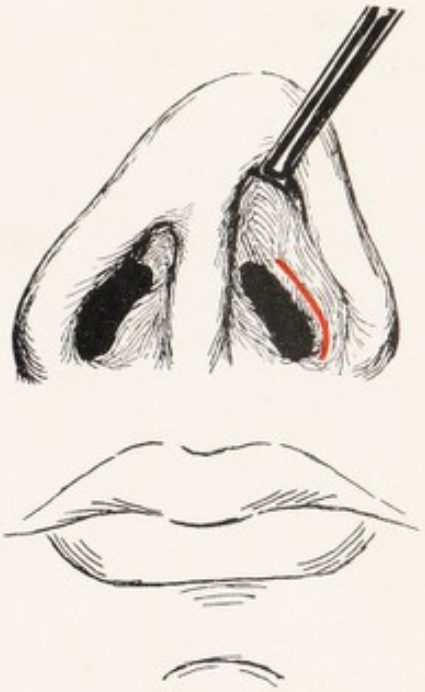

Fig. 369.
Schleimhautschnitt für die Keilresektion aus der Breitseite der knöchernen Schiefnase.

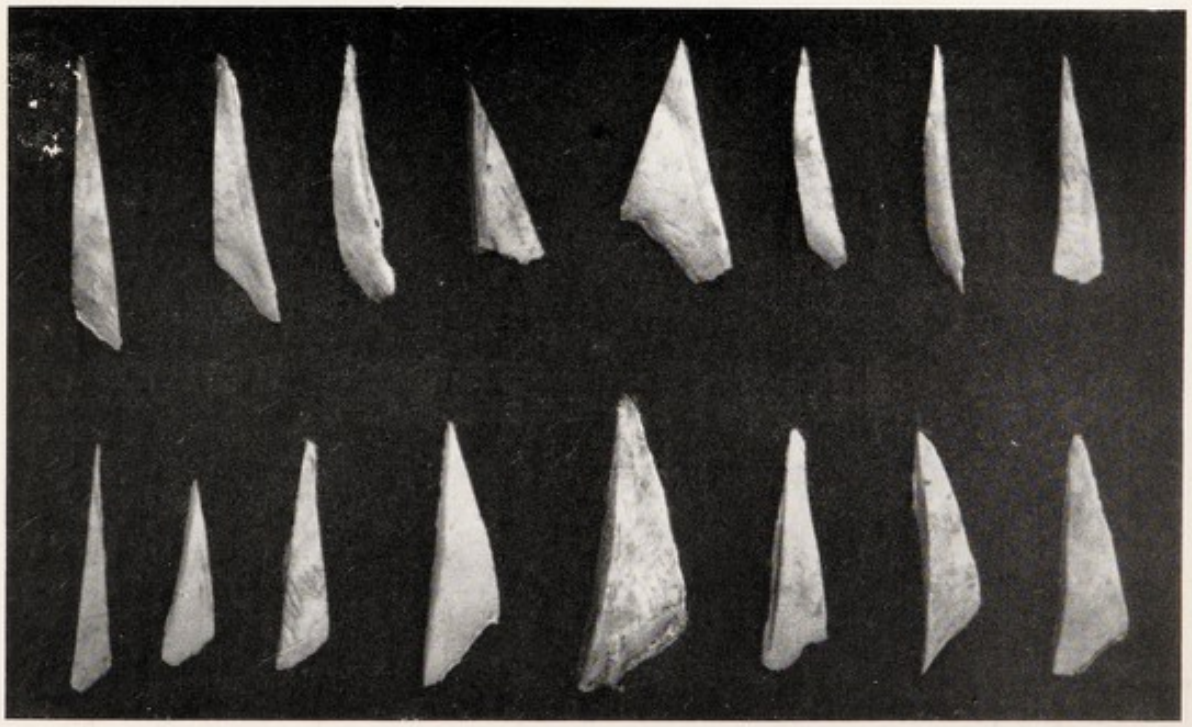

Fig. 370.
16 Knochenstücke durch intranasale Nachresektionen von 16 knöchernen Schiefnasen.
Aus Fällen des Verfassers gewonnen. Die obere Reihe rührt von 8 nach rechts, die untere Reihe von 8 nach links gerichteten Schiefnasen her.

[1]) Da dieser Teil meiner Operationsmethode von anderer Seite in unzutreffender Weise wiedergegeben und in der unrichtigen Form bereits weiter verbreitet worden ist, lege ich Wert darauf, festzustellen, daß ich stets in solchen Fällen, wie auch bei der operativen Verschmälerung der knöchernen Nase und der Höckerbildung verfahre und die Ablösung des Periostes vor der Durchtrennung des Knochens vornehme, mithin subperiostal operiere. (Siehe J. Joseph: Korrektive Nasen- und Ohrenplastik im

der Nase mit dem Stirnbein infrangiert oder gänzlich abgebrochen. Dies gelingt am sichersten in der Weise, daß man beide Daumen auf der Schmalseite anlegt, mit den

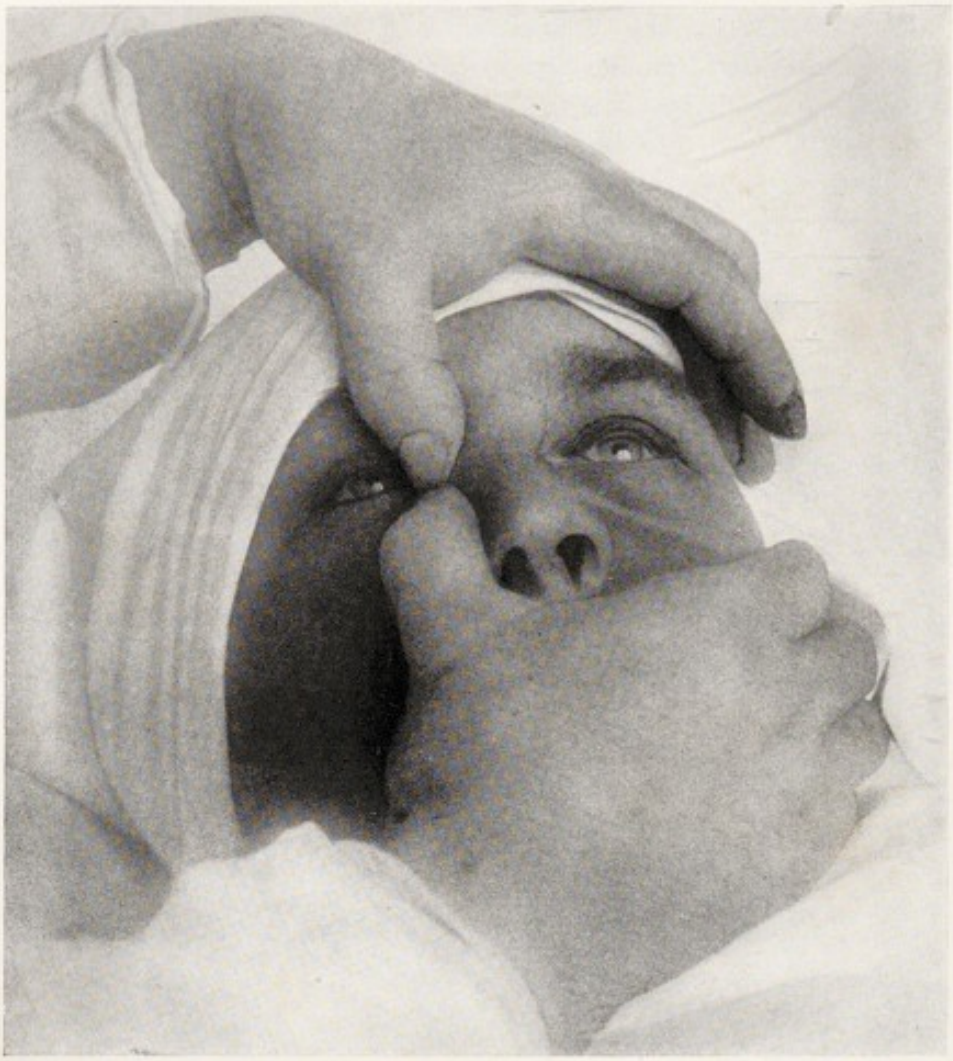

Fig. 371.
Manuelles Redressement der knöchernen Schiefnase nach intranasaler Keilresektion auf der Breitseite und lineare Durchtrennung auf der Schmalseite nach J. Joseph.



Fig. 372.
„Rhinoklast" zur Korrektur der knöchernen Schiefnase nach J. Joseph.

übrigen Fingern das Jochbein der anderen Seite und die entsprechende Stirnhälfte fest umfaßt und dann mit beiden Daumen den Druck kräftig ausführt (Fig. 371). Man kann

Handbuch der speziellen Chirurgie des Ohres usw. von Katz, Preysing und Blumenfeld, 1911, Bd. I, 2, S. 134, Zeile 1—4; S. 156, Zeile 1 und 2; dasselbe Bd. I, 2, 4. Aufl. 1927, S. 345 und 379; ferner J. Joseph: Beiträge zur Rhinoplastik. Berl. klin. Wochenschr. 1907, Nr. 16, Abs. 7, Zeile 4—7.)

auch mit einigen Hammerschlägen das Redressement der Nase bewirken, verwendet aber dann zum besseren Schutz des sonst eventuell gefährdeten Auges das in Fig. 372 abgebildete stemmeisenähnliche Instrument, das Verfasser als „Rhinoklast" bezeichnet hat. Fig. 373 zeigt dieses Instrument im Gebrauch während der Operation. Hierauf Verband und vom 10.—14. Tage an Nachbehandlung mittels des „Schiefnasenapparates" (siehe Fig. 374). Mein Schiefnasenapparat hat folgende Konstruktion: An einem Stirnband ist ein starkes Metallblech befestigt, das sich der Stirn möglichst anschmiegt. Von der Mitte dieses

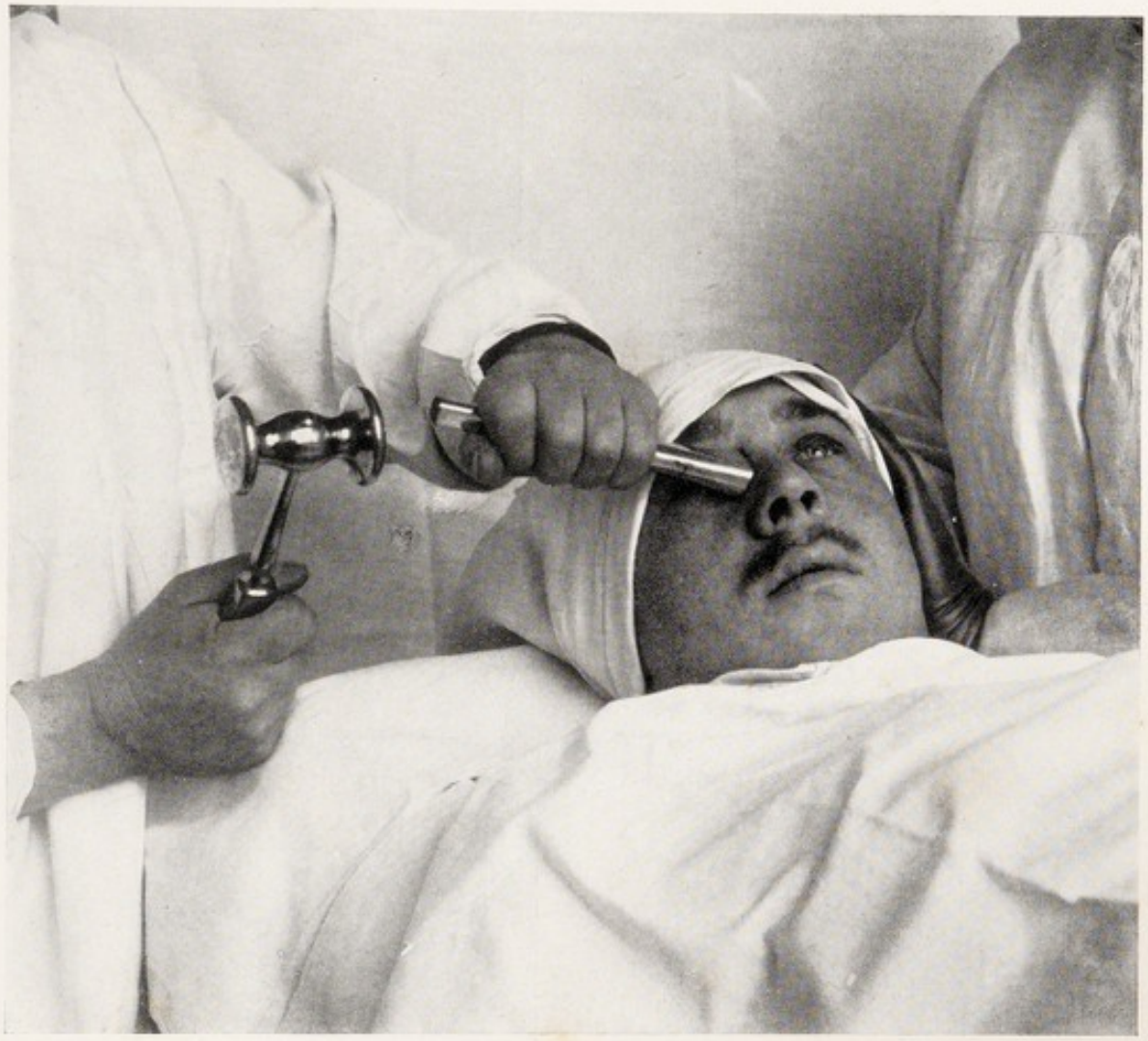

Fig. 373.
Rhinoklast während der Anwendung.
(Operationsaufnahme.)

Metallbleches geht ungefähr parallel zur Nase eine schmale Schiene herab, die eine rautenförmige, an einem Scharnier befestigte Pelotte trägt. Diese Pelotte kann mittels einer an dem Stirnblech befindlichen Schraube seitlich verstellt werden und kann so einen seitlichen Druck auf die knöcherne Nase in der gewünschten Richtung bewirken.

Ist die untere Hälfte des Nasenrückens und die Nasenspitze nach derselben Richtung deviiert, so wird an der Pelottenschiene eine zweite Pelotte mit besonders langer Schraube angebracht, um auch den unteren Teil der Nase nach der Mittellinie zu verlagern (Fig. 375), weil er beständig die Tendenz hat, in falsche Richtung zurückzukehren; wird er durch den Apparat überkorrigiert (Fig. 376), so federt er schließlich nur bis zur Mittellinie zurück. Mit der Überkorrektion läßt man erst in dem Maße nach, als die knorpelige

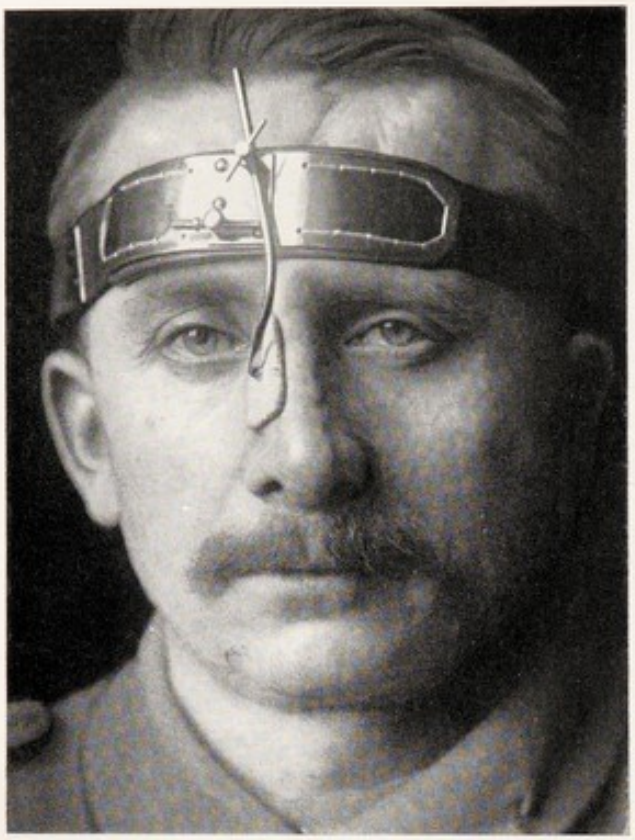

Fig. 374.
Schiefnasenapparat nach J. Joseph, einseitig wirkend.

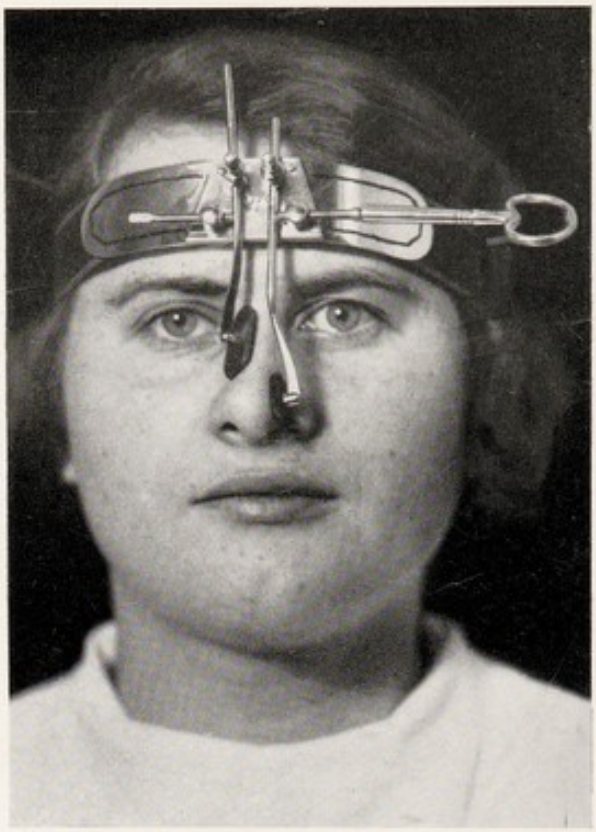

Fig. 375.
Doppelseitiger Schiefnasenapparat nach J. Joseph.

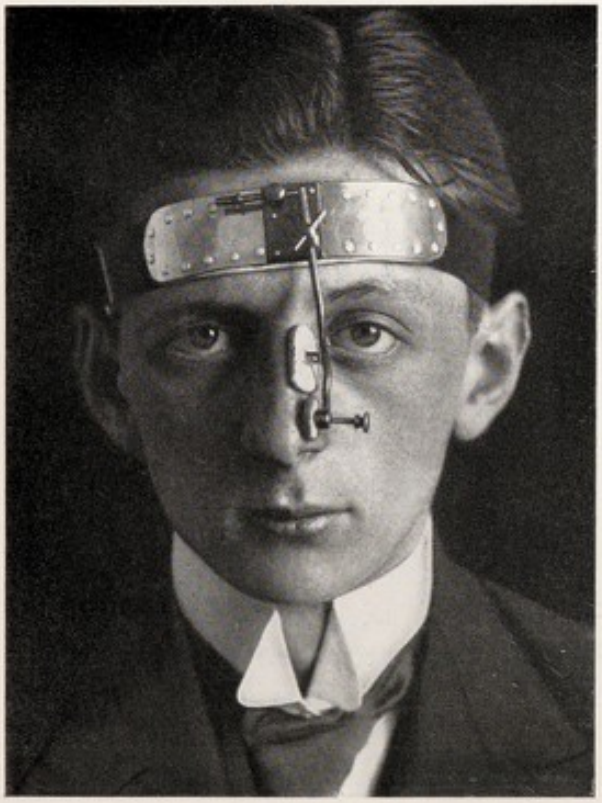

Fig. 376.
Schiefnasenapparat nach J. Joseph mit 2 Pelotten zur Verstärkung des Druckes im knorpeligen Teile.
(Beginn der Einstellung.)

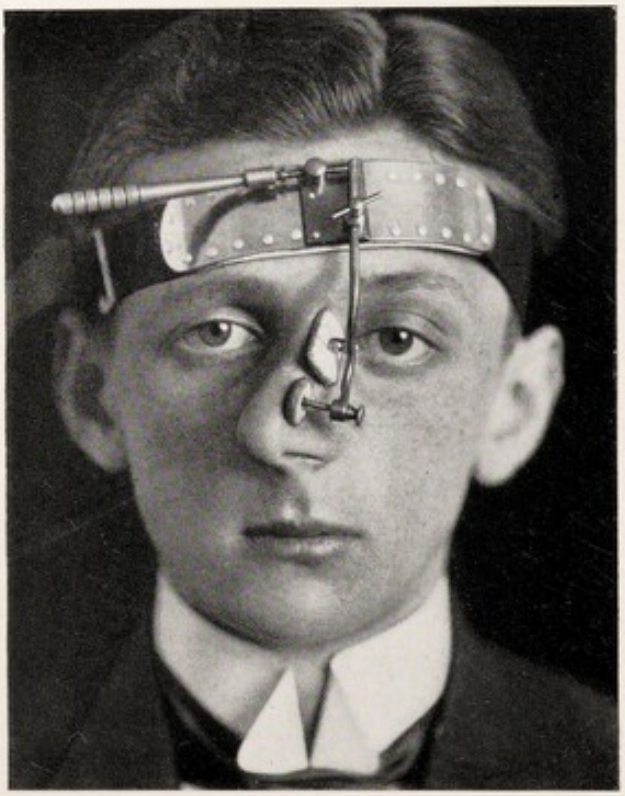

Fig. 377.
Die ursprünglich nach links gerichtete Schiefnase wird nach rechts über korrigiert und in dieser Stellung durch den Schiefnasenapparat festgehalten.

SCHIEFNASENAPPARATE NACH J. JOSEPH ZUR STUNDENWEISEN NACHBEHANDLUNG.



Fig. 379.
Nach der Korrektur.

Fig. 378.
Vor der Korrektur.

KORREKTUR DER KOMBINATION VON KNÖCHERNER UND KNORPELIGER SCHIEFNASE.

Nase im Zurückfedern nachläßt. Es genügt in der Regel, wenn der Apparat ein Vierteljahr lang täglich 2—3 Stunden angewandt wird. Fig. 377 und 378 stellen einen auf diese Weise korrigierten Fall einer in sich geraden, in toto seitlich abgewichenen Nase dar.

Der Schiefnasenapparat, den in ähnlicher Weise Lossen, Walsham, Trendelenburg und Gerber konstruiert haben, muß bis zur vollständigen Konsolidierung der Nase in der Medianlinie etwa vom 10. Tage nach der Operation an, etwa 8 Wochen lang, 1—2 Stunden täglich getragen werden. Weicht bei diesem Verfahren die Nasenspitze in der Druckrichtung zu sehr nach der entgegengesetzten Seite ab, z. B. bei skoliotischer Schiefnase, so muß gleichzeitig von der anderen Seite eine Pelotte in entgegengesetzter Richtung auf die Nasenspitze drücken (Fig. 375). Man tut gut, die Operierten während der Apparatbehandlung im Auge zu behalten, da übereifrige Patienten nach meiner Beobachtung die knöcherne Nase überkorrigieren, so daß sie nach der entgegengesetzten Seite eine leichte Schiefheit aufweist. Dieser Fehler ist nach meiner Erfahrung durch intranasale Abfeilung der prominenten Knochenpartie leicht zu beseitigen, wird aber natürlich besser durch maßvolle Anwendung des Apparates vermieden. —

Die Methode Trendelenburgs unterscheidet sich von der Josephs in folgenden Punkten:

Sein Meißelschnitt hat eine andere Richtung als mein Sägeschnitt. Wie ich aus einer von Trendelenburg in liebenswürdigster Weise zugesandten Handzeichnung ersehen habe, kreuzt dessen Schnittrichtung durch den Oberkiefer die meinige unter einem Winkel von 30—40 Grad. Der Meißelschnitt Trendelenburgs ist nach dem Rande der Orbita gerichtet, während mein Sägeschnitt genau an der Übergangslinie zur Wange liegt und vom inneren Orbitalrande etwa einen halben Zentimeter entfernt bleibt. Trendelenburg legt an der Nasenwurzel eine kleine Hautwunde an, während ich jede äußere Narbe vermeide. Er macht ferner auf beiden Seiten einfache Schnitte durch die Oberkieferfortsätze, während ich in allen hochgradigen Fällen neben dem einfachen Schnitt auf der Schmalseite die oben beschriebene Keilresektion auf der Breitseite der Nase ausführe. — Wie Verfasser sich an den von Trendelenburg zugesandten Bildern eines Falles von knöcherner Schiefnase überzeugen konnte, kann seine Methode, unter der Voraussetzung einer längeren orthopädischen Nachbehandlung, gute Erfolge zeitigen, besonders bezüglich der Geraderichtung des knöchernen Teiles der Nase. Verfasser glaubt indessen, durch eine noch rationellere Richtung des Sägeschnittes, durch Vermeidung jeder äußeren Narbe, durch die intranasale Keilresektion aus der Breitseite der knöchernen Schiefnase die Chancen der Operation nicht unwesentlich verbessert und ebenso die Behandlungsdauer verkürzt zu haben.

4. Schiefheit der Nasenwurzel (Dislokation der Nasenwurzel).

Im Frieden selten, im Krieg häufiger kommt die Dislokation der Nasenwurzel vor. Sie entsteht dadurch, daß die Nase an der Wurzel von der Stirn abgebrochen und seitlich nach einem Auge hingedrängt wird. In solchem Falle (Fig. 380, Straßenunfall) müssen — wie S. 190 u. 191 beschrieben — auf der Breitseite der knöchernen Nase die keilförmige Excision, auf der Schmalseite die lineare Durchtrennung gemacht werden. Außerdem muß erforderlichen Falles von einem kleinen Hautschnitt aus die Nasenwurzel mittels eines kleinen Meißels von neuem von der Stirn abgetrennt werden. Erst dann kann die Nase manuell in die normale Stellung zurückgebracht werden, und zwar mittels des in Fig. 371 abgebildeten Handgriffs oder unter Benutzung des Rhinoklastes (Fig. 372 und 373). Die Fig. 381 zeigt den Fall nach der Operation.

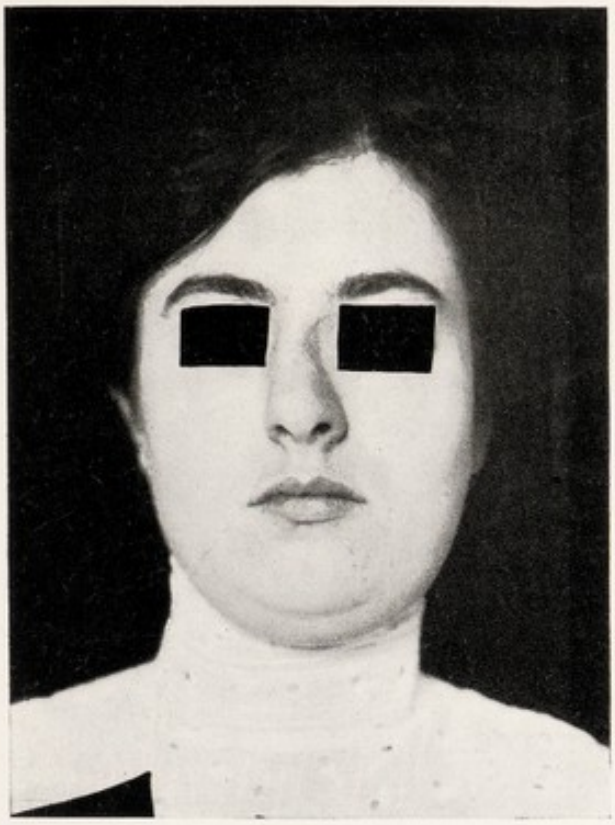

Fig. 380.
Deviation des obersten Teiles der knöchernen Nase.

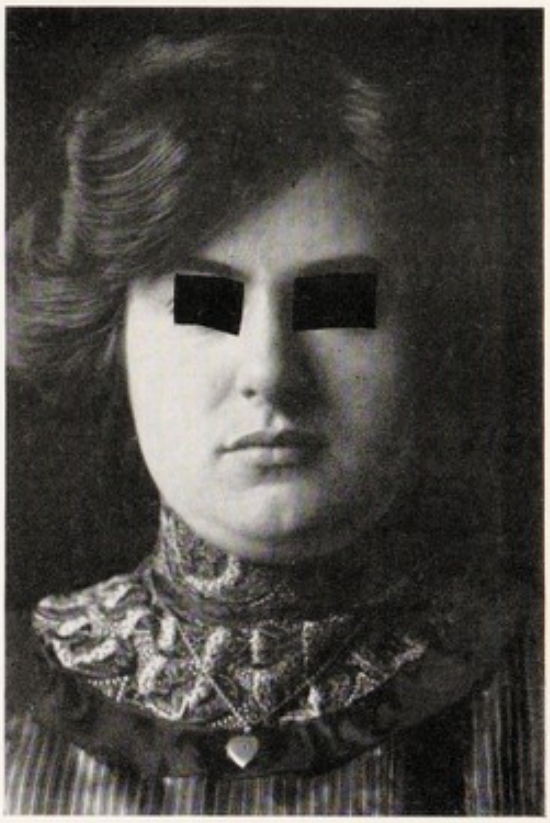

Fig. 381.
Nach der intranasalen Korrektur.

Fig. 382.
Traumatische knöcherne Schiefnase.

Fig. 383.
Korrigiert durch unblutiges Redressement, kurz nach der Verletzung (s. Text).

Anhang.

Knöcherne Schiefnase als frische Verletzung.

Handelt es sich um einen frischen Fall von knöcherner Schiefnase, so ist eine blutige Operation nicht nötig. Es genügt die sofortige Reposition mittels des oben dargestellten Handgriffes. Das Resultat wird durch die beschriebenen Apparate aufrecht erhalten. Als frisch ist der Fall noch nach etwa 4 Wochen anzusehen. Einen solchen frischen Fall und seine Korrektur zeigen Fig. 382 und 383.

B. Die knorpelige Schiefnase.

Der Schiefstand des knorpeligen Septums kann zwei chirurgisch ganz verschieden zu behandelnde Formen von Schiefnase bedeuten, je nachdem nur die beiden hinteren Drittel des viereckigen Knorpels (siehe II und III in Fig. 368) oder auch die vordere Randzone (siehe I in Fig. 368) von der Mittellinie abgewichen sind. Im ersten Falle handelt es sich nur um einen seitlichen Knorpelhöcker bei geradem Nasenrücken, im zweiten auch um Schiefstand des knorpeligen Nasenrückens, also um Schiefnase im engeren Sinne des Wortes.

1. Der seitliche Knorpelhöcker

entsteht meist dadurch, daß der Abschnitt II des Septums (siehe Fig. 368) so weit von der Medianlinie abweicht, daß er die häutig-knorpelige Seitenwand der Nase vor

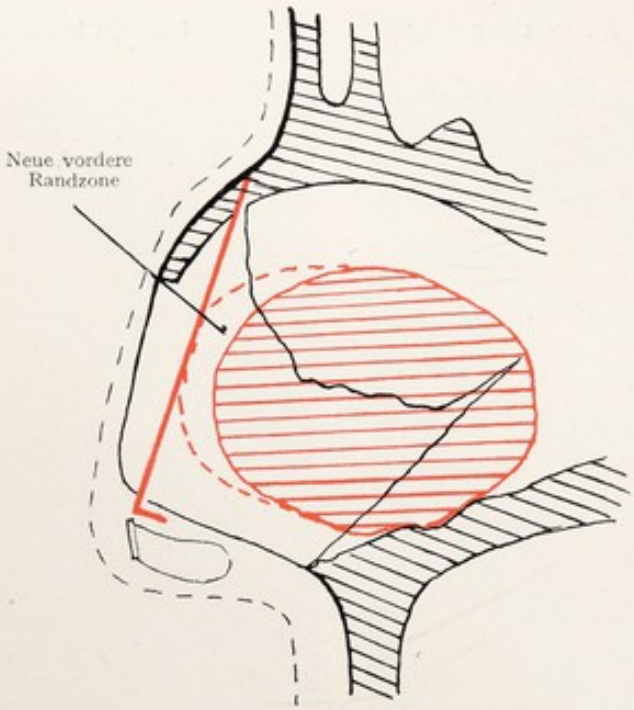

Fig. 384.
Schema der Septumresektion bei Kombination von Höckernase und Septumdeviation.
Die ausgezogene rote Linie deutet die richtige, die punktierte die falsche Schnittführung an.

sich hertreibt. Er stellt für sich allein, solange der Nasenrücken gerade bleibt, keine erhebliche Verunstaltung dar, ist aber bekanntlich ein Zeichen der Stenose der Nasenhöhle und ihrer Folgen (Neigung zu Katarrhen, Kopfschmerzen, Atembeschwerden usw.). Hauptsächlich aus diesen Gründen ist der seitliche Knorpelhöcker resp. die Deviation der hinteren Partien des knorpeligen Septums Gegenstand operativen Eingreifens und

wird entweder durch Abtragung einer stark hervorspringenden Leiste (Heymann u. a.) oder mittels der sogenannten Fensterresektion korrigiert, einer Operation, um die sich außer ihrem Begründer Dieffenbach noch Chassaignac, Linhart, Schoetz, Hartmann, Petersen, Krieg, Bönninghaus und Killian verdient gemacht haben.

Hier sei auch — der Vollständigkeit halber — der vorn im Nasenloch sichtbare, kantige Vorsprung des Septums, meist eine Teilerscheinung der Luxatio cartilaginis quadrangularis erwähnt. Dieser kantige Vorsprung wird bekanntlich durch die Deviation der nach vorn und unten blickenden Randpartie des viereckigen Knorpels (siehe III in Fig. 368), zuweilen auch des septalen Abschnittes eines Spitzenknorpels gebildet

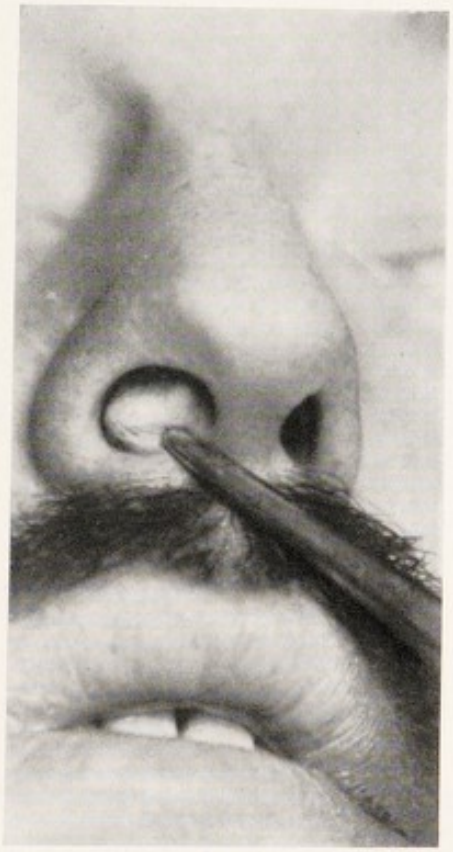

Fig. 385.
Starke, äußerlich sichtbare Septumdeviation.

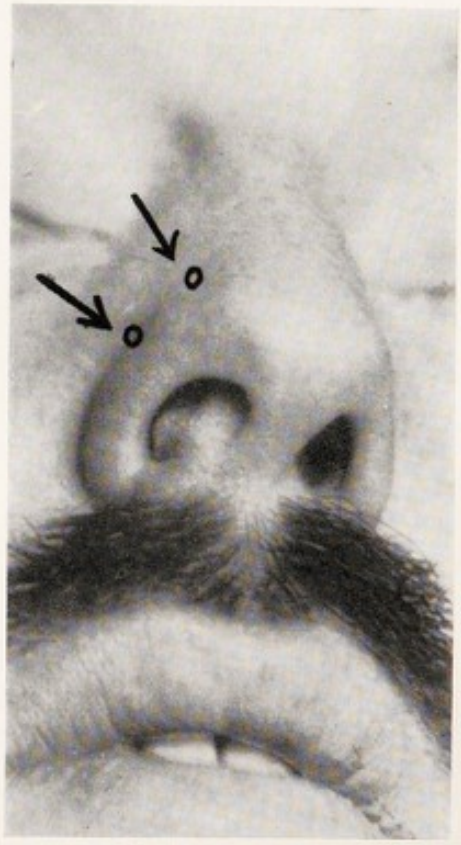

Fig. 386.
Lokale Anästhesie hinter der Septumdeviation.
Die kleinen Kreise und Pfeile deuten Ort und Richtung für den Einstich der Kanüle auf der Außenseite der Seitenwand an.

und wird durch subcutane resp. submuköse Abtragung der prominenten Partien der Knorpel beseitigt. Eine Schiefheit des Nasenrückens oder der Nasenspitze pflegt mit dieser kleinen Verbildung nicht verbunden zu sein. Ist gleichzeitig eine Höckerabtragung erforderlich, so darf der vordere Rand der Knorpelpartie die neue Profillinie nicht erreichen und es muß auch hier eine neue vordere Randzone gelassen werden (siehe Fig. 384).

Bei starker Ausbildung wirkt auch diese Septumdeviation als äußerlich (Fig. 385) sichtbare Deformität, abgesehen von der Stenose, welche sie bewirkt. Die Beseitigung dieser Deformität geschieht durch die submuköse Septumresektion.

Bei dieser Gelegenheit sei bemerkt, daß man die lokale Anästhesie auch auf der hinteren Seite der Septumdeviation bewirken kann, man braucht nur dicht von dem Rande der knöchernen Apertura piriformis (siehe die kleinen Kreise in Fig. 386) in

der durch die Pfeile angegebenen Richtung durch die ganze Dicke der Seitenwand die Injektionskanäle zu durchstechen und weiter bis auf die hintere Septumschleimhaut hindurchzuführen.

Fig. 387.
Vor der Operation.

Fig. 388.
Nach der Operation.

Isolierter Schiefstand des knorpeligen Nasenrückens korrigiert durch „Attraktion" nach J. Joseph.

2. Der Schiefstand des knorpeligen Nasenrückens

kommt als selbständige Deformität vor (siehe Fig. 387), gewöhnlich aber in Kombination mit knöcherner Schiefnase (siehe Fig. 378). In letzterem Falle pflegt die Schiefheit

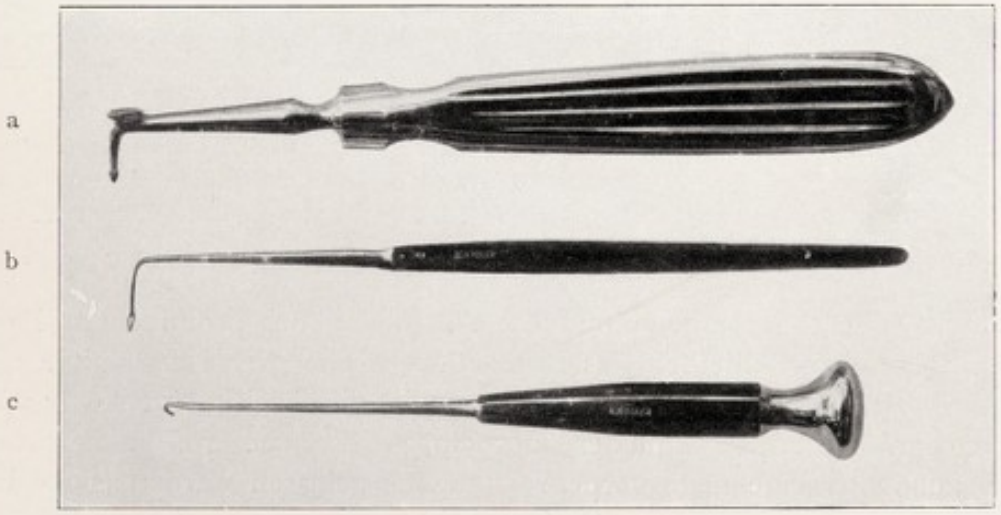

Fig. 389.
Instrumente zur intranasalen Korrektur der knorpeligen Schiefnase nach J. Joseph.

des knorpeligen Nasenrückens mit der Korrektur der knöchernen Schiefnase zu schwinden oder sich wenigstens erheblich zu bessern. War dies nicht sogleich, d. h. während der Operation der Fall (was besonders für die in toto nach einer und derselben Richtung

abweichenden Nasen zutrifft), oder handelt es sich um Schiefstand des knorpeligen Nasenrückens als selbständige Deformität, so kann folgende von J. Joseph angegebene Methode angewendet werden, die er als „Attraktion des viereckigen Knorpels", d. h. Heranziehung des schiefen knorpeligen Septums an den Oberkieferrand der entgegengesetzten Seite (Attractio cartilaginis quadrangularis) bezeichnet.

Joseph legt vom Vestibulum aus, also intranasal, den lateralen Rand der Apertura piriformis auf der Breitseite der Schiefnase mit einem doppelschneidigen, nur an der Spitze geschärften Messer frei, löst mit dem Raspatorium das Periost ab und bohrt an der durch L in Fig. 368 bezeichneten Stelle ein Loch in den Rand des Oberkiefers. Durch dieses Loch, welches man mittels eines rechtwinklig abgeknickten Bohrers (Fig. 389a) intranasal bohren kann, führt er mit einer geeigneten Nadel (siehe Fig. 389b) einen dicken Seidenfaden hindurch und zieht mit dem einem Häkelhaken ähnelnden Fadenfänger (siehe Fig. 389c) das kürzere Ende des Fadens aus der Tiefe hervor, so daß dessen beide Enden in das Lumen der Nasenhöhle hinein, resp. aus dem Nasenloche herausragen. Dann durchsticht er mit derselben Nadel den viereckigen Knorpel in seinem vorderen Abschnitt an zwei benachbarten Stellen (siehe die Fig. 368) und zieht das abgewichene Septum kräftig über die Mittellinie hinweg an das Loch (L) des Oberkiefers heran. Den Faden entfernt er erst, wenn er locker geworden ist. Einen Dauererfolg dieser Methode ohne jede Nachbehandlung zeigt die Fig. 388. Die Methode basiert auf der funktionellen Anpassung des Knorpels, im Sinne Roux' und Julius Wolffs, an die durch das permanente Redressement ihm aufgezwungene gerade Richtung.

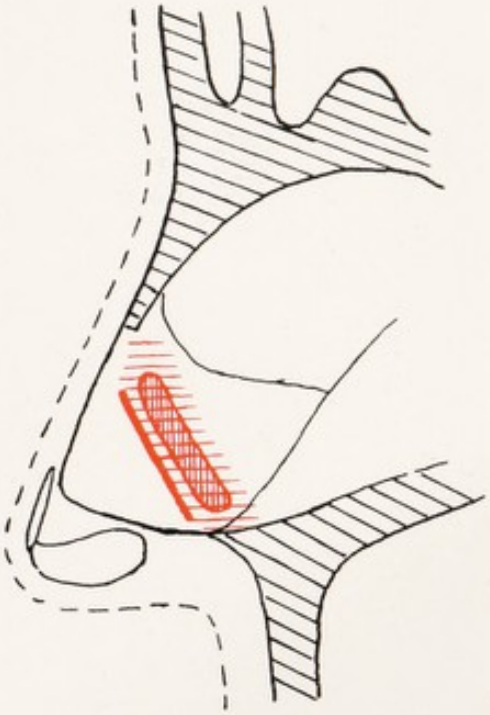

Fig. 390.
Mobilisation des Septums bei starrem, viereckigem Knorpel.
Submuköse Resektion der starren Kante des Knorpels. Die vordere rote Linie deutet die Incision, die horizontale Schraffierung den Umfang der Ablösung der Schleimhaut und die senkrechte Schraffierung die zu resezierende Knorpelkante an.

Dieses Verfahren ist im wesentlichen nur dann am Platze, wenn der Septumknorpel an der Biegung nicht zu hart ist. Zuweilen ist aber der Widerstand, den der Septumknorpel dem Redressement entgegensetzt recht groß, so daß der Haken den Knorpel in wenigen Tagen durchschneidet und unwirksam wird. In solchen Fällen findet man oft in der Umbiegungsstelle des Septumknorpels eine fast senkrechte (von vorn oben nach hinten unten gehende) starre, seitlich vorspringende Leiste. Es empfiehlt sich, diese Leiste resp. die der Geradrichtung widerstrebende Partie submukös abzutragen (Fig. 390). Dadurch wird mit einem Schlage der Widerstand des Knorpels überwunden. Zur Nachbehandlung wird am besten mein oben beschriebener Schiefnasenapparat angewandt. Bei weichem Septumknorpel genügt zuweilen die ausschließliche Benutzung des Schiefnasenapparates. Dieser muß täglich 2—3 Stunden, etwa $^1/_4$ Jahr lang, energisch benutzt werden, damit ein Dauererfolg erzielt wird.

Der Septumknorpel muß also mit Rücksicht auf die nosologische Bewertung und das operative Vorgehen in drei Abschnitte geteilt werden (siehe Fig. 368): Die nach vorn und oben gelegene Randzone (I), den hinteren Abschnitt (II) und die nach vorn und unten gelegene Randzone (III). — Die Deviation von I bewirkt Schiefstand des

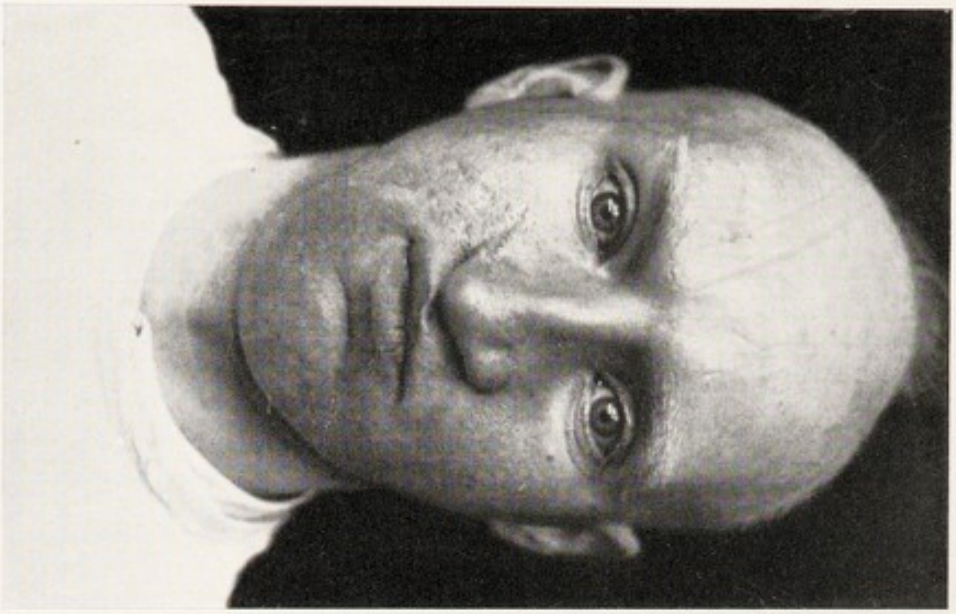

Fig. 391.
Schiefnase infolge Fehlens des rechten Nasenflügels (Kriegsverletzung).



Fig. 392.
Zustand nach dem Ersatz des rechten Flügels durch einen Stirnhautlappen (siehe Fig. 393).

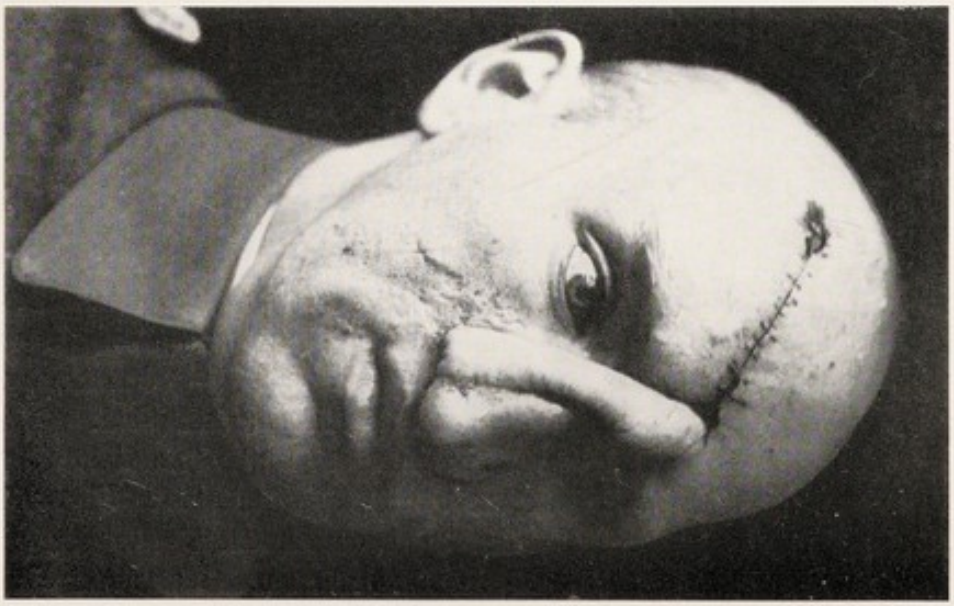

Fig. 393.
Zwischenstadium.
(Zustand kurz nach der Überpflanzung.)

KORREKTUR DER DURCH FEHLEN EINES NASENFLÜGELS BEDINGTEN SCHIEFNASE.

knorpeligen Nasenrückens und wird durch Anschlingung an den entgegengesetzten Oberkieferrand beseitigt. Die Deviation von II bewirkt bei stärkerer Ausbildung den seitlichen Knorpelhöcker und wird am besten beseitigt durch die submuköse Fensterresektion. Die Deviation von III bewirkt den vorn im Nasenloch sichtbaren kantigen Vorsprung des Septums (Luxatio cartilag. quadrangularis) und wird beseitigt durch subcutane Resektion des prominenten Knorpelstückes.

Es gibt Fälle, in denen die beschriebenen Methoden noch nicht ausreichen, um einen geraden Nasenrücken zu erzielen. Das sind die Fälle, in denen die vordere Randzone recht- oder gar spitzwinklig abgeknickt ist. Hier muß ein kleines Knorpelstückchen

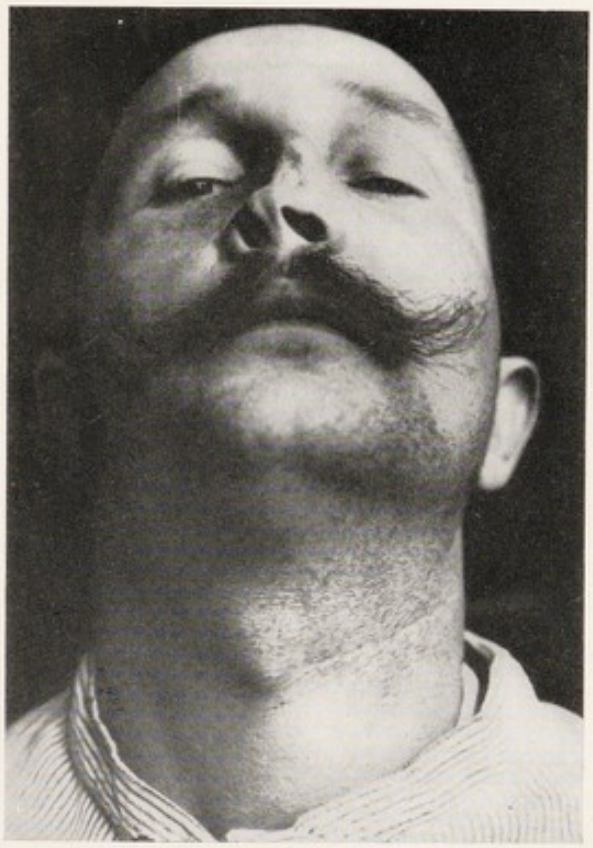

Fig. 394.
Schiefheit des Septums infolge eines großen Defektes der rechten Nasenhälfte.



Fig. 395.
Korrektur durch Ersatz des Defektes aus der Stirn. (Außerdem wegen der Sattelnase Knochen eingefügt.)

implantiert werden. Das dem Septum oder Ohrknorpel entnommene Knorpelstückchen wird passend zugeschnitten und intranasal durch eine fixierende „Inklusionsnaht" (die ich scherzweise auch „Polizeinaht" nenne, da sie wie ein Schutzmann das Entschlüpfen verhindert), festgehalten, welche durch die Haut und ihre Unterlagen hindurchgeführt wird. Verändert das Knorpelstückchen auch dann noch leicht seine Lage, so wird im rechten Winkel zu der ersten noch eine zweite Inklusionsnaht hinzugefügt. Die Naht, die mit der Matratzennaht eine gewisse Ähnlichkeit hat, wird nach 2 Tagen entfernt und hinterläßt kaum äußere Spuren. (Siehe Allgemeiner Teil, S. 68, Fig. 121—123.)

3. Der Schiefstand der Nasenspitze (und des Septum cutaneum).

Die Nasenspitze steht oft nur scheinbar schief in Fällen von Schiefheit des Knochens und knorpeligen Nasenrückens. Daß die Stellung der Nasenspitze

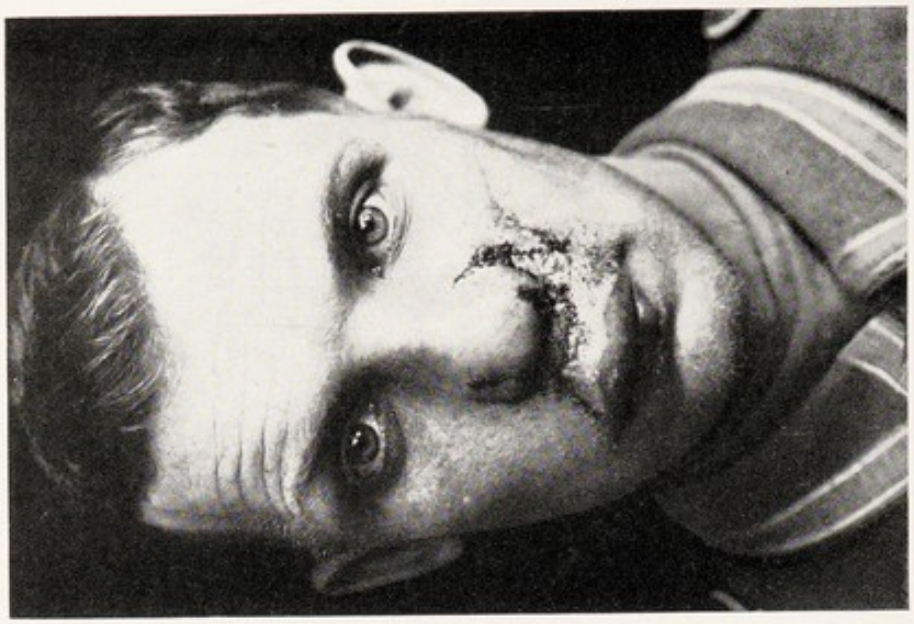

Fig. 398.
Zwischenstadium.

Fig. 397.
Korrektur durch Ersatz des Wangendefektes aus Wange und Nasenbasis (siehe Fig. 336).



Fig. 396.
Schiefheit (abnorme Breite) eines Nasenflügels infolge eines Wangendefektes.

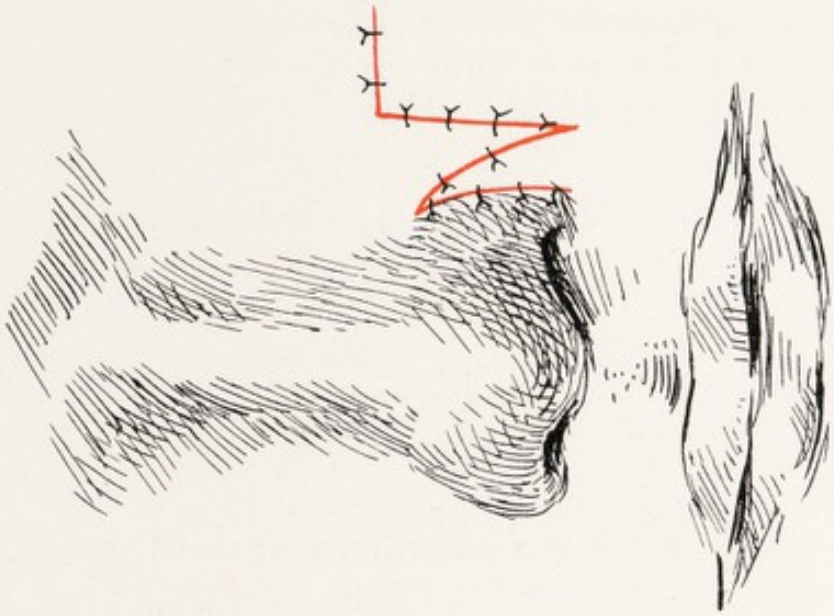

Fig. 399.

Schnittführung für die Korrektur der traumatischen Schiefheit eines Nasenflügels. Die punktierte Linie deutet den an der Nasenbasis zu entnehmenden Hautlappen an.

Fig. 400.

Nach der Reposition des Flügels u. Verlagerung des der Nasenbasis entnommenen Lappens auf die Außenseite des Flügels. Der Rest des Defektes wird aus der Wange gedeckt.

Fig. 401.

Zustand nach Einfügung des zweiten Lappens und Ausführung der Naht (s. Fig. 397 u. 398.)

KORREKTUR EINER DURCH WANGENDEFEKT ENTSTANDENEN SCHIEFNASE (Schema zu den Fig. 396—398.)

in solchen Fällen in Wirklichkeit normal, also gerade ist, erkennt man sofort, wenn man ihre Lage zum Munde beachtet und dann findet, daß die Spitze genau über der Mitte des Mundes steht. In solchen Fällen muß natürlich die knöcherne Nase in die Mitte des Gesichtes gerückt werden (s. oben!).

a) Schiefheit der Nasenspitze als Teilerscheinung der totalen Schiefnase.

Wirkliche Schiefheit der Nasenspitze kommt z. B. als Teilerscheinung bei totaler Schiefnase vor (siehe Fig. 378). Sie kommt auch angeboren vor (s. Fig. 362).

Korrigiert wird die Schiefheit der Nasenspitze zugleich mit der Schiefheit der knöchernen Nase unter Benutzung der unteren Schraubenpelotte meines Schiefnasenapparates (siehe Fig. 376—379). In solchen Fällen ist natürlich Überkorrektur nötig (siehe oben).

b) Schiefheit der Nasenspitze infolge von einseitigen Nasenflügeldefekten.

Starke Schiefheit der Nasenspitze resp. des Septum cutaneum kann ferner zustande kommen durch einseitige Nasendefekte. Fig. 391 zeigt einen Fall von

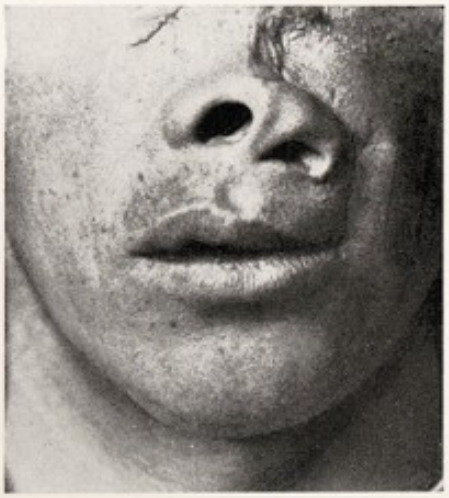

Fig. 402.

Schiefheit der Nasenbasis. (Ptosis eines Flügels.)

Fig. 403.

Korrigiert durch Hebung des tiefer stehenden Nasenflügels (siehe Fig. 404 und 405).

KORREKTUR DER SCHIEFHEIT DER NASENBASIS.

Schiefheit der Nasenspitze infolge Nasenflügeldefektes, Fig. 392 den Zustand nach Ersatz des rechten Nasenflügels aus der Stirn und Fig. 393 ein Zwischenstadium dieses Falles, den Zustand nach Transplantationen aus der Stirn. Fig. 394 zeigt bei einem Kriegsverletzten eine sehr erhebliche Schiefheit der Nasenspitze resp. des Septums als Teilerscheinung einer größeren Deformität. Entstanden ist die Schiefheit in diesem Falle durch einen Substanzverlust der rechten Seite der Nase, insbesondere des rechten Nasenflügels, und zwar infolge des Narbenzuges.

Um diese Schiefheit der Nasenspitze zu korrigieren, ist selbstverständlich der Ersatz des Defektes erforderlich. Die Korrektur geschah demgemäß in diesem Falle gleichfalls durch Transplantationen aus der Stirn, und zwar hier in weit größerem Umfange als im erstgenannten Falle. Fig. 395 zeigt das Resultat dieser Behandlung: Die Nasenspitze und das Septum befinden sich in völlig normaler Stellung.

4. Asymmetrie der Nasenflügel einschließlich der Schiefheit der Nasenbasis.

Die häufigste Form der Asymmetrie der Nasenflügel ist

a) die Hasenschartenasymmetrie.

Sie besteht in der abnormen Vorwölbung des einen, verbunden mit abnormer Flachheit des anderen Flügels und ist die reguläre Begleiterscheinung der Hasenscharte. Bezüglich der Korrektur der Hasenschartenasymmetrie verweise ich auf den

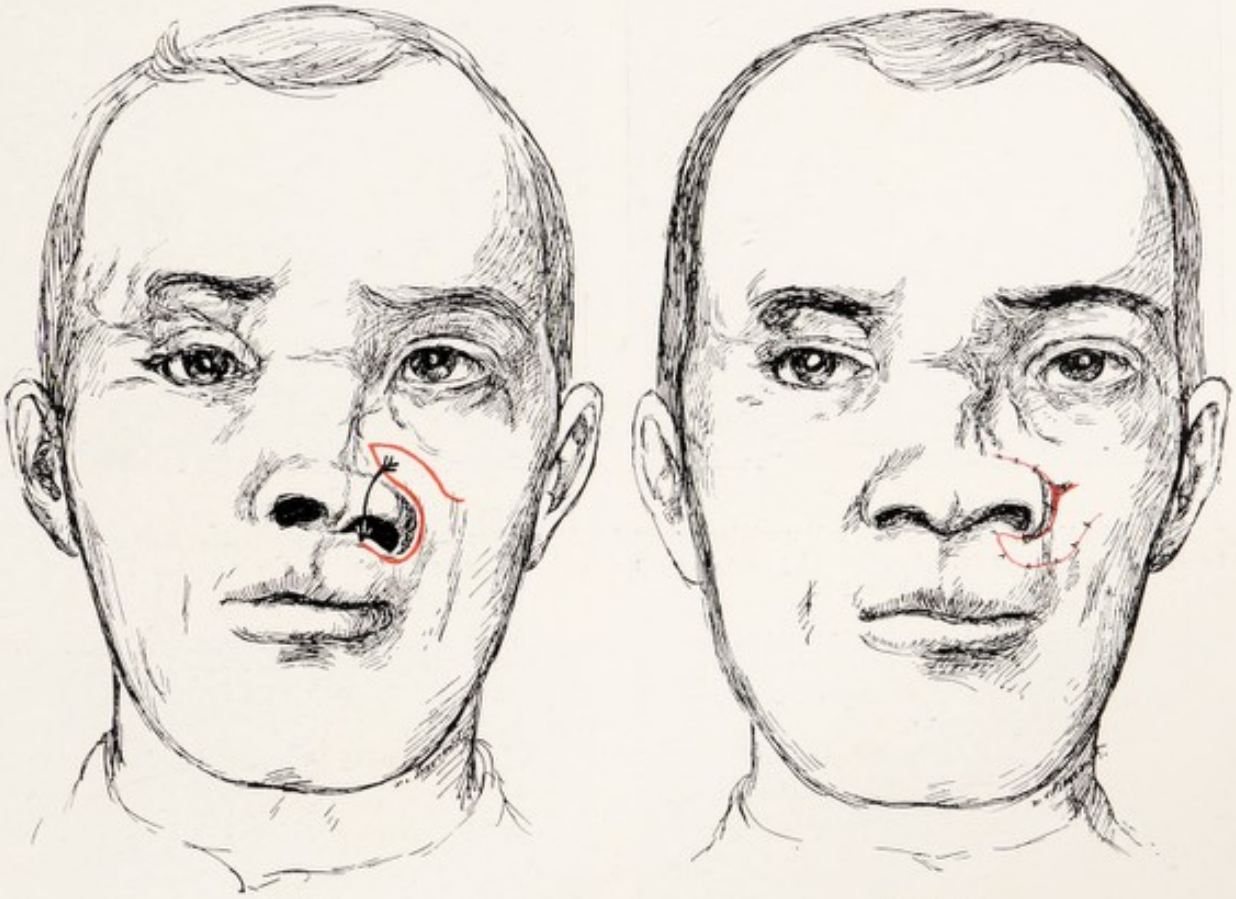

Fig. 404.
Schnittführung.

Fig. 405.
Naht. Nach der Einfügung des Lappens.

KORREKTUR DER SCHIEFHEIT DER NASENBASIS (Schema).

Abschnitt „Gestaltsfehler der Nasenflügel" (S. 112—118) und besonders auf die Fig. 198—209.

Eine zweite Form der Asymmetrie der Nasenflügel ist

b) die Schiefheit bei abnormer Breite eines Flügels durch Wangendefekt.

In solchen Fällen (Fig. 396) tut man am besten, den Flügel von der Wange abzutrennen, den Flügelrand nach der Mitte zu verschieben (Fig. 398—400). Man schneidet eine Art Bett an den neuen Standort des Flügels und näht ihn dort an. Das bisher zur Nasenbasis gehörende Hautdreieck (Fig. 399) kommt durch die Reposition des Flügels an dessen Außenseite zu liegen (Fig. 400). Die durch Abtrennung entstandene wunde Fläche wird durch eine rechtwinklige Ausschachtung so weit vertieft, daß ein ziemlich dicker Hautlappen darin Platz hat. Den Hautlappen zur Ausfüllung dieser vertieften Wunde entnahm ich der benachbarten Wangengegend (Fig. 400 und 401). Der

Fig. 406.
Schiefheit der Nase und rechtsseitiger Nasenflügeldefekt bei einer von anderer Seite unvollständig ausgeführten totalen Ersatzplastik.

Fig. 407.
Zustand nach der plastischen Operation.
(Schiefheit beseitigt nach der in Fig. 408 angegebenen Methode.)

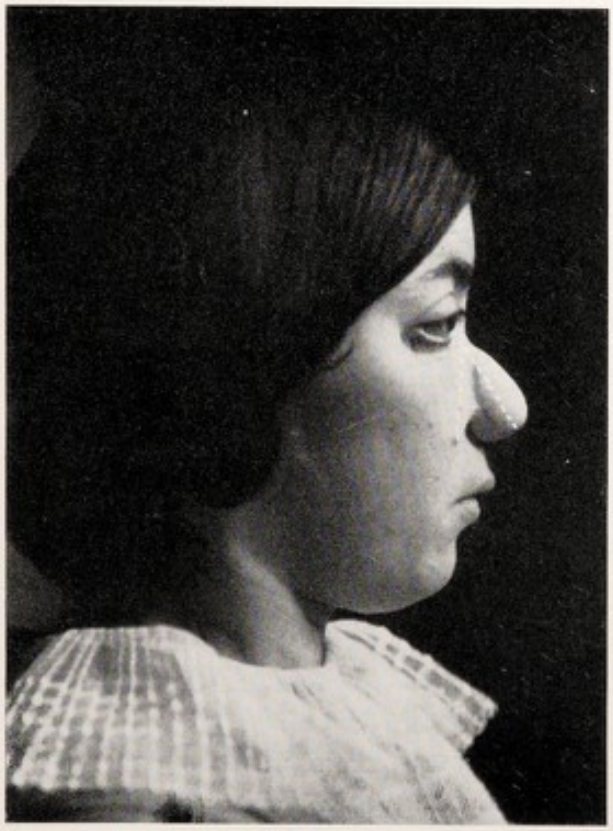

Fig. 408.
Der Nasenflügeldefekt.
Die punktierte Linie zeigt die hier angewandte Methode.

Fig. 409.
Seitenansicht nach der Operation.
(Flügel ersetzt. Septum nach Dieffenbach der Lippe entnommen.)

KORREKTUR VON SCHIEFHEIT (UND SEPTUMDEFEKT) AN EINER UNVOLLSTÄNDIG AUSGEFÜHRTEN NASENERSATZPLASTIK (siehe Text!).

hierdurch entstandene sekundäre Defekt wird durch einfache Naht geschlossen. Fig. 397 zeigt den Erfolg im praktischen Falle. Fig. 398 das Zwischenstadium. Die Fig. 399—401 zeigen die Methode im Schema.

Die dritte Art der Asymmetrie der Nasenflügel ist

c) die Schiefheit der Nasenbasis infolge von abnormem Tiefstand eines Nasenflügels (Ptosis).

Einen Fall der ersten Art zeigt Fig. 402. Hier war bei einem Kriegsverletzten neben einer umfangreichen Sattelnase eine halbseitige Ptosis der Oberlippe und des linken Flügels eingetreten.

In diesem Falle habe ich zunächst die Sattelnase durch Transplantation aus der Stirn korrigiert. Dann habe ich den Flügel von der Oberlippe und Wange abgetrennt und aus der Nasenpartie oberhalb des Flügels einen kleinen Lappen an der Grenze zwischen Lippe und Nase eingefügt. Auf diese Weise habe ich den Flügel auf seine normale Stelle gehoben (Fig. 403—405). Fig. 403 zeigt neben dem sonstigen Effekt der Plastik hinsichtlich der Sattelnase, an der Nasenbasis normale symmetrische Verhältnisse (siehe auch den Abschnitt „abnormer Tiefstand des Nasenflügels" Seite 117).

Anhang: Schiefheit durch unvollständigen Nasenersatz.

Einen besonderen Fall stellt Fig. 406 und 408 dar, in welchem die von anderer Seite ausgeführte Rhinoplastik eine hochgradige Schiefheit der Nasenspitze zurückließ. Es handelte sich also gewissermaßen um eine artifizielle Schiefnase. Korrigiert habe ich die Schiefheit in diesem Fall durch Excision auf der rechten Seite (Fig. 408) und Annähung an die Wange. Hierdurch kam die Nasenspitze in die Mitte. Da das Septum noch fehlte, ersetzte ich es aus der Lippe nach Dieffenbach durch labiale Septumbildung (siehe unten im Kapitel über Septumersatzplastik) und habe so die Nasenspitze in ihrer neuen Stellung gestützt. Fig. 407 zeigt den Zustand nach der Plastik in Vorderansicht, Fig. 409 in Seitenansicht.

Dauerresultate:

Die Dauerresultate der Rhinorthoplastik sind bei exakt durchgeführter Operation und konsequenter Nachbehandlung durchaus gut.

Indikation: Bezüglich der Indikation gilt dasselbe, was für die Rhinomioplastik gesagt ist. Da die Operation ungefährlich ist, so darf sie in allen Fällen angewandt werden, in denen die Patienten in ideeller oder materieller Weise unter ihrer Verbildung zu leiden haben, mit dem Unterschiede von der Rhinomioplastik, daß die Rhinorthoplastik bereits vor dem 12. Lebensjahre ausgeführt werden kann. Selbstverständlich kann die Korrektur der infolge von Defekten der Nachbarschaft entstandenen Schiefheit jederzeit in Angriff genommen werden.

Komplikationen:

Komplikationen sind bei aseptischer Ausführung äußerst selten. Es kann sich ein Abszeß bilden. Dieser wird durch intranasale Incision, Einführung eines Gummidrains und täglich einmalige Spülung mit 1—3%igem Karbolwasser oder einem sonstigen Desinfiziens in kurzer Zeit beseitigt. Auch das intranasale Einblasen von Jodoformpulver, an 3—4 Tagen, täglich einmal ausgeführt, hat sich mir in solchen Fällen ganz

vortrefflich bewährt. Die Heilung verzögert sich in solchen Fällen um 4—5 Tage; auf den kosmetischen Effekt haben derartige Entzündungen bei dieser Behandlung keinen Einfluß. Otitis media, die anfänglich vereinzelt beobachtet wurde, ist mit Sicherheit zu vermeiden, wenn die blutstillende Tamponade nicht länger als 2 Tage dauert.

Literatur.

(Jede Gruppe ist chronologisch geordnet.)

A. Nasenverkleinerung (Rhinomioplastik).

1. Dieffenbach, Operative Chirurgie. 1845.
2. Roe, Medical Record. 1887.
3. Weir, New York, Med. Journal. 1892. S. 452, 453.
4. J. Joseph, Über die operative Verkleinerung einer Nase (Rhinomiosis). Berl. klin. Wochenschr. 1898. Nr. 40.
5. J. L. Goodale, Boston med. u. chir. Zeitschr. 1899 Febr.
6. J. Joseph, Über einige weitere Nasenverkleinerungen. Berl. klin. Wochenschr. 1902. Nr. 36.
7. Neudörfer (Gersuny), Operative Verkleinerung einer Nase. Wien. klin. Wochenschr. 1903. Nr. 43.
8. J. Joseph, Intranasale Nasenhöckerabtragung. Berl. klin. Wochenschr. 1904. Nr. 24 und Verhandlung. der Berl. med. Gesellschaft 1904. Sitzung 1. Juni.
9. Derselbe, Nasenverkleinerungen. Deutsche med. Wochenschr. 1904. Nr. 30.
10. Derselbe, Weiteres über Nasenverkleinerung. Münch. med. Wochenschr. 1905. Nr. 31.
11. Onodi-Rosenberg, Krankheiten der Nase. 1906.
12. Gerber, Kosmet. Nasenoperationen. Deutsche med. Wochenschr. 1907. Nr. 13 und Bemerkungen zu meinem Aufsatz „Kosmet. Nasenoperationen". 1907. Nr. 21.
13. J. Joseph, Beiträge zur Rhinoplastik. Berl. klin. Wochenschr. 1907. Nr. 16.
14. Derselbe, Nasenkorrekturen. Verhandl. der Gesellsch. Deutsch. Naturforscher und Ärzte in Königsberg 1910. (82. Versammlung.) Teil II, zweite Hälfte, S. 340.
15. John, B. Roberts, Surgery of Deformities of the face. New York 1912.
16. Claoué-Vandenbossche, Maladies de l'oreille, du nez etc. Paris 1916.
17. G. Laurens, Chirurgie de l'oreille, du nez, du Pharynx et du Larynx. 1924.

B. Schiefnasenplastik (Rhinorthoplastik).

18. Dieffenbach, Operative Chirurgie. 1845. Bd. I. S. 367.
19. Lossen, Hüters Grundriß der Chirurgie. 1884. Bd. II. S. 85.
20. Trendelenburg, Verhandlungen der Deutsch. Gesellschaft für Chirurgie 1889. Bd. 19. S. 82.
21. Goodale, The Correction of old lateral deplacement of the nasal bone. Boston med. and surg. Journal. Nov. 1901.
22. Winckler, Monatsschrift für Ohrenheilkunde. 1903 und Verhandlungen des Vereins süddeutscher Laryngologen 1903/4.
23. J. Joseph, Die Korrektur der Schiefnase. Deutsche med. Wochenschr. 1907. Nr. 49.

XIII. Nasendefekt- oder Nasenersatzplastik (Rhinoneoplastik).

Nasenersatzplastik und Nasendefektplastik sind, streng genommen, nicht identische Begriffe, denn es gibt Nasendefekte, welche nicht durch den Ersatz des fehlenden Materials korrigiert zu werden brauchen, sondern wie sich im folgenden ergeben wird, durch Verkleinerung der Nase. Man kann in solchem Falle von rhinomiotischer Defektplastik sprechen. Nasendefektplastik ist also, genau genommen, der umfassendere Begriff. Da aber der weitaus größere Teil der Nasendefekte durch Herbeischaffung neuen Materials an die defekte Partie korrigiert wird, habe ich nur eine griechische Bezeichnung („Rhinoneoplastik") für die Korrektur von Nasendefekten gewählt.

Je nach dem Umfang des organischen Ersatzes der Nase hat man die Rhinoneoplastik in zwei große Abteilungen geteilt, in totale und partielle.

Diese Bezeichnung für die beiden großen Unterabteilungen der Rhinoneoplastik werden bekanntlich in sehr verschiedenem Sinne bzw. in sehr verschiedener Abgrenzung gebraucht. Oft werden partielle Nasenersatzplastiken nur deshalb als totale bezeichnet, weil der Ersatz der Haut nach der italienischen oder indischen Methode bewirkt worden ist, obgleich ein Ersatz des Nasengerüstes nicht stattgefunden hat. Ferner wird meistens die Sattelnasenplastik als dritte Abteilung neben der totalen und partiellen Nasenplastik behandelt, obgleich sie logischerweise nur eine Unterart der partiellen Rhinoneoplastik darstellt. Ich selbst habe als totale Rhinoneoplastik nur diejenigen Nasenplastiken bezeichnet, bei denen nicht nur die äußere Haut ganz oder fast ganz ersetzt, sondern auch ein neues Nasengerüst gebildet wird. Als drittes — nicht für Definition, wohl aber für den praktischen Erfolg notwendiges — Postulat für die Bezeichnung „Totale Rhinoneoplastik" möchte ich indessen noch hinzufügen, daß die Transplantate auch so weit chirurgisch modelliert sein müssen, daß im großen und ganzen der Eindruck einer natürlichen Nasenform entsteht.

Nasenplastiken, die nicht ganz den genannten Anforderungen entsprechen, könnten „subtotale" genannt, und andererseits die seltenen, besonders ausgedehnten Plastiken wegen gänzlich fehlender Nase (also in Fällen, wo die ganze Nasenhaut und das ganze Nasengerüst einschließlich der Stirnfortsätze der Oberkiefer fehlen, und statt der Nase sich ein einziges großes Loch im Gesicht befindet) als „totale Rhinoneoplastik sensu strictissimo" bezeichnet werden. Fehlen auch die angrenzenden Teile, so spricht man von einer Kombination von Rhinoneoplastik mit einer Plastik benachbarter Teile (kombinierte Rhinoneoplastik).

Alle anderen Rhinoneoplastiken sollten als partielle gelten, gleichviel, ob die partiellen Ergänzungen der Nase, dem Arm, dem Gesicht, der Brust, der Rippe oder der

Tibia entnommen werden. Die partielle Rhinoneoplastik umfaßt also nach dieser begrifflichen Abgrenzung außer dem Ersatz der Nasenspitze, des Nasenflügels, des Septums auch die Korrektur der Sattelnase, der Plattnase und in den meisten Fällen auch die Doggennasenplastik usw. Demgemäß empfehle ich die in folgender Übersicht zusammengestellte Einteilung der Nasendefekte, die ich der systematischen Darstellung des Gebietes zugrunde lege.

Übersicht der Nasendefekte

und Bezeichnung ihrer operativen Behandlung.

1. Totale, subtotale Nasendefekte und Kombinationen dieser Defekte mit Defekten der Nachbarschaft.

A. Subtotale Nasendefekte: Einzelne Teile der Nase noch vorhanden (subtotale Rhino-neoplastik).

B. Totale Nasendefekte. Das ganze Nasengerüst fehlt (totale Rhino-neoplastik).
   1. Haut vorhanden.
   2. Auch die äußere Haut und die Schleimhaut fehlen (totale Rhino-neoplastik sensu strictissimo).

C. Kombination von subtotalen oder totalen Nasendefekten mit Defekten der Nachbarschaft (kombinierte Rhino-neoplastik).

2. Partielle Nasendefekte. (Partielle Rhinoneoplastik.)

A. Defekte des unteren Nasenabschnittes (der III. Profilkomponente) und ihre Kombinationen.
   1. Nasenflügeldefekt (Ptero-neoplastik).
   2. Nasenspitzendefekt (Akro-neoplastik).
   3. Septumdefekt (Kiono-neoplastik).

B. Defekte des mittleren und oberen Abschnittes (der I. u. II. Profilkomponente).
   4. Des Nasengerüstes bei erhaltener Haut sog. „Sattelnase" (Lordo-rhinoplastik).
   5. Des ganzen mittleren Querstücks (auch die Haut und Schleimhaut fehlen). (Meso-rhinoplastik.)

C. Partielle Defekte aller drei Abschnitte (aller drei Profilkomponenten).
   6. Plattnase (Platy-rhinoplastik).
   7. Halbseitendefekt (Hemi-rhinoplastik).
   8. Doggennase (Schizzo-rhinoplastik).
   9. Schrumpf- und Kurznase (Rhino-makroplastik).
   10. Haut- und Schleimhautdefekte: Fisteln und falsche Nasenlöcher (Syringoplastik, Dermato-rhinoplastik).

Ich will nicht unterlassen zu bemerken, daß in praxi, entsprechend den Übergangsformen der Deformitäten, welche durch Krankheiten oder Friedens- wie Kriegsverletzungen entstehen, eine scharfe Trennung obiger Unterabteilungen nicht durchzuführen ist. Haupt- und Nebenabteilungen der Defekte sind vielfach miteinander kombiniert. Zudem ist manche partielle Rhinoplastik so groß, daß man sie bereits als subtotale bezeichnen könnte und manche subtotale Rhinoplastik fast so umfangreich wie eine totale, die überdies zuweilen geringere Mühe verursacht als die erstere. — Nichtsdestoweniger

glaubte ich aus didaktischen Gründen im Interesse einer möglichst klaren Beschreibung obige Einteilung der folgenden Darstellung zugrunde legen zu sollen.

Der systematischen Darstellung der Rhino-neoplastik, d. h. der Rhinoplastik im alten, engeren Sinne des Wortes, darf ich einen Abschnitt über ihre Geschichte vorausschicken, der sich, soweit er die älteren Methoden betrifft, im wesentlichen auf die Arbeiten von Tagliacozzi, Carpue, Zeis und Haeser, bezüglich der neueren Methoden fast durchweg auf eigene Quellenstudien stützt.

Geschichte der Rhinoneoplastik[1]).

Die Geschichte in der Rhino-neoplastik kann man zwanglos in drei Epochen teilen:

I. Epoche: Die Rhinoplastik von 1000[2]) v. Chr. bis 1450. (Hautersatz aus Stirn, Wange und Gesäß.)

II. Epoche: Die Rhinoplastik von 1450[2]) bis 1860. (Hautersatz aus dem Arm, neben dem Hautersatz aus der Stirn, Wange und Oberschenkel. Anfänge der chirurgischen Modellierung.)

III. Epoche: Die Rhinoplastik von 1860 bis zur Gegenwart. (Ersatz des Nasengerüstes. Weiterer Ausbau des Ersatzes der äußeren Haut- und der Schleimhaut, sowie der chirurgischen Modellierung.)

I. Epoche: Die Rhinoplastik von 1000 v. Chr. bis 1450.

(Hautersatz aus Stirn, Wange und Gesäß.)

Die Geschichte des Ersatzes der fehlenden Nase ausschließlich mittels Hautüberpflanzung bildet den weitaus größten und interessantesten Teil der Geschichte der Rhinoplastik, wie der plastischen Chirurgie überhaupt. Sie stellt zugleich die erste und lange Zeit — bis zur Mitte des vorigen Jahrhunderts — die einzige Art der plastischen Chirurgie dar. Ich darf daher diesen Teil der Geschichte der Rhinoplastik ausführlicher darstellen.

Die ältesten Spuren der Rhinoplastik sind, wie wir aus dem etwa 1000 Jahre vor Christus geschriebenen altindischen Werk „Susrutas Ayurveda" erfahren, in Indien zu finden, wo das Nasenabschneiden eine landesübliche Strafe war. Die Komaas, die von dem einen als eine niedrige Priesterkaste, von dem anderen als Töpfer bezeichnet werden, schnitten aus der Haut entweder der Wange oder der Stirn, in der Nähe des Nasendefektes einen gestielten Hautlappen, legten ihn mit seiner Wundfläche auf den angefrischten Nasendefekt und befestigten ihn an dieser Stelle: „Der Arzt nimmt ein Pflanzenblatt von der Größe der zu bildenden Nase, schneidet nach dem Maß des aufgelegten Blattes ein Stück aus der Wange, aber so, daß es noch anhängt, und setzt die Nase, nachdem angefrischt ist, rasch auf, fügt sie mit guten Bindemitteln gehörig an, befestigt in derselben zwei passende Röhrchen, richtet sie in die Höhe und bestreut sie mit frischem Sandel".

Die Indier wandten aber, wie Leroux 1817 im „Journal de Médicine" erzählt, auch ungestielte Lappen an. Sie nahmen einen Hautlappen aus dem Gesäß, klopften ihn, um seine Vitalität zu erhöhen, mit einem Holzpantoffel, bis er bedeutend angeschwollen war. Dann wurde er auf die Nasengegend gelegt und dort befestigt. Er soll angeheilt sein.

[1]) Die Geschichte der Rhinomioplastik, der Rhinophymbehandlung und der Orthorhinoplastik (Schiefnasenplastik) findet der Leser in den gleichnamigen Abschnitten.

[2]) Beginn der I. und II. Epoche sind in runden Zahlen angegeben, da die genauen Jahreszahlen nicht zu eruieren sind.

Fig. 410.

Leinenverband unter dem Lappen am Arm.

Fig. 411.

Der Lappen ist peripher gestielt.

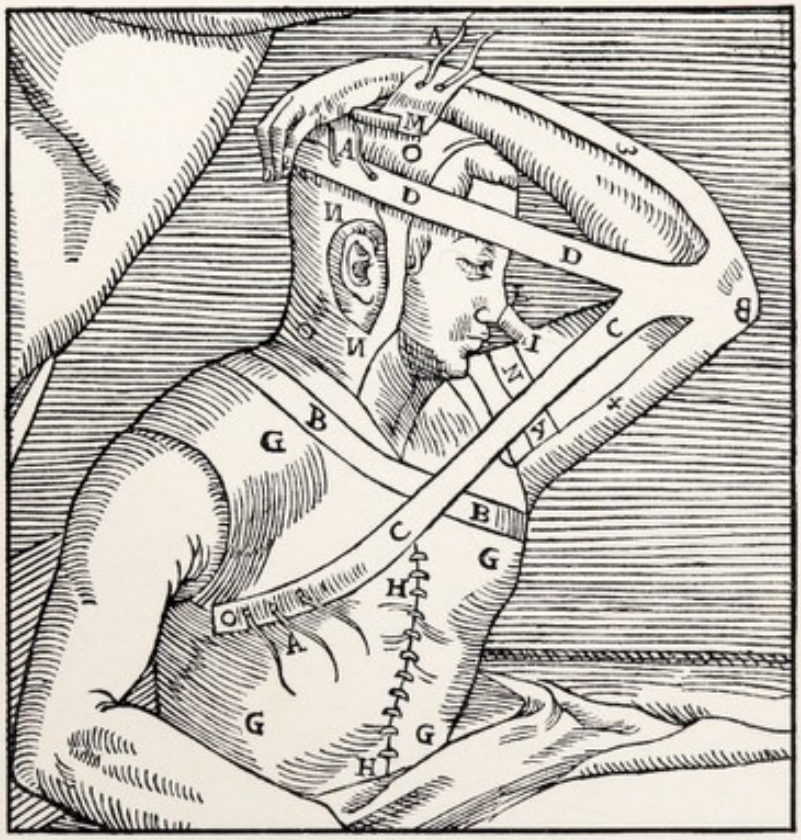

Fig. 412.

RHINOPLASTIK AUS DEM ARM NACH TAGLIACOZZI.

(Abbildungen aus Tagliacozzi: „De chirurgia curtorum per insitionem".)

(Diese drei Abbildungen, in seinem in großem Quartformat erschienenen Werke ganzseitig und in ganzer Figur gebracht, sind hier der Raumersparnis wegen stark umschnitten.)

II. Epoche: Die Rhinoplastik von 1450 bis 1860.

(Hautersatz aus dem Arm, neben dem Hautersatz aus der Stirn, Wange und Oberschenkel. Anfänge der chirurgischen Modellierung.)

Die indischen Methoden waren lange in Europa unbekannt und blieben es bis zur Mitte des 15. Jahrhunderts. Um 1450 ersetzte ein Wundarzt namens Branca aus Catania in Sizilien — wie Peter Ranzano, Bischof zu Luzera in Captitanien im 8. Bande seiner Weltgeschichte erzählt, die als Manuskript in der Bibliothek der Dominikaner in Palermo aufbewahrt ist — defekte Nasen, Lippen und Ohren durch Hautlappen, die er dem Gesichte entnahm. Ob Branca die Kunst selbständig erfunden hat oder von anderen gelernt hat, ist nicht mit Sicherheit festzustellen. Haeser nimmt an, daß die Methode bei dem damals regen Schiffsverkehr mit dem Orient von dort her nach Sizilien gebracht und abgenommen sei.

Brancas Sohn, Antonius Branca, nahm zum Zwecke der Nasenplastik, anscheinend als Erster, die Haut aus dem Arm und scheint so der Erfinder der sog. italienischen Methode der Rhinoplastik oder, wie ich sie nenne, der brachialen Rhinoplastik zu sein. Seine Methode und ebenso die seines Vaters, ist aber weder von ihm noch von einem seiner nächsten Nachfolger beschrieben worden. Daß er sie aber ausgeübt hat, geht aus dem Brief eines Zeitgenossen des Dichters Elysius Calentius in Neapel hervor, den er an einen Freund schrieb. Es heißt darin: Orpiane, si tibi nasum restitui vis ad me veni. Profecte rest est apud homines mira. Branca Siculus ingenio vir egregio, didicit nares inserere, quas vel de brachio reficit, vel de servis mutuatas impingit. Hoc ubi vidi, decrevi ad te scribere, nihil existimans carius esse posse. Quod si veneris, scito te domum cum grandi quantumvis naso rediturum. Vale". (Stephan. Gourmelen. Chirurgicae artis libr. III Parisis 1580. 8. pag. 72.)

Außer seinem Sohn Antonius hatte der ältere Branca zu Nachfolgern einen seiner Schüler Balthasar Pavono (Vincenzo Coronelli, Bibliotheca universale. Venezia 1706. fol. Tom. VI. pag. 1034); ferner die drei Bojanis, Vincent, Bernhard, des ersteren Neffe und Peter, dessen Sohn, (Eloy. Dictionnaire Art. Taliacotius), welche in Tropäa, einer neapolinischen Stadt lebten und sich in der Kunst der Nasenplastik auszeichneten, aber gleichfalls keine schriftlichen Aufzeichnungen über die von ihnen ausgeübte Kunst hinterließen. Der letzte der Bojani, Peter, starb 1571 (nach der Erzählung von Gabriel Barri, in seinem Werk: de antiquitate et situ Calabriae).

Die erste wissenschaftliche Darstellung des Gebietes verdanken wir Caspar Tagliacozzi, Professor der Anatomie in Bologna, geboren 1546 daselbst, der als Nasenplastiker sich großen Ruf erworben hatte und dessen Werk „de chirurgia curtorum per insitionem" zu Venedig 1597 erschien und im folgenden Jahre zu Frankfurt nachgedruckt wurde. Bereits in einem Briefe vom 15. 2. 1580, welcher besonders gedruckt in Frankfurt 1587 erschien, aber auch in Schenk v. Grafenberg (Observat. med. etc. Francof. 1609, p. 202) abgedruckt ist, erwähnt er mehrere von ihm operierte Fälle. Durch dieses Werk wurde die Rhinoplastik dauernd der Vergessenheit entrissen. Die Fig. 410, 411 und 412 zeigen sein Vorgehen an drei seinem Werke entnommenen Originalabbildungen. Er hat freilich nicht verhüten können, daß von der Zeit kurz nach seinem Tode an die plastische Chirurgie fast 200 Jahre lang nicht ausgeübt wurde. Er wußte, wie aus einer Stelle seines Werkes hervorgeht, daß in Kalabrien Ärzte vorhanden seien, die die Nasenplastik betrieben. Ob er aber nähere Kenntnis von ihren Methoden hatte, oder ob er selbständig, wie er behauptet, einen gestielten Hautlappen aus dem Arm zum

Zwecke der Nasen- und Lippenplastik als Erster entnommen hat, ist nicht mit Sicherheit festzustellen. Daß er als Erster die brachiale Rhinoplastik ausgeübt hat, ist nicht zutreffend, da Antonius Branca dies bereits vor ihm getan hat (s. oben). Indessen spricht für die Annahme, daß er seine Methode selbständig ausgebildet hat, der Umstand, daß sein Verfahren außerordentlich langwierig und umständlich ist, während Antonius Branca den gestielten Hautlappen aus dem Arm sofort ohne umständliche Vorbereitung auf das Gesicht überpflanzte.

Tagliacozzi machte am Arm über dem Biceps zwei parallele Hautschnitte, löste die Haut zwischen ihnen ab und zog unter diesem Lappen eine Leinwandbinde durch (siehe Fig. 410). Den ersten Verband ließ er bis zum vierten Tage liegen und verbindet dann, wenn die Eiterung in Gang gekommen ist, täglich, um die Vernarbung auf ihrer hinteren Fläche zu beschleunigen. Die Lostrennung des Lappens, und zwar an der zentralen Seite, führte er ungefähr am 14. Tage nach der ersten Operation aus. Der Lappenstiel liegt an der peripheren Seite (Fig. 411). Erst ungefähr nach weiteren 14 Tagen, wenn der Lappen den Zustand der Kindheit „Pueritia" überwunden und in das Jünglingsalter „Adolescentia" gekommen ist, jedoch vor dem Stadium der Schrumpfung „Senectus", pflanzte er den Lappen auf die Nase und legte einen komplizierten Verband (siehe Fig. 412) an. Die Trennung des Hautlappens vom Arme nahm er gewöhnlich am 20. Tage vor. Etwa 14 Tage darauf schritt er zur Bildung der Nasenlöcher und des Septums, dessen Anheftung an der Oberlippe wieder erst um eine Woche später stattfinden soll. Dies sind die hauptsächlichsten Phasen des von Tagliacozzi angegebenen Verfahrens, das nach seinen Angaben mindestens sechs verschiedene blutige Operationen erforderte.

Nach seinem Tode wurde ihm ein Denkmal in der jetzt als Bibliothek benutzten Universita antiqua gesetzt, und zwar in Gestalt einer lebensgroßen Holzskulptur. Es ist eines von vier Standbildern gleicher Größe in der nach unseren jetzigen Begriffen kleinen Aula der alten Universität. In der Hand hält er eine Nase als sinnfälligen Ausdruck seines verdienstvollen Strebens.

Tagliacozzi hatte indessen nur wenig Nachahmer. Als solche sind zu nennen: Cortesi, Professor der Chirurgie in Messina, der 1625 Tagliacozzis und seine eigene, etwas veränderte Methode beschrieb (Miscellanorum medicinalium Decades danea. Messanae 1625). Außerdem sei erwähnt, daß er, als er durch Tropäa 1599 reiste, kein Bojani mehr lebte, der die Rhinoplastik ausgeführt hatte. Ferner hat Griffon, ein Wundarzt in Lausanne, nach den Angaben der Literatur zwei Nasenplastiken an zwei Mädchen mit Erfolg ausgeführt, die erste im Jahre 1592, also 5 Jahre vor dem Erscheinen des Tagliacozzischen Werkes (Guil, Fabricius Hildanus: Opera quae exstant. etc. Francof. ad. M. 1646 folg., pag. 214 und 1006. Observat. chir. cent. III observat. 31), den zweiten Fall erzählt Hildanus in seinem Werk: Epistolarum ad amicos Centuria una. epist, 62. Als dritter unmittelbarer Nachfolger Tagliacozzis ist Thomas Fienus aus Antwerpen zu nennen; dieser kam 1590 nach Bologna und lernte dort Tagliacozzis Kunst. Im Jahre 1602 schrieb er in 12 Büchern de praecipuis artis chirurgicae controversiis und lieferte in 9 Kapiteln einen Auszug des Tagliacozzischen Werkes unter dem Titel: „de nasi amputati ex carne brachii restitutione". Als vierten unmittelbaren Nachahmer Tagliacozzis nennt Zeis noch Molinetti, der in Venedig 1625 an einem vornehmen Polen die Nase restaurierte (Antonius Molinetti, der Sohn: Dissertat, anatomico-pathologicae. Venetiis 1675. 4 lib. IV, sap. XII, pag. 174). Spätere Operationsversuche zum Ersatz verlorener Teile sind nicht aufzufinden

und Griffons zwei Fälle scheinen die einzigen zu sein, die außerhalb Italiens operiert wurden (Zeis).

Es folgt eine Pause von fast zwei Jahrhunderten, das 16. und 17., in denen die Rhinoplastik nicht getrieben wurde. Doch sind zwei Schriften aus dieser Zeit von Interesse: Reneaule de la Garaune, Histoire de l'academie royale des sciences Année 1719. Paris 1721. 4, pag. 29: sur la réparation des quelques parties du corps humain mutilées) machte den Vorschlag, die Dauer der Tagliacozzischen Operationsmethode auf 15—16 Tage abzukürzen, indem man die beiden Verwundungen des Armes, die Tagliacozzi in einem Abstand von 14 Tagen machte, auf einmal machte; aber er brachte seinen Vorschlag nicht selbst zur Ausführung. Die zweite Schrift ist eine von der Fakultät im Jahre 1742 zu Paris aufgestellte These: „An curtae nares ex brachio reficiendae" (Erzählung von Percy im Dictionnaire des sciences médicales. Paris 1815, Vol. 12 Art. Ente animale pag. 343). Der Verfasser hatte die These bejaht, die Fakultät erklärte aber die Tagliacozzische Lehre für eine Erdichtung.

Im Jahre 1793, als kaum jemand an die Möglichkeit eines organischen Ersatzes der Nase in Europa dachte, trafen aus Indien Nachrichten von gelungenen Nasenplastiken ein, über die Zeis wie folgt berichtet:

„Hircarrha erzählt nämlich in der „Gazette de Madras" von 1793, daß ein Paria namens Cowasjee, welcher bei der englischen Armee als Ochsentreiber war, im Jahre 1792, nebst vier Soldaten in die Gewalt des Sultans Tippoo fiel, und dieser sie durch Abschneiden der Nasen und Abhauen der Hände bestrafen ließ, dann aber als warnendes Beispiel für Verräter zur Bombayarmee zurückschickte. Auf den Stümpfen der Hände lagen nur Blätter, um die Blutung zu stillen, und ihre Nasen waren gar nicht verbunden. In so kläglichem Zustande kamen sie nach Poonah, wo sie geheilt wurden. Zu dieser Zeit kam ein Kaufmann ebendahin, der eine neuangesetzte Nase hatte, da ihm die seinige, wie er offen gestand, wegen Ehebruchs durch den Scharfrichter abgeschnitten war. Der englische Konsul in Poonah, Herr Mallet, ließ nun den 400 englischen Meilen entfernt wohnenden Operateur kommen, welcher, wie er behauptete, der einzige Operateur für Nasenrestaurationen in Indien und in dessen Familie die Kunst erblich war.

Zwei Ärzte aus Bombay, Thomas Cruso und James Findlay, sowie der Oberstleutnant Ward, waren Augenzeugen der Operation. Ein Modell von Wachs, welches eine Nase vorstellte, ward auf die Stirn gelegt und eine Linie darum gezogen. Der Wundarzt umschnitt nun den so beschriebenen Hautlappen und ließ nur zwischen den Augenbrauen eine Verbindung. Nachdem dies geschehen war, wurde der Nasenstumpf angefrischt und die Oberlippe wund gemacht, dann der Lappen von der Stirn losgetrennt und durch eine halbe Drehung um die Verbindungsstelle mit seinen Rändern in die Einschnitte gelegt. Die Befestigung des Lappens an seiner neuen Stelle geschah ohne Anlegung von Nähten, nur mittels eines Verbandes von Terra japonica mit Wasser zu einem Kitt gemacht, welcher auf Plumaceaux gestrichen und aufgelegt wurde.

In den ersten vier Tagen geschah kein anderer Verband als mittels 5—6 solcher Plumaceaux, welche vorher auf Ghee, eine Art Butter, getaucht wurden. 5—6 Tage mußte der Patient auf dem Rücken liegen, am 10. Tage wurden Bourdonnets von weicher Charpie in die Nasenlöcher gebracht, um sie offen zu erhalten, und am 25. Tage ward die Umdrehungsstelle ausgeschnitten. Die Erzählung des Falles in Gentlemens Magazin 1794 war eine Abbildung von Cowasjee, wie er vor und nach der Operation aussah, beigefügt".

Fig. 413 zeigt die Abbildung des Cowasjee aus der Gazette de Madras, die ich der Liebenswürdigkeit des Prof. Dr. Adam, Direktors des Kaiserin Friedrich-Hauses für ärztliche Fortbildung verdanke. Die Unterschrift lautet in der Übersetzung:

Fig. 413.

REPRODUKTION DER IN DER „GAZETTE DE MADRAS" IM JAHRE 1793 ERSCHIENENEN ERSTEN ABBILDUNG EINER RHINOPLASTIK AUS DER STIRN.

(Verkleinerung eines im Kaiserin-Friedrichhaus für ärztliche Fortbildung vorhandenen farbigen Bildes.)

„Eine sonderbare Operation.

1. Ansicht der von der Stirn entnommenen Haut,
2. und 3. bilden die Flügel der neuen Nase,
4. die Scheidewand der neuen Nase,
5. das Stück, welches ungeteilt blieb,
6. der Einschnitt, in welchen der Hautrand eingepfropft ist.

Cowasjee A. Mahratta, von der Kaste der Landleute. Er war ein Ochsentreiber bei der englischen Armee im Kriege 1792 und wurde von Tippoo zum Gefangenen gemacht, der ihm seine Nase sowie eine seiner Hände abhieb. In diesem Zustand trat er in die Bombayarmee in der Nähe von Seringapatam ein und ist nun Pensionär der Highland E. F. Compagnie. Zwölf Jahre lang verblieb er ohne eine Nase, als man ihm eine neue einsetzte, und zwar durch einen Mahratta-Chirurgen bei Kumar in der Nähe von Poona. Diese Operation ist in Indien nicht etwas Ungewöhnliches und ist dieselbe seit undenkbaren Zeiten ausgeführt worden. Zwei der Mediziner, Herr Tho Cruso und Herr James Findley von der Statthalterschaft Bombay haben die Operation in folgender Weise ausüben sehen. Eine dünne Wachsplatte wird auf dem Stumpf der Nase angepaßt, und zwar derart, daß sie eine Nase von gutem Aussehen bildet, dann wird sie geflacht und auf die Stirne gelegt. Eine Linie wird um das Wachs gezogen, das alsdann von keinem weiteren Nutzen ist, und der Operateur trennt dann soviel Haut ab, als von dem Wachs bedeckt ist, indem man ein kleines Stück zwischen den Augen ungeteilt läßt. Dieses Stück erhält die Zirkulation, bis sich eine Vereinigung der neuen und der alten Teile vollzogen hat. Die Narbe des Nasenstumpfes wird nun abgeschält und wird unmittelbar hinter diesen rohen Teil ein Einschnitt durch die Haut bewerkstelligt, welcher um beide Ala herum geht und längs der oberen Lippe verläuft. Die Haut wird nun von der Stirn heruntergezogen und halbrund gedreht und wird ihr Rand in diesen Einschnitt hineingesetzt, so daß eine Nase gebildet wird mit doppeltem Halt oberhalb und mit seinen Ala und Scheidewand unterhalb in dem Einschnitt befestigt. Eine kleine Jarra japonica wird mit Wasser aufgeweicht und auf Tuchstücke ausgebreitet, von denen fünf bis sechs übereinandergelegt werden, um die Verbindung zu sichern. Keine weitere Zurichtung als dieser Zement wird vier Tage lang angewandt. Er wird alsdann abgenommen und Tücher, in Ghee getaucht (eine Art Butter) werden angewandt. Das verbindende Hautstück wird um den 25. Tag herum geteilt, wenn ein wenig mehr Zerlegung erforderlich ist, um das Aussehen der neuen Nase zu bessern. Fünf oder sechs Tage nach der bewirkten Operation läßt man den Patienten auf dem Rücken liegen und am zehnten Tage werden kleine Stückchen weichen Tuches in die Nasenlöcher gelegt, um dieselben hinreichend geöffnet zu halten. Diese Operation ist immer erfolgreich. Die künstliche Nase ist sicher und sieht nahezu so gut aus wie die natürliche Nase, ebensowenig ist die Farbe auf der Stirn mit der Länge der Zeit noch sehr bemerkbar. Das Bild, von welchem diese Photographie hergestellt worden ist, wurde im Januar 1794, zehn Monate nach der Operation gemalt". (Siehe Fig. 413.)

Pennaut (View of Hindostan, 2 Vols, 4, 1798, II. Vol. pag. 237) erzählt ebenfalls von der in Indien üblichen Rhinoplastik mit Erwähnung des Falles von Cowasjee und versichert, daß die von dem Poonahischen Künstler angefertigte Nase vollkommen fest gewesen sei, so daß der Kranke niesen und sich schneuzen konnte, ohne Gefahr, seine Nase zu verlieren. Von Dr. Berry, der lange Zeit in Ostindien war, erfuhr Carpue, daß die Operation, die er mit angesehen hat, $1^1/_2$ Stunden dauerte. Der Operateur bediente sich eines alten Rasiermessers, welches, da es immer stumpf wurde, jeden Augenblick wieder scharf gemacht werden mußte. Es wurde Werg eingebracht, um die Nase zu unterstützen, aber ein Septum, welches die Nasenlöcher getrennt hätte, war nicht vorhanden.

Der englische Wundarzt Lucas, welcher die Operation den indischen Operateurs abgelernt hatte, verrichtete sie, wie Major Heiland versichert, in Indien (Carpue, S. 16) mehrmals mit Glück.

In Europa soll auf diese Nachrichten hin schon im Jahre 1803 Lynn in England eine Rhinoplastik versucht haben; sie soll ihm aber mißlungen sein. Auch Sutcliffe machte einige Zeit vor Carpue eine ähnliche Operation, über die das Nähere indessen nicht bekannt ist.

Im Jahre 1814 führte Carpue, ein englischer Chirurg, eine Rhinoplastik aus, die er sich längst gewünscht und die er 15 Jahre seinen Schülern zur Ausführung empfohlen

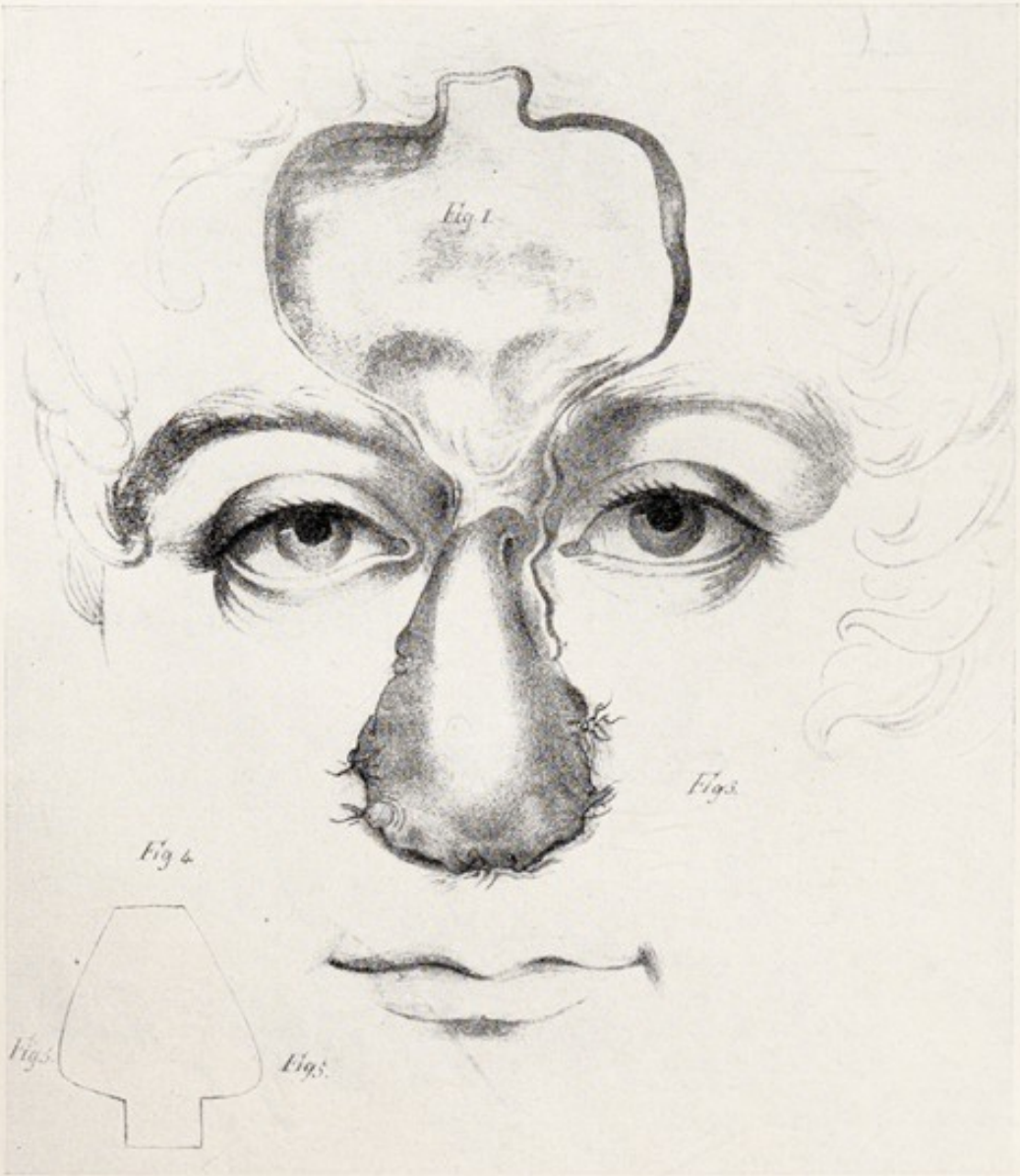

Fig. 414.
Erste in Europa mit Erfolg von Carpue ausgeführte Transplantation aus der Stirn.
Originalbild aus der im Jahre 1814 erschienenen Arbeit von Carpue (s. Text!).

hatte, und zwar mit gutem Erfolg. 1815 operierte er den zweiten Fall mit Erfolg. Beide Fälle operierte er nach der indischen (frontalen) Methode durch Entnahme eines Lappens aus der Stirnhaut, nur mit dem Unterschiede, daß er sich zur Befestigung des Lappens an der Einpflanzungsstelle der Knopfnähte bediente. Der transplantierte Hautlappen blieb einige Zeit ödematös, gewann aber dann ein natürliches, gutes Aussehen. Carpues Publikation erschien zunächst in englischer Sprache unter dem Titel: „J. C. Carpue, An acount of two succesful operations for restoring the lost nose

from the integuments of the forehead, London 1816". Die Mitteilung wurde bald darauf in das Deutsche übersetzt mit folgender Aufschrift: „J. C. Carpue, Geschichte zweier gelungener Fälle, wo der Verlust der Nase vermittels der Stirnhaut ersetzt wurde. Aus dem Englischen übertragen von H. S. Michaelis, nebst einer Vorrede von C. Gräfe; mit Kupfertafeln, Berlin 1817, 4".

Carpue hat demnach das Verdienst, die indische (frontale) Methode, die außer den Indiern der ältere Branca (um 1450) zwar ausgeübt, aber nicht beschrieben hatte, von neuem erfolgreich angewandt und sie als Erster unter Beifügung von Abbildungen

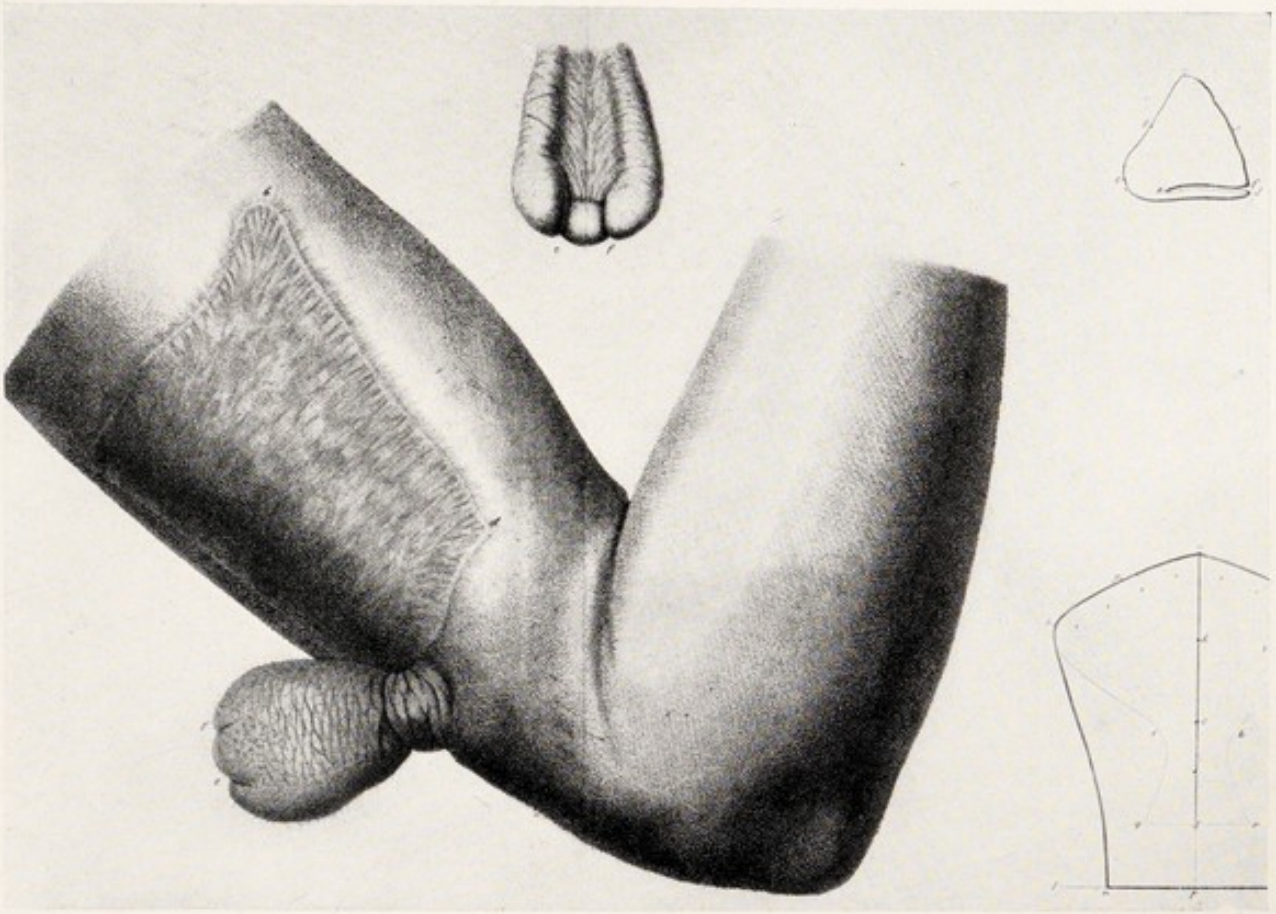

Fig. 415.

Vorbildung der Nase aus dem Arm nach v. Graefe.

(Originalbild seinem Werke entnommen.)

beschrieben zu haben. Fig. 414, die Photographie des Originals, zeigt diese erste in Europa erschienene bildliche Darstellung der indischen Methode. Carpue verdanken wir überdies die genauesten Nachforschungen über die indische Methode.

1816 ersetzte C. F. Gräfe einem Soldaten, der durch einen Säbelhieb seine Nase verloren hatte, diese nach der italienischen (brachialen) Methode, nachdem er schon 1811 einem Mädchen eine neue Nasenspitze aus den häutigen Seitenpartien des Gesichtes gebildet hatte. Anfangs verfuhr er genau so wie Tagliacozzi und suchte die Nase aus dem Arme vorzubilden (Fig. 415). Später wich er von Tagliacozzis Methode insofern ab, als er die Anheftung des Armlappens an den Nasenstumpf — was freilich vor ihm schon Antonius Branca in der zweiten Hälfte des 15. Jahrhunderts getan hatte — in einer Sitzung ausführte. Er nannte diese Modifikation des Tagliacozzischen Verfahrens die „deutsche

Methode" und beschrieb sie in seinem Werke C. F. Gräfe: Rhinoplastik, oder die Kunst, den Verlust der Nase organisch zu ersetzen. Mit 6 Kupfertafeln. Berlin 1818, 4. (Lateinisch von Hecker.) Fast gleichzeitig mit Gräfe verrichtete Reiner in München eine Rhinoplastik 1817 nach der indischen Methode. (Sprengels Geschichte der Chirurgie, Bd. 2, S. 218.)

Hierauf fand das Vorgehen von Carpue, Gräfe und Reiner vielfach auch außerhalb Englands und Deutschlands Nachahmung. In Frankreich sind als erster Delpech, dann Dupuytren, Lisfranc, Martinet, Jobert, Labat, Blandin, Serre

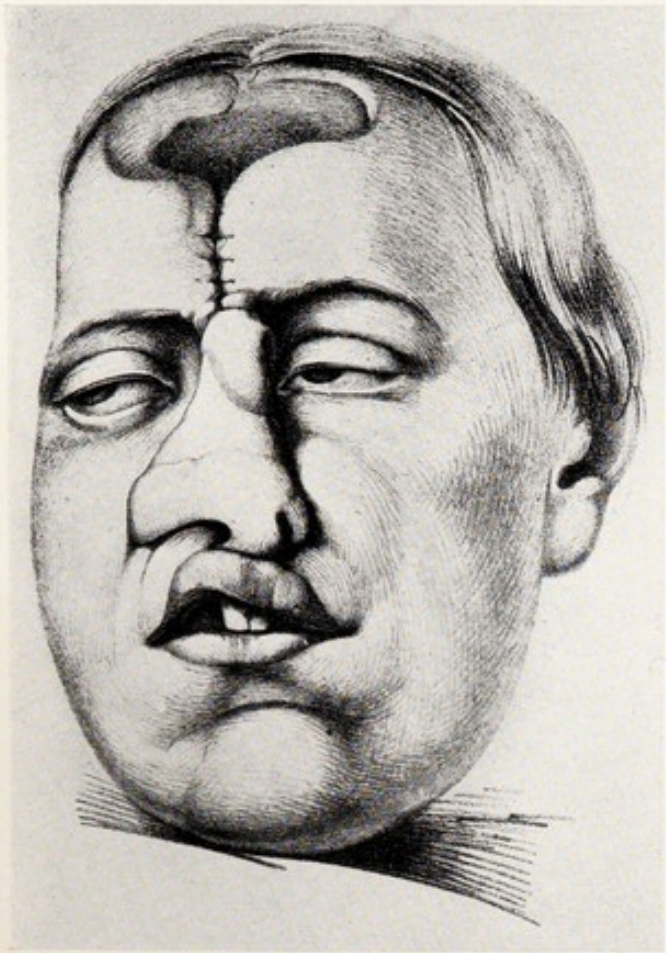

Fig. 416.

Fig. 417.

Rhinoplastik aus der Stirn nach Dieffenbach,
(„Operative Chirurgie" 1845 und „chirurgische Erfahrungen" usw. 1830 und 1834.)

und andere zu nennen. Die Methode Serre siehe S. 284 in Fig. 537 und 538. In Rußland Höfft, Dybeck. Von Engländern sind zu nennen Hutchinson 1818, Syme. Am meisten Nachahmung fand das Verfahren in Deutschland. Hier seien genannt von Ammon, Beck, Benedict, Bünger, Chelius, Mondi, Fricke, Heidenreich, Ruppius, Rust, Textor, von Walther, Werneck und Zeis. Den größten Aufschwung aber verdankte zu jener Zeit die plastische Chirurgie Dieffenbach. Dieffenbach, der bekanntlich auch auf anderen Gebieten der plastischen Chirurgie (Cheiloplastik, Blepharoplastik usw.) wertvolle Methoden geschaffen hat, hat die Rhinoplastik ausgebaut, und zwar erstens durch Betonung der Herstellung von Doppellappen zwecks gleichzeitigen Ersatzes der fehlenden Schleimhaut und außerdem durch Angabe von Methoden zum Ersatz des Septums (Fig. 827a und 827b), des Nasenflügels und zur Verbesserung der platten Nasenspitze, auf die ich in dem speziellen Teil näher zurückkomme.

Dieffenbach legte seine Erfahrungen in folgenden Werken nieder: Chirurgische Erfahrungen in der Wiederanheilung zerstörter Teile, Berlin 1834 und besonders in der „Operativen Chirurgie", Leipzig 1845. Den Stirnhautlappen entnahm er der oberen Stirnhaut resp. der benachbarten Kopfhaut (Fig. 416 und 417).

III. Epoche: Die Rhinoplastik von 1860 bis zur Gegenwart.

(Ersatz des Nasengerüstes. Weiterer Ausbau des Ersatzes der äußeren Haut- und der Schleimhaut, sowie der chirurgischen Modellierung.)

Die Rhinoplastik der Neuzeit, die 1861 beginnt, ist vor allem charakterisiert durch den Ersatz des Nasengerüstes, daneben aber auch durch den weiteren Ausbau des Haut- und Schleimhautersatzes. Aus didaktischen Gründen — um nicht die weitere Entwicklung des Haut- und Schleimhautersatzes zu unterbrechen — werde ich zunächst diese und dann chronologisch die Nasengerüstbildung beschreiben.

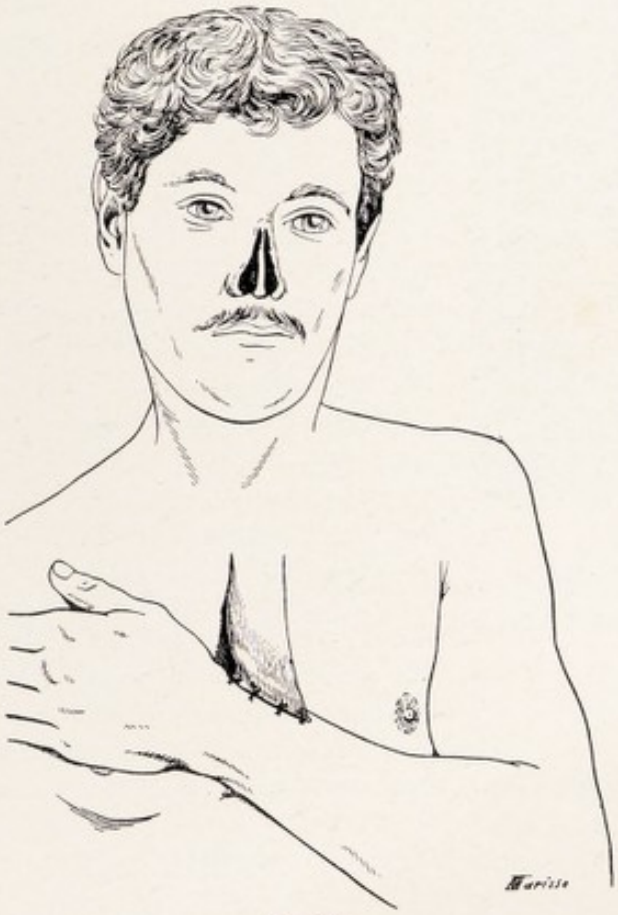

Fig. 418 a.
I. Anheilung der Brusthaut an den Unterarm.

Fig. 418 b.
II. Der Brusthautlappen vom Arm ins Gesicht verpflanzt.

(Aus Nélaton und Ombrédanne.)

RHINOPLASTIK DURCH TRANSPLANTATION EINES WANDERLAPPENS AUS DER BRUSTHAUT NACH STEINTHAL.

Hierbei werde ich über die betreffenden Methoden in diesem historischen Abschnitt nur kurze Daten geben, während ihre ausführliche Beschreibung, soweit die Methoden heutzutage noch in Betracht kommen, in dem systematischen Teil bei der Darstellung der gegenwärtig geübten Methoden Platz finden soll.

Es kommen hier also in Betracht:

I. Fortschritte des Haut- und Schleimhautersatzes.

a) Fortschritte in der Anwendung gestielter Hautlappen (steleotische Plastik).

b) Transplantation ungestielter Hautlappen (Asteleotische Plastik).

II. Ersatz des Nasengerüstes.

I. Weiterer Ausbau des Haut- und Schleimhautersatzes.

a) Fortschritte in der Anwendung gestielter Lappen.

1889 empfahl v. Hacker für gewisse Fälle „Die Wanderlappentransplantation". Er sagt u. a.: „so könnte man z. B. einen Hautlappen von der Brust, vom Rücken usw. zuerst auf einer gemachten Schnittwunde, etwa der oberen Extremität anheilen und nach Durchtrennung der Brücke auf eine Körperregion, der die Extremität leicht zu nähern ist, wie das Gesicht usw. übertragen. (v. Hacker, Narbenkontrakturen der Haut. Wien. klin. Wochenschr. 1889, II, Nr. 18.) Im Jahre 1901, also 12 Jahre später, publizierte Steinthal[1]) die Ausführung des v. Hackerschen Vorschlags. Er pflanzte einen Brustlappen auf eine eigens dafür angelegte Wunde des Unterarmes und pflanzte den Lappen nach seiner Anheilung auf den zuvor angefrischten Nasenstumpf (Fig. 418a und 418b). Steinthal beschreibt seine Methode in den Beiträgen zur klinischen Chirurgie Bd. 94 (1914) wie folgt:

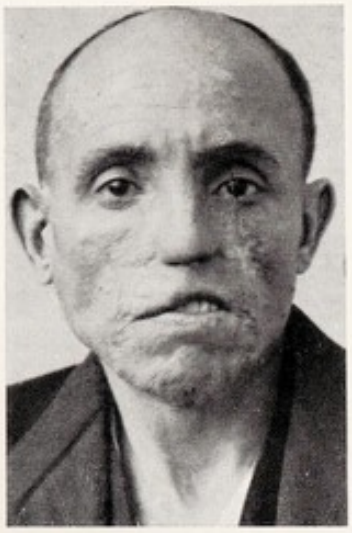

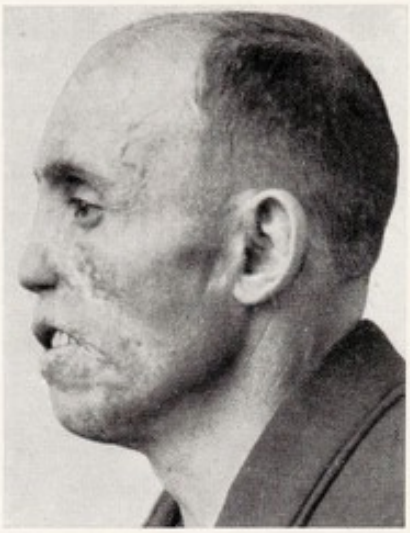

Fig. 419a. **Fig. 419b.**
Resultat eines von Steinthal operierten Falles nach 14 Jahren.
(Aus Zentralblatt für Chirurgie 1923, Nr. 13.)
Beschreibung des Zustandes vor der Plastik im Text; im 2. Absatz dieser Seite (Abbildung fehlt.)
RHINOPLASTIK AUS DER BRUSTHAUT NACH STEINTHAL.

„1. A. L., bei der Aufnahme am 2. 12. 07, 36jähr. Mann. Er war im 16. Lebensjahre an Lupus des Gesichtes, des Halses und beider Arme erkrankt. Durch wiederholte Krankenhausbehandlung mit Auskratzung, Ätzung und Lichtbehandlug war der Lupus zur Abheilung gebracht worden, hatte aber eine Entstellung des Gesichtes hinterlassen, die darin bestand, daß die ganze Nasenspitze mit dem häutigen Septum und den beiden Nasenflügeln bis auf eine schmale Umrandung fehlten. Außerdem war die Oberlippe narbig nach oben verzogen, so daß das Lippenrot unmittelbar am Naseneingang stand.

Durch eine plastische Operation am 20. 1. 08 wurde die Oberlippe abgelöst, nach unten verschoben und der Defekt durch je einen Wangenlappen von links und rechts her gedeckt.

Da der Pat. sich ausdrücklich jede weitere Narbenbildung im Gesicht verbeten hatte, beschloß ich, die neue Nase aus der Brusthaut zu machen.

9. 3. 08 erster Akt: Umschneiden des Brustlappens und Einpflanzung desselben in den Arm. Aus der linken Brustseite wird in der Höhe der zweiten Rippe ein etwa quadratischer 10 cm langer und breiter Hautlappen abgelöst mit oberer Basis. Der dabei entstandene Defekt auf der Brust läßt sich durch Naht nahezu vollständig wieder schließen, worauf das freie Ende des Lappens in einen entsprechenden Einschnitt an der radikalen Seite des rechten Vorderarmes eingenäht wird. Fixierung des Armes in bequemer Stellung gegen die linke Brustseite mittels Gipsbinden.

19. 3. 08 zweiter Akt: Durchtrennung des Bruststieles in einem Zug. Unter Lokalanästhesie Durchtrennung des Lappens von der Brust in einem Zug, so daß die ehemalige Basis nun freies Ende wird. Im Laufe der nächsten Tage müssen an diesem freien Ende wegen leichter Zyanose einige Blutegel gesetzt werden und es stößt sich auch am Rande des Lappens eine schmale nekrotische Zone ab.

[1]) Steinthal, Beiträge zur klinischen Chirurgie. Tübingen 1901. Bd. 39, S. 485.

9. 4. 08 dritter Akt: Überführung des Lappens an die Nase. In Morphium-Chloroform-Äthernarkose wird der Nasenstumpf breit angefrischt, so daß das ganze Narbengewebe wegfällt, von den Nasenflügeln so gut wie nichts übrig bleibt, auch ein Teil des knorpeligen Septums geopfert wird; es fehlt damit etwa die Hälfte der Weichteilnase. Mit feinen Seidenknopfnähten wird dann der Hautlappen auf die Nase aufgenäht und der Arm in bequemer Stellung an die Stirne anbandagiert.

20. 4. 08 vierter Akt: Abbandagieren des Armes und Durchtrennung des Armstieles unter Lokalanästhesie. Der Lappen ist überall gut angeheilt. — 29. 4. 08, wiederum in Narkose, Bildung der Nasenflügel und auf ausdrücklichen Wunsch des Pat. eines häutigen Septums. Nach einigen kleinen Korrekturen kann der Kranke am 24. 5. 08 geheilt entlassen werden.

Die ganze Rhinoplastik hatte etwa 10 Wochen in Anspruch genommen."

Daß mit seiner Methode ein guter Dauererfolg erreicht werden kann, beweisen die Fig. 419a und 419b, die ich einer im Zentralblatt für Chirurgie von 1923 erschienenen Arbeit Steinthals entnommen habe.

1908 berichtet Mandry über die Bildung der Nase aus dem Grenzgebiet der Brust und Halshaut, nämlich der Gegend der Clavicula unter Mitnahme eines Knochenstückes aus der Clavicula, eine interessante Operation, die im systematischen Teil Seite 209 und 210, unter Beigabe von Text und Abbildungen des Autors näher beschrieben ist.

1910 veröffentlichte J. Joseph auf dem chirurgischen Kongreß in Berlin, in der Gesellschaft deutscher Naturforscher in Königsberg und ferner im Jahre 1914 in extenso (mit Abbildungen) eine neue Schnittführung auf dem Arm. Er schneidet den Lappen, wenn der Patient am rechten Arm operiert wird, in Form einer eckigen Sechs, wenn man die Schnittfigur bei hängendem Arm von der Hand aus betrachtet — in Form des linken Ohrs, wenn man sie bei erhobenem Arm von der Achselhöhle aus ansieht (s. Fig. 463). Wird der Patient am linken Arm operiert, so ist die Schnittfigur das Spiegelbild der eben beschriebenen. — Ebenso teilt er seine vereinfachte Verbandtechnik mit. Er verwendet statt des bisher üblichen Gipsverbandes oder komplizierter Apparate einen einfachen Stärkebinden-Verband, der von vornherein die Brust und das Handgelenk, vom zweiten Tage an auch den Unterarm freiläßt und dann nur den Kopf und Oberarm umfaßt. (J. Joseph: Verhandlungen der deutschen Gesellschaft für Chirurgie, 1910, S. 100; J. Joseph, Nasenkorrekturen, Verhandlungen der Gesellschaft deutscher Naturforscher und Ärzte in Königsberg, 1910, II. Teil, zweite Hälfte, S. 340; J. Joseph, Beiträge zur totalen Rhinoneoplastik, Münch. med. Wochenschrift, 1914, Nr. 13, S. 705—710.)

1911 empfiehlt J. Joseph die „plastische Keilhebung" bei Doggennasen leichteren Grades. An derselben Stelle gibt J. Joseph noch Methoden zur chirurgischen Modellierung der neugebildeten Nase an, und zwar der oberen Nasenflügelfurche, sowie der plastischen Bildung und Erweiterung der Nasenlöcher.

1913 empfiehlt A. Rosenstein die Transplantation eines gestielten Brustlappens als Wanderlappen auf das Kinn und von dort auf die Nase (s. Fig. 421a und 421b). Das Verfahren, das Rosenstein für die Nasenplastik angab, hat sich für diesen Teil der Gesichtsplastik nicht eingebürgert, aber für die Wangenplastik bewährt (s. den Abschnitt Wangenplastik im systematischen Teil).

1913 empfiehlt Holländer die direkte Überpflanzung eines breiten Hautstreifens der Brustbeinhaut unter Abpräparierung der mit ihr zusammenhängenden Haut aus der weiblichen Brust bis zum Warzenhof. (Siehe Fig. 420.)

Ferner sei erwähnt, daß zum Zwecke des Nasenhautersatzes Esser Verschiebung der Wange (sog. Rotation der Wange) vorgenommen und Walliczek zum Zwecke der

Stenosenbehandlung Implantation gestielter Lappen aus der Nachbarschaft — Lippe und Wange — ausgeführt haben.

1918 empfiehlt J. Joseph bei Kombinationen von totalem Nasen- und doppelseitigem Wangendefekt große Brückenkopfhautlappen, die von einem Ohr bis zum anderen reichen[1]) und 1920 Gillies für denselben Zweck die Verwendung von großen Brückenbrusthautlappen.

1919 empfiehlt J. Joseph den Ersatz der äußeren Nasenhaut und zum Teil auch der inneren Nasenhaut durch Hautlappen aus der lateralen Wangenhälfte. Ferner

Fig. 420.
Rhinoplastik aus der Haut der weiblichen Brust nach Holländer.
„Pat. am fünften Tage (der Lappen soll durchtrennt werden)".
(Strichzeichnung nach einer nicht ganz deutlichen Photographie in der Berl. klin. Wochenschr. 1913, Nr. 3.)

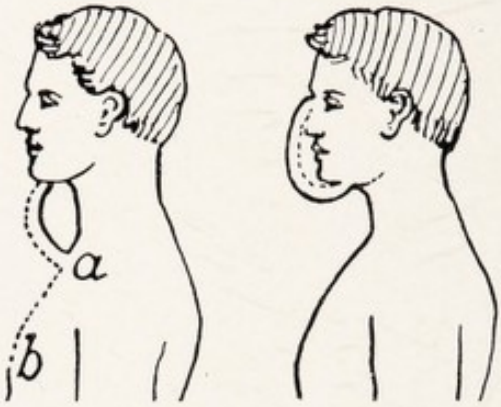

Fig. 421 a. **Fig. 421 b.**
Rhinoplastik aus der Brusthaut nach Rosenstein.
(Originalbilder aus der Berl. klin. Wochenschr. 1913 Nr. 7.)

empfiehlt er die Anwendung eines Hautlappens aus der Streckseite des Oberarmes, also eines tricipitalen Hautlappens besonders für Fälle, in denen die bicipitalen Lappen (auf der Beugeseite des Oberarms) erfolglos überpflanzt worden oder wegen Narbenbildung ungeeignet sind und die „Mesorhinoplastik" bei Defekten des mittleren Querstücks.

1929 empfiehlt J. Joseph in diesem Werke eine Reihe von Methoden zum Nasenspitzen-, Nasenflügel-, Septum-Ersatz, zur Rhinophym- und Doggennasen-, Plattnasen- und Kurz- und Schrumpfnasenplastik, der chirurgischen Modellierung usw., die hier einzeln anzuführen zu weit führen würde und die im systematischen Teil näher beschrieben sind.

b) Transplantation ungestielter Hautlappen.

Asteleotische Hautplastik[2]).

Wie auf S. 213 bereits gesagt wurde, sind ungestielte Hautlappen nach einer Mitteilung von Leroux im „Journal de Médecine" aus dem Jahre 1817 bereits von den Indern angewandt worden.

Leroux beschrieb daselbst einen Fall, der sich nicht lange zuvor zugetragen hatte.

In Deutschland hat Bünger[3]), Professor in Marburg, im Jahre 1822 eine Nasenbildung durch freie Hautüberpflanzung mit nennenswertem Erfolg ausgeführt und ausführlich beschrieben. Der Fall ist, wie Bünger mitteilt, bereits 1819 von Schreyer in

[1]) Nach einer Diskussionsbemerkung von Eckstein auf dem Chirurgen-Kongreß von 1926 hat ein amerikanischer Chirurg Senn 1902 eine ähnliche Operation ausgeführt.

[2]) *ὁ στελεός* = der Stiel.

[3]) Bünger, Gelungener Versuch einer Nasenbildung aus einem völlig getrennten Hautstück aus dem Bein. v. Gräfe, v. Walthers Journ. 1822, Bd. IV, S. 569.

seinem Grundriß der chirurgischen Operationen mit erwähnt worden durch Vermittlung von Henke in Erlangen, der den Fall bei Bünger sah.

Bünger schnitt am 26. Juni, nicht wie die Inder aus dem Gesäß, sondern oben und außen am Oberschenkel, nachdem zuvor die Haut nach der Vorschrift der Inder „zur Erhöhung der Lebenstätigkeit" eine Zeitlang mit einem ledernen Riemen gepeitscht wurde, bis eine mäßige Röte und Aufgedunsenheit entstanden war, ein Stück Haut in der Form eines Ovals von 4 Zoll Länge und 3 Zoll Breite weg.

„Erst als ich das getrennte Hautstück auf meiner inneren Handfläche liegen hatte", so teilt Bünger mit, „gab ich demselben die nötige Form durch Beschneiden, wobei ich auch über die Hälfte der Dicke von der starken Fetthaut wegzunehmen für nötig fand, um vorzüglich nach den Rändern hin eine genaue Vereinigung möglich zu machen." Die Annähung fand wegen starker Blutung erst nach $1^1/_2$ Stunden statt. Am zweiten Tage war der Hautlappen „kreideweiß", am 3. Tage „am größten Teile seiner Oberfläche scharlachrot, glänzend und aufgedunsen, der unterste Teil, der das Septum und die Flügel bilden sollte, hatte einen verdächtigen bläulichen Anstrich. Am vierten Tage zeigten die bläulichen Stellen Bläschen mit Feuchtigkeit gefüllt. Am 6. und noch deutlicher am 7. Tage ein schöner lebendiger Eitergraben, wodurch der unterste Teil der Nase, der das Septum und seitwärts höher die Nasenflügel bilden sollte, in der Form eines halben Mondes sich zu trennen anfing, was dann auch wirklich am 9. Tage geschah". Nach 14 Tagen erfolgte die Abtrennung der brandigen Stellen. „Im ganzen Umkreise des angesetzten Stückes", so heißt es bei Bünger weiter, „lagen nun die Ränder des Urbodens von denen des angesetzten Stückes stellenweise eine, auch anderhalb Linien weit voneinander ab, es mußte hier also die Vernarbung durch Eiterung ganz allmählich erfolgen". Die Heilung ging langsam, aber gut von statten. Weiter sagt er „daß man am Ende der 5. Woche eine recht wohlgestaltete, nicht mit der geringsten Hervorragung versehene Narbe gebildet fand. Etwas früher war der untere Rand vernarbt, der sich mit dem übrigen über die Nasenknochen hervorragenden Teile nach der Höhlung der Nasenknochen zu umschlungen hatte, was auf keine Weise zu verhüten war, so gern ich es auch getan hätte."

Sonst war die eingeheilte Haut gut erhalten. „Endlich", sagt er, „keimten auch kleine feine Härchen, wie man sie am Beine findet, empor." „Das Beinstück an der Nase verhielt sich im Verlaufe eines Jahres zu meiner Zufriedenheit: nicht die geringste verdächtige Stelle ließ sich daran wahrnehmen; bloß die weißere Farbe dieses Stückchens gegen die übrige Gesichtshaut suchte ich zu mindern durch einen Sonnenbrand, der allein diese Stelle treffen mußte." Bünger schließt seinen Bericht mit folgenden Worten: „War dies auch gerade kein in seiner ganzen Ausdehnung gelungener Versuch dieser Methode, so war er dennoch um nichts weniger physiologisch höchst merkwürdig, und ist hierdurch, wenn auch keine ganze Nase gebildet war, von neuem doch ein recht sicherer Beweis geliefert worden, daß bei völlig getrennten äußeren Hautteilen, auch wenn die Trennung stundenlang bestanden hat, dennoch eine Wiedervereinigung möglich ist."

Diese Methode der Überpflanzung dicker, ungestielter Hautlappen, die auch subcutanes Fettgewebe mit enthalten, ist wohl gelegentlich nachgeahmt worden, mißlang aber in der Regel und kam schließlich aus der Übung.

Die freie Hautüberpflanzung — die natürlich nicht nur für den Ersatz der Nasenhaut, sondern auch für den Hautersatz anderer Körperteile von Bedeutung war, kam indessen wieder in Aufnahme durch einen grundlegenden Versuch, den Reverdin[1]) in

[1]) Reverdin, Gazette des hopitaux 1870, année 43. No. 4: Greffe épidermique. Expérience faite dans le service de M. le docteur Guyon à l'hôpital Necker.

dem damals unter Guyons Leitung stehenden Hospital Necker ausführte und über den er am 15. 12. 1869 in der Société impériale de Chirurgie Guyon vortrug. Reverdin überpflanzte mit Erfolg kleine, zum Teil die ganze Dicke der Kutis umfassende Läppchen auf eine granulierende Hautfläche. Aus seiner Mitteilung sei der eigentliche Versuch wiedergegeben:

„Le 24 novembre je tentais l'expérience suivante: j'enlevai avec la pointe d'une lancette, au bras droit du malade, deux petits lambeaux d'épiderme, en ayant soin de raser autant que faire se pouvait le derme sans l'entamer. Le premier lambeau était très-petit, le second avait à peu près 1 millimètre carré; la petite plaie ne présenta qu'une rosée sanguine.

Je plaçai mes deux lambeaux au milieu de la plaie, leur face profonde appliquée sur les granulations, à une petite distance l'un de l'autre, et je les maintins avec une des bandellettes de diachylon, qui servaient au pensement du malade.

Le lendemain, les lambeaux sont restés en place malgré une suppuration assez abondante; ils paraissent un peu gonflés et plus blancs.

Le 27 novembre, les lambeaux sont encore restés en place. Je détache par le même procédé que la première fois, un lambeau épidermique un peu plus grand (il presente environ 3 à 4 millimères carrés d'étendue) et je le dispose sur la plaie, à distance des deux premiers.

Le 28 novembre, les trois lambeaux paraissent adhérents, on peut frotter la plaie à leur niveau avec un peu de charpie sans les détacher.

Le 30 novembre, les deux premiers lambeaux semblent plus pâles, comme amincis et paraissent s'étendre sur leurs bords.

Le 1 décembre les deux premiers lambeaux sont réunis et forment une petite plaque blanche, pâle; il s'est évidemment formé une petite zone épidermique autour de chacun d'eux.

Le troisième lambeau tient bien; ses bords présentent un petite liséré pâle.

Les jours suivants ce liséré pâle s'étend de plus en plus en conservant le même aspect; l'ilôt formé par les deux premiers lambeaux réunis s'étend également.

Enfin le 7 décembre — les trois lambeaux sont réunis de manière à former un petit ilôt blanchâtre, mince tout à fait analoque au liséré épidermique qui s'est formé sur les bords de la plaie.

Aujourd' hui 8 décembre on constate que l'ilôt s'est notablement étendu depuis hièr."

Durch Reverdins Methode angeregt, nahm Thiersch[1]) seine früheren Untersuchungen über Wundheilungen wieder auf und erweiterte die Technik der Hautüberpflanzung.

Er sagt in seiner ersten Publikation vom Jahre 1874:

„Gutes Hautmaterial zum Aufsetzen auf die Granulationsfläche hat man jederzeit an dem Überhäutungsrande zur Hand. Man entnimmt diesem Rande mit dem Rasiermesser flache dünne Schnitte und versetzt sie an beliebige Stellen der Fläche. — Die so entstehenden Lücken des Randes ergänzen sich in zwei bis drei Tagen". Auch hat Thiersch bereits 1874, also vor Wolfe, quadratische Stückchen der ganzen Haut, von deren unteren Fläche das Fettgewebe sorgfältig abpräpariert war, im Durchmesser von etwa 1 cm verpflanzt. Thiersch ergänzt in seinem im Originalreferat seines auf dem Chirurgenkongresse von 1886 gehaltenen Vortrages seine die Technik betreffenden Bemerkungen folgendermaßen: „Die Granulation wird bis auf das feste unterliegende Gewebe

[1]) Thiersch, Deutsche Gesellschaft für Chirurgie. 1874, II, p. 73. Über die feineren anatomischen Veränderungen der Haut auf Granulationen. 2. Zentralbl. f. Chirurg. 1886. Nr. 24. S. 17 und 18.

abgeschnitten oder abgeschabt. Die aufzusetzende Haut wird in der Art gewonnen, daß man mit einem Rasiermesser von der Haut des Patienten selbst möglichst dünne Lamellen abträgt. Man wählt am besten die äußere Fläche des Oberarms und spannt die Haut, indem man mit der linken Hand den Arm von innenher umgreift und die Weichteile nach innen zieht....." Weiter sagt er: „Auch der dünnste Schnitt, den man auf diese Art gewinnen kann, umfaßt noch außer dem Papillarkörper einen Teil der glatten Lage des Stromas."

v. Esmarch und Kowalzig[1]) geben die Technik noch näher an. Fig. 110 zeigt die Entnahme der Hautlamellen und das Auflegen dieser Lamellen auf die von Haut entblößten Stellen, wie diese Autoren sie geübt haben.

Das Verfahren von Thiersch und Reverdin stellte lange das Normalverfahren der freien Hautübertragung dar. Daneben wird indessen von manchen Chirurgen

die Überpflanzung größerer vollständiger Kutislappen ohne Unterhautfettgewebe

angewandt. Diese ist, wie oben angegeben, bereits 1874 von Thiersch und 1876 von Wolfe, Professor in Glasgow [2]) angewandt worden, der mit Erfolg das untere Augenlid aus der Haut des Vorderarmes ersetzte und zugleich angibt, daß vor ihm Swanzy die Methode für gynäkologische Zwecke angewandt hat. Aus der Mitteilung von Wolfe sei das Wesentliche seiner Methode hier kurz wiedergegeben:

„I removed the flap required from the forearm and turned up the deep surface, and with a knife shaved of the subcuntaeous tissue so as to produce a clen withe surface".

„The method which I have introduced has already been applied successfully in obstetric surgery Mr. Swanzy of Dublin in submitting recently to the Surgical Society of Ireland a case of transplantationen from the rabbit stated that had suggested itself to him that transplantation of mucous membrane might be useful in certain cases in obstetric surgery and on inquiry he had ascer tained that such a procedure had been adopted with success". (Beigel, Die Krankheiten des weiblichen Geschlechtes. Stuttgart 1875.)

Die Methoden der Transplantationen größerer vollständiger Kutislappen ohne Unterhautfettgewebe ist später von F. Krause u. a. gepflegt worden. Krause empfiehlt sie für schwere Fälle, in denen die Transplantationen nach Reverdin-Thiersch erfolglos gewesen sind. Der Nachteil dieser Methode ist der Unterschied der Hautfarbe und die Unsicherheit der Anheilung. Aus diesen Gründen findet die Transplantation freier Kutislappen relativ selten Anwendung. Sie hat mehr und mehr dem Verfahren von Reverdin, Thiersch und ihren Modifikationen Platz gemacht.

Dieses Verfahren ist von Hoffmann, Schepelmann, v. Eicken, Esser und J. Joseph (dem Verfasser) weiter ausgebaut worden. Federl (1905), Hoffmann (1907) und Schepelmann konstruierten vorzügliche Transplantationsmesser, welche das Schneiden sehr breiter Epidermisstreifen von recht gleichmäßiger, genau dosierbarer Dicke gestatten (Fig. 111). Esser legte 1916 den Thierschlappen um erhärtete Stentmasse und preßte damit die Haut in Höhlen und Taschen, die mit Thierschlappen gewissermaßen austapeziert werden sollten[3]).

J. Joseph endlich sorgte für die bessere Fixierung des frei transplantierten Lappens auf offener Fläche (Stirn) durch einen „Schürzenverband", indem er ein glattes

[1]) v. Esmarch-Kowalzig, Chirurgische Technik. Ergänzungsband.

[2]) Wolfe, A new method of perforn ing plastic operations. Med. Times and Gaz. 3. VI. 1876.

[3]) F. J. S. Esser, Neue Wege für chirurgische Plastiken durch Heranziehung zahnärztlicher Technik Bruns Beiträge zur klin. Chirurgie. Bd. 103. Heft 4. Tübingen 1916.

Stück Verbandstoff, evtl. mehrere Lagen, von der Größe des Hautdefektes über das Transplantat legte und unter maßvollem Druck an die Wundränder des Defektes annähte. Auf diese Weise sicherte er das Transplantat vor der Verschiebung, die zumal bei Kopfverbänden leicht eintritt. Dieses Verfahren wendete er namentlich bei freier Hauttransplantation auf die Stirn an. Bei freier Hautplastik auf die Wange legte er, mit gutem Erfolge, zunächst eine Art gepolstertes, aus einer Anzahl zusammengenähter Verbandsstofflagen bestehendes Kissen von der Größe des Defektes auf das Transplantat und erst auf dieses Kissen den Schürzenverband (J. Joseph, Klinische Wochenschrift 1922, Nr. 14).

Auch für den Ersatz der Schleimhaut sind Reverdin-Thiersch-Läppchen verwandt worden. Siebenmann empfahl 1911 durch v. Eicken solche Läppchen zur Behandlung von Atresien der Nasengänge. Esser legte 1916 Thierschlappen auf Korkstückchen und J. Joseph legte größere Thierschlappen auf dicke Drains mit der Wundfläche nach außen und verwendete diese so zur Auskleidung neugeschaffener Nasenlöcher resp. Nasengänge in Fällen von Atresie und hochgradiger Stenose (siehe dieses Werk 1929: Über Atresie der Nasenlöcher im Kapitel „Totale Rhinoplastik").

Erwähnt sei hier noch die Braunsche Pfropfung, d. h. die Einpflanzung kleinster, einige Millimeter großen Epidermisläppchen in gereinigtes Granulationsgewebe. Diese wirkt bei Deckung großer Substanzverluste der Haut an den Extremitäten segensreich. In der Gesichtsplastik, wo wir glatte fettunterpolsterte Haut brauchen, dürfte sie selten am Platze sein.

II. Die Bildung des Nasengerüstes.

Als Erster hat Ollier 1861 lebenden Knochen zur Ergänzung des Nasengerüstes mit Erfolg überpflanzt und zwar den Rest des rechten Nasenbeins und einen Teil des Processus frontalis des Oberkiefers „un lambeaux osseux comprenant ce qui restait de l'os propre à droite et une portion de l'apophyse montante du maxillaire supérieur du même côté." Ollier hat darüber in der Gazette des hôpitaux vom 19. November 1861 in Nr. 135 und über einen zweiten Erfolg in der Société imp. de méd. de Lyon berichtet, ferner in der Gazette des Hôpitaux. Paris 1864, p. 349.

Die Methode Ollier ist aus den Fig. 422 und 423 ersichtlich, die ich dem Werke von Nélaton und Ombrédanne entnehme, da Ollier selbst seinen Publikationen keine Abbildungen beigefügt hat.

Vorgeschlagen hat Ollier diese Methode bereits 1860 nach einer in der Gazette hebd. vom 27. Jan. 1860 enthaltenen Fußnote, weshalb der Beginn der III. Epoche der Rhinoplastik vom Jahre 1860 datiert werden kann.

Über den Erfolg seiner Methode äußert sich Ollier folgendermaßen:

„On eut de cette façon un nez plus long que l'ancien de 4 centimètres, faisant une saillie de 2 centimètres sur la lèvre supérieure, un peu large à la pointe, il est vrai, mais ayant un profil régulier. Dans les narines, on introduisit des tubes en fil de fer étamé roulé en spirale pour maintenir l'ouverture du nez. Au bout de cinq semaines, on pouvait sentir les deux os propres du nez fixés bout à bout. Trois mois après l'opération, l'intervalle laissé par l'ablation de l'un d'eux était comblé par un tissu très dur, très résistant, qui paraissait en voie de s'ossifier et s'est ossifié en effet, puisque j'ai pu à diverses reprises enfoncer de solides épingles en ce point jusque sur une substance dure et compacte qui ne s'est, à partir du septième mois, jamais laissé pénétrer.

Le nez s'est un peu affaissé vers le septième mois, car le lambeau emprunté à la cloison a été en partie détruit par le lupus qui avait récidivé sur ce point.

Tel qu'il est du reste, malgré cet affaissement de la pointe, l'opéré n'est pas à comparer avec ce qu'il était autrefois. Il a aujourd'hui un nez, et un nez solide, tandis qu'avec la meilleure volonté du monde on ne pouvait donner ce nom à la protubérance rudimentaire qui existait auparavant."

Langenbeck hat 1864 die Seitenränder der Apertura piriformis zur Stütze der Nasenspitze benutzt, nachdem er 1859 durch Periostüberpflanzung (Pericranium) einen Teil des Nasengerüstes zu ersetzen versucht hatte (Deutsche Klinik 1859 Nr. 48). Er schildert seine Methode wie folgt:

„1. Ablösung der den Defekt bedeckenden Haut.

Ein vom Nasalfortsatz des Stirnbeines in der Mittellinie des Defektes herabsteigender senkrechter Schnitt trennt die den Narbenstumpf bedeckende, gesunde Haut in zwei Hälften, deren jede gegen die Wange hin abpräpariert wird. Die etwa vorhandenen Reste der Nasenknochen und der Processus nasales, sowie die Ausdehnung der Knochenneubildung liegt nun zutage.

2. Aufrichtung des Knochenbalkengerüstes.

Ein mit der Stichsäge geführter Sägenschnitt trennt von dem Knochenrande der Apertura pyriformis an jeder Seite einen $1^1/_2$—2″ breiten Knochenbalken ab. Die Länge dieses Knochenbalkens wird bestimmt durch die Breite der von dem Defekt abgelösten Haut, welche er zu stützen bestimmt ist. Mit einem in den Sägenschnitt eingesetzten Elevatorium wird der Knochenbalken von jeder Seite vorsichtig losgebrochen, so aber, daß er in der Gegend des unteren Randes der Apertura pyriformis mit dem Oberkiefer in Verbindung bleibt. An diesem senkrecht aufgerichteten Knochenbalken wird die sub 1 abgelöste Haut durch eine Fadenschlinge befestigt und folglich in der senkrechten Stellung erhalten.

Sodann werden die vorhandenen gegen die Nasenhöhle eingesunkenen Reste der Ossa nasi durch einen senkrecht gegen das Stirnbein aufsteigenden Sägenschnitt von dem Processus nasalis jeder Seite getrennt und mittels des Elevatorium langsam in die Höhe gebrochen und bis zu der erforderlichen Erhebung aufgerichtet. Die in der Regel erhaltene Nahtverbindung der Ossa nasi mit dem Os frontis bildet das Scharnier, in welchem die Nasenknochen sich ohne abzubrechen bewegen.

3. Transplantation eines Stirnhautlappens über das aufgerichtete Knochenbalkengerüst.

Mit diesem Stirnhautlappen kann ein Stück Pericranium transplantiert werden, wenn es erforderlich sein sollte.

Diese Methode bietet den Vorteil, daß sich eine Nase von vollkommen normaler Erhebung mit einem sehr geringen Aufwand an Material herstellen läßt. Denn während die totale Rhinoplastik aus der Stirnhaut allein einen Ersatzlappen von mindestens 3″ Breite erfordert, betrug diese in dem von Langenbeck operierten Fall nur 1″. Die Erhebung der neuen Nase ist, wie die vorgezeigte Photographie dartut, in den seit der Operation verflossenen 4 Monaten vollkommen unverändert geblieben. Langenbeck zweifelt nicht, daß diese Methode auch auf die Wiederaufrichtung eingesunkener Nasen mit Vorteil verwendet und nach dem jedesmaligen Bedürfnis vielfach modifiziert werden kann."

v. Langenbeck hat leider keine Methodenzeichnung und auch die im Zitat erwähnte Photographie der Publikation nicht beigegeben.

Bardenheuer hat 1898 — was gleich hier erwähnt sei — ähnlich dem Verfahren von Ollier operiert und zwar beide Nasenbeine einschließlich der dazwischenliegenden Septumpartie mit der äußeren Haut nach unten geschlagen einen Stirnlappen nach Langenbeck zur Deckung benützt. Die Fig. 424 und 425 aus Nélaton zeigen die Methode[1]). J. Joseph hat die Methode Bardenheuers mit der Hauttransplantation aus dem Arm verbunden. Fig. 479 zeigt an einem Falle Josephs ein Röntgenbild mit nach unten geschlagenen Knochenpartien (s. den Pfeil).

Während Ollier und Langenbeck den Überresten der knöchernen Nase den Knochen für den Ersatz des fehlenden Gerüstes entnommen haben, ist in der Folge der

[1]) Bardenheuer hat leider in seiner Originalmitteilung keine Abbildungen gegeben.

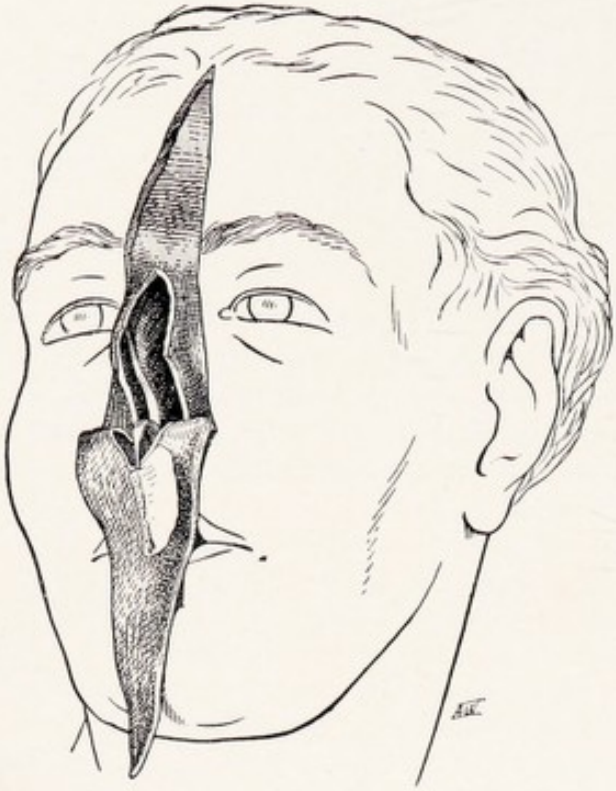

Fig. 422.

I. Akt. Der spitze Lappen im Zusammenhang mit einem Nasenbein herabgeschlagen.

Fig. 423.

Der Nasenlappen ist an die richtige Stelle angesetzt, aber seine linke Seite ist aufgeschlagen, um das linke Nasenbein am neuen Standort zu zeigen.

Olliers Methode: Erste Knochentransplantation zur Ergänzung des Nasengerüstes.

(Nach Nélaton-Ombrédanne.)

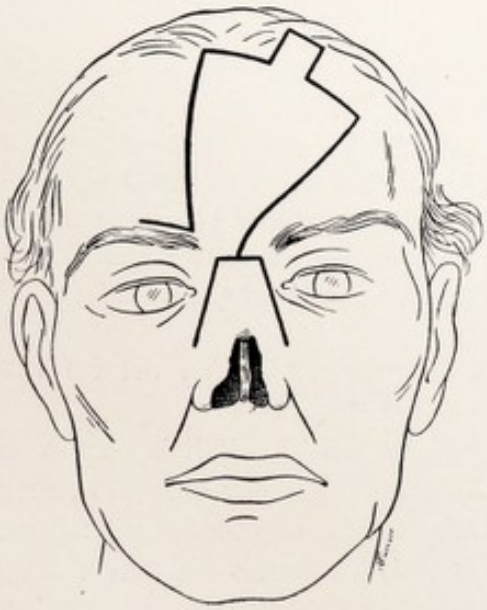

Fig. 424.
Schnittführung.

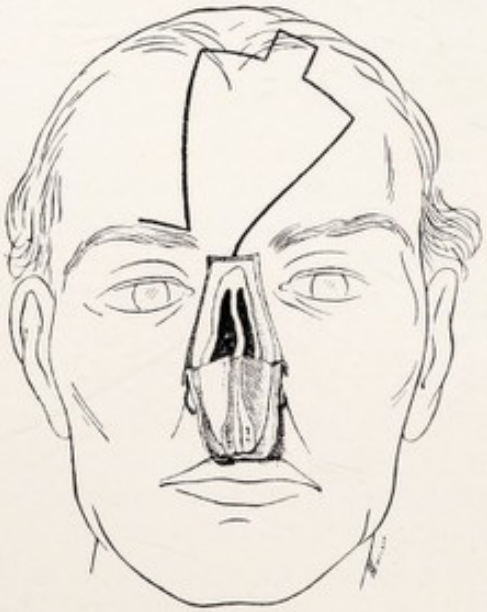

Fig. 425.
Die beiden Nasenbeine einschließlich Septumpartie und der äußeren Haut herabgeklappt.

Methode von Bardenheuer. (Nach Nélaton.)

ÄLTERE FRONTO-NASALE METHODEN.

Knochenersatz des Nasengerüstes auf zwei verschiedenen Wegen, annähernd gleichzeitig erstrebt worden: Der Ersatz aus dem Finger (digitaler Knochenersatz) und zweitens der Ersatz aus dem Stirnbein (frontaler Knochenersatz).

Hardie[1]) versuchte 1875 als Erster bei einem Kinde, dem das knöcherne Nasengerüst fehlte, einen Ersatz aus dem Finger zu schaffen. Er vereinigte die angefrischte Spitze des linken Zeigefingers mit dem oberen Winkel des Nasendefektes und nahm in der 15. Woche die Durchtrennung in der Mitte der zweiten Phalanx vor. Doch dieser künstliche Aufbau genügte nicht, um eine dauernde Profilhöhe zu erreichen. Man hätte nach seiner Meinung mehr als eine Phalanx benutzen müssen. Hardie gibt eine Schilderung seiner Methode im Brit. med. Journ. Bd. 2, S. 393, 1875. Sie lautet in deutscher Übersetzung wie folgt:

„Alsdann kam mir der Gedanke, einen Teil eines Fingers des Patienten zu benutzen. Das zu schaffende Gebilde sollte die Eigenschaften eines Stützpunktes haben, zugleich hervorspringen und widerstandsfähig sein, und ferner fähig sein, später zu schaffende Haut mit zu ernähren. Meine Gedanken richteten sich zuerst auf Transplantation einer Zehe, als für solche Fälle in Frage kommend. Auf Vorschlag des Hausarztes, Mr. Peter Tytler, jedoch erschien ein Finger viel tunlicher; und da wohl nur ein Teil benötigt werden würde, erschien dies als ein kleiner Verlust, falls dadurch eine Nase gewonnen werden konnte. Ich erläuterte der Patientin daher die Angelegenheit und beschloß, mit ihrer Genehmigung den Vorschlag von Mr. Tytler zu versuchen.

Am 10. Dezember machte ich infolgedessen einen Einschnitt längs der Mitte der Handfläche am Distal-Fingerknochen des linken Zeigefingers mit einem diagonalen Einschnitt als Basis und reflektierte (reflected) zwei seitliche Hautlappen. Dann wurde der Rand der Nasenhöhle entblößt, und die Haut leicht vom Knochen gelöst, um sie alsdann etwas umzukehren. Dadurch wurde eine leidlich breite frische Fläche geschaffen gegenüber den Hautlappen vom Finger. Die Teile wurden dann sorgfältig zusammengenäht. Der Arm wurde durch große Gipsverbände um den Hals, über dem Arm und unter dem Ellbogen gestützt. Ein Pflasterstreifen wurde ebenfalls um den Kopf gelegt und über das Gesicht; man beobachtete jedoch nach einem oder zwei Tagen, daß dies nur wenig zweckdienlich war und entfernte es darum später. Der Patient mußte zu Bett liegen und angehalten werden, sehr darauf aufzupassen, daß die verschiedenen Teile nicht behindert werden; eine Pflegerin wurde ebenfalls angehalten, den Schlaf der Patientin während mehrerer Nächte zu bewachen zum gleichen Zweck.

Während der ersten drei Tage verursachte die erzwungene Lage gewisse Ruhelosigkeit, und man konnte beobachten, daß der Finger seine aufrechte Lage etwas verändert hatte. Nachdem jedoch war kein Anlaß mehr zur Klage und die Glieder blieben 10 Tage lang unverändert. Man beobachtete alsdann, daß auf der ganzen linken Seite eine Adhäsion stattgefunden hatte, auf der rechten dagegen machte sich Eiterausfluß bemerkbar. Nach Verlauf einer weiteren Woche erschien es angebracht, den Finger behutsam zu heben, wobei sich ergab, daß nur eine geringe Verbindung auf der rechten Seite stattgefunden hatte; da man jedoch hoffte, daß die Granulation sich als recht wirksam erweisen würde, wurde der Verlauf nicht unterbrochen. Bald ergab sich, daß diese Vermutung sich bestätigte. Nach einiger Zeit vollzog sich die Verbindung hier fast ebenso vollkommen wie auf der linken Seite.

Da mir sehr daran lag, daß die Vaskular-Zufuhr zwischen Gesicht und Finger vollkommen funktionierte, ehe ich letzteren zerteilte — da ich mich doch dem Risiko gegenüber sah, einen Teil des Fingers des Patienten zu verlieren, ohne das gewünschte Resultat zu erhalten, dessentwegen die Operation unternommen war — hielt ich den Arm während der langen Dauer von drei Monaten am Gesicht festgebunden. Und es ist hierbei bemerkenswert, daß der Patient nach den ersten paar Tagen unter den Beschwerden dieser Behinderung gar nicht mehr zu leiden schien.

Am 17. Februar 1875 wurde ein elastischer Verband rund um den halben Umfang des Fingers in der Mitte des zweiten Fingerknochens gelegt. Am 10. März wurde der Verband um die andere

[1]) Hardie, On a new rhinoplastic operation. The Brit. med. journ. Sept. 25, 1875.

Hälfte gelegt; und am 24. wurde der Knochen mit der Zange gespalten, wodurch die Verbindung zwischen Distal-Phalanx und der Hand gelöst wurde. Beide Enden des Knochens bluteten und erwiesen eine genügende Vaskular-Zufuhr vom Gesicht. Diese Methode der allmählichen Separation wurde als Vorsichtsmaßregel angewendet, um so die neu geschaffenen Gefäße darin zu unterstützen, sich an die erhöhte Zufuhrfläche zu gewöhnen.

Der Teil des mittleren Fingerknochens, der an den beiden Gliedmaßen verblieb, wurde alsdann ausgeschnitten und die Enden mit weichen Teilen bedeckt und die ausgeschälte Phalanx durch Baumwolle geschützt.

Einige Zeit, nachdem der Arm befreit war, ergab sich eine kleine Steifheit an der Ellbogen-Verbindung; nach Verlauf von zwei oder Wochen war diese jedoch vollkommen verschwunden.

Wenige Tage genügten, um zu ergeben, daß die Vitalität in der ganzen entfernten Phalanx perfekt war.

Am 9. April wurden die Alaen von den Wangen getrennt und mit den unteren Enden des transplantierten Fingers verbunden. Vierzehn Tage später wurde beobachtet, daß der Nagel, der bisher seine ursprüngliche Länge beibehalten hatte, beträchtlich gewachsen war, und zwar infolge der vermehrten Blutmengen, die diesem Glied zugeführt wurden. Anfang Mai wurde der Nagel mitsamt der Matrize herausgeschnitten und am Ende des Monats wurde die an jeder Seite verbleibende Öffnung zwischen der Alae und der ursprünglichen Verbindungslinie der Phalanx mit dem Rande der Höhle durch einen dreieckigen Hautlappen von der Backe darüber geschlossen. Zu gleicher Zeit wurde die Columna an der Spitze des Fingerknochens attachiert.

Meine Absicht war gewesen, wie bereits aus früheren Bemerkungen ersichtlich, diesen transplantierten Teil des Fingers lediglich als Stützpunkt für einen Hautlappen zu benutzen, der späterhin in gewöhnlicher Weise angewendet werden sollte. Ich war jedoch mit dem Aussehen des Gliedes so zufrieden, als selbständiger Ersatz für die Nase, daß ich mich zur Ausführung dieser letzteren operativen Details entschloß, die sonst eigentlich besser erst nach der Hautbedeckung vorzunehmen gewesen wären.

Für einige Zeit blieb das Aussehen erstaunlich gut; kürzlich jedoch, seitdem ich diese Abhandlung in dieser Zeitschrift veröffentlichte, ist das Glied in die Nasenhöhle wieder beträchtlich zurückgesunken, so daß es keinesfalls das gute Aussehen hat wie es vorher zu werden versprach, und daher möchte ich jetzt die Absicht ausführen, die ich ursprünglich hatte, d. h. eine Hautbedeckung entweder von der Backe oder vom Arm vorzunehmen."

Für folgende Fälle empfiehlt Hardie also Vorsichtsmaßregeln. Hierzu zählt er:

1. „Einen längeren Teil zu belassen als nur einen Fingerknochen;
2. Maßnahmen zu treffen, um die Öffnung soweit wie möglich zu verringern, um ein Auseinanderweichen zu vermeiden; und
3. Obacht zu geben, daß er nicht von der geraden Linie im Gesicht abweicht."

Hardie hat leider seiner Publikation weder Methodenzeichnungen noch Abbildungen des Erfolges beigegeben.

1886 machte Franz König seine erste Transplantation aus dem Stirnbein zwecks Korrektur der Sattelnase (Näheres siehe S. 235).

Parker[1]) gelang es 1890, durch Phalangenüberpflanzung als Nasenrücken bei Sattelnase ein befriedigendes Schlußresultat zu erzielen. Schon am 5. Tage wurde der Finger im 2. Gelenk amputiert.

Wolkowitsch[2]), der 1896 den ganzen kleinen Finger samt Metacarpus (letzterer sollte den Defekt im harten Gaumen decken) zu transplantieren versuchte, erreichte

---

[1]) P. James Parker, The reconstruction ob the formed noses by grafting a portin of the finger. Americ. News June 7. 1890.

[2]) N. M. Wolkowitsch, Zum Aufsatze Wredens: „Nasenplastik aus dem Finger". Zentralbl. f. Chirurg. 1902, S. 1075 (Ruski Wratsch 1902, Nr. 33).

aber zunächst infolge Nekrose keinen Erfolg. Glücklicher war später Wreden[1]), indem er 1902 bei zwei Fällen in der Weise vorging, daß die erste Phalanx des Ringfingers der linken Hand das Septum, die 2. und 3. Phalanx den Nasenrücken bildete. Der Finger wurde nach vier Wochen exartikuliert, und das freie Ende der zweiten Phalanx in eine künstlich angelegte Höhlung des unteren Randes der Apertura piriformis eingepflanzt. — 1902 konnte auch Wolkowitsch (nach der Publikation von Wreden) gelungene Fälle mitteilen (s. S. 331).

Kausch[2]) erzielte 1904 eine Verbesserung der Nasenform, indem er bei einer Patientin zum Ersatz der durch Rhinosklerom zerstörten, knorpeligen Nasenscheidewand die eigene zweite Zehe nach Art eines Wanderlappens transplantierte (s. S. 419).

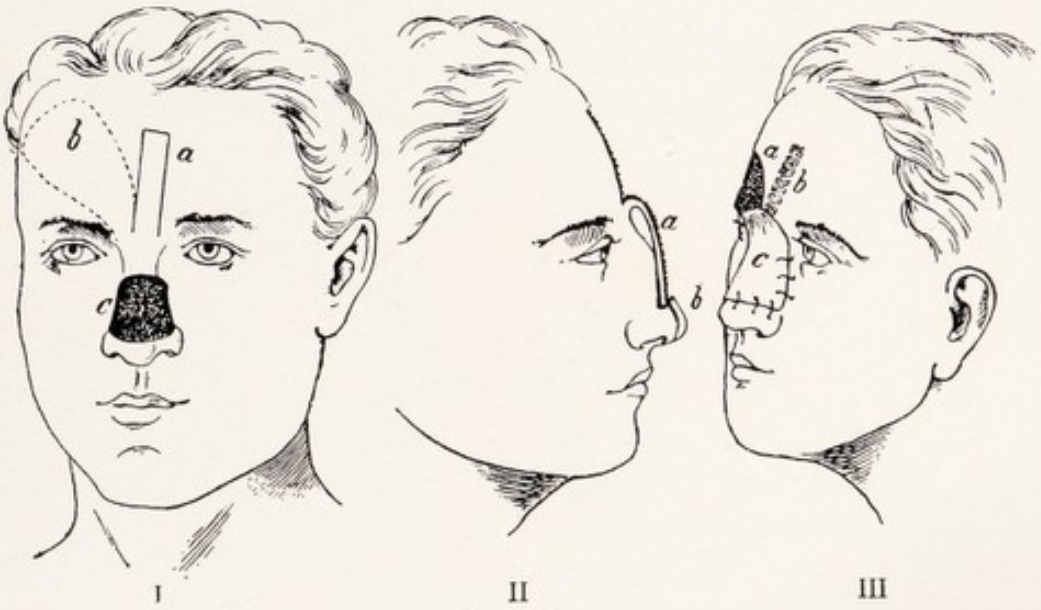

Fig. 426.

RHINOPLASTIK AUS DER STIRNHAUT UND DEM STIRNBEIN NACH FRANZ KÖNIG.

„I *a* Nasenrückenlappen (Haut und Knochen). *b* Lappen, welcher überpflanzt wird. *c* Defekt, entstanden durch quere Trennung der Nase. II *a* Der nach unten umgeschlagene Nasenrückenlappen. *b* Befestigung durch Katgutnähte. Die Haut der Nase bei *b* bleibt vom Einnähen des Decklappens. III *a* und *b* Die Stirndefekte. *c* Der über den Nasenrücken genähte Decklappen."

(Aus Königs Lehrbuch S. 251, Fig. 49.)

Den ersten erfolgreichen Versuch einer partiellen Nasengerüstbildung aus dem Stirnbein publizierte — wie oben gesagt — Franz König 1886 (Fig. 426). Er bildete zum Zwecke der Korrektur einer hochgradigen Sattelnase bekanntlich zwei Hautlappen auf der Stirn, einen medialen und einen lateralen. Der mediale enthielt eine Knochenspange aus dem unter diesem Lappen liegenden Stirnbein. Dieser wurde nach unten geschlagen, in die quer aufgeschnittene Sattelnase gelegt und diente zugleich als Unterfütterung und Stütze, während der laterale Hautlappen als Hautbedeckung der Nase benutzt wurde. Die Königsche Methode der Transplantation von gestielten Haut-Periost-Knochenlappen, die auch für die totale Rhinoplastik verwendbar ist, ist der Ausgangspunkt zahlreicher Modifikationen gewesen und ist im wesentlichen nach zwei Richtungen weiter fortgebildet worden, erstens im Sinne einer Profilgerüstbildung (v. Hacker) und zweitens im Sinne einer Nasendachbildung (Schimmelbusch).

[1]) Wreden, Rhinoplastik aus dem Finger. Zentralbl. f. Chirurg. 1902, S. 906 (Ruski Wratsch 1902, Nr. 19).

[2]) Kausch, Beiträge zu den plastischen Operationen. Archiv f. Chir., Bd. 74, S. 504, 1904.

Israel nahm einen Hautperiostknochenlappen aus der Ulna. Die Fig. 427a und 427b zeigen die Schnittführung, Fig. 427a zugleich die Entnahmestelle für den Knochen, Fig. 428 die Armhaltung während der Anheilung. (Näheres siehe Arch. f. klin. Chirurg., Bd. 53, S. 263ff.)

v. Hacker entnahm 1887 der Stirn eine längere Knochenleiste (Fig. 429a, 429b und 430), knickte das Endstück zwecks Herstellung eines knöchernen Septums um und

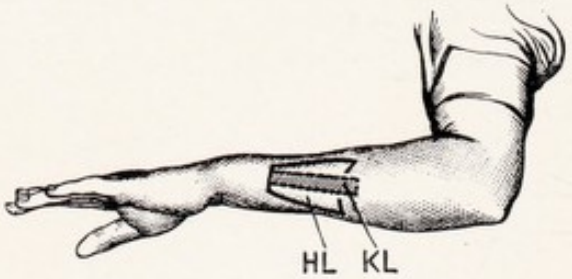

Fig. 427a.

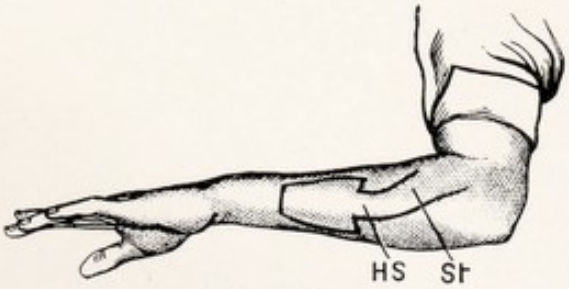

Fig. 427b.
Hautlappen aus der Ulna.

Fig. 428.
Die dazu gehörige Armstellung.

RHINOPLASTIK AUS DEM UNTERARM (ULNA) NACH ISRAEL.
(Originalbilder aus Arch. f. klin. Chir. Bd. 53.)

bildete so als erster ein wenn auch etwas unvollständiges Profilskelett. Er beschreibt seine Methode wie folgt (Wiener klin. Wochenschr. I. Jahrg. 1888, S. 37):

„Ich führte diese zwei Methoden hier näher an, da das Verfahren, das ich in zwei Fällen von totaler Rhinoplastik in Anwendung brachte, sich, was die Form des Periostknochenlappens betrifft, einigermaßen daran anlehnt.

Dasselbe besteht jedoch darin, daß ich einen Stirnlappen in der gewöhnlichen Größe und Form umschnitt, aber zugleich in und mit demselben einen für den künftigen Nasenrücken und das Septum bestimmten schmalen Periostknochenlappen mit transplantierte. Die Abpräparierung dieses Periostknochenlappens war allerdings mühsam. Die Breite dieses Lappens betrug etwa 7—8 Millimeter, die Länge wurde so abgemessen, daß derselbe nach oben bis an das Septumende des Lappens reichte und von der Nasenwurzel so weit entfernt war, daß er umgeschlagen gerade noch etwas auf dem erhaltenen Rest des Nasenrückens aufruhte. Diese Grenzen waren vorher durch feine spitze durch die Haut eingetriebene Stiftnadeln abgesteckt worden, dann wurde der Stirnlappen vom Periost abgelöst bis an die von den Nadeln umsäumte Partie.

Den Nadeln entlang wurde dann das Periost durchschnitten und sodann auch rings herum mit dem schief gehaltenen flachen Meißel die Corticalis dem Periostschnitt entlang vorsichtig durchtrennt und hierauf mit einem eigenen scharfen Rinnenmeißel der Periostknochenlappen, der also nach vorne mit dem Stirnlappen im Zusammenhang blieb, von oben her von der Diploe

abgelöst. Um diesen Vorgang zu erleichtern, waren die Ränder des Lappens durch einige Nähte gegen die Mitte hin eingerollt worden.

Nach Herabschlagen des Lappens wurde außen an der Haut genau die Stelle markiert, wo die Nasenspitze hinfallen sollte, und hier wurde die Knochenleiste, die es in beiden Fällen gelungen war, fast ganz in einem Stück abzulösen, nach abwärts so eingeknickt, daß der Nasenrückenteil und Septumteil gleichsam durch das darüberziehende Periost miteinander artikulierten. Es entstand dadurch an der Knickungsstelle eine scharfwinkelige Nasenspitze. Um

Fig. 429 a.

Fig. 429a zeigt den Stirnlappen von den Rändern her vom Periost abpräpariert, gegen die Mitte zu eingerollt und durch einige Nähte in der Lage fixiert, um bequemer die Periostknochenspange bilden zu können.

a = Wundfläche an der Stirn nach Ablösung der Haut vom Periost, b = der eingerollte Hautlappen.

Fig. 429 b.

Fig. 429b zeigt einerseits den durch Ablösung des Hautlappens sowie durch Ausmeißelung der Periost-Knochenspange entstandenen Defekt an der Stirn, andererseits den die Periost-Knochenspange enthaltenden Stirnlappen.

a = Wundfläche der Stirn nach Abpräparierung des Hautlappens, b = der abpräparierte Hautlappen von der Wundfläche gesehen, c = die Periost-Knochenspange, welche bei *a* entsprechend der Nasenspitze eingeknickt werden soll.

Fig. 430.

Fig. 430. Schematischer Sagittalschnitt durch die neugebildete Nase.

h = äußere Haut, p = Periost, k = Knochen, l weist mit Pfeil auf die Stelle hin, wo zur Bildung der Nasenspitze die Knochenspange eingeknickt wurde.

TOTALE RHINOPLASTIK AUS STIRNHAUT UND STIRNBEIN VON V. HACKER.

Originalbilder aus v. Hacker: Beiträge zur klinischen Chirurgie. 18. Bd. 1897.

eine Verschiebung zu verhindern, wurde die Periostknochenleiste durch eine oder zwei versenkte Katgutnähte in der Mitte des erhaltenen Teils des Nasenrückens fixiert. Zur Bildung des Septums wurden an dem hängenden Septumteil wie gewöhnlich die Hautränder nach hinten, hier also über die im Septum belassene Knochenleiste, die sich dabei von selbst an der breiteren Fläche sagittal stellte, genäht und dann der schief angefrischte Hautteil des Septums und die Nasenflügel in der üblichen Weise befestigt. Noch möchte ich hervorheben, daß an der Umschlagstelle des Lappens nur das Periost mit abgelöst wurde, um an der Einsenkung zwischen Stirn und Nase und den erhaltenen Teil des Nasenrückens keine zu starke knöcherne Prominenz zu erhalten."

Habs schnitt die Ulnahautlappen recht lang, entnahm den Knochen der Ulna dicht am Lappenstiel (Fig. 431a), legte die periphere Lappenhälfte auf die Wund-

seite des Knochens, um dessen Einheilung zu sichern (Fig. 431b) und erzielte so den in den Fig. 432a—c dargestellten Erfolg. (Näheres siehe Münch. med. Wochenschr. 1904, Nr. 10.)

Schimmelbusch suchte 1895 dem Stirnbein statt der Spange eine Knochenplatte zu entnehmen. Eine Knochenplatte in einem Stück mit der Haut zu entnehmen, gelingt aber in der Regel nicht. Meist läßt sich der Knochen nur in Bröckeln ablösen.

Fig. 431 a und b.

Hautlappen aus dem Unterarm mit Periostknochenlappen aus der Ulna nach Habs.

Diese wurden daher von Schimmelbusch gitterartig an die Haut angenäht und vereinigten sich schließlich wieder zu einer Knochenplatte. Diese wurde dann mit Thierschschen Läppchen nach Abkratzen der Granulation gedeckt und nach deren Heilung der Knochen in der Mitte in der Längsrichtung gespalten und dachartig eingeknickt und so mit der Hautfläche nach außen auf die Nasengegend gestellt

Fig. 432 a. **Fig. 432 b.** **Fig. 432 c.**

RHINOPLASTIK AUS DEM UNTERARM (ULNA) NACH HABS.

(Originalbilder von Habs aus Münch. med. Wochenschrift 1904.)

(Fig. 433a—c). Lexer modifizierte das Verfahren Schimmelbuschs in der Weise, daß er das die Knochenplatte enthaltende Lappenende nach innen und rückwärts umlegte (Fig. 536). (Näheres siehe Arch. f. klin. Chirurg., Bd. 53, S. 263 u. ff.) Ferner hat Hildebrand in Anlehnung an Franz Königs Methode, zur Hebung der eingesunkenen Nasenspitze einen Haut-Knochenlappen aus der Stirn durch einen Querschnitt am Nasenrücken gezogen und das die kleine Knochenplatte enthaltende Endstück, unter Drehung des Stiels um seine Achse, septumartig gestellt.

1896 pflanzte Israel ein freies Knochenstück aus der Tibia unter der Haut einer Sattelnase, das dauernd eingeheilt blieb und hat durch diesen fundamental wichtigen

Versuch die Bahn zu weiteren Erfolgen geebnet. — In ähnlicher Weise transplantierte v. Mangold 1900 Rippenknorpel zwecks Korrektur einer Sattelnase. Nachdem er 1897 zwecks späterer Übertragung in einen strikturierten Kehlkopf eine Knorpelscheibe unter die Kinnhalshaut mit Erfolg überpflanzt hatte (Dtsch. Gesellsch. f. Chirurg. 1898, II, S. 618). v. Mangolds ausführliche Beschreibung siehe S. 323 u. f., 1906[1]) transplantierte Israel zum Zwecke einer Gerüstbildung bei einer totalen Rhinoneoplastik ein Tibiastück unter die Armhaut und diese dann samt dem eingefügten Knochen auf das Gesicht. Er selbst sagt darüber folgendes: „Zunächst wurde zum Zwecke der Schaffung eines festen Stützgrabens eine geeignet geformte Periost-Knochenplatte aus der medialen Tibiafläche eingemeißelt, welche die knöcherne Unterlage für den Nasenrücken, die Seitenwandungen, das häutige Septum bilden sollte. Diese Platte wurde durch einen Hautschnitt in das subcutane Gewebe des Oberarmes übertragen und heilte dort ein.

Fig. 433 a. Fig. 433 b. Fig. 433 c.

TOTALE RHINONEOPLASTIK AUS STIRNHAUT UND STIRNBEIN NACH SCHIMMELBUSCH.
Originalbilder von Schimmelbusch.

Dadurch wurde die Möglichkeit gegeben, einen gestielten Hautknochenlappen aus dem Oberarm zu bilden und auf den Nasendefekt zu übertragen."

Erwähnt sei ferner, daß 1902 Nélaton zum Zwecke einer totalen Rhinoneoplastik Rippenknorpel (Fig. 634—638) und 1909 Formamitti zum gleichen Zweck ein Tibiastück unter die Stirnhaut gepflanzt haben. Diese beiden Methoden, die sich offenbar an das 1896 von Israel inaugurierte Verfahren der freien Knochentransplantationen anlehnten, stellten wohl Verbesserungen der mit Hilfe der indischen (frontalen) Methode ausgeführten partiellen Nasengerüstbildung dar, brachten aber für die vollständige Nasengerüstbildung keinen Fortschritt.

1907 implantierte J. Joseph (der Verfasser) ein Knochenstück aus der Tibia intranasal zur Korrektur einer Sattelnase und zeigte so, daß auch manche Nasenersatzplastiken narbenlos, d. h. ohne äußere Narben ausgeführt werden können (intranasale Methoden der Nasenersatzplastik) (Fig. 434—436).

1908 nahm Mandry wohl als Erster die Rhinoplastik mittels direkter Einpflanzung eines Hautperiostknochenlappens aus dem Schlüsselbein nahe der Schultergegend vor.

1914 empfiehlt J. Joseph die tibio-labiale, später auch die „chondro-labiale Septumbildung, d. h. die Einpflanzung des Tibia- oder Knorpelstückes an den für die Septum-

[1]) J. Israel, Demonstration eines Falles von Rhinoneoplastik. Verhandl. der Berl. med. Gesellschaft 1906. I. S. 115.

bildung bestimmten Hautstreifen der Oberlippe. Ferner rät er die sonstige Bildung des Nasengerüstes (Nasenrücken) erst nach Herstellung der Weichteilnase vorzunehmen, also die Reihenfolge der Operationen zu ändern.

1915 empfiehlt Eitner für die Korrektur der Sattelnase Elfenbein. Ungefähr zur selben Zeit verwandte J. Joseph, angeregt durch Th. Gluck[1]), bei Sattelnase das Elfenbein statt des Tibiastückes, weil Elfenbein viel weniger resorbiert wird als der eigene lebende Knochen des Patienten. Aus demselben Grunde hat J. Joseph zur

Fig. 434.
Sattelnase vor der Operation.

Fig. 435.
Nach der intranasalen Transplantation aus der Tibia keine äußere Narbe.

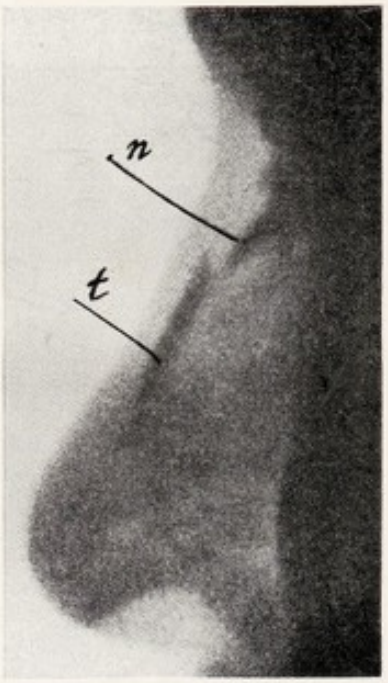

Fig. 436.
Radiogramm.
n = Os nasale, t = Knochenstück aus der Tibia.

Intranasale Methode der Transplantation eines Knochenstückes aus der Tibia nach J. Joseph.
(Erster Fall der intranasalen Korrektur der Sattelnase, siehe Berl. klin. Wochenschr. 1907, Nr. 16.)

Verbesserung, d. h. Erhöhung der Nasenspitze, statt des Lexerschen Knochenstückchens oft Elfenbein eingefügt, in Fällen, in denen nicht genügend dicker Ohrknorpel zur Verfügung stand. — Ich selbst kann bestätigen, daß ein zur Korrektur der Sattelnase eingefügtes Elfenbeinstück nach 9 Jahren in unverändertem Zustande geblieben ist (siehe im Kapitel „Sattelnase" (Fig. 895—897).

1916 empfiehlt Fritz König, das Nasengerüst in Form eines auf den Kopf gestellten Kreuzes in einem Stück aus dem Brustbein und zwei angrenzenden Rippenknorpeln (der fünften Rippe) zu schneiden, dieses Knochenknorpelkreuz zunächst unter die Armhaut und von da nach Anheilung mitsamt der bedeckenden Haut auf das Gesicht zu überpflanzen. (Näheres im systematischen Teil S. 326 und 329.)

Nachdem ich im Abschnitt „Geschichte" die Verdienste der alten Autoren und die chronologische Entwicklung der Rhinoneoplastik geschildert habe, sollen in der nun folgenden systematischen Darstellung des Gebietes die gegenwärtig geübten Methoden, soweit das bisher nicht geschehen ist, näher beschrieben werden, insbesondere die von mir angegebenen, wie auch die von mir benutzten hier in Betracht kommenden Methoden anderer Autoren, sei es in ihrer ursprünglichen, sei es in von mir modifizierter Form.

[1]) Der bekanntlich das Elfenbein in der Chirurgie vielfach vorher angewandt hat.

Die gegenwärtig geübten Methoden der Rhinoneoplastik in systematischer Darstellung.

Konform der Einteilung der Nasendefekte in totale (subtotale) und partielle sollen zunächst zur Darstellung gelangen:

I. Die totalen und subtotalen Nasendefekte. (Totale und subtotale Rhinoneoplastik).

Für die Korrektur von Nasendefekten sind im folgenden bestimmte Operationen oder Operationsreihen angegeben. Ein Teil der Nasendefekte, besonders aber die totalen, subtotalen und kombinierten Nasendefekte bedürfen aus den verschiedensten Gründen einer Vorbehandlung, d. h. gewisser

Voroperationen.

Diese bezwecken, eine bessere Atmung zu sichern, eine gewisse Fundamentierung der Nase, wenn außer ihr der Kiefer auch ganz oder teilweise fehlt und in Fällen von noch bestehendem Lupus, bei zu kleinen Nasenlöchern das Septum zu durchtrennen, um eine gründliche Untersuchung des Naseninnern vor dem Beginn der Plastik und erforderlichenfalls eine gründliche Lupusbehandlung vor dem Beginn der ersten plastischen Hauptoperation zu ermöglichen. Es kommen demgemäß als Voroperationen in Betracht:

1. die Vergrößerung der Nasenöffnung;
2. die Fundamentierung der Nase;
3. die diagnostische und therapeutische Septumdurchtrennung;
4. die diagnostische und therapeutische Flügellösung.

1. Die Vergrößerung der Nasenöffnung.

Zuweilen ist die Nasenöffnung der verstümmelten Nase infolge der pathologischen Einziehung der Nasenflügel, der Haut des Septums und der Nasenspitze zu klein

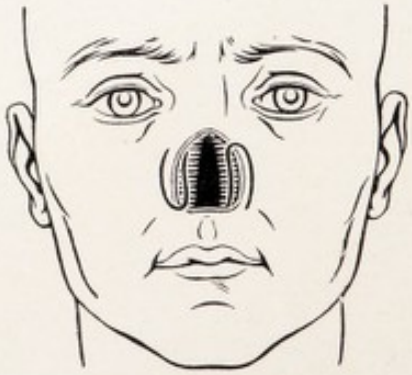

Fig. 437.
Auskleidung der erweiterten Apertura piriformis mit Hautlappen nach Lexer.
(Aus Bier-Braun-Kümmel, Operationslehre.)

geworden. In solchen Fällen empfiehlt es sich sehr — wenngleich der Patient in der Regel sich die Nasenatmung abgewöhnt hat — zur Herbeiführung einer besseren Atmung als Voroperation doch die Nasenöffnung zu erweitern. Man kann das durch die von Lexer angegebene Schnittführung tun (siehe Fig. 437) oder durch die von mir gewählte (Fig. 438 und 439). Diese besteht in drei bis vier von vorn nach hinten geführten Hautschnitten. Die so entstandenen Hautlappen werden abpräpariert (Fig. 439)

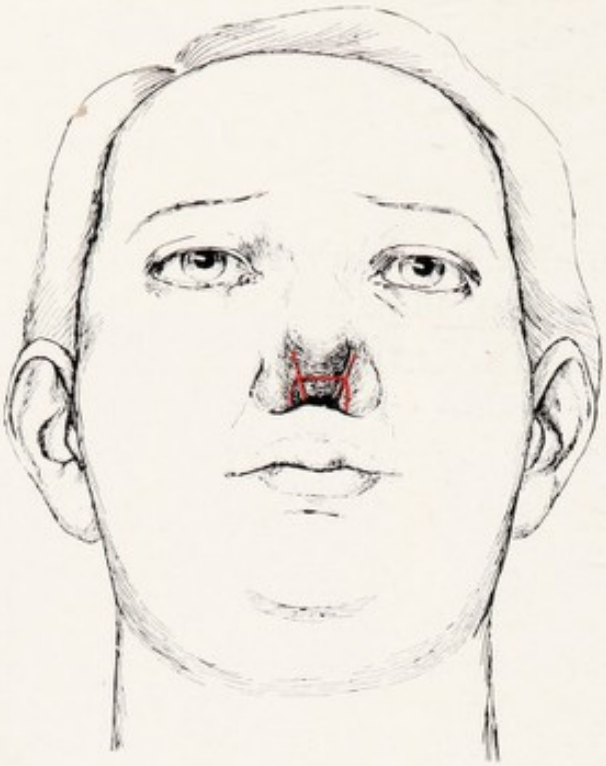

Fig. 438.
Erweiterung der Nasenöffnung (Voroperation nach J. Joseph, äußere Schnittführung).

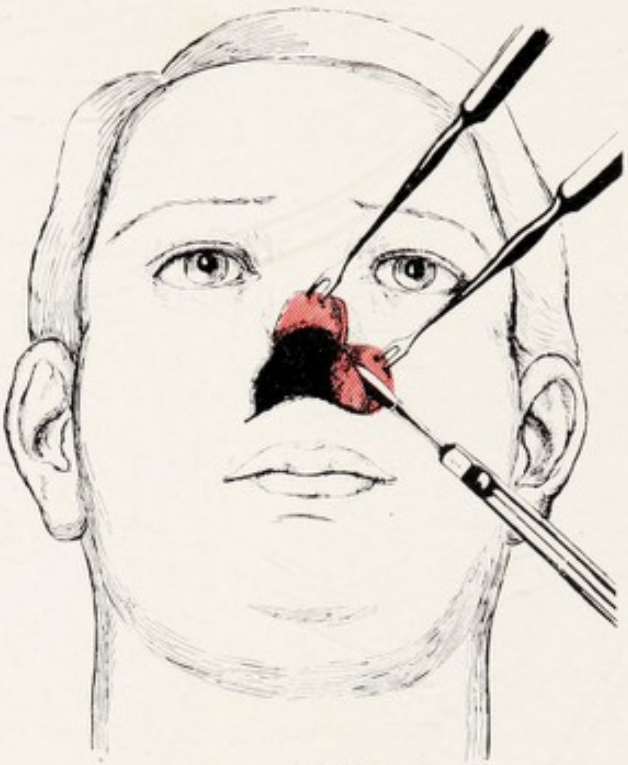

Fig. 439.
Abpräparierung des Unterhautgewebes.

Vergrößerung der Nasenöffnung mit Hautauskleidung nach J. Joseph.

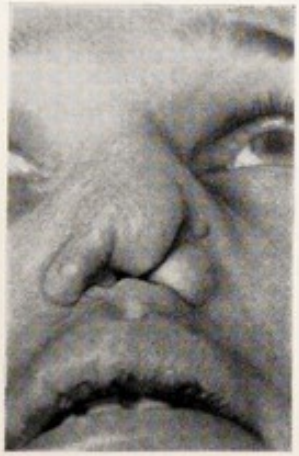

Fig. 440.
Abnorme Enge der Nasenöffnung.

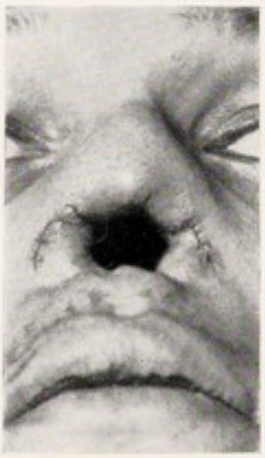

Fig. 441.
Zustand nach der plastischen Erweiterung.

Voroperation: Plastische Erweiterung der Nasenöffnung. (Fall von J. Joseph.)
(Nach der in den Fig. 438 und 439 dargestellten Methode operiert.)

und das Bindegewebe und Fett werden unterhalb der Kutis bis auf das Periost, auch die Haut, soweit sie überflüssig und beengend wirkt, abgetragen. Hierauf wird der nunmehr erweiterte Naseneingang mit dem gestielten Hautlappen ausgelegt. Die Fig. 440 und 441 zeigen den Effekt meiner Methode an einem speziellen Fall.

2. Die Fundamentierung der neu zu bildenden Nase.

Auch dann, wenn außer der Nase auch Teile der Kiefer und Wangen, mithin sozusagen auch das Hinterland der Nase fehlt, ist eine Voroperation nötig. Hier handelt

Fig. 442.
Subtotaler Nasendefekt bei gleichzeitig vorhandenem Wangen- und Kieferdefekt.

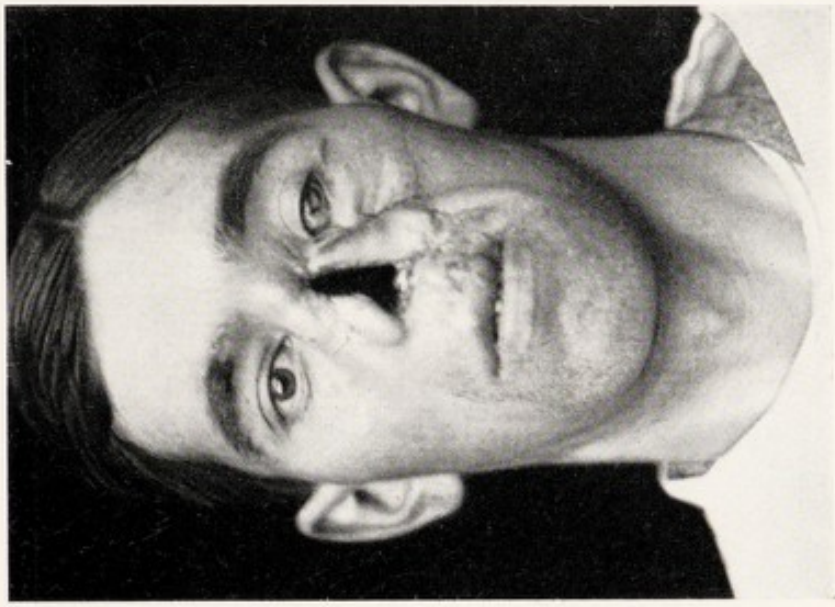

Fig. 443.
Zustand nach der einseitigen Fundamentierung.

FUNDAMENTIERUNG DER NEU ZU BILDENDEN NASE BEI GLEICHZEITIGEM WANGEN- UND KIEFERDEFEKT DURCH EINEN HORIZONTALEN WANGENLAPPEN (EINSEITIG).

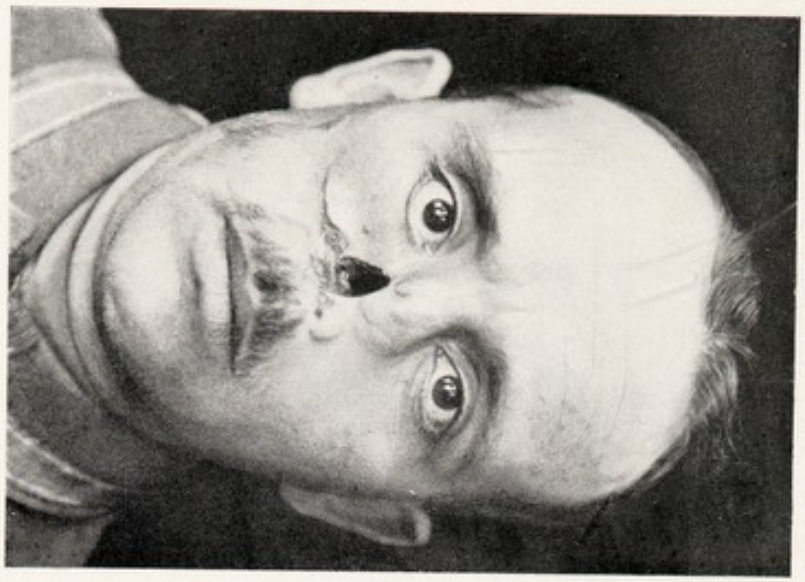

Fig. 444.
Subtotaler Nasendefekt.

Fig. 445.
Rechtsseitige Fundamentierung aus der Wange.

Fig. 446.
Die neugebildete Nase steht g e r a d e wegen der rechtsseitigen Fundamentierung.
(Stirn nicht fertig modelliert.)

RECHTSSEITIGE FUNDAMENTIERUNG DER NASE. ZUR VERMEIDUNG DES SCHIEFSTANDES DER NEUEN NASE.

Fig. 447.
Schnittführung.

Fig. 448.
Der Lappen größtenteils losgelöst.

Fig. 449.
Nach der Lappeneindrehung.

DOPPELSEITIGE FUNDAMENTIERUNG EINER NEU ZU BILDENDEN NASE. SCHEMATISCHE DARSTELLUNG NACH J. JOSEPH.

Fig. 450.
Analyse der Kombination eines totalen Nasendefektes mit doppelseitigem Oberkiefer, bzw. Wangendefekt.
N = Nasendefekt. O = Oberkiefer- u. Wangendefekt.

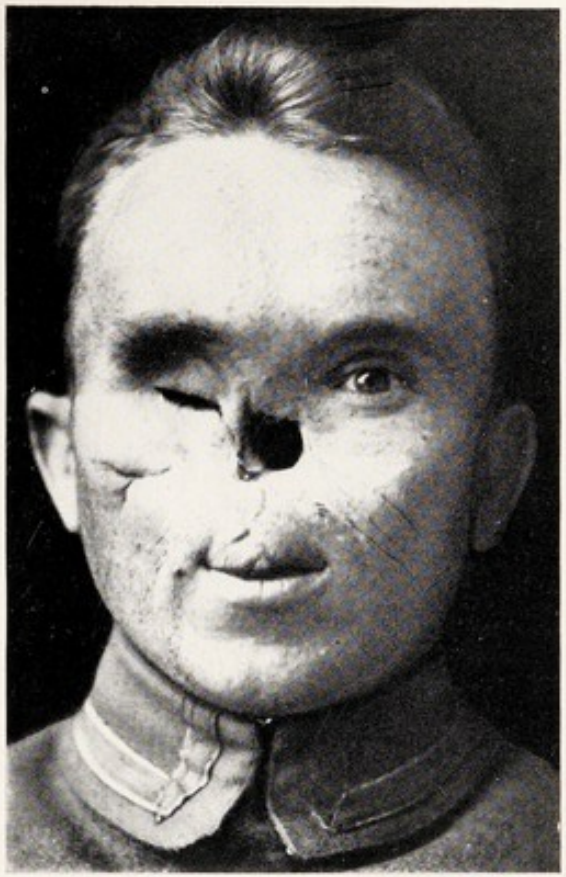

Fig. 451.
Vorderansicht.

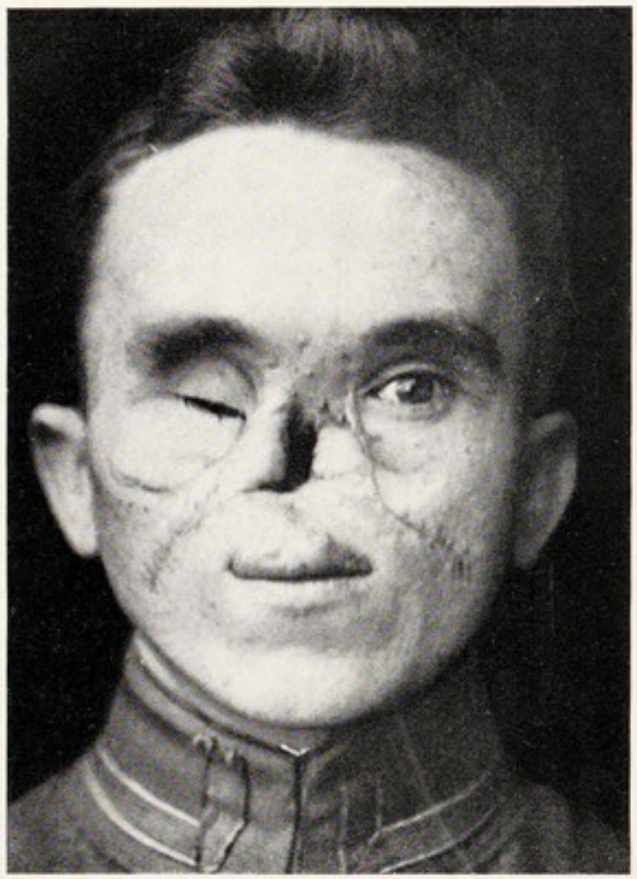

Fig. 452.
Nach der doppelseitigen Fundamentierung aus der Wange.

(Praktischer Fall zu den Fig. 247—249.)

DOPPELSEITIGE FUNDAMENTIERUNG DER NEU ZU BILDENDEN NASE, ERSATZ DES PROCESSUS FRONTALIS DES OBERKIEFERS MITTELS HORIZONTALER WANGENLAPPEN (BUCCALE FUNDAMENTIERUNG).
(VOROPERATION ZUR TOTALEN RHINONEOPLASTIK.)

es sich darum, das Fehlen des seitlichen Fundaments zu ersetzen. Das geschieht am einfachsten durch Transplantation von Wangenteilen aus der Gegend der Buccolabial-Falte. Die Fig. 442 und 443 zeigen einen solchen Fall und die von mir angewandte Methode. Die Fig. 445 zeigt einen Fall, in dem eine rechtsseitige Fundamentierung ausgeführt ist und die Fig. 447—449 zeigen die doppelseitige Fundamentierung. Die Fig. 450—452 zeigen die doppelseitige Fundamentierung in einem praktischen Fall. Das schwarze Feld hinter der punktierten Linie zeigt den Umfang des gleichzeitig fehlenden Hinterlandes der Nase, wenn ich so sagen darf, resp. den Umfang der fehlenden Teile der Oberkieferbeine, die sonst der Fundamentierung der Nase dienen.

3. Die diagnostische und therapeutische Septumdurchschneidung.

Noch in einem dritten Falle ist zuweilen eine Voroperation erforderlich, nämlich, wenn bei Defekten lupösen Ursprungs die Entscheidung getroffen werden soll, ob der

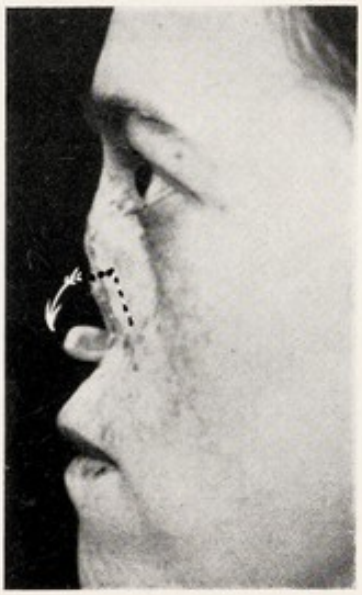

Fig. 453.

Das oben abgeschnittene Septum nach unten fallen gelassen.

Der Pfeil zeigt den Weg, den das vorher von dem Seitenrand gedeckte Septum (punktierte Linie) genommen hat.

Fig. 454.

Das oben abgetrennte und nach unten verlagerte Septum cutaneum ermöglicht den Einblick und die Behandlung der Nasenhöhlen.

Diagnostische resp. therapeutische Septum-Durchschneidung (Voroperation).

Lupus geheilt ist, die Nasenlöcher aber zu klein sind, um einen geeigneten Überblick über die Schleimhaut zu gewähren.

In solchem Falle habe ich das den Einblick störende Septum oben eingeschnitten und nach vorn fallen lassen. Fig. 453 zeigt diesen Zustand in Seitenansicht. Die punktierte Linie auf der Seitenwand soll die Lage des Septums vor seiner Lostrennung andeuten. Fig. 454 zeigt die Vorderansicht einer genügend großen Ansicht für die Betrachtung der Schleimhaut.

4. Die diagnostische und therapeutische Flügellösung.

In einem anderen Fall von abnormer Enge der Nasenlöcher (nach Lupus) habe ich zu gleichem Zwecke die Nasenflügel oben losgetrennt (siehe Fig. 455), so daß die Flügel

seitwärts gezogen werden konnten, wodurch gleichfalls der erforderliche Einblick für die Diagnose und eine genügend große Öffnung für die Behandlung ermöglicht wurde (siehe Fig. 456).

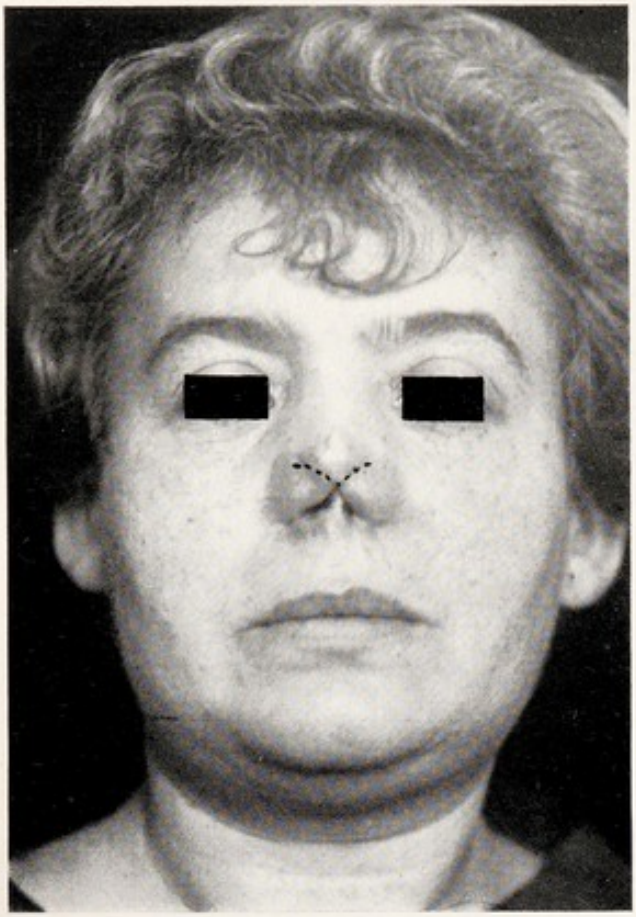

Fig. 455.

Abnorme Enge der Nasenlöcher bei Lupus der Nase. Die punktierte Linie deutet die Schnittführung an.

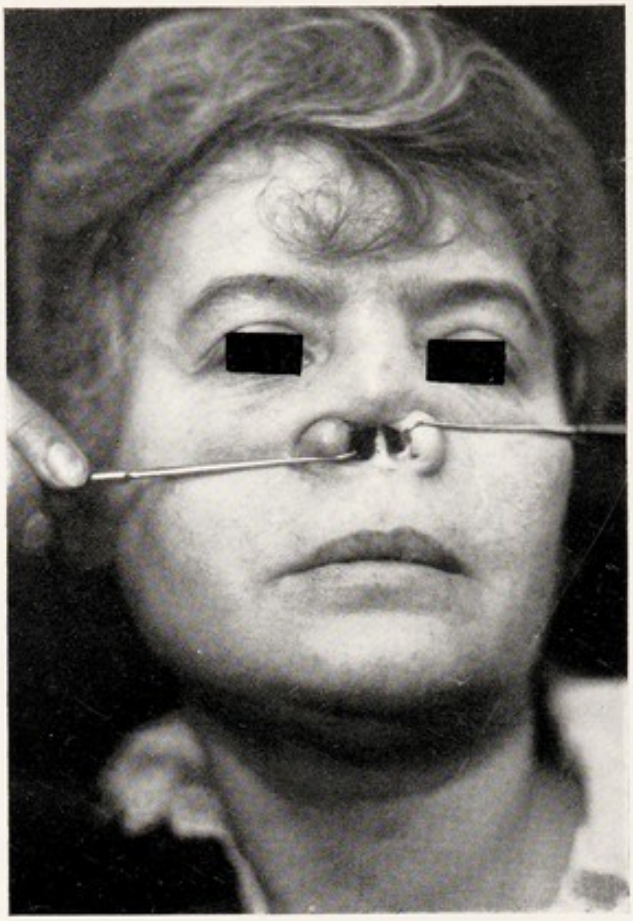

Fig. 456.

Die Nasenlöcher durch Incision (doppelseitig) oberhalb der Nasenflügel vergrößert. Die Schleimhaut für Diagnose und Behandlung dadurch zugänglich gemacht.

Voroperation: Erweiterung abnorm enger Nasenlöcher durch Mobilisierung der Flügel.

Ich komme nunmehr zu den beiden

Hauptoperationen,

welche

A. den Ersatz der fehlenden Nasenhaut und Schleimhaut,

B. den Ersatz des fehlenden Nasengerüstes betreffen, wobei zu bemerken ist, daß manche Autoren diese beiden Hauptoperationen in eine zusammenzuziehen versucht haben.

Die unter C genannten als chirurgische Modellierung bezeichneten Operationen sind praktisch als kleinere oder Nachoperationen zu werten.

Im übrigen sind totale und die subtotale Rhinoneoplastik in der Behandlung nicht zu trennen, da es nicht viel ausmacht, ob noch ein kleiner Teil der Nase vorhanden ist oder nicht. Beide Fälle erfordern nämlich fast die gleiche Art und den gleichen Umfang der operativen Behandlung.

A. Der Ersatz der fehlenden Nasenhaut und Schleimhaut.

Für den Ersatz der fehlenden Nasenhaut kommen, vorausgesetzt, daß die Haut für die ganze Nase ausreichen soll, folgende Methoden in Betracht:

1. Die brachiale oder italienische Methode (Antonio Branca)
   a) aus dem Oberarm
      α) aus der Beugeseite (bicipitale Methode nach A. Branca und Tagliacozzi),
      β) aus der Streckseite (tricipitale Methode nach J. Joseph);
   b) aus dem Unterarm (Israel und Habs, Fabricius).
2. Die frontale oder indische Methode (Die Inder und Branca pater)
   a) aus Stirn allein (Carpue);
   b) aus Stirn- und Kopfhaut (Dieffenbach).
   Anhang: Der sekundäre Stirnhautdefekt.
3. Die buccale Methode:
   a) Die buccale-mediale aus angrenzenden Wangenteilen (zweite indische, sog. französische Methode Serre u. a.);
   b) die buccale-laterale Methode aus der lateralen Wangenhälfte (J. Joseph).
   Anhang: Die fronto-buccale Methode.
4. Die labiale Methode. Methode von v. Maisonneuve (bei Arhinie).
5. Die pectorale Methode
   a) direkte Methode (Holländer);
   b) indirekte Methoden
      α) brachio-pectorale Methode (Steinthal);
      β) mento-pectorale Methode (Rosenstein).
6. Die claviculare Methode (Mandry).

Die freien Überpflanzungen kommen in der Regel nur zum teilweisen Ersatz der Haut in Betracht, besonders bei Schleimhautdefekten.

Ich beginne, dieser Einteilung entsprechend, mit dem

1. Hautersatz aus dem Arm (brachiale oder italienische Methode).

Die brachiale Methode, um die sich außer ihrem Erfinder Antonio Branca (um 1450) bekanntlich auch Tagliacozzi (1597) und C. F. Graefe (1817) besonders verdient gemacht haben, galt und gilt trotz einzelner guter Erfolge bis in unsere Zeit hinein im allgemeinen als unerträglich, gefährlich und wegen zahlreicher Mißerfolge als sehr unsicher. — Die brachiale Methode hat aber den großen Vorzug, die Stirnnarbe gänzlich zu vermeiden. Ich ließ es mir daher trotz obiger Bedenken angelegen sein, diese Methode nachzuprüfen und sie so erträglich, so einfach und sicher wie möglich zu gestalten. Das glaube ich auch erreicht zu haben, und zwar 1. durch Modifikation der Schnittführung am Arm und 2. durch Vereinfachung der Verbandtechnik.

Bevor ich die Schnittführung auf dem Arm und die Verbandtechnik darstelle, muß ich mit einigen Worten auf die

Schnittführung an dem Nasenstumpf

zu sprechen kommen. Den Nasenstumpf umschneide ich in ähnlicher Weise wie dies Bardenheuer und vor ihm A. Neumann und Ollier getan haben. Ich mache zunächst einen oberen Querschnitt an der Nasenwurzel resp. in der Verbindungslinie beider Augen in einer Ausdehnung von etwa $3^1/_2$ cm. Beabsichtige ich, den Hautlappen dem linken Arm zu entnehmen, so führe ich an der linken Seite der Nase den Schnitt nur etwa bis zur Mitte der imaginären Grenzlinie zwischen Nase und Wange, um an dieser

Seite eine möglichst breite Ernährungsbrücke für die nach unten zu schlagende Nasenhaut zu haben (siehe Fig. 107 des allg. Teils, S. 53). An der rechten Nasenseite führe ich dagegen den Schnitt vom Endpunkt des oben beschriebenen Querschnitts der Nasenwurzel (von der Gegend des linken Augenwinkels) bis in die Gegend der Ansatzstelle des linken Nasenflügels, weil in dieser Linie der entsprechende Rand des Armlappens in voller Länge angenäht werden soll. Der so umschnittene Lappen wird nach unten abpräpariert (wobei auch zahlreiche Unterbindungen und Umstechungen der Haut parallel zum Wundrand, sog. Parallel-Umstechungen zu machen sind), und zwar so weit, daß er genügend ernährt wird und nach abwärts geschlagen. Auf diese Weise wird die Wundfläche des Nasenlappens nach außen gerichtet und seine äußere Haut nach innen, so daß er einen Ersatz der fehlenden Nasenschleimhaut darstellt.

Sind die Nasenbeine prominent, so trage ich einen Teil davon sofort mit dem Meißel glatt ab, damit bei der später folgenden Einfügung des dorsalen, für die Bildung des Nasenrückens bestimmten Knochenstückes die Nase in ihrer oberen Hälfte nicht zu hoch wird (was häßlich wirken würde).

Schnittführung auf dem Arm.

Die Armhaut kann man erstens dem Oberarm und zweitens dem Unterarm entnehmen.

a) Transplantation aus dem Oberarm.

Am Oberarm kommt als Entnahmestelle sowohl die Beugeseite als auch die Streckseite in Frage.

α) Transplantation aus der Beugeseite des Oberarms (bicipitale Methode).

Was zunächst die Transplantation aus der Beugeseite des Oberarms betrifft, so mache ich im Gegensatz zu Tagliacozzi (Fig. 457), der die Schnitte parallel führte,

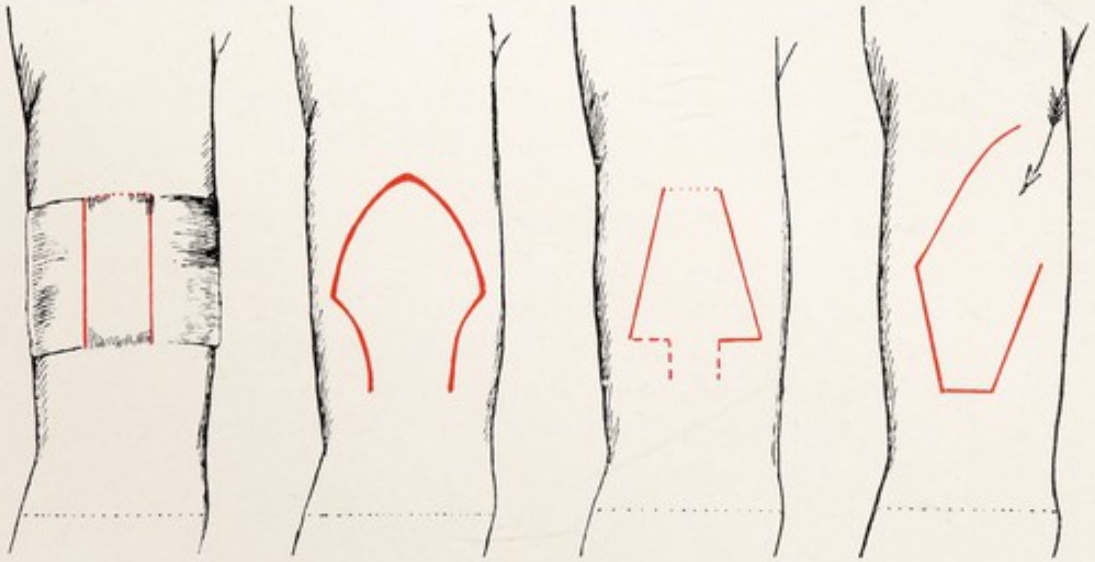

Fig. 457. Tagliacozzi. **Fig. 458.** v. Graefe. **Fig. 459.** Dieffenbach. **Fig. 460.** J. Joseph.

Fig. 457—460. Schnittführungen aus dem Arm.

(Die älteren Schnittführungen zur klaren Unterscheidung von der meinigen daneben.)

und ebenso zu Dieffenbach (Fig. 459) und Graefe (Fig. 458), die herzartige Ausschnitte machten, die Schnitte, wenn ich am rechten Arm operiere, in Form einer eckigen Sechs — bei gesenktem Arm betrachtet (Fig. 460 und 461) — und in Gestalt

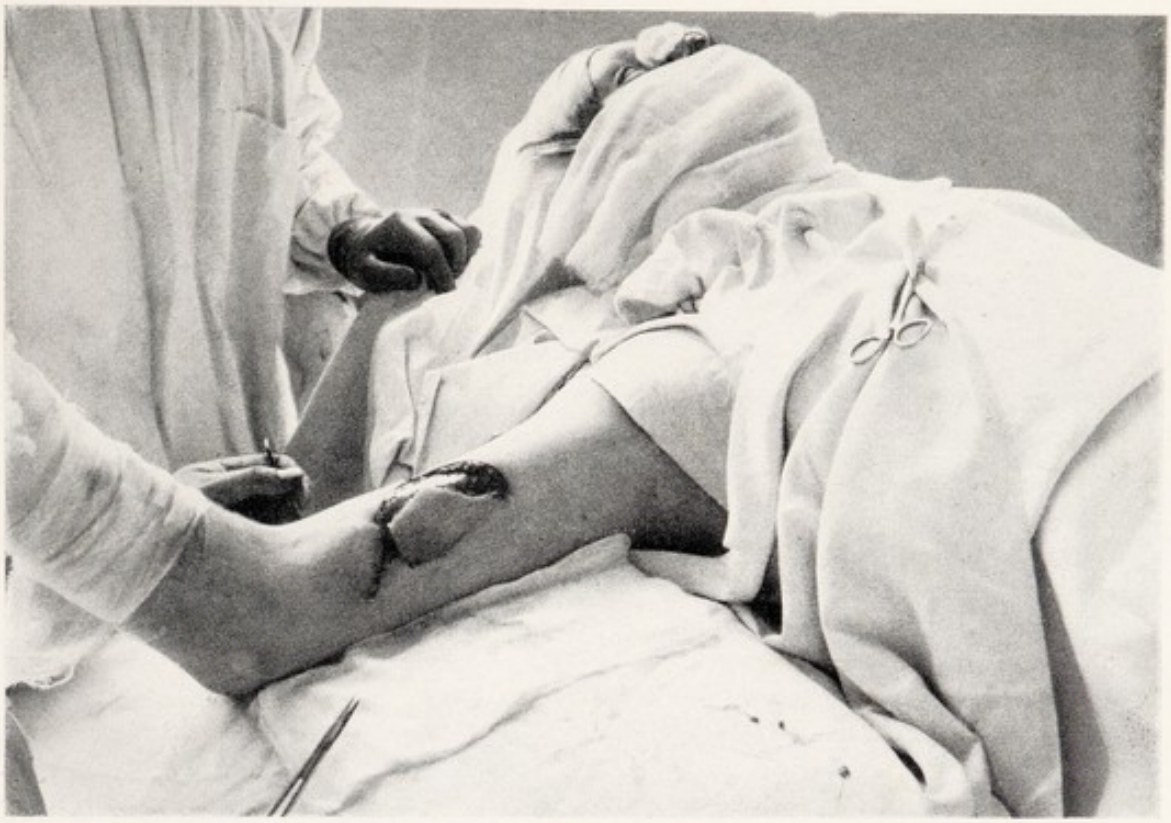

Fig. 461.
Der Lappen ist vom Perimysium abpräpariert, der elastische Hautlappen zusammengeschnurrt, der große Hautdefekt durch periphere Naht verkleinert und damit zur Überpflanzung fertig gemacht. (Operationsaufnahme.)

Fig. 462.
Lappenbildung bei totalem Hautdefekt.

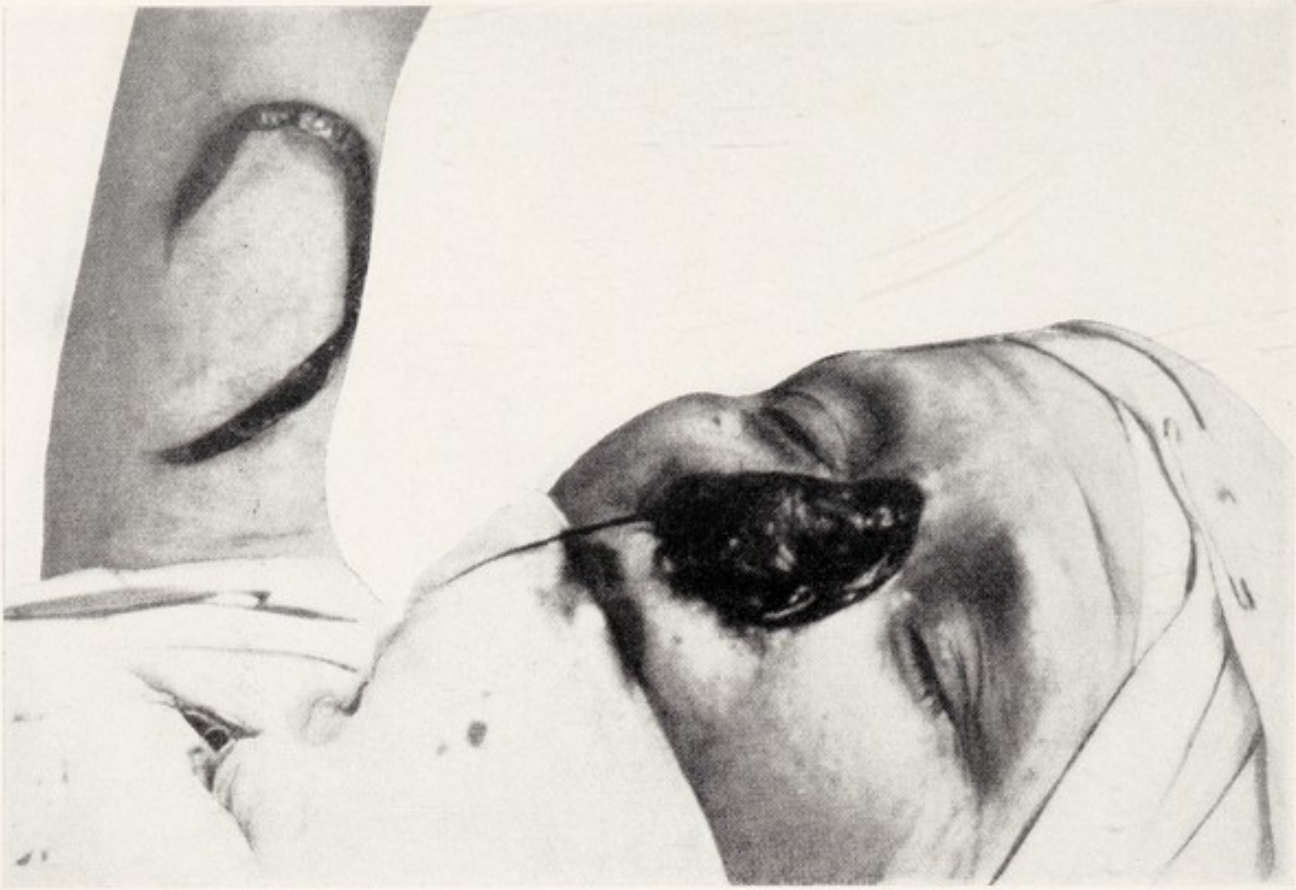

Fig. 463.
Schnittführung von J. Joseph am rechten Arm.
(Während der Operation photographisch aufgenommen.)

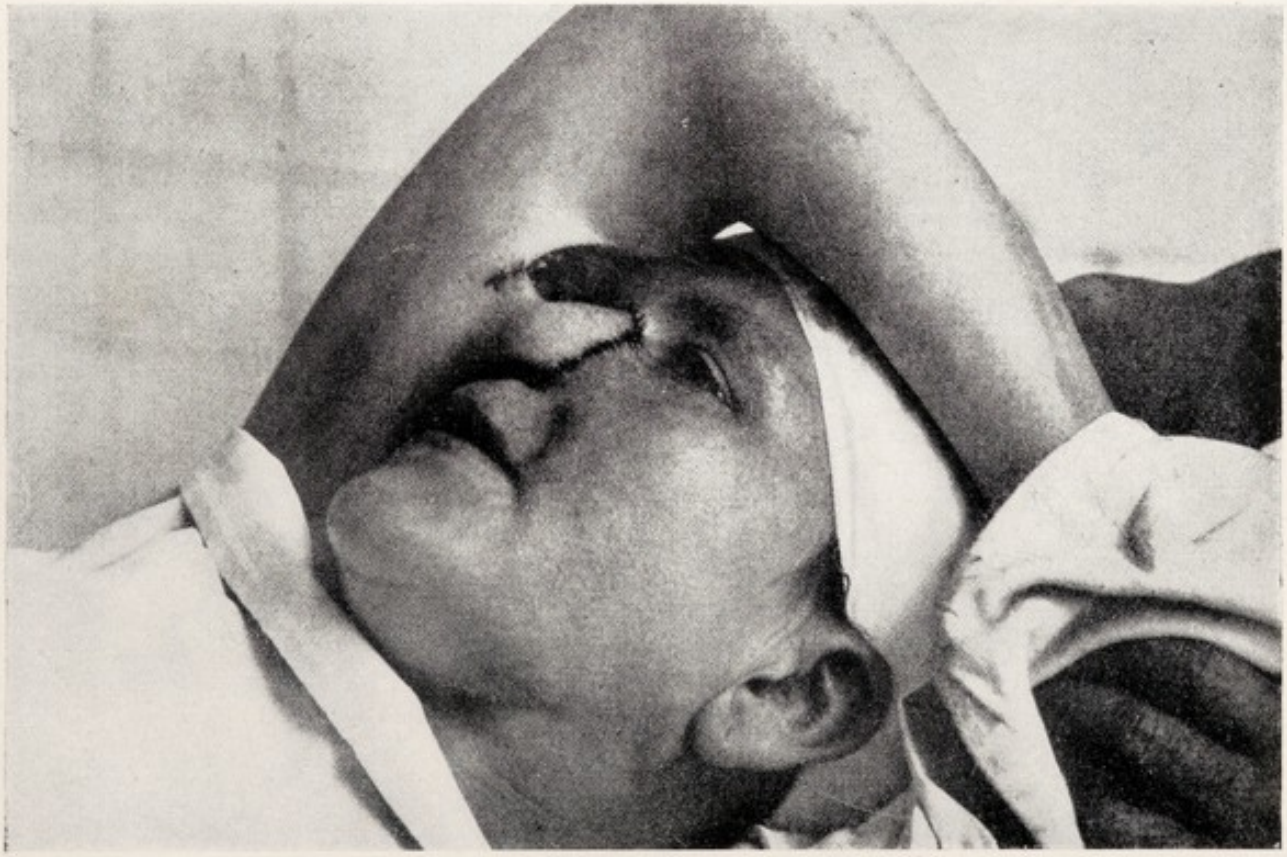

Fig. 464.
Zustand nach eben vollendeter Annähung des Lappens.
(Operationsaufnahme.)

einer eckigen Neun oder des linken Ohres, wenn man die Schnittfigur bei erhobenem Arm ansieht (Fig. 463). Fig. 462 zeigt in schematischer Darstellung die Annähung des Armhautlappens an die angefrischten Ränder des großen Nasendefektes. Fig. 464 zeigt an einem praktischen Falle den Zustand nach soeben vollendeter Naht.

Um die Schnittfigur möglichst genau zu treffen, punktiere ich sie mir kurz vor dem Einschneiden mit einem spitzen, dolchschneidigen Messer. Die Verwendung eines Stückes Leder oder Papier als Vorlage für die Schnittfigur oder das Aufzeichnen der Figur mit Tinte, wie Tagliacozzi, Gräfe, Dieffenbach und andere geraten haben, halte ich für überflüssig. Allenfalls kann, wer sich nicht sicher fühlt, die Schnittfigur einen Tag

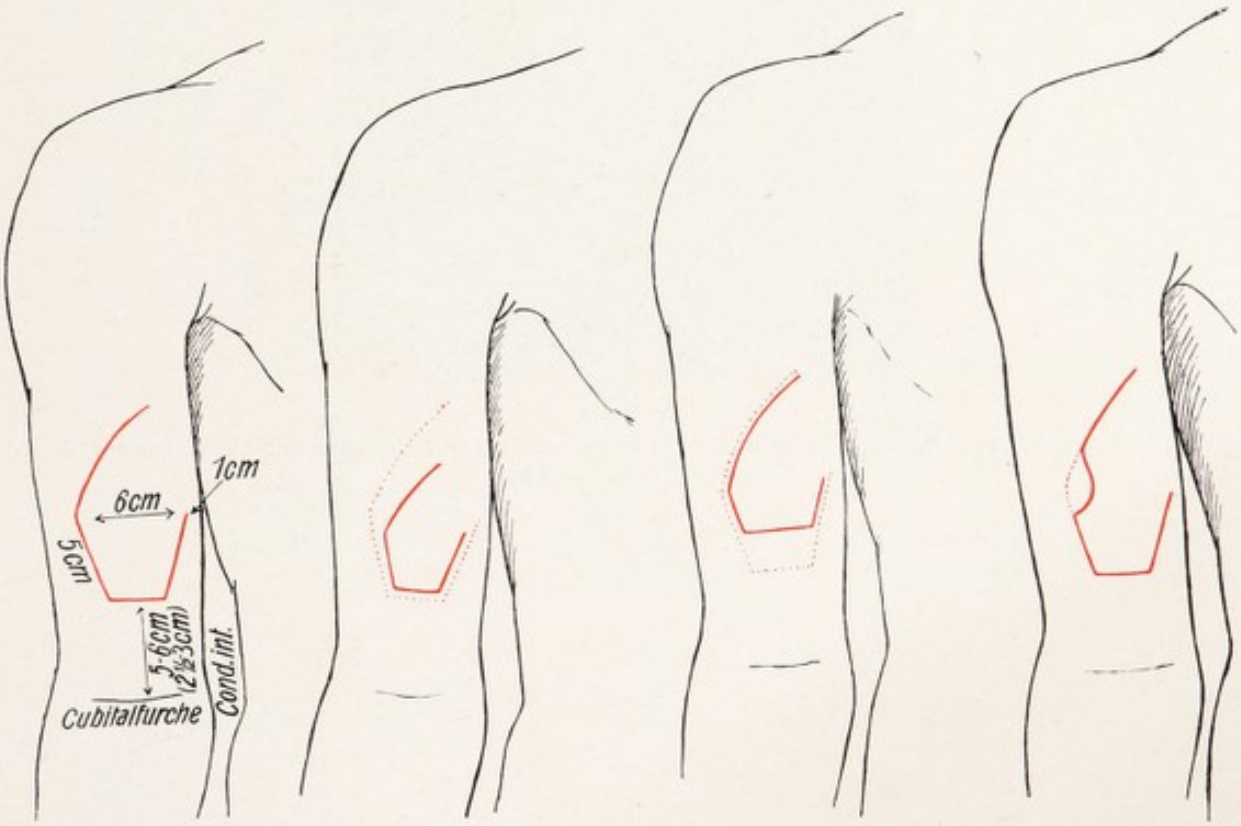

Fig. 465. I. Bei totalem Defekt.

Fig. 466. II. Bei Defekt der oberen Partie.

Fig. 467. III. Bei Defekt der unteren Partie.

Fig. 468. IV. Bei Vorhandensein eines Flügels.

Verschiedene Schnittführungen von J. Joseph auf der Armhaut je nach Größe und Art des Defektes.
Die punktierte Linie deutet die Schnittführung beim Totaldefekt an.

zuvor mit Lapis aufzeichnen, doch sollte, wer Plastik treiben will, soviel Augenmaß besitzen, um mittels einfachen Punktierens, allenfalls unter Zuhilfenahme eines metallenen (aseptischen) Zentimetermaßes die richtige Schnittfigur zu treffen.

Die Schnittfigur ist natürlich verschieden groß und verschieden geformt, je nach der Größe und Form des Hautdefektes. Fig. 465 zeigt die Schnittfigur für den totalen Ersatz der Nasenhaut, Fig. 466 bei Defekt der oberen und Fig. 467 den Schnitt bei Defekt der unteren Nasenhaut. Die punktierte Linie in diesen beiden Abbildungen zeigt der besseren Vergleichung wegen nochmals die Schnittfigur bei totalem Nasenhautdefekt.

Der quere Schnitt ist etwa $2^1/_2$ cm lang und bei gestrecktem Unterarm (den Ersatz der ganzen Nasenhaut oder ihrer oberen Hälfte vorausgesetzt) etwa 5—6 cm — bei gebeugtem Arm $2^1/_2$—3 cm — von der Kubitalfurche entfernt. Die größte Entfernung der beiden Schenkel ist etwa 6 cm entsprechend der doppelten Profilbreite der Nase

Fig. 469.
Der linke Arm ist gewählt, damit die Patientin den rechten Arm zu freier Benutzung, insbesondere für den Schriftverkehr hat.

Fig. 470.
Subtotaler Nasendefekt. Linker Flügel vorhanden und hervorgezogen.
(S. Fig. 471 und 473.)

in Höhe der Nasenspitze. Es ist dies der Hautbezirk, aus dem die Nasenspitze und beide Nasenflügel gebildet werden sollen. Das Ende des kurzen Schenkels ist etwa 1 cm von

Fig. 471.

Schema der Überpflanzung des Armlappens auf das Gesicht bei vorhandenem linken Flügel.

(S. auch den praktischen Fall in Fig. 472 und 473.)

einer Linie entfernt, die man sich vom Condylus internus parallel zur Längsrichtung des Oberarms nach oben gezogen denkt (siehe Fig. 465).

Handelt es sich um den linken Arm, so muß die Schnittführung natürlich das Spiegelbild der auf dem rechten Arm geübten sein. Es empfiehlt sich, den linken Arm für die Operation zu wählen, damit die Patienten frei die rechte Hand benützen können

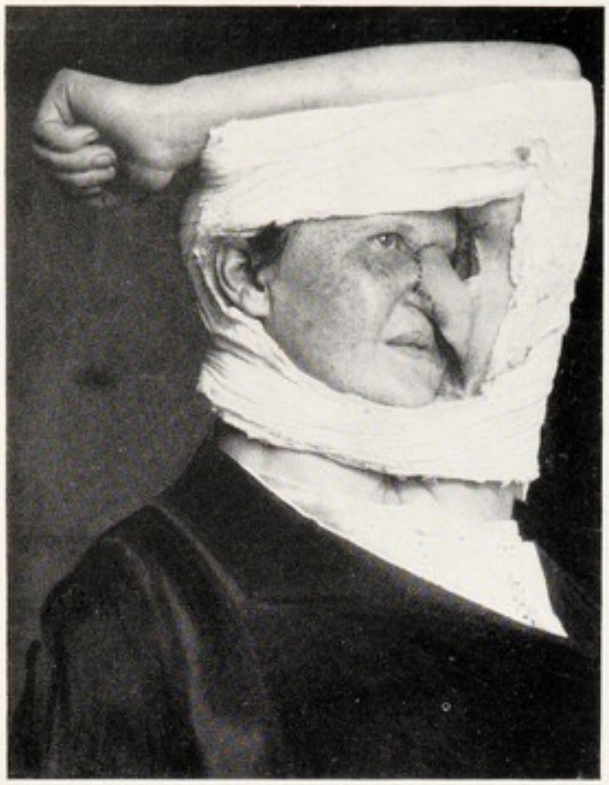

Fig. 472.
Zustand vor Entfernung der Naht.



Fig. 473.
Einige Tage nach Entfernung der Naht.

Gestalt des transplantierten Armlappens bei subtotalem Nasendefekt (bei Vorhandensein eines Flügels).

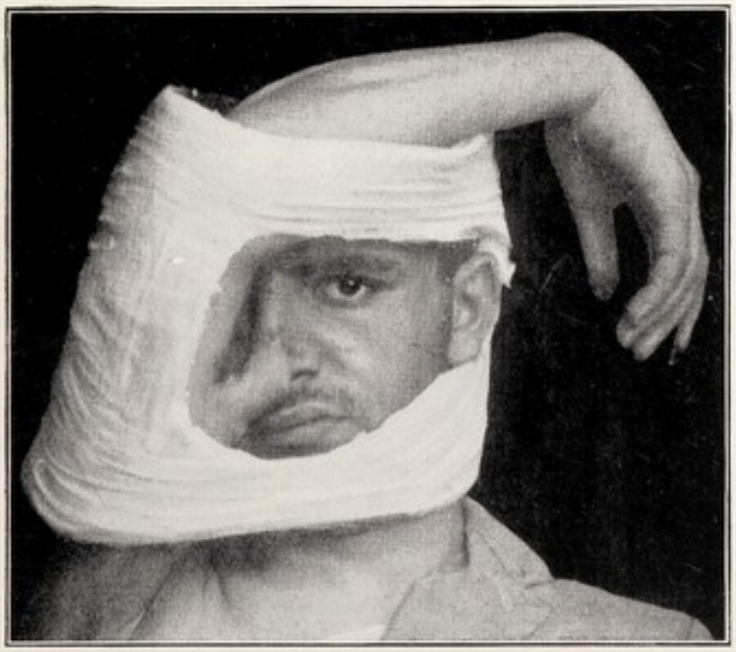

Fig. 474.
Gestalt des Lappens bei partiellem Ersatz der Nasenhaut aus dem Arm.
(Zustand 14 Tage nach der Operation.)

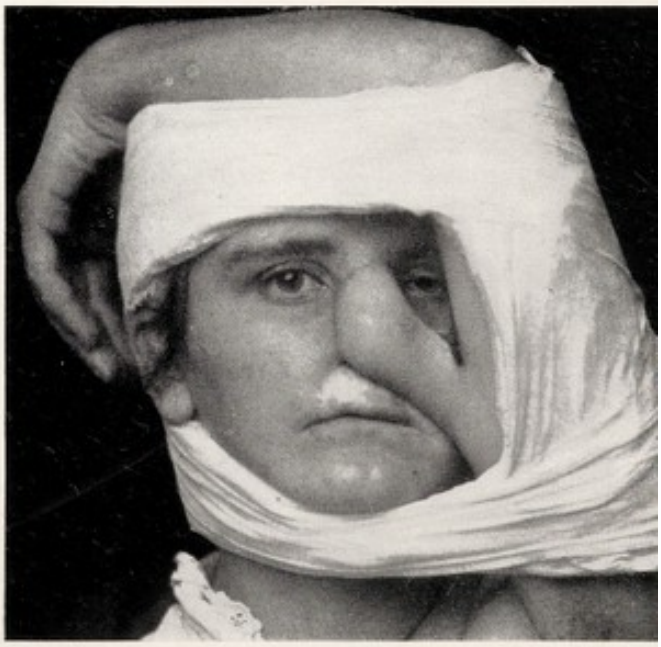

Fig. 475.
Gestalt des Lappens bei totalem Ersatz der Nasenhaut aus dem Arm.
(18 Tage nach der Operation.)

BRACHIALE (ITALIENISCHE) METHODE DER RHINOPLASTIK (ZUSTAND VOR DER ABTRENNUNG).

und besonders, damit sie Angehörigen schreiben können. Fig. 469 zeigt anschaulich den Vorteil der Wahl des linken Armes für die Plastik.

Fig. 468 zeigt die Schnittführung bei Vorhandensein eines Nasenflügels. Dieser wird hervorgezogen (Fig. 470) und dann in die ausgesparte Stelle eingenäht (Fig. 471); siehe auch Fig. 473.

Die Schnitte werden bis auf das Perimysium geführt, das sorgfältig geschont wird. Etwa im Operationsfeld erscheinende Venen werden möglichst geschont und, wenn dies nicht gut möglich ist, in der ganzen Länge der Wundfläche nach Unterbindung beider Enden exzidiert. Die Ernährungsbrücke lege ich im Gegensatz zu den genannten Autoren und den Abbildungen in den meisten Lehrbüchern, aber in Übereinstimmung mit Israel

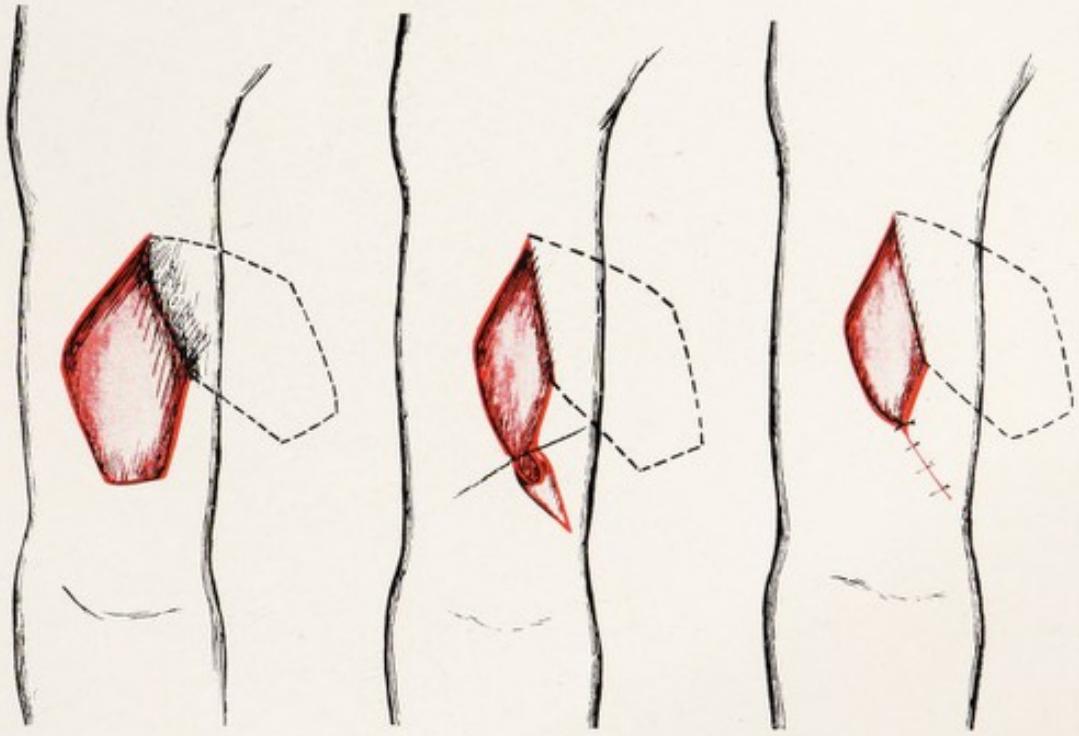

Fig. 476. Zustand vor der Verkleinerung.

Fig. 477. Nach der ersten Zusammenziehung.

Fig. 478. Naht nach Entfernung des Hautbuckels.

Verkleinerung der Wundfläche auf dem Arm. (Nach Abpräparierung des Lappens während der Operation kurz vor der Annähung im Gesicht.)

und Lexer, grundsätzlich zentral an, damit die Blutzufuhr zum Lappen dem Verlauf der Arterien entspricht, auf diese Weise erleichtert wird und so Nekrosen und Gangrän der Haut möglichst vermieden werden. Ist der Hautlappen vom Perimysium größtenteils abgelöst, so wird die Armhautwunde nach Möglichkeit durch Zusammenziehen verkleinert (Fig. 476—478) und es erfolgt die Transplantation des Lappens auf den angefrischten Nasenstumpf mittels sorgfältig angelegter Knopfnaht. Fig. 486 zeigt sechs Abbildungen von Fällen, die auf diese Weise behandelt sind, etwa 3 Wochen nach der Operation. Fig. 479 das Röntgenbild eines solchen Zwischenstadiums. Fig. 472 zeigt den Zustand der Knopfnaht etwa eine Woche nach der Operation. Es ist dies ein Fall, bei dem der rechte Flügel, wenn auch nach innen verlagert, vorhanden war. Fig. 473 zeigt denselben Fall nach Entfernung der Knopfnaht.

Der Verband, der früher bekanntlich in einer komplizierten, auch den Rumpf, den Unterarm und das Handgelenk mit umfassenden Bandage bestand, und der auch später, als man ihn durch den üblichen, meist in gleicher Ausdehnung angelegten Gipsverband

ersetzte, nicht erträglicher wurde, lege ich gegenwärtig nach mehrfachen Versuchen in der Weise an, daß er nur den Kopf und Oberarm umfaßt, dagegen den Rumpf, den Hals, die Hand und den Unterarm vollständig frei läßt (Fig. 474 und 475).

Fig. 479.
Röntgenbild der Armhaltung im Verbande bei Entnahme eines Hautlappens über dem Biceps.
Der dunkle Fleck auf dem Winkel zwischen Gesicht und Oberarm und zwar dicht am Oberarm rührt vom Nasenhöcker her, der mit der Nasenhaut abwärts geklappt wurde.

Nach Anlegung des Kontentivverbandes wird der Lappen resp. die Wunde mit einem kleinen Wundverband bedeckt (Mull und Watte) und mit Heftpflaster und Sicherheitsnadeln am Kontentivverband befestigt (Fig. 480).

Den Unterarm lasse ich nur während der beiden ersten Tage im Verband, nämlich so lange, bis er getrocknet ist. Während dieser Zeit wird der Kopf auf ein Netzkopflager gelagert, um der Luft bequem den Zutritt zum Verbande zu verschaffen (Fig. 481). Kissen hindern das schnelle Trocknen. Fig. 482 und 483 zeigen, wie man ohne Schaden für die Lüftung und Reinigung sorgen kann.

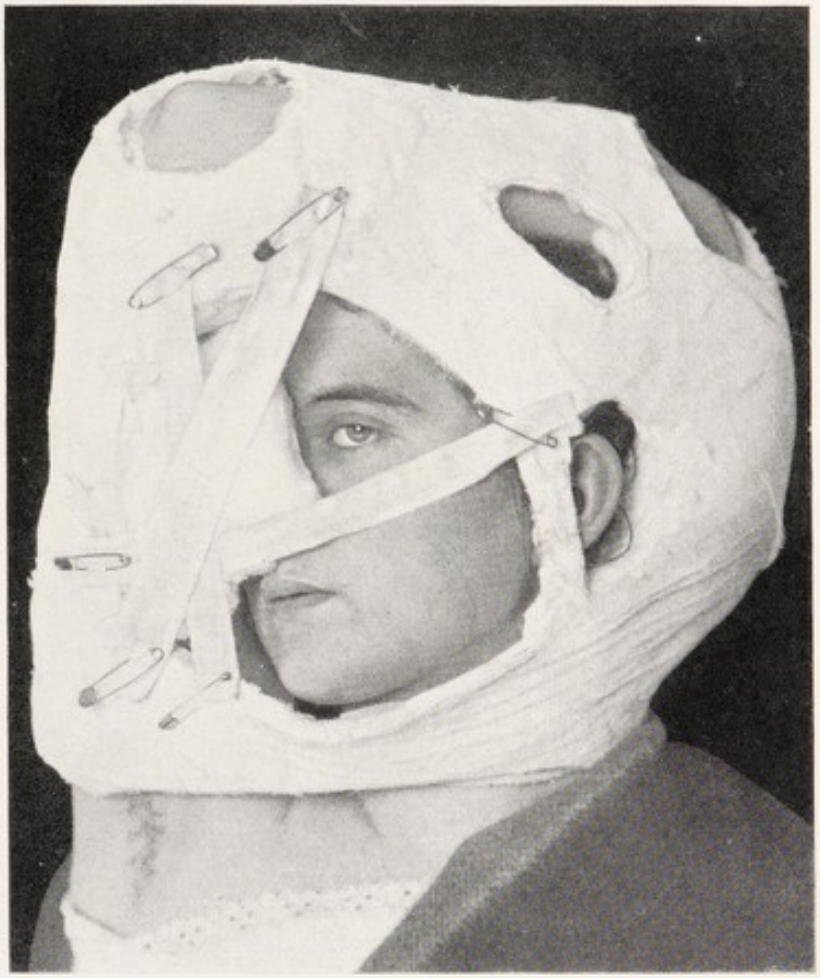

Fig. 480.

Wundverband auf dem Stärkeverband befestigt.

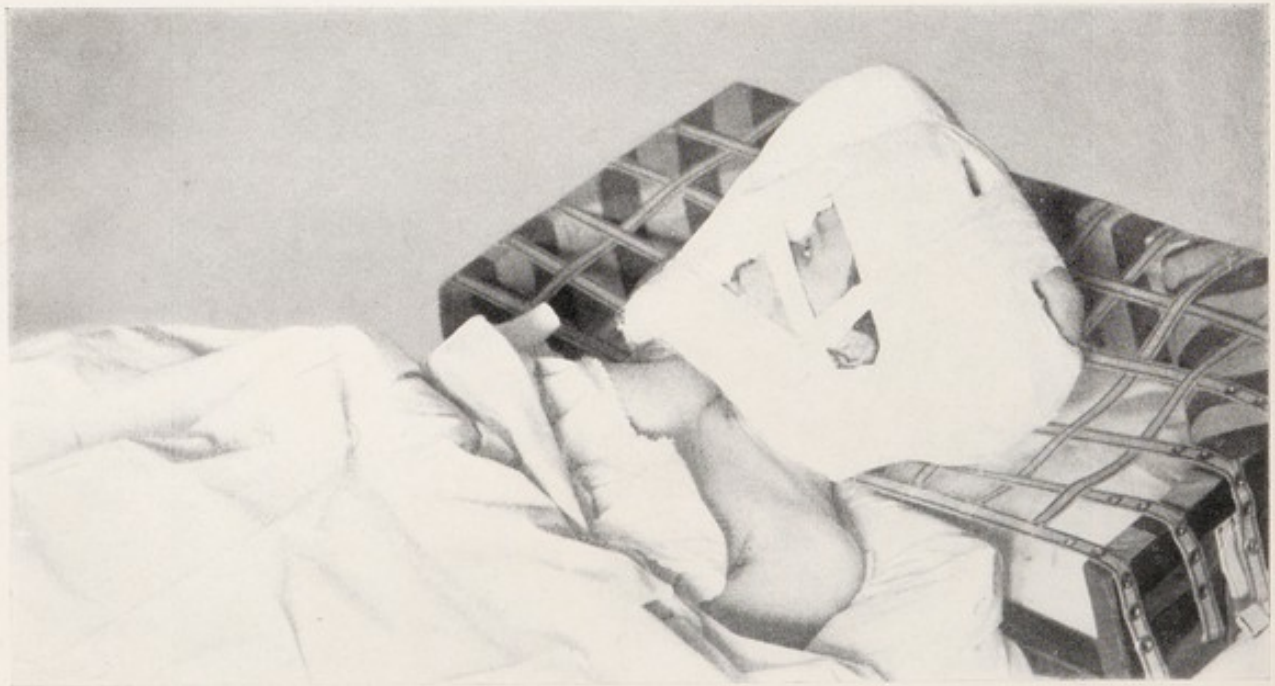

Fig. 481.

Netzkopflager zur schnellen Trocknung des Kopfverbandes.

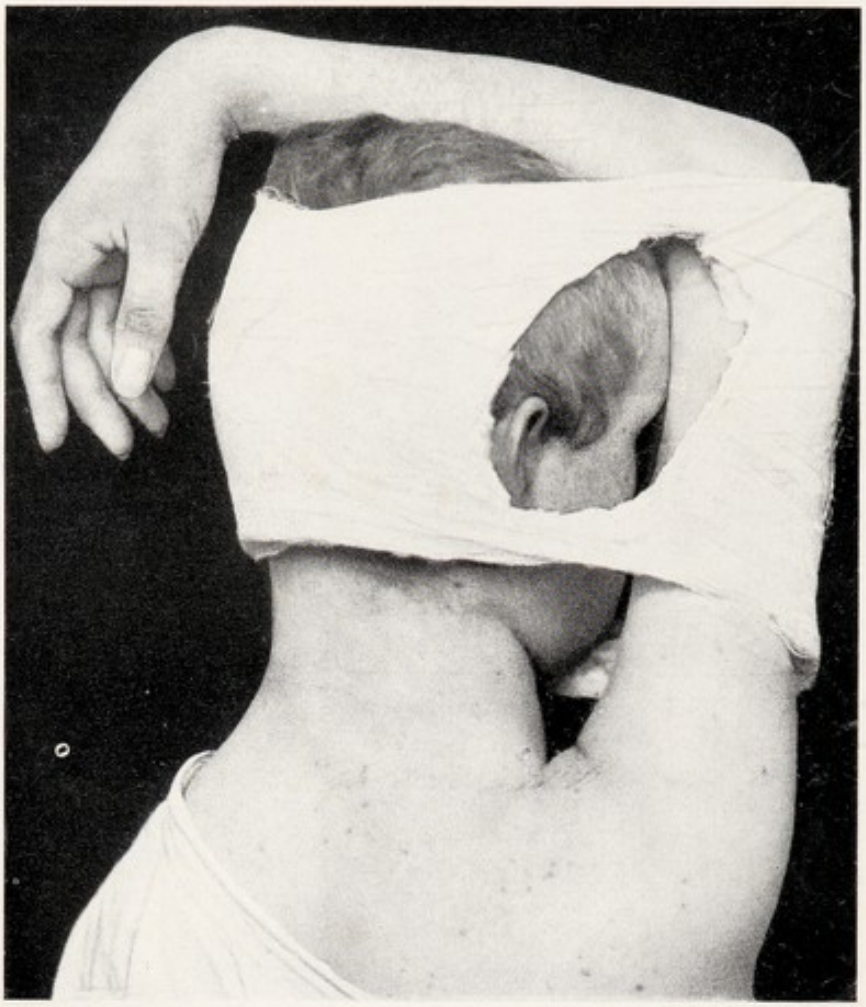

Fig. 482.
Ein großes Loch auf der Rückseite des Verbandes zwecks Lüftung und möglichst guter Reinigung.

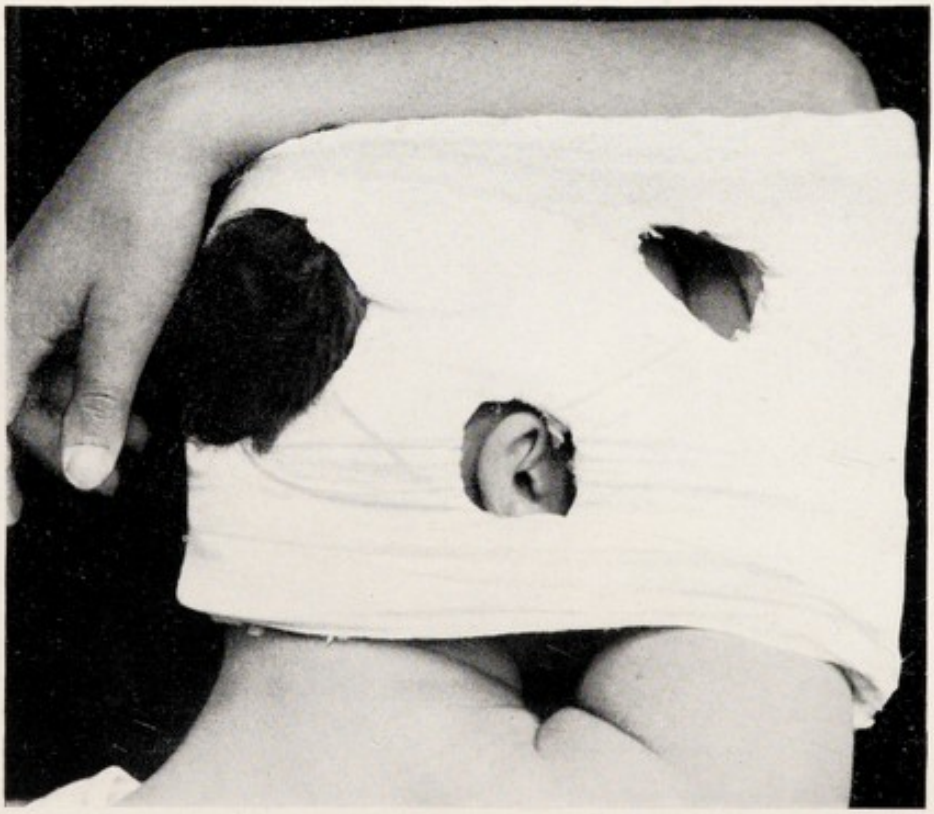

Fig. 483.
Drei kleinere Löcher auf der Rückseite des Verbandes.

Die Immobilisierung ist bei solcher Verbandanlegung nur eine beschränkte. Die Fingergelenke, das Handgelenk und meistens auch das Ellbogengelenk (Fig. 482) sind vollkommen frei beweglich. Auch das Schultergelenk und die Halsgelenke sind in ziemlichem Umfange beweglich, da Kopf und Unterarm gemeinsam auf- und abbewegt werden können (Fig. 484 und 485). Der Kopf kann außerdem ein wenig seitlich gegen den Oberarm hin gedreht werden. Die Immobilisierung braucht aber auch für den Zweck der Anheilung des Armlappens nach meiner Erfahrung durchaus keine vollständige zu sein. Worauf es ankommt, ist nur, daß Oberarm und Kopf sich nicht so weit voneinander entfernen, daß die Ernährungsbrücke gespannt wird. Die relativ

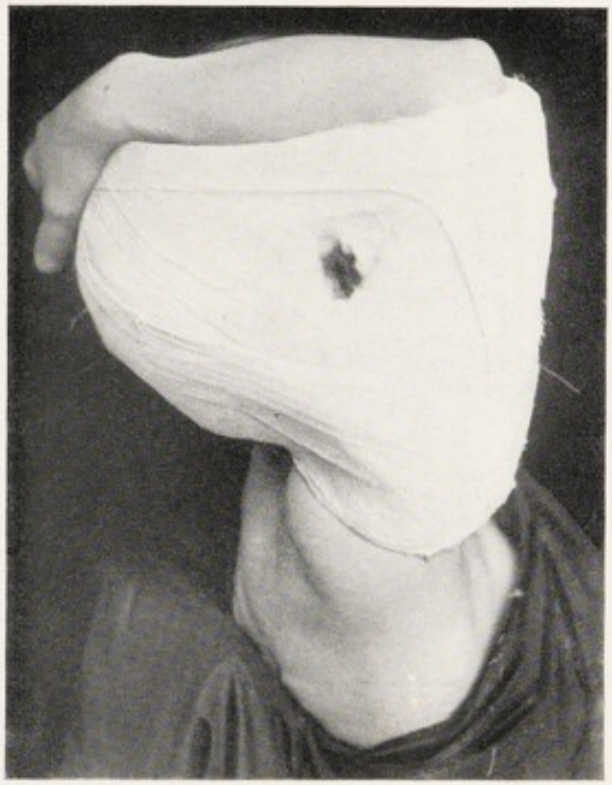

Fig. 484.
Bewegung von Kopf und Arm im Verbande nach hinten.

Fig. 485.
Bewegung von Kopf und Arm im Verbande nach vorn.

Bewegungen im Schultergelenk während der Fixation des Arms am Kopf.

große Bewegungsmöglichkeit im Kopfarmverbande macht diesen außerordentlich viel erträglicher. Ein solcher Verband schützt die Gelenke vor Versteifung, die Haut vor Dekubitus und läßt bis zu einem gewissen Grade auch eine Säuberung der unter dem Verbande gelegenen Haut zu.

Als Material benutze ich außer Watte und Mullbinden nur Stärkebinden, wodurch der Verband äußerst leicht wird. Damit der Verband schnell trocknet, habe ich, wie oben (S. 258) angedeutet, ein Trocken- oder Netzkopflager konstruiert (Fig. 481), das den Zutritt der Luft in ausgedehntem Maße gewährleistet. Der Verband, der sonst äußerst langsam trocknet, erhärtet auf diesem Kopflager recht schnell, man kann ihn bereits 1—2 Tage nach seiner Anlegung entsprechend den Fig. 474, 475 beschneiden und so dem Patienten eine große Erleichterung verschaffen.

Die Patienten stehen in der Regel einige Tage nach der Operation auf und gehen mit diesem Verband umher. Daß diese Methode nicht so arg quälend sein kann, wie

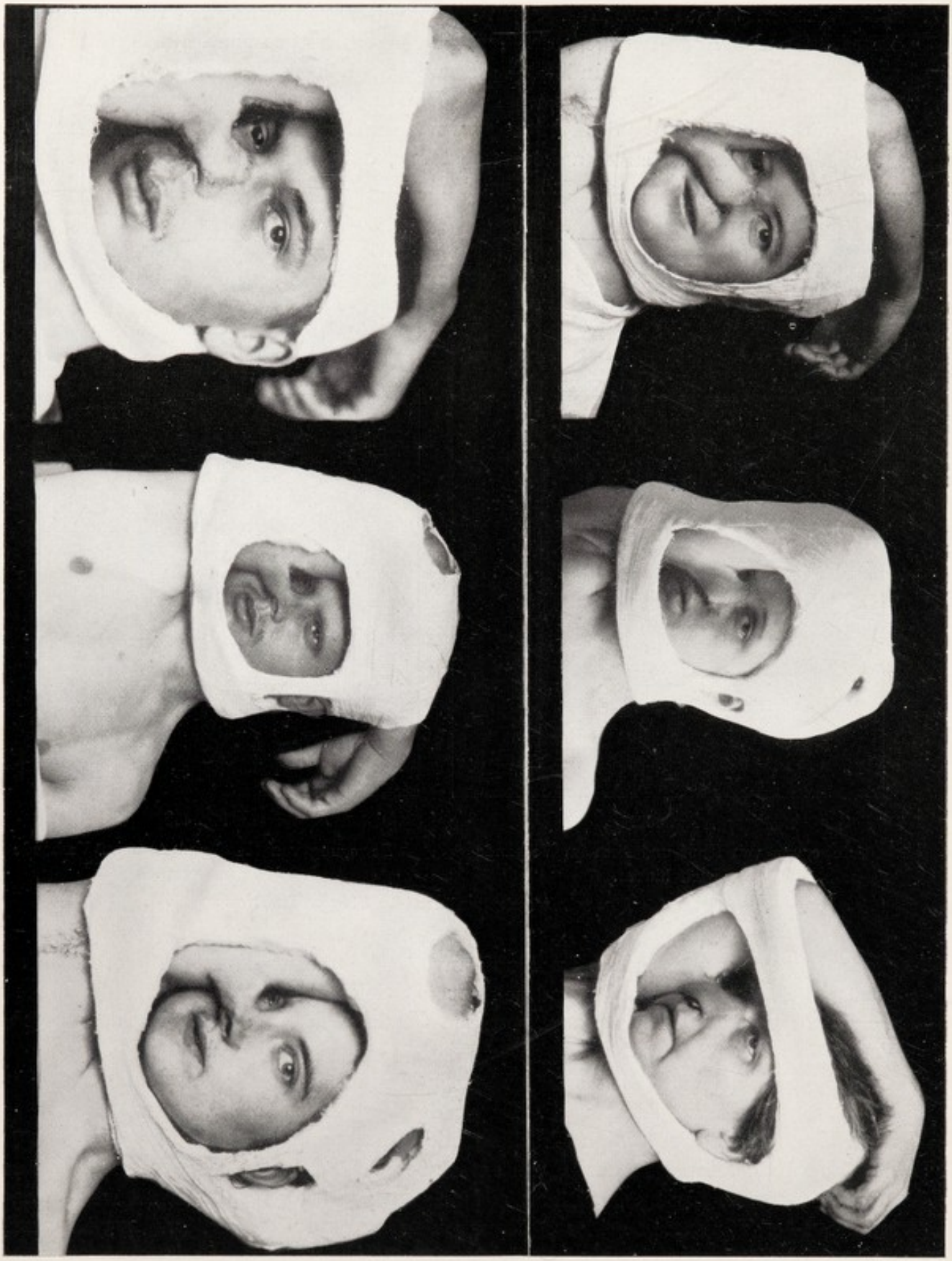

Fig. 486.

6 FÄLLE, NACH MEINEN MODIFIKATIONEN DER ITALIENISCHEN METHODE (siehe Text) BEHANDELT.

Zustand 3 Wochen nach der Operation. Vollständige Anheilung. Die aufrechte Kopfhaltung und der ruhige Gesichtsausdruck beweisen, daß dieses Verfahren in der Regel nicht als quälend empfunden wird.

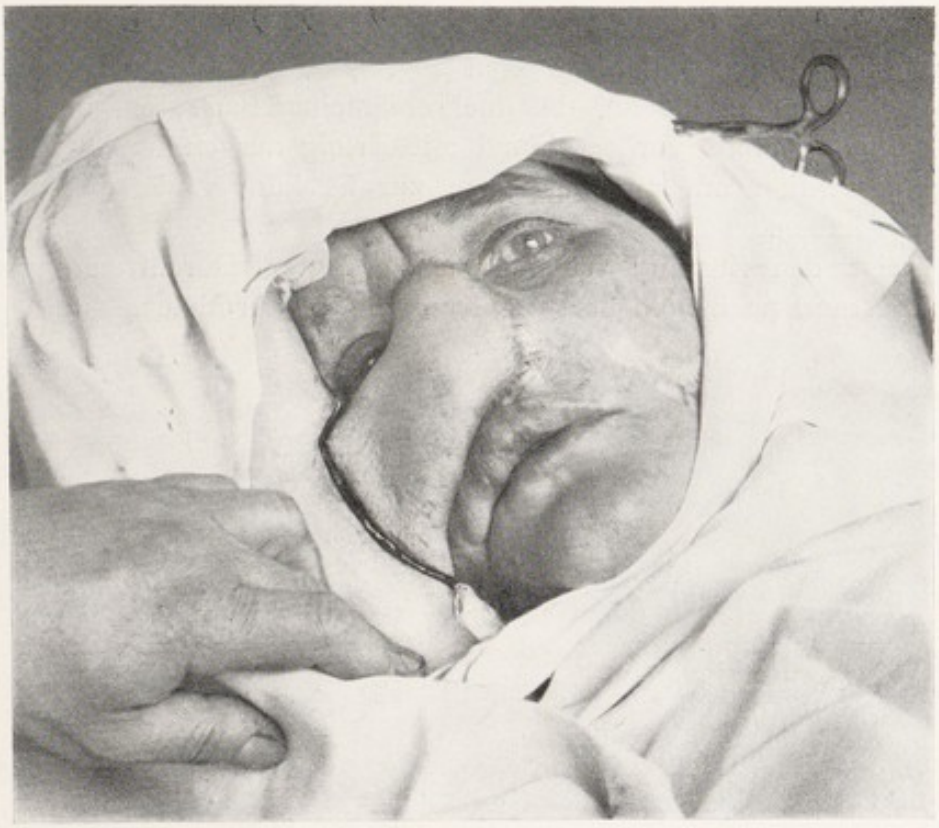

Fig. 487.

Schnitt durch die obere Hautschicht.

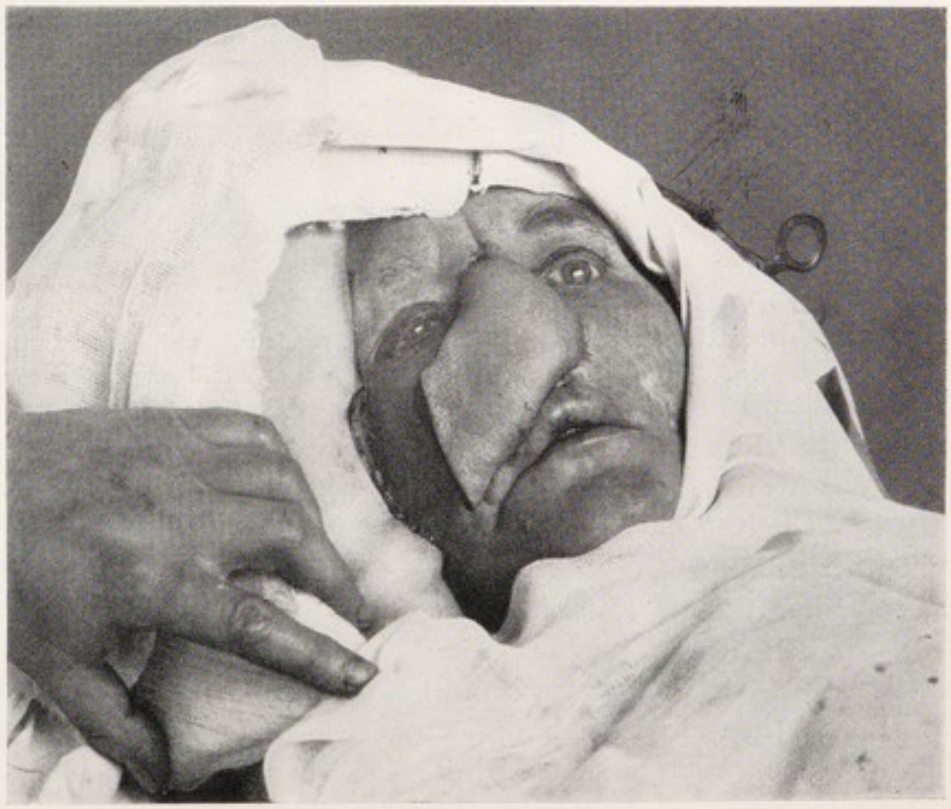

Fig. 488.

Nach völliger Durchtrennung.

ABTRENNUNG DES ARMLAPPENS.

in der Regel geglaubt wird, sieht man an der aufrechten Kopfhaltung und dem ruhigen Gesichtsausdruck der Patienten (Fig. 472—475, 486 und 480). Als weiteren Beweis führe ich die Tatsache an, daß mehrere meiner Patienten, bei denen ich die italienische Methode bereits vorher einmal mit Erfolg ausgeführt hatte, die Wiederholung dieser Operation am anderen Arme zur Deckung anderer kleiner Gesichtsdefekte verlangt haben.

Fig. 487 zeigt den Zustand nach soeben erfolgter Durchtrennung der Kutis. Fig. 488 den Zustand nach völliger Durchtrennung der Armhaut.

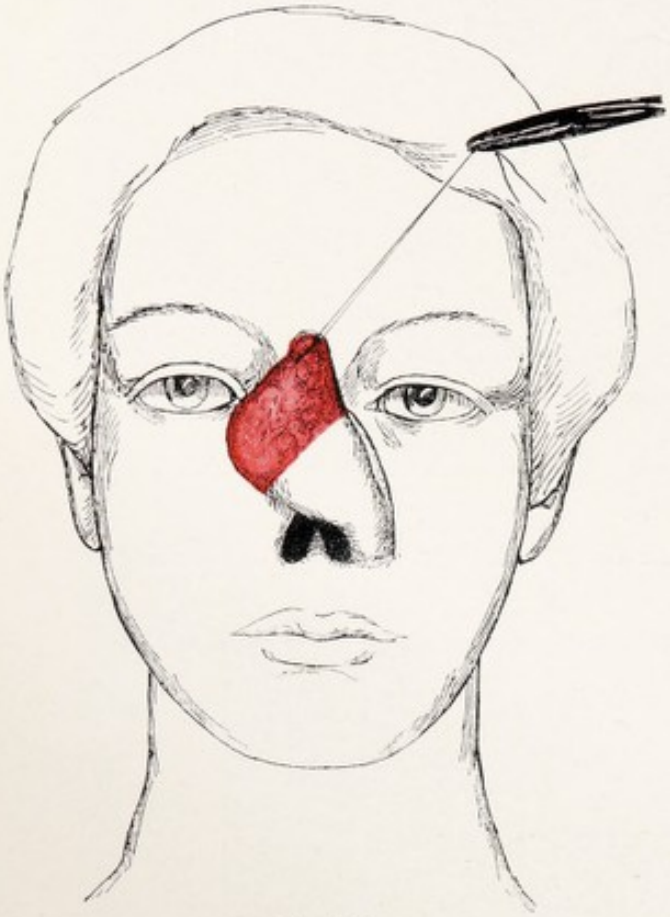

Fig. 489.
Der Armhautlappen nach seiner Abtrennung von unten gesehen.
Die periphere Zone nicht überhäutet.

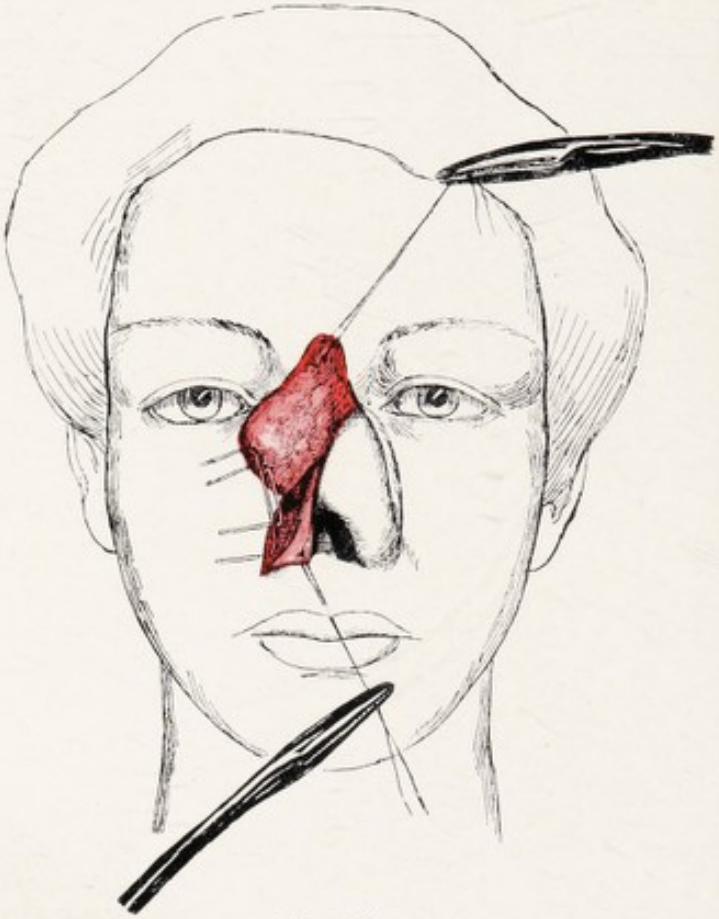

Fig. 490.
Bildung des rechten Nasenflügels: Schnitt an der Nasenwangen-Grenze und Einfügung der betreffenden Armhautstelle (s. Naht).

Hierauf wird der Arm nach unten bewegt und in einer Mitelle befestigt. — Man vergesse nicht, etwa eine halbe Stunde vorher zwei Zentigramm Morphium zu geben, da das Herunternehmen des Armes sonst unerträgliche Schmerzen bereitet. Schockwirkungen, von denen in der Literatur die Rede ist, habe ich bei dieser Gelegenheit niemals beobachtet.

Hebt man das Ende der Rohbaunase, wie ich den angeheilten Teil nennen möchte, hoch, so sieht man deutlich ihren defekten Zustand (siehe Fig. 491 und die schematische Darstellung in Fig. 489). Der linke Flügel ist freilich schon vorhanden, wenn auch noch etwas zu dick. Man läßt nun am besten die Wunde der Rohbaunase ausheilen und bildet in einer weiteren kleinen Zwischenoperation den fehlenden Nasenflügel in der Weise, daß man den auf der rechten Seite geführten, kurzen Schnitt nach unten bis zum tiefsten Punkt der normalen Ansatzstelle des Flügels fortführt (Fig. 491).

Hierauf wird dieser Schnitt auch in den Lappen hinein, und zwar am Rande der jetzt nach unten zurück geschlagenen, zum Schleimhautersatz bestimmten früheren oberen Nasenhaut geführt. Diese wird zum Teil abpräpariert und abwärts gezogen (siehe

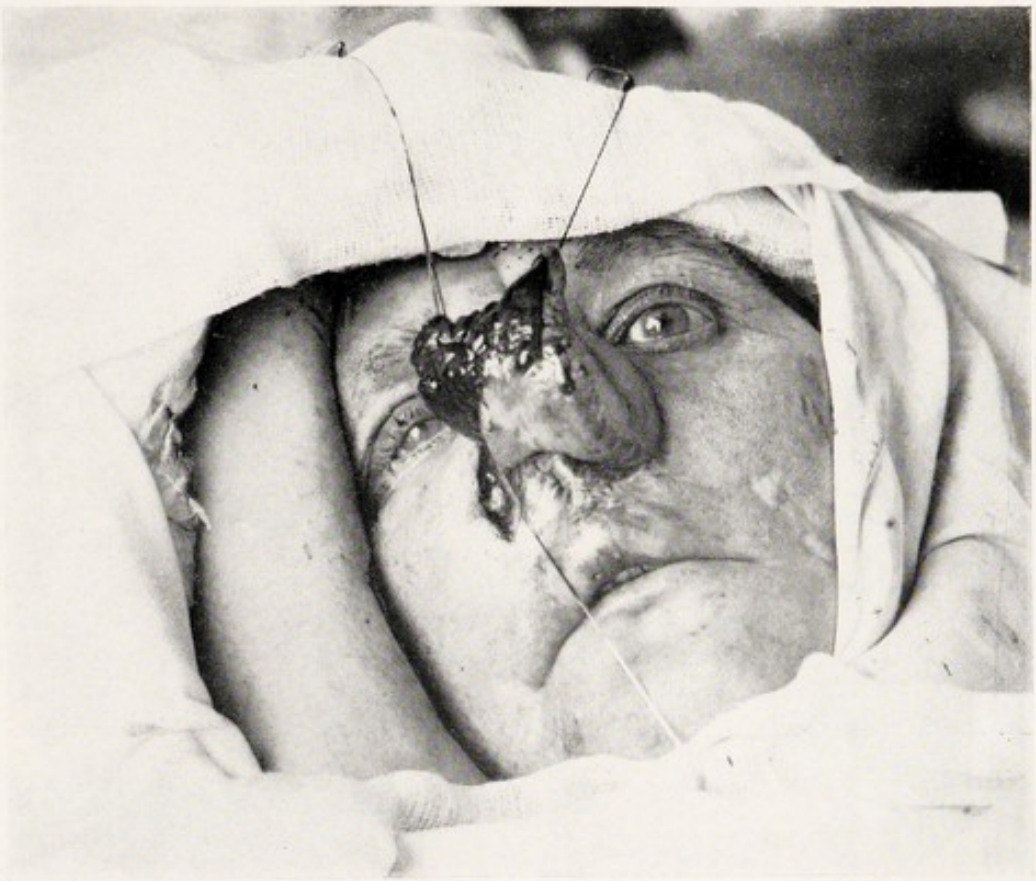

Fig. 491.
Bildung des rechten Flügels. Schnittführung an der Nasen-Wangengrenze.
(Operationsaufnahme.)

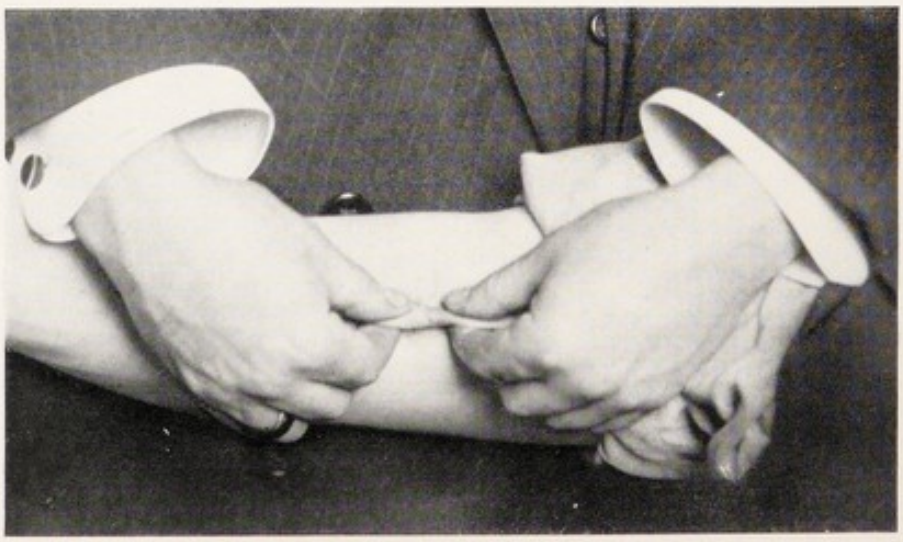

Fig. 492.
Die Narbe läßt sich schmerzlos abheben.

Fig. 490 und die Operationsaufnahme 491); worauf die Naht in der auf Fig. 490 angedeuteten Weise angelegt wird. — Damit ist der fehlende Flügel ergänzt. Die Operation wird am besten nach Ausheilung der Wunde der Rohbaunase ausgeführt. Führt man sie sofort

nach der Abtrennung des Lappens aus, so erlebt man sehr oft phlegmonöse Zustände mit Fieberbewegungen und Hautnekrose, die zu sofortigem Öffnen der Naht zwingen.

Hierauf wird das Septum entsprechend den Fig. 602—608 gebildet. — Um Zeit zu sparen resp. die Gesamtdauer der plastischen Operationen zu verkürzen, kann man die

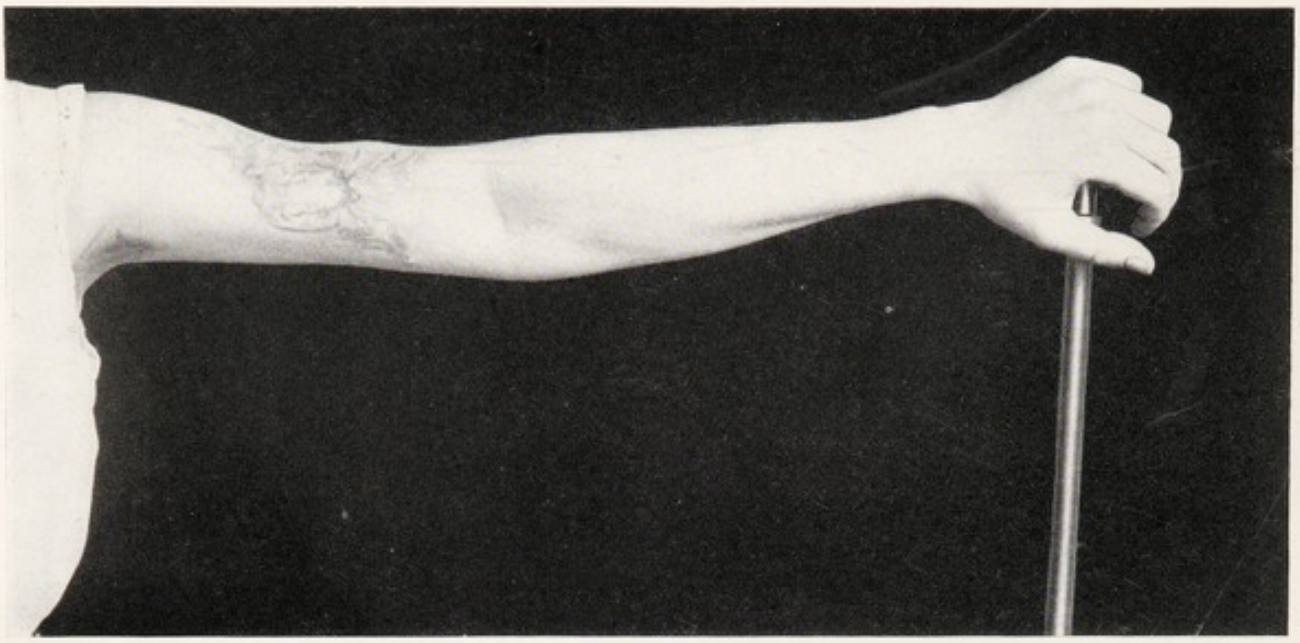

Fig. 493.
Die durch Granulation geschlossene Narbe hindert nicht die Streckung im Ellenbogengelenk.

Fig. 494.
Die Narbe hindert nicht die maximale Beugung am Ellenbogengelenk.

für die Septumbildung bestimmten Knochen- oder Knorpelstücke bereits vor der großen Lappentransplantation in die entsprechende Stelle der Oberlippe einlegen. Dann kann man den zweiten Teil der Septumbildung weit früher als sonst ausführen.

Fig. 492 zeigt, daß die Armnarbe so tolerant ist, daß man sie zwischen den Fingern hin- und herbewegen kann, ohne Schmerzen zu verursachen. Die Fig. 493 und 494 zeigen, daß die Narbe weder die maximale Beugung noch die maximale Streckung des Ellenbogengelenks stört.

β) Hautentnahme aus der Streckseite des Oberarms. (Tricipitale Methode nach J. Joseph.)

Wie oben angegeben, kann die Hautentnahme auch von der Streckseite des Oberarms erfolgen. Sie ist indiziert, wenn bei Übernahme der Behandlung die Haut über dem Biceps bereits von anderer Seite verbraucht ist oder auch dann, wenn sie, wie oft bei den Kriegsverletzten, so dünn (mager) ist, daß die plastische Wirkung nach der Transplantation nur eine geringe sein kann. Ich habe in solchen Fällen oft vorgezogen, die viel

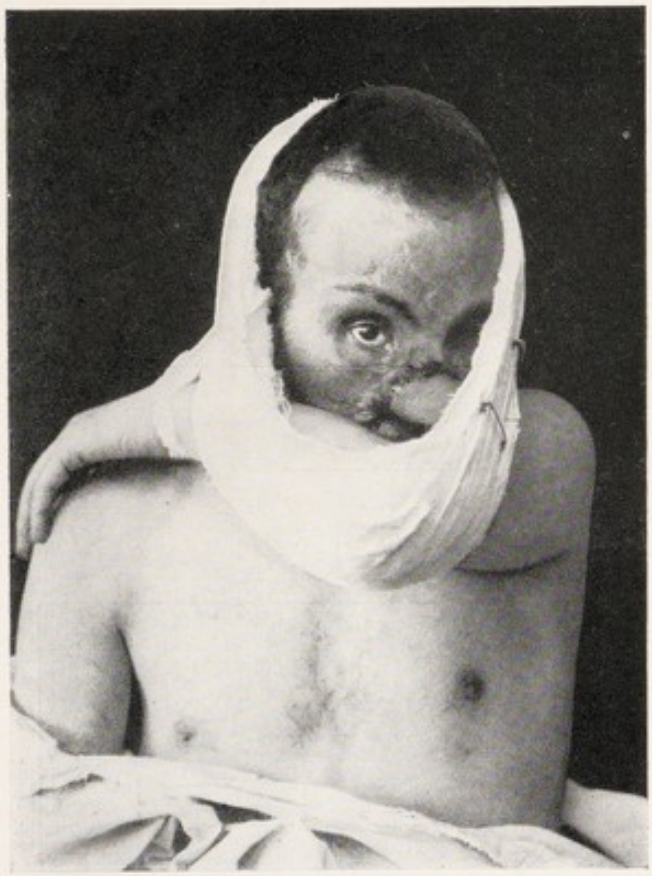

Fig. 495.
Armstellung bei der Transplantation aus der äußeren Oberarmhaut (eines tricipitalen Lappens).

Fig. 496.
Der der Streckseite entnommene Hautlappen ist angeheilt.

TRICIPITALE LAPPENBILDUNG UND DIE HIERFÜR ERFORDERLICHE ARMHALTUNG. (J. JOSEPH.)
Oberarm in horizontaler Stellung; Hand auf der Schulter der anderen Seite.

dickere und darum auch plastisch viel besser verwendbare Haut der Streckseite zu transplantieren. Hier muß, obwohl diese Haut sich in nächster Nähe der Bicipitalhaut befindet, sowohl die Schnittführung wie die Armhaltung eine ganz andere sein (siehe Fig. 497 und 498). Während z. B. am linken Arm bei Benutzung der Bicipitalhaut der äußere Schnitt höher hinaufgeht, muß bei Benutzung der Streckseite der innere Schnitt länger sein und demgemäß höher nach dem Schultergelenk hinreichen, ebenso muß das Lappenende nach der Streckseite hin länger sein und etwas spitzwinklig enden, während es an der Innenseite meist stumpfwinklig sein muß.

Was die Armhaltung betrifft, so muß der Ellbogen vor dem Kinn stehen und die Hand sich auf die Schulter der anderen Seite stützen. Fig. 495 zeigt diese Stellung und zugleich die einfache Art der Verbandanlegung. Fig. 496 zeigt in einem anderen Falle den Zustand nach der Abnahme des Verbandes kurz vor der Abtrennung des Armlappens. Die Armwunde kann man der Granulationsbildung überlassen. Die auf

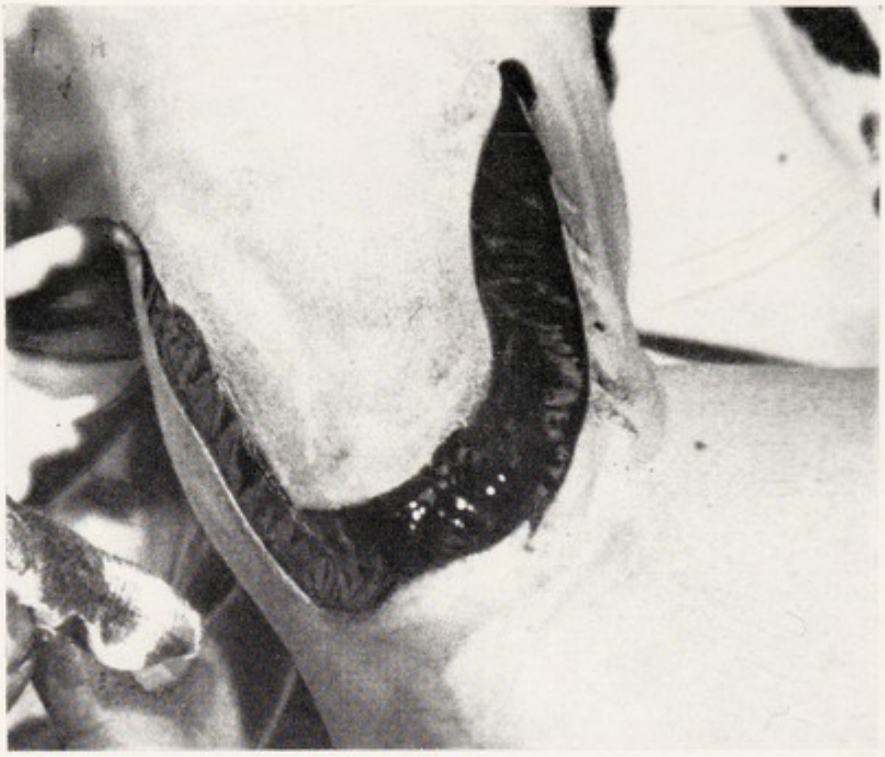

Fig. 497.
Tricipitale Methode: Schnittführung.

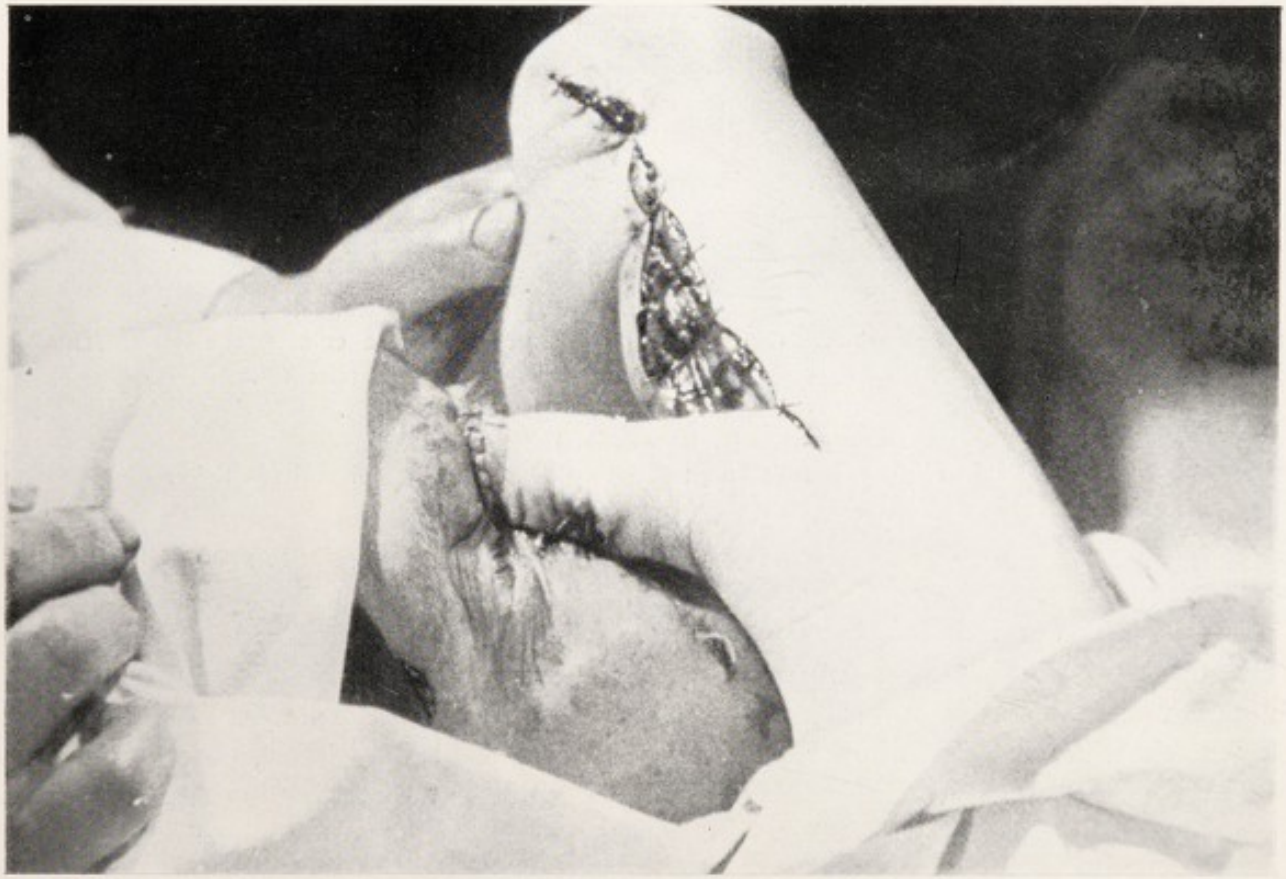

Fig. 498.
Tricipitale Methode: Zustand nach soeben beendeter Operation.

RHINOPLASTIK AUS DER STRECKSEITE DES RECHTEN OBERARMS. (J. JOSEPH.)
Die (nicht retuschierten) Filmbilder entstammen einer von mir bei der Unterrichts-Filmgesellschaft ausgeführten Operation.

diese Weise geschlossene Narbe wird nach einiger Zeit unempfindlich. Fig. 492 zeigt, daß man eine Falte aufheben kann ohne Schmerzen zu verursachen.

Will man die Heilung der Armwunde abkürzen, so tut man gut, sie nach erfolgter Reinigung mit Epidermisläppchen zu bedecken.

Was schließlich den Unterschied in der Farbe des Armhautlappens und der Gesichtshaut betrifft, so ist er kaum vorhanden, wenn auch die Gesichtshaut blaß ist. Im anderen Falle ist die Farbendifferenz nur anfangs erheblich, sie wird aber im Laufe von Monaten, sobald man die neue Nase der Luft und vor allem der Sonnenbestrahlung aussetzt, geringer und verschwindet schließlich ganz. — Am besten tut man, schon während der Behandlung, in der Zeit zwischen den einzelnen Operationen, die noch unfertige Nase möglichst lange der Sonnenbestrahlung auszusetzen. Ich lasse die Patienten zu diesem Zwecke in der Regel ein sonniges Zimmer mieten, wo dies ungestört geschehen kann. Dann hat die Nase, sobald die letzte Operation ausgeführt ist, annähernd oder ganz die Farbe der Gesichtshaut. — Statt der Sonnenbestrahlung kann man nach den Erfahrungen der Dermatologen auch die Bestrahlung mit ultraviolettem Licht (Quarzlampe) und falls die angrenzende Gesichtshaut zu rot ist, die Bestrahlung dieser Partie mit Radium ausführen lassen.

Komplikationen.

a) Hautnekrose wegen zu schwacher Herzkraft.

Mit meiner Schnittführung und meiner Verbandtechnik ausgeführt, halte ich die Rhinoplastik aus dem Oberarm für ein relativ einfaches Verfahren. Ich habe sie in zahlreichen Fällen ausgeführt und fast stets die Anheilung des Lappens erzielt. Nur in zwei Fällen unter etwa hundert derartigen Operationen ist die Anheilung nicht erfolgt. Bei einem dreijährigen Kinde, bei dem ich im Anschluß an die Exstirpation eines Cavernoms die Transplantation aus dem Arm ausführte, und bei einer sehr herzschwachen Erwachsenen. Die in diesem Falle später von mir vorgenommene Transplantation aus der Stirnhaut hatte den vollen Ersatz der fehlenden Nasenspitze bewirkt. Ich rate daher bei so kleinen Kindern die Rhinoplastik aus dem Arm auf einen späteren Zeitpunkt zu verschieben und Erwachsene mit schwachem Herzmuskel sich lieber vorher geraume Zeit zu kräftigen oder endlich in solchen Fällen die Transplantation auf der Stirn mit besonders breiter Ernährungsbrücke vorzunehmen.

In einzelnen anderen Fällen sind Teile der Randzone nekrotisch geworden. Fig. 499 zeigt einen schmalen Streifen und Fig. 502 einen etwas größeren dreieckigen Hautdefekt, wie er sich etwa 10—14 Tage nach der Operation nach Abstoßung der nekrotischen Hautpartie präsentiert. Trotz dieser Defekte sind die Lappen im ganzen gut und ohne besondere Hilfe angeheilt. In einem Falle von syphilitischem Nasendefekt wurde der ganze angenähte Rand des Armlappens in der Breite von ungefähr einem halben Zentimeter nekrotisch und die Wundränder klafften schließlich $4^1/_2$ cm auseinander. Auch in diesem Falle gelang es mir, die Wundränder durch einen Kollodium-Gazezugstreifen (Fig. 500) ziemlich nahe aneinander zu bringen und ihre sekundäre Vereinigung zu erzielen.

Fig. 501 zeigt einen Fall, in dem fast der ganze, auf die Nasengegend genähte Armhautlappen nekrotisch geworden und nur durch zwei dünne Gewebespangen mit der Gesichtshaut in Verbindung geblieben war. Auch in diesem Falle führte die Behandlung mit dem Kollodiumgazestreifen, wie Fig. 502 zeigt, zu befriedigendem Erfolge. Sie dauert in solchen Fällen 2—3 Wochen länger und ist ein Beweis dafür, daß auch in

scheinbar verzweifelten Fällen durch sorgfältige Nachbehandlung noch die Anheilung erreicht werden kann.

b) Hautnekrose wegen verfrühten Abschneidens.

Von besonderer Wichtigkeit sind die Vitalitätsverhältnisse des transplantierten Lappens. Man muß eine brachiale und faciale Vitalität unterscheiden, entsprechend der Ernährung des Lappens vom Arm oder vom Gesicht aus. Anfangs besitzt der Lappen nur die brachiale Vitalität, da er zunächst fast ausschließlich vom Arm aus ernährt wird. Einige Tage später, wenn der Lappen angeheilt ist, stellt sich

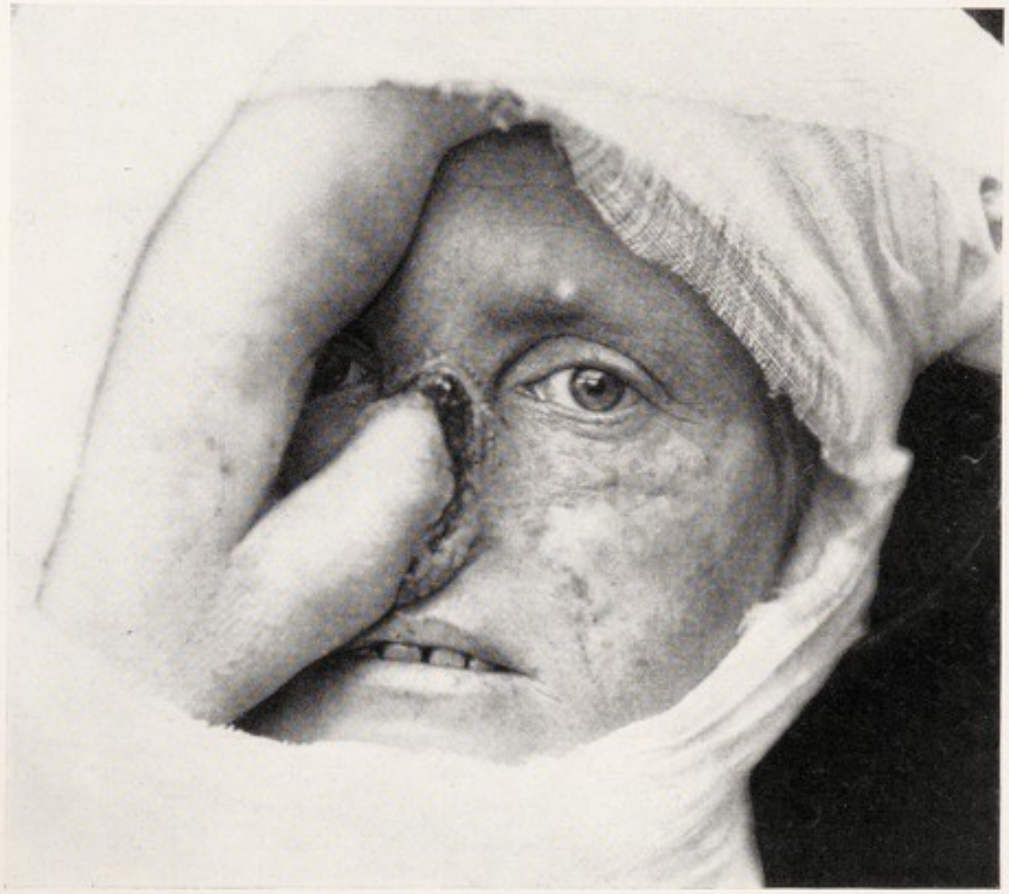

Fig. 499.
Die Randzone des Lappens wegen etwas herabgesetzter Herzkraft anfangs nicht angeheilt.
Verzögerte Heilung.

ganz allmählich die Ernährung des Lappens vom Gesicht aus ein, und der Lappen erhält zu der brachialen Vitalität auch die faciale Vitalität, die vom facialen Wundrande aus zonenweise fortschreitet. Nach meinen Erfahrungen verbreitert sich diese Zone der fazialen Vitalität täglich um 2—3 mm. Je nach dem Umfang und je nach der Größe des zur Deckung des Defektes erforderlichen Lappens muß man in der Regel 2—3 Wochen vom Zeitpunkt der Transplantation an gerechnet, mit der Abtrennung des Armes vom Kopfe warten.

Soll die Haut für die ganze Nase, also auch für beide Nasenflügel lebensfähig bleiben, so muß man bei glattem Verlauf $2^1/_2$—3 Wochen warten. Trennt man, wie ich anfangs in einem Fall (Fig. 503—505) versuchsweise tat, schon nach 14 Tagen ab, so entsteht eine breite Hautnekrose am Schnittrande. Fig. 506 zeigt im halbschematischen Bild den Zustand etwa 3—4 Tage nach der Abtrennung der Armhaut. Der transplantierte Armlappen zeigt drei ziemlich scharf zu unterscheidende Zonen: die erste ist die Zone der normalen

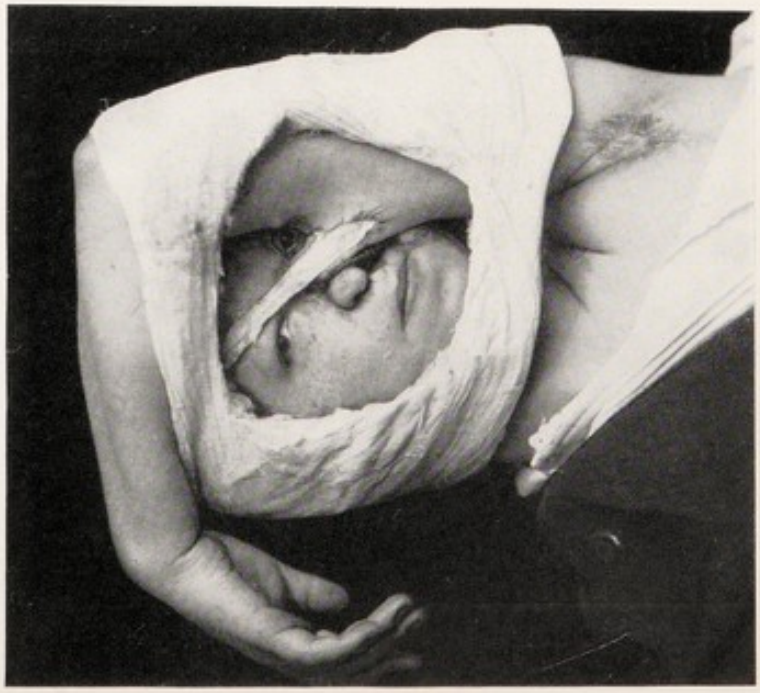

Fig. 500.
Kollodium-Gazeverband zur Annäherung weit auseinanderstehender Wundränder.

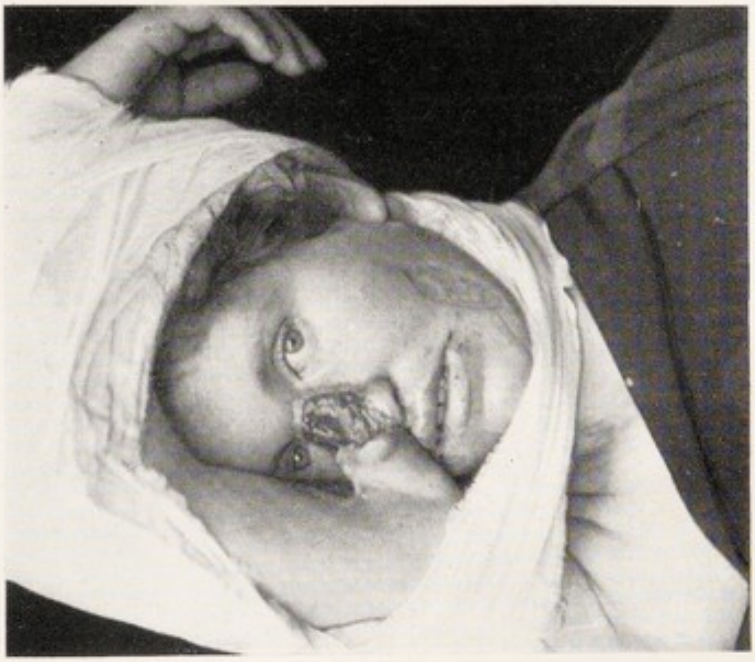

Fig. 501.
Größere Nekrose des transplantierten Armhautlappens wegen schwacher Herzkraft.

Fig. 502.
Zustand einige Wochen später.
Vernarbung.

Fig. 503.
Totenkopfnase.

Fig. 504.
Der rechte Flügel nekrotisch, wegen verfrühten Abschneidens des Lappens (s. Fig. 506).

Fig. 505.
Nach dem Ersatz des rechten Flügels aus Wange.

UNVOLLSTÄNDIGE ANHEILUNG, WEIL DER LAPPEN SCHON NACH 14 TAGEN ABGESCHNITTEN WURDE.

Hautfarbe und vollwertiger Vitalität an der Anheilungsstelle. Die zweite, an die erste angrenzende Zone ist bläulich bis tiefblau als Zeichen zweifelhafter Vitalität. Es ist die Zone, die um ihr Leben kämpft. Die dritte Zone ist schwarz und aufgeblättert. Die Zone ist nekrotisch geworden und einige Tage darauf abgefallen, während die mittlere blaue Zone sich fast vollständig zur Vitalität und normalen Farbe erholt hat. Die Fig. 504 zeigt den Teil des Lappens, der lebensfähig geblieben ist. Wir sehen, daß der anfangs vorgesehene rechte Nasenflügel fehlt. Dieser mußte nachträglich besonders ersetzt werden. Das geschah in diesem Falle aus der Nasolabialfalte (richtiger Buccolabialfalte), wie aus den Fig. 504 und 505 zu ersehen ist. Die Abtrennung der Armhaut erfolgt nach meinen Erfahrungen am besten in einer einzigen Operation. Eine Operation genügt vollständig, wenn sie zu rechter Zeit, also nicht zu früh ausgeführt wird.

Fig. 506.
Hautnekrose, 3—4 Tage nach der am 14. Tage nach der Operation (zu früh!) erfolgten Abtrennung.

c) Lappenrandeiterung nach primärer Heilung.

Ich möchte ferner noch eine kleine Komplikation erwähnen, die ich in zwei Fällen beobachtet habe. In diesen beiden Fällen heilte die Wunde zunächst per primam glatt zu. Nach einer Woche aber, nachdem die Fäden bereits entfernt waren, begann die frische Narbe an einer Stelle, und zwar an der Oberfläche, eitrig einzuschmelzen. Ich habe aber in diesen beiden Fällen prompten Stillstand der Einschmelzung durch Betupfung mit 10- bzw. 20%iger Lösung von Argentum nitricum erzielt. Der Erfolg war auch in diesen Fällen gut.

Kombinationen.

Die Fig. 507—518 zeigen eine Kombination von subtotaler Rhinoplastik und Cheiloplastik, bei welcher der Hautersatz nach der brachialen (italienischen) Methode, und zwar aus der bicipitalen Oberarmhaut stattgefunden hat. Der transplantierte Armlappen war so groß, daß ein Teil von ihm noch für partiellen Lippenersatz abgespalten werden konnte. Die 12 Figuren zeigen in den Vorder- und beiden Seitenansichten die einzelnen Phasen der Plastik und zwar den Zustand vor und nach den plastischen Operationen wie auch die entsprechenden Zwischenstadien. Fig. 519 zeigt den Fall während der Anheilung des Lappens, Fig. 520 das Profilskelett 5 Jahre nach der Plastik. Das Nasengerüst ist dünner geworden, aber persistent geblieben (siehe auch Fig. 884—886).

Fig. 507.
Zustand vor der Plastik.

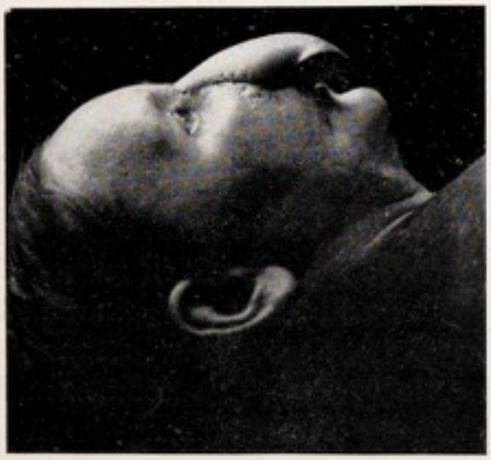

Fig. 508.
Zustand kurz nach der Abtrennung des Armhautlappens.

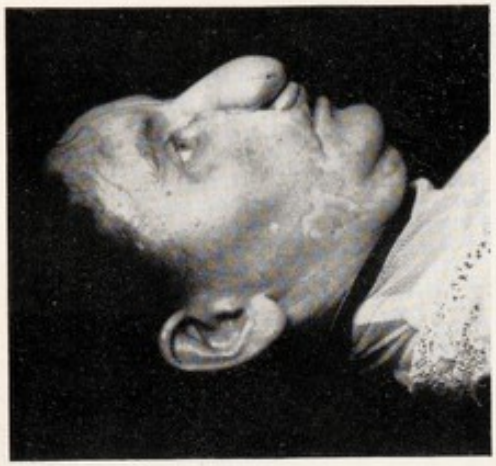

Fig. 509.
Zustand nach der ersten chirurgischen Modellierung.

Fig. 510.
Zustand nach weiterer Modellierung und Knochentransplantation aus der Tibia.

Fig. 511.
Zustand vor der Plastik.

Fig. 512.
Zustand kurz nach der Abtrennung des Armhautlappens.

Fig. 513.
Zustand nach der ersten chirurgischen Modellierung.

Fig. 514.
Zustand nach weiterer Modellierung und Knochentransplantation aus der Tibia.

Fig. 515.
Zustand vor der Plastik.

Fig. 516.
Zustand kurz nach der Abtrennung des Armhautlappens.

Fig. 517.
Zustand nach der ersten chirurgischen Modellierung.

Fig. 518.
Zustand nach weiterer Modellierung und Knochentransplantation aus der Tibia.

Fig. 519.

Zustand nach Anheilung des Armlappens vor Entfernung der Nähte.
(Zwischenstadium.)

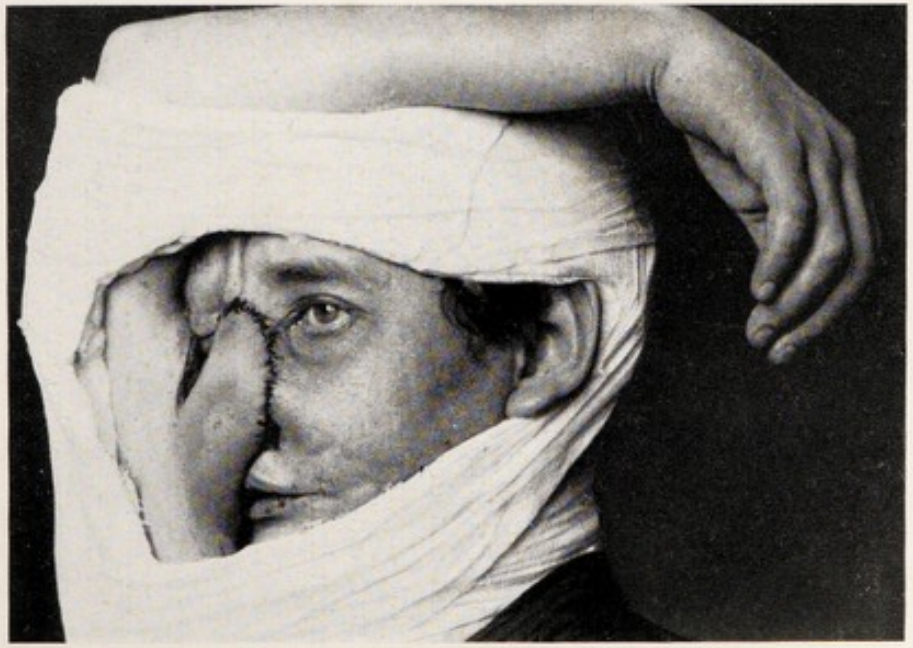

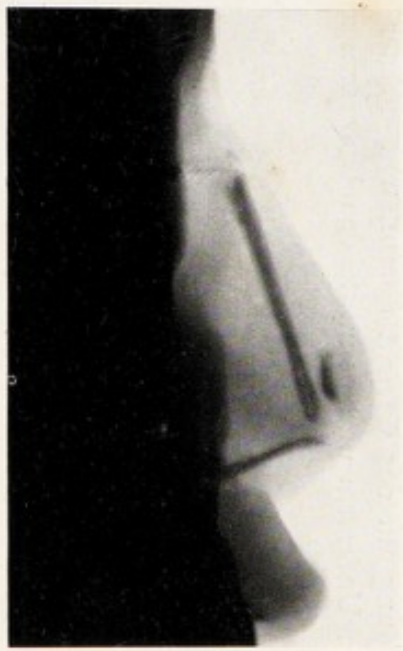

Fig. 520.

Röntgenbild zu den Fig. 507—518.
Profilskelett mit Spitzenerhöhung. 5 Jahre nach der Plastik.

Fig. 519. **Fig. 520.**
OPERATIONSPHASEN BEI KOMBINIERTER BRACHIALER RHINO- UND CHEILOPLASTIK.

Wie ich in diesem Falle das Nasengerüst eingefügt und die Modellierung ausgeführt habe, ist aus den folgenden Kapiteln zu ersehen.

b) Rhinoplastik aus dem Unterarm.

Wie erwähnt, kann die Haut auch dem Unterarm entnommen werden. Das hat bereits Fabricius 1814 getan (siehe Fig. 521). Später haben Israel und Habs teils als Entnahmestelle die Unterarmhaut zugleich mit einem Stück der Ulna zwecks Nasenbildung auf das Gesicht überpflanzt. Ferner überpflanzte Steinthal Brusthaut auf den Unterarm und benutzte den Unterarm als Transportmittel für die Überpflanzung

Fig. 521.
Operation von Fabricius.
Lage, in welcher der Unterarm festgehalten wird (nach Nélaton).

eines Brusthautlappens auf die Nasengegend. Näheres hierüber siehe unter „Rhinoplastik aus der Brusthaut" (S. 297).

Im allgemeinen muß ich von der Rhinoplastik aus dem Unterarm abraten, da die Armstellung sehr quälend ist, und der Zweck meist auf einfachere Weise erreicht werden kann.

2. Der Hautersatz aus der Stirn (frontale Methode).

Die frontale Methode, die bekanntlich zuerst (1816) von dem englischen Chirurgen Carpue beschrieben (s. S. 220 u. ff.) und lange vorher von den Indern geübt wurde, wird, abweichend von dem Verfahren Carpue und Dieffenbach, am besten so ausgeführt, daß aus der Stirn in schräger Richtung ähnlich der Schnittführung von v. Langenbeck und Auvert ein Hautlappen geschnitten und unter Erhaltung eines Stieles in den angefrischten Defekt eingefügt wird. Ich führe die Schnitte in der Regel nur bis auf die Galea aponeurotica, von der ich die Lappen sorgfältig abpräpariere, zuweilen aber auch bis auf das Periost. Die Wundränder des frischen Stirndefektes werden $1-1^1/_2$ cm weit unterminiert, damit sie ohne besondere Schwierigkeiten zusammengezogen werden können, und damit die Narbe auf der Stirn strichförmig und unauffällig wird. Der Defekt wird durch Zusammenziehen der Wundränder und mittels einfacher Knopfnaht geschlossen. Damit der Lappen bis an seine Spitze gut ernährt wird, muß man darauf achten, daß sein Stiel nicht zu schmal geschnitten wird; auch darf der Stiel nach seiner Überpflanzung nicht

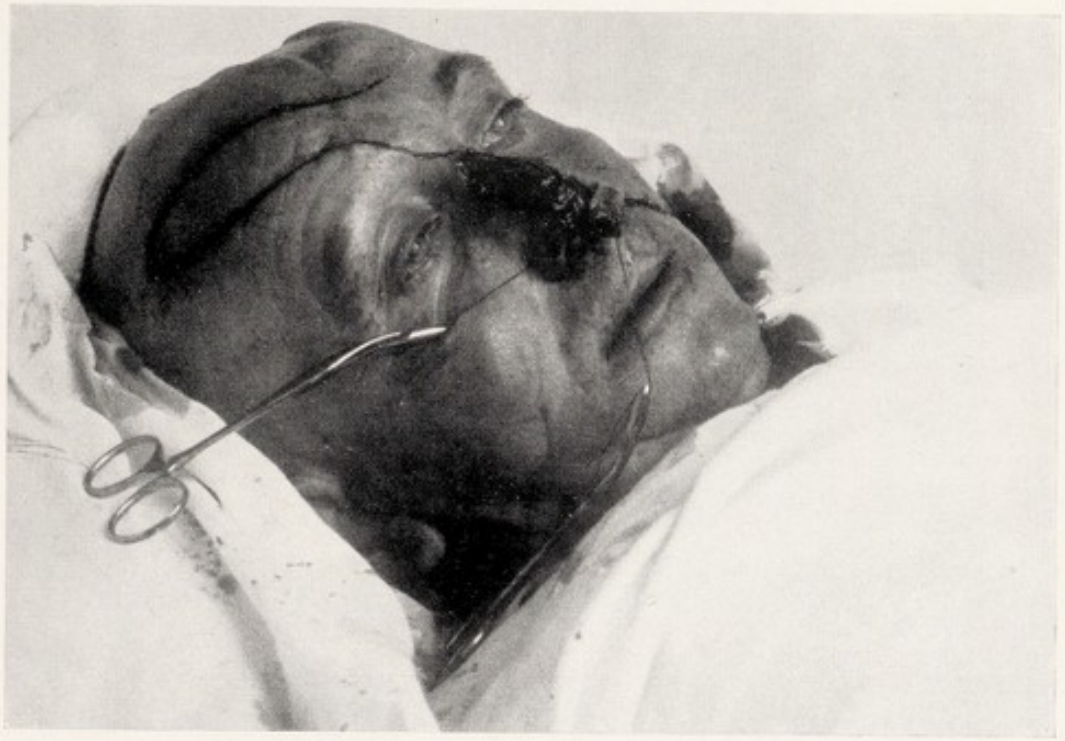

Fig. 522.

Frontale (indische) Methode der Rhinoplastik. Schnittführung auf der Stirn bei mäßiger Breite des Defektes.
(Während der Operation photographisch aufgenommen.)

Fig. 523.

Totaler Nasendefekt.
(Zustand vor der Plastik, Enderfolg s. Fig. 524, Profil siehe Fig. 531 auf S. 279.)



Fig. 524.

Nach der chirurgischen Modellierung und Knocheneinfügung
(s. Fig. 532, das Röntgenbild.)

Fig. 523 und Fig. 524 gehören zu den Vorderansichten der Fig. 525, 526 und 527 auf Seite 278.
Die hierzugehörigen Profile siehe auf Seite 279.

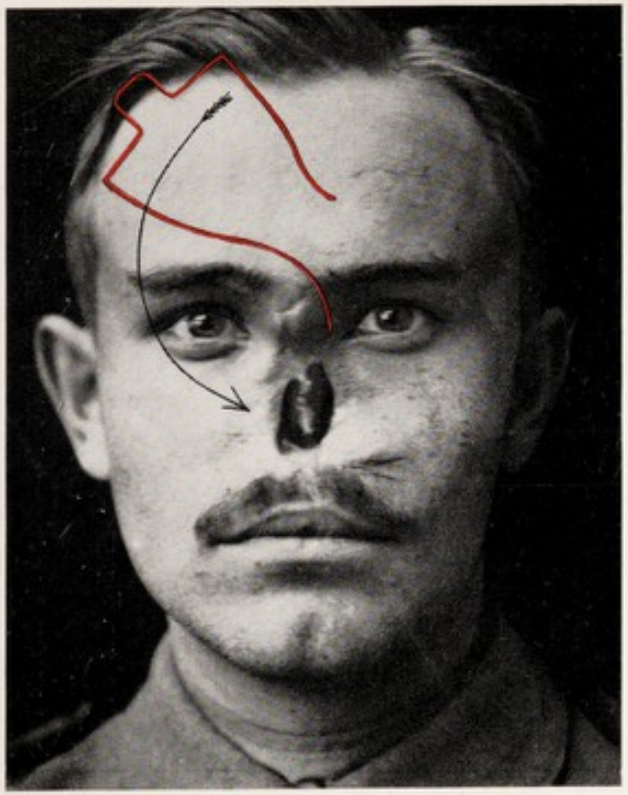

Fig. 525.
Schnittführung auf der Stirn (breiter Lappen).
(Der Pfeil zeigt die Richtung der Lappeneindrehung an.)

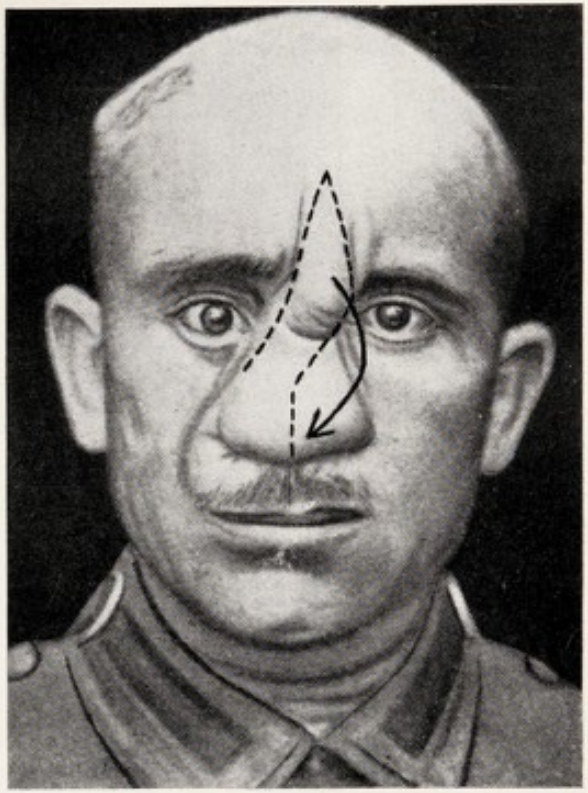

Fig. 526.
Nach Anheilung des Stirnlappens.
(Zwecks Vervollständigung der Serie einem andern Fall entnommen.)

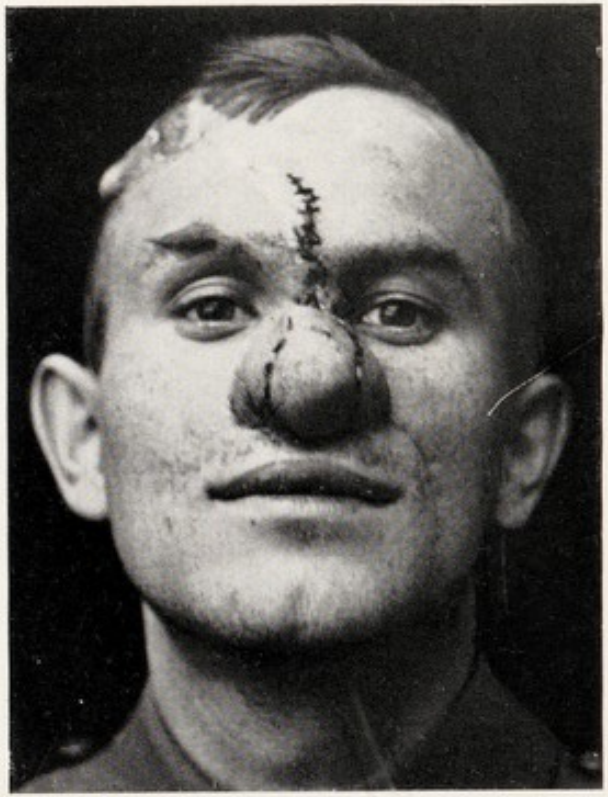

Fig. 527.
Die Ernährungsbrücke des Stirnlappens als Spitze (und Septum) angeheilt.
(Zustand kurz vor der Entfernung der Fäden.)

DIE HAUPTSÄCHLICHSTEN PHASEN DER RHINOPLASTIK AUS DER STIRN (DER FRONTALEN RHINOPLASTIK) MIT SPITZEN- UND SEPTUMBILDUNG AUS DER ERNÄHRUNGSBRÜCKE DES STIRNLAPPENS BEI TOTALEM NASENDEFEKT IN VORDERANSICHT.

Die punktierte Linie in Fig. 526 zeigt die Schnittführung für die Spitzenbildung aus der Ernährungsbrücke des Stirnlappens.

Fig. 528.
Totaler Nasendefekt.
Seitenansicht von Fig. 523 und 525
(Enderfolg s. Fig. 531.)

Fig. 529.
Nach der Transplantation des Stirnlappens und der Spitzenbildung aus seiner Ernährungsbrücke.

Fig. 530.
Nach fast vollständiger Modellierung der Weichteile.

Fig. 531.
Nach Einfügung eines Elfenbeinstückes zur Hebung des Nasenrückens (s. das Röntgenbild in Fig. 532).

PHASEN DER FRONTALEN RHINOPLASTIK MIT SPITZENBILDUNG AUS DEM STIEL DES STIRNLAPPENS, BEI TOTALEM DEFEKT DER NASE IN SEITENANSICHT.

(Die Figuren 523—532 sind außer Fig. 526 ein und demselben Falle entnommen.)

gespannt sein, da auch dadurch Ernährungsstörungen des Lappens eintreten können. Die Schnittführung muß sich natürlich dem Defekt anpassen. Fig. 522 zeigt die Lappenbildung bei einem nicht zu breiten Defekt. Besondere Formen zeigen die Abbildungen im Kapitel „Partielle Rhinoneoplastik", S. 376, Fig. 760d u. S. 380, Fig. 768. Die Fig. 523—531 zeigen die verschiedenen Phasen der frontalen Rhinoneoplastik in einem

Fig. 532.
Röntgenbild des eingefügten Elfenbeins.
Auf $^2/_3$ verkleinert.

Falle von totalem Nasendefekt in Vorder- und Seitenansicht. Fig. 525 zeigt die breite Lappenbildung, da die Nase in ganzer Breite fehlt. Fig. 532 zeigt das eingefügte Elfenbeinstück im Röntgenbild. Fig. 526 zeigt die Bildung der Nasenspitze aus der Ernährungsbrücke des Stirnlappens. — Ist die Ernährungsbrücke des Stirnlappens nicht für den Ersatz der Spitze oder des Flügels erforderlich, so wird der für die Nasenplastik entbehrliche Teil wieder auf die Stirn replantiert und zwar in der auf S. 446 angegebenen Weise.

Anhang.

Der sekundäre Stirnhautdefekt läßt sich, falls der Lappen schmal ist, durch einfache Zusammenziehung der Wundränder schließen und es entsteht eine strichförmige, unauffällige Narbe. Handelt es sich um einen totalen Nasenhautersatz, so läßt der sekundäre Stirnhautdefekt sich zuweilen bei besonders nachgiebiger Haut auch durch einfache Zusammenziehung decken. In der Regel ist das jedoch nicht möglich und es bleibt oben an der Stirn, entsprechend dem breiteren Teil des Lappens, ein ziemlich großer Defekt übrig. Diesen habe ich meist mit einem oder zwei gestielten Lappen aus der behaarten Kopfhaut (Fig. 533 u. 534) oder aus der Schläfengegend, zuweilen auch aus der anderen Stirnhälfte geschlossen. Fig. 535 zeigt außer dem auf die Nasengegend (wegen totalen Defektes) transplantierten Lappen deutlich auch den breiten,

der linken Stirnhälfte entnommenen, auf den rechtsseitigen sekundären Defekt gepflanzten Lappen (Fig. 535). — Wurde der sekundäre Defekt aus der hinteren, behaarten Kopfhaut gedeckt, so habe ich nachträglich, zwecks Entfernung der Haare, die Hautschicht, welche die Haarwurzel enthält, nach Réthi subcutan exzidiert, und zwar von der vorhandenen Narbe aus, um nicht neue Narben zu schaffen.

In letzter Zeit habe ich mehr und mehr die freie Hautüberpflanzung zur Deckung des sekundären Stirndefektes herangezogen. Für die freie Hautüberpflanzung hat sich

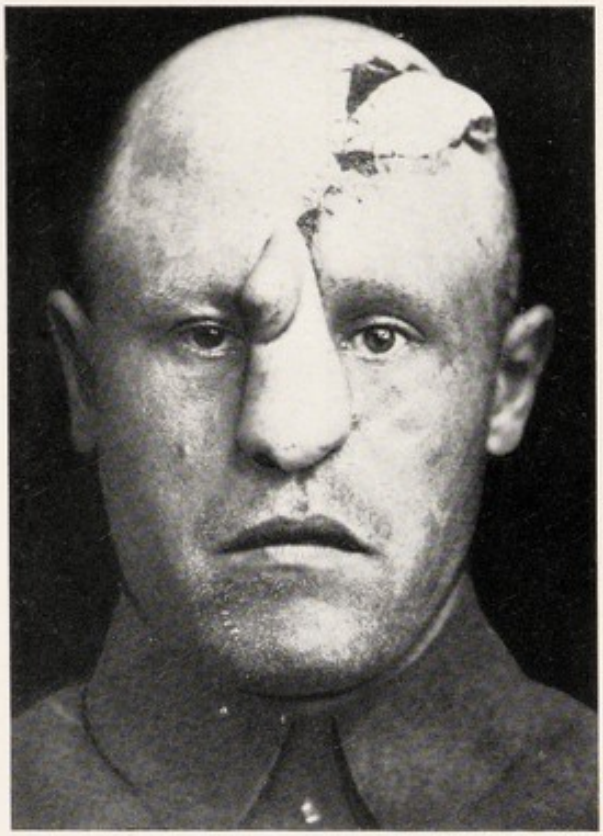

Fig. 533.
Vorderansicht.

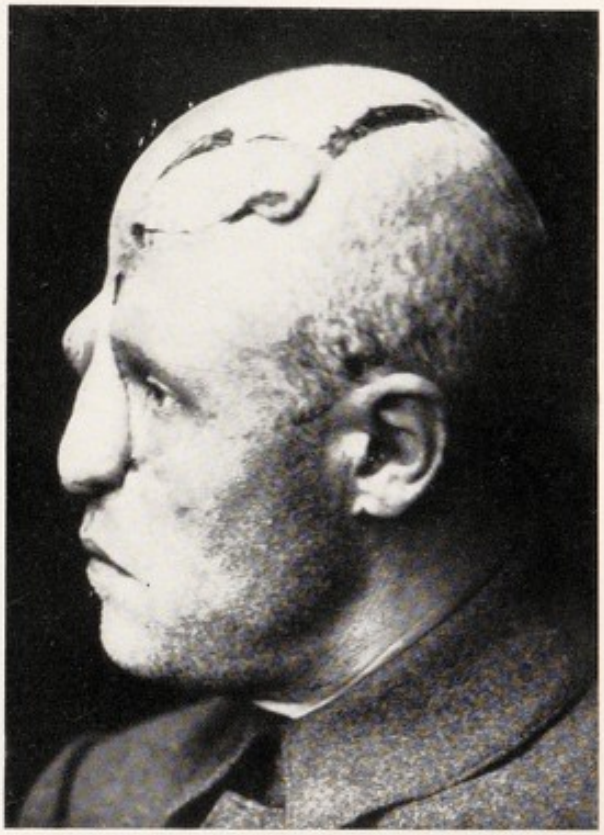

Fig. 534.
Seitenansicht.

Ersatz des sekundären Stirndefektes aus der Kopfhaut.

mir eine einfache Fixationsmethode, der „Schürzenverband" bewährt, ein glatter schürzenähnlicher Stoff aus Leinwand, Mosetigbatist oder auch einige Lagen Mull, die ich aber dem Transplantat straff an die Wundränder des Defektes aufnähte, und der so jede Verschiebung des Transplantats unmöglich machte. (Allgemeiner Teil, Fig. 130 bis 132.)

Indikation.

Bezüglich der Indikation dieser beiden Hauptmethoden des Ersatzes der Nasenhaut ist zu beachten, daß die Friedenspraxis sich sehr erheblich von der Kriegspraxis unterscheidet. In der Friedenspraxis wende ich fast stets die brachiale Methode an. Zwar sticht bei Anwendung dieser Methode die Farbe des Hautlappens in der ersten Zeit nach seiner Überpflanzung von der des Gesichts mehr ab als die des Stirnlappens, aber bei ihrer Anwendung fällt die Narbe auf der Stirn gänzlich fort. Diese Tatsache fällt in der Friedenspraxis sehr ins Gewicht, da es sich hier meist um Frauen handelt, welche möglichst jede Narbe auf der Stirn zu vermeiden wünschen. — In der Kriegspraxis, aber auch in der Friedenspraxis, bei Männern hingegen wurde sehr oft die frontale Methode

vorgezogen, weil erstens eine nicht zu häßliche Narbe im Gesicht eines Mannes, besonders wenn er Soldat ist, nicht stört und weil bei Anwendung dieser Methode die Behandlung schneller zu Ende geführt werden konnte. In der Kriegspraxis gelangte somit die brachiale Methode in der Regel nur dann zur Anwendung, wenn der Defekt die untere Nasenhälfte in ihrer ganzen Breite oder gar darüber hinaus noch Teile der Wange, der Oberlippe und Stirn umfaßte, und zweitens in den Fällen, in denen die ganze Nase samt der bedeckenden Haut und Schleimhaut fehlte, und in denen folglich das verfügbare Material

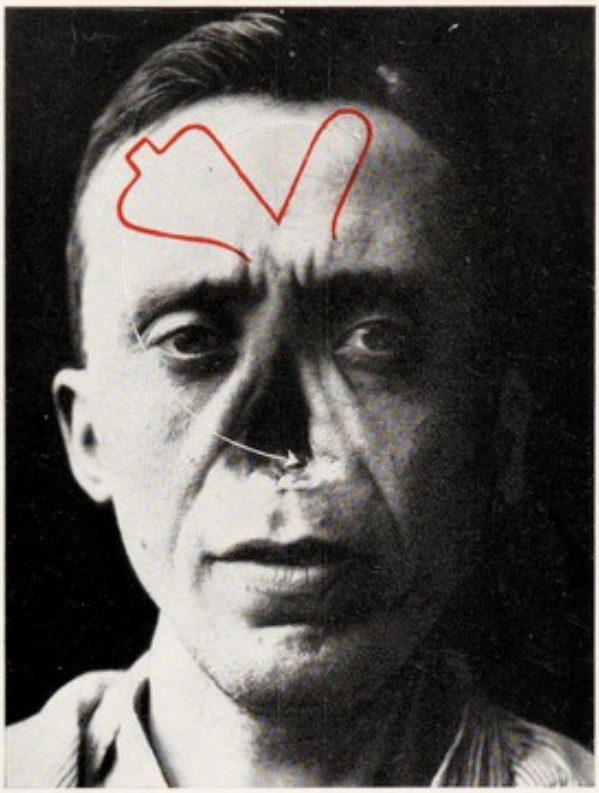

Fig. 535.
Deckung des rechtsseitigen Stirnhautdefektes durch einen Stirnhautlappen der linken Seite.

der Stirnhaut wegen der Notwendigkeit des Schleimhautersatzes nicht genügte. In solchen Fällen wurden sogar oft beide Methoden kombiniert.

Als eine weitere gegenwärtig geübte Methode ist die Methode von Schimmelbusch in der Modifikation von Lexer zu nennen:

Lexer legt ähnlich dem Vorgehen von Czerwinski[1]) das Ende des Stirnlappens nach dem Stiel hin um (Fig. 909) und legt in den so gedoppelten Lappen, was vom Stirnbein abgemeißelt ist. Er beschreibt seine Modifikation wie folgt:

„In der ersten Sitzung: 1. Fortnahme aller vorhandenen Narben aus dem Innern des Defektes und Erweiterung der Apertura piriformis durch Abschlagen ihrer Ränder mit dem Holzmeißel, worauf gestielte Hautläppchen nach innen geschlagen und dort mit Stecknadeln befestigt werden. Hierzu lassen sich alle unbrauchbaren Reste der geschrumpften Nasenspitze und Flügel oder Lappen aus dem Defektrande verwenden (Fig. 261).

2. Bildung des Lappens aus der Stirne mit breitem Stiel. Die in seinem 8—10 cm breiten Endabschnitte enthaltene Knochenplatte wird zur sofortigen und sicheren Überhäutung mit dem Lappenende nach innen umgeklappt, worauf die Hauträndер des so verdoppelten Lappens seitlich vernäht werden (Fig. 262 und 263)[2]).

[1]) Zentralblatt für Chirurgie 1889. Bd. 16. S. 129; s. auch S. 437 dieses Werkes.
[2]) Bei Lexer.

3. Deckung des Stirndefektes mit einem ungestielten Hautlappen. In der zweiten Sitzung (3—4 Wochen später): Stielbildung (am besten allmählich in mehrtägigen Zwischenpausen) mit Ablösung der Haut von der Glabella und der Nasenwurzel, auf der einen Seite mit entsprechendem Schnitte bis in den Defekt hinein, auf der anderen senkrecht nach abwärts bis zur Höhe des Augenwinkels. Zwischen beiden bleibt die Lappenbrücke mit Verzweigungen der Arteria angularis (Fig. 264*).

In der dritten Sitzung (1 Woche später): 1. Septumanlage und dachförmige Knickung der in der Mitte durchsägten Knochenplatte. Die erstere wird durch

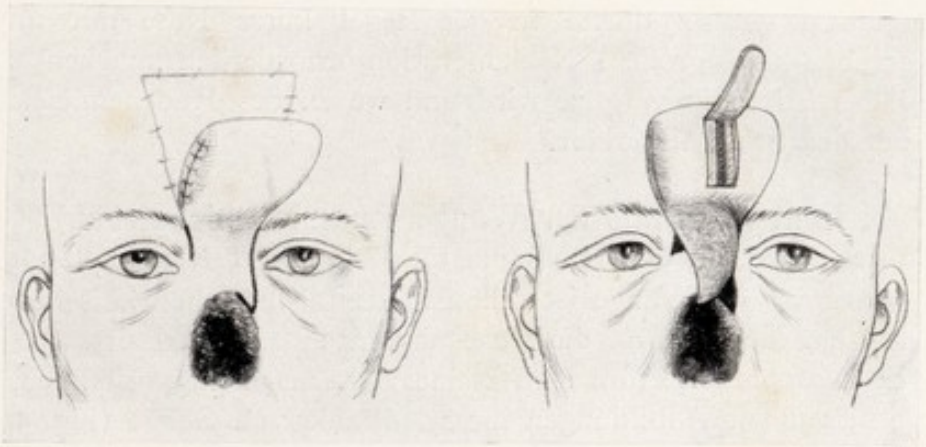

a b

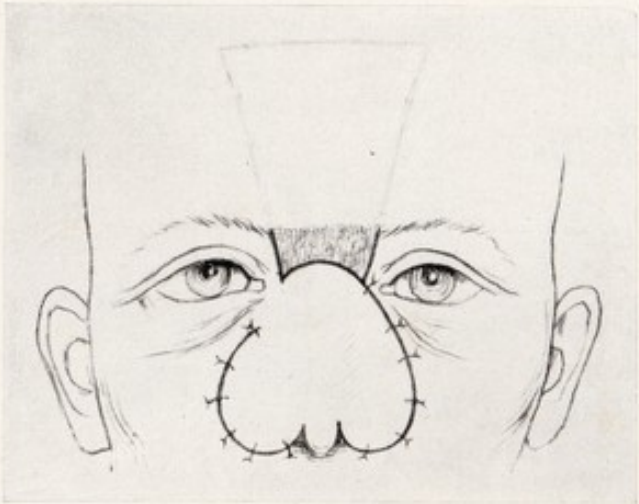

c

Fig. 536 a, b und c.
Operation von Schimmelbusch in der Modifikation von Lexer (siehe Text).

Ausschneiden eines gestielten Hautlappens erreicht, welcher in der Mitte aus der stirnwärts gerichteten Hautbekleidung mit dem Stiele am freien Ende gebildet wird. Die in der Wunde freigelegte Knochenplatte wird in der Längsrichtung durchsägt und dachförmig eingeknickt (Fig. 265*).

2. Drehung des Lappens um seinen Stiel und Einnähung der angefrischten Lappenränder in die angefrischten des Defektes (Fig. 266*). Das Periost muß vom Rande der Apertur abgeschoben werden, damit das aus dem angefrischten Lappenrand etwas vorstehende Knochenstück eine knöcherne Verbindung erreicht.

In der vierten Sitzung (mehrere Wochen später): Stieldurchtrennung genau an seinem Fuß und Zurückpflanzen in die Glabellagegend (Fig. 267*). Durch dies Vorgehen fällt die bei dem Schimmelbuschschen Verfahren quer über die Nase hinwegziehende Narbe fort (Fig. 260c*), und man erreicht eine Ersatznase ohne jede Narbe, wie aus einem Gusse. Die

*) Bei Lexer.

Durchtrennung des Stieles darf nicht zu früh geschehen, da der mitverpflanzte Knochen noch nachträglich bei ungenügender Ernährung schwinden kann.

Mit diesen vier Operationen ist die Ersatzmasse noch lange nicht fertig, sondern nur Material für sie an Ort und Stelle gebracht."

Die Fig. 264, 265 u. 266 des Zitates sind in diesem Buche als Fig. 536a, 536b u. 536c bezeichnet, Fig. 261 des Zitates ist in diesem Werke Fig. 437 (unter den Voroperationen). Die übrigen Figuren sind als in diesem Werke entbehrlich hier nicht abgebildet. Sie sind zu finden in Lexer: Handbuch d. praktischen Chirurgie. Bd. 1. 6. Aufl. S. 800.

Die Modifikation Lexer dürfte in der Regel kurze Nase mit unvollständiger Nasenspitze ergeben und größere Nachoperation erforderlich machen und hat den Nachteil, daß das Stirnbein verletzt wird und wegen des Knochendefektes eine vertiefte Narbe auf der Stirn hinterläßt.

3. Hautersatz aus der Wange (buccale Rhinoplastik).

a) Die buccale-mediale Rhinoplastik (sog. französische Methode).

Der Hautersatz aus der Wange ist schon in der altindischen Zeit bewirkt worden, und zwar aus ihrem medialen an die Nase angrenzenden Abschnitt.

Abbildungen aus dem Altertum sind meines Wissens nicht vorhanden, nur aus der neueren Zeit besitzen wir Abbildungen ihrer Methode von Serre (Fig. 537 und 538),

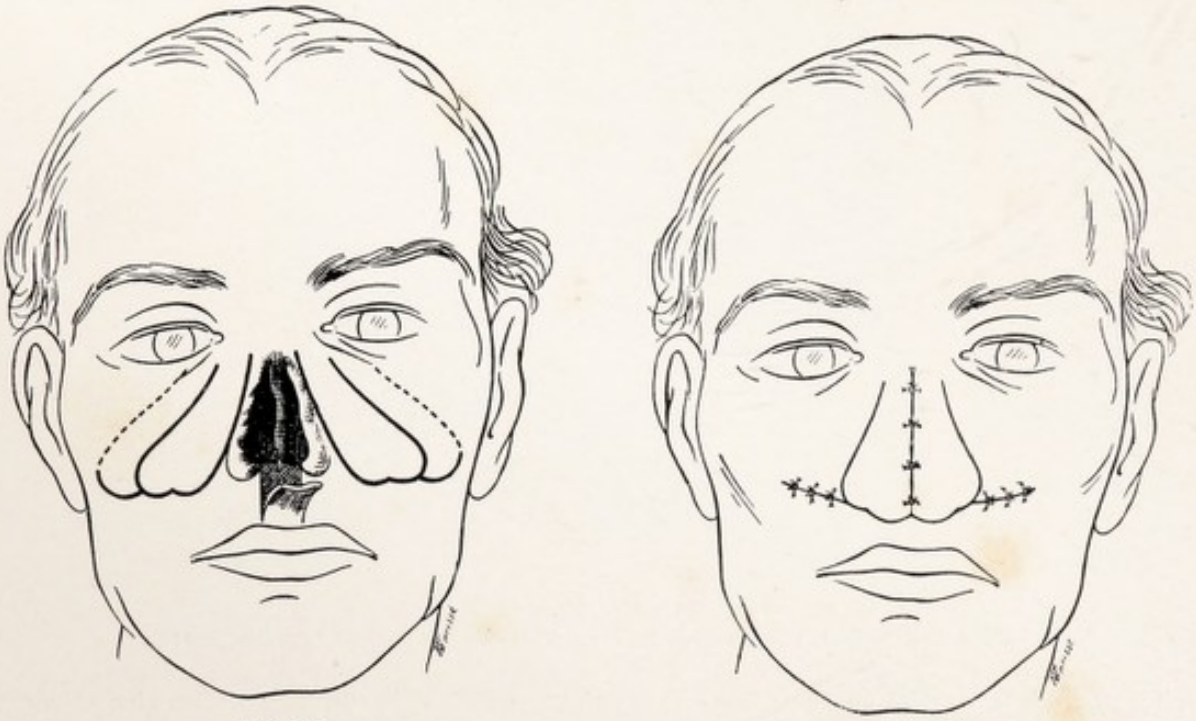

Fig. 537. Fig. 538.

Buccale-mediale Rhinoplastik (Serre).
(Aus Nélaton und Ombrédanne.)

sowie Modifikationen von Burow, Hüter, Nélaton u. a., die sich aber von der altindischen Methode nur unwesentlich unterscheiden dürften. Mit dieser Methode sind aber nur kleinere Defekte der Nase ersetzt worden, resp. ist nur das Loch ohne eigentliche Nasenbildung zugedeckt worden, deswegen kommt diese Methode für sich allein für die totale und subtotale Rhinoplastik nicht in Betracht, wohl aber als Hilfsmethode, zum Ersatz kleinerer Teile der äußeren Haut und der Schleimhaut, wenn es sich um den plastischen Ersatz totaler Nasendefekte handelt (näheres hierüber siehe „Totale Rhinoneoplastik sensu strictissimo", S. 301 u. ff.).

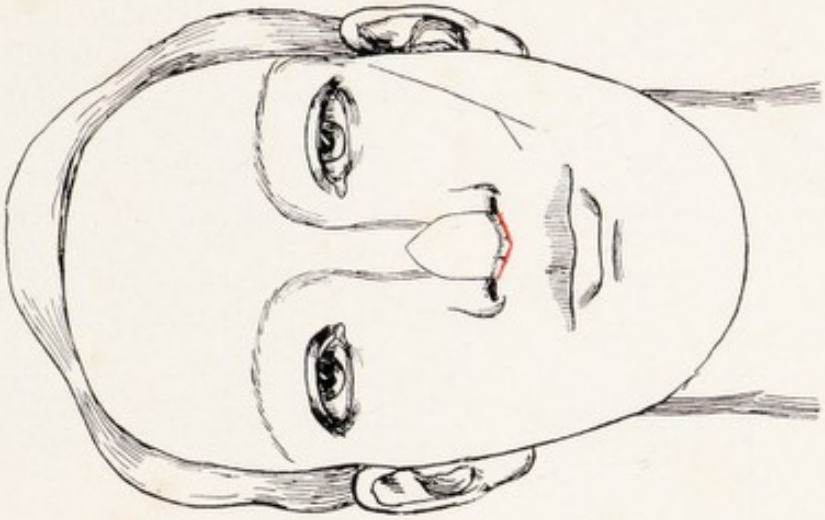

Fig. 541.
Nach Abtrennung des Stieles und nach chirurgischer Modellierung.

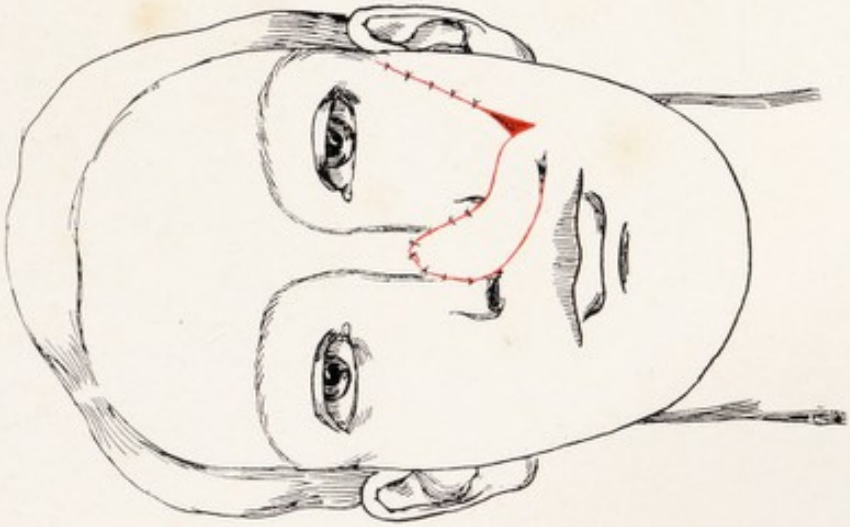

Fig. 540.
Zustand nach der Überpflanzung.

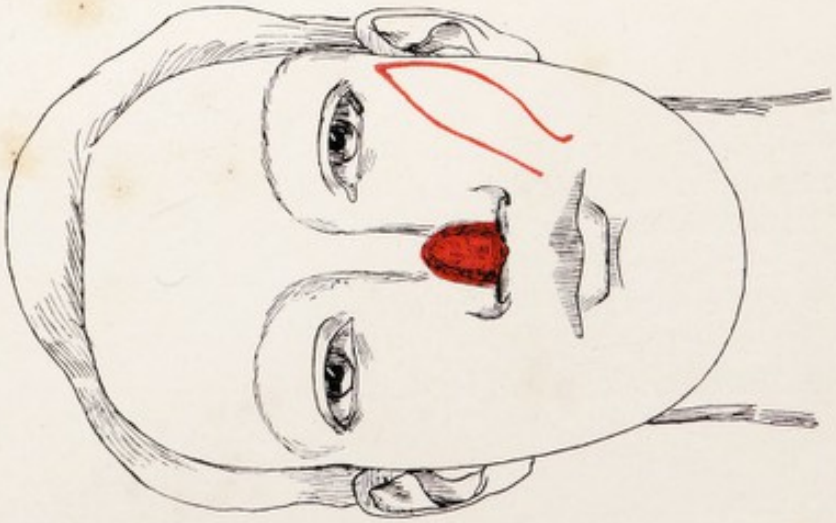

Fig. 539.
Nasenspitzendefekt und Schnittführung.

RHINOPLASTIK AUS DER LATERALEN WANGENHÄLFTE NACH J. JOSEPH.

b) Die Rhinoneoplastik aus der lateralen Wangenhälfte oder die **buccale-laterale Rhino-neoplastik (J. Joseph).**

Diese kommt auch für den totalen äußeren Nasenhautersatz zweifellos in Betracht.

Aus der lateralen Wangengegend bilde ich zum Zwecke des Nasenhautersatzes Hautlappen, welche oberhalb der Mundwinkel gestielt und aus der Wange entweder in querer Richtung oder schräg aufwärts bis zum Ohr hin entnommen werden (präauriculare Wangenlappenbildung).

Die Fig. 539 und 540 zeigen die Methode und Fig. 541 den Erfolg in schematischen Bildern, Fig. 542 ein Zwischenstadium an einem praktischen Falle, das fast genau



Fig. 542.
Rhinoplastik aus der lateralen Wangenhälfte.
Zustand etwa drei Wochen nach der Operation. Unter der Pinzette eine Zone unverletzter Wangenhaut. (Vgl. Fig. 540 und 541.)

dem Schema in Fig. 540 entspricht. Die Fig. 543—547 zeigen an einem praktischen Fall die Operationsphasen der Rhinoplastik aus der lateralen Wangenhälfte. Fig. 548 zeigt das Anfangsbild eines sowohl durch buccal-lateralen wie auch durch frontalen Ersatz behandelten Falles und Fig. 549 den Zustand nach 7 Jahren.

Diese Wangenlappen haben das gemeinsam, daß nach der Nase hin eine ziemlich breite Zone unverletzter Wangenhaut freibleibt (Fig. 539, 541 u. 542). Die Methode hat somit den Vorteil, daß nach Durchtrennung der Ernährungsbrücke keine Narbenverbindung zwischen der Entnahme- und der Implantationsstelle vorhanden ist, daß also die Wangennarbe und die Nasennarbe vollständig voneinander getrennt sind. Dadurch werden Verzerrungen der Nasenflügel vermieden, und der Beschauer vermutet kaum einen Zusammenhang zwischen der Wangen- und Nasennarbe. — Fig 550a—550f zeigen mehrere Anwendungsformen der buccal-lateralen Rhinoplastik. Mit so gebildeten Wangenlappen, die sehr breit sein können (siehe Fig. 550d), habe ich die verschiedensten

Fig. 545.
Nach Anheilung des Lappens auf der Nase.

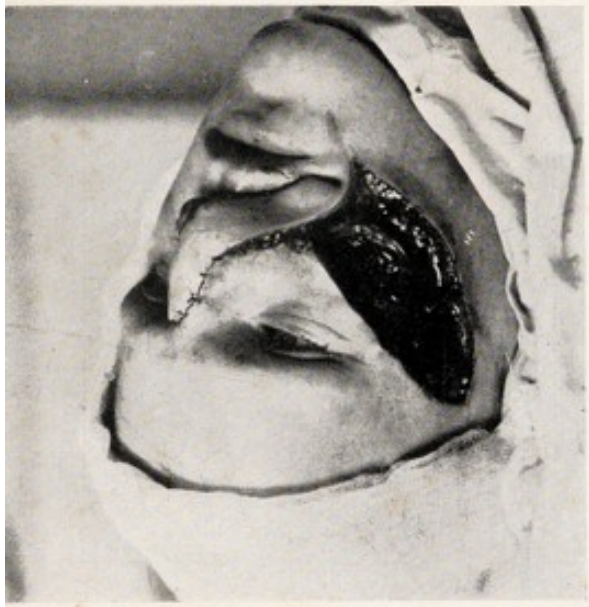

Fig. 544.
Nach Überpflanzung des Lappens auf die Nase.

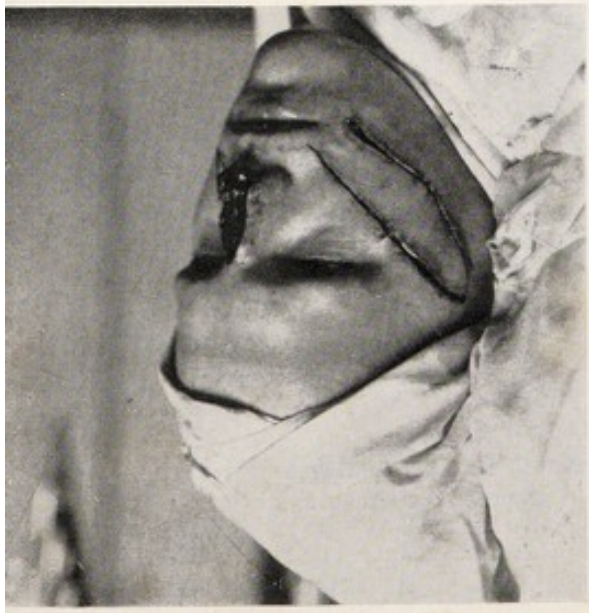

Fig. 543.
Schnittführung.

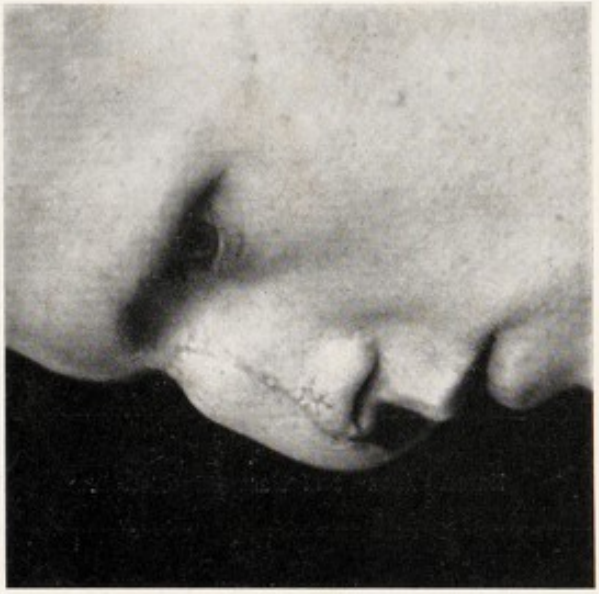

Fig. 547.
Nach der Durchtrennung des Stieles (linke Seitenansicht).
Zustand kurz vor der letzten Modellierung.

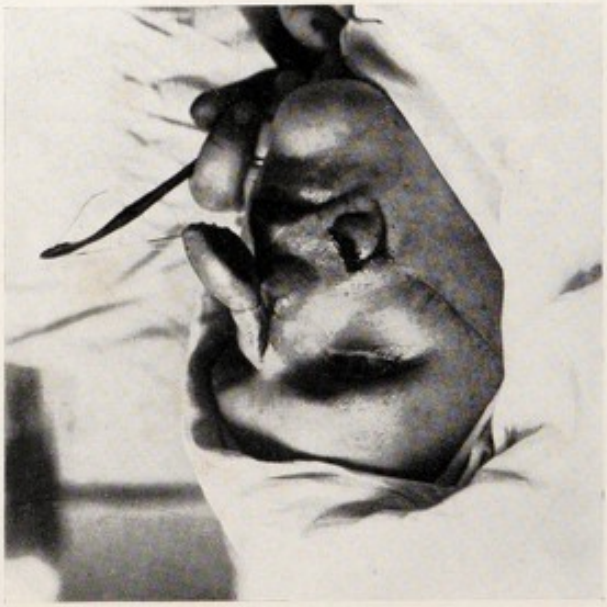

Fig. 546.
Nach der Durchtrennung des Stieles (rechte Seitenansicht).

RHINOPLASTIK AUS DER LATERALEN WANGENHÄLFTE (BUCCALE-LATERALE) NACH J. JOSEPH.
DIE VERSCHIEDENEN OPERATIONSPHASEN.

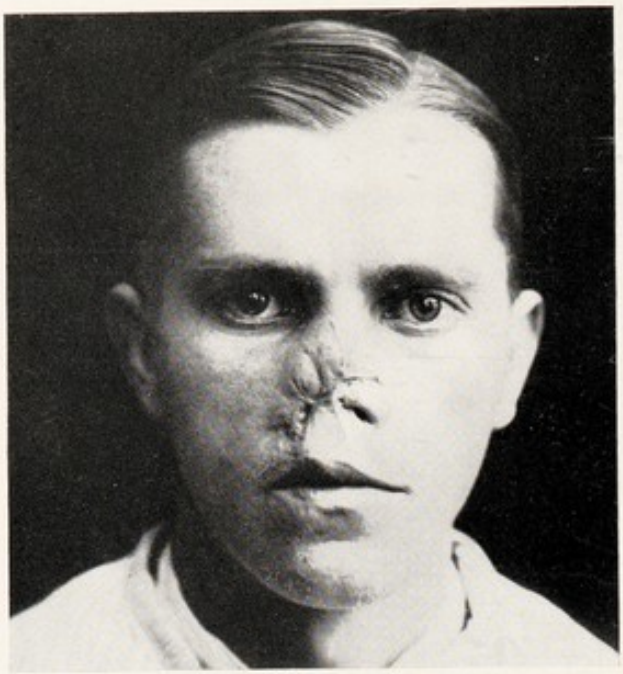

Fig. 548.
Nasenspitzen- und Nasenflügeldefekt.

Fig. 549.
Zustand nach 7 Jahren.

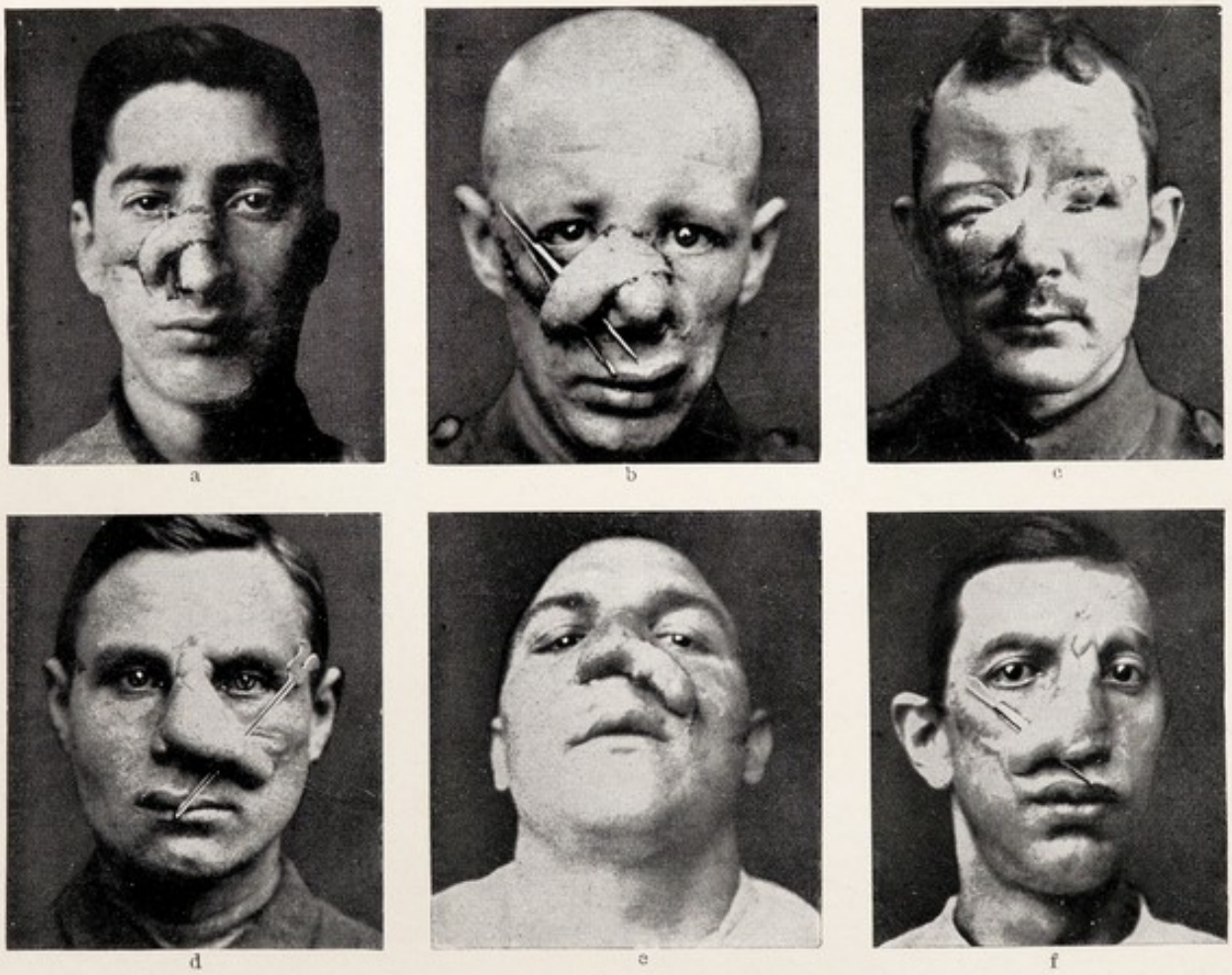

Fig. 550.
Verschiedene Anwendungsformen in derselben Phase dargestellt.

Die Hautlappen sind der lateralen Wangenhälfte entnommen. Das unter die Ernährungsbrücke geschobene Drain, die Hohlsonde und die Pinzetten sollen andeuten, daß der Stiel eine unverletzte Wangenzone neben der Nase überbrückt. a Ersatz der mittleren Nasenpartie, b Ersatz der mittleren und oberen Nasenpartie, c Transplantation in die Nasenwurzelgegend, d Ersatz der Nasenspitze, fast des ganzen Nasenrückens und eines großen Teils der Seitenwände, e Ersatz der Nasenbasis (Oberfläche des Lappens nach abwärts gerichtet), f Ersatz eines großen Teils der unteren und mittleren Nase.

BUCCALE-LATERALE RHINOPLASTIK NACH J. JOSEPH.

Defekte der unteren Nasenpartie, z. B. Eingefallensein resp. Abplattung der unteren Nasenhälfte, Nasenspitzendefekte, Nasenflügel- und Septumdefekte sowie Defekte der mittleren und oberen Nasenpartie ergänzt (siehe Fig. 550). — Ist der präauriculare Wangenlappen breiter als $2^1/_2$ cm, so muß man, zwecks Vermeidung einer Verzerrung des unteren Augenlides, den (sekundären) Wangendefekt unter Verwendung eines neuen,

Fig. 551.
Defekt des Septums und der Nasenspitze.

Fig. 552.
Zustand nach der Rhinoplastik aus der lateralen Wangenhälfte.

Fig. 553.
Nach der Anheilung des buccalen lateralen Lappens.

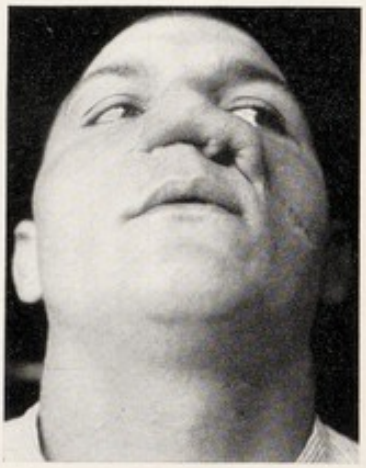

Fig. 554.
Zustand einige Wochen später, von unten gesehen.

Fig. 555.
Nach der Überpflanzung der Ernährungsbrücke in die Septumgegend.

SEPTUMBILDUNG AUS DER ERNÄHRUNGSBRÜCKE DES WANGENLAPPENS NACH J. JOSEPH.

etwa 2 cm breiten kleineren Wangenlappens schließen, welcher dicht vor dem Ohr gestielt ist und etwa bis zum Kieferwinkel verläuft (Fig. 109 des allgemeinen Teils, S. 54).

Die Fig. 551—555 zeigen einen Fall von Nasenspitzen- und Septumdefekt, bei dem zugleich die Nasenflügel ziemlich stark eingefallen waren. Fig. 555 den Fall nach der Rhinoplastik aus der lateralen Wangenhälfte. Die Fig. 553 und 550e zeigen den Effekt der ersten Operation. Die Fig. 553 und 554 die weiteren Phasen der Plastik. Wie diese Abbildungen dartun, gewährt die Rhinoplastik aus der lateralen Wangenhälfte

die Möglichkeit, das Septum aus der Ernährungsbrücke des Wangenlappens zu bilden. Die Ernährungsbrücke des Wangenlappens wird in solchen Fällen nach ihrer Lostrennung von der Wange an der Stelle der Oberlippe eingepflanzt, wo das Septum normalerweise beginnt, resp. endigen soll; selbstverständlich muß einem solchen, zunächst recht ungeschickt aussehenden, großen Septum durch weitere chirurgische Modellierung die richtige Form gegeben werden.

Bei großen Defekten, insbesondere wenn beide Nasenflügel, die Nasenspitze und das Septum fehlten, habe ich das Verfahren doppelseitig ausgeführt.

Die Fig. 556—561 zeigen einen solchen Fall vor und nach der Plastik in Vorder- und Seitenansicht; Fig. 560 die buccale-laterale Methode auf der linken und Fig. 561 nach



Fig. 556.
Defekt der unteren Nasenpartie.

Fig. 557.
Zustand nach der Operation.

RHINOPLASTIK AUS DER LATERALEN WANGENHÄLFTE
(BUCCALE-LATERALE RHINOPLASTIK).

Abtrennung der linksseitigen Ernährungsbrücke dieselbe Operation auf der rechten Seite. Doppelseitig entnommen, können solche präauricularen Wangenlappen die ganze äußere Nase ersetzen. Die Methode macht mithin die Rhinoplastik aus der Stirn und dem Arm in vielen Fällen, zumal bei Männern, entbehrlich.

Die Fig. 558—565 zeigen einen in seinem unteren Teil mit Kieferdefekt verbundenen totalen Nasendefekt, der durch doppelseitige Rhinoplastik aus der Wange korrigiert worden ist. Fig. 560 und 561 zeigen zwei dazugehörige Zwischenstadien.

Natürlich kann man auch präauriculare Wangenlappen zur Lippenplastik verwenden, und kann man dann sinngemäß auch von „Cheiloplastik aus der lateralen Wangenhälfte“ sprechen.

Fig. 558.
Defekt der unteren Nasenpartie.

Fig. 559.
Nach der Operation.

Fig. 560.
Lappenüberpflanzung aus der linken Wange.
(I. Zwischenstadium.)

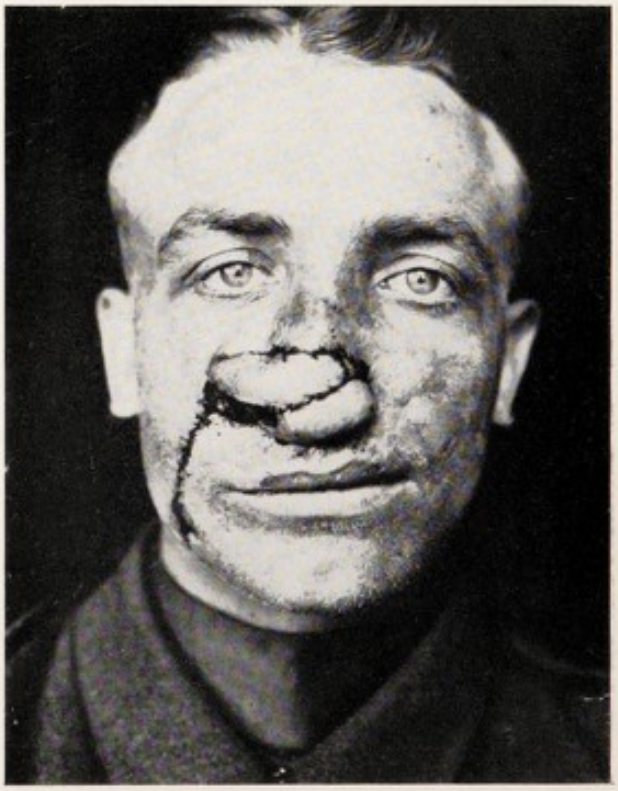

Fig. 561.
Lappenüberpflanzung aus der rechten Wange.
(II. Zwischenstadium.)

RHINOPLASTIK AUS DER LATERALEN WANGENHÄLFTE (BUCCALE-LATERALE) NACH J. JOSEPH, DOPPELSEITIG AUSGEFÜHRT.

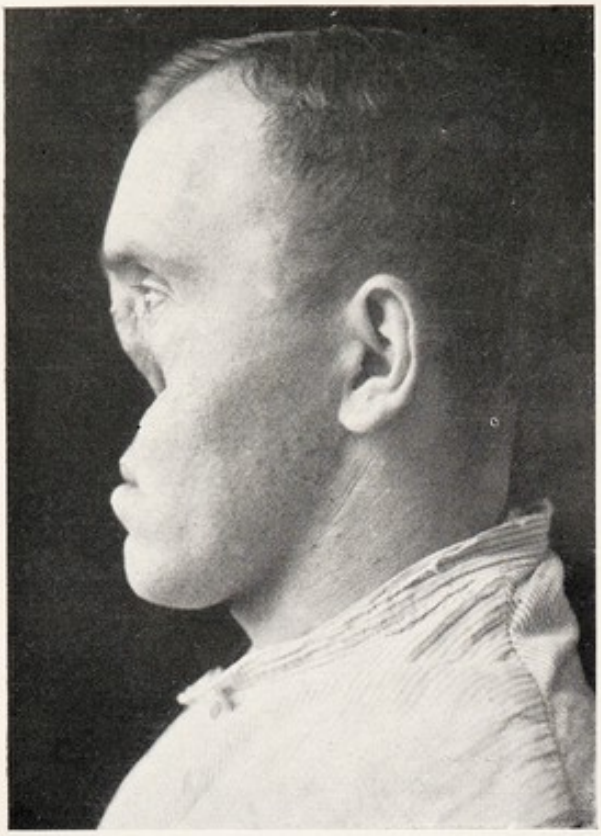

Fig. 562.
Kombination von subtotalem Nasen- und Kieferdefekt.

Fig. 563.
Zustand nach der Plastik.

Fig. 564.
I. Zwischenstadium.

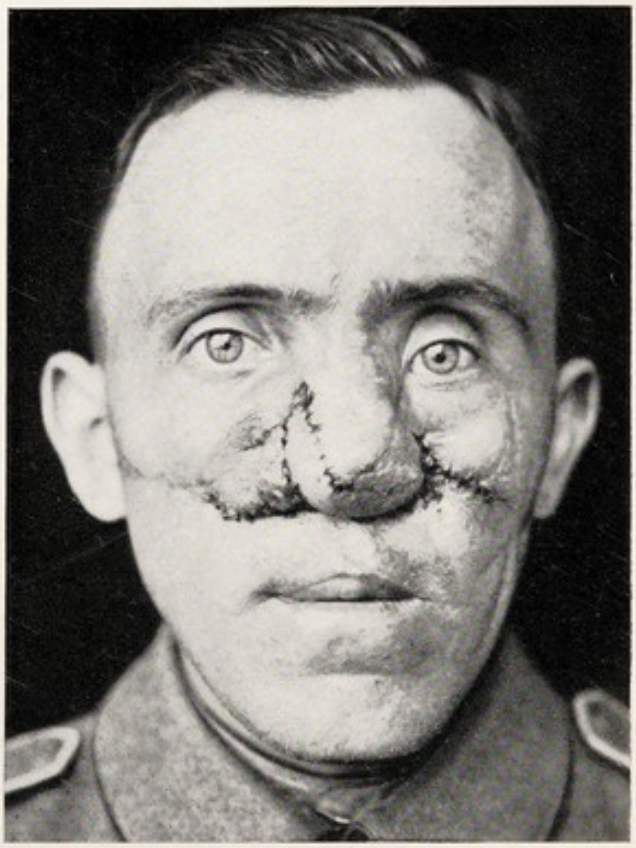

Fig. 565.
II. Zwischenstadium.

KORREKTUR EINER KOMBINATION VON SUBTOTALEM NASEN- UND KIEFERDEFEKT DURCH DOPPELSEITIGE RHINOPLASTIK AUS DER LATERALEN WANGENHÄLFTE.

Kombinationen von Rhinoplastik aus Stirn und Wange.

(Bucco-frontale Rhinoplastik.)

Zuweilen empfiehlt es sich, bei großen Defekten die frontale Rhinoplastik mit der buccalen zu kombinieren. Man hat dann in der Regel den Vorteil, daß man den sekundären Defekt durch einfache Zusammenziehung der Wundränder schließen kann und nicht genötigt ist, ihn durch einen Lappen aus der Nachbarschaft oder aus einer entfernten Körperstelle zu decken. Man erhält auf diese Weise schließlich strichförmige und unauffällige Narben auf der Stirn und der Wange. Die Fig. 564 und 565 zeigen zwei Kombinationen von frontaler und buccaler Rhinoplastik, und zwar mit verschie-

Fig. 566.
Ersatz der äußeren Nasenhaut aus Wange und Stirn.

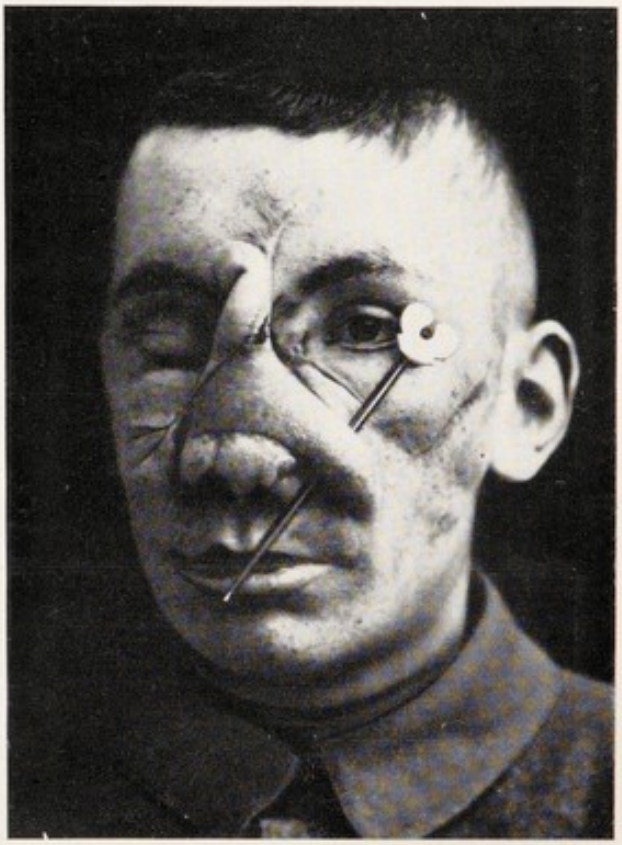

Fig. 567.
Ersatz der äußeren Haut aus Wange, Ersatz der Schleimhaut aus der Stirn.

FRONTO-BUCCALE RHINOPLASTIK.
Zustand nach der Vereinigung des Stirn-Wangenlappens.

dener Zweckbestimmung des frontalen Lappens. In Fig. 566 dient der Stirnlappen zur Vervollständigung der äußeren Nasenhaut, während er in Fig. 567 mit seiner Außenfläche nach innen gerichtet ist und zum Ersatz der Nasenschleimhaut dienen soll. Er kleidet den Wangenlappen bis an das sichtbare untere Drittel der Nase innen aus. Der Stirnlappen pflegt in solchen Fällen an seinem sichtbaren Teile sich zu einem Strang zusammenzurollen und muß zwecks weiterer Modellierung erst durch Längsschnitt und Excisionen aus dem Narbengewebe wieder auseinander gebreitet werden. Die Fig. 569 zeigt das Resultat einer an einem subtotalen Nasendefekt (Fig. 568) ausgeführten fronto-buccalen Rhinoplastik. Die Fig. 570 und 571 stellen die eigenartigen Zwischenstadien dieses Falles dar. Auch die Fig. 572—575 zeigen einen durch fronto-buccale Rhinoplastik korrigierten Fall von subtotalem Nasendefekt. Vor meiner Behandlung hatte

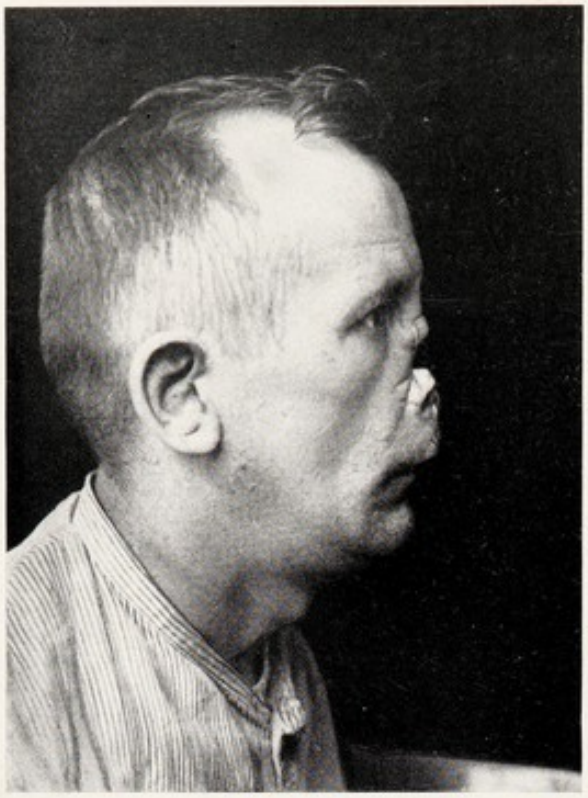

Fig. 568.
Vor der Plastik.

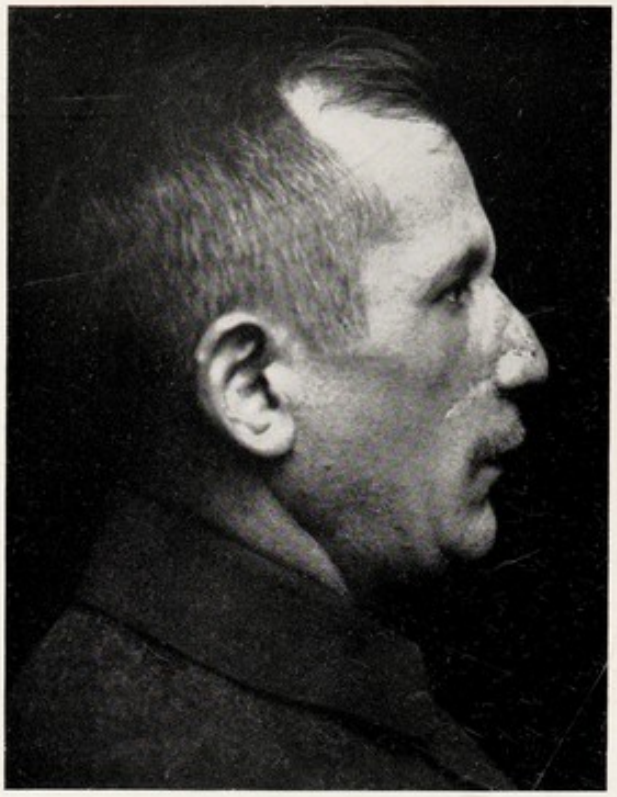

Fig. 569.
Nach der Plastik.

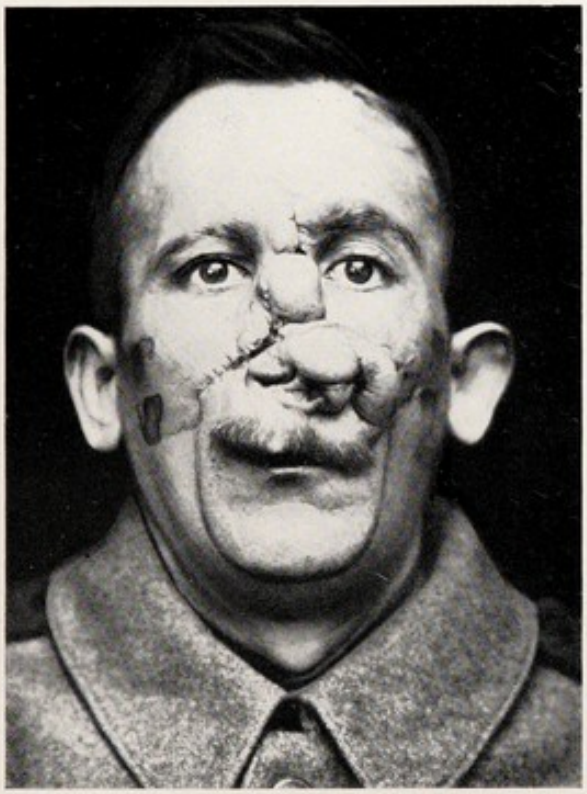

Fig. 570.
I. Zwischenstadium.

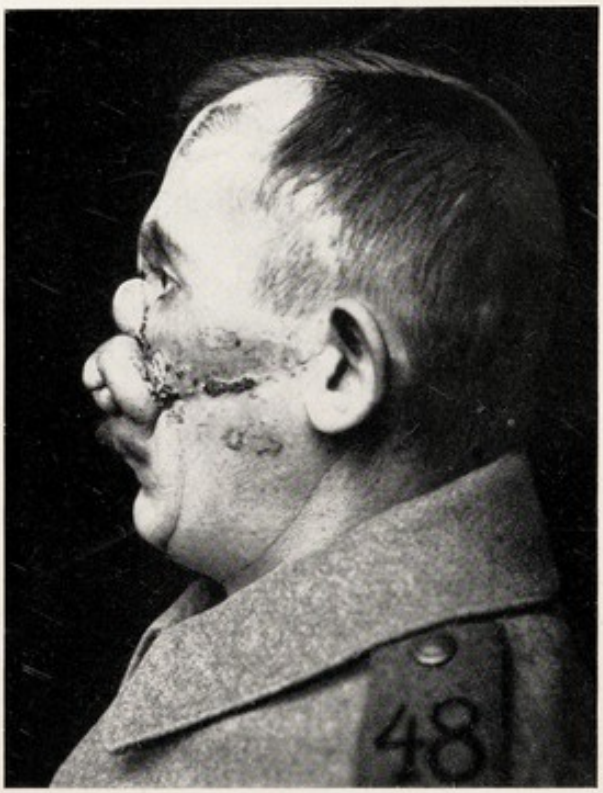

Fig. 571.
II. Zwischenstadium.

FRONTO-BUCCALE RHINOPLASTIK.

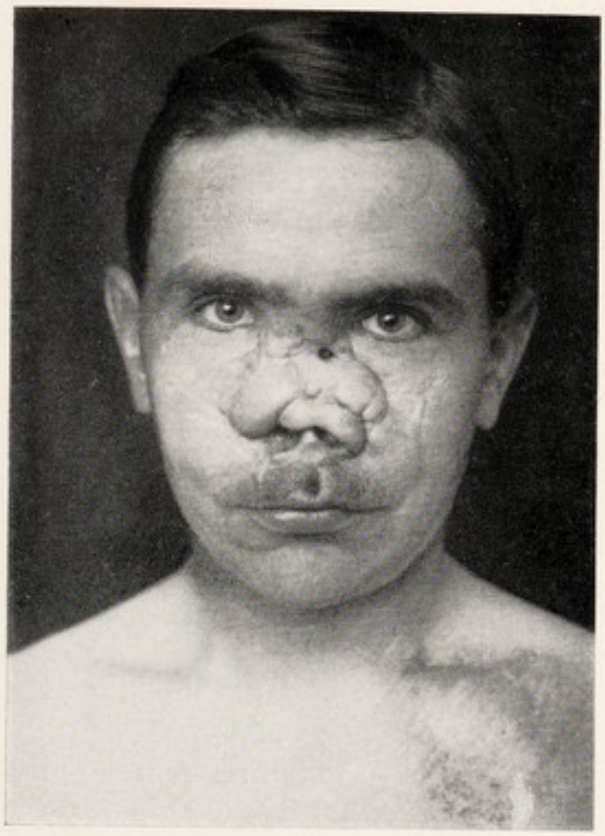

Fig. 572.
Zustand bei der Einlieferung.
Nach einem von anderer Seite ausgeführten Versuch der Überpflanzung behaarter Brusthaut.



Fig. 573.
Nach der von mir ausgeführten Transplantation aus Stirn, Wange und Tibia.

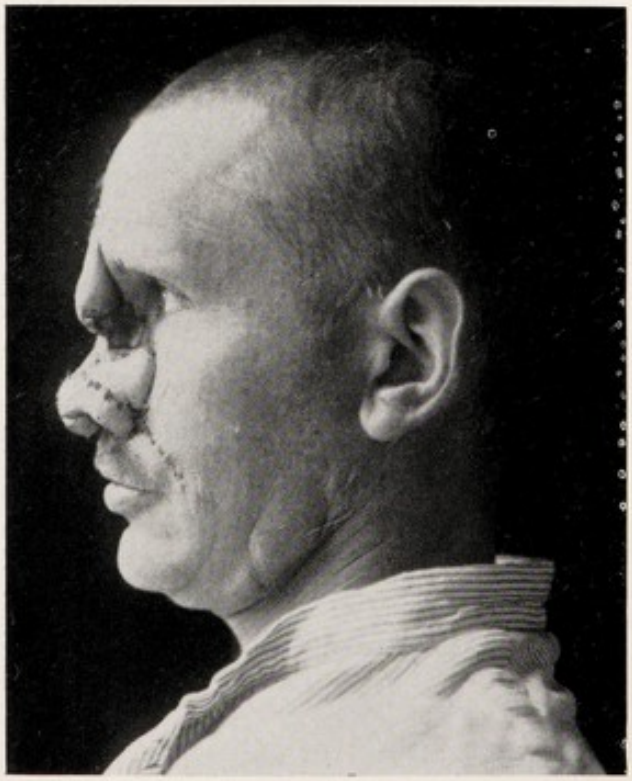

Fig. 574.
Nach Anheilen des Stirn- und Wangenlappens.



Fig. 575.
Seitenansicht nach der von mir ausgeführten Plastik.

FRONTO-BUCCALE RHINOPLASTIK AN EINEM VON ANDERER SEITE MIT UNZUREICHENDEM ERFOLG AUSGEFÜHRTEN OPERATIONSVERSUCH.

ein Kollege eine Transplantation auf die zugleich von einer Fistel entstellte Nasengegend ausgeführt, die aber keine nennenswerte Verbesserung der Nasengestalt brachte (siehe Fig. 572) und deren Wirkung noch durch den Umstand beeinträchtigt wurde, daß der Lappen behaart war. Die Fig. 573 und 575 zeigen die Wirkung der von mir ausgeführten fronto-buccalen Rhinoplastik. Den Hauptteil an dem Erfolge hat die Transplantation aus der Stirnhaut in diesem Falle. Die Entnahmestelle aus der Wange ist an der im Interesse größerer Deutlichkeit absichtlich mitphotographierten Knopfnaht zu erkennen. Natürlich habe ich auch einen Knochen, und zwar eine Tibialeiste zur Herstellung einer besseren Profilhöhe der Nase eingepflanzt.

4. Rhinoplastik aus der Lippe (labiale Rhinoplastik).

Auch aus der Lippe kann das Hautmaterial für die Nasenbildung entnommen werden. Dieffenbach hat das häutige Septum (siehe unten Septumbildung) aus der Lippe gebildet. Auch ich verwende die Haut der Oberlippe, nachdem ich zuvor Knochen oder Knorpel in den für die Septumbildung bestimmten Lippenstreifen eingefügt habe, wie aus dem Obigen zu ersehen ist.

Auch bei der Korrektur der Doggennase habe ich für die Nasenspitzenbildung die Lippe in eigenartiger Weise verwendet (siehe unten die Fig. 1027, 1028).

Diese Operationen betreffen indes die partielle Rhinoneoplastik, weshalb sie auch dort näher beschrieben werden.

Nur in einem Falle ist meines Wissens eine totale Rhinoplastik — in dem alten Wortsinne — aus der Lippe gemacht worden. Es war ein

Totaler Nasendefekt bei erhaltener Hautbedeckung.

Diesen Fall von angeborener Arhinie hat Maisonneuve 1855 mitgeteilt und für ihn eine äußerst sinnreiche Behandlung, nämlich eine Lappenverschiebung der Haut

Fig. 576. Arhinie. **Fig. 577.** Schnittführung. **Fig. 578.** Nach der Syndese.

Labiale Rhinoplastik bei totalem Nasendefekt nach Maisonneuve.

ohne Transplantation in gewöhnlichem Sinne des Wortes angegeben. Die Fig. 576 zeigt die seltene Mißbildung, Fig. 577 die geniale, größte Einfachheit mit größter Zweckmäßigkeit verbindende Schnittführung und Fig. 578 den erreichten Erfolg.

Diese Methode dürfte indessen nur bei kleinen Kindern genügen. Bei Erwachsenen wird man eine Nasengerüstbildung aus festem Material nicht entbehren können.

5. Rhinoplastik aus der Brusthaut. Pectorale Methode.

Wie ich aus dem historischen Teil kurz rekapitulieren möchte, machte 1889 v. Hacker den Vorschlag, man solle in gewissen Fällen von der Brust einen Hautlappen auf die

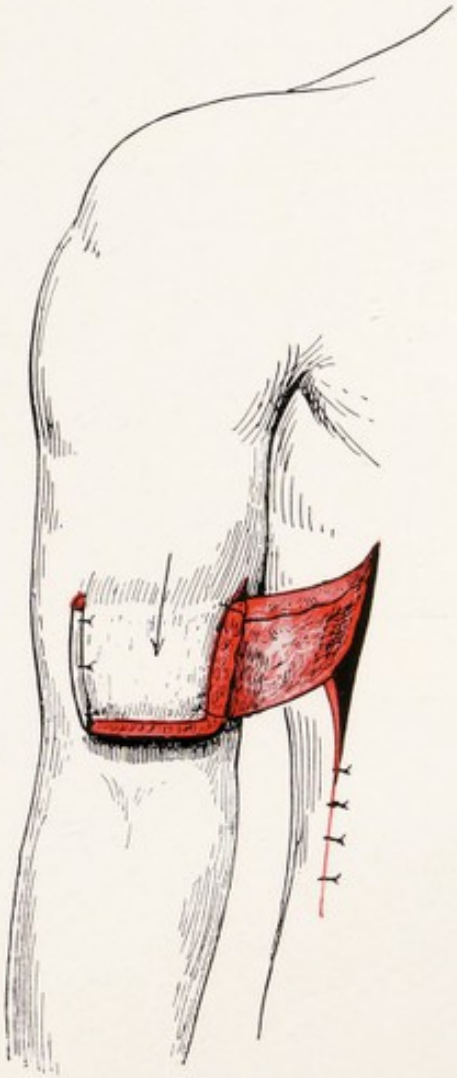

Fig. 579.
Unterfütterung des Armlappens mit einem Brustlappen. Nach J. Joseph.
Modifikation der Methode von Klapp für Kinnbildung (s. III. Abteilung).

obere Extremität und nach seiner Anheilung von da auf das Gesicht übertragen. Steinthal machte 1901 eine solche Wanderlappenplastik. Fig. 418 zeigt den Brustlappen nach seiner Annähung an den Unterarm, Fig. 419 nach seiner Annähung an die Gesichtshaut. Es folgten die Transplantation eines Brusthautlappens auf das Kinn und von dort auf die Nase (indirekter Weg) (Fig. 421 a und b), und die Transplantation eines Hautlappens aus der weiblichen Brust direkt auf die Nasengegend.

Ich erwähne diese Versuche hier nochmals der Vollständigkeit halber, da sie gelegentlich doch einmal von Nutzen sein können. Im allgemeinen möchte ich aber teils wegen der notwendigen Verzögerung der Behandlung (indirekter Weg), teils wegen der großen Infektionsmöglichkeit und der starken Belästigung des Patienten (direkter Weg) von diesen Methoden abraten.

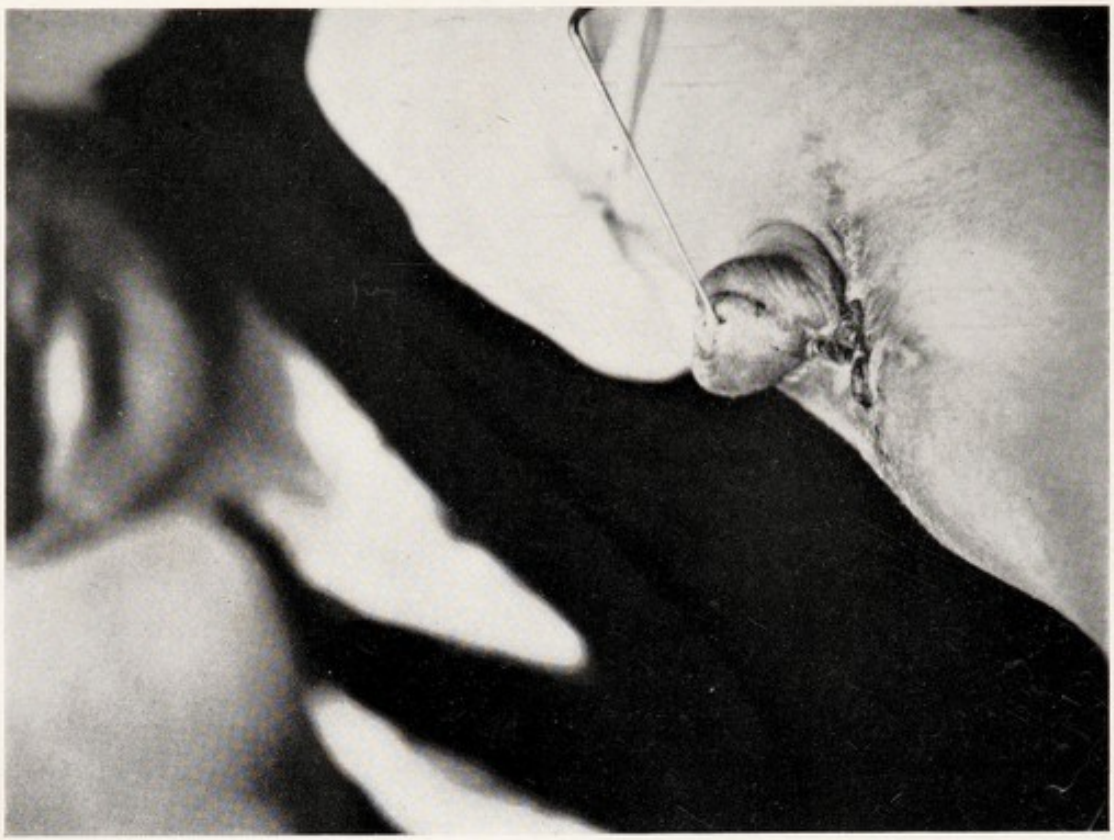

Fig. 581.
Zustand nach Abtrennung der Brusthaut.

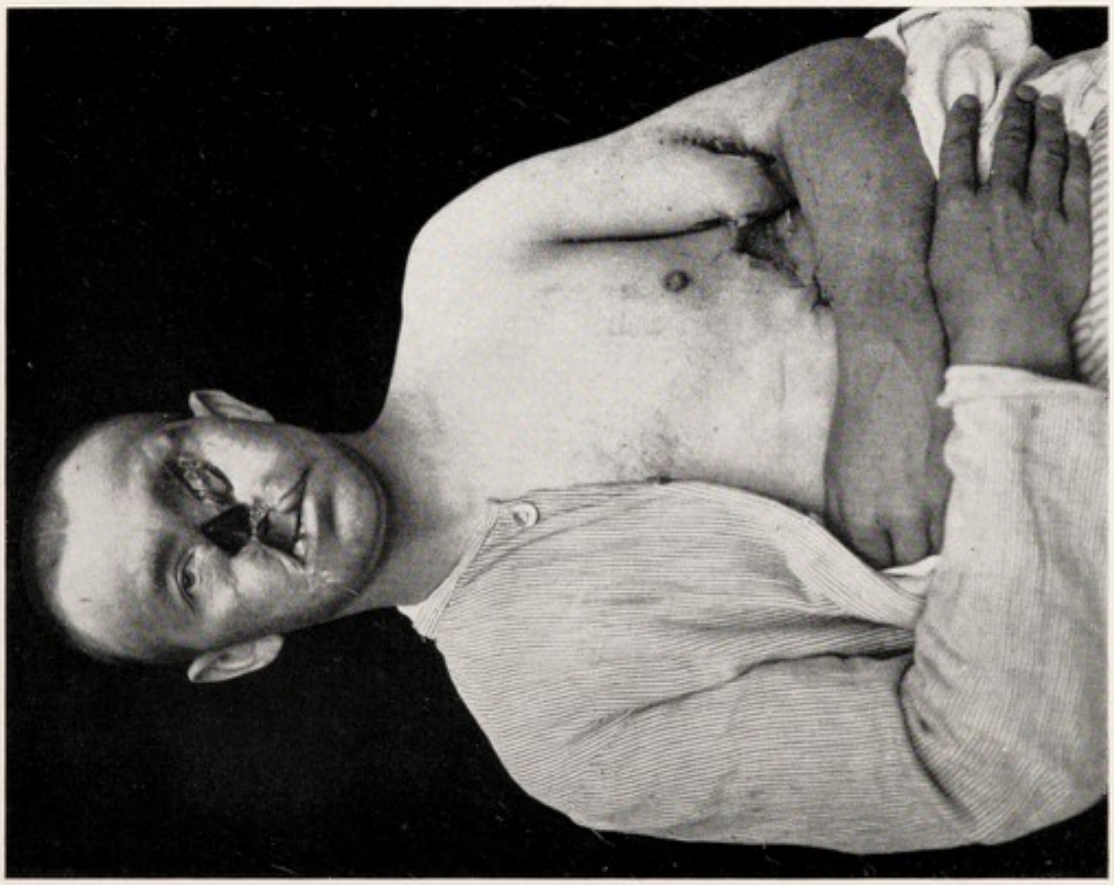

Fig. 580.
Zustand während der Anheilung.

ERSATZ DER NASENSCHLEIMHAUT AUS DER BRUSTHAUT.

Die Brusthaut kann aber auch zur Unterfütterung eines Armhautlappens dienen, gleichviel ob der so kombinierte (Doppel)-Lappen für totalen Nasenersatz benutzt wird, oder für den Kinnaufbau, wofür Klapp bekanntlich eine in der dritten Abteilung dieses Werkes näher dargestellte Methode angegeben hat (Kinnbildung).

Will man eine solche Unterfütterung von Armhaut, z. B. von Haut über dem Biceps ausführen, so empfehle ich als rationelles Verfahren meine in Fig. 579 dargestellte Modifikation des Klappschen Verfahrens. Man schneidet den Lappen über dem Biceps genau so wie sonst bei der brachialen Rhinoplastik, schiebt einen Brustlappen unter diese Haut und vernäht sie unter Vermeidung jeden Druckes. Die Lappen liegen mit breiter Wundfläche aufeinander.

Macht man auf dem Biceps nur parallele Schnitte und schiebt den Brustlappen in die Hauttasche hinein, so kann leicht, wie ich dies in einem Falle gesehen habe, eine größere Hautnekrose entstehen. Der Pfeil in Fig. 579 soll andeuten, daß bei dieser Schnittführung der arterielle Zufluß zu dem Lappen am besten gesichert ist.

Fig. 580 und 581 zeigen die Anwendung meines Verfahrens an einem praktischen Falle.

6. Rhinoplastik aus der Claviculargegend (Mandry).

Mandry hat zum Zweck der totalen Rhinoplastik Haut und Knochen im Zusammenhange aus der Claviculargegend entnommen. Er beschreibt seine Methode in den Beiträgen zur Klinischen Chirurgie Bd. 57, 1908 wie folgt:

1. „Es wurde zuerst ein Haut-Unterlappen umschnitten (Fig. 1 *), dessen 5 cm breite Spitze nach außen vom linken Schlüsselbein-Brustbeingelenk sich befand und der sich gegen seinen auf der linken Schulter gelegenen Stiel allmählich auf etwa das Doppelte verbreiterte; die Mitte des Lappens in der Längsrichtung befand sich über dem linken Schlüsselbein. Der Lappen wurde im Unterhautfettgewebe abpräpariert, seine Mitte aber im Zusammenhang mit dem Schlüsselbein gelassen und aus letzterem eine etwa $^1/_2$ cm dicke, ungefähr einem Viertel des Schlüsselbeinumfanges entsprechende Knochenspange in einer Länge von 4,5 cm mit der Drahtsäge ausgesägt und in das mediane Ende der Knochenspange 2 feine nebeneinander befindliche Löcher gebohrt; dann wurde aus der Mitte des Brustschulterlappens ein 3 cm breites, 6 cm langes Stück ausgeschnitten, dessen Stiel über dem seitlichen Ende der Knochenspange, dessen freies Ende gegen die Schulter hinlag. Dieser kleine, nur aus Haut und Unterhaut bestehende Lappen wurde, nachdem der große Lappen nach links umgeklappt war, an seinem Stiel um 180 Grad gedreht, mit seiner Unterhautseite auf die Sägefläche der Knochenspange gelegt und durch einige feine Nähte so fixiert, daß sein freies Ende das mediane Ende der Knochenspange noch etwas überragte und diese so völlig in Haut eingewickelt war. Das dadurch in der Mitte des großen Lappens entstandene Längsfenster wurde durch quere Nähte geschlossen, der ganze Lappen wieder auf seinen Defekt über dem Brustbein gelegt. Nach 4 Tagen, als sich die Unterfütterung reaktionslos erwies, wurde auf die beiden Wundflächen zu beiden Seiten des unterfütterten Streifens nach Thiersch transplantiert und nach 21 Tagen der Stiel auf der Schulter gegen den Rücken hin verlängert.

2. 4 Wochen nach dem ersten Eingriff wurde der auf der Außenseite von normaler Haut, auf der Innenseite teils von normaler, teils von aus Thierschschen Läppchen stammender Haut bedeckte Lappen in den Nasendefekt eingenäht, indem dieser an und seitlich von den Nasenbeinen angefrischt und das durch einen kleinen Einschnitt freigelegte mediane Ende der Knochenspange unter die Nasenbeine geschoben und durch 2 Silberdrähte dort fixiert wurde. Die dazu nötige Haltung des Kopfes nach links und abwärts wurde in der ersten Zeit durch eine Haube, deren Bänder gegen die linke Schulter angezogen wurden, gesichert (Fig. 5 **); die Kranke gewöhnte sich übrigens rasch an die Haltung, die Nahrungsaufnahme war schon nach den ersten Tagen kaum mehr behindert.

*) hier Fig. 582 a. **) hier Fig. 582 b.

3. Nach 14 Tagen wurde mit seitlichen Einkerbungen der Brücke begonnen und ganz allmählich in 14 Tagen die Trennung durchgeführt. Der Defekt auf der Schulter ließ sich durch

Fig. 582 a.

Fig. 582 b.

Fig. 582 c.

Fig. 582 d.

Rhinoplastik aus der Claviculargegend nach Mandry. (Fall von Mandry.)

Die Fig. 582 a—d sind in der Original-Mitteilung mit Fig. 1, 5, 8, 9 bezeichnet. Die anderen Bilder des Originals sind, weil in diesem Werke entbehrlich, hier fortgelassen.

Wiederauflegen der entbehrlich gewordenen Brücke wieder verkleinern, das Schlüsselbein wurde durch Transplantation gedeckt; die gesamten bisherigen Maßnahmen beanspruchten 2 Monate.

4. Nach einer mehrwöchentlichen Pause wurden in mehreren kurzen Sitzungen die Nasenflügel, die sich von selbst etwas eingerollt hatten, seitlich angenäht und bei dieser Gelegenheit ein kaum $^1/_2$ cm langes, nekrotisch gewordenes Stückchen aus dem Ende der Knochenspange abgekniffen, ein dünnes Septum zur Hälfte aus der Innenfläche der neuen Nase, zur Hälfte aus der Oberlippe gebildet, und schließlich durch Ausschneiden einer kleinen Ellipse auf und rechts von der Nasenwurzel die übrigens nur geringe Abweichung der Nasenspitze nach links zu beseitigen gesucht."

Die Abbildungen 582 c und 582 d zeigen den von ihm erreichten Erfolg. Das der Original-Mitteilung beigegebene Röntgenbild zeigt die Lage des dem Schlüsselbein entnommenen Knochenstücks, das freilich kaum groß genug ist, um als Stütze in Betracht zu kommen.

Der Schleimhautersatz bei totalen und subtotalen Nasendefekten besonders bei totaler Rhinoplastik sensu strictissimo.

Es hat sich mehr und mehr gezeigt, daß die transplantierte Haut, wenn sie nicht mit Haut oder Schleimhaut unterfüttert ist, ziemlich schnell der Schrumpfung anheimfällt. Das Operationsresultat ist in solchen Fällen nur vorübergehend ein leidlich gutes und verschlechtert sich allmählich entsprechend dem Grade der Schrumpfung. Der Ersatz der fehlenden Schleimhäute hat sich daher als eine Notwendigkeit herausgestellt und ist im beschränkten Maße schon von Dieffenbach geübt worden, der die transplantierte Haut an den Nasenflügeln etwas länger schnitt, damit der Rand nach innen umgedreht werden resp. nach innen schrumpfen konnte (siehe den Abschnitt „Die Modellierung der Nasenlöcher").

Ich selbst bin bei subtotalen und totalen Nasendefekten, in denen es sich also um große Schleimhautdefekte handelte — von kleineren Schleimhautdefekten soll in den Abschnitten „Modellierung und Neubildung der Nasenlöcher" die Rede sein — in verschiedener Weise vorgegangen.

Ich unterscheide folgende Methoden des Schleimhautersatzes:

1. Die nasale (rhinometathetische) Methode, d. h. Herabklappen der dachförmig umschnittenen oberen Nasenhaut (bei Totenkopfnase, Bardenheuer, J. Joseph).
2. Die buccale Methode (einseitig sowie doppelseitig).
3. Die bucco-frontale Methode (schmale Streifen aus einer Wange und der Stirn).
4. Die bucco-nasale Methode, d. h. unten aus beiden Wangen, der obere Rest aus den Resten der Nasenhaut, Tütenbildung (J. Joseph).
5. Frontale Methode, breiter gestielter Streifen und Wundfläche nach außen herabgeklappt.
6. Brachiale Methode, gestielter Lappen aus Oberarm (Israel, v. Küster).
7. Rhinoplastik aus dem Finger (digitale Rhinoplastik).
8. Pectorale Methode (Klapp und Modifikation von J. Joseph), Bildung eines Doppellappens. Unterpflanzung eines gestielten Brustlappens unter den Armlappen.
9. Freie Hautunterpflanzung unter den Stirn- oder Armlappen vor Transplantation dieser Lappen.
10. Freie Hautunterpflanzung auf Korkpfropfen (Esser) oder Gummiröhren (Joseph).

Fehlte z. B. die untere Nasenhälfte (Totenkopfnase) und demgemäß auch die dazugehörige Schleimhaut, so umschnitt ich die Haut der oberen Nasenhälfte dachförmig an drei Seiten, präparierte die Haut nach unten hin fast vollständig ab und klappte sie nach abwärts (siehe Fig. 108 auf S. 53) Methode 1 Bardenheuer.

Handelte es sich um einen totalen Nasendefekt, also statt der Nase um ein großes Loch (Fig. 583) im Gesicht (welches oft durch das in der Tiefe sichtbare Septum in zwei Teile

Fig. 584.
Nach der Lappenumklappung.

Die punktierte Linie deutet den Ersatz der äußeren Nasenhaut aus der Armhaut an.

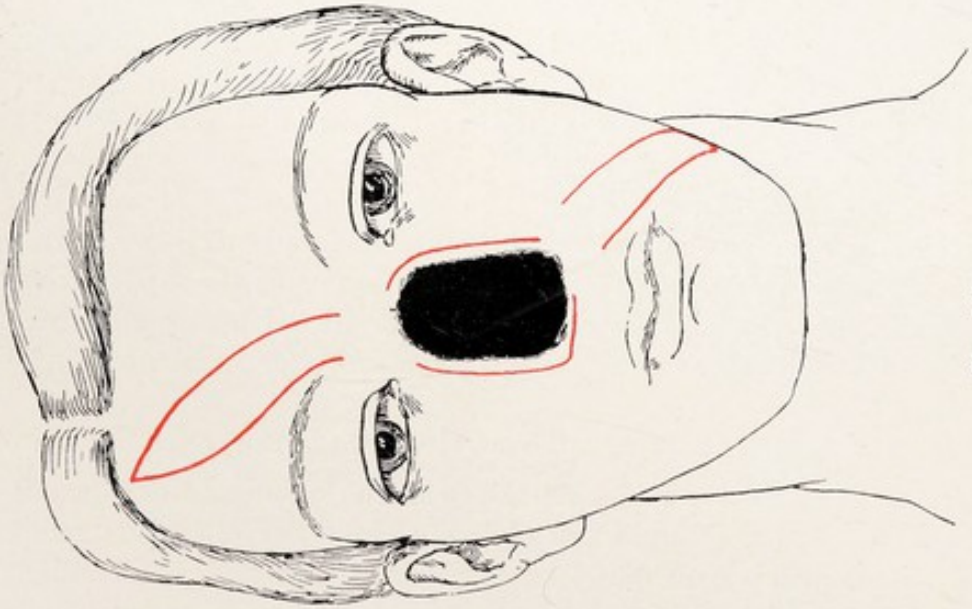

Fig. 583.
Schnittführung für die Wangenlappen.

ERSATZ DER NASENSCHLEIMHAUT AUS BEIDEN WANGEN, DER ÄUSSEREN NASENHAUT AUS DER ARMHAUT.

geteilt ist), so habe ich gelegentlich die in solchem Falle gänzlich fehlende Schleimhaut (Innenhaut) durch Lappenschnitte aus der Buccolabialfalte aus einer oder beiden Wangen (Methode 2, Fig. 583, 584) oder Stirn und Wange (Methode 3, Fig. 585, 586) korrigiert, die ich nach oben resp. nach unten umklappte und dann sowohl miteinander und mit den Rändern des zuvor angefrischten großen Nasendefektes vernähte und zwar entweder in vertikaler (Fig. 584 und 586), meist indessen in annähernd horizontaler Stellung, so daß sie die Form einer verkehrtgestellten Tüte hatte (Methode 4,)

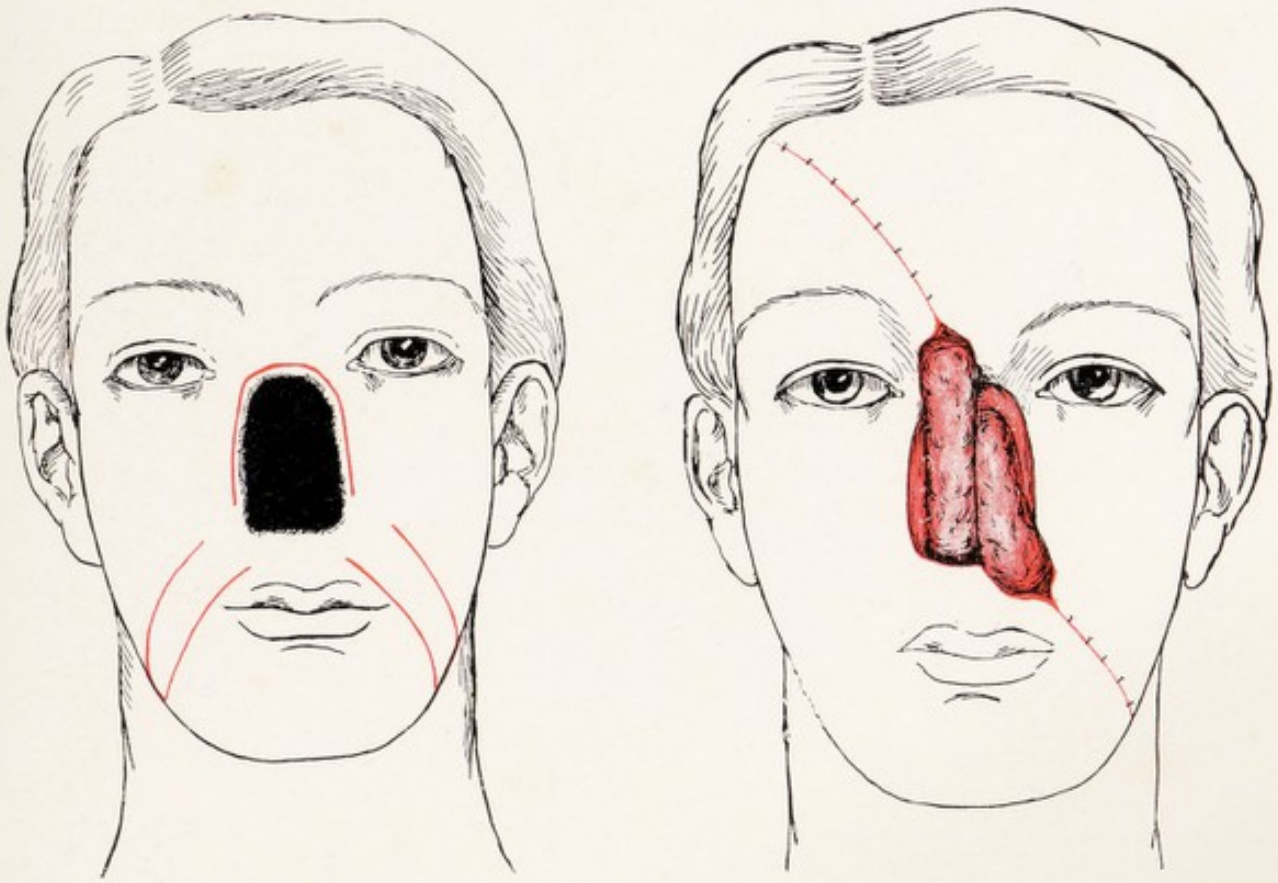

Fig. 585.
Schnittführung.

Fig. 586.
Nach der Lappeneindrehung.

Ersatz der Nasenschleimhaut aus einer Wange und der Stirn.
(Bucco-frontale Methode.)

Fig. 587 zeigt die einfache Schnittführung, Fig. 588 zeigt die Lappen in mehr oder weniger umgelegten Zustand und Fig. 589 die fertige Tüte (neben dem nach Dieffenbach gebildetem Septum), Fig. 590 den Zustand nach der Deckung durch einen Stirnlappen, Fig. 591 zeigt einen während der Operation photographierten Fall in der Phase, welche ungefähr dem in Fig. 588 schematisch dargestellten Zustand entspricht.

Die nach außen gekehrte Wundfläche dieser Lappen habe ich dann entweder aus dem Arm (siehe die punktierte Linie in Fig. 584) oder durch einen Stirnhautlappen gedeckt (Fig. 592—594) und totale Rhinoplastik sensu strictissimo ausgeführt.

In einigen Fällen dieser Art habe ich die ganze Innenhaut durch einen einzigen Stirnlappen, welcher nach einer Notiz von Szymanowski bereits von Dieffenbach, Pirogoff und Langenbeck ausgeführt worden sind, ersetzt (frontale Methode des Schleimhautersatzes, Methode 5, siehe Fig. 595) und die äußere Bedeckung aus der Wange durch meine buccale-laterale Rhinoplastik bewirkt.

Küster und Israel haben die Armhaut mit der Wundfläche nach außen in den angefrischten Defekt eingepflanzt und die Wundfläche dann mit einem Stirnlappen

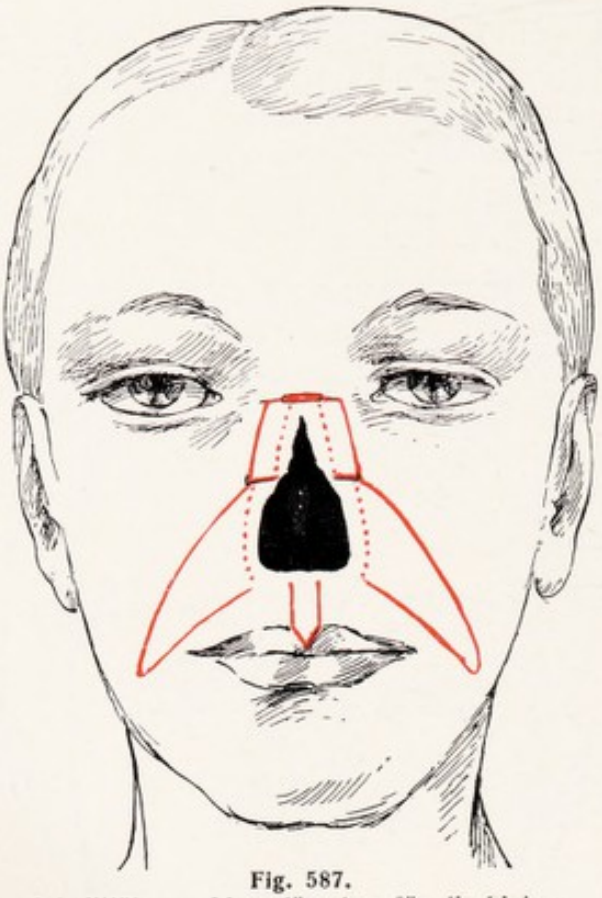

Fig. 587.
Schnittführung Lippenläppchen für die hintere Septumwand.

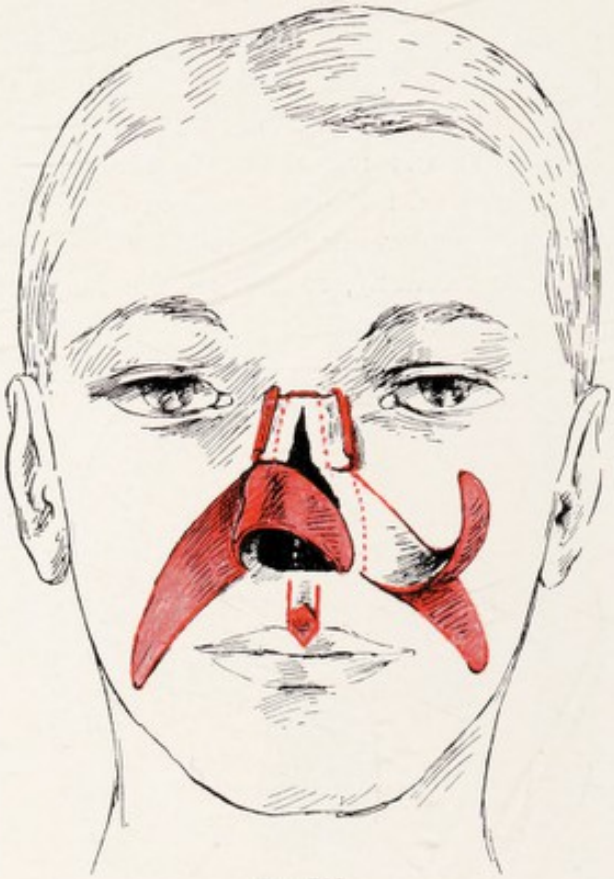

Fig. 588.
Die Lappen mobilisiert.

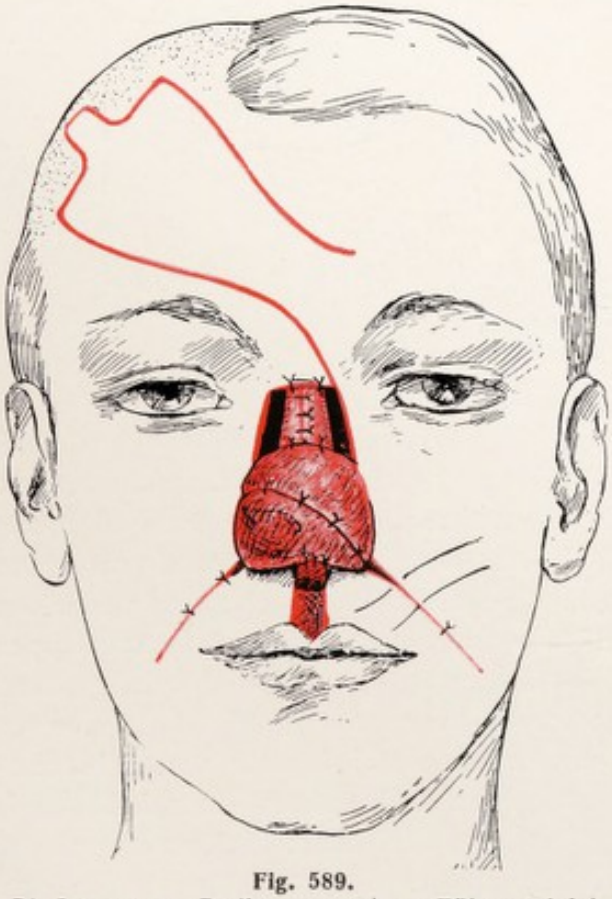

Fig. 589.
Die Lappen am Bestimmungsort zur Tüte vereinigt.

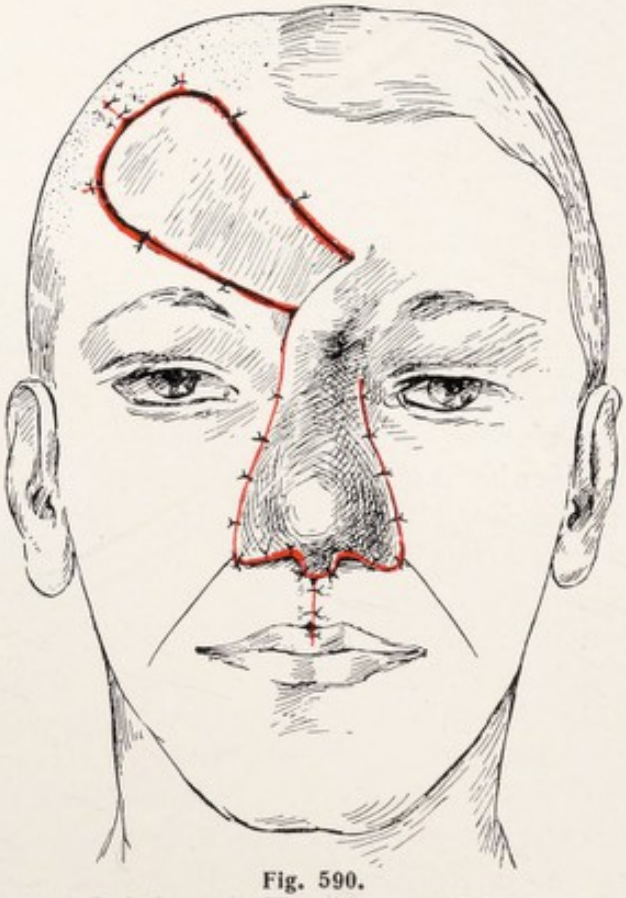

Fig. 590.
Nach Bedeckung der Wundfläche durch Stirnlappen.

BUCCO-NASALER SCHLEIMHAUTERSATZ (TÜTENFORM).
(Aus beiden Wangen und dem Rest der Nasenhaut.)

bedeckt. Fig. 596 zeigt diese Methode (Methode 6) in einem Bilde, das ich der Rhinoplastik von Nélaton und Ombrédanne entnehme. Entschließt man sich zu dieser Methode zum Ersatz der Naseninnenhaut, so halte ich die in Fig. 597 dargestellte Armstellung für besser, weil sie den Mund nicht so sehr verdeckt.

Fig. 598 und 599 zeigen an einem praktischen Fall den gelungenen Ersatz der Nasenschleimhaut durch freie Überpflanzung unter die den Biceps bedeckende Haut.

Ich will hier nicht unterlassen, darauf hinzuweisen, daß die Nasenschleimhaut oder richtiger gesagt, die Naseninnenhaut nicht unbedingt der Gesichtshaut entnommen zu werden braucht. Bei der digitalen Rhinoplastik (Methode 7, s. Fig. 642 und 963) kann

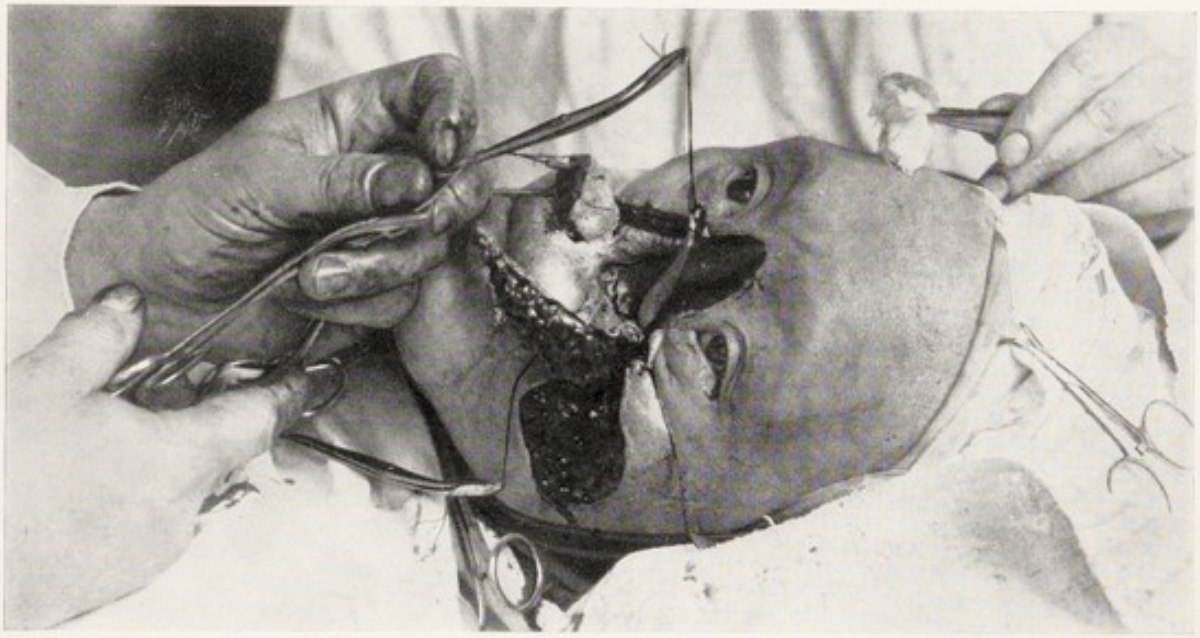

Fig. 591.
Bildung der Nasenschleimhaut aus beiden Wangen. Die Lappen bereits mobilisiert.
Siehe das Schema in Fig. 588. (Operationsaufnahme.)

sowohl die Beugeseite wie auch die Streckseite des Fingers als Ersatz der Nasenschleimhaut benutzt werden.

Es kann ferner auch ein unter die Armhaut gepflanzter gestielter Brusthautlappen verwendet werden, am besten wohl in der von mir angegebenen Art (siehe Fig. 579—581, Methode 8).

Oder aber es wird ein ungestielter dicker Epidermislappen unter dem Arm- oder Stirnhautlappen zum Zweck des Ersatzes der Innenhaut eingepflanzt, bevor diese Lappen auf die Nasengegend übertragen werden (Methode 9) — ein Weg, welcher nunmehr bei den bedeutend verbesserten Aussichten der freien Hauttransplantation häufiger beschritten zu werden verdient. Es versteht sich wohl von selbst, daß die frei zu transplantierenden Epidermislappen einer unbehaarten Hautstelle entnommen werden, z. B. der Haut über Biceps, Deltoideus, Glutäus, der seitlichen Brust- oder der Rückenhaut. — Natürlich kann man auch die Stirnhaut in derselben Weise unterfüttern, wie ich es z. B. für die Bildung des Orbitalbodens getan habe (s. III. Abteilung!).

Bei hochgradiger Stenose und Atresie der Nasenlöcher wendet man am besten die freie Transplantation Reverdin-Thierschscher Hautläppchen in der von Esser und besonders Joseph gegebenen Modifikation an, wie sie auf S. 344 textlich und S. 345 bildlich dargestellt ist (Methode 10).

Fig. 592.
Totaler Nasendefekt sensu strictissimo.

Fig. 593.
Zustand nach dem Ersatz der Schleimhaut aus den Wangen, der äußeren Haut aus der Stirn.

Fig. 594.
Zustand nach der chirurgischen Modellierung und Knocheneinfügung.

TOTALER BUCCALER SCHLEIMHAUTERSATZ (SIEHE FIG. 587—589) AUSGEFÜHRT BEI EINEM TOTALEN NASENDEFEKT SENSU STRICTISSIMO.

(Schnittführung für Ersatz des sekundären Stirndefekts in diesem Falle siehe Fig. 535.)

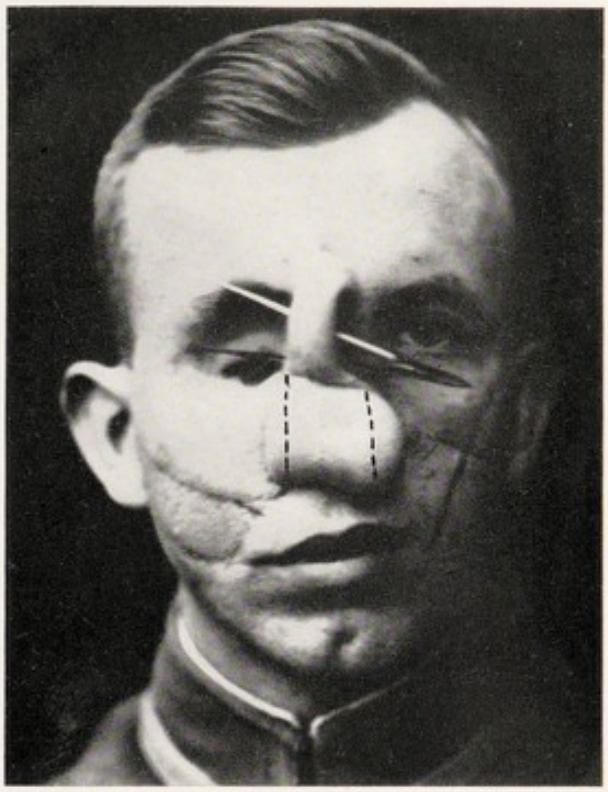

Fig. 595.
Schleimhautersatz aus der Stirn (frontaler Ersatz der Nasenschleimhaut).
(Nach Dieffenbach, Pirogoff und Langenbeck.)
Ersatz der äußeren Haut aus der lateralen Wangenhälfte.
Fall von Joseph.

Fig. 596.
Methode Küster-Israel. (Aus Nélaton-Ombrédanne.)

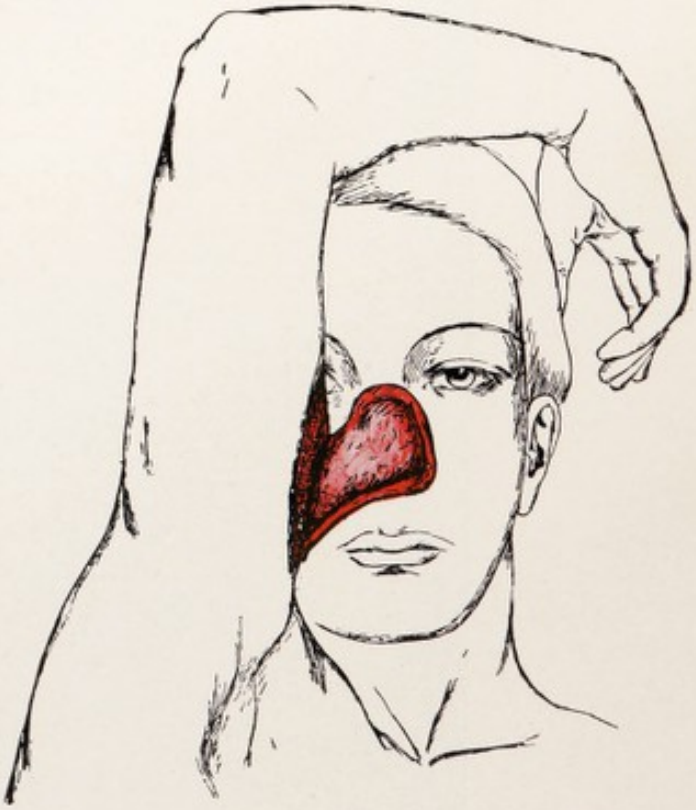

Fig. 597.
Operation nach Küster-Israel, in ihrer Modifikation von J. Joseph.
(Verbesserte Armstellung.)

BRACHIALE METHODE DES SCHLEIMHAUTERSATZES.

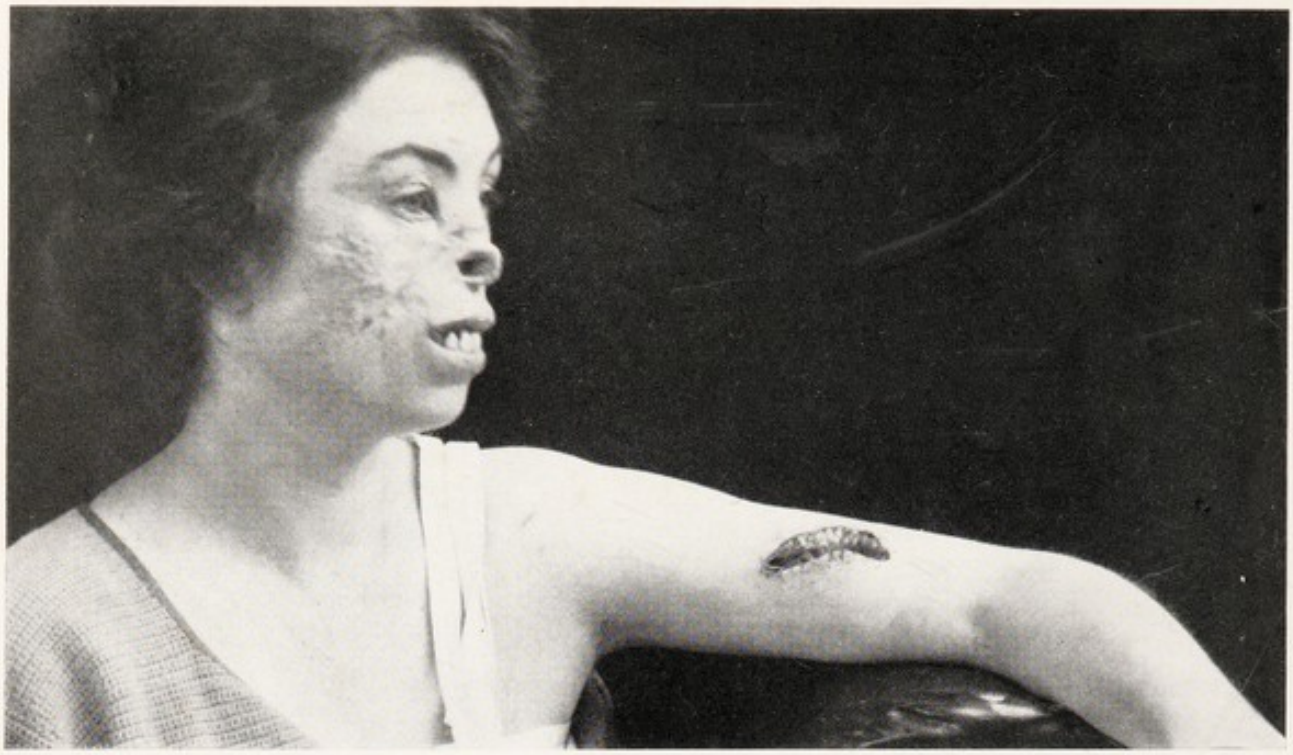

Fig. 598.
Schleimhautersatz durch freie Hautüberpflanzung unter der Armhaut. Die Wunde nach der Einpflanzung geschlossen.

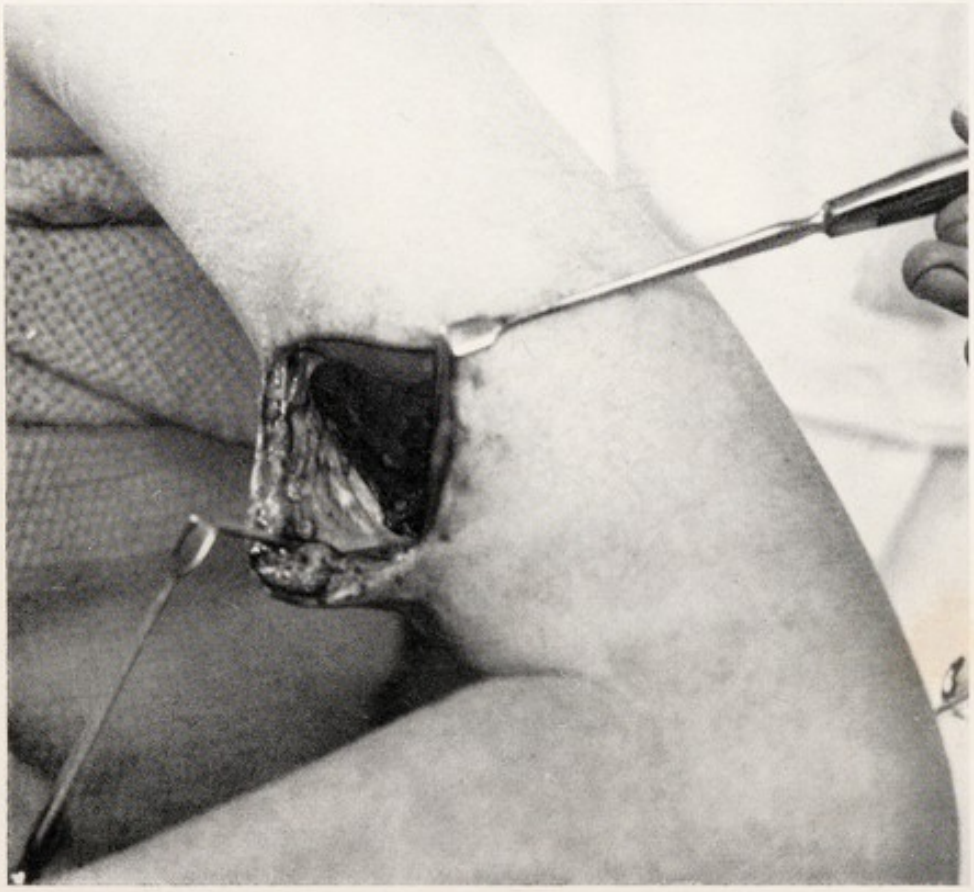

Fig. 599.
Die frei unter die Armhaut überpflanzte Haut angeheilt.
ASTELEOTISCHER ERSATZ DER NASENSCHLEIMHAUT.

B. Der Ersatz des Nasengerüstes.

Je nach der Art des Ersatzmaterials kann man folgende Arten des Nasengerüstes unterscheiden:

a) den osteoplastischen Ersatz
b) den chondroplastischen Ersatz } des Nasengerüstes.
c) den alloplastischen Ersatz

a) und b) stellen die hauptsächlichsten organischen Ersatzmethoden dar. Von der weniger geeigneten Methode des organischen Ersatzes durch Fascie oder Fett, die gelegentlich auch versucht worden sind, soll hier nicht mehr die Rede sein.

1. Der osteoplastische Ersatz des Nasengerüstes.

Daß bei großen Defekten auch das Nasengerüst ersetzt werden muß, darüber gehen die Meinungen der Chirurgen heutzutage wohl nicht mehr auseinander. Man weiß, daß Nasen ohne Nasengerüst einer weitgehenden Schrumpfung anheimfallen.

a) Nasendach.

Strittig in der Nasengerüstbildung, um die sich besonders Ollier, Langenbeck, Franz und Fritz König, von Hacker, Schimmelbusch und Israel verdient gemacht haben, ist noch heute die Frage, ob ein Nasendach oder ein Profilgerüst das zweckmäßigere ist. Das Nasendach ist besonders von Schimmelbusch empfohlen worden (siehe Fig. 433a—c), ebenso von Lexer in seiner Modifikation des Schimmelbuschschen Verfahrens (Fig. 536a—c). Das Dach gibt aber, auch wenn man — wie ich vor Jahren versucht habe — statt des Stirnbeins Teile der medialen Tibiaplatte als Nasendach unter die zu transplantierende oder bereits transplantierte Haut legt, zu breite, etwas plumpe Nasen und hat außerdem den Nachteil, daß es, aus dem Stirnbein geschaffen, eine viel zu flache oder gar keine Nasenspitze gibt, weshalb eine solche bei dieser Methode erst durch eine weitere Knochenüberpflanzung gebildet werden muß. Ich bevorzuge daher die Profilgerüstbildung. Auch diese hat nach den Methoden von v. Hacker und Israel (Abknickung des Endstücks) bisher eine zu geringe Profilhöhe ergeben, offenbar weil die vom Stirnbein oder vom transplantierten Tibiastück für das Septum abgeteilte Knochenpartie stets zu klein war, um dem für den Nasenrücken bestimmten Hauptstück eine genügende Stütze zu bilden.

Da diese Methoden somit nur unvollständige Resultate im Punkte der Profilhöhe ergeben und andererseits eine normale Profilhöhe ein wesentliches Erfordernis für eine normale Nasenform darstellt, so suchte ich diesen Zweck auf einem anderen Wege zu erreichen, der sich mir in einer größeren Reihe von Fällen bewährt hat, und zwar durch ein

b) Profilgerüst mit tibio-labialem oder tibio-brachialem Septum.

Ich schneide aus der vorderen Tibiakante nicht einen, sondern von vornherein zwei Knochenleisten von prismatischem Querschnitt aus, von denen die größere zur Bildung des Nasenrückens, die kleinere zur Bildung eines knöchernen Septums bestimmt ist.

Die größere, etwa 5 cm lange, 1 cm breite und 6—8 mm dicke Knochenleiste pflanze ich subcutan unter die bereits vom Arm auf das Gesicht transplantierte und dort

angewachsene Armhaut (direkte Nasenrückeneinpflanzung), und zwar so, daß sie in der Mitte der zu bildenden Nase liegt (Fig. 600 und 601).

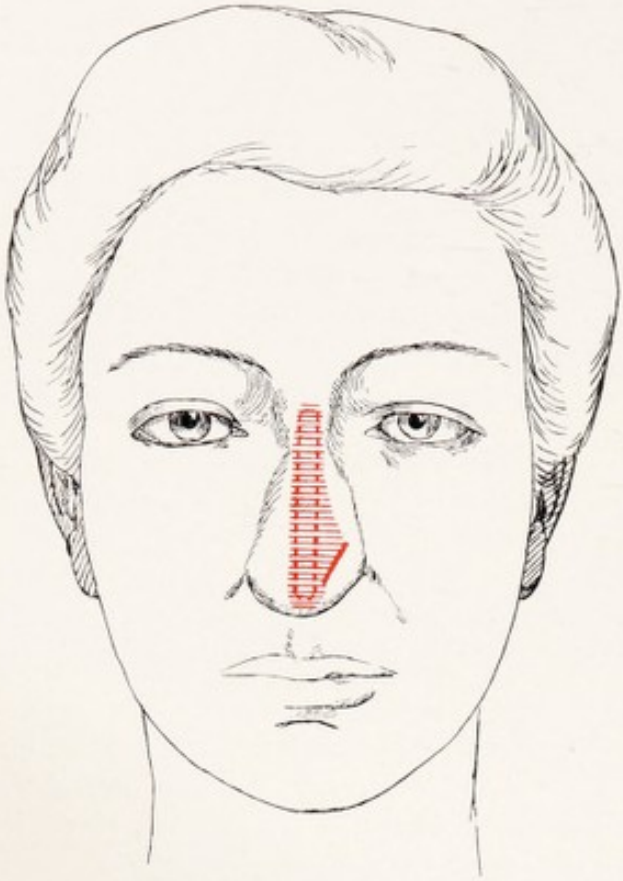

Fig. 600.
(Die Schraffierung zeigt den Umfang der subcutanen Hautablösung.)

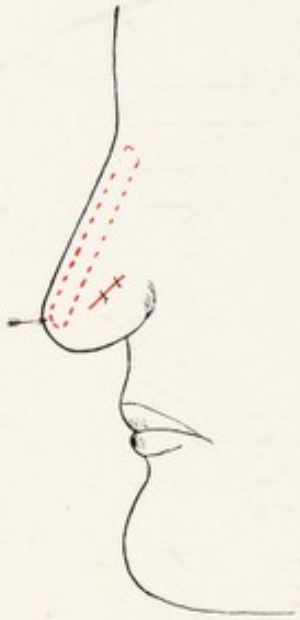

Fig. 601.
(Die vordere Spitze des Knochenstückes muß abgerundet sein s. Pfeil.)

SUBCUTANE IMPLANTATION DES DORSALEN KNOCHENSTÜCKES.

α) Die tibio-labiale Septumbildung (J. Joseph).

Die kleinere, etwa 3 cm lange, ungefähr 4 mm breite und etwa 3 mm dicke Knochenleiste füge ich zunächst in die Oberlippe ein, und zwar so, daß das eine Endstück dort zu liegen kommt, wo normalerweise die Basis des Septums sich befinden soll bzw. befindet (Fig. 602). Nach 1—2 Monaten wird dieses Knochenstück mitsamt der bedeckenden Oberlippenhaut, als Hautperiostknochenlappen mit medialer Ernährungsbrücke umschnitten (Fig. 603), nach der normalen Richtung des Septums umgekantet und der freie Rand dieses Hautperiostknochenlappens mit dem in der Nähe seiner Spitze zungenförmig angefrischten Nasenstumpf vernäht (Fig. 604 und 605). Fig. 607 zeigt diesen Zustand an einem während der Operation aufgenommenen Bilde. — Der in der Oberlippe entstehende Hautdefekt wird nötigenfalls durch einen schmalen Wangenlappen gedeckt (Fig. 606 und die Operationsaufnahme Fig. 608). — Der Septumknochen muß etwa 3 cm groß sein, da er sonst gewissermaßen in den Weichteilen suspendiert ist und keine Stütze für den Nasodorsalknochen sein kann.

Die Auffassung, wonach ein auf diese Weise neugebildetes Septum die Atmung sehr behindern müsse, ist nach meinen Erfahrungen irrig. Bei guter Technik ist eine zu große Dicke des neugebildeten Septums durchaus vermeidbar.

Die Fig. 609—612 zeigen einen nach obigen Methoden (brachialer Haut-, tibialer Profilskelett- mit tibio-labialer Septumbildung) von mir operierten Fall. Fig. 614,

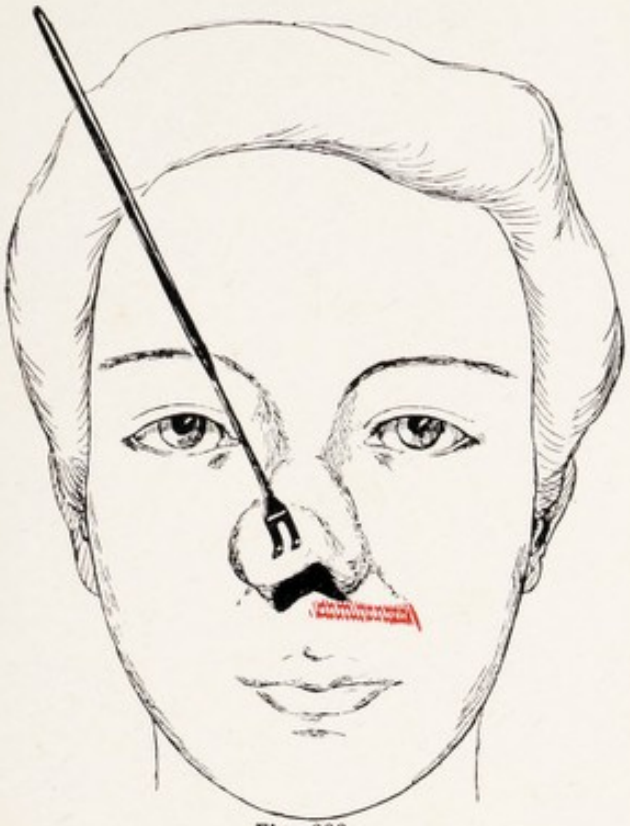

Fig. 602.
Septumbildung (erster Akt).
Das Knochenstück wird in die Lippe von einem Schlitz in der Bucco-labial-Falte subcutan eingefügt. (Die Schraffierung zeigt den Umfang der subcutanen Ablösung an, die punktierte Linie Lage und Größe des implantierten Tibiastückes.)

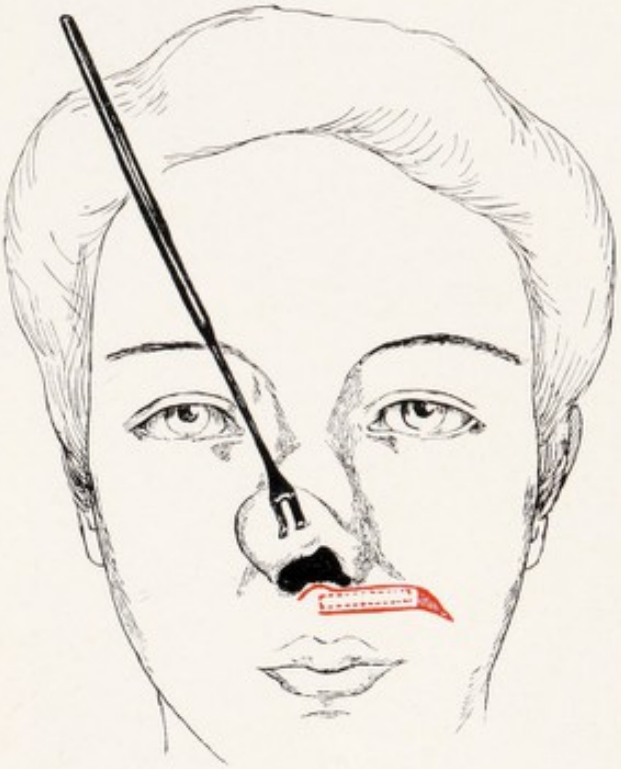

Fig. 603.
Tibio-labiale Septumbildung (zweiter Akt).
Das Knochenstück wird bis auf einen medialen Stiel umschnitten.

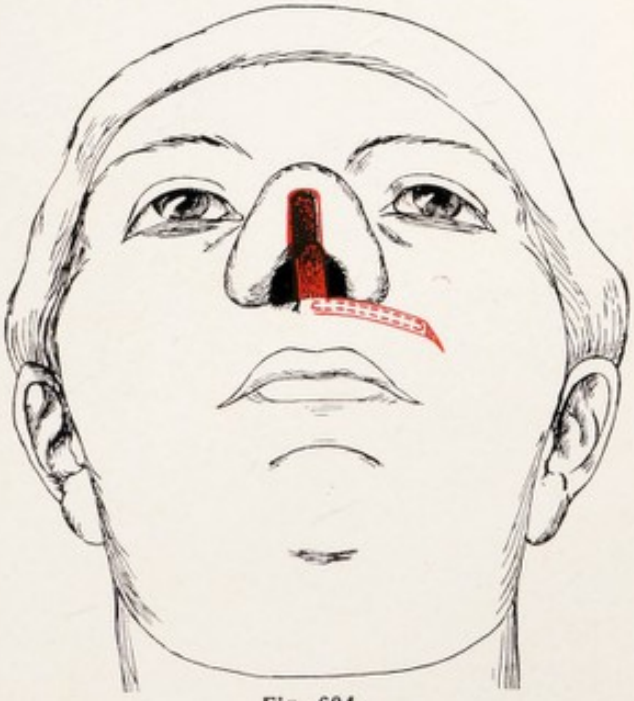

Fig. 604.
Tibio-labiale Septumbildung (dritter Akt).
Aus dem Stumpf der Nasenspitze wird ein zungenförmiger Lappen geschnitten, heruntergeklappt und an die angefrischte Lippe angenäht.

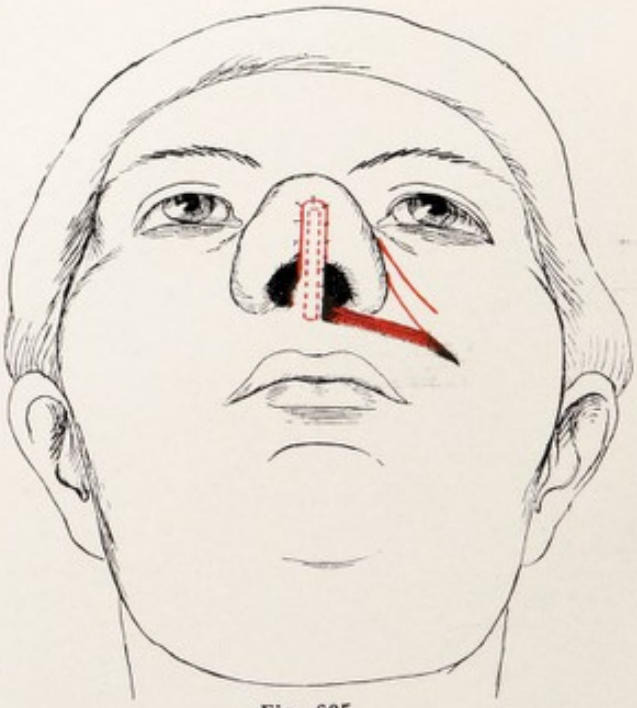

Fig. 605.
Tibio-labiale Septumbildung (vierter Akt).
Der Oberlippen-Lappen wird in die Richtung des Septums gedreht und das Ende in der Nasenspitze eingenäht. Zugleich Schnittführung an der medialen Wangengrenze für einen Lappen zur Deckung des sekundären Oberlippen-Defektes.

TIBIO-LABIALE SEPTUMBILDUNG NACH J. JOSEPH.

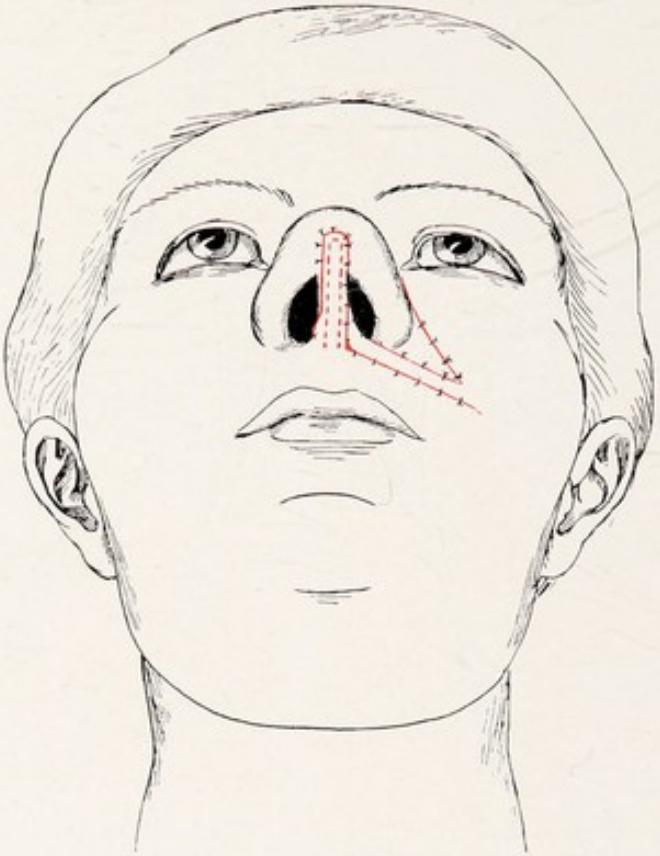

Fig. 606.

Tibio-labiale Septumbildung (fünfter Akt).

Der kleine Wangenlappen in den sekundären Oberlippendefekt eingenäht.

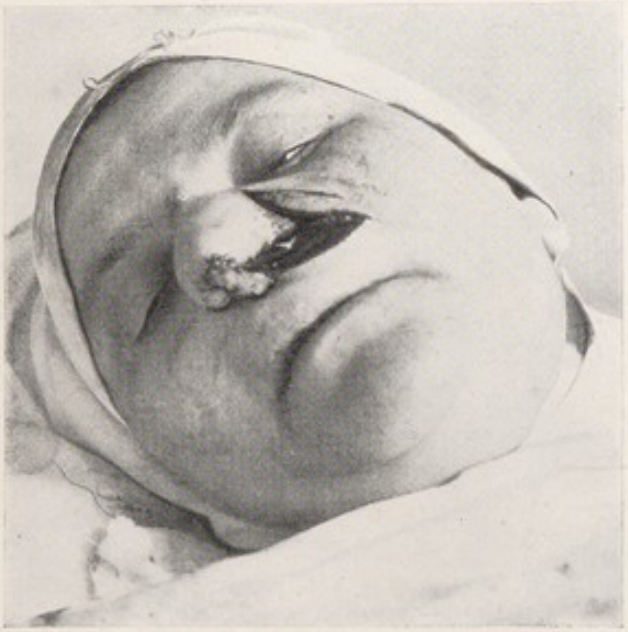

Fig. 607.

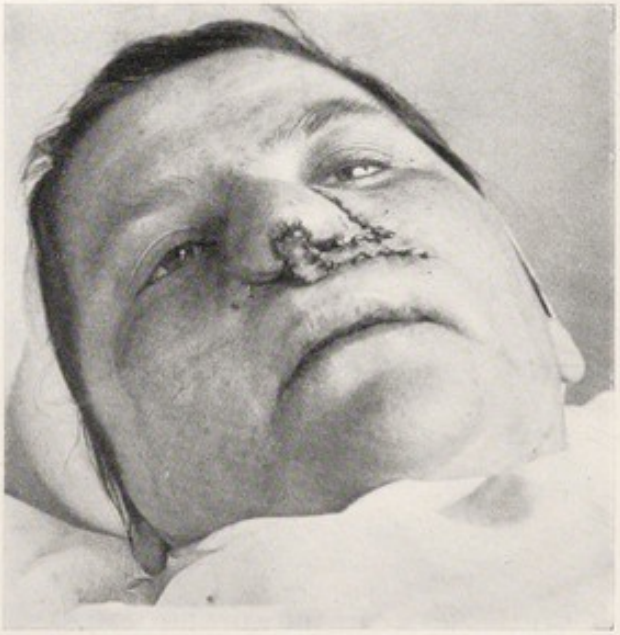

Fig. 608.

TIBIO-LABIALE SEPTUMBILDUNG NACH J. JOSEPH.

Zustand nach dem IV. Akt. (Operationsaufnahme.) Zustand nach dem V. Akt. (Operationsaufnahme.)

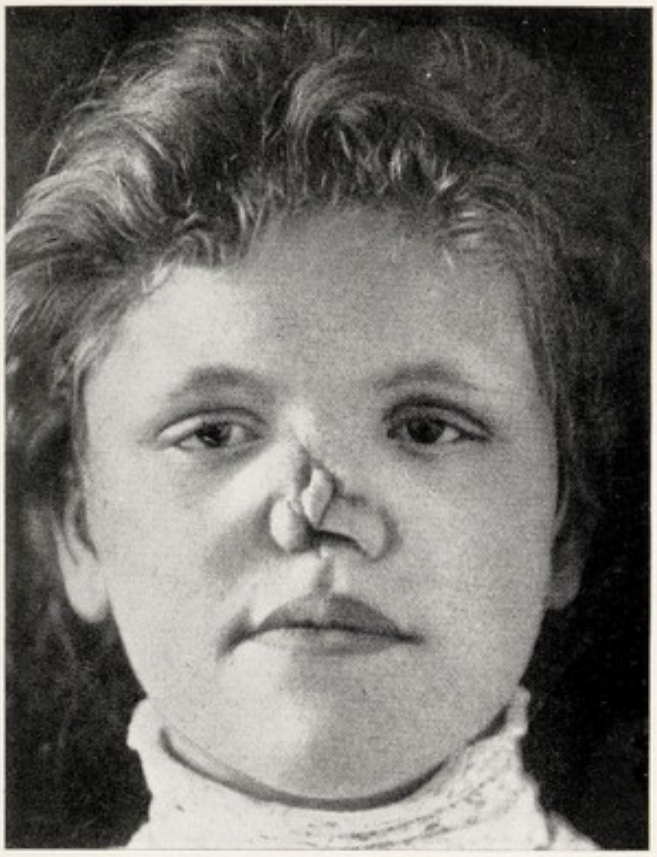

Fig. 609. Lupöser Defekt. Zustand nach sechs von anderer Seite ausgeführten Operationen.
Ein kleines Hautstück ist in der Mitte der Nase nach Anwendung der italienischen Methode angeheilt.

Fig. 610. Zustand nach der von mir ausgeführten totalen Rhinoneoplastik.

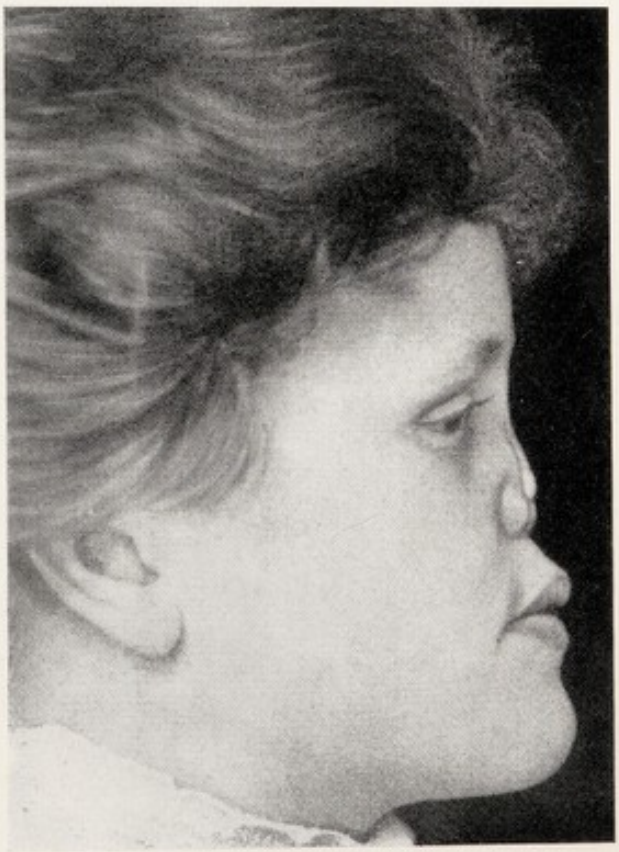

Fig. 611.

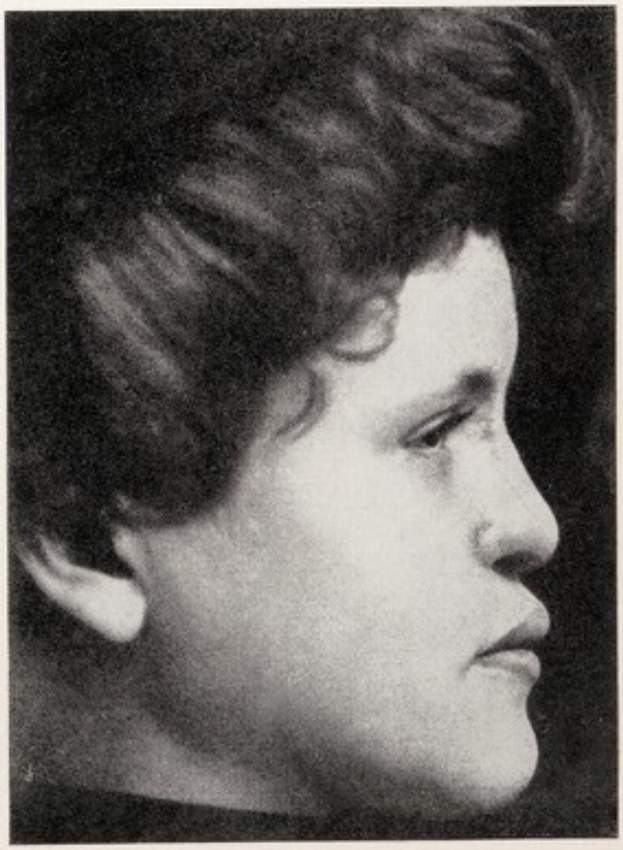

Fig. 612.

Derselbe Fall in Seitenansicht vor und nach der totalen Rhinoneoplastik.

TOTALE RHINONEOPLASTIK VON PROFILSKELETT- UND TIBIO-LABIALER SEPTUMBILDUNG.

das zu diesem Falle gehörige Röntgenbild, zeigt genau das tibiale Profilskelett der neuen Nase. Das dritte Knochenstück hinter dem Dorsalknochen hatte ich in diesem Falle als Reservestütze eingepflanzt. Es ist aber hier ohne besondere praktische Bedeutung.

Fig. 613.
Das für das Septum bestimmte Tibiastück noch in der Oberlippe.

Fig. 614.
Das für das Septum bestimmte Tibiastück mit samt der bedeckenden Oberlippenhaut in die normale Septumstellung gedreht und dort eingeheilt.

TIBIO-LABIALE SEPTUMBILDUNG NACH J. JOSEPH (ZUGLEICH EIN BEISPIEL DER PROFILSKELETTBILDUNG).

Fig. 613 zeigt das Vorstadium des in Fig. 614 dargestellten Profilskelettes, nämlich den für das Septum bestimmten Knochen zu der Zeit, wo er sich noch in der Oberlippe befindet (siehe auch Fig. 615).

β) Die tibio-brachiale Septumbildung (J. Joseph).

Hat man sehr reichlich Armhaut überpflanzt, so kann man das für das Septum bestimmte Tibiastück (Knochenstück) in eine entsprechende Partie des angeheilten Armhautlappens einfügen (Fig. 615). Die weiße punktierte Linie zeigt den Ort der Knocheneinlagerung. Dieses Hautstück wird einige Wochen später samt der Knochen-

einlage so weit losgetrennt, daß es nur noch mit dem oberen Ende mit dem übrigen Armlappen an der Nasenspitze zusammenhängt, worauf das untere Ende an der normalen

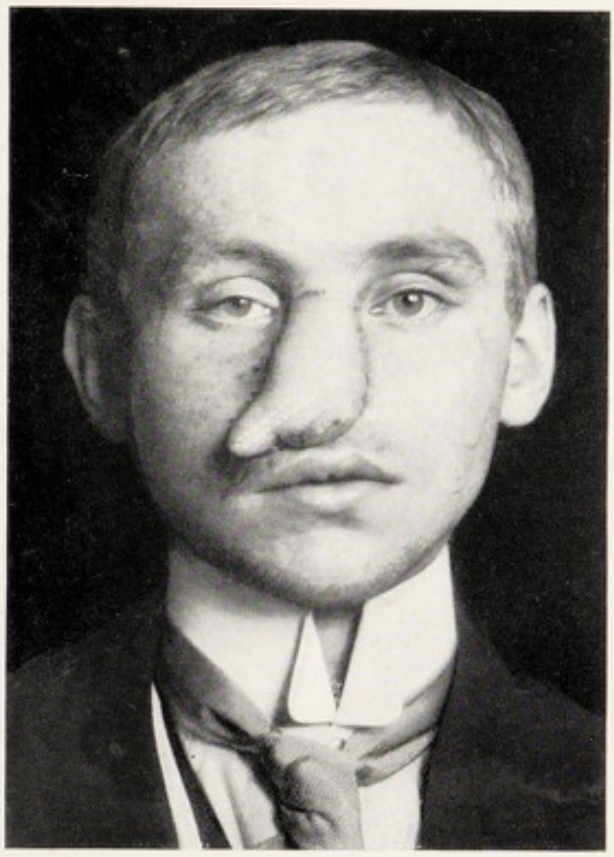

Fig. 615.
Tibio-brachiale Septumbildung (J. Joseph).
Das Tibiastück (s. weiß punktierte Linie) in den für das Septum bestimmten Fortsatz des transplantierten Armlappens eingefügt.

Ansatzstelle des Septums an der Oberlippe angenäht wird. Man kann in solchen Fällen von einer tibio-**brachialen** Septumbildung sprechen, bei Verwendung von Knorpel von einer chondro-brachialen.

Nachträgliche Stellungskorrektur des Septums.

Das Septum hat zuweilen sofort nach der Aufrichtung aus dem Niveau der Oberlippe noch nicht die richtige Stellung, zuweilen ist seine vordere Partie zu tief, dann muß sie später nach der Einheilung durch Loslösung und keilförmige Excision oberhalb des künstlichen knöchernen Septums und darauffolgende Naht gehoben werden. — In anderen Fällen steht das Septum zunächst in seinem basalen (an die Oberlippe angrenzenden) Abschnitt mehr oder weniger schief. In diesem Falle wird dieser Teil des Septums nach Incision der betreffenden Hautpartie der Oberlippe und Umschneidung des basalen Septumabschnittes genau in die Mitte der Oberlippe gerückt und dort durch eine zusammenziehende, die entstandene Lücke schließende Hautnaht festgehalten. — Es empfiehlt sich nicht, bei der Umkantung des Septum tibio-labiale in die eigentliche Richtung des Septums unter allen Umständen mit Gewalt sofort die genaue sagittale Richtung herstellen zu wollen, da bei diesem Bestreben zuweilen die Ernährungsbrücke zu stark gepreßt und so die Einheilung des tibio-labialen Hautknochenlappens in Frage gestellt werden kann. Einzelheiten darüber siehe unter Septumersatz S. 411 und 412

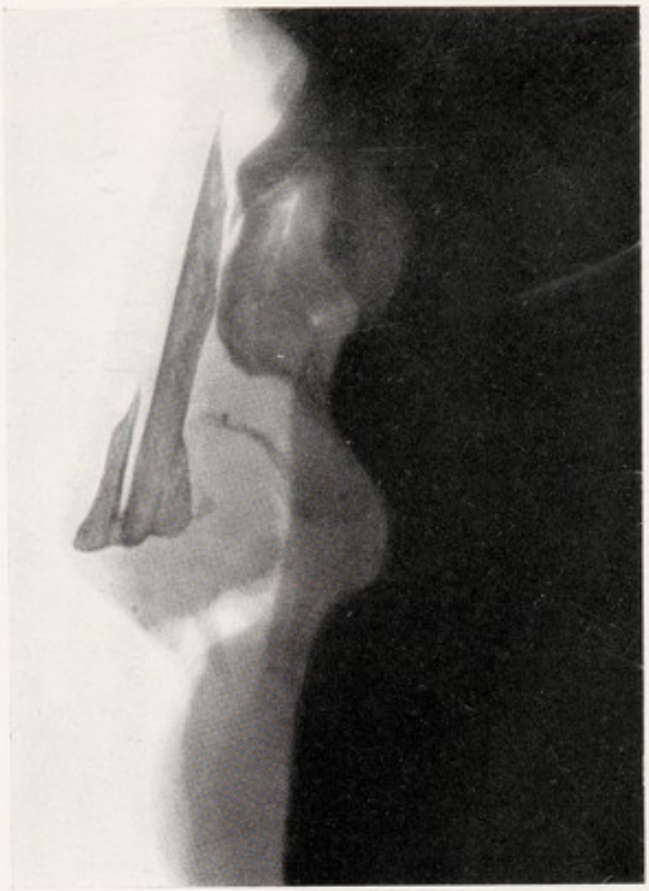

Fig. 616.
Statt eines dicken Septumknochens drei dorsale Stücke aus der Tibia übereinander zur Bildung des Nasenrückens.
Zustand nach 6 Jahren.

Fig. 617.
Vor der Plastik.



Fig. 618.
Nach der Plastik.

PROFILSKELETTBILDUNG DURCH ÜBEREINANDERLAGERUNG MEHRERER KEILFÖRMIGER KNOCHENSTÜCKE.

Keilförmiges Nasengerüst (aus 2—3 übereinander gelagerten Knochen bestehend).

Ist ein Septum cutaneum nicht vorhanden, oder ist dieses stark geschrumpft und kann infolgedessen ein septales Knochenstück nicht gut eingepflanzt werden, so pflanze ich statt des tibio-labialen Profilgerüstes zwei oder drei Knochenstücke übereinander, welche zusammen einen hohen Knochenkeil ergeben (siehe Fig. 616). Die Fig. 617 und 618 zeigen einen auf diese Weise nach frontalem Hautersatz erzielten Erfolg. Die von Lexer empfohlene Überpflanzung eines hohen, dachförmigen Tibiastückes, das nicht bloß aus der Vorderkante der Tibia entnommen wird, sondern auch aus den beiden Seitenwänden der Tibia bis fast an die dritte Wand hin, halte ich aus dem Grunde für ein ungeeignetes Verfahren, weil dadurch die Tibia außerordentlich geschwächt wird und bei Entnahme eines so großen Stückes mit größter Wahrscheinlichkeit eine Tibiafraktur zu gewärtigen ist. Kommt doch schon ab und zu eine Tibiafraktur bereits früher oder später nach der Operation zustande, wenn man bei Entnahme der Vorderkante der Tibia die Markhöhle eben erreicht.

Technik des Ausschneidens der zu transplantierenden Knochenstücke.

Was die Technik des Ausschneidens der zu transplantierenden Knochenstücke aus der Tibia betrifft, so habe ich mir dafür ein besonderes kleines Instrumentarium

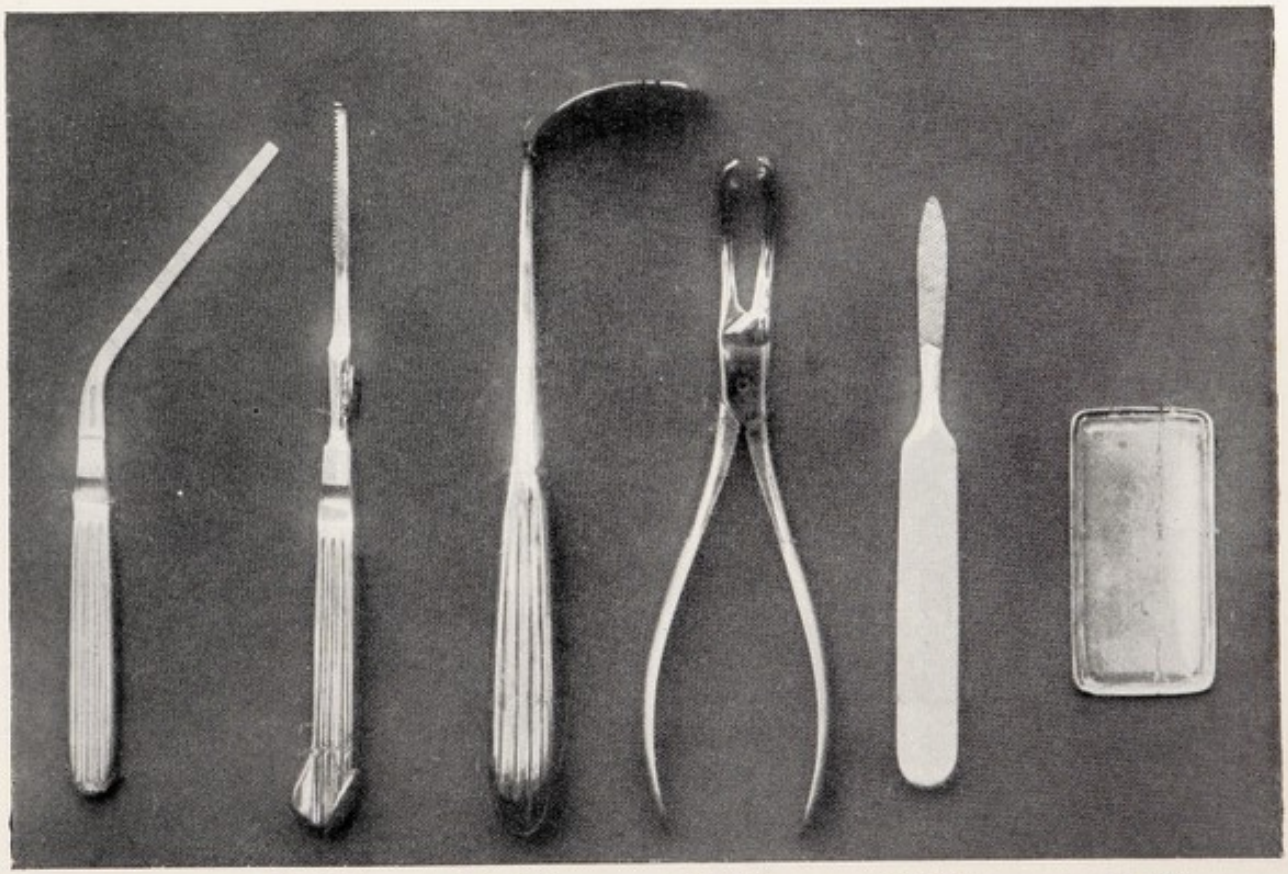

Fig. 619. Fig. 620. Fig. 621. Fig. 622. Fig. 623. Fig. 624.

Instrumente für das Ausschneiden von Knochenstücken aus dem Schienbein nach J. Joseph (siehe Text!).

herstellen lassen, das sich mir in zahlreichen Fällen bewährt hat. In erster Linie nenne ich meine Stichsäge (siehe Fig. 620), deren äußerstes, nicht gezahntes Ende hakenartig seitwärts abgebogen ist, die ich dem Meißel, der Kreissäge und Fräse unbedingt vorziehe. Infolge dieser einfachen Vorrichtung kann dieses Instrument bei

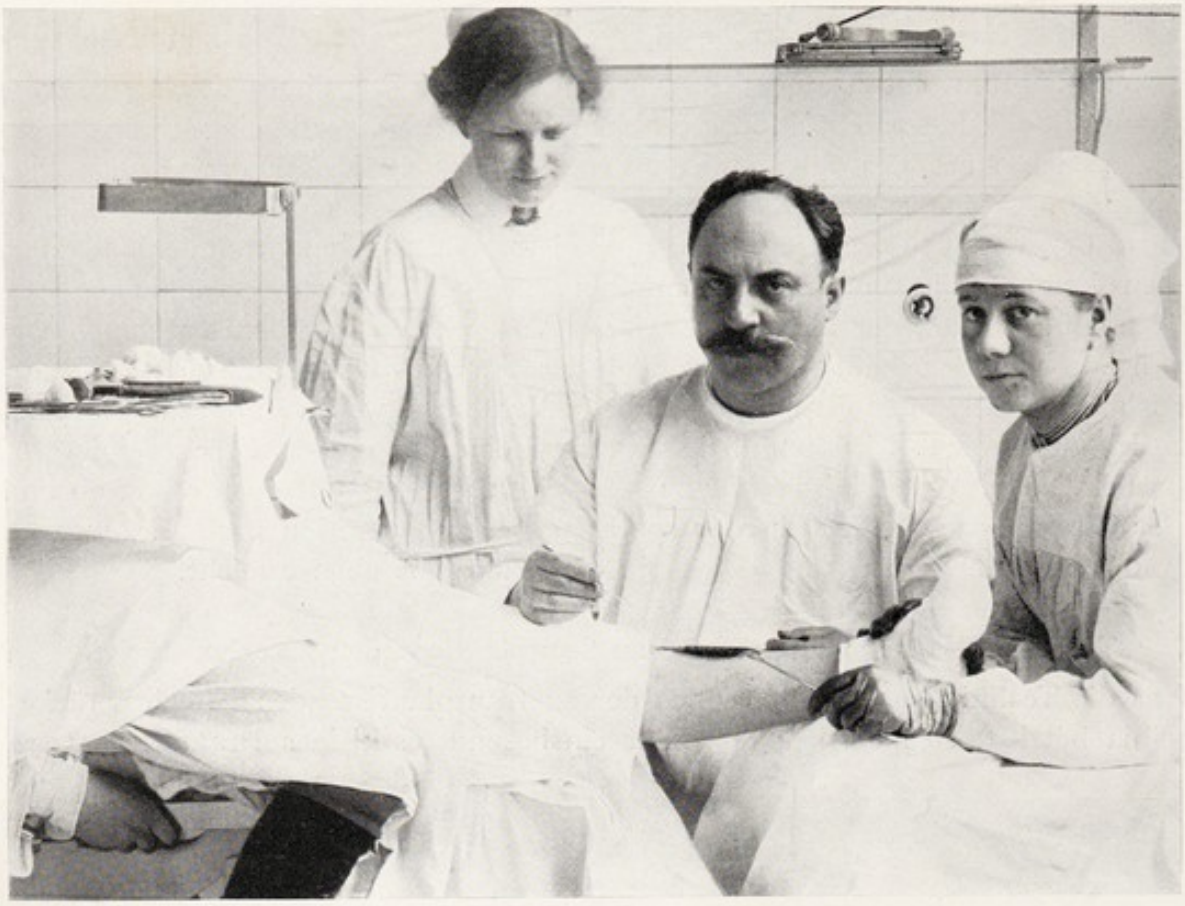

Fig. 625.
Situationsplan für die Resektion des Tibiastückes.
Die Hacke des Beins ruht auf einem Nebentischchen.

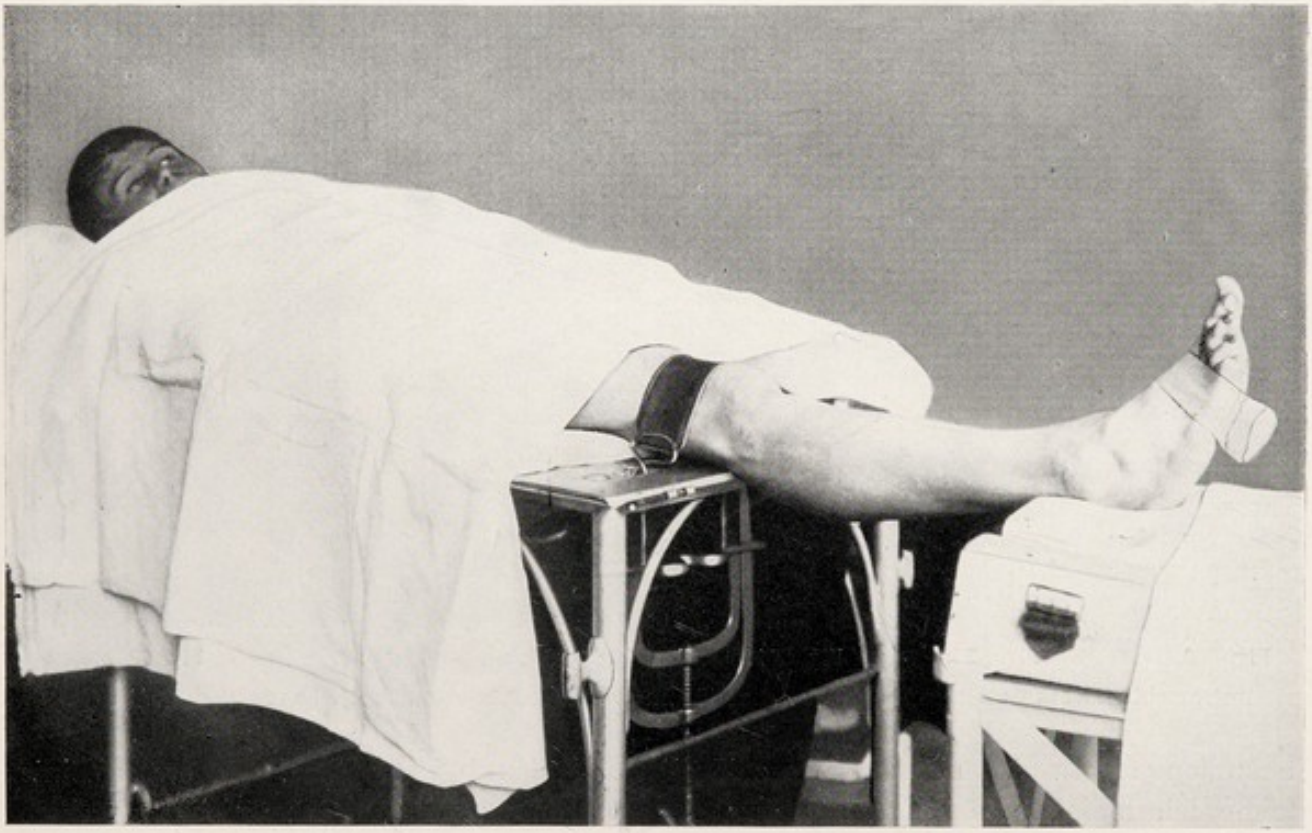

Fig. 626.
Kniefixation durch das (modifizierte) Maulgatter der Pferde. Situationsanordnung vor der Abdeckung durch sterile Tücher.

der Sägebewegung nur bis zum Knochenschlitz, aber nicht durch ihn hindurch zurückgezogen werden, und das Periost wird auf diese Weise vor den sonst kaum vermeidbaren Verletzungen und unbeabsichtigten Abhebungen bewahrt — was für die Persistenz des Knochenstücks an dem Orte der Einpflanzung bekanntlich von größter Wichtigkeit ist. Da diese Säge wie kein anderes Instrument das Periost mit größter Sicherheit schützt, habe ich sie als „Periostschutzsäge" bezeichnet. — Mit dieser Säge kann

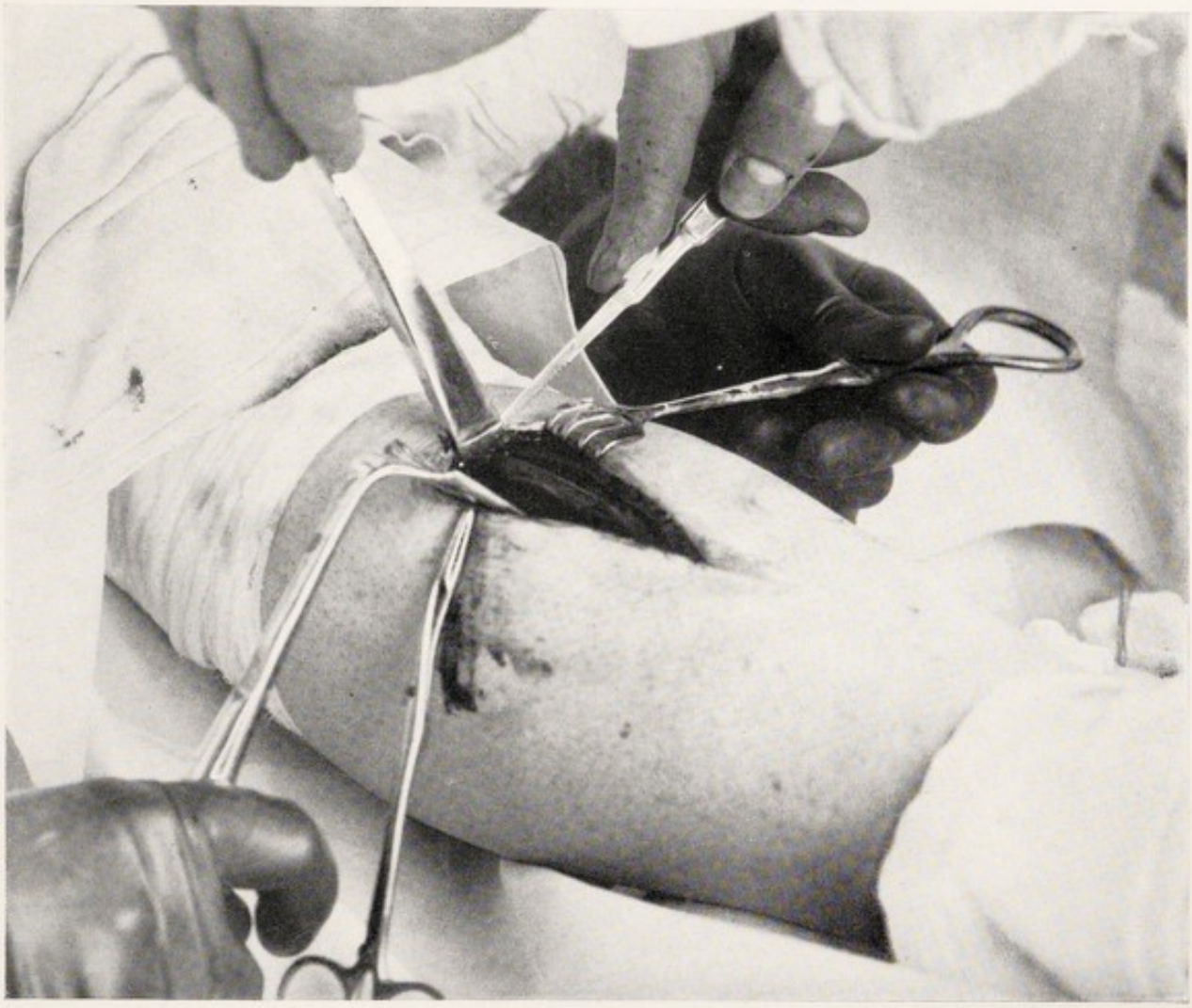

Fig. 627.
Beginn der Aussägung eines dreikantigen Tibiastückes mittels der Periostschutzsäge nach J. Joseph.
Statt des Daumennagels wird ein Meißel für das Ansägen auf die Knochenkante aufgesetzt.
(Operationsaufnahme.)

man außerdem jede beliebige Kurve in den Knochen schneiden, da sie, im Querschnitt betrachtet, nach dem Rücken hin konisch zugespitzt ist[1]). Die Größe des abzutrennenden Knochenstückes wird zuvor durch ein metallenes Zentimetermaß, an dem ich zur größeren Bequemlichkeit einen abgeknickten Handgriff angebracht habe, festgestellt (siehe Fig. 619). Fig. 627 zeigt an einem während der Operation aufgenommenen Bilde den Beginn der Absägung des Tibiastückes und die helle von Periost entblößte Gasse, die ich vorher zur Abgrenzung bzw. Formgebung des Knochenstückes mit dem Raspatorium hergestellt habe. Fig. 628 zeigt die Verdeut-

[1]) Diese Vorrichtung empfiehlt sich auch für Bogensägen und dürfte sich besonders in der Chirurgie der Extremitäten für die Herstellung tragfähiger Amputationsstümpfe als nützlich erweisen.

lichung. Die Muskulatur des Tibialis anticus lasse ich während des Sägens mit einem ungefensterten, mehrere Zentimeter breiten Wundhaken schützen (Fig. 629). — Ist die Muskulatur des Patienten schwach entwickelt, dann läßt sie sich ohne Schwierigkeit mit oben geschilderten stumpfen Wundhaken beiseite drücken und man wendet in diesem

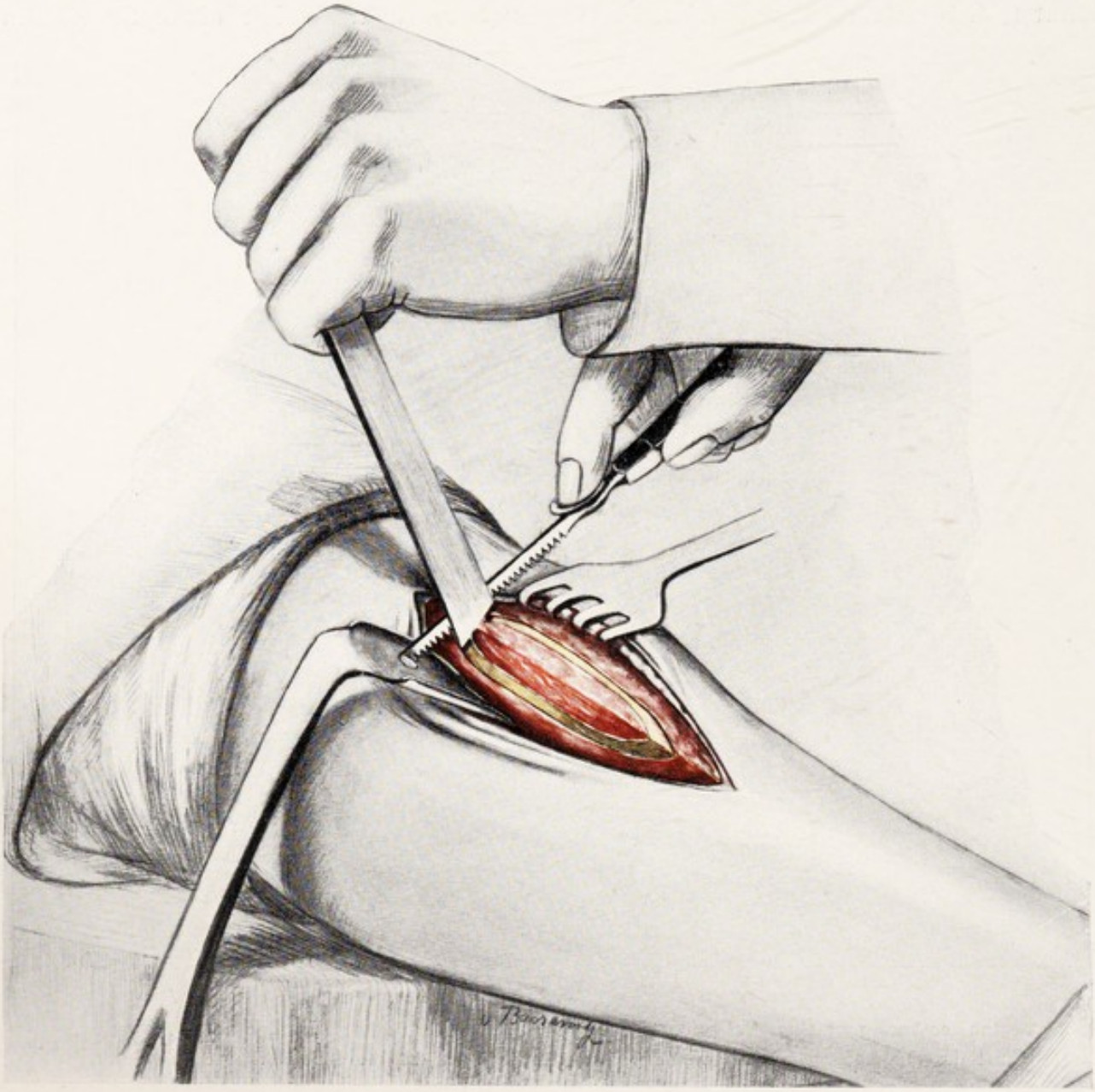

Fig. 628.

Aussägen eines dreikantigen Tibiastückes mittels der Periostschutzsäge nach J. Joseph.

Verdeutlichung von Fig. 627.

Falle zum Ausschneiden des Knochenstücks am besten die Bogensäge an, mittels deren es in wenigen Minuten ausgesägt werden kann (s. auch Fig. 413). Während der Entnahme des Knochenstücks wird der Patient am besten in der auf Fig. 625 dargestellten Weise gelagert. Zur Kniefixation bediene ich mich eines in den Operationstisch eingebauten Maulgatters der Pferde in Verbindung mit einem oberhalb des Knies wirkenden Lederriemens (Fig. 626).

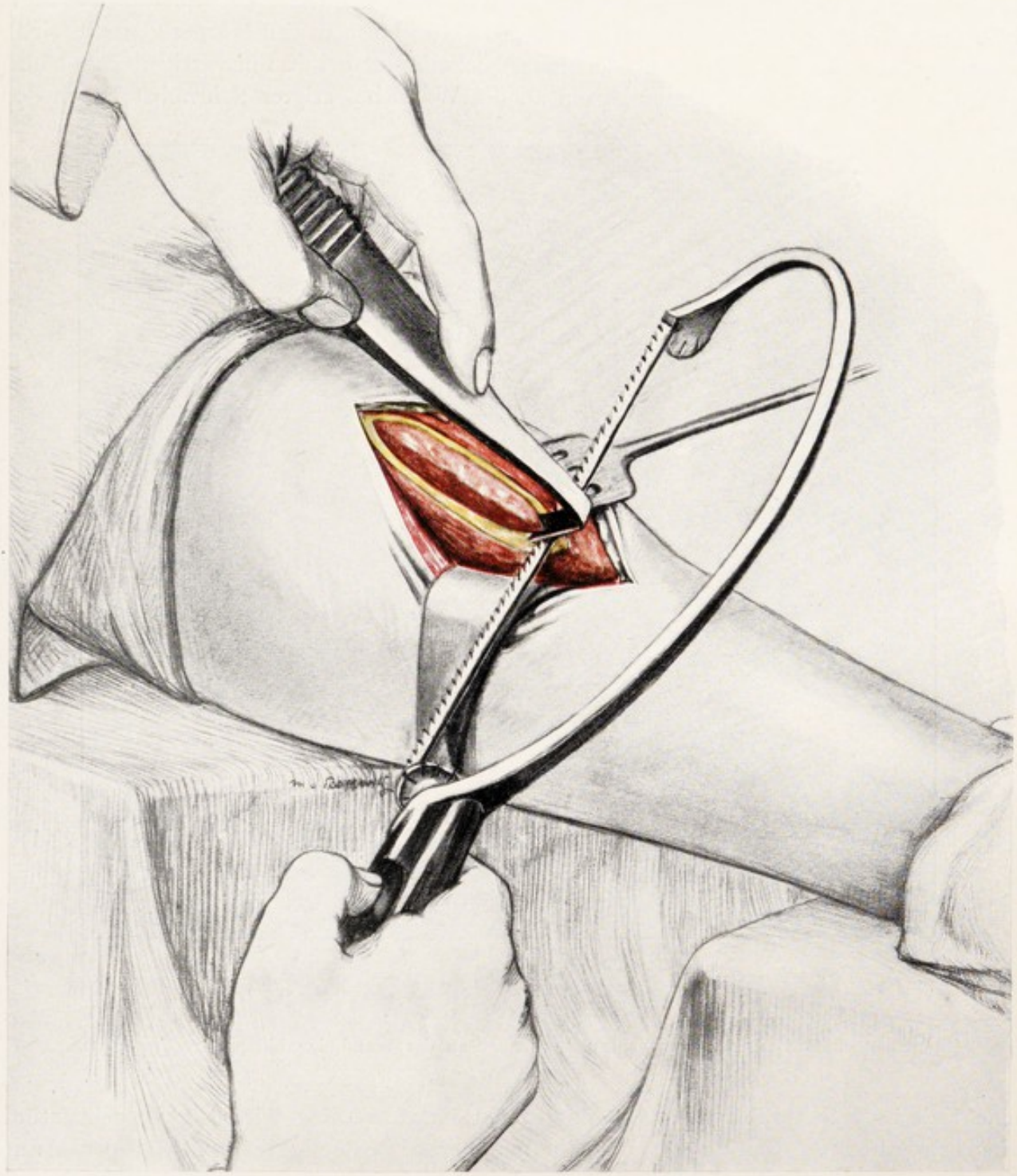

Fig. 629.

ABTRAGUNG EINES FLACHEN TIBIASTÜCKES MIT DER BOGENSÄGE UND DEM FÜHRUNGSHAKEN (SÄGENFÜHRUNG.)

Um jede Berührung des Knochenstückes mit den Fingern zu vermeiden, wende ich eine passend geformte Faßzange an (Fig. 622), mit der ich das losgelöste Knochenstück festhalte. Dieses bleibt während des Feilens resp. Modellierens entweder in der Luft (während der linke Ellenbogen zur besseren Fixierung fest an den Körper gepreßt wird), oder er wird auf eine ausgekochte kleine Nickelinplatte mit tellerartigen Rand aufgestützt (Fig. 624). Noch besser ist ein an der Wand befestigter Schraubstock, in den

Fig. 630.

Osteoplastischer Arbeitsplatz.

(Schraubstock mit einsteckbarer Schraubstockzange an der Wand, herabklappbare Tischplatte.)

eine fixierbare Schraubstockzange eingesteckt ist. In diese wird das Knochenstück eingeschraubt und kann dann bequem modelliert werden. Hat man an der Wand noch eine verstellbare Klappe befestigt, so verfügt man über einen guten „osteoplastischen Arbeitsplatz" im Operationszimmer (Fig. 630). Eine zweite Faßzange derselben Art dient dazu, das Knochenstück an einer anderen Stelle zu fassen, um die zuerst gefaßte Stelle bearbeiten zu können. Zum Feilen des Knochenstückes benütze ich neben der kleinen, oben beschriebenen, auch große Schlosserfeilen und kleine konvexe Feilen. — Das noch nicht modellierte Knochenstück mit Tupfern anzufassen oder abzuwischen, empfiehlt sich nicht, weil abgesehen von den hierbei kaum vermeidbaren Quetschungen des Periostes oft kleine Fasern am Knochen haften bleiben, die als Fremdkörper später Eiterungen verursachen und das Resultat gefährden können. Gewebsbröckel werden

am besten mit der Feile abgewischt — derselben, die ich auch sonst in der Nasenplastik benutze (Fig. 623) — oder auch ohne Schaden an dem Knochenstück gelassen.

Sind die Knochenstücke auf die geschilderte Weise richtig geformt, so werden sie in die oben bezeichneten Stellen subcutan eingepflanzt. Ich pflege aber zuvor erstens das Periost mehrfach zu schlitzen und zweitens — was mir noch wichtiger erscheint — das Unterhautfettgewebe der das Transplantat bedeckenden Haut an mehreren Stellen bis tief in die Kutis hinein mit einem doppelschneidigen feinen Messer von innen her zu durchstechen. Ich tue dies auf Grund folgender Beobachtung, die ich vor Jahren gemacht habe: In einem Falle von Sattelnase hatte ich mittels äußeren Längsschnittes auf der eingefallenen Nasenhaut ein Knochenstück aus der Tibia implantiert und die Wunde durch mehrere Knopfnähte geschlossen. Nach drei Wochen mußte ich es aber wegen mehrfacher Fistelbildung extrahieren und fand folgenden bemerkenswerten Zustand: Das Periost war in großem Umfange infolge der Eiterung verschwunden, aber genau in dem Umfang des Hautschnittes und an den Stellen, wo die Knopfnähte angelegt waren, in Gestalt eines Akazienblattes erhalten. Es hatten also die Teile des Periostes der Infektion am längsten Widerstand geleistet, welche mit der Kutis direkt durch die Hautwunde oder durch nahe Stichkanäle indirekt verbunden waren. Das Periost war überall da verschwunden, wo das Unterhautfettgewebe gänzlich undurchbohrt war. Dieses offenbar gesetzmäßige Verhalten suchte ich in der Folge, wie angegeben, auszunützen.

Reihenfolge der Hauptoperationen.

Wie sich aus obiger Darstellung ergibt, habe ich auch die Reihenfolge der Hauptoperationen abgeändert. Während sonst die Knochenstücke (Israel u. a.) zunächst in den Arm überpflanzt und von dort in der zweiten Hauptoperation mitsamt der bedeckenden Armhaut auf das Gesicht transplantiert werden, führe ich regelmäßig zuerst die Hautüberpflanzung vom Arm auf das Gesicht aus und mache die Knochenüberpflanzung erst nach der Abtrennung des Arms vom Kopf unter die völlig im Gesicht angeheilte Armhaut. Das hat zwei Vorteile gegenüber den bisherigen Verfahren: Erstens kann man den Knochen sicherer in die Mitte der Nase einpflanzen und zweitens läuft das in den Arm eingeheilte Stück der Tibia nicht Gefahr, noch nachträglich nach seiner Überpflanzung auf das Gesicht bzw. während der Anheilung des den Knochen enthaltenden Armhautlappens nekrotisch zu werden.

2. Chondroplastischer Ersatz des Nasengerüstes.

v. Mangold und Nélaton haben aus dem Rippenknorpel das Material für das Nasengerüst entnommen. v. Mangold beschreibt seine Methode wie folgt:

„Am 21. 6. 99 wurde ihm ein Stück Rippenknorpel von 4—5 cm Länge, 1 cm Breite und $^1/_2$ cm Dicke mit erhaltenem Perichondrium aus dem rechten 7. Rippenknorpel von einem kleinen horizontalen Einschnitt von der Glabella aus unter die vorher mit der Kocherschen Sonde unterminierte Haut bis an die Nasenspitze vorgeschoben, darüber die kleine Stirnwunde durch die Naht geschlossen. Dabei blieb die nicht vom Perichondrium bedeckte Knorpelseite der Haut zugekehrt.

Zwei weitere dünne Knorpelspangen wurden von einem kleinen Einschnitt aus in der Nasolabialfalte beiderseits in die Nasenflügel eingezogen und jederseits die kleine Schnittwunde durch eine Sutur geschlossen.

Sämtliche Knorpel heilten reaktionslos ein, und veranschaulichen Ihnen den damaligen Befund die Photographien (Fig. 632).

Durch die vorgenommenen Operationen war der Sattel und das Schlottern der Nasenflügel ausgeglichen, die auf Schrumpfung bei Ausheilung der Nasengeschwüre beruhende Verkürzung

des Nasenrückens erforderte aber noch eine weitere Korrektur. Um diese zu erreichen, wurde am 28. 11. 99 die ganze Weichteilnase mitsamt dem Rippenknorpel mit ∧ Schnitt von oben her abgelöst, nach unten verzogen und das am oberen Wundwinkel freigelegte Knorpelende in den Winkel zwischen Glabella und knöcherner Nasenwurzel angestemmt, wodurch der Nasen-

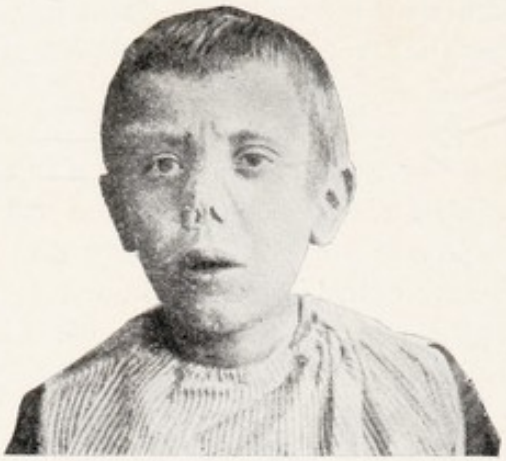

Fig. 631.
Luetische Sattelnase. (Fall von v. Mangold.)

Fig. 632.
I. Akt der Operation der Sattelnase: Rippenknorpel von der Glabella aus gegen die Nasenspitze subcutan vorgeschoben, Knorpelspangen in die Nasenflügel eingezogen.

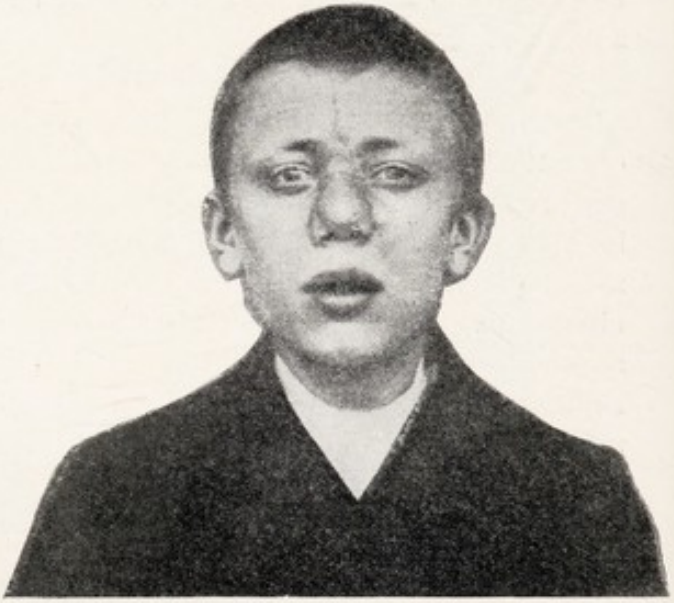

Fig. 633.
II. Akt der Operation der Sattelnase: Weichteilnase mitsamt dem Knorpel durch ∧ Schnitt heruntergezogen.

(Fall von Mangold.)
CHONDROPLASTISCHER ERSATZ DES NASENGERÜSTES NACH V. MANGOLD.
(Aus Verhandlungen des Chirurgen-Kongresses 1900, S. 470.)

rücken verlängert wurde und die Nase ein normales Profil erhielt (vgl. Fig. 633). Der Defekt an der Stirn wurde durch die Naht in sagittaler Richtung geschlossen, beide seitlich verlaufende Schnitte durch die Naht vereinigt. Zur Naht der Wunden wurde ausschließlich feinster Silberdraht verwendet."

Nélaton nahm den 8. Rippenknorpel (Fig. 634, 635 und 636), pflanzte ihn auf die Stirn (Fig. 637), dann die Stirnhaut samt Knorpel auf die Nase (Fig. 638). Die Erfolge sind ungleich; auch heilt die Entnahmestelle öfters schlecht (langdauernde Eiterung, seröser Erguß usw.), weshalb ich die Knochenüberpflanzung im allgemeinen vorziehe.

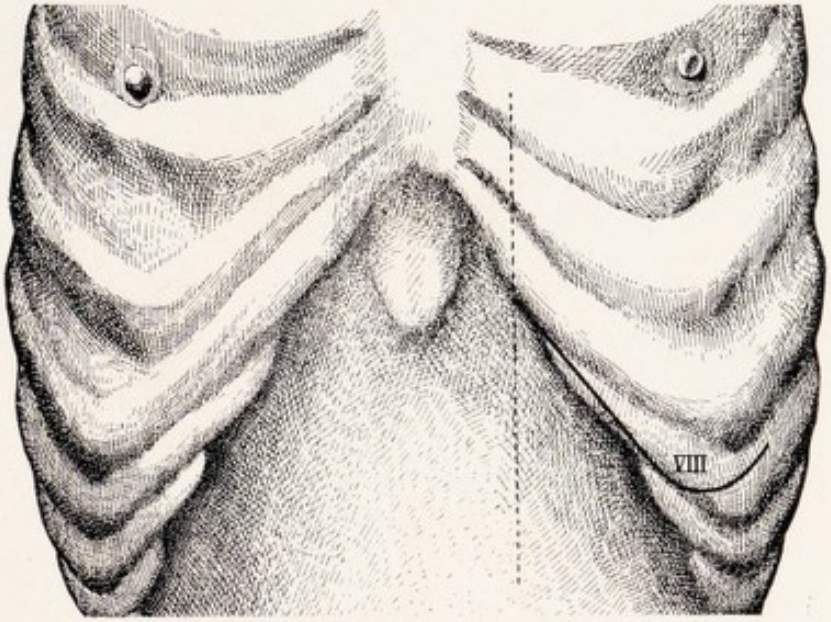

Fig. 634.
Hautschnitte für die Rippenknorpelresektion.

Fig. 635.
Loslösung des Rippenknorpelstückes auf der Innenseite.

Fig. 636.
Lostrennung des Rippenknorpelstückes.

ENTNAHME EINES RIPPENKNORPELSTÜCKES. (METHODE VON A. NÉLATON.)
(Aus Nélaton und Ombrédanne.)

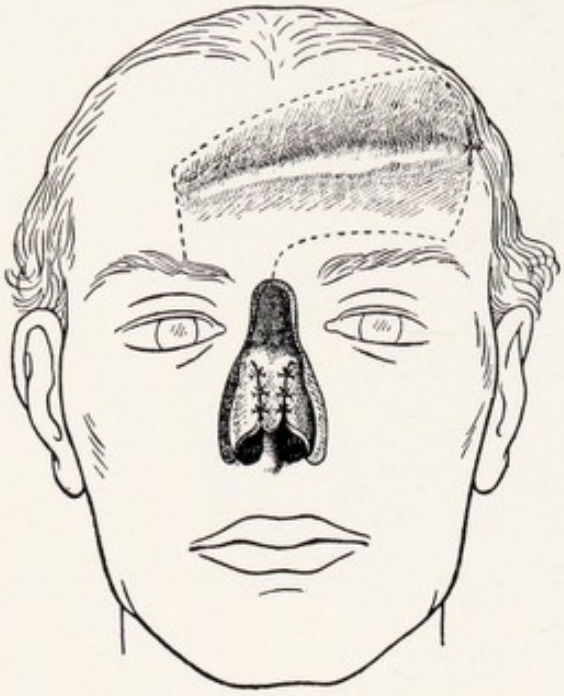

Fig. 637.
Das Rippenknorpelstück unter die Stirnhaut gepflanzt.

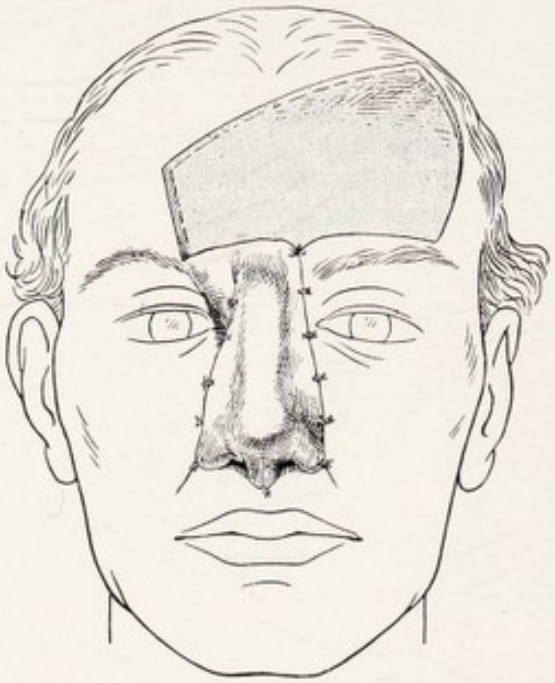

Fig. 638.
Der Rippenknorpel mit bedeckender Stirnhaut in die Nasengegend verpflanzt.

CHONDROPLASTISCHER ERSATZ NACH DER METHODE VON A. NÉLATON.

3. Osteo-chondroplastischer Ersatz des Nasengerüstes.

Ein osteo-chondroplastischer Ersatz des Nasengerüstes ist in zweifacher Art versucht worden: *α*) in Gestalt des sterno-costalen Ersatzes (Fritz König), *β*) in Gestalt des digitalen Ersatzes des Nasengerüstes. (Hardie, Parker, Wolkowitsch, Kausch u. a.)

a) Der sterno-costale Ersatz (Fritz König).

Fritz König hat das Gerüst in Form eines Kreuzes in einem Stück aus dem Sternum und zwei angrenzenden Rippenknorpeln (der fünften Rippe) entnommen, zunächst auf die Armhaut und von da mitsamt der bedeckenden Haut auf das Gesicht überpflanzt (Fig. 639).

Er beschreibt seine Methode in Bruns Beiträgen Bd. 94 wie folgt:

„Es wird durch einen Querschnitt in Höhe der 5. Rippe das Sternum freigelegt, und nun der Mittellinie entsprechend ein Längsschnitt dazugefügt, etwa 3—4 cm nach abwärts, 6—7 cm nach aufwärts reichend. Die Wundränder werden auseinandergezogen, die Muskeln eventuell so weit zurückpräpariert, daß eine Kreuzfigur umschnitten werden kann. Dieses Kreuz enthält einen längsgestellten Periostknochenstreifen vom Sternum, 1 cm breit und in der Länge gemessen 5 cm kopfwärts, 3 cm fußwärts vom Kreuzungspunkt. Die beiden lateralen Schenkel gehen über das Sternum hinweg auf die knorpelige Partie der 5. Rippe über, vom Sternum noch eine Periostknochen-, von der Rippe eine Perichondriumknorpellamelle mitnehmend. Bei sorgfältiger Ausführung muß das ganze Kreuz in gutem Zusammenhang bleiben; herausgenommen hat es sofort die Tendenz, sich zu krümmen, so daß die mit Periost bzw. Perichondrium bezogene Seite sich konkav stellt.

Höher als an den 5. Rippen darf der Kreuzungspunkt nicht liegen, da das Sternum dann zu breit wäre. Die obere längere Partie des sagittalen Schenkels ist bestimmt, den Nasenrücken zu bilden, der Kreuzungspunkt selbst die Spitze, die beiden Seitenschenkel die beiden Nasenflügelknorpel. Am besten ist es, wenn das Sternum an der Kreuzungsstelle nicht breiter wie $1^1/_2$—2 cm ist, dann lassen sich die Seitenschenkel später ganz natürlich

abbiegen. Bei Frauen scheint dies Verhältnis in Höhe der 5. Rippe zuzutreffen, bei Männern kann es wohl erst etwas tiefer eintreten. Ist man im Zweifel, so macht man zuerst den Längshautschnitt und palpiert am Sternum die richtige Höhe für die Querincision. Die seitlichen Sternumrippenschenkel dürfen nicht unter 3 cm geschnitten werden, da zu kurze Streifen nicht wieder gut zu machen sind.

Der fußwärts vom Kreuzungspunkt liegende Periostknochenstreifen soll das Septum bilden; er darf unter keinen Umständen breiter wie 1 cm sein, wenn seine Festigkeit nicht darunter leidet, könnte er etwas darunter bleiben.

Die Hautschnitte über dem Sternum werden vernäht; ein am unteren Schnittende herausgeleiteter Gazestreifen ist nützlich, da sich leicht ein Hämatom ansammelt.

Das Kreuz wird nun sofort unter die Haut des linken Oberarmes implantiert. Zu dem Zweck werden über dem Biceps brachii zwei parallele, voneinander 8—10 cm entfernte Längsincisionen von 8—10 cm Länge geführt, von denen aus der umgrenzte Hautstreifen unterminiert wird. Diese Unterminierung hat nahe an der Kutis stattzufinden, jedenfalls soll vom Panniculus adiposus noch reichlich viel auf der Fascie sitzen bleiben. Wenn wir nun das Kreuz von einer Seite in den gemachten Hohlraum zur Einheilung einschieben, dann wird zwischen den Knochen, also dem Stützgerüst der künftigen Nase und der Haut nur wenig Fett bleiben, etwa so viel, wie die normale Nase trägt. Die Knochen-, bzw. Knorpelwundfläche des Kreuzes wird nach außen, gegen die Kutis gerichtet, der lange Teil des Kreuzes ist schulterwärts, der kurze ellbogenwärts gerichtet. In dieser Lage wird das Kreuz durch ein paar Katgutnähte fixiert; die Längsincisionen der Armhaut werden genau vernäht, damit ist die erste Operation beendet.

In der zweiten Sitzung, nach 2—3 Wochen, wird am oberen Ende dieses Streifens ein querer, eventuell aufwärts konvexer Schnitt geführt und von hier der das eingeheilte Kreuz tragende Hautlappen bis an sein unteres Ende gelöst. Wenn irgend möglich, soll noch eine dünne Schicht über dem Periost bleiben, jedenfalls werden Knochen und Knorpel nicht entblößt werden.

Wenn die Loslösung bis zur Basis fortgesetzt ist, so kann man sich nun leicht überzeugen, wie man dem ganzen Lappen, indem man am Kreuzungspunkt das feste Gerüst entsprechend einknickt, eine nasenähnliche Form geben kann (Fig. 639). Zu beiden Seiten des untersten durchfühlbaren Kreuzschenkels wird je ein kleiner Schnitt gemacht und mit einem unterhalb von dem Knochenstückchen durchgeführten Faden diese Haut eingezogen um den Knochen gewickelt.

Der Zweck dieser Sitzung ist jedoch nur die Überhäutung der Innenfläche, welche ich nach Thiersch ausgeführt habe.

III. Nach völliger Epithelisierung der Innenfläche erfolgt die Anfrischung der Nasendefektumrandung und die Annähung des Armlappens, wobei Nasenbeine und oberer Rand des Periostknochenstückes aneinanderkommen. Die Fixation an der Nase haben wir mit einem großen Gipsverband vorgenommen, welcher Brust, Arm und Kopf miteinander verbindet, die Hand auf den Kopf gelegt. Dieser Verband muß 2—3 Wochen liegen, ich gehe darauf noch näher ein.

IV. Die Durchtrennung der Lappenbasis am Arm geschieht in zwei Etappen in der dritten Woche. Nach der Durchtrennung wird die betreffende Partie sofort an der für sie bestimmten Einpflanzungsstelle angenäht. Zwischen dem Nasensteg und den Flügeln werden Röhrchen eingelegt, um die Nasenlöcher genügend weit offen zu erhalten. Ich habe zuletzt Elfenbeinröhrchen mit Rand tragen lassen, welche sich durch ihre Auskochbarkeit und glatte Oberfläche empfehlen.

Mit besonderer Sorgfalt ist darauf zu achten, daß die queren Schenkel des Kreuzes lang genug sind, bei zu kurzen Armen wird der Effekt nicht eintreten, werden die Nasenflügel nicht die nötige Stütze haben, und nachholen läßt sich das nicht. Das Kreuz muß mit sehr scharfem Meißel bzw. Knochenmesser sehr sorgfältig zugeschnitten werden. An in diesem Punkte mangelhafter Ausführung ist mir der Erfolg einer — der dritten — Operation verdorben.

Sehr wichtig ist die Stelle, an welcher der zukünftige Nasenlappen am Arm gebildet wird — legt man ihn zu nahe am Ellbogen an, so tritt zu große Spannung ein. Etwa 10 cm proximal von der queren Ellbogenfurche soll der Lappen beginnen. Man lasse den Arm in bequemer

Lage an die Nase bringen, so daß die Hohlhand mit ausgebreiteten Fingern auf dem Kopf liegt, und bemerke sich die Stelle, welche für eine bequeme Lappenplastik die richtige ist. In dieser Haltung sollen die Patienten schon längere Zeit vor der Annähung den Arm stundenlang liegen lassen, um sich an die Haltung zu gewöhnen. Je älter der Patient ist, desto schwerer wird die Fixation ertragen; desto stärkere Versteifung tritt in den Gelenken ein. Gewiß ist der Gipsverband voller Schattenseiten, aber ich habe gefunden, daß andere Verbandarten nicht diejenige Fixation bieten, welche unerläßlich für die Anheilung ist.

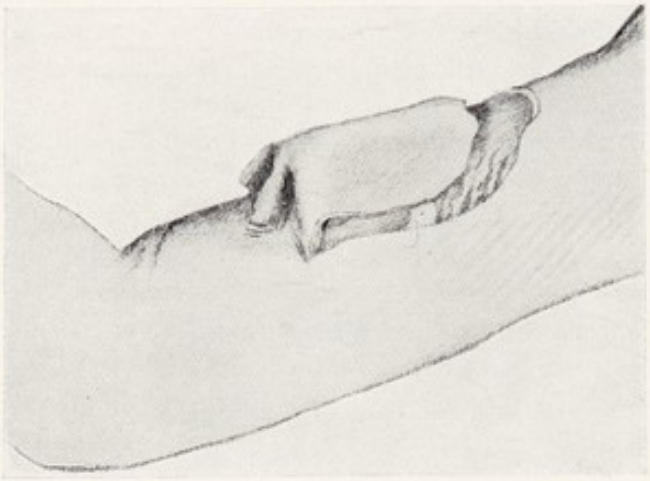

Fig. 639.

Fig. 640.

Fig. 641.

(Fall von Fritz König.)
STERNO-COSTALER ERSATZ DES NASENGERÜSTES.

Die Befestigung des oberen Randes des Knochenkreuzes an den Nasenbeinen muß fest sein. Ich habe im oben beschriebenen Fall später die Verbindungsstelle noch einmal freigelegt, die etwas abwärts gesunkene Knochenpartie aufwärts gezogen und die Knochenteile mit einer Drahtnaht, welche nachträglich extrahiert wurde, fixiert. Der Erfolg ist jetzt ein vorzüglicher: völlige Festigkeit wäre aber durch frühere richtige Befestigung rechtzeitiger zu erzielen gewesen.

Die Aufrichtung des eingeheilten Gerüstes zur definitiven Nasenform kann früher und später geschehen, doch glaube ich: früher wäre besser, nämlich sobald die Epidermistransplantation gelungen ist. Dann kann man wohl auch schon in der Stielbasis zwei Incisionen seitlich neben dem zukünftigen „Steg" machen, um zeitig für zirkuläre Epithelisierung desselben zu sorgen.

Wann soll die Bildung dieser unteren Nasenteile geschehen? Ich habe dieselben zunächst einfach hängen lassen und erst nach einigen Wochen die Nasenlöcher gebildet. Ich glaube aber, man könnte daran schon gleich gehen, nachdem der Armlappen vom Mutterboden getrennt ist."

Die Fig. 5, 7 und 8 des Zitates sind in diesem Buch die Fig. 639, 640 und 641.

Ob das Verfahren Königs sich neben den oben beschriebenen bewährten Methoden einen dauernden Platz erwerben wird, muß die Zeit lehren. König selbst hält sein Verfahren, bei dem die Schaffung des Nasengerüstes in einem Stück das Bemerkenswerteste ist, für verbesserungsfähig.

Als Verbesserung möchte ich auf Grund meiner sonstigen Erfahrungen in Vorschlag bringen:

Das Kreuzgerüst der Nase wäre nach der (reichlichen) Hautüberpflanzung einzufügen, oder, wenn man das nicht will, das Kreuz mit dem frontalen Ende ellenbogenwärts (bei gesenktem Arm nach unten) und das labiale Ende schulterwärts (bei gesenktem Arm oben) einzupflanzen, da auf diese Weise der Hautlappen in der Richtung des arteriellen Blutstromes ernährt wird und Nekrosen weit sicherer vermieden werden, welche besonders bedauerlich wären, wenn das bereits in den Arm eingeheilte Knochengerüst während der Überpflanzung des Lappens auf das Gesicht ganz oder zum Teil absterben sollte.

b) Digitaler Ersatz des Nasengerüstes.

Die zweite Form des osteo-chondroplastischen Ersatzes ist die digitale, wie sie Hardie im Jahre 1875 als Erster angegeben hat, nachher Parker 1890 (s. Geschichte der Rhinoplastik).

Für die totale Rhinoplastik hat Wolkowitsch aus Kiew nach einer Mitteilung im Archiv für klin. Chir. Band 93 Heft 3 bereits 1896 den kleinen Finger der linken Hand zwecks Nasenbildung in das Gesicht transplantiert, eine Operation, die wegen zu frühzeitiger Durchtrennung des Stieles und Nekrose des größten Teiles des Fingers mißlungen ist.

1902 hat Wreden[1]) mit Erfolg den ganzen Ringfinger zur totalen Rhinoplastik benützt. Groedel (Kiew) referierte die Arbeit von Wreden im Zentralbl. f. Chirurg. 1902 in Nr. 34 wie folgt:

„In zwei Fällen transplantierte Wreden mit Erfolg den Ringfinger der linken Hand in die Nasenhaut, so daß die II. und III. Phalanx den Nasenrücken, die I. das Septum bildeten. Der Nagel wird natürlich entfernt, das Ende der von den Weichteilen entblößten III. Phalanx in eine mit dem Meißel gebildete Vertiefung des Processus nasalis ossis frontalis befestigt, die Nasenhaut zu beiden Seiten des Fingers in dazu angelegte Längswunden der Haut genäht. Nach vier Wochen exartikuliert man den Finger und pflanzt das freie Ende der I. Phalanx in eine künstlich angelegte Höhlung des unteren Randes der Apertura piriformis ein. Darauf folgen evtl. nötige Nachoperationen. Drei Skizzen veranschaulichen diese „russische" (wie sie der Verf. nennt) Methode."

Wolkowitsch hat später mit seiner Methode Erfolge erzielt. Er beschrieb damals einen zweiten Fall aus dem Jahre 1908 mit folgenden Worten:

„In dem Fall, von dem jetzt die Rede ist, nahm ich den vierten Finger der linken Hand, ohne den der Patient, meiner Ansicht nach, am besten auskommen konnte. Die Operation wurde den 27. 2. 1908 ausgeführt. Zuerst schloß ich das Loch im Gebiet des Oberkiefers, indem ich die eingezogenen Weichteile lospräparierte und dieselben über den Knochendefekt durch Nähte vereinigte. Die Technik der Nasenbildung bestand in folgendem: Die Haut

[1]) Wreden, R. R.: Rhinoplastik aus dem Finger. (Russki Wratsch 1902, Nr. 19.)

wurde auf der Dorsalseite des Fingers durch einen Schnitt in der Mittellinie gespalten und nach beiden Seiten hin bis zur Palmarseite des Fingers abpräpariert (die Sehnen und Gelenke wurden hierbei nicht berührt). Der Nagel mitsamt dem Nagelbett wurde direkt am Knochen abgetrennt. Ebenso wurde die Haut an der Fingerspitze entfernt, um hier eine Wundfläche zu schaffen. Zu demselben Zweck wurde mit dem Rasiermesser die epitheliale Schicht der Haut auf der Palmarseite der letzten Phalanx und den Hauträndern der abpräparierten Teile, d. h. also dort abgetragen, wo während der Plastik die Wundränder des Lappens sich an die Ränder des Nasenlochs anlegen sollten. An den Rändern des Nasenlochs wurde die Haut durch einen Schnitt in der Mitte gespalten, der an der Nasenwurzel begann und nach unten hinzog; von diesem Schnitt aus wurden die Weichteile nach oben und zu den Seiten hin direkt am Knochen abpräpariert. Für die Fingerspitze, die sich auf die Gegend der Nasenwurzel stützen und an dieser Stelle die Knochen berühren sollte, wurde eine künstliche Vertiefung hergestellt. In diese Vertiefung wurde die Fingerspitze eingefügt; die abpräparierten Weichteile des Fingers wurden unter die losgelöste Haut der Umgebung des Nasenloches geschoben und mit dieser durch Matratzennähte vereinigt, die von außen geknüpft wurden. Der mittlere Schnitt an der Nasenwurzel wurde hierauf, soweit es anging, durch Nähte geschlossen. Unter den Finger wurde so viel Marly gelegt, als nötig war, um denselben so weit vom Gesicht zu entfernen, als es der künftige Nasenrücken erforderte. Das Operationsgebiet wurde mit einem Verband aus Jodoformgaze bedeckt. Zur Stütze der Hand wurden entsprechende Bindentouren angelegt, die einerseits über den Oberarm und den Kopf und andererseits unter dem Ellenbogen verliefen.

Nach 9 Tagen schritt ich zur zweiten Sitzung. Der Finger wurde bloßgelegt und die Matratzennähte wurden entfernt. Die Wunde hatte ein befriedigendes Aussehen. Die Basis des Fingers wird teilweise durchtrennt. Vorher wird der mittlere Schnitt auf dem Finger verlängert, und die Weichteile wurden weiterhin abpräpariert, um bequemer zu dem Metakarpophalangealgelenk gelangen zu können. Dieses Gelenk wird von der Dorsalseite aus eröffnet, und die Fingerphalangen werden von dem Metakarpalknochen losgelöst. Die Hautbrücke wird in dieser Sitzung nur ein wenig von den Seiten her eingeschnitten. Endgültig wird die Brücke in den zwei folgenden Sitzungen im Verlauf von 5 Tagen durchschnitten. Der Finger war vollständig lebensfrisch geblieben. Die Wunde der Hand wurde durch Nähte geschlossen; sie hatte dieselbe Form wie bei der ovalen Methode der Fingerexartikulation und heilte per primam intentionem.

Nach endgültiger Durchschneidung der Brücke wurde der Finger in der ersten Zeit nur ein wenig im ersten Interphalangealgelenk gebogen und im zweiten gestreckt; in dieser Lage wurde er durch eine Marlyunterlage fixiert. Als nach 3 Tagen die Anheilung des Fingers vollständig fraglos war, wurde die Beugung im ersten Interphalangealgelenk so weit verstärkt, daß die erste Phalanx dazu benutzt werden konnte, aus ihr eine Stütze resp. ein Septum für die neue Nase zu bilden. Ihrer Länge nach war die Phalanx viel zu groß, und die Nase hätte zu hoch werden können. Dieser Umstand wurde aber dadurch paralysiert, daß die Phalanx recht tief in die Nasenhöhle vorgeschoben werden mußte, um sie auf die Überbleibsel der Nasenscheidewand stützen zu können; hierdurch wurde eine durchaus passende Höhe der Nase erreicht. Auch die Länge der beiden anderen Phalangen, die für den Nasenrücken bestimmt waren, entsprach durchaus den kosmetischen Anforderungen. Die in die Nasenhöhle eingeführte Phalanx hielt so fest, daß eine Naht überflüssig war."

Die beigefügten Bilder Fig. 645—647 zeigen den Zustand vorher und nachher und Fig. 644 das Röntgenbild nach der Plastik. Fig. 642 zeigt an der Hand einer Leiche die genaue Präparation des Fingers und Fig. 643 die Arm- und Fingerstellung.

Es ist von hohem Interesse, daß die betr. Autoren einen Finger glaubten opfern zu müssen, um eine neue Nase zu schaffen und daß der Patient zu diesem Opfer sich bereit fand. Man erkennt daran von neuem, wie hohen Wert die Patienten auf den Besitz einer annähernd natürlichen Nasenform legten, wenn sie sich zu einem

Fig. 642.
Präparation des Fingers.

Fig. 643.
Arm- und Fingerstellung.

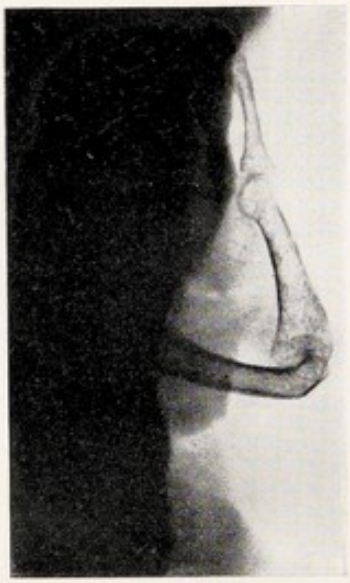

Fig. 644. Röntgenbild nach der Plastik.

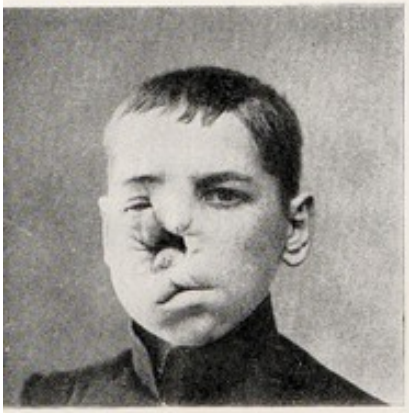

Fig. 645.
Vor der Plastik.

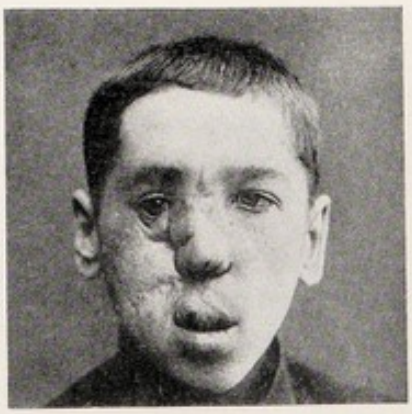

Fig. 646.
Nach der Plastik.

Fig. 647.
Nach der Plastik.

DIGITALE METHODE DES SUBTOTALEN NASENERSATZES VON WOLKOWITSCH (KIEW).
(Fig. 643 aus Russki Wratsch 1902, Nr. 19; die Figuren 642, 644—647 aus Archiv f. klin. Chirurgie. Bd. 93, Heft III: Zur Frage der Rhinoplastik von Wolkowitsch.)

solchen Opfer, also einer zweifellosen Verstümmelung an der einen Hand entschlossen. Daß mit dieser Methode Erfolge erzielt werden können, ist sicher. Es darf aber, bei allem Respekt vor dem Mut der genannten Chirurgen, doch kein Zweifel darüber herrschen, daß solche Operationen wegen der Verstümmelung der Hand abgelehnt werden sollten, solange andere Methoden ohne eine derartige Schädigung zur Verfügung stehen und zum Erfolg führen. — Schlimm ist es natürlich, wenn der Finger bei einer solchen Operation nekrotisch wird und der erwartete Erfolg ausbleibt. So kam eine holländische Dame zu mir mit totalem Defekt des häutigen Septums, bei der von anderer Seite der Versuch gemacht wurde, einen Finger zum Zwecke des Septumersatzes zu transplantieren. Der Finger war fort, was von der Dame, die eine Pianistin war, besonders schmerzlich empfunden wurde; aber ein Septum bekam sie auch nicht. Ich habe dann die tibio-labiale Septumbildung gemacht und ein gutes Septum erzielt. Ich rate sehr, diesen Weg zu beschreiten.

4. Alloplastischer Ersatz des Nasengerüstes (Elfenbeineinfügung).

Seit etwa 10 Jahren habe ich auf Anregung von Gluck, der bekanntlich das Elfenbein zum Ersatz von Knochendefekten an Kiefern und den Extremitäten angewandt hatte, auch dieses sehr modellierbare Material bei der Korrektur von Sattelnasen und auch in der totalen Rhinoneoplastik angewandt, und zwar in der Regel mit sehr gutem Erfolg. Näheres darüber siehe in den Kapiteln „Sattelnase" und „Totale Rhinoneoplastik". Metallplatten (Silber, Gold) sind bereits von Dieffenbach zur Korrektur von Sattelnasen angewandt und abgelehnt worden, da ihre Ausstoßung die Regel war.

Komplikationen bei der Nasengerüstbildung.

Die glatte Einheilung der Knochenstücke, sowohl des dorsalen Stückes unter der auf das Gesicht transplantierten Armhaut wie des septalen Stückes in die Oberlippe, ist bei aseptischer Operation durchaus die Regel. Langjährige Resultate siehe unter „Dauererfolge" S. 475. Doch können gelegentlich auch Ausnahmen von dieser Regel vorkommen, und zwar in der Form der

Bildung von Sequestern.

Während normalerweise am vierten und den folgenden Tagen die anfängliche Schwellung der die Knochen umgebenden Weichteile bereits sehr abgenommen hat, nimmt im Falle der Sequesterbildung die Schwellung eher zu als ab. Es bildet sich allmählich eine Fistel an der äußeren Haut oder auch im Naseninnern, und diese verbleibt unter schwacher Sekretion eine Reihe von Monaten, bis endlich der abgestorbene Teil des Knochenstücks sich vollständig abstößt und dann in der Regel leicht mit einer in die Fistel eingeführten Pinzette entfernt werden kann.

Die Ursache dieser meist partiellen Knochennekrose ist in einer Infektion zu suchen, die unter aseptischen Kautelen nach meiner Erfahrung fast stets, zumal bei Anwendung meiner apodaktylen Naht, vermieden werden kann.

Die Diagnose kann aus obigen Symptomen, Persistenz der Schwellung und später aus der Fistelbildung und Eitersekretion gestellt werden; natürlich auch durch die Sonde, die, eingeführt, auf kahlen Knochen stößt. Es empfiehlt sich aber, die Sondenuntersuchung vorsichtig zu machen, oder aber am besten ganz zu unterlassen, da man dadurch leicht Gefahr läuft, am Knochen bereits angewachsenes Periost zu lösen und den Sequester unnötigerweise zu vergrößern. Besonders wertvoll ist eine Röntgenaufnahme nach 4—5 Monaten (siehe auch Therapie).

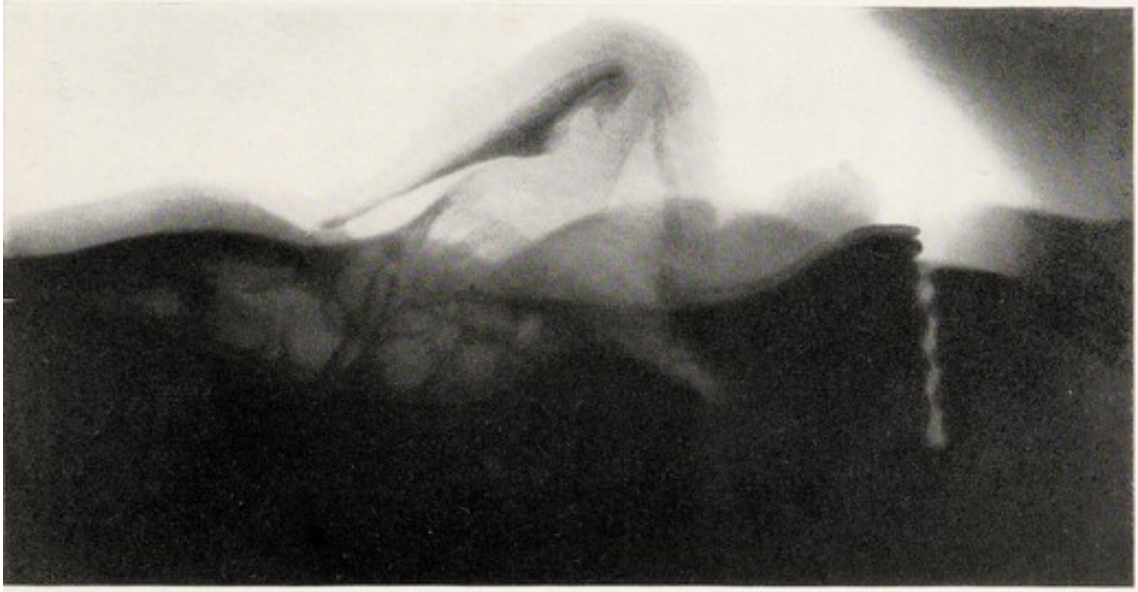

Fig. 650.
Nach der intranasalen Entfernung des Sequesters.
Keine Profilverschlechterung.

Fig. 649.
Zustand etwa 4 Monate nach der Einpflanzung.
Der Sequester hat sich losgelöst.

Fig. 648.
Zustand kurz nach der Einpflanzung eines Tibiastückes.

KOMPLIKATION WÄHREND DER HEILUNG: SEQUESTERBILDUNG.



Fig. 651.
Vor der Plastik.

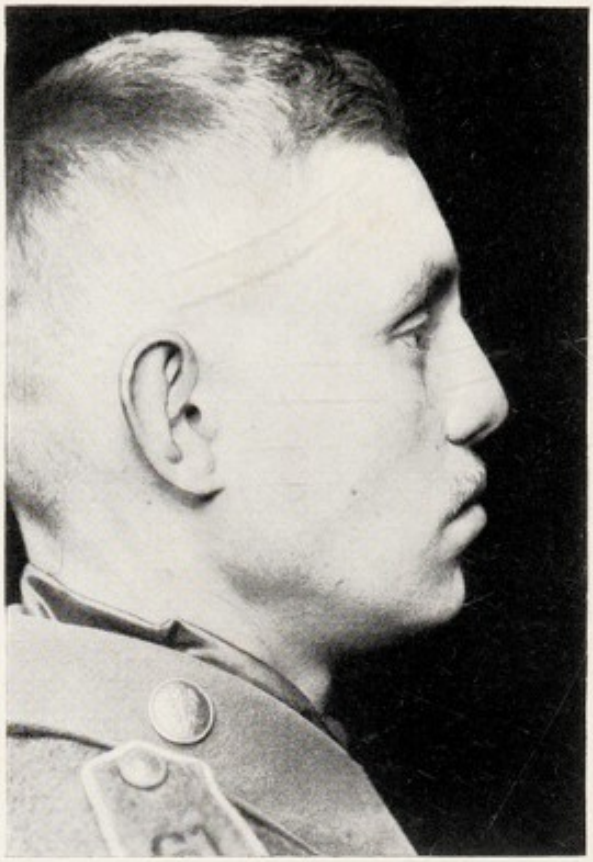

Fig. 652.
Nach der Plastik.

Fig. 653.
Zustand etwa $2^1/_2$ Monate nach der Einpflanzung.
Zwei kleine Sequester in Abtrennung von dem Septumknochen.

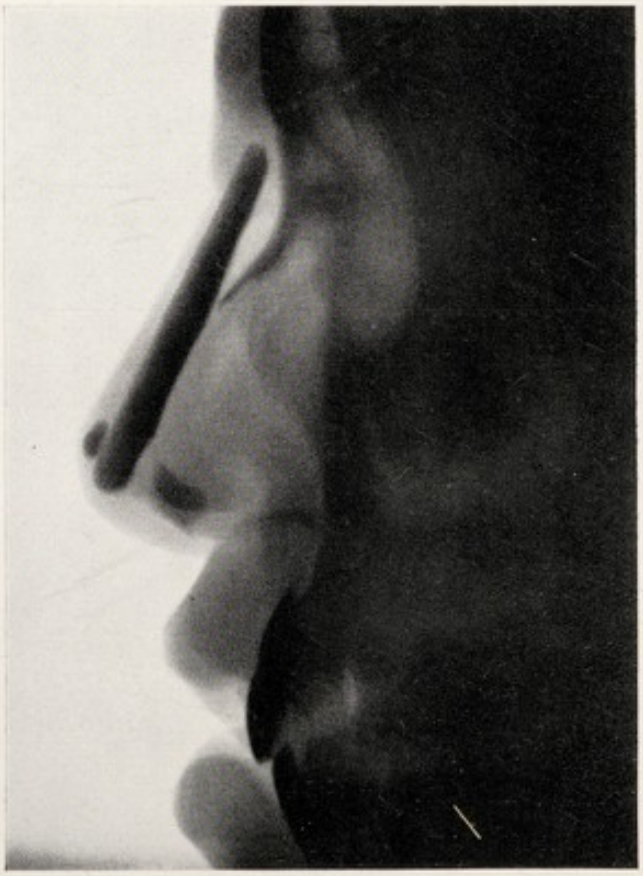

Fig. 654.
Zustand nach Ausstoßung der Sequester und späterer Einpflanzung eines kleinen Knochenstückes zur Verbesserung der Spitze.

KOMPLIKATION: SEQUESTER AUS SEPTALEM KNOCHENSTÜCK.

Die Prognose der Sequesterbildung ist quoad vitam eine durchaus gute, hinsichtlich des kosmetischen Resultats kommt es sehr darauf an, ob der Sequester an der Außenseite, d. h. nach der Hautoberfläche gelegenen Seite, oder auf der Innenseite des Knochens sich befindet. Liegt er auf der Außenseite, so ist eine Depression, sei es am Nasenrücken (leichte Form von Sattelnase), sei es an der Nasenspitze zu erwarten, welche nachträgliche Korrektur erforderlich macht. Liegt der Sequester auf der Innenseite, so füllt sich die Lücke nachträglich mit Bindegewebe oder Fett aus und die äußere Gestalt der Nase zeigt wohl, solange der Sequester nicht ausgestoßen ist, eine mehr oder weniger starke Schwellung der Weichteile,

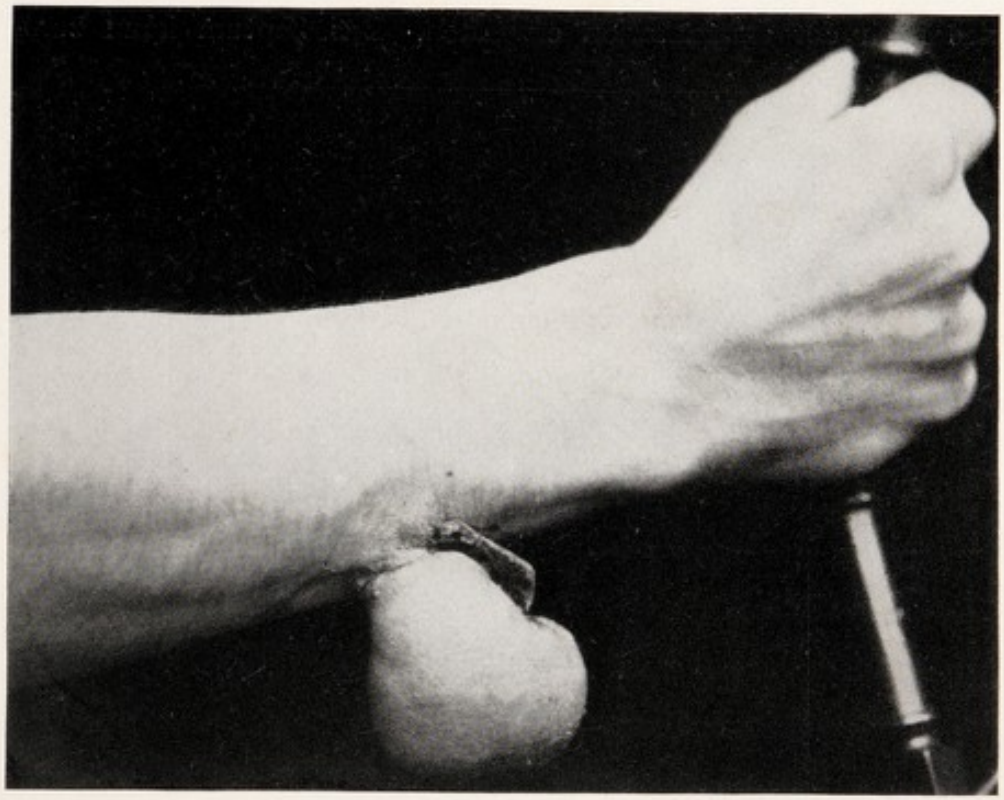

Fig. 655.
Von anderer Seite vorgenommener erfolgloser Versuch einer Vorbildung der Nase am Unterarm mit Einsetzung eines Tibiastückes.
Zustand ein Jahr nach der von anderer Seite ausgeführten Operation: Bildung eines großen Sequesters.

sieht aber nach der Ausstoßung resp. Herausnahme des Sequesters genau so aus, als wenn sich kein Sequester gebildet und die Heilung normalen Verlauf genommen hätte. Fig. 648 zeigt den Zustand vor der Bildung des Sequesters, Fig. 649 den Sequester neben dem lebend gebliebenen knöchernen Hauptstück und Fig. 650 den Zustand nach der durch die Entfernung des Sequesters (nach etwa 4 Monaten) eingetretenen Heilung. Die äußere Gestalt der Nase hatte gar nicht gelitten und ist andauernd gut geblieben (vgl. Fig. 1010).

Therapie. Hat der Patient Zeit und Geduld, so empfiehlt es sich im allgemeinen, zu warten, bis der Sequester sich abgelöst hat, was nach etwa 4 Monaten der Fall ist und durch Röntgenbilder festgestellt werden kann. Man zieht dann den kleinen Sequester heraus, wenn nicht schon vorher seine spontane Ausstoßung erfolgt ist. Ein nennenswerter Schaden pflegt bei Ausstoßung kleiner Sequester nicht zu entstehen. Das zeigt z. B. auch der in Fig. 651 und 652 vor und nach der Plastik dargestellte Fall, in welchem ich die tibio-brachiale Septumbildung ausgeführt hatte. In diesem Falle bildete

sich an beiden Enden des Knochenstücks je ein Sequester (Fig. 653). Nach der spontanen Ausstoßung der Sequester (Fig. 654) blieb das Hauptstück des Septumknochens unversehrt. Das Knochenstückchen in der Gegend der Nasenspitze (Fig. 654) habe ich nachträglich zu dessen Verbesserung implantiert. Fig. 655 zeigt an einem von anderer Seite operierten Falle, in welchem die neue Nase aus dem Unterarm gebildet werden sollte, einen großen Sequester, der noch 1 Jahr nach der Einpflanzung in der vorgebildeten Nase steckte.

Falsche Lagerung des implantierten Knochens.

Als zweite geringfügige Komplikation möchte ich die falsche Lagerung der Knochenstücke nach der Implantation erwähnen. Das Septum kann zunächst schief

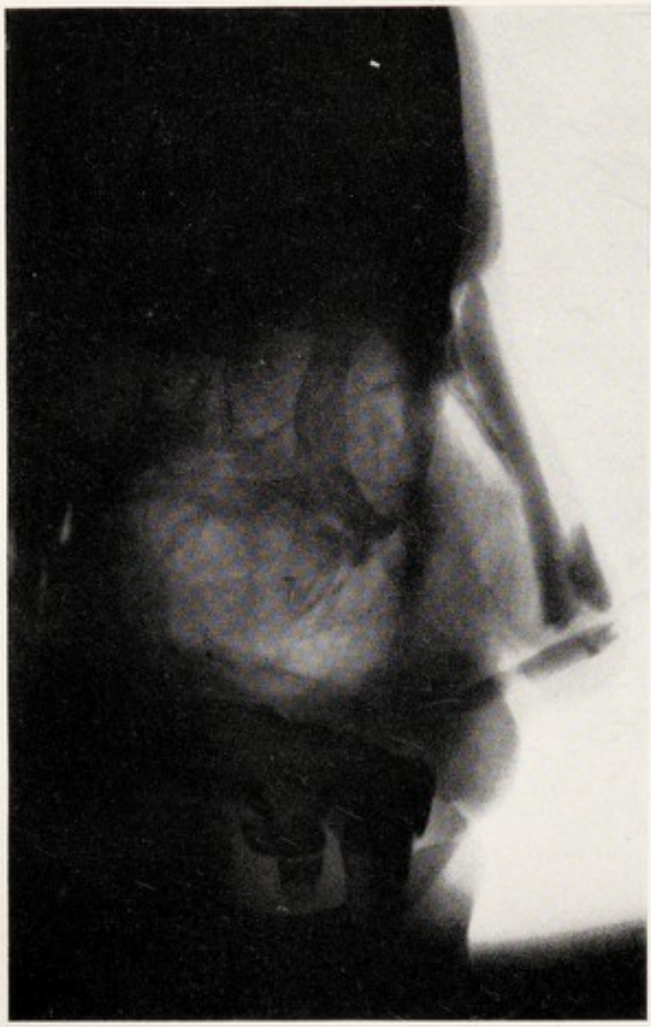

Fig. 656.
Profilskelett, bei dem das Dorsalstück nahe der Spitze eingesunken und die Einsenkung durch ein Knochenstück ersetzt ist.

stehen und muß dann, sei es an der Lippe, sei es an der Nasenspitze, nachträglich in die richtige Stellung, und zwar durch Z-förmige Überpflanzung gebracht werden (Fig. 839—850). Ferner kann der Dorsalknochen an der Nasenspitze zurückstehen. Ein geringes Zurückstehen ist ganz natürlich, weil dadurch die Nasenspitze besser hervortritt. Steht er zu stark zurück und bildet sich eine sattelförmige Einsenkung, so ist eine kleine Knocheneinpflanzung am Platze, wie ich sie in dem in Fig. 656 röntgenographisch dargestellten Falle gemacht habe.

Vereiterung des Implantates.

Kommt ein eingepflanzter Knorpel zur Vereiterung, so muß er am besten bald entfernt werden. Dagegen kann man ein vereitertes Elfenbeinstück nach Incision der Haut ruhig an Ort und Stelle liegen lassen. Die Höhle wird durch mehrmaliges Einblasen von Jodoformpulver gereinigt. Die Wunde heilt dann meist per secundam, ohne daß die Gestalt verschlechtert wird.

Ist der Patient aber in der Zeit beschränkt oder muß man befürchten, daß die zunehmende Schrumpfung der Haut das Gesamtresultat in Frage stellt, so ist es besser (sobald man sich von dem Vorhandensein eines Sequesters überzeugt hat), den ganzen Knochen herauszunehmen. Die Heilung erfolgt dann sehr schnell, etwa in 8 Tagen, und man hat nach den allgemeinen Erfahrungen begründete Aussicht, durch eine erneute Knochenimplantation in wenigen Wochen eine glatte Einheilung zu erzielen.

Durchspießen der vorderen Knochen- resp. Elfenbeinspitze.

Natürlich ist es notwendig, auch in Einzelheiten technisch richtig zu operieren. Hierzu rechne ich — und möchte diesen Punkt betonen —, daß das vorderste, die Nasenspitze bildende Ende des dorsalen Knochenstücks ein wenig mit der Feile abgerundet wird (Fig. 601), da es sonst leicht nachträglich die Haut durchspießt und so nach anfänglich guter Einheilung sekundär eine partielle Nekrose des implantierten Knochens eintreten kann. Stellt eine solche Komplikation auch den endgültigen Erfolg nicht in Frage, so erfordert sie doch Nachoperationen und verlängert so erheblich die Behandlungsdauer. Die dauernde Einheilung des Nasodorsalknochens kann ferner noch dadurch gesichert werden, daß man seine vorderste Partie einige Millimeter entfernt von der Hautoberfläche in die Fettschicht einbettet.

C. Die chirurgische Modellierung der neugebildeten Nase. (Nachoperationen.)

Durch die Hauttransplantation und die Einfügung eines natürlichen Nasengerüstersatzes ist bestenfalls eine vollständige Nase gebildet worden, mit Nasenrücken, Nasenspitze, fester Scheidewand, Nasenflügeln und Nasenlöchern.

Aber auch, wenn die Nase vollständig ist, pflegt sie noch sehr häßlich zu sein. Sie pflegt im ganzen zu breit, an der Nasenwurzel zu dick und vorspringend, die Nasenflügel pflegen ungleich an Form und Stellung (asymmetrisch), die Nasenlöcher pflegen außerdem zu klein und infolgedessen mehr oder weniger undurchgängig zu sein usw. Diese und andere Gestaltsfehler zu beseitigen, ist Sache der chirurgischen Modellierung, die ich oben als drittes Postulat für eine totale Rhinoneoplastik aufgestellt habe. Sie besteht, allgemein gesagt, in kleineren und größeren subcutanen Excisionen und Transplantationen und umfaßt den obengenannten Gestaltsfehlern entsprechend:

1. die Bildung resp. Verbesserung der Nasenspitze,
2. die Verschmälerung der neugebildeten Nase, Bildung der oberen Nasenflügelfurche, die mediane Verlagerung (Medianisierung der Nasenflügel),
3. die plastische Erweiterung der Nasenlöcher resp. Formung der Nasenflügel,
4. die Neubildung der Nasenlöcher,
5. die mediane Verlagerung der Nasenflügel.

Einer besonderen Formung der Nasenspitze bedarf es, wenn man ein Profilskelett bildet, meist nicht, da sie durch die vordere Partie des tibialen Nasodorsalknochens, wenn ich so sagen darf, dargestellt wird.

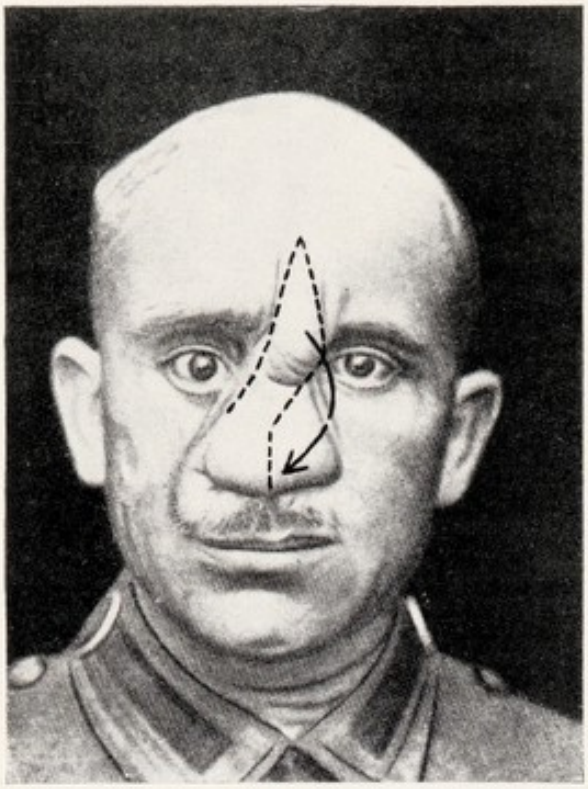

Fig. 657.
Die punktierte Linie zeigt die Schnittführung, der Pfeil den neuen Standort der Ernährungsbrücke des Stirnlappens.

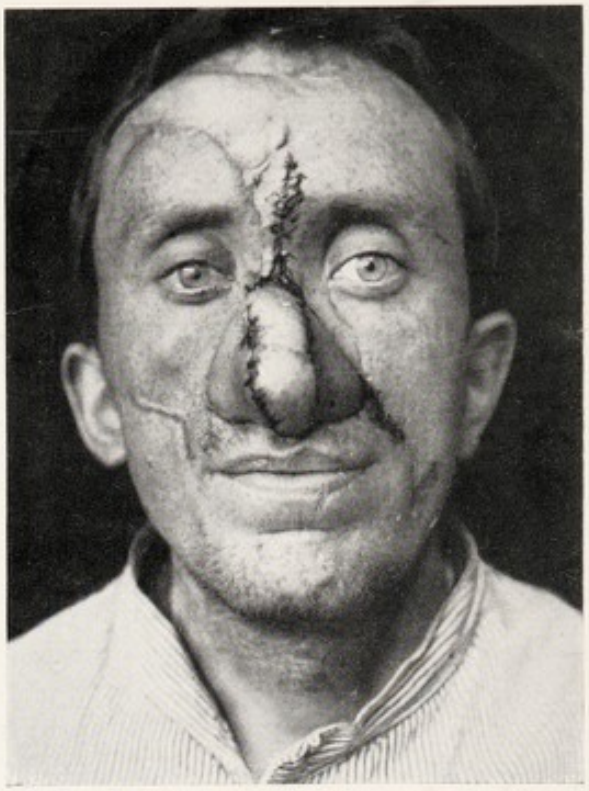

Fig. 658.
Zustand nach der Überpflanzung der Ernährungsbrücke des Stirnlappens.
(Einem anderen Falle entnommen, siehe Fig. 592—594.)

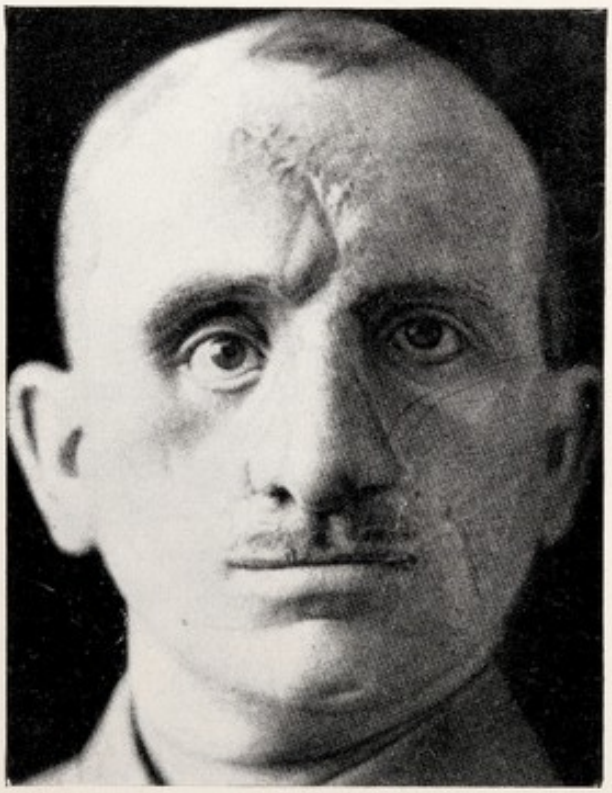

Fig. 659.
Nach der Modellierung.

BILDUNG DER NASENSPITZE AUS DER ERNÄHRUNGSBRÜCKE DES STIRNLAPPENS.

Dasselbe ist der Fall, wenn das Profil durch drei übereinanderliegende Keile gebildet wird. Die Fig. 617 und 618 zeigen den Effekt dieser keilförmigen Anordnung bei einem Kriegsverletzten hinsichtlich der Nasenspitzenform.

1. Bildung resp. Verbesserung der Nasenspitze.

Fehlt die Nasenspitze nach frontaler Rhinoplastik, oder ist sie, wie in der Regel, sehr platt, so ist die

a) Transplantation der Ernährungsbrücke des Stirnlappens (J. Joseph)

oft ein ausgezeichnetes Mittel zur Bildung einer sehr guten Nasenspitze. Fig. 657 zeigt die Schnittführung und die Fig. 658 veranschaulicht den Zustand kurz nach der Überpflanzung der Ernährungsbrücke des Stirnlappens. In diesem Zwischenstadium sieht die Nase zuweilen recht sonderbar aus. Der Zustand bessert sich aber sofort, wenn man von dem in der mittleren Höhe der Nase entstandenen Hautbuckel einen Zipfel ausschneidet und ihn nach oben nach der Nasenwurzel hin verlagert. So entsteht der in der Fig. 659 dargestellte Erfolg.

Bei geringem Grade der Plattheit der Nasenspitze kommt

b) die Hautverdrängung nach Dieffenbach

in Betracht. Dieffenbach bildete einen dreieckigen Lappen derart, daß die beiden Schnittlinien wie zwei Schenkel über der Spitze standen, löste diesen Lappen ab und nähte ihn tiefer an, so daß die Nahtfigur ein umgekehrtes Y darstellte. (In ähnlicher Weise verfuhr er bei der Septumbildung.) Die beiden Fig. 105 und 106, S. 52, die ich dem Handbuch der plastischen Chirurgie von Fritze und Reich entnommen habe, zeigen die Methode Dieffenbachs und die Fig. 801 und 802 den von mir nach seiner Methode operierten Fall vor und nach der Operation. Dieser Fall war, wie Fig. 801 zeigt, mit Erfolg von einem russischen Chirurgen operiert worden, dessen Namen die Patientin vergessen hat. Der Defekt wurde von ihm mit einer normalen Haut bedeckt; aber die „Spitze" war viel zu platt und zurückstehend. Besonders häufig habe ich die V-Y-Methode nach brachialer wie auch nach buccaler Rhinoneoplastik angewandt, also auch in Fällen, wo eine geeignete Ernährungsbrücke, wie sie nach frontaler Rhinoplastik vorhanden ist, nicht zur Verfügung stand. Der Erfolg ist hinsichtlich der Profilverbesserung oft verblüffend gut.

Ragt die Spitze nach dieser Korrektur indessen einmal nicht genügend hervor, so kann man sie durch Fetteinpflanzung oder durch Implantation eines im Profil drei- oder viereckigen Knochenstückes erhöhen, die am besten unter Vermeidung neuer Narben von der im folgenden näher zu beschreibenden oberen Nasenflügelfurche aus geschieht.

2. Die Verschmälerung der neugebildeten Nase im mittleren und oberen Teil und die Bildung der oberen Nasenflügelfurche.

Die Verschmälerung der plumpen Nasenform und die Bildung der oberen Nasenflügelfurche vollziehe ich in einem Akt. Zu diesem Zwecke mache ich statt der von anderer Seite empfohlenen kommaförmigen Excision, da, wo die obere Nasenflügelfurche sein soll, einen tiefen nach vorn und abwärts gerichteten, nach unten leicht konkaven Schnitt (siehe Fig. 661). Von dem oberen der beiden hierdurch entstehenden Wundränder aus exzidiere ich dann mit einem um die Fläche gebogenen, doppelseitigen Messer aus dem Unterhautfett (der früheren Armhaut), ungefähr in dem durch die Schraffierung (Fig. 661) angegebenen Umfange, zuweilen aber auch bis an die Nasenwurzel hinauf subcutan ein zungenförmiges Stück, desgleichen von dem unteren Wundrande aus einen schmäleren Fettstreifen und nähe dann die kleine Wunde zu. Fig. 665 zeigt einen solchen

Fall kurz nach der Operation bei der auch oben von einem seitlichen Schnitt aus die Verschmälerung der neugebildeten Nase gemacht und zugleich der Lappen mittels Matratzennaht an die Unterlage angenäht wurde. Man kann, besonders oben, sogar dickere Partien herausschneiden; denn man muß damit rechnen, daß durch die sekundäre

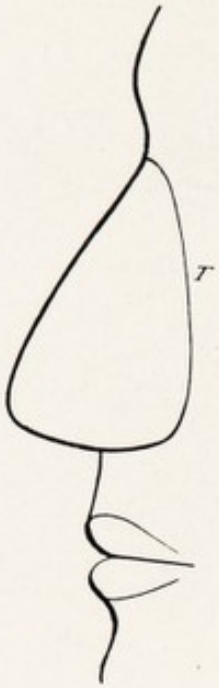

Fig. 660.
Schematischer Zustand nach Anheilung des Hautlappens: die obere Nasenflügelfurche fehlt noch. T = Transplantationsnarbe.

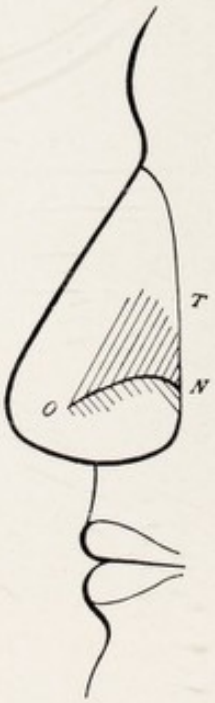

Fig. 661.
ON = Obere Nasenflügelfurche. Die Schnittlinie ON deutet die tiefste Stelle der Furche, die Schraffierung den Umfang der zur Bildung der Furche auszuführenden subcutanen Excisionen oberhalb und unterhalb des Schnittes an.

BILDUNG DER OBEREN NASENFLÜGELFURCHE.

Narbenbildung sich wieder ein Teil der subcutanen Lücke ausfüllt. Diese Excisionen haben wegen des Zurücktretens der oberen seitlichen Partien den Effekt, daß die Nasenflügel entsprechend der natürlichen Nasenform stärker hervortreten und daß gleichzeitig die obere Nasenflügelfurche gebildet wird, die viel zu dem Eindruck einer natürlichen Nase beiträgt (siehe Fig. 665).

3. Die plastische Erweiterung der Nasenlöcher und die Formung der Nasenflügel

bewirke ich in folgender Weise: Ich bilde auf dem Nasenstumpf in der Nähe der Nasenspitze, da wo das Nasenloch sein soll und sich zunächst neben dem Stumpf nur ein schwer passierbarer Spalt befindet (Fig. 666), einen kleinen, dreieckigen Hautlappen, und zwar so, daß seine Basis nach dem Septum gelegen ist, und daß der obere der beiden Schnitte dem projektierten Nasenflügelrande entspricht (Fig. 668). Der kleine Hautlappen wird an seiner Spitze mit einem Haltefaden versehen (Fig. 669), aufgehoben und das unter ihm liegende Fett mit einem schmalen doppelschneidigen Messer genau in der dreieckigen Form des Hautlappens in ziemlich großer Menge entfernt. Dadurch wird der ursprünglich einheitliche, sehr dicke Hautlappen in zwei Hautlappen geteilt, einen vorderen und einen hinteren (Fig. 670). Der hintere, dem Nasenboden bzw. der Oberlippe anliegende Lappen wird nun dicht am Septum mit einer Schere durchtrennt (Fig. 666). Hierauf geschieht zweierlei: erstens wird dieser eben durchtrennte Lappen an den vorderen Wundrand angenäht und mit ihm durch entsprechende Vernähung der Wundränder

Fig. 662.
Defekt des unteren Nasenabschnittes nach Lupus (Totenkopfnase).

Fig. 663.
Zustand nach der totalen Rhinoneoplastik mit fertiger Modellierung der Nasenspitze, der Nasenlöcher und der Nasenflügelfurche.

Fig. 664.



Fig. 665.

Dieselbe Patientin in Seitenansicht vor und nach der totalen Rhinoneoplastik.

CHIRURGISCHE MODELLIERUNG DER OBEREN NASENFLÜGELFURCHE NACH BRACHIALER RHINONEOPLASTIK BEI EINER TOTENKOPFNASE.

Fig. 666.

PLASTISCHE ERWEITERUNG DES NASENLOCHES.

Bildung eines am Septum gestielten Lappens, die innere Lamelle ist durchtrennt und soll nach Entfernung des Fettes an die äußere Lamelle angenäht werden. (s. punktierte Linie und Pfeilrichtung).

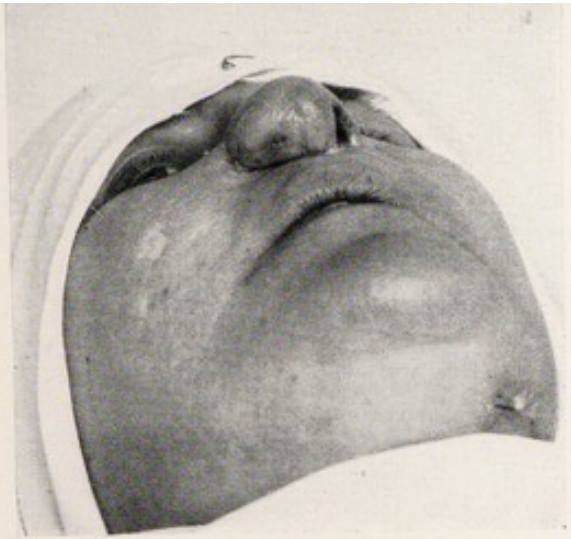

Fig. 667.
Zustand vor der Operation.

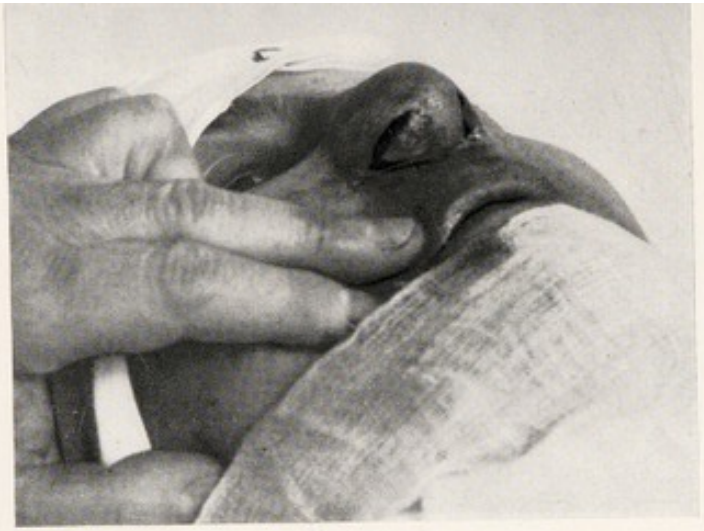

Fig. 668.
Bildung des am Septum gestielten Hautlappens.

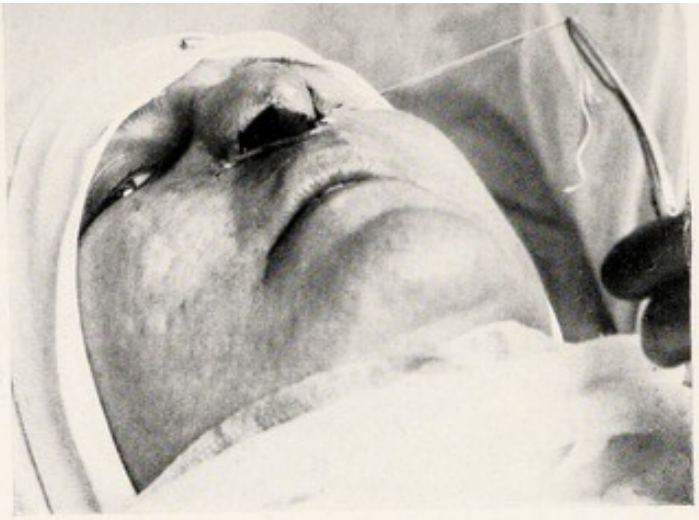

Fig. 669.
Losgelöst.
Der Lappen nach der Mitte umgeklappt. Die subcutane Fettschicht sichtbar.

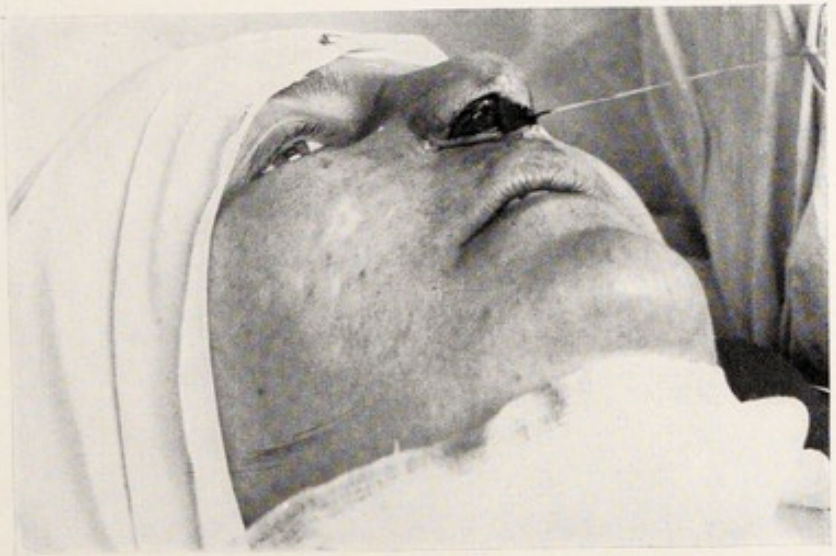

Fig. 670.
Die Fettschicht exzidiert.

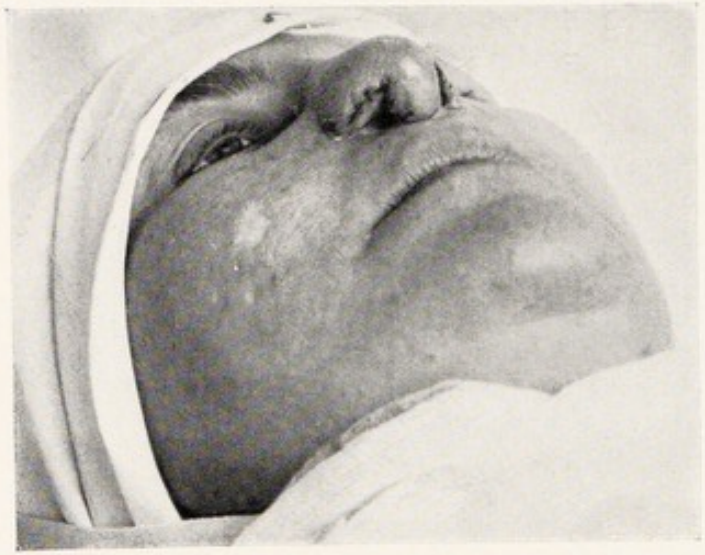

Fig. 671.
Zustand nach Durchtrennung der hinteren Lamelle am Septum und Vernähung der hinteren Lamelle mit der vorderen.

PLASTISCHE ERWEITERUNG DES NASENLOCHS NACH J. JOSEPH.
(Operationsaufnahmen.)

zu einem einheitlichen schmalen Lappen, dem neuen Nasenflügel, vereinigt (Fig. 671), und zweitens wird der dreieckige, bisher mit dem Haltefaden gehaltene Hautlappen, dessen Ernährungsbrücke am Septum liegt, nach innen umgeschlagen und in dieser Stellung entweder mittels einer Matratzennaht oder auch mit einem kleinen Tampon und Drain an das Septum angedrückt (Fig. 671). Auf diese Weise erhält das Nasenloch die genügende Hautauskleidung. Erforderlichenfalls wird zur weiteren Vergrößerung des Nasenlochs auch aus dem Septum und dem Nasenboden subcutan Fett entfernt.

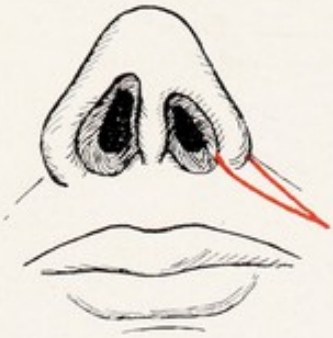

Fig. 672.
Schnittführung.

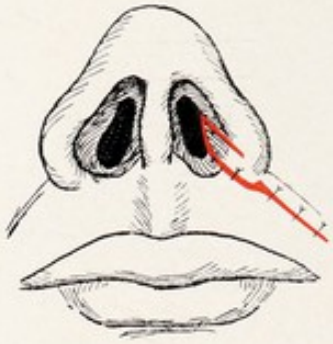

Fig. 673.
Zustand nach der Eindrehung.

ERWEITERUNG DES NASENLOCHES DURCH EINDREHUNG EINES KLEINEN LIPPENLAPPENS.

Eine andere Art der plastischen Erweiterung eines zu kleinen Nasenloches, wie ich sie gelegentlich durch Eindrehung eines kleinen Lippenlappens ausgeführt habe, zeigen die Fig. 672 und 673.

Sind die Nasenlöcher besonders eng (hochgradige Stenose) oder gar völlig geschlossen (Atresie), so empfiehlt sich die

4. Neubildung der Nasenlöcher.

Diese besteht in dem Ausschneiden der Nasenlöcher und sofortiger Einpflanzung ungestielter Hautlappen. Wie S. 230 bereits erwähnt, hat Siebenmann (nach v. Eicken in Zeitschr. f. Ohrenheilk. 61. Bd. 1910) zur Beseitigung von Synechien Thiersch-Läppchen, die um Verbandstoff gewickelt waren, eingeschoben. Esser hat hierfür das Umkleiden geschnitzter Korkpfropfen angegeben; ich benutze Gummidrains, durch welche die Patienten bereits während der Heilung atmen können. Im einzelnen gehe ich wie folgt vor:

Ich schneide zunächst die Nasenlöcher tunnelartig sehr ausgiebig aus. Damit diese nicht wieder zuwachsen, umkleide ich zwei mindestens kleinfingerdicke Drains mit ungestielten Hautlappen — die ich in der Regel der Haut über dem Biceps oder über dem Deltoideus oder der Haut über dem Schulterblatt mit dem Schepelmannschen Transplantationsmesser entnehme — und zwar so, daß die Wundfläche nach außen gerichtet ist, damit diese mit den Tunnelwunden zusammen heilen kann. Fig. 674 und 675 zeigen die Art der Befestigung dieses Hautmantels am Drain, die nötig ist, um ein Zusammenschieben des Lappens beim Einschieben in die präformierten Nasenlöcher zu verhüten und zugleich nach der Einheilung ein Hinausziehen der Drains zu ermöglichen, ohne daß zugleich die eben angeheilte Haut wieder herausgerissen wird. Fig. 676 zeigt den Zustand nach der Einfügung der Drains.

Damit ist auch für die somatisch wichtige Forderung der ausreichenden Nasenatmung in zweckmäßiger Weise gesorgt. Haben die Patienten sich auch oft infolge Verschlusses

oder minimaler Kleinheit der Nasenöffnung die Atmung durch die Nase ganz abgewöhnt, so werden wir ihnen doch stets die Nasenatmung wieder zu verschaffen suchen.

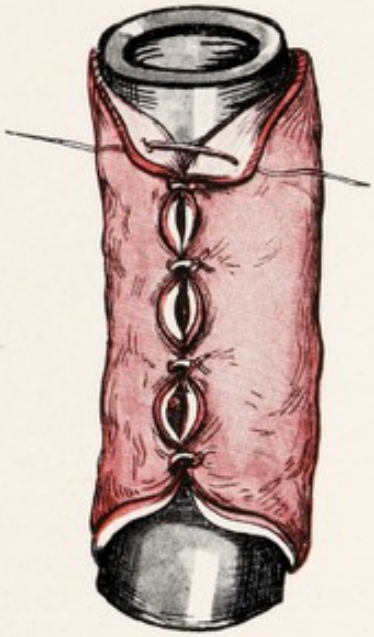

Fig. 674.
Vordere resp. Nahtansicht.
Die ungestielten (freien) Hautlappen mit der Wundfläche nach außen mantelartig um das Drain gelegt.

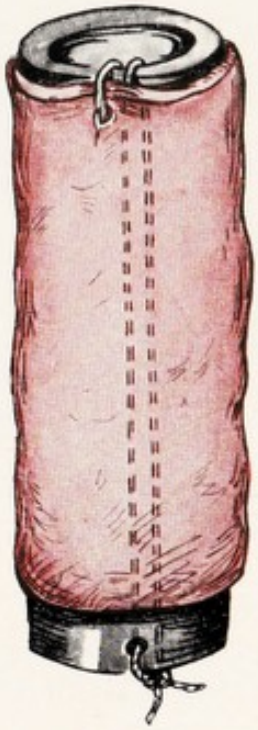

Fig. 675.
Rückansicht von Fig. 674.
Fixation des Hautlappens am Gummidrain, um bei der Einfügung in das präformierte Nasenloch ein Zusammenschieben des Lappens zu verhüten.

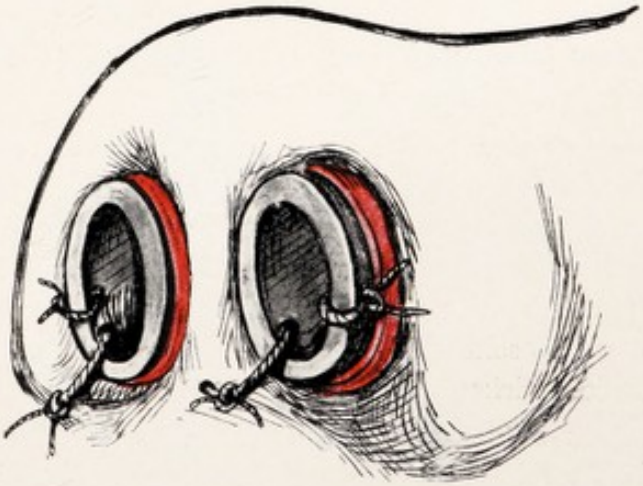

Fig. 676.
Fixation der Drains am Nasenflügel oder Septum nach ihrer Einfügung in die durch Excision präformierten Nasenlöcher.

BILDUNG DER NASENLÖCHER BEI VOLLSTÄNDIGEM VERSCHLUSS (ATRESIE). ERSATZ DER NASENSCHLEIMHAUT DURCH UNGESTIELTE, ÜBER GUMMIDRAINS BEFESTIGTE HAUTLAPPEN (J. JOSEPH).

Die Fig. 663 und 665 zeigen in Vorder- und Seitenansicht eine nach diesen Methoden fertig modellierte Nase. Man sieht insbesondere deutlich die obere Nasenflügelfalte und die Nasenlöcher. Es handelte sich um einen Fall, in dem ich wegen Defektes der unteren Nasenhälfte, sog. Totenkopfnase (siehe die Fig. 662 und 664) eine totale Rhino-

neoplastik in obigem Sinne, also totalen Ersatz der Haut mit Profilskelett- und tibiolabialer Septumbildung ausgeführt habe.

Hier sei auch eine eigenartige Formung des Nasenflügels, nämlich die Beseitigung der abnormen Flachheit des neugebildeten Nasenflügels bei gleichzeitigem

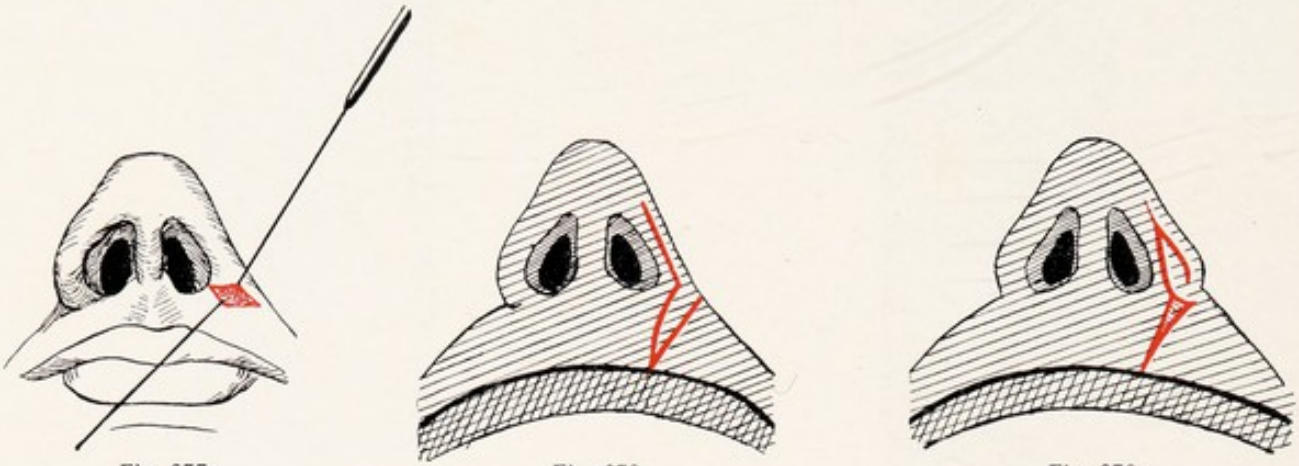

Fig. 677. Äußere Schnittführung.

Fig. 678. Innere Schnittführung.

Fig. 679. Nach der Einpflanzung des Lippenlappens in den Flügel.

SUBCUTANE OPERATIVE VORWÖLBUNG EINES FLACHEN NASENFLÜGELS UND BILDUNG DER SEITLICHEN NASENFLÜGELFURCHE NACH J. JOSEPH.

Verstrichensein der Naso-buccal-Falte erwähnt, die ich gelegentlich subcutan mit Erfolg ausgeführt habe. Fig. 677 zeigt den Fehler und den äußeren Einschnitt, Fig. 678 die subcutane Schnittführung, Fig. 679 die neue Lagerung des subcutan gewonnenen Lappens, die zur Verbesserung der Flügelform führte.

5. Die mediane Verlagerung (Medianisierung) der Nasenflügel (Verschmälerung der Nase im unteren Drittel).

Die mediane Verlagerung der Nasenflügel ist zuweilen einseitig auszuführen als Nachoperation nach der totalen und subtotalen Rhinoplastik, wenn man einen Flügel etwas zu lateral gelagert hat. Fast regelmäßig ist die Verlagerung des Flügels nach der Mitte hin zu vollziehen bei der totalen Rhinoplastik sensu strictissimo, wenn man die fehlende Schleimhaut (Innenhaut) durch Umklappen von Wangenlappen ersetzt hat. In diesen Fällen stehen die Nasenflügel immer zu weit lateral und geben der unteren Nasenpartie eine häßlich wirkende, abnorme Breite.

Die Operation führe ich in der Regel wie folgt aus:

Ich trenne den Flügel an seiner Ansatzstelle ab, schachte den hierdurch entstehenden Wangendefekt 4—5 mm tief aus, so daß die Wundränder senkrecht zum Grunde der Wunde stehen und pflanze in diesen Defekt einen in horizontaler Richtung der Wange, dicht an der Oberlippe entnommenen, hornförmigen, gleichfalls 4—5 mm dicken Lappen von erforderlicher Breite und Länge. Ist der Defekt resp. Lappen schmal, so schließt man den sekundären Defekt durch einfache Zusammenziehung mittels Knopfnaht. Ist der sekundäre Defekt zu groß, so ersetze ich ihn sofort durch einen der Wange in der Richtung der Buccolabialfalte entnommenen Wangenlappen von entsprechender Größe. Die Fig. 680 zeigt schematisch die Deformität und zugleich die Schnittführung unter Berücksichtigung der vorhandenen Narbe, Fig. 681 den Defekt nach Lostrennung des Flügels, die zu transplantierenden Lappen von der Unterlage abgehoben, den sekundären

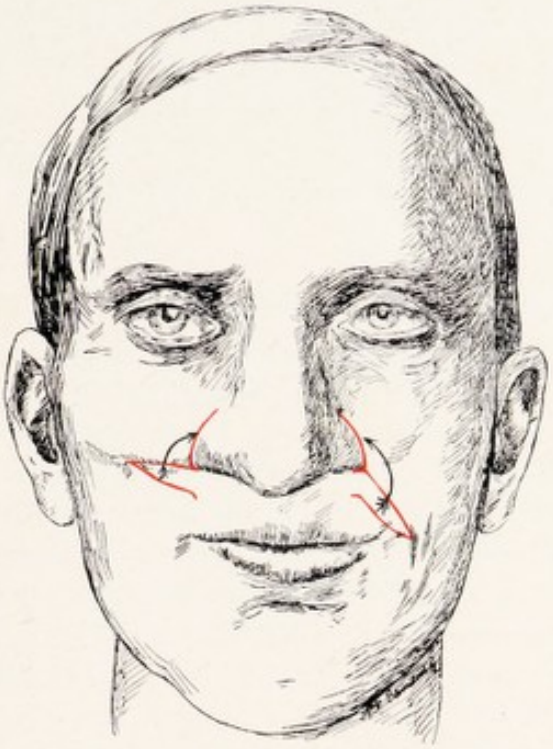

Fig. 680.

Schnittführung

(rechts unter Berücksichtigung der vorhandenen Narbe).

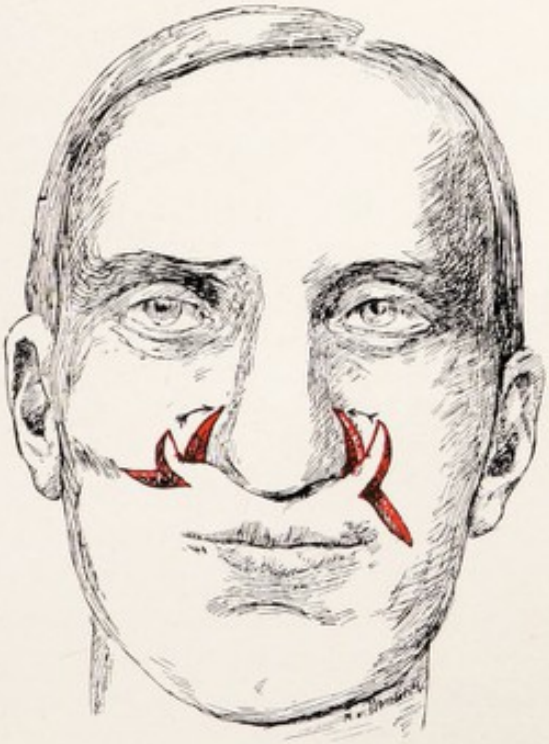

Fig. 681.

Zustand nach Mobilisierung der Lappen.

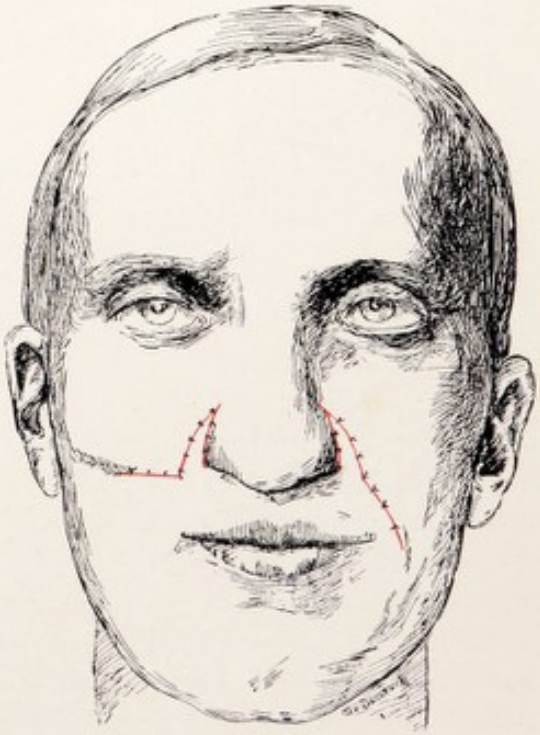

Fig. 682.

Naht nach Einfügung der Lappen.

MEDIANISIERUNG DER NASENFLÜGEL ZWECKS VERSCHMÄLERUNG DES UNTEREN ABSCHNITTS DER NASE (J. JOSEPH).

Defekt und zugleich die Schnittführung zu dessen Deckung. Fig. 682 zeigt den Endzustand und die Naht nach Einfügung des Lappens. Zuweilen ist eine kleine Excision an der Ernährungsbrücke des zweiten Lappens erforderlich. In manchen Fällen kann man mit Nutzen die medianwärts vom Flügel stehende Hautpartie nach Einpflanzung des Flügels an der neuen, mehr nach der Mittellinie liegenden Stelle nunmehr lateral vom Flügel einpflanzen, und zwar nach Art der Z-förmigen Überpflanzung (siehe Fig. 94—97 im allgemeinen Teil).

Vergleichende Bewertung der hauptsächlichsten Methoden der totalen Rhinoplastik.

Die Methoden der alleinigen Hauttransplantation (Komaas, Branca, Tagliacozzi, Carpue, Langenbeck, J. Joseph) sind für sich allein wohl ausreichend, wenn es sich nur um vollständigen Hautersatz (Dermatorhinoplastik) handelt. Für die totale Rhinoplastik im heutigen Sinne sind sie wegen des fehlenden Stützmaterials natürlich unzureichend (Langenbeck). Die Methoden des Hautersatzes sind bei gleichzeitigem Ersatz des Nasengerüstes, das nach unserer heutigen Anschauung bei großen Defekten nicht fehlen darf, sehr wertvoll, ja unentbehrlich. Sie sind daher als ein wesentlicher Teil der totalen Rhinoneoplastik zu betrachten, aber nur als ein Teil der gesamten Nasenplastik, zu der auch andere wesentliche Teile gehören, in erster Linie der Ersatz des Nasengerüstes.

Fehlt auch das Nasengerüst, so muß in der Regel auch dieses auf die eine oder die andere Weise ersetzt werden. Ich sage „in der Regel"; denn wie z. B. Fig. 530 zeigt, kann auch ohne ein eigentliches Nasengerüst eine annehmbare Nase geschaffen werden, die freilich durch Knocheneinlage noch verbessert werden kann (s. Fig. 531).

Betrachten wir der Reihe nach die hauptsächlichsten für die Bildung des Nasengerüstes angegebenen Methoden:

Die Methoden von Ollier und v. Langenbeck sind als erste ernsthafte Versuche der Verwendung eines Hautperiostknochenlappens aus der knöchernen Nase in historischer Beziehung hoch zu bewerten, können aber wegen des geringfügigen Knochenmaterials praktisch kaum in Betracht kommen.

Die Methode von Franz König bedeutet einen großen Fortschritt, da es ihm gelang, Stützmaterial in größerem Umfange aus dem Stirnbein zu erhalten und auf den Nasendefekt zu überpflanzen. Seiner Methode wie auch ihren Modifikationen (von Hacker, Schimmelbusch u. a.) haftet aber der Nachteil an, daß außer der Stirnhaut auch das Stirnbein mehr oder weniger stark defekt wird, daß infolgedessen die Stirnnarbe zu tief wird und somit recht häßlich und entstellend wirkt, und außerdem eine normale Profilhöhe der Nasenspitze kaum zu erreichen ist.

Die Entstellung der Stirn wird verringert bei den Methoden von Nélaton und Formamitti, welche Knorpel resp. Knochen unter die für die Nasenbildung bestimmte Stirnhaut gepflanzt haben. Bei diesen Methoden bleibt das Stirnbein unverletzt, und die Stirnnarbe kann daher nicht besonders tief werden. Ein Nachteil gegenüber der oben genannten Methoden im Punkte der Vitalität des transplantierten Knochenstücks ist kaum zu erwarten, da bei jenen die Verbindung mit dem Hautlappen so minimal ist, daß auch bei ihnen die Ernährung im wesentlichen auf dem Wege der Osmose stattfindet, wie bei frei transplantierten Knochen. Doch kann eine genügende Profilhöhe der Nasenspitze auch bei diesen Methoden (Nélaton und Formamitti) kaum erreicht werden.

Auch der Verwendung eines Hautperiostknochenlappens aus der Ulna (Israel und Habs) kann ich, obwohl diese Methoden s. Zt. zweifellos einen weiteren Fortschritt

gebracht haben, nicht das Wort reden, weil die für diese Entnahmestelle erforderliche Armstellung sehr quälend ist und die Nahrungsaufnahme erheblich erschwert. Außerdem kann eine genügende Profilhöhe der Nasenspitze auch bei diesen Methoden kaum erreicht werden.

Dasselbe trifft auch auf die Israelsche Methode von 1906 zu, bei der eine Knochenplatte unter die Oberarmhaut und diese samt der Knochenplatte als teilweise vorgebildete Nase auf das Gesicht überpflanzt wird. Der Vorteil dieser Methode liegt gegenüber den Methoden von Nélaton und Formamitti darin, daß die Stirnnarbe gänzlich vermieden wird.

Doch hat auch diese Methode, abgesehen von der blassen Hautfarbe des Lappens, den Nachteil, daß die in den Oberarm transplantierte Knochenplatte während der Überpflanzung auf das Gesicht relativ leicht Gefahr läuft, ganz oder teilweise nekrotisch zu werden und daß sie, selbst im Falle vollständiger Anheilung, leicht in schiefer Richtung anheilt — Nachteile, die allen Vorbildungen der Nase auf dem Arm anhaften.

Ähnlich liegen die Dinge bei der Methode von Fritz König, der ein kreuzförmiges Nasengerüst dem Brustbein und den anliegenden Rippenknorpeln entnimmt, unter die Oberarmhaut einfügt und die so vorgebildete Nase dann auf das Gesicht überpflanzt. Frauen dürften diese Methode wegen der langen Narbe auf der Brust, welche die Dekolletierung verhindert, ablehnen; im übrigen läßt sich ein Urteil darüber, ob diese Methode sich neben den bewährten Methoden einbürgern wird, erst fällen, wenn über das Verfahren größere Erfahrungen vorliegen.

Die Methode von J. Joseph (dem Verfasser) vermeidet wohl am sichersten sowohl die Nekrosen, wie auch die zu geringe Profilhöhe der Nasenspitze, und zwar 1. durch die tibio-labiale Bildung des Septums bei Herstellung des Profilskeletts, 2. durch die Abänderung der Reihenfolge der Hauptoperationen, bei welcher zunächst die Hautüber pflanzung stattfindet. Erst nach Anheilung der Haut pflanzt Joseph das Knochengerüst ein. Dadurch wird zugleich auch die Schiefstellung der Nase vermieden.

Die totale Rhinoplastik aus dem Finger (digitale Rhinoplastik) nach Hardie, Wreden, Wolkowitsch und anderen kann zwar auch eine genügende Profilhöhe ergeben, doch spricht gegen die Methode und jedenfalls gegen ihre ausgedehntere Anwendung — abgesehen von der Unsicherheit der Anheilung — die Verstümmelung der Hand. Die digitale Rhinoplastik wird daher wohl am besten vermieden, solange weniger eingreifende Methoden vorhanden sind, die zum Ziele führen.

Ganz ausschließen möchte ich die digitalen Methoden nicht, da in besonders schlimmen Fällen doch Veranlassung sein kann, darauf zurückzugreifen. Das gilt hauptsächlich für ausgebreiteten Lupus und umfangreiche Verbrennungen der Haut. —

So habe ich gegenwärtig einen Fall in der Klinik, in dem fast das ganze Gesicht und die ganze Halshaut sowie beide Arme fast vollständig lupös degeneriert waren. Die Halshaut habe ich durch umfangreiche beiderseitige Überpflanzungen gestielter Hautlappen aus der Brust ersetzt, die eine besonders schlechte Wange durch freie Hautüberpflanzung aus dem Rücken. Patientin hatte den dringenden Wunsch, auch die lupös degenerierte äußere Nasenhaut durch gute, glatte Haut ersetzt zu bekommen. Das wäre, theoretisch genommen, aus der Stirnhaut möglich gewesen. Patientin wollte aber dieses einzige normale Hautgebiet im Gesicht unberührt wissen. Glücklicherweise war auf der Streckseite des rechten Armes (über dem Triceps) noch eine nahezu unbeschädigte Stelle vorhanden und ich habe meine tricipitale Methode mit Erfolg angewandt. Wäre diese Stelle nicht verfügbar gewesen, so wäre die digitale Methode ernsthaft in Frage gekommen.

In solchen Fällen käme besonders die Rhinoplastik aus der Zehe nach Kausch in Frage. Diese verursacht zwar auch eine Verstümmelung, die aber durch das Schuhwerk leicht verdeckt wird.

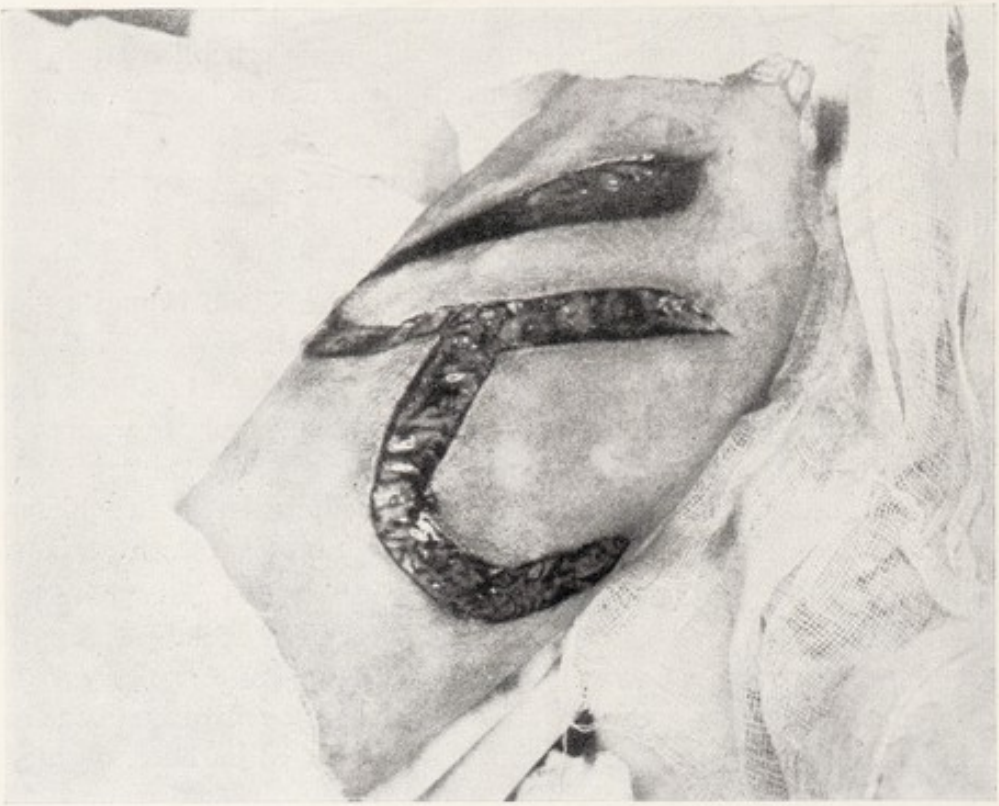

Fig. 683.

Schnittführung auf dem Arm.

Der breite Lappen ist für die Nase, der schmale für die Oberlippe bestimmt. (Während der Operation photographisch aufgenommen.)

Kombination von Nasen- und Lippendefekt.

Durch die zerstörenden Krankheitsprozesse, insbesondere durch Lupus und Lues ist häufig nicht bloß die Nase, sondern es sind auch benachbarte Partien der Wangen- und Lippenhaut mit betroffen. Ist dies nur in geringem Maße der Fall, so bleiben nach erfolgreicher Behandlung des Grundleidens an diesen Stellen oft nur unbedeutende Narben zurück, mit denen der Plastiker sich kaum zu befassen braucht. Zuweilen ist aber auch die äußere Oberlippe gänzlich zerstört und infolge der Nasenschrumpfung die Lippenschleimhaut nach außen umgestülpt und die Oberlippe stark verkürzt, so daß die Oberkieferzähne in ganzer Länge zu sehen sind, ebenso die angrenzenden Partien des Zahnfleisches.

In einem solchen Falle von kombiniertem Nasen- und Lippendefekt kann man beide Defekte gleichzeitig in einer Sitzung zu decken suchen — vorausgesetzt natürlich, daß man dem Patienten einen so umfangreichen Eingriff zutrauen kann.

Ich habe in einem solchen Falle (Fig. 684), gestützt auf die bisher mit Regelmäßigkeit erfolgte Anheilung des Lappens bei Anwendung der brachialen (italienischen) Methode des Ersatzes der Nasenhaut, die

kombinierte brachiale Nasen- und Lippenplastik

in einer Sitzung ausgeführt, nachdem ich zuvor in einem anderen Falle die Lippenplastik allein nach der brachialen Methode mit bestem Erfolge gemacht hatte. — Die Schnittführung im Gesicht und den Zustand nach Abpräparierung der Lappen zeigt Fig. 686. Die Schnittführung auf dem Arm ist für den Nasenanteil des Lappens die in den früheren Kapiteln

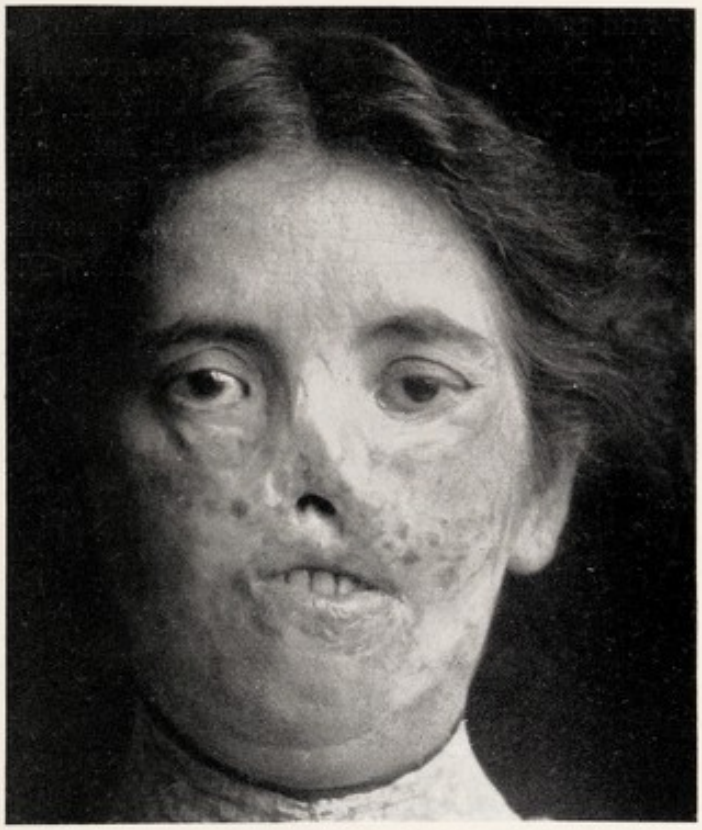

Fig. 684.
Vor der Plastik.

Fig. 685.
Nach der Plastik.

KOMBINATION DER BRACHIALEN NASEN- UND LIPPENPLASTIK.

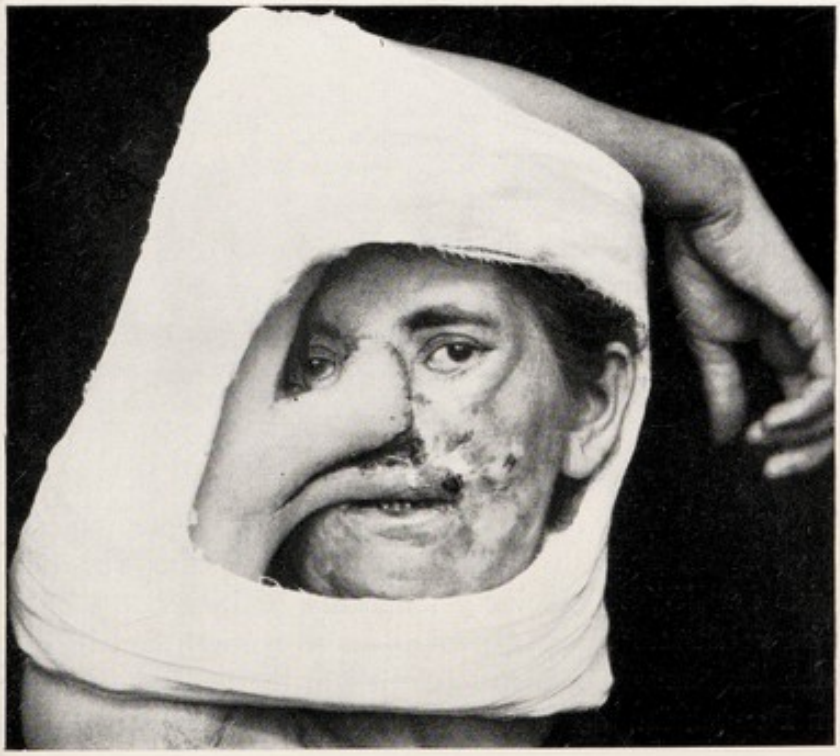

Fig. 686.
Nach der Anheilung des zweizipfligen Lappens.

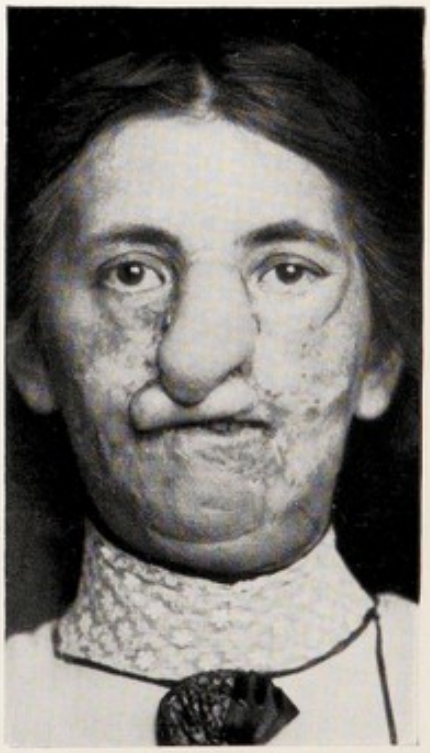

Fig. 687.
Nach der Abtrennung der Armhaut.

Zwischenstadien der kombinierten Nasen- und Lippenplastik.

(allg. Teil S. 53) dargestellte (siehe Fig. 107 und 108). Dazu kommt ein länglicher Lappen in unmittelbarer Nachbarschaft des Nasenlappens für die Oberlippe. Fig. 683 zeigt an der von dem betreffenden Falle gewonnenen Photographie die Schnittführung am Arm, die im ganzen mit einem geschriebenen lateinischen W eine gewisse Ähnlichkeit hat. Die Gestalt des Lappens muß für die Kombination von Nasen- und Lippenplastik im speziellen Falle nach Form und Ort der Anlegung genau überlegt und berechnet werden, da sonst leicht die Ernährungsbrücke zu kurz und der Lappen zu gespannt sein könnte. Die

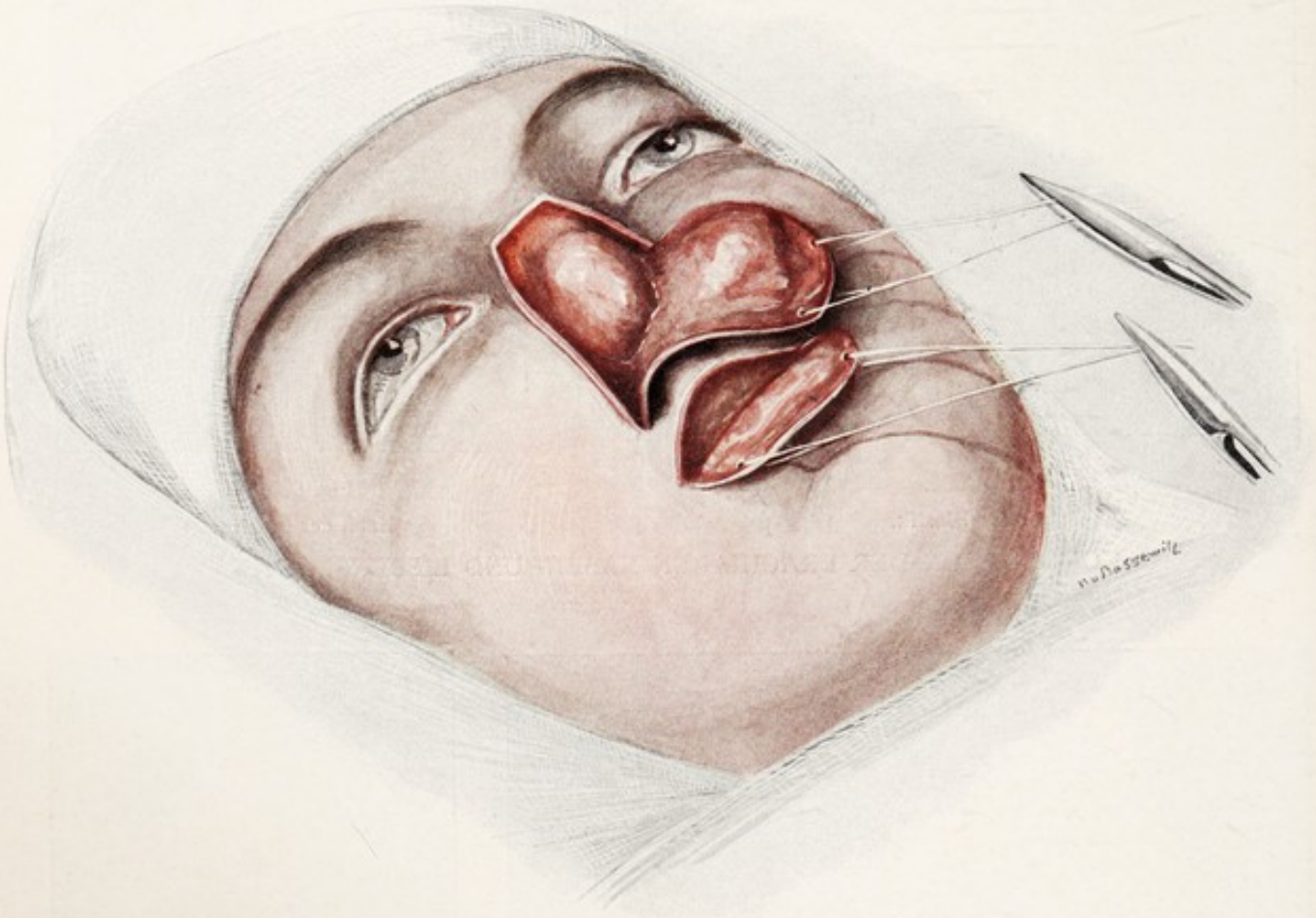

Fig. 688.

Schnittführung bei kombiniertem Nasen- und Lippendefekt

(zu Fig. 683—687 gehörig).

von demselben Falle herrührende, etwa 18 Tage nach der Überpflanzung aufgenommene Photographie (Fig. 686) zeigt den Zustand nach erfolgter Anheilung, kurz vor der Abtrennung beider Lappen, die, wie das Bild zeigt, eine gemeinsame breite Ernährungsbrücke haben. Der Nasenlappen ist vollständig, der Lippenlappen größtenteils angeheilt, so daß er nur einer relativ kleinen Ergänzung bedurfte (die ich in diesem Falle durch einen gestielten Lappen aus dem Doppelkinn der Patientin bewirkte, das sich bei ihr besonders störend bemerkbar machte). Fig. 687 zeigt den Zustand nach Abtrennung der Armhaut und Fig. 685 das Endstadium. — In solcher Weise kann neben dem großen Nasendefekt auch ein Teil der Lippe ersetzt werden, wenn der Nasenlappen so groß ist, daß man einen Teil zum Lippenersatz abspalten kann (s. Fig. 513).

II. Partielle Nasendefekte. (Partielle Rhinoneoplastik.)

Bei der Darstellung der partiellen Nasendefekte und ihrer Korrektur folge ich im allgemeinen der obigen Einteilung, die ich in etwas abgeänderter Form hier wiederhole:

A. Defekte des unteren Nasenabschnittes (der III. Profilkomponente).

1. Nasenflügeldefekte (Ptero-neoplastik).
2. Nasenspitzendefekte (Akro-neoplastik
3. Septumdefekte (Kiono-neoplastik).

B. Defekte des mittleren und oberen Querstücks (der II. und I. Profilkomponente).

1. Defekt des Nasengerüstes bei erhaltener Haut oder „einfache Sattelnase" (Lordo-rhinoplastik).
2. Defekt des Nasengerüstes bei narbiger Haut: „komplizierte Sattelnase".
3. Defekt des ganzen mittleren Querstücks inkl. der Schleimhaut oder „Sattel- und Kurznase", die „gerade Kurznase" und ihre Kombinationen (Meso-rhinoplastik).

C. Defekte aller drei Nasenabschnitte (aller drei Profilkomponenten).

1. Schrumpf- und Kurznase (Rhino-makroplastik) in drei Graden.
2. Plattnase (Platy-rhinoplastik)
   a) einfache Plattnase (Haut erhalten),
   b) komplizierte Plattnase (auch die Haut fehlt oder ist narbig),
   c) Plattnase infolge Verlustes ganzer Teile der Nase und der Nachbarschaft.
3. Doggen- oder Spaltnase (Schizzo-rhinoplastik) in drei Graden.

D. Haut- und Schleimhautdefekte der Nase, Fisteln und falsche Nasenlöcher
in allen drei Abschnitten oder einzeln in jedem Abschnitt (Dermato-rhinoplastik, Syringoplastik).

[Eine weitergehende Gliederung siehe im folgenden Text.]

Vorbemerkung.

Zunächst möchte ich darauf hinweisen, daß bei kleineren Nasendefekten, zumal wenn die Nase groß ist, der Defekt oft gar nicht durch Ersatz des fehlenden korrigiert zu werden braucht, sondern einzig und allein durch Nasenverkleinerung korrigiert werden kann. Es entsteht dann eine etwas kleinere, aber in sich harmonische Nase. Die Korrektur solcher Fälle, die ich als

rhinomiotische Defektplastik

bezeichnet habe, findet der Leser in der I. Abteilung dieses Werkes, in dem Abschnitte: „Rhinomiotische Defektplastik", in dem auch die Kombinationen von Rhinomioplastik und Rhinoneoplastik behandelt sind (S. 157 und 159).

Ist dieser Weg nicht gangbar, so erwäge man in zweiter Linie, ob der Defekt durch Rhinometathesis ersetzt werden kann.

Die nasale Umlagerungsplastik (Rhinometathesis).

Mit diesem Namen bezeichnet der Verfasser den Ersatz von Nasendefekten aus den Bestandteilen der Nase selbst. Die Korrektur geschieht durch zweckmäßige Umlagerung der Bestandteile der Nase. Es versteht sich von selbst, daß das Material an der Entnahmestelle entweder störend oder entbehrlich ist. Ebenso ist es klar, daß es sich nur um Defekte geringeren und mittleren Umfanges handeln kann, nicht um hochgradige.

Geschichte. Der Ersatz von Nasendefekten aus den eigenen Bestandteilen mittels Überpflanzung gestielter Lappen ist bekanntlich älteren Datums. Bereits Dieffenbach berichtet 1845 von einer „Umlagerung" der Flügel bei größeren Defekten an den Rändern, und meint damit die Umlagerung eines aus der erhaltenen Partie des Flügels gebildeten gestielten Läppchens in den Defekt desselben Nasenflügels. Etwa

10 Jahre später, 1856 werden von Langenbeck und 1877 von Denonvilliers Umlagerungsplastiken mit gestieltem Hautlappen berichtet, die sich voneinander und von der Methode Dieffenbach in der Schnittführung unterscheiden. — 1910 berichtet J. Joseph auf dem Kongreß Deutscher Naturforscher und Ärzte über die „plastische Keilhebung" als eine neue Form der Rhinometathesis, die er bei der Korrektur der Doggennase angewandt hat.

Der Ersatz von Defekten aus Bestandteilen der Nase mittels vollständig aus dem Zusammenhang mit der Nachbarschaft gelösten (ungestielten) Materials ist anscheinend von anderen Autoren nicht bewirkt worden. J. Joseph beschrieb 1907 die Korrektur einer Sattelnase mittels Transplantationen von Knorpelstücken aus dem Septum einer zu langen Nase, ferner im April 1910 auf dem Chirurgenkongreß die Korrektur eines Nasenflügeldefektes mittels Überpflanzung eines ungestielten Hautlappens aus dem unversehrten anderen Nasenflügel (s. Fig. 723a—726). Im Herbst 1910 berichtete Verfasser auf dem Kongreß Deutscher Naturforscher und Ärzte in Königsberg über die Korrektur von Sattelnasen durch intranasale Transplantation der Stirnfortsätze der Oberkiefer.

Durch Rhinometathesis lassen sich folgende Nasendefekte korrigieren. 1. Nasenflügeldefekte, 2. Nasenspitzendefekte, 3. Septumdefekte, 4. Sattelnasen, 5. manche Rhinophyme und 6. manche Doggennasen. Je nachdem das Überpflanzungsmaterial Haut, Knorpel oder Knochen ist, kann man von einer Rhinometathesis cutanea, cartilaginea und ossea sprechen.

Die Rhinomioplastik und Rhinometathesis haben den großen Vorteil, daß bei ihrer Anwendung andere Teile des Gesichts (Stirn, Wange, Lippe) unverletzt bleiben.

Erst wenn die Verkleinerungs- und Umlagerungsplastik im speziellen Falle nicht in Betracht kommen oder nicht ausreichen, entschließe man sich zum Ersatze aus der Nachbarschaft der Nase oder aus entfernten Teilen des Körpers.

Ich gehe nunmehr zu den einzelnen Arten der partiellen Nasendefektplastik über.

A. Defekte des unteren Nasenabschnittes (der III. Profilkomponente).

1. Nasenflügeldefekte (Ptero-neoplastik).

Für Nasenflügeldefekte kommen je nach Größe, Gestalt und näheren Umständen folgende Methoden in Betracht.

a) **Die rhinomiotische Korrektur,** Korrektur des Defektes durch Verkleinerung ohne Ersatz des Fehlenden.

b) **Die rhinometathetischen Methoden**

α) von Dieffenbach mittels krummen Schnittes weit nach oben und hinten und Vorziehen des Läppchens in den Defekt (siehe Text);

β) von Dieffenbach durch umgekehrten V-Schnitt und Hautverdrängung;

γ) von v. Langenbeck durch zungenförmigen Lappen aus der anderen Seite;

δ) nach J. Joseph durch senkrechte Keilexcision und Herabziehen der mobilisierten lateralen Nasenhaut;

ε) nach Denonvilliers, Herabziehen eines durch senkrechten und Parallelschnitt zum Defektrande mobilisierten Lappens und seine Annähung an eine tiefere Stelle;

ζ) von J. Joseph und Denonvillier durch rechtwinkelige Stiellappeneindrehung mit der Basis des Lappens an der Nasenspitze oder an der Wange;

η) von J. Joseph und Denonvillier bei Hochstand eines zugleich überhängenden, zu breiten Flügels durch Verwendung der buccalen Flügelrandzone, einschließlich der Innenhaut als Lappen mit buccalem Stiel;

ϑ) von Denonvilliers und J. Joseph bei zu langer Nase: Herabziehen eines mobilisierten Lappens und Ersatz durch ein Dreieck der anderen Seite und Nasenverkleinerung;

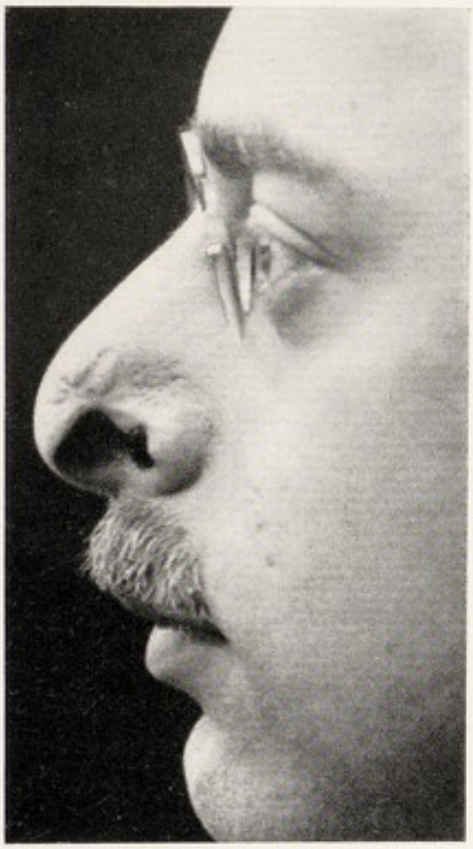

Fig. 689.
Nasenflügeldefekt nach Lupus.

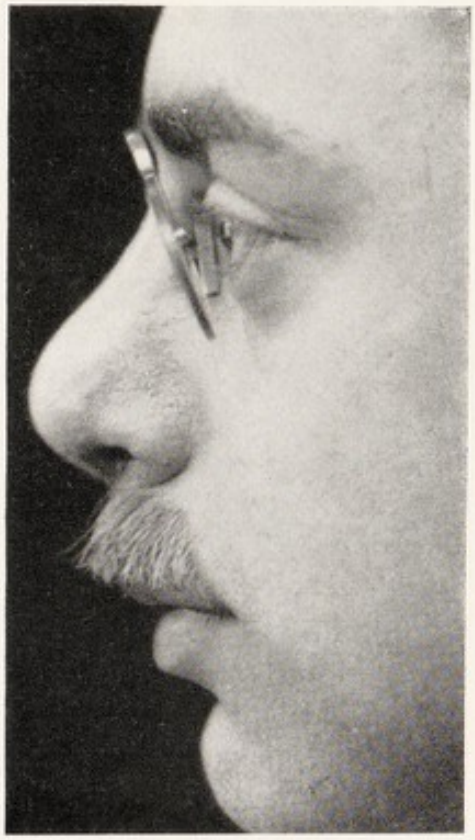

Fig. 690.
Durch Glattschneiden des Flügeldefektrandes und Verkürzung des Septums und des rechten Flügels korrigiert.

Fig. 691.
Hochstand des Flügels, durch Narbenzug entstanden, einem Flügeldefekt gleichkommend.

Fig. 692.
Nach der Verkürzung des Septums und des anderen Flügels.

ι) von J. Joseph durch Stiellappeneindrehung um nahezu 180°.
κ) von J. Joseph durch freie Transplantation aus dem anderen Flügel in ganzer Dicke.

c) **Ersatz des Nasenflügels aus Wangen, Stirn, Ohr und Arm.**

λ) Die buccale Methode von Dupuytren und Dieffenbach (ohne Ersatz der Innenhaut);
μ) die buccale Methode nach A. Nélaton, ohne Ersatz der Innenhaut;
ν) die buccale Methode nach Zuckerkandl, ohne Ersatz der Innenhaut;
ο) die buccale Methode nach J. Joseph, mit Ersatz der Innenhaut;
π) buccaler supra-alarer Ersatz der Innenhaut bei narbiger Einziehung des Flügels;
ϱ) die naso-buccale Methode. Außenhaut aus Nase nach Langenbeck und Innenhaut aus der Wange nach v. Hacker;
σ) buccaler Ersatz der Nasenflügel, Spitze (Septum) nach Bayer-Payr;
τ) die direkte fronto-nasale Methode nach J. Joseph: Viereckiger Hautlappen aus Nase für die Innenhaut, Stirnlappen für die Außenhaut;
υ) indirekte fronto-nasale Methode von J. Joseph: Aus der Ernährungsbrücke des Stirnlappens, Innenhaut aus der Nasenspitze. (Aushilfsmethode von J. Joseph bei Versagen der Methode.) = Anhang: Verfahren bei Kombinationen mit Spitzen-Septumdefekt;
φ) die fronto-nasale Methode nach Denonvilliers und J. Joseph, von Denonvilliers Herabziehen, frontonasaler Ersatz von J. Joseph;
χ) die auriculare Methode nach Fritz König, Ersatz aus dem Ohrrand;
ψ) die auriculare Methode nach J. Joseph: Haut und Knorpelersatz aus der hinteren Ohrpartie (an der hinteren Ohrfurche);
ω) die brachiale Methode. Ersatz aus der Armhaut, bei doppeltem Nasenflügeldefekt (Branca und Tagliacozzi).

Anhang bei inspiratorischer Ansaugung der Nasenflügel (spindelförmige Excisionen aus beiden Wangen, J. Joseph).

a) Rhinomiotische Nasenflügeldefekt-Plastik.

Auf rhinomioplastischem Wege lassen sich Nasenflügeldefekte besonders dann korrigieren, wenn die Nase im allgemeinen zu groß ist. So ist z. B. der in den Fig. 689 und 690 dargestellte Fall durch Verkürzung des Septums und der Nasenspitze und des rechten Flügels korrigiert worden. Dasselbe geschah in dem Falle eines Nasenflügelhochstandes, der einem Flügeldefekt in der Wirkung gleichkam (siehe Fig. 691 und 692).

b) Rhinometathetischer Nasenflügelersatz.

Nasenflügeldefekte lassen sich durch Rhinometathesis je nach ihrem Umfange und ihrer Gestalt mittels gestielter und ungestielter Hautlappen korrigieren. Als Methoden mit Transplantationen gestielter Hautlappen sind zu nennen: die Methoden Dieffenbach, Langenbeck und Denonvilliers und J. Joseph.

α) Dieffenbach frischte in einem Falle von kleinem Nasenflügeldefekt den Rand des Defektes in der Weise an, daß der vordere Teil nach hinten konkav, der hintere Abschnitt des Randes nach vorn konkav war. Vom obersten spitzigen Vereinigungspunkt aus setzte er „einen krummen, weit nach oben und mehr nach hinten geführten Schnitt fort, welcher dann am äußersten Ende wieder etwas nach abwärts stieg". Darauf zog er einen kleinen Lappen nach vorn und in den Defekt hinein und vernähte die Wunde mit feinen Nähten.

Dieffenbach hat eine Abbildung dieser Methode dem Text nicht beigegeben, ebensowenig seine Schüler Fritze und Reich. — Eine etwas unvollständige Abbildung

dieser Methode hat Ch. Nélaton gebracht (Fig. 693). Diese dürfte mit der von mir gegebenen Ergänzung (s. die punktierte Linie und den Pfeil) das Richtige treffen.

β) Ist der Defekt hauptsächlich in der Mitte des Nasenflügels, so kann die Dieffenbachsche Methode der Hautverdrängung durch umgekehrt V-förmige Schnittführung und Verwandlung in ein umgekehrtes Y Anwendung finden (siehe Fig. 694a und 694b).

γ) Langenbeck deckt den Nasenflügeldefekt durch einen zungenförmigen, dem anderen, unzerstörten Nasenflügel entnommenen Hautlappen. Die Ernährungsbrücke dieses gleichfalls gestielten Lappens liegt oben in der Mitte der Nase (s. Fig. 695 und 696). Die Methode von Langenbeck wird zweckmäßig durch die Methode von v. Hacker ergänzt (s. Fig. 745a u. 745b).

δ) In anderen Fällen empfiehlt sich die keilförmige Excision und Herabziehen der Haut nach J. Joseph (s. die schematischen Figuren 697 und 698 und den praktischen Fall in den Fig. 699 und 700).

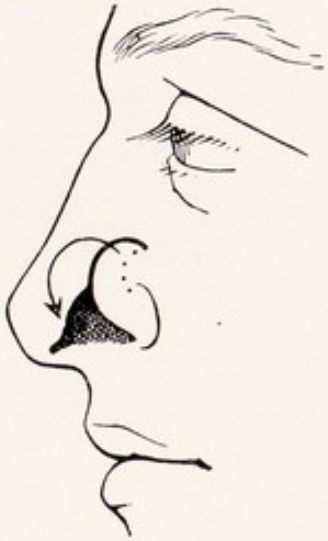

Fig. 693.
Erste Methode von Dieffenbach.
Zeichnung von Ch. Nélaton mit Ergänzung von J. Joseph: Punktierte Linie und Pfeil.

Die Methode eignet sich für breite, nicht zu hohe Nasenflügeldefekte. Es wird ein senkrechter, durch die ganze Dicke der Seitenwand gehender Schnitt vom medialen Rande des Defektes parallel zur Medianlinie gemacht, dessen Länge etwa zwei Drittel der Gesamtlänge der Nase beträgt, dann wird ein zweiter Schnitt in einen spitzen Winkel zum ersten Schnitt gemacht, der am obersten Punkte des Defekts endet (s. Fig. 697). Von diesem Schnitt aus wird die Haut in großem Umfange bis zur Übergangslinie von Nase und Wange weiter nach oben bis zum Orbitalrande und bis zur Stirn hin abgelöst. Der abgelöste Lappen,

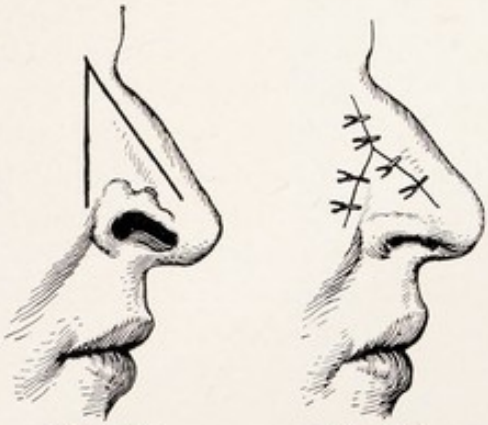

Fig. 694a. Schnittführung. **Fig. 694b.** Naht nach der Hautverdrängung.
Nasenflügelplastik nach Dieffenbach (II. Methode).
(Aus Bockenheimer, Plastische Chirurgie.)

Fig. 695. **Fig. 696.**
Ersatz eines Nasenflügels aus der Haut des anderen nach v. Langenbeck.
(Aus Esmarch-Kowalzig.)

der auch von Incisura pyriformis abgetrennt sein muß, läßt sich leicht nach unten verschieben und der senkrechte laterale Wundrand wird in herabgezogener Stellung mit dem medialen Wundrande vernäht. Der ganze Lappen und damit auch sein unterer Rand stehen dann tiefer und der Defekt, wenn er nicht zu hoch war, ist ausgeglichen.

ε) Denonvilliers trennt die obere Nachbarschaft des Nasenflügeldefektes durch einen Parallelschnitt zum oberen Defektrande und durch einen zweiten senkrecht

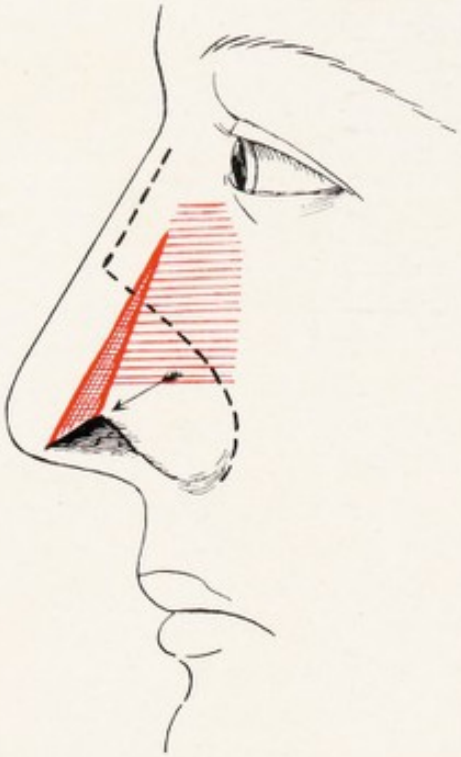

Fig. 697.
Schnittführung. Keilexcision und Unterminierung.

Fig. 698.
Nach dem Herabziehen der abgetrennten Seite und nach der Naht.

geführten Schnitt ab, der entweder das mediale oder auch das laterale Ende des Parallelschnittes mit dem Defekt verbindet. Auf diese Weise entsteht ein nach unten verschieblicher Lappen, dessen Ernährungsbrücke an der Nasenspitze (Fig. 701 a) oder an der Nasolabialalte (Fig. 702 a) liegt. Die Schnitte gehen durch die ganze Dicke der Haut und Schleimhaut. Ist der Lappen tief genug nach unten verschoben, so wird der senkrechte Rand in dem einen Falle mit der Nasenspitze (Fig. 702 b), im anderen Falle mit einer (tiefer liegenden) Stelle der Nasolabialfalte vernäht (Fig. 701 b). Leichtere Fälle können auf diese Weise korrigiert werden (s. Fig. 703 linke Seite).

Fig. 699.
Artifizieller Flügeldefekt.

Fig. 700.
Nach keilförmiger Excision Tieferziehen und Naht.

Praktischer Fall zu der in den schematischen Fig. 697 und 698 dargestellten Methode.

KORREKTUR EINES SEPTALEN NASENFLÜGEL-HOCHSTANDES (DEFEKTES) DURCH KEILFÖRMIGE EXCISION. HERABZIEHEN DER NASENHAUT UND NAHT. (NACH J. JOSEPH.)

ζ) Steht der Flügel an der apicalen Seite zu hoch, so kann man den Flügel an dieser Stelle lostrennen und ihn durch einen dreieckigen, unten gestielten Hautlappen, den man der Nasenhaut parallel zum Nasenrücken

Fig. 701 a. Fig. 701 b. Fig. 702 a. Fig. 702 b.

1. Methode. 2. Methode.

Methode Denonvilliers.

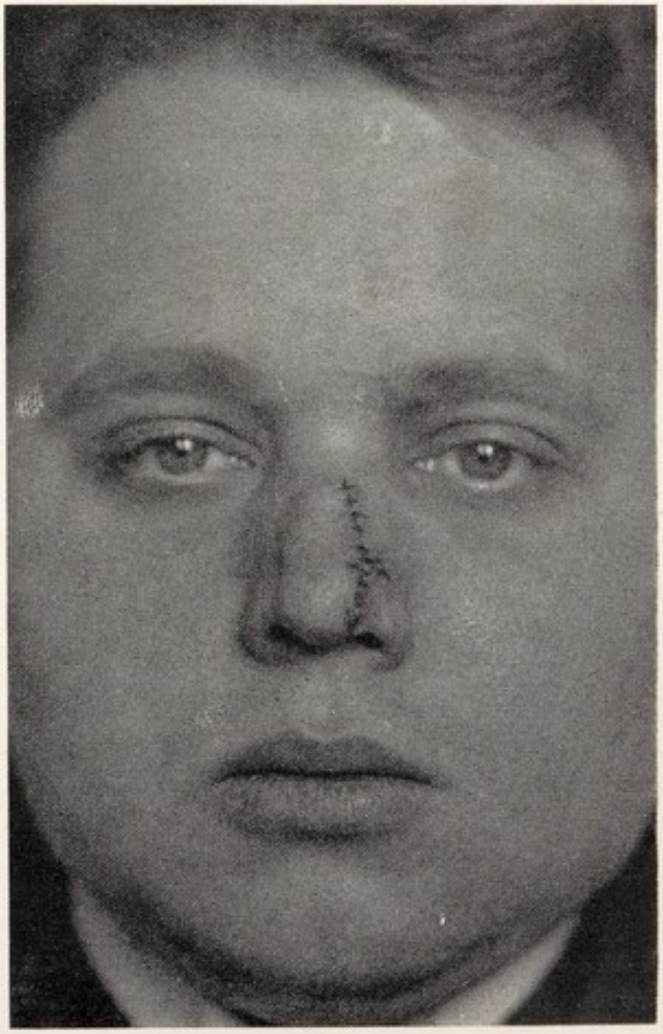

Fig. 703.

Herabziehen des Flügels nach Denonvilliers.

(Fall von J. Joseph.)

entnimmt, herabdrücken (siehe die Figuren 704—710). Fig. 711 zeigt den Erfolg dieser Methode in einem praktischen Falle (Fall I). — Ist der Flügeldefekt an der Wangenseite höher, so wird analog dem soeben geschilderten Verfahren ein entsprechender Lappen der Nasenhaut an der Wangengrenze entnommen und von hinten nach vorn in den horizontalen Defekt eingefügt (Fall II).

η) Ist gleichzeitig der Nasenflügel zu breit und überhängend, so kann man den Ersatzlappen aus dem lateralen Flügelrand bilden und ihn einschließlich der Innenhaut zum Herabdrücken des zu hoch stehenden Flügels benutzen. Die Fig. 712—714 zeigen die Methode schematisch, Fig. 715 einen praktischen Fall vor der Entfernung der Fäden.

ϑ) J. Joseph kombinierte zwecks Korrektur eines totalen Flügeldefektes die Methode von Denonvilliers unter gleichzeitiger Anlehnung an das Verfahren v. Langenbeck

Fig. 704. Schnittführung.

Fig. 705.

Fig. 706.
Zustand nach der Mobilisierung des Lappens.

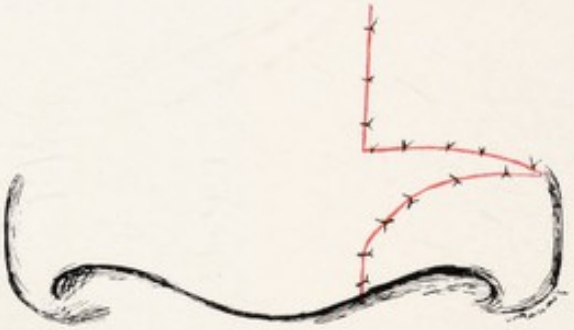

Fig. 707.
Zustand nach Einfügung des Lappens.

BESEITIGUNG DES NASENFLÜGEL-HOCHSTANDES AN DER APICALEN SEITE NACH DENONVILLIERS UND J. JOSEPH. VORDERANSICHT.
(Sekundärer Defekt durch Rhinometathesis mittels rechtwinkliger Stiellappeneindrehung ersetzt.)

mit einer Nasenverkleinerung (Hebung des rechten Flügels und Septumverkürzung). Die Phasen dieser kombinierten Methode zeigen die Fig. 716—721 schematisch, Fig. 722c in einem praktischen Falle das der Fig. 721 entsprechende Zwischenstadium und die Fig. 722a und 722b den Fall selbst vor und nach der Behandlung.

ι) Ist der Nasenflügeldefekt senkrecht und schmal, so kommt die Stiellappeneindrehung um nahezu 180° — wie ich sie für ähnliche Nasenspitzendefekte angegeben habe — (siehe S. 396, Fig. 805a, 805b und 806) zur Anwendung; nur daß der Lappen nicht in die Spitzengegend, sondern, da es sich um einen Flügeldefekt handelt, in die Flügelgegend, also mehr lateral implantiert wird.

κ) Als Methode mit Transplantation ungestielter, der Nase entnommener Hautlappen ist das Verfahren von J. Joseph zu nennen. Es besteht in dem Ersatz des

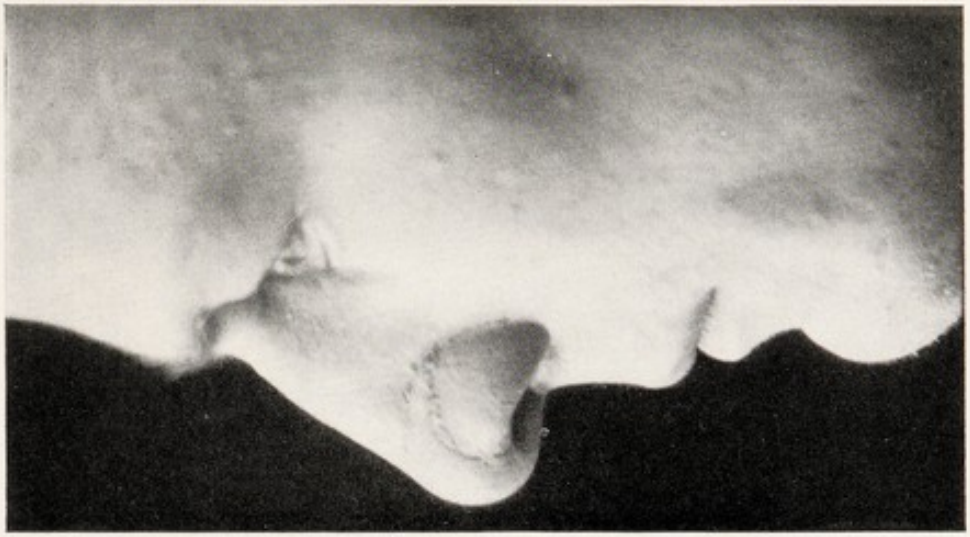

Fig. 711.
Flügelhochstand resp. -defekt an der septalen Seite.
Flügel herabgedrückt durch rechtwinklige Stiellappeneindrehung.

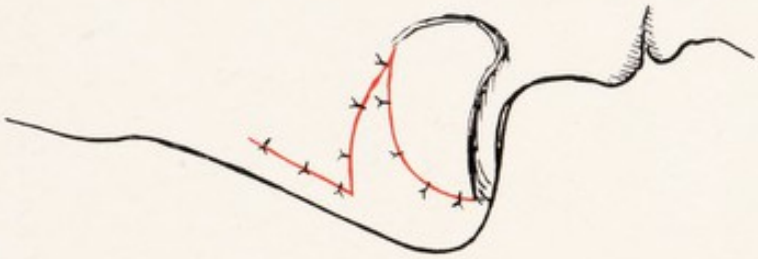

Fig. 710.
Nach der Einfügung des Lappens und Naht.

Fig. 709.
Nach der Herabziehung des Flügels und Mobilisierung des Lappens.

Fig. 708.
Schnittführung durch die ganze Dicke der Seitenwand.

BESEITIGUNG DES HOCHSTANDES DES NASENFLÜGELS AN DER APICALEN SEITE.
(Schema in Seitenansicht.)

Fig. 712.
Schnittführung am Flügelrande.

Fig. 713.
Nach der Mobilisierung des Lappens.

Fig. 714.
Nach der Naht.

BESEITIGUNG EINES NASENFLÜGELHOCHSTANDES AN DER BUCCALEN SEITE DURCH TRANSPLANTATION DER LATERALEN FLÜGELRANDZONE IN DEN SECUNDÄREN DEFEKT OBERHALB DER HAUPTPARTIE DES FLÜGELS NACH J. JOSEPH.

Der seitliche Flügelrandstreifen wird, oben gestielt, in ganzer Dicke (mit Innenseite) oberhalb des Flügels eingesetzt und so der Flügel herabgedrückt.

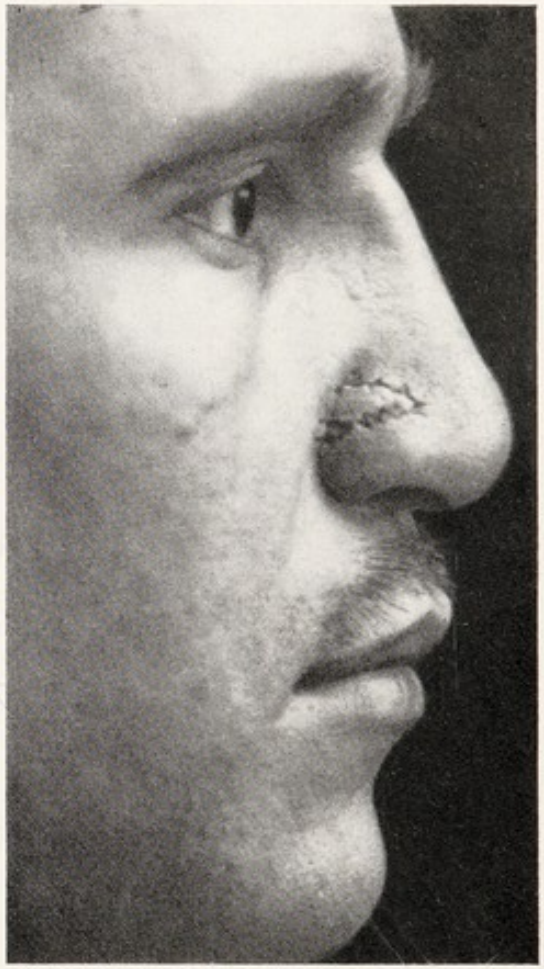

Fig. 715.

Beseitigung des abnormen Hochstandes des Flügels an der buccalen Seite bei abnormer Breite der Flügel.

(Praktischer Fall zu nebenstehenden Figuren.)

Nasenflügeldefektes durch ein völlig abgetrenntes Stück des anderen unversehrten Nasenflügels. Das Verfahren ist im einzelnen folgendes: Eine stark gebogene Schere wird mit einer Branche in das Nasenloch der unversehrten Seite eingeführt, während die andere

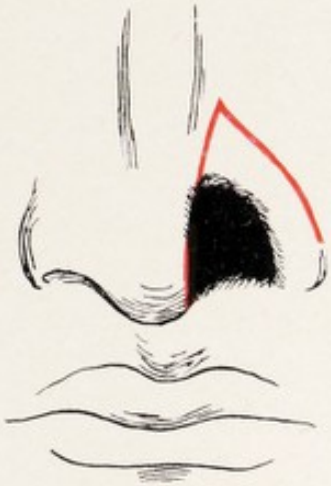

Fig. 716.

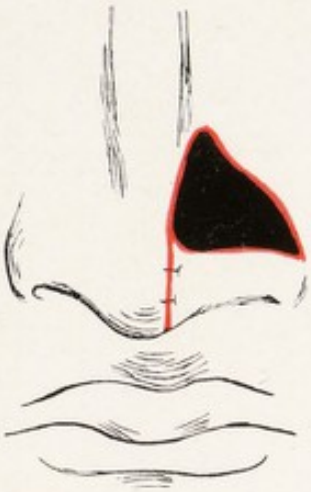

Fig. 717.

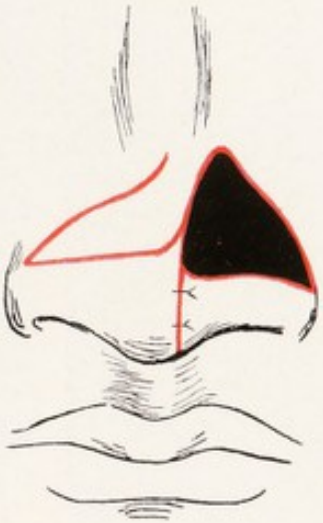

Fig. 718.

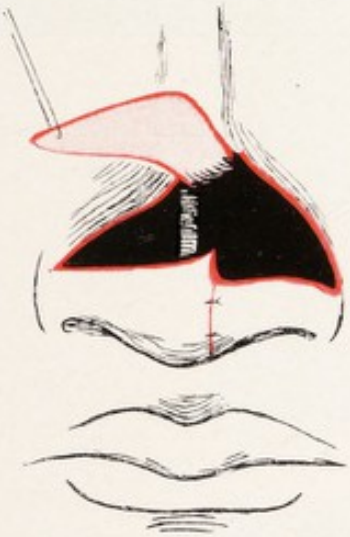

Fig. 719.

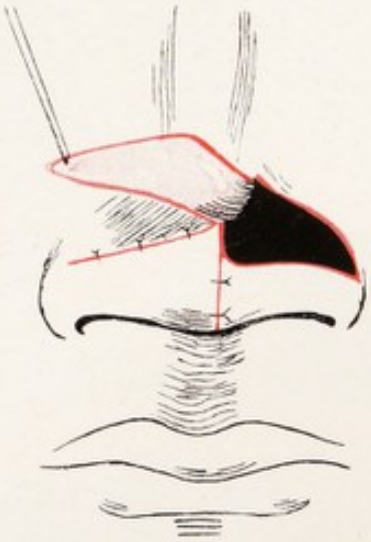

Fig. 720.

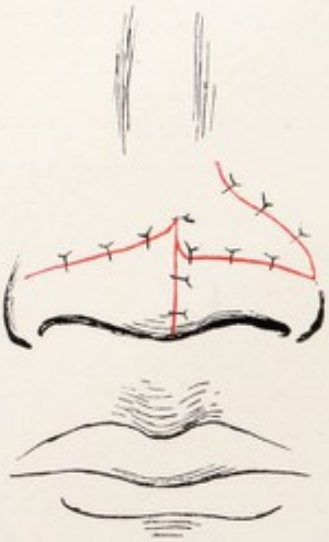

Fig. 721.

KORREKTUR EINES NASENFLÜGELDEFEKTES DURCH HERABZIEHEN DES DEFEKTRANDES. ERSATZ DES NEUEN DEFEKTES DURCH EINEN LAPPEN DER ANDEREN SEITE UND VERKÜRZUNG. (Rhinometathesis und Rhinomioplastik.)

(Obige 6 Figuren zeigen den Hergang. Fig. 716 und 717 die Herabziehung des Defektrandes. Die anderen Figuren die Bildung des Lappens der anderen Seite und die Verkürzung.)

Schema zu Fig. 722a—c.

(Kombination der Methode von J. Joseph und der zweiten Methode von Denonvilliers und von v. Langenbeck.)

Branche genau auf die Nasolabialfalte gelegt wird, dann wird mit einem Scherenschnitt der Nasenflügel von der Wange abgetrennt. Darauf wird ein zweiter Scherenschnitt ebenfalls durch die ganze Dicke des Nasenflügels geführt, etwa 5 mm von dem ersten entfernt. Dieser Schnitt geht in seinen unteren zwei Dritteln parallel zum ersten Schnitte und nähert sich dann diesem mehr und mehr, um ihn an seiner höchsten Stelle zu erreichen;

Fig. 722 a.
Vor der Plastik.

Fig. 722 b.
Nach der Plastik.

Fig. 722 c.
Zwischenstadium.

Korrektur eines Nasenflügeldefekts durch Transplantation eines horizontalen Lappens aus der anderen Seite und durch Verkürzung (s. Fig. 692—697).

KOMBINATION VON RHINOMIOPLASTIK UND RHINOMETATHESIS (NACH J. JOSEPH UND DENONVILLIERS).

Fig. 723 a.
Entnahmestelle.



Fig. 723 b.
Defekt- resp. Inplantationsstelle.

Nasenflügeldefekt-Plastik durch Überpflanzung einer völlig abgetrennten Partie (eines ungestielten Lappens) aus dem anderen Nasenflügel nach J. Joseph.

(Als praktischen Fall hierzu siehe die Fig. 724—726.)

auf diese Weise wird ein sichelförmiges Stück aus dem unverletzten Flügel völlig exzidiert. Dieses wird dann sofort in den angefrischten Defekt mit einigen nicht zu festen Nähten überpflanzt (Fig. 723a und 723b). Zum Schluß wird die Entnahmestelle vernäht. Ein praktisches Beispiel dieser Methode zeigen die Fig. 724, 725 und 726. Letztere Figur zeigt, daß an dem rechten Nasenflügel, der Entnahmestelle, keine Verunstaltung eingetreten ist.

Die letzterwähnte Methode J. Josephs eignet sich besonders bei nicht zu breiten Nasenflügeldefekten und etwas hervortretender Nasenspitze. Die Nasenspitze wird in kaum merkbarer Weise durch die Operation zurückgezogen.

Ist der Nasenflügeldefekt mehr breit als hoch, so rät der Verfasser

Fig. 724.
Vor der Operation.

Fig. 725.
Nach der Operation.

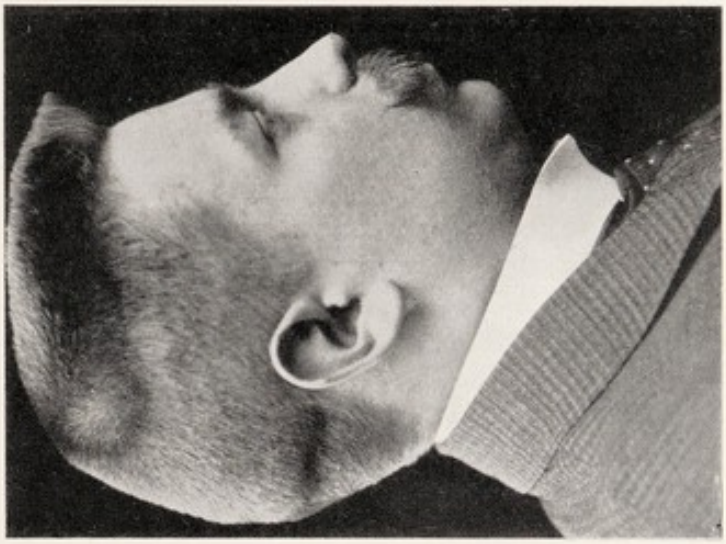

Fig. 726.
Am rechten Nasenflügel, der Entnahmestelle, keine Verunstaltung.

Der Defekt durch ein völlig abgetrenntes Stück aus dem andern Nasenflügel ersetzt nach J. Joseph.

RHINOMETATHETISCHER, ASTELEOTISCHER ERSATZ EINES NASENFLÜGELS.

seine ersterwähnte Methode (Herabziehung des gestielten Lappens) anzuwenden. Ist er gleichzeitig breit und hoch, so empfiehlt Verfasser die Methode von Denonvilliers, die er in etwas modifizierter Form mehrfach angewandt hat.

c) Methoden des Nasenflügelersatzes aus Wange, Stirn, Ohr und Arm.

Fehlt der ganze Nasenflügel oder noch mehr von einer Seitenhälfte der Nase, dann ist die Korrektur in der Regel auf dem Wege der Rhinometathesis nicht mehr zu

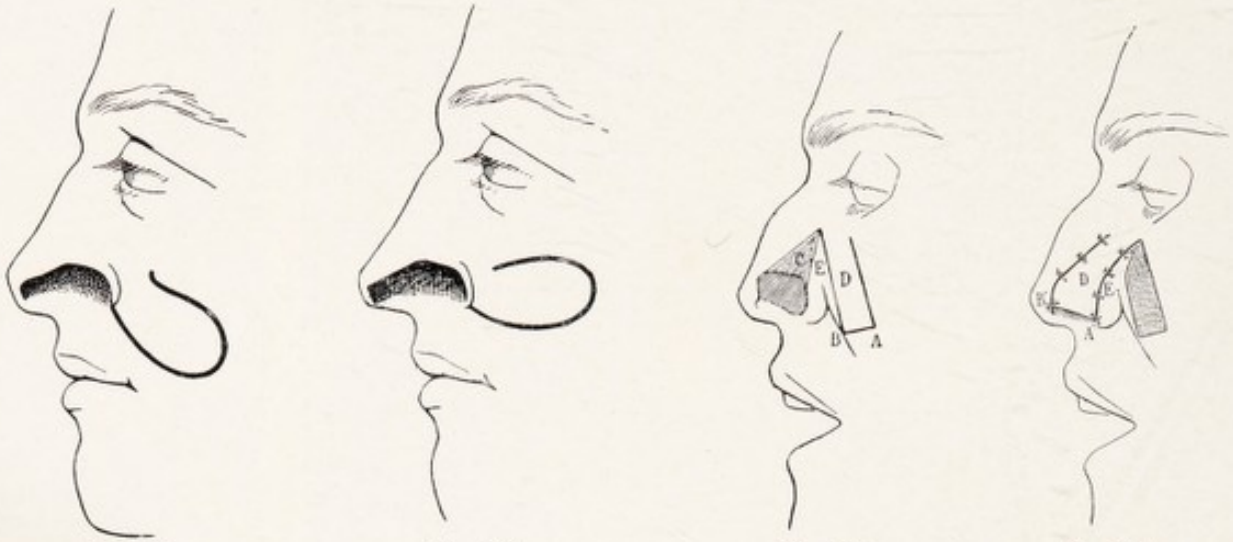

Fig. 727. **Methode von Dieffenbach.** **Fig. 728.** **Methode von Dupuytren.** **Nasenflügelersatz aus der Wange.**
Fig. 729. **Fig. 730.** **Nasenflügelersatz nach A. Nélaton.** Praktischer Fall s. Fig. 738.
(Aus Nélaton und Ombredanne „La rhinoplastie").

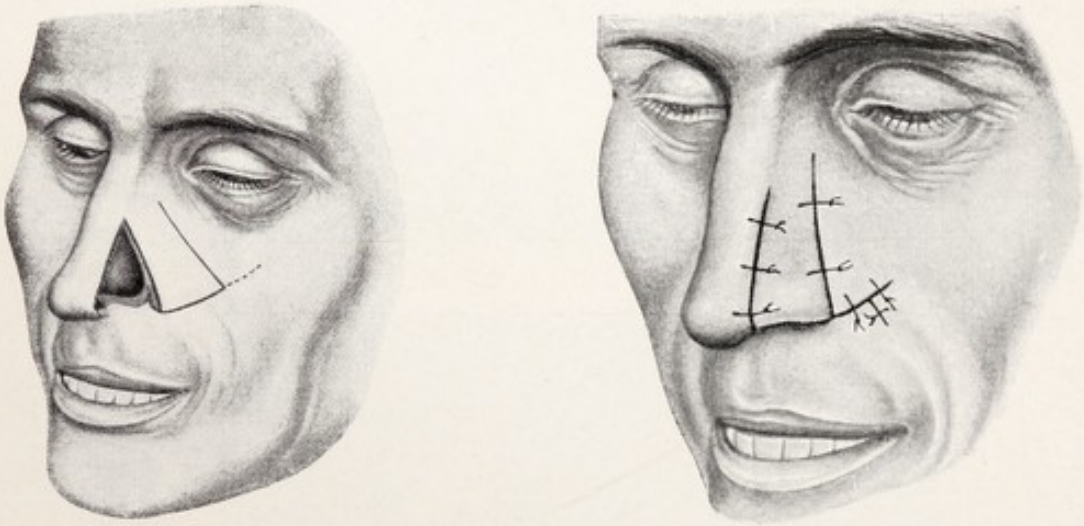

Fig. 731. **Fig. 732.**
Bildung eines Nasenflügels aus der Haut der Wange. (Nach Zuckerkandl.)
(Aus Bockenheimer: Plastische Operationen, S. 63 u. 64.)

machen. In diesem Falle kommen andere Methoden, in erster Linie die Deckung aus der benachbarten Wangenpartie, hart an der Nasolabialfalte, in Betracht.

Buccaler Nasenflügelersatz.

Der Nasenflügelersatz kann nach obigem auch aus der Wange geschehen. Hier sind zu nennen die Methoden von Dieffenbach und Dupuytren, A. Nélaton, Zuckerkandl, und J. Joseph.

λ) Dieffenbach und Dupuytren schnitten in fast gleicher Weise einen horizontalen Wangenlappen, drehten ihn in die Flügelgegend ein und befestigten ihn an dem angefrischten Defektrand (Fig. 727 und 728).

μ) A. Nélaton machte ungefähr dieselbe Schnittführung und übersprang beim Eindrehen des Lappens in den Defekt den noch vorhandenen Wangenabschnitt des

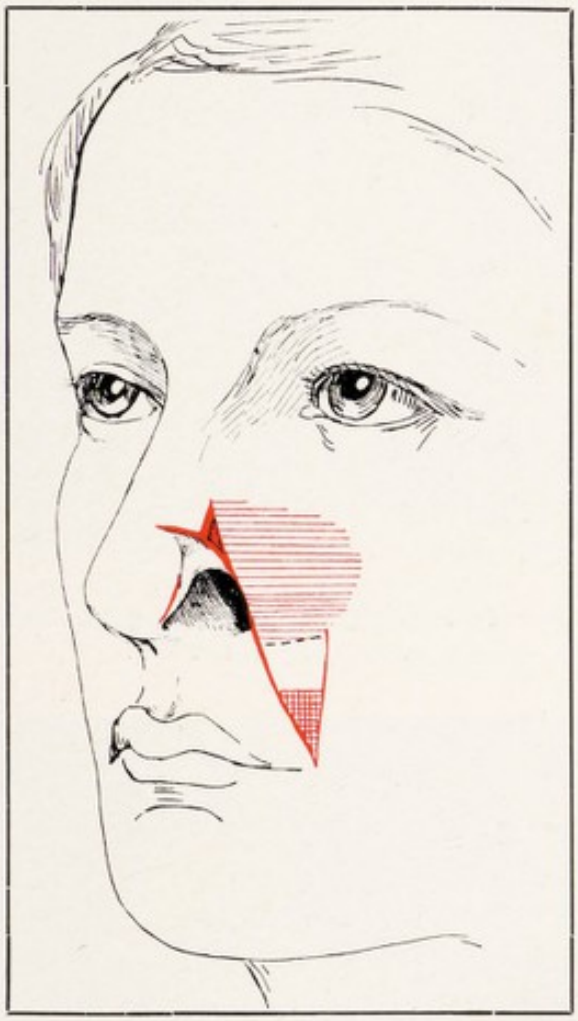

Fig. 733.
Schnittführung.
Die einfache Schraffierung soll den Umfang der Ablösung, die kreuzweise das zu resezierende Endstück bezeichnen.

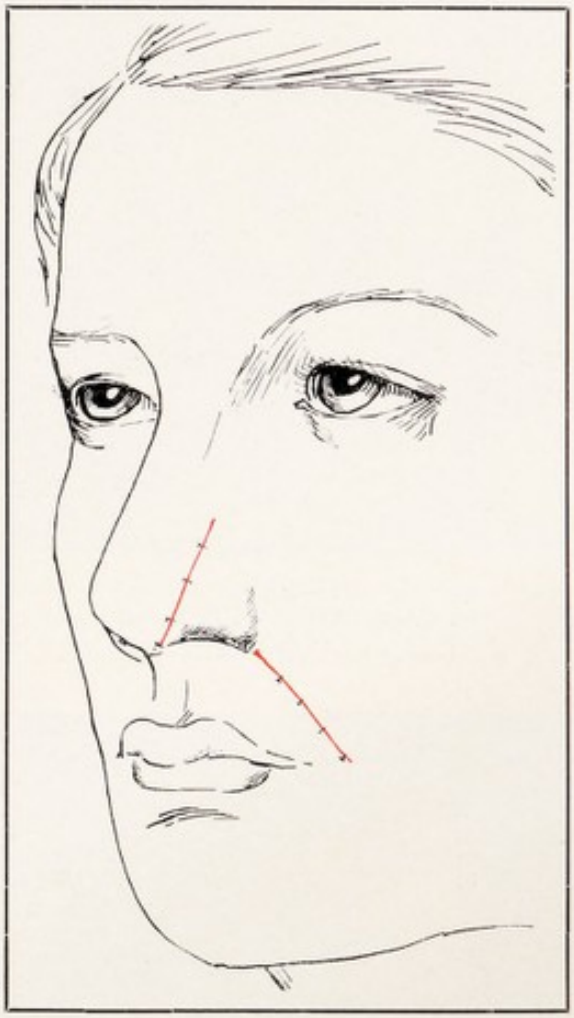

Fig. 734.
Naht nach der Lappenverschiebung.
(Praktischer Fall s. Fig. 735.)

BUCCALER NASENFLÜGELERSATZ MIT ERSATZ DER INNENHAUT DES FLÜGELS NACH J. JOSEPH.

(Modifikation der Methoden von Zuckerkandl und von A. Nélaton.)

Flügels. Diese Methoden können einigen Erfolg haben; er ist aber unzureichend, wenn nicht zugleich die Innenwand gebildet wird (Fig. 729—730).

ν) Zuckerkandl schnitt einen nahezu senkrechten, am Augenwinkel gestielten Lappen (Fig. 731 und 732). Diese Methode dürfte in den meisten Fällen, wie übrigens auch die Methoden von Dieffenbach und A. Nélaton, auch den Ersatz des sekundären Innenwanddefektes erfordern. Fig. 738 zeigt einen praktischen Fall, in dem ich die Methode von Nélaton zwecks Nasenverlängerung und Erhöhung der Nasenspitze erweitert habe.

ο) Um diesen sekundären Ersatz zu machen, habe ich daher die Schnitte weiter nach unten bis in die Nähe des Mundwinkels geführt (Fig. 733 und 734). Fig. 736 zeigt

Fig. 735.
Nasenflügeldefekt, zugleich Kurznase
(durch narbige Einziehung).

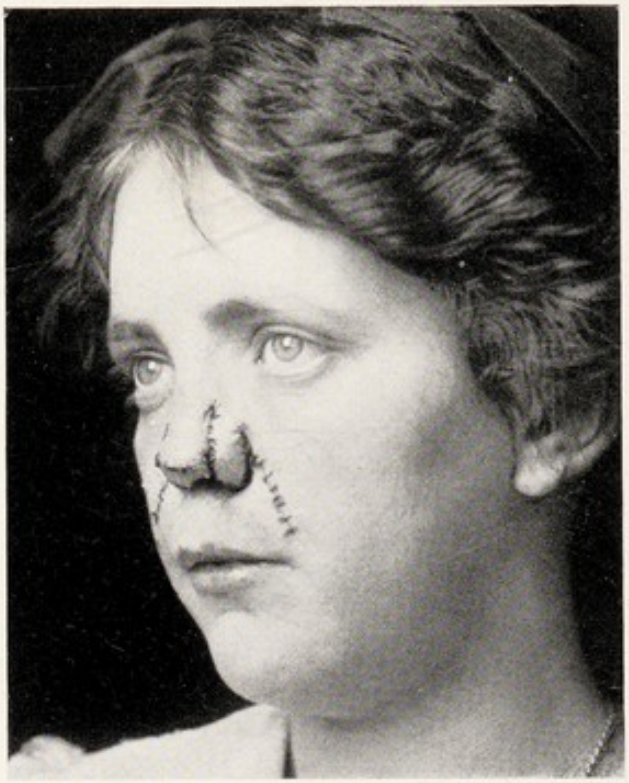

Fig. 736.
Nach der Flügellappenverschiebung zugleich Nasenverlängerung (s. Fig. 734).

Fig. 737.
Zustand einige Wochen später nach der Entfernung der Fäden.

Fig. 738.
Rechtsseitige Schnittführung.

BUCCALER NASENFLÜGELERSATZ ZUGLEICH NASENVERLÄNGERUNG NACH J. JOSEPH (siehe auch S. 460).

einen nach dieser Methode operierten Fall 6 Tage nach der Operation und Fig. 737 einige Wochen später. Fig. 738 zeigt die rechte Seite der Nase, bei welcher nach Nélaton der Wangenlappen über den noch erhaltenen lateralen Flügelrand hinweggeschoben und nach Anfrischung des Defektes in diesen eingenäht worden ist.

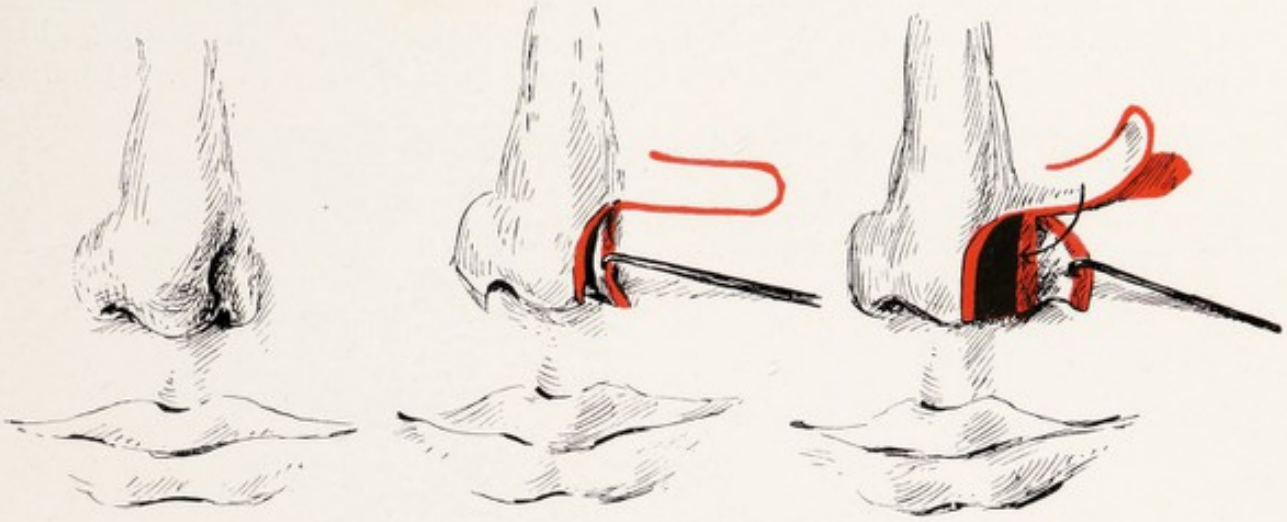

Fig. 739.
Narbige Einziehung (Furche) an einem Nasenflügel infolge Schleimhautdefektes.

Fig. 740.
Der Flügel an der Einziehungsstelle durchschnitten. Schnittführung für den Ersatzlappen aus der Wange.

Fig. 741.
Anfrischung der narbigen Partie der Innenhaut, Mobilisierung des Flügels und des Wangenlappens.

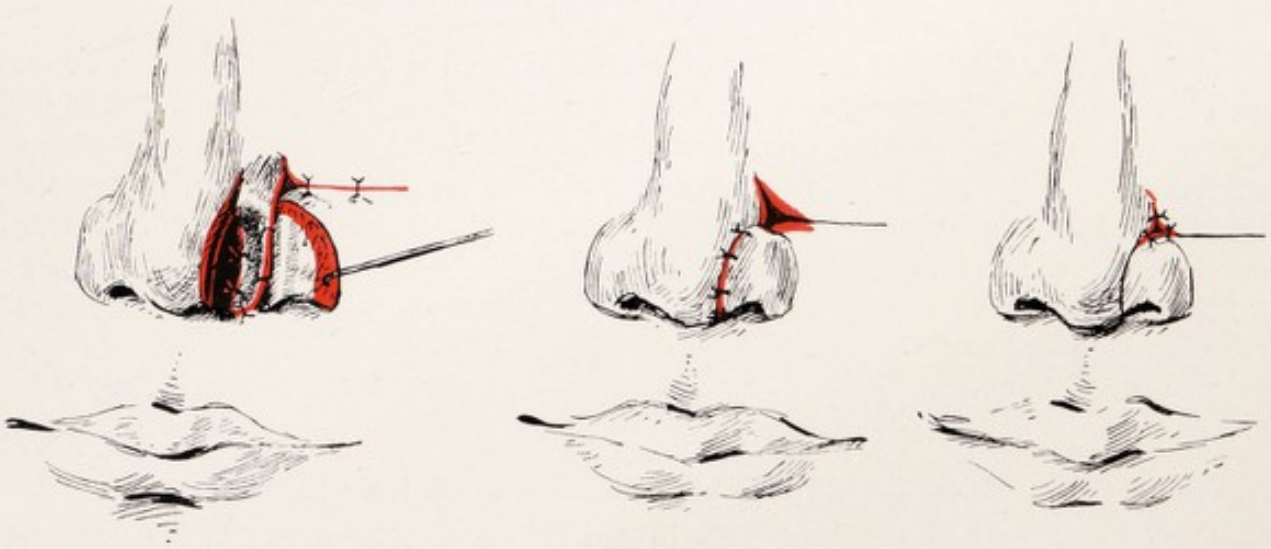

Fig. 742.
Das Wangenläppchen in den narbigen Defekt an der Innenhaut des Nasenflügels von außen nach innen eingedreht.

Fig. 743.
Nunmehr der Flügel wieder reponiert und an den alten Wundrand angenäht.

Fig. 744.
Das Loch über dem Flügel angefrischt und zugenäht.

PLASTISCHE AUFRICHTUNG EINES EINWÄRTS GEZERRTEN NASENFLÜGELS DURCH ERSATZ DES DEFEKTES DER INNENHAUT AUS DER WANGE NACH J. JOSEPH.

π) Ein Ersatz der Innenwand der Flügel kann schon erforderlich werden bei

narbigen Einziehungen der Nasenflügel,

wie sie in Fig. 739 dargestellt ist. Sie kann durch mediale Lostrennung des Flügels und durch einen kleinen äußeren Wangenlappen korrigiert werden. Die über dem

Flügel entstehende Fistel wird zum Schluß exzidiert. Die Fig. 739—744 zeigen die einzelnen Phasen dieses Eingriffes.

Dieffenbach hat die Innenwand des Nasenflügels dadurch zu bilden versucht, daß er den Stirnlappen etwas länger schnitt, als es für den Ersatz der äußeren Nasenflügelhaut nötig war. Diesen Überschuß ließ er nach dem Nasenloch sich einrollen.

ϱ) v. Hacker bildete (1897) den Nasenflügel gleichfalls durch Umklappen eines Wangenlappens und ersetzte die äußere Haut nach Langenbeck (s. Fig. 745a u. b).

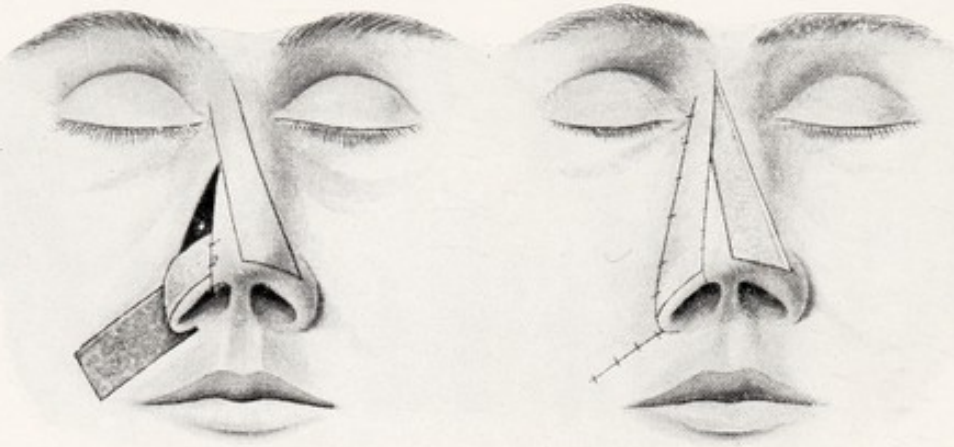

Fig. 745 a.
Schnittführung.

Fig. 745 b.
Nach der Naht.

Ersatz der Innenwand des Nasenflügels nach v. Hacker, der Außenwand nach v. Langenbeck.
Kombination der Methoden von v. Langenbeck und v. Hacker.
(Originalabbildung aus v. Hacker, Beitr. z. klin. Chir. Bd. 18.)

σ) Bayer hat 1888 Nasenflügel und Spitze bei Vorhandensein des Septum mobile durch zwei Wangenlappen ersetzt, die mit der Wundfläche nach außen gestellt waren und an den Enden miteinander vereinigt wurden. Die Fig. 746a—d stellen die Originalbilder aus seinem Aufsatz „Zur Technik der partiellen Rhinoplastik" aus der Prager Med. Wochenschrift Nr. 10 des Jahrgangs 1888 dar. Die Außenhaut wurde durch Rasierschnitte ersetzt.

Payr hat 1900 in einem Fall, wo auch das Septum mobile fehlte, die Lappen entsprechend größer geschnitten, so daß die Endstücke zur Bildung des Septums zusammengelegt werden konnten. Die aus dem Buch von Nélaton entnommenen Fig. 747a—c stellen das von Payr modifizierte Verfahren Bayers dar.

Naso-frontale Nasenflügelbildung nach J. Joseph.

Gute Resultate habe ich durch die beiden folgenden naso-frontalen Methoden der Nasenflügelbildung erzielt. Die erste möchte ich die direkte fronto-nasale Methode (Methode *τ*), die zweite die indirekte fronto-nasale Methode nennen (Methode *υ*).

τ) Die direkte fronto-nasale Methode wird in folgender Weise ausgeführt: Ich bilde die Innenwand des fehlenden Nasenflügels besonders, und zwar durch Umklappen eines viereckigen Hautlappens, den ich der darüberliegenden Nasenhaut entnehme (siehe Fig. 748). Diesen Nasenhautlappen füge ich in den angefrischten Defekt ein (Fig. 749) und ersetze dann die äußere Haut sowohl des Nasenflügels wie des sekundären Nasenhautdefektes durch einen entsprechend geschnittenen Stirnlappen. Fig. 751 und 752 zeigen einen nach dieser Methode operierten Fall vor und nach der Plastik. Fig. 753 ein Zwischenstadium, nämlich den Zustand nach der Transplantation aus der Stirn vor der chirurgischen Modellierung.

Es sei hier bemerkt, daß der Nasenflügeldefekt zuweilen nicht auf dem ersten Blick durch Anheilen der Nasenspitze an der Wange erkennbar ist (s. Fig. 750a). In solchem Falle muß man die Nasenspitze von der Wange abtrennen, um den Flügeldefekt klar vor

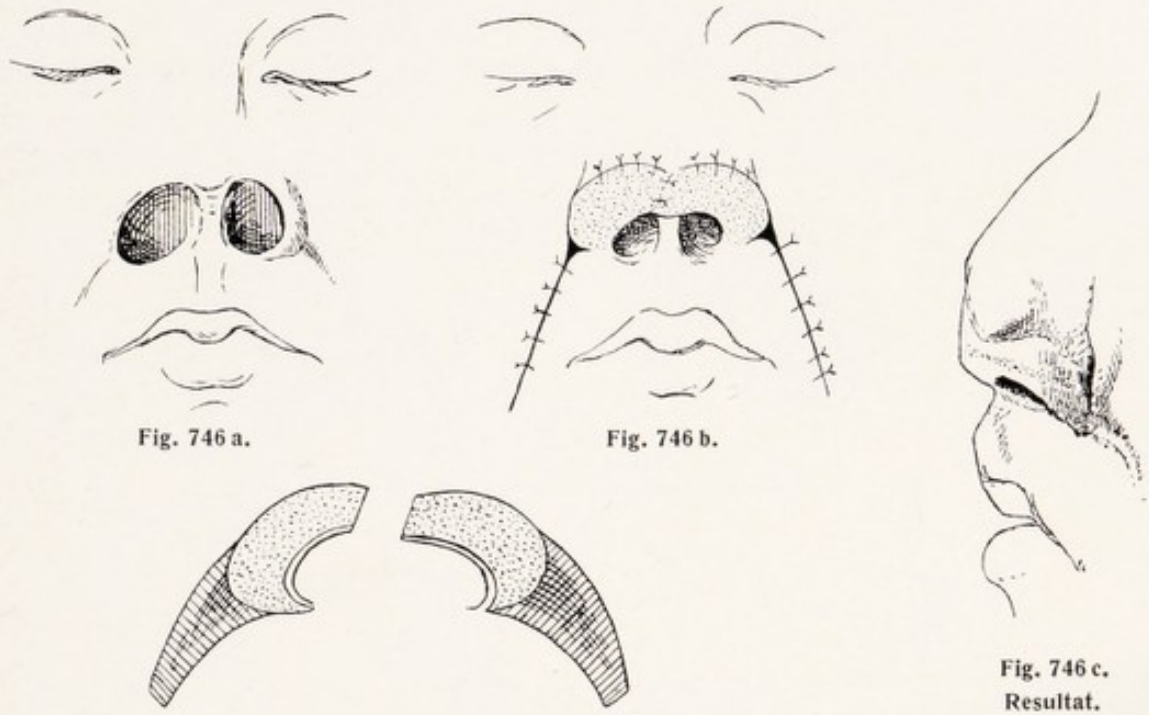

Fig. 746 a. Fig. 746 b. Fig. 746 c. Resultat.

Fig. 746 d.
Buccaler Ersatz von Nasenflügel und Spitze (Methode Bayer).
(Originalabbildungen aus Bayer, Prager med. Wochschr. 1888 Bd. XIII, S. 77.)

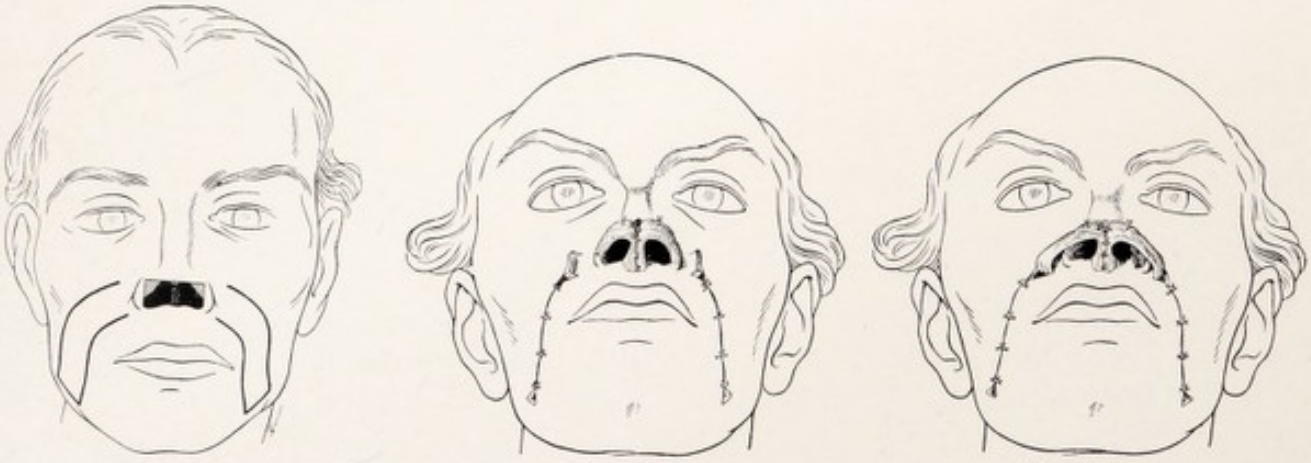

Fig. 747 a. Fig. 747 b. Fig. 747 c.

Die von Payr erweiterte Methode Bayers.
Buccaler Ersatz von Nasenflügel, Spitze und Septum (nach Payr).
(Aus Nélaton und Ombrédanne.)

sich zu sehen (Fig. 750b), worauf dann der Ersatz des Flügeldefektes stattfinden kann. Die Fig. 750c—750e zeigen das weitere Vorgehen auf der rechten Seite.

v) Die indirekte fronto-nasale Methode besteht in der Transplantation der Ernährungsbrücke des Stirnlappens in den Flügeldefekt; sie ist eine Aushilfsmethode bei Versagen der direkten fronto-nasalen Methode, d. h. wenn das Endstück des Stirnlappens nekrotisch wird und der Flügeldefekt von neuem ersetzt werden muß. Fig. 756 zeigt an einem praktischen Fall den Zustand nach der Überpflanzung der Ernährungs-

brücke vor der endgültigen Modellierung, Fig. 754 das Anfangsbild und Fig. 755 den Zustand nach der Modellierung.

In solchen Fällen kann der Ersatz der Innenwand aus der Außenhaut der Nasenspitze und zwar durch Umklappen eines Teiles dieser Außenhaut nach dem Defekt hin erforderlich werden. Natürlich muß der für den Ersatz der Innenwand geopferte Teil der Nasenspitzenhaut zugleich bei dem Ersatz der Außenhaut des Nasenflügels mit ersetzt werden.

φ) Noch in einer anderen Form hat sich mir der naso-frontale Ersatz des Nasenflügels bewährt und zwar die Verbindung der Methode von Denonvilliers mit der

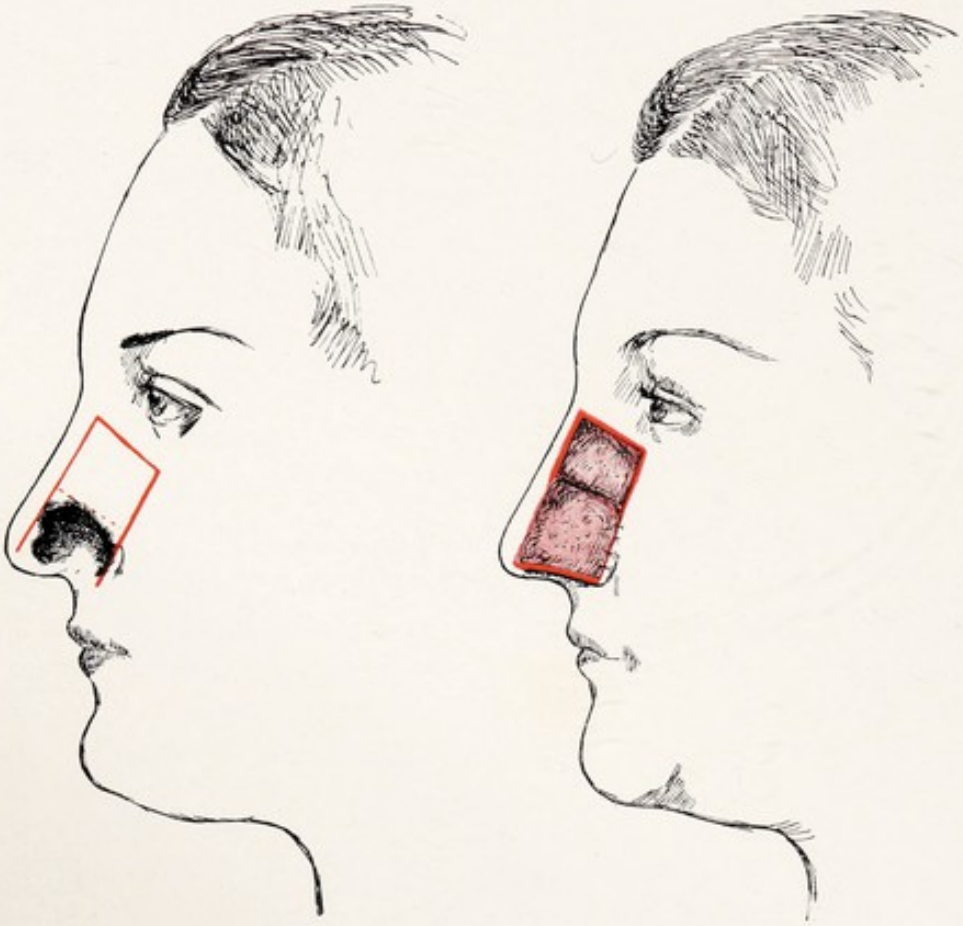

Fig. 748.
Nasenflügeldefekt.

Fig. 749.
Ersatz der Innenhaut.

NASO-FRONTALER ERSATZ DES NASENFLÜGELS NACH J. JOSEPH.

meinigen. Die oben an den Defekt angrenzende Partie wird nach Denonvilliers herabgezogen, wodurch ein dreieckiger sekundärer Defekt entsteht. Dieser sekundäre Defekt wird in folgender Weise ersetzt: Es wird oberhalb des sekundären durchgehenden Defektes ein dreieckiges Hautstück aus der Nase, das in diesem Falle bis an die Stirn heranreicht, umschnitten und zum Zwecke des Schleimhautersatzes in den Defekt nach unten geklappt. Die Ernährung dieses Lappens geschieht durch das an der Knochengrenze befindliche Bindegewebe und Periost. Eine Ernährung durch die äußere Haut ist, da sie an allen drei Seiten umschnitten ist, nicht möglich; der so entstandene sekundäre Gesamthautdefekt wird durch einen Stirnlappen gedeckt. Der entstandene Stirndefekt wird durch Zusammenziehung der Wunde (s. Fig. 760) gedeckt. Die Fig. 757—760 illustrieren diese Methode an einem Schema und die Fig. 761—765

Fig. 750 a. Schiefheit durch Nasenflügeldefekt, der durch Anwachsen der Nasenspitze an die Wange kaschiert ist.

Fig. 750b. Nasenspitze von der Wange abgetrennt. Schnittführung für den Ersatz der Innenhaut des Flügels.

Fig. 750 c. Der Nasenhautlappen wird herabgeklappt und in den Defekt eingenäht. Der Stirnlappen vorbereitet.

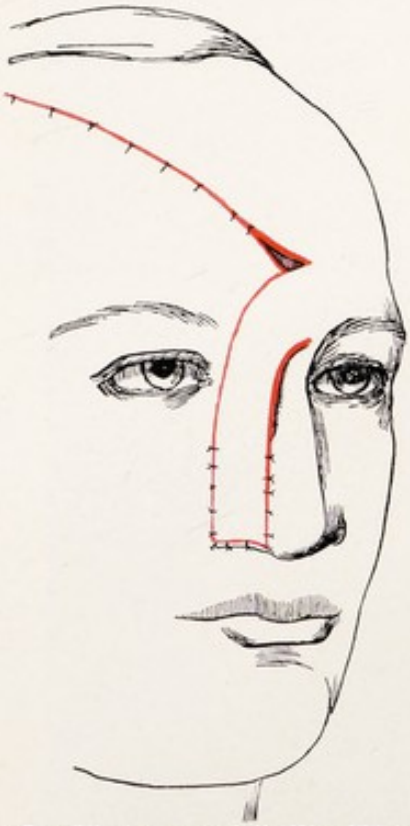

Fig. 750 d. Der Stirnlappen auf die Wundfläche gelegt und angenäht.

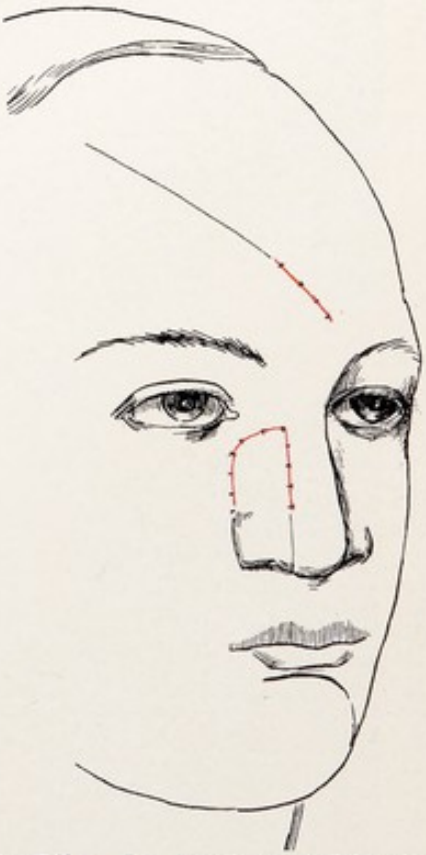

Fig. 750 e. Die Ernährungsbrücke des Stirnlappens abgetrennt; Modellierung. Naht.

ANALYSE EINES NASENFLÜGELDEFEKTES (SCHIEFNASE). KORREKTUR NACH DER NASO-FRONTALEN METHODE VON J. JOSEPH.

Den zugehörigen praktischen Fall siehe S. 202, Fig. 391—393.

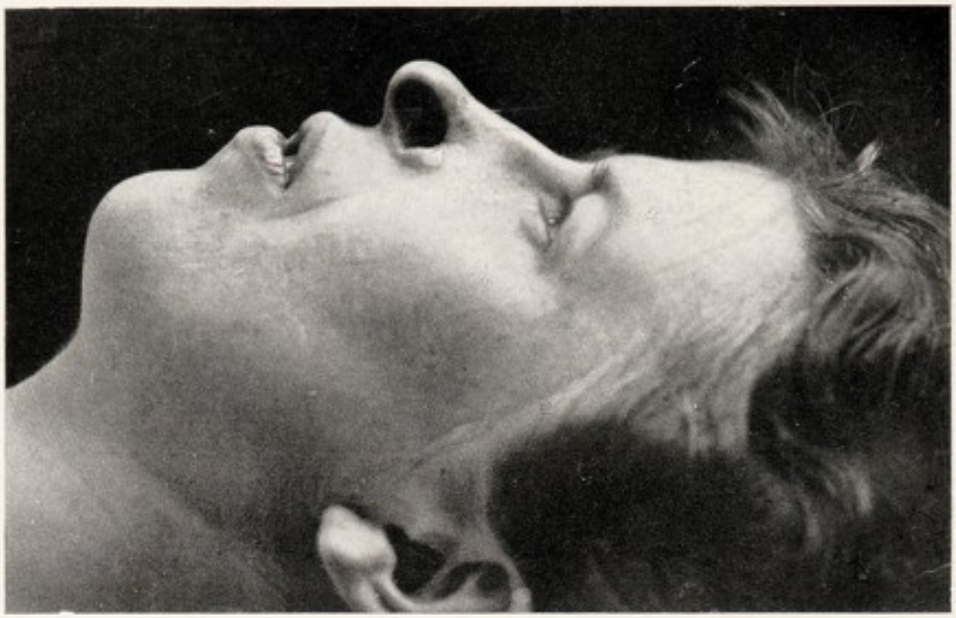

Fig. 751.
Nasenflügeldefekt
(durch Lupus entstanden).

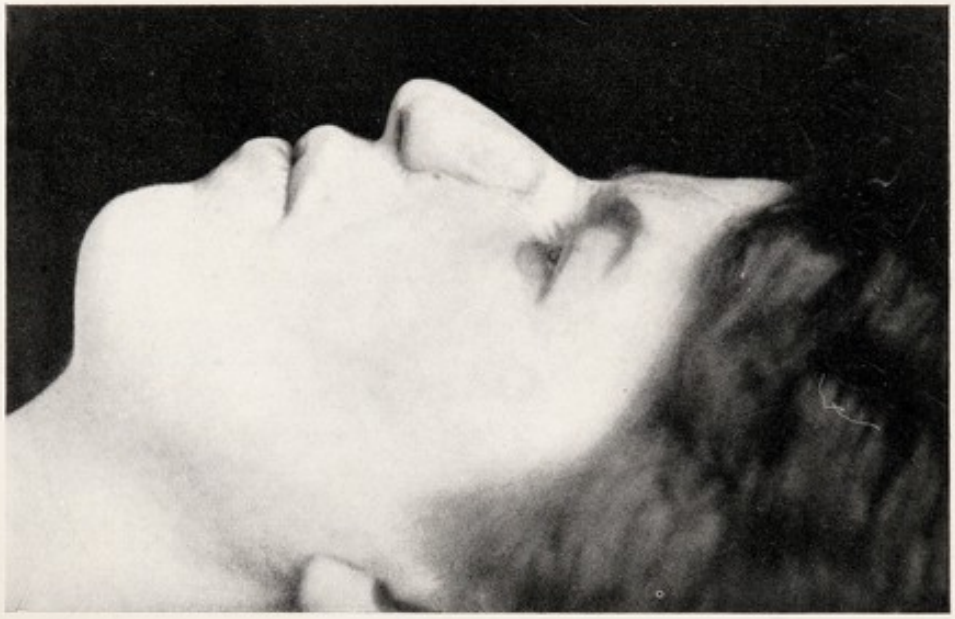

Fig. 752.
Zustand nach dem plastischen Ersatz der Innenwand aus der Nasenhaut und nach dem Ersatz der äußeren Wand aus der Stirnhaut.

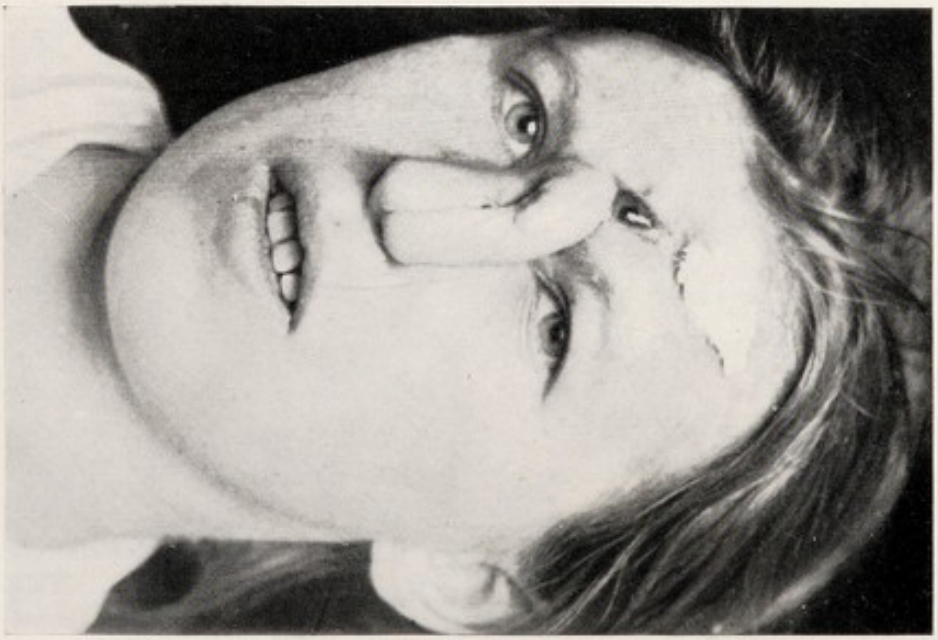

Fig. 753.
Zustand nach der Transplantation aus der Stirnhaut.
(Zwischenstadium.)

PRAKTISCHER FALL ZUM FRONTO-NASALEN NASENFLÜGELERSATZ NACH J. JOSEPH.

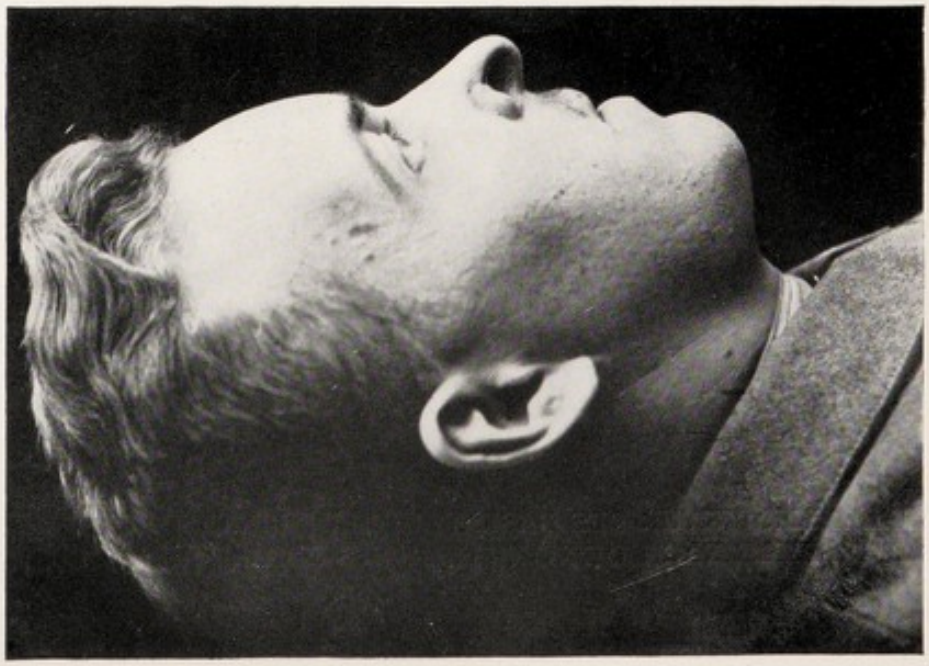

Fig. 754.
Nasenflügeldefekt.
(Kriegsverletzung.)

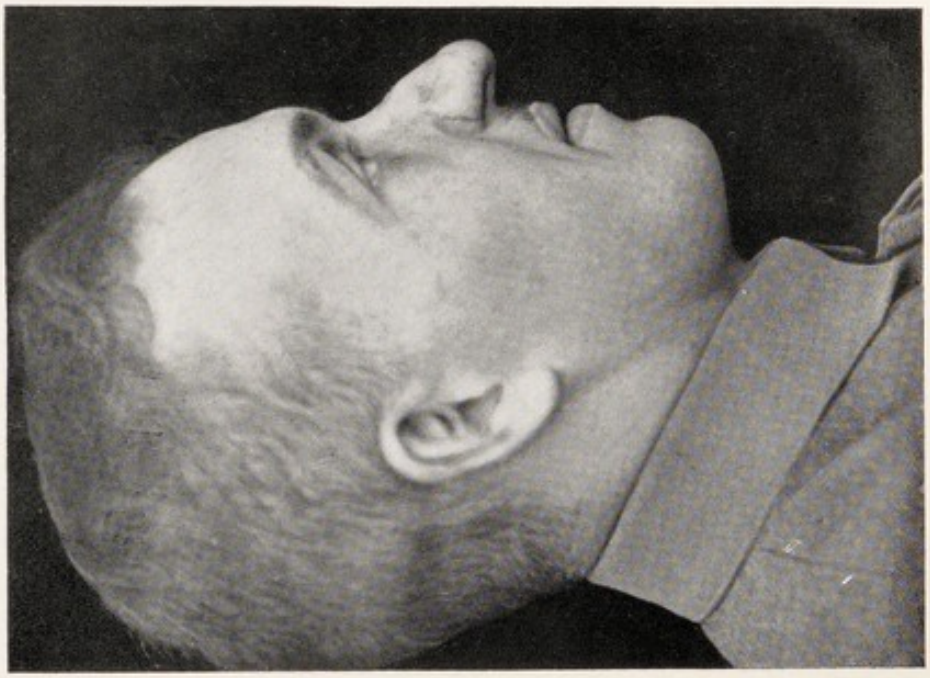

Fig. 755.
Nach dem Ersatz aus der Ernährungsbrücke des Stirnlappens.
(Zustand nach fertiger Modellierung.)

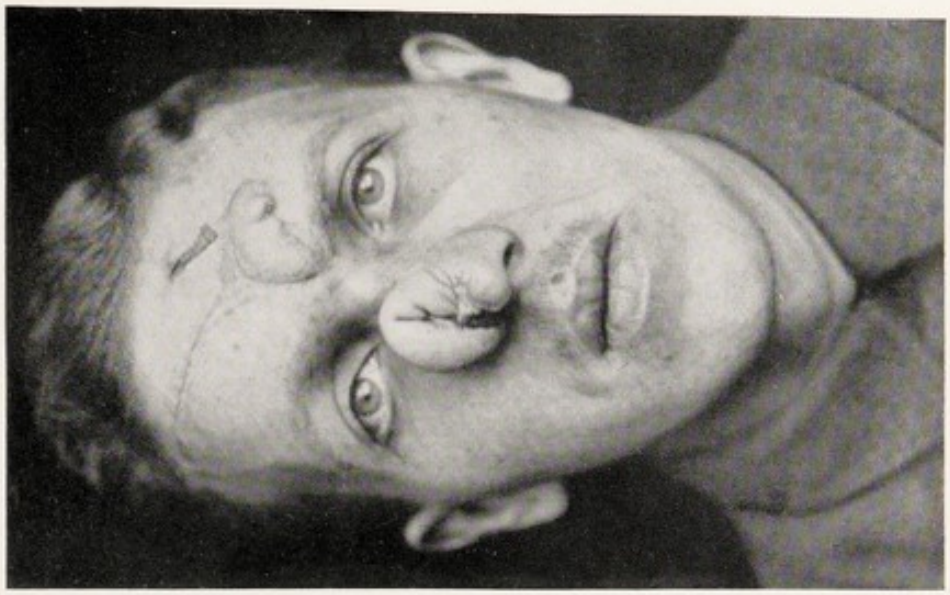

Fig. 756.
Nasenflügelersatz aus der E.-B. des Stirnlappens.
(Zwischenstadium.)

Ersatz des Nasenflügels aus der Ernährungs-Brücke des Stirnlappens nach Absterben seiner Endpartie, die ursprünglich den Flügel ersetzen sollte.

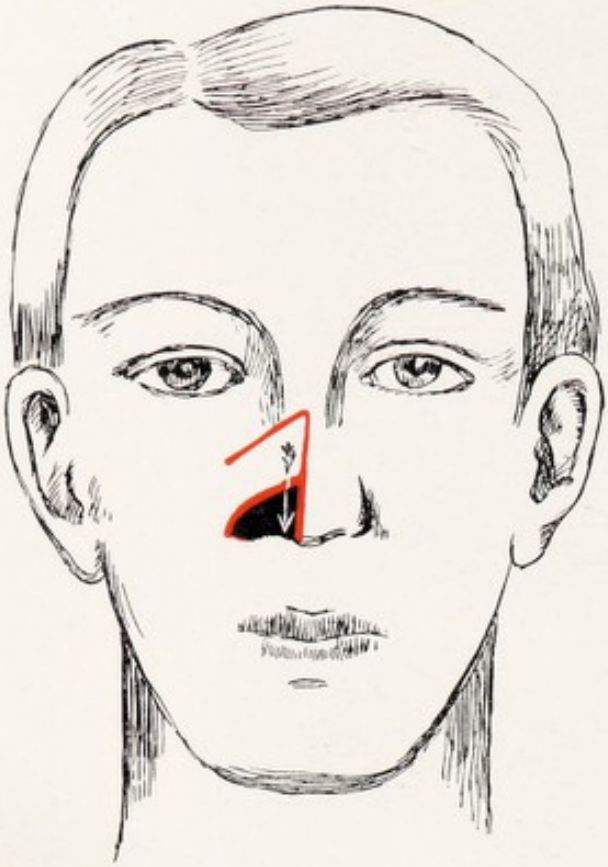

Fig. 757.

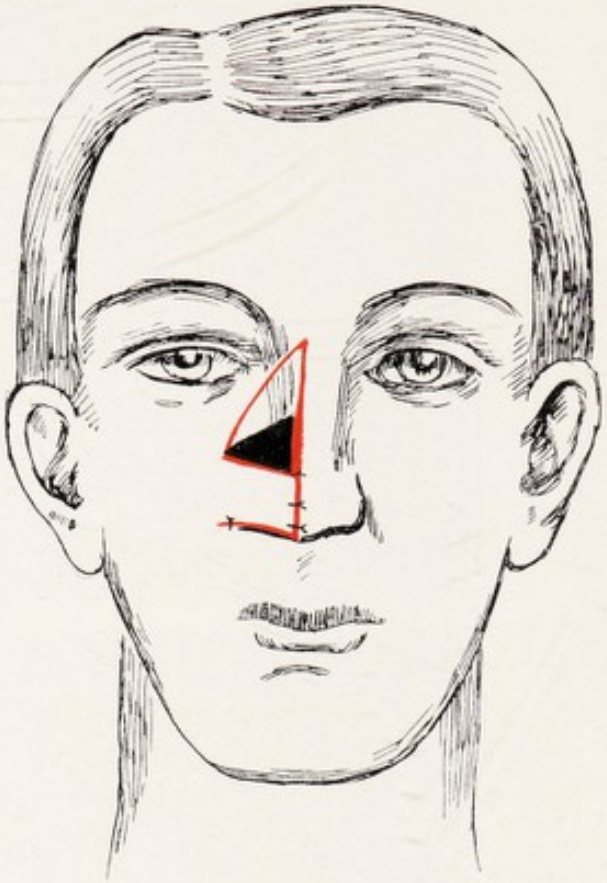

Fig. 758.

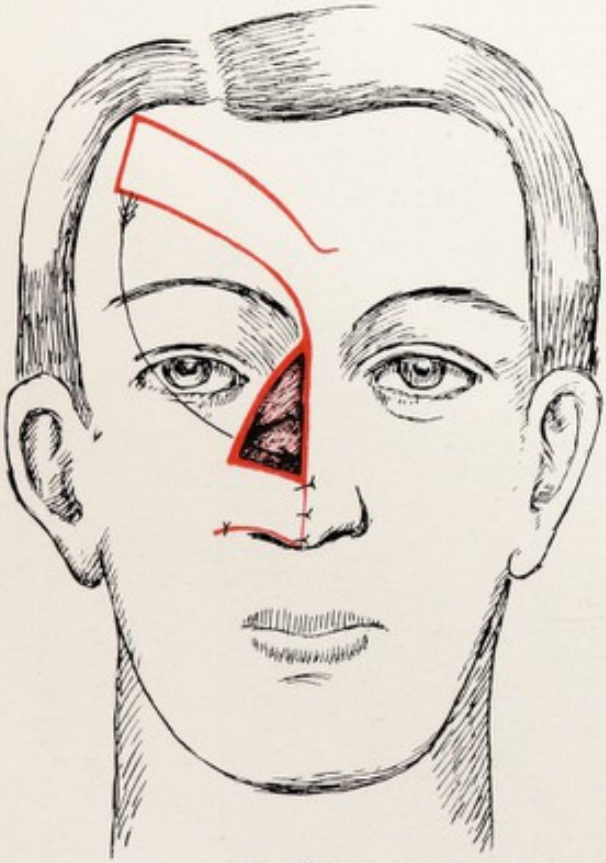

Fig. 759.

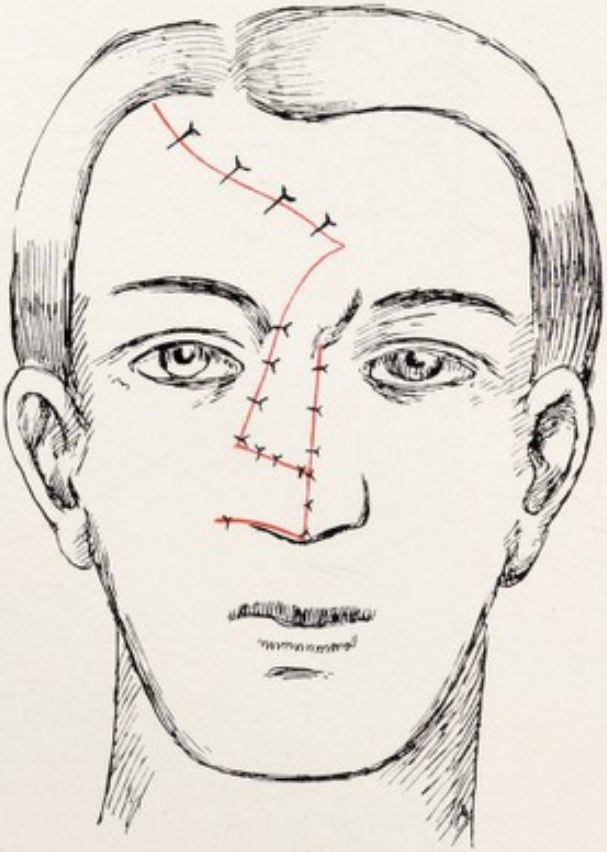

Fig. 760.

FRONTO-NASALE KORREKTUR DES NASENFLÜGELDEFEKTES UND EINES TEILS DER SPITZE NACH DENONVILLIERS UND J. JOSEPH.

Fig. 761.
Nasenflügeldefekt (Vorderansicht).

Fig. 762.
Nach der Plastik (nicht ganz fertig modelliert).

Fig. 763.
Zwischenstadium.

FRONTO-NASALE KORREKTUR DES NASENFLÜGELDEFEKTES UND EINES TEILS DER NASENSPITZE.
(Kombination der Methoden von Denonvilliers und J. Joseph.)

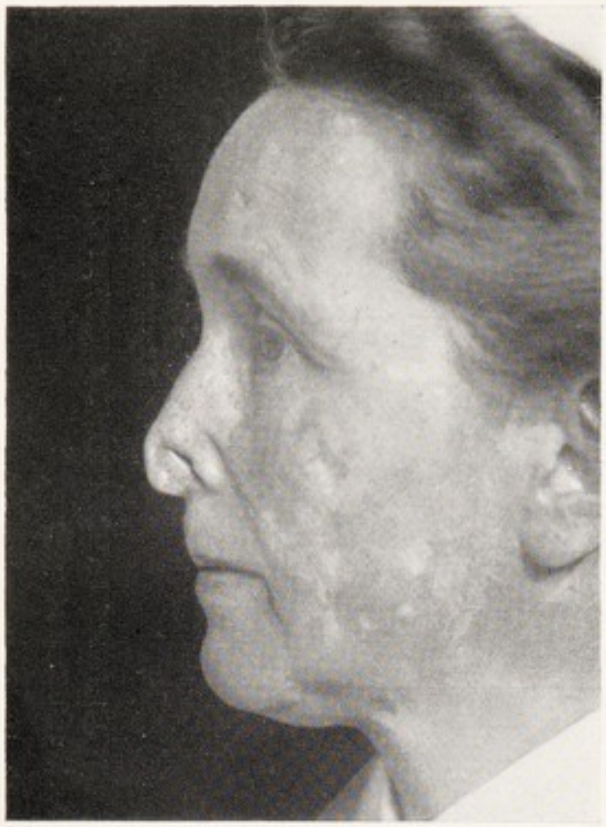

Fig. 764.
Derselbe Nasenflügeldefekt in Seitenansicht.

Fig. 765.
Nach der Plastik.

FRONTO-NASALE KORREKTUR DES NASENFLÜGELDEFEKTES UND EINES TEILS DER NASENSPITZE.
(Kombination der Methoden von Denonvilliers und J. Joseph.)

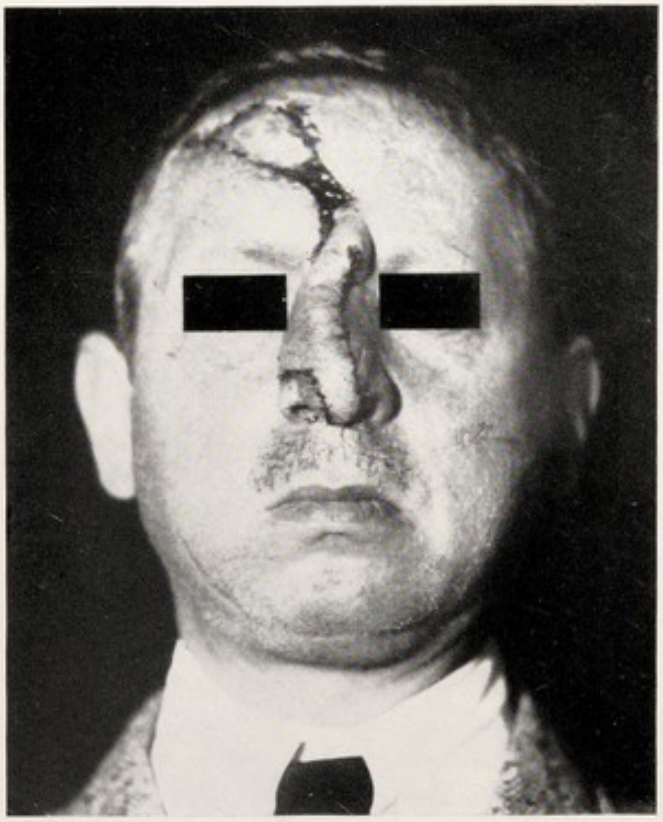

Fig. 766.
Fronto-nasaler Ersatz von Nasenflügel, Spitze und Septum. Zwischenstadium.
Der sekundäre Stirnhautdefekt durch freie Hautüberpflanzung gedeckt.

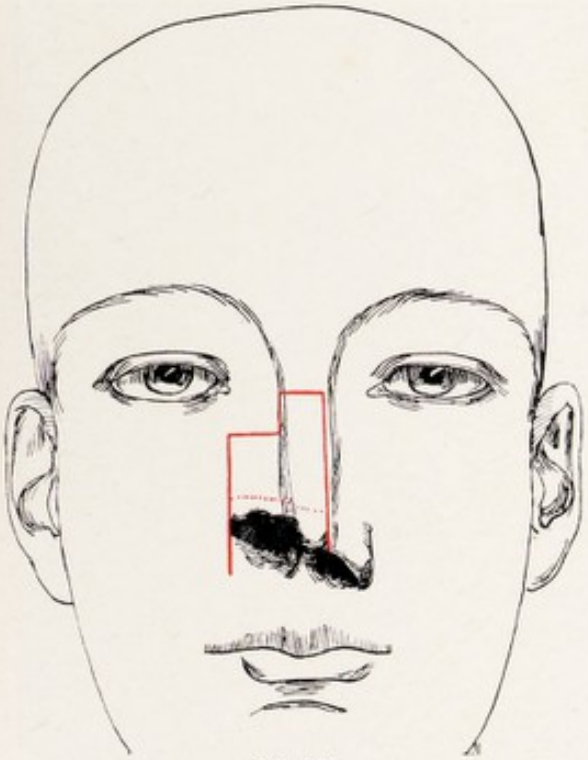

Fig. 767.
Septum- und Nasenflügeldefekt, schematisch nach einer Photographie dargestellt. Treppenartige Schnittführung für den zwecks Herstellung der Innenwände nach unten zu klappenden Nasenhautlappen. (J. Joseph.)

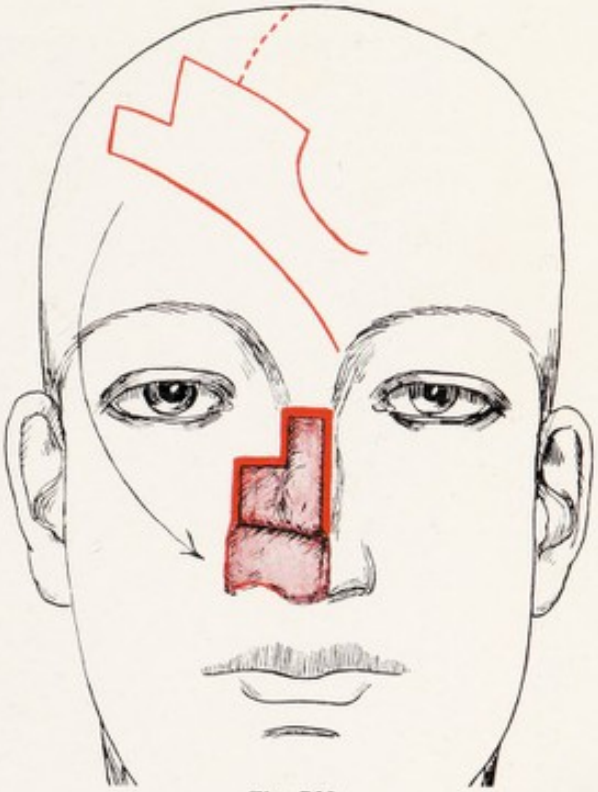

Fig. 768.
Zustand nach Herabklappen des treppenartigen Nasenlappens und Schnittführung auf der Stirn zur Bildung der äußeren Nasenhaut über der durch Herabklappen des Nasenlappens entstandenen Wundfläche.

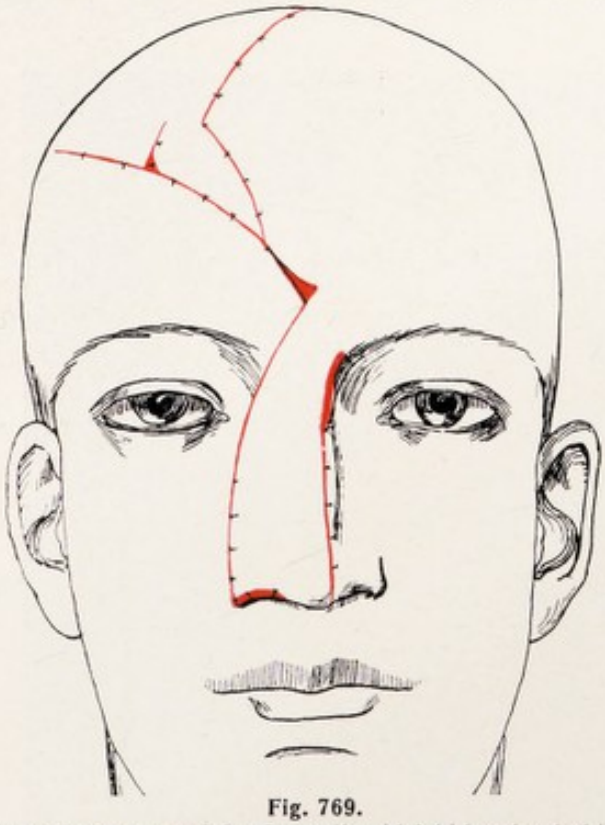

Fig. 769.
Der Stirnlappen auf den Gesamthautdefekt herabgedreht (s. Pfeil! in Fig. 768). Der sekundäre Stirnhautdefekt teils durch Zusammenziehung der Wundränder, teils durch einen kleinen Stiellappen der Kopfhaut gedeckt.

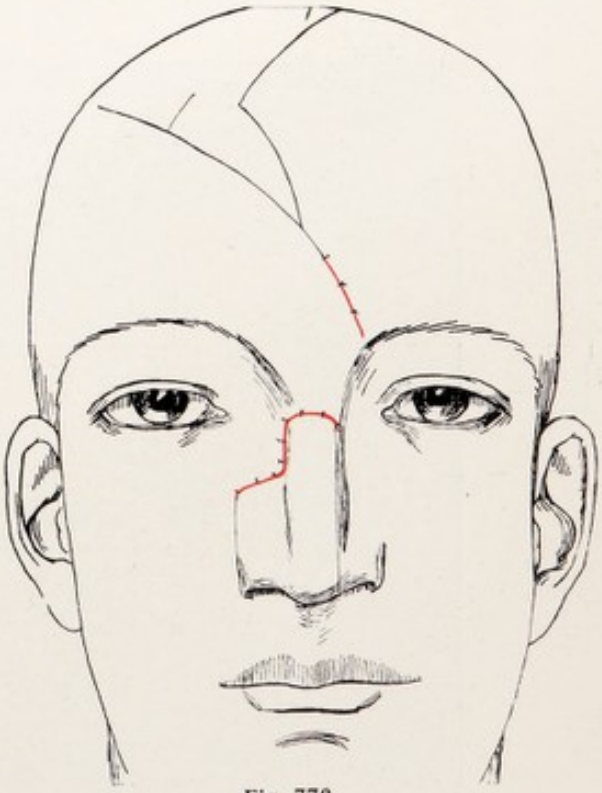

Fig. 770.
Zustand nach der Entfernung der Ernährungsbrücke des Stirnlappens und nach der chirurgischen Modellierung.

GEMEINSAMER FRONTO-NASALER ERSATZ VON FLÜGEL, SEPTUM UND SPITZE NACH J. JOSEPH.

Praktischer Fall siehe S. 380 (Fig. 771 u. 772).

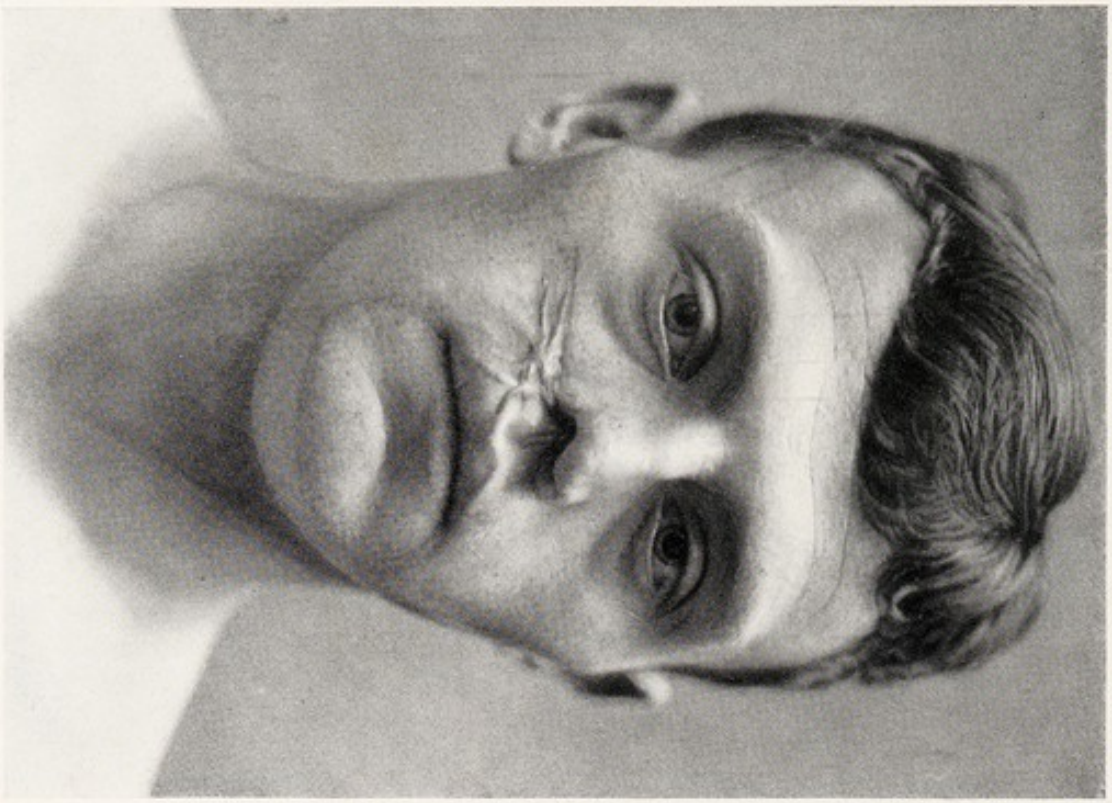

Fig. 771.
Vor der Plastik.

Fig. 772.
Nach der Plastik.

GEMEINSAMER FRONTO-NASALER ERSATZ VON FLÜGEL, SEPTUM UND SPITZE (J. JOSEPH).
Praktischer Fall zur schematischen Darstellung der Figuren 767—770.

Fig. 774.
Nach dem plastischen Ersatz aus Stirn und Wange.



Fig. 773.
Flügeldefekt mit Verziehung des Restes durch eine häßliche Wangennarbe.

FRONTO-BUCCALER ERSATZ EINES NASENFLÜGEL- UND WANGENDEFEKTES.

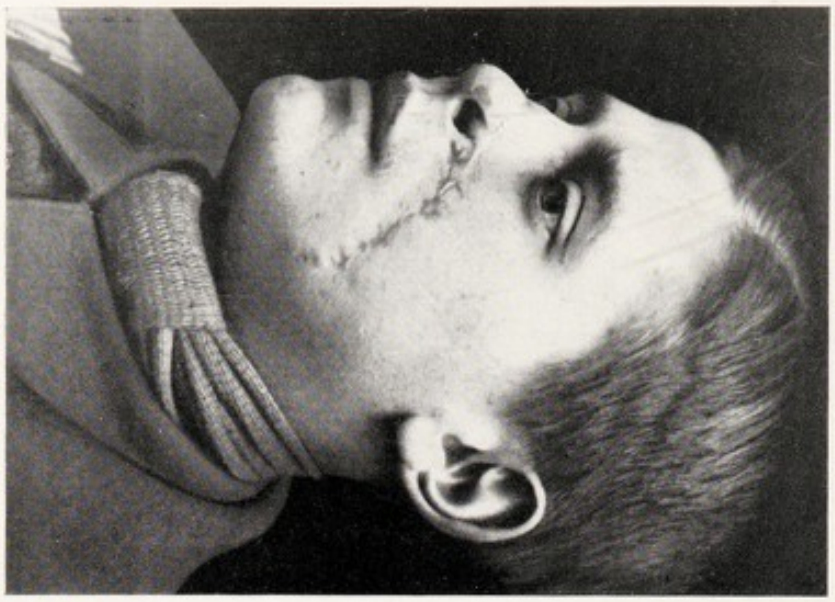

Fig. 775.
Flügeldefekt mit Verzerrung durch eine häßliche Wangennarbe.

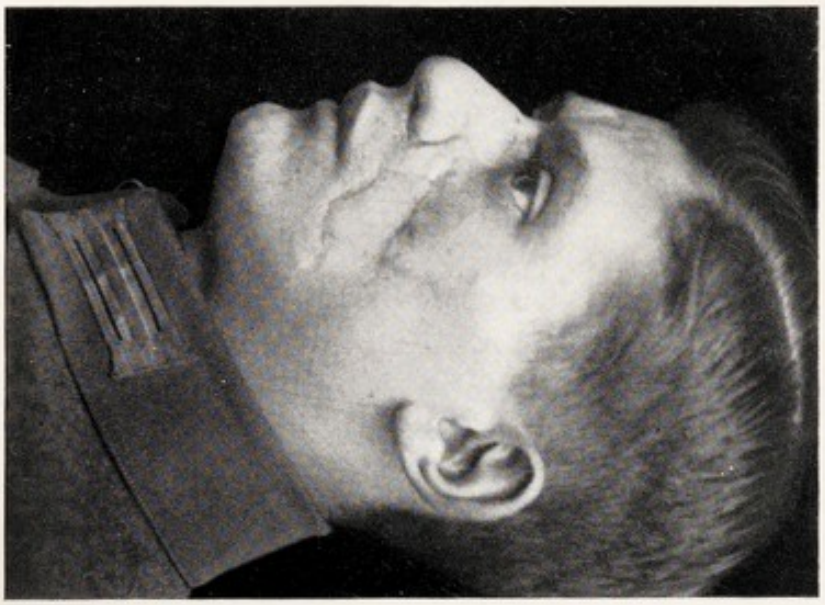

Fig. 776.
Nach dem plastischen Ersatz aus der Stirn und Wange.

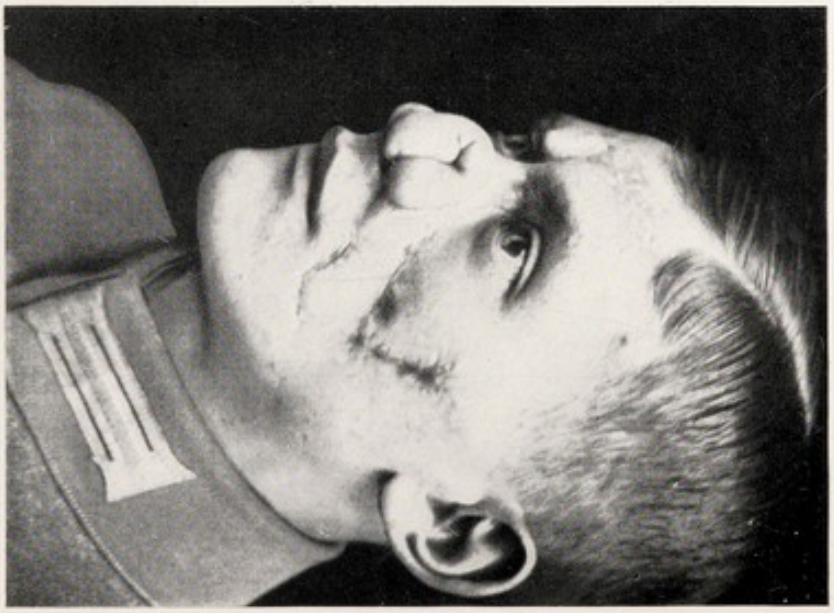

Fig. 777.
Ersatz des Flügels aus der Ernährungsbrücke des Stirnlappens.
(Zwischenstadium.)

FRONTALER ERSATZ DES NASENFLÜGEL- UND BUCCALER ERSATZ DES WANGENDEFEKTS.

zeigen einen nach dieser Methode operierten Fall in Vorder- und Seitenansicht.. Fig. 766 zeigt das Zwischenstadium eines Falles, bei dem zugleich ein großer Teil der Nasenspitze von der Stirnhaut mit ersetzt worden ist.

Die Fig. 767—772 zeigen die Kombination eines Nasenflügel- und Nasenspitzendefektes, die mittels meiner nasalen Methode des Ersatzes der Innenhaut und darauffolgenden frontalen Ersatzes der äußeren Haut korrigiert wurde, in schematischer Darstellung und in einem praktischen Fall.

In ähnlicher Weise wie in dem in Fig. 754 abgebildeten Falle ging ich bei einem anderen Nasenflügeldefekt vor, der mit narbigem Wangendefekt kombiniert war (siehe Fig. 773—777), bei dem der Wangendefekt besonders ersetzt werden mußte (frontobuccaler Ersatz des Flügel- und Wangendefektes).

Es handelt sich um einen Kriegsverletzten mit Wangen- und Nasenschuß, der an der Wange die häßliche schräge Narbe und an der Nase eine Einsenkung mit narbiger Hautbedeckung (narbige Sattelnase) und einen großen Flügeldefekt mit eckiger Verziehung der lateralen Ansatzstelle des Flügels hinterlassen hatte (Fig. 773 und 775). Die gut erhaltene Nasenspitzenhaut wurde mehr als zur Hälfte durch Umklappen der Haut für die Innenauskleidung des neu zu bildenden Flügels benutzt, derart, daß die Hautoberfläche nach innen, die Wundfläche nach außen zu liegen kam. Hierauf wurde der Nasenspitzendefekt durch einen Stirnlappen gedeckt, und da noch ein Flügel außen unbedeckt war, dieser Teil durch Herabdrehen des Stirnlappenstiels ergänzt (Fig. 777). Die seitliche Verziehung der Ansatzstelle des Flügels wurde, wie die Fig. 776 und 777 zeigen, durch Hinaufdrehen eines ad hoc unterhalb der Wangennarbe in der Buccolabialfalte gestielten, dreieckigen Wangenlappens in die Stelle der Flügelverziehung, und die Wangennarbe durch Excision und Ersatz aus der Wangenmitte korrigiert. Die Abbildungen zeigen den in diesem etwas komplizierten Falle erzielten Erfolg. Flügeldefekt und Wangennarbe sind korrigiert. Die bei der photographischen Aufnahme zum Teil noch deutlich sichtbaren Narben lassen Art und Werdegang der Plastik erkennen.

Nasenflügelersatz aus dem Ohr (auriculare Methode).

χ) Größere Nasenflügeldefekte können nach Fritz König aus dem Ohr gedeckt werden (Fig. 778). Diese Methode liefert recht gute Resultate — wenn sie gelingt. Leider sterben die transplantierten Ohrstücke nach den Angaben der Literatur etwa in der Hälfte der Fälle ab. Auch an einer ganzen Reihe von Fällen, die mir zur Korrektur zugingen, ist diese Operation den Chirurgen, die diese Methode anwandten, mißlungen. Bei der Operation nach Fritz König ist im Falle des Gelingens zugleich auch die Innenwand mit ersetzt. Bei allen anderen Methoden ist dies mit Ausnahme der Methode von Hacker (siehe unten) nicht oder in unzureichendem Maße der Fall. Ich halte diese Methode für indiziert, wenn die Ohren der Patienten zu groß sind und eine Verkleinerung bequem vertragen können, habe mich aber nicht entschließen können, bei normal großen Ohren wegen der unvermeidlichen Verunstaltung des Ohrrandes die Methode Königs anzuwenden.

ψ) Auch ich verwandte gelegentlich den Ohrknorpel zwecks freien Ersatzes des Nasenflügels. Ich entnehme ihn — angeregt durch die Methode von König — um den Ohrrand zu schonen, der hinteren Ohrfurche, ähnlich dem Verfahren von Schmieden für den Nasenspitzenersatz (siehe Fig. 779 und 780), und zwar entnahm ich den Ohrknorpel mitsamt der hinteren, dazugehörigen Haut. Diesen Hautknorpellappen nähte ich dem Flügeldefekt ein, nachdem ich für die Innenhaut in der auf den Figuren 781—782 dargestellten Weise gesorgt hatte. Die obere Hautschicht stieß sich ab, aber die

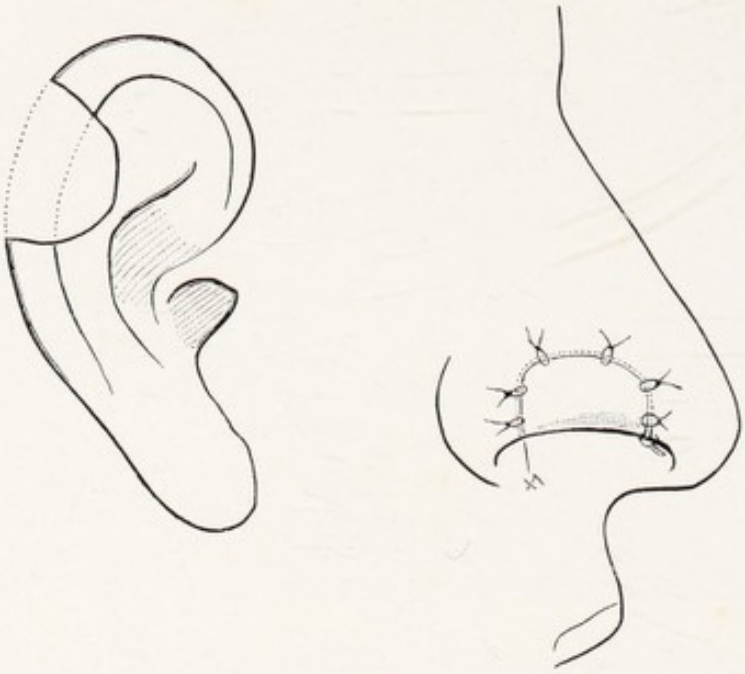

Fig. 778.
Nasenflügelersatz nach Fritz König

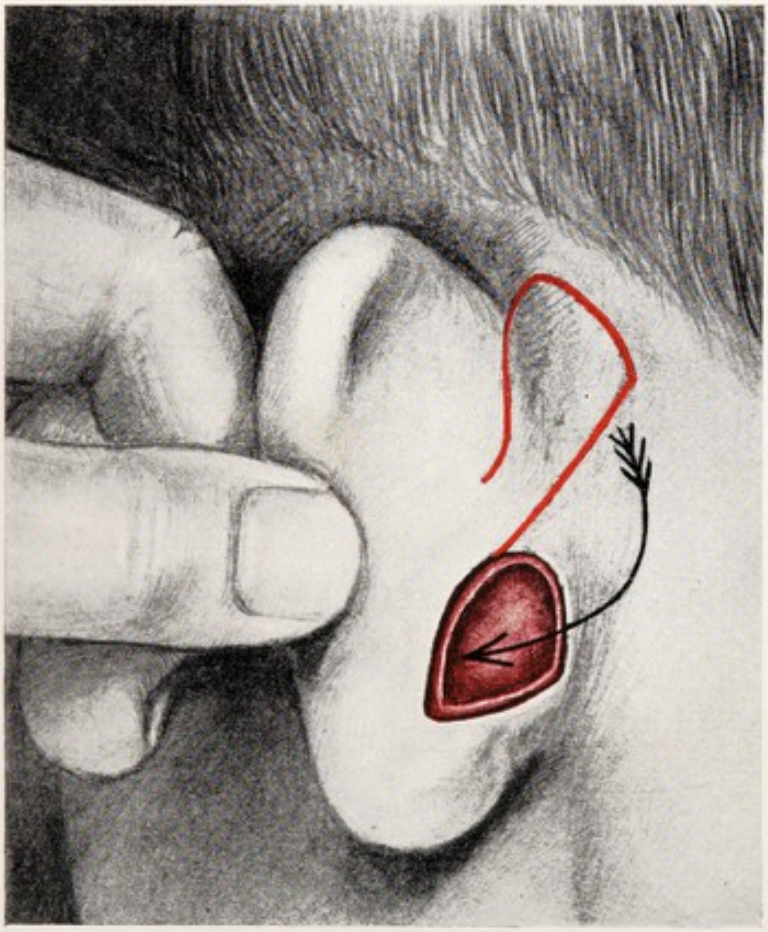

Fig. 779.
Schnittführung durch Haut und Knorpel.

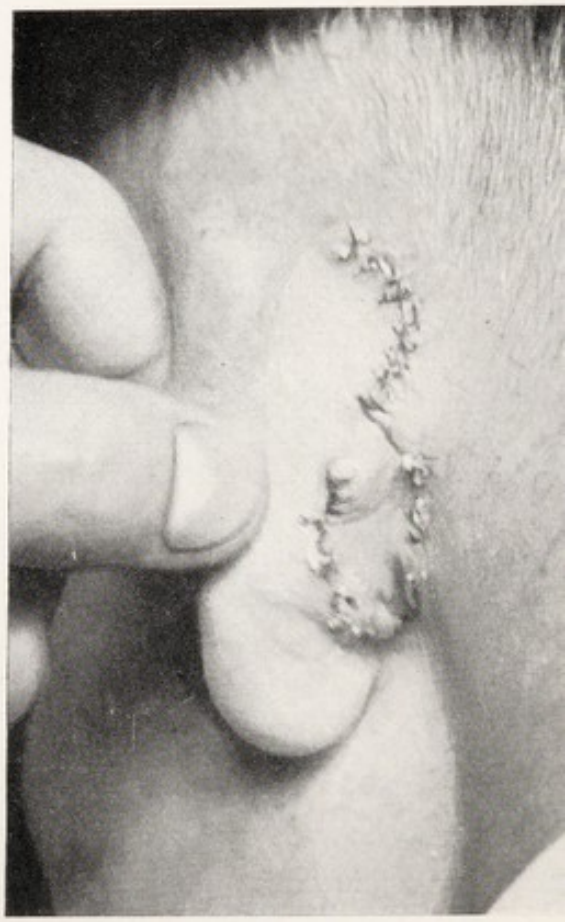

Fig. 780.
Praktischer Fall zu Fig. 779.

Ohrknorpel mit hinterer Ohrhaut zwecks freien Nasenflügel-Ersatzes der hinteren Ohrpartie entnommen (J. Joseph).
Ersatz des sekundären Ohrhautdefektes durch einen Lappen aus der Nachbarschaft.

Die rote Linie bezeichnet den Lappen zum Ersatz des sekundären Hautdefektes, der Pfeil deutet seine Eindrehung in den sekundären Defekt an. (Siehe die Methode von Lexer für Nasenspitzenkorrektur.)

untere Hautschicht mit dem Knorpel blieb erhalten. Fig. 784 zeigt den Fall vor, Fig. 785 nach der Operation. Wegen der ziemlich hohen Nekrosengefahr tut man gut diese Methode auf die Fälle zu beschränken, in denen die anderen Methoden des Ersatzes des Nasenflügels nicht anwendbar sind.

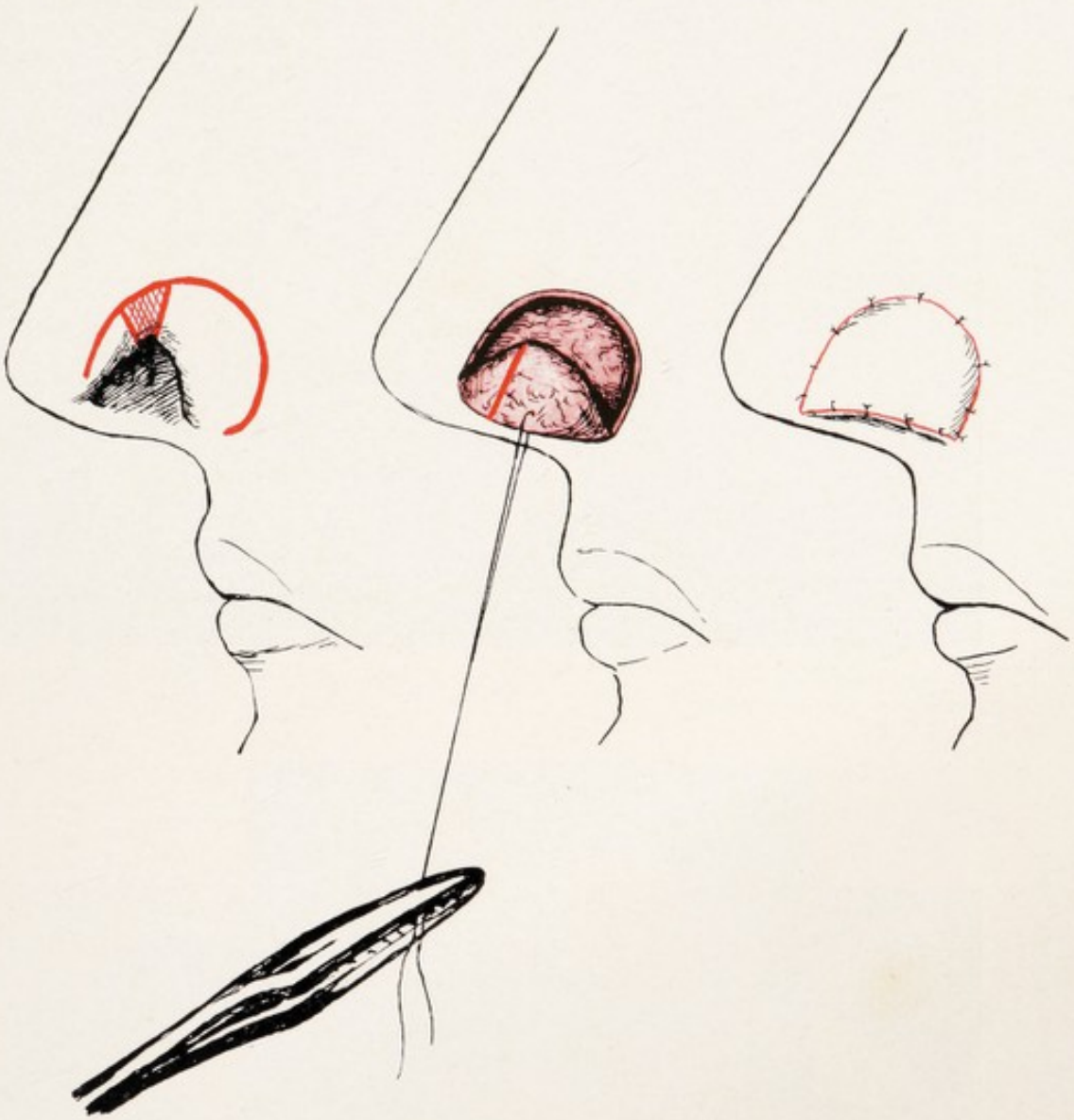

Fig. 781. Schnittführung mit keilförmiger Excision der überflüssigen Haut.

Fig. 782. Die beiden Läppchen herabgeklappt und vernäht. Ersatz der Innenhaut des fehlenden Flügels.

Fig. 783. Ersatz der Außenhaut des fehlenden Flügels durch freie Knorpel-Hauttransplantation aus der hinteren Ohrfurche.

Brachialer Ersatz bei doppelseitigem Nasenflügeldefekt.

ω) Fehlen beide Nasenflügel, so geschieht der Ersatz am besten in ähnlicher Weise wie bei dem Ersatz großer Nasendefekte aus Stirn, Wange oder aus dem Arm. Die Fig. 786—792 zeigen einen solchen, anscheinend durch Lues entstandenen, eigenartigen Fall vor und nach der Plastik. Die beiden Flügel fehlten, ebenso ein Teil der Spitze. Fig. 788 zeigt den Zustand nach Abtrennung des Armlappens.

Anleitung zur Auswahl der passenden Methode der Pteroneoplastik.

Wir haben somit 24 verschiedene Methoden zur Auswahl, welche alle — in geeigneten Fällen angewandt — gute Erfolge zeitigen können. Es ist zuweilen schwierig, unter

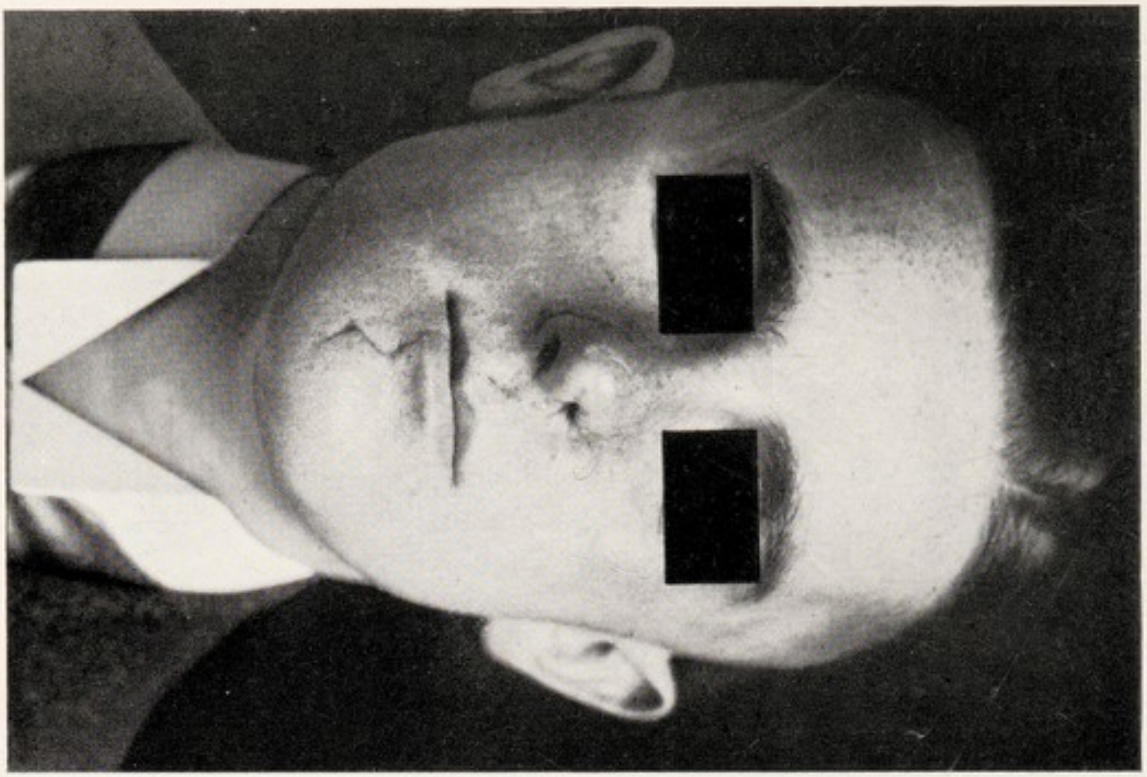

Fig. 784.
Flügeldefekt.

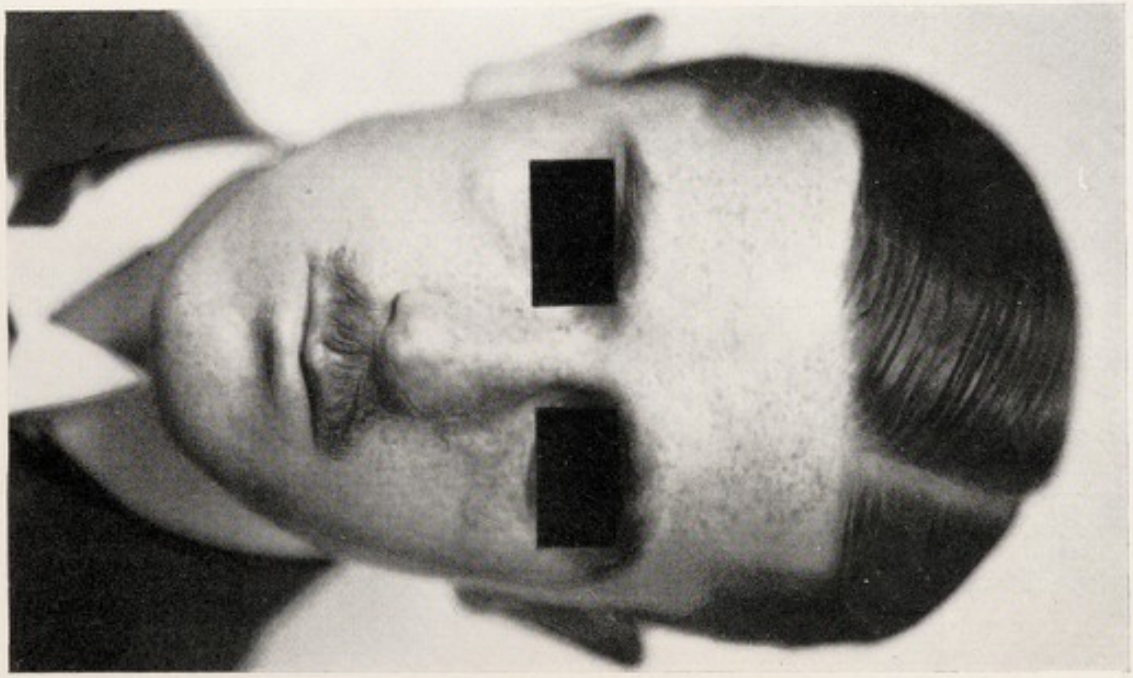

Fig. 785.
Nach freier Transplantation von Ohrknorpel aus der Gegend der hinteren Ohrfurche mit der bedeckenden Haut.

NASENFLÜGELPLASTIK DURCH FREIE KNORPEL- UND HAUTÜBERPFLANZUNG AUS DER HINTEREN OHRPARTIE (J. JOSEPH).

(Siehe Fig. 779—783.)

Fig. 786.
Doppelseitiger totaler Nasenflügeldefekt.

Fig. 787.
Nach der Plastik.
(Transplantation aus dem Arm.)



Fig. 788.
Nach der Abtrennung des Armlappens.
(Zwischenstadium.)

BRACHIALE MFTHODE BEI BEIDERSEITIGEM NASENFLÜGELDEFEKT (VORDERANSICHT).

Fig. 789.
Derselbe Fall in rechter Seitenansicht.

Fig. 790.
Rechte Seitenansicht nach der Plastik.

Fig. 791.
Linke Seitenansicht vor der Plastik.

Fig. 792.
Linke Seitenansicht nach der Plastik.

BRACHIALE METHODE BEI BEIDERSEITIGEM NASENFLÜGELDEFEKT (SEITENANSICHT).

diesen vielen Methoden die beste auszuwählen. Um bis zu einem gewissen Grade eine Anleitung hierfür zu geben, sei daran erinnert, daß zunächst die Methoden a und b, die rhinomiotische und die rhinometathetische Methode in Frage kommen, weil sie die geringsten Spuren hinterlassen.

Sind sie im speziellen Falle nicht anwendbar, resp. ist der Defekt zu groß, so rate ich, neben meiner buccalen Methode *o*, zur Methode *τ* (J. Joseph) oder zur Methode *φ* (Denonvilliers — J. Joseph). Die erstere ist relativ leicht ausführbar, die letztere ist technisch etwas schwieriger, sichert aber wohl noch mehr als die Methode *τ* eine ausreichende Atmung.

Bei Kombination eines Flügeldefektes mit Defekt der Nasenspitze und des Septums sind dieselben Methoden (*τ* und *φ*) mit entsprechend veränderter Schnittführung auf der Nase und der Stirn zu empfehlen.

Bei Defekt beider Nasenflügel empfehle ich die brachiale Methode (s. S. 387 und 388).

Nasenflügeldefekte, die gelegentlich nach unvollständig ausgeführten Plastiken zurückbleiben, können entweder nach den oben angeführten Methoden ersetzt oder aber, wie in den Fig. 408 und 409 (S. 208) durch eine größere Keilexcision mit folgender Naht korrigiert werden (siehe das Kapitel „Schiefnase").

Anhang.

Inspiratorische Verengerung der Nasenlöcher (Ansaugung der Flügel bei der Inspiration).

Die von den inneren Nasenspezialisten vielfach mit Nasenöffnern verschiedenster Konstruktionen behandelte inspiratorische Stenose habe ich in einem Falle durch eine kleine plastische Operation beseitigt. Sie besteht in einer mechanischen Zerrung der Nasenflügel in lateraler Richtung und ist von mir bewirkt worden durch

spindelförmige doppelseitige Excision aus der Wange.

Es wird zunächst außen ein Hautschnitt in der Flügel-Wangenfurche gemacht. In der Höhe des Nasenflügels wird dann in der Entfernung von $1-1^1/_2$ cm ein zweiter Schnitt

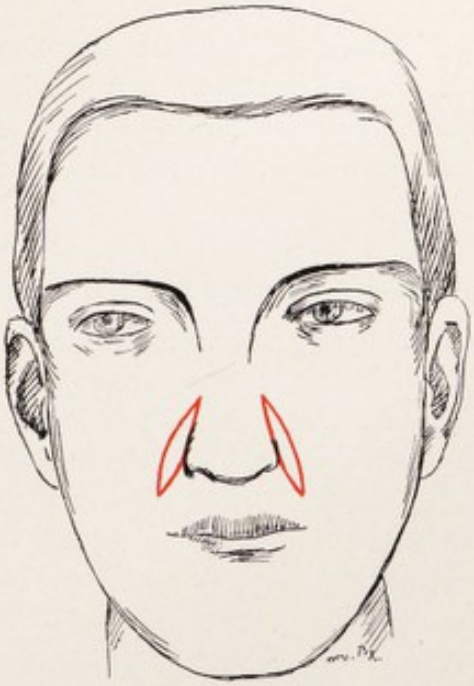

Fig. 793 a.
Schnittführung.

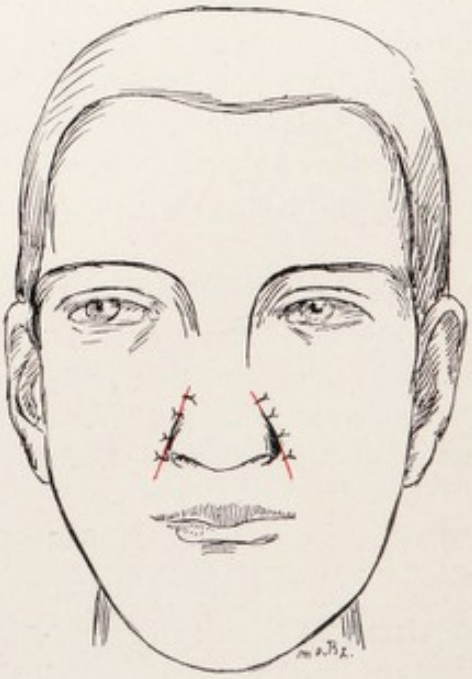

Fig. 793 b.
Naht.

Spindelförmige, doppelseitige Excision aus der Wange zur Korrektur der inspiratorischen Ansaugung der Nasenflügel.



Fig. 794.
Zustand kurz nach der Operation.
Narben noch ein wenig sichtbar.

Fig. 795.
Atemnot dauernd beseitigt.
Einige Jahre später aufgenommenes Bild.
Narben kaum erkennbar.

BESEITIGUNG DER INSPIRATORISCHEN VERENGERUNG DER NASENLÖCHER DURCH DOPPELSEITIGE SPINDELFÖRMIGE EXCISION AUS DER WANGE (J. JOSEPH).

geführt und dieser nach oben und unten so weit fortgesetzt, bis er den Endpunkt des ersten Schnittes spitzwinklig trifft. Dieses Hautstück wird exzidiert (siehe Fig. 793 a). Die Wundränder werden vernäht (siehe Fig. 793 b). Fig. 794 zeigt diesen Fall. Nur eine unauffällige Narbe deutet auf die Operation hin. Der sofortige Effekt war ausgezeichnet. Ich hatte aber auch Gelegenheit, den Fall nach Jahren wiederzusehen und der Patient, der vorher verschiedene Apparate vergeblich und mit Widerwillen benutzt hatte, freute sich, durch diesen kleinen Eingriff geheilt zu sein.

2. Nasenspitzen-Ersatzplastik (Akro-neoplastik).

Die Defekte der Nasenspitze können verschieden sein. Es kann die Haut erhalten sein oder auch vollständig fehlen einschließlich der Knorpel und der Schleimhaut (durchgehende Defekte). Wir unterscheiden daher zweckmäßig folgende Gruppen und Unterabteilungen, denen ich zugleich die entsprechenden Methoden beifüge.

Nasenspitzendefekte

und Bezeichnung ihrer operativen Behandlung.

A. **Nasenspitzendefekte mit Hautbedeckung:**

a) Längsfurchen (Doggennasen geringen Grades). Methoden:

α) „plastische Keilhebung" (nach Joseph),

β) Knorpeleinfügung aus den Spitzenknorpeln oder aus dem Ohr;

b) Dellen: Intranasale Implantation aus dem Ohrknorpel (nach Joseph);
c) Flache Nasenspitze (angeboren oder nach Stirnhautüberpflanzung).
Methode: Hautverdrängung nach Dieffenbach (umgekehrte V-Y-Methode);
d) Zurückstehende Nasenspitze. Methoden:
α) Vorsetzung des Septums und der Spitze nach Joseph,
β) Implantation von Knochen oder Knorpel (Lexer);

Fig. 796.

Flache Konkavität („Delle") an der Nasenspitze.

Fig. 797.

Korrigiert durch intranasal-subcutane Implantation von zwei segmentartigen mit der Konkavität gegeneinandergestellten Knorpelstücken aus der hinteren Ohrpartie.

e) Fehlende Nasenspitze, Methoden:
α) fronto-tibialer Ersatz,
β) rhinomiotische Korrektur.

B. **Nasenspitzendefekte ohne Hautbedeckung:**

a) Partielle Defekte. — Rhinometathesis durch gestielten Lappen nach J. Joseph;
b) Totale (durchgehende) Spitzendefekte. Hierfür kommen folgende Methoden in Betracht:
α) auriculare Methode (freie Plastik aus dem Ohr) (Lexer);
β) direkte frontale Methode nach Labat;
γ) indirekte frontale Methode aus der Ernährungsbrücke des Stirnlappens nach J. Joseph;
δ) brachiale Methode;
ε) buccale-laterale Methode nach J. Joseph.

A. Nasenspitzendefekte mit Hautbedeckung.

a) Längsfurche der Nasenspitze (bei Doggen- und Gesäßnasen).

α) Besteht eine Längsfurche auf der Nasenspitze wie bei Doggennasen geringeren Grades, so gelangt am besten die im Abschnitt „Doggennase" als „plastische Keilhebung" (S. 475) beschriebene Methode zur Anwendung.

Fig. 798.
Fehlende resp. zu flache Nasenspitze.

Fig. 799.
Korrigiert durch intranasale Implantation von Ohrknorpelstücken eines rassefremden Erwachsenen.

β) Handelt es sich um doppelkugelige Nasenspitze (Gesäßnase), so wird am besten die Streifenexcision, die im Kapitel „abnorme Breite der Nasenspitze" in der ersten Abteilung des Werkes angegeben ist, mit Implantation der Knorpelstreifen unter die Haut der Furche, ausgeführt (siehe Fig. 210, 217, 224 und 225, S. 125).

b) Delle der Nasenspitze.

Ein Beispiel einer Delle (schüsselartigen Vertiefung) auf der Nasenspitze stellt Fig. 796 dar. Den chondroplastischen Ersatz bewirke ich dadurch, daß ich Knorpel aus der hinteren Ohrfurche entnehme, ähnlich der Entnahme zum Nasenflügelersatz (siehe voriges Kapitel). Das kugelsegmentähnliche Ohrknorpelstück füge ich intranasal von einem parallel zum Flügelrande geführten Schnitte aus ein, nachdem ich zuvor von diesem Schnitte aus die die Delle bekleidende Haut in Taschenform abgelöst habe; und zwar geschieht die Einfügung so, daß die Konvexität des Knorpelstückes nach außen gerichtet ist. Zur größeren Sicherheit stopfe ich noch unter diesen Knorpel ein anderes, gleichzeitig dem Ohr entnommenes Knorpelstück. Fig. 797 zeigt den Erfolg dieser kleinen freien Knorpelplastik. Man kann auch rhinometathetisch das Knorpelstück dem Septumknorpel entnehmen, doch dürfte der Ohrknorpel wegen seiner konvexen Gestalt in der Regel vorzuziehen sein.

c) Abnorme Flachheit der Nasenspitze.

In diesem Falle handelt es sich meist um zu große Flachheit nach Hauttransplantation aus der Stirn oder aus dem Arm: Hierfür ist am besten die V-Y-Methode nach Dieffenbach geeignet, die ich auf S. 52 im Original abgebildet habe (s. Fig. 105 u. 106). Einen praktischen Fall nach Labatscher Operation zeigen die Fig. 801 u. 802 S. 394, den ich nach Dieffenbach verbessert habe.

d) Abnormes Zurückstehen der Nasenspitze.

Hier sind zwei Möglichkeiten zu unterscheiden:

α) der viereckige Septumknorpel ist gut erhalten,

β) der viereckige Septumknorpel ist teilweise defekt.

α) Ist der viereckige Septumknorpel erhalten, so ist

die operative Vorsetzung der Spitzenknorpel (J. Joseph),

wie ich sie auf S. 135 (Fig. 243 u. 244, ferner Fig. 299 u. 300) in der ersten Abteilung des Werkes beschrieben habe, das gegebene Verfahren zur Korrektur.

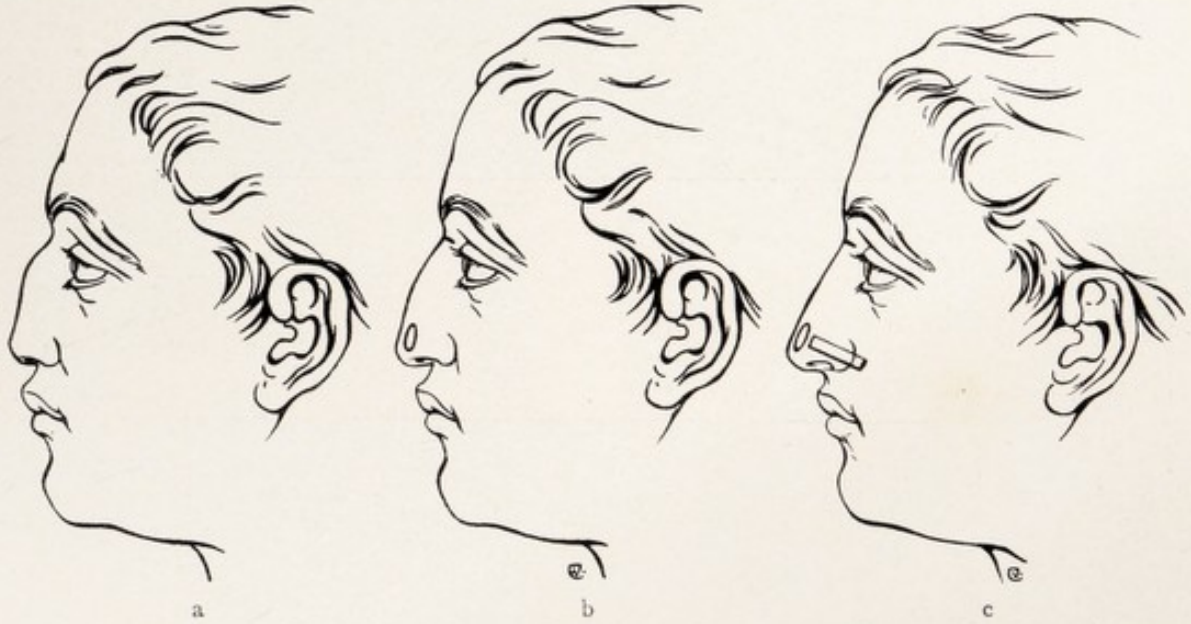

Fig. 800.
„Hebung der Nasenspitze durch einen in die Nasenscheidewand eingeführten Knochenpfeiler.
Derselbe stützt ein von der Nasenwurzel in die Spitze verlagertes Knochenstück. a) Angeborener Fehler der Nasenspitze. b) Querschnitt an der Nasenwurzel: Abmeißeln des Nasenbuckels; Heben der Spitze mit einem Knorpelstück. c) Knochenpfeiler im Septum.“ (Nach Lexer.)
(Aus Bier, Braun und Kümmel, Operationslehre. 1914. S. 152.)

β) Ist der viereckige Septumknorpel aber defekt, so ist die Vorsetzung der Nasenspitze kaum möglich oder hat nur äußerst geringen Erfolg. In diesem Falle ist ein

partieller osteo- oder chondroplastischer Ersatz (Lexer)

erforderlich (Fig. 800).

Ich selbst habe in einfachen Fällen von Abflachung der Nasenspitze Knorpel aus dem Ohr aus der Gegend der hinteren Ohrfurche unter die Haut der abgeflachten Spitze vom Nasenflügelrande aus transplantiert (siehe Fig. 798 und 799):

Ich benutzte den Knorpel eines fremdrassigen jungen Mannes, bei dem die Korrektur der abstehenden Ohren erforderlich war und erzielte reaktionslose Einheilung. Der Spender gehörte der arischen Rasse an und der Empfänger war ein semitisches Kind, wobei zugleich zu bemerken ist, daß auch der große Altersunterschied für die Einheilung

Fig. 801.

Zu flache Nasenspitze, Resultat einer von anderer Seite wegen Fehlens der Nasenspitze mit Erfolg ausgeführten Operation.

Fig. 802.

Zustand nach der von mir ausgeführten V-Y-Methode (Dieffenbach) siehe Fig. 105, 106.

VERBESSERUNG EINER ZU FLACHEN NASENSPITZE DURCH DIE V-Y-METHODE.

kein Hinderungsgrund war. Lexer hat zur Verbesserung der Spitze ein kleines Rippenstück der Patientin, von einer kleinen Incision an der Nasenwurzel aus, nach stumpfem Ablösen der Haut bis zur Spitze eingeführt und mit ihm eine kleine rundliche, besser vorstehende Spitze erzielt. Er empfiehlt zur weiteren Stützung einen kleinen knöchernen Strebepfeiler (s. Fig. 800).

Ich selbst habe außer dem horizontalen Strebepfeiler in der Regel über den intranasal abgesägten Nasenhöcker ein 5 cm langes Knochenstück aus der Tibia gleichfalls

Fig. 803.
Defekt der ganzen Nasenspitze und der angrenzenden Flügelpartie.

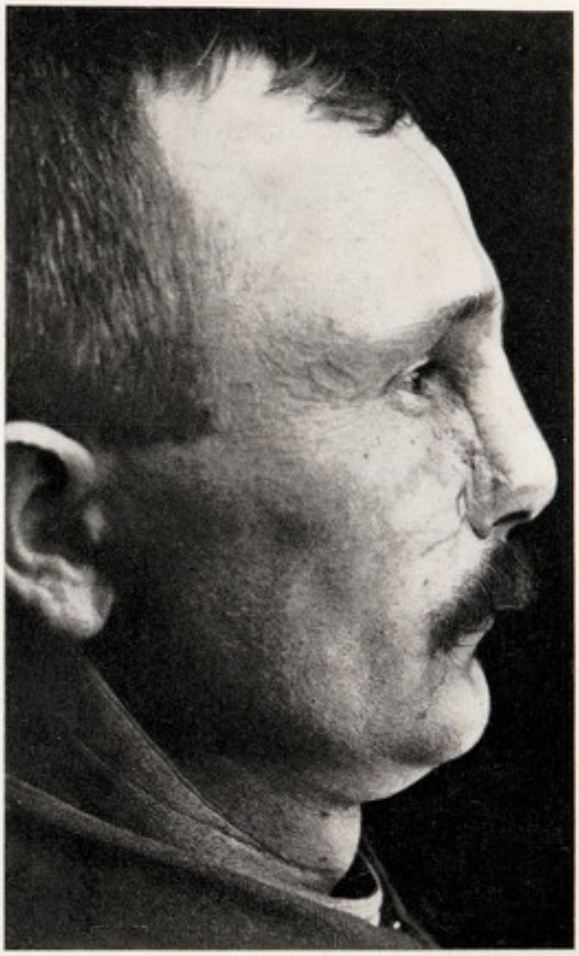

Fig. 804.
Korrigiert durch Transplantation aus der Stirn und Knocheneinlage.

intranasal als neuen Nasenrücken eingefügt. Das Röntgenbild (Fig. 614) zeigt die hierbei angewandte Methode (das osteoplastische Profilskelett). Das lange Knochenstück wird intranasal durch einen zwischen dem Spitzenknorpel und dem dreieckigen Knorpel angelegten Schleimhautschlitz als neuer Nasenrücken eingefügt, der horizontale Pfeiler durch eine Schleimhautöffnung, die zwischen dem Septumknorpel und den septalen Partien der Spitzenknorpel liegt. Solche Fälle stellen bereits den Übergang zur Plattnase dar.

e) Fehlende Nasenspitze.

a) Fronto-tibialer Ersatz.

Es gibt Fälle, in denen die Nasenspitze so weit zurücksteht, daß die Deformität einem völligen Spitzendefekt nahekommt. Fig. 803 zeigt einen solchen Fall. Es ist eine kleine Nasenspitze vorhanden; aber sie steht in exzessiver Weise hinter dem sonstigen Profil

Fig. 805 a.
Schnittführung.

Fig. 805 b.
Nach der Transplantation.

Korrektur eines schmalen Spitzendefektes durch einen Nasenlappen nach J. Joseph.



Fig. 806.
Schmaler Spitzendefekt durch einen vom Nasenrücken entnommenen Nasenhautlappen ersetzt. Nach J. Joseph.
Zustand nach der Einheilung, vor der Entfernung der Fäden (s. Fig. 805 a u. 805 b).

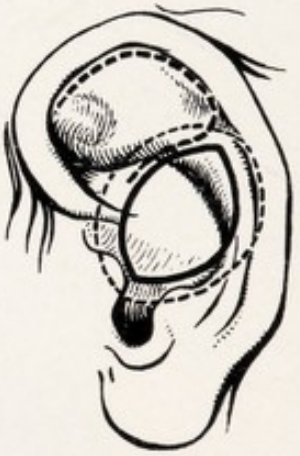

Fig. 807.
Freie Plastik aus der Ohrmuschel zur Bildung einer Nasenspitze (nach Lexer).
____ Schnittführung zur Excision. .... Lappenschnitt zur Ablösung der hinteren Ohrmuschelhaut zwecks Defektdeckung. (Nach Lexer in Bier, Braun, Kümmel, Operationslehre.)

zurück und verleiht ihm ein treppenartiges Aussehen. Fig. 804 zeigt den Fall nach der Plastik, die in frontalem Hautersatz, Höckerabtragung und Transplantation eines etwa 5 cm langen Knochenstückes aus der Tibia bestand, das dem durch die Höckerabtragung geglätteten Profil aufliegt.

β) Korrektur ausschließlich durch Rhinomioplastik (rhinomiotische Korrektur eines Nasenspitzendefekts).

Diese ist möglich. Wenn in solchem Fall die ganze Nase zu lang ist (Fig. 305), so braucht die Spitze gar nicht ersetzt zu werden. Die Korrektur kann vielmehr auf dem Wege der Rhinomioplastik geschehen. Man erhält dann eine kleine, aber in sich harmonische und auch zu dem übrigen Gesicht passende Nase. Die Fig. 306 zeigt den Erfolg des in Fig. 305 abgebildeten Falls. Die Methode ist im ganzen und großen in den Fig. 265 und 266 S. 145 sowie in den Fig. 283 und 284 S. 151 dargestellt.

B. Nasenspitzendefekte ohne Hautbedeckung.

a) Partieller Nasenspitzendefekt.

Durchgehende, d. h. zugleich mit Knorpel- und Schleimhautdefekten verbundene Nasenspitzendefekte werden je nach ihrer Größe verschieden behandelt. Handelt es sich um einen partiellen durchgehenden Defekt, so wird er am besten durch einen gestielten Lappen aus der darüberliegenden Nasenpartie ersetzt, also rhinometathetisch. Fig. 805 a und b zeigen die Methode, Fig. 806 ist die Anwendung an einem praktischen Falle einige Tage nach der Einpflanzung vor Entfernung der Nähte.

b) Totale Nasenspitzendefekte.

Für totale Nasenspitzendefekte (ohne Hautbedeckung) kommen folgende Methoden in Betracht:

α) **Die freie Plastik aus dem Ohr,**

die in Anlehnung an das Verfahren von Fritz König und von Lexer ausgeführt worden ist. Lexer entnimmt das Ersatzstück als ein Oval aus der Ohrmuschel (siehe Fig. 807) und sagt darüber im Archiv für Klinische Chirurgie 1910, S. 768 folgendes:

„Bei der Excision ist darauf zu achten, daß die hintere Hautdecke mehrere Millimeter über den Wundrand des inneren und des Knorpels hervorsteht. Denn erstens schrumpft sie stärker an dem angeschnittenen Stücke als die innere, zweitens wird sie beim Einnähen in den Defekt durch größere Wölbung des Knorpels noch mehr in Anspruch genommen und muß daher reichlich vorhanden sein. Die Lücke im Ohre zu schließen ist nicht schwer. Man löst an der hinteren Seite der Muschel einen gestielten Hautlappen vom Knorpel und näht ihn in den Defekt ein. Sollte er ihn nicht völlig ausfüllen, so kann von der inneren Haut ein zweiter Lappen präpariert und so verschoben werden, daß er den Rest des Defektes deckt. Die Wundflächen des Lappens, welche durch letzteren hindurch nach vorne oder hinten sehen, werden der Vernarbung überlassen oder mit Epidermis bepflanzt.

Das Einnähen des entnommenen Stückes in den Nasendefekt erfolgt mit Verwendung von dessen Rändern zur Unterfütterung wie bei dem Ersatze des Nasenflügels. An der Stelle, wo das angefrischte Septum mit dem Ersatzstück zusammentrifft, muß aus der Innenhaut des letzteren ein kleiner Keil entfernt werden."

Der Erfolg dieser Methode steht nach dem, was ich gesehen habe, dem der brachialen Methode nach. Die Spitze pflegt breit und zu flach zu sein. Außerdem kommt auch die artifizielle Veränderung am Ohr ein wenig in Betracht; aber es ist eine Spitze, wo vorher keine war, und daher ist diese Methode der kürzeren Behandlungsdauer wegen

beachtenswert. Da bei der Nasenflügelplastik nach Fritz König nach den Angaben der Literatur das Knorpelstück nur etwa in der Hälfte der Fälle anheilt, so muß diese Methode vorläufig noch als unsicher gelten und muß in Fällen, wo die Behandlungsdauer nicht in Betracht kommt, nach meinen Erfahrungen hinter der brachialen, frontalen Methode zurücktreten.

β) Der Ersatz der Nasenspitze aus der Stirnhaut (frontale Akro-neoplastik).

Von der frontalen Methode der Nasenspitzenersatzplastik habe ich gelegentlich einen leidlichen Erfolg gesehen. Nach Labat wird sie folgendermaßen ausgeführt. Von der

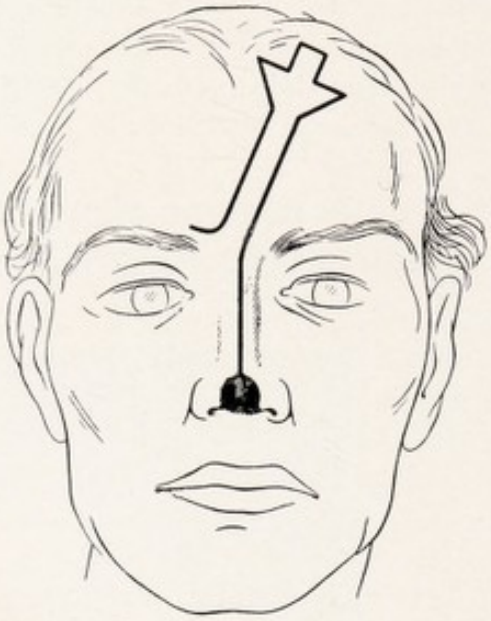

Fig. 808.
Bildung der Nasenspitze aus der Stirnhaut nach Labat (aus Nélaton und Ombrédanne).

Gegend zwischen den Augenbrauen an wird schräg nach oben ein schmaler Streifen ausgeschnitten, welcher am Ende, entsprechend dem Nasenspitzendefekte sich verbreitert (Fig. 808). Dieser streifenförmige Lappen wird nach abwärts gedreht und das Endstück auf die angefrischten Ränder des Nasenspitzendefektes aufgenäht. Die Stirnwunde wird sofort durch Naht geschlossen. Fig. 801 zeigt einen nach dieser Methode von einem Petersburger Chirurgen operierten Fall.

γ) Indirekter Nasenspitzenersatz aus der Stirnhaut (J. Joseph).

Der indirekte Nasenspitzenersatz kommt häufig in Betracht bei neugebildeten Nasen, die mehr eine flache Hautbedeckung der Nasengegend darstellen, bei denen aber die Nasenspitze im wesentlichen fehlt. Fig. 657 zeigt die Methode in einem Falle von totalem Nasendefekt. Fig. 659 zeigt den in diesem Falle erreichten Enderfolg, zu dem auch die Verschmälerung und Einfügung einer Elfenbeinleiste beigetragen hat. Diese Methode stellt eine Fortsetzung der frontalen Rhinoneoplastik bei Nasendefekten mit fehlendem Skelett dar.

δ) Ersatz der Nasenspitze aus der Armhaut (brachiale Methode).

Auch die brachiale Methode der Rhinoplastik gibt recht gute Erfolge.

Sie ist bereits auf Branca Tagliacozzi zurückzuführen (s. Fig. 412). Der größeren Sicherheit wegen empfehle ich sie nach meinen oben beschriebenen Modifikationen

Fig. 809.
Totaldefekt der Nasenspitze nach Lupus.



Fig. 810.
Nach der Transplantation aus dem Arm.
(Zu Fig. 809 gehörig.)

Fig. 811.
Seitenansicht von Fig. 809.

Fig. 812.
Seitenansicht nach der Plastik.
(Transplantation aus dem Arm.)

BRACHIALER NASENSPITZENERSATZ.

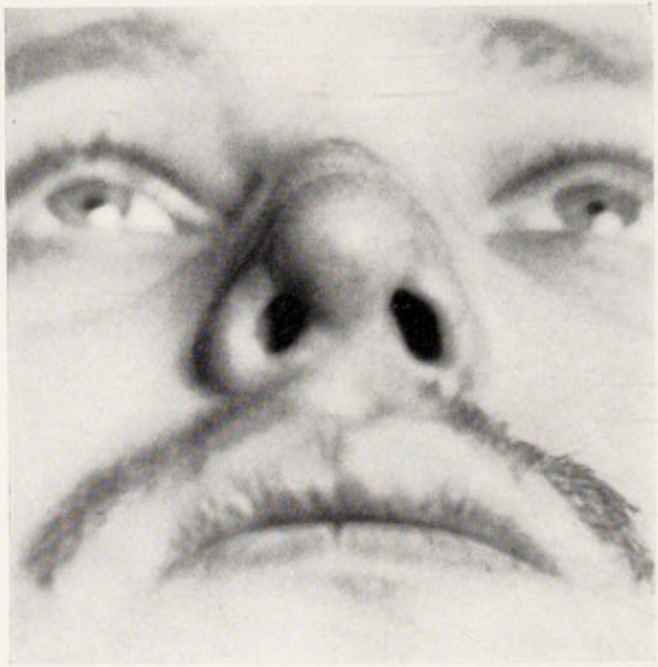

Fig. 813.

Ansicht von unten nach der Plastik. (Zu den Fig. 810 und 812 gehörig.)

Fig. 814.

Defekt der Nasenspitze.
(Kriegsverletzung.)

Fig. 815.

Nach den plastischen Operationen.
(Hautüberpflanzung aus dem Arm, Ergänzung des Gerüstes der Nasenspitze aus der Tibia.)

BRACHIO-TIBIALER ERSATZ DER NASENSPITZE.

auszuführen, sowohl hinsichtlich der Schnittführung am Arm wie der Verbandtechnik. Die Fig. 810, 812 und 813 zeigen einen auf diesem Wege erreichten Erfolg bei einem lupösen Defekt, der in den Fig. 809 und 811 dargestellt ist.

Fig. 814—816 zeigen gleichfalls einen auf brachialem Wege wieder hergestellten Fall, bei dem zwei Knochenstückchen aus der Tibia (s. Fig. 816) implantiert wurden. Das Zwischenstadium, den Zustand nach der Anheilung des Armlappens, zeigt Fig. 474

Fig. 816. (Zu den Fig. 814 und 815 gehörig.)
Zwei Knochenstückchen aus der Tibia unter die Haut der Nasenspitze implantiert.

auf S. 256. Selbstverständlich muß nach der Anheilung der Armhaut die plastische Modellierung gemacht werden, die im wesentlichen in kleinen Excisionen aus dem Unterhautfett und aus der Haut selbst mit nachfolgender Naht besteht. Die Excision aus dem Unterhautfett wird natürlich subcutan unter Benutzung der vorhandenen Narben gemacht, um neue Narbenbildungen möglichst zu vermeiden.

ε) Nasenspitzenersatz aus der Wangenhaut (buccale Methode).
(Buccale Methode nach J. Joseph.)

Die Nasenspitze kann auch aus der Wangenhaut gebildet werden. Die Abbildungen in dem Abschnitt über „Buccale Methoden der Rhinoplastik" S. 284 usf. zeigen die

Methoden (s. Fig. 539—547). Die Fig. 817 und 818 zeigen einen nach dieser Methode operierten Fall von Nasenspitzenersatz.

Fig. 817.
Defekt der Nasenspitze.



Fig. 818.
Zustand nach der Rhinoplastik aus der lateralen Wangenhälfte.

Kombination von Nasenspitzendefekten mit anderen Nasendefekten.

Nasenspitzendefekte kommen natürlich in Kombination mit allen möglichen anderen Nasendefekten vor. Eine relativ häufige Kombination ist der Spitzendefekt im Zusammenhang mit einem Septumdefekt. Fig. 819 zeigt einen solchen von mir auf frontalem Wege nach Labat korrigierten Fall, in dem ich, da ein Teil des Lappens nekrotisch geworden war, auch die Ernährungsbrücke nach meinen obigen Angaben nach unten transplantierte (Fig. 821 und 822) und zugleich das Profil durch Einlagerung eines Knochenstückes erhöhte (s. Fig. 820).

3. Septumersatz (Kiono-neoplastik).

Übersicht der Septumdefekte und der Methoden für ihre Beseitigung.

Die Septumdefekte teilt man zweckmäßig in folgende Unterarten ein:

A. Abnorme Kürze des Septums mit normaler Haut. Methode: Knochen- oder Knorpelimplantation;

B. Hautdefekte des Septums. Methoden: a) die labiale Methode (aus der Oberlippe) (Dieffenbach und Dupuytren); b) die palmare Methode nach Labat.

C. Totaler Defekt des Septum mobile
   a) die nasale (rhinometathetische Methode) (J. Joseph);
   b) die tibio-labiale Septumbildung (J. Joseph);
   c) die tibio-brachiale Septumbildung (J. Joseph);
   d) der buccale Septumersatz (J. Joseph);



Fig. 819.
Kombination von Nasenspitzen- und Septumdefekt.



Fig. 820.
Nach der Plastik (Transplantation aus der Stirn umfangreicher chirurg. Modellierung).

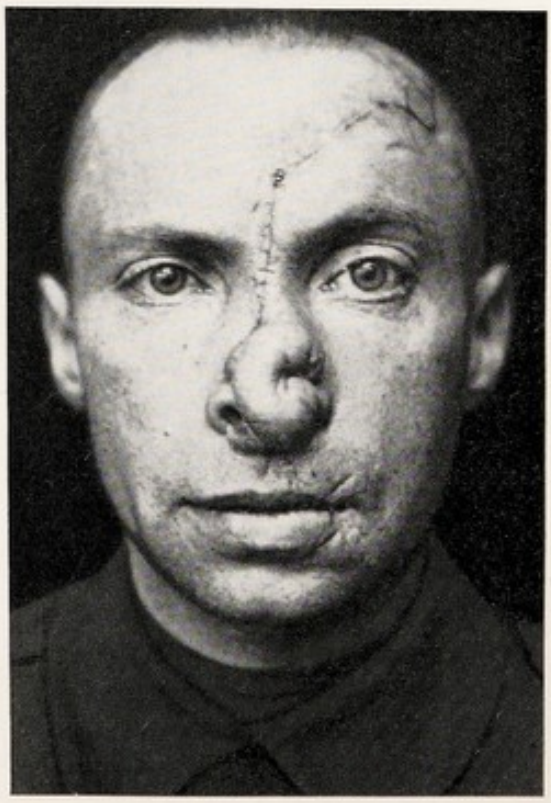

Fig. 821.
Zwischenstadium.
(Zu Fig. 820 gehörig.)

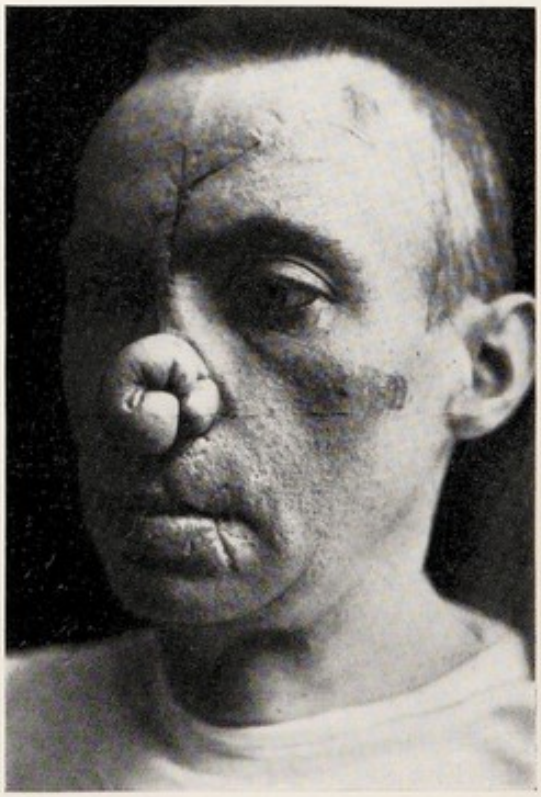

Fig. 822.
Dasselbe Zwischenstadium in Halbseitenansicht.
(Zu Fig. 820 gehörig.)

KOMBINATION EINES NASENSPITZEN- UND SEPTUMDEFEKTES
(siehe Text S. 402).

e) die tibio-frontale Methode nach Hildebrand;
f) die digitale Septumbildung
α) aus dem Finger (Hardie, Leischner u. a.),
β) aus der Zehe (Kausch);

D. Defekte des viereckigen Septumknorpels (der Cartilago quadrangularis);
E. Kombinationen von Septumdefekten mit anderen Nasendefekten.
Anhang: Synechien des Septums mit der Seitenwand (der unteren und mittleren Muschel).

A. Abnorme Kürze des Septums.

Steht das normal behäutete Septum zurück, etwa so, daß es in Nasenhöhe gesehen, im Profil vom Nasenflügel verdeckt wird und nur von unten betrachtet in die Erscheinung tritt, so geschieht

die operative Verlängerung des Septums

durch subcutane Einpflanzung von Knorpel oder Knochen, und zwar am besten in folgender Weise: Man macht auf der linken Seite des Septums einen Hautschnitt parallel zum Rande und dicht an der äußeren Haut des Septums, in ähnlicher Weise wie ich ihn

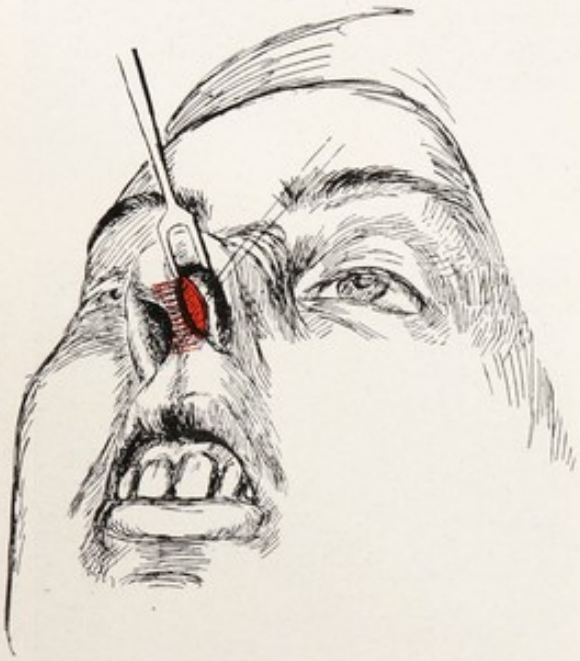

Fig. 823 a.
Abnorme Kürze des Septums, „verschwundenes Septum".

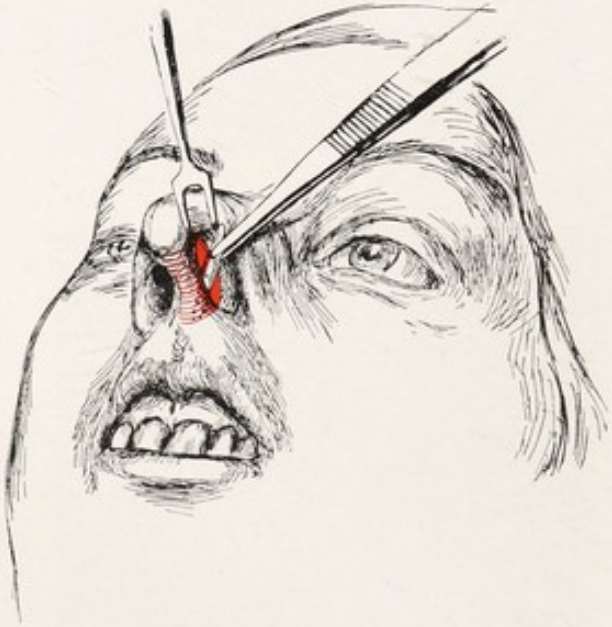

Fig. 823 b.
Korrektur durch subcutane Knocheneinlage.

für die Verkürzung des hängenden Septums auf S. 147 in Fig. 272 angegeben habe, ohne die Unterhaut der anderen Seite zu durchstoßen, löst mit einem um die Fläche gebogenen Messer die äußere Haut des Septums von den septalen Partien der spitzen Knorpel ab, bis man auf die entgegengesetzte Seite des Septums gelangt. Auch von dieser Seite wird noch eine schmale Hautzone abgelöst. Dadurch entsteht eine Hauttasche (Fig. 823a). In diese schiebt man dann Fett oder Knorpel oder auch Knochen hinein (Fig. 823b). Fig. 824 zeigt im Röntgenbilde die Einfügung von zwei übereinanderliegenden Knochenstücken in der Septumgegend, einem kürzeren oberen und einem längeren unteren (neben einem für die Korrektur der gleichzeitig bestehenden Sattelnase bestimmten dorsalen Knochenstück). Fig. 825 zeigt einen Septumdefekt

vereint mit Plattnase, bei der diese Methode Anwendung fand. Fig. 826 zeigt den Erfolg. Die Plattnase wurde in diesem Falle zwecks Erhöhung des Profils durch Knocheneinpflanzung und die Abplattung des unteren Nasenabschnittes durch doppelseitige Flügelresektion korrigiert.

Das knorpelige Material habe ich da, wo es entbehrlich war, insbesondere dem viereckigen Knorpel an einer weiter nach hinten gelegenen Stelle entnommen. Das knöcherne Material entnahm ich der vorderen Tibiakante, benutzte hierfür auch mehrfach Elfenbein.

B. Hautdefekte des Septums

werden a) aus der Oberlippe (labiale Methode) oder b) aus der Palma manus (palmare Methode) gebildet. Letztere ist von Labat angegeben worden, s. Fig. 827.



Fig. 824.
Septum-Verlängerung durch subcutane Knocheneinlage (neben Sattelnasen-Korrektur).

Fig. 825.
Abnorme Kürze des Septums, resp. „verschwundenes Septum", neben abnormer Breite der Spitze und der Flügel. (Sattelnase.)



Fig. 826.
Operative Septumverlängerung, neben operativer Verschmälerung der Spitze und der Flügel und Sattelnasenkorrektur.

OPERATIVE SEPTUMVERLÄNGERUNG.

Fig. 827.
Operation nach Labat.
Stellung im Verband (nach Nélaton).

a) Dieffenbach und Dupuytren haben für den totalen Defekt des Septum mobile die Hauttransplantation aus der Lippe angegeben (s. Fig. 827 a und 827 b). Auch

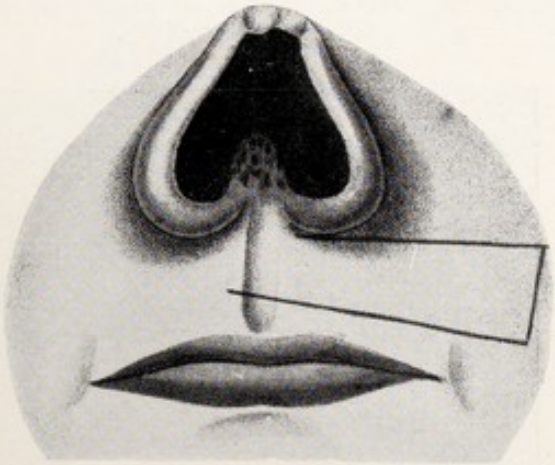

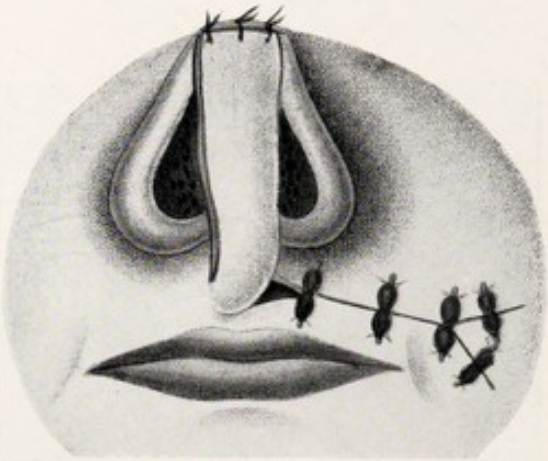

Fig. 827 a. **Totaler Defekt des Septums** **Fig. 827 b.**
nach Dieffenbach und Dupuytren ergänzt.
(Aus Fritze und Reich.)

ich habe mich in einem besonderen Falle mit dieser Methode begnügt, nämlich bei einer siebzigjährigen Dame mit totalem Septumdefekt (s. Fig. 828 und 829), bei der möglichst eine Operation ausreichen sollte. — Diese Methode genügt aber nur in Fällen, in denen nur die äußere Haut des Septums fehlt und in manchen Fällen von nur partiellem Septumdefekt. Fig. 830 und 831 zeigen den Ersatz eines partiellen Hautdefektes nach Dupuytren und Dieffenbach (neben einer Medianisierung des rechten Nasenflügels, wie sie in den Fig. 396—401 dargestellt ist).

Bei jüngeren Personen mit totalem Septumdefekt, die vermutlich eine normale Lebensdauer zu erwarten haben, muß man natürlich damit rechnen, daß das häutige Septum schrumpft und die Nasenspitze an die Lippe heranzieht, wodurch eine häßliche Krümmung des Nasenprofils eintritt.

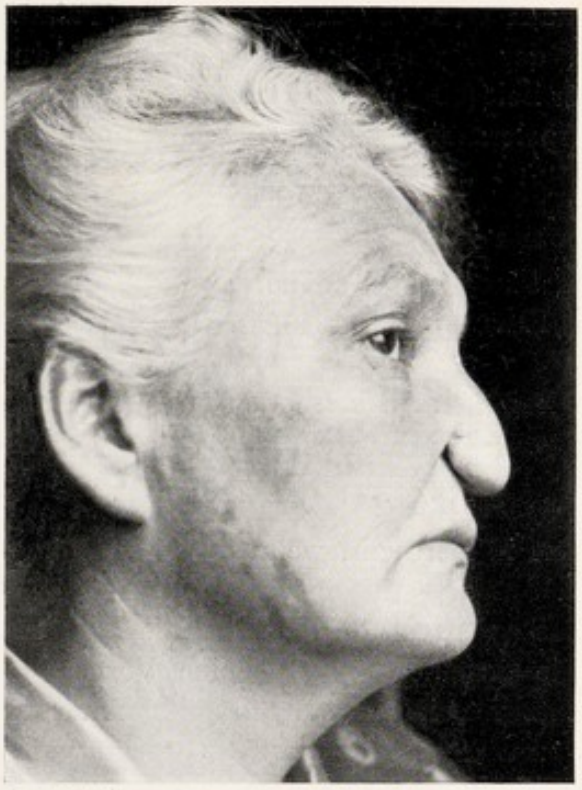

Fig. 828.
Totaler Septumdefekt.

Fig. 829.
Nach dem Ersatz des Septums aus der Oberlippe (siehe Text).

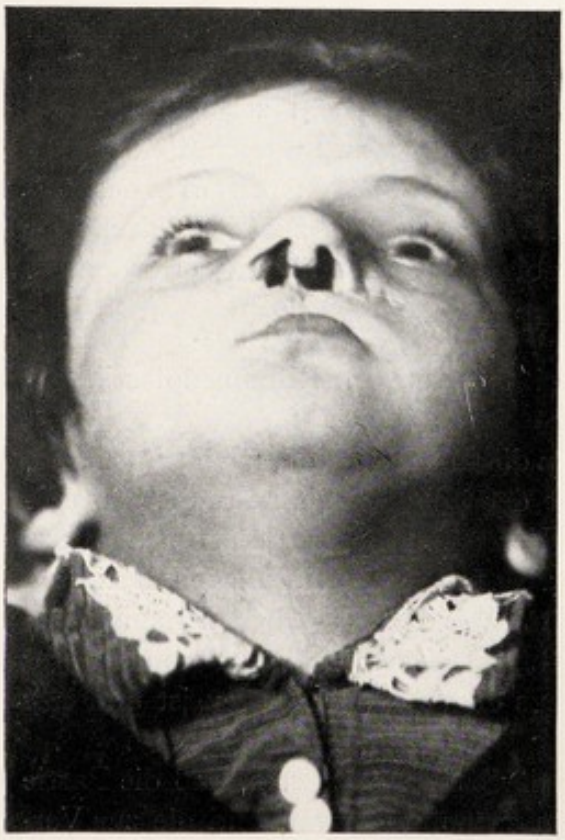

Fig. 830.
Partieller Septumdefekt neben abnormer Größe des Nasenlochs.

Fig. 831.
Nach dem Ersatz aus der Oberlippe und der Medianisierung des Nasenflügels.

b) Hautdefekt des Septums kann man nach dem Obigen auch aus der Palma manus ersetzen (palmare Methode) nach Labat, der diese Methode für den totalen Ersatz des Septums angegeben hat, freilich zu einer Zeit (1834), wo man den organischen Knorpelersatz nicht kannte. — Ohne den Knorpelersatz aber ist eine Schrumpfung des so geschaffenen Septums zu erwarten.

C. Totaler Defekt des Septum mobile.

Bei totalem Septumdefekt tut man darum gut, Knochen oder Knorpel in die für das Septum bestimmte Haut einzulagern resp. solche Haut zu benutzen, in welcher schon Knochen und Knorpel eingelagert ist.

Bei der Beschreibung der hierfür in Betracht kommenden Methoden beobachte ich die auf Seite 402 und 404 angegebene Reihenfolge.

a) Der Septumersatz aus der Nase (rhinometathetischer Septumersatz).

Der Septumersatz aus den Bestandteilen kommt in Betracht, wenn die Nasenspitze etwas zu stark hervortritt und zu breit ist. Fig. 832 zeigt in einem praktischen Fall einen totalen Septumdefekt. Die Fig. 833 den Zustand nach der Plastik, die Fig. 834 ein Zwischenstadium. Die Fig. 835 bis 838 zeigen die einzelnen Phasen meines Vorgehens im Schema, aus dem ersichtlich ist, daß ich das Ersatzmaterial nur einem Spitzenknorpel entnahm. — In ähnlicher Weise hat anscheinend Szymanowski operiert. Szymanowski schneidet den Lappen — nach einer kleinen Strichzeichnung zu urteilen — aus beiden Spitzenknorpeln aus, wodurch die Nasenspitze und besonders die oben an die Spitze grenzende Partie viel zu flach resp. sattelartig vertieft werden muß.

Zuweilen ist die sofortige völlige Geradestellung des zu schaffenden Septums nicht ratsam wegen der Gefahr einer partiellen Nekrose infolge zu starken Druckes auf die Ernährungsbrücke. Man läßt in solchen Fällen am besten das Septum zunächst in schiefer Stellung einheilen und muß dann nachher die Stellung des neu geschaffenen, aber noch schief eingeheilten Septums korrigieren. Die Fig. 839—841 zeigen die operative Verlagerung des extramedial liegenden labialen Endes des neu geschaffenen Septums, während die Fig. 842—844 schematisch die Verlagerung des Spitzenteils des neugeschaffenen Septums zeigen. Solche Nachkorrekturen sind auch zuweilen nach der im folgenden Abschnitt zu beschreibenden tibio-labialen Septumbildung erforderlich.

b) Die tibio-labiale (osteo-labiale oder chondro-labiale) Septumbildung.

Die tibio-labiale Septumbildung ist bereits bei der totalen Rhinoneoplastik geschildert worden (s. Fig. 602—614).

Sie besteht in der Einpflanzung eines Knochens in die Oberlippe und, nach Einheilung, in der gestielten Überpflanzung dieser Teile mitsamt der Oberlippenhaut in die Septumgegend. Die Fig. 845—850 zeigen im Schema das Vorgehen bei isoliertem Septumdefekt, d. h. bei sonst gut erhaltener Nase. Fig. 851 zeigt einen solchen isolierten Totaldefekt des Septums und Fig. 852 den Zustand nach der Überpflanzung und späteren Modellierung. Es interessiert vielleicht, daß in diesem Falle der von anderer Seite unternommene Versuch des Septumersatzes aus dem Arm mißlungen ist und nur Hautbuckel auf dem Arm hinterlassen hat.

Ein wenig störend pflegt besonders bei Männern der Umstand zu sein, daß die Partie der Oberlippe, aus welcher die Haut für das Septum entnommen war, und die zur Vermeidung des Lippenektropions durch Wangenhaut ersetzt wurde, behaart ist. Damit auch an dieser Stelle der Oberlippe wieder behaarte Haut geschaffen wird, pflege ich entweder einen Teil der Schnurrbarthaut von dem Septum her wieder zurück zu über-

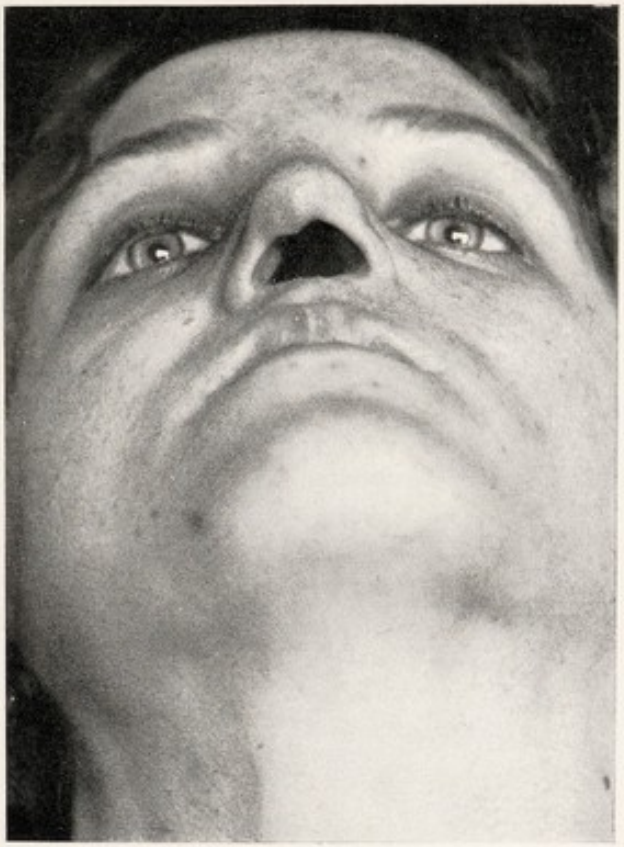

Fig. 832.
Totaler Septumdefekt.

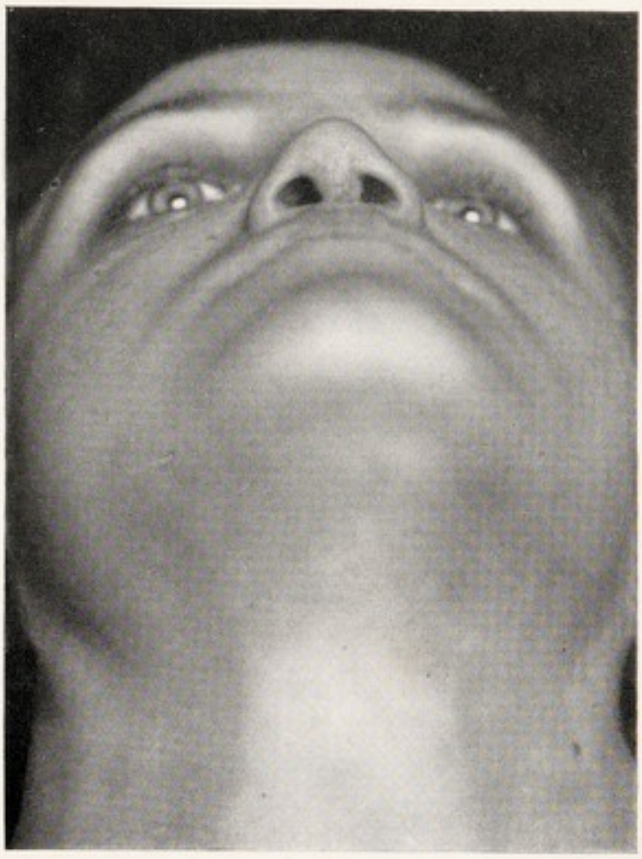

Fig. 833.
Nach dem Ersatz des Septums aus der Nase.

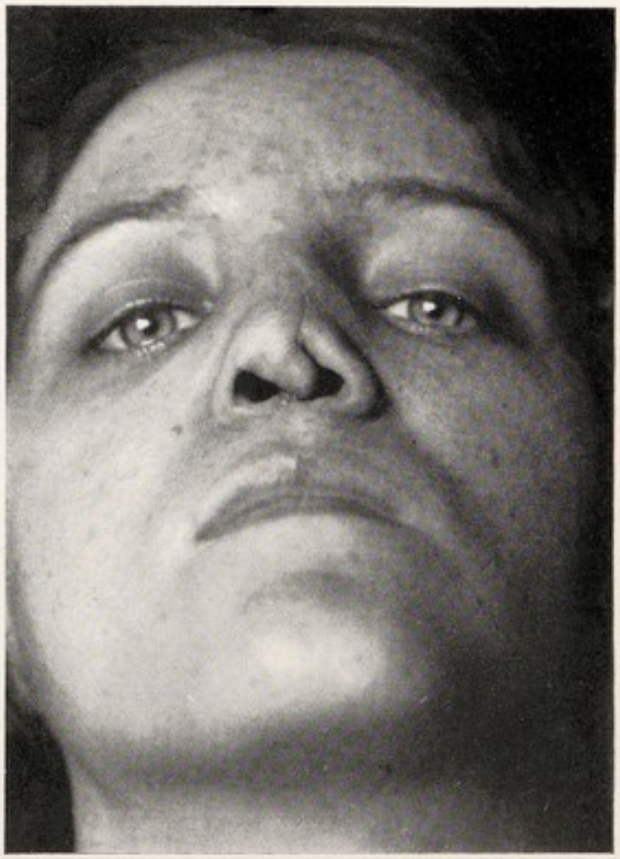

Fig. 834.
Der transplantierte Nasenhautknorpellappen zunächst schief angeheilt.
(Zwischenstadium.)

NASALER (RHINOMETATHETISCHER) ERSATZ BEI ISOLIERTEM, TOTALEM SEPTUMDEFEKT.

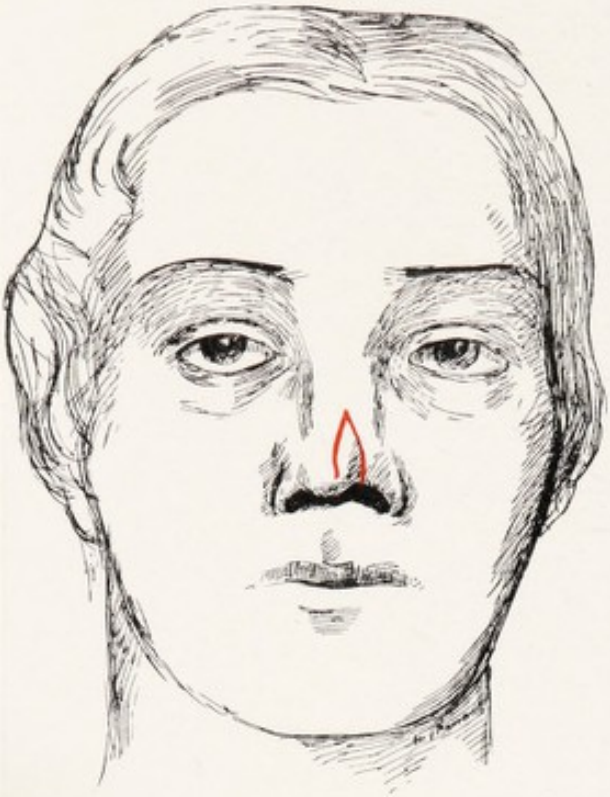

Fig. 835.
Totaler Defekt des häutigen Septums. Schnittführung.

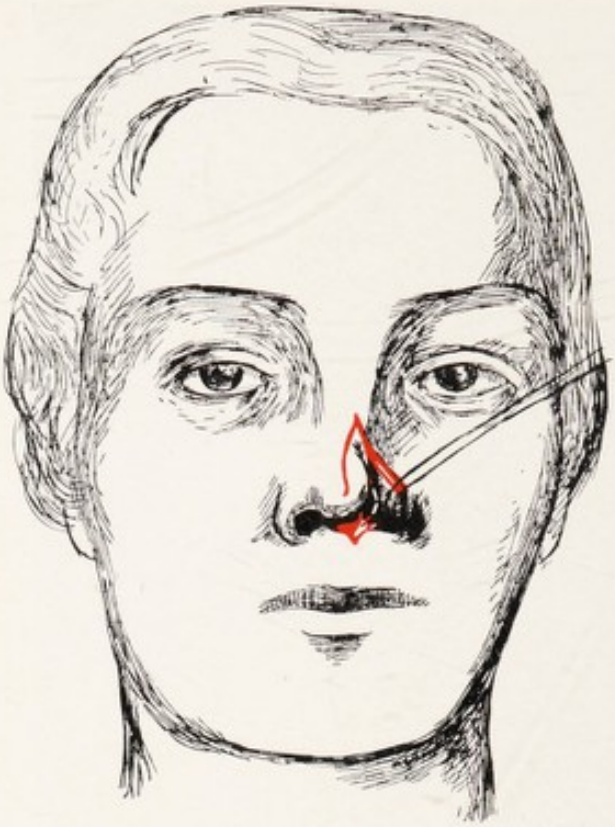

Fig. 836.
Der Schnitt durch die ganze Wanddecke hindurchgeführt.

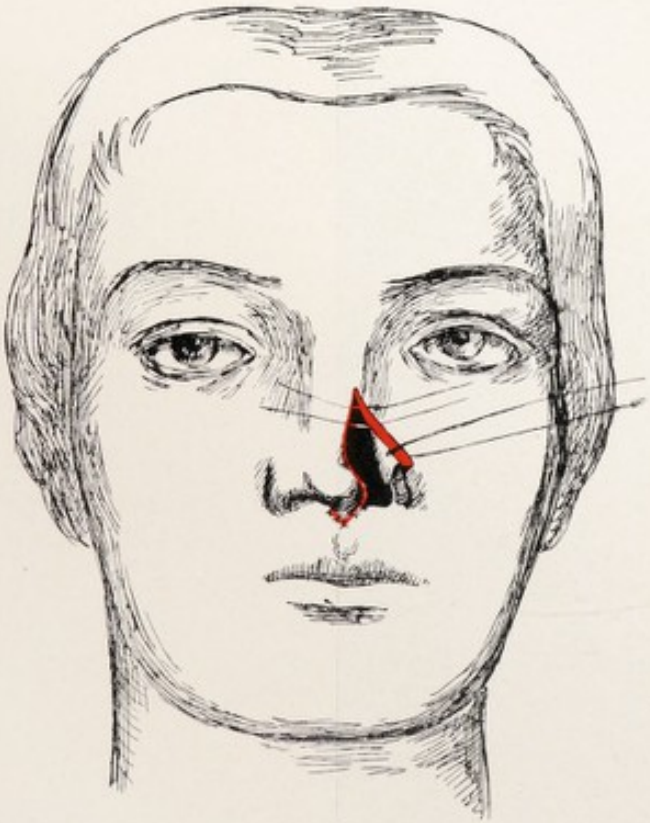

Fig. 837.
Der nasale Lappen an die Lippe angenäht.

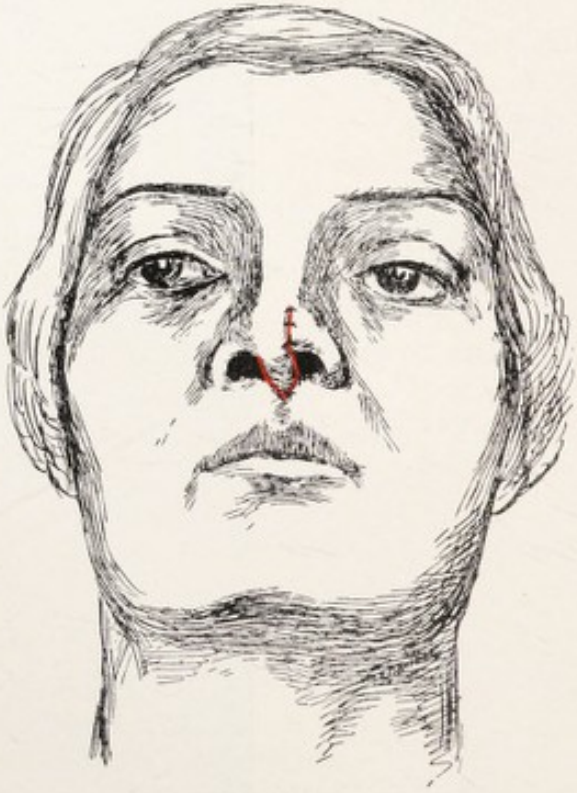

Fig. 838.
Schlußnaht: der Flügel angenäht.

ISOLIERTER TOTALER SEPTUMDEFEKT DURCH NASALEN HAUTKNORPELLAPPEN ERSETZT. (RHINOMETATHESIS NACH J. JOSEPH.)

Fig. 839.
Labiale Schiefheit des Septums.

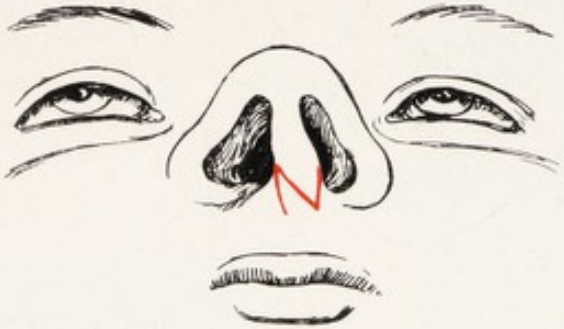

Fig. 840.
Schnittführung: Z-förmige Überpflanzung an der Lippe.

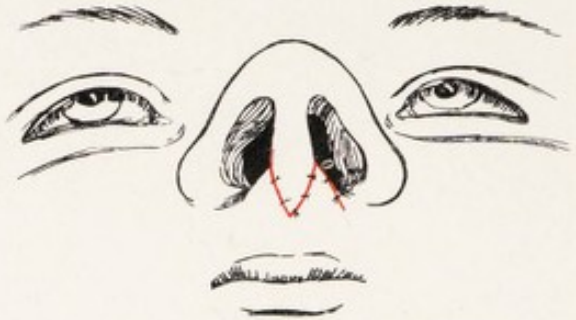

Fig. 841.
Nach der Umlagerung und Naht.

Fig. 842.
Schiefheit des Septums an der Nasenspitze (apicale Schiefheit).

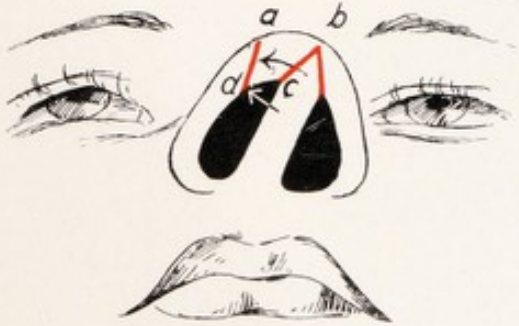

Fig. 843.
Z-I-förmige Überpflanzung. Schnittführung.
Die E.-B. des Bezirkes a, b, c, d liegt oberhalb der Nasenspitze.

Fig. 844.
Nach der Überpflanzung und Naht.

KORREKTUR DER LABIALEN SCHIEFHEIT DES SEPTUMS (Fig. 839—841) UND DES APICALEN SCHIEFSTANDES (Fig. 842—844).

pflanzen oder, wenn dies nicht angängig ist, die betreffende Stelle im Bereiche der Schnurrbartgegend zu exzidieren und in diesen neugeschaffenen Hautdefekt einen Lappen einzufügen, der in senkrechter oder fast senkrechter Richtung der behaarten Oberlippe entnommen wird. Der tertiäre Hautdefekt wird durch einfache Zusammenziehung der Wundränder geschlossen.

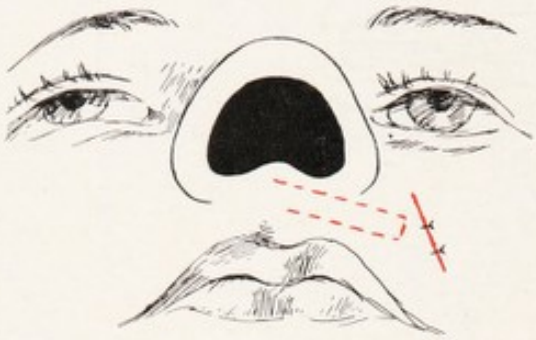

Fig. 845.

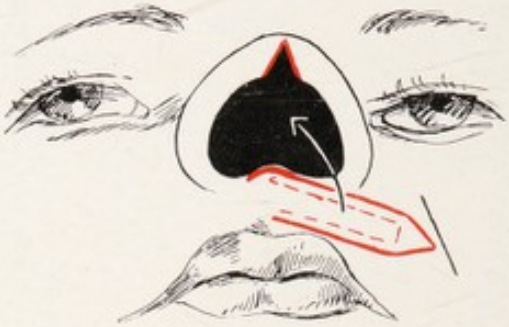

Fig. 846.

Fig. 847.

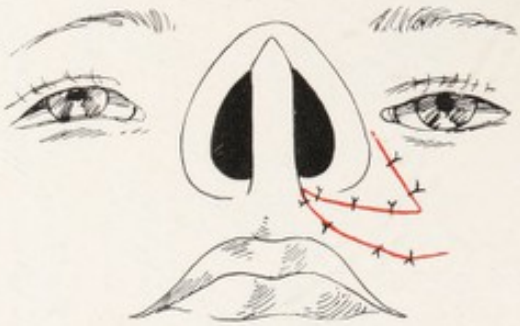

Fig. 848.

Ersatz des sekundären Lippendefektes aus dem Wangenabschnitt oberhalb des Defektes.

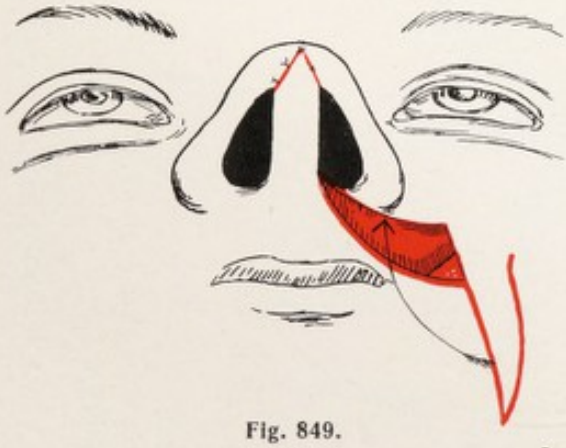

Fig. 849.

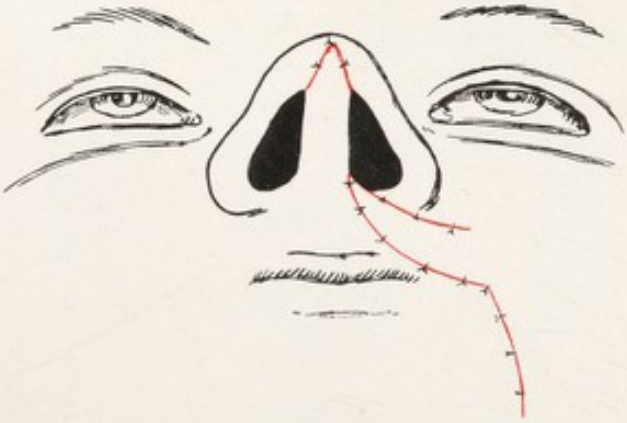

Fig. 850.

Septumersatz.

Ersatz des sekundären Lippendefektes aus dem Wangenabschnitt unterhalb des Defektes.

Ich habe früher nur eine Tibialeiste von geeigneter Länge in die Oberlippe eingepflanzt und demgemäß diese Art der Herstellung des Septums „tibio-labiale Septumbildung" genannt. In letzter Zeit habe ich aber auch gelegentlich Knorpel zu diesem Zwecke in die Oberlippe eingefügt, der aus dem Ohr- oder Rippenknorpel stammte (chondro-labiale Septumbildung). Die Knochen- und Knorpeleinlage gibt dem Septum Festigkeit und damit auch der Nasenspitze einen guten Halt und ein gutes Aussehen.

Fig. 851.
Totaler Septumdefekt bei sonst erhaltener Nase.

Fig. 852.
Nach der Plastik.
(Tibiolabiale Septumbildung.)

Fig. 853.
Röntgenbild des Falles.
(Zu Fig. 852 gehörig.)

TIBIO-LABIALER ERSATZ EINES ISOLIERTEN TOTALEN SEPTUMDEFEKTES.

Fig. 853 zeigt das der Tibia entnommene Knochenstück im Röntgenbild. Ich bemerke, daß ich in diesem Fall, wie in ähnlichen anderen Fällen, nach der Umkantung des der Oberlippe entnommenen Septumlappens zur größeren Sicherheit seine Wundränder mit einem entsprechend großen Thierschschen Lappen bedeckt habe, und zwar mit gutem Erfolg.

Methode der Geraderichtung bei einem an der Spitze schiefstehenden Septum.

Die Fig. 839—841 zeigen schematisch die Art, wie das an der Lippe schiefstehende Septum gerade gerichtet wird und die Fig. 842—844 zeigen das Vorgehen

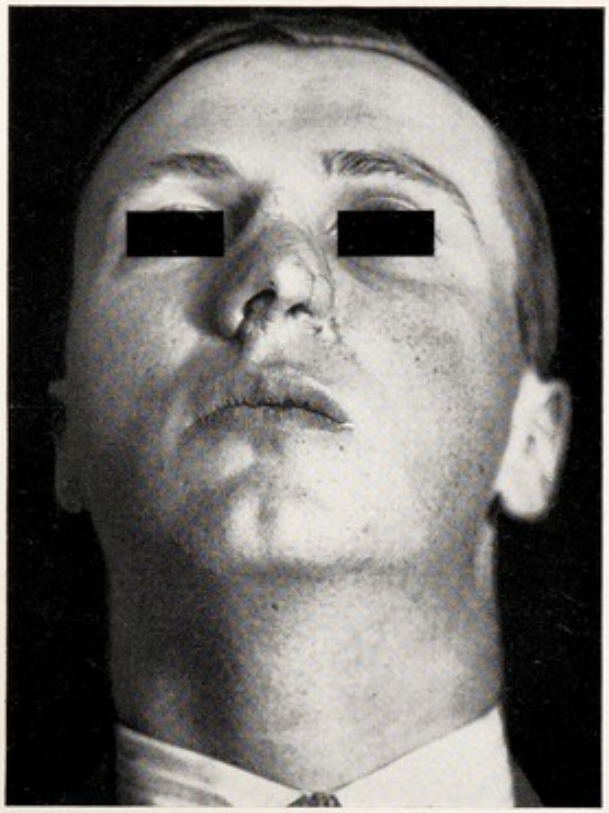

Fig. 854.
Schiefheit des Septums, nach einer von anderer Seite ausgeführten Nasenplastik zurückgeblieben.

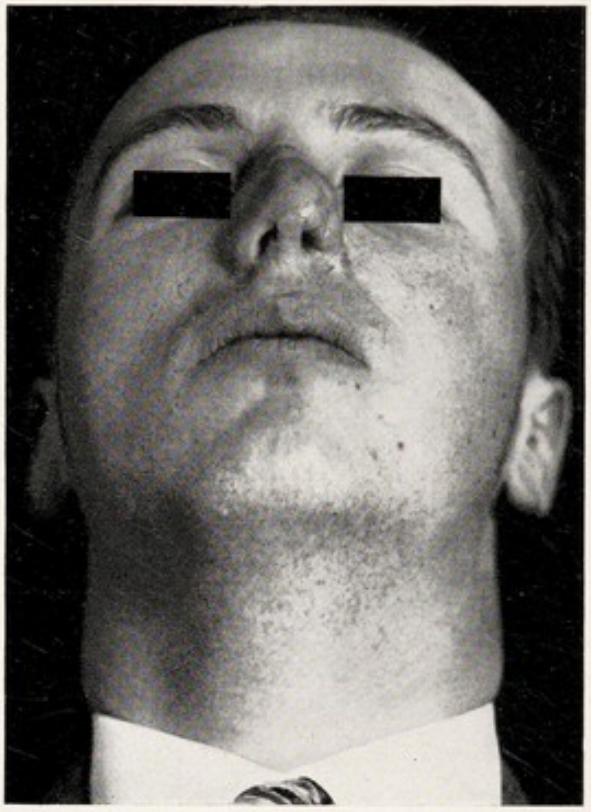

Fig. 855.
Nach der von mir ausgeführten Korrektur. (Methode s. in den Fig. 839—841.)

bei Schiefheit des Septums an der Nasenspitze. Die Fig. 854 und 855 zeigen einen praktischen, vorher von anderer Seite operierten Fall, den ich nach der in der Fig 839—841 dargestellten Methode korrigiert habe.

c) Tibio-brachiale Septumbildung.

Ist für das Tibiastück in der aus dem Arm überpflanzten Haut Platz genug und ist die Haut groß genug, um das Septum zu bilden, so kann man entsprechend der Bezeichnung „tibio-labialen Septumbildung" auch von einer tibia-brachialen Septumbildung sprechen (s. Fig. 615).

d) Septumersatz aus der Wange (buccale Septumbildung).

Wie bereits in dem Kapitel über die Rhinoplastik aus der lateralen Wangenhälfte dargestellt ist, kann auch aus der Wange, und zwar aus der Ernährungs-Brücke des Wangenlappens, das Septum gebildet werden. Auch ist dort Abbildung eines Falles beigegeben (siehe Fig. 553—555, S. 288 und 289).

e) Die frontale Septumbildung.

Die frontale osteoplastische Septumbildung (Hildebrand) ist von Hildebrand versucht worden. Hildebrand beschreibt seine Methode in der Klinischen Wochenschrift 1911, Nr. 30, S. 1361—1363 wie folgt:

„Man gibt dem Hautperiostknochenlappen auf der Stirn die Form wie in Fig. 1, d. h. der schmale Lappen hat oben zwei seitliche Flügel, also T-Form. Im mittleren Teile des Querlappens befindet sich die kleine Knochenplatte. Die Hautlappen neben dem Knochenplättchen werden nun um die Wundfläche des Knochenplättchens herumgeschlagen und miteinander durch ein paar Nähte vereinigt (Fig. 1 a—c mit b—d). Ferner werden die Wundränder über der schmalen Seite der Knochenplatte durch Nähte zur Vereinigung gebracht (Fig. 2 e mit f), so daß der Knochen allseitig von Haut bedeckt ist. Diese Form gilt für die Fälle, wo der von Haaren freie Teil der Stirn nicht hoch ist, sonst bildet man einen Hautperiostknochenlappen so, daß der Hautlappen etwa 2 cm über das Knochenplättchen hinausragt und umkleidet damit die Knochenplatte. Ist dies dann geheilt, so wird oben ein Querschnitt durch die Nase gemacht, der Hautperiostknochenlappen durch diesen Schnitt mit einer Zange in die Nase nach unten durchgezogen und so gestellt, daß der Lappen mit der einen Kante auf dem Nasenboden, mit der anderen gegen den Nasenrücken von innen her steht. An diesen Kanten wird der Lappen angefrischt und mit dem vorher wundgemachten Nasenboden und Nasenüberzug vernäht (Fig. 4). Der Querschnitt in der Nase wird so viel wie möglich vernäht und auch der Stirndefekt so weit wie möglich geschlossen (Fig. 5). Ist dann der Lappen in der Nase angewachsen, so folgt die Durchschneidung der Basis des Lappens. Man läßt ihn ganz in der Nase verschwinden und hat nun nur noch nötig, durch recht exakte Nähte die Narben so fein wie möglich zu gestalten. Zur Nachbehandlung werden Gummidrainageröhren in die neugebildeten Nasenlöcher gesteckt, damit das Sekret gut abfließen kann und das Nasenseptum gut formiert wird. Sind Reste vom häutigen Septum da, so sind sie meist in das Innere der Nase eingeschlagen, man kann sie aber von dort lösen und evtl. als äußeres häutiges Septum verwenden, indem man sie auf den wundgemachten Lappen aufnäht (Fig. 4 und 5). In dieser Weise wurden 2 Fälle von mir operiert. Der erste im Juli 1910, der zweite im November 1910. Das Resultat war in beiden Fällen ein sehr gutes, wie die Photographien 6 und 8 (= Fig. 857 und 858) zeigen. Leider fehlt von dem zweiten Fall eine Photographie von dem Endresultat. Auch die quere Narbe auf der Nase ist keine Entstellung, wenn die Naht sorgfältig und exakt gemacht wird."

Die im Zitat genannten Figuren 1, 2, 4, 5 sind in diesem Werke mit den Nummern 856a—d bezeichnet. Die anderen Bildernummern des Zitates sind als in diesem Werke entbehrlich fortgelassen.

f) Digitaler Septumersatz.

α) Aus dem Finger.

Über einen isolierten Septumersatz aus dem Finger berichtet Leischner aus der Eiselsbergschen Klinik wie folgt:

„St. M., 25jähr. Bauer, aufgenommen 5. 11. 02 (Wien). Defekt des häutigen und knorpeligen Septums, sowie der unteren Partien beider Nasenflügel nach Lupus. Da der Versuch, die Endphalange eines fremden exartikulierten Fingers als Septumersatz zu verwenden mißlingt, wird das Endglied des eigenen kleinen Fingers transplantiert. Ein Hautknorpelläppchen zur Deckung des Defektes am linken Flügel geht zugrunde; Verwendung eines gestielten vom neuen Septum abgespaltenen Hautläppchens zum Flügelersatz rechterseits. Mäßig gutes Resultat.

Im 17. Lebensjahr des Pat. entstand ein Geschwür am linken Nasenflügel, das allmählich auf die andere Seite und die Innenfläche der Nase übergriff. Nach jahrelanger Behandlung kam endlich der Prozeß zur Ausheilung und es blieb je ein Defekt am freien Rand der beiden

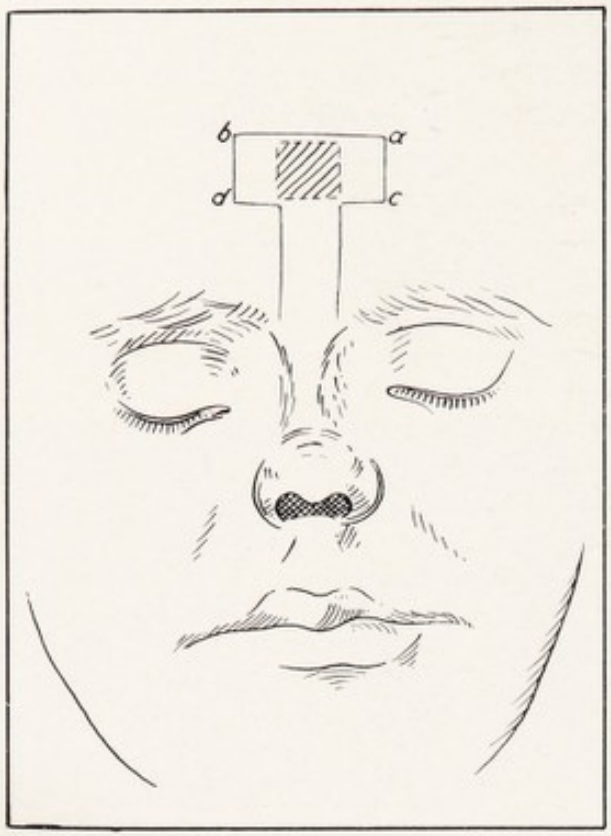

Fig. 856 a. (Fig. 1 des Originals.)
Hautschnitt mit Andeutung des mitzunehmenden Knochenstückchens.

Fig. 856 b. (Fig. 2 des Originals.)
Das Knochenstückchen von dem überstehenden seitlichen Hautläppchen umfaßt.

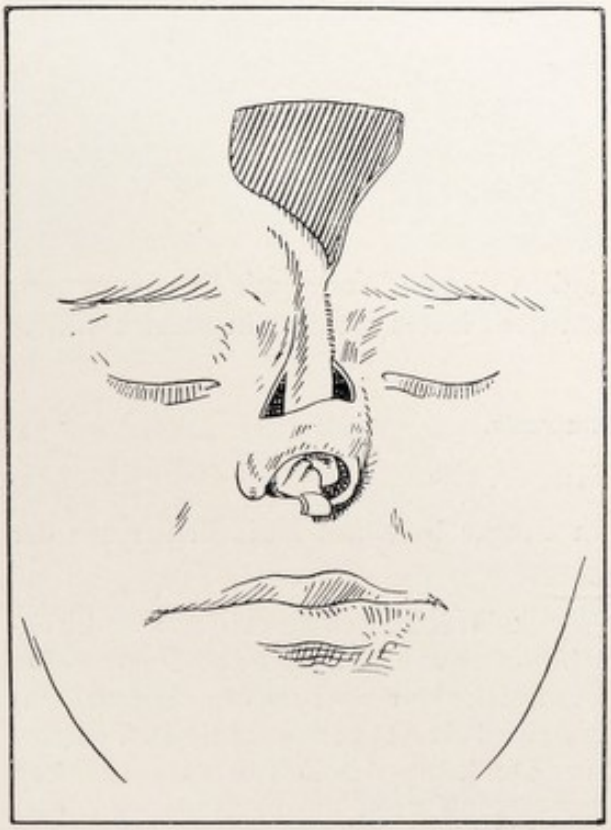

Fig. 856 c. (Fig. 4 des Originals.)
Der Hautperiostknochenlappen durch einen eigens dafür angelegten Schlitz hindurchgezogen.

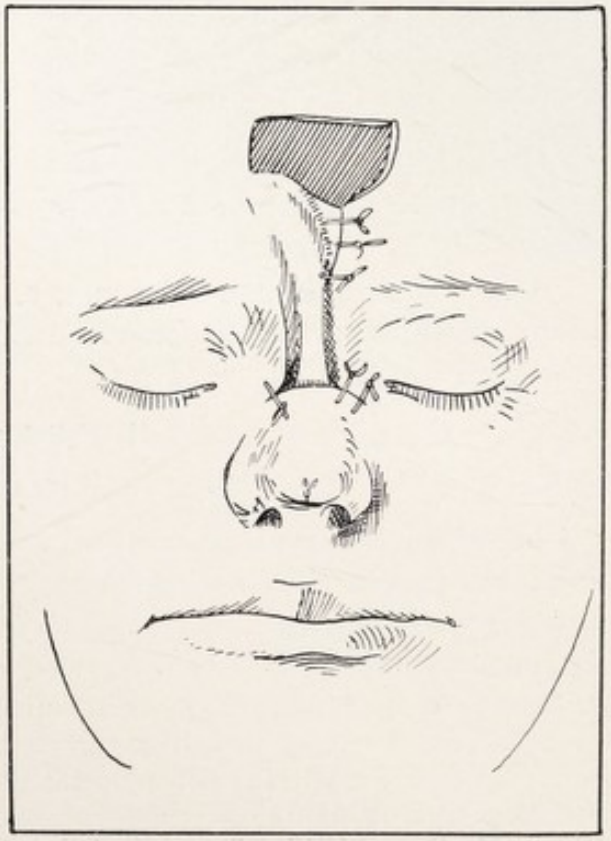

Fig. 856 d. (Fig. 5 des Originals.)
Zustand nach Anlegung der Naht.

PLASTISCHER ERSATZ DES NASENSEPTUMS NACH HILDEBRAND (FRONTALER ERSATZ DES SEPTUMS).

Originalabbildungen aus der Publikation von Hildebrand, Klin. Wochenschr. 1911, Nr. 30.

Nasenflügel, rechts größer als links, und ein solcher des ganzen knorpeligen und häutigen Septums zurück.

Am 12. 11. wird in Narkose an der Nasenöffnung ein H-förmiger Schnitt geführt und das entstandene obere und untere Läppchen, sowie die seitlichen Ränder werden von der Unterlage abgelöst. Gleichzeitig exartikuliert man einem anderen Pat. den kleinen Finger der rechten Hand, der nach schlecht geheilter Fraktur versteift und bei der Arbeit hinderlich war, exzidiert vom isolierten Endgliede Nagel und Beugesehnen und trägt die Epiphysen ab. Der an der Nasenspitze befindliche Rest des häutigen Septums wird angefrischt und die Endphalanx derart eingepflanzt, daß ihr proximales Ende mit den Rändern der H-förmigen Anfrischung,



Fig. 857. (Fig. 6 des Originals.)
Septumdefekt.

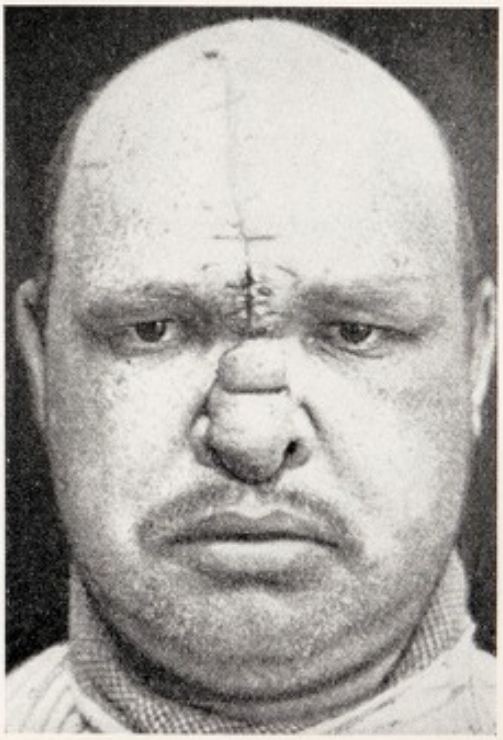

Fig. 858. (Fig. 8 des Originals.)
Derselbe Fall nach dem Ersatz des Septums.

(Fall von Hildebrand aus Klin. Wochenschr. 1911, Nr. 30; zu den Fig. 856a—856d gehörig.)

die dem exzidierten Nagel entsprechende Wunde mit der Nasenspitze vernäht wird. Innerhalb weniger Tage aber geht das transplantierte Glied zugrunde und muß entfernt werden.

Da dieser Versuch mißglückt ist und Pat. eine Besserung dringend wünscht, wird eine Fingerphalange von ihm selbst zu überpflanzen versucht. Durchschneidung (28. 2.) der Beugesehnen an der 2. Phalanx des 5. Fingers der linken Hand (in Billrothscher Narkose) und Exstirpation des Nagels. Hierauf wird die Basis des ehemaligen Septums an der Oberlippe und die Innenfläche der Nasenspitze angefrischt, und die Hand so vor das Gesicht gelegt, daß das angefrischte Nagelbett an die Incisura labialis mit Knopfnähten befestigt und ein an der Streckseite des Fingers gebildeter rechteckiger Lappen mit einer ähnlich umgrenzten Anfrischung an der Nasenspitze vereinigt werden kann. Tamponade der Nasenlöcher mit Gaze und Fixierung des ganzen Armes in dieser Stellung durch einen Gipsverband (Fig. 34). Da der Kopf in den nächsten Tagen etwas gegen die Brust gesunken ist und die Nähte durchzuschneiden drohen, muß am 3. 12. der ganze Verband entfernt und eine neuerliche Fixation mit Gipsbinden vorgenommen werden. Der Wundverlauf geht ohne Störung vor sich.

7. 12. Der Finger wird von nun an täglich über der Mitte der Grundphalanx (während 1—2 Stunden) mit einem elastischen Bande abgeschnürt und an der anfangs anämischen distalen Partie werden Blutegel gesetzt.

14. 12. Die Endphalanx erweist sich an der Anheftungsstelle angewachsen, bei Umschnürung rötet sie sich von der Nase her.

20. 12. Durchschneidung der Weichteile unter der Mittelphalanx (in Schleichscher Anästhesie). Zwei Tage später Durchtrennung des Knochens und Abnahme des Gipsverbandes. Das distale Gelenkende der mittleren Phalanx des 5. Fingers befindet sich sodann als Anhängsel am neugebildeten Septum. Die Haut wird zurückgeschoben und nach Enukleation des Knochenstückchens als Lappen über die Wunde nach unten genäht. In gleicher Weise erfolgt die Deckung der Wunde an der Grundphalanx. Blutegel fördern täglich die Zirkulation am neuen Septum. Nach einigen Tagen kommt es aber trotzdem zu einer oberflächlichen Nekrose an der überpflanzten Phalanx. Diese Hautpartie stößt sich ab und die Wunde heilt per granulationem aus.

Der größere Substanzverlust am rechten Nasenflügel wird später durch einen vom künstlichen Septum abgespaltenen gestielten Hautlappen, der ohne Störung an den Defektrand

Fig. 859 a.
(Fig. 34 des Zitates.)

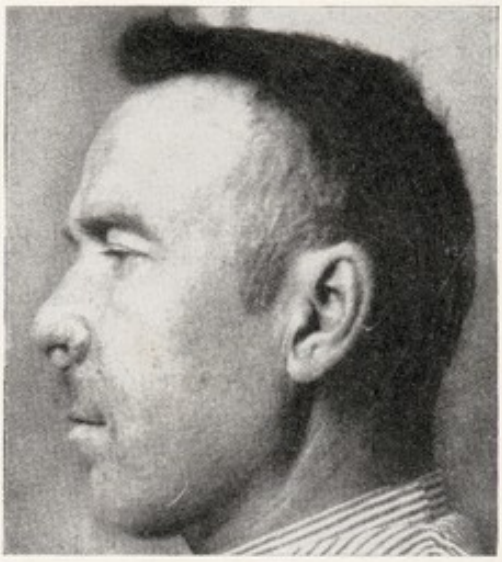

Fig. 859 b.
(Fig. 35 des Zitates.)

anheilt, gedeckt, während das in die kleine Lücke des linken Flügels eingefügte freie Hautknorpelläppchen aus der Umrandung der rechten Ohrmuschel zugrunde geht.

Nachträgliche Paraffininjektionen verbessern die Form der Nasenspitze.

Das Septum erscheint bei der Entlassung des Pat. am 9. 3. 03 sehr breit und überragt nach unten die Flügelränder (Fig. 859 b = Fig. 35 des Orig.)"

β) Aus der Zehe.

Noch in einer anderen Form hat die digitale Methode Anwendung gefunden, nämlich in der Transplantation der 2. Zehe. Kausch berichtet unter der Aufschrift „Nasenplastik aus der Zehe" im Archiv für Chirurgie, Bd. 74 (1904), p. 504 und ff. Er schildert die Methode wie folgt:

„12. 2. 03. Operation in Äthernarkose.

Ich nahm die zweite Zehe, frischte die Kuppe an, entfernte den Nagel und nähte die Spitze in der Mitte der Vorlarseite des Handgelenkes mittelst 4 Drahtnähten fest in ein wetzsteinförmiges Loch, welches ich mir hier durch Auseinanderziehen eines kleinen Längsschnittes herstellte. Ein Gipsverband fixierte das rechte Bein und die linke Hand aneinander, auch der Rumpf mußte natürlich mit eingegipst werden. Pat. lag mit dem Verband im Bett, der Verband wurde an einem über dem Bette stehenden Galgen aufgehängt. Die unangenehme Lage erleichterte ich der Pat. durch Morphium. Nach 10 Tagen begann ich die Basis der Zehe

einzukerben, erst am 21. 3., also nach 4 Wochen, trennte ich sie ganz durch und entfernte den Gipsverband; die Zehe war angeheilt (Fig. 5).

Am 20. 5. 03 frischte ich in Chloroformnarkose die überhäutete Basis der Zehe an, pflanzte sie an den Nasenansatz in der Mitte der Oberlippe ein, welche Stelle ich gleichfalls anfrischte, klappte die Nase ein wenig auf, um Platz für die Zehe zu schaffen. Wiederum fixierte ein Gipsverband diesmal die Hand an den Kopf. Nach 7 Tagen begann ich die nunmehrige Basis am Handgelenk einzukerben. Nach 16 Tagen durchtrennte ich den Rest, die Zehe war an der Nase angeheilt (Fig. 6 und 7).

Ich ließ wiederum alles vollständig vernarben und begann dann die Zehe, welche breiter war als die normale Nasenscheidewand, von hinten, d. h. von der Lippe her in der Mittellinie sagittal einzuschneiden, allmählich immer weiter, so daß die Zehe schließlich aus zwei Schenkeln

Fig. 860 a.
Vor der Plastik.

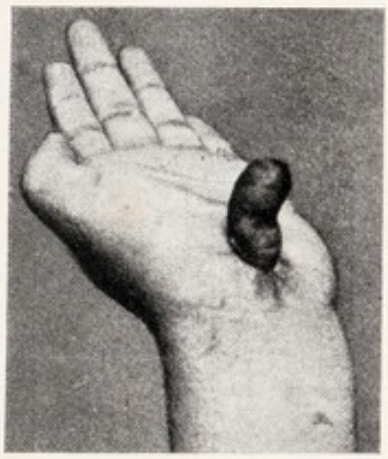

Fig. 860 b.
Anheilung der Zehe an der linken Hand.
(Fig. 5 des Originals.)

Fig. 860 c.
Anheilung der Zehe von der Hand an der Oberlippe.
(Fig. 6 des Originals.)

Fig. 860 d.
Zustand nach der Plastik.
(Fig. 7 des Originals.)

Rhinoplastik (Wanderplastik) aus der Zehe nach Kausch.

bestand, die nur an der herausragenden Spitze zusammenhingen. Das Ende des freischwebenden Schenkels befestigte ich mittelst Catgutnaht am Ende des Nasenbeins, drehte ihn aber dabei so, daß die Wundfläche gegen das Nasendach gerichtet war. Ich hatte somit ein vollständiges festes, medianes Nasengerüst gewonnen."

Kausch hat dann noch eine große Anzahl von kleinen plastischen Verbesserungen hinzugefügt. Die übrigen Figuren der Original-Abhandlung sind als in diesem Werke entbehrlich fortgelassen.

D. Defekte des viereckigen Knorpels (der Cartilago quadrangularis).

Die operative Beseitigung der Perforation

geschieht durch einfache Verschiebung eines dem Septum angehängten gestielten Lappens (Halle) oder besser noch durch Verschiebung eines Brückenschleimhautlappens. Seiffert beschreibt diese seine Methode wie folgt:

„Bei größeren, besonders langgestreckten Perforationen bildete ich, einen Brückenlappen und zwar nach Möglichkeit oberhalb des Defektes. Der Lappen muß breiter sein, als die zu

deckende Öffnung. Bei frisch entstandenen Perforationen wählt man zur Lappenbildung mit Vorteil die Seite, auf der sich die größere Öffnung befindet, weil man dann mit einem kleineren Lappen auskommt, um die kleinere Öffnung der anderen Seite zu verschließen. Bei alten

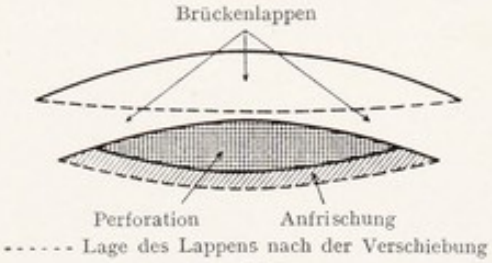

Fig. 861.
Originalabbildung aus A. Seiffert. (Achiv für Laryngologie Bd. 34.)

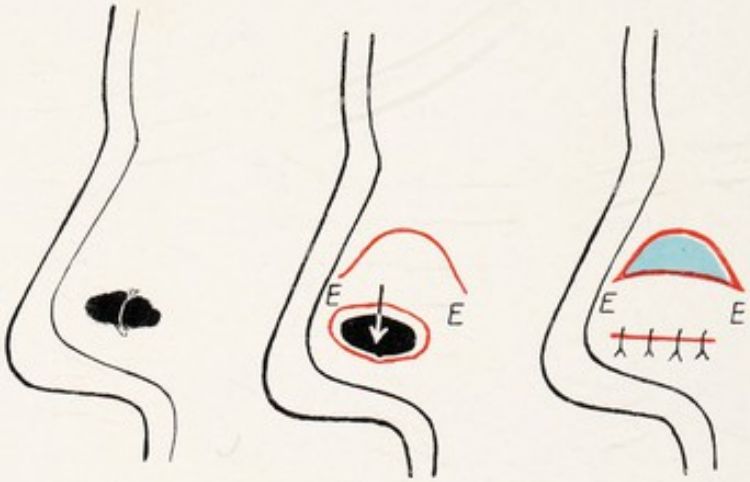

Fig. 862 a. **Fig. 862 b.** **Fig. 862 c.**
Korrektur der Perforation des Septums durch einen Brückenlappen nach Seiffert.
(Zeichnung von Joseph.)

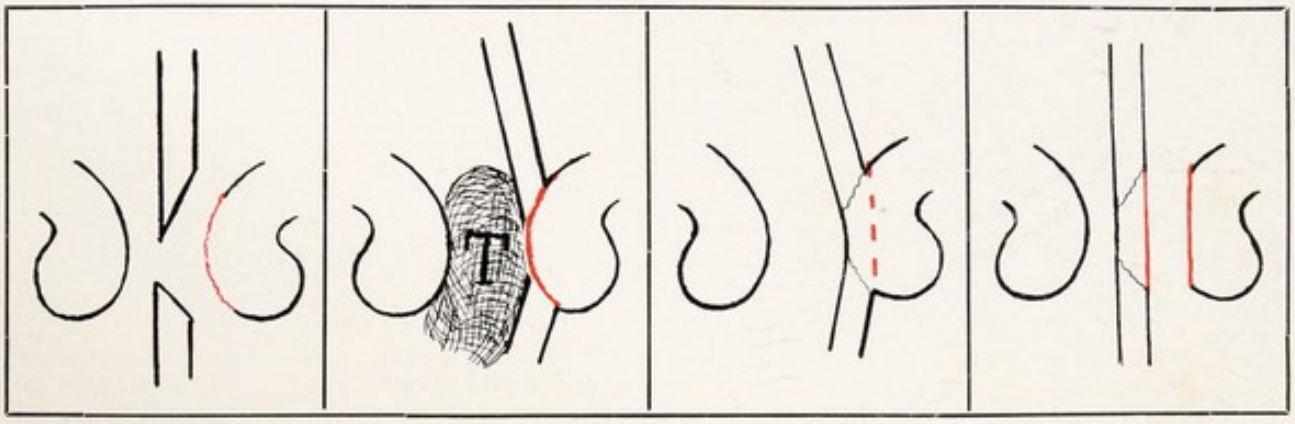

a b c d

Fig. 863 a—d.

a	b	c	d
Perforation und Anfrischung der Muschel.	T = Tamponade. Tamponade, Septum an die Muschel gedrückt.	Die unterbrochene rote Linie deutet den Schnitt durch die zusammengewachsenen Teile an.	Zustand nach der Durchtrennung.
I. Operation.		II. Operation.	

Korrektur einer Septum-Perforation durch Andrücken der Perforationsstelle an die zuvor angefrischte gegenüberstehende Muschel nach A. Seiffert (s. Text).
(Zeichnungen von J. Joseph nach einer Einzelskizze von A. Seiffert.)

Perforationen muß man an der unteren Begrenzung des Foramens breit, flächenhaft anfrischen. In jedem Falle ist der Lappen gut zu mobilisieren, so daß er sich mit Leichtigkeit so weit nach unten ziehen läßt, daß er wie ein Vorhang bequem die Öffnung deckt und von selbst diese Lage beibehält. Er soll dann den oberen und unteren Rand der Öffnung etwas überragen, damit er ringsum flächenhaft aufliegt und so das Loch sicherer vollkommen schließt (s. Fig. 861). Um zu vermeiden, daß er bei der Atmung durch den Luftstrom aus seiner Lage gedrängt wird, tamponiert man ihn locker an. Eine Naht ist hierbei überflüssig."

Fig. 861 zeigt die Originalabbildung Seifferts aus dem Archiv für Laryngologie und Rhinologie Bd. 34. Ich habe diese Methode ungefähr zu derselben Zeit wie Seiffert bei einer runden Perforation an der vorderen Partie des viereckigen Septum-

knorpels in ähnlicher Weise wie Seiffert angewandt, wie die Fig. 862a—c zeigen. Diese Figuren dürften wohl noch etwas deutlicher die von Seiffert angegebene Methode darstellen.

Fig. 862a zeigt eine solche Perforation. Fig. 862b—862c zeigen schematisch den operativen Vorgang. Man frischt die Perforation an, umschneidet in weitem Bogen den Schleimhautlappen und muß sehr ausgiebig ablösen, sonst kann man den Lappen nicht über die Perforation ziehen. Es genügt ein Lappen auf einer Seite.

Der Operationserfolg wird als sehr wohltuend empfunden, die Operation wird sich daher voraussichtlich bald Freunde erwerben.

In anderen Fällen hat Seiffert beim operativen Verschluß von Septumperforationen ganz auf die Bildung von Lappen verzichtet.

Er schildert sein Vorgehen, das ich in den Fig. 863a—d näher darstelle, wie folgt:

„Ich habe bei eben entstandenen Perforationen die korrespondierenden Stellen der gegenüberliegenden Muschel ausgiebig angefrischt (scharfer Löffel genügt dazu) und durch Tamponade der anderen Nasenseite das Septum an die Muschel angelegt und so zur Verwachsung gebracht. In einer zweiten Sitzung habe ich dann die Synechie der Muschel vom Septum derart gelöst, daß die ehemalige Perforation durch Muschelschleimhaut geschlossen war."

E. Kombination von Septumdefekten mit anderen Nasendefekten.

Eine Kombination von Septumdefekt mit anderen Nasendefekten zeigen die Fig. 548 bis 549. Die Korrektur geschah durch Rhinoplastik aus der lateralen Wangenhälfte. Die Kombination eines Septum- und Nasenflügeldefektes sowie seine Korrektur der Außenwand auf frontalem, der Innenwand auf nasalem Wege zeigen die Fig. 767—772, S. 380 und 381.

F. Kurznase infolge Defekts der 3. Profilkomponente.

(Kombination abnormer Kürze des Septums der Spitze und der Nasenflügel.)

Es gibt Fälle von reiner Kurznase, bei denen weder eine Einsattelung und dementsprechend auch kein Defekt des mittleren Querstücks vorhanden ist. Ist der Fehler nur in mäßigem Grade vorhanden, so pflegen die betreffenden Personen, um den Fehler weniger auffällig zu machen, den Kopf beständig geniert nach vorn geneigt zu halten. Ich habe in einem solchen Fall den Ersatz des Fehlenden dadurch zu umgehen gesucht, daß ich die Haut intranasal loslöste und für die Dauer der Wiederanheilung die Hautverschiebung durch kleine, eigens geformte Gewichtzüge aufrecht erhielt (siehe Fig. 864) und gleichzeitig eine Keilresektion aus dem Septum mit nach hinten gerichteter Basis ausführte. Die Fig. 865—868 zeigen in Vorder- und Seitenansicht das Resultat.



Fig. 864.
Herabziehen der intranasal abgelösten Nasenhaut mittelst Bleiplatten.

Fig. 865.
Kurznase leichten Grades (nach Variola vera).
(Vorderansicht.)



Fig. 866.
Nach der intranasalen Loslösung der Nasenhaut und Herabziehen mit Bleiplatten.
(Siehe Fig. 864.)

Fig. 867.
Kurznase leichten Grades.
(Gehört zu Fig. 865.)

Fig. 868.
Nach der intranasalen Loslösung der Haut und Herabziehen durch Bleiplatten.
(Siehe Fig. 864.)

KORREKTUR EINER KURZNASE DURCH LOSLÖSUNG DER NASENHAUT UND HERABZIEHEN MITTELST BLEIPLATTEN.

B. Defekte des mittleren und oberen Abschnittes (Querstücks) der Nase (der I. und II. Profilkomponente).

Die Defekte des oberen und mittleren Abschnittes sind in sehr ähnlicher Weise zu behandeln. Ich bespreche daher die Defekte dieser beiden Profilkomponenten gemeinsam. Ein großer Unterschied besteht indessen in der Behandlung, je nachdem der Skelettdefekt mit normaler Haut resp. mit guter Narbe bedeckt ist oder nicht. Nasen mit Defekt des Nasengerüstes im obengenannten Bezirk mit gut erhaltener Haut usw. nenne ich „einfache" Sattelnasen. Nasen, bei denen neben dem Defekt des Gerüstes auch die Haut fehlt, nennt man zweckmäßig „komplizierte Sattelnasen", In beiden Fällen sind Nasen von normaler Länge gedacht. Fehlt auch die Schleimhaut dieses Bezirkes oder ist sie geschrumpft, so sind die Nasen zu kurz. Solche Nasen nenne ich „Kurznasen" oder „Nasen mit Defekt des mittleren Querstücks" in strengem Wortsinne (sensu strictissimo). Man tut gut, von Defekten des mittleren Querstücks im weiteren und engeren (ursprünglichen) Wortsinne zu sprechen. Die Kurz- und Sattelnasen zählen zu den letzteren, während die Sattelnasen von normaler Länge zu der ersten Gruppe gehören. Danach ergeben sich drei Gruppen von Defekten des mittleren und oberen Nasenabschnittes.

1. Einfache Sattelnase von normaler Länge } (Lordo-rhinoplastik);
2. komplizierte Sattelnase von normaler Länge }
3. Kurz- und Sattelnase (Kurz- und Schrumpfnase) (Meso-rhinoplastik) oder Nasen mit Defekten des mittleren Querstücks in strengem Wortsinne.

Gruppe 1 erfordert nur den Ersatz des fehlenden Nasengerüstes.

Gruppe 2 erfordert den Ersatz des Nasengerüstes und der fehlenden Haut.

Gruppe 3 Sattel- und Kurznase erfordert den Ersatz des Nasengerüstes, der äußeren Haut und der Schleimhaut.

Übersicht der Methoden für Defekte des mittleren und oberen Querstückes der Nase.

1. Die einfache Sattelnase von normaler Länge: Einfügung von Knochen, Knorpel oder Elfenbein.
   Arten der Einfügung: Intranasale Einfügung (J. Joseph) und extranasale Einfügung von der Nasenwurzel aus (Lexer u. a.) oder von der oberen Nasenflügelfurche aus (J. Joseph).
   a) rhinometathetische Methode (aus den eigenen Bestandteilen der Nase),
   b) Ersatz aus Tibia, Rippe, Hüftkamm oder durch Elfenbein..
   Anhang: Paraffin-Injektion (Gersuny und Eckstein).
2. Die komplizierte Sattelnase von normaler Länge bei Hautdefekt resp. narbig eingezogener Haut,
   a) buccale Methode (für Ersatz der äußeren Haut),
   b) frontale Methode.
3. Sattel- und Kurznase, die gerade Kurznase und ihre Kombinationen: Operation (Meso-rhinoplastik)
   a) buccale Meso-rhinoplastik: Ersatz der Schleimhaut (nach v. Hacker) (und der äußeren Haut),
   b) fronto-nasale Meso-rhinoplastik (J. Joseph),
   c) digitale Methode der Meso-rhinoplastik (nach Watt).

1. Die einfache Sattelnase von normaler Länge.

Das Ersatzmaterial wird bei unversehrten Nasenlöchern intranasal eingefügt (intranasale Methode der Defektplastik nach J. Joseph). Im übrigen verweise ich bezüglich der näheren Beschreibung der Methode der Einpflanzung des Knochens, Knorpels und Elfenbeins auf den Abschnitt „Ersatz des Nasengerüstes" (siehe die Fig. 613—636 auf S. 309—325).

Sind die Nasenlöcher zu klein oder bestehen putride Prozesse in der Nase, so füge ich das Knochenstück von außen ein, und zwar meist von einem kleinen Hautschnitt aus, den ich in der Gegend der oberen Nasenflügelfurche anlege, von dem aus die eingesunkene Haut des Nasenrückens zuvor unterminiert worden ist. Lexer u. a. fügen das Material von der Nasenwurzel aus ein.

a) Rhinometathetische Korrektur der Sattelnase.

Ist die Einsattelung der Nase gering und an anderen Teilen der Nase ein Überschuß an Knorpel vorhanden, so kann der Ersatz der fehlenden auf rhinometathetischem Wege geleistet werden. Fig. 302 zeigt einen solchen Fall, bei dem zugleich die Spitze zu breit war. Ich habe die Streifenexcision gemacht und die so gewonnenen Knorpelstreifen nach Entfernung der sie bedeckenden Innenhaut intranasal unter die eingesunkene Haut des Nasenrückens eingepflanzt. Fig. 303 zeigt den Erfolg kurz nach der Operation und Fig. 304 den Zustand nach 20 Jahren. In einem anderen Fall von Höcker- und darunter liegender Sattelnase habe ich einen besonders großen Höcker abgetragen und oberhalb der Nasenspitze intranasal eingepflanzt (Fig. 300, 301). Auch aus dem Proc. frontalis des Oberkiefers kann die Sattelnase gelegentlich rhinometathetisch ersetzt werden. Die Fig. 869a und b zeigen die Methode und Fig. 870 und 871 den Erfolg in einem praktischen Fall. Die Knochenstücke werden genau so herausgesägt wie der Knochenkeil bei der Korrektur der knöchernen Schiefnase, nur daß das Periost möglichst geschont wird. Die Stücke werden dann intranasal durch einen Schleimhautschlitz unter die eingesunkene Haut des Nasenrückens geschoben.

b) Einfügung von Knorpel oder Knochen aus anderen Körperteilen oder von Elfenbein.

Ist die Korrektur auf rhinometathetischem Wege nicht zu bewerkstelligen, so kann sie durch Einfügung von Knorpel aus anderen Teilen des Körpers oder Elfenbein geschehen. Der Knochen wird von dem Knochen des Schienbeins, der Knorpel aus dem Ohr oder andernfalls dem Rippenknorpel entnommen.

In letzter Zeit habe ich — mit Rücksicht auf die Erfahrung, daß die implantierten Tibiastücke zuweilen schon nach einigen Monaten eine teilweise Resorption im Sinne der Abmagerung zeigen — in geeigneten Fällen Elfenbeinstücke eingefügt. Diese hielten nach meinen in letzter Zeit gemachten Beobachtungen der Resorption länger stand als die Tibiastücke. Die sichere Sterilisation des Elfenbeines erfordert nach Bab, der auf meine Anregung sich mit dieser Frage beschäftigte, bei infiziertem Material nur 8 Minuten; zur Vorsicht verwende ich dazu 20—30 Minuten.

Die Fig. 872—875 zeigen vier auf diesem (intranasalem) Wege in Sattelnasen eingefügte Knochenstücke aus der Tibia. Die Fig. 876—878 zeigen in Sattelnasen eingefügte Elfenbeinstücke. In Fig. 879 ist hinter dem großen Elfenbeinschatten ein zweiter, etwa erbsengroßer Schatten sichtbar. Dieser rührt von der Einpflanzung eines Tibiastückes her, die von anderer Seite vorher zwecks Korrektur der Sattelnase ausgeführt worden war, aber nicht den gewünschten Erfolg hatte. Die Fig. 880—883 zeigen zwei durch Einpflanzung von Tibiastücken korrigierte Fälle. Fig. 883, zu der das Röntgenbild Fig. 872 gehört, ist absichtlich überkorrigiert worden, damit der Patient, ein in seinem Lande besonders bekannter Künstler, genau sein früheres Aussehen wieder erlangte.

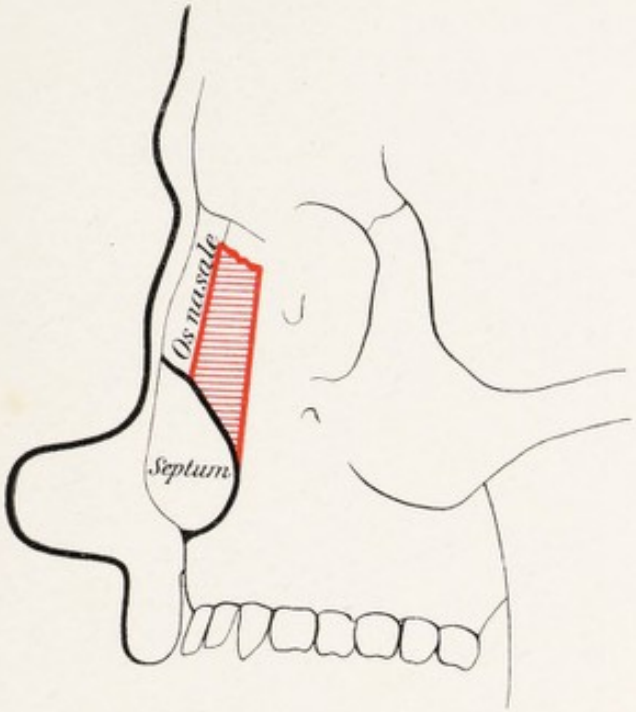

Fig. 869 a.

Die Schraffierung zeigt die Größe und Gestalt der beiderseits auf intranasalem Wege dem Stirnfortsatz des Oberkiefers zu entnehmenden Knochenstückes.

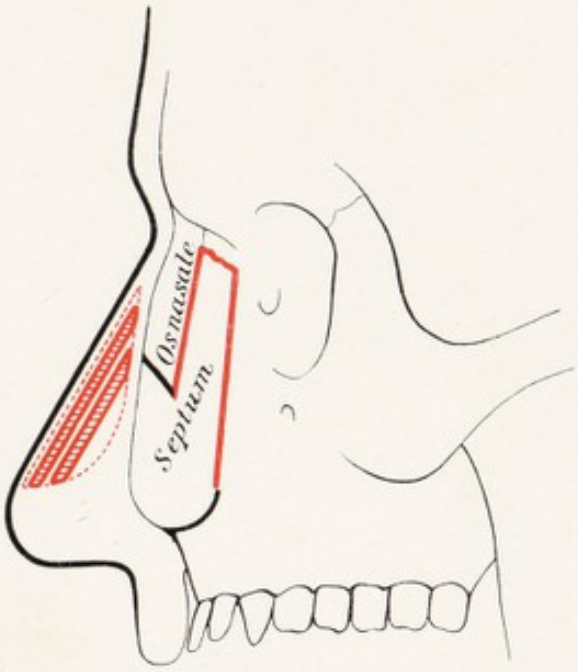

Fig. 869 b.

Die Knochenstücke, umgekantet und passend zugestutzt in der (durch Punktierung angedeuteten) intranasal-subcutan geschaffenen Höhle.

Rhinometathesis ossea nach J. Joseph.

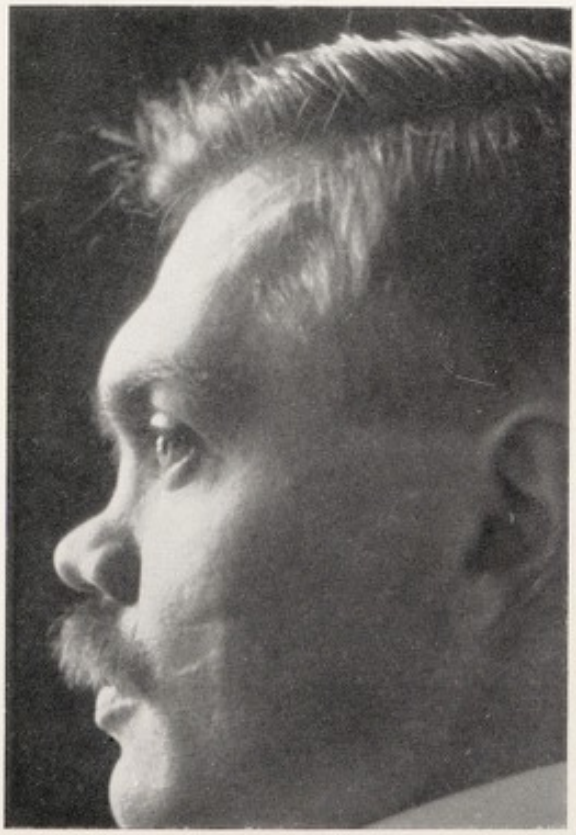

Fig. 870.

Vor der Operation.

Fig. 871.

Nach der Operation.

Sattelnase intranasal korrigiert durch Rhinometathesis ossea nach J. Joseph.

Fig. 872.

Fig. 873.

Fig. 874.

Fig. 875.

Fig. 872—875. Vier entsprechend der Gestalt der Sattelnase verschieden geformte intranasal eingefügte Tibiastücke.

RÖNTGENBILDER ZWECKS SATTELNASENKORREKTUR IMPLANTIERTER TIBIASTÜCKE.

Fig. 878.

Fig. 877.

Fig. 876.

Fig. 876—878. RÖNTGENBILD VON DREI ENTSPRECHEND DEN FORMEN DER SATTELNASE GEFEILTEN, INTRANASAL EINGEFÜGTEN ELFENBEINSTÜCKEN.

Fig. 879.
Großes Elfenbeinstück von mir intranasal eingefügt, nach vergeblicher von anderer Seite erfolgter Einfügung eines Tibiastückes (s. Text).

Fig. 880.
Angeborene Sattelnase.

Fig. 881.
Nach der intranasalen Einfügung von Elfenbein.

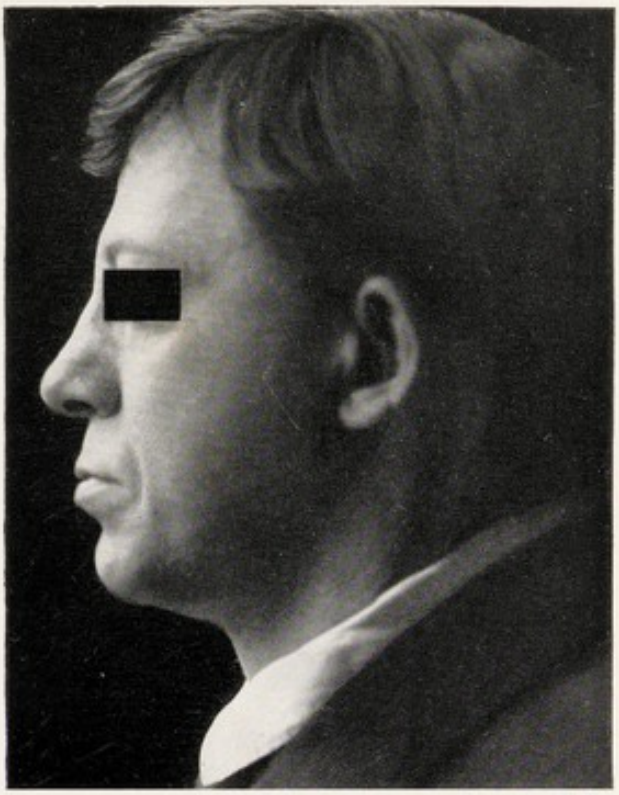

Fig. 882.
Leichte traumatische Sattelnase, die planmäßig in eine leicht konvexe Nase verwandelt werden sollte, um das frühere Aussehen herzustellen.

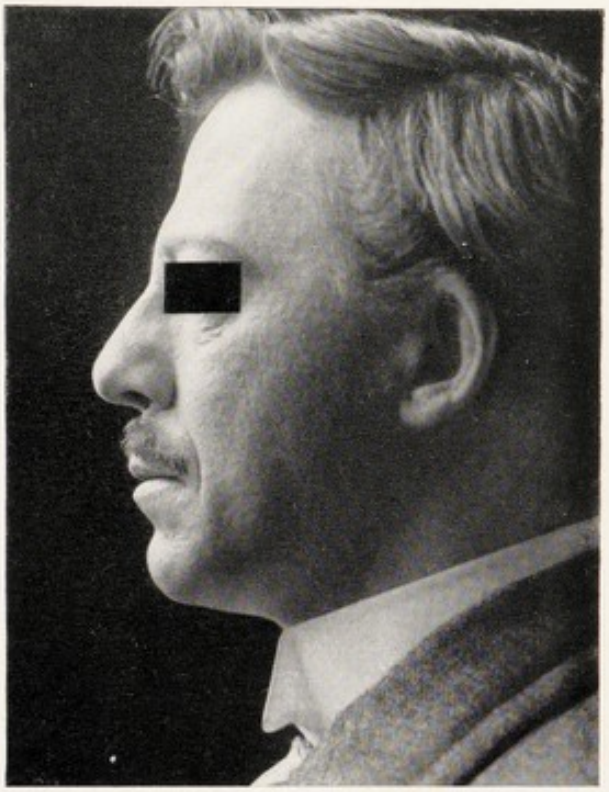

Fig. 883.
Nach der intranasalen Transplantation eines Tibiastückes, dem die gewünschte leichte Konvexität gegeben wurde.

Verwandlung einer leichten traumatischen Sattelnase in eine leicht konvexe Nase.

Fig. 884.
Kurz nach der Operation.

Fig. 885.
Nach 3 Monaten.

Fig. 886.
Nach 10 Monaten.

RÖNTGEN-AUFNAHMEN DESSELBEN INTRANASAL TRANSPLANTIERTEN PERIOST-GEDECKTEN TIBIASTÜCKES (RESORPTIONSPHASEN).



Fig. 887.
Sattelnase mit tiefer Hautfurchung.

Fig. 888.
Nach der intranasalen Elfenbein-Einfügung.
(Hautersatz war nicht nötig, da die Haut dehnbar war.)

Fig. 889.
Tibiastück mit meiner Periostschutzsäge geschnitten.
(S. totale Rhinoplastik. Gerüstbildung.)

Fig. 890.
Traumatische Sattelnase mit dehnbarer Haut.



Fig. 891.
Nach der intranasalen Implantation eines Tibiastückes (ohne Hautüberpflanzung.)

Fig. 892.
Traumatische Sattel- und Kurznase mit dehnbarer Haut.
Seitenansicht von Fig. 890.

Fig. 893.
Nach der einfachen intranasalen Transplantation eines Tibiastückes ohne Hautüberpflanzung.
(S. Fig. 889, das hierzugehörige Röntgenbild.)

Korrektur einer Sattel- und Kurznase mit elastischer unverletzter Haut durch intranasale Transplantation eines entsprechend großen Tibiastückes.

Fig. 894.
Vor der Operation.

Fig. 895.
Zustand kurz nach der Operation.

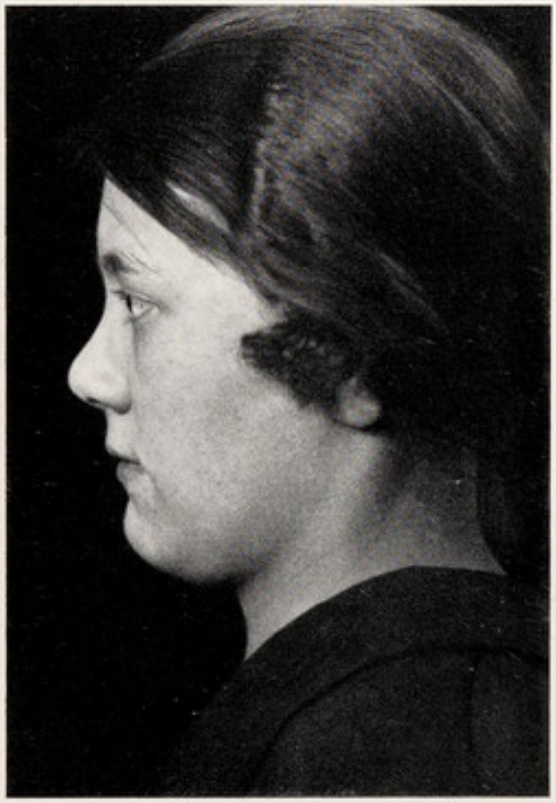

Fig. 896.
Zustand 9 Jahre nach der Operation.

Fig. 897.
Röntgenbild, 9 Jahre nach der Operation.

DAUERERFOLG NACH ELFENBEIN-EINFÜGUNG.

Die Sattelnase war durch Unfall entstanden. Das Röntgenbild, Fig. 872, ist 1 Jahr nach der Operation aufgenommen.

Die Fig. 884—886 stellen dasselbe Tibiastück kurz nach der Operation, nach 3 Monaten und nach 10 Monaten dar. Die Fig. 887 zeigt eine besonders häßliche Sattelnase, Fig. 888 den Zustand nach der intranasalen Elfenbein Einfügung. Die Fig. 894 und 895 betreffen eine Patientin, bei der im Alter von 12 Jahren das Elfenbein eingefügt worden ist. Fig. 896 zeigt den Zustand im Alter von 21 Jahren und Fig. 897 das in diesem Alter, also 9 Jahre nach der Operation, aufgenommene Röntgenbild.

Ist die Haut über der Einsattelung dehnbar resp. elastisch genug, so kann die Nase, selbst wenn sie zu kurz ist, auf demselben Wege korrigiert werden. Es genügt in solchem Fall, ein passend geformtes Knochenstück einzufügen, das größer ist als die Entfernung von der Nasenwurzel bis zur Spitze, sich auf die Stirn stützt und die Spitze nach abwärts gedrückt hält. Einen solchen Fall zeigen die Fig. 890 und 892 in Vorder- und Seitenansicht vor der Operation. Die Fig. 891 und 893 zeigen in gleicher Stellung den Zustand nach der Operation. Fig. 889 zeigt im Röntgenbild das eingefügte Tibiastück, wie es sich an die Stirn preßt.

Anhang:

Sattelnasen-Korrektur durch Paraffininjektionen.

In Anlehnung an das Verfahren Gersunys, der bekanntlich im Jahre 1900 zum Ersatz des Hodens Vaselin-Injektionen verwandte, hat man Paraffin zur Korrektur

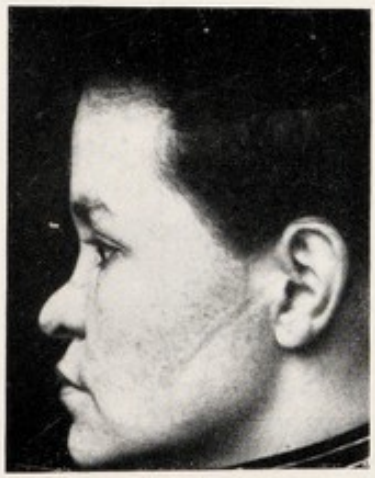

Fig. 898 a.
Vor der Behandlung.

Fig. 898 b.
Nach der Behandlung.

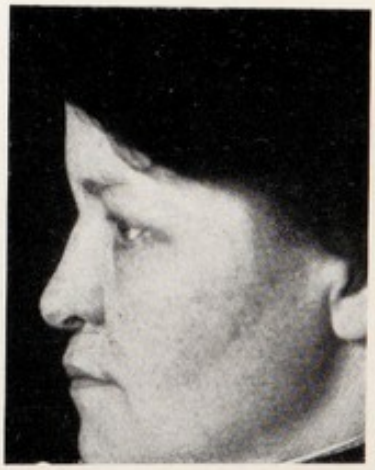

Fig. 898 c.
Nach 10 Jahren.

Dauererfolg nach Paraffineinfügung.
(Fall von Eckstein.)

der Sattelnase benutzt. Daß auf diesem Wege gute Dauererfolge erzielt werden können, soll nicht in Abrede gestellt werden. Die Fig. 898a—c, die mir Eckstein in dankenswerter Weise zur Verfügung gestellt hat, stellen einen Fall mit zehnjährigem Dauererfolg dar. Eckstein wendet Hartparaffin vom Schmelzpunkt von 50—52 Grad an und hat weder Resorption des Paraffins noch Unglücksfälle gesehen.

Das Verfahren ist im allgemeinen von den Chirurgen wegen übler Neben- und Nachwirkungen abgelehnt worden. Als üble Nachwirkungen sind zu nennen, nachträgliche Schwellung und Rötung des injizierten Bezirks, die oft zu Nachoperationen

Fig. 899.
Komplizierte Sattelnase.
Defekt des oberen Drittels.
(Die kleineren Buckel und Vertiefungen rühren von Heilversuchen und Paraffininjektionen her, die von anderer Seite vorgenommen wurden.)

Fig. 900.
Nach der Transplantation aus den Wangen und Herabziehung des linken Flügels nach Denonvilliers.

Fig. 901.
Hauttransplantation aus beiden Wangen und Herabziehen des linken Flügels nach Denonvilliers.
(Zwischenstadium.)

DOPPELSEITIGE BUCCALE LAPPENÜBERPFLANZUNG ZUR KORREKTUR EINER KOMPLIZIERTEN SATTELNASE.

Veranlassung geben. Auch ich habe in zahlreichen Fällen, in denen von anderer Seite Paraffin injiziert war, bei Rötung und Schwellung das Paraffin entfernen müssen. Eine besonders schlimme Neben- resp. Nachwirkung ist gelegentlich die Amaurose eines

Fig. 902.
Sattel- und Kurznase.

Fig. 903.
Seitenansicht nach der Operation.

Profilbilder zu den Fig. 899—901 gehörig.

Auges. Ein solcher Fall ist mir zugegangen, in welchem Paraffin mit einem Schmelzpunkt von 60 Grad angewandt worden war. Sind auch Mitteilungen von erfolgter Blindheit selten, so ist die Möglichkeit dieser Folge doch so schwerwiegend, daß die meisten Ärzte begreiflicherweise die Paraffinbehandlung der Sattelnase ablehnen.

2. Komplizierte Sattelnase von normaler Länge.

Die Gruppe betrifft, nach der obigen Einteilung, Fälle von Sattelnasen, bei denen außer dem Nasengerüst auch die bedeckende Haut fehlt resp. narbig entartet ist, bei denen aber die Nase noch von normaler Länge und die Schleimhaut erhalten ist.

a) Buccale Methode.

Die Fig. 909 und 910 zeigen einen Fall, bei dem der Hautersatz aus der Wange gemacht wurde (Stiellappeneindrehung aus der Nasolabialfalte, s. Fig. 921 linke Seite), ferner eine Knocheneinlage.

Die buccale Lappeneinpflanzung in den Defekt kann auch doppelseitig ausgeführt werden, wofür die Fig. 899—903 ein praktisches Beispiel darstellen. Zu diesem Falle sei noch bemerkt, daß der hochstehende linke Flügel nach Denonvilliers durch Herabziehung korrigiert worden ist, wovon die senkrechte Narbe zwischen Nasenspitze und Flügel herrührt. Die Fig. 900 und 903 zeigen den Zustand nach der vollständigen Modellierung in Vorder- und Seitenansicht.

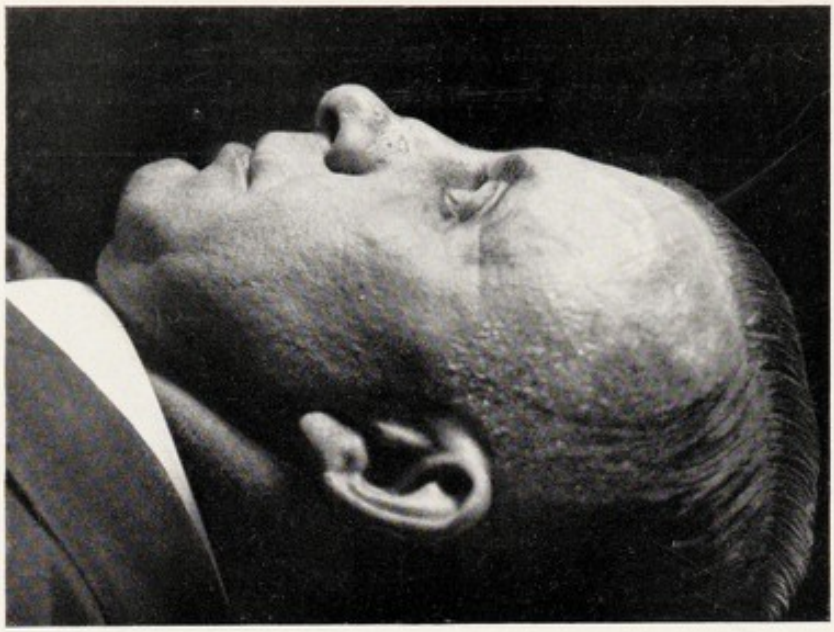

Fig. 903 a.
Vor der Plastik.

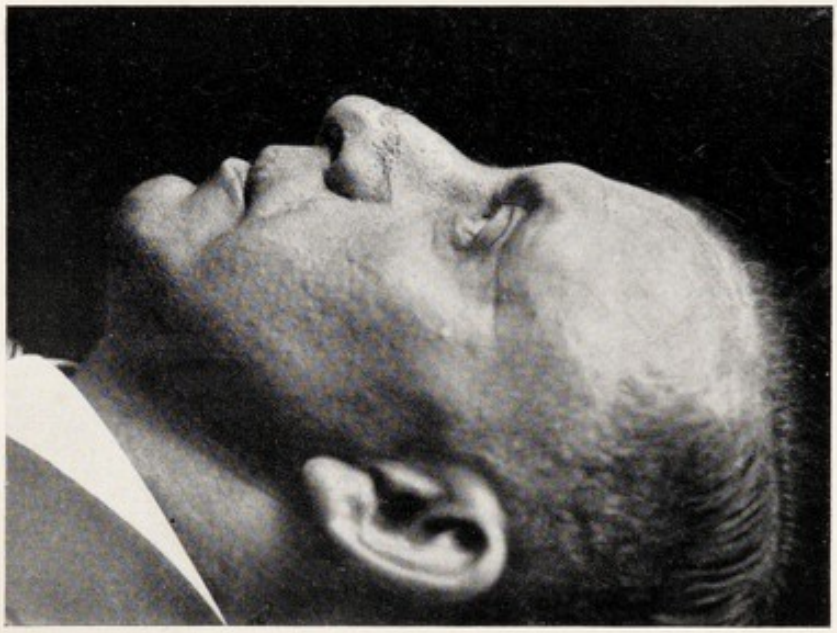

Fig. 903 b.
Nach der Plastik.
Die kleinen Punkte rühren von Epilationen her.

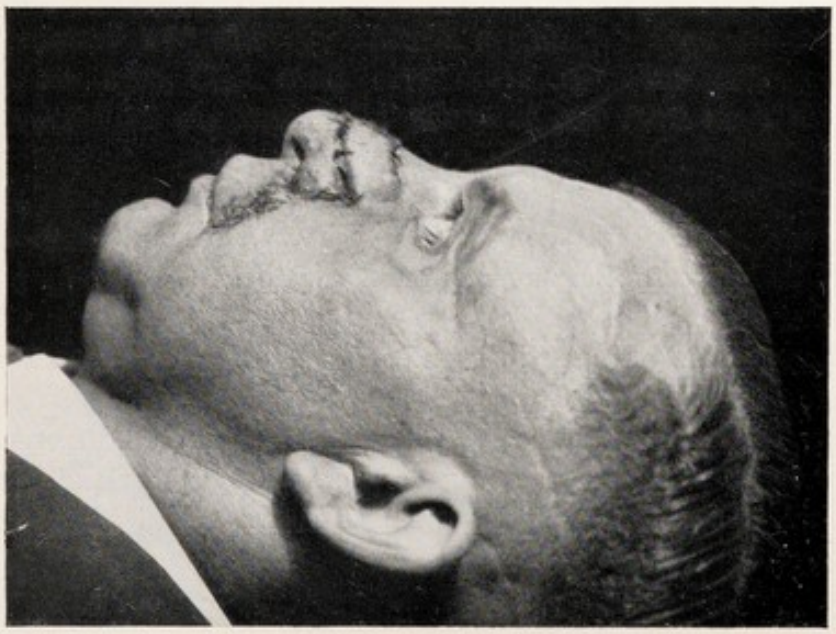

Fig. 903 c.
Zwischenstadium.
(Kurz vor Entfernung der Fäden.)

Traumatische Sattelnase nach Säbelhieb.

BUCCALER ERSATZ BEI TRAUMATISCHER SATTELNASE.

Die Fig. 903a—c zeigen eine traumatische Sattelnase an der unteren Nasenhälfte (nach einem Säbelhieb), wo die doppelseitige Überpflanzung ziemlich breiter Wangenlappen zur Korrektur ausreichte. Eine Knocheneinfügung war nicht erforderlich.

b) Frontale Methode.

Ein Beispiel einer einfachen d. h. nicht mit anderen Methoden kombinierten, frontalen Methode zeigen die Fig. 905—908. Hier war die Excision der Narbe, verbunden mit Transplantation eines schmalen Hautstreifens aus der Stirn erforderlich. Bei dieser Dame war von anderer Seite eine Korrektur der Sattelnase mittels äußerer

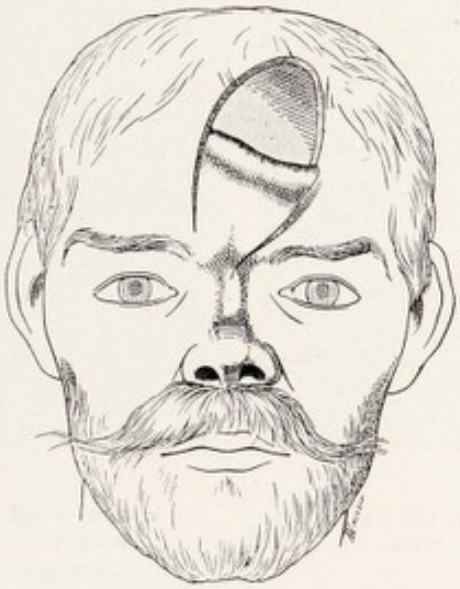

Fig. 904.
Rhinoplastik aus der Stirnhaut nach Czerwinski.
Korrektur einer Sattelnase mit breiter Längsnarbe durch Narbenexcision mit Transplantation aus der Stirn. Die Narbe war nach einem von anderer Seite ausgeführten, aber mißlungenen Operationsversuch zurückgeblieben. (Aus Czerwinski, Zentralbl. f. Chir. 1889.)

Narbe versucht worden. Es war eine Vereiterung eingetreten, welche eine breite häßliche Narbe auf der unkorrigierten Sattelnase hinterließ. Da die Stirnhaut dicker ist als die feine Nasenhaut, so genügt die Unterhautfettschicht des Stirnlappens, um die flache Einsattelung zu korrigieren. Eine Knocheneinlage war nicht erforderlich.

Fig. 911 zeigt eine komplizierte Sattelnase, bei der die fehlende Haut aus der Stirn ersetzt worden ist. Selbstverständlich hat in diesem Falle eine Knocheneinpflanzung stattgefunden.

Fig. 913 zeigt die Kombination einer komplizierten Sattelnase mit einem Nasenflügeldefekt, Fig. 914 zeigt denselben Fall nach der Korrektur durch einen Stirnlappen nach der Knochenimplantation und chirurgischen Modellierung.

Ist die Einsattelung sehr tief, so muß gleichfalls Haut ersetzt werden, entweder aus der Wange oder aus der Stirn. Czerwinski wendet zur Korrektur der komplizierten Sattelnase einen gedoppelten Lappen an und beschreibt im „Zentralblatt für Chirurgie“ Nr. 8, 1889 seine Methode wie folgt:

„Aus den Weichteilen der Stirn wird mit Einschluß des Periostes ein langer ovaler Lappen gebildet, dessen Stiel genau so angelegt wird, wie bei der gewöhnlichen alten Operationsmethode. Ist der Lappen abgelöst, so wird er in seiner Mitte gedoppelt, so zwar, daß seine Spitze zum Stiel heruntergeklappt wird, während Periost auf Periost zu liegen kommt. Es erhält

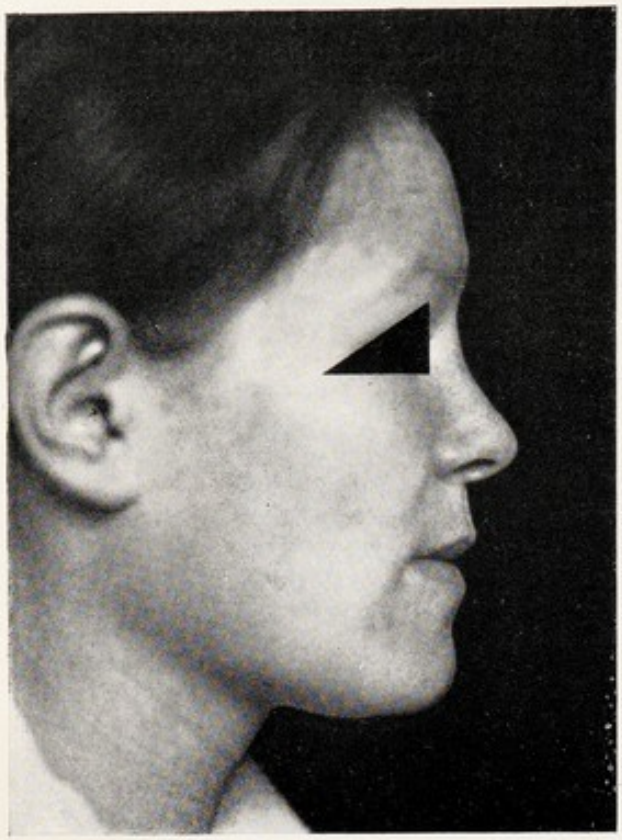

Fig. 905.
Narbige Sattelnase. Schwere psychische Depression bei relativ geringer Deformität.

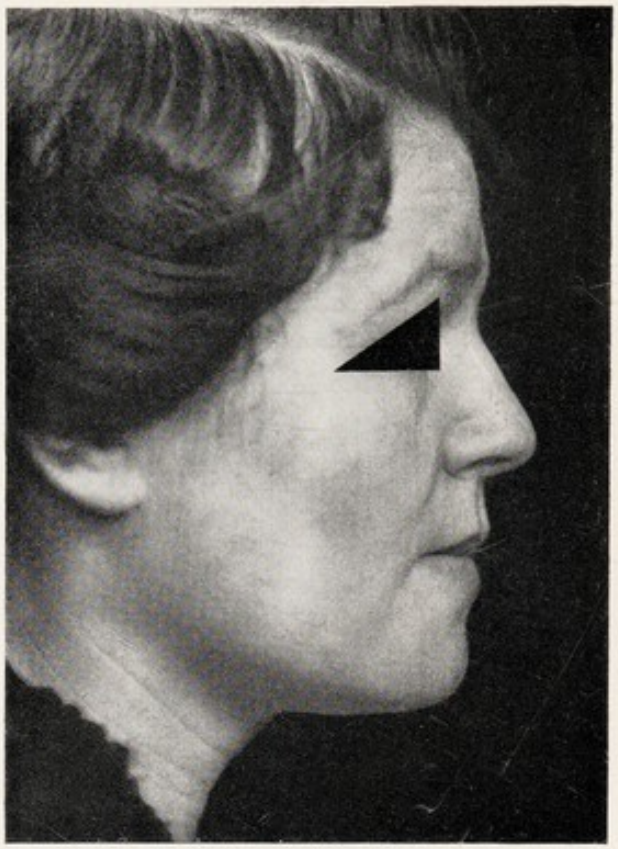

Fig. 906.
Sattelnase mit narbigem Hautdefekt am ganzen Nasenrücken durch Excision der Narbe und Hauttransplantation aus der Stirn korrigiert.

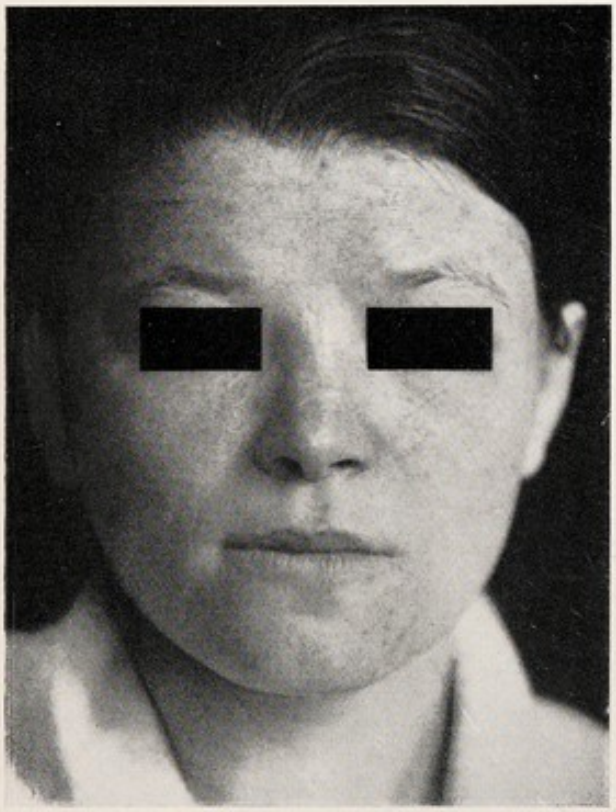

Fig. 907.
Sattelnase mit breiter Längsnarbe, herrührend von einem von anderer Seite ausgeführten, mißlungenen Korrektionsversuch.

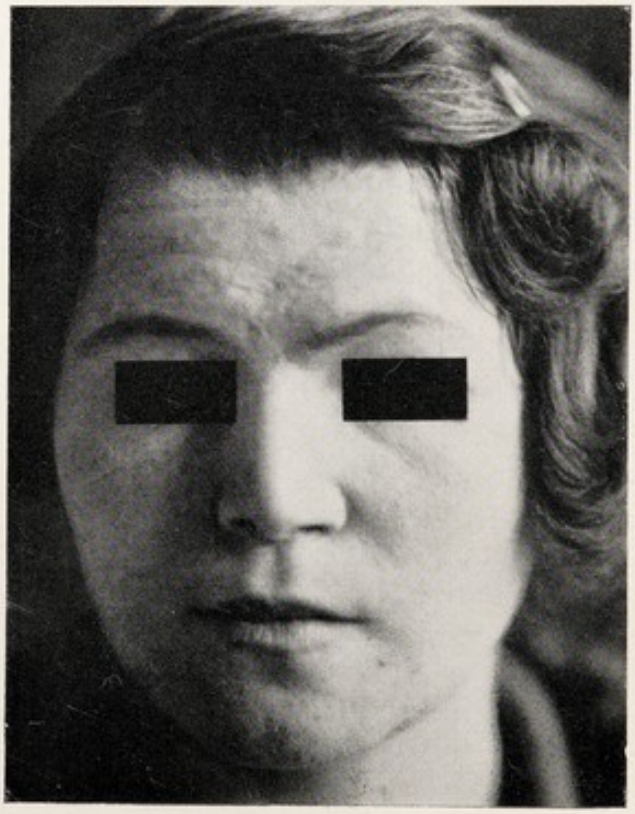

Fig. 908.
Derselbe Fall nach der von mir ausgeführten Narbenexcision und Hautersatz durch einen Stirnhautlappen.

FRONTALE KORREKTUR EINER KOMPLIZIERTEN SATTELNASE.

Fig. 909.
Sattelnase mit narbiger Einziehung.
Durch Lues entstanden.



Fig. 910.
Nach der Transplantation aus der Wange und Knocheneinfügung.

Fig. 911.
Komplizierte Sattelnase.
(Kriegsverletzung.)

Fig. 912.
Nach der Transplantation aus der Stirne und Knocheneinfügung.
Ohne Schleimhautersatz.

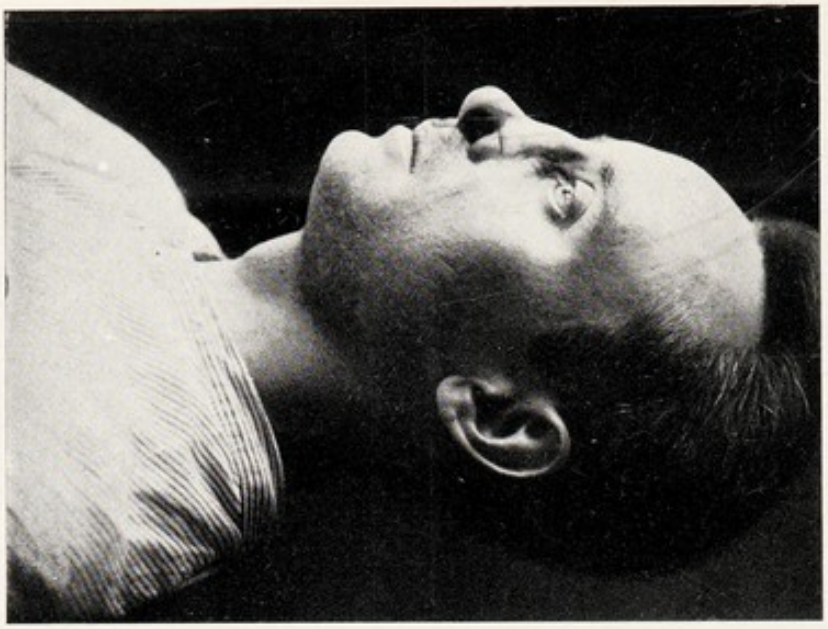

Fig. 913.
Vor der Plastik.
Kombination von Sattelnase und Nasenflügeldefekt.

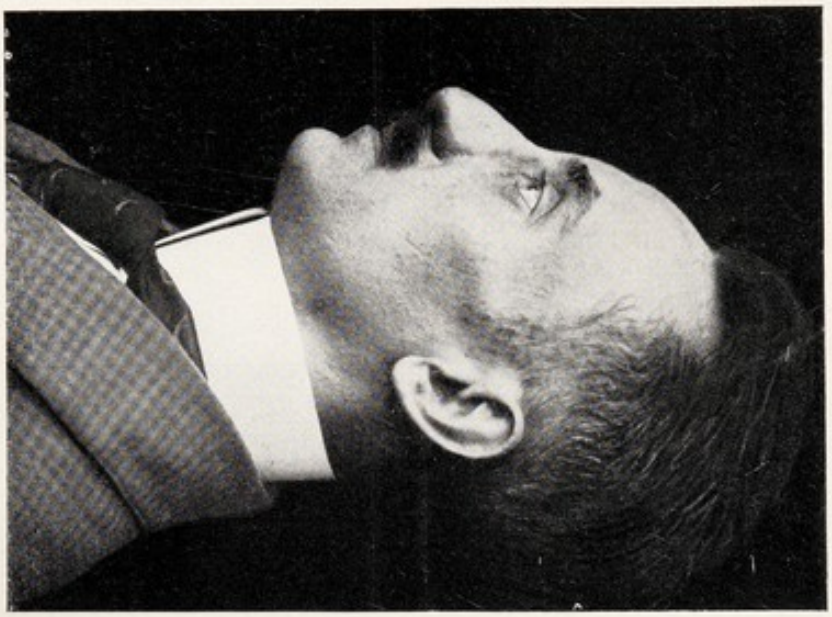

Fig. 914.
Nach der Plastik
aus der Stirn einschließlich der chirurg. Modellierung.

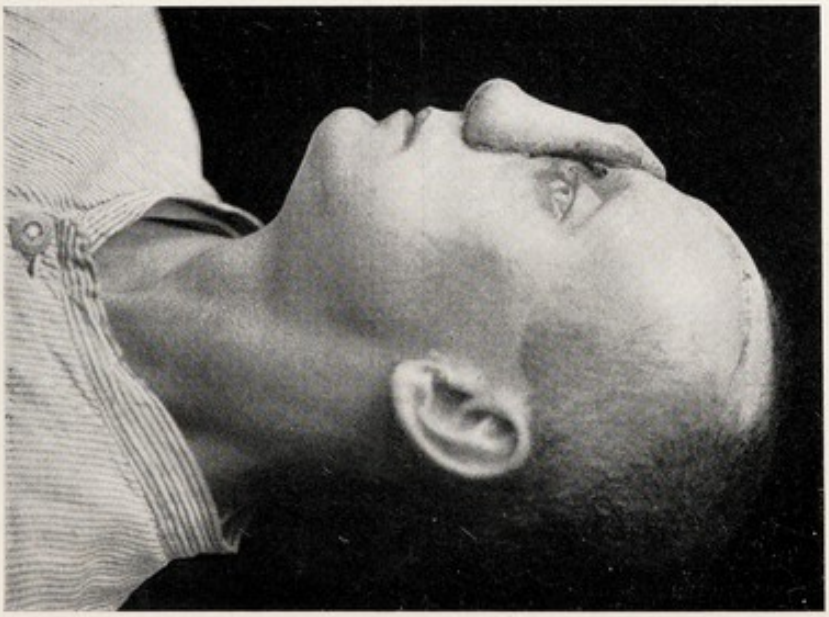

Fig. 915.
Zwischenstadium: Zustand nach Transplantation des Stirnlappens. (Vor der chirurg. Modellierung.)

FRONTALE METHODE BEI KOMBINATION VON SATTELNASE UND FLÜGELDEFEKT.

der Lappen durch die Doppelung die Gestalt eines gleichschenkeligen Dreieckes, dessen obere Basis an der Umbiegungsstelle, dessen untere Spitze im Stiele des Lappens gelegen ist. Die weiteren Akte der Operation, welche in Umschneidung und Aufrichtung des knorpeligen Nasenteils und Einpflanzung des Ersatzlappens aus der Stirn zu bestehen hätten, würde ich einer zweiten Operation vorbehalten und vorläufig ruhig abwarten, bis es zu einer festen Verklebung gekommen ist zwischen den einander zugekehrten Periostflächen des Lappens, deren gegenseitige Lage durch Nähte zu sichern ist. Die Operation in zwei Sitzungen bietet die Möglichkeit einer sorgfältigen Überwachung der Ernährungsverhältnisse des Lappens. Der Einpflanzung des letzteren in den Defekt an der Nase ist natürlich eine Anfrischung seiner Ränder vorauszuschicken."

3. Sattel- und Kurznase oder Defekt des mittleren Querstücks.

(Mesorhinoplastik).

Die Fig. 916 und 917 zeigen grobschematisch den Unterschied zwischen dem Defekt des mittleren Querstücks und Längsstücks.

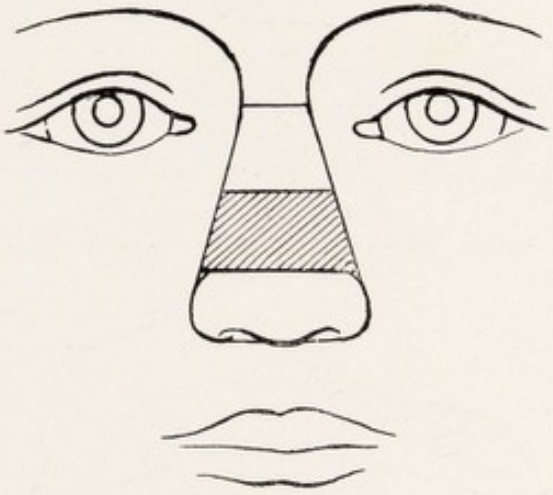

Fig. 916.
Defekt des mittleren Querstücks.
(Praktischer Fall s. Fig. 922.)

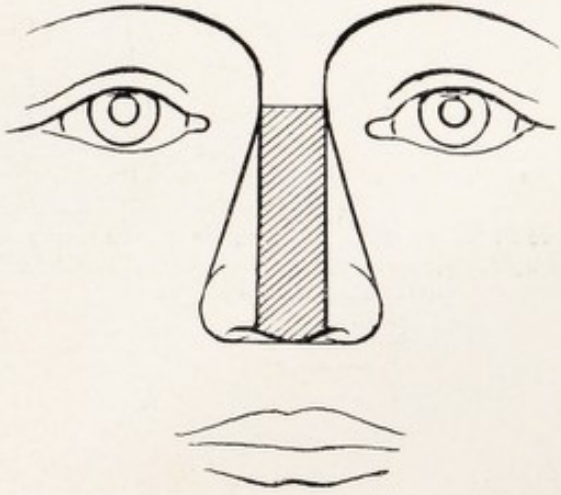

Fig. 917.
Defekt des mittleren Längsstücks.
(Praktischer Fall s. Fig. 1004.)

DEFEKT DES MITTLEREN QUERSTÜCKS UND MITTLEREN LÄNGSSTÜCKS ZUR BESSEREN VERGLEICHUNG GROBSCHEMATISCH DARGESTELLT.

Defekte des mittleren Querstücks der Nase dürften in der Friedenszeit selten zu beobachten sein, sind dagegen ziemlich häufige Kriegsverletzungen, weshalb sie auch als „Kriegssattelnasen" bezeichnet werden.

Die Sattel- und Kurznase als solche sind auf den ersten Blick oft nicht erkennbar und erscheinen bei oberflächlicher Betrachtung zuerst als Defekte der unteren Nasenpartie oder als abnorm kurze Nasen. Bei näherer Betrachtung sieht man, daß die untere Nasenpartie tatsächlich vorhanden, aber wegen Fehlens des mittleren Querstücks nach oben disloziert und an die obere Nasenpartie angewachsen ist. In solchen Fällen ist es das beste, eine reguläre Analyse des Falles zu machen, ein Verfahren, über welches ich näheres im Abschnitt „Analyse der Gesichts- und speziell der Nasendeformitäten" in meiner in den Beiträgen zur Anatomie, Physiologie usw. von Passow und Schäfer Bd. IX (Verlag Karger) erschienenen Arbeit: „Vorschläge zum weiteren Ausbau der Gesichtsplastik, insbesondere der Nasenplastik" mitgeteilt habe. Ich verweise auch auf die ausführliche Schilderung im Abschnitt V des Allgemeinen Teils dieses Werkes S. 30—32.

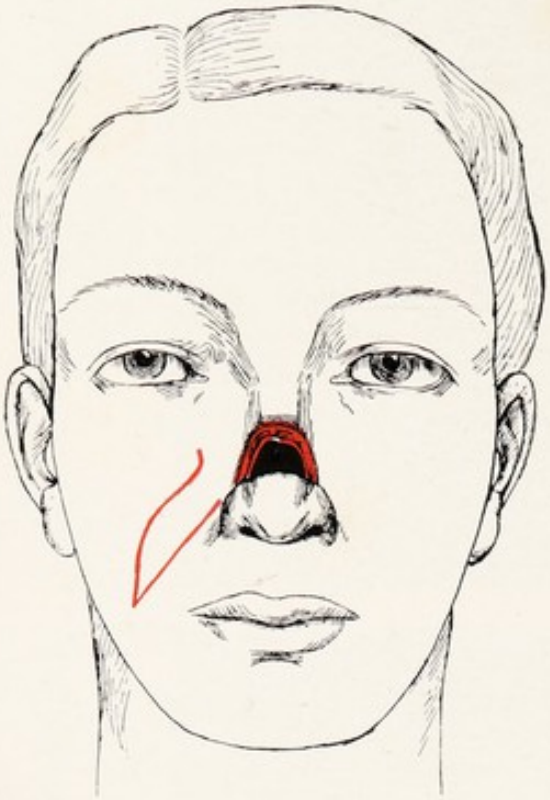

Fig. 918.
Quere Durchtrennung der Kurznase zwecks Nasenverlängerung, wodurch der Defekt des mittleren Querschnitts sichtbar wird.

Fig. 919.
w = Wangenhaut als Schleimhautersatz. Innenansicht nach Heilung.

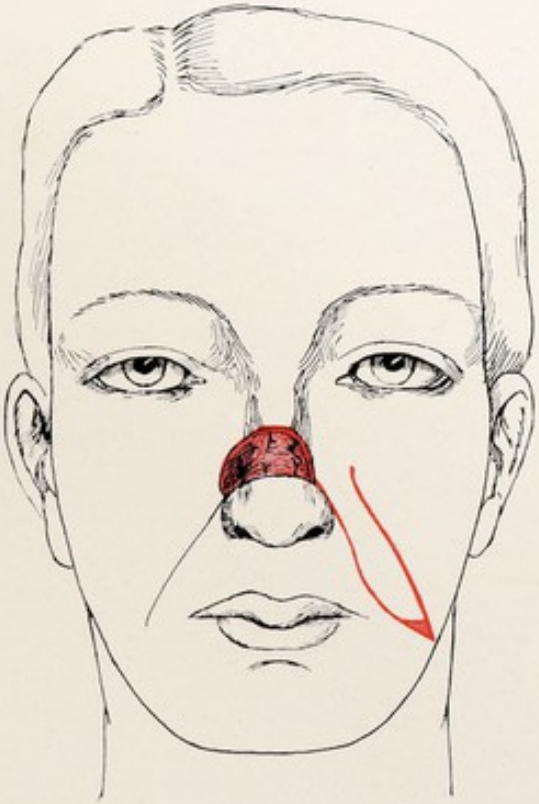

Fig. 920.
Buccaler Schleimhaut-Ersatz.
Der Wangenlappen nach der Mitte umgeklappt und in den Defekt eingenäht.

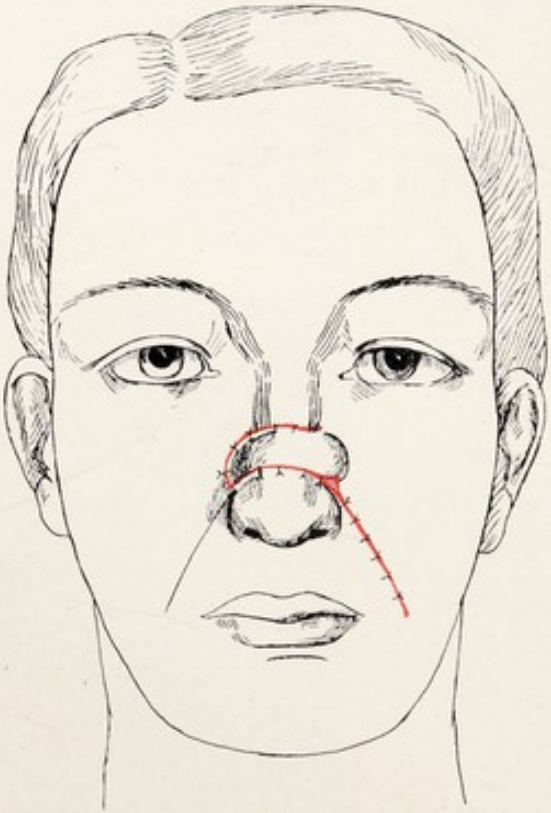

Fig. 921.
Operative Nasenverlängerung. Ersatz der noch fehlenden äußeren Haut aus der anderen Wange.

a) Buccale Mesorhinoplastik (v. Hacker).

Bei Sattel- und Kurznase geringeren Grades genügt für den Ersatz der fehlenden Schleimhaut in der Regel das Umklappen eines buccalen Lappens (s. die schematischen Fig. 918—921). Handelt es sich aber um einen größeren Schleimhautdefekt resp. um hochgradige Kurznase, so ist eine gleich zu beschreibende, von mir als fronto-nasale Mesorhinoplastik bezeichnete Operation erforderlich.

Man tut in diesen Fällen gut, den unteren Nasenabschnitt oberhalb der Nasenspitze in querer Richtung zu durchtrennen.

b) Fronto-nasale Mesorhinoplastik (J. Joseph).

Die Operation ist in ihren einzelnen Phasen an einem praktischen Falle in den Fig. 922—929 dargestellt. Die fronto-nasale Mesorhinoplastik besteht in der

Fig. 922.
Der untere, durch Querschnitt losgetrennte Nasenabschnitt herabgezogen.
Korrektur der Kurznase durch Ersatz des mittleren Querstücks.
Die ganze Szene einer Operationsaufnahme dargestellt.

Loslösung des unteren Nasenabschnitts vom oberen und in dem Ersatz des fehlenden Querstücks — soweit sie die Schleimhaut betrifft aus der oberen Nasenhaut und soweit sie die Außenhaut betrifft, aus der Stirnhaut. Es folgen Knocheneinfügung und chirurgische Modellierung.

Im einzelnen gehe ich in folgender Weise vor:

Ich mache zunächst einen Querschnitt oberhalb der nach oben verzogenen, unteren Nasenpartie durch die ganze Dicke der Nase hindurch, einschließlich der Schleimhäute, ziehe die untere Nasenpartie nach abwärts (Fig. 922), so daß der Defekt in seinem ganzen Umfange klafft. Ich ersetze dann die fehlende Schleimhaut durch Herunterklappen der bis auf einen nicht zu schmalen Rand abpräparierten oberen Nasenhaut (Fig. 923). Da die so abpräparierte, obere Nasenhaut von allen Seiten umschnitten werden muß, findet ihre Ernährung nur durch das Unterhautbindegewebe der Schleimhaut statt. Man muß daher beim Abpräparieren mit jedem Millimeter geizen, um keine Nekrose zu bekommen. Ich pflegte den Kursteilnehmern u. a. zu sagen: „Es muß Ihnen bei diesem Teil der Operation Ihr biologisches Herz schlagen",

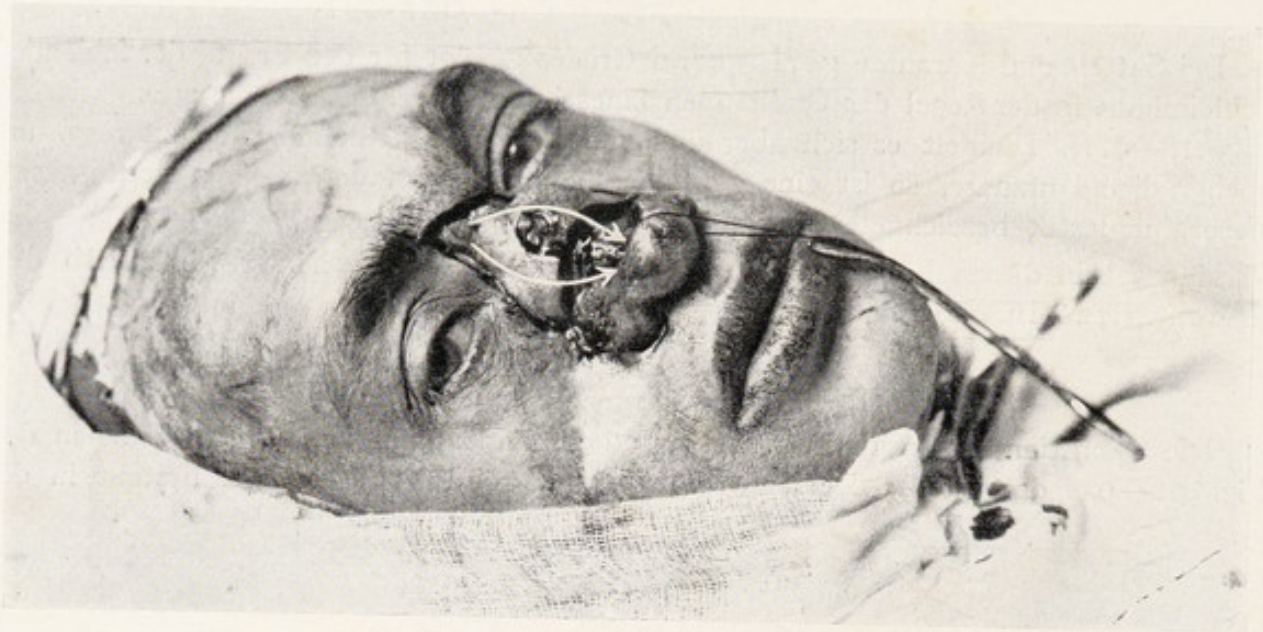

Fig. 923.

Die obere Nasenhaut umschnitten.

Die Pfeile deuten die erforderliche Umklappung des Nasenlappens an.

Fig. 924.

Verdeutlichung von Fig. 923.

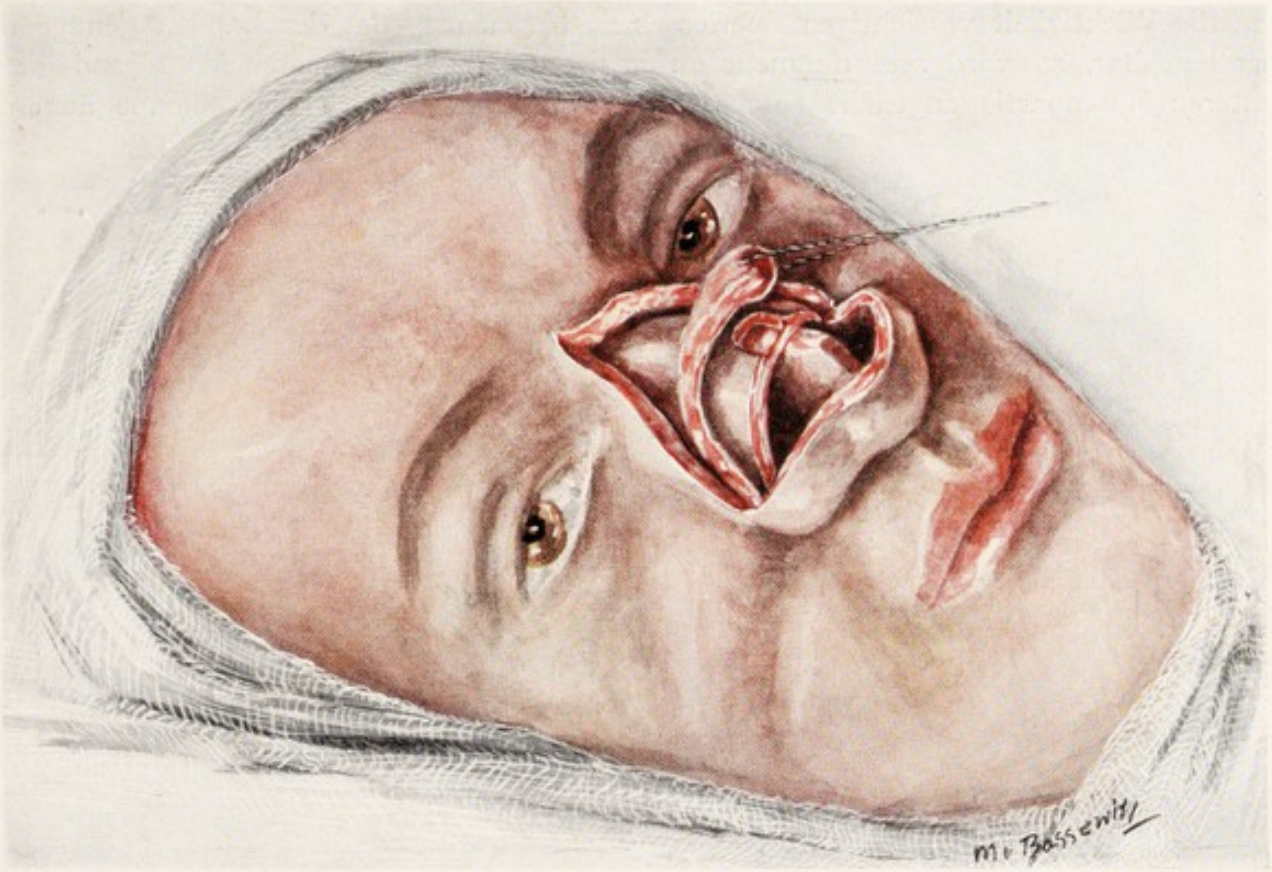

Fig. 925.
Die umschnittene Nasenhaut in Bewegung nach unten.

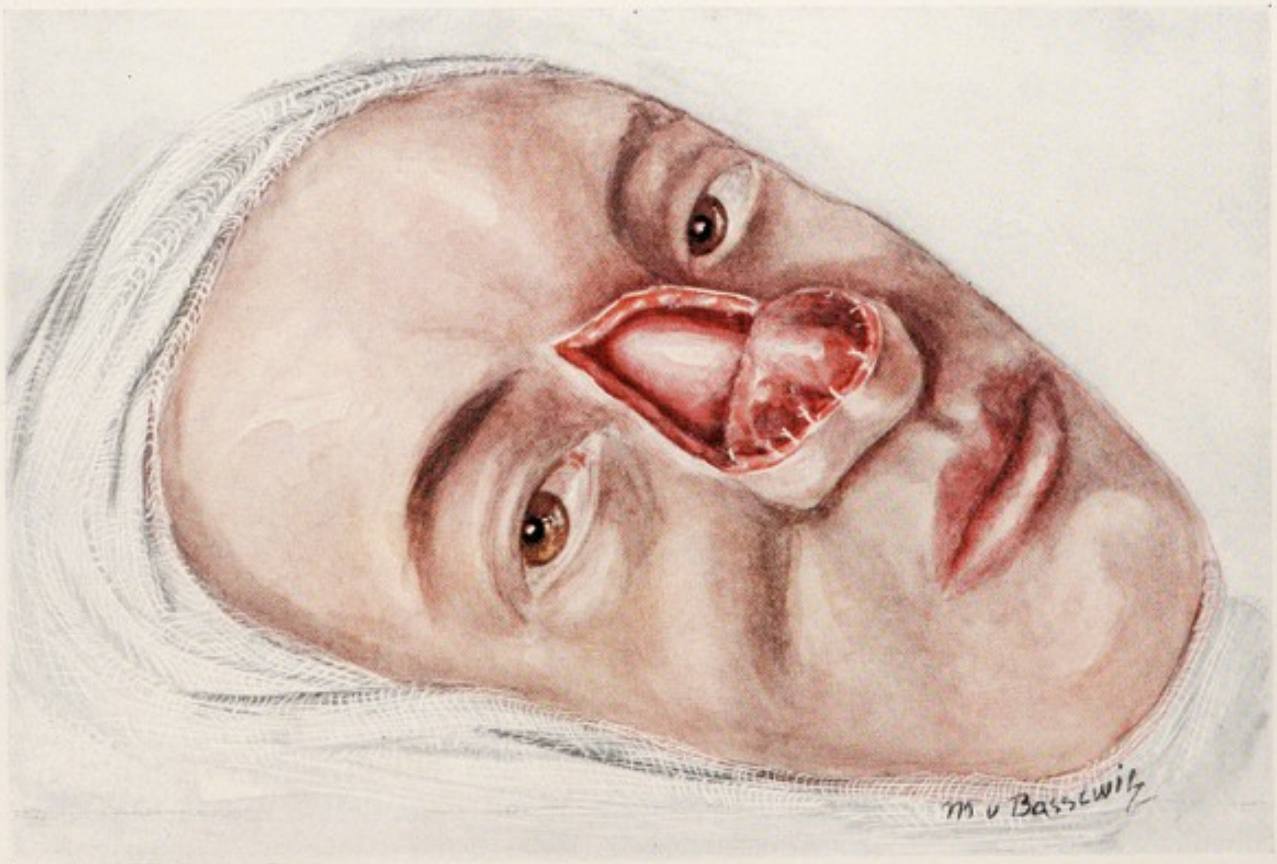

Fig. 926.
Die umschnittene Nasenhaut mit ihrem oberen Rande — Wundfläche nach außen — an den unteren Nasenabschnitt angenäht.

um die Wichtigkeit vorsichtigen Operierens zu betonen. — Ist der Lappen genügend herabziehbar, so wird sein nunmehr unterer Rand an den inneren Wundrand der unteren Nasenpartie angenäht (Fig. 927). Hierauf ersetze ich die fehlende äußere

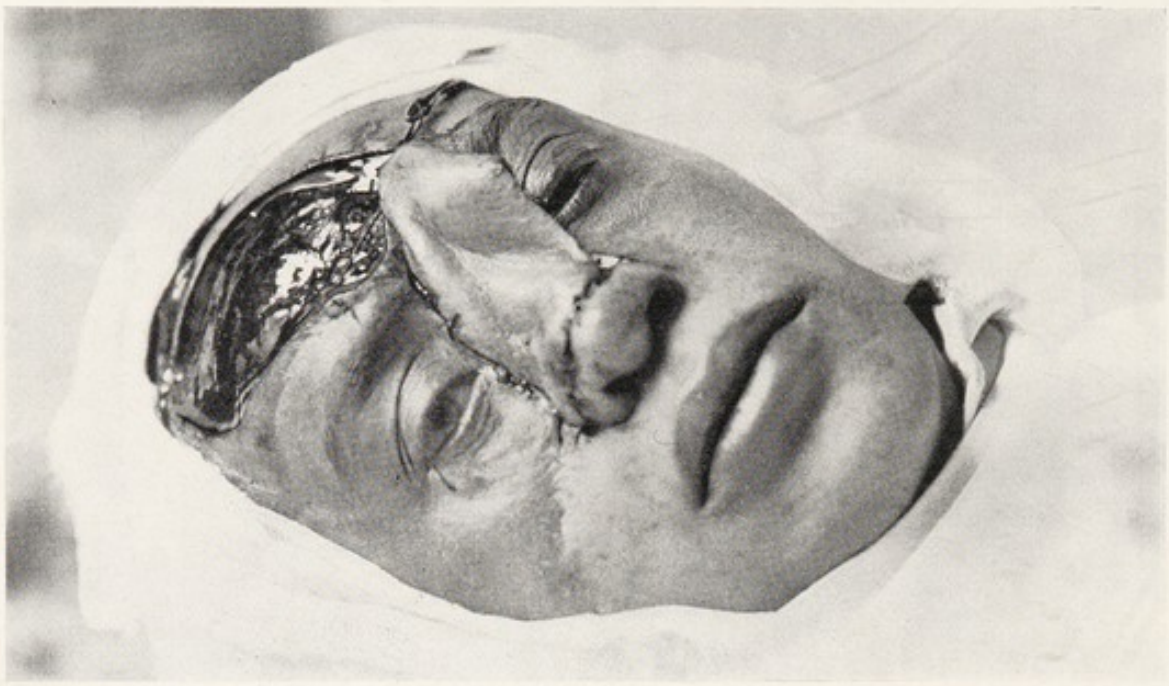

Fig. 927.
Der Stirnlappen abwärts gedreht und unten angenäht.

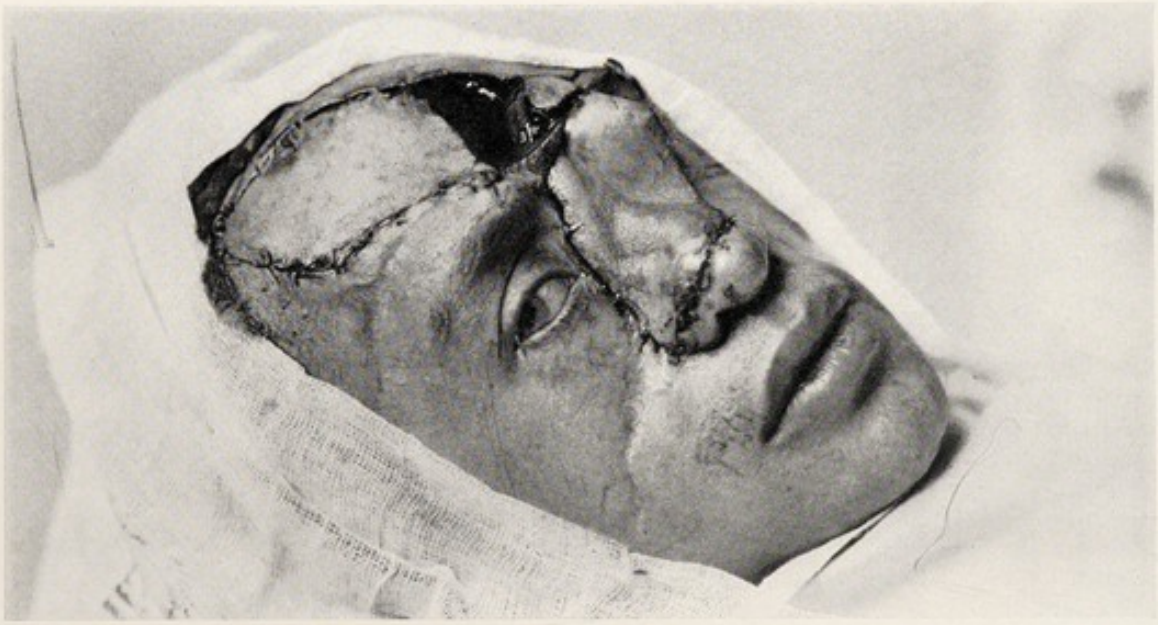

Fig. 928.
Der Stirndefekt durch freie Transplantation gedeckt.
Das Transplantat mit einigen Fäden angenäht.

Haut je nach den besonderen Umständen des Falles aus der Stirn (Fig. 928 und 929), aus der Wange oder aus dem Arm, und sichere das Resultat erforderlichen Falles schließlich durch eine Knocheneinpflanzung aus der Tibia.

Die Fig. 932—935 zeigen einen nach dieser Methode durch Autounfall verunglücktes operiertes 16jähriges Mädchen in Vorder- und Seitenansicht vor und nach

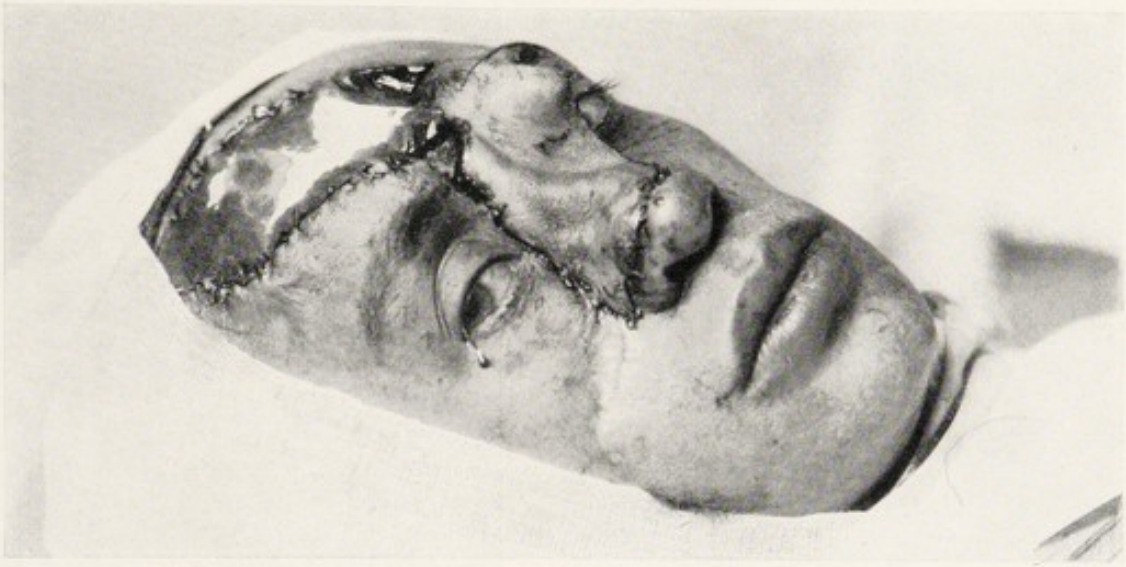

Fig. 929.

Mein „Schürzenverband" an die Defektränder angenäht.

Der anfangs im ganzen Umfange weiße Verband hat während der Operation Blut aufgesogen (siehe die schwarzen Stellen auf dem „Schürzen"-Verband).

Ende der ersten Operation.

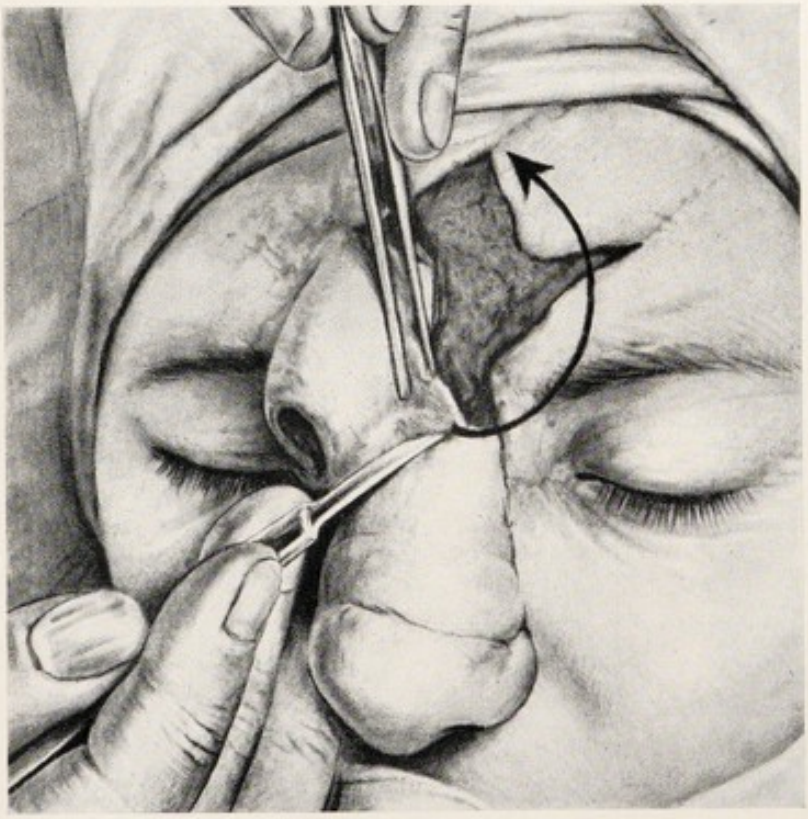

Fig. 930.

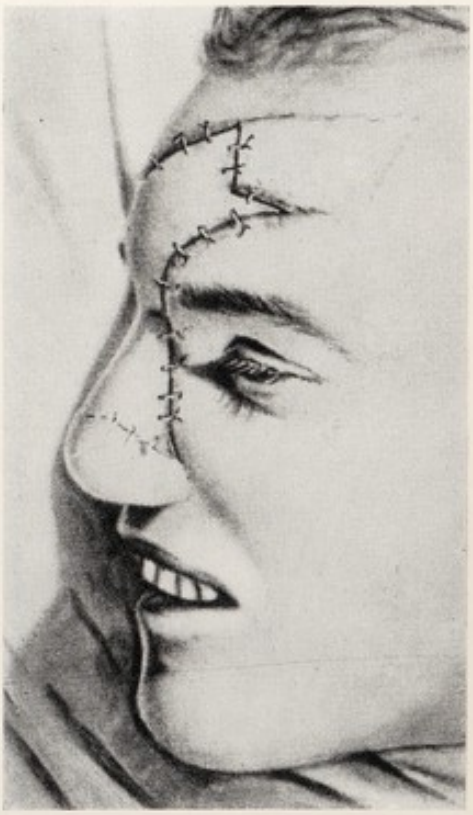

Fig. 931.

Replantation des für den Nasenersatz entbehrlichen Stielteiles des Stirnlappens. II. Operation.

Bilder aus einer meiner Filmaufnahmen, die der größeren Deutlichkeit wegen retuschiert sind.

Fig. 932.
Vor der Plastik.

Fig. 933.
Nach der Plastik.



Fig. 934.
Vor der Plastik.

Fig. 935.
Nach der Plastik.

SATTEL- UND KURZNASE (DEFEKT DES MITTLEREN QUERSTÜCKS) BEI EINEM 16 JÄHRIGEN MÄDCHEN (MESORHINOPLASTIK NACH J. JOSEPH).

der Plastik, Fig. 936 und 937 einen Kriegsverletzten, bei dem zwar nur das obere Querstück fehlte und doch eine erhebliche Entstellung die Folge war. Durch die frontonasale Mesorhinoplastik ist wie Fig. 937 zeigt, eine wesentliche Verbesserung erzielt worden.

Ein Beispiel, in welchem die Schleimhaut durch einen bis an den Kieferrand hin entnommenen Wangenlappen ersetzt ist, stellt Fig. 938 dar. In diesem Fall fehlten das mittlere und obere Querstück der Nase gänzlich und das untere Drittel war um einen

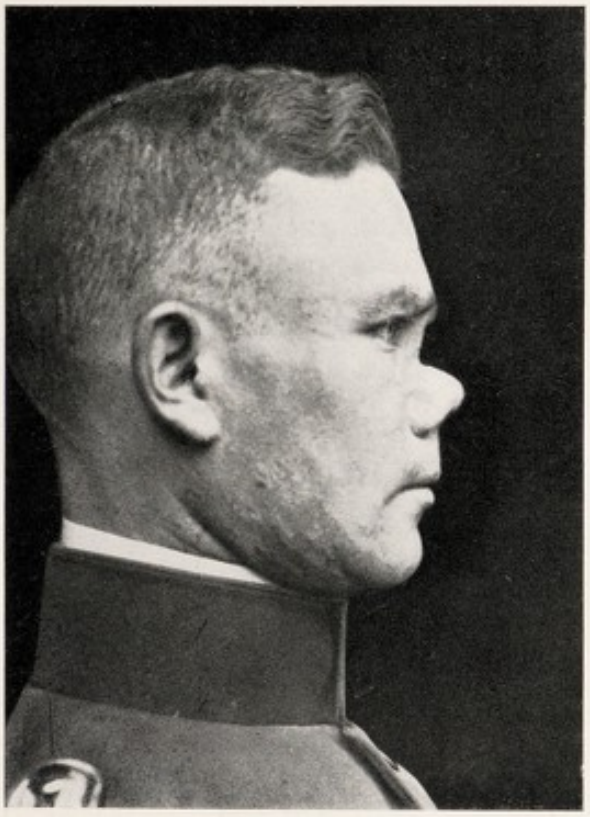

Fig. 936.
Defekt der oberen Nasenpartie (Sattel- und Kurznase).
(Schußverletzung.)

Fig. 937.
Nach Herabziehung der unteren Partie mittels Querschnitts nach Schleimhautersatz aus der oberen Nasenhaut, Transplantation aus der Stirn und Knocheneinlage.

vollen rechten Winkel nach rückwärts gedreht, derart, daß das Septum und die Oberlippe im Profil eine gerade Linie bildeten (Nasus recurvatus). Fig. 939 zeigt den Zustand nach der Plastik. Das Profil ist nicht ganz fertig modelliert, es ist ein kleiner Hauthöcker zurückgeblieben, der sich natürlich leicht durch eine einfache Hautexcision eventuell mit Knorpeleinfügung unter die kleine Vertiefung beseitigen läßt. Fig. 940 bis 942 stellen drei Zwischenstadien dieses Falles dar (siehe die Unterschriften).

Kombinationen der Mesorhinoplastik mit Ersatz der Nasenspitze und des Septums.

Die bisher beschriebenen Fälle hatten das gemeinsam, daß sowohl die Nasenflügel wie die Nasenspitze und die Nasenscheidewand intakt waren. Fehlt außer dem mittleren Querstück auch die Nasenspitze (Fig. 947), so muß der für den äußeren Hautersatz bestimmte Lappen eine Fortsetzung für den Ersatz der Nasenspitze haben, d. h. der Lappen muß entsprechend größer geschnitten werden (siehe die schematische Darstellung in Fig. 943—946 und besonders Fig. 947). Die Fig. 947 und 948 zeigen einen auf diese Weise operierten Fall. Fig. 949 stellt eine Kombi-

Fig. 938.
Defekt der oberen und mittleren Nasenpartie (Nasus recurvatus).

Fig. 939.
Zustand nach der Plastik.
(Nicht ganz fertig modelliert, der kleine zurückgebliebene Hauthöcker ist leicht zu beseitigen.)

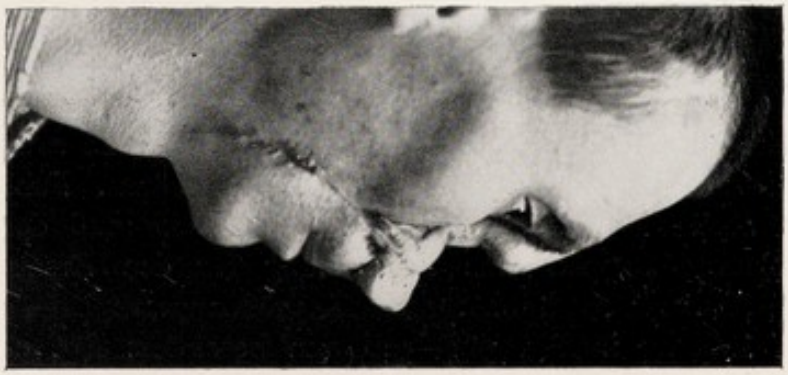

Fig. 940.
Zustand einige Wochen nach der ersten Operation.
(Zwischenstadium.)

KORREKTUR EINES HOCHGRADIGEN DEFEKTES DES MITTLEREN UND OBEREN QUERSCHNITTS (MESORHINOPLASTIK) NACH J. JOSEPH.

Schleimhaut-Ersatz aus Nasen- und Wangenhaut.

nation des Defektes des mittleren Querstücks mit einem Defekt der Nasenspitze und außerdem des Septums dar. In solchen Fällen muß man die Stirnhaut so schneiden, daß auch für das Septum genügend Haut gewonnen wird. Fig. 950 zeigt den Zustand nach der Plastik.

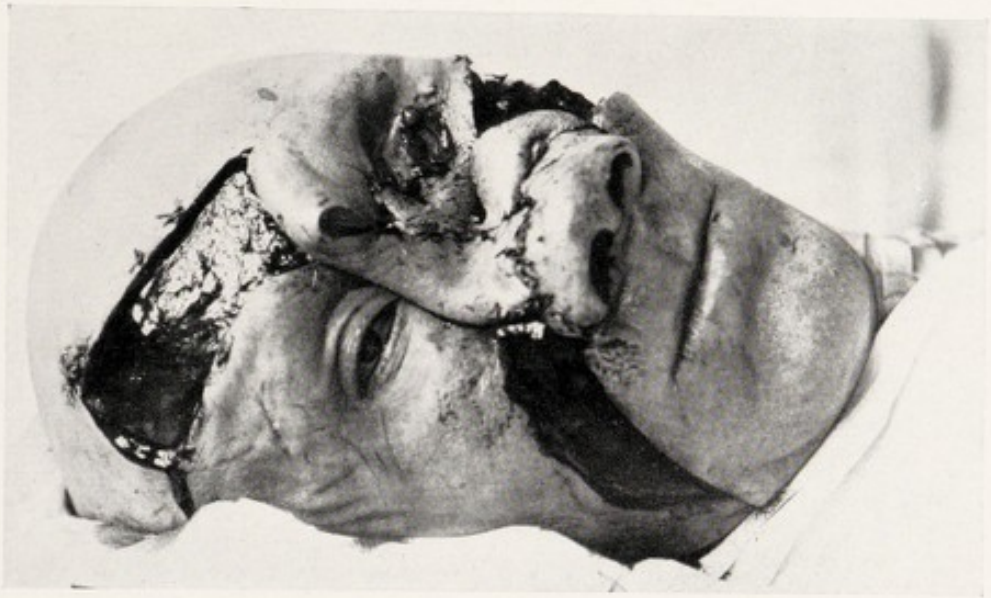

Fig. 941.

Schleimhaut der Nase durch Umklappen eines rechtsseitigen Wangenlappens,

äußere Haut aus Stirn und linker Wange ersetzt. Zustand vor der Stirn- und Wangennaht.

(Operationsaufnahme zu Fig. 938—940 gehörig.

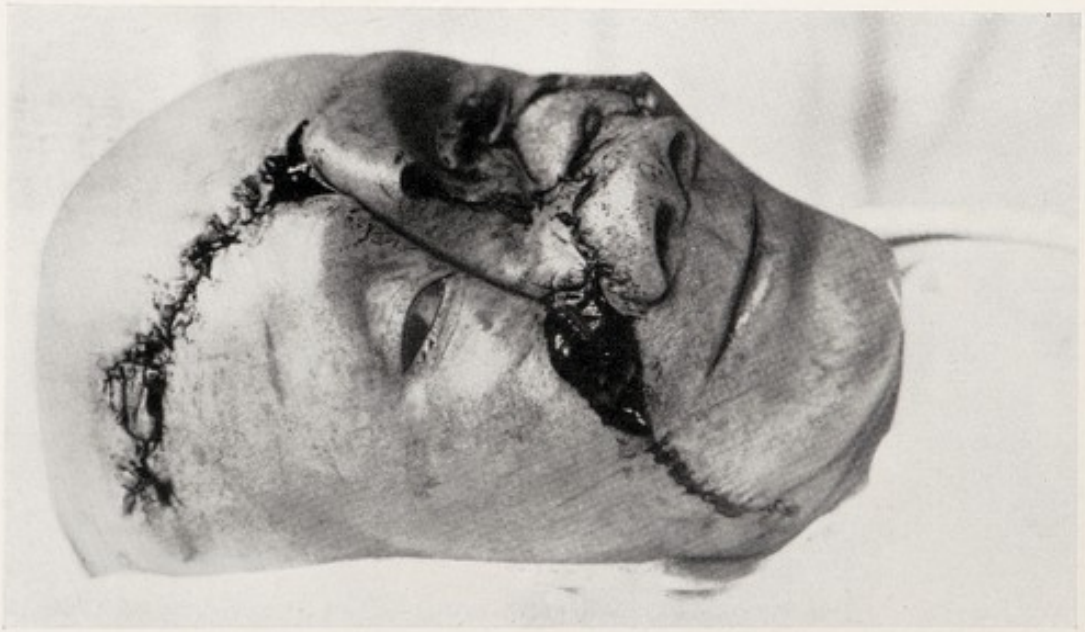

Fig. 942.

Transplantation aus Stirn, linker Wange (buccale laterale Rhinoplastik) **und rechter Wange** (Schleimhautersatz).

Vom rechten Wangenlappen nur noch ein Teil der nach außen umgeklappten Wundfläche zu sehen. Der Rest unter dem frontalen Lappen als Schleimhautersatz verwendet. Zustand nach erfolgter Stirn- und Wangennaht.

(Operationsaufnahme zu Fig. 938—939 gehörig.)

Fig. 943.
Defekt des mittleren Querstücks aus der Nasenspitze
scheinbar: Defekt des unteren Nasenabschnitts.
Erste Schnittführung: Mobilisierung des Flügels.

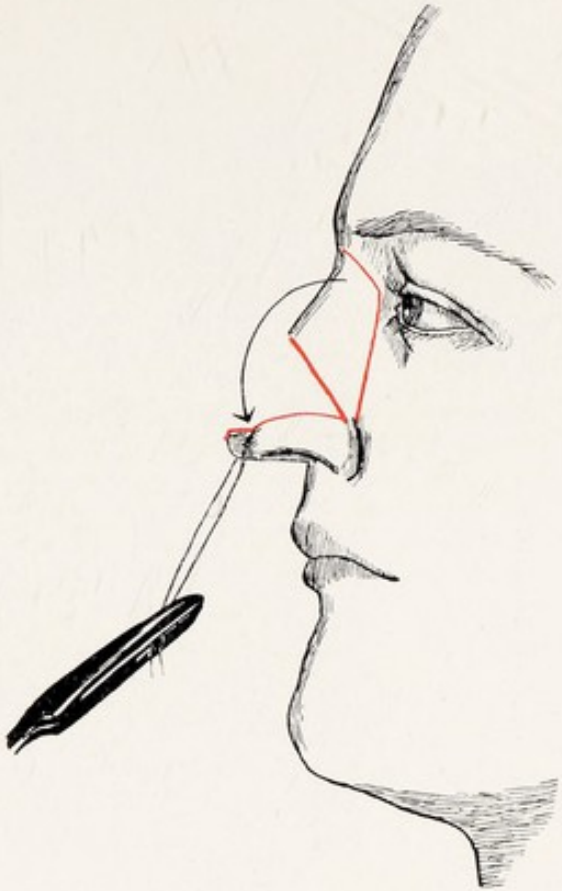

Fig. 944.
Loslösung und Herabziehung von Flügel und Scheidewand.
Umschneidung der oberen, für den Schleimhautersatz des mittleren Querstücks bestimmten Nasenhaut.

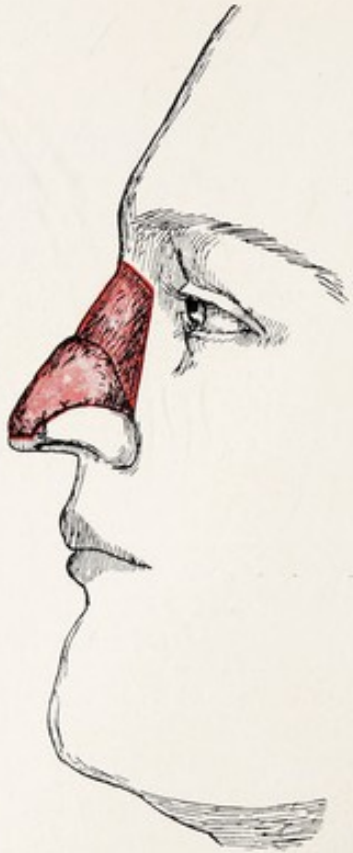

Fig. 945.
Herabklappen der oberen Nasenhaut und Annähen an den Flügel und das Septum.
Die rote Partie stellt den Gesamtdefekt dar.

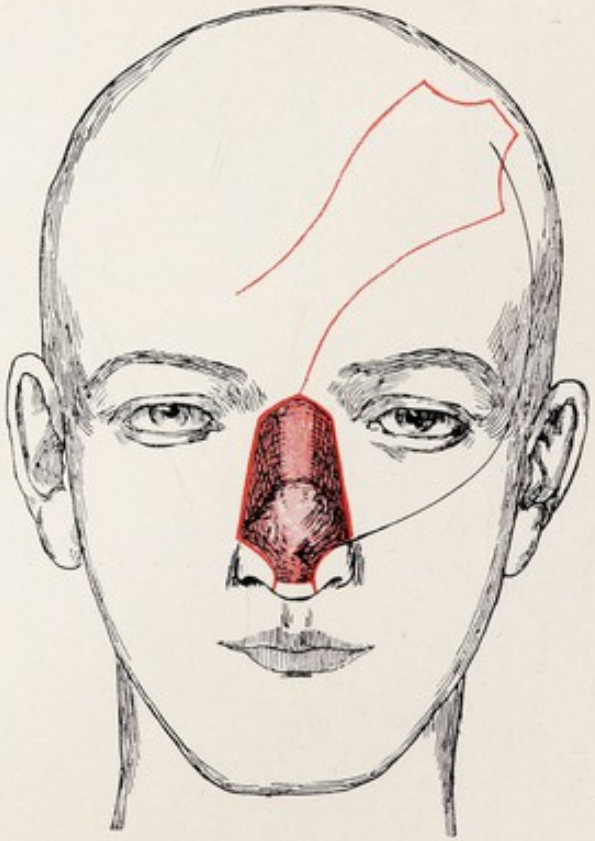

Fig. 946.
Vorderansicht nach Umklappen des für den Schleimhautersatz bestimmten Nasenlappens.
Schnittführung auf der Stirn für die Deckung des äußeren Nasenhautdefekts (des Gesamthautdefekts).

MESORHINOPLASTIK UND NASENSPITZENERSATZ BEI DEFEKT DES MITTLEREN QUERSTÜCKS MIT DEFEKT DER NASENSPITZE.

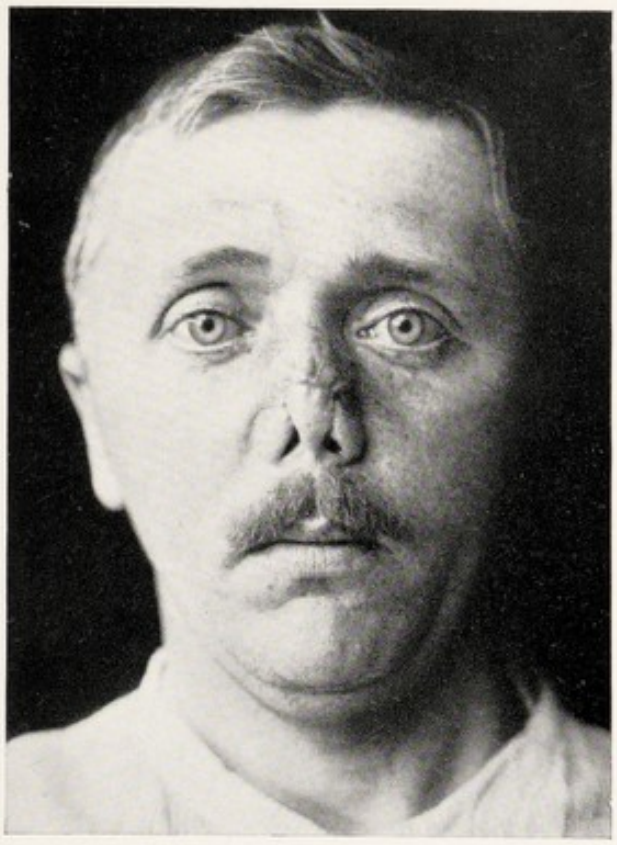

Fig. 947.
Defekt des mittleren Querstücks der Nase.
Seitenansicht siehe Fig. 74.

Fig. 948.
Nach der Mesorhinoplastik von J. Joseph.
(Stirnlappen mit Fortsatz für die Spitze geschnitten) und Einpflanzung eines Tibiastückes.
Seitenansicht siehe Fig. 75.

Fig. 949.
Defekt des mittleren Querstücks kombiniert mit Spitzen- und Septumdefekt.

Fig. 950.
Nach der Mesorhinoplastik. (J. Joseph.)
(Stirnlappen mit Fortsätzen für Nasenspitze und Septum-Ersatz geschnitten) Höckerabtragung und Einpflanzung eines Tibiastückes.

Korrektur der Kombination eines mittleren Querstücks mit Spitzen- und Septumdefekt.

Defekte des mittleren resp. des oberen Querstücks pflegen eine Verkürzung und zugleich eine Einsattelung der Nase, in kurzer Bezeichnung eine „Kurznase und Sattelnase" zu bewirken. Zuweilen findet indessen der Defekt des mittleren Querstücks

Fig. 951.
Gerade Kurznase infolge Defektes des mittleren Querstücks.

Fig. 952.
Korrigiert durch Mesorhinoplastik nach J. Joseph mit Verwendung eines auch für die Septumbildung ausreichenden Stirnhautlappens.

nur in der abnormen Kürze ohne Einsattelung der Nase ihren Ausdruck, während der Nasenrücken gerade geblieben oder sogar mit einem Höcker verbunden ist. Die Fig. 951 und 952 zeigen eine gerade Kurznase und den Zustand nach der Plastik und die Fig. 953, 954, 955 und 956 eine abnorm kurze Nase mit Höckerbildung.

c) Digitale Methode der Mesorhinoplastik.

Defekte des mittleren und oberen Querstücks können auch mit Erfolg aus dem Finger ersetzt werden; man kann daher auch von einer digitalen Methode der Mesorhinoplastik sprechen. Watts nahm als Ersatzmaterial den fünften Finger in einem Falle von Schußverletzung und beschreibt sein Vorgehen in den Annals of Surgerie Bd. 51 (1910) wie folgt: Die Beschreibung lautet in deutscher Übersetzung:

„Am 15. Januar 1908 wurde mit der Operation begonnen. Nach Zerschneidung des Columnas der Nase und Entblößung der Distalphalanx des kleinen Fingers der linken Hand, nach Entfernung des Nagels und völliger Entfernung der Matritze um weiteres Wachsen des Nagels zu verhüten, wurde der Finger in die Reste der Nase eingefügt und am Kopf mittels Silberdrähten angebracht. Der Arm wurde in einem Gipsverband gehalten.

Am 1. Februar wurde der Finger unter lokaler Anästhesie amputiert (Fig. 4) und einige Tage später wurde der Rest des Fingers abgeschnitten und der Knochen der Proximalphalanx beseitigt, um die Stärke des Septums zu verringern und die Größe der Nasenlöcher wieder herzustellen. Die Columna wurde dann an der Stelle genäht über dem Ende des Fingers (Fig. 5).

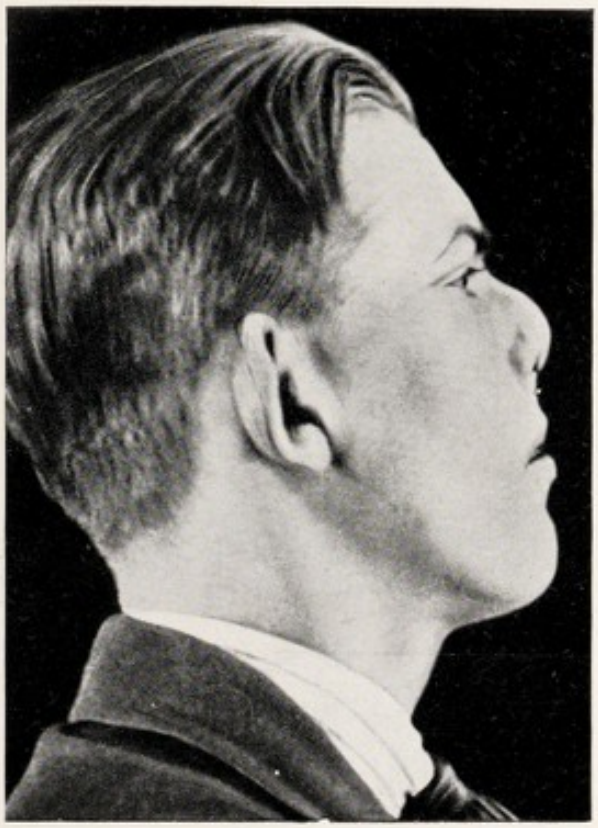

Fig. 953.

Kurznase wegen Defektes des mittleren Querstücks kombiniert mit Höckerbildung.



Fig. 954.

Zustand nach der Mesorhinoplastik und Höckerabtragung nach J. Joseph.

Fig. 955.

Derselbe Fall in Vorderansicht vor der Plastik.



Fig. 956.

Nach der Plastik

Kurznase (Defekt des mittleren Querstücks) mit Höcker, korrigiert durch Mesorhinoplastik mit Höckerabtragung.

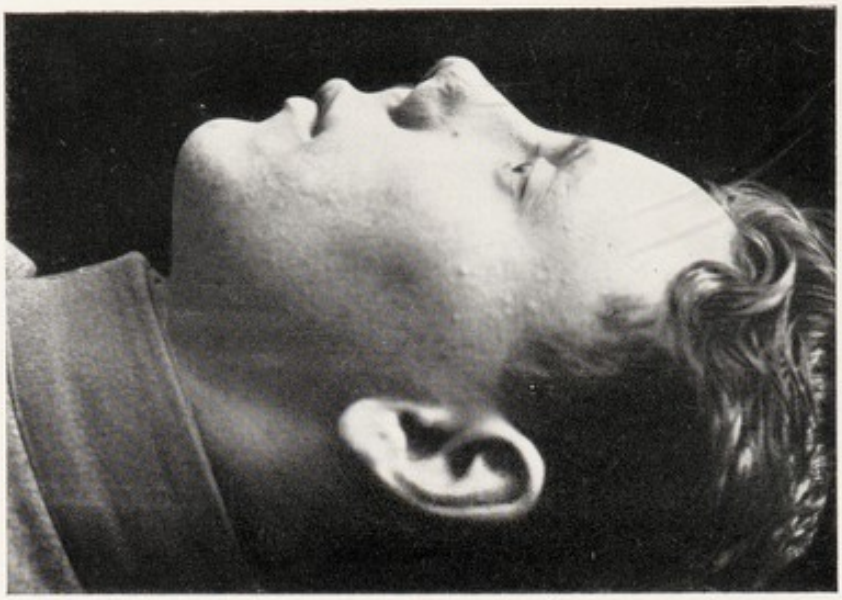

Fig. 957.
Kurznase wegen Defekts der unteren Nasenpartie.
(Kriegsverletzung.)

Fig. 958.
Zustand kurz nach der Plastik.

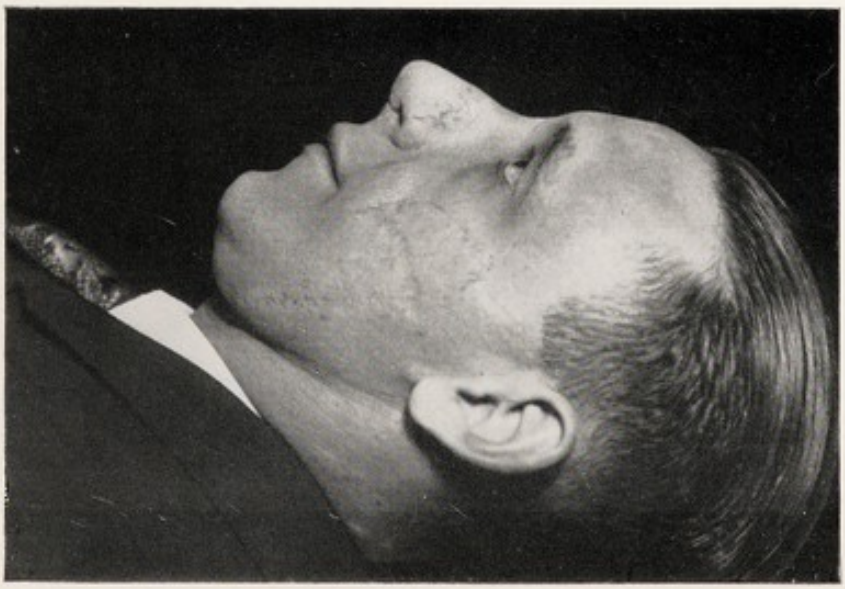

Fig. 959.
Derselbe Fall nach 7 Jahren.
(Nach der buccalen lateralen Methode von J. Joseph operiert.)

DAUERERFOLG DER KORREKTUR EINER KURZNASE.

Am 14. Februar wurde die Haut vom Rücken des Fingers entfernt und nach Ausschneidung eines Hautlappens vom rechten Vorderarm wurde dieser Hautlappen auf dem rechten Zwischen-

Fig. 960 (Fig. 1 des Originals). „Gesamtansicht, die Zerstörung im Nasenrücken der Nase zeigend."

Fig. 961 (Fig. 3 des Originals). „Finger in Stellung und Verbindung mit dem Schädel."

Fig. 962 (Fig. 7 des Originals). „Endresultat."

(Aus Watts, Annals of Surgery Bd. 51. 1910).
Digitale Methode der Mesorhinoplastik.

raum der Nasenwunde vernäht, und der Arm wiederum durch Gipsverband unbeweglich gehalten (Fig. 6).

Am 28. Februar wurde der Hautlappen vom Arm entfernt und seine freie Kante am linken Rande der Nasenwunde vernäht, und so die Öffnung an der linken Seite des Fingers deckend.

Es wurde so ein ausgezeichnetes kosmetisches und Funktionsresultat erreicht (Fig. 7)."

Die Fig. 2, 4, 5 und 6 des Zitates sind als in diesem Werke entbehrlich fortgelassen.

Von der digitalen Methode der Korrektur des mittleren Querstücks gilt bezüglich der Indikation dasselbe, was ich allgemein über die digitalen Rhinoplastik gesagt habe: nämlich, daß sie nur dann am Platze ist, wenn andere, den Patienten weniger schädigende Methoden nicht zur Anwendung gelangen können.

C. Partielle Defekte aller drei Profilkomponenten.

Als partielle Defekte aller drei Abschnitte des Profils sind zu nennen:

1. die Schrumpfnase,
2. die Plattnase,
3. Doggennase,

1. Schrumpfnase.

1. Schrumpfnase geringen Grades (buccale Verlängerung);
2. Schrumpfnase mittleren Grades (Mesorhinoplastik nach J. Joseph);
3. hochgradige Schrumpfnase (fronto-buccale Rhinoplastik mit Knocheneinlage).

In manchen Fällen von Kurznase ist die Schrumpfung die am meisten auffällige Erscheinung. Ich habe daher diese Fälle unter der Bezeichnung Schrumpfnase aus den obigen herausgehoben. Man kann je nach dem Grade drei Arten von Schrumpfnase unterscheiden:

Fig. 963.
Schrumpfnase (Kurz- und Sattelnase) geringen Grades.

Fig. 964.
Nach der buccalen Rhinoplastik von J. Joseph und Knocheneinlage unter die eingesunkene Dorsalhaut.

Fig. 965.
Sattel- und Kurznase mit Hochstand des linken Flügels.

Fig. 966.
Nach der buccalen Rhinoplastik nach J. Joseph und Herabziehen der Flügel nach Denonvilliers.

BUCCALE VERLÄNGERUNG EINER SCHRUMPFNASE GERINGEN GRADES NACH J. JOSEPH.

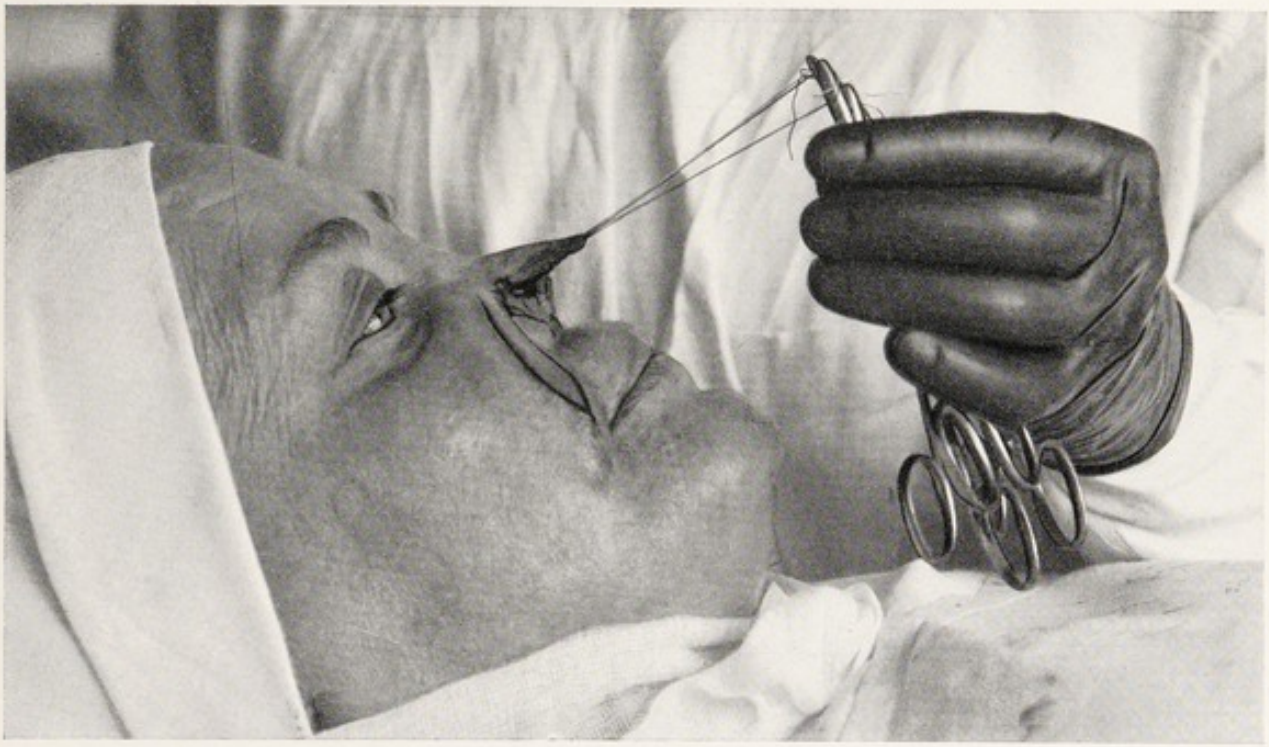

Fig. 967.

Buccale Verlängerung der Schrumpfnase geringen Grades nach J. Joseph.

(Operationsaufnahme.)

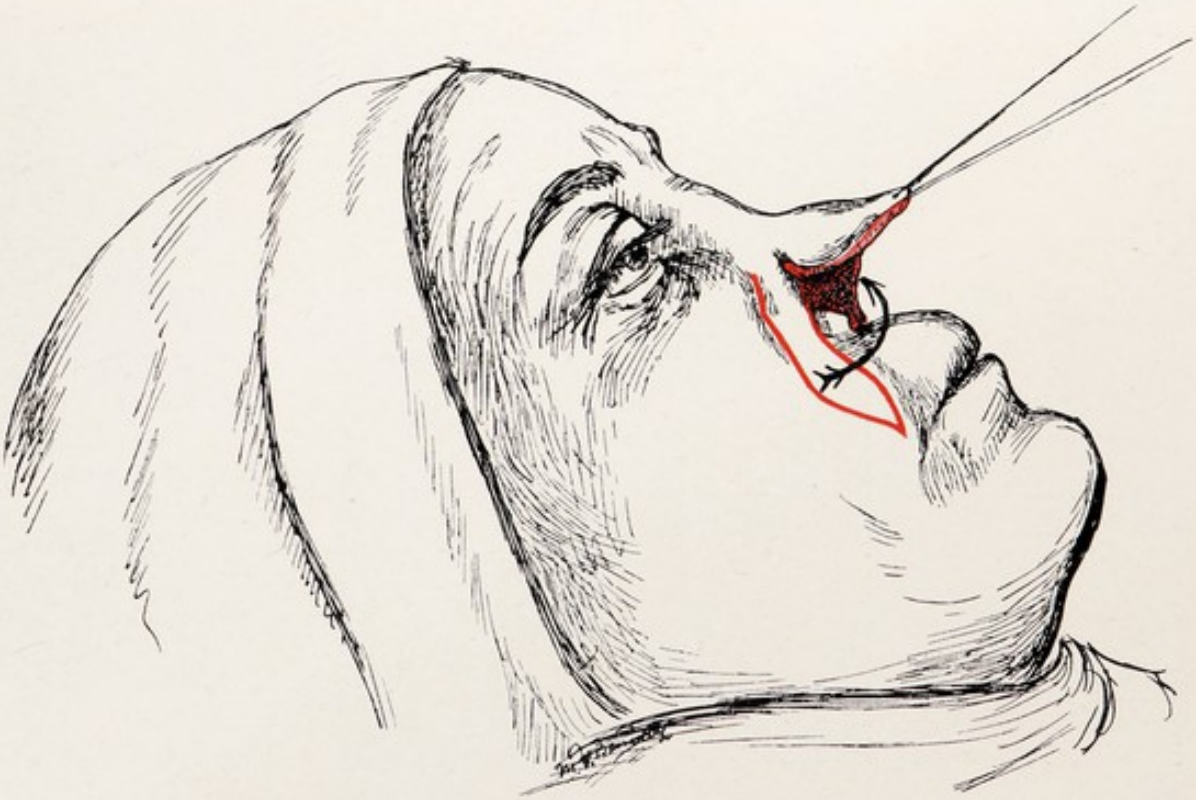

Fig. 968.

Buccale Verlängerung der Schrumpfnase geringen Grades nach J. Joseph

(zugleich Verdeutlichung der in Fig. 967 dargestellten Operationsaufnahme).

Frontwechsel des buccalen Lappens.

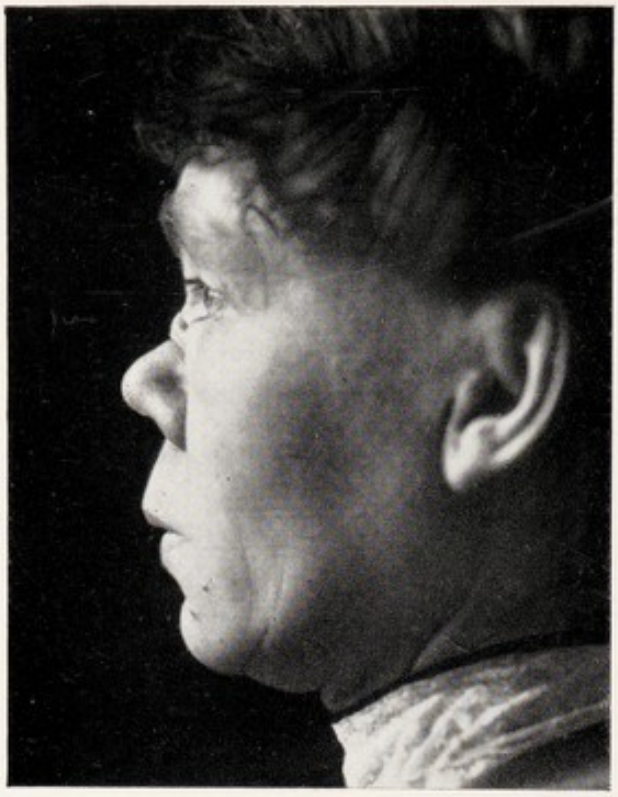

Fig. 969.

Sattel- und Kurznase.

(Schrumpfnase mittleren Grades.)

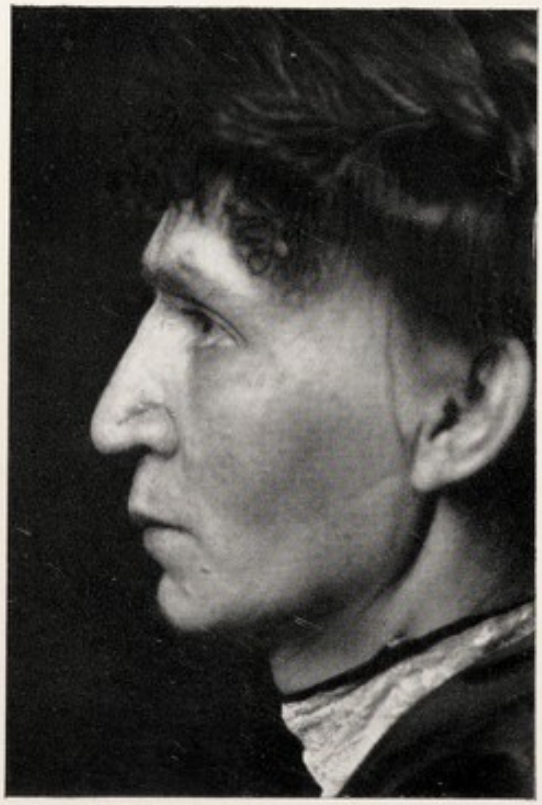

Fig. 970.

Nach dem Schleimhautersatz durch herabgeklappte Nasenlappen und Transplantation aus dem Arm sowie Knocheneinfügung. (Brachio-nasale Meso-rhinoplastik.)

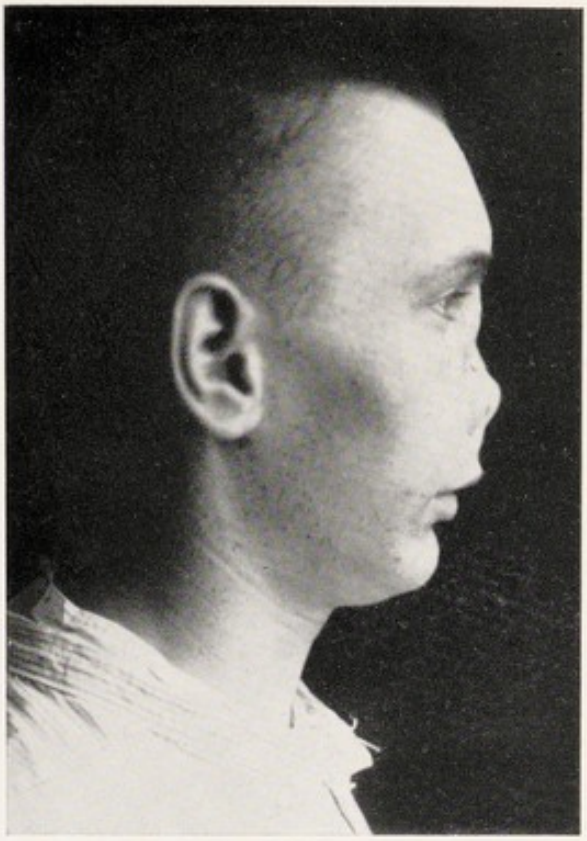

Fig. 971.
Hochgradige Schrumpfnase (Sattel- und Kurznase). Defekt aller dreier Profilkomponenten.

Fig. 972.
Nach dem Hautersatz aus Stirn u. Wange und nach Einfügung eines Knochenstückes unter den Nasenrücken.

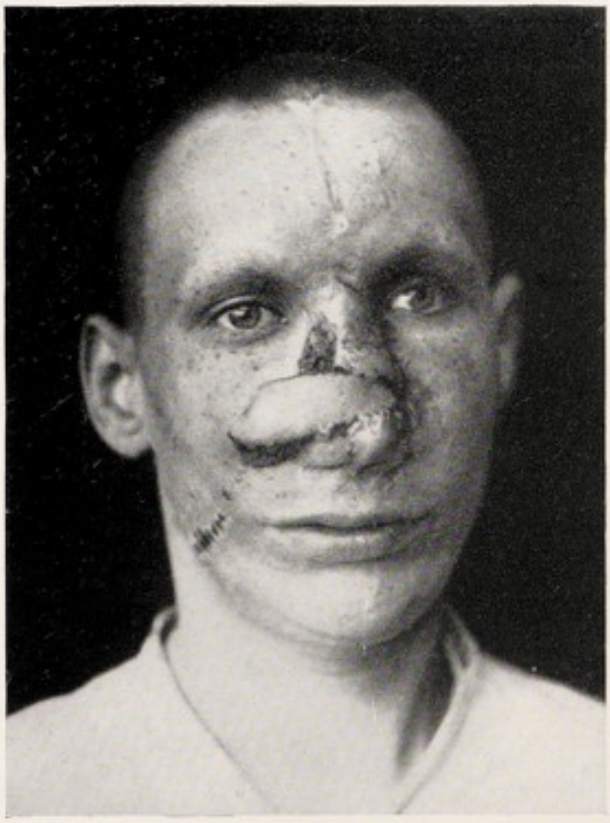

Fig. 973.
Während der Anheilung des Wangenlappens.
(Zwischenstadium.)

Fig. 974.
Röntgenbild
(zu Fig. 972 gehörig).

KORREKTUR EINER HOCHGRADIGEN SCHRUMPFNASE (FRONTO-BUCCALE METHODE).

Zu den Schrumpfnasen geringeren Grades zählt der in Fig. 963 u. 964 dargestellte Fall. Hier ist vorwiegend der unterste Abschnitt der Nase geschrumpft. In solchen Fällen hat sich nur eine Methode bewährt, die ich als

„buccale Nasenverlängerung"

bezeichne und die in den Fig. 967 und 968 dargestellt ist. Ich gehe in folgender Weise vor:

Die Haut unterhalb der Nasenspitze wird vom Rande der Nasenlöcher her nach oben bis zur Spitze abpräpariert und mit einem Haltefaden gehoben. In den hierdurch entstehenden klaffenden Spalt wird ein Wangenlappen aus der bucco-labialen Falte, der möglichst dick und tief geschnitten wird, eingefügt. Dadurch wird die Kurznase um die Länge der abpräparierten Haut verlängert. Es folgt natürlich nach Einheilung die Modellierung der Ernährungsbrücke. Die Fig. 964 u. 966 zeigen auf diesem Wege das erreichte Resultat.

Fig. 969—970 zeigt eine Schrumpfnase mittleren Grades. Die Korrektur geschah durch Mesorhinoplastik. Der äußere Hautersatz ist in diesem Falle aus dem Arm gemacht worden.

Die Fig. 971 zeigt eine hochgradige Schrumpfnase, bei der außer einem buccalen Lappen (Fig. 973) ein Stirnlappen verwandt werden mußte, desgleichen eine Knocheneinpflanzung aus der Tibia (Fig. 974). Fig. 972 zeigt das auf diesem Wege erzielte Resultat.

2. Die Plattnase und ihre Korrektur (Platyrhinoplastik).

Die Plattnase unterscheidet sich von der Sattelnase dadurch, daß nicht bloß der Nasenrücken, sondern auch die Nasenspitze mehr oder weniger abgeplattet ist.

Man muß je nach Bedeckung mit normaler Haut oder Narbe zwei Gruppen von Plattnasen unterscheiden, a) die einfache Plattnase und b) die komplizierte Plattnase — Bezeichnungen, die ich analog der in der Chirurgie üblichen Einteilung in einfache und komplizierte Frakturen gewählt habe.

Formen der Plattnase.

a) Einfache Plattnasen mit normaler Haut (angeboren und traumatisch). Korrektur: Plastische Keilhebung oder Profilgerüst aus der Tibia;

b) Plattnase mit Hautverlust (narbige oder komplizierte Plattnase) bei vorhandenem Septum. Korrektur: Frontaler Hautersatz, Knochenersatz aus der Tibia durch Profilgerüst oder durch übereinandergelagerte Knochenstücke;

c) Plattnase infolge Verlustes ganzer Teile der Nase
   α) Plattnase nach totalem (subtotalen) Septumdefekt,
   β) Plattnase nach Halbseitendefekt (zugleich Schiefnase),
   γ) Plattnase nach Defekt des mittleren Längsstücks.
   Korrektur: Zu α) tibiolabiale Septumbildung und Erhöhung des Nasenrückens. Zu β) Ersatz des Halbseitendefektes nach Dieffenbach, dann Einfügung eines Profilgerüstes aus der Tibia. Zu γ) subtotale Rhinoplastik, Hautersatz frontal oder brachial; Profilskelett aus Tibia.

d) Plattnase nach Verlust von Teilen des Nasengerüstes und der Nachbarschaft der Nase. Korrektur: Ergänzung der Nachbarschaft; dann Korrektur der Plattnase.

a) Die einfache Plattnase.

Unter einfacher Plattnase verstehe ich diejenigen Formen, bei denen — mögen sie angeboren oder erworben sein — die Haut unversehrt ist. Ist sie geringgradig, so genügt

die Einfügung eines harten Gewebes (Knorpel oder Knochen). Fig. 975 u. 976 zeigt Röntgenbilder zweier durch Transplantation aus der Tibia korrigierter Fälle. Natürlich muß in solchen Fällen das untere Ende des transplantierten Knochens, das bei Sattelnasen stets spitz geformt wird, stumpf und dick geschnitten werden, wenn die Nasenspitze ausreichend prominent werden soll.

In anderen Fällen, und zwar, wenn ein zwar eingefallenes, aber sonst gut erhaltenes Septum cutaneum vorhanden ist, tut man gut, das Profilskelett einzufügen. In solchen

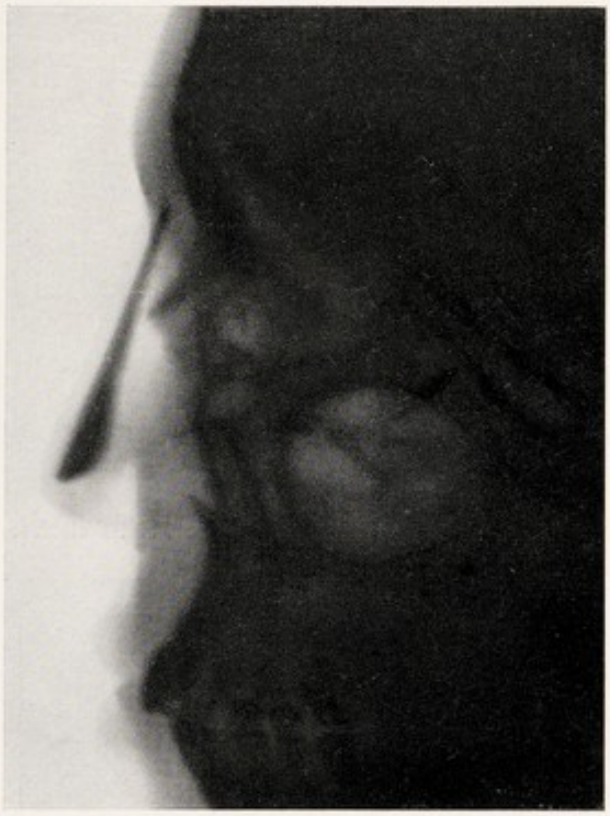

Fig. 975.
Neues Profil einer Frau.

Fig. 976.
Neues Profil eines Mannes.

TIBIASTÜCKE BEI EINFACHER PLATTNASE IMPLANTIERT.

Fällen pflanze ich zwecks Erhöhung des abgeplatteten Profils ein 5 cm langes Knochenstück unter die Haut des Nasenrückens und je nach dem Falle, ein $2^1/_2$—3 cm langes Tibiastück in das Septum cutaneum. Ein Beispiel hierfür zeigen die Fig. 977, 978 und 980. Es handelte sich um einen Soldaten, der in eine sog. Wolfsgrube gefallen war und sich hierbei die Nase platt gedrückt hatte. Fig. 978 zeigt den Erfolg und Fig. 980 das dazugehörige Röntgenbild.

Auch in einem anderen Falle von angeborener Plattnase habe ich ein Profilskelett, aber von zarterem Bau eingefügt, und zwar so, daß das dorsale Knochenstück an seinem unteren Ende vom septalen gestützt wurde (s. Fig. 979). Die in diesem Falle gleichzeitig vorhandenen Gestaltsfehler (abnorme Breite und Schiefheit der Spitze und abnorme Länge der Nase) sind nach meinen oben angegebenen Methoden mit korrigiert worden (siehe Kapitel „Abnorme Breite der Spitze und abnorme Länge). Die Fig. 981 und 982 zeigen den Fall in Vorderansicht und die Fig. 983 und 984 in Halbseitenansicht vor und nach der Operation.

Fig. 977.
„Einfache" Plattnase. (Kriegsverletzung.)

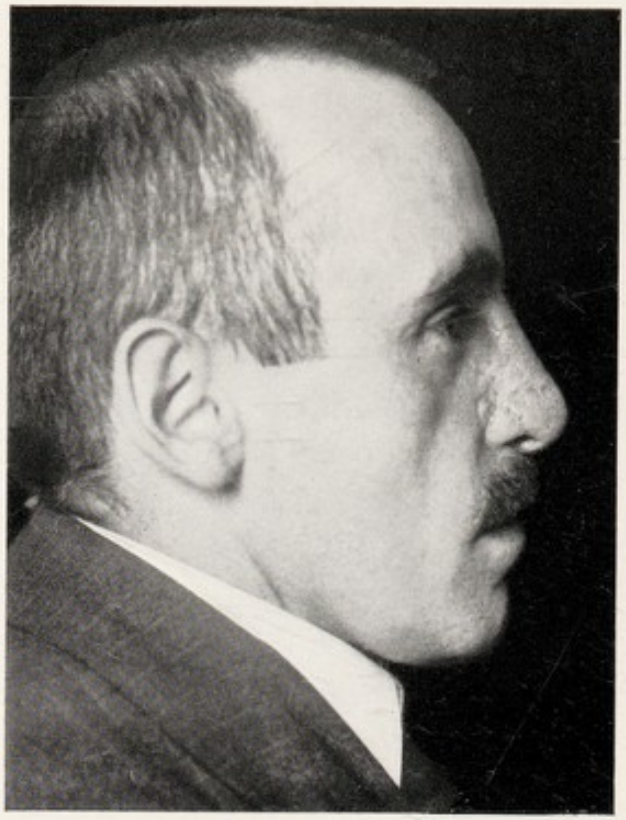

Fig. 978.
Zustand nach der Einfügung eines Profilskelettes.

Fig. 979.
Profilskelett aus der Tibia.
(Zu den Fig. 981—984 gehörig.)

Fig. 980.
Profilskelett aus der Tibia.
(Zu Fig. 978 gehörig.)

„EINFACHE" PLATTNASE DURCH PROFILSKELETT INTRANASAL KORRIGIERT.

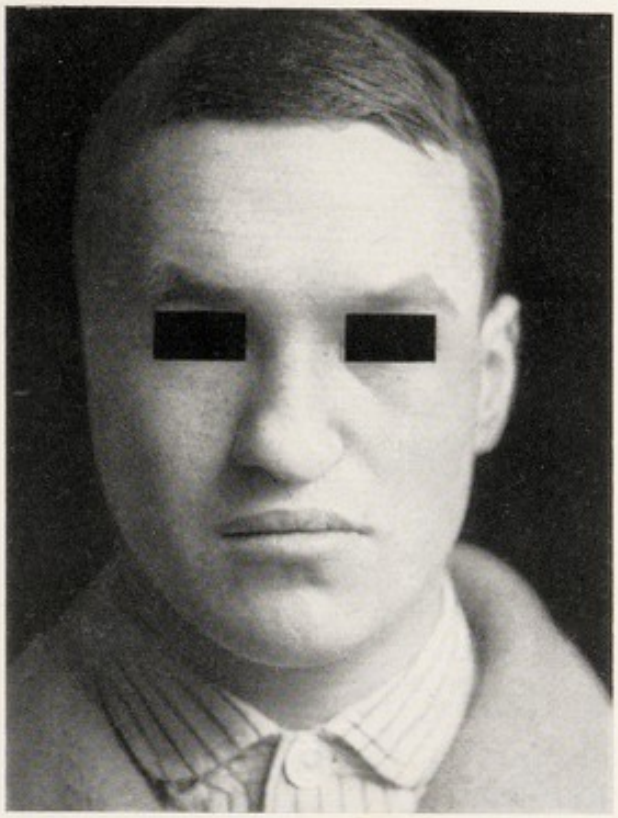

Fig. 981.
Angeborene Plattnase.

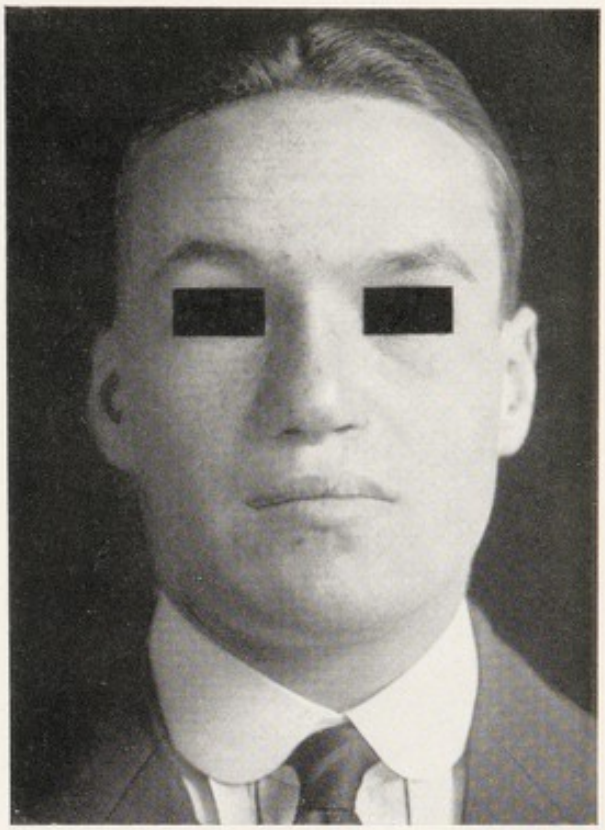

Fig. 982.
Zustand nach der Plastik.

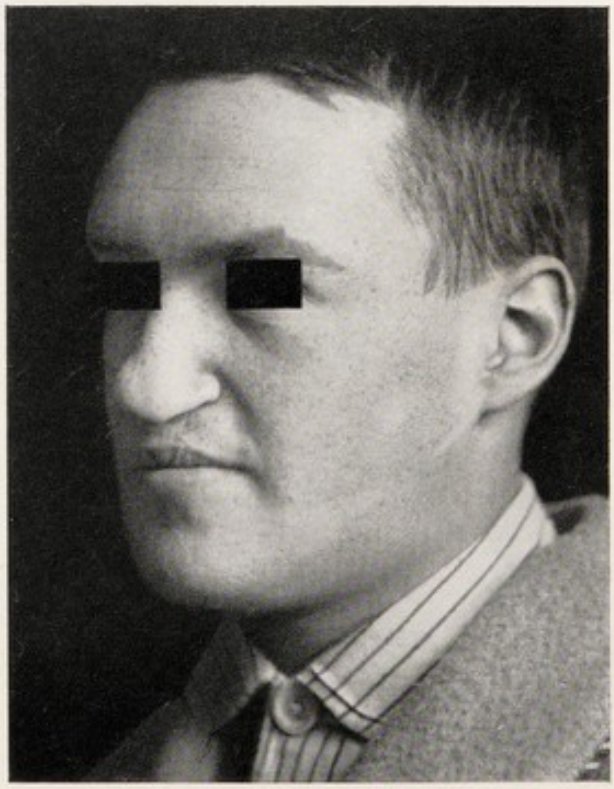

Fig. 983.
Derselbe Fall in Halbseitenansicht.

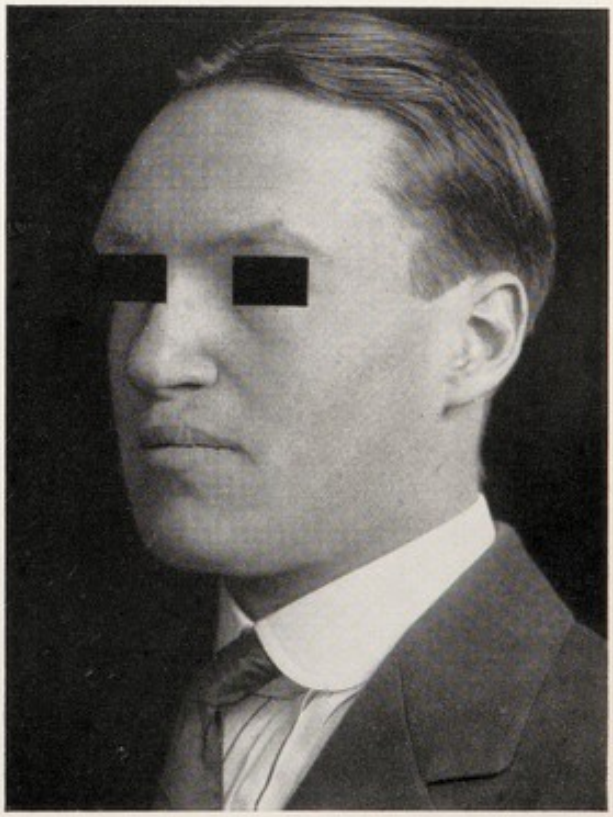

Fig. 984.
Nach der Plastik (s. Text).

ANGEBORENE „EINFACHE" PLATTNASE DURCH PROFILSKELETT KORRIGIERT.
Röntgenbild s. Fig. 979.

b) Die komplizierte Plattnase.

Fehlt wie so häufig bei den Plattnasen Kriegsverletzter die äußere Haut der Plattnase in größerem Umfange, und ist sie durch unnachgiebige Narben bedeckt, so muß zunächst der Hautdefekt möglichst reichlich ersetzt werden, worauf dann für eine genügend hohe Knocheneinlage gesorgt werden kann. In dieser Weise ist der in der Fig. 985 und 986 dargestellte Fall operiert worden. Fig. 987 zeigt das Röntgenbild

Fig. 985.
Komplizierte Plattnase mittleren Grades.
(Kriegsverletzung.)

Fig. 986.
Zustand nach Hauttransplantation aus der Stirn und Knocheneinfügung aus der Tibia.

dieses Falles. Fig. 988 zeigt das Röntgenbild eines in ähnlicher Weise behandelten Falles.

Eine hochgradige Platt- und Sattelnase, die fast einem totalen Nasendefekt gleichkommt, zeigen die Fig. 991 und 993. Korrigiert habe ich den Fall durch Hauttransplantation aus der Stirn und Einfügung von drei Tibiastücken (Fig. 989). Die Fig. 992 und 994 zeigen den Erfolg. Die drei Tibiastücke sind noch deutlicher an dem in Fig. 990 dargestellten Falle zu erkennen.

Diese Übereinanderlegung von nicht zu dicken Knochenstücken hat sich uns durchaus bewährt. Die von anderer Seite empfohlene Überpflanzung eines dicken, dachförmigen Tibiastückes, das nicht bloß aus der Vorderkante der Tibia entnommen wird, sondern auch aus den beiden Seitenwänden der Tibia bis fast an die dritte Wand hin, halte ich aus dem Grunde für ein ungeeignetes Verfahren, weil dadurch die Tibia außerordentlich geschwächt wird und bei Entnahme eines so großen Stückes mit größter Wahrscheinlichkeit eine Tibiafraktur zu gewärtigen ist. Kommt doch schon ab und zu eine Tibiafraktur bereits früher oder später nach der Operation zustande, wenn man bei Entnahme der Vorderkante der Tibia die Markhöhle eben erreicht.

Fig. 987.
Röntgenbild zweier Tibiastücke.
(Zu Fig. 986 gehörig.)

Fig. 988.
Röntgenbild zweier Tibiastücke mit umgekehrter Stellung (langes Stück vorn.)

Fig. 989.
Röntgenbild dreier Tibiastücke.
(Zu Fig. 994 gehörig.)

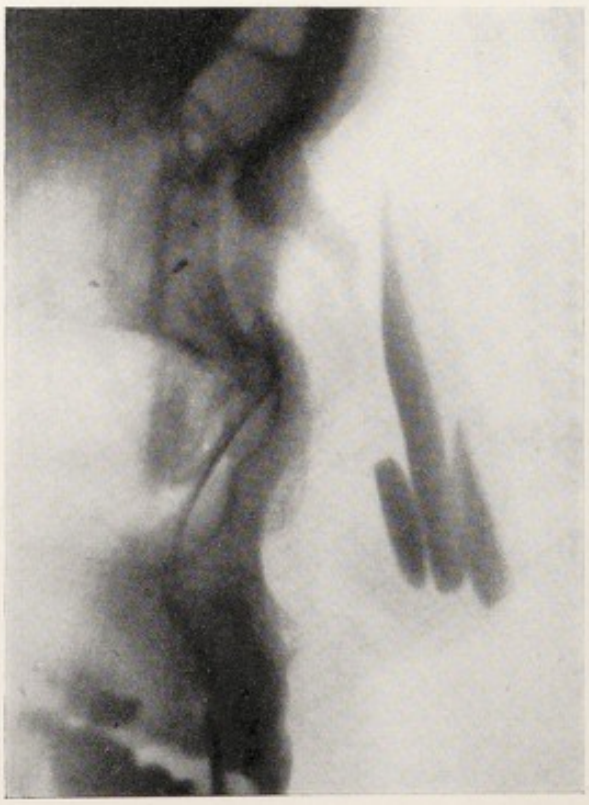

Fig. 990.
Röntgenbild dreier übereinander gelagerter Tibiastücke (diese in besonderer Deutlichkeit sichtbar).

ZUR KORREKTUR DER PLATTNASEN IMPLANTIERTE TIBIASTÜCKE

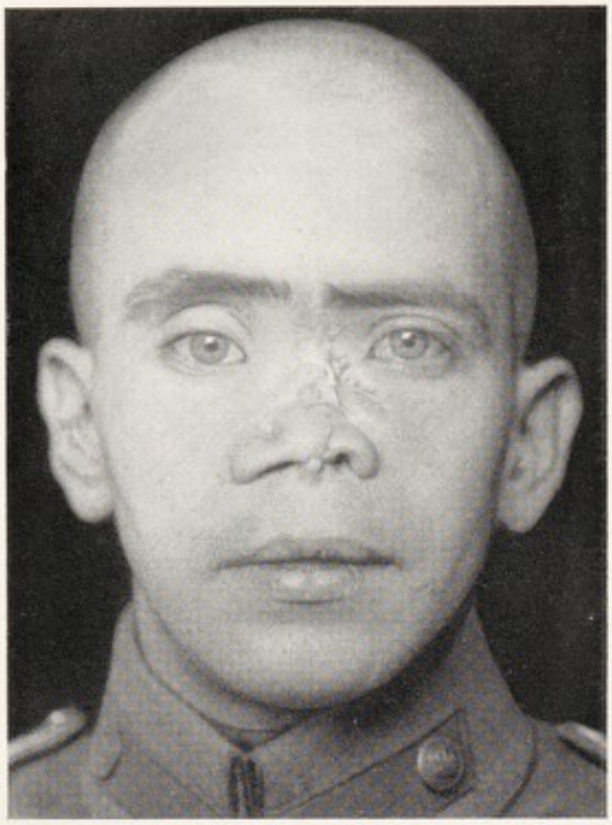

Fig. 991.
Hochgradige komplizierte Plattnase.
(Kriegsverletzung.)

Fig. 992.
Zustand nach der Plastik.

Fig. 993.
Hochgradige komplizierte Plattnase.
(Zu Fig. 991 gehörig.)

Fig. 994.
Zustand nach der Plastik.

KORREKTUR EINER HOCHGRADIGEN KOMPLIZIERTEN PLATTNASE DURCH GROSSEN HAUTERSATZ AUS DER STIRN UND EINLEGUNG DREIER KNOCHENSTÜCKE (siehe Fig. 989).

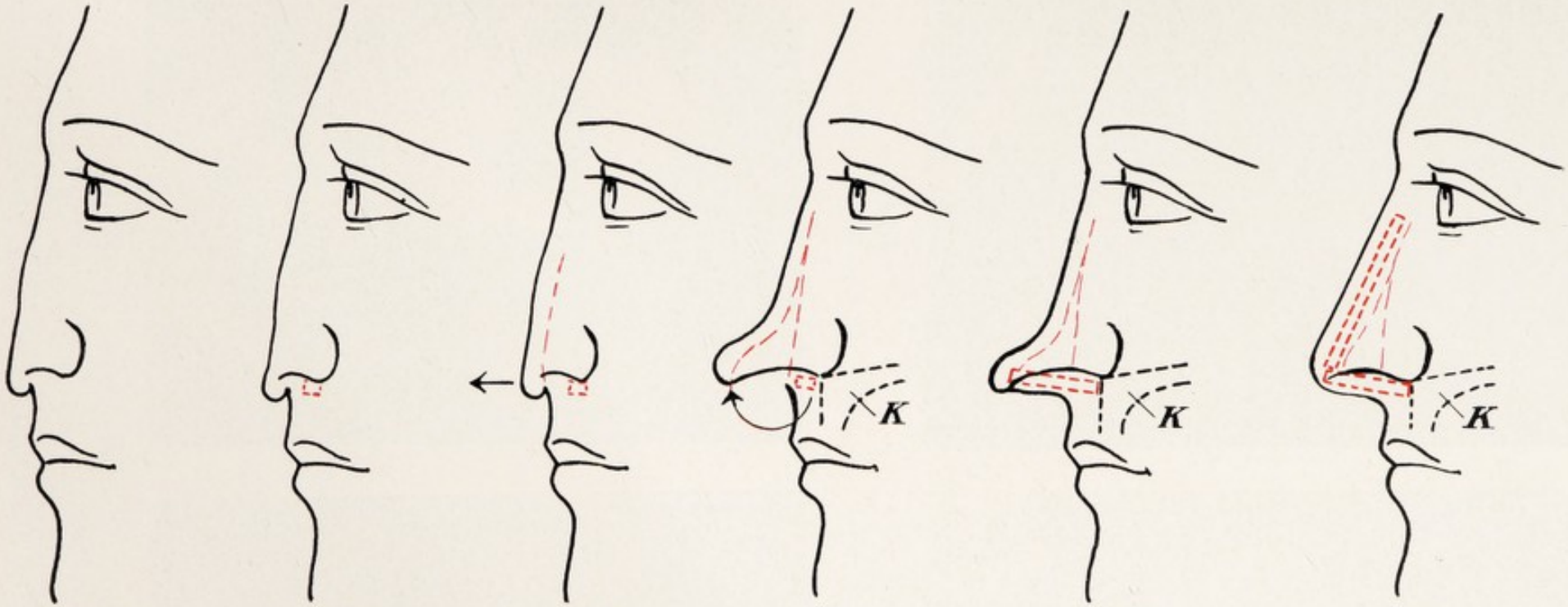

Fig. 995 a. Plattnase mit Septumverlust, durch Trauma entstanden.

Fig. 995 b. Das für die Septumbildung in die Oberlippe eingepflanzte Tibiastück im Querschnitt gesehen.

Fig. 995 c. Haut des Nasenrückens und der Nasenspitze von dem Rest des Nasengerüstes losgelöst.

Fig. 995 d. Haut der Nasenspitze und teilweise des Nasenrückens vom Rest des Nasengerüstes abgehoben.

Fig. 995 e. Der Septumknochen mastähnlich aufgerichtet, stützt die Spitzenhaut und stützt sich selbst auf den Kiefer (K); zunächst Effekt Sattelnase.

Fig. 995 f. Auch die Sattelnase korrigiert durch Implantation des während der I. Operation provisorisch in den Arm gepflanzten Tibiastückes (siehe Text!).

Vor der Plastik. **Nach der I. Operation.** **Phasen der zweiten Operation.**

KORREKTUR EINER HOCHGRADIGEN PLATTNASE MIT SEPTUMVERLUST DURCH TIBIO-LABIALE SEPTUMBILDUNG UND PROPHYLAKTISCHE LORDORHINOPLASTIK.

Die unterbrochene rote Linie bezeichnet die subcutane Schnittführung an der vorderen Septumgrenze, die rote punktierte Linie die Lage des zum Ersatz des Septums eingepflanzten neuen Knochens, die schwarze punktierte Linie den Unterkiefer (K) an, auf den der neue Septumknochen sich stützt.

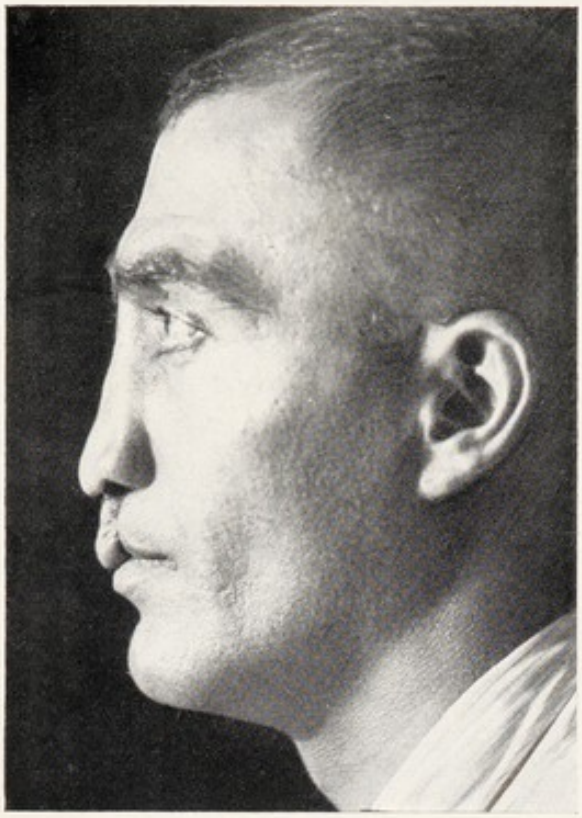

Fig. 996.
Plattnase mit totalem Septumdefekt.

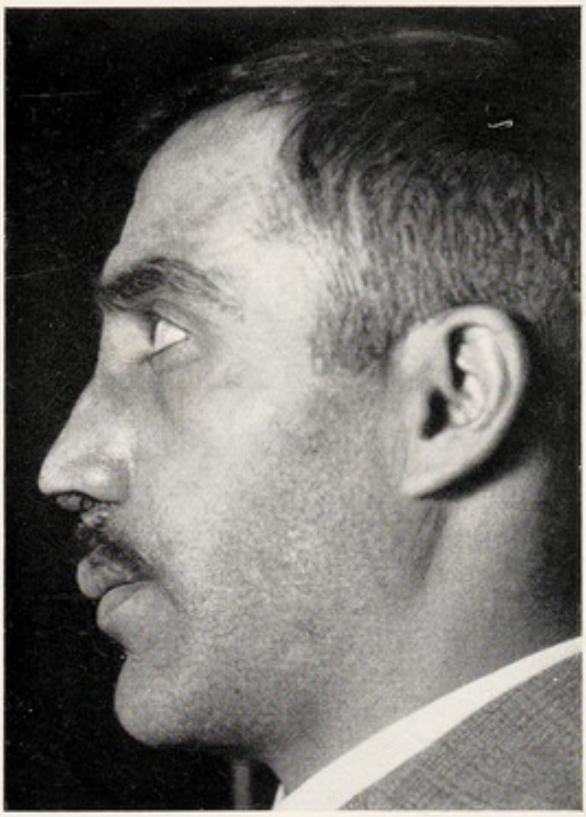

Fig. 997.
Zustand nach der Plastik.

Fig. 998.
Derselbe Fall in Vorderansicht vor der Plastik.

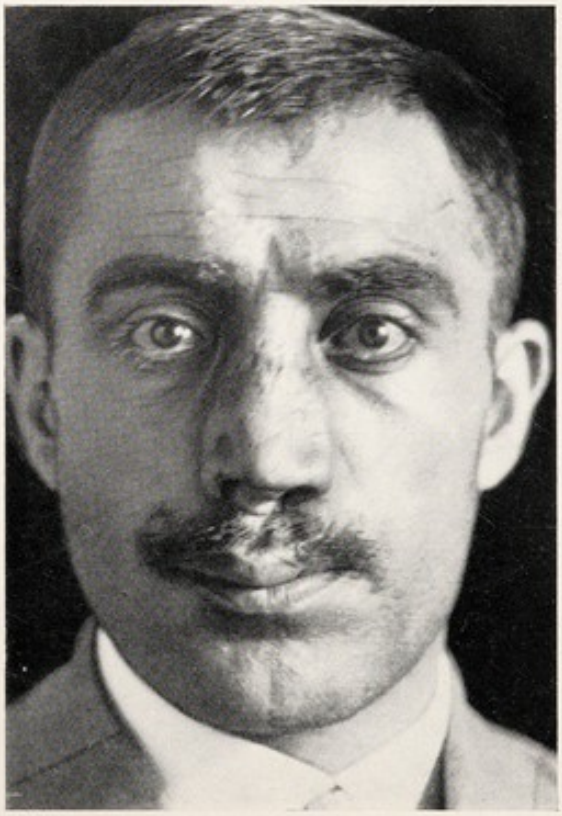

Fig. 999.
Zustand nach der Plastik.

KORREKTUR EINER HOCHGRADIGEN PLATTNASE MIT TOTALEM SEPTUMDEFEKT DURCH TIBIO-LABIALE SEPTUMBILDUNG NACH JOSEPH.

c) Plattnase infolge Verlustes ganzer Teile der Nase.

α) Plattnase nach totalem oder subtotalem Septumdefekt.

Besonders schwierig ist die Korrektur der Plattnase infolge totalen Septumdefektes. Hier muß erst das tibiolabiale Septum von normaler Länge gebildet werden, also ein Knochenstück der Tibia in die Oberlippe gepflanzt werden und einige Wochen später das Oberlippenstück mit dem eingelagerten, für das Septum bestimmten Knochenstück in der normalen Richtung des Septums aufgerichtet werden. Da das Endstück des so aufgerichteten neuen Septums weit über die vorhandene Spitze hinausreicht, muß die Spitze und die darüberliegende, an dem platten Nasenrücken angewachsene Haut des Nasenrückens vollkommen losgetrennt werden. Erst dann kann die häutige Nasenspitze auf das Ende des wie ein Mastbaum aus der Lippe herausragenden neuen Septums angenäht werden. Die hierdurch entstehende hochgradige Sattelnase muß dann durch ein eingelagertes Knochenstück, am besten in derselben Sitzung, prophylaktisch ausgeglichen werden. Die Fig. 995 a—f stellen die einzelnen Phasen dieser Methode dar.

Fig. 1000.
Die kleinen Knochenstücke zwischen dem dorsalen und septalen Knochenstück entstammen den verdickten knöchernen Seitenwänden, welche in der 1. Operation zwecks Verschmälerung der knöchernen Nase intranasal reseziert worden sind.

Die Fig. 996—999 zeigen einen praktischen Fall in Vorder- und Seitenansicht, Fig. 1000 das nach der zweiten Operation gewonnene Röntgenbild.

In der Regel dürfte es das richtige sein, auch das dorsale Stück von vornherein so lang zu wählen, wie es im Schema dargestellt ist. In dem speziellen Fall waren für die tibio-labiale Septumbildung zwei Tibiastücke von mir geschnitten worden, von denen das eine in die Lippe und das zweite aber in den linken Oberarm als Reservestück implantiert wurde, für den Fall, daß die tibio-labiale Septumbildung mit Hilfe des ersten Stückes mißlang. Da die Operation sofort gelang, wurde das zweite Stück für den Nasenrücken verfügbar, für den ich sonst ein neues Tibiastück oder Elfenbein genommen hätte. Seine Länge genügte, da der Raum zwischen den beiden Knochenstücken durch die resezierten Oberkieferfortsätze ausgefüllt werden konnte. — Für die Septumbildung verwende ich stets ein Tibiastück, das beim Einwachsen sich mit der Haut fest verfilzt und nicht Elfenbein, das keine so innige Verbindung mit der Nachbarschaft eingeht. Das mit Hilfe des Tibiastückes gebildete Septum kann auch wesentlich schmäler genommen werden, was für die Atmung von Bedeutung ist.

β) Plattnase infolge Halbseitendefektes der Nase.

Zuweilen fehlt die eine halbe Nasenseite (Halbseitendefekt Fig. 1001). Die übriggebliebene andere Seite wird mit der Mittelpartie in solchem Falle nach der defekten

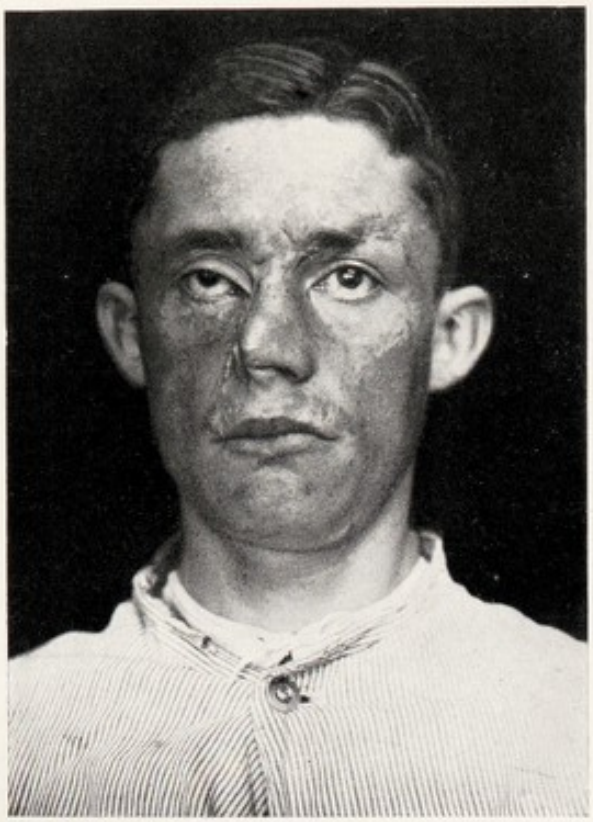

Fig. 1001.

Plattnase nach Halbseitendefekt.

Fig. 1002.

Zustand nach der Plastik.

Fig. 1003.

Ergänzung einer Nasenhälfte einschließlich des Septums nach Dieffenbach.

(Aus Fritze und Reich.)

PLATTNASE NACH HALBSEITENDEFEKT KORRIGIERT DURCH ERSATZ DIESES DEFEKTES.

Seite hin verzogen, die Nase sieht völlig platt und schief aus (siehe auch Schiefheit der Nase infolge von einseitigen Nasenflügeldefekten, S. 202, 206, Abschnitt b). Als Korrektur solcher Fälle von Plattnase kommt nur

der Ersatz des Halbseitendefektes (Hemi-rhinoplastik)

in Frage. Ich habe ihn z. B. in dem in Fig. 1001 abgebildeten Falle durch Transplantation aus der Stirn bewirkt und dadurch den in Fig. 1002 abgebildeten Erfolg erzielt. Fig. 1003 zeigt die bereits von Dieffenbach für ähnliche Fälle angegebene Methode.

γ) Plattnase infolge Defektes des mittleren Längsstücks.

Eine eigenartige Form der Plattnase ist durch den Defekt des mittleren Längsstücks bedingt. Fig. 1004 zeigt eine Plattnase, die wie ein subtotaler Nasendefekt mit erhaltener Spitze aussieht. Die alte Nasenspitze ist aber gar nicht erhalten. Sie fehlt tatsächlich und, was wie eine Spitze aussieht, hat sich nachträglich durch Zusammenfallen beider Flügel neu gebildet (s. die Analyse dieses Falles in den Figuren 1006, 1007). Die Korrektur dieses Falles geschah durch subtotale Rhinoplastik, und zwar vorwiegend durch den Ersatz des mittleren Längsstücks. Fig. 1005 zeigt das erreichte Resultat.

d) Plattnase infolge Verlustes von Teilen des Nasengerüstes und der Nachbarschaft der Nase.

Eine besondere Form stellen diejenigen Plattnasen dar, welche durch Defekte der Nachbarschaft, und zwar durch große Schleimhautdefekte der Seitenwand oder durch Defekte der angrenzenden Wangenpartie oder durch Oberlippendefekte in Verbindung mit Defekten des Nasengerüstes bedingt sind. In diesen Fällen wird die Nase durch die infolge der Defekte entstandenen Narben plattgezerrt, und zwar dies um so mehr, wenn die Oberlippe gänzlich fehlt (siehe Abschnitt „Lippenplastik"). Bei diesen durch Kombination mit Defekten der Nachbarschaft entstandenen resp. verschlimmerten Plattnasen muß zunächst die Deformität der Nachbarschaft beseitigt werden. Es muß also die fehlende Oberlippe ergänzt werden, damit das Septum auf dieser neugebildeten Oberlippe eine Stütze finden kann. Ebenso muß ein der Nase benachbarter Wangendefekt und die fehlende Schleimhaut ergänzt werden (siehe auch Fig. 442—452). Die beiden letzteren Defekte lassen sich aus der Wange durch gestielte Wangenlappen ergänzen. Im ersteren Falle wird der Wangenlappen neben der Nase mit der Hautoberfläche nach außen eingepflanzt, im letzteren Falle, also bei fehlender Schleimhaut, wird er zum Zwecke des Schleimhautersatzes mit der Oberfläche nach dem Naseninnern hin implantiert.

Dauerresultate.

Über Dauerresultate zu berichten, ist im allgemeinen recht schwierig, da wir auswärtige und zumal ausländische Patienten oft ganz aus den Augen verlieren und auch Berliner Patienten sich nach gelungener Plastik in der Regel dem weiteren Photographieren und Röntgographieren nach längerer Zeit entziehen. Einige Photographien habe ich bereits oben abgebildet (s. Fig. 419 a u. b, 548, 549 u. 959—961).

Von größter Bedeutung für die Erzielung eines Dauerresultates ist das Schicksal der implantierten Knochen:

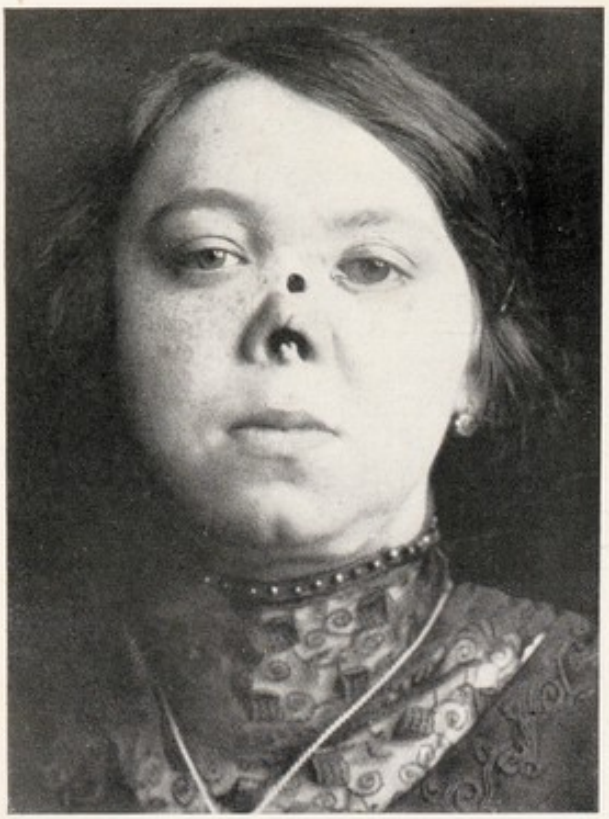

Fig. 1004.
Defekt des mittleren Längsstücks der Nase.

Fig. 1005.
Nach der Transplantation aus dem Arm und Knocheneinfügung.

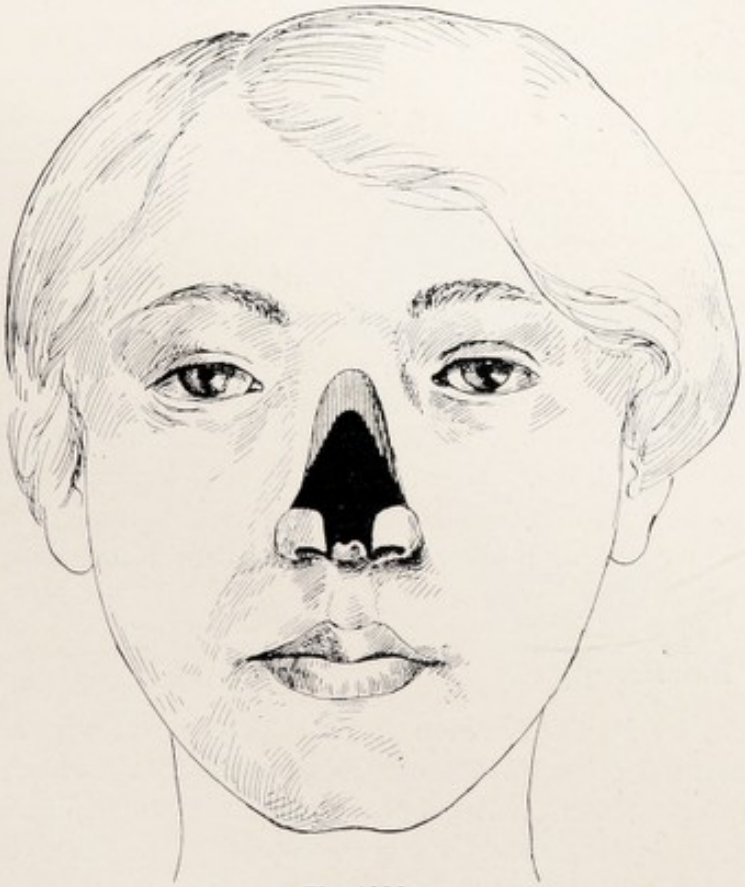

Fig. 1006.
Vorderansicht.

Fig. 1007.
Seitenansicht.

Analyse des in Fig. 1004 dargestellten Falles.

HOCHGRADIGE PLATTNASE INFOLGE VON DEFEKT DES MITTLEREN LÄNGSSTÜCKES KORRIGIERT DURCH ERSATZ DIESES DEFEKTES.

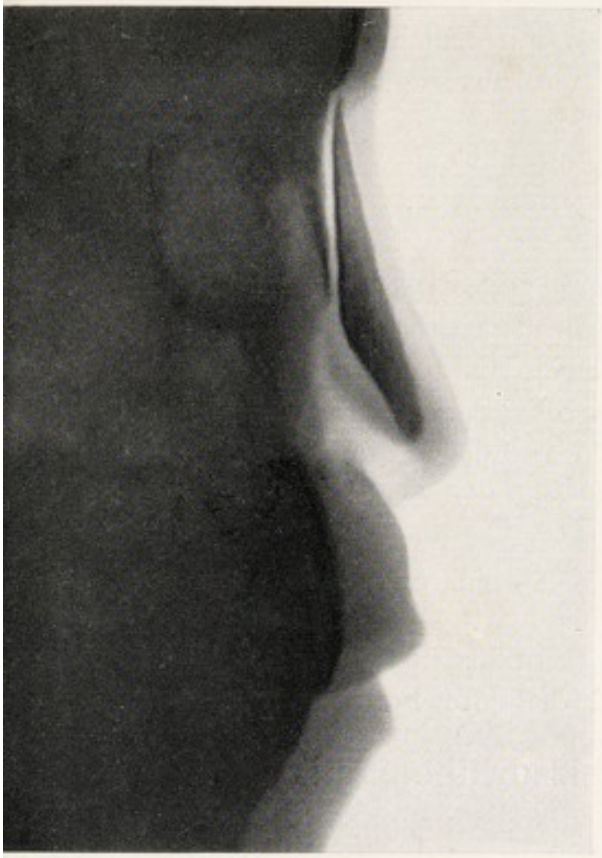

Fig. 1008.
Zustand 10 Jahre nach der Implantation.

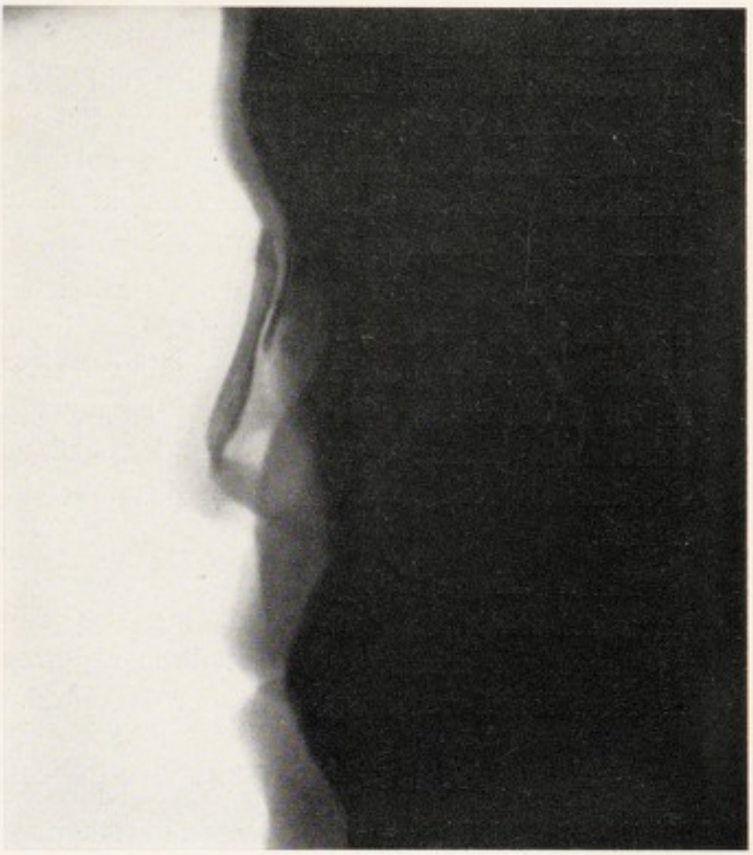

Fig. 1009.
Zustand 12 Jahre nach der Implantation.

Fig. 1010.
Profilskelett einer Plattnase eingefügt.

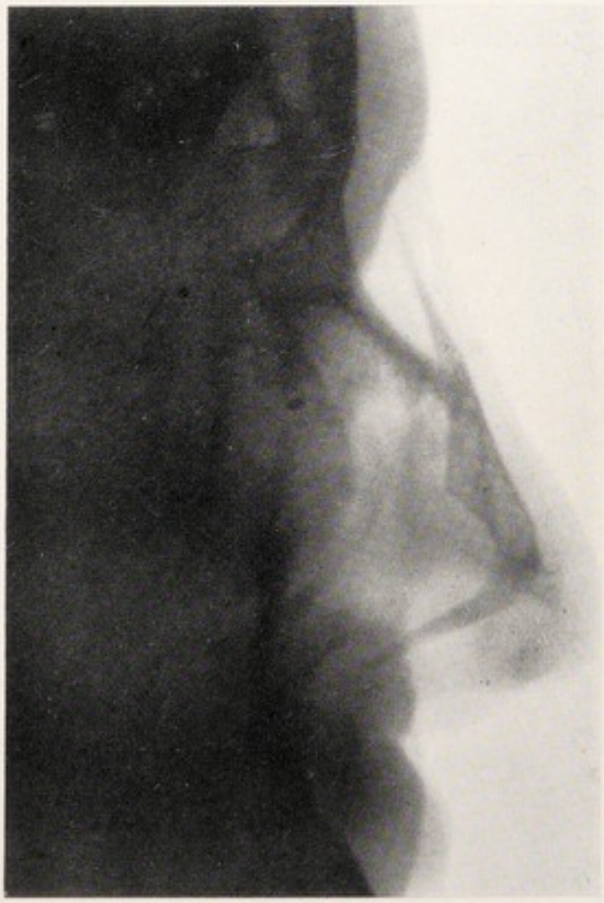

Zustand 15 Jahre nach der Autoplastik.

DAUERERFOLGE AUTOPLASTISCHER KNOCHENIMPLANTATIONEN IN DIE NASE (TRANSPLANTATE DER TIBIA ENTNOMMEN).
(Siehe auch Fig. 614, 628, 629 und 650.)

Ich hatte Gelegenheit, einen Berliner Patienten mit angeborener Plattnase lange zu beobachten und ihm schließlich ein Röntgenbild abzuringen, das den Zustand 10 Jahre nach der Operation zeigt. Das Knochenstück hat sich in fast genau derselben Größe erhalten wie kurz nach der Transplantation, obwohl eine Verwachsung mit dem dahinterliegenden Nasenknochenrudiment nicht eingetreten war, es also nur von Weichteilen umgeben blieb (Fig. 1008).

Einen zweiten Fall von Plattnase sah ich nach 12 Jahren wieder. Es handelt sich um eine junge Holländerin, die mich 12 Jahre nach der Operation aufsuchte. Das Röntgenbild (Fig. 1009) zeigt das von mir seinerzeit eingepflanzte Profilskelett fast in derselben Größe wie zur Zeit der Einpflanzung. Ein größeres Profilskelett kam in diesem Falle nicht in Frage, da eine Hauttransplantation vermieden werden sollte und das Profilskelett sich natürlich dem vorhandenen Umfang der Hautbedeckung anpassen mußte.

Einen dritten Fall (Plattnase) habe ich nach 15 Jahren wieder gesehen. Ich hatte seinerzeit ein Profilskelett aus der Tibia eingefügt. Dieses hat sich die ganzen 15 Jahre gut erhalten. Es ist dünner geworden, besteht aber nach 15 Jahren noch in derselben Gestalt und gibt der Nase dauernd die gute Form (s. Fig. 1010).

3. Doggennasenplastik (Schizzorhinoplastik).

Die Spaltbildungen der Nase sind meist angeborene Mißbildungen. Über die embryologischen Verhältnisse, unter denen sie zustande kommen, geben die großen chirurgischen Lehrbücher Auskunft, weshalb hier davon nicht die Rede sein soll.

Man kann seitliche Spaltbildungen und mediane Spaltbildungen der Nase oder Doggennasen unterscheiden.

Vorderansicht

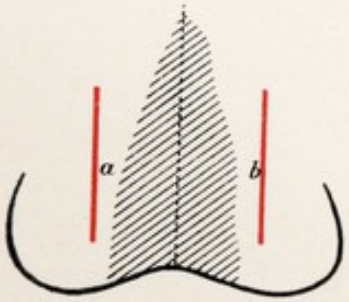

Fig. 1011a.

Querschnitte der einzelnen Phasen der Operation: Fig. 1012–1016.

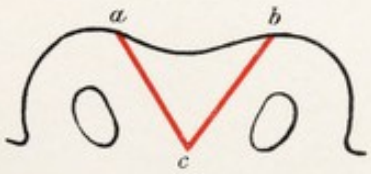

Fig. 1011 b.

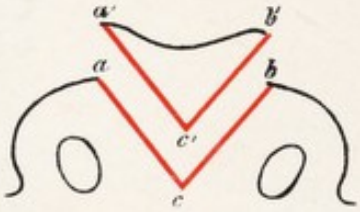

Fig. 1011 c.

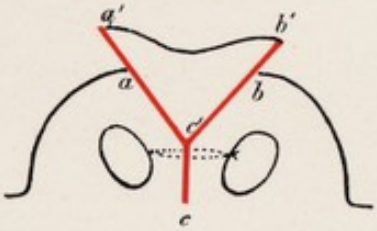

Fig. 1011 d.

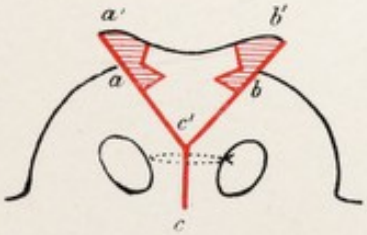

Fig. 1011 e.

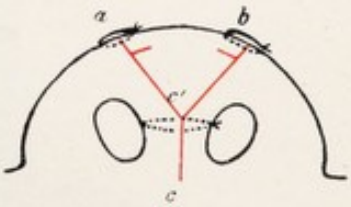

Fig. 1011 f.

Die schwarze Schraffierung in Fig. a deutet die Längsfurche der Doggennase, die rote Schraffierung in Fig. e die Hautausschnitte an.

Korrektur der „Doggennase" durch „Plastische Keilhebung" nach J. Joseph.

Die Behandlung der angeborenen seitlichen Nasenspalte ist dieselbe wie bei dem entsprechend geformten, erworbenen Nasenflügeldefekt (s. Nasenflügeldefekt-Plastik).

Die medianen Spaltbildungen der Nase.

Man unterscheidet zweckmäßig folgende Formen:

a) Doggennasen geringen Grades (mit flacher Furche an der Nasenspitze) (siehe Fig. 1012).

b) Doggennasen mittleren Grades:

α) Längsfurchung (mit Furchung und Zurückstehen der Nasenspitze) (Fig. 1017 und 1008);

β) Längsfurchung (mit Furchung bei Fehlen der Nasenspitze).

c) Doggennasen mit hochgradiger Spaltbildung (mit weitem Abstand beider Nasenhälften).

Über die Korrektur der medianen Spaltnase ist in der Literatur nur sehr wenig zu finden. Lexer äußert sich darüber im Handbuch der praktischen Chirurgie S. 675 folgendermaßen:

„Die ungünstigsten Verhältnisse bezüglich des kosmetischen Erfolges bietet die mediane Spaltnase durch die nicht zu ändernde Verbreiterung des Gesichtes und die weit auseinanderstehenden Nasenflügel. In dem Nasseschen Falle ersetzte ich die fehlenden Nasenbeine dadurch, daß ich nach Anfrischung der ganzen Rinne auf jeder Seite von dem Wundrande aus kleine Knochenplatten aus den breiten, flachen Stirnfortsätzen des Oberkiefers bildete und im Zusammenhang mit den beweglich gemachten Weichteilen in der Mittellinie aufgerichtet aneinander legte. Die divergierenden Knorpelplatten des Septums wurden vereinigt. Schwieriger war ein Fall von Kredel und ein zweiter von mir mitgeteilter Fall zu operieren. Bei einer unvollständigen seitlichen Nasenspalte glich Kredel die Furche im Nasenflügel mit einem kleinen keilförmigen Stück aus dem Ohrknorpel aus, das unter die gelöste Haut geschoben wurde und einheilte."

Mir haben sich folgende Methoden bewährt:

a) Bei Doggennasen geringen Grades die „plastische Keilhebung".

b) Bei Doggennasen mittleren Grades:

Bildung der Nasenspitze aus der Glabella (glabellare Methode);

Bildung der Nasenspitze aus dem Mittelstück der Oberlippe (labiale Methode).

c) Bei hochgradigen Doggennasen folgende Plastik: I. Teil, Intranasale Entfernung der Prozessus frontales des Oberkiefers, II. Teil, Herstellung einer kreisförmigen Unterlage aus der Haut und III. Teil, frontale Rhinoplastik, evtl. mit Einfügung eines Knochengerüstes (Profilskelettes).

Hinzu kommt in den Fällen von a) und b) die intranasal-subcutane Verschmälerung der knöchernen Nase, wie sie in der ersten Abteilung des Werkes auf Seite 101 und ff. dargestellt worden ist.

a) Doggennase geringen Grades.

Einen Fall von flacher Furche an der Nasenspitze habe ich auf dem Wege der Rhinometathesis durch ein eigenartiges Verfahren, das ich

plastische Keilhebung

genannt habe, korrigiert.

Es besteht in der Heraushebung der furchenartigen Vertiefung der Haut und Befestigung in der gehobenen Stellung. — Im einzelnen wird das Verfahren folgendermaßen ausgeführt: Es werden zu beiden Seiten der mittleren Längsfurche der Doggennase parallele Schnitte durch die Haut geführt, das Messer aber so angesetzt, daß die beiden Schnitte sich in der Tiefe treffen und auf diese Weise ein prismatisches Stück aus Haut- und Unterhautfettgewebe ausgeschnitten wird. Hierauf wird dies prismatische Ge-

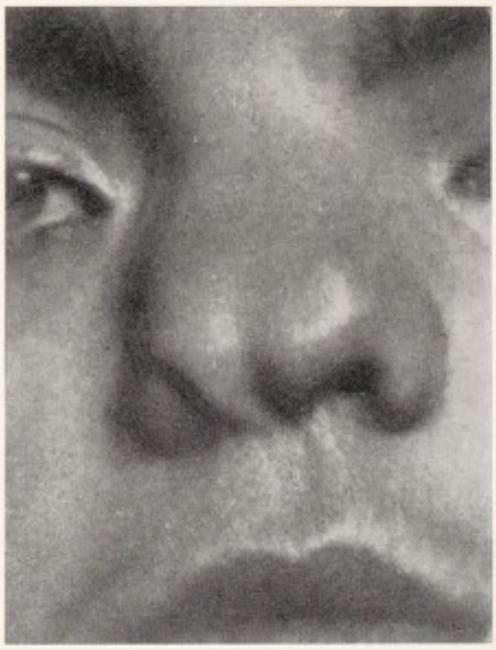

Fig. 1012.
Vor der Operation.

Fig. 1013.
Nach der Operation.

Doggennase geringen Grades durch „Plastische Keilhebung" korrigiert nach J. Joseph.

Fig. 1014.
Korrektur einer Doggennase bei einem Kinde. I.

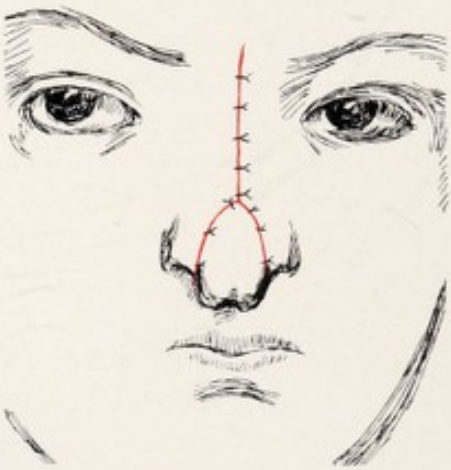

Fig. 1015.
Korrektur einer Doggennase beim Kinde. II.

Fig. 1016.
Zustand nach Abkürzung des Septums durch subcutane seitliche Excision.

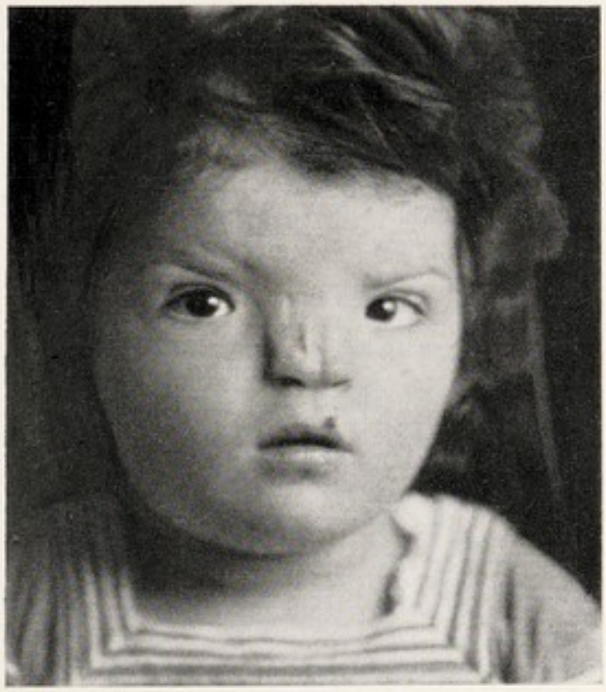

Fig. 1017.

Doggennase mittleren Grades.

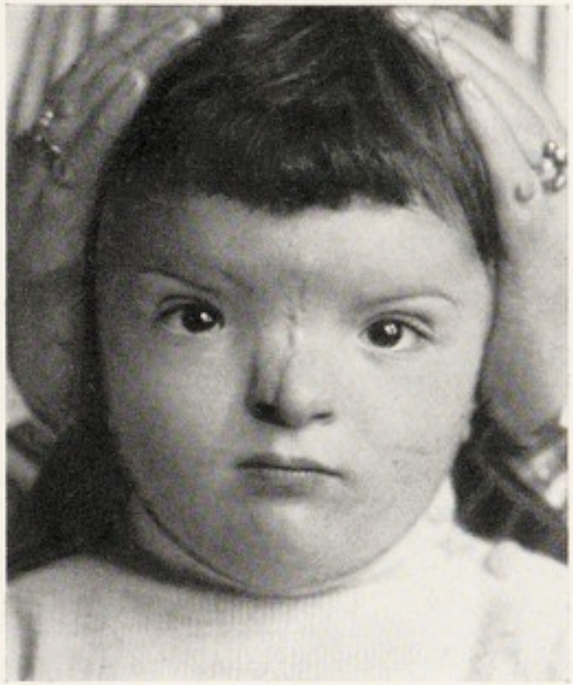

Fig. 1018.

Nach der Plastik.

Fig. 1019.

Doggennase mittleren Grades (Spitze erhalten).

Fig. 1020.

Nach der Plastik.

GLABELLARE SCHIZZORHINOPLASTIK NACH J. JOSEPH.

websstück mit einem stumpfen Haken in die Höhe gehoben, und es werden zur Erzielung einer festeren Verwachsung von den nunmehr sichtbaren Spitzenknorpeln flache Scheiben entfernt. Darauf werden die lateralen Wundränder der beiden Schnitte in ihren tieferen Abschnitten direkt miteinander mittels einer Naht vernäht, die durch beide Nasenlöcher hindurchgeht. Läßt man das prismatische Stück nun fallen, so kann es nicht mehr in die frühere tiefe Position zurückkehren. Der mediale Teil des Prismas, die frühere furchenartige Vertiefung, steht nunmehr etwas über dem Niveau der seitlichen Erhöhungen der Nase, während die Wundränder des Prismas zunächst die lateralen Wundränder überragen. Durch zwei schmale, subcutane Excisionen aus den überragenden

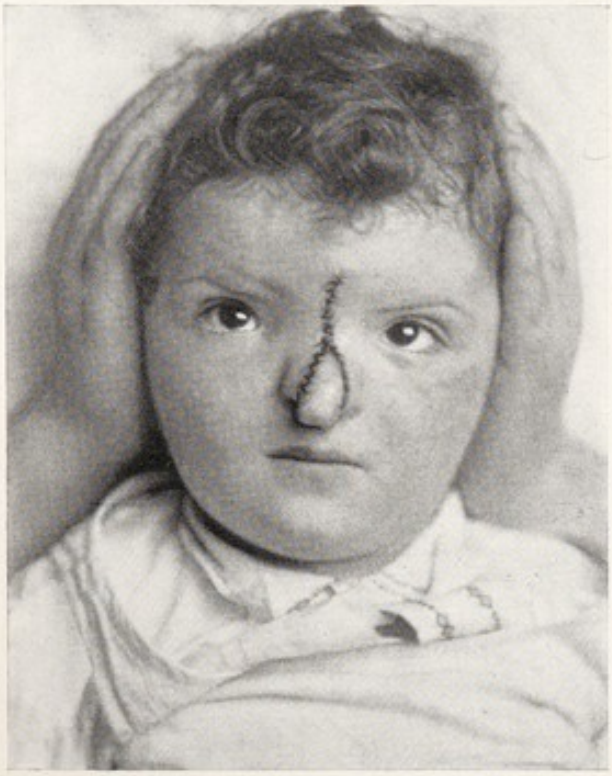

Fig. 1021. **Fig. 1022.**
Zustand vor der Abnahme der Nähte (Zwischenstadium, s. Fig. 1016).
GLABELLARE SCHIZZORHINOPLASTIK NACH J. JOSEPH.

Wundrändern des Prismas sinken die überragenden Ränder auf das Niveau der seitlichen Wundränder zurück und können dann nach Abtragung der überflüssigen Haut mit ihnen ohne Niveaudifferenz vernäht werden. Die einzelnen Phasen dieser Operation sind aus der schematischen Darstellung Fig. 1011 a—f ersichtlich. Eine auf diesem Wege vom Verfasser korrigierte Doggennase, sowie den Zustand nach der Operation zeigen die Fig. 1012 und 1013.

b) Doggennasen mittleren Grades.

Bei diesen kann man nach dem Obigen unterscheiden

α) Doggennasen mit zurückstehender Nasenspitze (Glabellare Methode),
β) Doggennasen ohne Nasenspitze (Labiale Methode).

α) Doggennasen mit zurückstehender Nasenspitze.

Bei *α*) bin ich in ähnlicher Weise vorgegangen wie in kleinerem Umfange auch Dieffenbach und später Neumann[1]) (1846) und Ollier (1864) für größere Defekte der unteren Nasenpartie angegeben haben. Es handelt sich um die

[1]) Wochenschrift f. d. ges. Heilkunde, 1848, p. 398.

Glabellare Methode der Schizzorhinoplastik (J. Joseph).

In dem abgebildeten Falle (Fig. 1017 u. 1019) habe ich einen langen zungenförmigen Lappen aus der Glabella und der Nasenhaut geschnitten (Fig. 1014) und diesen in seiner Längsrichtung nach Art des Kriechens einer Raupe nach unten so weit verschoben, daß die vormals der Glabella angehörende Hautpartie in die Gegend der Nasenspitze zu liegen kam (s. Fig. 1015 u. 1016) und habe so das Septum, die Nasenspitze und den darüber liegenden Teil des Nasenrückens gebildet. Natürlich mußten die Nasenspitze und das zu lange Septum noch durch kleine Excisionen modelliert werden (Fig. 1016). Die Fig. 1017b—1020 zeigen den Fall in Vorder- und Seitenansicht vor und nach der Plastik, Fig. 1021 u. 1022 in Vorder- und Seitenansicht das Zwischenstadium, das der schematischen Darstellung in Fig. 1015 entspricht.

β) Doggennasen ohne Nasenspitze.

Einen Fall von Doggennase ohne Nasenspitze resp. mit fehlender Nasenspitze stellen die Fig. 1023 u. 1025 dar (Vorder- und Seitenansicht). In diesem Falle ging ich folgendermaßen vor: Man nennt die Methode wohl am besten

die labiale Methode der Doggennasenplastik.

Es werden zwei parallele Längsschnitte durch die Nase und zugleich durch die Oberlippe geführt (Fig. 1027), das hierdurch von der übrigen Oberlippe gelöste Mittelstück wird nach oben weit in die Nase hinein abpräpariert. Der so aus der mittleren Nase und Lippe gewonnene schmale Lappen zieht dann sogleich nach oben zurück, derart, daß die mittlere Lippenpartie nunmehr in die Gegend der Nasenspitze zu liegen kommt. Nunmehr werden die zurückgebliebenen Wundränder der Oberlippe durch Naht vereinigt und der zungenförmige Lappen, der das Mittelstück der Oberlippe enthielt, nach Entfernung des an dieser Stelle störenden Lippenrots mit den seitlichen Teilen der Nase und mit der nunmehr verschmälerten Oberlippe vernäht. Fig. 1028 zeigt als Zwischenstadium den Zustand nach der Lippen- und Nasenspitzennaht. — Zu bedenken ist die abnorme Breite des knöchernen Anteils der Nase. In dem eben beschriebenen Falle habe ich die knöchernen Seitenwände konform meiner obigen Beschreibung in dem Abschnitt „Abnorme Breite der knöchernen Nase" (S. 101) durch Rhinosyspasis nach der Mitte verlagert und so das in Fig. 1024 u. Fig. 1026 dargestellte Resultat erhalten.

c) Hochgradige Doggennase.

Die oben beschriebenen Methoden genügen für Doggennasen geringen und mittleren Grades. Sie reichen aber nicht aus für die Korrektur hochgradiger Sattelnasen, wie z. B. Fig. 1029 u. 1031 darstellen. In diesem Falle habe ich die enorm breite Längsfurche aus der Stirnhaut ersetzt, man könnte diese Methode die

fronto-nasale Methode der Schizzorhinoplastik

nennen. Um eine ausreichende Profilhöhe zu erreichen, habe ich zunächst aus der die breite Furche bedeckenden Haut zwei kleine zungenförmige Lappen gebildet (Fig. 1033), einen oberen mit dem Endstück nach oben gerichteten und einen unteren mit der Endpartie nach unten gerichteten. Zwischen beiden Lappen ließ ich ein etwa 1 cm breites Hautstück unberührt als Ernährungsbrücke der kleinen Lappen. Hierauf nähte ich die Endpartien der beiden kleinen Lappen zusammen und erhielt so eine tunnelartige Unterlage für den Stirnlappen (s. Fig. 1033). Der Abstand der Processus frontales von dem Oberkiefer war so groß, daß ich ihn durch Rhinosyspasis nur relativ wenig hatte ändern können. Ich habe daher die Oberkieferfortsätze auf beiden Seiten nicht median verlagert, sondern entfernt und so eine erhebliche Verschmälerung

Fig. 1023.
Doggennase ohne Nasenspitze.

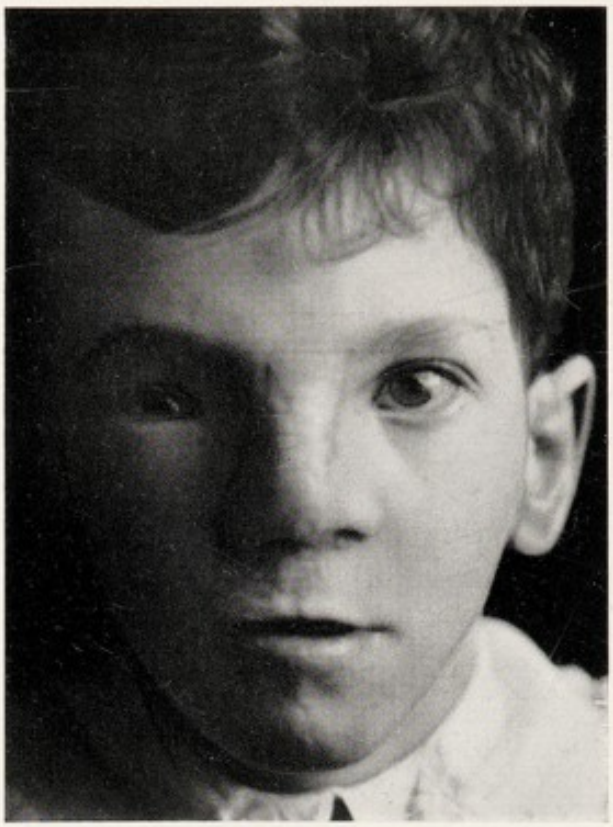

Fig. 1024.
Zustand nach der Plastik.

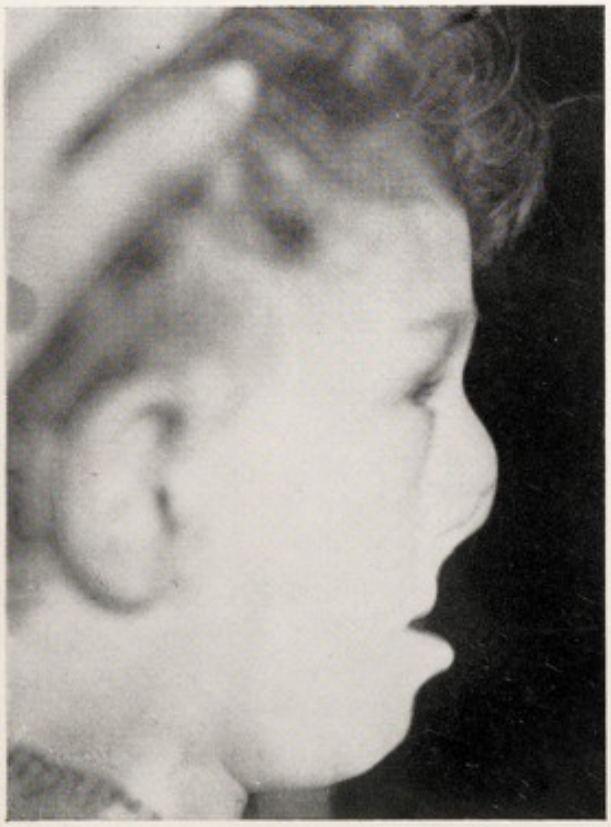

Fig. 1025.
Doggennase ohne Nasenspitze (zugleich Hängelippe).

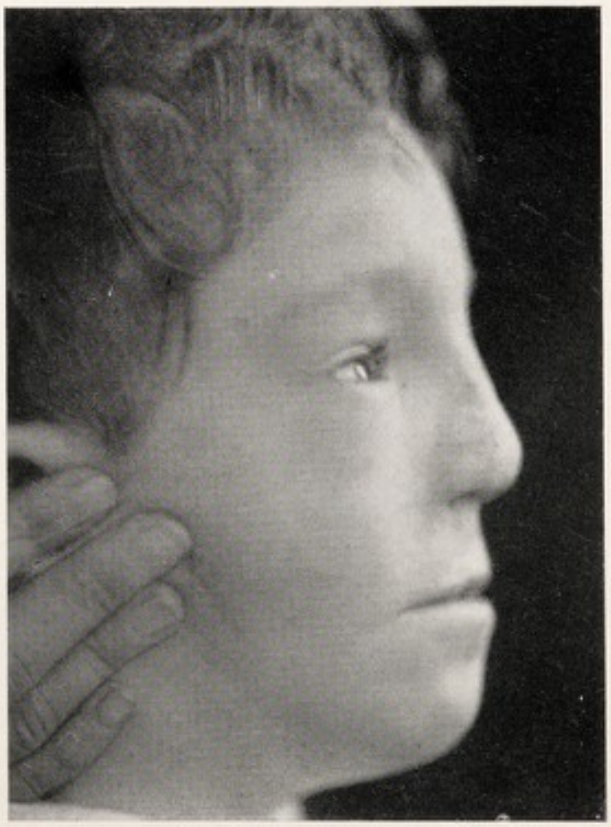

Fig. 1026.
Zustand nach der Plastik (auch die Lippe korrigiert).

LABIALE METHODE DER SCHIZZORHINOPLASTIK NACH J. JOSEPH.

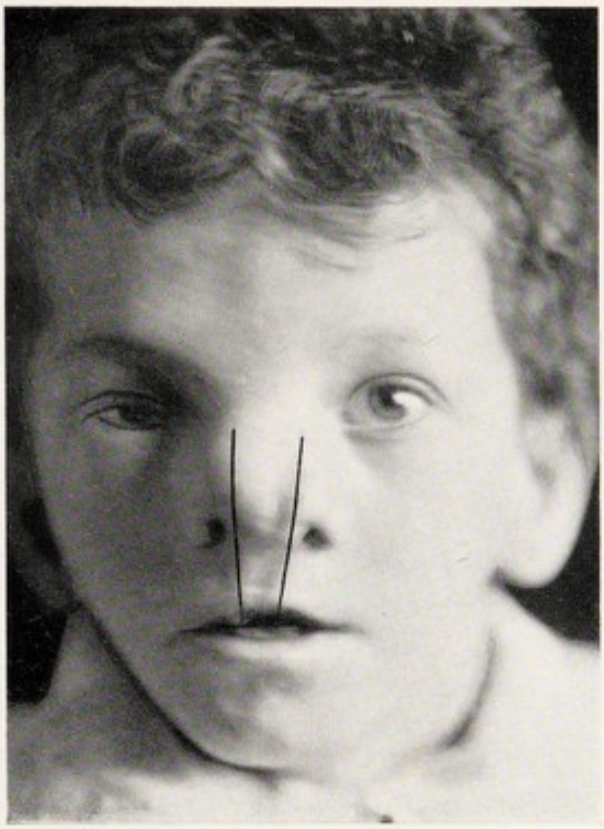

Fig. 1027.
Bildung eines zungenförmigen Nasenlippenlappens.

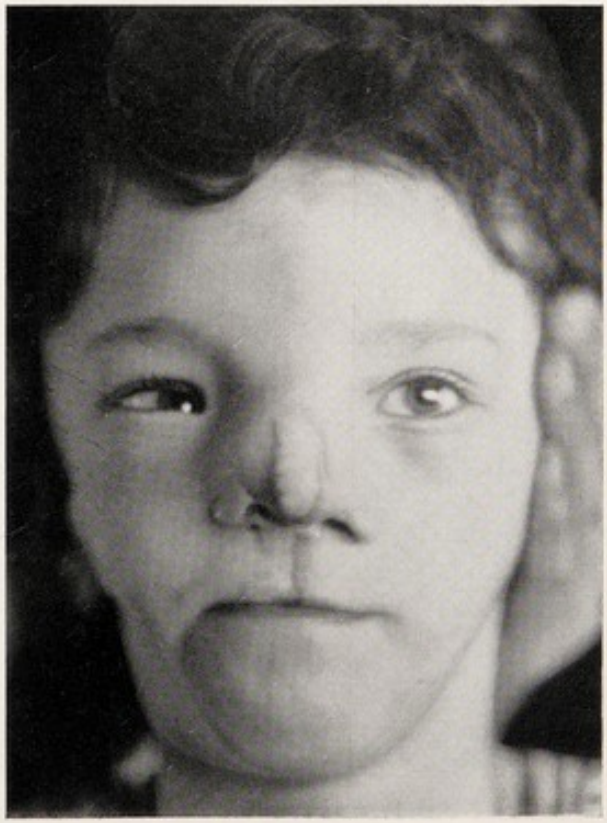

Fig. 1028.
Die nasale Partie des Lippenlappens hat sich nach oben gezogen und ist dort als Spitze angeheilt.

BILDUNG DER NASENSPITZE AUS DER OBERLIPPE (LABIALE SCHIZZORHINOPLASTIK) NACH J. JOSEPH.

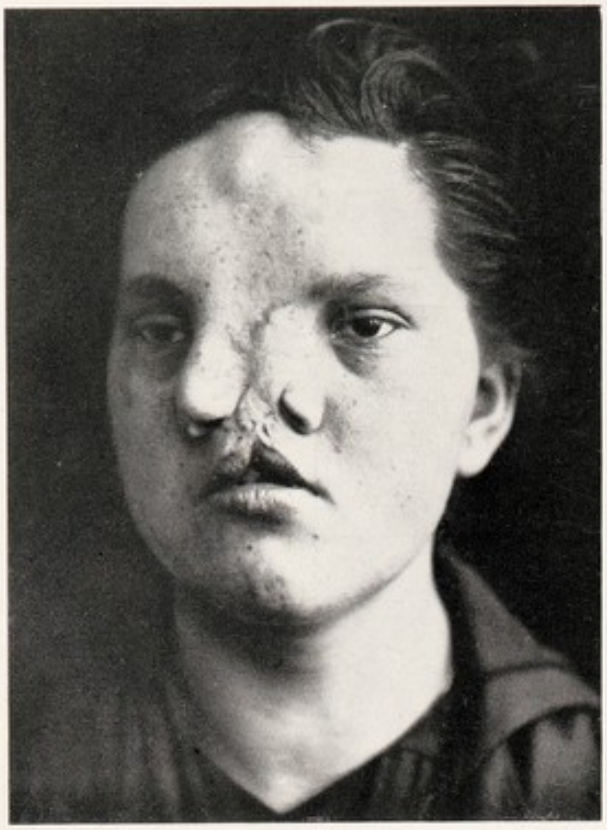

Fig. 1029.

Hochgradige Doggennase (Spaltnase).

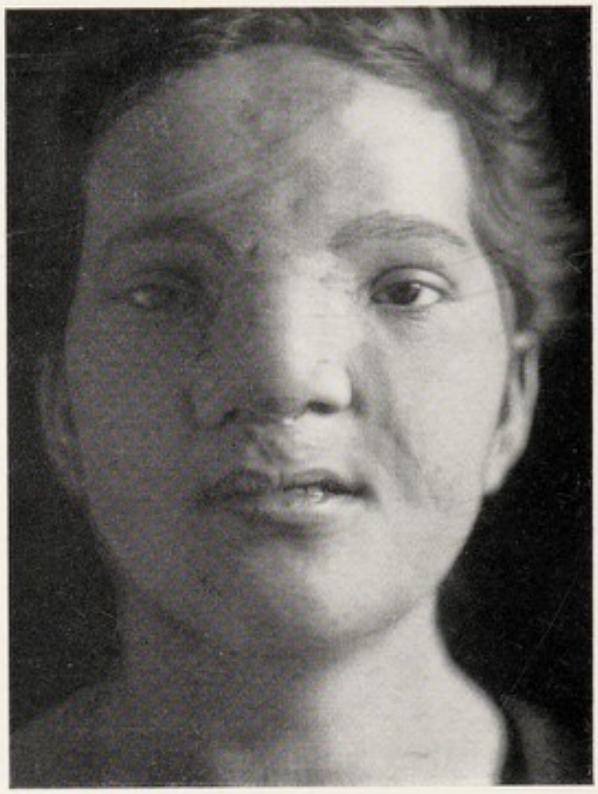

Fig. 1030.

Nach der Plastik.

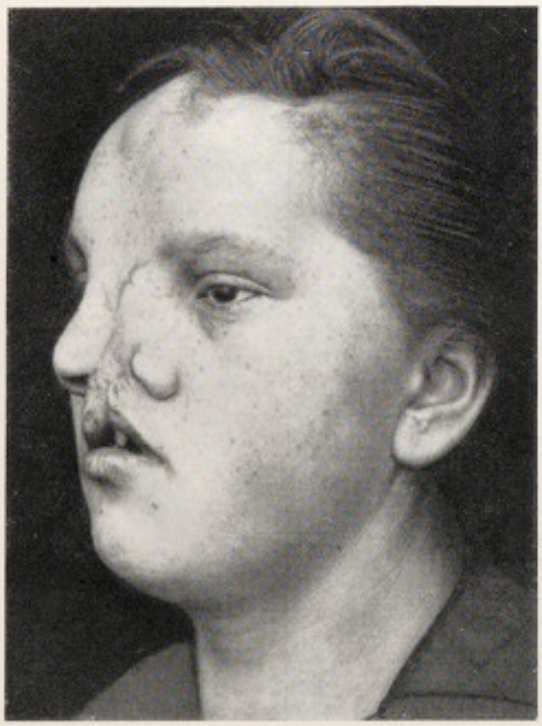

Fig. 1031.

Derselbe Fall von der Seite betrachtet.

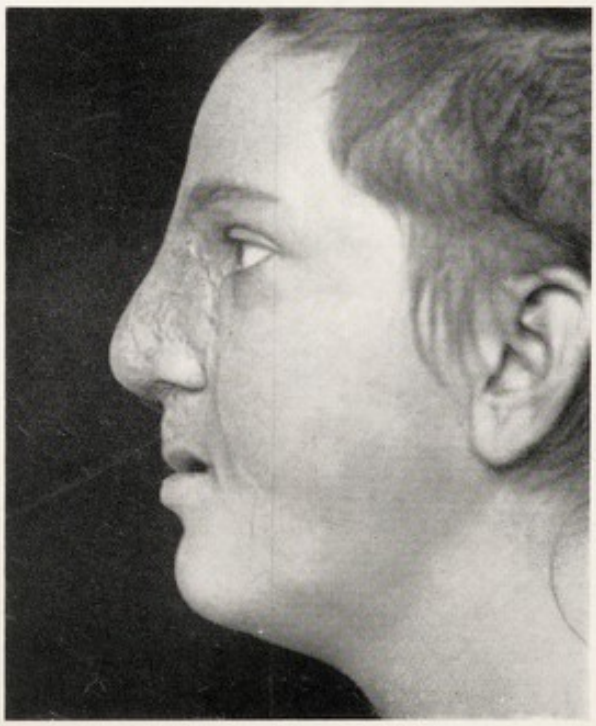

Fig. 1032.

Profil nach der Plastik.

FRONTO-NASALE SCHIZZORHINOPLASTIK NACH J. JOSEPH.

im oberen Abschnitte erreicht. Die Spitze habe ich dann nach der V—Y-Methode (Dieffenbach) verbessert (Fig. 105, 106, 801, 802) und in den Nasenrücken ein Elfenbeinprisma eingelegt. Um den außerordentlich großen Abstand der Augenbrauen (die inneren

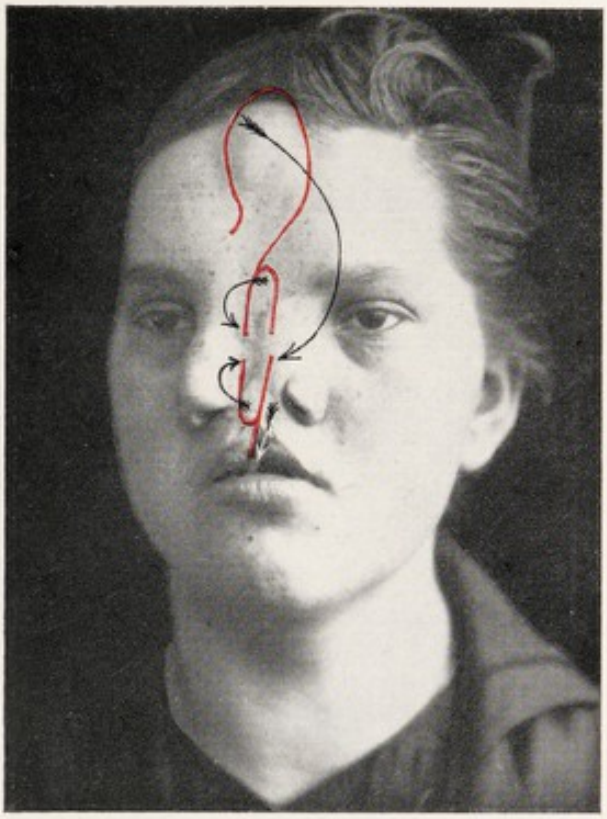

Fig. 1033.
Schnittführung auf der Stirn und Bildung zweier Läppchen in der Furche zwecks Herstellung einer tunnelartigen Unterlage für den Stirnhautlappen.

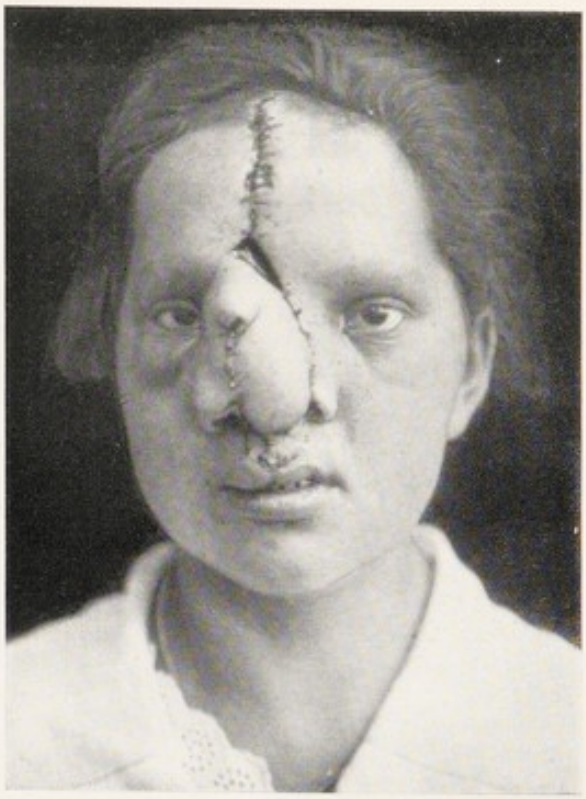

Fig. 1034.
Der Stirnhautlappen in die mit der tunnelartigen Unterlage versehenen und angefrischten Furchen gepflanzt.

FRONTO-NASALE METHODE DER DOGGENNASENPLASTIK NACH J. JOSEPH.

Augenwinkel sind 6 cm voneinander entfernt statt $2^1/_2$ cm in der Norm) zu verkleinern, habe ich aus der zwischen ihnen liegenden Haut ein etwa $2^1/_2$ cm breites Stück entfernt. Die gleichfalls defekte Oberlippe habe ich gleich zu Anfang der Behandlung aus der überflüssigen die Längsfurche der Doggennase bedeckenden Haut ersetzt. Die Fig. 1030 und 1032 zeigen den Erfolg in Vorder- und Seitenansicht, Fig. 1034 als Zwischenstadium den Zustand nach der Transplantation des Stirnhautlappens.

D. Hautdefekte, Fisteln und falsche Nasenlöcher
in allen drei Abschnitten oder einzeln in jedem Abschnitt
(Dermatorhinoplastik, Syringoplastik).

1. Hautdefekte der Nase.

Es gibt Fälle, in denen nur die äußere Haut der Nase und zwar ganz oder teilweise ersetzt zu werden braucht, während das Gerüst intakt geblieben ist. Die Indikation hierfür ist gegeben durch häßliche, meist durch Verbrennung entstandene Narben, ferner durch Muttermäler (naevi) und durch Rhinophym (schwere Entartung der Haut durch langdauernde Akne rosacea) (siehe Kapitel „Rhinophym"). Fig. 1035 zeigt eine schwere Verbrennung der Gesichts- und Halshaut, bei der der Hautdefekt der Nase vorherrscht. Fig. 1036 zeigt den aus der Armhaut gewonnenen Ersatz der narbig degenerierten Haut.

Über den Ersatz von Schleimhautdefekten der Nase, einschließlich der häutigen Innenauskleidung des Vestibulum nasi habe ich mich bereits in den Kapiteln „Nasenflügelersatz", „Totaler Nasendefekt" näher geäußert. Ich verweise daher auf die betreffenden Stellen (siehe S. 301—308, 372—378).

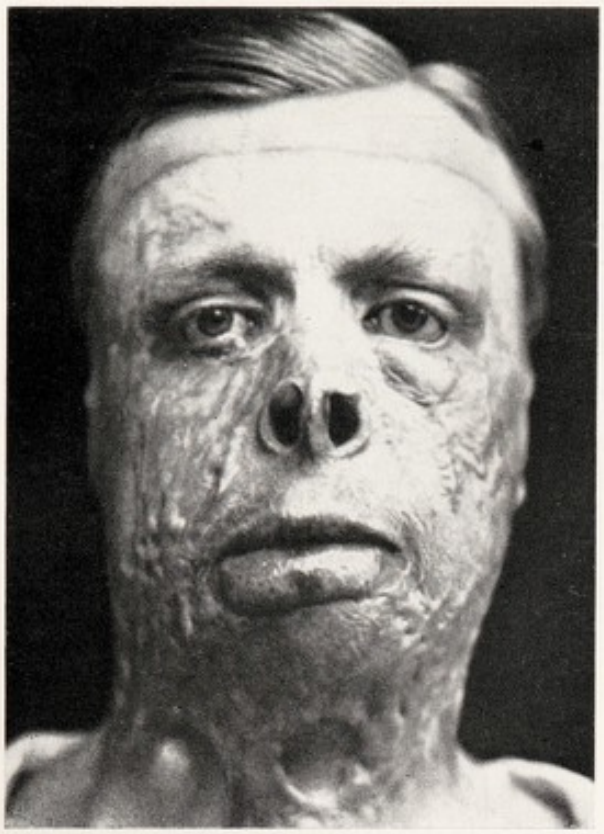

Fig. 1035.
Totaler Defekt resp. Vernarbung der äußeren Nasenhaut nach schwerer Verbrennung.

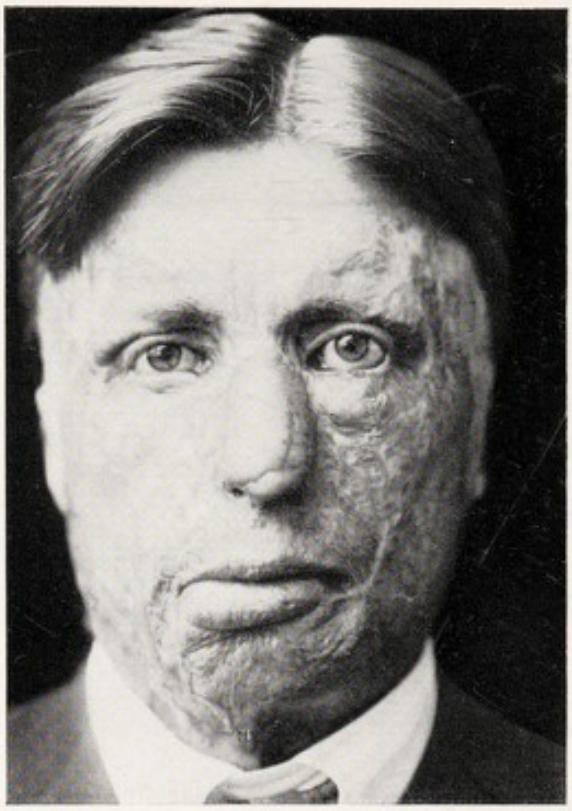

Fig. 1036.
Ersatz der Nasenhaut durch Hauttransplantation aus dem Arm.

2. Nasenfisteln.

Nasenfisteln sind mit Haut umkleidete, in die Tiefe führende feine Gänge. Sie können entweder die Nasenhöhle nicht erreichen (unvollständige Nasenfisteln), oder sie führen von außen in das Naseninnere (vollständige oder durchgehende Nasenfisteln).

Unvollständige und vollständige Fisteln werden in der Regel durch einfache Excision beseitigt. Die Haut muß tief genug geschnitten werden. Die benachbarte Haut wird von den Wundrändern aus unterminiert resp. mobilisiert, und diese werden dann miteinander vernäht. Die Fig. 1037 und 1037a zeigen das Vorgehen schematisch. Fig. 1038 zeigt eine durchgehende, vermutlich angeborene Nasenfistel, Fig. 1039 den Zustand nach ihrer durch einfache Excision erfolgten Schließung und zugleich die Korrektur der „Kartoffelnase" (siehe S. 110). Zuweilen sind die Fisteln unter der Oberfläche sackartig erweitert. Fig. 1040 zeigt im Röntgenbild eine solche durch Wismutbrei deutlich gemachte Erweiterung. Hier muß natürlich der ganze kleine Sack exstirpiert werden, damit kein Dermoid entsteht.

Kombination von Nasenfisteln (falschen Nasenlöchern) mit großen Nasendefekten.

In anderen Fällen sind Nasenfisteln eine Teilerscheinung eines umfangreichen Nasendefektes. Solche Fälle zeigen die Fig. 1041—1047.

Fig. 1041 zeigt eine Fistel bei einer hochgradigen, durch Kriegsverletzung entstandenen Sattelnase, bei der die Fistel durch Excision ihrer häutigen Wand und durch einen Stirnlappen gedeckt wurde. Fig. 1042 zeigt das durch nachträgliche Knocheneinfügung vervollständigte Resultat. — Fig. 1043 zeigt einen Fall, bei dem zwei Fisteln bestanden, die nach ihrer Excision durch einen Armhautlappen bedeckt wurden. Die Fisteln waren artifiziell entstanden nach der von anderer Seite (in Paris) vorgenommenen Transplantation eines Stirnlappens, die, wie das Bild zeigt, einen sehr unzureichenden Erfolg hatte. Fig. 1044 zeigt den Enderfolg nach der genannten, von mir ausgeführten Operation (die Profile des Falles s. S. 165). — Die Fig. 1045 zeigt einen Fall, bei dem infolge von Lupus ein falsches Nasenloch oberhalb des linken rudimentären und zugleich nach oben verzerrten Flügels entstanden war (siehe das Drain!). Ich umschnitt es ausgiebig, zog den Rest des Flügels herab, ersetzte zunächst die Innenwand des auf diese Weise stark vergrößerten durchgehenden Defektes durch Herabklappen der oberen Nasenhaut und schließlich die äußere Haut aus der Stirn. Fig. 1046 zeigt den auf diese Weise erzielten Erfolg, Fig. 1047 als Zwischenstadium den Zustand nach der Stirnhautüberpflanzung, der natürlich noch chirurgisch modelliert werden mußte, um in den auf Fig. 1046 dargestellten Zustand übergeführt zu werden.

3. Falsche Nasenlöcher.

Ist eine Fistel so breit, daß man bequem in das Naseninnere zu sehen vermag, so kann man von unnatürlichen oder falschen Nasenlöchern sprechen. In solchem Fall genügt die einfache Umschneidung und Unterminierung nicht, sondern es muß auch die Innen- und

Fig. 1037.
Längliche, schmale Fistel. Korrektur durch Umschneidung der Fistel, Unterminierung der Ränder.
(Die Schraffierung gibt den Umfang der Unterminierung an.)

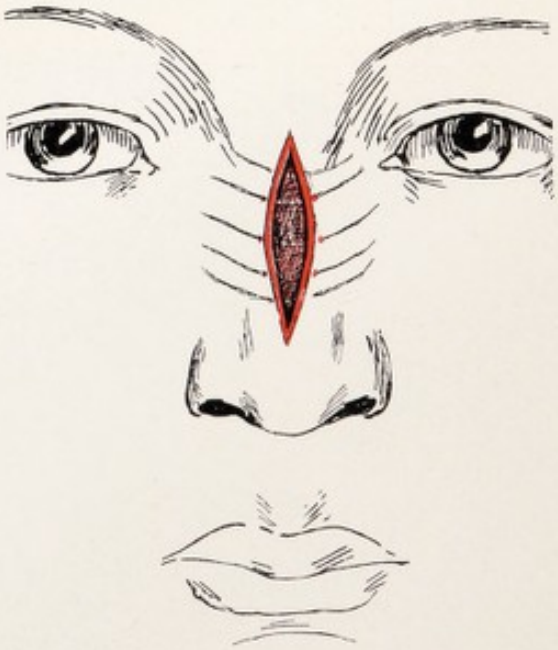

Fig. 1037 a.
Zusammenziehung der Wundränder durch Naht.

KORREKTUR EINER SCHMALEN NASENFISTEL.

Außenhaut ersetzt werden. Die Fig. 1048—1052 zeigen mein Vorgehen in solchen Fällen. Nach Anfrischung des Loches wird die benachbarte Haut im größeren Umkreise auf einer oder beiden Seiten umschnitten (Fig. 1049). Von diesem Schnitte aus wird

Fig. 1038.
Angeborene Nasenfistel am Flügelrande.

Fig. 1039.
Zustand nach der Excision und Zusammenziehung durch Naht.

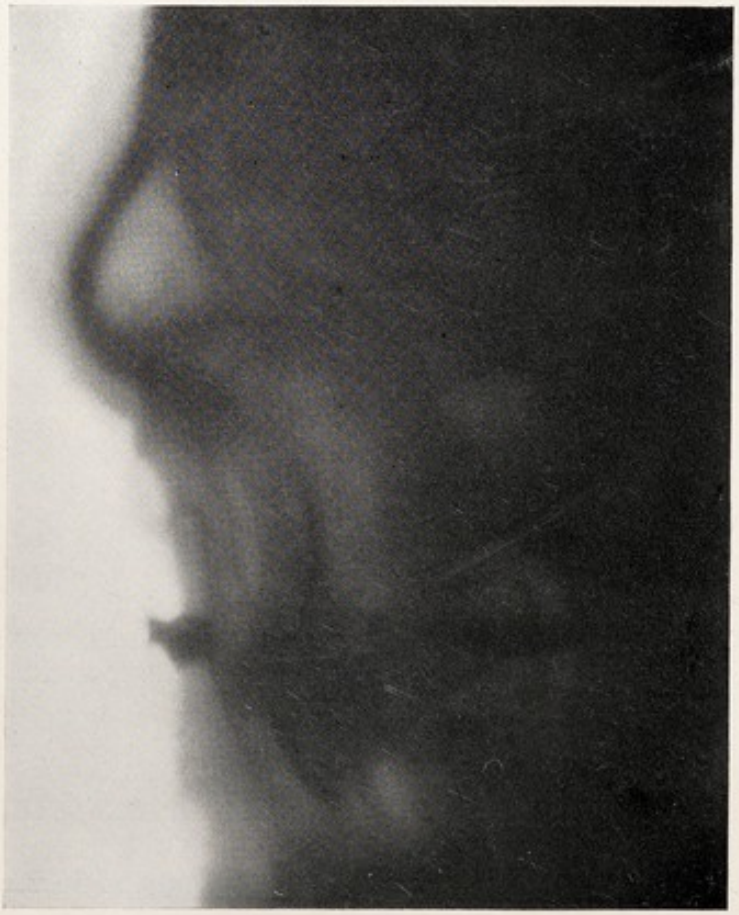

Fig. 1040.
Röntgenbild einer Nasenfistel, die durch Einpressung von Wismutbrei kenntlich gemacht ist. (Beutelform.)

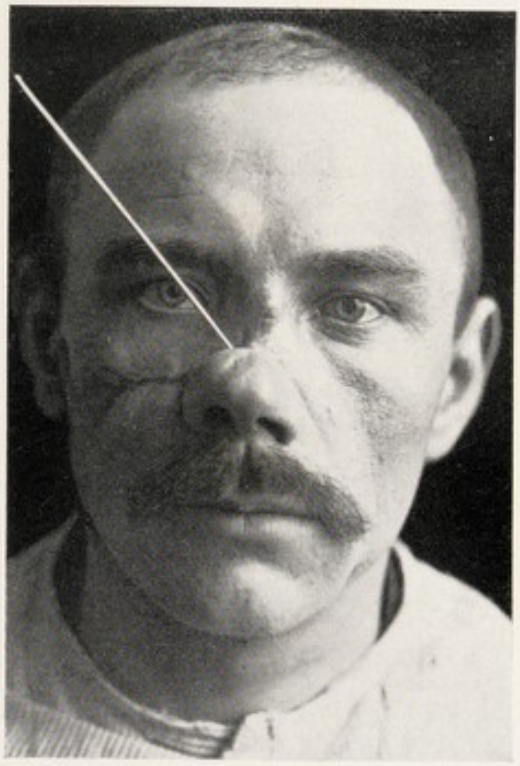

Fig. 1041.
Rechtsseitige Nasenfistel bei Defekt der oberen Nasenhälfte. (Kriegsverletzung.)

Fig. 1042.
Zustand nach der Excision und Transplantation aus der Stirn.

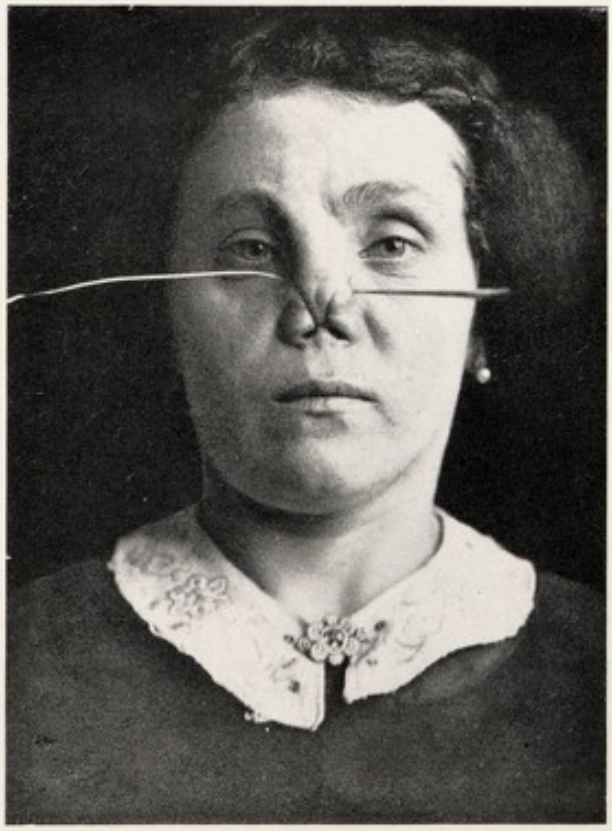

Fig. 1043.
Nasenfisteln neben Spitzendefekt.

Fig. 1044.
Zustand nach der Excision der Fistel (Hauttransplantation aus dem Arm und Knochenersatz aus der Tibia).

KORREKTUR VON NASENFISTELN (SYRINGOPLASTIK).



Fig. 1045.
Linksseitige Nasenfistel (kombiniert mit Flügeldefekt und seitlicher Einsattelung der Nase). Die Fistel durch ein eingelegtes Drain kenntlich gemacht.

Fig. 1046.
Zustand nach der Transplantation aus der Stirn und Modellierung.

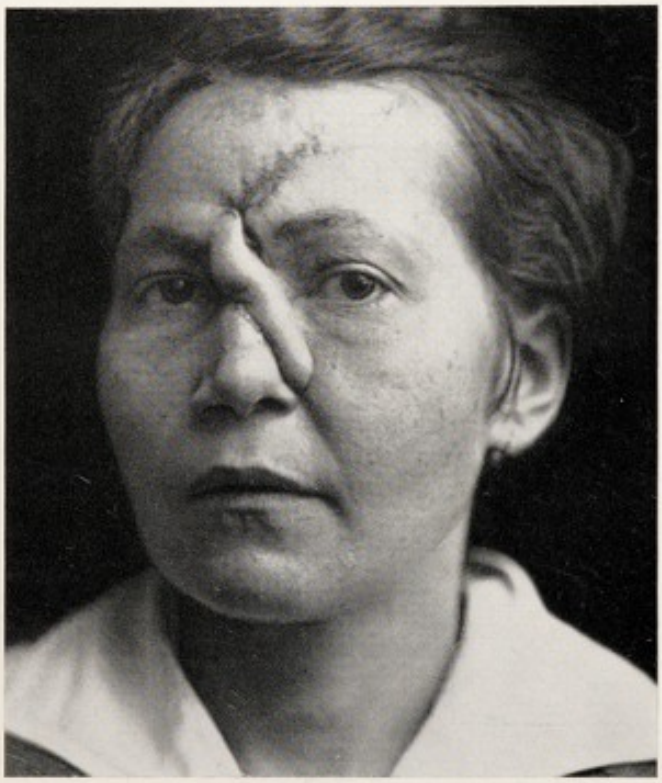

Fig. 1047.
Zwischenstadium (Zustand nach Transplantation aus der Stirn vor der Modellierung).

SYRINGOPLASTIK.

Fig. 1048.

Breite Nasenfistel (falsches Nasenloch).

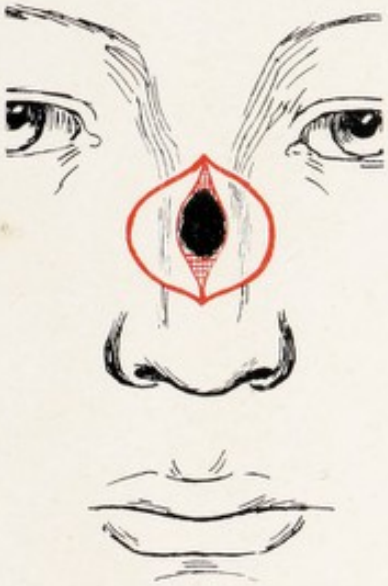

Fig. 1049.

Anfrischung der Nasenfistel und Schnittführung für zwei seitlich nach innen umzuklappende Lappen.

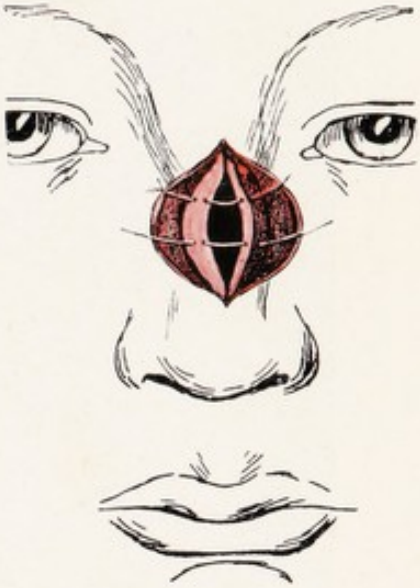

Fig. 1050.

Die Lappen mobilisiert und teilweise nach innen geschlagen.

Fig. 1051.

Zustand nach Zusammenziehung durch Naht; Wundflächen nach außen gerichtet

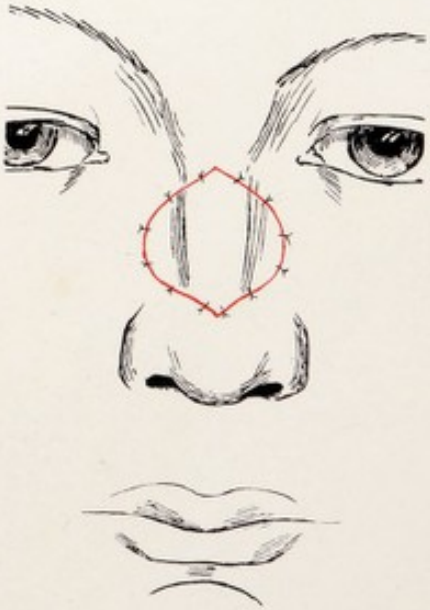

Fig. 1052.

Nach dem Ersatz der äußeren Haut durch freie oder gestielte Hauttransplantation.

KORREKTUR EINER BREITEN NASENFISTEL (EINES FALSCHEN NASENLOCHS) NACH J. JOSEPH.

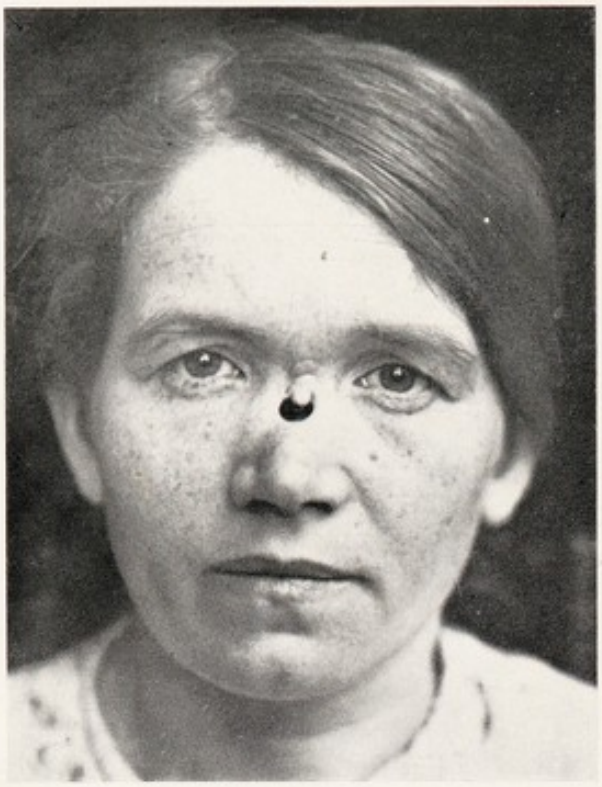

Fig. 1053.
Loch in der oberen Nasenpartie
(siehe Bemerkung in Fig. 1055).

Fig. 1054.
Zustand nach dem Ersatz der Innenhaut durch seitliche, umgeklappte Lappen und Transplantation aus der Stirn.

Fig. 1055.
Große Fistel (falsches Nasenloch) i. o. Drittel d. Nase.
Das in die Fistel hineinragende Hautläppchen rührt von einer von anderer Seite ausgeführten, mißglückten Transplantation aus dem Arm her. (Halbprofil des in Fig. 1053 dargestellten Falles.)

Fig. 1056.
Derselbe Fall nach der Plastik.
(S. Fig. 1054.)

BESEITIGUNG FALSCHER NASENLÖCHER.

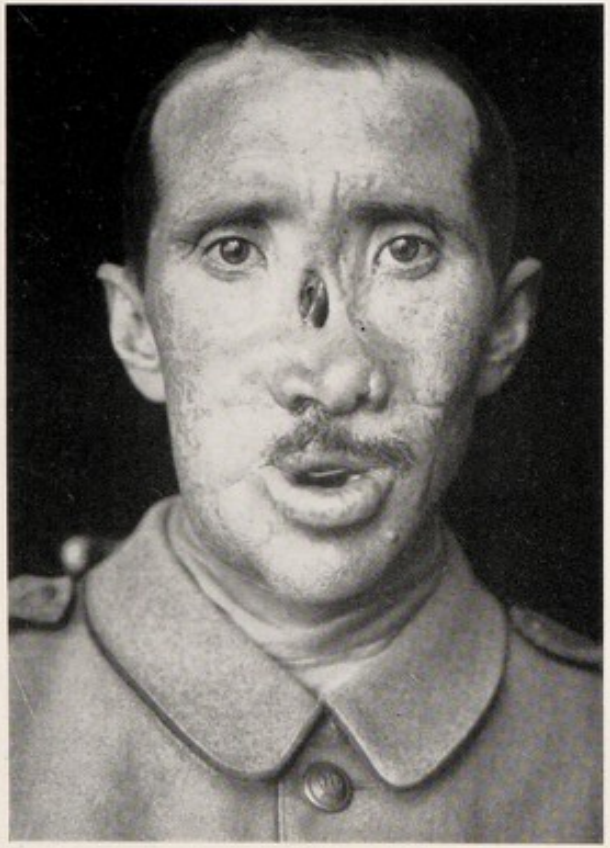

Fig. 1057.
Große Nasenfistel in beide Höhlen hineinreichend, neben Sattelnase und Ptosis der Gesichtshaut.



Fig. 1058.
Zustand nach Bildung der Innenhaut aus der nächsten Nachbarschaft, nach doppelseitiger, rechtwinkeliger Stiellappen-Eindrehung aus beiden Wangen, Modellierung und Elfenbeineinfügung.

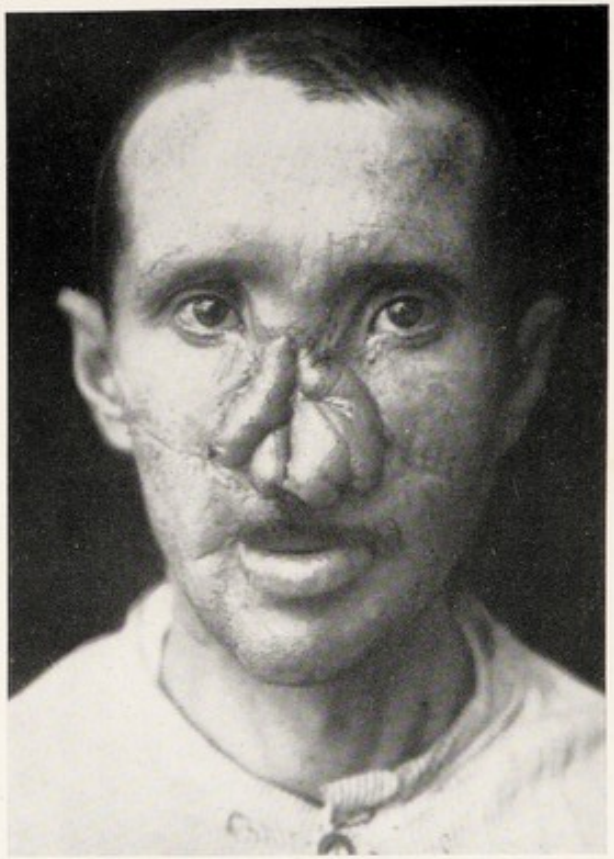

Fig. 1059.
Zwischenstadium dieses Falles: Zustand nach der Eindrehung horizontaler Wangenlappen in die Nasengegend vor der chirurgischen Modellierung.
(Zwischenstadium.)

KORREKTUR VON NASENFISTELN (FALSCHEN NASENLÖCHERN), KOMBINIERT MIT PTOSIS DER GESICHTSHAUT.

die Haut nach dem Loche so weit abpräpariert (Fig. 1050), daß noch am Loche eine genügende Ernährungsbrücke für jeden der beiden Lappen übrigbleibt. Hierauf werden diese Lappen nach dem Loche hin umgeklappt, derart, daß die äußere Hautoberfläche nach innen und ihre Wundfläche nach außen gerichtet ist, und ihre Wundränder miteinander vernäht (Fig. 1051). Die Wundfläche selbst wird nun durch einen besonderen Hautlappen ersetzt. Die Fig. 1053 und 1055 zeigen einen solchen, als falsches Nasenloch erscheinenden durchgehenden Nasendefekt im obersten Teil der Nase. In diesem Falle führte die einfache Transplantation aus dem Arm, die von anderer Seite vorher ausgeführt wurde, wie die Fig. 1053 zeigt, nicht zum Ziel und hatte nur ein kleines Hautläppchen hinterlassen (s. Fig. 1053 und 1055). Die Fig. 1054 und 1056 zeigen den Erfolg nach der von mir, konform dem obigen Schema, ausgeführten Ersatz der Innenhaut und der darauffolgenden Transplantation aus der Stirn.

Die Außenwand kann auch durch Wangenlappen ersetzt werden. Fig. 1057 zeigt einen Fall, bei dem zwei falsche Nasenlöcher durch Geschoßwirkung bei einem Kriegsverletzten entstanden waren. Nachdem ich den Verschluß auf die oben angegebene Art bewirkt hatte, habe ich die äußere Hautbedeckung aus beiden mit der unteren Nasenpartie nach abwärts gesunkenen Wangen durch zwei an den Nasenflügeln gestielte, in horizontaler Richtung entnommene Lappen korrigiert (Fig. 1059) und so den in Fig. 1058 dargestellten Erfolg erzielt, zu dem freilich auch die in diesem Falle etwas schwierige chirurgische Modellierung und eine Transplantation einer prismatisch geformten Knochenleiste aus der vorderen Tibiakante beitrug.

Literatur

(chronologisch geordnet).

Sušrûtaš Agurvéda: Bericht über den ersten Nasenersatz um **1000** vor Christi Geburt.
Peter Ronzano: 8. Bd. seiner Weltgeschichte als Manuskript in der Bibliothek der Dominikaner zu Palermo berichtet, daß Branca die Kunst verstand, verstümmelte Nasen, Lippen und Ohren organisch zu ersetzen. Um **1450**.
Stephan Gourmelen: Chirurgicae artis libri III. Parisis **1580**, p. 72.
Tagliacozzi: Brief an einen Freund vom 15. 2. 1580, in Frankfurt veröffentlicht. **1587** berichtet über Nasenplastik aus dem Arm.
Gaspari Taliacotii Bononiensis: De Curtorum Chirurgia per insitionem Abriduo venetuis **1597**.
Thomas Fienus: 12 Bücher de praecipius artes chirurgicae controversius in 9 Kapiteln. Auszug der Tagliacozzischen Werke unter dem Titel „De nasi amputati ca carue brachii restitutione" **1602**.
Cortesi: (Prof. der Chirurgie in Messina) Miscellanorum medicinalium Decadesdence (beschreibt die Operation Tagliacozzis und seine eigene etwas veränderte Methode) Messanae **1625**.
Vincenzo Coronelli: Bibliotheka universale. Venezia **1706**, Tome VI, p. 1034.
Elysius Calentius: Zeitgenosse des Antonius Branca. Brief an einen Freund. (Erste Mitteilung der Nasenbildung aus dem Arm.) Um **1750**.
Gazette de Madras: **1793**. A Singular operation.
I. C. Carpue: An account of two successfull operation for restorning the lost nose from the insegements of the forchead London. **1816**. (Ins Deutsche übersetzt von H. S. Michaelis **1817**).
Leroux: Journal de Médecine **1817**.
C. F. Graefe: Rhinoplastik oder die Kunst, den Verlust der Nase organisch zu ersetzen. Berlin **1818**.
Bünger: Gelungener Versuch einer Nasenbildung aus einem völlig getrennten Hautstück aus dem Bein. v. Gräfe, v. Walthers Journ. **1822**. Bd. 4, S. 569.
Delpech: Clinique chir. Montpellier **1828**. Tome 2, p. 222.
Dieffenbach: Chir. Erfahrungen. Berlin **1829—1834**.
Labat: De la rhinoplastie. Annales de la mèd. physiologique. Vol. 25, p. 56. Paris **1834**.
Dieffenbach: Chirurgische Erfahrungen in der Wiederanheilung zerstörter Teile. **1834**.
Le Fort et Malgaigne: Manuel: de méd. opérat. **1839**. Tome 2, p. 154.
Serre: Traité sur l'art de restaurer les difformités de la face. Montpellier **1842**. p. 271.
Dieffenbach: Die operative Chirurgie. Leipzig **1845**. Bd. 1, S. 326.
Fritze und Reich: Die plastische Chirurgie. Berlin **1845**.
Neumann: Wochenschr. f. d. ges. Heilkunde. **1848**, p. 398.
Burow: Beschreibung einer neuen Transplantationsmethode. **1856**.
B. v. Langenbeck: Beiträge zur Osteoplastik. Deutsche Klinik. **1859**. S. 475.
Ollier: Des transplantations périostiques et osseuses sur l'homme. Paris 1862. Gaz. des Hôp. **1861**. Nr. 135 et **1862**, Nr. 22. Osteoplastie appliquée à la restauration du nez. Soc. impér. de méd. de Lyon. **1863**.
W. Busch: Beitrage zur Rhinoplastik. Virchows Arch. **1859**. Bd. 16.

B. v. Langenbeck: Beiträge zur Osteoplastik. Deutsche Klinik. **1859**. Nr. 48.
Ollier: Gaz. hebdom. Méd. et Chir. **1860**. p. 50.
Derselbe: Gaz. des Hôp. **1861**. Nr. 135, 19. Nov.
Derselbe: Gaz. des Hôp. **1862**. Nr. 22. p. 87.
Derselbe: Ostéoplasie appliquée à la restauration du nez. Vortrag gehalten in der Société impér. de méd. de Lyon. **1863**.
Derselbe: Gaz. des Hôp. Paris **1864**. p. 349.
Langenbeck: Über eine neue Methode der totalen Rhinoplastik. Berl. klin. Wochenschr. **1864**. S. 13.
O. Weber: Partielle Rhinoplastik in v. Pitha und Billroth. Handb. d. Chir. **1866**.
Nélaton: Rhinoplastie, méthode nouvelle basée sur le principe des cicatrices adhéreuse. Gaz. des Hôp. Paris. **1868**. p. 277.
Hueter: Zur Rhinoplastik. Berl. klin. Wochenschr. **1869**. S. 5.
Reverdin: Greffe épidemique. Expérience faite dans le service de M. le docteur Guyon à l'hôpital Necker. Gaz. des Hôp. **1870**. Nr. 4.
Thiersch: Über die feineren anatomischen Veränderungen der Haut auf Granulationen. Dtsch. Ges. f. Chir. **1874**, Bd. 2, S. 73 u. Zentralbl. f. Chir. **1886**. Nr. 24, S. 17 u. 18.
Hardie: On a new rhinoplastic operation. The Brit. med. journ. **1875**. Sept. 25.
Swanzy: s. Bergel: Die Krankheiten des weiblichen Geschlechtes. Stuttgart **1875**.
Wolfe: A new method of performing plastic operations. Med. Times and Gaz. **1876**. 3. Juni.
Verneuil: Mém. de chir. Paris. **1877**. Tome 1, p. 421.
Leisrink: Zentralbl. f. Chir. **1877**. S. 257.
Thiersch: Über eine rhinoplastische Modifikation. Chir.-Kongr. Verhandl. **1879**. Bd. 1, S. 67.
v. Bardeleben: Lehrbuch der Chirurgie und Operationslehre. Bd. 3, S. 235. 8. Ausg. **1881**.
Nicoladoni: Beitrag zur plastischen Chirurgie. Dtsch. Zeitschr. f. Chir. **1881**. Bd. 14.
Franz König: Eine neue Methode der Aufrichtung eingesunkener Nasen. Arch. f. klin. Chir. Bd. 34. Chir.-Kongr. Verhandl. **1886**. Bd. 2, S. 41.
Trendelenburg: Verletzungen und chirurgische Krankheiten des Gesichtes. Dtsch. Chir. **1886**.
Israel: Über einige plastische Operationen. Chir.-Kongr. Verhandl. **1887**. Bd. 2, S. 85.
Helferich: Zur Methode der partiellen und totalen Rhinoplastik. Arch. f. klin. Chir. **1888**. Bd. 37.
Bayer: Prager med. Wochenschr. **1888**. Nr. 13, S. 77.
v. Hacker: Über die Verwendung eines eine Periostknochenspange enthaltenden Stirnlappens zur Rhinoplastik. Wien. klin. Wochenschr. **1888**.
Derselbe: Narbenkontrakturen der Haut. Wien. klin. Wochenschr. **1889**. Bd. 2, Nr. 18.
Rotter: Plastische Operationen in der Mundhöhle und an der Nase. Chir.-Kongr. Verhandl. **1889**. Bd. 1, S. 147.
Czerwinski: Zur Technik der Rhinoplastik. Zentralbl. f. Chir. **1889**. Bd. 16, S. 129.
P. James Parker: The reconstruction of the formed noses by grafting a portin of the finger. Americ. New. June 7. **1890**.
Kowalleck: Über die Aufrichtung von Sattelnasen (v. Mikulicz). Inaug.-Diss. Breslau **1891**.
Chaput: Bull. de la soc. de chir. de Paris **1894**. p. 832.
Küster: Rhinoplastik aus dem Arm. Arch. f. klin. Chir. **1894**. Bd. 48.
Czerny: Korrektur der Sattelnase durch Bildung eines Nasenrückens aus dem knorplig-knöchernen Seitendache der Nase. Chir.-Kongr. Verhandl. **1895**. Bd. 2, S. 214.
Delorme: Bull. de la soc. de chir. de Paris **1895**. p. 60.
Schimmelbusch: Rhinoplastik und Operation der Sattelnase. Chir.-Kongr. Verhandl. **1895**. Bd. 2, S. 342.
Israel, J.: Arch. f. klin. Chir. Berlin **1896**. Bd. 53. S. 255.
de Ruyter: Verbesserung einer Sattelnase. Dtsch. med. Wochenschr. **1896**.
v. Hacker: Beiträge zur klin. Chir. **1897**. Bd. 18.
Lossen: Über Rhinoplastik mit Einfügen einer Prothese. Münch. med. Wochenschr. **1898**. S. 1527.
Bardenheuer: Methode zur totalen Rhinoplastik. Ges. f. Chir. **1898**. I. Teil, S. 141.
Cl. Martin: De la prothèse immédiate, rhinoplastie etc. Paris **1889** u. **1899**.
v. Mangoldt: Heilung der Sattelnase durch Knorpelübertragung. Chir.-Kongr. Verhandl. **1900**. S. 470.
Payr: Zur Technik der Rhinoplastik. Dtsch. Zeitschr. f. Chir. **1900**. Bd. 60.
v. Eiselsberg: Behandlung der Uranocolomba ant. durch Einpflanzung des kleinen Fingers, welcher gleichzeitig die eingesunkene Nase heben sollte. Chir.-Kongr. Verhandl. **1901**. Bd. 2, S. 412.
Steinthal: Beiträge z. klin. Chir. Tübingen **1901**. Bd. 39, S. 485.
Dreesmann: Beiträge zur Rhinoplastik. Zentralbl. f. Chir. **1902**. S. 877.
Friedrich: Rhinoplastik. Chir.-Kongr. Verhandl. **1902**. Bd. 1, S. 167.
Holländer: Zur Methodik der Rhinoplastik. Chir.-Kongr. Verhandl. **1902**. Bd. 1, S. 166.
Fritz König: Deckung von Defekten der Nasenflügel. Berl. klin. Wochenschr. **1902**. Nr. 7.
Leiser: Paraffinprothese einer Sattelnase. Dtsch. med. Wochenschr. **1902**. Nr. 14.
de Quervain: Über partielle seitliche Rhinoplastik. Zentralbl. f. Chir. **1902**. Nr. 11.
N. M. Wolkowitsch: Zum Aufsatze Wredens: Nasenplastik aus dem Finger. Zentralbl. f. Chir. **1902**. S. 1075. (Ruski Wratsch **1902**. Nr. 33.)
Wreden: Rhinoplastik aus dem Finger. Zentralbl. f. Chir. **1902**. S. 906. (Ruski Wratsch. **1902**. Nr. 19.)
Beck: Über ein neues rhinoplastisches Verfahren. Dtsch. Zeitschr. f. Chir. **1904**. Bd. 73.
Habs: Ein Fall von totaler Rhinoplastik aus dem Arme. Münch. med. Wochenschr. **1904**. Nr. 10.
Kausch: Beiträge zu den plastischen Operationen. Arch. f. Chir. **1902**. Bd. 74. **1904**. S. 504.
Nélaton et Ombrédanne: La rhinoplastie. Paris **1904**.
Foederl: Demonstration eines gedeckten Transplantationsmessers. Wien. klin. Wochenschr. **1905**. Nr. 25, S. 677.
Israel, J.: Demonstration eines Falles von Rhinoplastik. Verhandl. d. Berl. med. Ges. **1906**. Bd. 1. S. 115.
Lexer: Der plastische Ersathz des Scoptums cutaneum. Dtsch. Zeitschr. f. Chir. **1906**. Bd. 81.
Henle: Zur Technik der Nasenplastik. Mitteil. a. d. Grenzgeb. Gedenkband f. Mikulicz **1907**.

Joseph, J.: Beiträge zur Rhinoplastik. Berl. klin. Wochenschr. **1907**. Nr. 16.
M. Hofmann: Transplantationsmesser. Zentralbl. f. Chir. **1907**. Nr. 11, S. 318.
Leischner: Erfahrungen über Rhinoplastik. Arch. f. klin. Chir. **1907**. Bd. 84.
Mandry: Rhinoplastik mit direkter Einpflanzung eines Hautperiostknochenlappens aus der Schlüsselbeinschultergegend. Beitr. z. klin. Chir. **1908**. Bd. 77.
Joseph, J.: Verhandlungen der deutschen Ges. f. Chir. **1910**. S. 100.
Derselbe: Nasenkorrekturen. Verhandl. dtsch. Naturf. u. Ärzte in Königsberg. **1910**. Teil II, 2. Hälfte, S. 340.
Watts: Rhinoplasty by Means of one of the fingers. Ann. of Surg. **1910**. Vol. 51.
Lexer: Zur Gesichtsplastik. Arch. f. klin. Chir. Bd. 92 u. Verhandl. d. Chir.-Kongr. **1910**.
Frangenheim: Ersatz des Nasenseptum. v. Bruns Beitr. z. klin. Chir. **1911**. Bd. 73.
Hildebrand: Plastischer Ersatz des Nasenseptums. Berl. klin. Wochenschr. **1911**. Nr. 30.
Bockenheimer: Plastische Operationen. Würzburg **1912**.
Joseph: Plastische Keilhebung bei Doggennasen. Korrektive Nasen- und Ohrenplastik im Handbuch der speziellen Chirurgie des Ohres und der oberen Luftwege. **1912**. Bd. 1, 2. Hälfte.
Derselbe: Beiträge zur totalen Rhinoplatik. Münch. med. Wochenschr. **1914**. Nr. 13.
Derselbe: Chirurgische Modellierung der neugebildeten Nase: Nasenplastik usw. in Misch, die Kriegsverletzungen der Kiefer und angrenzenden Gesichtsteile. **1916**.
F. J. S. Esser: Neue Wege für chirurgische Plastiken durch Heranziehung zahnärztlicher Technik. Bruns Beitr. z. klin. Chir. Bd. 103, Heft 4. Tübingen **1916**.
Holländer, E.: Ein dritter Weg zur totalen Rhinoplastik. Berl. klin. Wochenschr. **1913**. Nr. 3.
Rosenstein, A.: Ein dritter Weg zur totalen Rhinoplastik. Berl. klin. Wochenschr. **1913**. Nr. 7.
König, Fritz: Über Nasenplastik. Bruns Beitr. z. klin. Chir. **1914**. Bd. 94.
Steinthal: Beiträge zur Rhinoplastik nach der italienischen Methode. v. Bruns Beitr. z. klin. Chir. **1914**. Bd. 94, S. 424 u. Zentralbl. f. Chir. **1923**. Nr. 13.
Eisner: E. Über Sattelnasenkorrekturen. Deutsch. med. Wochenschr. **1915**. Nr. 31.
Joseph: Nasenplastik in Misch u. Rumpel, Die Kriegsverletzungen der Kiefer und der angrenzenden Teile. Berlin **1916**.
Esser, F. J. S.: Neue Wege für chirurgische Plastiken durch Heranziehung zahnärztlicher Technik. Bruns Beitr. z. klin. Chir. **1916**. Bd. 103, H. 4.
Bruhns: Gesichtsorthopädie in: Kieferschußverletzungen **1917**. Heft 9/10.
Haberer: Partielle Nasenplastik mit freier Transplantation aus der Ohrmuschel. Dtsch. med. Wochenschr. **1917**. Nr. 47.
Lindemann: in Bruhns Kieferschußverletzungen. **1917**. Heft 9/10.
Joseph, J.: „Zur Oberlippen- und Nasenersatzplastik". Verhandl. d. laryngol. Ges. **1917**. S. 29—32.
Esser, J. F. S.: „Rotation der Wange". **1918**.
Joseph, J.: „Ungewöhnlich große Gesichtsplastik". Deutsch. med. Wochenschr. **1918**. Nr 17.
Derselbe: „Zur Gesichtsplastik mit besonderer Berücksichtigung der Nasenplastik". Deutsch. med. Wochenschr. 1919. Nr. 35.
Lexer: Wiederherstellungschirurgie. **1919/20**.
Joseph, J.: Beiträge zur totalen und partiellen Rhinoneoplastik nebst einem Vorschlage zur freien Hautüberpflanzung. Klin. Wochenschr. **1922**. Nr. 14.
Galusser: Über kosmetische Nasenoperationen. Schweiz. med. Wochenschr. **1922**. Nr. 16.
Bab, M.: Über Sterilisation des Elfenbeins. Zentralbl. f. Chir. **1922**. Nr. 26.
Petrow: Die russische Methode der Nasenplastik. Zentralbl. f. Chir. **1924**. S. 36.
Lexer: Die freien Transplantationen. Neue deutsch. Chir. **1924**. Bd. 26a u. b.
Derselbe: Kosmetische Operationen der Nase. In Denker-Kahlers Handb. d. Hals-, Nasen- u. Ohrenheilk. **1925**. Mit Literatur.

Korrigenda.

Seite 209, Zeile 7 von oben lies: Einen Fall dieser Art usw.
Seite 356 lies richtig: Anhang: Inspiratorische Ansaugung der Nasenflügel.
Seite 362 ergänze die Unterschrift durch „Nach Denonvilliers und J. Joseph".

Nachtrag zur 1. und 2. Abteilung des Werkes[1]).

Für die erste Abteilung möchte ich, als zum Abschnitt über die freie Transplantation der Haut gehörig, die „Reservelappenplastik" erwähnen. Sie besteht darin, daß man den zu ersetzenden Lappen nicht ganz, sondern nur an drei Seiten umschneidet und ihn zurückschlägt, damit für den Fall der Nichteinheilung des frei transplantierten

Fig. 1060.
Septolabialwinkel verstrichen; außerdem Höckernase.

Fig. 1061.
Zustand nach der Plastik. Septolabialwinkel normal

Lappens der zurückgeschlagene Lappen im Notfall wieder an seine alte Stelle gelegt werden kann. Das Nähere darüber nebst den dazu gehörigen Illustrationen findet der Leser im Abschnitt über Stirnplastik Seite 510 u. ff.

Zur ersten Abteilung möchte ich noch die Korrektur des verstrichenen Septolabialwinkels, einer Art „Schwimmhautbildung" zwischen Nase und Lippe nachtragen. Fig. 1060 zeigt einen solchen verstrichenen Septolabialwinkel und Fig. 1061

[1]) Textliche Versehen in der 1. und 2. Abteilung siehe am Schlusse des Werkes unter „Korrigenda".

den Zustand nach der kleinen Plastik, die sich auch auf eine an dieser Stelle nicht interessierende Höckerabtragung erstreckte. Zwecks Korrektur des verstrichenen Septolabialwinkels (s. auch Winkel β in Fig. 7 dieses Werkes) wurde ein im sagittalen Durchschnitt dreieckiges Stück des Unterhautfettgewebes von der Seitenwand des Septums aus excidiert und dann die Septolabial-Naht gemacht. Die Fig. 1062, 1062a und 1062b

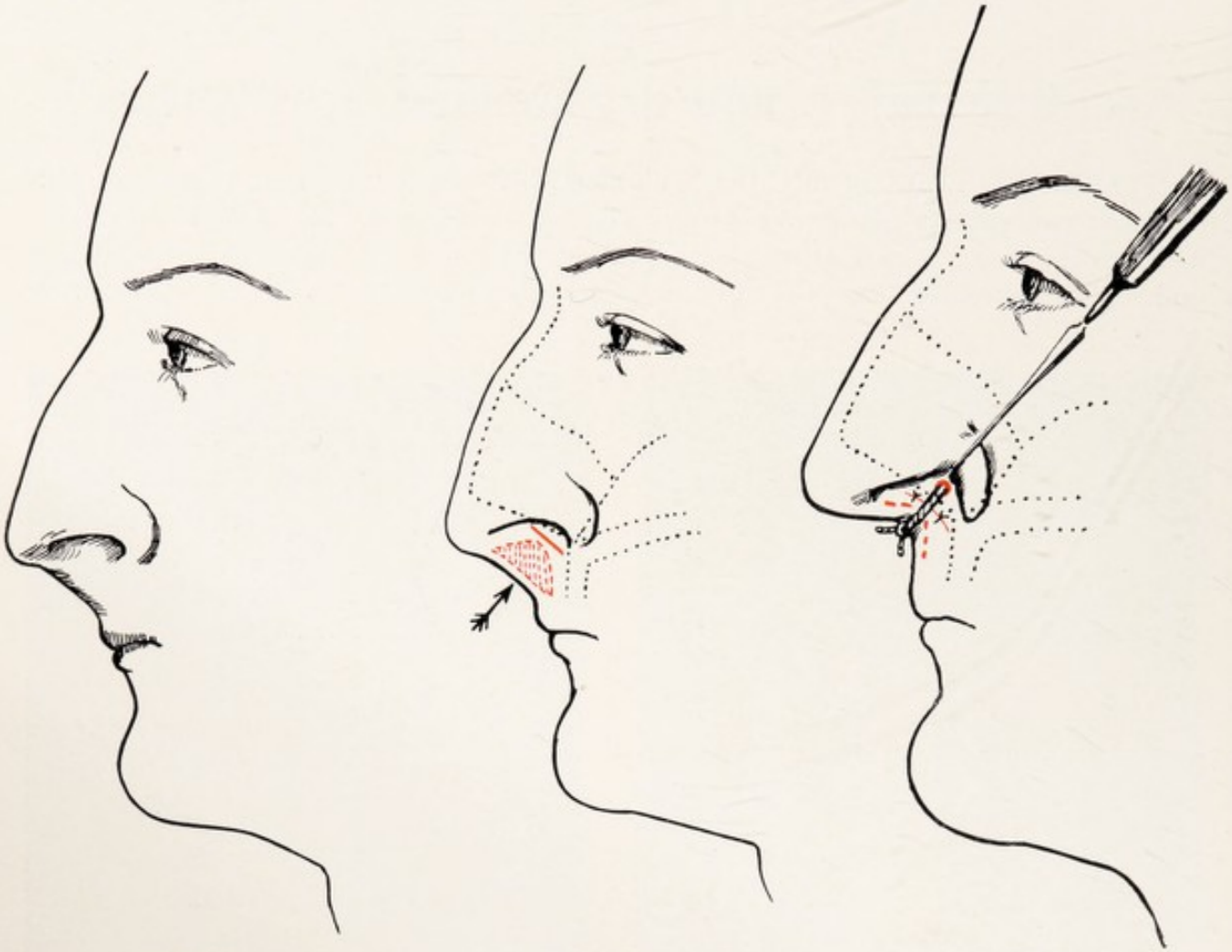

Fig. 1062.
Äußere Schnittführung.

Fig. 1062a.
Andeutung des zu excidierenden Stückes.

Fig. 1062b.
Naht.

KORREKTUR DES VERSTRICHENEN SEPTOLABIALWINKELS (DER „SCHWIMMHAUT").

zeigen wohl deutlich das Vorgehen schematisch und Fig. 1063 die Naht an einem kurz nach der Operation photographisch aufgenommenen Bilde.

Die Septolabial-Naht, von mir in der Regel kurz „Lippennaht" genannt, habe ich seit Jahren auch vielfach am Schlusse der „Nasenverkürzung" angewandt, besonders dann, wenn der Processus nasalis anterior inferior mit fortgenommen wurde (s. auch Fig. 269 der ersten Abteilung). Diese Naht gibt sofort ein gutes Profil des Überganges von Nase und Lippe, also einen guten Nasolabialwinkel und wirkt zugleich hämostatisch im Sinne der Vermeidung des sonst leicht entstehenden Hämatoms der Oberlippe. Diese Naht darf aber nicht zu straff angelegt werden und muß nach einem, spätestens nach zwei Tagen entfernt werden, wenn sie keine sichtbaren Spuren hinterlassen soll.

Zum Kapitel über „Schiefnase" füge ich noch die Figuren 1064 und 1065 hinzu. Sie betreffen die Kombination von knöcherner und knorpliger Schiefnase, die — im Gegensatz zu der in Fig. 378 auf Seite 195 abgebildeten asymmetrischen, aber, von vorn gesehen, in sich geraden Nase — gleichzeitig in sich stark gekrümmt und außerdem zu lang war. Korrigiert habe ich den Fall durch Redressement nach

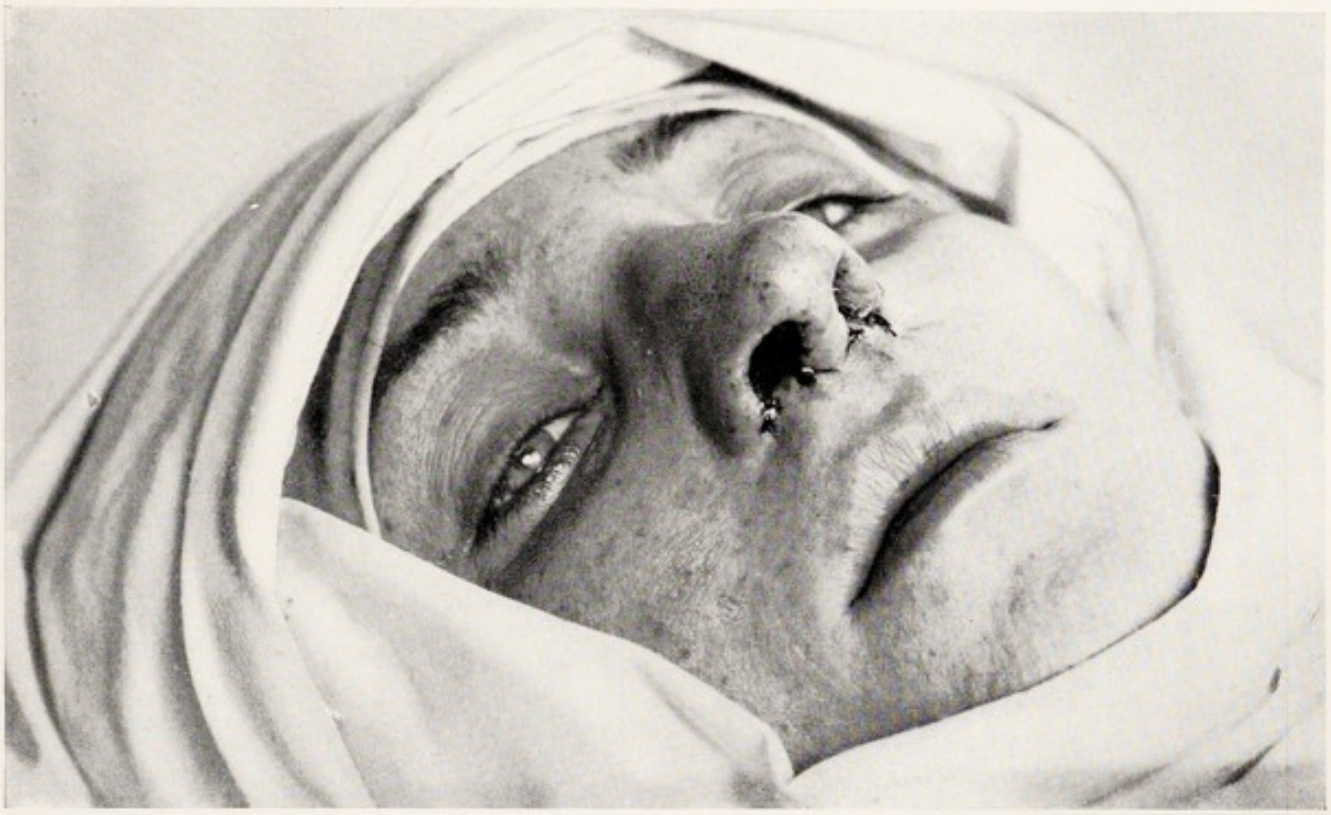

Fig. 1063.

KORREKTUR DES VERSTRICHENEN SEPTOLABIAL-WINKELS.

Die Septolabialnähte („Lippenfäden"), angelegt nach subcutaner Excision eines dreieckigen Stückes aus der Septolabialgegend zwecks sofortiger Fixierung der Haut an der richtigen Stelle.

Die Fäden an den Nasenflügeln rühren von einer in diesem Falle gleichzeitig ausgeführten Verschmälerung der unteren Nasenpartie her (s. Fig. 193a—193d).

Das Bild wurde am Schluß der Operation eines anderen Falles photographisch aufgenommen und gehört im übrigen zu den Figuren 1266—1269.)

Keilresektion aus dem Processus frontalis des Oberkiefers, submuköser Septumresektion und Nasenverkürzung. Fig. 1065 zeigt das erreichte Resultat.

Zum Kapitel „Schiefnase" füge ich noch hinzu, daß bei Schiefheit der knöchernen Nase in einzelnen Fällen der Sägeschnitt und die Keilresektion nicht genügen, um manuell oder mittels des Rhinoklasten — ohne Anwendung großer, unberechenbarer Gewalt — die Geraderichtung der Knochen zu erzielen. In solchen Fällen kann man sie doch dadurch erreichen, daß man nach Trendelenburg an der Nasenwurzel einen kleinen senkrechten Hautschnitt macht und mit einem kleinen quergestellten Meißel die Nasenbeine samt den Stirnfortsätzen vorsichtig abmeißelt. Die hierdurch entstehende Narbe ist durchaus unauffällig.

In der zweiten Abteilung fehlen die Bilder nach der Plastik von Fig. 24, 33 und 42 des Arbeitsgebietes. Das Behandlungsresultat der in Fig. 24 dargestellten „Totenkopfnase" zeigt Fig. 1067. Korrigiert habe ich in diesem Fall den Wangendefekt durch rechtwinklige Stiellappeneindrehung aus der Halshaut, den Nasen- und Lippendefekt durch Transplantation aus dem Arm und Knocheneinfügung aus der Tibia. — Fig. 1068 und 1069 zeigt Zwischenstadien dieses Falles.

Das Endresultat des in Fig. 42 „des Arbeitsgebietes" dargestellten Falles von Sattel- und Kurznase zeigt Fig. 1073. Die Korrektur fand statt durch Herabziehung des

Fig. 1064.
Kombination von knöcherner und knorpliger, in sich stark gekrümmter Schief- und Langnase.

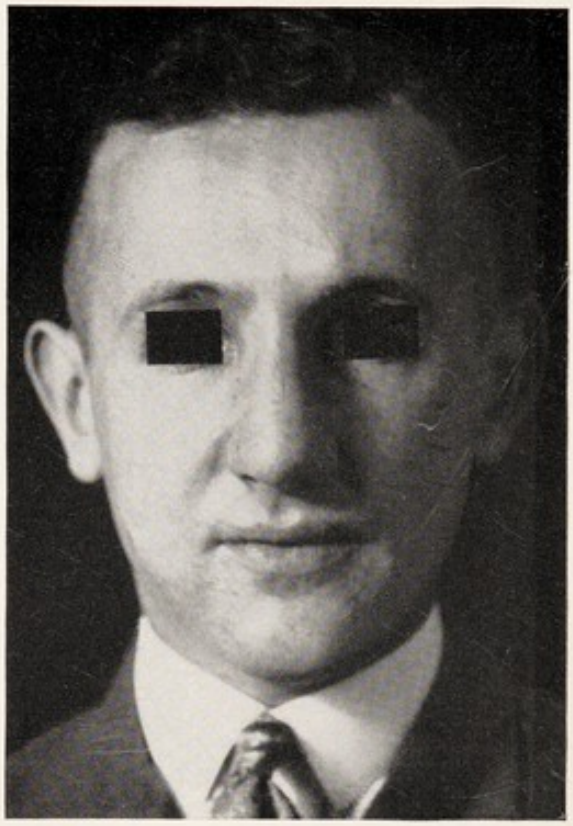

Fig. 1065.
Nach der Resektion des processus frontails des Oberkiefers, nach submuköser Septum-Resektion und Verkürzung der Nase.

KORREKTUR DER KOMBINATION EINER KNÖCHERNEN UND KNORPLIGEN, IN SICH STARK GEKRÜMMTEN SCHIEFNASE UND LANGNASE.

unteren Querstückes nach seiner Loslösung durch horizontalen Schnitt und durch den Ersatz des fehlenden mittleren Querstückes in der auf Seite 442 in Fig. 920 u. 921 angegebenen Art durch buccale Mesorhinoplastik (s. S. 443). Das Nasengerüst wurde durch Einpflanzung eines Tibiastückes ergänzt. — Zur bequemeren Vergleichung habe ich in beiden Fällen den Zustand vor der Plastik von neuem eingefügt, Fig. 24 als Fig. 1066 und Fig. 42 als Fig. 1072.

Das Gegenbild zu Fig. 33 ist mir auf unerklärliche Weise abhanden gekommen. Ich gebe als Ersatz dafür die Fig. 1070—1071. Die einfache Sattelnase ist in diesem Fall genau wie in dem in Fig. 33 dargestellten Fall durch intranasal eingefügtes Elfenbein ersetzt worden.

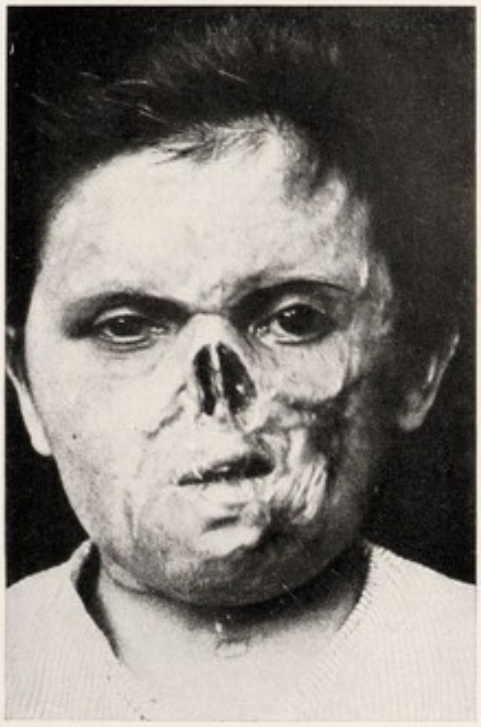

Fig. 1066.
Vor der Plastik.

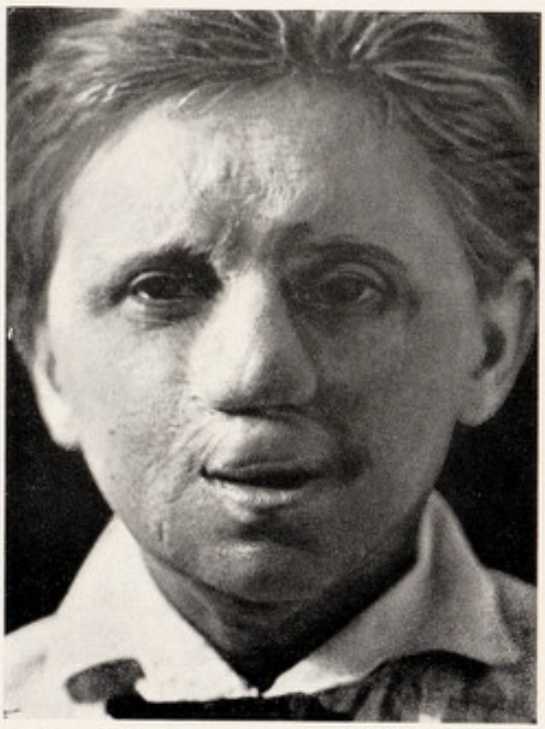

Fig. 1067.
Nach der Plastik.

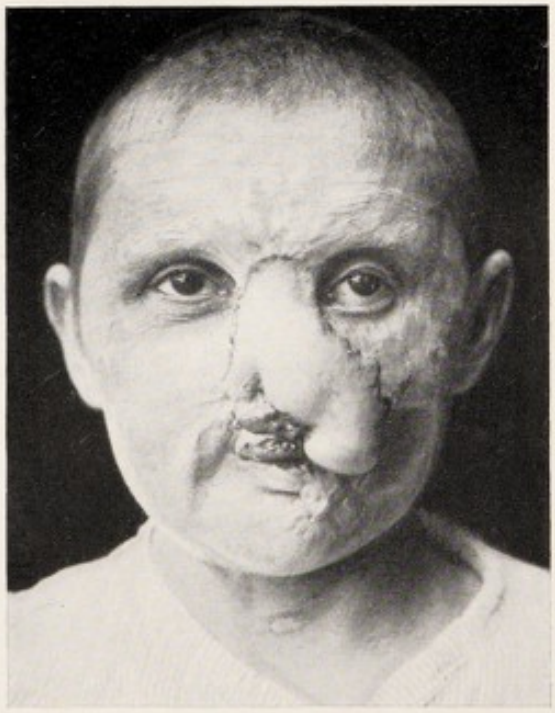

Fig. 1068. I. Zwischenstadium.
Nach der Abtrennung der Armhaut bleibt ein gemeinsames Hautstück für Nase und Lippe zurück.

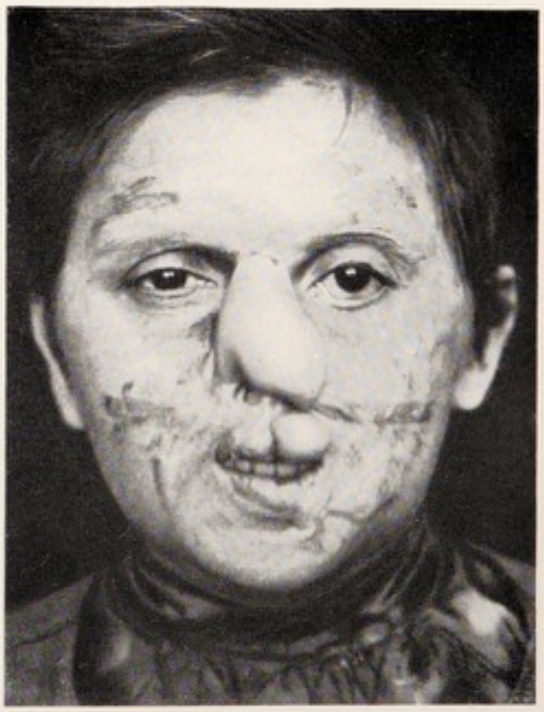

Fig. 1069. II. Zwischenstadium.
Nach der Trennung des gemeinsamen Hautstückes in ein größeres für die Nase und ein kleineres für die Oberlippe.

KORREKTUR DER „TOTENKOPFNASE“ SOWIE DES LIPPEN- UND WANGEN-DEFEKTES.

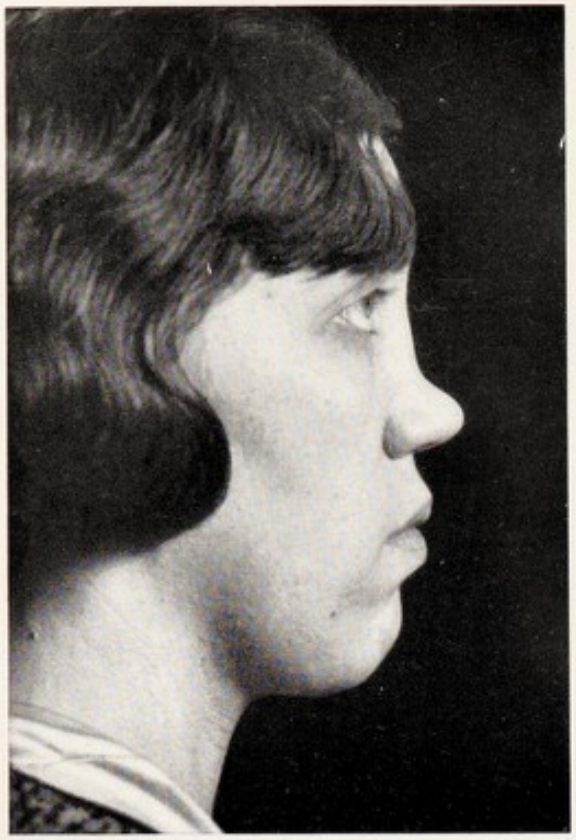

Fig. 1070. Vor der Operation.

Fig. 1071. Nach der Operation.

EINFACHE SATTELNASE, KORRIGIERT DURCH INTRANASALE ELFENBEIN-EINFÜGUNG.

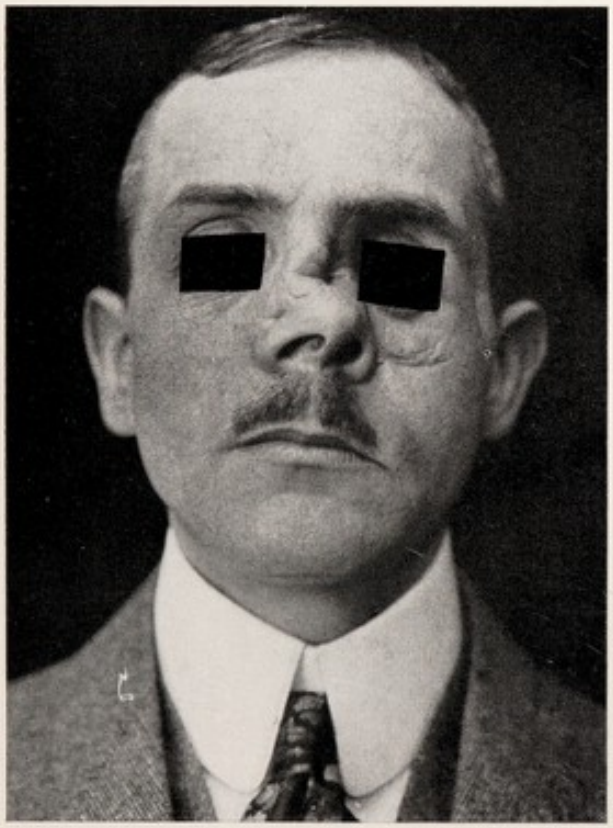

Fig. 1072. Vor der Plastik.

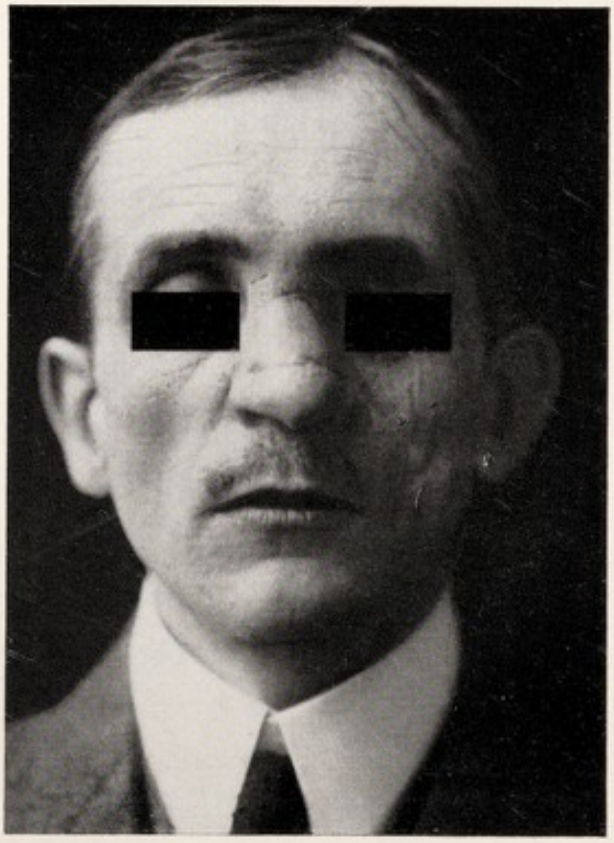

Fig. 1073. Nach der buccalen lateralen Rhinoplastik nach J. Joseph.

KORREKTUR EINER SCHIEF-, SATTEL- UND KURZNASE DURCH MESORHINOPLASKIK
(siehe Text S. 499—500).



Fig. 1074 (siehe Fig. 971). **Vor der Plastik.**

Fig. 1075 (siehe Fig. 972). **Kurz nach der Plastik.**

Fig. 1076.
Derselbe Fall nach 10 Jahren.

KORREKTUR EINER HOCHGRADIGEN SCHRUMPFNASE (SATTEL- UND KURZNASE).

Korrigiert durch Hauttransplantation aus Stirn und Wange, ferner durch Einfügung eines Tibiastückes.

Ich füge ferner als Nachtrag zur 2. Abteilung hinzu ein Dauerresultat des in Fig. 971 und 972, Seite 461 dargestellten Falles, das ich kürzlich zu photographieren Gelegenheit hatte. Fig. 972 (1075) stellt den Zustand kurz nach der Plastik dar. Fig. 1076 zeigt den Zustand nach etwa 10 Jahren. Die Nase zeigt fast denselben Zustand.

Ein kurzes Wort zu der Schnittführung bei der brachialen Rhinoplastik. — Bei meinen Kursen bin ich mehrfach darauf aufmerksam gemacht worden, daß die Schnittführung auf dem rechten Arm eingezeichnet ist, während ich in praxi dem

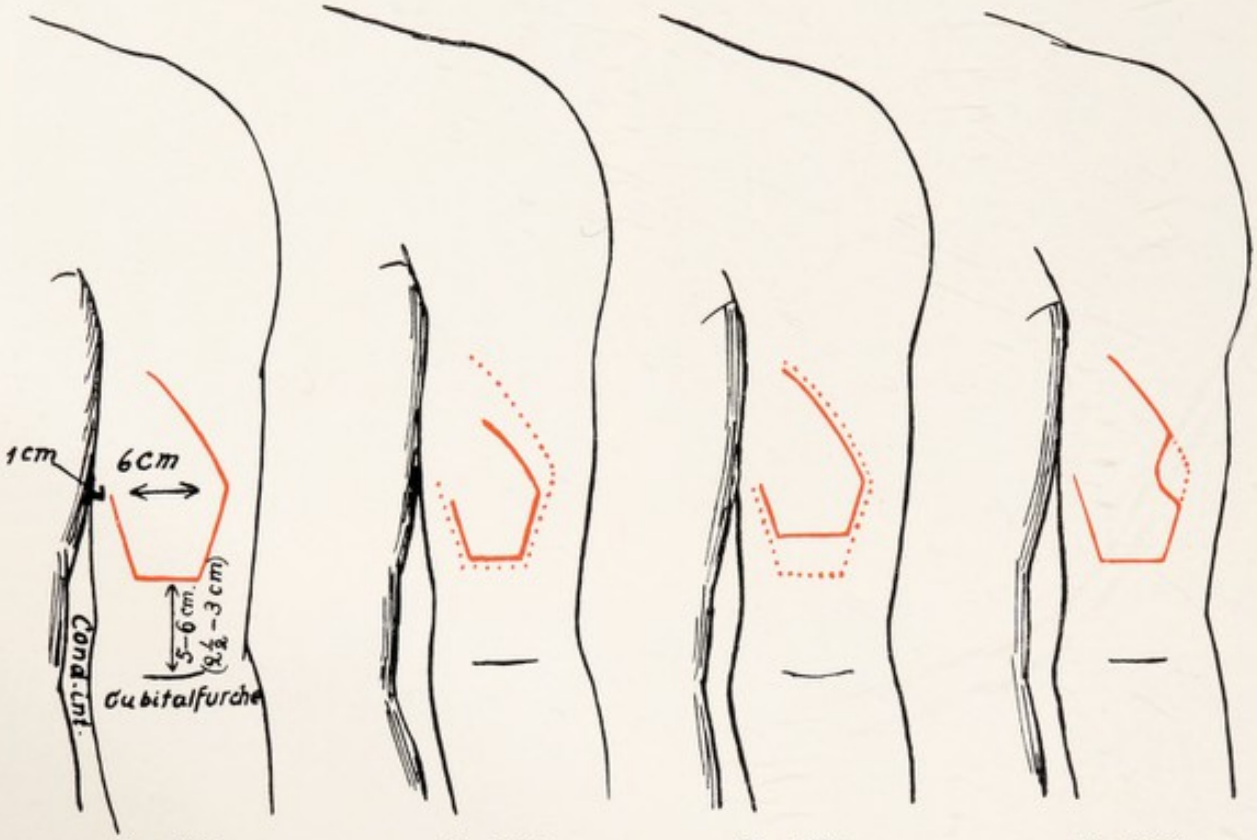

Fig. 1077. **I. Bei totalem Defekt.**

Fig. 1078. **II. Bei Defekt der oberen Partie.**

Fig. 1079. **III. Bei Defekt der unteren Partie.**

Fig. 1080. **Bei Vorhandensein eines Flügels.**

SCHNITTFÜHRUNGEN VON J. JOSEPH AUF DEM LINKEN ARM BEI BRACHIALER RHINOPLASTIK.

Spiegelbild der Figuren 465—468 auf S. 253.

Die punktierte Linie dient zur besseren Vergleichung mit der Schnittführung bei totalem Defekt.

linken Arm den Vorzug gebe. Bezüglich des linken Armes habe ich bisher nur angegeben, daß die Schnittführung das Spiegelbild der auf dem rechten Arm geführten Schnittführung wäre. — Die Einzeichnung der Schnittführung erfolgte auf dem rechten Arm, weil ich früher in der Tat den rechten Arm bevorzugt habe. Da ich mich aber in der Folgezeit überzeugt habe, daß die Operation am linken Arm bei Rechtshändern den großen Vorzug der Gebrauchsfähigkeit der rechten Hand während des Anwachsens der Armhaut an die Gesichtshaut hat, so habe ich in den letzten Jahren meist dem linken Arm den Vorzug gegeben. — Um nun dem Anfänger die für ihn erfahrungsgemäß schwierige gedankliche Umstellung zu ersparen, habe ich nunmehr die Schnittführung auch auf dem linken Arm einzeichnen lassen. S. Fig. 1077—1080.

Die Wahl des linken Armes ist besonders von Wert, um den vielfach aus anderen Städten bzw. Ländern gekommenen Patienten den schriftlichen Verkehr mit ihren Verwandten zu ermöglichen, worauf ich bereits in Abteilung II S. 254 aufmerksam gemacht habe (s. Fig. 469).

In dem kurzen Abschnitt über „Sattelnasen-Korrektur durch Parraffin-injektionen" auf S. 433 bis 435, in der zweiten Abteilung des Werkes berichtete ich über einen Fall von Amaurose, in welchem von anderer Seite Paraffin injiziert worden war. Als Schmelzpunkt wurden mir von dem injizierenden Kollegen 60° angegeben. — Zu diesem Falle teilt mir in dankenswerter Weise Eckstein berichtigend mit, daß er den Rest des in diesem Fall benutzten Paraffins sich von dem behandelnden Arzt zwecks Nachprüfung hat geben lassen und 42° als Schmelzpunkt statt 60° gemessen habe. Eckstein hat, wie er mir neuerdings mitteilte, zwecks erneuter Kontrolle aus derselben Bezugsquelle direkt Paraffin mit einem Schmelzpunkt von 60° verlangt und von neuem als wirklichen Schmelzpunkt dieses Paraffins 41—42° festgestellt. Danach ist die Amaurose im zitierten Falle nicht dem Hartparaffin zur Last zu legen.

Zweites Hauptgebiet.

Sonstige Gesichtsplastik.

XIV. Stirnplastik (Metopoplastik)[1])

einschließlich der Plastik der oberen Orbitalwand (obere Ophthalmo-Antroplastik)[2]) und der Augenbrauenplastik (Ophryoplastik)[3]).

Die Stirnplastik bezweckt die Korrektion der Deformitäten der Stirn. Als Deformitäten der Stirn kommen in Betracht:

1. Hypertrophie der Stirn.
   a) Hypertrophie der Stirnhaut.
      α) Die senkrechte Stirnhautfalte oder Glabellarfalte (Wutfalte).
      β) Die abnorm starken vorzeitigen Querfalten (Sorgenfalten).
      γ) Hypertrophie der Augenbrauen.
   b) Hypertrophie der Stirnbeinknochen.
2. Asymmetrie der Stirn.
   a) Asymmetrie des Stirnknochens.
   b) Asymmetrie und sonstige Stellungsfehler der Augenbrauen (siehe Anhang!).
3. Defekte der Stirn.
   a) Hautdefekte der Stirn (Reservelappenplastik).
   b) Knochendefekte der Stirn.
   c) Kombinationen von Haut- und Knochendefekten der Stirn.

Anhang: Augenbrauenplastik (Ophryoplastik).

1. Hypertrophie der Stirn (Metopo-mioplastik).

a) Hypertrophien der Stirnhaut.

α) Die senkrechte Stirnhautfalte oder Glabellarfalte (Wutfalte),

die man auch als Wutfalte bezeichnet, befindet sich in der Gegend der Glabella. Man kann sie auch die Glabellar-Falte nennen. Die operative Beseitigung besteht in dem

[1]) *τό μέτωπον* = die Stirn.

[2]) *τὸ ἄντρον* = die Höhle, latein. antrum. Gemeint ist: antrum ophthalmicum konform den Bezeichnungen antrum cardiacum, antrum mastoideum, a. pyloricum, a. tympanicum usw. „Antroplastik" oder „Ophthalmo-Antroplastik" sind passende Bezeichnungen für Augenhöhlenplastik. — Das von anderer Seite gebildete Wort „Orbitoplastik" wird als sprachliche Mißbildung (Orbita ist lateinisch, Plastik griechisch) besser vermieden.

[3]) *ἡ ὀφρύς* = die Augenbraue.

einfachen Ausschneiden dieser Falte entsprechend ihrem Verlauf. Die Wundränder werden dann zweckmäßig mit feinstem Nahtmaterial vereinigt, am besten mit Pferdehaaren. Die Schnitte müssen durch die ganze Dicke der Haut geführt werden, da sonst die Falte nicht verschwindet. Die Operation ist besonders indiziert bei Berufen, wie dem ärztlichen und dem Schwesternberuf, bei denen ein wütender Gesichtsausdruck äußerst störend wirkt. So habe ich auf dringenden Wunsch einem Kollegen, der als Kinderarzt durch seine besonders stark ausgeprägte Wutfalte seine kleinen Patienten

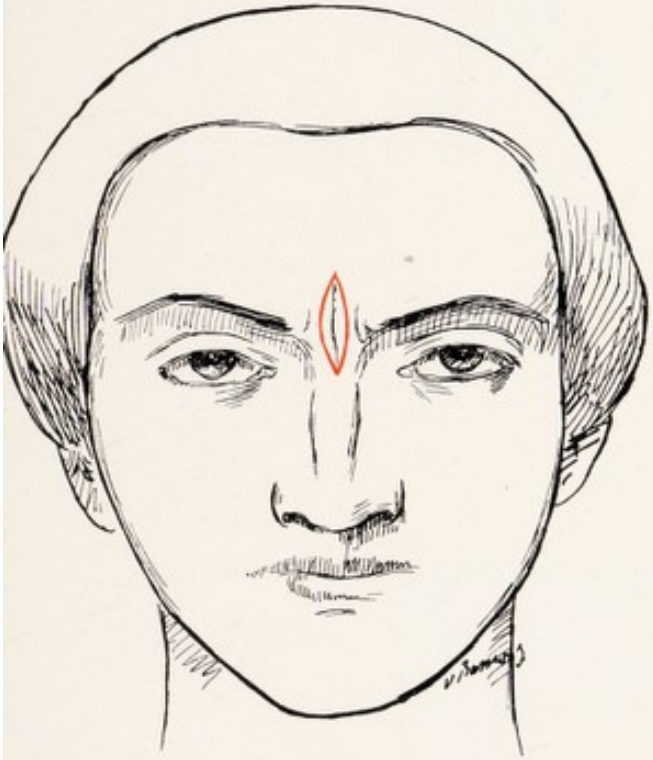

Fig. 1081.
Schnittführung.

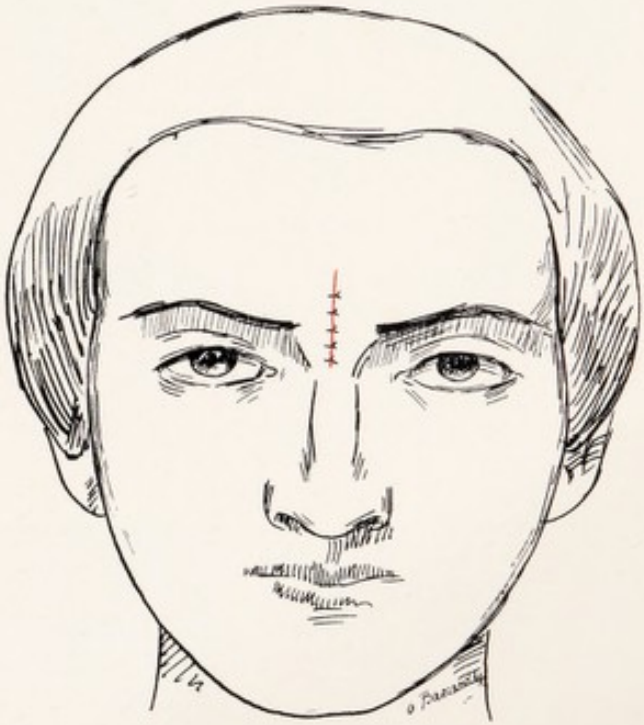

Fig. 1082.
Naht.

KORREKTUR DER SENKRECHTEN STIRNFALTE ODER GLABELLARFALTE (WUTFALTE).

oft geängstigt hat und auch in Zukunft ängstlich zu machen fürchtete, diese entfernt; ebenso bei einigen Schwestern, die aus demselben Grunde einen sehr wenig vertrauenerweckenden Eindruck machten. Fig. 1081 und 1082 zeigen die Methode.

β) Die Querfalten der Stirnhaut (Sorgenfalten)

sind normalerweise bei älteren Leuten vorhanden und werden besonders bei älteren Männern als „Denkerfalten" sehr geschätzt. Bei Frauen, besonders bei jüngeren Individuen sind sie recht störend. Es wird daher häufig ihre Beseitigung gewünscht. Sind sie nicht sehr ausgesprochen, so habe ich im allgemeinen von einer Beseitigung abraten zu sollen geglaubt; waren sie ausgesprochen, so habe ich sie gelegentlich operiert.

Hierfür kommen zwei Methoden in Betracht:

1. die spindelförmige Streifenexcision aus der Kopfhaut,
2. die trapezförmige Streifenexcision aus der Stirnhaut.

Die erste Methode besteht in einer nach beiden Seiten spitz verlaufenden Excision etwa zwei Finger breit hinter der Haargrenze der Stirn, welche etwa drei Finger breit, oberhalb der Ohren endigt. (Fig. 1083 und 1084.)

Fig. 1085 zeigt eine von einem praktischen Falle gewonnene spindelförmige Excision aus der Kopfhaut. Das excidierte Hautstück darf nicht zu schmal sein, da sonst der gewünschte Erfolg ausbleibt.

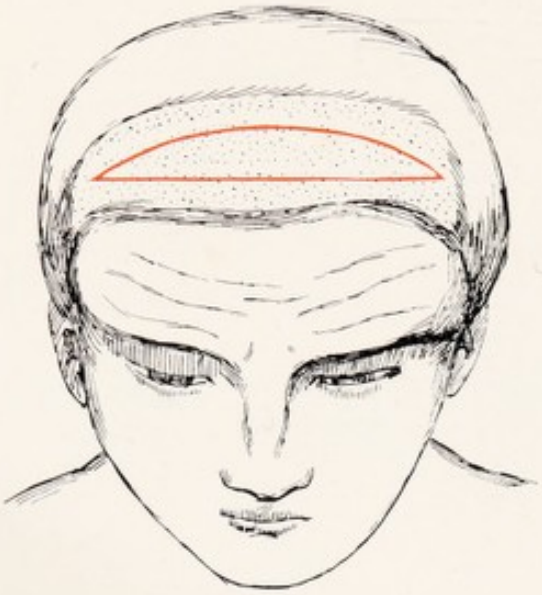

Fig. 1083.

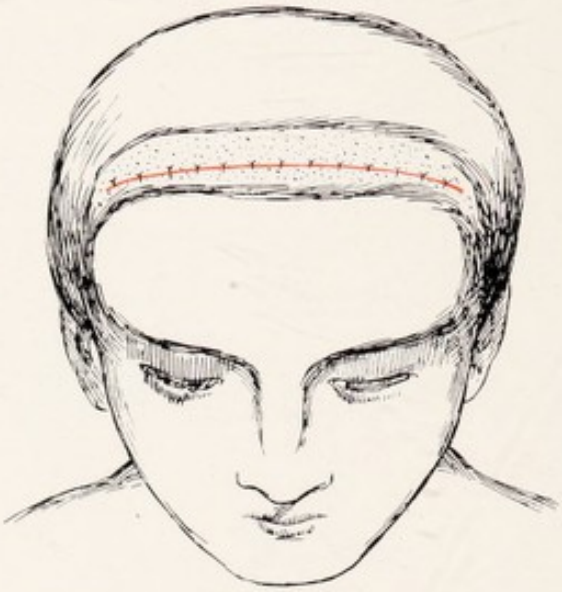

Fig. 1084.

KORREKTUR DER QUERFALTEN DER STIRNHAUT (SORGENFALTEN) MITTELST HAUTEXCISION HINTER DER HAARGRENZE (I. METHODE).

Fig. 1085.

Hinter der Haargrenze excidierte Hautstücke

(zu den Fig. 1083 und 1084 gehörig. Siehe Text).

Hat man nach der ersten Excision nicht den gewünschten Erfolg, so muß man, falls erforderlich, einen Parallelschnitt hinzufügen, wie er in Fig. 1085 zu sehen ist.

Die zweite Methode ist die Excision eines Streifens aus der Stirnhaut an der Haargrenze in Gestalt eines flachen Trapezes. Zu dieser Methode können sich Frauen leichter entschließen als Männer, weil Frauen die Narben, falls sie ausnahmsweise stören sollten, leichter (durch Haarlocken) verdecken können (s. Fig. 1086 und Fig. 1086a).

Diese Methode eignet sich auch für Personen, welche eine zu hohe Stirn haben.

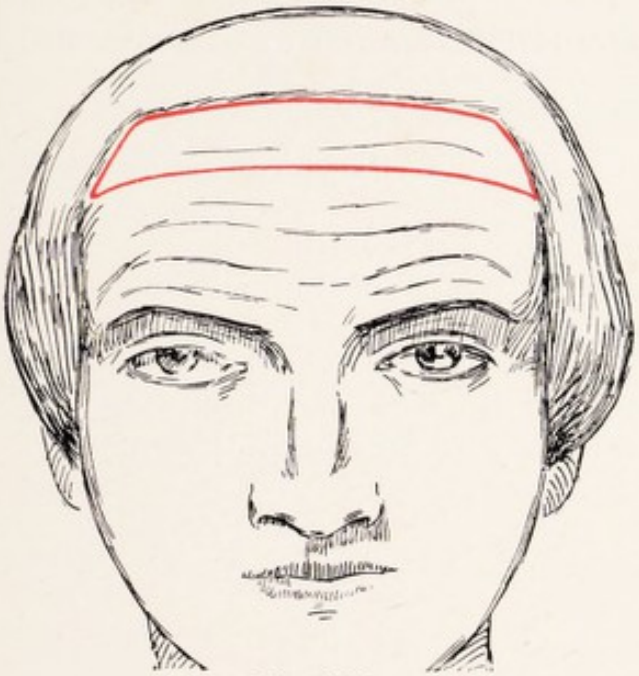

Fig. 1086.
Schnittführung.

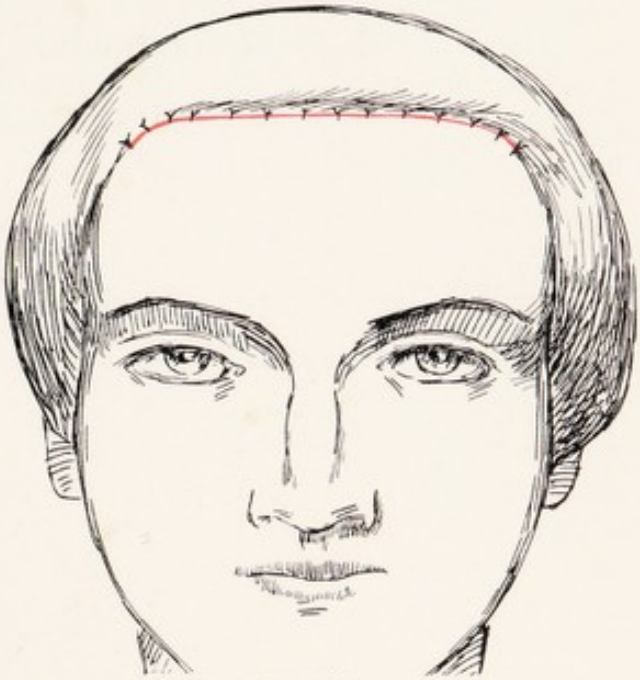

Fig. 1086a.
Naht.

KORREKTUR DER ÜBERMÄSSIGEN HORIZONTALEN STIRNFALTEN (SORGENFALTEN).

Fig. 1087.
Übermäßige Stirnfalten, beseitigt durch die in Fig. 1086, 1086a angegebene Methode. Operationsnarbe kaum sichtbar.

γ) Hypertrophie der Augenbrauen.

Auch die Augenbrauen können hypertrophisch entwickelt sein. Näheres darüber wie auch über die Behandlung s. im Anhang zur Stirnplastik, S. 519 u. ff. (Ophryoplastik), woselbst alle Deformitäten der Augenbrauen zusammengefaßt sind.

b) Hypertrophie der Stirnbeinknochen.

Allgemeine Hypertrophie der Stirnbeinknochen kommt vor. Bekannt ist das Bild der Leontiasis ossea. Doch dürften diese kaum jemals Objekt der plastischen Chirurgie gewesen sein. — Dagegen sind Exostosen des Stirnbeins relativ leicht durch Abmeißeln oder Absägen zu korrigieren.

2. Schiefheit oder Asymmetrie der Stirn.

a) Schiefheit resp. Asymmetrie des Stirnbeins

kommt angeboren und erworben vor; angeboren als Teilerscheinung einer allgemeinen Schädelasymmetrie.

Die angeborene Schiefheit der Stirne wird kaum Objekt des plastischen Eingreifens sein. Wenigstens ist ihre operative Beseitigung von mir nicht verlangt worden.

Erworben wird die Schiefheit der Stirn durch Traumen im Kriege, meist durch Schußverletzungen, im Frieden durch Unglücksfälle, unter denen die Auto-Unglücksfälle besonders zu nennen sind. — Die traumatische Schiefheit der Stirn entsteht meist durch Abbrechen bzw. Zertrümmerung der oberen Orbitalwand, welche Depressionen dieses Knochenbezirkes verursachen. Ich habe daher die Behandlung dieser Arten von Asymmetrie der Stirn in dem Abschnitt über Stirndefekte geschildert und verweise auf diesen (s. Fig. 1105 u. 1112).

b) Schiefheit der Stirnhaut

kommt besonders in der Form der Schiefheit der Augenbrauen zum Ausdruck, namentlich als operative Nebenwirkung in der Nasenplastik, wenn die Nasenhaut aus einer Stirnhälfte ersetzt und der sekundäre Stirnhautdefekt nicht gleich gedeckt wird.

Aber auch durch Brandverletzungen an der Stirn können Stellungsfehler der Stirnhaut entstehen. Auch in solchen Fällen ist die nähere Ursache meist ein Defekt an der Stirn. Ich habe daher auch diese Asymmetrien bei den Defekten der Stirn behandelt (s. die Fig. 1105, 1109—1109 b, 1112).

3. Stirndefekte (Metopo-neoplastik).

Die Stirnbeindefekte teilt man zweckmäßig ein in:

a) Weichteildefekte der Stirn,

b) Knochendefekte der Stirn,

c) Kombinationen von Weichteil- und Knochendefekten der Stirn.

a) Weichteildefekte der Stirn.

Weichteildefekte der Stirn entstehen nach Verletzungen und besonders nach operativen Eingriffen. Diese geschehen z. B. vielfach bei Ausführung der totalen Rhinoneoplastik. In diesen Fällen wird der sekundäre Stirndefekt soweit wie möglich durch Zusammenziehung beseitigt. Ist das ohne Entstellung resp. Verziehung der Augenbrauen nicht möglich, so wird der sekundäre Stirnhautdefekt gedeckt und zwar durch gestielte Lappen oder freie Hauttransplantation. Beispiele für den Stirnhautersatz durch Stielplastik stellen die Fig. 533, 534 und 535 dar.

Die am meisten anwendbare Deckung ist die freie Überpflanzung. Diese wird am besten mittels eines Transplantationsmessers und mittels meines Schürzenverbandes, s. S. 71, ausgeführt. Der Lappen muß ungefähr die Dicke von 2—3 mm haben, da sonst der transplantierte Bezirk wie eine Tiefebene aussieht. In einem Falle, indem

bereits ein dünner Lappen eingeheilt war, mußte ich wegen dieser Tiefebene den Lappen noch einmal ausschneiden und durch einen dickeren ersetzen; dann erst erhielt der zu ersetzende Bezirk das gleiche Niveau mit der Stirnhaut. Ein Beispiel für die Deckung eines Stirnhautdefektes durch freie Hauttransplantation zeigen die Fig. 131 und 132 auf Seite 71 der 1. Abteilung.

Reservelappenplastik.

An dieser Stelle möchte ich, zumal es sich in dem zu beschreibenden Falle um einen operativen Stirnhautdefekt (neben einem Liddefekt) handelt, eine besondere Vorsichtsmaßregel erwähnen, die streng genommen in den allgemeinen Teil gehört, wofür aber zur Zeit seiner Abfassung das Bildermaterial noch nicht zur Verfügung stand; die Vorsichtsmaßregel, die ich kurz als Reservelappenplastik bezeichnet habe, betrifft besonders verantwortliche Fälle, in denen man im Falle des Mißlingens starke Verzerrung des Augenlides und der Augenbraue befürchten muß. Die Methode besteht darin, daß man die schlechte Haut nicht ganz, sondern nur an drei Seiten abtrennt, sie nach der Seite zurückschlägt und erst dann frei transplantiert, s. Fig. 1089 und die farbige halbschematische Fig. 1088[1]).

Das Vorgehen bietet den Vorteil, daß man für den Fall der Nichtanheilung des frei überpflanzten Hautlappens immer noch als Notbehelf die schlechte Haut als Hautdeckung behalten kann. Die Methode wird am besten durch die Fig. 1088, 1089 und 1090 erläutert.

Im vorliegenden Falle handelte es sich um einen Nävus (die behaarten Stellen in Fig. 1089 und 1091), welcher in großem Umfange die rechte Schläfengegend und außerdem das ganze Unterlid eingenommen hatte. Zunächst wurde der Nävus des Unterlides exstirpiert und durch einen Wangenlappen ersetzt (Fig. 1089). Da somit ein Wangenlappen für den Ersatz des Nävus an der Stirn (Schläfe) nicht mehr in Betracht kam, und bei dem kleinen Kinde die Plastik aus dem Arm höchst unsicher war, sah ich mich genötigt unter dem Schutz des Reservelappens frei zu transplantieren. Fig. 1088 zeigt deutlich die Methode.

Fig. 1090 zeigt den frei transplantierten Lappen kurz nach der Anheilung, Fig. 1091 den Zustand einige Wochen später, Fig. 1092 den Zustand kurz nach der Abtrennung des Reservelappens.

Der frei transplantierte Lappen ist also, wie ich es gewohnt bin, glatt angeheilt. Das entbindet uns aber nicht davon, vorsichtshalber die Reservelappenplastik anzuwenden. Auch wird dieser Ausweg resp. diese Rückversicherung manchem jüngeren Chirurgen den Entschluß erleichtern, eine solche Plastik zu übernehmen.

Diese Methode ist natürlich auch für andere Gesichtsdefekte anwendbar, wenn es sich um häßliche Narben nach Lupus usw. handelt.

---

[1]) Ein Bild vor der Plastik, das den Nävus in ganzer Ausdehnung zeigt, ist leider nicht aufgenommen worden, zumal eine Stirnplastik nicht gleich in Aussicht genommen war. Fig. 1089 zeigt den Fall bereits nach dem Ersatz des Nävus am Unterlid.

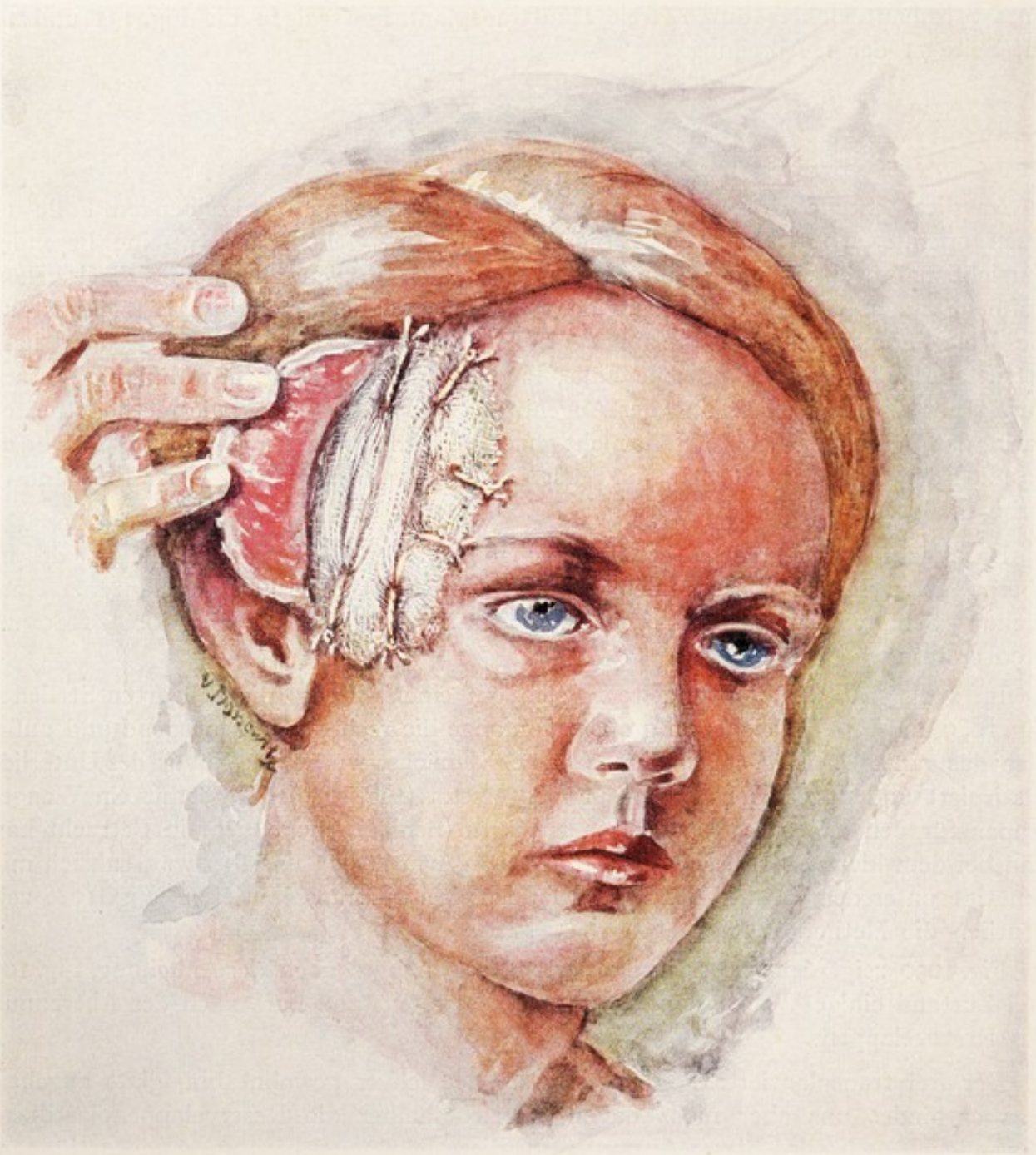

Fig. 1088.

RESERVELAPPENPLASTIK NACH J. JOSEPH.

Freie Hauttransplantation unter vorübergehender Erhaltung der alten Hautbedeckung als Notbehelf. Das Transplantat durch einen Schürzenverband festgehalten (halbschematische Methodenzeichnung unter Benützung von Fig. 1090 angefertigt).

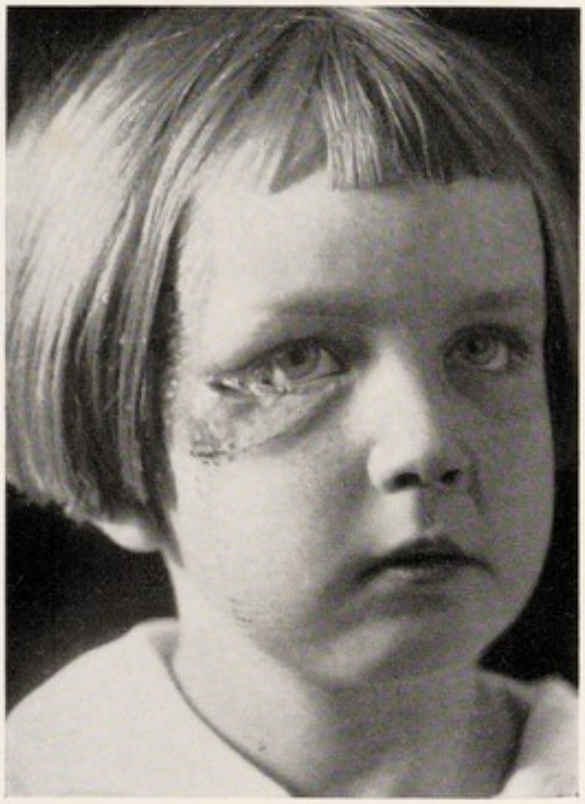

Fig. 1089.
Zustand nach Exstirpation des Lid-Nävus. Der Nävus an der Stirn, hier wenig sichtbar, noch nicht in Angriff genommen.

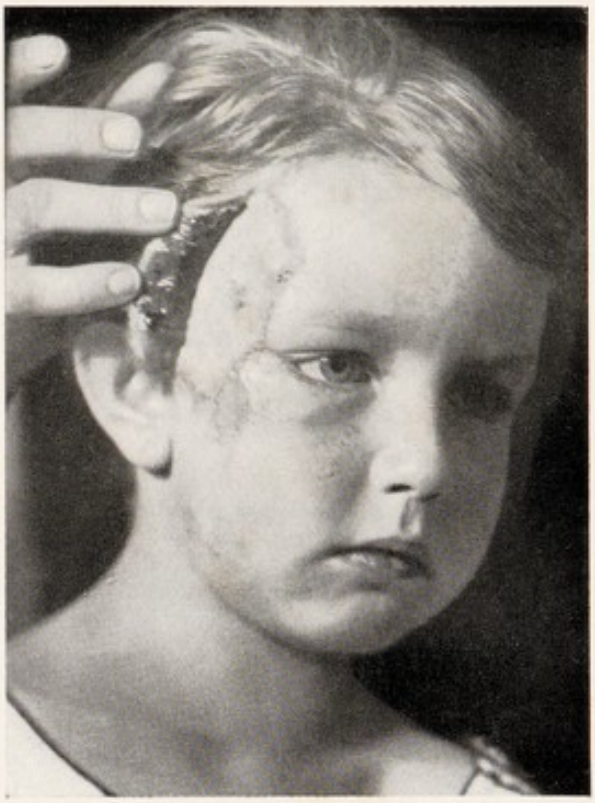

Fig. 1090.
Zustand etwa 8 Tage nach der freien Transplantation. Das Transplantat ist angeheilt, der den Nävus enthaltende Reservelappen nach hinten zurückgeschlagen.

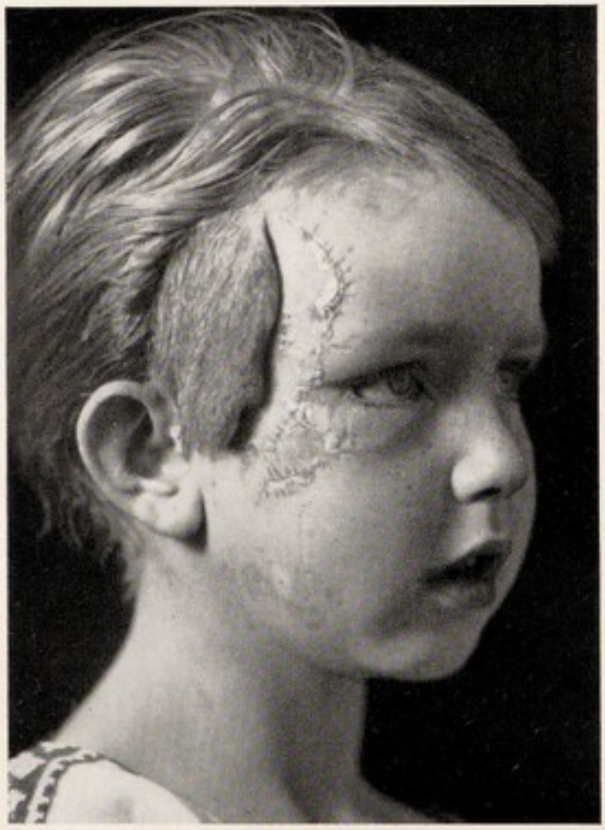

Fig. 1091.
Zustand eine Woche später, kurz vor der Abtragung des den Nävus enthaltenden Reservelappens, der hier herabhängt.

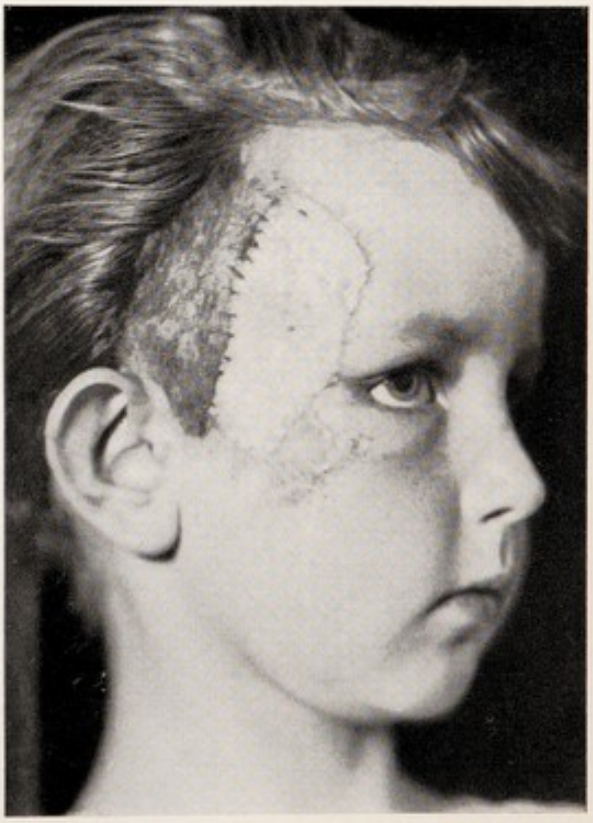

Fig. 1092.
Zustand nach der Abtrennung des Reservelappens. Neue Haargrenze deutlich erkennbar.

RESERVELAPPENPLASTIK VON J. JOSEPH AN EINEM PRAKTISCHEN FALLE ERLÄUTERT.

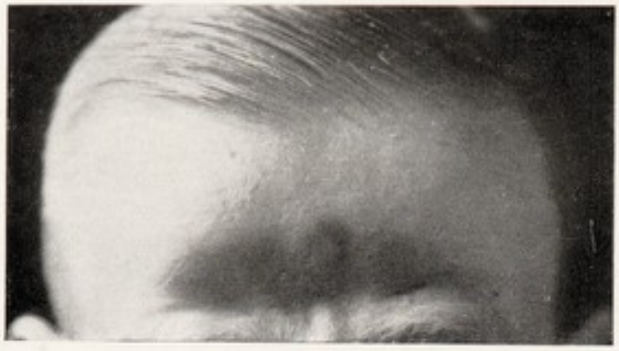

Fig. 1093.
Stirnbeindefekt bei erhaltener Haut.

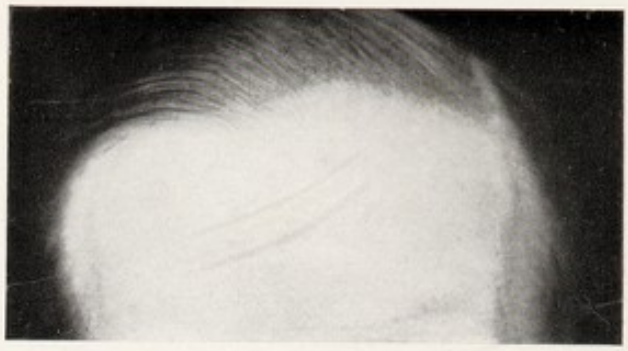

Fig. 1094.
Nach Einfügung einer Elfenbeinplatte von einem linksseitigen Schläfenschnitt aus.

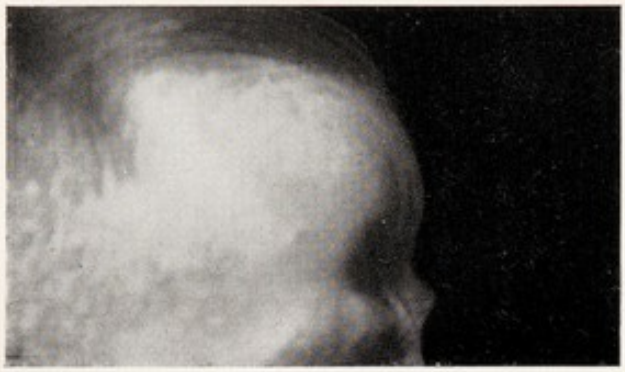

Fig. 1095.
Fall 1093 in Seitenansicht.

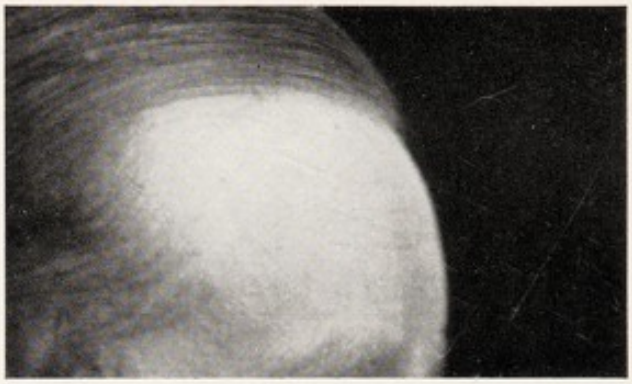

Fig. 1096.
Fall 1093 in Seitenansicht nach der Elfenbeineinfügung.

Fig. 1097. Röntgenbild (Profil) der Stirn nach der Einfügung der Elfenbeinplatte.
Vier Jahre nach der Operation aufgenommen.

KNOCHENDEFEKT DER STIRN BEI ERHALTENER HAUT KORRIGIERT DURCH ELFENBEINEINFÜGUNG.

b) Knochendefekte der Stirn.

Stirnbeindefekte bei erhaltener Haut kommen nach Stirnhöhlenoperationen vor. Einen solchen Fall zeigen die Fig. 1093 und 1095. Die Fig. 1094 und 1096 zeigen den Zustand nach Einfügung eines dem Knochendefekt entsprechenden Elfenbeinstückes, die von einem auf den Bildern kaum sichtbaren kleinen, senkrechten Schnitt von der linken Schläfe her ausgeführt wurde. Fig. 1097 zeigt das nach vier Jahren hergestellte Röntgenbild.

Auch nach Traumen (Automobilunfällen) kommen tiefe Impressionen vor, die durch Fettimplantation oder Einfügung von Knochen oder wie in dem soeben beschriebenen Falle durch Einfügung von Elfenbein korrigiert werden können.

c) Kombination von Weichteil- und Knochendefekten der Stirn.

Handelt es sich um die Kombination von Weichteil- und Knochendefekten der Stirn so muß in erster Linie der Weichteildefekt korrigiert werden. Eine durch den knöchernen Defekt entstandene Einziehung kann durch freie Fettimplantation ausgeglichen werden. So habe ich in einem Falle, bei einem walnußgroßen Stirndefekt in der Gegend der Glabella (Fig. 1098), von dem eine ziemlich breite Fistel in die Nasenhöhle führte, der auch mit einem kleinen Wangendefekt unterhalb des linken Augenlides verbunden war, zunächst die Nasenfistel durch Umklappen zweier kleiner Hautlappen nach der Mitte hin geschlossen, dann in die Höhle einen aus der Außenfläche des Oberarms, nahe der Schultergegend entnommenen Fettlappen frei eingepflanzt und zum Schluß die fehlende äußere Haut durch einen gestielten Stirnlappen ersetzt. Fig. 1099 zeigt den Erfolg und Fig. 1100 die hier angewandte Methode. Der Erfolg ist dauernd gut geblieben.

Defekte der oberen Hälfte der Orbita. (Obere Ophthalmo-Antroplastik[1]).

Auch bei den Defekten der oberen Hälfte der Orbitalwand handelt es sich meist um eine Kombination von Weichteil- und Knochendefekten der Stirn.

In dem in Fig. 1101 dargestellten Falle handelte es sich um einen kleineren Defekt des oberen Randes der Orbita. Dieser Defekt ließ sich durch eine einfache, rechtwinklige Stirnlappen-Eindrehung korrigieren (Erfolg s. Fig. 1102).

In einem anderen Falle fehlte der ganze rechte Orbitalrand in einer Höhe und Tiefe von $1^1/_2$ cm nebst der dazu gehörigen Stirnhaut — es fehlte also gänzlich die rechte obere Orbitalhälfte — außerdem fehlte ein großer Teil der hinteren Stirnhöhlenwand. Die defekte Stelle war nur durch eine eingezogene Narbe bedeckt. Sie pulsierte auffallend, da dem dahinter liegenden Gehirn die Knochenbedeckung fehlte. Das Oberlid war am lateralen Ende stark nach oben disloziert und total ektropioniert, derart, daß die Wimpern strahlenförmig nach oben gerichtet waren und der nach oben

[1]) Die untere Ophthalmo-Antroplastik siehe im Kapitel über Gnatho- und Zygoplastik S. 530 und 659.



Fig. 1098.
Medianer Stirnbein- und Stirnhautdefekt.

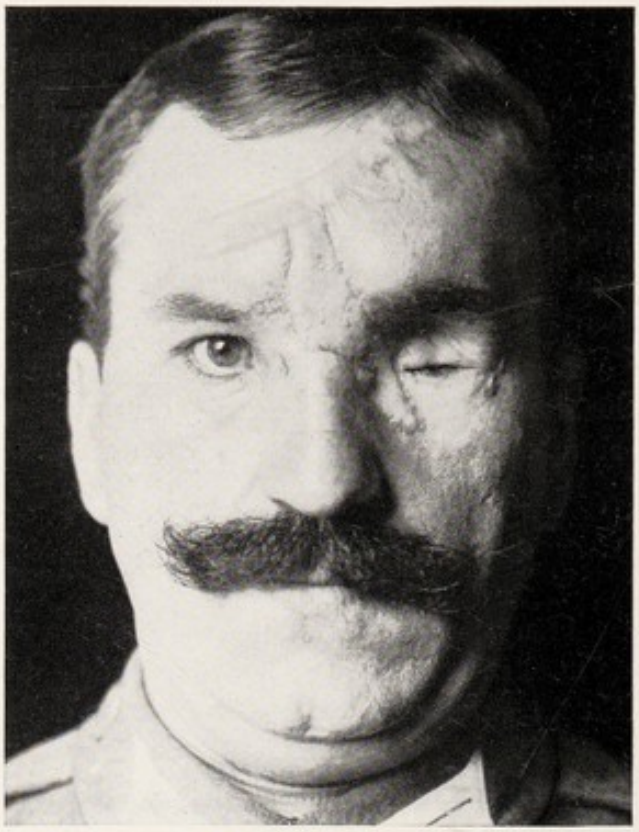

Fig. 1099.
Derselbe Fall nach der Plastik.

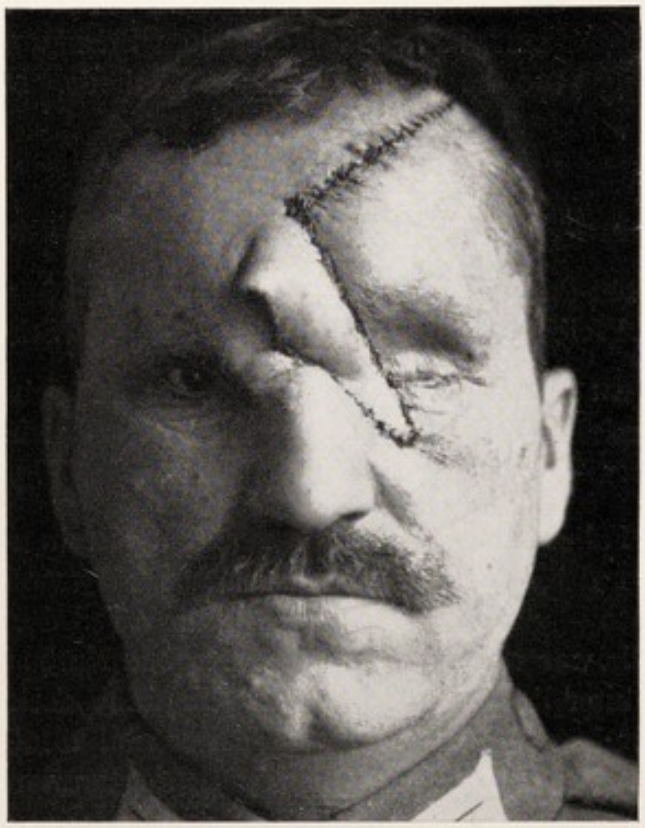

Fig. 1100.
Zwischenstadium. Zustand etwa 5 Tage nach der Transplantation aus der Stirn.

KORREKTUR EINES MEDIANEN STIRNBEIN- UND STIRNHAUTDEFEKTS DURCH TRANSPLANTATION EINES STIRNLAPPENS UND FREIE FETTIMPLANTATION.

gezerrten Haut des Oberlides anlagen (Fig. 1105). — Ich habe in diesem Falle, der auch als traumatische Schiefheit des Stirnbeins bezeichnet werden kann, den oberen Defektrand umschnitten und das obere Augenlid sowie die eingezogene Narbe nach unten abpräpariert, bis der Stirnhautdefekt in seinem vollen Umfange in die Erscheinung trat. Hierauf deckte ich den großen Stirnhautdefekt durch einen etwa 3 cm breiten Wangenlappen, dessen Stiel sich an der rechten Schläfe und dessen Spitze sich unterhalb des Kieferwinkels befand (Fig. 1103

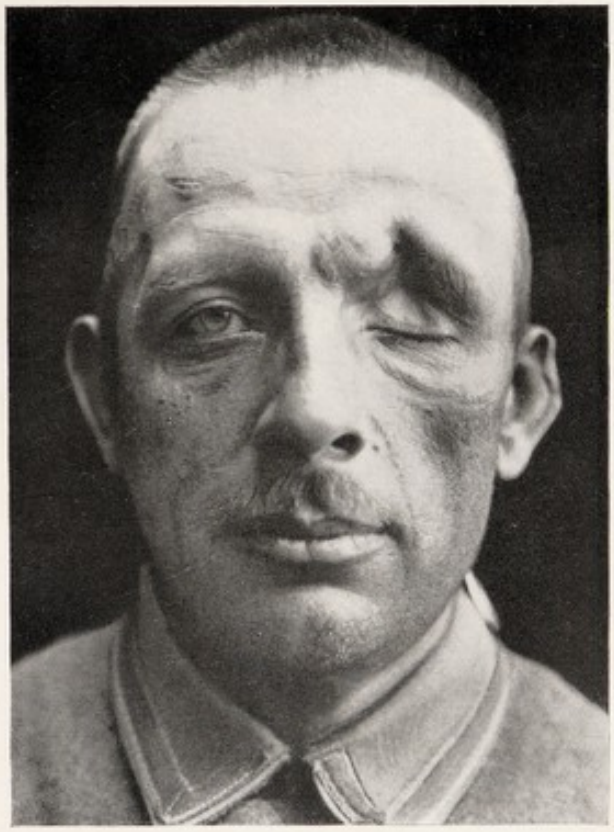

Fig. 1101.
Stirnbeindefekt.

Fig. 1102.
Ersatz durch einen Stirnhautlappen.
(Zu Fig. 1101 gehörig.)

STIRNHAUT- UND STIRNBEINDEFEKT KORRIGIERT DURCH RECHTWINKLIGE STIRNLAPPEN-EINDREHUNG.

und 1104). Heilung per primam (s. Fig. 1106 u. 1107). Da der Defekt durch einen Hautlappen mit dickem Unterhautfettgewebe gedeckt ist, hätte die geplante Knochenüberpflanzung trotz der noch immer vorhandenen, wenn auch weniger auffälligen Pulsation nunmehr gefahrlos ausgeführt werden können. Der transplantierte Lappen war sehr dick; es konnte daher auf die Knocheneinpflanzung verzichtet werden. Auch das Ektropium des Oberlides ist beseitigt. Patient kann jetzt ein künstliches Auge tragen. (Siehe Fig. 1106.)

Ist die narbige defekte Stelle mittels eines Lappens gedeckt, der genügend Unterhautfettgewebe enthält, so sind die Patienten meist zufrieden und wünschen in der Regel nicht mehr die knöcherne Deckung resp. die Einschiebung eines Knochens unter die

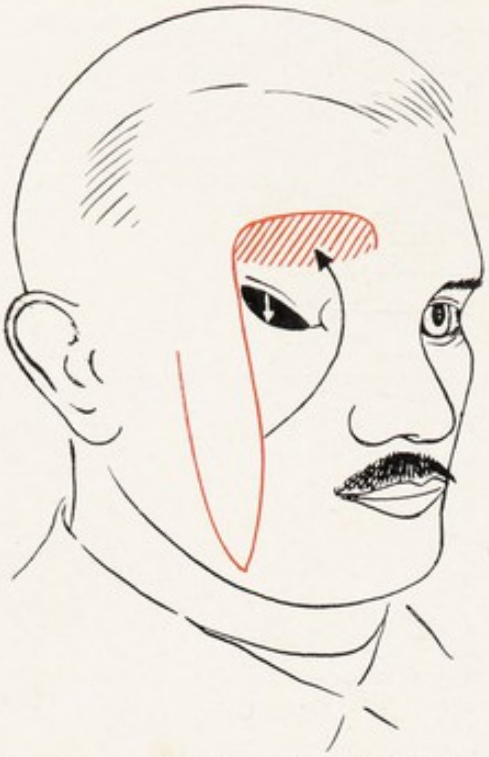

Fig. 1103. Schnittführung des Wangenlappens.
Die Schraffierung deutet den Umfang des abpräparierten Hautbezirks an.

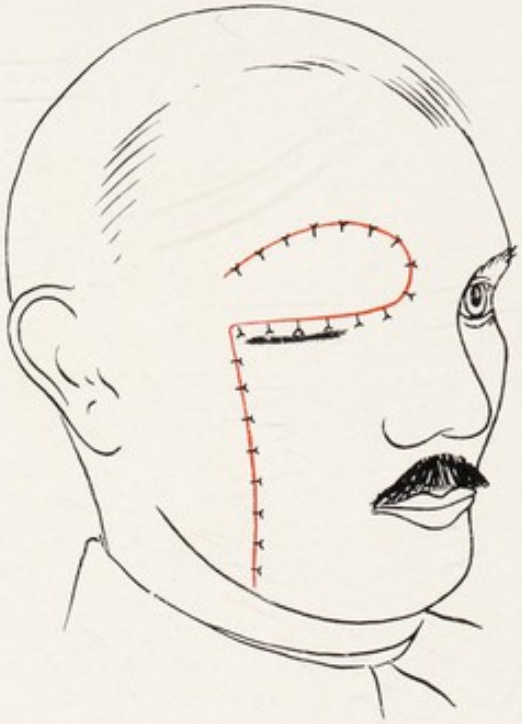

Fig. 1104. Nach der Transplantation und Zusammenziehung der Wangenwunde.

STIRNHAUT- UND STIRNBEINDEFEKT KORRIGIERT DURCH EINEN WANGENLAPPEN ANALOG DER LIDPLASTIK. (NACH J. JOSEPH.)

Erweiterung der für die Lidplastik angegebenen Methode von Fricke und von Ammon.

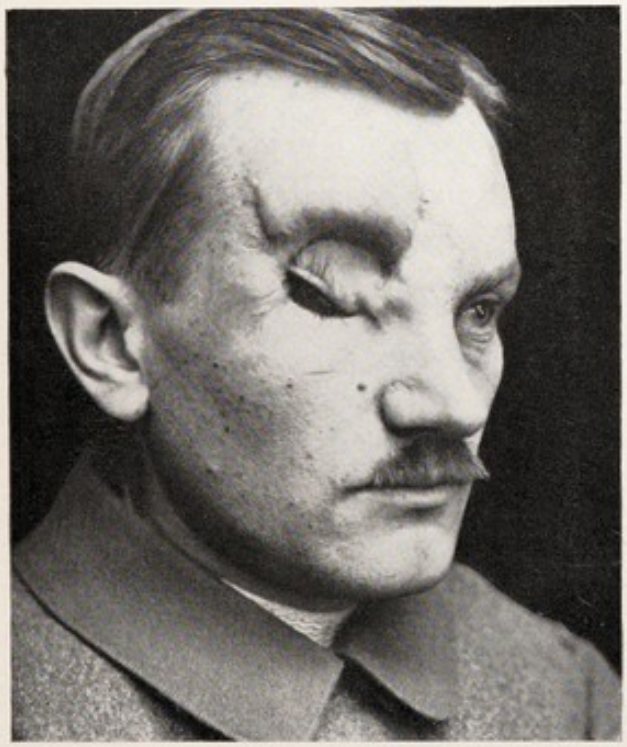

Fig. 1105. Stirnbein- und Stirnhautdefekt nebst Liddeformität.
(Vorderansicht siehe Fig. 1112.)

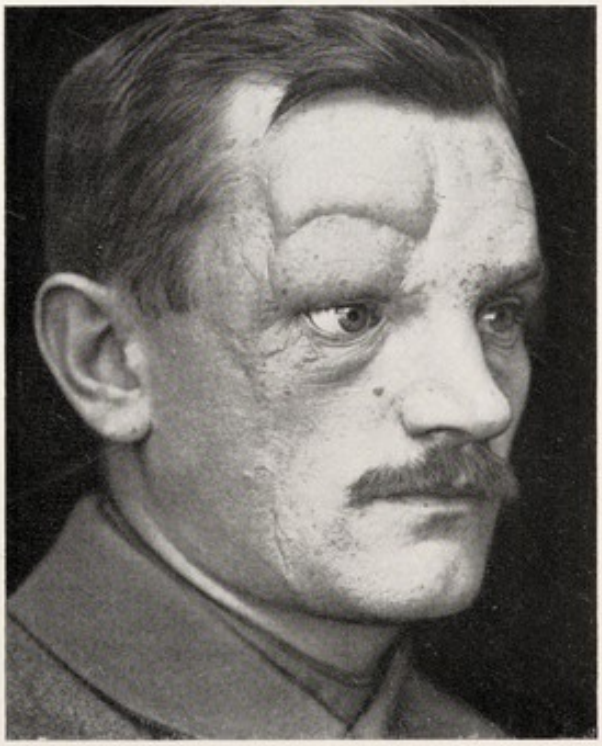

Fig. 1106. Zustand nach Entfernung der Fäden. Stirndefekt gedeckt. Es fehlt noch die Augenbraue.
(Diese Korrektur siehe S. 522, Fig. 1110—1111.)

PRAKTISCHER FALL ZU DER OBEN SCHEMATISCH DARGESTELLTEN METHODE.

transplantierte Haut. Wird eine Knochendeckung jedoch verlangt, so schiebt man ein modelliertes Knochenstück aus der Tibia oder ein Elfenbeinstück subcutan in die entsprechend vorbereitete Implantationsstelle ein.

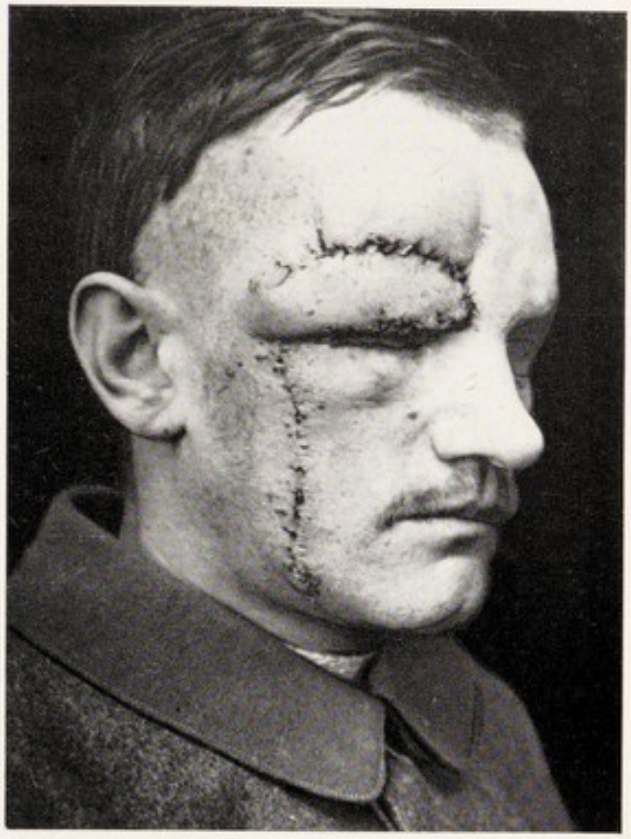

Fig. 1107.
Nach der Transplantation eines großen Wangenlappens.
(Etwa 5 Tage nach der Operation.)

GROSSER STIRNBEIN- UND STIRNHAUTDEFEKT NEBST LIDDEFORMITÄT, KORRIGIERT DURCH EINEN SENKRECHTEN WANGENLAPPEN (NACH J. JOSEPH).
(Hierzu die Fig. 1105—1106.)

Anhang: Augenbrauendeformitäten (Ophryoplastik)[1]).

Als noch zur Stirnplastik gehörig zu betrachten sind die Augenbrauendeformitäten. Hier kommen neben der Hypertrophie und den Defekten der Augenbraue auch Stellungsfehler der Augenbraue in Betracht.

a) Hypertrophie der Augenbrauen.

In manchen Fällen sind die Augenbrauen übermäßig stark entwickelt und verleihen besonders jungen Mädchen einen finsteren, abstoßend häßlichen Ausdruck. Korrigiert wird dieser Fehler durch

Verkleinerung der Augenbrauen (Ophryo-mioplastik).

Ich rate in solchen Fällen je einen mittleren Längsstreifen von etwa $1^1/_2$—2 mm aus den Augenbrauen zu entfernen, der dem unteren Rand der Augenbraue näher

[1]) ἡ ὀφρύς = die Augenbraue.

liegt als dem oberen. Die Patienten sind durch diese kleine Operation der Mühe überhoben, beständig sich die Augenbrauen durch Entfernung der störenden Härchen selbst verschmälern zu müssen.

b) Stellungsfehler der Augenbrauen.

Wie in Kap. 14, S. 509, erwähnt, kommt der Stellungsfehler bei Entnahme von Stirnhaut zum Zwecke der Nasenersatzplastik und nach Brandwunden auf der Stirn und Kopfhaut vor. Korrigiert wird der abnorme Hochstand der Augenbraue durch Incision am oberen Rande der dislozierten Augenbraue und Einsetzen eines Hautlappens, entweder aus der Wange (s. Fig. 1108, auch Fig. 1128) oder aus der Stirnhaut resp. Schläfenhaut (Fig. 1109 und 1109a—1109c).

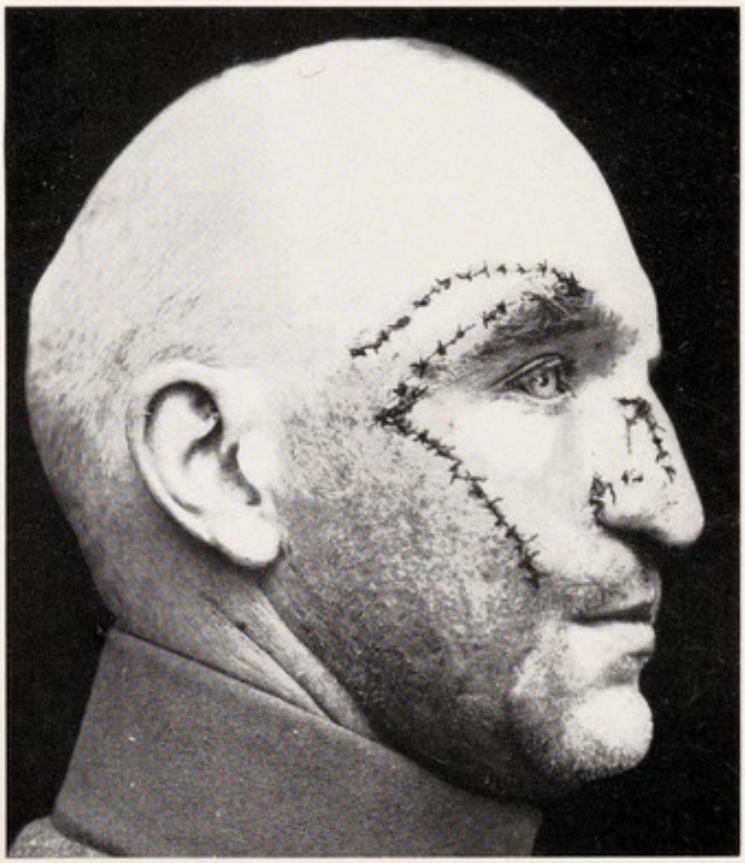

Fig. 1108.
Zu hoch stehende Augenbraue durch Einfügung eines Wangenlappens an die normale Stelle gedrückt.
(Zustand etwa 6 Tage nach der Operation, zugleich Modellierung der Nase.)

Derartige Entstellungen zu beseitigen, hatte ich mehrfach Gelegenheit. So habe ich in dem in Fig. 1108 dargestellten Falle die zu hoch stehende Augenbraue durch einen kleinen Wangenlappen, in einem weiteren Falle durch einen Lappen aus der Schläfe in die normale Stellung herabgedrückt (s. auch Ektropion beider oberen Augenlider S. 529, Fig. 1128 und 1129).

c) Defekte der Augenbrauen.

(Augenbrauen-Ersatzplastik, Ophryo-neoplastik.)

Augenbrauen ersetzt man am sichersten durch einen behaarten Temporalislappen (Lexer). Man tut gut, den Lappen am Ort der Augenbrauen zunächst in etwa

Fig. 1109. Vor der Plastik.

Fig. 1109a. Nach der Plastik.

Fig. 1109b. Schnittführung.

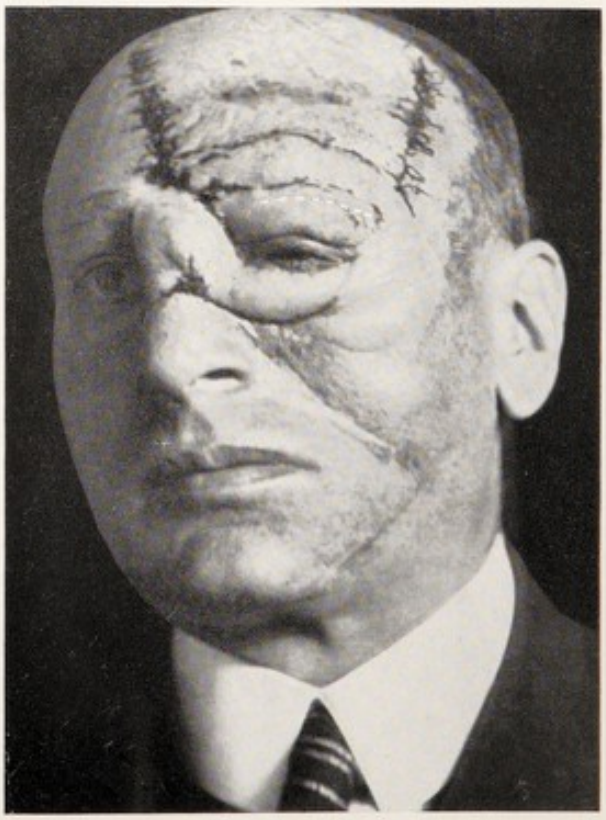

Fig. 1109c. Zustand ca. 1 Woche nach der Operation.

OPERATIVES TIEFERSTELLEN EINER ZU HOCH STEHENDEN AUGENBRAUE AUS DER LINKEN SCHLÄFE.

(Neben Hebung des linken Unterlides durch einen rechtsseitigen Stirnlappen.)

Zugleich Korrektur eines hier nicht in Betracht kommenden medialen Unterlid-Ektropions durch Implantation eines an der Glabella gestielten Stirnlappens in die Gegend des Unterlides (siehe auch Fig. 1129—1133). Die punktierte Linie bezeichnet die Gegend der Augenbraue, die zwecks Wahrung der Asepsis hier rasiert ist.

Fig. 1110.
Totaler Augenbrauenersatz.
Erste Einpflanzung eines behaarten Kopfhautlappens.

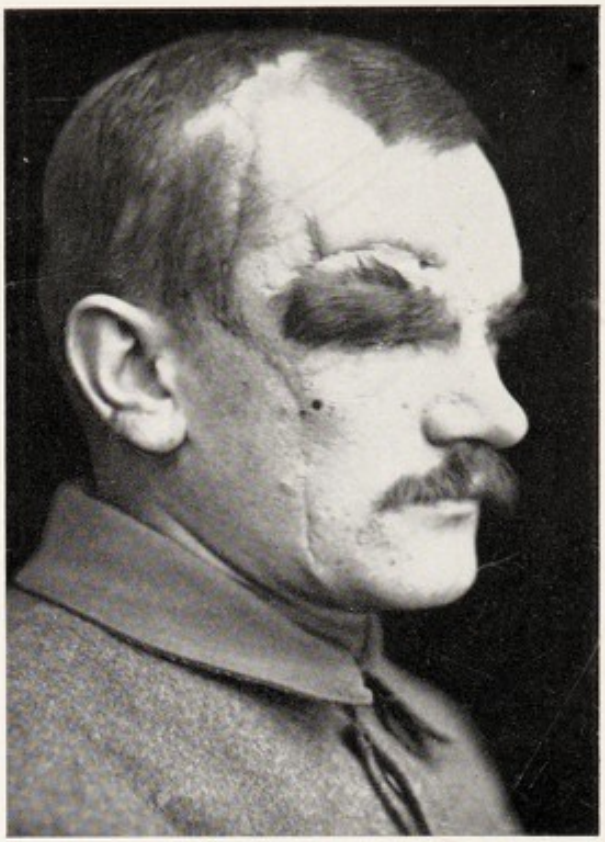

Fig. 1111.
Zustand nach Durchtrennung und Replantation des Stieles. Die Augenbraue vorläufig planmäßig zu breit gemacht.

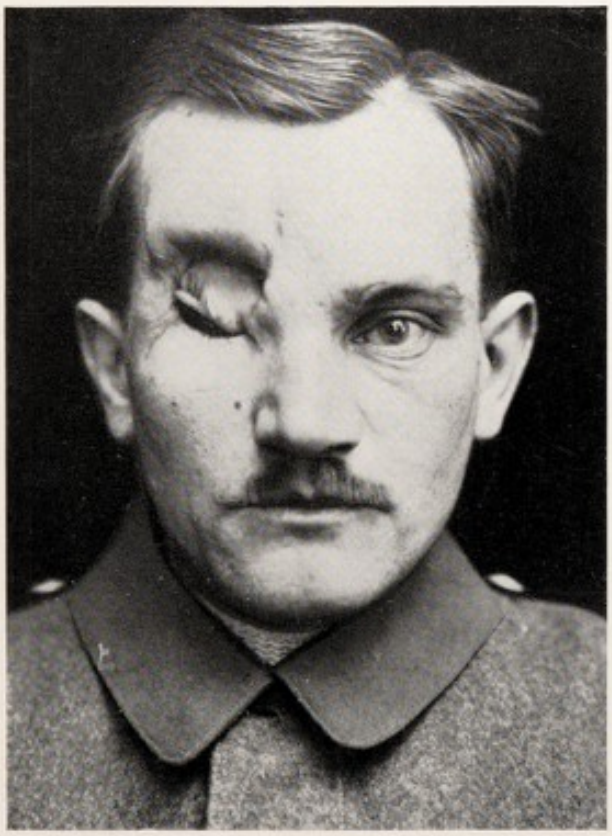

Fig. 1112. Vorderansicht des Falles vor der Operation.
(Fig. 1105 zeigt den Fall in Halbseitenansicht.)

Fig. 1113. Nach der Verschmälerung des anfangs zu breiten Augenbrauenersatzes.

ERSATZ DER AUGENBRAUE DURCH KOPFHAUTLAPPEN (zu Fig. 1103—1107 gehörig).

doppelter oder dreifacher Breite zu überpflanzen und ihn erst nachträglich durch Excision eines Streifens schmäler zu machen. Fig. 1110 zeigt einen solchen Lappen während der Anheilung, Fig. 1111 nach Abtrennung und Replantation des Stieles, Fig. 1113 den Zustand nach der Verschmälerung der übermäßig breiten Augenbrauen.

Der Ersatz der Augenbrauen durch einen ungestielten behaarten Hautstreifen ist unsicher. Sicherer ist jedenfalls die Überpflanzung gestielter behaarter Haut.

Beim Fehlen von Augenbrauen und Wimpern könnte von vornherein ein breiter, zweizipfliger Lappen gebildet, der obere Zipfel in der Gegend der Augenbraue, der untere in den breitgespalteten Lidrand gepflanzt werden, die nach einigen Wochen gleichzeitig bis zur normalen Breite verschmälert werden könnten. Verpflanzt man die behaarten Lappen gleich in der natürlichen Schmalheit, so gelingt auch diese Transplantation, wenn ein genügend großes Blutgefäß den schmalen Lappen durchzieht. In der Regel hat man bei solchem Vorgehen mit großer Wahrscheinlichkeit eine größere Hautnekrose zu erwarten. Ich empfehle daher, von vornherein einen breiteren Lappen zu nehmen und ihn nachher zu verschmälern. Weiteres über Wimperplastik siehe im Kapitel „Lidplastik" S. 549.

Natürlich können auch Teile der Augenbrauen ersetzt werden. Fig. 1154 zeigt einen solchen partiellen Ersatz, der durch einen an der Glabella gestielten Stirnkopfhautlappen bewirkt wurde (s. Fig. 1157).

Literatur.

(Chronologisch geordnet.)

Fritze und Reich: Die plastische Chirurgie. Berlin **1845**.
Lexer: Zur Gesichtsplastik. Chir.-Kongr. Verhandl. **1910**, 2 u. **1912**, 1.
Lexer: Wiederherstellungschirurgie. Leipzig **1919/20** mit Literatur.

XV. Lidplastik (Blepharoplastik)[1]).

Geschichte der Blepharoplastik.

Aus der alten Geschichte der Blepharoplastik ist nach den Mitteilungen von Fritze und Reich S. 57 folgendes bemerkenswert:

„In früheren Zeiten und noch jetzt bei rohen Völkern wurden den Kriegsgefangenen mitleidslos von den Siegern die Augenlider abgeschnitten und die so Verstümmelten den sengenden Strahlen der Sonne ausgesetzt. Blindheit und Verlust der Augen waren stets die Folge dieser Grausamkeit. So lesen wir, daß die Carthaginenser dem Attilius Regulus und die Seldschucken in den Kreuzzügen den bei der Belagerung von Antiochia gefangenen Christen die Augenlider abschnitten.

Schon im Jahre 1809 erkannte v. Gräfe die Notwendigkeit einer Blepharoplastik und unternahm dieselbe, indem er zum Ersatze eines durch Erysipelas verloren gegangenen unteren Augenlides die Wangenhaut nach oben klappte, wie er selbst sagt: „mit dem lohnendsten Erfolge". Indessen ist diese Operation wohl nur ein Versuch gewesen, denn wir finden ebensowenig eine genauere Beschreibung, als eine Wiederholung der Operation bei ihm. Nach ihm war es zuerst Dzondi, welcher ebenfalls durch Verschiebung der Wangenhaut nach oben den Verlust des unteren Augenlides, aber ungenügend, zu ersetzen suchte. Auch Jüngken transplantierte zweimal wegen Lagophthalmus beim oberen Augenlide aus der Stirn, beim unteren aus der seitlichen Wangenhaut, nach Ausschneidung der verkürzenden Narbe am Augenlide, einen ovalen Lappen, den er durch eine Hautbrücke mit seinem ernährenden Bogen bis zur Anheilung in Verbindung ließ; aber beide Male mißlang die Operation. Später trat Fricke mit einer neuen Methode hervor, von der weiter unten die Rede sein wird, jedoch auch diese war teils nur für höhere Grade des Ektropiums und nicht für den Verlust des ganzen Augenlides berechnet, teils aber entsprach sie auch nicht vollkommen allen Erwartungen und erst Dieffenbach schuf die Operation einer wahren Blepharoplastik und erreichte hierin das Vollendetste, was je erreicht ist und was vielleicht nie übertroffen werden wird. Außer den genannten Männern haben sich noch folgende Chirurgen Verdienst um diese Operation erworben: v. Ammon, Beck, Schwörer, Burow, Blandin, Gobert, Carron du Villard, Eckström, Sanson, Sichel, Boinet, Ponfik und andere."

Die neueren Methoden findet der Leser neben einigen älteren in der systematischen Darstellung des Gebietes ausführlich dargestellt.

Die Liddeformitäten können sein:

A. Hypertrophische Zustände der Lider (Blepharo-mioplastik).
   1. Hypertrophie des Oberlides mit Faltenbildung.
   2. Hypertrophie des Unterlides mit Faltenbildung.

B. Stellungsfehler der Augenlider (Ortho-blepharoplastik).
   1. Stellungsfehler infolge von Defekten.
      a) Ektropion.
      b) Schiefstand der Lidspalte (einseitiger Tiefstand).
      c) Tiefstand der Lidspalte (doppelseitig).
   2. Tiefstand der oberen Augenlider (Blepharoptosis).

[1]) *τὸ βλέφαρον* = das Augenlid.

C. Liddefekte und Methoden zu ihrem Ersatz (Blepharo-neoplastik).

1. Ersatz der äußeren Haut des Lides

a) durch freie Hautüberpflanzung nach Wolfe (Swanzy),
b) „ gestielte Lappen aus der Wange oder Oberlid.
α) Methoden von Dieffenbach (Lappenverschiebung, zwei Methoden).
β) Methode „ Fricke und von Ammon.
Modifikation von v. Langenbeck.
γ) Methode von Blasius (Ersatz aus dem medialen Wangenabschnitt).
δ) Methoden von Uhthoff und Jordan.
ε) Methode von Tripier (Brückenlappen aus der Stirn).
ζ) „ „ J. Joseph (aus der Ernährungsbrücke des Stirnlappens).
η) „ „ Imre.

2. Ersatz der Konjunktiva

a) durch freie Schleimhauttransplantation,
α) Methode von Stellwag (Heteroplastik vom Kaninchen).
β) „ „ Wölfler und Czerny (aus der Darmschleimhaut).

b) durch gestielte Hautlappen,
α) Methode von Uhthoff (aus dem Oberlid durch Umklappen).
β) „ „ Jordan (aus der Stirn, Endstück des Lappens eingeschlagen).
γ) „ „ J. Joseph (aus der Wange durch Umklappen nach oben).

3. Korrektur der Kombinationen von Liddefekten mit Defekten der Nachbarschaft.

a) Ersatz beider Augenlider und des unteren Orbitalrandes.
b) Ersatz großer Liddefekte verbunden mit subtotalem Nasenersatz.
c) Ersatz des rechten Unterlides kombiniert mit dem Ersatz beider Wangen und der Nasenhaut.
d) Ersatz eines Unterlides kombiniert mit Stirnhautersatz wegen eines Nävus.

A. Hypertrophische Zustände der Lider (Blepharo-mioplastik).

Die hypertrophischen Zustände an den Lidern sind recht häufig. Neben stark hypertrophischen Zuständen der Lider, die selten vorkommen, handelt es sich hauptsächlich um übermäßige Faltenbildungen am Ober- und Unterlid. Am Unterlid werden sie auch „Lidsäcke“ genannt. Sie kommen bei Männern und Frauen im allgemeinen jenseits des 30. Lebensjahres vor. Sie erscheinen im Anfang als welke, faltige Haut, bilden mit der Konkavität nach oben gerichtete, sichelförmige Verdickungen, welche das Unterlid, namentlich bei stärkerer Ausbildung, scharf gegen die Wange abgrenzen und entstellend wirken. Dieser Umstand und besonders die weit verbreitete Meinung, daß derartige „Lidsäcke“ Zeichen perverser Sexualität seien, veranlassen die Patienten ihre operative Entfernung dringend zu wünschen.

Die Beseitigung dieser Falten resp. „Säcke“ geschieht durch

Lidverkleinerung (Blepharo-mioplastik).

Sie besteht in der sichelartigen Excision aus der Lidhaut, in der Regel dicht an den Wimpern, selten an der Wangengrenze, und Vernähung der kleinen Wunde.

Fig. 1114 zeigt an einem während der Operation aufgenommenen Bilde den Zustand nach Beseitigung des hypertrophischen Unterlides resp. der Unterlidfalten an der rechten Seite und vor der Beseitigung der Unterlidfalten auf der linken Seite. Die Fig. 1115 bis 1117 zeigen schematisch die Methode für die Beseitigung der Oberlidfalten und die Fig. 1118—1120 die Korrektur des hypertrophischen Unterlides. Für die Naht verwendet man zwecks möglichst sicherer Vermeidung von Stichkanaleiterungen zweckmäßigerweise sterilisierte Pferdehaare. Man darf aber nicht zu breite Stücke exzidieren, da sonst leicht ein Ektropion zustande kommt, das korrigiert werden müßte.

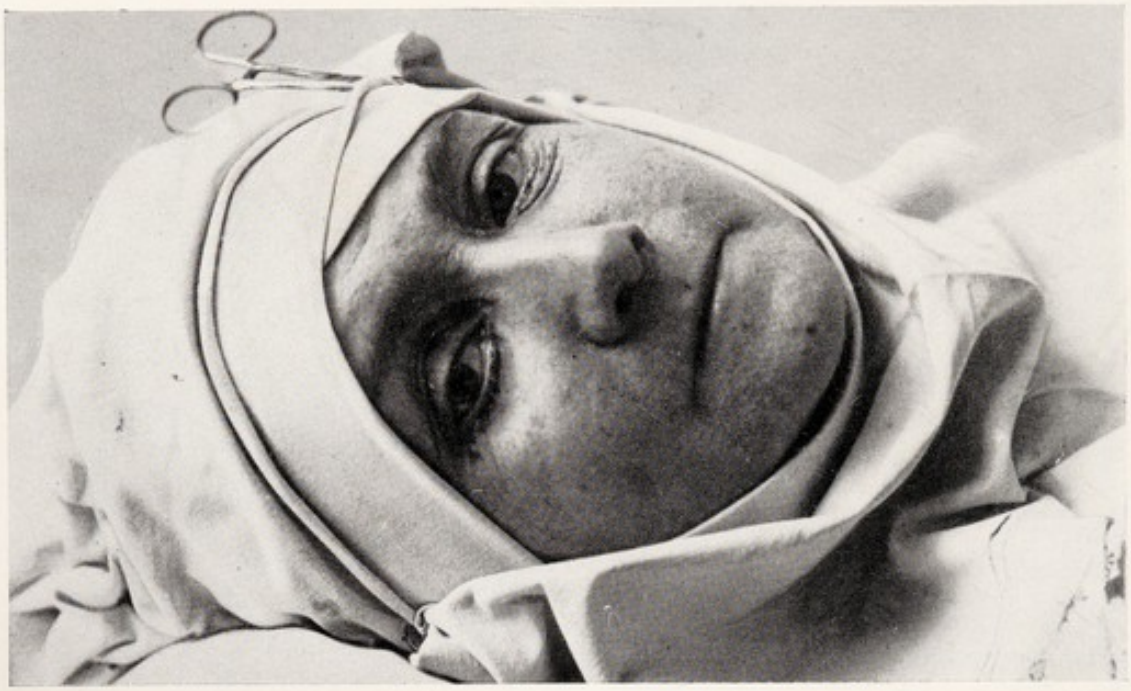

Fig. 1114.

KORREKTUR DER UNTERLIDFALTEN.

Zustand nach der Beseitigung der rechtsseitigen, vor der Korrektur der linksseitigen Lidfalten.

(Operationsaufnahme.)

Im allgemeinen möchte ich raten, den Streifen, je nach dem Falle, nur in einer Breite von 3—4 mm zu exzidieren und lieber, falls der Erfolg noch nicht befriedigen sollte, eine vorsichtige Nachoperation auszuführen, d. h. noch einen schmalen Streifen herauszuschneiden. Ebenso rate ich den kurzen, lateralen Schenkel der Excision so kurz wie möglich zu schneiden, da die von diesem Teile herrührende Narbe nicht ganz so unauffällig ist wie die subciliare Narbe, besonders dann, wenn sie sich keloidartig verdickt. Weiß man vorher, daß ein Patient zu Keloidbildung neigt, so rate ich von einer Lidverkleinerung ganz abzusehen.

An dieser Stelle sei auch die als „Epicanthus" bezeichnete Überlagerung des inneren Augenwinkels durch die Nasenhaut erwähnt. Korrigiert wird sie nach Dieffenbach durch eine senkrechte linsenartige Hautexcision, die in der Nasenwurzelgegend gemacht wird (Fig. 1127).

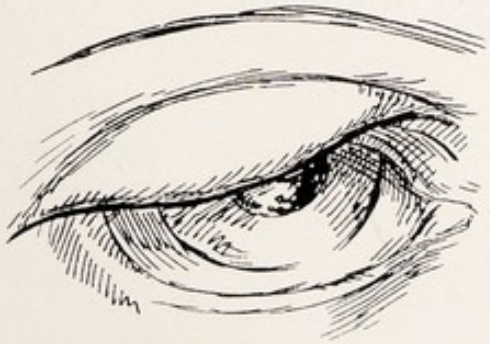

Fig. 1115.
Oberlidfalte.

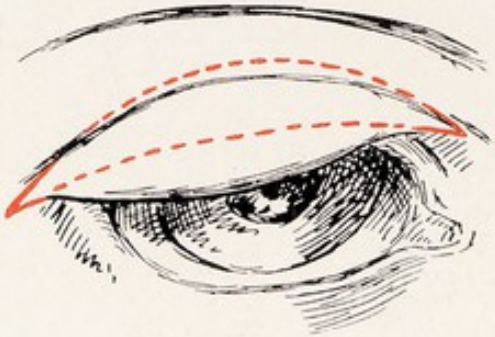

Fig. 1116.
Schnittführung.

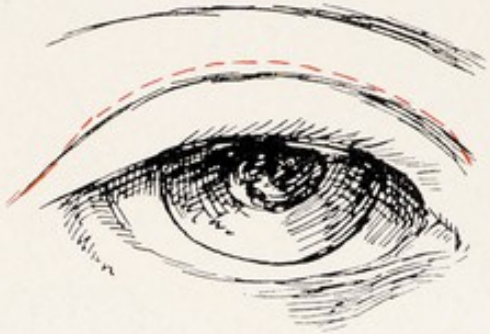

Fig. 1117.
Nach der Naht.

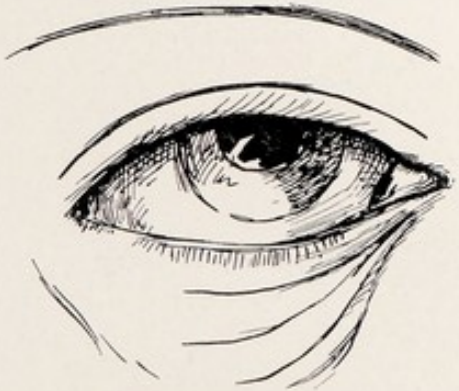

Fig. 1118.
Unterlidfalte.

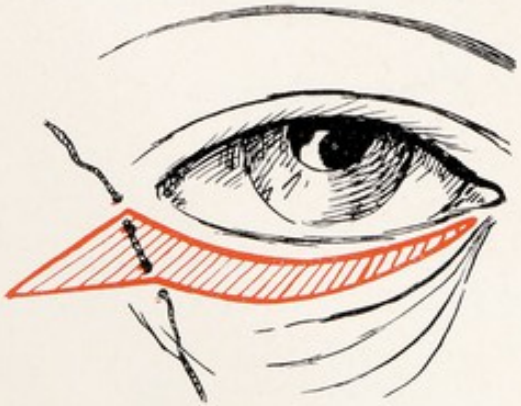

Fig. 1119.
Schnittführung.

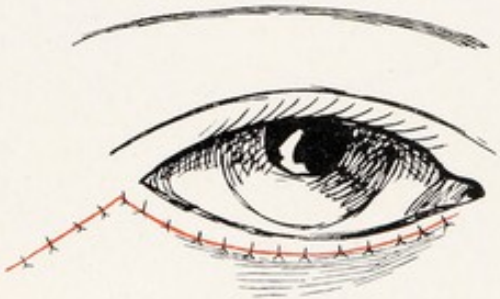

Fig. 1120.
Nach der Naht.

VERKLEINERUNG DES HYPERTROPHISCHEN OBER- UND UNTERLIDES (Blepharomioplastik).

Fig. 1115—1117: Verkleinerung des hypertrophischen Oberlides. Fig. 1118—1120: Verkleinerung des hypertrophischen Unterlides.

Fig. 1121.
Ektropion des Unterlides.

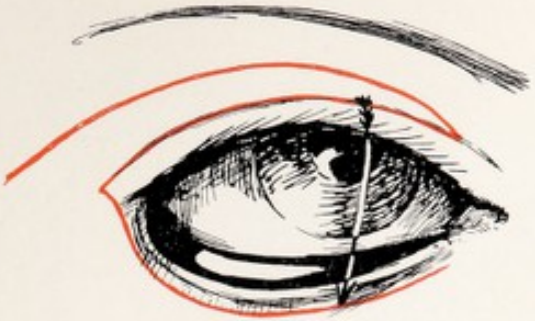

Fig. 1122.
Transplantation aus dem Oberlid: Schnittführung.

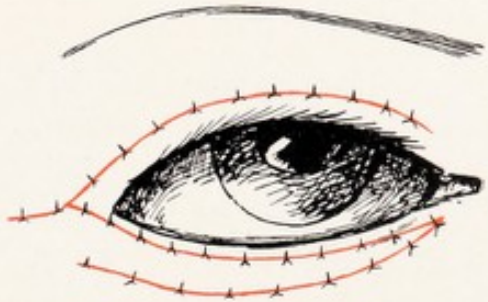

Fig. 1123.
Nach der Naht.

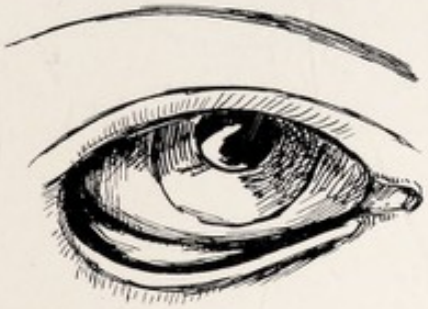

Fig. 1124.
Ektropion des Unterlides.

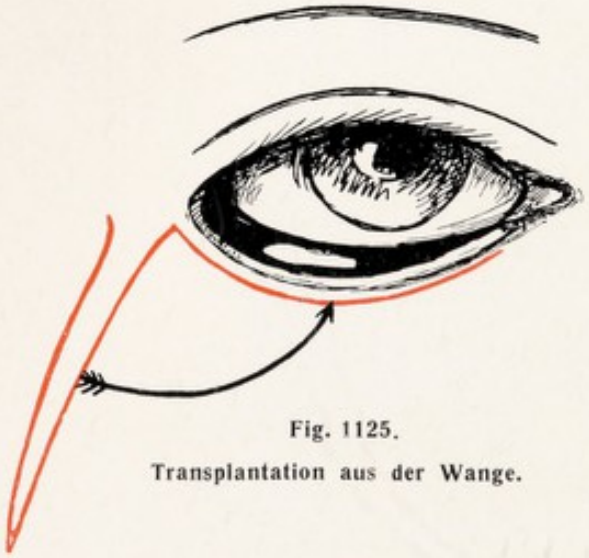

Fig. 1125.
Transplantation aus der Wange.

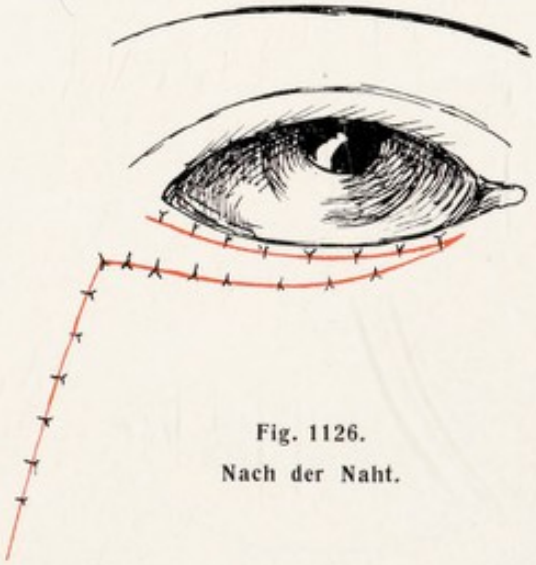

Fig. 1126.
Nach der Naht.

KORREKTUR EINES KLEINEN EKTROPIONS DES UNTERLIDES.

Fig. 1121—1123: Korrektur des Ektropions des Unterlides aus dem Oberlid. Fig. 1124—1126: Korrektur des Ektropions des Unterlides aus der Wange.

B. Stellungsfehler der Augenlider (Ortho-blepharoplastik).

Die Stellungsfehler der Augenlider müssen unterschieden werden in:

1. Stellungsfehler infolge von Defekten (der Lider und deren Nachbarschaft),
2. Stellungsfehler infolge von Lähmungen der Lidmuskulatur.

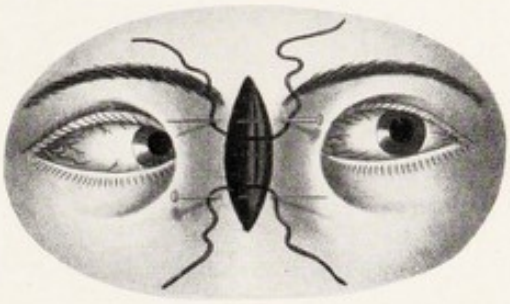

Fig. 1127.
Epicanthus korrigiert nach Dieffenbach.
(Originalabbildung aus Fritze und Reich: l. c. 1845. Tafel 25.)

1. Stellungsfehler infolge von Defekten.

a) Ektropien.

Die einfachsten Stellungsfehler sind die Verziehungen des Unterlides infolge von schmalen Defekten an den Lidern selbst.

α) Ektropien der Unterlider geringen Grades infolge von Defekten an den Lidern.

Schmale Defekte an den Lidern können nach Krankheiten entstehen oder artifiziell nach übermäßigen Korrekturen der Hypertrophien der Unterlider. Solche Ektropien werden am einfachsten aus dem Oberlid (s. Fig. 1121—1123) oder aus der Wange korrigiert (s. Fig. 1124—1126). Letztere Methode ist jedoch nur dann zu wählen, wenn das Oberlid keinen genügenden Hautüberschuß abgeben kann.

β) Ektropien stärkeren und stärksten Grades, infolge von Verletzungen oder Krankheiten der Lider und ihrer Nachbarschaft.

In der Regel sind starke Ektropien auf große Defekte der Lider und der Nachbarschaft (infolge von Krankheiten und Verletzungen) zurückzuführen. Ein starkes Ektropion des Oberlides zeigt Fig. 1128 und 1153. Ein exzessives Ektropion der Unterlider zeigen auch Fig. 1156 und Fig. 1163. Die Korrektur dieser Ektropien findet durch den Ersatz der Defekte statt, welche an den Ektropien die Schuld tragen. Ich habe sie daher in dem Abschnitt über die „Defekte der Augenlider" behandelt (s. S. 533ff.)

Es gibt indessen starke Ektropien, bei denen an den Lidern selbst kein Defekt vorhanden ist und bei denen der Defekt, der die Ursache des Ektropiums ist, sich in etwas größerer Entfernung von den Lidern befindet. Einen solchen Fall, und zwar ein exzessives Ektropium beider Oberlider stellen Fig. 1128 und 1128a dar. Hier war eine schwere Verbrennung resp. Brandnarbe an der Stirn und Kopfhaut die Ursache. Korrigiert können solche exzessiven Ektropien durch große gestielte Hautlappen aus der präauricularen Wangengegend werden.

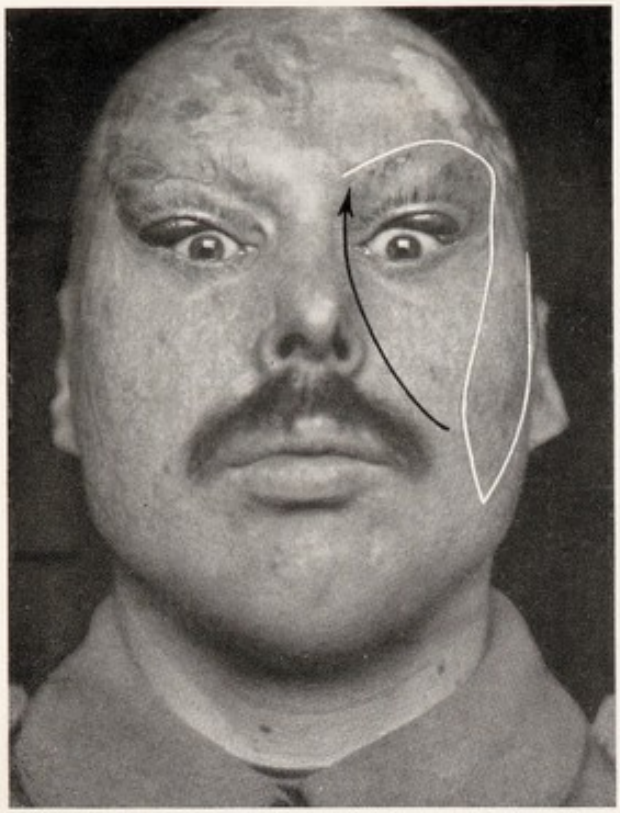

Fig. 1128.
Der Fall bei offenen Augen.

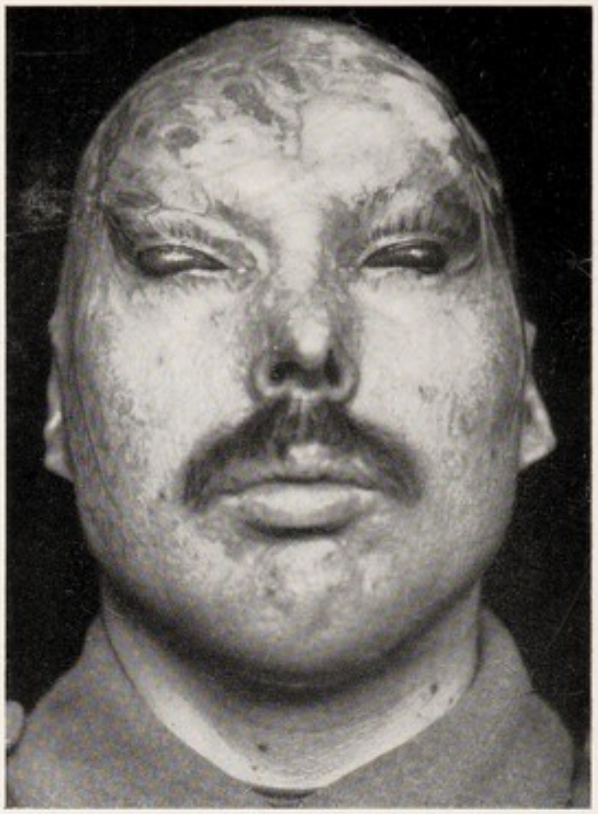

Fig. 1128 a.
Derselbe Fall bei geschlossenen Augen.

EKTROPION DER BEIDEN OBEREN AUGENLIDER,
nach Verbrennung der Stirnkopfhaut (siehe Text!).

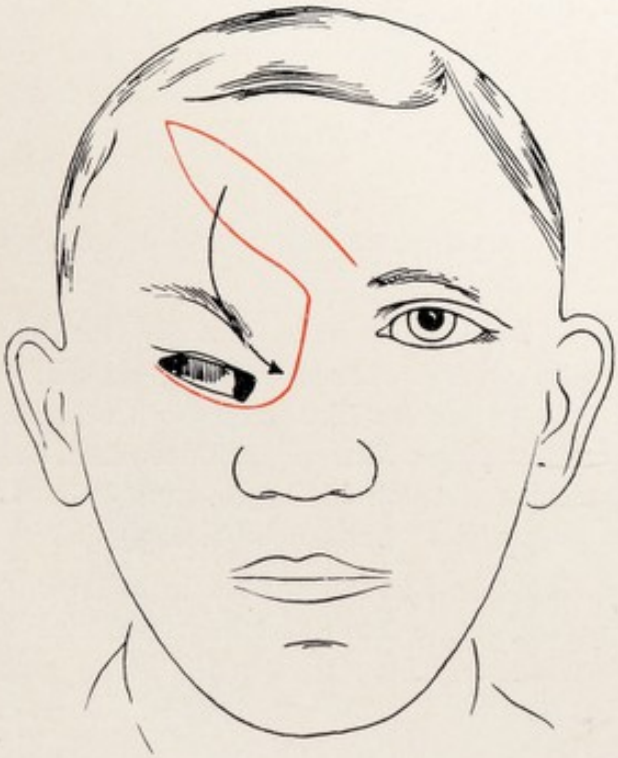

Fig. 1129. Schnittführung.

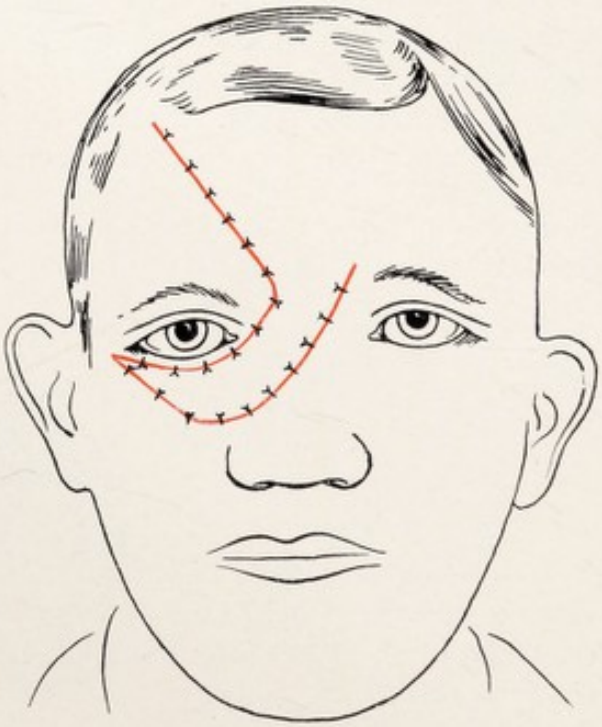

Fig. 1130. Nach der Lappeneinpflanzung.

SCHEMA DER FRONTALEN METHODE DER BLEPHAROPLASTIK.

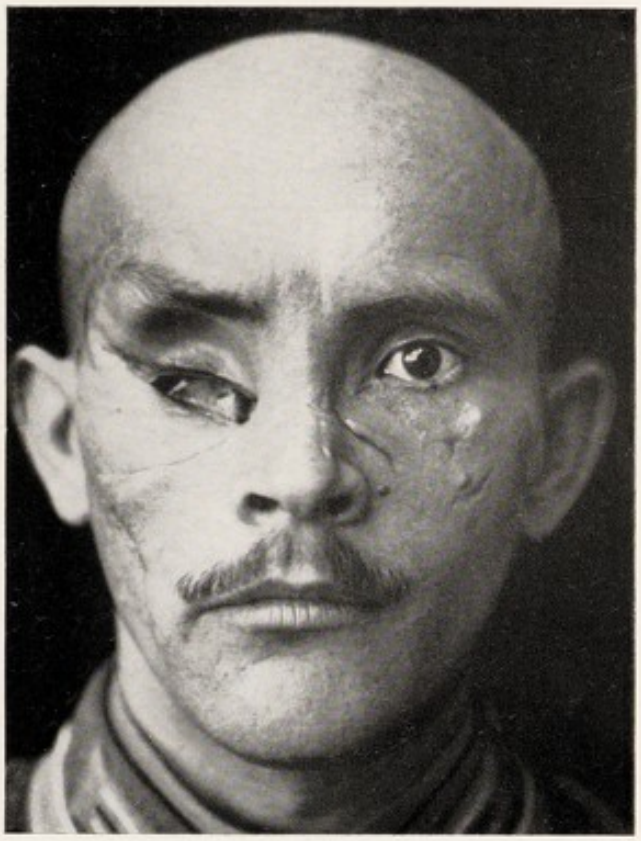

Fig. 1131.
Defekt des Unterlides und angrenzenden Wangenpartie mit Verzerrung des Oberlides.



Fig. 1132.
Derselbe Fall nach Transplantation eines Stirnhautlappens und chirurgischer Modellierung.

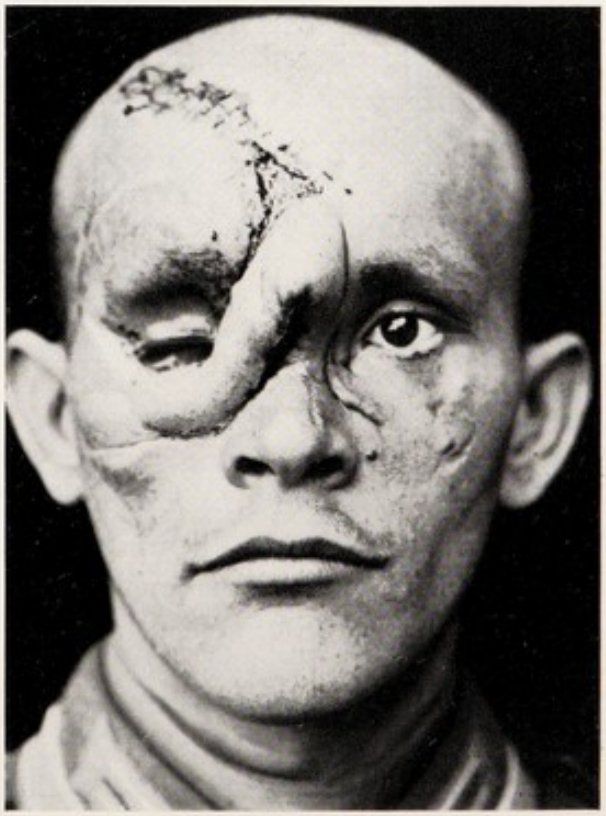

Fig. 1133.
Ersatz des Unterlides und angrenzender Wangenpartie aus der Stirnhaut, vor der chirurgischen Modellierung.
(Zwischenstadium. Zustand etwa 10 Tage nach der Lappenüberpflanzung.)

FRONTALE METHODE DER BLEPHAROPLASTIK VON UHTHOFF UND JORDAN, IN DER MODIFIKATION VON J. JOSEPH.

In Fig. 1128 habe ich die Schnittführung eingezeichnet, die ich für derartig extreme Fälle für zweckmäßig halte [1]).

b) Schiefstand der Lidspalte.

Die Schiefstellung der Lidspalte entsteht durch Verzerrung eines Augenwinkels (s. Fig. 1131). Die zu implantierenden Hautlappen haben auch in solchen Fällen nicht das Lid selbst, das an sich normal ist, sondern den eventuell durch Narbenbildung kachierten Defekt in der Nachbarschaft zu ersetzen. Die Fig. 1129 und 1130 zeigen die Methode, die sich mir in solchen Fällen bewährt hat. Es ist eine Modifikation der Methoden von Uhthoff und Jordan (s. Fig. 1169a und 1169b). Während diese beiden Autoren kurze, ovale Lappen aus der Stirn schnitten, habe ich lange, spitzwinklige Lappen verwendet. Die Fig. 1131—1133 zeigen einen auf diese Weise von mir operierten Fall. Die Fig. 1132 zeigt das erreichte Resultat.

c) Tiefstand der Lidspalte (Senkung) und des Bulbus bei Defekten der unteren Orbitalwand.

Die Korrektur dieses schweren Stellungsfehlers geschieht in der Regel durch die „Untere Antroplastik", die im Kapitel über Kieferplastik auf Seite 659ff. behandelt wird.

Bei fehlendem Augapfel genügt nach Lexer die Hebung des Unterlides allein, durch Fascienzügel (siehe Fig. 1134 und 1134a).

Fig. 1134. Verlust des linken Auges. Herabgezerrte Lidspalte.

Fig. 1134a. Hebung der Lidspalte durch homoplastischen Fascienzügel.

HEBUNG DER LIDSPALTE DURCH FASCIENZÜGEL BEI FEHLEN DES BULBUS.
(Aus Lexer, Wiederherstellungschirurgie 1919.)

Zu diesem Zwecke wurde, wie Lexer mitteilt, an der Nasenwurzel in der Mitte unterhalb des Unterlides und schließlich an der äußeren Spitze der Augenbraue je eine kleine Incision gemacht und von hier aus bogenförmig, dicht unterhalb des Lidrandes die Haut tunneliert. Nach seiner Durchführung wurde der Fascienzügel sowohl an der Nasenwurzel, wie am Periost des Margo supraorbitalis befestigt. Er heilte ohne Entzündung ein und ergab einen straffen, für den Halt des künstlichen Auges sehr vorteilhaften Unterlidrand, gleichzeitig mit Verbesserung der Stellung. Das Oberlid wurde noch mit Fettgewebe unterpolstert.

[1]) Ich habe den Fall leider aus äußeren Gründen nicht behandeln können, da ich bei Überweisung des Falles noch nicht über die später eingerichtete Abteilung für Gesichtsplastik in der Charité verfügte. Was aus ihm geworden ist, ist mir nicht bekannt.

2. Angeborener Tiefstand der Oberlider (Blepharoptosis).

Als weiterer Stellungsfehler des Lides ist die Blepharoptosis, der abnorme Tiefstand des Oberlids, zu nennen. Um operative Beseitigung dieses Übels haben Payr-Kirschner

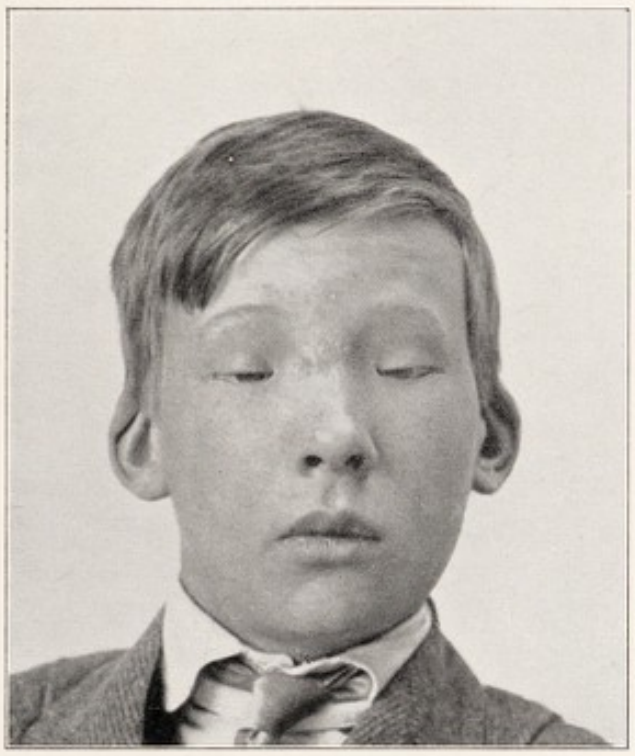

Fig. 1135.
Angeborene Blepharoptosis beiderseits.



Fig. 1136.
Nach freier Verflanzung eines Faszienstreifens.

KORREKTUR DES TIEFSTANDES DER OBERLIDER (BLEPHAROPTOSIS).
(Aus Bier, Braun, Kümmell, Operationslehre I, 2. Teil, 1. Aufl.).

und Lexer sich verdient gemacht. Lexer beschreibt die Operation und den Erfolg folgendermaßen: „Nachdem von einem kleinen Schnitte oberhalb der Augenbraue ein subkutaner Kanal bis zum Lidrande mit dem Elevatorium geschaffen ist, wird ein Fascienstreifen vom Arme des Kranken eingelegt und am Musc. frontalis durch Naht befestigt. Mit zwei Fäden, die bis zum Lidrande durchgeführt werden, wird dann das Ende des Streifens in den Kanal hineingezogen und durch Knoten beider Fäden an dem Lidrande befestigt. Dieses Verfahren hat mir (in Anlehnung an die Ptosisoperation von Payr-Kirschner) befriedigende Erfolge gegeben.“ Die Fig. 1135 bis 1136 zeigen den Erfolg. — Führt diese Methode nicht zum Ziel, so kommt besonders bei einseitiger Blepharoptosis auch die Transplantation aus dem M. temporalis in Betracht (Lexer, Manasse u. a.).

C. Liddefekte (Blepharo-neoplastik).

I. Ersatz der äußeren Haut des Lides.

a) Blepharo-neoplastik nach Wolfe[1]) durch freie Überpflanzung.

Wolfe ersetzte den Defekt durch eine freie Cutisüberpflanzung. Er führte einen Schnitt parallel zum Defektrand, zog diesen nach oben und pflanzte in den klaffenden

[1]) Wolfe sagt in seiner Publikation, daß Swanzy vor ihm Cutislappen überpflanzt hat.

Spalt ein Hautstück aus dem Arm, von dem er das Fettgewebe vorher entfernt hatte (Fig. 1137—1138). Die beiden äußeren und breiteren Teile wurden vor dem Auflegen vorbereitet, während die schmäleren an den inneren Augenwinkel ohne vorhergehende Vorbereitung angelegt werden.

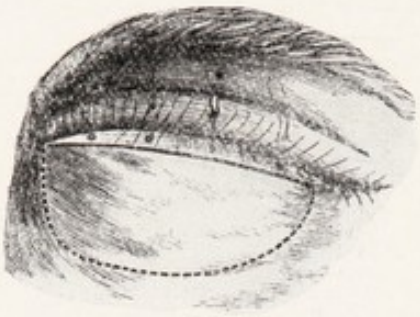

Fig. 1137.

Zeigt das Unterlid mit den Nähten durch Ober- und Unterlid und die implantierte Haut.

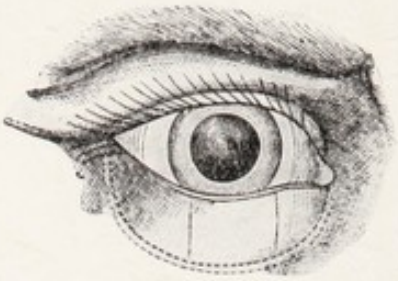

Fig. 1138.

Die vertikalen Linien zeigen die Teilung des Lappens. Die untere punktierte Linie stellt den abgetrennten Rand dar, die obere zeigt den Ansatz der neuen Haut.

Ersatz des Unterlides durch freie Überpflanzung eines Cutis-Lappens nach Wolfe.

(Originalabbildungen aus Wolfe, Med. Times a Gaz. 3. Juni 1876.)

b) Lidersatz durch gestielte Lappen.

α) Blepharo-neoplastik nach Dieffenbach.

V-Y-Methode. Methode I.

Die Schnittführung und Naht zeigen die Fig. 1139 und 1140. Das umschnittene Dreieck wird nach oben verdrängt. Die Wunden werden in Form eines Y vereinigt. Die Methode ist nur bei kleineren flachen Defekten mit Nutzen verwendbar.

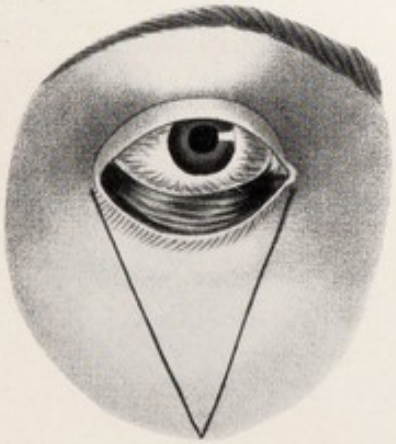

Fig. 1139.

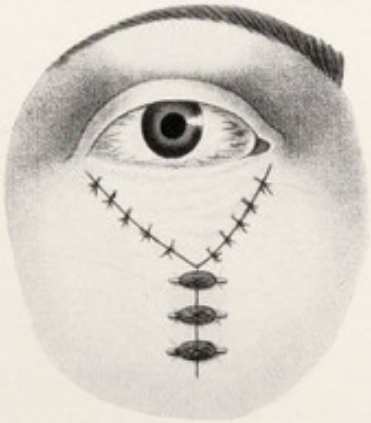

Fig. 1140.

Unterlidersatz nach Dieffenbach.

(Aus Fritze und Reich: Die plastische Chirurgie 1845.)

Rautenlappen-Methode von Dieffenbach. Methode II.

Der Defekt wird V-förmig umschnitten. Lateral davon wird ein rautenförmiges Stück durch einen Parallelschnitt zum äußeren Schenkel des V-Schnittes und einem verbindenden Horizontalschnitt ausgeschnitten, nach unten abpräpariert und seitlich in den Defekt geschoben. Der sekundäre dreieckige Defekt wird, soweit es nicht durch

Fig. 1141.

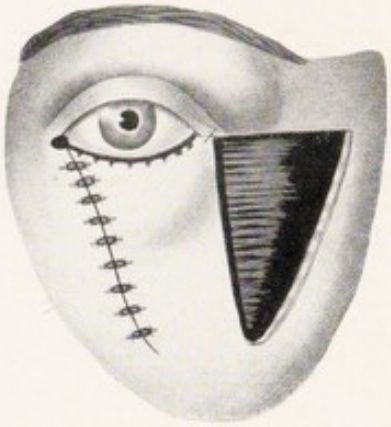

Fig. 1142.

Ersatz des Unterlides und der darunter gelegenen Wangenpartie nach Dieffenbach.

(Aus Fritze und Reich: Die plastische Chirurgie 1845.)

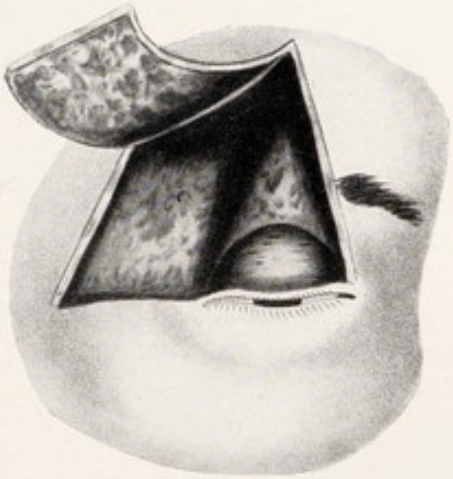

Fig. 1143.

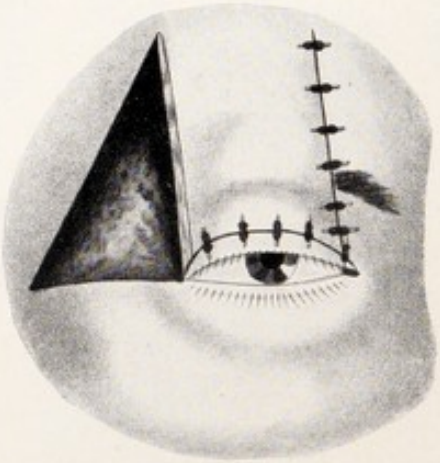

Fig. 1144.

Ersatz des Oberlides nach Dieffenbach.

(Aus Fritze und Reich: Die plastische Chirurgie 1845.)

zusammenziehende Nähte geschehen kann, durch freie Transplantation gedeckt. Die Fig. 1141 und 1142 zeigen die Methode zur Ergänzung des Unterlides, die Fig. 1143 und 1144 zum Ersatz des Oberlides.

β) Blepharoplastik nach Fricke und v. Ammon.

Fricke hat 1829 nach Anfrischung des Defektes sowohl für den Ersatz des Ober- wie des Unterlides lateral vom Auge aus der Wange resp. Schläfen Hautlappen entnommen, die nahe dem äußeren Augenwinkel gestielt sind. Er vermied es anscheinend, den Lappenschnitt bis in den Defekt hineinzuführen.

v. Ammon machte später dieselbe Schnittführung, nur mit dem Unterschied, daß er den Lappenschnitt in den Defekt hineinführte (Fig. 1145—1148).

v. Langenbeck ließ den zu transplantierenden Lappen spitz zulaufen (siehe Fig. 1149a—1149c). Seine Schnittführung ist sonst übereinstimmend mit der von v. Ammon und Fricke.

Fig. 1145. Fig. 1146.

Ersatz des Oberlides nach v. Ammon, übereinstimmend mit der Methode von Fricke.

(Aus Fritze und Reich: Die plastische Chirurgie 1845.)

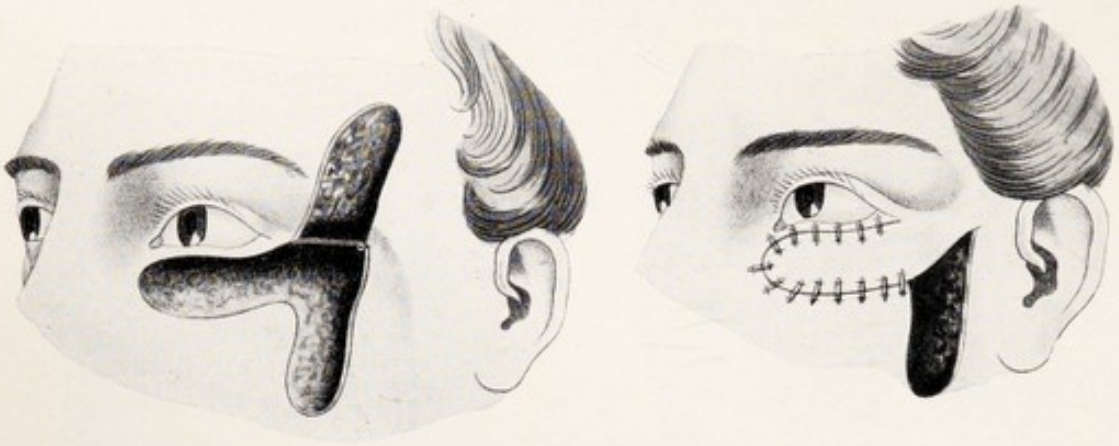

Fig. 1147. Fig. 1148.

Ersatz des Oberlides und Unterlides nach Fricke und v. Ammon.

(Aus Fritze und Reich: Die plastische Chirurgie 1845.)

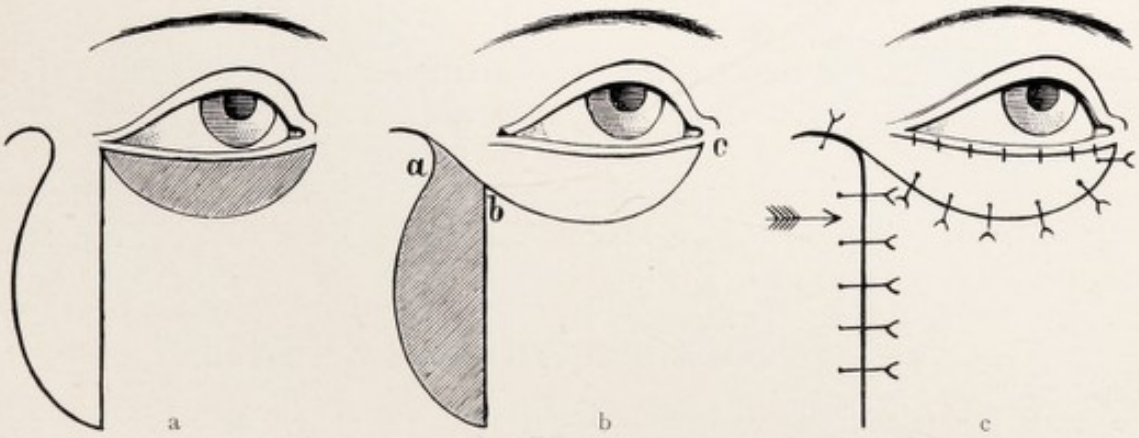

Fig. 1149.

Unterlidersatz nach v. Langenbeck.

(Abbildungen aus Trendelenburg, Deutsche Chirurgie Lfg. 33.)



Fig. 1150. Totaldefekt des unteren Augenlides.

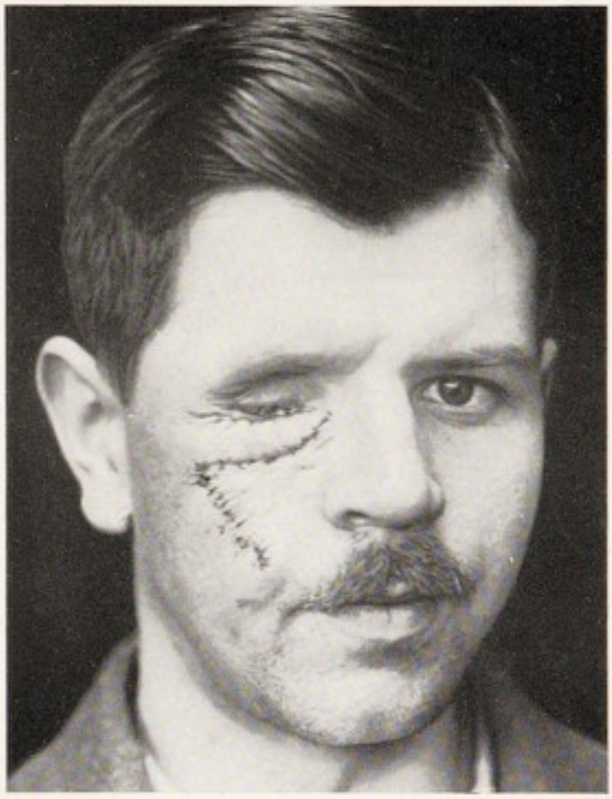

Fig. 1151. Zustand etwa 5 Tage nach der Operation.

UNTERLIDERSATZ NACH FRICKE, v. AMMON UND LANGENBECK.
(Fall von J. Joseph.)

Die Fig. 1150 und 1151 zeigen einen nach dieser Methode operierten Fall.

γ) Blepharoplastik nach Blasius.

Blasius nahm einen am inneren Augenwinkel gestielten Hautlappen aus der Wangen-Nasengrenze (Fig. 1152a und 1152b).

Fig. 1152 a.

Fig. 1152 b.

Unterlidersatz nach Blasius aus der medialen Seite der Wange.
(Aus Fritze und Reich: Die plastische Chirurgie 1845.)

δ) Blepharoplastik nach Uhthoff und Jordan.

Uhthoff ersetzte den äußeren Hautdefekt durch einen äußeren an der Glabella gestielten Stirnlappen (s. Fig. 1168), desgleichen Jordan (s. Fig. 1169a u. 1169b). Jordan hat auch, wie vorher Langenbeck, einen temporal gestielten Stirnlappen verwendet.

Fig. 1153.
Subtotaler Defekt des Oberlides und der äußeren Augenbrauenhälfte.

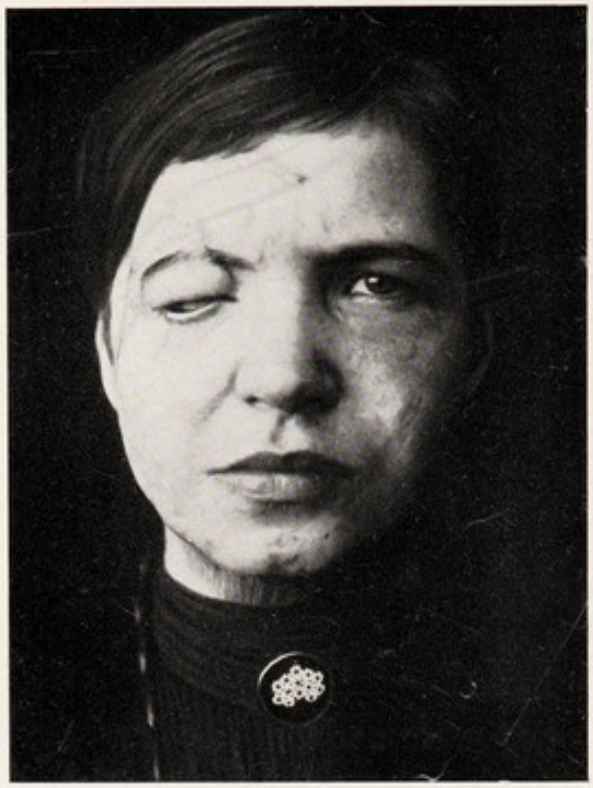

Fig. 1154.
Zustand nach Transplantation eines Stirnhautlappens.
Oberlid und äußere Hälfte der Augenbraue ersetzt (nicht ganz fertig modelliert).

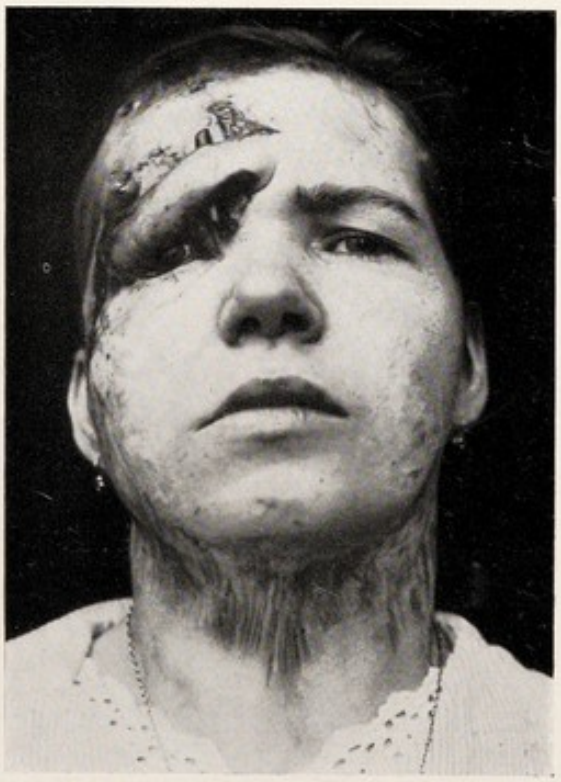

Fig. 1155.
Zu Fig. 1153 gehörig. Zustand während der Anheilung des Lappens.

ERSATZ DES OBERLIDES UND DER HÄLFTE DER AUGENBRAUE AUS DER STIRN.

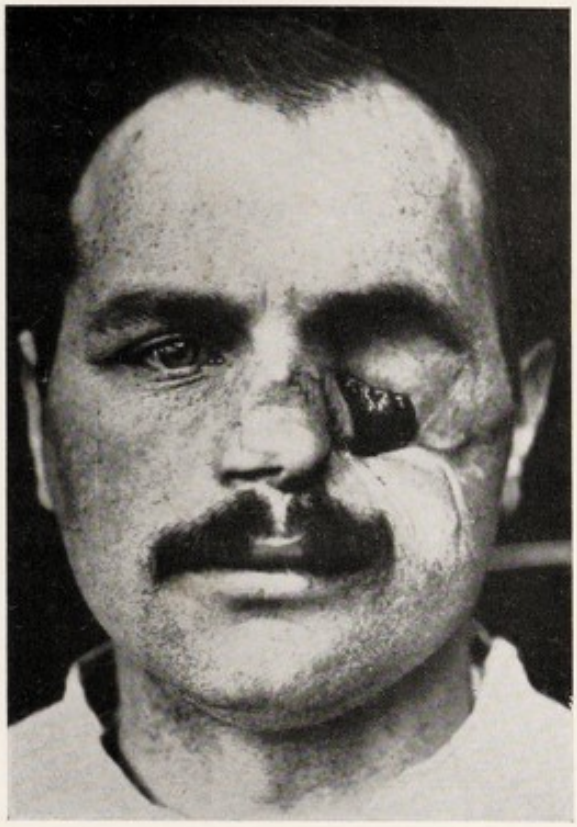

Fig. 1156. Halbseitiger Nasendefekt und Wangendefekt.



Fig. 1157. Zustand nach dem plastischen Ersatz aus der Stirn- und Wangenhaut.

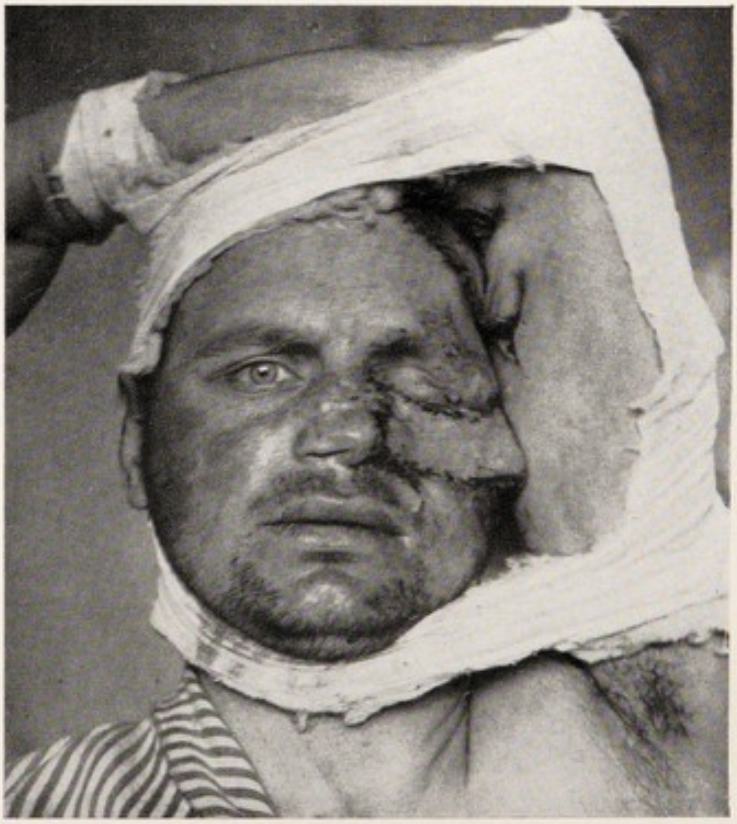

Fig. 1158. Zwischenstadium. Der Nasen- und Wangendefekt durch einen Temporallappen, der sekundäre Stirnhautdefekt aus dem Arm ersetzt (s. Text p. 540). Zustand etwa 6 Tage nach der Operation. Zu Fig. 1156 und 1157 gehörig.

EXZESSIVES EKTROPION NACH WANGEN- UND LIDDEFEKT. KORRIGIERT DURCH ERSATZ DIESES DEFEKTS AUS STIRNHAUT (JORDAN) UND WANGENHAUT.

Blepharoplastik und partielle Ophryoplastik nach J. Joseph.

Fehlt außer dem Oberlid auch die Augenbraue oder ein großer Teil derselben, so nimmt man mit dem Stirnhautlappen auch einen Streifen aus behaarter Kopfhaut mit. Fig. 1153 zeigt einen solchen Fall, bei dem durch Lupus das rechte Oberlid und der größte Teil der rechten Augenbraue zerstört wurden, wodurch das völlig ungeschützte Auge fast ganz blind und dauernd schmerzhaft war. Auch war die Konjunktiva stark ektropioniert; Fig. 1154 zeigt den Erfolg. Oberlid und der größte Teil der Augenbraue sind ersetzt, das Oberlid ist zu groß und bedarf noch weiterer Modellierung. Fig. 1155 zeigt ein Zwischenstadium.

Auf der Fig. 1158 hat es zwar den Anschein, als wenn der Wangen-Lid-Defekt aus dem Oberarm gedeckt wäre. Das ist aber tatsächlich nicht der Fall. Der Oberarm verdeckt nur die Entnahmestelle an der Schläfe. Der sekundäre Stirnhautdefekt wurde aus dem Arm ersetzt. Die Plastik aus dem Arm sollte dazu dienen, den sekundären



Fig. 1159—1162. Ersatz des Unterlides durch Brückenlappen nach Tripier.
(Aus Tripier, Revue de Chirurgie 1890.)

Schläfendefekt zu decken. Ich wählte dafür einen Lappen aus dem Unterarm in der Nähe des Ellbogengelenkes, dessen Stiel neben der Stirn deutlich zu sehen ist. Dieser Unterarmlappen heilte auch zunächst per primam ein. Nach Durchtrennung des Stieles blieb er noch einige Tage in unversehrtem Zustande; dann aber begann er vom Rande her nach der Mitte mehr und mehr einzuschmelzen und es entstand allmählich eine glatte Narbe statt einer normalen Haut. Dieser eigenartige Verlauf zeigt, daß Ersatz eines Stirn- resp. Schläfenlappens aus dem Unterarm doch kein ganz sicheres Ver-

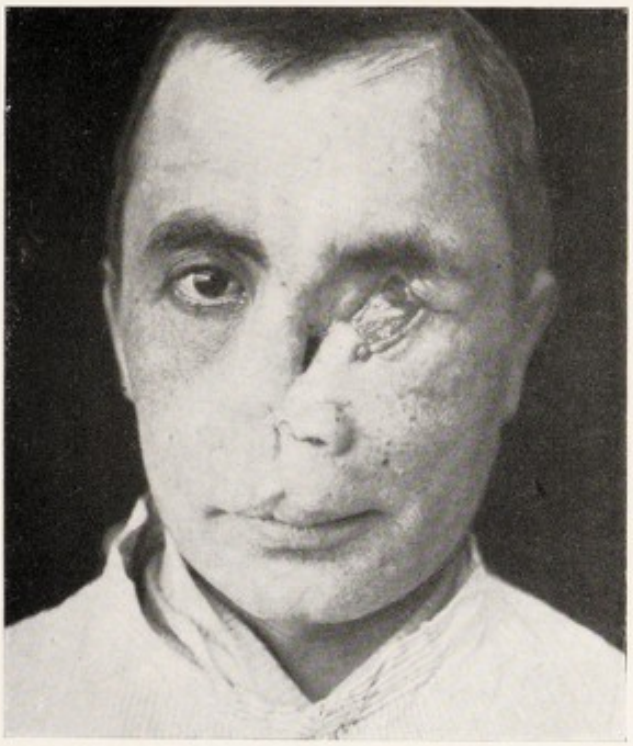

Fig. 1163.
Kombination eines subtotalen Nasendefekts mit Defekt des linken Ober- und Unterlides.
Starkes Ektropion des linken Unterlides.

Fig. 1164.
Zustand nach dem plastischen Ersatz der Nase, des Ober- und Unterlides, einschließlich der Wimpern des Oberlides. (Siehe Text!)

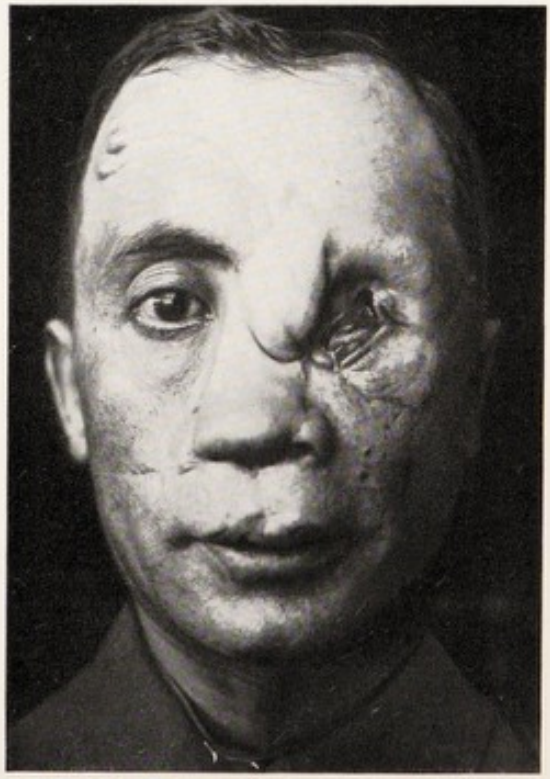

Fig. 1165.
Zwischenstadium zu Fig. 1163 u. 1164. Zustand nach der Nasenplastik.
Die Ernährungsbrücke des Stirnlappens vor ihrer Spaltung in zwei Zipfel zum Ersatz des Ober- und Unterlides.

BLEPHAROPLASTIK AUS DER ERNÄHRUNGS-BRÜCKE DES STIRNLAPPENS (J. JOSEPH). FERNER ERSATZ DER WIMPERN DES LINKEN OBERLIDES DURCH GESTIELTEN LAPPEN AUS DER AUGENBRAUE (HIRSCHBERG UND J. JOSEPH).

fahren ist. Statt dessen tut man gut, entweder einen gestielten Lappen aus der Nachbarschaft des Stirnhautdefektes einzupflanzen oder eine freie Haut-Transplantation zu machen.

ε) Lidersatz mittels Brückenlappens. Blepharoplastik nach Tripier.

Tripier bildete das Unterlid durch einen doppeltgestielten Lappen aus der Stirn (Fig. 1159—1162).

Fig. 1166.
Profil des in Fig. 1163 dargestellten Falles (vor der Plastik).

Fig. 1167.
Zustand nach der Plastik. (Seitenansicht des in Fig. 1164 dargestellten Bildes.)

ζ) Blepharoplastik aus der Ernährungsbrücke des Stirnlappens bei Kombination von Liddefekten und Defekten der Nachbarschaft. Nach J. Joseph.

Bei Kombinationen von Lid- und Nasendefekten empfiehlt es sich, zuerst Nasenplastik aus der Stirnhaut zu machen und dann die Ernährungsbrücke des Stirnlappens zur Bildung der Augenlider zu verwenden. Fig. 1163 zeigt einen Fall von Defekt des Ober- und Unterlides bei subtotalem Nasendefekt, Fig. 1165 den Zustand nach der Transplantation aus der Stirn. Der Stirnlappen schuf zugleich eine breite Ernährungsbrücke, aus der ein zweizipfliger Lappen zur Ergänzung des Ober- und Unterlides geschnitten werden konnte. Fig. 1164 zeigt den Erfolg, sowohl der Nasen- wie der doppelten Lidplastik. Fig. 1166 u. 1167 zeigen das Profil des Patienten vor und nach der Plastik. Fig. 1179 zeigt an einem andern Falle die Teilung der Ernährungsbrücke eines Stirnlappens in zwei Zipfel, je einen für Ober- und Unterlid. Die

Wimpern des Oberlides wurden durch einen gestielten Lappen aus der Augenbraue gebildet (s. S. 549).

η) Hineinziehung eines bogenförmigen Lappens in den Defekt nach Imre.

Imre macht zum Zwecke des Lidersatzes einen Bogenschnitt dicht am Defektrand, ferner in einiger Entfernung von ihm einen zweiten Bogenschnitt, der in seiner Endpartie den ersten trifft, und verschiebt den so entstandenen Lappen in der Längsrichtung, so daß der Lappen den Liddefekt deckt. Auch dadurch lassen sich recht gute Erfolge erzielen.

2. Ersatz von Defekten der Konjunktiva.

Auch Konjunktivaldefekte haben die Augenärzte durch freie Schleimhautüberpflanzungen korrigiert, sogar mit heteroplastischem Material.

a) Ersatz von Defekten der Konjunktiva durch frei überpflanzte Schleimhaut.

So hat Stellwag[1]) gezeigt, daß nach Narbenexcisionen entstandene Defekte an der menschlichen Konjunktiva durch die äußerst zarte Konjunktivaschleimhaut des Kaninchens ersetzt werden kann und daß im weiteren Verlauf die menschliche Konjunktiva mit der transplantierten Bindehaut eine homogene Membran darzustellen imstande ist.

Wölfler hat, nachdem Czerny 1871 die Deckung des Defekts durch Schleimhautläppchen angegeben hatte, in einem Falle einen Konjunktivaldefekt durch Rektumschleimhaut von einem Kinde mit Prolapsus recti ersetzt. Der Erfolg war gut und die Bewegungen der Augenlider waren exakt. — Die äußere Haut hatte er, wie seine Illustration zeigt, durch einen an der Nasenwurzel gestielten Stirnlappen gedeckt.

Die Anheilung solcher frei transplantierter Schleimhautstücke ist aber unsicher. Deshalb wird im allgemeinen vorgezogen

b) Der Ersatz der Konjunktiva durch gestielte Hautlappen[2]).

α) Blepharoplastik mit Ersatz der Konjunktiva nach Uhthoff.

Uhthoff hat zum Zwecke des Ersatzes der Konjunktiva des Unterlides die Haut des Oberlides in ziemlich großem Umfange umschnitten, den Lappen nach unten so weit abpräpariert, daß der Rand des Oberlides die Ernährungsbrücke bildete. Er klappte den Lappen schürzenartig nach unten und nähte ihn in den Konjunktivadefekt, mit der Außenhaut nach außen und unten. Den äußeren Hautdefekt ersetzte er, wie oben erwähnt, durch einen gestielten Stirnlappen (Fig. 1168).

β) Blepharoplastik mit Ersatz der Konjunktiva nach Jordan.

Jordan ergänzte bei partiellen medialen Ober- und Unterliddefekten diese durch einen an der Glabella gestielten Stirnlappen, wobei er die Konjunktiva durch Einklappen der Ränder, also Verdoppelung des von vornherein hier entsprechend groß genug geschnittenen Stirnlappens bildete. Die Verdoppelung der Haut sicherte er durch je eine Matratzennaht (Fig. 1169a und 1169b).

---

[1]) Stellwag, Wien. Allg. Ztg. Nr. 32, Fortsetzung; ferner Dr. Emil Bock, Die Pfropfung von Haut und Schleimhaut auf okulistischem Wege. Wien.

[2]) Die Autoren haben in der Regel zugleich die äußere Haut des Lides ersetzt. Ich habe zur besseren Übersicht den Teil, der den Ersatz der Konjunktiva betrifft, gesperrt drucken lassen.

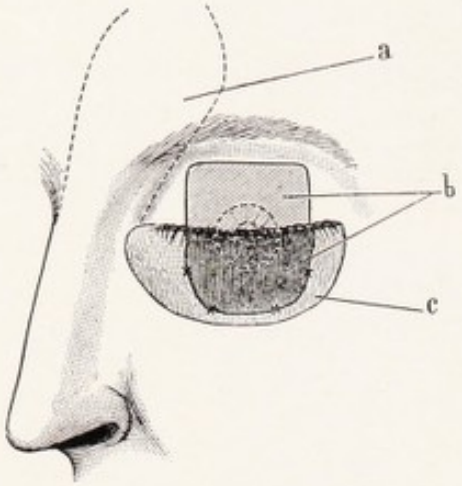

Fig. 1168.
Ersatz des Unterlides nach Uhthoff.
(Dtsch. med. Wochenschr. 1895. I. Nr. 30.)

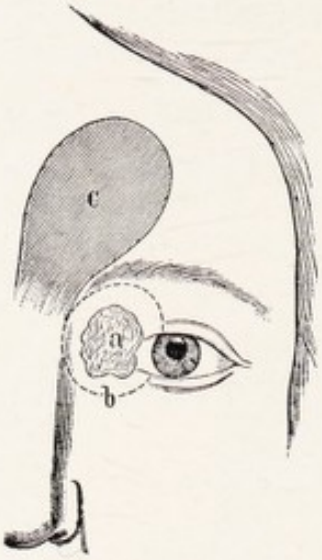

a Epitheliom
b Umschneidungslinie
c Hautlappen der Stirn

Fig. 1169 a.

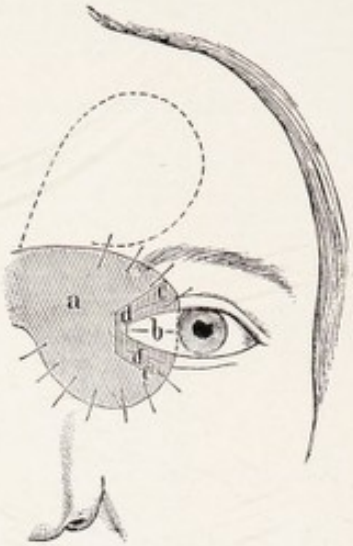

a implantierter Stirnlappen
b Incision (entsprechend der Lidspalte
c, c' die duplizierten Ränder
d, d' Matratzennähte

Fig. 1169 b.

Partieller Ersatz des Ober- und Unterlides nach Jordan.
(Aus Dtsch. med. Wochenschr. 1895. III. Nr. 45.)

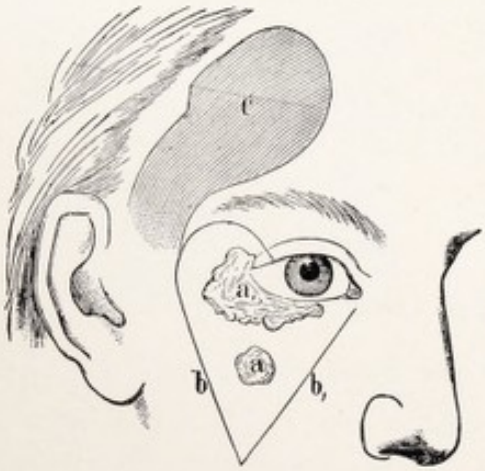

a, a Ulcera
b, b Umschneidungslinie
c Schläfen-Stirnlappen

Fig. 1170 a.

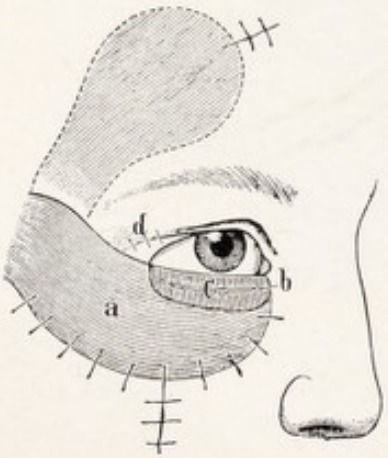

a implantierter Hautlappen
b duplizierte Randpartie
c Matratzennaht
d Konjunktivalumsäumung am oberen Lid

Fig. 1170 b.

Ersatz des Unterlides, der Konjunktiva und benachbarter Wangenpartie durch einen Schläfenlappen nach Jordan.
(Aus Dtsch. med. Wochenschr. 1895. III. Nr. 45.)

γ) Blepharoplastik mit Ersatz der Konjunktiva nach J. Joseph.

Ich selbst habe zum Zwecke des Konjunktivaersatzes in der Regel die narbige Haut in der Nähe der Lidgegend bogenförmig umschnitten (Fig. 1171), wenn es sich um den Ersatz der Konjunktiva des Unterlids handelte, nach oben abpräpariert; nötigenfalls störende Teile dieses Lappens keilförmig exzidiert (Fig. 1171 und 1172) und die hierdurch entstandenen Wundränder vernäht (Fig. 1173). Die äußere Lidhaut habe ich durch einen Wangen- oder Stirnhautlappen ersetzt (Fig. 1173 und Fig. 781—783).

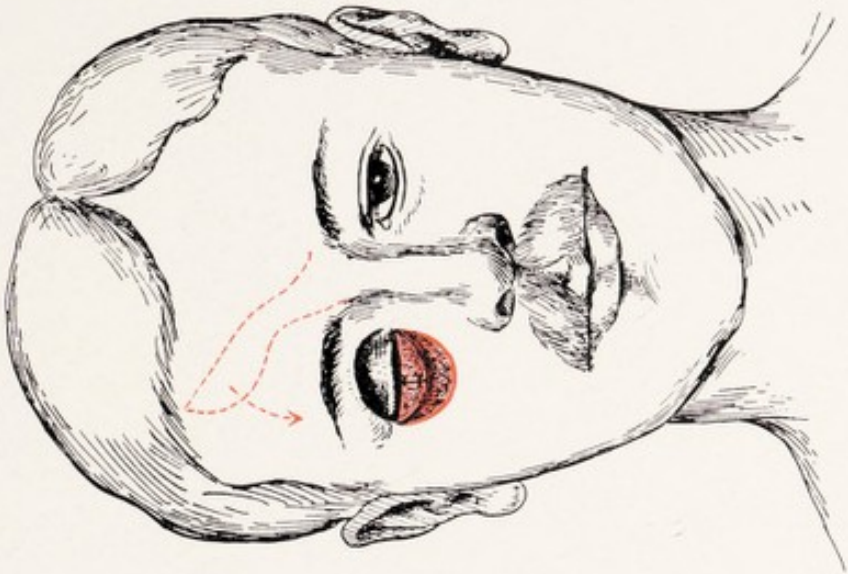

Fig. 1173.
Die Läppchen miteinander vernäht. Der deckende Stirnlappen punktiert gezeichnet.

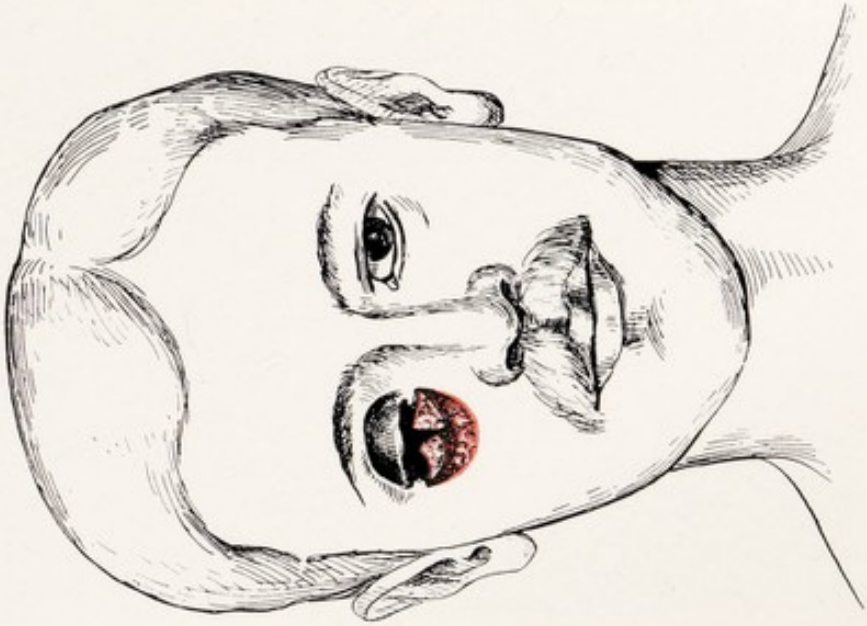

Fig. 1172.
Das Läppchen nach oben geschlagen.

Fig. 1171.
Schnittführung.

ERSATZ DER KONJUNKTIVA AUS DER WANGENHAUT.

Fig. 1174.

Totaler Defekt des Ober- und Unterlides sowie Defekt der unteren und medialen Wand der Orbita.

Fig. 1175.

Zustand nach plastischem Ersatz des Ober- und Unterlides sowie des Orbitalbodens.



Fig. 1176.

Zustand nach Einfügung eines künstlichen Auges in dem durch Fig. 1175 dargestellten Falle.

DOPPELTE BLEPHAROPLASTIK UND OPHTHALMO-ANTROPLASTIK.

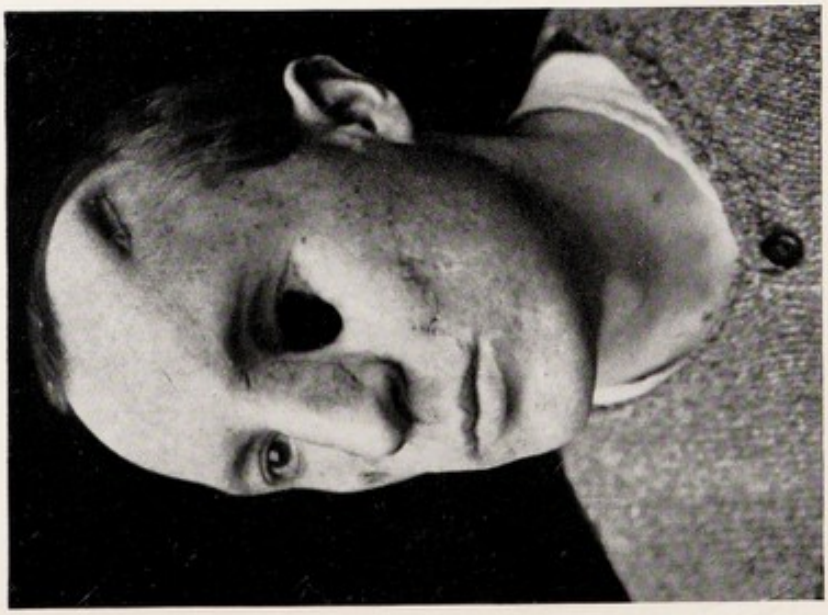

Fig. 1177.

Unterfütterung der zu transplantierenden Stirnpartie mittels freier Hautüberpflanzung zwecks Bildung eines gedoppelten Lappens für den Ersatz des Orbitalbodens.

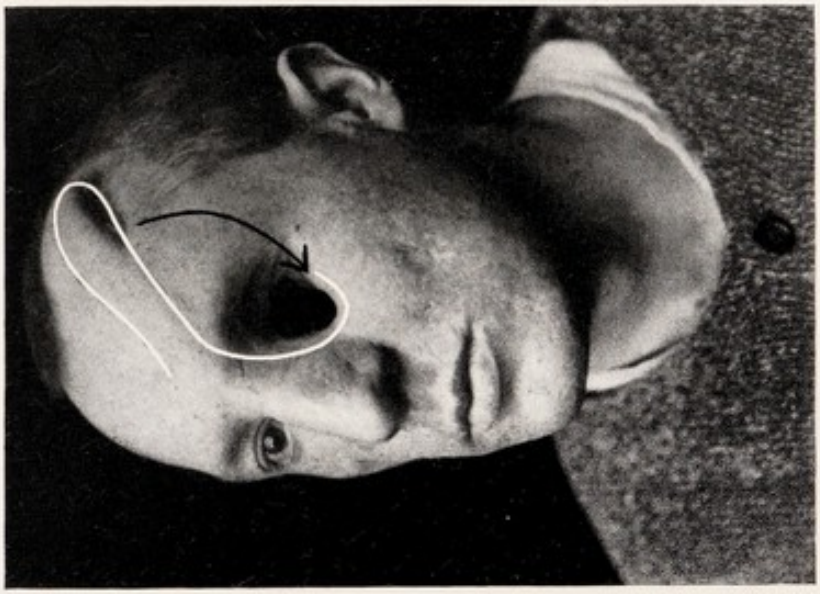

Fig. 1178.

Schnittführung auf der Stirn und am Nasen- und Wangenrand zwecks Überpflanzung des Stirnlappens mit gedoppeltem Endstück in die Gegend der medialen und unteren Orbitalwand.

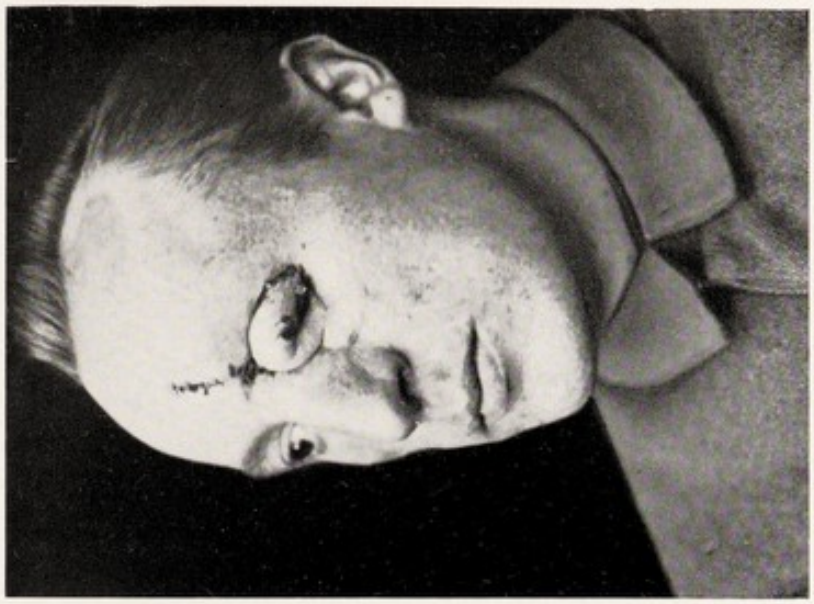

Fig. 1179.

Herbeischaffung des Materials zur Bildung des Ober- und Unterlides aus der Ernährungsbrücke des Stirnlappens.
(Siehe auch Fig. 1165.)

ZWISCHENSTADIEN ZUR DOPPELTEN BLEPHAROPLASTIK UND OPHTHALMO-ANTROPLASTIK
(zu den Fig. 1174—1176 gehörig).

Handelte es sich um einen Konjunktivadefekt des Oberlids, so verfuhr ich mutatis mutantis ebenso, oder aber ich präparierte die knöcherne Orbitawand frei und tapezierte sie mit einem am äußeren Augenwinkel gestielten Wangenlappen aus, derart daß das ganze Oberlid ersetzt wurde.

3. Kombination von Liddefekten und Defekten der Nachbarschaft.

a) Korrektur eines totalen Defektes beider Augenlider kombiniert mit Defekt des unteren Randes der Orbita.

(Kombination von doppelter Blepharoplastik und Ophthalmo-antroplastik.)

Fehlt außer dem Augenlid auch die untere oder die mediale Orbitalwand, so handelt es sich zugleich um eine Kiefer- und Jochbeinplastik, resp. um einen Defekt des unteren medialen Randes der Orbita. In solchem Falle empfiehlt sich folgendes Verfahren. Auf der Stirn: am Ende eines geplanten Stirnlappens wird eine Epidermistasche gebildet, am besten unter Benutzung der von Zahnärzten angewandten sog. Stentsmasse (Esser) oder — was ich vorziehe — von Guttapercha (Brill). Der Stirnhautlappen wird dadurch an seiner Endpartie auf der Wundseite mit Epidermis ausgekleidet, und zugleich der Schädel an der betreffenden Stelle bedeckt. Dieser gestielte Stirnlappen wird in den Defekt nach Anfrischung des Defektrandes eingenäht.

Fig. 1174 zeigt einen solchen Fall aus meiner Praxis. Das Loch war im Innern so groß, daß z. B. ein künstliches Auge oder ein Geldstück von gleicher Größe in die Orbitalöffnung eingelegt, durch die Nasenhöhle in den Rachen fiel. Fig. 1177 zeigt die Taschenbildung auf der Stirn, Fig. 1179 den Zustand nach erfolgter grober Anlage der Augenlider und Fig. 1175 nach ihrer Modellierung, die in der Formung der Lider mit Einschluß einer kleinen, ein künstliches Auge fassenden Orbita bestand. Fig. 1176 zeigt den Fall nach Einfügung des künstlichen Auges. Fig. 1178 zeigt die die Hauttasche mit Schnittführung auf Stirn und Kieferrand. Auf der Stirn bleibt in der Gegend der Hauttasche nach Transplantation des Stirnlappens der hintere Teil der Tasche des Transplantates als Deckung des Bezirkes der Stirnhaut zurück (s. Fig. 1175).

b) Korrektur bei Defekten der Augenlider, verbunden mit großem Nasen- und Wangendefekt.

Ein solcher Fall ist auf Seite 541—543 beschrieben und in den Fig. 1163—1165 resp. 1167 abgebildet worden: Das Lid habe ich in diesem Falle aus der Ernährungsbrücke des Stirnlappens durch Spaltung in zwei Zipfel gebildet, während der Hauptteil des Stirnlappens für den Nasenersatz bestimmt war.

c) Lidersatz bei gleichzeitigem Defekt beider Wangen, der Oberlippe und der Nase.

Bei der „Ungewöhnlich großen Gesichtsplastik" (s. das Kapitel Wangenplastik) fehlte unter andern auch das rechte untere Augenlid. In diesem Falle, der in der Hauptsache durch einen Brückenkopfhautlappen korrigiert wurde, ist der Liddefekt aus der das Jochbein bedeckenden Haut ersetzt worden (s. Fig. 1418a).

d) Korrektur (Ersatz) des Unterlides und eines Teiles der Stirnhaut bei Naevus.

Als Beispiel hierfür verweise ich auf den unter „Reservelappenplastik" beschriebenen Fall (s. die Figuren 1088—1092).

Anhang: Augenwimpernplastik, Blepharidoplastik[1]).

1917 hat Knapp Wimpern durch einen frei überpflanzten Hautstreifen ersetzt, desgleichen Esser und Lexer. Das Verfahren pflegt nur spärlichen Erfolg zu haben.

Mittels gestielten Lappens habe ich die Wimpernbildung in der Weise ausgeführt, daß ich aus der Augenbraue einen horizontalen, an der Nasenwurzel gestielten Streifen von etwa der halben Höhe der gleichseitigen Augenbraue schnitt und diesen Lappen (s. Fig. 1163 und 1164), in eine am unteren Rande des Oberlides gesetzte frische Schnittwunde implantierte — ein Verfahren, das, wie ich nachträglich vom Autor erfuhr — 1883 von Hirschberg angewandt worden ist.

Esser entnahm den für die Wimperbildung bestimmten behaarten gestielten Hautstreifen gleichfalls der gleichseitigen Augenbraue. Er nähte den Lidrand breit an die Augenbraue an und trennte nach 2—3 Wochen den Lidrand von den Augenbrauen so ab, daß ein schmaler Saum der am Lidrand angewachsenen Augenbraue am Lidrand blieb. Esser bezeichnet diese Methode als „ziemlich sicheres Verfahren".

[1] ἡ βλεφαρίς = die Augenwimper.

Literatur.

(Chronologisch geordnet.)

Lid-Plastik.

Ammon, v.: in Fritze und Reich: Die plastische Chirurgie. **1845**.
Blasius: in Fritze und Reich: Die plastische Chirurgie. **1845**.
Dieffenbach: in Fritze und Reich: Die plastische Chirurgie. **1845**.
Derselbe: in Fritze und Reich: Die plastische Chirurgie. **1845**.
Fricke und v. Ammon: in Fritze und Reich: Die plastische Chirurgie. **1845**.
Langenbeck, B. v.: Operative Plastik. Göschens Deutsche Klinik **1849** u. **1850**.
Szymanowsky, v. und Uhde: Handb. d. operat. Chir. Braunschweig **1870**.
Wolfe, J.: A new method of performing plastic operations. Med. Times a. Gaz., 3. Juni **1876**.
Trendelenburg: in Deutsche Chirurgie **1886**.
Wölfler: Technik und Wert von Schleimhautübertragungen. 2 Fälle von Blepharoplastik. Arch. f. klin. Chir. **1888**. Bd. 37.
Tripier: Du lambeau musculo-cutané en forme de pont appliqué à la restauration des paupières. Rev. de chirurg. **1890**. Nr. 4.
Uhthoff: Beitrag zur Blepharoplastik. Deutsch. med. Wochenschr. **1895**. Nr. 30, S. 473.
Jordan: Über den plastischen Ersatz der Augenlider. Deutsch. med. Wochenschr. **1895**. Nr. 45, S. 477.
Silex: Über Lidbildung mit stiellosen Hautlappen. Klin. Monatsbl. f. Augenheilk. **1896**.
Elter und Haaß: Neue Operationsmethode bei Liddefekten usw. Münch. med. Wochenschr. **1905**. S. 1821.
Lexer: in Bier, Braun, Kümmell: Operationslehre Bd. 1, 2. Teil (1. Aufl.) **1914**.
Filatow: Plastik mit rundem Stil. Klin. Monatsbl. f. Augenheilk. **1922**. Bd. 68, S. 124.
Lexer: Ptosisoperation. Herstellung der Oberlidfalte und Herstellung des Unterlides durch Fascienzügel. Klin. Monatsbl. f. Augenheilk. **1923**. Bd. 70, S. 464.

XVI. Lippenplastik (Cheiloplastik)[1].

Geschichte der Lippenplastik.

Über die ältere Geschichte sagen Fritze und Reich in ihrem 1845 erschienenen Werke „Die plastische Chirurgie" S. 85 folgendes:

„Solange es überhaupt eine plastische Chirurgie gibt, so lange ist auch schon der künstliche Ersatz der Lippen versucht worden. Die Indier, bei denen auch jetzt noch die barbarische Sitte herrschen soll, den Kriegsgefangenen die Lippen abzuschneiden, ersetzten schon in grauer Vorzeit die Lippe aus der benachbarten Haut (indische Methode), doch breitete sich das Kunstverfahren nicht weiter aus. Was Celsus[2]), Galen, Abulkasem[3]), Paul von Aegina usw. in bezug auf Lippenbildung anführen, ist höchst unbestimmt und bezieht sich hauptsächlich nur auf die Vereinigung der gespaltenen Lippe und auf Schließung des Defektes durch seitliche Annäherung. In Europa scheint Branca zu Anfang des 15. Jahrhunderts der erste gewesen zu sein, der eine künstliche Lippe gebildet. Fallopia, Ambrosius Pareus, Andreas Vesalius sprachen davon, daß die Operation möglich sei, ohne sich jedoch näher darüber auszulassen. Tagliacozzi[4]) war der erste, der eine genauere Darstellung der Operation geliefert. Er bildete die Lippe aus der Armhaut, indem er den an seiner unteren Fläche bereits vernarbten Armhautlappen verpflanzte (italienische Methode). Mit dem Verfall der plastischen Chirurgie im allgemeinen kam auch die Lippenbildung in Vergessenheit. Erst zu Ende des vorigen Jahrhunderts fing sie wieder an bekannter zu werden. So hat Chopart, wie Boyer berichtet, eine durch Krebs zerstörte Unterlippe aus der Haut des Nackens ersetzt. Mit dem Anfange des jetzigen Jahrhunderts wurde die Cheiloplastik aber allgemeiner und in England besonders von Lynn und Carpue, in Frankreich von Lallemand, Delpech usw. geübt. In Deutschland verrichtete v. Gräfe die Operation zuerst im Jahre 1819. Er[5]) verpflanzte einen an der unteren Fläche vollkommen überhäuteten Armhautlappen an die Stelle des Defekts. Später haben Dieffenbach, v. Ammon, Blasius u. a. sich besondere Verdienste um diese Operation erworben. Durch die Umsäumung der neugebildeten Lippen mit Schleimhaut haben Dieffenbach und Werneck die Operation gleichsam zur Vollendung geführt."

Fig. 1180.
Oberlippenersatz von Tagliacozzi.
(Aus „De Curtorum chirurgia per insitionem", v. Tagliacozzi 1597.)

[1]) τὸ χεῖλος = die Lippe.
[2]) Celsus, Lib. VII. Cp. 9.
[3]) Abulkasem, Chir. libr. I. 5. 18.
[4]) Gasp. Taliacotii, Bonon. De curtorum chirurgia. Venet. 1597. p. 67. De labiorum restauratione.
[5]) v. Gräfe, Fall einer Cheiloplastik nach italienischer Weise. Journ. f. Chir. u. Augenheilk. Bd. 2, Heft 1, S. 10.

Nach dieser Mitteilung von Fritze und Reich war Tagliacozzi der erste, der eine genauere Darstellung der Operation geliefert hat. Fig. 1180 ist die Abbildung, die Tagliacozzi seiner Beschreibung beigegeben hat, die ich daher auch hier dem historischen Teil einfüge. Das Verfahren empfiehlt sich aber nur in der von mir angegebenen Modifikation mit zentral gelegenem Stiel (s. Seite 576 und 577).

Bei dem Umfang des Teilgebietes empfehle ich folgende Einteilung, die ich meiner Darstellung zugrunde lege:

Lippendeformitäten und ihre Korrektur (Cheiloplastik).

I. Deformitäten der Oberlippe (Ano-cheiloplastik).
  A. Hypertrophien (Cheilomegalie) der Oberlippe besonders des Lippenrotes.
  B. Stellungsfehler der Oberlippe und ihre Korrektur (Ortho-cheiloplastik):
    1. Lippenspalten
      a) einfache Lippenspalte
        α) Methode von Nélaton,
        β) Methode von Mirault,
        γ) Methode von Franz König,
        δ) Methode von Hagedorn;
      b) doppelte Lippenspalte
        α) Methode von Hagedorn und v. Bardeleben,
        β) Methode von Dieffenbach und Paré.
    2. Schiefheit (Asymmetrie) der Oberlippe
      a) einfache Schiefheit der Oberlippe (Verzerrung des Lippenrots),
      b) Zickzackform der Lippenrotgrenze,
      c) Ungleiche Größe des rechten und linken Abschnitts der Oberlippe.
  C. Oberlippendefekte (Ano-cheilo-neoplastik):
    1. Totale Oberlippendefekte einschließlich der Schleimhautdefekte:
      a) Ersatz aus der Wange (buccale Methode)
        α) J. Joseph,
        β) Sedillot,
        γ) Bruns,
      b) Ersatz aus Kopfhautlappen (temporo-parietale Methode)
        α) einseitig (Schimmelbusch),
        β) doppelseitig (Senn und J. Joseph);
      c) Ersatz aus dem Oberarm (brachiale Methode) nach Tagliacozzi und J. Joseph
    2. partielle Oberlippendefekte: Korrektur durch
      a) Zusammenziehung (Dieffenbach),
      b) Zusammenziehung der Defekträndер und Verlagerung der unteren Nasenhälfte (Schloffer),
      c) Ersatz aus der Wange (iuxtamentale Methode),
      d) Ersatz aus der Unterkinnhaut (submentale Methode) (Bayer und J. Joseph),
      e) Transplantation aus der Unterlippe (Abbe),

Anhang zur partiellen Oberlippenersatzplastik: Kombination an Nasen- und Lippendeformität. Methode von J. Joseph.

II. Deformitäten der Unterlippe (Kato-cheiloplastik).

A. Hypertrophie der Unterlippe (des Lippenrots).

B. Stellungsfehler (Hängelippe) (Ortho-cheiloplastik)

a) einfache Hängelippe (ohne Hypertrophie der Unterlippe),

b) Hängelippe kombiniert mit Hypertrophie der Unterlippe.

C. Defekte der Unterlippen (Cheilo-neoplastik):

a) totale Unterlippendefekte, Ersatz aus Wangen- und Halshaut

α) Methode von Dieffenbach (seitliche Lappenverschiebung),

β) Methode von Langenbeck (Spornbildung),

γ) Methode von Lexer (schräge Lappenverschiebung),

δ) Methode von v. Bruns (Stiellappeneindrehung) und ihre Modifikation von J. Joseph,

ε) Methode von Morgan und Sandelin (Brückenlappen aus der Halshaut),

b) partielle Unterlippendefekte

α) labiale Methode von Estlander, Ersatz aus der Oberlippe,

β) buccale Methode, Ersatz aus der Wange bei Ektropien.

Anhang: Lippenrot-Ersatz für Ober- und Unterlippe:

a) Methode von Dieffenbach,

b) Methode von Maas,

c) Methode von J. Joseph.

d) Methode von Schultén.

III. Deformitäten des Mundes oder der Ober- und Unterlippe (Stomatoplastik)[1].

A. Hypertrophie des Mundes oder Megastoma (Stomato-mioplastik);

1. einfache Hypertrophie des Lippenrotes (Pachycheilie, Negerlippe),

2. die abnorme Länge des Mundes (Makrocheilie, Makrostoma),

a) viereckige Excisionen aus dem Lippenrot beider Mundwinkel,

b) dreieckige Excision neben und unter der Mundspalte; dazu Transplantation dreieckiger Lappen aus der Oberlippe in die excidierten Stellen,

c) streifenförmige, senkrechte Excisionen neben dem Philtrum; außerdem senkrechte keilförmige Excision aus der Mitte der Unterlippe.

B. Stellungsfehler des Mundes (d. h. der Ober- und Unterlippe)

1. Cicatricieller Schiefmund (Transplantation aus Wange und Kinn),

2. paralytischer Schiefmund (Excisionen aus Ober-, Unterlippe und Wange).

C. Defekte des Mundes (zugleich an beiden Lippen) (Stomato-neoplastik):

1. totaler und subtotaler Defekt des Mundes,

a) Methode von Tagliacozzi,

b) Methode von Lexer,

c) Methode von Bardenheuer,

d) Methode von Senn und J. Joseph

2. partieller Defekt des Mundes (Czerny).

D. Abnorme Enge oder Stenose des Mundes (Mikrostoma).

[1]) Stomatoplastik als besondere Hauptabteilung neben der „Lippenplastik" zu behandeln, halte ich für verfehlt, da ja Ober- und Unterlippe zusammen den Mund bilden und es sich um die Kombination beider handelt.

I. Deformitäten der Oberlippe (Ano-cheiloplastik).

A. Hypertrophie der Oberlippe (Cheilomegalie).

Ein Beispiel für einen hypertrophischen Zustand der Oberlippe ist die sog.

„Doppellippe."

Bei der Doppellippe, die schon Fritze und Reich abgebildet haben (Fig. 1181), handelt es sich um eine besonders dicke Lippe, die durch eine horizontale Querfurche in zwei Teile geteilt erscheint. Diese Furche tritt bei muskulärem Schluß der Lippe und auch beim Breitziehen des Mundes besonders scharf in die Erscheinung, so daß in der Tat der Eindruck einer doppelten Lippe entsteht.

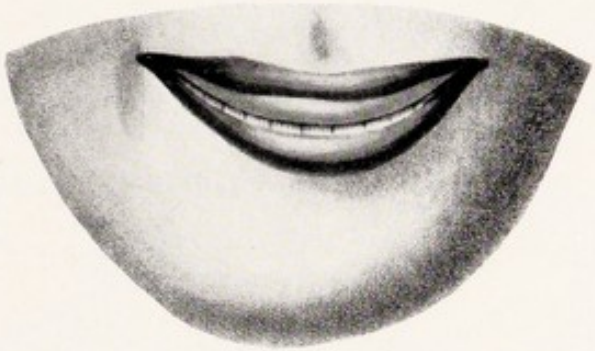

Fig. 1181.
Doppelte Oberlippe.
(Originalabbildung aus: Fritze und Reich, Die plastische Chirurgie.)

Fig. 1182.
Doppellippe.

Fig. 1183.
Nach der Operation (Cheilosyntomie).

KORREKTUR DER „DOPPELLIPPE" (FALL VON J. JOSEPH).

Auch ich verfüge über einen solchen Fall (s. Fig. 1182). Korrigiert wird die kleine Entstellung auf dem Wege der

Lippenverkleinerungsplastik oder Cheilomioplastik.

Es wird die untere wulstartige Verdickung aus der Oberlippe, also ein in seinem Querschnitt keilförmiger Streifen excidiert, der von einem Mundwinkel bis zum anderen

reicht, in manchen Fällen über die Mundwinkel hinausreichen muß. Die Schnittführung ist ungefähr so, wie sie in Fig. 1322 und 1323 für die Korrektur der Oberlippenhypertrophie angegeben ist. Die Breite des zu excidierenden Streifens muß 4—8 mm betragen, je nach der Dicke der Lippe, und an den Mundwinkeln muß die Ernährungsbrücke der Lippe jedenfalls dick genug bleiben, um unter allen Umständen eine Nekrose der Lippen zu vermeiden. Die weitklaffende Wunde wird mit zahlreichen Knopfnähten, am besten mit Pferdehaaren, geschlossen. Die Nähte müssen sehr zahlreich sein, etwa im Abstande von 2—3 mm, da die Schleimhaut sich bekanntlich sonst nicht genügend schließt. Fig. 1183 zeigt das Resultat der kleinen Operation.

Oft ist die Hypertrophie der Oberlippe mit der Hypertrophie der Unterlippe verbunden. Näheres über diese Fälle findet der Leser im Abschnitt III unter Mundplastik oder Stomatoplastik (S. 606 ff.).

B. Stellungsfehler der Oberlippe (Ortho-cheiloplastik, Syndese der gespaltenen Oberlippe.)

1. Lippenspalten oder Hasenscharten (Syndese).

Lippenspalten sind besonders an der Oberlippe als angeborene Mißbildungen nicht selten und deshalb von jeher die plastische Aufgabe der Chirurgen. Ich zähle sie zu den Stellungsfehlern der Lippe und nicht zu den Lippendefekten, weil die Substanz der Oberlippe im wesentlichen vorhanden und die Oberlippe nur in zwei oder (bei doppelter Hasenscharte) in drei Teile gespalten ist, die nur durch Naht in ein Ganzes vereinigt zu werden brauchen (Syndese). Bezüglich der entwicklungsgeschichtlich interessanten Entstehung dieser Deformitäten verweise ich auf die größeren, alle Gebiete umfassenden chirurgischen und embryologischen Lehrbücher.

Man muß a) einfache und b) doppelseitige oder doppelte Lippenspalten unterscheiden. Unter letzteren verdienen besondere Beachtung die Lippenspalten mit vorspringendem Zwischenkiefer (s. Anhang).

a) Einfache Oberlippenspalte.

α) Methode von Nélaton. Geringere Grade der einfachen angeborenen Lippenspalte können in einfacher Weise nach Nélaton korrigiert werden. Man durchschneidet die Lippe oberhalb des Spaltwinkels parallel zu den Rändern derselben (Fig. 1184),

Fig. 1184. Anfrischung.

Fig. 1185. Wunde.

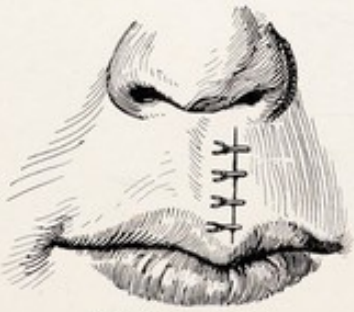

Fig. 1186. Naht.

Verfahren von Nélaton. (Aus v. Esmarch-Kowalzig.)

zieht den losgetrennten, aber noch an beiden Enden mit der Lippe verbundenen Lippensaum herab, so daß eine rautenförmige Wunde mit annähernd senkrechten Wundrändern entsteht (Fig. 1185). Hierauf werden die Wundränder in dieser Stellung vernäht, wodurch eine senkrechte Naht mit etwas nach unten hängendem Lippenrot entsteht (Fig. 1186), das erforderlichenfalls später bis auf die Norm abgetragen werden kann.

β) Methode von Mirault. Mirault schneidet nur ein Läppchen aus einer Seite nach einfacher Anfrischung der anderen Seite (Fig. 1187—1189).

Fig. 1187. Fig. 1188. Fig. 1189.

Operation der einfachen Hasenscharte. Methode von Mirault (v. Langenbeck).

(Aus: Esmarch und Kowalzig, Chirurgische Technik. 1892. S. 82.)

γ) Methode von Franz König. König schneidet die schmalen Endpartien der den Spalt an der Nase auskleidenden Lippensaumränder, da sie nur häßliche Wülste am Philtrum bilden, ganz fort und bediente sich im übrigen der in Fig. 1190 angegebenen Schnittführung. Fig. 1191 deutet die Naht an.

Fig. 1190. Fig. 1191.

Methode von Franz König.

(Aus der Chirurgie von Franz König.)

König weist aber selbst auf eine schwache Stelle bei seiner Methode hin und empfiehlt warm die Hagedornsche Modifikation, sowohl für die einfache wie für die komplizierte Hasenscharte.

δ) Methode von Hagedorn für einfache Oberlippenspalte. Das Hagedornsche Verfahren, das König neben anderen namhaften Operateuren mit bestem

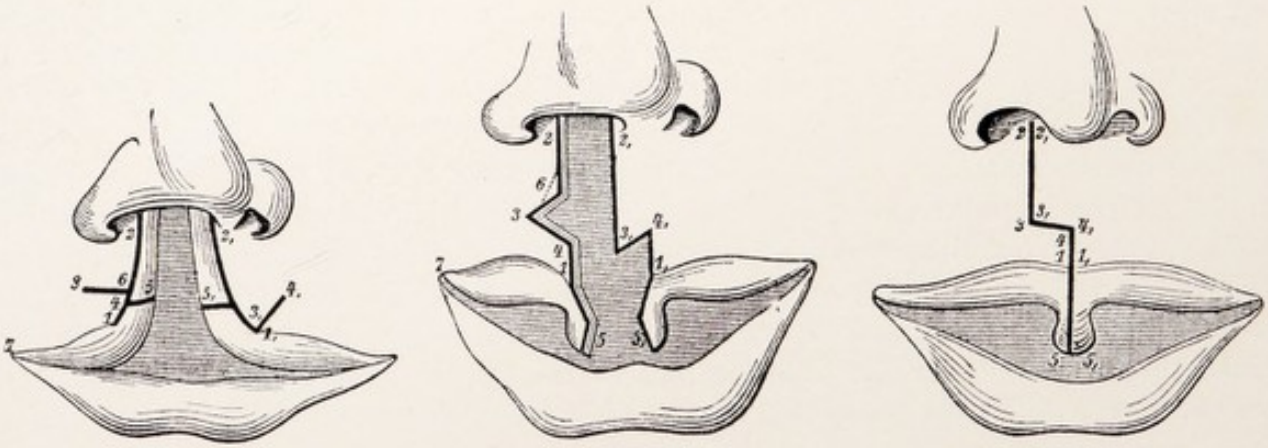

Fig. 1192. Fig. 1193. Fig. 1194.

Methode von Hagedorn.

(Aus: Zentralblatt f. Chirurgie. 1892. Nr. 14.)

Erfolg angewandt hat, und das Hagedorn im chirurgischen Zentralblatt 1892, Nr. 14 als die Operation der Hasenscharte mit Zickzacknaht (Fig. 1192 bis 1197) beschrieben hat, sei hier im Original wiedergegeben:

„Zuerst bestimmt man, wieweit die Anfrischung und Vereinigung beider Spaltränder erfolgen soll, also die Punkte 1 und 1,. Unter starker Anspannung der Lippe wird in Punkt 1 ein schmales spitzes Messer durch den Lippensaum gestoßen und der ganze Lippensaum nach oben bis zum Nasenloch abgetrennt, wobei die Schneide des Messers sich genau in der Grenzlinie des roten Lippensaums hält, bis zum Ausschnitt 2. So wird durch Schnitt 1—2 auf der einen und ebenso 1,—2, auf der anderen Seite der Lippensaum abgetrennt und dessen freies Nasenende jederseits mit einer Schieberpinzette gefaßt, die man frei herunterhängen läßt. Von der Richtung und Haltung des Messers, sowohl beim Durchstechen als bei der Abtrennung, hängt die Breite der Anfrischung ab, die bei der meist sehr dünnen, etwas atrophischen Beschaffenheit der Spalträndер leicht zu schmal ausfällt. Deshalb muß das Messer nicht senkrecht, sondern schräg gehalten werden, damit mehr Schleimhaut abgetrennt und der Wundrand breit genug wird. Jetzt müssen wir uns zuerst zur lateralen Seite wenden und den Querschnitt 3—4 anlegen. Man bestimmt den Punkt 4 der angefrischten Lippe, indem man die ganze Länge der Anfrischung 1—2 ungefähr in vier oder drei gleiche Teile teilt, so daß die Länge 1—4 den vierten oder dritten Teil von 1—2 ausmacht [1]). Die Richtung von 3—4 sei ziemlich parallel dem Lippenrand 7—1. Den festbestimmten Punkt 4 markiert man sich, nötigenfalls durch Einstich mit der Messerspitze, und stößt nun bei gespannter Lippe das spitze Messer in 3 durch die Lippe und führt den Schnitt 3—4 bis zum Punkt 4. Damit aber dieser Schnitt ebenso groß als 1—4 ausfällt und nicht größer, mache man ihn zuerst etwas kürzer. Denn bei starker Anspannung der Lippe ändern sich leicht die Verhältnisse, und ein zu langer Schnitt 3—4 könnte sehr schwierig auszugleichen sein, während der etwas zu kurze Schnitt leicht und sicher über 3 hinaus bis zur genauen Länge = 1—4 verlängert werden kann. Jetzt wenden wir uns auf der medialen Seite zur Ausführung des Schnittes 4,—1,, der ebenfalls genau ebenso groß sein muß als 1—4 = 3—4. Die Richtung des Schnittes 4,—1, entspricht ungefähr der Halbierungslinie des fast gestreckten Winkels der Lippe bei 1,. Man sticht bei gespannter Oberlippe das spitze Messer bei 4, ein und vollendet den Schnitt 4,—1,. Aus Vorsicht macht man ihn zuerst wieder etwas kleiner und verlängert ihn dann leicht und sicher durch Einschneiden bei 4, bis zur genauen verlangten Länge 4,—1, = 4—1 = 3—4. Endlich schneidet man mit der Schere von jedem abgetrennten und herabhängenden Lippensaum so viel ab bei 5 und 5,, daß noch ungefähr $^1/_2$ cm davon zurückbleibt. Zur Erleichterung der Naht wird noch die Ecke 6 der lateralen Seite mit der Schere abgetragen.

Hält man sich streng an diese Vorschriften, und zwar in dieser genauen Reihenfolge, so bietet dieses Verfahren keine Schwierigkeiten und ist leicht auszuführen. Die richtige Reihenfolge der Schnitte ist nötig und darf nicht außer acht gelassen werden. Also zuerst: Anfrischung der Lippensäume 1—2 und 1,—2,, dann 2. Querschnitt 3—4 der lateralen Seite, 3. Schrägschnitt der medialen Seite 4,—1, mit genauer Gleichheit der Linie 3—4 = 1—4 = 4,—1,. Zum Schluß: Abtragen der langen Lippensäume bei 5 und 5,. Die Wundränder passen nun genau aneinander, sie greifen gleichsam ineinander

[1]) Die Bestimmung des Punktes 4 und somit die Entscheidung, ob die Linie 1—4 den 4. oder 3. Teil von 1—2 betragen soll, also kürzer oder länger zu nehmen ist, wird bedingt durch die Größe des Lippendefektes der ganzen Hasenscharte und der zu erwartenden Spannung bei der Naht. Bei fehlender oder sehr geringer Spannung darf die Linie 1—4 größer sein, während bei großer oder auch nur erheblicher Spannung 1—4 kürzer bemessen werden muß. Die Länge von 1—4 vermehrt, die Kürze vermindert die Spannung. Die Länge von 1—4 ist gleichsam das Maß, um welches die Höhe der Lippe auf Kosten der Breite vermehrt wird, und ist von diesem Gesichtspunkte aus die Größe von 1—4 zu bestimmen und somit auch von 3—4 und 4,—1,; denn die drei Schnittlinien 1—4, 3—4 und 4,—1, müssen genaue gleiche Länge haben.

mit ihren Zacken und Winkeln und bilden eine wirkliche Zickzacklinie, daher der bezeichnende Name Zickzacknaht, deren Ränder genau zueinander passen müssen, weil die Schnittlinien 3—4 = 3,—4, = 4—1 = 4,—1, alle untereinander gleich groß sind. Gerade durch diese Zickzacklinie, wie sie bei keinem anderen Operationsverfahren gebildet wird, vermeidet man den schwachen Punkt des Verfahrens von König u. a.

Große Spannung der Wundränder muß, wie bei jedem Verfahren, vermieden werden, am besten durch Seitenschnitte in die Wangen dicht unter dem Nasenflügel, was sehr selten erforderlich ist. Daß als Vorakt der Operation die Schleimhaut der Oberlippe vom Oberkiefer hinreichend abgetrennt wird, ist wohl selbstverständlich. Bei der Vereinigung näht man zweckmäßig zuerst mit tiefgreifender Naht die laterale Ecke 4 in den medialen Winkel 4,, alsdann die mediale Ecke 3, in den lateralen Winkel 3. Ganz zuletzt werden die beiden Lippensaumreste miteinander vereinigt. Dadurch kommt hier ein Wulst zustande, um so größer, je mehr von jedem Lippensaum zurückgelassen wurde. Will man ihn vermeiden, so trägt man jeden Lippensaum fast ganz ab, trennt ihn also nicht bei 5 und 5,, sondern näher bei 1 und 1,. So sehr aber dieser etwaige Wulst, wenn er groß ist, den ersten kosmetischen Eindruck schmälert, so garantiert er um so sicherer die Vereinigung am Lippensaum, während der Wulst ganz von selbst in einigen Wochen geschwunden ist und nur eine kleine, natürliche Hervorragung zurückläßt, wodurch jeder Einziehung vorgebeugt wird.

In einem einzigen meiner vielen Operationsfälle ging die ganze Naht auseinander, ohne daß eine Ursache dafür zu finden war, und nur dieser äußerste Lippensaum blieb vereinigt, der sich so dehnte, daß er wie eine schmale Brücke über den breiten gähnenden Spalt verlief, aber erhalten blieb. Von dieser Brücke aus heilte der Spalt nach oben in überraschender Weise und verkleinerte sich allmählich, so daß ein leidlicher Erfolg zustande kam, wie ich es nie für möglich gehalten hätte. Die Eltern waren mit diesem Enderfolg so zufrieden, daß sie sich zu keiner Verbesserung weiter verstehen wollten.

Noch wichtiger ist dieser Wulst der Lippensaumreste bei doppelter Hasenscharte, wobei derselbe stets genau die Mitte der Oberlippe einnimmt und gleichsam den zuverlässigen Schluß bildet, der das Auseinanderweichen beider Seiten um so sicherer verhindert, je größer man die Lippensaumreste zurückgelassen. Dadurch wird der Wulst um so größer, aber auch die Spannung der Naht um so geringer ausfallen. Bei der doppelten Hasenschartenoperation wird jede Seite genau so behandelt, wie die laterale Seite bei der einfachen Hasenscharte, nachdem das Mittelstück entsprechend zugeschnitten und wund gemacht ist, wie aus der Zeichnung ersichtlich ist. Auch hier legen sich die Wundränder sehr passend aneinander und bilden einen guten Schluß, wenn auch keine reine Zickzacknaht dabei zustande kommt."

Es empfiehlt sich genau nach der Hagedornschen Vorschrift zu operieren und z. B. die laterale Ecke 4 mit dem medialen Winkel mittels „tiefgreifender" Naht zu nähen. Die tiefgreifenden Nähte sind schon von Fritze und Reich bei Beschreibung des Dieffenbachschen Verfahrens besonders betont und in ihrem Werke abgebildet worden.

Verfasser hat bei einer sonst einwandfrei ausgeführten Operation wegen zu nahe an der Hautoberfläche ausgeführter Naht einen Mißerfolg erlebt und betont daher auch seinerseits die Notwendigkeit tiefgreifender Naht besonders. Die Nähte müssen eben nach Dieffenbachs Vorschrift an der Wunde beiderseits zwischen Muskelschicht und Schleimhaut hindurchgeführt werden.

b) Doppelseitige oder doppelte Lippenspalte.

Die Schnittführung von Hagedorn bei doppelseitiger Hasenscharte zeigen die Fig. 1195—1197.

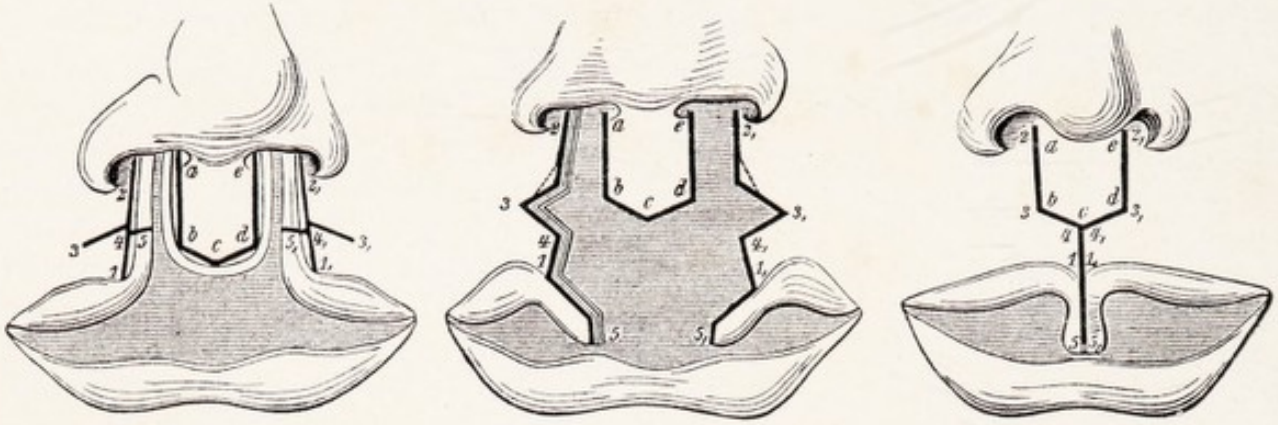

Fig. 1195. Fig. 1196. Fig. 1197.

Methode von Hagedorn.

(Aus: Chirurgisches Zentralblatt. 1892. Nr. 14.)

Im übrigen sei noch erwähnt, daß Dieffenbach und Paré im Falle von doppelseitiger Hasenscharte die äußere Haut des Zwischenkiefers zur Verbesserung des Septums und damit des Nasenprofils benutzt haben, während die Lippe nur durch Zusammen-

Fig. 1198. Fig. 1199.

Operation der doppelseitigen Hasenscharte nach Dieffenbach u. Paré.

(Aus: Fritze und Reich, Die plastische Chirurgie. Verlag Hirschwald. 1845. Tafel 27.)

ziehung beider Seitenteile gebildet wurde. Die Fig. 1198 zeigt den Zustand vor der Operation, die Fig. 1199 den Zustand nach der Lippennaht.

Bestehen Lippenspalten jahrelang, so kann natürlich der anfangs nicht vorhandene (scheinbare) Defekt infolge der jahrelangen Inaktivitäts-Atrophie der gespaltenen Lippenabschnitte nachträglich entstehen. Es ist dann aus dem scheinbaren Defekt ein tatsächlicher geworden. In solchem Falle genügt die Syndese nicht und es muß der Ersatz des tatsächlich Fehlenden erstrebt werden.

Esser gibt hierfür folgendes Verfahren an, das in Fig. 1200 abgebildet ist.

Das Verfahren ist im wesentlichen dasselbe, wie ich es seit vielen Jahren in etwas kleinerem Maßstabe gelegentlich der Bildung des Nasenseptums aus der Ober-

lippe zur Deckung der sekundären Lippendefekte ausgeführt und bereits 1916 in den „Kriegsverletzungen der Kiefer und angrenzenden Teile" von Misch S. 579 empfohlen habe. Die Abbildungen meiner Schnittführung findet der Leser auf Seite 412 dieses Werkes Fig. 847 u. 848 — die ich der besseren Vergleichung wegen als Fig. 1201 u. 1201 a danebensetze. Die Lappen dürfen nicht zu breit sein, da sonst die Nasen-

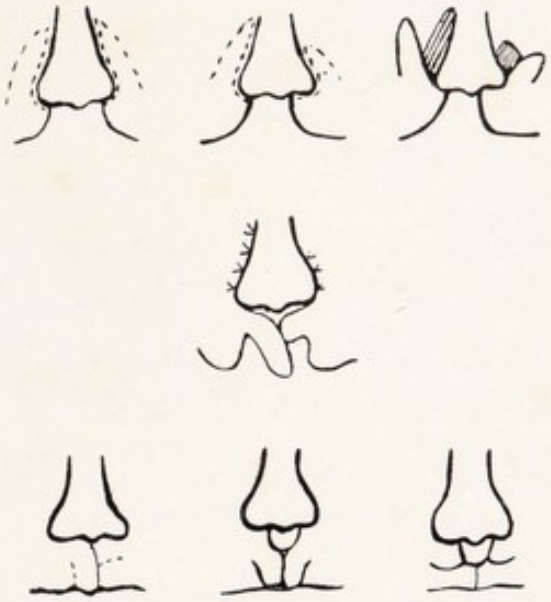

Fig. 1200.
Oberlippenspalte. Ergänzung durch Wangenlappen nach Esser.
(Originalabbildung von Esser aus: Archiv für Chirurgie. 112. Bd., 1919, VI, S. 139.)

Fig. 1201.

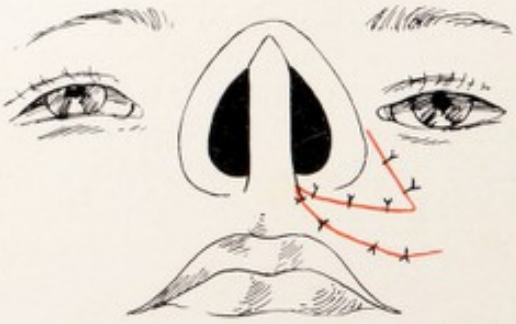

Fig. 1201 a.

Ersatz des sekundären Lippendefektes aus dem Wangenabschnitt oberhalb des Defektes nach J. Joseph.

flügel in die Breite gezerrt werden. Sie ersetzen übrigens nur die äußere Haut des Lippendefektes. Für Ersatz der Schleimhaut muß besonders gesorgt werden.

In ähnlicher Weise habe ich auch eine Lippenverlängerung aus einem zu breiten Septum bewirkt (siehe S. 586 u. 587 Fig. 1266—1269).

Selbstverständlich können bei besonders großen Defekten auch umfangreichere Plastiken in Betracht kommen, wie z. B. die von mir angegebene buccale-laterale Methode, die ich für die Rhinoneoplastik angegeben habe (s. S. 285—292). Natürlich muß in solchen Fällen der Lappen aus der lateralen Wangenhälfte an den entgegengesetzten Lippenrand angenäht werden.

Kompliziert wird die Korrektur der Hasenscharte dann, wenn der Zwischenkiefer stark hervorsteht. In diesem Falle muß der prominente Zwischenkiefer zuerst

zurückgelagert werden, und zwar am besten nach v. Bardeleben (Fig. 1202 und 1202 a).

v. Bardeleben beschreibt seine Methode wie folgt (Bardeleben, Chirurgie III, S. 258 u. ff.):

„Den Übelständen aller früheren Methoden, daß nämlich aus der durchschnittlichen Arteria nasopalatina eine gefährliche Blutung erfolgt und daß durch die Trennung (resp. den Verschluß) dieser Arterie die Ernährung des Zwischenkiefers im höchsten Grade beeinträchtigt wird, glaube ich durch subperiostale Trennung des Septums abgeholfen

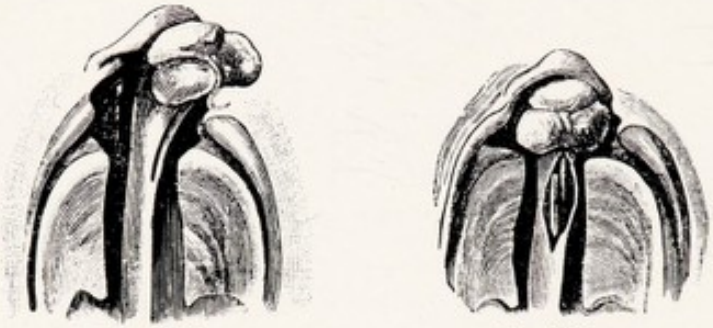

Fig. 1202. Fig. 1202 a.
Zurücklagerung des Zwischenkiefers nach v. Bardeleben.
(Aus v. Esmarch-Kowalzig.)

zu haben. Mein in zahlreichen Fällen bewährtes Verfahren[1]) ist folgendes: Nach einer Längsincision genau auf der Mitte des unteren Vomerrandes, welche einige Millimeter hinter dem Zahnfortsatz der Ossa incisiva beginnt, Schleimhaut und Periost durchdringt und etwas länger ausfallen muß als die Entfernung des Zwischenkiefers von der vorderen Fläche des Alveolarbogens der Oberkiefer beträgt, wird der Vomer beiderseits von dieser Incision aus mit einem kleinen, halbstumpfen Meißel (oder Elevatorium) von seinem Periost so weit nach oben entblößt, daß man die Spitze einer scharfen Knochenschere $1^1/_2$—2 cm zwischen Knochen und Periost jederseits in die Höhe zu schieben vermag, um die Trennung des ersteren durch einen einfachen, senkrecht nach oben zu führenden Schnitt bewerkstelligen zu können. Eine Blutung aus der Art. nasopalatina findet nicht statt, da die Kontinuität derselben durch die Ablösung des Periostes, in dem sie eingebettet liegt, nicht getrennt wird. Der Zwischenkiefer ist nun beweglich und läßt sich nach hinten drängen. Dabei muß der hintere Teil des vorderen Abschnittes des Septums am vorderen Teil des hinteren Abschnitts desselben verschoben werden. Da der Zwischenkiefer nicht gerade nach vorn hervorzustehen, sondern etwas auf die Seite geneigt zu sein pflegt, verschiebt man ihn nach derjenigen Seite, auf welcher sich die seitliche Abweichung am besten ausgleichen läßt."

Der Zwischenkiefer muß dann in der Lücke des Alveolarbogens genau befestigt werden. Dies gelingt leicht, wenn er etwas breiter oder ebenso breit ist wie die Lücke. Man frischt dann seine Ränder mehr oder weniger stark an, löst den mukös-periostalen Überzug des Spaltrandes beider Oberkiefer etwas ab, klappt die so gewonnenen Läppchen nach vorn und legt auf jeder Seite eine Drahtsutur an. Ist der Zwischenkiefer zu schmal, um genau eingefügt zu werden, so gelingt die Befestigung noch am besten durch eine im erweichten Zustande angefügte Guttaperchaschiene (F. Hoffmann).

[1]) Vgl. die Dissertation von Dr. Ostertag, Greifswald 1868, und Franz Hoffmann, Beiträge zur Operation des hervorragenden Zwischenkiefers. Deutsche Klinik 1869, Nr. 2 u. f. — Fast gleichzeitig haben Delore und Mirault dasselbe Verfahren angewandt, jedoch später publiziert. Vgl. Hueters Referat im Jahresbericht von Virchow und Hirsch, 1868, II, S. 433 und 1869, I, S. 427.

Bei einseitigem Wolfsrachen, wo die Prominenz des Zwischenkiefers niemals einen so hohen Grad erreicht, genügt fast immer das von Dieffenbach empfohlene Umbiegen desselben mit einer passenden Zange. Der Zwischenkiefer wird dabei nicht gerade nach hinten geschoben, sondern der Vomer gegen die Seite der Spalte hin umgebogen, d. h. eigentlich wohl frakturiert."

In der reponierten Stellung kann man den Zwischenkiefer durch eine kleine Haube festhalten, an der ein quer über die Oberlippe führendes Gummiband befestigt ist. Besser ist die Fixation mit einer schmalen Bleiplatte, wie sie in ähnlicher Weise Brophy und Helbing für die Verschmälerung der Gaumenplatte resp. Annäherung beider Oberkieferhälften angegeben haben. Nur muß die schmale Bleiplatte selbstverständlich vorn den zurückgelagerten Zwischenkiefer hufeisenförmig umgreifen.

Das Wegschneiden des ganzen Zwischenkiefers ist wegen der großen dadurch verursachten Entstellung gänzlich unzulässig.

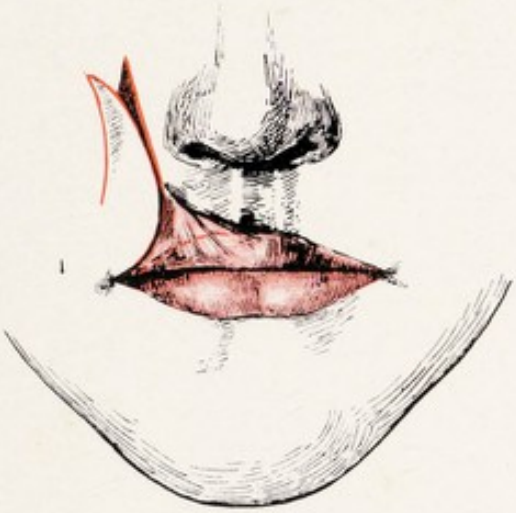

Fig. 1203.
I. Phase: Schnittführung auf der Wange.

Fig. 1204.
II. Phase: Excision des verzerrten Lippenrots.

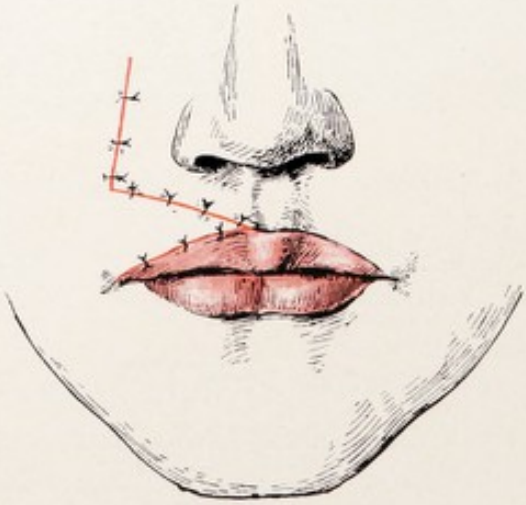

Fig. 1205.
III. Phase: Nach Einnähung des mobilisierten Wangenlappens.

KORREKTUR DES PARTIELLEN OBERLIPPEN-EKTROPIONS
(DES VERZERRTEN LIPPENROTES).

2. Schiefheit (Asymmetrie) der Oberlippe.

Schiefheit (Asymmetrie) der Oberlippe kommt in verschiedenen Formen vor. Als solche sind zu nennen:

a) Verzerrung des Lippenrots,
b) Zickzackform des Randes der Oberlippe,
c) Ungleiche Größe des rechten und linken Oberlippenabschnitts.

a) Verzerrung des Lippenrotes der Oberlippe.

Die Fig. 1203—1205 zeigen eine Methode der Korrektur, die in einer Excision des verzerrten Lippenrotes und Ersatz dieses neugeschaffenen Defektes durch einen kleinen Wangenlappen besteht.

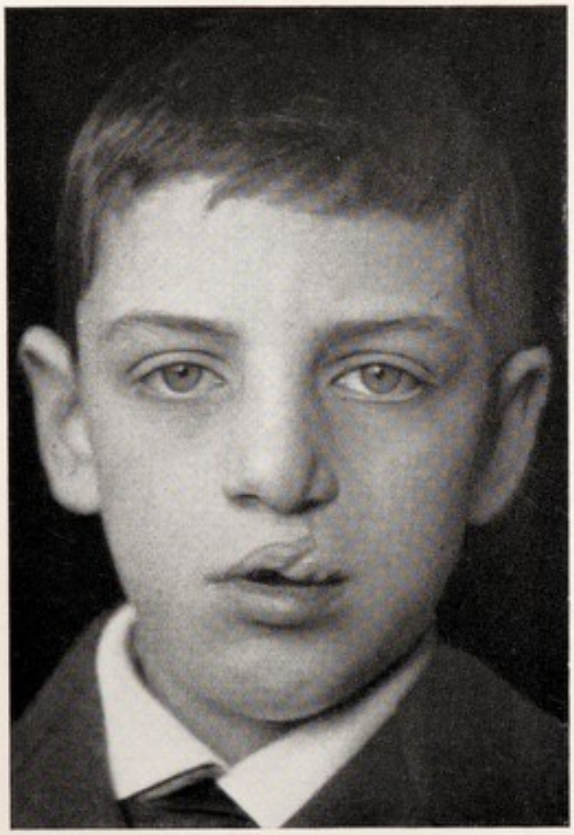

Fig. 1206.
Unvollständig korrigierte Oberlippenspalte.

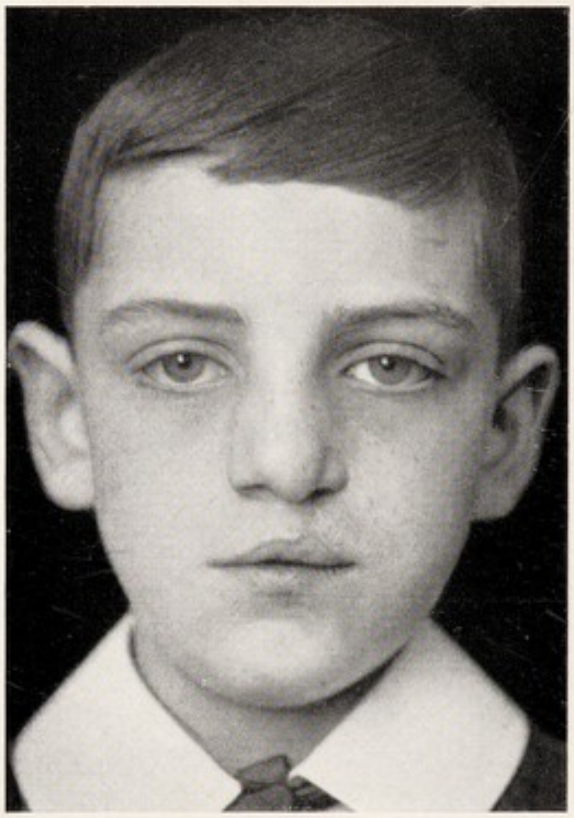

Fig. 1207.
Nach der Korrektur durch Z-förmige Überpflanzung
(zu Fig. 1206 gehörig.)

KORREKTUR DER ZICKZACKFORM DES OBEREN LIPPENROTRANDES NACH UNVOLLSTÄNDIGER HASENSCHARTENOPERATION.

b) Zickzackform der oberen Lippenrot-Grenze.

Nach Hasenschartenoperationen bleiben häufig noch kleine, entstellend wirkende Unschönheiten zurück, deren Korrektur, nach meinen Erfahrungen, oft lange nach der ersten, in früher Jugend ausgeführten Operation, meist in der Pubertätszeit der Patienten gewünscht zu werden pflegt. Besonders ist es die Zickzackform der oberen Lippenrotgrenze, die störend wirkt. Fig. 1206 zeigt eine solche kleine Deformität, die aber in Wirklichkeit wegen der Farbendifferenz zwischen Lippenrot und der äußeren blassen Hautfarbe der Oberlippe weit krasser wirkt als auf dem Bilde.

Korrigiert wird die Zickzackform des Lippenrots durch meine

Z-förmige Überpflanzung

(siehe Allgemeiner Teil, S. 49 Fig. 94—97). Fig. 1207 zeigt den Erfolg des in Fig. 1206 dargestellten Falles.

c) Ungleiche Größe des rechten und linken Lippen-Abschnitts. Lippen-Asymmetrie. Schiefstand des Philtrums.

Eine besondere Art der Asymmetrie (ohne Verzerrung des Lippenrots und ohne Schiefstellung) zeigt Fig. 1208. In diesem Fall ist die Unterlippe normal, die Oberlippe ist links doppelt so lang als rechts, so daß das Philtrum vollkommen schief



Fig. 1208.
Vor der Plastik.



Fig. 1209.
Nach der Plastik.

KORREKTUR DER UNGLEICHEN GRÖSZE DES RECHTEN UND LINKEN OBERLIPPEN-ABSCHNITTS RESP. DES SCHIEFSTANDES DES PHILTRUMS.

steht, also weder zur Nasenscheidewand noch zur Mitte der Unterlippe richtig paßt. Entstanden ist diese Deformität durch einen Defekt in der rechten Wangengegend, durch den die Oberlippe stark nach rechts gezogen wurde. Korrigiert habe ich den Fall, bei dem gleichzeitig ein größerer Nasendefekt bestand, analog dem Vorgehen von Abbe durch einen rechts von der Unterlippe geschnittenen und in die rechte Oberlippe eingesetzten Lappen, dessen Ernährungsbrücke an dem rechten Mundwinkel lag. Den Erfolg (s. Fig. 1209) habe ich noch durch eine linksseitige Excision verstärkt und gesichert. Jetzt sind Nasenspitze, Philtrum und Unterlippe in einer senkrechten Linie. Dieser Fall stellt bereits den Übergang zu den Lippendefekten dar.

C. Defekte der Oberlippe (Ano-cheilo-neoplastik).

Geschichtlich sei nochmals bemerkt, daß schon Tagliacozzi den Oberlippenersatz aus der Armhaut empfiehlt (Fig. 1180), freilich mit einer nicht nachahmenswerten Schnittführung, da der Lappen peripher gestielt ist.

Die Methode an sich kann wohl zu gutem Erfolge führen. Fig. 1240 zeigt die Anheilung eines brachialen Lappens (vgl. Fig. 686). Der Lappen ist aber von mir so geschnitten worden, daß der Stiel zentral gelegen und die arterielle Blutversorgung besser gesichert ist. Immerhin ist es ein hohes Verdienst von Tagliacozzi diese Methode angegeben zu haben. Näheres darüber siehe Seite 576.

Man tut gut, 1. totale resp. subtotale und 2. partielle Oberlippendefekte zu unterscheiden.

1. Totale Oberlippendefekte.

a) Buccale Methode der Oberlippenplastik.

α) Buccale Methode der Oberlippenplastik nach J. Joseph.

Bei totalen Oberlippendefekten ist von mir folgende Methode angewandt worden, die, kurz gesagt, in der Überpflanzung zweier durchgehender, vor dem Mundwinkel

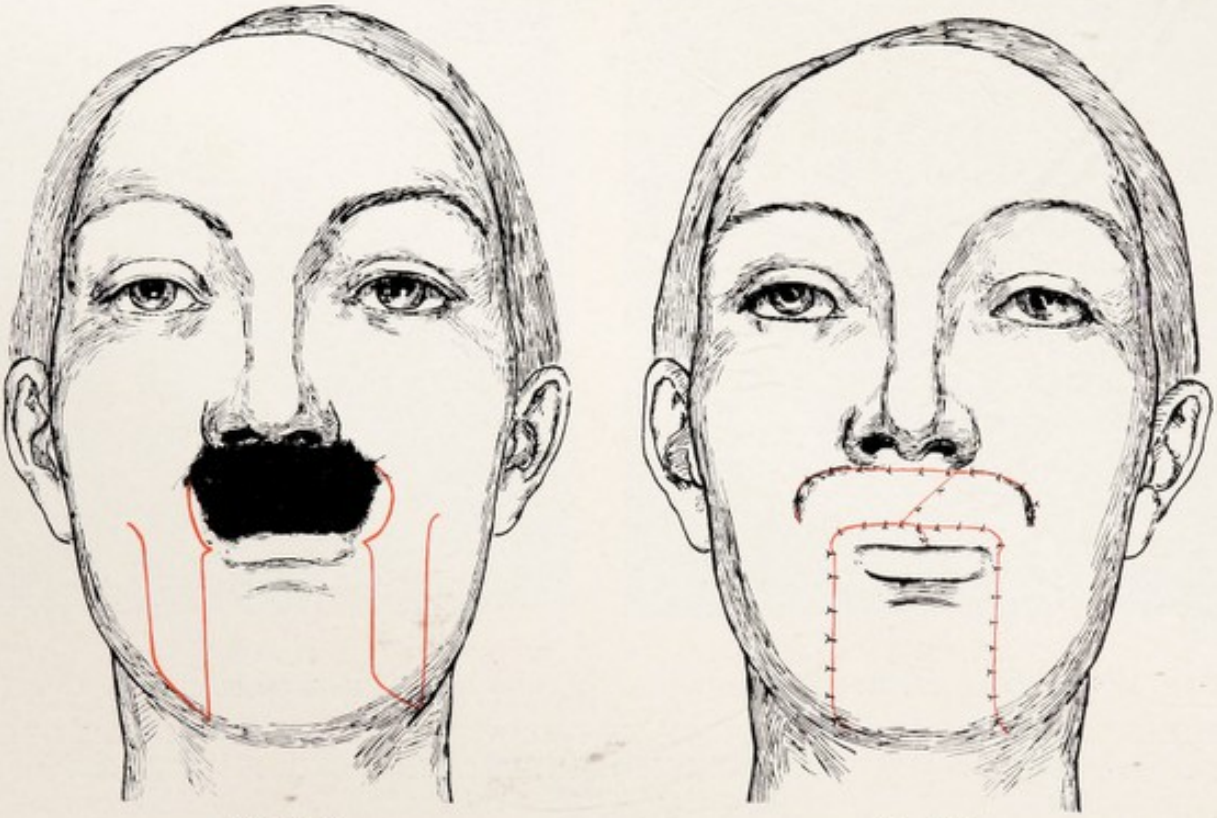

Fig. 1210.
Schnittführung.

Fig. 1211.
Zustand nach vollendeter Naht (zu Fig. 1210 gehörig).

TOTALER OBERLIPPENERSATZ NACH J. JOSEPH.

senkrecht nach abwärts geschnittener spitz endigenden Wangenhalshautlappen besteht.

Im einzelnen verfuhr ich folgendermaßen: Ich schnitt seitwärts von beiden Mundwinkeln zwei senkrechte Lappen aus der Wange und der benachbarten Halshaut. Die Schnitte gingen durch die ganze Dicke der Wange einschließlich der Schleimhaut. Die nach unten komma-artig, spitz zulaufenden Lappen, die die ungefähre Breite einer Ober-

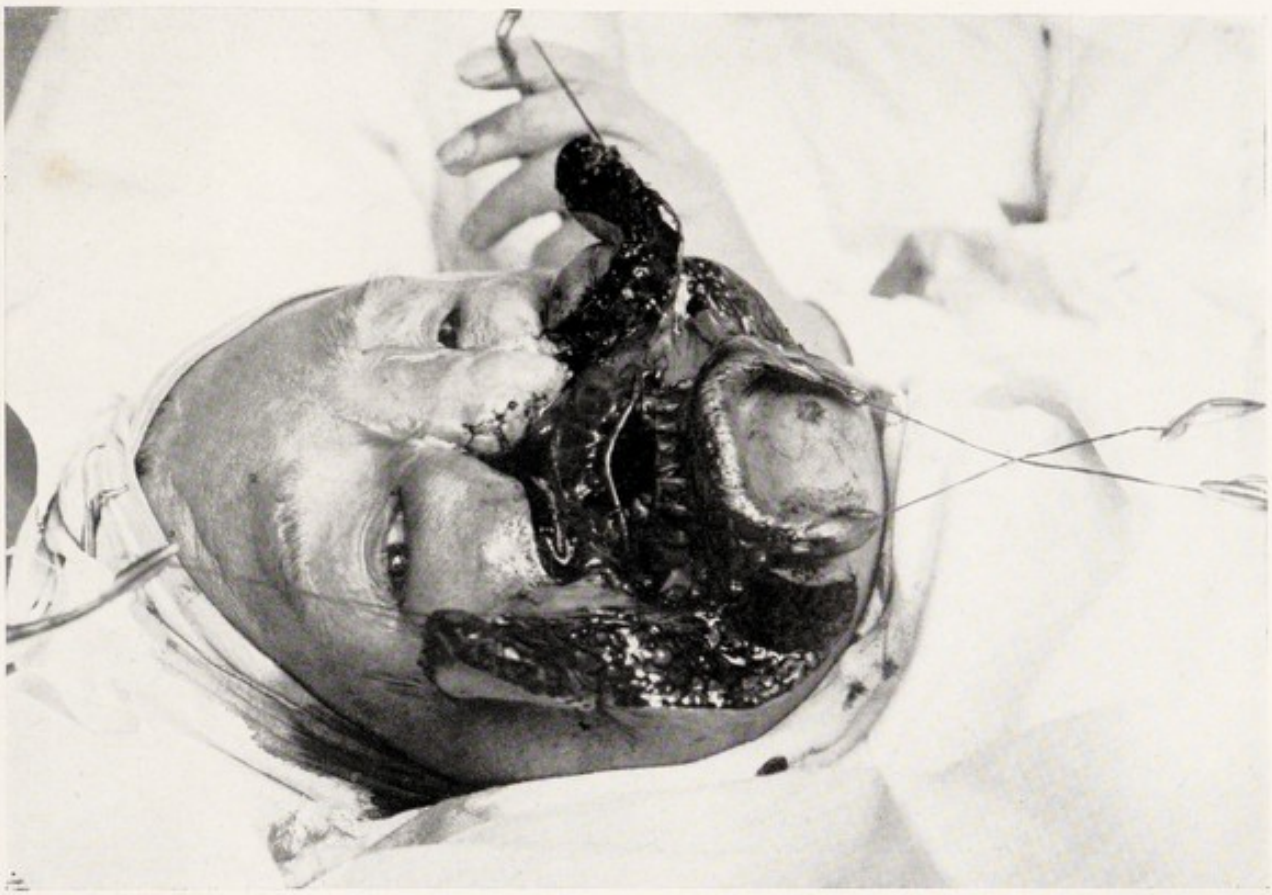

Fig. 1212.

Cheiloplastik nach J. Joseph. (Operationsaufnahme.)

Zustand nach Mobilisierung der durchgehenden juxtamentalen Lappen.

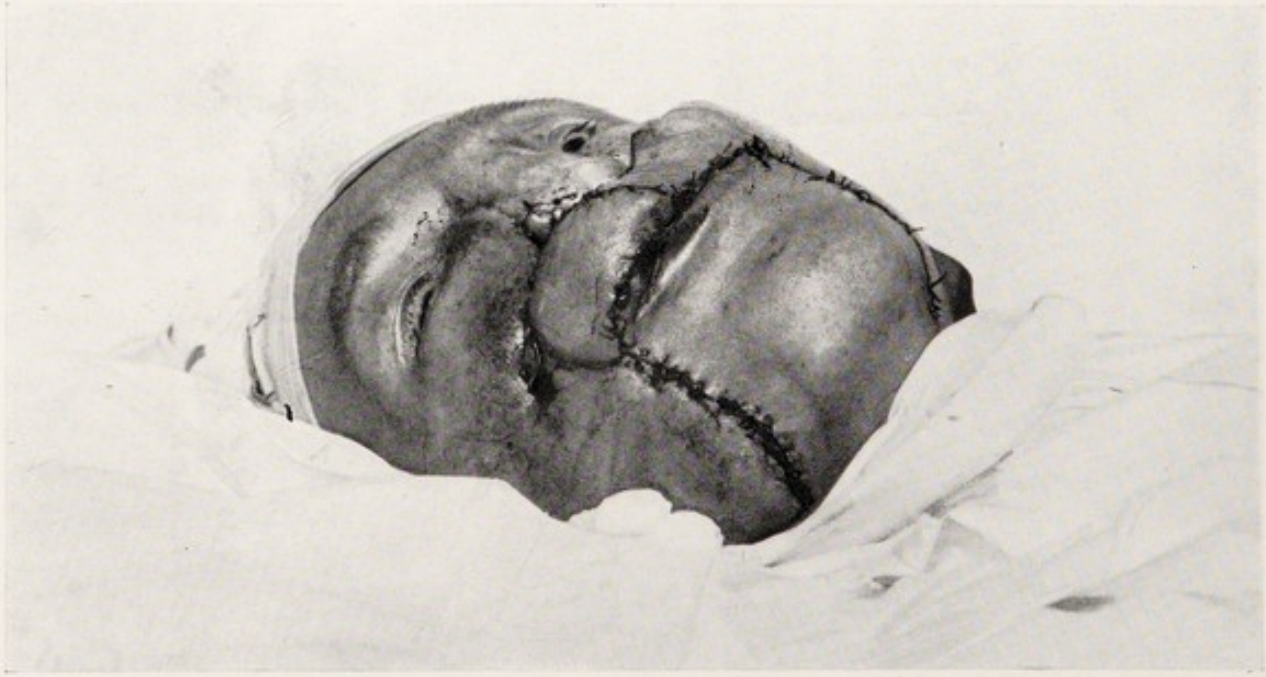

Fig. 1213. (Operationsaufnahme.)

Cheiloplastik nach J. Joseph.

Zustand nach der Naht.

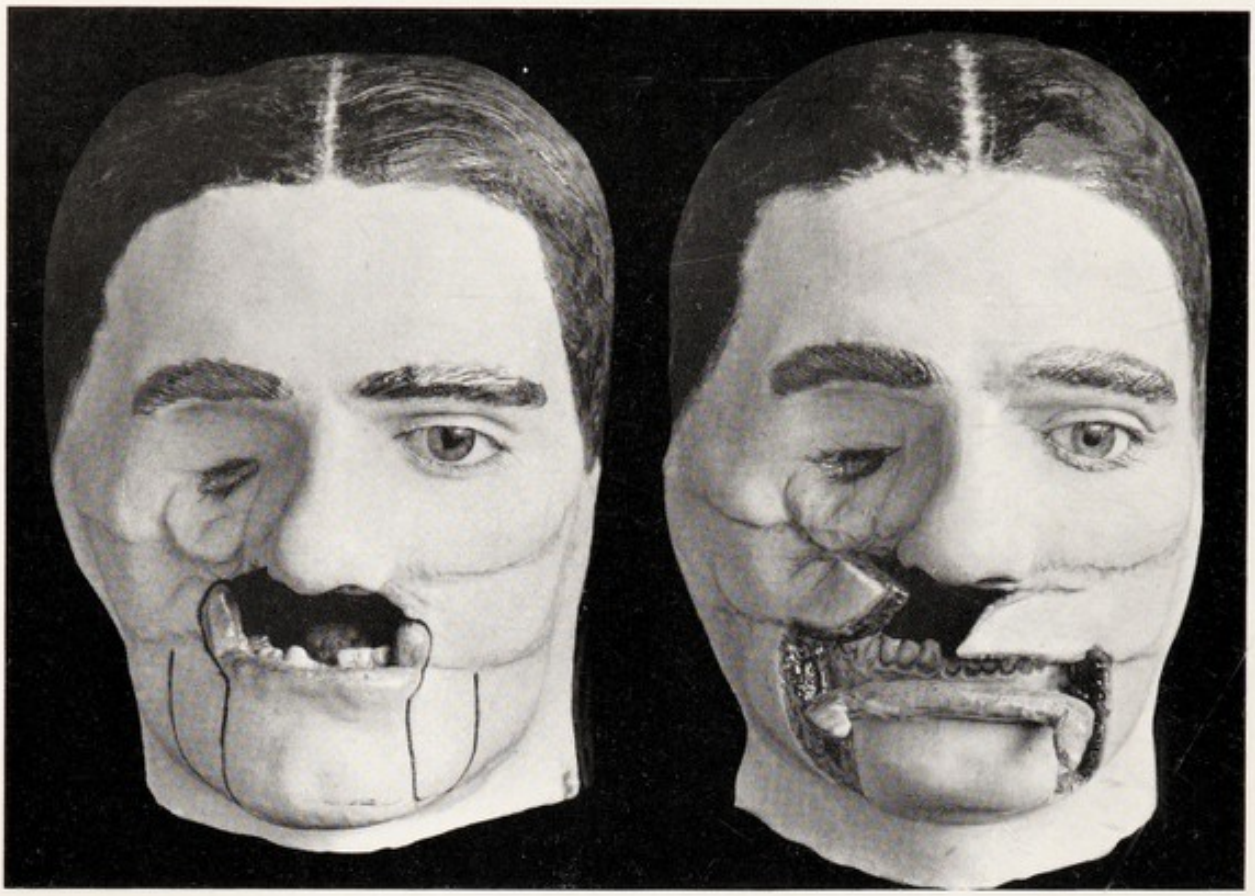

Fig. 1214. Schnittführung. Fig. 1215. Die Lappen in Bewegung.

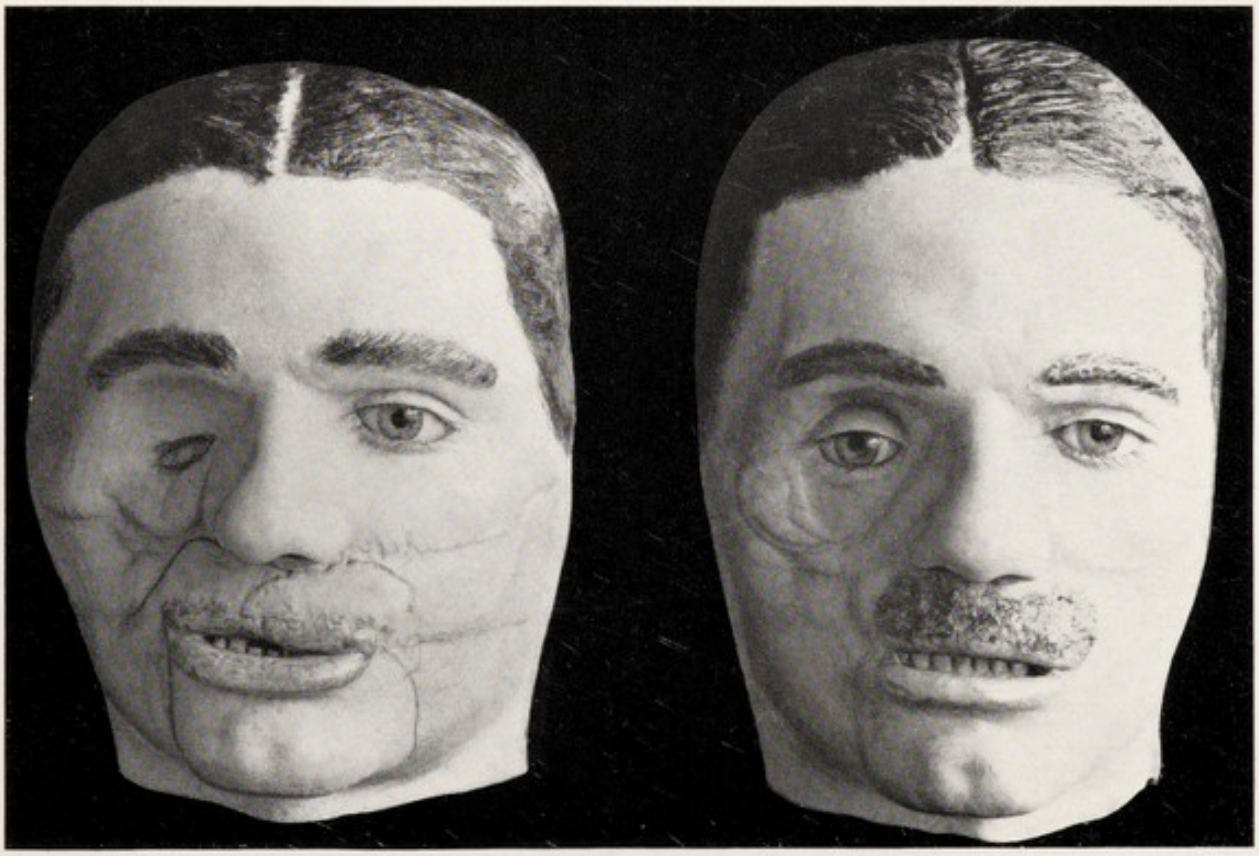

Fig. 1216. Nach der Naht. Fig. 1217. Die neuen Lippen behaart.

TOTALER OBERLIPPEN-ERSATZ NACH J. JOSEPH.

Das operative Vorgehen an vier Wachspräparaten meiner Sammlung gezeigt.

Die horizontalen Wangennarben sind nach einem von anderer Seite vorgenommenen, vergeblichen Operationsversuch zurückgeblieben (s. Fig. 1214 und 1215).

lippe hatten, brachte ich in die Gegend der Oberlippe und nähte sie — zuerst die Schleimhaut, dann die äußere Haut — zusammen. Der linksseitige Lappen bildet ungefähr die linke und der rechtsseitige die rechte Oberlippenhälfte. Die äußere Naht, welche die beiden neuen Oberlippenhälften verbindet, verläuft schräg. Das Lippenrot bildete ich zum Teil aus noch vorhandenen Resten, zum Teil nach v. Langenbeck aus dem angrenzenden Unterlippenrot. Die ziemlich großen artifiziellen Wunddefekte ließen sich durch einfaches Zusammenziehen der gegenüberliegenden Wundränder schließen. Auch hier wurde zunächst die Schleimhaut, dann die äußere Haut genäht. Um die neue Oberlippe zugleich mit einem natürlichen Schnurrbart zu versehen, habe ich die Hautlappen der behaarten Wangenhaut entnommen. Es wächst also der Backenbart an

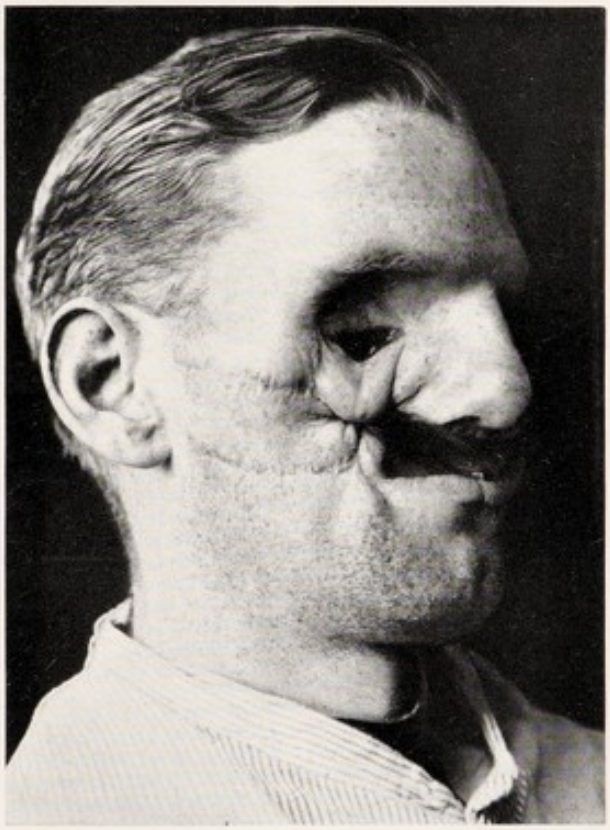

Fig. 1218.
Vor der Plastik.



Fig. 1219.
Nach der Plastik.

CHEILONEOPLASTIK NACH J. JOSEPH, PRAKTISCHER FALL.

der neuen Stelle als Schnurrbart weiter. Die Fig. 1210 und 1211 zeigt die von mir angewandte Schnittführung, Fig. 1212 zeigt an einem Operationsbild die Lappen in Bewegung. Fig. 1213 den Zustand nach der vollendeten Naht. Die Fig. 1214—1217 zeigen das etappenweise Vorgehen an vier Wachspräparaten. Sie stammen von dem in den Fig. 1218 und 1219 abgebildeten Falle. Fig. 1215 ist zugleich eine Verdeutlichung der in Fig. 1212 dargestellten während der Operation aufgenommenen Phase. Die Fig. 1220 zeigt einen totalen Defekt der Oberlippe neben einem totalen Nasendefekt, Fig. 1221 den durch die angegebene Methode erreichten Erfolg und Fig. 1222 ein Zwischenstadium.

Die Heilung vollzog sich in meinem eben beschriebenen ersten Falle nicht ganz glatt. Nur der untere Teil der schrägen Vereinigungslinie beider Lappen heilte per primam. Oben dagegen wurde ein ziemlich großer Teil des linken Lappens nekrotisch. Es

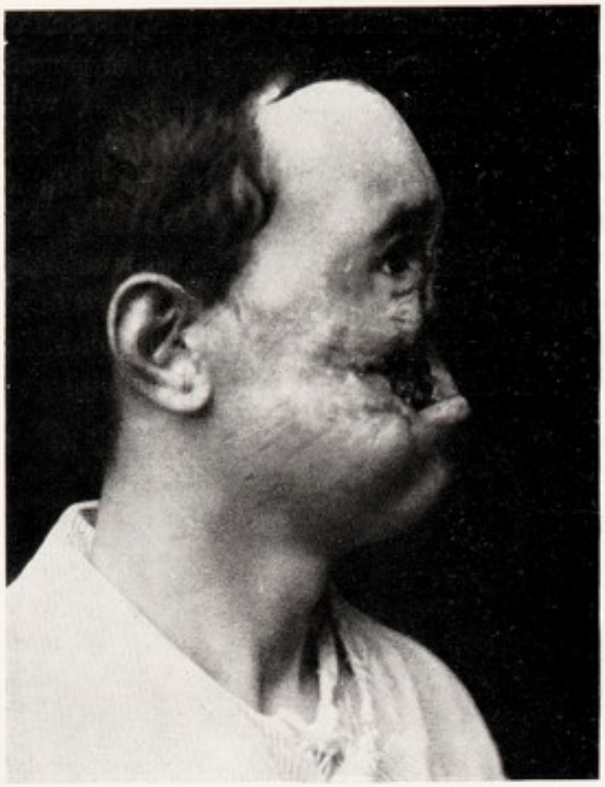

Fig. 1220.
Totaler Oberlippendefekt verbunden mit totalem Nasendefekt.

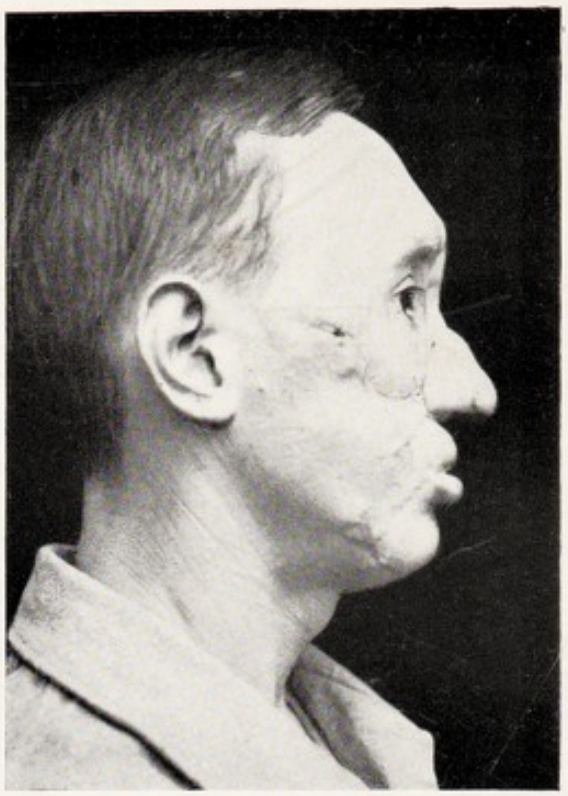

Fig. 1221.
Nach dem Ersatz von Lippe und Nase.

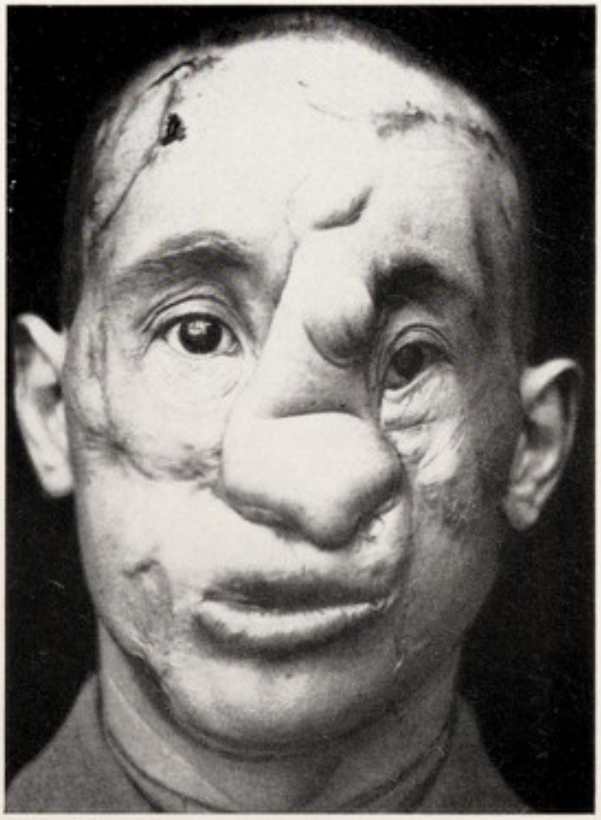

Fig. 1222.
Zustand nach Neubildung der ganzen Oberlippe und nach frontalem Ersatz der Nasenhaut nach J. Joseph.
Zwischenstadium. (Zu Fig. 1220 und 1221 gehörig.)

KOMBINATION VON TOTALEM OBERLIPPENDEFEKT UND TOTALEM NASENDEFEKT.
LIPPENDEFEKT NACH J. JOSEPH AUS BEIDEN WANGEN ERSETZT.

entstand an dieser Stelle ein größeres Loch, das sich freilich allmählich unter Vernarbung schloß. Ich muß hierbei bemerken, daß der linke Lappen von einer der oben erwähnten, vor meiner Operation von anderer Stelle gesetzten Narbe durchquert war. Diese war offenbar die Ursache der partiellen Nekrose.

β) Buccale Methode nach Sédillot.

Die Operation ist in ähnlicher Weise von Sédillot[1]) im Jahre 1846 angedeutet worden (Fig. 1223 und 1224). Während Sédillot aber sich auf das Gebiet der Wange beschränkt, also kurze Lappen schneidet, und seine Schnitte rechtwinklig enden läßt (v. Esmarch-Kowalzig), umfaßt meine Schnittführung auch Teile der Halshaut

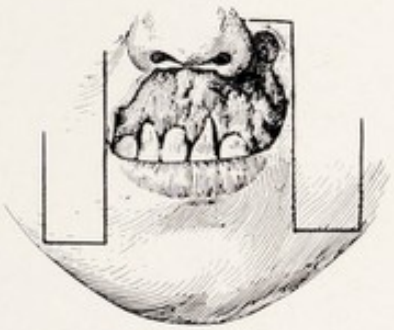

Fig. 1223.

Fig. 1224.

Cheiloplastik nach Sédillot. (Aus v. Esmarch-Kowalzig.)

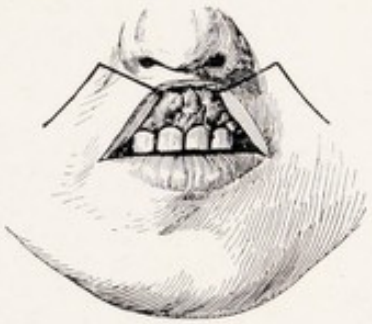

Fig. 1225.

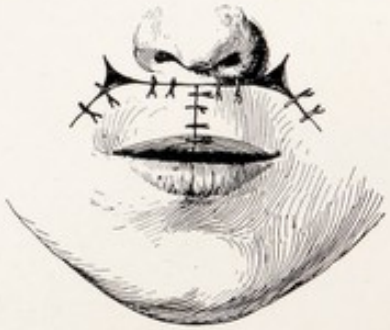

Fig. 1226.

Cheiloplastik der Oberlippe nach v. Bruns. (Aus v. Esmarch-Kowalzig.)

und endet spitzwinklig, wodurch die Spannung gänzlich vermieden und die Anheilungsfläche erheblich vergrößert wird — beides Momente von wesentlicher Bedeutung für die Sicherheit der Heilung und die Vollständigkeit des Erfolges.

γ) Buccale Methode von v. Bruns.

v. Bruns hat neben den Resten der Oberlippen die angrenzenden in gleicher Höhe befindlichen Wangenpartien zum Ersatz größerer Oberlippendefekte zu verwenden versucht. Fig. 1225 und 1226 zeigen seine Methode.

Außerdem halte ich mit v. Bruns u. a. (Fig. 1225, 1226) für erforderlich, die Schleimhaut in möglichst großem Umfange mit zu überpflanzen — worüber in dem Werke Sédillots nichts zu finden ist.

So kurze Lappen wie Sédillot und v. Bruns sie angegeben, sind nur unter großer Spannung miteinander zu vereinigen und die Naht platzt dann leicht auf.

Die buccale Methode hat in der von mir angegebenen Modifikation in einer Reihe von Fällen zu vollem Erfolge geführt. Schwierigkeiten ergaben sich in zwei Fällen.

[1]) Sédillot, Traité de médicine opératoire 1846, p. 650.



Fig. 1227.
Subtotaler Nasendefekt, kombiniert mit Defekt der rechten Oberlippenhälfte.

Fig. 1228.
Nach dem Ersatz der Nase aus der Stirn- und der r. Oberlippenhälfte aus der rechtsseitigen Wangenhaut.
(Zu Fig. 1227 gehörig.)

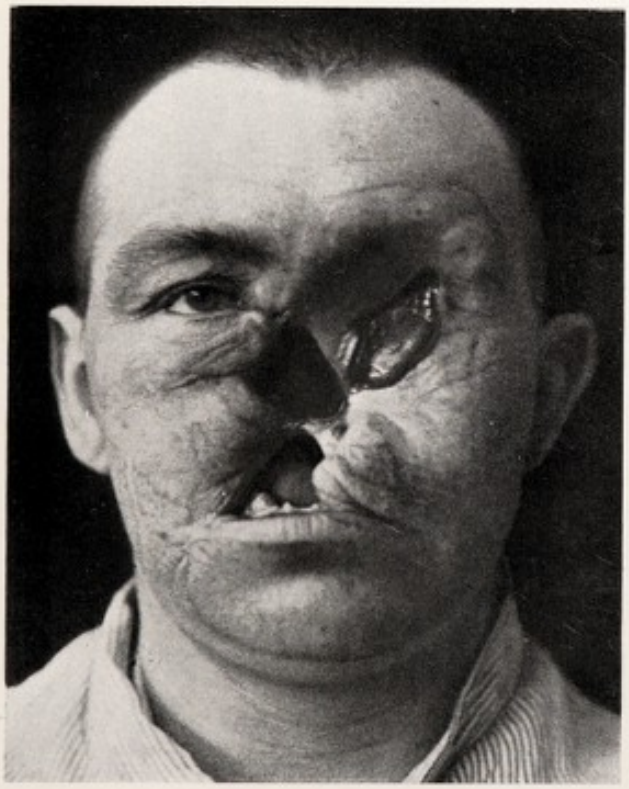

Fig. 1229.
Zu Fig. 1227 gehörig. Vorderansicht.

Fig. 1230.
Vorderansicht nach der Plastik.
(Zu Fig. 1227 gehörig.)

ERSATZ DER RECHTEN OBERLIPPENHÄLFTE AUS DER RECHTEN WANGENHAUT (ERSATZ DER NASE AUS DER STIRN).

In einem Falle, in dem gleichfalls mittels zügelförmiger Schnittführung vergeblich voroperiert war, trat nach Anwendung meiner im ersten Falle angewandten Methode an den Endpartien der Lappen, offenbar infolge der durch die Voroperation entstandenen Quernarben, je eine etwa 1 cm breite Nekrose ein, so daß die lebensfähig gebliebenen Teile der beiden Lappen wieder auseinander wichen. Ich machte aber bald nach der Abstoßung der nekrotischen Teile eine sekundäre Naht und erzielte dadurch doch noch eine Oberlippe. — Bemerkt sei noch, daß ein in einem anderen Falle bei Anwendung dieser

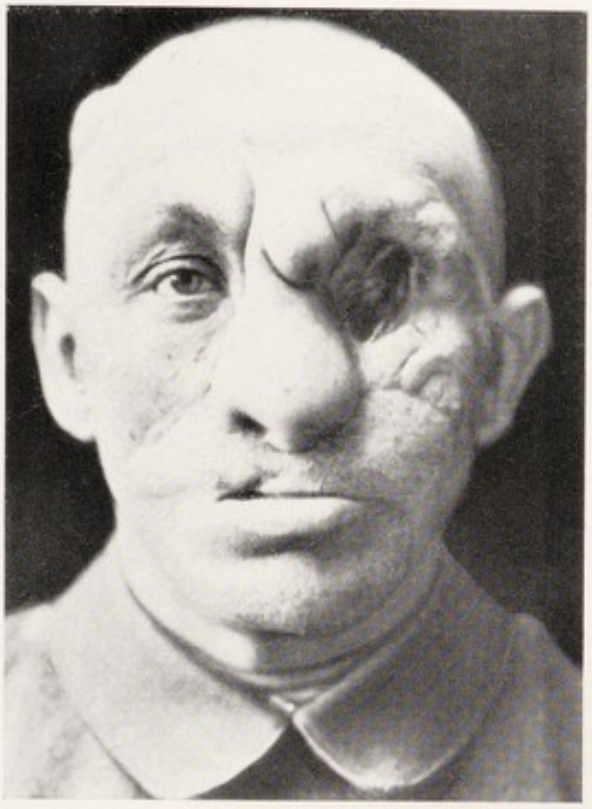

Fig. 1231.
Zwischenstadium.
(Zu Fig. 1227 gehörig.)

Methode entstandenes Erysipel die restlose Vereinigung der Wundränder nicht im mindesten störte. Die Narben sahen im Gegenteil noch unscheinbarer aus als in dem anderen Falle.

Natürlich kann man diese Schnittführung auch einseitig ausführen bei halbseitigem, durchgehendem Oberlippendefekt. Fig. 1227, 1229 u. 1231 zeigen einen Fall von rechtsseitigem Lippendefekt in Kombination mit totalem Nasendefekt, Fig. 1228, 1230 zeigen den Zustand nach der Plastik.

b) Ersatz durch Kopfhautlappen (Temporo-parietale Methode).

α) Einseitige Kopfhautlappen-Überpflanzung.

Die Fig. 1232 u. 1233 betreffen einen subtotalen Oberlippendefekt mit rechtsseitigem Oberkieferdefekt. Auch das Septum fehlt bis auf eine kleine Partie an der Nasenspitze. Die Nase ist wegen des Septumdefektes stark abgeplattet und steht zugleich schief infolge des rechtseitigen Narbenzuges resp. Wangendefektes. Auch in diesem Falle ist von anderer Seite derselbe Operationsversuch, die einfache Zusammenziehung zweier horizontaler, quer aus den Wangen in Oberlippenhöhe geschnittener, riemenartiger

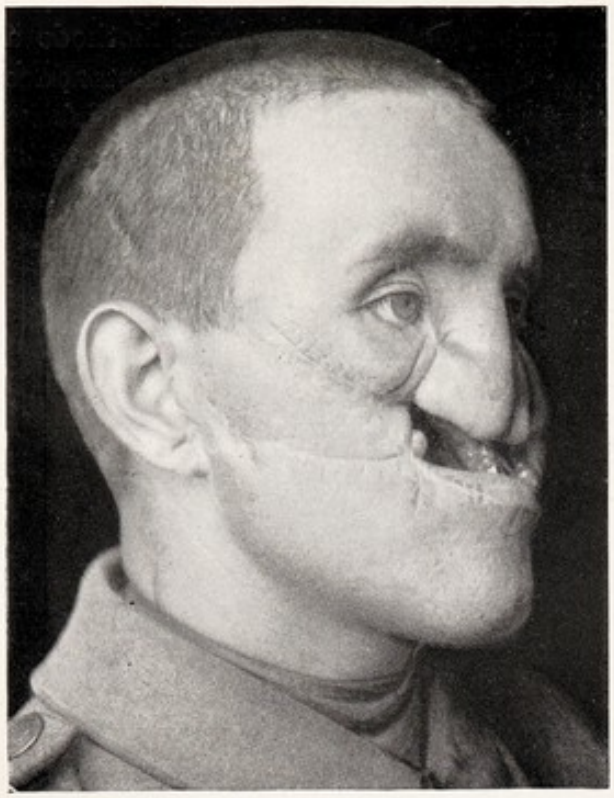

Fig. 1232.
Vor der Plastik.

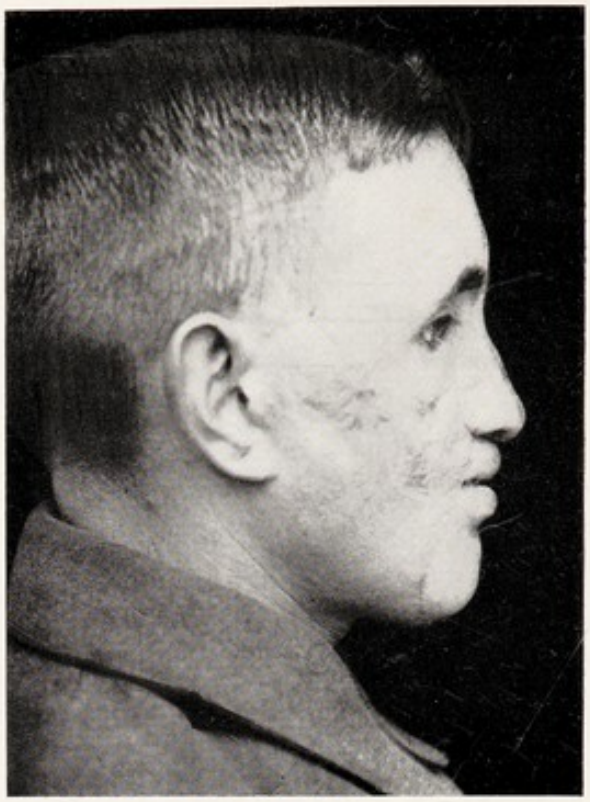

Fig. 1233.
Zustand nach der Plastik: Cheiloplastik nach J. Joseph.

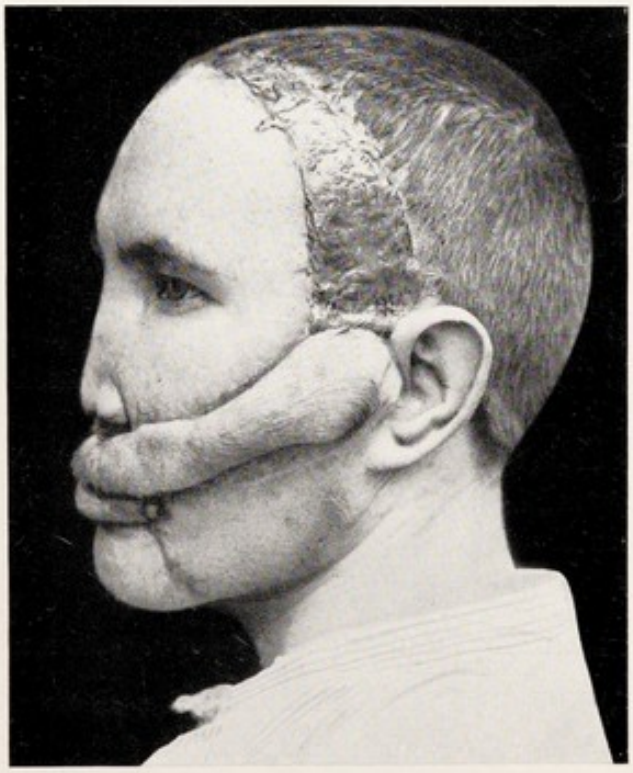

Fig. 1234.
Zustand nach Anheilung des Kopflappens an der rechten Wange, vor Replantation des Stieles.

TEMPORO-PARIETALER ERSATZ EINES TOTALEN OBERLIPPENDEFEKTES. BENÜTZUNG DES SCHLÄFENKOPFHAUTLAPPENS VON SCHIMMELBUSCH. (FALL VON J. JOSEPH.)

Lappen und zwar ebenfalls erfolglos — unter Zurücklassung von vier großen Quernarben — gemacht worden. — Bei diesem Patienten ging ich zunächst ebenso vor, wie in dem ersten Falle. Ich bildete also zwei senkrechte Wangenhalshautlappen, brachte sie in die Richtung der Oberlippe und vernähte sie. Die Operation selbst verlief gut. Es trat aber schon nach einigen Tagen gangränöser Zerfall an den mittleren Partien der neugebildeten Oberlippe ein, wodurch die Operation größtenteils erfolglos wurde. Die durch den Gewebszerfall bereits stark verkürzten Oberlippenhälften schrumpften allmählich sehr zusammen und der Oberlippendefekt war bald nicht viel kleiner als vorher. Unter diesen Umständen entschloß ich mich einige Wochen später zu folgender Operation: Ich bildete aus den Wangen zu beiden Seiten des Oberlippendefektes je einen etwa 4 cm langen, etwa 2 cm breiten, horizontalen Hautlappen (s. Fig. 1235), ohne die Schleimhaut mitzunehmen, und zwar so, daß ihre Ernährungsbrücke dicht neben dem Defekt lag, klappte die beiden Lappen nach der Mitte um, so daß die äußere Haut nach innen und die Wundfläche nach außen gerichtet war. Dann vernähte ich sie in dieser Stellung miteinander, um so einen Schleimhautersatz für die neu zu bildende Oberlippe zu gewinnen. Dadurch entstand eine große Wundfläche in der Gegend der Oberlippe und an den benachbarten Wangenpartien (Fig. 1236). Ich bildete nun einen, am linken Ohr gestielten, 21 cm langen Schläfenkopfhautlappen nach Schimmelbusch (Fig. 1234), der im ganzen die Gestalt eines spitzwinkligen Dreiecks hatte und überpflanzte ihn über einen großen, unberührten Teil der linken Wange hinweg auf die große Wundfläche der Oberlippe und die links angrenzende Wangengegend. Auf die Wundfläche der rechten Wange pflanzte ich einen kleineren, etwa 10 cm langen, gestielten, der rechten Schläfe entnommenen Lappen, den ich über dem rechten Mundwinkel mit dem linken Kopfhautlappen vereinigte. Von den beiden nach der Mitte umgeklappten Wangenlappen wurde der linke nekrotisch, der rechte blieb in voller Ausdehnung lebensfähig und seine nach außen gekehrte Wundfläche heilte mit der nach innen gerichteten Wundfläche des behaarten Schläfenkopfhautlappens zu einer festen Oberlippenbrücke zusammen. Fig. 1234 zeigt den Fall 4 Wochen nach der Operation [1]). Da der Schläfenkopfhautlappen in ganzer Ausdehnung behaart war, bekam Patient einen Schnurrbart. — Um den langen Schläfenkopfhautlappen voll die Lebensfähigkeit zu sichern, ist die Arteria temporalis und zwar der Stamm und sein vorderer Ast mitüberpflanzt worden. Man muß sich natürlich vorsehen und darf den Stamm bei der Operation nicht durchschneiden.

In einer weiteren Operation wurde die Ernährungsbrücke und der den normalen Wangenabschnitt bedeckende Teil des Lappens auf den artifiziellen Kopfhautdefekt replantiert und der Rest der fehlenden, für die Oberlippe verwandten Kopfhaut aus der benachbarten, behaarten Kopfhaut gedeckt. Durch zwei weitere Operationen wurde noch der (durch die Vernarbung kaschierte) Wangendefekt rechts neben der Nase gedeckt und dadurch die Nase wieder in die Mitte des Gesichtes gestellt. Die Fig. 1232 und 1233 zeigen den Fall in Seitenansicht, Fig. 1233 zeigt zugleich die Nase in der nun erreichten Prominenz.

β) Doppelseitige Kopfhautüberpflanzung (Verwendung von Brückenkopfhautlappen).

Will man bei durchgehendem totalen Oberlippendefekt noch sicherer gehen, so rate ich, einen Brückenkopfhautlappen, der von einem Ohr zum anderen reicht, zu wählen und ihn nach Art eines Visiers auf die Oberlappengegend herabzuziehen (Visierlappen-

[1]) Patient ist in dem in Fig. 1220 dargestellten Zustande in der Berliner Laryngologischen Gesellschaft am 30. März 1917 vorgestellt worden.

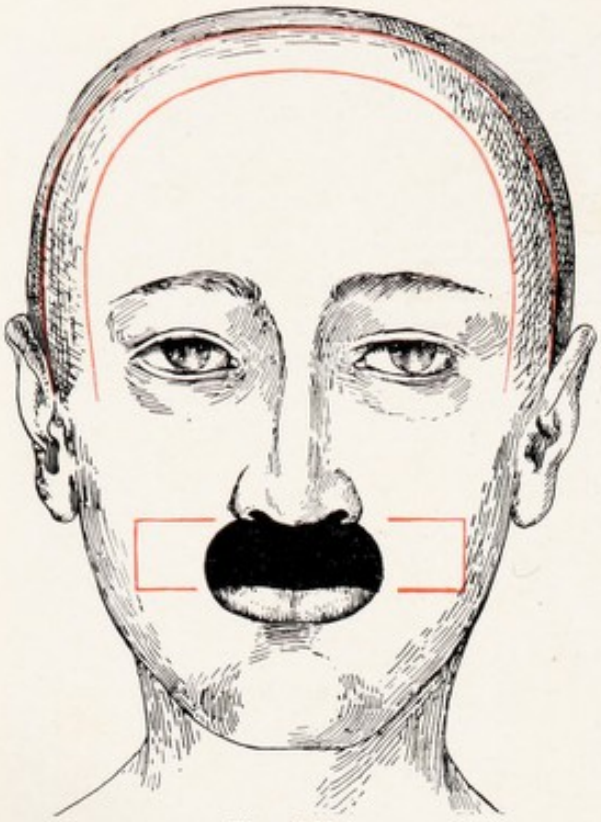

Fig. 1235.
I. Phase: Schnittführung für den Brückenlappen. An den Wangen Schnittführung für den Ersatz der Schleimhaut.

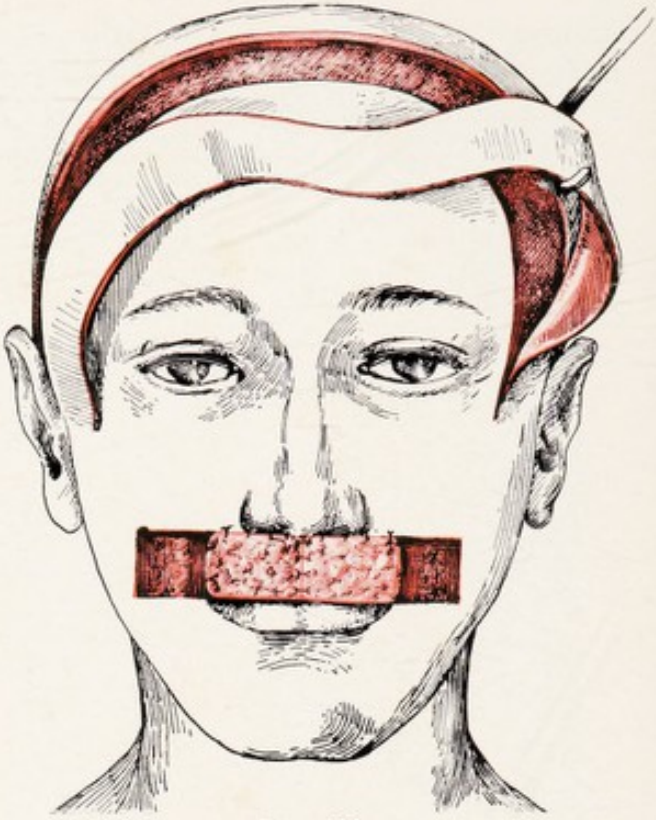

Fig. 1236.
II. Phase: Der Brückenlappen mobilisiert die Wangenläppchen nach der Mitte zurückgeschlagen und durch Catgutnaht vereinigt.

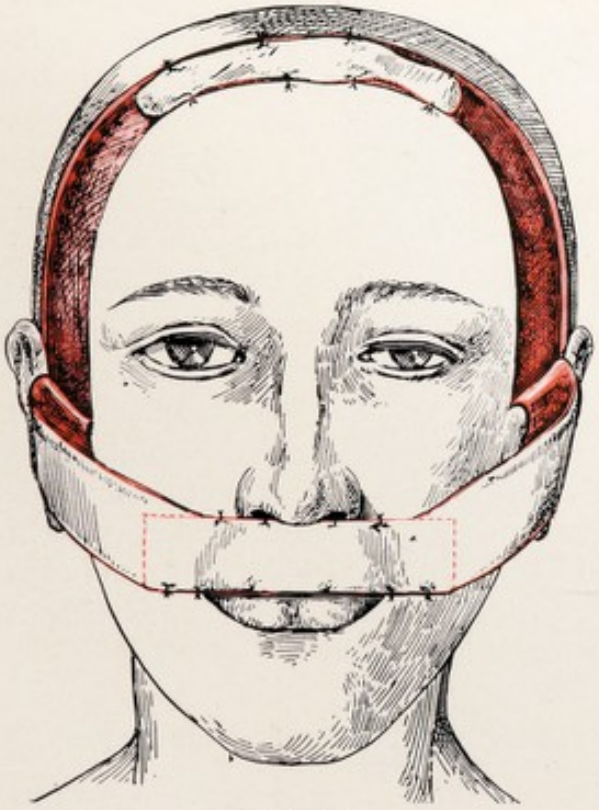

Fig. 1237.
III. Phase: Der Brückenlappen visierartig auf die Oberlippengegend herabgezogen. Freie Hauttransplantation auf die Mitte des Kopfhautdefektes.

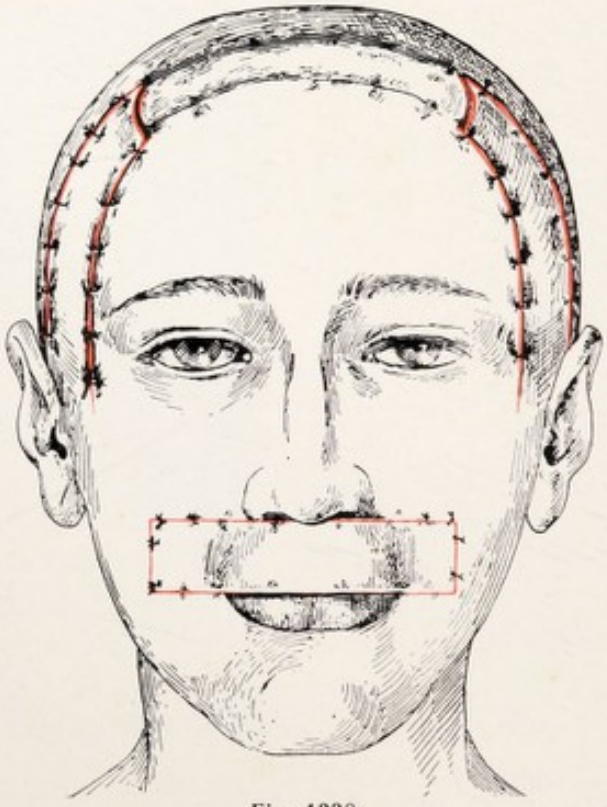

Fig. 1238.
IV. Phase: Die Hautstiele durchtrennt und auf die seitlichen Abschnitte des Kopfhautdefektes replantiert.

OBERLIPPENERSATZ DURCH EINEN BRÜCKENKOPFHAUTLAPPEN UND KLEINE WANGENLAPPEN NACH SENN UND J. JOSEPH.

plastik), konform der Methode[1]), die ich zum Ersatz beider Wangen und der Nasenhaut ausgeführt habe (s. Fig. 1235—1238 und den Abschnitt „Wangenplastik"). Die Ernährung des Lappens geschieht dann durch beide Aa. temporales.

Der sekundäre Kopfhautdefekt wird teils durch Replantation der Lappenstiele, teils durch freie Hauttransplantation (siehe Fig. 1237, 1238), oder aus der benachbarten Kopf- resp. Stirnhaut gedeckt.

Dieses Verfahren hat zwei Vorzüge gegenüber allen anderen Methoden der totalen Oberlippenersatzplastik: Erstens überhebt es den Operateur der Sorge bezüglich der

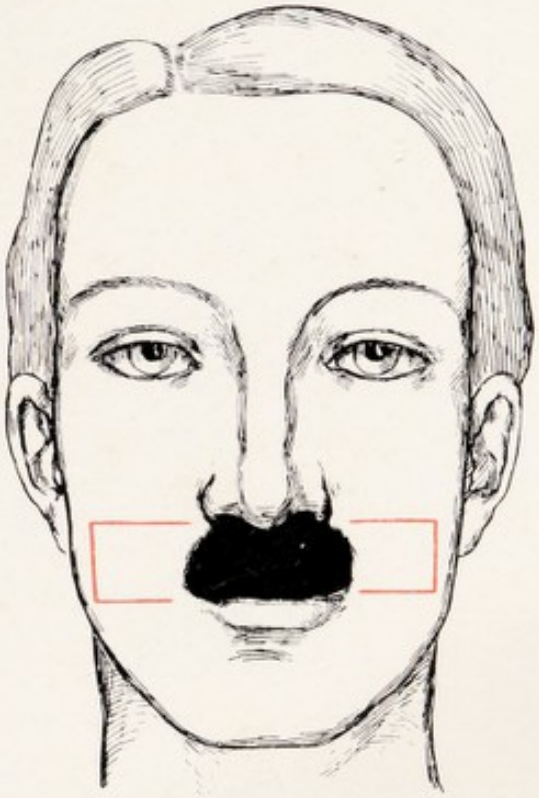

Fig. 1239.
Buccaler Ersatz der Schleimhaut der Oberlippe, Schnittführung.

Anheilung des Lappens, da der Lappen — die projektierte Oberlippe — ja bereits in ungeteilter Gestalt vorhanden ist, die Anfrischungsflächen an den Wangen sehr groß sind und der Lappen von beiden Temporalarterien vorzüglich ernährt wird. Zweitens haben die Schnurrbarthaare der neuen Oberlippe, da die betreffende Partie des transplantierten Lappens dem mittleren Teile der Kopfhaut entnommen ist, beiderseits von vornherein genau die normale Richtung. Diese Methode verdient daher ernste Beachtung.

Die Methode ist von vornherein besonders dann zu empfehlen, wenn außer der Oberlippe noch andere Gesichtsteile fehlen, wie Teile des harten Gaumens, der Wangen und Nase usw., wenn es also ganz besonders darauf ankommt, daß eine sehr breite und tiefe, schwer entstellende Lücke mitten im Gesicht mit Sicherheit überbrückt werden soll. Natürlich muß die Schnittführung in solchem Falle entsprechend modifiziert werden. (In einem solchen Falle hat sie Stabel auf mein Anraten, wie ich mich überzeugen konnte, mit bestem Erfolge angewandt.)

[1]) Ungewöhnlich große Gesichtsplastik. J. Joseph, Deutsch. med. Wochenschr. 1918, Nr. 17.

Welche von diesen Methoden des Schleimhautersatzes zu wählen ist, wird am besten von Fall zu Fall entschieden. Doch würde ich die letztgenannte Methode wegen des ziemlich großen, artifiziellen, in unauffälliger Weise schwer zu beseitigenden, meist vermeidbaren Stirnhautdefektes in der Regel nur dann anwenden, wenn außer der Oberlippe auch Teile der Wangen und besonders auch der Oberkiefer fehlen.

c) Brachiale Methode des Oberlippenersatzes (bei Frauen).

Die genannten Methoden, welche die Überpflanzung behaarter Haut betreffen, gelten natürlich sämtlich nur für Männer. Bei Frauen hingegen, bei denen ein Schnurrbart

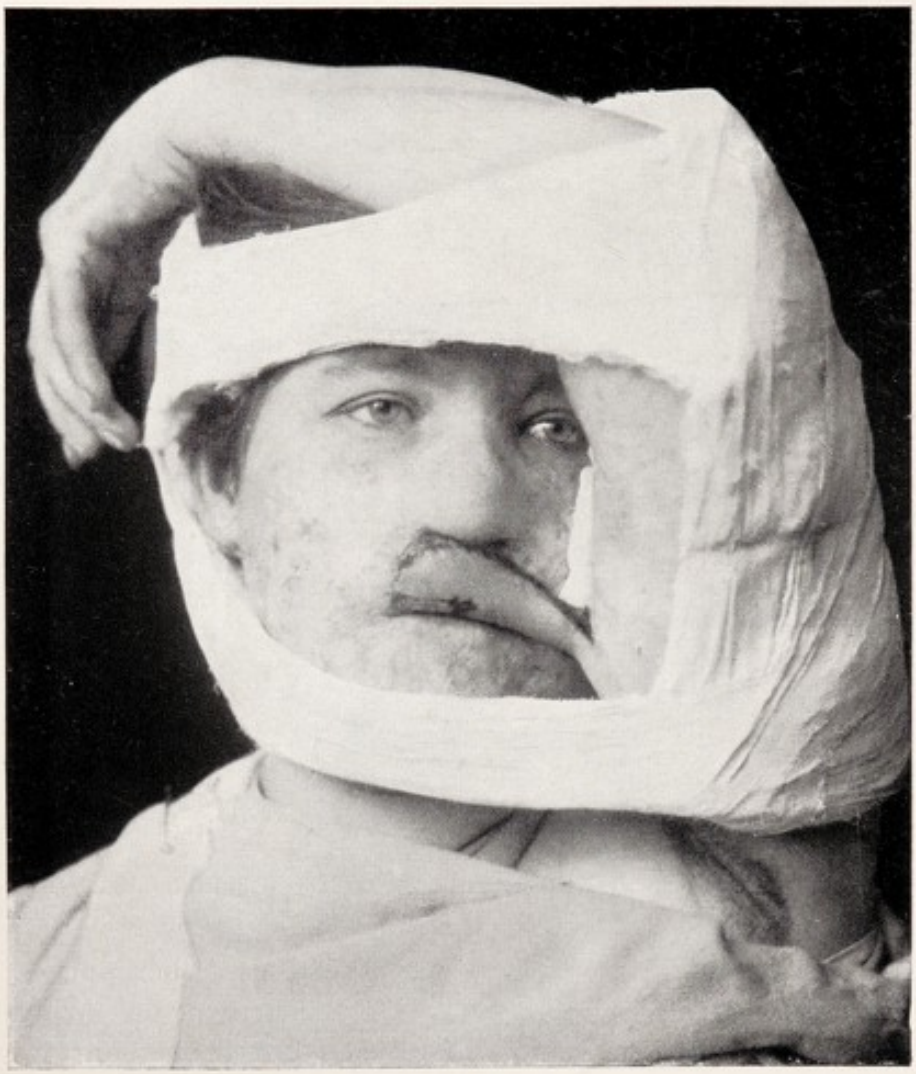

Fig. 1240
Brachiale Methode der Oberlippenplastik nach Tagliacozzi in der Modification von J. Joseph.

gänzlich und möglichst auch jede nicht absolut notwendige Narbe vermieden werden muß, kommt auch für den Ersatz der äußeren Oberlippenhaut nur die Überpflanzung unbehaarter Haut, am besten der Armhaut in Betracht. Die in meinem ersten Falle angewandte Schnittführung hat zur vollen Anheilung des Lappens geführt (Fig. 1240). In einem zweiten, unten näher beschriebenen Falle, bei dem gleichzeitig auch eine Rhinoplastik erforderlich war, heilte der Lappen größtenteils an. Die Endpartie wurde nekrotisch und ist dann aus der Halshaut mit Erfolg ergänzt worden (Fig. 1265). Fig. 1241 zeigt meine Schnittführung auf den Arm. Um eine Nekrose des Lappenendes möglichst zu verhüten, habe ich daher in weiteren Fällen die Schnitte statt

parallel konvergent gemacht, derart, daß der Lappen an der Basis etwa $3^1/_2$ cm und dann, sich allmählich verjüngend, am Ende 2 cm breit war; mit vollem Erfolg.

Ist bei Frauen auch die Schleimhaut zu ersetzen, so wäre entweder der Armhautlappen entsprechend breit zu nehmen, so daß die eine Hälfte der Breite als Schleimhautersatz Verwendung finden könnte, oder es wäre vorher eine freie Transplantation nach Thiersch oder im Notfalle die Unterpflanzung eines gestielten Brusthautlappens unter den abgehobenen Armlappen auszuführen. Klapp[1]) hat die von Steinthal[2]) für die Rhinoplastik angegebene Überpflanzung eines Brusthautlappens auf den Arm und von da auf das Gesicht mit Erfolg weiter ausgebaut. Er hat zum Zwecke eines Kinnaufbaues einen an drei Seiten umschnittenen, rechteckigen Armlappen gebildet, diesen

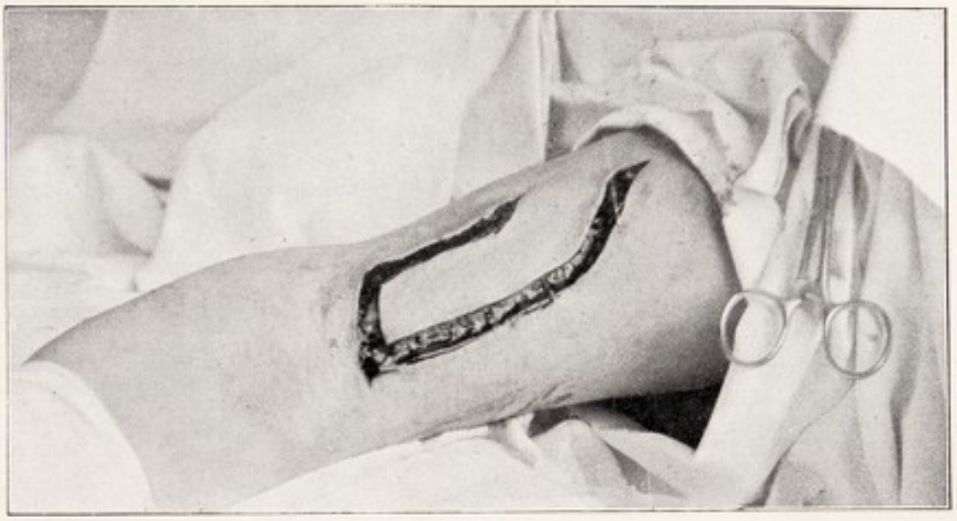

Fig. 1241.
Brachiale Methode der Oberlippenplastik: Schnittführung von J. Joseph auf dem linken Arm.

nach der Brust hin umgeschlagen, darüber einen dem Armlappen kongruenten Brusthautlappen gelegt und den so geschaffenen Doppelhautlappen in die Kinngegend gepflanzt. Besser noch bildet man auf dem Arm einen zentral gestielten Hautlappen, unter den ein entsprechender Brustlappen geschoben wird, wodurch die Ernährung des Lappens nach seiner Annähung an das Gesicht, in der arteriellen Stromrichtung, also zentral, geschieht und Nekrosen sicherer verhütet werden.

Zusammenfassend möchte ich demnach bemerken: Bei großen, besonders totalen Oberlippendefekten sind die Methoden ihres plastischen Ersatzes bei dem jetzigen Stand der Dinge sehr verschieden, je nachdem es sich um Männer oder Frauen handelt. Bei Männern, bei denen zugleich die Schaffung eines Schnurrbartes erstrebt wird, sind die besten Methoden: die Bildung langer, spitz zulaufender Wangenhalshautlappen, ferner die von Schimmelbusch inaugurierte Transplantation eines einseitig gestielten Kopfhautlappens. Die Schleimhaut wird — soweit nicht schon bei der Lappenbildung genügend Haut für ihren Ersatz mitgenommen wird — am besten entweder aus der den Defekt begrenzenden äußeren Wangenhaut ersetzt (J. Joseph) oder durch einen freitransplantierten Lappen, welcher in einer Voroperation auf die Wundfläche des Kopfhautlappens gepflanzt wird, und zwar an der Stelle des Lappens, welche die Lippe zu ersetzen bestimmt ist. Die Unterfütterung geschieht genau so, wie sie für den Ersatz des unteren Orbitalrandes an einem Stirnlappen von mir gemacht ist (Fig. 1174—1179).

[1]) Bruns Beiträge. Bd. 109. S. 141 ff.

[2]) Steinthal, Beitr. z. klin. Chir. Bd. 29, Tübingen 1901, S. 485.

Die Ernährungsbrücke des Lappens ist im Gegensatz zu Tagliacozzis Methode zentral zu legen, um seine Durchblutung und Ernährung sicherzustellen. Der Lappen heilt in der Regel glatt an. Die anfangs dicken, narbigen Ränder der neuen Oberlippenhaut habe ich in einer späteren Operation exzidiert und durch feine Knopfnaht gänzlich unauffällige Narben erzielt[1]).

In einem weiteren Falle, der in Abt. II dieses Buches Fig. 683—87 abgebildet ist, handelte es sich um einen auf Lupus zurückzuführenden großen Nasen- und Lippendefekt, auch die Wangenhaut war narbig degeneriert. Hier wandte ich nach Abpräparieren und Umschlagen der Hautreste die brachiale Methode der Rhinoplastik außer für die Nasenbildnng auch für den Lippenersatz an. Der schmale Lappen in Fig. 683 und 686 ist für den Lippenersatz bestimmt.

Ein kleiner Teil des Oberlippenlappens, die Partie über dem linken Mundwinkel, wurde nekrotisch. Ich ersetzte ihn später durch einen gestielten Lappen aus dem Doppelkinn der Patientin (Fig. 1265), da die narbige Wange hierfür nicht zu verwerten war. — Selbstverständlich bildete ich in diesem Falle auch ein Profilskelett aus der Tibia. Fig. 684 (S. 351) zeigt den Zustand vor, Fig. 685 an gleicher Stelle den Zustand nach der Plastik.

Von der von manchen Chirurgen angewandten Zusammenziehung zügelförmiger, quer aus den Wangen geschnittener Lappen rate ich bei großen und besonders totalen Oberlippendefekten unbedingt ab, weil diese Operation meist wegen zu großer Spannung der Lappen mißlingt und durch die zurückbleibenden Narben die Aussichten anderer Methoden verschlechtert. (Den Lippenrotersatz für die Oberlippe siehe am Schluß dieses Abschnittes (S. 601 u. ff.).

2. Partielle Oberlippendefekte.

Mittelgroße und große Oberlippendefekte können in folgender Weise korrigiert werden:

a) Korrektur durch Entspannungsschnitte an der Nase und Zusammenziehung der angefrischten Defekträndern nach Dieffenbach.

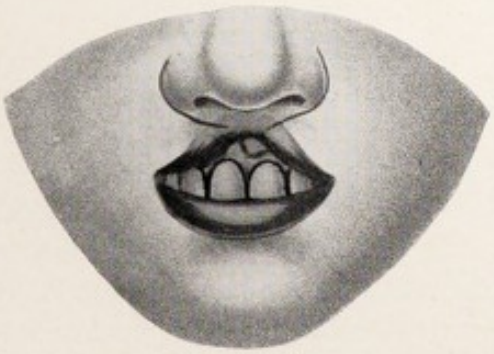

Fig. 1242.

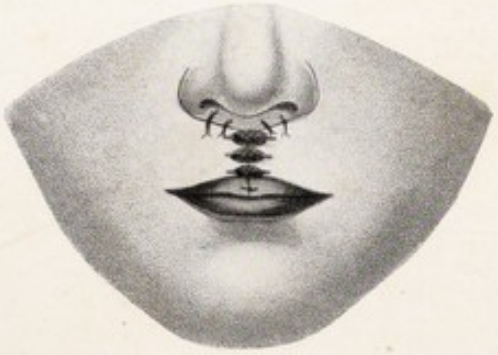

Fig. 1243.

Korrektur des Oberlippendefektes nach Dieffenbach.
(Aus: Fritze und Reich, Die plastische Chirurgie. Tafel 35.)

[1]) Der Ersatz der Oberlippe aus der Armhaut ist allerdings schon 1597 von Tagliacozzi beschrieben und durch zwei schematische Abbildungen illustriert worden, welche die Methode darstellen. Die Ernährungsbrücke seines Lappens liegt peripher, was an sich wegen der Erschwerung der Blutzufuhr unrationell, bei einem so schmalen Lappen aber besonders bedenklich ist. Dieffenbach erwähnt sie ganz kurz, ebenso findet sich eine schematische Zeichnung für den partiellen Ersatz der Oberlippe und angrenzenden Wangenpartie aus dem Arm, als Methode Doyen in einem Aufsatz von Braun in der Chirurgischen Operationslehre von Bier, Braun und Kümmel.

Die beiden 1845 von Fritze und Reich gegebenen Abbildungen zeigen deutlich die Methode s. Fig. 1242 und 1243.

b) Zusammenziehung der Defekträndер und Verlagerung der unteren Nasenhälfte nach Schloffer.

Schloffer hat einen recht großen Oberlippendefekt (Fig. 1244a) auch durch Zusammenziehung der Wundränder geschlossen (Fig. 1244b). Die hierbei unvermeidliche Schiefstellung der unteren Nasenhälfte (Fig. 1244c) hat Schloffer zugleich dadurch korrigiert, daß er diese, und zwar das Septum- und die Seitenwände, von ihrer Basis an Lippe und Wangen lostrennte (Fig. 1244c) und auf der Oberlippe in ihrer neuen verschobenen Lage durch drei Incisionen drei andere Ansatzstellen

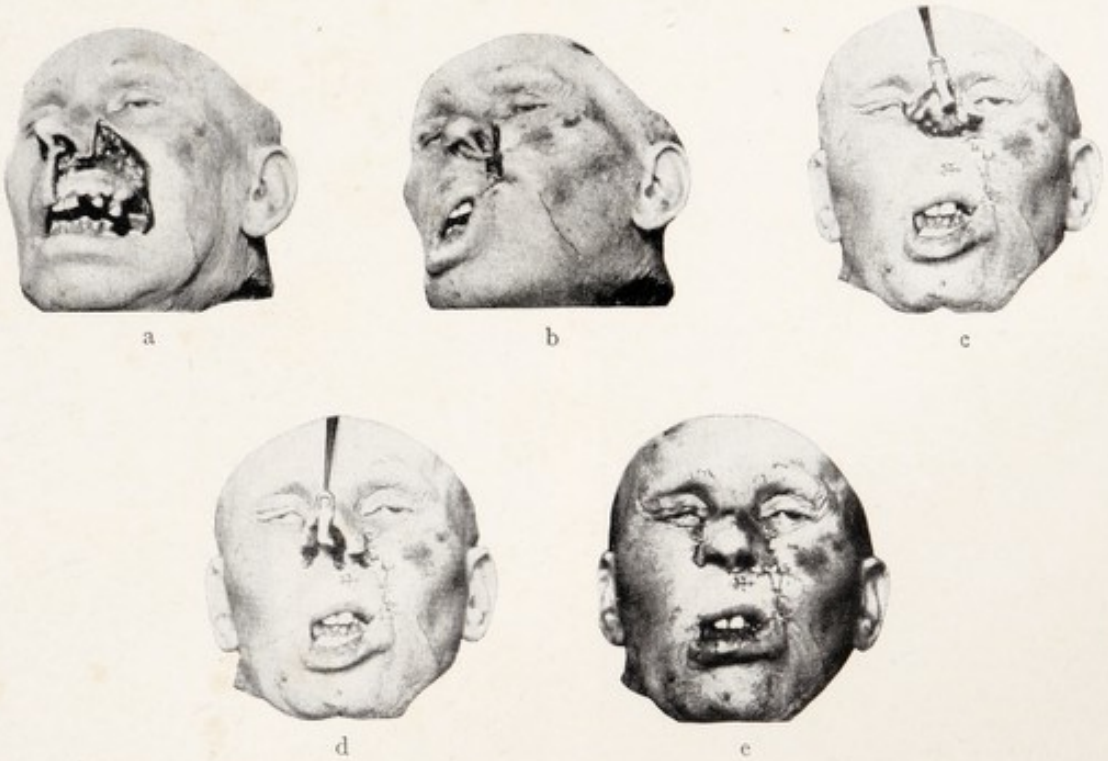

Fig. 1244 a—e.

Großer Oberlippen- und Wangendefekt. Korrektur nach Schloffer: Zusammenziehung der Reste der Oberlippe und Versetzung der dadurch schiefgestellten unteren Nasenhälfte in die Mittellinie des Gesichtes.

(Aus: Beiträge zur klinischen Chirurgie. 38. Bd. 1903.)

schuf (Fig. 1244d), derart, daß die untere Nasenhälfte samt der Spitze der Nase wieder in die normale Lage gebracht wurde (Fig. 1244e). Man wird sich nicht leicht zu dieser Methode entschließen. Ich wollte sie aber nicht unerwähnt lassen, als ein Beispiel dafür, daß man vor einer unmittelbaren Entstellung durch eine plastische Operation durchaus nicht zurückzuschrecken braucht, wenn man nur in der Lage ist, die operativ neu geschaffene Entstellung planmäßig in derselben oder einer späteren Sitzung wieder zu beseitigen.

Während die Methoden von Dieffenbach und Schloffer den Defekt ohne Ersatzlappen, durch Zusammenziehung der angefrischten Defektwunde schließen, wird in folgenden Methoden das Fehlende durch eingefügte Hautlappen ersetzt.

c) Transplantation eines iuxtamentalen Wangenlappens.

In dem durch die Fig. 1245 bis 1248 dargestellten Falle fehlte der größte Teil der äußeren Oberlippenhaut, ebenso der größte Teil des Lippenrotes und ein großer Teil der Schleimhaut. — Nach Anfrischung des großen Defektes, wobei ich einen Teil des narbigen Restes der Haut als Schleimhaut nach unten schlug, ersetzte ich fast den ganzen Defekt aus der rechten Wangenhälfte, in ähnlicher Schnittführung, wie ich sie bei totalen Defekten

Fig. 1245. Oberlippendefekt mit defekter Schleimhaut.

Fig. 1246. Zustand nach der Plastik (s. Text).

Fig. 1247. Seitenansicht desselben Falles vor der Plastik.

Fig. 1248. Seitenansicht nach der Plastik.

KORREKTUR EINES GRÖSZEREN PARTIELLEN OBERLIPPENDEFEKTES DURCH EINEN GESTIELTEN IUXTAMENTALEN LAPPEN.

(Ersatz des teilweise fehlenden Lippenrots durch gestielten Lappen aus der Schleimhaut der Unterlippe.)

Die breiten Narben in Fig. 1247, von der Behandlung einer Wangen-Phlegmone herrührend, durch Excision verfeinert (s. Fig. 1248).

oben angegeben habe, jedoch unter sorgfältiger Erhaltung der Muskulatur und der Schleimhaut. Dadurch war die äußere Haut vollständig gedeckt. Es fehlte nunmehr noch das Lippenrot. Dieses ersetzte ich aus der Schleimhaut der Unterlippe in ähnlicher Weise, wie ich es in Fig. 1312 bis 1318 angegeben habe. Fig. 1246 zeigt den Zustand nach der Plastik. Die linke Seite der Oberlippe ist noch etwas länger als die rechte. Die punktierte Linie in Fig. 1246 oberhalb des Lippenrotes zeigt den Umfang der kleinen Excision, welche noch erforderlich ist, um auf beiden Seiten gleiche Höhenverhältnisse zu schaffen. Die Modellierung konnte wegen häufiger Erkrankung der Mutter der Patientin bisher nicht vollendet werden.

Diese Transplantation eines juxtamentalen Lappens ist besonders wertvoll, wenn es sich um Männer handelt, weil diese Haut der Barthaut resp. der Kinnhaut entnommen und zugleich der fehlende Schnurrbart ersetzt wird. Siehe Fig. 1249b. Der Fall stammt aus der letzten Zeit, die Nase ist noch unfertig.

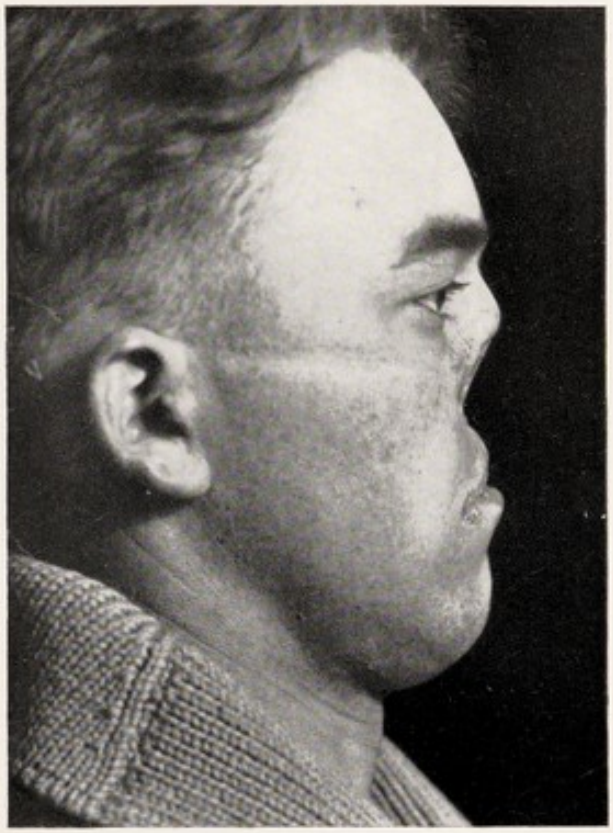

Fig. 1249 a.
Lippen- und Nasendefekt nach Lupus.

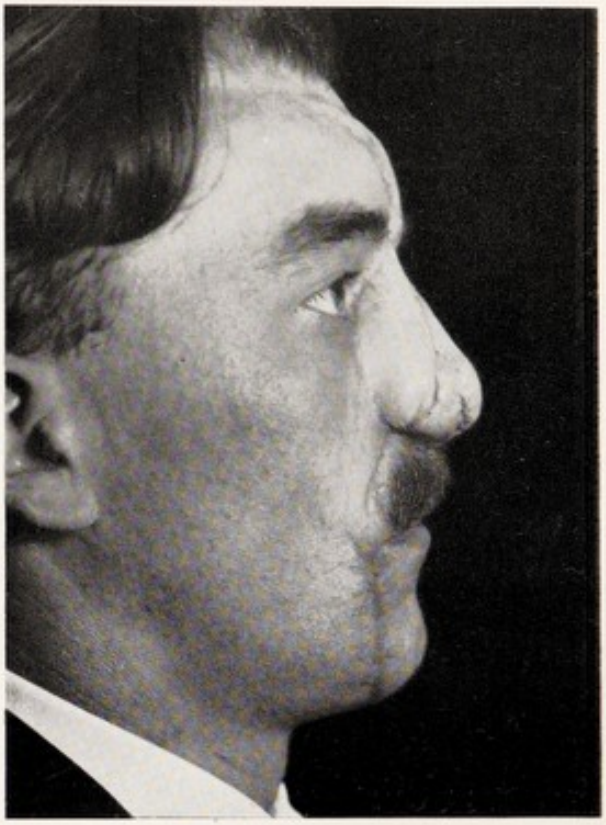

Fig. 1249 b. Nach der Plastik.
Fall aus letzter Zeit, Nase noch unfertig.

ERSATZ EINES PARTIELLEN OBERLIPPEN-DEFEKTES BEI ERHALTENER SCHLEIMHAUT DURCH EINEN JUXTA- RESP. SUBMENTALEN LAPPEN AUS DER BARTHAUT.

d) Transplantation eines gestielten Lappens aus der Unterlippe nach Abbe (Estlander).

v. Abbe schnitt zum Ersatz eines in der Mitte vorhandenen Oberlippendefektes aus der Mitte der Unterlippe einen am Lippenrot einseitig gestielten Lappen, drehte ihn im Sinne des Zeigers einer Uhr um 180° und pflanzte ihn in den Oberlippendefekt ein

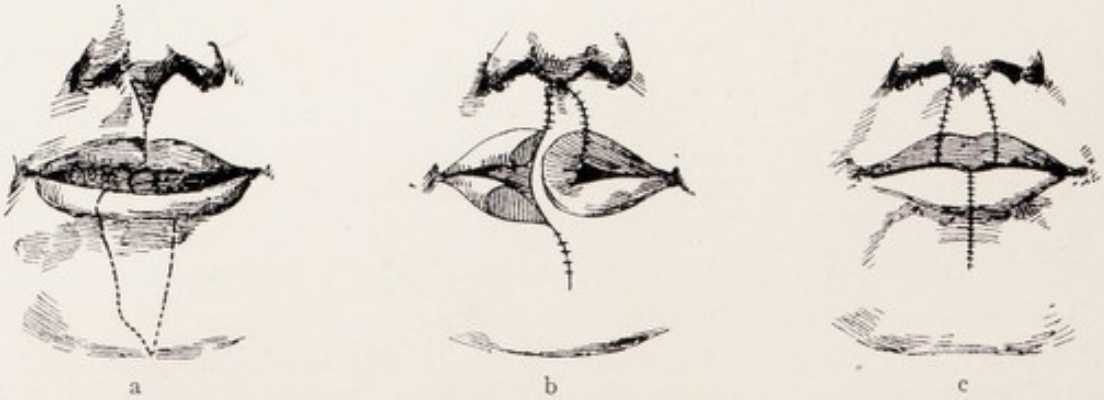

Fig. 1250 a—c.
Plastische Operation zur Korrektur der Deformität bei Hasenscharte. (Nach Abbe.)
Originalabbildungen von Abbe (Medical Record 1898).

(Fig. 1250a und 1250b). In einer zweiten Sitzung wurde der Stiel durchtrennt und gleichfalls in die Oberlippe eingenäht (Fig. 1250c). Die Fig. 1251 bis 1252a zeigen den von Abbe publizierten Fall. Das Verfahren ähnelt sehr dem von Estlander, welcher einen Unterlippendefekt aus der Oberlippe ersetzte (s. unten die Fig. 1303 u. 1304, S. 600).

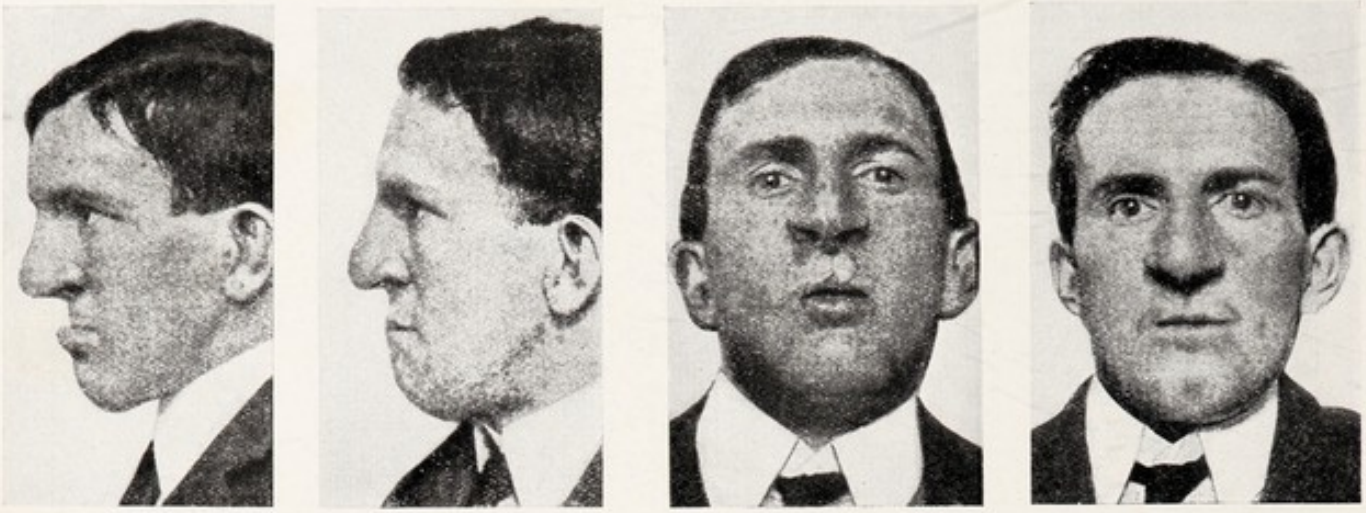

Fig. 1251. Vor der Operation. **Fig. 1251a.** Nach der Operation. **Fig. 1252.** Vor der Operation. **Fig. 1252a.** Nach der Operation.

CHEILOPLASTIK NACH ABBE-ESTLANDER (FALL VON ABBE).
Originalabbildungen aus Medical Record 1898.

Fig. 1253, 1254 und 1255 zeigen einen von mir nach dieser Methode operierten Fall. Fig. 1256 zeigt besonders deutlich das Zwischenstadium eines anderen Falles von mir. Die Fig. 1264a und 1264b zeigen das Profil dieses Falles vor und nach der Plastik. Die Nasenspitze ist hier durch intranasale Transplantation von Ohrknorpel aus der hinteren Ohrfurche und zugleich das Septum durch Verkürzung korrigiert worden.

Das dreieckige Ersatzstück hat bei Abbe den Stiel links (s. Fig. 1250b). Die Fig. 1257 bis 1260 zeigen einen zweiten Fall mit rechtsseitigem Stiel (s. Fig. 1259). Die schematischen Fig. 1261—1264 zeigen die von mir eingezeichnete Schnittführung für die zweite Operation (Trennung und Syndese), die etwa 4 Wochen später der ersten folgen muß.

e) Submentale Methode des Oberlippen-Ersatzes nach J. Joseph.

In manchen Fällen empfiehlt es sich den Ersatz von Teilen der Oberlippe aus der Unterkinnhaut resp. aus einem (vorhandenen) Doppelkinn, mittels eines zwischen Mundwinkel und Angulus mandibulae gestielten, submentalen Lappens zu bewirken; namentlich dann, wenn der aus dem Arm auf die Oberlippe überpflanzte Lappen zum Teil nekrotisch geworden ist (siehe Fig. 1265).

Anhang zum partiellen Oberlippenersatz: Kombination von partieller Nasen- und partieller Lippenplastik.

(Septum-Verschmälerung und Oberlippen-Verlängerung.)

An dieser Stelle möchte ich einen Fall von angeborener abnormer Breite des Septums erwähnen, den ich zu behandeln Gelegenheit hatte (s. Fig. 1268). Die Dame legte Wert darauf, daß das beim Öffnen des Mundes schon sichtbare Zahnfleisch nach der Operation nicht noch mehr in die Erscheinung treten sollte, oder mit anderen Worten, daß die Oberlippe durch die Operation nicht nach oben gezogen würde. Ich bildete in diesem Falle

Fig. 1253.
Partieller Oberlippendefekt
(gehört zu Fig. 1253).

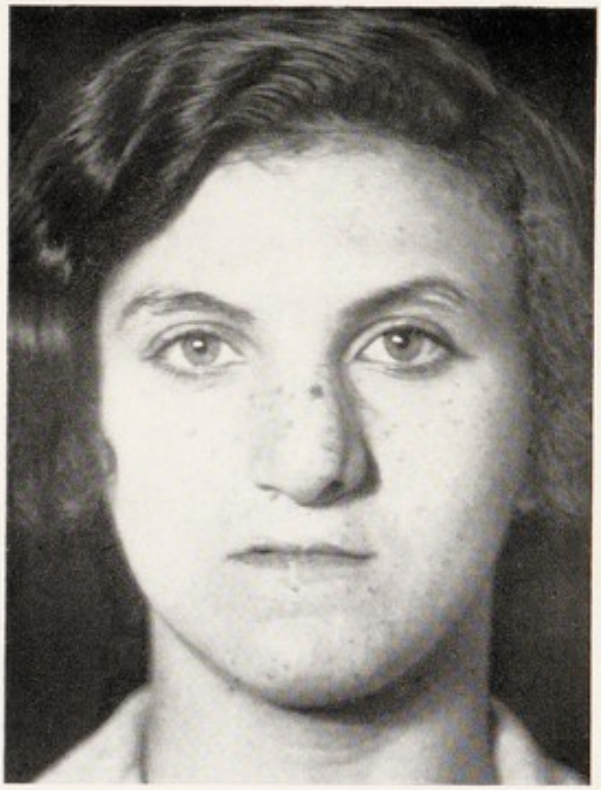

Fig. 1254.
Nach der Plastik
(gehört zu Fig. 1253).

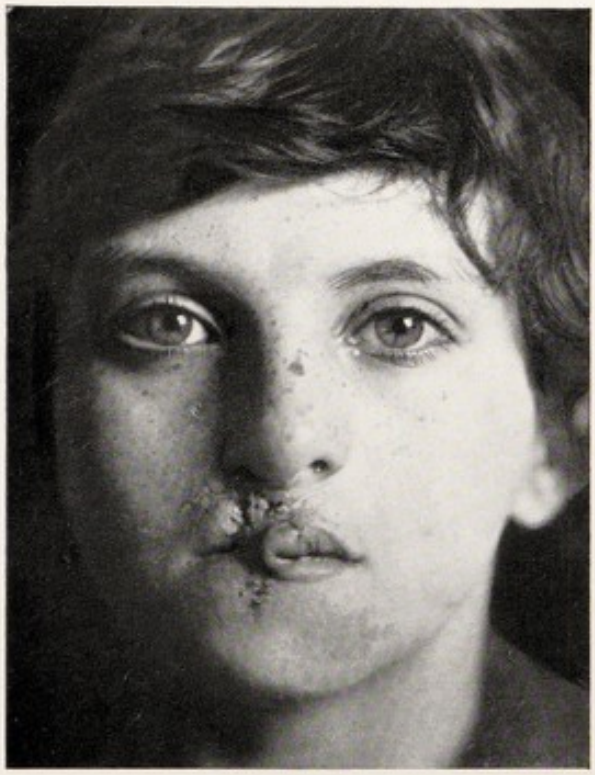

Fig. 1255.
Operation nach Abbe-Estlander.
Praktischer Fall (s. Fig. 1253) im Zwischenstadium. Stiel links, Ersatzstück nach links eingedreht.



Fig. 1256.
Operation nach Abbe-Estlander.
Praktischer Fall im Zwischenstadium. Das aus der Unterlippe transplantierte Dreieck besonders deutlich (s. Fig. 1264a und 1264b).

CHEILOPLASTIK NACH ABBE UND ESTLANDER. FÄLLE VON J. JOSEPH.

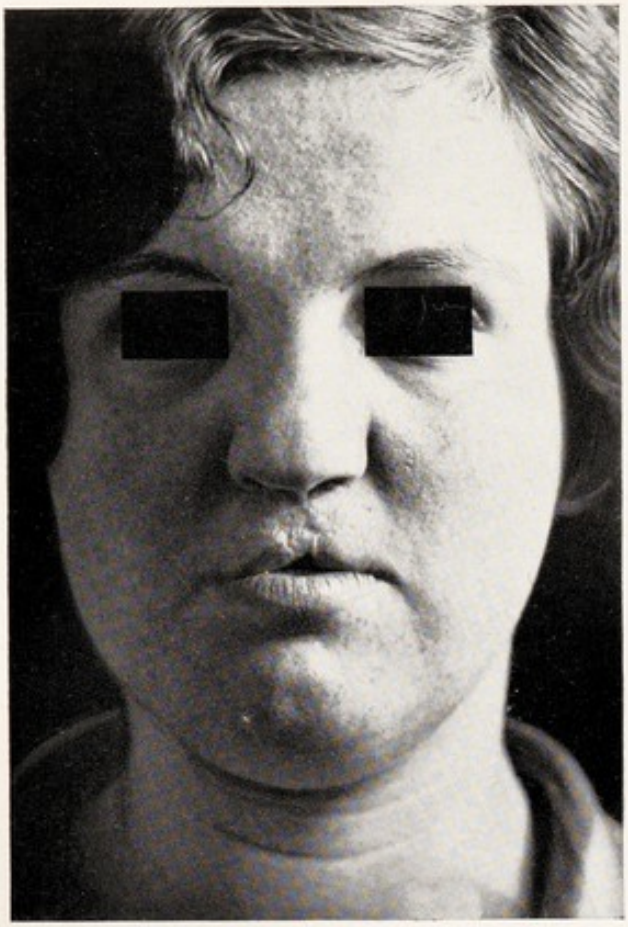

Fig. 1257. I. Partieller Defekt der Oberlippe.

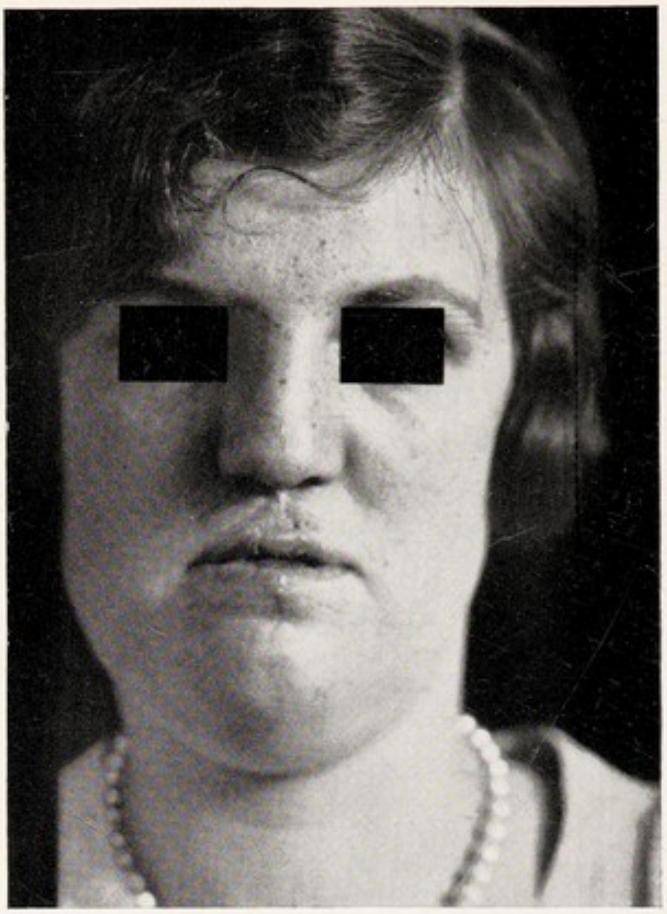

Fig. 1258. II. Zustand nach der Plastik.

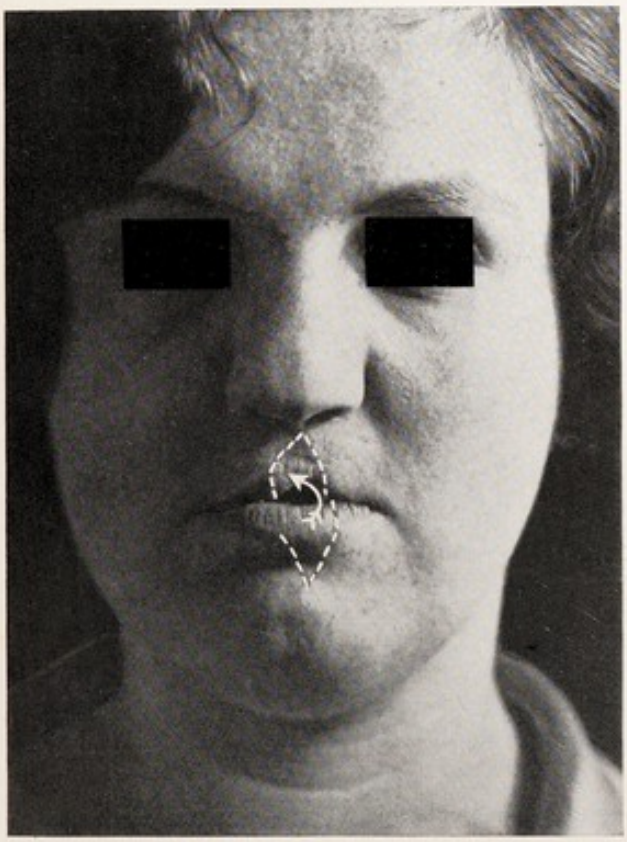

Fig. 1259. III. Andeutung der Schnittführung und Drehungsrichtung des gestielten Lappens der Unterlippe.

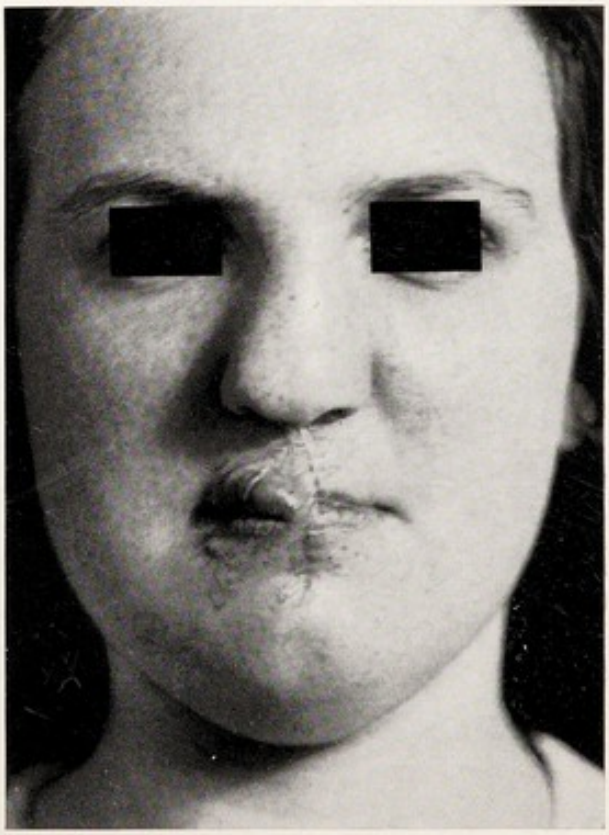

Fig. 1260. IV. Nach der Anheilung des dreieckigen gestielten Lappens der Unterlippe in den Oberlippendefekt.

CHEILOPLASTIK NACH ABBE UND ESTLANDER.
(Fall von J. Joseph. Stiel rechts, Lappeneindrehung nach rechts.)

Fig. 1261.

I. Zustand nach der Einheilung des dreieckigen gestielten Lappens aus der Unterlippe in den Defekt der Oberlippe.

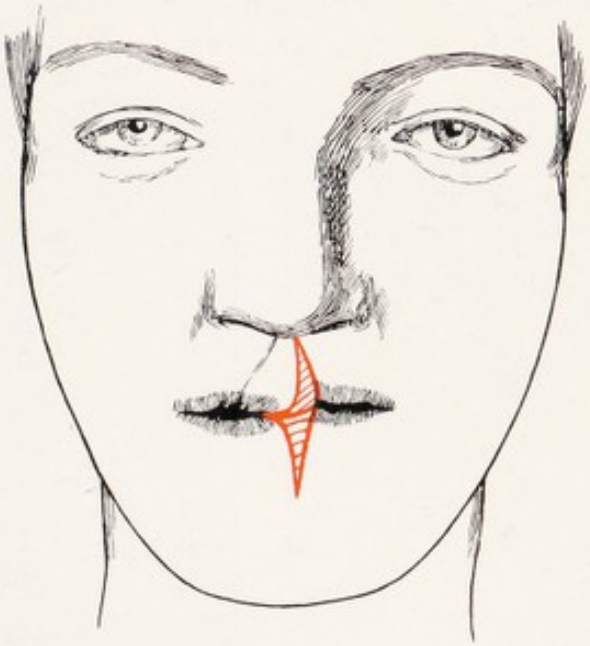

Fig. 1262.

II. Querer Durchtrennungsschnitt und Excision der Randpartien durch senkrechte Schnitte.

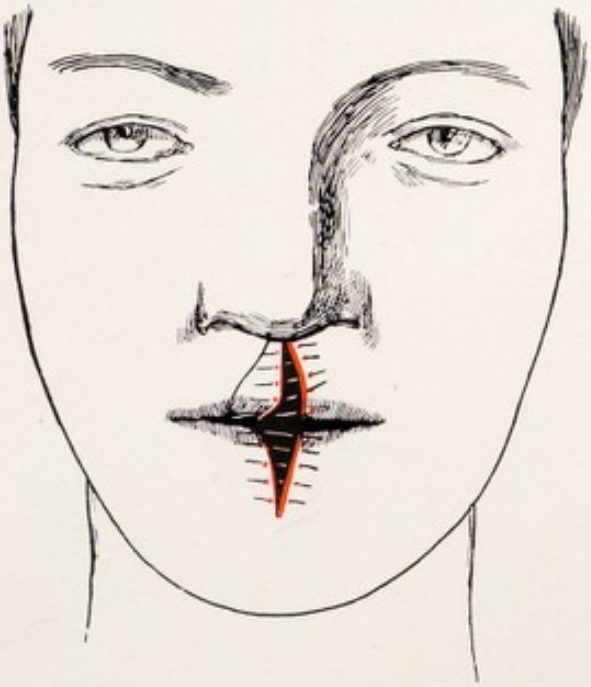

Fig. 1263.

III. Fäden durch die klaffenden Wundränder von Haut und Schleimhaut.

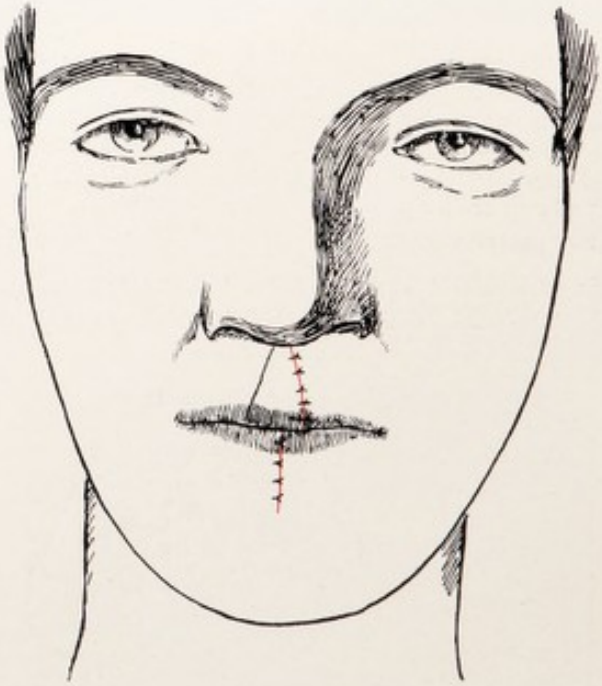

Fig. 1264.

IV. Nach Schließung der Nähte.

PHASEN DER II. OPERATION NACH ABBE-ESTLANDER,

gezeichnet von J. Joseph.

einen an der Oberlippe gestielten Hautlappen aus dem übermäßig breiten Septum, machte an der Nasenbasis einen horizontalen Schnitt und legte den oben beschriebenen Septumlappen in die hierdurch entstandene klaffende Wunde. Die Figuren 1266, 1267

Fig. 1264 a.
Oberlippendefekt mit hängender Unterlippe neben platter Nasenspitze.
(Nach Korrektur einer Oberlippenspalte in früher Jugend.)
(Hierzu gehört Fig. 1256.)

Fig. 1264 b.
Nach der Transplantation eines Unterlippen-Dreiecks in die Oberlippe.
Die Nasenspitze durch intranasale Transplantation von Ohrknorpel aus der hinteren Ohrfurche ergänzt.

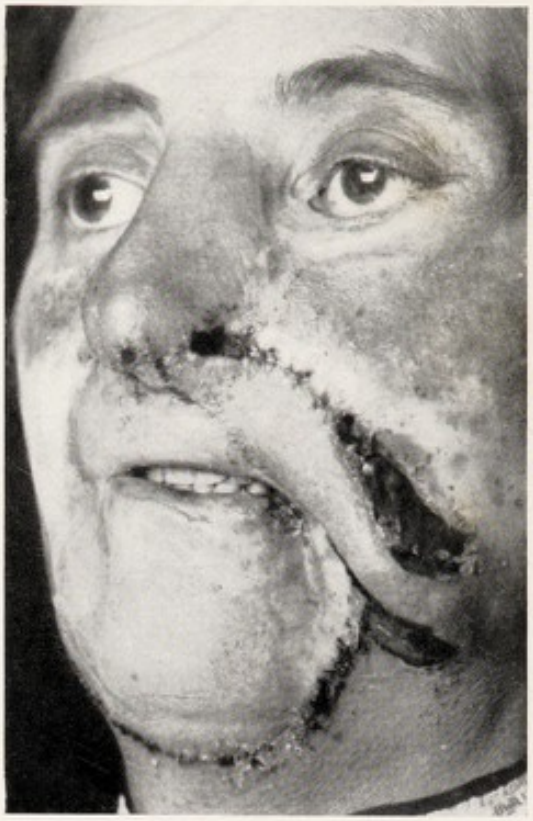

Fig. 1265.
Submentaler Ersatz eines Oberlippendefektes.
Der für die Oberlippe bestimmte Lappenabschnitt ist aus dem Doppelkinn genommen und nahe dem linken Mundwinkel gestielt.

PROFILE VOR UND NACH DER CHEILOPLASTIK VON ABBE-ESTLANDER. Fall von J. Joseph.

Fig. 1266.
Schnittführung.

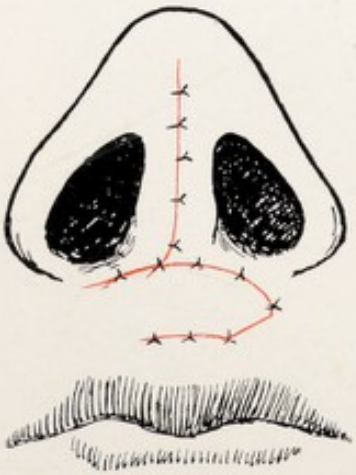

Fig. 1267.
Nach der Eindrehung und Naht.

SEPTUM-VERSCHMÄLERUNG KOMBINIERT MIT OBERLIPPEN-VERLÄNGERUNG NACH J. JOSEPH.

zeigen die Methode und die Fig. 1269 den erreichten Erfolg. — Der Wunsch der Patientin, daß das Zahnfleisch beim Öffnen des Mundes nicht stärker in die Erscheinung treten sollte, ist durch das Herabdrücken der Oberlippe erfüllt. —

Fig. 1268. Vor der Plastik.

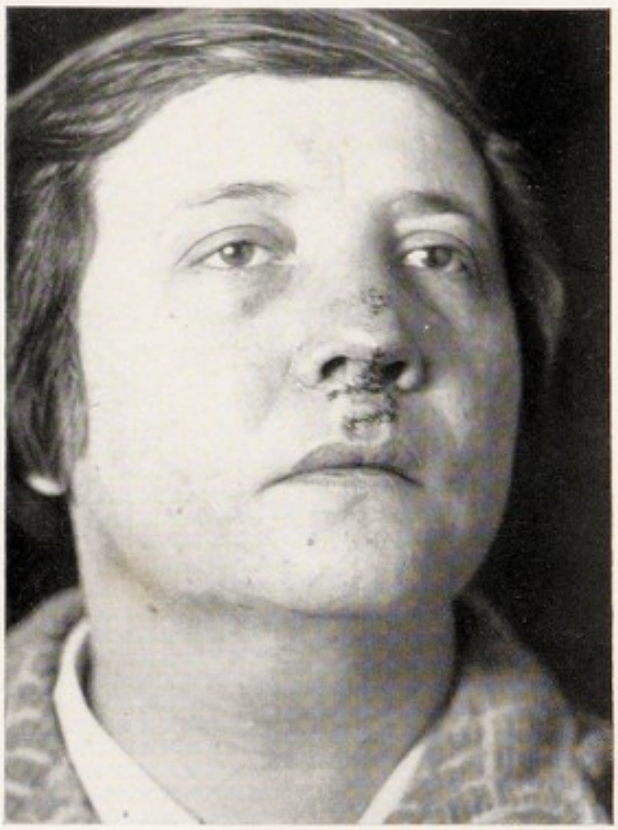

Fig. 1269. Kurz nach der Plastik.

(Hierzu gehört Fig. 1063 im Nachtrag.)

SEPTUM-VERSCHMÄLERUNG UND OBERLIPPEN-VERLÄNGERUNG NACH J. JOSEPH.

II. Deformitäten der Unterlippe (Kato-cheiloplastik).

A. Hypertrophie des Lippenrots der Unterlippe.

Ein Beispiel einer einfachen Unterlippenverdickung, zugleich eines geringen Grades von Hängelippe, also eines Stellungsfehlers der Unterlippe, zeigt Fig. 1270. Fig. 1271

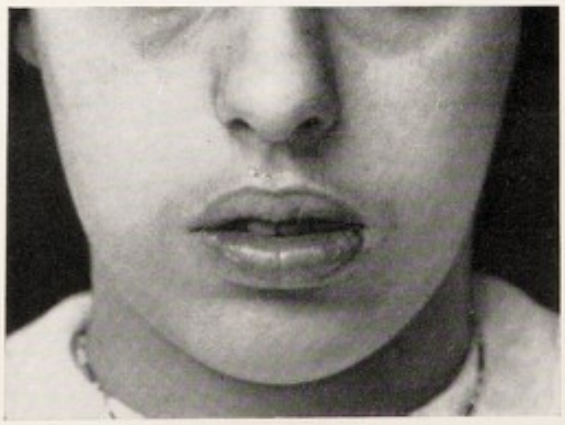

Fig. 1270.
Hängende dicke Unterlippe.

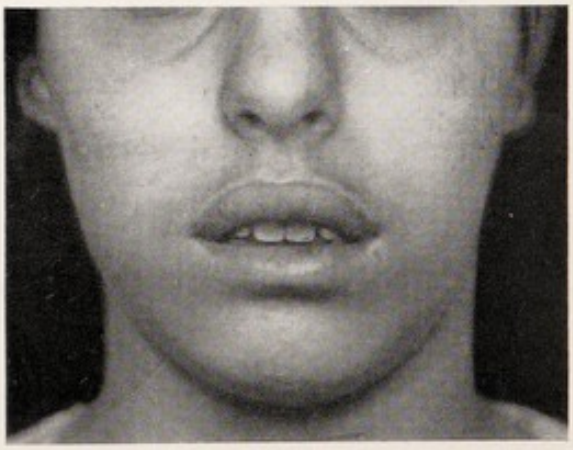

Fig. 1271.
Nach der horizontalen Keilexcision aus der Schleimhaut hinter der Mundspalte. Cheilo-syntomie.

KORREKTUR DER EINFACHEN HÄNGELIPPE NACH J. JOSEPH.

zeigt den Erfolg nach horizontaler Excision eines spindelförmigen Schleimhautstreifens, der hinter dem Lippenrot lag und von einem Mundwinkel bis zum andern reichte (s. Fig. 1272 und 1273, ferner Fig. 1321—1323 in dem Abschnitt über Stomatoplastik).

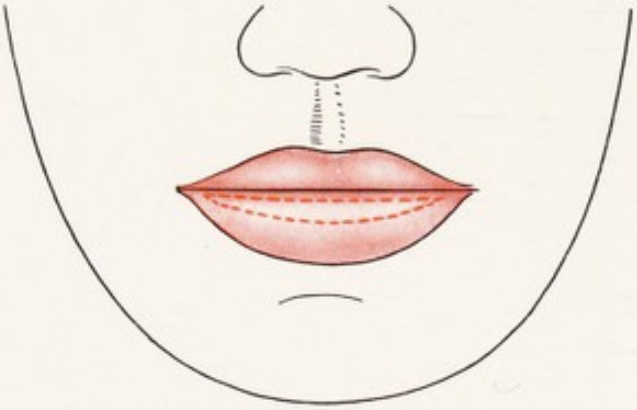

Fig. 1272.

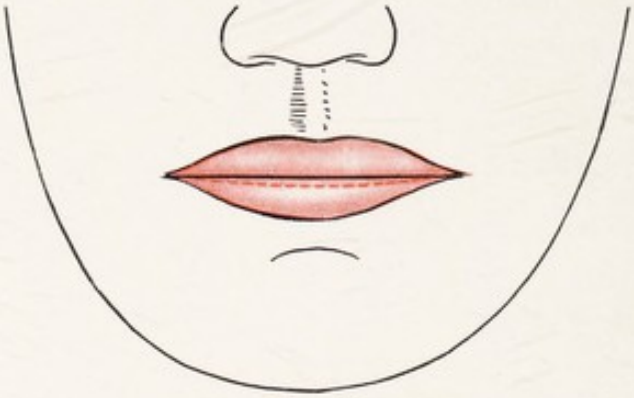

Fig. 1273.

KORREKTUR DER HYPERTROPHISCHEN UNTERLIPPE NUR DURCH HORIZONTALE SCHLEIMHAUTEXCISION HINTER DER MUNDSPALTE.

B. Stellungsfehler der Unterlippe, Hängelippe (Ortho-cheiloplastik).

Hängt die Unterlippe stärker herab, ohne besonders dick zu sein, so kommt die keilförmige Excision aus der Mitte der Unterlippe in Betracht, wie sie in Fig. 1274

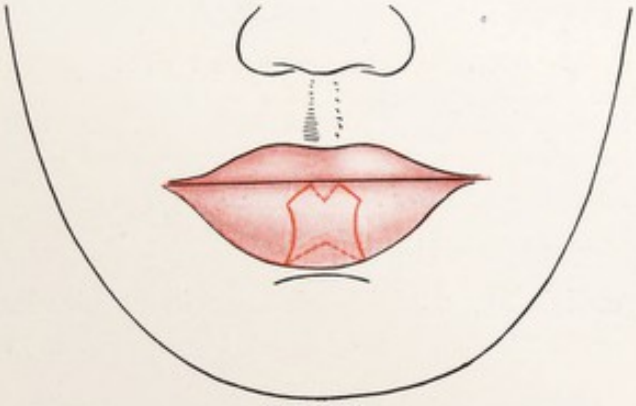

Fig. 1274.

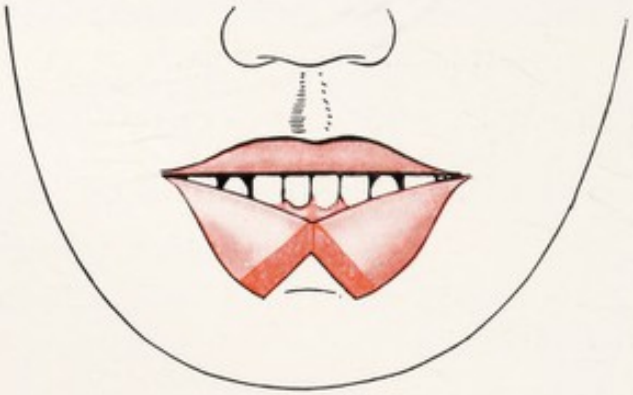

Fig. 1275.

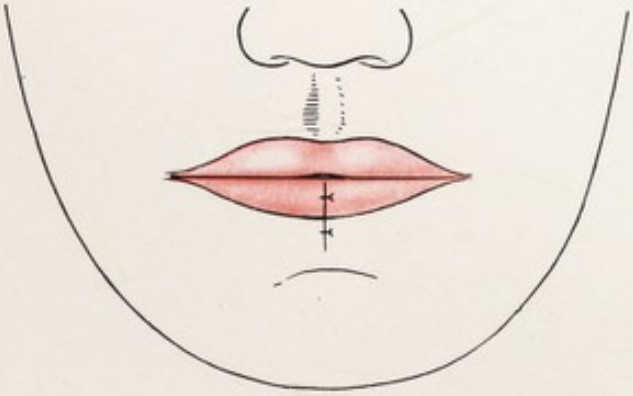

Fig. 1276.

KORREKTUR DER HÄNGELIPPE NUR DURCH SENKRECHTE, MEDIANE, DURCHGEHENDE KEILEXCISION.

bis 1276 dargestellt ist. Fig. 1276 stellt den Zustand nach der Naht schematisch dar. Einen praktischen Fall dieser Art zeigen die Fig. 1025 und 1026.

Hängt die Unterlippe sehr herab und ist sie gleichzeitig stark verdickt, so werden beide Verfahren kombiniert (s. Fig. 1277, 1278 und 1279). Fig. 1278 zeigt am deutlichsten die Kombination der beiden Schnitte, nämlich den Zustand, wie er sich nach dem Auseinanderfallen der beiden Lippenhälften während der Operation ergibt. Die punktierten Linien sollen bedeuten, daß die Schnitte auf der Rückseite des Lappens gedacht sind.

Einen praktischen Fall zeigen die Fig. 1280—1283. —

Es empfiehlt sich der bequemeren Ernährung wegen zweizeitig zu operieren.

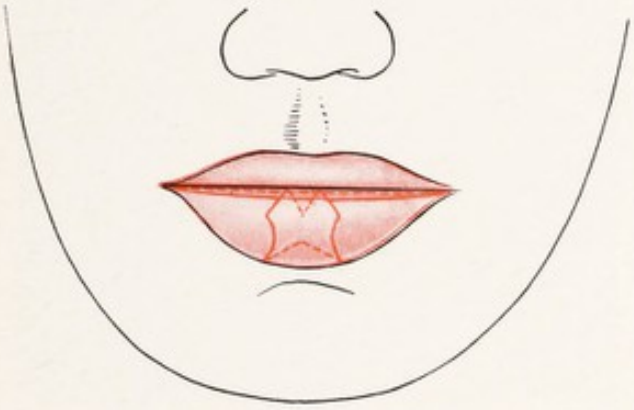

Fig. 1277.

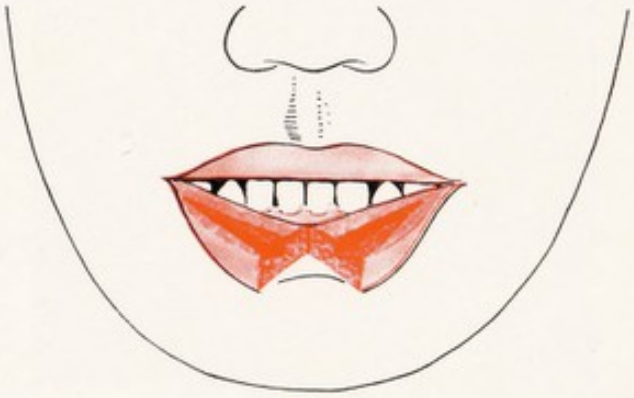

Fig. 1278.

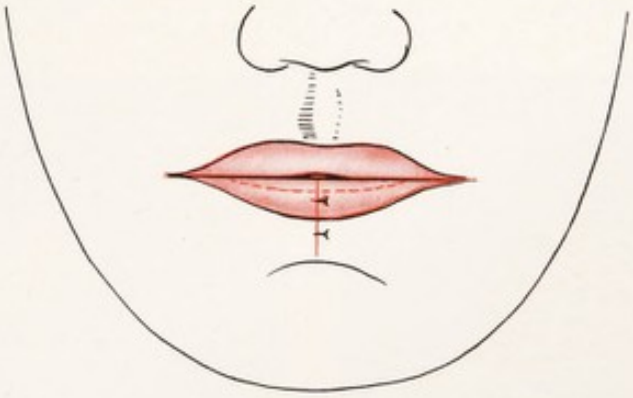

Fig. 1279.

KORREKTUR DER HYPERTROPHISCHEN HÄNGELIPPE DURCH SENKRECHTE, MEDIANE, DURCHGEHENDE KEILEXCISION UND HORIZONTALE SCHLEIMHAUTEXCISION.

Als einseitiger Stellungsfehler der Unterlippe ist an dieser Stelle auch der „paralytische Schiefmund" zu erwähnen, bei dem besonders die Unterlippe befallen ist. (Näheres darüber s. Fig. 1334 u. 1335 auf S. 613 dieses Kapitels.)

C. Unterlippendefekte.

a) Totaler und subtotaler Unterlippenersatz.

Für den Ersatz der ganzen Unterlippe kommen in der Hauptsache folgende Methoden in Betracht:

α) Methode von Dieffenbach.

1. Die Methode von Dieffenbach[1]), die in einer beiderseitigen Verschiebung rautenförmiger Kinn- und Wangenlappen nach der Mitte hin besteht. Dieffen-

[1]) Dieffenbach, Operative Chirurgie I, S. 419—420, „Ersatz der Unterlippe durch Heranziehen und seitliche Einschnitte".

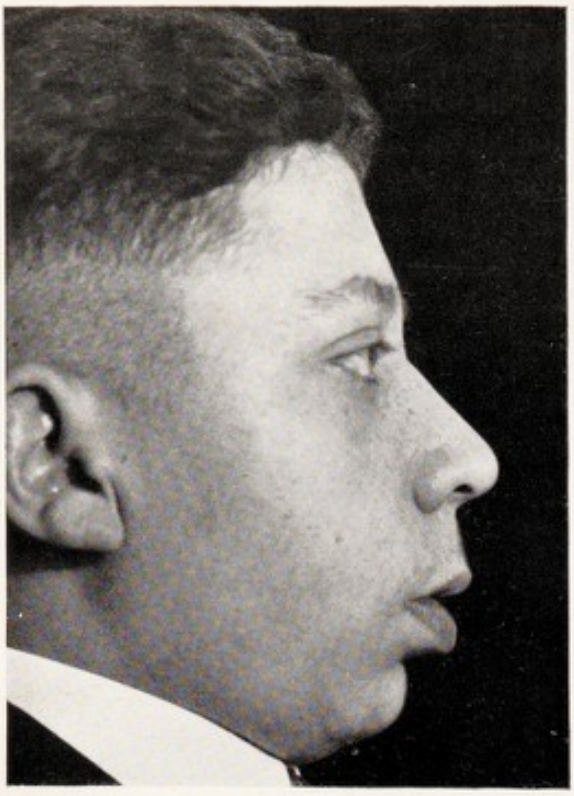

Fig. 1280.
Vor der Plastik.

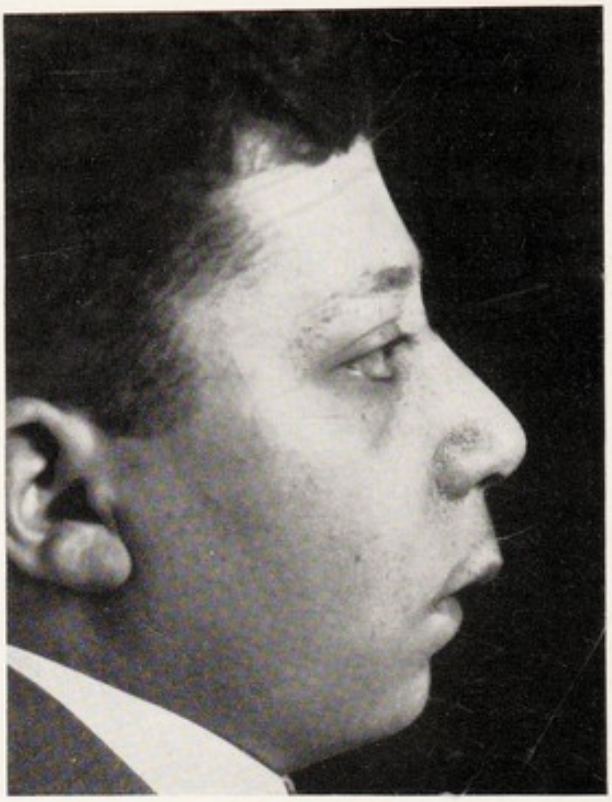

Fig. 1281.
Nach der Plastik.

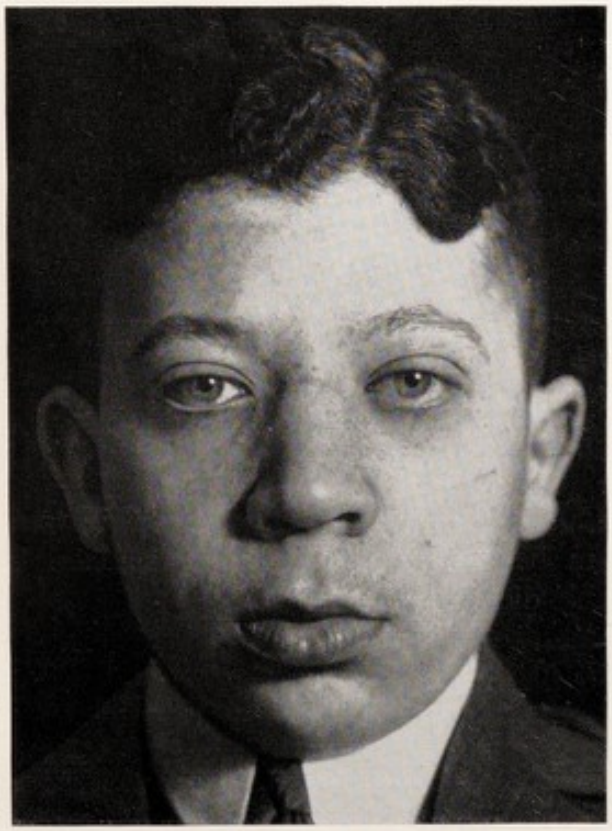

Fig. 1282.
Vor der Plastik.

Fig. 1283.
Nach der Plastik.

KORREKTUR DER HÄNGELIPPE DURCH HORIZONTALE SCHLEIMHAUTEXCISION UND DURCHGEHENDE SENKRECHTE KEILEXCISION AUS DER UNTERLIPPE.

Praktischer Fall in Seiten- und Vorderansicht.

bach unterscheidet in seiner operativen Chirurgie zwei Formen und beschreibt sie wie folgt:

„Ersatz der Unterlippe durch Heranziehen und seitliche Einschnitte.

Operation. 1. Der größte Teil der Lippe fehlt. Die Ränder des Defekts müssen wie beim Lippenkrebs in Form eines Keiles ausgeschnitten werden.

2. Anlegung der Nadeln. Man führt eine lange, starke Nadel durch den mittleren Teil der Wundränder und nähert diese durch Zusammenziehung mittels zusammengelegter dicker baumwollener Fäden, bis Spannung eintritt. Darauf macht man anderthalb bis zwei Zoll von den Rändern entfernt durch den unteren Teil der Wange zwei lange senkrechte durchdringende Incisionen, wodurch die Spannung gehoben wird und die Vereinigung der Wundränder durch umschlungene Nadeln bewirkt werden kann.

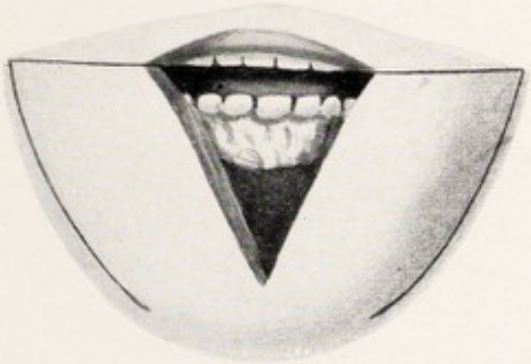

Fig. 1284.

Fig. 1285.

Unterlippenplastik von Dieffenbach nach Exstirpation eines Lippenkarzinoms. (Aus Fritze und Reich.)

Die Seitenwunden schließen sich allmählich durch Granulation, inzwischen heilt die Lippenwunde durch die erste Vereinigung.

Ersatz der gänzlich fehlenden Unterlippe aus den benachbarten Teilen und Überpflanzung der Schleimhaut.

Die Unterlippe fehlt ganz, der vordere Teil des Unterkiefers oder die Zähne sind entblößt oder der Teil hat wegen Krebs exstirpiert werden müssen.

Operation. Der Defekt wird in ein regelmäßiges Dreieck, dessen Spitze bis unter das Kinn reicht, verwandelt. Die untere Fläche der Ränder wird vom Kiefer gelöst. Man führt durch die Mitte der Wunde eine lange dicke Nadel und spannt die Ränder durch dicke, umschlungene Fäden. Darauf legt man weiter nach oben eine zweite Nadel an und spannt auch hier diese.

Von beiden Mundwinkeln aus macht man einen horizontal verlaufenden Einschnitt von anderthalb Zoll Länge bis auf die Wangenschleimhaut. Darauf schneidet man diese mit der Schere 3—4 Zoll höher in derselben Richtung durch. Dann führt man auf jeder Seite einen abwärts steigenden Schnitt durch die Weichgebilde bis auf den Unterkieferrand. Beide fast viereckigen Seitenlappen lassen sich jetzt durch die vorhin angelegten Nadeln mit den Fäden dicht vereinigen, worauf man den übrigen Teil der Wunde durch eine hinreichende Anzahl von Insektennadeln vollkommen schließt.

3. Überpflanzung der Schleimhaut. Die überragenden Ränder der Schleimhaut der Lappen werden nach außen über den Rand derselben herübergeschlagen und mittels einer runden Nadel und eines Fadens angenäht. An dem Punkt, wo die Schleimhaut in der Mitte zusammentrifft, werden ebenfalls einige Nähte angelegt, die äußeren

Ecken der neuen Lippen etwas nach oben gegen den Wundrand der Oberlippe hinaufgebogen und hier durch einige Nadelstiche angeheftet.

Ausführlichere Beschreibung der Operation Dieffenbachs.

Verband. Die Seitenöffnungen werden mit Scharpie ausgefüllt und Pflasterstreifen locker über die Unterlippe gelegt, die Nadeln vorher mit einer dünnen Scharpielage bedeckt, um allen Druck zu vermeiden."

Diese Beschreibung in ihrer Kürze für geübte Praktiker berechnet, scheint mir für weniger mit dem Gegenstand vertraute Operateure doch etwas zu knapp zu sein. Ich lasse aus diesem Grunde und wegen der kleinen Modifikationen, welche später Dieffenbachs Methode erfahren hat, die ausführliche autoritative Darstellung aus dem „Operationskurs von v. Bergmann, Bier und Rochs" folgen, die offenbar den Ersatz der gänzlich fehlenden Unterlippe etwa nach Exstirpation eines großen Karzinoms von dreieckiger oder herzförmiger Gestalt behandelt[1]). Nachdem der Substanzverlust besprochen ist, heißt es darin:

„Man spannt nun gehörig die Umgebung des Defektes, indem die Finger des Operateurs und seines Assistenten in die Mundhöhle greifen und der eine die Oberlippe, der andere den Rand des Defektes anzieht. Der Schnitt nimmt seinen Anfang an einem der oberen Winkel des Defektes, dicht unter dem Rot der Oberlippe und wird durch die Wange in einer Linie geführt, die man sich vom Anfangspunkte des Schnittes zum äußeren Gehörgange gezogen denkt, über dem Masseter fort, bis man etwa einen Finger breit vor der Ohrmuschel mit ihm anhält (Fig. 1286). Hierbei wird streng schichtweise, also zunächst nur durch die Haut, das Messer geführt. Sofort klafft die Wunde weit auseinander. Dann wird zum Zwecke der Durchtrennung der tieferen Schichten (Orbicularis oris, Zygomatici) dicht an dem oberen Wundrande weiter geschnitten, bis die Bindegewebsfläche der Mundschleimhaut erreicht worden ist. Im äußeren Abschnitte der Wunde achtet man genau darauf, daß der Schnitt nicht über die Fascia parotideo-masseterica in die Tiefe dringt, damit eine Verletzung der Speicheldrüse hier vermieden wird. Letztere soll stets geschont werden. Dicht wieder an dem oberen Rande wird nun mit einem Messerzuge oder einem Scherenschlage die Schleimhaut bis an den Rand des Masseter in der horizontalen und darauf längs des Masseterrandes in einer zu dem ersten Schnitte senkrechten Richtung nach abwärts, bis an den unteren Wundrand der äußeren Haut durchschnitten. So bleibt ein viereckiges, schmales Schleimhautsegment im Lappen liegen, welches später nach beendeter Operation zur Umsäumung des unteren Wundrandes und dadurch zur Herstellung eines Analogon des Lippenrotes verwendet werden soll (in Fig. 1287 mit L. R. bezeichnet).

Jetzt wird von dem lateralen, vor dem Ohre gelegenen Winkel des Horizontalschnittes abwärts ein zweiter Schnitt geführt, welcher parallel der lateralen Grenze des Substanzverlustes an der Lippe, über dem Masseter hinab zum Unterkieferrande und ein wenig weiter noch in die submaxillare Region geführt wird (in Fig. 1287 mit aa bezeichnet). Der Schnitt umgrenzt den Lappen nach der äußeren Seite, geht aber hier ebenfalls nur durch die Haut ohne die Fascia parotideo-masseterica zu verletzen.

Nun folgt das Abpräparieren des derart umschnittenen rhomboiden Lappens von seiner Unterlage, d. i. dem Unterkiefer, sowie der Fascia parotideo-masseterica, eine Präparation, die so weit fortzusetzen ist, daß der untere Rand des Unterkiefers erreicht

[1]) Ich bemerke, daß ich im folgenden Zitat statt „Fig. 61", „Fig. 62", „Fig. 63" des Originals die Ziffern meiner Bilderreihe „Fig. 1286", „Fig. 1287" und „Fig. 1288" eingefügt habe.

und um 1—2 Finger breit überschritten wird. Dann hängt der Lappen frei über ihm hinab. Dadurch wird die Regio submaxillaris dem Operateure zugänglich und er in den Stand gesetzt, die in ihr befindlichen, etwa auch karzinomatös erkrankten Lymphdrüsen zu exstirpieren. Ganz ebenso verfährt man auf der anderen Seite des Substanzverlustes. Ist auch hier die Lappenbildung vollendet, so werden beide Lappen gehoben und über den Substanzverlust so fortgeschoben, daß ihre medialen Ränder sich in der Mittellinie

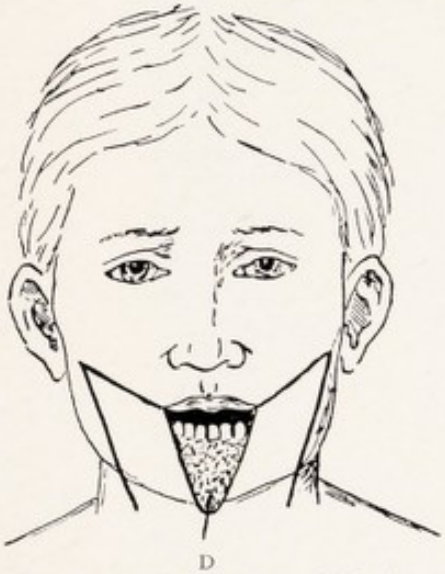

Fig. 1286 = Fig. 61 des Originals.
D = Substanzverlust.

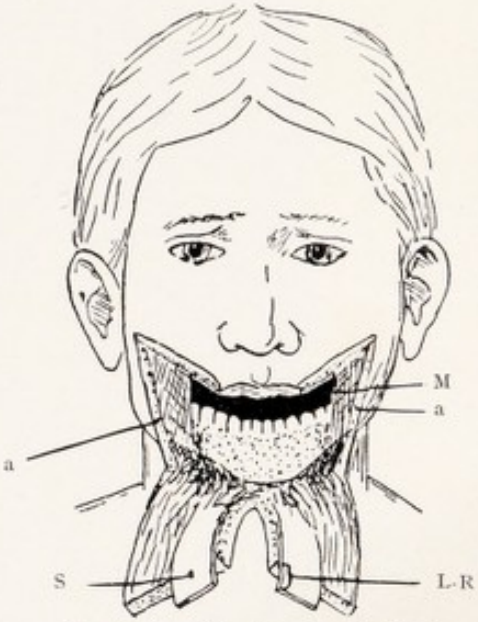

Fig. 1287 = Fig. 62 des Originals.
M = Vorderer Masseterrand; S = Mundschleimhaut; L-R = Viereckiges, schmales Schleimhautsegment und neues Lippenrot.

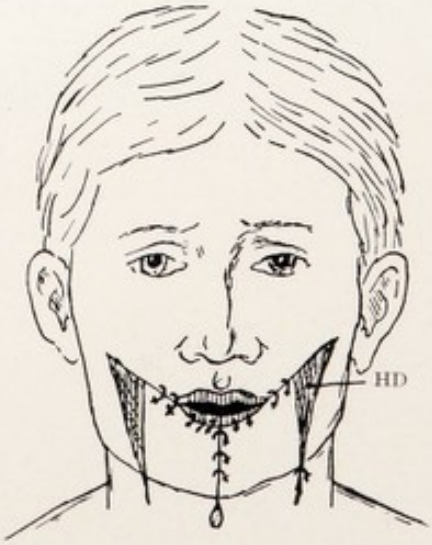

Fig. 1288 = Fig. 63 des Originals.
Unterlippenplastik nach Dieffenbach.
Aus Bergmann, Bier, Rochs, Operationskurs.

treffen (siehe Fig. 1287). Eine Naht, die dicht am oberen inneren Winkel der Lappen angelegt wird, fixiert sie zunächst in dieser Stellung durch Anziehen der Fadenschlinge. Es folgt nun die Umsäumung der Wundränder mit der Schleimhaut, soweit dieselbe zur Herstellung eines Lippenrotes erforderlich erscheint. Darauf werden zwei starke seitliche Nähte, die den neuen Mundwinkel bilden sollen, rechts und links durch die ganze Dicke der Wange, hart neben dem Lippenrot der Oberlippe auf der einen und auf der anderen Seite

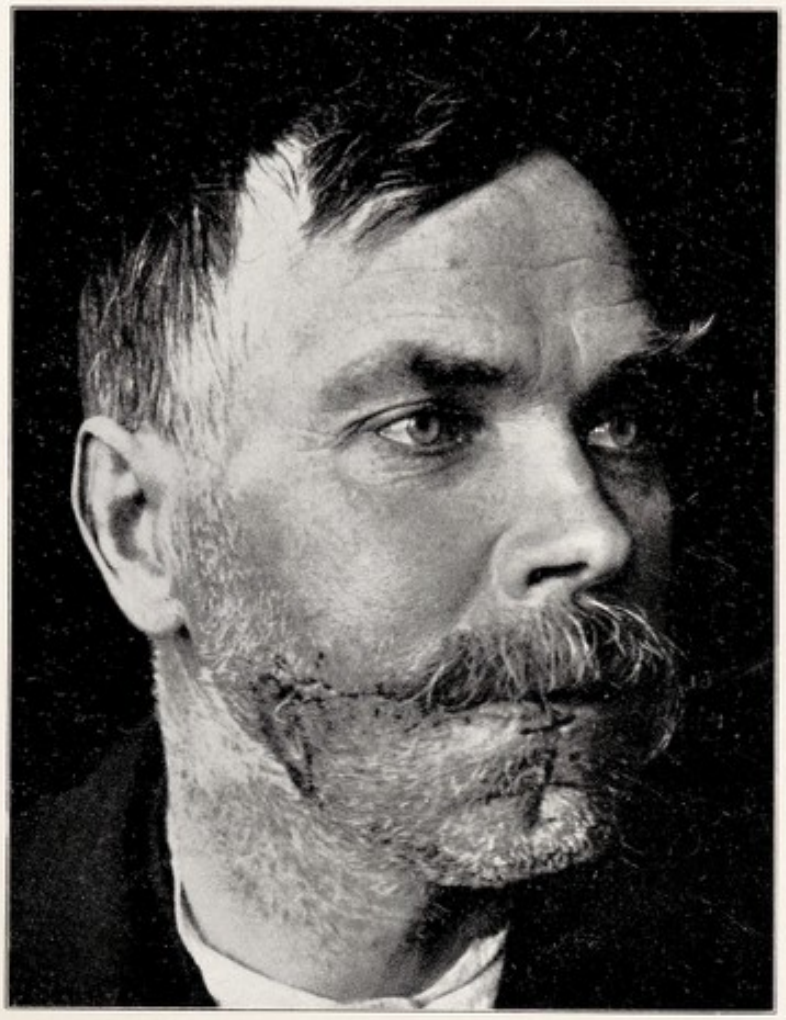

Fig. 1289.

Cheiloplastik nach Dieffenbach. Zustand nach der Heilung.

Fall von v. Bergmann (aus Bier, Braun, Kümmel, Operationslehre).

des Lappens geführt und sofort auch geknotet. In der Mittellinie sowohl als in den horizontal gelegenen Wunden beider Seiten folgt nun die weitere Vernähung, welche in der Mitte die medialen Ränder der Lappen, d. h. die früheren, seitlichen Grenzen des Defektes, seitlich dagegen den oberen Rand jedes Lappens mit der Haut der Wange verknüpft. Zu beiden Seiten müssen hierbei, wegen der Verschiebung der rhombischen Lappen gegen die Mitte des Substanzverlustes, über den Massetern und den sie deckenden Fascien, dreieckige Substanzverluste bleiben, welche durch Granulationsbildung und Übernarbung sich zu füllen haben oder durch Thierschsche Transplantationen sofort zu schließen sind (HD in Fig. 1288) und später als schmale Narben wenig auffallen."

β) Methode von v. Langenbeck.

2. Als zweite wertvolle Methode ist das Verfahren von Langenbeck zu nennen. Langenbeck hat persönlich keine Beschreibung gegeben, diese jedoch von seinem Assistenten Busch[1]) machen lassen. Busch sagt darüber folgendes:

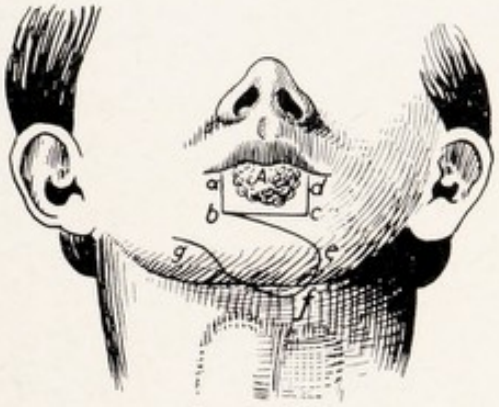

Fig. 1290.
Unterlippenersatz nach v. Langenbeck.
Schnittführung.
(Aus Archiv für klinische Chirurgie. Bd. 13. 1872. I. Publikation von Dr. Busch.)

„Die Cheiloplastik wurde stets nach der von Herrn Geh.-Rat v. Langenbeck angegebenen Methode ausgeführt, indem nach der Excision ein großer Lappen aus der Kinnhaut entnommen wurde, welcher seine Brücken an dem einen Mundwinkel hatte,

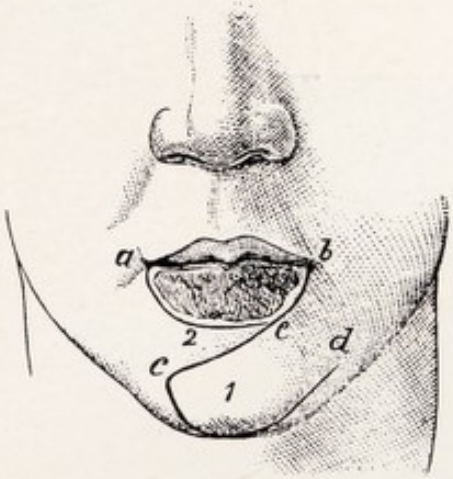

Fig. 1291.

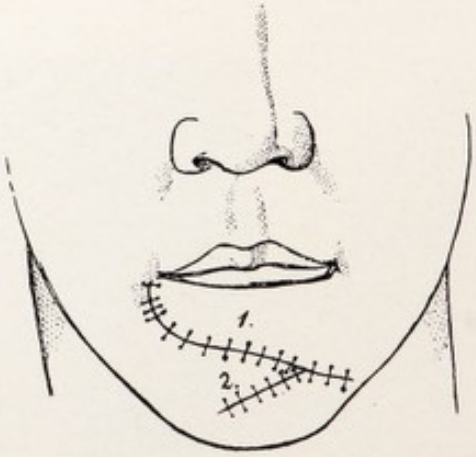

Fig. 1292.

Cheiloplastik nach von Langenbeck.
Aus Franz König, Spez. Chirurgie 1893.

und an dem anderen Mundwinkel durch Suturen befestigt wurde. Auf dieser Seite wurde der Lappen dann noch durch einen Hautsporn gestützt, so daß er nicht mit seiner ganzen Schwere auf den Suturen lastete. (Zur besseren Verständigung dient der nachstehende Holzschnitt, siehe Fig. 1290; a, b, c, d, viereckiger Defekt nach Excision des Karzinoms A; b e f g Ersatzlappen aus der Kinnhaut.)

[1]) Arch. f. klin. Chirurg. Bd. 13. Statistischer Bericht über das königl. chirurgische Universitätsklinikum zu Berlin für das Jahr 1869. Von Dr. Busch. S. 46—47.

Abgesehen von den beiden letalen Fällen erfolgte stets die Einheilung des Lappens; der Rand desselben, in welchem die Suturen lagen, wurde zwar bisweilen gangränös. Es gelang jedoch dann stets durch Gazestreifen, die mit Kollodium befestigt wurden, den Lappen so lange in der richtigen Lage zu erhalten, bis die Einheilung erfolgt war.

Die Wiederherstellung der Form war stets eine außerordentlich gute, und es dürfte die nach dieser Methode ausgeführte Cheiloplastik zu den am vollkommensten, sowohl die Form als die Funktion ersetzenden plastischen Operationen zu zählen sein."

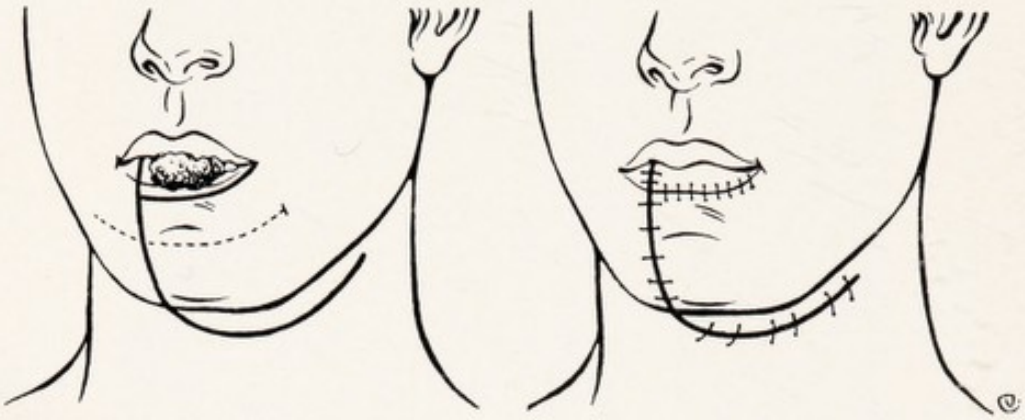

Fig. 1293. Fig. 1294.

Cheiloplastik nach Lexer.

Die punktierte Linie bezeichnet die Schleimhautumschlagfalte.

Fig. 1295.

Cheiloplastik nach Lexer. Ersatz der Unterlippe.

Aus Bier, Braun, Kümmel, Operationslehre.

Diese Langenbecksche Methode ist 4 Jahre später von Volckmann warm empfohlen worden und von dessen Assistenten Ranke in einer etwas anderen, wenig veränderten Form gezeichnet worden (Fig. 1291 und 1292), die in die späteren chirurgischen Lehrbücher von Bardeleben, König usw. übergegangen ist.

γ) Methode von Lexer.

Wenn zwischen dem Defekt und der Umschlagsfalte der Schleimhaut am Unterkiefer noch ein Streifen Schleimhaut erhalten geblieben ist, kann man nach Lexer folgendermaßen vorgehen (Fig. 1293 u. 1294): Zur Umschneidung der erkrankten Stelle führt man zuerst von dem einen Mundwinkel aus einen Schnitt schräg nach der anderen Seite, bis er den zweiten von der anderen Grenze der Neubildung oder vom anderen Mundwinkel aus senkrecht nach abwärts verlaufenden Schnitt trifft, welcher im großen Bogen über die Submentalgegend hinweg bis an die Regio submaxillaris der gegenüberliegenden Seite verlängert wird. Die an der Umschlagstelle quer vom Knochen gelöste Schleimhaut (punktierte Linie in Fig. 1293) wird nach außen über den Wundrand des Lappens genäht. Der ganze vom Kiefer gelöste Lappen kann nach oben verschoben werden, ohne daß ein sekundärer Defekt entsteht. Fig. 1295 zeigt einen von Lexer nach seiner Methode erreichten Erfolg.

δ) Ersatz der Unterlippe nach von Bruns.

In ähnlicher Weise wie für den Ersatz der Oberlippe wurden von v. Bruns zwei, seitwärts von der Mundgegend gelegene, unten gestielte Lappen in die Gegend der Unterlippe gedreht (Fig. 1296, 1297).

Modifikation der Methode v. Bruns durch J. Joseph.

J. Joseph hat in einem Falle, in dem es sich um die Hebung einer durch Narben verkürzten (mit Lippenrot bekleideten) Lippe handelte, die Methode von v. Bruns,

Fig. 1296. Fig. 1297.

Unterlippenersatz nach v. Bruns.

(Aus Fritze und Reich, Plastische Chirurgie, 1845, Tafel 35.)

dahin abgeändert, daß er die Lappen länger schnitt, spitz verlaufen ließ und sie in den durch Abtrennung des Lippenrots geschaffenen Spalt einfügte (Fig. 1298 bis 1300).

Fig. 1298.
Schnittführung.

Fig. 1299.
Der Lappen mobilisiert. Das Unterlippenrot losgetrennt und an der normalen Stelle erhoben, wodurch der Defekt in voller Größe sichtbar wird.

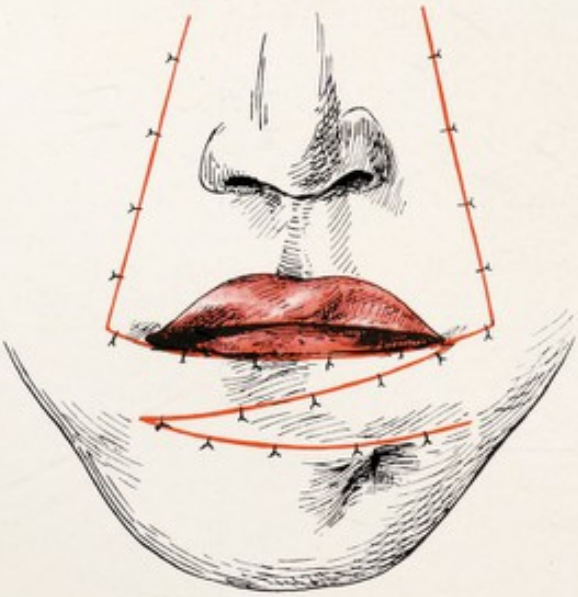

Fig. 1300.
Beide Lappen in den Defekt gelegt. Naht.

UNTERLIPPENERSATZ NACH v. BRUNS, MODIFICIERT VON JOSEPH.

ε) Methode von Morgan und Sandelin.

Ferner ist zu nennen die Methode von Morgan, die er zuerst 1829 ausgeführt hat, die dann gelegentlich von v. Bruns erwähnt, aber dann vollkommen in Vergessenheit geraten ist. Im Jahre 1891 ist sie von Wölfler (Graz) durch seinen Assistenten Regnier warm empfohlen worden. Ebenso später von Sandelin aus der Universitätsklinik in Helsingfors, welcher Bilder mit deutlicher Schnittführung gab. Die Methode besteht, wie die Fig. 1301 zeigt, in der Bildung eines brückenförmigen Lappens aus der Kinnhaut. Die obere Schnittlinie stellt die Umgrenzung des Karzinoms dar, während die untere parallel dazu in der Unterkinngegend geführt wird. Der von diesen beiden Schnittlinien gebildete Brückenlappen wird von seiner Unterlage abgelöst, nach oben geschoben und dort festgenäht. Der dreieckige sekundäre Unterkinndefekt wird dann unter Zusammenziehung der Halshaut geschlossen (Fig. 1302).

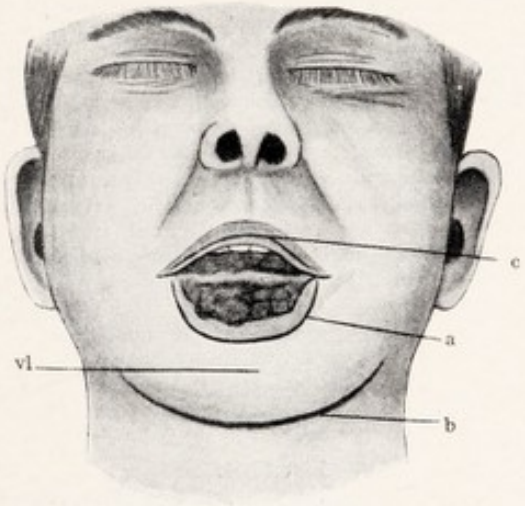

Fig. 1301.
a „Excisionslinie"; b Linie, längs welcher der Visierlappen herausgeschnitten werden soll; c Schnitt, welcher bei der Schultén schen Schleimhautplastik die Oberlippe in eine vordere und eine hintere Lamelle spaltet; v l Visierlappen.

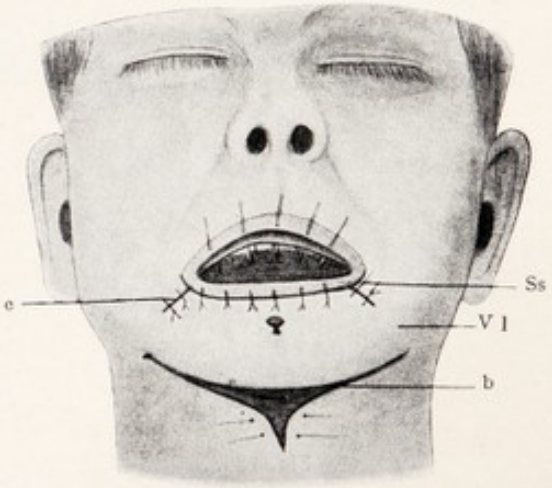

Fig. 1302.
e Naht an beiden Mundwinkeln; Ss Schultén scher Schleimhautmuskellappen, an seinem Platze an der Unterlippe festgenäht, übrige Bezeichnungen wie in Fig. 1301.

Unterlippenersatz durch Brückenlappen aus der Kinnhaut nach Morgan (1829) und Sandelin (1905) (siehe Text). (Aus Sandelin in „Deutsche Zeitschrift für Chirurgie." Bd. 76. 1905.)

Die Methoden von Langenbeck und von Morgan eignen sich ganz besonders für Defekte, welche mehr horizontal verlaufen, während die Methode Dieffenbachs am Platze ist, wenn der Defekt sich mehr nach der unteren Kinnpartie ausdehnt.

b) Partieller Unterlippenersatz.

α) Labiale Methode von Estlander.

Der plastische Ersatz von Teilen der Unterlippe kann nach Estlander dadurch ausgeführt werden, daß man von der Oberlippe ein dem Defekt ähnliches Dreieck so weit exzidiert, daß seine Ernährungsbrücke am Lippensaum liegt, und diesen dreieckigen Lappen in den Unterlippendefekt hineindreht (Fig. 1303, 1304).

Estlander beschreibt im Jahre 1872 sein Vorgehen wie folgt:

„Das Epitheliom wurde durch einen Winkelschnitt, dessen Spitze einige Linien unter die Kante des Unterkiefers ging und nicht mehr als etwa ein Viertel des Lippenrandes übrig ließ, entfernt. Die Wundränder zogen sich mehr als gewöhnlich zurück, und nachdem ich sie etwas vom Knochen gelöst hatte, zeigte sich der Substanzverlust unerwartet groß.

Danach schnitt ich aus der rechten Seite der Oberlippe einen dreieckigen Lappen, dessen Seite am roten Lippenrande, wenn dieser nicht gespannt war, etwas mehr als 2 cm betrug. Dies geschah, wie Fig. 1303 zeigt, in der Weise, daß zuerst der Teil des Winkelschnittes, der sich von der Kante des Unterkiefers nach dem Mundwinkel erstreckte, von hier aus durch die Haut und Schleimhaut aufwärts bis zur Gegend des Foramen infraorbitale verlängert und von da aus auf dieselbe Weise abwärts bis zur Nähe des roten Lippenrandes geführt wurde, welchem er sich in der Haut auf ungefähr 4 und in der Schleimhaut auf ungefähr 8 mm näherte. Danach wurde die letztgenannte Stelle am roten Lippenrande durch eine Sutura circumvoluta befestigt, und zwar an dem Punkte des von der Kante des Unterkiefers bis ein wenig unterhalb des Formaen infraorbitale gehenden Wundrandes, wo der alte Mundwinkel gelegen war und der neue also seinen Platz finden sollte; der übrige Teil der Wunde nach oben hin wurde zugenäht. Auf diese Weise fiel der Ersatzlappen ohne weiteres auf den bestimmten Platz; und, so unmöglich es auch schien, den großen Substanzverlust mit einem dem Anscheine nach so kleinen Stücke der Oberlippe auszufüllen, zeigte sich doch, daß der Ersatzlappen seine gewöhnliche Ausdehnbarkeit in dem Grade beibehalten hatte, daß die Wundränder ohne erhebliche Spannung miteinander vereinigt werden konnten. Dies geschah so, daß, wie Fig. 1304 zeigt, die Spitze des Ersatzlappens aus der Gegend des Foramen infraorbitale,

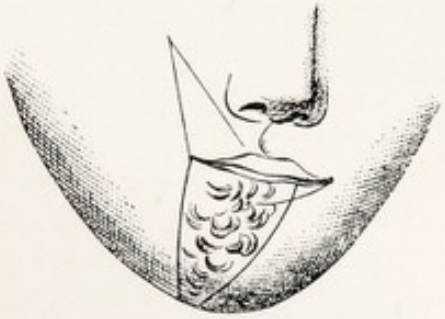

Fig. 1303.

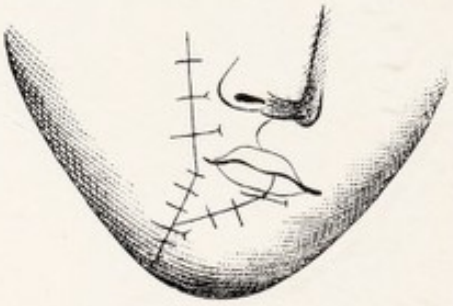

Fig. 1304.

ERSATZ DER UNTERLIPPE AUS DER OBERLIPPE VON ESTLANDER.
Originalabbildungen aus der Publikation von Estlander, Archiv f. klin. Chirurgie 1872, Bd. 14.

die Spitze des ersten Winkelschnittes an der Kante des Unterkiefers ausfüllte, der frühere Mundwinkel mit dem übrig gebliebenen Teile der Unterlippe vereinigt wurde und der frühere Rand der Oberlippe jetzt den Rand der Unterlippe bildete. Die Wunde heilte beinahe vollständig per primam intentionem.

Vierzehn Tage nach der Operation war der Zustand des Patienten folgender: Der zum Ersatzlappen gehörige Lippenrand ist $2^3/_4$ cm lang und, obgleich der Lappen noch dick und geschwollen ist, läßt er sich doch noch über $^1/_2$ cm ausdehnen; das Philtrum verläuft gerade, ohne nach rechts oder links gezogen zu sein, aber die Mundöffnung ist auf der rechten Seite ungefähr 7 mm kürzer, ein Unterschied, der noch auffallender wird, wenn der Patient den Mund öffnet, was ihm jedoch so gut möglich ist, daß der Zwischenraum zwischen den Vorderzähnen nahezu $2^1/_2$ cm beträgt. Diese Entfernung hat während der letzten Tage in demselben Maße zugenommen, als die Anschwellung der Wundränder sich vermindert hat; der Patient erklärt, daß er mit der neuen Lippe weit zufriedener ist, als mit der früheren, da er mit dieser Lippe jetzt ein Stück Brot festhalten kann, was ihm nach der ersten Operation unmöglich war. Um die Veränderungen der neuen Lippe zu beachten, behielt ich den Patienten noch einige Zeit lang im Krankenhause. Am 19. Februar war die Anschwellung ziemlich verschwunden und das Bewegungsvermögen in dem neugebildeten Teile der Lippe beinahe normal. Der Patient konnte die Lippenbuchstaben ganz gut aussprechen, und da er mit seinem Munde vollkommen zufrieden war, und sich einer neuen Operation nicht unterwerfen wollte, wurde er als geheilt entlassen."

β) Buccale Methode bei Verziehungen der Unterlippe und Ektropion.

Verziehungen der Mundwinkel nach abwärts habe ich in den meisten Fällen nach der in Fig. 1305 und 1306 dargestellten Methode durch Einfügung eines in senkrechter

Richtung der angrenzenden Wange entnommenen Lappens unter den Mundwinkel korrigiert.

Fig. 1305.
I. Phase: Schnittführung.

Fig. 1306.
II. Phase: Zustand nach Excision der Narbe und Mobilisierung des senkrechten Wangenlappens.

Fig. 1307.
III. Phase: Nach Transplantation des senkrechten Wangenlappens auf den durch die Narbenexcision entstandenen Defekt und Naht.

KORREKTUR DES PARTIELLEN UNTERLIPPEN-EKTROPIONS.

Anhang: Ersatz des Lippenrots.

Der Ersatz des Lippenrotes kommt sowohl bei Oberlippen-, wie auch Unterlippendefekt in Betracht:

a) Ablösung des seitlichen Oberlippenrots, dessen Herabziehung zur Besäumung der Unterlippe (Methode Dieffenbach).

Schon Dieffenbach hat in manchen Fällen geraten, den roten Lippensaum der Oberlippe abzuschneiden und damit die Unterlippe zu umsäumen. (Siehe Fig. 1308

und 1309, siehe auch Fig. 1214, 1215, 1216.) Er beschreibt sein Verfahren gelegentlich der Darstellung einer Wiederherstellung der Unterlippe nach der Exstirpation eines großen Lippenkrebses wie folgt:

„Darauf nahm ich wieder das Messer zur Hand und machte von jedem Mundwinkel aus einen schrägen Schnitt einen Zoll weit in die Oberlippe hinein, in der Richtung nach dem Septum zu, doch nicht zu weit. Durch diese Incisionen hatte ich zwei spitze Lappen gebildet, welche zur Unterlippe bestimmt waren" und weiter: „Den Beschluß der Operation machte ich damit, daß ich die schrägen Lappen der Oberlippe abwärts zog, ihre Spitzen miteinander vereinigte und ihre äußeren Wundränder an den Wundrand der Wangenhaut, welcher jetzt Lippe geworden war, mittels feiner, umschlungener Insektennadeln befestigte. Es war dies also ein Besäumen einer aus der Wangenhaut gebildeten Unterlippe mit roter Substanz der Oberlippe".

Fig. 1308.

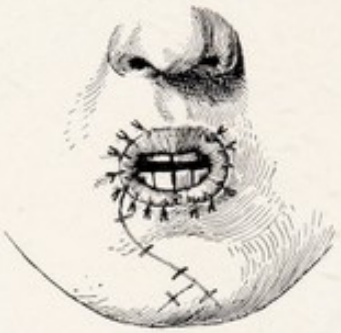

Fig. 1309.

Umsäumung der durch Plastik ersetzten Unterlippe mit dem Lippenrot der Oberlippe (Dieffenbach).
(Aus v. Esmarch-Kowalzig.)

Die Operation wird in der Regel Langenbeck zugeschrieben, der sie 1855 als neu empfohlen hat. Die Priorität gebührt aber unzweifelhaft Dieffenbach, wie der klare Wortlaut seiner persönlichen Mitteilung zeigt. Geringe Abänderung der Schnittführung, die möglicherweise Langenbeck vorgenommen hat, können an dieser Tatsache nichts ändern. Langenbeck scheint manchen guten Erfolg damit gehabt zu haben — Szymanowski teilt ungünstige Erfahrungen bei dieser Methode mit. Heilten die Wunden nicht per primam, so entstanden breite zirkulär wirkende Narben und die Mundöffnung wurde nach einigen Monaten zu eng. Er berichtet darüber in seiner „Operativen Chirurgie" 1870, wie folgt:

„In dieser Weise Operierte sind später wieder zu mir zurückgekommen, um mich um eine Erweiterung der Mundöffnung zu bitten. Ein armer Bauer verzichtete gern auf eine rote Lippe, wenn er nur den Speichel zurückhalten und einen mit Brei gehäuften Holzlöffel in den Mund führen kann. Ich mußte bei diesen Leuten den auf die neue Unterlippe verpflanzten Lippensaum, der allerdings seine Röte nicht eingebüßt hatte, wieder abtrennen, den Mund nach beiden Seiten hin spalten und die freigemachten Schleimhautläppchen wieder in ihre frühere Stelle an die Oberlippe zurückverpflanzen, um so einer neuen Mundverengung einen Damm entgegenzusetzen."

b) Spaltung der zirculären Mundöffnung und deren Modellierung (Maas).

Ist die Oberlippe resp. das Oberlippenrot nicht groß, so entsteht bei Anwendung der Methode Dieffenbachs eine zirculäre kleine Mundöffnung (siehe Fig. 1310).

Maas hat in einem solchen Falle die zirculäre Mundöffnung gespalten und brachte es durch kleine Excisionen und Umsäumungen, teils mit Lippenrot, teils mit Schleimhaut zu einem einigermaßen guten Resultate (Fig. 1310 und 1311).

Maas sagt über sein Verfahren allgemein folgendes (Zeitschr. f. Chir. 1878. Bd. 10, S. 186, 187 und 188):

„In einem weiter unten näher beschriebenen Falle von ausgedehntem Defekt der ganzen Unterlippe und der am Unterkiefer gelegenen Weichteile durch Carcinom benutzte ich zum teilweisen Ersatz die Substanz der nur mäßig entwickelten Oberlippe mit dem rothen Lippensaum, indem ich die Schnitte etwa 1 cm über dem oberen Rande des rothen Lippensaumes durch die Substanz der Oberlippe zu beiden Seiten bis in die Nähe des Septums führte und die Lappen nach unten hin zusammenlegte und mit Nähten unter sich und mit den am Kinn liegenden Weichteilen vereinigte. — Es entstand so eine vollkommen circuläre Mundöffnung. —

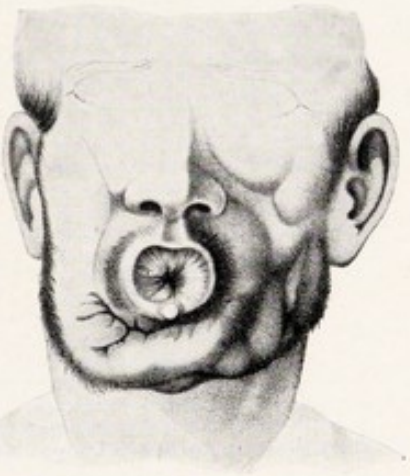

Fig. 1310.
Bildung einer runden Mundöffnung bei vollständigem Defekt der Unterlippe aus der Oberlippe allein. (1. Operation)

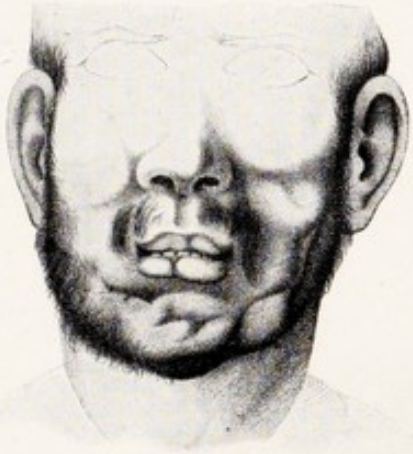

Fig. 1311.
Umwandlung der runden Mundöffnung in eine längliche Spalte durch seitliche Spaltung und Umsäumung. (2. Operation, 4 Wochen nach der ersten ausgeführt).

Bildung der Unterlippe aus der Oberlippe (nach Maas).
(Aus: Deutsche Zeitschr. für Chirurgie. 10. Bd. 1878.)

Diese wurde dann durch eine spätere Operation, nachdem man annehmen konnte, daß die nach unten geklappten Teile mit den Weichteilen am Kinn fest verwachsen und von hieraus hinreichend ernährt waren, durch Spaltung und Umsäumung nach beiden Seiten in eine längliche Mundspalte verwandelt."

Nachdem Maas die Beseitigung des Unterlippencarcinoms ausführlich geschildert hat, beschreibt er sein plastisches Vorgehen noch im einzelnen wie folgt:

„Am 13. September frischte ich zuerst die Ränder des Defektes ausgiebig an; dann wurden auf beiden Seiten durch die ganze Dicke der Oberlippe 1 cm vom oberen rothen Lippensaume und parallel mit ihm Schnitte bis etwa 5 mm auf jeder Seite vom Filtrum entfernt geführt. Es entstanden so zwei länglich viereckige Lappen aus der Oberlippe, welche ihren gemeinsamen Stiel in der Mitte der Oberlippe hatten. Beide Lappen wurden dann nach unten herum geschlagen und ihre Enden durch eine umschlungene und 5—6 Knopfnähte vereinigt. Ferner wurden die Ränder der Lappen mit den angefrischten Defekträndern vernäht. Dieses gelang in der Mitte des Kinns leichter, zu beiden Seiten mußten aber noch eckige Lappen, die zum Teil Narbengewebe umfassen, gebildet werden. Nachdem die hierdurch entstandenen Defekte nach Anlegung eines weiteren Entspannungsschnittes auf der linken Seite durch Nähte geschlossen waren, war auf diese Weise eine vollständig runde, trichterförmige Mundöffnung gebildet, deren Weite etwa $1^1/_2$ cm betrug. — Die Ernährung des Patienten mit flüssigen und breiartigen Speisen war leicht.

Fig. 1312.
Neugebildete Oberlippe ohne Lippenrot.

Fig. 1313.
I. Phase.
Die punktierte Linie zeigt die Schnittführung auf der Schleimhaut hinter dem Lippenrot.

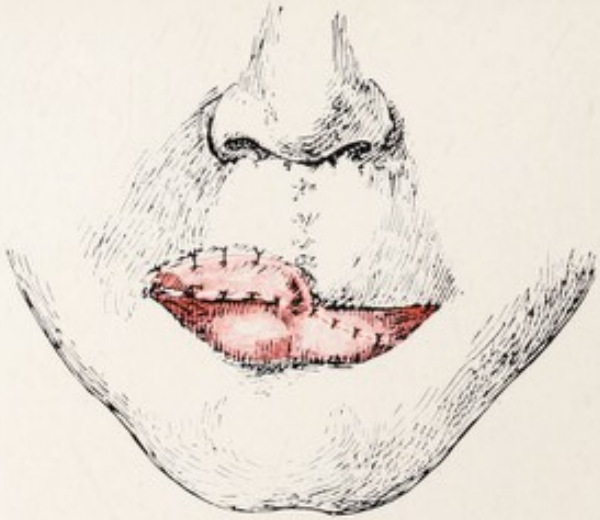

Fig. 1314.
II. Phase.

Fig. 1315.
III. Phase.

Fig. 1316.
IV. Phase.

Fig. 1317.
Neugebildete Oberlippe nach Herstellung des Lippenrots aus der Schleimhaut der Unterlippe.

BILDUNG DES OBERLIPPENROTS AUS DER SCHLEIMHAUT DER UNTERLIPPE NACH J. JOSEPH.

Als ich nach etwa 4 Wochen annehmen konnte, daß die nach unten gelegten Teile der Oberlippe mit dem Kinnteile so vollständig vereinigt waren, daß ihre Ernährung von hier aus erfolgen konnte, suchte ich die rundliche Mundöffnung wieder in eine spaltförmige umzuwandeln. Es wurde der Mund nach beiden Seiten in der Länge von 1,5 cm gespalten, dabei aus der Cutis auf beiden Seiten ein kleines, keilförmiges Stück excidiert und die so gebildete Spalte teils mit dem Lippenroth teils mit Schleimhaut umsäumt. Die Mundöffnung war nun etwa 4 cm lang; die Oberlippe sowohl wie die Unterlippe hatten bis auf die den Winkeln zunächst gelegenen Teile, welche mit Schleimhaut umsäumt waren, normales Lippenroth. — Obgleich ein Teil des Unterlippenroths durch oberflächliches Gangrän zu Grunde ging, erfolgte doch die Heilung mit einem erträglichen, guten Resultate. Als der Patient am 26. November entlassen wurde, konnte er den Mund vollständig schließen, gewöhnlich aber stand die Unterlippe so, daß die Schneidezähne zum Teil sichtbar waren; die Zähne konnten so weit voneinander entfernt werden, daß Patient den Finger einführen kann. Die Mundwinkel waren etwas nach oben verzogen."

J. Joseph hat mit diesen oder ähnlichen Methoden, die er mehrfach anwandte, nur unvollständige Resultate erhalten, da die Endpartien oft gangränös wurden. Aus diesem Grunde ging er in folgender Weise vor:

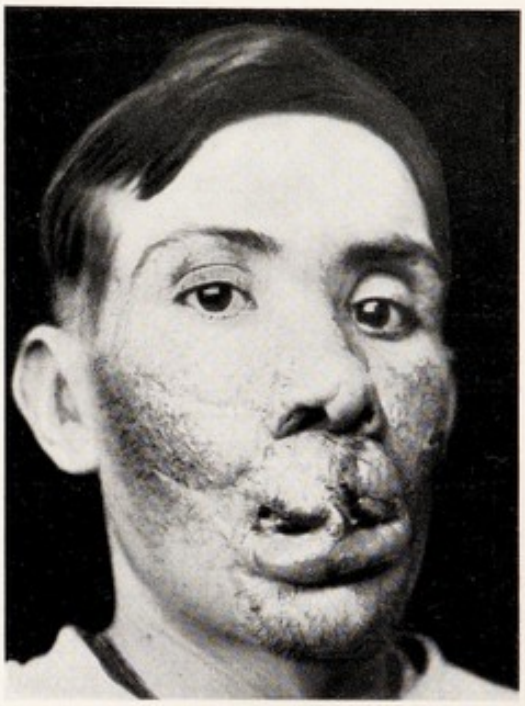

Fig. 1318.
Bildung des Oberlippenrots aus der Schleimhaut der Unterlippe, etwa 14 Tage nach der Überpflanzung, Zwischenstadium.
(Siehe schemat. Darstellung in den Figuren 1312 bis 1317.)

c) Transplantation gestielter Schleimhautlappen (Methode J. Joseph).

J. Joseph (der Verfasser) hat das gänzlich fehlende Lippenrot der Oberlippe (Fig. 1312) aus der Schleimhaut der Unterlippe in der Weise ersetzt, daß er analog dem Abbe'schen Verfahren, einen gestielten, in schräger Richtung geschnittenen Schleimhautlappen, resp. einen das Lippenrot enthaltenden Lappen (Fig. 1313) der Unterlippe nach oben umschlug (Fig. 1314) und in den zuvor angefrischten Oberlippenranddefekt einsetzte. Fig. 1314 zeigt das Verfahren schematisch. Fig. 1318 zeigt an einem praktischen Falle den Zustand nach Anheilung eines solchen Lappens vor der Abtrennung des Stieles, der vorübergehend den Mund in eine rechte und eine linke Hälfte teilt. Der Stiel wird nach 2—3 Wochen durchtrennt, nachdem er weit in die normale Unterlippenschleimhaut der anderen Seite hinein umschnitten ist. Er wird auf diese Weise noch sehr verlängert (Fig. 1315) — auch seinerseits in der Pfeilrichtung auf den angefrischten Oberlippenrand der anderen Seite überpflanzt (Fig. 1316 und 1317). Es kann fast das ganze Oberlippenrot mit demselben verlängerten, gestielten Schleimhautlappen, ergänzt werden. Diese Methode hat mir vorzügliche Dienste geleistet.

d) Methode von Schultén (Schleimhautbrückenlappen).

3. Schultén überpflanzt einen Schleimhautbrückenlappen. Die Fig. 1319 und 1320 zeigen die Methode.

Bei Fig. 1319 ist zu beachten, daß die untere Linie — wegen der Umkrempung der Oberlippe nach oben — den oberen Wundrand der zu exzidierenden Partie darstellt.

Die Methode hat zwar den Vorteil, daß das Lippenrot in einem Stück überpflanzt wird. Aber die allgemeine Ernährung durch den Mund ist schwieriger als bei meiner Methode, bei der wenigstens ein Mundwinkel bequem für eine Schnabeltasse zugänglich ist.

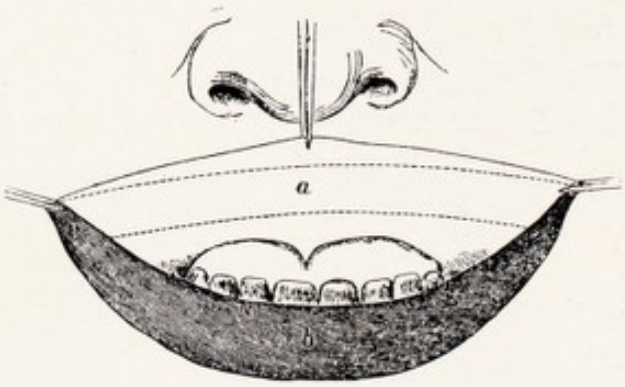

Fig. 1319.
Oberlippe nach oben und den Seiten vermittelst drei Pinzetten stark gespannt. a der aus der Oberlippe entnommene Lappen. b Defekt der Unterlippe nach Exstirpation des Karzinoms. Deutsche Zeitschrift für Chirurgie. Bd. 39, 1894.

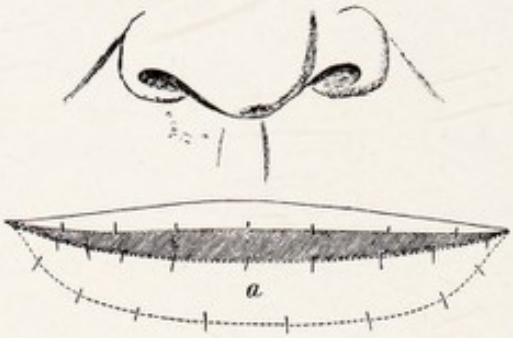

Fig. 1320.
Der Lappen a aus der Oberlippe ist herabgezogen und über den Defekt der Unterlippe so befestigt, daß der untere Rand an die alveolare Schleimhaut, der obere an den Hautrand genäht worden ist. Der in der Oberlippe entstandene Defekt ist durch Nähte zusammengezogen. Deutsche Zeitschrift f. Chirurgie. Bd. 39, 1894.

Methode von Schultén, Überpflanzung eines brückenförmigen Schleimhautlappens aus der Oberlippe auf die Unterlippe.

III. Mundplastik oder Stomatoplastik.
(Kombination von Ober- und Unterlippenplastik).

Begriffsbestimmung und Einteilung.

Unter „Mund" versteht man in der Regel die den Mundschlitz umgrenzenden einander zugekehrten Partien beider Lippen, also das Lippenrot beider Lippen mitsamt der benachbarten weißen Ober- und Unterlippenhaut. Die obere Hälfte der Oberlippe und ebenso die untersten Partien der Unterlippe befinden sich außerhalb der Mundregion. In der Literatur pflegt als „Stomatoplastik" nur die plastische Erweiterung einer zu kleinen Mundöffnung verstanden zu werden; jetzt gehört auch z. B. die Mundverkleinerung dazu.

Genau genommen ist fast jede Lippenplastik auch eine Stomatoplastik oder Mundplastik. Von diesem Gesichtspunkte aus muß man Stomatoplastik im weiteren und engeren Sinne des Wortes unterscheiden. Ist nur die Korrektur der Oberlippendeformität resp. nur die Korrektur der Unterlippe erforderlich, so handelt es sich um eine Stomatoplastik im weiteren Sinne des Wortes. Als Stomatoplastik im engeren Sinne des Wortes bezeichne ich die Fälle, bei denen sowohl die Oberlippe wie die Unterlippe deformiert sind, also die kombinierte Korrektur von Ober- und Unterlippendeformitäten. Nur von diesen Kombinationen soll in dem nunmehr folgenden Abschnitt über Stomatoplastik die Rede sein.

Je nachdem es sich um eine Verkleinerung beider Lippen oder um eine Geradrichtung der dislozierten Mundpartien oder um den vollständigen resp. teilweisen Ersatz beider Lippen handelt, tut man auch hier im Interesse einer schnellen, sicheren Verständigung gut, die eindeutigen Bezeichnungen „Stomatomioplastik", „Ortho-stomatoplastik" und „Stomatoneoplastik" anzuwenden.

A. Hypertrophie des Mundes oder Megastoma (Stomato-mioplastik).

Sind Ober- und Unterlippen vergrößert, so kann man von einer Hypertrophie des Mundes (Makrostoma) sprechen. Aus praktischen Gründen tut man gut zu unterscheiden:

1. abnorme Dicke des Mundes, also beider Lippen, besonders des Lippenrotes (Pachycheilie),
2. die abnorme Länge des Mundes, also beider Lippen (Makrostoma, Makrocheilie).

Korrigiert werden solche Deformitäten durch

operative Mundverkleinerung (Stomato-mioplastik)[1].

1. Abnorme Dicke der Lippen (des Lippenrotes), Pachycheilie.

Das operative Vorgehen bei der Korrektur dieser Deformität, also bei der Verdünnung der abnormen Dicke der Lippen, wird zweckmäßig als

Cheilo-syntomie (Stomato-syntomie)

bezeichnet, die also eine Verschmälerung der Lippen, insbesondere des Lippenrotes in senkrechter Richtung bedeutet.

Bei abnormer Größe der Ober- und Unterlippe muß die Excision an beiden Lippen ausgeführt werden. Die Fig. 1322 und 1323 zeigen Schnittführung und Resultat an einem sagittalen Durchschnitt im Schema. Fig. 1321 zeigt auf der rechten Seite den Erfolg an einem praktischen Fall von Pachycheilie.

Ich zeige hier nur eine Seite korrigiert, um den Unterschied deutlicher zu machen. Natürlich habe ich etwa 14 Tage später in derselben Weise auch die linke Mundhälfte verkleinert.

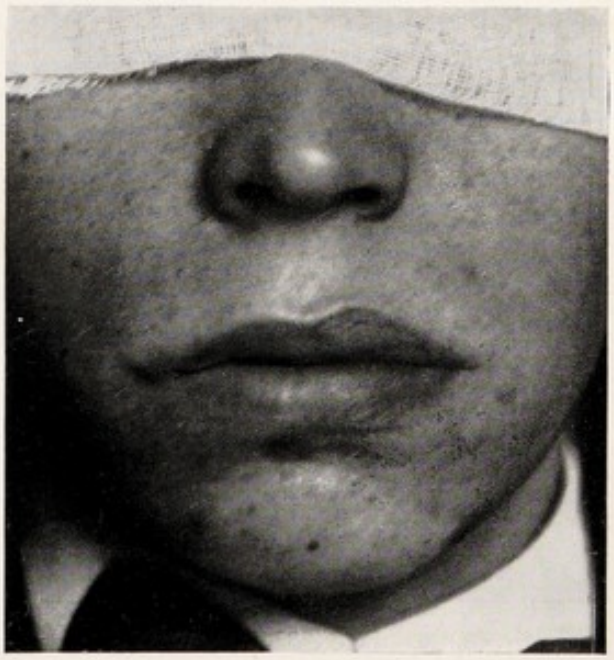

Fig. 1321.
Dicke Lippen (Pachycheilie) nach der Korrektur auf der rechten Seite durch horizontale Schleimhautexcision, vor der Korrektur der linken Mundhälfte (siehe Text).

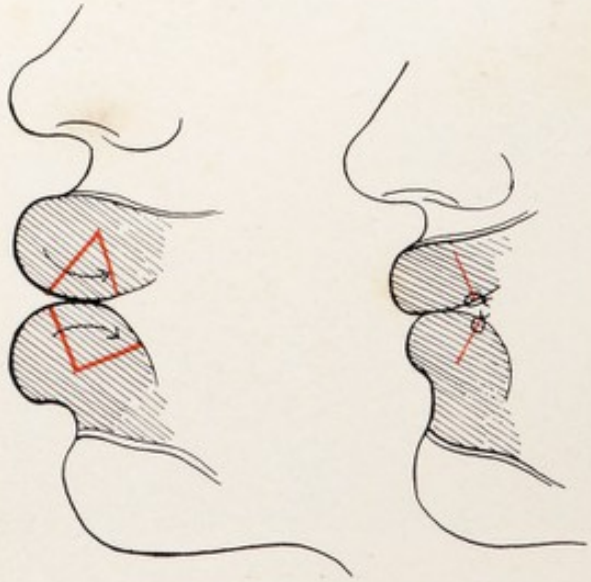

Fig. 1322.
Schnittführung.

Fig. 1323.
Naht.

Korrektur dicker Lippen, sog. Negerlippen, im Sagittalschnitt keilförmige Excision.

[1]) Die isolierte operative Verkleinerung resp. Verdünnung der Oberlippe allein ist auf S. 553 und 554 u. f., die isolierte Verkleinerung der Unterlippe auf S. 587 u. f., geschildert.

2. Makrostoma, Makrocheilie, abnorme Länge des Mundes.

Ist der Mund in horizontaler Richtung zu groß, also zu lang, so kann er durch

Verkürzung (Cheilo-syspasis, Stomato-syspasis)

korrigiert, also auf die normale Länge gebracht werden.

Hierfür stehen drei Methoden zur Verfügung:

a) die Excision zweier Vierecke aus dem Lippenrot der Mundwinkel mit nachfolgender Naht.

An beiden Mundwinkeln im Bezirke des Lippenrots werden wenige Millimeter breite, viereckige Ausschnitte gemacht, und die gegenüberstehenden Partien der Ober- und Unterlippe vereinigt man mittelst feiner Naht. Größere Excisionen an den Mundwinkeln sind zu widerraten, da die Narben unangenehm auffallen.

b) Excision dreieckiger Lappen aus der Wange. Dazu Transplantation dreieckiger Lappen aus der Oberlippe in die excidierten Stellen (J. Joseph).

Hierzu folgender Fall:

Ein junges Mädchen hatte einen Mund von übergroßer Länge. Dieser war vor meiner Behandlung im Auslande zwecks Verkleinerung nach ausgiebiger Anfrischung an beiden

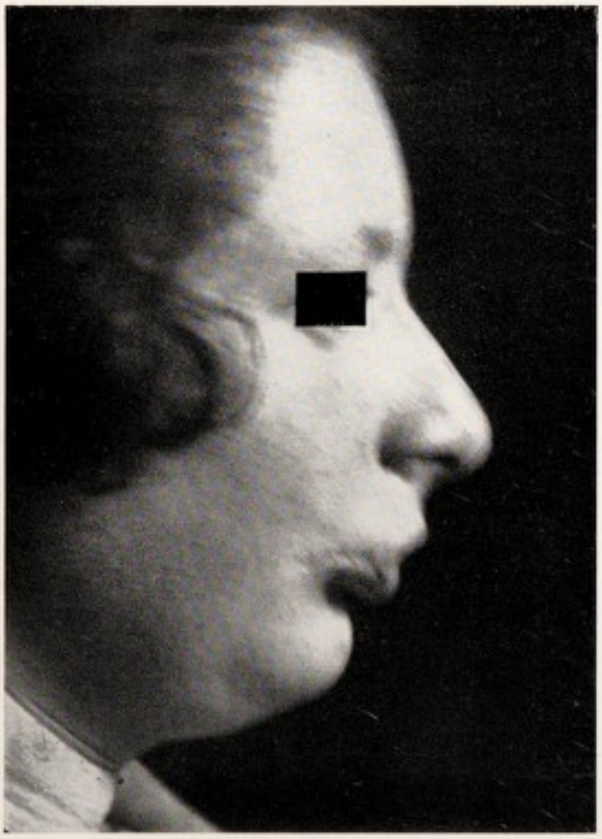

Fig. 1324.

Zustand vor meiner Behandlung.
Die horizontale Narbe rührt von einer von anderer Seite ausgeführten Voroperation her.

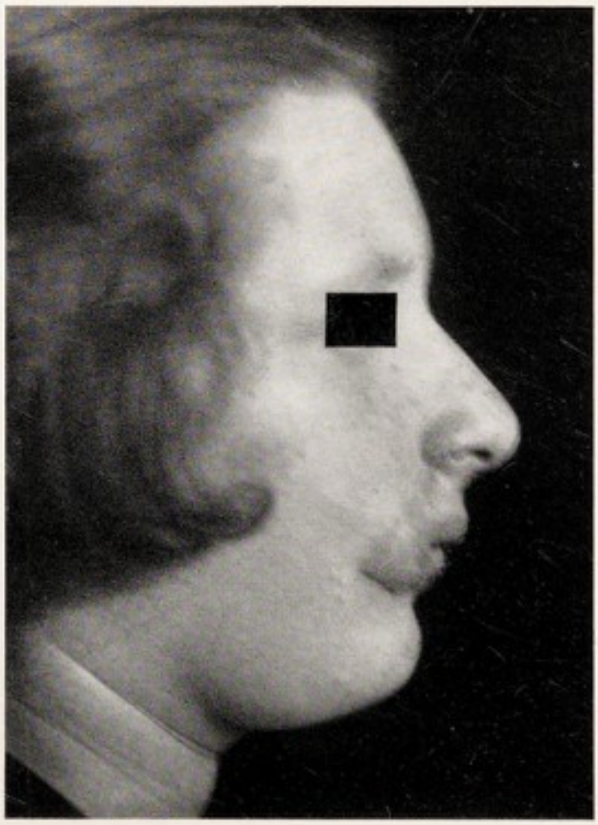

Fig. 1325.

Zustand nach meiner ersten plastischen Operation. Die narbige Fortsetzung in Höhe und Richtung der Mundspalte beseitigt. Behandlung noch nicht abgeschlossen (siehe Text!). Unterlippe durch keilförmige Excision aus ihrer Mitte. (Fig. 1283) gehoben.

OPERATIVE VERSCHMÄLERUNG DES MUNDES NACH J. JOSEPH (CHEILOSYSPASIS).
(Siehe die Methodenzeichnung in Fig. 1326—1328.)

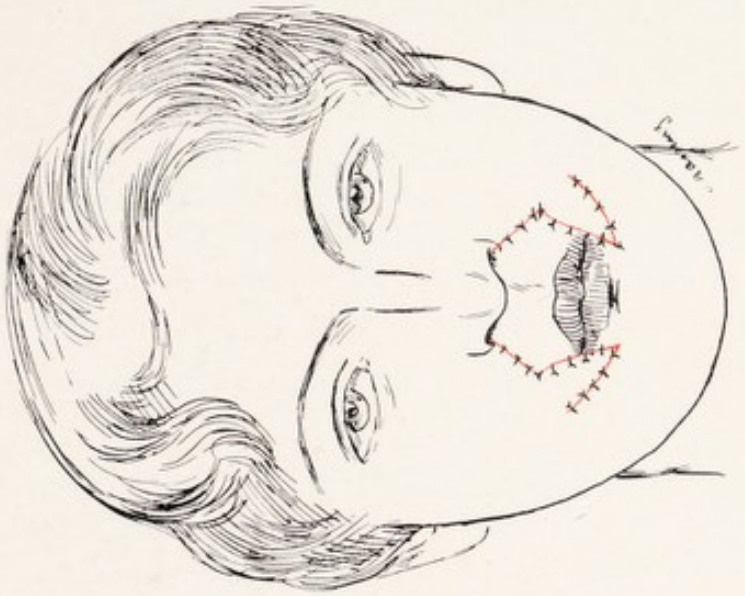

Fig. 1326.
Narben in Richtung der Mundspalte, entstanden nach dem Eingriff des Voroperateurs.

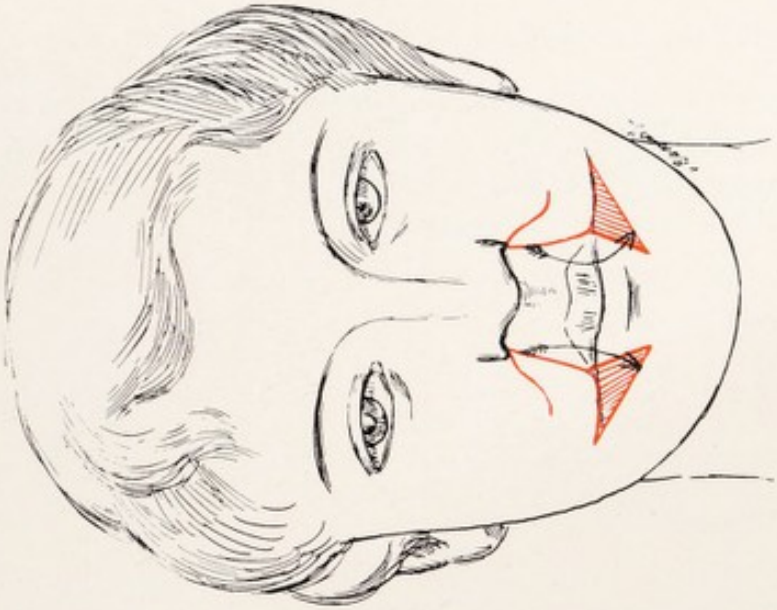

Fig. 1327.
Schnittführung v. J. Joseph.

Fig. 1328.
Nach der Eindrehung der Hautlappen und Naht.

MUNDVERKÜRZUNG NACH J. JOSEPH (Methode b).

Winkeln zugenäht worden. Der Mund hatte dadurch zwar eine normal große Mundöffnung erlangt, wies aber zwei Narben auf, die, da sie die direkte Fortsetzung der Mundspalte darstellten, sehr auffällig auf die frühere Größe des Mundes schließen ließen. — Ich habe in diesem Falle beiderseits die horizontalen, auffallenden Narben und Teile der darunter liegenden normalen Haut exzidiert und aus der Oberlippe je einen Lappen nach unten überpflanzt, wodurch eine fast senkrechte Narbe an der neugeschaffenen Grenze des Mundes entstand. Lateral von dieser Grenznarbe war nunmehr eine normale Haut zu sehen. Der Eindruck eines übermäßig großen Mundes ist geschwunden und seine frühere Größe wird nicht mehr durch eine narbige Fortsetzung der Mundspalte verraten.

Die Fig. 1326—1328 zeigen die Methode. Die Modellierung ist noch nicht abgeschlossen. Patientin mußte in ihre Heimat zurückfahren, von der sie zur Weiterbehandlung leider bisher nicht zurückkehren konnte. Zur Herstellung einer glatten Hautoberfläche ist noch eine keilförmige Fettexcision erforderlich, die von der unteren Narbe aus gemacht werden müßte.

c) Streifenförmige Excision aus der Oberlippe neben keilförmiger Excision aus der Unterlippe.

Man macht auf der Oberlippe unter Schonung des Philtrums zwei senkrechte Excisionen neben dem Philtrum (Fig. 1329 und 1330). Hierbei tut man gut, die Schnitte mit dem Beginn des Lippenrots konvergent verlaufen zu lassen, damit genügend Lippenrot bleibt und keine narbigen Einziehungen entstehen.

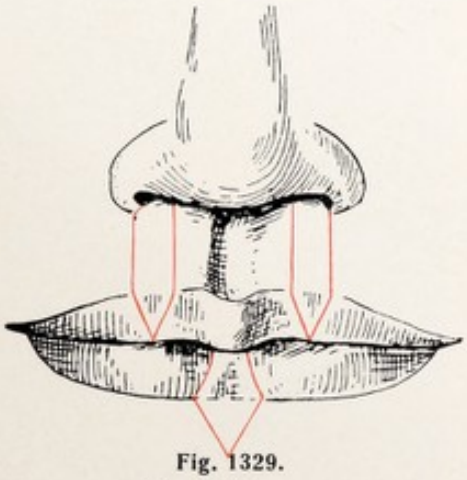

Fig. 1329.
Schnittführung.

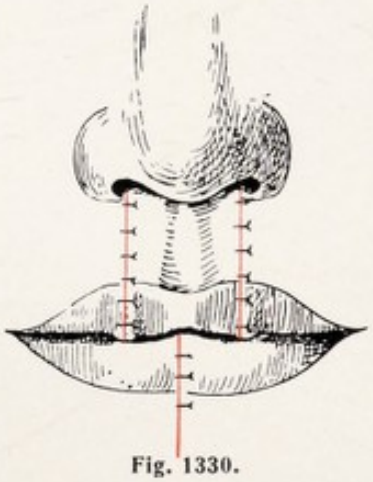

Fig. 1330.
Naht.

Mundverkürzung. Zwei Excisionen seitlich an der Oberlippe, eine mediane Excision an der Unterlippe.

MUNDVERKÜRZUNG BEI MÄNNERN NACH J. JOSEPH (Methode c).

Die durch die äußere Haut der Oberlippe (Fig. 1329) gehenden Excisionen habe ich seit vielen Jahren, und zwar fast ausschließlich nur bei Männern ausgeführt, bei denen eine etwa entstehende Narbe durch den Schnurrbart verdeckt werden kann.

Bezüglich der dreieckigen Excision aus dem Lippenrot verweise ich auf die Zeichnung in Fig. 1329 und 1330 ferner auf Fig. 1280 sowie 1281—1283. Die dreieckige Excision aus der Unterlippe muß in manchen Fällen recht breit gewählt werden, viel breiter als in der Figur 1329, wenn der Erfolg befriedigend sein soll. (Siehe auch Fig. 1025 und 1026.)

B. Schiefheit des Mundes (Ortho-stomatoplastik).

1. Der Schiefmund entsteht, von seltenen angeborenen Mißbildungen abgesehen, meist durch Defekte der Ober- resp. der Unterlippe, aber auch durch Facialislähmung.

Demgemäß sind aus kausalen Gründen aber ebenso wegen der Verschiedenheit des operativen Vorgehens zu unterscheiden:

1. Der cikatricielle Schiefmund,
2. der paralytische Schiefmund.

Die Korrektur besteht in beiden Fällen, wenn auch auf verschiedenen Wegen, in der

Geraderichtung des Mundes (Ortho-stomatoplastik).

1. Der cikatricielle Schiefmund.

Die Korrektur des cikatriciellen Schiefmundes ist meines Wissens zuerst im Jahre 1888 von Bayer mitgeteilt worden. Fig. 1331a zeigt den nach oben gezerrten,

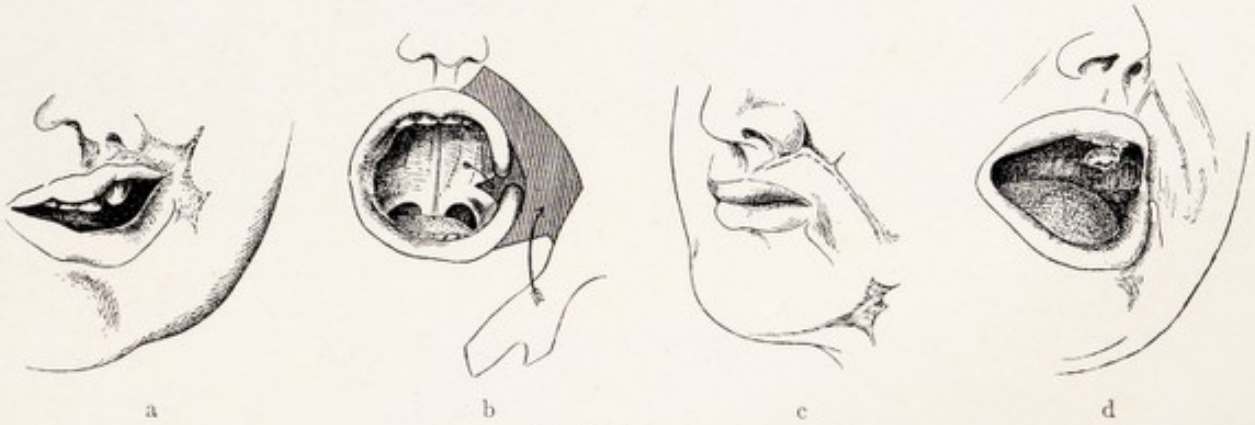

Fig. 1331 a—d.
Partieller Oberlippendefekt. Ersatz aus der Kinnhaut nach Bayer.
(Aus Prager med. Wochenschrift, 13. Jahrg. Nr. 34, 1888. Dr. Bayer.)

linken Mundwinkel, Fig. 1331b die Schnittführung (und zugleich die Schnittführung für einen Wangenschleimhautdefekt aus der Bedeckung des harten Gaumens), Fig. 1331c den Zustand nach der Hautüberpflanzung, Fig. 1331d den Zustand nach der Heilung.

Die Fig. 1332 und 1332a zeigen einen praktischen Fall, in dem die Schnittführung auf der äußeren Haut ungefähr nach Bayer gemacht ist.

2. Der paralytische Schiefmund.

Das einseitige Herabhängen des Mundwinkels nach Facialislähmung (paralytischer Schiefmund) (Fig. 1333, 1335) erfordert meist umfangreiche Excisionen aus Oberlippe und Wangen.

Die von mir in diesem Falle angewandte Methode ist aus Fig. 1334 zu ersehen. Die Excisionen wurden durch die ganze Fettschicht bis auf die Muskulatur gemacht. An der Unterlippe gingen die Schnitte durch die ganze Dicke einschließlich der Schleimhaut, damit beim Beißen der sonst zu erwartende Schleimhautwulst nicht stören sollte. — Nebenbei sei bemerkt, daß ich das hängende rechte Unterlid durch Incision und Treppennaht gehoben habe.



Fig. 1332.
Schiefer Mund durch Narbenzug.
Hochstand des linken Mundwinkels.



Fig. 1332 a.
Zustand nach der Plastik.

KORREKTUR EINES SCHIEFSTEHENDEN MUNDES NACH BAYER.
(Praktischer Fall von J. Joseph, mit Rücksicht auf die zu erwartende Abschwellung ein wenig überkorrigiert.)

C. Neubildung des Mundes (Stomato-neoplastik).

1. Totale Neubildung des Mundes.

a) Methode von Tagliacozzi.

Die ersten Abbildungen über die Neubildung der fehlenden Ober- und Unterlippe, also des Mundes, rühren von Tagliacozzi her. Fig. 1180 auf S. 550 zeigt die Neubildung der Oberlippe von Tagliacozzi. Daß diese Methode an sich zum Ziele führen kann, ist mir nicht zweifelhaft und geht auch aus dem in den Figuren 1240 und 1241 abgebildeten Falle ohne weiteres hervor. Was für die Oberlippe gelingt, trifft ja auch für die Unterlippe zu. Nur muß man den Hautlappen breiter schneiden, wenn Ober- und Unterlippe gleichzeitig gebildet werden sollen, etwa so, wie in den Fig. 1427—1428 wo ich die Kinnhaut zu ersetzen hatte. — Man muß natürlich den Hautlappen auf dem Oberarm so schneiden, daß der Stiel zentral liegt, damit zu seiner Ernährung das Blut in der Richtung der Verzweigung der Arterien bequem hineinfließen kann.



Fig. 1333.
Vor der Plastik.



Fig. 1334.
Nach der Plastik.
Zustand vor der Entfernung der Fäden.

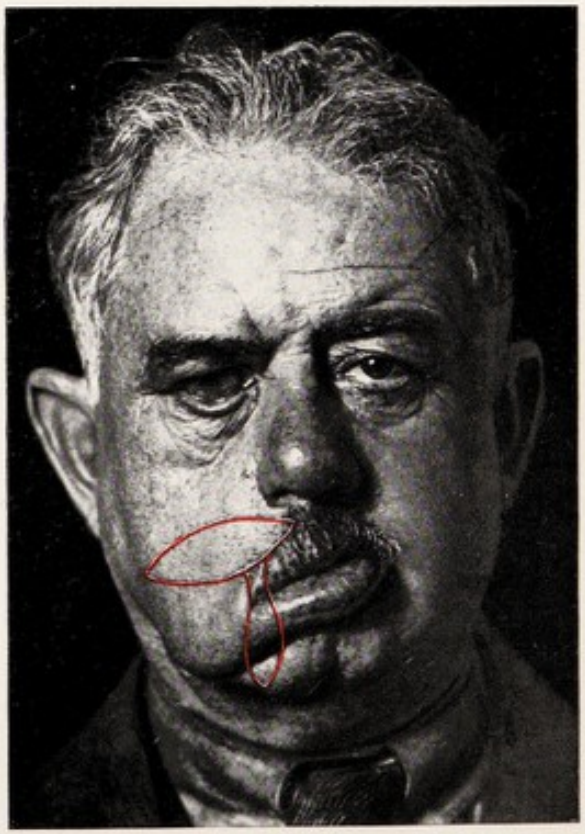

Fig. 1335.
Schnittführung.

KORREKTUR EINES HOCHGRADIGEN PARALYTISCHEN SCHIEFMUNDES.

b) Methode Bardenheuer.

Bardenheuer schlug in Erweiterung der Methode von Morgan und Sandelin den Ersatz der äußeren Haut des Mundes durch einen Brückenlappen aus der Halshaut, den Ersatz der dazugehörigen Schleimhaut aus der heruntergeklappten Stirnhaut vor. Fig. 1336 zeigt das von Bardenheuer gegebene Originalbild für diese Methoden.

c) Methode Lexer.

Lexer bildete den Mund durch einen einseitigen Kopfhautlappen, wie ihn 1892 Schimmelbusch für den Ersatz der Wange angegeben hat, und wie ich ihn für den

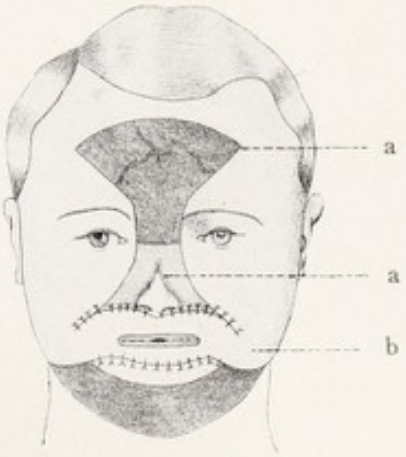

Fig. 1336.
Ersatz von Ober- und Unterlippe (des Mundes) durch Brückenlappen aus der Unterkinnhaut. Schleimhautersatz aus der herabgeschlagenen Stirnhaut. (Nach Bardenheuer.)
(Aus: Verhandl. d. deutsch. Gesellschaft f. Chirurgie. 20. Kongreß 1891. II 2.)

Fig. 1337.
Ersatz der Ober- und Unterlippe aus der Kopfhaut, innere Bekleidung und Umsäumung durch Schleimhautreste.
(Aus Lexer, Wiederherstellungs-Chirurgie.)

Ersatz totaler Oberlippeneffekte angewandt habe, siehe Fig. 1337. Der Lappen muß natürlich für den gleichzeitigen Ersatz beider Lippen breit genug geschnitten werden, um in zwei Teile, einen für die Ober- und einen für die Unterlippe gespalten werden zu können.

Fig. 1337 zeigt an einem Originalbilde des Autors diese Methode.

d) Methode Senn und J. Joseph.

J. Joseph gab bei seiner Methode des doppelseitigen Wangenersatzes an, daß, ebenso wie die Wangen, die ganze untere Gesichtspartie von den Augen abwärts bis zum Halse durch einen großen Brückenkopfhautlappen ersetzt werden könne, wenn dieser nur breit genug geschnitten werde und beide A. a. temporales enthalte. Ein solcher Lappen enthält natürlich auch die Haut für die Ober- und Unterlippe; im übrigen hängt die Breite und Form des Brückenkopfhautlappens von dem jeweiligen Umfang des Defektes ab. Ich verweise auf die Abbildungen in der Wangenplastik S. 645—647 der Lippenplastik S. 574, sowie auf meine Publikation über ungewöhnlich große Gesichtsplastik in der Deutschen Medizinischen Wochenschrift 1918 Nr. 17 Wie ich später erfuhr, hat Senn in

ähnlicher Weise operiert. — Natürlich muß für die Mundöffnung ein entsprechend großer Spalt gemacht werden. Die fehlende Schleimhaut ist nach Möglichkeit aus der Schleimhaut der benachbarten Wange zu ersetzen oder aber durch eine Voroperation, wie ich sie in dem 1918 publizierten Falle vor der Überpflanzung des Brückenkopfhautlappens ausgeführt und an dem genannten Orte beschrieben habe. Nötigenfalls kann man beide Methoden des Schleimhautersatzes kombinieren.

2. Partielle Stomatoplastik.

Über eine partielle Stomatoneoplastik, und zwar eines Mundwinkels, berichtet Czerny 1889. Er bildete ihn aus einem Halshautlappen (Fig. 1338).

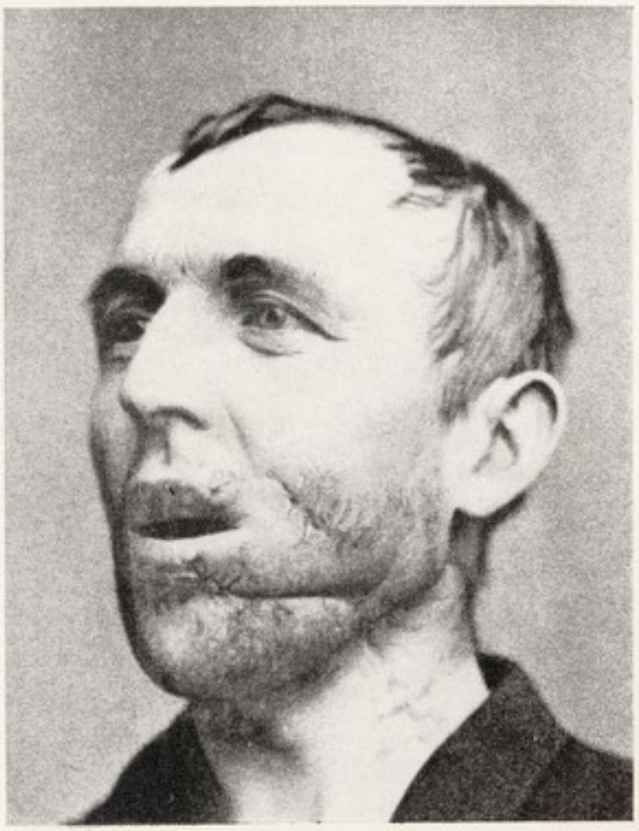

Fig. 1338.
(Aus: Czerny in Bruns, Beiträge f. Chirurgie, Bd. 4, Heft 3 1889.)

D. Abnorme Enge oder Stenose des Mundes (Mikrostoma).

Geringere Grade dieser meist durch Lues entstandenen Deformität sind erträglich. Hohe Grade führen, wenn keine chirurgische Hilfe geleistet wird, zur Abzehrung und somit zum Hungertode.

Die Behandlung der abnormen Enge des Mundes besteht im wesentlichen in einer plastischen Lösung der zusammengewachsenen Lippen (Stomatolysis) mit nachfolgender Umsäumung des neuen Lippenrandes.

Dieffenbach hat diese Operation als „Stomatoplastika" bezeichnet. Da ich aber Stomatoplastik als Gesamtbegriff für alle plastischen Mundoperationen festgehalten wissen möchte, nenne ich sie

Stomatolysis,

um sie als Unterabteilung, als eine einzelne Form der Stomatoplastik zu charakterisieren, neben der es noch mehrere andere gibt.

Dieffenbach beschreibt seine Methode wie folgt (Dieffenbach, Operative Chirurgie, S. 426/27):

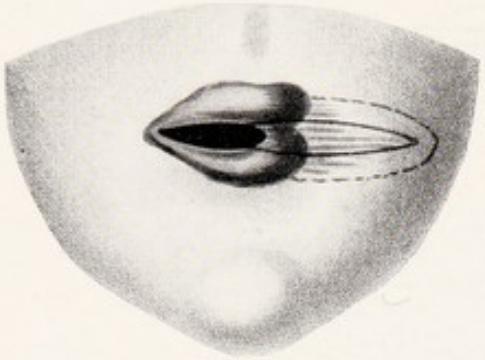

Fig. 1339.

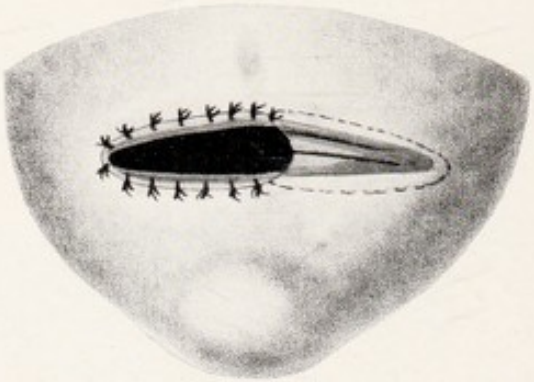

Fig. 1340.

Mundbildung nach Dieffenbach.

(Aus: Fritze und Reich, Die plastische Chirurgie 1845.)

1. „Man nimmt an jeder Seite des Mundloches in der Richtung der Spalte des Mundes einen Streifen von der Breite des kleinen Mundloches bis zu den künftigen Mundwinkeln heraus, erhält aber die Schleimhaut. Am bequemsten geschieht dies durch zwei Scherenschnitte, indem man das spitze Blatt einer kleinen Schere von dem Loch aus unter den Weichteilen bis zum künftigen Mundwinkel entlang schiebt und sie durchschneidet; durch einen kleinen rundlichen Schnitt werden beide miteinander verbunden. Der Streifen wird dann mit der Schere von der Schleimhaut abgetragen, und der Teil dabei mit dem kleinen Finger von innen nach außen hervorgedrängt. Ganz ebenso verfährt man auf der anderen Seite. Zuletzt wird die Schleimhaut bei herabgezogenem Unterkiefer, wo sie sich wie eine Schwimmhaut anspannt, durch einen transversellen Scherenschnitt in der Mitte gespalten, nur am Ende der Wunde bleibt sie ungetrennt. Nachdem die Schleimhaut zu beiden Seiten an der inneren Fläche noch etwas gelöst ist, versucht man sie mit der Hakenpinzette vorzuziehen, ob sie die Wundränder auch gehörig decke. Ist dies der Fall, so unternimmt man

2. das Umsäumen der Ränder mit der Schleimhaut. Dazu bedient man sich einer runden Nähnadel. Man führt den linken Zeigefinger ein, drängt die Ränder hervor, macht die ersten Stiche an einem Anfangspunkt einer Lippe und näht im Halbkreis rund herum, wobei die herausgeschlagene Schleimhaut genau an die äußere Haut gepaßt wird.

Die Form des Mundes wird augenblicklich durch diese Operation hergestellt. Nach Beendigung derselben werden kleine angefeuchtete Kompressen aufgelegt und der Kranke nur durch eine Röhre ernährt. Die Heilung erfolgt gewöhnlich durch die erste Vereinigung. Der Kranke ist für immer geheilt und die Spalte kann nie wieder zuwachsen, da sie mit Schleimhaut umkleidet ist."

Modifikation der Methode Dieffenbachs von J. Joseph.

Sollte man mit der Haken-Pinzette die Wundränder nicht gehörig hervorziehen können, so ist man meiner Ansicht nach doch genötigt, die Ränder oben und evtl. auch

unten durch einen gestielten Schleimhautstreifen zu decken. — Man schneidet senkrecht zur Mundspalte oben und unten je einen Streifen in der Weise, daß er in der Gegend des neuen Mundwinkels gestielt ist und näht ihn auf die Wundfläche quasi als Ersatz des Lippenrots (siehe oben).

Allgemeine Regeln für Mundplastik.

Bezüglich der Aseptik bei Mundoperationen ist zu sagen, daß eine strenge aseptische Säuberung des Operationsfeldes wie bei der äußeren Haut nicht möglich, aber erfahrungsgemäß auch nicht nötig ist. Wir begnügten uns mit Ausspülung mit abgekochtem Wasser und Betupfen mit $2^1/_2$% Jodtinktur. Die äußere Desinfektion machten wir mit 5% Jodtinktur.

Einen Verband pflege ich nach Lippenoperationen nicht anzulegen, da er doch beim Essen beschmutzt wird und die Speisereste in die Wunde gelangen würden. Ich lasse nur zum Schutze gegen Staub und Insekten (Fliegen) mehrere Lagen Mull über die Mundpartie decken, die beim Essen leicht abgenommen und nach dem Essen ebenso leicht wieder aufgelegt werden können.

Die Nahrung wird die ersten Tage flüssig mit abgekochten Schnabeltassen und Teelöffeln zugeführt und auch mittels eines Glasrohres, welches durch einen Gummischlauch mit der Schnabeltasse verbunden ist. Nach einigen Tagen wird die Nahrung breiig gegeben. Jedesmal nach dem Essen erfolgt eine Ausspritzung mit Wasserstoffsuperoxyd, um die Speisereste zu entfernen.

Anhang: Lippenfisteln.

Entsprechend den oben beschriebenen Nasenfisteln seien hier anhangsweise die Lippenfisteln erwähnt. Sie stellen sackartige Schleimhauteinstülpungen dar, wie das

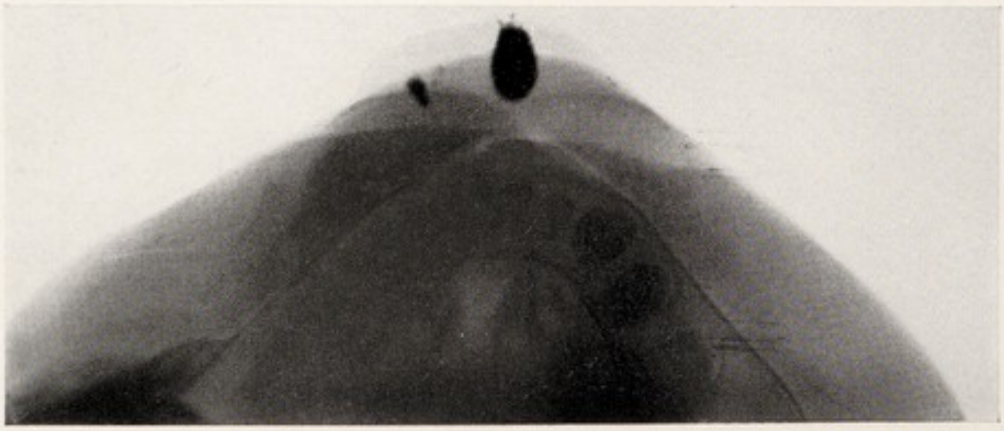

Fig. 1341.
Röntgenbild von 2 Unterlippen-Fisteln. Aufnahme vertikal nach Einfüllung von Wismutbrei.

beigegebene, nach Einfügung von Wismut hergestellte Röntgenbild zeigt (Fig. 1341), und sind durch ihre übermäßige Schleimsekretion störend. Aus diesem Grunde werden sie, obwohl sonst harmlos, gewissermaßen als Deformitäten empfunden (Fig. 1342). Fig. 1343 zeigt, neben den Folgen einer Hasenscharte resp. einer Hasenschartenoperation am Unterlippenrot, in der Mitte deutlich einen Wulst als Begrenzung einer solchen

Lippenfistel. Eine zweite kleinere Lippenfistel befand sich auf der rechten Unterlippenhälfte, etwa 1 cm rechts von der Mitte. Die Fisteln waren vererbt. Auch die Mutter hat zwei Fisteln auf der Unterlippe, wie das von ihr in dankenswerter Weise mir überlassene Bild (Fig. 1345) zeigt.

Fig. 1342.
Röntgenprofil zweier Lippenfisteln (nach Einfüllung von Wismutbrei).

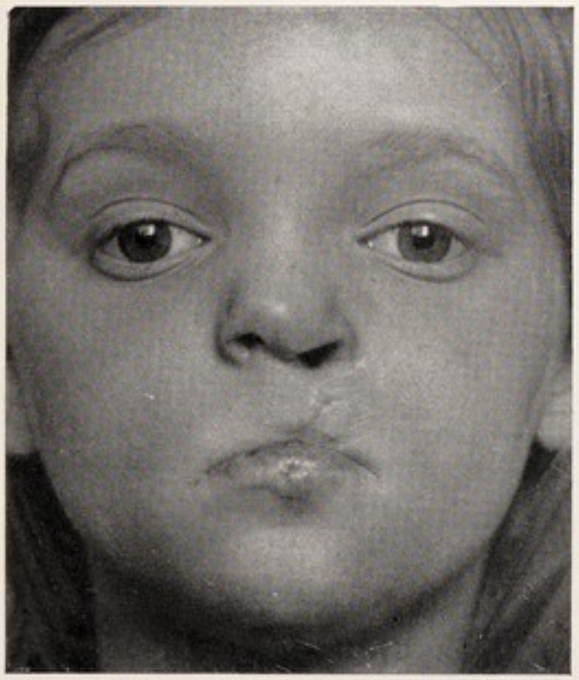

Fig. 1343.
Angeborene Lippenfistel (zugleich Asymmetrie der Nase).

Fig. 1344.
Zustand nach der Excision der Fisteln (und Beseitigung der Asymmetrie der Nase).

Lippenfistelplastik (Cheilo-Syringoplastik).

Die Behandlung besteht in der ausgiebigen Excision dieser Schleimhautsäcke. Plastisch muß die Excision insofern gemacht werden, als die unteren Grenzlinien des Lippenrots bei beiden Wundrändern genau aneinander genäht werden müssen und auch

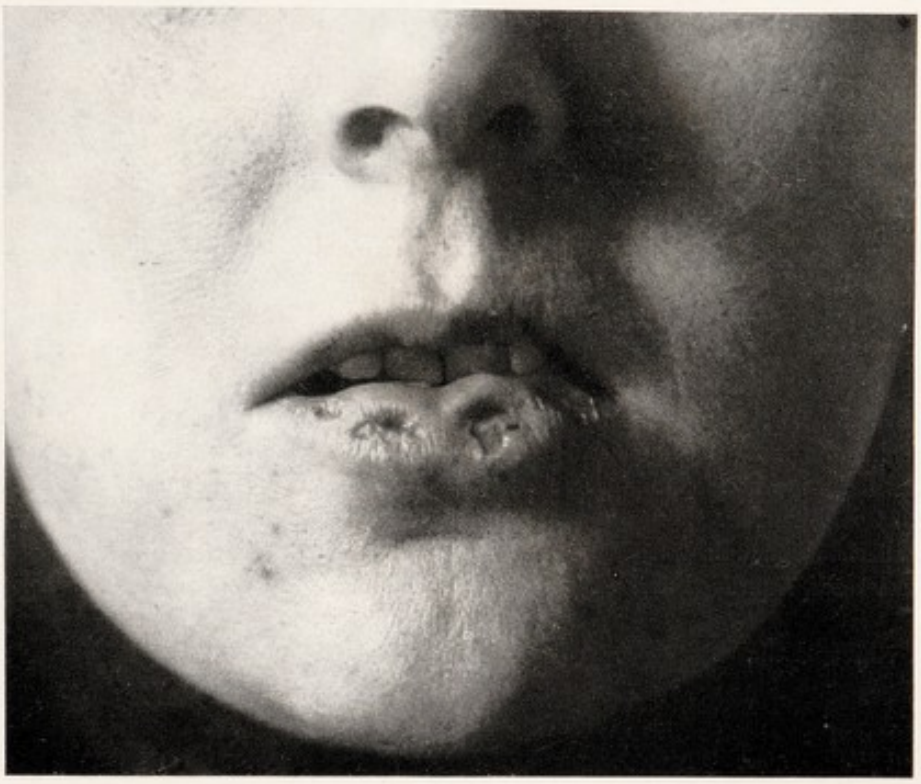

Fig. 1345.

Angeborene Lippenfisteln der Mutter des in Fig. 1343 abgebildeten Kindes (nicht operiert).

für eine glatte Form gesorgt werden muß. Fig. 1344 zeigt den Erfolg dieser Excisionsbehandlung, zugleich auch die Lippenverkürzung und die untere Schiefnasenkorrektur. Die Schleimabsonderung aus diesen Stellen hat nach der Operation ganz aufgehört.

Literatur.

(Chronologisch geordnet.)

Lippen(Cheilo)-Plastik.

Dieffenbach: Chirurgische Erfahrungen. Berlin **1834**. 3. u. 4. Abt., S. 101.
Fritze und Reich: Die plastische Chirurgie. **1845**. S. 85 u. Tafel 27.
Sédillot: Traité de médicine opératoire **1846**. p. 650.
Langenbeck, v.: Deutsche Klinik. Berlin **1855**. S. 2.
Zeis, Ed.: Die Literatur und Geschichte der plastischen Chirurgie. Leipzig **1863**.
Busch: Statistischer Bericht über das königliche chirurgische Universitätsklinikum zu Berlin für das Jahr **1869**. S. 46—47.
Hoffmann, Franz: Beiträge zur Operation des hervorragenden Zwischenkiefers. Deutsche Klinik. **1869**. Nr. 2 u. f.
Estlander: Eine Methode, aus der einen Lippe Substanzverluste der anderen zu ersetzen. Arch. f. klin. Chir. **1872**. Bd. 14, S. 622.
Ranke: Zur neuen Langenbeckschen Methode der Lippenbildung. Berl. klin. Wochenschr. **1876**. S. 516.

Krönlein: Bericht über die v. Langenbecksche Klinik. Arch. f. Chir. **1877**. Suppl.-Bd. 21.
Maas: Ein Beitrag zur Cheiloplastik. Dtsch. Zeitschr. f. Chir. **1878**. Bd. 10.
Bayer: Partieller Oberlippendefekt, Ersatz aus der Kinnhaut. Prag. med. Wochenschr. 13. Jahrg. Nr. 34. **1888**.
Czerny: v. Bruns Beiträge zur Chirurgie Bd. IV Heft 3 **1889**.
Bardenheuer: Verhandl. d. dtsch. Ges. f. Chir., 20. Kongr. **1891**, II 2.
Regnier: Über die Bildung brückenförmiger Lappen aus der Unterkinnhaut zur Deckung des Defektes nach Exstirpation von Karzinom der Unterlippe. Arch. f. klin. Chir. **1891**. Bd. 41.
Schultén: Defekte der einen Lippe, mit einem brückenförmigen Lappen aus der anderen zu decken. Dtsch. Zeitschr. f. Chir. **1894**. Bd. 39.
Abbe: Med. record **1898**. April.
Neuber: Zur Hasenschartenoperation. Zentralbl. f. Chir. **1899**. S. 1303.
Steinthal: Beitr. z. klin. Chir. Bd. 29, S. 485. Tübingen **1901**.
Schloffer: Gesichtsplastik mit Wangenverschiebung unter temporaler Aufklappung der knorpligen Nase. v. Bruns' Beitr. **1903**. Bd. 38.
Sandelin: Cheiloplastik bei totalem Verlust der Unterlippe. Dtsch. Zeitschr. f. Chir. **1905**. S. 76.
Joseph, J.: Kriegsverletzungen der Kiefer und angrenzenden Teile. **1916**. S. 579.
Esser: Mund(Lippen)-Plastik aus der Nasolabialgegend. v. Bruns' Beitr. **1917**. Bd. 105, S. 545.
Joseph, J.: Ungewöhnlich große Gesichtsplastik. Dtsch. med. Wochenschr. **1918**. Nr. 17.
Klapp: Bruns' Beitr. **1918**. Bd. 109, S. 141ff.
Esser: Oberlippenspalte. Ergänzung durch Wangenlappen. Arch. f. Chir. **1919**. Bd. 112, VI, S. 139.
König: Wiederherstellung der verstümmelten Oberlippe. Arch. f. klin. Chir. **1919**. Bd. 112.
Hofmann: Ersatz der Lippenschleimhaut bei Visierlappenbildung nach totalem Unterkieferdefekt. Arch. f. klin. Chir. **1924**. Bd. 131, S. 338.
Bockenheimer: siehe bei Rhinoplastik.
Dieffenbach: Ersatz der Unterlippe durch Heranziehen und seitliche Einschnitte. Operative Chir. Bd. 1, S. 419 bis 420.
Lexer: siehe bei Rhinoplastik.

XVII. Wangenplastik (Meloplastik).

Die Darstellung dieses Teilgebietes geschieht entsprechend der folgenden Übersicht der Wangendeformitäten:

A. Hypertrophie der Wangen oder doppelseitige Hängewange (Melo-mioplastik nach J. Joseph).

Anhang: Abnorme Prominenz des Jochbogens (scheinbare Hypertrophie der Wange).

B. Asymmetrie der Wangen (Ortho-meloplastik).

1. Angeborene Asymmetrie der Wange.
2. Asymmetrie nach Fazialis-Lähmung oder paralytische Asymmetrie der Wange oder Meloplegie.

Die Methoden der Behandlung:

a) Nervenüberpflanzung (Haberland, Körte u. a.).
b) Muskelüberpflanzung (Wrede, Lexer, Katzenstein und Rosenthal).
Anhang: Neu-innervierung (Re-innervation, Neurotisation).
c) Hautexcisionen.

C. Wangendefekte (Melo-neoplastik):

a) Collare und collo-frontale Methode (Czerny, Israel, Bardenheuer).
b) Brachiale Methode (J. Joseph u. a.),
c) Temporo-parietale [1]) Methode:
α) einseitig (Schimmelbusch u. a.),
β) doppelseitig (Senn, J. Joseph).
d) Frontale Methode (Kirschner).
e) Pectorale Methode (Gillies, J. Joseph).

Zusammenfassung und Ergänzung der Methoden des Schleimhautersatzes der Wange.

A. Hypertrophie der Wangen oder Meloptosis.

Die Hypertrophie der Wange zeigt sich uns recht häufig in Gestalt der Hängewange. Genau genommen handelt es sich nur um eine Hypertrophie der Cutis, während das Unterhautfettgewebe meist atrophisch ist, besonders nach stärkerer Abmagerung, die oft eine Folge andauernder starker seelischer Depressionszustände ist.

Die Hängewange ist eine jenseits des 30.—40. Jahres fast normal zu nennende Erscheinung und wird bei geringerer Ausbildung von den meisten Menschen kaum als

[1]) Os parietale = das Seitenwandbein des Kopfes.

störend empfunden. In stärkerer Entwicklung wirkt sie häßlich, weshalb vielfach ihre Korrektur gewünscht wird; besonders von Bühnenkünstlern. Ich habe die Korrektur sehr häufig ausgeführt. Es trat immer mehr die soziale Bedeutung dieser Operation zu tage, da die in Frage kommenden Personen durch die Operation in die Lage versetzt wurden, ihre gefährdete wirtschaftliche Selbständigkeit und zugleich das ins Wanken geratene seelische Gleichgewicht wieder zu erlangen.

Die erste derartige Operation habe ich vor ungefähr 20 Jahren ausgeführt, aber wegen der dringenderen Aufgaben des Krieges erst 1920 darüber berichtet.

Die Korrektur geschieht durch die

Hängewangenplastik (Melomioplastik),

wie ich die Operation genannt habe. Anfangs hatte ich wenig Neigung, diesen „Gestaltsfehler der Wange", der zugleich wegen der Senkung einen Stellungsfehler darstellt, zu korrigieren, in der Vorstellung, daß es sich um eine reine Eitelkeitsoperation handelte. Die betreffende Patientin, eine damals 48jährige Dame, machte bei sonst frischem, man kann sogar sagen jugendlichem Wesen, durch ihre welke hängende Wange mit zahlreichen Greisenfalten vor dem Ohr, einen etwas großmütterlichen Eindruck. Sie hatte bisher als Gesellschafterin ihren Unterhalt erworben und beklagte sich darüber, daß sie in letzter Zeit überall als zu alt abgelehnt werde und bald ohne Existenzmittel sein werde. Es treibe sie nicht die Eitelkeit, sondern die harte Sorge um ihre Existenz. Diese Argumente waren überzeugend und so entschloß ich mich zur Operation. Sie besteht in einer hakenförmigen Hautexcision mit starker Hebung des vorderen Wundrandes und seiner Befestigung in dieser Stellung.

Im einzelnen habe ich sie, wie folgt, ausgeführt: Zunächst machte ich einen senkrechten Schnitt hart vor dem Ohr in der ganzen Länge seiner Anheftungsstelle. Diesen Schnitt verlängerte ich nach oben in die Kopfhaut hinein um 5 cm, dann vom unteren Endpunkte entsprechend der Ansatzlinie des Ohres nach hinten bis etwa zur Mitte des Ohres. Konform dem Verlauf dieses Schnittes führte ich einen zweiten Schnitt aus, der annähernd parallel zum ersten lief, und sich sowohl über, wie hinter dem Ohr mit ihm vereinigte. Der Schnitt wurde durch die ganze Hautdicke geführt, das von ihm eingeschlossene Hautstück abpräpariert und entfernt (Fig. 1346). Hierauf hob ich den medialen Wundrand und befestigte ihn in einer gegen früher etwa $3^1/_2$ cm höheren Stellung derart, daß die Gegend vor dem Läppchen ungefähr an der oberen Ohrfurche und die tiefste Stelle des Wundrandes an der Ansatzstelle des Läppchens zu liegen kam (Fig. 1347). Die Befestigung geschah in der Kopfhautgegend mittels 3—4 starker Seidennähte und einiger Zwischennähte, vorn am Ohr und hinter dem Ohr mittels feiner Seidennähte (Fig. 1348). Auf der anderen Seite war die Schnittführung im Prinzip dieselbe, also das Spiegelbild der eben beschriebenen. Die bei dieser korrespondierenden Naht entstandenen Hautwülste auf der Kopfhaut über dem Ohr und hinter dem Ohr wurden durch dreieckige Excisionen beseitigt. Die Fig. 1350 und 1351 zeigen einen mittels dieser Methode erreichten Erfolg. Fig. 1349 zeigt die in solchem Falle exzidierten Hautstücke. Die Patientin war sehr erfreut über den Erfolg. Fig. 1352 zeigt ein Zwischenstadium, nämlich den Zustand nach Hebung einer Wange vor Hebung der anderen.

Seitdem habe ich diese Operationen in einer Reihe von Fällen ausgeführt. In einem Falle war die Hebung besonders schwierig, da die Patientin sich vorher Paraffin in die Wange hatte einspritzen lassen. Im übrigen muß man mit einer teilweisen Senkung

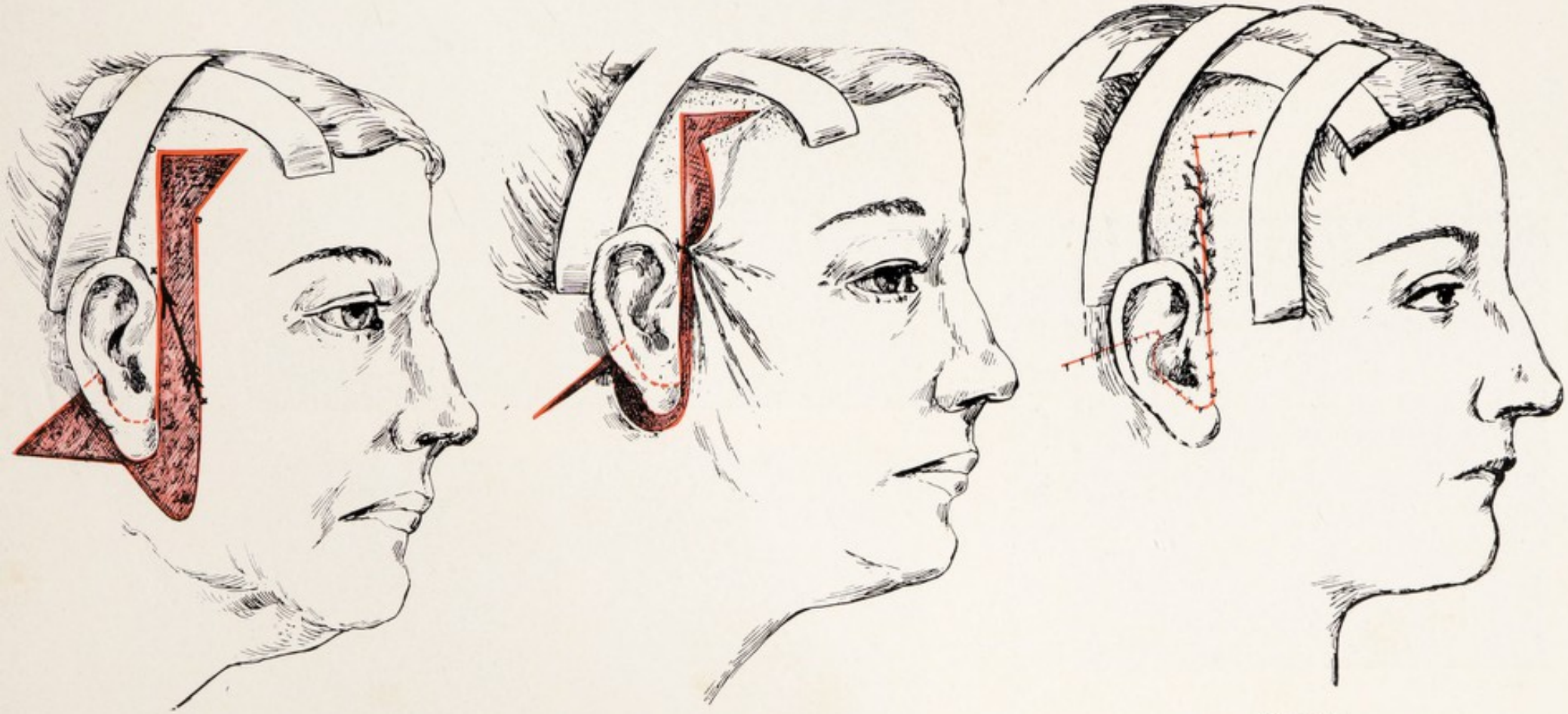

Fig. 1346.
Schnittführung.

Fig. 1347.
Die erste Knopfnaht, die die Wange etwa 3 cm hebt.

Fig. 1348.
Nach vollständiger Naht.

HÄNGEWANGENPLASTIK NACH J. JOSEPH.

1. Methode (1921).

Die mit einem × bezeichnete Stelle des vorderen Wundrandes in Fig. 1346 wird bis zum × des hinteren Wundrandes in der Pfeilrichtung in die Höhe gezogen und mit dieser Stelle vernäht.

Fig. 1349.
Bei der Hängewangenplastik beiderseitig exzidierte Hautstücke.

Fig. 1350.
Wangenhypertrophie (Hängewangen).

Fig. 1351.
Zustand nach der Plastik.

HÄNGEWANGENPLASTIK (MELOMIOPLASTIK) NACH J. JOSEPH.
(Praktischer Fall.)

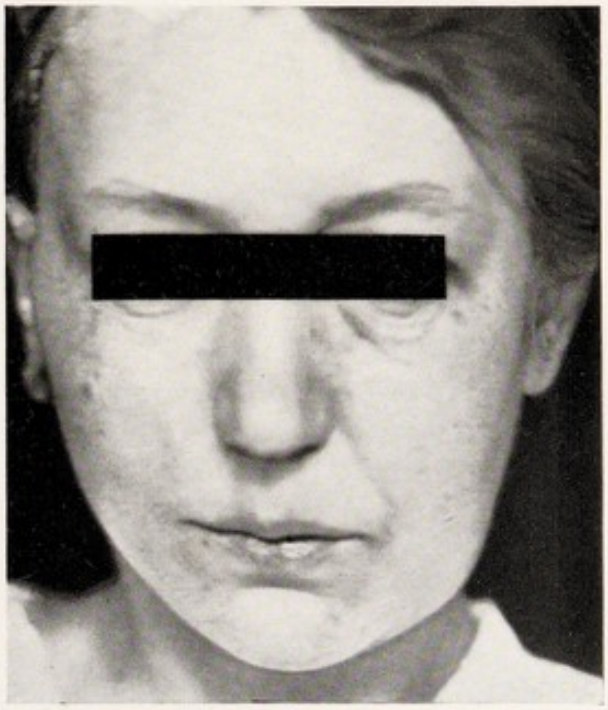

Fig. 1352. Zustand nach der vorläufigen Operation einer Seite, vor der Operation der anderen Seite, um den Unterschied deutlich zu zeigen.

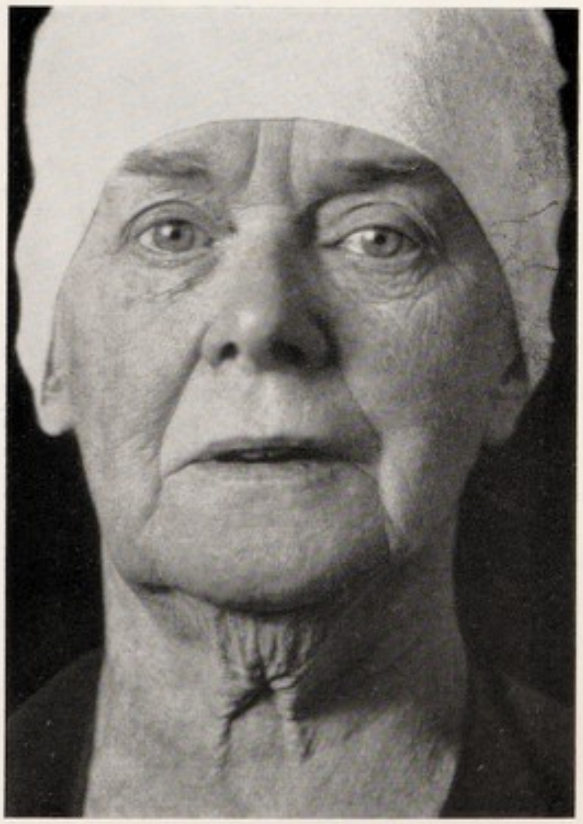

Fig. 1353. Vor der Operation.

Fig. 1354. 8 Tage nach der Operation.

Submentale, senkrechte Halsfalten, korrigiert nur durch Hängewangenplastik.

HÄNGEWANGENPLASTIK NACH J. JOSEPH (PRAKTISCHE FÄLLE).

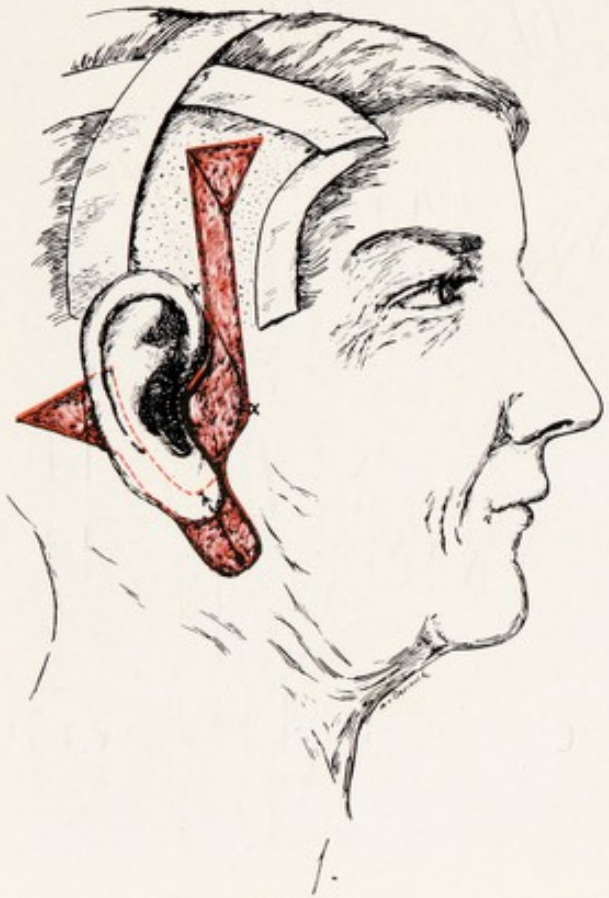

Fig. 1355.
Schnittführung.

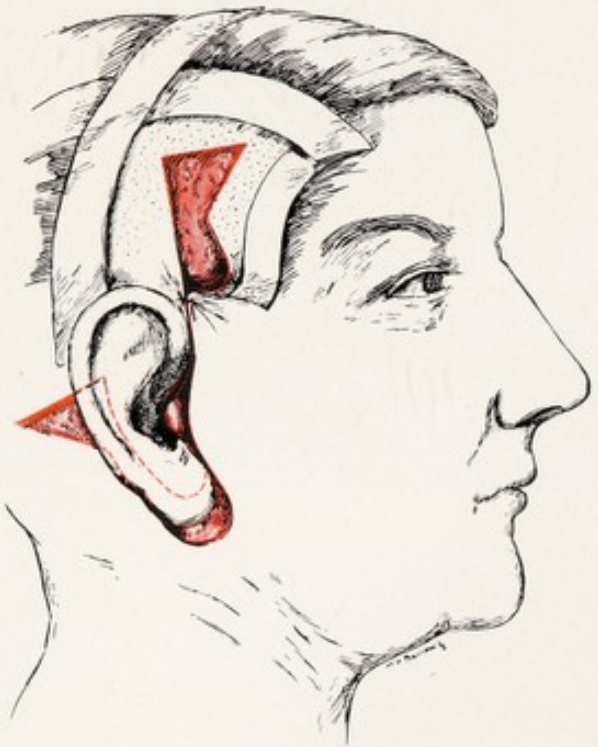

Fig. 1356.
Die erste Knopfnaht.

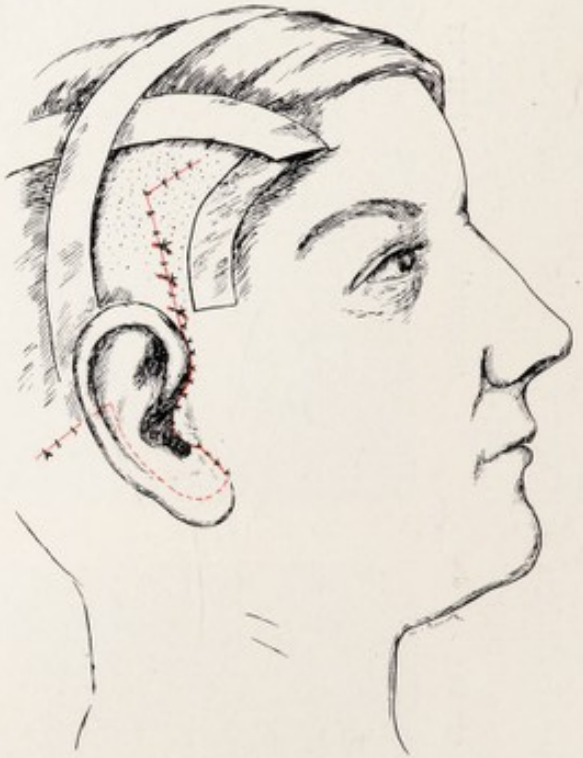

Fig. 1357.
Nach vollständiger Naht.

MODIFIKATION DER HÄNGEWANGENPLASTIK VON J. JOSEPH DURCH J. JOSEPH.

Die mit einem × bezeichnete Stelle des vorderen Wundrandes in Fig. 1355 wird bis zum × des hinteren Wundrandes in der Pfeilrichtung in die Höhe gezogen und mit dieser Stelle vernäht.

der Wange nach der Operation rechnen, man muß also ein wenig überkorrigieren. Die Hängewangenplastik hat zugleich die Wirkung, daß die herunterhängende submentale Haut straff gezogen und gehoben wird. Fig. 1353 zeigt einen Fall, bei dem die submentale Halshaut in sagittaler Richtung sehr faltig und die Korrektur besonders nötig war. Fig. 1354 zeigt den Zustand 8 Tage nach der Operation.

Modifikation der Hängewangenplastik von J. Joseph durch J. Joseph.

Die von mir oben angegebene Methode hat sich bewährt. Aber das Bessere ist ein Feind des Guten; und daher wird es die Herren, die Gelegenheit zur Ausführung dieser Operation haben, gewiß interessieren, daß ich die Methode inzwischen[1]) verbessert habe:

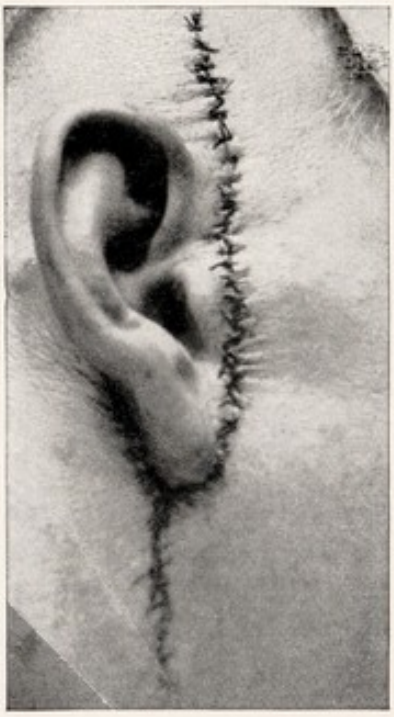

Fig. 1358.
Lage der Naht bei Anwendung der alten Schnittführung (in ihrer ursprünglichen Form).

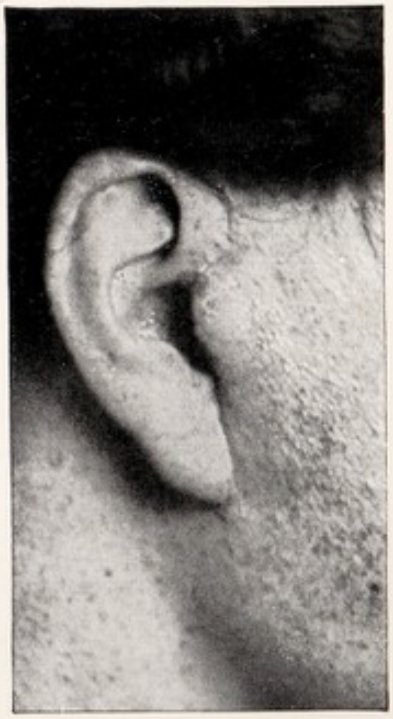

Fig. 1359.
Lokalisation der Naht, bzw. der Narbe bei Anwendung meiner neuen Schnittführung. Narbe hinter dem Tragus; vor dem Tragus Narbe vermieden.

Bei meiner früheren Methode verblieb vorn am Ohr eine kleine senkrechte Narbe vor dem Tragus. Diese Narbe gänzlich zu vermeiden, war das Ziel meiner Modifikation.

Die immerhin sichtbare, wenn auch in der Regel nicht auffällige Narbe vor dem Tragus entstand dadurch, daß ich bei meiner früheren Schnittführung vor dem Tragus zwei gradlinige Schnitte machte (siehe die Abbildung 1346 auf Seite 623). Die Hautpartie vor dem Tragus blieb nach der Naht als ein gewissermaßen abgeteiltes Hautdreieck erkennbar. — Jetzt mache ich den hinteren präauricularen Schnitt sofort in den vorderen Rand des Gehörgangs hinein, entferne das Hautdreieck über dem Tragus mit dem übrigen Hautstreifen und mache den vorderen präauricularen Hautschnitt

[1]) In Publikation: Dtsch. med. Wschr. 1914, Nr. 28. J. Joseph: „Verbesserung meiner Hängewangenplastik".

durch Aussparen eines entsprechenden Dreiecks in der Weise, daß das Hautdreieck über dem Tragus beim Hochziehen der Wangen- und Halshaut vollständig — und zwar ohne äußere Narbe — gedeckt wird. Die ausgesparte Hautpartie, welche den Tragus decken soll, und ebenso die benachbarte Haut vor dem Ohrläppchen, wird durch Fortnahme von Unterhautfettgewebe verdünnt, da diese Stellen sonst zu dick werden würden. Fig. 1355 zeigt die neue Schnittführung. Die punktierten Linien zeigen die Fortsetzung der Schnitte in die Gegend der hinteren Ohrfurche, und die Pfeile sollen die Richtung andeuten, in welcher die Wangen und die angrenzende Hals- und Kopfhaut gehoben werden. Fig. 1356 zeigt die Vernähung des vorderen Wundrandes. Fig. 1359 zeigt den Zustand nach der Entfernung der Fäden in einem praktischen Fall nach Anwendung dieser neuen Schnittführung. Sinnfällig wird der Unterschied gegen früher, wenn man dieser Abbildung Fig. 1358 gegenüberstellt, welche die Lokalisation der Naht bei Anwendung meiner älteren Methode in ihrer ursprünglichen Form zeigt.

Ich zweifle nicht, daß die oben beschriebene Verbesserung meiner alten Methode den Kreis der Freunde dieser Operation erweitern wird.

Anhang: Abnorme Konvexität der oberen Wangenpartie

(Konvexität des Arcus zygomaticus).

Diese Deformität ist durch eine abnorme Entwicklung des Arcus zygomaticus bedingt. Die Stelle des Schädels ragt infolgedessen, in häßlicher Weise an die Konfiguration des Schädels niederer Menschenrassen erinnernd, zu stark an beiden Seiten des Kopfes hervor und wirkt deprimierend auf ihren Besitzer.

Die Korrektur dieser Deformität ist leicht und wird durch subcutane

operative Abflachung des Arcus zygomaticus

bewirkt. Ich habe sie in der Weise vorgenommen, daß ich dicht vor dem Ohr eine kleine senkrechte Incision machte, von da aus das Periost des Arcus zygomaticus ablöste und mit der Stichsäge den abnorm überragenden Teil des Jochbogens abtrug. Zum Schlusse glättete ich mit einer Nasenfeile die kantigen Ränder. Der Erfolg war sehr zufriedenstellend.

Über Hypertrophie der Masseteren, welche Hängewangen vortäuschen können, s. S. 665.

„Doppelkinn".

An dieser Stelle sei auch das sog. Doppelkinn erwähnt, der Wulst unterhalb des Kinnes, der eine Fortsetzung der Wangen darstellt und zuweilen bei starker Fettentwicklung ein Doppelkinn vortäuscht. Die Korrektur geschieht am besten durch subcutane Entfernung einer dicken Fettschicht, evtl. mit semilunaren Hautstreifen von der submentalen Falte aus.

Die Exstirpation eines senkrechten Hautstreifens empfiehlt sich im allgemeinen nicht, weil dieser eine zu auffällige Narbe hinterläßt.

B. Asymmetrie der Wangen.

1. Angeborene Wangen-Asymmetrie.

Asymmetrie der Wangen kommt zunächst angeboren vor als Teilerscheinung der Schiefheit des Schädels und des ganzen Gesichts. Sie kann in der Regel unbeachtet bleiben, wenn sie keinen höheren Grad erreicht und den Patienten nicht stört.

Stört sie aber den Patienten erheblich und verursacht sie psychische Depressionszustände, so wird sie am einfachsten durch einseitige Hängewangenplastik korrigiert.

Kombination der asymmetrischen und doppelseitigen Hängewange.

Ich hatte Gelegenheit, eine Kombination von doppelseitiger Hängewange und Asymmetrie der Wange zu korrigieren. Es handelte sich um einen persischen Offizier. Beide Wangen hingen tief herunter, und die rechte Wange hing etwa 4 cm tiefer als die linke. Da das ganze Gesicht des riesigen Mannes über und über mit Pockennarben bedeckt war, machte er einen fast monströsen Eindruck.

Ich habe in diesem Falle beide Wangen gehoben, die linke um etwa 3 cm, die rechte entsprechend ihrem Tiefstand um etwa 7 cm und dadurch eine erhebliche Besserung seines Aussehens erzielt.

Natürlich kann auch durch Wangendefekt eine Wangen-Asymmetrie entstehen. Die Korrektur geschieht in solchen Fällen durch Ersatz der Defekte (s. unten!).

2. Wangen-Asymmetrie nach Fazialislähmung (paralytische Wangen-Asymmetrie oder Meloplegie)[1].

Ein besonderes Interesse darf die durch Fazialislähmung entstandene Asymmetrie in Anspruch nehmen.

Die Wege, auf welchen die Korrektur der Wangen-Asymmetrie nach Fazialislähmung erstrebt wird, sind:

a) Die Nervenüberpflanzung und zwar Verbindung des peripheren Fazialisstumpfes mit dem Nervus accessorius oder dem Nervus hypoglossus.

b) Die Muskelüberpflanzung aus dem Masseter und M. temporalis.

c) Hautexzisionen.

a) Die Nervenüberpflanzung.

Die Nervenüberpflanzung ausführlich an dieser Stelle zu beschreiben, scheint mir nicht nötig, da sie in den chirurgischen Büchern genauer behandelt wird. Hier sei historisch folgendes bemerkt:

1895 versuchte C. A. Ballance als Erster bei einem Kinde die nach Mittelohrentzündung eingetretene Fazialislähmung durch Pfropfung des gelähmten Nervus facialis auf den Nervus accessorius zu beseitigen. Der Erfolg war so wenig befriedigend, daß er zunächst keine weiteren Versuche machte.

Unabhängig von ihm führten Faure und Furet eine Reihe von Anastomosen zwischen dem Nervus facialis und dem Nervus accessorius bei peripheren Fazialislähmungen aus und erzielten in mehreren Fällen Besserung.

Von H. A. Ballance, Morestin, Löhlein und Bardenheuer sind dann gute Erfolge mitgeteilt worden.

Es haben sich ferner Pascale, Hackenbruch, Manasse, Lipschitz, Körte, Felix, Davidson, Steiner, Völker u. a. um die weitere Fortbildung dieses Gebietes verdient gemacht.

Auf Anregung von Heinicke hat Haberland den Nervus hypoglossus direkt in die mimische Gesichtsmuskulatur eingepflanzt und schon vor dem Jahre 1916 den experimentellen Beweis erbracht, daß ein in einen entnervten Muskel direkt ein-

[1]) Siehe auch „Paralytischer Schiefmund", S. 611 u. S. 613.

gepflanzter Nerv nach einiger Zeit diesen auf Reiz hin zur Kontraktion bringt. — Diese eine Beobachtung wurde durch Tierversuche von Erlanger erhärtet. Haberland beschreibt diese Operation in folgender Weise (Zbl. f. Chir. 1916, S. 74ff.):

„Anästhesie des Ganglion Gasseri nach Härtel oder Narkose. Nicht Infiltrationsanästhesie. Schnitt vom Proc. mastoideus bis zum Zungenbein parallel zum Kieferrand, fingerbreit unterhalb desselben. Aufsuchung pes Nervus hypoglossus im Hypoglossusdreieck, wo er medialwärts in seine Endäste zerfällt.

Dieser Nerv ist von der Glandula submaxillaris bedeckt und liegt dem M. hypoglossus direkt auf. Vor der Durchschneidung der Endäste Prüfung, ob der Nerv noch intakt ist. Es erfolgt die sorgfältige Präparation des Nerven möglichst hoch hinauf bis nahe an den Canalis hypoglossi. Unnötiges Anfassen des Perineuriums mit der Pinzette sowie jedes Zerren muß vermieden werden. Der Nerv wird unter dem M. digastricus und styloideus hervorgezogen; auf die Art. lingualis, Art. carotis externa und interna, sowie nach oben zu auf die Vena jugularis interna und die Nn. vagus nebst accessorius ist bei der Operation besonders zu achten.

Die Länge des herauspräparierten Nerven muß die Entfernung vom aufsteigenden Ast des Unterkiefers bis zum Mundwinkel betragen, um bei der späteren Einpflanzung jegliche Spannung zu vermeiden. Eventuell ist noch der Ramus descendens N. hypoglossi mit zu präparieren.

Der zweite Akt der Operation besteht in der Darstellung der gelähmten Gesichtsmuskulatur, vornehmlich der Muskeln, die bei der Hebung des Mundwinkels beteiligt sind. Hautschnitt entsprechend der Nasolabialfalte bis zum Tuberculum mentale. Präparation der Mm. caninus, zygomaticus, risorius, triangularis, orbicularis oris.

Mittels feiner Kornzange wird in horizontaler Richtung die Haut untertunnelt. Der N. hypoglossus wird subcutan in das jetzige zweite Operationsfeld geleitet und seine Endzweige direkt in die genannten Muskeln versenkt. Die Operation findet also Anwendung bei Lähmung der mittleren und unteren Fazialisäste. Zweckmäßig bohrt man mit einer anatomischen Pinzette einen kleinen Tunnel in den betreffenden Muskel und steckt das Nervenende dort hinein. Primärer Schluß der Wunden beendet die Operation.

Von den Präparierübungen im anatomischen Institut ist bekannt, daß die angeführten Muskeln oft mit dem besten Willen nicht dargestellt werden können oder nur als Muskelfasern sich dem Auge präsentieren. In solchen Fällen, wohl den meisten, führt man die Endzweige des N. hypoglossus an diese Stellen. Die Nervenfaser hat die Kraft, sich ihren Weg selbst zu dem Muskel zu bahnen, da beim gelähmten Muskel das Verlangen nach einem nervösen Neuanschluß in hohem Maße vorhanden ist. Nur wird es längere Zeit dauern, bis der Erfolg eintritt.

Die Durchschneidung des N. hypoglossus hat eine Schlucklähmung für die nächsten 2—4 Tage nach der Operation zur Folge. Dann treten andere Nerven vikariierend ein, und nach 8—12 Tagen hat der Patient keinerlei Schluckbeschwerden mehr.

Die ersten Anzeichen des Erfolges machen sich nach 7—12 Wochen bemerkbar. Bisher habe ich 3 Fälle operiert und kann dieses Vorgehen empfehlen. Je eher die Operation ausgeführt wird, desto günstigere Aussichten bietet sie. Auf die Endergebnisse soll in einer ausführlichen Publikation eingegangen werden."

Im übrigen ist die Frage, ob lange Zeit gelähmte Muskulatur durch Implantation funktionsfähiger Nerven wieder funktionsfähig, d. h. kontraktil werden kann, noch durchaus strittig. Es kommt meines Erachtens sehr darauf an, ob die Lähmung frisch ist, oder seit langer Zeit besteht. Daß frischgelähmte Muskulatur durch sofortige Einpflanzung funktionstüchtiger Nerven das Aussehen funktionsfähiger Muskeln behalten kann, hat Felix auf dem diesjährigen Chirurgen-Kongreß durch ein auch im Film demonstriertes Tierexperiment wahrscheinlich gemacht. — Er präparierte am lebenden Tier den N. phrenicus frei und transplantierte das Endstück des Nerven mit seinen Verzweigungen an eine andere Stelle des Zwerchfelles. Nur an dieser Stelle und ihrer nächsten Nachbarschaft blieb in der Folge das Zwerchfell frisch und rot. In der weiteren Umgebung wurde das Zwerchfell blaß und welk. (Der Vortrag liegt bisher im Drucke leider nicht vor.)

Daß ein jahrelang gelähmter Muskel durch die Einpflanzung funktionstüchtiger Nerven funktionsfähig, d. h. wieder kontraktil werden kann, dafür fehlt bisher meines Erachtens der strikte Beweis.

Schwer ins Gewicht fallen die Mitbewegungen und sekundären Lähmungen im Falle des Gelingens der Operation. Bei der Fazialis-Accessorius-Anastomose sind es die Schulter-Mitbewegungen, bei der Fazialis-Hypoglossus-Anastomose sind es

Störungen der Zungenbewegung. — Alles in allem muß man sagen, daß die Korrektur der Fazialislähmung durch Nervenanastomosen im allgemeinen wenig zufriedenstellende Resultate zeitigt.

Der in Fig. 1360 u. 1361 dargestellte Situs zeigt das Verhältnis der Nerven zueinander wie auch zu den Gefäßen und der Muskulatur.

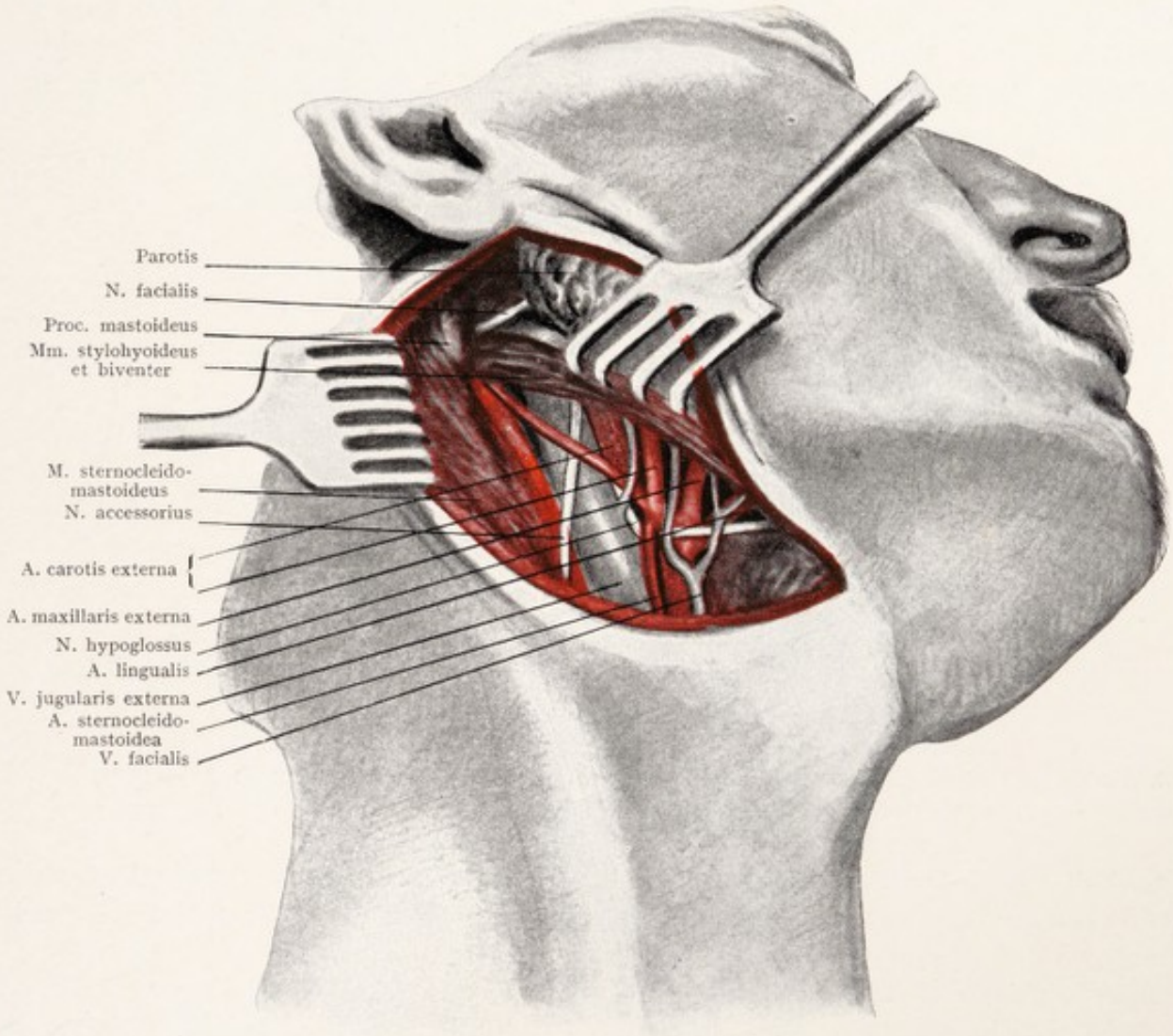

Fig. 1360.

Situs zur Fazialis-Hypoglossus-Anastomose nach einem Leichenpräparate.

(Die Gefäßdicke entspricht daher nicht den Verhältnissen am Lebenden.)

(Aus Bier-Braun-Kümmel, Operationslehre, Bd. I.)

b) Muskel-Überpflanzung.

α) Transplantation eines gestielten Muskellappens aus dem Masseter.

Etwas anderes ist es, wenn ein funktionstüchtiger Muskel mit einem gelähmten Muskel operativ verbunden wird. In diesem Falle wirkt aktiv nur der überpflanzte, funktionstüchtige Muskel. Der gelähmte Muskel macht wohl die Bewegung in der Richtung der aktiven Muskelfasern mit; er wird aber nur als — zwar nicht leblose — aber nicht kontraktile Masse vom aktiven Muskel mitgezogen.

Lexer führte auf Wredes Vorschlag diese Operation 1908 aus[1]). Er macht einen Einschnitt in der Nasolabialfalte. Von hier aus wird die Wangenhaut bis zum Masseter stumpf unterminiert und vom vorderen Masseterrande ein fingerbreiter Muskellappen abgespalten. Die Spitze des Lappens wird in je einen Zipfel für die Lippen gespalten und am stark nach außen und stets nach oben verzogenen Mundwinkel angenäht. Die überkorrigierte Stellung ist zweckdienlich, weil der Lappen sich dehnt und dadurch nach kurzer Zeit ein Ausgleich zustande kommt. Das kosmetische Ergebnis der Operation, die in ähnlicher Weise Jonescu später angegeben hat, war nach dem Bericht von Wrede[1]) in Lexers zwei Fällen ein befriedigendes. Es ließ sich in dem

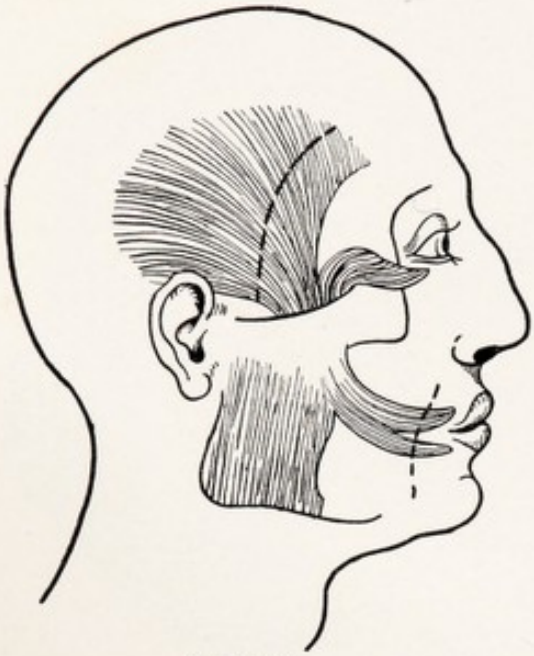

Fig. 1360 a.
Muskelplastik bei Fazialis-Lähmung (nach Lexer).
(Aus Handbuch d. prakt. Chirurgie Bd. I 1926 p. 742.)

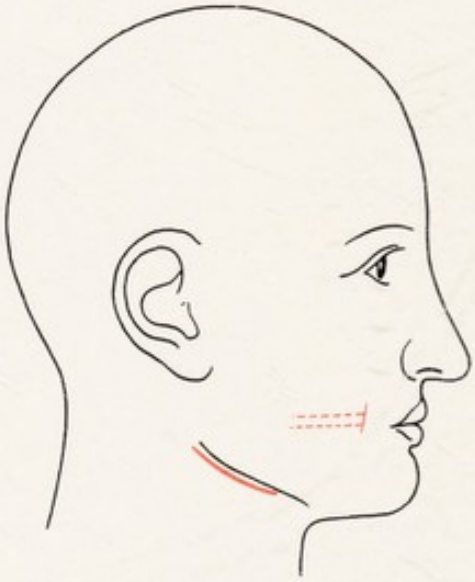

Fig. 1360 b.
Schnittführung nach Jonescu.
(Zeichnung von J. Joseph.)

einen Fall noch dadurch verbessern, daß die unsymmetrisch gebliebene Unterlippe mittels Durchschneidung des Unterlippenfazialis auch auf der gesunden Seite gleichförmig gestaltet wurde.

An Stelle des Einschnitts von der Nasolabialfalte aus ziehe ich es mit Jonescu vor, parallel zum Kieferrande den Einschnitt zu machen (s. Fig. 1360b), welcher die Präparierung des abzuteilenden Masseterabschnittes sehr bequem gestaltet. Ich lege eine zweite, kleine Öffnung am Mundwinkel an, unterminiere die Wangenhaut bis zur ersten Hautwunde, ziehe den Masseterabschnitt subcutan bis zum Mundwinkel durch und nähe die Endpartie an. Die Schnittführung am Kieferrand ist ähnlich der in Fig. 1419 durch die Narbe angedeuteten.

Die Operation gelingt in manchen Fällen, in anderen versagt sie. Den Grund, warum sie in dem einen Falle gelingt, im anderen versagt, suchte ich gemeinsam mit Herrn Priv.-Doz. Dr. Friedel, Assistent der anatomischen Anstalt Berlin, zu erforschen. Ich bat ihn, ein Nervenmuskelpräparat anzufertigen als Grundlage für eine möglichst exakte Zeichnung, die in Lehrbüchern in der für unseren Zweck erforderlichen Präzision nicht vorhanden ist. Die von mir in das Präparat eingezeichneten, durchbrochenen rote Linie zeigt die falsche Schnittführung. Diese ist deshalb falsch, weil sie die Endäste des Nervus massetericus zerschneidet, welche den vorderen, zu trans-

[1]) Bier, Braun und Kümmel: Operationslehre 1914 II, p. 213.

plantierenden Teil des Masseter versorgen. Die Endäste werden nicht durchschnitten, wenn man als Schnittführung die ausgezogene Linie wählt. Dieser Schnitt darf auch nicht zu hoch hinaufgehen, da er sonst den durch kleine Kreise bezeichneten auf dem

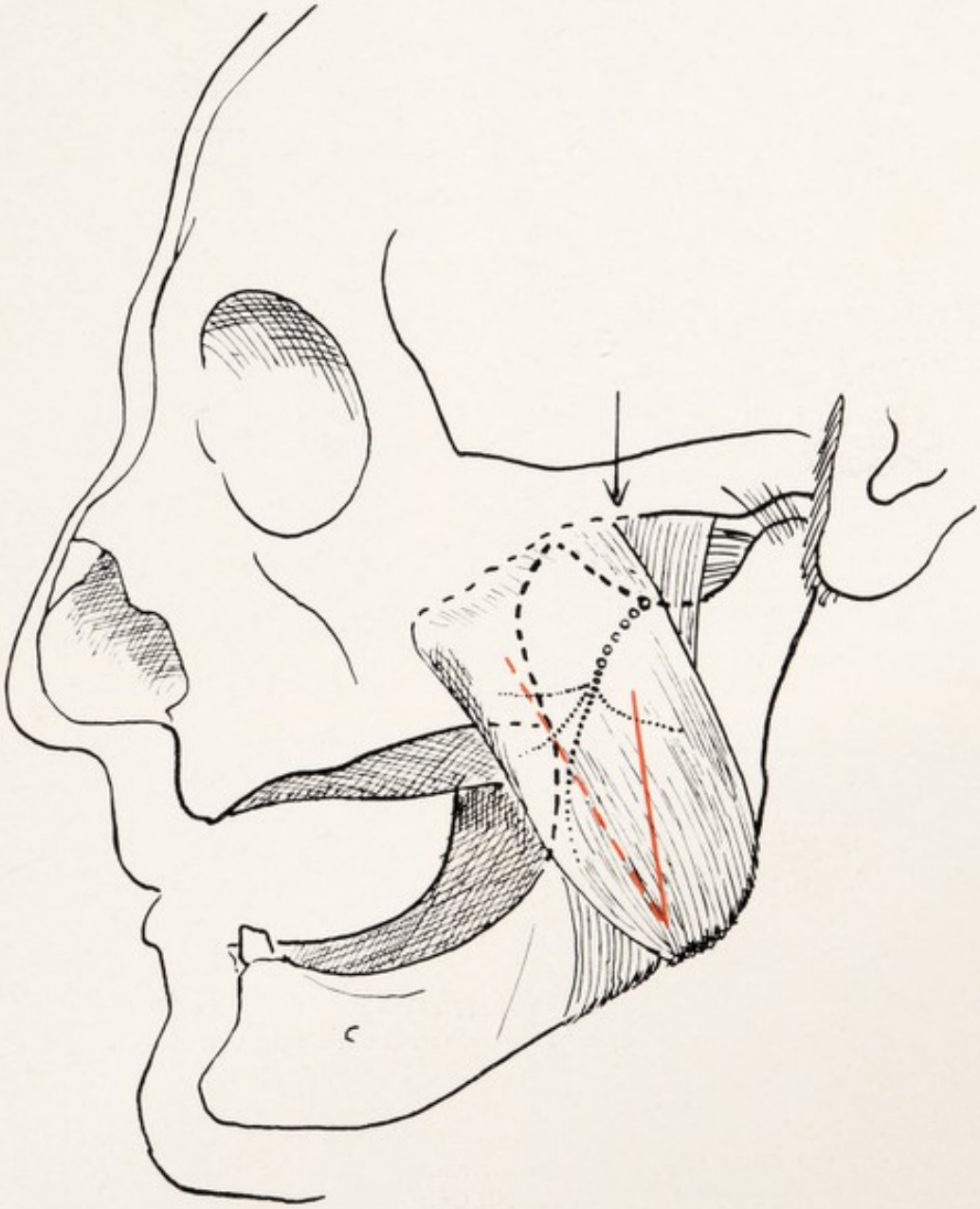

Fig. 1361.

VERLAUF DES NERVUS MASSETERICUS.

(Anatomische Grundlage für die Schnittführung durch den M. masseter zwecks Beseitigung der Fazialis-Lähmung.)

Zeichnung nach Nervenmuskelpräparat von Privatdozent Dr. Friedel, Assistent der Anatomie der Universität Berlin.

----- Falsche und ——— richtige Schnittführung durch den Kaumuskel (eingezeichnet von J. Joseph);

----- Knochenrand, vom Muskel bedeckt;

ooooo Nerv vor Eintritt in den Muskel, auf dem Knochen aufliegend;

•••••• Verlauf der Hauptnervenfasern im Muskel;

Der Pfeil zeigt auf die Mitte des unteren Jochbogenrandes (zur Feststellung des hinteren Randes des vorderen Muskelabschnittes).

Knochen liegenden Teil des Nervus massetericus vor seinem Eintritt in den Muskel trifft, wodurch gleichfalls der Erfolg ausbleiben muß. Es erscheint mir notwendig, daß man sich diese anatomischen Verhältnisse vor jedem Eingriff genau vergegenwärtigt und es steht zu hoffen, daß dann in weit größerer Zahl als bisher Erfolge erreicht werden.

Die Fig. 1363 zeigt eine Wangen- und Lippen-Asymmetrie nach Fazialislähmung, 1364 und 1365 zeigen den Zustand nach der von mir ausgeführten Operation in der Ruhe (Fig. 1364) und während der Kontraktion der transplantierten Muskelhälfte (Fig. 1365), durch welche eine Einziehung an der neuen Insertionsstelle (am Mundwinkel) erfolgt.

β) Annähung von Fascien zur Verlängerung des Temporalislappens.

Katzenstein empfiehlt die Verlängerung des Temporalis-Lappens von Lexer durch Ansetzung von Fascien. Er beschreibt sein Verfahren im Zbl. f. Chir. 1916, S. 548, wie folgt:

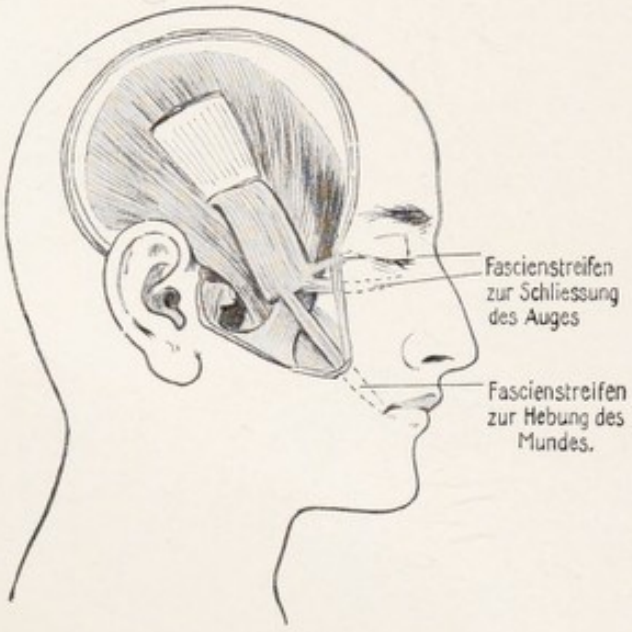

Fig. 1362.
Transplantation aus dem M. temporalis mit Ansetzung von Fascien.
(Aus Zentralbl. f. Chirurgie 1916, S. 548.)

„Ich habe das Verfahren zum ersten Male bei Lähmung des N. facialis ausgeführt. Kraftspender war der M. temporalis. Die Übertragung fand auf die Kreismuskeln der Oberlippe und des Augenlides statt, die wichtigsten Muskeln der Gesichtsbewegungen. Die Operation wurde bisher dreimal ausgeführt, zweimal wurde die Fascie des M. temporalis benutzt, bei einem Falle wurde eine zweite Operation gemacht und hierbei ein freier Fascienlappen verwendet, ein solcher wurde von vornherein bei der allerersten Operation in Anwendung gebracht.

Die Technik ist eine sehr einfache; durch einen kleinen Längsschnitt im Bereiche der behaarten Kopfhaut wird der M. temporalis freigelegt, ein Muskellappen aus ihm gebildet und dieser bis zur Augenhöhe nach unten geschlagen (siehe Fig. 1362). Am oberen und unteren Augenlid, sowie an der Oberlippe wird ein Schnitt von etwa 1—2 mm ausgeführt. Von der Temporaliswunde geht eine Kornzange subcutan bis zur Oberlippe, bzw. bis zu den Augenlidern. Der freie Fascienlappen, den ich für diesen Zweck mehr empfehle und der in der üblichen Weise der Außenseite des Oberschenkels entnommen ist, wird nunmehr durch die Kornzange eingeführt und an der Oberlippe sowie an den Augenlidern durch Naht befestigt. Das andere Ende wird mit dem aus dem Temporalis gebildeten Muskellappen innig vernäht, so zwar, daß eine Verflechtung des Fasciengewebes mit der Muskulatur eintritt. Die Nähte werden so angelegt, daß eine starke Spannung stattfindet, da die Fascie mit der Zeit etwas nachgibt. Speziell an der Oberlippe wurde der Lappen so angenäht, daß der Operierte den Eindruck machte als lache er.“

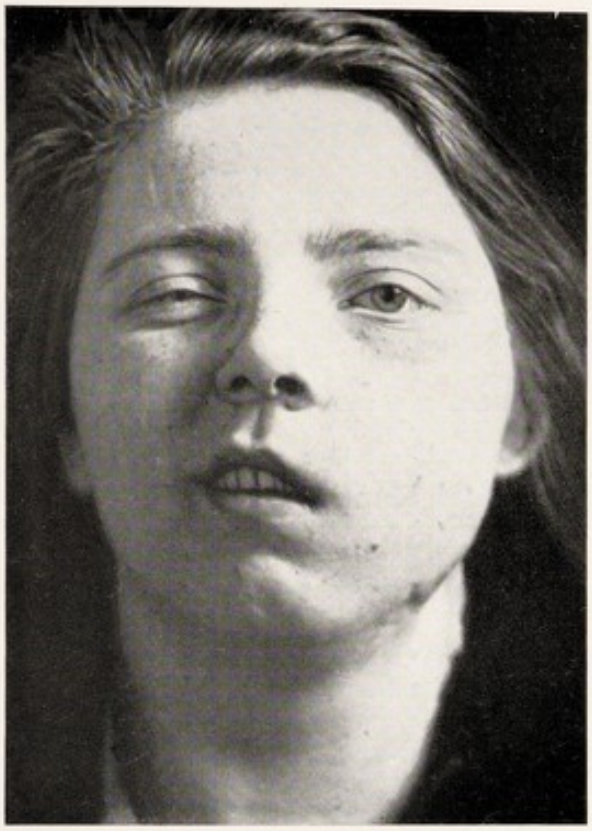

Fig. 1363. Linksseitige Fazialislähmung.



Fig. 1364. Zustand nach der Korrektur in Ruhe.

Fig. 1365. Zustand nach der Operation während der Kontraktion.

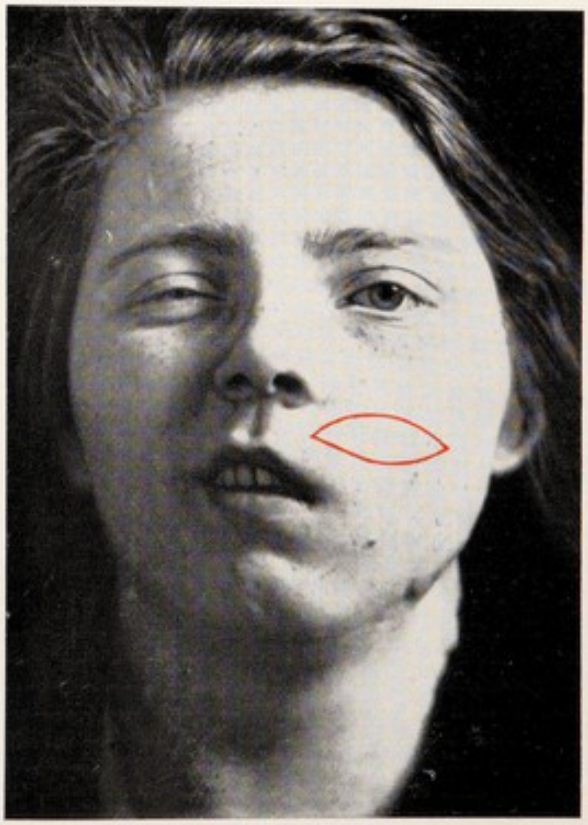

Fig. 1366. Excision aus der Wange zur Verbesserung des kosmetischen Resultates.

KORREKTUR DER FAZIALISLÄHMUNG DURCH TRANSPLANTATION AUS DEM M. MASSETER UND DURCH HAUTEXCISION AUS DER WANGE.

(Die tiefer gelegene Narbe in den Figuren 1364 und 1365 rührt von der Muskeltransplantation her.)

Rosenthal glaubt, daß vom überpflanzten innervierten Muskelabschnitt aus ein Überwuchern der verletzten Nervenfibrillen in die leeren Schwannschen Scheiden des gelähmten Muskels eintreten kann und nach einiger Zeit der gelähmte Muskel vom innervierten aus zur Kontraktion zu bringen sei (Neurotisation). Er beschreibt sein Verfahren, das sich nach seiner Angabe an das Vorgehen von Jianu, Lexer und Krause anlehnt, im Zbl. f. Chir. 1916, S. 490 in folgender Weise:

„Ich verfahre in der Weise, daß ich von einem innerhalb der Haargrenze in der Schläfengegend geführten Bogenschnitt aus nach Durchtrennung der Fascia temporalis einen reichlich daumenbreiten, möglichst langen Muskellappen aus dem Schläfenmuskel von der Linea temporalis her mobilisiere. Eine Verletzung der Nn. temporales, die aus dem III. Trigeminus stammen, ist hierbei kaum möglich, da diese Nervenäste von hinten und unten an den Muskel herantreten. Nunmehr werden von einem zweiten Hautschnitt, der den Orbitalrand oben und unten etwa bis zur Mitte umkreist, die atrophierten Reste des Orbicularis oculi freigelegt. Der Muskel wird dabei nach Möglichkeit etwas in die Höhe geschlagen. Die Hautbrücke zwischen der Schläfen- und Orbitalwunde wird stumpf untertunnelt und der Temporalis-Muskellappen, nachdem er an seinem Ende in zwei Hälften geteilt worden ist, so unter den Orbicularis gelegt, daß sich sein Muskelquerschnitt gegen die Längsfasern des Orbicularis richtet. Man kann den Temporalislappen am äußeren Orbitalrand ruhig umschlagen, um ihn möglichst weit

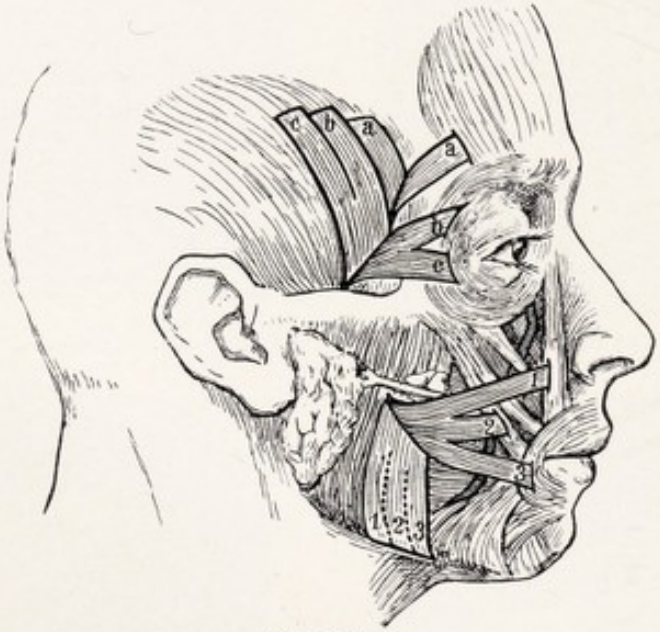

Fig. 1367.
Die muskuläre Neurotisation bei Fazialislähmung nach Rosenthal.
(Aus Sonntag und Rosenthal, Mund- und Kieferchirurgie.)

unter dem Orbicularis zu führen. Es empfiehlt sich, das Ende des Muskellappens mit einem Stück der Temporalis fascie in Verbindung zu lassen, jedoch lediglich zu dem Zwecke, um hieran den Muskel nach seinem neuen Ansatzpunkte hinziehen zu können. Auf diese Weise umgeht man das sonst unvermeidliche Quetschen der Muskelfasern mit der Pinzette. Man darf jedoch bei der Fixation nicht, wie dies Lexer und Krause empfehlen, das Galeastück an die Fascia tarsoorbitalis annähen, sondern muß möglichst Muskel an Muskel legen, da sonst die beabsichtigte Wirkung, nämlich das Hineinwuchern von Nervenfäserchen vom innervierten zum gelähmten Muskel, ausbleiben muß. Auch sind die Nähte (feinstes Catgut oder Sublimatseide) seitlich anzubringen. Es darf nicht über den Muskelquerschnitt genäht werden.

Ähnlich wird in einer zweiten Sitzung am Mundwinkel verfahren. Hier wird ein daumenbreiter, unten möglichst noch reichlicher Masseter-Muskellappen vom Kieferrande losgetrennt und in seiner Faserrichtung nach oben mobilisiert. Auch hier ist eine Verletzung der aus dem III. Trigeminus stammenden Nervenäste fast unmöglich, da sich der N. massetericus ganz von oben und hinten her dem Masseter nähert. Von einem Hautschnitt in der Nasolabialfalte geschieht jetzt die Freilegung der Muskeln, die bei der Hebung des Mundwinkels mitwirken. In jedem einigermaßen zur Darstellung gebrachten Muskel wird ein Bündel des nach oben geschlagenen Masseter, der eventuell in einzelne Portionen geteilt wird, nach Möglichkeit hineingesteckt und befestigt.

Auch hier darf man nicht, wie Krause es empfiehlt, am Masseter ein Stück Kieferperiost hängen lassen und dies an die Lippenkommissur annähen, sondern man muß möglichst auf eine Annäherung von Muskel an Muskel achten.

Beide Operationen sind natürlich in Lokalanästhesie auszuführen. Als erste Zeichen des Erfolges, die allerdings vor Ablauf von 3—4 Monaten kaum zu erwarten sind, zeigen sich am Auge kleine, fibrilläre Zuckungen, die den Kaubewegungen synchron gehen und an der Wange das allmähliche Wiederkehren eines gewissen Tonus in der Muskulatur. Ich habe bisher vier Fälle operiert. Bei dem am weitesten zurückliegenden beobachtet man

jetzt am Unterlid eine deutliche, gleichzeitig mit Kaubewegungen auftretende Muskelkontraktion, die das Lid schon fast völlig schließt. Im Bereiche des Musc. temporalis zeigen sich ebenfalls Muskelzuckungen bei Kaubewegungen. Die Wange hat ihren alten Tonus erhalten, der Mundwinkel beginnt sich deutlich zu heben. Das Gesicht läßt im Ruhezustand keine Fascialislähmung mehr erkennen. Der früher äußerst störende Speichelfluß hat aufgehört, die Sprache ist normal zu nennen. Zum Unterschied von der Lexer-Krauseschen Myoplastik tritt die Hebung des Mundwinkels und des Unterlids nicht sofort nach der Operation, sondern erst viel später und allmählich auf." Fig. 1367 zeigt die Methode.

c) Hautexcisionen.

Nach der Muskelüberpflanzung läßt in der Regel das kosmetische Resultat noch zu wünschen übrig. So ist das kosmetische Resultat in den durch die Figuren 1364—1366 dargestellten Falle durch eine Hautexcision aus der Wange in Höhe des linken Nasenflügels (Fig. 1366) verbessert worden. Noch umfangreichere Hautexcisionen (zugleich aus der Ober- und Unterlippe) waren in einem Fall erforderlich, bei dem die Asymmetrie besonders stark ausgeprägt war. Fig. 1333 zeigt den Zustand vor der Plastik, Fig. 1334 nach der Plastik und Fig. 1335 in roten Linien die Schnittführung.

C. Wangendefekte (Meloneoplastik).

Kleinere Wangendefekte sind als solche von dem Ungeübten oft auf den ersten Blick nicht erkennbar; besonders wenn die Defekte bereits vernarbt sind. Man erkennt den Defekt in diesen Fällen an den Verziehungen, welche er in seiner Nachbarschaft verursacht. So werden durch Wangendefekte das untere Augenlid und die Augenbindehaut nach abwärts gezogen bis zur exzessiven Ektropionbildung. Ebenso werden die Mundwinkel verzerrt und die Lippen nach auswärts gerollt (Lippenektropion). Die Nase wird meistens durch einen Wangendefekt in der Weise in Mitleidenschaft gezogen, daß der Nasenflügel nach der Seite und auf diese Weise die ganze untere Nasenpartie in die Breite gezerrt wird. Diese Zustände, das Ektropion sowie die abnorme Verbreiterung der Nasenpartie, sind daher nicht durch Operationen an diesen Teilen, sondern durch Ersatz des Wangendefektes zu beseitigen, welcher die Ursache der genannten Erscheinungen darstellt.

In welcher Größe und Gestalt das Fehlende ersetzt werden muß, läßt sich am genauesten, und zwar in sinnfälliger Weise, durch die oben genannte Analyse solcher Fälle bestimmen, also durch Einzeichnen der nicht zerstörten Teile in ein normales Schema, wodurch die wirkliche Größe und Form des Defektes deutlich in die Erscheinung tritt.

Wangendefekte können sowohl mittelst Stielplastik wie durch freie Hauttransplantation korrigiert werden. Es kann sich um den Ersatz der äußeren Wangenhaut oder der Wangenschleimhaut oder um beides zugleich handeln.

Die folgende Darstellung umfaßt sowohl den Ersatz der äußeren Wangenhaut wie auch den Ersatz der Schleimhaut, soweit ein solcher gleichzeitig nötig war. Die Methoden für den vorwiegenden resp. alleinigen Ersatz der Wangenschleimhaut habe ich am Schluß noch zusammenfassend geschildert. Nach den Entnahmestellen geordnet kommen folgende Methoden in Betracht.

a) Wangenplastik aus der Halshaut (collare Methode).

Israel bildete zu diesem Zwecke in einiger Entfernung vom Defekt einen am Ohr gestielten Halshautlappen, schlug ihn nach oben um und nähte das Ende, mit der Außenfläche nach innen, in den Defekt im Niveau der Schleimhaut ein, durchtrennte

nach der Einheilung die Ernährungsbrücke und klappte auch diese nach derselben Richtung hin um, so daß der Lappen, sich um sich selbst rollend, sozusagen einen Purzelbaum schoß und nähte dann die Ernährungsbrücke als äußere Hautbedeckung in den Wangendefekt ein (Fig. 1368—1370).

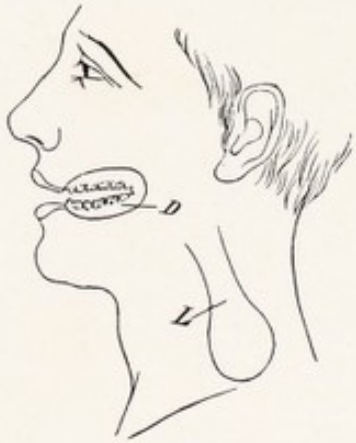

Fig. 1368.

D Defekt der Wange nach Excision des Tumors. L Ersatzlappen.

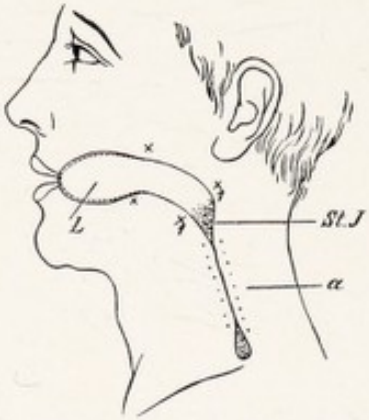

Fig. 1369.

Der Lappen L nach oben geklappt und an der Wangenschleimhaut befestigt. Zwischen × u. × frei schwebende Brücke desselben. a Die durch Excision des Lappens entstandene Wunde durch Nähte geschlossen. St J Stielinsertion des Lappens.

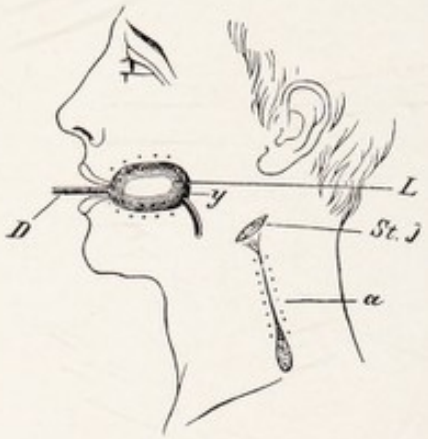

Fig. 1370.

Der Lappen (L) von der Stielinsertion (St J) abgeschnitten, deckt durch seine nach vorn geklappte hintere Hälfte den Defekt der Wangenhaut. y Spalt zwischen hinterem Rande des Defektes und Lappen.

MELOPLASTIK NACH ISRAEL.

(Aus Archiv für klin. Chir. 1887.)

Czerny benutzte einen von vornherein verdoppelten Lappen. Er nahm einen am Kieferwinkel gestielten Halslappen, drehte ihn in den Defekt ein, legte seine Endpartie vor der Einpflanzung nach innen um, befestigte sie am übrigen Lappen mit

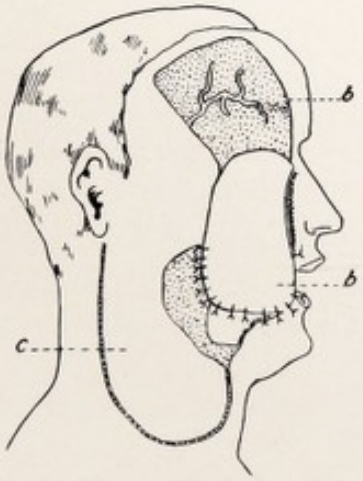

Fig. 1371.

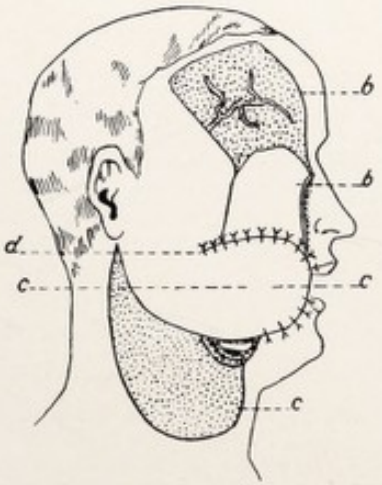

Fig. 1372.

MELOPLASTIK NACH BARDENHEUER.

Ersatz der Schleimhaut aus der Stirn, Ersatz der äußeren Wangenhaut aus der Halshaut.

(Aus Chirurg. Kongress. Verhandlungen 1891, Bd. V, p. 106.)

Matratzennähten und pflanzte das so entstandene verdoppelte Endstück in den Wangendefekt ein (siehe „Mundplastik").

Bardenheuer verwandte als äußere Deckung einen Halshautlappen, zum Schleimhautersatz einen Stirnlappen (Fig. 1371 und 1372).

b) Wangenplastik aus dem Arm (brachiale Methode).

Ist nur die äußere Wangenhaut zu ersetzen, wie bei Kankroiden, vereiterten Parotisfisteln, Muttermalen, so ist es das beste, dies durch Transplantation aus dem Arm zu tun. Fig. 1373 zeigt einen äußeren Hautdefekt der Wange nach Vereiterung mehrerer Parotisfisteln, welche, von Kausch durch die Fadenmethode behandelt, aseptisch geworden waren und bis auf eine sich geschlossen hatten. Fig. 1374, 1375 zeigt den Zustand nach der Einheilung eines Armhautlappens, der eine umfangreiche Excision der Narbe voraufgegangen war. Hierdurch schloß sich auch die letzte Fistel. Die Wange wurde durch Fettunterpflanzung unter die neue, anfangs recht tiefe Narbe, glatt und erhielt dieselbe Gestalt wie die andere Wange. (Patientin, eine Ausländerin, stand nun aber leider für die Abbildung des Schlußresultats nicht mehr zur Verfügung.) Fig. 1376 zeigt einen Ersatz der Wangen- und Kinnhaut aus dem Arm in einem Falle von Verbrennung. Fig. 1377 zeigt eine Brandnarbe mit Verziehung des linken Nasenflügels und linken Mundwinkels, Fig. 1378 den Zustand nach Ersatz des ziemlich erheblichen Wangendefektes, und Fig. 1379 als Zwischenstadium den Zustand nach Anheilung des Armhautlappens kurz vor seiner Abtrennung vom Arm. Fig. 1380 zeigt eine Kombination von Wangen-, Nasen- und Lippendefekt infolge eines Hautkarzinoms. In diesem Falle führt die Transplantation aus dem Arm zunächst nur zum Ersatz des Wangendefekts. Der Nasendefekt erforderte die Transplantation eines Stirnlappens und ein gleichzeitig vorhandener partieller Lippendefekt die Anwendung eines juxtamentalen, am linken Mundwinkel gestielten Lappens. Fig. 1381 zeigt den Enderfolg, der zugleich als Dauererfolg angesprochen werden kann, da das Bild nach 7 Jahren hergestellt ist.

Auch die Schleimhaut ist auf brachialem Wege ersetzt worden (s. unten die Zusammenfassung S. 649—653, Fig. 1403).

c) Wangenersatz durch Schläfenkopfhaut oder temporo-parietale Methode.

α) Einseitig (Schimmelbusch, Lexer).

Fehlt eine ganze Wange, so kommt bei Männern in erster Linie das Verfahren von Schimmelbusch in Frage, der die Schleimhaut aus der Schultergegend, die äußere Wangenhaut durch einen genügend großen, am Ohr gestielten Kopfhautlappen ersetzte. Schimmelbusch hat dies für die weitere Ausgestaltung der Gesichtsplastik so wertvolle Verfahren 1892 der Berliner medizinischen Gesellschaft ausführlich mitgeteilt (Verhandl. I, 255), aber leider keine Abbildungen publiziert. Ich habe daher die

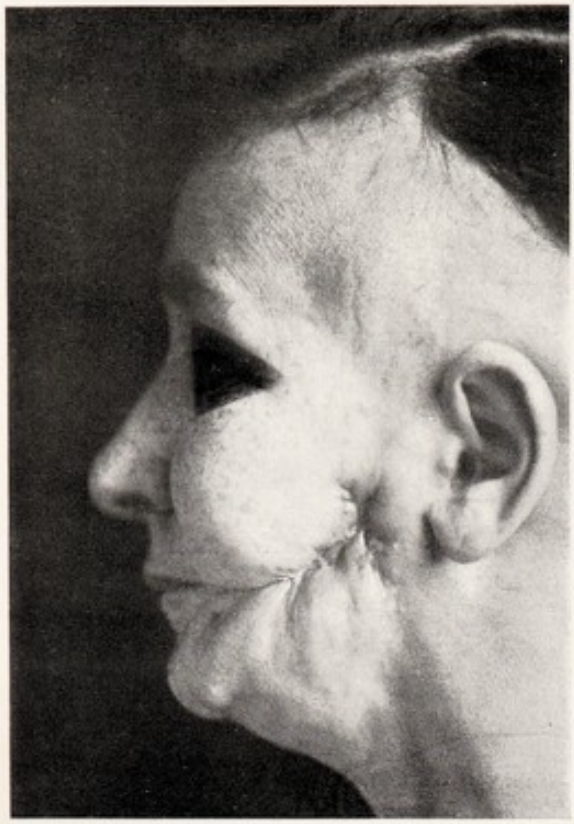

Fig. 1373.
Wangendefekt
(eingezogene Wangennarbe mit Parotisfistel).

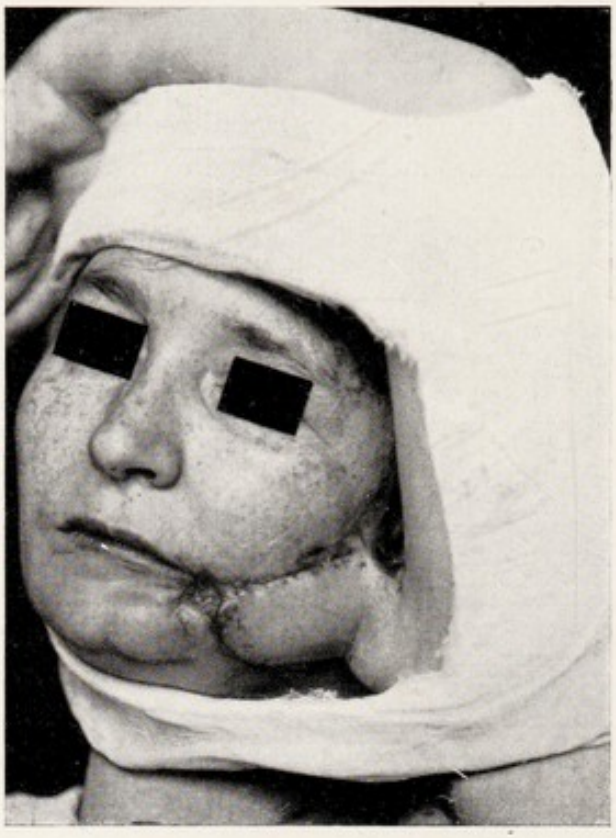

Fig. 1374.
Der Fall nach Anheilung eines Armhautlappens.
(Erstes Zwischenstadium.)

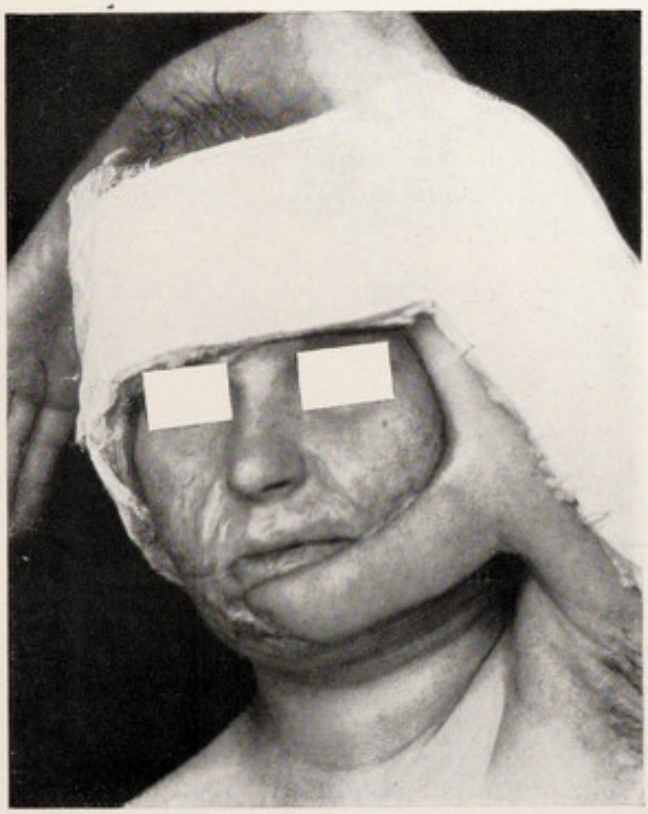

Fig. 1375.
Kombination von Wangen- und Kinnhautersatz aus dem Arm.
(Brachiale Melo- und Genioplastik.)

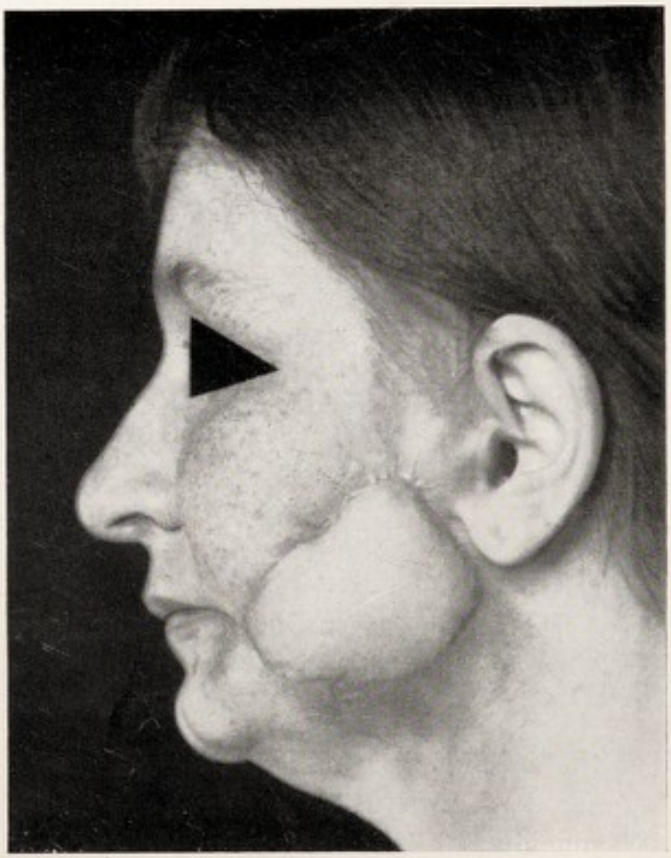

Fig. 1376.
Nach Abtrennung der Ernährungsbrücke mit erster Verkleinerung.
(Von dem sehr viel besseren Endstadium war leider ein Bild nicht zu erhalten.)

BRACHIALER WANGENERSATZ.

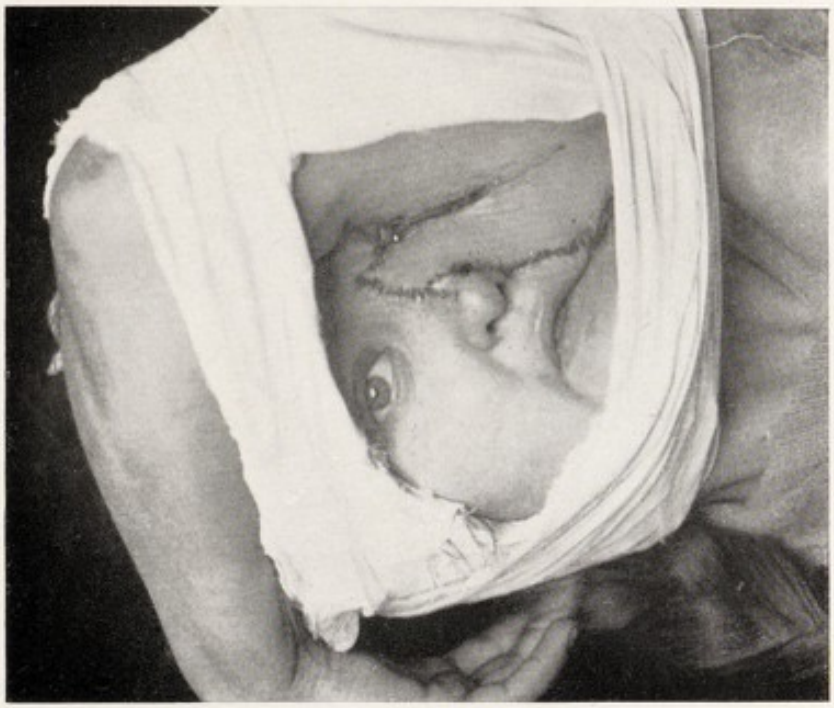

Fig. 1377.
Wangendefekt (Brandnarbe) mit Verziehung des linken Mundwinkels und linken Nasenflügels.

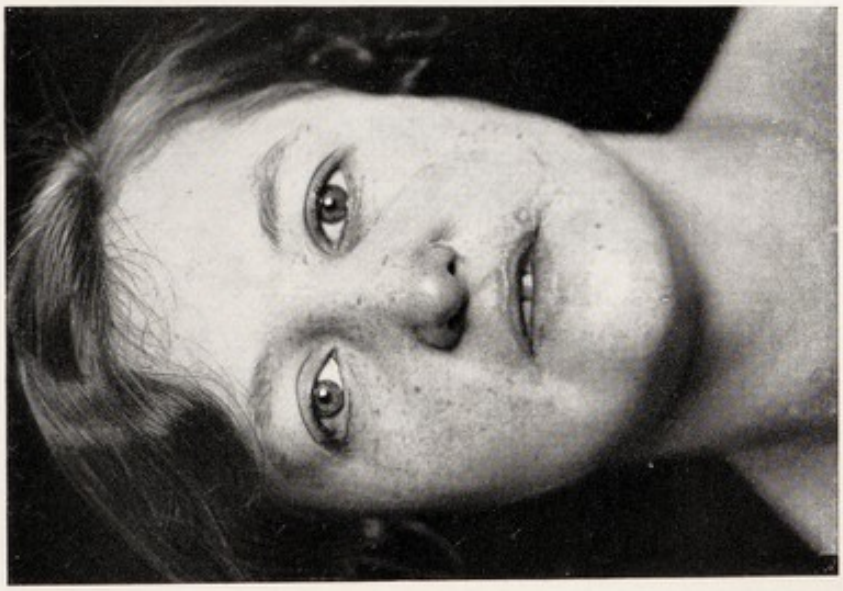

Fig. 1378.
Zustand 6 Jahre nach der brachialen Wangenplastik.
(Lappen aus der bizipitalen Armhaut, s. Fig. 1379.)

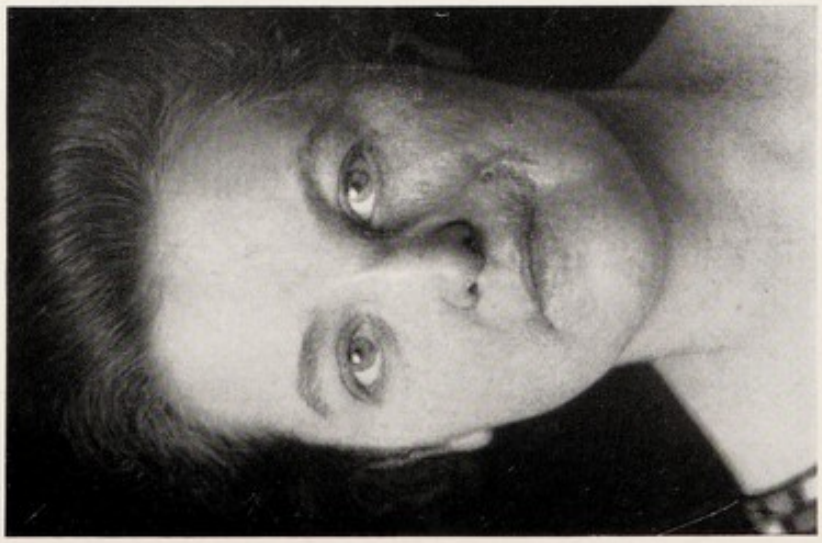

Fig. 1379.
Zwischenstadium etwa 6 Tage nach der Transplantation aus dem Arm.

BRACHIALE MELO- UND RHINOPLASTIK ANALOG DER BRACHIALEN RHINOPLASTIK DURCHGEFÜHRT VON J. JOSEPH.

Partieller Wangen- und Nasenhautersatz wegen großer Narbe.

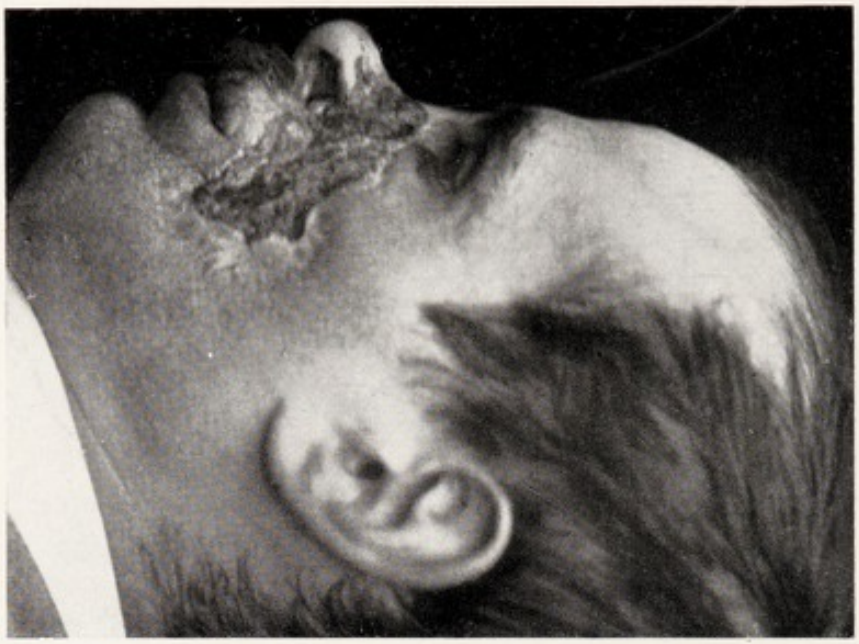

Fig. 1380.

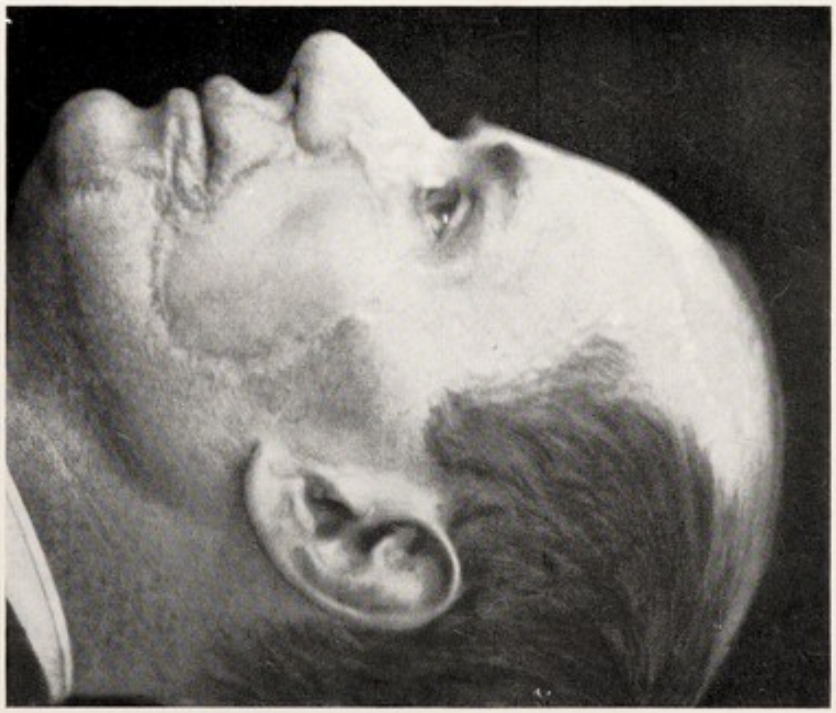

Fig. 1381.

BRACHIALER WANGENERSATZ BEI HAUTKARZINOM. (NASENERSATZ AUS DER STIRN.)

Operation möglichst genau nach der Angabe Schimmelbuschs an der Leiche ausgeführt und danach eine Zeichnung anfertigen lassen (Fig. 1382).

Der Schleimhautersatz wird aber nach meiner Erfahrung besser bewerkstelligt, wenn man den Kopfhautlappen zuvor an der für den äußeren Hautersatz bestimmten Stelle

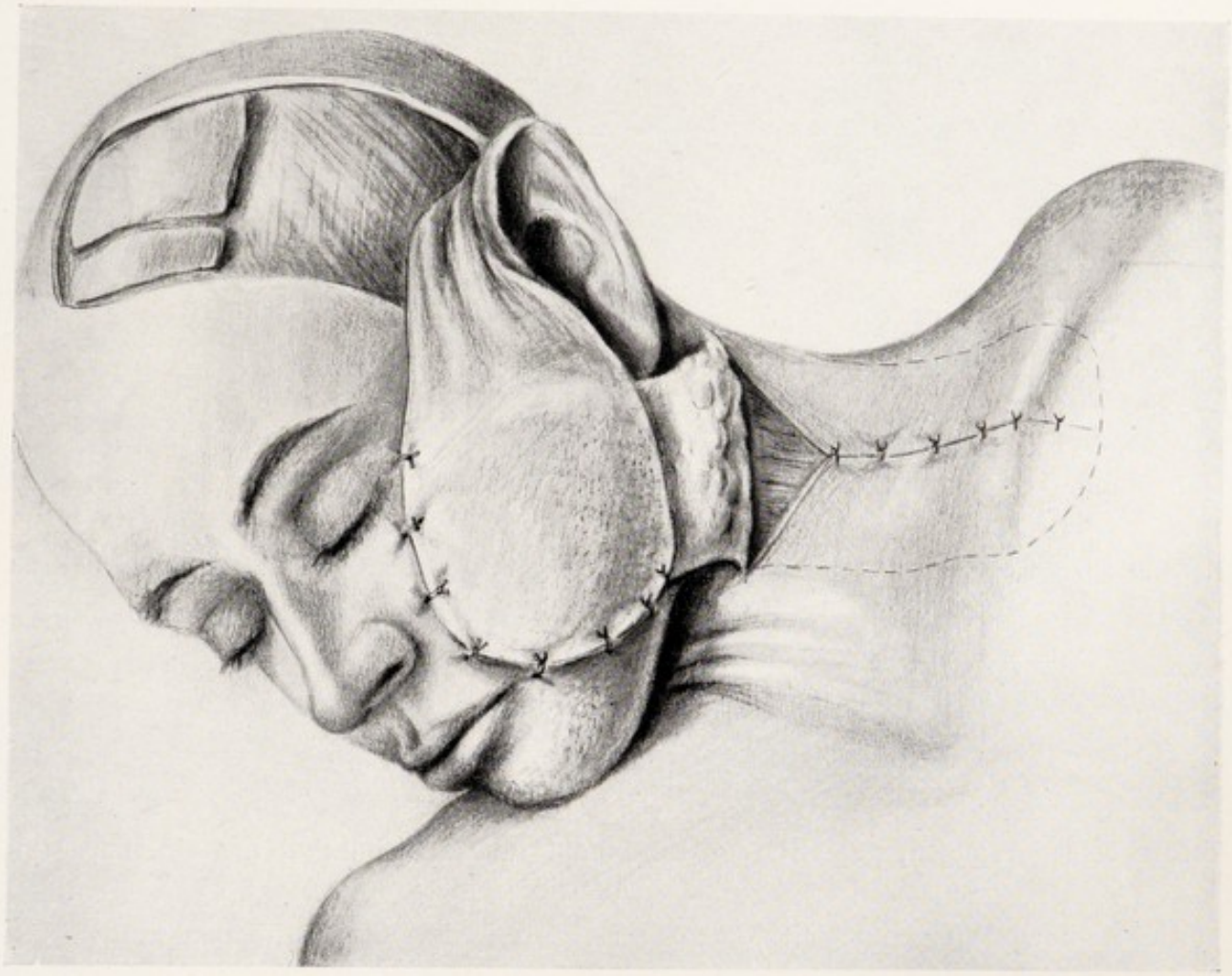

Fig. 1382.

WANGENERSATZ NACH SCHIMMELBUSCH.

Äußere Haut durch gestielten Kopfhautlappen, Schleimhaut durch Halshautlappen ersetzt.

Zeichnung einer von J. Joseph an der Leiche nach der Beschreibung von Schimmelbusch ausgeführten Operation. Siehe Text.

in einer Voroperation unterminiert, auf seiner Wundseite einen Reverdin-Thiersch-Lappen von der Größe des Schleimhautdefektes einpflanzt, ein Verfahren, das ich bei einem ungewöhnlcih großen Defekt und einem Orbitalwanddefekt mit bestem Erfolg durchgeführt habe (Fig. 1177—1178 und 1390—1394).

Später hat Lexer den Schimmelbusch'schen Kopfhautlappen entsprechend der besonderen Lage der Defekte in zwei resp. drei Teile geteilt (Fig. 1383) und so mit einem einzigen Schläfenkopflappen in einem Falle von umfangreicher Verbrennung der Haut die fehlende Augenbraue, die rechte Schnurrbart- und Kinnbarthälfte ersetzt.

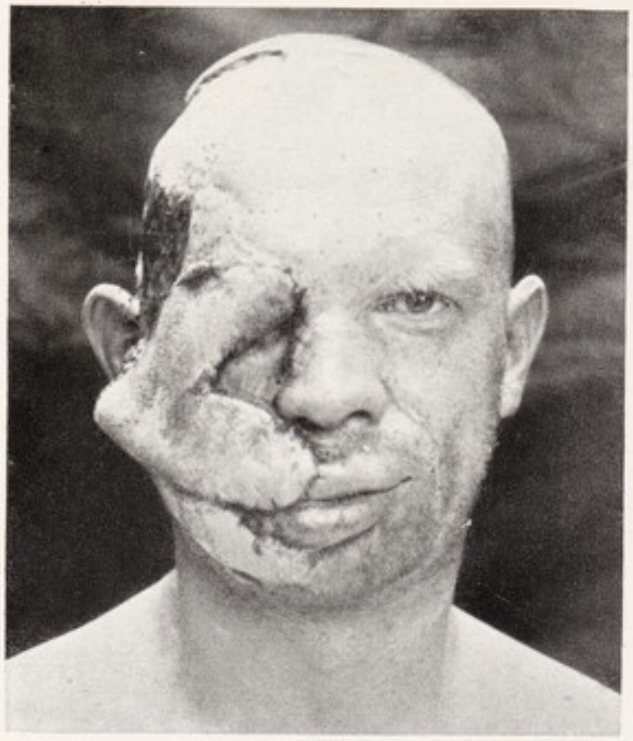

Fig. 1383.

Schläfenkopfhautlappen mit drei Fortsätzen zur Bildung von Augenbraue, Schnurrbart und Kinnbart eingenäht.

METHODE VON SCHIMMELBUSCH IN DER MODIFIKATION VON LEXER.

(Nach Lexer in Bier, Braun und Kümmell, Chirurgische Operationslehre.)

β) Doppelseitig (Senn, J. Joseph).

Ersatz beider Wangen, zugleich der Nasenhaut und Schleimhaut, der Oberlippe und eines Unterlides.

Fehlen beide Wangen zugleich, so können theoretisch — das Vorhandensein der Nase vorausgesetzt — die doppelseitige Transplantation je eines Schläfenkopfhautlappens nach Unterfütterung dieser Lappen auf die eine oder andere Weise, oder auch die doppelseitige Transplantation der Halshaut nach Bardenheuer in Betracht kommen. Bei vollständigem Fehlen beider Wangen dürften aber in der Regel auch die Nase und andere benachbarte Gesichtsteile fehlen. Einen solchen Fall hatte ich zu behandeln Gelegenheit. Es fehlten beide Wangen gänzlich, außerdem aber auch die Nase, der ganze Oberkiefer einschließlich des harten Gaumens, die Oberlippe, ein Augapfel nebst dem gleichseitigen unteren Augenlid. (Auch ein Teil der Zunge fehlte.) Es handelt sich um die Kriegsverletzung eines türkischen Feldwebels, dem in den Dardanellen ein englisches Schiffsgeschoß diese ungewöhnlich große Verletzung (Fig. 1388) beigebracht hatte. Ich habe sie im wesentlichen durch Herabziehen eines unterfütterten, von einem Ohr bis zum anderen reichenden Brückenkopfhautlappens zu korrigieren versucht. Im einzelnen verfuhr ich folgendermaßen:

Zunächst machte ich in der ersten Hauptoperation — am 23. Januar 1918 — quer über die Kopfhaut von einem Ohr zum anderen einen Schnitt — dem ich mitten auf dem Kopf eine Ausbiegung nach hinten gab — groß genug, um später nach der Überpflanzung in die Nische in der Gegend der Nase zwischen beiden Augen und Stirn hineinzupassen.

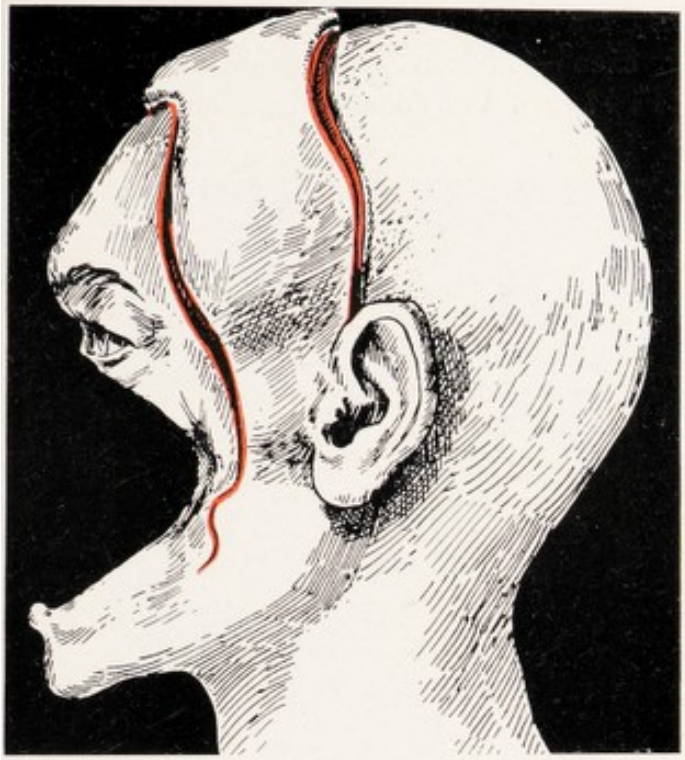

Fig. 1384.
Brückenkopfhautlappen in Ruhe nach vorausgegangener Unterfütterung seiner Mittelpartie durch freie Hautüberpflanzung zum Zwecke des Schleimhautersatzes.

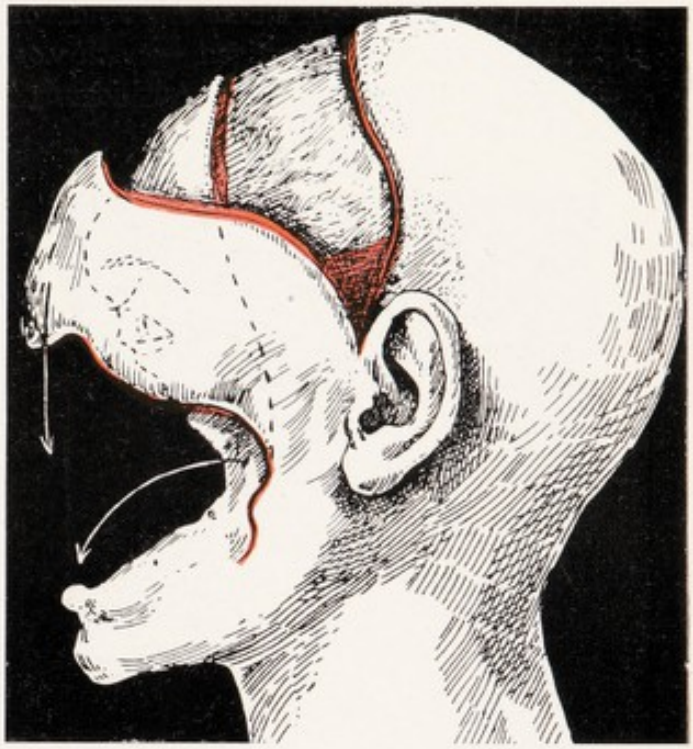

Fig. 1385.
Brückenkopfhautlappen in Bewegung zur Implantationsstelle, s. oberen Pfeil. Der untere Pfeil deutet die Verwendung des linksseitigen Wangenrestes zur Oberlippenbildung an.

Fig. 1386. Der Brückenkopfhautlappen an der Implantationsstelle eingenäht.
Freie Hautüberpflanzung auf die mittlere Kopfpartie.

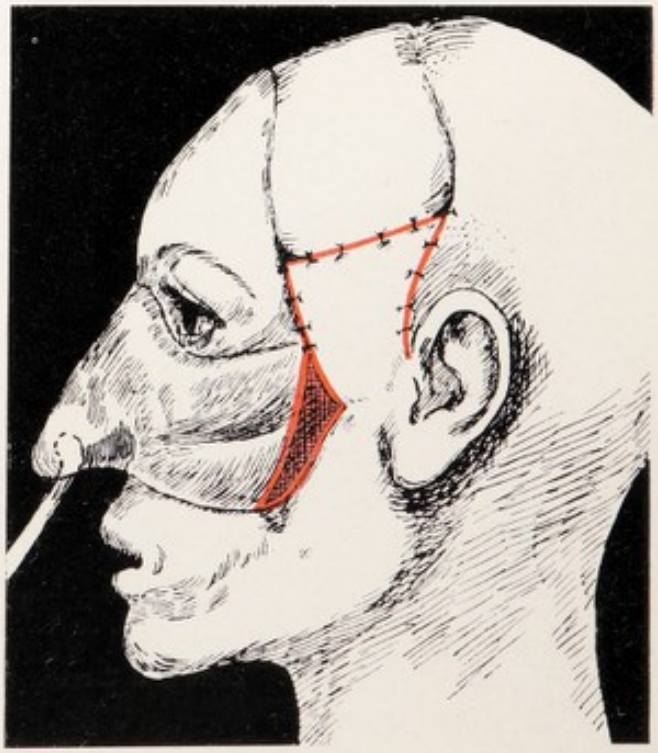

Fig. 1387. Replantation der Ernährungsbrücke auf die Schläfengegend.

KOMBINATION VON DOPPELSEITIGEM WANGEN- UND NASENDEFEKT (NEBEN KIEFERDEFEKT). ERSATZ DURCH GROSSEN BRÜCKENKOPFHAUTLAPPEN NACH SENN UND J. JOSEPH.

Sodann schnitt ich in einem Abstand von etwa 8 cm gegenüber der genannten Ausbiegung einen halbkreisförmigen — nach vorn konvexen — kleinen Lappen, gewissermaßen ein Spiegelbild der genannten Ausbiegung (siehe Fig. 1391). Von der ersten großen Schnitt-

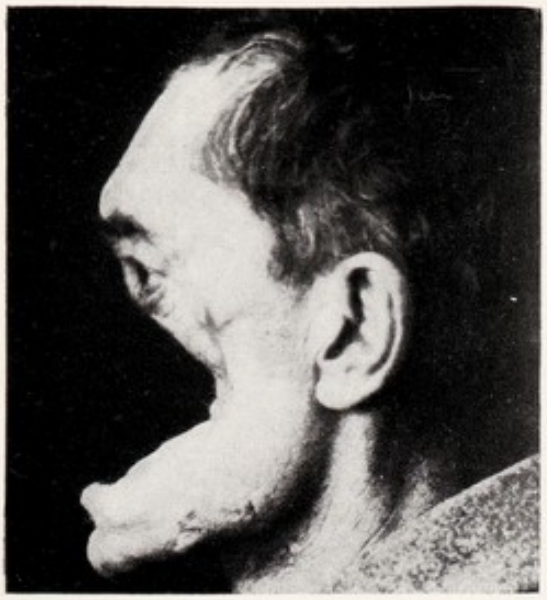

Fig. 1388.
Defekt beider Wangen, der Nase, der Oberlippe und des ganzen Oberkiefers, des rechten Unterlides (s. Text).

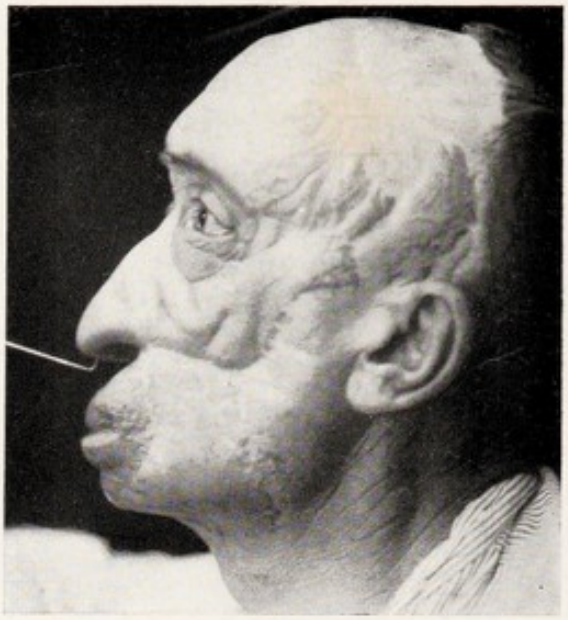

Fig. 1389.
Zustand nach der Plastik. Die Nasenhaut durch einen Winkelhaken nach vorn gezogen (s. Text).

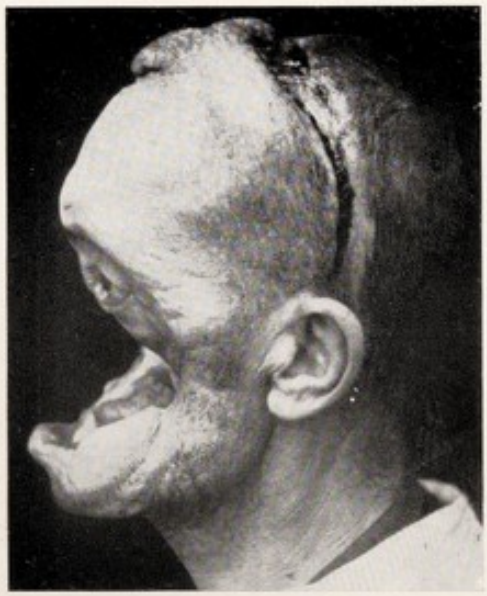

Fig. 1390.
Zustand 3 Wochen nach der ersten Hauptoperation.

linie präparierte ich die Kopfhaut nach vorn bis zu dem halbkreisförmigen, nach vorn konvexen Vorderlappen ab und klappte ihn nach der Stirn hin um. Auf die Rückseite (Wundfläche) dieses nach vorn geklappten Lappens pflanzte ich einen einheitlichen — zum Ersatz der Mund- und Wangen-Schleimhaut bestimmten — nahezu handgroßen, der Gesäßhaut entnommenen Thierschschen Epidermislappen, der glatt anheilte.

Ebenso überhäutete ich nach Thiersch einen Teil des freigelegten knöchernen Schädeldaches (Fig. 1392).

Am 25. Februar 1918 erneuerte ich in der zweiten Hauptoperation den inzwischen größtenteils vernarbten Schnitt, fügte diesem auf beiden Kopfhälften je einen S-förmigen — von dem Vorderlappen bis zur Gegend des Mundwinkels reichenden — Schnitt hinzu (Fig. 1393) und präparierte von neuem den inzwischen wieder angeheilten Lappen ab,

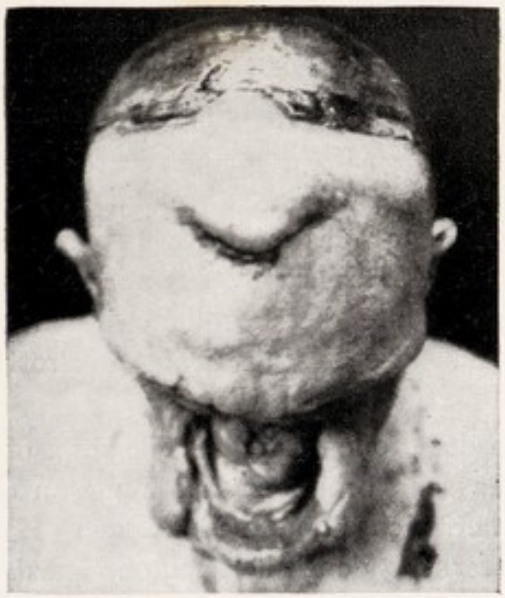

Fig. 1391.
Zustand drei Wochen nach der ersten Hauptoperation. Kopf von oben betrachtet.

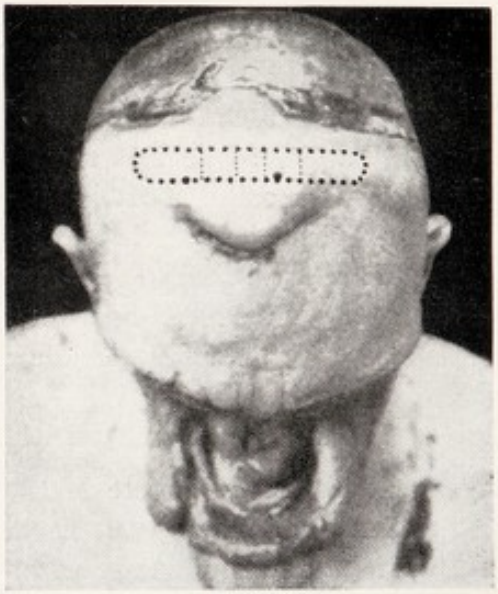

Fig. 1392.
Die in 5 Teile geteilte Tibiaplatte ist in den Brückenkopfhautlappen eingefügt gedacht (s. punktierte Linie).
(Siehe Text S. 648 unter d) und S. 660—663.)

Fig. 1393.
Schnittführung bei der zweiten Hauptoperation. Ernährungsbrücke vor dem Ohr (während der Operation aufgenommen).

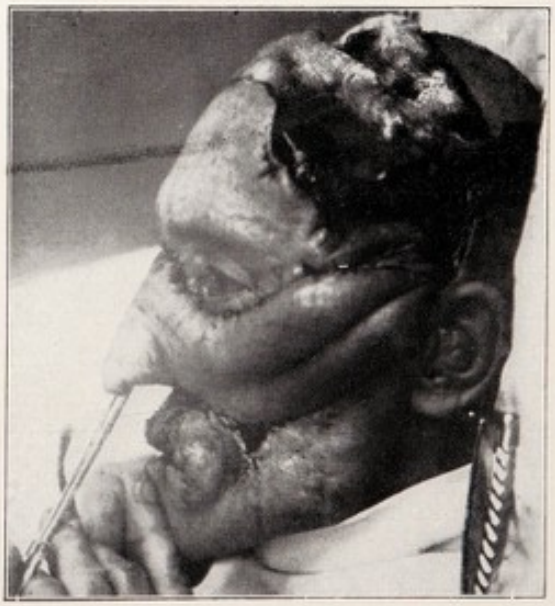

Fig. 1394.
Linke Seitenansicht nach der zweiten Hauptoperation. Die neue Nasenhaut mit einer Schere, die neue Oberlippe durch einen Haltefaden leicht angehoben (am Schluß der zweiten Hauptoperation photographiert).

KOMBINATION VON DOPPELSEITIGER WANGENPLASTIK, NASEN-, LIPPEN- UND LIDPLASTIK.

wie die Fig. 1385, 1386 auf der linken Kopfhälfte zeigen. Die Schnittführung auf der rechten Kopfhälfte ist ungefähr das Spiegelbild der linksseitigen Schnittfigur (siehe Fig. 1393). Dadurch entstand ein, an beiden Ohren gestielter — beide Arteriae temporales enthaltender — großer Kopfhautbrückenlappen (Visierlappen). Diesen großen — gewissermaßen durch partielle Skalpierung der Kopfhaut gewonnenen Lappen zog ich nach Art eines Visiers über die Stirn, die Augenbrauen und die Augen resp. Augengegend hinweg nach unten und nähte den hinteren Rand des Lappens an die zuvor angefrischten oberen und seitlichen Ränder des enormen Gesichtsdefektes an. Dadurch sind mit einem Zuge beide Wangen und die Nasenhaut geschaffen worden. Für die innere Auskleidung dieser Teile durch den großen Thierschschen Lappen als Ersatz der Wangen- und vorderen Nasenschleimhaut ist ja bereits in der ersten Hauptoperation gesorgt worden (siehe oben).

Wie die Fig. 1389 und 1394 zeigen, war die überpflanzte Haut in ihrer Menge so reichlich, daß sie unmittelbar nach der Operation ohne jede Spannung bis zur normalen Nasenprofilhöhe angehoben werden konnte. Dauernd sollte diese Stellung durch eine Gaumen-Nasenbeinprothese aufrechterhalten werden. Die Einfügung einer Prothese ist nicht gelungen (s. unten).

Die kleinen, querliegenden Hautlappen oberhalb der großen Lappenstiele resp. oberhalb der Ohren in der Fig. 1394 rühren von der sehr breiten Anfrischung an dem aufsteigenden rechten und linken Unterkieferast her. Ich habe diese kleinen Hautlappen nur zur provisorischen Bedeckung der darunterliegenden Teile nach oben gezogen und daselbst mit wenigen Knopfnähten befestigt.

Es blieb nach der Anheilung des Brückenkopfhautlappens und der Oberlippe, zwischen dieser und dem Brückenkopfhautlappen eine große, fast von einem Ohr zum anderen reichende Gesichtsspalte. Nachdem ich diese durch einfache Naht zu schließen mehrfach vergeblich versucht hatte, konnte ich sie beiderseits bis zur Nasengegend — diese ließ ich absichtlich frei — durch Abspalten dreieckiger, mit der Wundfläche, wie beim Handschlag, aufeinandergelegter Lappen schließen. Dem Zustand nach Beendigung der Modellierung der Wangen, Nase und Oberlippe auf Fig. 1389 wurde zur besseren Vergleichung der ursprüngliche Zustand in Fig. 1388 gegenübergestellt. Der Nasenabschnitt ist auf Fig. 1389 mittels eines Hakens nach vorn gezogen.

Leider ist es den fachkundigsten Zahnärzten trotz mancher Bemühungen nicht gelungen, eine Prothese zu schaffen, die der (freilich sehr empfindliche) Patient dauernd hätte tragen wollen. Hätte ich das vorher gewußt, so hätte ich als weitere Voroperation eine unter Schonung des Periostes in mehrere Teile geteilte flache Knochenplatte aus der Tibia (Fig. 1392) in den Brückenlappen implantiert (Technik siehe S. 660—662), um ihn nach seiner Herabziehung in der Form des Oberkiefers verheilen zu lassen. Darauf hätte ich dann, ohne besondere Schwierigkeit, ein Profilskelett für die Nase aufbauen können, wie es in Fig. 614, p. 314 dargestellt ist.

d) Wangenersatz aus der Stirnhaut (frontale Meloplastik).

Ferner hat man sich bemüht, den Stiel beim Kopfhautlappen möglichst schmal zu schneiden, um dadurch eine Rücküberpflanzung des Stieles entbehrlich zu machen (Esser). Kirschner ging noch einen Schritt weiter und nahm die äußere Haut des Stieles gar nicht mit, sondern nur die „Arteria temporalis mit dem ihn umgebenden Bindegewebe" („hautfreie Stielbildung"). Er steckte den transplantierten Hautlappen unter die vorher abgehobene präauriculare Wangenhaut hindurch, so daß die arterielle bzw. Bindegewebs-

Ernährungsbrücke unter die abgehobene Haut zu liegen kam. Fig. 1395 zeigt die Originalabbildung Kirschners. Ich erwähne diese auf die Verschmälerung des Lappenstieles hinzielenden Bestrebungen der Vollständigkeit halber, für besonders geübte Operateure.

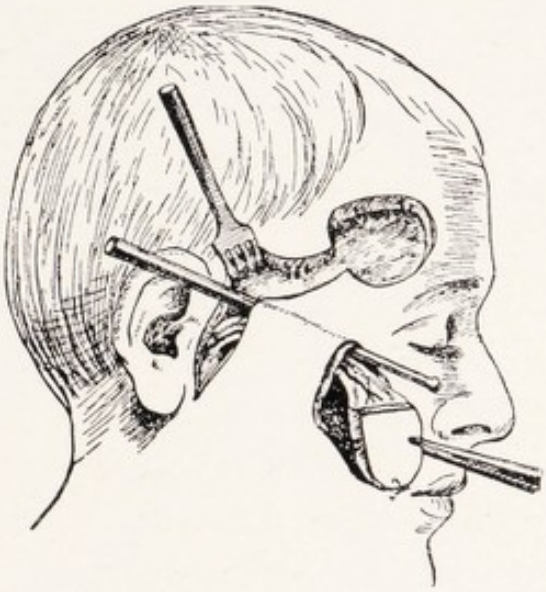

Fig. 1395.

Frontale Meloplastik nach Kirschner, Untertunnelung der zwischen der Entnahme- und Implantationsstelle gelegenen Wangenhaut.

(Kirschner, Deutsche med. Wochenschr. 1920. Nr. 32. S. 898. „Hautfreie Stielbildung".)

Weniger Geübten sind die Methoden von Esser und Kirschner jedenfalls nicht zu empfehlen, da gelegentlich leicht das Hauptgefäß bei den Bestrebungen, die Ernährungsbrücke möglichst schmal zu gestalten, beschädigt wird, und so der Erfolg der ganzen Operation gefährdet werden kann.

e) Wangenplastik aus der Brusthaut (pectorale Methode).

Hier sei auch die Methode von Gillies erwähnt, der in einem Fall von Nasen-, Wangen- und Kinndefekt einen großen brückenförmigen Brusthautlappen schnitt und damit einen umfangreichen Ersatz bewirkte (Fig. 1396).

Zusammenfassung und Ergänzung der Methoden zur Korrektur der Wangenschleimhautdefekte.

Im folgenden fasse ich die Methoden des Ersatzes der Wangenschleimhaut unter teilweiser Ergänzung zusammen.

Gestielte Wangenlappen für den Schleimhautersatz hat zuerst 1877, und zwar bei narbigen Kiefern, Gussenbauer angewandt. Er schnitt an beiden Wangen einen Hautstreifen mit lateraler Ernährungsbrücke ab, schnitt die Wangen durch, schlug den Lappen nach innen um und ließ ihn so einheilen. Hierauf schnitt er nach dem Ohr

hin den Stiel, klappte auch diesen nach innen in der Richtung nach dem Mundwinkel um (ließ ihn also gewissermaßen einen Purzelbaum schießen) und nähte auch ihn zum

Fig. 1396.
Brusthaut-Brückenlappen nach Gillies.
(Aus Gillies, Plastic Surgerie.)

Zwecke des Schleimhautersatzes ein. Die nach außen gerichtete Wundfläche deckte er durch zwei, der Halshaut unter dem Kieferrand entnommene, an den Ohren gestielte Hautstreifen. Die Fig. 1397 a—e zeigen die Methode und 1397 f den Erfolg. Die Patienten konnten den Mund wieder öffnen.

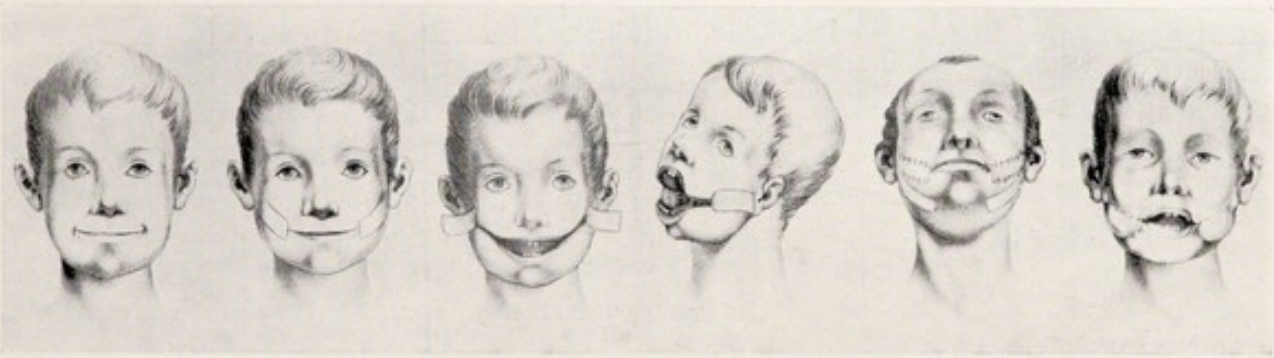

a b c d e f

Fig. 1397 a—f.
Ersatz der Wangenschleimhaut bei narbiger Kieferklemme. (Nach Gussenbauer.)
(Arch. f. klin. Chir. 21. Bd. 1877.)

Gersuny ersetzte 1887 die Schleimhaut durch einen dreieckigen Unterkinnhautlappen, der nur durch Unterhautbindegewebe ernährt war (Fig. 1398, 1399), mit gutem kosmetischem Erfolg.

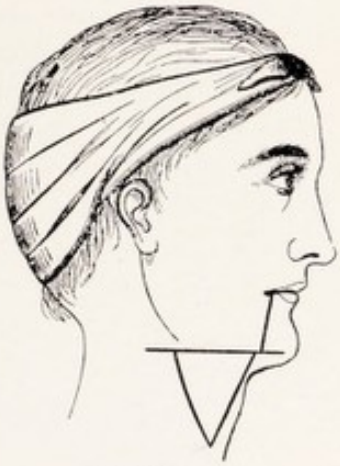

Fig. 1398.
Schnittführung.

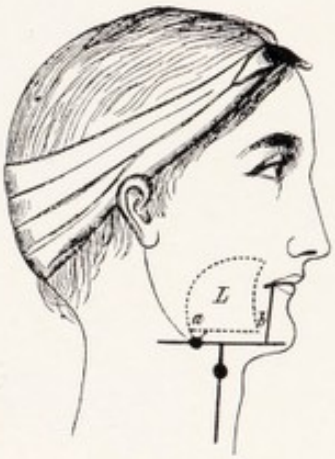

Fig. 1399.
L Lage des Lappens an der Innenseite der Wange nach Vollendung der Operation.

Ersatz der Wangenschleimhaut aus der Halshaut nach Gersuny.
(Aus: Zentralblatt für Chirurgie. Nr. 38, 1887. S. 707.

Kraske umschnitt 1888 für den Schleimhautersatz der Wange einen, der nächsten Nachbarschaft entnommenen Lappen unter Schonung der Schleimhaut des Defekt-

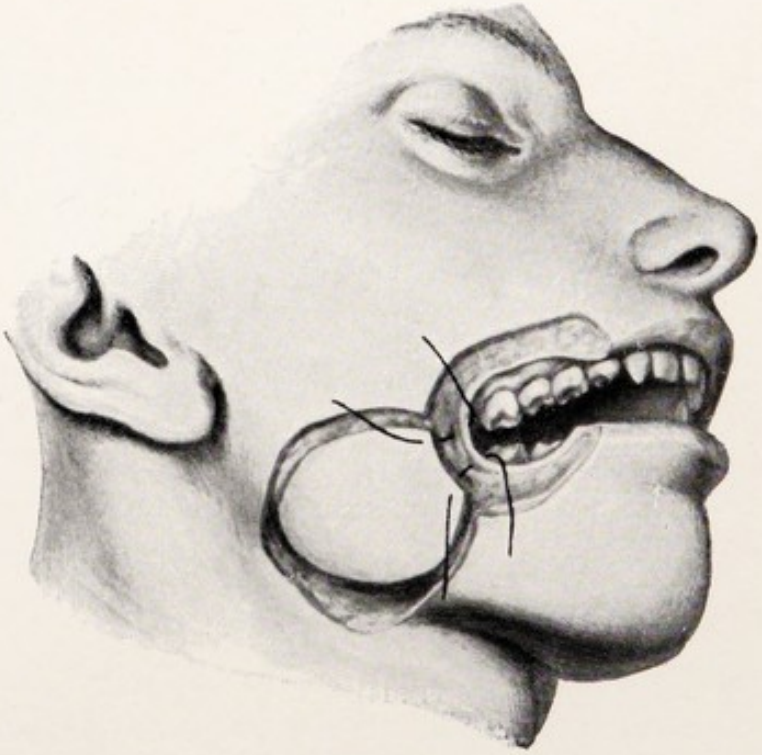

Fig. 1400.
Meloplastik nach Kraske-Gersuny.
Penetrierender Wangendefekt, in dessen nächster Nachbarschaft ein ungestielter Lappen umschnitten wird.
(Aus Bockenheimer, Plastische Operationen.)

randes, klappte ihn nach innen um und nähte die äußere Haut als Fortsetzung der Schleimhaut ein (Fig. 1400—1402).

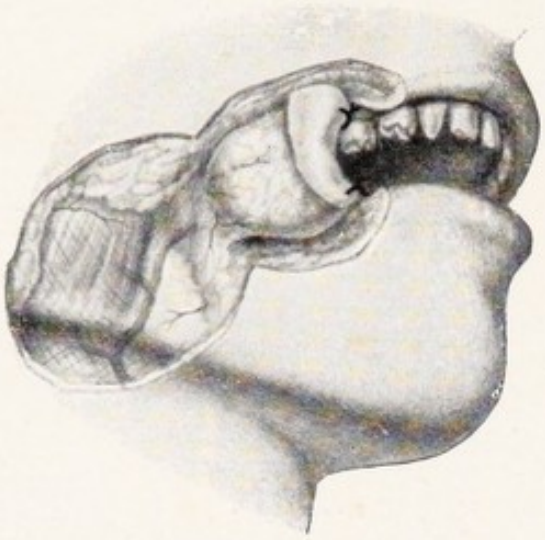

Fig. 1401.
Meloplastik nach Kraske-Gersuny.
Der Lappen ist gegen den Defekt aufpräpariert und bleibt nur durch Unterhautzellgewebe in Zusammenhang mit der Umgebung. (Aus Zuckerkandl.)

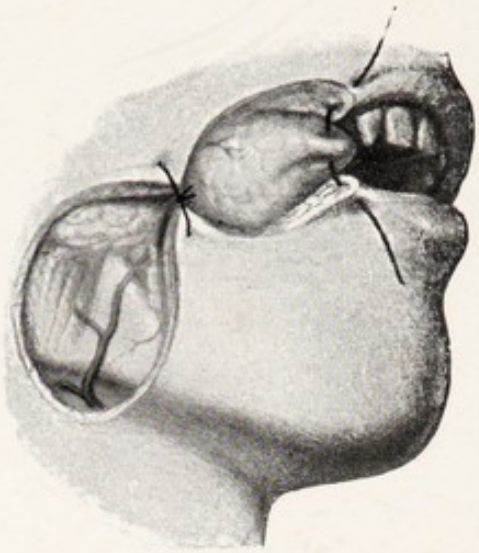

Fig. 1402.
Meloplastik nach Kraske-Gersuny.
Der Lappen, mit seiner Hautseite gegen die Mundhöhle gekehrt, ist in den Defekt eingenäht. (Aus Zuckerkandl.)

Beachtung verdient auch die Methode Rotters, der (1889) einen Armhautlappen durch eine Wunde in der Wange hindurchschob und ihn an Stelle der fehlenden Wangen-Schleimhaut annähte (Fig. 1403).

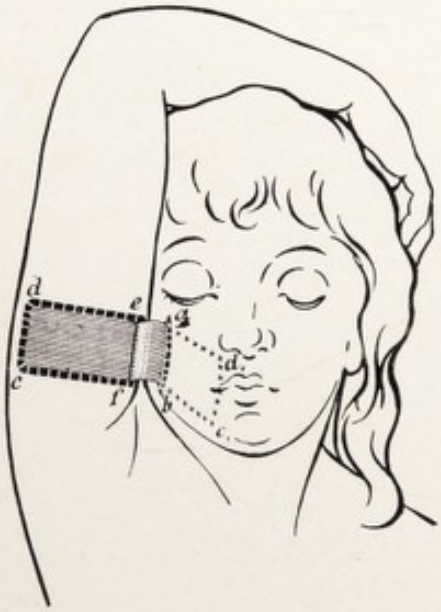

Fig. 1403.
Ersatz der Wangenschleimhaut nach Rotter (brachialer Wangenschleimhautersatz).
(Aus: Münchener med. Wochenschrift 36. Jahrg. Nr. 30. 1889. Dr. Rotter)

Bayer entnahm dem harten Gaumen einen gestielten Lappen, Oberst einen aus der Unter- und Oberlippe, Lexer aus dem Mundboden und der seitlichen Zungen-

schleimhaut; doch dürfte die Schleimhaut an diesen Stellen in größerem Umfange nicht ohne Schaden entnommen werden können. Esser benutzte einen ungestielten Epidermislappen, der mittels eines Druckapparates an die innere Wand angedrückt wurde.

Für große durchgehende Defekte mit großem Schleimhautdefekt kommen folgende Methoden in Betracht:

die Methode Israel,

die Methode von Bardenheuer, der 1890 die Schleimhaut aus der Stirn (Fig. 1371) und die äußere Haut aus der Halshaut ersetzte (Fig. 1372).

und die Methode von J. Joseph, die freie Transplantation der Wundfläche an der Entnahme-Stelle, die oben bei dem doppelseitigen Ersatz der Wange näher beschrieben ist (siehe Fig. 1390 und 1391).

Literatur.

(Chronologisch geordnet.)

Wangenplastik (Meloplastik).

Israel: Verhandlungen der Ges. f. Chirurgie **1873**. Bd. 2, S. 89.

Gussenbauer: Über ein neues Verfahren der Stomatoplastik zur Heilung der narbigen Kieferklemme. Arch. f. klin. Chir. **1877**. Bd. 21 u. Prager med. Wochenschr. **1885**. Nr. 13.

Gersuny: Plastischer Ersatz der Wangenschleimhaut. Zentralbl. f. Chir. **1887**. S. 706.

Israel: Über eine neue Methode der Wangenplastik. Arch. f. klin. Chir. **1887**. Bd. 36.

Marshall, Chirurgische Krankheiten des Gesichts, der Mundhöhle und der Kiefer. **1887**. S. 266.

Bayer: Narbige Kieferklemme. Prager med. Wochenschr. **1888**. Nr. 34.

v. Hacker: Zur Plastik bei penetrierenden Wangendefekten. Zeitschr. f. Heilk. **1888**. Bd. 9, S. 163.

Kraske: Neue Wangenplastik. Naturforscherversamml. **1888**.

Czerny: Ein Beitrag zur Wangenplastik mit gedoppeltem Halshautlappen. Bruns' Beitr. **1889**. Bd. 4.

Rotter: Plastische Operationen in der Mundhöhle usw. Münch. med. Wochenschr. **1889**. Nr. 30.

Oberst: Zur Behandlung der Wangenschleimhautdefekte. Dtsch. med. Wochenschr. **1890**. Nr. 5.

Bardenheuer, Plastische Operationen zur Verhütung der Kieferklemme. Chir.-Kongr. Verhandl. **1891**. Bd. V, S. 106.

Schimmelbusch, Wangenplastik. Berl. klin. Wochenschr. **1892**. S. 1287.

v. Eiselsberg: Wangenplastik nach Gersunys Methode. Wiener klin. Wochenschr. **1893**. Nr. 21.

Sykoff, Zur Frage der Knochenplastik am Unterkiefer. Zentralbl. f. Chir. **1900**. Nr. 35, S. 882.

Steinthal: Beitr. z. klin. Chir., Tübingen **1901**. Bd. 29, S. 485.

Senn: A Scalp-Face. A new plastic operation. New York Medical Journal and Philadelphia Medical Journal **1903**. Nr. 25.

Meißl: Zur Wangenplastik. Arch. f. klin. Chir. **1906**. Bd. 78.

Edward und Angle: Behandlung der Okklusionsanomalien der Zähne. **1908**.

Payr: Zentralbl. f. Chir. **1908**. Nr. 36.

Lexer: Wangenplastik. Dtsch. Zeitschr. f. Chir. **1909**. Bd. 100.

Derselbe: Kinnbildung bei Mikrognathie (Rippentransplantation).

v. Hacker: Wangenplastik. Wien. klin. Wochenschr. **1910**.

Bockenheimer, Plastische Operationen. **1912**.

Esser: Die Rotation der Wange. Leipzig **1918**.

Joseph: Ungewöhnlich große Gesichtsplastik. Dtsch. med. Wochenschr. **1918**. Nr. 17.

Lexer: Wiederherstellungschirurgie. **1919**. S. 290.

Joseph: Gesichtsplastik mit besonderer Berücksichtigung der Nasenplastik. Zahnärztliche Rundschau **1920**. Nr. 52.

Joseph: Hängewangenplastik (Meloneoplastik). Dtsch. med. Wochenschr. **1921**. Nr. 11.

Joseph: Beiträge zur totalen und partiellen Rhinoneoplastik nebst einem Vorschlag zu freier Hautüberpflanzung. Klin. Wochenschr. **1922**. Nr. 14.

Esser: Chirurgische Plastik. Chir.-Kongr. Verhandl. **1922**. Bd. 1, S. 177.

Joseph: Verbesserung meiner Hängewangenplastik. Dtsch. med. Wochenschr. **1928**. Nr. 14.

XVIII. Kieferplastik (Gnathoplastik).

Um bei dem Umfang dieses Kapitels eindeutige Bezeichnungen zu haben, hielt ich es für das Beste, die Oberkieferplastik als „Ano-gnathoplastik" und die plastischen Operationen am Unterkiefer als „Kato-gnathoplastik" zu bezeichnen. Auf diese Weise behält „gnathie" die ursprüngliche Bedeutung für Ober- und Unterkiefer. Die Unterscheidung wird nur durch Vorsetzen von „ano" resp. „kato" gemacht[1]. Die Unterscheidung von Lischer durch den Zusatz „maxillaris" und „mandibularis" bietet die Schwierigkeit, daß der Unterkiefer in anatomischen Lehrbüchern als „maxilla inferior" bezeichnet wird, was verwirrend wirken muß.

Die Operation am Unterkiefer durch den Zusatz von „genie" zu bezeichnen, scheint mir auch nicht angängig, weil „genie" (*τὸ γένειον*) nur Kinn bedeutet und auf diese Weise der Fehler des „pars pro toto" gemacht werden würde, wodurch ebenfalls Verwirrung entstände.

Die folgenden Überschriften der Deformitäten-Methoden enthalten daher die obengenannten eindeutigen Bezeichnungen.

Übersicht der Kiefer-Deformitäten mit den zugehörigen Methoden:

Erster Teil: Oberkieferplastik (Ano-gnathoplastik).

I. Hypertrophie des Oberkiefers (Leontiasis ossea) (Ano-gnatho-mioplastik).
II. Asymmetrie des Oberkiefers (Ortho-ano-gnathoplastik).
III. Defekte des Oberkiefers (Ano-gnatho-neoplastik).

A. Ersatz durch Weichteil-Material: gestielte Haut- und Fettlappen.
1. buccale Methode (J. Joseph),
2. frontale Methode (J. Josephs Modifikation der Methode Jordan, zugleich häutiger Ersatz des Orbitalbodens (cutane, untere Ophthalmo-Antroplastik),
3. Kombination der frontalen, buccalen und brachialen Methode.

B. Ersatz durch hartes Material:
1. Knorpel (Methode Lexer): Knorpliger (cartilaginärer) Ersatz des Orbitalbodens (cartilaginäre Ophthalmo-Antroplastik),
2. Knochen. Osteoplastischer Ersatz des Oberkieferkörpers. Transplantation einer geteilten Tibiaplatte in Kopfhaut-Brückenlappen (Vorschlag von J. Joseph).

Anhang: Jochbeinplastik (Zygoplastik);
1. Hypertrophie des Jochbogens (Zygo-mioplastik),
2. Jochbeindefekte (Zygoneoplastik).

Zweiter Teil. Unterkieferplastik (Kato-gnathoplastik).

I. Hypertrophie (Gnatho-mioplastik);
1. Hypertrophie der Kieferwinkel;
2. Hypertrophie der Masseteren.
3. Adipose Progenie.

---

[1]) *ἄνω* = oben, *κάτω* = unten.

II. Stellungsfehler des Unterkiefers, durch Hypertrophie verursacht.
  a) Osteogene Progenie (Ortho-gnathoplastik),
    α) doppelseitige senkrechte Keilresektion am Corpus mandibulae mit folgender Rückwärtsschiebung und Fixation in dieser Stellung (Methode von Angle),
    β) doppelseitiger horizontaler Sägeschnitt durch die Äste des Unterkiefers mit folgender Rückwärtsschiebung und Fixation in der neuen Stellung (Methode von Blair).
  b) „Der offene Biß" (Waßmund).

III. Unterkieferdefekte (Kato-gnatho-neoplastik) einschließlich der Mikrognathie.
  A. Große Unterkieferdefekte.
    1. Unterkieferersatz durch Hautüberpflanzung,
      a) brachiale Methode
        α) Methode von Klapp,
        β) Methode von J. Joseph;
      b) pectorale Methode (J. Joseph);
      c) temporo-parietale Methode
        α) einseitig (Schimmelbusch, Lexer),
        β) doppelseitig (Senn und J. Joseph).
    2. Unterkieferersatz durch Knochenüberpflanzung:
      Geschichte der Unterkieferplastik;
      a) durch gestielte Knochenlappen (ältere Methoden: F. Krause, Rydyger, Wild, Diakanow und Payer);
      b) durch freie Einpflanzung lebenden Knochens oder Knorpels.
        Gegenwärtig gebräuchliche Methoden des knöchernen Ersatzes von Unterkieferdefekten.
        α) Methode von Klapp (Gelenkplastik, Ersatz der Kieferäste),
        β) Methode von Schmieden. Ersatz von Teilen des Unterkieferkörpers,
        γ) Methode von Lexer (Kinnaufbau).
  B. Mikrognathie oder Opisthogenie (Kinnergänzung, oder Genioplerosis, partielle Genioplastik).
    1. Ergänzung durch weiches Material (Fettimplantation, Lexer).
    2. Ergänzung durch hartes Material.
      α) Hart-Paraffin (Eckstein).
      β) Rippen-Knorpel (Esau).
      γ) Elfenbein (J. Joseph).

Erster Teil: Die Oberkieferplastik (Ano-gnathoplastik).

I. Hypertrophie des Oberkiefers.

Von den Hypertrophien des Oberkiefers sind zu nennen die Leontiasis ossea, die auch die benachbarten Knochen mit umfaßt.

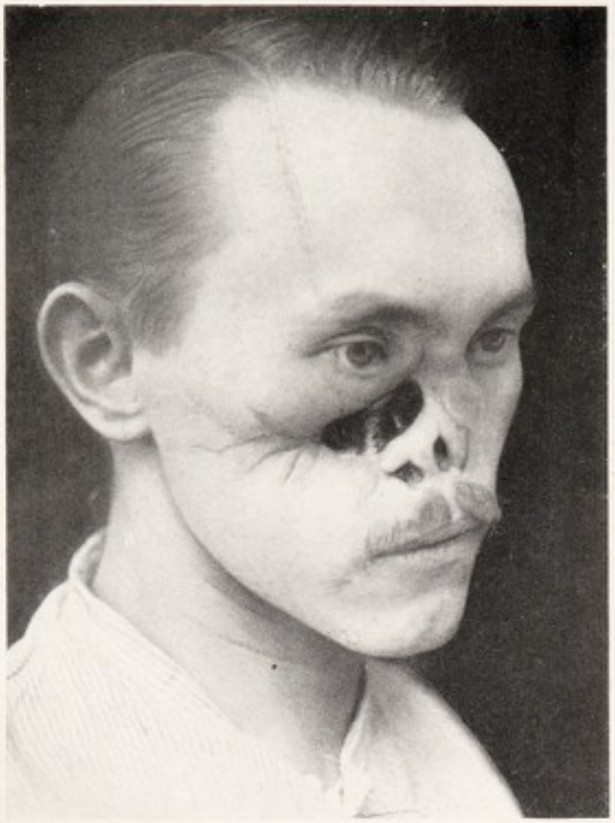

Fig. 1405.
Vor der Plastik.

Fig. 1406.
Nach der Plastik.

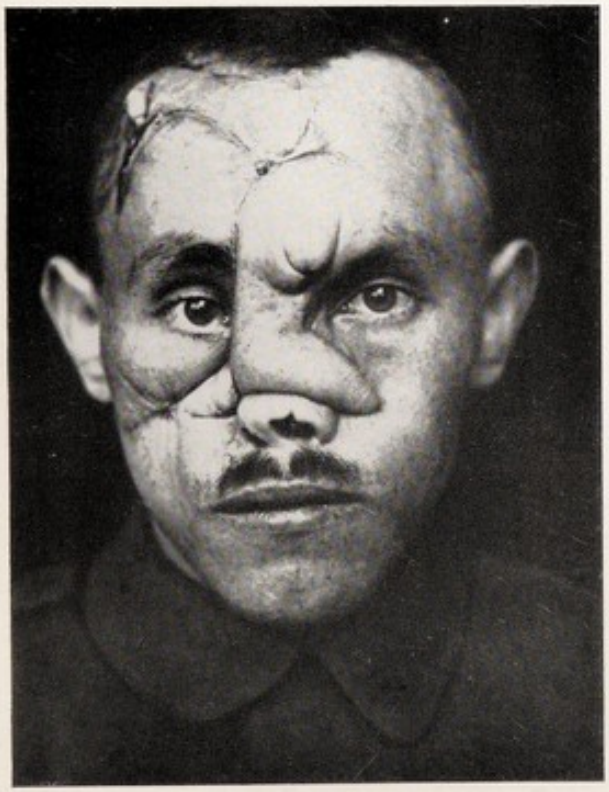

Fig. 1407.
1. Zwischenstadium.

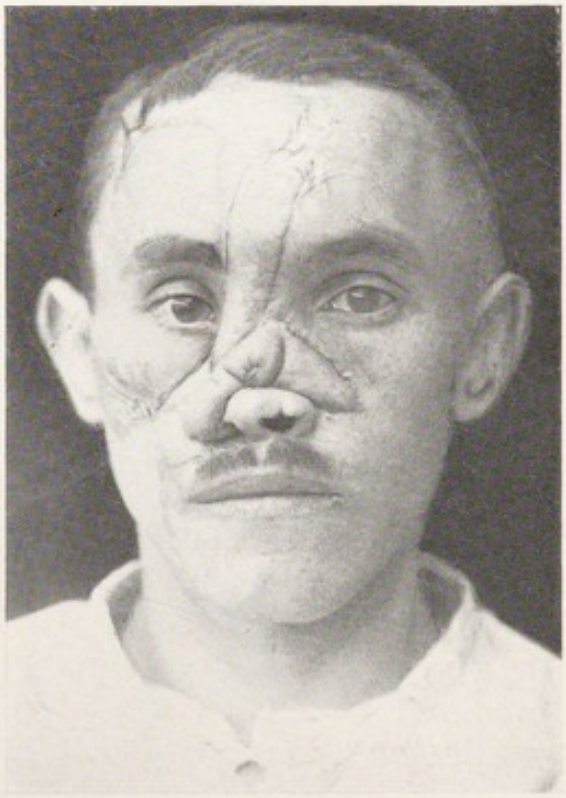

Fig. 1408.
2. Zwischenstadium.

OBERKIEFERDEFEKT DURCH STIRN- UND WANGENLAPPEN ERSETZT

Ein kleineres Beispiel von Hypertrophie der Oberkieferknochen und zwar der Hypertrophie der Processus frontales der Oberkiefer zeigt Fig. 186 im ersten Teil des Werkes S. 108. Letztere Deformität konnte durch Medianisierung der Oberkieferfortsätze beseitigt werden, während die Leontiasis ossea, falls sie nicht syphilitischen Ursprungs ist, einer durchgreifenden Behandlung nicht zugängig ist.

II. Asymmetrie des Oberkiefers.

Asymmetrie des Oberkiefers kommt angeboren vor als Teilerscheinung allgemeiner Schädelasymmetrie, weit häufiger natürlich als Folge von groben Verletzungen des Gesichtsschädels, die mit Zertrümmerung der Knochen einhergehen. Die Behandlung der Asymmetrie des Oberkiefers deckt sich mit der Behandlung der Oberkieferdefekte, die in der folgenden Unterabteilung besprochen wird.

III. Defekte des Oberkiefers (Ano-gnatho-neoplastik).

In der Regel handelt es sich bei der Oberkieferplastik um den Ersatz von Defekten des Oberkiefers. Dieser kann durch weiches und durch hartes Material geschehen.

A. Ersatz durch weiches Material.

Als weiches Material können dicke, gestielte Hautlappen aus der Wange, aus der Stirn und dem Arm genommen werden.

1. Buccale Methode (von J. Joseph).

So habe ich in dem in Fig. 1405 dargestellten Fall, der mit großem Nasendefekt kombiniert war, und in dem neben der Kieferhöhle auch die beiden Nasenhöhlen frei lagen, den Kieferdefekt durch einen Wangenlappen gedeckt, während ich zur Deckung der Nasenhöhlen einen Stirnlappen benutzte. Fig. 1406 zeigt das in diesem Fall erreichte Resultat. Die Fig. 1407 und 1408 zeigen interessante Zwischenstadien dieses Falles.

2. Frontale Methode (J. Josephs Modifikation der Methode von Jordan und Uhthoff).

Einen Stirnlappen benutzte ich in dem in den Figuren 1174—1179 im Kapitel „Lidplastik", Seite 546—548 beschriebenen Falle. In diesem Falle handelte es sich um den Defekt beider Lider und zugleich um den Defekt des Orbitalrandes, bzw. des Orbitalbodens. Es mußte also eine untere Ophthalmo-Antroplastik ausgeführt werden, und dementsprechend mußte die Methode von Jordan und Uhthoff, die nur die partielle Lidplastik bezweckte, erweitert werden.

3. Kombination der frontalen, buccalen und brachialen Methode.

Einen ähnlichen Fall stellt Fig. 1412 dar. Hier ist vom Voroperateur durch Transplantation eines Stirnlappens (siehe die Stirnnarbe) ein großer Teil des Defektes geschlossen worden. Der eigentliche Oberkieferdefekt ist aber im wesentlichen unberührt geblieben. Auch hier habe ich den Kieferdefekt durch Weichteilüberlagerung geschlossen, und zwar derart, daß ich den Defekt in einiger Entfernung von seinem Rande umschnitt, die Haut nach dem Defekt hin abpräparierte, nach innen umlegte und dann einen Armhautlappen auf die so geschaffene Wundfläche pflanzte. Fig. 1409 zeigt das noch sehr unvollständige Anfangsresultat. Fig. 1410 zeigt die erste Verbesserung dieses Resultates durch Verschiebung des zu tief stehenden Hautlappens nach oben hin, welcher aus der Gegend der Nasolabialfurche genommen war und seinen Stiel in der Gegend des linken Nasenflügels hatte. Fig. 1410 zeigt zugleich die Bildung der linken Nasenhälfte aus der linken Wange. Fig. 1411 zeigt die Bildung des linken Nasenflügels aus der

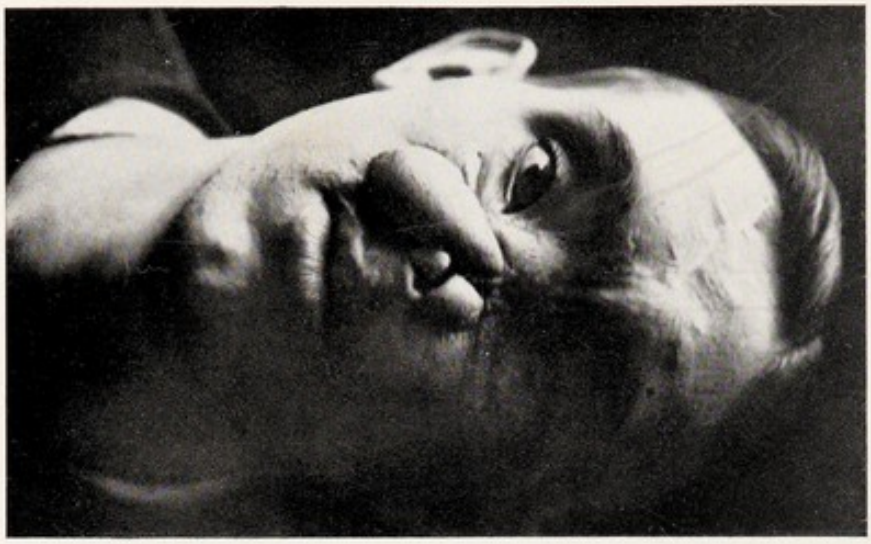

Fig. 1409.

I. Phase: Transplantation aus dem Arm auf die rechte Nasenwangengegend.

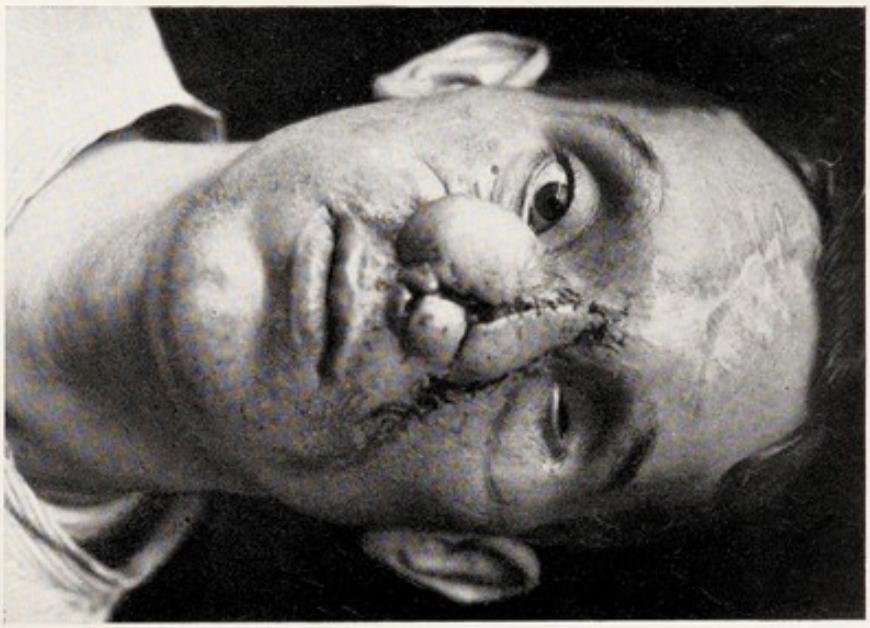

Fig. 1410.

II. Phase: Transplantation eines gestielten Lappens aus der linken Wange.

(Siehe die Narbe an der Entnahmestelle in der Gegend der Buccolabialfalte.)

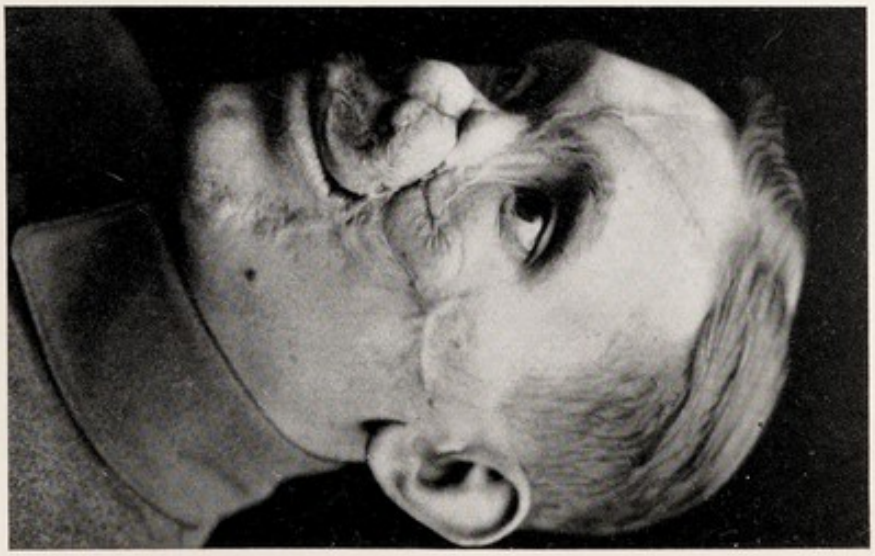

Fig. 1411.

III. Phase: Hauptteil des linken Nasenflügels ersetzt durch einen submentalen, an der Oberlippe gestielten Lappen.

ZWISCHENSTADIEN ZU DEM IN FIGUR 1412 UND 1413 DARGESTELLTEN FALLE.

Unterkinnhaut. Fig. 1413 zeigt den Zustand nach der chirurgischen Modellierung der ehemals defekten Stelle. Eine Knocheneinpflanzung war auch in diesem Fall nicht erforderlich.

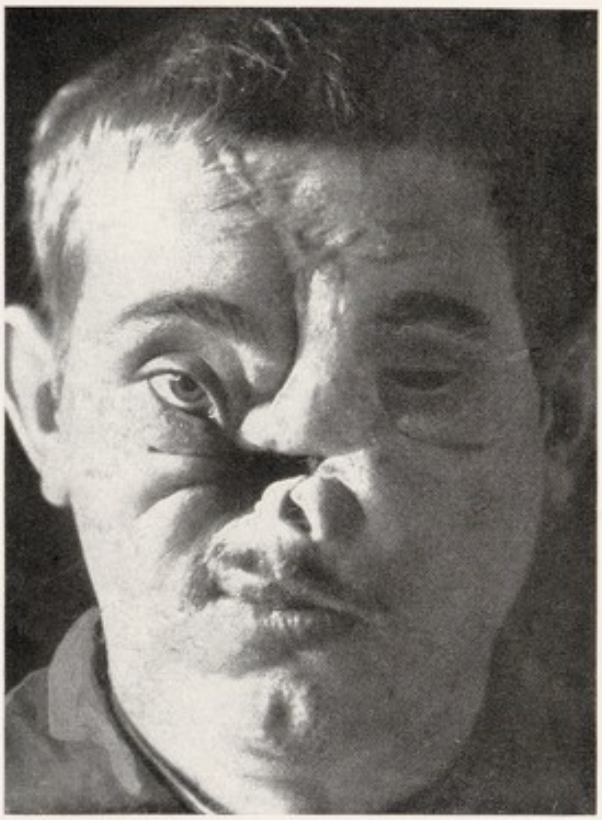

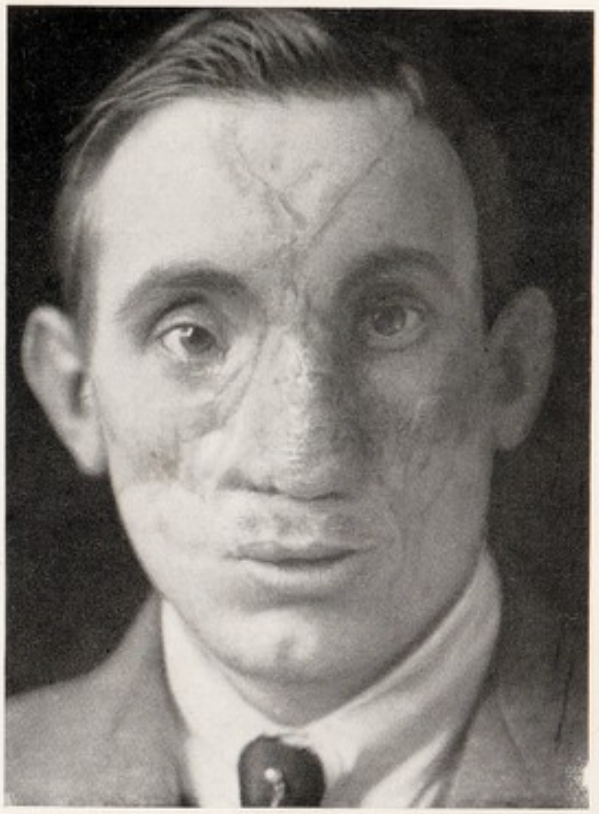

Fig. 1412. **Fig. 1413.**
Kombinierter frontaler, buccaler und brachialer Oberkieferersatz.

Fehlt die untere Orbitalfläche in großem Umfange und besteht eine große Kommunikation mit der Kiefer- und Nasenhöhle, so kann ein (durch freie Hautplastik) gedoppelter Stirnlappen zum Ziel führen. Ich verweise auf Fig. 1174—79 (S. 546—47).

B. Ersatz des Oberkiefers durch hartes Material.

a) Ersatz von kleineren Oberkieferdefekten. (Untere Ophthalmo-Antroplastik.)

Sind kleinere Teile des Oberkiefers zerstört, so werden sie am besten durch Knorpelstücke aus dem Rippenbogen oder durch entsprechend geschnittene Platten aus der Tibia, am einfachsten aber durch Einlagerung entsprechend geformter Elfenbeinstücke ersetzt. Voraussetzung ist, daß die Haut über den eingesunkenen Stellen nicht mit zu dünnen Narben bedeckt ist. (Dickere Narben sind oft kein Hindernis und können ähnlich wie die Haut von der Unterlage abgelöst werden.) Die Technik hierüber findet sich im allgemeinen Teil (Fig. 113) und S. 325 (II. Teil) Fig. 635 und 636.

Sind die Narben aber gar zu dünn, so werden sie am besten vorher ausgeschnitten und durch normale Haut ersetzt, sei es aus der Nachbarschaft oder aus entfernteren Teilen (z. B. durch einen Stiellappen aus der Armhaut).

Von kleineren, aber sehr zur Entstellung des Gesichts beitragenden Oberkieferdefekten kommen noch in Betracht die Zerstörung der Pars orbit. max. sup., die in der Regel mit der Zerstörung der orbitalen Jochbeinpartie einhergeht, die untere Fläche der Orbita tiefer stellt und ein Tiefersinken des Auges bewirkt. Ein Beispiel hierfür stellt der von Lexer publizierte Fall (Fig. 1414) dar, in dem eine Senkung des Augapfels

nach einer Oberkieferverletzung mit Defekt des Orbitalbodens und unteren Orbitalrandes eingetreten war. Korrigiert wurde die Senkung des Augapfels durch Einlagerung von

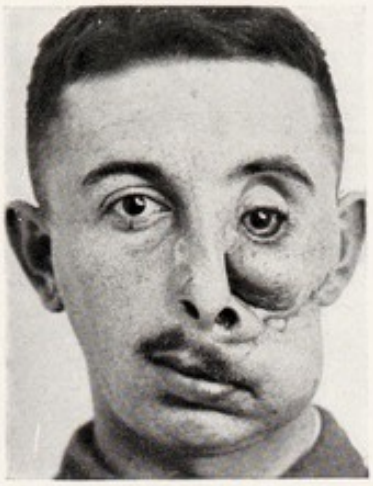

Fig. 1414.
Senkung des Augapfels nach Oberkieferverletzung. Defekt des Orbitalbodens und unteren Orbitalrandes.

Fig. 1415.
Nach Herstellung des Orbitalbodens und -Randes durch Knorpelkeile.

Einlagerung von Knorpel unter den Bulbus (nach Lexer, Wiederherstellungschirurgie 1919).

Knorpel unter den Bulbus, wodurch gleichzeitig die ganze Lidspalte nach oben verschoben wurde. Fig. 1415 zeigt den Zustand nach Herstellung des Orbitalbodens durch Knorpelkeile.

b) Verfahren bei totalem Oberkieferdefekt.

Fehlen beide Oberkieferhälften, so ist nach meiner Kenntnis ein osteplastisches Verfahren bisher nicht erprobt. Auch haben sich bisher die Prothesen nicht bewährt. Wenigstens ist es in dem von mir beschriebenen Falle, in dem neben den beiden Oberkiefern noch die Wangen, die Nase und die Oberlippe fehlten, nach dem chirurgischen Ersatz dieser Weichteile ersten Fachmännern auf diesem Gebiete nicht gelungen, eine Prothese zu konstruieren, welche der Patient hätte tragen können resp. wollen.

α) Vorschlag von J. Joseph.

(Ersatz aus Tibiastücken in Brückenkopfhautlappen vorher eingeschlagen.)

Wie ich an anderer Stelle (siehe Wangenplastik, Verhandl. der Deutsch. Gesellschaft f. Chirurgie 1926, Diskussionsbemerkung S. 129ff.) bereits mitgeteilt habe, halte ich es in solchem Falle für zweckmäßig, unter dem großen Brückenkopfhautlappen, der von einem Ohr zum anderen reicht und der die beiden Aa. temporales enthält, eine mehrfach geteilte Tibiaplatte, siehe Fig. 1392 und Fig. 1417, oder einen Hüftkamm siehe Fig. 114, einzufügen, um das Material für die Außenfläche des knöchernen Oberkiefers zu haben. Die Technik für die Herstellung so großer Tibiaplatten siehe im Allgemeinen Teil, Fig. 113. Für die Technik der mehrfachen Teilung der Tibia zwecks Umformung in ein für Ersatz des Ober- oder Unterkiefers passendes Stück, empfehle ich das Sägen des Knochenstückes auf der verkehrt gehaltenen Säge (siehe Fig. 1416). Auf diese Weise ist das Periost am sichersten zu schonen. Fig. 1417—1417a zeigen die auf diesem Wege aus der Tibiaplatte herstellbaren Formen.

Bei dieser Gelegenheit darf ich das einfache Instrumentarium im Bild wiedergeben, wie ich es für die Herstellung bestimmter Formen von Knochenstücken zum

Ersatz für Gesichtsknochen (Nasen-, Stirnbein-, Oberkiefer-, Jochbeindefekte) benutze. Siehe auch den osteoplastischen Arbeitsplatz S. 322.

Fehlt ein Teil des Proc. alveolaris, so wird er am besten durch zahnärztliche, mit Zähnen versehene Prothesen ersetzt, wie sie in Lehrbüchern der Orthodontie beschrieben werden (siehe auch Unterkieferplastik).

Fig. 1416.
Technik für die Teilung einer Tibiaplatte in zwei und mehr Teile nach J. Joseph.
Die Platte wird bis zur Durchtrennung auf der verkehrt gestellten, an die Brust gedrückten Bogensäge geschleift.

β) Verfahren von Heinemann-Grüder im Anschluß an das Verfahren der Brückenkopfhautlappen-Transplantation (Senn u. J. Joseph).

An dieser Stelle sei auch eines Verfahrens gedacht, das Heinemann-Grüder in Fortsetzung meiner an dem Türken[1]) vorgenommenen ungewöhnlich großen Gesichtsplastik ausgeführt hat und das zugleich über das weitere Schicksal des Patienten unterrichtet.

[1]) Siehe S. 644—648 der Wangenplastik. — Am 23. Oktober 1930 teilte Oberreg.-Med.-Rat Prof. Lennhoff vom Hauptversorgungsamt Berlin mir mit, daß der Türke nach seiner Entlassung aus der von mir geleiteten Abteilung für Gesichtsplastik noch von Reg.-Med.-Rat Heinemann-Grüder von Okt. 1922 bis März 1925 weiter operiert wurde. — Dieser machte mir am 24. Okt. 1930 die hier kurz wiedergegebene Mitteilung, die zu verwenden er mir freundlichst gestattete.

Heinemann-Grüder mobilisierte zwei Drittel der von mir hergestellten oberen Nasenhaut mittelst eines dachförmigen Schnittes (Fig. 1418a), klappte das dadurch entstandene Hautdreieck um 90 Grad nach hinten und nähte es in Höhe des harten Gaumens als Ersatz für ihn an die Seitenteile an. Durch diesen Ersatz eines großen

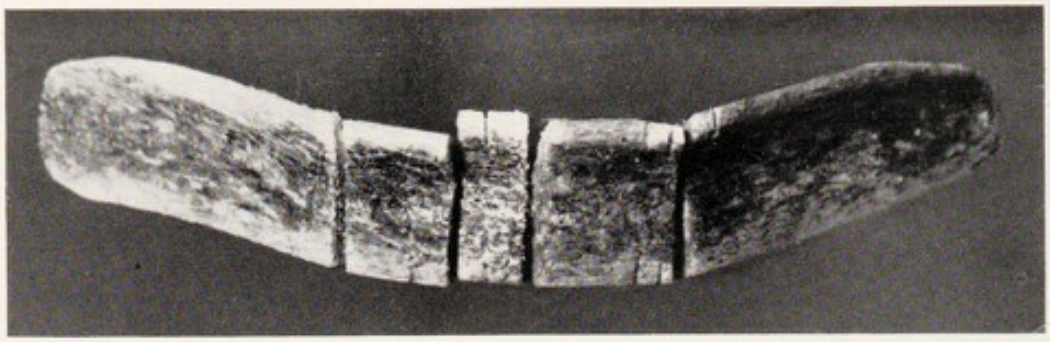

Fig. 1417.
Die Tibiaplatte ist bei erhaltenem Periost in fünf Teile geteilt und nach dem Periost hin in Form des Mittelstückes des Oberkiefers gebogen.



Fig. 1417a.
Tibiaplatte in die Form der mittleren Partie des Oberkiefers gebogen.
Ansicht von der Periostseite.

Teiles des harten Gaumens, der also eine umfangreiche, aus einem Teil meines großen Visierlappens gebildete Uranoplastik darstellt, wurde die vorher ganz undeutliche nasale Sprache gebessert und auch die Nahrungsaufnahme erleichtert.

Die fehlenden zwei Drittel der Nase ersetzte Heinemann-Grüder durch einen senkrechten an der Clavicula gestielten Brusthautlappen und suchte aus dem langen Stiel des Brusthautlappens das untere Drittel der Nase noch weiter zu ergänzen (Fig. 1418b). Eine Knocheneinpflanzung hat Heinemann-Grüder nicht gemacht. Im Herbst 1925 wurde der Patient von seiner Heimatbehörde (Türkei) zurückgerufen.

Es ist sehr bemerkenswert, daß der von mir im Falle des Türken angewandte Brückenkopfhautlappen auch dazu dienen kann, bei vollständigem Fehlen der Oberkieferbeine den fehlenden harten Gaumen in einem Ausmaße zu ersetzen, wie es durch die anderen Methoden der Uranoplastik nicht möglich ist.

Kombination von totalem Nasen-, halbseitigem Kiefer- und Wangendefekt.

Oehlecker hat einen umfangreichen Defekt der Nase, einer Wange samt Oberkiefer durch interessante Auto- und Homoeoplastiken korrigiert und im Auszug im Arch. f. klin. Chir., Bd. 46, p. 63 mitgeteilt sowie in extenso in Bruns Beitr. z. klin. Chir. 1922.

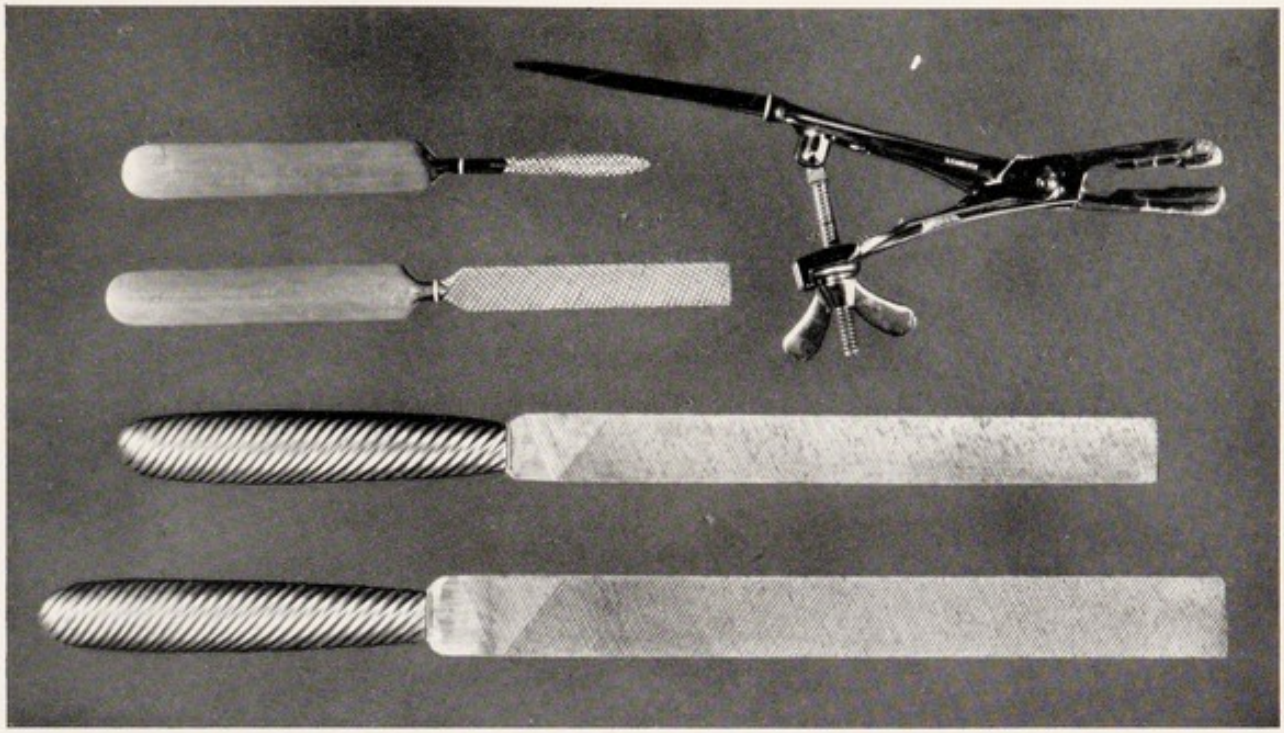

Fig. 1418.
INSTRUMENTARIUM VON J. JOSEPH
ZUR HERSTELLUNG EINFACHER KNOCHENFORMEN.
Die kleinste Feile ist eine Konvexfeile zur Herstellung von konkaven Formen.
Rechts oben die Schraubstockzange (s. Fig. 630, S. 322).
(ca. $^1/_3$ natürlicher Größe.)

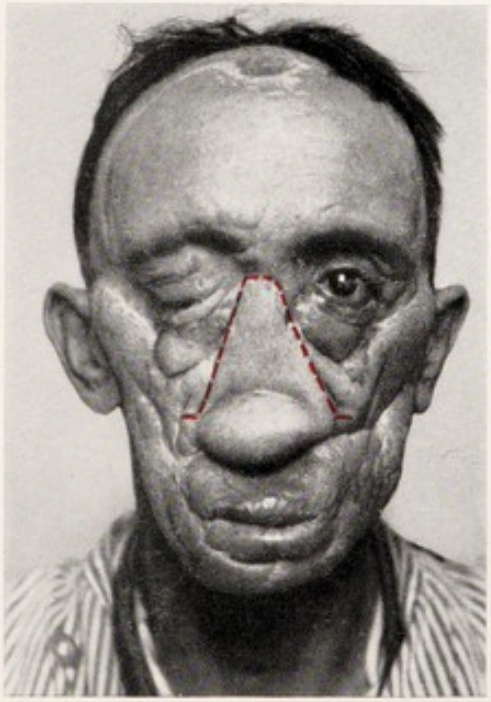

Fig. 1418a.
Vorderansicht der in Fig. 1389 dargestellten Bilder nach Entfernung des Winkelhakens. — Zustand nach der Transplantation des Kopfhautbrückenlappens (Visierlappens) von J. Joseph.
Die rote durchbrochene Linie zeigt die Schnittführung für den Ersatz des harten Gaumens von Heinemann-Grüder.

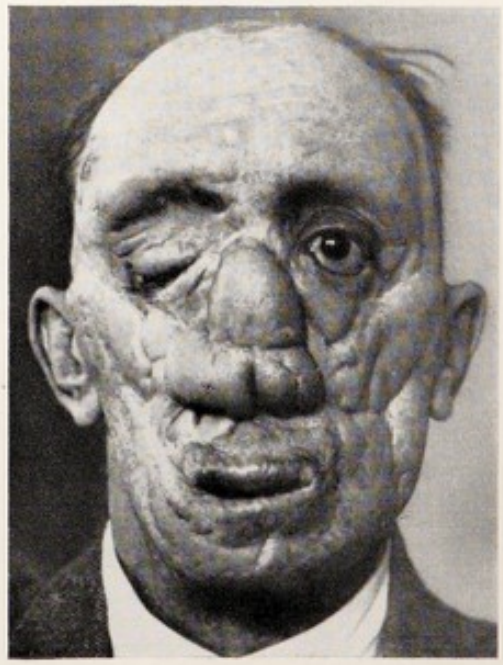

Fig. 1418b.
Der neue große Nasendefekt aus einem am Schlüsselbein gestielten Brusthautlappen und seinem langen Stiel von Heinemann-Grüder ersetzt.

Anhang: Jochbeinplastik (Zygoplastik).

Beim Jochbein kommen Hypertrophien und Defekte vor. Treten die Jochbögen abnorm hervor, so handelt es sich um ihre Hypertrophie.

1. Hypertrophie des Jochbeins resp. des Arcus zygomaticus.

Die Hypertrophie des Arcus zygomaticus wird korrigiert durch

partielle Resektion des Arcus zygomaticus.

Von einem senkrechten Einschnitt dicht am Ohr wird das Periost des Jochbogens mittels des Raspatoriums abgelöst und dann die übermäßige Konvexität mit einer Stichsäge abgesägt. Etwa noch hervorstehende Kanten werden mit einer Feile abgefeilt. Ein von mir in dieser Weise operierter Patient verweigerte leider die Publikation der Bilder.

2. Jochbeindefekte (Zygo-neoplastik).

Die Korrektur von Jochbeindefekten bewirkt man durch

Jochbeinersatz (Zygo-neoplastik).

Insoweit das Jochbein den Orbitalrand bildet resp. bilden hilft, verweise ich auf den Ersatz, der bereits bei dem Defekt des maxillaren Abschnittes der Orbita beschrieben wurde. Die betreffenden Verfahren, Unterlagerung von Knorpelkeilen und Fascienzügel sind im vorhergehenden Abschnitt dargestellt (Fig. 1414 und 1415).

Fehlt das Jochbein gänzlich oder ist der Körper eingedrückt, so trifft hier dasselbe zu, was für den Oberkiefer gesagt ist. Es genügt entweder der Ersatz durch dickere Weichteile der Nachbarschaft oder aber es wird Knochen, Knorpel oder am besten wohl Elfenbein in einer diesem Gesichtsteil entsprechenden Form geschnitten und eingefügt.

Zweiter Teil: Unterkieferplastik (Kato-gnathoplastik).

Auch bei der Unterkieferplastik kann es sich um die Verkleinerung abnorm entwickelter oder den Ersatz fehlender Teile handeln. Je nachdem es sich um die Reduktion im Übermaß entwickelter Gesichtsteile auf normale Größe oder um den Ersatz fehlender Unterkieferteile handelt, kann man also von einer Gnathomioplastik und einer Gnathoneoplastik sprechen.

I. Hypertrophie des Unterkiefers.

Als eine Form übermäßiger Entwicklung ist zu nennen:

1. Das abnorme Hervorstehen der Kieferwinkel.

Diese schaufelartige Prominenz der Anguli mandibulae ist, in schwachem Grade entwickelt, besonders bei älteren Individuen physiologisch. In starker Ausbildung wirkt sie bei jugendlichen Individuen zweifellos als Deformität und gibt dem Gesicht einen vierkantigen, wilden exotischen Ausdruck, der die betreffenden Personen stark deprimiert. Die Korrektur geschieht durch

Verkleinerung des Kiefers (Kato-gnathomioplastik).

Ich habe zu diesem Zwecke beiderseits, von einem Hautschnitt unter und hinter dem Kieferwinkel die exostosenähnlichen Vorsprünge mit Stichsäge und Meißel abgetragen. Fig. 1419 zeigt kurz nach der Operation die frische Hautnarbe. Ein Bild vor der Operation ist leider nicht aufgenommen.

2. Hypertrophie der Masseteren und der Kieferwinkel.

Die Fig. 1419a zeigt einen Fall von Hypertrophie der Masseteren, bei dem die Masseteren etwa dreimal so dick waren als in der Norm. Die Korrektur, die ich bisher noch nicht ausführen konnte — der Fall ist mir erst letzthin zugegangen —, besteht in birnenförmigen

Excisionen aus den Masseteren.

Biologisch stehen dem keine Bedenken entgegen, da wir zur Korrektur der Facialis-Lähmung gewöhnt sind, etwa die Hälfte des normalen Masseters abzuspalten. Der Rest reicht immer für den Kauakt aus.

Fig. 1420 zeigt im Röntgenbild ein abnormes Hervortreten der Kieferwinkel nach unten.

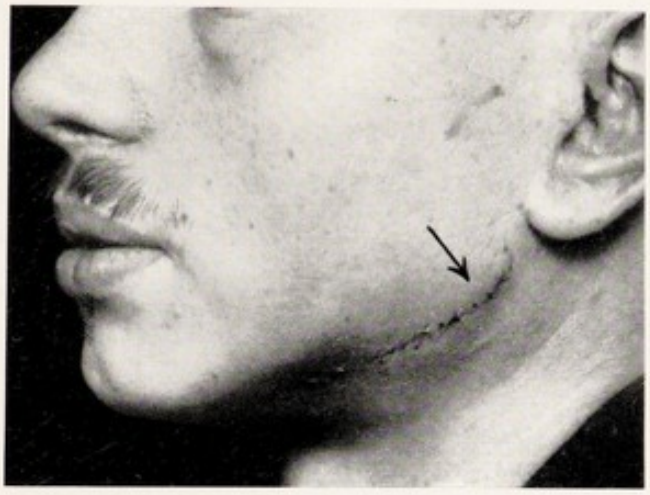

Fig. 1419.
Vorspringender Kieferwinkel, korrigiert durch Abtragen des Knochenvorsprunges (s. Narbe!).

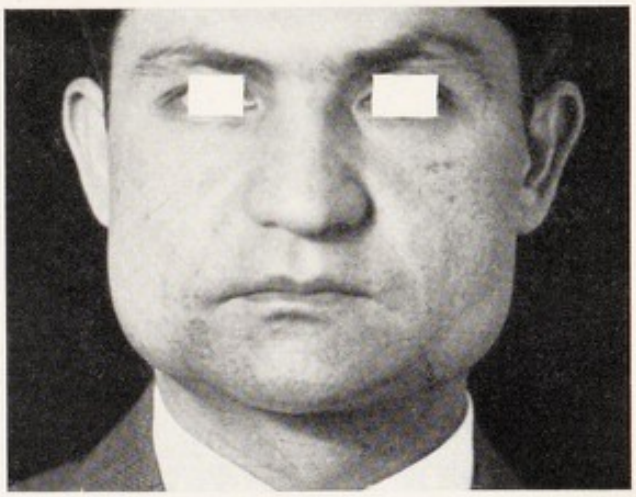

Fig. 1419 a. Starke Hypertrophie der Masseteren und der Kieferwinkel.
Keine Hypertrophie der Wangenhaut. Diese von normal dünner Beschaffenheit.

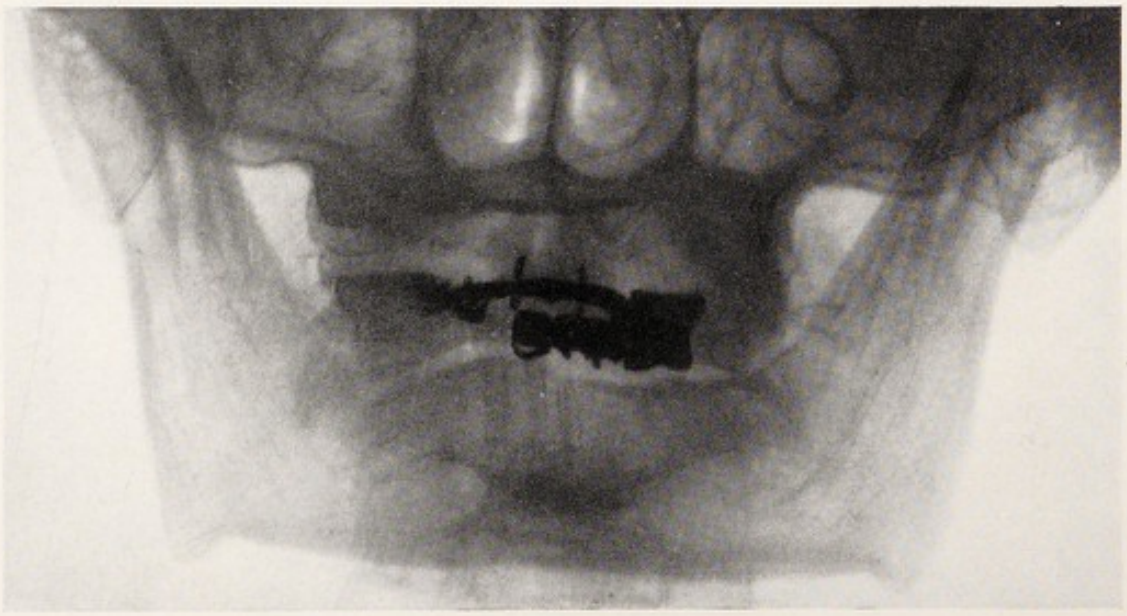

Fig. 1420. Röntgenbild zu Fig. 1419 a. Hypertrophie der Kieferwinkel.

3. Das abnorme Hervortreten des Kinnes durch Hautverdickung (Adipose oder cutane Progenie).

Bei der ostealen oder cutanen Progenie ist der Kinnvorsprung wesentlich durch Hyperplasie des Unterhautfettgewebes bedingt (siehe Fig. 1421 u. 1421a). — Die Korrektur besteht in der ausgiebigen Entfernung des Überschusses des Unterhautfettgewebes, und zwar von einem unterhalb des Kinns liegenden horizontalen Schnitt aus. Springt der unterste

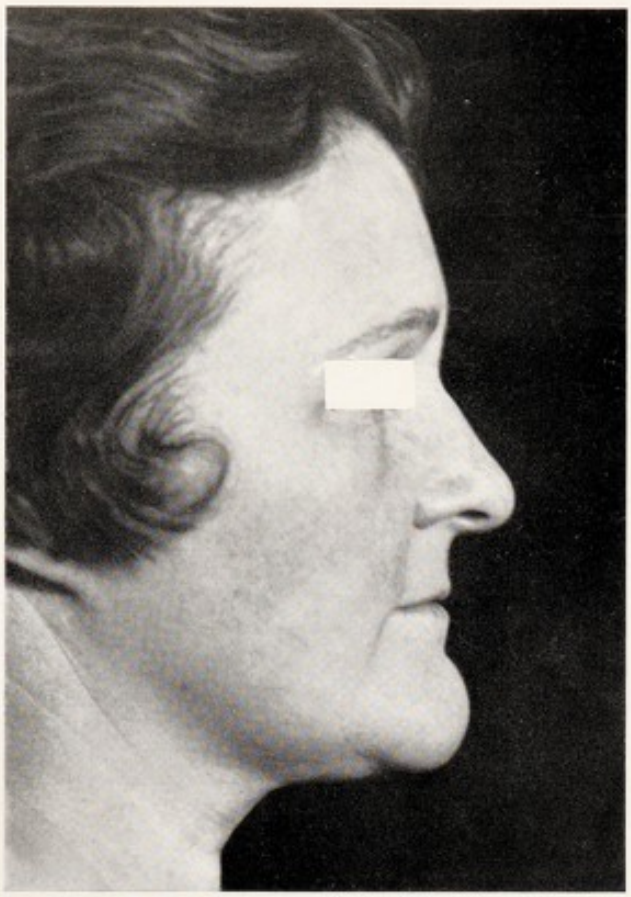

Fig. 1421. Adipose Progenie und Doppelkinn.

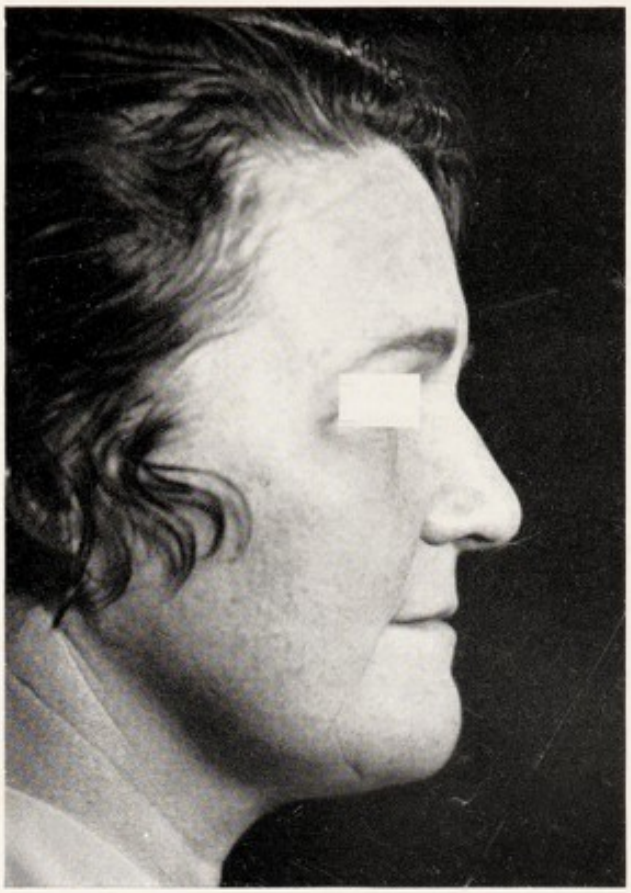

Fig. 1421 a. Zustand nach der Plastik.

BESEITIGUNG DES DURCH FETTANSAMMLUNG ENTSTANDENEN ABNORM PROMINENTEN KINNES (DER ADIPOSEN PROGENIE) DURCH SUBCUTANE FETTEXCISION VON DER UNTERKINNFALTE AUS (J. JOSEPH).

Fig. 1421 b. Osteogene Progenie.
(Nach Edward und Angle, Behandlung der Okklusionsanomalien der Zähne.)

Rand nach Art einer Exostose hervor, so kann von demselben Schnitt aus auch dieser Rand mit Hammer, Meißel und Feile entfernt werden. Die Hauptsache in solchem Fall besteht aber in der Entfernung des Unterhautfettgewebes.

II. Stellungsfehler des Unterkiefers, durch Hypertrophie des Knochens verursacht.

a) Osteogene Progenie.

Unter osteogener Progenie oder Progenie κατ' ἐξοχήν versteht man das Vortreten des gesamten Unterkieferbogens vor den Oberkieferbogen (siehe Fig. 1421b).

α) Doppelseitige Keilresektion am Corpus mandibulae (Methode Angle).

Um solchen Fall zu korrigieren, hat man die senkrechte Excision eines trapezförmigen Stücks aus dem Unterkiefer, und zwar doppelseitig empfohlen (siehe Fig. 1422). Angle[1]) berichtet über zwei Operationen dieser Art.

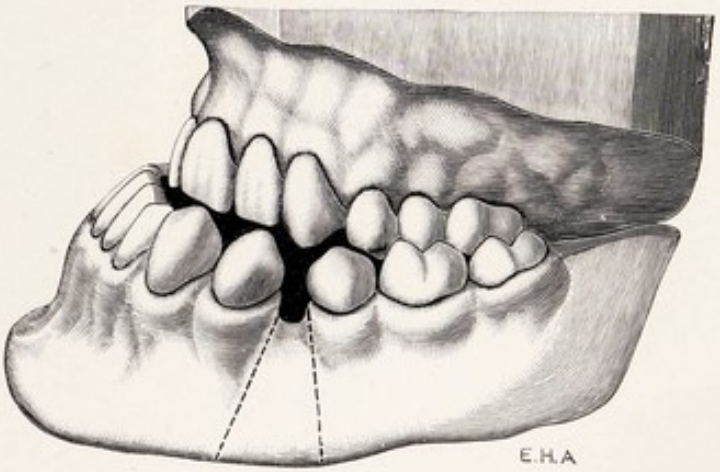

Fig. 1422.

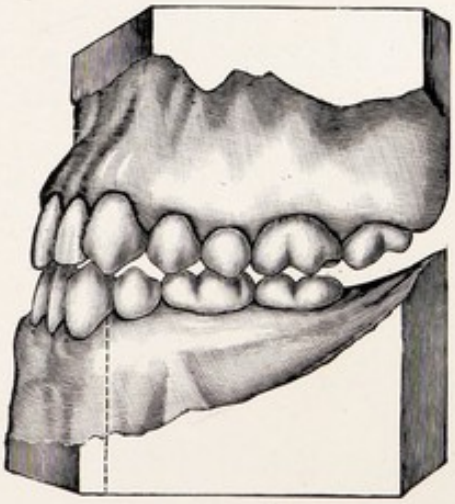

Fig. 1422 a.

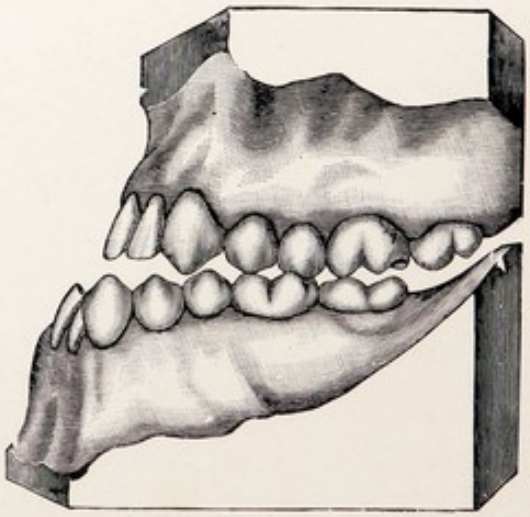

Fig. 1422 b.

Fig. 1422—1422 b. Keilförmige Resektion aus dem Unterkiefer nach Angle.
(Aus: Edward und Angle, Behandlung der Okklusionsanomalien der Zähne.)

„Die Operation wurde seitdem zweimal ausgeführt, das eine Mal mit Erfolg im Baptistspital in St. Louis, wobei trotz der unzulänglichen Fixation die Wiedervereinigung ganz prompt und ohne Schädigung der Zahnpulpen erfolgte, und das zweite Mal in New-Orleans, wobei der Patient bei totalem Verlust des Unterkiefers durch Nekrose beinahe

[1]) Edward und Angle, Behandlung der Okklusionsanomalien der Zähne 1908.

der Operation erlag. Der Mißerfolg im letzten Falle ist nicht zu verwundern, da die Teile an den Kieferwinkeln und nicht aus dem Kieferkörper entfernt wurden und die Kiefersegmente eigentlich gar keine Stützen erhielten, indem man sich mit dem Bertonverband und je einer rohen Knochendrahtligatur auf jeder Seite als Fixation begnügte. Eine dieser Ligaturen lockerte sich am dritten Tage nach der Operation und wurde ausgestoßen, ohne wieder ersetzt zu werden; der Chirurg war eingeschüchtert und entließ den Patienten.".

Fig. 1423.

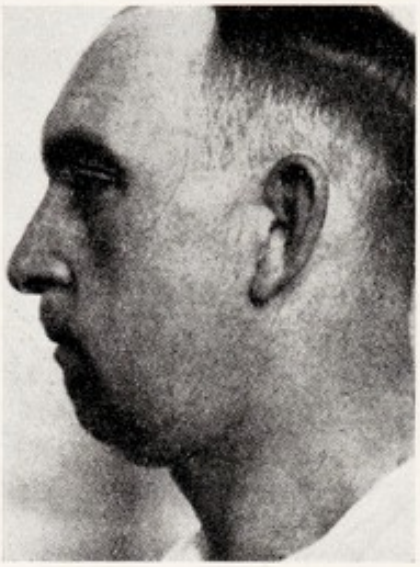

Fig. 1423 a.

Fig. 1423 b.

KORREKTUR DER PROGENIE NACH ANGLE, FALL VON WASSMUND.
(Med. Welt 1930, p. 323.)

Die Fig. 1422a und 1422b erläutern das Verfahren näher.

Angle[1]) gibt dann noch die genauere Art der Fixation der wieder vereinigten Unterkieferabschnitte an, über welche ja im letzten Kriege die umfangreichsten Erfahrungen gemacht worden sind.

Ein prägnantes Beispiel für diese Methode hat Wassmund in der Med. Welt 1930 Nr. 10 veröffentlicht. Fig. 1423 zeigt eine starke Progenie. Fig. 1423a zeigt ein interessantes Zwischenstadium nach beiderseitiger Resektion von je $1^1/_2$ cm aus dem horizontalen Teil des Unterkiefers. Fig. 1423a zeigt die Zurücksetzung des Kinnes und zugleich ein Doppelkinn, das sich bei Zurücksetzung des Kinnteils gebildet hatte. Fig. 1423b zeigt das Endergebnis nach Beseitigung des Doppelkinnes.

β) Horizontale Sägeschnitte durch die Unterkieferäste.

Die zweite Methode besteht in der Durchtrennung der aufsteigenden Kieferäste ungefähr in derselben Linie, in der sie auch gelegentlich brechen können (Fig. 1424). Sie wird am besten oberhalb der Lingula zwecks Schonung des Nervus und der Arteria mandibularis ausgeführt, und zwar entweder mittels der Giglischen Säge (Fig. 1425a) oder mittels einer Stichsäge von einem senkrechten Einschnitt unterhalb des Ohrläppchens parallel zum Kieferrande. Wendet man die Giglische Säge an, so muß auch medial vom Kieferast eine kleine äußere Öffnung gemacht werden (siehe Blair, Surgery and diseases of the mouth and jaws. 3. Edition 1918 Fig. 1425a—c).

[1]) Edward und Angle, Behandlung der Okklusionsanomalien der Zähne, 1908.

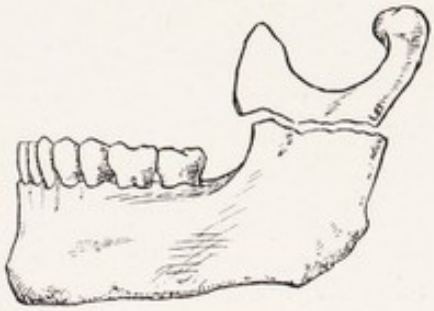

Fig. 1424.
Lokalisation des horizontalen Sägeschnitts (s. Text).

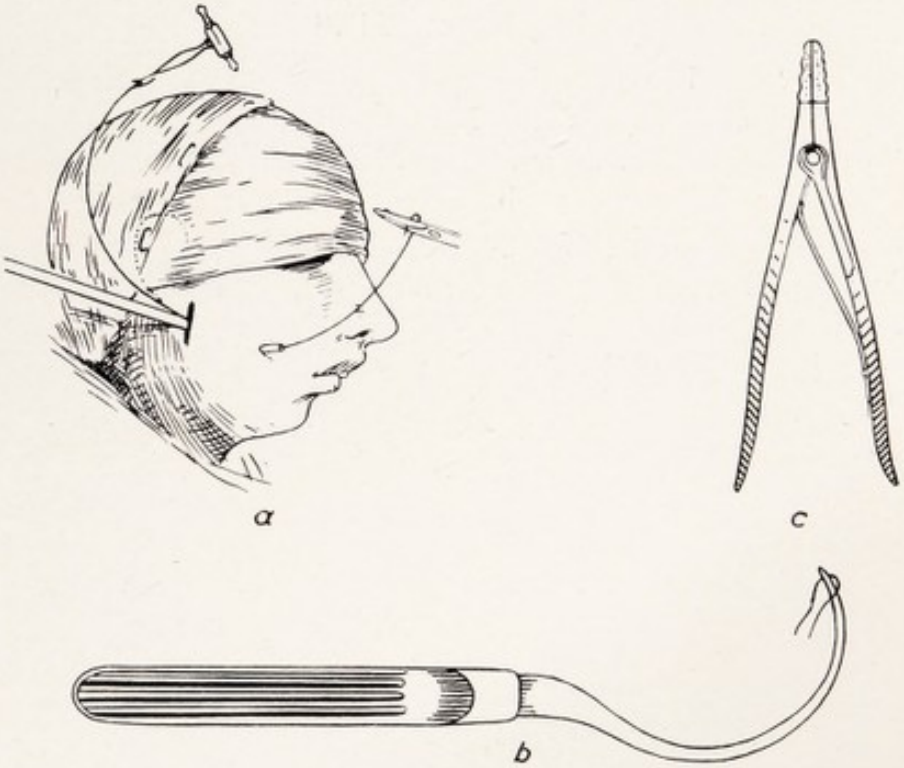

Fig. 1425 a—c.
Trennung der Kiefer mittels der Giglischen Säge.
(Aus Blair: Surgery and diseases of the mouth and jaws. 3. Edition 1918.)

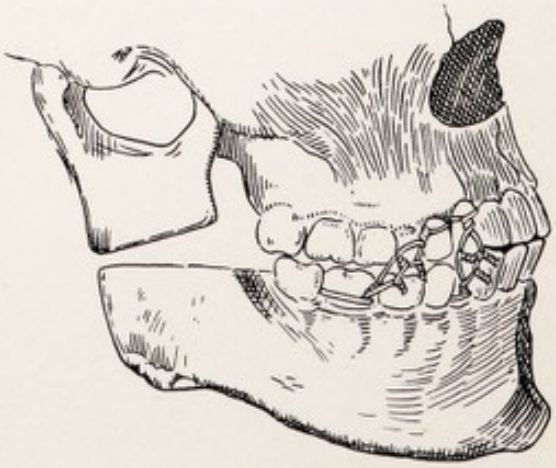

Fig. 1426.
Neue Stellung des Unterkiefers nach horizontalem Sägeschnitt aus den Kieferästen. Fixation an den Zähnen.
(Aus Blair: Surgery and diseases of the mouth and jaws. 3. Edition 1918.)

Ist die Osteotomie doppelseitig ausgeführt, so erfolgt die Rückwärtsschiebung des ganzen unteren Abschnittes. Ist das geschehen, so muß sogleich die Fixierung in der neuen Stellung von seiten des Zahnarztes vorgenommen werden, und zwar durch Gummizüge, für deren Befestigung er zuvor mit Häkchen versehene Ringe an den Zähnen angebracht hat. Fig. 1426 zeigt die dentale Fixierung der Unterkieferkörper in korrigierter Stellung.

Die auf diese Weise bewirkte Verkleinerung des Unterkiefers, könnte mit Recht auch als „Orthognathoplastik" bezeichnet werden, da es sich ja zugleich um die Korrektur eines Stellungsfehlers des Unterkiefers handelt.

b) „Offener Biß."

Der „offene Biß" ist eine Okklusionsanomalie, die darin besteht, daß die Zahnreihen nur stellenweise, z. B. nur im Molarenteil aufeinanderbeißen, während sie weiter nach vorn auseinanderweichen. Der Mangel kann nach Waßmund sowohl durch eine fehlerhafte Bildung des Oberkiefers, wie durch eine solche des Unterkiefers bedingt sein (Med. Welt 1930, p. 323).

Die zweckmäßige Behandlung hat die Aufgabe, den Unterkiefer an geeigneter Stelle zu durchtrennen und in den Biß des Oberkiefers einzustellen und kann hier zugleich kosmetische und funktionelle Wirkung erzielen.

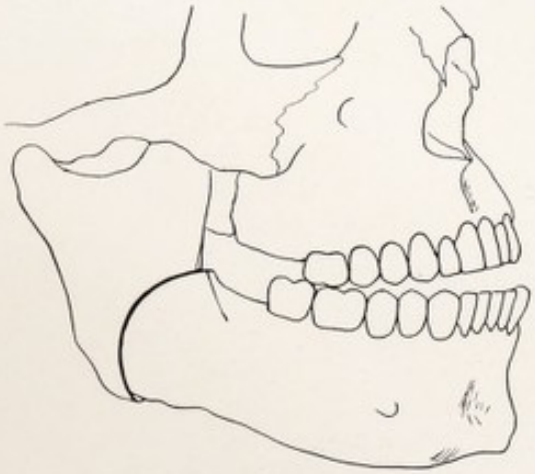

Fig. 1426 a.

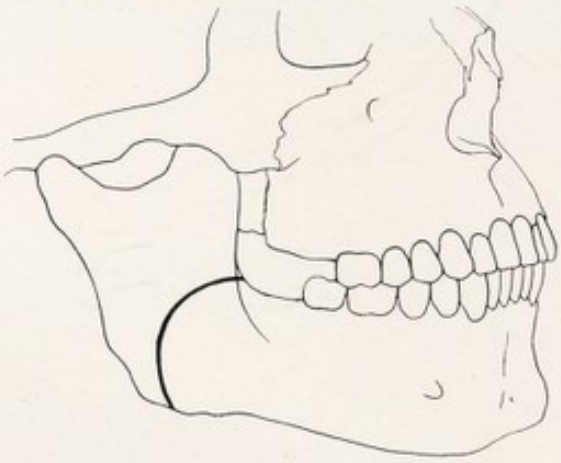

Fig. 1426 b.

Bogenförmige Osteotomie am Kieferwinkel zwecks Behebung der Progenie und des offenen Bisses.
(Aus Sonntag und Rosenthal, Lehrbuch der Mund- und Kieferchirurgie.)

Der Fehler kann auch durch falsche Einstellung des Oberkiefers bedingt sein, ein Fehler, für den bisher Operationsmethoden nicht angegeben sind. Waßmund hat indessen mehrere neue Operationsmethoden für verschiedene Fälle dieser Art ausgearbeitet und mit Erfolg durchgeführt. An der oben zitierten Stelle sind sie nicht dargestellt. Über die Indikation äußert sich Waßmund wie folgt:

„Ich muß erwähnen, daß nur hochgradige Fälle dieser Art der chirurgischen Behandlung absolut bedürfen, daß geringe Grade sich orthopädisch durch Richtapparate behandeln lassen; die Orthodontie ist heute eine hochentwickelte und sehr erfolgreiche Kunst. Da die Behandlung aber etwa 2 Jahre und mehr dauert und recht hohe Kosten verursacht, ist sie für die Minderbemittelten nicht tragbar; so gibt auch das soziale Moment oft eine Indikation zur chirurgischen Behandlung, die schnell einen Erfolg gibt."

Die Figuren 1426a und 1426b zeigen schematisch den offenen Biß und seine Behandlung durch bogenförmige Osteotomie.

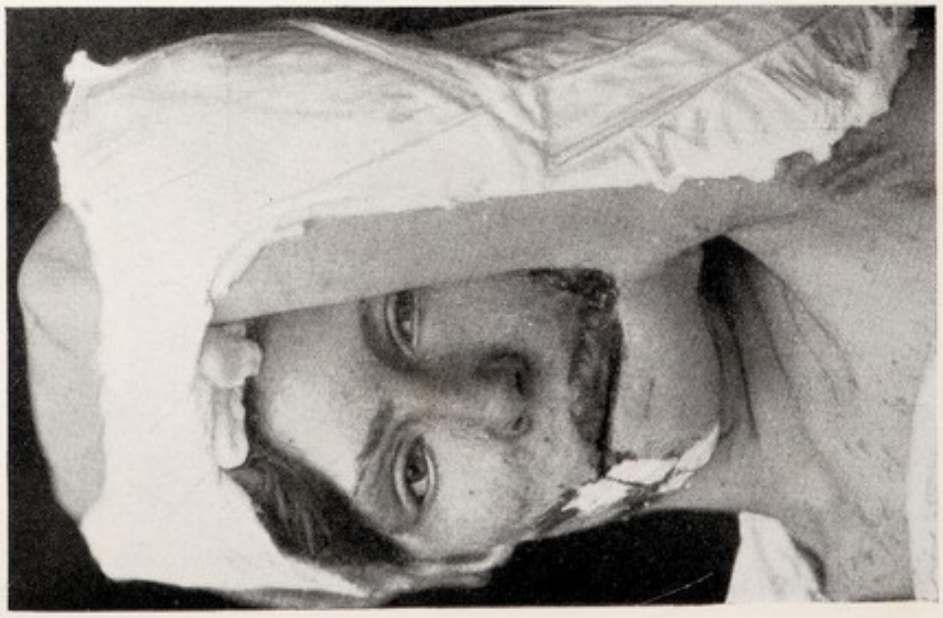

Fig. 1427.
Nach der Anheilung der Armhaut.

Fig. 1428.
Nach der Abtrennung der Armhaut.

Fig. 1429.
Nach der Modellierung.

KINNHAUTERSATZ AUS DEM ARM NACH VERBRENNUNG.

III. Unterkieferdefekte (Kato-gnatho-neoplastik).

Man muß hauptsächlich zwei Arten von Unterkieferdefekten unterscheiden:

A. Große Unterkieferdefekte.

B. Mikrognathie. Unterkiefer vollständig, aber zurückstehend.

A. Große Unterkieferdefekte.

Der Ersatz der Unterkieferdefekte setzt sich zusammen:

1. Aus dem Hautersatz.
2. Aus dem Knochenersatz.

1. Hautersatz des Unterkiefers.

Der Ersatz der Haut und Schleimhaut wird bei kleineren Defekten durch gestielte Lappen aus der nächsten Nachbarschaft bewirkt.

Fig. 1430. Tricipitale Methode der Kinnhautbildung.
(II. Methode von J. Joseph.)
Erfolg siehe in den Figuren 1694 und 1696 im II. Nachtrag „Äußere Körperplastik", S. 811—816.

a) brachiale Methode.

Ist der Defekt mittelgroß, so wird die fehlende Haut aus dem Arm ersetzt.

Die Figuren 1627—1629 zeigen den Ersatz aus der über dem M. biceps gelegenen bicipitalen Armhaut.

Mit besonderem Nutzen kann wegen des dicken Unterhautfettgewebes, zumal bei Frauen die Tricipitalhaut verwendet werden (tricipitale Methode). Das dicke Unterhautfettgewebe sichert den Erfolg weit besser als die relativ dünne Haut über dem Biceps. Fig. 1430 zeigt die Methode in einem praktischen Falle. Den Erfolg zeigen die Abbildungen im II. Anhang (Fig. 1693—1703). Es handelte sich um einen Fall, in dem die Beseitigung der exzessiven Brandnarbe am Halse die Hauptaufgabe war und die Kinnbildung erst in zweiter Linie in Betracht kam.

b) Die pectorale Methode.

In manchen Fällen empfiehlt sich die Überpflanzung eines oder zweier großer Brusthautlappen mit Stielbildung unter dem Schlüsselbein, entsprechend der Gefäßversorgung der Haut (Fig. 1431) an dieser Stelle. Die Fig. 1432—1434 zeigen die Verwendung eines Brustlappens zur Deckung eines kleinen Unterkieferhautdefektes. Fig. 1435 zeigt die Bildung der Oberlippe bei diesem Patienten durch einen Kopfhautlappen. Handelt es sich um einen subtotalen Defekt, so sind 2 große Brustlappen erforderlich. Auf diese Weise gelang mir in dem in den Fig. 1436—1441 dargestellten Falle der kosmetisch vollständige Ersatz des Unterkiefers. Fig. 1439 und 1440 zeigen die Transplantation des linksseitigen, Fig. 1441 die Transplantation eines

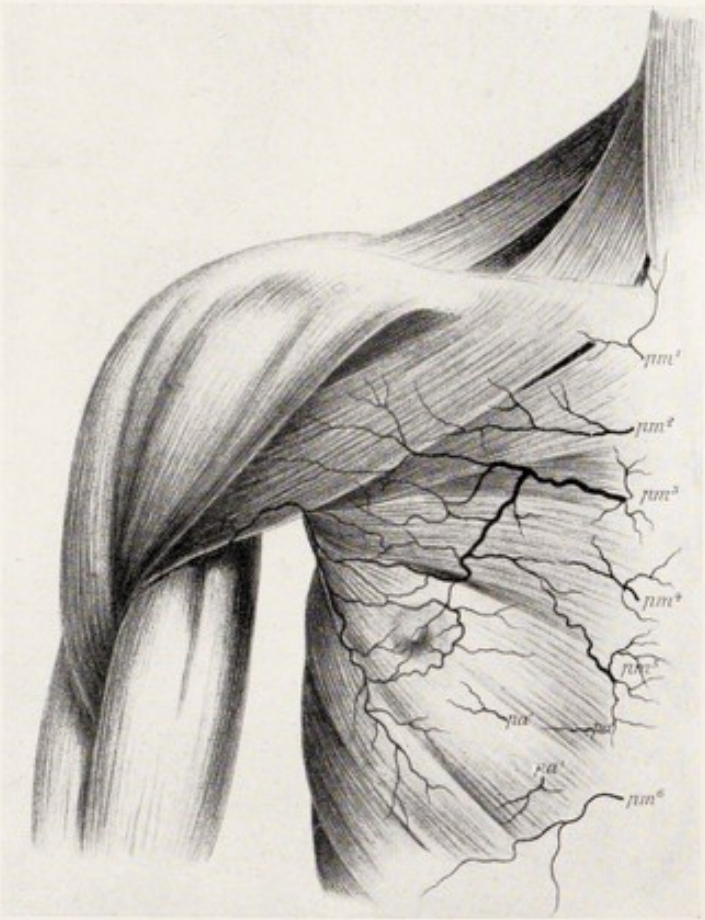

Fig. 1431. Die Rami perforantes der Arteria mammaria interna.
(Aus Manchot: Die Hautarterien des Körpers.)

rechtsseitigen Brusthaut-Lappens von je 25 cm Länge und 8 cm Breite. Vor der Brustlappenüberpflanzung mußte in diesem Falle die in der Kehlkopfgegend angewachsene Zunge (Fig. 1436) abgelöst und durch freie Hauttransplantation ein neuer Zungenboden als Schleimhautersatz geschaffen werden (Fig. 1437). Auf diese Weise und durch darauffolgende chirurgische Modellierung ist der in kosmetischer Beziehung vollständige Ersatz des Unterkiefers einschließlich einer Kinnbildung gelungen (Fig. 1438). In die von mir vorgeschlagene doppelseitige Einfügung der Crista ossis ilei willigte Patient nicht ein. Er machte diese Operation davon abhängig, daß er mit dem dadurch zu gewinnenden Unterkiefer auch würde kauen können. Da ich einen solchen Erfolg nicht in Aussicht stellen konnte, unterblieb die Operation. Patient war mit dem kosmetischen Erfolg und, soweit es sich um die Beseitigung



Fig. 1432.
Narbiger Unterlippen- und Kinnhaut- sowie Oberlippendefekt.
Ektropion der Unter- u. Oberlippe; Brandverletzung.

Fig. 1433.
Nach der Transplantation gestielter Lappen aus der Brust- und Kopfhaut.

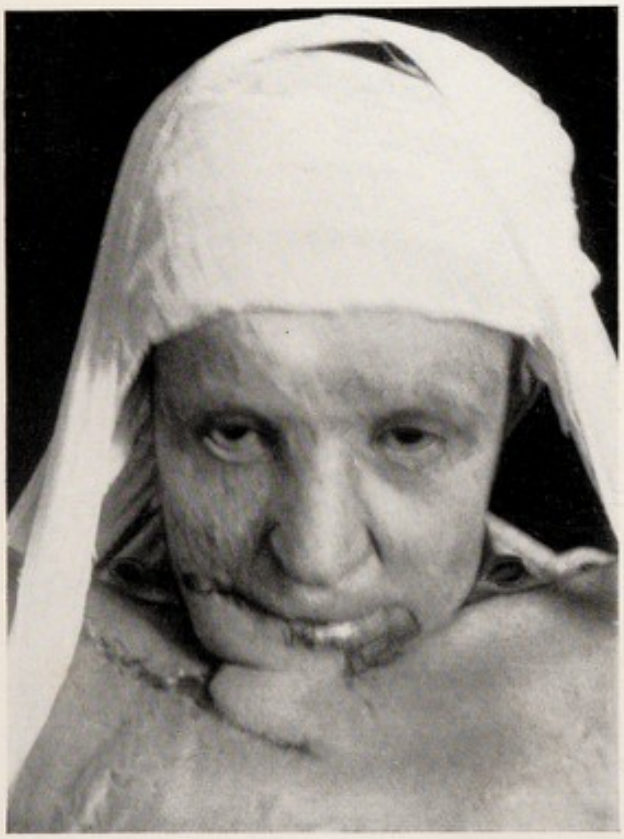

Fig. 1434.
Der Brusthautlappen während der Anheilung.

Fig. 1435.
Der Kopfhautlappen während der Anheilung.
(Schnurrbartbildung nach der Methode Schimmelbusch-Lexer.)

PECTORALE METHODE DES KINNERSATZES NACH J. JOSEPH.

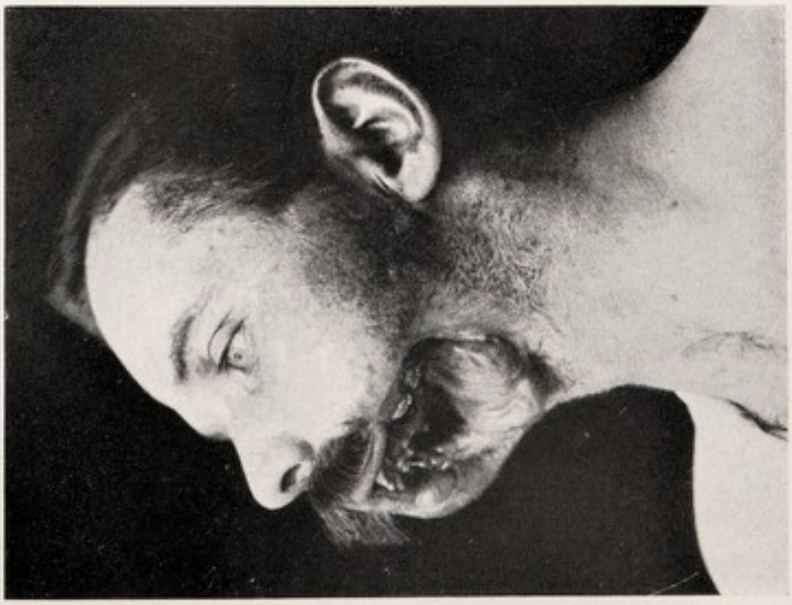

Fig. 1436.
Großer Unterkieferdefekt.
Zunge an der äußeren Halshaut nahe dem Kehlkopf angewachsen.

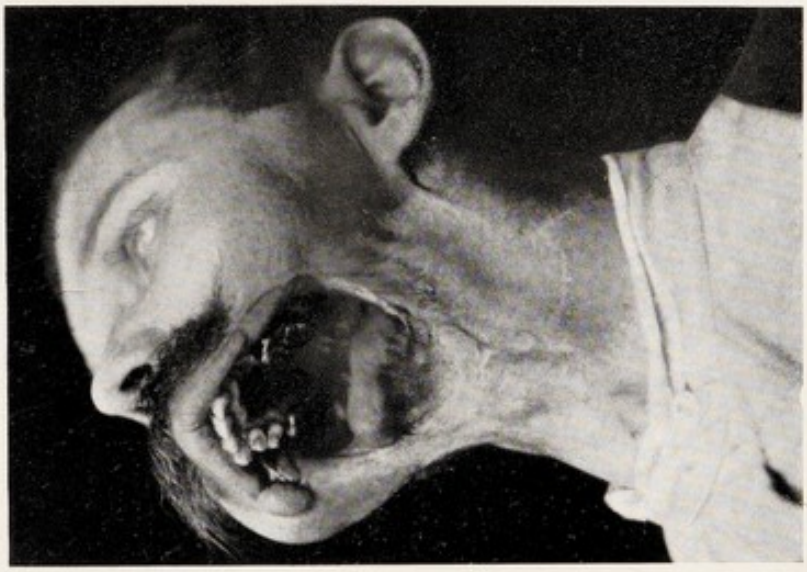

Fig. 1437.
Bildung des Zungenbodens durch Loslösung und freie Hauttransplantation aus der Armhaut.
Siehe die hierzu gehörigen Zwischenstadien auf S. 676.

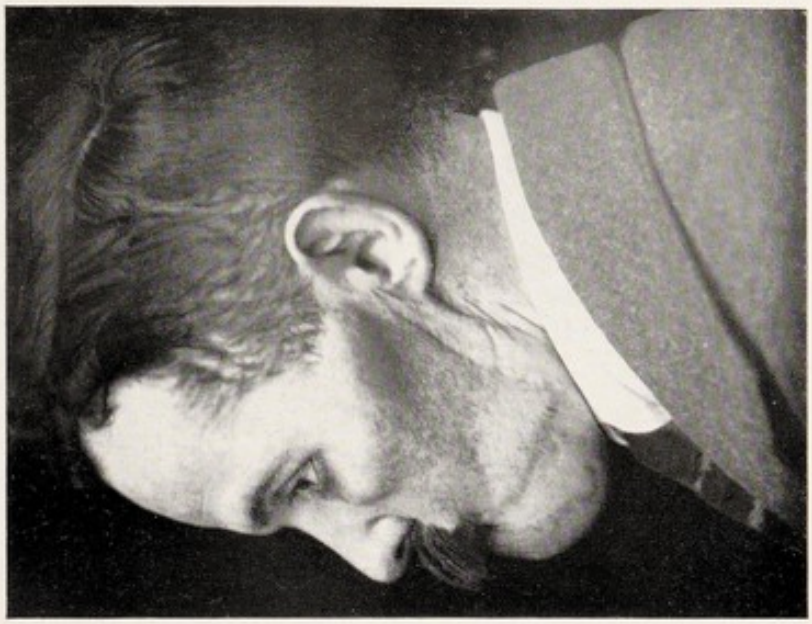

Fig. 1438.
Zustand nach der Plastik.

SUBTOTALER ERSATZ DES UNTERKIEFERS DURCH WEICHTEILLAPPEN (FREIE ÜBERPFLANZUNG AUS DEM ARM, STIELLAPPEN AUS DER BRUSTHAUT).

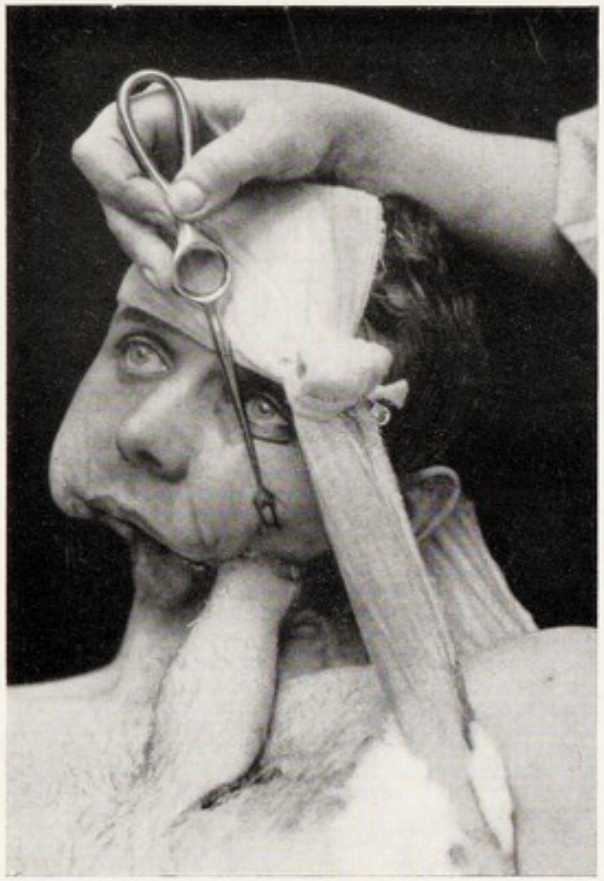

Fig. 1439.
Unterkieferersatz aus der Brusthaut; Überpflanzung eines 8 cm breiten und 26 cm langen parallel zu den Rippen geschnittenen Brustlappens (Mammaria-Lappen). Kopf-Achselhöhlenverband.

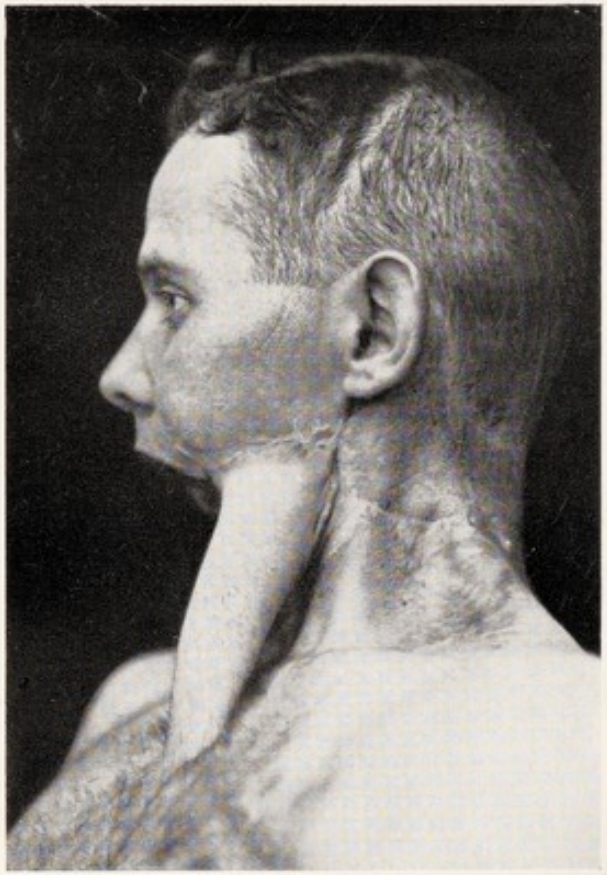

Fig. 1440.
Zustand in Seitenansicht nach Entfernung des Verbandes.

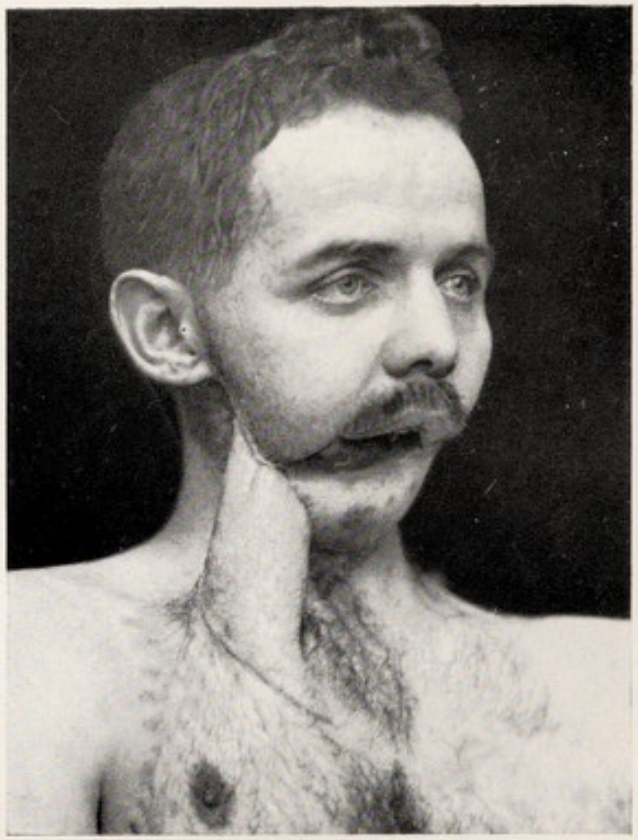

Fig. 1441.
Transplantation aus der rechtsseitigen Brusthaut zur Verstärkung des durch die linksseitige Transplantation geschaffenen kleinen Unterkiefers.

SUBTOTALER ERSATZ DES UNTERKIEFERS DURCH WEICHTEILLAPPEN (FREIE ÜBERPFLANZUNG AUS DEM ARM, STIELLAPPEN AUS DER BRUSTHAUT).

des früher profusen Speichelflusses handelte, auch mit dem bisher erreichten funktionellen Erfolge außerordentlich zufrieden (siehe die Fig. 1438). Der Erfolg blieb gut, wovon ich mich einige Jahre später überzeugen konnte. Eine Schrumpfung war bei dem über gutes Fettpolster verfügenden Patienten nur in sehr geringem Maße eingetreten.

c) Kombination von brachialer und pectoraler Methode (Klapp).

Ist der Unterkieferhautdefekt groß, so kann die Haut nach Klapp durch einen Doppellappen aus Brust- und Armhaut ersetzt werden. Die Fig. 1442—1443a

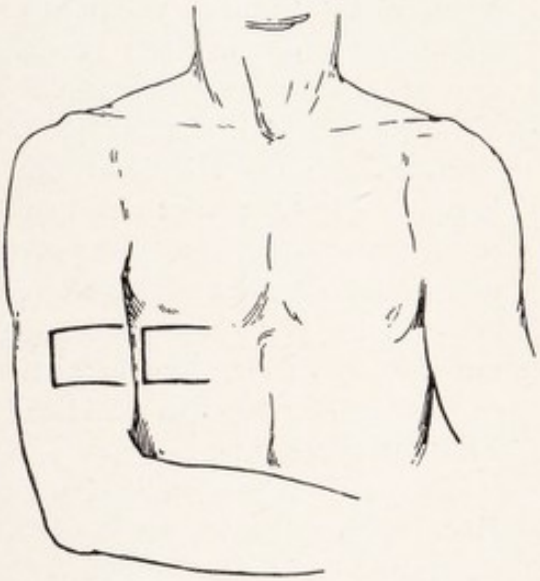

Fig. 1442.
Schnittführung.

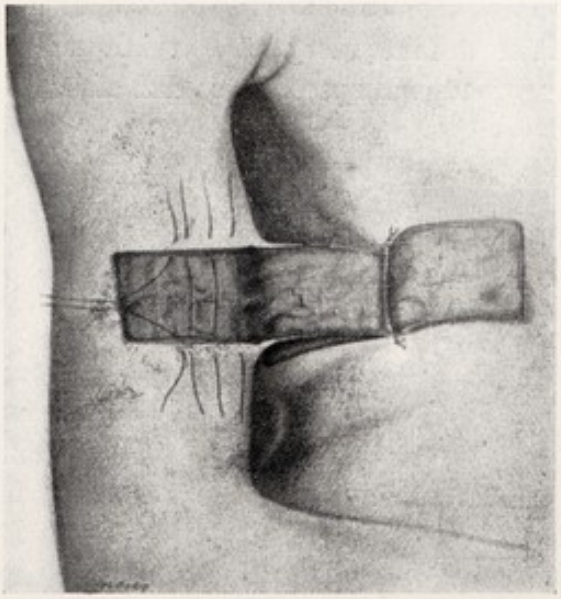

Fig. 1443.
Die Lappen abgelöst.

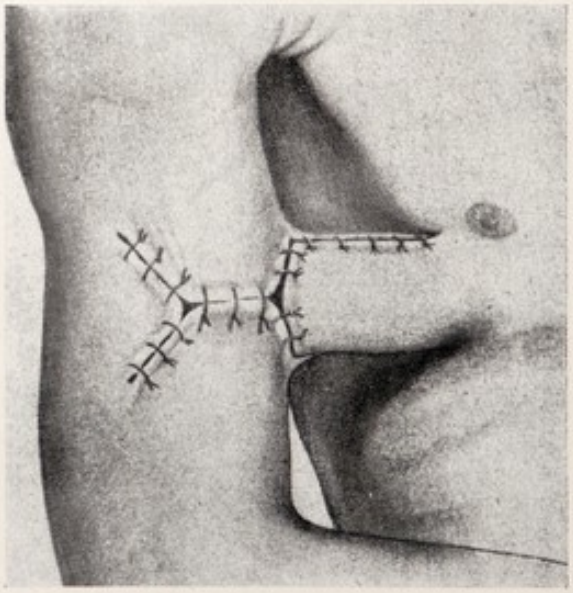

Fig. 1443a.
Die Lappen übereinandergeklappt und vernäht.

Gedoppelter Brust-Armhautlappen für Kinnbildung nach Klapp.

zeigen die ersten Stadien der Operation, wobei bemerkt sei, daß bereits Steinthal die Transplantation von Brusthaut auf den Arm und von da auf das Gesicht empfohlen hat. Meine Modifikation des Klappschen Verfahrens zeigt Fig. 579, S. 297.

d) Temporo-parietale Methode.

(Methode von Schimmelbusch und Modifikation von Lexer.)

α) Einseitige temporo-parietale Methode.

Die Haut kann auch aus der Kopfhaut genommen werden.

Als dritte ist die von Schimmelbusch inaugurierte Transplantation eines Schläfenkopfhautlappens auf die tiefer liegenden Gesichtsteile zu nennen. Schimmelbusch hatte einen behaarten Schläfenkopfhautlappen zum Ersatz der äußeren, wegen Karzinoms entfernten Wangenhaut benutzt, während er die gleichzeitig entfernte Schleimhaut durch einen gestielten Lappen aus der Hals- und Schulterhaut ersetzte (siehe Fig. 1382 in dem Abschnitt „Wangenplastik"). Lexer ging einen Schritt weiter und ersetzte auch die Kinnhaut durch solchen großangelegten Lappen. Fig. 1444 zeigt einen solchen Schimmelbuschschen Kopfhautlappen, der aus der Wiederherstellungschirurgie von Lexer stammt. Lexer nahm — was hier vorweg bemerkt sei — gelegentlich auch die Tabula externa mit, um dem Kinn eine knöcherne Grundlage zu schaffen, die er dann in der Regel durch Hinzufügung anderer knöcherner Einlagen verstärkte.

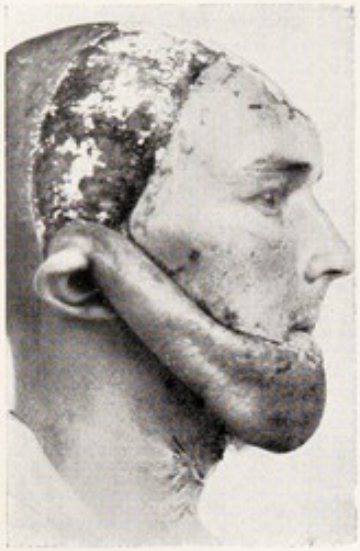

Fig. 1444.
Methode von Schimmelbusch in ihrer Modifikation durch Lexer.
(Aus Lexer, Wiederherstellungschirurgie.)

Dieses Verfahren stellt eine Kombination von Haut- und Knochenüberpflanzungen in der bekannten Form der Transplantation eines Hautperiostknochenlappens dar. Die Regel bildet aber die freie Überpflanzung von Knochen unter die vorher transplantierte Haut.

β) Doppelseitige temporo-parietale Methode. (Methode von Senn und J. Joseph.)

Die Methode ist von Senn und J. Joseph für den Ersatz der Wangen- und Nasenhaut angegeben und von J. Joseph auch für den Ersatz der Haut des Unterkiefers, einschließlich der Kinnhaut, als verwendbar bezeichnet[1]). Die Fig. 1384—1394 auf S. 644 f. zeigen diese Methode ausführlich an einem Fall von J. Joseph, weshalb hier ausdrücklich darauf verwiesen sein soll. Es handelte sich um eine ungewöhnlich große Gesichtsplastik, die J. Joseph in der Dtsch. med. Wschr. beschrieben hat.

Der Schleimhautersatz wird in der Regel durch Einstülpung der benachbarten Haut bewirkt. Wo dies indessen nicht möglich ist, wird nach dem Vorgehen von Esser durch einen Schnitt eine Wundtasche geschaffen und diese durch freie Hautüberpflanzung ausgekleidet. Auf diese Weise habe ich in dem in Fig. 1438 dargestellten Falle die angewachsene Zunge gelöst und den fehlenden Zungenboden ersetzt (s. Fig. 1436 und 1437).

2. Unterkiefer-Ersatz durch Knochentransplantation.

a) Die älteren Methoden: Überpflanzung gestielter Knochenlappen.

Dieser Unterabschnitt stellt zugleich die ältere Geschichte des knöchernen Unterkieferersatzes dar:

Geschichte. Anfangs wurden gestielte Hautperiostknochenlappen verwendet, wie sie als erste Ollier 1860 und Franz König 1886 für den

[1]) J. Joseph, Ungewöhnlich große Gesichtsplastik. D. m. W. 1918, No. 17, am Schluß.

Ersatz von Nasendefekten erfolgreich benutzt hatten. Bardenheuer war der erste, der einen Unterkieferdefekt durch Implantation eines solchen Lappens gedeckt hat. Er ersetzte 1891 einen operativ durch Fortnahme eines Unterkiefersarkoms entstandenen Defekt durch einen vor dem Ohr gestielten Hautperiostknochenlappen aus der Stirn mit dem Erfolge, daß Konsolidation eintrat. Später transplantierte v. Rydygier einen Hautperiostknochenlappen aus der Clavicula mit Erfolg, Wölffler mit Ausgang in Nekrose. F. Krause deckte 1904 den Defekt aus den benachbarten Kieferteilen dreimal mit glatter Heilung, zweimal mit partieller Sequesterbildung. Ähnlich verfuhren vorher Wildt 1896 und Diakonow 1897.

Zu den älteren Methoden ist noch die in den Figuren 1445—1445a dargestellte zu rechnen. Payr gibt 1908 im Zbl. f. Chir. folgende Schilderung des Verfahrens:

1. Die Osteoplastik mittels eines in einem Brustwandlappen befindlichen entsprechend großen Rippenstückes. Er schreibt wörtlich:

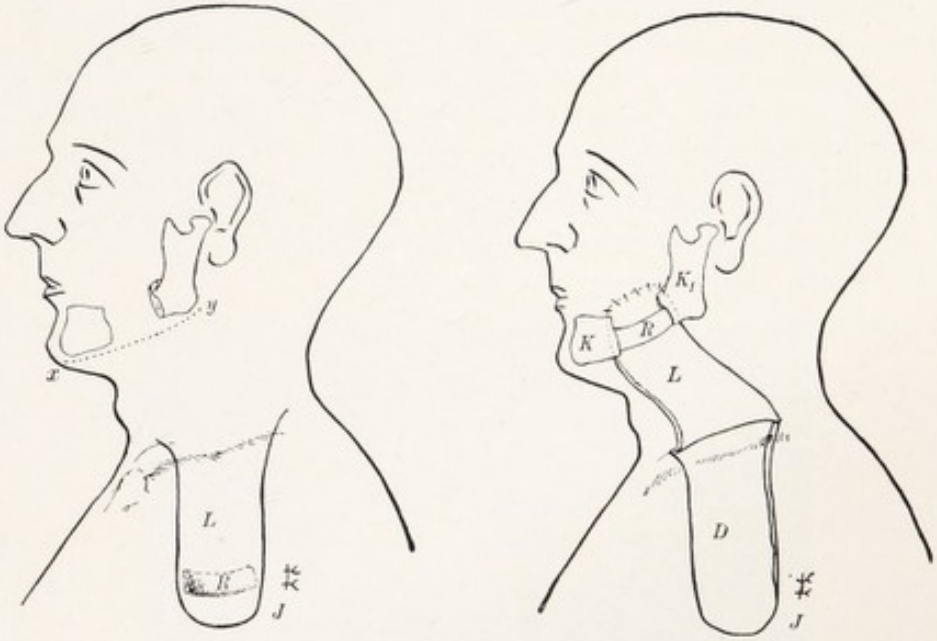

Fig. 1445. **Fig. 1445a.**

Fig. 1445 und 1445a stellen den Ersatz eines mäßig großen Defektes eines horizontalen Kieferastes dar. Bei J wurde eine an anderer Stelle am Thorax samt Periost resezierte Rippe R zwischen Haut und Fascie eingeschoben. Nach erfolgter Einheilung und Resektion des kranken Unterkieferstückes wird der das Rippenstück tragende Haut-Fascienlappen L emporgeschlagen, die Rippe R in den Kieferdefekt zwischen K und K_1 eingepaßt, der Hautlappen eventuell zur Deckung eines Haut- oder Schleimhautdefektes verwendet, sonst nach Anheilung der Rippe zurückgeschlagen und zur Deckung des Defektes D verwendet. x—y stellt den Haut-Weichteilschnitt dar, mit dem man für die Resektion auszukommen trachtet.

„Obwohl, meinem Operationsplan entsprechend, wahrscheinlich ein zungenförmiger, breiter, ein völlig mit Periost bekleidetes Rippenstück tragender Hautmuskellappen verwendbar ist — Mandry verwendete kürzlich erfolgreich einen ein Stück Schlüsselbein enthaltenden Hautlappen für Rhinoplastik —, halte ich doch den Vorschlag meines Assistenten, Dr. Heller, ein entsprechend langes Rippenstück mit völliger Periostbekleidung zu resezieren, durch eine kleine Incisionsöffnung in der Regio infraclavicularis mit hautwärts sehender Konkavität zwischen Haut und Fascie zu schieben und daselbst fest einheilen zu lassen, für eine Verbesserung.

Es entwickeln sich da sehr gute Gefäßverbindungen zwischen Muskelfascie und Beinhaut der Rippen.

Dieser Eingriff ist die der Kieferresektion und dem plastischen Ersatze zirka 2—3 Wochen vorausgehende „Voroperation". Angesichts des nachfolgenden größeren Eingriffes ist dieselbe, wenn irgend tunlich, unter Lokal- bzw. Leitungsanästhesie (N. intercostalis) auszuführen.

Drängt die Resektion des Kiefertumors, so muß diese natürlich ausgeführt werden, gleichzeitig die Rippe an der Stelle des später emporzuschlagenden Hautfascienlappens eingeheilt und inzwischen durch ein anderes Verfahren die Dislokation der Kieferstümpfe bekämpft werden. Gegebenenfalls kommt von vornherein das unter 2 angegebene Verfahren zur Verwendung. Hat die Sache Zeit, so führt man in der zweiten Sitzung die Entfernung des kranken Kieferstückes aus und ersetzt Knochen- und Weichteildefekt durch einen langen und breiten zungen-

förmigen Hautfascien-, die Rippe und ihr Periost enthaltenden Lappen (s. Fig. 1 u. 2 des Originals = Fig. 1445 u. 1445a in diesem Werke). Das reichlich gewonnene Hautmaterial erweist sich dabei ungemein nützlich. Um eine Entstellung des Gesichtes tunlichst zu vermeiden, trachtet man bei der Resektion mit einem Schnitt am Kieferrande auszukommen (s. Fig. 1445 x—y)."

Als erster Autor, welcher die ungestielte, also freie Transplantation zum Zwecke des Ersatzes von Unterkieferdefekten angewandt hat, wird in den neueren Arbeiten und Lehrbüchern Sykoff bezeichnet, nachdem zuvor (1896) Israel als erster ein ungestieltes Knochenstück aus der Tibia zum Zwecke der Korrektur der Sattelnase angewandt hatte. Wie indessen Sykoff in seiner Veröffentlichung [1]) angibt, hat für den Ersatz von Unterkieferdefekten bereits Marshall Knochenmaterial frei transplantiert. Nach seiner Schilderung war es eine Heteroplastik (Kaninchenknochen). Er beschreibt sein Vorgehen in seinem Werke: „Chirurgische Krankheiten des Gesichts, der Mundhöhle" und der Kiefer S. 266 wie folgt:

Marshall hat auf dem Neunten Internationalen Medizinischen Kongreß über eine zum Teil gelungene Einheilung von Knochensubstanz in den Unterkiefer einer Frau berichtet. „Die Lücke hatte eine Länge von $3^3/_4$ cm und war durch eine etwa 8 Jahre vorher vorgenommene Resektion behufs Ausrottung eines Osteosarkoms der rechten Seite entstanden.

Die Operation wurde im Januar 1887 vollführt, indem zwölf kleine Knochenstückchen aus der unteren Femurepiphyse eines jungen Kaninchens transplantiert wurden. Mit dem Ramus fand eine Vereinigung statt, nicht aber mit dem vorderen Knochenfragment. Es verblieb eine noch auszufüllende Lücke von etwa $1^1/_4$ cm Länge. Eine zweite Operation zur Ausfüllung dieser Lücke wurde im Mai 1887 unternommen, indem ein Knochenstück, ebenfalls von einem jungen Kaninchen, in die Lücke eingesetzt wurde; nach sechzehn Tagen trat aber Nekrose ein und es wurden weitere Versuche eingestellt."

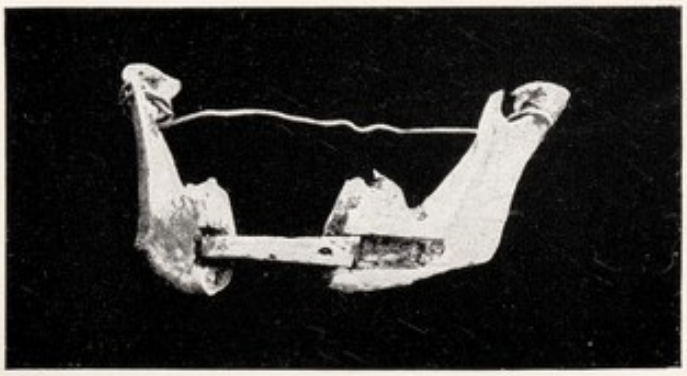

Fig. 1446.
Knochenplastik zum Ersatz des Mittelstückes des Unterkiefers nach Sykoff.
(Aus: Zbl. f. Chir. 1900. Nr. 35.)

Danach scheint Marshall bezüglich der freien Knochenüberpflanzung zum Zwecke des Unterkieferersatzes die Priorität zu besitzen. Sykoff beschreibt sein Verfahren wie folgt: „Um eine Verunstaltung des Gesichts zu vermeiden, wurde ein dreieckiger Schnitt direkt am unteren Teile des Unterkiefers geführt und alle Weichteile inklusive Periost nach oben gestülpt; um ein Nachhintenfallen der Zunge zu vermeiden, wurde diese mit einem Faden gefaßt und aus der linken Hälfte des Unterkiefers eine etwa 4 cm lange Platte herausgesägt, wie dies aus der Fig. 1446 ersichtlich ist. Auf dem freien Rande der rechten Hälfte des Unterkiefers wurde eine etwa 1 cm lange Vertiefung gemacht, in welche das herausgesägte Knochenstück hineingelegt wurde und so eine Brücke über den Defekt bildete. Die heftige Blutung wurde durch Tamponade und durch Wachsplatten, wie sie von englischen Chirurgen bei Schädeloperationen gebraucht werden, gestillt. Das so transplantierte Knochenstück wurde in der Gegend des Zungenbandes

[1]) Dr. W. Sykoff, Zur Frage der Knochenplastik am Unterkiefer. Zentralbl. für Chirurgie 1900. Nr. 35, S. 882.

vernäht, und der ganze Lappen aus Weichteilen und Periost auf seinen früheren Platz gelegt.

Der Wundverlauf war völlig zufriedenstellend. Patient wurde in der chirurgischen Gesellschaft in Moskau von mir demonstriert."

In den allgemeinen Vorbemerkungen zu diesem Falle bezeichnet Sykoff aber als erste „Hauptbedingung" für die Verwachsung des Knochenstückes bei Autoplastik: „Erhaltung seines Periosts und einer Brücke zum umliegenden Gewebe". (Danach hat Sykoff großen Wert darauf gelegt, eine Weichteilbrücke zum umliegenden Gewebe zu erhalten und hat offenbar keine ganz freie Überpflanzung gemacht — wie bei Betrachtung des von ihm zur Demonstration abgebildeten Präparates erscheinen könnte. (Jedenfalls hat er nach obiger Mitteilung und nach dem mitgeteilten Falle keine freie Überpflanzung machen wollen.)

Sein Vorgehen kommt in Wirklichkeit einer freien Überpflanzung fast gleich, da die „Brücke zum umliegenden Gewebe" nur sehr spärlich sein konnte, zumal sie einer Drehung von 180° ausgesetzt war. Von einer Ernährung des Knochenstückes in nennenswertem Umfange durch eine solche Brücke kann keine Rede sein.

In der Folge berichtete Payr über gute Erfolge mittels Überpflanzung eines Rippenstücks (siehe unten!). Sykoffs Methode bildet auf alle Fälle bereits den Übergang zur ganz freien Knochentransplantation für den Zweck des Unterkieferersatzes, wie die neueren Methoden sie erstreben (Payr, Lexer, Klapp u. a.).

b) Die neueren Methoden des knöchernen Unterkieferersatzes: Freie Transplantation.

Die neueren Methoden des Unterkieferersatzes sind durch die freie Knochentransplantation charakterisiert. Um die freie Transplantation der Knochen haben sich Sykoff, dann Payr, Lexer, Klapp, Schmieden u. a. verdient gemacht.

Payr beschreibt 1908 in Nr. 36 des Zbl. f. Chir. die freie Transplantation eines Rippenstückes wie folgt:

„Freie Transplantation eines periostbekleideten Rippenstückes in den Defekt." „In der ersten Sitzung wird die Unterkieferresektion ausgeführt sowie Maßnahmen zur Verhütung einer Dislokation der Kieferstümpfe getroffen. Es handelt sich hauptsächlich darum, für die ungestielt zu transplantierende Rippe ein aseptisches Feld zu schaffen; ein solches ist ja die Grundbedingung für das Gelingen einer freien Knochentransplantation. Vor allem ist durch exakte Schleimhautnaht oder gegebenenfalls durch Hautlappenplastik die Mundhöhle gegen den Kieferdefekt vollständig abzuschließen." Seite 1070 erklärte er:

„Wir haben im vergangenen Sommersemester 3 Fälle, zwei davon nach der ersten, einen nach der zweiten Methode mit gutem Erfolge operiert. Herr Dr. Heller, schon früher auf diesem Gebiete tätig, hat sich um die technische Vervollkommnung meines Heilplanes sehr verdient gemacht."

Allgemeine Vorbedingungen für den Ersatz.

Handelt es sich um den Ersatz durchgehender Unterkieferdefekte durch freie Knochenüberpflanzung, so müssen, soll ein guter Erfolg resultieren, drei Vorbedingungen erfüllt sein.

1. Muß die Wunde so weit geheilt sein, daß ein aseptisches Operieren möglich ist. Ist dies nicht der Fall, so ist die Nekrose des Implantates und damit der Mißerfolg zu befürchten.

2. Müssen die erhalten gebliebenen Unterkieferteile durch einen Zahnarzt zweckmäßig fixiert sein. Geschieht das nicht, so ist in der Regel weder eine gute Okklusion noch ein guter kosmetischer Erfolg zu erreichen.

3. Muß die Implantationsstelle genügend mit guter, dehnungsfähiger Haut bedeckt sein. Besteht die Bedeckung des Defektes größtenteils aus einer eingezogenen Narbe,

so erleidet diese nach Implantation des Knochens eine zu große Spannung an der Druckstelle und wird nekrotisch. Fistelbildungen mit nachfolgender partieller oder totaler Ausstoßung des Transplantates sind die unausbleiblichen Folgen und der Erfolg ist nach mehrmonatlicher Verzögerung der Heilung verringert oder im Falle der völligen Ausstoßung vereitelt.

Entnahmestellen.

Als Entnahmestelle für die Gewinnung des in den Unterkiefer zu implantierenden Knochens kommen jetzt — da die Heteroplastik von v. Marschall (Transplantation eines Kaninchenknochens) kaum noch geübt wird — in Betracht:

1. Der Unterkiefer selbst. Voraussetzung hierfür ist, daß der Unterkieferdefekt nicht groß und die erhaltenen Teile stark genug sind, um die mit der Entnahme verbundene Schwächung zu vertragen und noch eine genügend breite Vereinigung zu gestatten.

2. Die Tibia. Es werden Knochenleisten oder Platten ausgemeißelt oder ausgesägt (siehe Fig. 113), je nach Bedarf in einem Stück oder entsprechend dem Angulus mandibulae einmal geknickt. Bei vollständigem Kinnaufbau (Lexer) ist eine zwei- resp. mehrmalige Knickung erforderlich.

Die Fig. 1447 und 1448a und b zeigen einen prägnanten Fall von Lexer, Fig. 1449 das dazu gehörige Röntgenbild. Die Fig. 1450a zeigt an einem Präparat von J. Joseph eine zur Form des Unterkiefers gebogene Tibiaplatte, die in 5 Teile geteilt ist, in Vorderansicht, Fig. 1450b dasselbe Tibiastück in der Hinteransicht.

3. Die Crista ossis ilei, die zuerst von Goebell empfohlen wurde. Diese ist insofern recht gut geeignet, als sie meist von vornherein über eine dem Angulus mandibulae ähnliche Krümmung verfügt. Es lassen sich gelegentlich recht lange 12—14 cm lange Knochenstücke entnehmen. Was die Technik der Entnahme betrifft, so rät Verfasser die Anwendung der Giglisäge in Seitenlage des Patienten (Fig. 114 S. 60, allg. Teil), mit welcher der Beckenkamm in beliebter Dicke schnell und sicher entfernt werden kann. Fig. 1451a zeigt die so herausgeschnittene Crista ilei, nachdem ich sie an den defekten Unterkiefer in einem von mir gefertigten Präparat angesetzt habe. Das Einschlagen mehrerer breiter Meißel in die geplante Trennungslinie des Hüftbeines mit folgendem Umbrechen der Crista, das Verfasser an hervorragender chirurgischer Stelle hat anwenden sehen, ist viel weniger vorteilhaft.

4. Die Rippe. Diese kann gute Erfolge zeitigen. Payr gibt 1908 im Zentralblatt für Chirurgie Nr. 36 zwei Methoden an, siehe das Zitat auf S. 679, 681.

5. Der 4. Metatarsalknochen. Dieser ist zuerst für den Ersatz des aufsteigenden Astes von Bardenhauer und dann von Klopsch empfohlen worden. Dieser Knochen, dessen Entnahme am Fuß nach Klapp gut ertragen wird, hat den Vorteil guter Gelenkenden, von denen das eine die Endpartie des Processus condyloideus gut ersetzen kann (siehe Fig. 1451b). Da indessen erfahrungsgemäß der Rest des Processus condyloideus in der Regel nicht unbedingt entfernt zu werden braucht und auch die Spina anterior superior der Crista iliaca in ähnlicher Weise wie am Gelenkende wirkt, so dürfte bei Verwendbarkeit der Crista iliaca und der Tibia auch diese Entnahmestelle für den Unterkieferersatz nur selten in Betracht kommen.

6. Die Tabula externa des Schädels. Diese ist bereits oben besprochen worden. Ich füge sie hier ein, weil ihre Transplantation, wenn auch mit der bedeckenden Kopfhaut wegen der minimalen Weichteilverbindung einer freien Knochenplastik praktisch gleich zu setzen ist. Würde man die Tabula völlig gelöst implantiert haben, so würde der Erfolg sicher derselbe sein.

Da die Mitnahme der Tabula externa immerhin die Gefahr des Eingriffs erhöht und die freie Überpflanzung periostgedeckter Knochenstücke fast regelmäßig gelingt, so ist dieser Weg entschieden vorzuziehen.

Was die Wahl des Knochenmaterials betrifft, so verdienen die Tibia und die Os ilei den Vorzug. Die Entnahme aus der Rippe ist nicht im gleichen Maße ungefährlich.

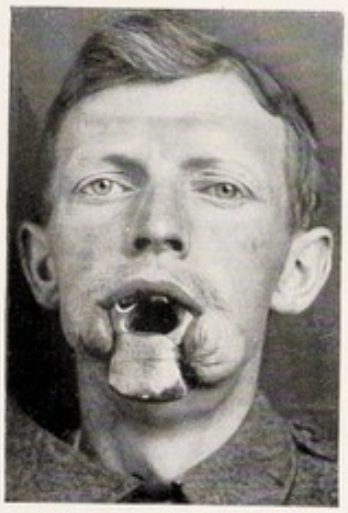

Fig. 1447.
Nach Vernarbung mit Zinngußschiene. Verschlußkloß zur Plastik entfernt.

Fig. 1448 a.

Fig. 1448 b.

Der Fall nach 2 Jahren.

Fig. 1449.
Kieferbogen aus der Tibia hergestellt nach 2 Jahren. (Aus Lexer, Wiederherstellungschirurgie.)

KINNAUFBAU.
(Aus Lexer, Wiederherstellungschirurgie.)

Für die Wahl der Entnahmestelle sind weiterhin entscheidend Form, Größe und besonders die Lokalisation des Knochendefektes.

Kleine und mittelgroße Defekte am Körper lassen sich durch entsprechend große Stücke ersetzen. Ein schönes Beispiel hierfür ist der von Schmieden operierte Fall (Fig. 1454). Fig. 1452 zeigt im Schema den Ersatz der seitlichen Partie, Fig. 1453 und 1453a zeigen den Ersatz des Mittelstücks nach der Methode von Schmieden.

Fehlt aber die ganze oder fast die ganze hufeisenförmige Krümmung des Körpers, so muß der Knochendefekt des Unterkiefers durch Einfügung größerer Knochenteile

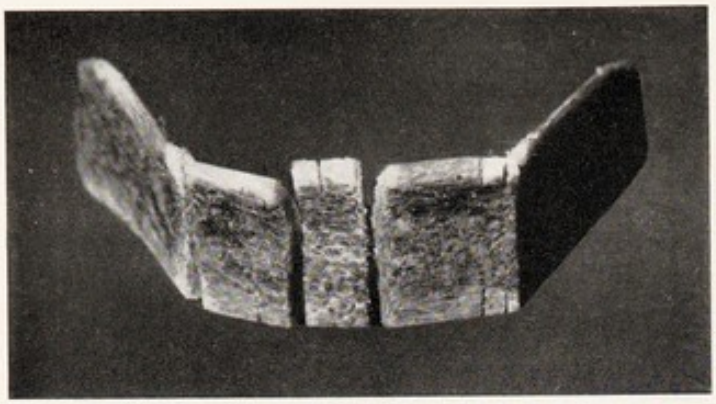

Fig. 1450 a. Vorderansicht.

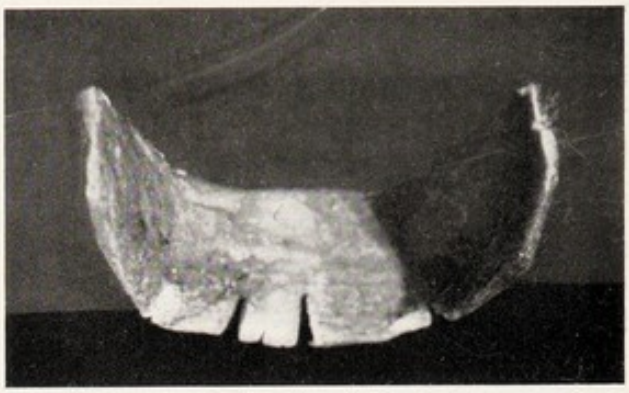

Fig. 1450 b. Hinteransicht.

TIBIAPLATTE ZUR FORM DES UNTERKIEFERS GEBOGEN.
Technik von J. Joseph siehe Fig. 1416, S. 661.

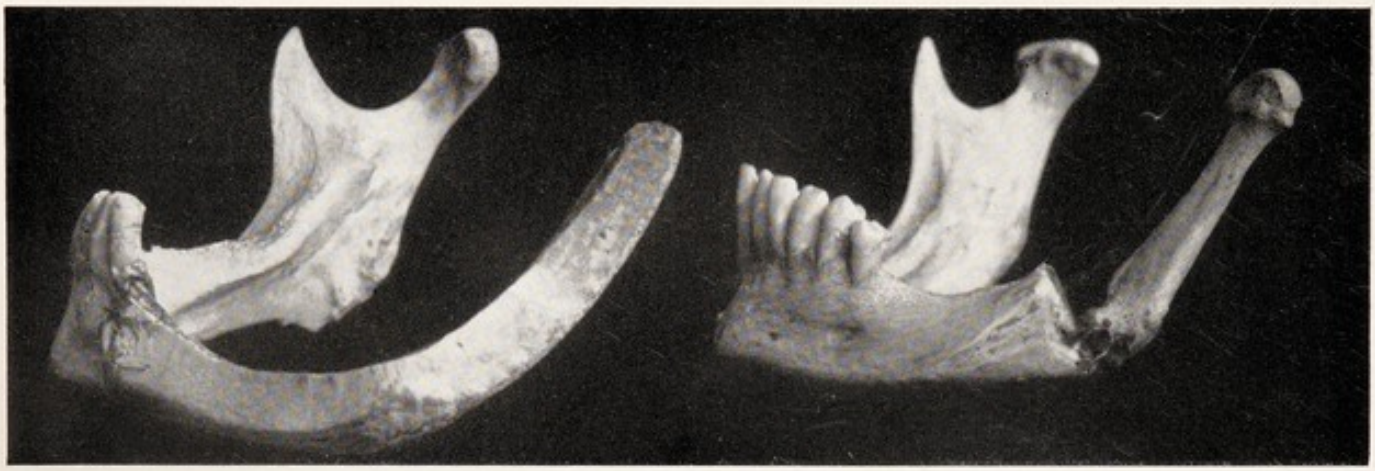

Fig. 1451 a.
Die Hälfte des Unterkiefers durch den Hüftkamm ersetzt. Nach Goebell.

Fig. 1451 b.
Bei Fehlen des Unterkieferastes erfolgt die Korrektur durch einen Metatarsalknochen. Nach Bardenheuer.

CRISTA OSSIS ILEI UND METATARSUS ALS UNTERKIEFERERSATZ.
Präparate von J. Joseph.

gedeckt werden, die in entsprechender Weise eingeknickt werden müssen. Fig. 1447 bis 1448b zeigen einen Fall von Kinnaufbau vor der Plastik und zwei Jahre nachher. Fig. 1449 das nach 2 Jahren aufgenommene Röntgenbild.

Technik.

Was die Technik betrifft, so ist zu unterscheiden die Technik an der Entnahmestelle und die Technik an der Defektstelle. Soweit es sich um die Technik an der Entnahmestelle handelt, sei hier nur auf die Entnahme aus der Tibia und Crista ilei mit Rücksicht auf die größeren Gefahren bei der Wahl anderer Entnahmestellen verwiesen. Der Leser findet sie im allgemeinen Teil (Fig. 114).

Die Technik an der Defektstelle wird folgendermaßen gehandhabt. Es wird zunächst, wenn die oben genannten Vorbedingungen erfüllt sind, die Defektstelle mittels horizontalen Schnittes in der Richtung des projektierten Kieferrandes unter sorgfältiger Schonung der Mundschleimhaut freigelegt. Die Wunden werden unterminiert. Knochen-

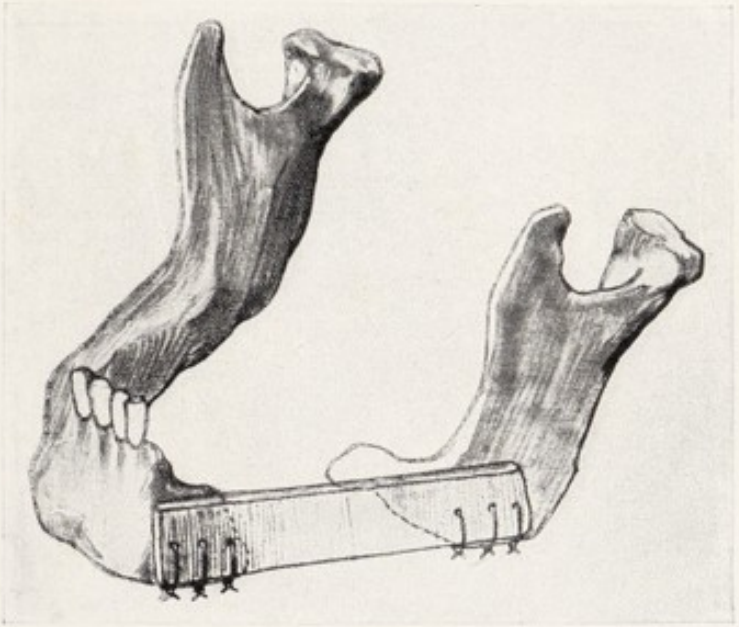

Fig. 1452.
Osteoplastik nach Schmieden.
(Aus Klapp und Schröder.)

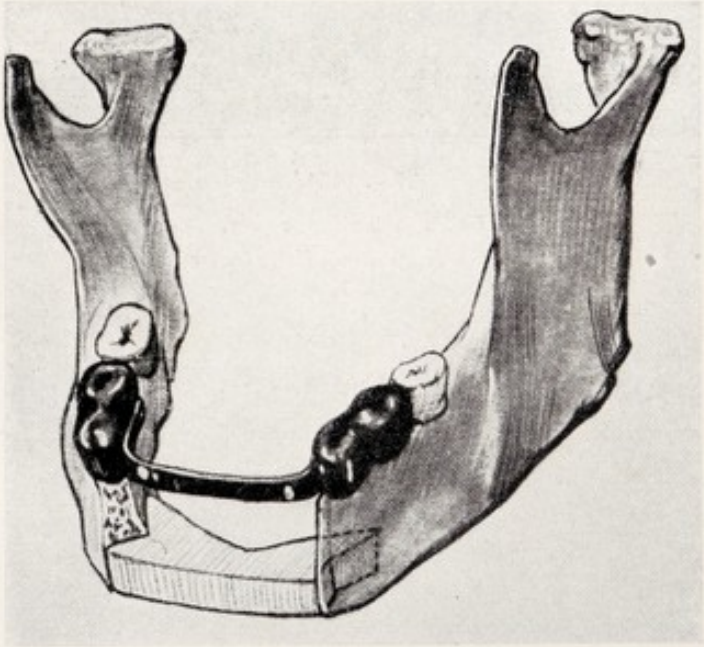

Fig. 1453.

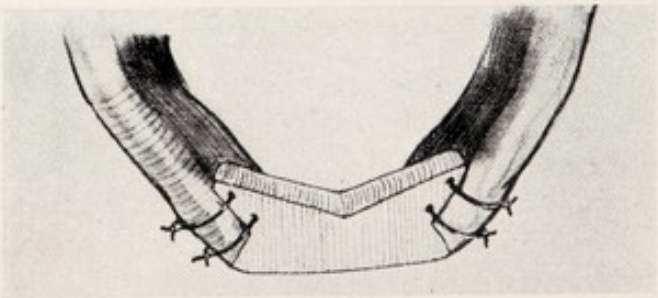

Fig. 1453 a.
Osteoplastik nach Schmieden: Ersatz des Mittelstückes.
(Aus Klapp und Schröder.)

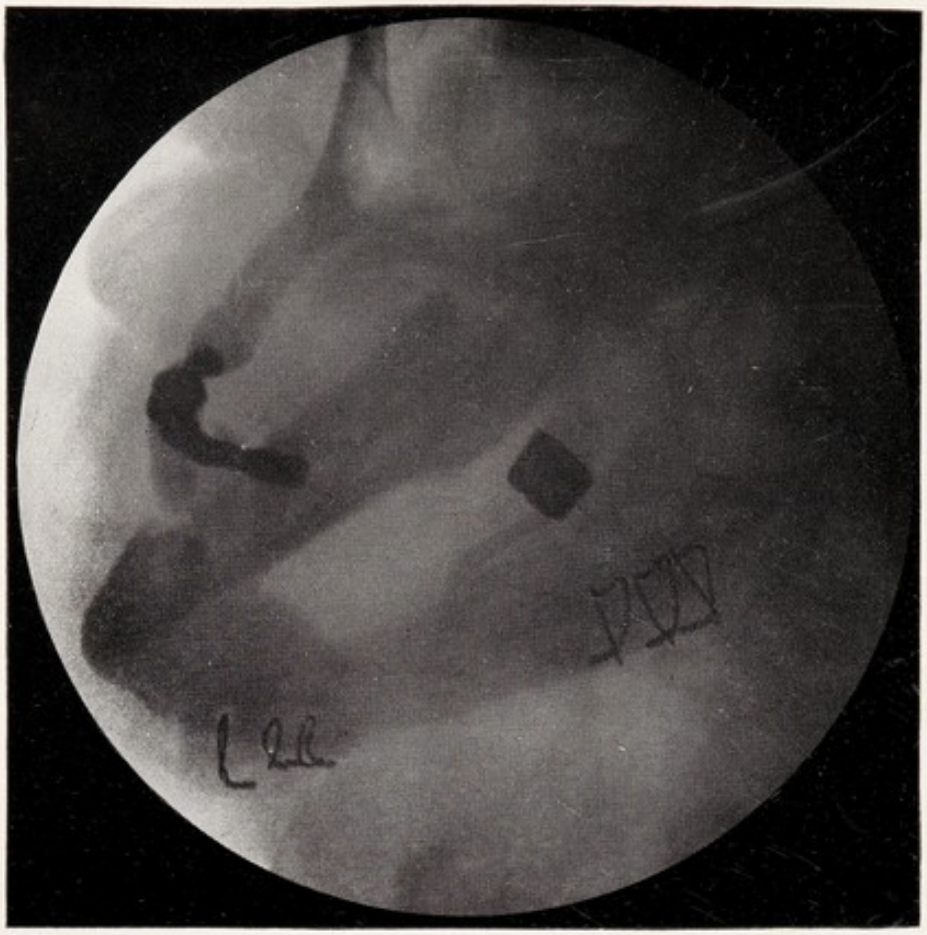

Fig. 1454.

Fall von Schmieden.

(Aus Klapp und Schröder.)

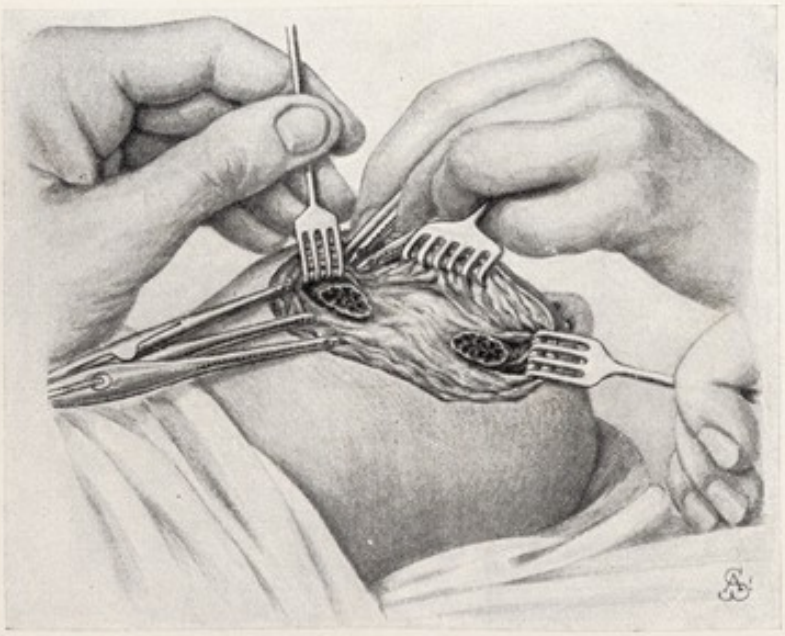

Fig. 1455.

Freilegung des knöchernen Kieferdefekts. Abhebung vorderer Periosttaschen.

(Aus Klapp und Schröder.)

Fig. 1456.
Doppelseitiger Unterkieferdefekt. Eine kleine knöcherne Kinnspange noch erhalten.

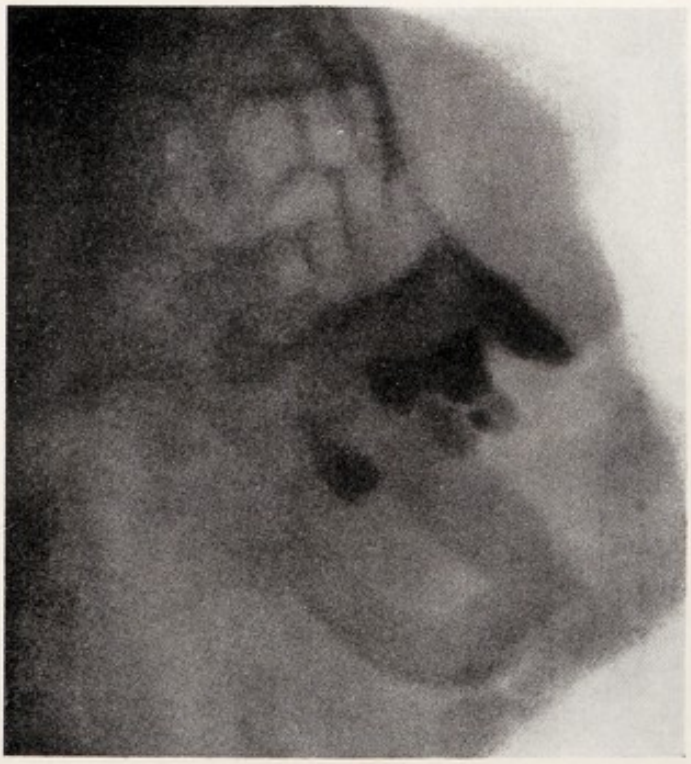

Fig. 1457.
Derselbe Patient, nach Ausführung der doppelseitigen Transplantation. Ansicht von der Seite.

KORREKTUR
EINES DIE SEITENTEILE BETREFFENDEN UNTERKIEFERDEFEKTES.

Aus (Lindemann: „Neuere Erfahrungen über die freie Knochentransplantation" in „Die gegenwärtigen Behandlungswege der Kieferschußverletzungen", 1917, Heft 7 und 8.)



Fig. 1458. Knochen-Resektionszangen und Handbohrer zur Vorbereitung der Kieferstümpfe.



Fig. 1459. Zur Vorbereitung der Kieferstümpfe Verwendung findende Feilen.

Fig. 1460. Holzblock, zur Zurechtsägung und -Feilung des Transplantates dienend.

INSTRUMENTARIUM ZUR KNOCHENBEARBEITUNG BEI UNTERKIEFERDEFEKTEN VON LINDEMANN.

(Aus „Die gegenwärtigen Behandlungswege der Kieferschußverletzungen", Bruns Beitr. 1916, H. 4—6.)

stümpfe werden besonders außen und unten freipräpariert (Fig. 1455) und so weit mit Meißel oder mittels eines Bohrers zugestutzt, daß erstens das Transplantat auf ossifikationsfähigem Knochengewebe zu liegen kommt und zweitens rein mechanisch einen gewissen Halt hat. Für den ersten Zweck (die Bloßlegung ossifikationsfähigen Gewebes) ist neben der Ablösung resp. Abhebung des Periostes und der Schaffung einer genügend großen Knochenwundfläche die Eröffnung der Markhöhle der erhaltenen unteren Kieferteile von Wert, was schon Sykoff betont. Und was die mechanische Fixierung betrifft, so hat man früher geglaubt, an dem Aufnahmeknochen je ein Loch bohren und das Transplantat an den Enden stöpselartig feilen zu sollen. Wenn mit diesem Verfahren

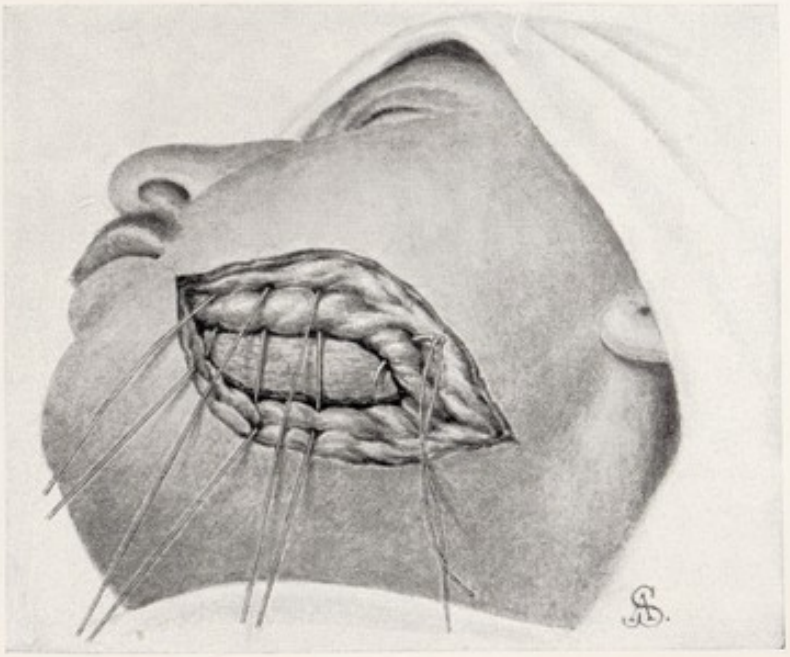

Fig. 1461.
Das Periostknochenstück wird unter einer Weichteillage versenkt.
(Aus Klapp und Schröder.)

recht gute Erfolge erzielt werden können (Lindemann, siehe sein Instrumentarium Fig. 1458—1460), so hat man sich aber bald überzeugt, daß die zeitraubenden und die Sicherheit der Einheilung doch etwas gefährdenden Maßnahmen nachteilig sind und daß die Einsägung einfacher Zacken resp. einfacher Stufen zwecks Einkeilung des Transplantats genügt (Fig. 1453 u 1453 a), ja daß häufig auch ohne Zacken und Stufen gute Erfolge erzielt werden können.

Ist das Knochenstück eingelegt und, falls erforderlich, mit wenigen Katgutnähten befestigt, so wird es zunächst mit den benachbarten Weichteilen umnäht (Fig. 1461), worauf schließlich eine exakte Hautnaht gemacht wird. Es versteht sich von selbst, daß zuerst die Lagerstätte für den Knochen fertig bereitet und daß erst dann das zu transplantierende Knochenstück aus seiner Umgebung, und zwar mit dem bedeckenden Periost, entfernt wird; ferner, daß das Transplantat möglichst lebenswarm in die defekte Körperstelle gelangt.

Um die Einheilung in der beabsichtigten normalen Stellung zu sichern, müssen die dislozierten Kieferfragmente am besten von einem Zahnarzt mittels eines geeigneten Schienenverbandes, wie Schröder und später andere ihn für Kieferfrakturen angegeben haben, in normaler Stellung fixiert werden. Die detaillierte Darstellung derartiger Fixationsmittel findet der Leser in dem Lehrbuch von Angle sowie besonders in den

nach dem Kriege entstandenen Werken von Klapp und Schröder, Misch und Rumpel. Die Mitarbeit des Zahnarztes ist bei Heilung resp. Wiederherstellung von Kieferdefekten unentbehrlich und man tut gut, in solchen Fällen sich von vornherein mit einem Spezialisten für Orthodontie in Verbindung zu setzen.

Ersatz der Kieferäste.

Ein Defekt eines Unterkieferastes in dessen unterem Abschnitt kann in ähnlicher Weise behandelt werden wie ein Defekt am Corpus mandibulae. Fehlt ein ganzer

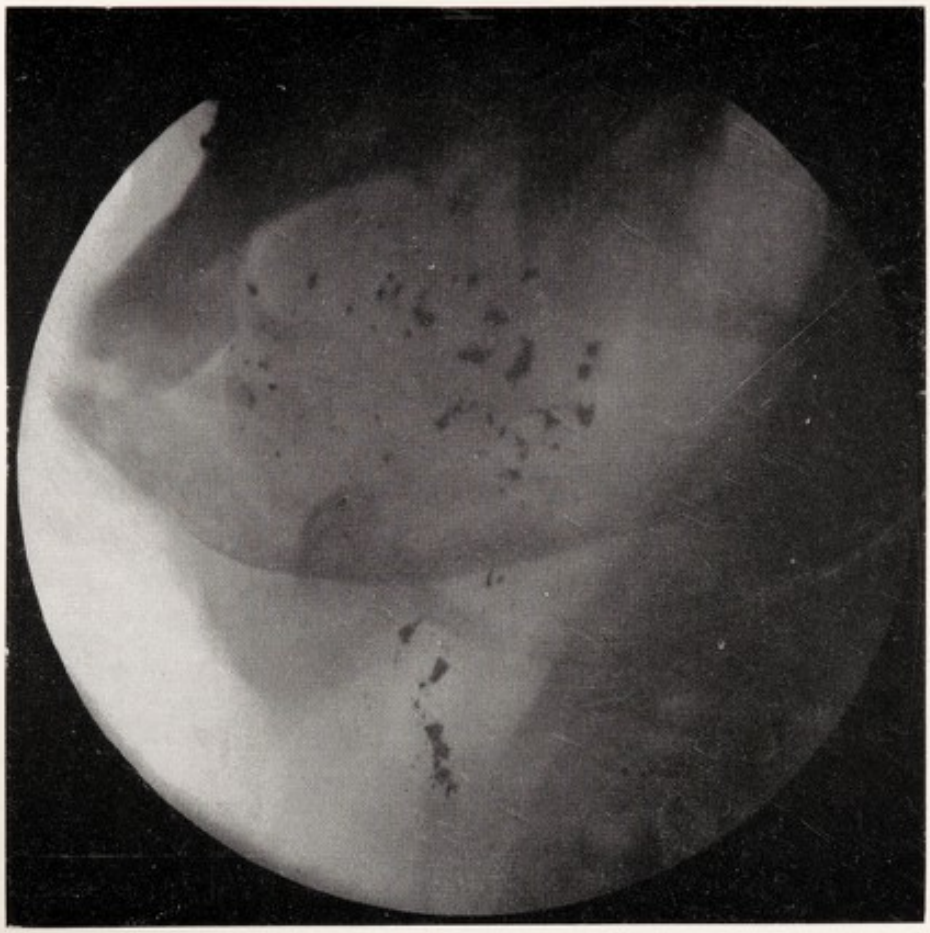

Fig. 1462.
Halbseitige Unterkieferplastik aus dem Beckenkamm. (Aus Klapp und Schröder.)

Unterkieferast oder sind nur noch kleinere, obere Endstücke erhalten, so kommen außer der Tibia und der Crista ossis ilei nur der vierte Metatarsalknochen in Betracht, dessen fertiges Gelenkende besonders als Ersatz für den Proc. condyloideus des Unterkieferastes prädestiniert erscheint. Die Fig. 1451 b u 1464 zeigen den vierten Metatarsalknochen als Ersatz des Kieferastes und Fig. 1451 a die Crista ilei, die zugleich einen großen Teil des Körpers zu ersetzen imstande ist. Die Entnahme der Crista ilei bietet für den Chirurgen, der sie nach der im allgemeinen Teil von mir angegebenen Abtrennung mit der Giglischen Säge an der Leiche oder am Lebenden einmal ausgeführt hat, keine besondere Schwierigkeit (Fig. 114).

Fig. 1462 zeigt in einem Falle von Klapp eine halbseitige Unterkieferplastik aus dem Beckenkamm im Röntgenbilde nach der Einheilung.

Die folgenden Bilder erläutern das Verfahren näher. Fig. 1463 zeigt die Stelle, von der aus der Tunnel mittels eines einem Handschuhweiter ähnlichen Instrumentes

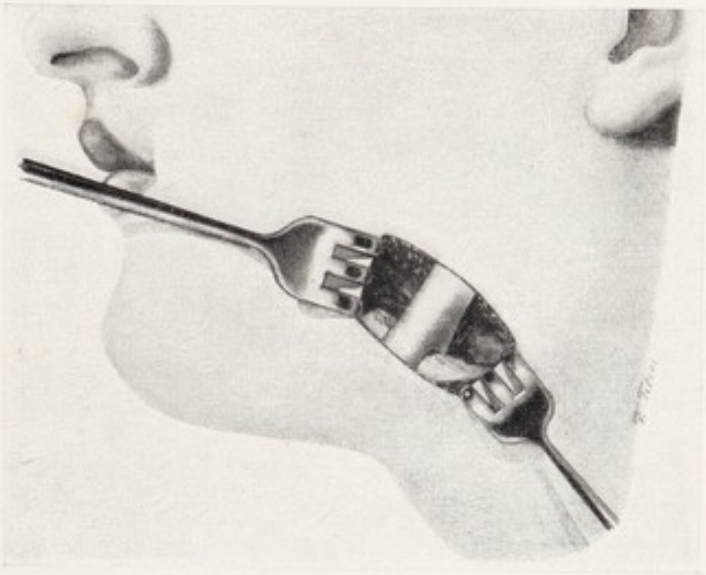

Fig. 1463.
Gelenkplastik nach Klapp. (Aus Klapp und Schröder.)

gebildet wird, ferner den Metatarsus IV nach der Einfügung. Fig. 1464 zeigt am knöchernen Schema die Verzahnung des unteren Endes des Metatarsus IV und zugleich das Gelenkende in der Gelenkpfanne. Fig. 1465 zeigt die Einheilung des Gelenkköpfchens

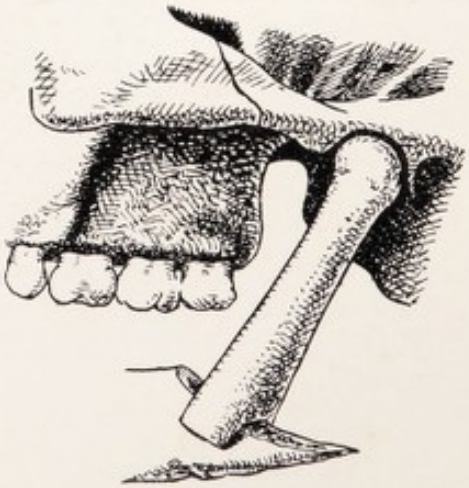

Fig. 1464.
(Nach Klapp und Schröder.)
Metatarsus IV in den Defekt eingefügt (Verzahnung).

in einem Falle, in welchem nach Angabe des Autors (Klapp) die Gelenkfunktion von vornherein ausgezeichnet war.

Die Erfolge waren im allgemeinen gut, doch teilt Lexer mit, daß er in einem Falle nach Entfernung des Gelenkköpfchens des Processus condyloideus eine starke Blutung

erlebt hat, die er auf eine Arrosion der Arteriae meningea zurückführt und daß Patient, geschwächt durch die starken Blutungen, bald darauf einer interkurrenten Krankheit erlegen ist.

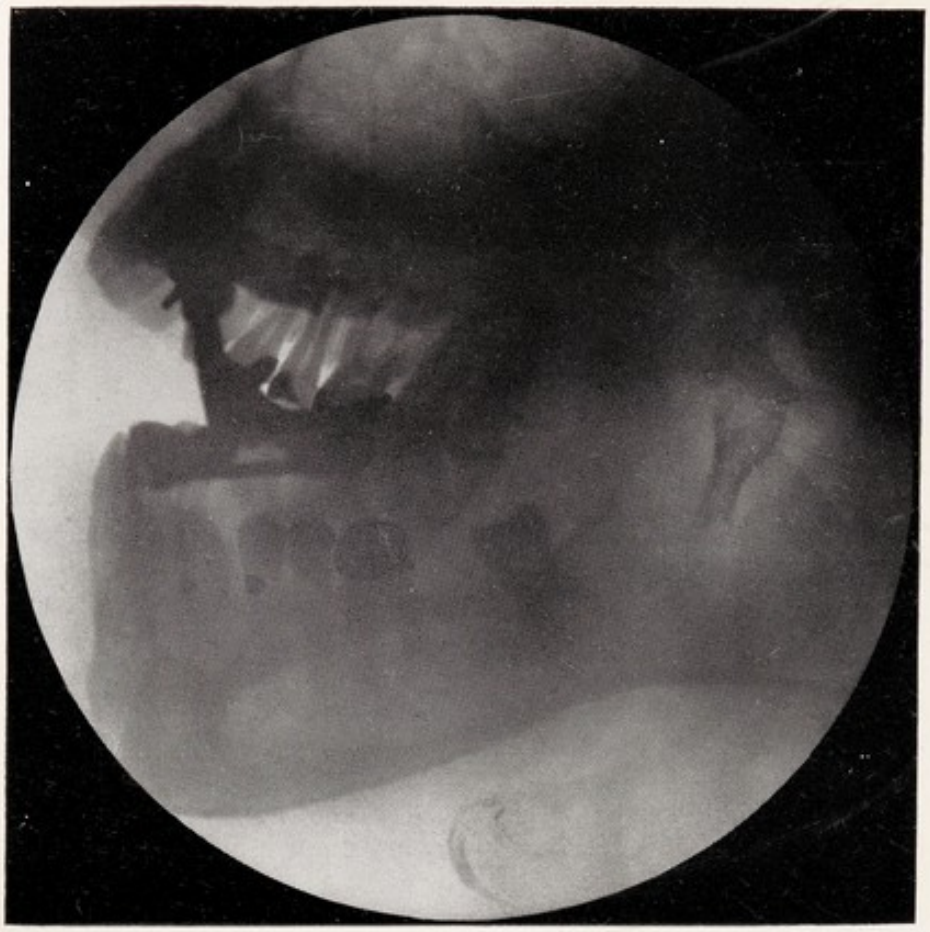

Fig. 1465.

Osteoplastischer Ersatz des Unterkiefergelenkköpfchens durch das Köpfchen des IV. Metatarsus. Das neugebildete Gelenkköpfchen ist deutlich sichtbar. Kieferfunktion von vornherein ausgezeichnet. (Aus Klapp und Schröder.)

B. Mikrognathie. Opisthogenie (Genioplerosis).

a) Ersatz des Knochendefektes durch weiches Material (Methode Lexer).

Lexer ersetzte den Knochen durch Fetteinpflanzung, er hat nach einer Mitteilung von Esau (Zentralblatt für Chirurgie Bd. 37, 1910 p. 1637) bei einem von ihm operierten 9jährigen Mädchen die Transplantation eines rundlichen Fettlappens (aus dem Subcutanfett des Bauches) durch einen kleinen Einschnitt in der Unterkinngegend vorgenommen, nachdem die Kinnhaut in entsprechender Ausdehnung stumpf abgelöst war. Der Erfolg war ein günstiger.

b) Ersatz des Knochendefektes durch hartes Material.

In der Regel dürfte sich hartes Material empfehlen, um ein normalprominentes Kinn zu erzielen. Als einschlägige Methoden kommen in Betracht:

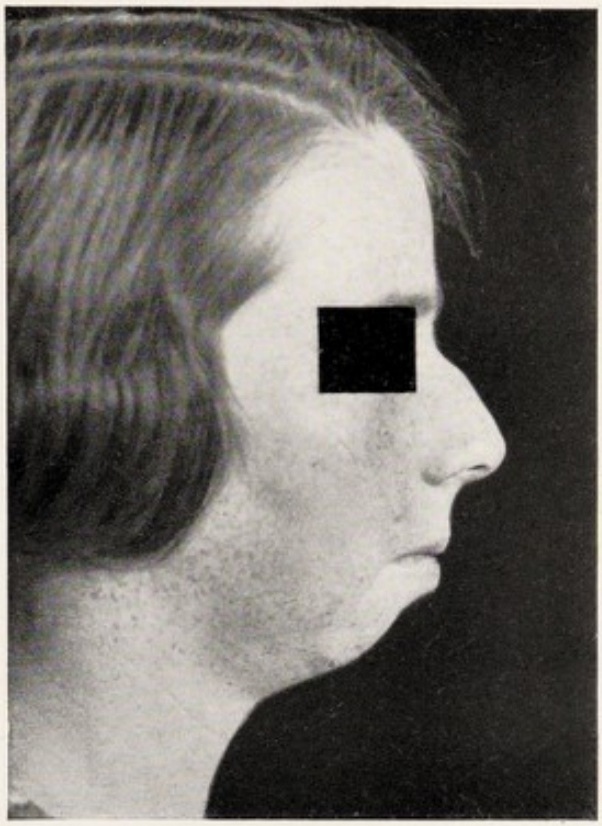

Fig. 1466.
Vor der Operation.

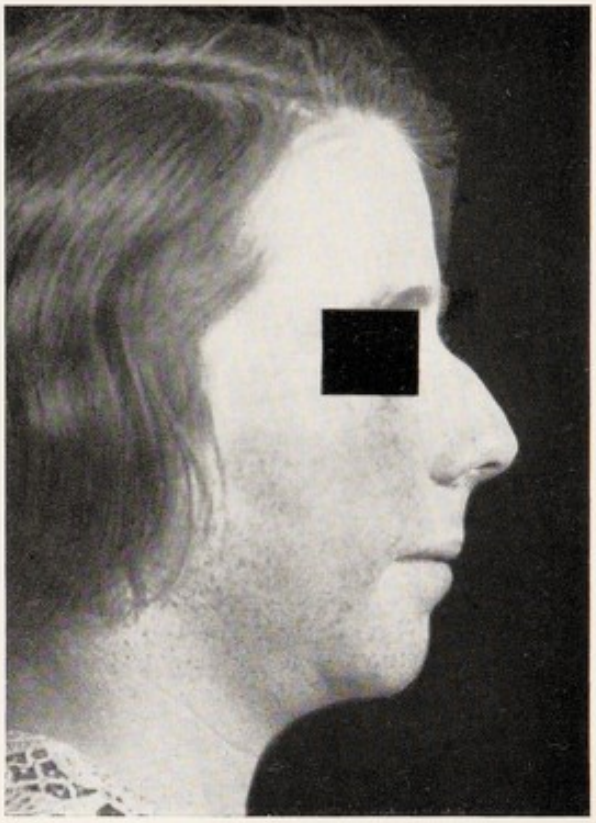

Fig. 1467.
Nach der Operation.

KINNDEFEKT (MIKROGNATHIE), KORRIGIERT DURCH EINGEFÜGTES ELFENBEIN.

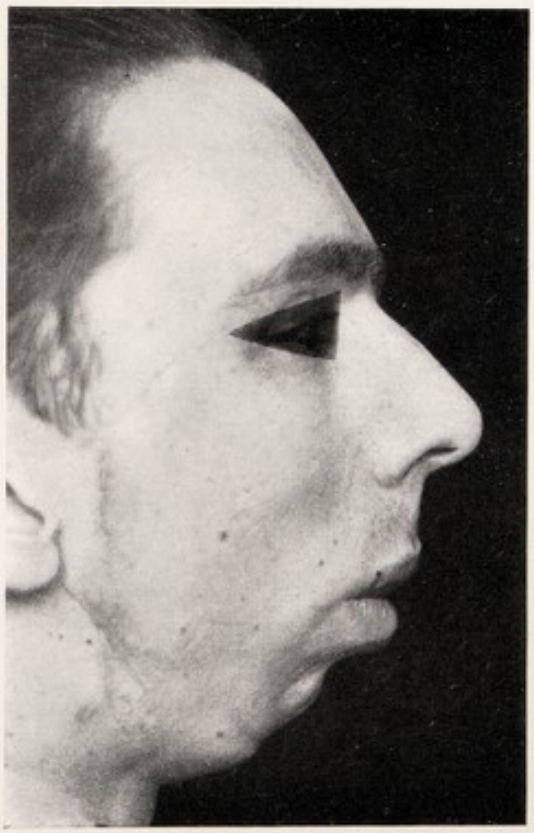

Fig. 1468.
Vor der Operation.

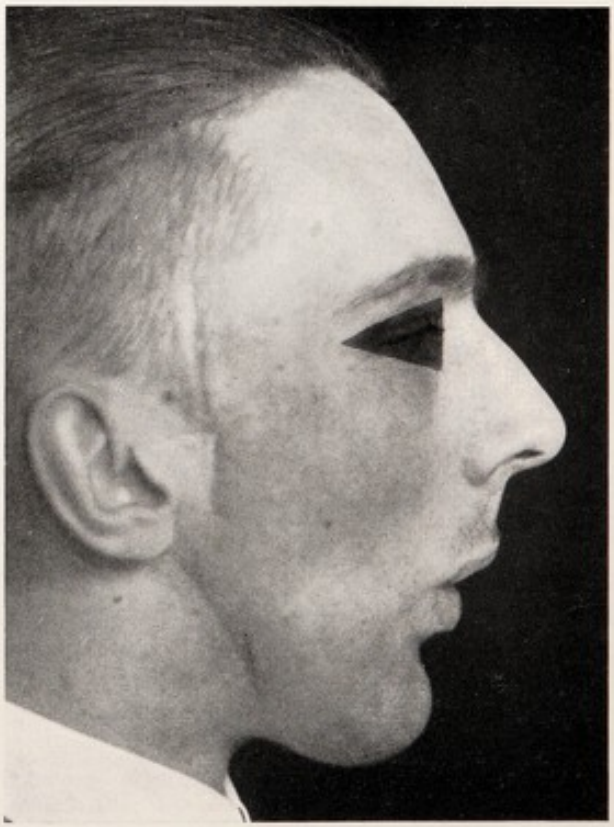

Fig. 1469.
Nach der Operation.

ANGEBORENER KINN- UND WANGENDEFEKT (VOGELGESICHT). KORRIGIERT DURCH ELFENBEINEINFÜGUNG.

α) Knochenimplantation (Esau).
β) Elfenbeineinfügung (J. Joseph).
γ) Paraffineinfügung (Eckstein).

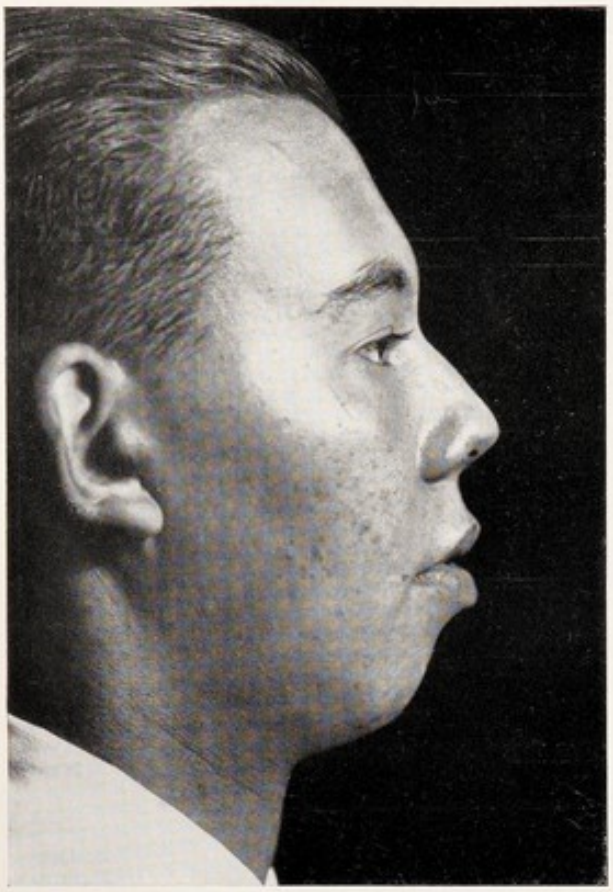

Fig. 1470.
Vor der Plastik.

Fig. 1471.
Nach meiner Elfenbein-Einfügung (nach Hebung der Flügel).

KOMBINATION VON KINNDEFEKT UND NASENFLÜGEL-DEFORMITÄT (TIEFSTAND DER FLÜGEL).

α) Knochenimplantation (Methode von Esau).

Esau schildert seine Methode wie folgt:

„Ein achtzehnjähriges Mädchen hatte angeblich seit dem Beginn des zweiten Lebensjahres nach Krämpfen Kieferklemme und Vogelgesicht. Zu Beginn dieses Jahres stellte es sich mir vor mit der Frage, ob der Fehler zu beseitigen und auch ein besseres Aussehen zu erzielen sei; es wurde ihr die Kiefergelenksresektion und die Verlängerung des Kinns durch ein Rippenstück vorgeschlagen. In zwei Sitzungen, zwischen denen knapp drei Wochen Zeit lagen, wurde zuerst beiderseits das ankylosierte Kiefergelenk entfernt und Temporalisfascie interponiert. In der zweiten Sitzung wurde aus der VIII. Rippe rechts ein etwa 12 cm langes Stück mit Belassung des inneren Periosts reseziert, darauf von einem kleinen Schnitt am Unterkinn nach oben und beiderseits seitlich die Haut, möglichst entfernt von der Oberfläche und nicht zu nahe der Mundschleimhaut, unterminiert, dann das winklig eingeknickte Rippenstück versenkt, durch tiefe Nähte fixiert und darüber eine sorgfältige Hautnaht angelegt."

Besser, weil ungefährlicher, würde die Transplantation aus der vorderen Tibiafläche zu empfehlen sein.

β) Knochenersatz durch Elfenbein (Methode von J. Joseph).

Ähnlich wie bei Nasendefekten kann auch bei Unterkieferdefekten (auch bei Oberkieferdefekten) das Elfenbein als Ersatzmittel angewendet werden, sowohl bei kleineren Defekten als auch bei größeren. Einen solch großen Defekt habe ich in einem Fall von Vogelgesicht (Fig. 1466 und 1467) durch Elfenbein ersetzt. Ich ziehe diese Methode den anderen vor.



Fig. 1472.
Kinneinlage aus Elfenbein.

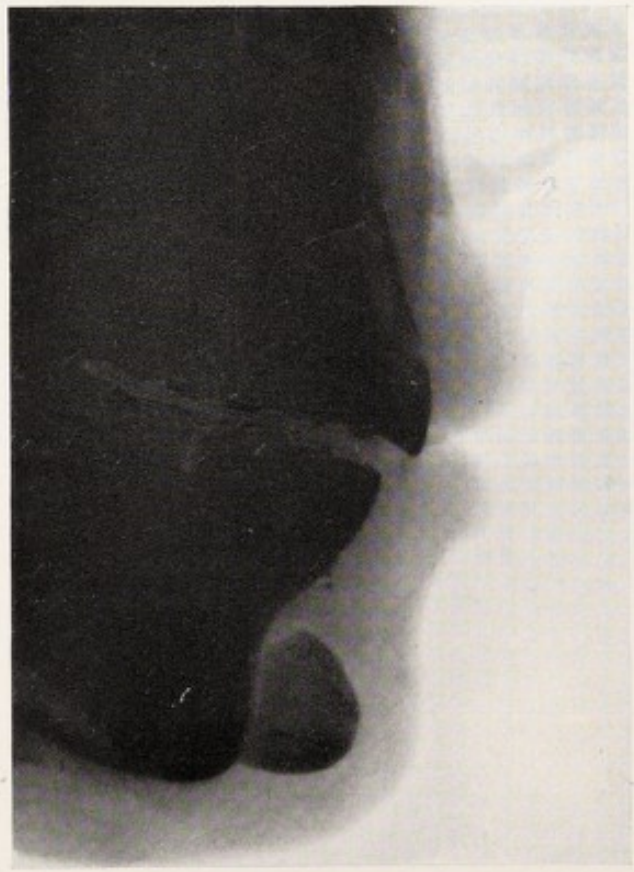

Fig. 1473.
Röntgenbild (Profil) eines wegen Mikrognathie eingefügten Elfenbeinstückes.

Wenn genügend dehnbare Haut vorhanden ist, können abgeflachte Wangen durch Elfenbeineinlage korrigiert werden. So bin ich in dem in der Fig. 1468 dar-

gestellten Falle vorgegangen und habe von einem seitlichen Längsschnitt aus ein passendes, recht großes schalenförmiges, eigens mit Löchern versehenes Elfenbeinstück eingepflanzt. Fig. 1469 zeigt das auf diesem Wege erreichte Resultat. Der Erfolg ist gut geblieben. Dem Patienten kam später zwar das Kinn etwas zu breit vor, ich mochte aber mit Rücksicht auf die immerhin mögliche sekundäre Infektion im Falle einer Nachoperation den sonst so schönen Erfolg nicht gefährden und riet von einer solchen ab.

Die Fig. 1470 zeigt eine Kombination von Mikrognathie und Tiefstand beider Nasenflügel, Fig. 1471 den Zustand nach der Korrektur beider Gestaltsfehler. Fig. 1472 zeigt ein Elfenbeinstück, wie ich es für diese Korrektur zu verwenden pflege. Die Bohrlöcher sollen das Elfenbein fixieren helfen. — Fig. 1473 zeigt ein wegen Mikrognathie eingefügtes Elfenbeinstück im Röntgenbilde.

γ) Ersatz des Knochendefektes durch Hartparaffin (Methode von Eckstein).

Eckstein hat mit Erfolg Hartparaffin bei Mikrognathie verwendet (s. die Figuren 1474—1475).

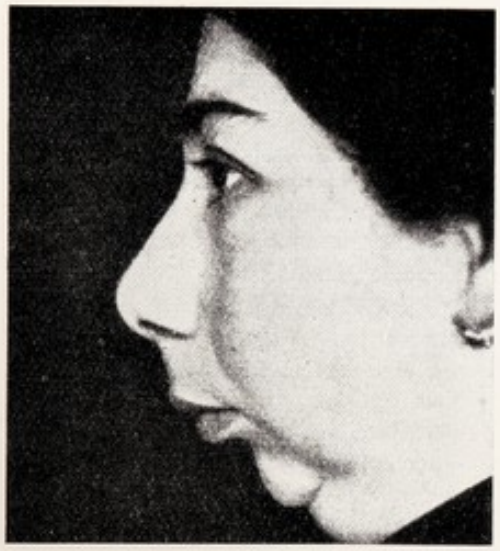

Fig. 1474.
Vor der Plastik.

Fig. 1475.
Resultat.

Paraffinplastik nach Eckstein.
(46. Vers. d. deutschen Gesellschaft für Chirurgie.)

Ersatz von Knochendefekten durch Zähne tragende Prothesen.

Neben der Fixierung der dislozierten Kieferfragmente in der normalen Stellung ist dem Zahnarzt die weiter wichtige Aufgabe gestellt, die Verbesserung resp. Ermöglichung des Kauakts durch Herstellung und Befestigung einer zähnetragenden Prothese. Dies ist aber so sehr die Domäne des Zahnarztes, daß bezüglich ihrer zahnärztlichen Beschreibung auf die Lehrbücher der Zahnärzte verwiesen werden muß (Angle, Schröder, Misch und Rumpel u. a.).

Literatur.

(Chronologisch geordnet.)

Kieferplastik.

Staffel: Zur Operation der narbigen Kieferklemme. Dtsch. med. Wochenschr. **1890**. Nr. 50.

Wildt: Über partielle Unterkieferresektion und Bildung einer natürlichen Prothese durch Knochentransplantation. Zentralbl. f. Chir. **1896**. Nr. 50.

Krause: Unterkieferplastik. Zentralbl. f. Chir. u. Dtsch. med. Wochenschr. **1904**. Nr. 37.

Esau: Zentralbl. f. Chir. **1910**. Bd. 37, Nr. 52, S. 1637.

Esau: Kinnbildung bei Mikrognathie (Rippentransplantation). Zentralbl. f. Chir. **1910**. Bd. 37, Nr. 52, S. 1637.

Tillmann: Klinischer Beitrag zur Frage der freien Knochentransplantation bei Defekten des Unterkiefers. Dtsch. Zeitschr. f. Chir. **1911**. Bd. 111, S. 591.

Göbell: Zum osteoplastischen Ersatz von angeborenen und erworbenen Unterkieferdefekten. Dtsch. Zeitschr. f. Chir. **1913**. Bd. 123, S. 144.

Lindemann, F.: Die gegenwärtigen Behandlungswege der Kieferschußverletzungen. Wiesbaden: J. F. Bergmann **1915**.

Klapp: Über chirurgische Behandlung der Kieferschußbrüche. Zeitschr. f. ärztl. Fortbildung **1916**. Nr. 8.

Misch und Rumpel: Kriegsverletzungen der Kiefer und angrenzenden Teile. Hermann Meußer **1916**.

Klapp und Schroeder: Die Unterkieferschußbrüche und ihre Behandlung. Hermann Meußer **1917**.

v. Eiselsberg und Pichler: Über den Ersatz von Kiefer- und Kinnhautdefekten. Arch. f. klin. Chir. **1923**. Bd. 122, S. 336.

XIX. Die Ohrenplastik (Otoplastik)

hat die Aufgabe, die Ohrendeformitäten zu korrigieren.

Geschichte.

A. Ohrenverkleinerung (Otomiosis). Die erste umfangreichere Ohrenverkleinerung (kleinere Abtragungen prominenter Partien des Ohres sind schon früher gemacht worden) hat nicht, wie fast allgemein geglaubt wird — Trendelenburg — sondern der Neapolitaner Guiseppe de Martino 1856, und zwar zweizeitig (18. Februar 1856 am linken, 12. März 1856 am rechten Ohr des Patienten) mittels dreieckiger Excisionen aus der Ohrmuschel ausgeführt und den Erfolg schriftlich der Pariser Académie impériale de médecine mitgeteilt, welche auf Vorschlag der zur Prüfung der Mitteilung ernannten Berichterstatter einen Dank an den Autor und die ehrenvolle Einfügung der Mitteilung in die Archive der Akademie beschloß. — 1886 schlug Trendelenburg unabhängig von de Martino zur Korrektur der Makrotie gleichfalls keilförmige Excisionen vor, und zwar einen senkrechten Keil mit der Basis am oberen Ohrrande zur Verschmälerung und von dem Defekt aus nach vorne und hinten je eine querliegende stark gekrümmte, mit der Spitze schräg nach abwärts gehende Keilexcision zur Verkleinerung in der Längsrichtung des Ohres. — 1896 führte J. Joseph, ohne Kenntnis der voraufgegangenen Versuche, die Korrektur der Makrotie mittels einer großen, fast horizontal gerichteten Keilexcision aus. — 1902 berichtete J. Joseph über die Verkleinerung eines einseitig überentwickelten Ohres (sogenannten Riesenohres), die er auf dieselbe Art ausführte, jedoch mit der Hinzufügung zweier senkrecht zu den Wundrändern des ersten Keiles stehender Keilexcisionen. An demselben Falle korrigierte J. Joseph das abnorm verbreiterte Läppchen mittels senkrechter Keilexcision. — 1903 führte Gersuny anläßlich der Excision eines kleinen Epithelioms am Ohrrande eine Ohrenverkleinerung mittels einer sichelförmigen Längsexcision unweit des Ohrenrandes aus, der unten nahe am Läppchen durchtrennt wurde und nur oben mit dem übrigen Ohr in Verbindung blieb. Die Verkleinerung geschah durch Vereinigung dieses mobil gemachten, unten am Sitze des Epithelioms ein wenig gekürzten Randes mit dem übrigen Ohr durch Naht. — 1911 berichtet J. Joseph[1]) über die operative Einkrempung des abgeplatteten Ohrrandes und die Korrektur des (durch schlaffe Hypertrophie) abnorm verlängerten Läppchens.

B. Ohrenanlegung (Otoklisis). Auf Grund seiner Nachprüfung der einschlägigen Publikationen muß Verfasser den Amerikaner Ely als den Urheber der Ohrenanlegung bezeichnen und nicht Keen. Ely operierte 1881 zweizeitig (am 1. März 1881 das rechte, 19. April 1881 das linke Ohr) mittels Haut- und Knorpelexcisionen und

[1]) Handbuch der speziellen Chirurgie des Ohres. Bd. I, 2. Hälfte.

publizierte die Operation 1881 in Archives of Otology. Keen publizierte 1890 (nicht 1870!)[1]) eine Ohrenanlegung und zitiert selbst in seiner Veröffentlichung Elys Publikation, die er zur Zeit seiner Operation nicht kannte. Wie Keen, so haben vor ihm der Amerikaner Roosa (1889) und nach ihm Haugg (1894), J. Joseph (1896 und 1902 ohne Kenntnis von den Versuchen der älteren Autoren), Payr (1906) Modifikationen des Elyschen Verfahrens angegeben.

C. Die Korrektur von Verwachsungen des äußeren Ohres (Otolysis). Stetter berichtet 1884 über die Korrektur der Synechie des äußeren Ohrrandes mit der Tragusgegend und Goldstein 1909 über die Korrektur des angewachsenen Läppchens.

D. Ohrenersatz. Die Geschichte der Ohrenplastik findet der Leser auf S. 717 ff. unter „Ohrdefekte"!

Ätiologie.

Die oben genannten Gestalts- und Stellungsfehler der Ohren sind in der Regel angeboren. In manchen Fällen ist indessen nur die Anlage dazu angeboren und ein stärkeres Wachstum stellt sich in späteren Abschnitten des Lebens ein. In einem vom Verfasser beobachteten Falle von Riesenwuchs des linken Ohres fiel das größte Wachstum in die Zeit vom 20. bis zum 26. Lebensjahre.

Einen gedrängten Überblick über das Gebiet gibt folgende vom Verfasser zusammengestellte

Übersicht.

A. Gestaltsfehler der Ohren insbesonders Hypertrophien (korrigierbar durch Otomioplastik).
- 1. Abnorme Größe des Ohres (Makrotie, Otomegalie):
  - a) des Ohrknorpels,
  - b) des Läppchens.
    - α) Abnorme Breite des Läppchens.
    - β) Abnorme Länge des Läppchens.
- 2. Abnorme Gestalt bei normaler Größe des Ohres:
  - a) Abplattung des Ohrrandes.
  - b) Dreieckige Ohrform.
  - c) Gespaltenes Läppchen.
- 3. Ohrverwachsungen (korrigierbar durch Otolysis):
  - a) Synechie des Ohrrandes mit der Tragusgegend.
  - b) Synechie des Läppchens mit der Wange.

B. Stellungsfehler der Ohren (korrigierbar durch Otoklisis):
- 1. Abnormes Abstehen der Ohren (Otapostasis),
  - a) bei weichem Knorpel,
  - b) bei hartem Knorpel.
- 2. Heruntergeklappter Ohrrand (Klappohr).

Anhang: Heterotopie des Ohres.

---

[1]) Gradenigo und Payr geben als Erscheinungsjahr der Keenschen Mitteilung unrichtigerweise 1870 statt 1890 an, eine Aufklärung, die ich dem Auskunftsbureau der deutschen Bibliotheken verdanke. Diese unrichtige Angabe der genannten Autoren ist wohl der Grund, weshalb die Priorität Elys angezweifelt und Keen als Urheber bezeichnet wurde.

C. Ohrdefekte (Otoneoplastik).

1. Totale und subtotale Ohrdefekte:

a) Verwendung von Ohrknorpel aus dem anderen Ohr (Körte u. a.)

b) Verwendung von Rippenknorpel im gestielten Brusthautlappen (Schmieden).

c) Verwendung strangförmiger Brusthautlappen.

d) Verwendung von Elfenbein in Gestalt des Ohrknorpels oder des ganzen Ohres im gestielten Halshautlappen oder Armhautlappen (J. Joseph).

2. Partielle Ohrdefekte:

a) Defekte des oberen Abschnitts (Tagliacozzi u. a.).

α) Tagliacozzi (aus der Kopfhaut).

β) Pierce (aus der Brusthaut).

γ) J. Joseph) (aus der Halshaut).

b) Defekte des mittleren Abschnitts inkl. Auris recurvata.

α) Ersatz durch gestielte Lappen.

β) Ersatz durch ungestielte Lappen (freie Transplantation).

c) Defekte des unteren Abschnittes (des Ohrläppchens).

d) Defekt der ganzen Ohrhaut (Armhautlappen von J. Joseph).

A. Die Gestaltsfehler der Ohren

können erstens in der abnormen Größe dieser Organe bestehen und zweitens in einer fehlerhaften Form bei normaler Größe des Ohres. Es ergeben sich somit zwei Gruppen: 1. die abnorme Größe des Ohres (Makrotie, Otomegalie) und 2. abnorme Gestalt bei normaler Größe des Ohres. In beiden Fällen geschieht die Korrektur des Gestaltsfehlers durch die Methoden der

Ohrenverkleinerung (Otomioplastik).

Zunächst sei nach obiger Einteilung behandelt die

1. Abnorme Größe des Ohres (Otomegalie).

Für die Korrektur der Otomegalie haben de Martino, Trendelenburg und J. Joseph einander ähnelnde Methoden angegeben, während die Methode Gersunys erheblich von diesen abweicht (siehe Geschichte). Da die vom Verfasser angegebene Methode sich ihm stets bewährt hat, sei diese hier näher beschrieben. Sie umfaßt sowohl die Korrektur der abnormen Größe des Ohrknorpels wie auch des abnorm großen Läppchens.

a) Abnorme Größe des Ohrknorpels.

Es wird ein keilförmiges Stück mehr aus der oberen als aus der unteren Hälfte des Ohres exzidiert, am besten mittels zweier durch die ganze Dicke des Ohres (Knorpel und doppelte Haut) dringender Scherenschnitte, die sich in der inneren Ohrmuschel dicht vor dem äußeren Gehörgang treffen. Dann legt man die Wundränder aneinander. Erscheint die obere Hälfte des Ohres mit Rücksicht auf die nunmehr verringerte Höhe desselben zu breit, so wird in der Concha von den freien Wundrändern aus und

senkrecht zu ihnen, nach oben wie nach unten je ein weiterer Keil aus dem Ohr exzidiert. Dann werden die einander gegenüberstehenden Wundflächen miteinander durch Hautnähte vereinigt. Die Fig. 1476 und 1477 zeigen die Methode, die Fig. 1478 und 1479

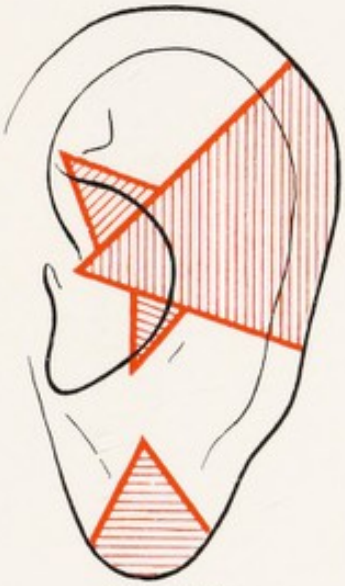

Fig. 1476.

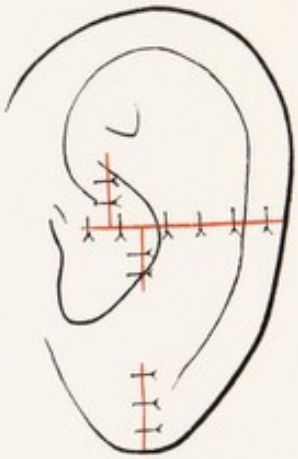

Fig. 1477.

Ohrenverkleinerung nach de Martino, Trendelenburg und J. Joseph. (Zeichnung von J. Joseph.)

den praktischen Fall und die Fig. 1481 und 1482 stellen nur das linke Ohr für sich allein vor und nach der Operation dar. Fig. 1480 zeigt eine Operationsaufnahme dieser Methode. Die direkte Vereinigung der Knorpel mittels Naht ist überflüssig.

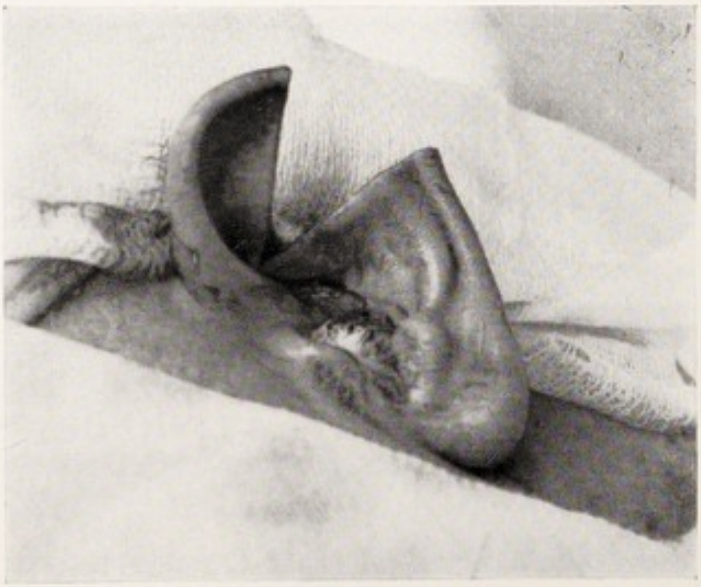

Fig. 1480.
Keilförmige Excision nach de Martino, Trendelenburg und J. Joseph.
(Operationsaufnahme von J. Joseph.)

OHRVERKLEINERUNG.

Ist das Läppchen normal gestaltet, dann ist damit die Operation beendet; nur muß, falls die Ohren gleichzeitig abstehend waren oder durch den Akt der Verkleinerung abstehend geworden sind, im Anschluß an die Verkleinerung die Ohrenanlegung aus-



Fig. 1478. Vor der Operation.



Fig. 1479. Nach der Operation.

RIESENWUCHS DES LINKEN OHRES (MAKROTIA SINISTRA) IN VORDERANSICHT
(siehe Literatur).

geführt werden. — Ist der Ohrknorpel in geringerem Grade und speziell sein Rand circumskript vergrößert, so genügt es meist, die überschüssige Randpartie des Knorpels abzutragen (siehe Fig. 1488).

Es folgt, da auch sie isoliert vorkommt, die

b) Die abnorme Größe des Läppchens.

Das Läppchen kann α) abnorm breit, β) abnorm lang sein.

α) Die abnorme Breite des Läppchens wird durch eine Excision in Form eines mit der Spitze nach oben gerichteten Keiles oder in Form eines nach oben keilförmig

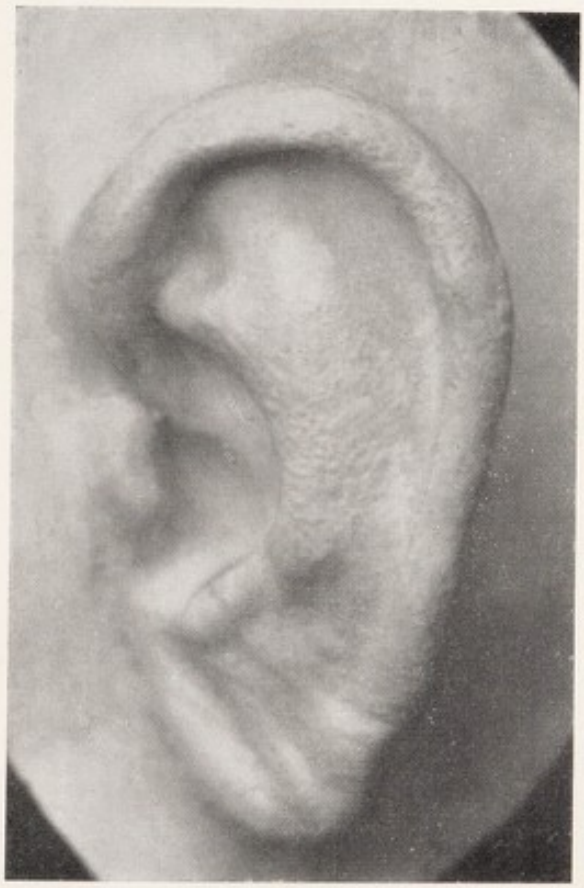

Fig. 1481.
Riesenwuchs des linken Ohres.

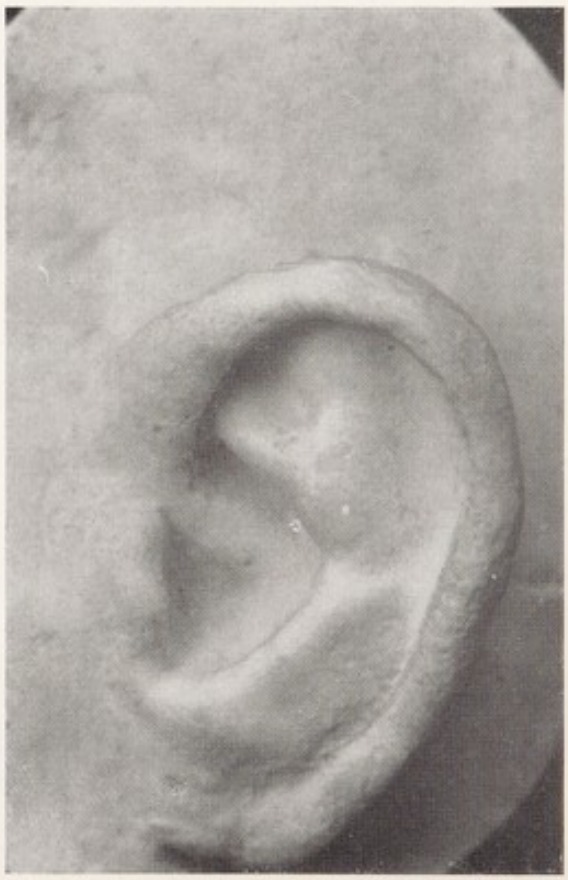

Fig. 1482.
Dasselbe Ohr nach der Operation.

(Gipsabgüsse, in natürlicher Größe aufgenommen, zu den Fig. 1478 und 1479 gehörend.)

sich zuspitzenden Streifens korrigiert. Selbstverständlich muß der Keil resp. der Streifen dem Übermaß des Läppchens an Breite entsprechen. Die Nahtlinie steht entsprechend der Hauptrichtung des Keils resp. des Streifens senkrecht (s. Fig. 1476 und 1477, ferner einen praktischen Fall in den Fig. 1481 und 1482).

β) Die abnorme Länge des Läppchens hat Verfasser in einem Falle isoliert beobachtet, den er als schlaffe Hypertrophie des Läppchens bezeichnet. Der Fall betraf einen sonst normal gestalteten und gesunden jungen Mann. Das im übrigen etwas große, aber nicht gerade übermäßig entwickelte Ohr hatte ein übermäßig großes und speziell übermäßig langes Läppchen (siehe Fig. 1483a). Die Farbe des Läppchens und der angrenzenden Nachbarschaft war bläulich und das Läppchen selbst ohne die normale Turgeszenz. Es fühlte sich kühler an als das übrige Ohr und der

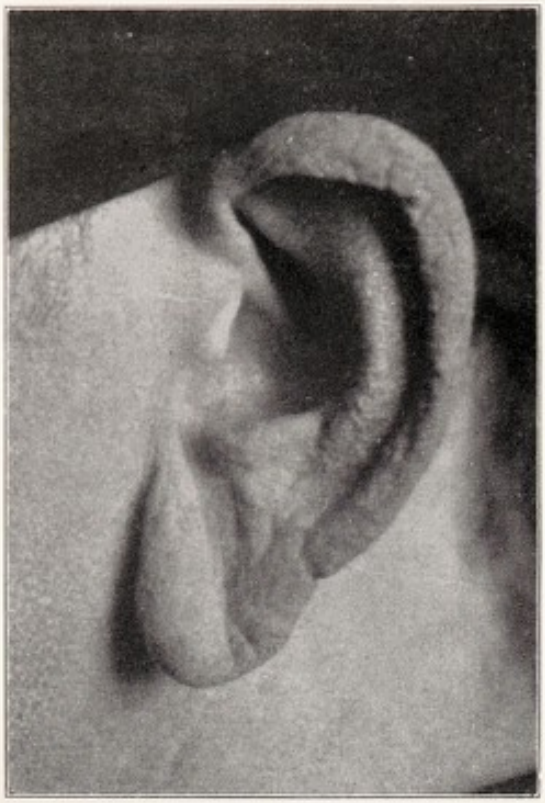

Fig. 1483 a.
Abnorme Länge des Läppchens
(schlaffe Hypertrophie).

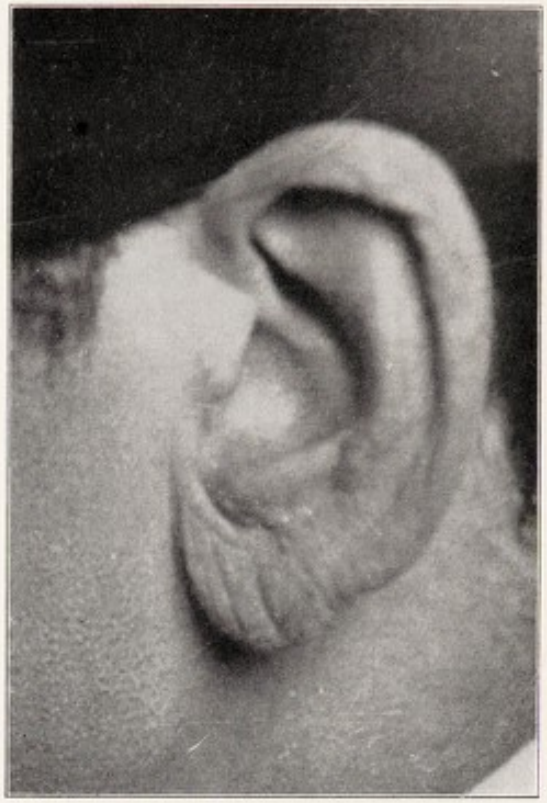

Fig. 1483 b.
Dasselbe Ohr nach der Operation.

Fig. 1484.
Stellung der Ohrläppchen bei Neigung des Kopfes nach rechts.

Fig. 1485.
Stellung der Ohrläppchen bei Neigung des Kopfes nach links.

Schlaffe Hypertrophie der Ohrläppchen.

übrige Körper, machte einen durchaus welken Eindruck, hing — gleichviel in welcher Stellung sich der Kopf befand — wie ein nasses Handtuch herab (siehe Fig. 1484 und 1485) und pendelte mit jeder kleinen Bewegung des Kopfes hin und her. Es handelte

Fig. 1486.
Verkürzung zu langer Ohrläppchen nach J. Joseph.
Die Schraffierung gibt die Größe und Form der Excision an; die rechtsstehende Figur zeigt die Naht.

sich offenbar um eine jahrelang bestehende, nur das Ohrläppchen und seine nächste Nachbarschaft betreffende Herabsetzung der Vitalität aus unbekannter Ursache. Fig. 1486 zeigt die in diesem Falle erfolgreich durchgeführte Methode. Der Erfolg war auch insofern recht gut, als nicht nur die Narbe kaum sichtbar war, sondern auch das nunmehr normal große und normal geformte Läppchen zugleich normale Temperatur erhielt.

2. Abnorme Gestalt normalgroßer Ohren.

Bei normaler Größe des Ohres kommen folgende Verbildungen vor:

a) Abplattung des Ohrrandes.

Bei dieser Verbildung ist der hintere Ohrrand nicht wie in der Norm nach vorn umgekrempt, sondern hat mehr oder weniger platte Gestalt, und die normalerweise vorhandene Furche zwischen Helix und Antihelix ist verstrichen. Diese Verbildung erstreckt sich in der Regel auf den hinteren und oberen Rand des Ohres, während die vordere Partie des Ohrrandes die normale Einkrempung zeigt.

J. Joseph korrigiert diese Verbildung in folgender Weise: Er macht an der Vorderseite des Ohres in der ganzen Ausdehnung der Abplattung, parallel zum Rande und 4 mm von ihm entfernt einen Hautschnitt, der den Knorpel freilegt. Darauf schneidet er, 3—4 mm vom Rande des Ohrknorpels entfernt, einen 2—3 mm breiten Streifen aus diesem heraus (siehe Fig. 1487), ohne die hintere Ohrhaut zu durchstechen. Dann fällt der in dem genannten Umfange von dem übrigen Ohrknorpel abgetrennte, mit der Haut des Ohrrandes aber noch im Zusammenhang gebliebene Knorpelstreifen (in Fig. 1487 die weißgebliebene Partie zwischen den beiden roten Streifen) nach vorn und bildet so den künstlich nach vorn umgekrempten Rand. Hierauf Naht (siehe Fig. 1488, 1489 und 1490).

Zuweilen ist nur ein kleiner Teil des Ohrrandes, dieser aber stark abgeplattet und es sind an dieser Stelle Helix und Antihelix durch eine quere brückenartige Vorwölbung

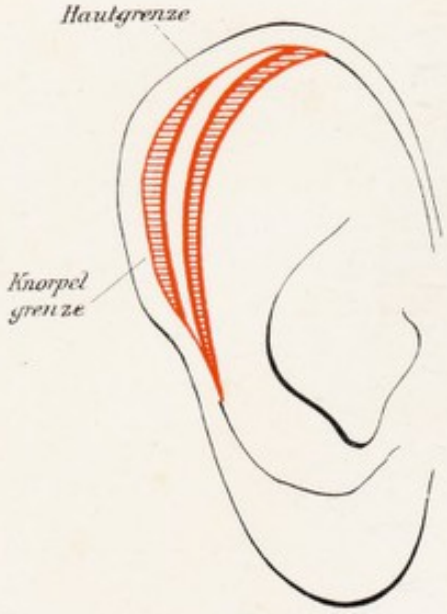

Fig. 1487.
Der schraffierte kürzere Streifen deutet die Randexcision zur Verkleinerung, der längere, mehr nach der Concha zu gelegene, die Excision zur Herstellung der normalen Einkrempung des Ohrrandes an.

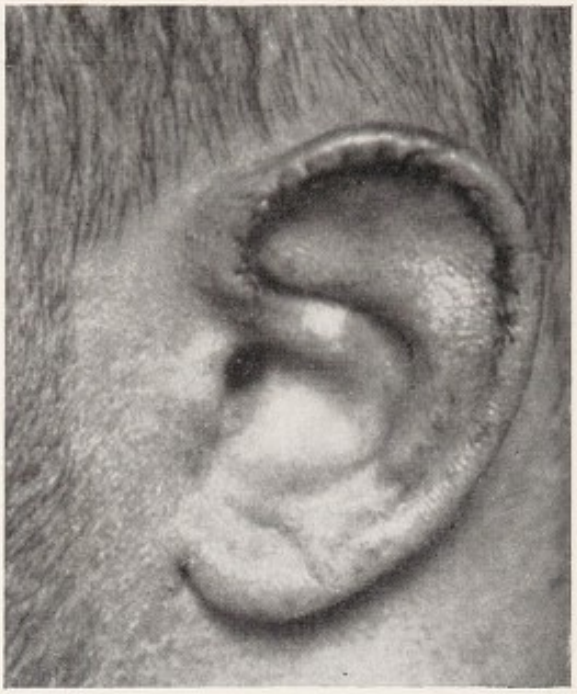

Fig. 1488.
Die Naht zeigt den Hautschnitt für die Abtrennung des Knorpelsaumes zur Verkleinerung und besseren Einwärtsbiegung des Ohrrandes.

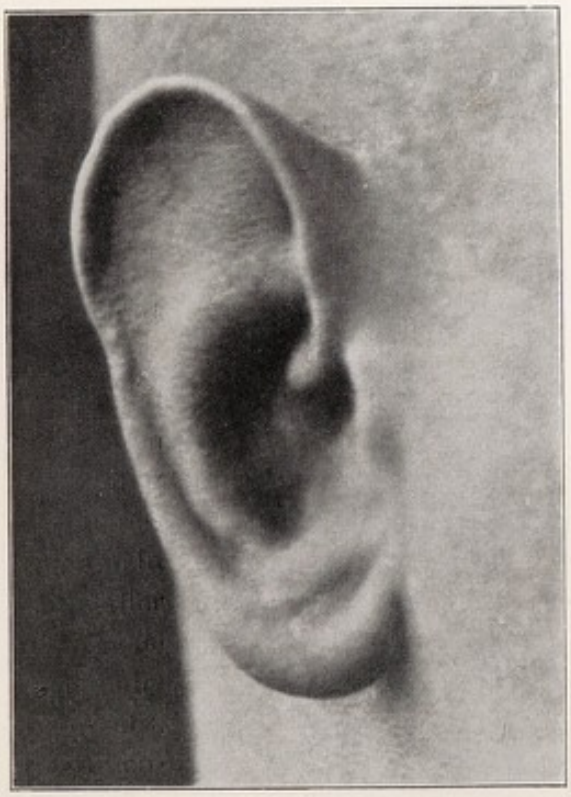

Fig. 1489.
Die obere Ohrmuschelhälfte zu groß und der Ohrrand platt (unzureichende Einwärtsbiegung).

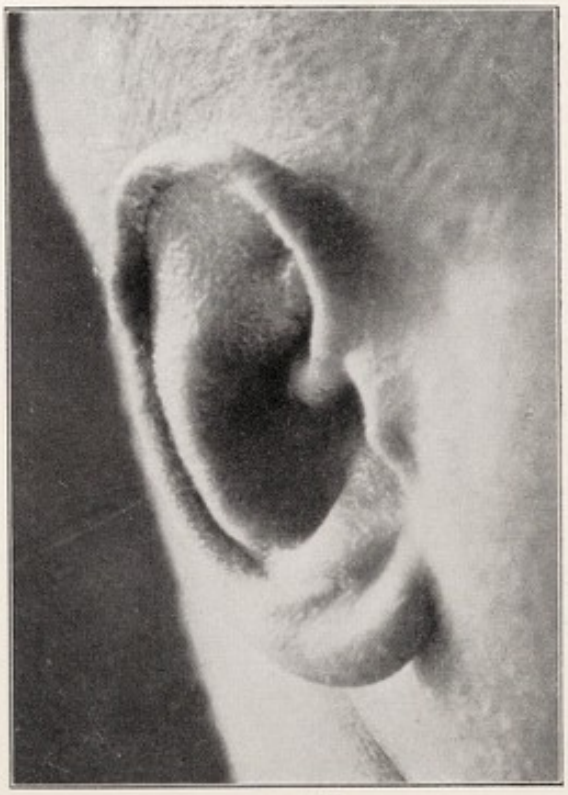

Fig. 1490.
Dasselbe Ohr nach der doppelten Streifenexcision (s. Fig. 1487) kleiner und mit normaler Einwärtsbiegung des Ohrrandes.

OPERATIVE EINKREMPUNG UND VERKLEINERUNG DES PLATTEN OBEREN OHRRANDES.

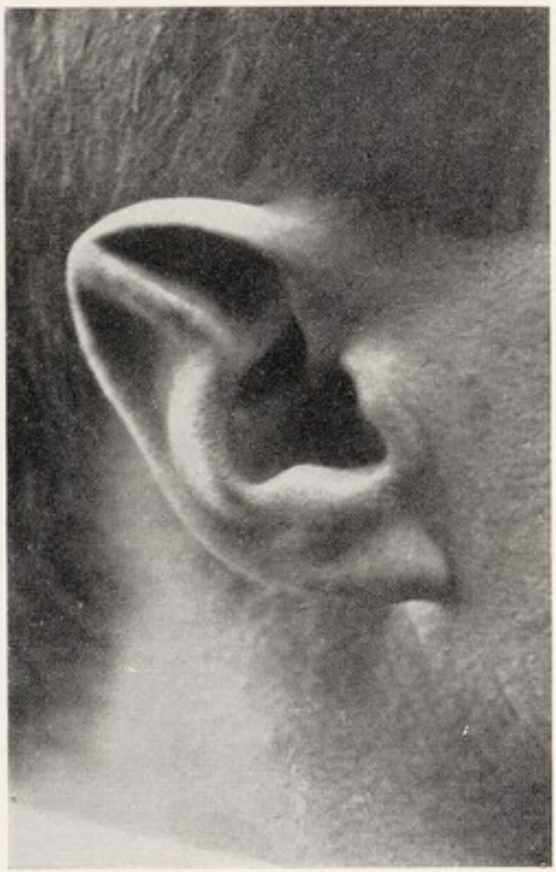

Fig. 1491.
Quere brückenartige Vorwölbung des Knorpels.

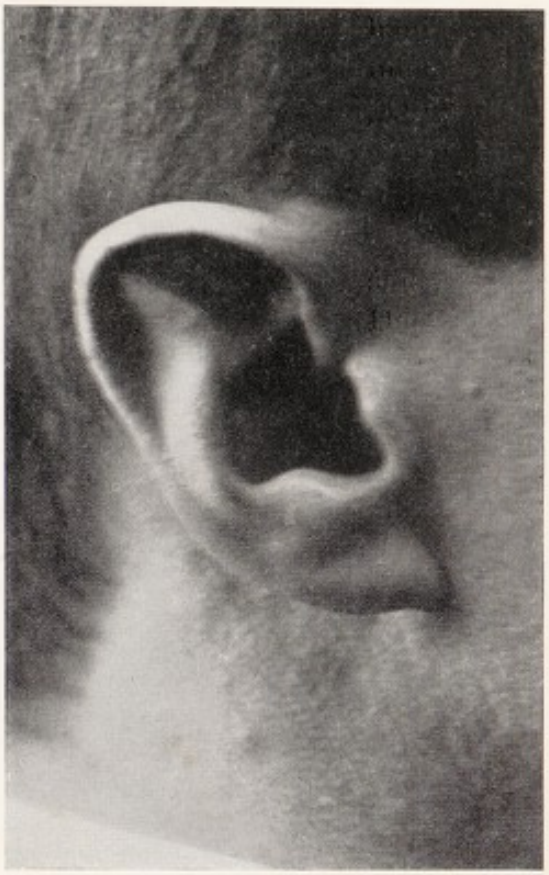

Fig. 1492.
Dasselbe Ohr nach Ausübung eines leichten Fingerdruckes auf die Vorwölbung.

LABILE OHRFORM.



Fig. 1493.
Vor der Korrektur.

Fig. 1494.
Nach der Resektion des Knorpeldreiecks von einem hinter dem Ohrrand angelegten Schnitte aus.

KORREKTUR DER DREIECKIGEN OHRFORM.

des Knorpels miteinander verbunden. Diese ist in der Regel starr. Indessen gibt es Fälle, bei denen ein geringer Fingerdruck auf die Vorwölbung genügt, um die normale Ohrform herzustellen. Man kann in diesen Fällen von einer labilen Ohrform sprechen (siehe Fig. 1491 und 1492). — Die Korrektur dieser queren, leistenartigen Vorwölbung geschieht in der Regel am besten durch eine die Verbildung einschließende Keilexcision aus der Ohrmuschel, wie sie oben zur Verkleinerung des Ohres angegeben ist (siehe Fig. 1476) oder durch die innere streifenförmige Excision, die in Fig. 1487 abgebildet ist.

b) Dreieckige Ohrform.

Von einer dreieckigen Ohrform kann man sprechen, wenn der äußere Ohrrand nicht die flach konvexe Krümmung zeigt, sondern aus zwei ziemlich geraden Linien besteht, die sich in einem spitzen Winkel etwa in der Mitte des Ohrrandes nach außen hin treffen. Diese Ohrform ist in starker Ausbildung selten. Sie wird von Gradenigo erwähnt und ist auch vom Verfasser in starker Ausbildung beobachtet worden (Fig. 1493). Man muß von der Ecke des Knorpels so viel abschneiden, daß möglichst die normale Ohrform entsteht. Eventuell müßte dabei auch in der Nähe des Ohrrandes ein dreieckiges Hautstück mit nach vorn liegender, flach sichelförmiger Basis aus der Vorder- und, wenn nötig, auch aus der Hinterseite entfernt werden. Fig. 1494 zeigt den Erfolg.

c) Das gespaltene Läppchen.

Spaltung des Läppchens kommt als erworbene Mißbildung vor, entsteht aber auch durch gewaltsames Abreißen eines Ohrringes. Es ist in diesen Fällen ein normal großes Läppchen durch einen senkrechten Spalt in zwei Hälften geteilt. Die Korrektur dieser Deformität geschieht mittels Anfrischung der einander zugekehrten Partien des Ohrläppchens und Naht. Falls der Patient ein Ohrloch zu behalten wünscht, darf die oberste Partie nicht mit angefrischt werden.

d) Doppelbildungen — Ohranhänge.

Anhangsweise sei hier noch die Bildung eines doppelten Ohrläppchens erwähnt (siehe Fig. 1495). Der betreffende Herr legte keinen Wert darauf, die Deformität zu korrigieren, hat aber, dankenswerterweise, die Veröffentlichung des Bildes erlaubt. Es ist klar, daß durch eine einfache Excision das eine Läppchen entfernt und auf diese Weise eine normale Ohrform geschaffen werden kann. Desgleichen seien die sogenannten Ohranhänge erwähnt. Fig. 1496 zeigt bei einem drei Monate alten Kinde vor dem Ohrloch einen solchen Anhang, dessen Kern Knorpel enthielt. Auch hier bringt die einfache Excision eine normale Ohrform zustande. Zu diesem Falle sei bemerkt, daß das anfangs unruhige Kind, das lokal anästhesiert war, einschlief und während des größten Teiles der Operation weiterschlief.



Fig. 1495.
Doppeltes Ohrläppchen. (Angeboren.)

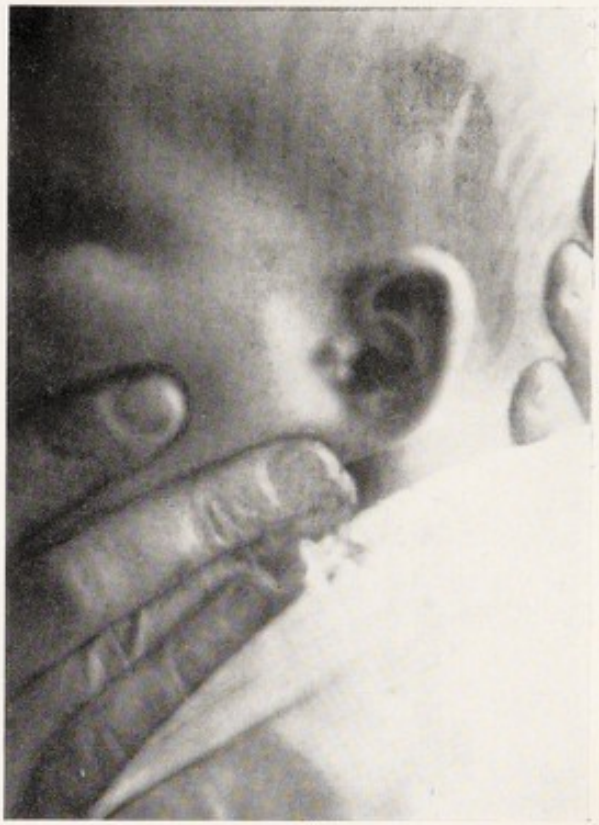

Fig. 1496.
Knorpelig-häutiger Ohranhang, durch einfache Excision beseitigt.

3. Ohrverwachsungen (Otosynechie).

Von Verwachsungen des Ohres sind zu nennen als seltene Mißbildung die partielle Verwachsung des äußeren Ohrrandes mit der Tragusgegend und als häufigere, weniger entstellende Deformität die Synechie des Läppchens mit der Wange. Die Methoden zur Korrektur dieser Deformitäten kann man unter der Bezeichnung

Ohrlösung (Otolysis)

subsummieren.

a) Synechie eines Teiles des Ohrrandes mit der Tragusgegend.

Über diese seltene Mißbildung berichtete Stetter und gibt auch eine Abbildung davon. Korrigiert hat er sie vermittels Durchtrennung der Verwachsung durch Zusammenraffung eines brückenartigen Hautlappens hinter dem Ohr und spätere Excision des Wulstes, in ähnlicher Weise, wie er den exzessiven Fall von heruntergeklapptem Ohrrand korrigiert hat.

b) Synechie des Läppchens mit der Wange.

Dieser Fehler besteht darin, daß das Läppchen bis zu seinem untersten Rande mit der Gesichtshaut verwachsen ist, daß also der vordere freie Rand des Läppchens fehlt. Zur Beseitigung dieses Fehlers hat der Amerikaner Goldstein (St. Louis) eine anscheinend zweckmäßige Methode angegeben. Es wird vor der Synechie ein kleiner Hautlappen in rechteckiger Form aus der Wangenhaut, und zwar von vorn nach

hinten lospräpariert. Dann wird ein ebensolcher Lappen von der Rückseite des Ohrläppchens abpräpariert, und zwar ebenfalls bis an die Synechie heran, welche für diesen hinteren Lappen die Ernährungsbrücke darstellt. Hierauf wird die Synechie durchtrennt, jedoch so, daß beide Läppchen ihre Ernährungsbrücke behalten. Der hintere, nunmehr vom Ohrläppchen abgetrennte Lappen wird sodann an der Wangenwundfläche des ersten Lappens vernäht, während dieser nach hinten um das Ohrläppchen geschlagen wird und an der Ohrläppchenwundfläche des hinteren Lappens vernäht wird. Auf diese Weise stehen sich an der Verwachsungsstelle unverletzte Hautpartien gegenüber. Ob diese vom Verfasser noch nicht angewandte Methode gute Dauererfolge zeitigt, darüber muß das Urteil noch ausgesetzt werden.

B. Stellungsfehler der Ohren.

Als Stellungsfehler der Ohren sind zu nennen das abnorme Abstehen der Ohren und der heruntergeklappte obere Ohrrand (Klappohr). Beide Gestaltsfehler werden durch

Ohranlegung (Otoklisis)

korrigiert.

1. Das abnorme Abstehen der Ohren (Otapostasis)

kommt bei normaler Größe der Ohren sehr häufig für sich allein vor, oft aber auch in Kombination mit der abnormen Größe der Ohren (Eselsohren). Die Korrektur



Fig. 1497.
Abstehende Ohren.

Fig. 1498.
Nach der operativen Anlegung durch senkrechte Haut- und Knorpelexcision.
(S. Fig. 1499—1501.)

KORREKTUR ABNORM ABSTEHENDER OHREN, SOG. ESELSOHREN.

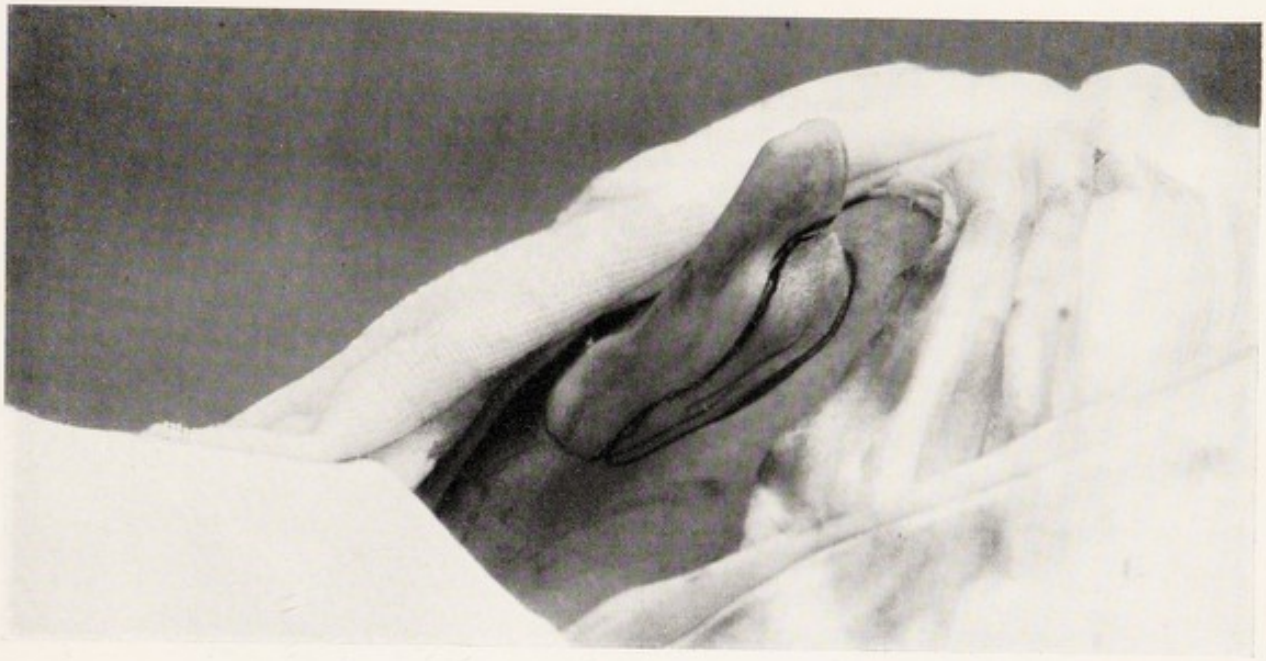

Fig. 1499.

Schnittführung für die Hautexcision.
(Operationsaufnahme.)

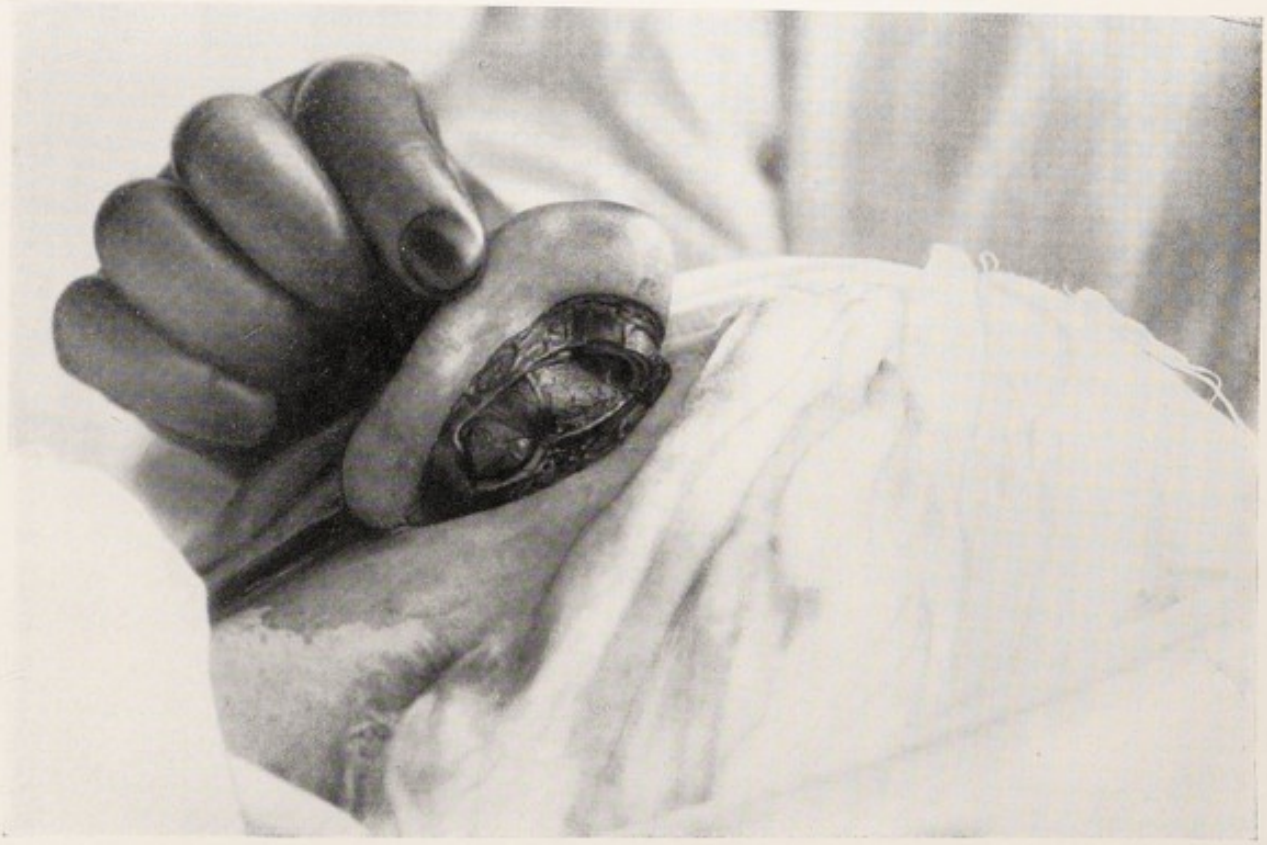

Fig. 1500.

Zustand nach Entfernung der Haut und des Knorpelstückes.
(Operationsaufnahme.)

OPERATION DER OHRENANLEGUNG.

muß nach J. Joseph verschieden ausgeführt werden, je nachdem der Ohrknorpel hart oder weich ist.

a) Vorgehen bei weichem Knorpel.

Ist der Ohrknorpel weich, so genügt es, aus der Furche zwischen Ohrmuschel und Kopfhaut ein genügend großes spindelförmiges Hautstück auszuschneiden. Der Schnitt auf der Kopfhaut wird etwa $^1/_2$ Zentimeter von der Ansatzlinie des Ohres, der Schnitt auf dem Ohr etwa $1^1/_2$ Zentimeter vom Rande des Ohres geführt. Die Schnitte vereinigen sich nach oben an dem vordersten Teile der Kopf-Ohrfurche. Es ist dabei zu beachten, daß auf der oberen Partie dieser Furche (da, wo die Brille aufliegt) nur ein ganz schmaler Streifen herausgenommen werden darf, da sonst diese Furche mehr oder weniger in häßlicher Weise verstreicht. Nach unten treffen sich die Schnitte an der Ansatzstelle des Läppchens. Hier muß der Schnitt sich dem Rande des Läppchens

Fig. 1501.
Zwecks Ohrenanlegung aus den hinteren Ohrpartien entfernte Knorpelstücke, von 2 Fällen gewonnen.

bis auf etwa einen Zentimeter Abstand nähern, da sonst nach der Heilung das Läppchen mehr absteht als das übrige Ohr. Hierauf dichte Naht.

b) Vorgehen bei hartem Knorpel.

Ist der Knorpel hart, so genügt die einfache Hautexcision nicht. Will man ein Rezidiv vermeiden, so muß im Anschluß an die Hautexcision ein flach sichelförmiges Stück aus dem Knorpel entfernt werden. Der mediale Schnitt liegt an der Ansatzlinie des Ohres, der laterale einen halben bis dreiviertel Zentimeter seitwärts davon. Vom oberen und unteren Teile des Ohrknorpels müssen noch ziemlich breite Streifen unberührt bleiben, damit die normale Gesamtform des Ohres erhalten bleibt und nicht etwa die obere Hälfte nach außen umklappt. Die Knorpelexcision läßt sich ausführen, ohne daß die vordere Ohrhaut durchstochen wird. Bei nicht zu großer Excision läßt sich eine Faltenbildung auf der vorderen Ohrhaut in der Tiefe der Muschel dadurch vermeiden, daß der Ohrknorpel über den lateralen Schnitt hinaus von der vorderen Ohrhaut nach dem Rande des Ohres hin abgehoben wird. Auf diese Weise kann eine bessere Verteilung der Ohrhaut auf dem in Längsrichtung verkleinerten Knorpelgerüst des Ohres sich vollziehen. — Ist das exzidierte Knorpelstück breit, so entfernt man am besten auch die vordere Hautfalte durch Excision und hat dann auch auf der Vorderseite des Ohres glatte Hautflächen. Die feine Haut-



Fig. 1503.
Nach der Verkleinerung und Anlegung.

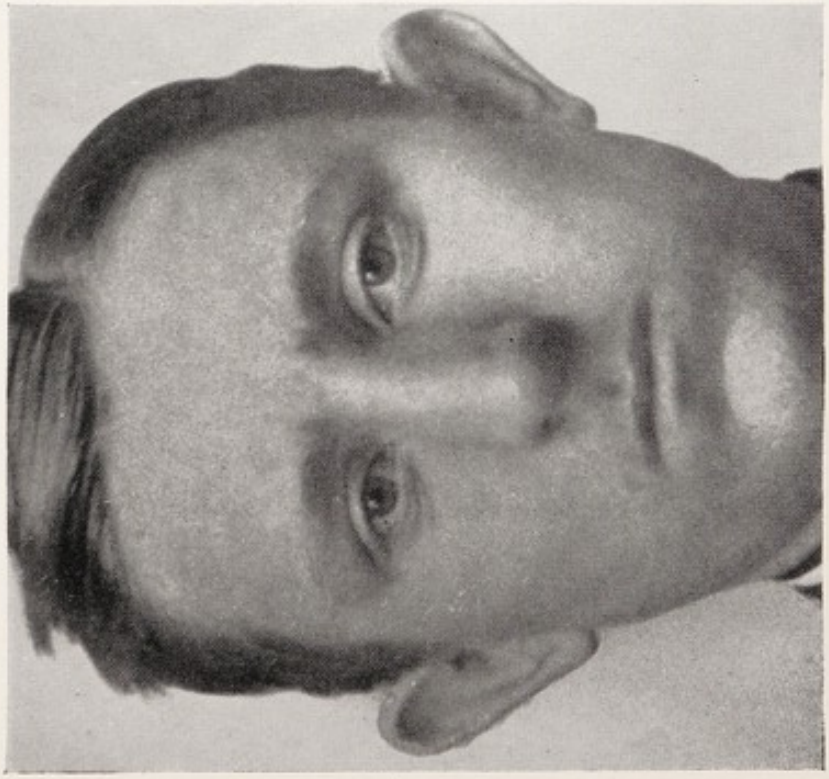

Fig. 1502.
Große, abstehende Ohren.

KOMBINATION VON OHRVERKLEINERUNG UND OHRANLEGUNG.

Fig. 1504.

Starre, quere Knorpelvorwölbung am großen, abstehenden Ohr.

Fig. 1505.

Nach der Verkleinerung durch Keilexcision (und nach Anlegung).

OHRVERKLEINERUNG UND OHRANLEGUNG IN EINEM FALLE, DER AM RECHTEN OHR ZUGLEICH EINE STARRE, QUERE VORWÖLBUNG AUFWIES.

Fig. 1506.
Klappohr in Seitenansicht.

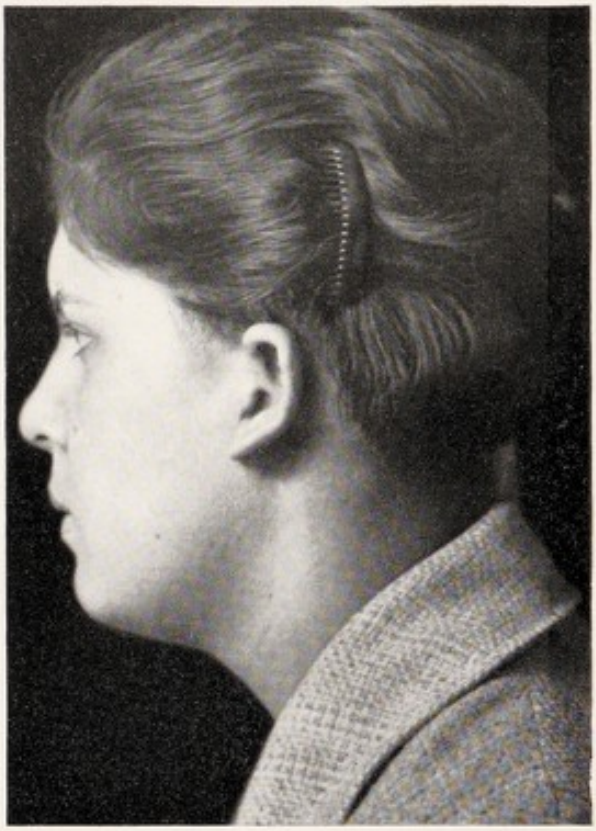

Fig. 1506 a.
Zustand nach der Plastik.

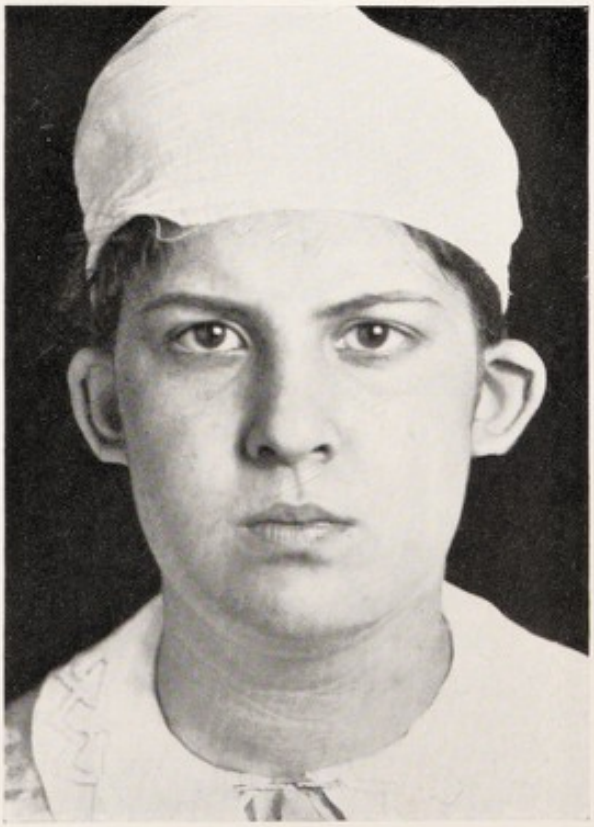

Fig. 1507.
Klappohr in Vorderansicht.



Fig. 1507 a.
Zustand nach der Plastik.

KORREKTUR DES KLAPPOHRS.

naht in der Tiefe der Ohrmuschel fällt in keiner Weise auf. Die Fig. 1497 und 1498 zeigen einen Fall von einfacher Ohranlegung. Die Fig. 1499 zeigt die hintere Hautexcision und die Fig. 1500 den Zustand nach der Knorpelexcision. Fig. 1501 zeigt die zwei verschiedenen Fällen entnommenen, ausgeschnittenen Knorpelstücke. Fig. 1502 und 1503 zeigen die Korrektur abstehender und zugleich großer Ohren, Fig. 1504 und 1505 eine Korrektur, bei der gleichzeitig die starre, quere Knorpelvorwölbung beseitigt wurde.

2. Heruntergeklappter Ohrrand (Klappohr).

Diese Deformität kommt in stark ausgeprägtem Zustande ziemlich selten vor, in weniger ausgeprägtem ist sie relativ häufig. Korrigiert wird diese Deformität ebenfalls durch Haut- und Knorpelexcisionen aus der hinteren Ohrfurche. Ist die Deformität stark ausgeprägt, so läßt sie sich nur in beschränktem Maße verbessern, da man aus der Gegend der oberen Ohrfurche, wie gesagt, nicht zu viel entfernen darf.

Die Figuren 1506—1507a zeigen einen Fall von Klappohr in Vorder- und Seitenansicht vor und nach der Operation.

Einen besonders stark ausgeprägten Fall, bei dem durch Herunterklappen des oberen Ohrrandes der äußere Gehörgang vollständig verdeckt und die Hörfähigkeit erheblich beschränkt war, teilt Stetter mit. Er machte über die hintere Ohrfurche hinweg zwei parallele Schnitte, von vorn unten nach hinten oben verlaufend, präparierte die dazwischenliegende Haut ab, so daß er sie brückenartig zusammenraffen konnte. Er vernähte die Wunden in zusammengeraffter Stellung des Hautlappens und exzidierte später den Wulst. Der Erfolg gab eine nennenswerte kosmetische Verbesserung und gleichfalls eine Verbesserung des Gehörs.

Heterotopie des Ohres.

Die bisher beschriebenen Stellungsfehler der Ohren haben das gemein, daß sie sich an normaler Stelle befinden. Das Ohr kann indessen — was anhangsweise bemerkt sei — an ganz falschem Orte (z. B. an der Schulter, an der Brust und am Halse) als seltene Mißbildung inseriert sein (Heterotopie des Ohres). Soweit derartige Mißbildungen sich an Lebenden zeigen und ihre Beseitigung gewünscht wird, kommt entweder die Entfernung des Ohres durch Excision oder die Transplantation mittels eines größeren, das Ohr enthaltenen gestielten Lappens an den normalen Ort in Betracht. Welcher von beiden Wegen der richtige ist, kann nur im speziellen Falle entschieden werden.

Komplikationen:

Bei der Verkleinerung des Ohrknorpels kann es vorkommen, daß die Wundränder nicht ganz genau einander gegenüberstehen. An einer solchen Stelle kann die Heilung per primam ausbleiben, seröser Ausfluß entstehen und längere Zeit andauern, wenn man nicht sofort eine zweckmäßige Nachbehandlung einleitet. Diese besteht in erneuter Anfrischung und Naht, die selbstverständlich streng aseptisch durchgeführt werden muß. Es erfolgt dann in wenigen Tagen Heilung.

Findet sich an einer Stelle eitrige Sekretion, so ist nach den Erfahrungen des Verfassers das beste Mittel, die einmalige Ätzung mit 20%iger Höllensteinlösung. In einem solchen Falle war am folgenden Tage beim Verbandwechsel die kleine Wunde vollständig trocken, es fand sich auf ihr ein trockener Schorf, der mehrere Tage darauf von der inzwischen mit Epidermis überkleideten vollständig geheilten Wunde abfiel.

Die Dauererfolge der Otomiosis und Otoklisis sind bei exakter Ausführung der Operation durchaus gut. Rezidive treten bei der Ohrenanlegung nur dann ein, wenn man bei hartem Ohrknorpel sich mit der Hautexcision begnügt hat. Sie bleiben aus, wenn man in genügendem Umfange die sichelförmige Knorpelexcision ausführt. Dauerresultate der äußerst selten ausgeführten Otolysis zu beobachten, hatte Verfasser keine Gelegenheit.

Bezüglich der Indikation gilt dasselbe, was in dieser Beziehung im Kapitel über korrektive Nasenplastik gesagt worden ist.

Literatur.

(Jede Gruppe ist chronologisch geordnet.)

A. Ohrenverkleinerung (Otomioplastik).

1. de Martino, Anomalie de pavillon de l'oreille et procédé d'otomiosie. Rapport de M. M. Poiseuille et Jobert de Lamballe, Bulletin de l'Académie Impériale de Médecine. Bd. 22 1856/57. S. 17. Siehe 1856. S. 647 u. 810.
2. Trendelenburg, Deutsche Chirurgie. Lieferung 33. 1886. S. 193.
3. J. Joseph, Eselsohren. Verhandlungen der Berl. med. Gesellsch. 1896. I. S. 206.
4. Derselbe, Riesenwuchs des linken Ohres. Berl. klin. Wochenschr. 1898. Nr. 6.
5. Derselbe, Ohrenverkleinerung und Ohrenanlegung. Verhandl. der Deutsch. Gesellsch. für Chir. (31. Kongreß.) 1902. Teil I. S. 61.
6. R. Gersuny, Über einige kosmetische Operationen. Wiener med. Wochenschr. 1903. Nr. 48.
7. Payer, Plastische Operationen an den Ohren. Langenbecks Arch. 1906. S. 919.

B. Ohrenanlegung (Otoklisis).

8. Ely, Eine Operation zur Verbesserung der Stellung abstehender Ohrmuscheln. Übersetzung aus Arch. f. Ohrenheilkunde. Bd. 21. 1884. S. 92.
9. Stetter, Archives of Otologie. New York 1881. Bd. X. S. 97.
10. Roosa, Lehrbuch der Ohrenheilkunde. 1889. New York. S. 37. Deutsche Übersetzung von Weiß.
11. Keen, New Method of operating for relief of deformity from prominent ears. Read before the Philadelphia County Medical Society. Sept. 1889. Annales of surgery 1890. Jan. S. 49.
12. Haugg, Rücklagerung hochgradig abstehender Ohren. Deutsche med. Wochenschr. 1894. S. 776.
13. Gradenigo, Formanomalien der Ohrmuscheln. Arch. f. Ohrenheilk. Bd. 32 u. 33. 1891/92. S. 7 u. 8.
14. Joseph, J., Eselsohren. Verhandlungen der Berl. med. Gesellsch. 1896. I. S. 206 (identisch mit Nr. 3).
15. Derselbe, Verhandl. der Deutschen Gesellschaft für Chirurgie. Teil I. S. 61. 1902 (identisch mit Nr. 5).
16. König, Lehrbuch der speziellen Chirurgie. 8. Aufl. 1904. Bd. 1.
17. Payr, Plastische Operationen an den Ohren. Langenbecks Arch. 1906. S. 919 (identisch mit Nr. 7).
18. Beck, Krankheiten des Gehörganges. S. 108 (Heterotopie).
19. Stetter, Operative Beseitigung angeborener Ohrenmißbildungen. Archiv für Ohrenheilkunde, Bd. 39. S. 100. 1895.
20. Goldstein, The Laryngoscope. Oktober 1908.

C. Ohrdefekte (Otoneoplastik).

Als Otoneoplastik möchte ich konform meiner Bezeichnung „Rhinoneoplastik" den Teil der Otoplastik bezeichnen, der den Ersatz des ganzen Ohres oder einzelner Teile desselben zur Aufgabe hat, zum Unterschiede von der in den letzten Dezennien relativ

häufig ausgeführten Ohrenverkleinerungen, Ohrenanlegungen oder sonstigen Umformungen zwar vollständiger, aber häßlich gestalteter Ohren, die ich unter dem Namen „Otometaplastik" subsummiert habe [siehe S. 82 (Allg. Teil)].

Ätiologie.

Ohrendefekte können angeboren und erworben sein. Die erworbenen Ohrendefekte sind vielfach auf ein Trauma zurückzuführen. Hier spielen die Verletzungen bei Duellen, Mensuren und durch den Biß von Tieren (Pferde- oder Hundebiß usw.)

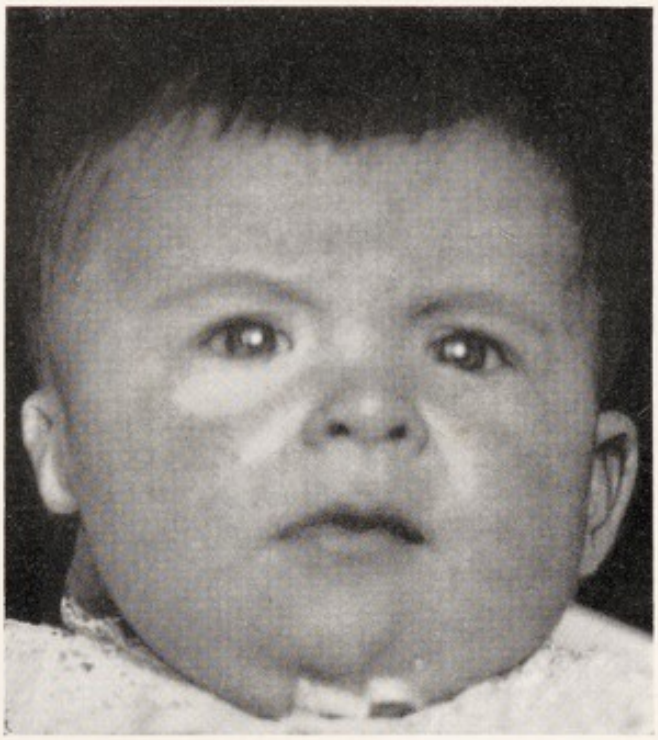

Fig. 1508.
Rudimentäres Ohr (angeboren).

eine Rolle. Oder sie sind durch Krankheiten entstanden, wie Lupus, Syphilis und zum Teil durch die Behandlungsmethoden dieser Krankheiten. In gleicher Weise entstehen Ohrdefekte durch operative Behandlung von karzinomatösen und sarkomatösen Erkrankungen des Ohres.

Die angeborenen Ohrendefekte sind von verschiedener Größe, zuweilen ist nur das Läppchen erhalten, zuweilen befinden sich rudimentäre hyaline Knorpel enthaltende Partien hinter oder vor dem äußeren Gehörgange, zuweilen ist das Ohr rudimentär entwickelt (siehe Fig. 1508) oder es fehlt auch das Ohr gänzlich.

Geschichte.

Die Ohrenersatzplastik ist bekanntlich sehr alten Datums. Schon die Inder sollen sie in bescheidenem Maße ausgeübt haben. Daß es ihnen gelungen ist, einzelne Partien des Ohres zu ersetzen, darf man nach ihren Erfolgen in der Rhinoneoplastik ohne weiteres annehmen, obwohl wir keine sicheren Daten dafür haben. Carpue, der sich über den berühmten Fall Cowasjee bei dessen Kommandant erkundigt und zugleich die Frage gestellt hatte, ob der Künstler aus Poonah auch Lippen und Ohren

korrigierte, hat auf diese Frage allerdings nur für die Lippenplastik eine bejahende Antwort erhalten, nicht aber für die Ohrenplastik. — In der zweiten Hälfte des 15. Jahrhunderts hat nach dem Zeugnis von Zeitgenossen Antonius Branca die Kunst der Rhinoplastik seines Vaters auch auf die Ohrenersatzplastik ausgedehnt, aber ebensowenig wie über die Rhinoplastik Aufzeichnungen darüber hinterlassen. Erst in der zweiten Hälfte des 16. Jahrhunderts scheint dieser Zweig der Gesichtsplastik mehr Beachtung gefunden zu haben. So spricht Paulus Aegineta in einem 1589 erschienenen Werke von der Loslösung und der Herbeiziehung der Haut zur Verbesserung verstümmelter oder deformer Ohren und vor allem beschreibt Tagliacozzi 1597 in seinem bekannten Werke „de curtorum chirurgia per insitionem" neben der Rhinoneoplastik den Ersatz der oberen wie auch der unteren Ohrhälfte, den er nicht, wie bei Rhinoneoplastik

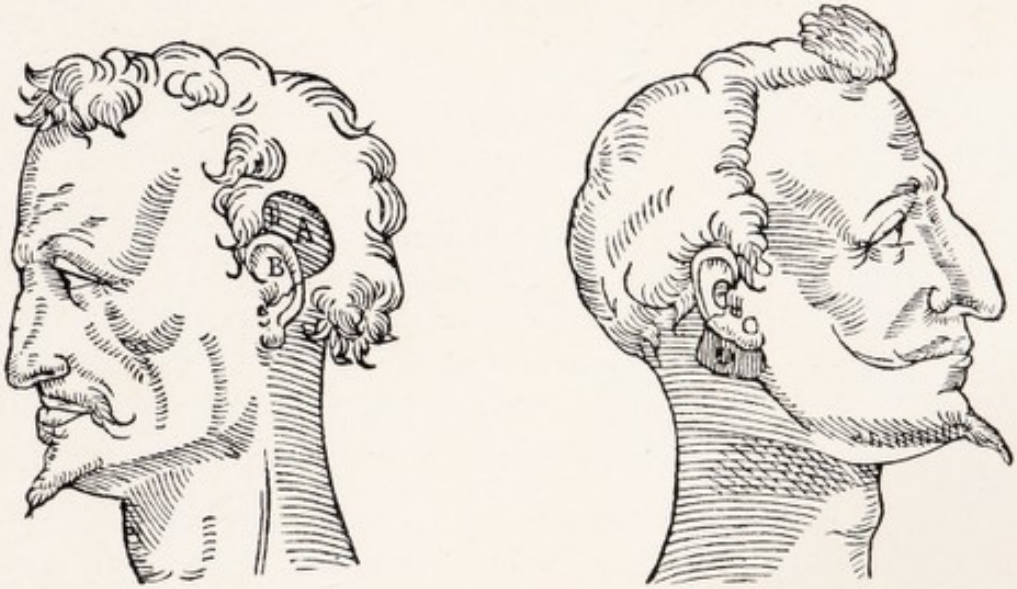

Fig. 1509. Fig. 1510.

Partieller Ohrersatz nach Tagliacozzi.

(Originalabbildungen aus Tagliacozzi: De curtorum chirurgia per insitionem 1599.)

durch Hautüberpflanzung aus dem Arm, sondern aus der benachbarten Kopfhaut bewirkt (siehe Fig. 1509 und 1510).

Der Ersatz eines ganzen Ohres, die totale Otoneoplastik ist allem Anschein nach weder in der früheren Zeit noch im vorigen Jahrhundert, das so viele neue und kühne Operationen gebracht hat, versucht worden. Dieffenbach sagt in dieser Beziehung in seiner 1845 erschienenen „operativen Chirurgie" folgendes: „Den Ersatz eines ganzen Ohres halte ich für einen höchst unpassenden Versuch, da es unmöglich sein wird, dem Ohr die nötige Form zu geben. Das neue Ohr wird ungeachtet aller Nachbildungen ein unförmlicher entstellender Klumpen bleiben". Dieffenbach verhielt sich also der totalen Otoneoplastik gegenüber, als einem völlig aussichtslosen chirurgischen Versuch durchaus ablehnend und beschränkt sich auf den partiellen Ohrenersatz. Szymanowski, der bekannte russische Plastiker, sah die Aussichten der totalen Otoneoplastik nicht für so trostlos an und bildete in seinem 1870 erschienenen „Handbuch der operativen Chirurgie" eine Methode für den totalen Ohrenersatz ab: Zwei sichelförmige, mit ihrer Konvexität zusammenhängende Hautlappen aus der Nachbarschaft des Ohres, von dem der vordere Hautlappen die vordere, der hintere die hintere Ohrhaut ersetzen sollte. Doch hatte Szymanowski trotz ausgedehnter Betätigung auf dem Gebiet der Gesichtsplastik keine Gelegenheit, seine Methode praktisch zu erproben. Die von

ihm für den Hautersatz erdachte Methode hat freilich außer dem Mangel eines Ohrgerüstes und der aus diesem Grunde unausbleiblichen Schrumpfung der Haut den Nachteil, daß der hintere sichelförmige Lappen zum Teil der behaarten Kopfhaut entnommen werden muß und dementsprechend ein Teil seiner Oberfläche nach erfolgter Transplantation behaart bleiben würde.

Erst die letzten Dezennien brachten in der totalen Otoneoplastik bemerkenswerte Fortschritte. Hier sind die verschiedenen Versuche zu nennen, die darauf abzielten, dem Ohr ein Gerüst zu geben. So entnahm Körte[1]), in Anlehnung an das Verfahren von Fritz König für den Nasenflügelersatz, 1905 dem unversehrten Ohr einen großen Keil mit 3 cm breiter Basis am Ohrrande, transplantierte ihn auf die entsprechende Stelle der anderen Kopfhälfte und ersetzte das, was oben und unten fehlte, nach Tagliacozzi aus den entsprechenden Partien der benachbarten Kopfhaut. Seine Methode ist im systematischen Teil ausführlich dargestellt.

1908 transplantierte Schmieden[2]) eine einer Ohrmuschel ähnliche Knorpelscheibe, die er nach von Mangold einem Rippenknorpel entnahm, frei unter die Brusthaut und überpflanzte den Knorpel nach seiner Einheilung mitsamt der bedeckenden Brusthaut mittels eines großen an der Clavicula gestielten Brustlappens auf die angefrischte Ohrgegend. Das Verfahren ist immerhin bemerkenswert, kommt aber nur bei Kindern und allenfalls bei Frauen in Betracht. Für Männer ist es wegen des Haarwuchses auf der Brust, der später die Behaarung des neuen Ohres folgen würde, nicht gut anwendbar.

1914 gibt J. Joseph eine Methode zum Ersatz von mittelgroßen Ohrdefekten am hinteren Ohrrande an. Er entnimmt der seitlichen Halspartie den Ersatzlappen, dessen Ernährungsbrücke der Mitte des Ohres gegenübersteht. 1916 beschreibt er als Methode für den Ersatz der ganzen Ohrhaut die Transplantation aus dem Oberarm. (J. Joseph in „Kriegsverletzungen der Kiefer und angrenzenden Teile von Misch und Rumpel, 1916, Fig. 645" und auf Seite 614 in einer Anmerkung die nachträgliche Einpflanzung einer Knochenplatte aus der Tibia.

1930 schlägt J. Joseph die Einfügung eines Knorpelgerüstersatzes aus Elfenbein unter die Halshaut unterhalb der Ohrgegend und die Einpflanzung dieser Hautstelle mitsamt dem Elfenbein auf die Ohrgegend vor. (Näheres darüber s. unten!).

1. Totale und subtotale Otoneoplastik.

Für den totalen und subtotalen Ohrersatz kommen folgende Methoden in Betracht:

a) Verwendung eines dreieckigen Stückes aus dem anderen Ohr.

Körte verwandte in Anlehnung an Fritz König ein dreieckiges, die doppelte Haut und den Knorpel enthaltendes Stück aus dem unversehrten Ohr als Kernstück für das neue Ohr und ersetzte das sonst fehlende aus der Nachbarschaft. Er sagt darüber folgendes:

„Die 41jährige Arbeiterin kam am 5. März 1905 ins Krankenhaus mit Abreißung des rechten Ohres infolge eines Falles von der Treppe, nur ein kleiner Teil des Ohrläppchens war erhalten. Es wurde versucht, den abgerissenen Teil, welchen die Patientin mitbrachte, wieder anzunähen. Die Anheilung erfolgte aber nicht, es kam zu einem völligen Defekt des rechten Ohres. Der Rest des Läppchens wurde durch Narbenzug völlig abgeplattet. Die Entstellung war sehr stark. Daher wurde versucht, eine Ohrmuschel plastisch wieder herzustellen. In Anlehnung an das Verfahren von König jun.

[1]) Körte, Freie Vereinigung der Chirurgen Berlins. Sitzung vom 13. November 1905.

[2]) Schmieden, Plastischer Ersatz von Defekten der Ohrmuschel. Berl. klin. Wochenschr. 1908. Bd. 31.

für den Nasenflügelersatz wurde aus der linken Ohrmuschel ein Stück ausgeschnitten, welches am freien Rande 3 cm, an der Basis 1 cm breit war, durch die ganze Dicke der Ohrmuschel. Der Defekt wurde vernäht und hat keine Entstellung hinterlassen. An der hinteren Zirkumferenz des rechten Gehörganges wurde die Narbe excidiert und dann das entnommene Ohrstück eingepflanzt und eingenäht. An dem unteren Rande desselben wurde aus dem Reste des Ohrläppchens und der benachbarten Wangenhaut ein neues Ohrläppchen angenäht. Das eingepflanzte Stück wuchs an, und es wurde dann in einer zweiten Sitzung aus der Haut hinter dem Ohre ein U-förmiger Lappen ausgeschnitten und gedoppelt an den oberen Rand des implantierten Stückes angenäht. Der Defekt der Kopfhaut wurde durch einen Hautlappen aus dem Oberschenkel gedeckt. Nach $5^1/_2$ Monaten ist zwar kein vollkommenes Ohr, aber immerhin ein genügender Ersatz für die abgerissene Ohrmuschel gebildet."

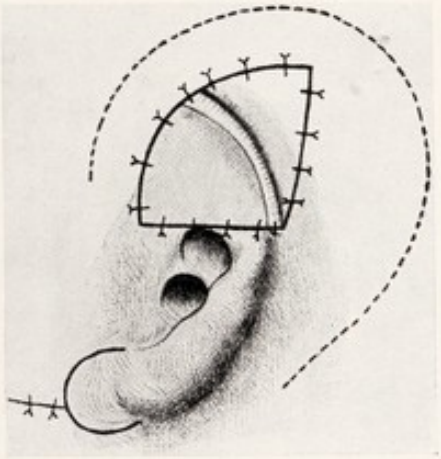

Fig. 1511.
Freie Plastik aus der gesunden Ohrmuschel.

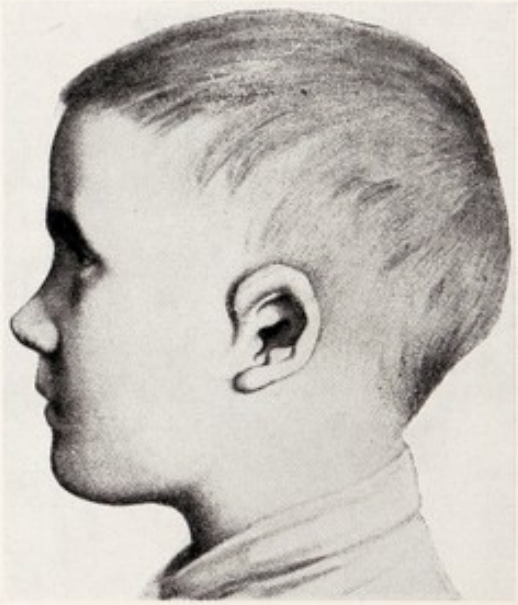

Fig. 1511 a.
Fall von Lexer.

(Aus Garré, Küttner, Lexer, Handbuch der praktischen Chirurgie, Bd. 1, Der Kopf 1926.)

OHRBILDUNG NACH KÖRTE IN DER MODIFIKATION VON LEXER.

Körte hat leider seiner Darstellung Abbildungen nicht beigegeben. Seine Methode ist später von Lexer und anderen in einer zum Teil modifizierten Form angewandt worden.

Die Methode verdient in erster Linie im Sinne eines gelegentlich erfolgreichen Versuches — oft wird die Anheilung nach den Erfahrungen mit Königs Nasenflügelplastik ausbleiben — angewandt zu werden in allen Fällen, in denen das andere Ohr groß genug ist, um das erforderliche Stück entbehren zu können. Hat das Ohr aber nur normale Größe oder ist es eher klein zu nennen, dann ist die Methode nach meiner Auffassung nicht zu empfehlen, da die erforderliche Verkleinerung des vorhandenen Ohres stark entstellend wirken würde.

Lexer hat die Methode von Körte in der Weise modifiziert, daß er das zu verpflanzende dreieckige Hautstück an seiner hinteren Hautdecke ablöste, um eine größere Anheftungsfläche zu erhalten. Fig. 1511 zeigt die Modifikation Lexers und Fig. 1511a zeigt einen auf diesem Wege erreichten Erfolg dieses Autors.

b) Verwendung von Rippenknorpel im gestielten Brusthautlappen nach Schmieden.

Schmieden nahm ein Stück Rippenknorpel, pflanzte es unter die Brusthaut und transplantierte nach seiner Einheilung den Knorpel samt der Brusthaut auf die Ohrgegend. Das Verfahren ist immerhin bemerkenswert, kommt aber nur bei Kindern und allenfalls bei Frauen in Betracht. Für Männer ist es wegen des Haarwuchses auf der Brust, dem später die Behaarung des neuen Ohres folgen würde, nicht gut anwendbar.

c) Verwendung strangförmiger Brusthautlappen neben freier Transplantation von Rippenknorpel nach Pierce.

Pierce verwendet einen an der Clavicula gestielten, strangförmigen Brusthautlappen, aus dem er die Anthelix bildet. Das Nähere über diese Methode findet der Leser in dem Abschnitt über partiellen Ohrersatz, für den Pierce die Methode am deutlichsten dargestellt hat. Pierce hat seine Methode auch für subtotale Defekte angegeben, weshalb ich sie auch an dieser Stelle erwähne.

d) Verwendung von Halshaut mit Einlagerung eines Ohrskeletts aus Elfenbein nach J. Joseph.

Wie aus obiger Darstellung sich ergibt, hat man auf verschiedene Weise versucht, ein fehlendes Ohr vollständig zu ersetzen. Doch sind bisher nur ziemlich plumpe Ersatzgebilde des fehlenden Ohres geschaffen worden. Ich glaube, daß auf rein autoplastischem Wege wohl die Haut, nicht aber das Ohrgerüst in geeigneter Weise ersetzt werden kann. Ich möchte daher, auf Grund meiner sonstigen Erfahrungen, besonders in bezug auf Elfenbeineinfügungen bei der Korrektur der Sattelnasen, wie auch auf Grund von Beobachtungen in einem praktischen — bisher noch nicht abgeschlossenen — Fall, folgenden Vorschlag machen:

Das Ohrgerüst wird aus Elfenbein gebildet, genau entsprechend der Form des knorpeligen Anteils der Ohrmuschel (Fig. 1512) oder besser noch in Form der ganzen Ohrmuschel (Fig. 1512a). Dieses Ohrgerüst wird unter die Halshaut eingefügt, und zwar unterhalb des Ohrbezirks, von einem Schnitt aus, der entweder 1 cm oberhalb oder einen Zentimeter

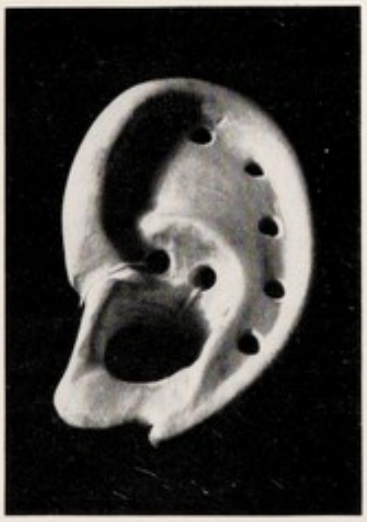

Fig. 1512.

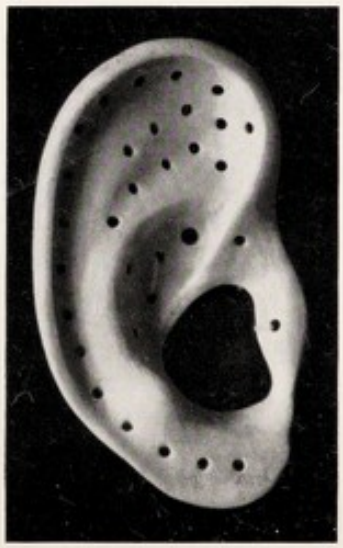

Fig. 1512a.

Ohrskelett aus Elfenbein (s. Text!).

unterhalb der Stelle, wo das Elfenbeinohr eingelagert werden soll, gemacht wird (Fig. 1513); später wird das unterhalb des normalen Platzes auf diese Weise vorgebildete Ohr durch Lappenverschiebung an die normale Stelle nach oben verlagert.

Die geplante Plastik setzt sich aus folgenden Teiloperationen zusammen:

1. Einfügung des Elfenbeins unterhalb der Ohrgegend: Das am besten von einem Elfenbeinschnitzer hergestellte Ohrgerüst wird mit Bohrlöchern versehen, damit seine Stellung sicher fixiert und sein ohnehin schon geringes Gewicht noch weiter verringert wird. Dann wird es unterhalb der Ohrgegend unter die Halshaut eingefügt von einer Incisionswunde aus, welche etwa 1 cm unterhalb des Ohrloches liegt und schräg von vorn unten nach hinten oben verläuft (s. Fig. 1513). Die Incision kann vielleicht noch besser eine reichliche Ohrhöhe tiefer liegen (s. Fig. 1522).

2. Bildung eines das Elfenbein mit umfassenden gestielten Hautlappens und Überpflanzung dieses Hautlappens auf die Ohrgegend: Nach etwa sechs Wochen wird die das Elfenbein enthaltende Stelle in der Art umschnitten, daß ein hinten und oben gestielter Hautlappen entsteht (Fig. 1514). Dieser wird nach oben und hinten stumpf abgelöst und in die zuvor angefrischte normale Ohrgegend geschoben, wobei die obere und größtenteils wohl auch die hintere Ohrfurche sich von selbst bilden (Fig. 1515). Der sekundäre Defekt kann entweder durch einen gestielten Lappen, aus benachbarter Halshaut (Fig. 1515 u. 1516) oder aber, wenn das nicht gut möglich ist, durch freie Hauttransplantation gedeckt werden, wie ich es in dem unten beschriebenen praktischen Fall getan habe.

3. Bildung der hinteren und unteren Ohrfurche: Zu diesem Zwecke wird das Ohr teilweise hinten losgelöst und die Wundfläche sowohl am Ohr wie an der Kopfseite durch freie Hautüberpflanzung gedeckt.

4. Bildung des Ohrläppchens: Das Ohrläppchen wird, wenn erforderlich, durch Unterfütterung der Haut der Läppchengegend mittels eines unterhalb dieser Gegend umschnittenen Hautlappens (s. Fig. 1517, 1518) gebildet.

5. Anlegung des anderen Ohres entsprechend der Stellung des neugebildeten und evtl. Verkleinerung auf die Größe des neugebildeten Ohres: Ist die Bildung des Ohres vollendet, dann wird das zweite Ohr entsprechend dem neugebildeten adjustiert, d. h. es wird das Ohr so angelegt, daß eine harmonische Gesamtwirkung beider Ohren zustande kommt und nötigenfalls verkleinert. Verkleinerung und Anlegung des zweiten Ohres geschieht in der oben angegebenen Weise (s. Fig. 1476 und 1480, 1499 und 1500).

Natürlich kann man auch die Armhaut benutzen, wie ich dies bereits im Jahre 1916 angegeben habe in einem Falle, in dem das Ohrgerüst vorhanden war (s. Fig. 1535, 1536 mit der zugehörigen Schnittführung auf dem Arm). Die das Ohrgerüst ersetzende Elfenbeineinlage müßte in der Art eingefügt werden, daß der obere Abschnitt der Elfenbeineinlage distalwärts zu liegen kommt. Die äußere Fläche des Ohrknorpels wäre nach der Hautoberfläche gerichtet zu lagern. Der Chirurg, der diesen Vorschlag nachprüfen will, tut gut, den Versuch zuvor an der Leiche zu machen, um in der Berechnung nicht fehl zu gehen.

Ich empfehle indessen in der Regel, das oben näher geschilderte Verfahren der Elfenbein-Einfügung unter der Halshaut mit späterer Lappenverschiebung an die

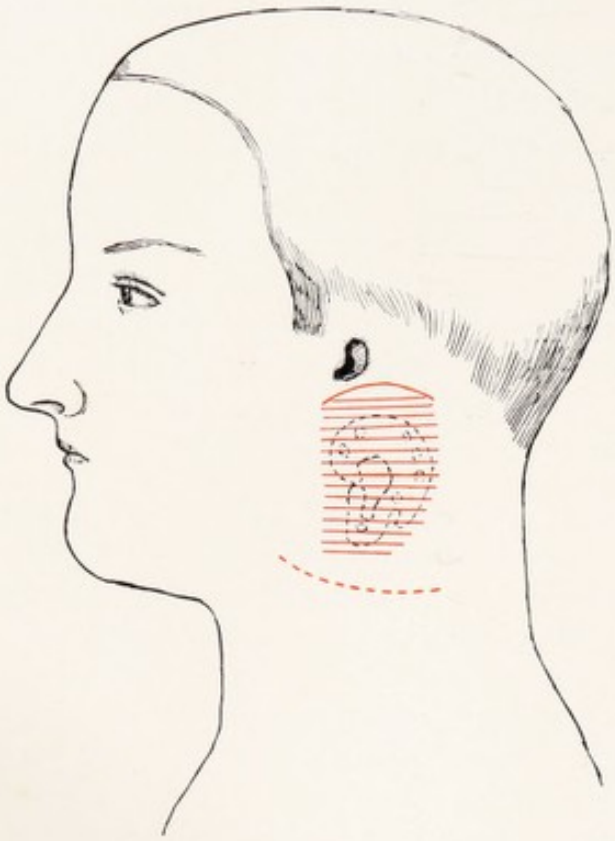

Fig. 1513.

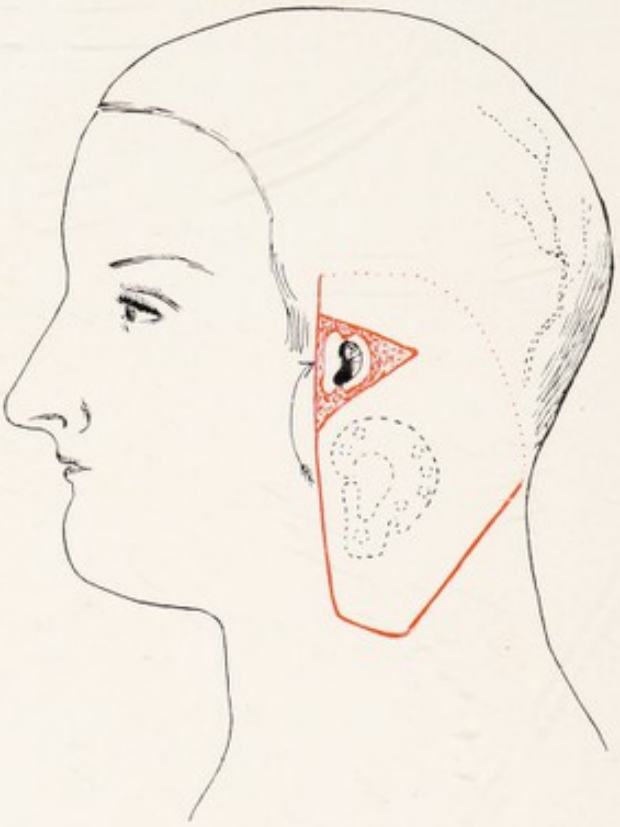

Fig. 1514.

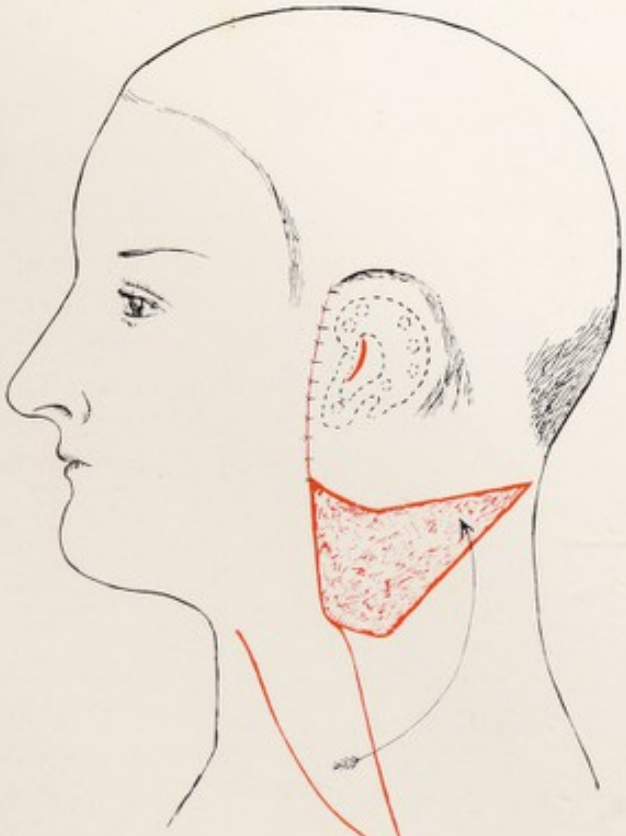

Fig. 1515.

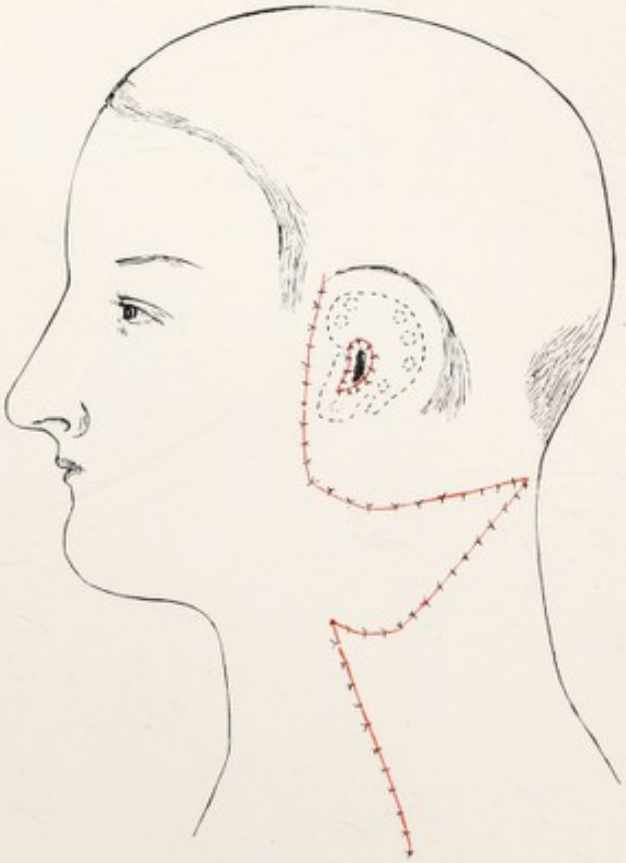

Fig. 1516.

TOTALER OHRERSATZ AUS DER HALSHAUT MIT EINLAGERUNG VON ELFENBEIN.
NACH J. JOSEPH.

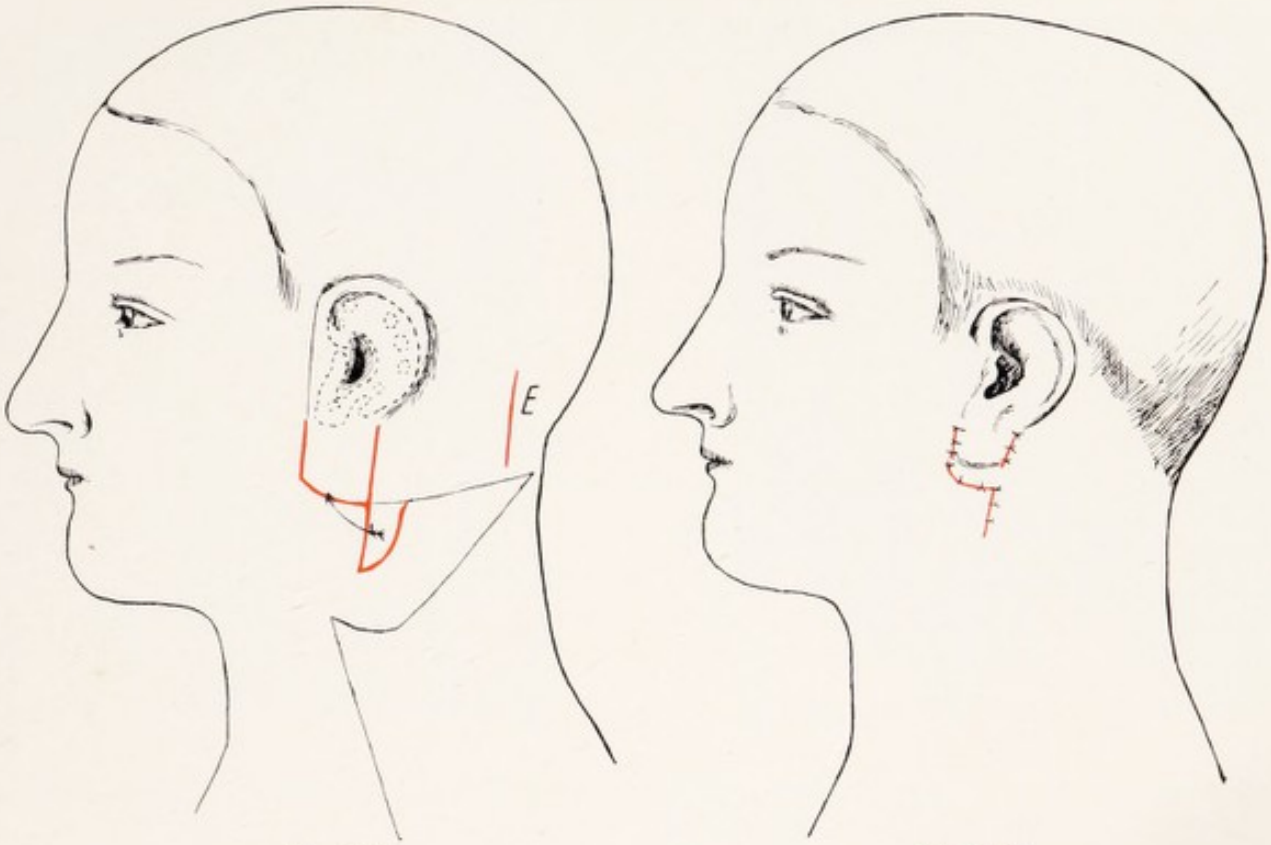

Fig. 1517. Fig. 1518.

TOTALER OHRERSATZ AUS DER HALSHAUT
MIT EINLAGERUNG EINES OHRSKELETTS VON ELFENBEIN NACH J. JOSEPH.

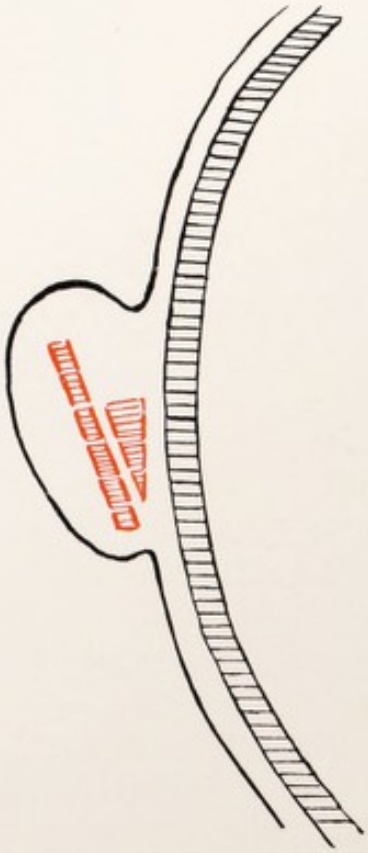

Fig. 1519. Ohrenersatzplastik. Schematischer Horizontalschnitt.
Anordnung der transplantierten Knochenstücke (der Platte und des Prismas), siehe Text S. 726.

normale Ohrstelle. Die Benutzung der Armhaut käme für mich nur dann in Frage, wenn die Halshaut unter dem Ohr wegen Krankheit oder flächenhafter Narbe zur Transplantation nicht geeignet ist.

Die Fig. 1513 bis 1518 zeigen die einzelnen Akte der Operation in einem Fall, in dem die Hörfähigkeit erhalten blieb und ein Ohrloch vorhanden war, das daher nicht zugedeckt werden darf.

Um den normalen Abstand des neugebildeten Ohres vom Kopf zu sichern, kann man entweder an dem elfenbeinernen Ohrgerüst einen entsprechenden Vorsprung, sog. Nase, anbringen lassen, oder es wird ein Knochen-Elfenbeinstück zwischen Ohrskelett und Kopfhaut eingeschoben, etwa wie Fig. 1519 zeigt. Als Ersatz des Ohrskeletts ist in diesem Fall — einem früheren Versuch entsprechend — ein Stück einer Tibiaplatte gedacht gewesen, weshalb der Querschnitt viereckig ist.

Ich hatte aber Gelegenheit, in einem praktischen Fall die oben beschriebene Methode teilweise auszuführen, in dem das rudimentäre Ohr kein Ohrloch hatte und in dem auch das innere Ohr vollkommen funktionsunfähig war. Es handelt sich um den in Fig. 1520 dargestellten Fall:

Am 4. 8. 1930 fügte ich das Ohrgerüst aus Elfenbein subcutan unter die Halshaut. Fig. 1521 stellt den Zustand eine Woche, Fig. 1522 etwa vier Wochen nach der Einfügung dar. Fig. 1523 stellt die Bildung eines Lappens dar, welcher das elfenbeinerne Ohrgerüst enthält und hinten gestielt ist. Die weißen Pfeile geben die Richtung der Überpflanzung dieses Lappens an. Diese erfolgte am 26. 9. 1930. Aus Fig. 1524 ist zu ersehen, daß das transplantierte Ohr sich ungefähr in der gleichen Höhe befindet wie das linke Ohr. Zunächst glatte Einheilung, die mehrere Wochen anhält.

Leider ist der überpflanzte Lappen sekundär dadurch infiziert worden, daß der Patient andauernd auf dem transplantierten Ohr schlief, wodurch der vordere Teil des elfenbeinernen Ohrgerüstes sich durch die Haut stieß.

Am 4. 11. 1930 wurde daher das elfenbeinerne Ohrgerüst durch die vordere Öffnung wieder herausgenommen, um wieder aseptische Verhältnisse herzustellen.

In der Folge schrumpfte die Ohrhaut, unter Bildung tiefer Furchen, stark zusammen. Ich ersetzte die obere Ohrhaut aus der angrenzenden Nackenhaut und fügte nun ein verkleinertes Ohrgerüst ein (3. 12. 1930), das gut einheilte (s. das Röntgenbild Fig. 1525).

Indessen trat bei der Excision einer besonders tiefen, schwer desinfizierbaren Querfurche in der Mitte der neugebildeten Ohrhaut eine erneute Infektion auf, die noch weitere Operationen erforderlich macht. Der Fall ist daher noch nicht abgeschlossen. Ich behalte mir vor, später auf ihn zurückzukommen.

Durch die Infektion sind natürlich die Aussichten auf Herstellung eines gut geformten Ohres stark herabgesetzt, wenn nicht vereitelt. Die Infektion und ihre Folgen fallen aber zweifellos nicht der Methode an sich zur Last, sondern stellen ein Mißgeschick während ihrer Anwendung dar. Ohne Infektion dürfte mit einem guten, schnellen Erfolg zu rechnen sein, worauf auch die Abbildungen hindeuten.

In Zukunft wird darauf zu achten sein, daß das neugebildete Ohr während der Nachbehandlung nicht gedrückt wird, was durch Anlegen einer Verbandkapsel nach Muck gelingen dürfte. Außerdem erscheint es ratsam, die Randpartien des elfenbeinernen Ohrgerüstes recht stumpf zu feilen, um ein Durchscheuern möglichst zu vermeiden.

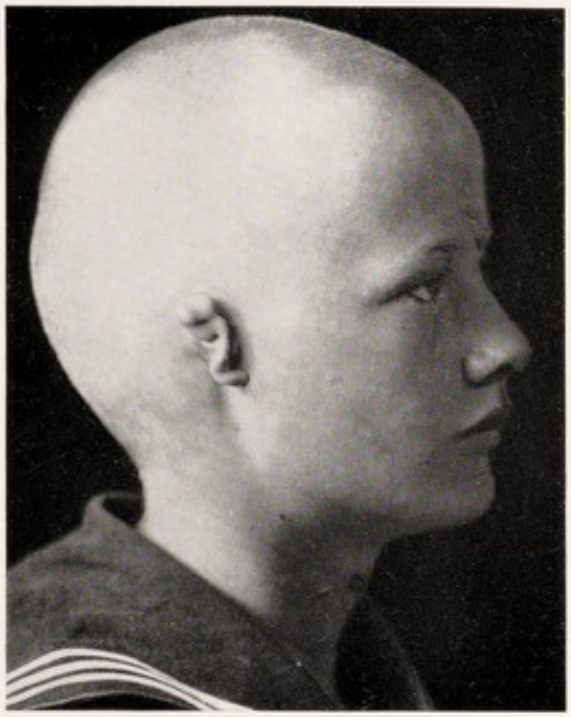

Fig. 1520.
Das rudimentäre Ohr (angeborene Deformität).

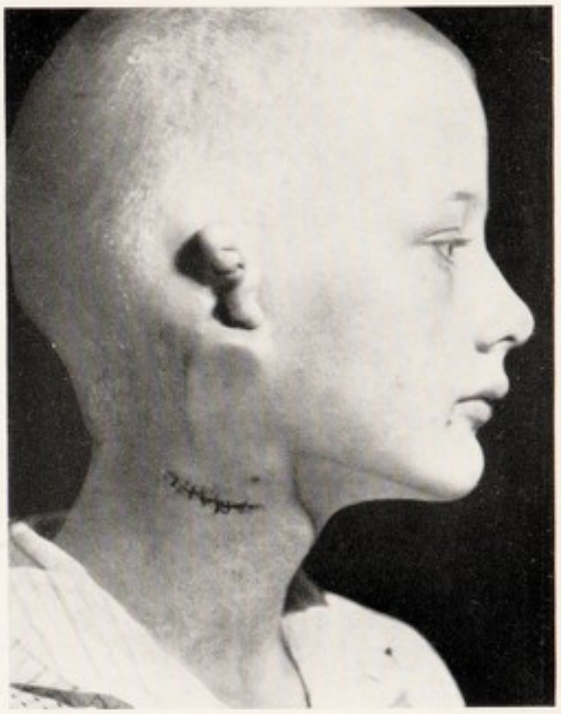

Fig. 1521.
Ein Elfenbein-Ohrgerüst in die Halsgegend eingeführt. Die Naht zeigt den Ort der Schnittführung.
Zustand eine Woche nach der Einfügung.

Fig. 1522.
Zustand 4 Wochen nach der Einfügung.

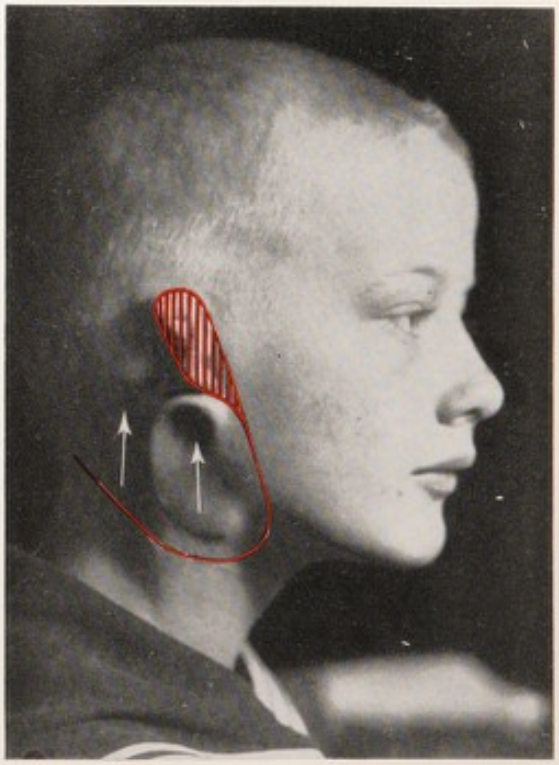

Fig. 1523.
Bildung eines hinten gestielten, das Ohr umfassenden Lappens.
Die Pfeile deuten die geplante Lappenverschiebung an. Schraffierung zeigt den Umfang der Excision an.

VERSUCH EINES TOTALEN OHRERSATZES NACH J. JOSEPH.

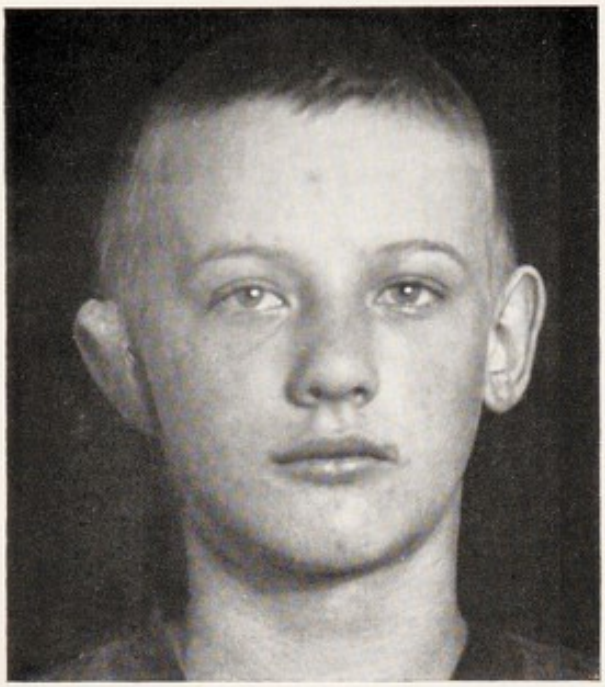

Fig. 1524. Nach der Verschiebung des das Elfenbein enthaltenden Halshautlappens.

Fig. 1525. Röntgenbild nach Einfügung des verkleinerten Ohrskeletts.

Wenn auch in diesem Falle die Aussichten auf einen vollen Erfolg nicht mehr vorhanden sind, so glaubte ich gleichwohl, die Methode schon jetzt mitteilen zu sollen, um die Nachprüfung der Methode anzuregen und den weiteren Ausbau zu ermöglichen.

Sollten sich die ersten Zeichen einer Druckstelle bei noch erhaltener äußerer Haut zeigen, so rate ich als Vorsichtsmaßregel die Narbe durch einen gestielten Lappen aus der Nachbarschaft — mit ganzem Fettpolster — zu ersetzen. Auch könnte Knorpel aus der hinteren Furche des anderen Ohres — wie ich ihn vielfach für den Ersatz von kleinen Nasendefekten verwende — in den gefährdeten Bezirk zwischen die Narbe und das prominente Elfenbeinstück gelegt werden, um ein Durchstoßen der Haut möglichst zu verhüten.

2. Partielle Otoplastik.

a) Defekte des oberen Abschnitts.

α) Methode von Tagliacozzi.

Für partielle Defekte können im ganzen und großen die von Tagliacozzi[1]) angegebenen Methoden Anwendung finden. Tagliacozzi nahm für Defekte der oberen Ohrhälfte und ebenso für solche an der unteren Hälfte des Ohres die Hautlappen aus der Kopfhaut in nächster Nachbarschaft des Ohres. Die beigegebene, seinem Werke entnommene Abbildung (siehe Fig. 1509) zeigt deutlich die von ihm für diese Defekte gewählte Schnittführung. Methode und Erfolg sind in einer Figur schematisch angegeben.

[1]) Tagliacozzi, „De curtorum Chirurgia per insitionem". 1597.

β) Methode von Pierce (Pectorale Methode).

Pierce verwendet bei Defekten der oberen Partie des Ohres und auch bei subtotalen Defekten strangförmige, in der Gegend der Clavicula gestielte Lappen zur Bildung der Anthelix. Das Endstück des strangförmigen Lappens aus der Brusthaut wird hinter dem Ohr angenäht (s. Fig. 1526c).

Der claviculare Teil des Lappens wird einige Wochen später in die Schläfengegend eingenäht (s. Fig. 1526d). Dieser annähernd S-förmige Lappen wird in seinem hinteren Ende höher gehoben, in der unteren Anthelix-Gegend angenäht (s. Fig. 1526e) und schließlich in seinem mittleren und vorderen Teil in die Gegend der Anthelix gelegt (s. Fig. 1526f).

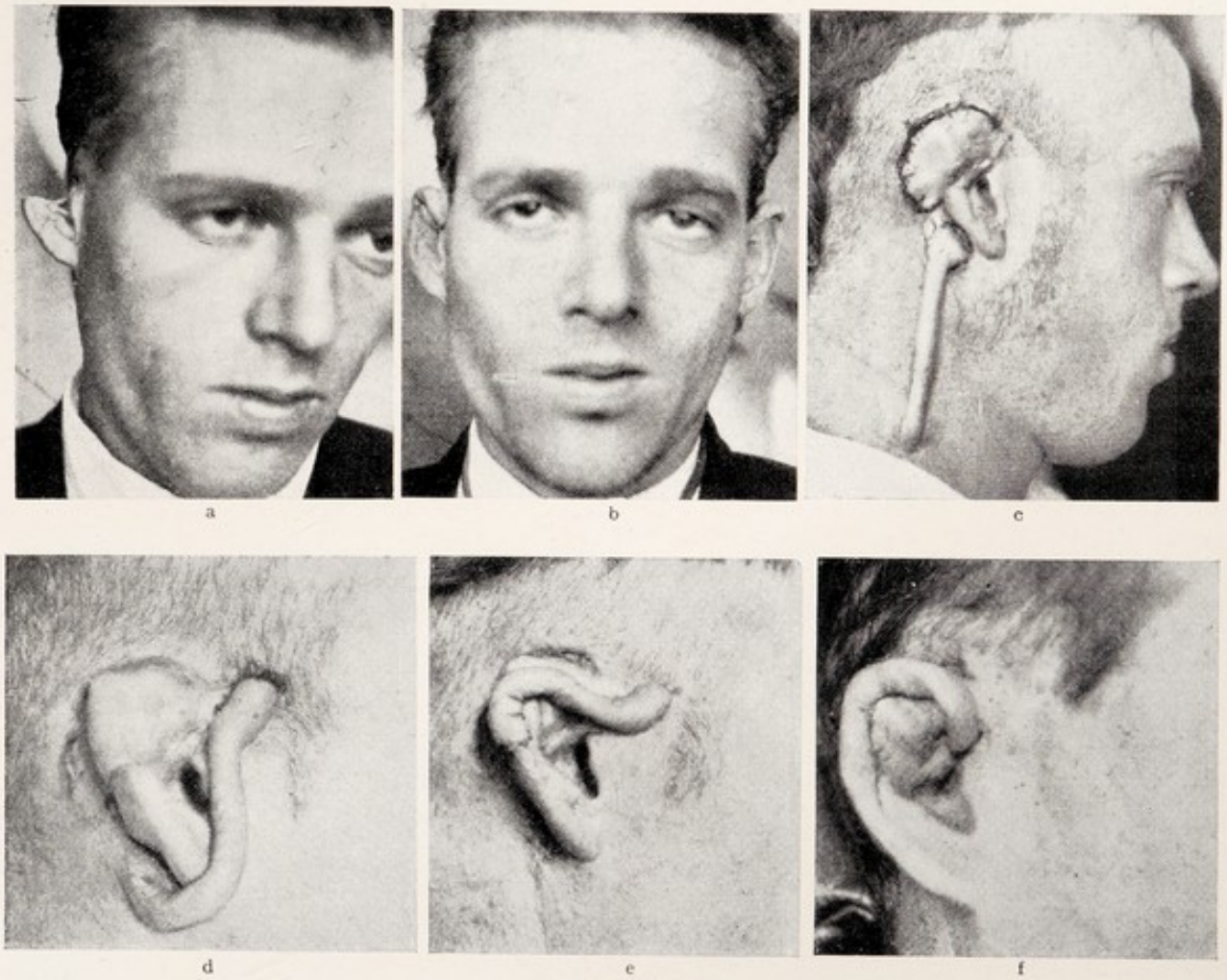

Fig. 1526.
METHODE VON PIERCE (St. Francisco).

Aus dem 8. Rippenknorpel wird zwecks Herstellung eines annähernd normalen Ohrabstandes ein größeres Knorpelstück in die Gegend hinter dem Ohr eingepflanzt. Die Fig. 1526a und b zeigen den Zustand vor und nach der Plastik.

Die anderen Figuren, die Pierce bringt, sind als hier entbehrlich fortgelassen.

γ) Elfenbein-Methode von J. Joseph.

Als beste Methode dürfte zur Korrektur von Defekten des oberen Abschnittes meine Methode, die ich kurz als „Elfenbein-Methode" bezeichnen möchte, in Betracht kommen. Das Elfenbeinstück müßte ungefähr dem Knorpeldefekt entsprechen und nur

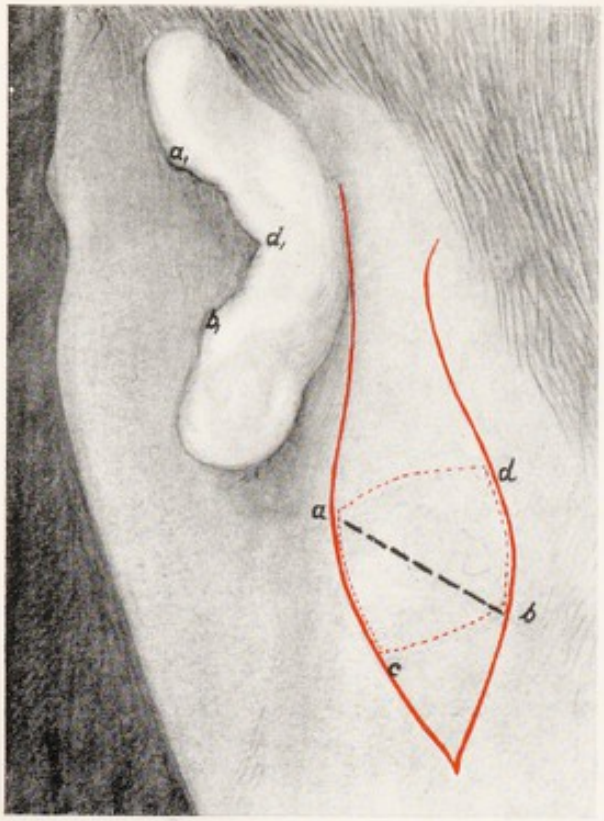

Fig. 1527.
Partielle Ohrdefektplastik.
Meine Schnitt ührung an der seitlichen Halspartie; a, c, b, d: die in den Defekt eingepflanzte Hautpartie; a, b: die Umschlagstelle, späterer Ohrrand.

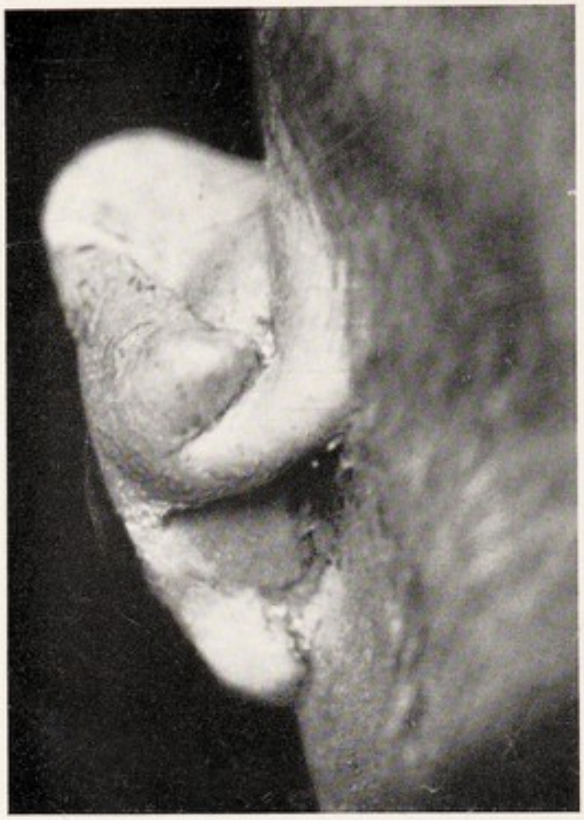

Fig. 1527 a.
Zustand nach Einheilung des Lappens aus der seitlichen Halspartie (vor der chirurg. Modellierung).
(S. Fig. 1527.)



Fig. 1528.
Dreieckiger Ohrdefekt. (Nach Erfrieren entstanden.)

Fig. 1528 a.
Nach der Plastik. (S. Fig. 1527 und 1527 a.)

nach unten hin etwas größer sein als dieser, damit er gewissermaßen an diesem geschient werden kann und an ihm eine Stütze findet. Welche Art der Hautbedeckung gewählt wird, ob Kopf-, Hals-, Arm- oder Brusthaut, müßte im Einzelfalle, je nach der Größe des Defektes entschieden werden.

b) Defekte des mittleren Abschnitts inkl. Auris recurvata.

Fehlt die Mittelpartie des Ohres, so ist das einfachste, sie aus der hinteren Ohrhaut zu ersetzen, und zwar in der in Fig. 1527 und 1527a dargestellten Weise.

Der von mir operierte Fall ist folgender:

α) Ersatz durch gestielte Lappen.

Es bestand, wie Fig. 1528 zeigt, neben einem kleineren Defekt am rechten, ein größerer Defekt am linken Ohr. Dieser hatte im ganzen eine dreieckige Gestalt. Beide Defekte waren durch Erfrieren entstanden. Ich nahm aus der linken Halsseite einen etwa 1 cm langen, an der breitesten Stelle etwa 4 cm breiten Hautlappen (s. Fig. 1527) und drehte ihn mit der Oberfläche nach außen in den angefrischten Ohrdefekt ein, und zwar derart, daß die Punkte a und b des Lappens auf die Punkte a und b des defekten Ohres zu liegen kamen, Punkt d auf die Rückseite des Ohres ungefähr dem Punkt d des defekten Ohres und Punkt c genau gegenüber dem Punkt d an der Vorderseite des Ohres. In dieser Stellung wurde der Lappen zunächst auf der Vorderseite des Ohres und mit einigen Nähten auch auf der Rückseite des Ohres nahe dem Ohrrande eingenäht. Die Linie a b resp. a, b bildete den neuen Ohrrand. Die Anheilung erfolgte glatt. Die etwas gewundene Ernährungsbrücke und der neugeschaffene Teil der Hinterwand ist in Fig. 1527a zu sehen. Die Fig. 1528 zeigt den Fall vor, die Fig. 1528a nach der Operation. Die Fig. 1527a zeigt eine Brücke in des Wortes eigentlicher Bedeutung. Sie überbrückte die hintere Ohrfurche in der Weise, daß zwischen dieser und der Brücke ein Luftraum blieb, in den man von oben her hineinsehen konnte.

Diese Schnittführung habe ich am 13. Juni 1910 in einem Falle angewandt, den ich dem Kollegen Tarnowski in Berlin verdanke. Vier Jahre später, im Jahre 1914, hat Eitner eine ähnliche Schnittführung angegeben.

Eine andere Art der Verwachsung entsteht durch größeren Hautdefekt resp. entsprechende Narbenbildung der Hinterwand. Es wird durch solche Verwachsung die obere Hälfte des Ohres nach hinten gebogen und es entsteht eine Auris recurvata, ein in der oberen Hälfte rückwärts gebogenes Ohr, das, von vorn gesehen, einen Defekt der oberen Ohrhälfte vortäuscht (siehe Fig. 1529). Korrigiert wird ein solcher Fall durch Excision der Narbe, die erst die Größe des Hautdefektes zeigt und darauffolgenden Ersatz aus der retro-auricularen Kopfhaut (Fig. 1527 und 1527a). Der Lappen wird in ähnlicher Weise geschnitten wie der für die Korrektur der mittleren Ohrpartie; Fig. 1530 bis Fig. 1531 zeigen den Fall nach der Operation. Die Fig. 1527 zeigt die Schnittführung, Fig. 1527a zeigt die Anheilung des Lappens, resp. den Zustand vor der Abtrennung der Ernährungs-Brücke an einem Falle mit mittelgroßem Defekt des mittleren Ohrabschnittes.

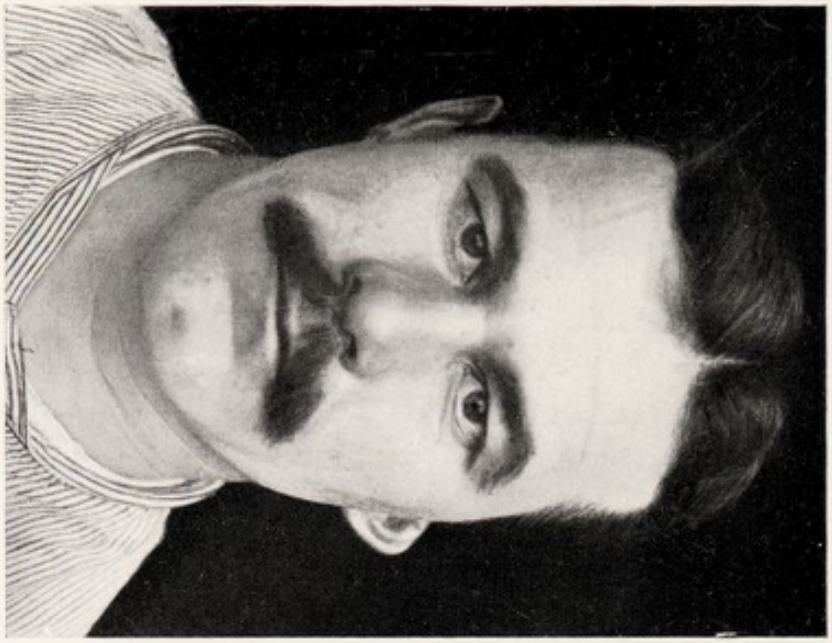

Fig. 1529.

Vorderansicht vor der Operation.



Fig. 1530.

Vorderansicht nach der Operation.

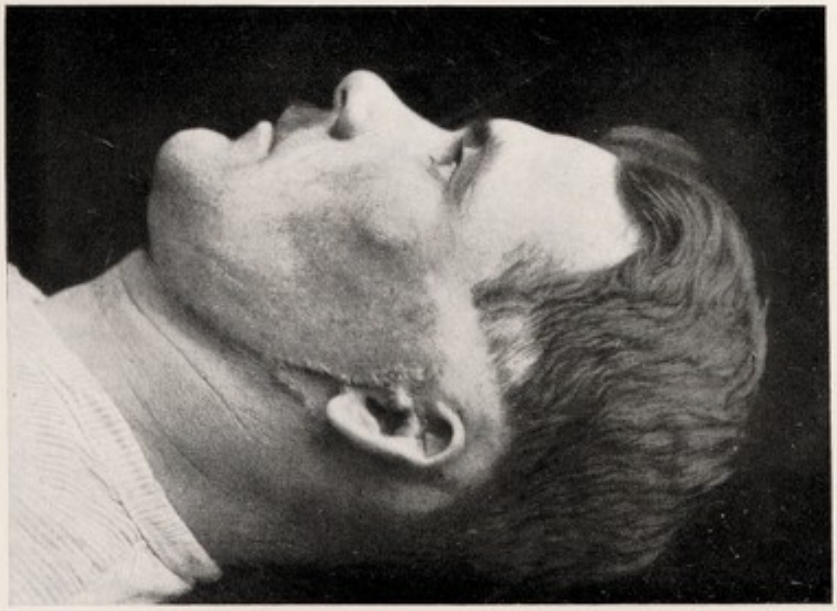

Fig. 1531.

Seitenansicht nach der Operation.

AURIS RECURVATA, KORRIGIERT DURCH ERSATZ DES FEHLENDEN MITTELSTÜCKS DER HINTEREN OHRHAUT AUS DER ANGRENZENDEN HAUT DES NACKENS (J. JOSEPH).

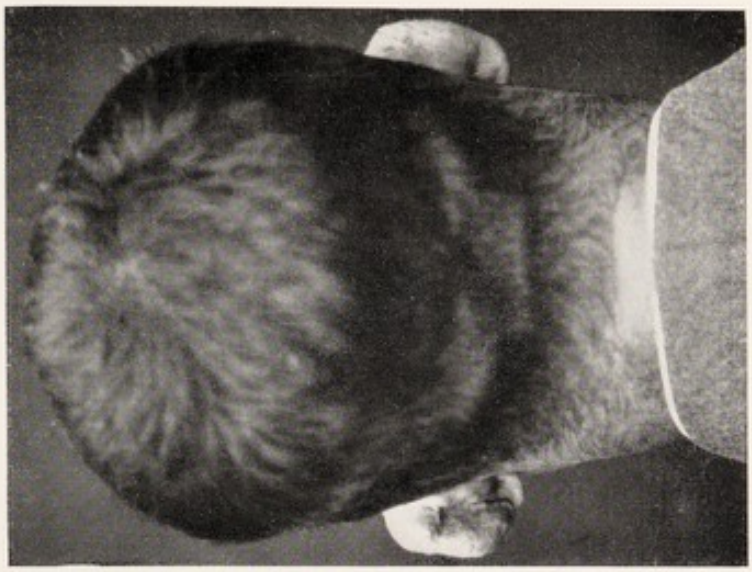

Fig. 1532.
Vor der Plastik.

Fig. 1533.
Nach freier Überpflanzung eines Keils aus dem anderen unversehrten Ohr.

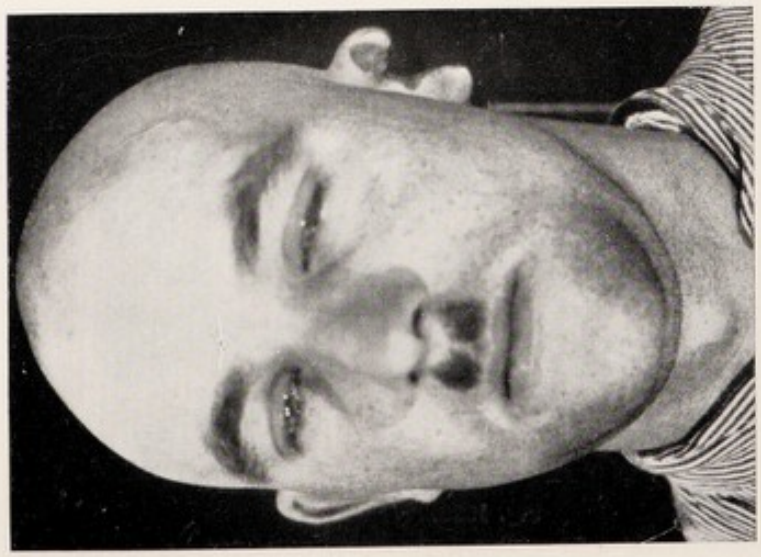

Fig. 1534.
Hinteransicht des operierten Ohres.

ERSATZ EINES MITTELGROSSEN OHRDEFEKTES DURCH FREIE ÜBERPFLANZUNG AUS DEM ANDEREN OHR NACH KÖRTE UND KÖNIG.

(Fall von Melchior.)

(Aus Beitr. z. klin. Chir. Bd. 147.)

β) Ersatz durch ungestielte Lappen (freie Transplantation).

Ein durchgehender Defekt im mittleren Ohrabschnitt kann auch durch ungestielte Lappen, also durch freie Überpflanzung ersetzt werden. In Anlehnung an das Vorgehen von Körte, der die freie Überpflanzung für den totalen Ohrersatz und in Anlehnung an Fritz König, der sie für den Ersatz eines Nasenflügels angegeben hat,

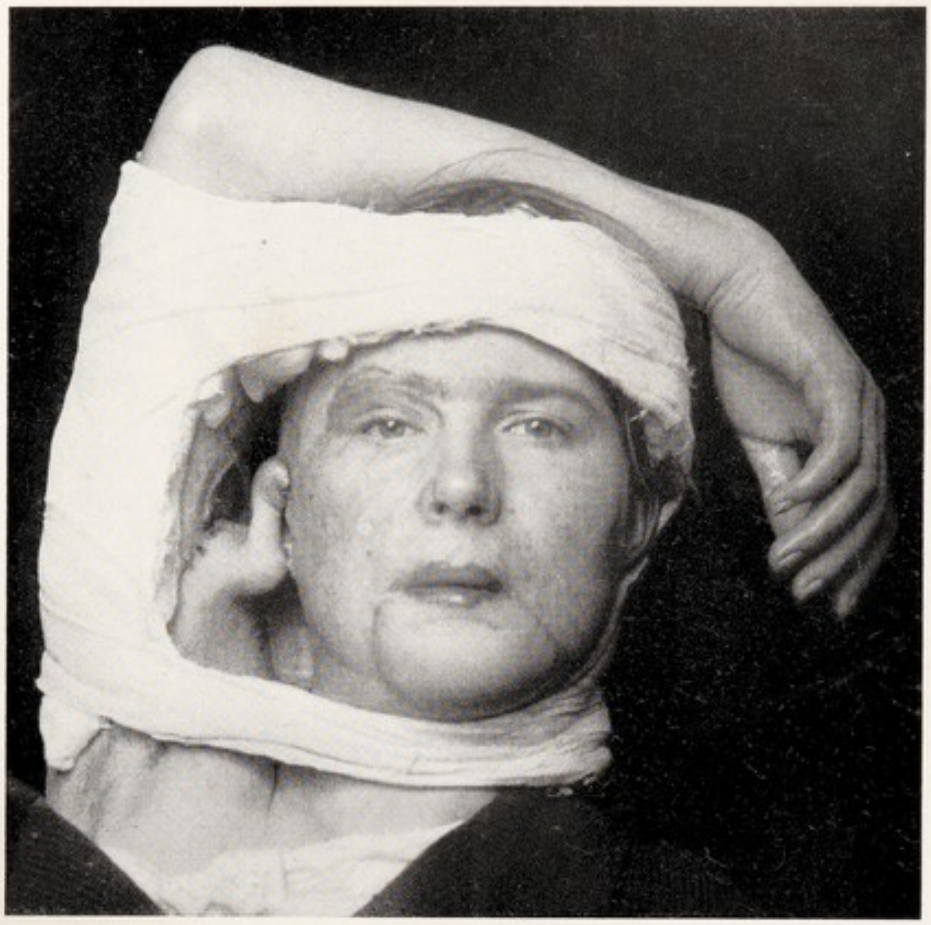

Fig. 1535.
Ersatz der Ohrhaut aus dem Arm.
(Das Knorpelgerüst war in diesem Falle erhalten.)

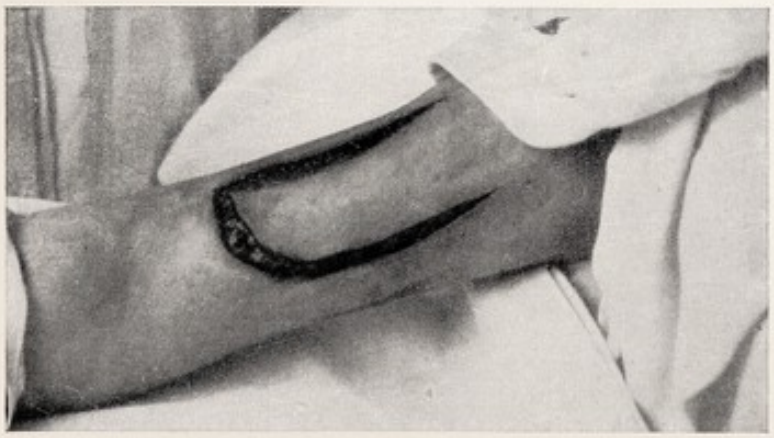

Fig. 1536.
Schnittführung auf dem rechten Arm für den Ersatz der Ohrhaut nach J. Joseph.
(Operationsaufnahme.) (Aus: Misch und Rumpel.)

hat Melchior-Breslau aus der Küttnerschen Klinik bekanntlich einen auf diesem Wege erzielten sehr schönen Erfolg mitgeteilt, den ich zumal wegen der begleitenden Umstände im Original wiedergebe:

„Gustav G., 25jährig, aufgenommen am 14. 11. 28. Großer Defekt der linken Ohrmuschel durch Pferdebiß vor 9 Jahren entstanden (Fig. 1532). Erst jetzt hat Patient das Bedürfnis empfunden, diese Entstellung operativ beseitigen zu lassen. Zu diesem Zweck wird von mir aus dem anderen Ohr ein großer keilförmiger Sektor entnommen und in die angefrischten Defektränder überpflanzt, die neugeschaffene Lücke im gesunden Ohr mittels Naht wieder vereinigt, so daß annähernd zwei gleichgroße Ohrmuscheln von einigermaßen normaler Form resultieren. Von Anlegung eines Wundverbandes wird abgesehen. Am Nachmittag — etwa 6 Stunden nach der Operation — werden mehrere Blutegel an das Transplantat angesetzt, wo sie eine Zeitlang saugen. Nach Abnahme der Blutegel sickert von einer an der Hinterfläche des eingesetzten Ohrstückes befindlichen Bißstelle etwas Blut nach. Am folgenden Tage ist der Lappen warm, etwas cyanotisch; bei nochmaligem Ansetzen von Blutegeln kommt es zu einer anhaltenden Sickerblutung, die häufiges Auflegen frischer Gaze erforderlich macht. Die im Laufe von 24 Stunden aus dem Pfröpfling entleerte Blutmenge ist auf mindestens 100 ccm zu schätzen. Die weitere Beobachtung des Lappens wird in den folgenden Tagen dadurch beeinträchtigt, daß er von dicken Blutkrusten bedeckt ist. Am 26. 11. werden diese Koageln sowie die Nähte entfernt. Der Lappen ist tadellos eingeheilt. Bei der Wiedervorstellung am 9. 11. 29 (Fig. 1533, 1534) zeigte es sich, daß dieses Resultat von Dauer geblieben ist. Das Ohrstück zeigte die Farbe der Umgebung, fühlt sich warm an und weist eine, wenn auch noch etwas abgestumpfte Sensibilität auf."

Er fügt hinzu:

„Ich habe diese Beobachtung so ausführlich wiedergegeben, weil sie die in Rede stehenden Verhältnisse in ganz besonders klarer Weise beleuchtet. Wenn es nämlich, wie hier, gelungen ist, aus einem nur wenige Quadratzentimeter betragenden an und für sich gewiß nicht durch besonderen Gefäßreichtum ausgezeichneten Gewebsbezirk mindestens 100 ccm Blut etwa 30 Stunden nach der Überpflanzung zu gewinnen, so ist dies natürlich nur durch die Annahme eines kontinuierlichen Nachströmens von Blut aus der Nachbarschaft in das Transplantat hinein zu erklären."

Auch experimentell hat Melchior die Frage der Anheilung zu klären versucht. U. a. berichtet er über seine Versuche an Rattenschwänzen.

„Als recht geeignetes Objekt erwiesen sich dagegen Rattenschwänze. In einigen wenigen derartigen Versuchen, die einfach darin bestanden, daß der Schwanz nahe der Basis völlig abgetrennt und sofort wieder angenäht wurde, ließ sich beim Kappen der Schwanzspitze schon 4 Stunden später deutliche Blutung nachweisen. Nach 24 Stunden fühlten sich die Schwänze warm an, bei Anfrischung deutliche, in einem Fall sogar reichliche Blutung. Leider konnten die Versuche nicht zu Ende geführt werden, weil nach 3 Tagen die Ratten sich den gefühllosen Schwanzstummel selbst abfraßen."

Es sind dies nur Auszüge aus der besonders in theoretischer Beziehung hoch interessanten Arbeit. Ich empfehle sie im Original nachzulesen (Bruns Beiträge zur klinischen Chirurgie, Bd. 147).

c) Defekt des unteren Ohr-Drittels, besonders des Läppchens.

Hierfür hat bereits Tagliacozzi im Jahre 1597 eine Zeichnung angegeben (siehe Fig. 1510). Solche Defekte sind wohl vielfach durch die Chirurgen ersetzt worden; nach meiner Erfahrung schrumpft aber die Haut sehr und das Läppchen wird zum Schluß häßlich und rudimentär. Es empfiehlt sich daher, auch hier Knorpel aus der hinteren Ohrfurche oder Elfenbein einzufügen, um der Schrumpfung der Haut entgegenzuwirken.

d) Defekt der ganzen Ohrhaut.

Bei Verbrennungen und Verbrühungen können Defekte der ganzen Ohrhaut entstehen. Ich habe einen solchen durch Transplantation aus der Armhaut gedeckt,

nachdem ich die Reste der Ohrhaut soweit wie möglich abgelöst und dadurch für eine genügend große Haftfläche gesorgt hatte. Fig. 1535 zeigt einen solchen Armhautlappen nach der Anheilung in der Ohrgegend, etwa drei Wochen nach der Operation, kurz vor seiner Abtrennung. Fig. 1536 zeigt die Schnittführung auf dem Arm.

Ohrprothesen.

Sollte es nicht gelingen, mit einer der oben angegebenen Methoden ein annehmbares Ohr zu schaffen oder sollte aus anderen Gründen (zu hohes Alter, Hautkrankheiten usw. im Bezirk des Ohres) die operative Wiederherstellung des Ohres nicht möglich sein, so rate ich, die von Hennig und Zinsser angegebenen Prothesen aus Gelatine und Leim herstellen zu lassen, damit die Patienten wenigstens zeitweise das Gefühl haben, nicht aufzufallen (siehe I. Abteilung, S. 77, „Prothesen").

Literatur.

(Chronologisch geordnet.)

Otoneoplastik.

Trendelenburg: Verletzungen und chirurgische Krankheiten des Gesichtes. Deutsche Chir. **1886**. S. 193.
Payr: Plastische Operationen an den Ohren. Arch. f. klin. Chir. **1906**. Bd. 78.
Schmieden: Der plastische Ersatz von traumatischen Defekten der Ohrmuschel. Berl. klin. Wochenschr. **1908**.
Heller: Über freie Transplantationen. Ergebn. d. Chir. und Orthop. **1910**. Bd. 1, S. 147 (Ptosisoperationen).
Lexer: Zur Gesichtsplastik. Arch. f. klin. Chir. **1910**. Bd. 92 und Chir.-Kongr. Verhandl. **1910**.
Lexer: Ersatz der Ohrmuschel. Arch. f. klin. Chir. **1910**. Bd. 92 und Chir.-Kongreß. Verhandl. **1910**.
Joseph: Nasenplastik mit besonderer Berücksichtigung etc. Nebst Anhang über Lippen-, Kinn-, Wangen- und Ohrenplastik in Misch und Rumpel: Kriegsverletzungen der Kiefer und angrenzenden Teile, **1916** (Meußer), S. 607 und 614.
Esser: Ohrläppchenplastik aus dem Ohrrand. Zentralbl. f. Chir. **1917**. Nr. 35.
Biesenberger: Plastische Operation abstehender Ohren nach Gersuny. Zentralbl. f. Chir. **1924**. S. 1126.
Pierce: Reconstruction of the external Ear. in Surgery, Gynecology and Obstetrics **1930**, Nr. 3.

Anhang I.

Mammaplastik oder Mastoplastik.

Konform meiner Darstellung der Nasenplastik behandle ich auch hier das Material in einem „allgemeinen" und einem speziellen Teil.

Allgemeiner Teil.

Die allgemeinen Vorbemerkungen umfassen:

1. Bemerkenswertes zur normalen Anatomie der weiblichen Brust.
2. Anthropologisches.
3. Teratologisches einschließlich der Heterotopie der Mamma.
4. Indikation.
5. Geschichte.

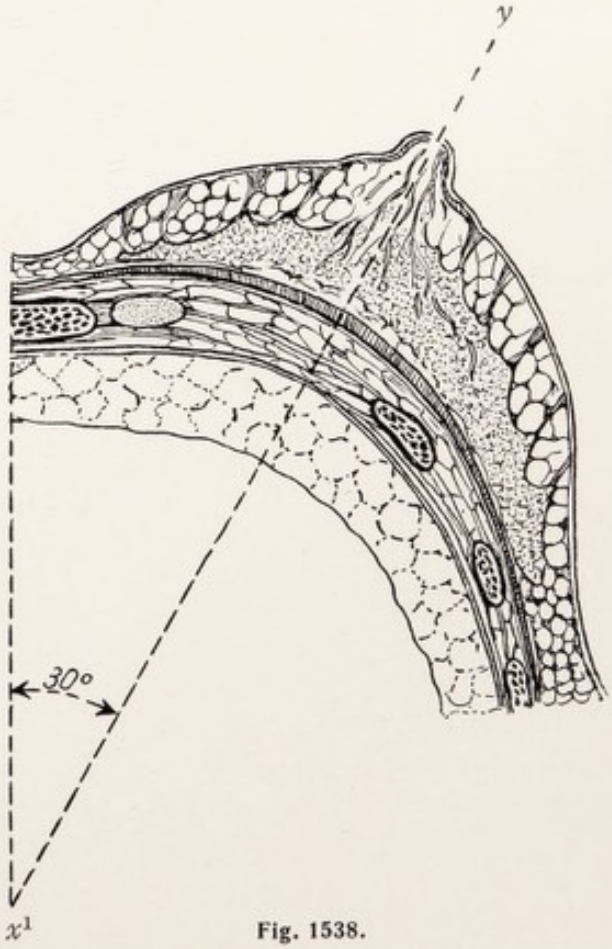

Fig. 1538.

Gefrierschnitt aus der Brust.

Der Vertikalschnitt durch diese Mamma bildet mit der sagittalen Linie einen Winkel von 30°.
(Abbildung aus Testut nach Fortlassung alles Störenden; Messungswinkel von 30° von mir eingefügt.)

1. Bemerkenswertes zur normalen Anatomie der Mamma.

Auch für die Mammaplastik sehe ich davon ab, ausführlich die anatomischen Verhältnisse der Mamma zu beschreiben, möchte aber auf diejenigen Punkte näher eingehen, welche besonders für die plastischen Operationen in Betracht kommen:

a) Stellung der Mamilla: Die beiden Brüste des Weibes sind bekanntlich divergent vorn an dem Brustkorbe aufgehängt. Der Vertikalschnitt durch jede Mamma bildet mit der sagittalen Ebene des Körpers einen Winkel von ca. 30°, wie sich aus Fig. 1538 ergibt, einem Gefrierschnitt von Testut, in vereinfachte Zeichnung.

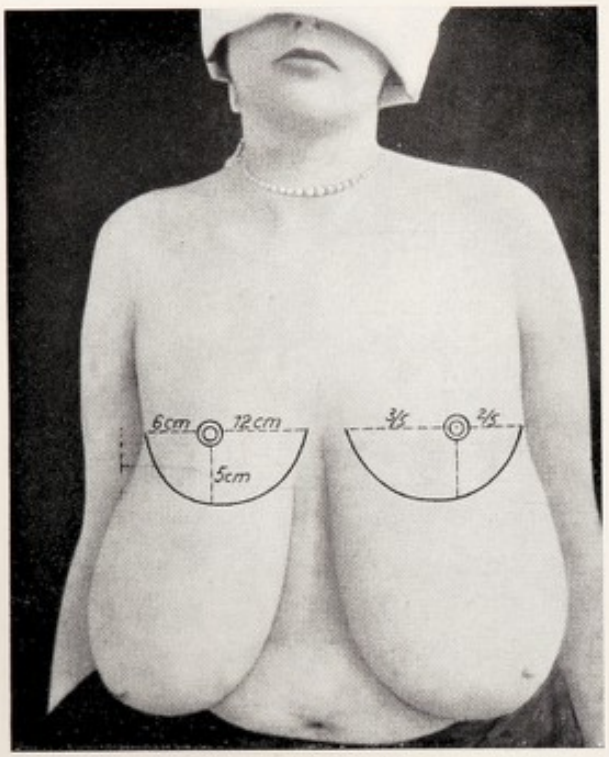

Fig. 1539.
Starke Hängebrust mit Einzeichnung ihrer approximativen Größe nach ihrer Verkleinerung und Hebung (s. auch Fig. 1564).

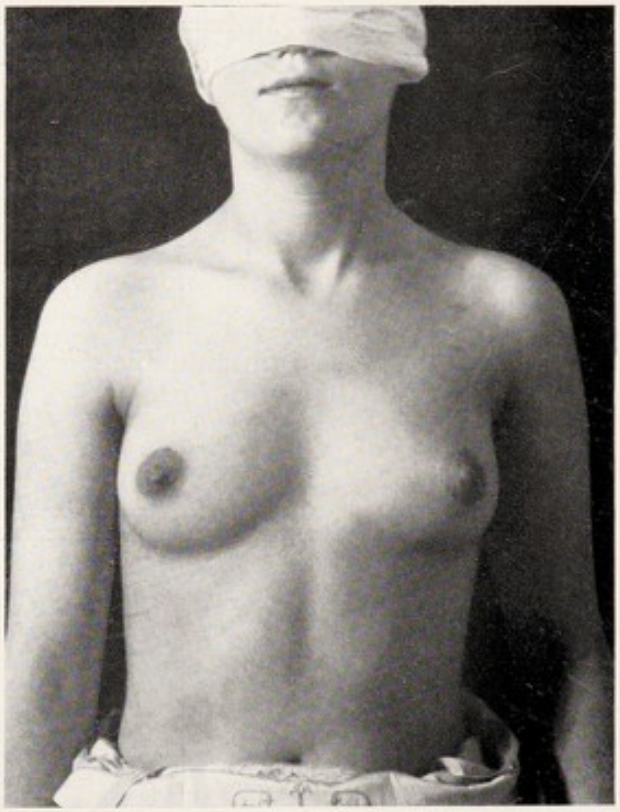

Fig. 1540.
Normale Brust eines 18jährigen Mädchens.

In der Mitte jeder einzelnen Brust befindet sich die Mamilla. Daß die Mamilla sich in der Mitte der Brust befindet, sieht man nur dann, wenn man den Brustkorb von halblinks resp. halbrechts betrachtet. — Von vorn gesehen, also in genauer photographischer Vorderansicht, hat es den Anschein, als ob die Mamilla an der Grenze des dritten und vierten Fünftels liegt, wenn man sich die Mamma in horizontalem Durchmesser in 5 gleiche Teile geteilt denkt. Es scheinen mindestens $^3/_5$ der Mamma medial und nahezu $^2/_5$ lateral zu liegen. (Siehe Fig. 1539; 1540 zeigt die normale, resp. ideale Form der Brüste.

b) Gesamtstellung der Brust: In senkrechter Richtung erstreckt sich die Mamma normalerweise von der dritten bis zur sechsten oder siebenten Rippe. — Die Brustwarze entspricht dem vierten Interkostalraum.

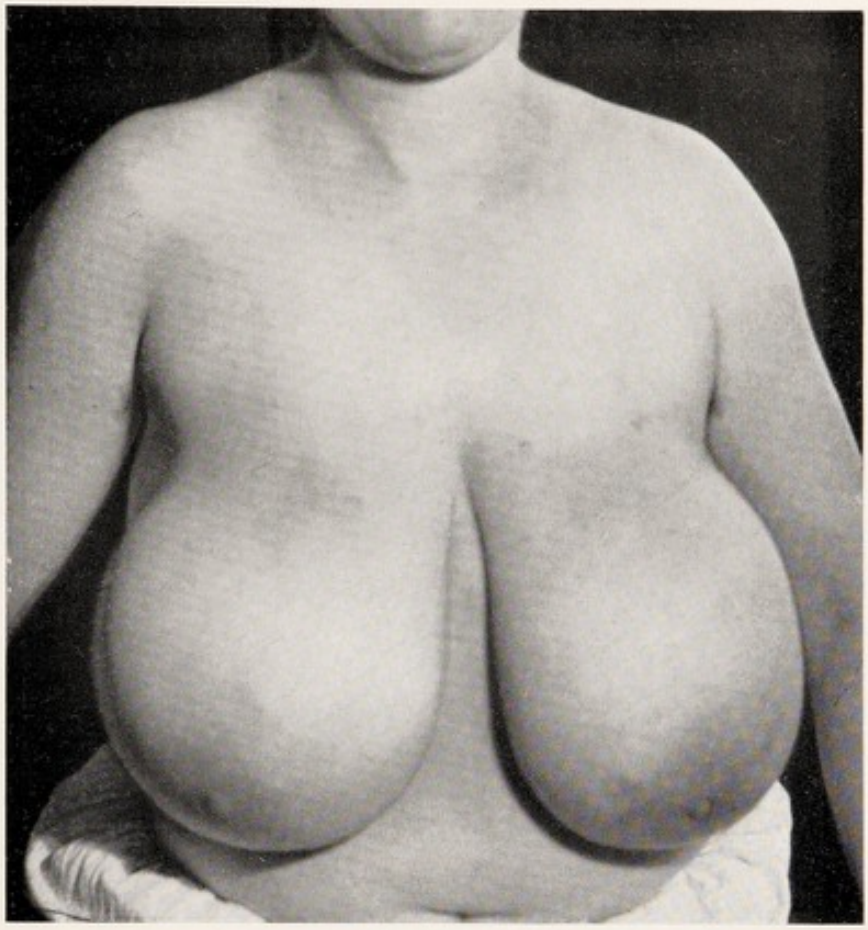

Fig. 1541.
Abnorm große Hängebrust im Stehen.

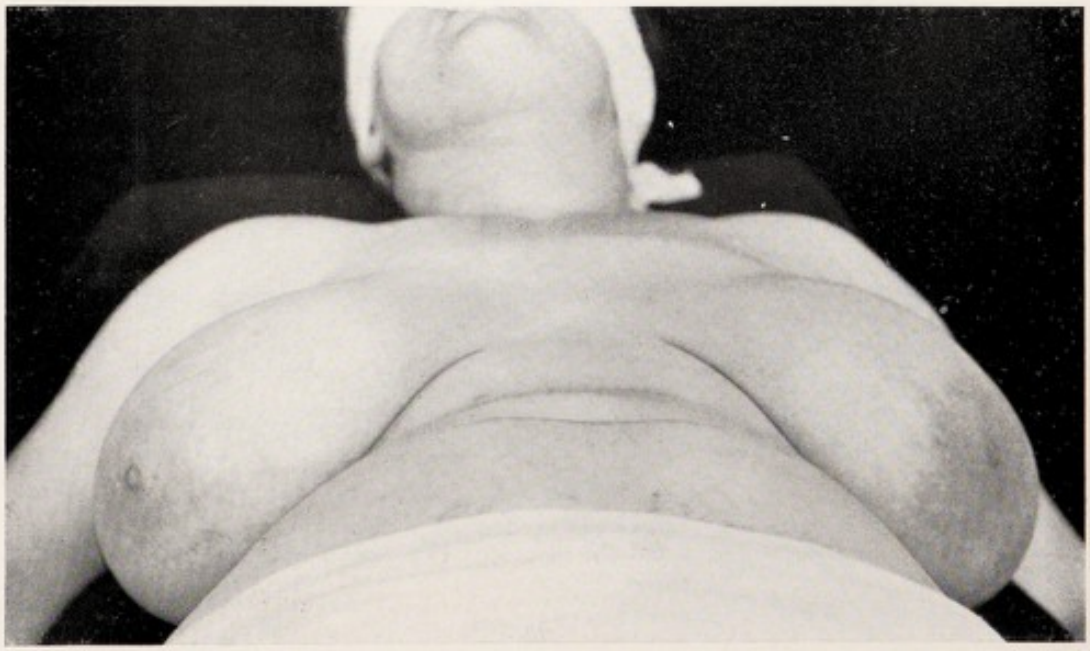

Fig. 1542.
Abnorm große Hängebrust im Liegen von unten gesehen.

UNTERSCHIED IN DER GESTALTUNG DER STARKEN HÄNGEBRUST IM STEHEN UND LIEGEN.

Die Brust hängt normalerweise bei reiferen Frauen gewöhnlich etwas über die Umschlagsfalte herab. Hängt sie erheblich tiefer herunter, so spricht man von einer Hängebrust, welche mit und ohne Vergrößerung des Drüsenkörpers einhergehen

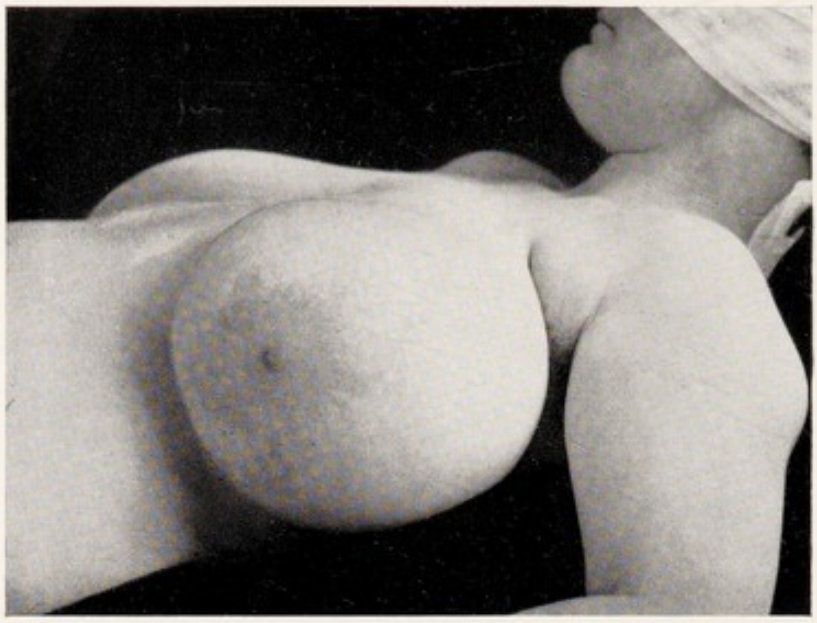

Fig. 1543.
Abnorm große Hängebrust im Liegen von der Seite gesehen.

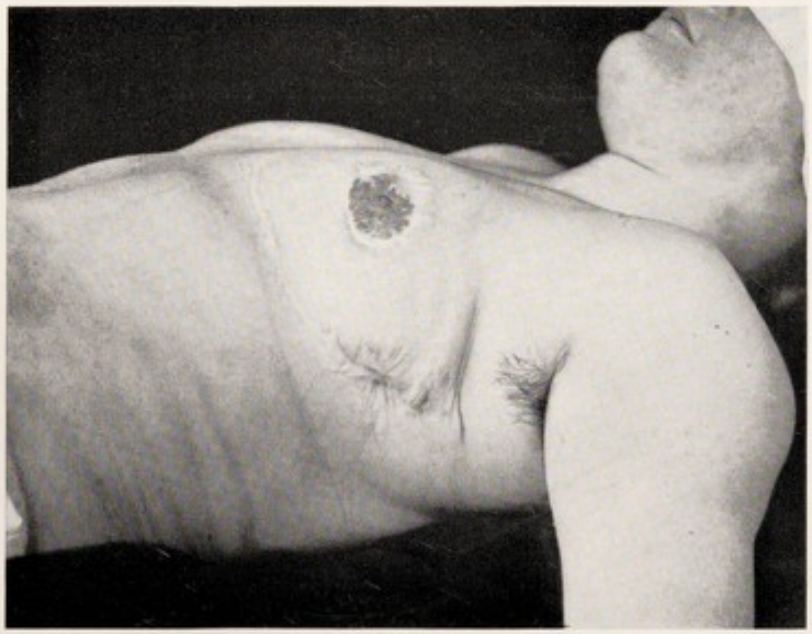

Fig. 1544.
Zustand nach der Plastik (gehört zu Fig. 1540—1543).
Eine Verfeinerung der Narben hat Patientin als unnötig abgelehnt.

kann. Infolge ihrer großen Verschieblichkeit hat sie im Stehen und Sitzen eine andere Lage und Form als im Liegen. Besonders deutlich ist dieser Unterschied im Falle einer abnormen Vergrößerung. Fig. 1541 zeigt eine übermäßige Hängebrust im Stehen, die Fig. 1542 und 1543 dieselbe Brust im Liegen. Es ist dies eine Tatsache, die dem weniger geübten Operateur große Schwierigkeiten bereitet. Er tut gut, wie

hier im voraus bemerkt sei, schon im Sitzen einen Tag vorher mit Höllenstein orientierende Punkte besonders für den zukünftigen Stand der Mamilla einzuzeichnen, um auf diesem Wege größere, sonst leicht mögliche Fehler zu vermeiden.

Fig. 1545.
Durchschnitt einer Brustdrüse.
Die netzwerkartigen Partien stellen die eigentliche Brustdrüse dar, die dunklen Stellen (im Präparat rotgefärbt), das umfangreich vorhandene Fettgewebe.
(Photographie eines Präparates aus der Sammlung der Anatomie der Universität Berlin.)



Fig. 1546.
Die Milchgänge oder Ductus lactiferi.
(Photographie eines Präparates aus der Sammlung der Anatomie der Universität Berlin.)

c) Bestandteile der Brust: Die weibliche Brust setzt sich in der Regel zum größten Teil aus Fett zusammen, welches von den Verzweigungen der Brustdrüse bienenwabenähnlich umgeben ist, wie Fig. 1545 zeigt. In selteneren Fällen stellt die Brust einen massiven Drüsenkörper ohne Fett dar und ist im ganzen von einer mageren Haut umgeben. Die Drüsenlappen haben ihre Ausführungsgänge nach der Warze hin, und die größten Ausführungsgänge sind die Milchgänge, Ductus lactiferi,

an der Warze selbst, deren Zahl etwa 12—15 beträgt. Die Fig. 1546 zeigt mit großer Deutlichkeit die isolierten Milchgänge, die in anatomischen Büchern meines Wissens bisher nicht dargestellt sind. Fig. 1546 ist die Photographie eines Präparates aus der Anatomie der Berliner Universität, welche mir die Herren Geheimrat Fick und Professor Kopsch in liebenswürdiger Weise zur Publikation zur Verfügung gestellt haben.

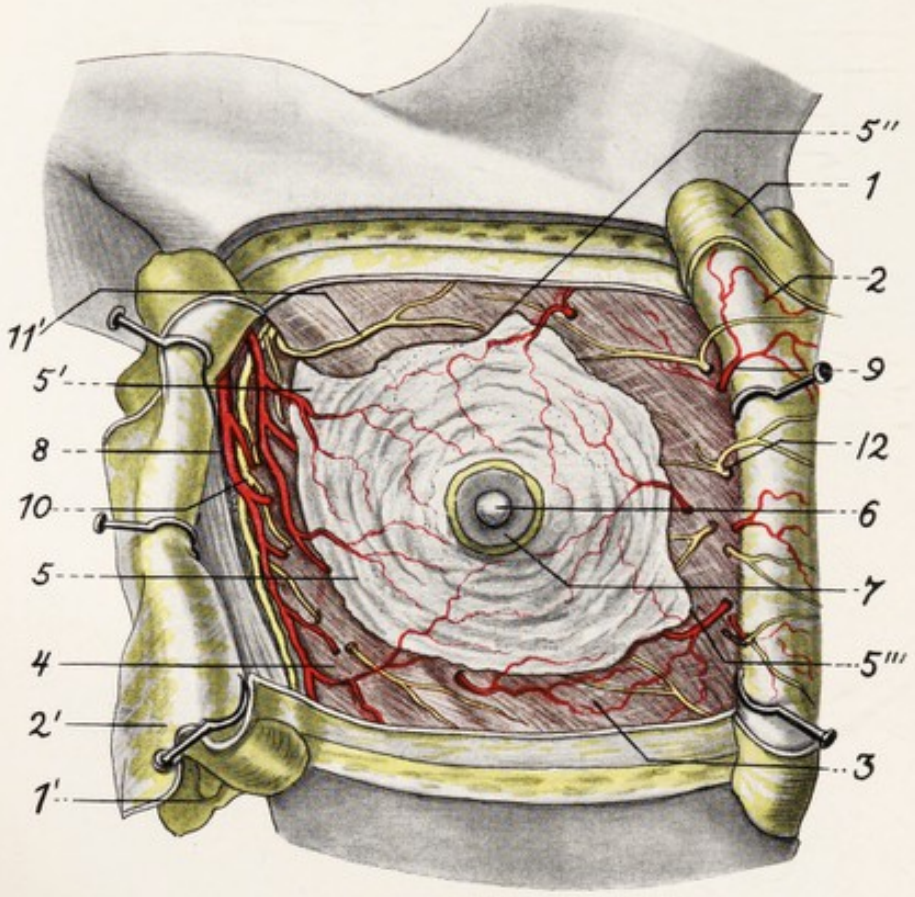

Fig. 1547.

Mammaregion: Brust von vorne gesehen. (Nach Testut.)

1, 1'. Innerer und äußerer Hautlappen (Einschnitt davon stark höher gelagert).
2, 2'. Fascia superficialis, gleichfalls in zwei Lappen angeordnet.
3'. Pectoralis major durch die Aponeurose verdeckt.
4. Serratus anterior ebenfalls durch die Aponeurose verdeckt.
5. Mamma 5' axillärer, 5'' oberer, 5''' unterer Teil (nur andeutungsweise zu erkennen).
6. Brustwarze.
7. Warzenhof.
8. Arteria mammaria externa.
9. Abzweigungen aus den Intercostalarterien.
10. Nerv des Serratus anterior.
11. Ramus perforans lateralis des Nerv. intercostalis II.
12. Rami perf. ant.

Die Milchgänge sind für jeden, der Mammaverkleinerungsplastik betreibt, ein Gegenstand besonderer Sorge, da ihre Durchschneidung leicht zu Komplikationen führen kann.

d) Die Blutversorgung der Mamma geschieht durch die Zweige der A. thoracica longa und die Rami perforantes und der A. mammaria interna. Die Abbildungen in den anatomischen Lehrbüchern und Fig. 1547 orientieren über diese Verhältnisse genauer.

2. Anthropologisches.

Es bestehen gewisse Rassenunterschiede in der Gestalt und im Wachstum der Mamma. Während bei der kaukasischen Rasse die halbkugelige Form die häufigste ist, scheint bei den Negern die Spitzbrust vorherrschend zu sein (s. Fig. 1548). Näheres über die Entwicklung der Brust bei den Negern verdanke ich der Mitteilung von Deselaers, der sich lange in den Tropen aufgehalten und dieser Frage besondere Aufmerksamkeit geschenkt hat. Seiner freundlichen privaten Mitteilung darüber entnehme ich folgendes:

Beim Eintritt in die Pubertät schwillt die Brust an, der braune Warzenhof, der bis dahin im Niveau der Haut gelegen hat, erhebt sich und tritt gewissermaßen als

Fig. 1548.
Ausgebildete Spitzbrust bei einer Negerin.
(Nach dem Weltspiegel, Beil. z. Berliner Tageblatt v. 27. II. 1927.)

Knospe aus der prallen Brust hervor. Die Warzenspitze sitzt der Knospe auf. Nach einigen Monaten, tritt die Rückbildung ein. Der Warzenhof tritt in das Niveau der Haut zurück, die Brust bleibt dennoch einige Zeit prall gefüllt. Gegen Ende der Pubertätszeit senkt sich allmählich die Brust, jedoch immer noch bei praller Füllung. Später wird die Brust dann zur ausgesprochenen Hängebrust. Beschleunigt wird dieser letzte Vorgang (Bildung der Hängebrust) durch Anlegen eines straffen Verbandes oberhalb der Brustwarze. Die Negerin will durch die Hängebrust dem Kinde, das auf dem Rücken getragen wird, das Saugen erleichtern. Kinder saugen manchmal bis zum 3., 4. Jahr. Die Brust wird über die Schulter oder durch die Achselhöhle hindurch gezogen.



c b a

Fig. 1549.

(Phot. aus dem Besitze von Deselaers; aufgenommen in Kamerun im Stamme Bakokko.)

c) Nach Abschluß der Pubertät.

b) Auf der Höhe der Pubertät. Alter etwa 13—14 Jahre. Eintritt in die Pubertät: rechte Brust eingeschossen, linke Brust nach dem Einschießen in der Rückbildung.

a) Beginn der Pubertät. Alter ca. 12—13 Jahre.

ENTWICKLUNG DER BRUST DER NEGERIN IN DER PUBERTÄT.

(Kamerun, Stamm Bakokko.)

Fig. 1550.
Vor der Pubertät.

Fig. 1551.
Einschießen, Beginn der Pubersät.

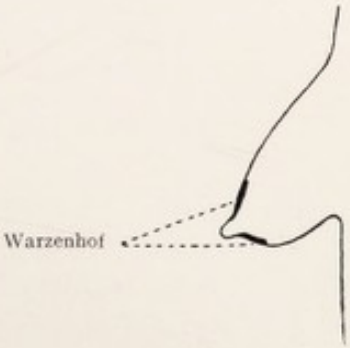

Fig. 1552.
Rückbildung in der Pubertät und Ende der Pubertät.

Schema der Entwicklung der Brust der Negerin in der Pubertätszeit.

Die beigefügten Photographien, Fig. 1549a—c, zeigen deutlich die Entwicklung der Brust der Negerin in der Pubertät an Photos. Fig. 1549a zeigt den Zustand vor der Pubertät, Fig. 1549b die knospenförmige Entwicklung der Mamilla und Areola auf der Höhe der Pubertät, Fig. 1549c den Zustand nach beendeter Pubertät. Die 3 Zeichnungen Fig. 1550—1552 zeigen diese Entwicklung der Brust bei den Negerinnen in der Pubertät schematisch.

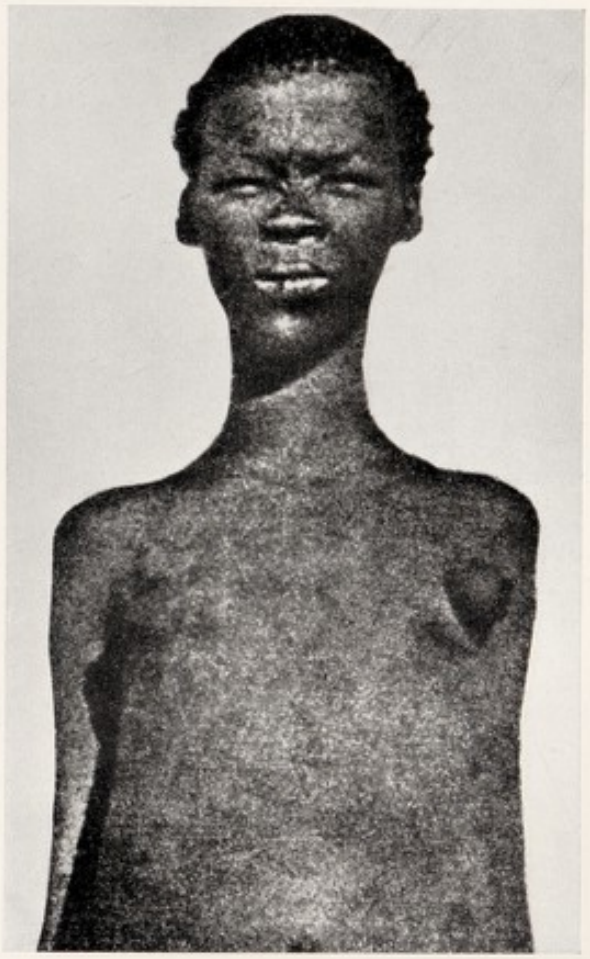

Fig. 1553.

Buschmannfrau mit vier Brustdrüsen (Phot. des Afrikaforschers Seiner).

Die Frau hatte einen Säugling. Die Supramammae sind funktionierend. Rechts zwei übereinander lagernde Brüste; die untere rudimentär (keine Papilla mammae), die obere, kleinere ist trotz ihrer Kleinheit wohl entwickelt und funktionierend. (Nach Martin, Mitt. d. Anthrop. Gesellsch. in Wien, Bd. 50.)

3. Teratologisches.

Besonders starke Abweichungen von der Norm können als teratologische Bildungen angesprochen werden. Hierzu gehört in erster Linie die Hypermastie oder Polymastie, bei der das einzelne Individuum mehr als zwei Brüste aufweist (s. Fig. 1554). Ähnlich liegen die Verhältnisse in dem Fall der Negerin (Fig. 1553), bei der gleichfalls vier Brüste angegeben werden; die links oben stehende soll milchgebend gewesen sein. Solche Fälle kann man auch als Heterotopien der Mamma bezeichnen, d. h. Fälle, bei denen das Organ sich am falschen Orte befindet. Auch die einseitige (Fig. 1555) und doppelseitige exzessive Hypertrophie der Mamma (s. Fig. 1556 u. 1557) grenzen an das Teratologische. In dem Fall Fig. 1557 war die eine Brust 30 Pfund schwer. Gläßmer berichtet über einen Fall, in dem die eine Brust sogar 36 Pfund wog.

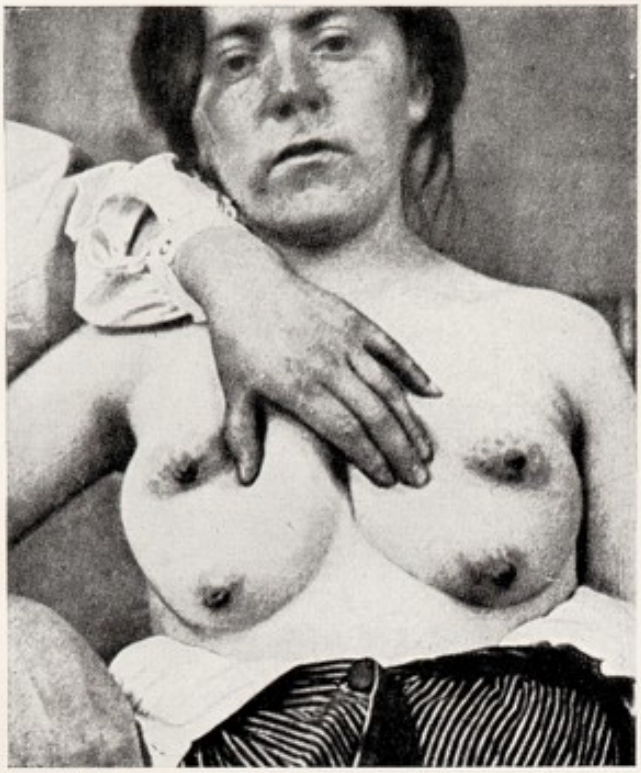

Fig. 1554.
Polymastie (Hypermastie).
(Nach L. Seitz aus Kirschner und Nordmann, Chirurgie der Brustdrüsen.)

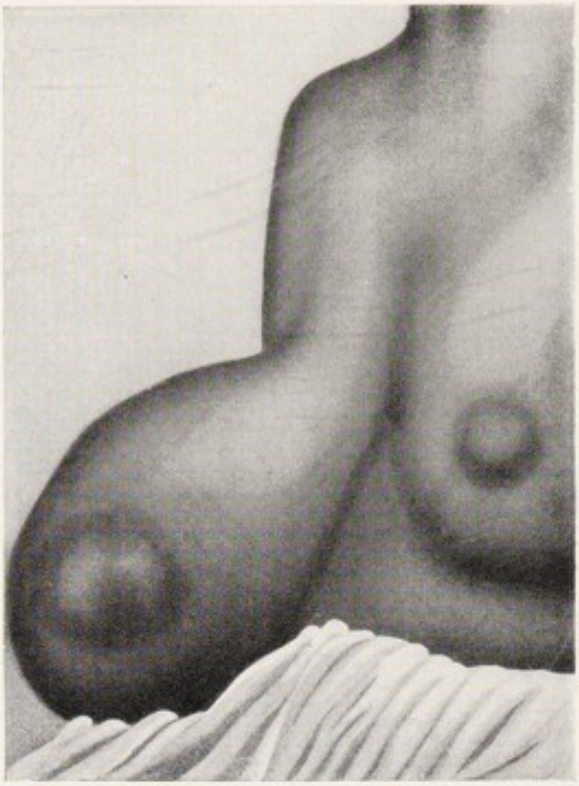

Fig. 1555.
Monströse Vergrößerung der rechten weiblichen Brust.
Das Bild wurde, da es an der angegebenen Quelle nicht ganz deutlich ist, neu reproduziert.
(Aus Wiener klin. Wochenschrift 1901.)

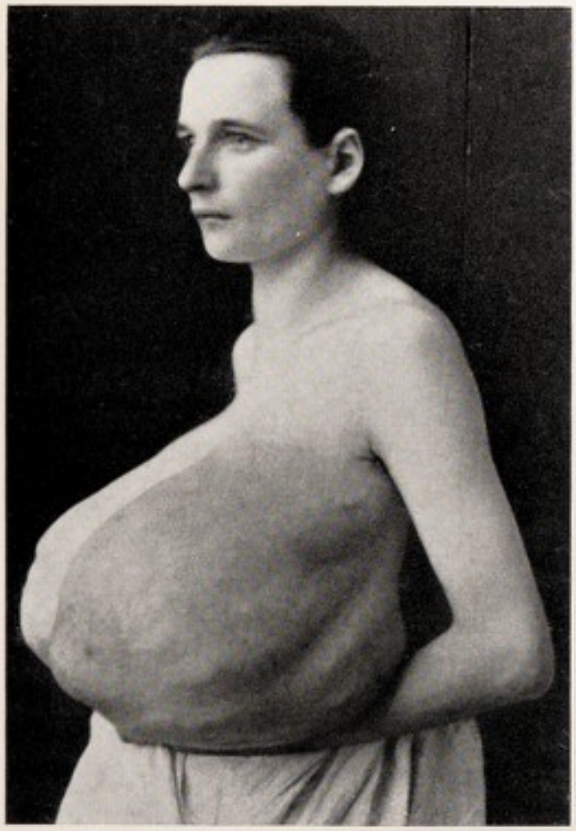

Fig. 1556.

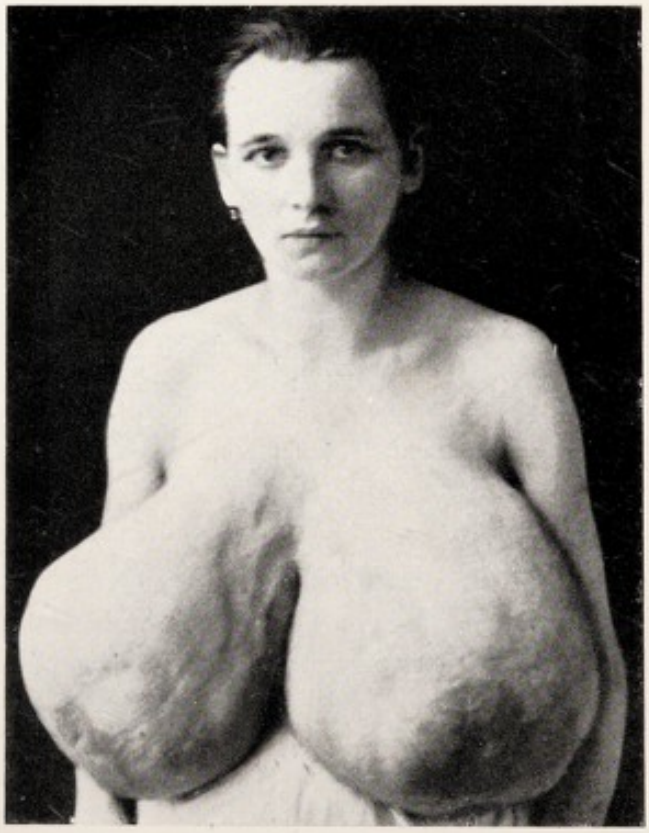

Fig. 1557.

Gutartige Hypertrophie der Mamma.
Operiert auf der Chirurgischen Klinik der deutschen Universität Prag, untersucht von H. Chiari.
Gewicht einer Mamma 30 Pfund.
(Aus der Vorweisungsbildersammlung von Herrn Geheimrat Fick, Direktor der Anatomie der Universität Berlin.)

Hier sei auch die Mamma virilis erwähnt, wovon Fig. 1558 bei einem Knaben ein Beispiel darbietet.

Die Mamma virilis ist recht selten.

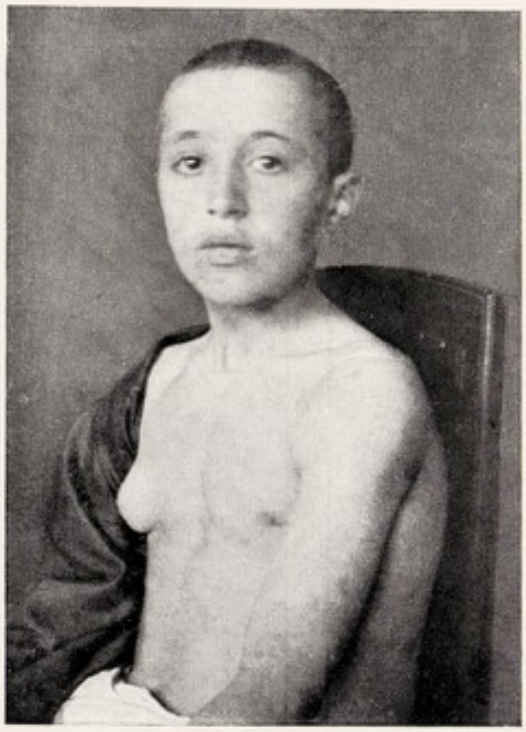

Fig. 1558.
Gynäkomastie bei einem 14jährigen Knaben.
(Aus Kirschner-Nordmann, Hdb. d. Chir. Bd. III.)

Indikation.

Über die Berechtigung der Mamma-Ersatzplastik braucht kaum etwas gesagt zu werden. Es versteht sich von selbst, daß jeder Operateur, der eine Mamma exstirpiert, nach Möglichkeit für den Ersatz und mindestens für die Deckung des großen Defektes sorgen wird.

Für die Indikation einer Mamma-Verkleinerung und Hebung der Mamma (Mastomiopexie) sind entscheidend:

1. die Klagen der Patienten,
2. die Erfahrung des Operateurs.

Was die Klagen betrifft, so sind sie zum Teil somatisch (Schmerzen, Ekzeme), zum Teil psychische Depression. In manchen Berufen ist die Hängebrust besonders störend, z. B. bei Tänzerinnen. Viele Patientinnen überwerten den Zustand und leiden unter einem starken Minderwertigkeitsgefühl, das sich bis zum Lebensüberdruß steigern kann. Besonders ist dies der Fall, wenn die Hypertrophie sich recht frühzeitig entwickelt, wie z. B. in dem in der Fig. 1559 und 1560 dargestellten Falle.

Handelt es sich um eine Hängebrust mittleren und hohen Grades, so muß man die Patientin darauf aufmerksam machen, daß es sich nicht um einen gar so leicht zu nehmenden Eingriff handelt.

Bei Excision eines größeren Teiles der Drüsensubstanz ist die Laktation nach der Operation natürlich mehr oder weniger eingeschränkt. Doch dürfte eine solche Folge

von den zuvor durch das Übermaß der Brüste gepeinigten Frauen als das weit kleinere Übel betrachtet werden. Ich finde diesen Standpunkt sehr begreiflich und im Rahmen der sonstigen Entschließungen der Menschen. Befolgen wir ja auch sonst im Leben die Politik, von zwei Übeln das kleinere zu wählen. Die Hauptsache ist,

Fig. 1559.
Vor der Plastik.

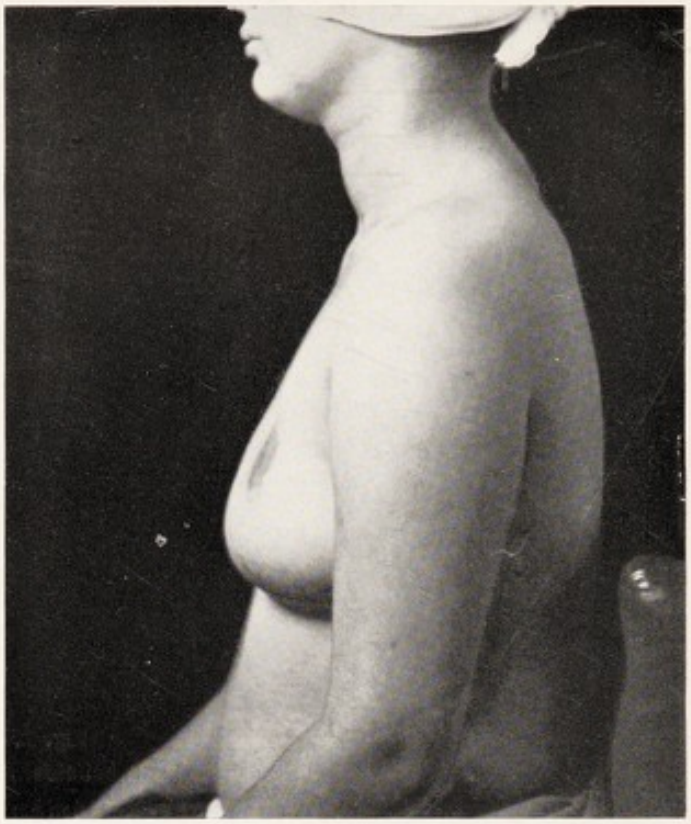

Fig. 1560.
Nach der Plastik.

HÄNGEBRUST BEI EINEM 15JÄHRIGEN MÄDCHEN.

daß das durch die Operation geschaffene Resultat eine erhebliche Verbesserung des früheren Zustandes bedeutet. Dies aber kann man bei exakter Ausführung der Operation nach meinen Erfahrungen mit einer an Sicherheit grenzenden Wahrscheinlichkeit den Hilfe suchenden Patientinnen in Aussicht stellen.

Soviel zur allgemeinen Direktive. Die Bewertung der einzelnen Methoden gebe ich im speziellen Teil.

Geschichte.

Bei der Darstellung der Geschichte werden zweckmäßig die Methoden des Mamma-Ersatzes (Mastoneoplastik) von der Methode der Hebung und Verkleinerung (Mastomiopexie) getrennt beschrieben.

a) Mamma-Hypertrophie, Mastoptosis, Polymastie (Mastomioplastik).

Die älteste Beschreibung der sog. diffusen Hypertrophie der Mamma oder, wie das Krankheitsbild jetzt gewöhnlich genannt wird, der hypertrophischen Hängebrust (Mastoptosis) hat bereits 1669 Durston gegeben.

Fast ein volles Jahrhundert findet sich dann in der Literatur kaum eine Andeutung darüber. Dann wurde die Mastoptose näher studiert von Velpeau (1857) und Labarraque.

1898 haben Michel und Pousson in der oberen Hälfte der Mamma eine handbreite, halbmondförmige Excision von der Achselhöhle bis zum Sternum ausgeführt. Die Mitteilung erschien in den „Bulletins et Mémoires de la Société de Chirurgie de Paris". Tome XXIII, 1897, Sitzung vom 30. VI., und lautet in deutscher Übersetzung:

„Doppelseitige Mammahypertrophie bei einer noch jungen Frau. Die Brust hing im Sitzen bis auf die Innenseite der Oberschenkel herab. Es handelte sich um eine einfache Hypertrophie, Neoplasma war auszuschließen.

Diese Deformität war für die Kranke nicht nur unangenehm, sondern auch schmerzhaft, ob sie durch ein Korsett, dessen Druck rasch lästig empfunden wurde, gestützt war oder nicht.

Ich operierte diese Kranke nach folgender Methode:

Zwei halbmondförmige sich treffende Schnitte im oberen vorderen Teil der Brust; Abheben eines handbreiten Lappens, Haut und Unterhautfettgewebe bis auf die Aponeurose des Pectoralis major umfassend. Zur Defektdeckung wurde die Brustdrüse in ihrem oberen peripheren Teil durchtrennt und mit drei Fäden am höchstgelegenen Teil der Aponeurose des Pectoralis major fixiert. Über dieser derart verkleinerten und gerafften Brust Subkutannaht.

Glatter Heilungsverlauf bis auf eine unbedeutende seitliche Eiterung.

In ästhetischer Hinsicht ist das Resultat mäßig, vom Standpunkt der Zweckmäßigkeit aus ist es gut. Vorher litt die Kranke immer, einerlei, ob sie ein Korsett trug oder nicht; jetzt ist sie beschwerdefrei."

1898 machte Verchère gleichfalls an der oberen Mammahälfte, seitlich eine dreieckige Excision (s. Fig. 1561—1563).

1903 läßt Morestin durch Demoulin in den Bulletins et mémoires de la société de chirurgie de Paris, p. 561, über eine Methode zur Entfernung gutartiger Tumoren der Brust, und zwar durch ein Knopfloch in der Achselhöhle (boutonnière axillaire) Mitteilung machen. Seine wichtigsten Äußerungen sind S. 779 wörtlich wiedergegeben).

Gleichfalls im Jahre 1903 teilt Guinard in der Aussprache zu dem Vortrage von Demoulin über das Verfahren von Morestin mit, daß er in einem Fall von starker Brusthypertrophie zwei halbkreisförmige Incisionen in der submammären Furche (deux incisions demi-circulaires dans le sillon sous-mammaire) gemacht habe und daß er bei der einen Seite 1200 g und bei der anderen Seite 1400 g entfernt habe. Er sagt, daß diese Methode ausgezeichnet wäre für volumöse Tumoren und daß die Incision in der Achselhöhle reserviert bleiben solle für Adenome von kleinen Dimensionen. Er hat also denselben Weg beschritten, den Girard 1910 beschritten hat (letzterer in Verbindung mit Annähung an die zweite Rippe).

1907 macht Morestin selbst Mitteilung über eine „hypertrophie mammaire traitée par la résection discoide" und zwar an einem Fall aus dem Jahre 1905, den er in diesem Jahre in den Bulletins de la société anatomique beschrieben hat. Die nähere Beschreibung des Verfahrens siehe im systematischen Teil.

1908 schnitt Dehner eine große Ellipse aus der Haut der oberen Mammahälfte und fixierte nach Spaltung des Pectoralis major und minor die Drüse am Periost der 3. Rippe.

1909 berichtet Morestin über die operative Entfernung eines gutartigen Tumors aus der Mamma mittels einer knopflochartigen Incision im behaarten Teile der Achselhöhle (siehe die Mitteilung von Morestin resp. Demoulin vom Jahre 1903).

In der Aussprache zu dieser Mitteilung teilt Guinard mit, daß er bereits 1903 einen Fall operiert hat, wobei er einen Kegelstumpf (tronc de cône) entfernt hat und verweist auf die Mitteilung vom 27. Mai 1903 in den Bulletins de la société de chirurgie. Wir

Fig. 1561.
Umriß der Schnittlinie

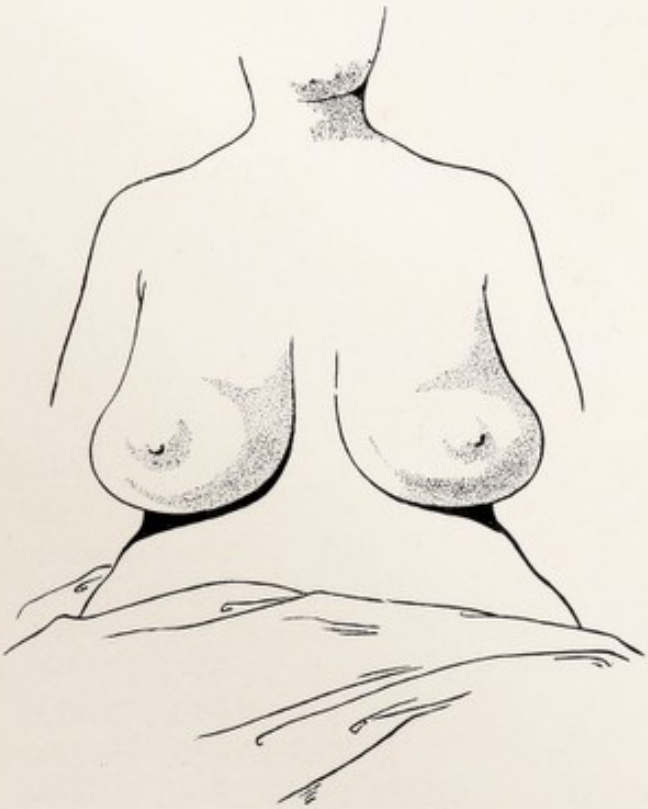

Fig. 1562.
Vor der Operation.

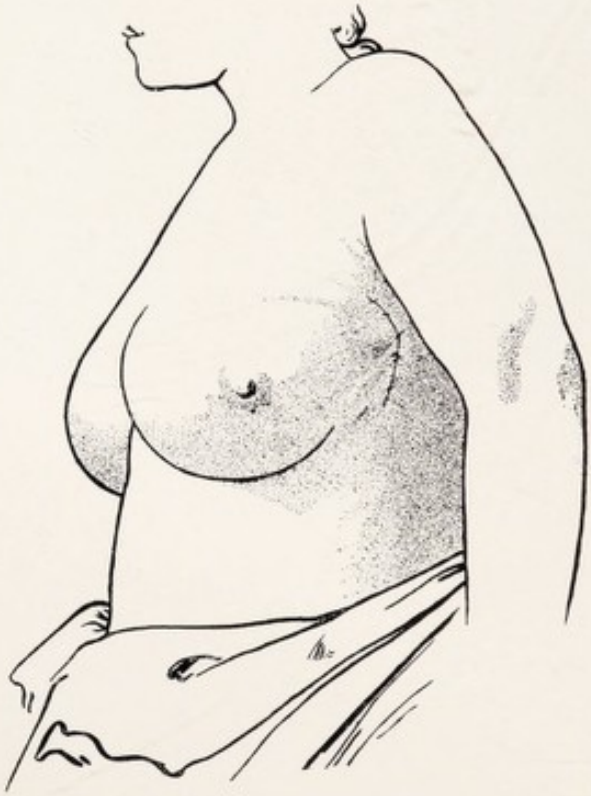

Fig. 1563.
Nach der Operation.

METHODE VERCHÈRE.
(Orig.-Abb. aus Médicine moderne 1898, No. 68.)

werden die Methode der „résection discoide", beiden Autoren, danach also Morestin und Guinard zuschreiben müssen.

1909 hat Morestin in den Bulletins et mémoires de la société de chirurgie p. 996 von neuem sowohl über die Korrektur der hypertrophischen Mamma durch diskusartige Resektion (résection discoide) und an derselben Stelle, p. 1036, über die Entfernung gutartiger Geschwülste durch ein Knopfloch in der Achselhöhle (boutonnière axillaire) berichtet. Von einer Überpflanzung der Mamilla ist daselbst nicht die Rede.

1909 hat Girard die submammäre Schnittführung, d. h. halbmondförmig genau in der Falte, ähnlich derjenigen, die Guinard 1903 mitgeteilt und die Gaillard Thomas bereits 1882 zum Zwecke der Entfernung gutartiger Tumoren angegeben hatte, angewandt und hat dann die Drüse an den zweiten Rippenknorpel angenäht.

1911 machte Villandre seine erste Transposition der Mamilla in ein an höherer Stelle angelegtes Knopfloch, wie später Passot und Dufourmentel (s. S. 781—782).

1911 suchte Eckstein eine eingezogene Brustwarze zu heben. (Bemerkung in der Aussprache zu dem Vortrage von Lotsch im Jahre 1923 [s. dort]) (s. S. 781 u. f.).

1912 teilt Lexer die Excision des Überschusses der Haut und der Drüsen bei doppelseitiger Mammahypertrophie mit, bei der er die Mamilla opferte. 1913 stellte er dieselbe Patientin vor. Bei dieser transplantierte er mit Erfolg aus dem Warzenhof zwei Stücke zur Herstellung von mamillaähnlichen Gebilden.

1916 suchte Kausch die Hypertrophie der Mamma durch kreisförmige, entfernt von der Areola liegende Excisionsschnitte zu verkleinern. Auf der linken Seite, wo er einzeitig operierte, entstand eine umfangreiche Nekrose. Dreiviertel der Haut und zwei Drittel der Drüse wurden nekrotisch. Auf der anderen Brust, wo er zweizeitig operierte (jedesmal eine sichelförmige Excision), entstand keine Nekrose (er erzielte eine Verkleinerung der Brust und glaubte die Laktation zu ermöglichen), doch störte die tiefe kreisförmige Narbe, zumal sie fern von der Areola lag.

1922 teilt Thorek in einer Rede in der Chikagoer med. Gesellschaft (April 1921) die Amputation der Mamma, die freie Überpflanzung von Mamilla und Areola an einen höheren Standort mit (s. systematischer Teil).

1923 hat Lotsch über eine Brustplastik berichtet (Hebung und Verkleinerung) mittels senkrechter Schlitzbildung oberhalb und unterhalb der Mamilla, sowie kreisförmiger Umschneidung der Areola, die er in ein darüber angelegtes kreisförmiges Loch einnähte.

In der Aussprache zu den Mitteilungen von Lotsch erwähnt Eckstein einen Fall aus dem Jahre 1911, in welchem er eine eingezogene Brustwarze zu heben suchte. Er umschnitt kreisförmig die Warze, machte oberhalb dieses Kreises eine Incision, die er kreisförmig verzog und in die er dann die Mamilla einnähte. Der Erfolg war nicht ideal und veranlaßte ihn zu einer Nachoperation. Über die hierfür angewandte Methode und den Enderfolg ist nichts angegeben und nichts näher beschrieben.

1924 kombinierte Holländer die Methode von Pousson und Verchère.

Im Jahre 1925 haben Passot am 11. März in der Presse médicale und Dufourmentel am 25. März im Bulletin et mémoires de la société de chirurgie, also beide Autoren fast gleichzeitig, berichtet über die subcutane Überpflanzung der Mamilla unter Anwendung eines Zirkulärschnittes um die Mamilla. In der Aussprache zu dem Vortrage von Dufourmentel teilt Dartigues[1]) mit, daß er im Jahre 1912 einen Fall von Transposition der Mamilla gesehen hätte, der von M. Villandre operiert war. Villandre, der in derselben Sitzung zugegen war, teilt mit, daß er dreimal das von Dufourmentel beschriebene Verfahren ausgeführt hätte, das erste Mal im Jahre 1911[2]). Danach hat

[1]) Dartigues in „Archives Franco-Belges de Chirurgie" 1925, Bd. 28, p. 325: „Villandre a pratiqué trois fois ce procédé, dont le premier en 1911. J'ai vu moi-même à ma consultation cette première malade en 1912."

[2]) Aus der Mitteilung von Villandre sei folgendes im Wortlaut wiedergegeben:

„J'ai pratiqué trois fois le relèvement des seins par le procédé que nous décrit Dufourmentel. Je n'ai jamais rien publié à ce sujet, car j'était tout à fait persuadé que le procédé était connu depuis fort longtemps, et devait avoir été décrit; en mon esprit, Morestin avait depuis longtemps, opéré en suivant une technique analogue. La malade à laquelle Dartigues fait allusion, a dû être opérée par moi en 1911."

Villandre das Verdienst, als erster eine Mastomiopexie mit subcutaner Transposition der Mamilla in eine höher angelegte Hautöffnung mit Erfolg ausgeführt zu haben. Es werden sehr verständliche Methodenzeichnungen gegeben.

1925 publizierte Joseph seine 1922 ausgeführte erste Methode der Mastomiopexie die doppelkegelförmige Excision mit Belassung einer breiten Hautbrücke zur Sicherung der Ernährung der Mamilla (siehe Deutsche med. Wochenschr. 1925, Nr. 27).

1925 berichtet Lexer durch Kraske über einige günstig verlaufene Fälle, bei denen er eine hutförmige Excision über der Areola, einen circulären Schnitt um die Areola machte, zu beiden Seiten der Areola abwärts schnitt, die zwischen den abwärts geführten Schnitten liegende Haut und das Unterhautfettgewebe nebst den tiefer gelegenen Drüsenpartien ausschnitt und den hierdurch geschaffenen großen Defekt durch Naht schloß.

1926 berichtet Axhausen über die Einfügung der kreisförmig umschnittenen Mamilla plus Areola in ein in dem normalen Sitze der Mamilla eingeschnittenes kreisförmiges Loch; machte also die Operation von Passot, die er in Anlehnung an das Vorgehen von Lotsch gemacht hatte, ohne, wie auch der Verfasser J. Joseph die Arbeit von Passot zu kennen.

1927 publizierte J. Joseph seine zweite Methode, nämlich die zweizeitig-semicirculäre Methode der Mastomiopexie. In der ersten Operation wird etwa 6 cm oberhalb der Mamilla eine kreisförmige Öffnung (sog. Knopfloch) für den neuen Standort der Areola geschnitten und die obere semicirculäre Umschneidung der Areola ausgeführt. Es folgt die Tunnelung der supramamillären Haut und die subcutane Verschiebung der Mamilla nach oben in das „Knopfloch" unter Mitnahme einer breiten ernährenden Hautbrücke. In der zweiten Operation werden die häutige Ernährungsbrücke der Mamilla und das überschüssige Fettgewebe entfernt und zugleich die chirurgische Modellierung bewirkt (s. Deutsch. med. Wochenschr. 1927, Nr. 44).

1927 teilt J. Joseph in derselben Arbeit seine III. Methode der Mastomiopexie, nämlich der Hebung der Mamma durch senkrechten Schnitt in der Axillarlinie und starke Verschiebung der Wundränder mit.

1928 berichtet Biesenberger aus dem Rudolfinerhaus (Prof. Frisch) in Wien über eine laterale Fettexcision und Drehung der medialen Fettpartie nach außen.

1930 teilt Schwarzmann im „Chirurg", II. Jahrgang, Heft 20, in Fortbildung der Methode von J. Joseph die Abpräparierung der Epidermis im Bereiche des die Mamilla und Areola tragenden Hautstieles mit, um mit möglichst großer Sicherheit die Plastik in einer Sitzung zu erreichen.

b) Mammadefekte (Mastoneoplastik).

Den Ersatz fehlender Teile der Brust hat zuerst der verstorbene Heidelberger Chirurg Czerny im Jahre 1895 ausgeführt und ist damit der Begründer der Mammaersatzplastik geworden. Er ersetzte eine wegen Fibroadenom exstirpierte Mamma durch ein derselben Patientin entnommenes Lipom mit gutem Erfolg (s. spez. Teil, S. 808 und 810).

1923 hat Lexer durch Kraske mitteilen lassen, daß er bei atrophischer Hängebrust Fettgewebe implantieren ließ, um den Brüsten eine bessere Form zu geben.

1924 hat Kleinschmidt gleichfalls über den Ersatz der Haut der Mamma berichtet (näheres s. im speziellen Teil).

Spezieller Teil.

Die Deformitäten der Mamma können verschiedener Art sein. Es kann sich handeln um:

A. Hypertrophie der Mammae.
   1. Hängebrust (Mastoptosis).
   2. Überzählige Brustbildung (Hypermastie und Polymastie).

B. Asymmetrie der Mammae.

C. Defekte der Mammae.
   1. Mangelhafte Ausbildung der Brust (Mikromastie).
   2. Hohlwarze (partieller Mammadefekt).
   3. Totaler Defekt der Brust (Amastie).

A. Hypertrophie der Brust.

1. Hängebrust (Mastoptosis).

Die Hängebrust begegnet uns im wesentlichen als hypertrophische Hängebrust. Die Hängebrust stellt zugleich einen in der Regel doppelseitigen Stellungsfehler der Brust dar. Gleichwohl habe ich für richtig gehalten, sie in dem Abschnitt „Hypertrophie" zu erwähnen, weil die Behandlung hauptsächlich in einer Verkleinerung der Brüste besteht. Die Asymmetrie der Brüste ist auf S. 805 dargestellt.

Mastopexie und Mastomiopexie.

Die Darstellung der hier in Betracht kommenden Methoden bietet einige Schwierigkeiten, teils, weil sie nach den ersten Versuchen gleichzeitig von mehreren Seiten in Angriff genommen wurde (besonders in den Jahren 1922 bis 1927), teils, weil manche Autoren ihre Methoden zwar beschrieben, aber ihren Darstellungen keine Methodenzeichnungen beigegeben haben.

Ich beabsichtige, wie bei der Darstellung der Nasenplastik, zunächst die Methoden darzustellen, die sich mir in hochgradigen und mittelschweren Fällen bewährt haben, dann die Methoden anderer Autoren in ähnlichen Fällen. Es folgen darauf die Methoden für leichte Fälle. Ich bemerke, daß scharfe Grenzen zwischen diesen Formen nicht gezogen werden können, glaube aber der besseren Übersicht wegen an dieser Klassifizierung festhalten zu sollen.

a) Hochgradige und mittelschwere Fälle von Hängebrust.

α) Methoden von J. Joseph.

Der Darstellung der hochgradigen Fälle darf ich einige Bemerkungen vorausschicken über die Gesichtspunkte, die mich bei der Lösung der mir gestellten Aufgaben geleitet haben.

Meine erste operative Hebung und Verkleinerung der Mamma (Mastopexie) machte ich am 12. November 1922 an der rechten Brust und am 21. November 1922 an der linken Brust nach der Methode von Girard, die mir von den damals bekannten Methoden die zweckmäßigste und am wenigsten gefahrvolle zu sein schien. Die Patientin war zufrieden. Der Erfolg genügte aber meinen Ansprüchen nicht, obwohl ich die isolierte Hebung der Warze und des Warzenhofes hinzufügte (s. u.).

In schwereren Fällen verhielt ich mich, wie wohl manch andere Chirurgen, gegenüber den auf Korrektur der Hängebrust abzielenden Wünschen der Frauen im allgemeinen ablehnend, weil nach meiner Kenntnis für schwere Fälle keine verläßliche und zugleich kosmetisch befriedigende Methode existierte.

Besonders schreckte mich die Tatsache, daß ein so ausgezeichneter Chirurg, wie der auch um die Plastik verdiente Kausch, in seinem 1916 mitgeteilten Falle auf der einen Seite einen so schweren Mißerfolg (umfangreiche Nekrose, s. Geschichte) hatte. Ich sagte mir, daß vor allem die Gefahr der Nekrose der Mamilla und Areola vermieden werden müsste und sah als geeignetstes Mittel hierfür ein zweizeitiges Vorgehen an, und zwar als den besten Weg die Transplantation der Mamilla plus Areola mit möglichst breitem und dickem Hautstiele, entsprechend den Erfahrungen bei anderen Plastiken.

Zweizeitige Mastomiopexie mittelst einfacher Verschiebung kegelförmig geschnittener Lappen (mit oberer semicirculärer Schnittführung).

(1. Methode von J. Joseph vom Jahre 1925.)

Eine Operation, welche diesem Postulate Rechnung trug, führte ich erstmalig am 28. Juli 1924 aus und publizierte sie im Jahre 1925. Es handelte sich um den in Fig. 1564 dargestellten Fall.

Nur in diesem einen Falle führte ich die Methode in 3 Zeiten aus. In den folgenden Fällen zweizeitig, und zwar in der Weise, daß jedesmal in der ersten Operation an beiden Brüsten der erste Teil der Plastik (die Transplantation der Mamilla plus Areola an ihrem normalen, resp. idealen Sitz); in der zweiten Operation, dem zweiten Teil der Plastik, die Entfernung der herabhängenden überflüssigen Gewebsteile bewerkstelligt wurde.

Ein Beispiel hierfür stellt der in Fig. 1564 abgebildete Fall dar. Die sonst eher grazile Dame erzählt, daß von ihrem 16. Jahre an die Brüste stark gewachsen wären. Sie habe dann die Brüste, um sich gut modisch kleiden zu können, an den Körper gepreßt, wodurch sie noch tiefer gedrückt worden wären, so daß die Mamilla nunmehr in Nabelhöhe steht. Die linke Brust wog 5 Pfund, die rechte 4 Pfund.

Hier war eine Hebung der Warze und des Warzenhofes um etwa 15 cm nötig, um einen befriedigenden Erfolg zu erzielen. Für diese reicht das oben skizzierte Verfahren nicht mehr aus. Ich verfuhr in diesem Falle wie folgt:

Ich umschnitt am 28. 7. 1924 zunächst den Warzenhof halbkreisförmig an seinem oberen Rande, schnitt etwa 15 cm höher, etwas medial davon an der Stelle des normalen Standortes der Warze, parallel zur ersten Schnittlinie einen ebensolchen Halbkreis und machte von seinen Endpunkten nach abwärts zwei gerade, divergente Schnitte derart, daß sie von den seitlichen Rändern des Warzenhofes in einiger Entfernung blieben und einige Zentimeter tiefer endeten. Den hierdurch entstandenen (s. Schraffierung in Fig. 1566) Kegel, bestehend aus Haut und Unterhautfettgewebe, habe ich exzidiert. Hierauf machte ich von dem unteren Ende des den Warzenhof nach oben begrenzenden Halbkreises gleichfalls divergent nach abwärts zwei Schnitte durch die Haut, das Unterhautfettgewebe und zum Teil durch die seitlichen Partien des Brustgewebes hindurch bis an die submammäre Falte. Hierdurch entstand auch an der unteren bzw. hinteren Brusthälfte ein Kegel, so daß nunmehr zwei zusammenhängende Kegel bestanden. Diese Schnitte des unteren Kegels endeten unten etwa 15 cm entfernt voneinander. Die dazwischen liegende Haut und das angrenzende Fett- und Drüsengewebe wurden absichtlich unberührt gelassen, um planmäßig für den großen, nach oben zu verschiebenden, kegelförmigen Lappen eine verläßliche Ernährungsbrücke

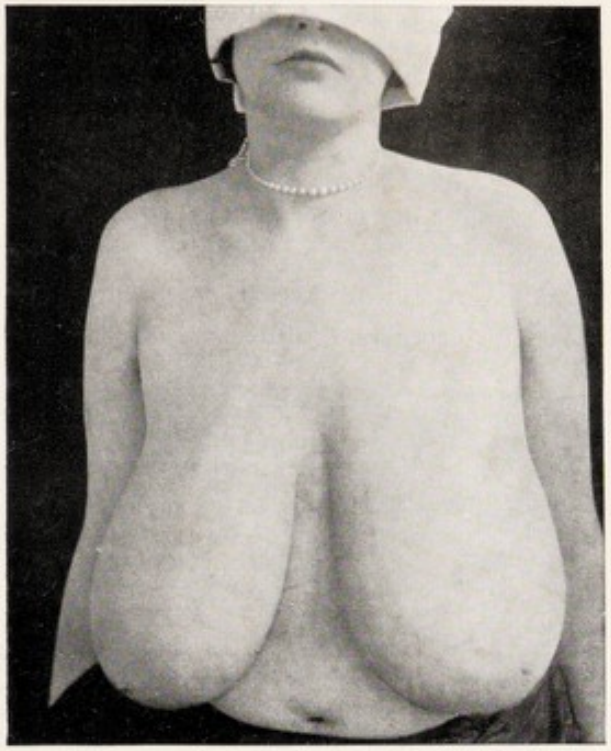

Fig. 1564.
Hängebrust (Mastoptosis).

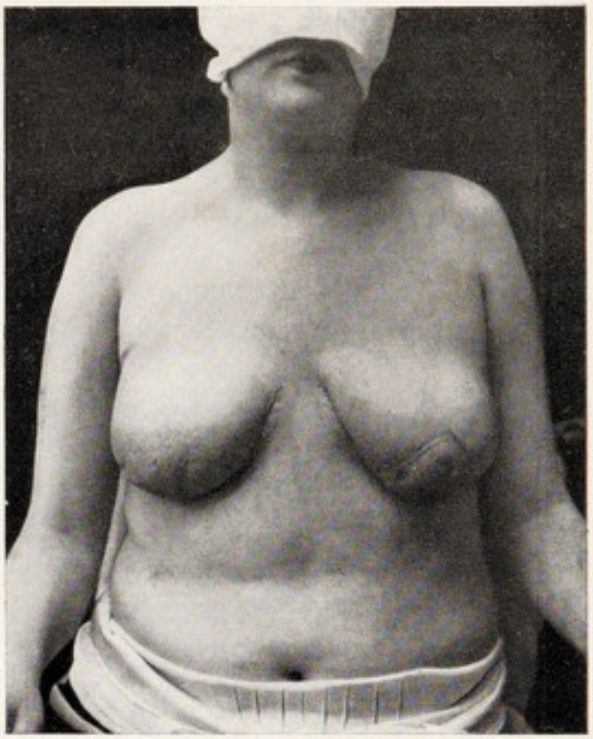

Fig. 1565.
Zustand nach der zweizeitig ausgeführten Plastik. Brüste noch ödematös geschwollen (s. Text). Der zweite Teil der Plastik (s. Fig. 1569) an beiden Brüsten in einer Sitzung ausgeführt.

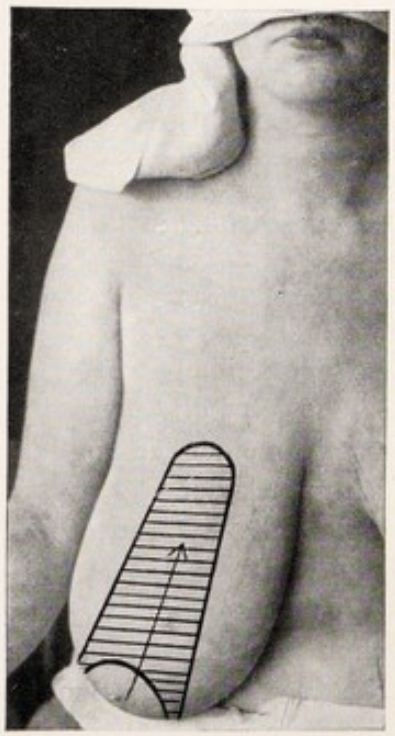

Fig. 1566.
Schnittführung an der vorderen (oberen) Brusthälfte zum I. Teil der Plastik.

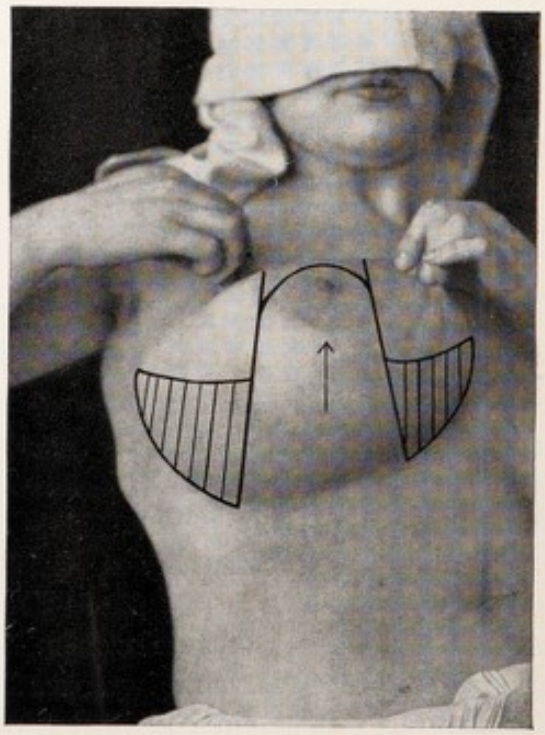

Fig. 1567.
Schnittführung an der hinteren (unteren) Brusthälfte zum I. Teil der Plastik (s. Text).

ZWEIZEITIGE MASTOMIOPEXIE MITTELST EINFACHER VERSCHIEBUNG EINES KEGELFÖRMIG GESCHNITTENEN LAPPENS.

(Erster Teil der 1. Methode von J. Joseph aus dem Jahre 1925).

zu bieten. Ich bildete also zwei zusammenhängende Kegel (s. Fig. 1566 u. 1567). Der in der vorderen Mammahälfte gelegene, im wesentlichen durch Haut gebildete, wurde exzidiert, so daß ein kegelförmiger Defekt entstand. Der in der unteren bzw. hinteren Mammahälfte gelegene, welcher die Warze, den Warzenhof, die Milchgänge und die Hauptmasse der Brustdrüse enthielt, wurde in toto in der auf den Fig. 1566 u. 1567 angegebenen Pfeilrichtung nach oben in den kegelartigen Defekt hineingezogen und an den konkaven Wundrand angenäht, so daß die Warze plus Warzenhof hoch oben die normale Stelle einnahmen. Um unten große Wulstbildungen zu vermeiden, exzidierte ich beiderseits aus der Nachbarschaft des unteren bzw. hinteren Kegels zwei

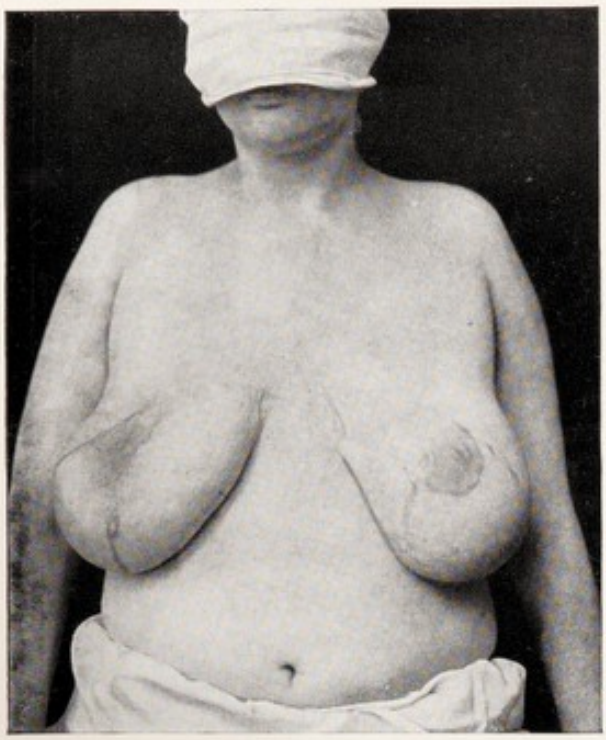

Fig. 1568.
Zustand nach beiderseitiger Ausführung des I. Teiles der Plastik.

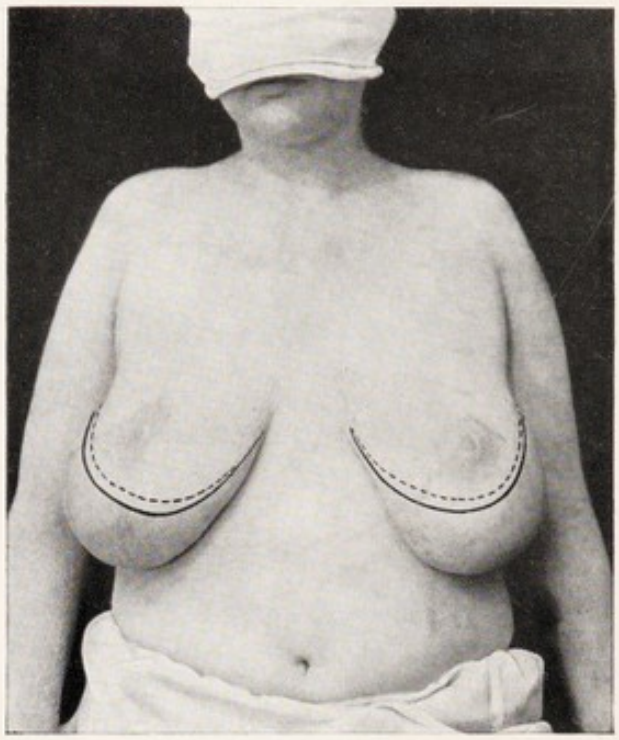

Fig. 1569.
Schnittführung für den II. Teil der Plastik (s. Text).

(Zweiter Teil der 1. Methode von J. Joseph aus dem Jahre 1925.)

entsprechende in Fig. 1567 schraffierte Dreiecke. Jede der beiden Brüste wurde auf diese Weise in einer Sitzung operiert. In der Folge habe ich bei Anwendung dieser Methode auch den ersten Teil der Plastik an beiden Brüsten in einer Sitzung ausgeführt.

In einer 3. Operation, 2 Monate später, entfernte ich mittels der Girardschen submammären Schnittführung und eines vorderen entsprechenden Parallelschnittes die sackartigen unteren Brustpartien (s. Fig. 1568 und 1569).

Fig. 1565 zeigt den Erfolg dieses Verfahrens etwa 3 Wochen nach der Operation. Die Brust ist noch ödematös geschwollen. Trotzdem ist schon jetzt der Erfolg deutlich zu sehen. Die an den Warzenhof grenzende sichtbare Narbe auf der linken Brust, ist noch etwas zu breit infolge einer kleinen sekundären Infektion an dieser Stelle und läßt sich leicht durch einfache Excision verfeinern. Diese Patientin, eine Ausländerin, die in ihre Heimat zurückkehren mußte, legte übrigens auf die Verbesserung der Narbe keinen besonderen Wert und war äußerst glücklich über den erreichten Erfolg. Die rechte Brust wog 4 Pfund, die linke nahezu 5 Pfund vor der Plastik. Nach der Plastik war eine Wägung nicht mehr durchzuführen.

Diese Methode habe ich in mehreren Fällen mit gutem Erfolg ausgeführt. Doch störten zuweilen noch etwas die beiden senkrechten Narben zwischen der Areola und der Umschlagsfalte der ersten Operation an beiden Brüsten.

Zweizeitige semicirculäre Methode mit Tunnelbildung von J. Joseph.

(Methode II aus dem Jahre 1927.)

Ich habe daher meine Methode zur weiteren Verbesserung des kosmetischen Erfolges in schweren Fällen modifiziert. Die Modifikation meines Verfahrens (erstmals von mir

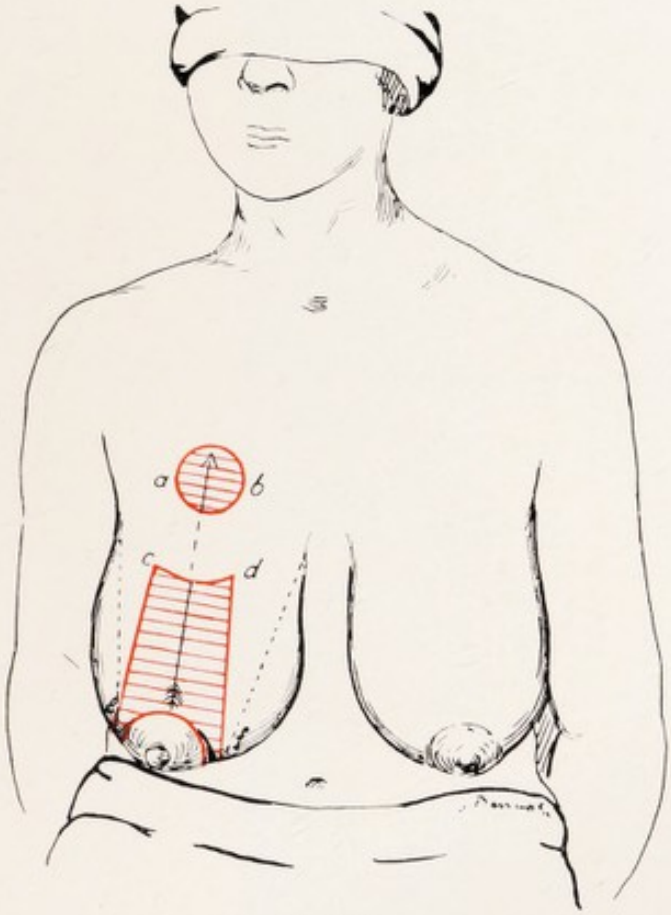

Fig. 1570.
Schnittführung bei hypertrophischer Hängebrust
(vgl. auch Fig. 1574).

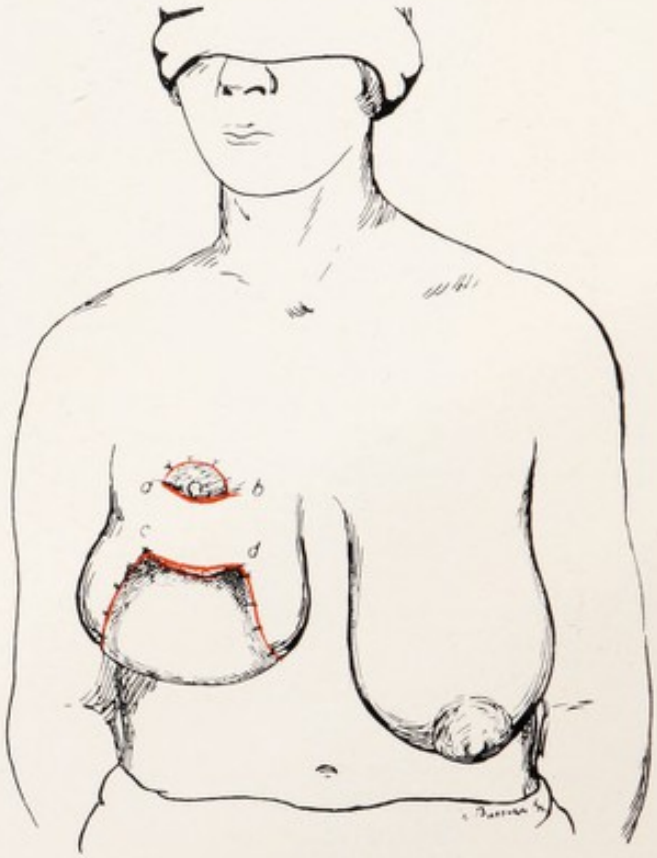

Fig. 1571.
Die Mamilla mit Vorhof, angrenzender Haut und Drüsengewebe wird unter dem Brückenlappen a, b, c, d durchgezogen und oben angenäht.

am 7. Oktober 1925 ausgeführt und in der Münch. med. Wochenschr. 1927, Nr. 44 publiziert) stellt eine Ergänzung bzw. eine weitere Fortbildung meiner oben zitierten Grundmethode dar.

Sie besteht im folgenden: Zunächst wird an dem geplanten, weit höheren Standort der Mamilla, ein der Areola an Größe entsprechendes, ungefähr kreisförmiges Hautstück ausgeschnitten. Hierauf wird die Haut unterhalb des excidierten Kreises (der Bezirk a, b, c, d in Fig. 1570) subcutan nach einer theoretischen Anregung des Urologen Freudenberg, analog dem Vorgehen von Kirschner beim Wangenersatz durch einen Temporalislappen, untertunnelt; dann wird die unterhalb dieser untertunnelten Haut liegende Hautpartie bis zur Areola, nämlich der Bezirk c, d, e, f in Fig. 1570, wie bei meiner Grundmethode entfernt. Zum Schluß wird der hintere, in seiner Breite durch

die beiden punktierten Linien angedeutete, massive Kegel, welcher die Warze, die Areola, die subareolare Haut der Mamma, die Milchgänge und einen Teil des Drüsengewebes enthält, in der Pfeilrichtung durch den Tunnel hindurchgezogen, und es wird der obere, halbkreisförmige Rand der Areola wie bei der Grundmethode an dem neuen Standort mit Nähten befestigt (s. Fig. 1571).

Nach der Heilung (s. Fig. 1572 u. 1586), etwa zweieinhalb Wochen später, wird in einer zweiten Operation die im Tunnel befindliche Hautpartie des unteren Kegels mitsamt

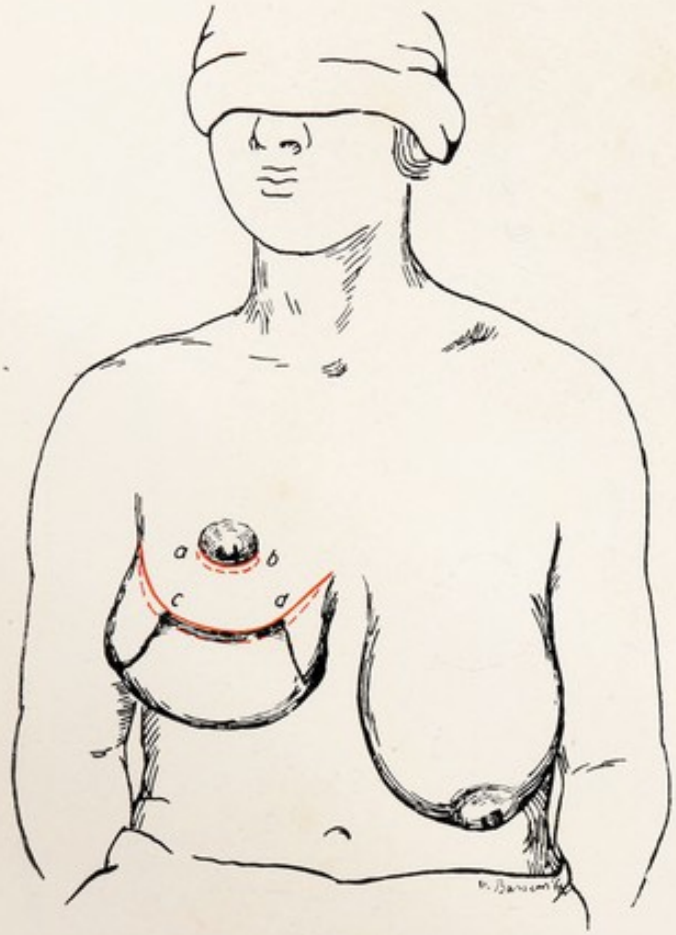

Fig. 1572.
Schnittführung für Entfernung des Weichteil-Überschusses.
Die punktierte Linie a - b ist die Schnittführung zur Begrenzung des Vorhofes. Die unteren Linien c - d deuten die Schnitte in Höhe der Umschlagsfalte an.

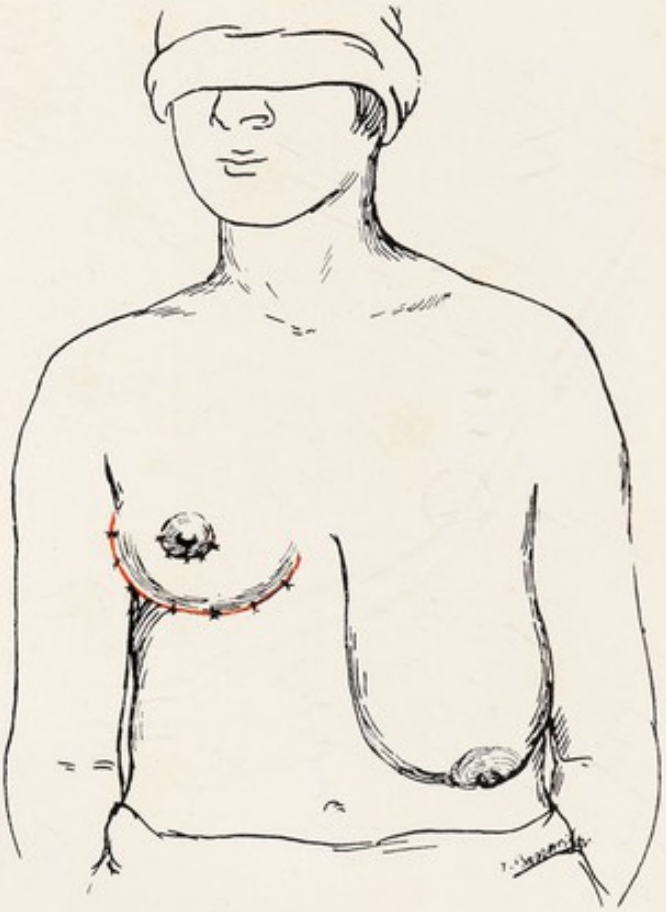

Fig. 1573.
Zustand nach der im Bogenschnitt ausgeführten Exstirpation der störenden Gewebsmassen und nach Anlegung der Naht.

dem sonstigen Weichteilüberschuß der Brust im Bogenschnitt excidiert (Fig. 1572). Fig. 1573 zeigt den Erfolg schematisch. Auf diese Weise ist der Hautbezirk a, b, c, d in Fig. 1570 und seine seitliche Nachbarschaft, also die ganze Hautbrücke, frei von senkrechten Schnitten und infolgedessen auch frei von Narben. Die noch zurückbleibenden Narben: die kreisrunde um die Areola und die sichelförmige an der Umschlagstelle, sind durchaus unauffällig (s. Fig. 1573, 1588 u. 1590). Die Fig. 1587 u. 1589 zeigen den Zustand vorher.

Die Areola ist in diesem wie auch in zahlreichen später operierten Fällen erheblich verkleinert worden. Die Methode für diese Verkleinerung, die in verschiedenem Grade ausgeführt werden kann, zeigt in Fig. 1586 die rote, ausgezogene, bogenförmige

Linie c, e, d, die während der ersten Operation gemacht wird, und die punktierte nach oben konkave, rote Linie, die den Schnitt in der zweiten Operation andeutet.

Diese verbesserte Methode wandte ich bei der hypertrophischen Hängebrust seitdem in zahlreichen Fällen mit gutem Erfolge an.

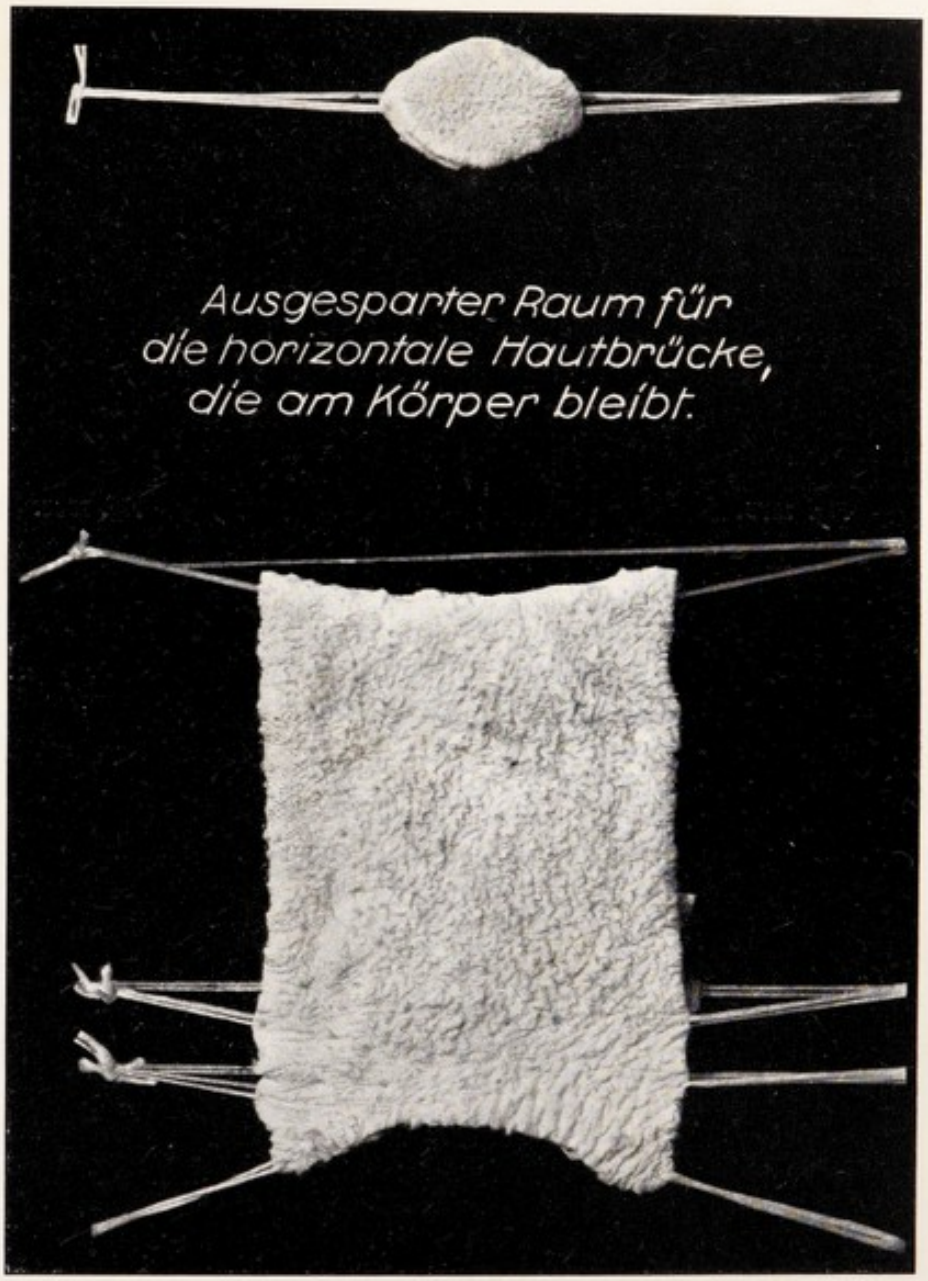

Fig. 1574 (zu Fig. 1570 gehörig).
Ovaler und viereckiger Hautausschnitt aus dem supra-areolaren Teil der Hängebrust.
(Siehe auch Fig. 1570.)

Bei hochgradigen Fällen genügt nicht der ovale Ausschnitt an dem geplanten höheren Standort der Mamilla, sondern man muß etwa 6 cm tiefer eine zweite, viereckige Hautexcision machen, unterhalb des für die horizontale Hautbrücke ausgesparten Raumes. Siehe Fig. 1574.

Dieser viereckige Ausschnitt, der an seiner unteren Linie entsprechend der Form der Areola bogenartig sein muß, wird zweckmäßig je nach der Länge der Hängebrust

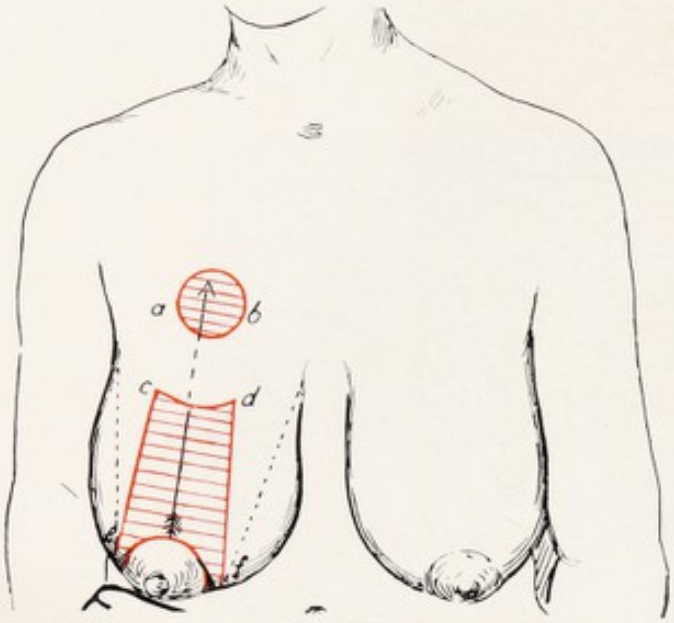

Fig. 1575.

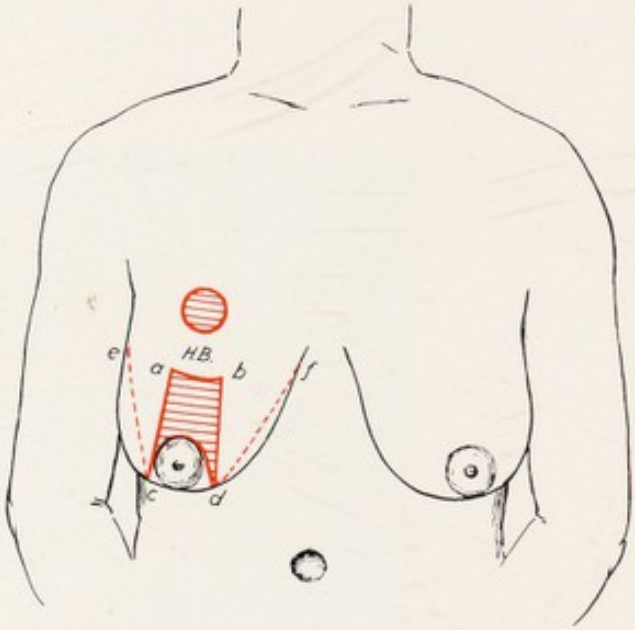

Fig. 1576.

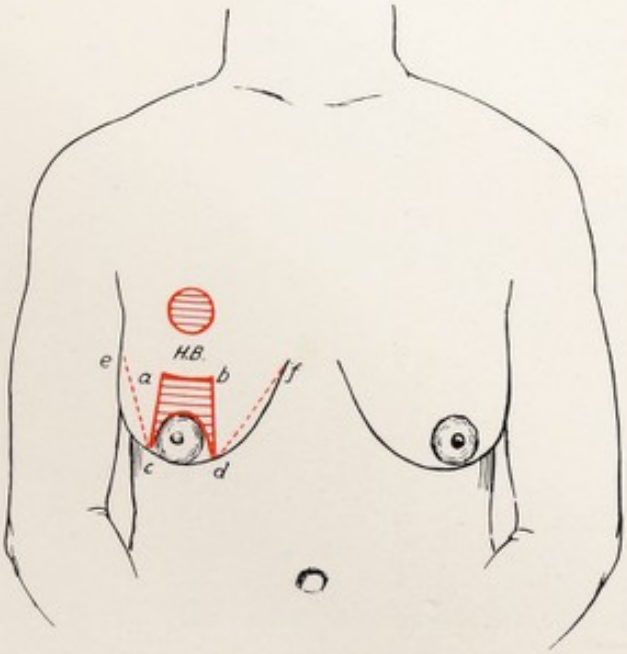

Fig. 1577.

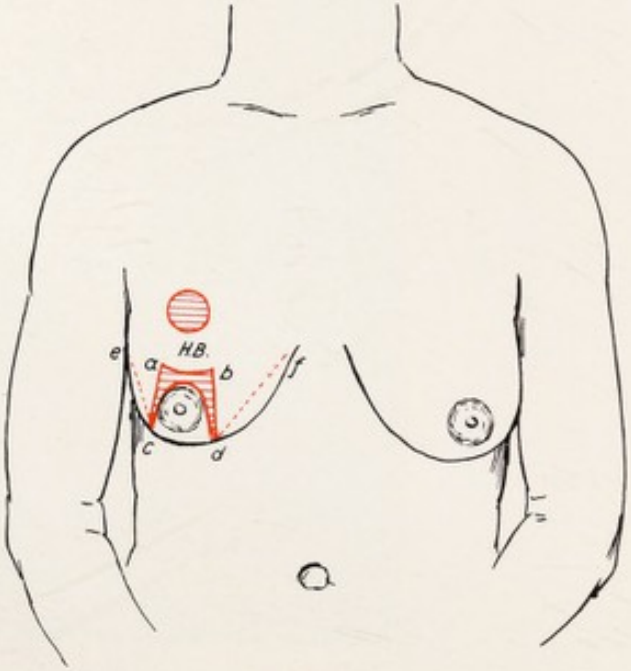

Fig. 1578.

VERSCHIEDENARTIGE LÄNGE DER VIERECKIGEN EXCISION, DEN GRADEN DER HÄNGEBRUST ENTSPRECHEND.

(S. auch Fig. 1570.)

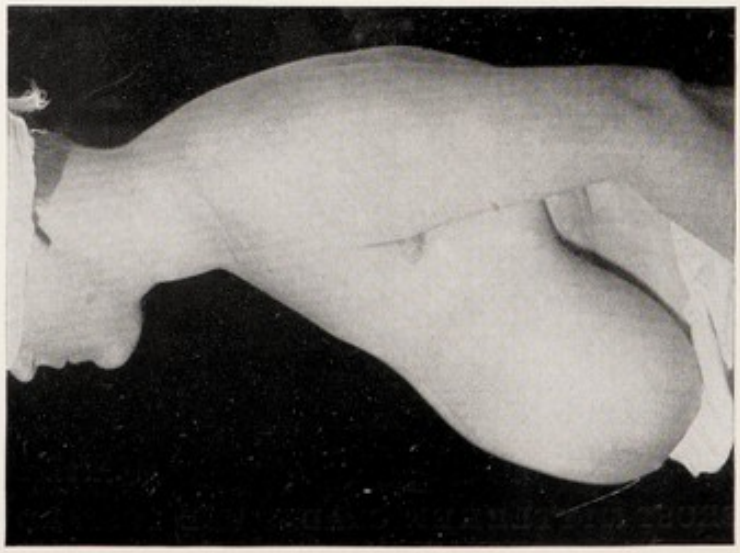

Fig. 1579.
Vor der Plastik.

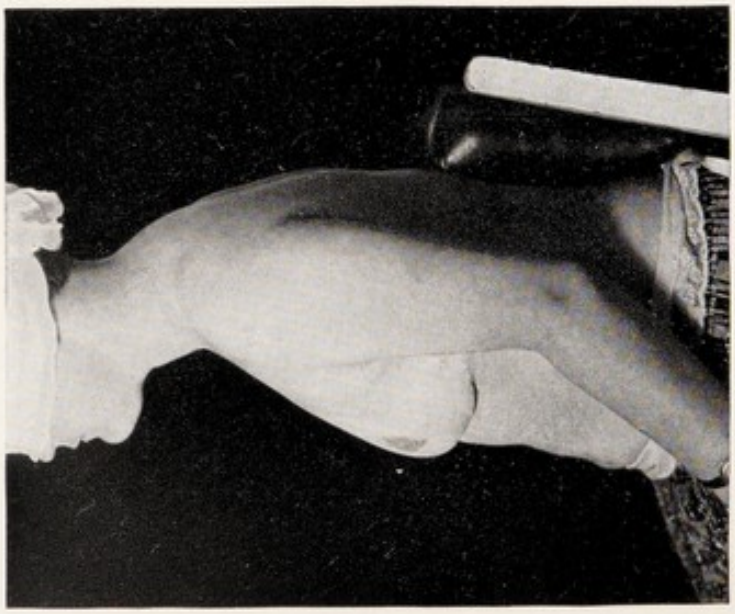

Fig. 1580.
Derselbe Fall (Fig. 1579) nach der Plastik.

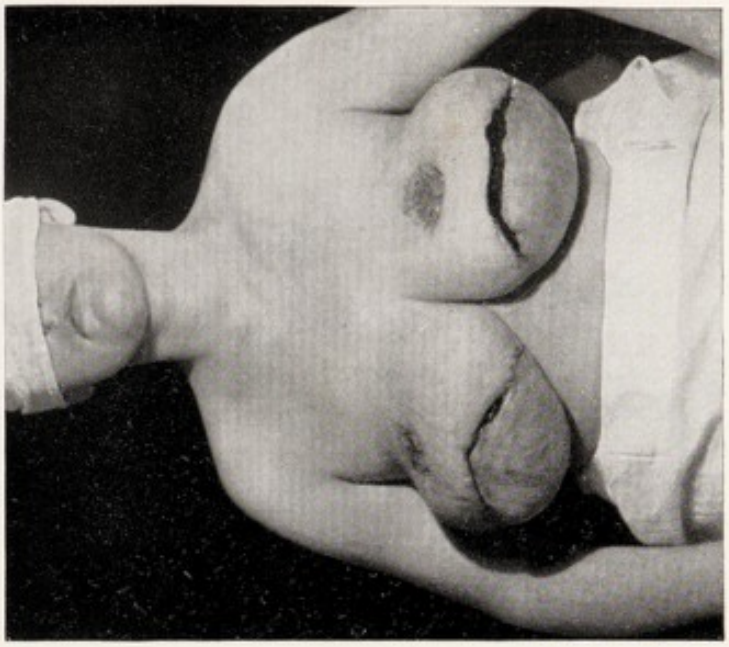

Fig. 1581.
Zwischenstadium, zu Fig. 1579 gehörig
(s. Schema Fig. 1572).

HOCHGRADIGE HYPERTROPHISCHE HÄNGEBRUST.

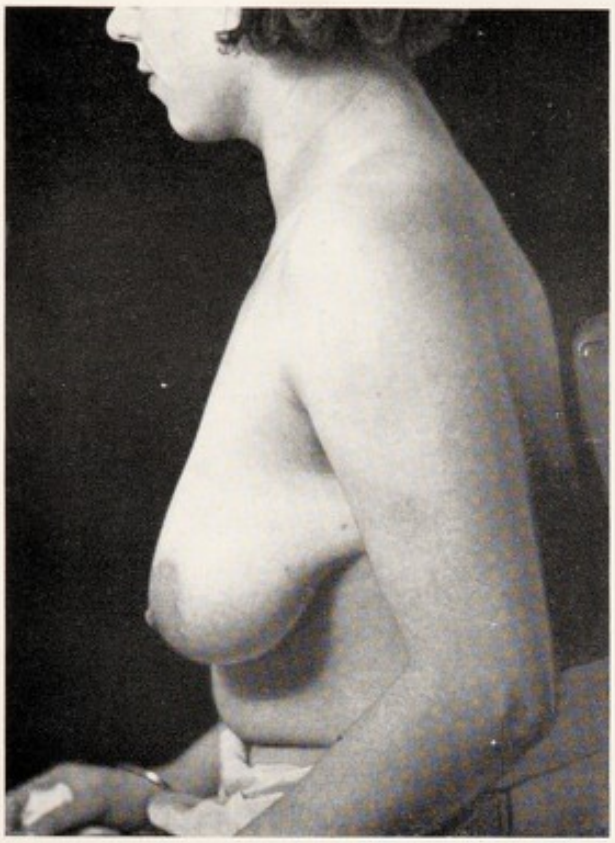

Fig. 1582.

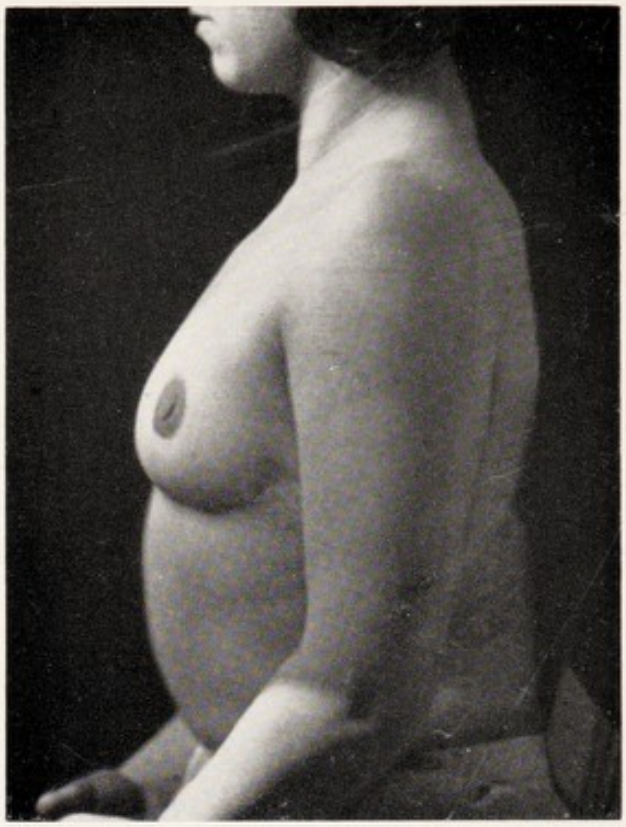

Fig. 1583.

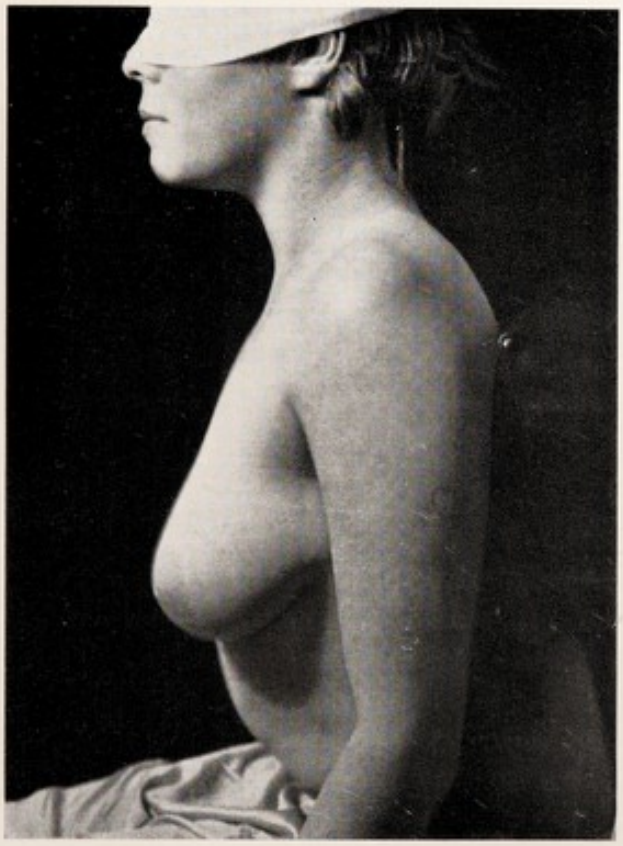

Fig. 1584.

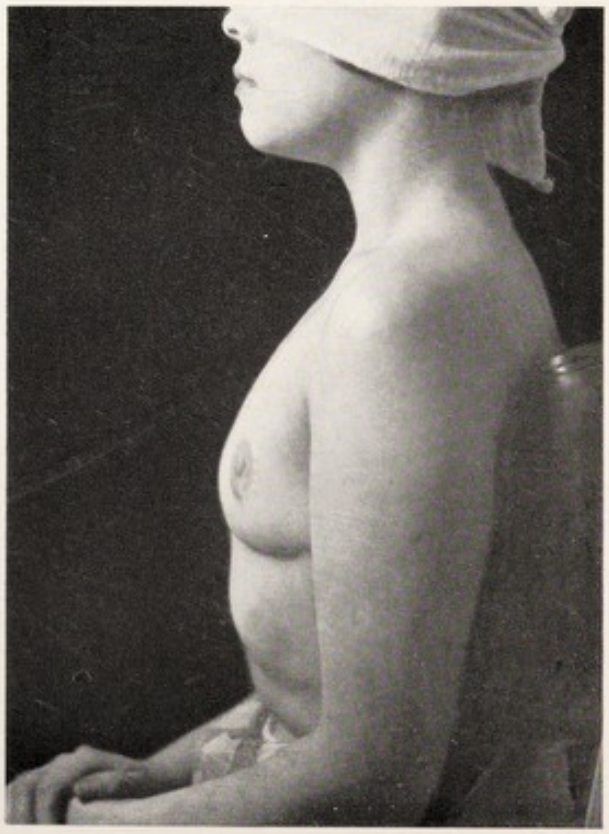

Fig. 1585.

2 FÄLLE VON HÄNGEBRUST MITTLEREN GRADES UND ZUSTAND NACH DER OPERATION.

verschieden lang geschnitten. Die Fig. 1576—1578 zeigen diesen Ausschnitt in der durch den Grad der Hängebrust gebotenen verschiedenen Größe.

Hervorheben möchte ich den in Fig. 1579—1581 dargestellten Fall. Fig. 1579 zeigt eine ungewöhnlich große hypertrophische Hängebrust bei einem 22jährigen jungen Mädchen, das niemals geboren hat; Fig. 1580 den in diesem Fall nach der zweiten

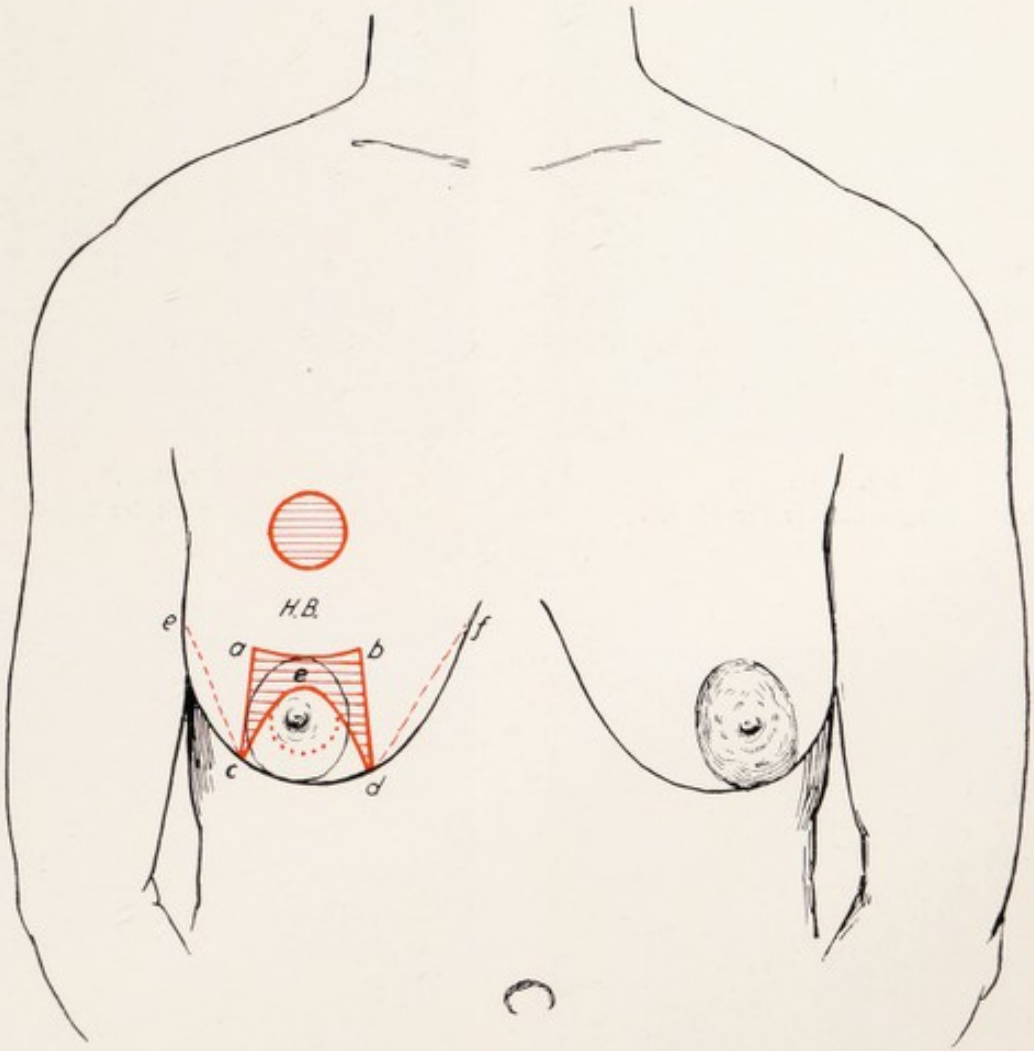

Fig. 1586.

Verkleinerung der Areola

durch die bogenförmig ausgezogene Linie (1. Operation) und die punktierte, halbkreisförmige Linie (2. Operation).

Operation erreichten Erfolg. Fig. 1581 zeigt das Zwischenstadium dieses Falles, den Zustand nach der ersten Operation. Die halbkreisförmige Umschneidung der Areola in ihrer oberen Hälfte und die planmäßig mit ihr verbundene und durch sie ermöglichte Erhaltung einer breiten Hauternährungsbrücke haben gegenüber der kreisförmigen Umschneidung der Areola meines Erachtens den Vorzug, daß eine Nekrose mit Sicherheit vermieden wird. Wenigstens habe ich bei keiner der zahlreichen auf diese Weise operierten Brüste eine Nekrose erlebt. Die Fig. 1592—1597 zeigen 6 weitere Fälle in diesem Zwischenstadium. Ich bringe mehrere Fälle in diesem Zwischenstadium, um sinnfällig anzudeuten, daß die Heilung die Regel bildet. Des besseren Überblickes

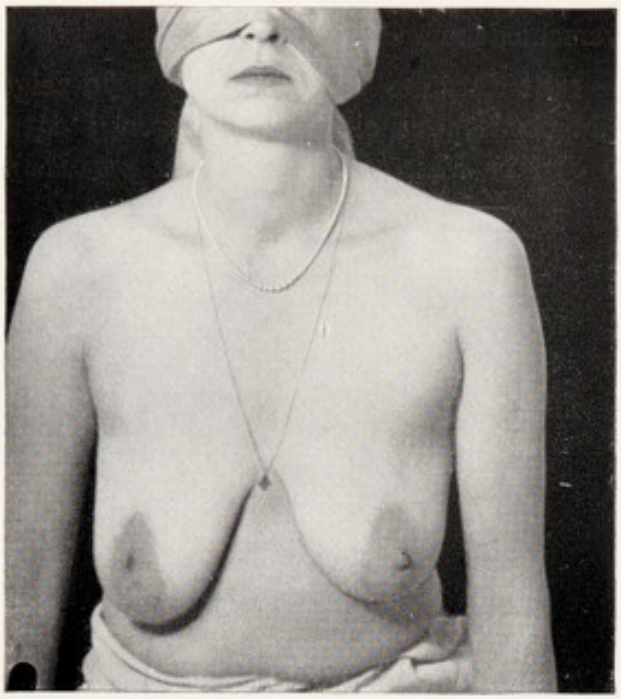

Fig. 1587.
Schlaffe Hängebrust vor der Plastik.

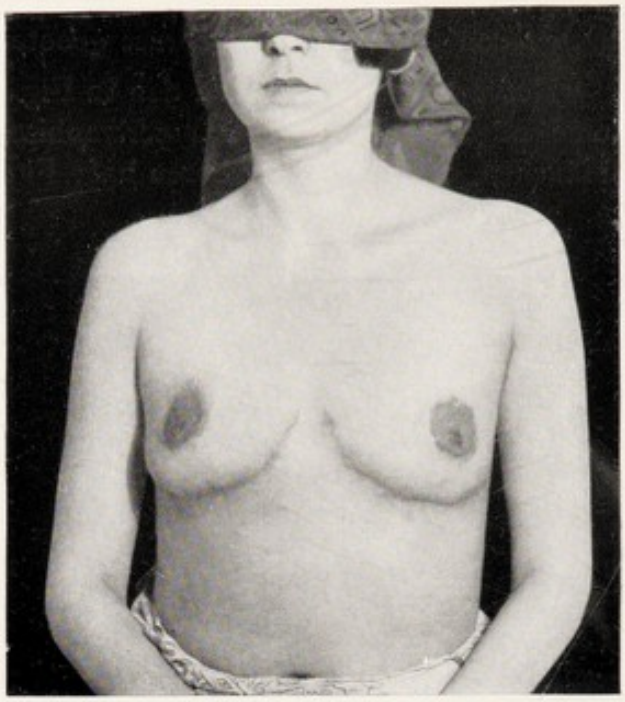

Fig. 1588.
Zustand nach der Plastik.

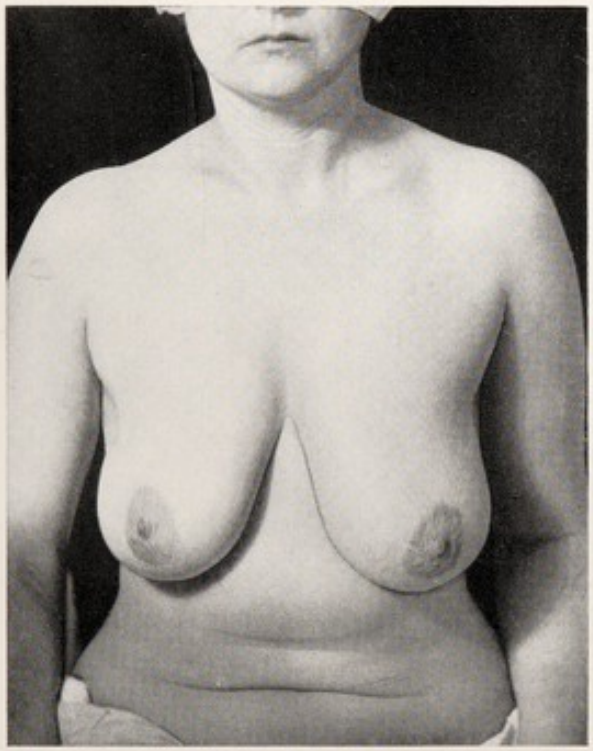

Fig. 1589.
Hypertrophische Hängebrust vor der Plastik.

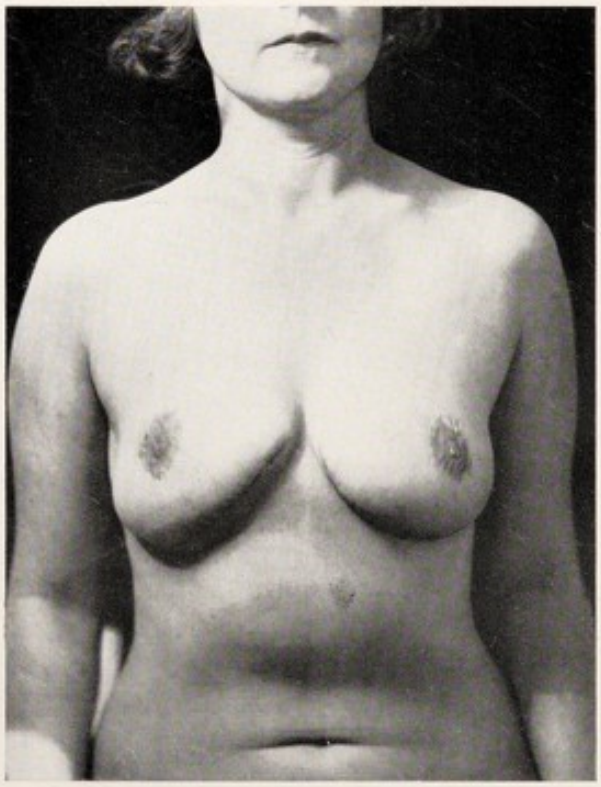

Fig. 1590.
Zustand nach der Plastik.

EINFACHE (SCHLAFFE) UND HYPERTROPHISCHE HÄNGEBRUST
(durch zweizeitige, semicirculäre Operation nach J. Joseph korrigiert).

wegen gebe ich in den Fig. 1598—1600 die drei Hauptphasen meiner zweizeitigen, semicirculären Methode wieder.

Bezüglich der Einzelheiten der Operation bemerke ich folgendes: Um eine Verletzung der Milchgänge mit Sicherheit zu vermeiden, und so die Funktion der Brustdrüse zu sichern, habe ich schon in der ersten Operation dieser Art die unterhalb der Areola befindliche Haut in einer breiten Zone von 5—6 cm von der Brustdrüse losgelöst (Figur 1604), ein etwa trapezförmiges Stück Billroth-Batist unter diesen Hautbezirk gelegt

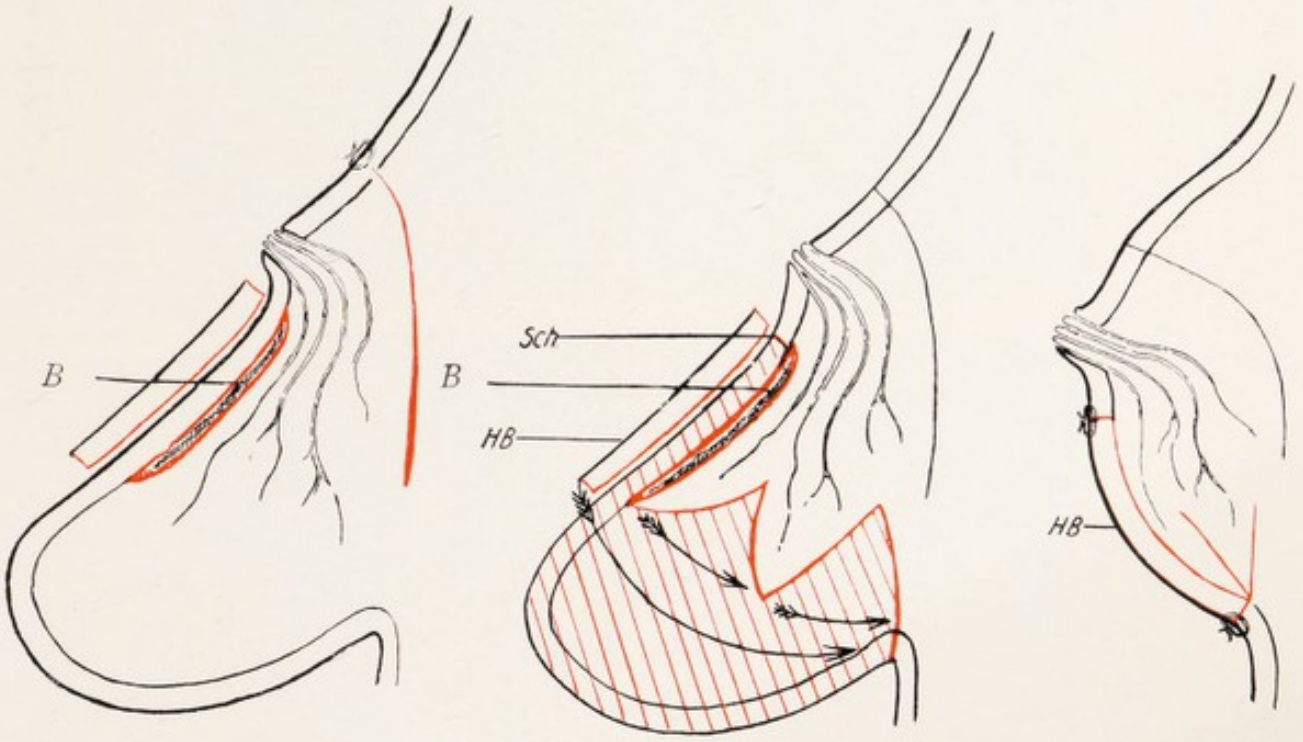

Fig. 1591 a.
I. Phase.
Zustand nach der Hebung der Areola in der ersten Operation.

Fig. 1591 b.
II. Phase.
Zustand während der zweiten Operation.
Sch = Hautschnitt zur Abtrennung der unteren Haut der Areola. Die Schraffierung zeigt den Umfang des Weichteil-Überschusses an. Die Pfeile verbinden die Punkte, welche bei der Naht vereinigt werden.

Fig. 1591 c.
III. Phase.
Zustand am Schluß der zweiten Operation, nach Entfernung des Weichteil-Überschusses und Ausführung der Naht an der Areola und an der Umschlagfalte.

VERTIKALSCHNITT DURCH DIE MITTE DER BRUST NACH EINPFLANZUNG DER MAMILLA (UND AREOLA) AN DEM HÖHEREN NORMALEN STANDORT.

(Fig. 1605 und 1606) und ihn mit einigen Nähten daran befestigt (Fig. 1607). Dann werden Warze und Warzenhof durch den Tunnel hindurch an ihren neuen Standort gezogen und dort befestigt (Fig. 1608—1610). Das Stück Billroth-Batist bleibt etwa 2—3 Wochen, bis zur zweiten Operation, liegen. — Bei der zweiten Operation wird dann am unteren Rande des Warzenhofes ein halbkreisförmiger, nach unten konvexer Schnitt bis auf das Stück Billroth-Batist geführt und dann ohne besondere Mühe das subareolare Hautstück durch den Tunnel nach unten herausgezogen (siehe Fig. 1614). Fig. 1591 a und 1591 b zeigen an schematischen Längsschnitten durch eine Hängebrust, nach Beendigung der ersten Operation, bei B den Ort, wo das Stück Billroth-Batist eingefügt ist. Statt des Billroth-Batist kann man zweckmäßig Silberpapier evtl. in mehreren Lagen anwenden.

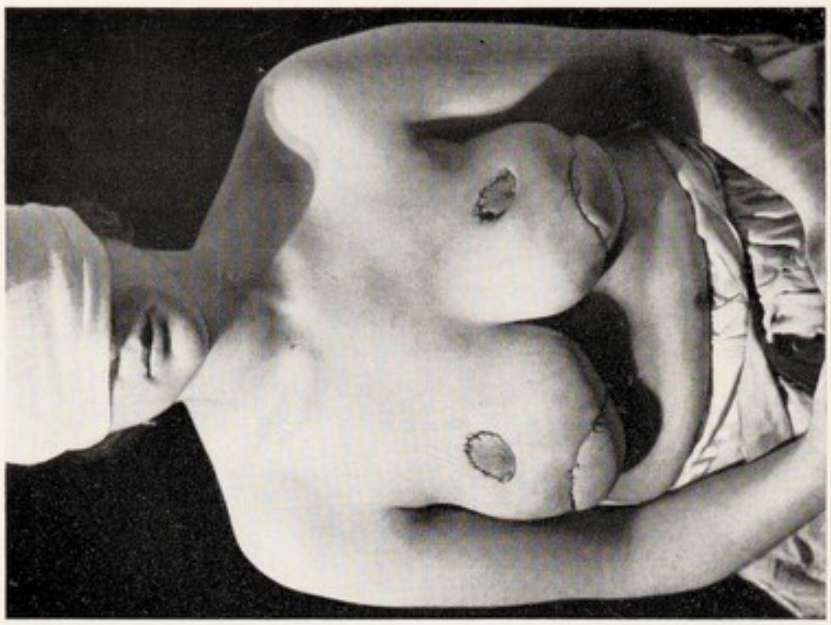

Fig. 1594.

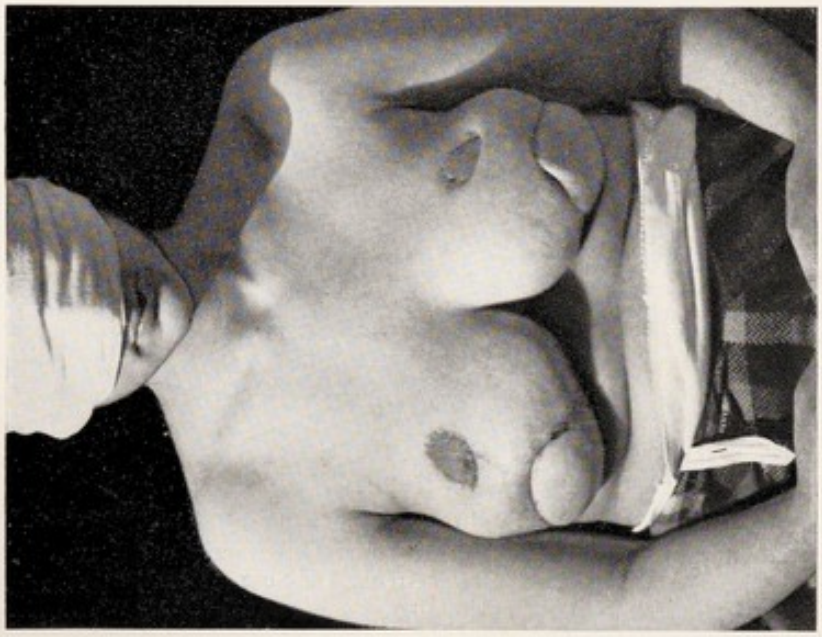

Fig. 1593.

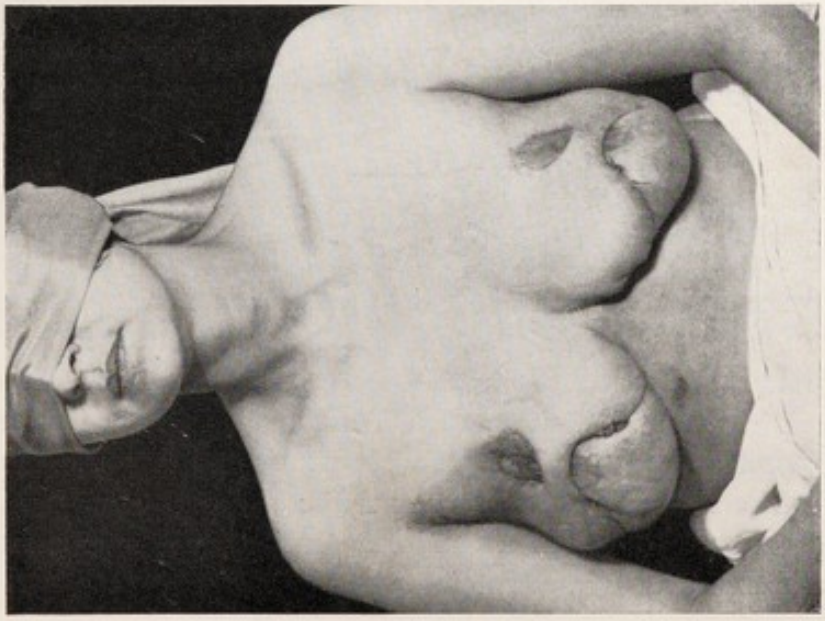

Fig. 1592.

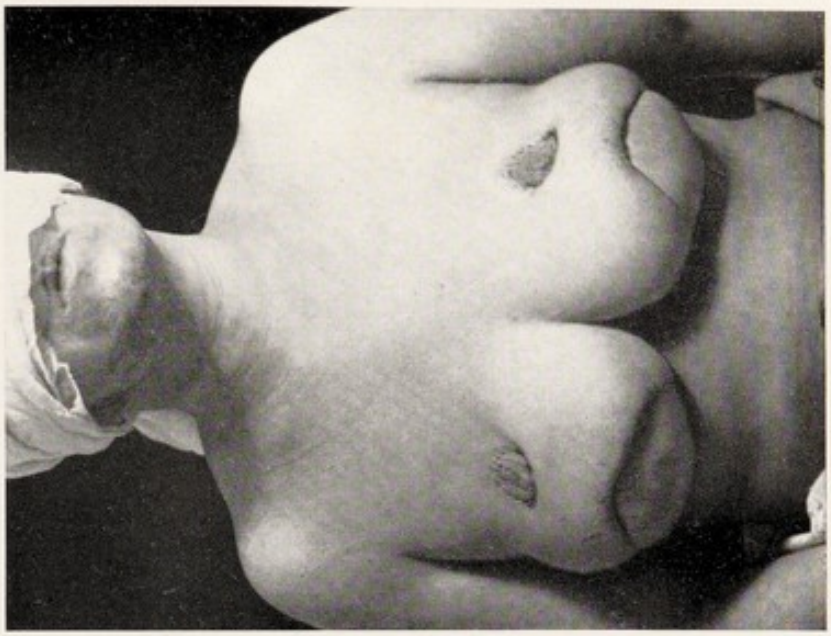

Fig. 1595.

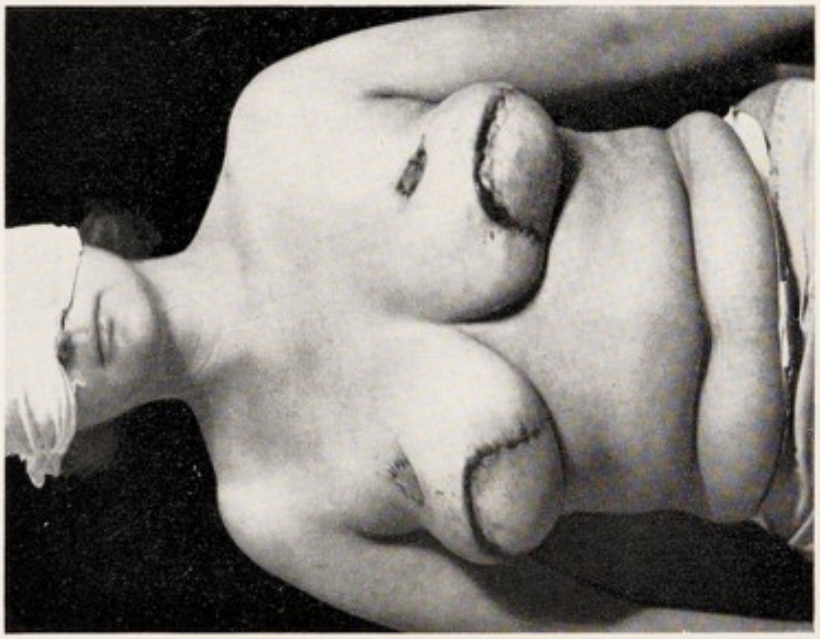

Fig. 1596.

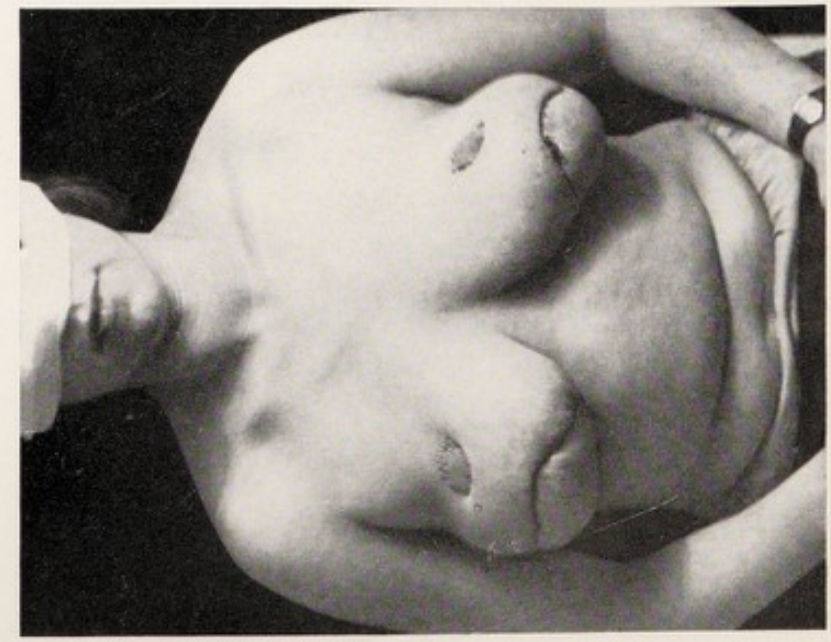

Fig. 1597.

ZUSTAND NACH EINHEILUNG DER AREOLA AN DEM NORMALEN, HÖHEREN STANDORT.

An 6 verschiedenen Fällen dargestellt, um anzudeuten, daß die Heilung regulär erfolgt.

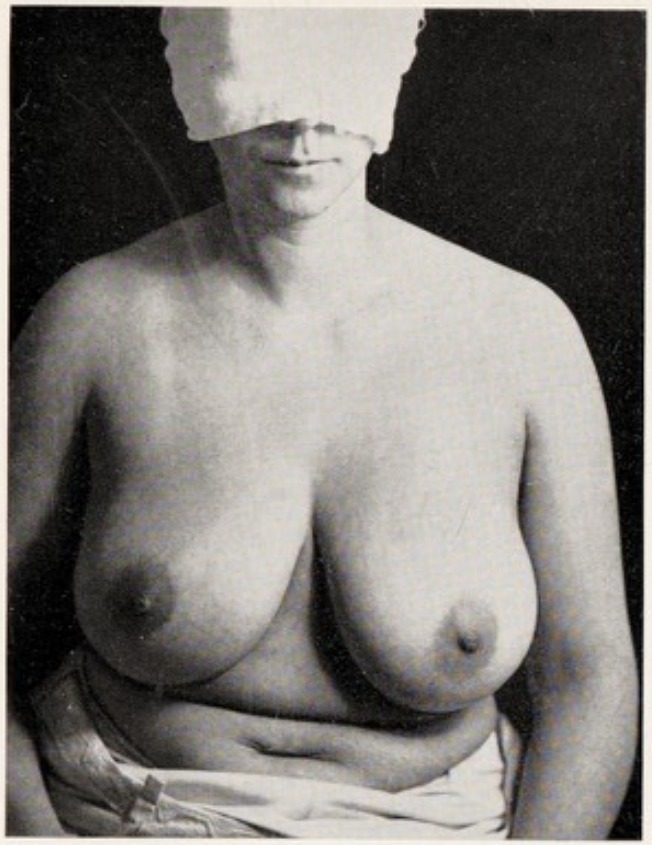

Fig. 1598.
Zustand vor der Operation.

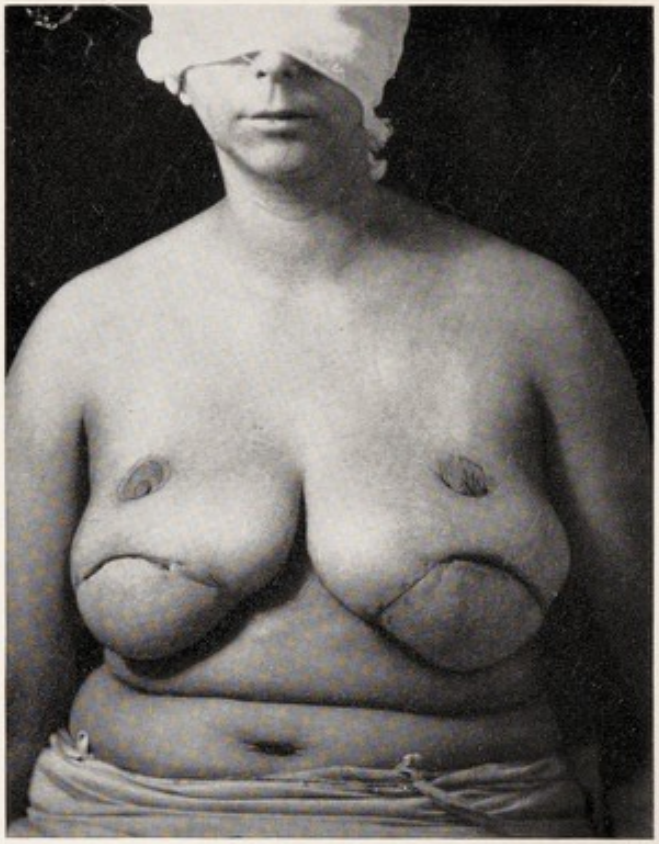

Fig. 1599.
Zustand nach der 1. Operation.

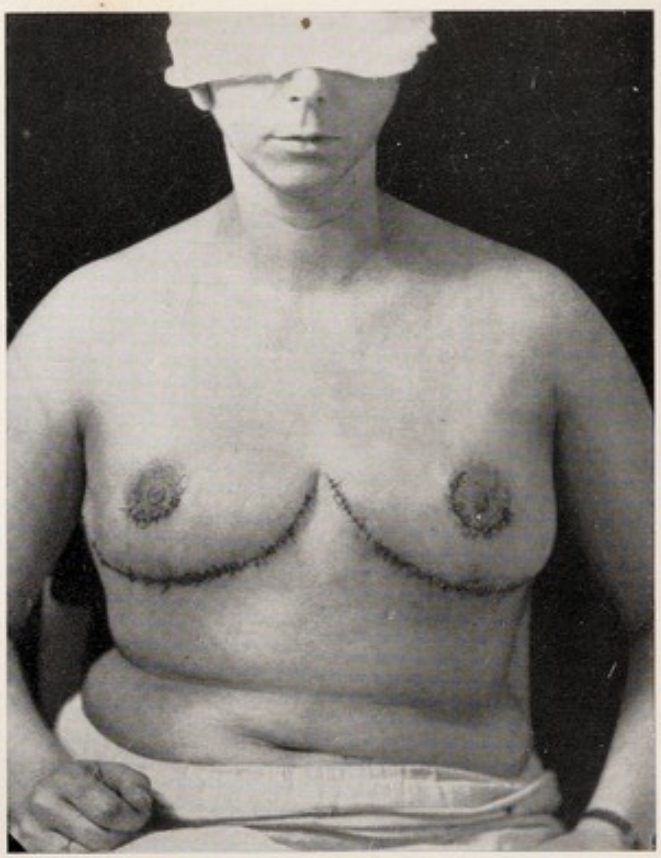

Fig. 1600.
Zustand nach der 2. Operation.

ÜBERBLICK ÜBER DIE HAUPTPHASEN DER ZWEIZEITIGEN, SEMICIRCULÄREN OPERATION IN VORDERANSICHT NACH J. JOSEPH.

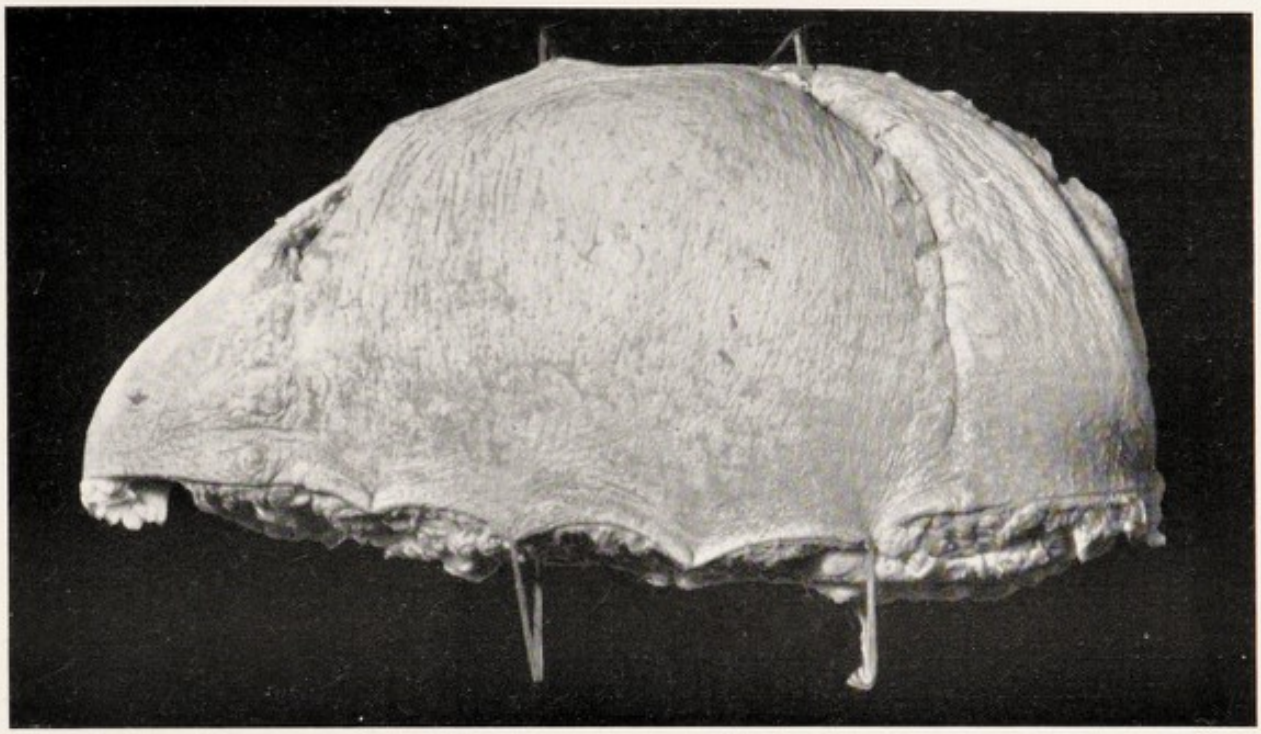

Fig. 1601.
Gestalt des excidierten, überflüssigen Gewebes in dem durch Fig. 1579 dargestellten Falle.
(Linear $^1/_2$ nat. Größe.)

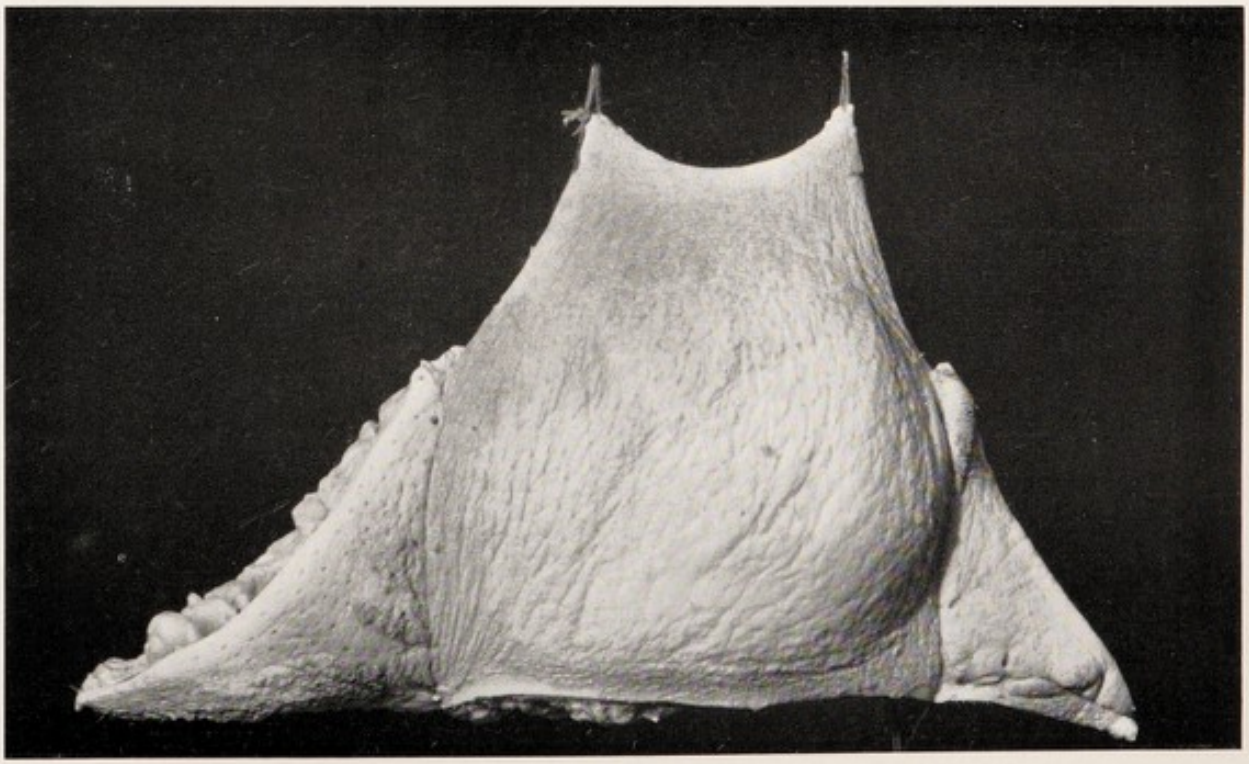

Fig. 1601 a.
Ein zweites, von einem anderen Fall herrührendes, excidiertes Stück, das den Teil, welcher unter dem Brückenlappen war, deutlich zeigt.

EXCIDIERTE STÜCKE, VON ZWEI VERSCHIEDENEN FÄLLEN HERRÜHREND.

Ausführlichere Darstellung der zweizeitig-semicirculären Methode der Mammaplastik (mit Tunnelbildung) von J. Joseph.

Die bisherige Darstellung mag für Geübte ausreichen. Für weniger Geübte glaubte ich meine zweizeitig-semicirculäre Methode der Mammaplastik in ihren einzelnen Akten und Phasen eingehender darstellen zu sollen: Die Fig. 1602—1611 schildern die 10 Phasen der 3 Akte der 1. Operation; die Fig. 1612—1617 in 6 Phasen die beiden Akte der 2. Operation. — Die halbschematisch gehaltenen Bilder sind aus Skizzen entstanden, die meine Zeichnerin sich während der Operationen gemacht hat. Sie stellen mein Vorgehen bei mittelschweren Fällen dar[1]).

I. Operation.

Überpflanzung der Mamilla plus Areola an den zukünftigen höheren Standort unter Schonung der Milchgänge durch Billrothbatist.

1. Akt.

Superficielle Schnittführung einschließlich der Tunnelbildung.

1. Phase: Erste oberflächliche (superficielle) Schnittführung. Oben: Kreisförmige oder ovale Excision aus der oberen Brusthaut. Die Areola semicirculär, und zwar an ihrem oberen Rande umschnitten. Schnitt nach beiden Seiten weitergeführt.
2. „ Der Schnitt unten bis auf die Muskulatur durchgeführt; ferner Tunnelbildung unter der horizontalen Hautbrücke.

2. Akt.

Ablösung der Cutis unterhalb des Vorhofs und subcutane Unterlegung und Annähung eines Stückes Billrothbatist zwecks Schonung der Milchgänge.

1. Phase: Ablösung der Cutis unterhalb der Areola für die Einlegung von Billrothbatist.
2. „ Der Billrothbatist liegt neben der subcutan abgetragenen Cutis, von Péans gefaßt zum Zweck des Hineinziehens unter die Cutis.
3. „ Der Billrothbatist hineingezogen.
4. „ Der Billrothbatist ist an vier Punkten an die Cutis angenäht.

3. Akt.

Fixierung der Areola an dem neuen Standort. Entlastungs- und Hautnaht.

1. Phase: Zwecks Durchzuges durch den Tunnel unter der horizontalen Hautbrücke wird die Areola mit einer Kugelzange gefaßt.
2. „ Die Mamilla wird durch den Tunnel durchgezogen und mit einer Naht an dem neuen Standort der Mamilla befestigt.
3. „ Oben: Areola durch zwei weitere Nähte fixiert.
   Unten: Zwecks Entlastung der areolaren Naht und Hebung der Mamma werden auf jeder Seite zwei Catgut-Nähte gemacht (lateral vor der Knüpfung, medial nach der Knüpfung gezeichnet).
4. „ Obere Hälfte der Areola angenäht (unterer Halbkreis wird erst bei der zweiten Operation geschnitten und angenäht). Hautnähte.

[1]) Meine Abänderungen bei schwereren und schwersten Fällen siehe in den Fig. 1575—1578, besonders Fig. 1575 und 1564—1569. Meine einzeitige Methode für mittelschwere Fälle siehe in den Fig. 1620—1624, S. 780 und 781.

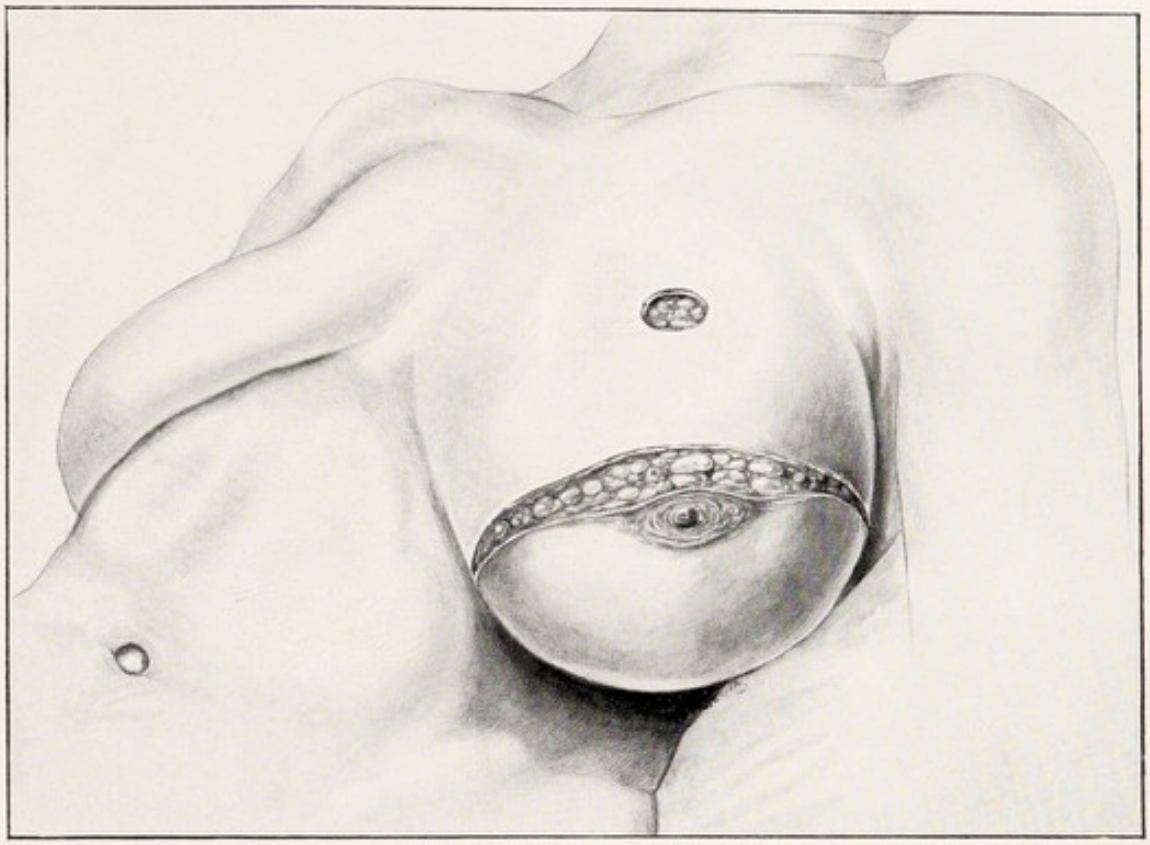

Fig. 1602. I. Operation, 1. Akt, 1. Phase:
Erster superficieller Schnitt. Oben: Ovale Excision aus der oberen Brusthaut. Unten: Die Areola semicirculär an ihrem oberen Rande umschnitten. Schnitt nach beiden Seiten weitergeführt.

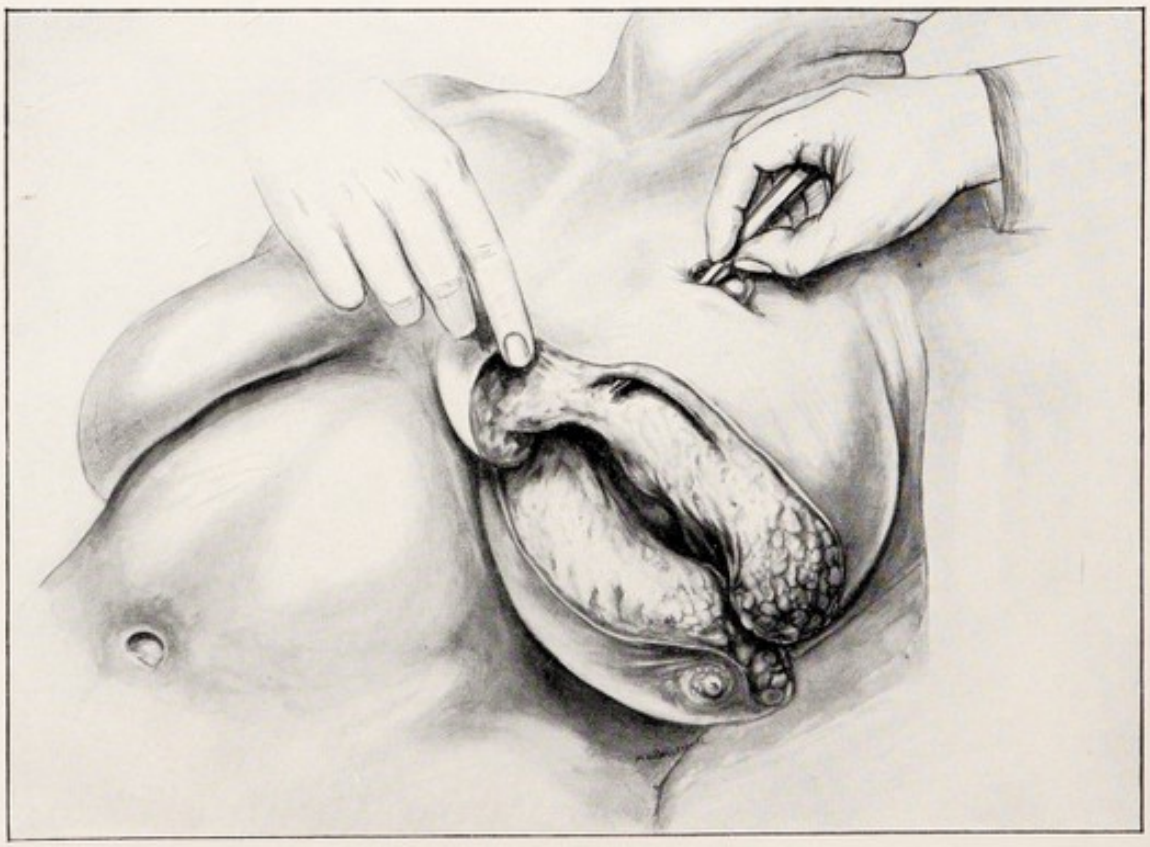

Fig. 1603. I. Operation, 1. Akt, 2. Phase.
Der untere Schnitt bis auf die Muskulatur geführt und Tunnelbildung.

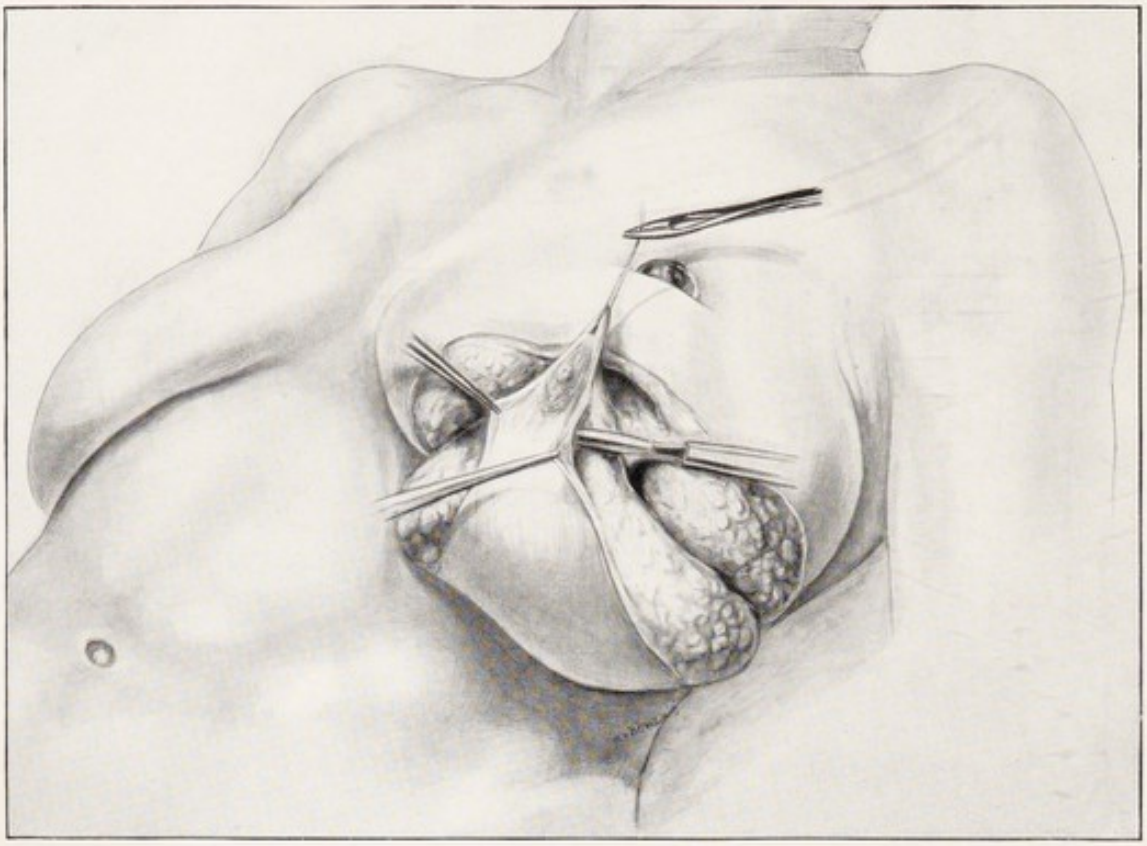

Fig. 1604. I. Operation, 2. Akt, 1. Phase.
Ablösung der Cutis unterhalb der Areola für die Einlegung von Billrothbatist.

Fig. 1605. I. Operation, 2. Akt, 2. Phase.
Der Billrothbatist liegt neben der subcutan abgetragenen Cutis von Péans gefaßt zum Zweck des Hineinziehens unter die Cutis.

ZWEIZEITIG-SEMICIRCULÄRE METHODE DER MAMMAPLASTIK NACH J. JOSEPH.

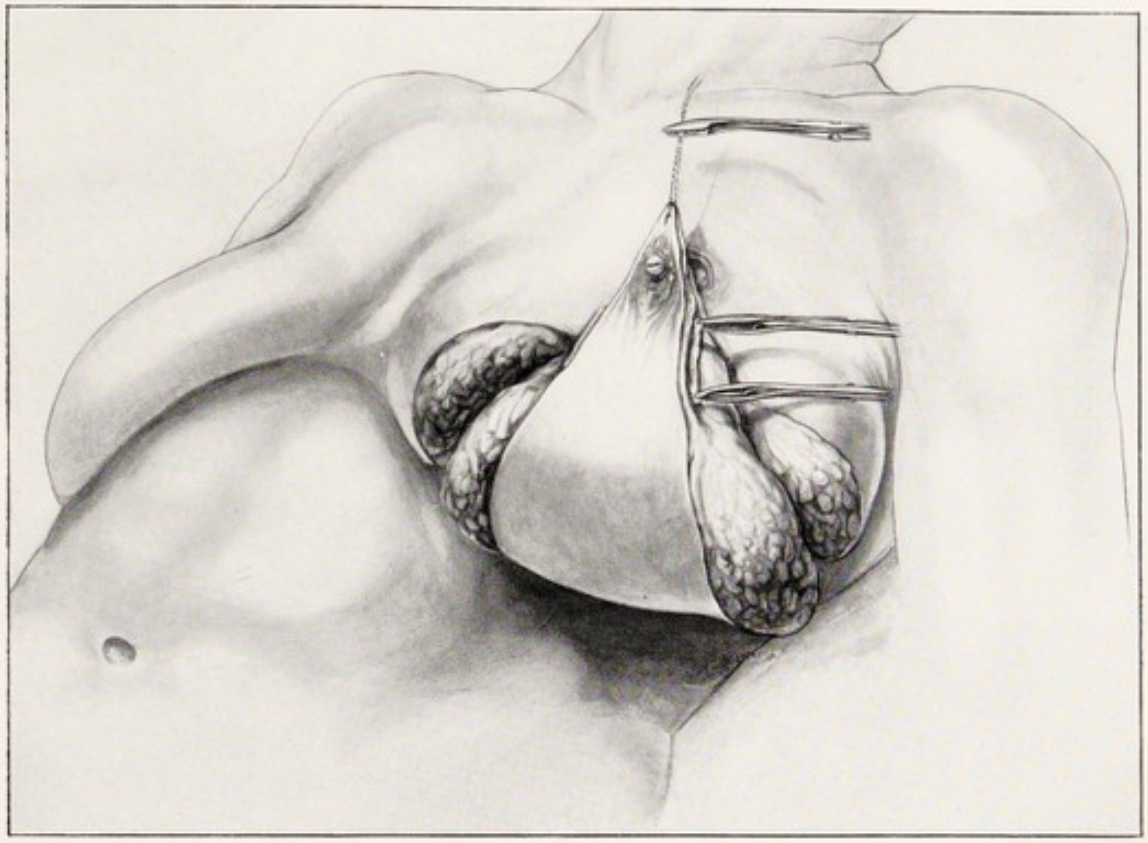

Fig. 1606. I. Operation, 2. Akt, 3. Phase.
Der Billrothbatist hineingezogen.

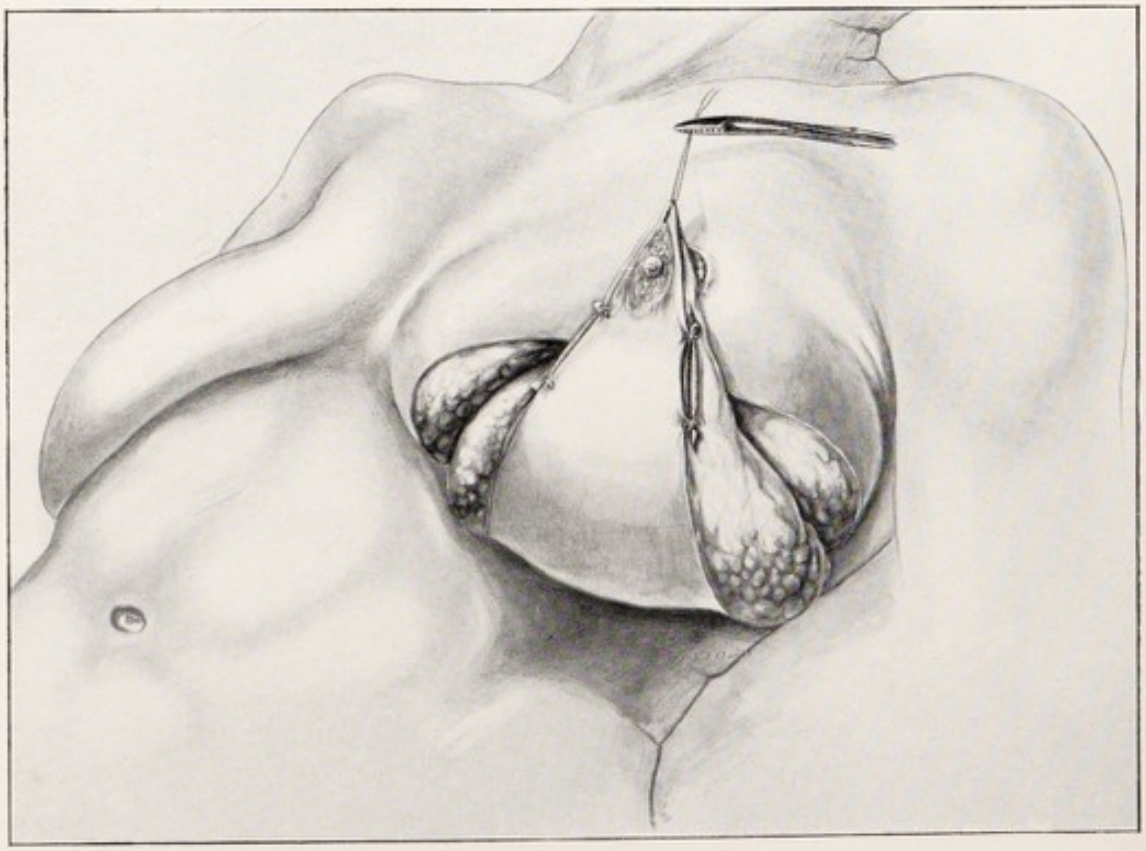

Fig. 1607. I. Operation, 2. Akt, 4. Phase.
Der Billrothbatist ist an vier Punkten an die Cutis angenäht.

ZWEIZEITIG-SEMICIRCULÄRE METHODE DER MAMMAPLASTIK NACH J. JOSEPH.

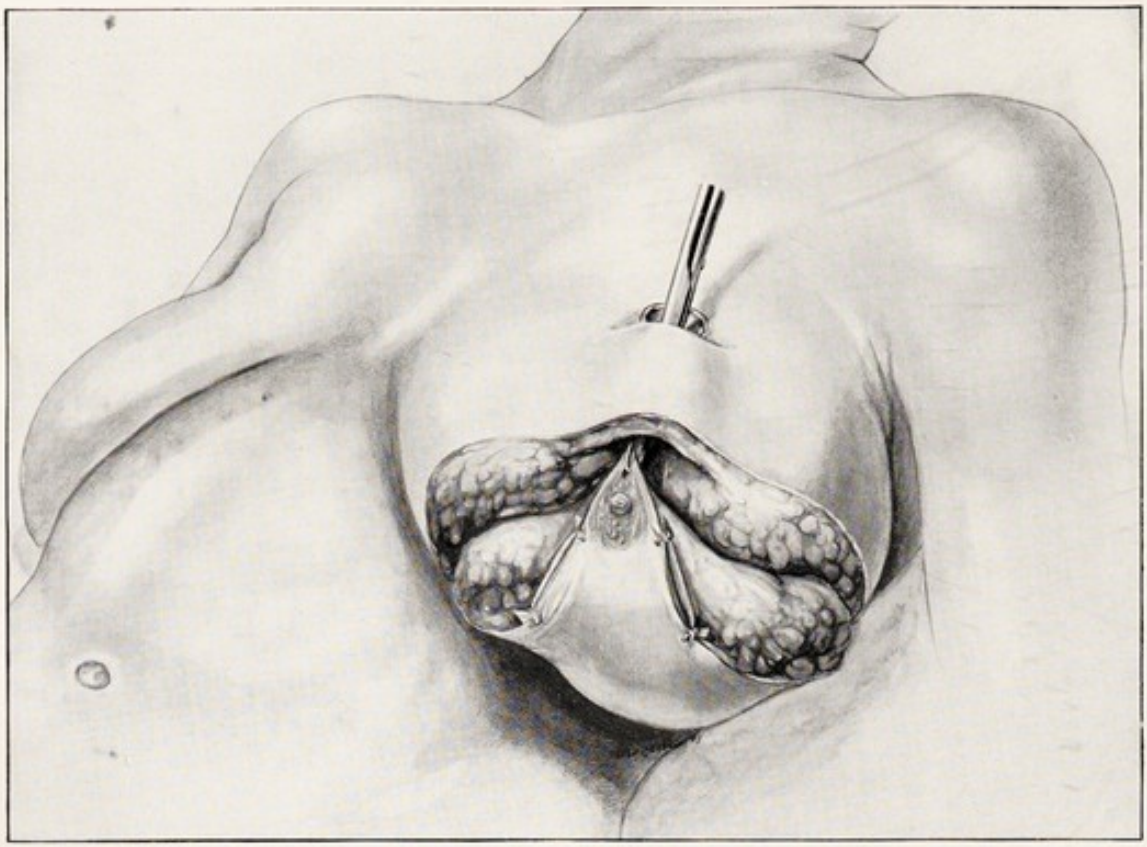

Fig. 1608. I. Operation. 3. Akt, 1. Phase.
Zwecks Durchzuges durch den Tunnel unter der horizontalen Hautbrücke wird die Areola mit einer Kugelzange gefaßt.

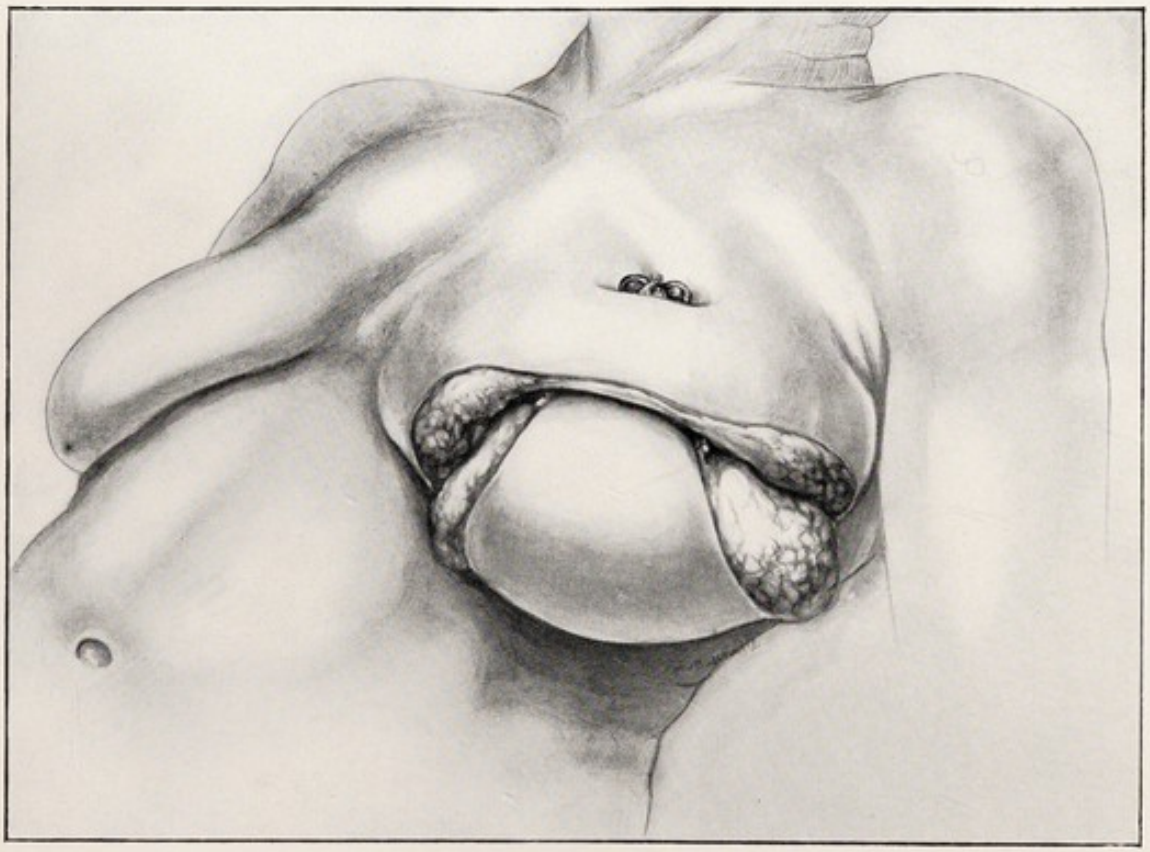

Fig. 1609. I. Operation, 3. Akt, 2. Phase.
Die Mamilla wird durch den Tunnel durchgezogen und mit einer Naht an ihrem neuen Standort befestigt.
ZWEIZEITIG-SEMICIRCULÄRE METHODE DER MAMMAPLASTIK NACH J. JOSEPH.

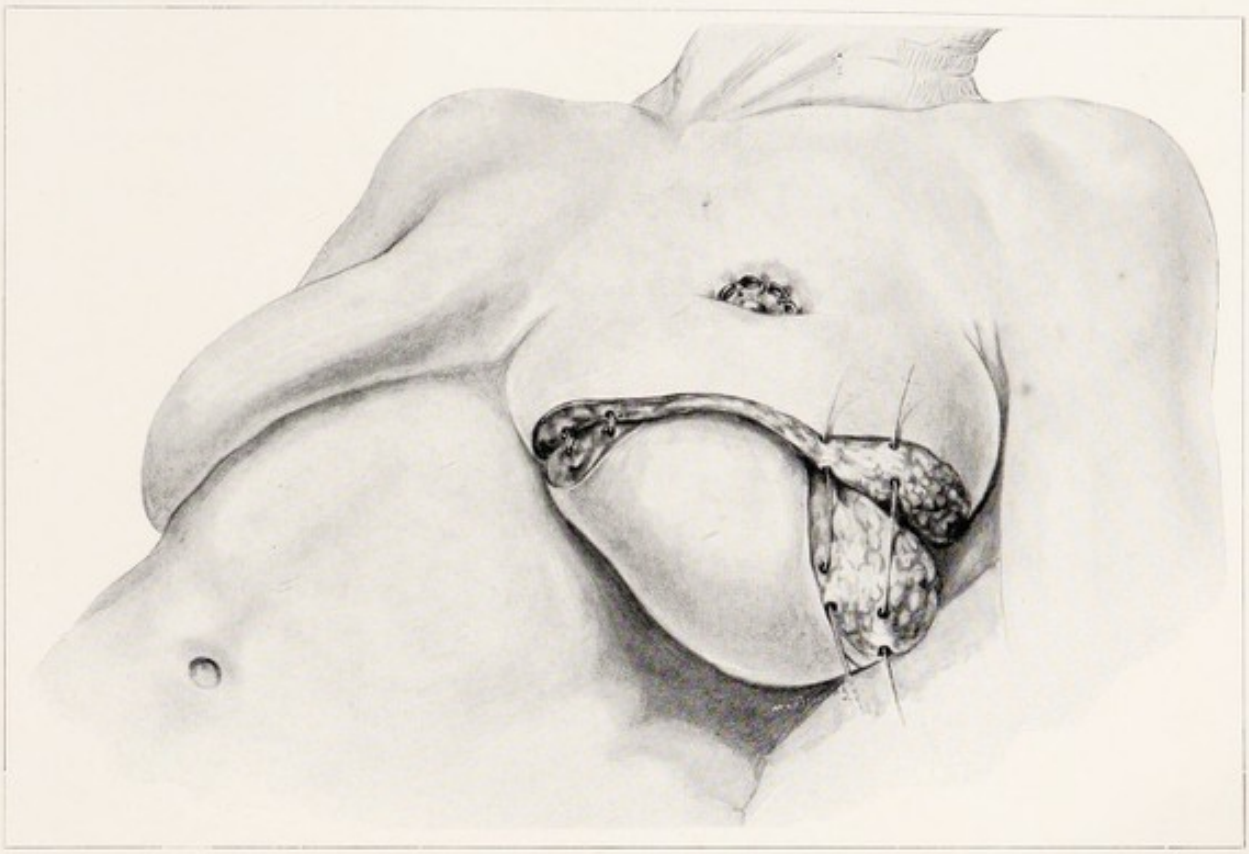

Fig. 1610. I. Operation, 3. Akt, 3. Phase.
Oben: Areola durch zwei weitere Nähte fixiert.
Unten: Zwecks Entlastung der areolaren Naht und Hebung der Mamma werden auf jeder Seite zwei Catgut-Nähte gemacht (lateral vor der Knüpfung, medial nach der Knüpfung gezeichnet).

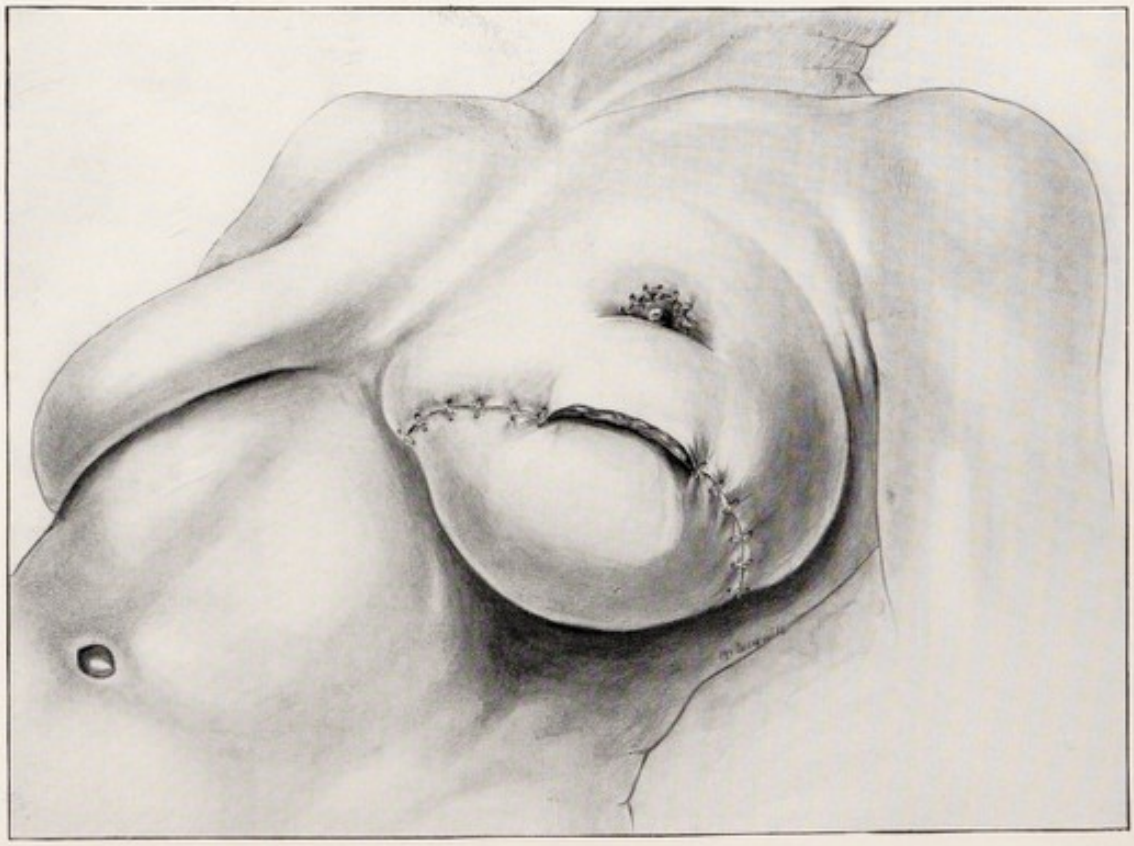

Fig. 1611. I. Operation, 3. Akt, 4. Phase.
Obere Hälfte der Areola vollständig angenäht (unterer Halbkreis wird erst bei der zweiten Operation geschnitten und angenäht). Hautnähte.

ZWEIZEITIG-SEMICIRCULÄRE METHODE DER MAMMAPLASTIK NACH J. JOSEPH.

II. Operation.

Durchtrennung der vertikalen häutigen Ernährungsbrücke mittels semicirculären Schnittes am unteren Rande der Areola, Entfernung der störenden Haut und sonstigen Gewebsmassen. Modellierung, Naht des unteren Halbkreises der Mamilla und an der Umschlagsfalte.

1. Akt.

Durchtrennung der vertikalen Brücke.

1. Phase: Untere Schnittführung in Fortsetzung des unteren Randes der horizontalen Hautbrücke. Schnitt an der Umschlagsfalte.
2. „ Unterer semicirculärer Schnitt an der Areola.
3. „ Zustand nach der Durchtrennung und Zurückziehung des oberen und unteren Wundrandes.

2. Akt.

Verkleinerung der Brust. Chirurgische Modellierung und Naht.

1. Phase: Entfernung der überflüssigen Gewebsmassen.
2. „ Verschmälerung der Brust durch subcutane Excision von Fett- und Brustgewebe zu beiden Seiten der Brust (hierzu gehörig Fig. 1618 und 1619).
3. „ Naht an der Umschlagsfalte und am unteren Rand der Mamilla.

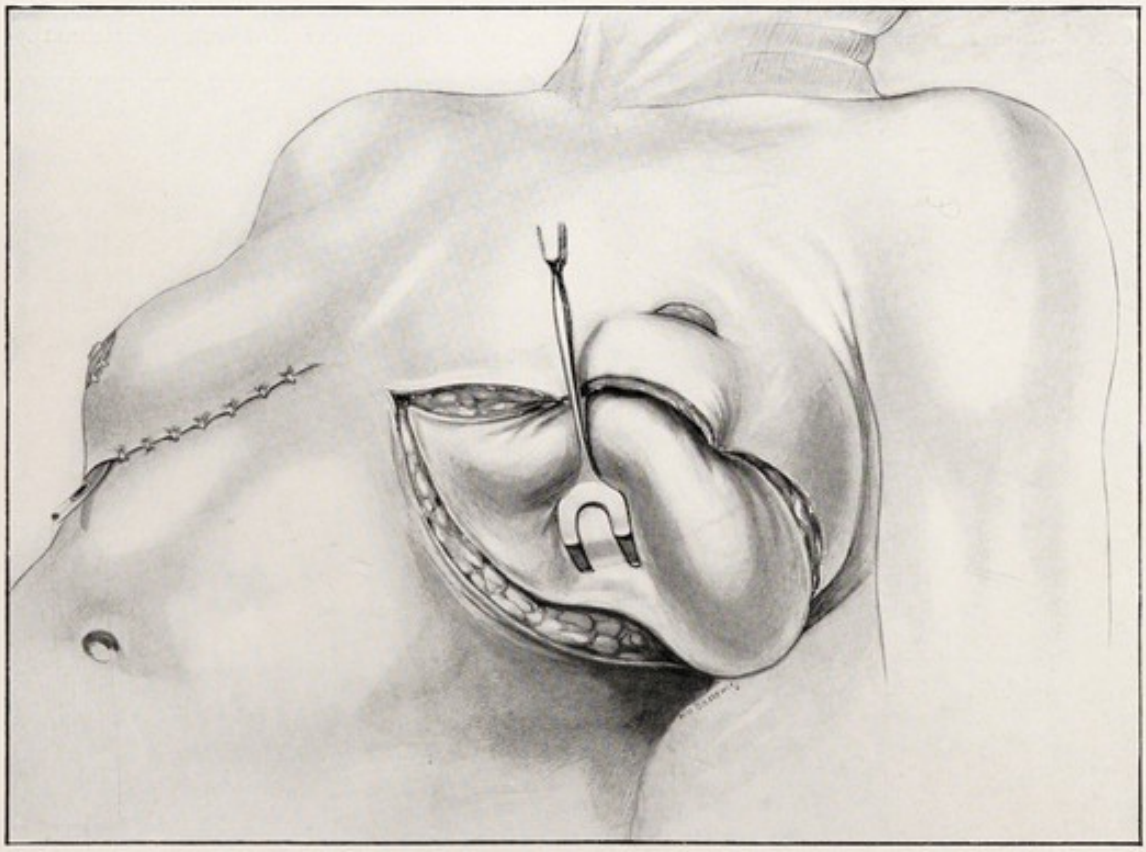

Fig. 1612. II. Operation, 1. Akt, 1. Phase.

Anfrischung des unteren Randes der horizontalen Hautbrücke. Fortsetzung des Schnittes nach beiden Seiten.

ZWEIZEITIG-SEMICIRCULÄRE METHODE DER MAMMAPLASTIK NACH J. JOSEPH.

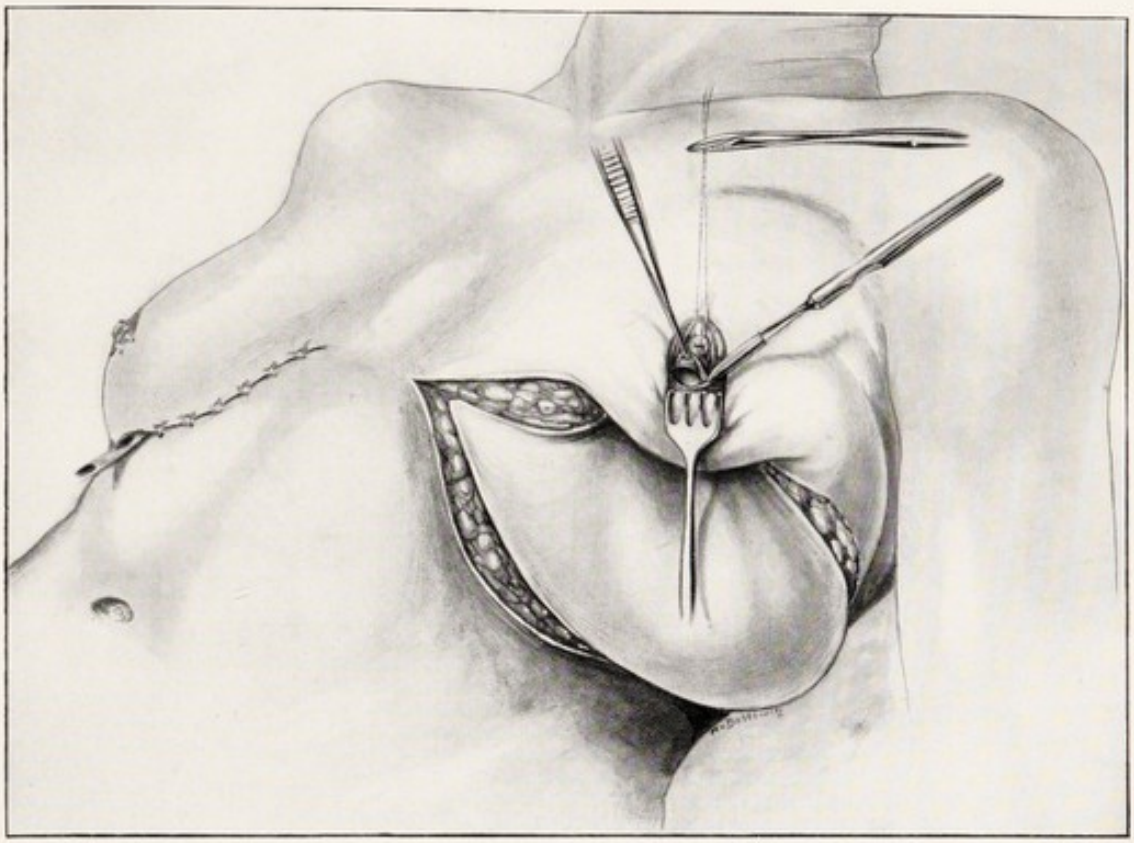

Fig. 1613. II. Operation, 1. Akt, 2. Phase.
Unterer semicirculärer Schnitt an der Areola.

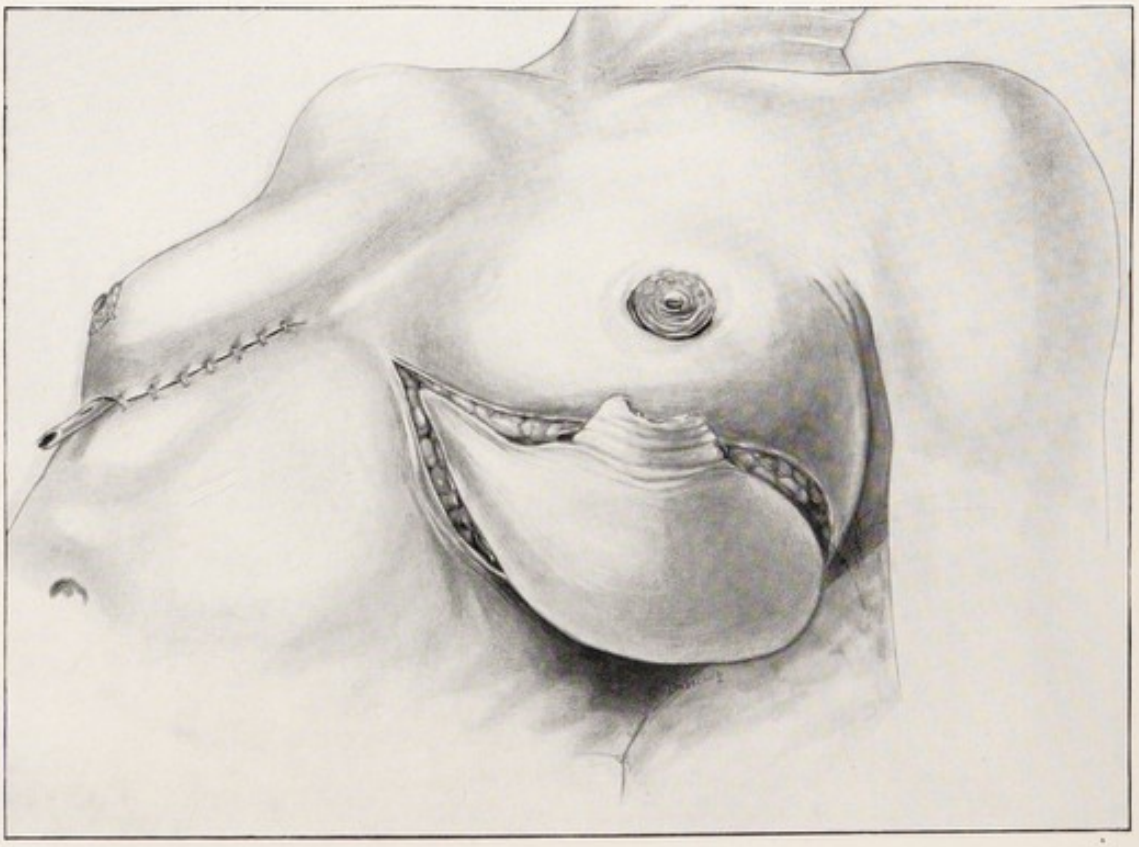

Fig. 1614. II. Operation, 1. Akt, 3. Phase.
Zustand nach der Durchtrennung und nach der Zurückziehung des oberen und unteren Wundrandes.

ZWEIZEITIG-SEMICIRCULÄRE METHODE DER MAMMAPLASTIK NACH J. JOSEPH

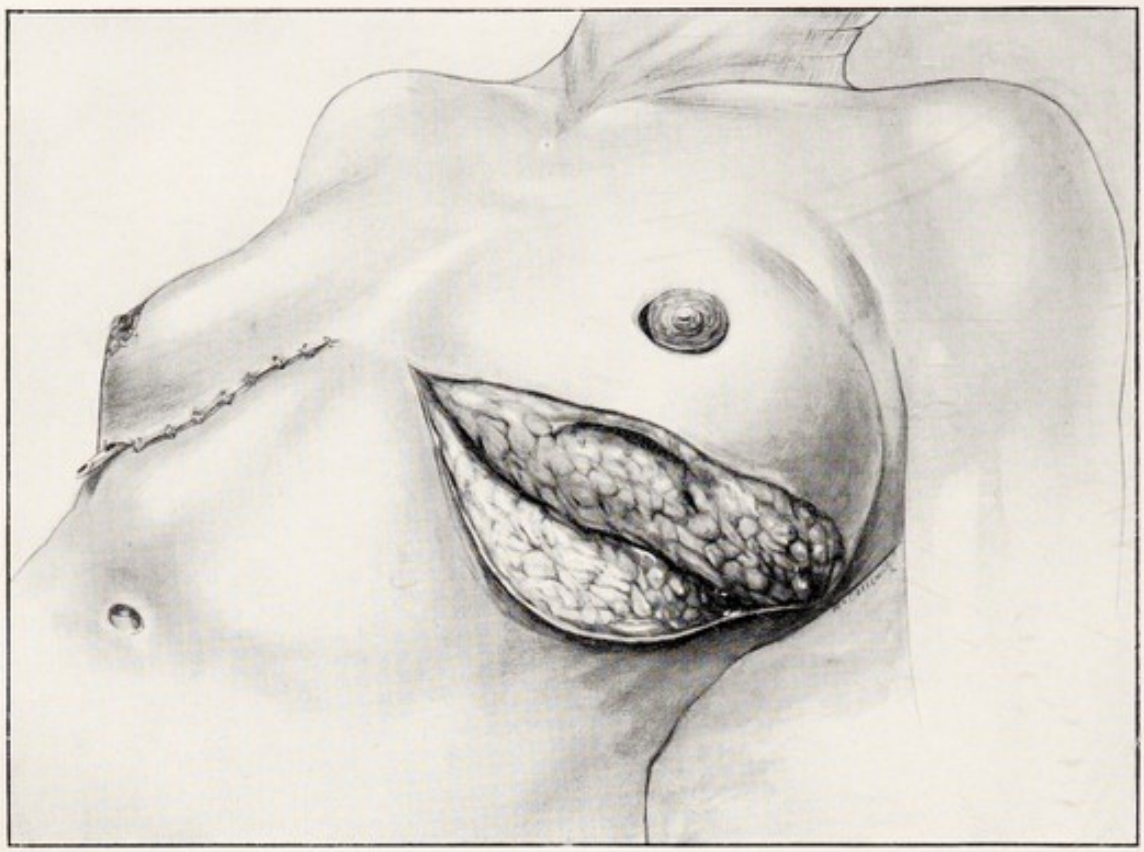

Fig. 1615. II. Operation, 2. Akt, 1. Phase.
Die Hauptmasse des überflüssigen Gewebes entfernt.

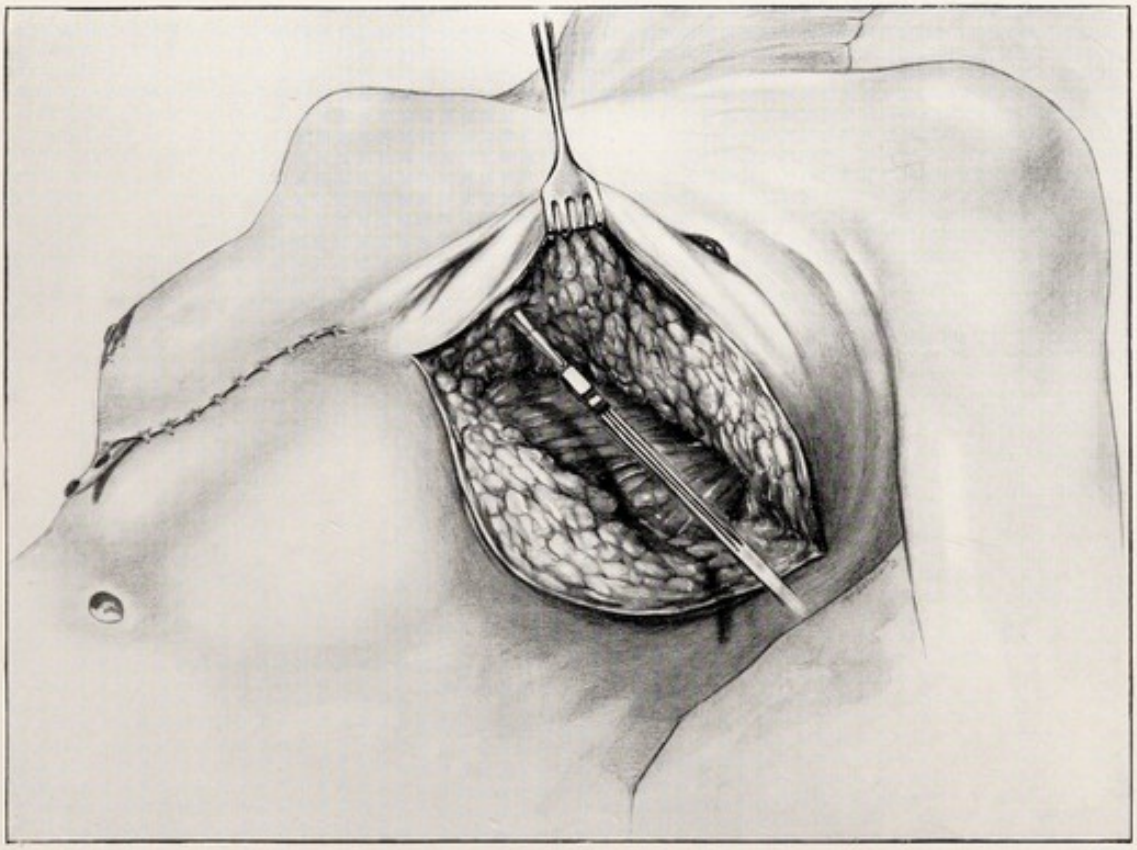

Fig. 1616. II. Operation, 2. Akt, 2. Phase (s. auch Fig. 1618 u. 1619).
Verschmälerung der Brust durch subcutane Excision von Fett- und Brustgewebe zu beiden Seiten der Brust.

ZWEIZEITIG-SEMICIRCULÄRE METHODE DER MAMMAPLASTIK NACH J. JOSEPH.

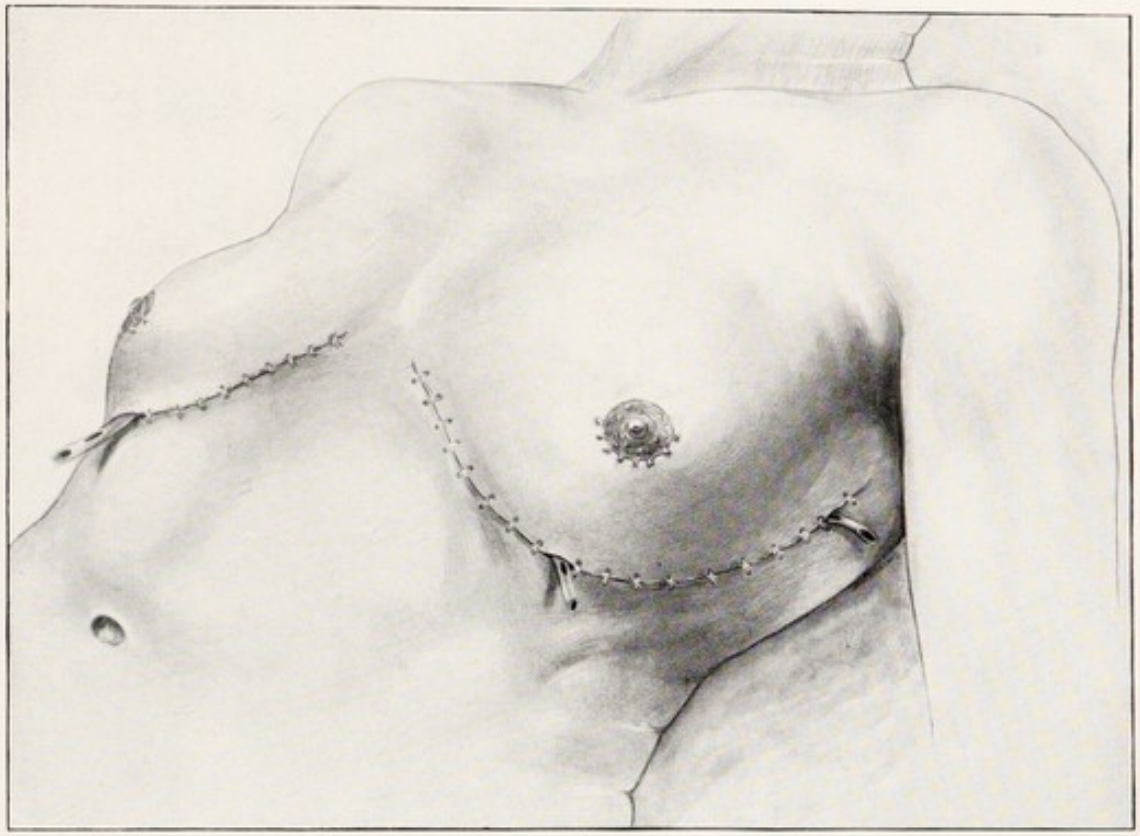

Fig. 1617. II. Operation, 2. Akt, 3. Phase.
Naht an der Umschlagsfalte und am unteren Rand der Mamilla.

ZWEIZEITIG-SEMICIRCULÄRE METHODE DER MAMMAPLASTIK NACH J. JOSEPH.

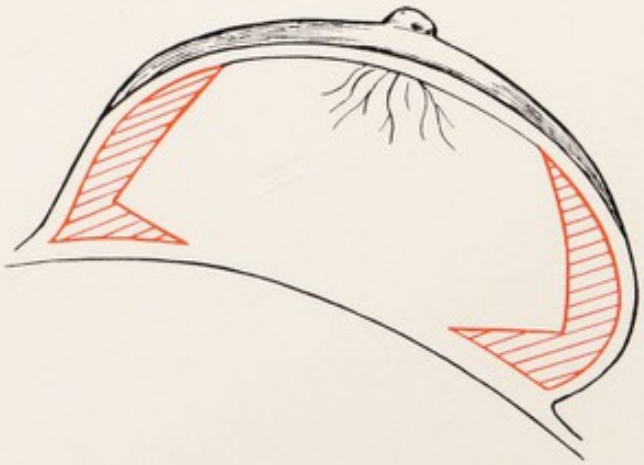

Fig. 1618.
Umfang der beiden Excisionen.

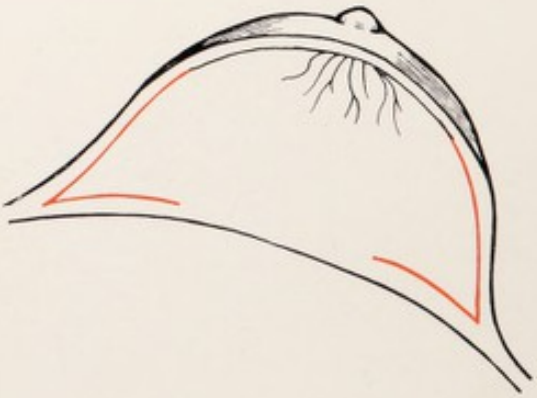

Fig. 1619.
Zustand nach Entfernung der Gewebsstücke.

(Zu Fig. 1616 gehörig).

GEWEBSAUSSCHNITTE ZUR VERSCHMÄLERUNG DER BRUST.

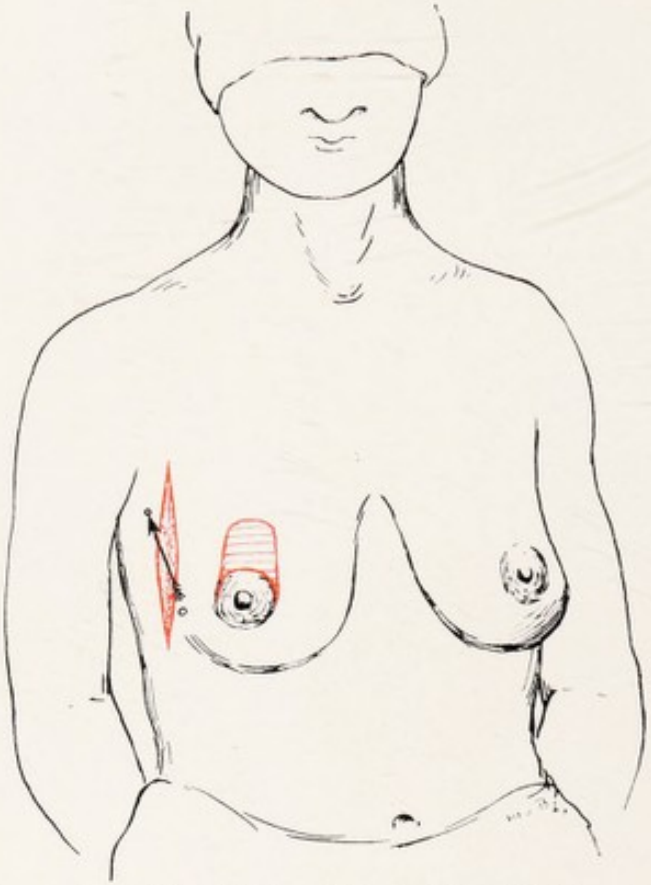

Fig. 1620. Schnitt in der vorderen Axillarlinie kombiniert mit Schnittführung zur „isolierten" Hebung des Warzenhofes (s. S. 798).

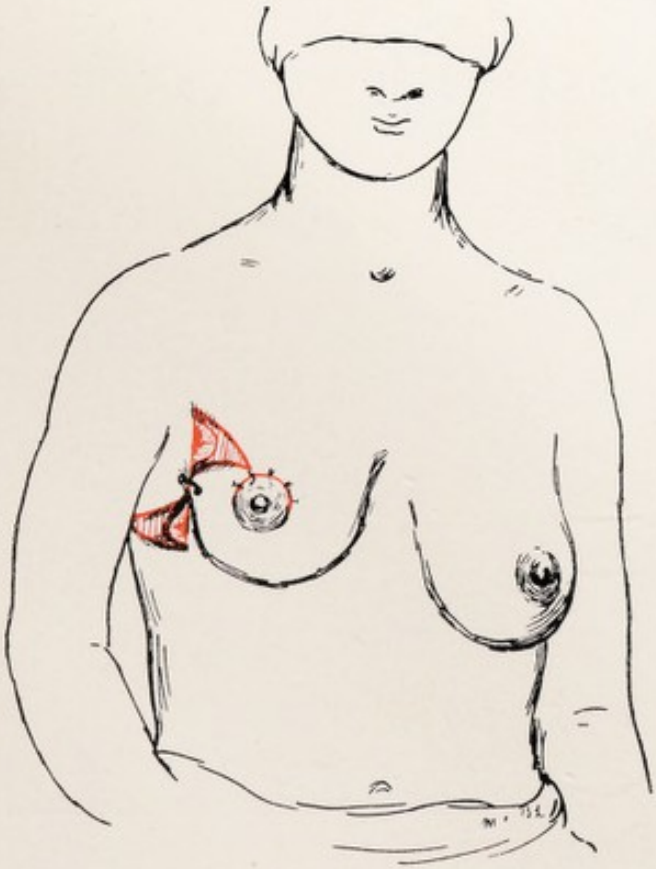

Fig. 1621.
Zustand nach der Hebung, zugleich Schnittführung für die Hautfalten.

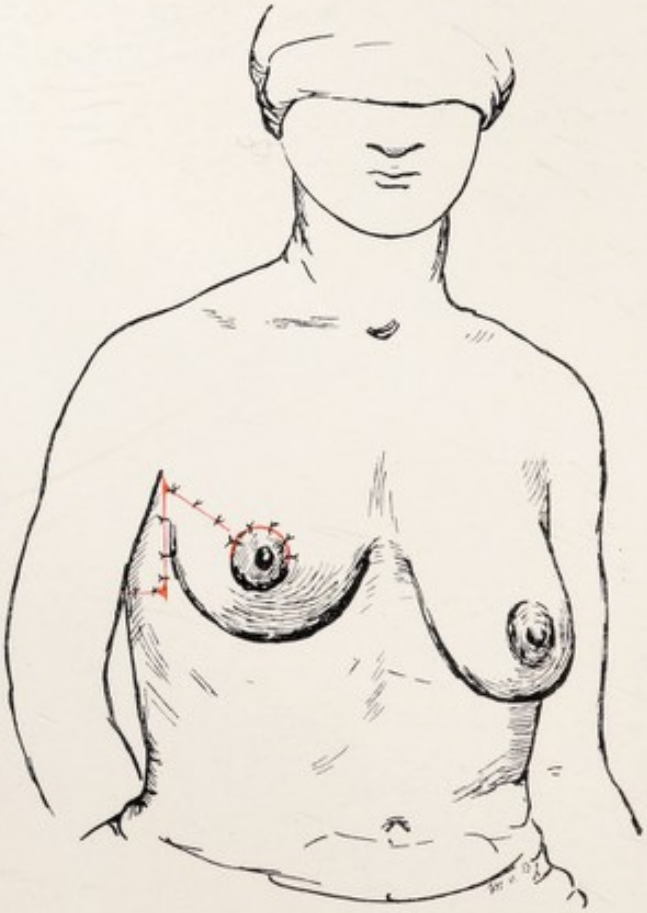

Fig. 1622.
Zustand nach Vollendung der Naht.

BRUSTHEBUNG VON DER AXILLARLINIE AUS,
KOMBINIERT MIT „ISOLIERTER" HEBUNG DES WARZENHOFES.

Axillare Methode von J. Joseph.
(III. Methode aus dem Jahre 1927.)

Brusthebung von der Axillarlinie aus durch senkrechte Incision und starke Verschiebung der Wundränder.

Für manche mittelschwere Fälle von Hängebrust, besonders bei praller Hängebrust, empfehle ich meine einzeitige, axillare Methode:

Es wird zunächst ein etwa 20 cm langer senkrechter Schnitt am äußeren Rande der Brust, also an der vorderen Axillarlinie geführt (Fig. 1620). Nach Ausführung dieses Schnittes wird eine tiefe Stelle des vorderen Wundrandes, etwa 15—16 cm höher, an den hinteren Wundrand mit mehreren starken Nähten angenäht. Dadurch wird die Brust ohne Verletzung des Drüsengewebes um etwa 7—8 cm gehoben (nicht um 15 cm, wegen der Elastizität des hinteren Wundrandes, der sich infolge der Schwere

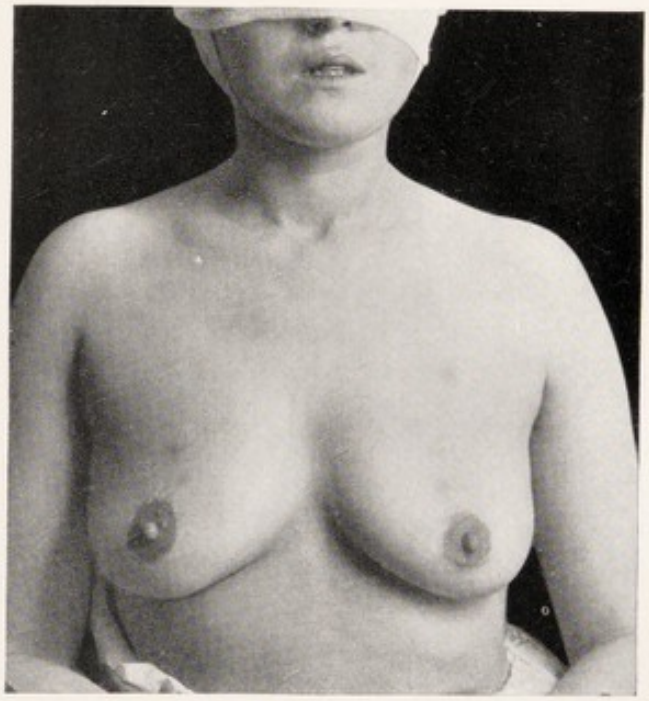

Fig. 1623.
Hängebrust geringen Grades.
Vor der Plastik.

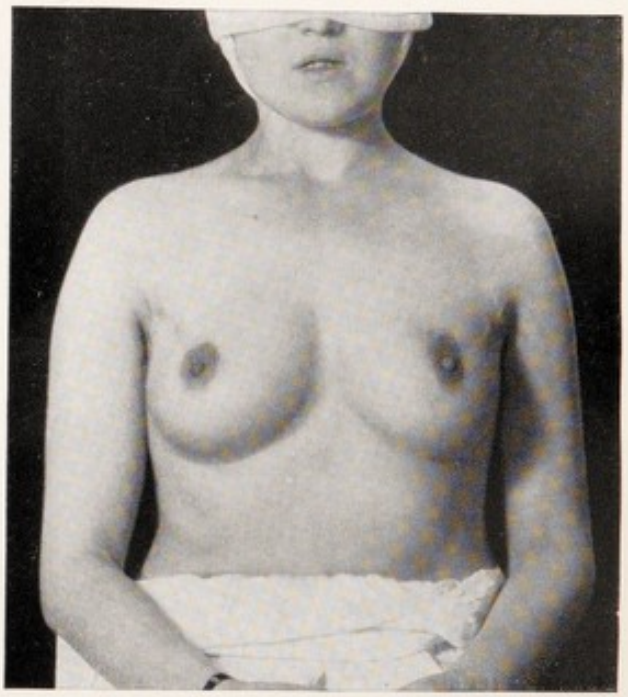

Fig. 1624.
Zu Fig. 1623 gehörig.
Nach der (einzeitig ausführbaren) Plastik.

der Brust um etwa 8 cm senkt). Nach Ausfuhrung dieser kurzen festen Naht bilden sich am vorderen Wundrand oben und am hinteren Wundrand unten größere Hautbuckel, die durch dreieckige Excision beseitigt werden. Diese Methode habe ich in dem in Fig. 1623 abgebildeten Fall angewandt. Liegen Warze und Warzenhof noch nicht hoch genug, so fügt man dieser Operation zweckmäßigerweise die „isolierte" Hebung des Warzenhofes hinzu (s. S. 798). Fig. 1623 zeigt den Erfolg der so kombinierten Methode. Diese Methode empfiehlt sich besonders dann, wenn die Mammae nicht zu sehr hängen und nicht zu schlaff sind (s. auch Fig. 1676 und 1677 auf S. 806).

β) Methoden anderer Autoren.

Ich komme zu den Methoden anderer Autoren:

Hier sind zu nennen die Methoden von Morestin, Guinard, Pousson, Verchère, (Holländer), Villandre, Passot, Dufourmentel, Lotsch, Lexer, Axhausen, Biesenberger, Thorek und Schwarzmann.

Methode Morestin.

Morestin beschreibt seine Methode in „Bulletins de la société de chirurgie de Paris", **33**, 650 u. f. (1907) unter dem Titel „Hypertrophie mammaire traitée par la résection discoide" wie folgt:

„Je pratiquai des deux côtés la résection partielle du sein, en utilisant une incision curviligne menée dans le sillon sous-mammaire.

Ayant décollé la face profonde de la mamelle, j'attaquai la masse glandulaire, la sectionnant selon un plan vertico-transversal, dans toute sa largeur et dans toute sa hauteur, de manière à emporter un disque épais de deux travers de doigt, formé des couches profondes de la glande hypertrophiée."

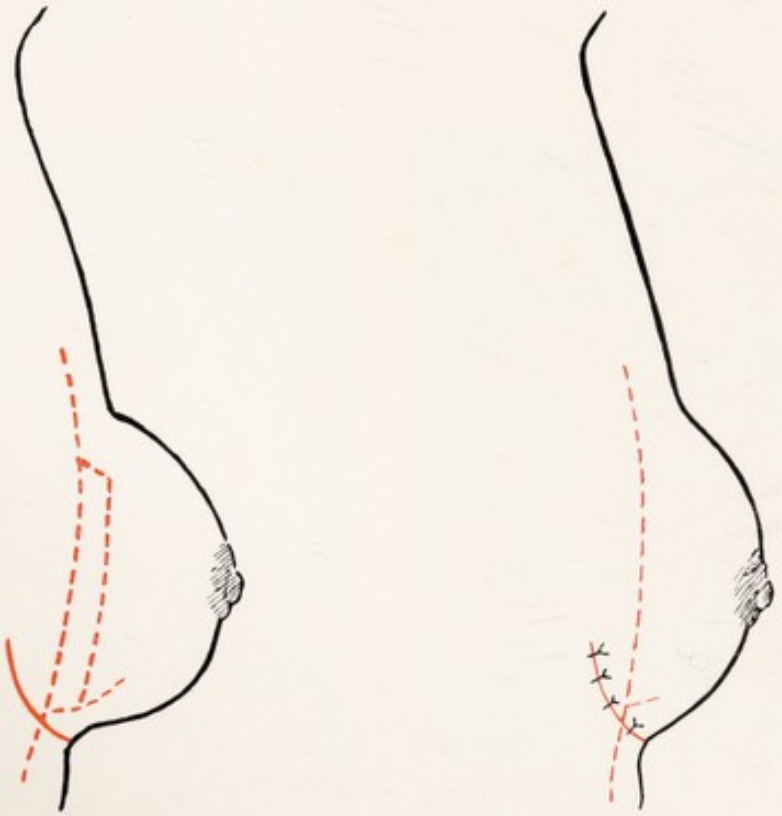

Fig. 1625. **Fig. 1626.**

Diskusartige Resektion nach Morestin und Guinard.

Zeichnung von J. Joseph.

Zu deutsch:

„Behandlung der Mammahypertrophie durch diskusähnliche Resektion".

„Ich machte auf beiden Seiten die partielle Mammaresektion, indem ich in die untere Mammafalte einen bogenförmigen Schnitt legte.

Nachdem ich die untere (hintere) Seite der Mamma freigelegt hatte, ging ich die Drüsenmasse an, indem ich sie in ihrer ganzen Breite und Höhe vertiko-transversal durchschnitt, so daß ich eine zwei Querfinger breite, diskusförmige Scheibe von den tiefen Schichten der hypertrophischen Drüse wegnahm." — Ähnlich dieser Methode ist die von Guinard:

Methode M. Guinard.

Dieser Autor sagt, ins Deutsche übersetzt, folgendes:

„Ich hatte von der Basis jeder Brust eine große Scheibe, wie einen Kegelstumpf (un tronc de cône) abgeschnitten; wenn diese Resektion erfolgt ist, bleibt nur noch die Spitze des Kegels als kleine Kappe übrig, die dann natürlich auf dem Pectoralis major aufliegt."

Methode von Morestin[1]), Villandre[1]), Passot und Dufourmentel.

Passot beschreibt sein Verfahren in der „Presse médicale" vom 11. März 1925, und zwar einen im April 1923 operierten Fall. Ich gebe im folgenden die deutsche Übersetzung:

„1. Teil: Die Verlagerung der Mamilla.

Man macht genau auf der Pigmentgrenze von Warzenhof und weißer Haut einen circulären Hautschnitt um die Mamilla herum (incision circulaire perimamelonnaire).

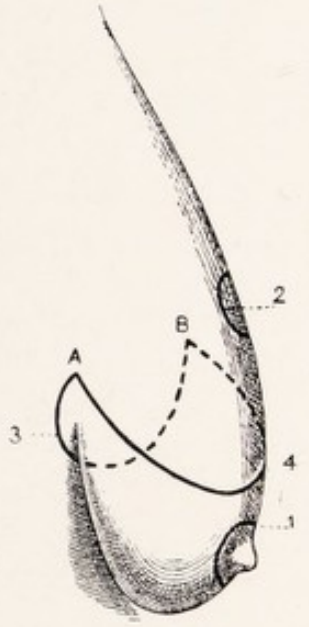

Fig. 1627.

1. circulärer Schnitt um die Brustwarze.
2. circulärer Schnitt auf der Höhe der Markierung.
3. bogenförmiger Schnitt unter der Mamma.
4. Schnitt oberhalb der Brustwarze.

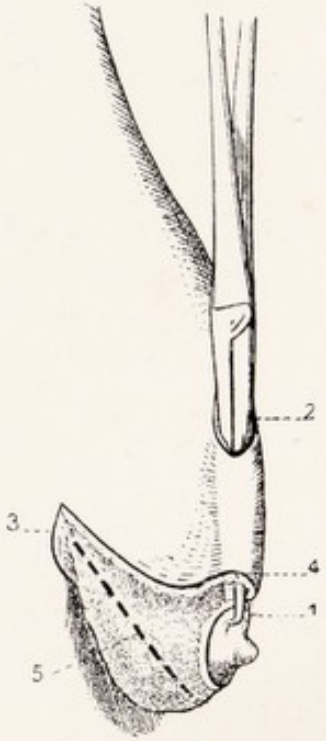

Fig. 1628.

Eine durch den Hautkanal eingeführte Klemme (2) faßt unter der abgelösten Haut die Brustwarze (1). Die Haut zwischen den Incisionen 3 und 4 wurde excidiert. Der untere Pol der Drüse, der unter Linie 5 liegt, wird reseziert.

Fig. 1629.

Lage der Nähte.
1. circulär um die Brustwarze verlaufende Naht.
2. bogenförmige Naht unter der Mamma.

METHODE PASSOT.

(Aus Presse médicale 1925, Seite 317—318.)

In der Höhe der Höllensteinmarkierung macht man eine zweite circuläre Incision, die denselben Durchmesser wie der Warzenhof hat; das auf diese Weise umschriebene Hautstück wird herausgeschnitten.

Dann zieht man direkt tangential am oberen Mamillarrand einen Horizontalschnitt, dessen Enden sich mit einem Bogenschnitt kreuzen, der genau in der unteren Mammafalte liegt.

[1]) Siehe Fußnote und Text auf Seite 751 im Abschnitt „Geschichte", in der Villandre zugleich sagt, daß Morestin lange vorher eine analoge Technik angewandt habe („en suivant une technique analogue").

Die ganze Haut zwischen dem horizontalen und bogenförmigen Schnitt wird herausgenommen und so der untere Drüsenteil freigelegt (mis à nu).

Dann löst man oberhalb der Mamilla die Haut tunnelartig von der Drüse ab und versucht die Mamille durch die so entstandene Höhlung zu ziehen, um sie in die Höhe ihres zukünftigen Platzes zu bringen; hierzu übt man mit einer Kocherklemme oder einer Schlinge wiederholten aber sanften Druck aus; zu heftige Manöver können die Zerrung oder Abschnürung des Milchausführungsganges mit anschließender Gangrän (sphacèle) des Warzenhofes zur Folge haben.

Die so auf die Höhe des kreisförmigen Hautdefektes gebrachte Mamille wird dort durch einen Kranz von Knopfnähten fixiert (couronne de sutures à points séparés).

2. Teil: Resektion des unteren Drüsenpols.

Die Hängebrust verdankt ihre Entstehung dem Mißverhältnis zwischen dem übermäßigen Gewicht der Drüse und der Insuffizienz ihres Halteapparates; daher ist es nötig, ihren unteren Pol zu entfernen, um zu verhindern, daß die Ptose sich wieder einstellt.

Man macht eine schräge Resektion keilförmig auf die Rückseite der Mamma zu, bis in den retromammären Raum hinein. Manchmal, wenn ich einen großen Teil der Drüse resezieren mußte, war ich gezwungen, sehr hoch hinaufzugehen und eine vollkommene hintere Ablösung auszuführen. Aber dies darf nie zu einer tiefen Fixation führen, denn die Verhältnisse zwischen der Hinterseite der Drüse und der Aponeurose des Pectoralis major schienen mir immer normal geblieben, da die Mamma sich nie auf der Thoraxhaut verschiebt, wie schon die Unverschieblichkeit der unteren Mammafalte selbst bei höchstem Grad der Ptose zeigt.

3. Teil: Die Naht.

Die Naht wird in der unteren Mammafalte abwechselnd mit Knopfnähten und Klammern angelegt.

Wirkungen der Operation und Nachbehandlung (suites operatoires):

Während zwei oder drei Tagen bemerkt man eine violette Verfärbung der Mamilla, dann stellt sich die normale Zirkulation wieder her.

Besonders ist das völlige Fehlen von postoperativen Schmerzen hervorzuheben. Zwei Tage nach dem Eingriff können die Operierten aufstehen und herumlaufen, wobei die Brüste durch einen Kompressionsverband gehalten werden; lokale Schmerzempfindungen sind dabei nicht vorhanden.

Die Nähte werden zwischen dem 10. und 12. Tag entfernt; diejenigen an der Mamille werden bis zum 14. Tag belassen.

Ich habe einen einzigen Fall von retro-mammärem Hämatom zu verzeichnen, das sich ohne weitere Komplikationen spontan zurückbildete."

Dem Text sind 3 gute Methodenzeichnungen beigegeben (s. Fig. 1627—1629).

Dufourmentel teilt 1925 auf S. 219 des „Bulletins et mémoires de la société des chirurgiens de Paris" seine Methode mit, die er zum ersten Male 1916 ausgeführt hat, und gibt dort sehr verständliche Abbildungen (s. Fig. 1630—1632).

Photographien der Resultate sind weder in der Arbeit von Passot noch in der von Dufourmentel vorhanden.

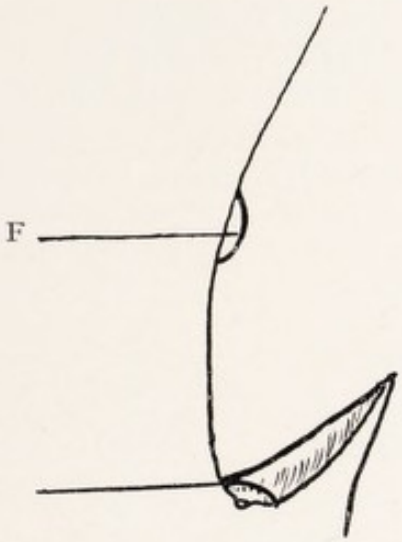

Fig. 1630.

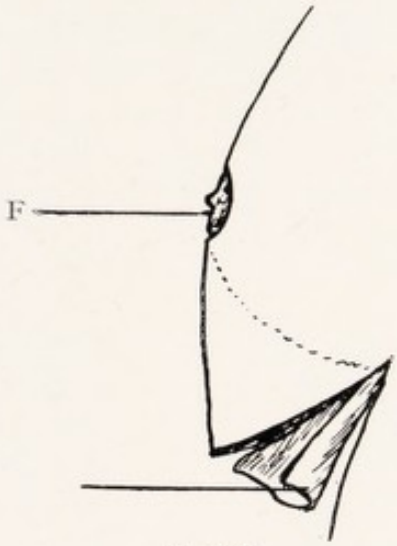

Fig. 1631.

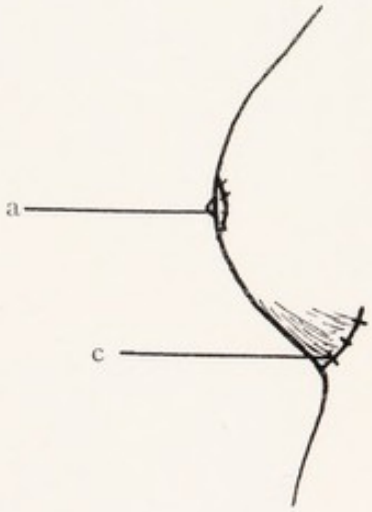

Fig. 1632.

METHODE DUFOURMENTEL.

Aus „Bulletins et mémoires de la société des chirurgiens de Paris", März 1925.

1. Kreisförmige Incision um den Warzenhof (Fig. 1630).
2. Horizontaler oder nach oben konkaver Schnitt, nach rechts und links die Incision zur Ablösung verlängernd (Fig. 1630).
3. Durch diese Lücke breites Ablösen der Haut im ganzen Bereich der Drüse.
4. Circuläre Resektion der Haut auf der Höhe von Punkt F (Fig. 1631), wo die Warze fixiert werden muß, damit der statische und ästhetische Erfolg möglichst vollkommen sei.
5. Lagekorrektur und Fixation der Drüse in ihrer neuen Stellung.
   a) durch Naht der Warze am Umkreis des neuen Fensters (au pourtour de nouveau fenêtre) (Fig. 1631).
   b) durch Resektion der unterhalb liegenden überflüssig gewordenen Hautpartie.
   c) Naht der unteren Wunde nach genauem Adaptieren der Ränder (Fig. 1632).

Methode Lotsch.

Lotsch[1]) beschreibt seine Methode in folgender Weise:

„Wir wissen aus der Anatomie, daß der Warzenhof mit der Mamille vom Drüsenkörper aus mit Blut versorgt wird. Mir ist die Richtigkeit dieser Lehre mehrfach nach operativer Entfernung gutartiger Brustdrüsenadenome bei Männern vor Augen geführt worden. Hier hatte ich die dicht unter dem Warzenhof gelegenen und mit ihm innig verwachsenen Tumoren unter Schonung des Warzenhofes mittels Lappenschnittes von unten her abpräpariert. Im Heilungsverlauf zeigten sich stets Randnekrosen des Warzenhofes.

Von dieser Kenntnis ausgehend habe ich nun bei der weiblichen Hängebrust den Warzenhof rings umschnitten und von der umgebenden Haut getrennt, sodann die bedeckende Brusthaut von einem nach abwärts bis zur unteren Ansatzfalte geführten Hautschnitt aus unter Durchtrennung der oben erwähnten Cooperschen Bänder nach allen Seiten, besonders nach abwärts bis zum Ansatz der Basis mit Messer und Schere scharf gelöst. Nunmehr wird der Drüsen- und Fettkörper der Mamma mit dem in situ gebliebenen Warzenhof in erforderlichem Grade nach aufwärts verschoben. Die Areola verschwindet dabei unter dem oberen Hautrand. Aus den beiden Hautlappen wird genau wie bei der vorher beschriebenen einfachen Hautplastik eine entsprechende Ellipse herausgeschnitten und von unten her vernäht. Zum Schluß wird für die nach oben verlagerte Areola nach entsprechender Verlängerung des Hautschnittes nach oben ein rundes Hautloch geschnitten und der Warzenhof darin ringsherum eingenäht.

Zunächst habe ich die Operation bei einer Frau gelegentlich der Operation einer Sarkommetastase der Sternums gewagt. Der Warzenhof heilte ohne jede Randnekrose ein."

[1]) Lotsch, Fritz, Über Hängebrustplastik. (Vortrag, gehalten in der Berliner Gesellschaft für Chirurgie am 14. Mai 1923). Ref.: Zentralbl. f. Chir. Jg. 50. Nr. 32, S. 1241—1244. 1923.

Eine Zeichnung seiner Methode hat er seiner Mitteilung nicht beigegeben, weder in seiner ersten Publikation, noch in der zweiten. Die Methode hat, ähnlich der von mir zuerst geübten, 1925 publizierten, den Nachteil, daß die Haut unterhalb des neuen Standortes der Mamilla eine senkrechte Narbe aufweist. 1928 gibt Lotsch in der Klinischen Wochenschrift 1928, Nr. 13 an, daß er seine Methode in der von Axhausen ihr gegebenen Vereinfachung ausführe.

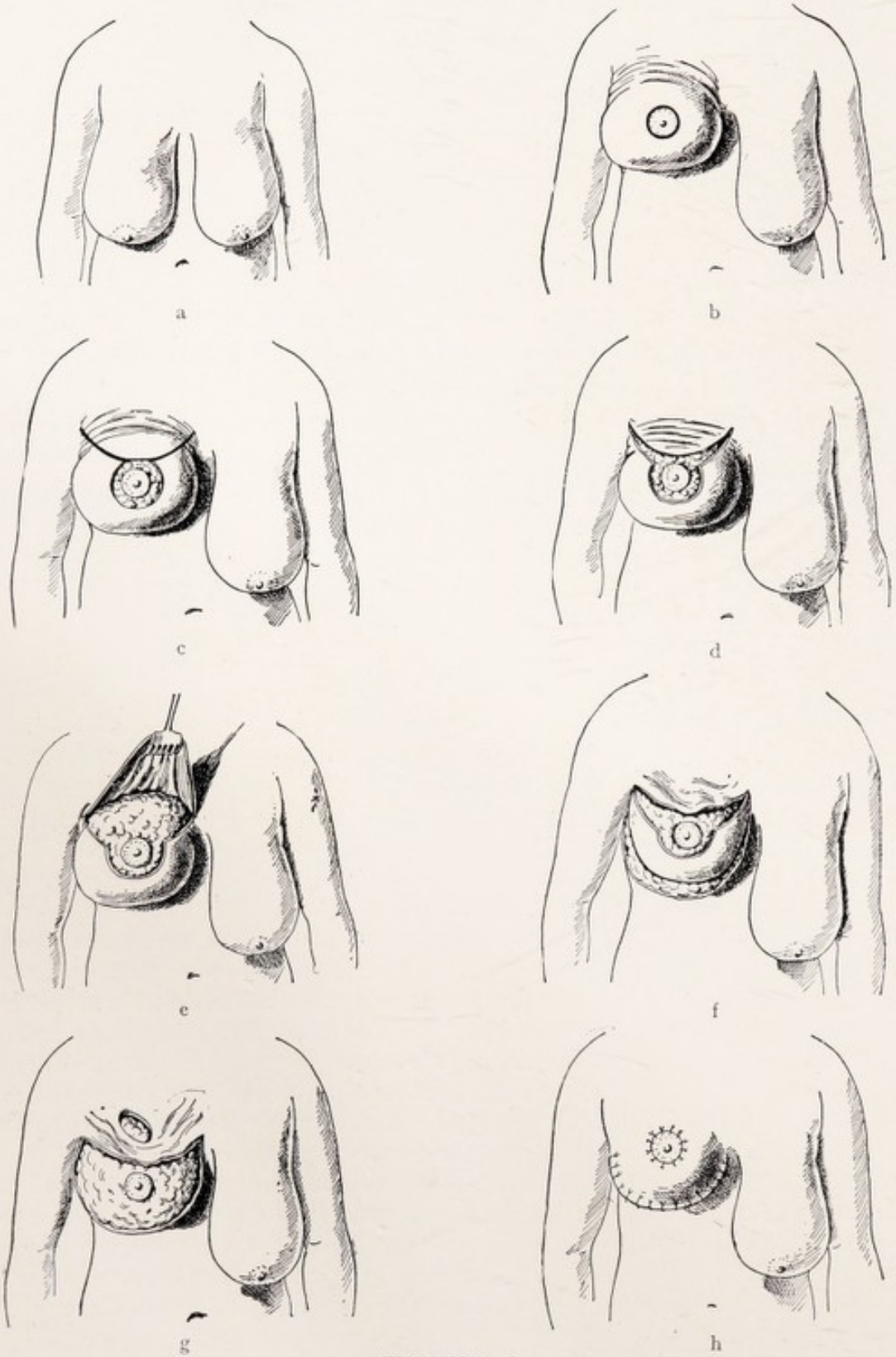

Fig. 1633 a—h.
EINZEITIGE, CIRCULÄRE METHODE IN DER DARSTELLUNG VON AXHAUSEN.
(Med. Klinik 1926, Nr. 38.)

Methode Axhausen.

Axhausen, welcher sich an die Methode von Lotsch anlehnt, vermeidet den senkrechten Schnitt unterhalb des neuen Standortes der Mamilla. Er beschreibt sein Vorgehen in folgender Weise:

„Fig. 1633a—h geben schematisch den Gang der von mir ausgeführten Operation wieder. Ich habe zum Unterschiede von Lotsch Schnittführung und Hautexcision so gewählt, daß die Hautnarbe nachher ausschließlich in das Gebiet der submammären Falte fällt. Nur so erhält man eine wirklich unauffällige Narbenbildung; denn auch die circuläre Narbe am Außenrande

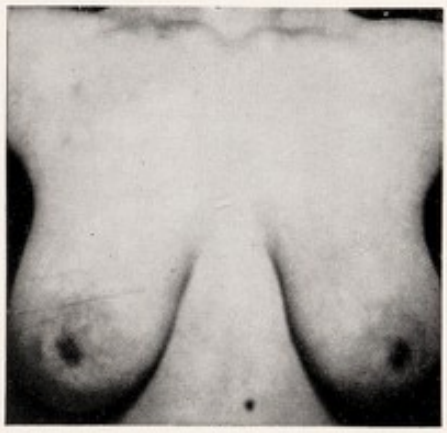

Fig. 1634.

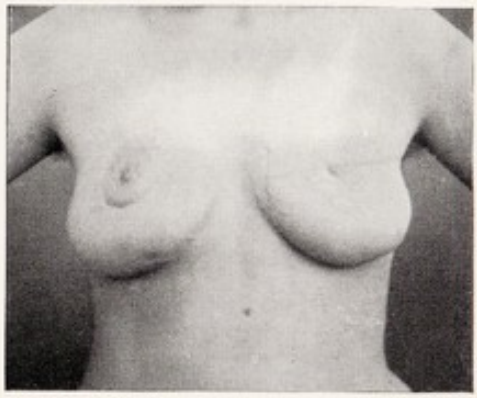

Fig. 1635.

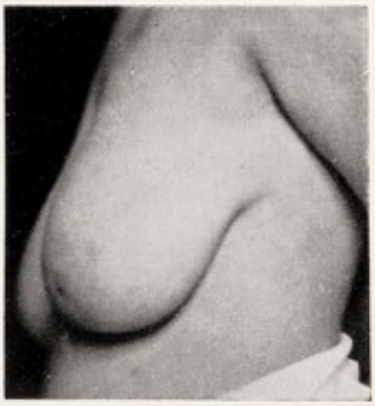

Fig. 1636.

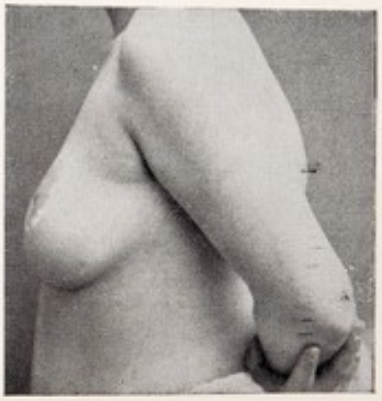

Fig. 1637.

RESULTATE NACH DER VON AXHAUSEN ANGEGEBENEN METHODE.
(Modifikation der Methode von Lotsch, Fälle von Axhausen. Med. Klinik 1926, Nr. 38.)

des Warzenhofes ist infolge der Pigmentation nahezu unsichtbar. Gleichzeitig mit der Umschneidung des Warzenhofes kann eine Verkleinerung vorgenommen werden, was bei den häufigen Fällen übergroßen Warzenhofes ratsam ist. Die Verkleinerung der Mamma selbst führe ich nicht durch Keilexcision herbei, weil ich beobachtet habe, daß nach ergiebiger Keilexcision, wie sie bei starker Hypertrophie nötig wird, die restierende Mamma oft eine unschöne, spitzige, euterähnliche Form annimmt. Ich nehme von der Oberfläche aus so viel fort, wie mir nötig erscheint, schone aber dabei sorgfältig den inneren und äußeren Rand der Drüse wegen der hier eintretenden Gefäße. Weiter halte ich es für notwendig, das Knopfloch nicht rund, sondern schräg-oval, wie in Fig. 1633g angedeutet, anzulegen. Durch den Zug der Mamma nach unten-außen wird nämlich das rund angelegte Loch zu einem häßlich wirkenden Schrägoval (umgekehrt als in Fig. 1633g) verzogen; das wie in Fig. 1633g angelegte Loch wird später durch den Zug der Mamma rund. Schließlich hat es sich mir als zweckmäßig erwiesen, vor der Einnähung des Warzenhofes die Mamma an der richtigen Stelle durch einige Catgutnähte

an der Pectoralisfascie zu fixieren. Auch sonst sind noch manche technischen Kleinigkeiten zu berücksichtigen, deren Darlegung mich aber zu weit führen würde."

Die Fig. 1634—1637 zeigen, was mit dem oben skizzierten Verfahren erreicht werden kann.

Methode Lexer-Kraske.

Über seine erste Methode befindet sich ein Referat im Sitzungsbericht der Naturwissenschaftlich-medizinischen Gesellschaft zu Jena vom 7. Nov. 1912. (Aus Münch. med. Wochenschr. 1912, Nr. 49.) Es heißt dort:

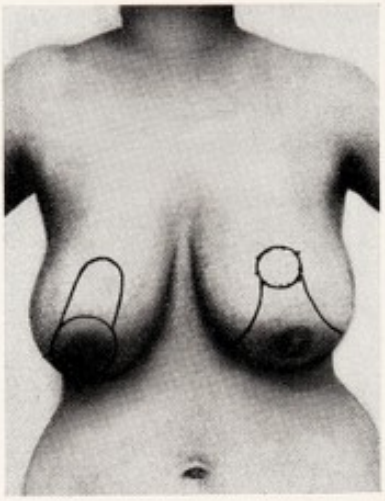

Fig. 1638.
Methode Lexer-Kraske. Schnittführung.
(Aus Kraske, Münch. med. Wochenschr. 1923.)

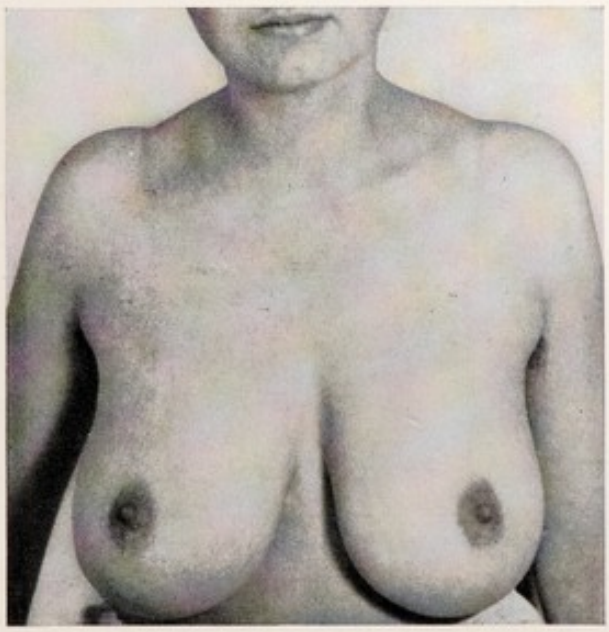

Fig. 1639.
20jähriges Mädchen. Hypertrophische Hängebrust.

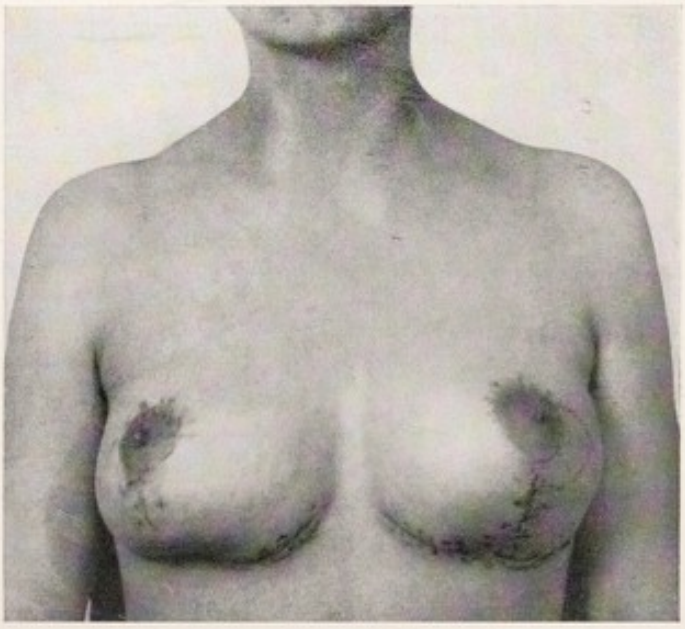

Fig. 1640.
1 Jahr nach der Operation.

(Aus Lexer, Ges. Wiederherstell.-Chir.)

„Herr Lexer stellt ein zwanzigjähriges Fräulein vor mit Hypertrophie beider Mammae. Mit Hilfe zweier von der Mitte der Brustdrüse ausgehender und bogenförmig in die Mammafalte divergierender Schnitte wurde der Überschuß an Haut und Brustdrüsengewebe

entfernt und ein Aufrichten des Mammarestes beim Nähen ermöglicht, so daß die operierte Brust, abgesehen von dem Fehlen der Mamilla, eine vollkommen normale Form hatte."

Über denselben Fall ist dann in derselben Gesellschaft am 16. Jan. 1913 folgendes berichtet:

„Die am 7. November 1912 vorgestellte, damals auf der einen Seite operierte Patientin, wird jetzt geheilt vorgestellt. Die Operation der zweiten Brust war schwieriger wegen der notwendigen Gleichheit der Größenverhältnisse. Nach der Heilung zeigte sich die zuletzt operierte Mamma noch etwas zu groß, so daß durch entsprechende Excision nachgeholfen werden mußte. Aus dem Warzenhof wurden zwei Stücke zur Herstellung von mamillenähnlichen Gebilden beiderseits zur Transplantation mit Erfolg benutzt." (Münch. med. Wochenschr. 1913, Nr. 9.)

Lexer dürfte diese Methode inzwischen verlassen haben zugunsten der zweiten Methode, die er durch Kraske, Münch. med. Wochenschrift 1923, Nr. 21 mitteilen läßt. Dort ist gesagt:

„Oberhalb der Areola wird in der Form eines breiten Hautkegels ein Hautstück bis zur geplanten Höhe des Standortes der Mamilla excidiert. Dann wird die Areola circulär umschnitten, und zu beiden Seiten werden zwei Schnitte bis zur submammären Umschlagsfalte geführt (s. Fig. 1638). Hierauf wird die Areola bis zum geplanten höheren Standort hinaufgezogen und angenäht, und es wird die Hautpartie zwischen den senkrechten Schnitten und ein entsprechender Teil der Brust entfernt."

Im einzelnen beschreibt Kraske die Methode von Lexer wie folgt:

„Lexer legt einen queren Hautschnitt auf die Unterseite der Mamma in die submammäre Falte. Von da aus führt er den Hautschnitt auf beiden Seiten der Brust an den Warzenhof heran. Mamille und Warzenhof werden ringförmig umschnitten. Die seitlichen Schnitte gehen in diesen Ringschnitt über. Dann excidiert er in Streifenform Haut und Subcutis von der umschnittenen Papille nach oben bis an einen Punkt, der dem künftigen richtigen Sitz der Mamille entspricht. Der Hautstreifen hat die Breite des umschnittenen Warzenhofs (s. rechte Brust, auf Fig. 1638 = Abb. 1 des Originals). Jetzt werden Papille und Areola in den oberen Winkel des ausgeschnittenen Streifens hinaufgezogen und mit allen ihnen anhängenden Milchgängen, die das Drüsengewebe hinter sich herziehen, dort befestigt (s. linke Brust auf Fig. 1638 = Abb. 1 des Originals). Nachdem auf diese Weise der größte Teil des eigentlichen Drüsengewebes nach oben gezogen ist, werden zwischen den beiden von der Brustfalte aus aufsteigenden Schnitten die Haut, das oft sehr reichliche subcutane Fettgewebe und — wenn noch notwendig — auch ein entsprechendes Segment der Brustdrüse selbst entnommen. Schichtweise werden die bogenförmigen Schnittflächen von der Tiefe bis zur Haut vereinigt, wobei sich die Mamma sozusagen aufstellt. Sie stützt sich auf die Narbe in der Brustfalte. Dadurch erreicht man die Aufrichtung und Verkleinerung nicht nur durch ein Höherhängen, sondern lediglich durch Stützung mittels der unten zusammengerafften Haut."

Die Unterschiede der Methode von Lexer und der meinigen sind aus meiner obigen Darstellung und Bildern (S. 770 ff.) ersichtlich; außerdem auf S. 800 ff. ausführlich angegeben.

Schreiber operiert zweizeitig. In der ersten Sitzung hebt er mittels semicirculärer Schnittführung und Unterminierung Warze und Warzenhof in die normale Stellung hinauf. In der zweiten Sitzung schneidet er einen Sektor, aus Haut und Drüsengewebe bestehend, ähnlich demjenigen von Lexer, zwischen Vorhof und Umschlagsfalte weg und hinterläßt demgemäß eine senkrechte Narbe zwischen Vorhof und Umschlagsfalte neben den sonstigen, weniger störenden Narben. Er legt also den Frauen eine zweizeitige Operation auf, ohne die senkrechte Narbe zwischen Mamilla und Umschlagsfalte zu vermeiden, die sich bei zweizeitiger Operation umgehen läßt.

Methode Biesenberger.

Biesenberger sucht die Verkleinerung der hypertrophischen Hängebrust bei gleichzeitiger kosmetischer Verpflanzung der Brustwarze auf dem Wege der Resektion der

Außenhälfte der Mamma und Drehung des restierenden unteren Mammapoles mit der an ihm haftenden Brustwarze nach außen und oben zu erreichen. Er beschreibt die Operation (im Zentralbl. f. Chir. 1928, Nr. 38) folgendermaßen:

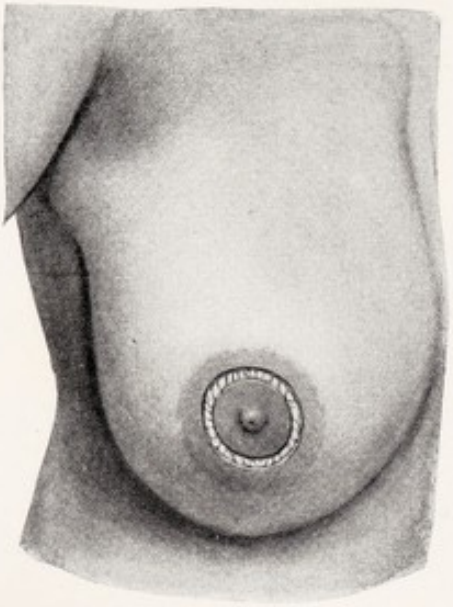

Fig. 1641.

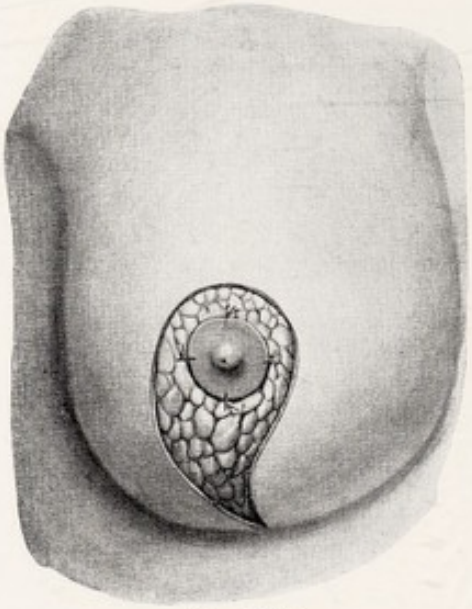

Fig. 1642.

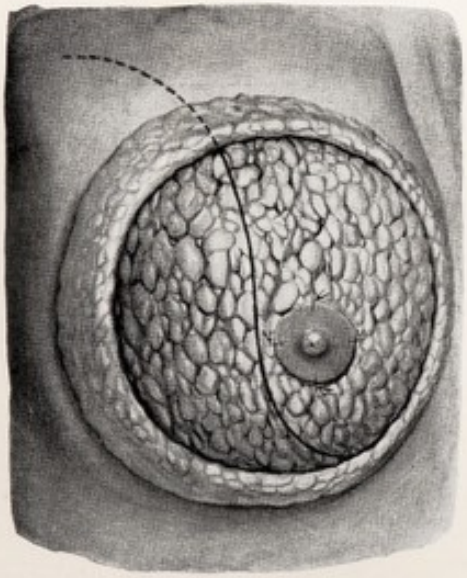

Fig. 1643.

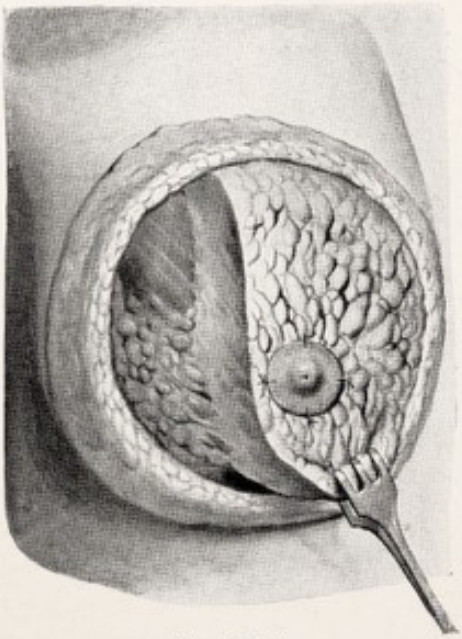

Fig. 1644.

DIE VIER ERSTEN PHASEN DER METHODE BIESENBERGER.

1. „Phase (Fig. 1641). Die Areola wird umschnitten und ihre Ränder mit einigen Knopfnähten an das Parenchym fixiert, damit eine unerwünschte Ablösung vermieden wird.

2. Phase (Fig. 1642). Nun erfolgt in etwa 1 cm Abstand nach außen, die Areola umkreisend, ein bogenförmiger Schnitt, der beiderseits zur Mitte des unteren Brustansatzes spitz ausläuft, und die Excision des zwischen beiden Schnitten liegenden Hautstreifens.

3. Phase (Fig. 1643). Hierauf wird die die Mamma bedeckende Haut von ihrer Unterlage abpräpariert und so weit als möglich nach allen Seiten zurückgeschlagen, bis die ganze Mamma

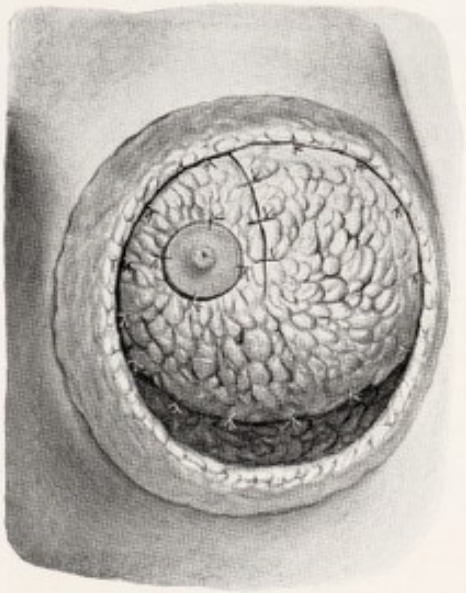

Fig. 1645.

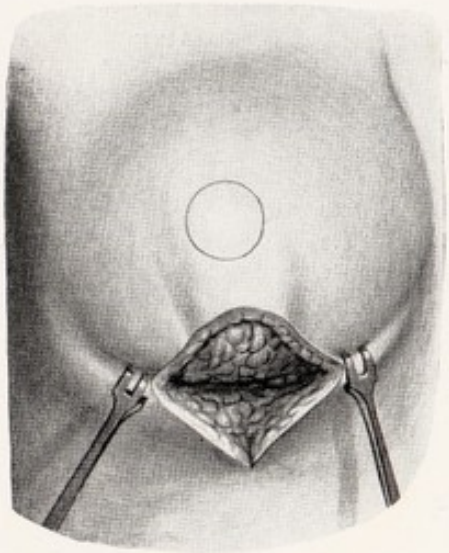

Fig. 1646.

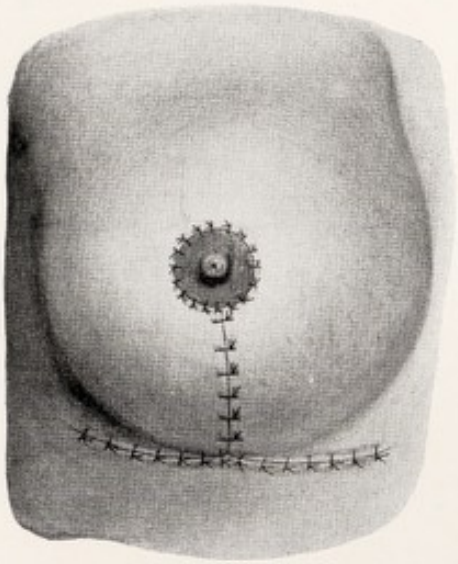

Fig. 1647.

DIE DREI LETZTEN PHASEN DER METHODE BIESENBERGER.

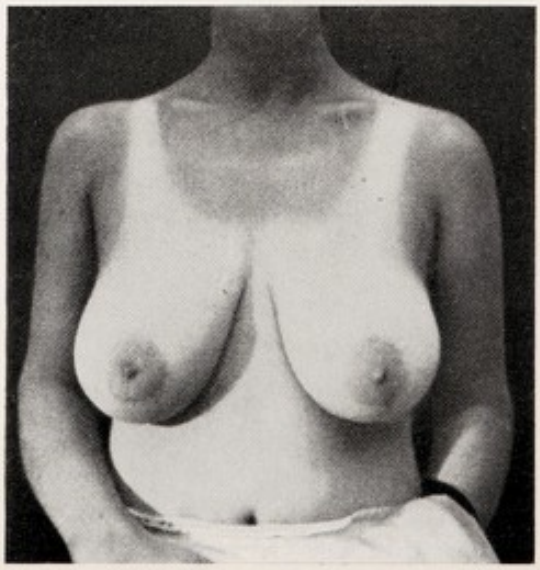

Fig. 1648. Vor der Plastik.

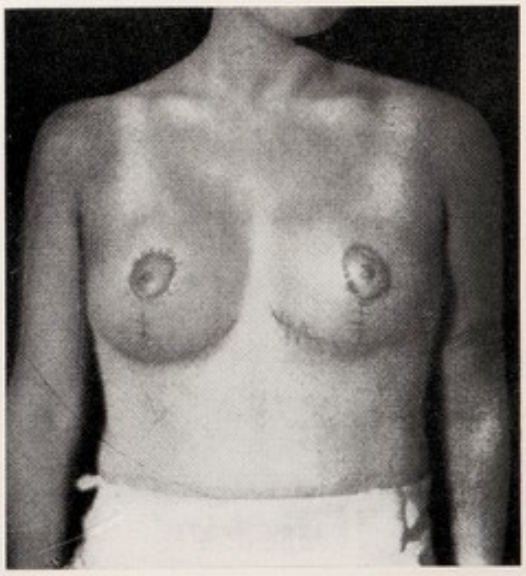

Fig. 1649. Nach der Plastik.

Praktischer Fall von Biesenberger.

von Haut entblößt ist. Das Zurückpräparieren der Haut erfolgt median, um die Blutversorgung zu schonen, in geringerem Ausmaße, an der Außenseite aber bis hinauf zum freien Rand des Pectoralis major.

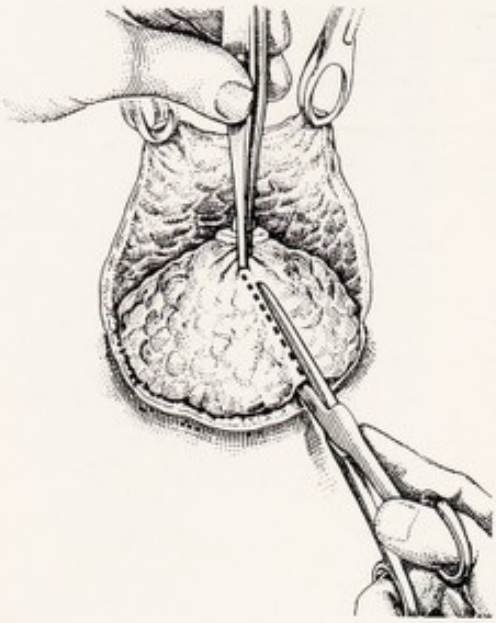

Fig. 1650.

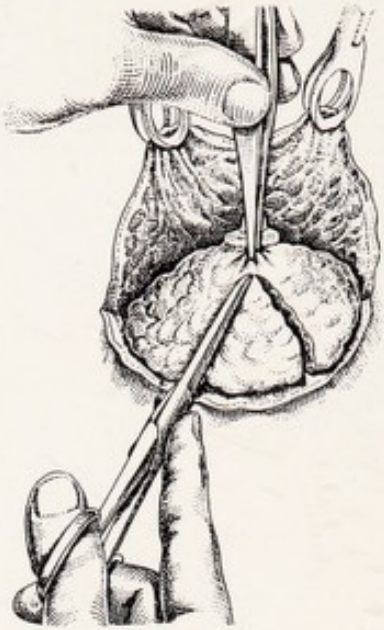

Fig. 1651.

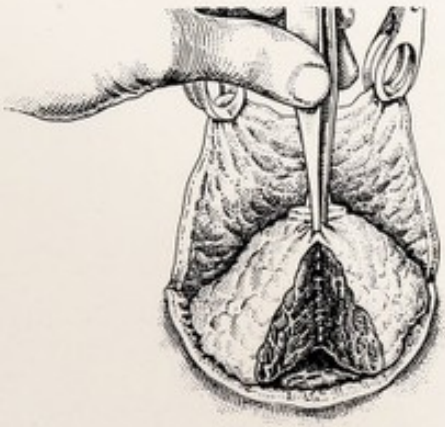

Fig. 1652.

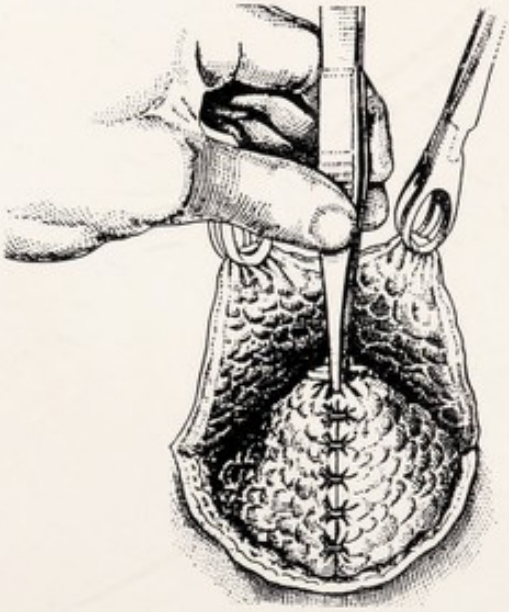

Fig. 1653.

METHODE MORNAUD.
(La Pratique chirurgicale illustré, Prolapsus mammaire 1926.)

4. Phase (Fig. 1644). Resektion der äußeren Hälfte des Mammaparenchyms samt der umgebenden Fettschicht mittels eines S-förmigen Schnittes durch die ganze Dicke des Parenchyms, der in der Höhe der Axilla beginnt und bis unter die Mamilla führt.

5. Phase (Fig. 1645). Drehung der restierenden Hälfte der Mamma, die an ihrem unteren Pol die Areola trägt, nach außen oben und Fixierung des unteren Poles entsprechend der gewünschten Höhe der Mamilla nahe dem oberen Pol des Parenchyms mit mehreren Catgutnähten. Anlegen von Fixationsnähten an der Peripherie der neugebildeten verkleinerten Mamma.

6. Phase (Fig. 1646). Zurückstreifen und Spannen der Haut über der um die Hälfte verkleinerten Mamma. Excision einer kreisrunden Hautpartie zwecks Einnähung der darunter befindlichen Brustwarze.

7. Phase (Fig. 1647). Excision der überschüssigen Haut und Vernähung der Hautwundränder unter leichter Spannung."

Die Fig. 1648 und 1649 zeigen einen Fall von Biesenberger vor und nach der Plastik. Fig. 1649 zeigt konform der schematischen Fig. 1647 die senkrechte Narbe auf offener Haut zwischen Mamilla und Umschlagsfalte, die als Nachteil der Methode zu werten ist.

Methode Mornaud.

Die vier Fig. 1650 bis 1653 zeigen sukzessiv den tortenartigen Ausschnitt aus der Brustdrüse, den Mornaud nach Abpräparieren der Haut macht.

Kombinationen der Methoden Pousson und Verchère.

Holländer verbindet die Methoden von Pousson und Verchère in leichter Modifikation dieser Methoden. Seine Schnittführung ist auf Fig. 1654 angegeben.

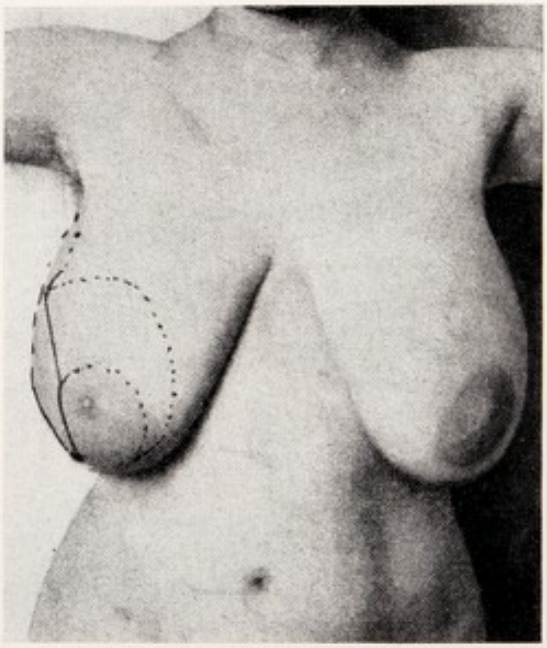

Fig. 1654.

Methode Holländer. Schnittführung.

Originalabbildung aus Deutsch. med. Wochenschr. 1924, S. 1401.

Methode von Erna Gläsmer: In ähnlicher Weise wie Holländer verfährt E. Gläsmer. Fig. 1655 zeigt die Schnittführung und die Anlage der Nähte, Fig. 1656 die fertige Naht. Die Methode eignet sich zur Korrektur leichterer Fälle. Die Fig. 1657 und 1658 zeigen einen nach dieser Methode operierten Fall.

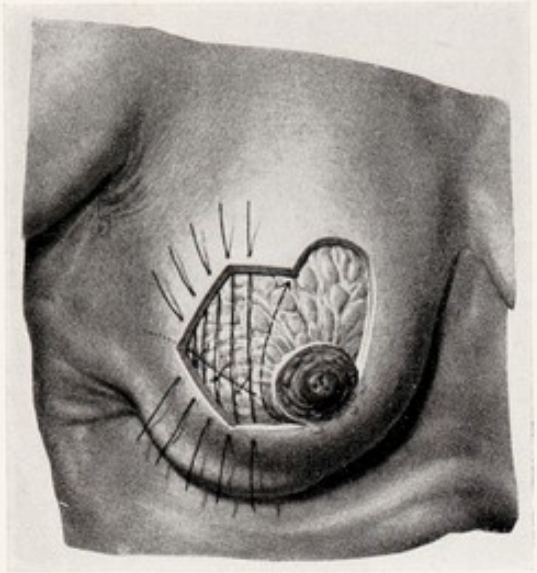

Fig. 1655.
Schnittführung und Anlage der Nähte.

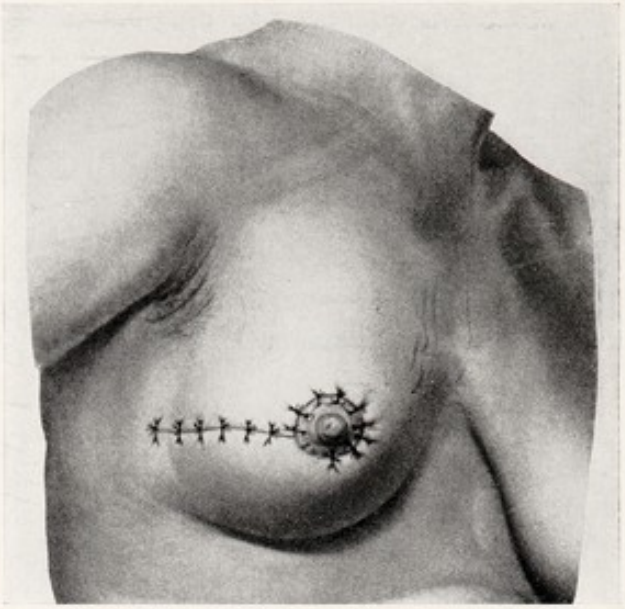

Fig. 1656.
Hautnaht.

Methode Erna Gläsmer.

(Aus Gläsmer: Die Formfehler u. plast. Operationen der weiblichen Brust 1930).

Anhangsweise sei mitgeteilt, daß von seiten eines amerikanischen Autors, Thorek[1]), bei hypertrophischer Hängebrust nach Ausschälung der Brust von einem submammären Schnitt aus bis auf einen kleinen Rest, die Losschneidung der Warze und des Warzenhofes und deren freie Überpflanzung an eine höhere Stelle gemacht worden ist.

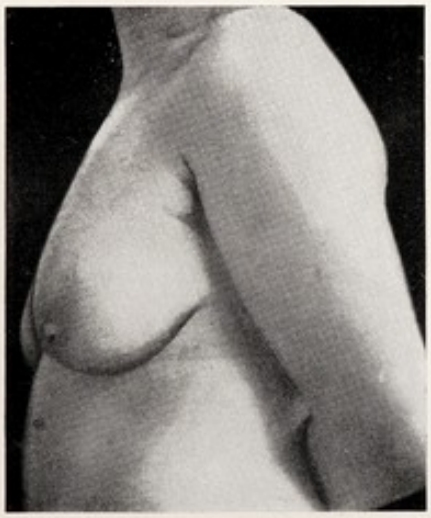

Fig. 1657.
Vor der Operation.

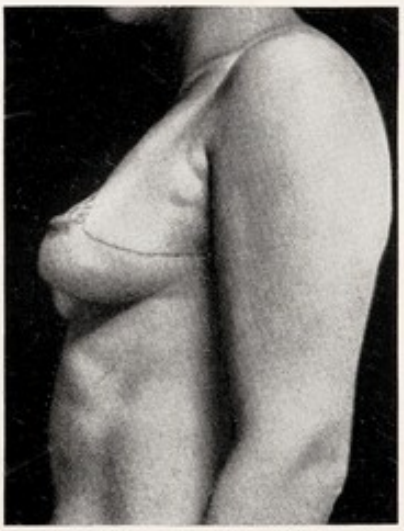

Fig. 1658.
Nach der Operation.

Nach der Methode von Gläsmer operierte hypoplastische Hängebrust.

(Fall von E. Gläsmer).

Die Methode ist insofern von Interesse, als sie zeigt, daß eine Anheilung unter solchen Verhältnissen erfolgen kann. Sie dürfte aber für die praktische Ausführung kaum in Betracht kommen, da sie in den meisten Fällen den biologischen Anforderungen nicht Rechnung trägt, da sämtliche Milchgänge ihre natürlichen Ausgänge verlieren. Ihre

[1]) Possibilities in the reconstruction of the human form in New York med, Journal and med. Record for November 15, 1922.

Anwendung wäre allenfalls zulässig, wenn es sich um Frauen jenseits des Klimakteriums handelt. Im übrigen verweise ich darauf, daß Lexer 1913 bereits die erfolgreiche freie Transplantation von Teilen der Areola auf die normalen Stellen der Brust mitgeteilt hat (s. S. 751).

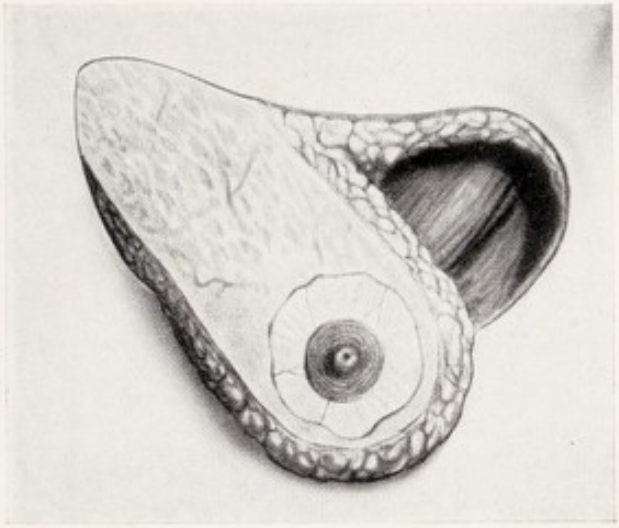

Fig. 1659.
Die sorgfältig präparierte Cutisbrücke auf dem Stiele der Mamille.
Man sieht deutlich den Circulus venosus areolae und radiär von der Brustwarze abgehende Venen.
(Aus Schwarzmann, Der Chirurg, 2. Jahrg., H. 20.)

Selbstverständlich wird es unser Bestreben sein müssen, die Korrektur der mittelhochgradigen und hochgradigen Hängebrust in einer Sitzung auszuführen, unter der Voraussetzung, daß die Methode einen ähnlichen Grad von Sicherheit bietet, wie die von mir oben angegebene zweizeitige, semicirculäre Methode.

In dieser Richtung bewegt sich das Vorgehen von Schwarzmann, der in Fortbildung meiner Methoden für die Ernährungsbrücke der Mamilla und Areola gleich mir die Haut hinzunimmt, jedoch unter Abpräparierung der Epidermis. Dadurch dürfte es in der Regel möglich sein, die Plastik in einer Operation auszuführen. Die Fig. 1659 zeigt sein Vorgehen (s. Schwarzmann in „Der Chirurg", 1930, H. 20, S. 939). Schwarzmann zeigt 2 gute Erfolge bei mittelschweren Fällen. Meine bisherigen Nachprüfungen sprechen für die Modifikation meiner Methode durch Schwarzmann.

Wählt man die Modification meiner Methode durch Schwarzmann, so fällt natürlich die Einlage von Billrotbatist fort.

b) Leichtere Fälle von Hängebrust.

In leichteren Fällen von Hängebrust sind folgende Methoden angewandt worden:

α) Brustverkleinerung resp. Hebung von der Achselhöhle aus (Morestin).

β) Brustverkleinerung von einem subareolären senkrechten Schnitt aus (Dartigues).

γ) Isolierte Hebung von Warze und Warzenhof durch supra-areoläre Hautexcision.

Methode von Morestin.

α) Brustverkleinerung resp. Hebung von der Achsel**höhle** aus (Morestin). Leichte Fälle von Mammahypertrophie sind schon relativ früh von französischer



Fig. 1660.
Knopflochförmiger Ausschnitt in der Achselhöhle (boutonnière axillaire) von Morestin; Bild von Dartigues.

Publikation von Morestin: „De l'ablation estéthique des tumeurs du sein" in „Bulletins et memoires de la société de chirurgie", Paris **1903**, Tome 29, p. 562 u. f.
Publikation von Dartigues: Archives franco-belges de chirurgie, Bd. 28, 1925).

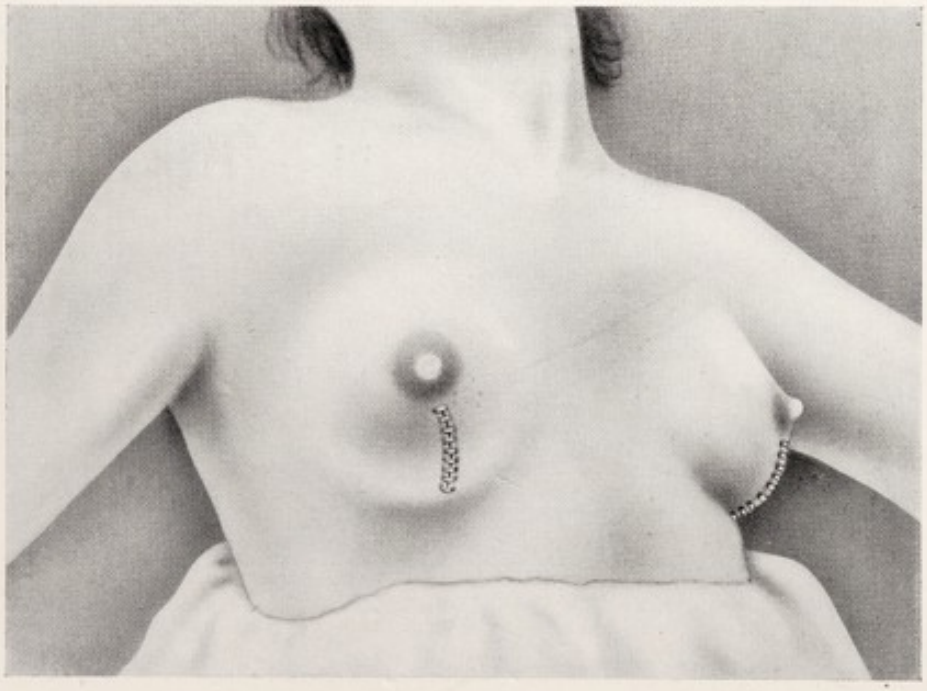

Fig. 1661.
Naht nach Vertikalschnitt unter dem Warzenhof (Dartigues).

METHODE DARTIGUES.
(Aus Archives franco-belges de chirurgie, Bd. 28, 1925).

Seite behandelt worden. So hat Morestin 1903 in einem Vortrag „De l'ablation estéthique des tumeurs du sein" in den Bulletins et memoires de la société de chirurgie Paris 1903, Tome 29, p. 562 u. f. die Entfernung eines Tumors aus der Brust mitgeteilt. Er macht nämlich nach einer Darstellung von Dartigues in den Archives franco-belges de Chirurgie, Bd. 28, 1925, eine Incision im behaarten Teile der Achselhöhle, untertunnelt die Haut zwischen dieser Incision und dem gutartigen Tumor, umschneidet diesen subcutan und zieht ihn durch den Tunnel hindurch aus der axillären Incision heraus. Er selbst beschreibt seine Methode, wie folgt:

„Man hat sich schon lange damit beschäftigt, bei Frauen den erheblichen Nachteil einer sichtbaren Narbe der Brust zu vermeiden. Gaillard, Thomas, D. Mollière, Quénu und viele andere Chirurgen haben sich der Furche unterhalb der Brust bedient; Bröse (Berlin) empfahl noch diesen Weg im Dezember 1902 in einer Mitteilung vor der Medizinischen Gesellschaft.

Die Technik wurde bereits der Anatomischen Gesellschaft in der Presse médicale (11. 10. 02) und auf dem letzten französischen Chirurgenkongreß (1900) — mit Krankenvorstellung — auseinandergesetzt.

Es handelte sich aller Wahrscheinlichkeit nach um ein Adeno-Fibrom. Die Geschwulst nahm die obere und innere Partie der Brust ein und saß nach innen von einer Vertikalen, die durch die Brustwarze gezogen wird. Es war klar, daß eine direkte Incision eine unschöne Narbe hinterlassen hätte. Die Beweglichkeit des Adeno-Fibroms, seine derbe Konsistenz, die ein gutes Fassen mit ziehenden Instrumenten gestattete, seine gute Abgrenzung, die seine völlige Einkapselung anzeigte, veranlaßten den Autor, eine Extraktion durch ein axilläres Knopfloch (boutonnière axillaire) zu machen. Operation am 8. 11. 1903, Austritt aus dem Krankenhaus am 16. desselben Monats."

Eine Abbildung hat Morestin nicht gegeben, doch existiert eine Abbildung seines Verfahrens, welche Dartigues gezeichnet und in Archives franco-belge de chir., Bd. 28, No. 1, veröffentlicht hat. (Siehe Fig. 1660.)

β) Brustverkleinerung von einem senkrechten subareolären Schnitt aus (Dartigues). Dartigues gibt auch eine eigene Schnittführung an, und zwar im Gegensatz zu Girard, der vor einem horizontalen, submamillären Schnitt die störenden Gewebe zu entfernen sucht, den Vertikalschnitt unter dem Warzenhof (s. Fig. 1661), der natürlich eine vertikale, subareolare Narbe gibt.

γ) Isolierte Hebung von Warze und Warzenhof durch supra-areolare Hautexcision. Die Verlagerung von Warze und Warzenhof nach oben wird durch eine kleine, isolierte, d. h. von der Hauptstelle der Operation völlig getrennte Plastik bewirkt, die ich, obwohl sie in ähnlicher Weise im innigen Zusammenhang mit der supramamillären Excision wohl schon von Pousson u. a. ausgeführt ist, der größeren Deutlichkeit wegen 1925 beschrieben habe und auch hier unter Beigabe einer kleinen Illustration kurz skizzieren möchte (Fig. 1662 u. 1663).

Der Warzenhof wurde oben halbkreisförmig umschnitten. Tangential zum Warzenhof wurden zwei Parallelschnitte einige Zentimeter nach oben und ein wenig in medialer Richtung geführt, die sich an dem geplanten neuen Standort der Warze bzw. des Warzenhofes halbkreisförmig vereinigt. Das so umschnittene Hautstück wurde entfernt. Hierauf wurde der obere Pol des Warzenhofes an den entsprechenden Punkt des oberen

Halbkreises, also am neuen Standort, angenäht und dann beiderseits die korrespondierende Naht gemacht, indem jeder der beiden verschieden langen Wundränder in die gleiche Anzahl Teile geteilt wurde und die entsprechenden (korrespondierenden) Punkte miteinander vernäht wurden. Fig. 1662—1663 zeigt die Methode in drei Phasen und Figur

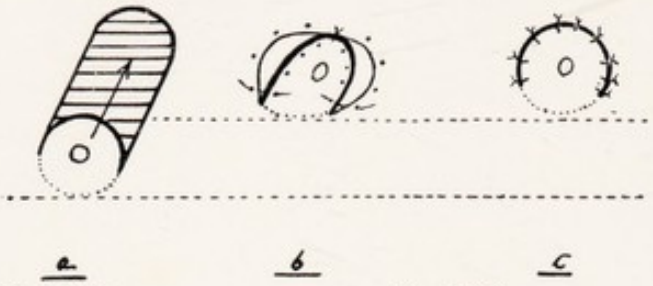

Fig. 1662. Fig. 1663.

ISOLIERTE VERLAGERUNG DER WARZE UND DES WARZENHOFES.

Zeichnung von J. Joseph.

a Schnittführung. Die Schraffierung bezeichnet den Umfang der Hautexcision. b Der Warzenhof nach oben gezogen und mit einer Naht befestigt. Die Ein- und Ausstichstellen für die korrespondierende Naht durch Punkte angedeutet. c Die vollständige korrespondierende Naht.

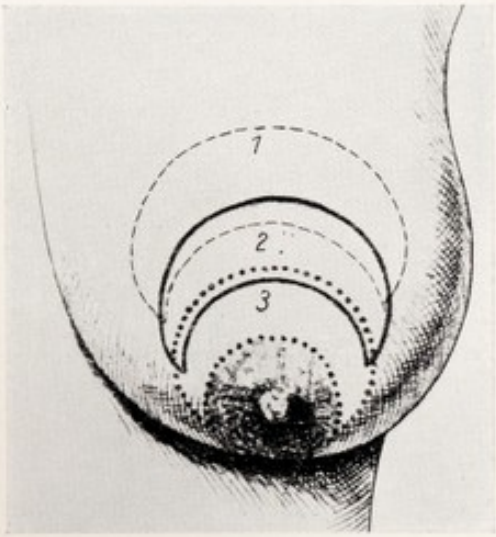

Fig. 1664.

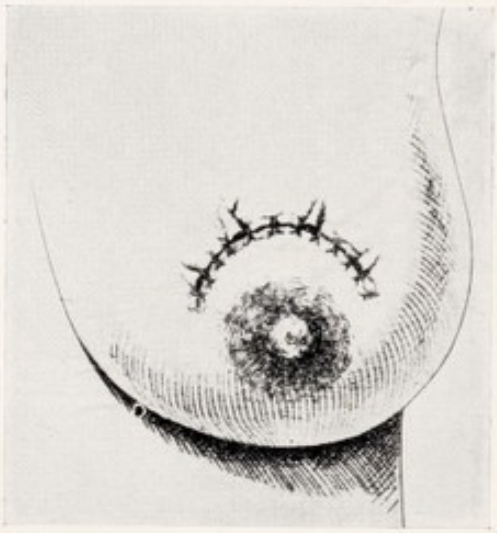

Fig. 1665.

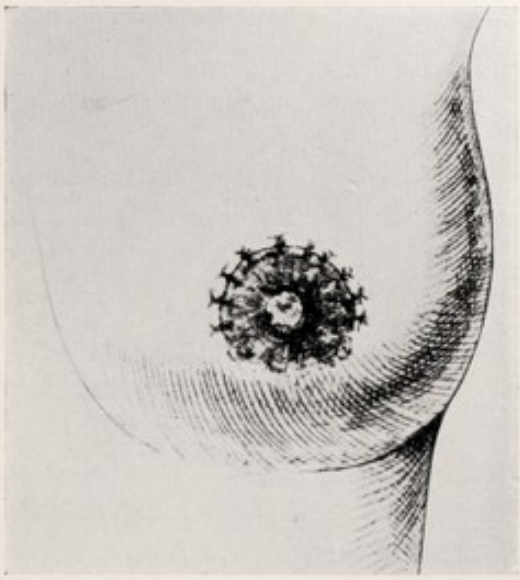

Fig. 1666.

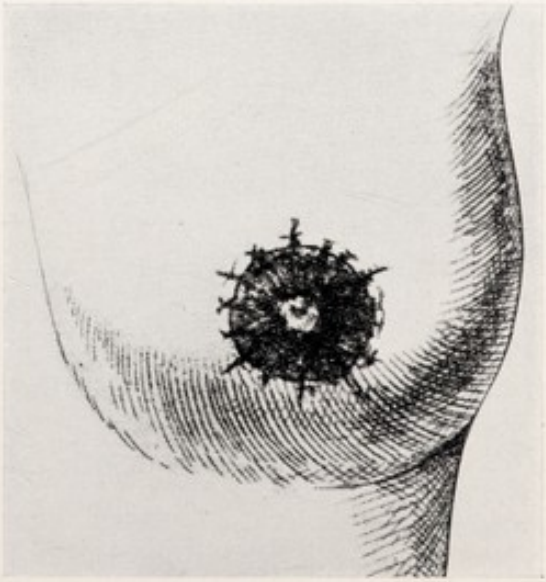

Fig. 1667.

METHODE DER MADAME NOËL.

(Med. Welt, 1928, No. 28.)

1620—1622 ihre Durchführung schematisch. So konnte die Brustwarze mit ihrem Hof um mehrere Zentimeter verlagert werden, ohne daß eine Hautnekrose zu befürchten war. Der Erfolg war zufriedenstellend.

Madame Noël (Paris) sucht die Hebung etappenweise zu erzielen, statt des sonst geübten einzigen Ausschnittes.

Der erste Ausschnitt liegt in einiger Entfernung oberhalb der Areola, der zweite etwas tiefer (zweite Operation) und der dritte grenzt an die Areola heran (s. die Fig. 1664—1667). Aus Furcht vor Nekrosen schneidet sie nie einen Vollring aus. Die kleinen Falten an der Areola exzidiert sie in üblicher Weise.

Cesari macht die Ausschnitte vor der Hauptnaht — ein Verfahren, das kaum besondere Vorteile bietet (s. die Bilder 1. Phase, 2. Phase, 3. Phase in den Fig. 1668—1670).

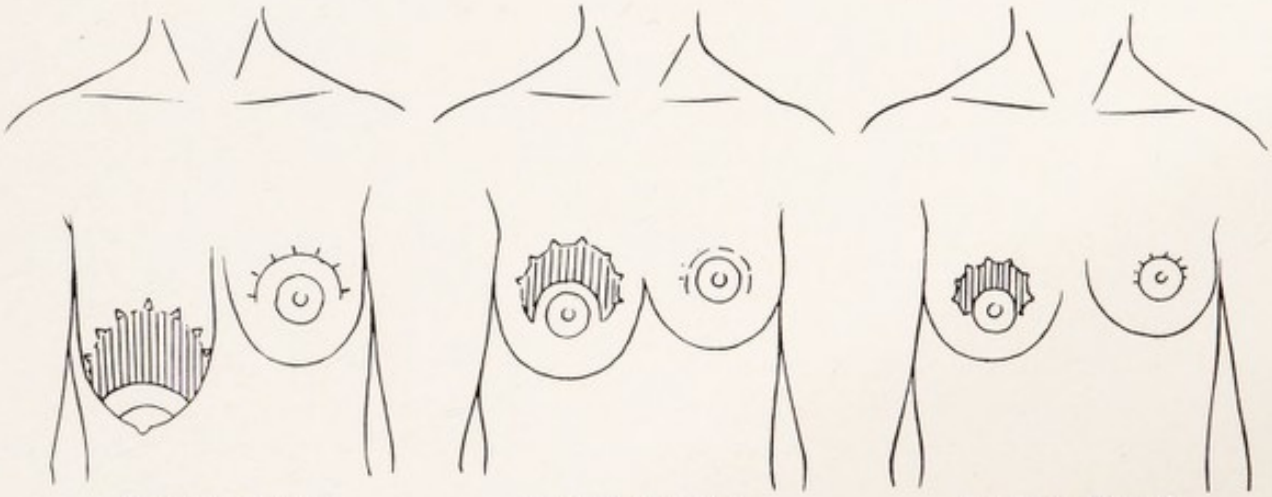

Fig. 1668. Phase 1. Fig. 1669. Phase 2. Fig. 1670. Phase 3.

METHODE NOËL IN DER MODIFIKATION VON CESARI.

(Aus Bullettino della scienze mediche, Serie X, vol. V, 1927.)

Weinhold hat zwecks Verkleinerung der Brust neben einem semilunaren Schnitt am oberen Rande des Vorhofs drei radiäre Incisionen gemacht und von diesen aus die Brust verkleinert. Während die semilunare Incision eine unauffällige Narbe hinterläßt, sind die drei radiären in der nächsten Umgebung des Vorhofes doch auffallend.

Einiges zur Unterscheidung der Technik und zur vergleichenden Bewertung der mit den genannten Methoden erreichten und erreichbaren Resultate.

Die Ablatio, die früher gelegentlich bei sehr großer Mammahypertrophie vereinzelt ausgeführt wurde, gehört jetzt wohl der Geschichte an und dürfte kaum jemals indiziert sein, solange es sich um Frauen handelt, welche nur 2 Brüste haben. Hat eine Frau aber 3 oder, wie die Fig. 1554 zeigt, 4 Brüste, so ist die Entfernung der

überzähligen Brüste nicht nur zulässig, sondern sogar das einzig gegebene Verfahren, da begreiflicherweise die so mißgestalteten Frauen wegen der Ähnlichkeit mit tierischen Verhältnissen die Entfernung der überzähligen Brüste dringend wünschen.

Mit den oben genannten Methoden hat mein Vorgehen eine gewisse Ähnlichkeit, unterscheidet sich aber in anderen Punkten erheblich von ihnen. Mit Pousson, Michel, Passot resp. Dehner, Holländer, Gläsmer und Lexer ziehe ich nach supraareolärer Hautexcision die Warze samt dem Warzenhof und fast die ganze übrige Drüse in die Höhe bis zur normalen Stelle, vermeide aber planmäßig den kreisförmigen, percutanen Schnitt wegen Nekrosengefahr. Während Lexer die Weichteile, welche zwischen den beiden von den Seiten der Areola nach der Umschlagsfalte der Brust herabziehenden Schnitte liegen, nämlich die Haut nebst Unterhautfettgewebe, gegebenenfalls auch ein entsprechendes Segment der Brustdrüse ausschneidet und dann die Wundränder in senkrechter Richtung zusammennäht, operiere ich zweizeitig und lasse in der ersten Operation den bezeichneten Hautbezirk planmäßig unberührt, um für die Warze und den Warzenhof und die ganze Brustdrüse eine verläßliche häutige Ernährungsbrücke zu haben. Ich entferne erst in der zweiten Operation — nach sicherer Einheilung von Warze und Warzenhof und fast der ganzen übrigen Brust an der höheren Stelle — den störenden Überschuß an der unteren Brustpartie mittels submammären Hautschnittes nach Thomas und Girard und eines entsprechenden vorderen Parallelschnittes (s. Fig. 1569). Schwarzmann wählt einen praktischen Ausweg. Er überpflanzt den Vorhof und die Mamilla mit der von mir verlangten Hautbrücke, aber ohne Epidermis, die vorher abgetragen wird (s. Fig. 1648) und ermöglicht dadurch, die Operation in der Regel einzeitig auszuführen.

Die Methoden von Pousson und Verchère dürften für sich allein genommen, verlassen sein. Ich habe gelegentlich auch den End-Erfolg der supramammären Schnittführung gesehen, der unbedingt als höchst unzulänglicher Erfolg gewertet werden muß. Es war leider nicht möglich, die Patientin zu photographieren. Ihre Kombinationen (Methoden von Holländer und Erna Gläsmer) eignen sich für leichtere Fälle. In mittelschweren Fällen sind sie nach meinem Empfinden kosmetisch unzureichend. Die Mamilla steht zu stark nach außen, die Brüste hängen zu tief herunter, und es entsteht eine relativ große laterale, horizontal verlaufende Narbe auf offener Haut, nicht in der Falte. In schweren Fällen ist sie gänzlich ungeeignet, wie die in Fig. 1674 abgebildete Patientin zeigt, die von geübter Hand nach der Methode von Holländer operiert wurde. Sie weist, abgesehen von der zu geringen Verkleinerung und Hebung noch eine große horizontale Narbe lateral von der Areola und mitten auf der Haut, entfernt von der Umschlagsfalte, auf.

Die Methode von Morestin und Guinard, die diskusartige Resektion von der Umschlagsfalte und Brust aus, dürfte bei zu weit hervorstehenden Brüsten am Platze sein.

Die Methode von Lotsch und die erste Methode von J. Joseph (publiziert im Jahre 1925) können zwar gute Resultate zeitigen, haben aber den Nachteil, daß nach der Operation in dem subareolären Hautbezirk der Mamma eine resp. zwei senkrechte Narben zurückbleiben, die immerhin, da sie nicht in natürlichen Falten liegen, störend wirken können. Ähnliches gilt von den Methoden von Lexer und Biesenberger (s. Fig. 1638—1649), Schreiber und Dartigues (Fig. 1661).

Die senkrechten Narben unterhalb der Areola werden ganz vermieden bei der zuerst im Jahre 1925 von den französischen Chirurgen Passot und Dufourmentel beschriebenen, aber von Villandre zuerst im Jahre 1911 ausgeführten sog. Knopf-

lochmethode, die in Deutschland von Axhausen und J. Joseph fast gleichzeitig, unabhängig voneinander angewandt wurden. Sie ergibt die besten kosmetischen Resultate.

Passot, Lotsch und Axhausen operieren einzeitig, J. Joseph operiert in mittelschweren und schweren Fällen zweizeitig, um Nekrosen mit größter Wahrscheinlichkeit zu vermeiden.

Die zweizeitig-semicirculäre, zweite Methode von J. Joseph mit Knopfloch- und Tunnelbildung aus dem Jahre 1927 eignet sich auch für ganz schwere Fälle, da sie neben der kreisförmigen Excision am Orte des idealen Sitzes der Mamilla, etwa 6 cm tiefer, bis zur Areola hin, eine ungefähr viereckige Hautexcision vorsieht, neben einer ausgiebigen submammären Excision der überschüssigen Gewebsteile.

Nicht für hochgradige, wohl aber für mittelschwere Fälle eignet sich die Brusthebung durch senkrechten Schnitt von der Axillarlinie aus nach J. Joseph.

Was die Frage des Circulärschnittes betrifft, so muß man zwei Arten unterscheiden, den Circulärschnitt entfernt von der Areola und den Circulärschnitt genau an der Vorhofgrenze (die circumareolare Schnittführung).

Kausch hat den Circulärschnitt entfernt von dem Vorhof bei derselben Patientin auf einer Brust einzeitig, auf der anderen Brust zweizeitig gemacht. — Bei der einzeitigen Operation hat Kausch schwere Nekrosen erlebt und durch Publikation dieser Tatsache sich das Verdienst erworben, auf die Gefahren der einzeitigen kreisförmigen perkutanen Schittführung aufmerksam gemacht zu haben. Beim zweizeitigen Circulärschnitt auf der anderen Brust hat Kausch einen relativen Erfolg erzielt: die Verkleinerung der Brust bei Erhaltung der Laktationsmöglichkeit. Aber auch die zweizeitige Anwendung des entfernt von dem Vorhof geführten Circulärschnittes ist wegen der häßlichen Narben mitten auf der Brusthaut nicht zu empfehlen (s. Fig. 1672).

Den einzeitigen (circum-areolären) Circulärschnitt wenden an: Villandre, Passot, Dufourmentel, Lexer, Lotsch und Axhausen.

Holländer hat ihn 1912 empfohlen, aber später wegen der mehrfach beobachteten Nekrosen davon abgeraten. Man geht in der Annahme nicht fehl, daß auch andere Chirurgen derartige Unglücksfälle erlebt, oder davon gehört haben.

Auch mir scheint der circumareoläre, einzeitige, auch in seiner unteren Hälfte percutan durchgeführte Schnitt wegen gelegentlich aufgetretener Nekrosen bedenklich, zumal ich kleinere Randnekrosen auch dann beobachtet habe, wenn der Hautstiel einmal etwas schmäler von mir geschnitten wurde. — Ich rate daher zu meiner zweizeitigen, semicirculären Schnittführung — in der oben gegebenen Darstellung —, die ohne Nekrosengefahr ausgeführt werden kann.

Indessen scheint mir der Versuch einer modifizierten circumareolären Schnittführung von Schwarzmann, nämlich in einer Operation den oberen Halbkreis percutan, den unteren nur superfiziell bis auf die Cutis zu führen und die Epidermis abzutragen, der Nachprüfung wert, weil er die Aussicht bietet, die Plastik mit annähernd gleicher Sicherheit in der Regel in einer Sitzung durchzuführen.

Daß bei der übergroßen Areola ihre äußere Zone fortgenommen wird, ist selbstverständlich. Die bedeutend kleinere Brust braucht natürlich eine entsprechend kleinere Areola, ein Punkt, der wohl von den meisten Operateuren beachtet ist (s. auch die Fig. 1587, 1588; ferner Fig. 1559, 1560).

In mittelschweren Fällen kann mit besonderem Nutzen auch die Brusthebung durch senkrechten Schnitt in der vorderen Axillarlinie und folgende starke Verschiebung der Wundränder (3. Methode v. J. Joseph s. S. 780 und 781) angewandt werden.

In leichten Fällen kann die isolierte Hebung der Mamilla plus Warzenhof (s. Fig. 1663) zum Ziel führen.

Komplikationen.

Eiterungen. In der Regel erfolgt Heilung per primam. Tritt nach der Operation Fieber auf, so öffne man an der geröteten oder schmerzhaften Stelle eine Reihe von Fäden. Das Fieber pflegt zu verschwinden und der Heilungsverlauf wird normal. — Doch ist dies nicht immer der Fall. In einem von anderer Seite operierten Falle wollte das Fieber nach der Entfernung aller Nähte nicht verschwinden. In diesem Falle habe ich zunächst eine umfangreiche Ätzung mit 10%iger Argentumlösung ausgeführt und als auch diese noch nicht zur völligen Entfieberung führte, einige Tage später den ersten Teil der zweiten Operation, die Durchtrennung der senkrechten Ernährungsbrücke der Mamilla mittelst des unteren semicirculären Schnittes ausgeführt. Dadurch wurde die Nachbehandlung erheblich erleichtert und es trat nunmehr vollständige Entfieberung ein. Der zweite Teil der zweiten Operation ist in solchen Fällen erst nach etwa zwei Monaten, nach genügender Kräftigung der Patientinnen ausführbar.

Nekrosen. Nekrosen der Mamilla habe ich bei Ausführung meiner Methoden nicht erlebt. Sie kommen aber bei anderen Methoden relativ häufig vor. Holländer sagt, es seien ihm über 25 Nekrosen der Mamilla bekannt geworden. Aber auch umfangreichere Nekrosen sind beobachtet. Ich erwähnte bereits den in dankenswerter Weise von Kausch mitgeteilten Fall, desgleichen verweise ich auf Fig. 1671.

Unzureichende Erfolge und Mißerfolge.

Ein Mißerfolg ist bei meiner Methode meines Wissens bisher nicht vorgekommen. — Bei anderen Methoden sind sowohl sehr unzureichende Erfolge wie Mißerfolge zu konstatieren.

Einen unzureichenden Erfolg nach der Methode von Holländer zeigt Fig. 1673. In diesem Fall ist die Kombination von Pousson und Verchère (Holländer) von geübter Hand ausgeführt worden. Das Resultat war eine Hebung und Verkürzung der Brust. Die Brust blieb aber sehr breit und wies auf offener Fläche eine lange häßliche horizontale Narbe auf, welche direkt von Areola ausging, also nicht in der Umschlagsfalte der Brust lag. Diese Methode ist bei umfangreicher Hängebrust nicht indiziert. Sie hat zugleich den Nachteil, daß eine erhebliche Besserung des Zustandes mittelst anderer Methoden unmöglich wird, und zwar deshalb, weil die supraareoläre Haut weggeschnitten ist, die als infraareoläre Haut verwertbar gewesen wäre, wenn man eine der sog. Knopflochmethoden hätte anwenden wollen.

Fig. 1674 zeigt eine Narbe oberhalb und seitlich der Mamilla, nach einer Excision, die anscheinend keinen Nutzen gebracht hat. In diesem Fall gelang es mir durch die zweizeitige, semicirculäre Methode die Mamilla so weit zu heben, daß die Narbe stark nach unten zu liegen kam und nicht mehr störte (Fig. 1675). Fig. 1672 zeigt ein Operationsresultat bei Anwendung von doppelseitiger, circulärer, in einiger Entfernung von der Areola geführter Schnittführung.

Einen unzweifelhaften Mißerfolg zeigt Fig. 1671 in einem Falle, der von anderer Seite operiert worden war und sich mir vorgestellt hat. Hier sind bei leidlichem Erfolge auf

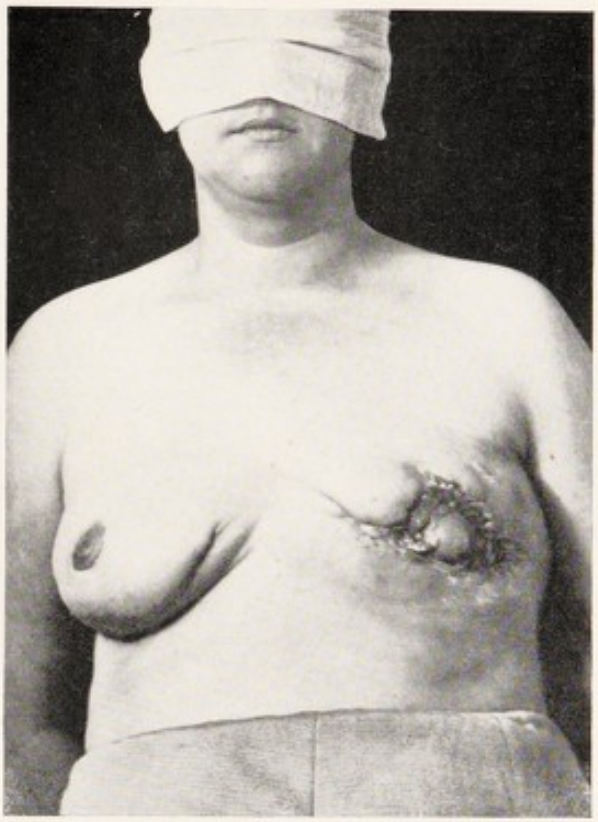

Fig. 1671.
MISSERFOLG DURCH UMFANGREICHE NEKROSE.

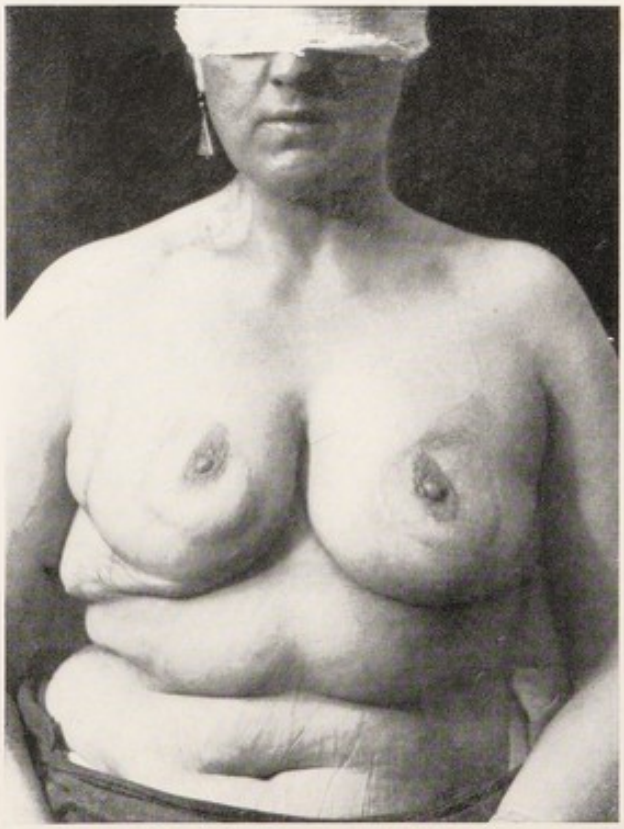

Fig. 1672.

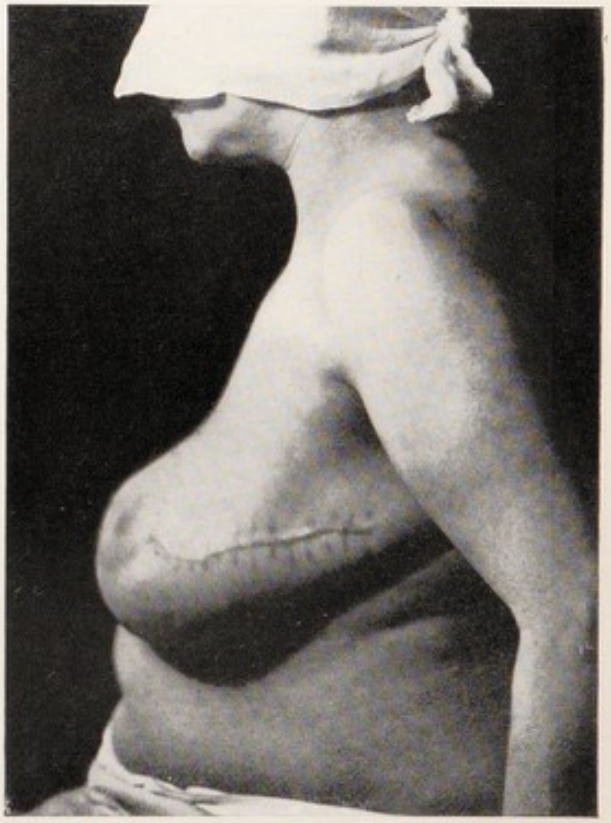

Fig. 1673.

UNZULÄNGLICHE ERFOLGE DURCH WAHL UNGEEIGNETER METHODEN.
3 von anderer Seite operierte Fälle.

der rechten Seite, auf der linken Seite umfangreiche Zerstörungen zustande gekommen. Näheres über die Art ihres Entstehens ist mir nicht bekannt. Biesenberger teilt einen ähnlichen Fall von schwerer Nekrose mit. — Man wird danach gut tun, bei der Auswahl der Methode wie auch bei der Anwendung der Asepsis besonders vorsichtig zu sein, wenn man von Unglücksfällen dieser Art bewahrt bleiben will.

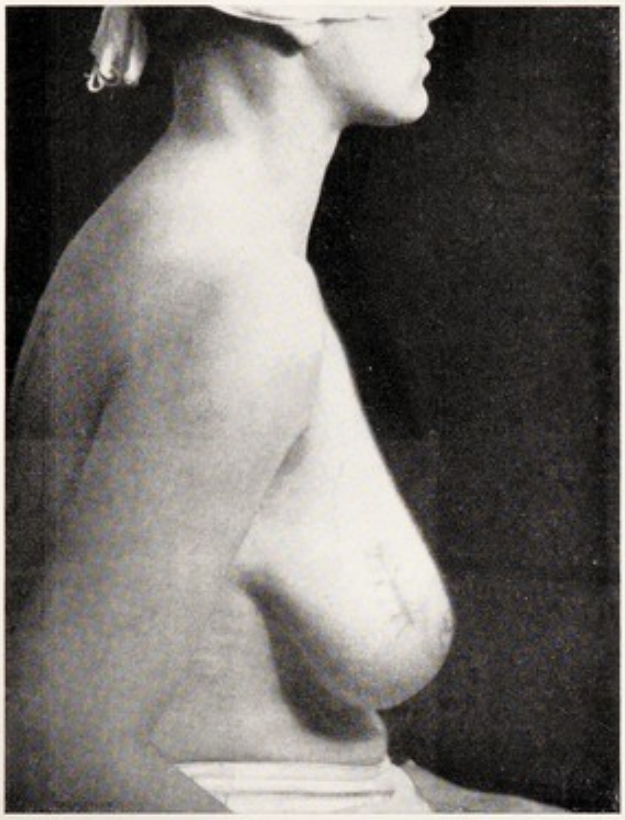

Fig. 1674.
Vor der Plastik
(Von anderer Seite ausgeführt.)

Fig. 1675.
Zustand nach meiner Plastik.
Mamilla gehoben, Haut mit Narbe nach unten verlagert

Zum Schlusse dieses Kapitels möchte ich noch folgendes bemerken: Die Zeiten sind wohl jetzt vorüber, wo die Mastomiopexie von der Chirurgie als nicht genügend indizierte Operation abgelehnt wurde. Das Bedürfnis nach einer Korrektur übermäßiger Hängebrüste ist in der Frauenwelt außerordentlich stark und die Bestrebungen nach einer Korrektur sind meines Erachtens nicht mehr einzudämmen. Auch sind jetzt die Methoden so weit gediehen und ergeben — eine exakte Ausführung vorausgesetzt — so gute Resultate, daß wir meines Erachtens nicht berechtigt sind, der Frauenwelt die Wohltaten des Eingriffes vorzuenthalten. An uns Chirurgen müßte es liegen, die Operation vor allem so ungefährlich wie möglich und ihre Erfolge kosmetisch so gut wie möglich zu gestalten.

Anderweitige Behandlung (nicht chirurgisch).

Rovsing hat einen Fall von echter Mammahypertrophie mit Röntgenstrahlen erfolgreich behandelt und in Hospitalstidende 1919, Jg. 62, Nr. 19, S. 577 (Dänisch) veröffentlicht. (Ref. siehe Zbl. f. Chir. 1919, Nr. 36, S. 732.) Persönliche Erfahrungen habe ich darüber nicht. Wir werden diese Behandlungsart und ihre Erfolge im Auge behalten müssen.

2. Überzählige Brustbildung (Hypermastie und Polymastie).

Eine sehr interessante überzählige Brustbildung zeigt Fig. 1554. Die Dame hatte 4 Brüste. In einem solchen Falle ist die Entfernung der überzähligen Brüste indiziert, sie wird nach den allgemeinen chirurgischen Regeln, nämlich nach Art der Exstirpation der gutartigen Geschwülste ausgeführt.

In seltenen Fällen befindet sich die Brust nicht an der normalen Stelle. Es handelt sich in einem solchen Falle um eine Heterotopie der Brust (s. Fig. 1553).

Im dargestellten Fall soll die obere Brust milchgebend gewesen sein. Da die an normaler Stelle befindlichen Brüste nur sehr mangelhaft entwickelt sind, muß man die Entfernung einer solchen Brust von der mehr oder weniger vollkommenen Laktationsfähigkeit der anderen Brust abhängig machen.

B. Asymmetrie der Mammae.

In ähnlicher Weise wie Wangen- und Ohren-Asymmetrien bestehen, ist dies auch bei der Mamma der Fall. Ein Beispiel hierfür zeigt Fig. 1676. Die Korrektur muß selbstverständlich dadurch erfolgen, daß man die tiefer hängende Mamma bis zur Höhe der anderen Mamma erhebt. Fig. 1677 zeigt das Resultat der Operation. Wie es scheint, ist meine Methode der einzeitigen Hebung von der Axillarlinie aus, wie sie auf S. 780 und S. 781 in Fig. 1620—1622 beschrieben ist, die beste für diesen Zweck, da bei ihrer Anwendung ein Schnitt in der submammären Falte und demgemäß eine Narbe an dieser Stelle nicht erforderlich ist.

Fig. 1676.
Vor der Plastik.

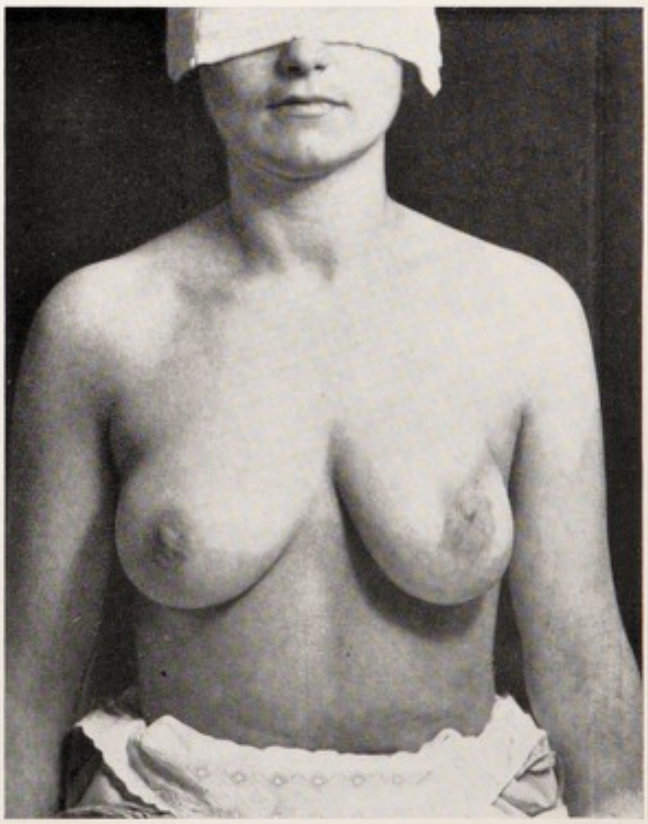

Fig. 1677.
Nach der Plastik.

Die linke Brust nach meiner III. Methode, von der Axillarlinie aus gehoben, zugleich Verkleinerung der Areola.

KORREKTUR DER ASYMMETRIE DER MAMMAE.

Bei exzessiven Fällen (Fig. 1555 auf S. 746) kommt natürlich nur ein zwei- resp. dreizeitiges Vorgehen in Betracht.

C. Defekte der Mamma.

1. Allgemein mangelhafte Ausbildung der Brust (Mikromastie).

Die allgemeine mangelhafte Entwicklung der Brüste ist bekanntlich ein nicht zu seltenes Vorkommnis. Man hat versucht auf verschiedene Weise die Brüste auszufüllen.

1. Durch autoplastische Transplantation lebenden Fettes. Lexer hat nach einer Mitteilung von Kraske[1]) „mit Erfolg mittels eines vertikalen Hautschnittes auf der Unterseite der Mamma Fett in solche atrophische Brüste implantiert und ihnen dadurch bessere Form und größere Straffheit gegeben".

2. Durch Injektionen von Paraffin.

Auch mittels Injektion von Paraffin hat man die welke schlaffe Brust zu korrigieren versucht. Ich habe mehrere so behandelte Brüste gesehen, die Brüste sahen zum Teil buckelig aus und machten nicht den Eindruck der gleichmäßigen Vergrößerung, die beabsichtigt war.

In einem Fall waren an mehreren Stellen der Brust eiternde Fisteln entstanden.

Da es überdies nur äußerst selten gelingen dürfte, gut geformte Brüste auf diesem Wege herzustellen, so kann dieser Methode im allgemeinen das Wort nicht geredet werden.

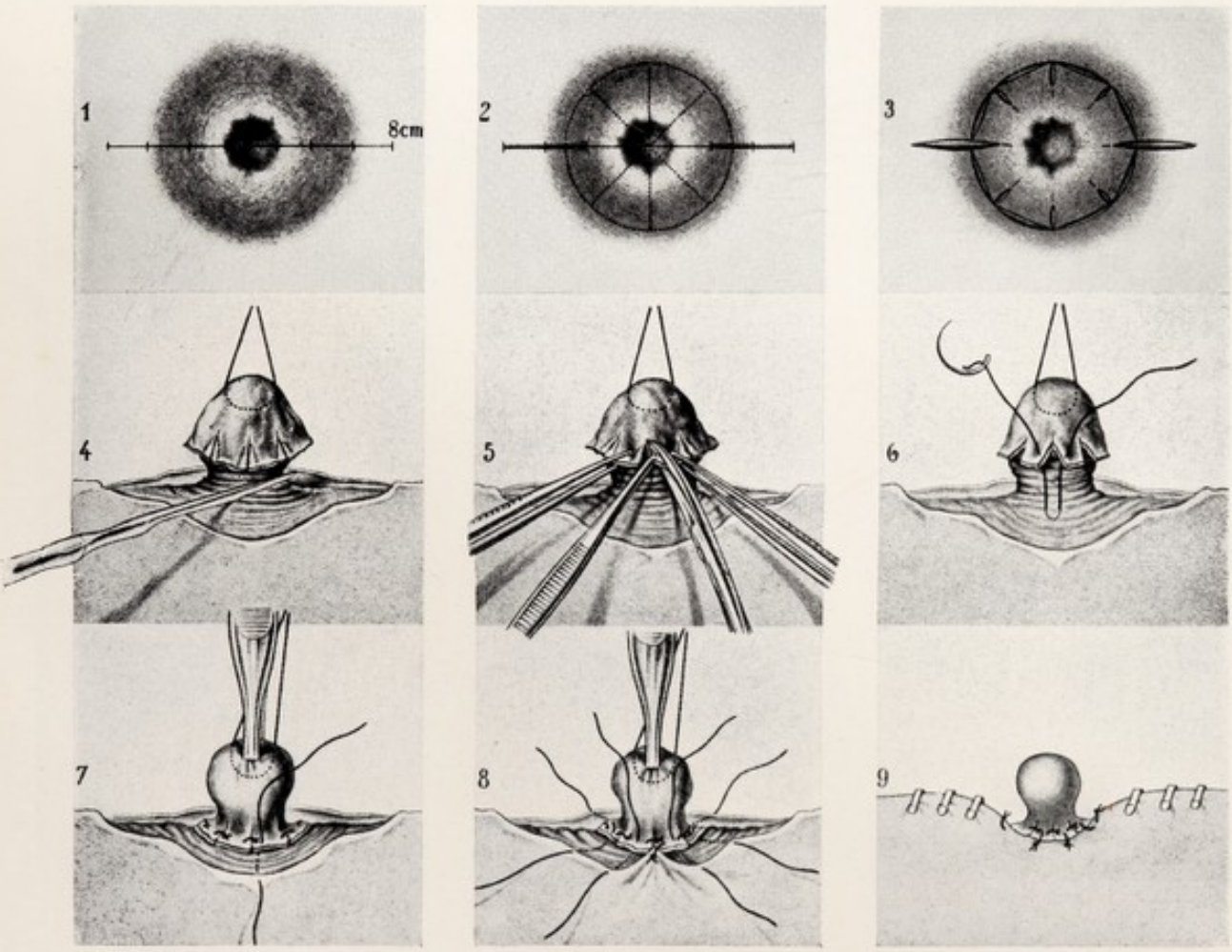

Fig. 1678. Sellheim, eingezogene Warzen (Hohlwarzen).

[1]) Münch. med. Wochenschr. Nr. 21, 1923.

2. Hohlwarze.

Auch Hohlwarzen können als ein Mammadefekt praktisch behandelt werden. Für die Erfolg versprechendste Methode wird die von Sellheim[1]) gehalten, dessen Technik aus Fig. 1678 ersichtlich ist.

Da das Objekt selten ist, möchte ich dieses Werk nicht mit umfangreichen Darstellungen darüber belasten, sondern verweise auf die Publikation von Sellheim im Zentralbl. f. Gynäkol., 1917, Nr. 13.

Häufiger kommt der Fall vor, daß die Warze verstrichen ist und sich nicht über das Niveau des Warzenhofes erhebt. Ich hatte Gelegenheit einen solchen Fall zu behandeln, in dem ich die Mastomiopexie ausgeführt hatte, bei dem die Warzen schon vor der Operation verstrichen waren. Die Dame, welche mit dem Erfolg der Brustoperation sehr zufrieden war, wünschte noch dringend die normale Erhöhung der Warze hergestellt zu sehen, oder, wie die Dame (eine Ausländerin) sich ausdrückte, den „Puckel".

Ich suchte die Erhöhung durch einen Kriechlappen herzustellen, der die Basis an der normalen Stelle der Brustwarzen hatte und der nach dem Zentrum hin verschoben wurde (s. auch S. 52, Fig. 105 u. 106 u. S. 483, Fig. 1027 u. 1028). Dadurch entstanden 2 Erhebungen nahezu in der Mitte der Warzenhöfe und die Dame freute sich über die beiden „Puckel".

3. Defekte der Mamma (Amastie).

Der gänzliche Mangel der Brust kann angeboren vorkommen und auch das Ergebnis der leider sehr häufigen Brustexstirpation wegen bösartiger Geschwülste sein (operative Amastie).

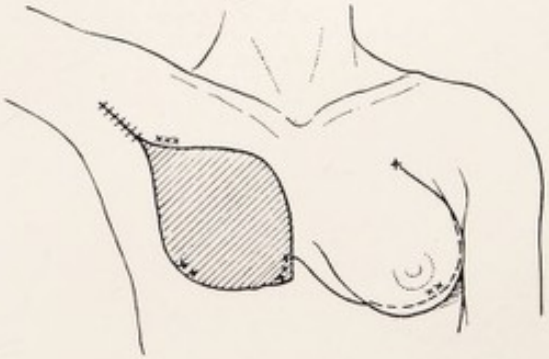

Fig. 1679.
Schnittführung zur Bildung eines gestielten Hautmammalappens zur Deckung des Defektes nach Brustwandresektion wegen Mammakarzinom nach Sauerbruch.

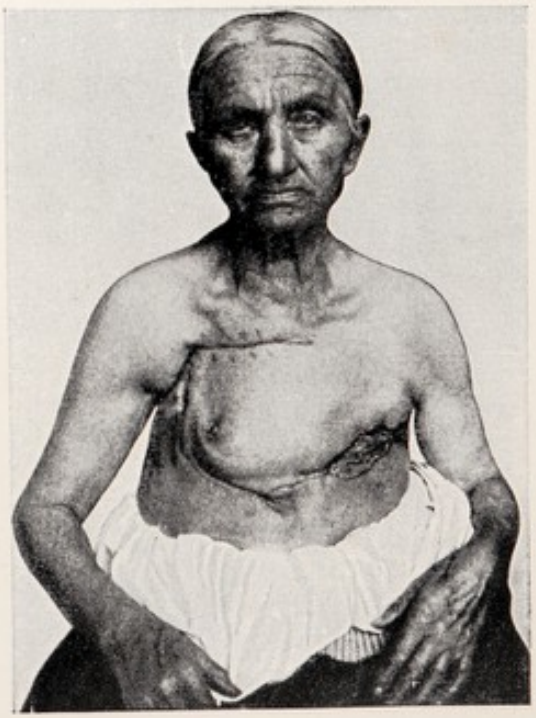

Fig. 1680.
Heilung nach ausgedehnter Brustwandresektion wegen Mammakarzinom nach Sauerbruch.

Aus Sauerbruch, Chirurgie der Brustorgane. 3. Aufl., Bd. I 1.

[1]) Zentralbl. f. Gynäkol. 1917. Nr. 13.

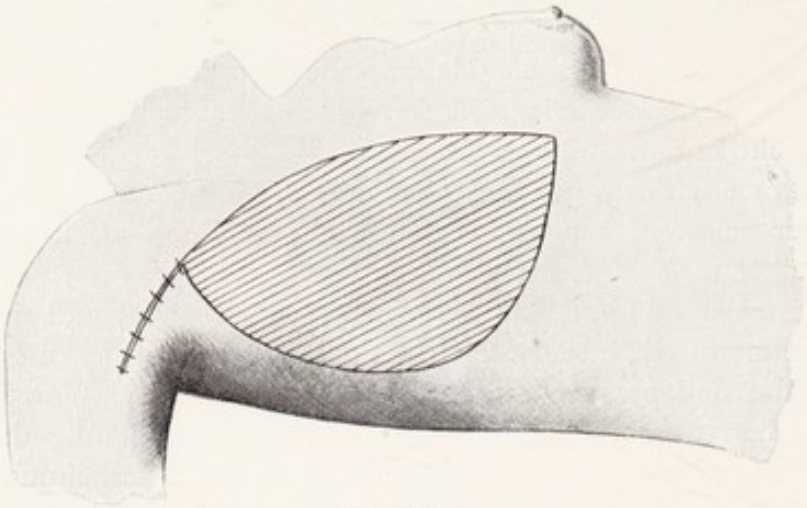

Fig. 1681.
Größe des Defektes.

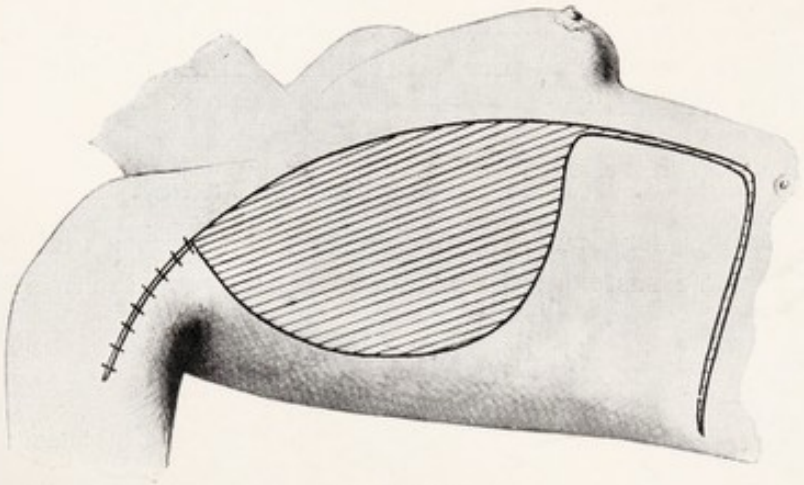

Fig. 1682.
Umschneidung des seitlich gestielten Lappens.

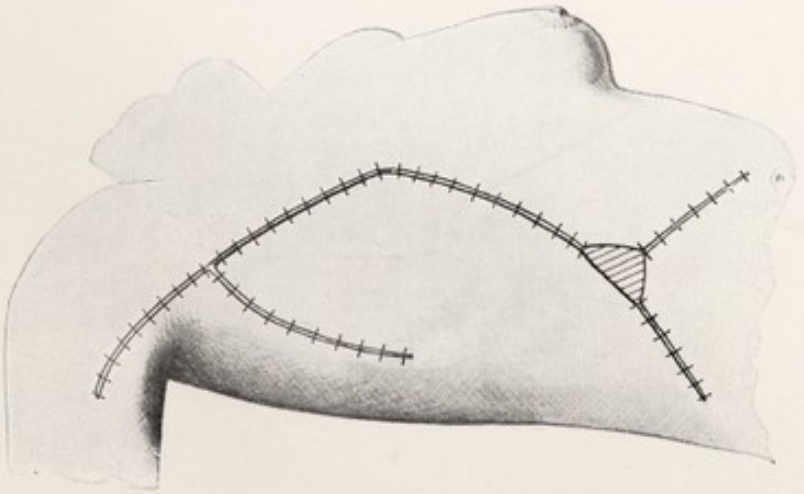

Fig. 1683.
Der Lappen ist in den Defekt eingedreht. Nahtvereinigung.

BAUCHLAPPENPLASTIK NACH HEIDENHAIN.

Deutsche Zeitschrift f. Chir. 1911, Bd. 108.

Bilder aus Klose-Sebening im Kirschner-Nordmannschen Handbuch, Bd. III

Eine Behandlung der angeborenen Amastie dürfte kaum zu empfehlen sein. Hier treffen dieselben Bedenken zu, die bei der Mikromastie bereits genannt sind.

Die Behandlung der operativen Amastie besteht in der plastischen Deckung des durch Exstirpation geschaffenen großen Defektes.

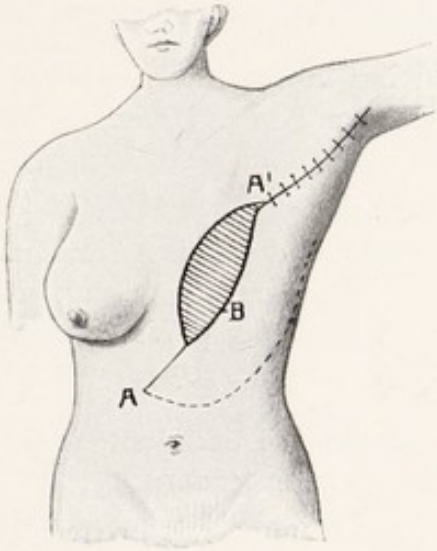

Fig. 1684.
Schnittführung.

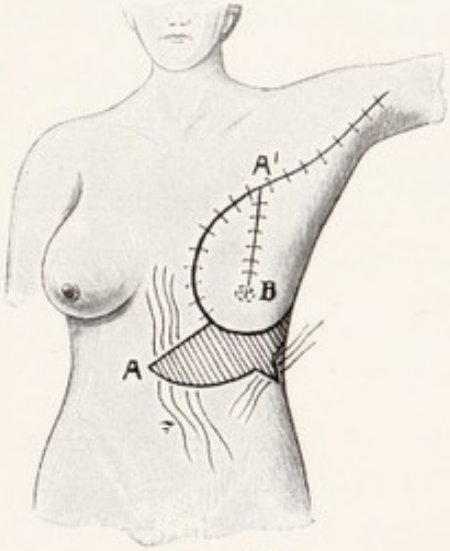

Fig. 1685.
Eindrehen des Lappens.

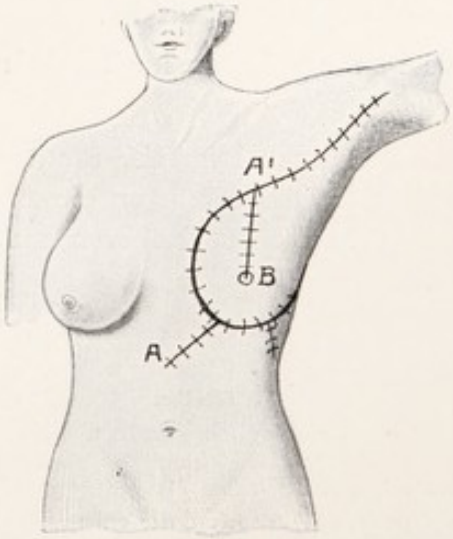

Fig. 1686.
Nahtvereinigung.

MAMMAPLASTIK NACH KLEINSCHMIDT.
Zentralbl. f. Chir. 1924, Nr. 11a.

Czerny beschreibt auf dem 24. Kongreß der Deutschen Gesellschaft für Chirurgie eine Methode, bei der die Drüse exstirpiert wurde, aber die Haut größtenteils erhalten werden konnte, wie folgt:

„Eine dramatische Sängerin, welche durch das Anwachsen ihrer Brustdrüsen und Bildung eines schmerzhaften Knotens in der linken Brustdrüse sehr besorgt und ängstlich war, entschloß sich endlich, nachdem sie mich und andere Chirurgen wiederholt konsultiert hatte, die Entfernung der Brustdrüse vornehmen zu lassen. Da sich auf dem Boden interstitieller Mastitis häufig Adenofibrome bilden, schien mir die Ent-

fernung des ganzen hypertrophischen Mammagewebes nötig zu sein, um ein Rezidiv zu verhüten. Da beide Mammae sehr stark entwickelt waren, mußte nach Entfernung einer Brustdrüse eine unangenehme Asymmetrie zurückbleiben, welche namentlich bei der Bühnentätigkeit störend empfunden worden wäre. Zum Glück hatte die Dame ein überfaustgroßes Lipom in der rechten Lumbalgegend. Ich entschloß mich deshalb, dieses zum plastischen Ersatz der entfernten Brustdrüse zu benutzen."

Von einem ähnlichen Vorgehen berichtet Wrede, der in der Naturwiss.-med. Ges. zu Jena, Sektion für Heilkunde, einen Fall von Fettplastik der Mamma vorstellte, die nach Extirpation eines über faustgroßen Tumors mit gutem kosmetischen Erfolge ausgeführt wurde. Die Mitteilung in dem offiziellen Protokoll lautet:

„47jährige Kranke. Faustgroßes zystisches Fibroadenom der linken Mamma. Exstirpation. Ersatz des Defektes durch einen Fettlappen aus dem Subkutangewebe des Bauches der Kranken. Glatte fistellose Einheilung. Vorstellung 6 Wochen nach der Operation". (Siehe Münch. med. Wschr. 1916, Nr. 6, (63. Jg.), S. 203.)

Fehlt neben der Drüse noch die ganze oder der größte Teil der Haut, so ist diese Methode nicht am Platze, sondern es kommen folgende in Betracht:

Die erste besteht in der Überpflanzung der gesunden Mamma mit breitem oberem Stiel nach Sauerbruch (siehe Fig. 1679). Das Resultat zeigt 1680.

Als zweite Art der Deckung sei die Bauchlappenplastik nach Heidenhain erwähnt, die in den Fig. 1681, 1682 und 1683 dargestellt ist.

Als dritte Methode ist die Mammaplastik nach Kleinschmidt zu nennen (siehe Fig. 1684, 1685 und 1686).

Ich beschränke mich auf diese kurzen Hinweise für den Ersatz exstirpierter Brüste. Ihrer Natur nach sind diese plastischen Deckungen die Aufgabe des Chirurgen, der die Exstirpation unternimmt. Ich verweise des Näheren auf die entsprechenden Kapitel der chirurgischen Lehrbücher.

Literatur.

(Chronologisch geordnet.)

Czerny, 24. Kongreßbericht der deutschen Gesellschaft für Chirurgie **1895**.
Michel und Pousson, Bulletins et mémoires de la société des chirurgiens de Paris. Tome 23, **1897**.
Verchère, Medicine moderne. **1898**, No. 18.
Dumoulin, Bulletins et mémoires de la société des chirurgiens de Paris. **1903**.
Guinard, Bulletins de la société des chirurgiens de Paris **1903**.
Morestin, Bulletins de la société des chirurgiens de Paris. Tome 29, **1903**; Tome 33, **1907**.
Morestin, Bulletins de la société anatomique. **1907**.
Morestin, Bulletins de la société des chirurgiens de Paris. Tome 35, **1909**.
Heidenhain, Deutsche Zeitschrift für Chirurgie. Bd. 108, **1911**.
Lexer, Sitzungsbericht der naturwissenschaftl.-mediz. Gesellschaft Jena, Nov. 1912. Münch. med. Wochenschr. **1912**, Nr. 49.
Wrede, Münch. med. Wochenschr. **1916**, Nr. 6.
Sellheim, Zentralblatt für Gynäkologie. **1917**, Nr. 13.
Rovsing, Hospitalstitende 1919, Nr. 19. Ref. Zentralblatt für Chirurgie **1919**, Nr. 36.
Martin, Mitteil. der Anthropolog. Gesellschaft Wien. Bd. 50, **1920**.
Testut und Jacob, Traité d'anatomie topographique avec applications médico-chirurgicales, Paris **1921**.
Thorek, New York med. Journal and med. Record. Nov. **1922**.
Kraske, Münch. med. Wochenschr. **1923**, Nr. 21.

Lotsch, Zentralblatt für Chirurgie. **1923**, Nr. 32.
Holländer, Deutsche med. Wochenschr. **1924**, Nr. 24.
Kleinschmidt, Zentralblatt für Chirurgie. **1924**, Nr. 11a.
Dartiques, Archives Franco-Belge de Chirurgie. Tome 28, **1925**.
Dufourmentel, Bulletin et mémoires de la societé des chirurgiens de Paris. März **1925**.
Joseph, Deutsche med. Wochenschr. **1925**, Nr. 27.
Passot, Presse médicale. März **1925**.
Axhausen, Med. Klinik **1926**, Nr. 38.
Küster, Monatsschrift für Geburtshilfe u. Gynäkologie. Bd. 73, **1926**.
Mornaud, La Pratique chirurgicale illustré. **1926**.
Weinhold, Zentralbl. f. Gynäkologie. **1926**, Nr. 40.
Cesari, Bulletino della scienze mediche. Vol. 5, **1927**.
Joseph, Deutsche med. Wochenschr. **1927**, Nr. 44.
Biesenberger, Zentralblatt für Chirurgie. **1928**, Nr. 38.
Lotsch, Klinische Wochenschr. **1928**, Nr. 13.
Noel, Medizinische Welt. **1928**, Nr. 28.
Sauerbruch, Chirurgie der Brustorgane. I. 1. 3. Auflage. **1928**.
Schreiber, Bruns Beiträge zur klin. Chirurgie. Bd. 147, **1929**.
Seitz, in Kirschner u. Nordmann, Chirurgie. Bd. 3, **1929**.
Gläßmer, Die Formfehler und plastischen Operationen der weiblichen Brust. **1930**.
Holländer, Zentralbl. f. Chirurgie. **1930**, Nr. 2.
Schwarzmann, Der Chirurg. II. **1930**, H. 20.

Anhang II.

Einige weitere Operationen aus dem Gebiete der äußeren Körperplastik.

Ich füge einige weitere zur äußeren Körperplastik gehörigen Operationen hinzu, da sie von mir verlangt worden sind und wie ich vermute, von anderen Chirurgen, die sich häufiger mit plastischen Operationen befassen, gelegentlich verlangt werden könnten. Es handelt sich hier

1. um größere Verbrennungsnarben an Rumpf und Hals,
2. um Hypertrophien am Rumpf und an den Extremitäten.

1. Größere Verbrennungsnarben an Rumpf und Hals.

Narben von besonderem Umfange werden am besten durch Excision korrigiert und nachträgliche Überpflanzung, sei es durch freie Überpflanzung oder durch Überpflanzung gestielter Hautlappen.

Ein Beispiel einer Verbrennung durch Röntgenbestrahlung des Lupus zeigt Fig. 1687.

Die rot und weiß gefleckten Narben der Halshaut habe ich in ihrem unteren Teile exstirpiert und durch Transplantationen aus der benachbarten Brusthaut ersetzt. Den oberen Fortsatz der Narbe habe ich gleichfalls exstirpiert und durch freie Transplantation aus der Haut des Rückens ersetzt. Die Methode ist in größerer Ausführlichkeit in einem unten zu beschreibenden Falle dargestellt. Fig. 1688 zeigt den Erfolg in Vorderansicht, Fig. 1689 und 1690 zeigen den Zustand vor und nach der Operation im linken Halbprofil. Fig. 1691 und 1692 zeigen grobschematisch die hierbei angewandte Stielplastik.

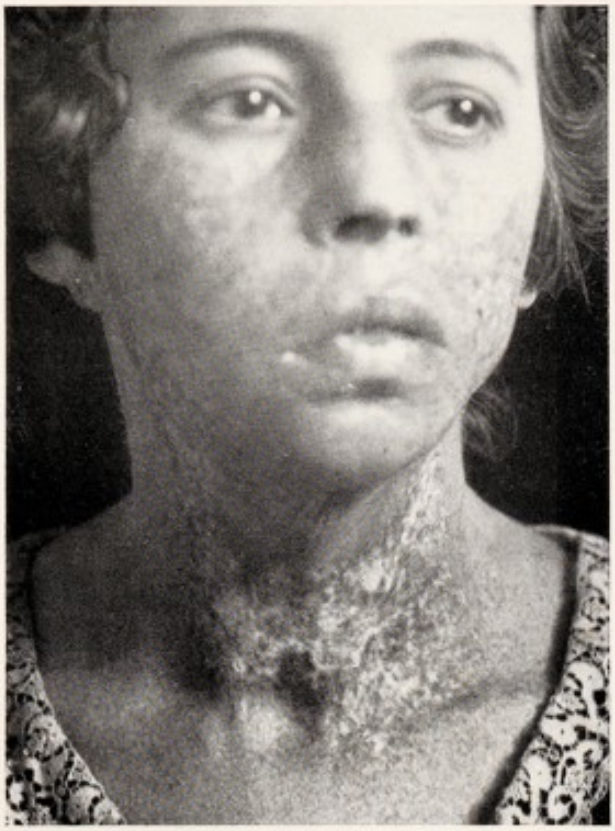

Fig. 1687.

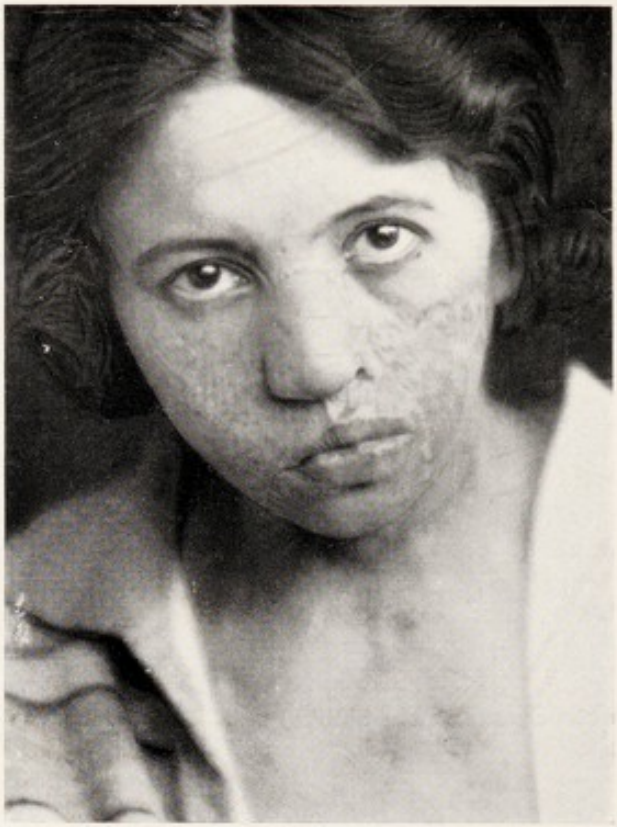

Fig. 1688.

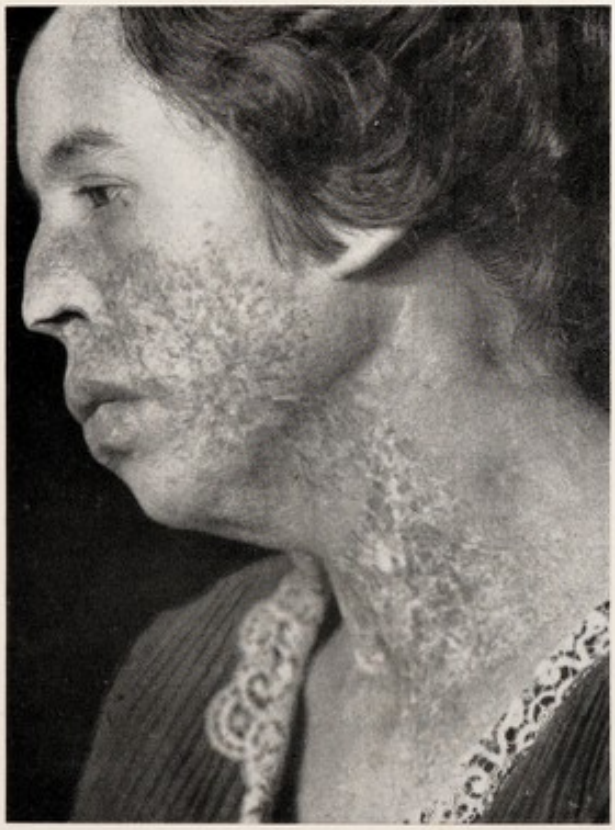

Fig. 1689.

Fig. 1690.

KORREKTUR EINER GRÖSSEREN VERBRENNUNGSNARBE (NACH RÖNTGENBESTRAHLUNGEN) DURCH EXCISION SOWIE LAPPENVERSCHIEBUNG UND FREIE TRANSPLANTATION.

Den oberen Fortsatz der Narbe habe ich durch freie Transplantation eines breiten Lappens aus der Haut des Rückens ersetzt; desgleichen die linke Wange. Auch die

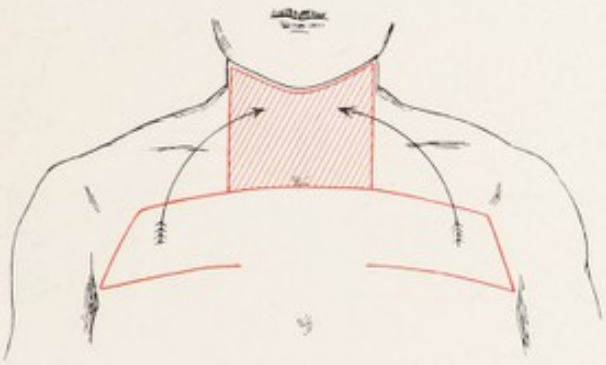

Fig. 1691.

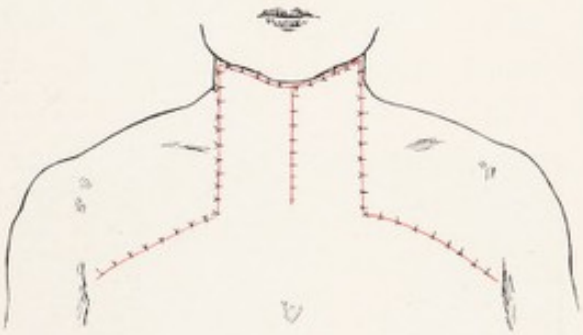

Fig. 1692.

Schema des Ersatzes der vorderen Halshaut (nicht des Unterkiefers) durch kurze Brusthautlappen.

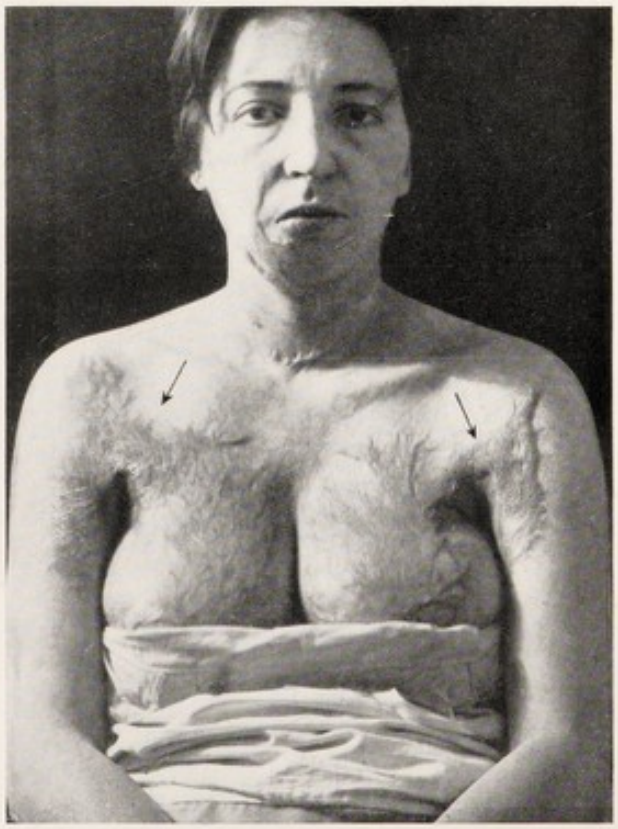

Fig. 1693.

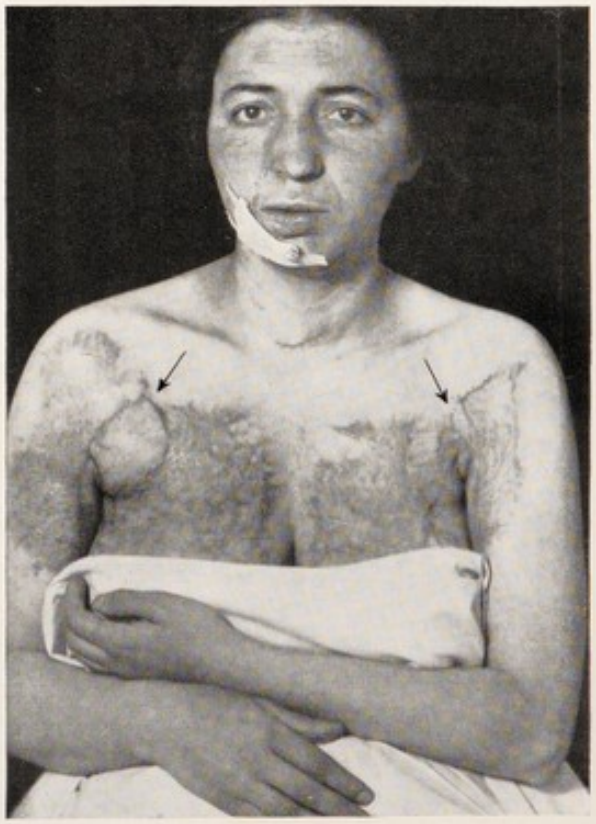

Fig. 1694.

NARBEN-KONTRAKTUR BEIDER SCHULTERGELENKE.

Korrektur rechts durch gestielten Hautlappen aus der rechten Brusthälfte, links aus der darüberliegenden Haut.

(Die Pfeile zeigen die gestielten Transplantate.)

Nasenhaut ist ersetzt worden und zwar durch Transplantation eines gestielten Lappens aus dem Arm. In dem hier beschriebenen Fall handelt es sich nur um ästhetische Chirurgie, nicht um eine funktionelle Verbesserung. Bewegungsbeschränkung war nicht vorhanden.

Im zweiten Falle handelte es sich um eine schwere Verbrennung der Brusthaut durch Explosion einer Petroleumlampe. Im Gegensatz zu dem soeben beschriebenen Fall, war der Zweck der Operation weniger eine kosmetische Verbesserung, als nur eine funktionelle. Patientin s. Fig. 1693, litt an den durch Pfeile bezeichneten Stellen an lästigen Bewegungsbeschränkungen beider Schultergelenke. Korrigiert habe ich den Fall beiderseits mittelst querer Durchtrennung der narbigen Haut in ganzer Dicke und Einpflanzung

Fig. 1695. Vor meiner Plastik.

Fig. 1696. Nach meiner Plastik.

Zu den Figuren 1697—1699 gehörig.

KORREKTUR EINER UMFANGREICHEN BRANDNARBE.

je eines gestielten Hautlappens aus der Nachbarschaft in die weitklaffenden Wunden. An der linken Seite entnahm ich den kleineren Lappen der darüberliegenden Haut, an der rechten, schlimmeren Seite einen recht großen Lappen aus der Haut der lateralen Brustwand. Fig. 1694 zeigt das Resultat, das in funktioneller Beziehung die Patientin vollauf befriedigt hat.

Im dritten Falle handelt es sich gleichzeitig um einen kosmetischen und funktionellen Effekt. Die Patientin war zuvor in einer der ersten chirurgischen Kliniken monatelang mit Braun'schen Pfropfungen behandelt worden; doch ohne nennenswerten Erfolg.

Die Fig. 1695 u. 1697 zeigen den Zustand bei Eintritt in meine Klinik. Die Patientin hatte infolge der Explosion einer Petroleumlampe umfangreiche Brandnarben am Halse und am angrenzenden Teil der Brusthaut. Der Kopf war fast wie eingemauert, er war nach vorn gebeugt und wurde durch die exzessive Narbenbildung in dieser Stellung festgehalten. Die Drehung der Halswirbelsäule war nur in geringem Grade möglich.

Fig. 1697. Brandnarbe von anderer Seite mehrfach operiert. Zustand bei Beginn meiner Behandlung.

Fig. 1698. Nach dem Ersatz des häutigen Kinnes aus der tricipitalen rechten Oberarmhaut (s. Fig. 1430).

Fig. 1699. Nach meiner ersten Operation (Exstirpation der Halsnarbe und Transplantation großer, gestielter Brusthautlappen s. Fig. 1702. (Zwischenstadium.)

Figur 1697—1699 zu den Figuren 1695 und 1696 gehörig.

KORREKTUR EINER UMFANGREICHEN BRANDNARBE.

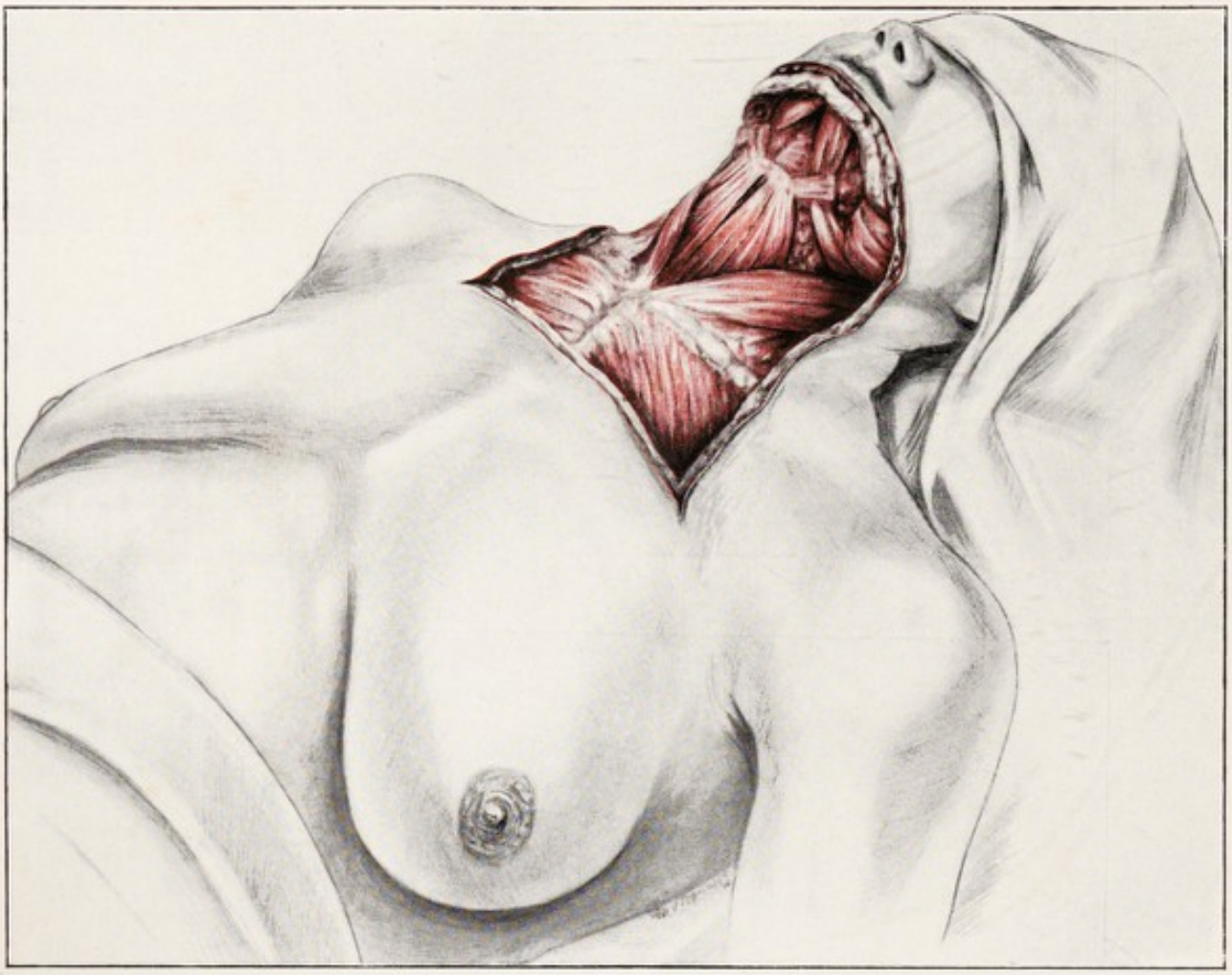

Fig. 1700. Zustand nach operativer Entfernung der narbigen Halshaut.

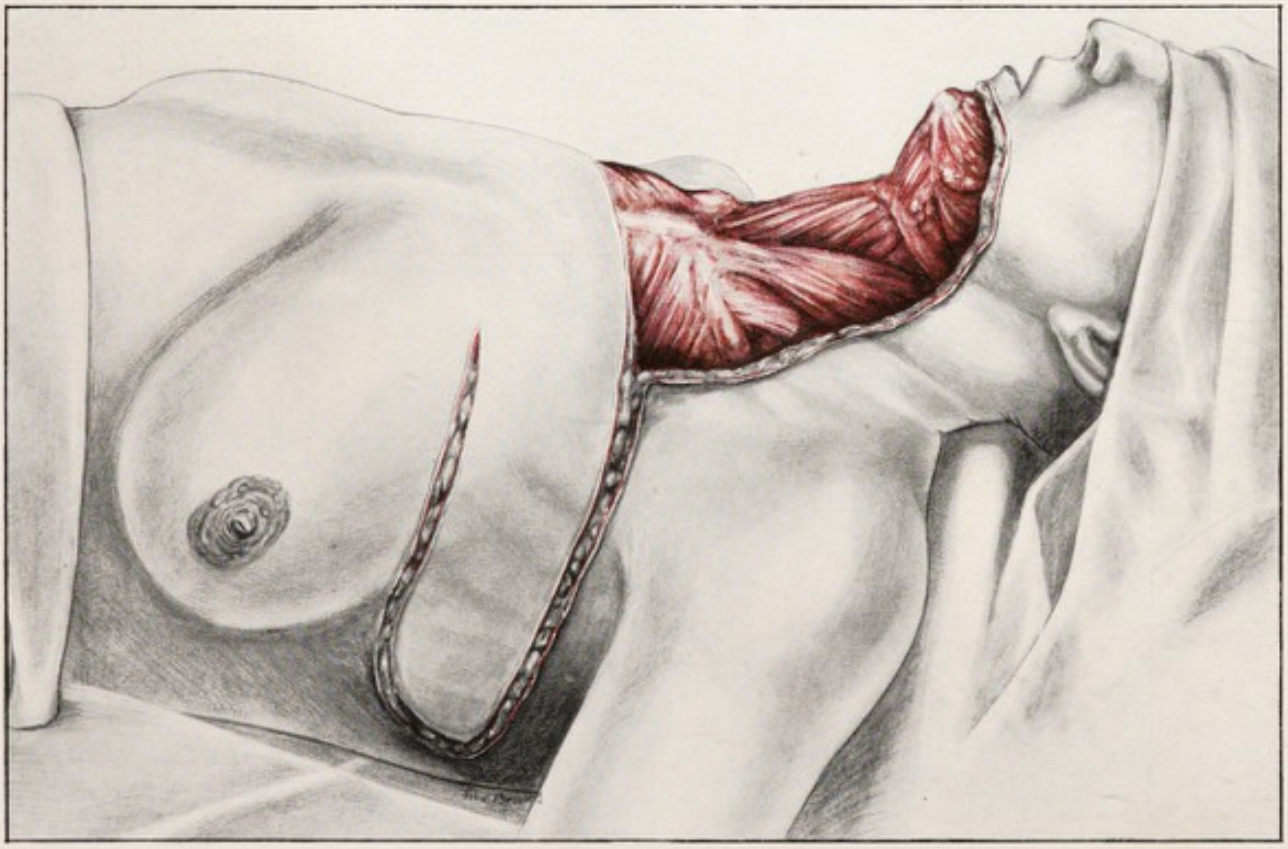

Fig. 1701. Bildung des großen Brusthautlappens zum Ersatz der linken Hälfte der Haut des Halses, des angrenzenden Unterkiefers und der Kinnpartie.

OPERATIONSPHASEN ZU FIG. 1695—1699 HALBSCHEMATISCH DARGESTELLT.

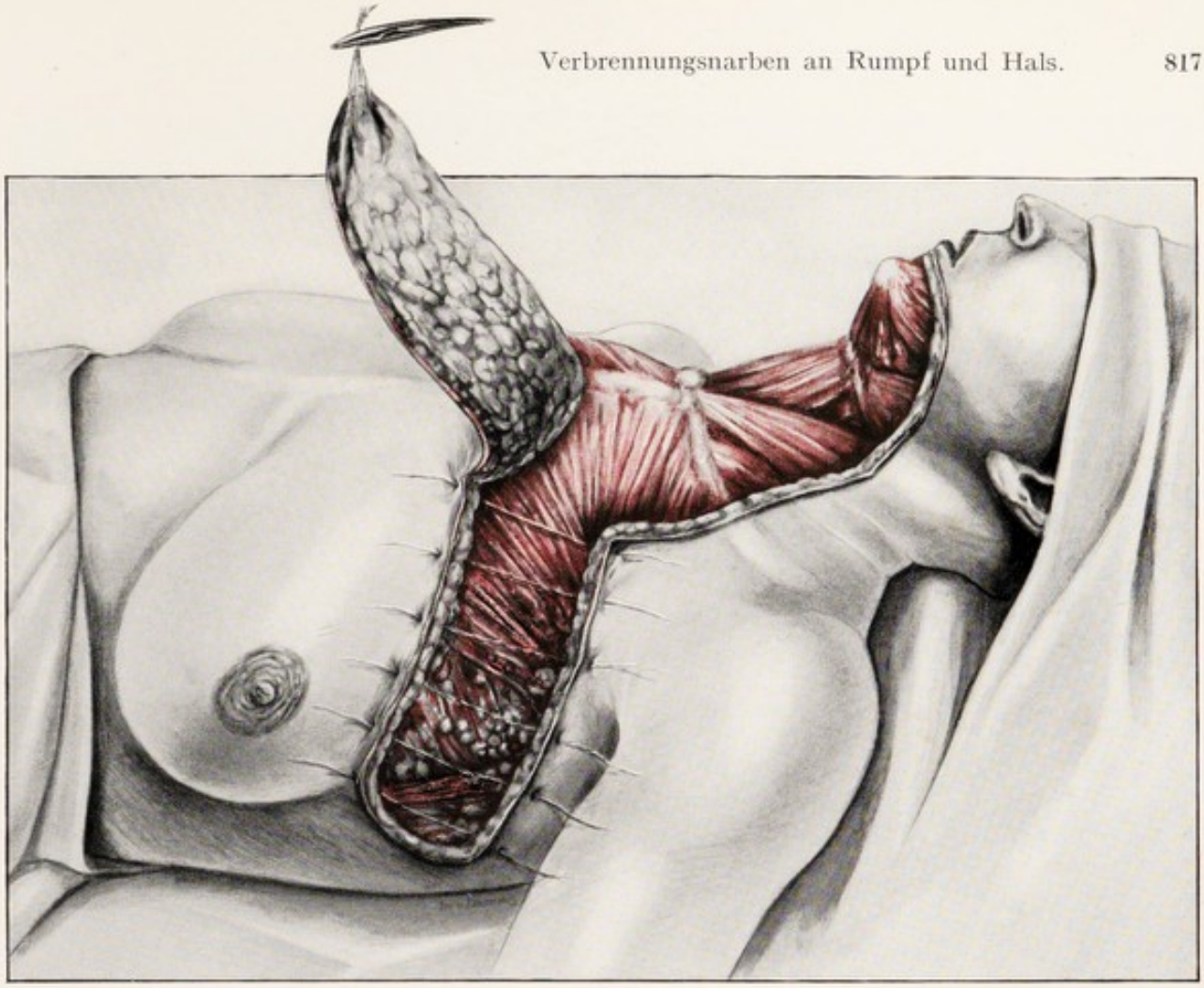

Fig. 1702. Der rechtsseitige große, subaxillare Brustlappen mobilisiert.
Andeutung der Zusammenziehung durch Naht an der Entnahmestelle.

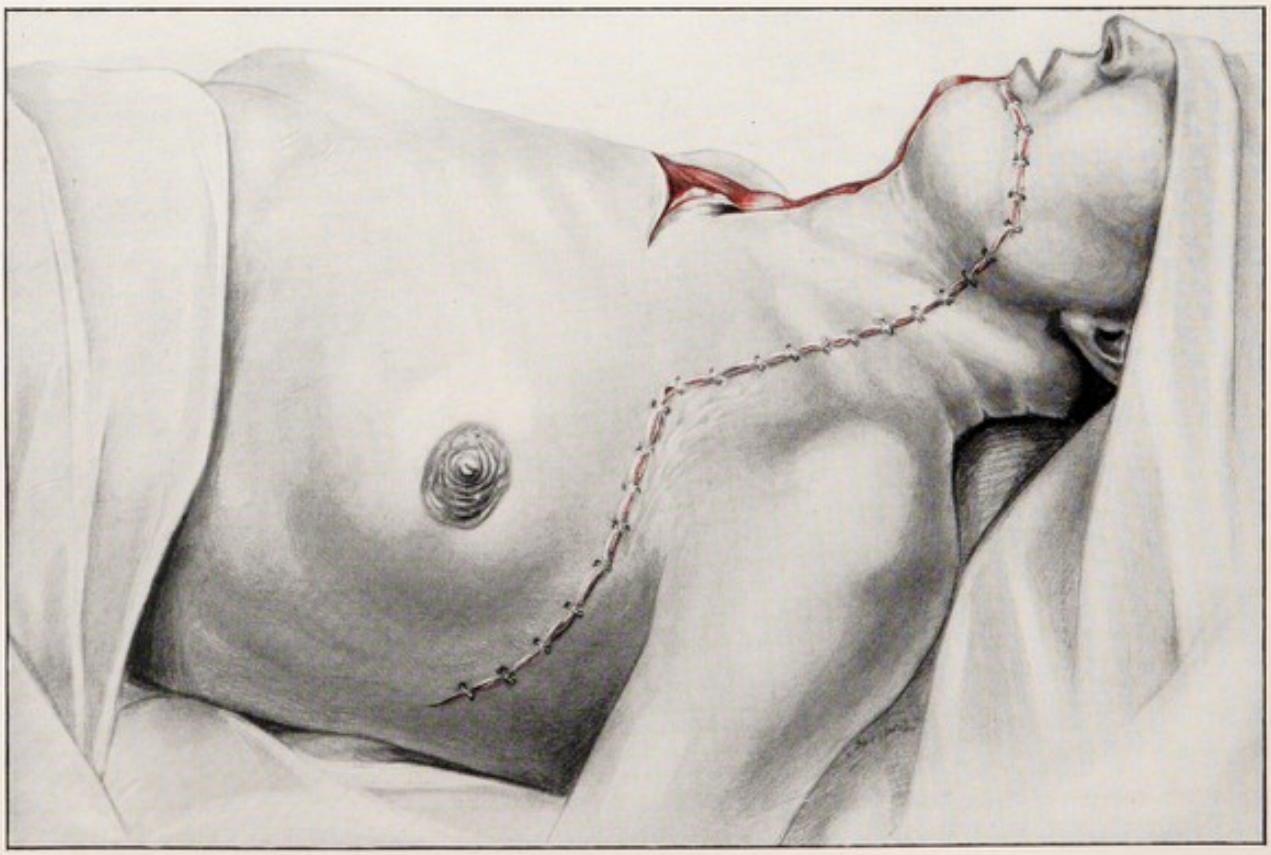

Fig. 1703. Deckung der linken Halshautseite (konform der Operationsaufnahme Fig. 1705).
OPERATIONSPHASEN ZU FIG. 1695—1699 HALBSCHEMATISCH DARGESTELLT.

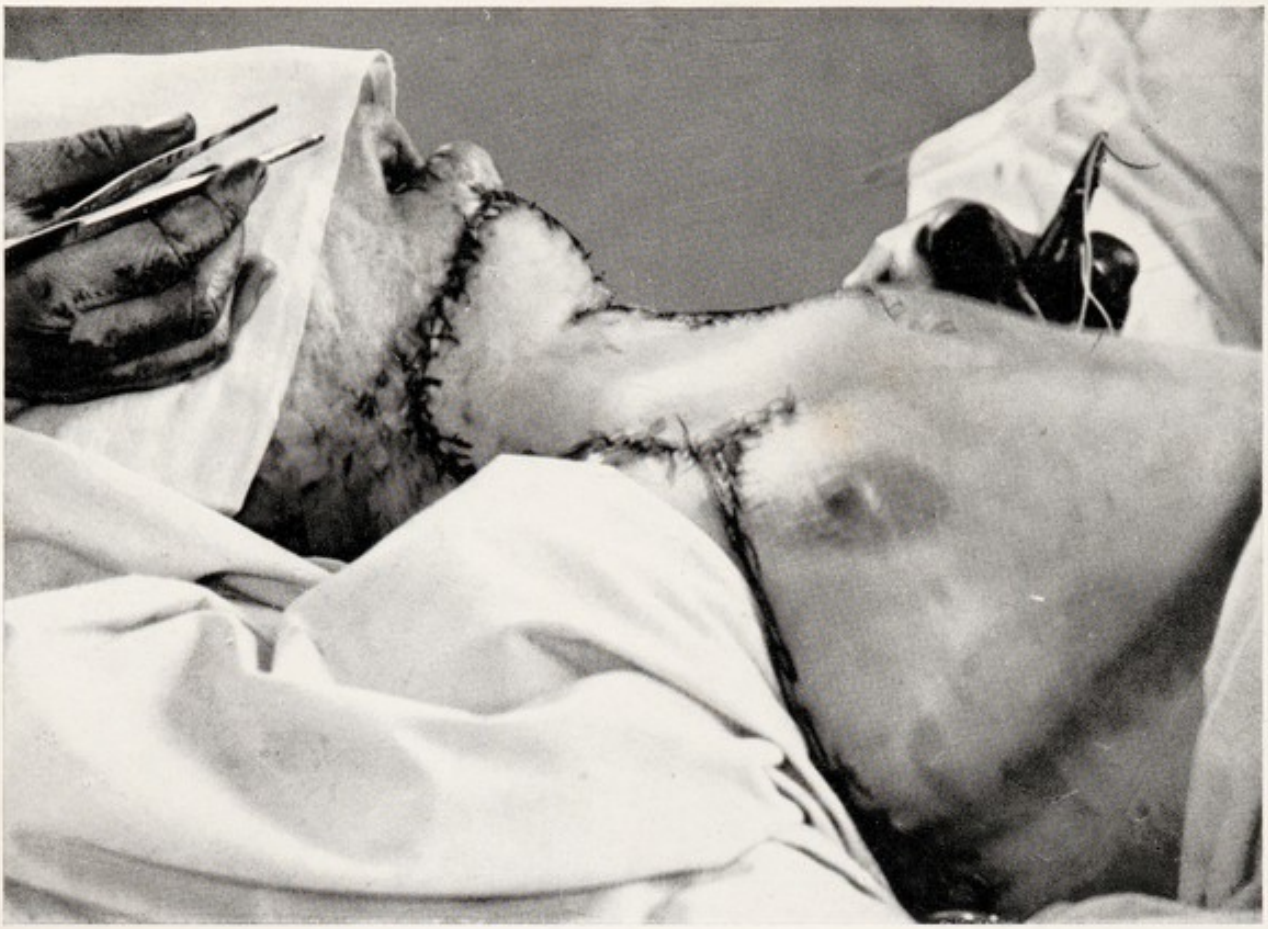

Fig. 1704. Zustand nach Deckung der rechten Seite.
(Operationsaufnahme.)

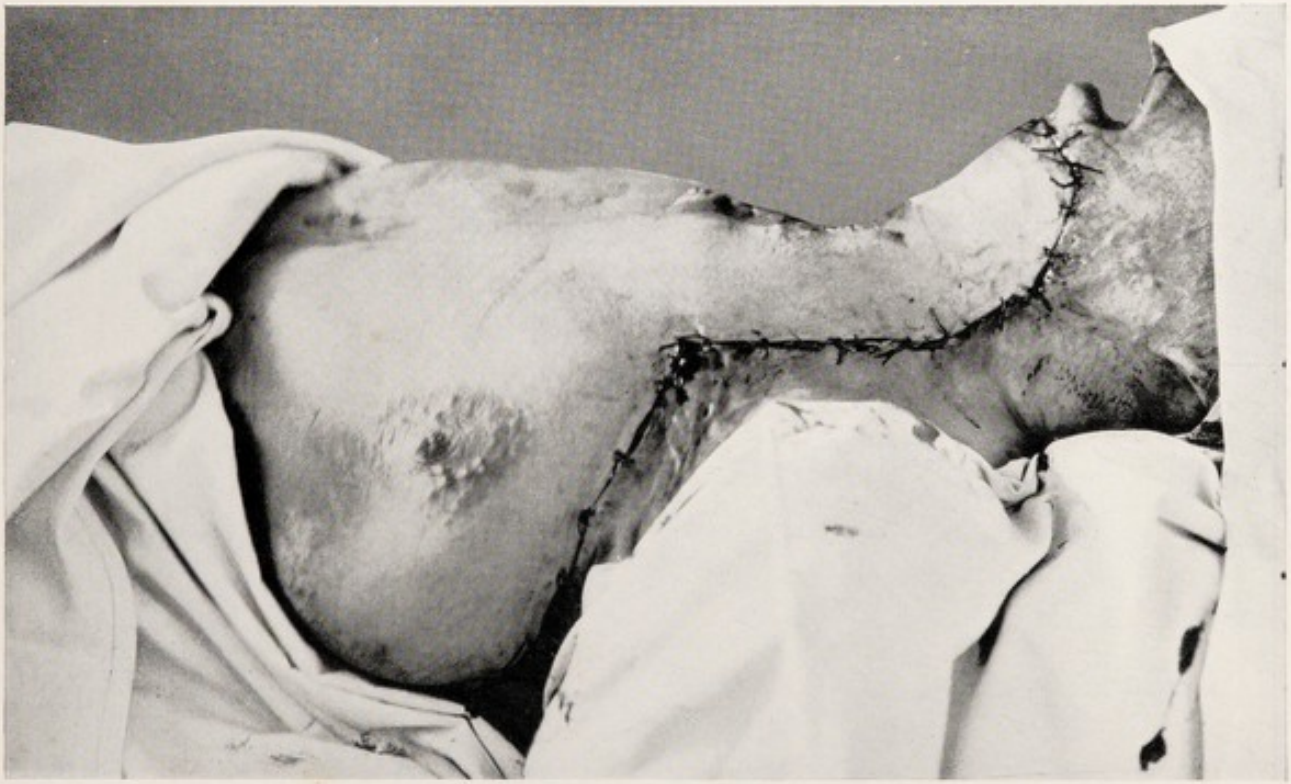

Fig. 1705. Zustand nach Deckung der Haut der linken Seite des Halses und angrenzenden Partie des Unterkiefers.
ERSATZ DER HAUT DES HALSES UND DES ANGRENZENDEN UNTERKIEFERS DURCH LANGE SUBAXILLARE BRUSTHAUTLAPPEN.
(Operationsaufnahme) Schematische Darstellung s Fig. 1703.

Die erste Operation habe ich im April 1930 ausgeführt, sie bestand in der Entfernung des größten Teiles der umfangreichen und sehr dicken Halsnarbe. Fig. 1700 zeigt den Zustand nach der Exstirpation der Halsnarbe. Der Defekt war, wie das Bild zeigt, außerordentlich groß und umfaßte die ganze vordere Halshaut vom Kinn resp. Unterkiefer bis zur einen Linie, die einige Querfinger unter der Clavicula liegt. Die Deckung dieses Defektes fand durch doppelseitige Eindrehung großer bis in die Achselhöhle reichender Brusthautlappen, die in ganzer Dicke, also mit vollem Panniculus adiposus entnommen wurden, statt. Fig. 1701 zeigt die Schnittführung und Fig. 1702 den Zustand nach Mobilisation des linksseitigen Lappens. Fig. 1703 zeigt den Zustand nach Einfügung des mobilisierten linksseitigen Lappens in den großen Defekt (resp. dessen linke Seite). Fig. 1705 zeigt diesen Zustand in einer während der Operation gemachten Aufnahme. Fig. 1703 ist zugleich die Verdeutlichung dieses Bildes nach

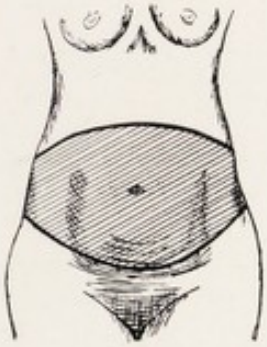

Fig. 1706.
Schnittführung Watzel-Wiesentren (Klinik v. Eiselsberg, Wien).

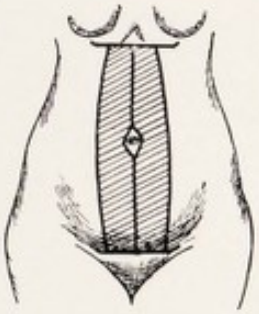

Fig. 1707.
Schnittführung Küster.

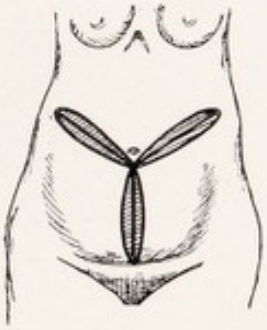

Fig. 1708.
Schnittführung Weinhold.
Die schraffierten Bezirke deuten an, daß beliebig viel Fettgewebe von den Schnitten aus reseziert werden kann.

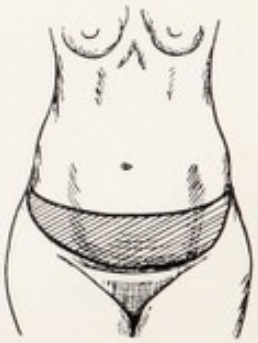

Fig. 1709.
Schnittführung Jolly Thorek u. a.

METHODEN ZUR BESEITIGUNG DER ADIPOSITAS ABDOMINIS (DER BAUCHHAUT).

Aus Küster, Monatsschr. f. Geburtshilfe u. Gynäkologie, Bd. 731 (1926).

Entfernung der die Übersicht störenden Tücher. Fig. 1704 zeigt photographisch den Zustand nach Transplantation des rechten Brusthautlappens resp. nach Deckung der rechten Hälfte des großen Defektes. Auf der linken Seite war der transplantierte Hautstreifen 8 cm breit, auf der rechten 10 cm. Die Länge der Lappen betrug beiderseits etwa 30 cm.

Die Fig. 1699 zeigt den Zustand etwa 4 Wochen nach der Operation. Es war alles auf beiden Seiten angeheilt bis auf ein kleines Stück am Kinn, das sich nekrotisch abgestoßen hatte und für welches ich schon vorher die Transplantation aus dem Arm vorgesehen hatte.

Auf der rechten Seite wurde die Brust (Mamilla und Areola) etwas zu stark gehoben; doch ist diese vorläufig etwas störende Nebenwirkung mittelst Durchtrennung der horizontalen Narbe und Hauttransplantation aus der rechten Thoraxwand leicht zu beseitigen, derart, daß die Brust wieder gesenkt wird und die Brüste wieder symmetrisch gestaltet werden.

Die Fig. 1696 und 1698 zeigen den Zustand nach dem Ersatz der Kinnhaut durch einen tricipitalen Armhautlappen, der in Fig. 1430 dargestellt ist.

2. Hypertrophien am Rumpf und an den Extremitäten.

a) Hypertrophie der Haut des Abdomens und der Hüften.

Die Hypertrophie der Haut des Abdomens ist von einigen Autoren (Thorek u. a.) operativ in Angriff genommen worden. Die Fig. 1706—1709 zeigen die hierfür angewandten Methoden. Auch zu dicke Hüften lassen sich natürlich leicht durch spindelförmige Ausschnitte von Haut und Unterhautfett aus der Hüftgegend beseitigen.

b) Hypertrophien an den Extremitäten.

a) Hypertrophie des Oberarmes. Hypertrophie des Oberarmes kommt selten vor, Fig. 1710 zeigt eine solche Hypertrophie, die hauptsächlich in der Bizepsgegend liegt

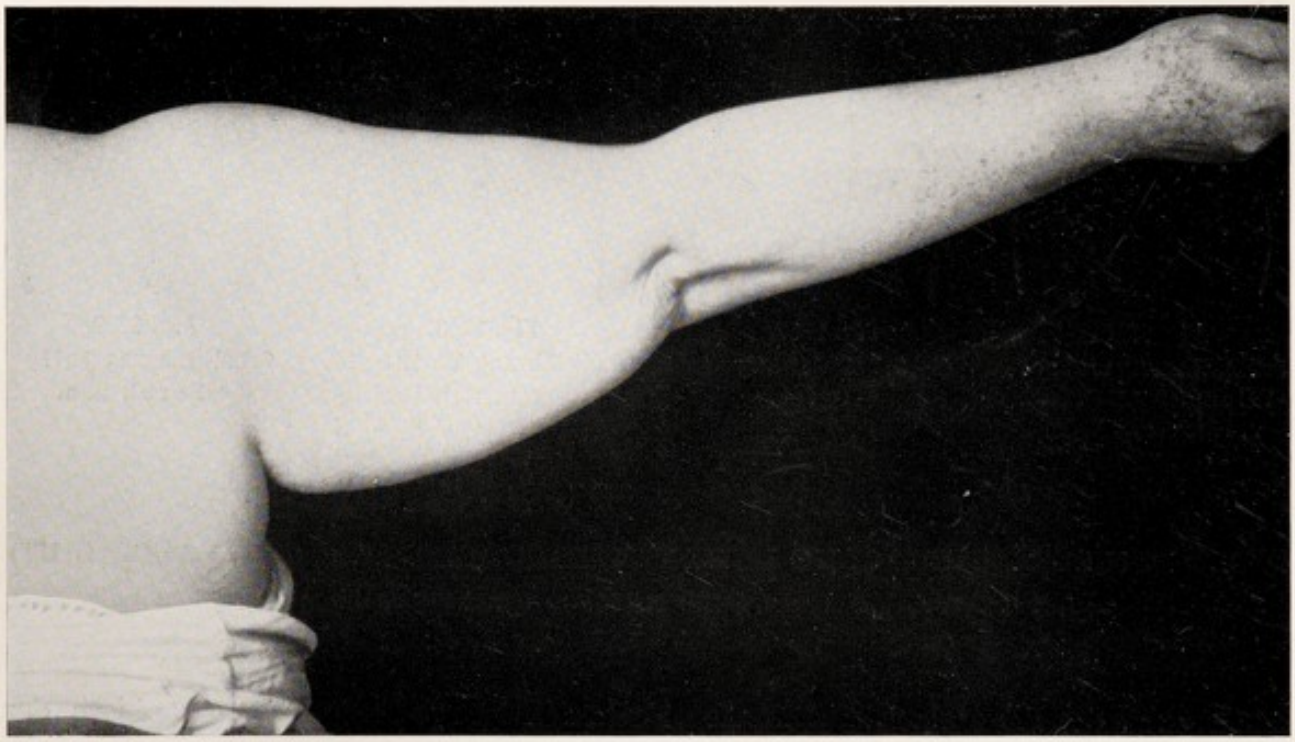

Fig. 1710.
Rechter Arm von hinten.
ADIPOSITAS BRACHII DUPLEX.

und recht entstellend wirkt. Korrigiert habe ich den Fall durch Excision eines breiten Hautstreifens mit Panniculus adiposus aus der ganzen Länge des Oberarmes mit nachfolgender Naht. Die Patientin war sehr zufrieden, das Resultat hätte indessen noch etwas gewonnen, wenn ich am Ellbogengelenk noch etwas mehr Haut fortgenommen hätte, etwa bis zur punktierten Linie (s. Fig. 1712).

Am Unterarm habe ich übermäßige Fettbildung nicht beobachtet.

b) Hypertrophie der Beinhaut (seitliche konvexe Fibula). Hypertrophie der Beinhaut kann allein den Oberschenkel, ferner allein den Unterschenkel oder auch den Ober- und Unterschenkel gleichzeitig betreffen.

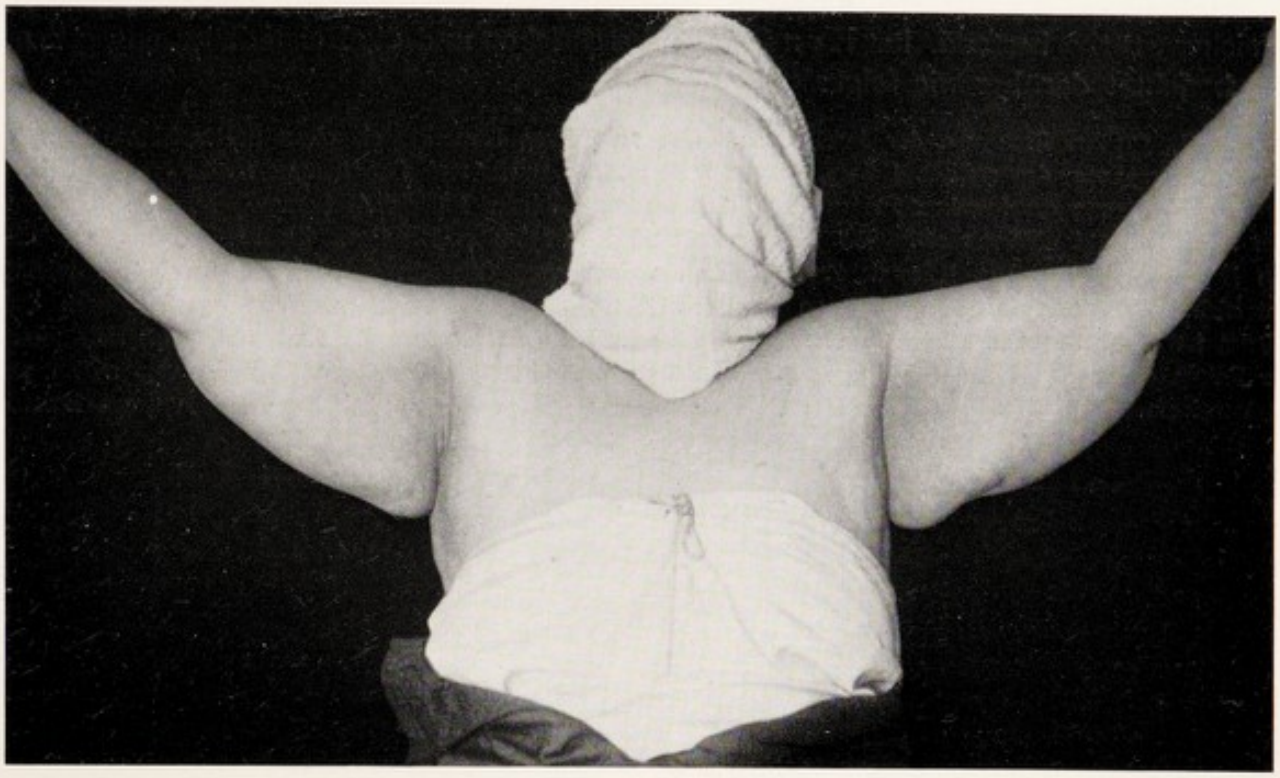

Fig. 1711.
Vorderansicht vor der Operation.



Fig. 1712.
Links schon operiert. Aufnahme vor Operation der rechten Seite.

ADIPOSITAS BRACHII DUPLEX.

Einen bemerkenswerten Fall von Hypertrophie, welche annähernd 10 Jahre in gleicher Stärke bestand, hat Kondoleon beschrieben und die Behandlung angegeben. Er berichtet darüber wie folgt:

M. G., 30jähr. Frau von der Insel Öbea. Vor 10 Jahren bemerkte sie ohne nachweisbare Ursache eine Anschwellung des rechten Beines, welche bald stärker wurde und ihre heutige Größe erreichte. Bei jeder Hautritzung des kranken Beines fließt eine seröse, gelbliche Flüssigkeit heraus. Das Ödem nimmt im Sommer zu, im Winter ab. Ihr jetziger Zustand ist folgender: Die Pat., die mager ist, leidet oft an Halsentzündung. Die kolossale Anschwellung, welche vom Oberschenkel bis zu den Zehen reicht, ist nicht gleichmäßig, sondern zeigt an einigen Stellen größere Verdickungen. Von den Konturen des Knies ist keine Spur zu erblicken. Die Haut ist sehr blaß, trotzdem heiß, hart und läßt sich nicht in Falten erheben. Keine der bekannten sekundären Veränderungen der Elefantiasis ist von außen zu konstatieren. Der Umfang des rechten Oberschenkels in seinem oberen, mittleren und unteren Drittel

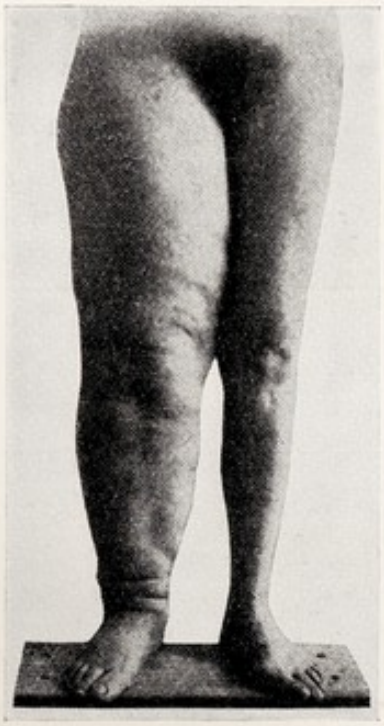

Fig. 1713.
Vor der Operation.

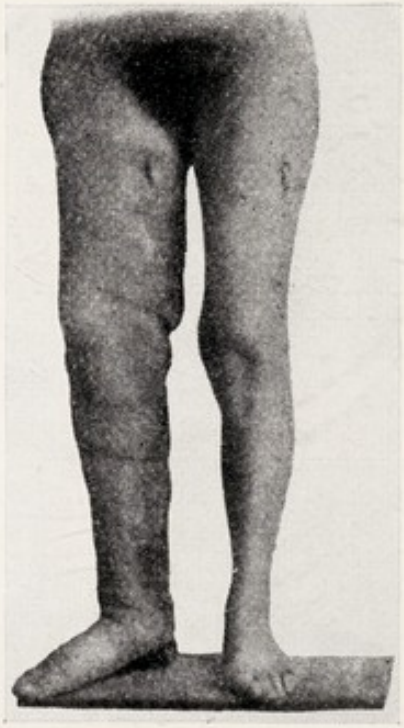

Fig. 1714.
Einen Monat nach der Operation.

Originalabbildungen von Kondoleon, jedoch auf gleiche Größenverhältnisse gebracht.

beträgt 64—68—61, der des linken 57—41, 5—35,5. Der Umfang des rechten Unterschenkels ist 44—45—39, links 31—30—22. Sehr geringe Abnahme des Ödems während der 4tägigen Bettlagerung vor der Operation.

Operation am 2. Juni 1912: Vier Schnitte, zwei davon an der inneren und zwei an der Außenfläche des Ober- resp. Unterschenkels. Aus jedem Schnitt wurde ein Stück der sehr verdickten (bis zu 3 cm) Aponeurose von der Länge jedes Schnittes und von Vierfingerbreite exstirpiert. Die untere Fläche der Aponeurose hatte normales Aussehen. Fortlaufende Hautnaht.

Bei der Nachbehandlung trat an einer Stelle Eiterung ein. Am 8. Tage war ein bedeutendes Fallen des Ödems zu bemerken. Die Haut wurde weich und faltig und bildete gewissermaßen einen hängenden Sack an der hinteren Fläche des Oberschenkels und an der Wade. Unterschied des Umfanges an der Mitte des Oberschenkels 19 cm. Jetzt, 2 Monate nach der Operation, ist die Heilung vollständig und die Pat., die anfangs ein Einschlafen des Beines fühlte, kann jetzt ohne Beschwerden herumgehen.

Die Fig. 1713—1714 zeigen den Zustand vor und nach der Operation.

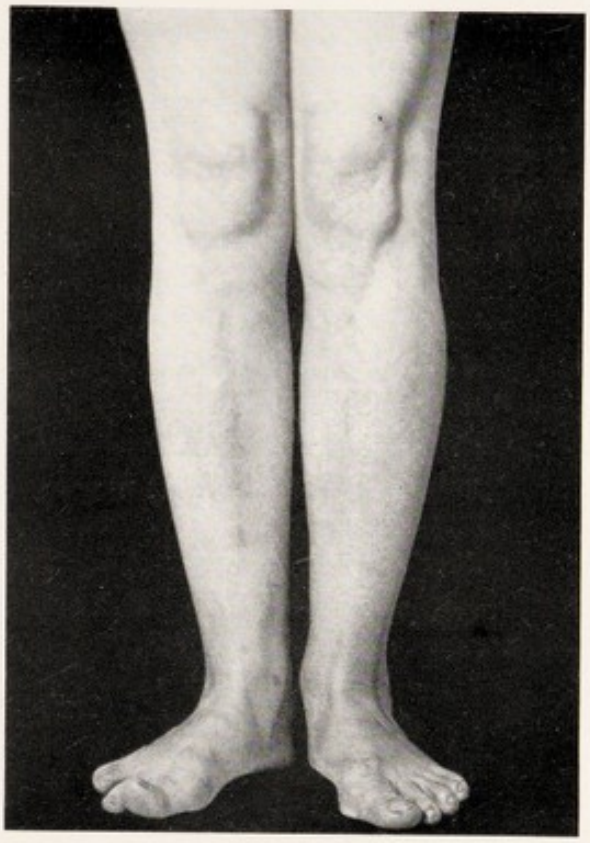

Fig. 1715.
Die hypertrophischen Unterschenkel.

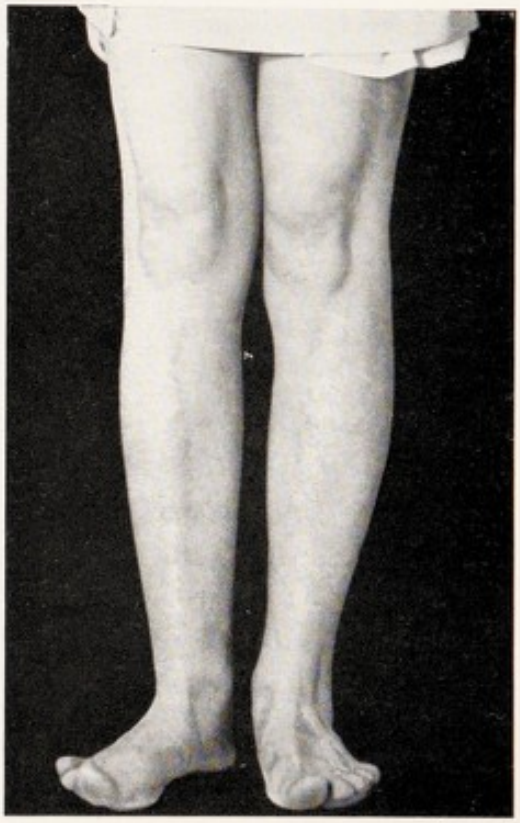

Fig. 1716.
Zustand nach der Haut- und Fettexcision.

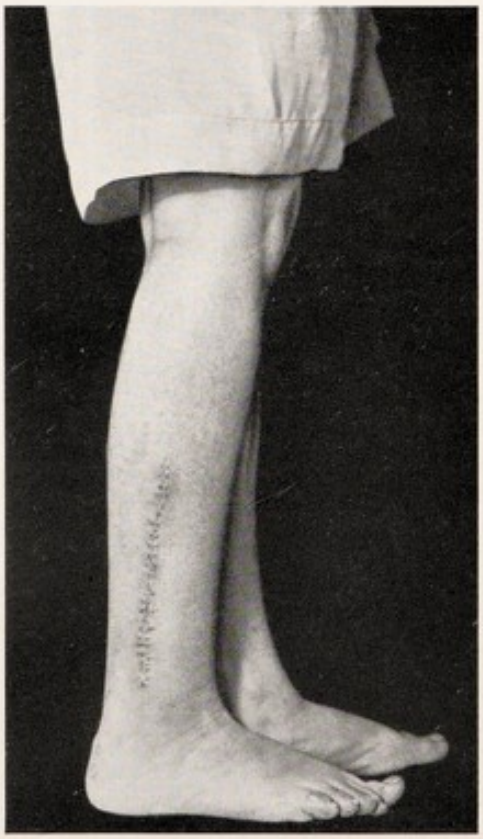

Fig. 1717.
Narbe.

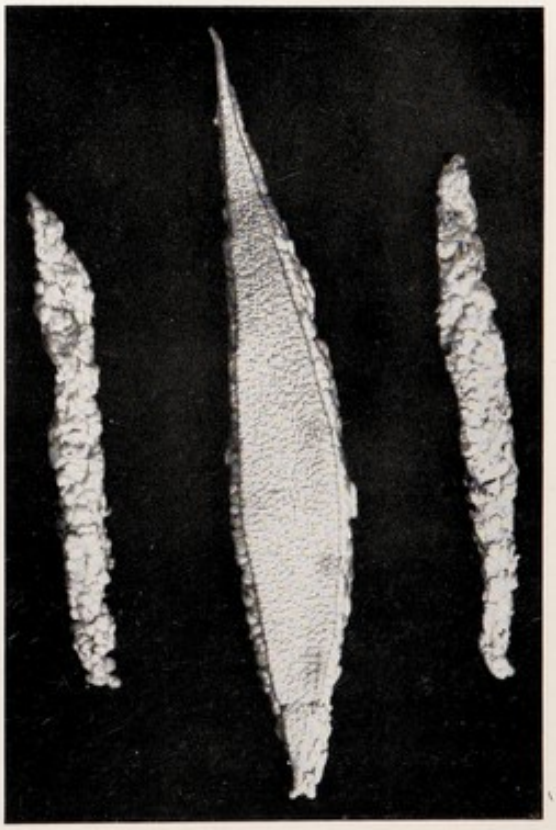

Fig. 1718.
Spindelförmige große Hautexcision und zwei subcutane Fettstreifen aus den äußeren Wundrändern.

(Linear $^1/_3$ normaler Größe).

HYPERTROPHIE DER UNTERSCHENKEL.

Die Hypertrophie am Oberschenkel kann sehr erheblich sein, derart, daß die Patienten nur mit Mühe gehen können, weil die großen Fettlappen beim Gehen beständig aneinander schlagen. In solchen ziemlich seltenen Fällen scheint die operative Verschmälerung durch Excision mit darauffolgender Naht durchaus indiziert.

Die Hypertrophie der Haut des Unterschenkels spielte früher im allgemeinen keine Rolle, wird aber in der jetzigen Mode des kurzen Rockes gelegentlich verlangt und ist von mir mehrmals korrigiert worden. Die Korrektur kommt besonders bei Schauspielerinnen und Sängerinnen in Betracht, die sich auf der Bühne oder auf dem Podium nicht gerne mit dicken Beinen zeigen mögen. Meist handelt es sich bei derartigen Verdickungen um eine übermäßige Konvexität der lateralen Seite. Korrigiert habe ich solche Fälle durch spindelförmige Excision an der Außenseite des Unterschenkels, zuweilen auch an der Innenseite. Fig. 1717 zeigt den Zustand kurz nach der Entfernung der Fäden, die Fig. 1715 u. 1716 zeigen den Zustand vor und nach der Operation in Vorderansicht. Der Effekt kann durch Excision eines langen Fettstreifens, der von der Wundfläche aus, den tieferen Teilen der Unterhautfettschicht entnommen wird, noch verstärkt werden. Diese Konvexität des Beines an der äußeren unteren Partie des Unterschenkels ist übrigens oft die Folge der entsprechenden Verkrümmung der Fibula. Doch genügte mir bisher die Resektion der Haut. Eine Frakturierung war bisher nicht nötig.

Sehr entstellend wirken die starken X-Beine und O-Beine, die ich in meiner orthopädisch-chirurgischen Zeit im letzten Jahrzehnt des vorigen Jahrhunderts vielfach korrigiert habe. Sie stellen ein Grenzgebiet der äußeren Körperplastik und der orthopädischen Chirurgie dar. Diese Entstellungen werden wohl allgemein zur orthopädischen Chirurgie gezählt. Es sei daher auf die orthopädisch-chirurgischen Lehrbücher bezüglich ihrer Behandlung verwiesen.

Literatur.

Kondoleon: Chirurgische Behandlung der elefantiastischen Ödeme durch eine neue Methode der Lymphableitung. Aus der Universitätsklinik des Spitals „Syngros", Athen. Münch. med. Wochenschr. **1912**, Nr. 50, S. 2726ff.

Küster, H: Monatsschrift für Geburtshilfe und Gynäkologie. Band 73, I (**1926**).

Namenregister.

E.

F.

G.

H.

I.

J.

K.

L.

M.

Sachregister.

Ein * deutet auf eine Abbildung im Text, die römischen Zahlen geben die Seiten des als „Arbeitsgebiet" bezeichneten ersten Kapitels an.

A.

B.

H

I.

M.

N.

O.

P.

R.

S.

T.

U.

V.

W.

Z.

Korrigenda.

Abt. 1, Seite 15 muß es bei Fig. 33 Höckernase,
„ 1, „ 19 „ „ 34 Sattelnase heißen.
„ 1, „ 209, Zeile 7 von oben lies: Einen Fall dieser Art usw.
„ 2, „ 343, sind die Figuren 669 und 670 zu vertauschen.
„ 2, „ 356, lies richtig: Anhang: Inspiratorische Ansaugung der Nasenflügel.
„ 2, „ 362, ergänze die Unterschrift durch „Nach Denonvilliers und J. Joseph".
„ 2, „ 443, muß es in der Unterschrift zu Fig. 922 in der letzten Zeile heißen: „Die ganze **Serie** durch Operationsaufnahmen dargestellt".
„ 2, „ 494, Literatur-Verzeichnis, soll es richtig heißen:

Elysius Calentius. Brief an einen Freund: Mitteilung der Nasenbildung des Antonius Branca aus dem Arm. Um **1750**.

Cortesi: (Prof. der Chirurgie in Messina) Miscellaneorum medicinalium Decadesdene, Messanae **1625** (beschreibt die Operation Tagliacozzis und seine eigene etwas veränderte Methode).

Gasparis Taliacotii Bononiensis de Curtorum Chirurgia per insitionem libri duo. Venetiis **1597.**

Thomas Fienus: 12 Bücher „de praecipuis artis chirurgicae controversiis" darin in 9 Kapiteln Auszug der Tagliacozzischen Werke unter dem Titel „De nasi amputati et carne brachii restitutione" **1602.**

„ 3, „ 696, unter Fig. 1474 u. 1475 ergänze „(Fall von Eckstein)".

„reliqua ipse lector corriget"!

Druck der Universitätsdruckerei H. Stürtz A.G., Würzburg.

CHIRURGIE

Eine Zusammenstellung der neuesten Spezialliteratur der Verlage

JOHANN AMBROSIUS BARTH / CURT KABITZSCH / LEIPZIG

In 12., völlig neubearbeiteter Auflage
SCHMIEDEN-FISCHER
Der chirurgische Operationskursus

Ein Handbuch für Ärzte und Studierende

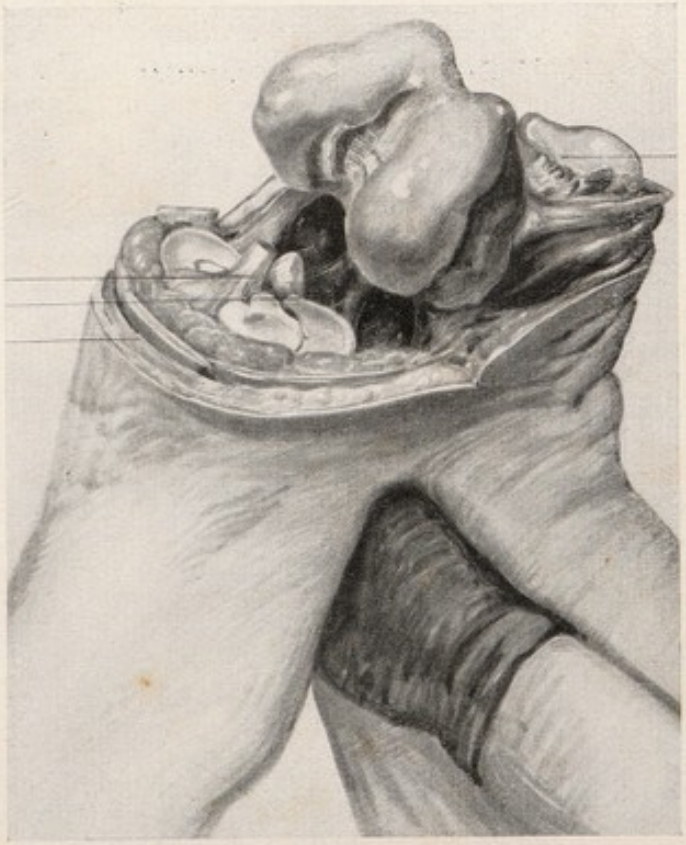

Resektion des rechten Kniegelenkes
(Verkleinerte Abbildung aus vorstehendem Werk)

von Prof. Dr. VICTOR SCHMIEDEN
o. ö. Prof. der Chirurgie, Direktor der chirurgischen Universitäts-Klinik zu Frankfurt a. M.

und Prof. Dr. A. W. FISCHER
Oberarzt der chirurgischen Universitäts-Klinik zu Frankfurt a. M.

XII, 543 Seiten mit 588 meist farbigen Abbildungen im Text. 1930. gr. 8⁰. Geb. RM. 48.–

Das seit 20 Jahren bestens eingeführte Lehrbuch wurde jetzt völlig umgearbeitet und fast ganz neu illustriert. Zweifellos wird es auch der praktische Chirurg und klinische Assistent gerne in die Hand nehmen, wenn er sich rasch über die Technik irgend eines wichtigen Eingriffes unterrichten will. Das Werk enthält eine eingehende Beschreibung aller gängigen Operationen. Besonderer Wert ist darauf gelegt, nur erprobte Techniken zur Darstellung zu bringen.

Ein Beweis für die Brauchbarkeit sind die Urteile Fachgelehrter, die auf Seite 2 dieses Prospektes veröffentlicht sind.

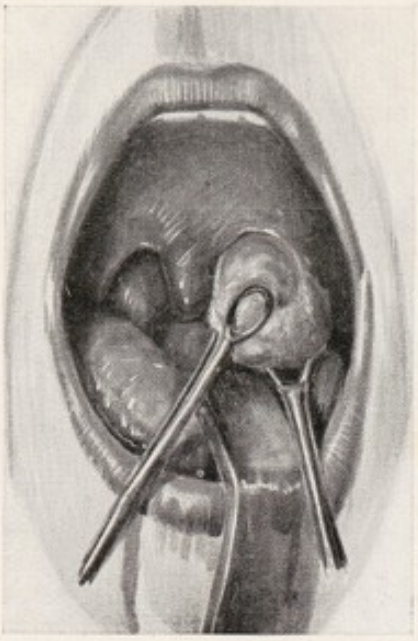

Geh. Med.-Rat Prof. Dr. ANSCHÜTZ, Kiel: Das Buch beherrscht, glaube ich, jetzt die junge Generation völlig. Ich empfehle es seit Jahren und werde es mit Überzeugung weiter tun.

Prof. Dr. STICH, Göttingen: Ich kenne kein deutsches Buch, das den Zweck, Studierende und Ärzte in die chirurgische Operationslehre einzuführen, besser erfüllte.

Prof. Dr. ERICH FREIHERR VON REDWITZ, Bonn: Es ist den Autoren, soweit ich mich bisher überzeugt habe, ganz glänzend gelungen, das Buch neuzeitlich zu gestalten, ohne etwas von seiner konzentrierten Gedrängtheit aufzugeben. Ich habe bereits mit Genuß einige Kapitel gelesen.

Prof. Dr. R. KLAPP, Marburg: Ich kenne das ausgezeichnete Buch aus früheren Auflagen und werde auch weiterhin jede Gelegenheit benutzen, um es meinen Hörern zu empfehlen.

Die Exstirpation der Gaumenmandeln III. Die Aushülsung ist beendet, der Brüningsche Drahtschnürer ist um den Hilus geführt, um diesen durchzuquetschen
(Verkleinerte Abbildung aus Schmieden-Fischer, Operationskursus)

Inhaltsverzeichnis: I. Allgemeines zur operativen Technik. II. Operationen an den Blutgefäßen: Die Unterbindungen der wichtigsten Arterien · Operationen an den Venen · Die Methoden der Blutstillung · Die Naht der Blutgefäße. III. Die Resektion der großen Gelenke, zugleich die Punktion der Gelenke und der Drainageinzisionen: Die Gelenkresektionen · Die Punktion der Gelenke · Die Drainageinzisionen der großen Gelenke. IV. Die Amputationen und Exartikulationen an den Extremitäten: Die Amputationen und Exartikulationen an der oberen Extremität · Die Amputationen und Exartikulationen an der unteren Extremität. V. Operationen an den Knochen der Extremitäten. VI. Operationen an den Muskeln und Sehnen der Extremitäten. VII. Die Operationen an den großen Nervenstämmen. VIII. Die Operationen am Kopf: Die Operationen am Schädeldach · Die Operationen im Gesicht und im Munde. IX. Die Operation am Halse. X. Die Operationen am Brustkorb und seinen Organen. XI. Die Operationen der Bauchhöhle: Bauchschnitte · Darmnahttechnik · Die Operationen am Magen · Die Operationen am Darme · Die Operationen an der Gallenblase und den Gallenwegen · Die Operationen an Pankreas, Milz, Nebenniere. XII. Die Operationen an den Hernien. XIII. Die Operationen am Mastdarm und After. XIV. Die Operationen am Urogenitalsystem: Die Operationen an den Nieren und Harnleitern · Die Operationen an Blase, Prostata und Harnröhre · Die Operationen an den äußeren Geschlechtsorganen. Sachregister.

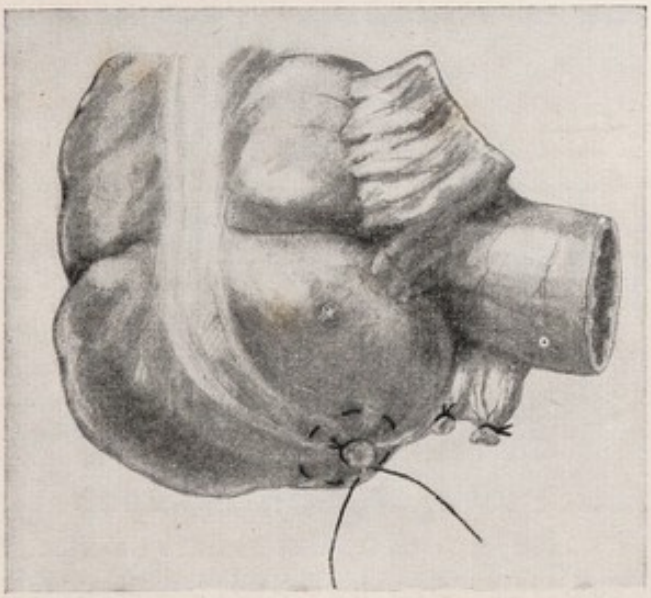

Exstirpation des Wurmfortsatzes. III. Akt. Versorgung des Stumpfes durch Tabaksbeutelnaht
(Aus Schmieden-Fischer, Operationskursus)

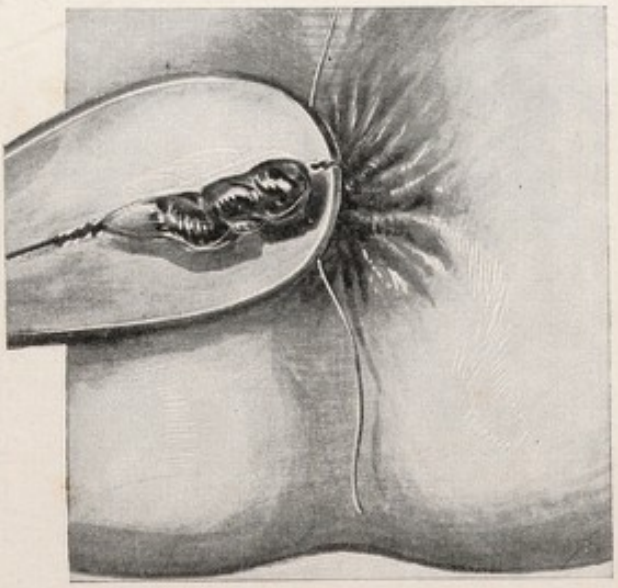

Die Abtragung der Hämorrhoiden
(Aus Schmieden-Fischer, Operationskursus)

Jede Empfehlung dieses klassischen Werkes, welches nunmehr in 7. Auflage vorliegt, erübrigt sich; es ist und bleibt das beste Buch über die Lokalanästhesie. Jeder Chirurg oder chirurgisch tätige Arzt sollte es besitzen; denn es ist für ihn ein unentbehrlicher Führer in der Anwendung der örtlichen Betäubung. Deutsche Medizin. Wochenschrift

Die örtliche Betäubung

ihre wissenschaftlichen Grundlagen und praktische Anwendung

Ein Hand- und Lehrbuch
von Geh. Rat Prof. Dr. HEINRICH BRAUN, Zwickau

7., durchgesehene und ergänzte Auflage. VI, 511 Seiten mit 212, teils farbigen Abbildungen im Text. 1925. gr. 8°. Gebunden RM. 22.50

Inhalt: Die Geschichte der örtlichen Betäubung bis zur Entdeckung des Kokains · Empfindlichkeit und Schmerz. Die Betäubungsverfahren · Die schmerzstillende Wirkung der Nervenkompression und der Blutleere · Die örtliche Betäubung durch Abkühlung · Die osmotische Spannung wässeriger Lösungen. Quellungs- und Schrumpfungsanästhesie · Indifferente und differente Stoffe. Resorption und örtliche Vergiftung. Prüfungsverfahren, allgemeine Eigenschaften und Anwendungsformen örtlich betäubender Mittel · Die örtlich betäubenden Arzneimittel · Weitere Hilfsmittel der örtlichen Betäubung. Über den Einfluß der Vitalität der Gewebe auf die örtliche und toxische Wirkung örtlich betäubender Mittel · Die verschiedenen Arten der Verwendung örtlich betäubender Arzneimittel · Die Bedeutung, die Indikationen, Kontraindikationen und die allgemeine Technik der örtlichen Betäubung · Die Operationen am Kopfe · Operationen am Halse · Die Operationen an der Wirbelsäule und am Brustkorb · Bauchoperationen · Die Operationen an den Harn- und Geschlechtsorganen und am Mastdarm · Operationen an den Gliedern · Literaturverzeichnis · Alphabetisches Sachregister.

ZENTRALBLATT FÜR CHIRURGIE: Dies Werk, von dauerndem Wert, hat so außerordentlich viel Vorzüge und keine Fehler, daß es zu den alten Freunden stets neue erwerben wird, und daß bei den großen Fortschritten auf dem Gebiet der örtlichen Betäubung diese Neuauflage ein Bedürfnis für jeden Fachgenossen sein wird. Die Ausstattung des Ganzen, die Reproduktion der Tafeln ist ganz ausgezeichnet. Borchard (Charlottenburg).

Narkose

Studien und Erfahrungen über die Inhalationsnarkose

Von Dr. med. G. WEIDENBAUM, Frauenarzt in Riga

66 Seiten mit 10 Abbildungen. 1924. gr. 8°. RM. 1.75

Diese Broschüre gibt einen kurzen Überblick über die Inhalationsnarkose, d. h. die gewöhnliche Narkose mit Chloroform und Äther, nach dem jetzigen Stand unseres Wissens dargestellt. Zur Herausgabe einer derartigen Abhandlung ist der Verfasser besonders geeignet, weil ihm reiches Material von Einzelnarkosen zur Verfügung steht. Die kleine Schrift wird in Fachkreisen manches Interesse finden, um so mehr, als der Gegenstand so unendlich reizvoll ist und durch seine innigen Beziehungen zu anderen Gebieten der Naturwissenschaften so reichhaltig wie kaum ein anderer in der Medizin.

Die Lagerung verletzter und erkrankter Gliedmaßen

Leerschienen und verbandlose Wundbehandlung

von Geh. Rat Prof. Dr. HEINRICH BRAUN, Zwickau
IV, 118 Seiten mit 101 Abb. im Text. 1928. gr. 8°. Steif broschiert RM. 12.—

Inhalt: Einleitung · Die verbandlose (offene) Wundbehandlung. Die Beinschiene A u. B · Die Dauerzugbehandlung der Knochenbrüche · Die Behandlung der Frakturen der unteren Gliedmaßen bei Lagerung auf Beinschiene A u. B · Die Beinschiene C u. D · Die Armschiene A, B u. C · Zusammenfassung · Anhang: Ausblicke für die Kriegschirurgie und sonstige Notchirurgie · Schrifttumverzeichnis.

MONATSSCHRIFT FÜR UNFALLHEILKUNDE: Wie der Bahnbrecher dieser Behandlung und Erbauer zweckmäßig geformter Schienen, H. Braun, das im Kriege zunächst extemporierte Verfahren in zehnjähriger Friedensarbeit ausgebaut hat, zeigt das kleine, sehr lesenswerte Buch. Besonders ansprechend sind die Ausführungen über die verbandlose Wundbehandlung traumatischer Verletzungen, sowie die Einzelmitteilungen über die Art der vorrätig zu haltenden Schienen, deren einleuchtende Ergebnisse und Schlußfolgerungen für den Unfallchirurgen ausgezeichnete Fingerzeige geben. zur Verth (Hamburg).

Die normale und pathologische Physiologie des Knochens

Experimentelle Orthopädie

von Prof. Dr. WALTHER MÜLLER, Oberarzt der Chirurgischen Klinik Königsberg. Mit einem Vorwort von Prof. Dr. A. LÄWEN. VI, 218 Seiten mit 67 Abbildungen. 1924. gr. 8°. RM. 12.—, geb. RM. 14.—

Inhalt: Die Grundlagen der normalen Physiologie und Anatomie des Knochens. **I. Teil:** Allgemeine Biologie des Knochens. **II. Teil:** Pathologische Physiologie des Knochens.

Biologie der Gelenke

von Prof. Dr. WALTHER MÜLLER, Oberarzt der Chirurgischen Klinik Königsberg. VIII, 170 Seiten mit 45 Abbildungen im Text. 1929. gr. 8°. RM. 15.—, geb. RM. 17.—.

Diese Darstellung der Biologie der Gelenke bildet die Fortsetzung des vom selben Verfasser vor 4 Jahren begonnenen Versuches der Schaffung einer experimentellen Orthopädie. Sie ist im engsten Anschlusse und unter denselben Gesichtspunkten geschrieben wie der erste Band, die im Jahre 1924 erschienene „Normale und pathologische Physiologie des Knochens".

Inhalt: Die Biologie des Gelenkknorpels · Die Biologie der Gelenkkörper · Das Bild der Arthritis deformans vom Standpunkte der Gelenkbiologie · Die Biologie der Synovia, der Gelenkinnenhaut und der Gelenkkapsel · Die Beziehungen der Gelenke zum Muskel- und Nervensystem · Die Beziehungen der Gelenke zu dem innersekretorischen System · Die Luftdruckverhältnisse im Bereiche der Gelenke und ihre biologische Bedeutung.

KLINISCHE WOCHENSCHRIFT: Wenn schon aus dem Inhaltsverzeichnis die Überschrift der einzelnen Kapitel lebhaftes Interesse und fast wissenschaftliche Neugier zu erregen vermag, so bietet erst das eingehende Studium des Buches selbst eine solche Fülle des Wissenwerten und Anregenden, eine so gründliche Übersicht über die viele auf diesem Gebiet geleistete Arbeit und eine solche Menge von neuen Fragen, daß jeder, der sich überhaupt mit Gelenken zu beschäftigen hat, dankbar die Arbeit anerkennen muß. Paul Glaessner (Berlin).

Nachbehandlung nach chirurgischen Eingriffen

von Prof. Dr. EDUARD MELCHIOR, Oberarzt der chirurgischen Universitätsklinik Breslau. VI, 339 Seiten mit 32 Abbildungen im Text. 1928. gr. 8°. RM. 17.40, gebunden RM. 20.—

Inhalt: I. ABSCHNITT: Die Grundzüge der operativen Nachbehandlung. II. ABSCHNITT: Allgemeiner Teil. Die entzündlichen Erkrankungen des Respirationstraktus · Die postoperativen Kreislaufstörungen. Anhang: Kollaps, Ohnmacht, Schock · Postoperative gastro-intestinale Parese und Atonie. Behandlung. Sennatin. Peristaltin. Atropin. Physostigmin (Eserin). Cholin. Strychnin. Hypophysenpräparate. Hormonal · Postoperative Diarrhöen · Die postoperative Harnverhaltung. Behandlung · Behandlung der Schlaflosigkeit sowie die postoperative Schmerzbekämpfung · Der Durst · Die Behandlung des Blutverlustes · Die Bluttransfusion · Die Ernährung · Der Dekubitus · Lagerung · Die Wundbehandlung: Die Behandlung der operativ geschlossenen Wunden. Die Behandlung der offenen Wunden · Dränage · Nachbehandlung von Abszessen und Phlegmonen · Der Zeitpunkt des Aufstehens nach Operationen · Die Nachbehandlung bei Diabetes · Singultus · Der Chloroformspättod · Fettembolie · Die nicht-diabetische postoperative Azidose (postoperative Azetonurie). Die postoperative Tetanie · Postoperativer Hirndruck · Die postoperativen Psychosen. Anhang: Delirium tremens · Postoperative Thrombose und Embolie · Die postoperative Wundinfektion · Postoperative Konjunktivitis und Keratitis · Postoperative Angina. Die akuten Exantheme des Kindesalters · Die postoperative Parotitis · Postoperative Nachblutungen. Hämophile Nachblutungen. Sonstige Nachblutungen. Der postoperative Intestinalprolaps · Postoperative Röntgenbestrahlung. III. ABSCHNITT: Spezieller Teil. Kopf · Hals · Thorax · Bauch. Magenoperationen. Eingriffe am Gallensystem. Operationen am Pankreas. Appendizitisoperationen. Operationen am Dickdarm. Rektumoperationen. Operationen am Urogenitalsystem. Herniennoperationen. Postoperative Bauchbrüche · Extremitäten · Register.

Die Urteile führender Chirurgen:

GEH. MED.-RAT PROF. DR. PAYR, LEIPZIG

. . . Es ist einmal ein wirklich brauchbares Buch, aus der Praxis geboren, an dem man seine Freude haben kann.

PROF. DR. STICH, GÖTTINGEN

Ich habe schon mit lebhaftem Interesse in dem Buche gelesen und halte es für eine wertvolle Bereicherung unserer chirurgischen Literatur.

GEH. MED.-RAT PROF. DR. GRASER, ERLANGEN

Es ist eine ausgezeichnete Leistung, der man weiteste Verbreitung wünschen und vielleicht auch voraussagen kann.

PROF. DR. SCHMIEDEN, FRANKFURT a. M.

Den Autor beglückwünsche ich zu der vortrefflichen, sehr hübschen und zeitgemäßen Bearbeitung.

JOHANN AMBROSIUS BARTH / VERLAG / LEIPZIG

Chirurgie

I. TEIL: Allgemeine Chirurgie.

Bearbeitet von Reg.-Med.-Rat Prof. Dr. D. KULENKAMPFF, Zwickau. 6., mit der 5. übereinstimmende Auflage. XII, 187 Seiten mit 9 Abb. im Text. 1929. kl. 8°. RM. 4.80, geb. RM. 5.60

ÄRZTLICHE RUNDSCHAU: Wenn auch das Repetitorium seiner Bestimmung entsprechend sich in erster Linie wieder an den Studierenden wendet, so mag doch festgestellt werden, daß sich der Arzt nichts vergibt, wenn er die ungemein klare, anschauliche Darstellung durchliest. Manches Vergessene wird wieder in der Erinnerung aufleben, manche Anregung wird gerne entgegengenommen werden und eventuell zur Vertiefung in größeren Werken aneifern. Das kleine Werk kann jedem praktischen Arzt dringend empfohlen werden. Waßmund (Niendorf, Ostsee).

II. TEIL: Operationslehre.

Bearbeitet von Reg.-Med.-Rat Prof. Dr. D. KULENKAMPFF, Zwickau. 4., völlig neu bearbeitete Auflage. XIV, 236 Seiten mit 18 Figuren im Text. 1924. kl. 8°. RM. 4.50, geb. RM. 5.30

ZENTRALBLATT FÜR CHIRURGIE: Es ist eine Freude, das Büchlein zu lesen, das nicht allein als Repetitorium so wertvoll ist, sondern auch dem geübten Chirurgen gern zur kurzen Orientierung dienen wird. Borchard (Berlin-Lichterfelde).

III. TEIL: Spezielle Chirurgie

von Dr. GERHARD BUHRE, Zweibrücken. IV, 148 Seiten mit 38 Abb. im Text. 1922. kl. 8°. RM. 1.80, geb. RM. 2.60

ZENTRALORGAN FÜR DIE GESAMTE CHIRURGIE UND IHRE GRENZGEBIETE: Das Kompendium bringt in flüssiger und abwechslungsreicher Darstellung ohne die unerfreulichen Abkürzungen und mnemotechnischen Banalitäten, auf die bei derartiger. ementarbüchern manchmal Wert gelegt wird, alles unbedingt Notwendige als Gerüst des umfangreichen Gebiets. Wassertrüdinger (Charlottenburg).

IV. TEIL: Frakturen und Luxationen

von Dr. KARL PROPPING, Priv.-Doz. für Chirurgie in Frankfurt a. M. VI, 144 Seiten mit 7 Abbildungen im Text. 1921. kl. 8°. RM. 2.20, gebunden RM. 3.—

ZEITSCHRIFT FÜR ORTHOPÄDISCHE CHIRURGIE: In vollstem Maße wird das Werk seiner Aufgabe gerecht, „dem Arzt zur raschen Orientierung zu dienen und dem Studierenden das ins Gedächtnis zurückzurufen, was er in Vorlesung und Klinik gesehen und gehört hat". Dransfeld (Dahlem).

Bilden Breitensteins Repetitorien 13a und b, 14a und b

AUSFÜHRLICHES VERZEICHNIS KOSTENLOS!

Die Amputationen und Exartikulationen unter besonderer Berücksichtigung des Kunstgliederbaues.

Für Ärzte und Studierende.

Von Geh. Medizinalrat Dr. TH. KÖLLIKER, ord. Professor der Orthopädie, Obergeneralarzt a. D. in Leipzig. IV, 68 Seiten mit 39 Abbildungen im Text. 1925. 8°. Kartoniert RM. 2.70

ZENTRALORGAN F. D. GESAMTE CHIRURGIE: Ausgezeichnet ist das kleine Werk durch seine Kürze und Klarheit. Allen Ärzten, die mit Amputierten zu tun haben, wird es ein willkommener Ratgeber sein. Zillmer (Berlin-Tempelhof).

Zur Psychologie des Amputierten und seiner Prothese

von Dr. DAVID KATZ, a. o. Professor der Pädagogik und Philosophie in Rostock. VI, 118 Seiten. 1921. gr. 8°. RM. 4.—
Bildet Beiheft 25 zur Zeitschrift für angewandte Psychologie.

LITERARISCHES ZENTRALBLATT: Ärzte wie Fabrikanten, die mit Amputierten zu tun haben, werden dem Verfasser für seine klaren und lehrreichen Ausführungen dankbar verpflichtet sein. Gerster (Braunsfeld).

Chirurgische Operationslehre

Unter Mitwirkung von zahlreichen Fachgelehrten

Herausgegeben von Geh. Med.-Rat Prof. Dr. AUGUST BIER, Berlin, Geh. Med.-Rat Prof. Dr. HEINRICH BRAUN, Zwickau. Geh. Rat Prof. Dr. HERMANN KÜMMELL, Hamburg-Eppendorf

4. und 5., vermehrte Auflage

Fünf Bände . . . . . Gebunden RM. 225.—

BAND I: Allgemeine Operationslehre. Operationen an Kopf und Wirbelsäule. XX, 681 Seiten mit 722 meist farbigen Abbildungen im Text. 1922. 4°.

BAND II: Operationen an Ohr, Nase, Hals und Brustkorb. XVI, 787 Seiten mit 595 meist farbigen Abb. im Text. 1923. 4°.

BAND III: Operationen am Bauch. XIII, 576 Seiten mit 481 meist farbigen Abbildungen im Text. 1923. 4°.

BAND IV: Operationen bei Unterleibsbrüchen, am Mastdarm und an den Harn- und männlichen Geschlechtsorganen. XIV, 520 Seiten mit 478 meist farbigen Abb. im Text und auf 2 farbigen Tafeln. 1923. 4°.

BAND V: Operationen an den Extremitäten. XVI, 725 Seiten mit 54[illegible] [illegible]gen Abbildungen im Text. 1923. 4°.

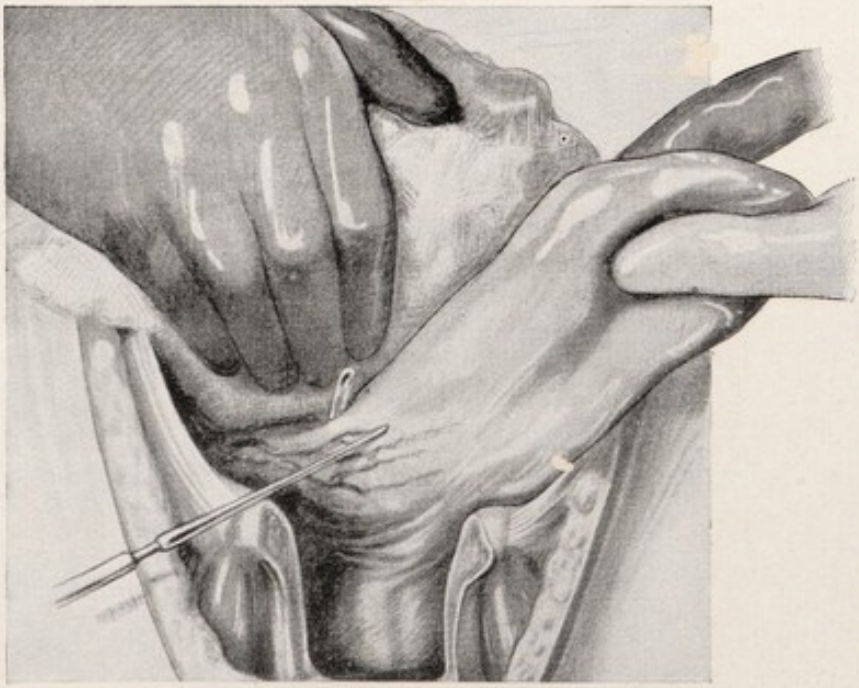

Totalexstirpation der Blase. Freilegen des Ureters
(Verkleinerte Abbildung aus dem vorstehenden Werk)

KLINISCHE WOCHENSCHRIFT: Von der Bedeutung und Unübertrefflichkeit dieses Werkes hat sich wohl jeder deutsche Chirurg inzwischen selbst überzeugen können. Die Vorzüge dieses Werkes sind so überwältigend, daß das Werk sich seinen weiteren Weg selbst bahnen wird.

ZENTRALBLATT FÜR CHIRURGIE: Diese großzügige, inzwischen wohl jedem Chirurgen bekannt und liebgewordene Operationslehre zu lesen, ist ein Vergnügen! Gute, zum Teil glänzende didaktische Darstellung ohne schulmeisterliche Formen, umfassendes Ergreifen des Gegenstandes bei aller Kürze im Text wetteifern mit den ganz vorzüglichen und besonders zahlreichen Abbildungen, dem Leser das Beste zu bieten.

AMERICAN JOURNAL OF SURGERY: We know of no work either in the English or the German language that treats the surgical affections of the chest and of the abdomen in a more masterly, more authoritative manner.

JOHANN AMBROSIUS BARTH / VERLAG / LEIPZIG

Handbuch der speziellen Chirurgie des Ohres und der oberen Luftwege

herausgegeben von Sanitätsrat Dr. L. KATZ, Ludwigshafen, Prof. Dr. F. BLUMENFELD, Wiesbaden und Prof. Dr. RICHARD HOFFMANN, Dresden

BAND I, 1. Hälfte: 4., vermehrte und verbesserte Auflage. Herausgegeben von Prof. Dr. F. BLUMENFELD und Prof. Dr. RICHARD HOFFMANN. VIII, 600 Seiten mit 331 Abb. im Text. 1928. Lex.-8°. RM. 120.—, Halbleder geb. RM. 128.—

Inhalt: Topographische Anatomie.

Band I, 2. Hälfte: 4., vermehrte und verbesserte Auflage. Herausgegeben von Prof. Dr. F. BLUMENFELD und Prof. Dr. RICHARD HOFFMANN. IV und 1080 S. mit 729 Abb. im Text. 1927. Lex.-8°. RM. 87.—, Halbleder geb. RM. 95.—

Inhalt: Grundzüge der Anästhesie · Stauungstherapie · Begutachtung Operierter · Die Behandlung der Stenosen Kosmetische Operationen · Röntgendiagnostik und Strahlentherapie · Die phlegmonösen Entzündungen der oberen Luftwege · Allgemeine und spezifische Behandlung der septischen Erkrankungen.

FOLIA-OTO-LARYNGOLOGICA, TEIL II: Ein Werk, das ein zielsicheres Erfassen praktischer Erfordernisse mit wissenschaftlichem Höchststand so in sich vereinigt wie dieses, ist des äußeren Erfolges auch für die Zukunft sicher, besonders wenn es, wie uns diese neue verbesserte 4. Auflage beweist, Schritt hält mit den Fortschritten wissenschaftlicher Erkenntnis und chirurgisch-ärztlichen Handelns.

ZENTRALORGAN FÜR DIE GESAMTE CHIRURGIE UND IHRE GRENZGEBIETE: Gerade dieser Band des großen, für Hals-, Nasen-, Ohrenarzt bestimmten Handbuches kann auch dem Allgemeinpraktiker sowohl als auch dem Chirurgen zum Studium empfohlen werden, denn mit Ausnahme einzelner Gebiete, wie z. B. die intranasalen Operationen, sind es Grenzgebiete, die sowohl vom Oto-Rhino-Laryngologen wie vom Chirurgen behandelt werden.

BAND II: 3., vermehrte und verbesserte Auflage. IV und 1166 Seiten mit 663 Abbildungen im Text und auf 125 meist farbigen Tafeln. 1925. Lex.-8°. RM. 90.—, Halbleder geb. RM. 98.—

Inhalt: Chirurgie des Ohres · Intrabuccale und intrapharyngeale Chirurgie des Mundes und des Nasenrachens.

BAND III: 3., vermehrte und verbesserte Auflage. V und 758 Seiten mit 396 Abb. im Text und auf 73 Tafeln. 1923. Lex.-8°. RM. 48.—, Halbleder geb. RM. 56.—

Inhalt: Chirurgie der äußeren Nase · Die Operationen an den Nebenhöhlen der Nase · Intranasale Chirurgie · Die orbitalen Komplikationen der Nebenhöhlen · Der Hypophysistumor und seine operative Behandlung · Die Chirurgie der Tränenwege · Chirurgische Behandlung der bösartigen Geschwülste des Oberkiefers.

BAND IV: 3., vermehrte und verbesserte Auflage. IV und 831 Seiten mit 250 Abb. im Text und auf 63 Tafeln. 1922. Lex.-8°. RM. 72.—, Halbleder geb. RM. 80.—

Inhalt: Die Resektion und Exstirpation des Larynx, Pharynx und Ösophagus, die Chirurgie der Schilddrüse, die Operationen an der Zunge und der Mandibula sowie die Ligatur der Arteria carotis · Laryngofissur · Endolaryngeale Operationen · Die Tracheotomie · Tracheo-Bronchoskopie Ösophagoskopie.

DIESES WERK ERSCHIEN IN DER VERLAGSABTEILUNG CURT KABITZSCH

ZENTRALBLATT FÜR OHRENHEILKUNDE: Das Handbuch stellt sowohl in seiner äußeren Form (Umfang, Druck, Ausstattung) wie in seinem inneren Gehalt eine Zierde unserer fachwissenschaftlichen Bibliothek dar. Es bietet dem Anfänger eine Fülle reicher Belehrung, gibt dem Erfahrenen eine anregende Lektüre, ist dem Operateur ein willkommenes Hilfsmittel und bedeutet schließlich durch seinen erschöpfenden und kritisch durchgearbeiteten Literaturnachweis dem wissenschaftlichen Arbeiter ein unentbehrliches Nachschlagewerk. Es darf in der Bibliothek keines Oto-Rhino-Laryngologen fehlen.
Goerke.

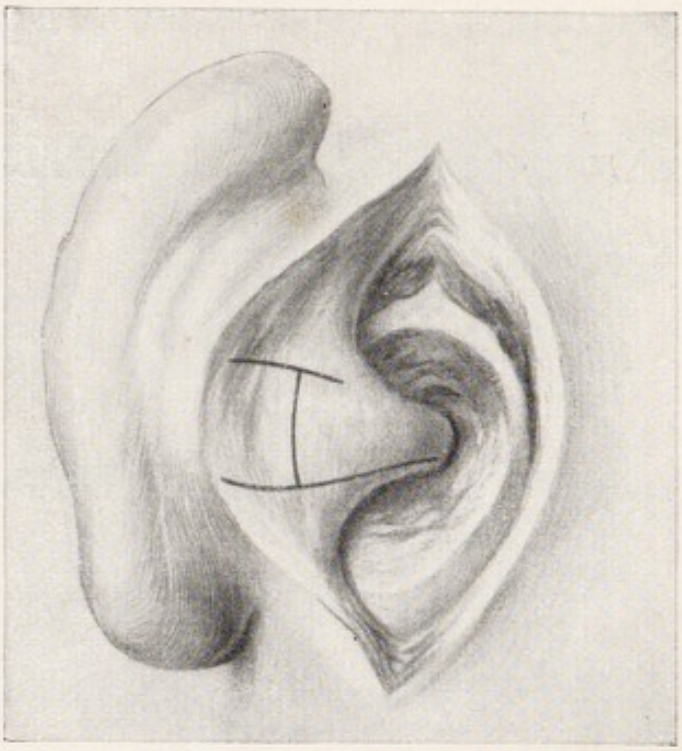

Schnittführung für den oberen und hinteren Lappen (Plastik nach Passow)
(Aus „Handbuch der speziellen Chirurgie des Ohres und der oberen Luftwege")

ZENTRALBLATT FÜR HALS-, NASEN- UND OHRENHEILKUNDE: Der Verlag hat es verstanden, eine vorzügliche Wiedergabe der zahlreichen Abbildungen und durch die Gesamtausstattung dieses Bandes auch äußerlich einen dem inneren Werte würdigen Rahmen zu geben.

Anleitung zu den Operationen am Gehörorgan, an den Tonsillen und in der Nase

von ADOLF PASSOW und HANS CLAUS

3. Auflage, neu bearbeitet von Professor Dr. HANS CLAUS, dirigierender Arzt der Abteilung für Hals-, Nasen- und Ohrenkranke am Städtischen Rudolf-Virchow-Krankenhaus, Berlin. IV, 164 Seiten mit 234 meist farbigen Abbildungen im Text. 1929. gr. 8°. Gebunden RM. 20.—

DIE MEDIZINISCHE WELT: Daß nach 7 Jahren wiederum eine Neuauflage erschien, wird man nicht allein in Fachkreisen begrüßen. In gleicher Weise dürfte das Buch mit seiner allseitig anerkannten, anschaulichen Darstellung, in seiner kurzen und klaren Fassung jedem chirurgisch tätigen Kollegen ein willkommenes Operations-Nachschlagewerk sein, jeden über die zeitig geltende operative Technik des Fachgebiets in Kürze orientieren.

DEUTSCHE MEDIZINISCHE WOCHENSCHRIFT: Die präzise Darstellung der Operationstechnik wird durch Anweisungen für Narkose und Anästhesie, die bei Hals- und Nasenoperationen eine besondere Rolle spielen, zweckmäßig ergänzt und durch eine große Reihe guter Bilder so anschaulich gemacht, daß sie als wertvolle Anleitung dem Ohrenarzt wie dem Chirurgen willkommen sein wird.

Das Werk bedeutet eine unerschöpfliche Fundgrube und einen nie versagenden Ratgeber für jeden Chirurgen, der sich mit plastischen Operationen am Gesicht befassen will. DEUTSCHE MEDIZ. WOCHENSCHRIFT

Nasenplastik und sonstige Gesichtsplastik

nebst einem Anhang über Mammaplastik

Ein Atlas und Lehrbuch von Prof. Dr. JACQUES JOSEPH, Berlin

Abteilung I: XIX und 208 Seiten mit 489 zum Teil farbigen Abbildungen im Text. 1928. Lex.-8°. RM. 65.—

Abteilung II: Seite 209—496 mit 646 zum Teil farbigen Abbildungen im Text. 1929. Lex.-8°. RM. 85.—

Abteilung III: erscheint voraussichtlich im Sommer 1930

Einzelne Abteilungen sind nicht käuflich, der Bezug der 1. und 2. Abteilung verpflichtet zur Abnahme des ganzen Werkes. Dasselbe erscheint in 3 Abteilungen und wird nach Abschluß etwa 650 Seiten und 1200 Abbildungen umfassen.

ZENTRALBLATT FÜR CHIRURGIE: Seit Jahrzehnten besitzt Verfasser seinen Ruf auf dem Gebiete der Nasenplastiken. Eine bisher fehlende eingehende Darstellung seiner größtenteils von ihm selbst ausgebildeten und vorzugsweise als intranasal gekennzeichneten Methoden darf daher von vornherein auf ein ganz besonderes Interesse rechnen. Diese Erwartungen werden von der bisher erschienenen 1. Abteilung des Werkes voll erfüllt. Ausgestattet mit zahlreichen guten Abbildungen und Skizzen, die außer der technischen Erläuterung der Methodik insbesondere auch die erzielten Resultate trefflich wiedergeben, läßt das außerordentlich originelle Werk das Erscheinen der noch ausstehenden Teile mit Interesse erwarten. Melchior (Breslau).

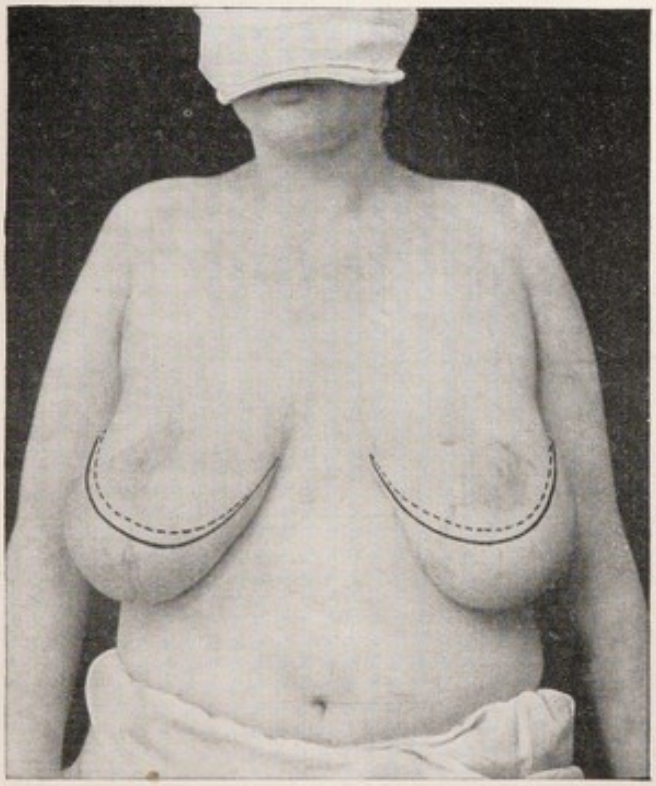

Schnittführung für den II. Teil der Plastik

ZENTRALORGAN FÜR DIE GESAMTE CHIRURGIE: Das Vorgetragene wird überall durch sehr anschauliche und lehrreiche Abbildungen illustriert, aus welchen selbst der Anfänger den Gang der einzelnen operativen Eingriffe verstehen und jeder J.s glänzende Resultate zu würdigen vermag. Was aber am Buche am meisten zu schätzen ist, das ist die starke Individualität in der Technik sowohl wie in der Auffassung der mannigfachen Fragen und die Fülle von eigenen Verfahren und eigenen Erfahrungen, welche uns das Buch bietet. Wir erwarten mit Neugier und Freude die Fortsetzung. Pólya (Budapest).

Ein illustrierter Sonderprospekt mit ausführlicher Inhaltsangabe gern kostenlos!

DIESES WERK ERSCHEINT IN DER VERLAGSABTEILUNG CURT KABITZSCH

Die diätetische Vor- und Nachkur bei der operativen Behandlung der Lungentuberkulose

von Prof. Dr. med. et phil. ADOLF HERRMANNSDORFER, Chefarzt der chirurgischen Abteilung des St. Antonius Krankenhauses Berlin-Karlshorst. 18 Seiten mit 21 Röntgenbildern im Text. 1929. gr. 8°.
Kartoniert RM. 2.50

(Sonderdruck aus „Zeitschrift für Tuberkulose", Band 55)

Prof. Herrmannsdorfer, der ehem. Assistent Geheimrat Sauerbruchs bei der Erprobung der sogenannten Gersonschen Diät an der chirurgischen Klinik, Berlin, nimmt in dieser Arbeit selbst das Wort, um den Wert und den Erfolg der Diätkur bei der operativen Behandlung zu beweisen; 21 sorgfältig hergestellte Röntgenbilder unterstützen seine Worte.

Die chirurgische Behandlung der Lungentuberkulose

Nach den Erfahrungen der chirurgischen Universitätsklinik München aus den Jahren 1918-1922 von Dr. ALFRED BRUNNER, Chefarzt der chirurgischen Abteilung des Kantonspitals, St. Gallen. Mit einem Geleitwort von Geh. Hofrat Prof. Dr. F. SAUERBRUCH. 375 Seiten mit 99 Abbildungen. 1924. gr. 8°. RM. 17.50, Vorzugspreis RM. 14.—

(Nr. 13 der Tuberkulose-Bibliothek, herausgegeben von Prof. Dr. L. Rabinowitsch, Berlin)

Vorzugspreis wird den Abonnenten der Zeitschrift für Tuberkulose, der Tuberkulose-Bibliothek und bei Bezug von 4 verschiedenen Heften gewährt

KLINISCHE WOCHENSCHRIFT: Die große Bedeutung der chirurgischen Behandlung der Lungentuberkulose wird immer mehr anerkannt und es ist daher zu begrüßen, daß die an dem großen Material der Sauerbruchschen Klinik von 1918—1922 gemachten Erfahrungen veröffentlicht worden sind.

Über die schmerzhafte Schulterversteifung (Periarthritis humeroscapularis)

Von Prof. Dr. ERNST SEIFERT, Würzburg. 35 Seiten mit 13 Abbildungen im Text. 1930. gr. 8°. **K** RM. 4.—, Vorzugspreis RM. 3.40

(Bildet Würzburger Abhandl. aus dem Gesamtgebiet der Medizin, N. F., Bd. VI, Heft 8)

Der Vorzugspreis wird bei Bezug im Abonnement und Abnahme von 4 verschiedenen Heften der Sammlung gewährt

Nicht bloß aus ärztlichen, sondern auch aus volkswirtschaftlichen Gründen erwächst die Pflicht, sich mit der „schmerzhaften Schulterversteifung" vertraut zu machen, sich über Wesen, Entwicklung und Behandlung und vor allen Dingen Verhütung der Krankheit zu unterrichten. Hierzu bietet die vorliegende Schrift Gelegenheit.

Die Chirurgie der Magenerkrankungen

von Prof. Dr. ERICH v. REDWITZ, Bonn. 32 Seiten mit 17 Abbildungen im Text. 1925. gr. 8°. **K** RM. 1.50, Vorzugspreis RM. 1.20

(Bildet Würzburger Abhandl. aus dem Gesamtgebiet der Medizin, N. F., Bd. III, Heft 1)

Der Vorzugspreis wird bei Bezug im Abonnement und Abnahme von 4 verschiedenen Heften der Sammlung gewährt

DEUTSCHE MEDIZINISCHE WOCHENSCHRIFT: Verfasser gibt eine durch zahlreiche Abbildungen erläuterte kritische Darstellung der verschiedenen Magenoperationen, die bei der großen Erfahrung, welche er auf dem Gebiete der Magenchirurgie hat, sehr lesenswert ist und viele interessante Einzelheiten enthält. Ich erwähne hierbei besonders seine Ausführungen über die Resezierbarkeit des Magenkarzinoms sowie des nicht perforierten Ulkus. Mühsam.

Die mit „K" bezeichneten Werke erschienen in der Verlagsabteilung CURT KABITZSCH

Die Knochen- und Gelenktuberkulose

Kurze Darstellung der Pathogenese, der allgemeinen Diagnostik und der Behandlung. Von Priv.-Doz. Dr. R. NISSEN, Oberarzt der chirurg. Universitätsklinik der Charité, Berlin und Dr. PAUL MEYER-RUEGG, Assistent der Chirurgischen Klinik, Zürich. VI und 54 Seiten mit 39 Abbildungen im Text. 1930. gr. 8°. RM. 7.—, Vorzugspreis RM. 6.—

(Bildet Tuberkulose-Bibliothek Nr. 36, herausgegeben von Prof. Dr. L. Rabinowitsch)
Der Vorzugspreis wird den Abonnenten der Zeitschrift für Tuberkulose, der Tuberkulose-Bibliothek und bei Bestellung von 4 verschiedenen Heften gewährt

Eine Arbeit über Knochen- und Gelenktuberkulose aus der Sauerbruchschen Klinik ist für alle Ärzte von Bedeutung, weil man seit Jahren an dieser Klinik der Behandlung aller Tuberkulosearten die größte Aufmerksamkeit widmet. Die modernen Behandlungsmethoden, die neben den älteren bewährten hier auf Grund der großen Erfahrung an dieser Klinik erörtert sind, lassen diesen Band als zeitgemäß erscheinen. Die Verfasser mußten sich auf die kritische Wiedergabe der letzteren und im übrigen auf das Wichtigste des großen Gebietes beschränken, das Buch bietet aber gerade hierdurch dem ärztlichen Allgemein-Praktiker und dem Tuberkulose-Facharzt einen guten Überblick darüber, wo wir heute stehen. Geheimrat Sauerbruch hat der Arbeit ein Geleitwort mit auf den Weg gegeben.

Die Behandlung des Hallux valgus

von Dr. H. TIMMER, Privatdozent für orthopädische Chirurgie an der Universität zu Amsterdam. IV, 62 Seiten mit 21 Abbildungen im Text und auf einer Tafel. 1930. 8°. RM. 4.50

Die Lehr- und Handbücher enthalten über die Behandlung des Hallux valgus meistens zu wenig und sind oft einseitig, während das Studium der einschlägigen Literatur zu viel Zeit beansprucht. Aus dieser Überzeugung heraus hat der Verfasser in vorliegendem Buch die verschiedenen Methoden eingehend beschrieben, zweckentsprechend angeordnet, danach kritisch besprochen und schließlich die Behandlung angegeben, welche nach seiner Meinung am meisten zu empfehlen ist. Eine Beschreibung aller beim Hallux valgus vorkommenden Abweichungen geht voran.

Die Chirurgie des vegetativen Nervensystems

von Prof. Dr. OTTO HAHN, Breslau. IX, 264 Seiten mit 34 teils farb. Abbildungen im Text. 1925. 8°. RM. 15.60, geb. RM. 18.—

DEUTSCHE ZEITSCHRIFT FÜR NERVENHEILKUNDE: In dem Buche ist wohl alles Wesentliche zu finden, was den Chirurgen vom vegetativen Nervensystem interessieren kann, aber auch der allgemein interessierte Arzt und der Neurologe findet hier übersichtlich vieles zusammengestellt, was er sich sonst durch mühsames Literaturstudium zusammensuchen muß. Die Ausstattung ist ebenso wie die Reproduktion der Abbildungen sehr gut.
Paul Matzdorff (Hamburg).

Chirurgie

Unter Mitwirkung von zahlreichen Fachgelehrten

herausgegeben von Dr. ERWIN PAYR, Geh. Med.-Rat, o. Prof. der Chirurgie, Direktor der Chirurgischen Klinik, Leipzig und Dr. CARL FRANZ, Generalarzt, o. Prof. der Kriegschirurgie an der Kaiser-Wilhelm-Akademie, Berlin. XXXIV, 816 und VIII, 886 Seiten mit 1039, zum Teil farbigen Abbildungen im Text, 1 Stereoskop- und 2 Doppeltafeln. 1922. 4°. Nur in 2 Bänden vollständig.

RM. 78.—, gebunden RM. 84.—, in Halbfranz gebunden RM. 94.—

(Bildet „Handbuch der ärztlichen Erfahrungen im Weltkriege". Herausgegeben von Prof. Dr. Otto von Schjerning †, Band I/II)

ZENTRALBLATT FÜR CHIRURGIE: Nach Inhalt und Ausstattung ein großzügig angelegtes und in den Einzelheiten exakt und streng wissenschaftlich durchgeführtes Werk, dessen Gebrauch und Studium wir nicht missen können. Schon die Namen der Autoren bürgen dafür, daß der reiche Inhalt bei seiner klaren und übersichtlichen Gliederung in hervorragendster Weise abgehandelt ist.
Borchard (Charlottenburg).

GESCHICHTE DER CHIRURGIE

Erinnerungen an Johannes von Mikulicz und Karl Schönborn. Aus den Jugendtagen der modernen Chirurgie von GEORG KRAFT, Instrumentarius an der Chirurgischen Universitätsklinik in Breslau. 84 Seiten mit 12 Tafeln. 1926. 8°. Kartoniert RM. 3.60

ZENTRALBLATT FÜR CHIRURGIE: Jedem, der sich für die vergangenen Zeiten unserer Wissenschaft interessiert, der sich gern in das Andenken der Meister unserer Kunst versenkt, der das Wachsen und Emporkommen der jüngeren Generation kennen lernen will, sei das Buch wärmstens empfohlen. Borchard (Charlottenburg).

Beiträge zur Geschichte der Chirurgie im Mittelalter. Graphische und textliche Untersuchungen in mittelalterlichen Handschriften von Geh. Rat Prof. Dr. KARL SUDHOFF, Leipzig. I. Teil. X, 224 Seiten mit 65 Tafeln in Lichtdruck und 27 Textillustr. 1914. 4°. RM. 38.— II. Teil. XXXVI, 685 Seiten mit 29 Tafeln in Lichtdruck und 54 Textabbildungen. 1918. 4°. RM. 64.—

(Bildet „Studien zur Geschichte der Medizin, Heft 10 und Heft 11/12".)

DEUTSCHE MEDIZINISCHE WOCHENSCHRIFT: . . . In Wahrheit bringt es eine erstaunliche Fülle nicht nur medizinisch, sondern kulturhistorisch, philologisch und ethnologisch hochbedeutsamen Materials. Man wird diesem trefflich illustrierten Führer durch die Entwicklungsgeschichte des Operationsbildes größte Beachtung schenken müssen, will man die Wege der Medizin überhaupt mit Nutzen verfolgen.

Von den Gilden der Barbiere und Chirurgen in den Hansestädten von Prof. Dr. WALTER VON BRUNN, Rostock. VI, 80 Seiten. 1921. gr. 8°. RM. 2.—

MÜNCHNER MEDIZINISCHE WOCHENSCHRIFT: Über Wissen, Können und Standesverhältnisse der deutschen Chirurgen im Mittelalter sind wir noch recht wenig unterrichtet, während wir über die Verhältnisse in Frankreich und Italien besser Bescheid wissen. v. Brunn hat in sehr dankenswerter Weise es unternommen, uns ein Bild von den Standesverhältnissen zu geben und reiches Material aus den Ratsakten der Hansestädte geschöpft. Wir bekommen aus diesen Akten zwar keinen Einblick in das Wissen und die ärztliche Tätigkeit der Barbier-Chirurgen, aber ein lebendiges Bild ihres beruflichen Daseins, vor allem ihrer Bestrebungen, das Ansehen des Standes zu wahren und zu festigen. Recht oft wird man an moderne Verhältnisse gemahnt. Kerschensteiner.

Die Vorsitzenden der Deutschen Gesellschaft für Chirurgie in Bildern. Zur fünfzigsten Tagung der Deutschen Gesellschaft für Chirurgie dargebracht von Redaktion und Verlag des „Zentralblattes für Chirurgie". 66 Seiten. 1926. gr. 8°. RM. 6.—

ZEITSCHRIFT FÜR TUBERKULOSE: Es ist ein Stück wertvoller medizinischer Kulturgeschichte, die in diesen Bilderblättern an unserem Auge vorbeizieht. Möge die deutsche Chirurgie sich dieser ihrer Meister stets würdig zeigen. W. V. Simon (Frankfurt a. M.).

Carl Thiersch. Sein Leben. Dargestellt von Medizinalrat Dr. JUSTUS THIERSCH, Leipzig. VII, 190 S. mit 4 Bildnissen. 1922. gr. 8°. Geb. RM. 6.60

KLINISCHE WOCHENSCHRIFT: Zur hundertsten Wiederkehr des Geburtstags des großen Chirurgen Carl Thiersch hat der Sohn eine ausführliche Lebensbeschreibung erscheinen lassen, die weit über den Kreis der Schüler und Freunde hinaus Freude bereiten wird. Wer Freude an außergewöhnlichen Menschen hat, wird das Buch mit Genuß lesen. His (Berlin).

Ärztliches ABC

Handwörterbuch aller Rechts-, Berufs-, Wirtschafts- und sozialen Fragen des Arztes und verwandter Berufe. Herausgegeben unter Mitarbeit erster Sachverständiger von Dr. med. KURT FINKENRATH, Berlin, und Dr. med. WALTHER RUHBAUM, Berlin

XII, 556 Seiten. 1930. 8°. RM. 25.—, gebunden RM. 28.—

Ein Lexikon für tägliche Fragen des ärztlichen Berufes, über die keine Lehrbücher zusammenfassend Auskunft geben. Wir finden: Ausbildung, Anzeigepflicht, Fortbildung, Gesetze, Gebührenordnungen, Gutachten, Kassenarztrecht, Organisationswesen, Rechtsauskunft, Sachverständigentätigkeit, Wirtschaftsangelegenheiten, Standesordnung.

Ein Nachschlagewerk in handlicher Form zugleich über alles Wissensnotwendige aus dem Gebiete der Sozialversicherung, Gewerbehygiene, Berufskrankheiten, Gesundheitsfürsorge, Wohlfahrtspflege, öffentliches Gesundheitswesen nicht nur für Ärzte, sondern auch für Zahnärzte, Tierärzte, Apotheker und Hilfspersonal. An dem Werk arbeiteten 70 der ersten Sachverständigen Deutschlands mit.

Der lang gesuchte unentbehrliche Ratgeber im Berufe!

Der Unfallmann

Ein Vademekum für begutachtende Ärzte, Berufsgenossenschaften und Spruchbehörden in medizinischen Fragen von Prof. Dr. H. LINIGER, Frankfurt a. M und Prof. Dr. G. MOLINEUS, Düsseldorf. VI, 159 Seiten. 1930. gr. 8°. RM. 8.80, gebunden RM. 10.80

2., durchgesehene und ergänzte Auflage

ZENTRALBLATT FÜR CHIRURGIE: Das kleine aber inhaltreiche Buch ist wie kein anderes geeignet, auch in schwierigen Fragen der Unfallbegutachtung ein treuer, zuverlässiger Ratgeber zu sein. Die beiden Herausgeber bürgen mit ihren bekannten Namen und großen Erfahrungen dafür, daß in diesem Buche das Beste und Zuverlässigste gegeben wird, was es auf dem Gebiete gibt. Die neue Auflage kann auf das wärmste empfohlen werden. Borchard (Charlottenburg).

Der Rentenmann

Von Prof. Dr. H. LINIGER, Landes-Med.-Rat a. D., Frankfurt am Main. 22 Seiten und 7 Tafeln mit 73 Abbildungen. 1929. gr. 8°. Geb. RM. 3.60
Partiepreise: 10 Expl. à RM. 3.40; 20 Expl. à RM. 3.25; 40 Expl. à RM. 3.05

3., umgearbeitete Auflage

DEUTSCHE ZEITSCHRIFT FÜR CHIRURGIE: Wer sich viel mit Unfallbegutachtung befaßt, wird bei der Prüfung der Zusammenhangsfragen gern die in knapper, zweckentsprechender Form niedergelegten Ansichten des bekannten Unfallmannes zu Rate ziehen. H. Bürkle-de la Camp (München).

Preußische Gebührenordnung

für Ärzte und Zahnärzte vom 1. September 1924 mit eingehenden Erläuterungen und den für das Erwerbsleben der Medizinalpersonen gültigen Bestimmungen sowie mit dem Gesetz über die Gebühren der Medizinalbeamten von weil. Geh. Med.-Rat Dr. J. BORNTRÄGER

13., neubearbeitete Auflage von Ober-Reg.- und Ober-Med.-Rat Dr. Bundt und Reg.-Obersekretär Saare. VII, 115 Seiten. 1929. kl. 8°. **K** RM. 2.70

Seit 34 Jahren bewährt. Die neue 13. Auflage ist von mit der Materie vertrauten Regierungs-Medizinal-Beamten durchgesehen worden, bei kassenärztlichen Abrechnungen als Nachschlagebuch unentbehrlich. In der vorliegenden Auflage sind die neuesten ergänzenden Bestimmungen berücksichtigt. Auf die Erweiterung durch die neuen Richtlinien des Reichsausschusses für Ärzte und Krankenkassen vom 14. XI. 1928 sei besonders hingewiesen.

Das mit „K" bezeichnete Werk erschien in der Verlagsabteilung CURT KABITZSCH

P. 42. IV. 30.

Leipzig. Grimme & Trömel