Spezielle chirurgische Diagnostik für Studierende und Ärzte / bearbeitet von F. de Quervain.

Contributors

Quervain, F. de 1868-1940.

Publication/Creation

Leipzig : F.C.W. Vogel, 1920.

Persistent URL

https://wellcomecollection.org/works/tebrjzma

License and attribution

Conditions of use: it is possible this item is protected by copyright and/or related rights. You are free to use this item in any way that is permitted by the copyright and related rights legislation that applies to your use. For other uses you need to obtain permission from the rights-holder(s).

wellcome collection

Wellcome Collection
183 Euston Road
London NW1 2BE UK
T +44 (0)20 7611 8722
E library@wellcomecollection.org
https://wellcomecollection.org


22900304703

Med
K43443

F. DE QUERVAIN

SPEZIELLE CHIRURGISCHE DIAGNOSTIK

FÜR

STUDIERENDE UND ÄRZTE

Digitized by the Internet Archive
in 2017 with funding from
Wellcome Library

https://archive.org/details/b29817833

SPEZIELLE

CHIRURGISCHE DIAGNOSTIK

FÜR

STUDIERENDE UND ÄRZTE

BEARBEITET VON

DR. **F. DE QUERVAIN**

O. Ö. PROF. DER CHIRURGIE UND DIREKTOR DER
CHIRURGISCHEN UNIVERSITÄTSKLINIK IN BERN

MIT 731 ABBILDUNGEN IM TEXT UND 7 TAFELN

SIEBENTE, VERVOLLSTÄNDIGTE AUFLAGE

Dr. Barabás 1922.



LEIPZIG
VERLAG VON F. C. W. VOGEL
1920

Nachdruck verboten.

Übersetzungsrecht in alle Sprachen, auch ins Russische und Ungarische vorbehalten.

Copyright 1920 by F. de Quervain, Bern.

14787622

WELLCOME INSTITUTE LIBRARY
Coll. welMOmec
Call No. WO

Druck von August Pries in Leipzig.

Vorwort zur ersten Auflage.

Das vorliegende Buch, herausgewachsen aus dem Verkehr mit Studenten und mit in der Praxis stehenden Ärzten, ist seiner Entstehung gemäß für diese beiden bestimmt. Dem Studierenden soll es ein Wegweiser in dem ihm noch neuen, weiten Gebiete der chirurgischen Diagnostik sein; den schon in praktischer Arbeit stehenden Arzt will es an einstmals Gewußtes, aber vielleicht Entschwundenes erinnern und ihm da und dort auch etwas Neues bieten. Er ist es, der in mühevoller, durch die äußeren Umstände oft erschwerter und nicht immer nach Verdienen gewürdigter Arbeit durch rechtzeitige Diagnose und richtige Indikationsstellung dem Leidenden die Fortschritte der Chirurgie zugänglich macht und ihnen damit erst ihren vollen Wert gibt. Um ihm diese verantwortungsvolle Aufgabe zu erleichtern, mußte sich die Darstellung auf diejenigen diagnostischen Hilfsmittel beschränken, welche ihm zugänglich sind. Hierzu gehören freilich heute auch die in den entsprechenden Instituten auf seine Veranlassung hin ausgeführten bakteriologischen, histologischen und radiographischen Untersuchungen, deren eine gewissenhafte Diagnostik in vielen Fällen nicht entbehren kann. Besonders die Röntgenuntersuchung wurde eingehend berücksichtigt, weil der Arzt nicht selten in die Lage kommt, ein Röntgenbild selbst beurteilen zu müssen.

Dem aufmerksamen Leser werden einzelne Lücken auffallen. Dieselben entstanden einmal dadurch, daß ich Gegenstände ohne diagnostisches Interesse nur kurz streifte oder ganz wegließ, um Raum für diagnostisch wichtige Fragen zu gewinnen. Je mehr ferner ein Buch sich wie dieses auf Selbsterlebtes zu gründen sucht, um so weniger wird es der aller persönlichen Erfahrung anhaftenden Ungleichmäßigkeit entgehen. Möge der Gewinn an Anschaulichkeit diesen Nachteil aufwiegen.

Wenn bei den eingestreuten Beispielen nicht nur eigene Fehldiagnosen, sondern gelegentlich auch diejenigen Anderer zur Belehrung herbeigezogen worden sind, so möge mir dies verziehen sein. Ich habe

hinwiederum, wie ich dankbar anerkenne, aus der Erfahrung des praktischen Arztes manches geschöpft, das auch meinen Lesern zugute gekommen ist. Wieviel ich meinem Lehrer Kocher verdanke, das kann jeder ermessen, der unter seiner Leitung in die Chirurgie eingeführt worden ist.

Hier noch eine kleine Bemerkung über die in diesem Buche befolgten Grundsätze und über die chirurgische Diagnostik überhaupt. Dem Meister ist es gestattet, seine Diagnose auf das mit erfahrenem Blick erfaßte Gesamtbild zu gründen. Der Schüler dagegen muß den längeren, aber sicheren Weg der Erwägung jedes einzelnen Symptomes gehen. Um aber zum gewünschten Ziele zu führen, müssen diese Erwägungen bestimmten Regeln folgen. Läßt sich auch eine chirurgische Diagnose bei der Vielgestaltigkeit der klinischen Bilder nicht so stellen, wie eine Pflanzenspezies bestimmt wird, so dürfen wir doch für unser Vorgehen vom naturwissenschaftlichen Systematiker einiges lernen. Vor allem müssen wir auf Grund unserer Kenntnisse die Frage richtig stellen. Sodann werden wir mit Hilfe der am sichersten zu erkennenden Zeichen das Problem immer mehr einengen, bis wir schließlich, bald mehr gestützt auf positive Merkmale, bald mehr auf dem Wege des Ausschlusses, zu einer bestimmten Diagnose gelangt sind. Nur wer sich die Mühe nimmt, diesen Weg zu gehen, der hat Aussicht, grobe Irrtümer zu vermeiden. Je öfter wir Gelegenheit haben, die Richtigkeit unserer Diagnosen im Lichte des Röntgenbefundes, der Operation oder der Autopsie zu prüfen, um so mehr werden wir die Erfahrung machen, daß unsere Fehldiagnosen auf ungenügender Berücksichtigung der Anamnese oder des einen oder anderen klinischen Symptomes beruhen, und daß wir sie deshalb hätten vermeiden können. Auch hier gilt freilich das alte *μηδὲν ἄγαν*. Darum seien zwei Warnungstafeln aufgestellt: Wir dürfen mit unseren diagnostischen Vorkehrungen nicht schaden, und wir dürfen nicht, im Bestreben, eine in allen Einzelheiten vollständige Diagnose zu stellen, den Moment versäumen, in welchem dem Patienten geholfen werden kann. Die Diagnose ist das wichtigste Mittel zum Zweck, aber nicht Selbstzweck.

Was die Abbildungen betrifft, für deren reichliche Aufnahme ich dem Herrn Verleger sehr dankbar bin, so suchte ich auch hier vor allem Selbstgesehenes zu bieten. Einige zum Teil schon anderweitig veröffentlichte Abbildungen stammen aus der Berner chirurgischen Klinik und sind, ebenso wie die 3 Tafeln, mit gütiger Erlaubnis von Herrn Prof. Kocher hier verwertet worden. Alle Abbildungen, bei denen nichts Besonderes bemerkt ist, sind eigene Aufnahmen, beziehungsweise Originalzeichnungen, die Figuren 116, 117, 119, 146, 147, 222 nach experimentell gewonnenen Präparaten. Bei ihrer Herstellung waren mir meine Assistenten, besonders die Herren Dr.

Christen, Rohr, Theile und Vogelsanger mit großem Eifer behilflich. Viele Röntgenaufnahmen erforderten, um als Textbilder verwertet werden zu können, einen gewissen Grad von Retusche, die mit möglichster Wahrung der Naturtreue ausgeführt worden ist.

Obwohl der vielfachen Mängel dieses Buches bewußt, hoffe ich doch, dasselbe werde sich so weit als brauchbar erweisen, daß die darauf verwendete Arbeit nicht vergebens gewesen ist.

La Chaux-de-Fonds, im Juli 1907.

F. de Quervain.

Vorwort zur zweiten Auflage.

Die wohlwollende Aufnahme, welche mein Buch von seiten der Kritik gefunden hat, sowie die rasch sich einstellende Notwendigkeit einer zweiten Auflage lassen mich annehmen, daß dasselbe einem Bedürfnis entsprochen hat. Um so mehr war mir daran gelegen, bei der Neubearbeitung verschiedene von den Rezensenten angedeutete Lücken auszufüllen, von ihnen nachsichtig übergangene Mängel auszubessern und auch dem mehrfach ausgesprochenen Wunsche nach reichlicherer Illustration nachzukommen.

Knappere Fassung mancher Abschnitte, völlige Umarbeitung mehrerer Kapitel, sowie ausgedehnterer Gebrauch von Kleindruck für weniger wichtige Gegenstände erlaubten, den Text wesentlich zu vervollständigen und 147 Figuren neu hinzuzufügen, ohne den Umfang um mehr als $2^1/_2$ Bogen zu vergrößern.

Wie schon in der ersten Auflage suchte ich der Darstellung vor allem eigene Beobachtung und die Ergebnisse eigener Untersuchungen zugrunde zu legen, soweit dies bei der Ausdehnung des Gebietes und bei einem bescheidenen Materiale überhaupt möglich war. Noch mehr als bisher wurde als Endziel der Diagnostik, die therapeutische Indikation ins Auge gefaßt und, wo dies zum Verständnis der diagnostischen Fragestellung erforderlich schien, auch kurz besprochen. Daß auch in dieser Auflage Gegenstände ohne diagnostisches Interesse ganz übergangen oder nur kurz gestreift wurden, das entspricht dem Zwecke dieses Buches, welches das systematische Lehrbuch nicht ersetzen, sondern bloß ergänzen will.

Die neu hinzugefügten Abbildungen entstammen sämtlich eigenen Beobachtungen bzw. sind Originalzeichnungen, mit Ausnahme der zum Teil Henle entnommenen Figuren 8 und 9. Figur 6 und 7 sind teilweise in Anlehnung an bekannte neuere Schemata gezeichnet. Die

Übersichtstafeln in Figur 111, 124 und 149 werden dem Geübten als etwas zu selbstverständlich vorkommen. Sie sind auch nicht für ihn bestimmt, sondern für den Anfänger, den sie veranlassen möchten, sich nicht mit den vielbeliebten allgemeinen Begriffen, wie Leberleiden, Harnbeschwerden usw. zu begnügen, — so weit kommt der Laie auch —, sondern sich stets durch scharfe Fragestellung zu einer klaren Vorstellung durchzuarbeiten. Nur auf diesem Wege ist es möglich, an Stelle der planlosen „symptomatischen" Therapie ein zielbewußtes Vorgehen zu setzen. Den angehenden Arzt zu dieser Selbstdisziplin des Denkens zu erziehen, ist die Aufgabe des klinischen Unterrichtes. Daß mein Buch sich dabei als ein brauchbares Hilfsmittel erweisen möge, dies ist der Wunsch, den ich auch der zweiten Auflage mitgebe.

Dem Herrn Verleger danke ich für seine Bemühungen um die Ausstattung des Buches in Druck und Abbildungen und ganz besonders für die bereitwillige Aufnahme und sorgfältige Wiedergabe der zahlreichen neuen Figuren. Was diese letzteren betrifft, so erwähne ich dankbar auch der Mithilfe meiner Assistenten, der Herren DDr. Brunner und Ehrich, sowie der gütigen Unterstützung der Herren Dr. Steinhäuslin, gewes. Spitalarzt in Locle, und Dr. J. de Montmollin, Spitalarzt in Neuenburg.

La Chaux-de-Fonds, im April 1909.

F. de Quervain.

Vorwort zur dritten Auflage.

Rascher, als ich es voraussah, mußte der zweiten Auflage die dritte folgen. Hat dieselbe auch keine so durchgreifenden Veränderungen mit sich gebracht, wie die zweite, so ist das Buch doch in allen Teilen auf Grund von neuen Erfahrungen ergänzt und verbessert worden. Fünf analytische Übersichtstabellen über die Verletzungen der großen Gelenke sollen das Verständnis der betreffenden Kapitel erleichtern und die praktische Brauchbarkeit derselben erhöhen. Die neu hinzugefügten Abbildungen geben, wie die bisherigen, eigene Beobachtungen wieder oder sind Originalzeichnungen.

Bezüglich der äußeren Ausstattung des Buches kann ich nur das bei Anlaß der früheren Auflagen Gesagte wiederholen. Meinen Assistenten, besonders den Herren DDr. Iselin, Dann, Haas und Waelli bin ich dankbar für ihre Mithilfe bei der Durchsicht des Manuskripts und der Korrekturen und bei der Illustration der neuen Auflage.

Basel, im März 1911.

F. de Quervain.

Vorwort zur vierten Auflage.

Obwohl auch die vierte Auflage der dritten rasch folgen mußte, so sind doch die meisten Kapitel auf Grund neuer Beobachtungen und Erfahrungen wenigstens in Einzelheiten ergänzt und verbessert worden. Eine tiefgreifende Umarbeitung hat der Abschnitt der Bauchchirurgie erfahren, ganz besonders mit Rücksicht auf die ausgedehntere Herbeiziehung der Röntgendiagnostik des Verdauungskanals. Zur Zeit der Bearbeitung der dritten Auflage noch zu unreif, um in den chirurgischen Unterricht aufgenommen zu werden, hat diese Methode nunmehr eine solche Bedeutung erlangt, daß ihre Berücksichtigung auch für die Klinik zur Pflicht geworden ist. Was wir hier von derselben geben, ist auf eigene Erfahrungen gegründet. Daß die Röntgenuntersuchung für den Magen-Darmkanal so wenig wie bei den Verletzungen und Erkrankungen des Skelettes die einfacheren Untersuchungsmethoden verdrängen soll, und daß sie auch hier nur gute Dienste leisten wird, wenn sie in Verbindung mit der Klinik bleibt, das wird aus dem Inhalt des Buches zur Genüge hervorgehen. Neu eingefügt wurde ein Abschnitt über Colitis, sogenannte chronische Appendicitis und Funktionsstörungen des Dickdarmes und ein besonderer Abschnitt über die Wanderniere.

Auch diesmal sind eine Anzahl von Abbildungen durch bessere ersetzt und weitere neue hinzugefügt worden. Drei Abbildungen verdanke ich der Freundlichkeit meiner Kollegen Prof. Dr. Siebenmann und Prof. Dr. Stähelin. Wertvoll war mir in neurologischen Fragen der Rat von Privatdozent Dr. Bing, für die Durchsicht des Manuskripts und die Illustration die Mithilfe meiner Assistenten, besonders der Herren Privatdozent Dr. Iselin, DDr. Stierlin und Vischer, und endlich beim Lesen der Korrekturen die Unterstützung durch Herrn cand. med. R. Müller.

Die Ausstattung des Buches durch den Herrn Verleger bedarf keines Lobes mehr.

Basel, im November 1912

F. de Quervain.

Vorwort zur fünften Auflage.

Wie alle Friedensarbeit, so erfuhr auch die Herausgabe der V. Auflage dieses Buches durch den Krieg eine erhebliche Verzögerung. Daß dieselbe aber überhaupt in solcher Zeit erscheinen konnte, das rechne ich dem Verleger zum nicht geringen Verdienste an. Noch vor dem Kriege bearbeitet, ist das Manuskript derselben auf Grund eigener und fremder Erfahrungen im Verlaufe des Druckes in manchen kriegschirurgisch wichtigen Punkten ergänzt worden. Die Grundlage hierzu gab zum Teil der Umstand, daß Assistenten unserer Klinik seit dem Beginn des ersten Balkankrieges in Lazaretten tätig sind und daß mir die unmittelbare Nachbarschaft kriegerischer Ereignisse Gelegenheit bot, auch persönlich Erfahrungen über alle Stadien der Kriegsverwundungen zu sammeln.

Die Darstellung der Friedenschirurgie hat in der neuen Auflage ebenfalls manche Verbesserung erfahren. Einmal sind alle Kapitel, wie in den früheren Auflagen, einer genauen Durchsicht unterzogen worden. Vor allem aber wurde der Abschnitt der Magen- und Duodenalerkrankungen auf Grund unserer vergleichenden radiologischen und klinischen Erfahrungen völlig neu bearbeitet.

Die Hinzufügung von 92 neuen Abbildungen erlaubte da und dort den Text etwas kürzer zu fassen. Für freundliche Mithilfe bei der Zusammenstellung derselben bin ich zu Dank verpflichtet den Herren Prof. Dr. Bloch, Vorsteher der hiesigen Dermatologischen Klinik, der mir die Figuren 36, 45, 47—49, 55—57, 81, 147, 149, 156, 247, 248, 250, 261, 262, 411, 412, 419, 421, 518, 528 und Dr. Ruppanner, Spitalchirurg in Samaden, der mir Fig. 504 gütigst zur Verfügung stellte. Fig. 352 stammt aus dem Reservelazarett Badenweiler. Beim Ersatz von Tafel III waren mir die Herren Prof. Corning, Vorsteher des hiesigen Anatomischen Instituts, und Prof. Villiger in liebenswürdigster Weise behilflich. Die Wiedergabe der neuen Abbildungen ist vom Verleger mit der gewohnten Sorgfalt besorgt worden.

Möge unsere Kunst, nachdem sie mehr denn je seit Menschengedenken zu einem ihrer Ursprünge, der Kriegschirurgie zurückgekehrt ist, sich nachher auch um so länger und völliger wieder ihrem schönsten und wahrsten Ziele, der Friedenschirurgie, zuwenden können!

Basel, im Juli 1915.

F. de Quervain.

Vorwort zur sechsten Auflage.

Die Ausarbeitung der 6. Auflage steht noch unter dem Zeichen des Krieges. Das Kriegschirurgische findet sich aber diesmal nicht dem Buche angehängt, sondern auf die einzelnen Kapitel verteilt. Auch der Hauptinhalt des Buches, die Friedenschirurgie, ist in allen Teilen durchgesehen und stellenweise umgearbeitet worden. Der Neubearbeitung liegt, wie bisher, vor allem die eigene Beobachtung zugrunde. Dies mag für denjenigen wiederholt sein, welcher einzelne Lücken bedauert, und auch für denjenigen, welcher in einem Lehrbuche nichts Eigenes, Unveröffentlichtes zu finden denkt. Die Abbildungen sind im Rahmen des räumlich Erlaubten vermehrt worden, und ich verdanke den Herren Dr. Ruppanner in Samaden, Dr. Rollier in Leysin, Dr. E. Fritzsche in Glarus einzelne wertvolle Bilder. Die Wiedergabe besonders der Röntgenbilder hat durch das Kriegspapier einigermaßen gelitten, doch hat der Verleger sein Möglichstes getan, um diesen Nachteil nicht allzu störend werden zu lassen.

Die 6. Auflage geht von der Stelle aus, an welcher mein hochverehrter, vor einem Jahre verstorbener Lehrer Th. Kocher beinahe ein halbes Jahrhundert lang an der Vervollkommnung auch der chirurgischen Diagnostik gearbeitet hat. Des Großen, was er auf diesem Gebiete vollbracht hat und des Vielen, was auch dieses Buch seinem Unterrichte verdankt, sei hier mit besonderem Danke gedacht, und diese Auflage sei darum in besonderer Weise seinem Andenken gewidmet.

Möge äußerer und innerer Friede den Völkern bald wieder die Möglichkeit geben, mit voller Kraft an die Bekämpfung derjenigen Übel zu gehen, welche nicht durch Menschen geschaffen sind. Es gibt deren noch reichlich genug!

Bern, im Oktober 1918.

F. de Quervain.

Vorwort zur siebenten Auflage.

Die siebente Auflage mußte schon ein halbes Jahr nach dem Erscheinen der sechsten in Angriff genommen werden. Auf tiefgreifende Änderungen wurde deshalb verzichtet. Immerhin erfuhren alle Kapitel eine sorgfältige Durchsicht und mehrere derselben wurden in wesentlichen Punkten ergänzt. Einzelne Abbildungen wurden ersetzt, und die Zahl derselben wurde um 51 vermehrt.

Wort und Bild des Buches möchten dem Leser immer mehr zum „Miterleben" führen. Damit ist Stellung genommen zu einer Grundfrage in dem heute von neuem lebhaft gewordenen Streit über den besten Weg zur klinischen Ausbildung. Weder die ausgiebige Aneignung von bloß theoretischen Kenntnissen, noch der handwerksmäßige praktische Drill genügen für die Anforderungen des Lebens. Zu dem unerläßlichen Wissen muß ein Stück „Können" kommen. Der Weg hierzu führt notwendig durch das „Erleben". Nun werden wir freilich damit zeitlebens nicht fertig. Vita brevis, ars longa. Die erste Gelegenheit dazu muß aber schon der Hochschulunterricht geben. Der klinische Unterricht vor allem sollte zum Erlebnis werden, und auch das Lehrbuch sollte an seinem Teil dabei mithelfen. Die Hauptaufgabe fällt hier gewiß dem Schreibenden zu, aber auch der Leser muß das Seine beitragen. Aus dem Wechselverkehr zwischen Lehrendem und Lernendem ist unser Buch entstanden, und auf gemeinschaftliches Erleben möchte es sich von Auflage zu Auflage besser einstellen.

Bern, im Januar 1920.

F. de Quervain.

Inhaltsverzeichnis.

Erster Teil.

Chirurgische Erkrankungen des Kopfes.

	Seite
1. Über Schädelbrüche	1
A. Geschlossene Schädelbrüche	2
1. Direkte Symptome	2
2. Indirekte Symptome	6
B. Offene Schädelbrüche	9
2. Verletzungen des Gehirns	20
1. Die Hirnerschütterung	22
2. Die Hirnquetschung	24
3. Der traumatische Hirndruck	26
3. Hirnabszeß, Pachymeningitis haemorrhagica, Hirnzyste, Hirngeschwulst	33
1. Der Hirnabszeß	35
2. Pachymeningitis haemorrhagica interna	38
3. Die traumatischen Hirnzysten	38
4. Neubildungen und Granulationsgeschwülste	39
4. Die Hirnkomplikationen der eitrigen Mittelohrentzündung	44
5. Zur Epilepsiefrage	54
6. Einige Bemerkungen über Hirnlokalisation und Herddiagnose	59
7. Chirurgisches über den Exophthalmus	73
8. Akut entzündliche Vorgänge am Schädel	76
9. Geschwülste am Kopf	76
A. Angeborene Kopfgeschwülste	76
B. Erworbene Kopfgeschwülste	81
1. Die gutartigen erworbenen Kopfgeschwülste	81
2. Die bösartigen Kopfgeschwülste und die chronisch-entzündlichen Schwellungen	81
10. Akut entzündliche Erkrankungen im Gesicht	84
11. Geschwülste und Geschwüre im Gesicht	90
A. Geschlossene Geschwülste	90
B. Geschwürige Vorgänge	92
12. Verletzungen im Bereich der Kiefer	104
13. Über die Kiefersperre	107
14. Entzündliche Erkrankungen und schmerzhafte Zustände im Bereiche der Kiefer	111
15. Die Geschwülste des Oberkiefers	118
16. Die Geschwülste des Unterkiefers	122
17. Akut entzündliche Erkrankungen in der Mundhöhle	126

Seite

18. Geschwülste und Geschwüre in der Mund-, Rachen- und Nasenhöhle 129
A. Nicht geschwürige Gebilde 129
1. Schleimhaut von Lippe und Wangen 130
2. Mundboden 130
3. Zahnfleisch 132
4. Gaumen, Tonsillengegend, Zungengrund 133
5. Rachen 134
6. Nasenhöhle 137
B. Geschwürige Vorgänge 137
1. Lippen- und Wangenschleimhaut 138
2. Mundboden 138
3. Zahnfleisch 139
4. Die Tonsillengegend 139
5. Gaumen und Gaumensegel 141
6. Rachenwand 141
7. Nasenhöhle 142
19. Chronische Erkrankungen der Zunge 142
1. Nicht geschwürige Geschwülste und Schwellungen 143
2. Geschwürige Erkrankungen der Zunge 146

Zweiter Teil.

Chirurgische Erkrankungen des Halses.

20. Chirurgische Erkrankungen der Luftwege (Rachen, Kehlkopf und Luftröhre) 150
A. Akute Erkrankungen 150
1. Entzündliche Prozesse in Rachen und Kehlkopf 150
2. Reine Zirkulationsstörungen 154
3. Verletzungen 155
4. Fremdkörper in den Luftwegen 155
B. Chronische Erkrankungen 157
21. Über Schluckbeschwerden 162
A. Störungen des Schluckmechanismus in Mund und Rachen 162
B. Störungen des Schluckmechanismus im Bereiche der Speiseröhre 164
22. Halsabszesse 171
A. Akute Entzündungsvorgänge 172
1. Die Submentalgegend 172
2. Die Submaxillargegend 172
3. Die seitliche Halsgegend (Gefäßspalt) 173
4. Supraklavikulargegend 174
5. Vorderes Halsdreieck 174
6. Nackengegend 174
B. Chronische Abszesse 175
23. Halsfisteln 177
24. Geschwülste und geschwulstähnliche Gebilde am Halse 180
A. Das vordere Halsdreieck 181
1. Die äußere Erscheinungsform des Kropfes 183
a) Der diffuse Kropf 183
b) Der umschriebene Kropf 188
2. Lageverhältnisse des Kropfes 189

Seite
3. Komplikationen des Kropfes: Blutung, Entzündung, maligne Entartung 194
a) Blutung 194
b) Entzündung 194
c) Maligne Entartung 196
B. Geschwülste der seitlichen Halsgegend und ihrer Nachbargebiete 199
1. Lymphdrüsenschwellungen 199
2. Geschwülste mit flüssigem Inhalte 204
3. Feste Halsgeschwülste 210
a) Submaxillargegend 211
b) Parotisgegend 212
c) Seitliche Halsgegend s. str. 214
d) Supraklavikulargegend 217
C. Die Nackengegend 218
25. Über abnorme Kopfhaltung 220
A. Schmerzhafte Steifhaltung des Kopfes 220
1. Symmetrische Formen. 221
a) Plötzlich eintretende Steifigkeit 221
b) Allmählich eintretende Steifigkeit 226
2. Asymmetrische Formen 228
B. Schmerzlose Steifhaltung des Kopfes 229

Dritter Teil.

Die chirurgischen Erkrankungen des Thorax.

26. Knochenbrüche am Brustkorbe 233
27. Über Lungenverletzungen 235
28. Herzverletzungen 239
29. Zur Chirurgie entzündlicher Lungenerkrankungen . . 242
A. Empyem, Lungenabszeß, Lungengangrän. 243
a) Das traumatische Empyem 245
b) Der traumatische Lungenabszeß 246
B. Die Bronchiektasie, ... 246
C. Die Aktinomykose 247
30. Geschwülste und geschwulstähnliche Bildungen im Thoraxinnern 248
1. Mediastinalgeschwülste 248
2. Lungengeschwülste 255
31. Schwellungen und Geschwülste am Thorax 257
A. Primäre Erkrankung des Thoraxinnern 257
B. Primäre Erkrankung an der Thoraxwand 259
1. Akute Erkrankungen 259
2. Chronische Erkrankungen 260
a) Chronisch-entzündliche Prozesse 261
b) Geschwülste 268
32. Entzündliche Erkrankungen der Brustdrüse 271
1. Akute Entzündungen. 272
2. Chronische Entzündungen. 275
33. Geschwülste und geschwulstähnliche Gebilde in der Brustdrüse 275
A. Mehrfache Geschwülste. 276

Seite

B. Isolierte Geschwülste 277
1. Kleine und mittelgroße Geschwülste 277
2. Große Geschwülste 285

Vierter Teil.

Chirurgische Erkrankungen des Bauches und der Beckeneingeweide.

34. Abnorme Lage der Baucheingeweide 287
35. Bauchverletzungen 296
A. Verletzungen durch stumpfe Gewalt 297
1. Magendarmkanal 297
2. Milz 299
3. Leber und Gallenwege 300
4. Nieren 301
5. Blase 302
B. Die offenen Bauchverletzungen 304
1. Stich- und Schnittwunden 304
2. Schußwunden 306
36. Akut entzündliche Prozesse in der Bauchhöhle 308
A. Bauchschmerzen ohne greifbare Veränderungen 316
B. Diffuse Peritonitis ohne Lokalisation 318
C. Umschriebene Peritonitis 319
1. Epigastrium 320
2. Rechtes Hypochondrium 320
3. Linkes Hypochondrium 320
4. Die Lendengegend 320
5. Die Unterbauchgegend 321
6. Kleines Becken 330
37. Der subphrenische Abszeß 331
1. Subphrenischer Abszeß ohne Pleuraexsudat 334
2. Subphrenischer Abszeß mit Pleuraexsudat 335
38. Tuberkulöse Peritonitis 336
39. Diagnose der Bauchgeschwülste im allgemeinen 342
40. Übersicht über die chirurgischen Erkrankungen des Magens und des Duodenums 347
A. Fremdkörper im Magen 362
B. Die Lageveränderungen des Magens 362
C. Das Magen- und Duodenalgeschwür 364
1. Der Sitz des Geschwürs 364
2. Diagnose der sekundären gutartigen Veränderungen 367
3. Diagnose der krebsigen Entartung eines Geschwürs 368
D. Der primäre Krebs des Magens und des Duodenums 368
1. Der Krebs der Cardia 370
2. Der Krebs des Magenkörpers 370
3. Der Krebs der Pylorusgegend 371
41. Die akute Perforation des Magen- und Duodenalgeschwürs 372
42. Die chirurgischen Erkrankungen der Gallenwege 375
1. Die Gallensteinkolik 376
2. Die akute Cholecystitis 378

Seite
3. Die gangränöse Cholecystitis 381
4. Der Choledochusverschluß 383
5. Hydrops der Gallenblase, chronisches Empyem 386
6. Akute Cholangitis 388
43. Lebergeschwülste 388
44. Zur Chirurgie des Pankreas 391
1. Die akute Pankreatitis und die Pankreashämorrhagie 391
2. Chronische Pankreatitis. Krebs des Pankreaskopfes. Pankreasstein . . . 393
3. Pankreasgeschwülste und Pankreaszysten 394
45. Zur Milzchirurgie 395
1. Der Milzabszeß 395
2. Die Milzhypertrophie 395
3. Die Milzgeschwülste 397
46. Die akute Appendicitis 397
47. Colitis, sogenannte chronische Appendicitis und Funktionsstörungen des Dickdarms 405
A. Colitis mit ausgesprochenen anatomischen Veränderungen 406
B. Funktionsstörungen des Dickdarms ohne typische anatomische Veränderungen 409
48. Über Darmverschluß 413
I. Die allmählich sich entwickelnde Stenose (sog. chronischer Darmverschluß) 414
A. Symptome 414
B. Der Sitz der Stenose 417
C. Form und Ursache der Stenose 418
II. Der akute Darmverschluß 427
A. Symptome 427
B. Sitz des Verschlusses 429
C. Die allgemeinen Erscheinungsformen des akuten Verschlusses 431
D. Die Ursachen des akuten Darmverschlusses 433
1. Verschluß durch Stränge und Knickungen 433
2. Verschluß durch Gallensteine 434
3. Die Invagination 435
4. Die Achsendrehung 436
5. Einklemmung innerer Hernien 437
6. Der spastische Ileus 440
49. Geschwülste und Schwellungen an den Bauchdecken 440
1. Die Oberbauchgegend 441
2. Die Nabelgegend 442
3. Die Leistengegend 445
4. Die Lendengegend 447
5. Schwellungen und Geschwülste an atypischen Stellen 447
50. Über Bauchfisteln 449
51. Der äußere Leistenbruch 451
1. Diagnose beim Fehlen einer Bruchgeschwulst 453
2. Diagnose bei inguinaler Bruchgeschwulst 456
3. Diagnose der labialen und skrotalen Hernien 460
52. Der innere oder direkte Leistenbruch 462
53. Der Schenkelbruch 464
54. Über Unfallhernien 469
55. Einiges über Brucheinklemmung 470
1. Liegt überhaupt eine Hernie vor? 471
2. Ist die Hernie eingeklemmt? 473

Seite

3. Was enthält der Bruch? 475
4. Wo sitzt die Einklemmung? 475
5. In welchem Stadium befindet sich die Einklemmung? 476
6. Welche Fragen erheben sich während der Operation selbst? 476
7. Welche diagnostischen Fragen erheben sich nach erfolgter blutiger oder unblutiger Reposition? 478

56. Über Stuhlbeschwerden 479
57. Verletzungen des Mastdarmes 486
58. Geschwülste und Schwellungen im Skrotum 487
I. Schwellungen des Skrotum selbst 487
A. Akute Schwellungen. 487
B. Chronische Schwellungen 489
II. Schwellungen des Skrotalinhaltes 490
A. Geschwülste des Samenstranges 490
B. Akute Schwellungen von Hoden und Nebenhoden 490
C. Chronische Schwellungen von Hoden und Nebenhoden 493
1. Schwellungen des Nebenhodens 493
2. Schwellungen zwischen Hoden und Nebenhoden 494
3. Schwellungen des Hodens 495
59. Die Fisteln der Dammgegend 498
1. Dermoidfisteln 498
2. Knochenfisteln 499
3. Mastdarm- und Afterfisteln 499
4. Harnfisteln 501
60. Allgemeines über die chirurgischen Erkrankungen der Harnorgane 502
I. Störungen der Harnentleerung 503
A. Die schmerzhafte Entleerung 503
B. Die erschwerte Entleerung 504
1. Störungen des Entleerungsmechanismus 504
2. Verlegung der Harnröhre 505
C. Der mangelhafte Schluß der Blase 506
D. Der Blasentenesmus 507
II. Abnorme Beschaffenheit des Urins 508
A. Beimischung von Eiter 508
B. Beimischung von Blut. 510
C. Beimengung von anorganischen Niederschlägen oder Konkrementen (Harngrieß) 512
III. Die örtlichen Erscheinungen 513
61. Entzündliche Vorgänge in der Umgebung der Nieren 518
62. Über die Wanderniere. 521
63. Über Hydronephrose und ihre Folgezustände 525
64. Über selbständige Eiterungen in Nierenbecken und Niere. 528
65. Über Nieren- und Uretersteine 531
A. Primäre Nierensteine 531
1. Nichtinfizierte Steinniere 531
2. Infizierte Steinniere 533
B. Sekundäre Nierensteine 534
66. Nierengeschwülste. 535
67. Die Tuberkulose des Harnapparates 538
68. Über Blasensteine. 541

Seite
69. Über Cystitis 544
70. Blasengeschwülste 546
1. Geschwülste der Blasenschleimhaut 546
2. Geschwülste in der Muscularis 547
71. Hypertrophie, Geschwülste und Abszesse der Prostata 548
1. Hypertrophie und Geschwülste 548
2. Entzündungsprozesse 551
72. Verletzungen der Harnröhre 552
73. Chirurgische Erkrankungen des Penis 555
1. Traumatische Verletzungen und Schädigungen des Gliedes 555
2. Mißbildungen 556
3. Geschlossene Geschwülste und Schwellungen 556
4. Geschwürige Veränderungen 557

Fünfter Teil.
Die chirurgischen Erkrankungen des Beckens und der Wirbelsäule.

74. Beckengeschwülste 561
75. Angeborene Veränderungen der Wirbelsäule 565
76. Lumbago 570
77. Verletzungen der Wirbelsäule 572
I. Gang der Untersuchung 573
II. Bestimmung von Grad, Natur und Sitz der Verletzung 577
A. Der Grad und die Natur der Rückenmarksverletzung 577
B. Der Sitz der Rückenmarksverletzung (Die Höhendiagnose) 579
C. Beziehungen zwischen Mark- und Wirbelverletzung 584
D. Die Form der Wirbelverletzung 585
1. Brüche von Dorn- und Querfortsätzen 587
2. Der Bogenbruch 589
3. Der Kompressionsbruch 590
4. Die Totalverschiebung 592
78. Zur Chirurgie der nicht-traumatischen Rückenmarkserkrankungen 593
1. Handelt es sich überhaupt um eine Geschwulst? 594
2. Welcher Natur ist die Geschwulst? 596
3. In welcher Höhe sitzt die Geschwulst? 597
79. Die entzündlichen Erkrankungen der Wirbelsäule 597
A. Tuberkulöse Spondylitis 597
1. Spondylitis ohne deutlichen Buckel und ohne Senkungsabszeß 597
2. Spondylitis mit Senkungsabzeß 601
3. Spondylitis mit Gibbus 605
4. Spondylitis mit Rückenmarksymptomen 606
B. Nicht-tuberkulöse Spondylitis 607
80. Verbiegungen der Wirbelsäule 608
1. Antero-posteriore Verbiegungen 613
2. Seitliche Verbiegungen 614

Sechster Teil.
Chirurgische Erkrankungen der oberen Extremität.

81. Frakturen und Luxationen des Schlüsselbeins 621
82. Frakturen und Luxationen im Bereiche des Schultergelenks . . . 625
A. Luxationen 627
B. Frakturen 628

Seite

83. Entzündungsprozesse im Bereiche des Schultergelenks 634
A. Unterscheidung von Schleimbeutel- und Gelenkerkrankungen 635
B. Diagnose der einzelnen Formen von Bursitis und Omarthritis 637
1. Bursitis 637
2. Omarthritis. 637
C. Primäre Erkrankungen des Knochens 640
84. Verletzungen im Bereiche des Ellenbogengelenks 641
I. Inspektion 641
II. Funktionsprüfung 641
III. Die Palpation 648
IV. Röntgenuntersuchung 656
85. Entzündungsprozesse in der Ellenbogengegend 657
1. Akute Entzündungsprozesse 657
2. Chronische Entzündungsprozesse 659
86. Geschwülste und geschwulstähnliche Gebilde am Ober- und Vorderarm 661
87. Verletzungen im Bereiche des Handgelenks und der Hand 668
1. Radius und Ulna 668
2. Handgelenk 675
3. Mittelhand und Finger 677
88. Von den Entzündungsprozessen im Bereiche des Handgelenks . . 679
1. Akute Entzündungen 679
2. Chronische Entzündungsprozesse 681
89. Geschwülste an Hand und Fingern 685
1. Gutartige Geschwülste 685
2. Bösartige Geschwülste 687
90. Akut entzündliche Prozesse an Hand und Fingern 688
1. Entzündungsprozesse an den Fingern 688
2. Akut entzündliche Prozesse an der Hand 692
91. Die chronischen Entzündungen an Hand und Fingern 693
1. Die Haut 693
2. Die Sehnenscheiden 695
3. Der Knochen 697
92. Abnorme Haltungen und Stellungen von Hand und Fingern, Schädigungen der Nerven der oberen Extremität 668
1. Folgen von Schädigungen der Nerven 699
2. Stellungsanomalien des Handgelenks 707
3. Stellungsanomalien der Finger 709

Siebenter Teil.

Erkrankungen der unteren Extremität.

93. Luxationen und Frakturen im Bereiche des Hüftgelenks 710
A. Gang der Untersuchung 711
B. Diagnose der einzelnen Verletzungsformen 715
1. Luxationen 715
2. Kontusion, Distorsion, Fraktur 721
94. Die nichttraumatischen Formveränderungen am Hüftgelenke (Luxatio coxae congenita und Coxa vara) 733
A. Die angeborene Hüftluxation 733
B. Die Coxa vara 741

Seite
95. Von den akut entzündlichen Erkrankungen des Hüftgelenks . . 745
96. Die chronisch entzündlichen Erkrankungen der Hüfte. 746
A. Die tuberkulöse Coxitis 746
B. Nichttuberkulöse chronische Coxitis. 755
97. Schwellungen und Geschwülste am Oberschenkel 757
A. Weichteile 758
B. Schwellungen am Knochen. 760
1. Osteome und Chondrome 760
2. Sarkome und sarkomähnliche Gebilde 761
a) Epiphysengeschwülste 763
b) Diaphysengeschwülste 765
98. Verletzungen im Bereiche des Kniegelenks 768
99. Die akut entzündlichen Erkrankungen des Kniegelenks 778
100. Chronische Erkrankungen des Kniegelenks 782
1. Die Gelenkgeräusche 782
2. Der chronische Gelenkerguß 783
3. Die fungöse Gonitis. 787
4. Die Versteifung 789
101. Geschwülste und geschwulstähnliche Bildungen im Bereiche des Kniegelenks 791
102. Die akuten Weichteilinfektionen der unteren Extremitäten . . . 793
103. Ischias und andere schmerzhafte Erkrankungen an den unteren Extremitäten. 797
104. Geschwüre am Unterschenkel. 802
105. Schwellungen und Geschwülste am Unterschenkel 808
A. Akute Erkrankugen 810
B. Chronische Entzündungsprozesse und Geschwülste 812
1. Die diffusen Entzündungsprozesse. 813
2. Die umschriebenen Schwellungen 816
106. Verletzungen im Bereiche des Fußgelenks. 820
1. Verletzungen ohne Formveränderung 820
2. Verletzungen mit Formveränderung 828
107. Über den Bruch des Fersenbeines 832
108. Nach vorn von den Knöchelgelenken gelegene Fußverletzungen 838
109. Entzündliche Erkrankungen am Fuße 842
A. Fußwurzel 842
1. Akute Erkrankungen 842
2. Chronische Entzündungen 842
B. Mittelfuß und Zehen 847
110. Über Fußdeformitäten. 848
1. Der Plattfuß 848
2. Klumpfuß, Spitzfuß, Hohlfuß, Hackenfuß 853
3. Zehendifformitäten 858
111. Geschwülste und Geschwüre am Fuße 861
1. Geschwülste 861
2. Geschwüre 862
Sachregister 865

Erster Teil.

Chirurgische Erkrankungen des Kopfes.

1.

Über Schädelbrüche.

Als Dieffenbach in seinem klassischen Buche vor 70 Jahren seine Stellungnahme zu der noch damals nicht zur Ruhe gekommenen Trepanationsfrage zusammenfaßte, schrieb er folgendes:

„Es galt noch vor kurzem für die erste dringende Pflicht des Chirurgen, unmittelbar nach der Verletzung einen ansehnlichen Kreuzschnitt zu machen, um nach etwaigen Fissuren oder Frakturen zu suchen; ich habe den behaarten Teil des Kopfes bisweilen bei meiner Ankunft von Hin- und Her-, Kreuz- und Querschnitten aufgewühlt gefunden. Man hielt dies für eine unerläßliche Bedingung bei jeder Kopfverletzung. Ein Chirurg, welcher den Kreuzschnitt unterlassen hätte, würde sich einer ebenso großen Verantwortung ausgesetzt haben, wie derjenige, welcher bei einem im Kohlendampfe Erstickten während der Rettungsversuche die Fenster nicht geöffnet hätte."

Es gab eben damals noch keine „Hirndiagnostik", und doch mußte sich das diagnostische Bedürfnis des Chirurgen irgendwie Ausdruck verschaffen. Die Natur wirken lassen, ohne zu wissen, ob nicht etwa eine Fissur vorhanden sei, erschien als ein der Chirurgie unwürdiges, sträfliches Nichtstun, weil man sich darüber nicht klar war, was beim Schädelbruch das Gefährliche ist. Man ersetzte die Beobachtung durch philosophische Spekulation und beging so während langer Zeit eine der größten Versündigungen gegen das Gebot: *Primum nil nocere*, die sich die Chirurgie je hat zuschulden kommen lassen. Wir lächeln über eine derartige „Diagnostik", und doch wird die Nachwelt über gewisse, den halben Schädel aufklaffende Explorativeingriffe vielleicht kein anderes Urteil fällen, als wir jetzt über jene sinnlosen „Kreuz- und Querschnitte". Das „nil nocere" soll nicht erst bei der Behandlung, sondern schon bei der Untersuchung beginnen. Doch zur Sache!

Das Wort „Schädelbruch" hat für den Laien immer noch einen unheimlichen Klang, und doch haben wir seit jener unseligen Zeit der Trepanationswut gelernt, daß nicht der Schädelbruch, selbst nicht der Knochensplitter das zu Fürchtende ist, sondern die *Hirnverletzung*. Sie müssen wir vor allem erkennen, denn sie allein kann uns zum Ein-

greifen berechtigen, ja zwingen. Dazu hilft uns aber auch die Kenntnis der *Schädelverletzung* mit, und darum werden wir suchen, über dieselbe ein genaues Urteil zu gewinnen — nicht durch Aufgießen von Farbe auf den bloßgelegten Schädel, wie es die Chirurgen vor Zeiten taten, sondern durch die sorgfältige Berücksichtigung aller klinischen Symptome. Wir unterscheiden aus praktischen Gründen geschlossene und offene Schädelfrakturen.

A. Geschlossene Schädelbrüche.

1. Direkte Symptome.

Die anatomischen Verhältnisse liegen am Schädel so, daß uns die gewöhnlichen Frakturzeichen vielfach im Stiche lassen. Sie bilden aber immerhin unsere hauptsächlichste Richtschnur. Diese Zeichen sind kurz zusammengefaßt: Bruchschmerz, Verlagerung der Bruchstücke, falsche Beweglichkeit derselben und Blutung.

a) Der **Schmerz** kann sich bei Schädelbrüchen in doppelter Weise äußern. Vorsicht erfordert die Deutung des *direkten* Druckschmerzes. Gar nichts beweist eine eng umschriebene Druckempfindlichkeit, denn jede Beule ist schmerzhaft. Wenn wir dagegen eine mehrere Tage anhaltende, in einer Linie verlaufende Schmerzhaftigkeit nachweisen können, so müssen wir eine daselbst durchgehende Schädelfissur zum mindesten als wahrscheinlich annehmen. Ferner können wir *indirekt*, d. h. durch Zusammendrücken des Schädels oder durch Eindrücken eines großen Fragments an der Frakturstelle, also entfernt von der Druckstelle, Schmerz hervorrufen. Für den Nachweis von Fissuren kann dieses Zeichen von Bedeutung sein, während bei Stückbrüchen die Diagnose dank der falschen Beweglichkeit meist von vornherein klar ist.

b) **Dislokation und falsche Beweglichkeit** treffen wir nur bei Stückbrüchen. Die Dislokation äußert sich als Einsenkung — *Impressionsfraktur* —, die falsche Beweglichkeit durch die Möglichkeit federnden Eindrückens. Gewöhnlich schließt das eine Symptom das andere aus, indem bei Impressionsfraktur die eingedrückten Stücke sich gegenseitig fixieren, weshalb eben die Impression bestehen bleibt, während bei Stückbruch mit beweglichen Fragmenten die letzteren durch den intrakraniellen Druck wieder in ihre normale Lage gebracht worden sind und dadurch die anfängliche Impression spontan gehoben worden ist. Das eine wie das andere Symptom ist leicht zu erkennen und ist ohne weiteres für einen Stückbruch des Schädeldaches beweisend. Nur eines kann zu Täuschungen Anlaß geben und hat schon erfahrene Chirurgen in Verlegenheit gebracht: Bei jedem etwas ausgedehnteren unter der Galea und ganz besonders unter dem Periost sitzenden Blut-

ergusse finden wir einen von den Seiten her allmählich ansteigenden derben Wall, welcher dem blutdurchtränkten Gewebe entspricht, während in der Mitte, wo sich das Blut in einem größeren Hohlraume angesammelt hat, die Konsistenz weicher ist, und der tastende Finger das Gefühl der Eindrückbarkeit bekommt. Man glaubt im ersten Augenblick, eine Impressionsfraktur vor sich zu haben. Kann man durch allmählich zunehmenden Druck den Wall an einer Stelle zum Verschwinden bringen und fühlt der Finger dabei normalen Knochen, so handelt es sich um eine große Beule — Kephalhämatom —, nicht um eine Impressionsfraktur.

Besonders bei den ausgedehnten, durch Gefäßdegeneration begünstigten Hämatomen der Alkoholiker glaubt man leicht, mit dem tastenden Finger ins Schädelinnere zu geraten.

Selbstverständlich wird man sich nicht durch angeborene Eigentümlichkeiten in der Schädelform, so durch eine stark vorragende Hinterhauptschuppe oder durch einen Schaltknochen, durch syphilitische Defekte oder durch auf frühere Traumen zurückführende Schädelimpressionen irreführen lassen.

Es gibt ja Leute, die öfter als andere Gelegenheit finden, Verletzungen zu erleiden. So sah ich einen Mann, der sich im Laufe der Jahre zweimal einen Schädelbruch zuzog, weil er in einer Schenke, wie er sagte, Frieden stiften wollte. Er erläuterte sofort, daß die bei der Untersuchung gefundene Impression von dem ersten, zehn Jahre zurückliegenden derartigen Ereignisse herrühre.

c) Viel konstanter und deshalb von viel größerer Bedeutung, ja für den Nachweis der Schädelbasisbrüche oft das einzige Zeichen, ist die **Blutung.** Bei jeder Kopfverletzung erkundigt sich der Praktiker denn auch sofort nach Blutung aus Ohr, Mund und Nase.

Bei *Ohrblutungen* versichere man sich vor allem, daß das Blut nicht von außen her in den Gehörgang gelaufen ist. Findet sich nur wenig Blut im Gehörgang, so kann dasselbe von einem bloßen Trommelfellriß herrühren, der auch ohne Basisfraktur vorkommt. Reichlichere oder länger andauernde Blutung weist dagegen mit großer Wahrscheinlichkeit auf eine Knochenverletzung hin, die eine Basisfraktur sein wird, wenn nicht der äußere Gehörgang selbst schwer verletzt ist.

Derartige Verletzungen sind in seltenen Fällen schon bei Stoß auf den Unterkiefer dadurch zustande gekommen, daß der Gehörgang durch den Gelenkfortsatz des Unterkiefers eingedrückt wurde.

Blutungen aus Nase und Mund haben nur dann diagnostische Bedeutung, wenn das Trauma nicht direkt den Gesichtsschädel betroffen hat. Ist diese Möglichkeit ausgeschlossen, so muß ein Sprung im Siebbein, Keilbein oder im vorderen Teil der Pars basilaris des Hinterhauptbeines sitzen. Ausnahmsweise könnte das Blut auch aus der Tuba Eustachii stammen.

Nicht nur die sofortige Entleerung von Blut nach außen, sondern auch *subkutane Blutergüsse* sind für unsere Diagnose von Bedeutung. Dieselben sind sowohl durch ihren Sitz als auch durch die Art ihres Auftretens bezeichnend. Sie finden sich vor allem im Bereiche der Orbita und des Warzenfortsatzes und unterscheiden sich dadurch von Blutunterlaufungen durch direkte Quetschung, daß sie nicht sofort nach der Verletzung auftreten, sondern erst, wenn das Blut Zeit gehabt hat, an die Oberfläche zu gelangen, das heißt nach einigen Stunden, selbst nach zwei bis drei Tagen. Wir werden uns also hüten, aus jedem blauen Auge eine Basisfraktur zu machen. Vor allem erkundigen wir uns danach, ob das Trauma nicht vielleicht das Gesicht treffen konnte, sei es auch nur in indirekter Weise dadurch, daß der Schädelverletzte nachträglich auf dasselbe fiel. Ist eine solche Ursache nicht vorhanden, und sehen wir, den Verletzten regelmäßig beobachtend, wie sich allmählich der Bulbus etwas vordrängt, die Lider sich blau verfärben, die Konjunktiva blutig unterläuft, so kann kein Zweifel mehr bestehen, daß ein Bluterguß im orbitalen Fett- und Zellgewebe vorliegt, und dieser allmählich eintretende Bluterguß weist mit Bestimmtheit auf eine Knochenverletzung im Bereiche der Orbita, gewöhnlich im Orbitaldache, hin. Zeigt ein Blick hinter das Ohr am zweiten oder dritten Tage nach der Verletzung, daß hier eine Suffusion auftritt, so schließen wir daraus, daß der Schädelbruch die mittlere, bzw. die hintere Schädelgrube betroffen hat. Kommen wir erst später zum Verletzten, so wird uns doch meist seine Umgebung berichten können, wann die genannten Ekchymosen, zum mindesten die so auffallenden der Lider und der Bindehaut, aufgetreten sind.

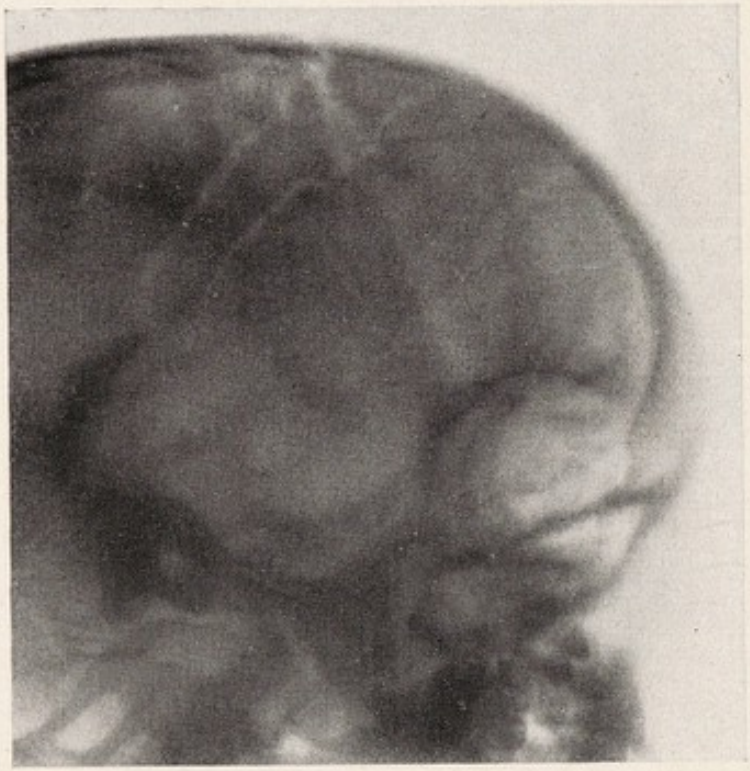

Fig. 1.
Schädelfissuren im Röntgenbilde.

Folgendes Vorkommnis könnte zu Verwechselung Anlaß geben: Ein von einem Wagen überfahrener Junge wird mit subkonjunktivalen Ekchymosen ins Spital gebracht. Man konnte demnach bei oberflächlicher Untersuchung

an Basisfraktur denken. Er zeigt aber im ganzen Gesicht, am Halse und am oberen Teile des Thorax zahlreiche punktförmige Blutaustritte in der Haut. Es handelt sich also um *Stauungsblutungen* infolge schwerer Thoraxkompression. Die leichten Hirnerscheinungen, die er in der Folge zeigte, ließen daran denken, daß sich der Vorgang der Stauung auch im Schädelinnern abgespielt hatte.

d) Fließt schließlich, wie es hier und da vorkommt, nach Aufhören der Blutung eine klare Flüssigkeit aus Ohr oder Nase aus, welche die chemische Beschaffenheit des **Liquor cerebrospinalis** besitzt, nämlich geringen Eiweiß- und großen Kochsalzgehalt, so haben wir eine weitere

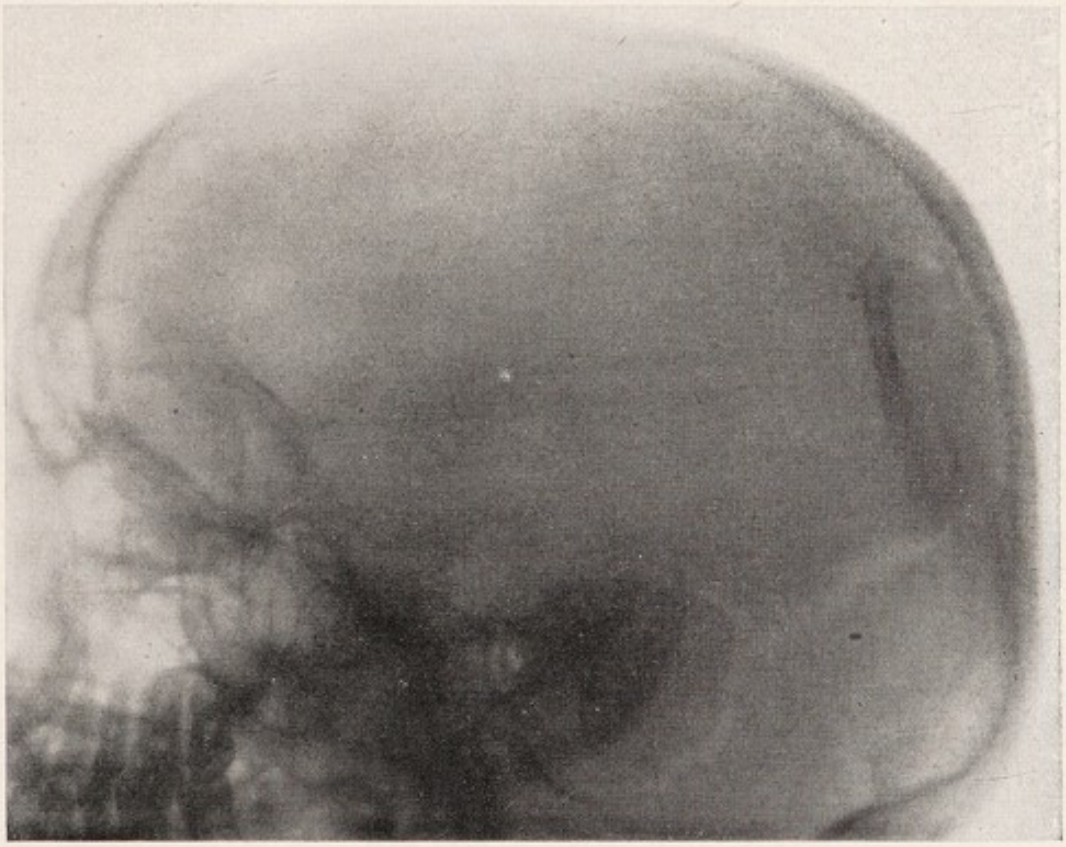

Fig. 2.
Impressionsfraktur am Schädelbein und Sprengung der Lambdanaht.

Stütze für unsere Diagnose, und noch mehr, wenn gar irgendwo **Hirnmasse** unter die Haut gelangt ist.

Daß letztere nach Incision des Buckels vom Arzte eifrig als „Eiter" ausgedrückt wurde, wie ich es einst gesehen, das gehört zum Glück zu den Raritäten unter den ärztlichen Versündigungen.

e) **Veränderung des Perkussionsschalles.** Es ist schon lange auf die Bedeutung der Perkussion bei Schädelbrüchen hingewiesen worden, und doch wird diese Untersuchungsmethode nur wenig angewendet. Nach unseren Beobachtungen findet sich bei vergleichender Perkussion der beiden Schädelhälften auf der verletzten Seite oft deutliche Dämpfung, die nicht immer auf eine größere Blutung zurückgeführt werden kann,

und bisweilen ein sehr deutliches Geräusch des „gesprungenen Topfes". Die Schallanomalien werden, wie Dr. Peyer auf unsere Anregung hin gefunden hat, noch deutlicher, wenn man den Kopf auf einen Resonanzkasten — z. B. eine leere Zigarrenkiste — legt.

f) **Das Röntgenbild.** Lassen sich auch die Schädelbrüche meist ohne dasselbe erkennen, und fehlen auch in vielen Fällen von klinisch festgestellter Fraktur Veränderungen im Radiogramme, so bringt uns dasselbe doch in anderen Fällen eine willkommene Bestätigung der Diagnose und zeigt uns sehr genau Form und Verlauf der Bruchlinien. Nur darf man nicht Arterienfurchen und Hirnnähte mit Frakturen verwechseln. Erscheint eine Naht als auffallend breit, so müssen wir die Sprengung derselben durch das Trauma annehmen, wie sie besonders beim kindlichen Schädel statt Fissuren, oder mit solchen kombiniert, nicht selten vorkommt.



Fig. 3.
Impressionsfraktur.

Zur ersten Orientierung muß eine Aufnahme mit der Platte auf der voraussichtlich betroffenen Schädelseite und eine zweite senkrecht dazu — die Platte am Gesicht oder im Occiput — gemacht werden. Je nach dem Ergebnis derselben können noch Aufnahmen in anderen Richtungen nötig werden, so mit der Platte auf dem Scheitel und Strahleneinfall, bei rückwärts geneigtem Kopfe, vom Halse her, oder in diagonaler Richtung usw.

2. Indirekte Symptome.

Zu den direkten Knochenbruchsymptomen gesellen sich häufig **Nebenverletzungen,** auf die wir sowohl im Interesse der Diagnose als auch der Prognose sorgfältig achten müssen. Es sind dies die Störungen von seiten der **Gehirnnerven.** Wie dieselben von zentralen Lähmungen zu unterscheiden sind, das werden wir im Abschnitte über die Hirnlokalisation besprechen.

Obenan in der Häufigkeitsskala steht die *Facialislähmung.*

Nicht selten sind ferner die *Augenmuskelnerven* betroffen, und zwar vor allem der *Abducens,* nicht selten auf beiden Seiten, weniger häufig der *Okulomotorius* und der *Trochlearis.*

Aus dem zeitlichen Auftreten dieser Lähmungen und aus ihrer Intensität können wir auf die Natur der Nervenverletzung schließen. Ist die Lähmung sofort nach der Verletzung eingetreten und ist sie total, so muß eine völlige Durchquetschung oder ein Abriß des Nerven an der Austrittsstelle aus der Brücke, bzw. der Medulla oblongata vorliegen; hat sie sich nach einigen Stunden eingestellt, so wird es sich um Kompression durch einen Bluterguß handeln. Erscheint sie erst

nach einigen Tagen, so kommt auch die Möglichkeit einer bei komplizierten Frakturen vielleicht infektiösen Neuritis in Frage. In den beiden letzteren Fällen wird sie allmählich zunehmen, aber möglicherweise unvollständig bleiben und wird auch wieder zurückgehen.

Wie vorsichtig man in der Beurteilung dieser Nebenverletzungen sein muß, zeigt folgender Fall:

Ein Arbeiter stößt sehr heftig mit dem Scheitel an eine steinerne Platte; am zweiten Tage tritt, allmählich zunehmend, eine linksseitige Okulomotoriuslähmung auf. Auch wenn der Patient nicht gegen Unfall versichert gewesen wäre, so hätte man mit ihm an einen Zusammenhang zwischen Trauma und Lähmung denken müssen. Eine etwas später vorgenommene genauere Untersuchung zeigt, daß nicht nur sämtliche äußere Muskeln des linken Auges gelähmt sind, sondern daß an beiden Augen reflektorische Pupillenstarre besteht. Der Sitz der Lähmung muß daraufhin in die Kernregion verlegt werden. Nachforschungen bei dem Augenarzte, der den Patienten wegen eines kleinen Unfalls ein Jahr früher behandelt hatte, ergaben nun, daß schon damals reflektorische Pupillenstarre bestanden hatte. Für Lues war damals nichts erhältlich. Die linksseitige Augenmuskellähmung besserte sich unter versuchsweise vorgenommener Hg-Behandlung, dagegen traten später Lähmungserscheinungen rechts ein. Das Trauma kam also nur als verschlimmerndes Moment, nicht aber als alleinige Ursache in Frage. Nach einigen Jahren sah ich den Patienten wieder, auch diesmal wegen eines leichten Schädeltraumas. Doppelbilder bestanden stets, und die Wassermannsche Reaktion war positiv.



Fig. 4.
Rechtsseitige Okulomotoriuslähmung (Ptose und Internuslähmung) bei Schädelbasisfraktur.

Auch *Verletzungen des Sehnerven* kommen bei Basisfrakturen nicht selten vor. Gewöhnlich läßt sich nach einiger Zeit Optikusatrophie nachweisen. Oft ist der Nerv nur gequetscht, so daß die Erblindung keine völlige ist. Die Aussichten auf Wiederherstellung sind aber geringe, da sich der Optikus nicht wie ein peripherer Nerv regeneriert. Bisweilen ist auch seine Blutversorgung geschädigt, so daß das ophthalmoskopische Bild der Verstopfung der Zentralarterie entsteht.

Taubheit ist entweder die Folge der nicht seltenen Schädigung des *N. acusticus* (*N. cochlearis*) selbst, oder sie rührt von einer Mitbeteiligung der Schnecke her. Verletzungen des *N. vestibularis* oder der Bogengänge des Labyrinths machen Ohrensausen, Schwindel und Brechreiz. Letzterer darf aber nicht mit dem Brechreiz bei Hirndruck verwechselt werden. Da Labyrintherschütterung auch ohne Knochenverletzung vorkommt, so dürfen wir aus ihr allein keine Basisfraktur diagnostizieren.

Genaueres über die Störungen von seiten der peripheren Nerven s. in Kap. 6.

Haben wir auf Grund der eben beschriebenen Symptome das Vorhandensein einer Schädelfraktur erkannt, so werden wir suchen, den **Sitz** und **Verlauf** derselben zu bestimmen.

Wir stützen uns hierfür auf die objektiv wahrnehmbaren Erscheinungen und auf die Lage des Angriffpunktes der Gewalt, wenn wir denselben aus der Anamnese oder aus den Weichteilverletzungen bestimmen können. Wir wissen, daß der Schädel einmal konzentrisch zur Angriffsstelle des Trauma äquatorial durch *Biegung* einbricht, und daß von dieser Stelle aus Sprünge als *Berstungsbrüche* meridional verlaufend nach dem entgegengesetzten Pole, also meist nach der Basis hinziehen. Oft beginnen diese Sprünge umgekehrt an der Basis, als dem schwächeren Teile, um nach der Stelle der Gewalteinwirkung hin zu verlaufen, erreichen dieselbe aber in manchen Fällen nicht. Dies erklärt die zahlreichen, auf die Basis beschränkten Fissuren. *Stückbrüche* sind von Biegungs- und Berstungsfissuren begrenzt. Thoma vereinfacht das Schema noch, indem er beide Formen als „*Deformationsbrüche*" zusammenfaßt, bedingt durch abnorme Beanspruchung des Knochens auf Zug und Druck. Ganz umschriebene, mit großer Geschwindigkeit einwirkende Traumen — Hammerschlag, Schußverletzung — wirken durch Abscheerung. Es wird dann ein der Ausdehnung des aufschlagenden Körpers entsprechendes Stück ausgestanzt — *Lochbruch*.

Viel wurde früher über die isolierte Fraktur von Tabula externa und interna diskutiert. Daß die eine und die andere Tafel für sich springen kann, ist sicher, ebenso, daß die Sprünge in der Tabula vitrea meist ausgedehnter sind, als in der externa. Das praktische Interesse der isolierten Ablösung eines Stückes Tabula interna bei umschriebenem Trauma (Schlag, Prellschuß) beruht auf den Störungen, die von dem abgelösten Splitter ausgehen können: Blutung durch Gefäßverletzung, Reizung der Hirnrinde.

Von besonderem Interesse und vielfach umstritten sind endlich die sogenannten *Contrecoupfrakturen*, die nicht etwa mit den eben erwähnten reinen Berstungs-Basisfissuren zu verwechseln sind, und deren Vorkommen von Einzelnen noch jetzt in Abrede gestellt wird.

Da die Schädelkapsel kein starres, sondern ein elastisches, deformierbares Gebilde ist, so wird bei jedem Stoß, der sie trifft, ein Teil der lebendigen Kraft auf die Hirnmasse übertragen und pflanzt sich in derselben nach dem Gegenpole hin weiter, teils als Stoßwelle, teils als „Nachschweren" der ganzen Hirnmasse. Dort wird das Gehirn aufgehalten und erleidet einen „Gegenstoß" (Contrecoup), der zu mehr oder weniger schwerer Quetschung, der sogenannten Contrecoupquetschung führt. Ist die entsprechende Gegend des Schädels sehr dünn (Orbitaldächer, vielleicht auch Tegmen tympani),

so kann sie unter der Wucht des Hirnanpralles springen, ja völlig aus dem Schädel herausgedrückt werden (sog. Contrecoupfraktur). Diese durch Vermittelung der Hirnmasse entstandenen Frakturen am Gegenpole sind unabhängig von den auch an der Basis durch unmittelbare Deformation der Schädelkapsel entstehenden Biegungs- und Berstungsfissuren. Die

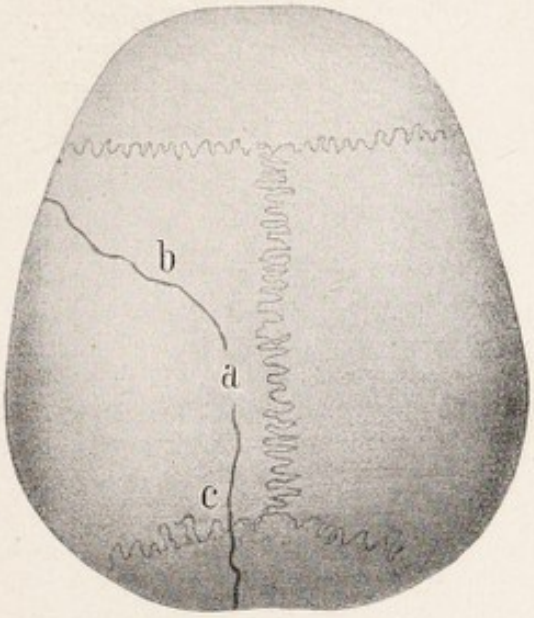

Fig. 5. (Nach Kocher.)
a Stelle der Gewalteinwirkung. *b* und *c* Berstungsfissuren.

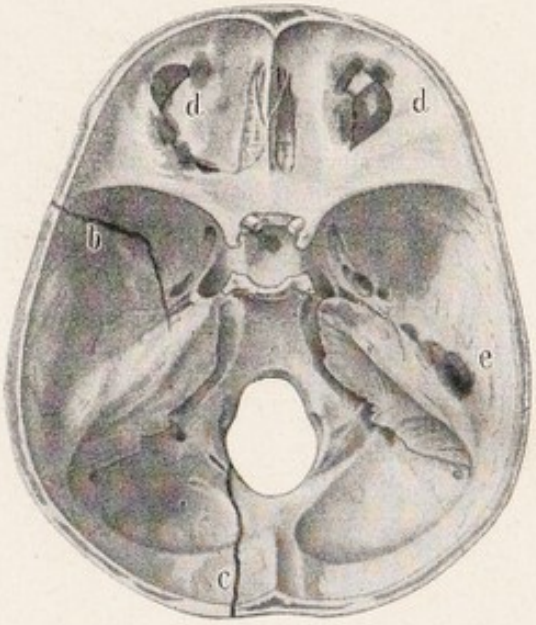

Fig. 6. (Nach Kocher.)
b und *c* basaler Teil der Berstungsfissuren. *dd* isolierte Contrecoupfrakturen der Orbitaldächer. *e* Suffusion am Tegmen tympani.

nebenstehenden Figuren geben die beste Erläuterung für diese Frakturform. Sie stammen von einem Falle, den ich während meiner Assistentenzeit zu beobachten Gelegenheit hatte.

In ähnlicher Weise werden durch die hydrodynamische Seitenwirkung eines den Schädel durchquerenden Projektils bisweilen die Orbitaldächer aus dem Schädel heraus in die Orbita hineingedrückt.

B. Offene Schädelbrüche.

Im Frieden entstehen die meisten offenen Schädelbrüche durch dieselben Mechanismen, wie die geschlossenen, und es gelten bei ihnen im allgemeinen die für die letzteren aufgestellten diagnostischen Regeln, nur ist die Diagnose durch die Verletzung der Hautbedeckung erleichtert. Dazu kommt aber noch die Frage vom *Eindringen von Fremdkörpern.* Die gewöhnlichen, oberflächlichen Verunreinigungen sind leicht zu erkennen. Es darf aber nicht vergessen werden, daß sich selbst bei einem scheinbar nur spaltförmigen Impressionsbruch Haare, ja Hutstücke zwischen Knochen und Dura finden können. Die Feststellung des Vorhandenseins solcher Fremdkörper gehört allerdings schon einigermaßen der Therapie an.

Bei den — in der Friedenschirurgie beinahe nur auf Selbstmörderschüsse beschränkten — **Schußwunden** kommt dagegen neben der Frage

vom Fremdkörper — Projektil, Teile der Kopfbedeckung usw. — noch ein neues Moment hinzu, nämlich die plötzliche Übertragung einer gewaltigen lebendigen Kraft, bis 350 mkg, beim Gewehrschuß, auf eine umschriebene Knochenstelle. Hierdurch weicht die Schußverletzung des Knochens von der Knochenverletzung durch die gewöhnlichen stumpfen Gewalteinwirkungen ganz wesentlich ab. Beim Fall schon aus geringer Höhe kommt zwar dieselbe lebendige Kraft zur Geltung, aber unter viel geringerer Geschwindigkeit und mit viel größerer Angriffsfläche, so daß ihre Wirkungen von denen der Schußverletzung verschieden sind.

Je nach der Größe der verschiedenen Faktoren: Angriffsfläche, Geschwindigkeit, Masse des Geschosses werden wir bei axial auftreffendem Diametralschuß aus einer Handfeuerwaffe folgende Knochenveränderungen finden:

1. Absprengung von der Tabula interna bei unversehrter oder nur leicht gesprungener T. externa. (Prellschuß bei mattem Geschoß.)
2. Unregelmäßigen Lochschuß, oft mit radialen Sprüngen in der Umgebung. (Bei geringer lebendiger Kraft, z. B. beim Fernschuß, beim Revolverschuß.)
3. Glatten Lochschuß vom Durchmesser des Projektils. (Bei etwas größerer lebendiger Kraft.) Dabei bisweilen entfernte Fissuren durch seitliche Fortleitung der Kraft in der Hirnmasse.
4. Unregelmäßige Zertrümmerung um Ein- und Ausschuß bis zu völliger Zertrümmerung der Schädelkapsel bei bis auf den Durchschuß erhaltener Hautbedeckung oder selbst mit Zerreißung derselben, bei großer und größter lebendiger Kraft. (Nahschuß.)

Je mehr sich der Schuß dem Segmental- und Tangentialschuß nähert, um so mehr erhält die Schädelverletzung den Charakter einer einseitigen Zertrümmerung und schließlich bloß einer Rinne, wobei wieder bei wenig veränderter Tabula externa die T. interna ausgedehnt zersplittert sein kann. Die Hautbedeckung zeigt dabei entweder einen getrennten Ein- und Ausschuß, ohne oder mit Unterminierung der Verbindungsstrecke, oder schließlich eine furchenförmige Aufpflügung mit zerfetzten oder auch ziemlich scharf geschnittenen Rändern.

Jeder Regel und Beschreibung spotten die Zertrümmerungen durch Querschläger oder größere Granatsplitter. Gerade das Gegenteil stellen hier wiederum jene Verwundungen durch kleinste Granatsplitter dar, bei welchen man unter einer kaum bemerkten Hautwunde am Schädel höchstens eine kleine Blutunterlaufung des Periosts sieht, die einen ganz feinen Substanzverlust deckt, wo aber das Röntgenbild den Granatsplitter tief im Schädelinnern zeigt. Ich sah das Gehirn so gespickt von feinsten, bis an die Basis, in den Opticus gedrungenen Splittern.

Diese kurzen Andeutungen zeigen, was der Kriegschirurg bei der Revision eines frischen Schädelschusses zu erwarten hat. Die Diagnostik hält sich wenig bei der Knochenverletzung auf, da dieselbe — bis auf die Fernfissuren — klar zutage liegt. Die Hauptsache ist für den Chirurgen die Gehirnverletzung und das Vorhandensein von Fremdkörpern: Geschossen und sog. sekundären Projektilen. Der Gehirnverletzung werden wir ein besonderes Kapitel widmen. Dagegen wollen wir hier kurz auf den **Fremdkörpernachweis** eingehen.

Wir müssen von vornherein unterscheiden zwischen den röntgendurchlässigen und den durch das Röntgenbild nachweisbaren Fremdkörpern. Die ersteren, meist Haare, Holzsplitter, Teile der Kopfbedeckung, können wir bloß durch völliges Aufklappen und Freilegen aller Hauttaschen nachweisen, sofern sie oberflächlich liegen, und durch Hebung eingedrückter Knochen, sorgfältiges Wegräumen von Knochen und Hirntrümmern und Gerinnseln, wenn sie ausnahmsweise in die Tiefe gedrungen sind. Beides gehört schon einigermaßen zur Therapie.

Mehr beschäftigen uns, besonders in der Kriegschirurgie, die *mit Röntgenstrahlen nachweisbaren Fremdkörper*: Projektile aller Art, auch indirekte Projektile, wie Ausrüstungsgegenstände, Steinsplitter.

Das Folgende soll nicht nur für den Schädel, sondern für die Röntgenlokalisationen überhaupt gelten, so daß wir in den späteren Kapiteln nur einige Besonderheiten des betreffenden Körperteils berühren werden.

Die erste Frage ist die, inwiefern uns die *Schirmuntersuchung* genügen kann, und inwiefern wir auf die *Röntgenplatte* zurückgreifen müssen. Erstere bietet den Vorteil der Zeit- und Materialersparnis. Sie erlaubt uns, an nicht zu dicken Körperteilen festzustellen, ob überhaupt ein metallischer Fremdkörper vorhanden ist. Feinste Granatsplitter entgehen uns freilich leicht bei bloßer Schirmuntersuchung. Die Platte ist schon hierfür also die letzte Instanz.

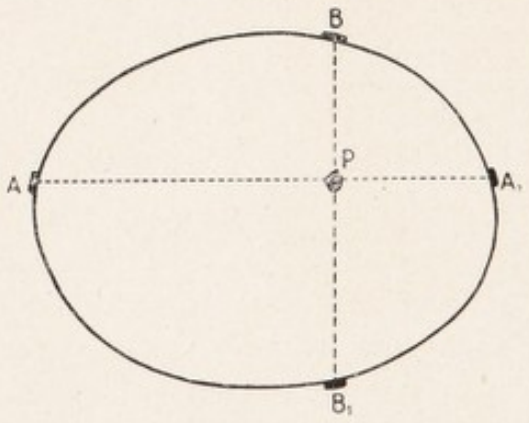

Fig. 7.
Vierpunktmethode.

Die Schirmuntersuchung ist in vielen Fällen auch genügend für die Lokalisation, besonders wenn es sich um Projektile bzw. nicht zu feine Granatsplitter handelt. Schon die bloße Rotation der Extremität vor dem Schirm zeigt uns, auf welcher Seite und in welcher Tiefe der Fremdkörper sitzt. An etwas dickeren Extremitätenteilen: Vorderarm, Oberarm, Unterschenkel, verwerten wir das Prinzip der Betrachtung in zwei zueinander senkrechten Richtungen, wie es am

einfachsten in der alten „Vierpunktmethode" von Levy-Dorn und ihren verschiedenen kleinen Modifikationen zur Anwendung kommt. Zuerst wird der Schirm bei A aufgelegt, und werden die Bleimarken $A—A_1$ so aufgeklebt, daß sich ihre Schatten mit demjenigen des Projektils decken. Sodann wird der Schirm senkrecht zur ersten Lage bei B aufgesetzt und werden die Bleimarken B und B_1 mit dem Projektilschatten zur Deckung gebracht. Im Schnittpunkt der Linien $A\,A_1$ und $B\,B_1$ liegt der Fremdkörper.

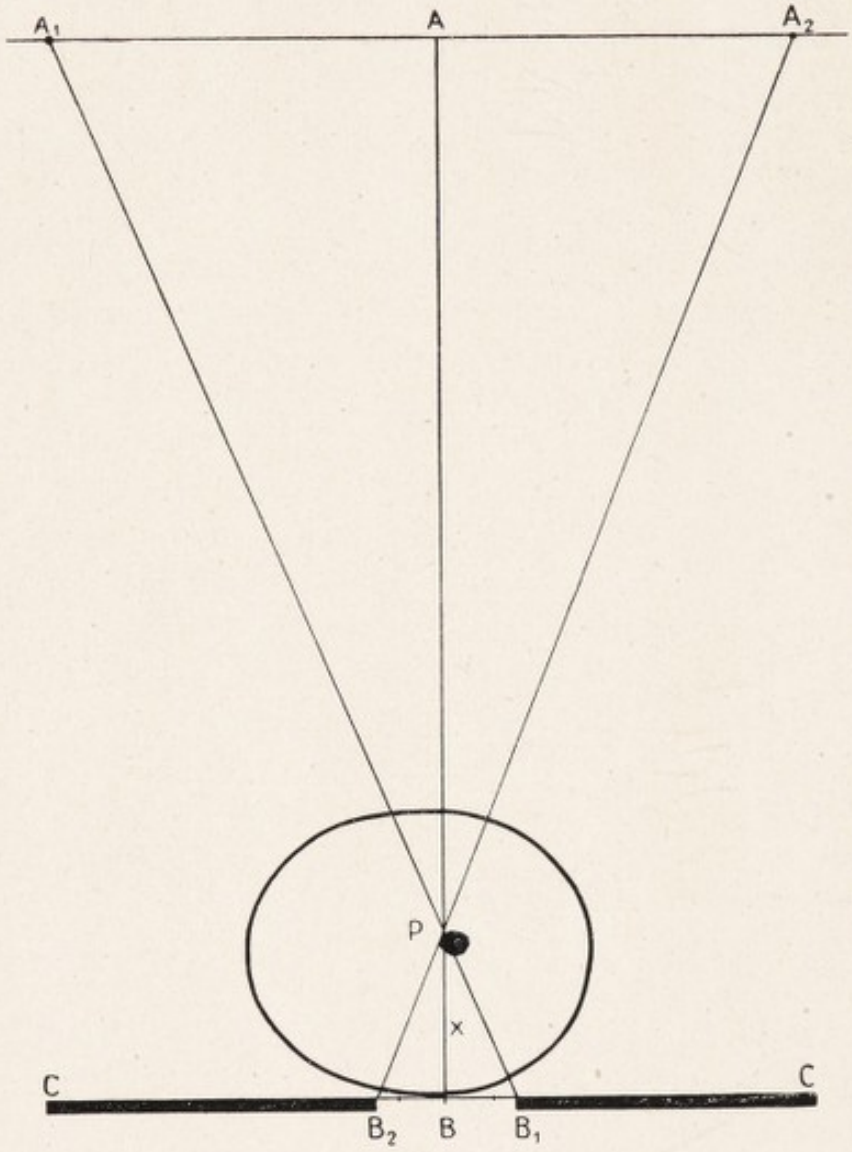

Fig. 8.
Tiefenbestimmung am Schirm mittels des Schlitzes im Bleischirm.

Ebenfalls ein ausgezeichnetes Orientierungsmittel wird die stereoskopische Radioskopie sein, wenn sie einmal die noch vorhandenen technischen Schwierigkeiten überwunden haben wird.

Die Tiefenbestimmung in Zentimetern ließe sich schon aus der Vierpunktmethode ableiten. Sicherer gelingt sie mittels des Prinzips der parallaktischen Verschiebung, auf das wir etwas genauer eingehen müssen. Dieses Prinzip wird am Leuchtschirm in verschiedener Weise angewendet. Zwei Haupttypen zeigen die beistehenden Figuren.

Bei Fig. 8 ist der Leuchtschirm CC von einem Bleischirm bedeckt, der den rechtwinkligen Ausschnitt B_1B_2 trägt. Die Röhre wird zuerst so eingestellt, daß der Fremdkörperschatten in die Mitte B des Ausschnittes fällt. Sodann wird sie nach rechts und links so weit verschoben, daß der Schatten das eine Mal auf B_1, das andere Mal auf B_2 trifft. Die Tiefe x ist dann

$$= \frac{B_1B_2 \cdot AB}{A_1A_2 + B_1B_2}.$$

Da B_1B_2 eine konstante Größe ist, die wir mit d bezeichnen wollen, und der Röhrenabstand AB ebenso stets gleich genommen werden kann, — wir bezeichnen ihn als e, so ist $x = \frac{d \cdot e}{A_1A_2 + d}$.

Nähme man z. B.
$$AB = e = 60 \text{ cm}$$
$$B_1B_2 = d = 10 \text{ cm},$$
so ergäbe sich für die Tiefe des Fremdkörpers die einfache Formel:

$$x = \frac{600}{A_1A_2 + 10}.$$

Wer nicht jedesmal rechnen will, der wird sich die Werte von x für die verschiedenen Werte von A_1A_2 in einer Tabelle zusammenstellen.

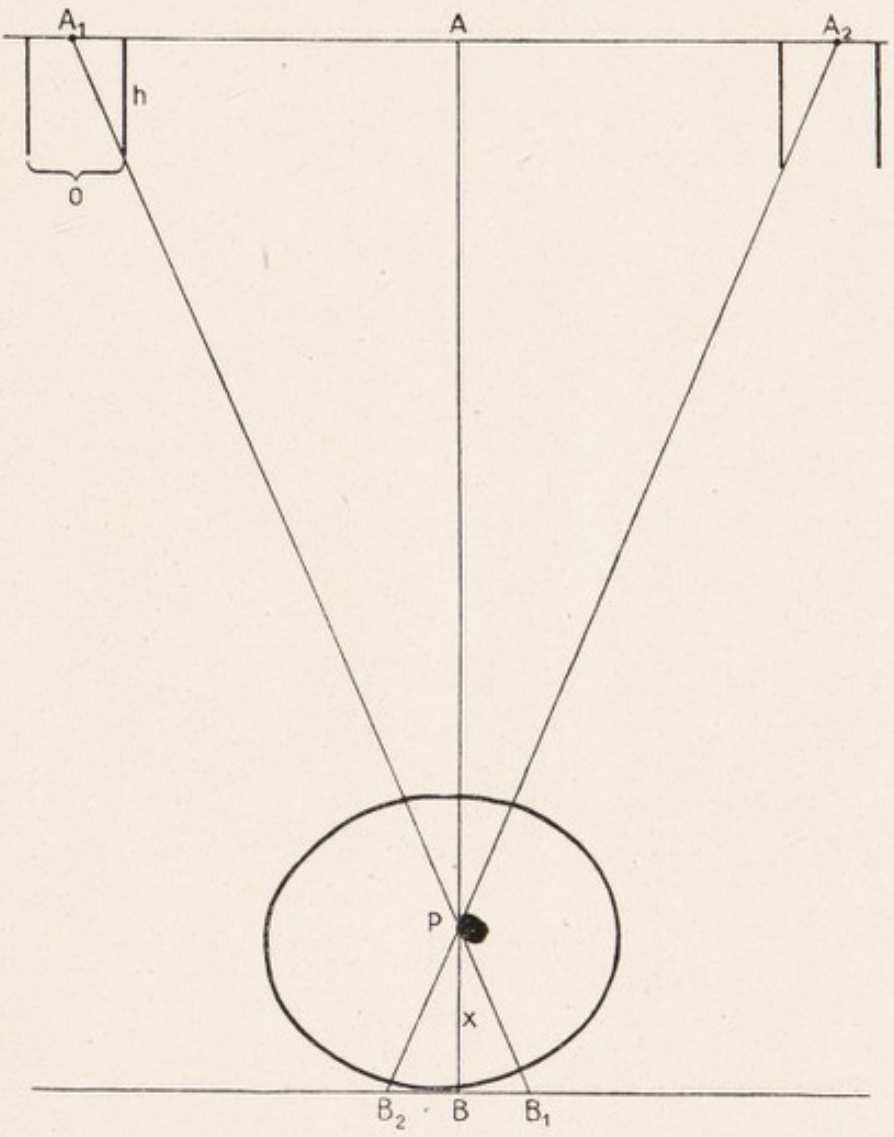

Fig. 9.
Tiefenbestimmung am Schirm mittels der Blendenrandmethode.

Noch einfacher ist die Berechnung bei den Methoden, die wir als *Blendenmethoden* bezeichnen können, und bei denen nicht die Röhrenverschiebung, sondern das Verhältnis von Blendenweite und Blendenantikathodendistanz in Verbindung mit der Schattenverschiebung auf dem Schirm benutzt wird, wie in der Methode von Roussel und der Blendenrandmethode von Holzknecht.

Bei der letzteren wird (Fig. 9) die Röntgenröhre nach vorgängiger zentraler Einstellung in AB und Markierung des Punktes B auf der Haut nach rechts und links verschoben, bis der Fremdkörperschatten den linken, bzw. rechten Blendenrandschatten schneidet. Die beiden Endpunkte der Verschiebung des Schattens B_1 und B_2 werden jeweilen auf dem Schirm aufgezeichnet. Die Tiefe des Projektils ergibt sich aus der einfachen Formel: $x = B_1B_2 \cdot \frac{h}{o}$,

wobei h die Höhe der Blende (Entfernung des Blendenniveaus vom Niveau der Antikathode A_1) ist, und o die Öffnung der Blende. Wem diese Rechnung noch zu kompliziert ist, der wird sich eine Tabelle aufstellen.

Der Punkt B_1 oder bei der Vierpunktmethode die Enden der beiden senkrechten Achsen, müssen jeweilen sofort auf der Haut aufgezeichnet werden, am besten mit dem Höllensteinstift, nachdem man die Haut mit 5 Proz. Hydrochinonlösung bestrichen hat.

Überall, wo die Gewebe zu dicht sind, um das Projektil am Schirme klar erkennen zu lassen, und ferner da, wo die Beziehungen desselben zum Skelett für die Entfernung desselben von Bedeutung sind, muß zum *Plattenverfahren* gegriffen werden. Dasselbe ist überdies unerläßlich, wenn der Chirurg die Schirmuntersuchung nicht selbst vornehmen kann und deshalb für seine Operation ein Dokument besitzen muß, nach dem er sich richten kann. Die Bestimmung mittels der Platte kann für viele Fälle auch nicht durch die Schirmkontrolle während der Operation ersetzt werden, wie sie den verschiedenen Röntgenoperationstischen zugrunde liegt, ganz abgesehen von der Gefahr der Röntgenschädigung für Patient und Arzt, die bei der Anwendung dieser Tische noch heute nicht ausgeschaltet ist.

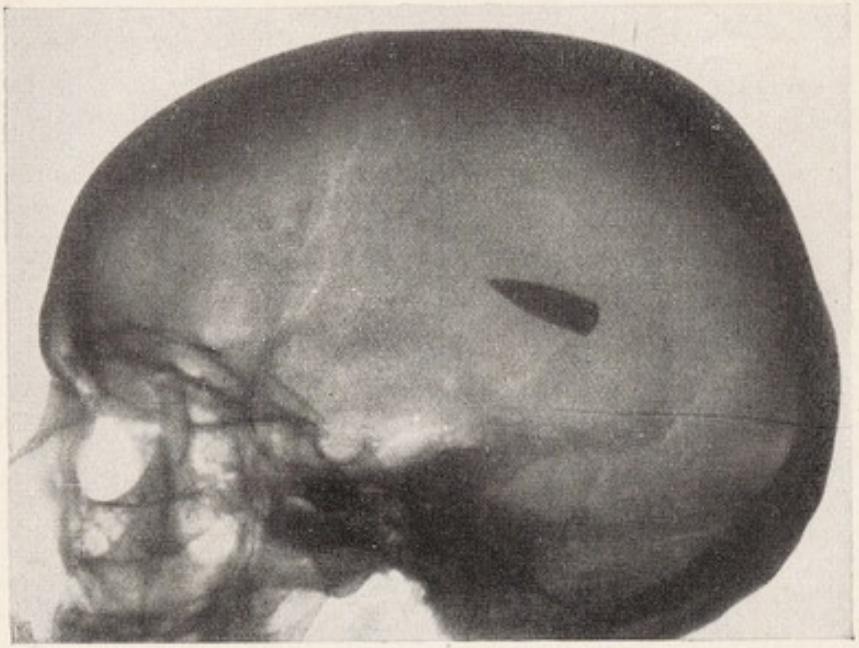

Fig. 10.
Projektil im Schädel. Seitliche Aufnahme.

Ich sah, wie von einem geübten Untersucher vor und während der Operation lange resultatlos mit dem Röntgenschirme gesucht wurde, in welcher Tiefe ein Schulterprojektil sitze, während eine Doppelaufnahme, wie wir sie unten beschreiben werden, sofort den gewünschten Aufschluß gegeben hätte.

Die Plattenuntersuchung muß allerdings methodisch, ich möchte sagen, pedantisch genau vorgenommen werden.

Eine zuverlässige Ortsbestimmung erfordert folgende Aufnahmen:

a) *Zwei Aufnahmen in zwei rechtwinklig zueinander stehenden Ebenen*, von denen die eine wenn irgend möglich der Ebene des Operationsfeldes entsprechen sollte. (Fig. 10 und 11.)

Diese Forderung der vertikal zueinander stehenden Aufnahmen läßt sich ausnahmsweise nicht erfüllen: Für Hüfte und Becken nämlich gelingt die anteroposteriore Aufnahme leicht, die Profilaufnahme dagegen höchstens bei nicht zu kleinen Projektilen und sehr gutem Apparat unter Verwendung von zwei Verstärkungsschirmen. Für alle andern Körpergegenden, Abdomen, Thorax, Schultergegend, bietet sie keine besondern Schwierigkeiten dar, für die Schulter wenigstens dann nicht, wenn der Arm abduziert werden kann. Wie schon bei den Frakturen angegeben, legen wir die Platte auf die Schulter und belichten bei horizontal abduziertem Arm von der Axilla her.

Von Bedeutung ist bei allen diesen Aufnahmen, daß das Geschoß möglichst im Lot der Antikathode liegt, da sonst eine irreführende Verzeichnung auftritt. Eine in dieser Hinsicht allzu mangelhafte Aufnahme müßte also mit besserer Einstellung wiederholt werden.

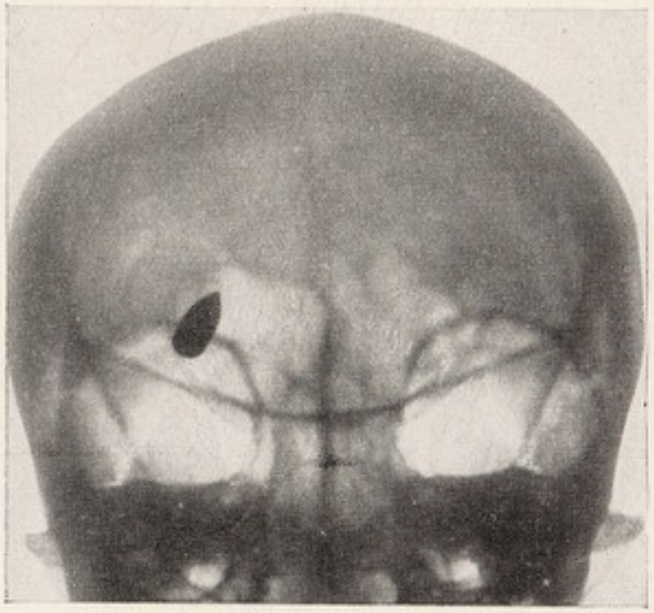

Fig. 11.
Dasselbe; anterior-posteriore Aufnahme.

Die auf diese Weise erhaltenen zwei Bilder ergeben uns, wenn das Projektil in der Nähe von charakteristisch geformten Knochen liegt, bisweilen schon eine hinreichende Orientierung für die Extraktion. Bei Geschossen in den Extremitätenweichteilen, wo die Knochenform als solche keine Anhaltspunkte bietet, ist es zweckmäßig, überdies die Beziehungen des Projektils zur Hautoberfläche durch Drahtmarken, deren Lage auf der Haut aufgezeichnet wird, oder durch ein eigentliches Drahtnetz festzuhalten.

In vielen Fällen genügt das Verfahren der senkrecht zueinander stehenden Platten nicht, so daß wir zu einem der folgenden, genaueren Verfahren greifen müssen:

b) *Eine Doppelaufnahme auf der gleichen Platte, zum Zwecke der Tiefenbestimmung mittels der parallaktischen Verschiebung.* Das derselben zugrunde liegende mathematische Prinzip ist die Basis der meisten wirklich genauen Bestimmungsmethoden, welches auch ihr Name sei. Die an sich schon äußerst einfache mathematische Berechnung wird durch Apparate (von Fürstenau, Schulz, Canovas, Mackenzie-Davidson, Weski und vielen Anderen) noch weiter vereinfacht. Wir wollen aber hier annehmen, wir hätten keine derartigen Hilfsmittel

zur Verfügung, sondern bloß einen gewöhnlichen Röntgenapparat und einen für einen gewesenen Abiturienten gewiß nicht als zu groß vorausgesetzten Rest mathematischen Verständnisses.

Unsere Aufgabe (Fig. 12) ist, die Entfernung des Fremdkörpers oder genauer gesagt eines Punktes desselben (P) von der Körperoberfläche bzw. von einer dieselbe berührenden Ebene (Röntgenplatte) zu bestimmen. Als Ausgangsebene wählen wir womöglich diejenige, von welcher aus voraussichtlich der operative Eingriff stattfinden würde, falls sich wenigstens eine Röntgenplatte in dieselbe legen läßt. Um unsere Berechnung zu kontrollieren und gleich auch für das Eingehen von der Gegenseite her verwendbar zu machen, kleben wir daselbst auf die Haut im Lot der Antikathode und gleichzeitig in der Projektion des Fremdkörpers, die wir ja von unsern früheren Untersuchungen her annähernd kennen, eine Bleimarke (M) von charakteristischer Form, z. B. ein Dreieck auf. Ein Drahtring, z. B. von □ Form, wird zu besserer Orientierung bei der Operation in derselben Projektion auf der Plattenseite des Körperteiles fixiert. Nun machen wir auf derselben Platte zwei Aufnahmen von gleicher Expositionszeit, die erste unter genauer Lotung auf die Bleimarke und die Richtung des Fremdkörpers, die zweite mit einer Verschiebung der Röntgenröhre um einen genau bestimmten Betrag, z. B. 6,5 cm, wenn wir den Apparat von Fürstenau benutzen. Wir erhalten auf der Platte also je zwei Bilder des Fremdkörpers, des Knochens und der Bleimarke, und ein Bild des der Platte aufliegenden Drahtringes, dessen Lage auf der Haut mit Höllenstein aufgezeichnet wird. Die gegenseitige Entfernung identischer Punkte dieser Bilder erlaubt uns nun ohne weiteres, ihre Entfernung von der Platte zu berechnen. Die beistehende Figur 12 gibt den nötigen Aufschluß. Wer

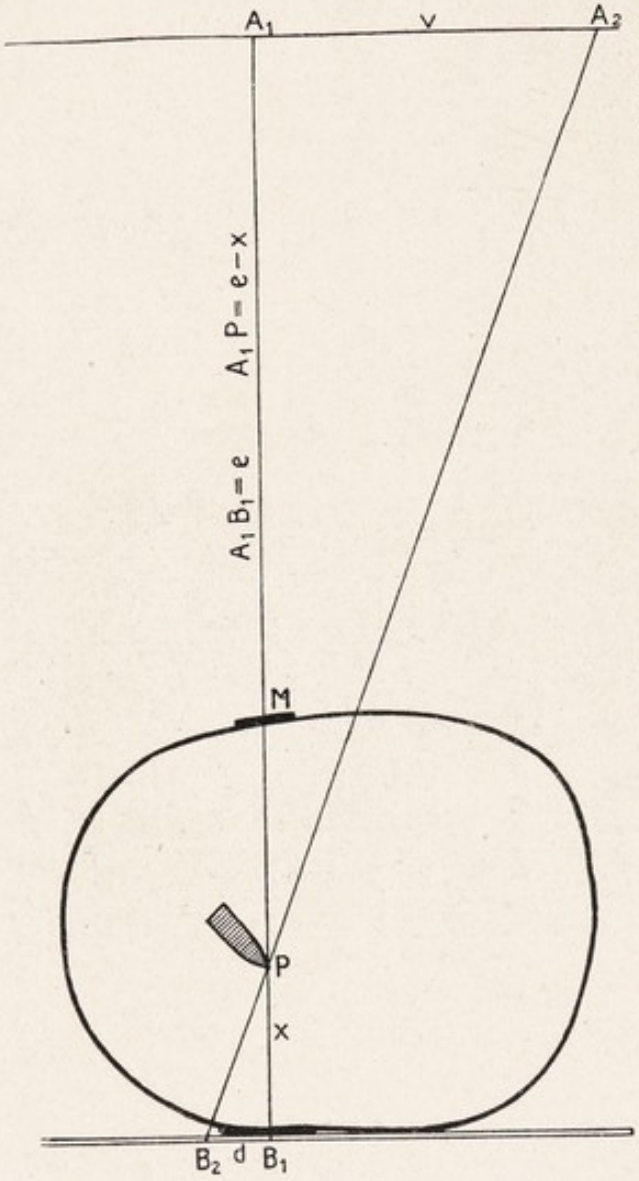

Fig. 12.

Tiefenbestimmung mittels Doppelaufnahme.

die aus ihr hervorgehende Formel vergessen hat, der kann sie sich jederzeit wieder ableiten. Es ist bei derselben vorausgesetzt, daß der eine Richtstrahl senkrecht durch den Fremdkörper auf die Platte falle. Dies wird nun in praxi oft nicht genau der Fall sein. Die mathematischen Beziehungen der uns beschäftigenden Größen werden aber hierdurch nicht beeinflußt, da die Formel für jede Röhrenstellung gilt.

P = Spitze des Projektils. M = Metallmarke im Lot der Antikathode. A_1 und A_2 die beiden Stellungen der Antikathode. B_1 und B_2 die entsprechenden Schatten des Punktes F. A_1B_1 = Entfernung der Antikathode von der Platte = e. A_1A_2 = Verschiebung der Röntgenröhre = v. B_1B_2 = Distanz der beiden Bilder = d. B_1F = Tiefe des Fremdkörpers von der Platte aus = x. A_1F = Entfernung des Fremdkörpers von der Antikathode = e − x. Wir haben dann: $x:d = e - x:v$. $vx = de - dx$. $x = \frac{de}{d + v}$.

Fig. 13 stellt die Doppelaufnahme eines im Schädel liegenden Projektils dar. $PP_1 = 0{,}5$ cm ist die Distanz der Bilder der Spitze desselben. Sämtliche Schatten finden sich im Bereiche des Schattens des Drahtvierecks. Die Lotung war also eine richtige.

Plattendistanz e = 60 cm, Röhrenverschiebung v = 6,5 cm. Daraus ergibt sich

$$x = \frac{0{,}5 \cdot 60}{0{,}5 + 6{,}5} = \frac{30}{7} = 4{,}3 \text{ cm}.$$

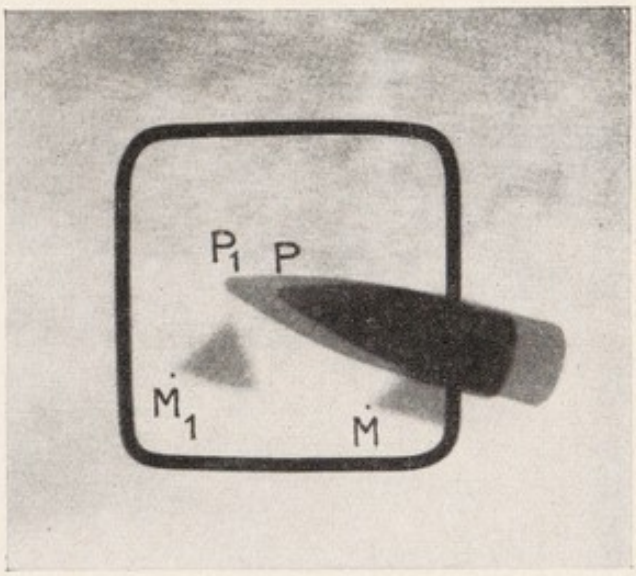

Fig. 13.
Tiefenbestimmung desselben Projektils durch Doppelaufnahme mit Röhrenverschiebung.

In gleicher Weise läßt sich auch die Entfernung der Basis des Geschosses von der Platte berechnen und damit bestimmen, ob das Geschoß derselben parallel liegt, oder in welchem Grade es zu derselben geneigt ist. Die Bestimmung der Entfernung MB_1 der Bleimarke M von der Platte ergibt sich in entsprechender Weise durch Einsetzen der Distanz MM_1 als d in die Formel. Diese Distanz läßt sich selbstverständlich auch durch direkte Messung erhalten. Zieht man den Wert x von MB_1 ab, so erhält man die Tiefe des Geschosses von M aus, welche für die Wahl des Operationsweges von Bedeutung ist.

Die Horizontalabstände der einzelnen Punkte des Röntgenbildes können selbstverständlich auf demselben nicht direkt ausgemessen werden, da sie, wie jedes Schattenbild, bei im Endlichen liegender Lichtquelle eine Vergrößerung erfahren. Die Reduktion ergibt sich ohne weiteres aus Fig. 14:

C = seitliche Bleimarke, in der schon bestimmten Entfernung x von der Platte angebracht.
B_3 = Schatten derselben.
PC = y = die gesuchte horizontale Tiefendistanz.
B_1B_3 = b = Schattenabstand von Geschoßspitze und Marke S.
$(e - x) : e = y : b.$

$$y = \frac{b\,(e - x)}{e} = b\left(1 - \frac{x}{e}\right).$$

Die Horizontaldistanz von Fremdkörper und Drahtviereck dagegen entspricht bei senkrechter Einstellung der Antikathode über dem Fremdkörper — und darum ist auf diese Gewicht zu legen — unmittelbar der auf der Platte ausgemessenen Entfernung. Weicht das Lot der Antikathode dagegen von demjenigen des Fremdkörpers um v_1 cm ab, so ergibt sich die Korrektur aus der leicht abzuleitenden Formel

$$y = b \pm \frac{x \cdot v_1}{e - x},$$

und zwar minus, wenn die Antikathode nach der gleichen Seite abweicht wie das Drahtviereck, und plus im umgekehrten Falle.

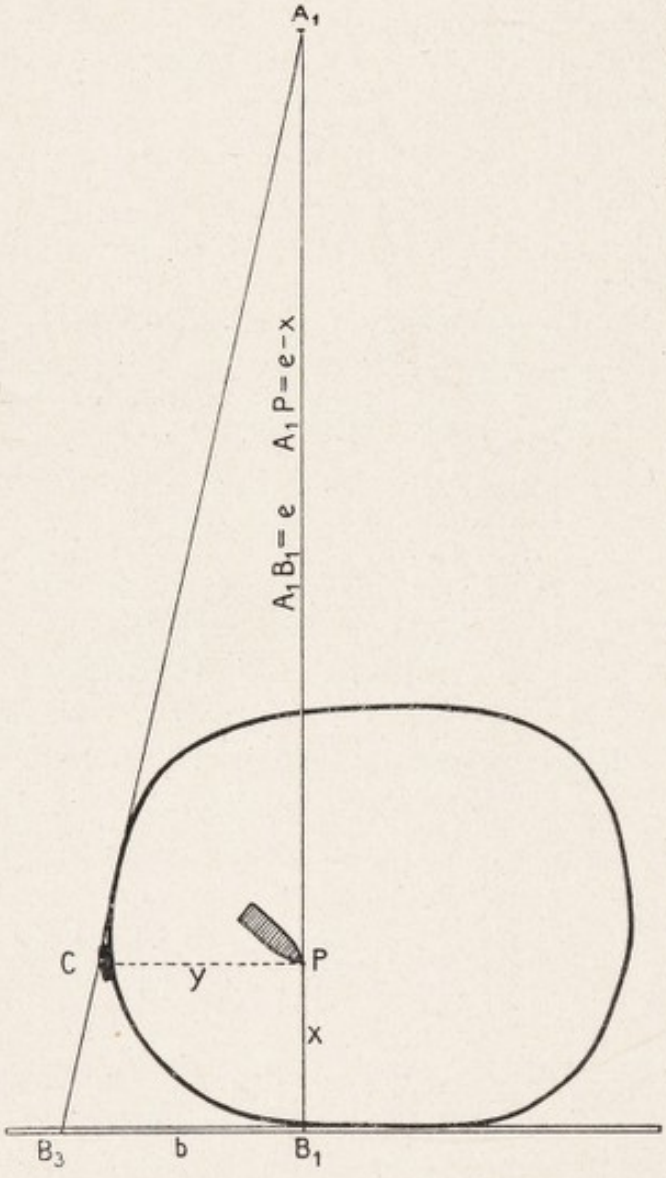

Fig. 14.
Bestimmung des Horizontalabstandes.

In manchen Fällen ist die vergleichende Tiefenbestimmung von gewissen Knochenpunkten und dem Geschoß von Bedeutung. Sie erlaubt uns z. B. zu sagen, ob ein Projektil vor, hinter oder im Humerus — oder Schenkelkopfe liegt.

Ein Beispiel: Geschoß in der Gegend des großen Trochanters eingedrungen, nach einem Orientierungsbild in der Gegend des Schenkelhalses liegend. Kein Zeichen von Knochenläsion. Zur Verfügung steht ein primitivster Röntgenapparat. Aus der parallaktischen Verschiebung ergibt sich eine Tiefe von 8½ cm von der Leistengegend aus, von hinten eben soviel, — gleichviel, wie die Tiefenlage der Schenkelhalsumrandung. Eingehen von vorn. In 8 cm Tiefe Schenkelhals, — kein Geschoß. Aufmeißeln des Schenkelhalses. Unter der Kortikalis desselben liegt dasselbe da, genau in 8½ cm Tiefe.

Nach den eben beschriebenen Regeln lassen sich, auch ohne besondere, die Arbeit des Rechnens ersetzende Apparate und Instrumente alle Lokalisationen in einer für die chirurgische Praxis völlig genügenden Genauigkeit vornehmen, insofern nicht durch die Natur der Verhältnisse — Sitz des Projektils in größeren Muskelmassen — besondere Fehlerquellen entstehen.

Mathematisch noch genauer, aber in Muskelmassen den gleichen Fehlerquellen unterworfen, ist die auf eine genaue Bestimmung der drei Raumkoordinaten hinauslaufende Lokalisation des Fremdkörpers, wie in den Methoden von Hirtz und Gillet zur Anwendung kommt. Bei dem wohl in dieser Hinsicht vollkommensten Instrumente, demjenigen von Hirtz, führt eine Sonde zwangsläufig auf den Fremdkörper hin. Die Bestimmung der Raumkoordinaten nimmt aber mehr Zeit in Anspruch, als für die meisten Fälle nötig ist.

Von einem ganz anderen Prinzip gehen die stereophotogrammetrischen Methoden aus, wie sie von Marie und Ribaut, Richard, mit eigenen Apparaten, und in neuester Zeit von Hasselwander mit dem Zeiß-Pulfrichschen Apparate versucht worden sind. Dieselben beruhen auf der Tiefenberechnung der einzelnen Punkte des Radiogramms aus zwei stereoskopisch aufgenommenen Röntgenbildern. Wir gehen auf diese an sich sehr interessanten Versuche nicht ein, weil unser Ziel war, zu zeigen, wie die Lokalisation eines Fremdkörpers ohne jedes besondere Instrument mit Hilfe jedes Röntgenapparates rasch und im Rahmen der unvermeidlichen Fehlerquellen sicher vorgenommen werden kann.

Welcher Art das Projektil ist — Gewehr-, Revolvergeschoß, Shrapnellkugel, Granatsplitter —, das ergibt sich oft auf den ersten Blick. In andern Fällen bedarf es einer gewissen Erfahrung, um das Gesehene richtig zu deuten, und bisweilen läßt sich z. B. eine stark deformierte Shrapnellkugel nicht von einem Granatsplitter unterscheiden. Sehen wir auch von diesen unregelmäßigsten Gebilden ab, so geben uns schon die Geschosse der Handfeuerwaffen interessante Probleme auf. Das Geschoß des Revolvers und der Mauserpistole erkennen wir in Profilaufnahmen an seiner geringen Länge. Ganz gebliebene Gewehrgeschosse, seien es Ogival-, seien es Spitzgeschosse, geben meist wenigstens in einer der Aufnahmen ein charakteristisches Bild. Größere, unregelmäßige, zackige Schatten neben zahlreichen kleinern Spritzern, inmitten der Splitter eines zertrümmerten Knochens — meist einer Diaphyse — zeigen, daß ein Mantelgeschoß aus verhältnismäßig geringerer Entfernung den Knochen zertrümmert hat und dabei selbst zerschellt ist („Mantelreißer"). Man muß sich also hüten, aus dem Vorhandensein von Bleispritzern im Röntgenbilde auf „Dum-Dumverwundung" schließen zu wollen. Selbst wenn bei einem Nahschuß ohne Knochenverletzung das Blei des Geschosses in Tropfen zerspritzt ist, kann dies noch vom Aufschlagen des Geschosses in der Nähe des Verwundeten auf einen harten Gegenstand (Gewehrlauf usw.) herrühren („Auf-

schläger"). Ich sah Bleispritzer und Mantelfetzen in den Füßen und Waden von fünf Soldaten, in deren Mitte ein Spitzgeschoß auf eine Steinplatte aufgetroffen hatte. In andern Fällen allerdings rührt das Vorhandensein von zahlreichen Bleispritzern von der besonderen Beschaffenheit des Geschosses her (ungeschützte Bleispitze, Lochspitze, Schlitzmantel, Explosivgeschoß usw.). Es findet sich dann meist auch eine große, durch die Knochenverletzung allein nicht erklärliche Wundhöhle. Auch da müssen wir aber in unserm Urteil vorsichtig sein, da Querschläger, bzw. im Körper selbst sich querstellende Projektile ähnlich ausgedehnte Verwundungen bewirken können.

Wir müssen es uns versagen, hier im einzelnen darauf einzugehen, was sich aus der Form des Ein- und Ausschusses und des Schußkanals und aus der Lage der Geschoßachse zum letzteren schließen läßt, da uns dies zu weit in die reine Kriegschirurgie führen würde.

Mit dem Nachweis des Geschosses und der genauen Bestimmung seines Sitzes ist nun freilich noch nicht gesagt, daß dasselbe entfernt werden müsse, weder am Schädel noch an andern Körperteilen. Die Indikation zur Operation hat vielmehr sorgfältig abzuwägen zwischen den möglichen Folgen des Verbleibens desselben: Bestehenbleiben einer Fistel, Wiederaufflackern einer ruhenden Infektion, mechanischen Störungen durch Sitz in den nervösen Zentralorganen, in der Nähe von Nerven, großen Gefäßen, in Gelenken, — und der Gefahr des Eingriffes andererseits. Daß dabei die Erfahrung des Chirurgen und die äußeren Umstände in hohem Grade mit in Betracht kommen, das braucht kaum gesagt zu werden. Darum ist auch die Geschoßextraktion, wenigstens im Bewegungskriege, nicht eine Aufgabe der vorderen Hilfslinien, sondern fällt dem gut eingerichteten Lazarette zu.

2.

Verletzungen des Gehirns.

Für unser therapeutisches Vorgehen entscheidend ist bei Schädelbrüchen, wie schon gesagt, nicht die Verletzung des Knochens, sondern diejenige des Hirns. Auf sie achten wir darum vor allem. Es ist Brauch, die traumatischen Schädigungen des Gehirns in drei Gruppen einzuteilen: *Hirnerschütterung*, *Hirndruck* durch *Blutung*, *Hirnquetschung*, und für jede dieser Kategorien ein eigenes Krankheitsbild aufzustellen. Die Wirklichkeit geht aber nicht so systematisch vor, und viel häufiger als sogenannte reine Bilder treten uns wechselvolle Mischformen entgegen. Auch bei ihnen lassen sich freilich die einzelnen Komponenten oft mit ziemlicher Sicherheit erkennen und auseinanderhalten. Ein Beispiel möge dies zeigen.

Ein Heizer fällt von der Lokomotive herunter, wird leicht betäubt aufgehoben, besteigt die Maschine wieder und zeigt, von seiner Betäubung erholt, eine auffallende Aufregung. Nach 2 Stunden werden Erbrechen, Kopfschmerzen und Pulsverlangsamung beobachtet, nach weiteren 2 Stunden völlige Bewußtlosigkeit. Die Untersuchung zeigt, daß das linke Schläfenbein betroffen ist. Die Trepanation ergibt unter dem gespaltenen Schläfenbein ein extradurales und ein intradurales Hämatom, eine zweite Trepanation tags darauf einen rechtsseitigen intraduralen Bluterguß. Die schon am Tage nach der Verletzung auf 40 Grad ansteigende Temperatur und der rasch werdende Puls lassen die Prognose schlecht stellen. Am dritten Tage erfolgt Exitus.

Dieser Fall gestattete schon intra vitam, Schritt für Schritt die richtige Diagnose zu stellen.

Die sofort nach dem Unfall aufgetretene Betäubung deutete auf *Erschütterung* hin. Das wenigstens in bezug auf schwerere Erscheinungen freie Intervall mit nachfolgender Pulsverlangsamung und mit Bewußtseinsverlust bewiesen das Vorhandensein einer zunehmenden, *Hirndruck* bedingenden *Blutung*, deren Vorhandensein durch die Operation erwiesen wurde. Der unvollständige Erfolg dieser sofort in loco laesionis ausgeführten Trepanation zeigte, daß entweder ein zweites Hämatom oder Hirnquetschung oder beides zusammen vorliegen mußte. Der bald langsame, bald sehr rasche Puls ließ mit großer Wahrscheinlichkeit das Weiterbestehen von Hirndruck und damit ein zweites Hämatom annehmen, das dann auch durch die zweite Trepanation an der Contrecoupstelle gefunden wurde. Die auffallend hohe Temperatur veranlaßte aber gleichzeitig, die Diagnose einer *Hirnkontusion* zu stellen. Diese letztere Annahme wurde durch die Autopsie bestätigt, welche ferner erwies, daß die Temperatursteigerung nicht etwa auf eine Meningitis zurückzuführen war.

Es ist hier nicht der Ort, auf die immer noch schwankende Lehre vom Hirndruck und die vielen Erklärungen der sogenannten Hirnerschütterung einzugehen. Die sorgfältige klinische Beobachtung des Verletzten gibt uns zum Glück in der Regel genügende Anhaltspunkte für unser therapeutisches Handeln, selbst wenn wir nicht imstande sind, das physiologische „Wie" des Vorganges in allen seinen Einzelheiten zu ergründen.

Bevor wir gewisse Symptome, so besonders das Erbrechen, als Hirnsymptome deuten, müssen wir uns überzeugen, daß nicht neben der Schädelfraktur noch andere Verletzungen vorliegen, so z. B. Verletzungen der Baucheingeweide.

Bei einem Jungen mit Schädelbruch tritt am zweiten Tage Übelkeit auf, die begreiflicherweise zuerst als Hirnsymptom gedeutet wird. Die Untersuchung ergibt aber das Vorhandensein eines Ergusses im Bauche, und die Laparotomie zeigt einen Riß am Milzhilus.

Endlich ist es nicht zu vergessen, daß bei schweren Traumen, besonders Extremitätenfrakturen, Hirnerscheinungen verschiedener Art, so Erbrechen und Sopor, durch Fettembolie verursacht werden können. Reichlicher Fettgehalt des Urins, auffallende Pulsbeschleunigung und vielleicht auch blutiges Sputum weisen uns auf diese Möglichkeit hin.

1. Die Hirnerschütterung.

Wir beginnen mit dem leichtesten Grade von Hirnverletzung, mit der sogenannten **Hirnerschütterung.** Vor allem mache man sich klar, daß dieser Begriff, so wie er gewöhnlich gefaßt wird, ein *Sammelbegriff* ist für alle leichteren Hirnverletzungen überhaupt. Besteht leichter, rasch ausgeglichener Hirndruck, so spricht man von Hirnerschütterung. Hat ein Patient unbedeutende und besonders in den Rindengebieten ohne bekannte Funktion liegende Quetschungsherde, so beruhigt man sich wieder mit der Diagnose „Commotio". Es ist ja freilich bequem, einen solchen Sammeltopf zu besitzen, und die Unzulänglichkeit unserer diagnostischen Mittel bei frischen Fällen zwingt den Arzt oft genug, zu diesem Auskunftsmittel zu greifen, wenn er nicht offen die Unmöglichkeit einer sofortigen Diagnose eingestehen will. Er sage sich dann aber, daß die Diagnose „Hirnerschütterung" nur für den Zeitungsreporter gemacht ist, der es für Berufspflicht hält, dem Leser sofort eine gemachte Diagnose vorzulegen.

Scheiden wir einmal die in Wirklichkeit dem Hirndruck und der Hirnquetschung zugehörenden Fälle aus und halten uns an diejenigen Vorkommnisse, bei denen wir einzig eine vorübergehende Funktionsstörung oder, genauer gesagt, Zirkulationsstörung annehmen dürfen. Diese Zirkulationsstörung hat nur zwei absolut sichere Kennzeichen, nämlich den plötzlichen, sich direkt an das Trauma anschließenden Beginn und die kurze Dauer der Erscheinungen. Daß sich die Erscheinungen unmittelbar an die Verletzung anschließen müssen, das liegt in der Definition der Gehirnerschütterung begründet und ist eine Conditio sine qua non, um eine solche anzunehmen. Sobald wir ein freies Intervall beobachten, kann von Commotio nicht mehr die Rede sein. Dieser diagnostische Punkt ist also rasch erledigt. Über den zweiten Punkt, nämlich über den raschen *Verlauf* bzw. *Ablauf*, wissen wir im Anfang nichts und können ihn nur hintendrein zur Stütze der Diagnose verwerten.

Der Ausgang kann sich in verschiedener Weise gestalten:

Entweder tritt binnen wenigen Minuten, höchstens Stunden völlige Wiederherstellung der Hirntätigkeit ein, oder, wenn die Zirkulationsstörung zu schwer war, rascher Tod, oder es schließt sich an das Bild der Commotio dasjenige des langsam zunehmenden Hirndrucks oder dasjenige der Hirnquetschung an.

Wir haben bis jetzt dessen nicht gedacht, was sich zwischen diesen beiden Zeitpunkten, dem plötzlichen Beginn und dem raschen Ablauf abspielt, d. h. der *Symptome* der Hirnerschütterung. Es gibt kein einziges sogenanntes „Allgemeinsymptom", das nicht in den Beschreibungen der Hirnerschütterung zu finden wäre: Verlangsamung, Beschleunigung von

Puls und Atmung, Kopfschmerz, Erbrechen, Bewußtseinsverlust bis zu Koma, Aufregung, Blässe usw. In diesem Chaos finden wir uns am besten zurecht, wenn wir von der Kocherschen Vorstellung ausgehen, daß die Hirnerschütterung im engeren Sinne einer plötzlichen Druckerhöhung entspricht (Hirnpressung), und daß also die Kurve derselben sozusagen einen Ausschnitt aus der Kurve des langsam ansteigenden Hirndruckes darstellt, aber rückwärts gelesen, d. h. von den schweren zu den leichten Symptomen absteigend. Wir verstehen dann, warum wir je nach dem Stadium, in dem wir den Patienten finden, bald Lähmungserscheinungen, bald Reizerscheinungen, d. h. bald Pulsbeschleunigung, bald Pulsverlangsamung usw. antreffen. Ein weiterer Grund der Verschiedenheit der Erscheinungen von Fall zu Fall ergibt sich aus der verschiedenen Intensität, mit der die einzelnen Hirnabschnitte ergriffen sind. Betrifft die Störung mehr das verlängerte Mark, so werden die Erscheinungen von seiten des Pulses und der Atmung vorwiegen; betrifft sie hauptsächlich die Hirnrinde, so wird uns vor allem die Bewußtseinsstörung auffallen. Ziehen wir für unsere Diagnose hieraus das Fazit, so können wir folgenden Satz aufstellen:

Zeigt ein Mensch sofort nach einem Schädeltrauma Hirnerscheinungen irgendwelcher Art, sei es Bewußtseinsstörung, seien es Symptome von seiten des verlängerten Markes, gleichviel, ob Reizung oder Lähmung, so hat er für den Moment eine „Hirnerschütterung". Ob er mehr hat, das können wir nicht wissen; das wird uns erst der weitere Verlauf zeigen.

Halten wir uns diesen Satz vor Augen, so werden wir nicht Gefahr laufen, uns und die Angehörigen mit einer „bloßen Hirnerschütterung" zu beruhigen und den Patienten binnen kurzem an Hirndruck zugrunde gehen zu sehen.

Worin besteht aber das eben angedeutete „Mehr"? Wie wir schon gesagt haben, in Hirnquetschung einerseits und in Hirnhautblutung mit allmählich sich steigerndem Drucke andererseits.

Von Bedeutung sind die nach dem Abklingen der schwereren Erscheinungen oft noch längere Zeit zurückbleibenden psychischen Symptomen. Vor allem fällt die Amnesie auf, und zwar nicht nur als Ausfall der Erinnerungsbilder vom Momente des Unfalles weg, sondern häufig auch als retrograde Amnesie, d. h. als Erinnerungsdefekt für den vor dem Unfalle liegenden Zeitabschnitt. Diese Amnesie geht meist im Verlaufe einiger Tage zurück, wenigstens in ihrer retrograden Komponente.

Verbindet sich retrograde Amnesie mit Störungen in der Orientierung und der Merkfähigkeit, so spricht man von Korsakowschem Symptomenkomplex. Bisweilen sind damit eigentliche Zustände von Aufregung und Verwirrtheit verbunden, so daß man von einer eigentlichen Kommotionspsychose sprechen kann.

Bleibend ist von dem allem bisweilen der Ausfall der Erinnerung an den Unfall und die unmittelbar sich daran anschließenden Ereignisse.

2. Die Hirnquetschung.

Wir nehmen von den schwereren Verletzungsfolgen die **Hirnquetschung** vorweg. Dieselbe besteht in einer mechanischen Schädigung der nervösen Elemente. Sie ist also von der Hirnerschütterung als Zirkulationsstörung im Prinzip völlig verschieden, und doch bestehen zwischen den beiden Zwischenformen, welche die Beurteilung so sehr erschweren können, daß wir in einzelnen Fällen nicht einmal bei der Autopsie, geschweige denn am Lebenden wissen, ob wir sie der Commotio oder der Contusio zurechnen sollen. Wie durch Experiment und histologische Untersuchung nachgewiesen ist, ruft ein heftiger Stoß nicht nur Zirkulationsstörungen, sondern auch Zusammenhangsstörungen und mechanische Schädigungen der nervösen Elemente hervor, die, selbst wenn sie keine makroskopisch sichtbare Veränderungen bedingen, doch zu den schwersten funktionellen Störungen, selbst zu raschem Tode führen können. Zwischen diesen Veränderungen und den bei der Autopsie sichtbaren Quetschungsherden ist nur ein gradueller Unterschied, und die ausgesprochene Quetschung ist mit den klinisch einer bloßen Erschütterung zugeschriebenen mikroskopischen Veränderungen durch eine ganze Stufenleiter von Zwischenformen verbunden.

Wie sollen wir nun aber die Contusio klinisch diagnostizieren?

Mit der Commotio hat sie im allgemeinen das *sofortige Einsetzen* der Erscheinungen im Momente des Trauma gemein. Sie unterscheidet sich aber von ihr klinisch vor allem durch das *Andauern* derselben. Ein weiterer Unterschied liegt darin, daß bei der Quetschung mehr die sogenannten „Herdsymptome" oder, sagen wir besser, die Zeichen von Reizung oder Lähmung von Rindenbezirken mit uns bekannter Funktion hervortreten, während bei reiner Erschütterung die sogenannten „Allgemeinsymptome" vorherrschen. Es wird aber auf diesen Unterschied gewöhnlich zuviel Gewicht gelegt. Viele Rindenstellen haben keine unserer Untersuchung zugängliche Funktion, so daß die Schädigung derselben klinisch nicht erkannt werden kann. Die Funktion anderer können wir bei dem bewußtlos daliegenden Patienten nicht prüfen, wie z. B. diejenige der Okzipitalrinde. Auch werden leichtere und mittelschwere „Allgemeinsymptome" in der Regel mit Recht auch bei Contusio auf die begleitende Commotio zurückgeführt. Ausgesprochene Quetschung des Hirnstammes endlich führt durch Lähmung der lebenswichtigen Zentren so rasch zum Tode, daß wir überhaupt nicht Zeit zu diagnostischen Überlegungen haben. Immerhin gibt es ein Symptom, das uns schon früh mit Bestimmtheit auf eine Kontusion hinweist und uns erlaubt, die Prognose dementsprechend zu stellen. Es ist dies die *andauernde Temperaturerhöhung*, gleichviel, ob man dieselbe als Reizerscheinung von seiten des Corpus striatum erklären wolle oder anderswie. Das steht fest, daß

eine anhaltende, bzw. in den auf die Verletzung folgenden Tagen ansteigende Temperaturerhöhung in der Regel auf Hirnquetschung in irgendeiner Form zurückzuführen ist. Bei Hämatomen finden wir freilich nicht selten auch etwas Fieber, doch sind *höhere* Temperaturen, 39 und mehr, stets der Kontusion höchst verdächtig, selbst wenn daneben noch ein Hämatom bestehen sollte. Es braucht hierzu keineswegs ausgedehnter Quetschungsherde. Wir haben dieses Hirnfieber vielmehr auch da gesehen, wo die Autopsie einen beinahe negativen Befund ergab, und müssen hier annehmen, daß eine mikroskopische Schädigung der Hirnsubstanz stattgefunden hatte, bei der es infolge des raschen Todes nicht zu augenfälligen Degenerationsherden kommen konnte. Leichter ist die Diagnose, wenn nach Abklingen der Erschütterungserscheinungen sog. Herdsymptome, d. h. umschriebene Lähmungen bzw. Ausfallserscheinungen, und ganz besonders umschriebene Spasmen zurückbleiben, oder wenn solche neben dem Fortbestehen von Aufregung und Delirien deutlich zutage treten, ohne daß der Patient dabei das Bild des Druckes darböte. Die Deutung der Herdsypmtome werden wir in einem späteren Kapitel besprechen.

Für die allgemeine Diagnose der Hirnkontusion ziehen wir aus dem Gesagten folgenden Schluß:

Zeigt ein Verletzter im unmittelbaren Anschluß an ein Schädeltrauma tagelang dauernde Hirnerscheinungen, die nicht in den Rahmen des allmählich zunehmenden Hirndrucks passen, so hat er eine Hirnquetschung im weitesten Sinne erlitten. Diese Annahme wird gestützt durch das Vorhandensein von Reiz- oder Ausfallserscheinungen von seiten von Rindenbezirken mit bekannter Funktion und ganz besonders durch das Bestehen einer nicht durch Infektion von außen zu erklärenden, anhaltenden Temperatursteigerung höheren Grades.

Wir sind im bisherigen von der Annahme ausgegangen, daß die Symptome der Quetschung sofort mit der Verletzung einsetzen. Dies ist im ganzen und großen zutreffend. Immerhin finden wir auch bei reiner Kontusion bisweilen die klassischen Erscheinungen zunehmenden Hirndruckes und finden die Diagnose durch die Operation oder die Autopsie bestätigt. Die Quetschung als solche kann offenbar zu andauernder Störung der Hirnzirkulation und dadurch zu vermehrtem Druck führen. Es geschieht an dem Hirn dasselbe, wie an einer gequetschten Extremität — es schwillt an und hat nun, auch ohne größeren Bluterguß, nicht mehr Platz in der Schädelkapsel. Folgendes Beispiel dieser **akuten traumatischen Hirnschwellung** ist bezeichnend: Ein vierjähriger Junge verliert eine halbe Stunde nach einem Sturz auf den Kopf das Bewußtsein. Rechtsseitige Krämpfe, dann tiefes Koma. Impressionsfraktur. Sofortige Operation zeigt den Liquor unter hohem Druck, aber nirgends eine nennenswerte Blutung, trotzdem an drei Stellen eröffnet wird. Nach Abfließen einer gewissen Menge Liquors Wiedereintreten der anfänglich aufgehobenen Hirnpulsation. Schwinden der Hirnerscheinungen, rasche Genesung.

Der Sitz der Quetschungsherde findet sich einmal an der Einwirkungsstelle der Verletzung selbst, und zwar hier um so ausgesprochener, je umschriebener die Gewalteinwirkung war, und ferner am Gegenpole derselben, an der „Contrecoupstelle". Bei stumpfer Gewalt (Fall aus der Höhe) ist die Quetschung dort (häufig Schädelbasis) meist viel stärker, als an der Stelle des Aufschlagens. Nicht selten finden wir ferner Quetschungsherde im Bereiche des Wechsels der Medien, an den Wänden des III. Ventrikels, in den Stammganglien, besonders im Thalamus. Diese Herde stellen bisweilen selbst die einzigen makroskopischen Zeichen einer tödlich verlaufenen Hirnquetschung dar.

Ein besonderes Bild bieten die *Hirnquetschungen* durch *Schußverletzungen* dar. *Anatomisch* finden wir die Hirnsubstanz, da wo sie direkt getroffen ist, völlig zerstört, zu Brei zermalmt, sei es in einer streifen- oder rinnenartigen Zone bei Tangentialschüssen, sei es in Form eines Kanals oder einer Trümmerhöhle bei Steck- und Durchschuß, sei es endlich als Defekt eines ganzen Abschnittes bei segmentalem Nahschuß (z. B. Abschuß eines ganzen Stirnlappens usw.). Im klinischen Bilde tritt nach Ablauf der ersten Kommotionserscheinungen ein Zustand der Apathie in den Vordergrund, wie man ihn ebenfalls bei bloßer Gasdruckwirkung (Granatexplosion) ohne nachweisbare anatomische Veränderungen sieht. Auch Kopfschmerz gehört zum regelmäßigen Bilde des Kopfschusses, während die Gedächtnisstörungen der gewöhnlichen Commotio hier weniger hervortreten. Bei schweren Fällen von Hirnschuß ist der Ablauf der Erscheinungen, vom Koma bis zum Tode, derselbe, wie nach schweren Hirnquetschungen durch Fall aus der Höhe: das Aussehen des Verletzten wird blaß-cyanotisch, der Puls unregelmäßig und rasch, die Atmung schnarchend und aussetzend, die Reflexe schwinden und Lähmung der Gefäß- und Herzinnervation beschließt das Bild.

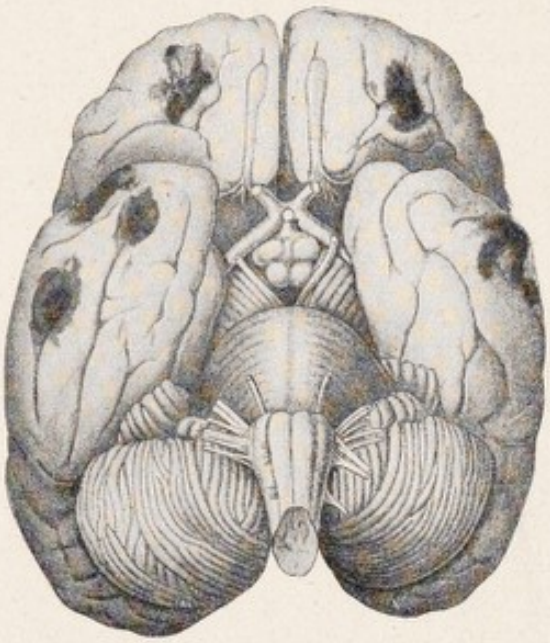

Fig. 15. (Nach Kocher.)
Contrecoupquetschungen bei Gewalteinwirkung auf die Konvexität und Contrecoupfrakturen (s. Fig. 5 und 6).

3. Der traumatische Hirndruck.

Die dritte Form von traumatischer Schädigung des Gehirns ist der traumatische **Hirndruck**, hervorgerufen in der Regel durch Blutung. Die Quelle der Blutung ist ein zerrissenes Blutgefäß außerhalb oder innerhalb der Dura. Da eine gewisse Menge ergossenen Blutes, etwa bis 50 ccm,

ohne auffallende Störung vertragen wird, so treten die klinischen Erscheinungen des Druckes nicht sofort, sondern erst dann auf, wenn das Extravasat einen über dieses erlaubte Maß hinausgehenden Rauminhalt erreicht hat. Dieser Zeitpunkt ist vom Augenblick der Verletzung durch ein verschieden langes *Intervall* getrennt, während dessen wir am Verletzten entweder nichts oder nur die Erscheinungen einer rasch abklingenden Hirnerschütterung bemerken. Die Dauer dieses sog. „freien Intervalles" ist um so kürzer, je rascher das Blut aus dem zerrissenen Gefäße ausströmt, und dauert bisweilen nur eine Viertelstunde, bisweilen aber auch mehrere Tage, selbst eine Woche und mehr. Die Erscheinungen setzen sich zusammen aus Reizungs- und besonders aus Lähmungssymptomen von seiten der unmittelbar gedrückten Rindenpartie — *lokaler Hirndruck* — und aus den Erscheinungen des *allgemeinen Hirndruckes*. Während die ersteren, je nach der Lage des Hämatoms, sehr verschiedene sind, so zeigen die letzteren einen wenigstens einigermaßen regelmäßigen Verlauf, bei dem sich folgende Stadien unterscheiden lassen:

a) das Stadium des *beginnenden Hirndruckes*, das durch Reizerscheinungen, so besonders durch Kopfschmerz, psychische Aufregung und Pulsverlangsamung gekennzeichnet ist;

b) das Stadium des *vollendeten Hirndruckes* mit einer Mischung von Reiz- und Lähmungssymptomen, und endlich

c) das eigentliche *Lähmungsstadium*, in welchem die Reizerscheinungen verschwinden und Koma, Cheyne-Stokes'sche Atmung und rascher unregelmäßiger Puls eintreten.

Sehen wir uns kurz die diagnostische Verwendbarkeit der verschiedenen sog. klassischen Symptome des Hirndruckes an:

1. *Der Kopfschmerz.* Das erste Symptom, über das ein Patient mit beginnendem Hirndruck klagt, ist der anhaltende Kopfschmerz, und wir sehen nicht selten Fälle von Schädelverletzungen, bei denen er das einzige Zeichen eines leichteren Blutergusses ist und bleibt.

2. *Das Erbrechen* ist hier, wie bei jeder Form von Hirndruck, ein wichtiges Initialsymptom. Es kommt aber auch bei Labyrinthverletzungen vor und kann, als vorübergehende Erscheinung, jede Commotio begleiten. Wir werden es also nur für die Hirndruckdiagnose verwerten, wenn es, nach freiem Intervall, die übrigen Druckerscheinungen einleitet.

3. Von großer Bedeutung ist das *Verhalten des Bewußtseins*. Im Anfang ist das Sensorium noch nicht gestört, und es kann bei mäßigen Blutergüssen ungestört bleiben. Nimmt der Druck aber zu, so stellt sich Aufregung, selbst Delirium ein. Je mehr der Druck steigt, um so mehr treten die Reizerscheinungen in den Hintergrund; der Patient wird schläfrig und gerät schließlich in einen soporösen Zustand, der in schweren Fällen bisweilen unheimlich rasch in völliges Koma übergeht.

4. *Die Stauungspapille.* So häufig dieselbe bei Hirndruck durch Geschwülste vorkommt, so unregelmäßig trifft man sie bei Hirndruck durch Blutung an. Sie ist hier ein Frühsymptom, das oft genug schon zurückgegangen ist, wenn man dazu kommt, den Patienten ophthalmoskopisch zu untersuchen. Täuschung ist möglich, wenn durch das Trauma gleichzeitig die Blutversorgung des Opticus geschädigt ist. (Kompression oder Thrombose der A. centralis.)

5. *Die Pupillen* sind in leichten Fällen normal, in mittelschweren eng, reagieren aber auf Lichteinfall. Einseitige Dilatation mit Fehlen des Lichtreflexes weist mit großer Sicherheit auf eine schwere Schädigung des Hirns — ausgesprochenen Druck — auf der gleichen Seite hin. Beiderseitige Dilatation ist ein Zeichen des Lähmungsstadiums.

6. *Der Druckpuls.* Druckpuls nennt man bekanntlich den vollen, gespannten, verlangsamten Puls des Anfangsstadiums, wennschon, streng genommen, der Lähmungspuls des Endstadiums auch ein Druckpuls ist. Das Vorhandensein dieser Pulsverlangsamung ist von der größten diagnostischen Bedeutung. Sie kann aber in Fällen von ausgesprochenstem Hirndruck fehlen, oder wenigstens verdeckt sein. Besteht zum Beispiel höheres Fieber, so ist noch ein Puls von 70 bis 80 Schlägen in der Minute in Wirklichkeit verlangsamt, also ein Druckpuls. Dieselbe Überlegung gilt, wie Kocher bemerkt, wenn aus irgendeinem Grunde beschleunigte oder tiefe Atmung vorhanden ist. Endlich ist nicht zu vergessen, daß bei offener Schädelfraktur ein selbst hochgradiger lokaler Druck bestehen kann, ohne daß es zur Ausbildung allgemeinen Hirndruckes kommt.

Die *Unregelmäßigkeit* des Pulses gehört nicht notwendig zum Bilde des Druckpulses. Sie stellt sich erst ein, wenn der Patient sich dem Lähmungsstadium nähert. Zuerst ist der Puls also verlangsamt, aber regelmäßig, dann verlangsamt und unregelmäßig und schließlich beschleunigt und unregelmäßig. Dieses letztere Stadium wird bisweilen eingeleitet durch ein Übergangsstadium, in welchem wir einen bald verlangsamten, bald beschleunigten Puls finden.

7. *Die Veränderungen der Atmung.* Nach vorübergehender Beschleunigung ist die Atmung wie der Puls bei ausgesprochenem Hirndruck verlangsamt und häufig auch vertieft, um im weiteren Verlauf bisweilen unregelmäßig und im Lähmungsstadium schnarchend zu werden und den Typus der Cheyne-Stokesschen Atmung anzunehmen.

8. *Die lokalen Drucksymptome* äußern sich anfänglich durch Reizerscheinungen: Krämpfe, Kontrakturen, Reflexerhöhung, später durch Lähmung des gedrückten Zentrums. Wir finden also, je nach Sitz und Ausdehnung des Hämatoms, Mono- und Hemispasmen und Mono- und Hemiplegien. Besonders bezeichnend ist die konjugierte Ablenkung der Augen nach der gesunden Seite hin bei Reizung, nach der verletzten bei

Lähmung des Rindenzentrums. („Der Patient sieht bei Reizung von dem Rindenherde weg, bei Lähmungen nach demselben hin.") Sitzt das Hämatom im Bereich der Brocaschen Windung, so entwickelt sich eine mehr oder weniger ausgesprochene kortikale motorische Aphasie; sitzt es über dem linken Schläfenlappen, so finden wir sensorische Aphasie, bei Sitz in der Okzipitalregion (Cuneus) Hemianopsie, also Ausfall der beiden Gesichtshälften der gekreuzten Seite. Genaueres hierüber siehe im Kapitel 6.

Alle diese Erscheinungen können sich je nach dem Sitz und der Ausdehnung des Hämatoms und nach seiner raschen oder langsamen Entstehung in der verschiedensten Weise zusammensetzen, um so mehr, als die einzelnen Zentren verschieden leicht reizbar sind, so daß bei gleichem Druck das eine noch gereizt, das andere schon gelähmt sein kann. Wir werden also nur selten alle angeführten Symptome in ihrem klassischen Ablaufe beobachten können. Trotzdem werden wir den traumatischen Hirndruck nicht übersehen, wenn wir uns an die folgende Zusammenfassung des Gesagten halten:

Wenn im Anschluß an eine Schädelverletzung nach einem freien Intervall von sehr verschiedener Dauer, bisweilen nach Ablauf anfänglicher Kommotionserscheinungen, Gehirnsymptome irgendwelcher Natur auftreten, so ist Druck durch Blutung wahrscheinlich, gleichviel, ob Herderscheinungen oder sog. Allgemeinsymptome vorherrschen. Steigern sich die Symptome im weiteren Verlaufe, so müssen wir auch dann Hirndruck annehmen, wenn die klassischen Zeichen desselben: Kopfschmerz, Bewußtseinsstörung, Verlangsamung von Puls und Atmung, Stauungspapille nur unvollständig vorhanden sind.

Wie oben bemerkt, gibt es Fälle von ausgesprochenem Hirndruck nach Trauma, akute traumatische Hirnschwellung, bei denen kein irgendwie erheblicher Bluterguß vorhanden ist. Wenn nicht eine auffallende Temperatursteigerung auf Kontusion hinweist, so ist eine sichere Diagnose bisweilen schlechterdings unmöglich.

Sind wir zur Annahme eines Hämatoms gekommen, so haben wir weiterhin zu bestimmen, *wo* es sitzt. Darüber geben uns in der Regel die klinische Erfahrung, die Angriffsstelle des Trauma und die bestehenden Hirnerscheinungen genügenden Aufschluß.

Die *Erfahrung* lehrt uns, daß umschriebene Blutungen, soweit sie der A. meningea media entstammen und zwischen Dura und Schädel sitzen, einigermaßen typische Lokalisationen zeigen. Am häufigsten entspricht der Erguß einer Zerreißung des Stammes oder des vorderen Astes der Arterie und sitzt dann unter der Schläfenschuppe. Weniger häufig zerreißt der hintere Ast, wobei das Hämatom in der Parietalgegend sitzt. Noch seltener finden wir endlich umschriebene Blutergüsse über dem Stirnhirn oder in der hinteren Schädelgrube.

Der Nachweis der *Angriffsstelle des Trauma* ist uns in doppelter Hinsicht wichtig, einmal, weil der Bluterguß oft unmittelbar unter derselben sitzt, sodann, weil häufig ein noch größerer intraduraler Erguß als Contrecoupwirkung auch am gegenüberliegenden Schädelpole vorhanden ist.

Wir haben oben schon gesehen, wie die Contrecoupquetschungen entstehen. Fig. 15 stellt das zu Fig. 5 und 6 gehörige Gehirn dar. Während Contrecoupfrakturen sozusagen nur an den Orbitaldächern vorkommen, so finden wir Contrecoupquetschungen mit den entsprechenden Blutungen an jeder Stelle, welche der Gegenpol eines Stoßes sein kann.

Man wird also, wenn andere Symptome fehlen, sorgfältig nach Hautverletzungen und -quetschungen suchen, welche uns den Locus laesionis und ihm gegenüber die Contrecoupstelle angeben können. Größere Hämatome lassen sich auch durch die Schädelperkussion nachweisen. (Dumpferer Schall als auf der gesunden Seite.)

Den wichtigsten Anhaltspunkt entnehmen wir den *bestehenden Hirnerscheinungen.* Aphasie, Monoplegie, Hemiplegie, vielleicht auch einmal Hemiopie weisen uns sofort auf das gedrückte Gebiet hin, ebenso lokalisierte Krämpfe oder Anfälle von Jacksonscher Epilepsie.

Häufig genug wird man sich aller drei Hilfsmittel bedienen müssen, um zu einer genauen Lokaldiagnose zu kommen.

Ein Beispiel: Ein junger Mann stürzt vom Pferde und zeigt in der Folge ein Gemisch von Symptomen von Hirndruck und Kontusion. Da die Erscheinungen zunehmen, so wird eingegriffen. Die Haut ist in der rechten Schläfengegend geschürft, und es findet sich eine Ekchymose hinter dem rechten Warzenfortsatz. Der rechte Facialis ist paretisch, der rechte Arm ebenfalls, der rechte Daumen krampfhaft in die Hand eingeschlagen. Schluß: Rechtsseitiger Schädelbruch. Vielleicht Hämatom in loco laesionis, sicher aber Bluterguß durch Contrecoup auf der linken Hemisphäre. Beiderseitige Trepanation ergibt rechts (unter der Schädelverletzung) ein ganz unbedeutendes, links ein großes intradurales Hämatom.

Von ganz besonderer diagnostischer Bedeutung ist eine *starr dilatierte Pupille.* Stets haben wir das hauptsächlich drückende Hämatom auf der entsprechenden —, nicht der gekreuzten! — Seite gefunden und wiederholt bei der Operation beobachtet, daß die Pupille sich in dem Maße verengerte, wie das Blut abgelassen wurde, und der Hirnpuls wiederkehrte.

Können wir entscheiden, ob der Erguß *extra-* oder *intradural* liegt? Diese Frage ist schon vielfach erörtert und verschieden beantwortet worden. Folgende anatomische Überlegungen können uns hier leiten: ein extradurales Hämatom entsteht durch Verletzung der Arteria meningea media, also eines größeren Arterienstammes; eine Blutung unter die Dura durch Verletzung der viel engeren Piagefäße. Ferner sitzt die Dura dem Schädel viel fester an als den weichen Hirnhäuten. Daraus können wir folgendes schließen: Eine extradurale Blutung

wird sich der Größe des Gefäßes wegen rascher entwickeln als eine intradurale, wird aber dank der festeren Verwachsung zwischen Dura und Schädel umschriebener bleiben als ein intradurales Hämatom. Aus letzterem Grunde wird sie auch ausgesprochenere Herdsymptome zeigen als die letztere. Diese zeichnet sich umgekehrt oft durch ein langes, selbst wochenlanges freies Intervall und durch das Vorherrschen der sogenannten allgemeinen Drucksymptome vor den motorischen Herdsymptomen aus. Die Lage des Hämatoms direkt auf der Hirnrinde wird ferner eher zur Reizung Anlaß geben, als der extradurale Sitz. Intradurale Hämatome sind häufiger von Hirnquetschung und deshalb von Temperatursteigerung begleitet als extradurale. Hämatome an der Schädelbasis sind meist intradural, weil das feste Anhaften der Dura am Knochen die Ausbildung eines extraduralen Hämatoms daselbst erschwert.

Im übrigen ist der Lieblingssitz großer intraduraler Hämatome die Konvexität, und zwar die Nachbarschaft der Falx cerebri. Selbst bei diesem Sitze kann das einzige schließlich eintretende Herdsymptom Aphasie sein. Ich sah dies kurz hintereinander in zwei Fällen, bei denen das freie Intervall 4 bis 6 Wochen gedauert hatte, und wo trotz sehr ausgedehnter Hämatome über der Konvexität keine irgendwie in die Augen fallenden Störungen von seiten der Extremitäten auftraten, wohl aber leichtere aphasische Störungen, welche es erlaubten, wenigstens die Seite zu bestimmen, auf welcher das Hämatom saß.

Man hat auch bei der *Lumbalpunktion* Auskunft gesucht. Ist der Liquor blutig gefärbt, so schließt man auf intradurale Blutung. Ein negatives Resultat erlaubt aber nicht, mit Bestimmtheit ein intradurales Hämatom auszuschließen. Die Frage, ob eine extra- oder intradurale Blutung vorliegt, ist übrigens für die Indikation zum Eingriff von sehr geringer Bedeutung, und gerade die Hauptfrage, ob es sich um Blutung oder um Quetschung handelt, läßt sich durch die Lumbalpunktion nicht entscheiden. Sowohl bei Quetschung, wie bei intraduralem Hämatom würden wir blutigen Liquor erwarten. Viel wertvoller ist im Zweifelsfalle die *Probeeröffnung* des Schädels. Man legt, am besten mit der Fräse, eine einen cm große Öffnung an, von der aus sich der Zustand der Hirnhäute und der Hirnrinde mit Sicherheit beurteilen läßt. Bisweilen erfordert das Auffinden des Hämatoms mehrere derartige Öffnungen. Dies alles gehört aber nicht mehr zur reinen Diagnostik, sondern schon zur Therapie und sollte nur vorgenommen werden, wenn alles zu einer ausgedehnteren Operation bereit steht. Damit wollen wir nicht sagen, daß jeder Fall von Hirndruck durch Blutung trepaniert werden müsse. Viele intrakranielle, besonders intradurale Blutergüsse resorbieren sich ohne unser Zutun, und oft sehen wir die Erscheinungen beginnenden Druckes, Kopfschmerzen und leichte Pulsverlangsamung, spontan nach wenigen Tagen schwinden. Jeder Patient mit Druckerscheinungen sollte aber in Verhältnisse gebracht werden, unter denen eingegriffen werden kann, sowie die Symptome stetig zunehmen, ganz besonders, sobald Störung des Bewußtseins eintritt. Dazu müssen aber die Drucksymptome rechtzeitig erkannt werden, auch ohne Explorativtrepanation.

Je mehr Bedeutung die Unfallversicherung gewinnt, um so häufiger wird der Arzt gewisser **Spätfolgen** der Schädelfrakturen wegen beraten,

und zwar öfter zum Zweck der Ausstellung eines Gutachtens, als der Behandlung wegen. Diese Spätfolgen — nach Friedens- und Kriegsverletzungen des Schädels und des Hirns — lassen sich in die folgende Trias zusammenfassen: *Kopfschmerz, Schwindel, Gedächtnisschwäche.* Der Grad der angegebenen Beschwerden geht dabei keineswegs der Schwere der stattgehabten Verletzung parallel, so daß ein funktionelles und recht oft auch subjektives Moment dabei eine wesentliche Rolle spielen muß. Trotzdem dürfen wir solche Fälle nicht einfach mit den Schlagwörtern: „Simulation" und „Übertreibung" abtun. Die Gleichmäßigkeit des Symptomenbildes zeigt im Gegenteil, daß ein auch nur durch Erschütterung geschädigtes Gehirn häufig mehr oder weniger lang in dieser besonderen Weise reagiert. Freilich entspricht diese Reaktion andererseits auch dem Bilde der als „Neurasthenie" zusammengefaßten Labilität des Zentralnerven-Systems. Welches auch die Ursache sei, so arbeitet sich der Verletzte schließlich so sehr in diesen Symptomenkomplex ein, daß er auf jeden äußeren Einfluß immer wieder mit Kopfschmerz, Schwindel und Gedächtnisstörung reagiert, selbst wenn die eigentlichen Unfallfolgen schon lange abgelaufen sind. Was ist nun die Aufgabe des Begutachtenden? Vor allem, die allfällig noch fortbestehenden organischen Ursachen zu erkennen, oder, andererseits, ihr Fehlen nachzuweisen. Wir untersuchen den Schädel selbst auf Residuen der Fraktur Depressionen, Defekte mit narbiger Verwachsung von Hirn, Hirnhäuten, Schädel und äußerer Haut sind, wie Friedens- und Kriegserfahrungen zeigen, die Hauptursachen solcher Spätbeschwerden. Die Verwachsungen sind besonders störend bei Schußverletzungen, weil hier oft der Knochen fehlt und die Hirnrinde tief vernarbt mit Hirnhäuten und Galea zu einer schwartigen Masse verbacken ist. Je geringer die objektiven Veränderungen sind, um so mehr Bedeutung werden wir den subjektiven Momenten zuerkennen, vorausgesetzt, daß die Untersuchung des Nervensystems uns nicht zu andern Schlüssen führt. Wir gehen zunächst an die Analyse der eben erwähnten drei Hauptklagen der Verletzten und beginnen mit dem *Kopfschmerz.* Kontrolle des Augenhintergrundes und des Pulses müssen uns Hirndruck ausschließen lassen, Untersuchung des Urins eine allfällige Nephritis. Der Kopfschmerz soll nicht den Typus der Hemikranie oder den einer Neuralgie zeigen und ebensowenig den sich graduell steigernden Charakter des meningitischen Schmerzes. Er ist intermittierend, wird durch jede geistige Anstrengung, durch jede Erhöhung des Blutdruckes, jede Erschütterung des Körpers hervorgerufen oder gesteigert. Bisweilen beschränkt er sich auf Kopfdruck im Gebiet der Stirn oder des Nackens.

Der *Schwindel* ist zu untersuchen auf die Zeichen einer organischen Labyrinth- oder Kleinhirnläsion (s. u.). Beim gewöhnlichen Schwindel nach Schädelfrakturen fällt die Rombergsche Prüfung — Stehen mit

geschlossenen Augen auf beiden Beinen und auf einem Bein oder in Seiltänzerstellung (den einen Fuß vor dem andern) — negativ aus, und die Labyrinthprüfung ergibt ebenfalls ein normales Resultat. Der Patient geht trotz entgegengesetzter Behauptungen völlig sicher, ohne zu fallen.

Die *Gedächtnisschwäche* läßt vielleicht eine verminderte Merkfähigkeit erkennen. Es besteht nachweisliche Vergeßlichkeit, besonders für die Dinge der Jüngstvergangenheit. Dagegen zeigt das Gedächtnis nicht eigentliche Lücken wie beim Paralytiker, und die Orientierung ist völlig normal. Meist ist der Betreffende trotz seiner angeblichen Gedächtnisschwäche imstande, seiner Berufstätigkeit ohne erhebliche Störung nachzukommen.

Finden wir bei der Prüfung dieser Symptome und der stets daran anzuschließenden Untersuchung des ganzen Nervensystems organisch bedingte Störungen, dann haben wir es meist mit einer posttraumatischen Hirnzyste oder einem latenten Hirnabzeß, bei relativ frischen Fällen selbst mit einem Späthämatom zu tun. An den Hirnabzeß werden wir besonders dann denken, wenn ab und zu leichte Temperatursteigerungen oder Schübe von Drucksteigerung mit Erbrechen auftreten. Das Genauere hierüber steht im nächsten Kapitel. Auch wenn wir keine organischen Veränderungen am Nervensystem finden, so werden wir den Mann um so weniger als Simulanten oder Übertreiber behandeln, je näher wir noch dem Unfalle stehen. Die erwähnte Trias kann als wirkliche Unfallfolge monatelang, ja ein bis zwei Jahre lang, allerdings allmählich abnehmend, sich fühlbar machen. Es ist im Interesse des Verletzten, daß die Berufsarbeit mit der nötigen Vorsicht möglichst bald wieder aufgenommen werde, damit die krankhaften Empfindungen nicht aus dem Gebiete des Wirklichen in dasjenige des Subjektiven übergehen und sich dort festsetzen. Diesen Übergang zu verhindern, ist allerdings um so schwerer, je mehr Aussicht der Mann auf Entschädigung hat.

3.

Hirnabszeß, Pachymeningitis haemorrhagica, Hirnzyste, Hirngeschwulst.

Als erste Regel für die Diagnose einer Hirngeschwulst und eines Hirnabszesses ließe sich der Satz aufstellen, daß die beiden Übel bisweilen nach langem symptomlosen Bestehen so rasch und unter so wenig typischen Erscheinungen zum Tode führen, daß Angehörige und Arzt vor dem Ereignis wie vor einer Katastrophe dastehen.

Ein junger Mann in voller Gesundheit fängt an, über Kopfschmerzen im Bereiche des Nackens zu klagen. Der Arzt denkt an eine Okzipitalneuralgie unbekannten Ursprungs, behandelt den Patienten dementsprechend und erklärt bei seinem letzten Besuche noch das Übel als völlig bedeutungslos. 2 Tage später, etwa 10 Tage nach Beginn der Schmerzen, fühlt sich der Patient

plötzlich unwohl und stirbt binnen weniger Minuten. Die Autopsie ergibt ein pflaumengroßes Gliosarkom des Kleinhirns.

Wenn wir von Hirngeschwülsten sprechen, so müssen wir auch die von den Hirnhäuten und der Innenfläche des Schädels ausgehenden Geschwülste, ferner die Solitärtuberkel, die Gummen und gewisse Zysten mit einbeziehen, da sich alle diese Erkrankungen durch dieselben Erscheinungen kundgeben. Dieselben setzen sich zusammen aus den Symptomen allgemeinen Hirndruckes und den Zeichen lokaler Verdrängung und Zerstörung. Beide kommen in gleicher Weise auch dem Hirnabszesse zu, und einzig die Ätiologie, der raschere Verlauf und bisweilen die höheren Fiebertemperaturen werden den letzteren von den geschwulstartigen Bildungen unterscheiden.

Das wichtigste, weil vom Patienten am frühesten bemerkte Drucksymptom ist der Kopfschmerz, der anfänglich nur anfallsweise auftritt, mit langen freien Intervallen. Bloß seine große Heftigkeit unterscheidet ihn allenfalls von anderen, gewöhnlichen Kopfschmerzen. Zu diesen Kopfschmerzen gesellen sich bisweilen *Schwindelanfälle*, in anderen Fällen *epileptiforme Anfälle*. Dies alles oft noch bevor die Untersuchung ein ständiges Herdsymptom nachweisen kann. Bisweilen äußert sich der Hirndruck durch scheinbar unmotiviertes *Erbrechen*, vom Patienten als „Verdauungsstörung" bezeichnet. Hat man die nützliche Gewohnheit, bei allen Fällen von anhaltendem oder auch intermittierendem heftigem Kopfschmerz sich den Augenhintergrund anzusehen, so wird man schon in diesem Stadium wahrscheinlich eine *Stauungspapille* finden und gestützt darauf eine einfache Neurasthenie ausschließen. Die Stauungspapille ist anfangs nur einseitig bei Tumoren des Frontallappens, bei denen sie überhaupt früher auftritt, als bei den Geschwülsten der motorischen Region, meist schon früh beidseitig bei Geschwülsten der hinteren Schädelgrube.

Pulsverlangsamung fehlt bei Abszessen und Geschwülsten in der Regel, oder sie findet sich nur im Stadium akuter Erscheinungen.

Eines Irrtums müssen wir gedenken, der selbst dem Erfahrenen begegnen könnte. Kopfschmerzen, Anfälle von unmotiviertem Erbrechen, epileptiforme Zustände kommen auch im Verlaufe der *Nephritis* vor, und eine Retinitis albuminurica kann mit einer Stauungspapille verwechselt werden. Man vergesse also nie, bei Hirnsymptomen unbekannten Ursprungs den Urin zu untersuchen!

Stauungspapille bzw. die leicht damit zu verwechselnde Neuritis optica *allein* muß zwar stets Verdacht erregen, genügt aber zur Diagnose einer Hirnerkrankung nicht. Sie kommt auch nach akuten Infektionskrankheiten, ferner bei Lues, bei Bleivergiftung vor. Hier kann sie von den Hirnerscheinungen des Saturnismus begleitet sein, welche sehr leicht an Hirntumor könnten glauben lassen, wenn nicht Ätiologie und Bleisaum da wären.

Auch Thrombose der Zentralvene, wie sie bei arteriosklerotischen oder anämischen Individuen vorkommt, könnte irreführen.

Die Epilepsie hat bei Hirntumor der Zentralwindungen oder ihrer Nachbarschaft meist den Charakter der Jacksonschen Epilepsie, d. h. es handelt sich um lokalisierte klonische Krämpfe, die erst im weiteren Verlaufe der Erkrankung in allgemeine Anfälle übergehen. Bisweilen unterscheiden sich dagegen die Anfälle schon von Anfang an in nichts von denjenigen der genuinen Epilepsie.

Sind wir zur Diagnose eines das Hirn drückenden Gebildes gelangt, so müssen wir zwischen den verhältnismäßig akuten Vorgängen, wie sie die *Abszesse* und *Blutungen* darstellen, und den allmählich entstehenden *Gummen, Tuberkeln, Geschwülsten* und *Zysten* unterscheiden.

1. Der Hirnabszeß.

Für **Abszeß** spricht einmal der verhältnismäßig rasche Verlauf. Was wir bei der Geschwulst im Verlaufe von Monaten oder Jahren beobachten, das drängt sich beim Abszesse oft auf wenige Wochen zusammen. Doch gibt es hiervon viele Ausnahmen. Wenig virulente Abszesse können, sobald sie sich einmal mit einer festen Abszeßmembran umkleidet haben, bisweilen monate-, selbst jahrelang unbemerkt bleiben. Auch in diesen chronischen Fällen unterscheidet sich freilich der Gesamtverlauf des Abszesses von demjenigen der Geschwulst.

Der Abszeß zeigt ausgesprochener als die Geschwulst ein schubweises Anwachsen, gekennzeichnet durch periodische Verschlimmerung, meist durch *Temperatursteigerung* und vorübergehende leichte Drucksteigerungen. Vom Fieber haben wir bis jetzt kaum gesprochen, obschon man a priori erwarten würde, ein Abszeß ließe sich von einer Geschwulst gerade durch das „Abszeßfieber" unterscheiden. Dem ist nun oft genug nicht so. Manche Hirnabszesse verlaufen ohne Temperatursteigerung, oder weisen eine solche nur im Endstadium auf, wo jede ärztliche Hilfe zu spät kommt. Andererseits sehen wir auch bei Hirngeschwülsten, und selbstverständlich ebenso bei Solitärtuberkeln, nicht selten Temperatursteigerungen unregelmäßigen Charakters, bis zu 38°, auftreten. Wir dürfen also Temperatursteigerungen nur dann zugunsten der Abszeßdiagnose verwerten, wenn sie ausnahmsweise den deutlichen Typus des Abszeßfiebers tragen, — also Morgenremissionen mit regelmäßigem abendlichen Anstieg, wenn Verschlimmerung der Hirnsymptome begleitet ist von hochgradigeren Temperatursteigerungen oder endlich wenn die Vorgeschichte des Patienten uns die Möglichkeit eines Abszesses voraussehen läßt. Im einen wie im anderen Falle schließen wir aus dem Fieber nicht nur auf Hirnabszeß, sondern gleichzeitig auf ein *Fortschreiten* desselben.

Wollten wir aus der *Stauungspapille* einen differentialdiagnostischen

Schluß ziehen, so würden wir das Vorhandensein derselben eher für Geschwulst als für Abszeß verwerten.

Schmerz bei *Beklopfen* einer umschriebenen Schädelstelle kann ein weiteres Zeichen von Hirnabszeß sein, kommt aber auch bei Geschwülsten, Tuberkeln usw. vor. Wir werden ihm also keine entscheidende Bedeutung beimessen.

Obenan für unsere diagnostischen Überlegungen steht die *Ätiologie*. Ein Hirnabszeß hat stets eine ganz bestimmte Ursache, eine Eingangspforte der Infektion, die wir beinahe immer klinisch nachweisen können, während die Geschwulst, wenigstens wenn sie primär ist, ohne eine für uns nachweisbare Ursache auftritt. Wir werden also vor allem nach einer Infektionsquelle forschen. Am leichtesten ist dies bei dem Vorhandensein einer offenen Schädelverletzung. Der Abszeß kann hier allerdings noch lange nach der Heilung der Wunde zutage treten.

Folgender Fall ist typisch: Einem jungen Mann dringt eine Holzstange oberhalb des linken Auges in die Orbita. Weder bei der Austastung der Wunde, noch bei der Freilegung des Stirnhirns wird ein Fremdkörper gefunden. Auftreten von meningitischen Erscheinungen, die zurückgehen. Nach zwei Monaten erscheint in der fistelnden Orbitalwunde ein 4,5 cm langes Holzstück. Schluß der Fistel. Hie und da etwas Übligkeit und Ansteigen der Temperatur auf 37,5, ab und zu leichte aphasische Störungen, aber keine Stauungspapille. Fünf Monate nach dem Unfall stärkere Übligkeit, Kopfschmerz, akute Stauungspapille. Diagnose: Hirnabszeß. Entleerung von 40 ccm Eiter aus dem hintersten Teile des Stirnlappens. Heilung.

Ausnahmsweise gelangen auch einmal Mikroorganismen auf metastischem Wege in Quetschungsherde des Gehirns. So sah ich multiple Hirnabszesse auf Grund einer geschlossenen Hirnquetschung bei einem alten Bronchitiker entstehen. Dieselben enthielten Reinkulturen von Fränkelschen Pneumokokken.

Beobachtungen von Spätabszessen sind seit dem Kriege häufig geworden. Eine Schußverletzung scheint anfänglich normal zu heilen. Nach einigen — bisweilen schon zwei bis drei — Wochen treten Kopfschmerzen und kleine Anfälle von Übligkeit auf, die Temperatur steigt etwas an, das Hirn prolabiert, die Granulationen werden ödematös, der Patient magert ab. Hier ist die Diagnose Hirnabszeß leicht. Manchmal treten Andeutungen von Hirnsymptomen, wie in dem oben beschriebenen Falle erst nach Monaten auf, und es kann weitere Monate dauern, bis an Abszeß gedacht wird, wenn das Nervensystem des Patienten nicht von Zeit zu Zeit genau untersucht wird.

Häufiger schließt sich der Hirnabszeß an eine nicht traumatische Eiterung im Bereiche der Schädelknochen an, und da steht bekanntlich die chronische eiterige Mittelohrentzündung obenan, besonders wenn sie auf die pneumatischen Höhlen des Felsenbeines übergegriffen und zu Zerstörungsprozessen am Knochen geführt hat. Jeder Patient mit Ohreiterung, bei dem, wenn auch noch so unauffällige Hirnerscheinungen auftreten, ist des Hirnabszesses verdächtig. Wie derselbe sich

von anderen Komplikationen der Otitis unterscheidet, das werden wir im folgenden Kapitel sehen.

Auch Stirnhöhleneiterung kann in Frage kommen, wenn sie auch viel seltener zu Hirnabszeß führt, als Ohreiterung.

Fehlt jeder Anhaltspunkt für eine eiterige Erkrankung der Schädelkapsel, so werden wir nach einer Infektionsquelle am übrigen Körper suchen. Vor allem kommen hier die Eiterungen in der Brustfellhöhle in Betracht.

Ein junger Mensch mit tuberkulöser Heredität erkrankt an einem metapneumonischen Empyem, das anfänglich mit Bülauscher Drainage behandelt wird. Da die Eiterung nicht versiegt, so wird er der chirurgischen Abteilung überwiesen. Resektion mehrerer Rippen bringt das Empyem zur Heilung, und es besteht nur noch ein in Vernarbung begriffener Fistelgang. Da treten plötzlich Hirnsymptome auf, Druckerscheinungen ohne Fieber und ohne irgendwelche Herderscheinungen. Die tuberkulöse Heredität läßt vor allem an tuberkulöse Meningitis denken. Nach einer Woche stellt sich plötzlich rechtsseitige Hemiplegie und Koma ein, und wenige Stunden später Exitus. Die Autopsie ergab einen großen Gehirnabszeß im linken Praecuneus, nach der Falx cerebri hin, mit Perforation in den Seitenventrikel.

Der Abszeß war sehr wahrscheinlich zu einer Zeit entstanden, wo der Eiter in der Pleurahöhle noch unter Druck stand, also vor der Rippenresektion, und wahrscheinlich auch vor der Bülauschen Drainage. Unmerklich war er dann gewachsen, ohne Herdsymptome, weil nicht unmittelbar in der motorischen Zone liegend.

Auch ein Gallenblasenempyem kann die Infektionsquelle für einen Hirnabszeß abgeben.

Endlich führt Kieferaktinomykose hie und da durch Metastase oder durch direkte Fortleitung zu Hirnabszessen.

Für die *Lokalisation* der Abszesse sei auf das für die Geschwülste weiter unten Gesagte und auf Kap. 6 verwiesen.

Der oben beschriebene Fall weist auf die Schwierigkeit der Differentialdiaognose zwischen Hirnabszeß und anderweitigen entzündlichen Zuständen hin. Es gibt einmal nichteiterige Encephalitiden, welche dem Hirnabszeß ähnlich sehen können. Besonders kann aber die tuberkulöse Meningitis täuschen, wenn ihre Symtome hemiplegischen Charakter zeigen.

Ein 23jähriges Mädchen erkrankt nach unbestimmten nervösen Prodromen plötzlich an Sehstörungen und hemiplegischen Erscheinungen rechts. Weder Nackenstarre, noch irgendwelche anderen Zeichen eines erhöhten Muskeltonus. Unregelmäßige Temperatursteigerungen, Kopfschmerz. Nirgends Tuberkulose nachweisbar. Pirquetsche Reaktion schwach positiv, Wassermann negativ, Nonne-Apeltsche Reaktion im Liquor schwach positiv, fünf Zellen im cmm. Einige Monate früher Influenza. Darum wird zuerst an eine encephalitische Spätkomplikation gedacht. Erst nach einer Woche nähert sich das Bild demjenigen einer tuberkulösen Meningitis. Solitärtuberkel möglich. Darum Trepanation: gewöhnliche tuberkulöse Meningitis, deren besondere Lokalisation in den linken Zentralwindungen durch die Autopsie bestätigt wird.

Auch die **Sinusthrombose** kann zu Täuschung führen. Da sie aber meist vom Sinus cavernosus oder vom Sinus transversus ausgeht, so weisen der Exophthalmus (s. d.) oder die Otitis auf die richtige Diagnose hin.

2. Pachymeningitis haemorrhagica interna.

Gesetzt den Fall, wir hätten mangels einer plausiblen Ätiologie einen chronischen Hirnabszeß ausgeschlossen, so bleiben uns, wenn wir von Seltenheiten absehen, zur Erklärung der Symptome neben den „Gewächsen" im weitesten Sinne noch die *Pachymeningitis haemorrhagica* und die *traumatische Erweichung* bzw. die *traumatische Hirnzyste* übrig.

Nehmen wir die **Pachymeningitis** vorweg. Anhaltender oder anfallsweise auftretender Kopfschmerz gehört auch ihr an wie dem Tumor, ebenso Schwindelzustände und selbst Hemiparesen in den Zwischenperioden, dagegen fehlt, wenigstens außerhalb der Blutungsperioden, die Stauungspapille. Die akuten Schübe zeigen einen so ausgesprochen apoplektischen Charakter, wie dies bei Geschwülsten nicht die Regel ist. Von der Apoplexie durch Hirnblutung oder Embolie unterscheidet sie sich aber durch das Vorherrschen von Aufregungszuständen. Die Neigung zu Rückfällen und die Tatsache, daß die meisten von hämorrhagischer Pachymeningitis befallenen Individuen chronische Alkoholiker hohen Grades sind, erleichtern die Diagnose der seltenen Erkrankung.

Dieselbe hat chirurgische Bedeutung gewonnen, seitdem wir mit Erfolg die Hämatome auf operativem Wege entleeren. Freilich können wir dadurch weder den Zustand der Arterien verbessern, noch auch den Patienten zu einem — etwas verspäteten — Abstinenten machen.

Nicht ohne weiteres der alkoholischen Pachymeningitis zuzuzählen sind die oben erwähnten intraduralen traumatischen Späthämatome, bei denen das Übel mit der Entfernung des Blutergusses beseitigt ist, und bei denen die Auflagerungen an die Innenfläche der Dura viel geringfügigere sind, als bei der primären Pachymeningitis.

3. Die traumatischen Hirnzysten.

Schwieriger ist die Unterscheidung zwischen Geschwulst und **traumatischer Erweichung bzw. Hirnzyste.** Die Erscheinungen können sich so sehr gleichen, daß nur die Anamnese den Ausschlag gibt. Weiß der Patient von einem schweren Schädeltrauma zu berichten, und finden wir ohne weiteres die Beweise desselben an seiner Schädeloberfläche aufgezeichnet, so würde es sich bloß noch darum handeln, einen chronischen Hirnabszeß auszuschließen, soweit Verlauf und Temperaturkurve dies erlauben. Die Hirnschüsse haben die Hirnzysten wie die Abszesse häufig werden lassen. Bei der operativen Revision von Schädeldefekten findet man gar nicht selten kleinere oder größere symptomlos bestehende meningeale, seltener intrazerebrale Zysten. Schwieriger ist die Dia-

gnose, wenn ein Schädeltrauma in Abrede gestellt wird und wenn eine sorgfältige Untersuchung der Hautdecke und der Knochenoberfläche keine Spuren eines solchen nachweisen läßt. Da auch *Tumoren* nach Traumen entstehen, so werden wir für die Diagnose einer Zyste noch ein weiteres Moment zu verwerten suchen: die jahrelange Dauer der Erscheinungen, insbesondere der Epilepsie, ohne daß anderweitige Symptome hinzutreten, und ohne daß der Zustand des Patienten sich wesentlich verschlimmert.

Ein 54jähriger Mann läßt sich wegen epileptischer Anfälle ins Spital aufnehmen. Die Symptome, vor allem rechtsseitige Hemiopie, ließen zwischen Hirntumor und traumatischer Hirnzyste schwanken. Ein Trauma wurde geleugnet. Eine genaue Untersuchung der Kopfhaut zeigt aber das Vorhandensein einer kleinen Narbe über der linken Okzipitalgegend. Nun erst erinnert sich der Patient, daß er in seiner Jugend von einem Heuwagen herunter auf den Kopf gefallen war. Diagnose: traumatische Hirnzyste. Die Operation bestätigte dieselbe.

Bisweilen müssen wir auf ein Geburtstrauma (Zange) zurückgreifen. Fehlt auch dieser Anhaltspunkt für eine Schädelverletzung, so ist es unmöglich, die Diagnose einer Zyste zu stellen. Für die Therapie ändert dies freilich nichts, da die Operation, sobald wir das Übel lokalisieren können, bei Geschwulstsymptomen stets angezeigt ist.

Wie schon oben angedeutet, müssen wir unterscheiden zwischen Zystenbildung in der Hirnsubstanz selbst, im Sinne von Erweichungszysten, und umschriebener Flüssigkeitsansammlung in den Subarachnoidalräumen bei narbiger Retraktion des geschädigten Hirnabschnittes. Die erstere Form kann im Zusammenhang stehen mit einem Seitenventrikel oder Hinterhorn. Eine klinische Unterscheidung der beiden Formen ist nicht möglich.

Die Cephalohydrocele traumatica, eine besondere Form der Hirnzysten, werden wir später besprechen.

Von den eigentlichen Hirnzysten verschieden sind jene als *Meningitis serosa circumscripta* bezeichneten, nicht traumatischen, abgeschlossenen zystischen Flüssigkeitsansammlungen in den weichen Hirnhäuten, besonders im Bereiche des Kleinhirns, welche, wie die entsprechende Erkrankurg am Rückenmark, alle klinischen Zeichen des Tumors aufweisen, und deren Diagnose erst bei der Operation gestellt werden kann.

4. Neubildungen und Granulationsgeschwülste.

Fehlt jeder Anhaltspunkt für Abszeß, Pachymeningitis oder Zyste, so werden wir eines der oben angeführten **Gewächse des Schädelinnern** annehmen: *Neubildung, Tuberkel* oder *Gumma*. Die Möglichkeit eines Neoplasma wird freilich, wie schon gesagt, durch das Vorhandensein eines Trauma in der Anamnese nicht ausgeschlossen.

Bezeichnend ist in dieser Hinsicht ein von Friedrich beschriebener Fall, in dem ein Trauma Anlaß zu der Bildung einer fibrösen Geschwulst im Stirnhirn gab, deren wesentliche Symptome psychischer Natur waren.

Das Ideal wäre nun weiter, die Natur der vermuteten Geschwulst aus den klinischen Erscheinungen ableiten zu können. Leicht ist dies, wenn wir eine anderweitige bösartige Geschwulst finden, so daß wir die Hirngeschwulst mit großer Wahrscheinlichkeit als Metastase auffassen dürfen. Wenn solche Anhaltspunkte fehlen, werden wir für unsere Diagnose vor allem den Gesamtverlauf der Erkrankung in Rücksicht ziehen. Eine *Geschwulst* entwickelt sich stetig weiter, während wir bei *Gummen* zeitweilige Rückbildungsvorgänge, und damit einen unregelmäßigeren, launenhafteren Gesamtverlauf zu erwarten haben.

Mehr sagt uns die übrige Anamnese und die Untersuchung des ganzen Patienten. Wir müssen sorgfältig auf alles achten, was unserer Diagnose eine bestimmte Richtung geben kann, ohne uns krampfhaft an ein einzelnes Faktum zu halten. So werden wir bei schweren, rasch und stetig zunehmenden Erscheinungen eher eine bösartige Geschwulst annehmen, auch dann, wenn der Patient eine tuberkulöse Heredität haben sollte. Überstandene Lues wird uns nicht hindern, eine Geschwulst oder einen Tuberkel anzunehmen, wenn andere Gründe sehr bestimmt hierfür sprechen. Frische Syphilis bei schon länger bestehenden Tumorsymptomen würde uns im Gegenteil beweisen, daß es sich nicht um Gumma handeln kann.

Einer bezüglich der Syphilis negativen Anamnese werden wir, schon in Anbetracht der so oft dem Träger unbekannt gebliebenen „Lues insontium", nicht zu viel Gewicht beilegen. Von großer Bedeutung ist die Wassermannsche Reaktion, doch beweist auch sie nur, daß der Patient syphilitisch gewesen und von seiner Syphilis noch nicht geheilt ist. Der Tumor kann dabei aber immer noch ein Tuberkel oder ein Sarkom sein. Auch bei Gumma ist die Reaktion manchmal nur im Liquor cerebrospinalis positiv, oder wird es im Blute erst einige Tage nach einer provokatorischen Salvarsaneinspritzung.

Das letzte und oft entscheidende Diagnostikum ist deshalb stets die spezifische Behandlung. Bleibt dieselbe, energisch durchgeführt, aber nicht allzu lange hingezogen, erfolglos, oder ist ihre Wirkung zweifelhaft, so werden wir den Patienten als „chirurgisch" ansehen, gleichviel, ob wir Tumor, Tuberkel oder traumatische Zyste diagnostiziert haben, — unter einer Bedingung, daß die Geschwulst irgendwelche Herdsymptome macht Dies führt uns auf die Frage von der *Lokalisation*.

Vor allem werden wir auf Lähmungserscheinungen achten, da dieselben genauer als Reizsymptome die gedrückte Stelle angeben. Diese letzteren können nämlich auch durch Reizung von Nachbargebieten ausgelöst werden. Besonders aber müssen wir bestimmen, ob das Gebilde in der Rinde oder im Bereiche der tieferen Bahnen und Kerne an der Hirnbasis sitzt. So werden wir aus Hemiopie nicht gleich auf eine Geschwulst im Cuneus schließen. Die Störung kann vielmehr auch von der Sehstrahlung oder vom Tractus opticus ausgehen. Die Möglich-

keit oder Unmöglichkeit, von der erblindeten Partie des Gesichtsfeldes aus den Pupillarreflex auszulösen, die sogenannte hemiopische Pupillenreaktion, würde gegen bzw. für eine Geschwulst im Bereiche der Sehsphäre sprechen. Zur Vornahme dieser Untersuchung muß aber der Patient bei völlig normalem Sensorium sein und einen gewissen Grad von Intelligenz besitzen. Dies ist nun bei Hirntumoren nicht immer der Fall. Wir müssen uns also mit anderen Symptomen behelfen. Ein Tumor, der auf den Tractus opticus drückt, wird mit aller Wahrscheinlichkeit noch andere basale Symptome veranlassen, so z. B. in folgendem Falle:

Ein junger Mann ohne syphilitische oder tuberkulöse Antezedentien erkrankt an Schwindelanfällen und Kopfschmerzen. Sobald sich vorübergehende Störungen des Sensoriums und aphasische Erscheinungen hinzugesellen, wird er ins Spital gebracht. Die genauere Untersuchung ergibt: rechtsseitige Hemianopsie, linksseitige Okulomotoriuslähmung, sehr wechselnde Sprachstörungen, schwankende Beeinträchtigung des Sensoriums. Unmöglichkeit, die hemiopische Pupillenreaktion mit einiger Sicherheit festzustellen. Hochgradige beiderseitige Stauungspapille. Die Diagnose lautete: Tumor im linken Stirnlappen, nach der Basis hin, mit Kompression des Tractus opticus. Nur so ließen sich die Hauptsymptome: Hemianopsie, Sprachstörungen, Augenmuskellähmungen von einem Punkte aus erklären. Die Autopsie zeigte, daß es sich um ein faustgroßes Sarkom des linken Stirnlappens handelte, das nach der Basis hin gewachsen war, und das den linken Tractus opticus zu einem papierdünnen Streifen zusammengedrückt hatte.

In ähnlicher Weise wie hier müssen wir bei jedem Hirntumor suchen, alle Erscheinungen von einem Punkte aus zu erklären. Jede Lokaldiagnose, die auf die Annahme verschiedener Herde hinausläuft, ist entweder unrichtig oder läßt, wenn sie gut begründet ist, annehmen, daß es sich nicht um eine primäre Neubildung, sondern um Gebilde handelt, die öfter in der Mehrzahl vorkommen, nämlich um Tuberkel oder Gummen oder metastatische Geschwülste.

Für die Einzelheiten der Lokalisationslehre auf Kapitel 6 verweisend, wollen wir hier nur ganz kurz die einigermaßen kennzeichnenden Merkmale der verschiedenen Geschwulstlokalisationen zusammenstellen. Dieselben haben natürlich mutatis mutandis auch für traumatische Zerstörung, Abszesse und Zysten Geltung (vgl. hierzu Fig. 6—10).

Stirnlappen: Psychische Störungen, Witzelsucht, sexuelle Perversität, Gedächtnisverlust, gleichseitiger feinschlägiger Tremor, gekreuzte Hemiparese, Augenmuskellähmungen (peripher), Traktuskompression. Einseitige Stauungspapille, bei linksseitigem Sitze bisweilen Aphasie, um so häufiger und bleibender, je weiter hinten die Läsion sitzt.

Gegend der Präzentralfurche: Gekreuzte motorische Reiz- und Lähmungserscheinungen, deren Ausdehnung von derjenigen des Tumors abhängt.

Scheitellappen: Störungen der Sensibilität. Bei größerer Ausdehnung Erscheinungen von seiten der Nachbargebiete, also besonders motorische Störungen, akustische Reizerscheinungen, Hemianopsie und bei Sitz links sensorische Aphasie, Alexie, Agraphie (Gyrus supramarginalis).

Temporallappen: Sensorische Aphasie (links).

Okzipitallappen und Cuneus: Optische Reizerscheinungen, homonyme Hemianopsie, selten (bei querem Schuß durch beide Okzipitallappen) Hemianopsia inferior, bei sehr umschriebener Läsion Quadrantenhemianopsie oder isolierte Skotome, Seelenblindheit.

Kleinhirnbrückenwinkel: Trigeminusneuralgie, Ohrensausen, Schwerhörigkeit, Labyrinthschwindel, Lähmung der benachbarten Hirnnerven (bes. *VI* und *VII*).

Brückengegend: Gekreuzte spastische Extremitätenlähmung, gleichseitige Abduzens- und Facialislähmung.

Kleinhirn: Nackenschmerzen, Nackenstarre, frühes Auftreten von beiderseitiger Stauungspapille, Kleinhirnataxie (öfter mit Schwanken auf die Seite, auf welcher der Tumor sitzt), Drehschwindel, Nystagmus, Zwangsbewegungen, breitspuriger Gang, Unfähigkeit, willkürliche Bewegungen rasch zu wiederholen (sog. Adiadochokinesie), Fernwirkungen auf die benachbarten Hirnnerven.



Fig. 16.
Normale Sella turcica.

Epiphyse (*Glandula pinalis*): Störungen von seiten der Augenmuskeln (durch Druck auf die Vierhügelgegend), körperliche und geistige Frühreife, besonders vorzeitiger Genitalentwicklung bei Kindern, Adipositas, Polyurie, bei Erwachsenen auch Genitalatrophie.

Hypophyse: Beginn mit Druckerscheinungen von seiten des Chiasma, die sich durch bitemporale Hemianopsie äußern und die mit völliger Blindheit enden. Dieses Symptom ist so bezeichnend, daß es, wenn nicht eine andere Ätiologie, Schädelbruch, Schußverletzung, vorliegt, an sich schon die Wahrscheinlichkeitsdiagnose eines Hypophysentumors erlaubt. Dazu gesellen sich allgemeine mit der Funktion der Hypophyse zusammenhängende Wachstumsanomalien, nämlich in den einen Fällen *Akromegalie* (Folge von Hypersekretion), in den anderen eine Form von allgemeiner *Adipositas*, verbunden mit mangelhafter Entwicklung der Genitalien (Typus adiposo-genitalis, Folge von Hypofunktion). Welche Rolle dabei der vordere, drüsige und welche der hintere, nervöse Lappen der Hypophyse spielt, das ist noch nicht völlig

klargelegt. Ein Beispiel von Typus adiposo-genitalis zeigt, wie man zur Diagnose eines Hypophysentumors gelangt:

Bei einem 10jährigen Knaben wird seit dem Alter von zwei Jahren Schielen und seit dem Alter von vier Jahren Abnahme des Sehvermögens beobachtet, das schließlich zu völliger Erblindung des linken Auges geführt hat. Bei der Untersuchung fällt das ganze Aussehen des Jungen auf, das sehr an Myxödem erinnert, besonders auch durch die trockene schilfernde Haut und die mangelhafte Entwicklung der Genitalien. Im Gegensatze zu dem, was man gemeiniglich bei Kachexia thyreopriva sieht, ist aber die Intelligenz normal. Das gedunsene Aussehen beruht mehr als bei Myxödem auf wirklichem Fettansatz. Die Schilddrüse ist vorhanden, aber sehr klein. Die Mutter berichtet, der Junge sei gegen Stoß und Anfassen am ganzen Körper auffallend empfindlich. Diese „Adipositas dolorosa" wurde schon vor Jahren

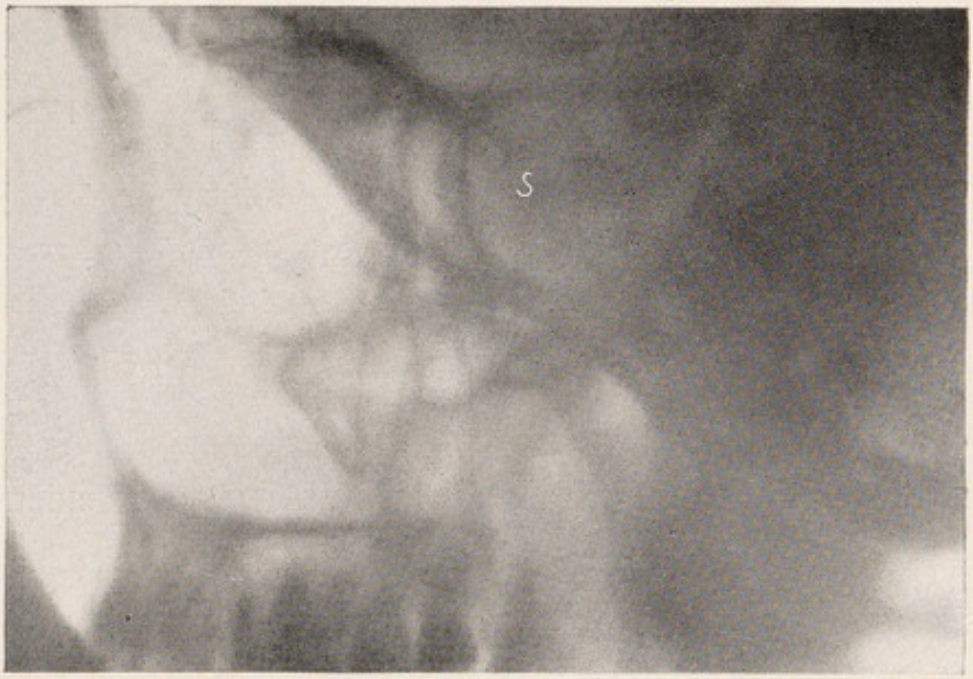

Fig. 17.
Ausweitung der Sella turcica bei Hypophysentumor.

von Dercum, und wird ganz besonders seit Fröhlich als Hypophysensymptom aufgefaßt. War diese Annahme auch in unserem Falle richtig, so mußte am rechten, noch nicht ganz erblindeten Auge temporale Hemianopsie bestehen. Eine solche fand sich in der Tat in schönster Ausbildung vor. Dabei zeigten beide Sehnerven die Zeichen der Atrophie. Damit war die Diagnose Hypophysentumor gestellt. Das Röntgenbild zeigte in Bestätigung der klinischen Zeichen eine gewaltige Ausweitung der Sella turcica.

Bezeichnend für die gutartigen Tumoren der Hypophyse ist, wie bei der Schilddrüse, die häufige Zystenbildung. Auf sie ist im klinischen Bilde vielleicht das bisweilen sehr schwankende Verhalten der Sehstörung zurückzuführen.

Die Hirnpunktion als diagnostisches Mittel zur Feststellung von Natur und Sitz der Geschwulst, wie sie besonders von Neißer empfohlen wurde, habe ich absichtlich nicht erwähnt. Sie ist zu gefährlich

und in ihren Ergebnissen zu unsicher, um zu den diagnostischen Hilfsmitteln des Arztes gerechnet werden zu dürfen. Dies will nicht sagen, daß sie nicht für den Chirurgen, wenn alles zur Operation bereit steht, ab und zu ein nützliches Auskunftsmittel sein kann.

Die Lumbalpunktion ist besonders von Bedeutung zur Erkennung von tuberkulösen (Lymphocyten, Tuberkelbazillen) und gummösen (Lymphocyten, positive Wassermannsche Reaktion) Prozessen. Eine organische Erkrankung ergibt sich jedenfalls aus Gelblichfärbung des Liquors, vermehrtem Eiweißgehalt, positiver Globulinreaktion und Pleocytose. Die Grenze des normalen Zellgehaltes dürfte etwa bei 5 bis 6 pro cmm anzusetzen sein. Normaler Liquorbefund schließt aber eine organische Erkrankung nicht völlig aus. Wichtig ist Druckerhöhung über 20 cm bei liegendem Patienten. Gefährlich, ja bisweilen plötzlich tödlich ist die Lumbalpunktion bei Tumoren der hinteren Schädelgrube. Der Liquor muß stets langsam abgelassen werden, und der Patient soll während 24 Stunden die horizontale Körperlage inne halten.

Harmloser ist die Röntgenuntersuchung, die uns verkalkte bzw. knöcherne Tumoren zeigt, und uns erlaubt, aus der Erweiterung der Sella turcica auf Hypophysentumor zu schließen.

4.

Die Hirnkomplikationen der eitrigen Mittelohrentzündung.

Wenn auch nicht alle Hirnkomplikationen der Otitis media auf dem Umwege der eitrigen **Warzenfortsatzentzündung** entstehen, so spielt dieselbe doch bei dem Zustandekommen solcher Komplikationen die Hauptrolle. Sie macht uns darauf aufmerksam, daß die Otitis ihre Harmlosigkeit verloren hat und in ein Stadium getreten ist, in dem wir die Gefahr von Hirnstörungen voraussehen müssen, derselben aber auch durch einen rechtzeitigen Eingriff vorbeugen können. Wir müßten nach der Gepflogenheit der Otologen zwischen akuter und chronischer Otitis unterscheiden. Da aber die Erscheinungen der Mastoiditis, wenn dieselbe einmal klinisch nachweisbar wird, bei akuter und chronischer Otitis dieselben sind, so wollen wir sie auch gemeinschaftlich besprechen.

Vor allem muß es uns klar sein, daß das, was wir klinisch diagnostizieren, nicht der eiterige Katarrh der Schleimhautauskleidung der Warzenbeinhöhlen ist, sondern nur das Endergebnis desselben. Solange der Eiter aus diesen Höhlen freien Abfluß hat, solange besitzen wir kein sicheres Mittel, um die Erkrankung zu erkennen. Vergleichende Beklopfung und Röntgenuntersuchung können uns in einzelnen Fällen eine gewisse Wegleitung geben, aber keine Gewißheit. Erst wenn Eiterverhaltung und im Gefolge derselben Schädigung des Knochens, Peri-

ostitis, Ostitis, Sequesterbildung eintritt, so werden wir durch sichere klinische Zeichen auf den Krankheitsvorgang aufmerksam. Es gilt dies von der akuten, wie von der chronischen Otitis. Eine große Zahl von scheinbar ganz harmlosen Otitiden sind, ohne daß wir es ahnen, von Eiterung der Nebenhöhlen begleitet. Diese Eiterung ist aber verhältnismäßig gefahrlos, solange sie nicht zu den eben genannten Folgen geführt hat. Diese letzteren rechtzeitig zu erkennen ist um so wichtiger, als z. B. in der großen Statistik von Pitt die Hirnkomplikationen der Otitis beinahe $^2/_3$ Proz. aller Todesfälle liefern.

Bedenken wir, daß sich dieselben in der Mehrzahl der Fälle an chronische Otitiden anschließen, so ergibt sich für uns eine *erste* diagnostische Aufgabe: wir müssen diejenigen Fälle von Otitis media chronica rechtzeitig erkennen, bei denen ein chirurgischer Eingriff den Patienten vor späteren schweren Komplikationen bewahrt. Wenn wir nicht mehr diagnostizieren können, als unser Patient, nämlich „chronischen Ohrfluß", dann haben wir ihm noch keinen großen Dienst geleistet. Auch mit der Diagnose „Ohrpolyp" haben wir den Kern der Sache noch nicht getroffen. Sagen wir uns, daß hinter dem Polypen der chronische eiterige Katarrh steht, und hinter diesem Katarrh eine Ursache, die ihn unterhält, so sind wir der Wahrheit schon näher gekommen. Erfahren wir, daß der Ausfluß öfters stinkend ist, daß der Patient ab und zu über Kopfschmerzen klagt, daß vielleicht die Gegend hinter der Ohrmuschel zeitweise druckempfindlich ist, dann werden wir uns nicht mehr mit Diagnosen, wie Ohrfluß, Ohrpolyp usw. begnügen, sondern den Angehörigen sagen, daß alledem ein ernsteres Leiden zugrunde liegt, das Gefahren in Aussicht stellt, das aber durch eine Operation beseitigt oder wenigstens unschädlich gemacht werden kann. Hat der Ohrfluß schon Jahre gedauert, so heißt dieses Leiden sehr häufig: *Cholesteatom*, nicht eine wirkliche Geschwulst, sondern das Produkt einer chronischen desquamativen Entzündung.

Es gibt außer diesem entzündlichen Cholesteatom noch wirkliche Geschwülste der Hirnhäute, die dem Begriffe „Cholesteatom" der pathologischen Anatomen entsprechen. Sie spielen aber in der Pathologie des Ohres eine viel kleinere Rolle, als die entzündlichen Cholesteatome.

Ein Paradigma für das gewöhnliche Ohrcholesteatom ist folgender Fall:

Ein kleiner Knabe mit seit langem bestehendem Ohrfluß kommt ins Spital wegen eines Ohrpolypen. Der Ausfluß ist stinkend, die Gegend hinter dem Ohr leicht druckempfindlich, aber weder angeschwollen noch gerötet. Akute Erscheinungen sind nicht vorhanden. Fieber fehlt. Das Allgemeinbefinden ist gut. Diagnose: *Cholesteatom*. Bei der Operation findet sich ein über taubeneigroßes Cholesteatom, von jauchiger Flüssigkeit umspült, das die Dura mater in der Ausdehnung von etwa 1½ qcm freigelegt hatte.

Bisweilen wird ein solches Gebilde durch ein ganzes Leben hindurch

geschleppt. Ich sah ein Cholesteatom, das 40 Jahre nach Beginn der Ohreiterung anfing, Hirnerscheinungen zu machen.

Zwei Momente sind es außer dem Gesagten noch, die unsere Diagnose auf Cholesteatom stützen, nämlich die Tatsache, daß sich die meisten Cholesteatome an die sehr destruktive Scharlachotitis anschließen, und ferner der Umstand, daß die Perforation bei demselben meist nicht eine zentrale ist, sondern am oberen Umfange des Trommelfelles sitzt. Die Fälle von chronischer Otitis media mit zentralen Perforationen sind erfahrungsgemäß in bezug auf die Gefahr von Hirnkomplikationen viel harmloser und heilen auch bei zweckmäßiger Behandlung leichter aus als die sozusagen immer das Messer des Chirurgen erfordernden Cholesteatome.

Unsere *zweite* diagnostische Aufgabe ist die, bei akuter wie bei chronischer Otitis media möglichst früh das Auftreten von schweren Komplikationen von seiten des Warzenfortsatzes zu erkennen, damit durch rechtzeitige Eröffnung desselben dem Übergreifen der Infektion auf das Hirn vorgebeugt werden kann. Bei schweren Infektionen, besonders im Anschluß an Scharlach, handelt es sich dabei nicht um Tage, sondern bisweilen um Stunden. Ein bei einem schwerkranken Kinde so leicht mögliches Übersehen der ersten Anfänge der Warzenfortsatzentzündung kann demselben das Leben kosten.

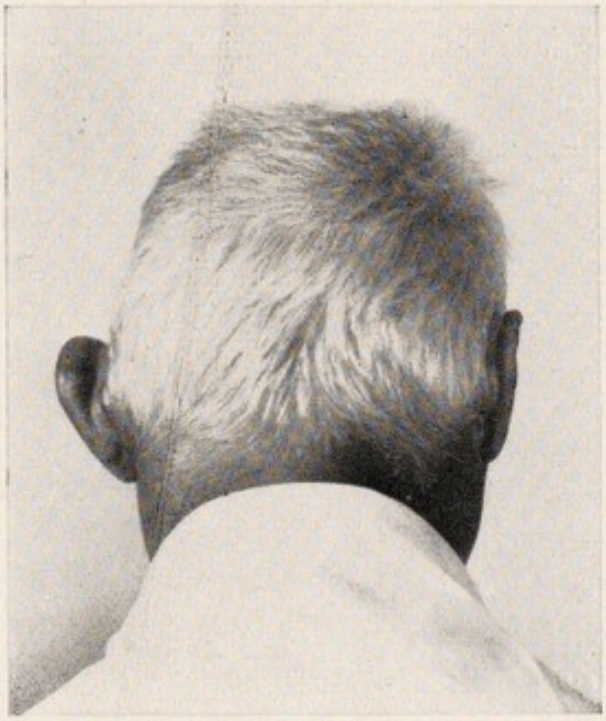

Fig. 18. Abstehen der Ohrmuschel bei Ostitis mastoidea.

Verdachterregend ist schon jedes plötzliche *Versiegen der Eiterung* mit gleichzeitiger *Verschlimmerung der subjektiven Erscheinungen* trotz offenstehender Trommelfellperforation. Die Zunahme der Schmerzen beweist, daß Retention vorhanden ist, und das offene Loch im Trommelfell zeigt, daß die Verhaltung tiefer, also in den Nebenhöhlen sitzt. Damit soll nicht gesagt sein, daß fortbestehende Eiterung Retention ausschließt. Der Eiter kann aus der Paukenhöhle kommen, während in den Nebenhöhlen Verhaltung besteht.

Beweisend ist jede bei vergleichender Untersuchung gefundene, ausgesprochene *Druckempfindlichkeit des Warzenfortsatzes*, vorausgesetzt, daß wir richtig untersucht haben. Täuschen können uns verschiedene Dinge, vor allem eine schmerzhafte Schwellung der in der Gegend des Warzenfortsatzes befindlichen Lymphdrüsen, z. B. infolge einer Ent-

zündung des äußeren Gehörganges. Bei sorgfältiger Betastung läßt sich immerhin die schmerzhafte Drüse ohne Schwierigkeit als umschriebenes Gebilde erkennen, neben welchem der Knochen nicht druckempfindlich ist. Bei heftiger Entzündung des äußeren Gehörganges (Diabetes!) kann ferner das ihm zugewendete Periost etwas druckempfindlich sein, ohne daß notwendigerweise eine Eiterung der pneumatischen Zellen bestände. Endlich wäre eine auf den hinteren Umfang des Warzenfortsatzes beschränkte Druckempfindlichkeit als solche noch kein zwingender Beweis für eine Mastoiditis. Sie ist eines der Hauptsymptome der Phlebitis des Emissarium mastoideum und läßt also nur indirekt auf Eiterverhaltung in den Warzenfortsatzzellen schließen.

Was wir von der Druckempfindlichkeit gesagt haben, das gilt auch von der *Schwellung* der den Knochen bedeckenden Weichteile. Auch sie kann durch Lymphdrüsenschwellung und durch Phlebitis verursacht sein. Es genügt aber, an diese beiden Möglichkeiten zu denken, um sich nicht durch sie täuschen zu lassen.

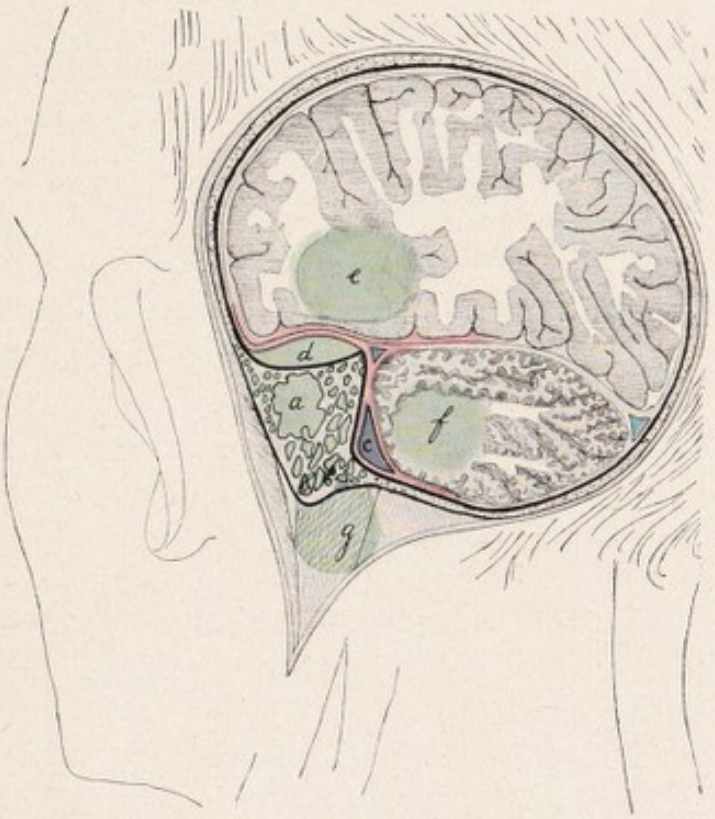

Fig. 19. Schema der entzündlichen Komplikationen bei Eiterung der Schläfenbeinräume.

grün = Eiterung, rot = entzündete Hirnhäute, blau = venöser Sinus, violett = thrombosierter Sinus. *a* Antrum mastoideum, *b* Warzenfortsatzzellen, *c* thrombosierter Sinus transversus, *d* subduraler Abszeß, *e* Abszeß im Schläfenlappen, *f* Abszeß im Kleinhirn, *g* Abszeß unter dem Kopfnicker (Bezoldscher Abszeß).

Sehr zugunsten der Mastoiditis spricht vermehrtes *Abstehen des Ohres vom Kopf* (Fig. 18).

Ist gar *Hautrötung* aufgetreten, so haben wir eine nicht zu mißdeutende Stütze für unsere Diagnose, wenn die Rötung wenigstens nicht durch einen Jodanstrich oder ein Blasenpflaster verursacht ist.

Bedürfen wir aber aller dieser Symptome, um eine Mastoiditis zu diagnostizieren? Wer häufig Warzenfortsätze eröffnet hat, der weiß, daß hinter einer kaum druckempfindlichen, weder geschwollenen noch geröteten Warzenfortsatzgegend eine schwere Eiterung, selbst mit Sequesterbildung verborgen sein kann. Wir müssen also auch die übrigen Symptome herbeiziehen, und da kommen vor allem die Körpertempe-

ratur und die subjektiven Empfindungen des Patienten in Frage. Treten bei einer akuten Otitis nach Ablauf der ersten Erscheinungen neue Temperatursteigerungen auf, begleitet von Schmerzen in und hinter dem Ohr, oder beobachten wir dasselbe bei einer chronischen Otitis, so können wir selbst dann auf Ostitis mastoidea schließen, wenn die äußerlich wahrnehmbaren Zeichen derselben sehr wenig ausgesprochen sind. In gleicher Weise deuten wir eine zur Ohreiterung hinzutretende Facialislähmung. Nicht zu vergessen ist, daß es ausnahmsweise auch ohne Eiterung im der Paukenhöhle zu Ostitis mastoidea kommen kann, so u. a. bei Diabetes.

Von diagnostischem Interesse ist auch die Entstehungsweise der Entzündung. Ist dieselbe im Verlauf eines Scharlachs, einer Diphtherie, einer Angina, einer Masernerkrankung entstanden, so haben wir es in der Regel mit Fortleitung auf dem Schleimhautwege zu tun. Die Hauptsünder sind dabei Streptokokken. Schließt sich die Otitis an eine Pneumonie an, so liegt wahrscheinlich eine hämatogene Pneumokokkenerkrankung vor. Ist sie schleichend entstanden und sehr hartnäckig geworden, so ist stets an Tuberkulose zu denken, ganz besonders, wenn, ohne daß je akute Erscheinungen bestanden haben, eine Facialislähmung auftritt.

Bestehen **Hirnerscheinungen,** so stellt sich uns eine *dritte* diagnostische Aufgabe, die richtige Beurteilung derselben. Zwei Fragen drängen sich dem Praktiker auf: 1. Sind die beobachteten Symptome nur Nachbarschafts- und Reflexerscheinungen, oder beruhen sie auf anatomischen Veränderungen im Schädelinnern? 2. Wenn letzteres anzunehmen ist, handelt es sich um einen epiduralen Abszeß, um Hirnabszeß, Meningitis oder um Thrombophlebitis des Sinus transversus?

Die richtige Beantwortung dieser Fragen ist von entscheidender Bedeutung für das Leben des Patienten.

Daß ein akuter Eiterungsvorgang in unmittelbarer Nähe des Gehirns nicht ohne Einwirkung auf dasselbe bleibt, ist begreiflich. Wie jeder geschlossene Infektionsherd, so ist auch der otitische Herd von einer Zone von *Zirkulationsstörungen* umgeben, in welche der benachbarte Bezirk des Hirns und seiner Hüllen einbezogen werden kann. Dies erklärt uns das Vorkommen von einseitiger Stauungspapille ohne anderweitige Veränderung im Schädelinnern.

Zu diesen örtlichen Zirkulationsstörungen kommen die reinen *Reflexvorgänge*, die besonders bei Kindern ausgesprochen sind, und die Erscheinungen *allgemeiner Intoxikation.* Wir werden also Hirnerscheinungen, wie Delirien, Krämpfe und selbst Nackenstarre, wenn sie den ersten akuten Schub der Otitis oder der Mastoiditis begleiten, nicht gleich für Zeichen einer beginnenden Meningitis halten, sondern uns damit begnügen, nach Eröffnung des örtlichen Eiterherdes in Pauken-

höhle oder Warzenfortsatz den Verlauf sorgfältig weiter zu beobachten. Wirkliche Hirnkomplikationen brauchen zu ihrer Ausbildung eine gewisse Zeit, in der Regel einige Tage. Sie *begleiten* also selbst in rasch verlaufenden Fällen die ersten Ohrerscheinungen nicht, sondern *folgen ihnen nach.* Bestehen aber, nachdem wir am Warzenfortsatz freien Abfluß geschaffen haben, Hirnsymptome weiter, oder treten solche frisch auf, so sind wir nicht nur berechtigt, sondern gezwungen, eine intrakranielle Komplikation anzunehmen und dementsprechend zu handeln.

Wir haben bis jetzt einen akuten Schub von Otitis oder Mastoiditis als Ausgangspunkt angenommen. Bisweilen verlaufen aber die Dinge anders. Es besteht seit Jahren eine chronische Otitis, „Ohrfluß", wie der Laie sagt. Bisweilen versiegt der Ausfluß vorübergehend, und der Patient verspürt dumpfen Schmerz in der Tiefe. Das Thermometer würde eine geringe Temperaturerhöhung ergeben, aber der Patient, an sein Leiden gewöhnt, berät weder Thermometer noch Arzt. Er weiß, daß sich der „Fluß" binnen kurzem wieder herstellen wird, und das genügt ihm. Vierzehn Tage, drei Wochen nach diesem kaum beachteten Ereignisse stellen sich Kopfschmerzen und Schwindelanfälle ein, ohne daß am Ohr etwas Besonderes zu bemerken wäre. Der Patient denkt vielleicht nicht einmal daran, dem Arzte zu sagen, daß er an Ohrfluß leidet. Derartige Fälle sind sehr ernst zu nehmen, viel ernster, als alle während einer akuten Otitis auftretenden Krämpfe und Delirien.

Was geht im Schädel vor? Haben wir es mit einem *epiduralen Abszeß,* einer *Meningitis,* einem *Hirnabszeß* oder einer *Sinusthrombose* zu tun?

Das harmloseste Ereignis ist der **epidurale Abszeß,** d. h. die Ansammlung von Eiter zwischen Felsenbeindach und Dura mater, seltener hinten, zwischen Petrosum und Sinus transversus. Manchmal verlaufen diese Abszesse so symptomlos, daß wir sie beinahe zufällig bei der Eröffnung des Antrums wegen Mastoiditis entdecken. „Zufällig" ist zwar nicht das richtige Wort, denn der erfahrene Chirurg wird sich in jedem Falle von Warzenfortsatzeröffnung das Dach der Höhle genau ansehen und wird, wenn Verdacht besteht, sich nicht scheuen, die Dura an umschriebener Stelle freizulegen, um nicht einen epiduralen Abszeß zu übersehen. Ist der Abszeß groß, so bedingt er leichte Druckerscheinungen, Kopfschmerzen, Somnolenz, leichte Pulsverlangsamung und dabei ein richtiges Abszeßfieber. Wirklich schwere Hirnerscheinungen fehlen dagegen in der Regel.

Nur ausnahmsweise, am ehesten noch bei Kindern, kommt es zu lokalen Druckerscheinungen von seiten der benachbarten Rindengebiete, also zu Aphasie bei linksseitigem Sitze und zu motorischen Störungen bei sehr großer Ausdehnung der Eiteransammlung.

„Epiduraler Abszeß" ist also unser erster Gedanke, wenn nicht alles zu einer bloßen Mastoiditis stimmen will, ohne daß uns der Zustand des Patienten als eigentlich beunruhigend erschiene. Wir trösten uns und die Angehörigen mit dieser Diagnose, müssen uns aber stets sagen, daß der Eiter eben doch jenseits der Dura liegen könnte. Wer also einen epiduralen Abszeß aufsuchen will, der mache sich gleich bereit, wenn nötig die Dura zu eröffnen und dem Eiter in der Hirnsubstanz nachzugehen.

Gibt es aber nicht Symptome, die uns erlauben, die Diagnose gleich richtig auf Gehirnabszeß zu stellen? Besprechen wir zunächst den häufigeren **Abszeß im Schläfenlappen,** der die gleichen Rindenpartien schädigt, wie die epiduralen Abszesse bei ihrer gewöhnlichen Lokalisation auf dem Felsenbeindache.

Sitzt die Erkrankung auf der *rechten* Seite, so haben wir vom Schläfenlappenabszeß theoretisch eine Verminderung der Hörperzeption für das linke Ohr zu erwarten. Da aber das rechte Ohr als Vergleichsobjekt nicht brauchbar ist, abgesehen von dem Umstande, daß häufig beide Ohren von Otitis befallen sind, so müssen wir auf dieses Untersuchungsmittel verzichten. Im *linken* Schläfenlappen sitzend, wird ein Abszeß sensorische Aphasie bedingen können, wird es aber nicht immer tun. Wenn es auch, wie schon bemerkt, denkbar ist, daß ein größerer epiduraler Abszeß durch Druck auf den Schläfenlappen ebenfalls einen gewissen Grad von Aphasie hervorrufen kann, so müssen wir doch eine ausgesprochene sensorische Aphasie zugunsten eines Hirnabszesses verwerten. Fehlt eine solche Aphasie, oder handelt es sich um eine rechtsseitige Erkrankung, so erlaubt uns einzig die Intensität der Erscheinungen, Schlüsse zu ziehen. Sind Kopfschmerz, Pulsverlangsamung, Erbrechen sehr ausgesprochen, oder besteht gar Bewußtlosigkeit, so ist ein Hirnabszeß viel wahrscheinlicher als ein bloßer epiduraler Abszeß. Gewisse Schlüsse können wir auf das Verhalten der Temperatur gründen. Im allgemeinen wird ein epiduraler Abszeß die regelmäßige Kurve des Abszeßfiebers zeigen, während der Hirnabszeß einen unregelmäßigen Temperaturverlauf aufweist. Tage mit normaler Temperatur wechseln ab mit plötzlichen, heftigen Steigerungen der Körperwärme. Auch der „Eindruck", den uns der Patient macht, ist nicht zu vernachlässigen. Beim epiduralen Abszeß haben wir nicht das Gefühl, einen Schwerkranken vor uns zu sehen. Beim Hirnabszeß beunruhigt uns, vom letzten Stadium abgesehen, der Allgemeinzustand gewöhnlich auch nicht allzusehr. Immerhin fällt dem sorgfältig Beobachtenden ein gewisses „Etwas" im psychischen Verhalten auf, das sich schwer definieren läßt. Handelt es sich um ein Kind, so werden uns die Eltern sehr bestimmt angeben, dasselbe komme ihnen „verändert" vor, und eine Mutter beobachtet oft viel feiner als der Arzt. Ganz anders endlich bei der diffusen *eitrigen Meningitis*. Hier hat jeder

sofort den Eindruck einer schweren Erkrankung. Steigert sich dieser Eindruck zusehends, bisweilen fast von Stunde zu Stunde, so ist an der Diagnose kein Zweifel, da die Meningitis stetig zunimmt, während der Hirnabszeß einen schwankenden Verlauf zeigt.

Hier noch ein klassisches Beispiel von otitischem Hirnabszeß im Schläfenlappen:

Ein kleines Mädchen leidet seit mehreren Jahren an linksseitigem Ohrfluß. Drei Wochen vor seinem Spitaleintritt klagt es über heftige Schmerzen hinter dem linken Ohr. Die Mutter glaubt, daselbst eine leichte Schwellung bemerkt zu haben. Die Schmerzen vergehen auf Anwendung eines Hausmittels hin. Das Kind besucht wieder die Schule, und es wird in seinem Verhalten nichts Besonderes bemerkt. Nun treten heftige Kopfschmerzen mit Erbrechen auf. Der Arzt findet gleichzeitig eine leichte linksseitige Facialisparese. Hinter dem Ohr leichte Druckempfindlichkeit, aber keine Schwellung, aus dem Gehörgange stinkender Ausfluß. Keine Aphasie. Keine Stauungspapille. Puls nicht verlangsamt. Mäßiges Fieber. Die Facialisparese beweist einen schweren Entzündungsprozeß im Felsenbein. Die lange Dauer des Leidens und der stinkende Ausfluß lassen mit großer Wahrscheinlichkeit die Diagnose *Cholesteatom* stellen. Kopfschmerz und Erbrechen lassen an Hirnabszeß denken, können aber doch auf Fernwirkung beruhen. Die sofortige Operation ergibt das Vorhandensein eines von jauchigem Eiter umspülten Cholesteatoms. Am Boden der großen Knochenhöhle sieht man den Facialis hinziehen, dessen Kanal durch Arrosion in eine offene Rinne verwandelt ist. Nach dieser Operation Besserung während zwei Tagen. Dann wieder Kopfschmerzen, auffallend verändertes psychisches Verhalten und Andeutungen von Aphasie. Beginnende Stauungspapille links. Ergo Hirnabszeß im linken Schläfenlappen. Eine zweite Operation ergibt in der Tat einen gewaltigen Abszeß im Schläfenlappen, gefüllt mit stinkendem, gashaltigem Eiter. Die Aphasie schwindet, die Psyche wird normal und das Kind verläßt nach einigen Wochen das Spital, geheilt bis auf einen Rest seiner Facialislähmung.

Schwieriger ist die Diagnose beim **Kleinhirnabszeß.** Wie der Schläfenlappenabszeß die Folge einer Weiterverbreitung der Entzündung nach *oben*, so ist der Kleinhirnabszeß die Folge des gleichen Vorganges nach *hinten*. Der Knochen braucht dabei nicht notwendig zerstört zu sein. Wohl aber ist der auf dem Wege zum Kleinhirn liegende Sinus transversus häufig beteiligt. Wenn also die Zeichen eines Hirnabszesses auf diejenigen einer Sinusthrombose folgen, so werden wir vor allem an Kleinhirnabszeß denken. Der Schwindel und der unter dem Begriff Kleinhirnataxie zusammengefaßte Symptomenkomplex haben uns vielleicht schon auf diese Lokalisation aufmerksam gemacht und zu einer genauen Prüfung der Kleinhirnfunktionen veranlaßt (s. Kap. 6). Da aber auch Miterkrankung des Labyrinths eine Kleinhirnerkrankung vortäuschen kann, müssen wir doppelt sorgfältig auf das Vorhandensein der allgemeinen Hirnabszeßsymptome achten. Eine gleichzeitig bestehende Sinusthrombose stützt zwar, wie wir oben gesehen haben, diese Diagnose,

insofern sie beweist, daß der Entzündungsprozeß nach hinten durchgebrochen ist, sie kann aber als solche schon zu Symptomen führen, die denjenigen des Kleinhirnabszesses gleichen. Man wird also gut daran tun, die ersten Erscheinungen der Thrombose ablaufen zu lassen, ehe man nach einem Kleinhirnabszeß auf die Suche geht.

Hier noch ein klassisches Beispiel von Kleinhirnabszeß: Ein junger Mann, Träger einer alten chronischen Otitis, bekommt einen Abszeß hinter dem linken Ohre. Derselbe wird vom Arzte mit dem Wildeschen Schnitte eröffnet. Daraufhin rasche Heilung. Nach einigen Wochen fängt der Patient an, über Kopfschmerzen und Schwindel zu klagen. Der Puls wird langsam und unregelmäßig, und es treten die sicheren Zeichen eines Hirnabszesses auf. Für die Lokalisation läßt sich nur der Schwindel verwerten, der so hochgradig ist, daß der bei normalem Sensorium befindliche Patient kaum mehr gehen kann. Die Operation und leider später auch die Autopsie bestätigen den vermuteten Kleinhirnabszeß.

Wie erkennen wir die **Sinusthrombose**? Am allerwenigsten aus ihren Hirnsymptomen. Die durch Verlegung und infektiöse Entzündung eines so großen Blutleiters bedingte Zirkulationsstörung äußert sich freilich auch durch zerebrale Erscheinungen, doch zeigen dieselben so wenig Bezeichnendes, daß wir auf sie eine Diagnose nicht gründen können. Kopfschmerz, Erbrechen, Schwindel haben wir beim Abszeß gefunden und werden sie auch bei der Meningitis wieder finden. Wir haben dagegen andere, sehr bestimmte Anhaltspunkte, die uns erlauben, die Erkrankung des Sinus zu erkennen: Einmal die Veränderungen an den mit dem Sinus zusammenhängenden Venen. Vielleicht ist die Gegend des Emissarium mastoideum am hinteren Umfange des Warzenfortsatzes druckempfindlich, oder auch ödematös geschwollen, infolge von Fortsetzung der Thrombose durch das Emissarium nach außen. Ganz besonders werden wir aber auf das Verhalten der Vena jugularis interna achten, welche in der Regel, wenigstens in ihrem oberen Abschnitte, an der Thrombophlebitis teilnimmt, und in deren Verlauf wir dementsprechend Ödem bzw. eine walzenförmige, druckempfindliche Schwellung finden werden. Diese Zeichen, im Anschluß an eine Ohreiterung entstanden, genügen, um die richtige Diagnose zu erlauben. Nur hüte man sich, die Schwellung hinter dem Warzenfortsatze mit einer Drüsenschwellung zu verwechseln, oder mit dem tiefen Halsabszesse, der nach akuter und chronischer Mittelohreiterung ab und zu beobachtet wird, und der sich von da über die ganze seitliche Halsgegend erstrecken kann. Ich habe einen solchen Abszeß — eine Gasphlegmone — selbst bis zum Gesäß hinunter reichen sehen. Dieser von Bezold zuerst beschriebene Abszeß kann sich zwar an eine eiterige Sinusthrombose anschließen, kommt aber auch ohne dieselbe vor.

Lassen uns bei Verdacht auf Sinusthrombose die lokalen Zeichen im Ungewissen, so können wir die Diagnose in den schweren Fällen

mit Sicherheit aus den allgemeinen Symptomen einer infektiösen Thrombophlebitis stellen. Wiederholte Schüttelfröste, gefolgt von dem charakteristischen Schweißausbruch, dem plötzlichen Ansteigen der Temperatur auf 40—41°, des Pulses auf 140 und mehr Schläge, und im weiteren Verlaufe die selten fehlenden Lungenembolien, ferner infektiöse Metastasen in den Gelenken usw., das alles bildet zusammen ein Krankheitsbild, das der nicht vergißt, der es einmal gesehen hat, und das auch der Unerfahrene nicht verkennen kann.

Nicht immer verläuft der Einbruch der Infektion in den Sinus unter so schweren Erscheinungen. Es kommt vielmehr bisweilen, sei es nach infektiöser Thrombose kleiner Knochenvenen (Körner), sei es bei umschriebenem, wandständigem Thrombus des Sinus transversus, zu schleppenderen Formen von Sepsis, die bald da, bald dort im Bindegewebe, in Muskeln und Gelenken entzündliche, flüchtige Infiltrate hervorrufen, und die schließlich in Heilung ausgehen können. Folgendes Beispiel ist typisch:

Eine 40jährige Patientin wird uns wegen vermuteter Osteomyelitis der linken Tibia zugewiesen. Es findet sich ein Weichteilinfiltrat über der Tibia. Der Knochen scheint unbeteiligt zu sein. Ähnliche Erscheinungen fanden sich flüchtig auch am anderen Bein. Unregelmäßige, sprungweise einsetzende Temperatursteigerungen mit Andeutungen von Schüttelfrost. Vor vier Wochen vorübergehende Otitis media. Klinische Diagnose: Endocarditis, Blutinfektion, wahrscheinlich durch Streptokokken, mit flüchtigen, nicht eiterigen Metastasen. Blutbefund: In jedem Kubikzentimeter Blut eine Anzahl von Kolonien eines kleinen, hämolytischen Streptokokkus.

Es bleibt uns noch die **Meningitis** übrig. Wir können dieselbe schon per exclusionem diagnostizieren, wenn die Erscheinungen zu keinem der eben geschilderten Krankheitsbilder passen wollen. Kopfschmerzen, Nackenstarre, Erbrechen, Fieber leiten die Krankheit ein. Das Aussehen ist schon früh ein schwer leidendes und wird es von Stunde zu Stunde mehr. Im Anfang wechselt Schläfrigkeit ab mit Delirien. Je weiter die Krankheit fortschreitet, um so mehr nimmt die Benommenheit überhand. Dabei können motorische Reiz- und Lähmungserscheinungen ohne bestimmte Regel in den verschiedensten Zusammenstellungen vorkommen, können aber auch bis zum Endstadium fehlen. Das Fieber bleibt meist bestehen, der anfänglich verlangsamte Puls wird rasch, die Atmung wird aussetzend, und in tiefem Sopor tritt der Tod ein.

Zur Feststellung der Diagnose werden wir die Lumbalpunktion vornehmen. Ihr negativer Ausfall würde uns berechtigen, einen Hirnabszeß zu suchen. Finden wir den Liquor eiterig getrübt, so bietet ein operativer Eingriff wenig Aussicht mehr auf Erfolg. Die wenigen bis jetzt durch Trepanation geheilten otitischen Meningitiden waren umschriebener Natur. Wir müssen also zu operieren suchen, bevor die Infektion bis ins Lendenmark hinunter reicht, wenn schon auch solche Infektionen gelegentlich noch ausheilen.

Was wir hier von der otitischen Meningitis gesagt haben, das gilt

mutatis mutandis von jeder akut eiterigen Meningitis, so besonders von der Hirnhautentzündung bei Sinuitis frontalis, nach Schädelverletzungen, nach Osteomyelitis der Schädelknochen.

5.

Zur Epilepsiefrage.

Der Chirurg hat Gelegenheit, alle drei Kategorien von Epileptikern zu sehen: am häufigsten diejenige, bei welcher das Leiden im Anschluß an eine *Verletzung* entstanden ist, sodann diejenige, bei der die Epilepsie ein Symptom einer *nicht traumatischen anatomischen Hirnerkrankung* ist, und endlich verirren sich zu ihm auch sogenannte *genuine Epileptiker*, weil ihnen die innere Medizin nicht helfen konnte. Da *er* in letzter Instanz darüber zu entscheiden hat, ob operiert werden soll oder nicht, so muß er sich auch ein Urteil darüber bilden können, zu welcher Gruppe der Patient zu rechnen ist.

Vor allem ist festzustellen, ob derselbe wirklich Epileptiker ist. Aber schon hier beginnt die Schwierigkeit. Wir wollen annehmen, daß kein grober diagnostischer Fehler begangen worden sei, und daß man nicht eine Urämie oder eine Eklampsie für Epilepsie gehalten habe. Es handelt sich vielmehr darum, die sogenannten „epileptischen Äquivalente" und die Anfälle des „petit mal" richtig zu deuten und andererseits den großen epileptischen Anfall von hysterischen Anfällen zu unterscheiden. Gerade letzteres ist trotz aller diagnostischen Merkzeichen, auf die einzugehen hier nicht der Ort ist, nicht immer so leicht, wenigstens in den Fällen nicht, wo Zungenbiß und andere Selbstbeschädigungen fehlen, und wo die Verschrobenheit des Charakters dem einen wie dem anderen Zustande zugerechnet werden kann. Man kommt ganz besonders dann in Verlegenheit, wenn die epileptiformen Anfälle sich an ein Trauma anschließen.

Ich sah einen jungen Mann, arbeitsscheu und verlogen, den Typus der psychopathischen Minderwertigkeit, nach einem übrigens harmlos abgelaufenen Messerstich in die Seite epileptiforme Anfälle bekommen, bei denen wir und andere Untersucher wochenlang im Zweifel waren, ob es sich um Epilepsie oder um Hysterie in großem Stil handle. Er wurde von Spital zu Spital geschickt, simulierte, bewußt oder unterbewußt, die verschiedensten Krankheiten, wollte bald trepaniert, bald thorakotomiert, bald laparotomiert werden, zog sich auch in Anfällen leichte Selbstbeschädigungen zu, riß dann wieder aus usw.

Ob man derartige abnorm veranlagte Individuen mit der Diagnose Epilepsie oder Hysterie oder mit beiden zusammen versehen will, das ist gleichgültig. Ihre motorischen Sphären sind wie ihr ganzes Nervensystem jeglichen Reizen gegenüber abnorm eingestellt, und für den Chirurgen gibt es nur einen Rat, die Hände von ihnen zu lassen.

Gesetzt, wir hätten es mit einem wirklichen Epileptiker zu tun, so müssen wir die *Anamnese*, den *Ablauf des epileptischen Anfalles* und den *objektiven Befund* in der Zwischenzeit berücksichtigen, um den Patienten in die richtige Kategorie einreihen zu können.

Wir forschen bei Aufnahme der **Anamnese** zuerst nach allen Anhaltspunkten, die den Patienten als „nicht chirurgischen Epileptiker" kennzeichnen können, also nach Heredität, Intoxikationen, besonders Alkohol, Absinth, Blei — und Infektionen, besonders Lues (darum stets Wassermannsche Reaktion!). Damit soll natürlich nicht gesagt sein, daß z. B. bei einem Alkoholiker die Epilepsie *nur* dem Alkohol und nicht auch einer hinzugetretenen Schädelverletzung zuzuschreiben sei. Hereditäre Anlage, Intoxikationen, Infektionen bilden die Grundlage, auf der bei Anlaß irgendeines auslösenden Momentes die Epilepsie entsteht. Dieses Moment kann so geringfügig sein, daß es sich unserer Beobachtung entzieht — dann ist der Fall medizinisch. Es kann aber auch durch die greifbaren Folgen einer Verletzung oder durch ein anderweitiges anatomisches Substrat geliefert werden, dann ist der Fall chirurgisch, sobald wir diese Folgen operativ beseitigen können.

Ist die Frage der angeborenen oder erworbenen Anlage erledigt, so erkundigen wir uns vor allem, ob der Patient einmal eine schwere Kopfverletzung durchgemacht hat, ganz besonders eine Kopfverletzung mit Beteiligung von Schädel und Hirn. Wir müssen dabei recht weit ausholen — bis auf die Geburt —, denn es kann sich Epilepsie an eine durch Zangenverletzung entstandene Porenkephalie anschließen.

Das Kindesalter ist, auch vom Forceps abgesehen, bekanntlich reich an Gelegenheiten zu Schädelverletzungen. Wird das Kind nicht von der Wärterin fallen gelassen, so fällt es selbst später irgendwo herunter. Der Schädel kann eingedrückt werden, ohne daß von den Eltern darauf geachtet wird, und selbst unter einem scheinbar unverletzten Schädeldache kann das Gehirn schwere Schädigungen erleiden, die durch nachträgliche Erweichung zu Zysten oder zu porenkephalischen Zuständen führen können.

Ist das Überstehen einer Schädelverletzung festgestellt, so handelt es sich darum, zu erfahren, ob die Epilepsie in unmittelbarem oder mittelbarem Anschluß an dieselbe aufgetreten sei. Diese Frage hat durch die Unfallversicherung eine besondere Bedeutung bekommen. Ein Schädelverletzter kann schon vor seinem Unfalle Epileptiker gewesen sein, aber dem Zuge der Zeit folgend die Verletzung für sein Leiden verantwortlich machen wollen. Erfahren wir umgekehrt, daß zwischen Verletzung und erstem Auftreten der Anfälle ein langer Zeitraum, vielleicht Jahre verflossen sind, so dürfen wir daraus nicht den Schluß ziehen, daß die Epilepsie nicht traumatischer Natur sei. Die

Hirnverletzung kann, um nur eine Möglichkeit zu erwähnen, zu einer Hirnzyste geführt haben, deren Vorhandensein sich erst nach Jahren durch Epilepsie und anderweitige Erscheinungen äußert. Nach den bisherigen Kriegserfahrungen tritt Epilepsie in einem Zehntel bis einem Fünftel aller zur Heilung gelangten Hirnschüsse auf, und zwar meist schon im Verlaufe des ersten Jahres, nicht selten aber viel später. Es ist dabei zu unterscheiden zwischen der Frühepilepsie, die sich unmittelbar an die Verletzung anschließt, und die sich bisweilen auf einen einzigen, oder wenige Anfälle beschränkt, der Epilepsie als Zeichen eines Hirnabszesses, die nach Tagen, Wochen oder selbst nach Monaten auftritt, und der Spätepilepsie, die sich erst nach Vernarbung der Wunde einstellt, und wo die Reizung durch den Vernarbungsvorgang als solchen oder durch Zystenbildung angeschuldigt wird.

Die traumatische Epilepsie kann alle Formen aufweisen, vom leichtesten „Petit mal" und den ohne Bewußtseinsverlust auftretenden umschriebenen Krämpfen bis zum schweren, allgemeinen Anfall, und zwar letzteres auch bei Sitz der Läsion in den motorischen Gebieten! Anfälle von epileptischem Irresein können typische Anfälle ersetzen. Der Gesamtverlauf ist dabei ein äußerst launischer. Perioden von gehäuften Anfällen, ja von eigentlichem Status epilepticus mit andauernder Bewußtlosigkeit oder Verwirrtheit können ohne ersichtlichen Grund abwechseln mit langen anfallfreien Zeiten.

Wir haben bis jetzt nur von Kopf- oder, besser gesagt, Hirnverletzungen gesprochen. Es gibt aber eine Form von Epilepsie, welche auf Grund von irgendwelchen peripheren Reizen auftritt, also ohne Hirnverletzung. Man nennt dieselbe *Reflexepilepsie*. Solche äußeren Reize können durch die Folgen einer peripheren Verletzung erzeugt werden. Besonders mit Knochen oder Nervenstämmen verwachsene und deshalb druckempfindliche Narben wurden von alters her hierfür angeschuldigt. Auch Fremdkörper in Körperhöhlen (Nase, Ohr) können die Ursache von Reflexepilepsie sein. Demme berichtet von einem Falle, in dem ein Mastdarmpolyp in gleicher Weise wirkte.

Ich sah als Student bei Kocher einen Fall, in dem eine typische Jacksonsche Epilepsie von einer Narbe an der Hand auszugehen schien. Die Exzision der Narbe blieb aber erfolglos. Der Mann sollte daraufhin trepaniert werden. Er entzog sich aber diesem Eingriffe durch plötzlichen Tod, und die Autopsie zeigte einen gut umschriebenen Tumor an der zur Trepanation ausersehenen Stelle!

Hat man auch eine Zeitlang der Reflexepilepsie ein zu großes Feld eingeräumt, so dürfen wir doch nicht vergessen, bei der Untersuchung des Patienten an dieselbe zu denken. Unsere Vermutung wird sich zur Gewißheit erheben, wenn uns der Patient angibt, in der angeschuldigten Narbe vor dem Anfalle abnorme Sensationen zu verspüren, und wenn es uns gelingt, durch Druck auf dieselbe unmittelbar einen Anfall auszulösen. Die reflektorischen Krampf- und Lähmungszustände

bei peripheren Verletzungen, wie sie der Krieg wieder häufiger hat entstehen lassen, eröffnen das Verständnis für die Reflexepilepsie. Die Grenze zwischen Epilepsie und Hysterie ist allerdings gerade hier recht schwer zu ziehen.

Ein 3jähriger Knabe, früher nicht epileptisch, wird einige Tage nach einem Fall auf die Stirn mit ausgesprochenen epileptischen Anfällen ins Spital gebracht. Die Untersuchung zeigt an der Stirn eine Schürfung, von der ein Erysipel ausgeht, und darunter einen Abszeß. Eröffnung desselben. Kein Schädelbruch. Sofortiges Schwinden der Anfälle, ergo toxische oder Reflexepilepsie.

Daß Säuglinge und kleine Kinder auf alle möglichen Reize mit epileptiformen Erscheinungen — Eklampsie — antworten, und daß bei ihnen darum nicht sofort auf eine Hirnerkrankung geschlossen werden darf, das sei hier



Fig. 20. Anfall von Jacksonscher Epilepsie nach Hirntrauma.

kurz hervorgehoben. Schon eine kleine Verdauungsstörung kann zu stundenlang sich wiederholenden epileptiformen Entladungen führen.

Nicht minder wichtig wie die Anamnese ist die **Beobachtung des Anfalles.** Zeigt derselbe das Bild des gewöhnlichen Anfalles, mit gleich von Anfang an universellen Krämpfen, und ist weder von der Aura noch von den Nachwehen ein bestimmter Körperteil in regelmäßiger Weise betroffen, so können wir keinen Schluß auf die Ätiologie ziehen. Universelle Krämpfe gehören zum Bilde der sogenannten genuinen Epilepsie, d. h. der Epilepsie ohne bekannte anatomische Grundlage, sie können aber auch bei den durch irgendwelche grob anatomische Veränderung bedingten Epilepsieformen auftreten.

Anders verhält es sich, wenn die Aura, der Ablauf des Anfalles und die zuweilen zurückbleibenden, vorübergehenden Lähmungser-

scheinungen auf einen bestimmten Hirnrindenbezirk als Ausgangspunkt des Anfalles hinweisen. Wir können hier zwei Formen unterscheiden: Das eine Mal beschränken sich die Krämpfe auf einen umschriebenen motorischen Bezirk, und wir haben die typische Jacksonsche Rindenepilepsie vor uns — mit oder ohne Bewußtseinsverlust. In anderen Fällen beginnt der Anfall stets in einem bestimmten motorischen Gebiete, geht aber von da in anatomisch begründeter Reihenfolge auf die übrigen Gebiete über, bis er schließlich allgemein wird. Das dem Ausgangspunkt entsprechende Gebiet kann nach dem Anfalle vorübergehend paretisch bleiben.

Bisweilen geben uns die Angehörigen des Patienten hierüber schon ganz brauchbare Anhaltspunkte. Es ist aber auf alle Fälle besser, wen wir die Angaben derselben selbst bestätigen oder zum mindesten durch ein geschultes Krankenhauspersonal bestätigen lassen können, denn von ihnen hängt oft genug unser therapeutisches Handeln ab.

Endlich werden wir nicht versäumen, den **Zustand des Patienten zwischen den Anfällen** genau zu untersuchen. Vor allem werden wir auf Narben an der Kopfschwarte, auf Unregelmäßigkeiten an der Schädeloberfläche, kurz, auf alle sicht- und fühlbaren Spuren eines früheren Schädeltraumas achten und so die Anamnese ergänzen.

Bei dieser Gelegenheit suchen wir aus dem schon angeführten Grunde auch nach dem Vorhandensein von schmerzhaften Narben am übrigen Körper und, bei Kindern mit frischer, durch nichts zu erklärender Epilepsie, auch von Fremdkörpern in Ohr und Nase.

Dieser äußeren Untersuchung lassen wir sodann eine genaue Untersuchung des Nervensystems folgen, bei welcher vor allem auf die Rindengebiete mit uns bekannter Funktion Rücksicht zu nehmen ist. Finden wir hierbei irgendwelche Reiz- oder Ausfallserscheinungen, so z. B. Spasmen oder Parese einer Extremität, einseitige Lähmung eines Hirnnerven, Hemianopsie, so müssen wir die Diagnose einer genuinen Epilepsie fallen lassen und eine grobanatomische Veränderung als Ursache der Erkrankung annehmen: zerebrale Kinderlähmung, alte Apoplexie, Hirntumor im weitesten Sinne, Hirnzyste.

Bei Kindern wird es sich am ehesten um die Folgen einer intrauterinen Encephalitis, also einer sogen. zerebralen Kinderlähmung handeln. Beinahe in jedem Alter kommen Geschwülste, Tuberkulose, Gumma, traumatische Hirnzysten vor. Endlich finden wir epileptische Anfälle bei alten Apoplektikern.

Erst wenn uns bei einem Epileptiker eine alle diese Umstände berücksichtigende Untersuchung ein negatives Resultat ergeben hat, so dürfen wir ihn als „genuinen Epileptiker" bezeichnen und müssen

damit dem gegenwärtigen Stande der Dinge nach die Hoffnung auf chirurgische Hilfe auf ein Minimum einschränken.

Damit soll aber nicht gesagt sein, daß wir jedem traumatischen Epileptiker von der Operation Erfolg versprechen können. Leider hat die Erfahrung gezeigt, daß die anfangs in die operative Therapie gesetzten Hoffnungen sich bei weitem nicht in allen Fällen erfüllt haben. Woher dies kommt, das haben wir hier nicht zu besprechen. Ein Eingriff ist immerhin in allen traumatischen Fällen angezeigt, in denen nicht die lange Dauer des Übels, sehr gehäufte Anfälle und ausgesprochene psychische Veränderungen eine schon zu sehr eingewurzelte Anlage des Zentralnervensystems beweisen. Bei Tumoren und Tuberkulose hängt die Prognose vor allem von der Möglichkeit der radikalen Entfernung des Gebildes ab. Bei der traumatischen Epilepsie kann Beseitigung von Knochensplittern, Hirnnarben, Zysten heilend wirken. Ob Schädellücken als solche zu Epilepsie führen können, oder umgekehrt vor derselben schützen (Kocher), das ist trotz aller Kriegsbeobachtungen noch nicht festgestellt. Daher das Schwanken in der Indikation zum operativen Verschluß. Soviel ist sicher, daß die Steigerung des Hirndruckes nicht notwendig die Ursache, sondern vielfach die Folge des Anfalles ist. Epilepsie nach Apoplexie müssen wir der inneren Medizin überlassen, und auch bei der genuinen Epilepsie sind wir kaum weiter gekommen.

6.

Einige Bemerkungen über Hirnlokalisation und Herddiagnose.

Wir haben die Herddiagnose, d. h. die Bestimmung der geschädigten Hirnstelle auf Grund unserer heutigen Kenntnisse über die Lokalisation schon mehrfach berührt, wollen aber im Zusammenhange noch einmal auf dieselbe zurückkommen.

Unsere erste Aufgabe ist es, periphere und zentrale Schädigungen des Nervensystems auseinanderzuhalten. Dies ist, wie wir schon bei der Besprechung der Schädelfrakturen und der Hirntumoren gesehen haben, deswegen gar nicht immer leicht, weil oft beide vereinigt vorkommen.

1. Wir beginnen mit den **Sehstörungen.**

Ein Blick auf das möglichst vereinfachte Schema (Fig. 21) läßt uns die verschiedenen, chirurgisches Interesse bietenden Möglichkeiten erkennen. *Einseitige Blindheit*, Gesichtsfeldeinengung, einseitiger Ausfall im Gesichtsfelde (Skotome) weisen auf eine völlige oder teilweise Leitungsunterbrechung zwischen Retina und Chiasma hin (*f*). (In der Orbita entstandene oder sekundär in dieselbe gewachsene Tumoren, Orbitalphlegmone, Schädelbasisbrüche.) *Bitemporale Hemianopsie* ist das klassische Zeichen einer Verletzung oder eines Tumors im Bereiche des Chiasma (*d*). (Hypophyse!) *Beidseitige Blindheit* beruht auf der-

selben Ursache (*e*), stellt aber ein späteres Stadium oder eine schwerere Schädigung dar (z. B. Selbstmörderschuß). Sie kann aber auch aus hochgradiger Stauungspapille bei chronischem Hirndruck hervorgehen. (Tumor, Zyste an irgendeiner Stelle, besonders aber in der hinteren

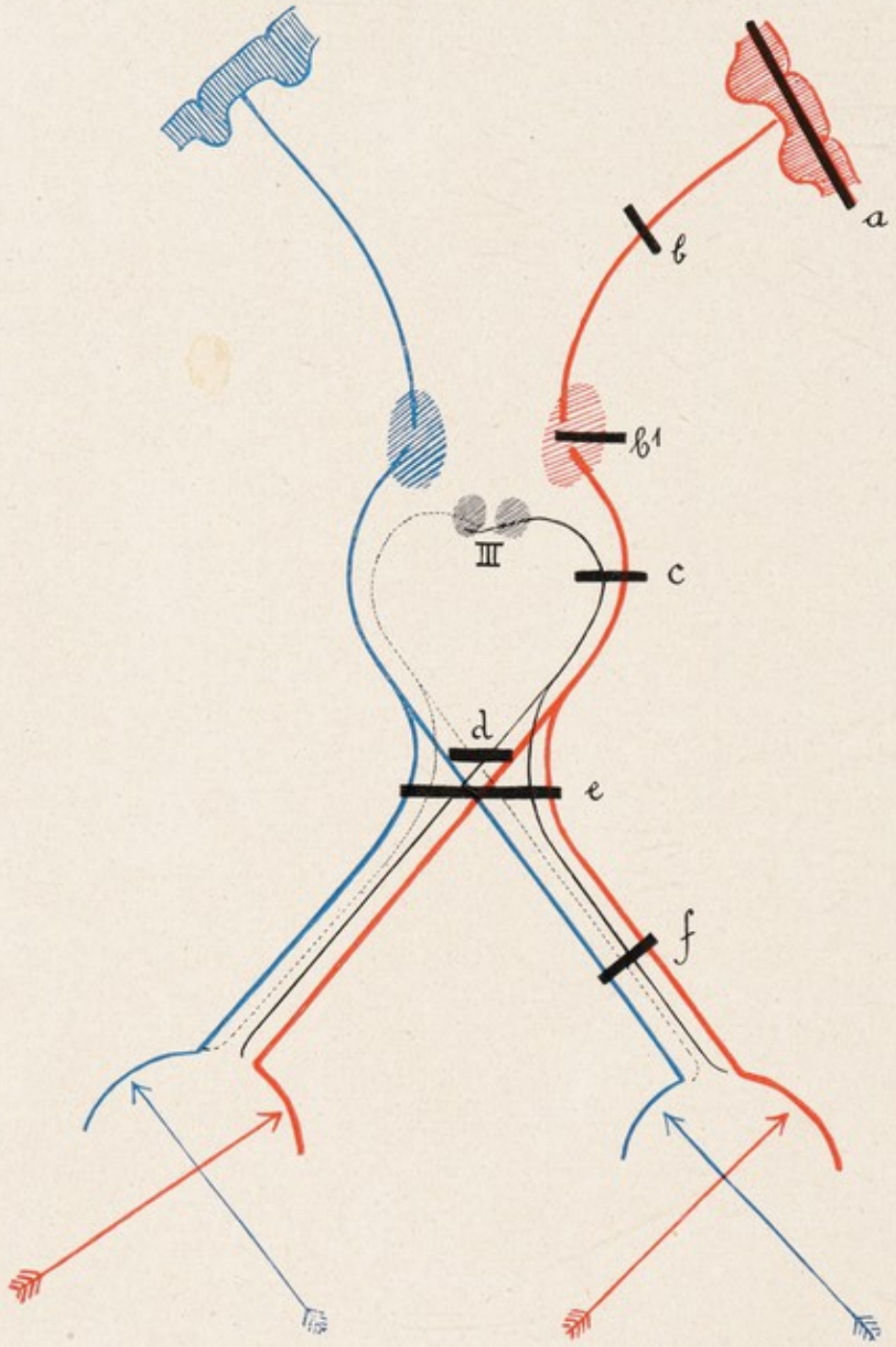

a. Rindenläsion (Cuneus), (Traumen, Tumoren, Zysten, Abszesse). Homonyme gekreuzte Hemianopsie (Ausfall der gekreuzten Gesichtsbilder). Vision nulle. Reflexe normal.

b. Läsion der Sehstrahlung oder der primären Sehzentren (b^1). Dieselben Ursachen. Symptome wie bei *a*, aber Schwarzsehen.

c. Läsion des Traktus (meist Tumoren). Dieselben Symptome, wie *b* und b^1, aber Pupillenreflexe von den gekreuzten Blickfeldern aus aufgehoben (hemiopische Pupillenreaktion).

d. Partielle Chiasmaläsion (Tumoren der Hypophyse). Ausfall der beiden temporalen Gesichtsfelder (bitemporale Hemianopsie). Entsprechender Ausfall der Pupillenreflexe. Totale Chiasmalähmung

e. (Tumoren, Traumen bes. Selbstmörderschüsse). Beidseitige Blindheit und totale Aufhebung der Pupillenreflexe.

f. Läsion des Optikus (Traumen, Tumoren). Einseitige Blindheit mit Reflexaufhebung auf der verletzten und von ihr nach der gesunden Seite. Bei unvollständiger Läsion einseitiges Skotom oder konzentrische Gesichtsfeldeinengung.

Fig. 21. Schema der chirurgisch wichtigen Sehstörungen.
Rot und blau: Sehfasern, schwarz: Pupillenfasern. III. Gegend der Oculomotoriuskerne.

Schädelgrube.) Endlich kommt sie — sehr selten — durch gleichzeitige Läsion beider kortikalen Sehsphären zustande. (Tumor der Falx cerebri.) *Homonyme Hemianopsie* beweist entweder eine Schädigung des gekreuzten Tractus opticus (*c*) oder der gekreuzten Sehstrahlung (*b*), bzw. der primären Sehzentren in Thalamus, Corpus geniculatum laterale

und vorderen Vierhügel (b^1), oder Hirnrinde (a). (Tumoren, Zysten, Traumen.) Homonyme Quadrantenhemianopsie (Ausfall z. B. der beiden rechten unteren Quadranten) beweist einseitige partielle Rindenläsion, ebenso homonyme umschriebene Ausfälle — Skotome —.

Beidseitiger Ausfall der unteren Gesichtsfeldhälften — sogen. untere Hemianopsie — beweist eine beidseitige Schädigung der oberen Lippe der Fissura calcarina. Völliger Ausfall der Sehempfindung entsteht durch beidseitige Zerstörung der Rinde im Bereiche dieser Fissur. (Rindenblindheit.) Von dieser Rindenblindheit wird unterschieden der völlige Ausfall der Sehvorstellungen, der optischen Erinnerungsbilder durch ausgedehntere Zerstörung der Occipitalrinde und der zu ihr gelangenden Assoziationsfasern. (Seelenblindheit.)

Die Formen der zentralen Gesichtsfelddefekte erklären sich daraus, daß die Sehstrahlung in dem Rindenbezirk um die Fissura calcarina herum endet und dort die Retinae so projiziert, daß die oberen Gesichtsfelder (untere Retinahälften) der ~~oberen~~ Lippe der Fissur entsprechen und umgekehrt. Jeder Rindendefekt bedingt also den Ausfall eines ganz bestimmten, stets homonymen Bezirks beider Gesichtsfelder. Verwundete mit Verletzung beider oberen Lippen kommen häufiger mit dem Leben davon, als solche mit Verletzung der unteren Lippen (Lobus lingualis). Darum wird untere Hemianopsie bei Schußverletzungen öfter beobachtet, obere sozusagen nie. Homonyme Skotome, — auch meist in der unteren Gesichtsfeldhälfte — weisen auf Verletzung durch kleine Granat- oder Knochensplitter hin. Beim Abklingen der Hemianopsie besteht bisweilen vorübergehend Hemichromatopsie, — Ausfall der Farbempfindung in einem bestimmten Bezirk.

Wichtig ist die Unterscheidung von Traktusschädigung und Rindenherd. Ein Zeichen kann uns hier leiten, auf das Dufour zuerst aufmerksam gemacht hat. Nach ihm besteht bei der Leitungsunterbrechung (c und b) „Vision obscure", Dunkelsehen, bei Rindenblindheit „Vision nulle", Nichtsehen. Diese Beobachtung wird auch durch die Kriegserfahrungen bestätigt (Chatelin). Ferner werden wir den Versuch machen, auf hemiopische Pupillenreaktion bzw. Pupillenstarre zu untersuchen. Das Fehlen der Reaktion beweist einen Herd bei c, schließt also sowohl a wie b aus.

Alle diese Untersuchungen setzen aber normale Intelligenz und erhaltenes Sensorium voraus, und unsere Patienten verfügen bisweilen weder über das eine, noch über das andere. Wir müssen also oft zufrieden sein, wenn wir einseitige Blindheit, bitemporale und homonyme Hemianopsie unterscheiden können. Wir können diese Untersuchung annäherungsweise schon ohne Perimeter ausführen, obschon eine genaue Gesichtsfeldbestimmung immer wünschenswert ist.

Von den Pupillenreflexen nimmt man an, daß sie ihre eigenen Bahnen haben. Ihr Verhalten ergibt sich aus den Angaben des Schema von Fig. 21. Störungen der Reflexe ohne gleichzeitige Sehstörungen lassen

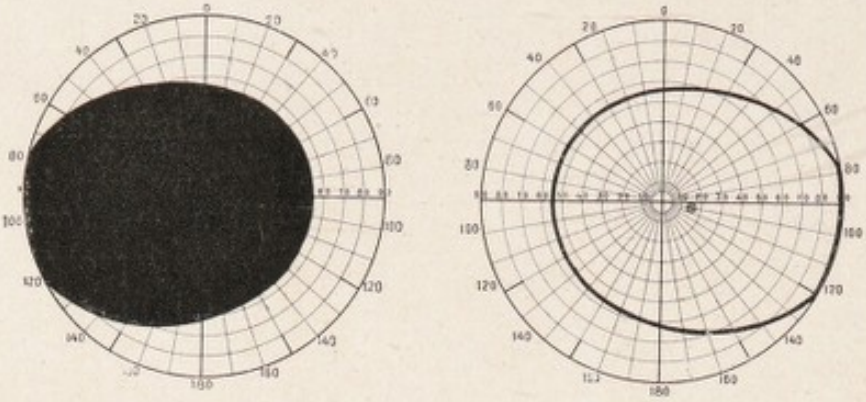

1. Einseitige Blindheit. (Schädigung des Auges oder des Opticus.)

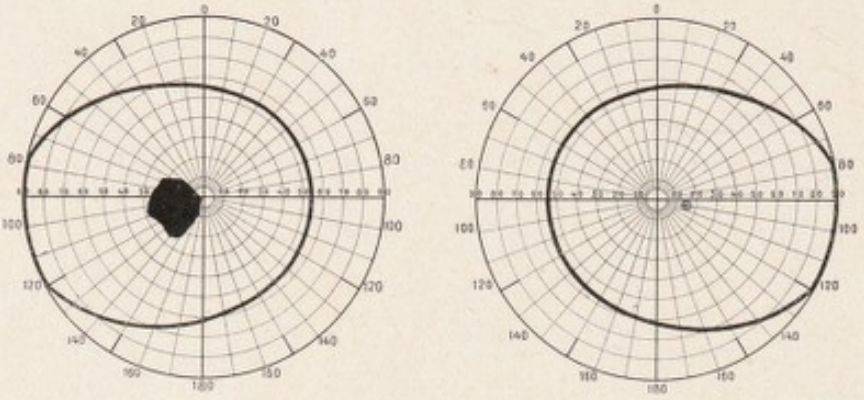

2. Einseitiges (peripher bedingtes) Skotom. (Ursache wie bei 1.)

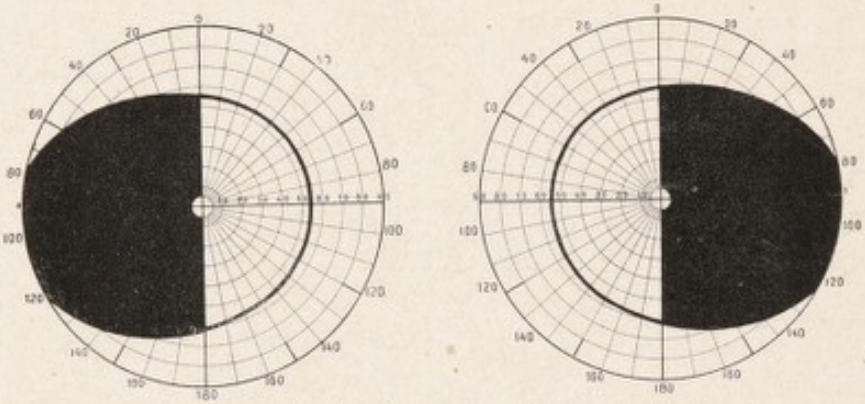

3. Bitemporale Hemianopsie. (Läsion des Chiasma.)

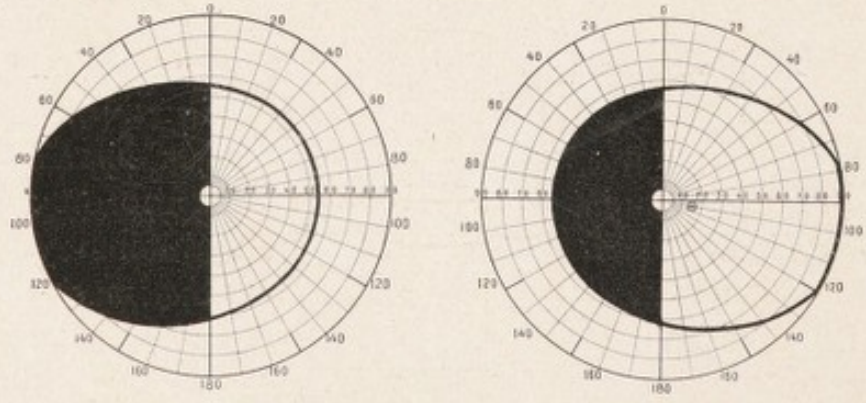

4. Homonyme Hemianopsie. (Läsion vom Tractus opticus bis zur Okzipitalrinde.)

Fig. 22a. Schematische Übersicht über die chirurgisch wichtigen Sehstörungen.

an eine isolierte Erkrankung des Nervus oculomotorius oder seines Kernes oder des Sympathicus denken.

Bei der Prüfung der Pupillenreflexe ist stets der Einfluß des Lichteinfalles von der anderen Seite her zu berücksichtigen. Ist z. B. die eine Pupille stark dilatiert, so kann die andere als starr verengt erscheinen, wenn man den Lichteinfall von der ersteren aus nicht verhindert. Ferner muß auf Erweiterungsfähigkeit stets im halbdunkeln Raum geprüft werden. Endlich wird man sich an die Möglichkeit intraokulärer Veränderungen erinnern, bevor man aus dem Verhalten der Pupillen auf den Zustand des Nervenapparates schließt.

2. **Periphere Augenmuskelstörungen** können nur in je einer bestimmten Blickrichtung übersehen oder mit **konjugierter Ablenkung** verwechselt werden. So-

bald man den Patienten dazu bringt, seine Augen zu bewegen, so wird man gleich sehen, ob er schielt oder ob er konjugiert ablenkt. Bringt man ihn bei seitlich gerichtetem Blick zu keiner Augenbewegung, so liegt wahrscheinlich konjugierte Ablenkung vor. Während ausgesprochene Augenmuskellähmung leicht zu erkennen ist, so können die Patienten bei leichteren Graden den Bewegungsausfall so sehr durch die Tätigkeit der nicht gestörten Muskeln verdecken, daß eine sorgfältige Prüfung auf Doppelbilder auf allen Punkten des Gesichtsfeldes erforderlich ist. Wie an verschiedenen Stellen gesagt worden ist und noch gesagt werden wird, weisen isolierte Augenmuskellähmungen von rein medizinischen Erkrankun-

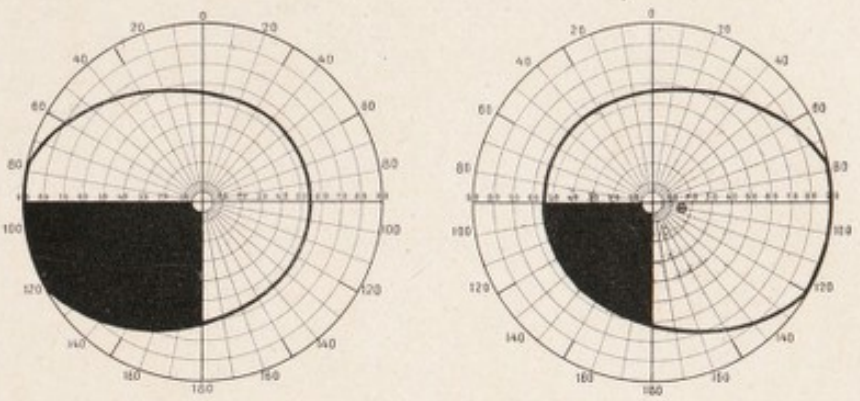

5. Quadrantenhemianopsie. (Einseitige Läsion der oberen Lippe der Fissura calcarina.)

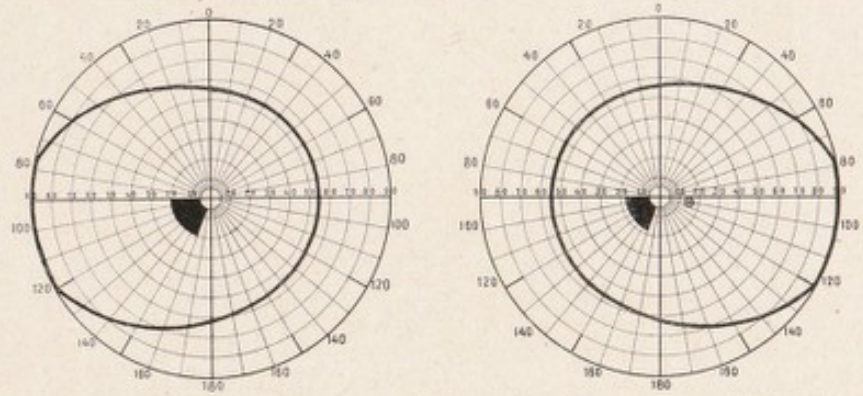

6. Hemianopisches Skotom (Ursache wie bei 5, aber umschriebener).

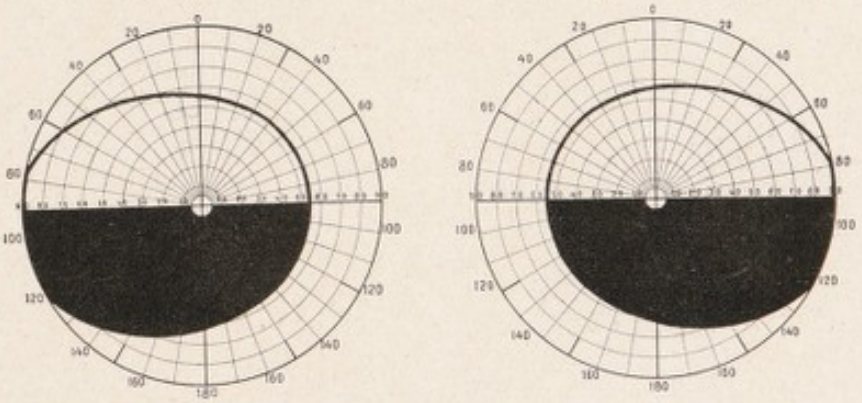

7. Untere Hemianopsie. (Beidseitige Läsion der obern Lippe der Fissura calcarina.)

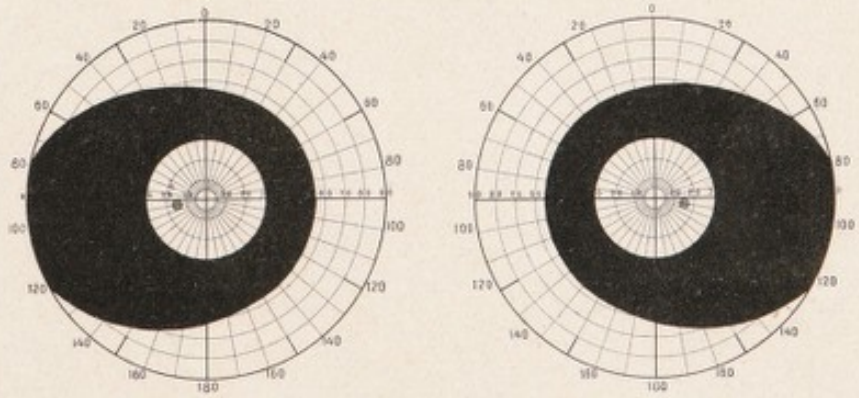

8. Konzentrische Einengung des Gesichtsfeldes. (Funktionelle Störungen neuropathischer oder toxischer Natur, Neuritis optica, Stauungspapille.)

Fig. 22b. Schematische Übersicht über die chirurgisch wichtigen Sehstörungen.

gen abgesehen, auf Traumen, entzündliche Erkrankungen und Tumoren der Orbita und der Schädelbasis oder auf basale Hirnaffektionen hin. Konjugierte Ablenkung ist dagegen stets ein Zeichen einer oberhalb der Kerne gelegenen Erkrankung (Blick nach der gesunden

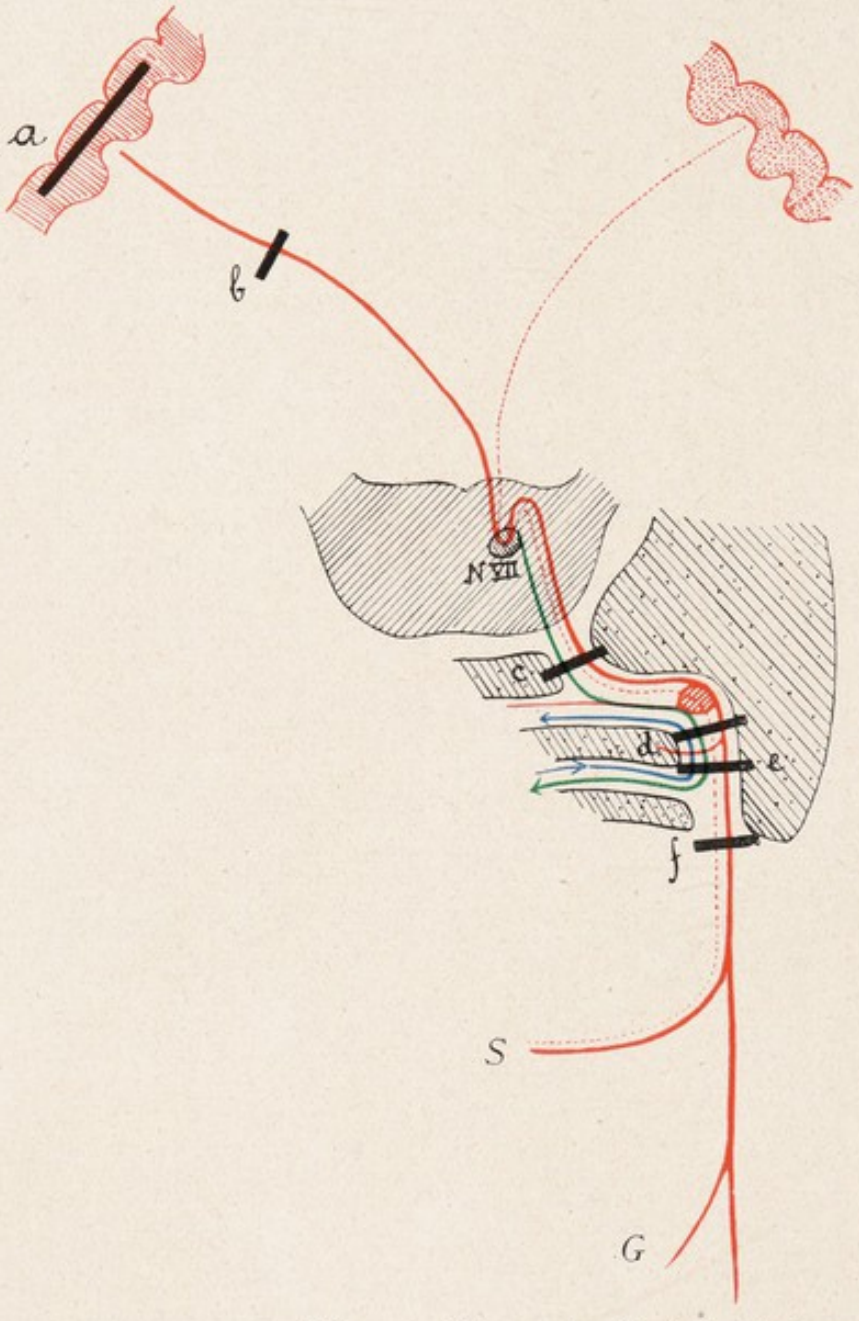

a. Rindenläsion (Trauma, Tumor, Zyste, Abszeß). Gekreuzte totale Lähmung des unteren Gesichtsfacialis, partielle des oberen Gesichtsfacialis, Geschmacks- und Speichelfasern normal. Cornealreflex erhalten. Stapedius nicht gelähmt. Keine EAR.

b. Läsion der inneren Kapsel (die gleichen Ursachen). Dieselben Symptome, aber Affektbewegung erhalten.

c. Läsion an der Austrittsstelle der VII. Wurzel (Schädelbrüche). Gleichseitige Lähmung aller motorischen und der Tränen- und Speichelfasern. Stapedius gelähmt (Hyperakusis). Cornealreflex aufgehoben. Geschmacksfasern erhalten. Affekt- und Mitbewegung gelähmt. EAR mehr oder weniger ausgesprochen.

d. Läsion im Felsenbein, unterhalb des Ganglion geniculi (Schädelbrüche, Ostitis mastoidea). Totale gleichseitige motorische Lähmung. Hyperakusis. Speichel- und Geschmacksfasern gelähmt, Tränensekretion normal, Affekt- und Mitbewegung gelähmt. Cornealreflex aufgehoben. EAR wie oben.

e. Läsion unterhalb des Abgangs des N. stapedius. Dieselben Ursachen. Dieselben Erscheinungen, aber Stapedius nicht gelähmt.

f. Läsion am Foramen stylomastoideum (Traumen, Geschwülste). Dieselben Symptome, aber Geschmacks- und Speichelfasern frei.

Fig. 23. Schema der Facialisverletzungen.

Rot: motorische Fasern, grün: Speichelfasern, blau: Geschmacksfasern.
S = Stirnast (oberer Facialis), *G* = Gesichtsäste (unterer Facialis).

Seite bei Reizung, nach dem Rindenherd bei Lähmung). Von chirurgischem Interesse sind hier besonders Tumoren, Zysten, Abszesse der Rinde oder der subkortikalen weißen Substanz, und ferner Traumen.

Eine Ausnahme von dem Gesagten macht der *Kern des Abducens*, welcher, wie neuere Erfahrungen zeigen, ein tieferliegendes Koordinationszentrum

darstellt. Die chirurgisch allerdings kaum in Betracht kommende Schädigung desselben führt zu konjugierter Ablenkung nach der gesunden (gekreuzten) Seite.

Neben der konjugierten Ablenkung müssen wir als Reizsymptom noch den *Nystagmus* erwähnen, der auf Schädigungen im Bereiche der Augenmuskelkerne, des Vestibularis oder des Kleinhirns hinweist. Wir werden auf die Prüfung desselben noch zurückkommen.

3. Für den **Facialis** (s. Fig. 23) ist vor allem der Umstand zu berücksichtigen, daß bei peripherer Verletzung des Nerven alle Gesichtsäste gleichmäßig beteiligt sind, während bei einer zentralen Läsion die Lähmung dank der beiderseitigen Innervation des Stirnastes mehr die unteren Facialisäste betrifft. Daß die periphere Lähmung auf der Seite der Verletzung sitzt, die zentrale dagegen gekreuzt ist, darf auch in Betracht gezogen werden, wenn wir wenigstens den Sitz der Schädelverletzung kennen, — aber nur mit Vorsicht, denn bei Contrecoupverletzung der Rinde sitzt die Lähmung auch auf der Seite des Schädeltrauma. Reizerscheinungen, Krämpfe im gelähmten Gebiete sprechen für eine zentrale Schädigung, ebenso in der Regel gleichseitige Extremitätenlähmung. Auch das verschiedene Verhalten von willkürlicher Bewegung, Mitbewegung und Affektbewegung kann uns gewisse Aufschlüsse geben. Finden wir bei völliger Aufhebung von Mitbewegung und willkürlicher Bewegung die Affektbewegung erhalten, so liegt mit Sicherheit eine zentrale Läsion vor. Dagegen können wir aus einem Überwiegen der willkürlichen über die Mitbewegung nichts schließen, da diese Eigentümlichkeit sowohl bei zentraler, als bei peripherer Parese vorkommt (Sahli). Ebenfalls nur mit gewissen Einschränkungen ist die Lähmung der *sekretorischen* und *Geschmacks-Fasern* des Facialis zu verwerten, die sich in Verminderung der Speichelsekretion und in Herabsetzung des Trigeminusgeschmackes an der entsprechenden Zungenhälfte äußert. Geschmacksstörungen allein finden sich der motorischen Lähmung beigesellt bei Herden zwischen Kern und Ganglion geniculi, also im wesentlichen an der Hirnbasis (Fig. 23 *c*). Geschmacksstörungen verbunden mit Verminderung der Speichelsekretion finden wir bei Herden oder Läsionen im Felsenbein, unterhalb des Ganglion geniculi (Fig. 23 *d* u. *e*), Störungen der Tränensekretion nur bei Schädigungen oberhalb des Ganglion geniculi.

Das Vorhandensein dieser Störungen schließt also einen Rindenherd aus, ihr Fehlen spricht für eine extrakranielle Schädigung, wenn der obere Facialis gleich betroffen ist, wie die unteren Äste.

Zu all diesen feineren Untersuchungen finden wir freilich nur in Ausnahmefällen, etwa bei Spätfolgen von Verletzungen und bei Geschwülsten, Zeit und Muße — und das nötige Verständnis von seiten des Patienten. Sollen wir bei dem benommen daliegenden Patienten rasch entscheiden, ob und wo trepaniert werden soll, so müssen uns die

zuerst erwähnten Kennzeichen genügen, die wir noch einmal zusammenfassen wollen: *Relatives Freisein der Augen- und Stirnäste, gekreuzter Sitz in bezug auf das Trauma, gleichseitige Extremitätenlähmung sprechen für zentralen Sitz; Lähmung aller Äste, und zwar auf der Seite der Schädelverletzung, gleichzeitiges Bestehen von Augenmuskellähmungen, von Zeichen einer Felsenbeinverletzung sprechen für periphere Läsion. Ge-*

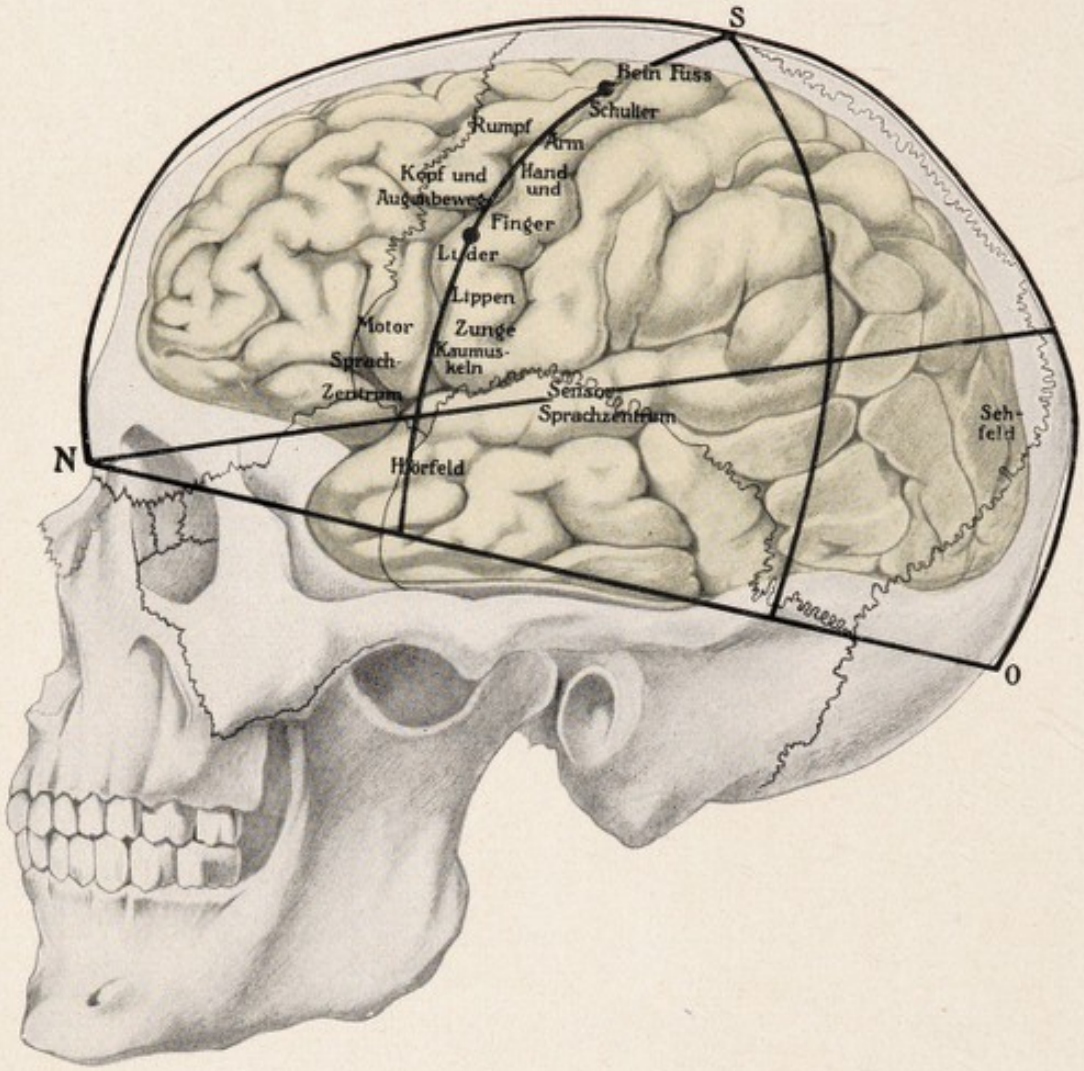

Fig. 24. Bestimmung der Rindenzentren nach Kocher. Eintragung der Zentren z. T. nach Krause.

kreuzte Extremitätenlähmung spricht für eine Läsion der Basis (Brückengegend) oder für zwei getrennte Herde.

4. Der **Akustikus** hat auch für den Chirurgen Interesse, und zwar in mehrfacher Beziehung:

a) Eine Funktionsstörung des *Nervus cochlearis* — des eigentlichen Hörnerven — kann auf eine pathologische Veränderung — Trauma, Entzündung, Geschwulst — an der Schädelbasis oder der Hirnbasis hinweisen. Über die Frage, ob der Nerv selbst, und nicht der Schallleitungsapparat betroffen ist, geben uns besonders der Rinnesche

und der Webersche Versuch Aufschluß. Fällt der Rinnesche Versuch positiv aus, d. h. ist die Luftleitung besser als die Knochenleitung, und

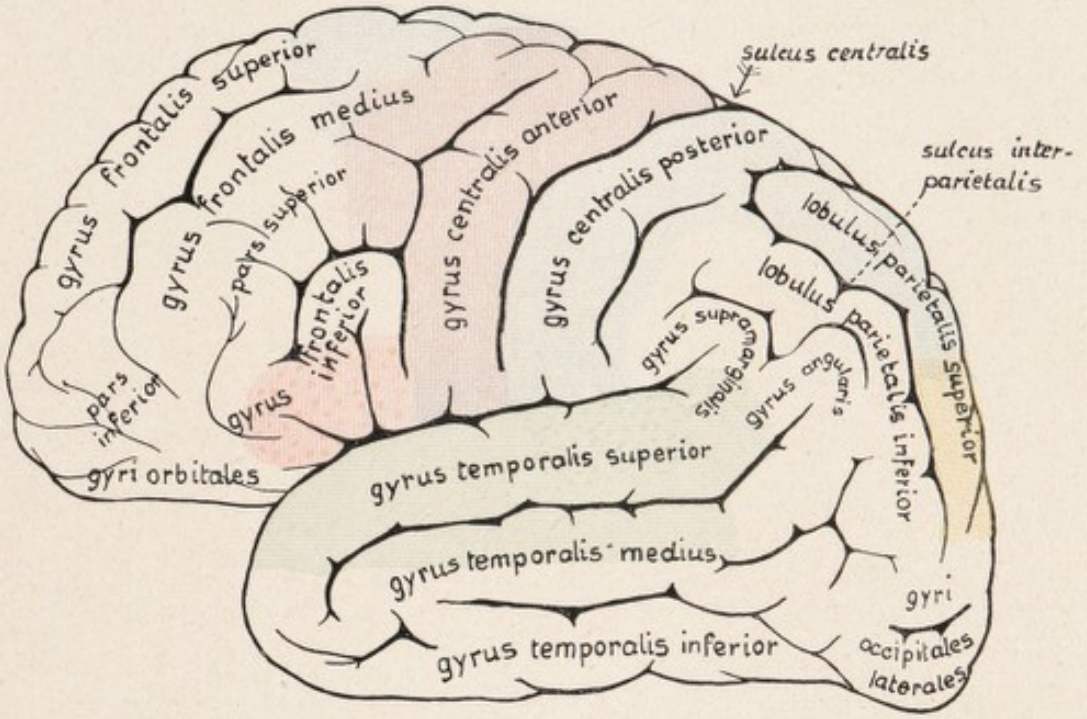

Fig. 25. Die wichtigsten, bis jetzt feststehenden Rindenfelder.

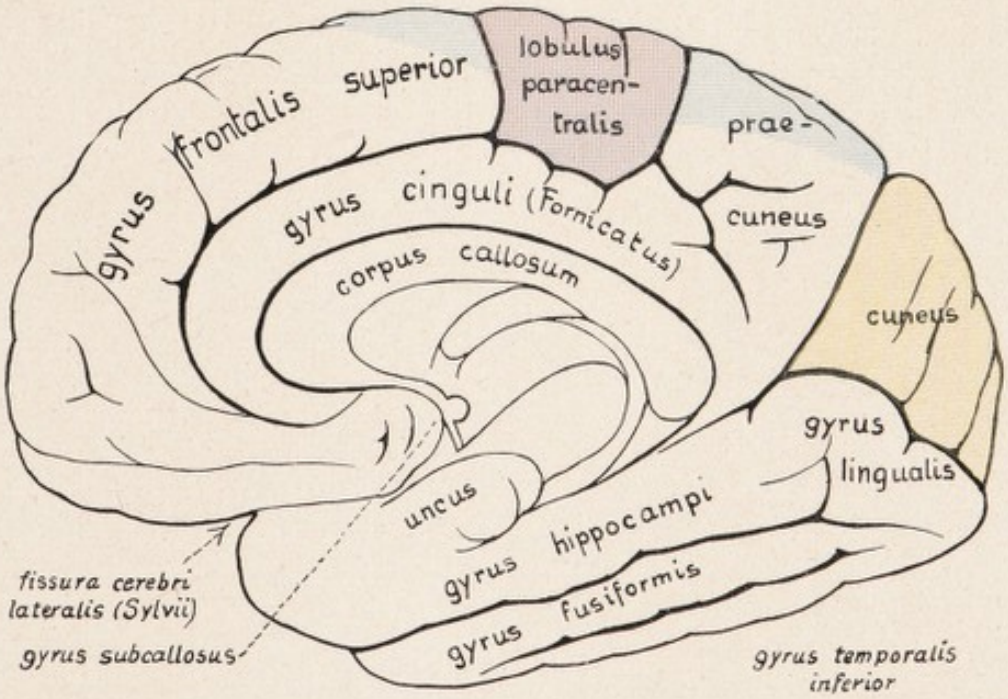

Fig. 26. Die wichtigsten, bis jetzt feststehenden Rindenfelder.

rot: Motorische Region, rot punktiert: Motor. Sprachzentrum
blau: Sensible Region
grün: Hörfeld, grün punktiert: Sensor. Sprachzentrum
gelb: Sehfeld

wird beim Weberschen Versuch der Ton der auf den Scheitel aufgesetzten Stimmgabel in dem geschädigten Ohre lauter gehört als im

anderen, so nehmen wir eine Erkrankung des nervösen Apparates an, können aber leider nicht unterscheiden, ob dieselbe nur das Endorgan, die Schnecke, oder ob sie den Nerven in seinem Verlaufe betrifft. Auch der Ausfall hoher Töne (Galtonsche Pfeife!) spricht nur ganz allgemein für eine Schädigung des nervösen Apparates, läßt aber kein Urteil über den Sitz derselben zu. Eine gewisse Unsicherheit in der Deutung der Hörstörungen wird also immer bestehen. Eine Bedeutung kommt derselben überdies nur dann zu, wenn der Patient vor Beginn der in Frage stehenden Erkrankung ein völlig normales Gehör besessen hat, und das läßt sich in recht vielen Fällen nicht nachweisen.

b) Größere Bedeutung hat für den Chirurgen der *Nervus vestibularis*, wennschon auch hier die Schädigung des Nerven von derjenigen des Endorganes (der Bogengänge) ebenfalls nicht, oder besser gesagt, bloß auf Umwegen unterschieden werden kann. Da der Nervus vestibularis Gleichgewichtsnerv ist, so ist das charakteristische Symptom seiner Schädigung die Gleichgewichtsstörung, die vom Patienten subjektiv als Schwindel empfunden wird, und zwar als Drehschwindel. Da nun aber die Fasern des Vestibularis in der Rinde des Kleinhirns, und zwar besonders des Wurmes enden, so lösen Verletzungen oder Erkrankungen des Kleinhirns die gleichen Schwindelerscheinungen aus wie periphere Schädigungen. Die Unterscheidung zwischen peripherer und zentraler Störung des Gleichgewichtsapparates soll darin liegen, daß sich für den Patienten die Außenwelt bei peripheren Störungen von der gesunden nach der kranken, bei zentralen Störungen umgekehrt von der kranken nach der gesunden Seite hin dreht.

Zur Prüfung der Vestibularis- und Kleinhirnfunktion kommen besonders die folgenden Methoden in Anwendung:

a) *Prüfung auf Nystagmus* durch Fixieren eines mindestens 1 m entfernten Gegenstandes. Die Bewegung der Augen bei pathologischem Nystagmus geht nach der Seite des gereizten, bzw. nach der Gegenseite des gelähmten Labyrinths.

b) *Drehversuch:* Der mit geschlossenen Augen dasitzende Patient wird in einer halben Minute etwa 17mal nach rechts gedreht. Beim Aufhören der Drehung soll normal horizontaler Nystagmus nach links während einer halben Minute und Fall nach rechts eintreten. Bei Labyrintherkrankung ist der Nystagmus von kürzerer Dauer und die Gleichgewichtsstörung nach der kranken Seite hin weniger ausgesprochen, als nach der gesunden.

c) *Kalorische Prüfung nach Barany:* Spülen des Gehörganges mit Wasser von 20—25° C ruft normal Nystagmus nach der Gegenseite und Schwindel (Fall nach der gleichen Seite) hervor. Fehlen der Reaktion beweist Schädigung des Vestibularapparates auf der geprüften Seite.

d) *Versuch des Voltaschwindels nach Babinsky:* Beim Durchgehen eines konstanten Stromes von 1—2 Milliamp. neigt der Kopf sich nach der Seite des positiven Poles, bei etwas stärkerem Strome der ganze Körper. Abweichungen von dieser Regel beweisen eine Störung des Vestibularapparates.

e) *Zeigeversuch von Barany:* Der Patient soll zuerst wiederholt mit offenen, dann mit geschlossenen Augen mit seinem Zeigefinger einen bestimmten Punkt, z. B. den ausgestreckten Finger des Untersuchers, treffen. Zeigt er bei geschlossenen Augen daneben, so spricht dies für Kleinhirnerkrankung der entsprechenden Seite (also rechts, wenn er nach rechts zeigt usw.).

5. Auf die besonderen Verhältnisse der hier nicht erwähnten Hirnnerven gehen wir nicht weiter ein, da das diagnostisch Wichtige an der betreffenden Stelle schon erwähnt worden ist.

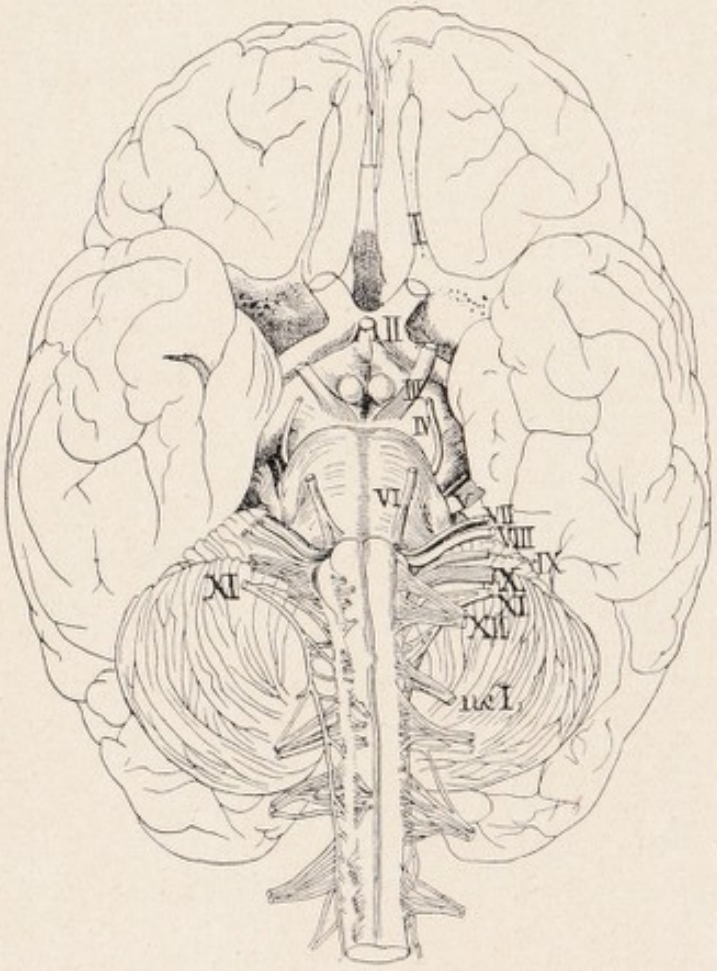

Fig. 27. Hirnbasis (z. T. nach Henle).

6. Für die übrigen motorischen Gebiete, besonders für die **Extremitäten,** steht im Vordergrunde des chirurgischen Interesses die Frage, ob die Läsion in der Rinde, in der inneren Kapsel oder im Bereiche des Hirnstammes sitzt. Diese Frage kann nach den schon gemachten Andeutungen aus den begleitenden Veränderungen meist ohne Schwierigkeit beantwortet werden. So spricht gleichseitige Fazialislähmung für Sitz in der Rinde in der inneren Kapsel oder im Hirnstamm, gekreuzte Lähmung der Fazialis, Trigeminus, Abduzens oder Akustikus für eine basale Affektion oder für zwei getrennte Herde usw.

Je eng umschriebener ferner eine Lähmung ist, um so mehr ist sie nach der Rinde hin zu lokalisieren. So spricht Monoplegie eines Armes für einen Rindenherd, völlige Hemiplegie für eine Schädigung im Bereiche der inneren Kapsel oder eines Hirnschenkels. Ferner ist bei subkortikalen Herden die Steigerung der Sehnenreflexe und des Muskeltonus viel ausgesprochener, als bei rein kortikalen Schädigungen.

7. Die **Aphasie** beurteilen wir nach den aus der allgemeinen Diagnostik bekannten Regeln,

Gewisse, mit dem gewöhnlichen Schema nicht übereinstimmende Befunde sucht v. Monakow durch die Annahme einer hemmenden Fern-

wirkung von einem Rindenbezirk auf einen anderen zu erklären (Diaschisis). Wiederherstellung des Sprachvermögens nach Zerstörung des entsprechenden linksseitigen Rindengewebes würde demnach nicht durch allmähliche Eingewöhnung der entsprechenden Zone der rechten Hemisphäre, sondern durch Wegfall der Diaschisis zu erklären sein.

Von Bedeutung ist es nach der klassischen Auffassung von der Aphasie, Anarthrie und Aphasie zu unterscheiden. *Anarthrie* ist die Wortverstümmelung infolge von Schädigung des peripheren Sprachapparates (Funktionsstörung im Bereich der Kerne und der austretenden Wurzeln). *Aphasie* ist dagegen die Störung der Wortbildung im Bereiche der Rinde und der subkortikalen Assoziationsfasern. Anarthrie weist also auf die Geschwülste im Bereiche der Brücke und des verlängerten Markes hin, Aphasie dagegen auf Schädigung der Rindenzentren und der subkortikalen Bahnen. Die Unterscheidung ist in manchen Fällen leicht zu treffen. In andern verwischen sich die Bilder und es treten auch bei sicher aphasischen Patienten anarthrische Störungen auf.

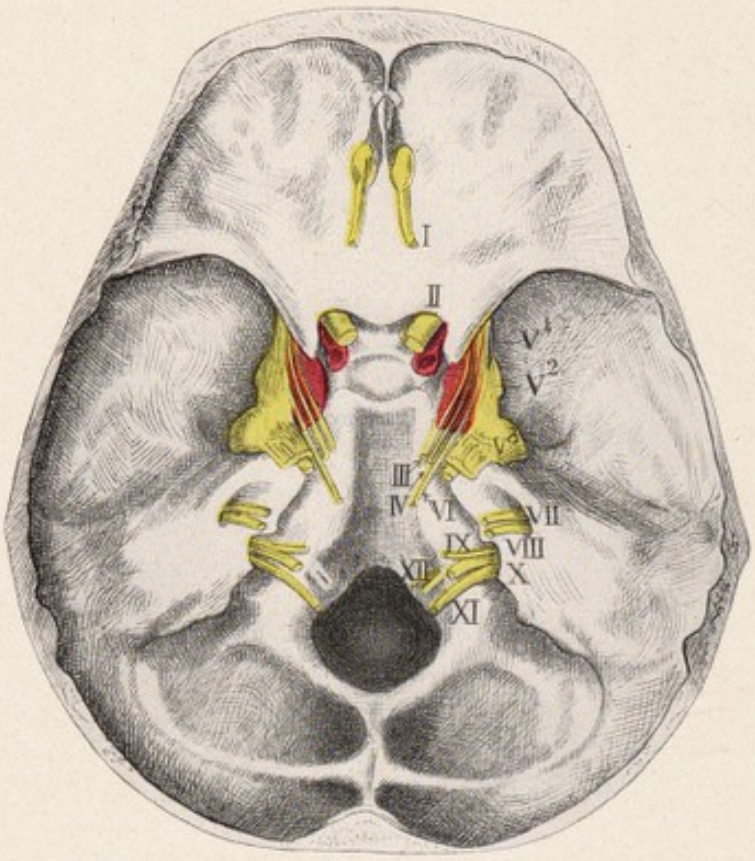

Fig. 28.
Nerven der Schädelbasis (z. T. nach Henle).

Für die chirurgische Lokaldiagnostik läßt sich die bisherige Aphasielehre in folgende Sätze zusammenfassen:

1. Ausgesprochene, reine Anarthrie weist auf Hirnschenkel, Brücke oder verlängertes Mark hin hin.

2. Ist Unterscheidung zwischen Anarthrie und Aphasie nicht sicher möglich, so entscheidet der übrige Befund.

3. Ausgesprochene motorische Aphasie hat ihren Sitz in der Gegend der Brocaschen Windung (unterste Stirnwindung).

4. Ausgesprochene sensorische Aphasie weist auf die Wernickesche Windung (obere Schläfenwindung) hin.

Nach Pierre Marie, Foix und Bertrand u. a. wären Anarthrie und motorische Aphasie prinzipiell nicht zu trennen. Sie wür-

den hervorgerufen durch Störungen im Bereiche der die Insel und die darunter liegenden Gebilde (Claustrum, innere und äußere Kapsel, Linsenkern) in sich begreifenden Zona lenticularis und wären also wesentlich subcorticaler Natur. Die eigentliche Aphasie wäre — cortical und subcortical — in der Wernickeschen Zone, in und unter der obern Temporalwindung lokalisiert.

Pierre Marie unterscheidet also:

1. Anarthrie und Dysarthrie.
2. Reine (bish. sensorische) Aphasie.



Fig. 29.
Vereinfachte Bestimmung der Präzentralfurche.
(Nach Kocher — de Quervain.)

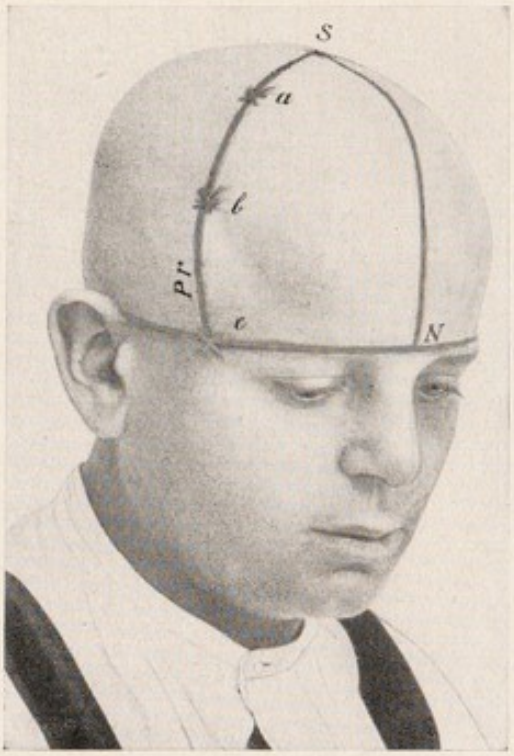

Fig. 30.
Vereinfachte Bestimmung der Präzentralfurche.

3. Aphasie mit mehr oder weniger ausgesprochener Anarthrie durch Schädigung der Zona lenticularis (bish. motorische Aphasie).
4. Aphasie mit vorwiegender Alexie bei Läsionen nach dem Okzipiatallappenhirn hin.

In Frage steht also die Spezifität des Brocaschen Zentrums. Vielleicht wird die Verarbeitung der Kriegserfahrungen die Entscheidung bringen.

Zur **Projektion der verschiedenen Rindengebiete auf die Schädeloberfläche** sind eine ganze Anzahl von Methoden und Instrumenten angegeben worden, von denen wir hier als handlich und praktisch diejenigen von Kocher und von Kroenlein erwähnen wollen. Wenn wir

die diesen Methoden entsprechenden Kraniometer besitzen, so ist unsere Aufgabe vereinfacht. Wir können aber mit Bandmaß und Blaustift schon recht weit kommen und wollen uns hier mit diesen jedem Arzte zugänglichen Hilfsmitteln begnügen. Die Hauptsache ist die Bestimmung *der vorderen Zentralwindung*, in welcher die wichtigsten motorischen Zentren liegen. Diese Windung liegt zwischen der Zentral- und der Präzentralfurche. Auf die einfache und sichere Bestimmung der letzteren geht nun die Kochersche Methode aus.

Wir benutzen dieselbe in der Modifikation, die wir auf Grund unserer Leichenversuche und Erfahrungen am Lebenden in unserer ersten Auflage, 1907 beschrieben haben, und die sich uns stets bewährt hat. Die Differenzen zwischen den beiden Bestimmungswerten liegen reichlich im Bereiche der durch die verschiedene Schädelform bedingten individuellen Schwankungen.

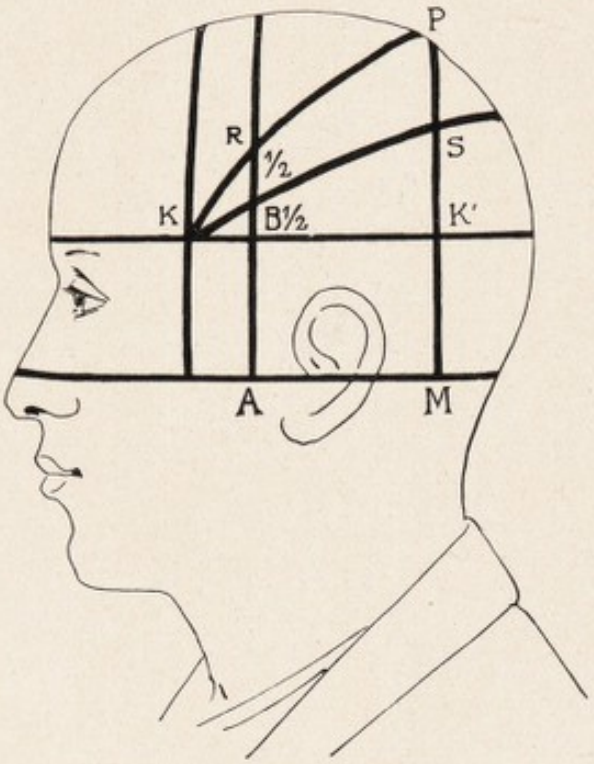

Fig. 31.
Kraniometer nach Kroenlein.

Wir ziehen zuerst die *Äquatoriallinie*, indem wir das Bandmaß horizontal über den Ohrmuschelansätzen hin durch Glabella und Protuberantia occipitalis externa legen und unseren Blaustift dem unteren Rande des in dieser Stellung festgehaltenen Bandmaßes nachführen (Fig. 29 und 30). In gleicher Weise zeichnen wir den *sagittalen Meridian* auf, indem wir das Band über den Scheitel hin durch Glabella und Protuberantia occipitalis externa legen (*NSO*, Fig. 31). Gleichzeitig messen wir diese Distanz — beim Erwachsenen etwa 35 cm — und zeichnen ihre Mitte, also 17½ cm von den Endpunkten, auf den Schädel auf (*S* Scheitelpunkt). Nun würden wir nach der Kocherschen Methode mit dem Kraniometer einen zweiten Meridian aufzeichnen, der den sagittalen in einem Winkel von 60° schnitte. Mit annähernder Genauigkeit — der Unterschied beträgt nur 2—3 Bogengrade — finden wir diesen Meridian, indem wir die eine Äquatorhälfte in drei gleiche Teile teilen und das Bandmaß durch den vorderen Teilpunkt *c* (beim Erwachsenen 9—9½ cm rückwärts von der Glabella) und durch den Scheitelpunkt *S* legen. Das so erhaltene Meridianstück *cS* gibt uns die Lage der *Präzentralfurche* (*Pr*) an, hinter welcher wir die wichtigsten Zentren zu suchen haben. Teilen wir dasselbe wieder in drei Teile, so bezeichnen die beiden Drittelpunkte *a* und *b* die Fußpunkte der beiden Stirnfurchen. Das obere Drittel entspricht den Zentren der unteren, das mittlere den Zentren der oberen Extremität und das untere denjenigen der Gesichtsmuskulatur. Wollen wir auch noch die Sylvische Furche betimmen, so legen wir unser Bandmaß durch Nasenwurzel und

oberes Ende der Schläfenschuppe (Beginn der Lambdanaht). Der nach hinten vom Sulcus praecentralis gelegene Teil dieser Linie entspricht eine Strecke weit der genannten Furche (Fig. 31).

Für alle weiteren mit Hilfe dieser Grundlinien ausführbaren topographischen Bestimmungen verweisen wir auf Fig. 24, 25 und 26, denen zum Teil die neuesten Angaben von Krause zugrunde gelegt sind.

Besonders für die Aufsuchung von Hämatomen der A. meningea media und von otitischen Hirnabszessen bestimmt ist die Kroenleinsche Meßmethode.



Fig. 32.
Exophthalmus pulsans nach Schädelfraktur.

Wir bestimmen mit Bandmaß und Blaustift die *Grundlinie*, die durch den Infraorbitalrand und den äußeren Gehörgang geht, und die *obere Horizontale*, die parallel dazu durch den Supraorbitalrand verläuft. Dazu senkrecht ziehen wir die *vordere*, *mittlere* und *hintere Vertikale* durch die Mitte des Jochbogens, das Unterkieferköpfchen und den hintersten Punkt der Basis des Processus mastoideus. Verbinden wir den Kreuzungspunkt der vorderen Vertikalen und der oberen Horizontalen mit dem Schnittpunkte der hinteren Vertikalen und der Scheitellinie, so erhalten wir die Rolandosche Furche. Halbieren wir den Winkel zwischen der letzteren mit der oberen Horizontalen, so erhalten wir die Richtung der Sylvischen Furche. Die Punkte K und K^1 entsprechen den Kroenleinschen Trepanationsstellen für Hämatome der A. meningea media, das Rechteck $ABK'M$ dem Bereiche, in dem nach Bergmann die otitischen Hirnabszesse zu suchen sind.

7.
Chirurgisches über den Exophthalmus.

Wenn wir ein Glotzauge sehen, so drängt sich uns vor allem die Frage auf, ob wir es mit einer Vergrößerung des Augapfels, d. h. mit

einem *Buphthalmus*, oder mit einer Vordrängung desselben, mit einem *Exophthalmus*, zu tun haben. Ersterer hat nur dann ein einigermaßen chirurgisches Interesse, wenn er durch einen Tumor, ein Sarkom der Chorioidea oder ein Gliom der Retina bedingt ist. Da diese Geschwülste aber in das Gebiet des Ophthalmologen gehören, so beschränken wir uns hier auf die Besprechung des *Exophthalmus*.

Ist ein *beidseitiger* Exophthalmus *allmählich* im Verlauf von Monaten, selbst von Jahren entstanden, und ist er von Tachykardie und Zittern begleitet, so stellen wir sofort die Diagnose der *Basedowschen Krankheit*, über die Näheres bei den Halsgeschwülsten gesagt ist.

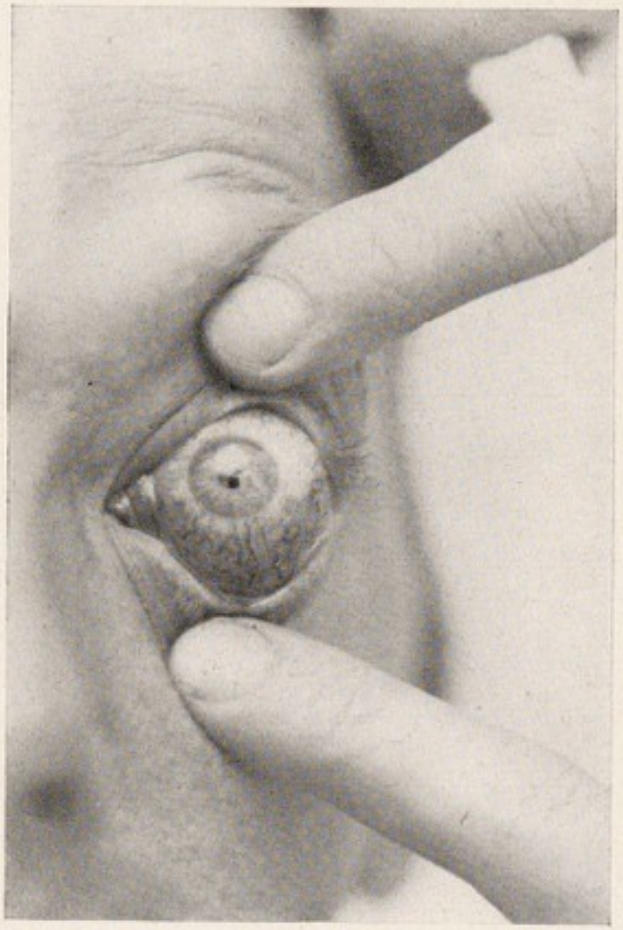

Fig. 33.
Venenerweiterung bei Exophthalmus pulsans.

Bildet sich ein *einseitiger*, von Doppelbildern begleiteter Exophthalmus im Verlaufe von Wochen oder Monaten aus, so haben wir es mit einem in der Orbita entstandenen oder von außen in dieselbe hineingewachsenen Tumor zu tun, der oft von der Schädelbasis, bisweilen auch vom Oberkiefer ausgeht. In der Regel handelt es sich um Sarkome. Bei sehr langsamer Ausbildung der Erscheinungen müßte man an eine gutartige Geschwulst, an ein elfenbeinernes Osteom der die Orbita begrenzenden Knochen, an ein in die Orbita eingedrungenes Fibrom der Schädelbasis oder an ein Orbitaldermoid denken.

Ist *einseitiger* Exophthalmus *allmählich* im Anschluß an ein *Trauma* entstanden, pulsiert der Augapfel, und hören wir mit dem Stethoskop in der Schläfengegend ein mit dem Carotispulse synchrones Schwirren, so haben wir das Krankheitsbild vor uns, das man in einfacher Umschreibung des Befundes als **Exophthalmus pulsans** bezeichnet, und das auf einem Durchbruch der Carotis interna in den Sinus cavernosus beruht. Eine Verwechslung desselben mit etwas anderem ist nicht denkbar. Wer aber seine Diagnose nach allen Richtungen hin vervollständigen will, der suche auch die übrigen Symptome dieses Zustandes auf, nämlich die Dilatation aller Gefäße des Auges und der Lider, die Stauungs-

papille, die fortschreitende Abnahme der Sehkraft, die allmählich auftretende Abduzensparese.

Jede Verletzung, welche die Gegend des Sinus cavernosus trifft, kann zu diesem Zustande führen. Gewöhnlich handelt es sich um Schädelbasisbrüche, bisweilen aber auch um Stich- oder Schußverletzungen. Dasselbe Krankheitsbild entsteht ferner hier und da spontan, ohne traumatische Ursache, infolge eines *Aneurysma der Arteria ophthalmica* oder eines *kavernösen Angioms der Orbita*. In diesem letzteren Falle wird allerdings die Pulsation in den Hintergrund treten. Endlich hat man Exophthalmus pulsans schon nach heftigem Pressen unter der Geburt entstehen sehen.

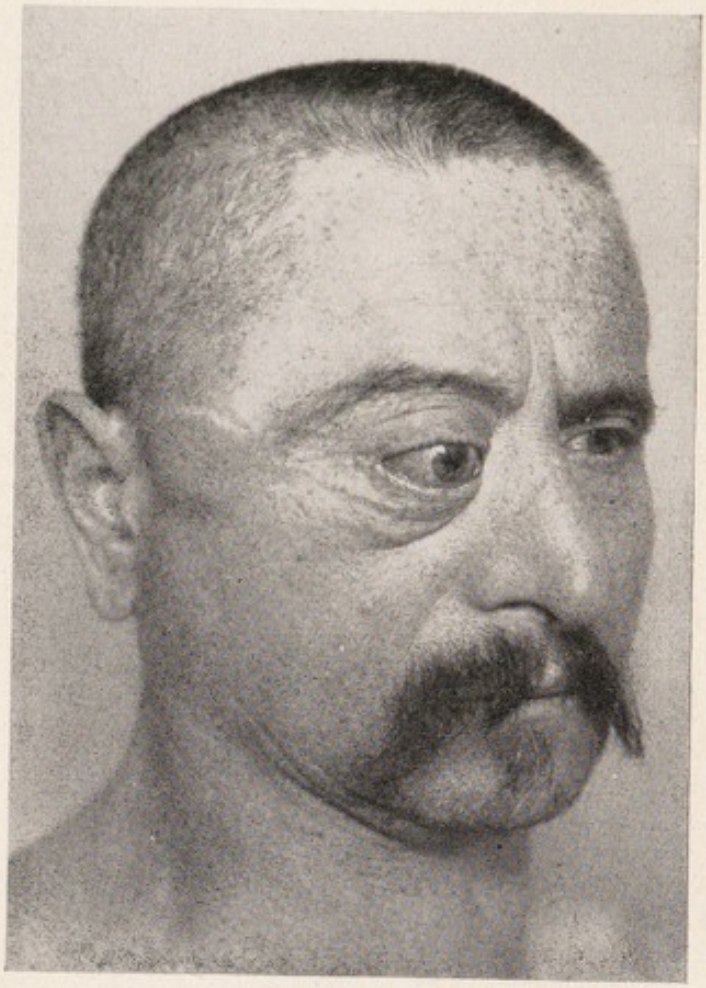

Fig. 34.
Exophthalmus bei retrobulbärem Tumor.

Für die Beurteilung der Ätiologie ist der Umstand von Bedeutung, daß die Erscheinungen oft erst Monate, ja sogar Jahre nach der Verletzung auftreten können.

Akuter Exophthalmus, gleichviel, ob *ein- oder beidseitig*, beruht einmal häufig auf einem retrobulbären, meist, aber nicht notwendig durch eine Schädelbasisfraktur entstandenen Blutergusse. Diese Ätiologie erkennen wir auch an der Suffusion der Lider, die, wenn sie nicht von Anfang an vorhanden ist, innerhalb der folgenden Tage stets eintritt.

Fehlt eine derartige Entstehungsweise, so kann nur noch ein entzündlicher Vorgang in Frage kommen, und zwar entweder eine retrobulbäre *Thrombose* oder ein *Abszeß*. Wie die beiden zu unterscheiden sind, das werden wir später sehen.

8.

Akut entzündliche Vorgänge am Schädel.

Sehen wir vom **Erysipel** ab, das den behaarten Kopf meist sekundär befällt und sich daselbst durch Fehlen der Hautrötung auszeichnet, so haben akut entzündliche Prozesse ihren Sitz entweder in den Lymphdrüsen oder im Knochen. **Drüsenphlegmonen** finden sich hinter dem Ohr oder nach dem Nacken hin. Die Infektion hat stets eine oberflächlich liegende Eingangspforte, wie eine kleine Verletzung, ein nässendes Ekzem. Die Diagnose ist also nicht zu verfehlen. Anders die vom **Knochen** ausgehenden Infektionen. Sitzt der entzündliche Prozeß hinter dem Ohr, so werden wir sofort auf eine eiterige Otitis untersuchen und damit selten fehlgehen. Nur in Ausnahmefällen überspringt die Infektion das Mittelohr und lokalisiert sich gleich in den Zellen des Warzenfortsatzes. In einem solchen Falle werden wir aber doch meist die Ätiologie: Angina, Influenza usw. nachweisen können. Sitzt der entzündliche Prozeß an anderer Stelle, so bleibt uns nur die Diagnose einer **akuten Periostitis** und **Osteomyelitis** des Schädels übrig. Dieselbe ist leicht zu stellen, wenn die Infektion der Schädelknochen eine Metastase eines anderweitigen osteomyelitischen Herdes darstellt. Auch wenn dies nicht der Fall ist, so erlauben uns die obenstehenden diagnostischen Überlegungen, die **primäre Osteomyelitis** des Schädels zu erkennen, so selten diese Erkrankung auch ist.

9.

Geschwülste am Kopf.

Bei Kopfgeschwülsten lautet unsere erste Frage, ob das Gebilde angeboren sei. Wenn ja, so haben wir es mit irgendeiner Form des *Hirn-* oder *Hirnhautbruches*, mit einem *Angiom* oder mit einem *Dermoid* zu tun. Andere angeborene Geschwülste sind recht selten und hängen gewöhnlich mit einer versteckten Cephalocele zusammen.

A. Angeborene Kopfgeschwülste.

1. **Hirnbrüche** sitzen stets in der Mittellinie, und zwar meist über der *Nase* oder am *Hinterhaupt*.

Sehr selten und ohne chirurgische Bedeutung sind die basalen Hirnbrüche.

An der Stirn bilden Hirnbrüche mäßig große, flache bis halbkugelige, bisweilen unregelmäßige Vorwölbungen (Fig. 35 und 36), die hauptsächlich Hirnsubstanz enthalten, und die man deshalb als *Encephalocelen* im engeren

Sinne oder als *Cenencephalocelen* bezeichnet. Viel größer sind meist die Hirnbrüche der *Nackengegend*. Sie enthalten entweder ein ausgeweitetes Hinterhorn, umschlossen von einer dünnen Schicht Hirnsubstanz, oder gewaltig ausgeweitete Maschenräume der Arachnoidea mit einem kleinen Pfropf Hirnsubstanz in der Tiefe (*Encephalomeningocele*). Viel seltener ist die bloße Ausstülpung von Hirnhäuten, die reine *Meningocele*.



Fig. 35.
Encephalocele frontalis.

In manchen früher als solche aufgefaßten Fällen handelte es sich in Wirklichkeit um Encephalomeningocelen der einen oder der anderen der eben angeführten Formen, deren wahre Natur sich oft nur mit dem Mikroskop erkennen läßt.

Je nach dem Sitze *über* oder *unter* der Protuberantia occipitalis externa unterscheiden wir *obere* (Fig. 37) und *untere* (Fig. 38) *okziptale Hirnbrüche*.

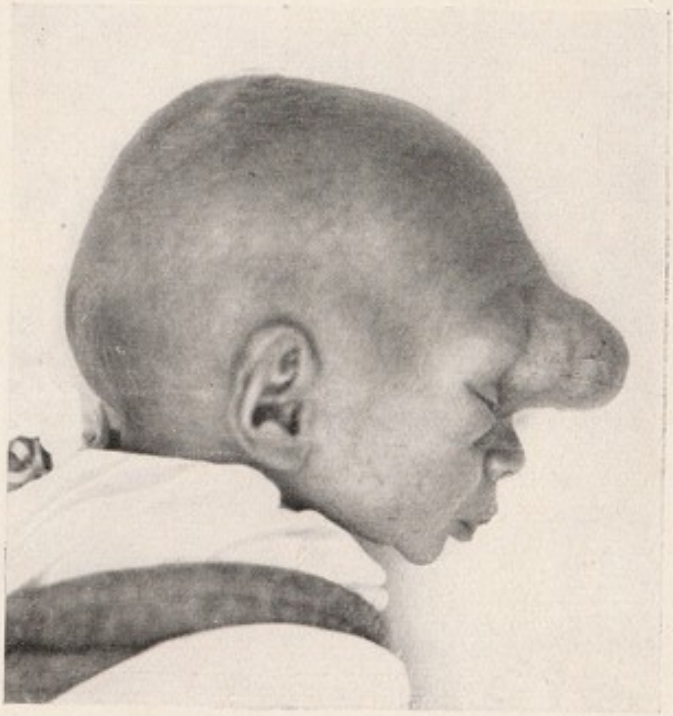

Fig. 36.
Encephalocele frontalis. Derselbe Fall im Profil.

Bei allen diesen Geschwülsten verrät *prallere Spannung beim Schreien* den Zusammenhang mit dem Schädelinnern. Dasselbe gilt von der *Pulsation*, die aber größeren zystischen Hirnbrüchen oft fehlt. *Verdrängbarkeit* durch stetigen Druck kommt den Meningocelen und den zystischen Encephalocelen zu. Sie ist abhängig von der Weite der Verbindung und ist selbstverständlich bei größeren Geschwülsten nur unvollständig. Nicht immer gelingt es, die Bruchpforte, d. h. die Lücke im Schädel abzutasten. Dieselbe kann auch bei großen Geschwülsten sehr klein sein. Nicht selten finden wir, besonders

bei großen Meningocelen, schon einen Anfang von *Hydrocephalus*, worauf besonders deshalb zu achten ist, weil diese Beigabe eine erfolgreiche Operation ausschließt.

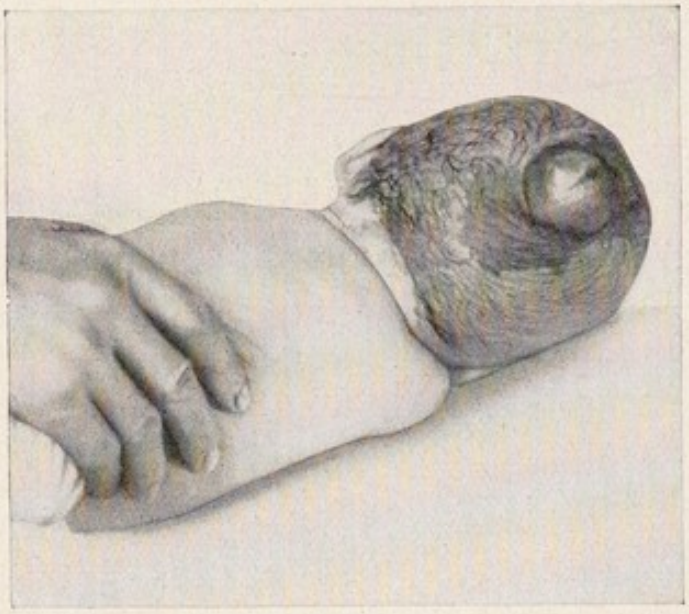

Fig. 37.

Encephalomeningocele occipitalis superior. (Mit einem Naevus vasculosus in der Umgebung des Hirnbruches.)

Verwechselung wäre denkbar:

a) mit der Blutzyste eines Sinus, einem sogen. *Sinus pericranius*. Auch hier kommt das Gebilde aus dem Schädelinnern und findet sich in der Mittellinie, meist am Okziput, nur enthält es Blut statt Zerebrospinalflüssigkeit. Wäre die Geschwulst groß und die Haut darüber verdünnt, so müßte das Blut dunkelblau durchschimmern: bei kleiner Geschwulst und unverdünnter Haut kann uns die Farbe im Stiche lassen. Dagegen gelingt die Entleerung durch Druck auffallend leicht, weil der Hirnsinus weiter offene Abflußwege hat als die Subarachnoidalräume;

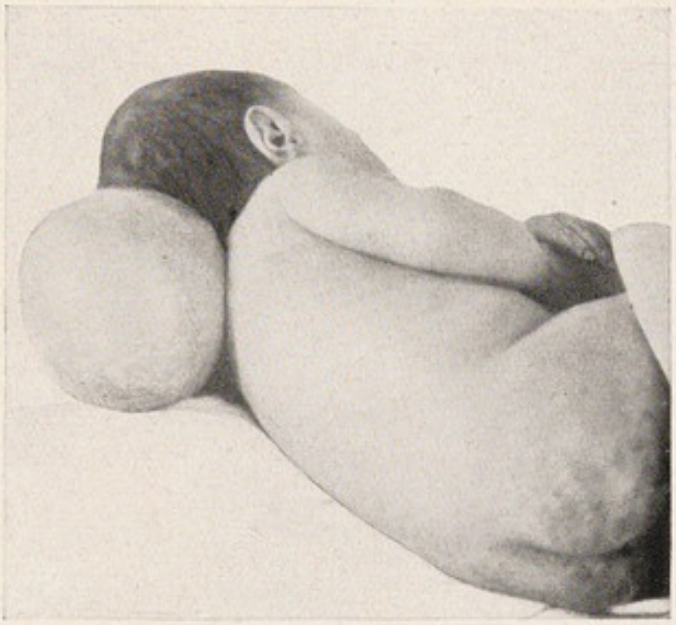

Fig. 38.

Encephalomeningocele occipitalis inferior.

b) mit einem sekundär mit dem Sinus longitudinalis in Verbindung getretenen *kavernösen Angiom*, wie sie besonders an der großen Fontanelle gesehen werden. Auch hier gelingt die Verdrängung des Inhaltes leichter, als bei Hirnbrüchen, und ferner erkennt man schon durch die Haut hindurch den kavernösen Bau der Geschwulst. Überdies sind Hirnbrüche an der großen Fontanelle so selten, daß ihr Vorkommen geleugnet wird;

c) mit einem *Dermoid*. Hier fehlen die Zeichen des Zusammenhanges mit dem Schädelinnern, wenn nicht, wie im Falle von Fig. 40, das Dermoid in einer Schädellücke sitzt und unmittelbar an die Dura

stößt. Selbst dann sind aber die genannten Zeichen viel weniger deutlich, als bei Hirnbrüchen.

Finden wir bei einem Kinde eine nicht genau in der Mittellinie, sondern an beliebiger Stelle sitzende, pulsierende, verdrängbare Vorwölbung der Hautdecken mit mehr oder weniger deutlich nachweisbarem Knochendefekt irgendwelcher Form, so müssen wir eine auf ein Schädeltrauma zurückzuführende sog. **falsche Meningocele**, eine **Cephalohydrocele traumatica,** annehmen. Eine solche kommt zustande, wenn beim Kinde nach einer Schädelverletzung mit Hirnquetschung eine Kommunikation des subkutanen Gewebes mit einem Hirnventrikel eintritt. Es handelt sich also um eine traumatische Porencephalie, ver-

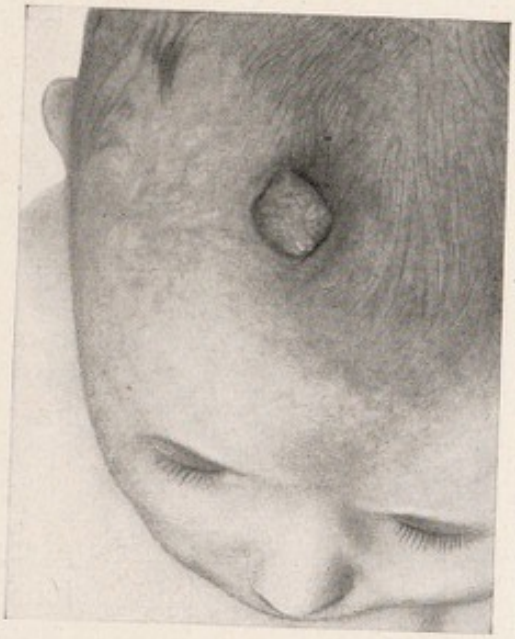

Fig. 39.
Maulbeerförmiges Angiom eines Neugeborenen.



Fig. 40.
In einer Schädellücke sitzende Dermoidzyste.

bunden mit Erguß von Zerebrospinalflüssigkeit unter die Haut. Das Trauma ist entweder ein Geburtstrauma (Zange), und dann wird die Erkrankung leicht für angeboren gehalten, oder es handelt sich um Fall oder Schlag. Ist das Kind rachitisch, so kann der Schädeldefekt sich durch Resorption des Knochens allmählich vergrößern und damit auch der Erguß von Liquor unter die Haut. Bei Zangenverletzung haben wir den Prozeß ohne jede Folge zurückgehen sehen. Gewöhnlich nimmt die Vorwölbung im Verlaufe der Jahre allmählich ab, tritt nur noch bei hängendem Kopfe auf, und schließlich wird die ganze Lücke von straffem Bindegewebe ausgefüllt. Es ist also in keinem Stadium schwierig, das Gesehene richtig zu deuten. Hat das Trauma das motorische Rindengebiet betroffen, so finden wir als Folge desselben eine leider unheilbare spastische Hemiparese, die völlig dem Bilde der zerebralen Kinder-

lähmung entspricht. Man versäume also nicht, bei jedem derartigen Lähmungsfalle die gekreuzte Kopfhälfte abzutasten.

Auch mit dem Seitenventrikel nicht kommunizierende traumatische Meningocelen kommen als Seltenheit vor. Dieselben sind klein und schwer reponierbar.

2. Als zweite angeborene Geschwulstform haben wir die **Angiome** erwähnt. Wir finden alle Übergangsformen von den sich nicht über die Haut erhebenden teleangiektatischen Flecken bis zu großen kavernösen Angiomen. Sie können an beliebiger Stelle der Schädeloberfläche sitzen. Ihre Verschieblichkeit gegenüber dem Knochen zeigt, daß sie der Haut angehören. Die meist kleinhöckerige Oberfläche (Fig. 39) und die rot bis blau durchschimmernde Blutfarbe lassen die Diagnose auf den ersten Blick stellen. Daß kavernöse Angiome bisweilen in die Tiefe greifen und mit einem Sinus im Zusammenhang stehen können, das haben wir eben gesehen.



Fig. 41.
Atherome der Kopfhaut.

3. **Dermoide** sitzen unter der Haut, meist im Bereiche der Orbita, seltener im Nacken, noch seltener auf dem Scheitel. Sie sind dem Knochen gegenüber wenig verschieblich, sind oft in eine Vertiefung desselben gelagert, können denselben sogar völlig durchsetzen. Sie finden sich häufig schon bei Kindern, entwickeln sich aber bisweilen erst in späterer Zeit zu einer Größe, die sie auffallen läßt.

4. Nebenbei seien hier noch die **Atherome** erwähnt, die, wennschon wahrscheinlich einer angeborenen Anlage entstammend, sich doch in der Regel erst nach dem 20. Jahre, meist noch später entwickeln, an beliebigen Stellen der Kopfhaut vorkommen und sich bisweilen zu Dutzenden finden. Sie zeigen Linsen- bis Kindskopfgröße. Ihr Sitz und ihre völlige Unabhängigkeit gegenüber dem Knochen läßt sie von den Dermoiden unterscheiden. Der kongenitale Charakter ergibt sich aus der vielfach beobachteten Familienanlage.

Bisweilen brechen sie spontan durch, so daß eine Atheromfistel entsteht, aus der sich von Zeit zu Zeit eine krümelige, fettige Masse und, bei der selten fehlenden Infektion, auch etwas Eiter entleert. (Krebsartige Entartung derselben siehe später.)

B. Erworbene Kopfgeschwülste.

Wir sind mit den Atheromen bei den im späteren Leben am Kopfe auftretenden Geschwülsten und geschwulstartigen Bildungen angekommen und unterscheiden hier zwischen gutartigen und bösartigen Gebilden.

1. *Die gutartigen erworbenen Kopfgeschwülste.*

Dieselben sind rasch erledigt, denn es kommen von solchen sozusagen nur **Osteome** oft von elfenbeinerner Konsistenz, und **weiche Fibrome** der Haut vor. Letztere sind oft von allgemeiner Fibromatose begleitet, so daß die Diagnose auf den ersten Blick gestellt werden kann.

Die Prognose dieser weichen Warzen ist an sich gut, so lange dieselben nicht sarkomatös werden und insofern nicht noch nach Jahrzehnten die schweren Erscheinungen der Recklinghausenschen Krankheit eintreten und zum Tode führen.

2. *Die bösartigen Kopfgeschwülste und die chronisch-entzündlichen Schwellungen.*

a) Bei *geschlossenen, mit dem Knochen in Zusammenhang* stehenden Geschwulstbildungen haben wir zu unterscheiden zwischen *Gumma, Tuberkulose, Sarkom* und *metastatischen Geschwülsten* irgendwelcher Natur.

Gummen erreichen keine bedeutende Größe, sind aber oft multipel und können nach und nach den größten Teil der Schädeloberfläche befallen. In dem Stadium, in dem sie als Geschwülste imponieren können, sind sie in der Mitte meist erweicht. Im Beginn stellen sie freilich eine derbe Verdickung des Periostes dar, welche, entgegen der gewöhnlichen Annahme von der Schmerzlosigkeit tertiär-syphilitischer Produkte, ausgesprochen druckempfindlich sein kann. Bisweilen findet sich eine diffuse Periostose, in der sich einzelne Gummen oder frischere Schübe beinahe nur auf dem Röntgenbilde erkennen lassen. Sind Gummen aufgebrochen, so weisen der gelbliche speckige Grund des Geschwüres, die oberflächliche Nekrose des Knochens, der unregelmäßige, elfenbeinerne, wenig bewegliche Sequester und die Knochenneubildung in der Umgebung auf Lues hin. Sollte die Anamnese über Syphilis stumm bleiben, so haben doch vielleicht frühere

Schübe ihre Spuren in Form von Narben und von Unregelmäßigkeiten am Knochen hinterlassen.

Im allgemeinen entscheidet die Wassermannsche Probe, obschon dieselbe bei tertiärer Lues auch negativ sein kann, oder erst im Verlaufe der Behandlung positiv wird.

Die **Schädeltuberkulose,** die häufiger beim Kinde als beim Erwachsenen vorkommt, ist ebenfalls nicht selten multipel. Die frühzeitige eiterige Einschmelzung des Herdes und die weitere Ausdehnung der Erkrankung in Form eines kalten Abszesses lassen die Tuberkulose meist leicht vom Gumma unterscheiden, besonders wenn etwa noch anderweitige tuberkulöse Herde, zum mindesten tuberkulöse Drüsenschwellungen, vorhanden sind. Unter allen Umständen hüte man sich, in eine ohne akute Erscheinungen am Schädel entstandene fluktuierende Schwellung zu schneiden, wenn man nicht sofort zu einem gründlicheren Eingriffe bereit ist. Ist der Abszeß einmal eröffnet oder von selbst durchgebrochen, so bestätigen der scharf, wie mit dem Locheisen ausgeschlagene Knochendefekt, der — wenn überhaupt vorhanden — bewegliche, leicht zu entfernende Sequester und das Fehlen von Knochenbildung in der Umgebung die Diagnose.



Fig. 42.
Riesenatherome.

Können wir Gumma und Tuberkulose ausschließen, so bleibt nur noch eine **bösartige Geschwulst** übrig. Da Metastasen in den Schädelknochen nicht selten sind, so werden wir vor allem einen primären Herd suchen und dabei besonders der *Schilddrüse* gedenken. Es ist bekannt, daß auch ein scheinbar gutartiger Kropf zu Metastasen bösartigen Charakters Anlaß geben kann. Diese Metastasen können an einer beliebigen Stelle des Schädels sitzen und weit ins Schädelinnere hineinwachsen. Sie fühlen sich, im Gegensatz zu gewissen Sarkomen, auffallend weich an und sind sehr blutreich. Finden wir keine ätiologisch

zu verwertende anderweitige primäre Geschwulst, so bleibt uns nur die Annahme eines **primären Sarkoms** übrig. Ein solches kann von der Schädelkapsel oder von der Dura ausgehen. Frühes Auftreten von Kopfschmerzen und Hirnerscheinungen spricht für letzteres, Fehlen von übertragenem Hirnpuls für ersteres. Die Reaktion der Geschwulst auf die intrakraniellen Druckschwankungen läßt dagegen keine bindenden Schlüsse zu, da die Geschwulst ebensogut von innen nach außen, wie von außen nach innen gewachsen sein kann. Bezeichnend ist das Nachlassen der Kopfschmerzen, sobald ein intrakraniell entstandener Tumor das Schädeldach durchfressen hat.



Fig. 43.
Schädelmetastase einer metastasierenden Struma.

b) Anders ist die Fragestellung bei *chronisch geschwürigen Gebilden* am Schädel. Hängen dieselben mit dem Knochen zusammen, und erzählt der Patient, es sei ein geschwulstähnliches Stadium vorangegangen, so müssen wir an ein durchgebrochenes **Schädel - Gumma** denken, besonders wenn der Grund des Geschwürs gelblich-speckig aussieht. Ein offenes Gumma der Haut würden wir dagegen diagnostizieren, wenn bei einer analogen Anamnese das Gebilde dem Knochen gegenüber verschieblich wäre. Wird uns endlich berichtet, das Gebilde sei von Anfang an ein Geschwür ge-



Fig. 44.
Lues des Schädels. Z. T. diffuse Verdickung, z. T. zerfallene Gummen.

wesen, so kommen besonders tertiäres Syphilid und Hautkrebs in Betracht. Ersteres erkennen wir, von der Anamnese abgesehen, an der Entstehung aus einzelnen Knoten (serpiginöses Geschwür), dem nekrotisch-speckigen Grunde, der im Vergleich zum Krebs weicheren Konsistenz. Können wir aus dem Grunde graulichePfröpfe ausdrücken, finden wir vielleicht gar noch die bekannten prädisponierenden Veränderungen an der Haut: Seborrhöe und Verruca senilis, so ist die Diagnose des sog. **seborrhoischen Hautkrebses** (Fig. 66) leicht zu stellen. Multiplizität spricht hier keineswegs gegen die Diagnose einer primären malignen Neubildung. Erzählt der Patient, ein schon seit Jahren bestehendes Atherom sei derb, geschwürig und schmerzhaft geworden — vielleicht im Anschluß an ein Trauma —, so ist die Diagnose eines sekundär krebsig gewordenen Atheroms nicht zu verfehlen (s. Fig. 46).



Fig. 45.
Osteom des Stirnbeins.

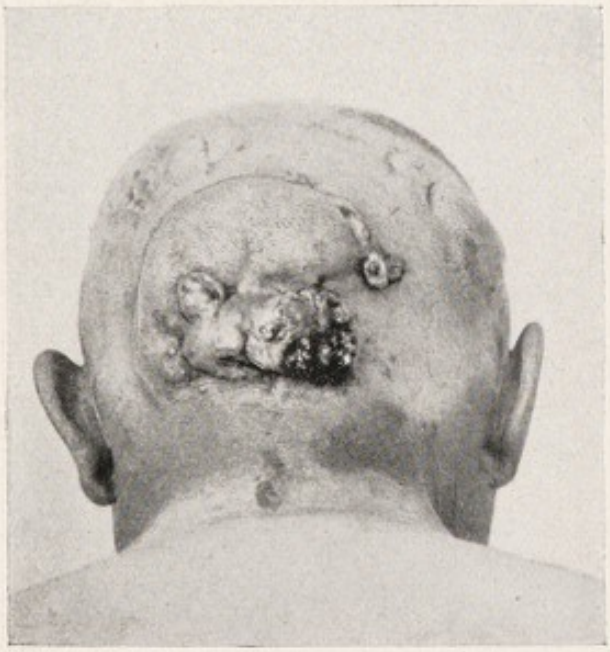

Fig. 46.
Krebsig gewordenes Atheroma capitis.

10.

Akut entzündliche Erkrankungen im Gesicht.

Alle im Bereiche des Gesichts auftretenden Entzündungsprozesse haben das Gemeinsame, daß sie sehr rasch zu starker Schwellung führen,

einesteils, weil die Haut des Gesichts, besonders der Lippen und Wangen, sehr reichlich mit Gefäßen versorgt, und im Bereiche der Augenlider, weil daselbst das subkutane Gewebe sehr locker ist. Das Bild, das uns solche Patienten bieten, ist deshalb ein ziemlich gleichförmiges, welches auch der Ausgangspunkt des Entzündungsprozesses sei. Die Lippen sind gewulstet und stehen mehr oder weniger rüsselförmig vor; die Wange ist gedunsen, die Augenlider sind in glatte Wülste verwandelt, zwischen denen das Auge mühsam durchblinzelt, wenn es überhaupt noch sichtbar ist. Kommt ein Patient in diesem Zustande zu uns, so können wir ohne Anamnese und genauere Untersuchung nicht sofort eine bestimmte Diagnose stellen. Vor allem werden wir an die Möglichkeit eines **Erysipels** denken. Darauf werden uns Gleichmäßigkeit der Schwellung, starke Rötung der Haut und scharfe Abgrenzung beider hinweisen. Diese Abgrenzung werden wir freilich nicht im Bereiche der Augenlider suchen dürfen, die infolge ihrer anatomischen Beschaffenheit sofort in ganzer Ausdehnung anschwellen, sondern an Wange und Stirn. Überdies wird uns der Patient in der Regel erzählen, daß die Schwellung an der Nase begonnen habe. Hat er, wie so häufig, schon mehrere solche Schübe durchgemacht, so wird er dem Arzte auch gleich schon die Diagnose mitbringen. Untersuchen wir die Schwellung genauer, so werden wir erkennen, daß dieselbe ihren Sitz in der Haut selbst hat, und daß die tieferen Gewebe normal sind. Können wir ein Erysipel ausschließen, so kommen vor allem der *Oberlippenfurunkel*, die *Periostitis des Oberkiefers*, die *akute Entzündung des Sinus maxillaris* und des *Sinus frontalis*, die *Entzündung des Tränensackes* und die *Orbitalphlegmone* in Frage, und in letzter Linie zufällige Infektionen irgendwelcher Art.



Fig. 47.
Oberlippenfurunkel.

Beim **Oberlippenfurunkel**, der bekanntlich nicht so selten die Gesichtsvenen infiziert und in Pyämie ausläuft, erfahren wir den ursprünglichen Sitz der Infektion ohne weiteres durch den Patienten,

für den Fall, daß wir den meist nicht großen Furunkel übersähen. Bisweilen ist die Oberlippe dicht von kleinen Eiterherden durchsetzt.

Die akute **Oberkieferperiostitis** und der akute Schub der **Kieferhöhlenentzündung** werden auf den ersten Blick gleichartige Erscheinungen veranlassen. Außer der Schwellung fällt bei beiden die Druckempfindlichkeit der Fossa canina, auch vom Vestibulum oris her, also unter Umgehung der oberflächlichen Weichteile, auf. Die Unterscheidung ergibt sich aber meist schon aus der Anamnese. Bei der gewöhnlichen Periostitis erfahren wir von Zahnschmerzen und werden einen kariösen oder wenigstens auf Druck schmerzhaften Zahn finden.



Fig. 48.

Thrombose des Sinus cavernosus und retrobulbäre Phlegmone nach Stirnverletzung.

Bei der frischen Sinuitis hören wir, daß Schnupfen oder Influenza vorangegangen ist. Liegt ein akuter Schub einer alten Sinusentzündung vor, so erhalten wir bei genauem Ausfragen die klassische Anamnese aller Sinuskatarrhe mit ihren akuten Verschlimmerungen und den plötzlichen reichlichen Entleerungen von blutigem, oft übelriechendem Eiter. Auch die objektive Untersuchung erlaubt uns meist, die beiden Erkrankungen zu unterscheiden. Bei der *Zahnperiostitis* tritt die Schwellung der Weichteile — auch des Zahnfleisches — in den Vordergrund, und die Druckempfindlichkeit des Oberkiefers betrifft vor allem den Alveolarfortsatz. Bei der *akuten Sinuitis* ist die Weichteilschwellung geringer. Dagegen besteht eine diffuse, bis an den Infraorbitalrand gehende Druckempfindlichkeit des Knochens und oft eine besonders die Hautäste

des N. infraorbitalis betreffende Neuralgie. Die Nasenschleimhaut der erkrankten Seite ist ödematös, die Nasenatmung behindert. Bei einer *chronischen Sinuitis* finden wir meist Hypertrophie der Schleimhaut der mittleren Muschel und häufig Polypen. Befindet sich der Patient nicht gerade im Retentionsstadium, so werden wir bei mehrmaliger Untersuchung eiterigen Ausfluß unter der mittleren Muschel hervor nicht vermissen. Schließlich können wir uns die Diagnose durch eine Probepunktion des Sinus vom unteren Nasengange aus erleichtern.

Finden wir, als Zentrum des entzündlichen Prozesses, die Gegend des inneren Augenwinkels am meisten vorgewölbt und ganz besonders druckempfindlich, so liegt eine vom Tränensack ausgehende Phlegmone, eine phlegmonöse **Dacryocystitis** vor. Das Tränenträufeln beweist, daß der Tränenkanal verlegt ist, und die Patienten, die gewöhnlich nicht mehr an ihrem ersten Schube von Dacryocystitis sind, wissen über ihr Übel sehr gut Bescheid und erzählen wohl auch von früheren Sondierungen des Tränenkanals.

Bei sehr chronischem, der Behandlung trotzendem Verlauf der Dacryocystitis müssen wir an die hier nicht so seltene Tuberkulose und an Streptothrixinfektion denken.



Fig. 49.

Tuberkulöse Fistel am Unterlid, von einer umschriebenen Oberkiefertuberkulose ausgehend.

Eine vom **Sinus frontalis** ausgehende Phlegmone kennzeichnet sich sofort durch die hauptsächliche Beteiligung der Stirn und des oberen Lides. Von der Anamnese gilt dasselbe, was wir vom Sinus maxillaris gesagt haben.

Leichtere Fälle von Sinuitis frontalis werden oft für bloße Supraorbitalneuralgien gehalten. Die Entzündung des Sinus führt freilich nicht selten zu sekundärer Entzündung der Nerven, doch handelt es sich darum, die erstere als das ursprüngliche und ursächliche Leiden nachzuweisen. Druck auf die Sinuswand, *neben* dem Nerven, genügt meist hierzu.

Bei der epidemischer Influenza hat man die schwersten Formen von nekrotisierender Sinuitis frontalis mit anschließender Meningitis beobachtet.

Da wir an der knöchernen Umrandung der Orbita sind, so sei gleich noch einer bei Kindern nicht allzu seltenen Erkrankung Erwähnung getan, die bisweilen bei Fistelbildung und Sekundärinfektion durch Sekretretention zu akut phlegmonösen Erscheinungen führt. Es ist dies die am unteren Orbitalrande sitzende **Oberkiefertuberkulose** (Fig. 49).

Ein eigenartiges Bild bieten die entzündlichen Erkrankungen des *Orbitalinhaltes* dar, einmal, weil die entzündliche Schwellung mehr oder weniger scharf auf Bindehaut und Lider beschränkt ist, und sodann, weil in der Regel der Augapfel vorgetrieben ist. Dieses letztere Symptom fehlt nur bei der **Entzündung der Tränendrüse.** Dieselbe kennzeichnet sich dadurch, daß die Schwellung hauptsächlich die äußere Seite des oberen Lides und die angrenzende Stirngegend betrifft. Finden wir dagegen den Bulbus vorgetrieben und beide Lider zu Kissen gedunsen, so kann es sich nur um einen **retrobulbären Abszeß** oder um eine **Venenthrombose im retrobulbären Fettgewebe, bzw. eine Thrombose des Sinus cavernosus** handeln. Die Unterscheidung zwischen diesen beiden Vorgängen ist nicht leicht, weil nicht nur die Erscheinungen, sondern auch die Ätiologie vielfach dieselben sind, nämlich Entzündungsprozesse irgendwelcher Natur im Bereiche des Gesichts und Gesichtsschädels und weil auch beide gleichzeitig vorhanden sein können. (So z. B. im Fall von Fig. 48.) Besonders zu fürchten sind in dieser Hinsicht das Gesichtserysipel, die Furunkel des Gesichts und die Ostitis und Periostitis des Oberkiefers.

Sind die Erscheinungen *beidseitig*, so kommt nur die *Thrombose der beiden Sinus cavernosi* in Frage.

Einem kleinen Knaben wird von einem Kurpfuscher — die Sache hätte übrigens auch unter den Händen eines Arztes geschehen können — bei bestehender eiteriger Kieferperiostitis ein Unterkiefermolar ausgezogen. Bald darauf fangen die Lider beider Augen an zu schwellen, die Bulbi treten vor, die Temperatur steigt unter Schüttelfrösten auf 39 und 40°, der Puls wird schlecht, das Bewußtsein schwindet und der Tod tritt ein, wenige Tage nach Beginn der Erscheinungen, wie gewöhnlich bei der septischen Thrombose der Sinus cavernosi.

Bei *einseitiger* Erkrankung werden wir dagegen so rasch wie möglich aus dem Dilemma herauszukommen und zwischen Thrombose und Abszeß zu unterscheiden suchen, um die richtige Behandlung einzuleiten. Solange bloß gleichmäßige Lidschwellung ohne Rötung und geringe Temperatursteigerung besteht, dürfen wir eine bloße retroorbitale Thrombose ohne eiterige Einschmelzung annehmen und haben das Recht, abzuwarten. Sobald sich dagegen das eine, meist das obere Lid stärker vorwölbt, ausgesprochener rötet und druckempfindlich wird, so ist Eiter in der Tiefe, und wir müssen eingreifen.

Folgender Fall ist in dieser Hinsicht lehrreich: Ein Patient wird von einem Kameraden in das linke obere Lid gebissen und mit Gesichtserysipel ins Spital gebracht. Das Erysipel verbreitet sich über den ganzen Kopf und hat mehrere subkutane Abszesse zur Folge. Nach Heilung derselben tritt plötzlich auf der Seite des Bisses erneute Schwellung der Lider und Exophthalmus auf. Die Schwellung ist gleichmäßig auf beide Lider verteilt, es besteht nirgends eine auffallendere Vorwölbung. Die Temperatur bleibt normal. Die Vorgeschichte muß an Abszeß denken lassen. Die Gleichmäßigkeit der Schwellung und das Fehlen von Fieber lassen aber nichtsdestoweniger eine umschriebene Thrombose als wahrscheinlich erscheinen. Wir warteten also ab, das Messer in der Hand. Nach wenigen Tagen gehen die Erscheinungen ohne weitere Komplikationen völlig zurück. Die Diagnose Thrombose war also offenbar richtig, und wir hätten durch ungestümes Operieren nur geschadet.



Fig. 50.
Tuberkulose des Tränensackes.

Weisen schwere Allgemeinerscheinungen, hohes Fieber, allgemeine Hirnsymptome bisweilen Hemiplegie, enge starre Pupille und Aufhebung der Lichtempfindung auf eine *Thrombose des Sinus cavernosus* hin, so sind wir selbst bei einseitiger Erkrankung bis jetzt machtlos.

Unter den Ursachen akut entzündlicher Schwellungen im Gesicht ist schließlich noch die akute **Parotitis** zu erwähnen. Die Lage der Schwellung vor dem Ohr mit Beteiligung des unter dem Ohrläppchen nach hinten ziehenden Fortsatzes läßt den Sitz des Übels ohne weiteres erkennen. Tritt die Erkrankung unter Fieber auf und wird sie rasch beidseitig, so handelt es sich um die *Parotitis epidemica*, gekennzeichnet durch den blöden, ich möchte sagen froschähnlichen Ausdruck, den das Gesicht durch diese unwillkommene Verbreiterung bekommt. Eine unerwünschte Bestätigung der Diagnose liefert die in den einzelnen Epidemien verschieden häufige Orchitis. Ganz verschieden hiervon ist die im Anschluß an infektiöse Erkrankungen, Typhus, Erysipel, Appendicitis usw. auftretende *sekundäre* meist *einseitige Parotitis*, die in der Regel zu Abszeßbildung führt, und ferner die akute Entzündung der in der Parotiskapsel eingeschlossenen Lymphknoten bei infektiösen Prozessen der Nachbarschaft. Wieder ein anderes Bild bietet die durch das Vorhandensein von *Speichelsteinen* im Stenonschen Gange entstandene akute Schwellung der Ohrspeicheldrüse, die sich durch die häufigen Rückfälle auszeichnet.

11.

Geschwülste und Geschwüre im Gesicht.

Bei jeder im Bereiche des Gesichts auftretenden Schwellung oder Geschwulst untersuchen wir vorerst, ob sie der Hautbedeckung oder tieferen Gebilden entstammt. Ist die Haut über dem Gebilde verschieblich, so hat dasselbe seinen Ursprung in der Tiefe; ist sie über demselben nicht faltbar, so ist sie selbst der Sitz desselben, wenn sie wenigstens mit ihm auf der Unterlage verschieblich ist. Bilden Haut, Geschwulst und Unterlage eine unbewegliche Masse, so hat die Geschwulst entweder von der Unterlage auf die Haut oder von der Haut auf die Unterlage übergegriffen. Ersteres ist erfahrungsgemäß viel häufiger der Fall als letzteres.



Fig. 51.
Supraorbitales Dermoid.

A. Geschlossene Geschwülste.

Wir beschränken uns hier auf die *Hautgeschwülste*, da die den tieferen Organen entstammenden Neubildungen bei den Erkrankungen des Schädels und der Kiefer besprochen sind. **Dermoide** und **Atherome** werden uns nicht lange aufhalten. Auch der Anfänger stellt bei jeder halbkugeligen Vorwölbung im Gesicht die Diagnose Atherom. Dieselbe ist in der Regel richtig, wenn das Gebilde wirklich in der Haut sitzt. Läßt sich dieselbe dagegen über dem Geschwülstchen noch deutlich falten, so ist der Sitz etwas tiefer und es handelt sich nicht um ein Atherom, sondern um ein subkutan liegendes **Dermoid.** Der Sitz desselben ist gewöhnlich der obere Orbitalrand. Die Differentialdiagnose hat deshalb Interesse, weil wir das Dermoid nicht so bequem ausschälen können wie das Atherom, sondern dasselbe oft vom Knochen ablösen müssen, dem es, bisweilen in einer Delle, unmittelbar aufsitzt (Fig. 51).

Daß man frontale Hirnbrüche nicht mit Atheromen oder Dermoiden verwechseln darf, das braucht kaum erörtert zu werden. Wie leicht dies möglich ist, zeigt Fig. 53, in welcher das Atherom genau den Sitz einer frontalen Cephalocele einnahm.

An der Wange und an der Schläfe kommen besonders Atherome vor, doch sieht man daselbst auch **Lipome,** deren Differentialdiagnose den Atheromen gegenüber nicht immer ganz leicht ist. Weniger leicht dürfte Verwechslung mit dem **Lymphangiom** vorkommen, dessen Eigenschaften wir bei den Halsgeschwülsten genauer beschreiben werden.

Auch mit den **Angiomen** wollen wir keine Zeit verlieren. Sie tragen in Form und Farbe die Diagnose auf sich geschrieben, und ihre Entleerbarkeit durch Druck bestätigt dieselbe, wenn Zweifel bestehen sollten. Das einem Haufen pulsierender Regenwürmer vergleichbare *Aneurysma cirsoides* wird auch der Anfänger richtig deuten.

Die als **Rhinophyma, Pfundnase, Kartoffelnase** bezeichnete Hypertrophie der Nasenhaut, die mit der bescheideneren „Burgundernase" beginnt, ist auch dem Laien so bekannt, daß sie keiner Beschreibung bedarf. Fig. 52 gibt ein Beispiel.

Das **Xanthelasma,** ein flaches, strohgelbes Gebilde, das, oft symmetrisch, im Bereiche der Lider sitzt, ist an seiner Farbe sofort zu erkennen.

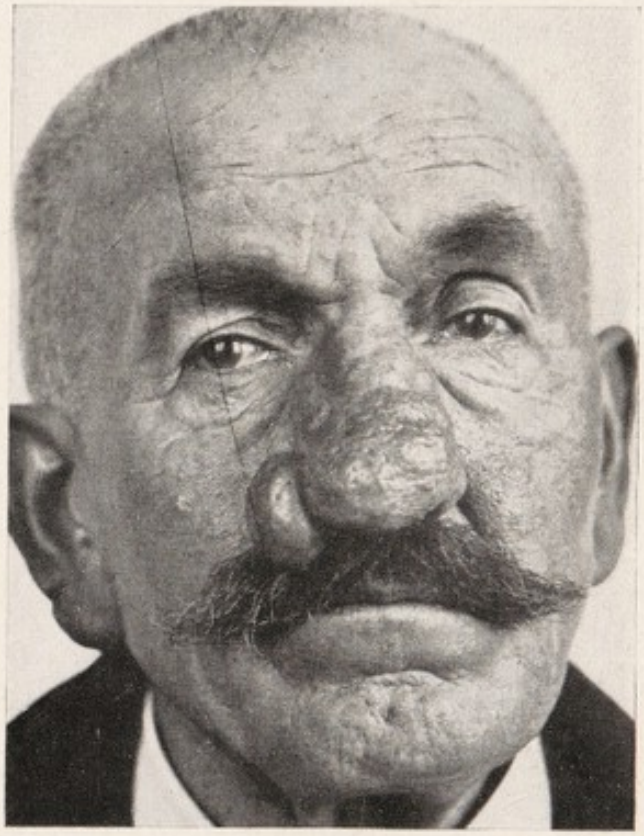

Fig. 52.
Rhinophyma.

Als Seltenheit könnten wir noch das sogenannte *verkalkte Epitheliom* erwähnen. Dasselbe stellt ein rundliches, plattes, etwas höckeriges, unter der Haut liegendes Gebilde dar, das sich leicht ausschälen läßt, und das auf der Schnittfläche kreidig aussieht.

Die durch Keimversprengung entstandenen **knorpelartigen Hautanhänge** vor dem Ohr und die besonders bei den älteren Leuten auch im Gesicht auftretenden **weichen Hautwarzen** werden uns nicht aufhalten. Mehr als kosmetisches Interesse zeigen diese letzteren allerdings, wenn sie bösartig werden. Rasches Wachstum, fester werdende Konsistenz und Bluten bei leichter Berührung sind die sicheren Beweise für diese Umwandlung. **Angiome** und **Lymphangiome** des Ohres sind leicht zu erkennen. Auch Dermoide kommen am Gehör-

gange vor. Geschwulstähnlich sieht dort bisweilen der Lupus aus und ganz besonders auch das vorzüglich bei Geisteskranken beobachtete **Othämatom.**

B. Geschwürige Vorgänge.

Diagnostisch interessanter sind die gleich von Anfang an oder wenigstens nach kurzem Bestande geschwürig werdenden Erkrankungen der Gesichtshaut.



Fig. 53.
Atherom der Nasenwurzel.

1. Wir wollen hier topographisch vorgehen und beginnen mit den **Lippen.**

Ein chronisches **Lippengeschwür** ist entweder ein **Primäraffekt** (Fig. 58) oder ein **Krebs.** Derber Grund findet sich bei beiden. Können wir aber durch Druck kleine weißliche Pfröpfe entleeren, und erweisen sich dieselben unter dem Mikroskop als aus Plattenepithel bestehend, so haben wir ein Kankroid vor uns. Besteht der Grund aus einem gleichmäßig rötlichen, wie man sagt, wie lackiert aussehenden Gewebe, das keine Pfröpfe liefert, so ist ein Primäraffekt möglich. Von Bedeutung ist ferner das Verhalten der *Lymphdrüsen.* Während man sonst gewohnt ist, das Vorhandensein von derb geschwollenen Drüsen als Stütze für die Krebsdiagnose zu verwerten, so können wir hier nicht selten gerade aus dem *Fehlen* von Drüsenschwellungen auf Krebs schließen. Ein seit einigen Wochen bestehender Primäraffekt ist nämlich immer von Drüsenschwellungen begleitet, beim Lippenkrebs dagegen können sie monatelang fehlen.

So leicht die Diagnose des geschwürig gewordenen Lippenkrebses ist, so leicht wird doch das Anfangsstadium vom Patienten übersehen oder vernachlässigt. Eine solche Vernachlässigung ist von seiner Seite verzeihlich, von seiten des Arztes nicht. Klagt jemand über eine stets schuppende und bei Ablösung der Schuppe leicht blutende, etwas derbe Stelle an der Unterlippe, so dürfen wir nicht, wie es früher der Brauch war, die Stellung einer Diagnose durch eine Betupfung mit Lapis er-

setzen. Die seit Monaten schuppende und leicht blutende Stelle kann nicht nur „zum Krebse werden", wie man sich schonend ausdrückt, sondern sie *ist* ein Karzinom und muß ohne Rücksicht auf die elegante Form der Lippe, auf Bart oder Schnurrbart gründlich entfernt werden.

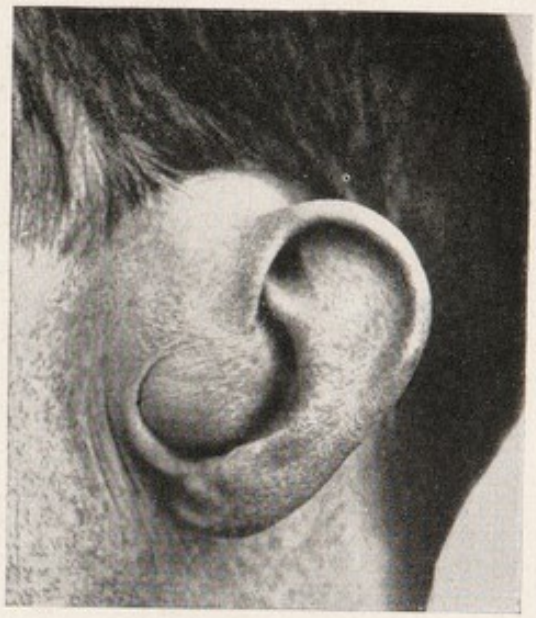

Fig. 54.
Othämatom.

Wir sind gewohnt, den Lippenkrebs an der Unterlippe, und zwar beim männlichen Geschlecht auftreten zu sehen, er kommt aber auch ab und zu an der Oberlippe vor (Fig. 60) und gelegentlich beim weiblichen Geschlecht, mit und ohne Tabakspfeife.

2. Eine weitere Stelle, die mit Vorliebe von Geschwüren befallen wird, ist die **Nase.** Sitzt das Geschwür in der Umgebung der Nasenlöcher, so denken wir vor allem an **Lupus** und an **tertiäre Syphilis.** Von größter Bedeutung ist hier eine genaue Anamnese, sowohl in bezug auf die allgemeine Vorgeschichte, als auch betreffs der Entwicklung des Nasenleidens.

Als Hauptregel merke man sich, daß die unter dem Namen des *Lupus* zusammengefaßten Hauttuberkulosen Monate und Jahre dauern, während wir bei *tertiären Syphiliden* mit Wochen, höchstens mit wenigen Monaten zu rechnen haben. Beim Lupus erfahren wir ferner nicht selten von zeitweiligen Besserungen, aber nicht von spontaner völliger Heilung. Bei tertiärer Syphilis dagegen berichtet uns der Patient bisweilen — nicht immer — von einzelnen Schüben, zwischen denen völlige Heilung eingetreten sei, natürlich unter Zurücklassung von Narben. Ist er noch an seinem



Fig. 55.
Angiom der Stirn.

ersten Schube, so können wir sicher sein, daß die Dauer desselben viel kürzer war, als diejenige eines gleich ausgedehnten Lupus.



Fig. 56.
Dermoid des Gehörganges.

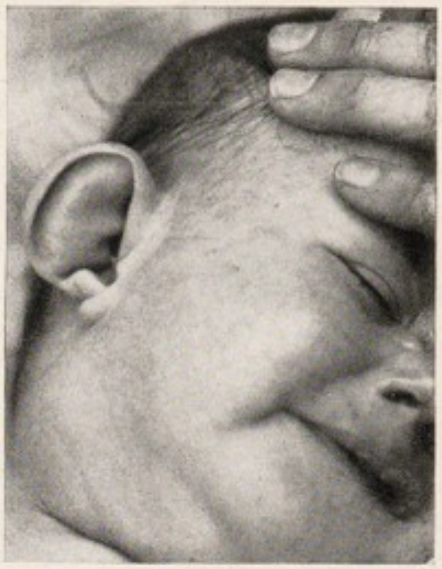

Fig. 57.
Mißbildung des äußeren Ohres.

Sehen wir uns nun die Nase und ihre Umgebung genauer an! Ist der ganze Vorgang trotz längerer Dauer nicht von Geschwürsbildung begleitet, so werden wir an Lupus denken. Das Vorhanden-

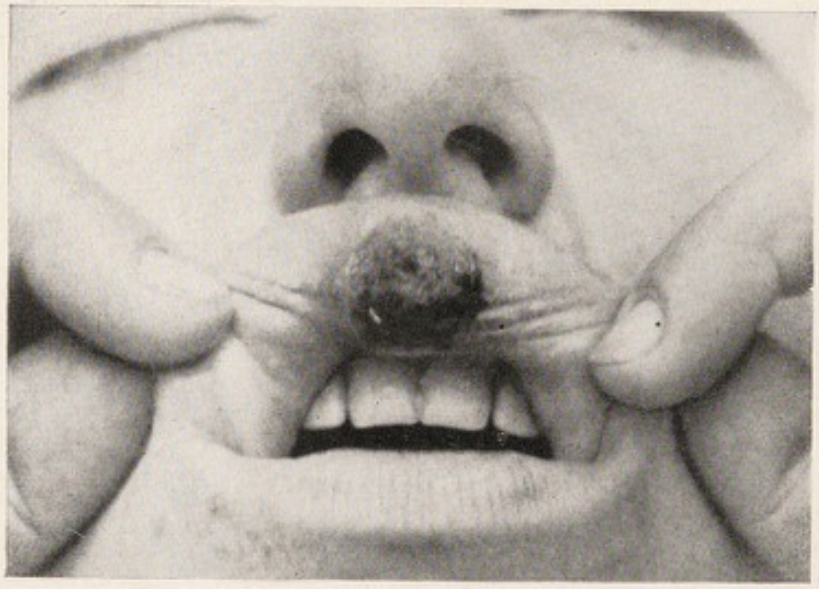

Fig. 58.
Primäraffekt der Oberlippe.

sein von Geschwüren erlaubt uns dagegen keinen Schluß, da sowohl Lupus als Gumma zerfallen können. Hat das Geschwür serpiginöse Form, scharf geschnittene Ränder, einen speckigen Grund, so werden wir Lues annehmen, finden wir unter Borken eine leicht

blutende Geschwürsfläche, auf der einzelne graue Knötchen sichtbar sind, so denken wir an Tuberkulose. Die Beurteilung dieser Dinge erfordert aber viel Übung. Leichter ist es, aus der *Umgebung* des Infiltrats oder Geschwürs Schlüsse zu ziehen. Besteht die Veränderung aus einzelnen hochroten, eher erbsen- als linsengroßen Knoten, die in der Mitte vereitern, oder besser gesagt nekrotisch werden und vielleicht zu einem polyzyklischen Geschwür zusammenfließen, so haben wir Lues vor uns.



Fig. 59.
Unterlippenkrebs.

Finden wir dagegen in der Umgebung eines vielleicht nur oberflächlich erodierten, bräunlich oten, weichen Infiltrats einzelne kleine, oft nicht einmal linsengroße Knötchen unter der normalen oder höchstens schuppenden Epidermis liegend, und verwandeln sich diese Knötchen unter der aufgedrückten Glasplatte in hellbraune Fleckchen, so handelt es sich um Lupusknötchen. Bezeichnend für dieselben ist noch ihre Weichheit. Wir können eine feine Knopfsonde ohne jede Gewaltanwendung durch die Epidermis hindurch in die Mitte des Knötchens eindrücken. Nicht zu verkennen sind die *hypertrophischen Formen des Lupus*, bei denen neben den kleinen zerstreuten Knötchen größere, weiche, nicht ulzerierte Knoten, oder gar mehrere Zentimeter große dicke Platten eines hellbraunrötlichen, weichen Gewebes vorhanden sind.

Wir haben bis jetzt den **Krebs** noch nicht erwähnt. Er sitzt mit Vorliebe nicht in der Umgebung der Nasenlöcher, wie Lupus und Lues, sondern mehr nach oben auf dem Nasenrücken, zu beiden Seiten des Nasendaches oder auch in der Nasolabialfalte. Von Lupus und Gumma unterscheidet ihn, auch bei den chronischen, flachen Formen, die Derbheit des Randes und Grundes.

Was den *zeitlichen Verlauf* betrifft, so ist ein erst seit Wochen oder wenigen Monaten bestehendes, stetig zunehmendes Geschwür



Fig. 60.
Oberlippenkrebs.



Fig. 61.
Geschwulstartiger Nasenkrebs.

immer krebsverdächtig. Umgekehrt dürfen wir aus jahrelangem Bestehen und teilweiser spontaner Heilung oder, besser gesagt, Überhäutung nicht etwa gegen Krebs schließen. Wir werden gleich sehen, daß im Gegenteil dieser Verlauf für eine bestimmte Form von Krebs geradezu bezeichnend ist. Trotzdem auch der Lupus diesen Verlauf zeigen kann und häufig zeigt, so genügen doch die angegebenen und noch anzugebenden Kennzeichen in der Regel völlig, um jede Verwechslung auszuschließen. Wie der Lupus, so zeigt auch der als *Ulcus rodens* bezeichnete flache Basalzellenkrebs oft auf glatten Narben einzelne Knötchen. Dieselben sind aber im Gegensatz zu den Lupusknötchen weißlich, derb, lassen die Sonde nicht eindringen und zeigen bei Glasdruck nicht den bräunlichen Fleck des Lupus. Diese Knötchen sind meist, wenn auch scheinbar isoliert, doch zyklisch angeordnet und liegen besonders am Saume der Narbenfläche. (Fig. 62.)

Sind auch viele dieser Krebse sehr gutartig, so ist es doch von Wichtigkeit, die Diagnose im *Anfangsstadium* zu stellen, bevor tiefere Zerstörungen eingetreten sind. — Werden wir wegen einer kaum über die

Umgebung erhabenen, leicht verhärteten Stelle beraten, welche beständig schuppt oder auch in der Mitte eine kleine Borke trägt,



Fig. 62.
Ulcus rodens mit zentraler Vernarbung und fortschreitendem Krebswall.



Fig. 63.
Ulcus rodens des Lidwinkels.



Fig. 64.
Warzenförmiges Kankroid der Nase.



Fig. 65.
Kankroid der Nase mit wallartigem Rande.

unter der eine leicht blutende Stelle zum Vorschein kommt, so können wir mit großer Wahrscheinlichkeit die eben erwähnte Form von Haut-

krebs annehmen, die man als *Ulcus rodens* bezeichnet (s. Fig. 63 u. 64), und die erst nach jahrelangem Bestehen allmählich in die Tiefe greift. Bezeichnend für sie ist an älteren Stellen die zentrale glatte Vernarbung mit dem eben erwähnten knorpelharten, weißlichen, derben

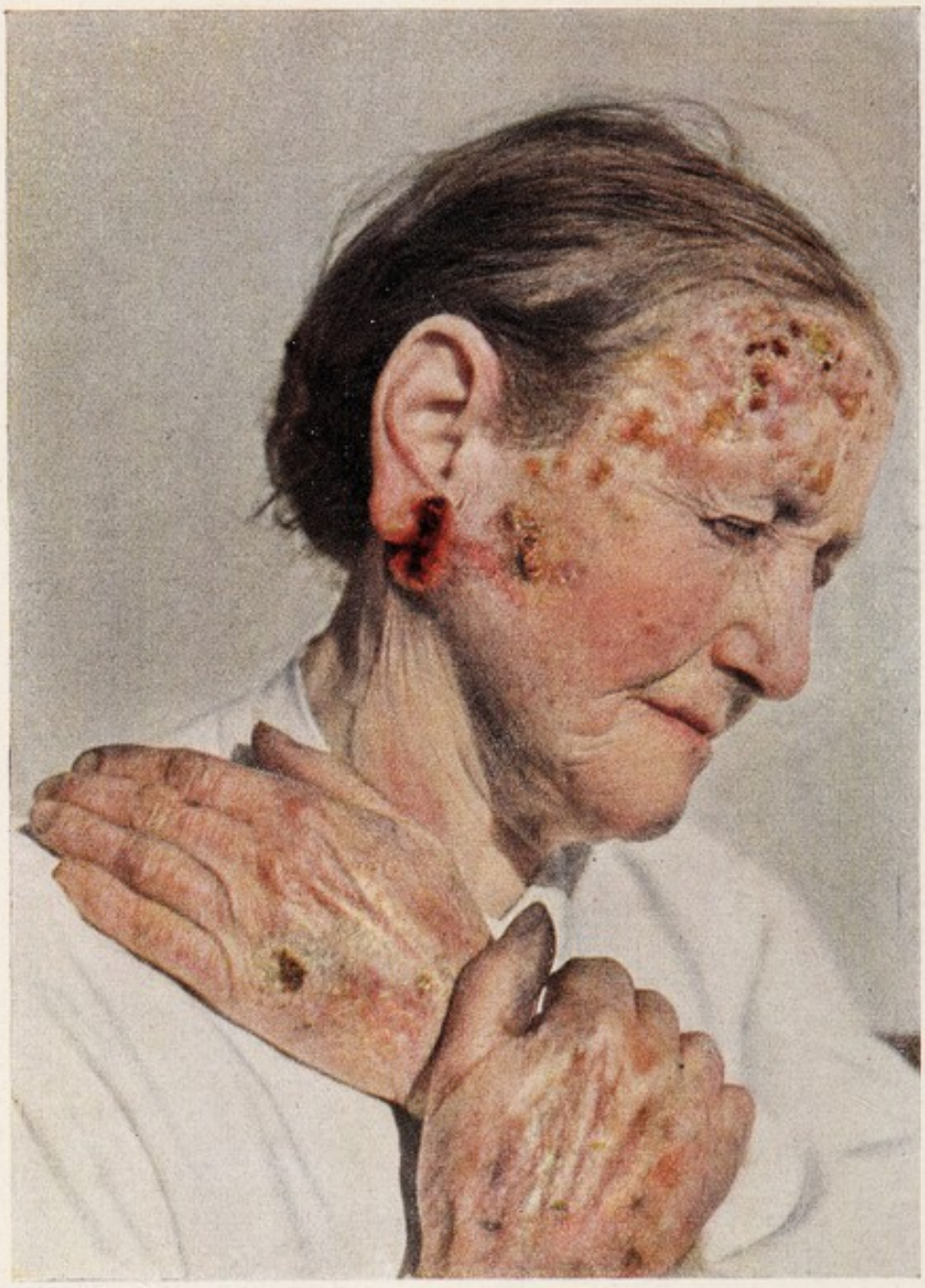

Fig. 66.

Seborrhoische Hautveränderungen in allen Stadien, bis zum seborrhoischen Krebs an Wange und Handrücken.

Randwalle, und ferner die in der Umgebung auftretende Schrumpfung, die je nach dem Sitz der Neubildung zu Hinaufziehen der Lippen, Herunterziehen der Augenlider, Einziehen der Wange usw. führt. Lymphdrüsenschwellungen werden wir hier nur selten finden. Hat die Erkrankung in die Tiefe gegriffen, so heftet sie die Haut an die

knöcherne Unterlage. Einmal in dieses Stadium getreten, frißt das Übel langsam, aber unaufhaltsam weiter, zerstört die Augenlider, greift den Bul-

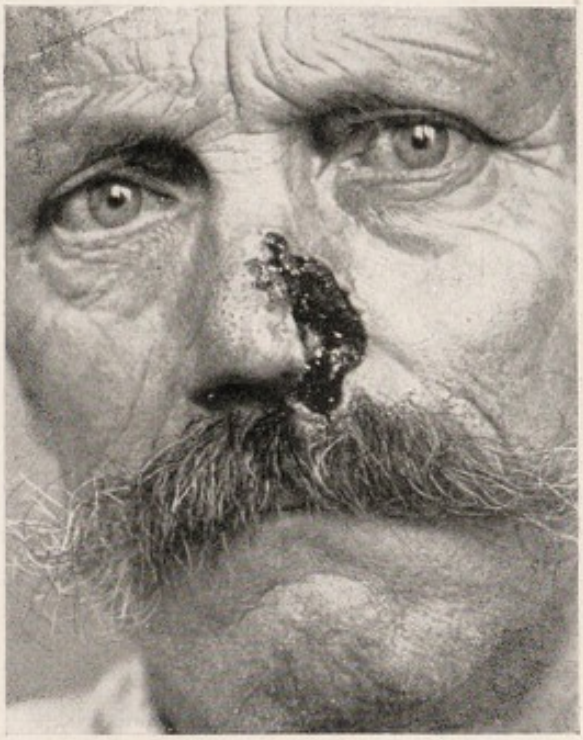

Fig. 67.
Vorgerücktes Ulcus rodens.



Fig. 68.
Krebs der Nase auf Grund von Lupus.



Fig. 69.
Lupus der Nase.



Fig. 70.
Lues III der Nase. (Lupusähnlich.)

bus an, oder eröffnet die Nase und ihre Nebenhöhlen, kriecht an die Schädelbasis, ohne je irgendwo zu massiger Geschwulstbildung zu führen.



Fig. 71.
Lupus hypertrophicus.

Ein anderes Mal handelt es sich um ein halbkugeliges, warzenähnliches, derbes Gebilde, das in der Mitte etwas schuppt (Fig. 64). Schon in diesem Stadium ist die Diagnose leicht zu stellen. Die derbe Beschaffenheit und die kurze Lebensdauer der „Warze" schützen vor Verwechslung mit den im Gesicht so häufigen weichen Hautfibromen. Das Fehlen von Entzündungserscheinungen und die scharfe Abgrenzung schließen einen akneähnlichen Prozeß aus, und die Abschuppung weist auf eine vermehrte Tätigkeit des Epithels hin. Ist gar aus



Fig. 72.
Lues III von Nase und Lippe.

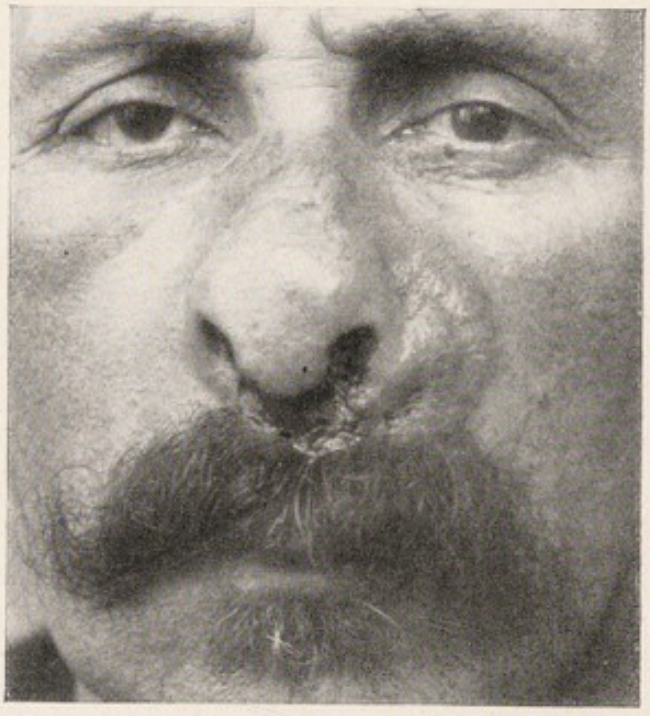

Fig. 73.
Sarkom der Nase.

dem Knoten ein Geschwür mit wulstigen, wuchernden Rändern (Fig. 65), oder selbst ein pilzförmig oder schildartig die Haut überragendes Gebilde (Fig. 61) geworden, so ist die Diagnose auf den ersten Blick klar.

Im weiteren Verlaufe unterscheidet sich diese Form des Hautkrebses — histologisch meist Krebs der Hornzellschicht, mit Kankroidperlen, — vom Ulcus rodens besonders dadurch, daß sie innerhalb *Monaten* dieselben Zerstörungen bewirkt, zu welchen das Ulcus rodens *Jahre* braucht. Ferner kommt stets, im Gegensatz zu dem, was wir beim Ulcus rodens sehen, neben dem Zerstörungsprozeß die Geschwulstbildung deutlich zum Ausdruck.



Fig. 74.

Beginnendes Ulcus rodens der Wange.

Diesem oft bösartigen Verlauf isolierter Kankroide des Gesichts stehen jene harmloseren, besonders an der Haargrenze vorkommenden Formen des Kankroids gegenüber, die wir als **seborrhoisches Kankroid** bezeichnen, und bei denen wir oft gleichzeitig, bisweilen an verschiedenen Körperteilen, das schuppende, *seborrhoische Ekzem*, die *senile Hautwarze*, das *Hauthorn* und das *Kankroid* finden.

Fehlen an dem Geschwür typische Randpartien, so ist die Diagnose, besonders an der Nase, im Stadium vorgerückten Zerfalls, ohne histologische Untersuchung nicht immer leicht zu stellen. Die Figuren 68 bis 74 zeigen, in wie ähnlicher Weise man durch verschiedene Erkrankungen um jenes Anhängsel kommen kann, das nach dem Sprichwort ein Königreich wert ist.



Fig. 75.

Lupus faciei.

3. Wir kommen zu den geschwürigen oder leicht geschwürig werdenden Gebilden der **Lidgegend.**

Ein rundliches, hanfkorn- bis erbsengroßes, an der Kuppe etwas eingezogenes Geschwülst-



Fig. 76.
Lupus faciei.

chen muß ohne weiteres für *krebsverdächtig* gehalten werden. Es kann sich freilich auch um ein **Molluscum contagiosum** handeln. Das Molluscum ist aber weicher und selten solitär. Gewöhnlich findet man in der Umgebung desselben, vielleicht auch nach dem Halse hin, noch andere ähnliche Knötchen. Drückt man dieselben aus, so erscheint eine weißliche, dem Inhalt eines Atheroms ähnliche Masse, in der wir unter dem Mikroskope die bekannten ovalen, homogenen Molluscumkörperchen finden. Drücken wir auf ein beginnendes Karzinom, so kommen zwar vielleicht einige Epithelpfröpfe zum Vorschein, aber wir können das Geschwülstchen doch nicht wie ein Molluscum durch Ausdrücken geradezu entleeren.

4. Für die **Wangengegend** genügt es, auf das über die Geschwülste



Fig. 77.
Kankroid der Ohrmuschel.



Fig. 78.
Tuberkulose (Lupus hypertrophicus) des Ohrläppchens.

von Nase und Lid Gesagte hinzuweisen. In erster Linie kommt der *Lupus* in Frage und sodann der *Krebs*, meist in der Form des Ulcus rodens. Auch an das eben erwähnte *Molluscum contagiosum* muß



Fig. 79.
Tertiäres Syphilid der Stirn.

gedacht werden, wenn nicht alles mit Krebs stimmen will. Endlich wären hier noch die sogenannten *teleangiektatischen Granulome* zu erwähnen.

5. Auch **Stirn** und **Schläfe** sind nicht selten der Sitz von Geschwüren, besonders an der Haargrenze. Dieselben ge-



Fig. 80.
Primäraffekt der Unterlippe.

hören in der Regel dem oben erwähnten **seborrhoischen Hautkrebs** an.

Bei einem jüngeren Individuum werden geschwürig zerfallende Infiltrate vor allem an **ulzerierte Syphilide** denken lassen (Fig. 79).



Fig. 81.
Orientbeule in verschiedenen Stadien beim Kinde, als Narbe bei der Mutter (Wange).

6. Geschwüre an der **Ohrmuschel** sind am häufigsten Kankroide (Fig. 77). Sie können, sich selbst überlassen, zu völliger Zerstörung der Ohrmuschel führen. Seltener ist hier der **Lupus**, der in seiner hypertrophischen, nicht geschwürigen Form an eine Geschwulst erinnert.

Geschwüre an anderen als den obengenannten typischen Stellen sind stets eines besonderen Ursprungs verdächtig. So werden wir z. B. bei einem frisch entstandenen Geschwür an Kinn oder Wange, wenn der Patient den Brauch hat, sich dem Messer des Haarschneiders auszusetzen, an die Möglichkeit eines **Primäraffektes** denken, solange wenigstens die Asepsis der Barbiere nicht die wünschbare Stufe erreicht hat (Fig. 80).

Selbst auf die Konjunktiva kann sich ein Primäraffekt verirren. Ein Arbeiter ließ sich von einem Kameraden einen Fremdkörper aus der Konjunktiva entfernen. Der Kamerad benützte dazu ein Hölzchen, das er nach der ekligen Gewohnheit mancher Leute, vorher in den Mund gesteckt hatte. Die Entfernung des Fremdkörpers gelang — und die Einimpfung der Spirochäte auch.

Nur für die Tropen von Bedeutung, aber dort häufig ist die mit sehr verschiedenen Namen: **Orientbeule, Aleppobeule, Bagdadbeule** usw. bezeichnete Hautinfektion durch ein Protozoon, die Leishmannia. Das umstehende Bild zeigt die Erkrankung beim Kinde in ihren verschiedenen Stadien und bei der Mutter als glatte Narbe an der rechten Wange.

12.

Verletzungen im Bereich der Kiefer.

Unterkieferbrüche sind in der Regel so leicht zu erkennen, daß sie keiner genaueren diagnostischen Erörterung bedürfen. Man wird sich höchstens fragen können, ob der Kiefer quer durchgebrochen, oder ob nur der Alveolarfortsatz abgesprengt sei. Der Grad der Funktionsstörung, die Zahnstellung und Schmerz bei seitlichem Druck und Gegendruck in der Gegend der beiden Kieferwinkel werden darüber ohne weiteres Klarheit geben.

Am ehesten wird ein durchgehender Bruch übersehen, wenn er in der Gegend des Kieferwinkels oder am aufsteigenden Aste sitzt, also außerhalb des Bereiches der Zähne. Auch hier sind aber Funktionsstörung, lokaler und indirekter Druckschmerz so ausgesprochen, daß die Fraktur, selbst wenn kein Knacken zu fühlen ist, in der Regel bei genauer Untersuchung erkannt wird. Ein Beispiel des Gegenteils gibt folgender Fall:

Ein Zahnarzt brach bei der Extraktion eines Weisheitszahnes, ohne es zu bemerken, den an dieser Stelle etwas atrophischen Kiefer durch. Aus der Zahnstellung konnte nichts geschlossen werden, weil der Bruch am Kieferwinkel saß und weil Verschiebung fehlte. Die heftige Neuralgie des Nervus

mandibularis, über welche die Patientin einzig klagte, lenkte die Aufmerksamkeit von der Knochenverletzung ab, und man dachte nicht daran, daß der Nerv zwischen den Fragmenten eingeklemmt sein könnte. Erst eine beginnende Phlegmone an der Bruchstelle machte den Arzt auf die Fraktur aufmerksam.

Den genaueren Verlauf des Bruches, bzw. der Brüche zeigt uns am besten das Röntgenbild. Bei den heute im Vordergrunde des Interesses stehenden Schußfrakturen des Oberkiefers bereitet die Therapie meist viel mehr Schwierigkeiten, als die Diagnose. Freilich ist auch hier, besonders bei der Nachbehandlung schlecht geheilter Brüche, das Röntgenbild unerläßlich, und die Frakturen im Bereiche des Gelenkfortsatzes werden ohne dasselbe meist übersehen.

Die mangelhafte Heilung eines Kieferbruches äußert sich in der meist leicht nachzuweisenden Pseudarthrose. Knochendefekte, wie sie besonders bei Schußfrakturen häufig sind, führen ferner meist zu seitlicher Verschiebung — „schiefer Biß“ — und zu Rückwärtsverlagerung — „Vogelgesicht“ — des noch vorhandenen Kieferteiles. Brüche im Bereiche des aufsteigenden Astes haben Kiefersperre und Behinderung der Vor- und Rückwärtsbewegung des Kiefers zur Folge, — alles Dinge, welche Chirurg und Zahnarzt zusammen nach richtiger Diagnose zum Teil beheben können.



Fig. 82.
Beiderseitige Luxatio mandibulae.

Öfter unerkannt bleiben die **Oberkieferbrüche.** Wir sehen ab von den leicht zu erkennenden Brüchen des Alveolarfortsatzes, wie sie bei allzu gewaltsamer Zahnextraktion vorkommen, und von den ausgedehnten Zertrümmerungen durch Einwirkung großer Gewalt, so besonders der Schußverletzungen, und wollen uns hier nur mit den praktisch wichtigeren subkutanen Fissuren des Oberkiefers beschäftigen. Es handelt sich um durch stumpfe Gewalt bedingte Sprünge, die bisweilen beide Oberkiefer quer durchsetzen. Das erste nach frischer Verletzung in die Augen fallende Symptom, die Blutung aus Nase und Mund, beweist selbstverständlich nichts. Viel bezeichnender ist das Vorhandensein eines submukösen Blutergusses am Alveolarfortsatz oder an der Gaumenplatte. Beweisend wäre falsche Beweglichkeit oder Verlagerung

eines Bruchstückes. Dieselben können aber um so eher übersehen werden, als die Verschiebung viel geringer ist als am Unterkiefer und die Abtastung von außen her durch die Weichteilschwellung gehindert. Sagt uns aber der Patient, einige Zähne seien ihm „zu lang geworden", so können wir ohne weiteres annehmen, daß eine Stellungsanomalie und damit ein Sprung im Kiefer besteht. Diese sehr bezeichnende Angabe läßt die Diagnose auch längere Zeit nach dem Unfalle noch stellen. Von großer Bedeutung ist ferner die Schmerzhaftigkeit. Stört nicht ein subkutaner Bluterguß an der Wange, so können wir leicht von außen her die Vorderfläche des Oberkiefers auf Druckempfindlichkeit prüfen. Findet sich solche an deutlich umschriebener Stelle, und läßt sie sich vielleicht auch quer von dem einen Oberkiefer nach dem anderen verfolgen, so haben wir allen Grund, einen Bruch zu vermuten. Diese Vermutung wird zur Gewißheit, wenn der Druck auf die Zahnreihe von unten nach oben oder von der Seite her ausgesprochen schmerzhaft ist. Eine weitere Stütze erhält unsere Diagnose, wenn im Bereiche des Infraorbitalnerven neuralgische Schmerzen und vielleicht auch Hypästhesie bestehen.



Fig. 83.
Luxation des rechten Kiefergelenks.

Der Nachweis derartiger, auch unbedeutender Oberkiefersprünge hat nicht nur diagnostisches, sondern auch prognostisches Interesse, denn solche Fissuren können sich nach der Schädelbasis hin fortsetzen und noch andere Nerven, besonders den Optikus und die Augenmuskelnerven, in Mitleidenschaft ziehen, ja sie können zu Meningitis Anlaß geben.

Eine Frau erhielt von einem betrunkenen Bauer einen Stockhieb auf die Wange. Einige Wochen später fand sich noch Druckempfindlichkeit in der Fossa canina, das Gefühl der langen Zähne und eine Trigeminusneuralgie. Die bei genauer Untersuchung entdeckte Erblindung des betreffenden Auges mit ophthalmoskopisch nachweisbarer Optikusatrophie bewies, daß der Sprung den Bereich des Sehnerven erreicht hatte.

Partsch sah sogar beiderseitige Erblindung eintreten.

Selten ist der völlige Abbruch der beiden Oberkiefer vom Hirnschädel. Ich sah ihn beim Sturz auf das Gesicht.

Bei der **Luxation des Unterkiefers** wollen wir uns nicht aufhalten. Der Patient zeigt bei der *beidseitigen* Luxation mit dem vorgeschobenen Unterkiefer und dem offenen Munde, den er wohl noch mehr öffnen, aber nicht schließen kann, ein so auffallendes Bild, daß die Verletzung auch vom Laien sofort erkannt und vom Patienten selbst diagnostiziert wird (Fig. 82). Die *einseitige* Luxation kennzeichnet sich durch die Asymmetrie des Gesichts (Fig. 83) und die Überkreuzung der obern und der unteren Zahnreihe („Kreuzbiß").

13.

Über die Kiefersperre.

Während die Unmöglichkeit, den Mund zu *schließen*, ohne weiteres auf eine Luxation hinweist, kann die Unmöglichkeit, den Mund zu *öffnen*, auf den allerverschiedensten Erkrankungen beruhen.

Wir beginnen mit einem seltenen Falle.

Ein junges Mädchen wird von Zeit zu Zeit plötzlich und ohne nachweisbaren Grund von Kiefersperre befallen, die in Halbnarkose sofort aufhört. Es liegt also eine rein funktionelle Störung vor, ein Krampf, den Kocher mit der Torticollis spastica vergleicht, und den wir dem Gebiete der Neurosen zuweisen müssen.

In die Kategorie der **neurogenen Kiefersperre** gehören jene seltenen Fälle von Trismus bei einem apoplektischen Herde in der unteren Stirnwindung und, als peripheres Reizsymptom, bei Geschwülsten der Brückengegend.

Weniger selten ist folgendes Vorkommnis:

Ein Mann kommt vom Lande her drei Stunden weit zu Fuß in die Stadt zum Arzte, weil er „wegen eines bösen Zahnes" seit 14 Tagen den Mund nicht mehr öffnen könne. Sofort fällt neben der Kiefersperre eine linksseitige Facialislähmung und eine kleine reizlose Narbe über der linken Augenbraue auf (Fig. 84). Dieselbe rührt von einer Verletzung mit einer Hacke her, die der Patient vor vier Wochen erlitten hatte. Alle Reflexe sind erhöht, der Gang etwas steif, der Gesichtsausdruck auf der nichtgelähmten Seite grinsend.

Wir haben das klassische Bild des **Kopftetanus** vor uns. Der Anfänger, der sich den von Starrkrampf Befallenen stets schwer leidend vorstellt, wird sich an dem dreistündigen Marsch stoßen, aber mit Unrecht. Die Allgemeinerscheinungen sind bei Kopftetanus bisweilen recht geringfügige. Nicht immer ist die Facialislähmung vorhanden, fehlt sie, so verrät der Risus sardonicus (Fig. 86) um so deutlicher die Diagnose, noch bevor der Patient uns mit zusammengebissenen Zähnen sein Leiden geklagt hat.

Sehen wir von diesen immerhin nicht häufigen Ursachen der Kiefersperre ab, so handelt es sich darum, die anatomische Ursache der Störung aufzufinden.

Wir folgen dem natürlichen Gange der Untersuchung.

Kommt der Patient mit frisch geschwollener Wange und dem klassischen Ausdrucke des Zahnschmerzes zu uns, so vermuten wir eine **Kieferperiostitis.** Wir lassen den Mund so weit öffnen, als es eben noch geht, und sehen nach dem schuldigen Zahn, wahrscheinlich einem hinteren Molaren oder einem Weisheitszahn. Ist am Zahn vielleicht

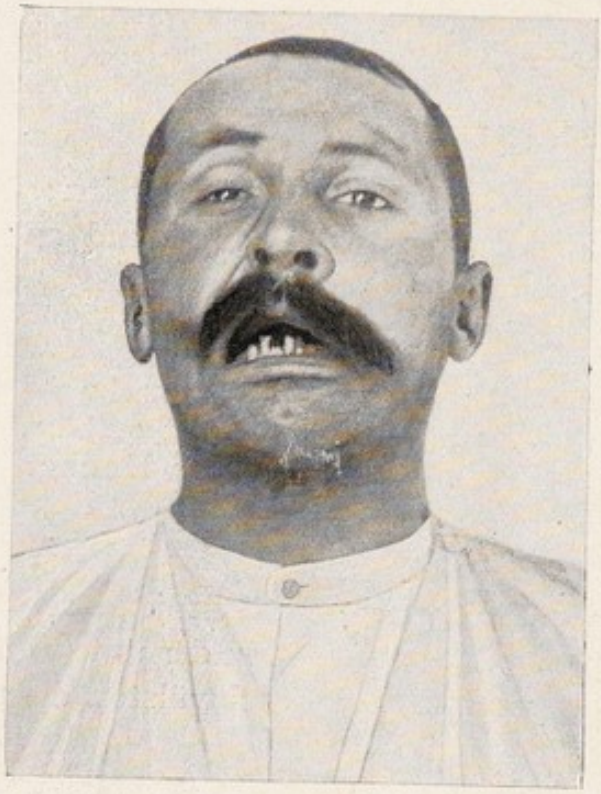

Fig. 84.
Kopftetanus. Der Patient versucht den Mund zu öffnen. Rechts Kontraktur, links Facialislähmung. Narbe über dem linken Lid.

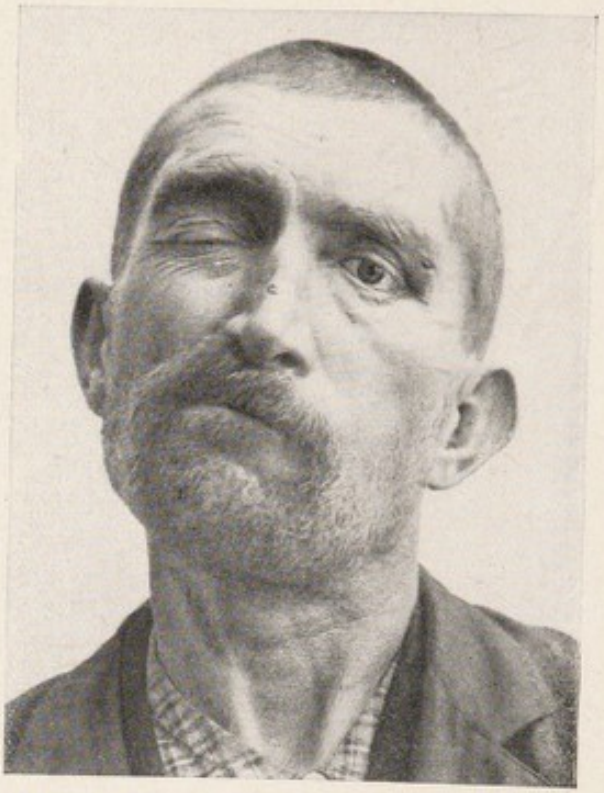

Fig. 85.
Kopftetanus mit Facialislähmung. Kleine Verletzung an der linken Augenbraue.

auch nicht viel zu sehen, so finden wir doch die Schleimhautfalte zwischen dem Kiefer und der Wange an betreffender Stelle mehr oder weniger verstrichen, oder das Zahnfleisch hinter dem letzten Molaren entzündet, den Zahn zum Teil bedeckend.

Ist die Wange nicht glatt und gleichmäßig geschwollen, sondern bis zum Halse hinunter derb infiltriert, mit Fisteln, Granulationsherden und narbigen Einziehungen besetzt, so denken wir sofort an **Aktinomykose.** Bisweilen enthält der aus einer Fistel ausgedrückte Eiter schon gleich die bekannten, hirsekorngroßen gelblichen Körnchen, welche die klinische Diagnose bestätigen. Wir werden freilich weiter unten noch sehen, daß auch die Aktinomykose sich im Beginne als diffuse Schwellung darstellt.

Ein ähnliches Krankheitsbild findet sich bei der seltenen **Kiefertuberkulose,** die sich aber meist von der Aktinomykose schon auf den ersten Blick durch die geringere Miterkrankung der Haut und bisweilen auch durch die starke Beteiligung der Lymphdrüsen unterscheidet.

Ist eine akut aufgetretene Kiefersperre von diffuser Schwellung des ganzen Unterkiefers und des Mundbodens und hohem Fieber begleitet, so werden wir an **Kieferosteomyelitis** denken.

Betrifft die Schwellung mehr die Wangengegend, sind die Lippen gedunsen, fließt aus dem Munde eine stinkende, leicht blutige Flüssigkeit, so haben wir es mit einem der seltenen Fälle von **gangränöser Stomatitis** zu tun. Auch *Quecksilberstomatitis* kann zu einem ähnlichen Bilde führen.



Fig. 86.
Risus sardonicus bei Tetanus.

Gibt der Anblick des Patienten keinen Anhaltspunkt für die Ursache der Kiefersperre, so sehen wir uns nach dem Zustande der **Kiefergelenke** um. Ist die Sperre sehr rasch und unter Schmerzen entstanden, so müssen wir an eine *akute Arthritis* denken, wie sie bei den verschiedensten Infektionskrankheiten vorkommt, ganz besonders bei Scharlach, akutem Gelenkrheumatismus und Gonorrhöe. Die Gegend des Gelenks erscheint leicht geschwollen, Druck vor dem Ohr, hart unter dem Jochbogen ist schmerzhaft, und der Kranke klagt über ausstrahlende Schmerzen in der Umgebung des Gelenks. Jeder Versuch, die Kiefer gewaltsam zu öffnen, bedingt eine sofortige Kontraktion der Kaumuskeln. Fehlen akut entzündliche Erscheinungen, und ist die Kiefersperre schon älteren Datums, erfahren wir aus der Anamnese, daß sich das Übel an eine akute Erkrankung angeschlossen hat, so werden wir daraus schließen, daß das Kiefergelenk infolge einer *früheren Entzündung* ankylosiert ist. Es ist dabei

nicht zu vergessen, daß sich eine ankylosierende Entzündung des Kiefergelenks als Teilerscheinung einer chronischen, ankylosierenden Polyarthritis entwickeln kann.

Als harmloseste Störung in diesem Gebiete wäre noch das Knacken im Kiefergelenke zu erwähnen, das oft nur auf einer Lockerung der Kapsel, bzw. des Discus articularis beruht. In anderen Fällen weist das Knacken auf eine deformierende Kieferarthritis hin, die im weiteren Verlaufe bei Zerstörung des Knochens, wenn sie einseitig ist, ihren Ausdruck auch in einer Schiefstellung des Kiefers und damit der untern Zähne findet.

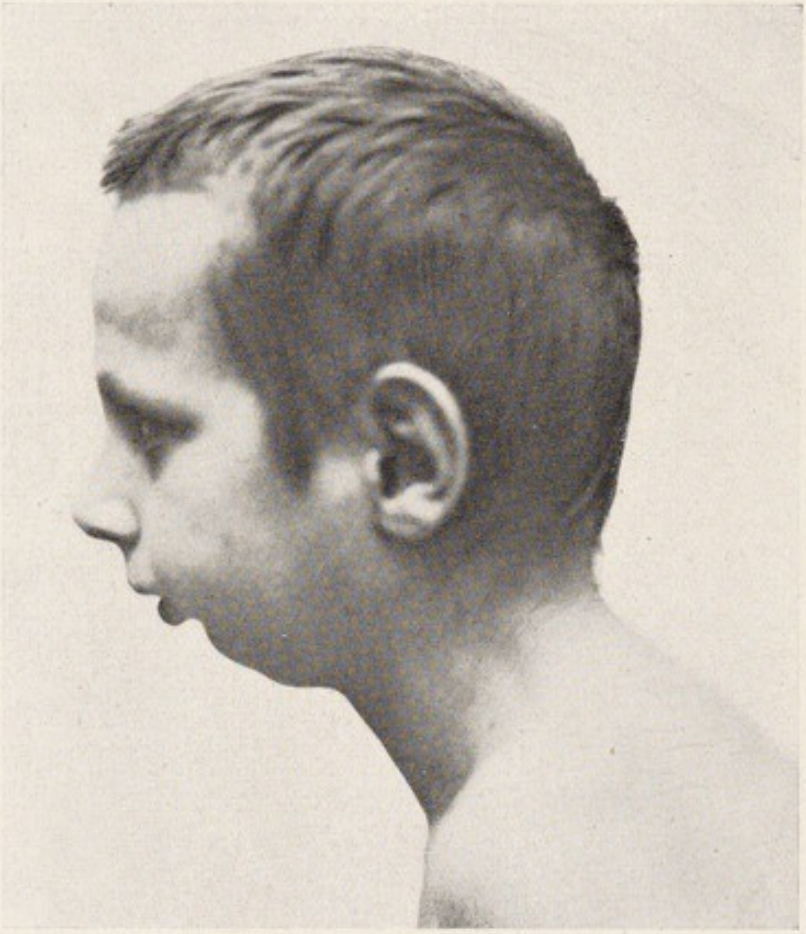

Fig. 87.
Vogelgesicht infolge von Kieferankylose.

Unter den Ursachen der Kieferankylosen müssen wir auch noch die **Entzündungsprozesse der Nachbarschaft** erwähnen, die sekundär auf das Gelenk übergreifen können, so besonders *Eiterungen der Paukenhöhle*. Endlich spielen **Traumen** eine nicht unbedeutende Rolle, indem sie zu ausgedehnten Knochenwucherungen, ja selbst zur Bildung von eigentlichen Osteomen führen können.

Bemerken wir gleichzeitig mit der Kiefersperre eine auffallende Kleinheit des Unterkiefers, ein „Vogelgesicht" (Fig. 87), so können wir daraus schließen, daß die Erkrankung schon in die frühe Kindheit zurückreicht. Wie jeder nicht normal gebrauchte Knochen, so bleibt auch der ankylotische Unterkiefer im Wachstum zurück.

Finden wir keine Anhaltspunkte für eine Erkrankung des Kiefergelenks und seiner unmittelbaren Umgebung, so müssen wir suchen, die Rachenhöhle dem Auge zugänglich zu machen. Bei frischer Erkrankung werden wir wahrscheinlich einen *retrotonsillären Abszeß*, in chronischen Fällen alte *Narbenstränge* in und unter der Schleimhaut, vielleicht auch eine *bösartige Neubildung* der Tonsillengegend finden.

14.

Entzündliche Erkrankungen und schmerzhafte Zustände im Bereiche der Kiefer.

Wir haben im vorhergehenden Abschnitte von einem einzigen, allerdings wichtigen Symptome, der Kieferklemme, ausgehend, schon verschiedene entzündliche Erkrankungen der Kiefer gestreift, müssen dieselben aber hier noch einmal im Zusammenhange besprechen.

1. Die **akute Periostitis** der Kiefer, die sozusagen ausnahmslos von Zahnerkrankungen ausgeht, ist ein so bekanntes Krankheitsbild, daß wir uns bei ihr nicht aufhalten wollen. Für die Differentialdiagnose kommt am Unterkiefer nur die seltene **primäre Osteomyelitis** in Frage, an die wir dann denken werden, wenn die Erkrankung sehr ausgedehnt ist und wenn sich keine primäre Zahnerkrankung nachweisen läßt. Der ganze Verlauf derselben gleicht in seiner Schwere dem der akuten Osteomyelitis der Extremitätenknochen. Am Oberkiefer kommen noch die akuten Schübe der Sinusentzündung in Betracht, denen wir im nächsten Kapitel begegnen werden.

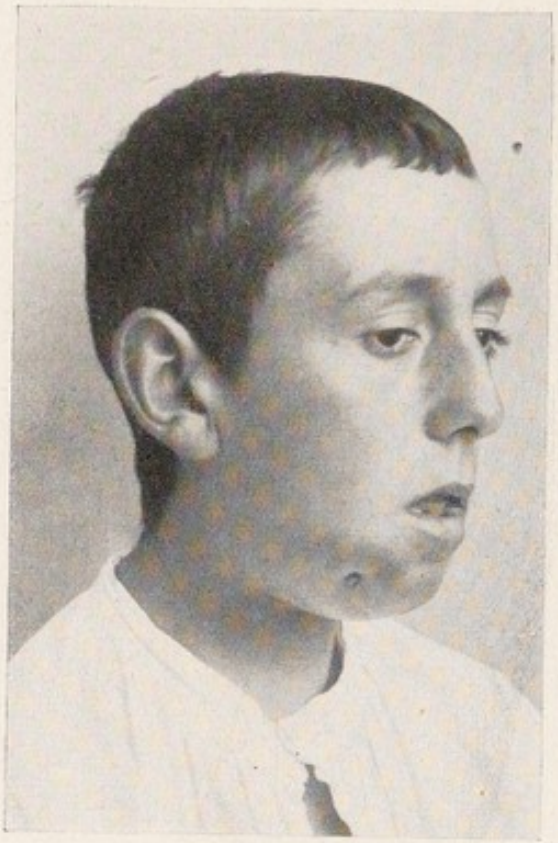

Fig. 88.
Zahnfistel.

2. Viel mehr interessieren uns die **chronischen Kieferentzündungen.**

Finden wir eine eng umschriebene Erkrankung, sagen wir z. B. eine am Zahnfleisch oder an der Wange sitzende Fistel mit mehr oder weniger starker Schwellung des entsprechenden Kieferabschnittes, so können wir mit Bestimmtheit annehmen, daß ein Zahn die Schuld trägt, daß wir also eine gewöhnliche **Zahnfistel** vor uns haben. Je stärker eingezogen die Umgebung der Fistel ist, um so älter ist die Erkrankung. Ist an der betreffenden Stelle kein Zahn mehr vorhanden, so werden wir, wenn wir die Alveole eröffnen, wahrscheinlich ein abgebrochenes Wurzelstück finden, bei ausgedehnterer Erkrankung vielleicht auch einen Sequester, hie und da eine Wurzelzyste, und in seltenen Fällen einen kongenital verlagerten Zahn.

Über alle diese Dinge gibt uns am besten die Röntgenaufnahme auf einem kleinen, gut geschützt in die Mundhöhle eingeführten Filmstückchen Aufschluß (s. Fig. 89). Wer Übung hat, der wird die glatte Oberfläche des Wurzelrestes schon mit der Sonde von rauhem nekrotischem Knochen unterscheiden. Am häufigsten geben die Entzündungen im Bereiche der *Weisheitszähne* zu falschen Diagnosen Anlaß, weil die Zähne entweder noch gar nicht durchgebrochen sind oder sich unter der geschwollenen Schleimhaut verbergen. Wir haben gesehen, daß solche chronische Entzündungen für Krebs gehalten wurden. Das Röntgenbild ist unerläßlich, wenn der Zahn noch nicht durchgebrochen ist.

Fig. 89.
Zahnaufnahmen auf Filmstückchen.



a) Retention eines Inzisivus, mit chronischer Fistel.

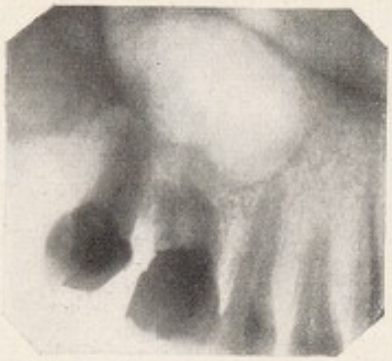

b) Entzündliche Zahnzyste.



c) Fistelnder Abszeß mit Wurzelrest.

Geht die Entzündung nach Beseitigung jeder derartigen Ursache nicht zurück, so muß ein ernsteres Leiden vorliegen, und wir werden zwischen *Aktinomykose, Tuberkulose* und *Phosphornekrose* zu entscheiden haben.

Das Bild der **Kieferaktinomykose** haben wir schon im vorigen Kapitel kurz beschrieben; es bleibt uns nur noch hinzuzufügen, daß die Veränderungen an der Eingangspforte — an Zahn oder Zahnfleisch — den sekundären Erscheinungen an der Wange und am Halse gegenüber so sehr in den Hintergrund treten, daß es oft kaum mehr möglich ist, den Ausgangspunkt der Infektion zu bestimmen. Von Interesse wird es stets sein, der *Infektionsquelle* nachzugehen. Beim Stadtbewohner wird man freilich in der Regel nicht viel herausbekommen, und auf dem Lande ist die Gelegenheit zur Infektion so verbreitet, daß man nach der Ätiologie kaum suchen wird.

Bestimmtere Anhaltspunkte würde man gewinnen, wenn sich nachweisen ließe, daß der Patient aktinomyceskrankes Vieh besorgt hatte, wie ich es in einem Falle von Bauchaktinomykose fand. Die direkte Übertragung, ohne pflanzlichen Zwischenwirt, ist möglich, aber selten. Wiederholt sah ich Aktinomykose, am Kiefer und an anderen Körperstellen, bei Soldaten, die wochenlang im Stroh geschlafen hatten.

Die klinische Diagnose stützt sich auf das Aussehen der Veränderungen: derbes Infiltrat mit roten oder blau- bis braunroten Erweichungsherden und multiplen oberflächlichen Fisteln zwischen eingezogenen, vernarbten Stellen, auf das Fehlen von Lymphdrüsenschwellungen, und endlich auf den Nachweis der gelblichen Körner im Eiter.

Mit diesen können nekrotische Gewebebröckel verwechselt werden, wie sie besonders bei tuberkulösen Abszessen vorkommen. Hat man das Mikroskop nicht zur Hand, so kann man die beiden Gebilde auf folgende Weise mit ziemlicher Sicherheit unterscheiden: Zerquetschen wir ein Korn des Strahlenpilzes zwischen zwei Glasplatten, so finden wir in der Durchsicht eine matte Zone an der Peripherie, von Eiterzellen herrührend, und ein durchsichtigeres Zentrum, dem Fasergewirre des Pilzes entsprechend. Handelt es sich dagegen nur um ein Eiterflöckchen oder Bröckel nekrotischen Gewebes, so wird das Ganze bei der Durchsicht gleichmäßig trüb erscheinen.

So bestimmt sich die Diagnose der Aktinomykose beim Vorhandensein der beschriebenen Herdveränderungen schon auf den ersten Blick



Fig. 90.
Beginnende Kieferaktinomykose. (Vor dem Durchbruch der Eiterung.)

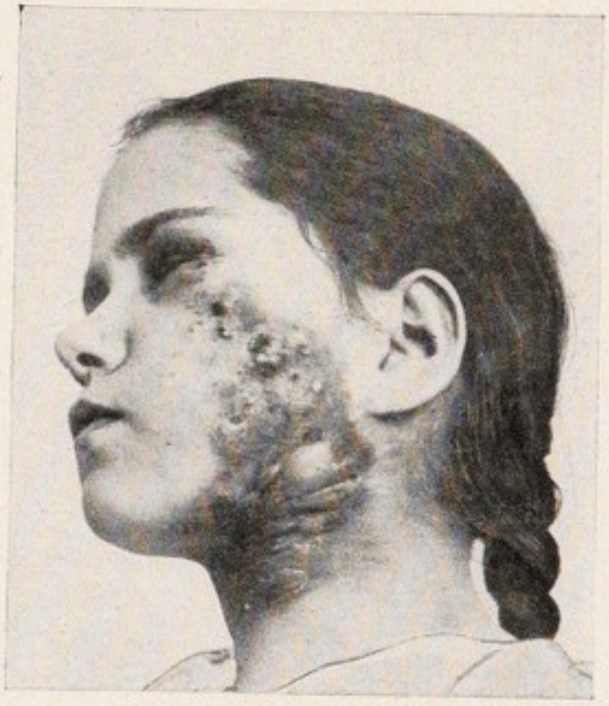

Fig. 91.
Kieferaktinomykose. (Vorgerücktes Stadium.)

stellen läßt, auch wenn die Körner nicht gleich gefunden werden sollten, so wenig darf man bei einer rein diffusen Entzündung (Fig. 90) Aktinomykose wegen des Fehlens typischer Hautveränderungen ausschließen. Man untersuche den Eiter jedes etwas schleppend verlaufenden, derbwandigen Kieferabszesses auf das Vorhandensein des Strahlenpilzes.

Bisweilen finden sich statt eigentlicher Pilzdrusen bloß nach Gram färbbare Fadengewirre ohne Kolben. Über die Bedeutung der verschiedenen Erscheinungsformen des Aktinomyces bzw. Streptomyces sind die Ansichten der Bakteriologen noch geteilt. Der klinischen Erfahrung nach sind die Fälle ohne eigentliche Körnerbildung prognostisch günstiger, als die klassischen Formen.

Läßt die frische Untersuchung im ungewissen, so muß die allerdings mühsame Kultur zu Hilfe genommen werden.

Geht die Aktinomykose vom Oberkiefer aus, so besteht immer die Gefahr einer Ausbreitung per continuitatem nach der Schädelbasis hin und in den Schädel hinein, mit aktinomykotischer Meningitis oder mit Hirnabszeß.

Auch der **Kiefertuberkulose** haben wir schon bei Anlaß der Kieferklemme gedacht. Sie zeigt sich einmal in Form von *tuberkulösen Zahnfleischgeschwüren*, bei denen die scharfe Abgrenzung, der chronische Verlauf, das Vorhandensein von weichen Drüsenschwellungen am Halse die Diagnose stellen lassen. Rasch führt die Probeexzision zum Ziele. Im Zweifelsfalle entscheidet das Meerschweinchen.

Schwieriger zu beurteilen ist in den Anfangsstadien die *tuberkulöse Erkrankung des Knochens selbst.*

Folgender Fall ist charakteristisch:

Eine 38 jährige Frau erkrankt ganz allmählich an Kieferklemme, die bei der ersten Untersuchung schon von einer starken Schwellung der Wange und der Schläfengegend begleitet ist. Ein Teil der Molaren fehlt, die anderen geben keine genügende Erklärung für das Krankheitsbild ab, um so mehr, als sich der Knochen besonders im Bereiche des Kieferwinkels und des aufsteigenden Astes verdickt zeigt. Aus einer kleinen Fistel hinter dem letzten Molaren quillt etwas Eiter, und die Sonde gelangt auf entblößten Knochen. Am Halse findet sich ein Paket beweglicher, weich-elastischer, vergrößerter Drüsen. Die Schwellung in der Schläfengegend zeigt Fluktuation.

Vier Momente ließen hier die Diagnose ohne weiteres stellen:

1. Der schleichende Beginn, der die Erkrankung von einer gewöhnlichen Zahnperiostitis unterschied.

2 Die Lokalisation am aufsteigenden Kieferaste, die ebenfalls nicht zum gewöhnlichen Bilde einer solchen gehört.

3. Die offenbar tuberkulösen Drüsen am Halse.

4. Das Vorhandensein eines kalten Abszesses an der Schläfe. Dieser Abszeß, man würde ihn Senkungsabszeß nennen, wenn er nicht nach oben stiege, ist geradezu bezeichnend für Unterkiefertuberkulose. Der Eiter kann sich aus anatomischen Gründen nicht leicht nach unten senken, sondern muß, dem geringsten Widerstand entlang, zwischen den Pterygoidei und dem Kieferknochen nach oben wandern und gelangt so unter den Schläfenmuskel. Von diesem Abszeß aus können nun sekundär das Schläfenbein und andere Schädelknochen befallen werden.

Auch der weitere Verlauf war in dem eben beschriebenen Falle bezeichnend:

Die Eröffnung des Abszesses vom Munde her, die Entfernung des tuberkulösen Sequesters aus dem aufsteigenden Unterkieferaste und die Auskratzung der Knochenhöhle halfen nur vorübergehend, und erst Resektion des ganzen aufsteigenden Astes und Nachresektion eines Stückes des horizontalen Astes brachten das Übel am Unterkiefer zum Stillstande. Die Tuber-

kulose griff aber auf den Oberkiefer über, und es mußte auch dieser reseziert werden. Zwei Jahre später erlag die Patientin einer beidseitigen Ileosakraltuberkulose.

In ähnlicher Weise verliefen die meisten bis jetzt beschriebenen Fälle von Kiefertuberkulose.

Ganz verschieden hiervon ist das Bild der **Phosphornekrose.** Auch hier beginnt zwar das Übel mit den nichts beweisenden Erscheinungen des Zahnschmerzes, und auch hier bleibt die Entfernung der schmerzenden Zähne erfolglos. Der Schmerz bleibt bestehen, die Nachbarzähne lockern sich, Schub auf Schub treten akute Abszesse auf, die entweder nach dem Zahnfleische oder auch nach außen durchbrechen und dann bleibende Fisteln hinterlassen. Der Kiefer wird durch periostale Knochenneubildung diffus verdickt, und schließlich stößt sich ein Stück des ursprünglichen Kiefers, ja selbst ein ganzer Unterkiefer nekrotisch aus, d. h. er wird ohne Mühe vom Patienten selbst oder vom Arzte herausgezogen.



Fig. 92.
Periostitis des Oberkiefers bei Phosphornekrose.

Die Phosphornekrose hat also mit der Kieferosteomyelitis die ausgedehnte Sequestrierung des Knochens gemein, unterscheidet sich aber von ihr dadurch, daß der Prozeß sich nicht auf einen Schlag, sondern schubweise ausbildet. Der Tuberkulose gleicht sie durch den chronischen Verlauf, unterscheidet sich aber völlig von ihr durch die ausgedehnte Sequestrierung. Auch mit der Aktinomykose teilt sie nur den chronischen Verlauf. Sie bleibt trotz aller Weichteilabszesse und Fisteln eine Knochenerkrankung, während, wie oben gesagt, bei der Aktinomykose die Beteiligung der Weichteile rasch in den Vordergrund tritt. Selbstverständlich muß zur Sicherung der Diagnose nachgewiesen werden, daß der Patient anhaltend mit Phosphor in Berührung gewesen ist. Hierbei ist nicht zu vergessen, daß die Erkrankung noch auftreten kann, nachdem die Einwirkung des Phosphors schon seit Jahren aufgehört hat. Zum Glück wird freilich die Phosphornekrose mehr und mehr der Geschichte angehören, wenn nicht der Verwendung des gelben Phosphors in der Industrie neue Gebiete erschlossen werden.

Die bisher besprochenen Erkrankungen betreffen beinahe immer zum Teil den Alveolarfortsatz. Beschränkt sich die Entzündung auf

den Oberkieferkörper, so kommt auch die Sinuitis in Betracht. Sie wird im nächsten Kapitel besprochen werden.

Der Anblick des „Zahnschmerz-Patienten" mit seiner geschwollenen Wange und dem Ausdruck mäßigen aber anhaltenden Schmerzes ist bekannt. Bisweilen sehen wir aber unserem Patienten äußerlich nichts an. Er erzählt uns ruhig von heftigsten Schmerzanfällen im Kieferbereich, aber plötzlich verzieht sich die eine Gesichtshälfte und er greift mit seiner Hand an die Wange, wie wenn er sie schützen wollte. Nach einigen Sekunden oder Minuten glättet sich sein Gesicht wieder und er fährt in seiner Schilderung weiter. Wir haben das klassische Bild der **Trigeminusneuralgie** vor uns, in jener so häufigen Form, die sich durch kurze, plötzlich einsetzende und ebenso prompt abklingende Anfälle kennzeichnet. Bisweilen können wir in kurzer Zeit mehrere solche Anfälle beobachten. Die psychische Erregung des Patienten während der Beratung des Arztes und die mechanische Bewegung des Sprechens lösen sie mit besonderer Leichtigkeit aus. Von diesen kurzen mehr oder weniger sporadischen Anfällen bis zu einer Häufung derselben, welche den Patienten an jeder geordneten Tätigkeit hindert, gibt es alle Übergänge.

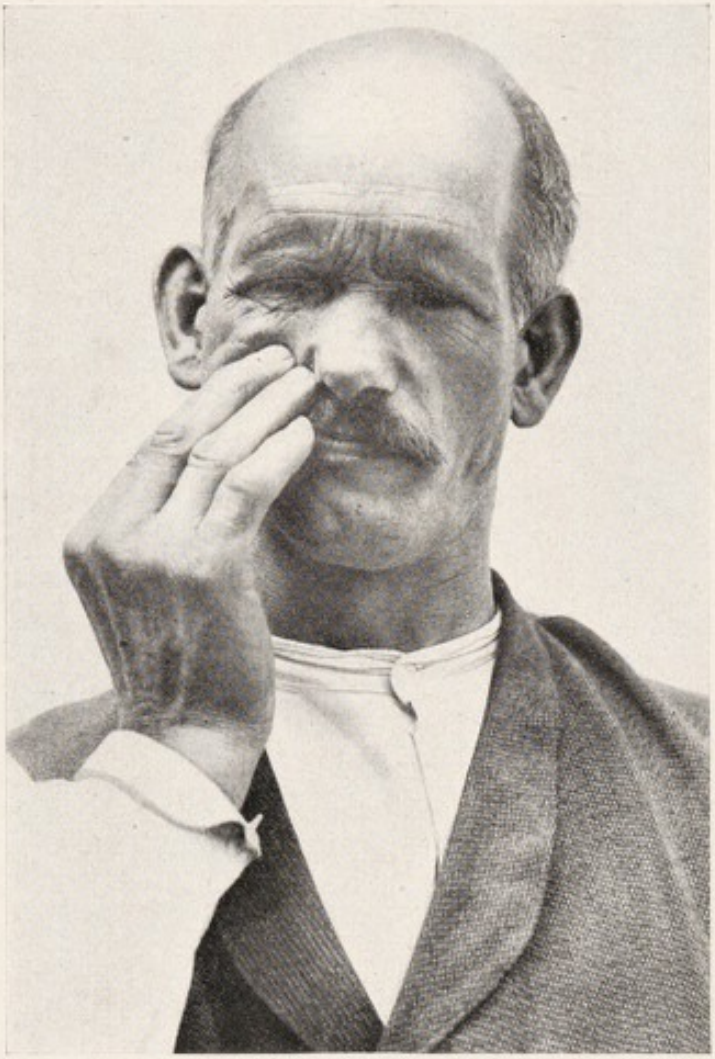

Fig. 93.
Typische Haltung im Anfall des „tic douloureux".

Die Trigeminusneuralgie und der sie so oft begleitende Facialis-Tic, der „tic douloureux", werden gewöhnlich zu dem Gebiete des inneren Mediziners gerechnet. Ist dieser, wie so häufig, machtlos, so wendet sich der Patient an den Chirurgen. Ihm liegt die doppelte Aufgabe ob, eine allfällige anatomische Ursache der Neuralgie aufzufinden und auch bei Fehlen einer solchen Ursache durch die chirurgische

Behandlung, — von der Alkoholinjektion bis zur Entfernung des Gasserschen Ganglions — dem Patienten Hilfe zu bringen.

Wir befassen uns hier bloß mit der ersteren, der *diagnostischen* Aufgabe.

Dieselbe beginnt mit dem *Forschen nach den konstitutionellen* und *toxischen Momenten*, welche bei jeder Neuralgie in Frage kommen. Wir nennen Malaria, Syphilis, Diabetes, Gicht und dann alle anorganischen und organischen Gifte, welchen sich der Kulturmensch aussetzt.

Sodann *bestimmen wir den von der Neuralgie befallenen Ast* auf Grund der Umgrenzung des Schmerzes, den Druckpunkt und vielleicht vorhandener Sensibilitätsstörungen. Bei der Beurteilung der Ausdehnung des Schmerzes ist allerdings mit der Irradiation zu rechnen, welche sich nicht nur auf die übrigen Trigeminusäste, sondern selbst in den Bereich des Plexus cervicalis erstrecken kann.

Weiterhin haben wir, und das ist unsere Hauptaufgabe, zu entscheiden, *ob dem Übel eine anatomische Veränderung zugrunde liegt.* Dieselbe kann völlig *peripher* liegen, so eine Zahnwurzel mit entzündeter Umgebung, eine Zyste, eine Geschwulst irgendwelcher Natur im Zahnbereich, ein Fremdkörper usw. Die Neuralgie hat in diesem Fall den Charakter einer Reflexerscheinung. Öfter aber liegt die Ursache *im Verlauf des Nerven*, als Residuum eines Trauma besonders im Bereich der Knochenkanäle und als Nasennebenhöhlenerkrankung, Sinuitis maxillaris, frontalis, ethmoidalis. Auch vom Ohr und seinen Nebenhöhlen kann eine Trigeminusneuralgie ausgelöst werden. Endlich werden wir nach einer Neubildung suchen, und dabei besonders an das Karzinom des Oberkiefers denken. Schon die Art des Schmerzes weist uns meist auf diese letztere Ursache hin. Die klassische Neuralgie äußert sich in Form von kürzeren, aber sehr heftigen Anfällen. Die karzinomatöse Neuralgie ist zwar weniger heftig, aber um so andauernder und sie läßt dem Patienten keine Ruhe.

Auch wenn die sorgfältige Untersuchung des ganzen Nervenverlaufs keine Veränderungen aufdeckt und wir also eine, wie man sagt, *idiopathische* Neuralgie annehmen müssen, so wird man sich der Therapie wegen fragen, ob der Prozeß im Nerven *peripher* oder *zentral* lokalisiert ist. Je enger umschrieben die Neuralgie ist, um so mehr wird man an peripheren Sitz denken; je mehr sie alle drei Äste befällt, um so mehr wird ihr Sitz ins Gassersche Ganglion oder sogar noch weiter zurück zu verlegen sein. Ausnahmen zeigt diese Regel besonders im Sinne von zentralem Sitz einer umschriebenen Neuralgie, während umgekehrt eine alle drei Äste betreffende Erkrankung mit aller Wahrscheinlichkeit zum mindesten in das Gassersche Ganglion zu verlegen ist. Der Erfolg der peripheren Therapie, z. B. der Alkohol-

injektion in einen Nervenast scheint, a priori auch für eine periphere Ursache des Leidens zu sprechen. Man muß aber auch in dieser Hinsicht vorsichtig sein. Selbst eine zentral bedingte Neuralgie kann durch zeitweilige Ausschaltung der peripheren Einflüsse zur Heilung gebracht oder wenigstens gebessert werden. Die Erfolge der peripheren Behandlung dürfen uns also nicht hindern, die Ursache des Übels in den sogenannt idiopathischen Fällen hinter dem Gasserschen Ganglion zu suchen.

15.

Die Geschwülste des Oberkiefers.

Wie so manche bösartige Erkrankung, so haben auch die **Geschwülste des Oberkiefers** ihre harmlosen Doppelgänger, die schuld sind an den vielen Spätdiagnosen. Diese sind vor allem die *Kieferperiostitis* und die *chronische Entzündung* des *Sinus maxillaris*. Tritt unter Zahnschmerzen eine Schwellung im Bereiche des Oberkiefers auf, so geht der Patient zuerst zum Zahnarzt und läßt sich einige Zähne ausziehen. Wird er durch ein ungewöhnliches Nasensekret oder durch Verstopfung eines Nasenganges beunruhigt, so sucht er den Nasenspezialisten auf, um sich sein Antrum ausspülen zu lassen. Ein Glück für ihn ist es, wenn der eine oder andere merkt, daß der Fall nicht in sein Gebiet, sondern in dasjenige des Chirurgen gehört, und diese summarische Diagnose ist nicht schwer, wenn man den Satz beherzigt, daß *jede auch noch so geringe Schwellung des Oberkiefers, wenn anhaltende neuralgische Schmerzen sie begleiten, der Bösartigkeit verdächtig ist.* Es kann dabei jedes andere Symptom, wie Verlegung der Nase, blutig-eiteriger Ausfluß aus dem Antrum, Abweichung des Augapfels (Schielen, Doppelbilder!), geschwüriger Durchbruch nach der Mundhöhle, dem Vestibulum oris oder nach außen noch völlig fehlen. Zeigt die vergleichende Betastung, daß die Fossa canina verstrichen, der untere Orbitalrand

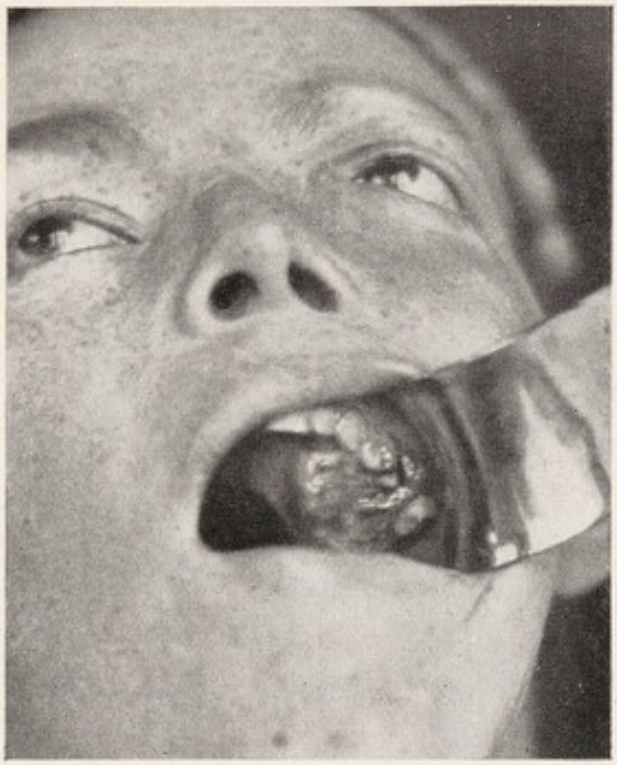

Fig. 94.
Oberkiefersarkom, in die Mundhöhle durchgebrochen.

rundlich oder höckerig, und vielleicht schon der Boden der Orbita etwas gehoben ist, besteht die erwähnte Neuralgie des N. infraorbitalis, und kommt gar hierzu noch eines der oben angeführten Symptome, so kann an der Diagnose kein Zweifel mehr bestehen. Will man dieselbe unwiderleglich feststellen, so hole man aus dem Antrum mit dem scharfen Löffel, sei es von der Nase her, sei es nach Anlegung eines kleinen Schnittes und Eröffnung des Antrum vom Vestibulum oris her etwas Geschwulstmasse, und lasse das Stückchen histologisch untersuchen. Auf diese Weise erhalten wir gleich auch Aufschluß über den feineren Bau der Neubildung. Durch die rein klinische Untersuchung läßt sich nämlich nur die Diagnose einer *bösartigen Geschwulst* stellen, nicht aber ihr histologischer Bau erkennen. Während wir theoretisch erwarten sollten, daß anfänglich im Antrum eingeschlossene, die Wand desselben erst allmählich durchbrechende Geschwülste eher Plattenepithelkrebse, die rasch nach außen wachsenden Gebilde dagegen periostale Sarkome seien, so zeigt die Erfahrung, daß gerade das Gegenteil vorkommen kann. Man sieht Sarkome, die sich monatelang auf das Antrum beschränken, und Plattenepithelkrebse, die so rasch nach außen wuchern, daß der Arzt warme Breiumschläge verschreibt, weil er an Periostitis glaubt. Auch die Betastung gibt uns keinen zuverlässigen Aufschluß. Wennschon nach allgemeiner Regel feste, höckerige Geschwülste eher Krebse, rundliche, elastische Gebilde eher Sarkome sind, so zeigt uns die Wirklichkeit am Oberkiefer zu oft das Gegenteil, als daß wir uns auf diese Zeichen stützen dürften. Wichtiger ist das frühe Auftreten von Drüsenschwellung, das für Krebs spricht, das aber auch bei diesem fehlen kann.

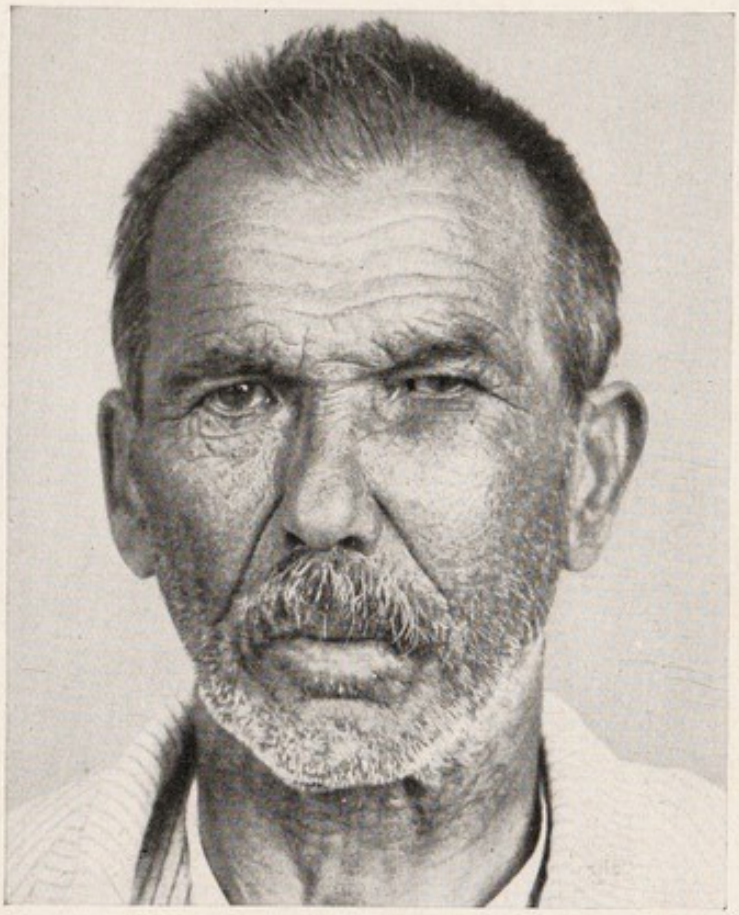

Fig. 95
Oberkieferkarzinom.

Der Arzt wird sich also über diese Differentialdiagnose nicht den Kopf zerbrechen. Wenn er den Fall rechtzeitig als „bösartige Geschwulst“

dem Chirurgen geschickt hat, so hat er seine Pflicht getan. Für die Indikation zum operativen Eingriff ist die Frage, ob Karzinom oder Sarkom, gleichgültig; nicht so allerdings für die Prognose. Die Sarkome ergeben nämlich am Oberkiefer viel bessere Dauerresultate als die Karzinome.

Von den Erkrankungen, welche diagnostische Schwierigkeiten bereiten können, kommen, wie wir schon angedeutet haben, *Empyem des Antrum, Kieferperiostitis, Kiefertuberkulose, gutartige Kiefergeschwülste, Zahnzysten* in Frage. Jede dieser Erkrankungen hat ihre besondere Vorgeschichte.

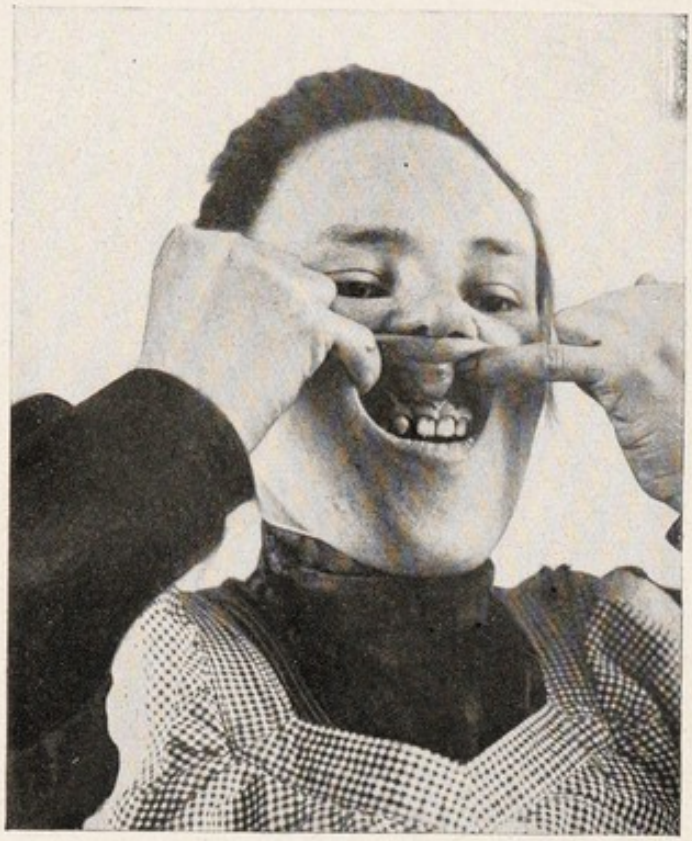

Fig 96.
Zahnzyste am Oberkiefer. Unterhalb der Zyste fehlt der äußere, rechte Schneidezahn.

Beim **chronischen Empyem** fallen dem Patienten vor allem die periodischen Entleerungen von Eiter auf. Örtliche Schmerzen fehlen beinahe völlig, solange der Abfluß frei ist, treten dagegen heftiger, spannend, klopfend, oder bohrend, neuralgisch im Stadium der Retention auf, das sich auch durch andere akute Erscheinungen, besonders durch lokale Druckempfindlichkeit zu erkennen gibt. Die Schmerzen des Zwischenstadiums sind meist dumpf und durchaus erträglich. Ganz im Gegensatz hierzu klagt bei bösartigen Geschwülsten der Patient auch da, wo jede äußere Reizerscheinung und jede merkliche Druckempfindlichkeit fehlt, über heftige, quälende Neuralgieen, die ihn keine Ruhe finden lassen. Fehldiagnosen kommen bisweilen daher, daß auch bei Karzinom eiteriger Ausfluß nicht selten ist, so daß man an eine gewöhnliche Sinuitis denkt. Gerade hier wird aber das Vorhandensein von heftigem Schmerz trotz ungehinderten Abflusses dringenden Verdacht auf eine bösartige Neubildung erwecken müssen. Überdies ist der Ausfluß bei Karzinom meist übelriechend und oft etwas blutig gefärbt.

Bei **Kieferperiostitis** ist es meist leicht, den schuldigen Zahn zu entdecken. Bösartige Tumoren verursachen freilich auch Zahnschmerzen, aber auch bei gesunden Zähnen. Der Schmerz betrifft bei ihnen ebenfalls die *Hautäste* des Nerven (Oberlippe!), und kann von Anästhesie begleitet

sein (Anaesthesia dolorosa). Er ist ferner bei Kieferperiostitis wie bei Kieferempyem nur im akuten Stadium oder bei den akuten Schüben vorhanden und geht spontan oder nach entsprechender Behandlung wieder zurück. Eine einzige Form von Ostitis oder Periostitis kann ernstliche diagnostische Schwierigkeiten bereiten, nämlich die **Kiefertuberkulose,** deren Kennzeichen wir oben erwähnt haben.

Bei **Kieferzysten** erfahren wir von einer ganz allmählichen Auftreibung des Knochens, bei der es schließlich zu Pergamentknittern kommen kann, und die in der Regel schmerzlos verläuft, solange sich der Zysteninhalt nicht infiziert. In einzelnen Fällen entleert sich die Zyste periodisch nach der Nase hin und füllt sich dann wieder. Der langsame Verlauf, der sich durch Jahre hinziehen kann, erlaubt uns im allgemeinen, eine bösartige Neubildung auszuschließen, denn bei Karzinom sowohl wie bei Sarkom kann die Diagnose in der Regel schon wenige Monate nach dem ersten Beginn der Erscheinungen mit aller Sicherheit gestellt werden. Fehlt gar in der Zahnreihe ein Zahn, und finden wir denselben auf dem Röntgenbilde in der Geschwulst wieder, so ist jeder Zweifel ausgeschlossen (s. Fig. 96 u. 97). Hierher gehört auch das früher als Hydrops des Antrum beschriebene Krankheitsbild.



Fig. 97.
Röntgenbild zu Fig. 87. *x* Zahnzyste mit dem in der Zahnreihe fehlenden Schneidezahn *z*.

Im Entwicklungsalter müssen wir bei männlichen Individuen ferner an das **Nasenrachenfibrom** denken. Diese Geschwulstform geht bekanntlich von der Schädelbasis im Bereiche des Rachendaches aus und wächst von da in alle zugänglichen Spalten hinein, also vor allem in die Nase, in die Orbita, auf Umwegen selbst in die Parotisgegend und in den Sinus maxillaris.

Ich sah einen Fall, in dem eine solche Geschwulst von hier nach der Mundhöhle hin durchbrach und daselbst zu verjauchen begann. Dieser eigentümliche Verlauf ließ zunächst an ein Sarkom denken. Die histologische Untersuchung und der weitere Verlauf zeigten aber, daß eines der gewöhnlichen Nasenrachenfibrome vorlag. Der Patient ist nämlich geheilt geblieben, trotzdem die Geschwulst an der Schädelbasis nicht völlig entfernt, sondern nur mit dem Thermokauter abgebrannt werden konnte.

Gutartige Geschwülste des *Oberkieferkörpers* sind, von den Zahnzysten abgesehen, nicht häufig. Meist handelt es sich um Osteome

oder Osteochondrome. Ganz gutartig ist bloß das Osteoma eburneum. Alle anderen Formen können noch nach jahrelangem Bestehen in Sarkom übergehen. Ich sah ein ausgedehntes osteosarkomatöses Rezidiv 26 Jahre nach einer ersten Operation. Die beiden Oberkiefer und die Gaumenplatte können im Verlauf der Jahre in Osteochondrosarkom umgewandelt werden, ohne daß es möglich wäre, dem Prozeß durch eine Operation Einhalt zu gebieten. Die Diagnose Sarkom wird klinisch wahrscheinlich, sobald das anscheinend gutartige Osteom beginnt, etwas rascher zu wachsen und Neuralgieen zu verursachen.

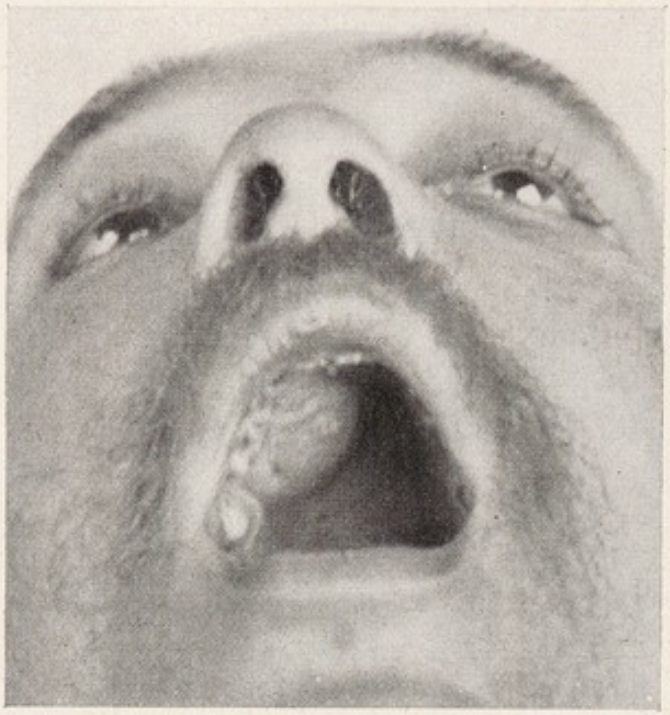

Fig. 98.
Oberkieferzyste, durch den harten Gaumen sich vorwölbend.

Umgekehrt spielen am *Alveolarfortsatz die* **gutartigen**, bzw. nur **örtlich bösartigen** Geschwülste die Hauptrolle. Wir werden sie zusammen mit den Geschwülsten der Mundhöhle besprechen.

16.

Die Geschwülste des Unterkiefers.

Sehen wir von den Neubildungen des Zahnfleisches und des Alveolarfortsatzes ab, die wir bei den Geschwülsten der Mundhöhle besprechen werden, so bieten die Neubildungen des Unterkiefers recht einfache Verhältnisse dar. Bei jeder uns auf den ersten Blick als Geschwulst erscheinenden Schwellung der Mandibula werden wir uns vor allem fragen, ob überhaupt eine *Geschwulst* und nicht etwa ein *entzündlicher Prozeß* vorliegt. Hat die Erkrankung mit Zahnschmerzen begonnen, und finden wir als Erklärung derselben kariöse Zähne, ist der Verdickung des Unterkiefers ein akut entzündliches Stadium vorangegangen, weiß der Patient von wiederholten akuten Schüben zu berichten, zeigt er gar als Erinnerung an dieselben die Narbe einer alten Zahnfistel, oder finden wir endlich bei rein chronischem Verlauf am Halse tuberkulöse Drüsen, so werden wir den Gedanken an eine Neubildung aufgeben und an eine der im Kapitel 14 beschriebenen Entzündungsformen denken. Ist die Schwellung dagegen allmählich,

schmerzlos entstanden, und sind die Zahnschmerzen, wenn solche überhaupt vorhanden sind, erst nachträglich hinzugekommen, fangen vielleicht gesunde Zähne schon an, sich zu lockern, ohne daß wir am Zahnfleisch entzündliche Veränderungen nachweisen könnten, so werden wir sofort auf Neubildung schließen. Vielfach gibt uns die Palpation einigen Aufschluß. Eine entzündliche Schwellung läuft gegen den gesunden Knochen allmählich aus, während sich viele Geschwülste gegen denselben scharf absetzen. Eine Ausnahme machen zentral entstandene Tumoren, indem dieselben den Knochen anfangs spindelförmig auftreiben. Hier wird der Ausschluß einer ursächlichen Zahnerkrankung für die Diagnose ausschlaggebend sein.



Fig. 99.
Adamantinom des Unterkiefers.

Haben wir uns für eine **Geschwulst** entschieden, so erhebt sich, wie immer, als erste Frage diejenige nach der Gut- oder Bösartigkeit. Das Hauptkriterium gibt uns die Anamnese an die Hand, indem wie überall sehr *langsames Wachstum* für Gutartigkeit, *rasches* für Bösartigkeit spricht. Dieses Kriterium muß aber mit Vorsicht verwendet werden, denn auch ein Sarkom kann mehrere Jahre dauern, und eine ursprünglich gutartige Geschwulst kann im Laufe der Jahre bösartig werden. In zweiter Linie müssen wir die *Schmerzhaftigkeit* berücksichtigen. Schmerzlos entstehende und jahrelang schmerzlos bleibende Geschwülste sind gutartig. Stellen sich schon früh Zahnschmerzen ein, so liegt der Verdacht der Bösartigkeit nahe, aber auch nicht mehr als der Verdacht, da auch gutartige Gebilde durch Druck auf den Nervus mandibularis Neuralgieen hervorrufen können. Umgekehrt kann auch bei Sarkomen der Patient bisweilen ziemlich lange schmerzfrei bleiben. Die Anamnese läßt also nur in den extremen Fällen die Diagnose sofort stellen, während wir in vielen intermediären Fällen alle klinischen Hilfsmittel heranziehen und oft die endgültige Entscheidung dem Mikroskop überlassen müssen.

Eines Zeichens haben wir absichtlich nicht gedacht, weil dasselbe bei den Unterkiefergeschwülsten keine Rolle spielt, nämlich des Fehlens oder Vorhandenseins von Lymphdrüsenmetastasen am Halse. Die bösartigen Unterkiefergeschwülste sind meist *Sarkome* und lassen als solche die Lymphdrüsen in der Regel frei. Wir werden also Lymphdrüsen nicht etwa als Zeichen der Malignität auffassen, sondern, wie schon oben angedeutet, aus ihnen eher Verdacht auf Tuberkulose schöpfen.

Wir gehen über zur Besprechung der einzelnen Formen.

1. Eine erste Gruppe von Unterkiefergewächsen umfaßt die ihres theoretischen Interesses wegen viel erörterten, in irgendeiner Weise mit der *Zahnbildung* oder wenigstens mit dem *epithelialen Belage des Kiefers* zusammenhängenden Geschwülste. Wir finden da einmal die eigentlichen **Zahnzysten** (**Follikelzysten**), die meist im Wachstumsalter auftreten, den Kiefer mehr nach *außen* hin auftreiben und in denen meist ein in der Zahnreihe fehlender oder ein überzähliger Zahn steckt. Sie bedingen eine ganz allmähliche Auftreibung des Knochens, so daß dieser schließlich das Gefühl des Pergamentknitterns gibt. Hat man eine solche Zyste, ohne sie zu erkennen, angeschnitten, oder ist sie spontan durchgebrochen, so bleibt eine Fistel bestehen, welche sekundärer Infektion die Tür öffnet und damit das Bild verwischt. Von diesen Follikelzysten zu unterscheiden sind die **Wurzelzysten,** die auf Grund chronischer Wurzelperiostitis entstehen, aber aus dem die Wurzel umspinnenden Epithelnetz eine epitheliale Auskleidung erhalten. Sie sind meist nur hanfkorn- bis erbsengroß, können aber ausnahmsweise erheblich größer werden. Eine weitere Gruppe bilden die als **Odontome** und **Adamantinome** bezeichneten, bald weichen, bald schmelzharten oder auch gemischten Geschwülste, welche meist bei jungen Leuten, aber auch noch in mittleren Jahren im Innern des Kiefers durch regellose krebsähnliche Wucherung der verschiedenen Elemente des Zahnes entstehen und den umschließenden Knochen allmählich, meist nach *außen und innen* schmerzlos auftreiben. Ihr Lieblingssitz ist die Gegend der hinteren Molaren. Noch weiter vom Typus der Zahnbildung entfernt sich das **multilokuläre Kieferkystom,** bei welchem der Knochen durch zystische Wucherung von verlagerten epithelialen Elementen ganz allmählich aufgetrieben und schließlich in ein blasiges, unförmiges Gebilde verwandelt wird. Im Gegensatz zu den einfachen Kieferzysten und den Odontomen greift



Fig. 100.
Follikelzyste des Unterkiefers mit zwei Zähnen.

die Veränderung hier schließlich auch auf den aufsteigenden Kieferast über.

2. Wenden wir uns zu den *Geschwülsten der Bindegewebsreihe*, so müssen wir einmal die *gutartigen Gebilde*, die **Fibrome, Chondrome** und **Osteome** erwähnen, alles verhältnismäßig seltene Geschwülste. Gehen sie von der Oberfläche des Knochens aus, so stellen sie sich als langsam wachsende, derbe bis harte, knollige Gebilde dar, welche nur durch Verdrängungserscheinungen beschwerlich werden. Entstehen sie im Innern des Knochens, so können sie durch Druck auf den Nervus mandibularis schon früh Neuralgieen hervorrufen. Sie treiben anfänglich den Knochen spindelförmig auf und erscheinen erst dann als knollige, scharf abgegrenzte Gebilde, wenn sie die Corticalis durchbrochen haben.

Die Hauptrolle unter den Unterkiefergeschwülsten spielen die *bösartigen Bindegewebsgeschwülste*, die **Sarkome.** Auch bei ihnen werden die anfänglichen Beschwerden und die erste Erscheinungsform durch den zentralen oder peripheren Sitz bedingt, aber der ganze Verlauf spielt sich rascher ab, als bei den bisher besprochenen Geschwülsten, wenn auch ausnahmsweise die ersten Symptome auf einige Jahre zurückgehen können.

Bezeichnend ist hierfür folgende Beobachtung:

Eine 50 jährige Frau kommt zum Arzte wegen einer allmählich entstandenen Verdickung des rechten horizontalen Unterkieferastes. Es wurde eine Zahnzyste angenommen und das Gebilde vom Munde her eröffnet. Das Messer gelangte in einen Hohlraum, dem reichlich Blut entströmte. Zwei Jahre später sah ich die Patientin mit einer diffusen Auftreibung der ganzen rechten Kieferhälfte. Die Diagnose lautete auf Sarkom, und die Operation bestand in einseitiger Exstirpation des Kiefers, der ähnlich wie beim multilokulären Kieferkystom, bis an den Gelenkfortsatz durch blasige Räume aufgetrieben war. Das in geringerer Menge vorhandene feste Gewebe zeigt den Bau eines Rundzellensarkoms. Nach weiteren zwei Jahren stellte sich die Patientin wieder vor, lokal geheilt, aber mit Metastasen von gleichem Bau im Schädel und im Brustbein.

Ist die Diagnose, wie sich aus dem Gesagten ergibt, in den Anfangsstadien schwierig, so läßt sie sich nicht verfehlen, wenn die Geschwulst in die Mundhöhle hinein wuchert, die Zähne zum Ausfallen bringt, nach außen mit der Haut verwächst und schließlich nach der einen oder anderen Seite hin geschwürig durchbricht. Soweit darf man es allerdings nicht kommen lassen, sondern es sollte jede nicht völlig stationäre Kiefergeschwulst als verdächtig entfernt werden.

Eine genauere Untersuchung läßt uns noch allerlei Besonderheiten erkennen, hauptsächlich was den Ausgangspunkt der Geschwulst betrifft. Für zentralen Sitz spräche Pergamentknittern. Die Verteilung des Knochens in der Geschwulst wurde früher durch Einstechen einer starken Nadel — Akupunktur — beurteilt. Heute gibt uns das Röntgenbild viel besseren Aufschluß.

Von den *Unterkieferkrebsen* haben wir nicht gesprochen. Dieselben, meist Krebse der Zahnfleischschleimhaut, werden im folgenden Kapitel berücksichtigt werden. Nur äußerst selten kommt wirkliche krebsige Entartung von in die Tiefe versprengtem Zahnepithel vor.

17.

Akut entzündliche Erkrankungen in der Mundhöhle.

Wir sind den akut entzündlichen Erkrankungen der Organe der Mundhöhle schon mehrfach begegnet und werden ihnen noch weiterhin bei der Besprechung ihrer Hauptsymptome, der Kiefersperre, der Schluck- und der Atembeschwerden begegnen. Hier wollen wir deshalb bloß einiges Auseinandergerissene zusammenfassen und einiges Fehlende ergänzen.

Eine akute Schwellung der *Lippen* beruht, soweit sie nicht Teilerscheinung einer ausgedehnteren entzündlichen Erkrankung (z. B. Erysipel) oder Folge einer Kieferperiostitis ist, beinahe immer auf dem Vorhandensein eines kleinen, in dem allgemeinen Ödem fast verschwindenden **Furunkels.** Auf die besonderen Gefahren desselben haben wir schon hingewiesen.

Akute umschriebene Schwellung des *Zahnfleisches* weist stets auf einen kranken Zahn oder eine in der Alveole zurückgebliebene Wurzel hin. Die genaue Lokalisation ergibt sich aus der Stelle stärkster Rötung und des stärksten Verstrichenseins der Schleimhautfalte zwischen Wange und Kiefer. Ist der schuldige Zahn noch sichtbar, so wird er schon auf leichtes Beklopfen mit Schmerz antworten.

Akute *ausgedehnte Schwellung* des Zahnfleisches ist entweder das Zeichen einer akuten Kieferperiostitis irgendeiner Form (s. Unterkiefer) oder einer allgemeinen Stomatitis (s. unten).

Akute Schwellung des *Mundbodens* kann auf sehr verschiedenen Ursachen beruhen. Ist der Prozeß rein median und nach der Mundhöhle hin stärker ausgesprochen als nach außen, so denken wir, besonders bei kleinen Kindern, an ein sekundär **vereitertes Dermoid** oder an ein **entzündetes Lymphangiom.** Ein Erwachsener würde uns in einem solchen Falle ohne weiteres darauf aufmerksam machen, daß schon vor dem Schube akuter Entzündung etwas unter der Zunge nicht in Ordnung gewesen sei.

Tritt die Entzündung mehr nach außen, in der Submentalgegend zutage, so handelt es sich um eine **phlegmonöse Lymphadenitis submentalis.** Die Eingangspforte der Infektion werden wir in einer Lippenrhagade, einer Aknepustel am Kinn oder einer kleinen infizierten Hautverletzung finden.

Ist die Schwellung des Mundbodens mehr einseitig, oder kann der Patient wenigstens angeben, auf welcher Seite sie begonnen hat, so kommt vor allem eine **akute Speicheldrüsenschwellung** in Betracht, und zwar der Gl. sublingualis bei Sitz nach vorn, der Gl. submaxillaris bei Sitz mehr nach hinten. Der Mundboden kann dabei im Bereiche der Drüsen glasig-ödematös aussehen und brettartig geschwollen sein. Die Ursache der Entzündung werden wir am ehesten in einem Speichelsteine suchen, besonders wenn der Patient von wiederholten Schüben von Entzündung berichtet. Sind diese Schübe von kurzer Dauer, und enden sie mit einer reichlichen Speichelentleerung, so dürfen wir die Schwellung wesentlich auf Speichelretention zurückführen. Dauern sie dagegen länger, tagelang an, und tritt weitergreifende Infiltration der Gewebe hinzu, so schließen wir, daß sich zu der einfachen Retention eine bakterielle Entzündung der Speicheldrüse und ihrer Umgebung gesellt hat. Wird nicht eingegriffen, so schreitet dieselbe bis zu ihrer natürlichen Lösung, der Abszeßbildung, weiter.

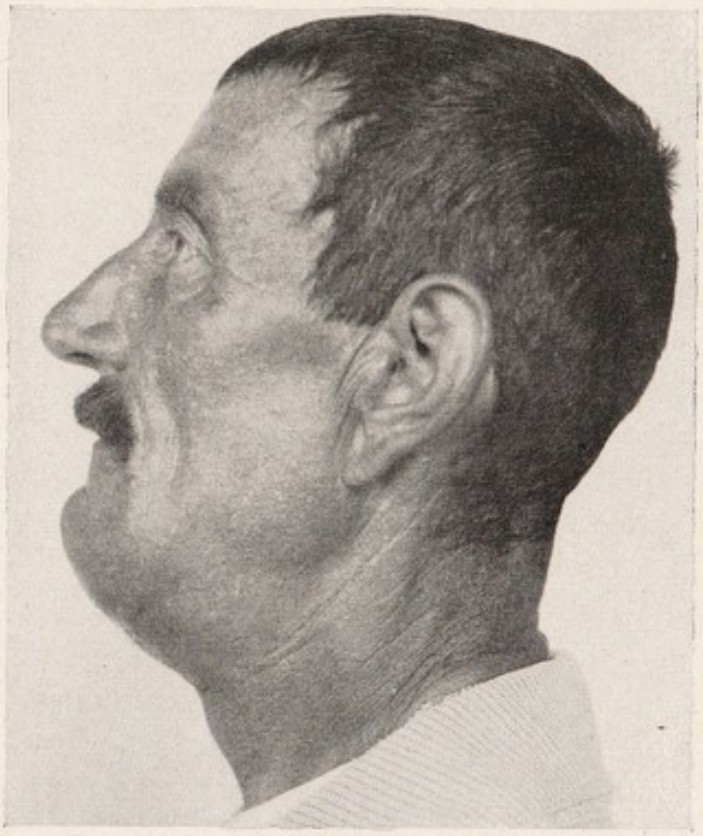

Fig. 101.
Phlegmone des Mundbodens.

Sind die Erscheinungen von Anfang an ausgesprochen entzündlicher Natur und nach außen ebensosehr ausgeprägt wie nach der Mundhöhle hin, so liegt eine **akute submaxillare Lymphadenitis** vor, deren Ursache wir am ehesten am Zahnfleisch oder an der Wange oder Nase finden werden, wenn die Eingangspforte überhaupt noch nachweisbar ist.

Ist die Infektion sehr heftig und dehnt sie sich besonders nach dem Mundboden hin aus, unter Neigung zu Nekrotisierung, so spricht man von „Angina Ludovici". Damit wird aber nur eine klinische, keine ätiologische Bezeichnung gegeben. Die Erreger sind, wie gewöhnlich im Bereiche der Mundhöhle, Staphylokokken, Streptokokken und Kolibazillen. Höchstens ließe sich die besondere Heftigkeit der Erscheinungen darauf zurückführen, daß die Infektion sich in der Tiefe — unmittelbar um die Submaxillarspeicheldrüse herum — ansiedelt.

Betrifft die Schwellung von Anfang an die *Zunge*, wird diese letztere binnen kurzem in eine derbe, unbewegliche Masse verwandelt, neben welcher der Speichel zum offen gehaltenen Munde herausläuft, und kann der Patient weder schlucken noch sprechen, sondern bloß gerade noch atmen, so haben wir eine **akute Glossitis** vor uns, die meist zur Ausbildung eines Zungenabszesses führt. Diese seltene Erkrankung ist in der Regel metastatischer Natur und tritt besonders im Anschluß an akute Infektionskrankheiten auf. Stellt sich im Verlaufe der Glossitis Atemnot mit *verlangsamter* Atmung und Stridor ein, so schließen wir, daß das Ödem auf den Kehlkopf übergreift, und daß wir eilig die Tracheotomie vornehmen müssen. Wird der Patient dagegen dyspnoisch und zyanotisch bei *beschleunigter* Atmung und ohne Stridor, so nehmen wir eine beginnende Aspirationspneumonie oder auf Sepsis an und müssen die Prognose dementsprechend zweifelhaft wenn nicht schlecht stellen. Bisweilen ist von Anfang an der ganze Mundboden phlegmonös angeschwollen und die meist ebenfalls schon ödematöse Zunge an den Gaumen gedrängt. Das Bild gleicht demjenigen der Angina Ludovici, ist aber von Anfang an beidseitig. Es handelt sich um die **akute Mundbodenphlegmone** mit ihren dreifachen Gefahren, der Erstickung, der Aspirationspneumonie und der Weiterleitung der Entzündung auf das Bindegewebe des Halses und des Mediastinum.

Ist der *Isthmus faucium* der ursprüngliche Sitz der Schwellung, so werden wir auf den ersten Blick zwischen *diffuser* und *einseitiger* **Angina** unterscheiden. Bei *diffuser Erkrankung* ziehen sofort die Begriffe: katarrhalische, lakunäre Angina, Scharlachangina, Diphtherie, sekundärsyphilitische Angina in unserer Erinnerung vorbei. Das chirurgisch Wichtige hierüber wird bei Anlaß der Besprechung der Diphtherie erwähnt werden.

Am häufigsten übersieht der Unerfahrene die syphilitische Angina, solange sie nicht von Plaques muqueuses begleitet ist, sondern unter dem Bilde einer harmlosen katarrhalischen Angina auftritt. Träger einer Syphilis insontium wissen nichts von der Ursache, und die Andern wollen bisweilen nichts davon wissen. Und doch ist die Diagnose gerade in diesem Stadium von größter Bedeutung im Hinblick auf die Frühbehandlung des Patienten und den Schutz seiner Umgebung. Die Wassermannsche Untersuchung kann hier bisweilen allein entscheiden.

Bei *einseitiger Angina* denken wir an die Möglichkeit eines tonsillären oder retrotonsillären **Abszesses.** Nimmt die Schwellung zu, so werden wir nicht spontane Entleerung abwarten, sondern den Eiter an der klassischen Stelle aufsuchen, bevor es zu Komplikationen gekommen ist.

Aus akuter Schwellung der hinteren oder seitlichen Rachenwand endlich schließen wir auf einen akuten Retropharyngealabszeß, wie er meist auf Grund einer Lymphadenitis, selten einer Wirbelosteomyelitis

zustandekommt. Ist der Abszeß nicht von außen her zugänglich, so werden wir suchen, ihn von innen zu entleeren, und zwar mit der Punktionsspritze, damit nicht der ganze Eiterschwall den Kehlkopf überschwemmt.

Ferner hätten wir noch der akuten Entzündungsprozesse zu gedenken, welche sich am *Rachendach* in adenoiden Vegetationen abspielen. Besonders bei Kindern darf die Untersuchung dieser Gegend nicht unterlassen werden, wenn Temperatursteigerungen bestehen, für die sich kein Grund auffinden läßt.

Finden wir *Lippen* und *Wangen* infiltriert, und zeigt sich beim Öffnen des Mundes — soweit die Kiefersperre ein solches zuläßt — eine diffuse Schwellung der Schleimhaut mit ganz besonderer Gedunsenheit des Zahnfleisches, sind da und dort vielleicht schon Geschwüre zu sehen, und läuft aus dem Munde eine stinkende Brühe, dann haben wir jene seltene **gangränöse Stomatitis** vor uns, die in wenigen Tagen zum Tode führen kann, und für deren Entstehung wir eine genügende Erklärung noch nicht besitzen. Sie stellt den höchsten Grad dessen vor, was man beim Skorbut und bei der Quecksilberstomatitis sieht.

Ist endlich der Entzündungsprozeß so hochgradig, daß er zu Gangrän von Lippen und Wange führt, dann wird niemand das Bild der **Noma** verkennen, die sich, besonders bei Kindern, an schwächende Infektionskrankheiten anschließt.

18.

Geschwülste und Geschwüre in der Mund-, Rachen- und Nasenhöhle.

Wie auf jeder Schleimhaut, so stellt sich auch in der Mund- und Rachenhöhle ein Teil der Geschwülste als Geschwüre dar. Wir müssen deshalb die beiden gemeinschaftlich besprechen. Obenan sei der Satz gestellt, daß *jedes hartnäckige Geschwür der Neubildung verdächtig ist*, wie wenig es auch eigentlichen Geschwulstcharakter tragen möge. Würde diese Wahrheit genügend beherzigt, so sähe man nicht immer noch, daß Karzinome wochenlang mit dem Höllensteinstifte behandelt werden.

A. Nicht geschwürige Gebilde.

Als „geschwürige Gebilde" bezeichnen wir hier nur solche, bei denen die Geschwürsbildung im Wesen des Übels begründet ist, also Krebs, Tuberkulose, Lues, nicht aber eine zufällige oberflächliche Erosion, z. B. bei einer durch einen Nachbarzahn wundgemachten Epulis. Beim Krebse muß das Geschwür bisweilen gesucht werden. Ein Krebs an der Zungenbasis kann sich bei einer ersten Inspektion als nicht ulzerierte Geschwulst darstellen, und erst die ge-

nauere Untersuchung mit Spiegel und mit tastendem Finger zeigt, daß er einen tiefen, nach hinten offenen Krater besitzt.

Wir gehen bei der Besprechung topographisch vor, weil die verschiedenen Erkrankungen ganz verschiedene Lieblingssitze aufweisen.

1. Schleimhaut von Lippe und Wangen.

Kommt ein Patient zu uns mit der Angabe, er habe an der *Lippen-* oder *Wangenschleimhaut* ein erbsen- bis haselnußgroßes Geschwülstchen, das von Zeit zu Zeit verschwinde und dann wieder auftrete, und finden wir bei der Untersuchung ein bläulich durchscheinendes, halbkugeliges Gebilde, das sich durch Druck nicht wegbringen läßt, so kann nur eine **Schleimzyste** vorliegen. Finden wir in denselben Gebieten eine blaurote, weiche und unter Fingerdruck verschwindende Geschwulst, so können wir es nur mit einem **kavernösen Angiom** zu tun haben. Bemerkenswert ist, daß diese Schleimhautangiome im Gegensatz zu den Angiomen der Cutis gut abgekapselt sind. Eine gestielte, weiche, aber nicht durch Druck entleerbare, an der Wangenschleimhaut hängende Geschwulst, ist ein **Fibrom,** in dem die verschiedenen Bestandteile der Wangenschleimhaut: Drüsen, Blut- und Lymphgefäße, Fettgewebe, mehr oder weniger ausgiebig mitgewuchert sind.

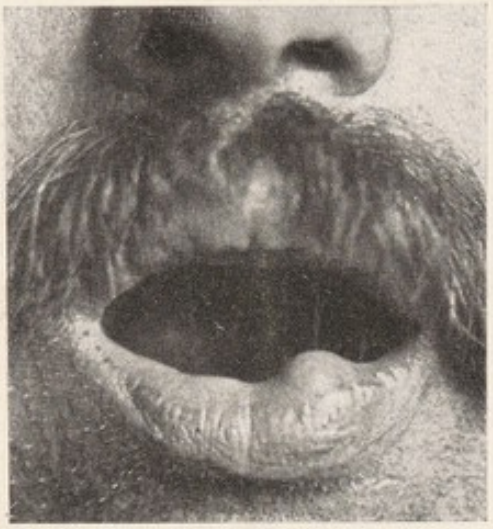

Fig. 102.
Schleimzyste der Unterlippe.

2. Mundboden.

Die hier vorkommenden, von gesunder Schleimhaut bedeckten Geschwülste sind, wenn wir von den sehr seltenen, lappigen, gelblich durch die Schleimhaut durchscheinenden **Lipomen** absehen, meist *zystische* Gebilde.

Wenn wir eine die Zunge emporhebende, etwas einseitig gelegene, bläulich durch die verdünnte Schleimhaut durchschimmernde Geschwulst sehen, welche elastische bis fluktuierende Beschaffenheit zeigt, dann stellen wir die Diagnose einer **Ranula.** Damit ist freilich noch nichts über die Herkunft des Gebildes gesagt, über die sich Embryologen und Chirurgen viel gestritten haben. Heutzutage ist man für die Mehrzahl der Fälle bei der einfachsten Erklärung stehen geblieben, nämlich bei der Annahme einer aus Abschnitten der Glandula sublingualis entstandenen Zyste, als Analogon der eben erwähnten erbsen-

bis haselnußgroßen Schleimzystchen in der Lippen- oder Wangenschleimhaut.

Daß es neben dieser gewöhnlichen Ranula noch dem Zungengrunde näher liegende Zysten gibt, die von den flimmerepithelbesetzten Bochdalekschen Gängen abstammen, das ist für vereinzelte Fälle erwiesen. Ebenso hat die Nuhn-Blandinsche Zungenspitzendrüse schon die Entstehung zystischer Gebilde veranlaßt. Doch haben dieselben mit der Ranula nichts zu tun; sie sitzen an der Zungenspitze, nicht *unter* der Zunge.

Achtet man auf die verschiedenen Eigenschaften der Ranula, so ist eine Verwechslung schwer denkbar. *Lymphangiome*, die in dieser Gegend

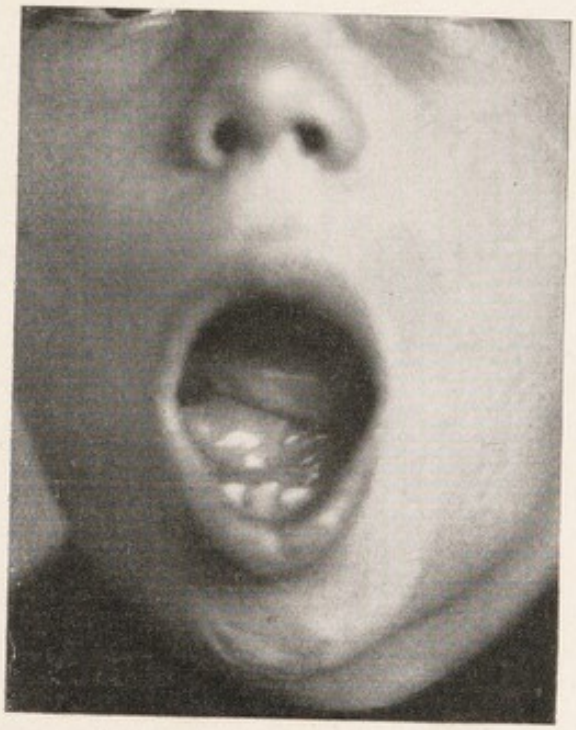

Fig. 103.
Ranula.

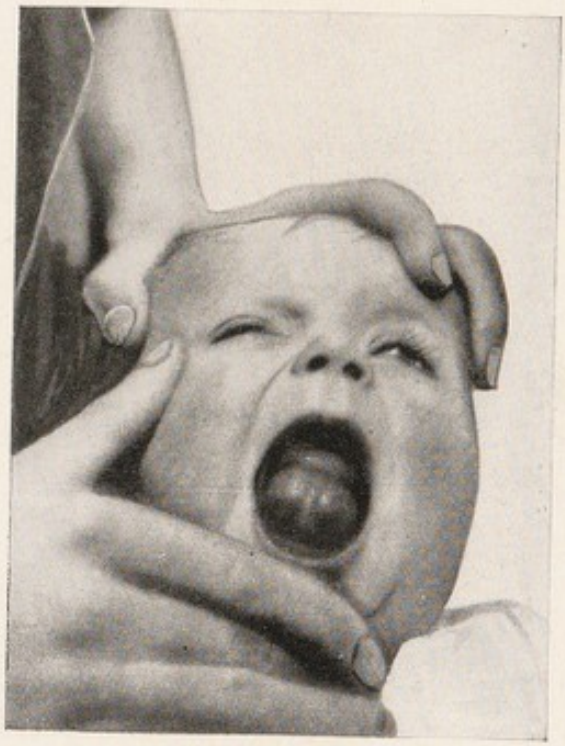

Fig. 104.
Sublinguales Dermoid.

auch vorkommen, sind weniger scharf abgegrenzt. Sie greifen gerne auf die Zunge selbst über. Ferner bestehen sie nicht aus einem einzigen Hohlraume, sondern aus zahlreichen kleineren Kammern. *Lipome* sind gelappt und scheinen gelblich durch die Schleimhaut durch. Nur **Dermoide** können, weil aus einem einzigen Hohlraume bestehend, irreführen. Die Dermoide, die zunächst der Ranula am häufigsten in dieser Gegend beobachteten Geschwülste, sitzen aber im Gegensatze zur Ranula meist median. Ihre Wand ist viel dicker als diejenige der Ranula, und die Zyste schimmert nicht bläulich durch, sondern zeigt eine weißlichgelbe Farbe. Sie sind bisweilen ziemlich fest mit der Umgebung verwachsen, was bei der Ranula nicht der Fall ist, und vereitern auch viel leichter wie diese.

Sollten einmal Zweifel entstehen, weil eine scheinbar median liegende Geschwulst bläulich durchschimmert, z. B. eine große, über die Mittellinie hinausgewachsene Ranula, oder weil eine seitlich gelegene Zyste das Aussehen eines Dermoids hat, so genügt die Probepunktion, um die Diagnose aufzuklären. Die Behandlung ist übrigens bei beiden Gebilden dieselbe. Ein diagnostischer Irrtum hätte also keine weiteren Folgen.

3. Zahnfleisch.

Sehen wir am Zahnfleischrande eine scharf abgegrenzte, erbsen- bis walnußgroße Geschwulst, so stellen wir sofort die Diagnose einer



Fig. 105.
Mundbodendermoid, nach außen vorragend.

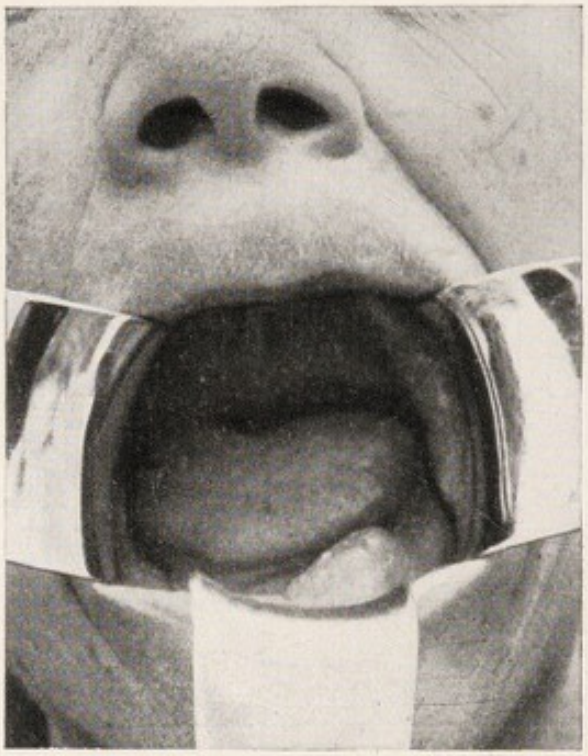

Fig. 106.
Lipom des Mundbodens.

„Epulis", i. e. „Geschwulst am Zahnfleische". Damit haben wir freilich nur unseren Befund umschrieben, aber noch keine histologische Diagnose gestellt. Zeigt das Geschwülstchen die Farbe des normalen Zahnfleisches und ist es derb, so dürfen wir ein *reines Fibrom* annehmen; ist es bei derselben Farbe weicher, so müssen wir schließen, daß es zell- und gefäßreicher ist und sich schon mehr dem *Sarkom* nähert. Ist das Gebilde dunkler, mit einem leichten Stich ins Bräunliche, so haben wir eines jener charakteristischen vom Alveolarperiost ausgehenden *Riesenzellsarkome* vor uns, die man ganz besonders als Epulis bezeichnet.

Dieselben zeigen gewöhnlich an der Oberfläche eine beinahe angiomähnliche Vermehrung der Gefäße, während der übrige Teil den Bau eines Riesen-

zellsarkoms aufweist. Häufig enthalten die Geschwülste überdies ein braunes Pigment. Ihre Bösartigkeit beschränkt sich auf lokale Rezidive; die Lymphdrüsen werden nicht befallen, und Metastasen treten nicht auf.

Bemerkenswert ist der Umstand, daß Epuliden nicht selten an Stellen entstehen, die durch eine länger dauernde Entzündung gereizt sind, so in Zahnlücken, etwa im Bereiche alter Wurzeln (s. Fig. 107). Hier und da sind sie infolge von Reibung an der Oberfläche leicht ulzeriert. Sie können selbst die Eindrücke der gegenüberliegenden Zähne zeigen (s. Fig. 108).

Von den Geschwülsten der Kieferkörper unterscheiden sie sich durch den meist schmalen Stiel, der sie mit ihrer Ursprungsstelle verbindet. Auf den ersten Blick scheinen sie freilich breit aufzusitzen, wenn man sie aber abhebt, ist man erstaunt über die geringe Ausdehnung der Anheftungsstelle.

Von den immerhin echte Geschwülste darstellenden Epuliden zu unterscheidensind die Granulome, die wir häufig im Bereiche von Wurzelresten, gar nicht selten auch in offenen Pulpahöhlen finden. Bisweilen sind — bei vernachlässigtem Gebiß — eine ganze Reihe von der Krone beraubten Zähnen von solchen Granulomen ausgefüllt.



Fig. 107.
Epulis in einer Zahnlücke.

4. Gaumen, Tonsillengegend, Zungengrund.

Eine halbkugelige, am *harten Gaumen* seit kurzer Zeit aufgetretene Schwellung ist, wenn sie nach der Mitte hin sitzt, meist ein **Gumma**, wenn sie den Rand der Gaumenplatte einnimmt, und wenn sich in ihrem Bereich ein kranker Zahn oder eine alte Wurzel auffinden läßt, ein Zahnabszeß. Auch Oberkieferzysten können seitlich am Gaumen vorragen.

Geht das Gebilde vom *weichen Gaumen* oder von der *Tonsillen*gegend aus, und ist es deutlich abgekapselt, von verschieblicher Schleim-

haut bedeckt, so müssen wir an jene **Mischgeschwülste** denken, wie sie häufiger in der Parotisgegend vorkommen. Sitzt die Geschwulst dagegen der Tonsillengegend breit auf, und ist sie wenig oder gar nicht verschieblich, so haben wir es sicher mit einem **Sarkom** zu tun. Für die Diagnose der Bösartigkeit dürfen wir nicht auf das Auftreten von Lymphdrüsenmetastasen warten.

Die meisten dieser Sarkome sind Lymphosarkome, also, selbst wenn sie Drüsenmetastasen machen, nicht eigentliche Geschwülste. Auf Arsen- oder Röntgenbehandlung verschwinden sie oft spurlos mitsamt den Metastasen.

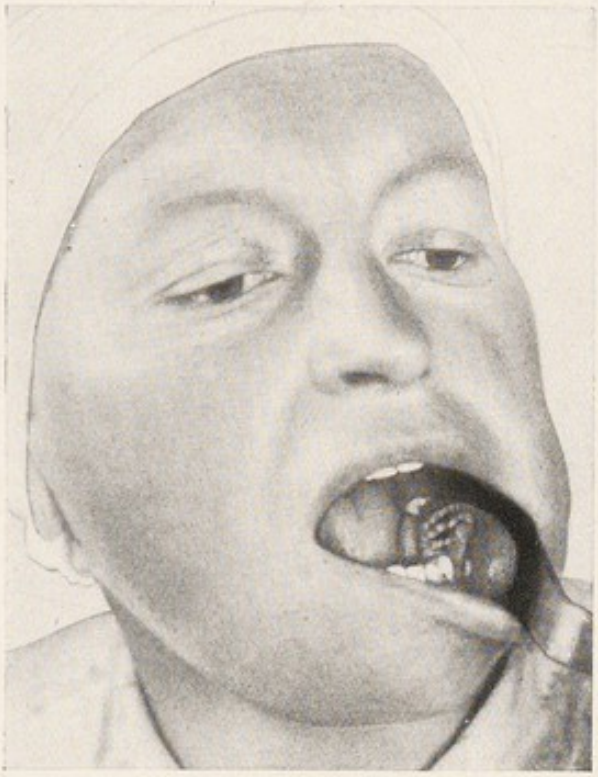

Fig. 108.
Epulis (reines Fibrom), mit Eindrücken der oberen Molaren.

Auffallende Schwellung des lymphatischen Apparats des ganzen Rachens muß uns an die Möglichkeit einer **leukämischen** oder **pseudoleukämischen** Erkrankung denken lassen.

An den *Gaumenbögen* finden sich zuweilen gestielte Polypen, besonders in Form von — völlig gutartigen — Papillomen.

Eine weiche, rundliche, gut abgegrenzte Geschwulst am *Zungengrunde* mit starker Gefäßentwicklung in ihrer Umgebung läßt uns vor allem an einen **abgeirrten Kropf** denken.

Diese Lokalisation erklärt sich aus dem Umstande, daß die sog. mittlere Schilddrüsenanlage aus der Stelle herauswächst, welche später den Zungengrund bildet. Wir finden deshalb Nebenkröpfe am häufigsten im Bereiche des zwischen dem Foramen coecum und dem Processus pyramidalis der Schilddrüse verlaufenden Restes dieser Anlage, des Ductus thyreoglossus.

Patienten mit Zungenkropf haben das begreifliche Gefühl, als ob ihnen ein Bissen im Halse stecke, der nicht herunter will. Bei größerer Ausdehnung des Gebildes wird die Sprache näselnd, und schließlich selbst die Atmung gestört. Bisweilen treten starke Blutungen aus den oberflächlichen Gefäßen auf.

5. Rachen.

Ragt ein Gebilde geschwulstähnlich in die *Rachenhöhle*, so suchen wir mit Auge, Sonde und Finger seinen Ausgangspunkt zu bestimmen. Sitzt es breit der Vorderfläche der Wirbelsäule auf, so könnte es zwar

ein **Sarkom** sein, doch wird es sich viel häufiger um einen tuberkulösen **Abszeß** bei Wirbelkaries handeln. Den aufmerksamen Beobachter hat vielleicht die steife Kopfhaltung des Patienten schon von Anfang an auf diese Diagnose gewiesen. und er wird aus der Anamnese erfahren, daß der Entstehung der Geschwulst im Rachen schon seit längerer Zeit Behinderung der Kopfbewegungen vorangegangen war. Das Anfühlen zeigt uns auch gleich, ob wir es mit einem Abszeß oder mit einer festen Geschwulst zu tun haben. Zur Verwechselung könnte höchstens der retroviscerale Anteil einer Struma Anlaß geben.

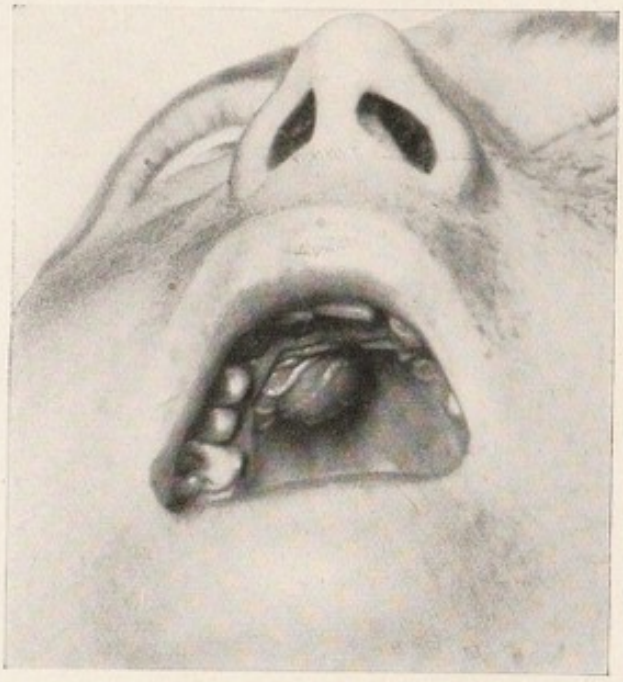

Fig. 109.
Gaumenabszeß, von einer Zahnwurzel ausgehend.

Ragt die Geschwulst von *oben* her in den Rachen, so kann es sich um gewöhnliche, aus der Nase stammende **Schleimpolypen** handeln. Dieselben fühlen sich auffallend weich an und sind beweglich als ob sie dem tastenden Finger aus dem Wege gingen. Kann man sie sehen, direkt oder mit dem Spiegel, so erkennt man sie an der bekannten bläulichweißen Farbe und an dem durchscheinenden, glasigen Aussehen. Ist die Geschwulst von festerer Beschaffenheit, so schwanken wir nur noch zwischen den von der Schädelbasis, der Fibrocartilago basilaris ausgehenden Fibromen junger Leute und den eigentlichen Sarkomen der Schädelbasis. Da die Unterscheidung der beiden Geschwulstformen für Prognose und Behandlung von großer Wichtigkeit ist, so müssen wir einen Moment bei ihr verweilen.

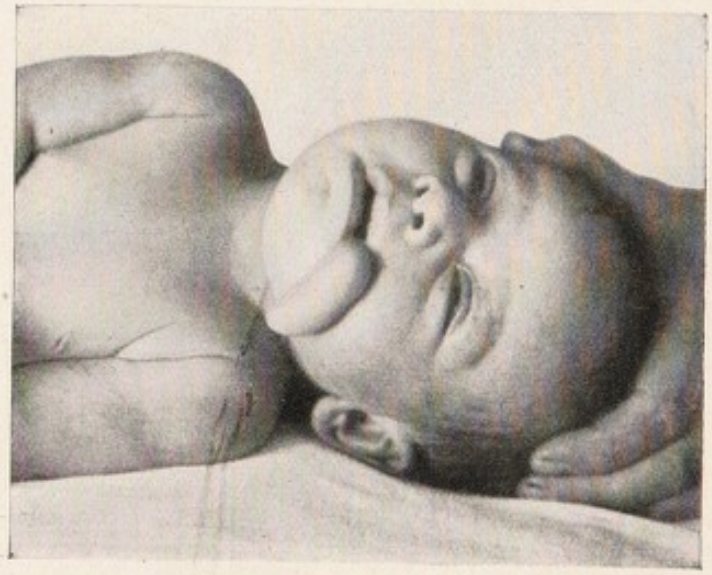

Fig. 110.
Langgestielter Rachenpolyp, vom Arcus palatopharyngeus ausgehend.

Ein **Schädelbasisfibrom**, gewöhnlich **Nasenrachenfibrom** oder Nasen-

rachenpolyp genannt, können wir ausschließen, wenn die Geschwulst *nach* Abschluß des Wachstums, also nach dem zweiten Dezennium aufgetreten ist. Die Nasenrachenfibrome haben nämlich die Eigentümlichkeit, sich nur bis zum Abschluß dieser Lebensperiode zu entwickeln. Steht dagegen unser Patient *vor* dem Abschluß derselben, so kommen beide Geschwulstformen in Frage. Nicht nur das Alter, sondern auch das Geschlecht kann uns im Zweifelsfalle gewisse Anhaltspunkte geben, insofern als die Nasenrachenfibrome im frühesten Alter bei beiden Geschlechtern vorkommen, im Pubertätsalter dagegen, wo sie am häufigsten sind, sozusagen nur bei männlichen Individuen. Von großer Bedeutung ist die Vorgeschichte. Hat sich die Geschwulst allmählich, im Verlaufe von Jahren entwickelt, sich durch Nasenverstopfung und zeitweilige heftige Blutungen äußernd, so werden wir ein wirkliches Sarkom ebenso bestimmt ausschließen, wie wir es annehmen würden, wenn die genannten Erscheinungen: Geschwulstentstehung, Verlegung der Choanen und vielleicht auch Blutungen, sich auf wenige Monate zusammengedrängt hätten. Sendet die Neubildung Fortsätze in alle auf ihrem Wege befindliche Hohlräume, und zeigen diese Fortsätze da, wo sie sichtbar werden, wieder dieselben rundlichen Formen, dieselbe scharfe Abgrenzung wie der Rachenteil derselben, so haben wir es mit einem Fibrom zu tun, während diffuses Umsichgreifen der Geschwulst, frühes Auftreten von neuralgischen Schmerzen und von Hirnerscheinungen für Sarkom sprechen.



Fig. 111.
Schleimpolypen der Nase.

An verschiedenen Stellen des Rachens kommen endlich **teratoide Gebilde** vor. Bald sind es eigentliche *Teratome*, mit Bestandteilen aller drei Keimblätter, selbst mit einem Haarschopf an der Oberfläche, bald bloß *Lipome* oder weiche *Fibrome*. Die letzteren können wie eine Wurst zum Munde heraushängen (s. Fig. 110). Bisweilen zeigen sie sich

nur bei bestimmten Anlässen — Erbrechen — und werden dann vom Patienten wieder verschluckt.

6. Nasenhöhle.

Nicht geschwürige Neubildungen sind hier, wie im Rachen, hauptsächlich **Schleimpolypen, fibröse Nasenrachenpolypen** und **Sarkome.** Die beiden ersteren haben wir eben besprochen und wollen nur noch hinzufügen, daß sich hinter Schleimpolypen meist ein Nebenhöhlenkatarrh verbirgt. Dabei gehört aber immerhin zur Entstehung der Polypen eine individuelle, oft sehr hartnäckige Disposition, welche zu immer neuer Entstehung von solchen Gebilden führt. In einzelnen Fällen kann sogar im Verlauf der Jahre das Nasenskelett so sehr seitlich aufgetrieben werden, daß man, wüßte man nicht um die Vorgeschichte des Falles, einen fibrösen Polypen oder gar ein Sarkom diagnostizieren würde. Bisweilen führt allerdings ein bläulich zu einem Nasenloch herausschauender Schleimpolyp sofort auf die richtige Diagnose.

Fig. 111 stammt von einer Patientin, welche sich während etwa 15 Jahren regelmäßig von Zeit zu Zeit ganze Trauben von Schleimpolypen aus beiden Nasengängen herausholen ließ, bevor sie sich zu einem radikaleren Eingriff, zur operativen Behandlung ihrer beidseitigen Nebenhöhlenkatarrhe, entschloß.

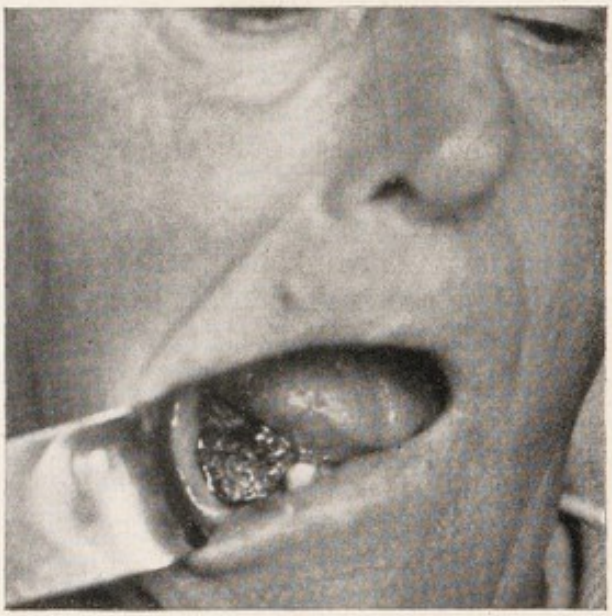

Fig. 112.
Carcinoma sublinguale.

Sarkome gehen in der Nase meist von den Muscheln aus. Sie werden im Anfang mit harmloser Hypertrophie derselben verwechselt, bis die rasche Zunahme, begleitet von Nasenverstopfung und Blutungen, zur Probeexzision und zur histologischen Stellung oder wenigstens Bestätigung der Diagnose veranlaßt.

B. Geschwürige Vorgänge.

Es wird dem Anfänger bei der Beurteilung von Geschwüren stets eingeschärft, auf die Beschaffenheit zweier Dinge, der *Ränder* des Geschwüres und des *Grundes* desselben zu achten. Dies hat auch in der Mundhöhle seine Bedeutung, stößt aber in Wirklichkeit wegen der verschiedenartigen anatomischen Verhältnisse der Umgebung und der oft schweren Zugänglichkeit des Geschwüres auf allerlei Hindernisse. Es bleibt natürlich auch hier wahr, daß ein flaches Geschwür mit weichen Rändern und weichem, graulichem Grunde für *Tuberkulose*, ein tief greifendes Geschwür mit speckigem, gelb-

lichem Grunde für *Gumma*, derber, unterhöhlter Rand und derber, zerklüfteter Grund, bisweilen von absterbenden Fetzen belegt, für *Krebs* spricht, und daß derbe Beschaffenheit ohne unterhöhlten Rand und mit glattem, lackiert aussehendem Grunde an *Primäraffekt* denken läßt. Man schließe daraus aber ja nicht, daß ein Karzinom stets zerklüftete und unterhöhlte Ränder, und ein zerfallendes Gumma notgedrungen und in jedem Stadium einen gelben speckigen Grund haben müsse usw.

Wir kommen mit der Diagnose am weitesten, wenn wir die häufigsten Vorkommnisse an den verschiedenen Stellen der Mundhöhle berücksichtigen.

1. Lippen- und Wangenschleimhaut.

Weitaus am häufigsten kommt hier **Krebs** vor, wennschon sowohl Tuberkulose wie Primäraffekt und Gumma in den Bereich der Möglichkeiten gehören. Den Lippenkrebs haben wir schon oben besprochen. Der viel seltenere Krebs der Wangenschleimhaut ist bemerkenswert durch seine viel schlimmere Prognose.

Wie schwierig bisweilen die Diagnose ist, wenn man sich nur an das Schema hält, daß ein Lippengeschwür bei einem alten Manne krebsig sein müsse, das zeigt folgende Beobachtung:

Ein über 70 Jahre alter Mann, Bronchitiker alten Datums, weist ein Geschwür an der linken Unterlippe und ein weiteres an der rechten Wangenschleimhaut auf. Beide sind flach, weich, auffallend schmerzhaft. Keine Epithelpfröpfe, aber auch keine Tuberkel sichtbar. Für Lues sprach in der — sehr unbestimmten — Anamnese nichts, gegen sie sprach die Schmerzhaftigkeit. Für Krebs sprach nur das Alter, alles übrige dagegen. Für Tuberkulose sprach die Schmerzhaftigkeit. Die Bronchitis schien eine gewöhnliche Altersbronchitis zu sein. Die Diagnose „Tuberkulose" hätte also beinahe nur per exclusionem gestellt werden können, wurde aber durch die histologische Untersuchung eines zur Probe entfernten Randstückes erwiesen.

Daß kleine, vorübergehende Geschwüre an der Wangenschleimhaut sehr häufig durch **Biß** entstehen, das braucht kaum erwähnt zu werden.

2. Mundboden.

Am Mundboden sind sowohl Tuberkulose, als auch Primäraffekt und Gumma sehr selten, **Karzinom** dagegen häufig. Dasselbe stellt sich in den Anfangsstadien als ein bewegliches, rundliches, deutlich vorragendes Geschwülstchen dar, welches in der Mitte eine von übergreifenden Rändern umgebene, kleine Geschwürsfläche zeigt. Dieser Befund allein schon erlaubt uns, die richtige Diagnose zu stellen. Unwillkürlich läßt der Praktiker auf die Untersuchung des fraglichen Gebildes die Betastung der nächsten Lymphstationen folgen, um aus einer derben Schwellung der Lymphdrüsen seine Diagnose zu bestätigen. Man darf aber dem Fehlen oder Vorhandensein von Lymphdrüsen keine ausschlaggebende Bedeutung beimessen und darf besonders aus dem Fehlen von solchen nicht *gegen* Krebs schließen. Verwächst die Geschwulst mit dem Kiefer und schließlich auch mit der Zunge, so daß diese letztere

fixiert wird und daß Kaubewegung und Sprache gestört werden, dann wird die Diagnose leicht.

3. Zahnfleisch.

Die aufmerksame Untersuchung des Zahnfleisches hat nicht nur für den Zahnarzt und den inneren Mediziner, sondern auch für den Chirurgen Bedeutung. So erklären sich anhaltende Kolikschmerzen, bei denen man geneigt sein möchte, eine organische Darmverengerung anzunehmen, als toxischer Natur, wenn wir den bekannten Bleisaum nachweisen können.

Bei hartnäckiger *Eiterung* zwischen Zahn und Zahnfleisch mit allmählicher Lockerung der Zähne werden wir nicht nur das Zahnfleisch behandeln, sondern vor allem den Urin des Patienten auf Zucker untersuchen, und, wenn diese Untersuchung keine Erklärung für die *Alveolarpyorrhoe* gibt, nach einer anderweitigen Allgemeinerkrankung fahnden.

Werden wir gerufen, um eine hartnäckige Zahnfleischblutung zu stillen, so werden wir uns nicht mit der Anwendung irgendeines Styptikums begnügen, sondern der Ursache dieser Blutung nachforschen, die in einer vielleicht bisher übersehenen *Hämophilie*, einer *Leukämie* oder in einem *chronischen Ikterus* liegen kann.

Die meisten chronisch *entzündlichen Erkrankungen* des Zahnfleisches hängen von Erkrankungen der Zähne ab. Heilen sie nach Entfernung der schuldigen Zähne, Wurzeln oder Sequester nicht aus, so müssen wir an Aktinomykose, Tuberkulose oder Phosphornekrose denken. Wie diese Erkrankungen zu erkennen sind, das haben wir an anderer Stelle gesehen.

Geschwüre ohne ausgesprochen entzündlichen Charakter der Umgebung sind wie die Geschwüre der übrigen Teile der Mundschleimhaut zu beurteilen. Es wird sich also um die Unterscheidung zwischen *Krebs*, *Tuberkulose* und *Gumma*, selten *Primäraffekt*, handeln. Die leitenden Regeln sind an anderer Stelle zur Genüge auseinandergesetzt worden.

Leicht blutende Schwellungen endlich gehören dem Skorbut und bei kleinen Kindern der Barlowschen Krankheit an.

Bemerkenswert ist bei dieser letzteren, daß die nicht zu verkennende blaurote Schwellung des Zahnfleisches nur an den Stellen auftritt, wo schon Zähne durchgebrochen sind. Die Extremitätenschmerzen vervollständigen das klinische Bild und veranlassen uns, nicht etwa das blaurot geschwollene Zahnfleisch anzuschneiden, sondern sofort zu dem einzigen rasch und sicher wirkenden Heilmittel, dem Weglassen aller künstlichen oder künstlich sterilisierten Nährmittel zu greifen.

4. Die Tonsillengegend.

Hier kommen neben den seltenen Fällen von nicht spezifischem Tonsillengeschwür die verschiedensten Geschwürsformen, Krebs, Primär-

affekt, Tuberkulose und Gumma in Frage. Eine erste Wegleitung gibt uns das Fehlen oder Vorhandensein von *Drüsenschwellungen.*

a) *Fehlt Lymphdrüsenschwellung*, so schließen wir einen nicht ganz frisch entstandenen Tonsillenschanker aus, denken also an Krebs, Gumma und vielleicht noch an Tuberkulose.

Das **Karzinom** ist schon seiner Häufigkeit wegen viel wahrscheinlicher als alle anderen Geschwürsarten. Ist der Patient Alkoholiker, so erhält die Diagnose eine neue Stütze. Weitaus die meisten Tonsillenkrebse — und Pharynxkrebse überhaupt — sah ich bei ausgesprochenen Trinkern auftreten. Für Karzinom spricht ferner, abgesehen von derbem Grund und Rand, die Einzahl des Geschwüres. Gumma und tuberkulöse Geschwüre sind viel eher multipel, als Krebs. Ausstrahlende Schmerzen nach dem Ohr hin, die dem Patienten den Schlaf rauben, sprechen gegen Gumma und Tuberkulose, während Schluckschmerzen für tuberkulöse Geschwüre des Rachenraumes bezeichnend sind, aber im Spätstadium auch bei Krebs vorkommen.

Schwanken wir zwischen **Tuberkulose** und **Gumma,** so spricht das Vorkommen von vereinzelten kleinen Knötchen auf gerötetem Grunde in der Umgebung des Geschwüres für Tuberkulose, das teilweise Zusammenfließen von mehreren anfangs rundlichen knotigen Herden mit nachträglichem zentralen Zerfall für Gumma. Eine rasche Diagnose erlaubt die histologische Untersuchung.

Ein Stückchen von der Randpartie des Geschwüres wird mit der Zange oder mit Pinzette und Schere abgekniffen und zum Teil zur histologischen Untersuchung, zum Teil zur Tierimpfung verwendet. Ergibt die histologische Untersuchung trotz klinisch vorhandenen Verdachtes ein negatives Resultat, so entnehme man ein zweites, größeres Stück, bzw. ein Stück vom Rand und ein solches vom Grunde des Geschwüres.

Stets werden wir das Ergebnis der Wassermannschen Reaktion mit berücksichtigen, dürfen aber nicht vergessen, daß auch bei einem alten Syphilitiker Tuberkulose und Krebs vorkommen können und daß die Serumreaktion auch bei sicherer Syphilis hier und da negativ ist.

b) Erleichtert wird die Diagnose, wenn *Lymphdrüsenschwellung* vorhanden ist. Ist dieselbe kurz nach dem Erscheinen des Geschwürs aufgetreten, und hat sie in kurzer Zeit einen ziemlichen Umfang erreicht unter Verlötung der Drüsen mit der Nachbarschaft, so sehen wir darin eine Stütze für die Annahme einer **Initialsklerose.**

Bezeichnend als Beispiel unter vielen ist der Fall eines Studenten, der nach einem Alten Herrn der Verbindung aus dem Trinkhorn trank. Der Student bekam einen Tonsillenschanker, und es ergab sich, daß der Alte Herr in seiner Mundhöhle sekundär-syphilitische Erscheinungen beherbergte. Nebenbei ein Beispiel, wie wenig noch heute gewisse — selbst akademische — Gebräuche den elementarsten Regeln der Hygiene entsprechen!

Sind die Drüsen dagegen erst längere Zeit nach dem Auftreten des Geschwüres entstanden, so kommen nur Karzinom und Tuberkulose in Frage. Bei ersterem sind sie derb, bei letzterer mehr weich. Verwachsungen können bei beiden auftreten, lassen also nicht ohne weiteres Schlüsse ziehen. Drüsen freilich, die monatelang bestehen, ohne mit der Umgebung zu verwachsen, sind viel eher tuberkulös als krebsig. Bestehen Verwachsungen, so sind sie bei Krebs sehr fester Natur, so daß derbe unbewegliche Pakete entstehen. Gehen tuberkulöse Drüsen Verwachsungen ein, so folgt meist die zentrale Vereiterung auf dem Fuße, so daß verhältnismäßig derbe Randpartien weich elastische, selbst fluktuierende Stellen umschließen.

Alle Schlüsse aus dem zeitlichen Verhalten von Geschwür und Drüse fallen dahin, wenn der Patient oder der Arzt, wie so oft, erst durch das Auftreten von Drüsen auf das Vorhandensein eines Geschwüres gelenkt werden.

Es sei endlich daran erinnert, daß die Plaut-Vincentsche Angina (s. unten) im Stadium der Geschwürsbildung leicht für ein syphilitisches Geschwür gehalten werden kann. Der bakteriologische Befund und der rasche Ausgang in Heilung geben den Ausschlag.

5. Gaumen und Gaumensegel.

Zieht sich ein Geschwür von der *Tonsillengegend* gegen den Rand des weichen Gaumens, so ist es, wenn solitär, meist ein **Karzinom.** Nur selten beginnt das Karzinom am *weichen Gaumen,* doch haben wir auch schon wiederholt das ganze Gaumensegel von einem primären Krebse weggefressen gesehen. Viel eher werden wir hier an **Gumma** denken, besonders wenn das oder die Geschwüre sich dem *harten Gaumen* nähern oder direkt auf demselben sitzen, oder wenn sie gar den Gaumen schon durchlöchert haben. Auch hier kommt freilich Krebs vor, und auch er kann zu Perforation führen. Am weichen Gaumen kommt auch **Tuberkulose** vor. Sie unterscheidet sich vom Gumma, abgesehen von ihrer längeren Dauer und dem Aussehen des Geschwüres, durch die viel stärkeren Schluckbeschwerden und durch das Vorkommen von Drüsenschwellung. Glatte, vernarbte Perforationen des harten Gaumens sind syphilitisch.

6. Rachenwand.

Wenn wir von Zungengrund, Tonsillengegend und Sinus pyriformis absehen, sind Geschwüre an der Rachenschleimhaut nicht häufig. **Krebse** finden sich am ehesten am Eingang der Speiseröhre (s. d. und Kehlkopf), und ferner im Bereiche des Rachendaches sowie in der Umgebung der Choanen. Bei so verstecktem Sitze werden sie meist erst an dem Auftreten von Lymphdrüsenschwellung erkannt, und ihre Diagnose setzt auch da noch eine sorgfältige rhinoskopische Untersuchung voraus. Geschwüre an der Hinterwand des Rachens sind am ehesten

Gummen. Auch an das durch den Druck des Ringknorpels bei langdauernden Erkrankungen bedingte **Dekubitusgeschwür** muß erinnert werden.

7. Nasenhöhle.

Sehen wir von dem *runden Septumgeschwür* ab, das wir dem Rhinologen überlassen, so kommen wieder Krebs, Lues und Tuberkulose in Frage. Ist auch eine genaue Spiegeluntersuchung meist unerläßlich, so geben uns doch gewisse Begleitumstände des Übels oft schon nützliche Fingerzeige.

Ein junger Mann kommt mit gebesserten Lungen aus dem Sanatorium nach Hause. Nur hat er ein Geschwür in der Nase, das ihm allmählich das Septum wegfrißt. Hier werden wir nur an *Tuberkulose* denken.

Ein Patient mittlerer Jahre kommt zu uns mit oft blutigem, übelriechendem Ausfluß aus dem einen Nasenloche. Derselbe dauert schon seit einigen Monaten. Am Kieferwinkel seit einigen Wochen eine derbe Drüse. Hier ist wohl nur *Krebs* in Frage.

Eine betagte Großmutter klagt über „Schnupfen", besser gesagt, über anhaltenden, reichlichen Ausfluß aus der Nase. Sie zieht einige Knöchelchen hervor, die zu ihrer Verwunderung dabei abgegangen seien. In der Anamnese nach einer Reihe von Frühgeburten ein am Leben gebliebenes Kind. Sonst nichts für Lues. Das Gesagte genügt aber zur Diagnose, und Jodkali wirkt Wunder.

In Rachen und Nase gibt es endlich teils geschwulstartige, teils geschwürige Gebilde, an die wir nur bei bestimmten Beschäftigungen der Patienten, oder unter bestimmten geographischen Breiten denken werden. Es sind dies die **Rotzgeschwüre** in der Nase bei Leuten, die rotzkranke Pferde pflegen, und die **Lepra** und das **Rhinosklerom** in bestimmten Gegenden letzteres nach den Balkanländern hin. Die Diagnose der Lepra wird aus den anderweitigen Äußerungen des Leidens, diejenige des Rhinoskleroms aus der Härte der Infiltrate, dem Fehlen von Drüsenschwellungen und dem chronischen Verlaufe gestellt.

19.

Chronische Erkrankungen der Zunge.

Die Gewohnheit der alten Ärzte, sich stets die Zunge zeigen zu lassen, war keine müßige Sitte, und die junge Generation vernachlässigt ob den „exakten" klinischen Untersuchungsmethoden dieses einfache Hilfsmittel allzusehr. Was den Chirurgen an der Zunge interessiert, ist nicht nur die Farbe und der Belag, sondern ganz besonders der Grad der Feuchtigkeit. Nichts klärt uns bei infektiösen Zuständen, so bei Peritonitis, rascher über den Zustand des Patienten und die Prognose auf, als ein Blick auf die Zunge. Eine trockene Zunge von normaler Farbe ist schlimmer als eine noch so belegte, aber feuchte Zunge.

Wir lassen die verschiedenen oberflächlichen Veränderungen, wie die Landkartenzunge, die schwarze Haarzunge, die Faltenzunge usw.

beiseite, denn sie haben keine chirurgische Bedeutung. Nur die **Leukoplasie** sei erwähnt, als besonders guter Entwicklungsboden für Krebs. Daß neben der Syphilis bei derselben auch der Tabakmißbrauch eine Rolle spielt, das ist gegenwärtig ziemlich allgemein anerkannt.

Die besonders von Fournier geäußerte Auffassung, der Zungenkrebs sei, durch Vermittelung der Leukoplasie, sozusagen eine Nachkrankheit der Syphilis, gilt also nur mit einer erheblichen Einschränkung, um so mehr als weitaus die meisten Zungenkrebse unabhängig von Leukoplasie entstehen.

Die einseitige Lähmung und Atrophie der Zunge als Begleiterscheinung der sog. **Hemiatrophia facialis congenita** und der erworbenen, meist traumatischen **Hypoglossuslähmung** seien hier pro memoria erwähnt.

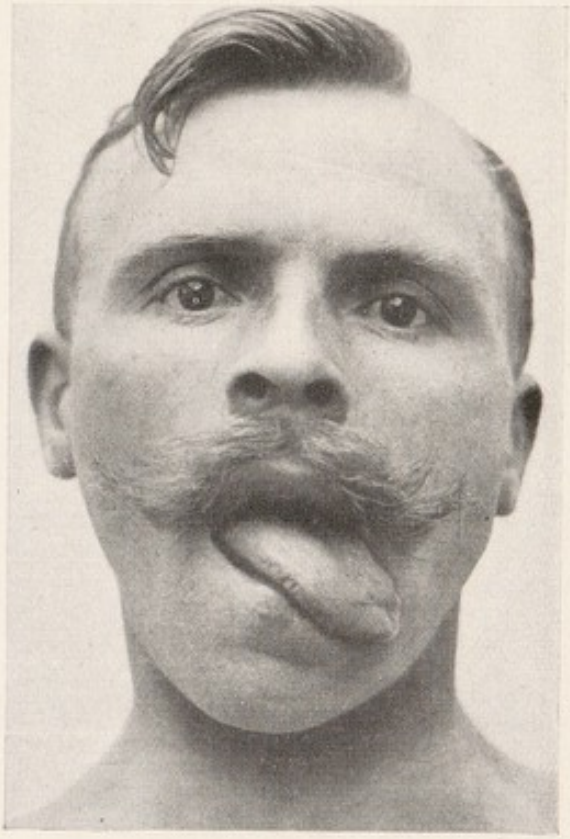

Fig. 113.

Linksseitige Hypoglossuslähmung durch Schußverletzung.

Wie im vorhergehenden Kapitel, so trennen wir auch hier die nichtgeschwürigen von den geschwürigen Veränderungen.

1. Nichtgeschwürige Geschwülste und Schwellungen.

Unter den Geschwulstbildungen an der Zunge müssen wir vor allem die **Makroglossie**, die diffuse Vergrößerung des ganzen Organes erwähnen. Die Umfangsvermehrung beruht bei derselben viel weniger auf Zunahme der Muskulatur — dieselbe ist im Gegenteil bei Makroglossie verhältnismäßig untätig —, als auf Zunahme des interstitiellen Gewebes und ganz besonders der Lymphspalten, so daß man mit mehr oder weniger Recht von *diffusem Lymphangiom* spricht. Ausgesprochene Makroglossie gibt dem Gesichte einen blöden Ausdruck. Daraus dürfen wir nicht schließen, daß alle mit diesem Leiden behafteten Individuen Idioten seien. Immerhin kommt Makroglossie besonders gern bei mangelhafter Ausbildung der geistigen Fähigkeiten vor. Ein gewisser Grad von diffuser Vergrößerung der Zunge ist bezeichnend für Hypo- und Athyreoidismus. Hier bildet sich die Vergrößerung der Zunge unter dem Einflusse spezifischer Behandlung allmählich zurück.

Unter den *wirklichen Geschwülsten der Zunge* erkennen wir die meist **kavernösen Angiome** sofort an der Farbe und an der leichten Entleerbarkeit durch Druck. Weniger leicht zu diagnostizieren sind die **umschriebenen Lymphangiome.** Sie sitzen meist als scheinbar ziemlich feste Knoten in dem weichen Zungengewebe, mit Vorliebe auf dem Zungenrücken (Fig. 114), bisweilen aber auch auf der Unterfläche (Fig. 115). Die Ausdrückbarkeit ist gering, wie bei den Lymphangiomen überhaupt. Wäre nicht die lange Dauer des Übels, so könnte man versucht sein, an einen chronisch entzündlichen Vorgang, einen Knoten von Zungentuberkulose oder von Aktinomykose zu denken. Sehen wir uns aber die Zunge genauer an,

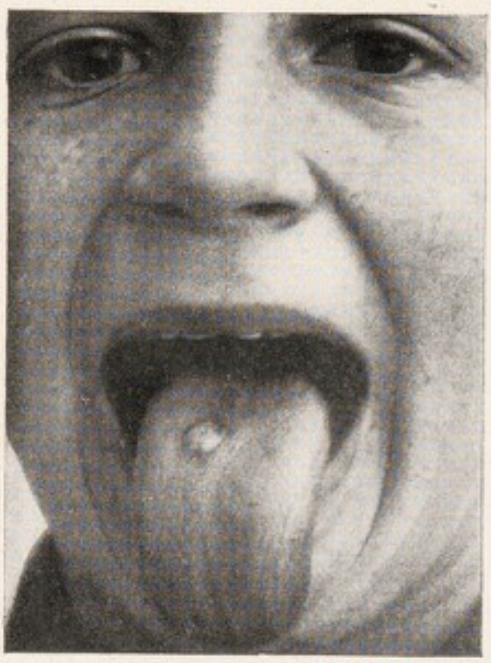

Fig. 114.
Lymphangiom des Zungenrückens.

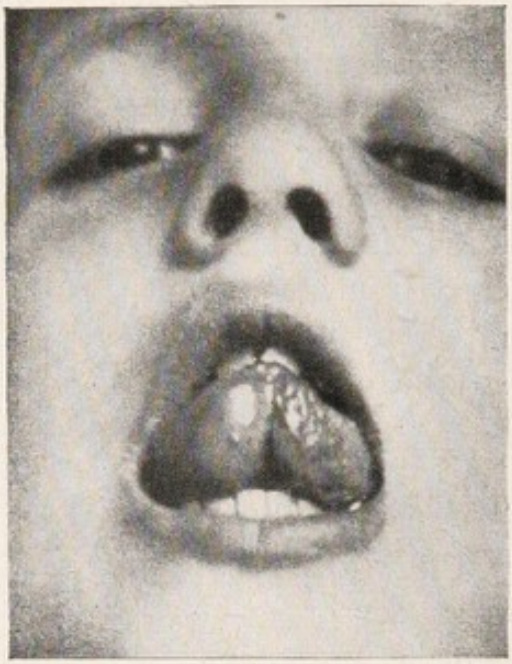

Fig. 115.
Zystisches Lymphangiom der Zunge.

so bemerken wir, daß die dem Bereiche der Geschwulst entsprechenden Papillen aufgetrieben, vergrößert sind und sich zum Teil wie kleine Bläschen ausnehmen. Damit ist die Diagnose zugunsten des Lymphangioms entschieden.

Fänden wir in der Zungensubstanz ein weiches, lappiges Gebilde, so würden wir es als **Lipom** ansprechen und damit dem Dutzend bis jetzt beschriebener Fälle einen neuen hinzufügen.

Viel wichtiger als die Diagnose solcher Raritäten ist die sichere und rechtzeitige Unterscheidung von *Tuberkulose, Gumma, Aktinomykose, Sarkom und Krebs.*

Wir führen den Krebs in letzter Linie an, und nur mit einem wichtigen Vorbehalt. Krebse mit unversehrter Schleimhaut gibt es an der Zunge sozusagen nicht. Dagegen kommt es vor, daß der Unerfahrene einen Krebs für nicht ulzeriert hält, weil er ihn nicht genau angesehen hat. Hinter dem von normaler Schleimhaut bedeckten, hochaufgeworfenen Walle der Neu-

bildung fände er bei genauerem Zusehen das tiefgehende Geschwür, und auch da, wo ein dem Auge leicht zugängliches, scheinbar nicht ulzeriertes Knötchen vorliegt, wird man bei genauerem Zusehen erkennen, daß der Epithelbelag selbst makroskopisch nicht mehr normal aussieht.

Ein der Zunge aufsitzender, *gestielter Knoten* ist, wenn weich wie das Zungengewebe, ein **Fibrom.** Derartige weiche Fibrome sind selten, kommen aber doch an der Zunge wie an der übrigen Mundschleimhaut vor. Das lange unveränderte Bestehen derselben schließt Verwechslung mit einem Sarkom aus. Ein **Sarkom** werden wir dagegen annehmen, wenn der Knoten binnen weniger Monate entstanden ist, und wenn er festere Beschaffenheit zeigt als das Zungengewebe. Es gibt allerdings auch weiche Sarkome. Dieselben zeigen aber nicht die zähe Weichheit des weichen Fibroms, sondern sie zerfallen früh und führen zur Bildung tiefer Geschwüre.

Ist der Knoten in das Zungengewebe *eingelagert*, so fragen wir uns, ob ein *Tuberkelknoten*, ein *Gumma*, ein *Aktinomyzesknoten* oder ein *Sarkom* vorliegt.



Fig. 116.
Zungentuberkulose.
(Geschlossener Abszeß.)

Ein **Sarkom** werden wir annehmen, wenn der Knoten über die Größe hinausgeht, die mit einer entzündlichen Granulationsgeschwulst noch vereinbar ist. Ein hühnereigroßer Knoten wird z. B. weder ein Tuberkulom, noch ein Gumma sein. Auch bei kleineren Geschwülsten spräche frühes Auftreten von ausstrahlenden Schmerzen für Bösartigkeit. Im übrigen werden wir ein Zungensarkom nur dann diagnostizieren, wenn keine der anderen Möglichkeiten plausibler ist, denn Zungensarkome sind sehr seltene Gewächse.

Zwischen **Gumma** und **Tuberkulose** entscheidet oft schon der lokale Befund. Ein Knoten, der schon seit Wochen besteht, ohne aufgebrochen zu sein, ist eher ein Tuberkulom als ein Gumma. Ferner ist eine Tuberkelgeschwulst schmerzhafter als ein Gumma. Letzteres ist zwar druckempfindlich, aber nur in geringem Grade spontan schmerzhaft. Weiche Schwellung der Lymphdrüsen am Halse spricht, wie schon bei den Geschwüren des Rachens hervorgehoben wurde, für Tuberkulose. Von Bedeutung sind ferner die Anamnese und der übrige Zustand der Patienten. Die Erfahrung zeigt, daß Zungentuberkulose selten als erste Äußerung tuberkulöser Infektion vorkommt, sondern meist bei Patienten, welche an ausgesprochener Lungen- oder Unterleibstuberkulose leiden. In gleicher Weise werden wir bei Gumma oft in der Vorgeschichte und in dem Zustande des Patienten die Beweise für eine überstandene luetische Infektion finden. Endlich bleiben uns, wie

immer in solchen Fällen, die Seroreaktion und das therapeutische Experiment übrig. Die Deutung des histologischen Bildes ist nicht immer leicht.

Schwierig zu erkennen ist die seltene diffuse tuberkulöse Infiltration der Zunge, die aussieht wie ein vorgerücktes Karzinom, mit dem einzigen Unterschiede, daß sie weniger derb anzufühlen ist, als der Krebs.

Für tiefsitzende **Aktinomyzesknoten,** wie sie bisweilen in der Zunge vorkommen, spricht vor allem die Härte des Gebildes, die dasselbe vom Gumma unterscheidet, und das Fehlen der für Tuberkulose charakteristischen Lymphdrüsenschwellung. Ist die Erkrankung an die Oberfläche der Zunge gelangt, so entsteht jene von weichen Granulationsherden durchsetzte brettharte Infiltration des Organs, welche die Aktinomykose auch anderswo kennzeichnet.

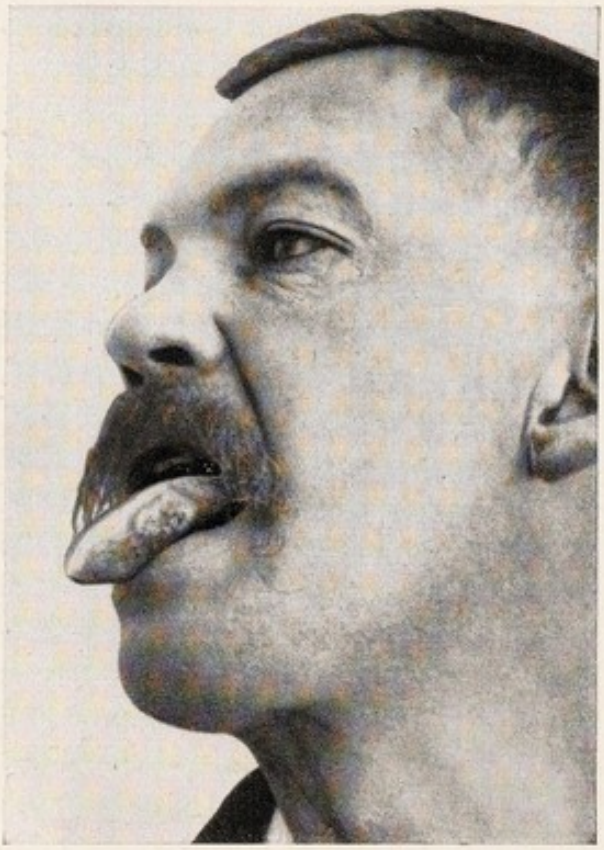

Fig. 117.
Krebs des Zungenrandes.

2. Geschwürige Erkrankungen der Zunge.

Bei der Beurteilung eines geschwürigen Gebildes ist nicht zu vergessen, daß in der Mundhöhle jedes Krankheitsprodukt geschwürig werden kann, nicht zum mindesten infolge von Reibung an den Zähnen. Die Schleimhaut kann also auch über einem Sarkom sekundär zerstört werden. Die Geschwulstbildung steht aber doch bei dem letzteren in der Regel im Vordergrunde. Stark zerfallene Sarkome können immerhin mit Krebs verwechselt werden.

Für die Unterscheidung von *Tuberkulose, Primäraffekt, Gumma* und *Krebs* verweisen wir auf das bei der Besprechung der Geschwüre der Mundhöhle Gesagte. Nur einige Besonderheiten seien hervorgehoben.

Wenn ein tiefliegender **tuberkulöser** Herd durchbricht, so entsteht ein Schleimhautdefekt, der den Charakter eines Geschwüres tragen kann. Der Schleimhautdefekt kann sich aber auch auf eine kleine Fistelöffnung beschränken, durch die man mit der Sonde in die Abszeßhöhle gelangt. Der Zerfall eines **Gumma** führt im Gegensatz hierzu meist zu einem ausgedehnteren Gewebs- und Schleimhautdefekt. Von Krebs unterscheiden sich Gummen durch ihren Sitz auf dem Zungenrücken oder an der Zungenspitze. Krebse entstehen beinahe immer am Zungenrand (Fig. 117) und greifen erst sekundär nach der Mitte über, sei es von der Seite, sei es aus der Tiefe her.

Außer den gut abgegrenzten Gummen findet man an der Zunge bisweilen eine *diffuse gummöse Infiltration*, die sich durch ihre weichere Konsistenz von der bisweilen auch recht diffusen krebsigen Infiltration unterscheidet. Die Ulzeration kann sich dabei auf spaltförmige Gewebsdefekte beschränken.

Endlich sei darauf hingewiesen, daß tiefe, bisweilen schmerzhafte *Rhagaden* an der Zunge oft auch ohne deutliche gummöse Veränderungen auf tertiäre Syphilis zurückzuführen, ja selbst das einzige Zeichen einer solchen sind.

Was die Diagnose des **Krebses** betrifft, so muß immer wieder darauf hingewiesen werden, daß man nicht alle denkbaren Symptome, einschließlich der Drüsenschwellung abwarten darf, bevor man den Patienten auf die Natur und die Gefahr seines Leidens aufmerksam macht. Besonders darf man ihn nicht mit der Annahme eines harmlosen *Zahngeschwürs* trösten, bis es zu spät ist. Es kommt ja nicht selten vor, daß eckige Zähne oder Zahnreste den Rand der Zunge verletzen und ein kleines, oberflächliches Geschwür hervorrufen, dessen Heilung durch den beständigen traumatischen Insult verhindert wird. Es genügt aber in diesen Fällen, den schuldigen Zahn zu entfernen oder die verletzende Kante rund zu feilen und das Geschwür völlig in Ruhe zu lassen, um es innerhalb weniger Tage vernarben zu sehen. Bleibt es trotzdem bestehen, so steckt etwas Ernstes dahinter, und die sorgfältige Palpation wird vielleicht ergeben, daß schon jetzt Grund und Rand desselben deutlich verhärtet sind.

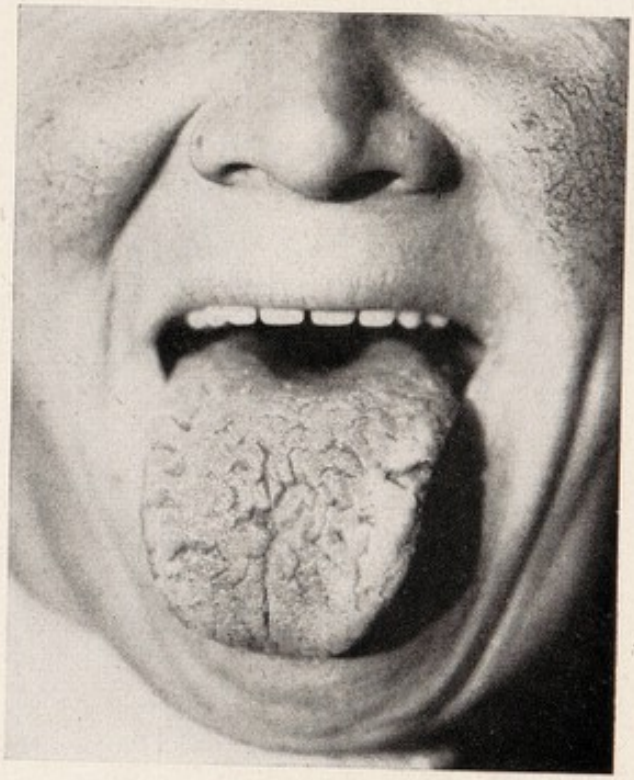

Fig. 118.
Angeborene Faltenzunge.

Nicht immer stellt sich der beginnende Krebs aber unter dieser Form dar. Manchmal handelt es sich um ein derbes kleines Knötchen, über welchem der Epithelverlust dem bloßen Auge noch kaum sichtbar ist, in dessen Umgebung man aber das Zungengewebe schon leicht eingezogen sieht. Wieder in anderen Fällen haben wir es mit Patienten zu tun, die seit Jahren an Leukoplakie leiden. Mit der Gefahr dieser Erkrankung in bezug auf Krebsentstehung bekannt gemacht, schenken sie ihrer Mundschleimhaut die nötige und sogar mehr als nötige

Aufmerksamkeit und befragen den Arzt, sobald sie eine Verdickung eines leukoplakischen Fleckes entdecken. Es kommt nun freilich vor, daß ein solcher Patient, zum Karzinophoben geworden, sich täuscht, und eine Verhärtung zu fühlen glaubt, wo keine vorhanden ist. Der Arzt wird aber gut tun, den Mann nicht zu leicht zu trösten, sondern die verdächtigen Stellen sehr sorgfältig und mit anderen Stellen vergleichend zu betasten. Ist wirklich eine Verhärtung vorhanden, so müssen wir die Erkrankung als Krebs behandeln, auch wenn das unbewaffnete Auge noch keinen Epithelverlust entdeckt. Zum mindesten wird man den Fleck im Gesunden ausschneiden und histologisch untersuchen lassen, um nach bestätigter Diagnose eine ausgedehntere Operation folgen zu lassen. Leider gibt die Leukoplakie bisweilen zu immer wieder erneuter Krebsbildung Anlaß.

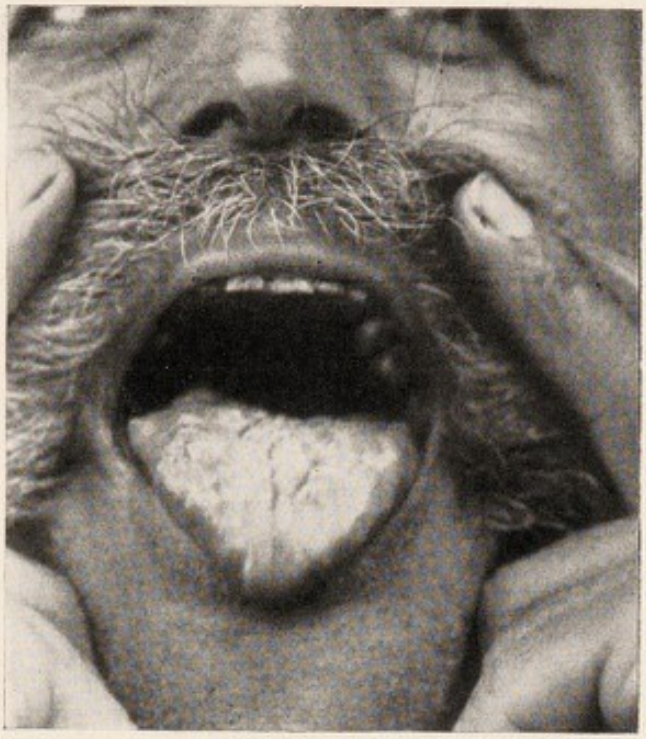

Fig. 119.
Glossitis gummosa diffusa.

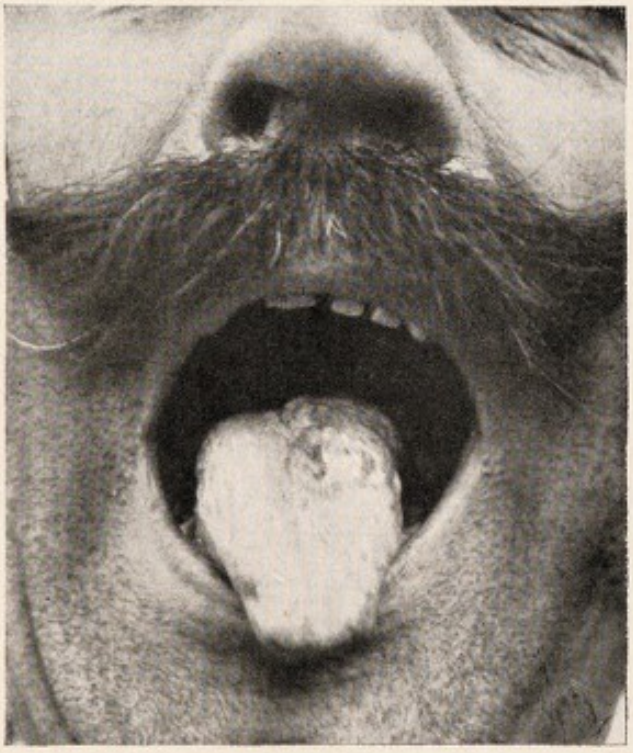

Fig. 120.
Gumma des Zungenrückens.

Am längsten übersehen werden die Krebse, welche am hinteren Zungenrande der Tonsille gegenüber entstehen. Wenn sie entdeckt werden, so sind sie gewöhnlich schon so weit fortgeschritten, daß sich nicht mehr entscheiden läßt, ob ein von der Zunge auf die Tonsille übergreifendes Karzinom vorliegt, oder umgekehrt.

Es wird gewöhnlich gesagt, daß der Zungenkrebs in mittlerem und höherem Alter und fast nur beim männlichen Geschlecht vorkomme. Man darf sich aber durch solche allgemeine Regeln nicht zu sehr beeinflussen lassen. Als Beweis diene folgender Fall:

Ein 22jähriges Mädchen geht zum Arzte wegen eines Geschwürs am seitlichen Zungenrande. Geschlecht und Alter sprechen so sehr gegen Krebs, daß der Arzt die Behandlung während längerer Zeit auf Gurgelwasser und Höllensteinapplikationen beschränkt. Schließlich wird ihm die Sache aber doch unheimlich, da das Geschwür immer weiter greift. Bei der Untersuchung zeigt es sich, daß ein guter Teil des linken Zungenrandes von einem seichten Geschwür mit wenig vorragenden, aber etwas unterminierten Rändern eingenommen ist. Rand und Grund sind zwar verhärtet, aber nur in geringe Tiefe. Am Halse finden sich einige derbe Drüsen. Anhaltspunkte für Tuberkulose und Lues fehlen. Die klinische Diagnose Krebs wird durch eine Probeexzision bestätigt. Die Operation konnte, obschon sehr ausgedehnt, das Rezidiv nicht mehr verhindern.

Für alle der Neubildung verdächtigen Prozesse der Mund- und Rachenhöhle gilt die Regel, daß wir ihre Natur auch durch die histologische Untersuchung einer zur Probe entfernten geschwollenen Halsdrüse erkennen können. Wir müssen aber daran denken, daß die Drüsen auch bei Krebs oder Gumma zufällig, — wie so häufig —, tuberkulös sein können. Nur der positive Befund ist aber bei Krebs von diagnostischem Werte.

Zweiter Teil.

Chirurgische Erkrankungen des Halses.

20.

Chirurgische Erkrankungen der Luftwege.

(Rachen, Kehlkopf und Luftröhre.)

Die Erkrankungen des Kehlkopfes sind so sehr zum Sondergebiet geworden, daß sich der Arzt im Gedränge der Praxis bei denselben nur zu leicht für inkompetent erklärt oder sich wenigstens über das Unterlassen einer genaueren Untersuchung damit tröstet, daß er nicht Spezialist sei. Wenn es auch richtig ist, daß sich die Diagnostik dieser Erkrankungen in ihrer heutigen Ausbildung der komplizierten Hilfsmittel wegen für manche Fälle der Sphäre des Praktikers entzogen hat, so gibt es doch noch genug Erkrankungen, bei denen der Hausarzt die Diagnose rechtzeitig stellen kann und muß. Zur Kontrolle und zur Behandlung wird er dann freilich den Patienten oft dem Kehlkopfspezialisten bzw. dem Chirurgen zuweisen müssen. Wir sehen hier von den Errungenschaften der Neuzeit, der Tracheoskopie und der Bronchoskopie ab und nehmen nur an, daß der Arzt sich das Kehlkopfinnere mit dem Kehlkopfspiegel und vielleicht auch mit dem Kirsteinschen Spatel zugänglich zu machen versteht.

Die Symptomatologie der Kehlkopferkrankungen ist eine sehr einfache. Sie setzt sich zusammen aus Heiserkeit, Atemnot und Schlingbeschwerden. Gerade diese Einfachheit erklärt die Unmöglichkeit, eine Diagnose ohne Laryngoskop zu stellen, wenn nicht Anamnese und extralaryngeale Begleiterscheinungen uns die Natur des Übels erkennen lassen. Wir schließen unsere Untersuchung also stets mit dem Kehlkopfspiegel ab, werden aber immerhin zuerst sehen, wie weit wir ohne denselben kommen.

Nehmen wir die Fälle so, wie sie dem Arzte zugehen.

A. Akute Erkrankungen.

1. Entzündliche Prozesse im Rachen und Kehlkopf.

Unsere erste Frage geht nach der Art des Auftretens der Kehlkopferscheinungen. Ist denselben ein auch nur wenige Tage, ja nur einige Stunden dauerndes allgemeines Unwohlsein vorausgegangen, haben die Symptome mit Schluckweh eingesetzt, und haben sich an die Heiserkeit Atembeschwerden angeschlossen, so geht unsere Ver-

mutung ohne weiteres auf eine akute Infektionskrankheit, auf die **Rachen- und Kehlkopfdiphtherie,** und zwar um so bestimmter, je jünger der Patient ist.

Aus der *Körpertemperatur* können wir keine sicheren Schlüsse ziehen. Es gibt leichte Fälle mit geringer Temperatursteigerung, bei denen es trotzdem noch hinterdrein bisweilen sehr rasch zu Larynxstenose kommt. Ich möchte noch mehr sagen: Geringes Fieber mit heftigen örtlichen Erscheinungen spricht geradezu für Diphtherie, da die Löfflerschen Bazillen ceteris paribus die Temperatur weniger steigern, als z. B. Streptokokken.

Daß bei den schwersten Fällen die Temperatur nach vorhergegangenem Fieber sinken und als Kollapstemperatur subnormal werden kann, sei nur nebenbei bemerkt. Das schlechte Allgemeinbefinden läßt uns hier sofort den richtigen Schluß ziehen.

Finden wir bei der *Untersuchung des Rachens* die bekannten dicken, weißlichen, als Fetzen abziehbaren Beläge auf Tonsillen und Gaumenbogen, selbst auf der hinteren Rachenwand, so stellen wir wenigstens klinisch die Diagnose auf echte Diphtherie.

Man sieht auch bei reiner Streptokokkeninfektion Beläge, deren klinische Unterscheidung von echten diphtheritischen Belägen kaum möglich ist, doch sind diese Fälle nicht häufig. Sie finden sich noch am ehesten bei Scharlach. Meist sind die Beläge bei Streptokokkenangina weniger zusammenhängend, zerreißlicher als bei echter Diphtherie.

Finden wir nur weiße Punkte auf geröteten, geschwollenen Tonsillen, so müssen wir genau darauf achten, ob es sich bloß um in den Krypten der Tonsille eingelagerte Eiterpfröpfe handelt, also um die sogenannte **Angina lacunaris,** oder um kleine, weiße Auflagerungen *auf* der Schleimhaut der Tonsillen. Nur die letzteren sind — oder können diphtheritischer Natur sein. Ich sage „können", weil uns auch hier die Streptokokken gelegentlich irreführen. Mit Sicherheit zeigt uns die nie zu vernachlässigende bakteriologische Untersuchung — oft schon der bloße Ausstrich —, ob Diphtherie vorhanden ist oder nicht.

Finden wir auf den Tonsillen nur eine diffuse Rötung, so liegt zwar die Annahme einer gewöhnlichen katarrhalischen Angina am nächsten, aber Diphtherie ist keineswegs ausgeschlossen. Sie ist es selbst da nicht völlig, wo wir im Rachen nichts finden.

Nur *eine* Erkrankung bringt die Eltern unnötig in Schrecken: das ist der **Pseudokrupp.** Ein Kind, das den ganzen Tag gesund umhergelaufen war, erkrankt nachts plötzlich an bellendem Husten und anfallsweise auftretenden Erscheinungen von Atemnot. Wir finden bei der Untersuchung normale oder etwas erhöhte Temperatur, einen leicht geröteten Rachen und zwischen den Anfällen ein ganz gutes Allgemeinbefinden. Eine feuchte Kompresse um den Hals, etwas Inhalation von Wasserdampf und ein leichtes Beruhigungsmittel lassen bis zum Morgen alles verschwinden. Nur selten setzt die echte Diphtherie so akut ein, jedenfalls schwindet sie aber nicht so rasch.

Wir ziehen aus dem Gesagten den Schluß, daß wir jede unter allgemeinem Unwohlsein aufgetretene anhaltende, wenn auch noch so leichte Atemnot ernst nehmen müssen. Die gleichzeitig vorhandenen Erscheinungen der Rachendiphtherie bestätigen unsere Diagnose einer Kehlkopfdiphtherie, das Fehlen derselben schließt die letztere nicht aus.

Wir haben einiger *Nebensymptome* noch nicht Erwähnung getan, die immerhin Berücksichtigung verdienen, vor allem der *Drüsenschwellung* am Halse. Das Fehlen derselben ist kein Beweis gegen Diphtherie. Ist sie vorhanden, so läßt sie auf eine intensive Infektion schließen, gestattet uns also nicht, uns mit einem Pseudokrupp zu beruhigen. Welcher Art die Infektion aber ist, das erfahren wir aus den Drüsen nicht, wennschon Schwellung derselben bei Diphtherie etwas häufiger vorkommt, als bei Streptokokkenanginen. Ähnliches ließe sich vom *Milztumor* und von der *Albuminurie* sagen.

Eine Verwechslung zwischen echter Diphtherie und Streptokokkenlaryngitis ist, wie aus dem Gesagten hervorgeht, verzeihlich. Andere Irrtümer sollten dagegen vermieden werden. Mehr als einmal hat das Vorhandensein eines **Fremdkörpers** bei ungenügender Anamnese zur Diagnose „Diphtherie" Anlaß gegeben. Man sollte bei jedem außerhalb einer Epidemie ganz plötzlich, ohne jede Prodrome auftretenden sogenannten „Krupp" auch an diese Möglichkeit denken und die Anamnese in diesem Sinne vervollständigen.

Mißlicher noch ist die Verwechslung mit **Pneumonie.**

Ein kleines Kind wird im Zustande starker Dyspnoe ins Spital gebracht. Es fiebert und sieht schwer krank aus. Ein junger Assistent, dem vor allem die Dyspnoe auffällt, meldet sofort einen der Tracheotomie bedürftigen Kruppfall. Er sieht nicht, daß das Kind sehr rasch, ohne Stridor atmet. Die genauere Untersuchung zeigt, daß die Dyspnoe von einer ausgedehnten Pneumonie herkommt.

Der Anfänger merke sich daraus, daß Stenose der oberen Luftwege die Atmung *verlangsamt*, Verminderung der respiratorischen Oberfläche, z. B. infolge von Pneumonie, sie *beschleunigt*. Der Grund ist ein einfacher: Um durch einen verminderten Querschnitt der Luftwege die gleiche Luftmenge hindurchgehen zu lassen, ist vor allem eine Verlängerung und damit Vertiefung der Atembewegung erforderlich, anfangs auf Kosten der Atempause. Je mehr das Hindernis wächst, um so größer ist dabei die Mehrarbeit der Atemmuskulatur und damit die Notwendigkeit der Ruhepausen. Die anfangs nur vertiefte Atmung wird also notgedrungen nach und nach auch verlangsamt. Eine beschleunigte und dabei unvermeidlich auch abgeschwächte Atmung kann da genügen, wo die respiratorische Oberfläche vermindert ist wie bei der Pneumonie, sie wäre aber nicht imstande, ein mechanisches Hindernis zu überwinden. Erst bei Ermatten der Muskulatur, also im asphyktischen Stadium, kann es auch bei mechanischem Hindernisse wieder zu einer relativen Beschleunigung kommen, die aber nie der hastigen, pneumonischen Atmung gleicht.

Neben der Atmungsfrequenz ist auch das Fehlen oder Vorhandensein von Einziehung der nachgiebigen Thoraxpartien, des Jugulums, der Supraclavikulargruben, der unteren Thoraxpartien und des Epigastriums von Bedeutung. Nur darf man nicht etwa die sog. peripneumonische Einziehung am unteren Lungenrande bei kleinen Kindern hiermit verwechseln.

Es könnte überflüssig erscheinen, hier auf diese bekannten Dinge hinzuweisen. Ich sah aber einmal, daß ein Arzt von den Eltern beschuldigt wurde, ein Kind wegen einer Pneumonie tracheotomiert zu haben. Es ist also gut, in jedem unklaren Falle genau auf diese Zeichen zu achten, und unklare Fälle gibt es auch noch, wenn die Diagnose Diphtherie feststeht.. So kann z. B. die bei dieser Krankheit so häufige Pneumonie ebensogut zu Atemnot führen, wie die Erkrankung des Larynx. Es handelt sich dann darum, abzuwägen, welchem der beiden Faktoren die Dyspnoe zuzuschreiben ist. Käme sie von der Pneumonie, so würden wir die Wirkung des Serums abwarten, käme sie dagegen von einer Stenose, so würden wir operieren. Kein Zeichen entscheidet hier sicherer, als der Typus der Atmung. Tritt nach der Tracheotomie wieder Dyspnoe auf, so handelt es sich beinahe immer um Pneumonie. Verlangsamte Atmung und Einziehen der Supraclavikulargruben und des Epigastriums würde dagegen für Verstopfung der Hauptbronchien durch Fibrin sprechen und den Versuch mechanischer Entfernung des Fibrins erfordern.

Der Assoziationsvorgang, vermöge dessen man bei der Larynxstenose der Kinder gleich an Diphtherie denkt, kann noch zu anderen Irrtümern führen. Die Ursache der Atembehinderung braucht gar nicht im Kehlkopfe oder in der Trachea zu sitzen. Die Glottis kann durch einen **retropharyngealen Abszeß** verlegt sein. Derartige Abszesse sind häufig tuberkulöser Natur und gehen entweder von der Wirbelsäule oder von retropharyngealen tuberkulösen Drüsen aus. Nichttuberkulöse Retropharyngealabszesse schließen sich gern an Scharlach und Masern, bisweilen auch an Erysipel an. Untersuchen wir bei jedem „Kruppfall" den Rachen, bevor wir zur Tracheotomie schreiten und haben wir ein offenes Auge für diese und jene Begleitsymptome, so werden wir diese Abszesse nicht übersehen.

Während die Retropharyngealabszesse, besonders die tuberkulösen, die Glottis durch ihr eigenes Volumen verlegen, so kann jeder in der Nachbarschaft des Kehlkopfes sich abspielende akute Entzündungsprozeß dies durch Vermittlung eines entzündlichen Ödems des Kehlkopfeinganges, eines sog. **Glottisödems,** oder, richtiger gesagt, **Kehlkopfödems,** tun. Das lockere submuköse Gewebe hat die Fähigkeit, in kürzester Zeit so stark anzuschwellen, daß die Plicae ary-epiglotticae und die Taschenbänder wie Kissen aussehen, und daß der Erstickungstod eintritt, bevor Hilfe gebracht werden kann. Als Ursache kommen alle infektiösen Vorgänge im Rachen, akute Abszesse, Phlegmonen, Erysipel in Frage. Bisweilen ist der Ausgangspunkt eine kleine Verletzung durch einen spitzen Fremdkörper. Jedes Jahr wird ferner berichtet, es

habe jemand mit einer Frucht, einem Glase Most u. dgl. eine Biene oder Wespe verschluckt und sei an dem Insektenstiche erstickt, bevor ärztliche Hilfe zur Stelle war. Auch nach operativen Eingriffen im Bereiche des Rachens kann Larynxödem vorkommen. Patienten, denen diese Gefahr droht, müssen deshalb ganz besonders sorgfältig überwacht werden.

Dies führt uns auf die sog. **Perichondritis laryngea,** deren Hauptgefahr gerade in der Ausbildung eines akuten Kehlkopfödems liegt. Sie ist keine selbständige Erkrankung, sondern die Folge eines *tiefgreifenden Kehlkopfgeschwürs* irgendwelcher Natur oder eines *metastatischen Vorganges.* Solche geschwürige Prozesse kommen vor bei infizierten Verletzungen, Typhus, Variola, Tuberkulose, Syphilis, Krebs usw.; eiterige Metastasen wieder bei Typhus, Variola, Scharlach und ferner bei pyämischen Erkrankungen irgendwelchen Ursprungs.

Wir werden an Perichondritis denken, wenn unter den eben genannten Vorbedingungen Heiserkeit und Atemnot auftreten und wir gleichzeitig von außen her Schwellung und Druckempfindlichkeit des ganzen Kehlkopfes oder einzelner Teile desselben vorfinden. Der Kehlkopfspiegel zeigt das Vorhandensein von Geschwüren, Abszessen, ödematösen Partien in sehr wechselnder Verteilung.

2. Reine Zirkulationsstörungen.

Endlich kann Kehlkopfödem ohne jede entzündliche Erkrankung als Folge einer *reinen Zirkulationsstörung* entstehen. Hierher gehören einmal das allgemeine Ödem bei Erkrankungen der Zirkulationsorgane und bei Nephritis, ferner rein lokale Zirkulationsstörungen infolge von Neubildungen im Bereiche der Halsgefäße, und endlich die verschiedenen Formen des sog. **angioneurotischen Ödems.** Solche Ödeme treten an den verschiedensten Stellen des Körpers auf, bald mehr in Form großer, urticariaähnlicher Haut- oder Schleimhautquaddeln, bald als ödematöse Schwellung eines größeren Hautbezirkes. Bald fehlt eine äußere Ursache, bald treten die Ödeme wie die gewöhnliche Urticaria nach dem Genusse gewisser Speisen auf, bei einem meiner Patienten regelmäßig nach Genuß von Weißwein. Bisweilen besteht hereditäre Belastung. Die Lokalisation dieser Ödeme im Kehlkopf ist nicht allzu selten. Allerdings wird die Gefahr dadurch gemildert, daß die Schwellung meist nur von kurzer Dauer ist. Wäre der Glottisverschluß absolut, so würde er begreiflicherweise auch so tödlich. Ein solcher Ausgang ist in der Tat schon vorgekommen, da der Arzt nicht immer sofort zur Stelle war. In anderen Fällen war alles zur Tracheotomie bereit, als das Ödem von selbst schwand, so rasch, wie es gekommen war. In diese Kategorie müssen wir wahrscheinlich auch das Larynxödem einreihen, das schon mehrfach bei Leuten mit Idiosynkrasie

gegen *Jodkalium* beobachtet worden ist. Auch hier ist es schon zu Erstickung gekommen.

Die Diagnose ist in den Fällen von angioneurotischem Ödem deshalb nicht schwierig, weil die Leute meist ihre Leiden kennen und dem Arzt also die richtige Diagnose an die Hand geben. Anders bei der Idiosynkrasie gegen Jodkalium. Haben wir das Mittel nicht selbst verschrieben, so werden wir bei jedem Falle von unerklärtem Kehlkopfödem nach Jodzufuhr in irgendeiner Form fragen müssen.

Die Diagnose des Kehlkopfödems ist leicht zu stellen. Schon mit dem Finger können wir die beiden weichen Wülste fühlen, welche den Kehlkopfeingang verlegen, und die schonendere Untersuchung mit dem Kehlkopfspiegel zeigt uns ein nicht zu verkennendes Bild.

3. Verletzungen.

Mit den Schwellungen entzündlicher und zirkulatorischer Natur haben wir die Ursachen akuter Atembeschwerden noch nicht erschöpft. Ein Stoß oder Schlag von außen her kann zum **Bruche eines Knorpels** führen, gleichviel ob dieser schon verknöchert ist oder nicht, und das im Gefolge des Bruches entstehende submuköse Hämatom ist imstande, die Glottis in kürzester Zeit zu verschließen. Nachweis falscher Beweglichkeit bei sorgfältiger Palpation von außen her, Gewebsemphysem, ein mittelst des Kehlkopfspiegels nachweisbares Hämatom gestatten es, die Diagnose zu stellen. Auch durch die Vermittelung von *Zellgewebsemphysem* kann es bei den verschiedensten Verletzungen der Luftwege zu Erstickung kommen.

4. Fremdkörper in den Luftwegen.

Häufiger sieht der Arzt eine andere Ursache plötzlicher Dyspnoe, die Aspiration von **Fremdkörpern.** Wir erhalten eine Vorstellung von dem, was schon in den Luftwegen gefunden worden ist, wenn wir uns alles dessen erinnern, was sich Kinder aus Unverstand in den Mund stecken, und was Erwachsene aus Bequemlichkeit und schlechter Gewohnheit mit den Lippen fassen. Bohnen, Erbsen, Glasperlen, Knochenstücke stehen obenan; Nägel, Nadeln, Hemdenknöpfe folgen nach. Selbst Gebißstücke haben schon den Weg zwischen den Stimmbändern hindurch gefunden. Dieses letztere Vorkommnis läßt uns stets an Epilepsie denken (unbewußte Aspiration im epileptischen Anfalle).

Legen die äußeren Umstände den Gedanken an Fremdkörperaspiration nahe, so fragen wir uns vor allem, ob der Fremdkörper wirklich in den Luftwegen sitzt. Wird die Einführung desselben in den Mund zugestanden, und ist auf dieselbe ein heftiger Hustenanfall, vielleicht mit Auswerfen blutig gefärbten Schleimes gefolgt, so *war* der Fremdkörper wahrscheinlich in den Luftwegen, kann aber durch den Husten schon aus denselben entfernt worden sein. Das „Nachgefühl"

kann, je nach der gesetzten Schleimhautverletzung und der Empfindlichkeit des Individuums, längere Zeit, zum mindesten einige Stunden lang anhalten. Ist die Atmung frei, so haben wir alle Zeit den Kehlkopf mit dem Spiegel abzusuchen. Finden wir nichts, schwindet der Hustenreiz ohne künstliche Mittel und treten keine Lungensymptome ein, so können wir uns beruhigen. Ein weiter unten, d. h. in der Trachea sitzender Fremdkörper äußert sich zum mindesten durch periodisch auftretenden Hustenreiz, der entweder von der Unterfläche der Stimmbänder oder von der Bifurkationsstelle ausgelöst wird, und ein in einem Bronchus sitzender Fremdkörper wird sich durch Symptome von seiten der entsprechenden Lungenpartie kundgeben.

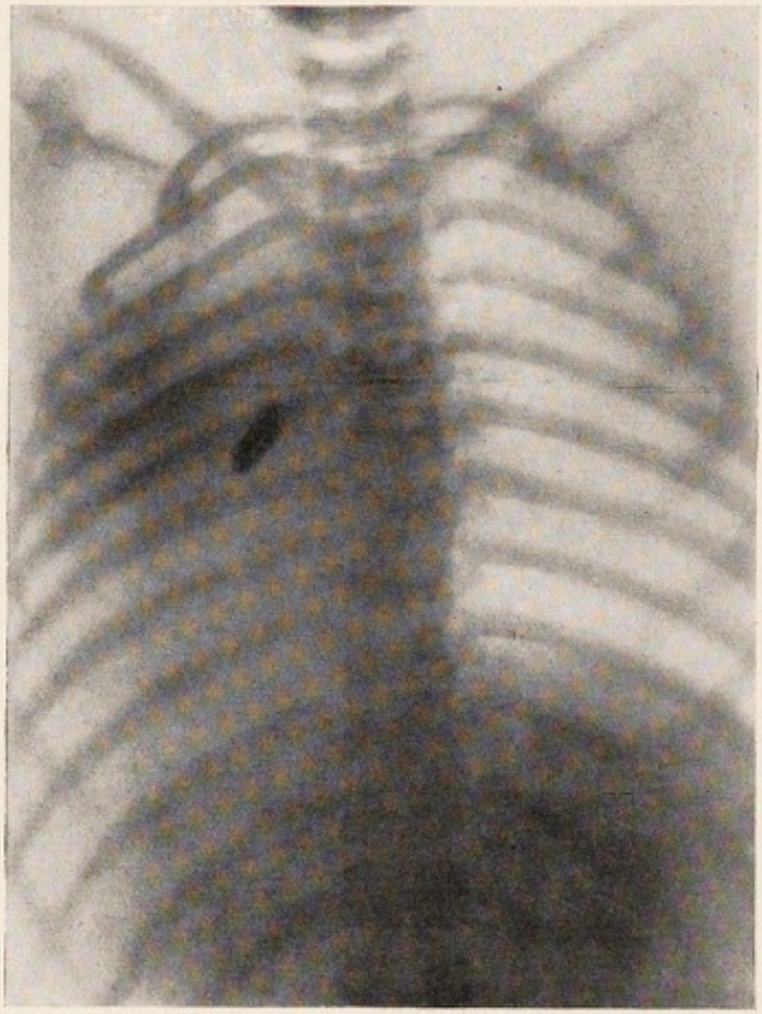

links Fig. 121. rechts

Blechkapsel im Ende des linken Hauptbronchus. Lungengewebe ausgedehnt verdichtet. (Pneumonie.)

Dieser letztere Schluß ist aber nur bedingt richtig. Während eines oder zweier Tage kann ein Fremdkörper vollkommen symptomlos in einem Bronchus verweilen. Ich sah dies bei einem Jungen, welcher zugab, eine Bleifederschutzhülle „verschluckt" zu haben, aber jede Störung von seiten der Atmung im Momente des Verschluckens mit aller Bestimmtheit in Abrede stellte, — um sein Vergehen in einem möglichst unschuldigen Lichte darzustellen. In Wirklichkeit hatte er, wie nachher festgestellt wurde, einen langandauernden sehr heftigen Erstickungsanfall gehabt. Einmal im Bronchus angekommen, machte der Fremdkörper keine subjektiven Symptome mehr, und erst die am 2. Tage einsetzende Pneumonie sowie das Röntgenbild wiesen auf den Sitz der Metallhülse im linken Hauptbronchus hin. Die Entfernung gelang von einem Tracheotomieschnitte aus mit einer Fremdkörperzange.

Besteht anhaltender oder anfallsweise auftretender Hustenreiz, ohne daß wir im Kehlkopf etwas finden, so achten wir darauf, ob wir

über der Trachea ein flatterndes Geräusch vernehmen. Ist dies der Fall, so fliegt der Fremdkörper bei jeder Atmung zwischen Bifurkation und Larynx hin und her und löst an beiden Stellen Hustenreiz aus. Ist der Fremdkörper im Kehlkopf nicht zu sehen, so werden wir, wenn er seiner Natur nach durch die Röntgenstrahlen nachgewiesen werden kann, dieses Untersuchungsmittel nicht vernachlässigen (siehe Fig. 121). Kommen wir auch so zu keinem Ergebnisse, so wenden wir uns an einen in der Tracheoskopie und Bronchoskopie erfahrenen Kollegen. Weiteren Aufschluß erwarten wir von der Tracheotomie, bei der uns vielleicht das Corpus delicti durch den ersten Hustenstoß entgegengeschleudert wird. Ist dies nicht der Fall, so suchen wir es mit dem in die Trachea eingeführten Kehlkopfspiegel.

Diesen operativen Weg betreten wir sofort, wenn von Anfang an ausgesprochene *Atemnot* herrscht. Hier müssen wir alle diagnostischen Spekulationen beiseite legen und der Indicatio vitalis genügen. Erst wenn der Patient wieder Luft hat, wir aber noch keine Diagnose, dürfen Röntgenstrahlen und Bronchoskopie an die Reihe kommen.

Wir haben bis jetzt angenommen, der Atemnot bedingende Fremdkörper sitze in den Luftwegen. Dies ist aber nicht immer der Fall. Ich bekam einen Epileptiker, der sein Gebiß verschluckt hatte, erstickend auf den Operationstisch. Das Gebiß drückte von hinten auf die Trachea, und ich mußte die Tracheotomie ausführen, bevor ich überhaupt Zeit hatte, die Speiseröhre zu eröffnen und das Gebiß aus derselben zu entfernen.

B. Chronische Erkrankungen.

Ganz anders gestaltet sich die Fragestellung, wenn die Kehlkopfbeschwerden *allmählich* eingetreten sind. Hier ist die *Anamnese* von größter Bedeutung.

Vor allem eine nicht chirurgische Bemerkung: Wenn ein Mensch in jungen oder mittleren Jahren, der weder Trinker noch Raucher, noch Redner ist, bei sonst guter Gesundheit anhaltend heiser wird, so denke man u. a. auch an die katarrhalische Heiserkeit der sekundären Syphilis.

Hat das Übel mit Heiserkeit begonnen und sich im Verlaufe der Monate zu anhaltender, bisweilen anfallsweise gesteigerter Atemnot fortentwickelt, und sind dabei auch Schlingbeschwerden aufgetreten, so vermuten wir vor allem einen *geschwulstartigen* oder *geschwürigen Vorgang im Kehlkopf*. Freilich müssen wir uns vorerst überzeugen, ob nicht etwa eine Halsgeschwulst, vornehmlich ein bösartiger Tumor der Schilddrüse oder der benachbarten Halsregion oder auch ein retropharyngealer tuberkulöser Abszeß uns ein Kehlkopfleiden vortäuscht. Es bedarf hierzu einer sorgfältigen Untersuchung. Ein ganz kleiner Schilddrüsenkrebs kann durch Rekurrenslähmung Heiserkeit und durch Druck Atemnot und Schlingbeschwerden verursachen. Nur haben die letzteren in diesem Falle einen anderen Charakter als bei Kehlkopf-

geschwüren. Es handelt sich um rein *mechanische Behinderung*, während bei Kehlkopferkrankung die *Schmerzhaftigkeit* des Schluckaktes im Vordergrunde steht.

Schon bevor wir zum Kehlkopfspiegel greifen, können wir in der Regel eine Vermutungsdiagnose über die Natur der Erkrankung stellen. Wenn uns ein Patient von jahrelanger Heiserkeit, von Blutauswurf, von Nachtschweißen usw. berichtet, und wenn sein Aussehen den Stempel der Lungentuberkulose trägt, so sind wir rasch im klaren. Es kann ja freilich auch ein Schwindsüchtiger Syphilis haben oder Krebs bekommen, aber das jahrelange Bestehen der Kehlkopferscheinungen schließt den Krebs aus, und den Faktor „Syphilis" können wir aus dem diagnostischen Problem durch Wassermannsche Reaktion und spezifische Behandlung eliminieren. Ein Krebs führt nach *Monaten*, ein gummöses Geschwür oft schon nach *Wochen* zu Veränderungen, die bei der Tuberkulose meist erst nach einem oder mehreren *Jahren* entstehen. Was in der Anamnese ganz besonders auf **Tuberkulose** hinweist, das sind die frühzeitigen Schluckschmerzen, die bisweilen viel ausgesprochener sind, als die Atembeschwerden.

Man muß sich freilich hüten, diesen anamnestischen Daten eine zu ausschlaggebende Bedeutung beizumessen und ob derselben eine genaue Untersuchung zu vernachlässigen. Folgende Beobachtung möge als Beweis hierfür dienen.

Eine blühende, kaum 30jährige Frau sucht Rat wegen seit einigen Monaten bestehenden, in letzter Zeit zunehmenden Schlingbeschwerden, die sich hauptsächlich als Reizgefühl und Schmerz äußern. Die Spiegeluntersuchung ergibt ein Geschwür zwischen den Ary-Knorpeln, das sich nach der Rückseite des Kehlkopfes hin erstreckt. Lues erscheint ausgeschlossen, Tuberkulose klinisch wahrscheinlich. Die histologische Untersuchung eines Stückchens vom Geschwürsrande ergibt aber Karzinom. Die Patientin erliegt, bevor sie sich zu einem Eingriffe entschlossen, plötzlich einer Schluckpneumonie. Hier konnte einzig die für Tuberkulose etwas ungewöhnliche Lage des Geschwürs von der Regio interarytaenoidea weg nach der Rückseite des Kehlkopfes hin an die Möglichkeit eines Karzinoms denken lassen. Ähnliches habe ich, ebenfalls bei einer jungen weiblichen Patientin, seither wieder gesehen. Auch nach der Statistik von Sendziak haben sich Krebse an dieser Stelle bei Frauen viel häufiger gefunden als bei Männern.

Handelt es sich um einen Mann mittleren oder höheren Alters, der, bis vor wenigen Monaten gesund, anfängt heiser zu werden, und zu dessen Heiserkeit sich in der letzten Zeit eine leichte Behinderung der Atmung gesellt hat, so denken wir unwillkürlich und mit Recht an **Krebs** und suchen sofort am Halse nach den gewohnten derben Lymphdrüsenschwellungen. Das Fehlen von solchen beweist natürlich nichts *gegen* Krebs, wohl aber ist ihr Vorhandensein der sichere Beweis *für* einen solchen, vorausgesetzt wenigstens, daß die Drüsen erst in der letzten Zeit entstanden sind. Für Krebs spricht ferner ein ausge-

sprochener Foetor ex ore, da derselbe bei anderweitigen Geschwüren selten ist. Er findet sich allerdings beinahe nur bei den stark zerfallenden sogenannten äußeren Kehlkopfkrebsen, nicht bei den kleinen Kankroiden der Stimmbänder. Alkoholismus, selbst ohne schweres Säufertum, stützt unsere Diagnose. Gewöhnlich wird freilich der Tabak vorgeschoben. Wahrscheinlich helfen beide mit.

Das *Alter* spielt gerade beim Kehlkopfkrebs eine solche Rolle, daß *jede bei einem Manne von über 50 Jahren auftretende chronische Heiserkeit des Krebses verdächtig ist.*

Auch hier muß man aber jede Voreingenommenheit vermeiden, wie folgender Fall zeigt:

Ein älterer Mann wird wegen Heiserkeit und Schlingbeschwerden als karzinomkrank dem Chirurgen zugeschickt. Derselbe verweigert die Operation, und zwar mit gutem Grunde. Der Patient hatte, trotz guten äußeren Aussehens, eine ausgesprochene Lungentuberkulose, und sein Kehlkopfgeschwür war nicht krebsig, sondern tuberkulös.

Teilt uns endlich der Patient gleich anfangs mit, daß er Syphilis durchgemacht habe, so werden wir zwar deshalb Krebs und Tuberkulose nicht ausschließen, werden aber jedenfalls die Wassermannsche Reaktion nicht versäumen.

Sind wir so durch Anamnese und allgemeinen Befund einigermaßen orientiert, so gehen wir an die *Spiegeluntersuchung*. Vor allem zeigt uns dieselbe, ob die Heiserkeit nicht vielleicht auf einer Rekurrenslähmung beruht. (Aneurysma, Kropf, Mediastinaltumor, Spitzentuberkulose.) Findet sich eine anatomische Veränderung im Kehlkopfe vor, so läßt uns schon der *Sitz* der krankhaften Veränderungen gewisse Vermutungen aufstellen. *Tuberkulose* sitzt mit Vorliebe an den Stimmbändern und im Bereiche der Aryknorpel, weniger häufig am Kehldeckel, *Syphilis* umgekehrt mit einer gewissen Vorliebe am letzteren, dann aber auch an irgendeiner Stelle des Organs. *Krebse* finden wir am häufigsten als extralaryngealen Krebs im Sinus piriformis, dann an den Stimmbändern, den Taschenbändern, dem Kehldeckel, an der Hinterwand des Kehlkopfes.

Die *Erscheinungsform* des Übels ist nur mit großer Vorsicht zu verwerten, da alle drei Erkrankungen im Anfangsstadium in Knotenform auftreten können, aber alle drei im weiteren Verlaufe geschwürig werden. Eine blumenkohlartige, zottige Geschwulst ist ein Papillom oder ein Krebs. Die Beurteilung *geschwüriger Prozesse* ist keine leichte, hat doch selbst der Erfahrene bisweilen Mühe, ein nicht nur dem Auge, sondern auch der Betastung zugängliches Geschwür der Mundschleimhaut richtig zu deuten. Im allgemeinen gelten auch hier die Grundsätze, welche wir bei der Besprechung der Geschwüre der Mundhöhle be-

sprochen haben. Ausgedehntere, über die Grenzen des Kehlkopfes hinaus auf die Nachbarorgane reichende Geschwüre und geschwulstartige Massen werden wir am ehesten einem Krebse zuschreiben. In solchen Fällen ist der durch die Palpation leicht zu leistende Beweis eines derben Randes und Grundes oft von entscheidender Bedeutung.

Häufig genug kommt man freilich auch mit dem Spiegel über die Diagnose „Geschwür" nicht hinaus. Es bleiben uns dann noch drei Hilfsmittel übrig: die histologische und die bakteriologische Untersuchung und das therapeutische Experiment.

Die *histologische Untersuchung* bedarf eines nicht zu kleinen Stückes vom Geschwürsrande. Wer die nötige Übung besitzt, wird sich dasselbe selbst holen, sonst überlassen wir diese Aufgabe dem Laryngologen. Wie wichtig es ist, daß das Stückchen an richtiger Stelle abgekniffen wird, das zeigt ein historisch gewordener „Fehlgriff", an den zu erinnern wohl überflüssig ist.

Krebs ist histologisch meist leicht zu erkennen. Nur die Entscheidung, ob die meist gutartigen Veränderungen der **Pachydermia laryngis** nach dem Krebs hin zu neigen beginnen, ist bisweilen schwierig zu treffen. Den Ausschlag kann ein krebsiges Drüschen geben. Ebenfalls schwierig kann sich die histologische Unterscheidung von *Tuberkulose* und *Syphilis* gestalten, wenn nicht ausgesprochene Tuberkel vorhanden sind. Hier tritt die *bakteriologische Untersuchung* in die Lücke. Vielleicht gelingt es uns schon, von der Geschwürsoberfläche Tuberkelbazillen zu gewinnen, indem wir das Geschwür mit etwas an der Kehlkopfsonde befestigter Watte abreiben und die Watte auf einem Deckglase abstreichen. Sicherer, aber erst nach Wochen entscheidend, ist die mit einem Teile des Probestückes ausgeführte Tierimpfung.

Das ultimum refugium bleibt bei positiver Wassermannscher Reaktion und unklarem histologischen Befund der Versuch einer antisyphilitischen Behandlung.

Bisweilen finden wir bei der Spiegeluntersuchung in einem Kehlkopfe, den wir den Erscheinungen nach der Tuberkulose, Syphilis oder des Krebses verdächtig glaubten, ein an einem Stimmband oder an der vorderen Kommissur sitzendes, scharf begrenztes Gebilde, dessen Umgebung keinerlei krankhafte Veränderung aufweist. Wir haben mit aller Wahrscheinlichkeit ein *gutartiges Geschwülstchen* vor uns und werden dasselbe als **Fibrom** deuten, wenn seine Oberfläche glatt ist und es also einer Erbse gleicht, oder mehrhöckerig, aus einzelnen rundlichen Knoten zusammengesetzt ist. Wir nehmen dagegen ein *Papillom* an, wenn die Neubildung blumenkohlartig aussieht, etwa mit spitzen Kondylomen vergleichbar. Derartige Papillome bilden nicht immer umschriebene Geschwülstchen, sondern können, wie die Blasenpapillome, flächenhaft ausgebreitet sein.

Können wir aber diese gutartigen Geschwülste nicht auch *klinisch* diagnostizieren?

In einzelnen Fällen gewiß. Es sind dies diejenigen Fälle, bei denen das Gebilde gestielt ist und sich vorübergehend zwischen den Stimm-

bändern fängt. In solchen Fällen erfahren wir aus der Anamnese, daß der Patient zeitweilig eine klare Stimme hat, dann aber ganz plötzlich von Heiserkeit befallen wird und selbst Erstickungsanfälle bekommt. Finden wir bei einem Kinde anhaltende, durch nichts zu erklärende Heiserkeit oder wiederholte, unerklärliche Erstickungsanfälle, so werden wir an ein solches Papillom denken, denn dieselben sind bei Kindern nicht allzu selten und stellen sozusagen die einzige im Kindesalter vorkommende Kehlkopfgeschwulst dar.

Verwechslungen sind bei den gutartigen Kehlkopfgeschwülsten nach verschiedener Richtung hin möglich. Einmal könnte man einen umschriebenen Tuberkel oder einen kleinen Gummiknoten für ein Fibrom ansehen, und umgekehrt. Der weitere Verlauf wird uns aufklären. In anderen Fällen wird man sich fragen, ob ein papillomatöses Gebilde gut- oder bösartig sei. Schon das Alter ist hier von Bedeutung.

Ein Papillom bei einem älteren Manne ist stets krebsverdächtig. Sind derb vergrößerte Lymphdrüsen vorhanden, so ist die Frage entschieden. Der Diagnose halber das Erscheinen von solchen abzuwarten, bevor eingegriffen wird, das ist allerdings um so weniger erlaubt, als Krebse des Kehlkopfes oft erst spät zu Drüsenschwellung führen. Es bleibt also nichts übrig, als eine genügend tiefreichende Probeexzision vorzunehmen.

Es gibt im Kehlkopf noch allerlei seltene Geschwülste, deren Diagnose aber bisher meistens erst nach ihrer Entfernung gestellt werden konnte, so die eigentümlichen Amyloidtumoren. Solche richtig zu deuten, wird niemand dem Arzte zumuten wollen. Dasselbe gilt von den Geschwülsten der *Luftröhre*. Von den verschiedenen in derselben schon gefundenen Neubildungen sind als Kuriosum die durch Keimverlagerung entstandenen *Schilddrüsengeschwülste* zu erwähnen. Häufiger und deshalb praktisch wichtiger sind die *Sarkome*. Die Diagnose einer Luftröhrengeschwulst stellen wir per exclusionem, d. h. wenn wir für das Atmungshindernis sonst nirgends einen Grund aufzufinden vermögen. Wer den Kehlkopfspiegel zu handhaben versteht, der wird freilich die Geschwulst auch hier zu Gesicht bekommen. Wäre dies bei einer ersten Untersuchung nicht der Fall, so müßte der Patient, wie bei schwierigeren Untersuchungen in dieser Gegend überhaupt, während einiger Sitzungen eingeübt werden.

Daß Geschwülste, besonders Krebse, von der Umgebung in die Luftröhre eindringen und sich dort pilzförmig vergrößern können, das sei ebenfalls erwähnt. In der Regel hat sich freilich der primäre Krebs zur Zeit, wo Erscheinungen von seiten der Luftröhre auftreten, schon auf andere Weise geltend gemacht, so daß die Diagnose nicht schwierig ist.

Das Röntgenbild gibt uns auch über die Geschwülste der Luftröhre wertvollen Aufschluß. Es muß in anterio-posteriorer Richtung und von der Seite her aufgenommen werden.

21.

Über Schluckbeschwerden.

Altem und zweckmäßigem Herkommen gemäß unterscheiden wir bei Schluckbeschwerden zwischen Störung des Schluckmechanismus im Bereich der Mund- und Rachenhöhle und Behinderung des Durchpassierens im Bereiche der Speiseröhre. Es liegt auf der Hand, daß es sich hierbei um ganz verschiedene Dinge handelt.

A. Störungen des Schluckmechanismus in Mund und Rachen.

Der Schluckmechanismus kann auf verschiedene Weise behindert sein:

1. Durch *Lähmung der Gaumenmuskulatur*. Da zum richtigen Schlucken ein Abschluß des oberen Rachens durch den weichen Gaumen erforderlich ist, so wird bei Gaumenlähmung zum mindesten ein Teil der genossenen Nahrung nach oben entweichen und in die Nase gelangen. Da dies aber nicht nur mit der Nahrung, sondern auch beim Sprechen mit dem Luftstrom geschieht, so wird die näselnde Sprache uns die Ursache der Schluckbeschwerden erkennen lassen, schon bevor wir den Patienten untersucht haben. Ein Paradigma hierfür ist die *Gaumenlähmung nach Diphtherie*. Viel ausgedehnter sind die Lähmungserscheinungen bei der *Bulbärparalyse*, bei welcher aber die Schlingbeschwerden erst auftreten, wenn eine ganze Reihe von anderweitigen Lähmungserscheinungen die Diagnose längst klar gemacht haben.

2. *Angeborene oder erworbene Defektbildungen am weichen Gaumen*, erstere oft in Verbindung mit *Wolfsrachen*, letztere als Folge *gummöser* Zerstörung vorkommend, können den Schluckakt in gleicher Weise behindern wie Gaumenlähmung. Nur gelingt es den Patienten bei Gaumenspalte mehr oder weniger gut, durch Heben der Zunge den fehlenden Gaumenschluß zu ersetzen.

3. *Narbenbildung*, wie sie besonders nach tertiär-syphilitischen Geschwüren, seltener bei Verbrennungen und Verätzungen vorkommt, kann ebenfalls die freie Beweglichkeit des Gaumens beeinträchtigen und damit den Rachenabschluß behindern.

4. Eine häufige Ursache von Schlingbeschwerden sind *Schmerzen*, die, wenn sie hochgradig sind, den Schluckakt reflektorisch völlig hemmen können. Sehen wir ab von den jedem Laien bekannten Schlingbeschwerden bei Angina, so kommen besonders die Kehlkopftuberkulose und auch der Kehlkopf- und Rachenkrebs in Frage. Ganz besonders bei der Tuberkulose können die Beschwerden einen so hohen Grad erreichen, daß die Nahrungszufuhr beinahe unmöglich wird. Schmerzhemmung erklärt auch die Schlingbeschwerden bei Fremdkörpern im Rachen, besonders bei solchen in den Fossae pyriformes.

5. *Akut entzündliche Prozesse* können, abgesehen von der obenerwähnten Schmerzhemmung, auch durch entzündliche Infiltration des Gaumensegels, durch diffuse Schwellung des ganzen Rachens und, bei Abszeßbildung, durch besondere Vorwölbung der befallenen Seite den Schluckakt hemmen und selbst unmöglich machen. In gleicher Weise störend wirkt die Schwellung bei phlegmonöser Entzündung des Mundbodens und der Zunge.

6. Ferner finden wir das Schlingen durch *Rachengeschwülste* verschiedener Natur mechanisch gehemmt, so besonders durch *Nasenrachenpolypen, Nasenrachenfibrome, retropharyngeale Geschwülste* und durch *bösartige Neubildungen* irgendeiner Stelle des Rachens. Dasselbe gilt von den chronischen, meist tuberkulösen Retropharyngealabszessen.

7. Das Vorhandensein eines *Fremdkörpers* im Schlundkopfe kann ebenfalls rein mechanisch den Schluckakt hemmen.

Schon bevor wir den Rachen des Patienten untersuchen, schränken uns verschiedene Nebenumstände das Gebiet der Möglichkeiten ein, das wir eben durchgegangen haben.

Plötzliches Eintreten von Schluckbeschwerden bei einem gesunden Menschen weist auf einen **Fremdkörper** hin, den wir sofort mit dem Finger bzw. mit dem Kehlkopfspiegel suchen werden. Ist ein Fremdkörper vorhanden, so sitzt er wahrscheinlich entweder im Sinus pyriformis, oder hinter dem Kehlkopfe, oberhalb des Ringknorpels. Ich sah dort eine Rettichscheibe, ein anderes Mal zwei Stücke zäher, nichtgekauter Zunge stecken bleiben.

Sind die Beschwerden *allmählich* oder zum mindesten nicht von einer Stunde auf die andere eingetreten, so berücksichtigen wir vor allem das *Alter*. Bei Gaumensegellähmung im Kindesalter werden wir an die Folgen einer Diphtherie, beim Erwachsenen eher an Bulbärparalyse denken. Weisen die Beschwerden auf ein geschwulstartiges Gebilde hin, so drängt sich beim Kinde der Gedanke an einen Retropharyngealabszeß, beim jungen Menschen die Wahrscheinlichkeit eines Nasenrachenfibroms, nach dem 50. Jahre diejenige einer malignen Neubildung auf.

Viel Charakteristisches hat die *Stimme*. Aus näselndem Ton schließen wir, daß der Gaumenverschluß infolge von Lähmung oder Defekt mangelhaft ist. Trägt uns der Patient seine Beschwerden mit heiserer Stimme vor, so denken wir unwillkürlich an Kehlkopftuberkulose bei jüngeren Leuten, an Karzinom in höherem Alter. Daß man sich aber durch diesen ersten Eindruck nicht darf irreführen lassen, sondern daß derselbe nur als erste Wegleitung dienen soll, beweisen die beiden auf S. 151 und 152 angeführten Fälle.

Haben wir aus der Anamnese und den genannten äußeren Momenten eine vorläufige Diagnose gestellt, so gehen wir zur *Untersuchung der Mundhöhle und des Rachens* über. Meist läßt uns schon ein Blick in

den geöffneten Mund die Diagnose stellen. Auf Gaumenlähmung schließen wir aus dem auch beim Phonieren schlaff herunterhängenden Gaumensegel. Angina und retrotonsillärer Abszeß lassen sich ohne weiteres erkennen. Bei Retropharyngealabszeß erscheint die hintere, oft auch die seitliche Rachenwand vorgewölbt. Sehen wir nichts Abnormes, so werden wir den Nasenrachenraum austasten und schließlich den Kehlkopfspiegel zu Hilfe nehmen. Ließe sich auch da nichts erkennen, so müßten wir schließen, daß das Übel nicht im Rachen, sondern im Bereiche der Speiseröhre sitzt.

B. Störungen des Schluckmechanismus im Bereiche der Speiseröhre.

Wir kommen damit zu der zweiten Gruppe der Schluckbeschwerden, zu denjenigen, die sich an Erkrankungen der **Speiseröhre und deren Umgebung anschließen.**

1. Bei *plötzlichem Einsetzen der Beschwerden* müssen wir auch hier vor allem an einen **Fremdkörper** denken. In der großen Reihe von Gegenständen, die schon verschluckt worden sind, spielen Gebisse, Knochenstücke und Münzen stets die Hauptrolle. So bestimmt die Anamnese in einzelnen Fällen lautet, so wenig können wir sie in anderen Fällen verwerten. Ein Epileptiker, der sein Gebiß im Anfalle verliert, sucht es, solange er keine Beschwerden empfindet, eher überall anderswo, als in seiner Speiseröhre. Ein Bauernknecht, der, wie ich es gesehen habe, mit der Suppe nebenbei ein Stück Ziegenschädel verschluckt, wird diesem Zwischenfall anfänglich keine besondere Beachtung schenken. Ein Kind, das eine Münze verschluckt hat, wird, auch wenn es sprechen kann, nur ungern Auskunft über seine Missetat geben. Wir werden also auch ohne brauchbare Anamnese bei plötzlich eintretenden Schluckbeschwerden stets in erster Linie einen Fremdkörper vermuten dürfen. Wie aber die Diagnose feststellen? Kommt der obenerwähnte Epileptiker, zwei Tage nachdem er sein Gebiß verloren hat, mit vollständiger Unmöglichkeit zu schlingen und beginnender Halsphlegmone zu uns, so werden wir ihm gleich sagen können, wo sich der verlorene Gegenstand befindet. Fehlen uns diese greifbaren Anhaltspunkte, so lassen wir vorsichtig etwas Wasser schlucken und lassen uns eine allfällig schmerzhafte Stelle angeben. Diese Angabe werden wir allerdings nur mit Vorsicht verwerten, da eine Schmerzlokalisation nur im oberen Teile des Ösophagus stattfindet, und da sie, auch wenn der Schmerz an einer bestimmten Stelle des Halses angegeben wird, nur vermuten läßt, daß dort eine Verletzung stattgefunden hat, nicht aber, daß der Fremdkörper sich noch dort befindet. Wir gehen nun zu der Röntgenuntersuchung als dem schonendsten Verfahren über. Münzen und andere größere metal-

lische Fremdkörper sind schon mit Hilfe des Schirmes sichtbar, Gebisse, auch kleinere Gebißteile, und größere Knochenstücke wenigstens auf der Platte, sei es bei anteroposteriorer Aufnahme, sei es im rechten schrägen Durchmesser. (Platte rechts vorn, Röhre links hinten.) Ist sofortige Röntgenuntersuchung nicht möglich, oder bleibt sie resultatlos, so gehen wir zur Sondierung über. Wir beginnen mit einer weichen Gummisonde, die uns, wenn sie überhaupt aufgehalten wird, annähernd über den Sitz des Hindernisses belehrt. Ein zuverässigeres Resultat gibt uns die Fischbeinsonde, die recht biegsam sein muß. Liegt das Verschlucken des Fremdkörpers mutmaßlich ein oder zwei Tage oder gar noch weiter zurück, so werden wir besonders behutsam vorzugehen haben, weil vielleicht schon entzündliche Prozesse eingetreten sind, und werden zuerst einen sterilen, festsitzenden(!) Schwammansatz benutzen, dessen Abstreichen auf dem Objektträger nach dem Herausziehen uns auch über das Vorhandensein eines eiterigen Prozesses aufklären kann. Noch genauer ist die Lokalisation möglich mit der Elfenbeinolive oder dem Metallknopf. Nur vergesse man nicht, daß man mit beiden sehr wohl ahnungslos neben einem Gebisse durchgehen kann.

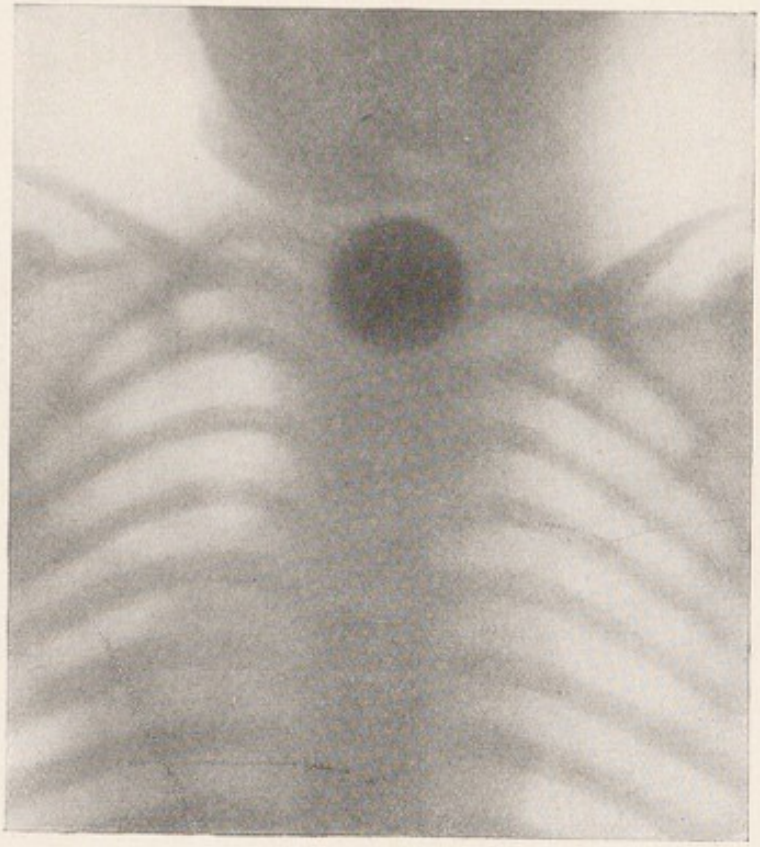

Fig. 122.
Kupfermünze im Ösophagus (seit 3 Wochen).

Den sichersten Aufschluß und oft gleich auch die Möglichkeit der Extraktion gibt uns die Untersuchung mit dem Ösophagoskop, die freilich eine gewisse Übung und große Vorsicht erfordert.

Mit dem Nachweise des Fremdkörpers ist aber nicht alles getan. Wir müssen der Behandlung und Prognose wegen auch wissen, ob vielleicht schon eine Verletzung des Ösophagus oder ein Dekubitusgeschwür mit beginnender periösophagealer Phlegmone vorliegt. Ist dies der Fall, so werden wir bei den Extraktionsversuchen besonders schonend vorgehen, werden die Prognose vorsichtig stellen und werden auch nach gelungener Entfernung des Fremdkörpers den Patienten noch sorgfältig

beobachten. Wir werden also schon *vor* der Extraktion Temperatur und Pulsfrequenz feststellen und, besonders bei Fremdkörpern im oberen Teile der Speiseröhre, auf die Erscheinungen einer periösophagealen Phlegmone: starke Druckempfindlichkeit, Schwellung und Ödem am Halse achten.

Es ist kaum glaublich, wie lange bisweilen ein Fremdkörper im Ösophagus stecken kann, ohne schwere Erscheinungen zu bedingen. In dem in Fig. 122 abgebildeten Falle befand sich die Kupfermünze schon seit 3 Wochen in der Speiseröhre und blieb so symptomlos, daß Mutter und Arzt vor der Röntgenuntersuchung am Vorhandensein derselben zweifelten. Dagegen sah ich einen Jungen, der einen Uniformknopf verschluckt hatte, nach wenigen Tagen an phlegmonöser Periösophagitis zugrunde gehen.

Unter den Ursachen akut einsetzender Schlingbeschwerden sind außer Fremdkörpern noch zu erwähnen: *die Verätzung der Speiseröhre* durch *Laugen* oder *Säuren* und die *Kompression* durch eine *akute Thyreoiditis, Strumitis, Hals- oder Mediastinalphlegmone.*

Bei **Verätzung** erhalten wir zumeist ohne weiteres die richtige Anamnese, außer bei Kindern, hysterischen Individuen und Geisteskranken. Gewöhnlich bessern sich nach einigen Tagen die anfänglich hochgradigen Beschwerden, machen aber im Verlauf von 3—4 Wochen denjenigen einer allmählich zunehmenden Striktur Platz. Bezeichnend ist bisweilen das anhaltende Regurgitieren oder Erbrechen von blutig gefärbter Flüssigkeit.

In solchen Fällen ist die Sondierung ganz besonders gefährlich, und es ist noch mehrere Wochen nach der Verätzung selbst bei sorgfältigem Vorgehen zu Sondenperforation mit tödlichen Folgen gekommen. Weitaus den besten Aufschluß gibt uns das Röntgenbild nach Schluckenlassen von Kontrastbrei oder — bei enger Stenose — von Bismutaufschwemmung in Milch.

Entzündliche Prozesse am Halse sind durch das Aussehen und Betasten desselben sofort zu erkennen, und eine **Mediastinalphlegmone** ohne Fremdkörper und ohne gleichzeitige krebsige Erkrankung der Speiseröhre oder des Bronchialbaumes gehört zu den größten Seltenheiten.

2. Sind die Schlingbeschwerden *allmählich* entstanden, so haben wir es entweder mit einer **Verengerung des Ösophagus** selbst oder mit **Druck von außen** auf denselben zu tun, oder es handelt sich endlich um **funktionelle Störungen.** Erstere findet sich bei Krebs und Narbenstriktur nach Geschwüren — meist nach Verätzung oder infolge von Lues. Druck von außen sehen wir bei Halsgeschwülsten, Formveränderungen der Wirbelsäule, Aneurysmen, Mediastinaltumoren irgendwelcher Art, kalten Abszessen und bei Ösophagusdivertikel.

Bevor wir zur Sondierung schreiten, werden wir, da dieselbe nicht immer harmlos ist und auch vom Patienten nicht immer gleich zugegeben wird, noch auf andere Zeichen achten. Vor allem müssen wir ein *Aneurysma* ausschließen können. Wir beginnen deshalb stets mit der

Perkussion und der Auskultation der Brustorgane und der Untersuchung auf die übrigen Zeichen eines Aneurysmas. Liegen solche vor, so werden wir uns hüten, eine Sonde einzuführen. Da aber manches Aneurysma sich den gewöhnlichen Untersuchungsmethoden entzieht, so werden wir noch das Röntgenbild — wenigstens die Durchleuchtung des Thorax — zu Hilfe nehmen.

Von Wert für die Beurteilung von Sitz und Natur des Hindernisses sind weiterhin die *besonderen Eigentümlichkeiten der Schlingstörung.* Beklagt sich ein Patient schon in einer frühen Periode seiner Erkrankung darüber, beständig seinen Speichel ausspucken zu müssen, so dürfen wir schließen, daß das Hindernis so hoch oben sitzt, daß die Speiseröhre sich oberhalb desselben nicht ausweiten kann. Denselben Schluß werden wir ziehen, wenn die erste Klage die über häufiges Verschlucken ist. Erzählt uns der Kranke dagegen, daß er, sobald er nur eine Tasse Milch getrunken habe, dieselbe gleich wieder „erbrechen" müsse, daß das Erbrochene aber keinen sauren Geschmack habe; gibt er ferner an, daß er auch zwischen den Mahlzeiten nicht selten fade, schleimige Massen erbreche, so werden wir vermuten, daß es sich nicht um wirkliches Erbrechen, sondern um Entleerung des Inhaltes einer spindelförmigen Speiseröhrenerweiterung handelt, wie sie sich stets oberhalb eines tiefsitzenden Hindernisses ausbildet. Wir ersehen also aus diesem reichlichen Regurgitieren einmal, daß das Hindernis tief sitzt und sodann, daß es schon seit längerer Zeit besteht. Derartige Fälle sind schon öfter monatelang als magenkrank behandelt worden. Erfahren wir, daß der Schluckakt ganz allmählich immer schwieriger geworden ist, daß anfangs feste Nahrung gut gekaut und mit reichlich Flüssigkeit bespült, noch hinuntergegangen, daß aber in letzter Zeit nur noch Flüssigkeit genossen wird, fehlt das häufige Verschlucken einerseits und das reichliche Regurgitieren des eben Getrunkenen andererseits, so werden wir an eine allmählich aufgetretene Stenose im mittleren Teile der Speiseröhre denken. Ein Glas Wasser wird uns erlauben, sofort das Experiment anzustellen. Fängt der Patient schon nach dem ersten oder zweiten Schluck zu husten an, so sitzt das Hindernis oben. Kann er dagegen ein halbes oder ein ganzes Glas rasch trinken, bevor dasselbe zurückkommt, so muß die Stenose ihren Sitz nahe an der Cardia haben. Während der Ausführung dieses Experiments werden wir uns auch den Hals des Patienten ansehen. Fühlen wir in der Supraclavikulargegend einige derbe Drüsen, und klagt der Patient gar noch über Schmerzen in der Schulter oder im Nacken, so ist die Diagnose auf *Karzinom* sicher. Bemerken wir dagegen, daß sich die eine Halsseite bei diesen Schluckversuchen etwas füllt, so denken wir an ein *Divertikel.*

Divertikelerscheinungen am Halse und divertikelartige Erweiterung im Röntgenbilde kommen ausnahmsweise auch bei langsam entstehenden nar-



Fig. 123.
Ösophagusdivertikel oberhalb des Zwerchfells.

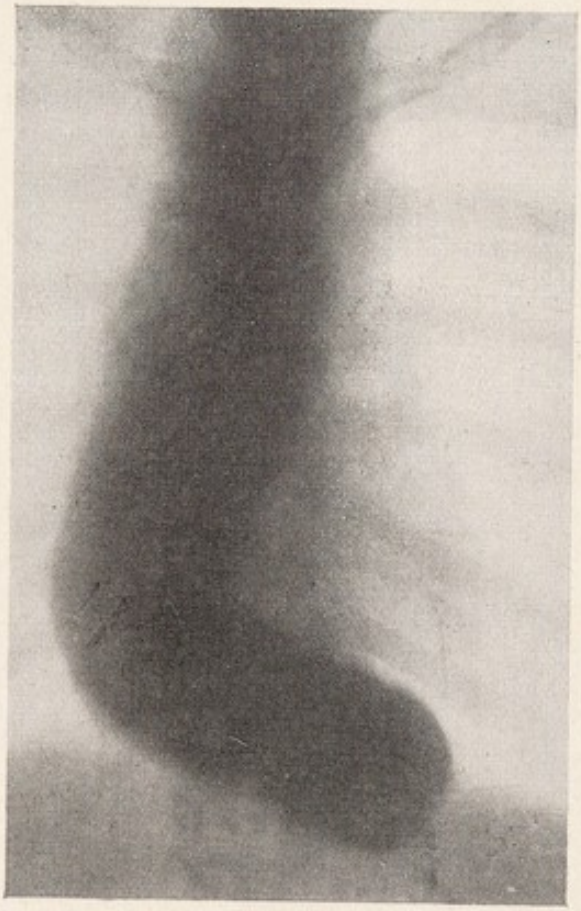

Fig. 124.
Cardiospasmus.

bigen und selbst krebsigen Stenosen im oberen Mediastinalabschnitte vor.

Sind wir mit unserer Untersuchung soweit gelangt, so dürfen wir, vorausgesetzt, daß ein Aneurysma ausgeschlossen ist, zur *Sonde* greifen. Dieselbe erlaubt uns, eine Striktur von einer Kompressionsstenose in gleicher Weise zu unterscheiden, wie eine Urethralstriktur von einer Prostatahypertrophie. Gelangt eine Sonde mittleren oder stärkeren Kalibers trotz ausgesprochener Schlingbeschwerden bei jedem Versuch anstandslos in den Magen, so liegt eine **von außen her komprimierende Geschwulst** vor. Bleiben wir das eine Mal schon auf kurze Distanz stecken, während das andere Mal die Sonde leicht nach unten gleitet, so ist die Diagnose **Divertikel** sozusagen sicher, vorausgesetzt, daß uns nicht ein pilzförmig vorragendes, aber noch nicht strikturierendes Karzinom aufgehalten hat. Letzteres würden wir an dem leichten Bluten erkennen. Bläht sich der Hals beim Schlucken, und läßt sich die geschwollene Partie durch Druck entleeren, so muß ein Divertikel vorliegen, und es bleibt uns nur mehr übrig, das Gebilde durch Bismutfüllung mit Röntgenstrahlen sichtbar zu machen.

Die Frage, ob es sich um ein *Pulsions-* oder ein *Traktionsdivertikel* handelt, ist meist rasch erledigt. Bloß die Pulsionsdivertikel führen durch ihre Füllung zu Verlegung des Hauptrohres und damit zu klinischen Symptomen. Sie sitzen meist am Halsteile der Speiseröhre, nur ausnahmsweise am Brustteile. Bei diesen letzteren bestehen, wenn sie groß genug sind, die gewöhnlichen Divertikelsymptome bis auf die

Anschwellung am Halse. Einen sicheren Nachweis gestattet nur die Röntgenuntersuchung. Traktionsdivertikel sind in der Regel Autopsiebefunde, und die Sonde hat keine besondere Neigung, sich in denselben zu fangen. Sie kommen also für die klinische Besprechung nicht in Betracht. Ganz selten erweitern sich Traktionsdivertikel durch Pulsion.

Nicht mit einem Divertikel zu verwechseln ist die oben angedeutete, auf einer Funktionsstörung beruhende idiopathische diffuse, bzw. **spindelförmige Erweiterung** der Speiseröhre.

Dieser Zustand wird in der Regel durch einen *Spasmus der Cardia* erklärt. Nicht ausgeschlossen ist aber, daß er in einzelnen Fällen die Folge einer *Lähmung der Ösophagusmuskulatur* ist. Feste Nahrung kann selbst tagelang im Ösophagus liegen bleiben. Die Sonde läßt sich im Ösophagus auffallend frei umherbewegen und fängt sich bisweilen so in der Wand desselben, daß man, wäre nicht der tiefe Sitz, an ein Divertikel glauben könnte. Die Abmagerung ist bisweilen eine sehr ausgesprochene, erreicht aber doch selbst nach jahrelanger Dauer des Übels meist nicht den hohen Grad, den wir beim Ösophaguskrebs oft schon nach einem Jahr eintreten sehen. Immerhin wurde uns ein solcher Patient mit wurstartig gefülltem Ösophagus in exitu zugeführt. Die Autopsie zeigte, daß er bei anatomisch völlig durchgängigem Ösophagus verhungert war.

Ist der Ösophagus für eine mitteldicke weiche Sonde (10 mm) nicht mehr durchgängig, so greifen wir zur Olivensonde und werden mit einer um ein geringes kleineren Olive beginnen, nie mit den kleinsten Num-



Fig. 125.
Ösophaguskarzinom.

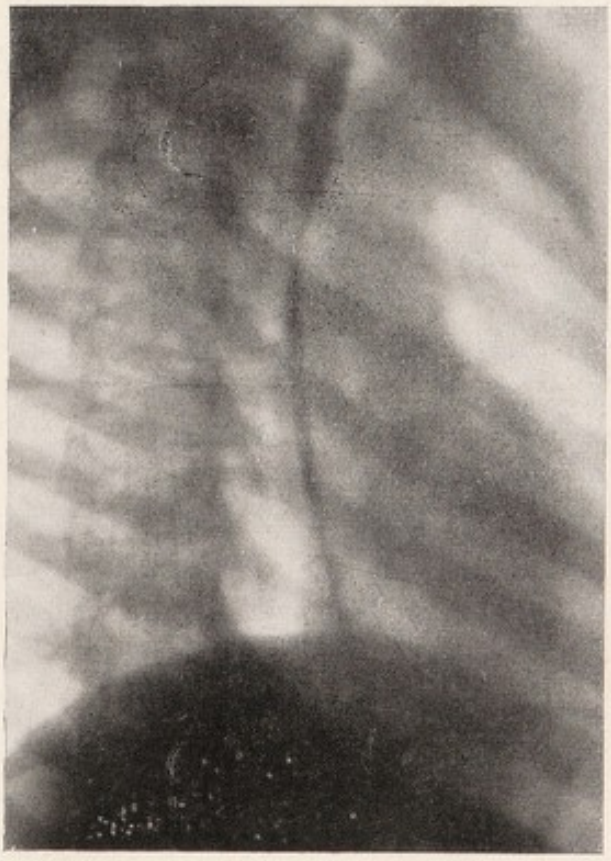

Fig. 126.
Verätzung des Ösophagus.

mern, da man mit diesen letzteren eine morsche Geschwulst viel leichter durchsticht, als mit stärkerem Kaliber.

Haben wir das erste Hindernis, den Ringknorpel, 15 cm hinter der oberen Zahnreihe, überwunden, so gleitet die Sonde leicht bis zur Stenose. Stößt sie an, so ziehen wir sie mehrmals zurück und schieben sie wieder vor, um zu sehen, ob sie sich vielleicht nur an einem Wulst der Neubildung gefangen hat. Gelingt es bei diesem Versuch nicht, sie ohne Gewaltanwendung tiefer einzuführen, so nehmen wir eine kleinere Nummer, bis wir schließlich auf diejenige treffen, welche eben noch durchgeht. Wir führen nun die Sonde bis in den Magen, um zu sehen, ob nur *ein* Hindernis vorliegt, und suchen ferner, indem wir uns die Anstoßstelle beim Zurückziehen merken, auch die *untere* Grenze der Striktur zu bestimmen.

Diese Bestimmung ist insofern von praktischer Bedeutung, als Karzinome, deren untere Grenze nicht tiefer als 20 cm hinter der Zahnreihe sitzt, noch vom Halse her entfernt werden können, während tiefer liegende Geschwülste auf thorakalem und abdominalem Wege angegriffen werden, freilich bis jetzt nur mit äußerst spärlichen Erfolgen.

Selbstverständlich dürfen wir nicht physiologische Hindernisse für pathologische halten; den Ringknorpel, etwa 15 cm hinter der oberen Zahnreihe, haben wir schon erwähnt. Einen leichten Anprall fühlen wir bisweilen auch in der Höhe der Bifurkation der Trachea (bei 26—27 cm) und einen etwas ausgesprocheneren beim Durchtritt durch den Hiatus oesophageus des Zwerchfells (ca. 38 cm). Wir dürfen uns auch nicht durch die spastischen Kontraktionen täuschen lassen, welchen wir bei nervösen Individuen hier und da begegnen. Sie können, wie in der Harnröhre, die Sonde völlig am Durchgehen verhindern. Wir schließen auf ein solches Hindernis aus dem wechselnden Befunde einerseits und aus dem Fehlen von richtigen Divertikelzeichen andererseits.

Haben wir eine **Striktur** gefunden, so müssen wir feststellen, ob dieselbe krebsig oder narbig ist. Ob ein Mensch Lauge oder Säure getrunken hat, dessen erinnert er sich sicher, und die Diagnose der **Verätzungsstrikturen** wird deshalb dem Arzte in der Regel gleich mitgebracht. Wir werden also in praxi nur zwischen **Krebs** und **syphilitischer Striktur** zu entscheiden haben. Eine in letzter Zeit aufgetretene derbe Drüse in der Supraklavikulargegend entscheidet für Krebs.

Zwischen Größe und Alter des Krebses und Ausdehnung der Drüsenschwellung bestehen allerdings keine Beziehungen. Ich sah ein mehr als faustgroßes Drüsenpaket bei einem klinisch nicht sicher nachweisbaren, wie die Autopsie bewies, keine 2 cm großen, nicht ringförmigen Krebse, der die größten Sonden passieren ließ, während oft genug bei den ausgedehntesten Karzinomen jede Schwellung der Supraclaviculardrüsen fehlt.

Auch Alter, Rauchgewohnheiten und Alkoholismus geben nur annähernde Anhaltspunkte. Wichtiger ist beim Fehlen von Drüsenschwellungen der anamnestische Nachweis überstandener Lues und eine allfällige positive Wassermannsche Reaktion.

Ausschlaggebend ist vom klinischen Standpunkt aus der Verlauf. Eine syphilitische Striktur kann zwar rascher entstehen als ein Karzinom, sie zeigt aber, einmal entstanden, nicht den stetig zunehmenden Charakter der krebsigen Verengerung; auch fehlt bei der syphilitischen Striktur der spontane ausstrahlende Schmerz, den wir bei vorgerückteren Krebsen selten vermissen.

Die Bestätigung der Diagnose gibt uns das Ösophagoskop, bzw. ein unter seiner Leitung mit der scharfgefensterten Olive gewonnenes Gewebsstückchen. In Wirklichkeit ist aber der Krebs so ungleich häufiger als die syphilitische Striktur, daß wir dieses Hilfsmittels in der Regel nicht einmal bedürfen. *Ein älterer Mann mit allmählich zunehmender Striktur der Speiseröhre hat mit der allergrößten Wahrscheinlichkeit ein Karzinom.*

Neben Verätzung und Syphilis sind als ganz seltene Ursache von Strikturen traumatische Geschwüre, peptische Ulcera im unteren Speiseröhrenteile und periösophageale Abszesse gesehen worden.

Selten und nur mit Hilfe des Mikroskops zu diagnostizieren sind die Sarkome der Speiseröhre.

Unerläßlich ist die Ösophagoskopie in den weniger häufigen Fällen, in denen unbestimmte, intermittierende Schluckbeschwerden uns an die Möglichkeit einer Neubildung denken lassen, wo aber auch eine dicke Sonde noch glatt durchgeht. Hier erlaubt die direkte Inspektion bisweilen eine Frühdiagnose.

Die Röntgenuntersuchung gehört zur Diagnostik jeder Ösophaguserkrankung. Wir beginnen mit der Schirmuntersuchung und verfolgen den Durchgang vom dicken Baryumbrei im rechten schrägen Durchmesser. Sodann nehmen wir nach Einführung von 100—200 ccm Kontrastbrei eine Plattenaufnahme vor. Ist eine Stenose für eine dünne Sonde durchgängig, so kann durch Einlaufenlassen von Baryumsuspension auch der unterhalb der Verengerung liegende Abschnitt gefüllt und zur Darstellung gebracht werden.

Das Divertikel ist meist leicht als solches zu erkennen. Immerhin hat man schon Erweiterungen oberhalb einer krebsigen Stenose für Divertikel gehalten. Bei Krebs ist die Schattengrenze oft unregelmäßig und zeigt besonders häufig einen zapfenförmigen Fortsatz. Bei Spasmus findet sich eine bald rundliche, bald kegelförmige, aber stets glatte Abgrenzung und häufig Abknickung des Ösophagus nach links. Bei Verätzung bleibt meist Baryum in großer Ausdehnung als unregelmäßiger, schmaler Streifen im Ösophagus liegen. (Fig. 123—126.) Kaum vor der Operation zu erkennen ist der seltene Krebs im Divertikel.

22.

Halsabszesse.

Die Fragestellung ist bei akuten Halsabszessen und Halsphlegmonen so ganz verschieden von derjenigen bei chronischen Abszessen, daß wir die beiden Formen trotz des Vorkommens von Zwischengliedern trennen wollen.

A. Akute Entzündungsvorgänge.

Bei jeder Halsphlegmone und bei jedem Halsabszeß fragen wir zuerst nach dem Sitze der Entzündung. Entspricht derselbe einer typischen Drüsenstation, so dürfen wir mit Wahrscheinlichkeit eine *Drüseneiterung* annehmen. Drüsen vereitern aber nicht von selbst, sondern nur, wenn sie von außen eingedrungene Mikroorganismen abgefangen haben. Wir suchen also die *Eingangspforte* auf. Für die submental, submaxillar und im Bereiche der großen Gefäße liegenden Drüsen denken wir neben leicht sichtbaren Hautinfektionen, wie Furunkel, vor allem an die Mund- und Rachenhöhle, ganz besonders an Zahnfleisch, Zähne und Tonsillen. Daß derartige Halsabszesse mit besonderer Vorliebe nach Diphtherie und Scharlach auftreten, sei nebenbei bemerkt. Bisweilen sind die entzündlichen Veränderungen an der Eingangspforte so gering, daß man sie nur bei genauem Zusehen findet. Bei den nach dem Nacken hin gelegenen Drüsenabszessen kleiner Kinder, sucht der erfahrene Arzt sofort nach einem Ekzem der behaarten Kopfhaut.

Besprechen wir nun die verschiedenen Regionen des Halses.

1. Die Submentalgegend.

Leicht zu deuten sind die **Submentalabszesse.** Sie gehen beinahe immer von den *Lymphdrüsen* aus, recht selten vom Kiefer. Die Eingangspforte sitzt meist an Unterlippe oder Kinn. Bei einem hartnäckigen, nach Inzision nicht zur Heilung kommenden Abszesse dieser Gegend müßte man auch an ein *vereitertes Dermoid* des Mundbodens denken, obwohl sich dieselben in der Regel mehr nach der Mundhöhle hin entwickeln. Sehr selten kommt die Sublingualdrüse in Frage. Auch ist sie so gelegen, daß ihre Schwellungen sich hauptsächlich nach innen vorwölben.

Ödematöse Schwellung der Submentalgegend finden wir endlich auch bei akuter Glossitis und bei Phlegmone des Mundbodens.

2. Die Submaxillargegend.

Bei akut entzündlichen Schwellungen der **Submaxillargegend** können in Frage kommen:

a) *Kieferperiostitis* nach Zahnkaries. Die Untersuchung der Zähne und des Zahnfleisches und das Abtasten des Kiefers zeigen uns Ausgangspunkt und Sitz der Entzündung.

b) *Kieferosteomyelitis.* Sie unterscheidet sich von der Periostitis durch ihre große Ausdehnung (meist Beidseitigkeit) und die viel schwereren Allgemeinerscheinungen.

c) *Akute Entzündung der Submaxillar-Speicheldrüse* durch Verschluß

des Whartonschen Ganges (Speichelstein), durch Infektion von der Mundhöhle her, oder endlich als Miterkrankung bei Parotitis epidemica. Die entzündete Drüse läßt sich als solche mehr oder weniger deutlich abtasten, und zwar ebenso leicht von der Mundhöhle her wie von außen. Bisweilen tritt bei Druck auf die Geschwulst Eiter aus dem Whartonschen Gange. Für Speichelstein spricht das Auftreten in wiederholten Schüben. Der Speichelstein läßt sich überdies bisweilen vom Munde her durchfühlen und bei geeigneter Anordnung der Platte nach Röntgen photographieren.

d) Entzündung des in die Speicheldrüsenkapsel eingeschlossenen Lymphdrüsengewebes — die sogenannte *Angina Ludovici*. Auch hier findet sich ein starkes Vorragen der Schwellung nach der Mundhöhle hin, dabei aber schwerere allgemeine Infektionserscheinungen als bei der Speicheldrüsenentzündung und ein weithin ausgebreitetes Ödem.

e) Entzündung der um die Speicheldrüse herum gelegenen *oberflächlicheren Lymphdrüsen*. Diese bei weitem häufigste Form der Submaxillarphlegmone erstreckt sich hauptsächlich nach außen. Sie führt rascher zu Fluktuation als die intrakapsuläre Eiterung und ist viel weniger gefährlich. Ausgangspunkte der Infektion sind Nase, Auge, Wange, Zahnfleisch.

Auch eine *Perichondritis laryngea* kann in dieser Richtung nach außen durchbrechen, und als Kuriosum ist die eiterige *Periostitis des Zungenbeins* zu erwähnen.

3. Die seitliche Halsgegend (Gefäßspalt).

In der **seitlichen Halsgegend,** im Bereiche des Kopfnickers, kommen beinahe nur *Drüsenabszesse* vor. Finden wir weder an der Haut noch an den Schleimhäuten eine Eingangspforte, so werden wir annehmen, daß die ursächliche Erkrankung, Kopfhautekzem, Rhagade an der Nase, Zahnfleischentzündung usw. im Augenblicke, wo der Abszeß in die Erscheinung tritt, schon abgeheilt ist. Seltenere Ursachen von Halsabszessen sind Verletzungen der Rachen- oder Speiseröhrenschleimhaut durch Fischgräten oder ähnliche spitze Fremdkörper. Abszesse, die von der *Speiseröhre* ausgehen, erscheinen zuerst im Bereiche des Kopfnickers und sind dadurch gekennzeichnet, daß von Anfang an über Schluckbeschwerden geklagt wird. In der Regel wird sich der Patient übrigens des plötzlichen Schmerzes erinnern, den ihm der verletzende Fremdkörper verursacht hatte. Schon bevor die Haut entzündliche Veränderungen aufweist, finden wir in der Tiefe Druckempfindlichkeit, und wenn der Abszeß an die Oberfläche kommt, so tut er es nicht in Form einer umschriebenen Schwellung, sondern als diffuse Phlegmone.

4. Supraklavikulargegend.

Seltener sind die Abszesse und Phlegmonen der **Oberschlüsselbeingrube.** Die dort befindlichen Lymphdrüsen vereitern nur ausnahmsweise, weil die Infektionserreger gewöhnlich in den weiter oben liegenden Drüsen stecken geblieben sind. Abszesse dieser Gegend entstehen deshalb gewöhnlich durch Senkung der Eiterung von oben her. Bei einer wirklich primär in der Oberschlüsselbeingrube entstandenen Phlegmone müßten wir an *Osteomyelitis des Schlüsselbeins* denken.

5. Vorderes Halsdreieck.

Wir kommen zu den ebenfalls seltenen Abszessen des **vorderen Halsdreiecks.** Dieselben haben ihren Ausgangspunkt in der Regel in der *Schilddrüse,* sei dieselbe nun kropfig verändert oder nicht. Sehen wir den Patienten im Anfangsstadium, wo der Entzündungsprozeß noch auf die Schilddrüse oder den Kropf beschränkt ist, so hat die Diagnose keine Schwierigkeit. Wenn wir den Patienten erst im Stadium der diffusen Phlegmone zu Gesicht bekommen, so wäre noch die Möglichkeit der sehr seltenen eiterigen *Myositis des Kopfnickers* zu erwägen. Ferner könnte eine *Osteomyelitis des Manubrium sterni,* wenn sie ihren Eiter nach oben schickt, an eine Schilddrüseneiterung denken lassen. Die Druckempfindlichkeit des Brustbeins würde uns auf die rechte Fährte bringen. Endlich gibt es *Phlegmonen des vorderen Mediastinums,* welche im Jugulum zum Vorschein kommen.

6. Nackengegend.

Häufiger sind die Abszesse des **Nackens** und seiner Umgebung. Sitzt der Abszeß *hinten unten vom Warzenfortsatz,* und sind demselben Erscheinungen von Mittelohrentzündung vorausgegangen, so nehmen wir einen *Bezoldschen Abszeß,* d. h. eine nach dem Halse durchgebrochene Warzenfortsatzeiterung, an.

Wie würden wir diese letztere Abszeßform von den gewöhnlichen oberflächlichen Drüsenabszessen der Nackengegend unterscheiden? Der vom Felsenbein oder Warzenfortsatz ausgehende Abszeß sitzt anfänglich in der Tiefe, bedeckt von dem Ansatze des Kopfnickers. Der Patient wird also über Schmerz klagen und den Kopf steif halten, bevor wir Schwellung und Rötung der Haut bemerken. Die meisten Drüsenabszesse liegen dagegen von Anfang an nahe der Haut; die subjektiven Störungen werden also Hand in Hand gehen mit der sicht- und fühlbaren Ausbildung des Abszesses.

Ein ganz besonderes Bild bietet uns der sog. **Karbunkel** des **Nackens** dar. Den einfachen Nackenfurunkel erkennt jeder, und auch den aus einer Gruppe von nahe aneinanderstehenden Furunkeln gebildeten Karbunkel wird man mit nichts anderem verwechseln und wird instinktiv den Urin auf Zucker untersuchen.

Der Entzündungsvorgang beschränkt sich nicht immer auf die erkrankten Haarbälge und ihre unmittelbare Umgebung. Die Hautbedeckung des ganzen Nackens kann von einem Ohr zum andern derb infiltriert und blaurot verfärbt sein. Das trotz Entleerung der Eiterpfröpfe nicht schwindende Fieber zeigt, daß sich auch in der Tiefe ein entzündlicher Vorgang abspielt. Unter der oberflächlich wie eine Schaumkelle durchlöcherten Haut bildet sich auf der Muskulatur eine Phlegmone aus, bei welcher Fluktation durch die infiltrierte Haut hindurch nur schwer nachweisbar ist. Und doch ist es von Bedeutung, diese Phlegmone so rasch wie möglich zu eröffnen, um der Ausbreitung des Eiters in die Tiefe zuvorzukommen.

Wäre kein Furunkel zur Erklärung da, so müßte man an eine Knochenerkrankung, eine *Osteomyelitis des Hinterhauptbeines* oder der obersten Halswirbel denken. Eine solche kommt öfter metastatisch als primär vor. Klinisch primär sahen wir eine *Aktinomykose* der oberen Halswirbel mit Nackenabszeß auftreten.

Selten ist *Vereiterung einer Nackengeschwulst.* Ich sah in meiner Assistentenzeit ein Mädchen mit einem großen fistelnden Abszeß im Nacken, aus dem beständig stinkender Eiter abfloß. Es handelte sich um ein *Dermoid*, in dem sich ein großes Büschel Haare fand. Auch *Lipome* können ausnahmsweise einmal vereitern.

B. Chronische Abszesse.

Tritt langsam und schmerzlos am Halse eine umschriebene Schwellung auf, so vermutet man vor allem eine Neubildung, und nur, wenn nicht alles zu dieser Diagnose stimmen will, einen **tuberkulösen,** wie man sagt, **kalten Abszeß.** Es ist schon vorgekommen, daß man an diesen überhaupt nicht gedacht, sondern in der Erwartung, eine Geschwulst, etwa eine Zyste, zu finden, gleich operiert hat. Leicht zu erkennen sind tuberkulöse Drüsenabszesse, denn hier weist die Vielheit der Herde auch den Anfänger ohne weiteres auf eine Drüsenerkrankung hin. Anders bei einem in der Tiefe liegenden, von einem *tuberkulösen Wirbel* ausgehenden Abszeß. Ist derselbe noch nicht an die Oberfläche vorgedrungen, so können wir Fluktuation nicht immer nachweisen. Nicht selten macht auch die ursächliche Spondylitis noch keine auffallenden Erscheinungen. Was aber schon in diesem Stadium auf einen tuberkulösen Abszeß hindeutet, das ist, wie wir bei der Besprechung der Halsgeschwülste noch sehen werden, der Sitz des Gebildes *hinter* der Schilddrüse und *hinter* der Carotis. Eine Schwellung, welche die Carotis emporhebt, kann nur eine Geschwulst der Wirbelsäule oder der tiefen Halsmuskeln oder ein kalter Abszeß sein.

Der tiefe Ursprung des Abszesses wird nur dann verwischt, wenn sich der Eiter zwischen den Muskeln durch schon einen Weg an die Oberfläche gebahnt hat. Wir werden deshalb stets auch vom Rachen her untersuchen,

da die Herkunft des Abszesses von dort her bisweilen leichter zu beurteilen ist, als von der Halsoberfläche aus.

Eine genaue Untersuchung der Wirbelsäule wird meist die Zeichen einer tuberkulösen Spondylitis auch da ergeben, wo der Patient von diesem Leiden noch nichts weiß. Haben wir ein geübtes Auge, so wird es uns auffallen, daß der Patient nie den Kopf allein, sondern stets den Rumpf mitdreht.

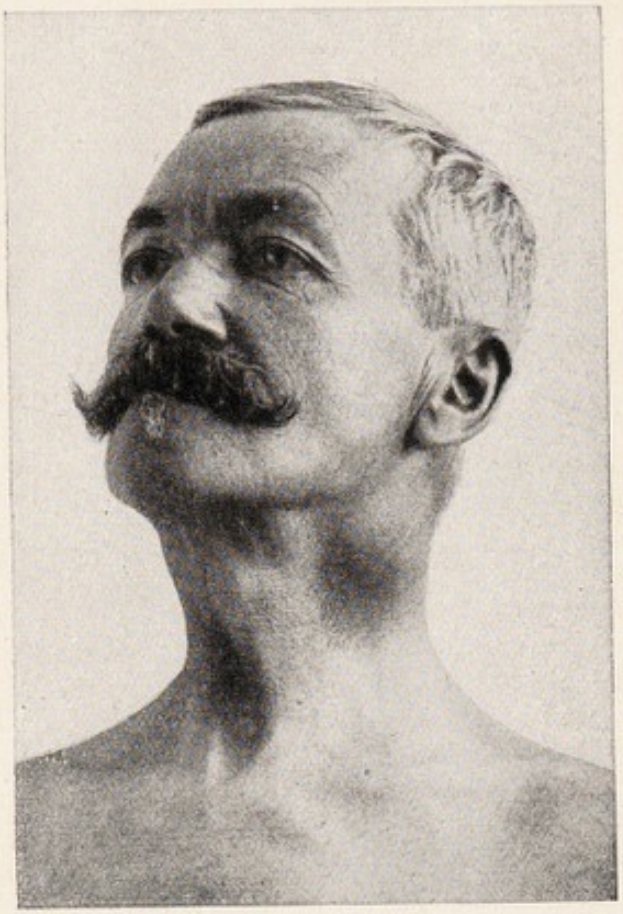

Fig. 127.

Tuberkulöser Abszeß bei Spondylitis, die obere Hälfte des Kopfnickers vorwölbend, bei gleichzeitigem Retropharyngealabszeß.

Ähnlich wie ein chronischer Abszeß könnte sich ein in der seitlichen Halsgegend vorragendes, gefülltes *Ösophagusdivertikel* anfühlen. Die Anamnese — jahrelange Dauer des Leidens — und der objektive Befund — Ausdrückbarkeit des Gebildes — lassen aber ohne Schwierigkeit die richtige Diagnose stellen.

Nicht alle chronischen Halsabszesse sind tuberkulöser Natur. Während diese letzteren sich stets durch ihre Weichheit auszeichnen, gibt es am Halse eine Gruppe von chronischen Abszessen, welche im Gegensatz hierzu auffallend derb sind, so hart, daß Reclus sie als „**Phlegmon ligneux**" bezeichnet hat, ein Ausdruck, der als „**Holzphlegmone**" in die deutsche Literatur übergegangen ist. Einzelne Fälle, die wir von vornherein dieser Gruppe zuzuteilen geneigt sind, gehören der *Aktinomykose* an, die wir an anderer Stelle besprochen haben. Das Auftreten von kleinen Erweichungsherden mitten in der brettharten Infiltration läßt uns die Aktinomykose schon da erkennen, wo wir die charakteristischen Körner noch nicht gefunden haben. Bisweilen bleibt der Prozeß freilich sehr lange in der Tiefe, so daß bloß die Probepunktion die Diagnose möglich macht.

Bei den nicht dem Strahlenpilze zuzuschreibenden Fällen von derber, chronischer Entzündung haben sich als Entzündungserreger verschiedene Spaltpilze gefunden. Was aber allen Fällen gemeinsam ist, das ist ein schlechter Allgemeinzustand und meist höheres Alter des Patienten. Die „Holzphlegmone" ist also nicht eine einheitliche Erkrankung, sondern die besondere Reaktionsweise älterer kachektischer

Leute auf das Vorhandensein einer Eiterung irgendwelcher Natur. Der Abszeß umgibt sich, statt irgendwo durchzubrechen, mit einer bindegewebigen Schwarte, welche sowohl die Resorption, als auch den spontanen Durchbruch immer mehr erschwert. Daher denn auch die lange Dauer des ganzen Prozesses.

Endlich sei bemerkt, daß die „Holzphlegmone" nicht mit der Angina Ludovici verwechselt werden darf, wie dies wohl wegen der Derbheit beim Anfühlen schon geschehen ist. Trotz der Bezeichnung „Phlegmone" handelt es sich um einen ausgesprochenen chronischen Vorgang, während die Angina Ludovici sich gerade durch ihren akuten Charakter auszeichnet. Auch Verwechselung mit bösartigen Geschwülsten ist schon öfter vorgekommen.

23.

Halsfisteln.

Fisteln, welche im Anschluß an eine **Verletzung** entstehen, bieten für die Diagnose keine Schwierigkeiten dar. Sie sind übrigens recht selten, da sie meist von selbst heilen. Alle übrigen Fisteln entstehen entweder auf Grund von *entzündlichen Vorgängen* (Tuberkulose, Syphilis, Aktinomykose) oder von *angeborenen Veränderungen.*

Schon *Entstehungsweise, Verlauf und äußeres Aussehen* lassen uns meist die richtige Diagnose stellen.

Gummöse Vorgänge führen bisweilen zu ähnlichen Fisteln, wie tuberkulose Drüsen. Dieselben sind aber nie von sehr langer Dauer, wenn sie nicht zu schweren Zerstörungen und zur Eröffnung eines tieferen Organs geführt haben. Fisteln, welche die **Aktinomykose** begleiten, sitzen, wie schon gesagt, in einem brettartig verhärteten Gewebe, meist multipel, selten in die Tiefe reichend. Auch sie sind von kurzer Dauer. Nur wenn die Aktinomykose tiefere Organe, besonders Wirbelsäule und Schädelbasis, ergriffen hat, können die Fisteln monatelang dauern, eingezogen sein und in ihrer Umgebung die bezeichnende Veränderung der Strahlenpilzkrankheit vermissen lassen. In solchen Fällen ist aber stets Sekundärinfektion mit im Spiele. **Tuberkulöse** Fisteln gehen entweder von *Drüsen* oder von einem *tuberkulösen Knochenherde*, meist an der Wirbelsäule, aus. Im ersteren Falle zählt ihre Dauer nach Wochen, höchstens Monaten, und wir finden neben alten Narben gewöhnlich noch tuberkulöse Drüsen in den verschiedenen Stadien der eiterigen Einschmelzung. Nur Fisteln, die vom Knochen, von einer Spondylitis ausgehen, können jahrelang dauern, dann wird aber die Wirbelsäule stets die Zeichen tuberkulöser Erkrankung zeigen.

Es wird uns also schon auf Grund des Gesagten meist leicht sein, eine *entzündliche* von einer *kongenital angelegten Fistel* zu unterscheiden.



Fig. 128.
Mediane angeborene Halsfistel.



Fig. 129.
Median entstandene, aber lateral ausmündende, angeborene Halsfistel. (Ductus thyreoglossus.)

Ob eine Fistel angeboren ist, erfahren wir überdies meist aus der Anamnese. Wir dürfen aber eine angeborene Anomalie nicht etwa deshalb ausschließen, weil die Fistel erst in späteren Jahren aufgetreten ist. Es kommt nicht selten vor, daß bei der Geburt und noch während Jahren in der Tiefe eine Kiemengangszyste bestand, die erst allmählich an die Oberfläche gelangte und schließlich, die Haut durchbrechend, zur Fistel wurde. Ebensowenig dürfen wir aus dem Vorhandensein von entzündlichen Veränderungen in der Umgebung der Fistelöffnung ohne weiteres auf eine entzündlich entstandene Fistel schließen. Kiemengangszysten sind nicht selten der Sitz entzündlicher Vorgänge. Es wechselt Entzündung einer Zyste ab mit fistelndem Durchbruch, so daß der Patient dem Arzte von einem „Halsabszesse" erzählt, der sich von Zeit zu Zeit von selbst entleere und nach mehr oder weniger langem Bestehen einer Fistel wieder neu bilde. Die entzündlichen Veränderungen sind aber bei angeborenen Fisteln von geringer Ausdehnung und treten zurück, sowie es zur Fistelbildung kommt. Die Fistel stellt eine kleine, manchmal nur punktförmige Öffnung dar, die von etwas eingezogener, normaler oder höchstens durch das Sekret etwas gereizter Haut umgeben ist. Jahrelanger Bestand einer solchen Fistel genügt, um ihre kongenitale Entstehung mehr als wahrscheinlich zu machen.

Ein weiteres diagnostisches Mittel gibt uns die Untersuchung des *Sekrets* der Fistel an die Hand. Entzündliche Fisteln entleeren reinen Eiter, bei Aktinomykose bisweilen vermischt mit den bekannten Körnern. Angeborene Fisteln liefern dagegen eine rein schleimige oder schleimig-eiterige Flüssigkeit, in der wir neben Eiterzellen bisweilen auch Epithelzellen nachweisen können.

Auch die *Lage* der Fistel gibt uns nützliche Fingerzeige. Angeborene Fisteln liegen entweder in der Mittellinie oder in der Umgebung des Kopfnickers, während spondylitische Fisteln, mit denen eine Verwechslung noch am ehesten denkbar wäre, sich meist weiter nach hinten finden. Würde alles das noch nicht genügen, so könnten wir suchen, durch Einspritzen einer harmlosen Farbe oder einer bitteren Flüssigkeit einen allfälligen Zusammenhang der Fistel mit der Mund- oder Rachenhöhle nachzuweisen.



Fig. 130.
Seitliche angeborene Halsfistel. (Kiemengangsfistel.)

Ist einmal die Diagnose einer **kongenitalen Fistel** festgestellt, so haben wir noch zwei Fragen zu beantworten.

1. Handelt es sich um eine *Kiemengangsfistel* oder um eine sog. *mediane*, vom Ductus thyreoglossus stammende *Fistel*?

2. Ist die Fistel *vollständig* oder *unvollständig*, d. h. steht sie mit dem Rachen in Verbindung oder nicht?

Die Beantwortung der ersten Frage ergibt sich aus der Lage der Fistel. Mündet dieselbe in die Mittellinie aus und verläuft sie in der Mittellinie nach dem Zungenbein hin, so stammt sie mit Sicherheit vom Ductus thyreoglossus. Mündet sie seitlich aus, so ist sie meist eine Kiemengangsfistel, ausgehend vom ersten (Ohrgegend, sehr selten!), vom zweiten, vielleicht auch dritten Kiemengange. Verwechslungen können vorkommen, wenn ausnahmsweise Fisteln des Ductus thyreoglossus etwas seitlich ausmünden oder wenn umgekehrt Kiemengangsfisteln sich nach der Mittellinie hinziehen. Wir werden deshalb nicht nur auf die Mündungsstelle, sondern auch auf den Verlauf achten. Um diesen letzteren zu erkennen, wird der Anfänger sich gleich der Sonde bedienen wollen. Dies ist aber ebenso gefährlich, wie unsicher. Nur zu leicht durchsticht man mit einer feinen Knopfsonde die Wand des

Ganges und wird die Umgebung infizieren, ohne zu erfahren, wohin die Fistel geht. Wir müssen diese letztere Frage vielmehr durch die Betastung zu entscheiden suchen. Der Fistelgang läßt sich vielleicht als derber Strang durchfühlen. Da nun der erste Abschnitt der vom Ductus thyreoglossus stammenden Fisteln verhältnismäßig oberflächlich verläuft, so werden wir einen derartigen Strang vielleicht bis zum Zungenbeinkörper verfolgen können. Hochsitzende mediane Fisteln verlaufen allerdings direkt in die Tiefe. Vielleicht gelingt aber ein Versuch, etwas Bismutbrei in die Fistel einzuspritzen und den Verlauf auf dem Röntgenschirme oder im Radiogramm zu verfolgen.

Es gibt Fälle, wo nur das Mikroskop die sichere Entscheidung gibt. Vom Ductus thyreoglossus ausgehende Fisteln sind nämlich meist von kleinsten Läppchen von Schilddrüsengewebe umgeben, echte Kiemengangsfisteln dagegen nicht.

Zur Beantwortung der Frage, ob die Fistel eine *vollständige*, d. h. bis in den Rachen gehende ist, werden wir uns, wie schon oben angedeutet, der Injektionsmethode bedienen. Bei einer Fistel des Ductus thyreoglossus wird die gefärbte Flüssigkeit vor dem Kehldeckel, in dem Foramen coecum erscheinen, bei einer Kiemengangsfistel an der seitlichen Rachenwand.

Zum Schluß haben wir noch eine besondere Fistelform zu erwähnen, die ebenfalls in der vordern oder seitlichen Halsgegend ausmündet. Sie sitzt meist in einer Schnittnarbe und gibt dadurch ihren künstlichen Ursprung zu erkennen. Lassen wir den Patienten schlucken, so steigt sie mit der Schilddrüse aufwärts, und führen wir vorsichtig eine Sonde ein, so verliert sie sich in einer als Kropf zu erkennenden Geschwulst. Es handelt sich also um eine *Kropffistel*, entstanden nach Inzision eines strumitischen Abszesses. Derartige Fisteln können jahrelang bestehen, wenn sich die Strumitis in einer Kropfzyste mit verkalkter Wand entwickelt hatte. Erst die Ausstoßung alles nicht vernarbungsfähigen Gewebes bringt den Fistelprozeß zum Abschluß, wenn nicht die ganze Zyste vorher durch einen operativen Eingriff beseitigt worden ist.

Kaum mehr als Fisteln zu bezeichnen sind die Durchbrüche von *Mund-*, *Kehlkopf-* oder *Rachenkrebsen* nach außen, wie sie sub finem vitae eintreten können. Das Aussehen der Hautöffnung und die durch das ursprüngliche Leiden verursachten Symptome lassen die Diagnose leicht stellen.

24.

Geschwülste und geschwulstähnliche Gebilde am Halse.

Der Hals ist dank der verschiedenartigen Organe, die er enthält, ein Sammelpunkt von Tumoren jeder Art. Bei der Besprechung derselben schließen wir aus Zweckmäßigkeitsgründen gewisse angeborene zystische Gebilde in den Begriff der Geschwulst mit ein und besprechen gleichzeitig auch die chronischen Schwellungen der Lymphdrüsen.

Bevor wir Natur und Ausgangspunkt einer Neubildung bestimmen, müssen wir uns darüber klar werden, ob überhaupt eine *Geschwulst* auch in dem eben angedeuteten erweiterten Sinne vorliegt. Gerade am Halse gibt es Krankheitsvorgänge, welche zu **Scheingeschwülsten** führen, und welche selbst den Erfahrenen irreleiten können.

Vor allem seien die *tuberkulösen Abszesse* erwähnt, die von der Wirbelsäule ausgehend sich allmählich einen Weg an die Oberfläche bahnen (S. 176).

An das ätiologisch vielgestaltige Bild der *„Holzphlegmone"* wird man denken müssen, wenn man in der Submaxillargegend oder auch nach hinten von derselben eine derbe, wenig bewegliche Geschwulst findet. Das Fehlen von Fieber und Druckschmerz, die scharfe Abgrenzung und bisweilen auch eine gewisse Verschieblichkeit der Haut scheinen für Neubildung zu sprechen, und auch wenn die Haut schon ausgedehnt verwachsen ist, bleibt die Begrenzung der Gebilde noch so scharf, daß man sich nur schwer von dem Gedanken an eine bösartige Geschwulst losmacht. Finden wir keine Infektionsquelle, so muß zur Probepunktion gegriffen werden.

So sah ich bei einer alten Frau eine wie ein inoperables Karzinom aussehende Holzphlegmone der seitlichen Halsgegend, die ihre Erklärung in einer beinahe unbemerkt abgelaufenen Wurzelperiostitis eines Weisheitszahnes fand.

Ein anderes Mal hatte ich das Bild eines mit der Haut verwachsenen Sarkoms der seitlichen Halsgegend vor mir, dessen Auftreten Erscheinungen von seiten der Hirnnerven vorangegangen waren. Eine Probepunktion und im weiteren Verlauf auch die Autopsie zeigten, daß es sich um eine wahrscheinlich von der Keilbeinhöhle ausgehende *Aktinomykose* handelte.

Auch *tuberkulöse* oder *gummöse Herde* in den *Muskeln*, besonders im Kopfnicker, können Geschwülste vortäuschen. Dasselbe gilt von einem gefüllten *Ösophagusdivertikel*.

Die diagnostischen Schwierigkeiten, welche uns chronisch entzündliche Veränderungen der *Speicheldrüsen* und der *Schilddrüse* bereiten, werden wir an entsprechender Stelle berühren. Auch auf die nicht so seltenen Fehldiagnosen, zu denen *Aneurysmen* und *Halsrippen* führen, werden wir noch zu sprechen kommen.

Um die Übersicht zu erleichtern, wollen wir bei der Besprechung nach Regionen vorgehen.

A. Das vordere Halsdreieck.

Das vordere Halsdreieck und seine seitliche Nachbargegend, d. h. der Raum, der zwischen den Außenrändern der Kopfnicker und einer durch den oberen Schildknorpelrand geführten horizontalen Linie liegt, ist so vollständig von der **Schilddrüse** beherrscht, daß wir uns bei jeder in demselben liegenden Geschwulst in erster Linie fragen müssen,

ob sie nicht von dieser Drüse ausgeht. *Ein* klassisches Zeichen wird uns selten im Stich lassen, nämlich das Aufsteigen der Geschwulst mit Kehlkopf und Luftröhre bei der Schluckbewegung. Dieses Zeichen fehlt nur, wenn die erkrankte Drüse mit den Nachbargebilden so fest verwachsen ist, daß sie umgekehrt die Luftröhre am Aufsteigen verhindert.

Weitere Aufschlüsse gibt uns die Palpation, denn sie erlaubt uns, mit ziemlicher Sicherheit den Zusammenhang der Geschwulst mit der Schilddrüse nachzuweisen. Die Lagebeziehungen zu den Kopfnickern sind insofern keine feststehenden, als die Geschwülste der Schilddrüse bald von denselben bedeckt bleiben, bald sich vorn zwischen denselben herausdrängen, bald unter denselben hinweg in das seitliche Halsdreieck hinüberschlüpfen.

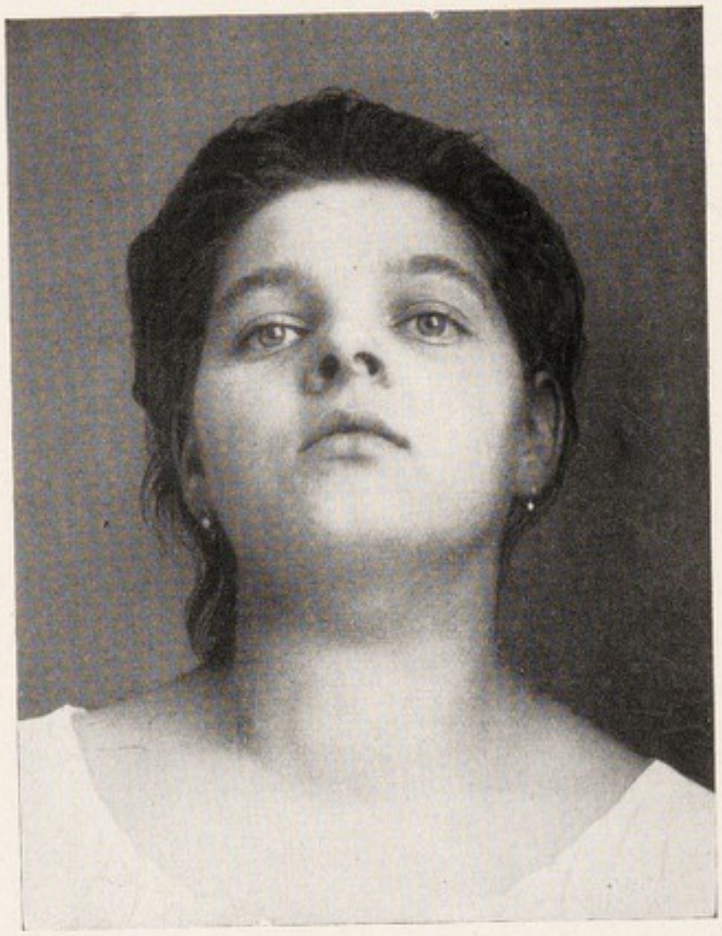

Fig. 131.
Einfache Hyperplasie der Schilddrüse („dicker Hals") bei einem chlorotischen Mädchen.

Die gewöhnlichste Erkrankung der Schilddrüse, Geschwulst im weitesten Sinne, ist bekanntlich der **Kropf.**

Daß die Begriffe *Kropf* und *Schilddrüse* zueinander gehören, erscheint uns heutzutage als selbstverständlich. Wie sehr jedoch früher die Phantasie die Oberhand hatte über die Beobachtung, das beweisen die Namen *Bronchocele* und *Luftkropf*, die bis gegen die Mitte des 19. Jahrhunderts in der deutschen Literatur spukten. Wurde doch noch am Schluß des 18. Jahrhunderts allen Ernstes die Lehre verteidigt, daß der Kropf eine Hernie der Luftwege sei. Die Bezeichnung „Bronchocele" für Kropf hat sich als Rest dieser Vorstellung bekanntlich in der englischen Sprache sehr lange erhalten. Noch allgemeiner war im Mittelalter und bis vor einem Jahrhundert die Verwechselung von Kropf und Lymphdrüsenschwellungen. Ein Überbleibsel hiervon ist der früher in der französischen und noch jetzt in der englischen Sprache gebrauchte Ausdruck „strumös" für „tuberkulös".

Ich nannte die Struma eine „Geschwulst im weitesten Sinne", denn die meisten Kröpfe sind nicht Geschwülste im Sinne des pathologischen Anatomen, sondern Hypertrophien, Hyperplasien und Entartungsvorgänge, oft in buntem Wirrwarr verbunden mit Veränderungen, denen wir gewisse

Eigenschaften der Geschwulstbildung nicht absprechen können. Über das alles gibt uns schon die äußere Erscheinungsform des Kropfes einige Anhaltspunkte. Es ist übrigens nicht ein bloßer Sport, sondern von therapeutischer Bedeutung, zu wissen, *welche* Kropfform wir vor uns haben.

1. Die äußere Erscheinungsform des Kropfes.

Wir haben vor allem zu unterscheiden zwischen *diffusem* und *umschriebenem*, bzw. *knotigem* Kropfe.

a) Der diffuse Kropf.

Die **diffuse Struma** (Fig. 131—133) ahmt im großen die Hufeisenform der normalen Schilddrüse nach und ist in allen ihren Teilen von ziemlich gleichmäßiger Konsistenz. Fühlt sie sich weich an, etwa wie eine normale Schilddrüse, ohne daß besondere Erscheinungen von seiten der Gefäße vorhanden wären, so haben wir es mit einer einfachen *Hyperplasie* des Organes, ohne andere histologische Veränderungen als höchstens einer leichten Vergrößerung der Bläschen zu tun. Derartige Kröpfe erreichen selten mehr als das Dreifache des normalen Volumens der Schilddrüse. Wir finden sie in Kropfgegenden am häufigsten bei jungen, besonders chlorotischen Mädchen, aber auch im männlichen Geschlecht im Entwicklungsalter. Auch in relativ kropffreien Gegenden ist diese Form nicht gerade selten. Ist der Kropf eher fest, etwas körnig, kleinhöckerig anzufühlen, so haben

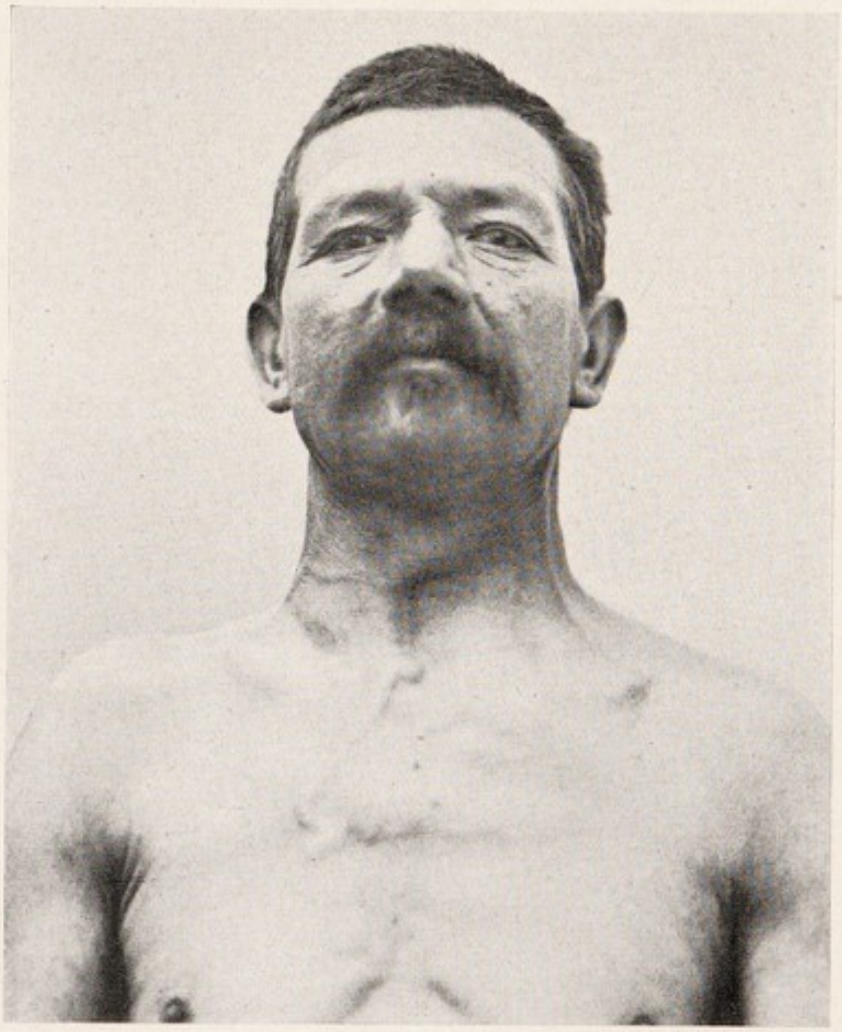

Fig. 132a.

Diffuse Struma bei ruhiger Atmung.

wir eine *diffuse Kolloidstruma* vor uns, bei der die Bläschen hochgradig ausgedehnt sind, das Kolloid also unter Spannung steht und vermehrt ist und in welche häufig schon kleine Kropfknötchen eingelagert sind. Ist er weich-elastisch, kompressibel, zeigt er Expansivpuls und finden wir bei der Auskultation sowohl über den großen Schilddrüsengefäßen, als auch über der Struma selbst blasende Geräusche, die sich der aufgelegten Hand über den Aa. superiores bisweilen als Schwirren kundgeben, so liegt eine *Struma vasculosa* vor.

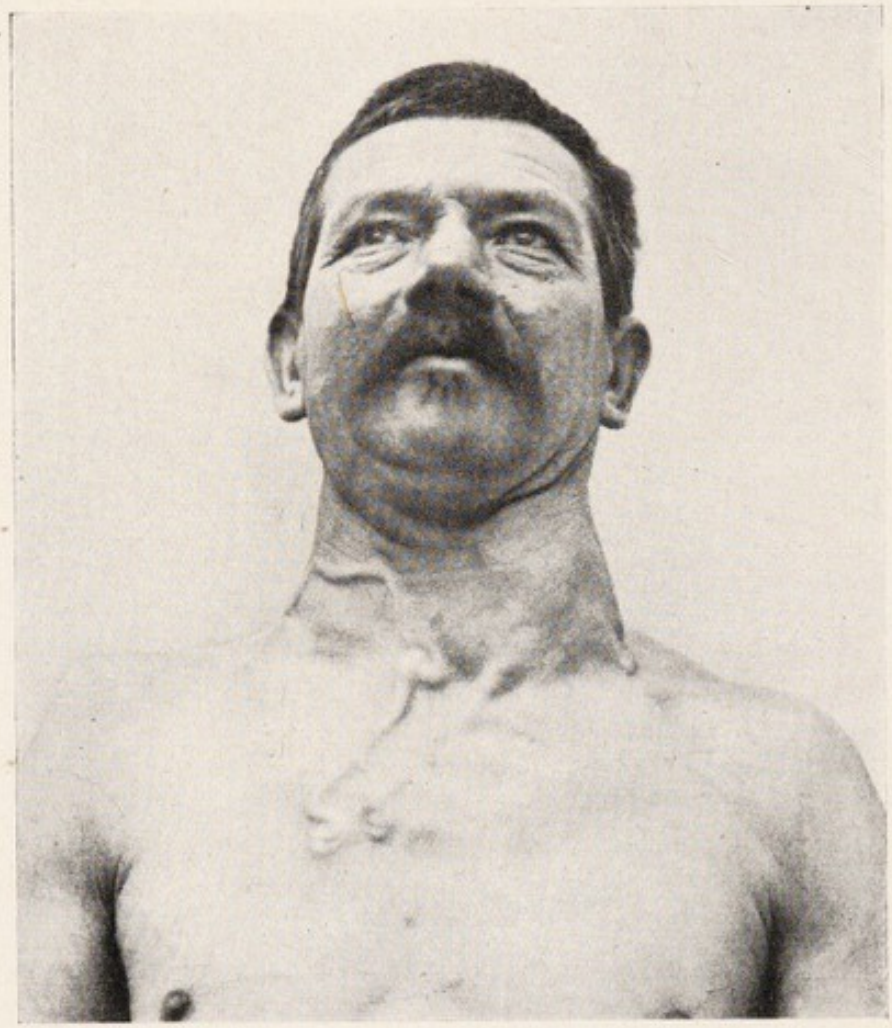

Fig. 132b.
Derselbe Fall. Diffuse Struma bei Pressen.

Bei dieser Gelegenheit sei bemerkt, daß sich die vergrößerte obere Schilddrüsenarterie meist leicht an der Außenfläche des Schildknorpels abtasten läßt, während sich die untere dem Finger durch ihre tiefe Lage entzieht. Bei der Untersuchung der Struma selbst auf Pulsation muß man sich hüten, nicht etwa den durch die Carotis mitgeteilten Hebepuls für Expansivpuls zu halten. Noch weniger wird man einen Senkungsabszeß mit nach vorn verdrängter Carotis für einen pulsierenden Kropf halten dürfen, wie dies schon vorgekommen ist! Die Bedeutung eines weichen Gefäßkropfes wird oft erst deutlich, wenn man den Patienten pressen läßt. An der Volumenszunahme des Halses beteiligt sich dann allerdings auch die Rückstauung des Blutes in den extrathyreoidalen Venen (s. Fig. 132a und 132b).

Finden wir einen Gefäßkropf, so werden wir unwillkürlich nach den Symptomen fahnden, welche das Krankheitsbild der sog. „**Basedowschen Krankheit**“ ausmachen. Schon der Exophthalmus weist uns auf dasselbe hin. Leicht ist die Diagnose, wenn der ganze klassische Symptomenkomplex: pulsierender Kropf, Exophthalmus, Tremor, Tachykardie, voll ausgeprägt vorhanden ist.

Von geringerer Bedeutung, weil oft fehlend, sind gewisse Augensymptome, die teils rein mechanisch bedingt, teils auf Muskelschwäche zurückzuführen sind, wie abnorme Weite der Lidspalte und Seltenheit des Lidschlages (Stellwag), mangelhaftes Folgen des oberen Lides bei Auf- und Abwärtssehen (Gräfe), Insuffizienz der Konvergenz (Möbius). Nicht mit diesen Erscheinungen zu verwechseln sind die selten beobachteten, wirklichen Augenmuskellähmungen.

Können wir aus der Kropfform etwas für oder gegen Basedow schließen? Jedenfalls nur sehr bedingt. Der reine Basedowkropf ist freilich eine diffuse Struma vasculosa mit histologisch nachweisbarer Verflüssigung des Kolloids und mit Wucherung und starker Desquamation des Epithels. Jede Kropfform kann aber nachträglich zu „Basedowkropf" werden. Wir dürfen also nicht etwa deshalb *gegen* Basedow schließen, weil der Patient einen knotigen und nicht einen diffusen Kropf hat.

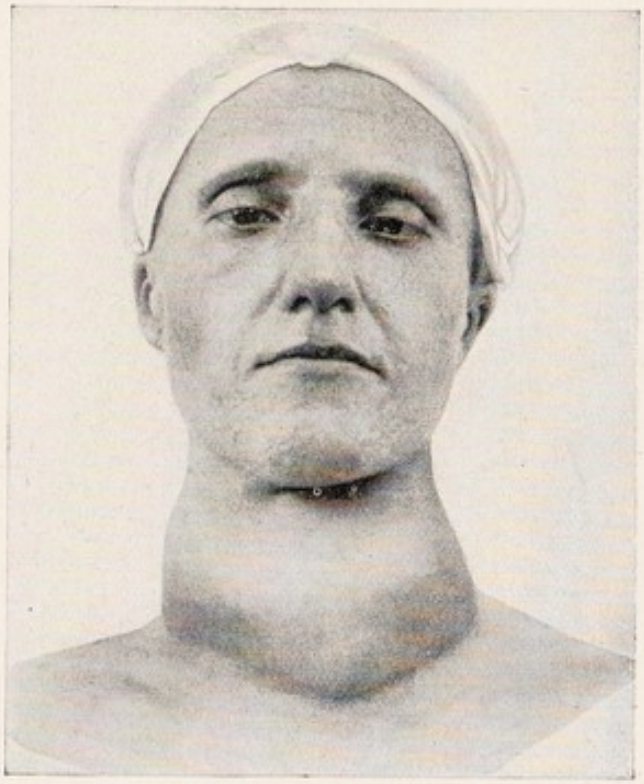

Fig. 133.
Diffuser Kolloidkropf.

So leicht die Diagnose ist, wenn wir das klassische Symptomenbild vor uns haben, so schwierig kann sie werden, wenn die Krankheit einen atypischen Verlauf zeigt. Dies letztere ist nun viel häufiger, als das klassische Krankheitsbild; so häufig, daß schon eine ganze Anzahl von Unterformen aufgestellt worden sind — zu größerer Verwirrung des Lernenden, ja selbst des Erfahrenen. Halten wir einmal an der Annahme des Hyperthyreoidismus als Ursache der meisten Basedowsymptome fest, so ist schon die Abgrenzung zwischen normal und pathologisch nicht immer leicht, da, wie bei anderen Drüsen, auch bei der Schilddrüse vorübergehende Funktionsstörungen denkbar sind. Von Basedowscher Krankheit dürfen wir nur dann sprechen, wenn die Erscheinungen des Hyperthyreoidismus andauernde sind.

In vielen Fällen bleibt ferner das Krankheitsbild monate- und jahrelang ein unvollständiges. Über Abmagerung, zunehmende Muskelschwäche, Zittern, leichtes Schwitzen, unbegründete Durchfälle wird bisweilen geklagt, noch lange bevor der Exophthalmus den Arzt auf die Diagnose hinweist. Ein heftiges Schlagen der Carotiden bei

völlig ausgeruhtem Patienten spricht in solchen Fällen ebenso bestimmt für Basedowsche Krankheit, wie normale Amplitude gegen dieselbe.

Nicht selten steht die Labilität des psychischen Gleichgewichts so sehr im Vordergrunde, daß die Patienten jahrelang als Neurastheniker, als Hysterische behandelt werden, bis endlich eine genaue Untersuchung die Ursache der nervösen Störungen aufdeckt.

Erschwert wird die Beurteilung der neurotischen Frühsymptome padurch, daß sich der Basedowsche Symptomenkomplex hauptsächlich bei neuropathischen Individuen entwickelt, — daß, mit anderen Worten, „nicht jeder, der es will, Basedow bekommen kann".

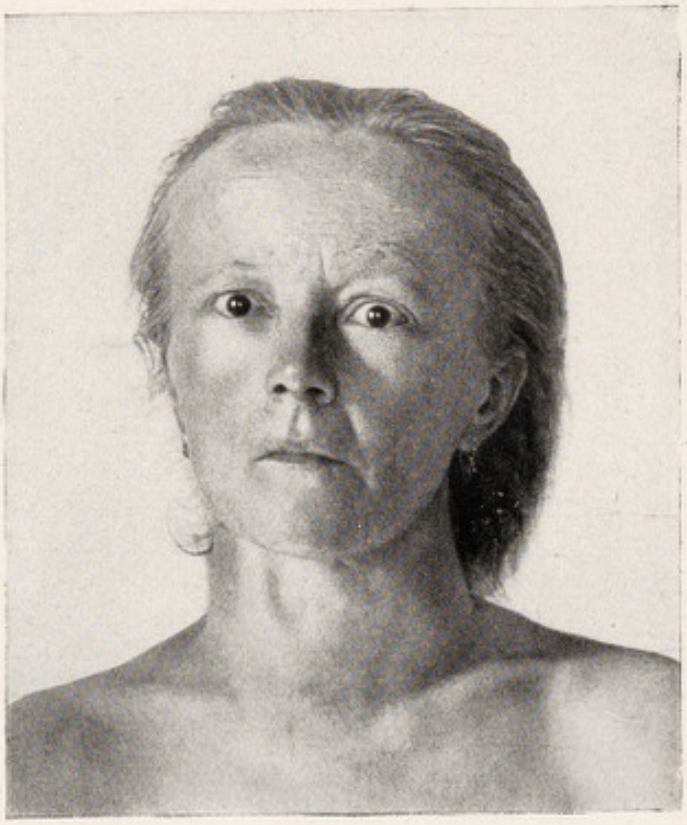

Fig. 134.
Beginnender Morbus Basedowii.

Wieder in anderen Fällen stehen die Erscheinungen von seiten des Herzens im Vordergrunde, und dem Kropf wird keine Beachtung geschenkt, solange nicht anderweitige Basedowerscheinungen zutage treten. Ob man solche Fälle als thyreotoxisches Kropfherz oder als „Forme fruste" der Basedowschen Krankheit bezeichnet, das ist nur eine Frage der Nomenklatur.

Selbstverständlich dürfen die rein mechanisch durch den Kropf bedingten Zirkulationsstörungen nicht mit den auf toxischem Weg zustande gekommenen Herzstörungen verwechselt werden. Ich gebe freilich zu, daß die Entscheidung nicht immer leicht zu treffen ist. Endlich darf nicht aus jedem Glotzauge auf Basedowsche Krankheit geschlossen werden. Ein gewisses Vorstehen der Augäpfel ist ja bisweilen Familieneigentümlichkeit. Wir müssen also zur Diagnose der Basedowschen Krankheit nachweisen können, daß die Stellung der Augen früher eine normale gewesen ist. Frühere Photographien werden uns als sichere Zeugen dabei oft von Nutzen sein.

Wichtig für die Diagnose der Basedowschen Krankheit, obwohl mehr dem Laboratorium als der Sprechstunde zufallend, ist die Untersuchung des Blutes. In den meisten Fällen von Basedow findet sich nach Kocher u. A. bei einer allgemeinen Leukopenie relative Abnahme der mehrkernigen Leuko-

zyten, Zunahme der Lymphozyten, der großen mononukleären und der eosinophilen Zellen und Abnahme der Gerinnungsfähigkeit des Blutes. Ähnliche Veränderungen des Blutbildes kommen aber auch bei gewöhnlichem Kropf, ja selbst bei Hypothyreoidismus vor, bei letzterem freilich mit Zunahme der Gerinnungsfähigkeit. Auch bei Neurasthenikern ohne Basedow und ohne Kropf findet man bisweilen Leukopenie mit Vermehrung der Lymphozyten. Immerhin läßt sich soviel sagen, und schon das ist wichtig, daß ein *normales* Blutbild im Zweifelsfalle eher gegen Basedow spricht. Noch bezeichnender scheint nach unseren Erfahrungen eine ausgesprochene Zunahme des antitryptischen Vermögens des Blutes zu sein. Auch dieses Zeichen ist freilich nicht eindeutig, da die Erhöhung des antitryptischen Index noch bei vielen andern Krankheitszuständen vorkommt.



Fig. 135.
Ausgesprochener Morbus Basedowii.

Trotz der Vorsicht, welche die Deutung des Blutbildes erfordert, gehört eine genaue Blutuntersuchung zur Diagnostik jedes Falles, in dem Verdacht besteht, denn die Diagnose „Basedow" ist etwas zu sehr in die Mode gekommen. Nicht jeder Kropfträger, der etwas zittert und leicht schwitzt, ist ein Basedowpatient. Besonders häufig werden rein *arteriosklerotische* Störungen heutzutage mit dieser Diagnose versehen. Dazu kommt, als Irrtumsquelle, freilich noch ein weiteres Moment: der **Jod-Basedow.**

Rascher Schwund von Kropfgewebe auf Jodmedikation hin führt zu einer Überschwemmung des Organismus mit Schilddrüsenprodukten und zu einem chronischen Reizzustande der Schilddrüse, die sich, besonders bei älteren Leuten, in monatelang dauernden oft sehr schweren Basedowerscheinungen äußern können. Erhält nun ein kropfbehafteter Arteriosklerotiker, seiner Gefäßerkrankung wegen, Jodpräparate, so können sich bei ihm wirkliche Basedowsymptome einstellen, die den Arzt leicht täuschen, wenn er den Patienten zum ersten Male sieht und seine Vorgeschichte nicht kennt.

Daß auch zwischen Basedowscher Krankheit und Veränderungen der Thymus gewisse Beziehungen bestehen, das haben neuere Erfahrungen erwiesen. Für die Diagnostik ergeben sich aber hieraus bis auf weiteres keine allgemeingültigen Gesichtspunkte, und noch viel weniger ist dies der Fall

mit den noch mehr oder weniger hypothetischen Beziehungen der Schilddrüse zu anderen Drüsen mit innerer und äußerer Sekretion. Auch die Unterscheidung zwischen sympathicotonischen und vagotonischen Fällen hat uns in dem Verständnis der Krankheit und in den therapeutischen Indikationen nicht weiter gebracht.

b) Der umschriebene Kropf.

Bei der umschriebenen kropfigen Entartung der Schilddrüse, der **Struma nodosa,** ist zwar meist das gesamte Parenchym wenigstens histo-

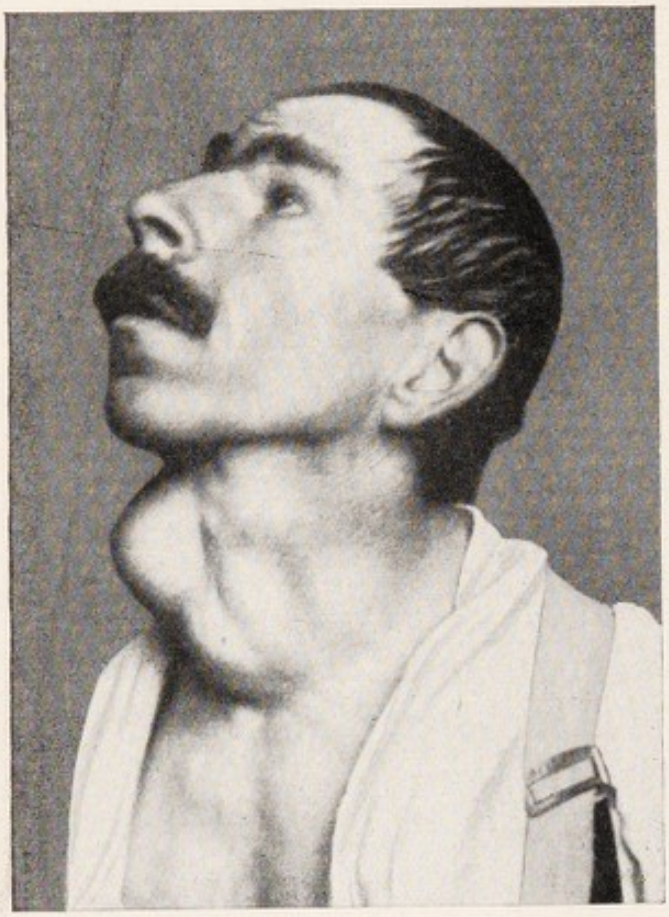

Fig. 136.
Aus einzelnen Knoten bestehender wesentlich rechtsseitiger Kolloidkropf (Konglomeratkropf).

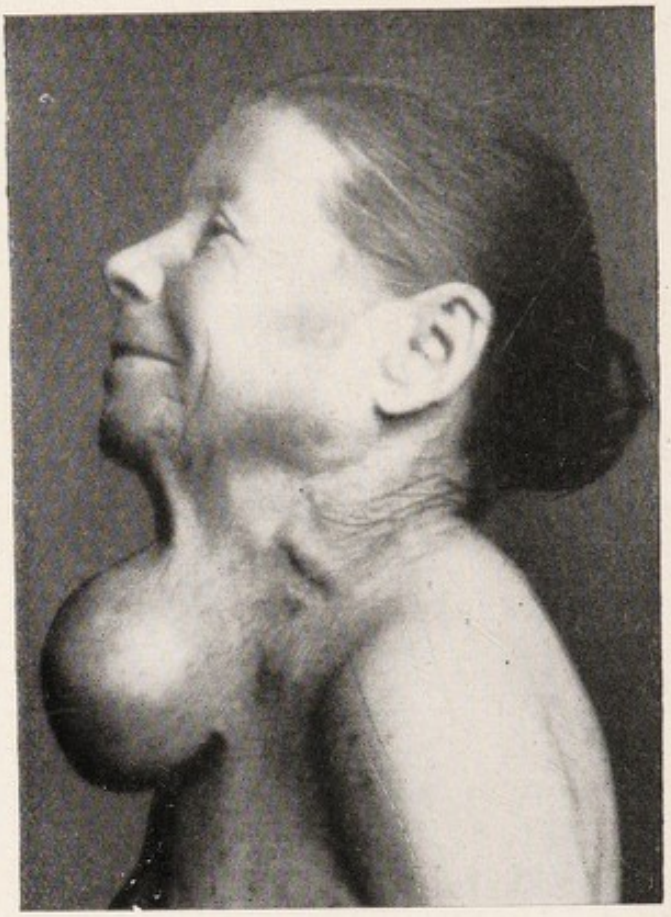

Fig. 137.
Hängekropf.

logisch mehr oder weniger geschädigt, doch beschränkt sich die greifbare Veränderung auf einzelne Stellen, die zu Knoten ausgewachsen sind. Diese Knoten, anfangs zum Teil aus kolloidreichem Gewebe, zum Teil aus Hyperplasien und adenomähnlichen Wucherungen bestehend, können nachträglich einschmelzen und sich in Zysten umwandeln.

Vielfach findet sich nur ein, dann oft umfangreicher Knoten vor, in anderen Fällen weist die Schilddrüse ein ganzes Konglomerat von Kropfknoten auf, von denen allerdings häufig einer die anderen an Umfang ganz wesentlich übertrifft. Ist ein Knoten von regelmäßiger Form, glatter Oberfläche und weich- bis prall-elastischer Konsistenz, so

kann es sich um einen *hyperplastischen (follikulären) Knoten*, einen *Kolloidknoten* oder eine *Zyste* handeln. Rein hyperplastische Knoten gehen selten über Mandarinengröße hinaus, und reine Kolloidknoten übersteigen nur ausnahmsweise Faustgröße. Zysten dagegen können viel größer werden, besonders wenn sie, sich zwischen den Kopfnickern hervordrängend, zu Hängekröpfen auswachsen. Wir stellen die Diagnose Zyste also nicht etwa aus Fluktuation — die fehlt bei der prallen Spannung, — sondern aus der Größe des einheitlich glatten, rundlichen Gebildes, und, in einzelnen Fällen, aus plötzlicher Volumenzunahme desselben durch Blutung.



Fig. 138.
Struma cystica.

Derbe Partien in alten Kröpfen können fibröser Natur sein. Häufiger noch ist Verkalkung, sei es als kompakte Kalkeinlagerung in Kolloidknoten, sei es als Einlagerung in die Wand von Zysten. Beides läßt sich durch das Röntgenbild nachweisen.

Zwischen diffuser und knotiger Struma drinnen stehen endlich jene Formen, bei denen die ganze Schilddrüse in ein Konglomerat von kleineren oder größeren Kolloidknoten verwandelt ist, — der diffuse Konglomeratkropf.

Der *kleinknotige diffuse Konglomeratkropf*, bei dem die einzelnen Knoten meist bloß erbsen- bis haselnußgroß sind, geht aus dem diffusen Kolloidkropf des jugendlichen Alters hervor und bildet mit die größten Kröpfe.

2. Lageverhältnisse des Kropfes.

Nicht ohne Bedeutung sind *Ausgangspunkt* und *Lage des Kropfknotens*. Gewöhnlich geht derselbe von einem Seitenlappen aus, seltener vom Isthmus, auch wenn er genau in der Mitte des Jugulum zum Vorschein kommen sollte. Die Kopfnicker weisen ihm eben diesen Weg an. Wächst er dort weiter, so wird er schließlich zum *Hängekropf*, einer Spezies, die heute, im Zeitalter der Kropfoperation, immer seltener wird. Weniger häufig gleitet der Knoten unter dem Kopfnicker



Fig. 139.
Tauchkropf bei erschlafften Kopfnickern.

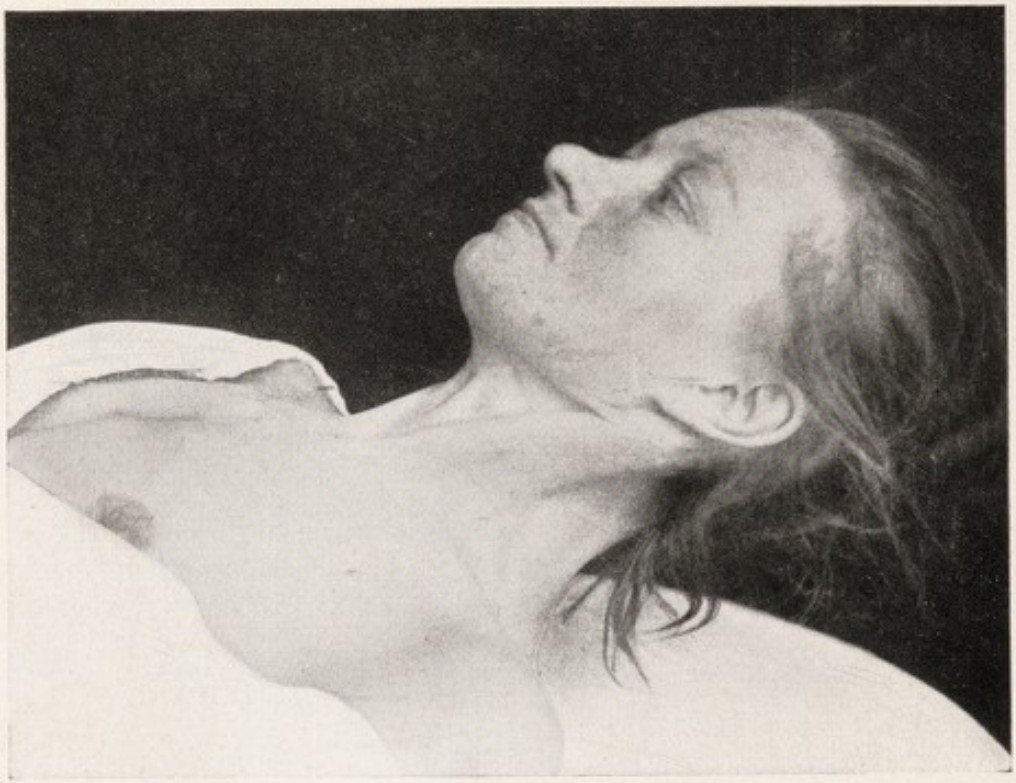

Fig. 140.
Tauchkropf, durch Anspannen der Kopfnicker in die Tiefe gedrängt.

durch in das untere seitliche Halsdreieck und kommt dort zum Vorschein. Viel gefährlicher als diese nach außen wachsenden Kröpfe sind diejenigen, welche hinter den Kopfnickern versteckt bleiben oder ihren

Weg statt nach außen nach der Thoraxapertur hin suchen. Man spricht von *Wanderkropf, Tauchkropf, goître plongeant,* wenn ein Kropf bei tiefer Atmung in den Thorax aspiriert, bzw. durch Kontraktion der Kopfnicker in denselben gedrängt wird (s. Fig. 139 u. 140). Beim Schlucken ist es leicht, desselben habhaft zu werden, besonders wenn man den Patienten in die Stellung des hängenden Kopfes bringt und dabei die Kopfnicker erschlaffen läßt. Von *Struma profunda* sprechen wir, wenn ein am Halse sicht- und fühlbarer Kropf mit seinem unteren Pole so weit in den Thorax reicht, daß man ihn nicht oder nur mittels der oben-

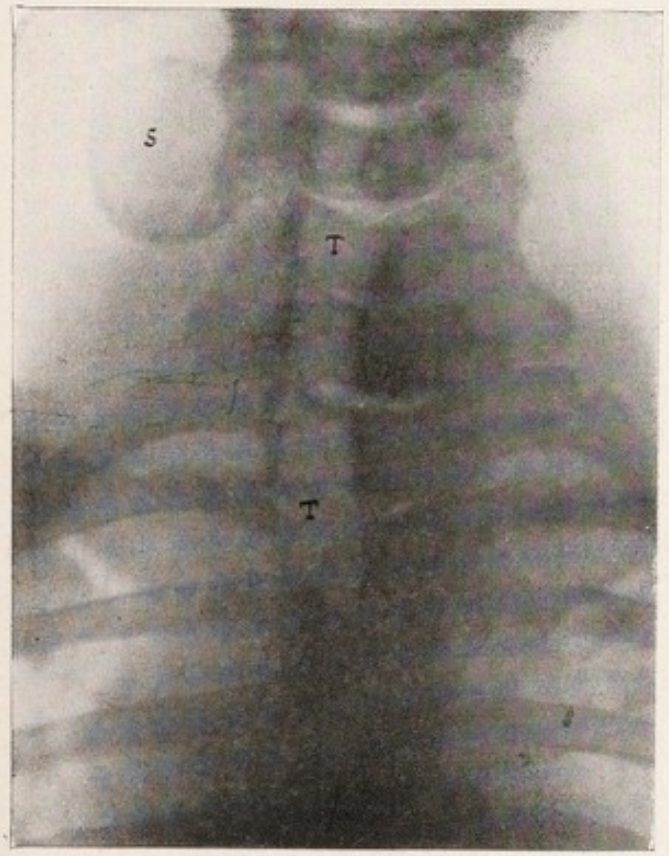

Fig. 141.
Röntgenbild bei Kropf. Ansicht vom Rücken her. S: Verkalkte Zyste. T—T: Röntgenbild der Trachea. Leichte Einbuchtung von rechts her.

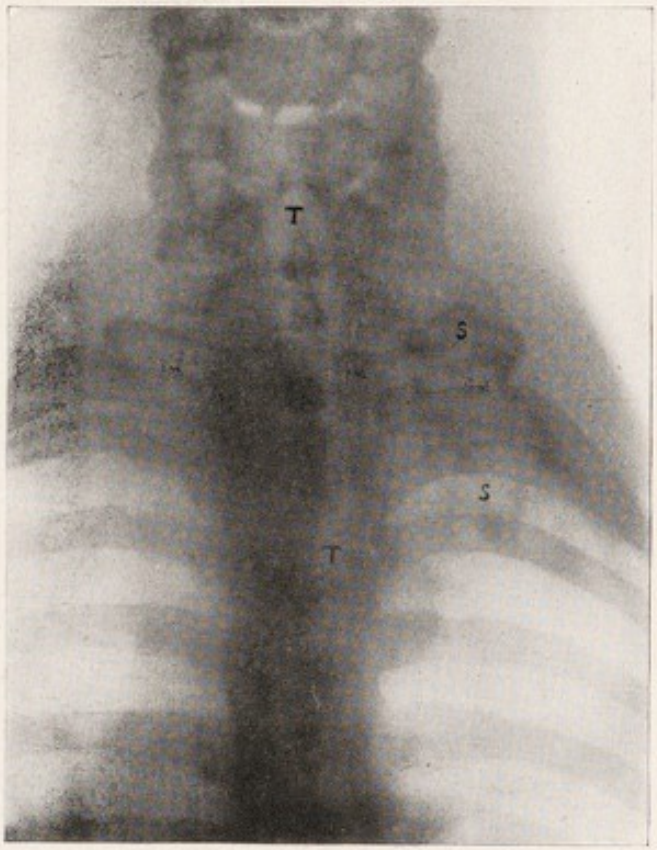

Fig. 142.
Ebenso. Hochgradige Kompression der Luftröhre von links her. S: Verkalkter Kolloidknoten rechts.

genannten Manöver umgreifen kann. *Struma intrathoracica s. retrosternalis* nennt man endlich den Kropf, der mit seinem größten Anteil oder ganz, und zwar bleibend, im Thorax sitzt. Wir werden denselben zusammen mit den Mediastinaltumoren besprechen. Bei Struma profunda und intrathoracica läßt sich die Ausdehnung im Brustkorb bis zu einem gewissen Grade durch die *Perkussion*, genau aber nur durch das *Röntgenbild* bestimmen. Nicht selten drängen sich Kröpfe hinter die Trachea — *Struma retrotrachealis*, oder hinter den Pharynx und Ösophagus — *Struma retrovisceralis* (Fig. 144) und können selbst die hintere Pharynxwand wie Retropharyngealabszesse vorwölben. Wir werden an diese

Formen besonders dann denken, wenn die Atem- und Schluckbeschwerden sich durch die fühlbaren Teile des Kropfes nur schwer erklären lassen.

Sind beide Seiten befallen, so muß man schon der Operation wegen wissen, „wo den Patienten der Kropf drückt". Man merke sich, daß es sehr oft gerade nicht diejenige Seite ist, welche der Patient und meist auch der Anfänger für schuldig hält, nämlich nicht die am meisten vorragende. Abwechselnder Druck auf die eine und andere Kropf-

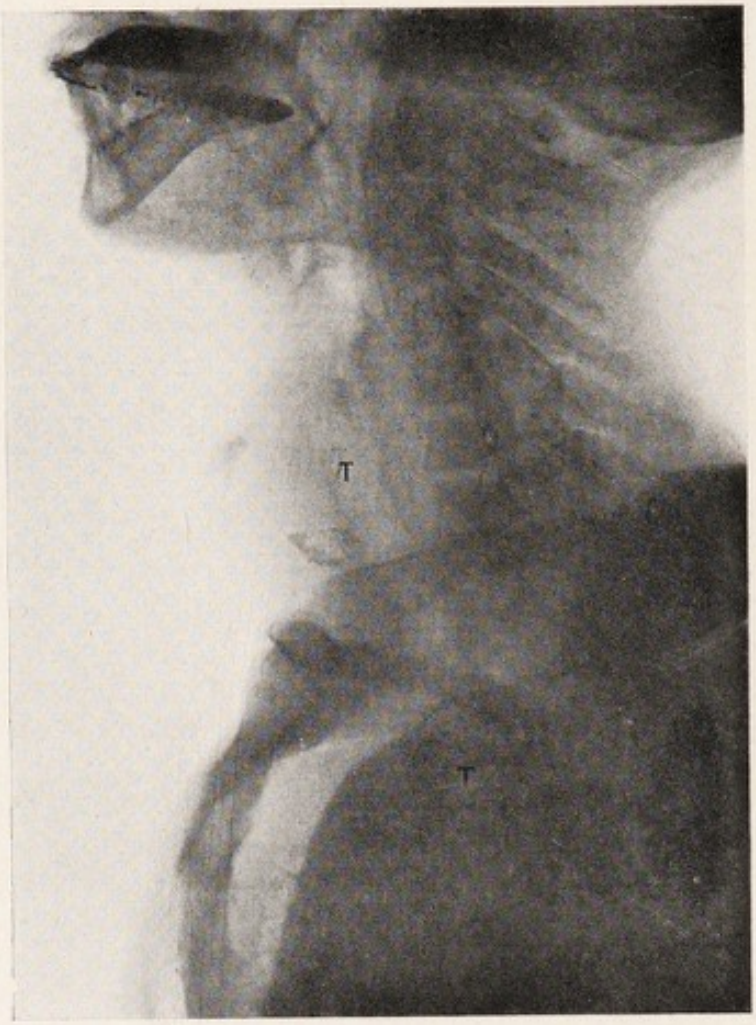

Fig. 143.

Profilbild der Luftröhre bei beiderseitigem Kropf ohne anteroposteriore Kompression. T—T Luftröhre.

seite und besonders Abheben des einen und andern Knotens von der Trachea, wo dies möglich ist, zeigen manchmal, woher die Beengung kommt. Viel mehr Sicherheit gibt die laryngoskopische Untersuchung, welche uns nicht nur die seitliche Verschiebung, die Drehung und die Neigung des Kehlkopfes, sondern auch die Vorbuchtung der einen Luftröhrenwand oder die Abplattung beider Wände erkennen läßt. Einen vollständigen Überblick über das Verhalten der ganzen Trachea erhalten wir aber nur durch das Röntgenbild, das in jedem nicht völlig klaren Falle vor der Operation aufgenommen werden sollte. Wir werden

gestützt auf diese Untersuchung dem Patienten also bisweilen schon vor der Operation sagen können, daß wir ihm nicht in erster Linie den äußerlich sichtbaren, sondern einen gefährlicheren versteckten Kropf entfernen werden.

Bisweilen zeigt die Spiegeluntersuchung Verengerung der Trachea, während das Röntgenbild beinahe normales Lumen ergibt. Das ist der Fall bei Kompression in diagonaler Richtung oder in antero-posteriorem Sinne, bei welcher die Trachea der Platte nicht ihre Schmalseite zuwendet. Seitliche oder diagonale Röntgenaufnahme wird dann die Kompression zeigen.



Fig. 144.

Seitliches Röntgenbild von Struma retrovisceralis (S.).

Die direkte Tracheoskopie mittels des Brüningschen Endoskops gibt bisweilen Fehlresultate, weil das Rohr die Trachealwände künstlich auseinanderdrängt. Wir können darum diese Untersuchungsmethode bei Struma nicht empfehlen.

Wir gingen bei der Besprechung der Lageanomalien des Kropfes bis jetzt von der Annahme aus, daß der abnorm gelagerte Kropf unmittelbar der Schilddrüse angehöre. Dies ist in der Regel der Fall. Er kann sich aber auch in einer akzessorischen Schilddrüse entwickelt haben. Wir sprechen dann mit Wölfler von sog. *„Nebenkröpfen"*, und zwar von *echten*, wenn keine anatomischen Beziehungen zur Hauptdrüse bestehen, von *falschen*, wenn der Nebenkropf noch durch eine Brücke mit der Hauptdrüse verbunden ist. Stets echte Nebenkröpfe sind die Zungenkröpfe und die trachealen Kröpfe, ausnahmsweise die intrathorazischen, ganz selten andere Formen, so retroviszerale Strumen.

3. Komplikationen des Kropfes: Blutung, Entzündung, maligne Entartung.

Nicht nur der Kropf, sondern auch seine *Komplikationen* bieten diagnostisches Interesse. Diese Komplikationen sind: *Blutung, Entzündung, maligne Entartung.*

a) Die Blutung.

Tritt bei einem mit Kolloid- oder Zystenkropf behafteten Patienten ohne äußeren Anlaß oder nach Trauma, nach Stauung im Gefäßsystem durch Husten, Erbrechen usw. plötzlich, bisweilen über Nacht, rasch sich steigernde Atemnot auf, verbunden mit Spannungsgefühl im Kropf, sichtlicher Zunahme desselben, ausstrahlenden Schmerzen mäßigen Grades nach Kiefer, Nacken, Ohr, Schulter, und erreichen diese Erscheinungen in kurzer Zeit ein Maximum, um dann still zu stehen und allmählich wieder abzunehmen, so handelt es sich um eine **Blutung.** Wir finden den Kropfknoten prall gespannt, ja derb, etwas druckempfindlich, aber, wenn er nicht sehr umfänglich ist, gut beweglich. Dieser letztere Umstand erlaubt uns, einen entzündlichen Vorgang und auch eine zu entsprechenden Symptomen führende Struma maligna auszuschließen.

Ein mir bekannter Kollege sah seinen Kropfknoten vor dem Spiegel bis zum Eintritt starker Atemnot wachsen, stellte die Diagnose, setzte sich in eine Droschke und fuhr zum Chirurgen. Unterdessen hatte die Blutung ihren Höhepunkt erreicht, und ein Eingriff wurde unterlassen.

Ich operierte einst ein Mädchen, dessen vorher beinahe unbemerkter Kropf während eines Abendspazierganges die Größe eines mittleren Apfels erreicht hatte. Etwas Morphium beruhigte die Atemnot, und die bald darauf ausgeführte Operation zeigte den Knoten prall mit frischem Blut gefüllt.

Ein anderes Mal wurde mir ein junges Mädchen wegen Struma maligna zugeführt. Begründung der Diagnose durch einen erfahrenen Arzt: derbe Konsistenz, ausstrahlende Schmerzen, Wachstum in der letzten Zeit. Der Knoten war aber zu beweglich, um als Struma maligna ausstrahlende Schmerzen zu verursachen. Ferner waren Schmerzen und Vergrößerung seit 2 Monaten schubweise aufgetreten. Ergo: Zyste mit Blutungen. Die Operation bestätigte diese Diagnose.

b) Entzündung.

Erreichen Schwellung, Atem- und Schlingbeschwerden ihren Höhepunkt nicht nach Minuten oder Stunden, sondern nach einem oder mehreren Tagen, und gesellen sich dazu starke Druckempfindlichkeit, heftige lokale und ausstrahlende Schmerzen, vielleicht auch Verwachsung mit der Haut und den tiefen Organen, und von Anfang an mehr oder weniger hohes Fieber, so liegt nicht eine Blutung in den Kropf, sondern eine

Entzündung desselben, eine **Strumitis,** vor. Klar ist die Sachlage, wenn Ödem und Rötung der Haut, Fluktuation und schließlich selbst Durchbruch des Eiters nach außen — selten nach der Luftröhre oder dem Pharynx hin — eintreten.

Auch ohne diese heutzutage dank rechtzeitigem Eingreifen selten gewordenen Durchbrüche kann es durch Druck auf die Luftröhre dieselbe und durch entzündliches Ödem der Kehlkopfschleimhaut zu den hochgradigsten Atembeschwerden, selbst zur Erstickung kommen.

Peter Frank, der vor einem Jahrhundert über diesen Gegenstand schrieb, erzählt, wie er als 7jähriger Knabe beinahe an einer Kropfeiterung erstickt wäre. Der Feldchirurg erklärte, es sei ein Nerv in der Nähe der Kehle gerissen und der tödliche Ausgang sei unvermeidlich. Die Mutter stellte eine richtigere Diagnose. Sie befahl dem Barbier des Ortes, den Abszeß zwischen den strotzenden Venen zu eröffnen, und das geschah mit dem gewünschten Erfolge.

Weniger Mut hatte jener Arzt, der noch gegen Mitte des letzten Jahrhunderts, wie er selbst beschreibt, einen jungen Mann, sein trauriges Schicksal bejammernd, allmählich an Strumitis ersticken ließ, ohne den lebensrettenden Schnitt zu wagen.

Die Strumitis ist stets metastatischer Natur und tritt besonders gerne im Anschluß an Scharlach, Typhus, Puerperalfieber, aber auch nach kaum beachteten Erkrankungen der Luft- und Speisewege, einer Angina, einem Darmkatarrh usw. auf. Auch dies wird uns im Zweifelsfalle zur Unterscheidung von Blutung wichtig sein. Die bakteriologische Untersuchung des Eiters hat es sogar schon möglich gemacht, hinterdrein noch die Diagnose auf überstandenen Typhus zu stellen.

Ist die Schwellung im Verlaufe einer katarrhalischen Erkrankung der Luftwege entstanden, so können freilich Zweifel entstehen. Die Infektion spräche für Strumitis, die Druckerhöhung durch Husten dagegen für Blutung. Geringe Temperatursteigerungen sind nicht zu verwerten, da sie, selbst von dem Katarrh abgesehen, bei Blutungen auch vorkommen. Die Entscheidung liegt hier im ganzen Ablauf der Erscheinungen und im lokalen Befunde. Unbeweglichkeit der Geschwulst und ausgesprochene Druckempfindlichkeit und lokale Temperaturerhöhung sind für Strumitis zu verwerten, auch wenn die übrigen Erscheinungen sich mit der Diagnose einer Blutung vereinigen ließen.

Nicht nur die kropfige, sondern auch die *normale* Schilddrüse kann von Entzündung befallen werden, und zwar sowohl nach Infektionskrankheiten, besonders Typhus, Malaria, Influenza und Gelenkrheumatismus, als auch in Form einer *klinisch primären* Erkrankung. Wir haben es dann nicht mit einer Strumitis, sondern mit der noch zu wenig bekannten **Thyreoiditis** zu tun. Wie die Strumitis, so führt auch sie bei weitem nicht immer zu Eiterung, sondern sie kann nach wenigen Tagen von selbst in Heilung übergehen. Diese Form, die bei Gelenk-

rheumatismus, Malaria, Influenza und bei der klinisch primären Form die Regel ist, bezeichnen wir mit Mygind am besten als *Thyreoiditis simplex*. Die Entscheidung, ob Eiterung vorliegt, ist bisweilen keineswegs leicht, und spontanes Zurückgehen ist nicht unbedingt für Fehlen von Eiter beweisend.

So fand sich in einem von Breuer mitgeteilten, scheinbar ohne Eiterung abgelaufenen Falle bei der Autopsie noch nach 7 Monaten ein kleiner Abszeß mit eingedicktem Staphylokokkeneiter vor.

Berücksichtigung der Temperaturkurve und der zunehmenden Verwachsung der Drüse mit den Nachbarorganen wird immerhin in der Regel die Eiterung erkennen und die Indikation zum chirurgischen Eingriffe rechtzeitig stellen lassen. Eiterung ist beinahe immer vorhanden, wenn der Prozeß, ohne auf die vordere Seite überzugreifen, gegen das Ende der ersten Woche nicht beginnt, abzuklingen.

Nicht selten wandert die Entzündung im Verlaufe einiger Wochen über die ganze Drüse, zu guter Letzt, wenn die Entzündung in den Seitenlappen zurückgegangen ist, noch den Lobus pyramidalis befallend.

Als besonders in den Anfangsstadien brauchbares Unterscheidungszeichen zwischen der Strumitis und der Thyreoiditis sei, abgesehen von der Kropfanamnese, der Umstand angeführt, daß die Geschwulst bei der Strumitis sich zwar meist auf einen einzelnen Kropfknoten beschränkt, aber trotzdem einen erheblichen Umfang erreichen kann, während umgekehrt bei der Thyreoiditis meist ein ganzer Lappen, wenn nicht die ganze Drüse befallen ist, ohne daß die Schwellung über Gänseeigröße hinausginge. Das Wandern der Entzündung über die ganze Schilddrüse spricht für Thyreoiditis.

Spielt sich der ganze Prozeß langsam, beinahe schmerz- und fieberlos ab, so müssen wir an die seltene, und in der Regel übersehene **diffuse Tuberkulose der Schilddrüse** denken, die meist nicht zu Eiterung, sondern zu einer Art von Cirrhose des Organes — und bei ausgedehnter Zerstörung desselben zu Myxödem führt. Diese Form der Tuberkulose ist völlig verschieden von der seltenen käsig-eiterigen Form und von der viel häufigeren Einlagerung von klinisch symptomlosen Tuberkeln in gewöhnliche Kolloidkröpfe.

c) *Maligne Entartung.*

Strumitis und **Struma maligna** werden ab und zu verwechselt, und zwar kommen Fehldiagnosen nach beiden Richtungen hin vor. Ich habe schlecht abgegrenzte Schwellungen der Schilddrüse mit Hautrötung, selbst hohem Fieber, raschem Wachstum gesehen, die sich bei der Operation als Sarkome entpuppten. Umgekehrt kann ein chronischer Entzündungsprozeß in einem alten derben Kropfknoten alle klinischen Zeichen einer bösartigen Neubildung darbieten, mit Ausnahme der Metastasen und des tödlichen Verlaufes. Ganz unmöglich kann die Entscheidung auf Grund der klinischen Symptome bei der seltenen tertiären **Lues**

der Schilddrüse werden. Lassen der klinische Verlauf, die Anamnese und eine positive Wassermannsche Reaktion Lues vermuten und sind die Symptome nicht dringend, so ist ein Versuch mit spezifischer Behandlung angezeigt. Ergibt die Anamnese Lues, so werden wir einen Versuch mit spezifischer Behandlung auch bei negativem Wassermann vornehmen und werden die Reaktion nach einiger Zeit vielleicht positiv werden sehen. Bestehen starke Verdachtsgründe für Malignität, besonders ausstrahlende Schmerzen, so dürfen wir mit solchen Versuchen nicht zu viel Zeit verlieren. Auch die Schilddrüsentuberkulose kann der Derbheit und geringen Beweglichkeit des Gebildes wegen an beginnende Struma maligna denken lassen.

Am meisten diagnostische Schwierigkeiten machen die Fälle von maligner Entartung mit sekundärer Vereiterung. Wir fanden zweimal in der Wand eines strumitischen Abszeßes Sarkom. Eine gewisse Discordanz der Erscheinungen hatte uns beide Male veranlaßt, die histologische Untersuchung vorzunehmen.

Im allgemeinen ist die Diagnose einer Struma maligna nicht zu verfehlen, wenn man sich an folgende Kennzeichen hält:

a) Unbegründetes stetes Wachstum eines Kropfknotens bei einem über 30 Jahre alten Patienten;

b) Auftreten einer nicht durch die Größe der Geschwulst zu erklärenden Heiserkeit (Rekurrenslähmung);

c) ausstrahlende Schmerzen nach Kiefer, Ohr, Nacken und Schulter ohne akut-entzündliche Erscheinungen und ohne die Symptome einer Blutung;

d) Abnahme der Beweglichkeit, unregelmäßig höckerige Form, derbe Konsistenz des Kropfes.

Solange sich die maligne Entartung noch auf das Innere des Kropfknotens beschränkt, fällt nur das unbegründete Wachstum desselben auf. Heiserkeit und ausstrahlende Schmerzen fehlen. Bloß die histologische Untersuchung gibt hier eine sichere Diagnose.

Umgekehrt können bei schrumpfenden Krebsen und selbst bei Sarkomen infolge frühzeitiger Verwachsung der Geschwulst mit der Umgebung Heiserkeit und ausstrahlende Schmerzen, vielleicht auch die Pupillen- und Lidspaltenverengerung die einzigen Symptome darstellen, und die vom Patienten übersehene Geschwulst muß erst gesucht werden.

In keinem Falle darf man mit der Operation warten, bis alle Zeichen der Malignität vorhanden sind, denn die Hauptsache ist nicht die Diagnose, sondern die Heilung, und maligne Strumen geben nur dann Aus-

sicht auf Dauererfolg, wenn sie noch in der Kropfkapsel eingeschlossen sind und demnach mehr bloß vermutet als diagnostiziert werden können.

Bei der Frage, ob *Sarkom* oder *Karzinom* vorliegt, halten wir uns nicht auf, denn selbst die Deutung des histologischen Bildes ist nicht immer leicht. Noch weniger ist bis jetzt eine Unterscheidung der verschiedenen Karzinomformen von praktischer Bedeutung. Nur darauf sei hingewiesen, daß adenomatöse Formen trotz des Vorhandenseins aller Zeichen der Malignität einen auffallend langsamen Verlauf zeigen können.



Fig. 145.
Struma maligna.

So stand ich bei einer Patientin mit Rekurrenslähmung, ausgedehnten Verwachsungen und mit Thrombose der Halsvenen von einem weiteren Eingriff ab und sagte der Familie einen raschen Verlauf voraus. Die Patientin lebte aber noch beinahe 9 Jahre in einem recht leidlichen Zustande. Derartige Fälle gehören in das Gebiet dessen, was Langhans als „wuchernde Struma" bezeichnet hat,— eine Gruppe von Kröpfen, die bei einem histologisch ähnlichen Bilde sowohl klinisch gutartige, wie auch wenig bösartige und ausgesprochen maligne Formen in sich faßt.

Die *Metastasenbildung* der Schilddrüsengeschwülste zeigt Besonderheiten, die auch von diagnostischem Interesse sind.

Einmal finden wir bei klinisch und histologisch scheinbar harmlosen Kolloidstrumen Metastasen, deren Bau zum Teil der normalen Schilddrüse, zum Teil einem Kolloidkropf, zum Teil endlich einem Krebse entspricht.

Andererseits können Metastasen von ausgesprochenen Schilddrüsenkrebsen durch Rückschlag wieder das Bild der normalen Drüse zeigen.

Alle Krebsformen der Thyreoidea bevorzugen für die Metastasen das Knochensystem (s. auch unter Schädelgeschwülste).

Die **von der Schilddrüse unabhängigen Geschwülste** des vorderen Halsdreiecks sind rasch erledigt. In der Regel handelt es sich um *Kiemengangszysten*, bzw. bei medianer Lage vor dem Schildknorpel um Zysten des *Ductus thyreoglossus*. Wir werden dieselben im Zusammenhang mit den übrigen Halszysten besprechen.

B. Geschwülste der seitlichen Halsgegend und ihrer Nachbargebiete.

Die größte Mannigfaltigkeit finden wir bei den **Geschwülsten der seitlichen Halsgegend,** mit denen zusammen wir, um Wiederholungen zu vermeiden, die an der Grenze, d. h. unter dem Kopfnicker liegenden Neubildungen sowie diejenigen der Submaxillar- und Parotisgegend besprechen werden.

1. Lymphdrüsenschwellungen.

Vor allem müssen wir uns darüber Rechenschaft geben, ob wir es mit **Drüsenschwellungen** zu tun haben. Ohne weiteres hierfür sprechen die Vielheit und die Anordnung in Gruppen. Ist eine anscheinend einheitliche Geschwulst aus deutlichen Knollen und Höckern zusammengesetzt, so müssen wir an ein verbackenes Drüsenpaket denken. Erhebliche Schwellung einer einzigen Drüse kommt zwar sowohl bei Tuberkulose wie auch bei sekundärer maligner Entartung vor, ist aber weder bei der einen noch bei der anderen dieser Erkrankungen häufig.



Fig. 146.
Tuberkulöse Lymphome.

Erkennen wir die Geschwulst als Drüsengeschwulst, so kann Entzündung oder Neubildung oder das klinisch zwischen beiden liegende maligne Lymphom vorliegen.

Auf akute Halsdrüsenschwellungen gehe ich hier nicht ein. Dieselben verhalten sich wie die aus ihnen hervorgehenden Halsabszesse.

Finden wir bei einem an Ekzem oder chronischen Schleimhautkatarrhen leidenden Kinde chronische Schwellung von Lymphdrüsen im Stromgebiete der betreffenden Erkrankung, so stellen wir die Diagnose einer **einfachen Lymphadenitis** und nehmen an, daß die Drüse durch die beständige Zufuhr von wenig virulenten Mikroorganismen oder ihren Stoffwechselprodukten in diesen Zustand versetzt ist.

Früher warf man diese einfache Lymphadenitis mit der tuberkulösen zusammen und bezeichnete beide zusammen als „*Skrofulose*". Heutzutage hat dieser Ausdruck keine Berechtigung mehr, wenn man ihn nicht für jenen Zustand geringer Widerstandsfähigkeit des Organismus beibehalten will, der auf hereditären Einwirkungen (besonders Alkohol und Lues) und ungünstigen hygienischen Verhältnissen beruht, und der den verschiedensten Mikro-

organismen den Boden vorbereitet. Gesellt sich denselben, wie so oft, der Tuberkelbazillus bei, so geht die „Skrofulose" in Tuberkulose über. Ad. Czerny und seine Schule bezeichnen jene Überempfindlichkeit gegen Infektionserreger als „exsudative Diathese" und sprechen nur dann von Skrofulose, wenn die tuberkulöse Infektion schon zu dieser Diathese hinzugetreten ist.

Daß eine Kette von teils elastischen, beweglichen, teils derb infiltrierten oder selbst fluktuierenden Knoten der **Tuberkulose** zugehört, das weiß schon der Anfänger. Zerstreute Narben beweisen ihm, daß die Erkrankung nicht von gestern stammt, und daß man den Ge-



Fig. 147.
Tuberkulöse Veränderungen der Haut bei Lymphdrüsentuberkulose.



Fig. 148.
Pseudoleukämie. (Anfangsstadium.)

danken an Bösartigkeit aufgeben darf (Fig. 147). Geringe Schmerzhaftigkeit, auffallende Beweglichkeit, elastische Konsistenz, völlige Reizlosigkeit der bedeckenden Haut trotz längeren Bestehens zeigen, daß wir es mit einer nicht oder langsam verkäsenden Form zu tun haben. Ausgesprochene Druckempfindlichkeit, geringe Beweglichkeit, derbe Konsistenz, schlechte Faltbarkeit der bedeckenden Haut weisen umgekehrt auf Verkäsung mit beginnender Periadenitis hin. Ist die Haut schon gerötet, die Drüse unverschieblich geworden, und macht die derbe Konsistenz weich-elastischer bis fluktuierender Beschaffenheit Platz, dann besteht an der eiterigen Einschmelzung kein Zweifel mehr.

Wenn bei einem früher völlig drüsenfreien Patienten binnen kurzer

Zeit ein größeres einseitiges Drüsenpaket aufgetreten ist, so vergesse man nicht die Möglichkeit einer **luetischen** Infektion und suche den Primäraffekt in dem zuführenden Stromgebiet, besonders in Mund- und Nasenhöhle.

Schwierig ist bisweilen die Unterscheidung tuberkulöser Drüsen von den Drüsenschwellungen bei den Systemerkrankungen des lymphatischen Apparates, der Leukämie und der Pseudoleukämie.

Die **Leukämie** als Ursache der Drüsenschwellungen erkennen wir, auch wenn der Patient uns noch nicht durch besondere Blässe auffällt, und die Allgemeinerscheinungen der Leukämie — Schwäche, hämorrhagische Diathese — noch nicht in die Augen fallen, an dem Blutbefunde, der in Zweifelsfällen stets aufzunehmen ist. Diffuse Schwellung des lymphatischen Rachenringes bestätigt bisweilen die Diagnose schon vor der Blutuntersuchung.

Viel schwieriger ist die Unterscheidung zwischen tuberkulösen und **pseudoleukämischen** Drüsenschwellungen.



Fig. 149.
Fortgeschrittenere, aber noch auf den Hals lokalisierte Pseudoleukämie.

Wir behalten für klinische Zwecke den Begriff der *Pseudoleukämie* (des malignen Lymphoms) als einen einheitlichen bei, weil das klinische Bild mit seinem trotz Remissionen unaufhaltsam zum Tode führenden Verlauf in seinen Hauptzügen ein einheitliches ist und bis jetzt eine scharfe Trennung in zwei — oder mehr — Gruppen nicht zuläßt. Bloß die histologische Untersuchung und das Verhalten des Blutbildes erlauben uns, aus diesem scheinbar einheitlichen Bilde zwei anatomisch und vielleicht auch ätiologisch verschiedene Erkrankungen herauszuschälen, die Cohnheimsche *Form* (*aleukämische Lymphomatose, Lymphocytom* usw.), gekennzeichnet durch reine Vermehrung des lymphadenoiden Gewebes, und die *Lymphogranulomatose* (*malignes Granulom*, nach Paltauf, Benda, Sternberg u. a., Hodgkinsche Krankheit s. str.), gekennzeichnet durch Entstehung eines eigentümlichen Granulationsgewebes im gesamten lymphatischen Apparate. Nekrotische Prozesse finden sich in beiden Formen, häufiger bei der letzteren, Eiterung kommt bei keiner der beiden vor. Im Blut sind bei der ersteren Form die Lymphozyten,

bei der zweiten die polymorphkernigen neutrophilen Leukozyten vermehrt, — doch ist weder das eine, noch das andere konstant. Ätiologisch ist keine der beiden Formen aufgeklärt. Mit Tuberkulose haben sie trotz gelegentlichen Zusammentreffens nichts zu tun. Ganz besonders handelt es sich bei dem so viel bösartigeren Verlaufe nicht etwa um eine „abgeschwächte" Tuberkulose. Viel eher könnte, wenigstens für die Lymphogranulomatose, ein dem Tuberkelbazillus verwandter, aber bösartigerer Mikroorganismus in Frage kommen. (Stäbchen von Much und Fraenkel.)

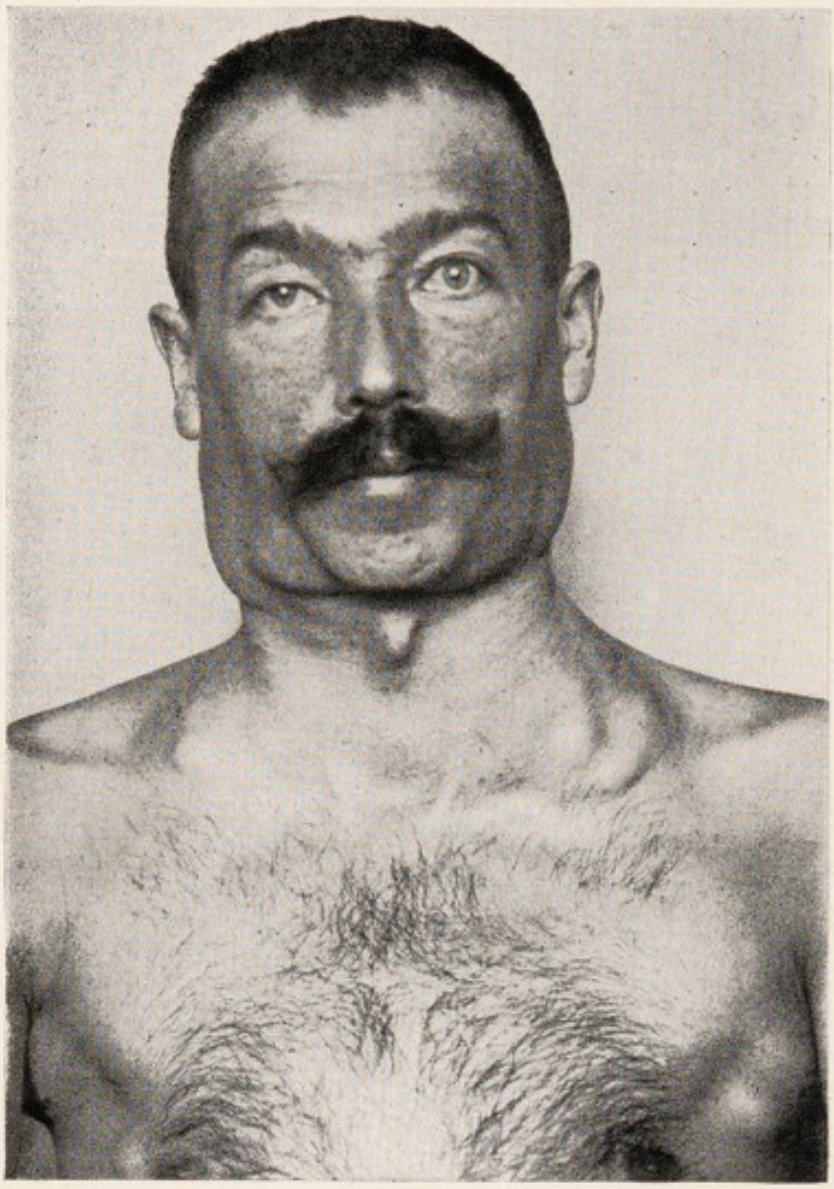

Fig. 150.
Leukämische Lymphome am Hals und in den Achselhöhlen.

Am einfachsten sind die Fälle zu beurteilen, bei denen die Lymphdrüsen aller Stationen angeschwollen sind. Kommt auch eine derartige allgemeine Lymphadenomatose bei Tuberkulose ab und zu einmal vor, so ist sie doch viel seltener als bei der Leukämie und der Pseudoleukämie. Die Leukämie läßt sich auf Grund der Blutuntersuchung leicht erkennen oder ausschließen.

Wirkliche diagnostische Schwierigkeiten bietet dagegen das Anfangsstadium der Pseudoleukämie dar, in welchem bloß der Hals befallen ist, in dem also die Ausdehnung der Drüsenschwellung nicht verwertet werden kann. Wir können hier nur aus Größe und Beschaffenheit der Drüsen und aus ihrer Beziehungen zu ihrer Umgebung Schlüsse ziehen. Sind die Drüsen von mittlerer Größe, weich und beweglich, so ist eine sichere Diagnose schlechterdings nicht möglich, denn nichts erlaubt dann, eine nicht vereiternde Form des tuberkulösen Lymphoms von der weichen Form

bzw. dem weichen Stadium des malignen Lymphoms zu unterscheiden. Das letztere wird in solchen Fällen stets erst auf Grund der Verallgemeinerung — oder einer Probeexzision — erkannt. Anders, wenn zahlreiche, bewegliche, aber derbe Drüsen vorhanden sind. Ein solcher Befund spricht für die harte Form bzw. das harte Stadium der Pseudoleukämie. So ausgesprochene derbe Konsistenz, wie diese Krankheit sie bisweilen zeigt, findet sich bei Tuberkulose nur infolge von Verkäsung oder eiteriger Einschmelzung. Dann fehlen aber auch die Zeichen der Periadenitis, besonders die Verwachsung mit der Umgebung nicht.

Damit soll nicht gesagt sein, daß bei Pseudoleukämie die Drüsen nicht auch ziemlich fest verwachsen sein können. Es kommen im Gegenteil solche Verwachsungen vor, aber sie



Fig. 151.
Krebsige Drüsen bei einem kleinen Krebse der mittleren Nasenmuschel.

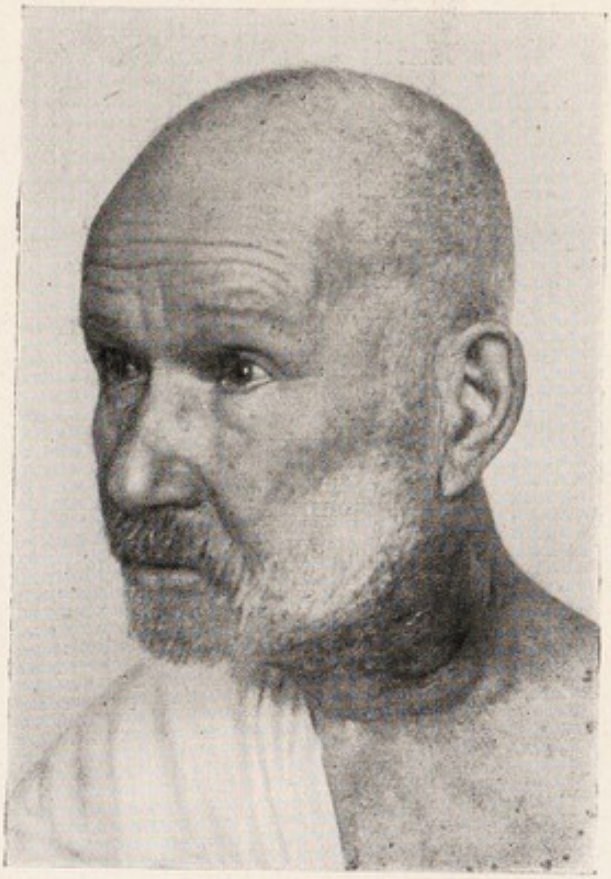

Fig. 152.
Diffuse Karzinome des Halses bei primärem Tonsillenkrebs. (Gleicht einer Aktinomykose oder einer Holzphlegmone.)

sind nicht von so ausgedehnter periadenitischer Infiltration des Gewebes begleitet, wie dies bei verkäsenden tuberkulösen Drüsen der Fall ist. Die Drüsenform läßt sich also auch bei großer Derbheit der Drüsen stets gut abtasten, und gerade das unterscheidet die harte Form der Pseudoleukämie von der Tuberkulose. Die Drüsen stehen infolgedessen auch mehr vor, und das ganze Bild ist sozusagen eine Karikatur der tuberkulösen Adenitis.

Auf Miterkrankung des Knochenmarks und damit auf Pseudoleukämie (oder Leukämie) weist ein allerdings nicht häufiges Symptom: Ausgesprochener Schmerz bei Beklopfen des Sternums hin.

Unverhältnismäßig starke Entwicklung der Drüsenschwellung im Mediastinum spricht eher für malignes Lymphom, als für Tuberkulose, kommt freilich auch bei letzterer vor. Temperatursteigerungen finden sich

bei beiden Erkrankungen, bei Pseudoleukämie noch auffallender, — in wochenlangen Fieberperioden —, als bei unkomplizierter Drüsentuberkulose.

Auch die Blutuntersuchung ist nicht ausschlaggebend, da die bei malignem Lymphom meist vorhandene leichte Anämie auch bei Tuberkulose vorkommen kann, und da das Leukozytenbild im Anfang meist keine typischen Unterschiede der Tuberkulose gegenüber aufweist. In zweifelhaften Fällen sollte, schon mit Rücksicht auf die so verschiedene Behandlung und Prognose der beiden Erkrankungen, die Probeexzision einer Drüse vorgenommen werden. Dieselbe erlaubt dann gleich auch, die beiden Formen der Pseudoleukämie zu unterscheiden — eine Unterscheidung, die vielleicht einmal auch von therapeutischer Bedeutung sein wird. Irrtümer kommen aber im Frühstadium auch bei der histologischen Untersuchung vor.

Bösartige Drüsenschwellungen lassen sich besonders daran erkennen, daß sie derb sind, früh mit der Umgebung verwachsen und ausstrahlende Schmerzen hervorrufen. Der Nachweis der primären Geschwulst ist oft schwierig, da ihre Kleinheit vielfach in keinem Verhältnis steht zu der Ausdehnung der Drüsengeschwulst, und da sie infolgedessen sehr versteckt liegen kann. Man darf also eine primäre Halsgeschwulst erst annehmen, wenn man alle Lieblingsstellen versteckter Schleimhautkrebse sorgfältig abgesucht hat.

So fand ich bei großen Drüsenpaketen in der seitlichen Halsgegend als primäre Geschwülste einmal ein kleines Karzinom am hinteren Ende der mittleren Nasenmuschel (Fig. 151), ein anderes Mal ein solches an der hinteren Kante des Septum narium.

Ist es zu Sekundärinfektion krebsiger Drüsen gekommen, so liegt die Verwechslung mit einem chronisch entzündlichen Prozeß nahe (Fig. 152).

In ganz seltenen Fällen finden wir auch bei malignen Drüsen elastische Konsistenz und langes Ausbleiben der Verwachsungen. Solche Drüsen sind unter Umständen selbst bei der Operation noch kaum oder gar nicht von dem hyperplastischen tuberkulösen Lymphom zu unterscheiden.

2. Geschwülste mit flüssigem Inhalte.

Haben wir eine Lymphdrüsenerkrankung ausgeschlossen und damit das Gebilde als Geschwulst im weitesten Sinne erkannt, so ziehen wir weitere Schlüsse vor allem aus der *Konsistenz.*

Zeigt eine Geschwulst der seitlichen Halsgegend weich-elastische Beschaffenheit, oder gar wirkliche Fluktuation, so schließen wir auf flüssigen Inhalt. Nur ein *Lipom* mit seiner ebenfalls weich-elastischen Konsistenz könnte uns irreführen. Subkutane Lipome lassen sich aber oft an ihrem lappigen Bau erkennen, und die tiefen, subfaszialen Lipome sind zu selten, um ernstlich in Betracht zu kommen.

Die *Geschwülste mit flüssigem Inhalt* enthalten *Lymphe, Blut* oder das *Produkt einer epithelialen Sekretion.* Die Flüssigkeit ist entweder in zahlreichen kleinen, oder in einer großen Höhle enthalten, oder es verbinden sich die beiden Möglichkeiten. Hieraus ergibt sich

schon eine große Mannigfaltigkeit der Formen, die noch dadurch vermehrt wird, daß bei bluthaltigen Gebilden das Blut arteriell oder venös sein kann.

Diese Mannigfaltigkeit engt sich aber, wenn wir von einigen Seltenheiten absehen, auf eine geringe Zahl typischer Vorkommnisse ein, deren Diagnose nicht schwer zu stellen ist.

a) Ist das Gebilde so oberflächlich gelegen, daß der Inhalt durchschimmert, fehlt aber die dunkelblaue Blutfarbe, so haben wir eine **Lymphgeschwulst** vor uns, und zwar eine *Lymphzyste*, wenn das Gebilde glatt und rundlich ist, ein *kavernöses Lymphangiom*, wenn es vielhöckerig ist oder sich schwammig anfühlt. Derartige Geschwülste sind, wenn wenigstens die bedeckende Haut genügend verdünnt ist, rötlich durchscheinend im durchfallenden, hellbläulich im auffallenden Licht. Überdies reagiert der Inhalt dieser Gebilde viel weniger auf Veränderungen der Druckverhältnisse (Änderung der Körperlage, Pressen), als das Blut in Blutzysten, und ist auch viel weniger verdrängbar.

Böte eine Halsgeschwulst die Farbe einer Blutgeschwulst, aber die übrigen Zeichen einer Lymphzyste dar, so würden wir vor allem fragen, ob sie schon punktiert worden ist. Eine Punktion kann genügen, um den Inhalt eines Lymphangioms bleibend blutig werden zu lassen.

Wir haben soeben zwischen einkammerigen Lymphzysten und kavernösen Lymphangiomen unterschieden. In Wirklichkeit besteht aber keine scharfe Grenze zwischen den beiden Formen. Die ausgesprochensten Lymphzysten setzen sich mittels kavernöser Stränge in die Tiefe zwischen den Muskeln fort, und kavernöse Lymphangiome enthalten zwischen schwammigen Partien größere zystische Hohlräume.

Die Diagnose der zystischen Lymphgeschwülste wird noch durch den Umstand erleichtert, daß sie uns in zwei wohl umschriebenen Formen entgegentreten: als *zystisches Lymphangiom der Neugeborenen* (das sog. Hygroma colli cysticum congenitum) und als *seitliche Lymphzysten der Erwachsenen*. Das erstere kommt mit dem Patienten zur Welt und sitzt meist im oberen Halsdreieck, nach unten von der Parotisgegend. Es breitet sich von da, rasch zunehmend, um den Hals herum aus, ihn schließlich wie einen Kragen umschließend. Wie es sich immer mehr der Haut nähert und dieselbe stellenweise zu einer feinen Membran verdünnt, so greift es auch zwischen den Halsmuskeln in die Tiefe und behindert die Halsorgane durch seine zunehmende Ausdehnung. Bisweilen fühlt man zwischen weich-elastischen Zysten eingelagert derbe Partien durch. Das Ganze zittert bei Bewegung beinahe wie Gallerte.

Die Lymphangiome Erwachsener sitzen mit Vorliebe in der Supraklavikulargrube, kommen besonders bei Frauen vor und stellen bald größere, solitäre Zysten, bald Konglomerate von kleineren Zysten dar.

Die in Fig. 153 abgebildete Geschwulst bestand aus einem großen Hohlraume, von dem sich ein aus kavernösen Lymphräumen bestehender Stiel zwischen den Halsmuskeln in die Tiefe zog.

Die rein zystische Form kann Veranlassung geben zur Verwechslung mit den unten zu besprechenden Kiemengangszysten. Die Lymphe schimmert bei Erwachsenen nicht mehr so deutlich durch die Haut durch wie bei Kindern. Beide Gebilde sind kongenital angelegt, kommen aber oft erst in späteren Jahren zur Ausbildung. Einzig der sehr ausgesprochen seitliche Sitz läßt sich für die Diagnose einer Lymphzyste verwerten. Völlige Sicherheit geben aber nur die Probepunktion und die histologische Untersuchung der Wand.



Fig. 153.
Lymphzyste der seitlichen Halsgegend.

b) Schimmert der Inhalt der Geschwulst dunkelblau durch die dünne Haut durch, so handelt es sich um eine **Blutgeschwulst,** und zwar um ein *kavernöses Angiom,* wenn die Oberfläche unregelmäßig höckerig aussieht, um eine sog. *Blutzyste,* wenn sie rundlich, gleichmäßig gestaltet ist. Im einen wie im andern Falle ist der Inhalt im Gegensatz zu dem, was wir beim Lymphangiom gesehen haben, deutlich verdrängbar, kehrt aber mit Nachlassen des Druckes sofort wieder zurück. Eine tiefliegende venöse Blutgeschwulst läßt sich an der Farbe nicht erkennen, sie bläht sich aber bei Zunahme des intrathorazischen Druckes, also bei Pressen, Husten, Schreien, oder bei Tieflage des Kopfes auf. Dieses Zeichen unterscheidet sie von dem tiefen Lipom und vom Lymphangiom.

Da wir von Verdrängbarkeit sprechen, so müssen wir auch noch das *Ösophagusdivertikel* erwähnen. Wir können den Inhalt desselben allerdings auch verdrängen, doch fehlt die sofortige Wiederanfüllung bei Nachlassen des Druckes. Die Anamnese und die bei starker Füllung durch Druck auf die Speiseröhre entstehenden Schlingbeschwerden erlauben uns übrigens leicht, die Diagnose zu stellen.

c) Während sich bei den eben besprochenen *venösen* Blutgeschwülsten die Blutnatur des Inhaltes durch Farbe und Verdrängbarkeit kundgibt, zeigen die mit *arteriellem* Blute gefüllten Ge-

bilde, die **Aneurysmen**, ein anderes charakteristisches Symptom, die Pulsation.

Das Gefühl des Pulsierens erhalten wir unter drei verschiedenen Bedingungen:

1. Das Gebilde pulsiert selbst — Expansivpuls.
2. Das Gebilde wird durch die pulsierende Carotis rhythmisch gehoben — Hebepuls.
3. Die pulsierende Carotis wird durch eine darunterliegende Geschwulst emporgehoben.

Zur Unterscheidung suchen wir die Geschwulst mit zwei Fingern zu umfassen. Dehnt sie sich an allen Stellen und nach allen Richtungen gleichmäßig aus, so haben wir Expansivpuls vor uns. Hebt sie sich zwar pulsatorisch, ohne sich aber seitlich auszudehnen, so handelt es sich um die zweite Form, den Hebepuls. Fühlen wir endlich bloß einen pulsierenden Strang *auf* der Geschwulst, ohne daß die übrigen Teile derselben eine pulsatorische Bewegung zeigen, so liegt die Geschwulst *hinter* der Carotis.

Besteht wirklicher Expansivpuls, so denkt der Anfänger gleich an Aneurysma. *Gefäßreiche Sarkome* können aber auch Expansivpuls und selbst starke Gefäßgeräusche zeigen.

Daß ein Gefäßkropf mit seinem allerdings ausgesprochenen Expansivpulse für ein Aneurysma gehalten werden könnte, das ist nur bei sehr oberflächlicher Untersuchung denkbar. Vaskulöse Strumen befallen in der Regel die ganze Schilddrüse, sind also beidseitig. Das Mitgehen beim Schlucken endlich schließt jeden Zweifel aus.

Bisweilen führt die besonders bei älteren Leuten vorkommende Anschwellung der Carotis an der Teilungsstelle den Anfänger irre und läßt ihn an ein beginnendes Aneurysma denken.

Übersieht er die Pulsation und vergißt er, auch die andere Seite nachzusehen, so hält er das Gebilde umgekehrt für eine vergrößerte Drüse, ganz besonders, wenn etwa ein Lippenkrebs ihn nach einer solchen suchen läßt.

Hebepuls sehen wir bei auf der Carotis liegenden Lymphomen, Kropfknoten und anderweitigen Geschwülsten, so besonders bei den tiefen Kiemengangszysten.

Täuschung durch die *vor* einem pathologischen Gebilde pulsierende Carotis kommt bei *Senkungsabszessen* und tiefen *Halssarkomen* vor. In gleicher Weise hat die durch eine *Halsrippe* emporgehobene A. subclavia schon öfter zur Diagnose Aneurysma Anlaß gegeben.

Für die Diagnose des **Aneurysma** von Bedeutung ist stets die *Ätiologie*. Es bedarf zur Arterienerweiterung entweder einer krankhaften Beschaffenheit der Gefäßwand (Lues!) oder einer traumatischen Schädigung.

Stellen wir die Diagnose Aneurysma, und liegt die Geschwulst hinter dem Kopfnicker, so denken wir an die *A. carotis*, und zwar an den Stamm, wenn das Gebilde schon weit unten anfängt. Als wichtiges Zeichen suchen wir die Verzögerung des Pulses an der A. temporalis,

ohne aber aus dem Fehlen derselben einen Beweis *gegen* ein Aneurysma ableiten zu wollen. Sitzt die Geschwulst hoch oben und verdrängt sie vielleicht schon die Tonsillengegend nach innen, so kann nur ein Aneurysma der Carotis externa oder interna vorliegen. Finden wir den Puls an der Temporalis abgeschwächt und verzögert, so werden wir das häufigere Aneurysma der *Carotis externa* annehmen.

Finden wir dagegen eine aneurysmatische Geschwulst in der Oberschlüsselbeingrube oder gleich unterhalb der Clavicula, so ist die Diagnose eines Aneurysmas der *A. subclavia* nicht schwierig. Pulsabschwächung und Verlangsamung an der entsprechenden Radialis, Druckerscheinungen von seiten des Plexus brachialis sind die klassischen Erscheinungen.

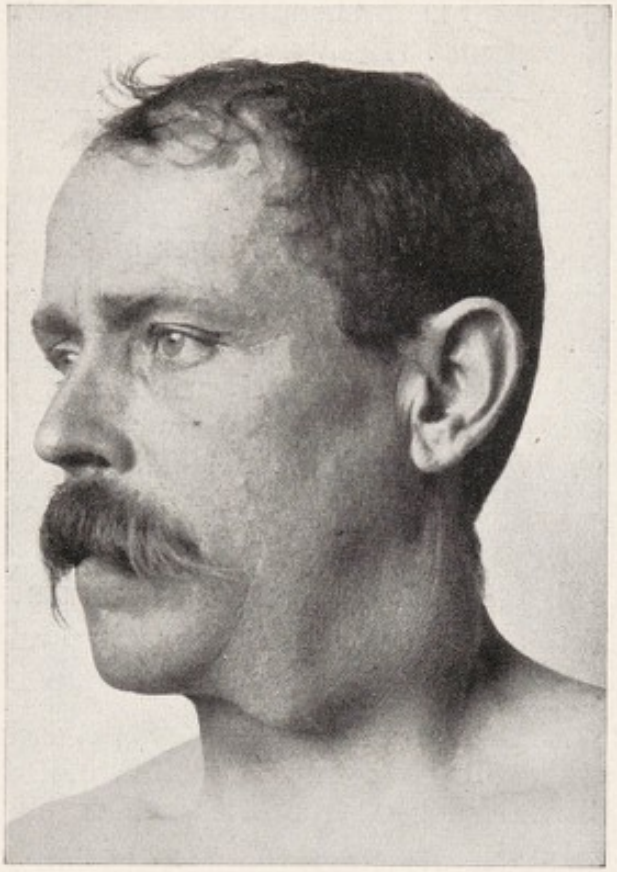

Fig. 154.
Aneurysma der A. carotis externa nach Stichverletzung.

Zum Schlusse noch ein im Frieden seltenes, in den heutigen Kriegen dagegen häufig beobachtetes Vorkommnis. Finden wir in dem Bereiche der Carotis communis eine Schuß- oder Stichnarbe der Haut und darunter eine pulsierende Geschwulst von Walnuß- bis Hühnereigröße, über welcher ein lautes, ununterbrochenes, systolisch und diastolisch anschwellendes, dem Nonnensausen ähnliches Gefäßgeräusch zu hören und ein starkes Schwirren zu fühlen ist, klagt der Patient gleichzeitig über Erscheinungen von gestörter Hirnzirkulation, und finden wir endlich die oberflächlichen Kopf- und Halsvenen auf der entsprechenden Seite erweitert, so werden wir ein **arteriell-venöses Aneurysma** annehmen, entstanden durch gleichzeitige Verletzung der Carotis communis oder externa und der Vena jugularis interna, bzw. der A. und V. subclavia.

Man unterscheidet dabei anatomisch zwischen dem *eigentlichen Aneurysma arteriovenosum*, bei dem sich das Blut in einem Hohlraume zwischen Arterie und Venen befindet, und dem *Varix aneurysmaticus*, wo das Blut direkt aus der Arterie in die erweiterte Vene übertritt und wo diese letztere die Geschwulst darstellt.

d) Paßt eine Halszyste in keine der beschriebenen Kategorien, ist sie weder eine Blut- noch eine typische Lymphzyste, so werden wir an eine *auf angeborener Anlage beruhende* **Epithelzyste** denken.

Sitzt sie in der Mittellinie, nach oben von der Schilddrüse, so ist sie aus dem Ductus thyreoglossus entstanden, der bekanntlich vom

Foramen coecum des Zungengrundes nach der Schilddrüse hin verläuft. Eine auf dem Wege dieses Ganges liegende Zyste, ob sie nun Schleim oder Epithelbrei enthalte, ist einer unvollständigen Obliteration desselben zuzuschreiben. Ausnahmsweise breitet sich ein solches Gebilde nach der Seite hin aus.

Sie könnte mit einem Hydrops der Bursa subhyoidea, einer medianen Kropfzyste, einem einfachen Atherom dieser Gegend oder selbst mit einer vom Zungenbein ausgehenden Eiterung verwechselt werden. Alles das sind aber seltene Dinge, bei denen erst das Mikroskop sicheren Bescheid gibt. — Ausnahmsweise finden sich solche mediane Zysten bis nach dem Jugulum hin verlagert.



Fig. 155.
Tiefe Kiemengangzyste (sog. tiefes Halsdermoid).

Liegt die Zyste mehr seitlich, am Innenrande des Kopfnickers, oder auch — in seinem unteren Teile — an seinem Außenrande, so müssen wir sie, wie die anatomischen Untersuchungen zeigen, vom zweiten, vielleicht auch dritten oder vierten Kiemengang ableiten. Je nach dem auskleidenden Epithel enthält sie Schleim, bzw. eine schleimig-seröse Flüssigkeit, oder, wie ein Dermoid, Fett und Epithelbrei. Die bedeckende Haut ist meist normal. Auch da, wo sie etwas verdünnt ist, vermissen wir das durchscheinende Aussehen der Lymphzysten. Bisweilen ragen diese Zysten sehr deutlich und gut abgegrenzt über das Niveau der umgebenden Haut vor. In andern Fällen fühlen wir hinter einer diffusen, unbestimmten Vorragung der einen Halsseite in der Tiefe ein eiförmiges Gebilde. Lassen wir den Kopf nach der entgegengesetzten Seite drehen, so zieht sich der Kopfnicker über demselben zusammen. Man hat diese Gebilde als *tiefe Halsdermoide* beschrieben (s. Fig. 155). Es handelt sich aber einfach um Kiemengangszysten, deren Abstammung vom Rachenepithel sich durch das reichliche lymphadenoide Gewebe verrät, das sich als Abkömmling des lymphatischen Rachenringes an die Epithelschicht anlagert.

Die Diagnose der sog. Kiemengangszysten ist also meist keine schwierige, auch da nicht, wo das Gebilde völlig geschlossen ist. Mit nichts anderem zu verwechseln sind gar jene häufigeren Fälle, in denen wir an der die Geschwulst bedeckenden Haut eine kleine Einsenkung finden. Der Patient erzählt uns, daß sich aus derselben von Zeit zu Zeit

eine weißliche Flüssigkeit entleere, worauf die „Drüse" verschwinde, um nach kurzer Zeit wieder aufzutreten. Bisweilen geht der Entleerung ein Schub entzündlicher Erscheinungen voraus, und das Sekret hat dann mehr oder weniger die Beschaffenheit von Eiter. Vollständig ist das Bild, wenn wir in der Umgebung der Fistel etwa noch eine kleine Inzisionsnarbe finden. Beidseitiges Vorkommen darf uns nicht etwa dazu verleiten, tuberkulöse Drüsen zu diagnostizieren. Auch Kiemengangszysten und -fisteln kommen, in symmetrischer Anordnung, beidseitig vor.



Fig. 156.
Atherom des Halses, genau an der Stelle der medianen Halszysten, aber oberflächlicher gelegen.

Umgekehrt werden wir nicht etwa die an beliebigen Stellen des Halses vorkommenden, *in* der Haut sitzenden *Atherome* für Kiemengangszysten halten.

3. Feste Halsgeschwülste.

Wir kommen zu den festen Halsgeschwülsten. An der Grenze steht, wie wir schon erwähnt haben, das **Lipom**, an das wir dann denken werden, wenn wir uns bei der Betastung nicht recht klar sind, ob wir eine feste oder eine mit Flüssigkeit gefüllte Geschwulst vor uns haben. Von dem leicht zu erkennenden oberflächlichen Lipom sehen wir hier ab und werden dasselbe seinem gewöhnlichen Sitze entsprechend bei den Nackengeschwülsten besprechen. Zu diagnostischen Zweifeln gibt nur das seltene, *tiefe, subfasciale Lipom* Anlaß, das, obwohl gut abgegrenzt, doch mit seinen Ausläufern zwischen die Halsorgane hineinwächst.

Die Fragestellung ist bei den meisten festen Halsgeschwülsten eine ganz andere. Die Mehrzahl dieser Gebilde sind von ausgesprochen fester, wenn nicht derber Beschaffenheit. Wir fragen uns also, ob wir ein Fibrom, ein Sarkom oder ein Karzinom vor uns haben.

Haben wir die Geschwulst als eine primäre erkannt, so stellt sich, wie immer, die Frage von der Gut- oder Bösartigkeit. Ist das Gebilde im Verlaufe von Jahren entstanden, und ist es noch beweglich, so dürfen wir es klinisch als gutartig ansprechen, dürfen aber nicht vergessen, daß es **Halsfibrome** gibt, die sehr an der Grenze von Gut und Böse stehen, und die nach jahrelangem Bestehen noch sarkomatös werden können.

Nur an wenigen bestimmten Stellen kommen neben dem Fibrom noch andere gutartige Geschwülste in Frage, welche die Differential-

diagnose erschweren. Es ist dies die Gegend der Glandula submaxillaris und diejenige der Parotis, einschließlich des Gebietes unter dem Ohre. Der Übersichtlichkeit halber wollen wir die verschiedenen Abschnitte der seitlichen Halsgegend besonders besprechen.

a) Submaxillargegend.

An der *Submaxillarspeicheldrüse* beobachtet man hie und da **chronische Entzündungsprozesse,** die — unter Schwund des Drüsengewebes — zu Schwellung des Organs durch Vermehrung des Bindegewebes führen. Die Diagnose lautet gewöhnlich auf Neubildung, und zwar wurde des verhältnismäßig raschen Wachstums wegen meist eine bösartige Geschwulst angenommen. Daß das Gebilde der Submaxillaris angehört, das ist leicht durch die Palpation nachzuweisen. Da eine ganz sichere Unterscheidung von einer wirklichen Geschwulst ohne das Mikroskop nicht getroffen werden kann, und da sich andererseits der Verlust einer Submaxillaris leicht verschmerzen läßt, so wird man es in der Regel vorziehen, diesen Weg zu betreten und das Gebilde zu entfernen.



Fig. 157.
Mischgeschwulst des glandula submaxillaris.

Nicht zu verwechseln ist diese chronische Entzündung einer *einzelnen* Submaxillaris mit der symmetrischen, chronischen Entzündung *sämtlicher* Speichel- und Tränendrüsen, die als *Mikuliczsche Krankheit* bekannt ist, und bei der in einzelnen Fällen gleichzeitig Erscheinungen von Leukämie oder Pseudoleukämie bestanden. Die *Tuberkulose* der Submaxillaris ist so selten, daß sie, wenn nicht etwa ein chronischer Abszeß auf diese Diagnose hinweist, erst durch das Mikroskop erkannt wird.

Von echten Geschwülsten kommen, wenn wir von einzelnen Seltenheiten absehen, als *gutartige* Gebilde nur die sogenannten **Mischgeschwülste** in Betracht. Eine bewegliche, langsam entstandene derbe Geschwulst in der Submaxillargegend wäre ein Halsfibrom, wenn wir neben derselben bei bimanueller Betastung von außen und vom Munde her, die Speicheldrüse gesondert abtasten könnten. Es bestände Ver-

dacht auf chronische, fibröse Speicheldrüsenentzündung, wenn die Drüse neben der Geschwulst nicht nachweisbar wäre, und wenn letztere eine glatte Oberfläche aufwiese. Auf eine sogenannte Mischgeschwulst würden wir dann schließen, wenn die Neubildung bei vollkommener Beweglichkeit eine höckerige Oberfläche zeigte und schon seit Jahren bestände. Erführen wir, daß die Geschwulst zwar schon seit Jahren beobachtet worden sei, daß sie aber in den letzten Monaten rasch an Größe zugenommen habe, so bliebe uns nur die Annahme einer sekundär *bösartig* gewordenen Mischgeschwulst übrig. In diesen Fällen verliert das Gebilde meist auch rasch seine Beweglichkeit und läßt sich bei der Operation nicht mehr so leicht ausschälen wie eine gutartige Mischgeschwulst. Viel seltener sind primäre bösartige Geschwülste der Drüse. Wir besprechen sie gemeinschaftlich mit denjenigen der Parotis.

Sehen wir uns die Mischgeschwülste noch einmal etwas näher an: Auf dem Durchschnitte sind sie bald mehr fibrös, bald mehr gallertartig, bald sehr weichem Knorpel gleichend. Im histologischen Bilde finden wir neben mehr oder weniger reichlich vorhandenen Knorpelinseln und schleimig entarteten Stellen ein zellreiches Gewebe, dessen in Stränge angeordnete Zellen von den einen als Epithelzellen, von den andern als Endothelzellen gedeutet werden, und dessen Gut- oder Bösartigkeit aus dem histologischen Bilde sehr schwer zu beurteilen ist.

b) Parotisgegend.

Ganz dieselben Überlegungen wie für die Submaxillargegend gelten auch für die Parotisgegend, nur daß hier die Differentialdiagnose sich nach der einen Seite etwas einschränkt, nach der andern etwas erweitert. Das Fibrom kommt hier nicht in Frage, und chronische geschwulstähnliche Entzündungsprozesse sind an der Parotis nicht beobachtet worden, abgesehen von den für die Syphilis beschriebenen diffusen Schwellungen. Dagegen besteht die Möglichkeit der Verwechslung von **tuberkulösen Drüsen** mit einer Neubildung. In der Submaxillargegend ist diese Verwechslung leicht zu vermeiden, da tuberkulöse Lymphome meist in der Mehrzahl vorhanden und leicht gesondert abzutasten sind. Anders in der Parotisgegend. Hier sind bekanntlich kleine Lymphdrüschen in die Speicheldrüsenkapsel eingeschlossen. Werden dieselben tuberkulös, so treiben sie allmählich die Kapsel auf, halten sich aber genau an die Grenzen derselben. Es kann völlig unmöglich sein, einzelne Drüsen als gesonderte Gebilde abzutasten, da sie gemeinschaftlich sozusagen einen Ausguß der Kapsel bilden. Nur das Vorhandensein weiterer Drüsen an anderen Stellen des Halses könnte uns an Tuberkulose denken lassen.

Eine Frau von gesundem Aussehen, Ende der dreißiger Jahre, berät ihren Hausarzt wegen einer in der Parotisgegend allmählich aufgetretenen

Schwellung von elastischer Beschaffenheit. Weiter unten am Halse finden sich einige ziemlich tief sitzende, aber anscheinend nicht mit der Umgebung verwachsene weiche Drüsen. Der Facialis ist unversehrt. Schmerzen sind nicht vorhanden. Alles deutet eher auf tuberkulöse Drüsen als auf eine Geschwulst hin. Nur die Form des Gebildes, das vollständig derjenigen der Parotis entspricht, den Fortsatz unter dem Ohrläppchen durch nach hinten nicht ausgenommen, macht stutzig und läßt an Neubildung denken. Die Operation zeigt, daß es sich trotzdem um tuberkulöse Drüsen handelt. Dieselben stellten geradezu einen Ausguß der Parotiskapsel dar. Das Parotisgewebe selbst war völlig nach der Tiefe hin verdrängt.

Von dieser Lymphdrüsentuberkulose der Parotis zu unterscheiden ist die seltene *Tuberkulose der Drüsensubstanz selbst.*



Fig. 158.
Mischgeschwulst der Parotis, das Ohrläppchen emporhebend.



Fig. 159.
Parotiskrebs.

Ist das Individuum nicht tuberkulös, und führt uns nicht ein kalter Abszeß auf die Spur, so ist die Diagnose kaum zu stellen. Jedenfalls können wir diese Form klinisch nicht von der Lymphdrüsentuberkulose der Parotis unterscheiden.

Haben wir eine tuberkulöse Erkrankung ausgeschlossen, so bleiben uns von gutartigen Gebilden die bei der Submaxillaris beschriebenen Mischgeschwülste und die seltenen reinen Knorpelgeschwülste übrig. Die **Mischgeschwülste** der Parotis sind so typische Neubildungen, daß man die Diagnose nicht verfehlen kann, selbst wenn sie noch nicht jene grotesken Formen aufweisen, die wir aus früherer Zeit kennen. Jede bewegliche, im Bereiche der Parotis liegende, unregelmäßig höckerige Geschwulst ist in erster Linie als Mischgeschwulst anzusprechen, und die Frage erhebt sich nur, ob sie noch gutartig ist. Das

Fehlen von Facialislähmung und von ausstrahlenden Schmerzen ist neben der freien Beweglichkeit hierbei ausschlaggebend. Die reinen **Knorpelgeschwülste** sind, wenn wir von den knorpelhaltigen präaurikulären Hautanhängen absehen, viel seltener.

Wir kommen zu den **primär bösartigen Geschwülsten** der Submaxillar- und Parotisgegend. Ihre Hauptkennzeichen: Verwachsung mit der Umgebung, ganz besonders mit den Nerven, haben wir schon angedeutet.

Daß wir ein *primäres* Sarkom oder Karzinom der betreffenden Speicheldrüse vor uns haben, das schließen wir aus dem Fehlen des gutartigen, meist jahrelang dauernden Stadiums, das vom Patienten wohl kaum übersehen worden wäre. Können wir noch weitergehen und zwischen Sarkom und Krebs unterscheiden? In der Regel nein, da ja selbst das histologische Bild der gutartigen Speicheldrüsengeschwülste noch sehr verschieden gedeutet wird. Die Erfahrung lehrt uns allerdings, daß die Krebse in Speicheldrüsen häufiger sind, als die Sarkome.

Beizufügen ist nur noch, daß der Krebs nicht immer in Form einer „Geschwulst" auftritt. Wie an der Brustdrüse, so gibt es auch in der Parotis *schrumpfende Krebse*, bei denen die Haut eher eingezogen als vorgewölbt ist. Solche Neubildungen machen sich früh durch ausstrahlende Schmerzen besonders nach dem Kopfe hin kenntlich, dann auch durch Lähmung oder wenigstens Parese einzelner Facialisäste, wenn nicht des ganzen Stammes. Wir werden also, wenn derartige Erscheinungen vorliegen, nicht versäumen, die Parotisgegend zu untersuchen, selbst wenn in derselben keine augenfällige Geschwulst vorhanden wäre.

c) Seitliche Halsgegend s. str.

Wir kommen zu der seitlichen Halsgegend im engeren Sinne. Hier sind die *gutartigen Geschwülste*, wie oben erwähnt, meist *Fibrome* oder *Neurofibrome*, die primär bösartigen Geschwülste mit zwei Ausnahmen *Sarkome*.

Von den Krebsen der Speise- und Luftwege sehe ich dabei ab, da dieselben zum Tode führen, bevor sie nach außen wachsende Geschwülste erzeugt haben. Höchstens Krebse des Halsabschnittes der Speiseröhre lassen sich von außen durchtasten. Doch weisen hier die Schlingbeschwerden schon viel früher auf den Sitz des Übels hin.

Die **Fibrome** und **Neurofibrome** stellen langsam wachsende, derbe, bewegliche, meist spindel- oder eiförmige Gebilde dar, über denen die Haut frei verschieblich bleibt. Bei tiefem Ursprunge — etwa vom Sympathicus, vom prävertebralen Bindegewebe oder von der Wirbelsäule selbst — ist ihr Sitz mehr oder weniger retropharyngeal und veranlaßt dementsprechend früh Schluck- und bisweilen auch Atembeschwerden. Solche Geschwülste werden am ehesten mit Schädelbasisfibromen und mit Retropharyngealabszessen verwechselt. — Das gleiche gilt, ab-

gesehen von dem rascheren Wachstum und der geringeren Beweglichkeit, von den **Fibrosarkomen**, deren Grenzlinie gegenüber Fibrom und Sarkom übrigens selbst histologisch recht schwierig zu ziehen ist.

Besonders zum Übergang in Sarkom geneigt sind bekanntlich die Neurofibrome. Sie sind oft bloß eine Teilerscheinung einer allgemeinen Neurofibromatose, der „Recklinghausenschen Krankheit", bei der sich häufig angeborene psychische Anomalien — Schwachsinn, Infantilismus, psychoneurotische Zustände — vorfinden, und wo auch sekundär nervöse Störungen entstehen können. Dieser Zusammenhang gilt auch von den Ganglienneuromen, deren Ursprung im Sympathicus zu suchen ist.

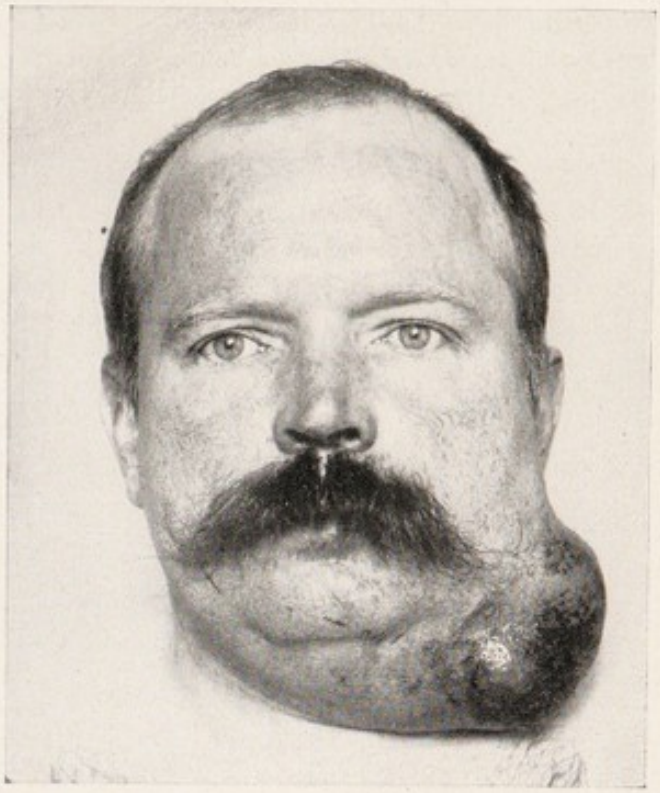

Fig. 160.
Sarkom der seitlichen Halsgegend.

Die **Sarkome** des Halses gehen von den verschiedenen bindegewebigen Gebilden desselben aus, so von den Fascien, dem Periost, dem Bindegewebe der Muskeln, den Nerven usw. Ihr Lieblingssitz sind aber wohl die Lymphdrüsen.

Bei den *Lymphdrüsensarkomen* hat man unterschieden zwischen den sog. „*Lymphosarkomen*" und den „*Sarkomen* der *Lymphdrüsen*". Die ersteren beruhen auf einer bösartigen Wucherung des lymphatischen Gewebes, die letzteren sind Sarkome des Stützgewebes. Die ersteren stellen sich dar als Rundzellensarkome mit erhaltenem Reticulum, die letzteren sind besonders Spindelzellensarkome. Aus den klinischen Erscheinungen läßt sich die Differentialdiagnose nicht stellen,

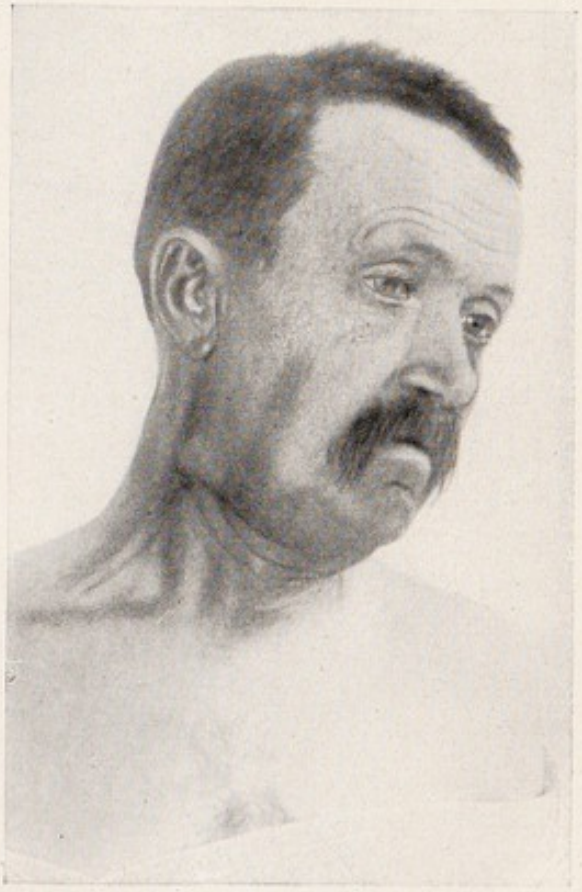

Fig. 161.
Branchiogenes Karzinom.

sondern bloß aus der histologischen Untersuchung. Sie ist aber deshalb von Bedeutung, weil das Lymphosarkom eine bessere Prognose hat, als die übrigen Sarkome, und überhaupt eher den Systemserkrankungen des Lymphapparates, als den malignen Geschwülsten zuzurechnen ist.

Eine besondere Kategorie wurde früher aus den sog. *Gefäßscheidensarkomen* gemacht. Wenn es auch zweifellos ist, daß von der Scheide der großen Gefäße Sarkome ausgehen können, so handelt es sich doch meist um die eben beschriebenen Sarkome von Lymphdrüsen. Der Ausgangspunkt läßt sich klinisch in der Regel um so weniger feststellen, als dies meist nicht einmal mehr bei der Operation möglich ist.

Bei jeder primären bösartigen Halsgeschwulst werden wir uns endlich fragen, ob sie nicht einer der wenigen *primären* Formen von **Karzinom** angehört, die wir daselbst kennen.

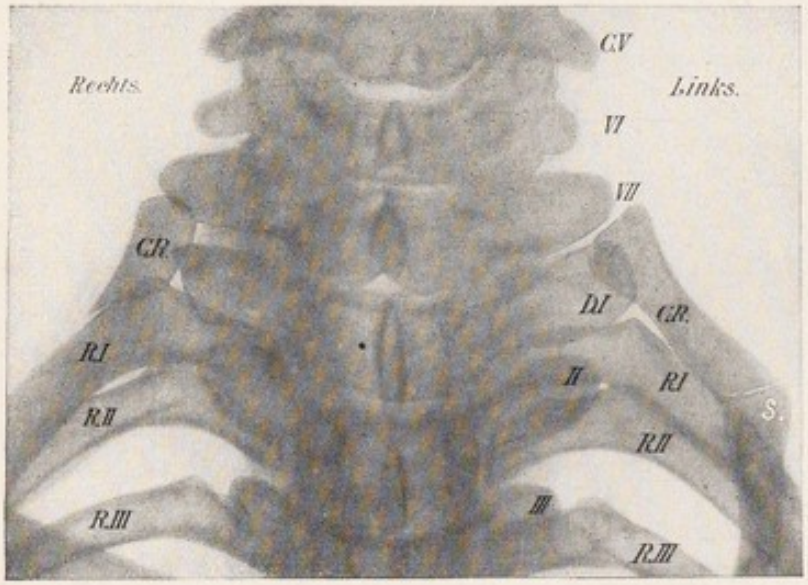

Fig. 162.

Beidseitige Halsrippe. Rechts kleines Rudiment *CF*. das sich an die erste Rippe anlegt, links größere Rippe, die sich mittels einer Spange *S* nach dem Sternum hin fortsetzt. *R. I—III* 1.—3. Rippe. *C V—VII*, *D I—III* Querfortsätze der Hals- und Brustwirbel.

Man findet in der oberen seitlichen Halsgegend öfter Geschwülste, die sich bei der histologischen Untersuchung als Krebse mit geschichtetem Pflasterepithel erweisen, für die aber kein Primärkrebs zu finden ist. Es bleibt also nichts anderes übrig, als mit Volkmann den Ausgangspunkt in kongenital verlagertem, bzw. liegengebliebenem Kiemengangsepithel zu suchen. Entsteht an der bezeichneten Stelle bei einem Manne mittleren Alters — merkwürdigerweise fanden sich bis jetzt nur Männer befallen — eine Geschwulst mit den Zeichen einer bösartigen Neubildung, ganz besonders mit heftig ausstrahlenden Schmerzen nach Kopf und Nacken hin, ohne daß eine genaue Untersuchung einen anderweitigen Primärtumor auffinden ließe, so müssen wir an die Möglichkeit eines solchen **branchiogenen Karzinomes** denken.

Völlig sichergestellt wird die Diagnose erst durch die Autopsie, oder durch lange Beobachtung des postoperativen Verlaufes, da kleine primäre Krebse an verborgener Stelle, so an der Rückfläche des Kehlkopfes, oft jeder Untersuchung entgehen und dann bei der Autopsie noch die Erklärung eines sog. „branchiogenen Krebses“ geben. Immerhin kommen branchiogene Krebse wirklich vor, und es ist der Übergang einer angeborenen seitlichen

Halszyste in ein Karzinom direkt nachgewiesen worden. Als branchiogene Karzinome im weitesten Sinne muß man auch die bösartigen Geschwülste der Nebenschilddrüsen, die Parastrumen, auffassen, und ebenso die noch selteneren, dem postbranchialen Körper, der sog. lateralen Schilddrüsenanlage entstammenden Geschwülste.

Nicht dem Kiemenapparate, sondern dem Ductus thyreoglossus gehören dagegen die Krebse abgeirrter (akzessorischer) Schilddrüsen an. Eine genaue Diagnose dieser Gebilde ist ohne Mikroskop unmöglich.

Noch einer Geschwulst wäre hier zu gedenken, die in dem gleichen Gebiete entsteht, wie die gewöhnlichen branchiogenen Plattenepithelkrebse. Sie ist weder ein Karzinom, noch ein Sarkom, sondern ein Gebilde sui generis, genau wie das Hypernephrom. Es ist die aus der **Karotisdrüse** hervorgehende Neubildung. Sie ist bei beiden Geschlechtern und in sehr verschiedenem Alter gefunden worden und zeigt mit ihrer scharfen Abkapselung und ihrem sich auf Jahre erstreckenden Wachstum einen verhältnismäßig gutartigen Charakter. Sie unterscheidet sich also hierin schon klinisch vom Kiemengangkrebs. Immerhin ist schon Durchwachsen von Gefäßwänden und lokales Rezidiv beobachtet worden. Ihre Konsistenz ist meist weich-elastisch, und ihre engen Beziehungen zur Karotis teilen ihr eine pulsierende Bewegung mit.

Unter dem Mikroskope sehen wir — ähnlich wie bei der normalen Karotisdrüse — ein der Hauptsache nach aus polygonalen, epithelähnlichen Zellen gebildetes Gewebe, das von endothelausgekleideten Bluträumen wie ein Schwamm durchzogen ist.

d) Supraklavikulargegend.

Hier kommen von primären echten Geschwülsten einmal die seltenen tiefen Lipome und sodann Fibrome und Sarkome vor. Zu irrigen Diagnosen führt öfter die **Halsrippe**, deren Besprechung wir hier einfügen wollen.

Die Halsrippe stellt ein kleines, hartes, in der Supraklavikulargrube fühlbares Gebilde dar, dessen Anwesenheit sich subjektiv sehr oft gar nicht, bisweilen aber durch Störungen (Neuralgien, Paresen) von seiten der Armnerven und ganz ausnahmsweise durch Zirkulationsstörungen im Arme zu erkennen gibt.

Manchmal treten die Druckerscheinungen von seiten des Plexus und der Arterie erst bei bestimmten Anlässen auf. So sah ich bei einem Soldaten mit Halsrippe unter der Einwirkung des Tornisterriemens den Radialpuls fast völlig verschwinden.

Die A. subclavia verläuft *über* die Rippe, oder *vor* derselben durch. Gewöhnlich ist die Anomalie beidseitig, aber auf der einen Seite stärker ausgeprägt als auf der anderen. Sehr selten finden sich auf der gleichen Seite zwei Rippen, zwischen denen dann die A. subclavia durchgeht.

Denkt der Arzt nicht an Halsrippe, und läßt er sich durch die Härte des Gebildes irreführen, so diagnostiziert er eine bösartige Geschwulst; fällt ihm die Pulsation der emporgehobenen A. subclavia auf, so glaubt er ein Aneurysma derselben vor sich zu haben, wie folgender Fall beweist:

Ein Mann in mittleren Jahren geht wegen Rachenbeschwerden zum Arzt. Dieser findet, gewissenhaft untersuchend, in der einen Oberschlüsselbeingrube eine kleine pulsierende Geschwulst. Er denkt an ein Aneurysma der Subclavia und weist den Patienten an den Chirurgen. Untersuchte man genauer, so fand man ein kleines, hartes Gebilde, über welches die nicht vergrößerte Subclavia hinlief — ergo *Cervikalrippe*. Die Diagnose ließ sich

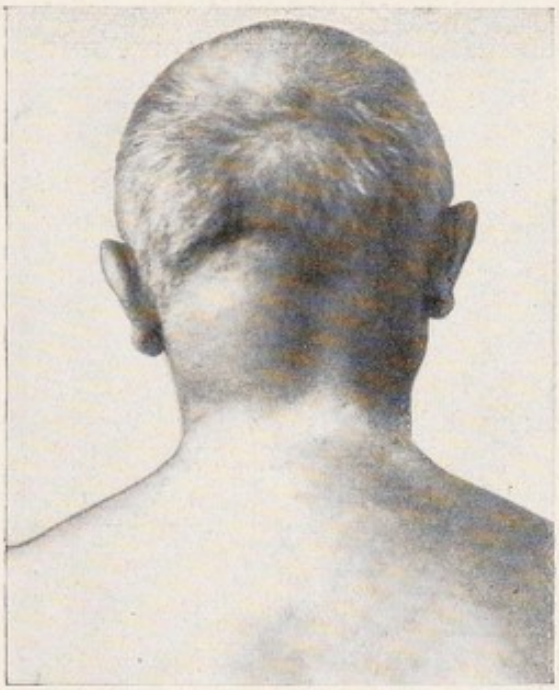

Fig. 163.
Einseitiges Nackenlipom.

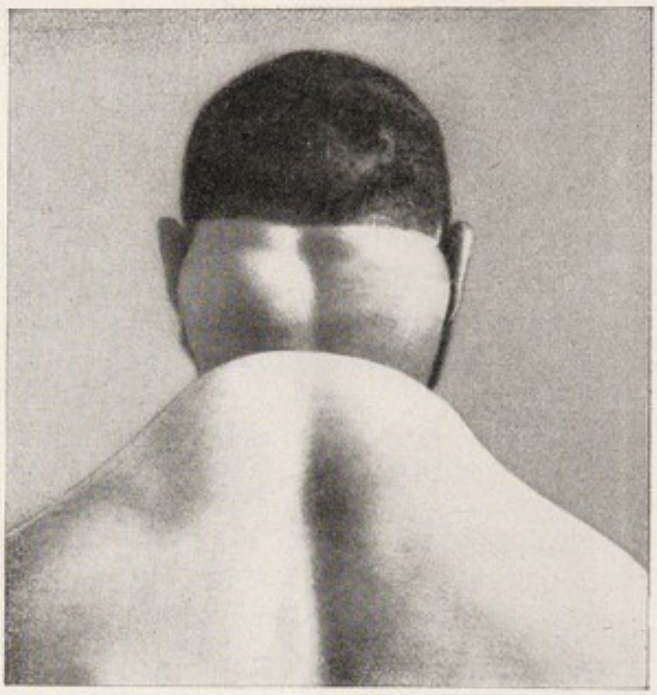

Fig. 164.
Symmetrisches Nackenlipom. (Aus der chirurgischen Klinik in Bern.)

leicht durch die Röntgenuntersuchung erhärten (s. Fig.). Die Rachenbeschwerden kamen von einer chronischen Pharyngitis her.

Wäre die harte Resistenz auffallend groß, so müßte man an ein von einer Halsrippe ausgehendes *Chondrom* oder *Osteom* denken.

C. Die Nackengegend.

Wir schließen die Besprechung der Halsgeschwülste ab mit den Neubildungen des Nackens.

Eine mediane, zystische, weich-elastische oder fluktuierende Geschwulst ist meist eine **Meningocele** oder **Meningoencephalocele** (s. Fig.), selten ein **Dermoid.** Der Unterschied liegt in der Verdrängbarkeit des Inhaltes und in der Reaktion auf Hirndruckschwankungen bei den beiden ersteren Formen. Da die Patienten den Folgen der Mißbildung,

wenn sie nicht mit Glück operiert werden, in der Regel erliegen, so finden wir sie sozusagen nur bei Kindern. Dermoide treffen wir dagegen noch im späteren Alter an, ebenso wie die oberflächlicheren **Atherome.**

Bei Erwachsenen sind Nackengeschwülste am häufigsten **Lipome.** Ist das Gebilde mehr oder weniger gelappt, von weicher Konsistenz, in der Einzahl vorhanden (s. Fig. 163), so haben wir das gewöhnliche *abgekapselte Lipom* vor uns, dessen Ausschälung ein Kinderspiel ist. Finden wir dagegen zwei symmetrisch neben der Mittellinie sitzende, nicht deutlich gelappte, sondern kleinkörnige, derbere, keine Neigung zum Hängen zeigende Geschwülste und vielleicht gar noch ein zweites Paar von solchen etwas weiter unten (s. Fig. 164), so haben wir es mit dem *symmetrischen Nackenlipom* zu tun, wie es besonders bei Jüngern des Bacchus vorkommt.

Der Anfänger sei daran erinnert, daß die Entfernung dieser allseitig verwachsenen, zwischen die Interstitien der Muskulatur hineinreichenden Geschwülste keine Kleinigkeit, sondern ein mühsamer, recht blutiger Eingriff ist.



Fig. 165.
Perianglionäres Lipom.

Als dritte Form von Nackenlipom sei das sog. *perigangliönäre Lipom* erwähnt, bei dem es nicht nur am Nacken, sondern auch an anderen Stellen des Halses und des Körpers überhaupt zu umschriebenen Fettansammlungen hauptsächlich um die Lymphdrüsen herum kommt (s. Fig. 165).

Verwandt mit diesen Formen ist auch der Madelungsche **Fetthals** im engeren Sinne, bei dem ein dicker Fettwulst wie ein Kragen den ganzen Hals umgibt. Der Kopf taucht sozusagen aus einer Fettmasse auf.

Im Zusammenhang mit den beiden letzteren Formen erwähnen wir die besonders für das weibliche Geschlecht beschriebenen *Adipositas dolorosa* oder *Dercumschen Krankheit.* Dieselbe ist gekennzeichnet durch das Auftreten von bald mehr knotigen, bald mehr diffusen Fettmassen an den verschiedensten Teilen des Körpers, verbunden mit abnormer Druckempfindlichkeit, neuralgischen Schmerzen und anderweitigen

Störungen von seiten des Nervensystems. Gewisse klinische und anatomische Befunde lassen einen Zusammenhang dieser Erkrankung mit Funktionsstörungen der Schilddrüse oder der Hypophyse vermuten.

Derbe Geschwülste, meist seitlich am Nacken gelegen, sind **Fibrome** oder **Sarkome.** Ihr Ausgangspunkt liegt in der Haut oder im Bindegewebe der Aponeurosen, seltener in der Wirbelsäule. Ob die Geschwulst mehr Fibrom oder mehr Sarkom, oder ein reines Sarkom ist, das schließen wir aus der Raschheit des Wachstums, den Verwachsungen, der Konsistenz und dem Verhalten der bedeckenden Haut.

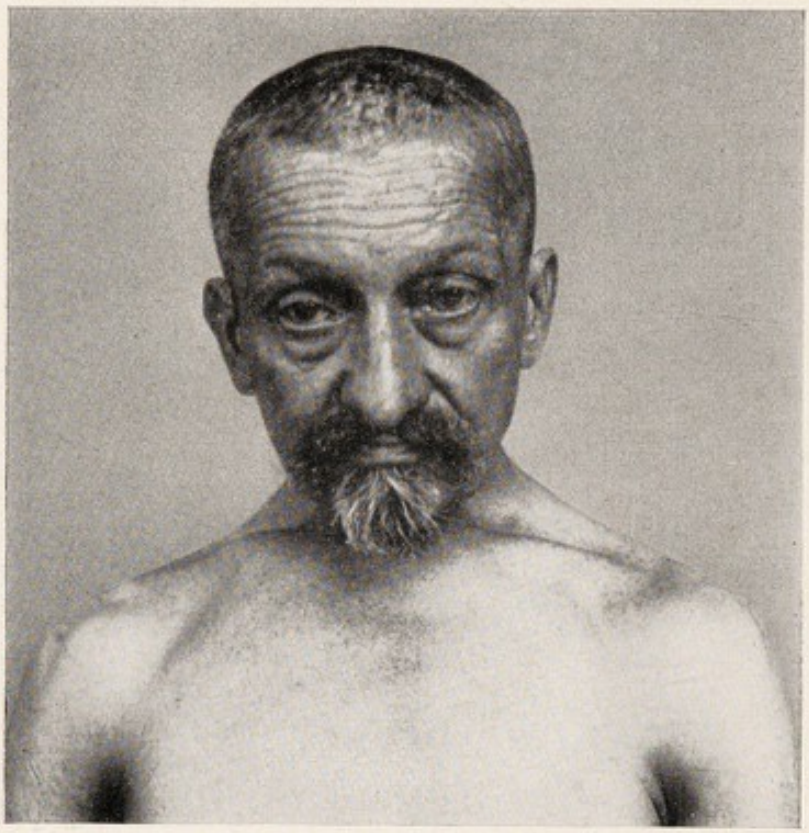

Fig. 166.
Totalluxation nach vorn des 5. gegen den 6. Halswirbel.

Wiederholt sah man ein Fibrom der Dura dünn gestielt zwischen zwei Halswirbeln austreten und auf der Seite des Halses einen greifbaren Tumor bilden. Im Vordergrunde des Bildes stand dabei die Rückenmarkskompression.

25.
Über abnorme Kopfhaltung.

Es wird erzählt, ein Politiker habe sich während einer längeren Programmrede sehr ermuntert gefühlt durch die unausgesetzt aufmerksame Haltung eines seiner nächsten Zuhörer. Er dankte ihm nach der Rede dafür, der Mann sagte aber, den Dank nicht begreifend, er habe einen Torticollis. *Wir* schließen aus steifer Kopfhaltung etwas anderes als besondere Aufmerksamkeit.

Vor allem achten wir darauf, ob der Patient infolge von Schmerzen ängstlich jede Kopfbewegung vermeidet, oder ob er schmerzfrei dem Kopf bei teilweiser freier Beweglichkeit eine abnorme Stellung gibt.

A. Schmerzhafte Steifhaltung des Kopfes.

Jeder schmerzhafte Vorgang im Bereiche des Halses führt zu muskulärer Fixation der Halswirbelsäule. Schon ein Nackenfurunkel genügt hierzu. Das um den Hals geschlagene Tuch, und das auf dem

Furunkel sitzende Pflaster klären uns hierüber auf, schon bevor der Patient uns den Grund seines Kommens mitgeteilt hat. Die Ursache der steifen Haltung kann aber tiefer liegen. Sind die Halsmuskeln beider Seiten ungefähr gleich stark angespannt, steht also der Kopf in der Mitte, so werden wir annehmen, daß das schmerzerregende Übel median sitzt, bei asymmetrischer Haltung, daß es einseitig ist. Wir wollen die beiden Formen getrennt besprechen, da jede derselben unseren Überlegungen von Anfang an eine besondere Richtung gibt.

1. Symmetrische Formen.

Da die in den Muskeln sitzenden Ursachen der Steifhaltung meist einseitig sind und deshalb eine *schiefe* Kopfhaltung bedingen, so werden wir bei *gerader* Steifhaltung eher an ein medianes Organ, an die *Halswirbelsäule* denken. Auch hier ist unser Gedankengang wieder verschieden, je nachdem die Steifigkeit plötzlich oder allmählich eingetreten ist.

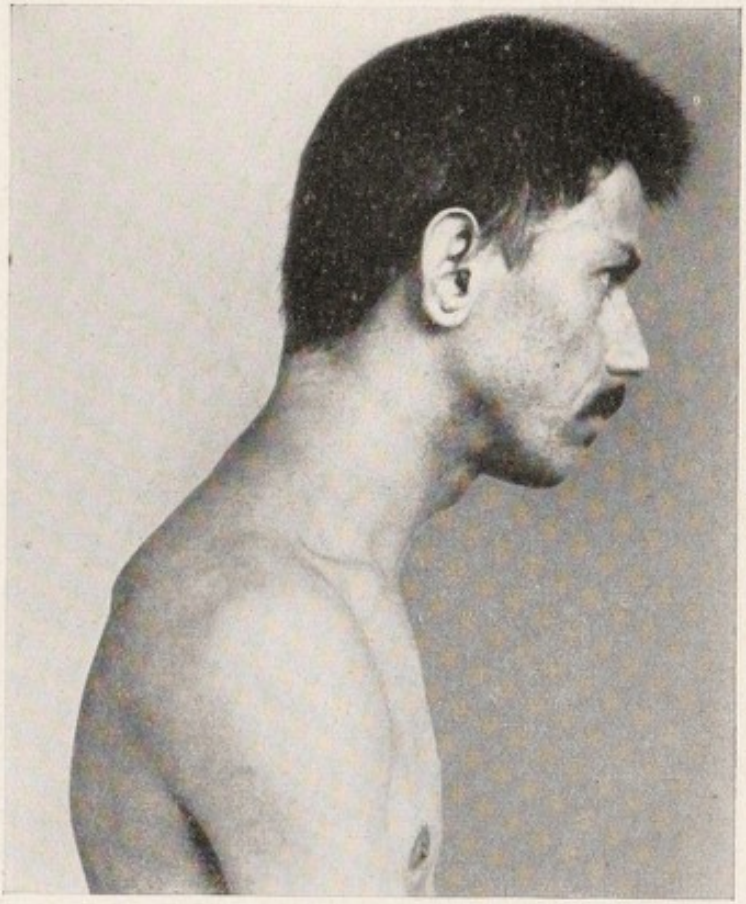

Fig. 167.
Totalluxation des 5. Halswirbels nach vorn. (S. hierzu Fig. 168.)

a) Plötzlich einsetzende Steifigkeit.

Ist die Steifigkeit *plötzlich* aufgetreten, so fragen wir zuerst nach einem **Trauma.** Bei jeder schweren Verletzung der Halswirbelsäule erfahren wir übrigens ohne weiteres von demselben. Bei der beidseitigen oder **Totalluxation** oder der **Luxationsfraktur** mit noch bestehender Dislokation zeigt uns das Profil die bezeichnende Verschiebung des Kopfes nach vorn, meist mit Beugung verbunden. Die Luxation findet nämlich sozusagen immer in der Weise statt, daß der obere Wirbel sich gegen den unteren nach vorn verschiebt und mit wenigen Ausnahmen gleichzeitig in leichte Beugestellung gerät.

Für die Funktionsprüfung erinnern wir uns an die Funktion der verschiedenen Teile der Halswirbelsäule. Zwischen Occiput und Atlas findet die Nickbewegung statt, zwischen Atlas und Epistropheus die Rotation,

und weiter unten hauptsächlich die Vor- und Rückwärtsneigung des ganzen Halses. Zu berücksichtigen ist freilich, daß die verschiedenen Gelenke der Halswirbelsäule sehr ausgedehnt für einander eintreten können.

Bei der Palpation finden wir, daß zwischen zwei Dornen ein ungewöhnlich großer Zwischenraum besteht, indem der Dorn des verschobenen Wirbels etwas nach oben gedrängt ist und dem nächsthöheren Dorne anliegt (s. Fig. 169).



Fig. 168.

Totalluxation zwischen dem 5. und 6. Halswirbel.

Deutlich fühlen wir bei nicht zu fetten Individuen den Dorn des Epistropheus, schlecht diejenigen des 3. und 4. Wirbels, deutlicher wieder denjenigen des 5. und sehr deutlich diejenigen des 6. und 7. Halswirbels durch.

Diagnostisch wertvoll, aber schwierig zu erbringen wäre der palpatorische Nachweis einer Verschiebung der Seitenteile. Bezeichnend ist dagegen außer der Neigung des Kopfes die Verbreiterung des im Profil betrachteten Halses. Meist handelt es sich um Verschiebung des 5. gegen den 6. Halswirbel. Das Mark bleibt dabei gar nicht selten unbeschädigt und es bestehen bloß Wurzelsymptome, so daß die Luxation gar nicht selten übersehen wird. Höher gelegene Totalluxationen sind dagegen meist rasch tödlich. Sollte ein Patient mit einer derartigen Luxation im Bereich der drei ersten Halswirbel noch leben, so könnten wir die Diagnose durch Abtastung vom Rachen her stellen. Ist, wie häufig bei Kompressionsfrakturen, die Verschiebung nur gering (Fig. 167), so wird bloß das Röntgenbild eine Diagnose gestatten. Solche Fälle bilden den Übergang zu den **Kontusionen** und den **Distorsionen.**

Bei diesen letzteren fehlt jede materielle Formveränderung der Wirbelsäule. Wir finden also Dornen und Seitenteile in richtiger Stellung.

Was gestört ist, das sind nur die aktiven Bewegungen, und zwar ist diese Störung nur eine relative. Es handelt sich, wie oben bemerkt, um eine durch den Schmerz bedingte muskuläre Fixation. Wir können also bei langsamem, vorsichtigen Vorgehen nicht nur die meisten Bewegungen passiv vornehmen, sondern sie auch aktiv ausführen lassen. Druck in der Längsachse sollte theoretisch bei Distorsion nicht schmerzhaft sein, ist es aber bisweilen doch, weil infolge der normalen Krümmung der Halswirbelsäule jeder Stoß eine Vermehrung der Dorsalflexion und damit eine Zerrung der Bänder bedingt. Wäre dieser Druck auffallend schmerzhaft, so müßten wir an eine Quetschung einer Bandscheibe oder selbst an Fraktur ohne Verschiebung denken.

Umgekehrt ist bisweilen selbst bei schwerster Kontusion und bei Kompressionsbruch der Achsendruck weniger schmerzhaft, als man es a priori erwarten würde.

Auch der Druck auf den Dorn kann bei Distorsion schmerzhaft sein, doch zeigen sorgfältige Röntgenuntersuchungen, daß hinter solchen „Distorsionen" manchmal eine Fraktur im Bereich eines Gelenkfortsatzes steckt. Wichtig ist als Beweis für eine schwerere Schädigung und als Anzeichen für den Sitz derselben ist eine ausgesprochen umschriebene Druckempfindlichkeit der Seitenteile eines oder zweier Wirbel.

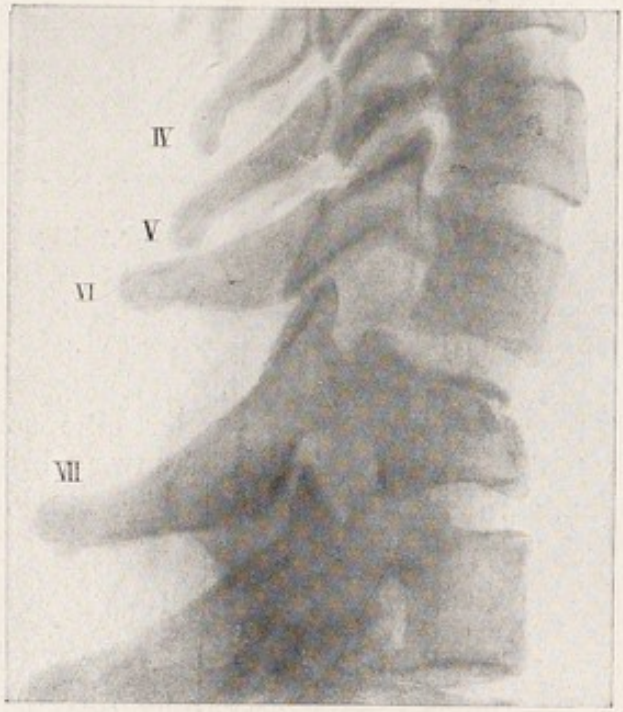

Fig. 169.
Luxationskompressionsfraktur zwischen 6. u. 7. Halswirbel, fixiert in Subluxationsstellung (Autopsiepräparat).

Den *Sitz* der Distorsion erschließen wir aus der Natur der Funktionsstörung und dem Sitz der Schmerzen. Ist die Nickbewegung gestört, kann aber der Hals trotzdem gebeugt werden, so ist am ehesten das Gelenk zwischen Hinterhaupt und Altas geschädigt. Trifft die Hemmung hauptsächlich die Drehbewegung, so sitzt die Distorsion wahrscheinlich zwischen Atlas und Epistropheus. Ist dagegen die Neigung nach vorn und hinten oder die Seitenneigung eingeschränkt, so ist die Distorsion tiefer gelegen. Die Unterscheidung zwischen Nickbewegung und Neigung des Halses erfordert sorgfältige Beobachtung, ist aber doch bis zu einem gewissen Grade möglich. Ganz besonders weisen uns endlich Druckempfindlichkeit der Seitenteile und Wurzelschädigungen auf den genaueren Sitz der Verletzung hin.

Das Gesagte erübrigt noch eines kleinen Zusatzes. Es gibt im Bereiche der beiden ersten Halswirbel Verletzungen, die keine auffällige Stellungs-

anomalie, sondern nur eine sehr ausgesprochene Schmerzhaftigkeit der Bewegungen und eine dementsprechend starke muskuläre Fixation verursachen. Es sind dies die Frakturen der beiden ersten Wirbel, die, wenn mit ausgesprochener Verschiebung verbunden, meist zu sofortigem Tod führen.

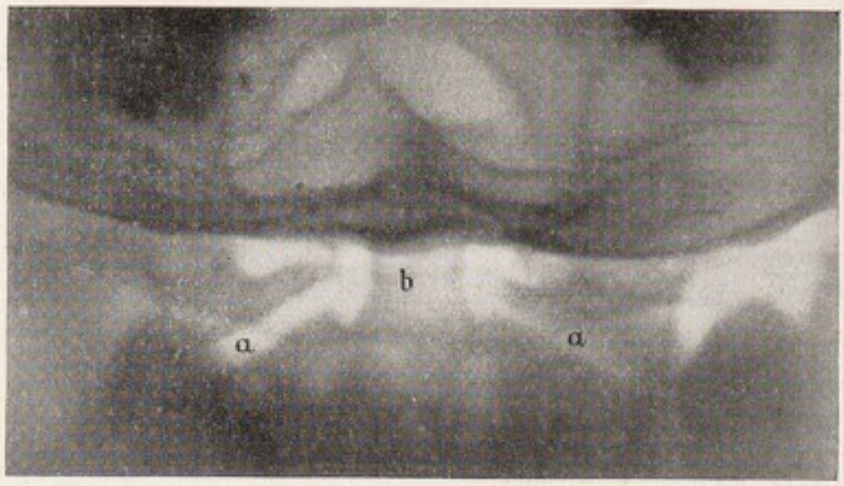

Fig. 170.

Aufnahme der normalen Wirbel durch den offenen Mund. a) Gelenk zwischen Atlas und Epistropheus. b) Zahn des Epistropheus.

bedingen, ohne Verschiebung dagegen ausheilen können, wenn nicht eine unvorsichtige Bewegung oder eine schonungslose Untersuchung die Verschiebung noch nachträglich zuwege bringt. So wird von einem Verletzten berichtet, der in dem Augenblicke starb, wo die Krankenwärterin ihm helfen



Fig. 171.

Abbruch des Zahnes des Epistropheus. Aufnahme durch den weitgeöffneten Mund. Die beiden Gelenkflächen zwischen Atlas und Epistropheus sind durch eine Bruchlinie verbunden.

wollte, sich aufzurichten. Derartige Patienten halten bisweilen im Gefühle ihrer Unsicherheit den Kopf beständig mit den Händen. Es handelt sich dabei bald um Bogenbrüche des Atlas oder des Epistropheus, bald um Brüche des Zahnes des letzteren. Eine einigermaßen sichere klinische Diagnose der ersteren ist nur dann zu stellen, wenn wir von der Mundhöhle her ausgesprochene Druckempfindlichkeit, vielleicht auch eine Verschiebung des

fühlbaren Teiles des Atlas oder des Epistropheus nachweisen können. Alle weiteren diagnostischen Manöver sind beim Verdacht auf eine derartige schwere Verletzung zu unterlassen. Nur die Röntgenuntersuchung (von der Seite und, bei weit geöffnetem Mund, von vorn) ist gestattet, wenn sie sich mit der nötigen Schonung ausführen läßt. Häufiger, als man glaubt, ist der *Abbruch des Zahnes des Epistropheus*, den wir klinisch aus der Haltlosigkeit des Kopfes und der Druckempfindlichkeit des Wirbelkörpers vom Rachen her vermuten und durch das Röntgenbild sicher nachweisen können.

Nicht leicht sind partielle Brüche, ohne merkliche Verschiebung, so Abbrüche von Gelenkfortsätzen mit unvollständiger Rotationsluxation usw. an den weiter unten liegenden Halswirbeln von Distorsionen zu unterscheiden. Was am ehesten auf Frakturhinweist, das ist längeres Bestehenbleiben angeblicher Distorsionserscheinungen. Entscheidung gibt bloß das Röntgenbild, und dies oft auch erst nach mehreren Aufnahmen von vorn und im Profil.



Fig. 172.

Spondylitis cervicalis mit Luxation zwischen dem 5. und 6. Halswirbel.

Nicht immer weiß der Patient bei plötzlich aufgetretener Nackensteifigkeit von einem Trauma zu berichten. Er hat eine „**Torticollis**" bekommen, wie man einen „Hexenschuß" bekommt, und glaubt sich verpflichtet, eine Erkältung als Ursache ausfindig zu machen.

Wie bei der Lumbago handelt es sich hier oft um ganz unbedeutende Distorsionen, entstanden durch eine unvorhergesehene Halsbewegung, bei der man es versäumt hatte, die einzelnen Wirbel durch Muskelaktion in der erforderlichen Weise festzustellen, d. h. den Gelenkschluß in der Wirbelsäule zu bewirken. Wie bei den schwereren Schädigungen der Wirbelsäule finden wir auch hier bisweilen ausstrahlende Schmerzen nach den



Fig. 173.

Derselbe Fall im Röntgenbild.

Schultern. Dagegen ist kein Wirbeldorn deutlich druckempfindlich, und auch der Achsendruck ist nicht schmerzhaft. Wem derartige Distorsionen schon an seinem eigenen Halse begegnet sind, der gibt sich am besten über ihre Natur Rechenschaft.

In andern Fällen von „Torticollis" handelt es sich, auch bei symmetrischer Haltung, um eine leichte akute Adenitis cervicalis, z. B. durch Angina bedingt.

Ist ein Trauma nicht nachzuweisen, und sind die Erscheinungen der Halsversteifung von Schüttelfrost und Fieber begleitet, so müssen wir an die Möglichkeit einer **Wirbelosteomyelitis** denken. Die aktiven

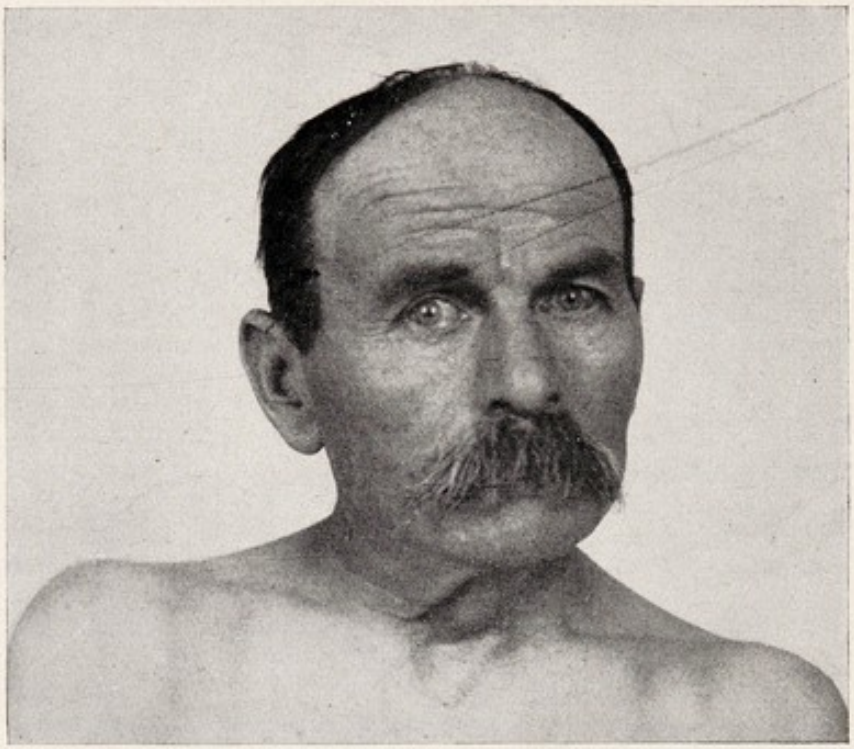

Fig. 174.
Rotationsluxation nach links zwischen Atlas und Epistropheus.

Bewegungen in den Nachbargelenken des Wirbels sind aufgehoben, und wir finden ausgesprochene Druckempfindlichkeit des Wirbeldorns, der Seitenteile und, bei hohem Sitz, vom Rachen aus auch der Vorderfläche des Wirbels. Je nach der Ausdehnung der Entzündung kann auch der Achsendruck schmerzhaft sein. Wir werden in unserer Diagnose bestärkt, wenn das Krankheitsbild sich an Typhus, Pneumonie, Furunkel angeschlossen hat. Eine Bestätigung bringen im weiteren Verlauf Wurzel- und Marksymptome und, wenn nicht rechtzeitig eingegriffen wird, meist leider auch der tödliche Verlauf.

b) Allmählich eintretende Steifigkeit.

Ist die Steifigkeit *allmählich* entstanden, so liegt in der Regel eine **Wirbeltuberkulose** (Fig. 172), viel seltener eine Neubildung vor. Hier

muß die Untersuchung ganz besonders schonend vorgenommen werden, da plötzlicher Abbruch des Zahnes des Epistropheus die Antwort auf ein zu heftiges diagnostisches Manöver sein kann und schon gewesen ist.

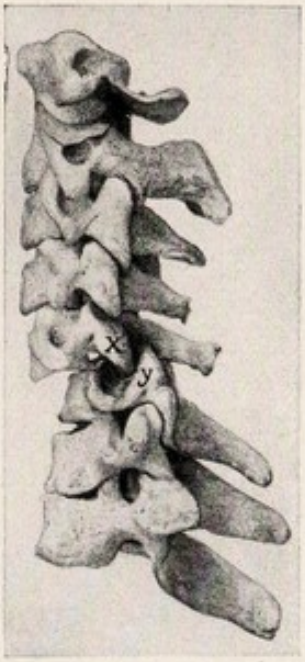

Fig. 175.
Totalluxation.



Fig. 176.
Einseitige Luxation mit Verhackung.



Fig. 177.
Einseitige Luxation ohne Verhackung.

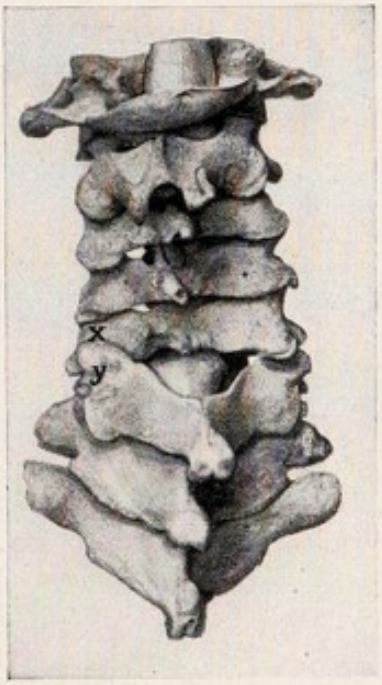

Fig. 178.
Einseitige Luxation mit Verhackung.

Wir untersuchen einmal die Ausdehnung der aktiven Bewegungen, sodann die Schmerzhaftigkeit auf Achsendruck und bei Druck auf die Dornfortsätze und endlich die Druckempfindlichkeit vom Rachen her.

Wie bei den traumatischen Schädigungen erschließen wir den Sitz des Leidens aus der Art der Bewegungsstörung, der Formveränderung der Wirbelsäule und aus dem Sitze der größten Druckempfindlichkeit. Scharf umgrenzte Neuralgieen können uns ebenfalls die Lokaldiagnose erleichtern. Endlich werden wir auch nach Senkungsabszessen suchen und ferner nicht vergessen, die Patellarreflexe nachzusehen, um einen beginnenden Druck auf das Halsmark nicht zu übersehen. Für bösartige Neubildungen bezeichnend ist das frühe Hervortreten heftiger Neuralgieen.

Für alles weitere sei auf die Besprechung der Erkrankungen der Wirbelsäule verwiesen.

2. Asymmetrische Formen.

Ist die Kopfhaltung nicht symmetrisch, sondern wird der Kopf nach der einen Seite geneigt und vielleicht auch nach der anderen gedreht, handelt es sich also um einen „*Schiefhals*", so kommt einmal bei *plötzlicher* Entstehung der Schiefhaltung die **Myositis** in Frage. Wir werden eine solche annehmen, wenn ein Muskel, besonders ein Kopfnicker, nicht nur angespannt, sondern auch geschwollen und druckempfindlich ist. Schließt sich die Erkrankung an eine akute Infektionskrankheit an, oder ist sie eine Teilerscheinung einer multiplen, fieberhaften Myositis, so stellt sie ein ernstes Leiden dar, das durch nachträgliche bindegewebige Entartung des Muskels zu bleibendem Schiefhalse führen kann. Fehlen schwerere Erscheinungen, und ist die Schwellung des Kopfnickers das einzige Krankheitssymptom, so ist es Brauch, von sogenannter *rheumatischer Myositis* zu sprechen und eine gute Prognose stellen.

Mancher Fall von sog. rheumatischer Myositis, wenn nicht die Mehrzahl derselben, ist freilich auf die schon erwähnte *akute Adenitis* einer unter dem Kopfnicker gelegenen Cervikaldrüse zurückzuführen, deren Ursache bei genauerer Untersuchung in einer leichten Angina gefunden wird.

Fehlt Schwellung des Muskels, und ist ein Trauma vorhergegangen, so kann eine einfache **Distorsion** vorliegen, die wir nach den schon angegebenen Regeln von einer schwereren Verletzung unterscheiden werden. Solche schwerere *einseitige* Verletzungen sind meist **einseitige Luxationen** (Rotationsluxationen). Die Kopfhaltung ist bei denselben eine so bezeichnende, daß die Diagnose nicht schwer zu stellen ist. Der Kopf ist nach der luxierten Seite geneigt und nach der unverletzten Seite gedreht.

Dies ist wenigstens die Kopfhaltung bei einseitiger Luxation mit Verhackung der Gelenkfortsätze, wo der Gelenkfortsatz des oberen, gedrehten

Wirbels vor den entsprechenden Fortsatz des unteren Wirbels getreten ist. Bliebe die Drehung auf halbem Wege stehen, säße also der Gelenkfortsatz des gedrehten Wirbels auf der Kante des Fortsatzes des unteren Wirbels, so müßten wir theoretisch eine andere Kopfhaltung annehmen. Der Kopf müßte nach der unverletzten Seite hin geneigt, der Hals also auf der verletzten verlängert, und dabei nur sehr wenig gedreht sein. Diese Luxationsform ist so labil und überdies so wenig lebensgefährlich, daß sie an Autopsien noch nicht nachgewiesen worden ist. Das Röntgenbild allein könnte zeigen, ob das so konstruierte Bild, wie die meisten Autoren annehmen, der Wirklichkeit entspricht. Klinisch würden wir diese Form vermuten, wenn die Drehung der seitlichen Neigung gegenüber völlig in den Hintergrund träte, und wenn Dornfortsatz und Seitenteil nur wenig verschoben wären. Ebenfalls nur durch das Röntgenbild zu diagnostizieren ist die wohl häufigere unvollständige Rotationsluxation mit Abbruch des einen Gelenkfortsatzes.

Wie bei allen Luxationen, so kann auch bei Wirbelverrenkungen die Stellungsanomalie künstlich vermehrt werden, während sich den *entgegengesetzten* Bewegungen wenigstens bei Verhackung ein materieller Widerstand entgegenstellt. Die *spontanen* Schmerzen sind oft recht geringfügig, während in frischen Fällen alle *Bewegungsversuche* ebenso wie Druck auf den Dorn des luxierten Wirbels schmerzhaft sind. Den greifbaren Beweis für die Luxation gibt uns günstigenfalls die Palpation. Für die obersten Wirbel nehmen wir die Untersuchung vom Rachen aus vor und fühlen nach, ob wir die Verschiebung der einen Seite des Wirbels nach vorn nachweisen können. Jede Asymmetrie ist abnorm. Sind wir unseres Resultates nicht sicher, so untersuchen wir zur Kontrolle mit dem Zeigefinger der anderen Hand. Auf diese Weise gelingt es, Luxationen der ersten zwei Wirbel zu erkennen, bei genügend langen Fingern und nicht zu langen Hälsen auch noch solche des dritten Wirbels.

Mit besonders langen Fingern begabte Leute sind an kurzen Hälsen zahnloser Leichen schon bis zum 6. Wirbelkörper gelangt, nicht aber am Lebenden.

Für die unteren Wirbel nehmen wir die Abtastung der Dornen vor. Die Verschiebung derselben ist aber bei Rotationsluxationen so gering, daß wir für die Diagnose sozusagen nur die umschriebene Druckempfindlichkeit verwerten können.

Unter den Ursachen der schmerzhaften Schiefstellung des Kopfes sind schließlich noch **Spondylitis** und **Geschwülste** zu erwähnen. Sie können bei einseitigen Zerstörungsprozessen eine einseitige Luxation vortäuschen oder auch zu einer solchen führen.

B. Schmerzlose Steifhaltung des Kopfes.

Dieselbe ist begreiflicherweise stets chronischer Natur. Bei *symmetrischer* Steifhaltung muß eine schmerzlos gewordene Spondylitis irgendwelcher Natur, eine alte, beidseitige Luxation oder eine geheilte

Kompressionsfraktur vorliegen. Besteht dagegen ein *Schiefhals* und ist eine alte einseitige Luxation durch Palpation und Röntgenbild ausgeschlossen, so bleibt uns nur noch das große Gebiet des sogenannten **Caput obstipum** oder **muskulären Schiefhalses** übrig.

Die Entstehung dieses nicht seltenen Leidens ist bekanntlich noch sehr umstritten. Während manche, mit Stromeyer, eine unter der Geburt entstandene Verletzung des einen Kopfnickers annehmen, die nachträglich zu fibröser Entartung und Schrumpfung des Muskels geführt, so schloß Petersen aus den zweifellos vorkommenden rein kongenitalen und selbst hereditären Fällen, daß das Übel, wahrscheinlich infolge von Raummangel, intrauterin entsteht. Diese Auffassung wird durch neuere Beobachtungen (Voelker) gestützt, nach denen die in utero an den Hals gepreßte Schulter zu Atrophie des Kopfnickers führen würde. Kader endlich sieht, ebenfalls auf Grund positiver Beobachtungen, in allen Schiefhälsen die Folgen einer *nach* der Geburt, aber häufig auf Grund eines Geburtstraumas entstandenen *infektiösen Myositis*. Eine solche würde, nach Mikulicz, auch die *intrauterin* entstandenen Verkürzungen des Kopfnickers erklären.



Fig. 179.
Caput obstipum congenitum.

Wie dem auch sei, die Hauptsache für unsere Diagnose liegt in dem Faktum, daß das Leiden in die erste Lebensperiode zurückreicht. Dies erklärt uns auch die Tatsache, daß sich das ganze Skelett der abnormen Kopfstellung angepaßt hat. Der Schädel ist asymmetrisch, auf der kranken Seite verkürzt und verbreitert, die Wirbelsäule zeigt eine Cervikalskoliose und eine dieselbe fortsetzende Dorsalskoliose mit der Konvexität nach der gesunden Seite hin, bisweilen außer dieser Cervikalskoliose noch eine Dorsalskoliose nach der entgegengesetzten Seite und eine wieder der Cervikalskoliose gleichgerichtete Lendenskoliose. Am Halse finden wir den einen Kopfnicker verkürzt, als schmalen, derben, vorspringenden Strang, den andern bisweilen abnorm stark entwickelt.

An der Kopfhaltung fällt uns, besonders bei jüngeren Individuen, die Neigung des Kopfes nach der kranken Seite hin auf, mit verhältnismäßig geringer Drehung desselben nach der gesunden Seite (Fig. 179). Im weiteren Verlaufe vermindert sich diese seitliche Neigung, dagegen nimmt die Drehung zu, und ganz besonders verschiebt sich der Kopf in toto nach der gesunden Seite hin. Dieser letzteren Form gehören auch die komplizierteren Wirbelsäulenverbiegungen an.

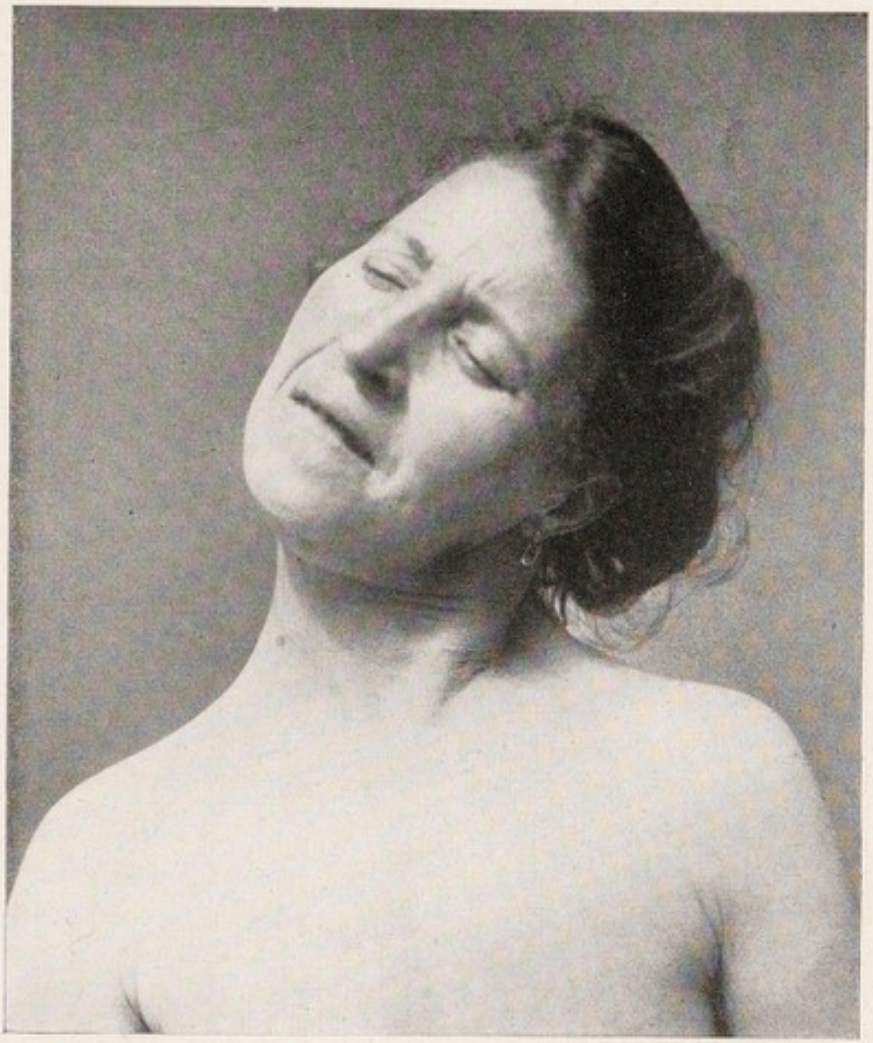

Fig. 180.
Torticollis spastica.

Zum Schlusse noch ein Krankheitsbild, das zwar mehr der inneren Medizin angehört, das aber, wenn ihre therapeutischen Mittel erfolglos bleiben, nicht selten chirurgisch wird.

Sowie der Patient anfängt, uns eine — im Grunde recht überflüssige — Schilderung seines Leidens zu geben, wird sein Kopf plötzlich heftig nach der einen Seite hinübergezogen und nach der anderen Seite hin verdreht. Je aufgeregter er hierdurch wird, und je eindringlicher er uns die peinlichen Situationen beschreibt, in die er durch diese Krämpfe kommt, um so heftiger werden auch die Bewegungen.

Bisweilen beteiligen sich die Gesichtsmuskeln, die Muskeln des Mundbodens, selbst die Schultermuskeln an den Krämpfen. Dieselben sind von bald mehr intermittierendem, klonischem, bald mehr anhaltendem, tonischem Charakter und betreffen nicht nur einzelne Muskeln, sondern meist koordiniert arbeitende Muskeln und Muskelgruppen beider Seiten. Deshalb ist auch die früher beliebte Bezeichnung „Akzessoriuskrampf" unrichtig. Wir haben mit einem Worte das Bild des „**tic rotatoire**", der **Torticollis spastica,** vor uns, und zwar in seiner häufigsten Form, bei der hauptsächlich der eine Kopfnicker zusammen mit den Nackenmuskeln der andern Seite in Aktion tritt. Daneben gibt es noch andere Formen, so die beidseitigen Kontraktionen der Kopfbeuger, die Nickkrämpfe und die Kontraktionen der Nackenmuskeln — der „Retrocolis spasm" der englischen Autoren usw. Es gibt Patienten, welche infolge dieser Krämpfe die größte Schwierigkeit haben, die Speisen zum Munde zu führen. Ich kenne einen Arzt, bei dem die Erkrankung mit einem schreibkrampfähnlichen Zustande im rechten Arme begonnen hatte, und bei dem auch im weiteren Verlaufe die Schultermuskeln an den krampfhaften Bewegungen des Kopfes teilnahmen. Es ist nicht zu verwundern, daß Patienten, bei denen jede interne Behandlung erfolglos geblieben ist, sich schließlich an den Chirurgen wenden, um von ihrem peinlichen Leiden befreit zu werden.

Ob der Sitz der als Neurose aufzufassenden Erkrankung ausschließlich in der Hirnrinde, oder auch in tiefer liegenden Koordinationszentren zu suchen ist, das müssen wir unentschieden lassen. Vielleicht kommt beides vor. So viel ist sicher, daß die Erfolge der operativen Behandlung — der Durchtrennung der am Krampfe beteiligten Muskeln — nicht auf reine Suggestion zurückzuführen sind. Das abnorm reizbare Rindenzentrum wird vielmehr durch den Ausfall der vom gespannten Muskel ausgehenden zentripetalen Impulse für längere Zeit außer Aktion gesetzt und dadurch zur Ruhe gebracht.

Dritter Teil.

Die chirurgischen Erkrankungen des Thorax.

26.

Knochenbrüche am Brustkorbe.

Daß durch Einwirkung schwerer Gewalten die **Rippen** direkt — an der Einwirkungsstelle des Stoßes — oder indirekt — an der Stelle stärkster Biegung — brechen können, das ist selbstverständlich. Weniger leicht denkt man an Rippenbrüche, wenn die Gewalt geringfügig war, oder wenn es sich gar nur um Muskelzug handelte. Solche Fälle setzen ein aus irgendeinem Grunde — meist Senilität — geschwächtes Knochensystem voraus. Ich kannte einen alten Mann, der sich beim Anschneiden eines Brotlaibes eine Rippe brach. Durch Muskelzug hat man Rippen unter der Geburt, ja selbst schon beim Niesen brechen sehen. Während man bei den durch schwere Gewalten verursachten mehrfachen Rippenbrüchen das Knacken bei jedem Atemzuge bisweilen schon im Nebenzimmer hört, so muß man in den oben angeführten leichten Fällen die Verletzung oft suchen.

Das hervorstechendste Symptom ist der bei jedem Atemzuge empfundene und jede tiefe Atmung verhindernde Schmerz. Ganz besonders schmerzhaft sind Gähnen, Niesen, Lachen. Die Atemhemmung muß allerdings nicht notwendig von einer gebrochenen Rippe kommen. Ein Hämatom in der Muskulatur oder unter der Pleura kann hierzu genügen. Beide kommen freilich am häufigsten bei Rippenbruch vor.

Wir tasten nun die Rippen ab. Fühlen und hören wir bei tiefer Atmung irgendwo ein Knacken, wobei uns auch das Stethoskop nützlich sein kann, so ist die Fraktur sicher. Oft finden wir aber nur eine sehr schmerzhafte Stelle, ohne jedes Zeichen falscher Beweglichkeit. Es könnte sich um eine bloße Kontusion handeln. Die Entscheidung liegt in der Möglichkeit oder Unmöglichkeit, durch Vermehrung der Biegung, also durch Druck und Gegendruck auf die beiden Endpunkte der Rippe, indirekt Schmerz hervorzurufen. Dieser entfernt von den Druckstellen entstehende Biegungsschmerz ist für Rippenbruch oder mindestens für Infraktion beweisend.

Verursacht man bei diesem Versuche örtlichen Druckschmerz sowohl vorn wie hinten, so muß die Rippe, wie das bei schweren Thoraxquetschungen

häufig der Fall ist, vorn und hinten gebrochen sein. Meist sind dann auch mehrere benachbarte Rippen gleichzeitig in gleicher Weise geschädigt.

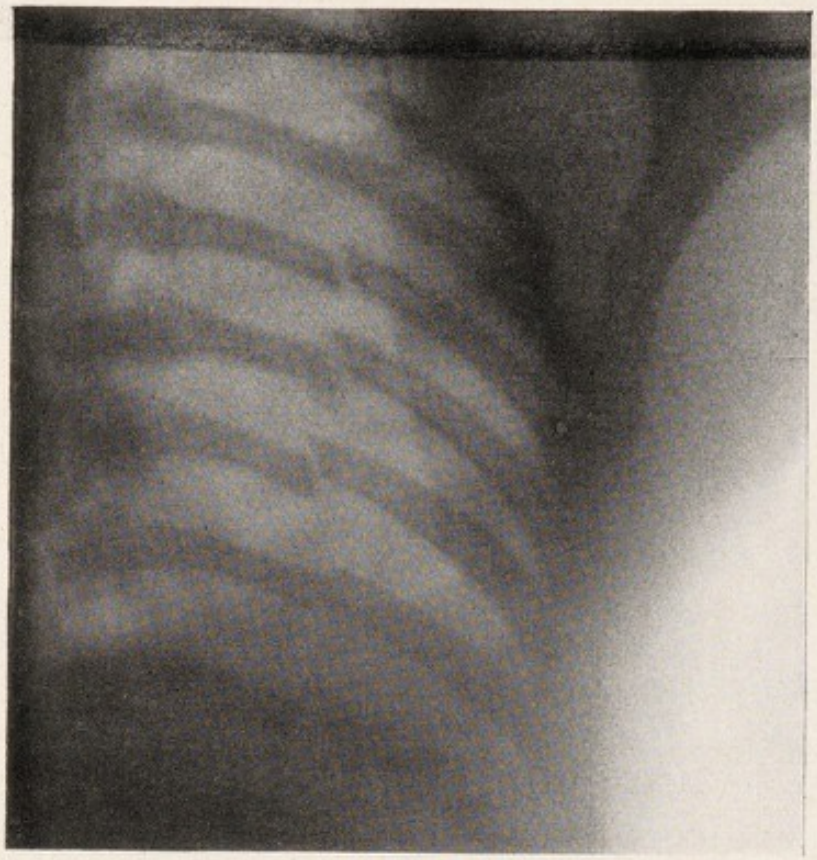

Fig. 181.
Multipe Rippenbrüche.

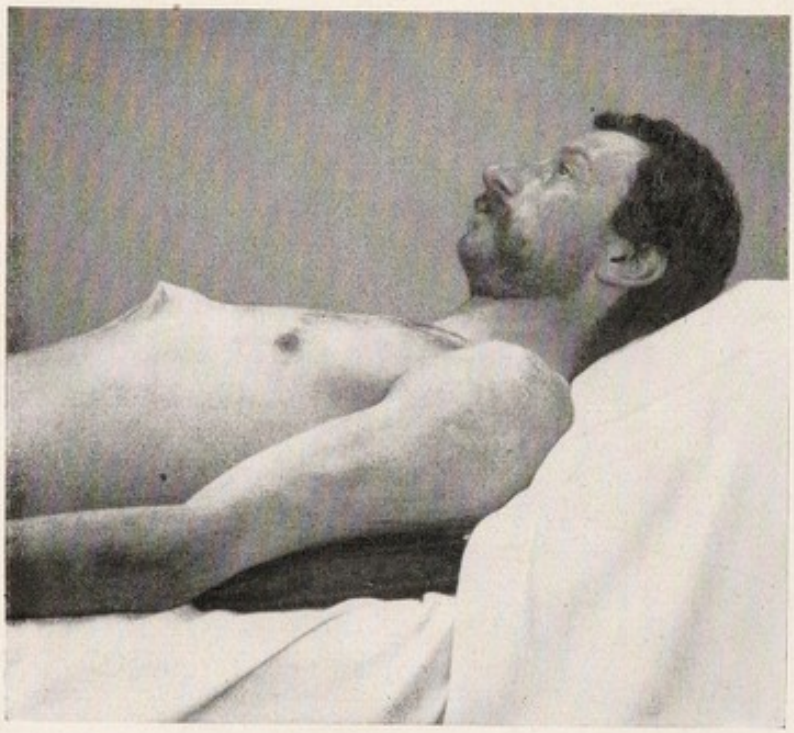

Fig. 182.
Fractura sterni mit Abknickung des unteren Fragments nach außen.

Von der **Mitverletzung der Lungen** und des Zwerchfells werden wir weiter unten sprechen.

Auch der **Bruch des Brustbeines** verläuft bisweilen unbemerkt, da es sich meist nur um eine Fissur, viel seltener um einen Bruch mit falscher Beweglichkeit und Verschiebung handelt. Diese letztere Form kann bei der oberflächlichen Lage des Sternums mit nichts verwechselt werden.

Eine ungewöhnliche Form der Dislokation zeigte folgender Fall:

Ein Arbeiter fällt so auf eine vor sich gehaltene Kiste, daß der Schwertfortsatz sich gegen die Ecke derselben stemmt. Wie der Patient sich auskleidet, findet er einen sonderbaren Vorsprung in der Magengegend. Das Sternum war in der Höhe der 5. Rippe quer gespalten und nach außen geknickt und wurde in dieser Stellung durch die aufgebogenen Rippenknorpel so festgehalten, daß blutige Reposition nötig wurde (s. Fig. 182).

In den oft übersehenen Fällen von bloßer querer **Fissur** macht manchmal erst die nach einigen Tagen auftretende Ekchymose auf die Verletzung aufmerksam. Wie an anderer Stelle gesagt ist, sind solche Frakturen meist indirekte Brüche und häufig Begleiter einer Wirbelfraktur. Wir werden also bei keiner Sternumfraktur versäumen, uns die Wirbelsäule anzusehen, und umgekehrt.

27.
Über Lungenverletzungen.

Wenn bei einem Patienten mit **Quetschung des Brustkorbes** und mit Rippenbrüchen ein rasch auftretender Flüssigkeitserguß in der Brust-

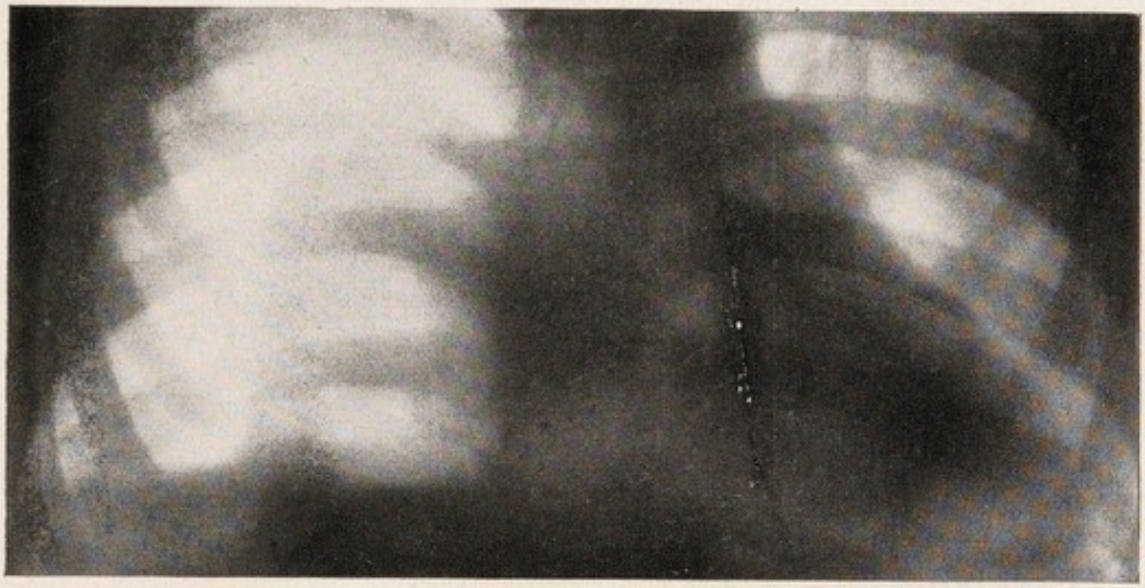

rechts links

Fig. 183.

Pneumothorax durch Abriß des rechten Hauptbronchus. Starke Aufhellung. Lunge geschrumpft dem Mittelschatten anliegend.

höhle auftritt, so diagnostizieren wir einen *Bluterguß*, der sowohl aus einer zerrissenen Interkostalarterie, wie auch aus den Blutgefäßen der Lunge stammen kann. Eine Verletzung der letzteren wird zur Gewißheit, wenn sich zum Bluterguß die Erscheinungen des *Pneumothorax* gesellen, oder wenn der Verletzte auch Blut *aushustet*. Handgreiflich wird die Lungenverletzung, wenn die Luft in das subkutane Zellgewebe eindringt und zu dem bekannten Bilde des sich oft auf weite Strecken ausdehnenden *Zellgewebsemphysems* führt (s. Fig. 184 und 185). Zu raschem Tode kommt es, wenn ein Hauptbronchus völlig von der Lunge abgerissen oder, richtiger, abgedrückt, in das mediastinale Zellgewebe gerät und dasselbe aufbläht. Bluterguß und Pneumothorax sind sorgfältig zu verfolgen, weil ihr Zunehmen im Verein mit

Verschlimmerung von Puls und Atmung das Zeichen zu operativem Eingreifen geben kann. Bisweilen sind die anfänglichen Erscheinungen der Lungenquetschung so gering, daß die Verletzung übersehen wird, und daß die Diagnose erst aus einer hintendrein sich einstellenden **Pneumonie** gestellt werden kann.

Diese Kontusionspneumonien treten meist schon in den ersten Tagen nach der Verletzung ein, was man sich für die gerichtliche Begutachtung zweifelhafter Fälle merken muß.

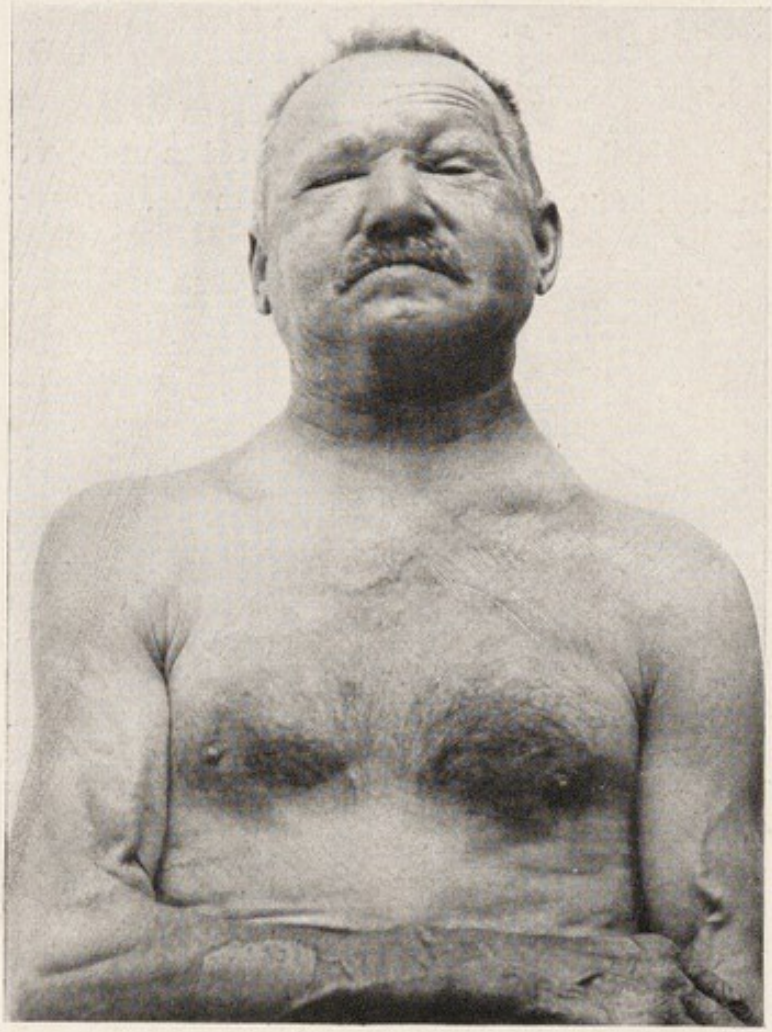

Fig. 184.

Zellgewebsemphysem nach Thoraxquetschung mit multiplen Rippenbrüchen.

Praktisch nicht minder wichtig sind die **offenen Verletzungen der Pleuren.** Das verletzende Instrument ist auch in Friedenszeiten in der Regel ein Geschoß, ein Messer oder ein Dolch.

Selbst von dem viel friedlicheren Besenstiel ist, wie Franke berichtet, der Thorax schon durchquert worden, und zwar von Axilla zu Axilla — mit schließlicher Heilung!

Von den *Schußverletzungen* wissen wir, daß sie vom Lungengewebe dank seiner großen Elastizität auffallend gut vertragen werden, und die letzten Kriege liefern uns der Beispiele genug, wo ein durch und durch geschossener Mann noch stundenweit ging oder ritt und nach kurzem Lazarettaufenthalt seinen Dienst wieder aufnahm. Dies gilt wenigstens von Fernschüssen durch die modernen kleinkalibrigen Geschosse mit ihrer geringen Angriffsfläche und von Verletzungen durch feine Granatsplitter. Sehr oft zeigen allein vorübergehendes Blutspucken und ein leichter, in den darauffolgenden Tagen auftretender Pleuraerguß oder etwas Reiben, daß die Lunge verletzt worden. Bei Querschlägern, Shrapnellkugeln und größeren Granatsplittern, ferner wenn das Ge-

schoß auf seinem Wege durch die Thoraxwand Knöpfe, Rippensplitter usw. mitgerissen, oder wenn es größere Gefäße eröffnet hat — hauptsächlich bei Hilusschüssen — tritt allerdings ein stärkerer Hämatothorax ein und viele Thoraxschüsse verbluten schon auf dem Schlachtfelde, oder während des ersten Transportes, so daß sich die scheinbar gute Prognose der Thoraxverwundungen zum Teil durch das rasche Ausscheiden der schwersten Fälle erklärt. — Auch bei *Schnitt-* und *Stichwunden* des Thorax zeigt uns blutiger Auswurf sofort, ob die Lunge mitbeteiligt ist oder nicht. Bloßer Hämatothorax beweist natürlich nichts, da er ebensogut von einer angeschnittenen Interkostal- oder Mammararterie kommen kann als von einem Lungengefäß. Was den Pneumothorax betrifft, so ist er für eine Lungenverletzung nur dann zu verwerten, wenn er bei hermetisch verschlossener äußerer Wunde noch zunimmt. Bei frischen Schußverletzungen des Thorax findet man ihn etwa in der Hälfte der Fälle.

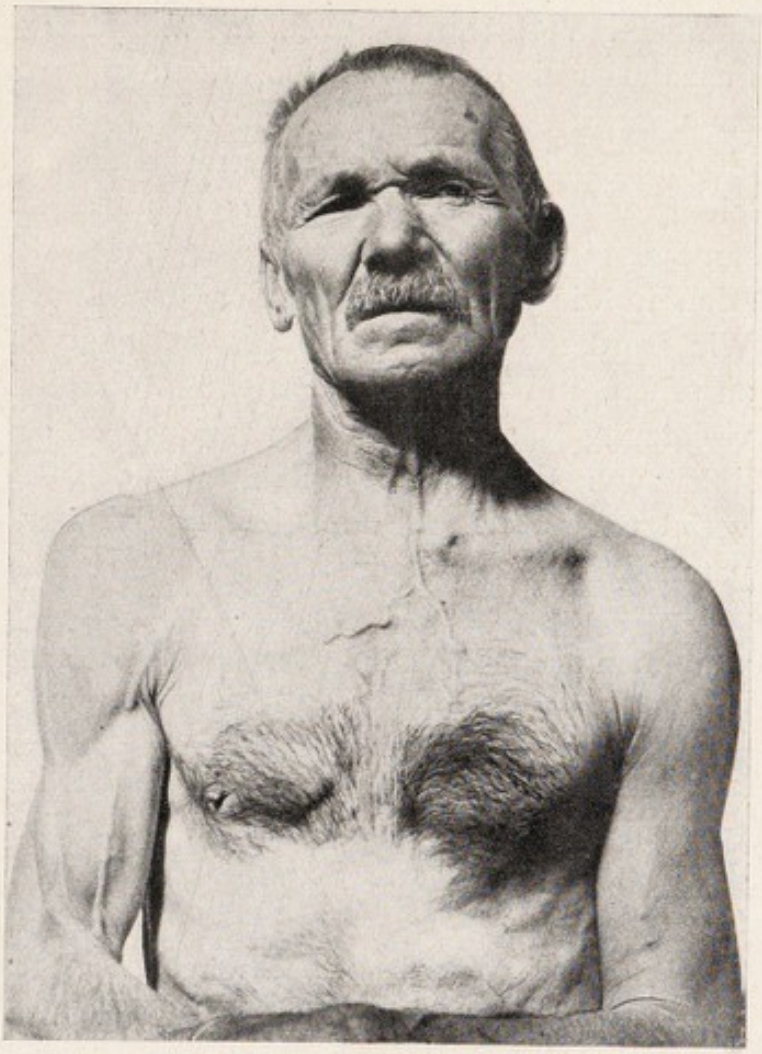

Fig. 185.

Derselbe Fall nach Zurückgehen des Emphysems.

Auch mit der Beurteilung des Emphysems bei Thoraxverletzungen müssen wir vorsichtig sein. Während ein sehr ausgedehntes Hautemphysem mit Bestimmtheit für eine Verletzung der Luftwege spricht, so kommen leichtere Grade auch durch Luftaspiration von außen her zustande, wenn die Wunde im Bereich der Achselhöhle sitzt und der Patient seinen Arm öfters hebt und senkt.

Zum Schluß noch eine wichtige Regel für die Untersuchung und Behandlung Lungenverletzter: *Ruhe* ist erstes Erfordernis, da jede Lageveränderung die Atmung beschleunigt und damit eine Blutung neu anfachen

kann. Man treibe also den diagnostischen Eifer nicht zu weit und suche mit dem Mindestmaße von Lageveränderungen auszukommen.

Haben wir die Lungenverletzung als solche erkannt, so dürfen wir nicht vergessen, daß bei derselben öfter **Nebenverletzungen** vorkommen. Besonders von *Herzwunden* sind Lungenverletzungen bisweilen begleitet. Die Herzverletzung zieht allerdings hier, weil die gefährlichere, die Hauptaufmerksamkeit auf sich. Betrifft die Mitverletzung die *großen Gefäße* des Mediastinums, so werden wir nur noch zur Autopsie kommen. Verletzung des *Ductus thoracicus* führt zu Chylothorax, den man durch die Probepunktion erkennen wird. Ein fieberlos sehr rasch zunehmender Pleuraerguß ohne die Zeichen der Anämie wird zu dieser letzteren Anlaß geben. Am wenigsten von den Thoraxorganen ist der leicht ausweichende *Ösophagus* gefährdet. Ferner ist das *Zwerchfell* samt den ihm anliegenden Organen gefährdet. So erreicht ein Messerstich in die rechte Seite außer der Lunge häufig auch die Leber. Wir werden also nicht versäumen, nach einem Bluterguß im Bauche zu sehen, um nicht den Patienten ob einer ungefährlichen Lungenverletzung aus einer Leberwunde verbluten zu lassen. Dasselbe gilt links von der Milz. Seltener ist der Magen betroffen bei Stichverletzungen, da er dem Messer leichter ausweicht, als die großen parenchymatösen Organe.

Umgekehrt wird eine Pleuraverletzung leicht übersehen, wenn der Stich, von unten nach oben geführt, zuerst die Bauchhöhle durchsetzt hat. Ich sah in einem solchen Falle, daß Galle aus der verletzten Leber nicht in die Bauchhöhle, sondern in die rechte Pleurahöhle floß!

Zwerchfellverletzungen der linken Seite führen sofort oder nachträglich oft zu **Zwerchfellbrüchen.** Daß dies nicht nur bei penetrierenden Verletzungen, wie Schuß- und Stichwunden, vorkommt, beweist folgender Fall:

Ein Arbeiter wird nach schwerer Thoraxquetschung sterbend ins Spital verbracht. Die Autopsie ergibt mehrfache Rippenbrüche mit tiefer Rißwunde der linken Lunge, verursacht durch ein spitzes Rippenfragment. Dasselbe Fragment hatte das Zwerchfell angebohrt, und die Zwerchfellwunde war sofort durch einen pilzförmig in die Pleurahöhle ragenden Netzpfropf ausgefüllt worden.

Ganz besonders häufig ist Mitverletzung des Magendarmkanals dagegen bei Schußverletzungen. Bauchdeckenspannung, Gassperre, Druckempfindlichkeit des Abdomens und vielleicht Erguß sind die Zeichen der Mitbeteiligung des Darmrohres. Da aber die beiden ersteren Symptome auch bei reinen Thoraxverletzungen vorkommen, so wird man im Zweifelsfalle eher zur Probelaparotomie schreiten, als die Peritonitis zum vollen Ausbruche kommen lassen. Die infektiösen Komplikationen der Brustschüsse werden wir später besprechen.

28.

Herzverletzungen.

Noch vor 20 Jahren schrieb man es einem glücklichen Zufalle zu, wenn ein Herzverletzter durchkam. Heutzutage ist die Herznaht schon Dutzende von Malen ausgeführt worden und ist in zwei Fünfteln der Fälle von Erfolg begleitet. Um aber rechtzeitig und in richtiger Weise eingreifen zu können, müssen wir die Diagnose rasch und richtig stellen.

Auf die Vermutung einer Herzverletzung werden wir vor allem durch den *Sitz* und die *Beschaffenheit* der Wunde geleitet. Jede Verletzung, welche in der Projektion des Herzens auf die Vorderfläche des Thorax oder in deren unmittelbarer Nähe sitzt, muß Verdacht erregen. Dabei dürfen wir aber nicht vergessen, daß das Herz auch von hinten angestochen oder angeschossen sein kann. Bei Wunden, die nicht unmittelbar über dem Herzen liegen, können uns die Nebenumstände, wie Richtung und Länge des verletzenden Instrumentes, über die Möglichkeit einer Herzverletzung aufklären.

Nie werden wir uns zur Untersuchung der *Sonde* bedienen. Die Frage, ob die Wunde penetrierend ist oder nicht, hat ja auch nur dann Bedeutung, wenn die unterliegenden Organe verletzt sind, und gerade hierüber kann uns die Sonde nicht Auskunft geben. Auch dann, wenn das Herz unmittelbar an unser Instrument anschlagen sollte, wissen wir nicht, ob es verletzt ist. Überdies ist es nicht gefahrlos, ein verletztes Herz an der Sonde baumeln zu lassen, denn man hat dadurch schon eine zur Ruhe gekommene Blutung wieder frisch angefacht. Endlich setzen wir den Patienten unnötig der Gefahr der Infektion aus, da die oberflächlichen Partien der Wunde nicht aseptisch sind.

Bei großer Wunde könnte man versucht sein, mit dem Finger zu untersuchen, und wird auch in der Tat auf diese Weise besseren Aufschluß erhalten als mit der Sonde, besonders wenn man, wie Longo, mit dem Finger nicht nur *auf* das Herz, sondern gleich in dasselbe hinein gerät. Zu dieser nicht ganz harmlosen Untersuchungsweise werden wir uns aber — wenn überhaupt — höchstens dann entschließen, wenn alles zur Operation vorbereitet und unser Finger aseptisch ist.

Bei der Beurteilung der Symptome ist vor allem zu berücksichtigen, daß nicht alle Herzverletzten genau dasselbe Bild bieten, und daß nicht in jedem Falle alle klassischen Erscheinungen vorhanden sind. Wir dürfen also mit der Stellung der Diagnose und mit unseren therapeutischen Entschlüssen nicht warten, bis jedes im Buche stehende Symptom vorhanden und der Verletzte am Sterben ist.

Von Bedeutung ist schon das *subjektive Gefühl*, das der Patient im Momente der Verletzung empfunden hat, und das vielfach als unbeschreiblich beängstigend beschrieben wird. Unmittelbar an die Ver-

letzung schließen sich ferner oft *Reflexerscheinungen* an, die sich besonders als Ohnmacht und Erbrechen äußern, und die von den mechanischen Folgen der Verletzung, wie wir sie gleich kennen lernen werden, zu unterscheiden sind.

Sehen wir von den seltenen Fällen ab, in denen sich der Patient direkt durch die Wunde nach außen verblutet oder an Herzblock zugrunde geht, so bieten uns die Herzverletzten zwei in ihren reinen Formen scharf geschiedene Symptomenbilder dar, je nachdem Herzbeutel und Herz allein verletzt sind, oder auch die Pleurahöhle eröffnet ist.

Bei **reiner Herzverletzung** fällt uns neben einer gewissen mehr reflektorischen Blässe vor allem die Cyanose und die Atemnot des Patienten auf. Dabei ist der Puls klein, rasch und vor allem unregelmäßig, die Herztöne sind schwach, wie aus der Ferne zu hören. Die Herzdämpfung ist mehr oder weniger vergrößert, während über den Lungen die Perkussion und die Auskultation normale Verhältnisse ergeben.

Wir sagten eben, die *Herzdämpfung* sei vergrößert. Sie ist es in den meisten Fällen von reiner Herzverletzung, aber in sehr verschiedenem Grade, und ihre Ausdehnung darf nicht an dem Maßstab der bei exsudativer Perikarditis beobachteten Vergrößerung gemessen werden. Bei einer akuten Blutung dehnt sich ein gesunder Herzbeutel nämlich lange nicht so stark aus, wie bei einem allmählich sich entwickelnden Exsudate. Eine sehr ausgesprochene Vergrößerung der Dämpfung werden wir also bei Herzverletzungen nur dann erwarten dürfen, wenn es sich um eine mäßige, aber tagelang anhaltende Blutung handelt, während umgekehrt gerade bei den schwersten Herzverletzungen der Tod schon eintritt, bevor es überhaupt zu einer auffälligen Ausdehnung des Herzbeutels kommen konnte.

Können wir unseren Patienten während einiger Stunden beobachten, so werden wir vielleicht bemerken, daß Momente der Besserung mit anfallsweise auftretenden Verschlimmerungen abwechseln, daß sich also der Herzmuskel zeitweise erholt, dann aber wieder im Kampf gegen die ungünstigen mechanischen Verhältnisse ermattet. Schließlich werden die Verschlimmerungen immer schwerer, und der Patient geht zugrunde, wenn die Blutung nicht von selbst stillsteht oder durch Herznaht gestillt wird.

Das soeben beschriebene Bild ist dasjenige der sogenannten Herztamponade oder, wie wir lieber sagen wollen, der *Herzkompression* durch den im Herzbeutel eingeschlossenen Bluterguß. Ob die gewöhnlich gegebene Erklärung der Vorhofkompression richtig ist oder nicht, das wollen wir dahingestellt sein lassen. Folgender Fall erläutere das Gesagte.

Ein junger Melancholiker sticht sich eine feine Feile dreimal in die Herzgegend und wird nach drei Stunden mit elendem, raschem Pulse ins Spital verbracht. Während der Untersuchung steigern sich Dyspnoe und Cyanose, der Puls wird unfühlbar, die Augen glasig. Sofort wird eine Rippe reseziert und der blutgefüllte Herzbeutel eröffnet. Im gleichen Moment ruft die mit der Überwachung des Pulses betraute Wärterin: „Jetzt ist der Puls wieder da!" Eine Blutung in die Pleura hatte nicht stattgefunden. Die Erscheinungen waren also nicht diejenigen der Anämie, sondern diejenigen der Herzkompression. Mit vollem Pulse und gutem Aussehen, ohne Herznaht, weil die Blutung spontan stand und die Verletzung vielleicht nicht penetrierend war, wurde der Patient in sein Bett gebracht und genas.

Verschieden hiervon ist das Bild der **Herzverletzung mit gleichzeitiger Pleuraverletzung.** Ist die pleuroperikardiale Wunde groß genug, so verblutet sich der Patient einfach in seine Brusthöhle hinein, und wir haben also im wesentlichen das Bild einer akuten Anämie vor uns. Der Patient ist mehr blaß als cyanotisch, die Herzdämpfung ist nicht oder kaum vermehrt, dagegen finden wir in der mitverletzten Pleurahöhle einen zunehmenden Flüssigkeitserguß. Wie bei der reinen Herzverletzung, so finden wir auch hier den raschen, kleinen, unregelmäßigen Puls und den Wechsel von Besserung und anfallsweise auftretender Verschlimmerung. Die Auskultation läßt uns auch hier schwache Herztöne erkennen. Klappengeräusche sind in verschiedener Weise gehört worden, haben aber nichts Bezeichnendes. Wichtiger ist eine Art von Plätschern, das sog. „Mühlradgeräusch", das auf Lufteintritt in den Herzbeutel schließen läßt.

Wir dürfen nun nicht erwarten, in jedem Falle ein *reines Bild* vorzufinden. Ist die Pleuroperikardialwunde klein, so kann zwar Blut aus derselben in die Brusthöhle einfließen, so daß der Patient die Erscheinungen eines gewissen Grades von Blutleere aufweist, aber schließlich verlegt sich die Öffnung durch Blutgerinnsel, und es gesellt sich zum Bilde der Anämie dasjenige der Herzkompression. Die Hauptsache ist nicht, in solchen Zwischenformen zu einer ganz genauen Diagnose der Einzelheiten der Verletzung zu kommen, sondern die Herzverletzung als solche rechtzeitig zu erkennen und die Indikation zum Eingreifen richtig zu stellen.

Wir können uns hierbei in der Praxis nach folgendem Satze richten:

Treten im Anschluß an eine Verletzung, welche ihrem Sitze nach das Herz treffen konnte, schwere Störungen von seiten der Herztätigkeit oder akute Anämie auf, so müssen wir eine Herzverletzung als sehr wahrscheinlich annehmen, gleichgültig, ob die Herzdämpfung vergrößert ist oder nicht. Zeigen diese Erscheinungen trotz vorübergehender Besserungen eine deutliche Steigerung, so muß eingegriffen werden, sobald die äußeren Verhältnisse es erlauben.

Ich sage, „sobald die äußeren Verhältnisse es erlauben". Striktes Einhalten der Asepsis ist bei diesen meist Perikard und Pleura betreffenden

Operationen so wichtig, daß eine Herznaht nicht wie eine Tracheotomie unter beliebigen äußeren Umständen ausgeführt werden darf. Der Patient ist vielmehr, wenn dies irgendwie möglich ist, in das nächste Spital zu verbringen. Die Erfahrung zeigt, daß hierzu oft Zeit vorhanden ist, wenn man die Diagnose sofort stellt.

Dürfen wir aus dem Gesagten den Rückschluß ziehen, daß bei Fehlen von Anämie und Zirkulationsstörungen eine Herzverletzung *nicht* vorliegt? Bei weitem nicht! Selbst penetrierende Verletzungen können erscheinungslos verlaufen und trotz genauer Untersuchung unerkannt bleiben.

Ein alter Mann hatte sich mit einem kleinen Küchenmesser drei Stiche in die Herzgegend beigebracht, es fehlten aber jegliche Erscheinungen von seiten des genau untersuchten und beobachteten Herzens. Nach acht Tagen starb er an einer Pneumonie, und die Autopsie erwies das Vorhandensein einer mit Fibrin verklebten, kleinen, durchgehenden Stichwunde des linken Ventrikels, gerade an der Herzspitze. Der Herzbeutel enthielt nur eine geringe Menge blutiger Flüssigkeit.

Solche Fälle wird man nicht gleich operieren, wohl aber sorgfältig beobachten, da infolge von Nachblutung ein Eingriff noch nachträglich nötig werden kann.

Der Umstand, daß schon mehrfach unverletzte Herzen freigelegt worden sind, zeigt, wie sorgfältig man seinen Patienten untersuchen muß, um nicht eine anderweite Verletzung der Brusteingeweide für eine Herzverletzung zu nehmen. Wieviel übrigens das Herz verträgt, das beweisen die zahlreichen Fälle von Steckschuß im Herzmuskel und von frei in einem Ventrikel liegenden Geschossen, bei denen die Funktion nicht, oder nur wenig gestört war. Schußwunden sind in bezug auf die Blutung weniger gefährlich, als Stich- und Schnittwunden.

29.

Zur Chirurgie der entzündlichen Lungenerkrankungen.

Nichts beweist so sehr das Recht des Patienten auf Operation bei gewissen Lungenerkrankungen, als die Tatsache, daß zu Anfang unseres Jahrhunderts ein jetzt verstorbener innerer Mediziner, Lenharz, an der Wirksamkeit seiner Rezepte verzweifelnd, selbst das Messer in die Hand nahm und zu einem der erfahrensten Lungenchirurgen geworden ist.

Die Diagnose der chirurgischen Lungenerkrankungen muß allerdings meist vom inneren Mediziner, vom praktischen Arzte gestellt werden, weil dieselben in der Mehrzahl der Fälle rein „medizinisch" beginnen. Das chirurgische Denken des Arztes muß sich darin kundgeben, daß er den Moment erkennt, in welchem das Messer einzugreifen hat.

Die Erkrankungen, die uns hier beschäftigen, sind vor allem das Empyem, der Lungenabszeß und die Lungengangrän. Seltener geben Bronchiektasie und Lungenaktinomykose Anlaß zu operativem Vorgehen. Die chirurgische Behandlung der Lungentuberkulose und des Lungenemphysems ist noch eine zu unreife Frucht, als daß ihre Besprechung hier am Platze wäre. Es handelt sich bei derselben übrigens nicht um diagnostische Probleme, sondern um Fragen der Indikationsstellung und der Operationstechnik.

A. Empyem, Lungenabszeß, Lungengangrän.

Gehen wir von der Ätiologie aus, so bieten sich uns folgende Möglichkeiten dar:

1. Wenn sich eine **Pneumonie** nicht nach Wunsch löst, oder wenn nach der Krise wieder Fieber eintritt, so denkt jeder zuerst an ein *Empyem*. Dämpfung an der Lungenbasis, abgeschwächtes Atmen, Aufhebung des Fremitus und schließlich die Probepunktion lassen die Diagnose so leicht stellen, daß die Aufnahme eines Röntgenbildes beinahe überflüssig ist, und daß ein unbemerkt bis an die Spina scapulae gelangender eiteriger Erguß fast nur der Gedankenlosigkeit des Arztes zugeschrieben werden kann. Weisen Fieber, Dyspnoe und Abmagerung auf ein Empyem hin, ohne daß die gewöhnlichen physikalischen Zeichen desselben vorhanden sind, so verzweifle man nicht an der Richtigkeit der Diagnose, sondern man suche das Empyem am richtigen Orte. Es kann nämlich *interlobär* sitzen und deshalb nicht die gewöhnlichen Erscheinungen darbieten. Eine oben und unten von normalem Lungenschall und erhaltenem Atemgeräusch begrenzte Zone von Dämpfung und abgeschwächter Atmung, meist mit etwas Bronchialatmen in der nächsten Nachbarschaft, weist uns auf diesen Sitz hin, und die richtig geführte Punktionsnadel wird den gesuchten Eiter zutage fördern (s. auch unter „Subphrenischer Abszeß").

Hier beginnt nun freilich die Schwierigkeit der Abgrenzung gegenüber dem *Lungenabszeß*. Auch er schließt sich bisweilen an eine Pneumonie an und zeigt nach unten, wenn er nicht an der Basis sitzt, noch eine Zone mehr oder weniger normalen Lungengewebes. Entscheidend für interlobäres Empyem wäre die größere Ausdehnung der Dämpfung und das späte Auftreten bzw. das Ausbleiben der Perforation in die Bronchien.

Auch das Röntgenbild kann bei der Unterscheidung mithelfen, indem eine massige undurchsichtige Zone auf interlobäres Empyem, eine beschränktere, rundliche Verdichtung auf Abszeß hinweisen würde (Fig. 187).

Ist endlich der Auswurf von einem eigentümlichen, stinkenden Geruche begleitet, und werden Fetzen von Lungengewebe ausgeworfen, so handelt es sich nicht mehr bloß um Abszeß, sondern schon um Gangrän.

War der Ausgangspunkt, wie bis jetzt angenommen, eine *kruppöse Pneumonie*, so werden wir erfahrungsgemäß vor allem an ein Empyem irgendeiner Form denken.

2. Anders bei der durch Eindringen von **Fremdkörpern** aller Art, also auch durch aspirierte Flüssigkeiten bedingten Pneumonie. Auch hier ist zwar das Empyem nicht selten. Doch steht obenan der *Lungenabszeß*, und auf ihn folgt an Häufigkeit die *Gangrän*.

Als Fremdkörper kommt alles in Frage, was, wie wir schon früher gesehen haben, von Kindern und Erwachsenen aus Unverstand in den Mund genommen und aus Ungeschicklichkeit aspiriert wird. Der Abszeß kann dabei sehr chronisch verlaufen und sich sogar durch Jahre und Jahrzehnte hinziehen. Ich sah eine 40jährige Frau mit chronischem Lungenabszeß und Bronchiektasien, welche sie wohl mit Recht auf eine in der Jugend aspirierte Bohne zurückführte.

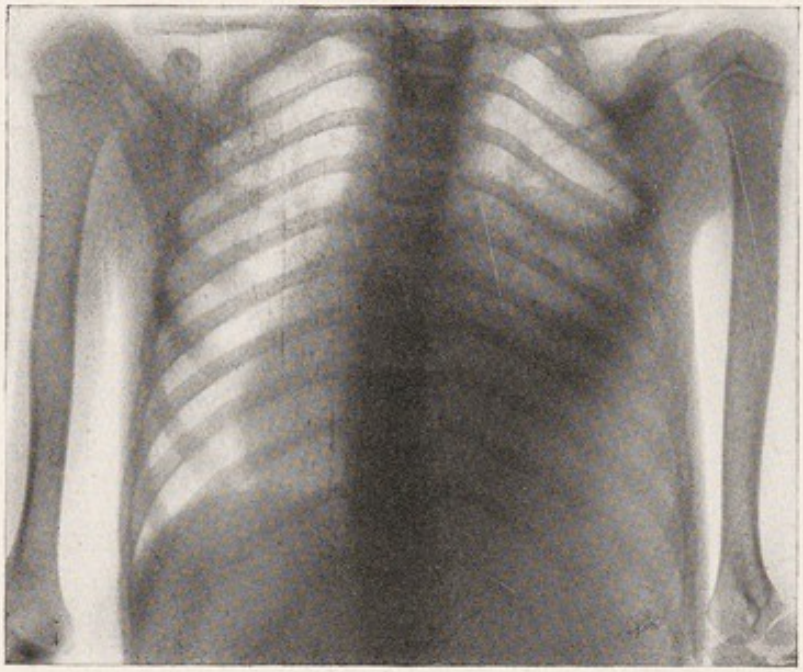

links rechts

Fig. 186.

Metapneumonisches Empyem der rechten Seite (von hinten).

Ferner kommt Aspiration von Flüssigkeiten in Betracht, wie sie besonders beim Erbrechen in der Narkose und bei Operationen in Mund und Rachenhöhle eintritt. Neben Operationen von verjauchten Karzinomen sind hier besonders Zahnextraktionen in Narkose zu erwähnen. Die Narkose bei ausgedehnten Zahnextraktionen ist ja keine leichte Sache und wird überdies oft in einer ganz ungeeigneten Körperlage vorgenommen.

Die Diagnose einer unter solchen Verhältnissen eintretenden Lungenkomplikation ist meist leicht. In den ersten Tagen diagnostiziert man eine Pneumonie. Tritt ein Flüssigkeitserguß in der Pleurahöhle auf, so zeigt uns die Probepunktion, ob die Pleuritis serös oder eitrig ist. Fängt das ursprünglich geballte Sputum an, im wassergefüllten Glase drei Schichten zu bilden: unten reinen Eiter, dann Wasser, dann lufthaltigen Schleim, so muß ein Abszeß vorliegen. Wird man beim Betreten des Krankenzimmers durch den Geruch zurückgestoßen, so liegt entweder putride Bronchitis oder Gangrän vor. Letztere werden wir annehmen, wenn das grünliche oder bräunliche jauchige, dreischichtige Sputum grauliche oder schwärzliche Fetzen von nekrotischem Lungengewebe oder wenigstens unter dem Mikroskop elastische Fasern enthält.

Fehlt das eine oder andere bei wiederholter Untersuchung, so werden wir uns mit der Diagnose einer jauchigen Bronchitis begnügen.

3. In einer dritten Gruppe von Fällen geht den Lungenerscheinungen weder eine typische Pneumonie, noch das Eindringen eines Fremdkörpers voraus. Die Erkrankung schließt sich vielmehr an einen vielleicht weit von der Lunge abliegenden entzündlichen Vorgang an. Die Infektionserreger gelangen hier auf dem Wege der **Embolie** in die Lunge. Anlaß kann ein irgendwo im Körper vorhandener Entzündungsprozeß sein, z. B. eine Angina, ein Furunkel, ein eiteriger Vorgang in der Bauchhöhle, ganz besonders im Bereiche der weiblichen Genitalien, eine infektiöse Thrombophlebitis. Werden nur einzelne Mikroorganismen oder sehr kleine infizierte Bröckel verschleppt, so kommt es je nach der Lokalisation zu Pleuritis oder zu meist multiplen, unter den Erscheinungen einer Pneumonie verlaufenden kleinen Abszessen. Gelangt dagegen ein größerer infizierter Thrombus in die Lungenarterie, so kann ein mehr oder weniger ausgedehnter Herd entstehen.

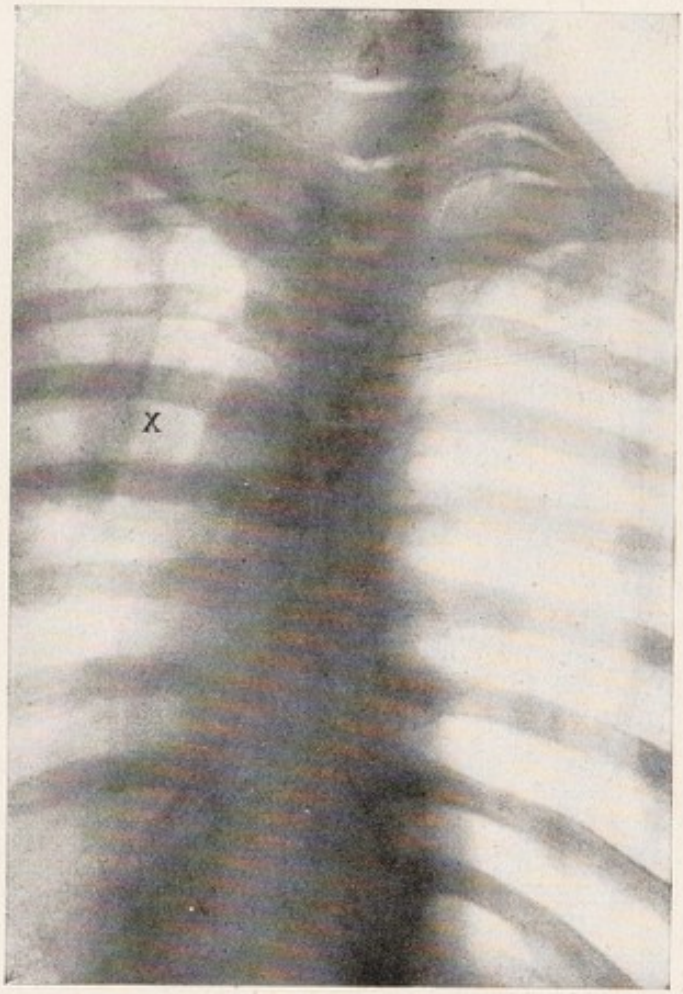

Fig. 187.
Lungenabszeß (X) im Röntgenbilde.

4. Die vierte Gruppe von entzündlichen Erkrankungen der Brusteingeweide hängt mit **Verletzungen,** meist **Schußwunden** zusammen. Der Sitz der Entzündung ist entweder die Pleura, oder das Lungengewebe.

a) Das traumatische Empyem.

Tritt unter hohem Fieber unmittelbar nach der Verwundung ein rasch zunehmendes Exsudat auf, dessen eitriger Charakter durch die Probepunktion erwiesen ist, so handelt es sich um das sehr gefürchtete Frühempyem. Stellen sich die Erscheinungen der Infektion eines schon bestehenden Ergusses erst gegen das Ende der zweiten Woche oder noch später ein, so hat man es mit nachträglicher Infek-

tion eines ursprünglich aseptischen Haematothorax zu tun. Wieder in anderen Fällen ist die Pleura anfänglich frei und die Symptome des Empyems folgen denjenigen eines intrapulmonalen Lungenherdes nach. Hier muß also ein Lungenabszeß in der freien oder zum Teil schon verwachsenen Pleurahöhle durchgebrochen sein.

b) Der traumatische Lungenabszeß.

Je nach der Virulenz der Keime und der Ernährungsstörung der Gewebe kommt es im Bereiche der Lungenwunde zu bloßer Abszeßbildung, zu pneumonischer Infiltration oder zu gangränöser Abstoßung des Gewebes. Die Beschaffenheit des Auswurfs klärt hierüber auf. Will der Prozeß nicht ausheilen, so ist entweder Bronchiektasenbildung oder das Vorhandensein eines Fremdkörpers — Projektil, Knochensplitter, Kleiderfetzen usw. — schuld. Das Vorhandensein eines metallischen Fremdkörpers ergibt sich aus dem Röntgenbilde. Dasselbe zeigt gleichzeitig die Zone von verdichtetem Lungengewebe um das Projektil herum, und beweist damit, daß dasselbe nicht reaktionslos eingeheilt, sondern wirklich die Ursache der Störung ist.

Wir haben bis jetzt angenommen, die Diagnose einer Erkrankung im Innern der Pleurahöhle stehe ohne weiteres fest. Dies ist nun nicht immer der Fall. Wir werden bei der Besprechung des subphrenischen Abszesses sehen, daß derselbe besonders rechts leicht mit einem Empyem verwechselt wird. Das Zwerchfell ist bisweilen so stark an die Thoraxwand angepreßt und die Lunge so sehr nach oben verschoben, daß man bei der Probepunktion den Eiter selbst im 6. oder 7. Interkostalraum ganz an der Oberfläche zu finden glaubt, während der Abszeß in Wirklichkeit unterhalb des Zwerchfelles sitzt. Umgekehrt kann eine umschriebene diaphragmatische Pleuritis des tiefen Standes der Lungengrenzen wegen sehr wohl für einen subphrenischen Abszeß gehalten werden. (Siehe diesen.)

B. Die Bronchiektasie.

Die Bronchiektasie ist entweder schon kongenital angelegt, oder sie entsteht als Folge umschriebener Entzündungsprozesse der Lunge und der Pleura, sei es nach Pneumonien, sei es nach Abszessen. Die Diagnose gründen wir auf das Vorhandensein von periodischer, bisweilen mundvoller, oft stinkender Expektoration, besonders morgens, auf das dreischichtige Aussehen des Auswurfes im Glase und auf das Vorhandensein der als Dittrichsche Pfröpfe bezeichneten Eiterbröckel. Ihr Lieblingssitz ist der Unterlappen, und zwar öfter links als rechts. Die physikalische Untersuchung ergibt bei kleinen Bronchiektasien nur feuchtes Rasseln, bei größeren umschriebenen Höhlen neben den Zeichen der Infiltration auch diejenigen der Höhlenbildung. Stets wird man auch das Röntgenbild herbeiziehen, das uns, wenn nicht über das Wesen der Erkrankung, so doch über ihre Lokalisation und Ausdehnung

wichtige Aufschlüsse geben kann (s. Fig. 194). Bei den diffusen Formen finden wir bloß die — von einer schweren tuberkulösen Infiltration nicht zu unterscheidenden — Zeichen einer Verdichtung des Lungengewebes mit starker Hiluszeichnung, während bei sackförmigen Bronchiektasien ein — ebenfalls von einer tuberkulösen Kaverne kaum zu unterscheidender — Hohlraum sichtbar werden kann.

Daß bei Bronchiektasie im Verlauf der Jahre Trommelschlägelfinger entstehen, ist bekannt, doch bilden sich dieselben bisweilen auch auf anderer Grundlage aus, und sind also diagnostisch nur mit Vorsicht zu verwerten.

Die Differentialdiagnose der Bronchiektasie hat besonders den chronischen *Lungenabszeß* und die *tuberkulöse Kaverne* zu berücksichtigen. Die letztere schließen wir mit einiger Wahrscheinlichkeit aus, wenn im Sputum bei wiederholter Untersuchung Tuberkelbazillen fehlen. Der Lungenabszeß unterscheidet sich von der Bronchiektasie dadurch, daß er sich unmittelbar im Anschluß an das ursächliche Leiden, Pneumonie, Schußverletzung, Fremdkörperentzündung entwickelt, während die Bronchiektasie zu ihrer Ausbildung Monate und Jahre braucht. Fehlt jede ursächliche Erkrankung, so liegt die Diagnose einer angeborenen Bronchiektasie am nächsten. Die Bedeutung einer richtigen Diagnose liegt darin, daß das chirurgische Vorgehen bei diesen verschiedenen Erkrankungen nicht dasselbe ist. Bei der Bronchiektasie kann Lungenresektion heilen, bei Tuberkulose ist sie bis jetzt aussichtslos.

C. Die Aktinomykose.

Das erste Stadium der Lungenaktinomykose kennzeichnet sich dadurch, daß es beinahe regelmäßig übersehen, bzw. mit Tuberkulose verwechselt wird. Hustet ein Mensch chronisch, wirft er eitriges Sputum aus, zeigt er häufige Fiebersteigerungen, so scheint die Diagnose Tuberkulose festzustehen. Immerhin gibt es gewisse Zeichen, welche schon in diesem Stadium an die Möglichkeit einer Aktinomykose denken lassen können, und das sind die Lokalisation in den mittleren und unteren Partien mit Freibleiben der Spitzen, und ferner das Auftreten von pleuritischen Schüben unter Einziehung des Thorax. Eine sichere Diagnose erlaubt aber bloß die Untersuchung des Auswurfs, soweit derselbe wenigstens Aktinomyceskörner enthält. Leichter wird die Diagnose, wenn das Übel auf die Brustwand übergreift und an der Thoraxoberfläche zutage tritt. Wir werden davon in einem anderen Abschnitt sprechen und fügen nur noch bei, daß die operative Behandlung des Leidens schon in mehreren Fällen Heilung erzielt hat.

30.

Geschwülste und geschwulstähnliche Bildungen im Thoraxinnern.

Die pathologischen Gebilde des Thoraxinnern scheiden sich naturgemäß in zwei große Gruppen, diejenigen des Mediastinums und diejenigen der Lungen. Da jede derselben ihren einigermaßen charakteristischen Symptomenkomplex hat, so wollen wir sie bei der Besprechung auseinanderhalten.

Wie überall, so gibt es auch hier Übergangsformen, welche die klinische Beurteilung erschweren. So wird ein kleiner Lungenkrebs mit großen Mediastinaldrüsen vor allem die Erscheinungen einer Mediastinalgeschwulst bedingen, und umgekehrt kann ein einseitig nach der Lunge hin gewachsenes Drüsenpaket an einen Lungentumor denken lassen.

1. *Mediastinalgeschwülste.*

Keine Region im Körper ist der direkten Untersuchung so wenig zugänglich, wie das Mediastinum, und nirgends segeln demnach die Geschwülste so lange unter falscher Flagge, wie hier. Überdies sträubt man sich unwillkürlich dagegen, eine Diagnose leichthin zu stellen, die bei der Ohnmacht der Therapie meist einem Todesurteile gleichkommt.

Die meisten Neubildungen im Mediastinum beeinträchtigen in erster Linie die Lunge, bzw. die großen Äste des Bronchialbaumes. *Reizhusten* ohne Auswurf, *Atemnot* sind demnach die Beschwerden, welche lange Zeit das Krankheitsbild beherrschen und an eine Lungenerkrankung denken lassen, bei jüngeren Leuten an Tuberkulose, im späteren Alter einfach an chronische, etwa mit Emphysem zusammenhängende Bronchitis. Gesellt sich eine *Rekurrenslähmung* hinzu, so fängt man an, die Sache als bedenklicher anzusehen, obwohl es auch harmlose Rekurrenslähmungen gibt. Achtet man nun genauer auf die Form der Atemnot, so zeigt sich bisweilen, daß dieselbe bei bestimmten Körperhaltungen auftritt, in anderen Stellungen nachläßt. Die Berücksichtigung dieser Symptome läßt uns schon jetzt an die Möglichkeit eines abnormen Gebildes im Mediastinum denken, vorausgesetzt natürlich, daß sich nicht am Halse — in einem Kropf oder einer anderen Geschwulst — eine Ursache der Erscheinungen findet. Bildet sich allmählich *Gedunsenheit und Cyanose des Gesichts, Auftreibung des Halses, sichtbare Erweiterung der oberflächlichen Halsvenen* und gleichzeitig ein kollaterales Venennetz auf der Thoraxwand aus, so erhält unsere Vermutung eine neue Stütze. In diesem Stadium wird sich meist auch irgendwo am Thorax, besonders im Bereiche des Sternums, eine abnorme *Dämpfung* nachweisen lassen. Im *Röntgenbilde* wird eine Mediastinalgeschwulst einer gewissen Größe, welcher Art sie auch sei, einen das Brustbein nach der einen oder anderen Seite überragenden Schatten werfen. Die Besonderheiten dieses Schattens erlauben uns oft, in der Diagnose noch weiter zu gehen und

bestimmte Rückschlüsse auf die Natur des Gebildes zu tun. Hierfür geben uns freilich schon die übrigen klinischen Methoden gewisse Anhaltspunkte.

Übersehen wir einmal, um was es sich überhaupt handeln kann:

Im Kindesalter ist vor allem an *Thymushyperplasie* zu denken, ferner auch an eine ungewöhnliche *Vergrößerung der Bronchialdrüsen*. Bei älteren Patienten fragen wir uns, ob ein *Aortenaneurysma* oder eine wirkliche *Geschwulst* vorliegt. Unter den letzteren finden wir von gutartigen Gebilden besonders intrathorazische Strumen, Dermoidzysten und Echinokokken und von bösartigen Neubildungen Karzinome und Sarkome, welche von der Thymus, den Bronchien, den Lymphdrüsen und dem Bindegewebe ausgehen können. Bronchialdrüsentuberkulose und pseudoleukämische Lymphome finden wir in jedem Alter.



Fig. 188.

Diffuser Kolloidkropf mit großem intrathorazischem Anteil (s. Fig. 189). Ausgesprochenes Caput medusae. Dyspnoe.

Speiseröhrenkrebse führen meist den Tod herbei, bevor sie einen als Mediastinalgeschwulst imponierenden Umfang erreicht haben.

Die Diagnose der **Thymushyperplasie** hat deshalb Bedeutung, weil das Übel in schweren Fällen chirurgisch behandelt werden muß.

Die **Vergrößerung der Bronchialdrüsen** skrofulöser oder, in diesem Falle besser gesagt, tuberkulöser Kinder hat für den Chirurgen nur differentialdiagnostische Bedeutung. Ohne Röntgenbild ist ihre Diagnose nur eine Vermutungs-, wenn nicht Verlegenheitsdiagnose, es sei denn, daß sehr bestimmte Zeichen, wie Drüsen am Halse, Dämpfung neben dem Sternum, Rekurrenslähmung auf dieselbe hinweisen. Das Röntgenbild dagegen zeigt diese Drüsen und ihre Verkalkung oft mit jeder wünschenswerten Deutlichkeit. In anderen Fällen — bei geringer Vergrößerung der Drüsen — kann die Deutung

des Radiogrammes zweifelhaft sein. Vor allem muß man sich hüten, wie das oft geschieht, die gewöhnliche Hiluszeichnung mit ihren Gefäß- und Bronchialdurchschnitten für Mediastinaldrüsen zu halten. Vom Hilus weit abliegende Kalkschatten sind auf Verkalkung des Lungengewebes selbst zurückzuführen. Massige tuberkulöse Schwellung der Mediastinaldrüsen kann zu den Erscheinungen eines Mediastinaltumors führen.

Beim Erwachsenen suchen wir vor allem das **Aneurysma** zu erkennen oder auszuschließen. Schon die Form der Dämpfung läßt uns gewisse Schlüsse ziehen. Bei größeren Aneurysmen überragt dieselbe ein- oder beidseitig das Brustbein und zeigt sich hinten hauptsächlich im Bereiche des linken, bisweilen auch rechten oberen Lungenlappens. Mediastinalgeschwülste können ähnliche Dämpfungsverhältnisse zeigen, halten sich aber an keine Regel. Wölbt sich gar die Thoraxwand pulsierend vor, fühlt die Hand ein deutliches Schwirren, und hören wir mit dem Stethoskop ein ihm entsprechendes Blasen, so ist die Diagnose kein Kunststück mehr, besonders wenn noch der Puls in den beiden Radiales verschieden ist und die Anamnese Syphilis ergibt. Bisweilen fehlen aber diese Anhaltspunkte. Die vorliegenden Erscheinungen, Dämpfung, Atemnot, Rekurrenslähmung, Interkostalschmerzen, vielleicht auch Pupillendifferenz infolge von Druck auf die okulopupillaren Fasern des Sympathikus (Untersuchung im Halbdunkel!), die Abmagerung, die Form der nachweisbaren Dämpfung lassen sich ebensogut durch einen Mediastinaltumor, ja selbst durch ungewöhnlich stark vergrößerte tuberkulöse Bronchialdrüsen erklären. Wir müssen uns dann an indirekte diagnostische Erwägungen halten: die Erscheinungen eines Aneurysma

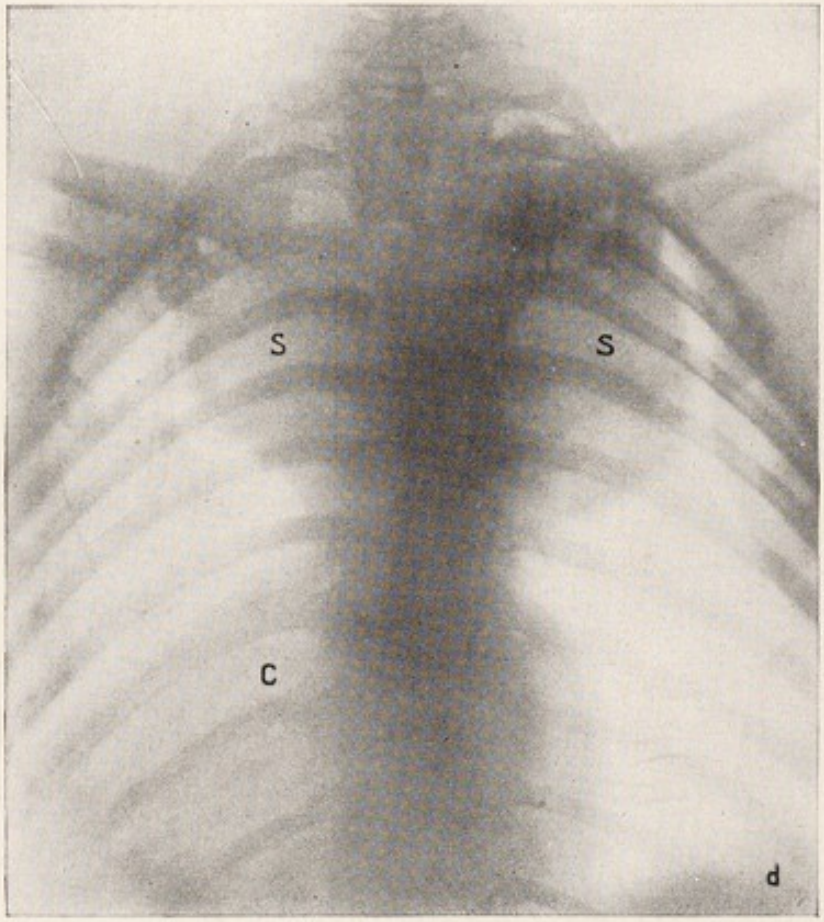

Fig. 189.

Struma intrathoracica. *S—S* Struma, wie die Operation zeigte, aus beiden Unterhörnern bestehend. *c* Herz, *d* Zwerchfell und Leber.

haben sich, dem Patienten mehr oder weniger unbewußt, meist schon seit einigen Jahren vorbereitet und schreiten, wenn nicht ein plötzlicher Durchbruch ein Ende macht, nur langsam vorwärts; ein Mediastinaltumor dagegen entwickelt sich rascher und führt, einmal in die Erscheinung getreten, unaufhaltsamer zum Ende. Bisweilen bringen uns Befunde an anderen Körperteilen auf die richtige Fährte. So schließen wir aus Drüsenpaketen am Halse oder in den Achselhöhlen oder

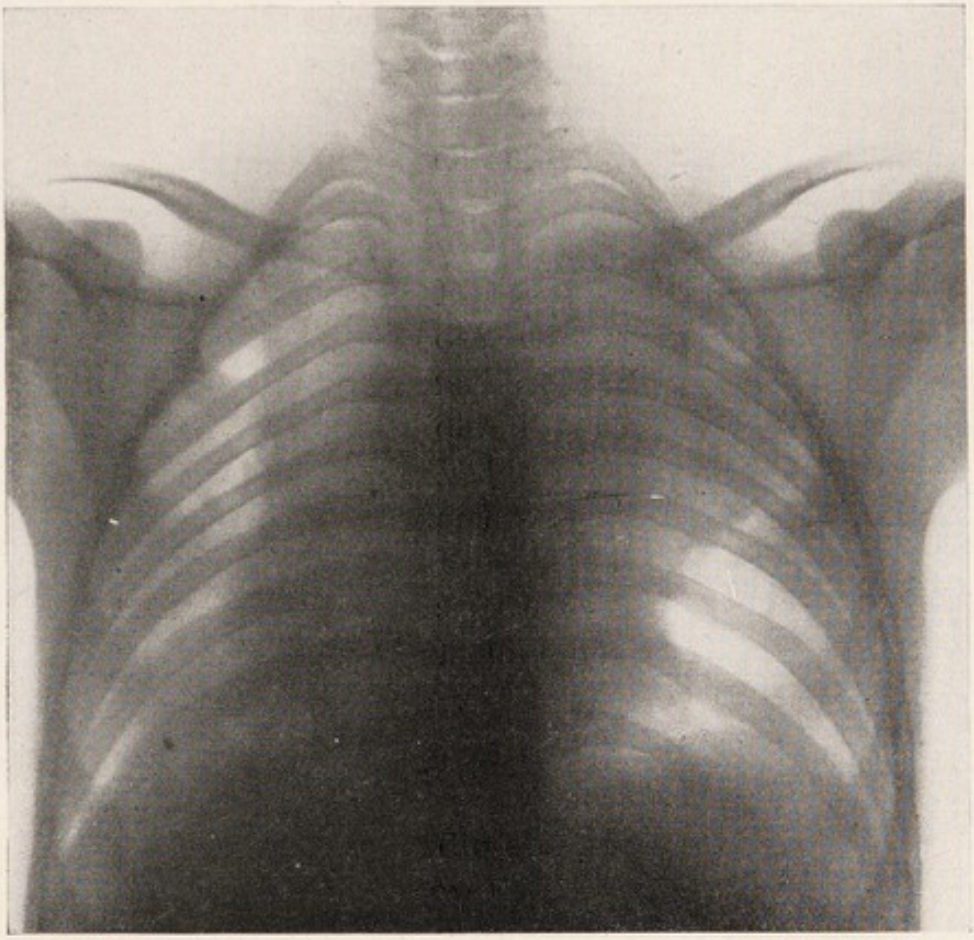

links rechts

Fig. 190.

Auf die rechte Lunge übergreifendes Paket mediastinaler Lymphome bei Pseudoleukämie.

Leisten, daß auch die Erkrankung des Mediastinums auf Drüsenschwellung beruhen wird. Ob dieselben leukämischer, pseudoleukämischer oder tuberkulöser Natur sind, das ergibt sich aus der Anamnese, dem übrigen klinischen Befund und besonders der Blutuntersuchung, bisweilen aber erst aus der histologischen Untersuchung einer zu diesem Zwecke exstirpierten Halsdrüse. (S. Genaueres S. 203.)

Bevor wir in unseren Erwägungen weitergehen, nehmen wir die *Röntgenuntersuchung* vor.

Dieselbe zeigt beim Aneurysma einen dichten, scharf abgegrenzten, schön rundlich geformten Schatten, der bei den Aneurysmen der *Aorta ascendens* und des *Aortenbogens* dem Herzen, der oben beschriebenen

Dämpfungsform entsprechend, wie eine Haube aufsitzt, während wir beim Aneurysma der *Arteria anonyma* einen rechts oben vom Schatten des Aortenbogens gelegenen Schatten finden, der allerdings von einem sackförmigen, nach rechts auswachsenden Bogenaneurysma nicht leicht zu unterscheiden ist. Einen halbrundlichen, linkerseits und weiter unten gelegenen Schatten würden wir als Aneurysma der Aorta descendens deuten, sofern wir einen solchen überhaupt vom Herzschatten sicher abgrenzen könnten. Sehr deutlich läßt sich im Profilbilde das Durchtreten eines Aneurysma durch die Thoraxwand erkennen. Die Schirmuntersuchung erlaubt uns ferner, die Schattenränder auf Pulsation zu untersuchen. Das Fehlen dieses Pulses beweist allerdings nichts *gegen* Aneurysma, da es auch pulslose Aneurysmen

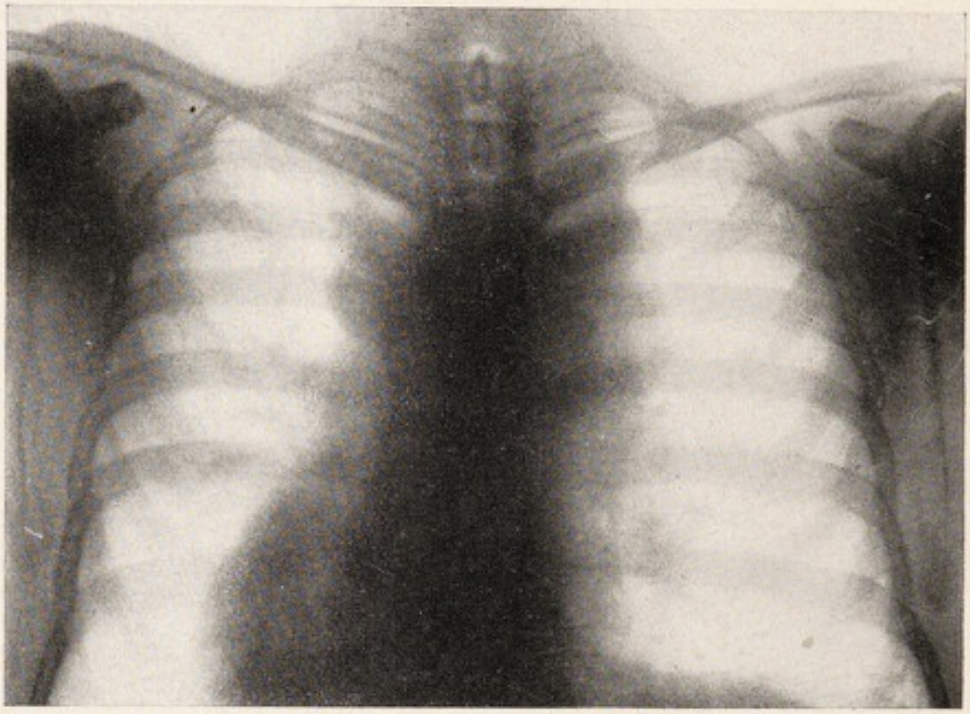

links rechts

Fig. 191.

Mediastinaltumor. Metastase eines klinisch symptomlosen Hypernephroms.

gibt; dagegen werden wir eine *beidseitige* pulsatorische Dilatation des Schattenrandes als sicheren Beweis eines Aneurysma ansehen. Fänden wir Pulsation nur *einseitig* oder nur an umschriebener Stelle, so könnte es sich immer noch um eine Neubildung handeln, welcher der pulsierende Aortenbogen aufläge.

Verschieden von dem typischen Aneurysmaschatten sind meist die Schatten der Mediastinalgeschwülste. Wie die Dämpfungsverhältnisse, so halten auch sie sich nicht an typische Formen und Lagen, sondern greifen bald rechts, bald links in unregelmäßiger Weise über den durch Wirbelsäule und Sternum bedingten Mittelschatten auf den Bereich der Lungen über. Ihre Grenze ist oft weniger scharf und besonders die Grenzlinie weniger regelmäßig geschwungen als bei Aneurysmen, und man sieht bisweilen deutlich, wie das Gebilde aus einzelnen Höckern zusammengesetzt ist. Daß es Ausnahmen von dieser Regel gibt, das werden wir später sehen.

Wie man klinisch auf die Diagnose Aneurysma geführt wird, zeigt folgender Fall:

Verlag von F. C. W. Vogel in Leipzig.

Soeben erschienen:

Handbuch
der
Frauenkrankheiten

von

M. Hofmeier,
o. ö. Professor der Geburtshilfe und Gynäkologie in Würzburg.

Sechzehnte neubearbeitete Auflage 1920.

Mit 297 Abbildungen im Text und 10 Tafeln.

Preis: brosch. M. 38.—, geb. M. 45.—

◇◇◇◇◇

Die neue Auflage dieses Werkes erscheint in wesentlich veränderter Gestalt. Die Ansprüche, welche heute an den illustrativen Teil derartiger Lehrbücher gestellt werden, haben sich so verändert, daß eine vollständige Erneuerung und Vervollständigung des Buches in dieser Beziehung geboten erschien. Aus dem größeren Format der Abbildungen ergab sich von selbst eine Änderung des ganzen Buchformates.

Dem schon längst gefühlten Bedürfnis nach kurzen anatomischen Einleitungen zu den verschiedenen Kapiteln und nach einer Einbeziehung der Erkrankungen der Blase und Harnröhre ist in der neuen Auflage Rechnung getragen und am Schluß eine kurze zusammenfassende Übersicht über die hauptsächlich für den Frauenarzt in Betracht kommenden Infektionserkrankungen — Tuberkulose und Gonorrhoe — angefügt. Das Buch ist dadurch für den Gebrauch zum Studium wesentlich verbessert worden.

Die sämtlichen Zeichnungen sind — mit Ausnahme relativ weniger, welche aus den früheren Auflagen oder von anderen Autoren übernommen und als solche bezeichnet sind — nach Beobachtungen und Präparaten der Würzburger Frauenklinik neu angefertigt. Einige andere sind nach den für die letzte Auflage des Grundrisses der gynäkologischen Operation angefertigten Originalen neu hergestellt.

Auch in der neuen Auflage hat der Autor versucht, den neueren Literaturerscheinungen gerecht zu werden, ohne das Buch aber doch mit zuviel Einzelheiten zu überlasten. Aus dem gleichen Grund, wie früher, ist auch jetzt vermieden, zu sehr ins einzelne gehende Beschreibungen



Fig. 60. Endoskopie nach Kelly.



Fig. 171. Resultat der Radikaloperation bei vollkommenem Vorfall des Uterus und der Scheide. *V* Der unterste Rest der Scheide. *P* Vereinigungsstelle der Peritonealblätter.

operativer Eingriffe zu geben, und der Autor verweist in dieser Beziehung ausdrücklich auf die Spezialwerke über die operative Gynäkologie von Doederlein-Kroenig und vom Verfasser selbst. Von anderen Spezialwerken, welche sich eingehend mit einzelnen Zweigen der Frauenkrankheiten befassen, und auf welche vielfach im Text hingewiesen ist, seien hier noch besonders genannt die Pathologische Anatomie der weiblichen Sexualorgane von Gebhardt u. das Lehrbuch der gynäkologischen Diagnostik von Winter 3. Aufl.

Möge das Buch auch in seinem neuen Gewande die Zwecke erfüllen, die es erstrebt: den Studierenden ein Unterrichtsbuch, den Kollegen ein gelegentlicher Ratgeber zu sein!

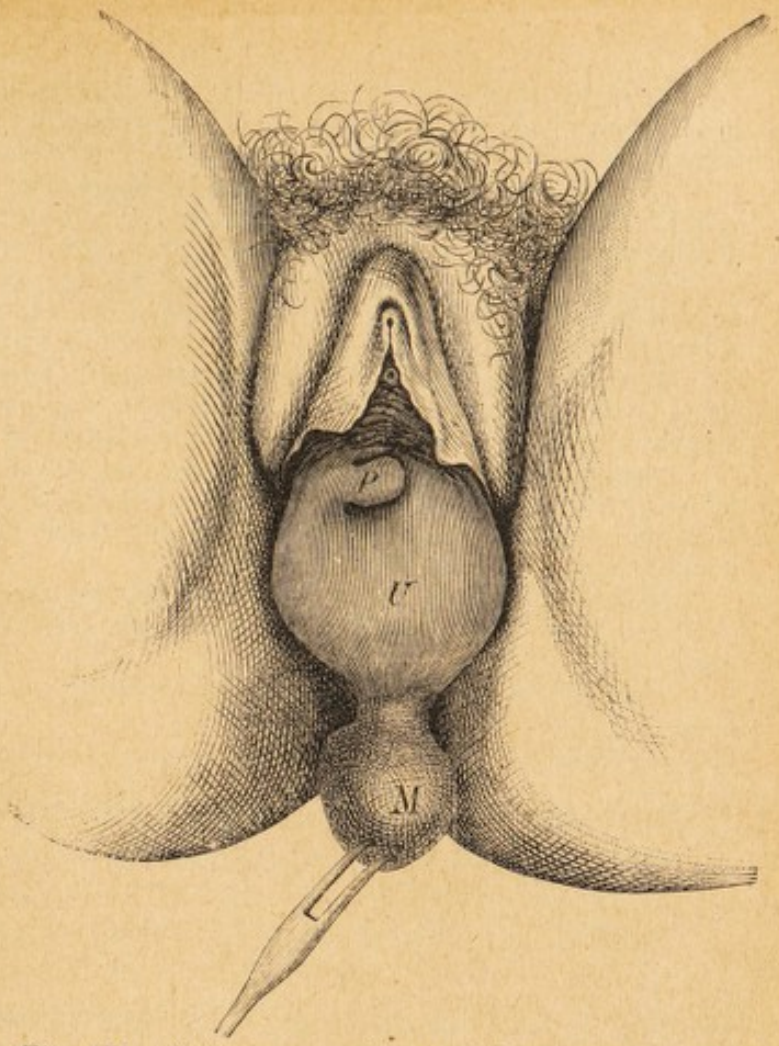

Fig. 174. Prolapsus uteri inversi durch ein kleines Myom bedingt.
M Myom. *U* Uterus. *P* Kleiner Schleimpolyp.

Geburtshilfliches Vademekum

100 Fälle aus der Geburtshilfe

für die Praxis bearbeitet

nach „Seminaristischen Übungen" von weil. Geh. Rat Prof. Dr. **Leopold**

von

Professor Dr. Richter.

Frauenarzt in Dresden.

Zweite neubearbeitete Auflage 1920.

Mit 19 Abbildungen im Text und 1 Tafel.

Preis geb. M. 22.50.

Aus den Besprechungen:

Der Frauenarzt. Gerade für den praktischen Arzt kann dies Werk ganz besonders empfohlen werden. Für den Allgemeinpraktiker wird der Wert des Buches nicht unwesentlich erhöht durch eine Reihe instruktiver Abbildungen, wie sie der Ref. in den meisten geburtshilflichen Werken vermißt.

Berliner klinische Wochenschrift. Besonders wertvoll erscheinen mir ferner die im Anhang beigefügten „Bemerkungen zur Technik der Geburtshilfe". Sie orientieren für jede Operation in kurzgefaßten Worten über die erforderlichen Vorbedingungen, über die jeweils nötigen Instrumente und den Gang der Operation.

Gynäkologische Rundschau. So ist es dem Autor gelungen, die geburtshilfliche Literatur um ein wertvolles Buch zu bereichern. An der Hand von 100 geburtshilflichen Fällen erfahren alle sich aus dem klinischen Befunde ergebenden Fragen Erörterung.

Münchener medizinische Wochenschrift. Es ist ein entschiedenes Verdienst von R., die seminaristischen Übungen von Leopold in Buchform herauszugeben, und dadurch diese ausgezeichnete Lehrmethode einem größeren Leserkreis zugänglich zu machen.

Zeitschrift für ärztliche Fortbildung. Das Buch dürfte sich viele Freunde unter den praktischen Ärzten erwerben, zumal die Indikationsstellungen sorgfältig abgewogen sind u. die operativen Maßnahmen auf die unbedingt notwendigen beschränkt werden.

Monatsschrift für Geburtshilfe und Gynäkologie. Aber auch der versierte Geburtshelfer wird mit Vergnügen lesen, wie unter Umständen Fälle, welche ihm vorgekommen waren, vielleicht auch auf anderem Wege erfolgreich erledigt worden sind.

Zentralblatt für Gynäkologie. So ist ein sicherer und bewährter Führer für den praktischen Geburtshelfer geschaffen, der sich doch vielfach noch am eigenen Materiale selbstkritisch fortzubilden hat und daher das Erscheinen dieses Buches mit besonderer Genugtuung begrüßen wird.

Therapeutische Monatshefte. Es ist dem Verf. in ausgezeichneter Weise gelungen, auf relativ beschränktem Raum die gesamte pathologische Geburtshilfe kursorisch zu behandeln.

Medizinische Klinik. Als geburtshilfliches Vademekum kann das Buch dem Praktiker warm empfohlen werden.

Pathologische Anatomie und Histologie der weiblichen Genitalorgane in kurzgefaßter Darstellung von Dr. Oskar Frankl, Laboratoriumsleiter an der 1. Universitätsklinik (Vorstand Hofrat Schauta) in Wien. Mit 113 Abbildungen im Text und 34 farbigen Tafeln. Lex.-8°. 1914. Brosch. M. 60.—, geb. M. 66.—.

Normale und pathologische Sexualphysiologie des Weibes von Dr. Ludwig Fraenkel, Universitätsprofessor in Breslau. Mit 18 Abbildungen im Text und 17 farb. Tafeln, in einem Band mit:

Physiologie und Pathologie der Geburt von Dr. Rud. Th. v. Jaschke, Professor in Gießen. Mit 107 Abbild. im Text und 2 farb. Tafeln. Lex.-8°. 1914. Preis brosch. M. 80.—, geb. M. 88.—.

Bestellzettel.

Von der Buchhandlung .....

bestelle ich hiermit aus dem Verlag von F. C. W. Vogel in Leipzig:

..... Expl. **Hofmeier, Handbuch der Frauenkrankheiten** 16. Aufl. brosch. M. 38.—

..... Expl. „ „ geb. M. 45.—

..... Expl. **Richter, Geburtsh. Vademekum** 2. Aufl. geb. M. 22.50

..... Expl. **Frankl, Pathologische Anatomie u. Histologie der weibl. Genitalorgane** brosch. M. 60.—

..... Expl. „ „ „ geb. M. 66.—

..... Expl. **Fraenkel, Normale u. pathol. Sexualphysiologie des Weibes — Jaschke, Physiologie und Pathologie der Geburt** brosch. M. 80.—

..... Expl. „ „ „ geb. M. 88.—

hierzu kommt noch der buchhändlerische Teuerungszuschlag.

Betrag folgt anbei — ist durch Nachnahme zu erheben.

Ort und Datum: Name:

.....

Universitätsdruckerei H. Stürtz A. G., Würzburg

Ein 42jähriger Mann, Alkoholiker, magert seit längerer Zeit ab und leidet an nur unbestimmt ausgedrücktem allgemeinem Unbehagen, das auf die vorhandene Lebercirrhose zurückgeführt wird. In den letzten Wochen stellt sich auffallende Kurzatmigkeit ein, und die Stimme wird heiser. So kommt er abgemagert, dyspnoisch ins Sprechzimmer. Man würde ihn für einen vorgerückten Phthisiker halten, wenn er nicht angäbe, bis vor kurzem nie gehustet zu haben. Noch jetzt fehlt übrigens jeder der Tuberkulose verdächtige Auswurf. Die Atmung ist beschleunigt. Die Auskultation ergibt keinen Anhaltspunkt für eine Lungenerkrankung. Das Herz arbeitet rasch, die Herztöne sind aber rein. Die Dyspnoe ist also weder auf eine Lungenerkrankung noch auf einen Klappenfehler zurückzuführen. Auch zu einer Herzmuskelerkrankung stimmt das ganze Bild nicht. Die einzige Erklärung gibt eine leichte Dämpfung zu beiden Seiten der oberen Sternalhälfte. Es muß sich um Aneurysma oder um Tumor handeln. Der Radialispuls ist auf beiden Seiten gleich. Die Röntgenuntersuchung ergibt einen dem Herzen aufsitzenden, bis ans Jugulum reichenden Schatten, dessen Form derjenigen eines Aneurysmaschattens entspricht. Nur Pulsation ist nicht sicher nachweisbar. Der Patient soll zur nochmaligen Untersuchung dieses Punktes und zu weiterer Beobachtung ins Krankenhaus aufgenommen werden. Statt seiner kommt aber nach einigen Tagen vom Arzte der Bericht, er sei inzwischen binnen weniger Minuten an einer Blutung gestorben.

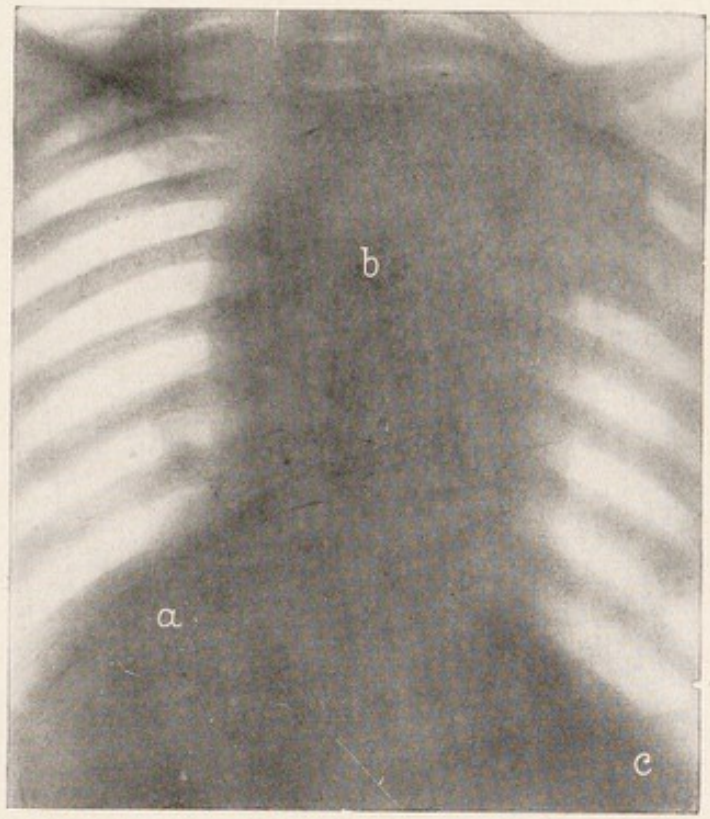

links Fig. 192. rechts

Aneurysma des Aortenbogens, *a* Herz, *b* Aneurysma, *c* Zwerchfell und Leber (von hinten gesehen).

Äußert sich ein Aneurysma während längerer Zeit bloß durch ein einzelnes, wenig typisches Symptom, so kann es viele Mühe kosten, bis die Diagnose gestellt wird. So sah ich einen Patienten, der zwei Jahre lang wegen Interkostalneuralgie behandelt wurde, ohne daß die physikalische Untersuchung der Brustorgane eine Erklärung geboten hätte. Extraktion von drei Interkostalnerven half vorübergehend. Erst das bei Rezidiv der Neuralgie aufgenommene Röntgenbild zeigte als Ursache ein Aneurysma!

Haben wir nach Berücksichtigung aller erwähnten Kennzeichen ein Aneurysma ausgeschlossen und damit eine **Neubildung** diagnostiziert, so bleibt noch die Natur der letzteren festzustellen.

Unter den gutartigen Geschwülsten haben wir die intrathorazische Struma, das Dermoid und den Echinokokkus genannt. Die **Struma**

läßt sich dann leicht erkennen, wenn sie nur die Fortsetzung eines auch am Halse sicht- und fühlbaren Kropfes darstellt (Struma profunda). Schwieriger ist die Diagnose, wenn der ganze Kropf im Thorax drinnen sitzt, und der entsprechende Schilddrüsenlappen nicht mehr oder nur als Rudiment zu fühlen ist (reine Struma intrathoracica). Der Kropf hat sich in solchen Fällen in einem von Anfang an weit hinunterreichenden Unterhorn entwickelt, ist in den Thorax hineingewachsen und dort so groß geworden, daß er nicht mehr herausschlüpfen konnte, sondern vielmehr bei weiterem Wachstum den Rest des Schilddrüsenlappens vollends nach unten zog, oder er entstand als wahrer oder falscher Nebenkropf aus einer akzessorischen Schilddrüse.

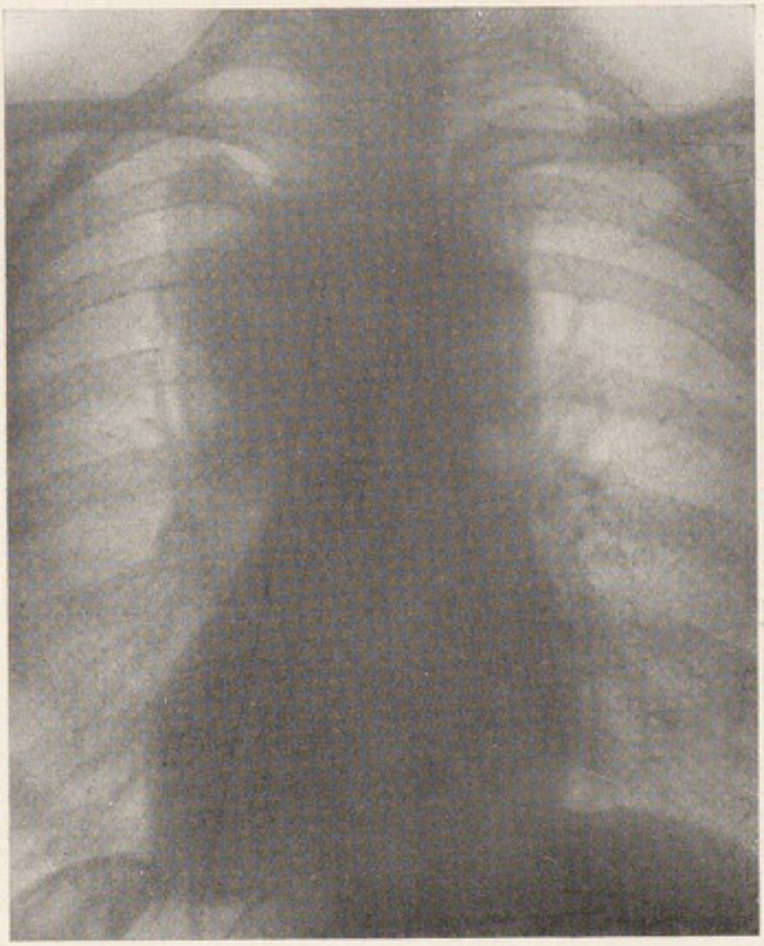

links Fig. 193. rechts

Aneurysma der Aorta descendens.

Eine 68jährige Frau, seit Jahren an Bronchitis leidend, kommt wegen hochgradiger Atemnot ins Spital. Sie kann nur in einer einzigen Stellung, sitzend vornüber gebeugt, einigermaßen atmen. Es besteht Dämpfung zu beiden Seiten des Sternums, und das Röntgenbild ergibt einen dem Herzen haubenartig aufsitzenden, bis ins Jugulum reichenden, scharf abgegrenzten Schatten, dessen Form an ein Aneurysma denken läßt. Sein Rand pulsiert aber nicht, und andere Anhaltspunkte für diese Diagnose fehlen. Der rechte Schilddrüsenlappen enthält einige kleine Kolloidknötchen. Vom linken Schilddrüsenlappen ist nichts zu fühlen als eine undeutliche Resistenz gegen das Jugulum hin. Es muß sich also um einen intrathorazischen Kropf handeln, auf dessen Rechnung auch die Bronchitis zu setzen ist. Die Operation bestätigte die Diagnose, und mit der Entfernung des Kropfes schwanden die Beschwerden sofort und bleibend.

Dermoide des Mediastinums sitzen meist hinter dem Manubrium sterni und sind operativer Behandlung zugänglich. Aushusten von Haaren nach Perforation in einen Bronchus hat schon die Diagnose möglich gemacht. Bezeichnend ist auch die runde Form und die

scharfe Grenze des Röntgenschattens. — An **Echinokokken** werden wir nur in Gegenden denken, wo solche heimisch sind, und da auch wird unsere Diagnose mehr eine Zufallsdiagnose sein, wenn das Übel sich nicht durch Anfälle von Urticaria verrät.

Bösartige Geschwülste geben sich durch das rasche Wachstum und die entsprechend schnelle Zunahme aller Symptome kund. Über ihre Erscheinungsform im Röntgenbilde haben wir schon gesprochen. In

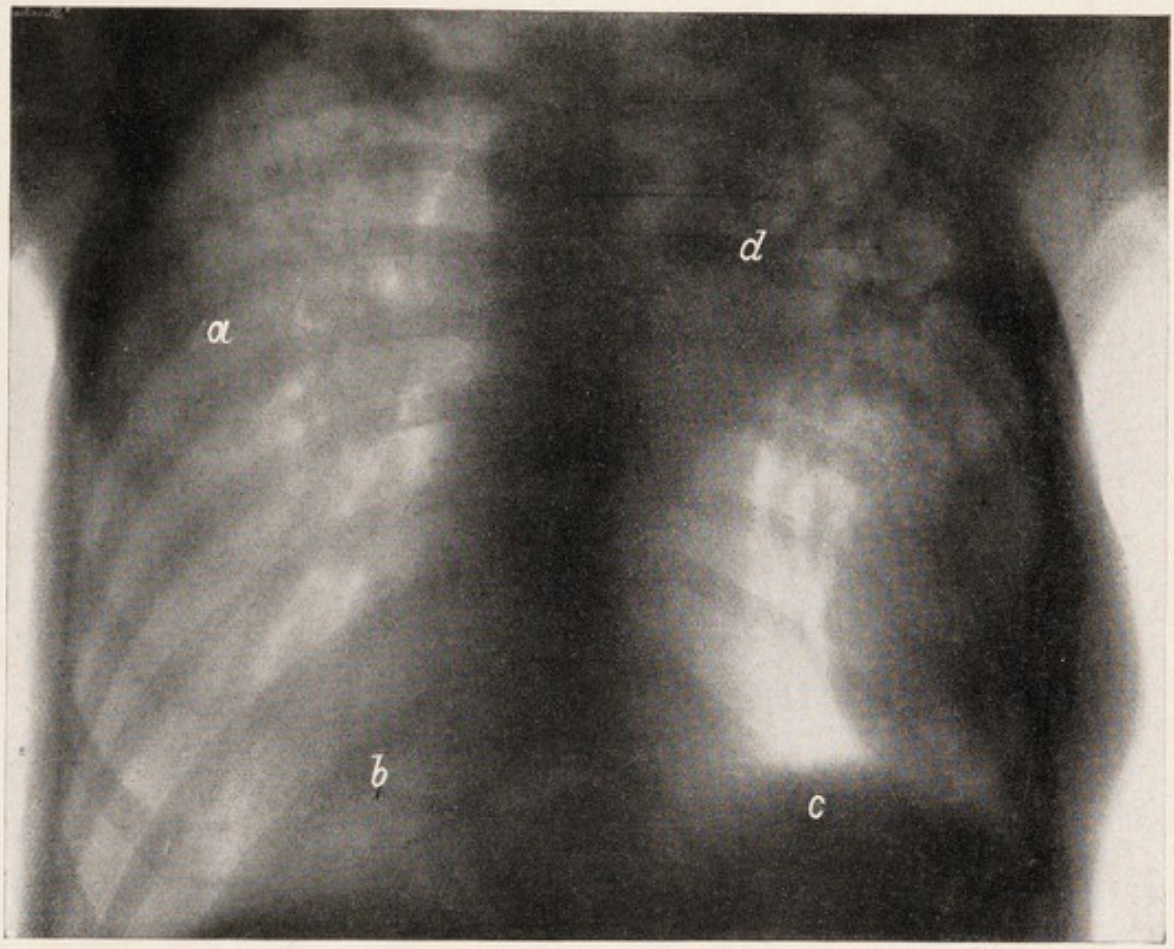

links Fig. 194. rechts

a. Tuberkulose des linken Oberlappens. b. Herz. c. Krebs des rechten Unterlappens, durch die Thoraxwand durchgewachsen. d. Diffuse Bronchiektasie des rechten Oberlappens.

der Regel handelt es sich um **Sarkome**, die entweder von den Lymphdrüsen oder vom Bindegewebe ausgehen.

Auch die sogen. *chronische Mediastinitis* wäre hier zu erwähnen. Wo sie aber klinisch und im Röntgenbilde zu tumorartigen Erscheinungen Anlaß gibt, handelt es sich meist um eine Begleiterscheinung von chronisch entzündeten Mediastinaldrüsen. Die Beteiligung des Mediastinum an chronischen Erkrankungen der Pleuren und des Perikards stellt kein selbständiges Krankheitsbild dar.

2. *Lungengeschwülste.*

Bei den Lungengeschwülsten kommen die gleichen Gebilde in Frage, die wir eben unter den Mediastinalgeschwülsten beschrieben

haben, nämlich **Dermoid, Echinokokkus, Karzinom** und **Sarkom** und, von den Bronchialknorpeln ausgehend, auch das **Chondrom.** Bei allen diesen Geschwulstformen wird, wenn sie überhaupt klinische Erscheinungen machen, im Beginn ganz natürlich an Tuberkulose gedacht. Das Dermoid wird nur erkannt, wenn Haare ausgehustet werden, der Echinokokkus bisweilen erst, wenn er von selbst in einen Bronchus durchbricht und zu Erstickung führt, oder wenn er dies unter den Augen des nichts ahnenden Arztes bei Anlaß einer Probepunktion tut. Sollte ausnahmsweise der Patient an der Punktion nicht zugrunde gehen, so

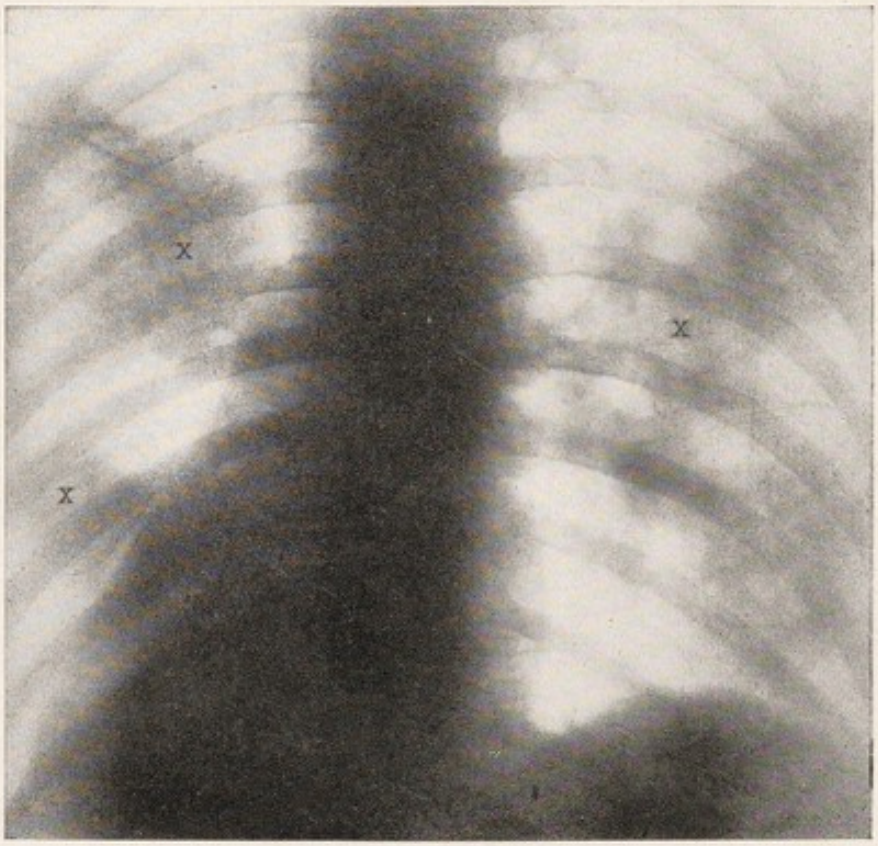

Fig. 195.
Metastatischer Lungenkrebs. x x Herde in beiden Lungen.

könnten die mikroskopische Untersuchung der Flüssigkeit und die sich an die Punktion anschließende Urticaria die Diagnose ermöglichen. Ein scharf gezeichneter, kugeliger Schatten spricht für Dermoid oder für Echinokokkusblase. An eine bösartige Geschwulst wird man denken, wenn die Erscheinungen mit denjenigen einer Tuberkulose nicht recht übereinstimmen wollen, und ganz besonders, wenn der Patient fruchtsaftartige, rötliche Massen aushustet. Der Krebs gibt sich ausnahmsweise auch durch expektorierte Gewebsbröckel zu erkennen. Auch sonst wird man der Häufigkeit wegen eher auf Karzinom als auf Sarkom raten. Mancher Fall von Altersphthise, von Emphysem, von chronischem Lungenabszeß entpuppt sich schließlich bei der Röntgenunter-

suchung (sehr dichter scharf abgesetzter Schatten) oder der Autopsie als Bronchial- oder Lungenkrebs. Primäres Sarkom ist sehr viel seltener.

Von Interesse ist das Vorkommen von Lymphosarkomen der Lunge bei Bergwerksarbeitern, die arsenhaltigen Staub einatmen (der sog. Schneeberger Lungenkrebs).

31.

Schwellungen und Geschwülste am Thorax.

Schwellungen und Geschwülste, die an der Oberfläche des Brustkorbes erscheinen, stammen entweder von einem Brusteingeweide, in der Regel von der Lunge oder Pleura, oder von der Brustwand selbst. Es ist wichtig, sich über diesen grundlegenden Punkt schon vor der objektiven Untersuchung durch Erhebung einer genauen Anamnese ein Urteil zu bilden.

A. Primäre Erkrankung im Thoraxinnern.

Ist das Auftreten einer Geschwulst an der Thoraxoberfläche der Schlußakt einer langen Leidensgeschichte, die mit Reizhusten ohne Auswurf, Atemnot, Heiserkeit begonnen und die in der Folge besonders zu Zirkulationsstörungen geführt hat, so werden wir an eine Lungen- oder Mediastinalgeschwulst, an ein Aneurysma oder an einen entzündlichen Prozeß denken, — an die Möglichkeit eines Aneurysmas schon deshalb, weil eine unbedachte Probepunktion uns in eine recht unangenehme Lage versetzen könnte. (Genaueres s. oben.)

Bildeten *entzündliche Erscheinungen* bald *akuten* Charakters — eine Pneumonie irgendeiner Form — bald *chronischer* Natur — eine schleichende Pleuritis — den Beginn der Erkrankung, so dürfen wir in einer nachträglich am Thorax aufgetretenen Schwellung ein durchgebrochenes Pleuraempyem, ein sog. „**Empyema necessitatis**" vermuten. Heutzutage nehmen wir freilich die „necessitas" der operativen Eröffnung an, bevor der Eiter unter der Haut sitzt.

Wir wollen uns an drei für die wichtigsten Formen typische Beispiele halten:

1. Das durchgebrochene Empyem kann einmal **akut infektiöser** Natur sein.

Ein Mann in mittleren Jahren erkrankt an einer umschriebenen Pneumonie, an die sich pleuritische Erscheinungen anschließen. Eine diffuse phlegmonöse, sich sehr rasch ausdehnende Schwellung am Rücken zeigt die Dringlichkeit chirurgischer Hilfe. Die Untersuchung ergibt einen Erguß in der linken Pleurahöhle und eine phlegmonöse Schwellung der Weichteile der entsprechenden Thoraxwand. Diagnose: Durchgebrochenes Empyem. Bestätigung derselben durch die Operation. Hier hatte der Durchbruch eine Genese, die nicht einzig dasteht. Es war zwei Tage vorher zum Zwecke der

bakteriologischen Diagnose eine Probepunktion ausgeführt worden, und die Infektion der Weichteile hatte offenbar von innen her auf dem Wege der Punktionswunde stattgefunden. Es mahnt dies, in akuten Fällen die Operation möglichst rasch auf die Punktion folgen zu lassen, falls die letztere infektiösen Eiter ergibt.

2. Es kann sich ferner um **Tuberkulose** handeln.

Ein junger Mann, dessen Vorgeschichte auf Tuberkulose hinweist, bemerkt, daß sich rechts neben dem Sternum allmählich sozusagen schmerzlos

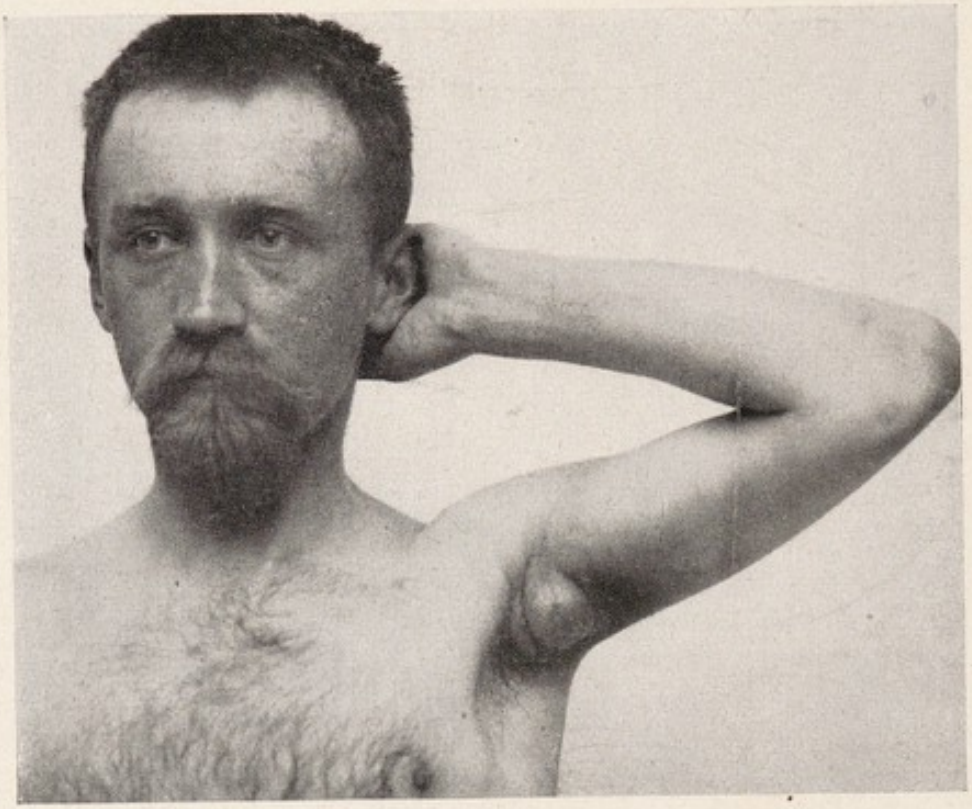

Fig. 196.

Schweißdrüsenabszeß in der Achselhöhle.

eine Schwellung von der Größe eines Gänseeies ausbildet. Dieselbe zeigt weder Verdrängbarkeit noch respiratorische Schwankungen des Volumens, welche eine Verbindung mit dem Thoraxinnern bewiesen hätten. Dagegen ergibt die Untersuchung der Lunge ausgesprochene tuberkulöse Veränderungen über dem rechten Oberlappen. Wir schließen daraus immerhin auf einen direkten Zusammenhang der beiden Erkrankungen. Die Operation zeigte, daß der oberflächliche Abszeß in unmittelbarem Zusammenhange mit einem abgekapselten intrathorazischen Eiterherde stand.

Auch die Entstehung tuberkulöser Brustwandabszesse schließt sich bisweilen an eine frühere, vielleicht um Monate zurückliegende Punktion einer serösen Pleuritis an.

Auf die Differentialdiagnose zwischen durchgebrochenem tuberkulösem Empyem und Rippentuberkulose werden wir weiter unten eingehen.

3. Die dritte Möglichkeit wird durch folgende Beobachtung illustriert:

Ein junges, bisher gesundes Mädchen erkrankt unter den Erscheinungen einer chronisch verlaufenden Pleuritis und kommt mit beidseitigem Pleura-

ergusse ins Spital. Die Probepunktion ergibt links Eiter, rechts nichts. Thorakotomie links. Wir denken in Anbetracht des chronischen Verlaufes und des krümeligen Aussehens des Eiters zuerst an Tuberkulose. Der Eiter enthält aber aktinomycesähnliche Fäden, ohne Körner. Nach einiger Zeit tritt in der vorderen Axillarlinie rechts eine den Rippen parallele Schwellung der Weichteile auf, deren Peripherie bretthart ist, ohne Verfärbung der Haut, während die Mitte sich weich anfühlt und rot verfärbt ist. Auch wenn wir nicht schon die bakteriologische Diagnose von der linken Seite her gehabt hätten, so wäre bei diesem Befunde die Annahme einer Aktinomykose naheliegend gewesen. Der rechts gewonnene Eiter enthielt in der Tat die charakteristischen Körner in großer Zahl. Die Erkrankung heilte unter Jodkalibehandlung völlig aus.

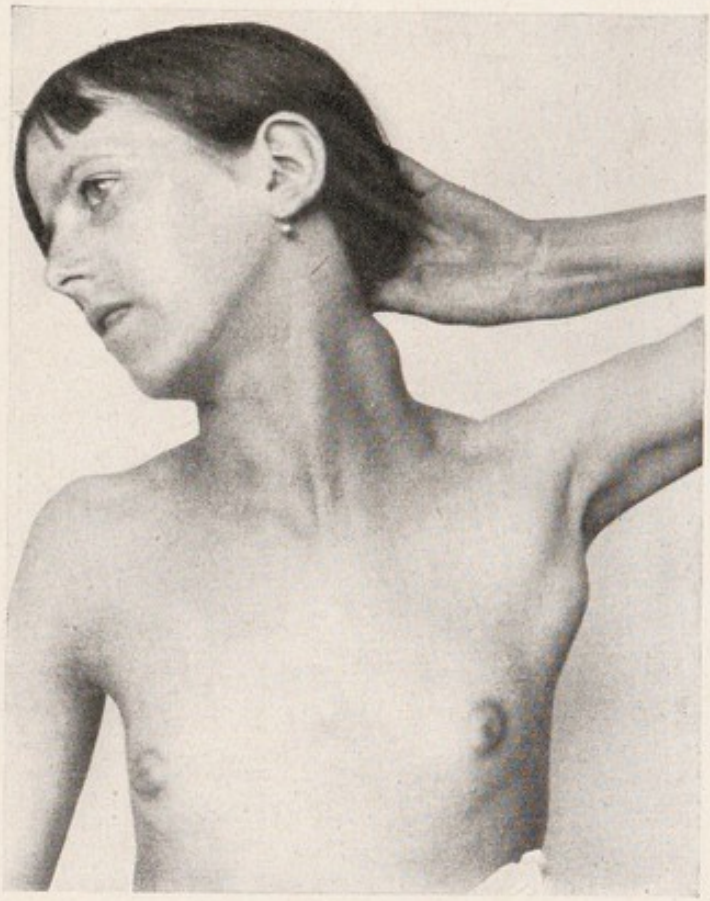

Fig. 197.
Tuberkulöse Hals- und Achseldrüsen.

Wie hier, so wird bei allen Fällen von **Lungenaktinomykose** zuerst an Tuberkulose gedacht, und nur der Nachweis von Aktinomycesfäden oder Drusen im Sputum oder Eiter läßt das immerhin seltene Übel erkennen, wenn nicht die eben beschriebene brettharte Infiltration bei Durchbruch nach außen dem geübten Blicke die richtige Diagnose verrät.

B. Primäre Erkrankung an der Thoraxwand.

Spricht nichts in Anamnese und Lungenbefund für eine Erkrankung der Brusteingeweide, so müssen wir annehmen, daß das zu untersuchende Gebilde vom *Thoraxskelett* oder von seinen *Hüllen* ausgegangen ist. Von den Geschwülsten der Brustdrüse sehen wir hier ab. Dieselben gehören in ein besonderes Kapitel.

1. Akute Erkrankungen.

Die *akuten Schwellungen* beschäftigen uns nur kurz. Sie sind am Thorax selten. Zu erwähnen ist hauptsächlich die **akute Osteomyelitis**, die am Schlüsselbein und Schulterblatt kaum mit etwas anderem zu verwechseln ist. Akuter Beginn mit Schüttelfrost und hohem Fieber

weist auf die Natur der Erkrankung hin. Welcher Knochen ergriffen ist, das ergibt sich aus dem Sitze von Schwellung und Druckempfindlichkeit. Die sehr seltene akute Osteomyelitis einer Rippe könnte mit einem durchbrechenden Empyem verwechselt werden; es fehlt aber die für letzteres bezeichnende Vorgeschichte.

Phlegmonöse Prozesse kommen ferner nicht selten im Bereiche der Achselhöhle vor. Sie gehen meist von *Lymphdrüsen* aus, denen die Eitererreger von der Peripherie her zugeführt wurden. Der Praktiker sieht sich sofort die *Finger* an und fahndet auf jede noch so unscheinbare Hautläsion.

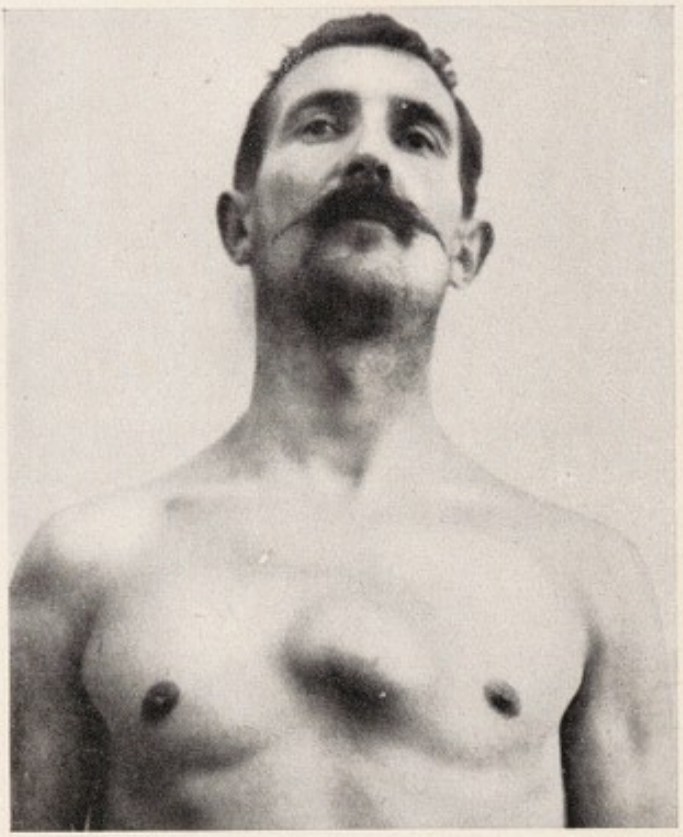

Fig. 198.
Tuberkulose des Brustbeins.

Bisweilen weisen lymphangitische rote Streifen den Weg zu der ursächlichen Verletzung. In manchen Fällen ist dieselbe aber schon ausgeheilt im Augenblicke, wo die Abszeßbildung in der Achselhöhle auftritt.

Gelegentlich gehen tiefere Achseldrüsenabszesse von den in dieser Gegend nicht seltenen *Aknepusteln* und *Furunkeln* aus. Auch an die Entzündung der *Schweißdrüsen* (Hydroadenitis) und die von ihr ausgehenden Abszesse ist zu erinnern.

2. Chronische Erkrankungen.

Bei *allmählich entstandenen Schwellungen* suchen wir vor allem zu bestimmen, ob sie entzündlicher Natur sind, oder ob sie einer Neubildung angehören. Da zystische Neubildungen, von den Zysten der Brustdrüse und den seltenen zystischen Lymphangiomen der Thoraxwand abgesehen, am Thorax nur ganz selten vorkommen, so weist flüssiger Inhalt in der Regel auf Eiter hin. Die Schwierigkeit ist nur, den Inhalt als flüssig zu erkennen, da an kleinen Gebilden die für Flüssigkeit bezeichnende Fluktuation von der z. B. dem Lipom zugehörigen weichelastischen Beschaffenheit nicht immer leicht zu unterscheiden ist. Auch bei größeren Gebilden verwechselt der Anfänger gern weich-

elastische Konsistenz mit Fluktuation. Sollte man wirklich einmal im Zweifel sein, ob es sich um Lipom oder um Abszeß handelt, so denke man daran, daß die meisten Lipome durch gelappten Bau und durch zahlreiche leichte Einziehungen der Haut gekennzeichnet sind, während über einen Abszeß die Haut glatt hinweggeht. Die Probepunktion entscheidet die Frage sofort, wir sparen sie aber, wenn sie überhaupt nötig ist, auf das Ende unserer Untersuchung auf. Besteht

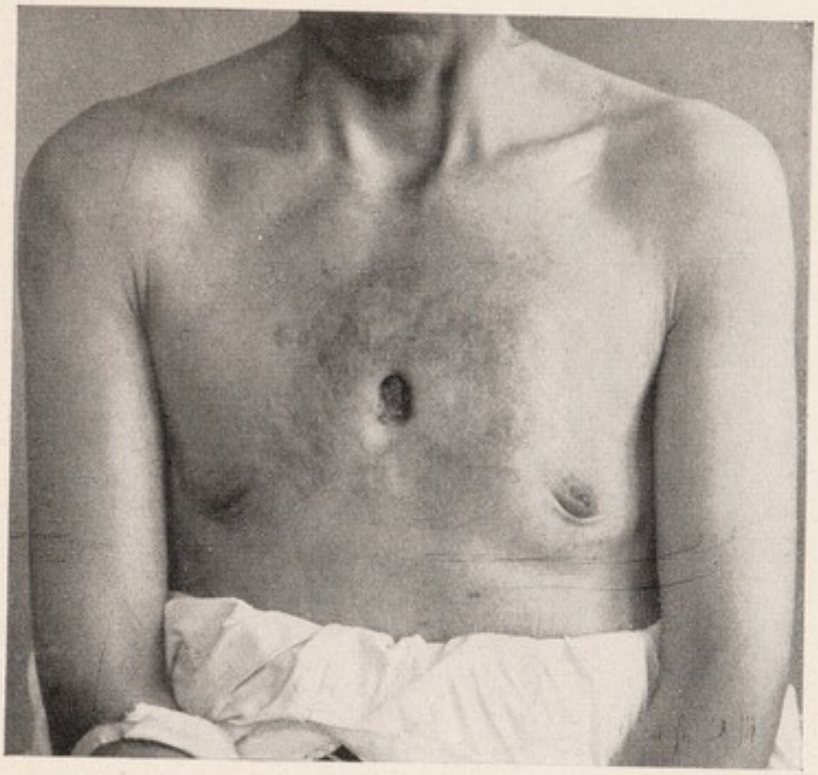

Fig. 199.
Gumma des Brustbeins.

noch keine Eiterung, so werden besonders spontane Schmerzen und Druckempfindlichkeit der Randzone auf einen entzündlichen Ursprung hinweisen.

a) Chronisch-entzündliche Prozesse.

Die Ursache chronisch-entzündlicher Prozesse am Thorax ist meist die *Tuberkulose*, seltener die *Syphilis*, gleichviel, ob wir es noch mit einer Schwellung ohne Eiterung oder schon mit einem Abszesse zu tun haben. Der Ausgangspunkt kann sich in dreierlei Geweben finden: in den *Lymphdrüsen*, in den *Muskeln* und in den *Knochen*.

Chronische Entzündungsprozesse, die von den **Lymphdrüsen** ausgehen, sind beinahe immer tuberkulöser Natur. Sie sitzen im Bereiche der Achselhöhle, und zwar bald nach vorn, in der Unterschlüsselbeingrube, bald nach unten, zwischen vorderer und hinterer Axillarlinie, bald endlich nach hinten, unter der Scapula. Die infraklavikulären Drüsen lassen sich, weil von einer dicken Muskelschicht überlagert, gewöhnlich nicht

wie die Halsdrüsen einzeln abtasten, sondern die Erkrankung stellt sich als eine diffuse, anfänglich derbe Füllung der Infraklavikulargrube dar, die ihre Lösung über kurz oder lang in der Bildung eines an die Oberfläche gelangenden Abszesses findet. In der Achselhöhle selbst dagegen fühlen sich tuberkulöse Lymphdrüsen an wie am Halse, sind also leicht zu erkennen. Selten sind sie ausschließlich hier vorhanden, meist sind vielmehr die Halsdrüsen mit ergriffen (Fig. 197). Wie am Halse, so kommt auch hier die Verwechslung zwischen Tuberkulose und malignem Lymphom in Frage. Wodurch sich die beiden Erkrankungen unterscheiden, das haben wir bei den Halsgeschwülsten gesehen.



Fig. 200.

Tuberkulose des Sternoclavikulargelenks.

Ist ein **Muskel** Sitz eines entzündlichen Herdes, so handelt es sich meist um *Tuberkulose*, selten um *Gumma*. Ein solcher tuberkulöser Herd stellt sich als ein etwas druckempfindliches, derbes Geschwülstchen dar, dessen intramuskulärer Sitz sich sehr leicht dadurch zu erkennen gibt, daß es bei erschlafften Muskeln frei beweglich, bei kontrahiertem Muskel dagegen unverschieblich ist.

In der großen Mehrzahl der Fälle gehen aber entzündliche Prozesse vom **Knochen** aus und zwar kann jeder Knochen des Brustkorbes und des Schultergürtels befallen sein. In einem Punkte unterscheiden sich aber die Erkrankungen der verschiedenen Knochen ganz wesentlich: Während wir bei den oberflächlichen Knochen, wie Rippen, Brustbein und einzelnen Teilen des Schulterblattes, die Erkrankung oft schon im Stadium der Anschwellung, vor der Abszeßbildung erkennen können, so müssen wir die Wirbeltuberkulose, wenn nicht funktionelle Störungen auf dieselbe hinweisen, erst indirekt aus dem Vorhandensein eines Abszesses erschließen, und dieser Abszeß hat

oft einen langen Weg zurückgelegt, bevor er an die Oberfläche tritt.

Bei allmählich entstehenden Schwellungen des *Schlüsselbeines* werden wir zuerst an eine **maligne Neubildung** denken, weil daselbst sowohl Tuberkulose wie Gumma selten vorkommen. Finden wir keine andere primäre Geschwulst, so nehmen wir ein primäres **Sarkom** an. Nur am sternalen Ende des Brustbeines, im Bereiche der *Articulatio sternoclavicularis*, sehen wir nicht selten **tuberkulöse** Prozesse. Dieses Gelenk kann übrigens auch bei anderweitigen infektiösen Erkrankungen, so bei Gonorrhoe, mitbeteiligt sein.

Die histologische Untersuchung einer Schlüsselbeingeschwulst kann uns aber Überraschungen bereiten und zeigen, daß irgendwo ein verstecktes primäres **Karzinom** sitzt. Vor allem werden wir an einen Krebs in Schilddrüse, Mamma oder Prostata denken, deren Metastasen besonders gern den Knochen befallen, aber auch an Geschwülste anderer drüsiger Organe, so des Magen-Darmkanals.

Tritt an einer *Rippe* allmählich unter wenig Schmerzen eine spindelförmige Schwellung auf, die aber immerhin einen gewissen Grad von Druck-

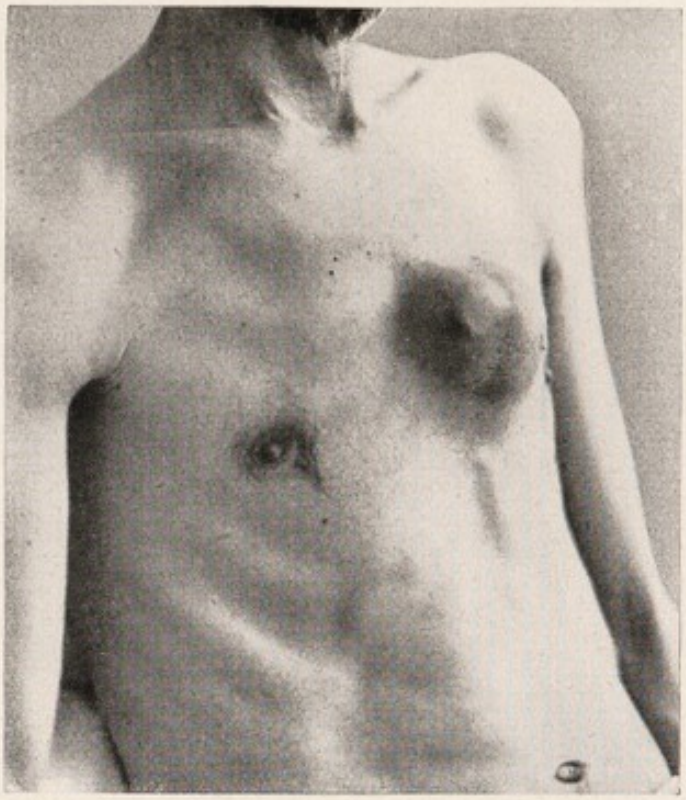

Fig. 201.
Durch die Thoraxwand durchgebrochenes Aneurysma der Aorta ascendens.

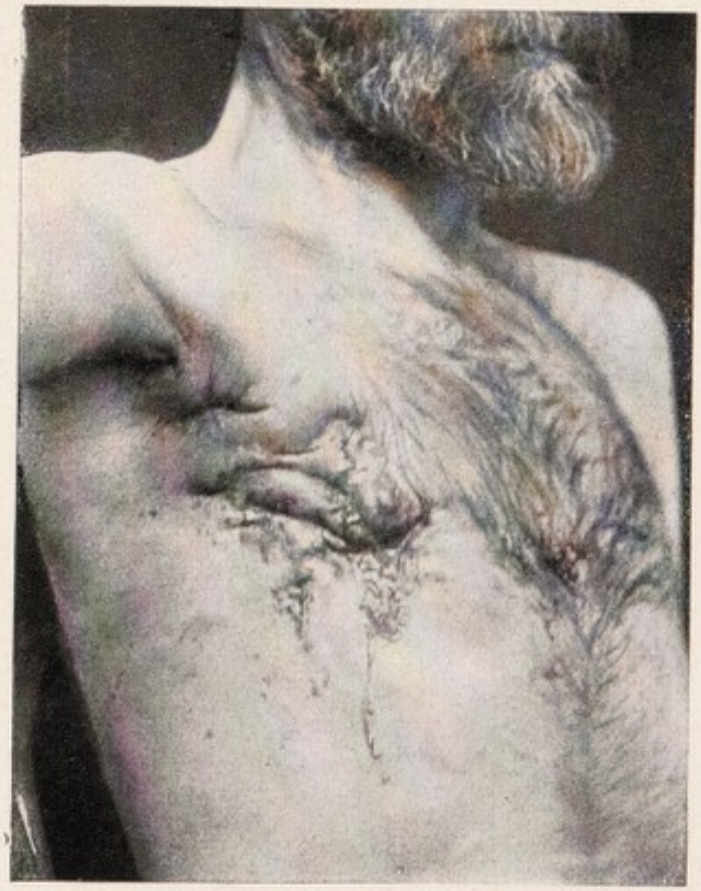

Fig. 202.
Tertiäre Syphilis der Rippen.

empfindlichkeit zeigt, so denken wir ohne weiteres an **Tuberkulose**, und doch können wir uns irren. Einmal gibt es an den Rippen auch **gummöse Erkrankungen**, die der Tuberkulose ähnlich sehen.

Primäre Erkrankung des Markes (Röntgenbild!) spricht für Tuberkulose. Primäre Periostitis läßt die Frage unentschieden. Häufig wird die Tuberkulose erst erkannt, wenn sich ein kalter Brustwandabszeß gebildet hat. Operiert man, so findet man in demselben eine oder mehrere Rippen er-

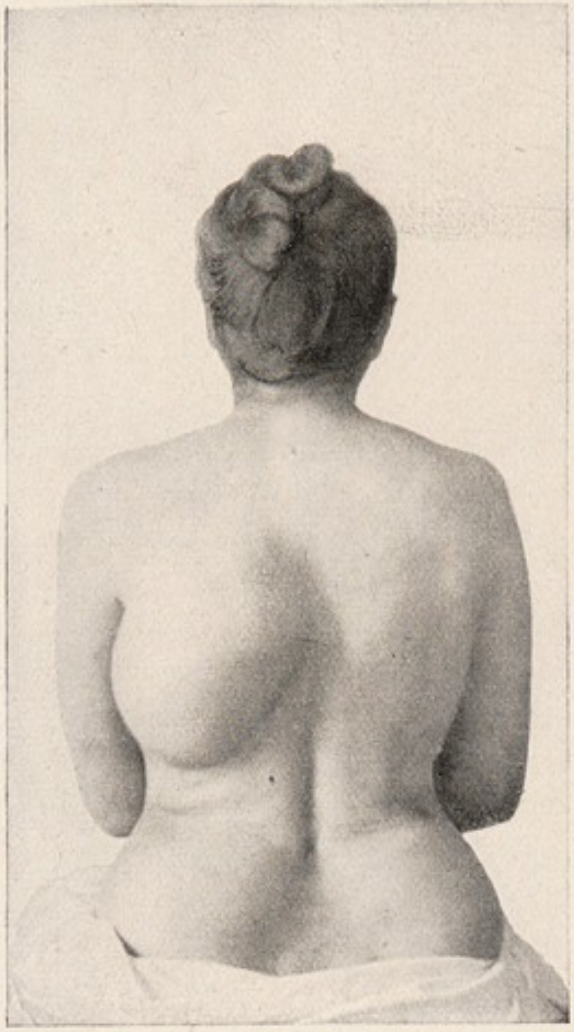

Fig. 203.
Einseitiges Rückenlipom.

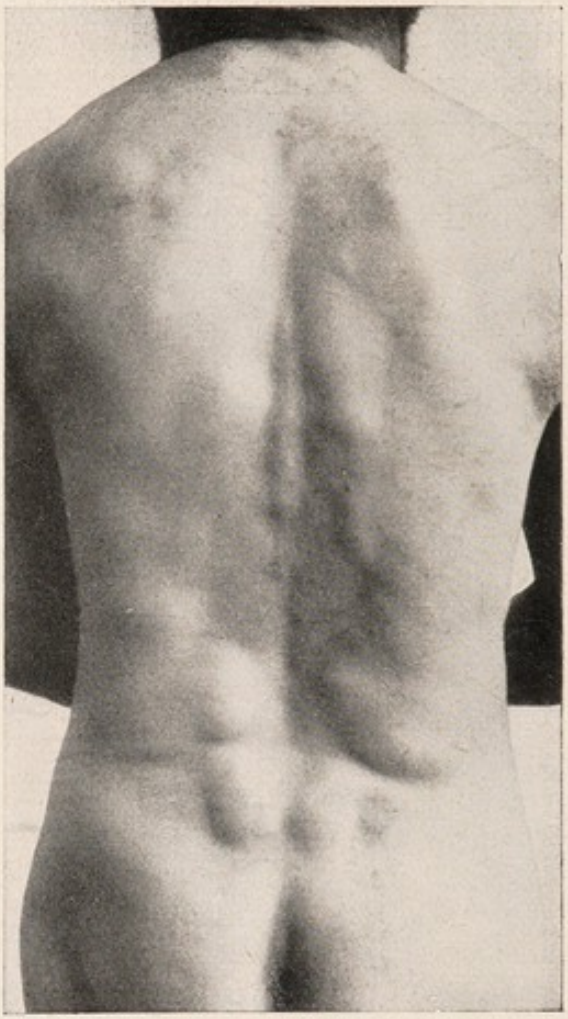

Fig. 204.
Symmetrische Rückenlipome auf den Schultern und in der Lendengegend.

krankt. Es ist dann nicht immer leicht zu entscheiden, ob das Übel von der Pleura, oder vom Knochen ausgegangen ist. Nach den Untersuchungen von Iselin ist meist ersteres der Fall.

Von Bedeutung ist ferner folgendes Vorkommnis:

Ein junger Mann kommt mit einer spindelförmigen, mäßig druckempfindlichen Schwellung an der Knochenknorpelgrenze der 4. Rippe ins Spital. Er war bis jetzt unter der Diagnose Tuberkulose mit Jodoforminjektionen behandelt worden. Auf die Frage, ob er *Typhus* durchgemacht habe, erfolgt eine bejahende Antwort mit dem Zusatze, die Schwellung sei einige Wochen nach Heilung desselben aufgetreten.

Es ist allerdings an sich denkbar, daß eine vorbestehende tuberkulöse Erkrankung durch einen Typhus angefacht werden könnte, — ich habe derartiges bei Halslymphomen gesehen. In unserem Falle lag aber eine solche Annahme fern. Wir wissen, daß die **posttyphöse Ostitis** und **Chondritis der Rippen** eine typische Erkrankung darstellt, und daß sie sehr chronisch verläuft. Die Heilung erfolgt bisweilen spontan, allerdings erst nach Ausstoßung oder operativer Entfernung eines Knochen- oder Knorpelsequesters, wenn ein solcher vorhanden ist.



Fig. 205.
Fibrolipom der Rückenmuskulatur.

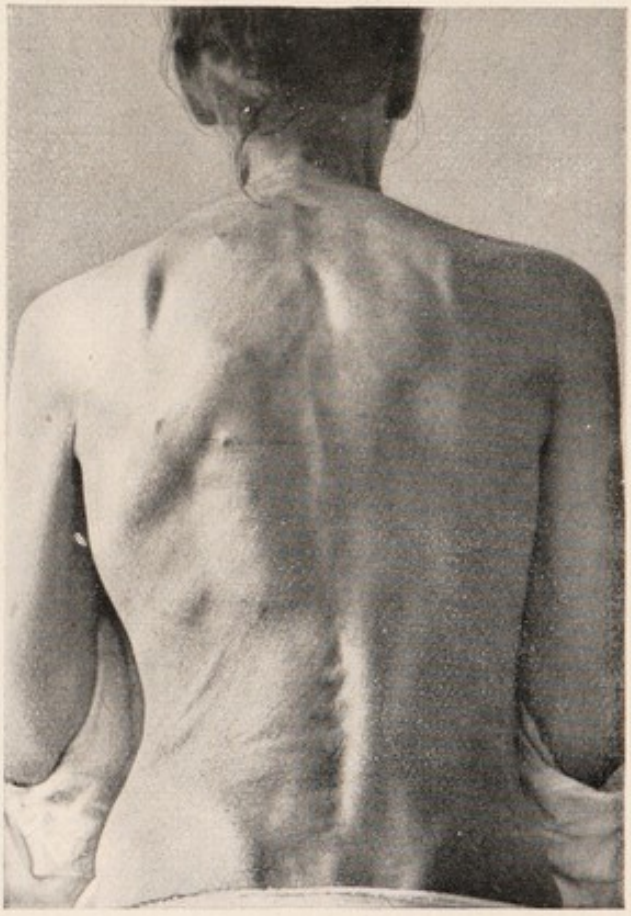

Fig. 206.
Kalter Abszeß am Rücken. (Spondylitis.)

Am *Brustbein* wird die Diagnose besonders zwischen **Tuberkulose** und **Gumma** schwanken. Auch an **bösartige Neubildungen** müssen wir denken, solange wenigstens noch keine eiterige Einschmelzung des Gebildes erfolgt ist. Die Differentialdiagnose ist hier recht schwierig, hat ja doch z. B. Küster ein großes Gumma als Sarkom exstirpiert. Auch bei Tuberkulose des Sternum sieht man im Röntgenbilde bisweilen mediastinale Schatten — Käsemassen und kalte Abszesse, — die an Sarkom können denken lassen.

Daß, wie angegeben wird, dünnflüssiger oder krümeliger Eiter für Tuberkulose, schleimiger Eiter für Gumma spricht, ist nur sehr bedingt richtig. Ich habe das Gegenteil nach beiden Richtungen hin gesehen.

Schwellungen, die am *Schulterblatt* allmählich auftreten, sind in der Mehrzahl der Fälle **tuberkulöser** oder **sarkomatöser** Natur. Im Frühstadium können wir in ernstliche Verlegenheit kommen, um so mehr, als sich oft auch bei Geschwülsten neben derberen Partien weiche Stellen finden, die Abszesse vortäuschen. Da aber die bei Tuberkulose auftretenden Eiterungen meist schon nach kurzem Bestehen sich als solche erkennen lassen und bisweilen recht umfänglich werden, so müssen wir jeden Fall, bei dem wir in der Diagnose schwanken, als sehr sarkomverdächtig ansehen und dementsprechend behandeln. Ein frühzeitiger Probeschnitt erlaubt übrigens auch bei Tuberkulose, gleich radikal einzugreifen, und gibt bei Sarkom die einzige Aussicht, den Patienten zu heilen.

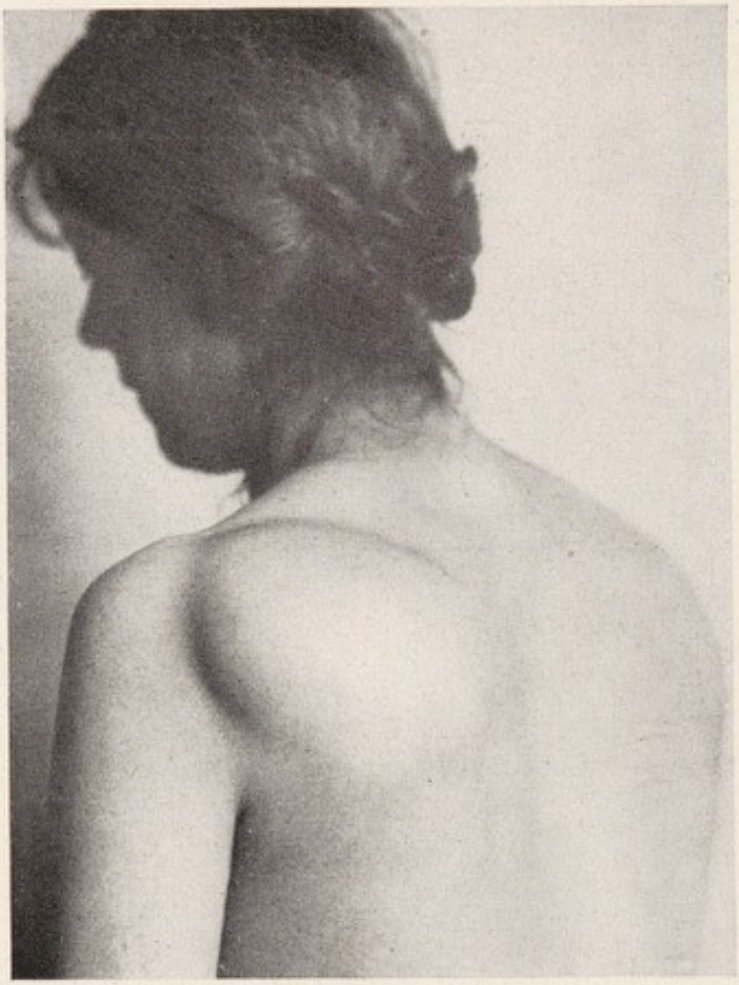

Fig. 207.
Schulterlipom.

Ein *Trauma* in der Anamnese läßt sich weder für die eine noch für die andere Diagnose verwerten, da ein solches sowohl Tuberkulose wie Sarkom auslösen kann.

Finden wir am Rücken einen kalten Abszeß, der weder zu einer Rippe, noch zum Schulterblatt in Beziehung zu stehen scheint, so geht er mit Wahrscheinlichkeit von der *Wirbelsäule* aus, und zwar von einem Querfortsatz, Wirbelbogen oder Dornfortsatz.

Den Sitz des Abszesses — über oder unter der Faszie — werden wir meist leicht erkennen, wenn wir die Rückenmuskulatur kontrahieren lassen. Für die Diagnose ist damit aber nicht viel gewonnen, da auch Knochenabszesse an die Oberfläche gelangen.

Viel wichtiger als das wechselvolle Verhalten des Abszesses ist für die Diagnose einer Wirbeltuberkulose (siehe auch diese) der Nachweis der klassischen Zeichen dieser Erkrankung, nämlich der muskulären Fixation der Wirbelsäule (Steifheit), des Achsendruckschmerzes, der lokalen Druckempfindlichkeit und des — oft fehlenden — Gibbus.

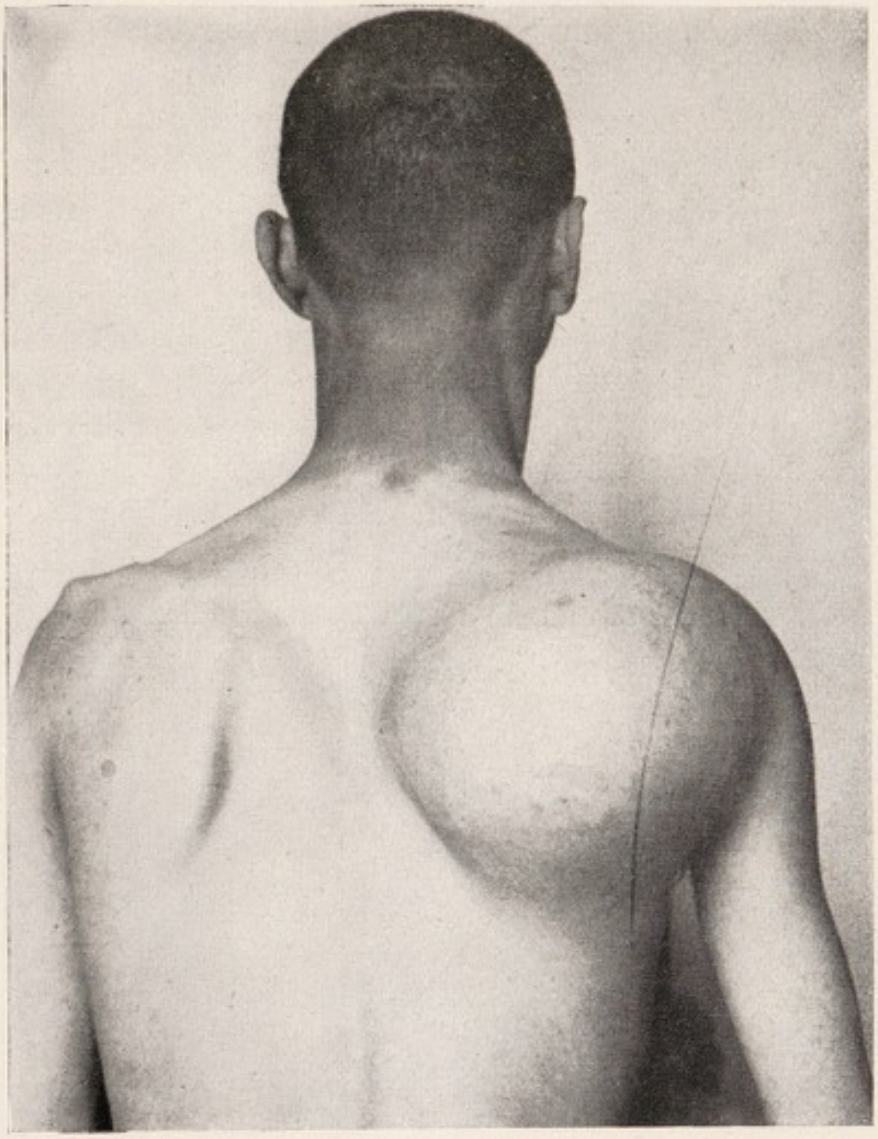

Fig. 208.

Osteosarkom der Scapula.

Von diesen Zeichen ist aber gerade bei den uns hier interessierenden Tuberkulosen der hinteren Wirbelpartie meist nur ein einziges vorhanden, nämlich die Druckempfindlichkeit des betreffenden Wirbeldornes. Auch dieses Zeichen ist nur dann zu verwerten, wenn der druckempfindliche Dorn nicht von der Wand des Abszesses berührt wird, sondern höher oben liegt. Fehlen alle Zeichen einer Wirbeltuberkulose, so müssen wir unentschieden lassen, ob die Erkrankung von der Wirbelsäule oder vom hinteren Abschnitt einer Rippe ausgeht, wenn

nicht das Röntgenbild uns Aufschluß gibt. Im Zweifelsfalle denken wir, der Häufigkeit entsprechend, vor allem an Wirbeltuberkulose.

b) Geschwülste.

Wir kommen zu den Gebilden, die sich ohne weiteres als **Geschwülste** erkennen lassen.

Die *Haut* liefert von gutartigen Gebilden **Atherome, Angiome, Fibrome,** letztere in der Form der weichen Warzen, für deren Diagnose die allgemeinen Regeln gelten. Primäre **Sarkome** der Haut gehen meist von pigmentierten oder nicht pigmentierten Warzen aus (Fig. 214). Die Hauptkennzeichen der Bösartigkeit sind: plötzliches rasches Wachstum, Zunahme der Konsistenz und leichtes Bluten. Jede noch nicht lange bestehende, sich fest anfühlende Hautgeschwulst ist deshalb der Bösartigkeit verdächtig.

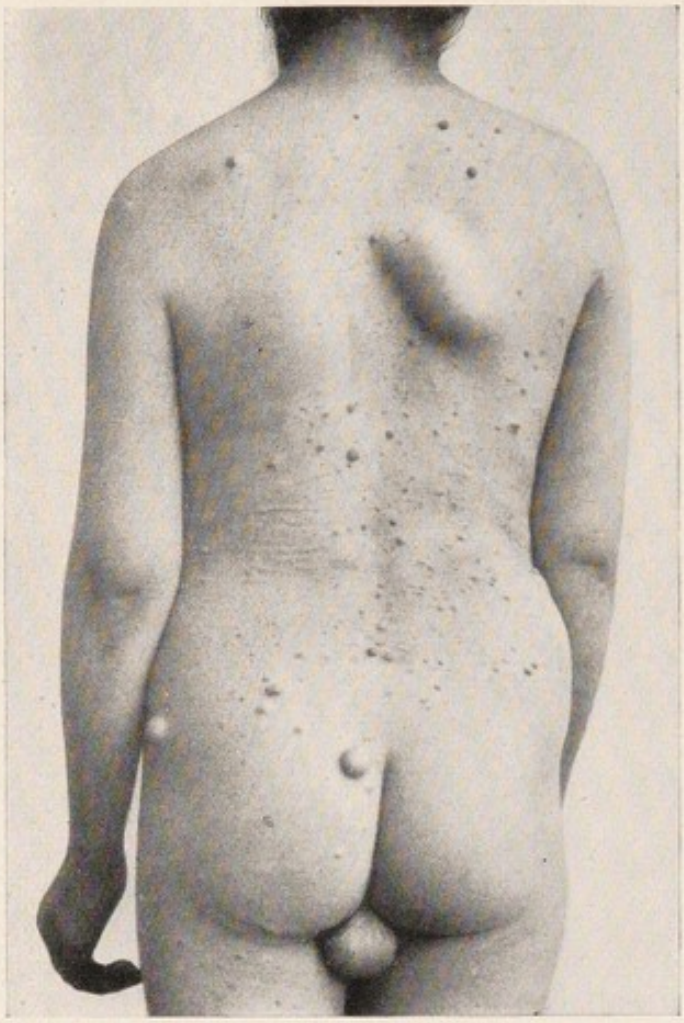

Fig. 209.

Multiple Hautfibrome bei einem weiblichen Individuum, das eine, am Damme sitzend, einem Scrotum ähnlich. Unterhalb der rechten Scapula ein tiefer sitzendes Neurofibrom.

Seltener kommen in der Haut langsam wachsende Sarkome vor, die dann mehr oder weniger hängend werden können (s. Fig. 210), immerhin weniger hängend, als die Lipome. Die starre Konsistenz schließt übrigens von Anfang an jeden Zweifel aus.

Ein zum Glück seltenes, aber typisches Bild bietet die multiple Sarkomatose der Haut dar.

Das *subkutane Fett* ist die Ursprungsstelle der besonders am Rücken so häufigen **Lipome**, die sich durch ihre etwas gelappte Form und durch die leichten Einziehungen der Haut sofort als solche zu erkennen geben. Ihre Unterscheidung von kalten Abszessen, besonders der Scapula, ist meist leicht.

Wie am Halse, so gibt es auch am Rücken neben den gewöhnlichen, einseitigen, auch symmetrische Lipome (Fig. 204). Dieselben hängen in der Regel mit einer multiplen Lipombildung am ganzen Körper zusammen.

Hier gehört auch die multiple subkutane Lipomatose, die sehr der multiplen Hautsarkomatose gleicht. Die verschiedene Konsistenz der Gebilde läßt allerdings die Differentialdiagnose meist leicht stellen.

Mit Lipomen werden auch die seltenen *zystischen Lymphangiome* des Unterhautzellgewebes verwechselt. Diese letzteren, wohl immer kongenital angelegt, aber sich oft erst in späteren Jahren entwickelnd, kommen bisweilen in der Umgebung der Achselhöhle vor. Sie fühlen sich weich an, wie die Lipome, zeigen aber in einzelnen Partien, wenn größere Zysten vorhanden sind, wirkliche Fluktuation. Von den Lipomen unterscheiden sie sich besonders dadurch, daß sie nach der Unterlage hin nicht deutlich abgegrenzt sind, weil sie Fortsätze zwischen die Muskeln hinein senden. Ferner kann sich die Haut über denselben oft so sehr verdünnen, daß das ganze Gebilde beinahe durchscheinend wird, wie eine Hydrocele, über der man die Haut anspannt.

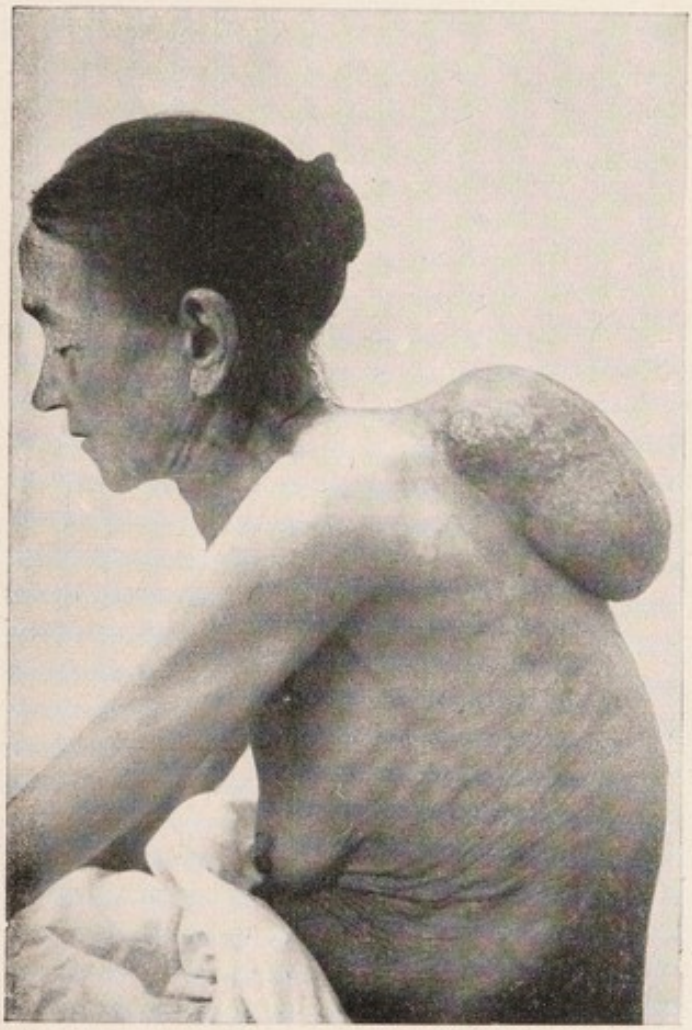

Fig. 210.
Fibrosarkom der Rückenhaut.

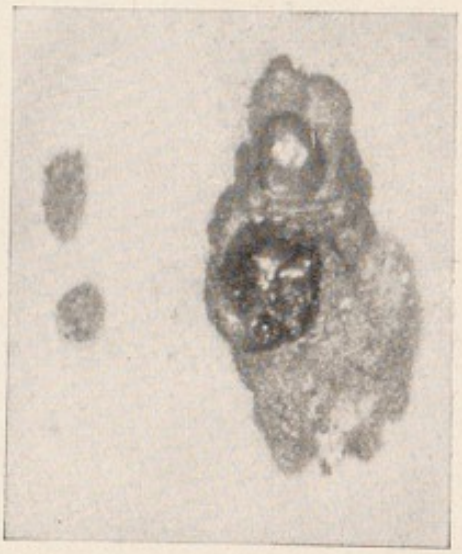

Fig. 211.
Zum Teil sarkomatös entarteter Naevus pigmentosus der Lendengegend.

Auch von den *Muskeln* und *Faszien* können Geschwülste ausgehen, und zwar sind es meist **Sarkome**, seltener **Fibrome** oder **Lipome.** Ein Beispiel möge genügen.

Ein kleiner Knabe trägt auf dem Rücken neben der Wirbelsäule eine flache, längsovale Geschwulst (Fig. 205), die in ihren etwas gelappten Umrissen an ein Lipom erinnert. Sie geht aber nicht von der Haut aus, denn diese läßt sich sehr leicht über ihr falten, andererseits hat sie mit dem Knochen nichts zu tun, denn sie ist demselben gegenüber verschieblich. Durch Muskelkontraktion wird sie festgehalten. Sie steht also in Verbindung mit den Muskeln. Die Aponeurose spannt sich bei Muskelkon-

traktion sehr deutlich über ihr an. Ihre Abgrenzung ist so scharf, daß an eine infiltrierende bösartige Neubildung nicht zu denken ist. Ihre kuchenartige Abflachung läßt auch eher an eine gutartige Geschwulst denken, die sich den anatomischen Verhältnissen, besonders dem Druck der Faszie, angepaßt hat, als an ein Sarkom. Die Diagnose muß also lauten: subaponeurotisches oder intramuskuläres Lipom oder Fibrom. Es handelte sich in der Tat um ein bindegewebereiches Lipom, das zwischen Aponeurose und Muskel plattgedrückt worden war.



Fig. 212.
Multiple Sarkomatose der Haut.

Ist eine Geschwulst dem *Knochen* gegenüber nicht verschieblich, so ist sie entweder von ihm ausgegangen oder nachträglich mit ihm verwachsen. Ersteres nehmen wir an, wenn die Unverschieblichkeit schon sehr früh, bzw. von Anfang an nachgewiesen ist. Primäre Knochengeschwülste sind: **Osteome, Chondrome, Osteo-** und **Chondrosarkome, reine Sarkome;** der Ausgangspunkt ist Sternum, Rippen, Scapula, seltener die Wirbelsäule. Von Bedeutung ist es bei Geschwülsten der Thoraxwand, zu wissen, ob und wie weit sich das Gebilde in den Thorax hinein erstreckt. Auskultation und Perkussion können uns hierüber einen

gewissen Aufschluß geben. Ausschlaggebend ist aber erst das Röntgenbild, das man stets aufnehmen wird, bevor man an die überraschungsreiche Entfernung einer solchen Neubildung geht.

An der Reponibilität leicht zu erkennen sind die durch angeborenen Rippendefekt oder durch Traumen zustande gekommenen **Lungenhernien.**

Finden wir endlich am Rücken eine mediane, der Wirbelsäule gegenüber nur wenig verschiebliche Geschwulst, so werden wir sofort an **Spina bifida** und ihre Folgeerscheinungen denken. Wir werden später des genaueren auf dieselbe eingehen.



Fig. 213.
Sarkom der Thoraxwand.

32.
Entzündliche Erkrankungen der Brustdrüse.

Jeder glaubt, eine so oberflächlich liegende und leicht zu beurteilende Erkrankung, wie die Mastitis, erkennen zu können. Und doch wird sie bisweilen für Krebs gehalten, und zwar nicht nur die tuberkulöse Erkrankung der Brustdrüse, sondern selbst die Infektion durch die Erreger akuter Eiterung. Folgende Erwägungen werden uns vor Irrtum bewahren:

1. Geschwülste kommen vor dem 20. Jahre nur sehr selten vor und sind auch im dritten Jahr-

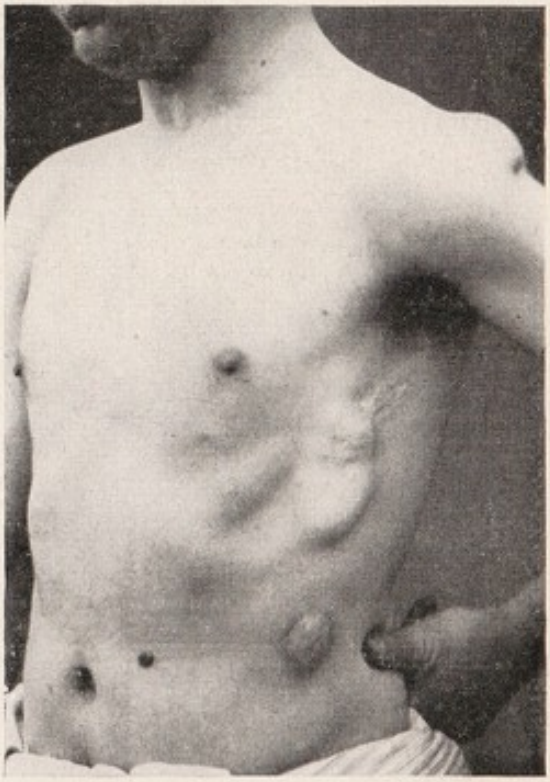

Fig. 214.
Lungenhernie nach Thoraxstreifschuß.

zehnt nicht gerade häufig. Umgekehrt gehören Entzündungen nach dem 50. Jahre zu den Seltenheiten.

Allerdings habe ich einmal bei einer 60jährigen Frau einen großen, als Neubildung gedeuteten retromammären Abszeß eröffnet. Die Mamma stand halbkugelig vor, und die Schwellung fühlte sich derb an, wie eine Geschwulst, weil der Abszeß hinter der Drüse saß. Auch intramammäre, subakut verlaufende Abszesse werden bei älteren Frauen für Karzinome gehalten. Ein Beispiel gibt Fig. 215. Die Patientin war 49 Jahre alt, das Gebilde in der Mamma wenig druckempfindlich. Das ödematös-schwartige Anfühlen der bedeckenden Haut ließ aber die Diagnose: „Abszeß" leicht stellen.

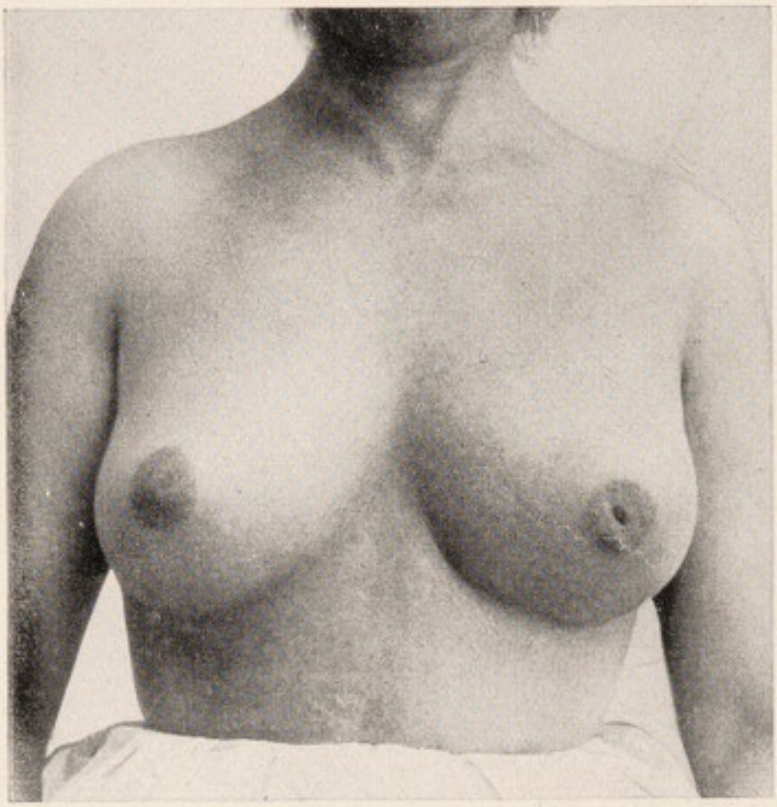

Fig. 215.
Abszeß in der äußeren Hälfte der linken Brust. Einziehung, aber nicht Hochstand der Brustwarze.

2. Besonders wichtig für die Diagnose ist Zusammenhang mit dem *Puerperium*. Ist ein solcher vorhanden, so denke man an Entzündung selbst wenn der Prozeß langsam und fieberlos verläuft.

Eine mir als des Karzinoms verdächtig zugewiesene, allmählich, monatelang nach einer geheilten puerperalen Mastitis aufgetretene Verhärtung in der Brustdrüse erledigte sich durch eine kleine Inzision, die ein geringes Quantum Staphylokokkeneiter zutage förderte.

Untersucht man bei solchen atypischen Mastitiden den Urin, so findet man gelegentlich Zucker.

3. Umgekehrt muß daran erinnert werden, daß bei rasch wachsenden bösartigen Geschwülsten mit ausgedehnter Gewebsnekrose Ödem und Rötung der Haut schon vor Ulzeration und Bakterieninvasion vorkommen und zu Fehldiagnosen Anlaß geben können. Die Anamnese zeigt freilich meist, daß schon vor der entzündlichen Periode mehr oder weniger lange Zeit eine von der Haut unabhängige Geschwulst bestanden hatte.

I. Akute Entzündungen.

Sehen wir uns nun die verschiedenen Formen der Mastitis an, und zwar zuerst die **akuten** Formen.

a) Die beim **Neugeborenen** und im **Pubertätsalter**, bisweilen aber auch zwischen drinnen bei beiden Geschlechtern auftretende, nur selten zu Abszeßbildung führende Entzündung der Brustdrüse wird uns keine diagnostischen Sorgen bereiten. Die Drüse fühlt sich derb an, wie eine rundliche, auf dem Muskel verschiebliche Platte, welche anfangs ausgesprochen schmerzhaft ist und auch nach Zurückgehen der akuten Erscheinungen ziemlich lange schmerzhaft bleiben kann.

Einen mit bakterieller Entzündung nicht zu verwechselnden Reizzustand der Brustdrüse im Pubertätsalter hat man — ob mit Recht, das bleibt dahingestellt —

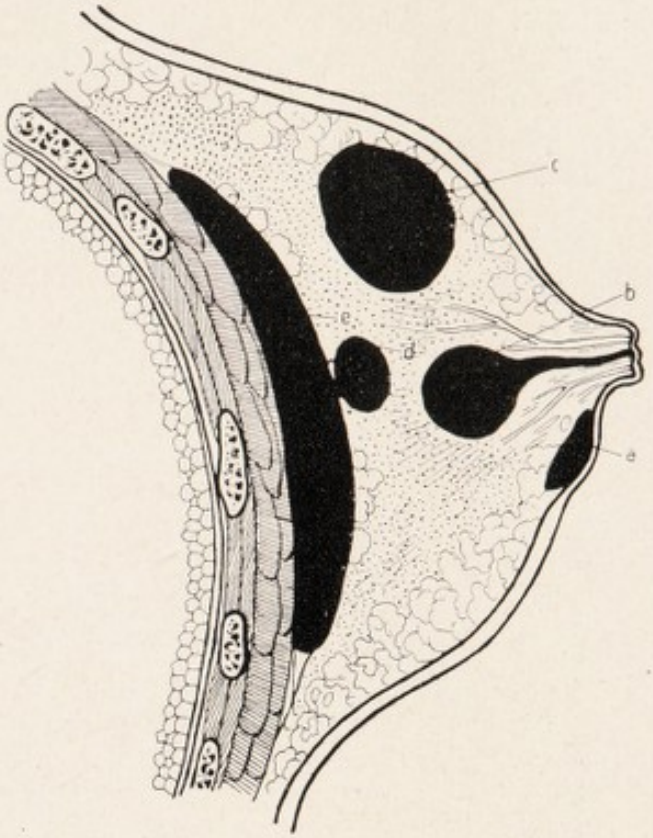

Fig. 216.

Schema der mastitischen Abszesse:
a Oberflächlicher Abszeß unter dem Warzenhof. *b* Retention in einem Milchgang. *c* Parenchymabszeß. *d*—*e* Hemdenknopfabszeß an der Rückfläche der Brustdrüse.

beim weiblichen Geschlecht auf Masturbation zurückgeführt.

b) Das Paradigma der *akuten Entzündung der Brustdrüse* liefert die **puerperale Mastitis**, die in ihrer klassischen Form eine Fehldiagnose ausschließt. Zu Täuschungen geben, wie oben gesagt, nur diejenigen Fälle Anlaß, bei denen die Entzündung anscheinend nicht, wie gewöhnlich, in den ersten Wochen nach der Geburt, sondern erst nach Monaten auftritt. Meist sind freilich auch hier kurz nach der Geburt leichte entzündliche Erscheinungen vorhanden gewesen.

Wir wissen heutzutage, daß auch das, was man früher einfach als *Milchstauung* auffaßte, einen infektiösen Prozeß leichten Grades darstellt, spiele

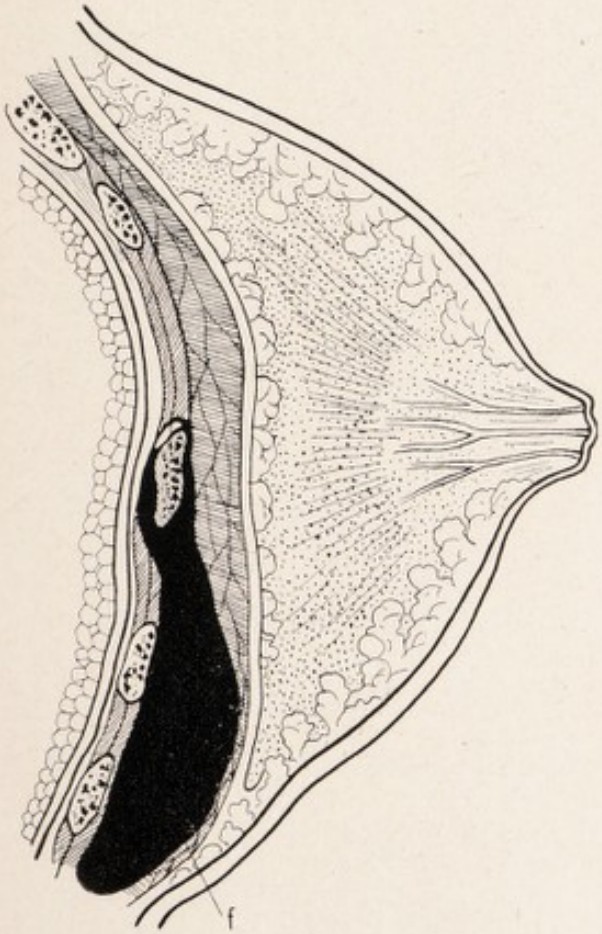

Fig. 217.
Retromammärer Abszeß, von Rippencaries ausgehend.

sich derselbe nun im Innern der Milchgänge und ihrer Verzweigungen in gestauter Milch ab, oder, wie gewöhnlich, im Bindegewebe.

Für die Behandlung wichtig ist die Erkenntnis des Grades der Entzündung und des *Sitzes* der *Eiterung*. Geht nach dem erstmaligen Schüttelfroste die Temperatur herunter, und nimmt nach wenigen Tagen die Schmerzhaftigkeit ab, so ist Eiterung nicht wahrscheinlich. Bleibt aber auch nur leichtes Fieber bestehen, und tritt in der Mitte des infiltrierten Brustdrüsenabschnittes eine wenn auch noch so kleine weiche Stelle auf, so ist sicher Eiter vorhanden.

Den verschiedenen *Sitz* der Eiterung illustriert Fig. 216. Wir haben zu unterscheiden zwischen Abszessen *auf*, *in* und *hinter* der Mamma. Die *oberflächlichen*, rein subkutanen Abszesse sitzen meist im Gebiete der Areola und gehen von einer umschriebenen, oberflächlichen Lymphangitis aus. Ihre Diagnose macht keine Schwierigkeiten.

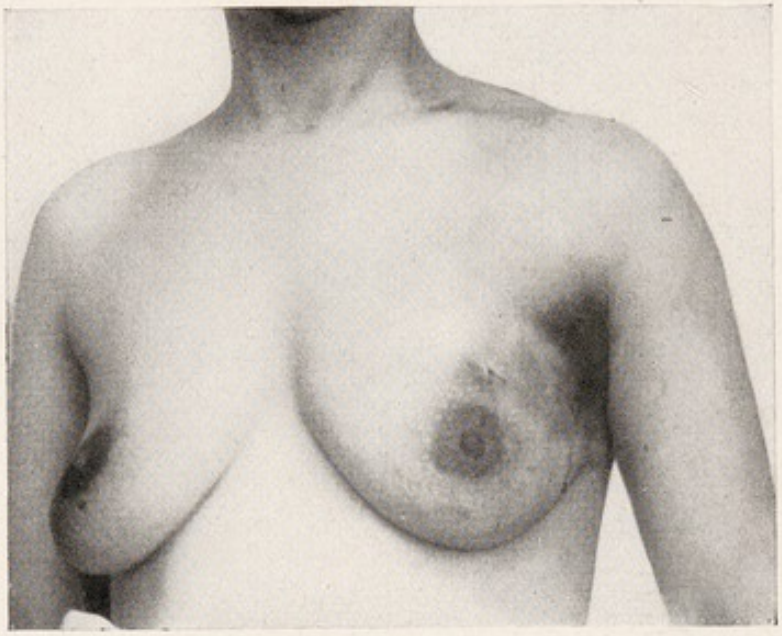

Fig. 218.
Tuberkulose der Brustdrüse.

Die *im Parenchym* sitzenden Abszesse stellen sich anfänglich als derbe, mehr oder weniger gut abgegrenzte Knoten dar, über denen die Haut noch normal aussieht. Tritt nicht spontane Resorption ein, so wird die Haut unverschieblich, ödematös und schließlich gerötet. In der Mitte der derben Partie stellt sich Erweichung ein. Eröffnet man den Abszeß jetzt nicht, so dehnt er sich weit unter der Haut aus, und nun finden wir ausgesprochene Fluktuation.

Die tiefen, *retromammären* Abszesse gehen von tiefen intramammären Herden aus, welche sich, den nächsten Weg einschlagend, in Hemdenknopfform nach dem lockeren retromammären Bindegewebe hin ausdehnen. Entweder ist dabei die ganze Mamma bei Druck diffus empfindlich, oder es fehlt jede ausgesprochene Empfindlichkeit, und wir müssen die Diagnose einzig aus dem abnorm starken *Abstehen* der Brust, aus der scheinbaren Vergrößerung derselben stellen.

c) Endlich kann in jedem Lebensalter zur Seltenheit eine akute Mastitis auch ohne die eben genannten Veranlassungen durch Infektion von einer mechanisch gereizten Brustwarze aus entstehen.

2. Chronische Entzündungen.

Dieselben gehören meist der *Tuberkulose*, sehr selten dem *Gumma* oder der *Aktinomykose* an. Daneben sei hier noch einmal an die subakut oder chronisch verlaufenden *Staphylo-*, bzw. *Streptomykosen* erinnert, auf die wir am Anfange des Kapitels hingewiesen haben.

a) Die **Tuberkulose der Brustdrüse** tritt einmal als *isolierter Knoten* auf und könnte dann mit einem Karzinom verwechselt werden. Das Vorhandensein anderweitiger tuberkulöser Erkrankungen und besonders rasch mit der Haut verwachsender und erweichender Achseldrüsen muß uns an Tuberkulose denken lassen. Leichter ist die Diagnose, wenn *mehrere* tuberkulöse Herde in der Drüse vorhanden sind, und ferner wenn die Herde schon stellenweise erweicht sind und zu Verwachsungen, Rötung und selbst zu Durchbruch durch die Haut geführt haben (Fig. 218). Im letzteren Falle werden die bakteriologische Untersuchung des Eiters und die histologische Untersuchung eines Stückchens Granulationsgewebe die Diagnose sichern.

Nicht immer geht schließlich ein hinter oder neben der Brustdrüse gefundener kalter Abszeß wirklich von derselben aus. Öfter ist eine *Rippe* der Ausgangspunkt. Ist der Rippenherd der direkten Untersuchung nicht zugänglich, so kann uns nur das Fehlen einer Veränderung an der Brustdrüse selbst auf Rippenkaries hinweisen. Auch ein hinter der Brustdrüse durchgebrochenes tuberkulöses Empyem kann bei oberflächlicher Untersuchung eine Mastitis, ja selbst eine Neubildung vortäuschen.

b) Der Tuberkulose der Brustdrüse nicht unähnlich ist die in seltenen Fällen beobachtete **Aktinomykose** derselben, bei der aber Drüsenschwellungen fehlen, und für welche wir besonders die derbe Infiltration geltend machen werden.

c) Die Diagnose auf **Gumma** der Brustdrüse ist vor allem eine Diagnose per exclusionem, deren Bestätigung wir in der Vorgeschichte, in der Serumuntersuchung und in dem Ergebnis der spezifischen Behandlung finden werden.

Nicht zur Entzündung gehört die sog. *Mastitis chronica cystica*, die wir mit den Geschwülsten besprechen werden.

33.

Geschwülste und geschwulstähnliche Gebilde in der Brustdrüse.

Wie in anderen drüsigen Organen, so gibt es auch in der Brustdrüse Zustände, welche zwar keine echten Geschwülste darstellen, aber doch ohne scharfe Grenze zu denselben überleiten. Mit bakterieller Entzündung haben dieselben nichts zu tun. Da sich bei diesen Vorgängen sowohl das Epithel wie das Bindegewebe beteiligen, so bezeichnen wir dieselben am besten mit dem Sammelnamen der fibroepithelialen Degeneration. Als Beispiele seien

angeführt: für die *Schilddrüse die Struma*, für die *Prostata die Prostatahypertrophie*. An der *Brustdrüse* können wir folgende Typen unterscheiden:

a) Vorwiegende Zystenbildung, bald in Form einer solitären Zyste, bald als Konglomerat von kleineren Zystchen (Reclussche bzw. Königsche Krankheit).
b) Vorwiegende Wucherung des Bindegewebes: Bildung des sog. Fibroadenoma phyllodes.
c) Vorwiegende Wucherung des Epithels: Fibroadenome von rein adenomatösem oder von papillärem Charakter.

Alle diese Veränderungen kommen sowohl in diffuser, wie auch in geschwulstähnlich abgegrenzter, abgekapselter Form vor, und zwar als solitäre, wie auch als multiple Knoten, gar nicht selten gleichzeitig in beiden Brüsten. Oft finden sich in ein und demselben Gebilde die verschiedenen Typen vereinigt; bisweilen zeigen gleichzeitig entstandene Knoten beider Brüste einen ganz verschiedenen Charakter. Öfter, als man gewöhnlich annimmt, kommt es dabei zu *krebsiger* bzw. auch zu *sarkomatöser* Entartung. — Nach diesem bei der Umstrittenheit des Gebietes vielleicht nicht überflüssigen Abstecher in die Pathologie kommen wir zur eigentlichen Diagnostik der Brustgeschwülste.

Haben wir bei einer Schwellung der Brustdrüse einen entzündlich-infektiösen Ursprung ausgeschlossen und uns damit für ein Produkt *fibroepithelialer Degeneration* oder für eine wirkliche *Neubildung* entschieden, so stehen wir vor der großen Frage, ob das Gebilde **gut-** oder **bösartig** ist, mit anderen Worten, ob sofort operiert werden muß, oder ob die Nützlichkeit einer Operation einigermaßen mit der Patientin diskutiert werden darf. Gegenüber dieser Frage der Gut- oder Bösartigkeit tritt diejenige der besonderen histologischen Form der Erkrankung völlig in den Hintergrund. Der erste Punkt, auf den wir achten, ist derjenige der Einzahl oder der Vielheit der Gebilde. Wir unterscheiden also, um das meist Harmlosere vorwegzunehmen:

A. Mehrfache Geschwülste.

Sind Geschwülstchen annähernd gleichzeitig in *beiden* Brüsten aufgetreten, oder finden sich deren mehrere in der *gleichen* Brust, so schließen wir mit großer Wahrscheinlichkeit auf den an sich gutartigen Vorgang der fibroepithelialen Degeneration. Um aber diese Diagnose mit Bestimmtheit zu erlauben, müssen die Gebilde die im folgenden Abschnitte angeführten Eigenschaften besitzen. Es kann eben auch bei ursprünglich gutartigen Fibroadenomen der eine Knoten sekundär krebsig werden, oder es kann neben einem alten, harmlosen Fibroadenom ein Krebs aufschießen. Leider denken noch heute nicht nur die Patientinnen, sondern auch die Ärzte zu wenig an diese Möglichkeit, und manche der letzteren lassen sich dadurch verhindern, die Krebsdiagnose zu stellen, daß in der gleichen oder in der anderen Brust einige alte harmlose Zystchen zu finden sind.

B. Isolierte Geschwülste.

Wir wollen dieselben nach ihrer Größe einteilen, da die Fragestellung je nach dem Umfange des Gebildes eine verschiedene ist.

I. Kleine und mittelgroße Geschwülste.

Wir beginnen mit den *kleinen und mittelgroßen Geschwülsten*, d. h. mit solchen, welche nicht über Faustgröße hinausgehen.

Das grundlegende Zeichen, welches beinahe immer erlaubt, schon nach kurzer Betastung sich für Gut- oder Bösartigkeit zu entscheiden, ist die *Beweglichkeit der Geschwulst dem übrigen Drüsengewebe gegenüber*. Die richtige Einschätzung des Grades der Beweglichkeit erfordert allerdings einen gewissen Grad von Übung, die aber schon durch die aufmerksame Untersuchung von wenigen Fällen erworben werden kann. Man setze je einen Zeigefinger an zwei gegenüberliegenden Stellen der Geschwulst auf und schiebe dieselbe nun zwischen den beiden Fingern hin und her, indem man ihr eine schaukelnde Bewegung mitteilt. Gibt sich das Gebilde zu diesem Spiele mit Leichtigkeit her, so ist es beinahe immer gutartig, während umgekehrt das Fehlen einer derartigen Verschieblichkeit mit ebenso großer Sicherheit Bösartigkeit annehmen läßt, selbst dann, wenn die Neubildung weder mit der Haut noch mit der Pektoralfaszie verwachsen ist, und wenn die Brustwarze noch lange nicht die berüchtigte Einziehung zeigt. Nur entzündliche Vorgänge können ausnahmsweise eine gutartige Veränderung (eine Zyste) vorübergehend ihrer Beweglichkeit berauben. Drückt man das Gebilde mit der flachen Hand an den Thorax, so wird es meist undeutlicher fühlbar, wenn es eine Zyste ist, deutlicher, wenn es sich um ein Karzinom handelt (Koenig). War ich im Zweifel über den Grad der Beweglichkeit, so fand ich das Gebilde bei der Operation fast immer bösartig.



Fig. 219.
Oberflächliche Zyste der Brustdrüse.

Am allerwenigsten werden wir uns in unserem Urteile durch die Patientin beeinflussen lassen. Jeder Chirurg kennt die Fälle, wo die weinende Patientin eine harmlose Zyste für einen Krebs hält, und nicht minder jene andern, bei denen dem Arzt so nebenbei eine „unbedeutende Verhärtung" der Brust gezeigt wird, die schon jenseits der Grenze operativer Heilbarkeit steht.

a) Haben wir uns auf Grund obiger Erwägungen für **Gutartigkeit** entschieden, so können wir versuchen, noch weiter zu bestimmen, in

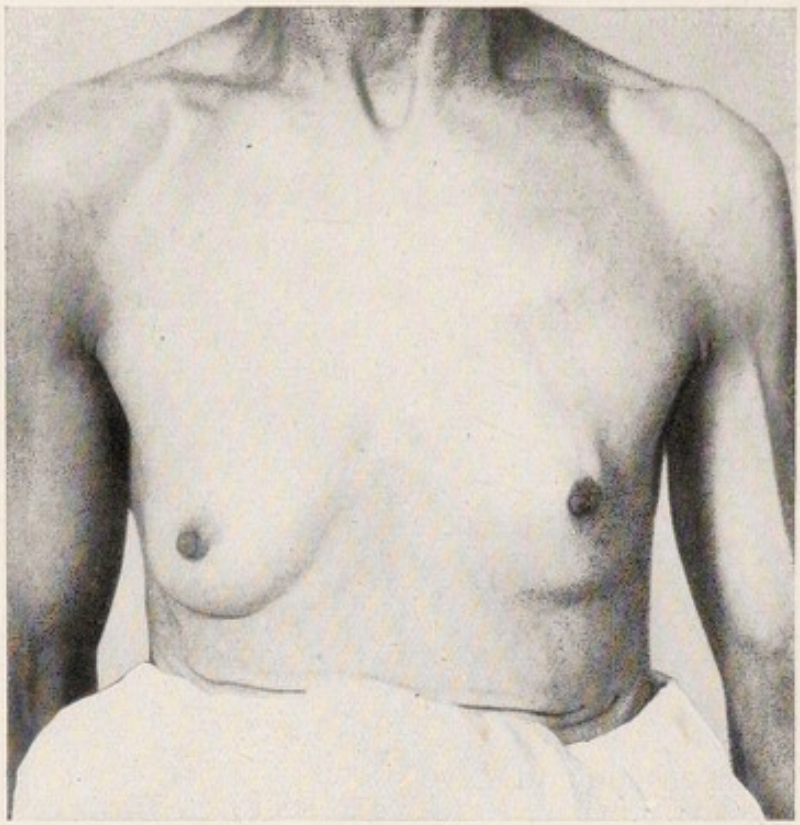

Fig. 220.
Beginnender Skirrhus. Hochstand der Mamilla mit geringer Einziehung.

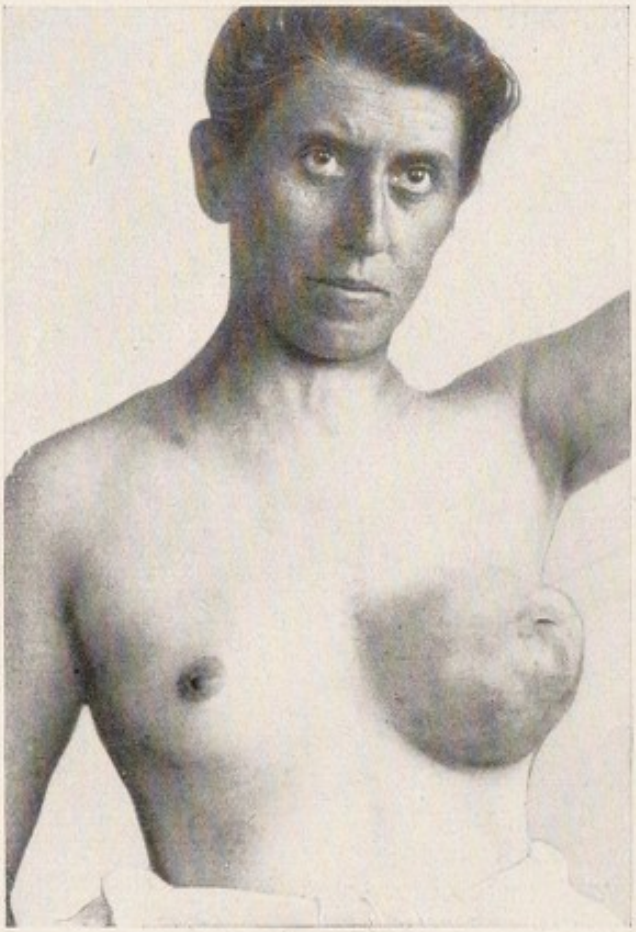

Fig. 221.
Polyzystisches Fibroadenom.

welche der oben angedeuteten, pathologisch-anatomischen Gruppen das Gebilde einzureihen ist. Ist eine Brustdrüse in großer Ausdehnung diffus entartet, d. h. in ein Konglomerat von kleinen, derben, unter sich beweglichen Knötchen und Knoten verwandelt, so handelt es sich meist um die Bildung von zahlreichen kleinen *Zystchen*. Solitäre Knoten bis zu Gänseeigröße sind entweder *abgekapselte Fibroadenome* oder *solitäre Zysten*. Da diese letzteren infolge ihrer prallen Spannung meist keine Fluktuation zeigen, so ist klinisch die Unterscheidung oft unmöglich.

Wechselndes Volumen, Zunahme und Schmerzen während der Menses oder beim Eintreten von Schwangerschaft, Ausfließen einer klaren oder milchigen Flüssigkeit aus der Mamilla spricht im allgemeinen für Zyste, bräunliches oder blutiges Sekret insbesondere für eine papilläre Zyste, bzw. für ein in einer Zyste entwickeltes eigentliches Adenopapillom, das an der Grenze der Gutartigkeit steht (sog. „blutende Brust", s. unten). Fluktuation, ja bläuliches Durchschimmern des Inhalts findet sich bisweilen bei sehr oberflächlichen Zysten (z. B. bei Fig. 219).

Geht ein Knoten merklich über Gänseeigröße hinaus, so

handelt es sich meist nicht mehr um eine solitäre Zyste, sondern um ein abgekapseltes Fibroadenom irgendeiner Form, vielleicht auch um Umwandlung der ganzen Drüse in ein polyzystisches Gebilde (so im Falle von Fig. 221).

Wir haben bis jetzt die freieBeweglichkeit der Geschwulst dem übrigen Mammagewebe gegenüber als wichtigstes und als sicheres Zeichen der Gutartigkeit aufgefaßt. Diese Regel erleidet freilich eine gewisse Einschränkung. Einmal gibt es primäre Krebse, welche lange beweglich bleiben. Hier entscheidet die Anamnese. Bloß monatelanges Bestehen spricht für Krebs, jahrelanges Bestehen für Fibroadenom. Ferner entarten nicht allzu selten Fibro-

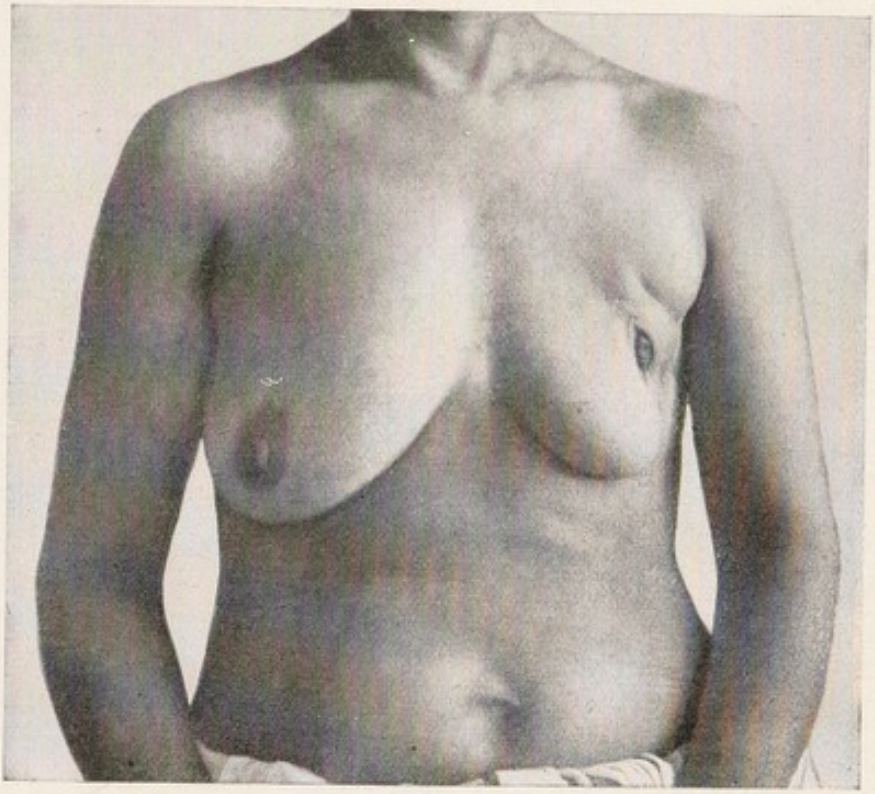

Fig. 222.
Vorgerückterer Skirrhus mit Einziehung und Hochstand der Mamilla und Verkleinerung des Warzenhofes.

adenome krebsig, und diese Entartung macht sich in den ersten Anfängen durch kein einziges klinisches Symptom kenntlich. Wir haben deshalb allen Grund, bei jedem Falle von umschriebenen, anscheinend noch so gutartigen Knoten die Entfernung vorzuschlagen. Wird sie zugestanden, so entfernen wir das Gebilde im Gesunden, oder schälen noch besser die ganze Brust aus.

Diagnostische Probeexzisionen aus einer Mammageschwulst haben keinen Wert, da wir nie wissen, ob wir nicht eine harmlose Stelle entfernen und den Krebs stehen lassen. Exzisionen aus einem verdächtigen Gewebe heraus sind ein Unfug, welcher der Patientin schließlich das Leben kosten kann. Nimmt man einmal das Messer zur Hand, so soll das verdächtige Gebilde gleich so gründlich entfernt werden, daß die Exzision keine Probeexzision mehr ist. Ein Schnitt durch das Gebilde nach der Entfernung, aber vor Schluß der Wunde, zeigt uns meist schon ohne Mikroskop, ob wir die Entfernung der ganzen Brust und der Achseldrüsen anschließen müssen, oder ob wir be-

rechtigt sind, das Ergebnis der histologischen Untersuchung abzuwarten. Noch besser ist es, auch die histologische Untersuchung am Gefrierschnitt gleich während der Operation vornehmen zu lassen.

Folgender Fall erläutert die Schwierigkeiten der Diagnose:

Eine 50jährige Person bemerkt in jeder Brust einen kleinen beweglichen Knoten. Beide Gebilde fühlen sich gleich an und werden unter der Diagnose „Zyste" reichlich im Gesunden entfernt. Die histologische Untersuchung ergibt rechts ein beginnendes Fibroadenoma phyllodes, links eine typische, gutartige Zyste. Eine mehrere Jahre später vorgenommene Untersuchung aller Teile des letzteren Präparates zeigt neben der Zyste ein umschriebenes, nur wenige Millimeter großes, klassisches, infiltrierendes Karzinom. Mittlerweile waren in beiden Axillae Drüsenschwellungen aufgetreten, die sich nach der Entfernung als — tuberkulös erwiesen. Die Patientin stammte aus tuberkulöser Familie.

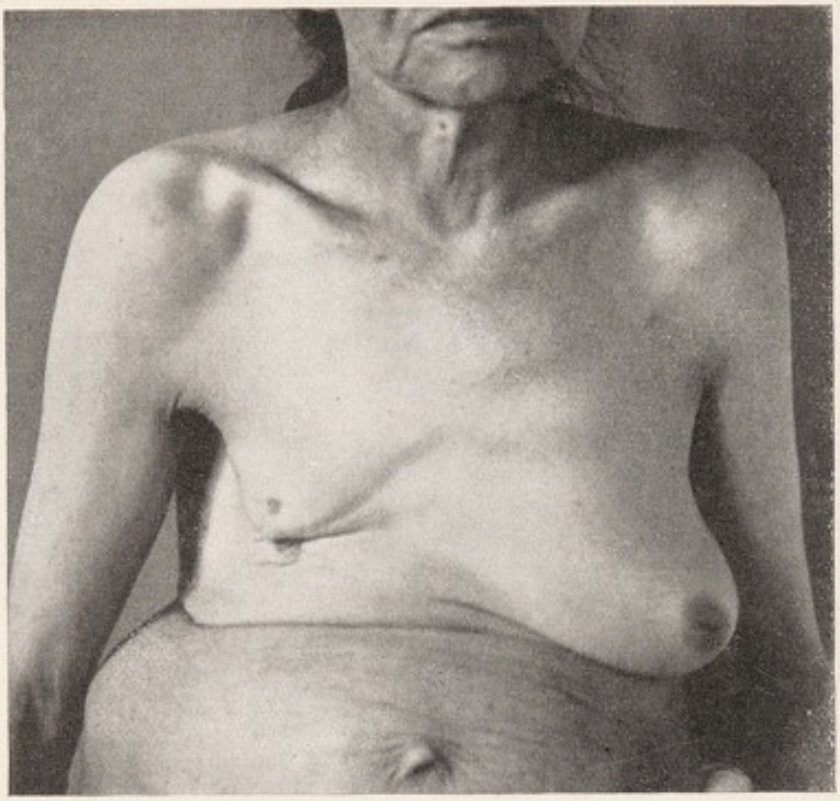

Fig. 223.
Hochgradiger Skirrhus der Brustdrüse.

b) Haben wir ein gegenüber dem übrigen Teil der Drüse *wenig oder nicht bewegliches* Gebilde vor uns, so müssen wir auch dann eine **bösartige Geschwulst**, insbesondere ein **Karzinom**, annehmen, wenn keines der gewöhnlich als Kriterien angegebenen Zeichen vorhanden ist, als da sind: Einziehung und Hochstand der Brustwarze, Schwellung der Achseldrüsen, Verwachsung mit der Haut und mit den Pektoralmuskeln. Alle diese Zeichen treten freilich mit der Zeit auf, aber wehe dem Arzte, der auf sie warten wollte, um seine Diagnose zu stellen!

Die *Einziehung der Brustwarze* ist bei schrumpfenden Formen ein frühes Zeichen, aber nur bei diesen. Umgekehrt finden wir sie hie und da auch bei Mastitis chronica cystica, ja selbst bei etwas chronisch verlaufenden Abszessen, ganz abgesehen von der — dann meist beidseitigen — spontanen Einziehung der Mamilla. Viel bezeichnender für Krebs ist die *Verkleinerung des Warzenhofes* (s. Fig. 224). Große Bedeutung hat ferner der *Hochstand der Warze* (s. Fig. 220—224). Derselbe

weist auf Schrumpfungsvorgänge und damit auf Krebs hin, selbst wenn die Warze noch kaum eingezogen sein sollte (Fig. 224).

Schwellung der Achseldrüsen tritt in leichtem Grade auch bei manchen gutartigen Zysten auf, und beinahe regelmäßig bei Tuberkulose. Tuberkulöse Drüsen sind aber in der Regel weicher als krebsige Drüsen und brechen früher durch die Haut durch. Sarkome ergreifen die Drüsen viel seltener als Karzinome. Wie schwierig endlich der Nachweis beginnender krebsiger Schwellung der Drüsen bei fetten Frauen ist, das zeigt sich häufig erst bei der Operation. Alles in allem *hat der Nachweis krebsiger Drüsen viel mehr prognostische als diagnostische Bedeutung, und ein Brustkrebs kann und muß auch ohne solche erkannt werden.*

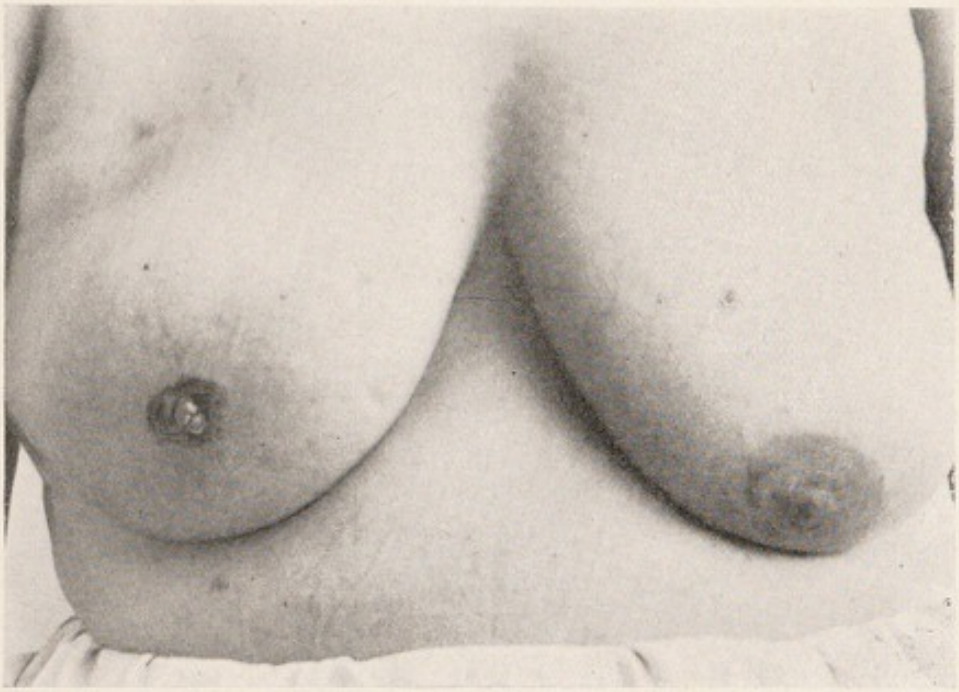

Fig. 224.

Ulzerierter Krebs der rechten Brust. 65 J. Anscheinend Hautkrebs des r. Warzenhofes (mit Ulzeration oben innen von der Brustwarze), in Wirklichkeit aber schrumpfender Drüsenkrebs mit Hochstand der Mamilla und Verkleinerung des Warzenhofes.

Ausnahmsweise beherrscht freilich die Drüsenschwellung das Bild, und der Krebs selbst wird übersehen. Eine 47jährige Patientin wird seit 1½ Jahren wegen beweglicher Drüsenschwellung in der linken Axilla behandelt, welche der Familienanamnese nach tuberkulös sein konnte. Diese Diagnose scheint gestützt durch das Auftreten von gleichgearteten Drüsen an der rechten Halsseite. Genaue Untersuchung der Mamma zeigt aber links eine kaum fühlbare, bisher übersehene Verhärtung hinter der Mamilla. Die histologische Untersuchung von Mamma und Drüsen bestätigen die Diagnose Krebs.

Die *Verwachsung mit den Pektoralmuskeln* erkennen wir daran, daß die Geschwulst bei erschlafftem Muskel verschieblich, bei angespanntem Muskel unbeweglich erscheint.

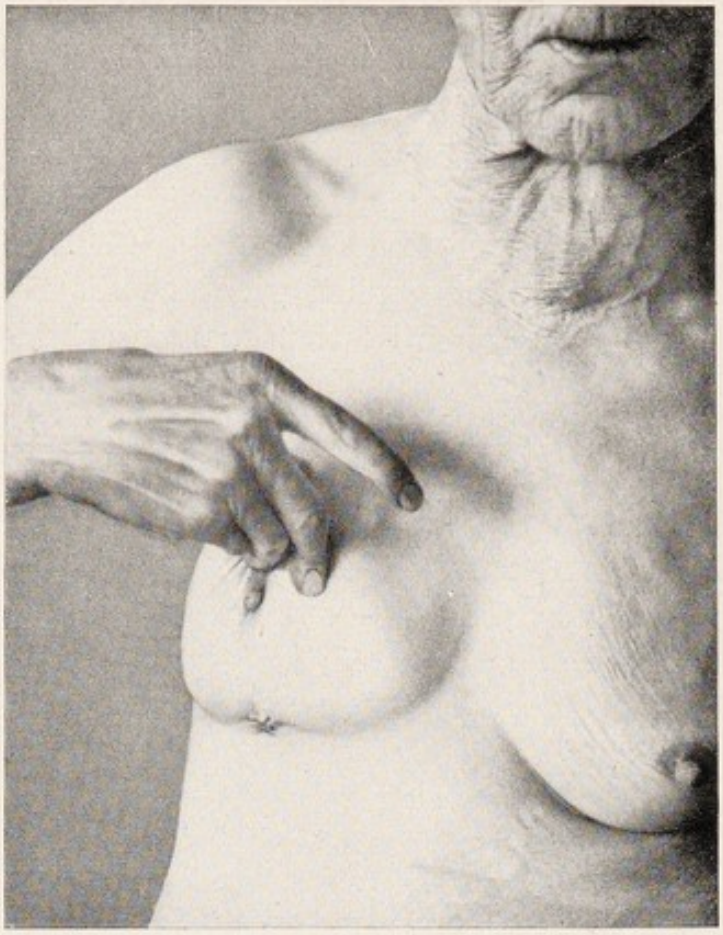

Fig. 225.
Kleiner schrumpfender Brustkrebs in der Falte unter der Mamma.

Von der *Ulzeration* haben wir bis jetzt gar nicht gesprochen, weil dieselbe für die Diagnose nichts Neues bringt. Sie kommt einmal bei den zu raschem Zerfall neigenden Formen vor, bei denen der ganze Tumor ein Geschwür darstellt (Fig. 228), und ferner bei skirrhösen, die Haut früh in Mitleidenschaft ziehenden Formen, besonders, wenn dieselben im Bereiche der Brustwarze (Fig. 223) oder der Hautfalte am unteren Umfang der Drüse sitzen (Fig. 225). Schließlich ulzeriert natürlich beinahe jedes Karzinom, wenn man ihm die Zeit dazu läßt.

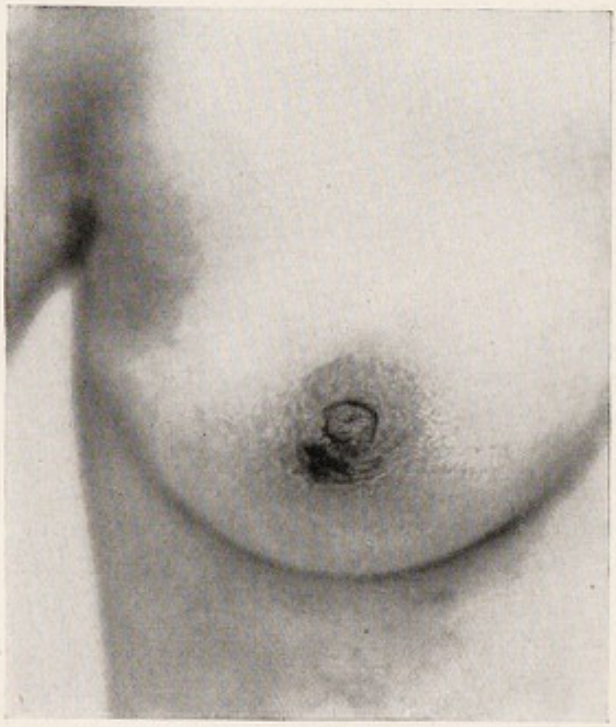

Fig. 226.
Primäraffekt des Warzenhofes.

Typische Formen stellen die kleinen schrumpfenden Krebse an der Brustwarze (Fig. 224) und in der Hautfalte unter der Brust dar (Fig. 225). Ihr früher geschwüriger Zerfall und ihr ganzes Aussehen verleiten den Anfänger, ein Kankroid anzunehmen. Es handelt sich aber um Drüsenkrebse, deren in der Tiefe sitzender Anteil sich bei der Palpation stets über das hinausgeht, was man dem äußeren Anblicke nach erwartet hatte.

Die erstere Form kann mit dem syphilitischen Primäraffekt der Brustwarze verwechselt werden, der auch schon im männlichen Geschlechte beobachtet worden ist.

Ist der eigentlichen Geschwulstbildung ein ekzemähnlicher Zustand an der Brustwarze und in ihrer Umgebung vorangegangen,

so diagnostizieren wir die als *Pagetsche Erkrankung* bekannte Krebsform. Überhaupt werden wir jedes hartnäckige Ekzem dieser Gegend als verdächtig ansehen, auch wenn noch keine eigentliche Geschwulst vorhanden sein sollte.

So konstant das allen Krebsen gemeinsame Zeichen der geringen *Verschieblichkeit gegenüber der gesunden Drüse* ist, so wechselnd sind ihre übrigen Eigenschaften, und wir finden alle Übergänge von dem zellreichen, weichen, markigen Krebse, der häufig faustgroß und größer wird (s. Fig. 229), bis zum zellarmen schrumpfenden Skirrhus, der, obwohl eine Geschwulst, doch ein Minus von Gewebe darstellt (Fig. 220 und 222).



Fig. 227.
Pagetscher Krebs der Brustdrüse.

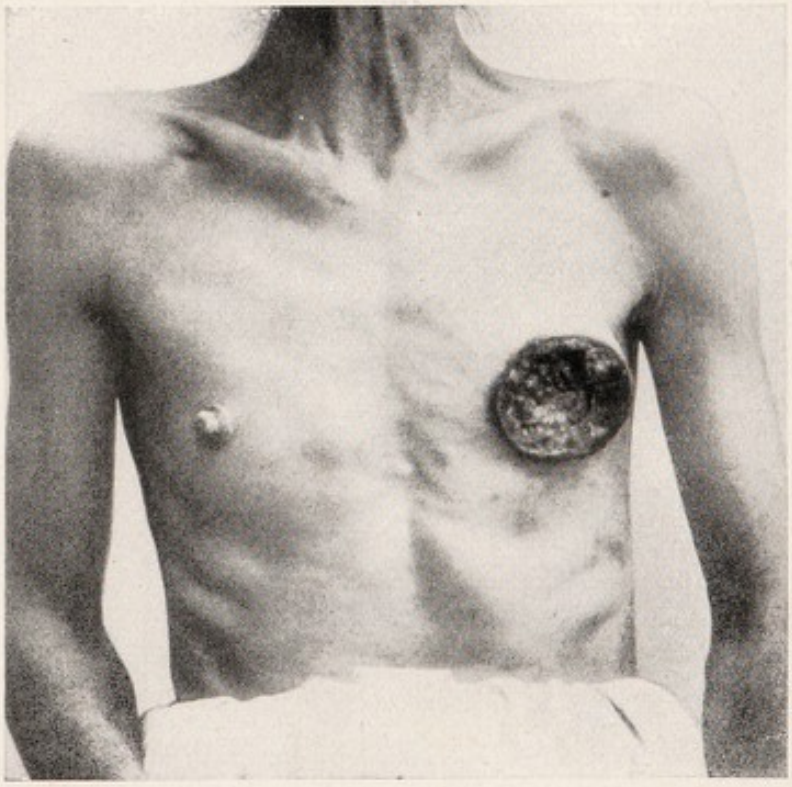

Fig. 228.
Rasch zerfallender Brustkrebs. Der ganze Tumor geht in dem Geschwüre auf.

Sind wir über die Krebsdiagnose im klaren, so handelt es sich darum, den Fall auch *prognostisch* richtig zu beurteilen. Finden wir entfernte *Metastasen*, so ist jede weitere Diskussion abgeschnitten. Ganz besonders denke man an die *Wirbelsäule* und halte es nicht für überflüssig, bei unerklärter Ischias

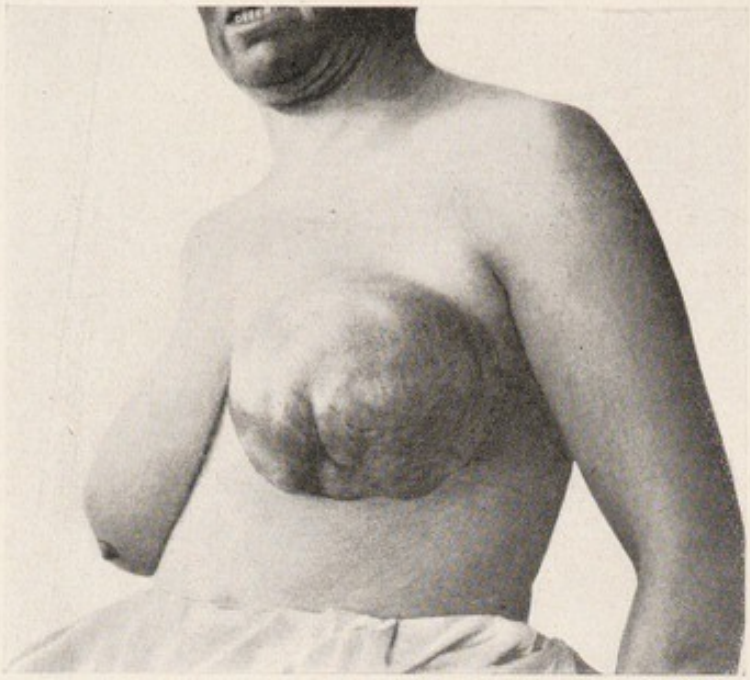

Fig. 229.
Markkrebs der Brustdrüse.

oder Interkostalneuralgie sich auch die Brustdrüse anzusehen.

Eine unserer Patientinnen hatte sich wochenlang von einem Nervenarzte wegen Lumbalneuralgie elektrisieren lassen, seinen Blicken aber beharrlich den Anblick ihrer Brust entzogen, bis das Karzinom, ein inoperabler Skirrhus, zufällig vom Hausarzt entdeckt wurde. Die Paraplegie ließ dann auch nicht mehr lange auf sich warten.

Drei weitere Zeichen lassen eine gründliche Heilung beinahe mit Sicherheit ausschließen und müssen deshalb berücksichtigt werden, bevor man einen Rat gibt: *Verwachsung mit den Rippen*, das Vorhandensein von *zerstreuten Krebsknötchen in der umgebenden Haut* (s. Fig. 230) und *Beteiligung der Supraklavikulardrüsen*. Die Operation wird hier, wenn überhaupt noch angezeigt, nur ein lokales Linderungsmittel sein.

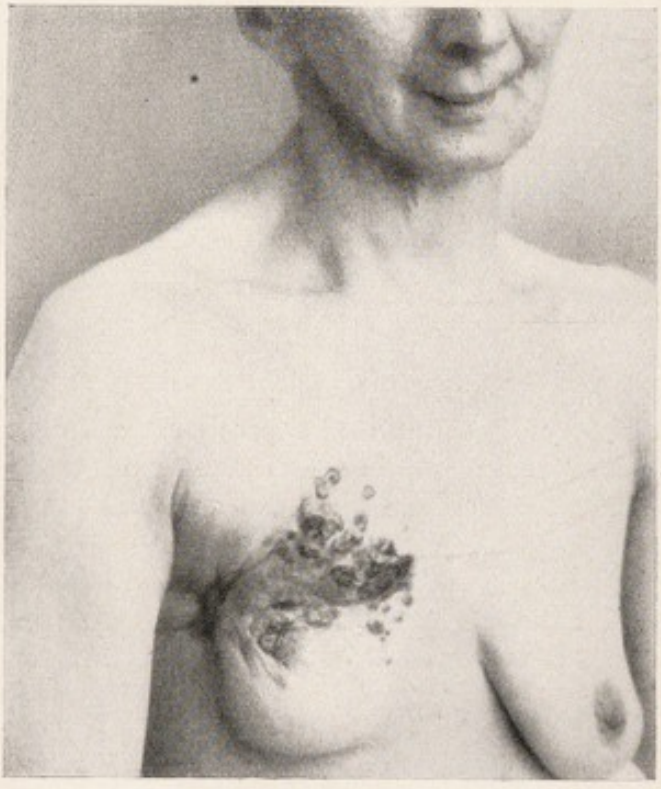

Fig. 230.
Schrumpfender Brustkrebs mit zahlreichen Krebsknötchen in der umgebenden Haut.

Wir haben von bösartigen Geschwülsten bis jetzt nur die Krebse besprochen, nicht aber die **Sarkome.** Sind dieselben von Anfang an *infiltrierend*, so läßt nichts sie klinisch sicher von einem markigen Krebse unterscheiden. Was wir von ihm gesagt haben, das gilt also im ganzen auch für diese Sarkomform. Nur ist die Beteiligung der Lymphdrüsen weniger häufig. *Abgekapselte* Sarkome sind, solange sie nicht über Faustgröße hinausgehen, von Fibroadenomen nur durch das raschere Wachstum zu

unterscheiden. Mehr Bedeutung hat die Sarkomdiagnose für die großen Mammageschwülste.



Fig. 231.
Adenofibrosarcoma phyllodes der Brustdrüse.

2. Große Geschwülste.

Haben wir eine *große* Neubildung der Mamma vor uns, so werden wir, abgesehen von dem meist beidseitigen *Riesenwuchs* der Brustdrüse, nur zwischen den zum Fibroadenom gehörigen, sog. **Fibroadenoma** bzw. **Cystoadenoma phyllodes** und dem **reinen Sarkom** zu unterscheiden haben. Die erstere Geschwulstform entwickelt sich langsam im Verlauf der Jahre, und kann schließlich sarkomatös entarten — Cystosarkoma phyllodes. Das primäre Sarkom zeigt von Anfang an ein rascheres Wachstum. Beide führen bisweilen noch in unserer operationsmutigen Zeit zu *Kolossaltumoren*.

So ließ eine meiner Patientinnen ihre Geschwulst (s. Fig. 231) im Verlaufe der Jahre mit Hilfe oder Mitschuld eines „Naturheilkundigen" zum Gewichte von 5½ kg anwachsen und ausgedehnt verjauchen. Daß dieser nach der Operation das Verdienst der Heilung für sich in Anspruch nahm, war nicht verwunderlich. Die Geschwulst war bei der Operation noch gut abgekapselt und zeigte histologisch zum Teil das Bild des typischen Fibroadenoma phyllodes, zum Teil aber schon sarkomatöse Entartung des Stroma. Nach 2 Jahren ging die Patientin an multiplen Sarkommetastasen zugrunde, welche histologisch den Charakter des reinen Spindelzellensarkoms trugen. — Die reinen Sarkome der Brustdrüse sind bald ab-

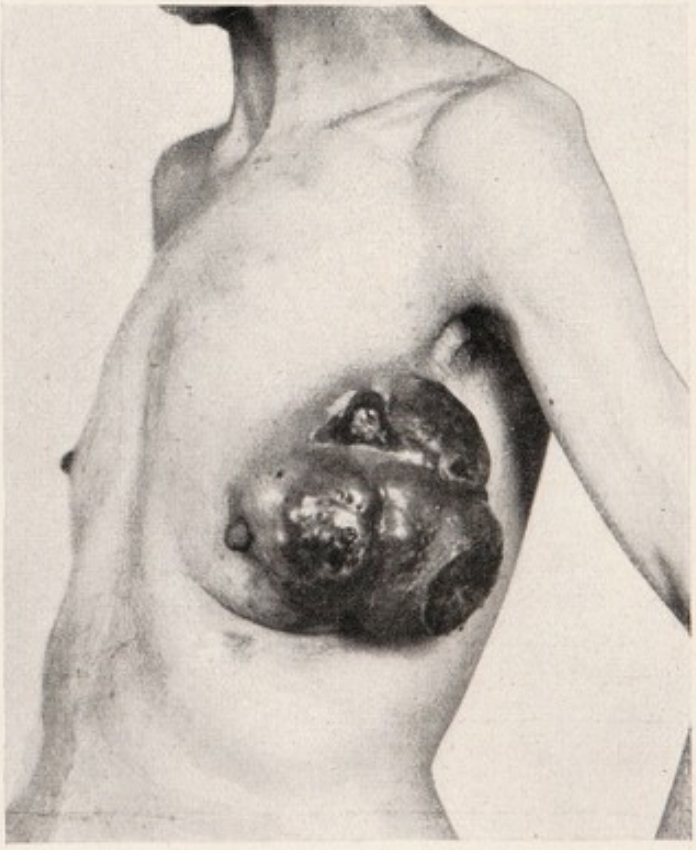

Fig. 232.
Sarkom der Brustdrüse.

gekapselt, bald infiltrierend und weisen die verschiedensten histologischen Formen auf. Zystenbildung kommt auch hier vor, aber nicht, wie beim eigentlichen Cystosarkom, als Produkt epithelialer Gebilde, sondern — wie bei gewissen Krebsen — durch Gewebsnekrose.

Hier sei noch kurz der „**blutenden Brust**" gedacht. Ausfließen von bräunlich-roter bis rein blutiger Flüssigkeit spontan oder bei Druck ist meist ein Zeichen fibroepithelialer Degeneration und kommt besonders dann vor, wenn in mit den Milchgängen kommunizierenden Zysten papillomatöse Wucherungen vorhanden sind. Die Bedeutung des Symptoms ist also keine so üble, als es sich die Patientinnen meist vorstellen. Man beruhige sich aber nicht zu leicht. Auch bei Krebs kann Blutabgang aus der Mamilla das erste von der Patientin bemerkte Symptom sein. Es ist deshalb immer sicherer, eine blutende Brust zu entfernen.

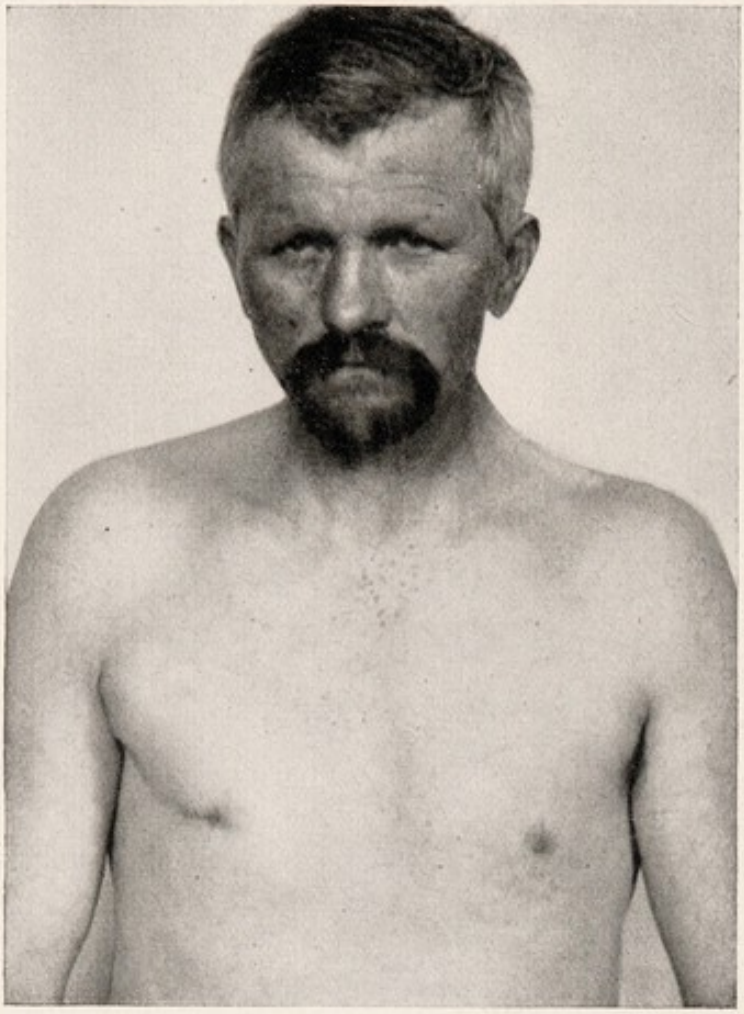

Fig. 233.
Schrumpfender Krebs der rechten Brust.

Von *rein gutartigen Geschwülsten* der Brustdrüse sind nur das seltene *Lipom* und das noch viel seltenere *Chondrom* zu erwähnen. Ersteres, meist *neben*, nicht *in* der Mamma entstehend, ist an seiner weichen Beschaffenheit ebenso sicher zu erkennen, wie letzteres an seiner knorpeligen Härte. Beim Lipom erscheint die ganze Mamma vergrößert, aber hängend, wie auf der gesunden Seite.

Schließlich sei erwähnt, daß alle diese Formen von Geschwülsten auch in der *männlichen* Brust vorkommen können, nach Schuchart allerdings hundertmal seltener, als in der weiblichen. Ein Beispiel gibt Fig. 233.

Vierter Teil.

Chirurgische Erkrankungen des Bauches und der Beckeneingeweide.

34.

Normale und abnorme Lage der Baucheingeweide.

Unsere ganze topographische Diagnostik der Unterleibserkrankungen geht von der Voraussetzung aus, daß die Organe sich an normaler Stelle befinden. Dies ist aber nicht immer der Fall. Alle Baucheingeweide sind vielmehr, die einen mehr, die andern weniger, Lageveränderungen ausgesetzt, welche entweder schon auf die Zeit vor der Geburt zurückreichen, oder aber erst im späteren Leben erworben sind.

A. Beginnen wir mit den **angeborenen Verlagerungen.** Die häufigsten Anomalien finden wir bei den **Nieren.**

Einmal können die Organe beider Seiten verschmelzen und in Hufeisen- oder Kuchenform vor der Wirbelsäule liegen. Auch können beide Nieren an ihren Polen verschmolzen auf der gleichen Seite liegen, die eine unter der anderen, sogen. „Langniere". Fehlt eine Niere ganz, so ist die andere abnorm groß. Diagnostisch noch wichtiger ist die kongenitale Verlagerung einer oder beider Nieren nach dem Becken hin. Bald wird die verlagerte Niere mehr seitlich, bald mehr median, bald im großen, bald selbst im kleinen Becken gefunden. Mit den dem Arzt zugänglichen Hilfsmitteln ist die sichere Diagnose einer solchen Anomalie unmöglich, um so mehr, als diese Nieren nicht die für die erworbene Wanderniere bezeichnende Beweglichkeit und noch viel weniger die Reponibilität derselben in die normale Nierenlage zeigen. Daher muß stets bei der Operation eines diagnostisch unklaren „Adnextumors" an diese Möglichkeit gedacht werden. Was ein Irrtum bei verlagerter *Solitärniere* zu bedeuten hat, das brauche ich nicht zu sagen.

Nur der Ureterenkatheterismus, verbunden mit Röntgenphotographie, und noch schöner das nach Collargolfüllung des Nierenbeckens aufgenommene Röntgenbild würden hierüber Klarheit schaffen. Die letztere Untersuchungsmethode ist aber nicht ganz gefahrlos.

Der Grundtypus der Verlagerungen der *unpaarigen Baucheingeweide* ist der Typus inversus. Derselbe ist verhältnismäßig leicht schon durch

die klinische Untersuchung nachzuweisen, sobald er gleichzeitig auch die Brusteingeweide betrifft. Viel eher entgeht die Verlagerung dagegen der Beobachtung, wenn er sich nur auf die Baucheingeweide erstreckt. Am ehesten läßt sich durch Palpation und Perkussion noch die recht seltene Umlagerung von **Milz** und **Leber** erkennen. Das Röntgenbild wird dank der dabei vorhandenen Umlagerung des Magens jeden Zweifel heben.

Häufiger und für den Chirurgen deshalb viel wichtiger ist die abnorme Lagerung des **Darmes allein.**

Wir können bei derselben folgende Hauptformen unterscheiden:

1. Der Dickdarm liegt in ganzer Ausdehnung *hinter dem Dünndarm*, weil sich die Nabelschlinge nicht gedreht hat (*Retroposition*). Das Mesenterium kann dabei frei oder sekundär mit der hinteren Bauchwand verlötet sein.

2. Der ganze Dickdarm liegt in der *linken Seite der Bauchhöhle*, weil sich die Nabelschlinge zwar im richtigen Sinne, aber nur unvollständig, d. h. nicht bis zur Überkreuzung von Dünn- und Dickdarm gedreht hat (*Sinistroposition*). Auch hier kann das Mesenterium entweder frei oder sekundär verlötet sein. Im ersteren Falle hängen Dünn- und Dickdarm an einem freien gemeinschaftlichen Mesenterium, dem sog. *Mesenterium commune.*

3. Der ganze Dickdarm liegt in der *rechten Bauchhälfte*, weil sich die Nabelschlinge in abnormem Sinne aber nur unvollständig gedreht hat (*Dextroposition*). Das Mesenterium verhält sich wie bei Nr. 2.

4. Es besteht eine völlige Überkreuzung von Dünn- und Dickdarm, aber mit *verkehrter Lagerung*, weil sich die Nabelschlinge in unrichtigem Sinne, und zwar vollständig gedreht hat (*Situs inversus abdominalis partialis inferior*).

Dies sind die extremen Formen. Viel häufiger als dieselben findet sich eine Anomalie, die wir als Übergangsform von der normalen Lage zur Linkslage des Dickdarmes mit freiem Mesenterium auffassen können: Coecum und Colon ascendens besitzen ein freies Mesenterium, welches in dasjenige der untersten Dünndarmschlinge übergeht. Dabei ist das Colon ascendens häufig verkürzt, so daß das Coecum abnorm hoch steht. Fehlt dasselbe ganz, und liegt das Coecum unmittelbar am Leberrande, so sind wir am Beginn der Linkslagerung angekommen. Wir können dieselbe von dem Augenblicke an annehmen, wo das Coecum so weit nach links hinübergerückt ist, daß Dick- und Dünndarm sich nicht mehr überkreuzen. Die Bedeutung dieser Anomalie kann daraus erschlossen werden, daß die leichteste Form derselben — das sog. *Mesenterium commune ileocoecale* — in etwa einem Zehntel aller Autopsien gefunden wird, so daß das Coecum mobile als solches nicht als krankhafter Zustand aufgefaßt werden darf. Auch die ausgesprocheneren Formen hat gewiß jeder Chirurg bei seinen Laparotomien schon angetroffen.

Von praktischer Bedeutung sind bei diesen Lageveränderungen vor allem zwei Dinge: die *Lage des Wurmfortsatzes* und die Frage von der *Überkreuzung von Dünn- und Dickdarm.*

Beginnen wir mit dem *Wurmfortsatze.*

Während derselbe bei Enteroptose und bei abnorm langem Coecum ganz im kleinen Becken liegen kann, finden wir ihn bei der mit dem freien Mesenterium der Ileocöcalschlinge oft verbundenen Verkürzung des Colon ascendens *höher* als normal, ja, er kann vor der rechten Niere oder am Leberrande oder selbst unter der Leber neben der Gallenblase liegen. An allen diesen Stellen habe ich ihn bei Laparotomien schon gefunden. Je freier die Ileocöcalschlinge ist, um so mehr nähert er sich der Mittellinie. Bei Linkslage des Dickdarms liegt er mit Vorliebe in der Nabelgegend oder gar links von derselben. Ganz in der linken Beckenschaufel liegt er beim Situs inversus, der ja nichts anderes als das Spiegelbild der normalen Darmlage darstellt.

Die Frage von der *Überkreuzung von Dünn- und Dickdarm* hat weniger diagnostische als operativ-technische Bedeutung. Die Überkreuzung fehlt in allen Fällen von unvollständiger Drehung der Nabelschlinge mit freiem Mesenterium. Man muß sich das besonders deshalb merken, weil wir bei der Gastroenterostomie die Gewohnheit haben, die oberste Dünndarmschlinge da zu suchen, wo sie unter dem Quercolon hervorkommt. Ist aus der bei Eröffnung der Bauchhöhle erkannten Darmlage zu schließen, daß die Überkreuzung fehlt, so müssen wir, um die oberste Jejunumschlinge zu finden, das Duodenum verfolgen. Dasselbe wendet sich bei der Linkslage des Dickdarmes nach der Gegend der rechten Niere hin und geht von dort aus im Bereiche der rechten Beckenschaufel in das Jejunum über.

Neben diesen einigermaßen typischen Lageveränderungen gibt es, wenn auch seltener, noch Anomalien, welche sich in kein Schema einreihen lassen, und welche nur als zufällige Befunde durch das Röntgenbild erkannt oder bei Operationen entdeckt werden. Hierzu gehören unter anderem die durch Zwerchfellhernien bedingten Darmverlagerungen.

So fanden wir den Quergrimmdarm bis zum Schwertfortsatz hinaufgezogen und dort durch Vermittlung des Netzes in einer angeborenen Hernia diaphragmatica in der Morgagnischen Lücke des Zwerchfelles festgehalten.

Auch bei den oben dargestellten typischen Lageveränderungen ist übrigens eine klinische Diagnose ohne Benutzung des Röntgenbildes unmöglich. Auf die Technik desselben werden wir weiter unten noch zu sprechen kommen.

B. Die **erworbenen Lageveränderungen** der Baucheingeweide sind, wenn auch bisweilen die Verlagerung des einen oder anderen Eingeweides in den Vordergrund tritt, doch im allgemeinen unter den Begriff der Enteroptose zusammenzufassen. Diese den französischen Klinikern schon seit langen Jahren geläufige Auffassung ist in der letzten Zeit besonders wieder durch Stiller in den Vordergrund gestellt worden. Wenn derselbe sie als Äußerungen einer „asthenischen Konstitutionskrankheit" bezeichnet, so *umschreibt* er allerdings damit mehr seine Beobachtungen, als daß er sie *erklärt*. Eine wirkliche Erklärung für

das gesamte Erscheinungsbild der Eingeweidesenkung besitzen wir noch nicht. Am zutreffendsten erscheint uns noch die Annahme einer angeborenen oder erworbenen Minderwertigkeit der Gewebe, insbesondere des Bindegewebes. Es möge genügen, kurz die diagnostisch wichtigsten Erscheinungsformen anzuführen, während die Besprechung der klinischen Symptome bei den einzelnen Organen abgehandelt werden soll.

Von der **Niere** weiß auch der Laie, daß sie sich senken kann, und die vor einigen Jahrzehnten selbst den Ärzten unbekannte **Wanderniere** ist Gemeingut der gebildeten Welt geworden. In gleicher Weise, aber viel seltener, können auch **Leber** und **Milz** wandern. Während bei der **Wanderleber** gewöhnlich eine allgemeine Erschlaffung der Aufhängebänder vorhanden ist, beruht das Wandern der Milz in der Regel auf einer krankhaften Vergrößerung des Organs. Die Verlagerung der Milz nach unten ist also die einzige erworbene Organverschiebung, welche mehr von einem krankhaften Zustande der Organe selbst, als von der Schwächung der Aufhängebänder im allgemeinen abhängt.

Die **Wandermilz** ist besonders an ihrem scharfen vorderen Rande zu erkennen und daran, daß die Milzdämpfung an normaler Stelle fehlt.

Dieser scharfe Rand wird uns dann leiten, wenn sich die Milz weit weg von ihrem normalen Sitze findet. So fand ich bei einer jungen, wegen „Ovarialtumor" aus einem Malarialande nach Europa geschickten Patientin eine die *rechte* Bauchhälfte und das *kleine Becken* einnehmende Geschwulst, die rechts einen auffallend scharfen Rand zeigte. Die Milzdämpfung fehlte. Die Patientin litt seit ihrer Jugend an Malaria. Dies genügte, um eine gewanderte Malariamilz anzunehmen, und die Exstirpation des 2½ kg schweren Organs zeigte in der Tat, daß der Milzstiel lang ausgezogen über das Colon transversum hinüber nach rechts unten verlief.

Die Senkung von Magen und Darm müssen wir gemeinschaftlich besprechen, nicht nur wegen ihrer inneren Zusammengehörigkeit, sondern auch weil sie mit den gleichen diagnostischen Hilfsmitteln erkannt werden. Wir beginnen mit der **Palpation.**

Während uns die Palpation von Nieren, Leber und Milz schon lange bestimmte Anhaltspunkte für die Diagnose der erworbenen Senkungen gegeben hatte, so war dies weniger der Fall für die Senkungen von Magen und Darm. Glénard und seine Schule haben freilich schon seit einem Vierteljahrhundert gelehrt, wie man diesen Abschnitt des Dickdarmes abtasten soll. Sie waren aber in dem Irrtume befangen, daß nur der erkrankte oder wenigstens krankhaft kontrahierte Dickdarm tastbar sei. Diesem Irrtum trat Obrastzow entgegen, indem er zeigte, daß ein guter Teil des Verlaufes des Dickdarmes und ferner gewisse Teile des normalen Magens auch in gesundem Zustande durch die Palpation nachweisbar seien. Diese Auffassung ist von allen denjenigen bestätigt worden, welche sich systematisch mit der Abtastung der Baucheingeweide befaßt haben. Wie häufig dieser oder jener Darm oder Magenteil abgetastet werden kann, das hängt nicht nur von der Übung des Untersuchenden ab, sondern auch von dem untersuchten

Materiale. So werden sich z. B. bei einem aus vorwiegend internen Kranken bestehenden Materiale (Hausmann) höhere Prozentzahlen ergeben, als bei vorwiegend chirurgischen Kranken mit den so häufigen Zuständen von Meteorismus und entzündlichen Veränderungen. Es kann nicht genug betont werden, daß jede systematische Abtastung der einzelnen Darmteile unterlassen werden muß, wenn dadurch irgendein Schaden gestiftet werden kann, also bei allen frisch entzündlichen Veränderungen an den Gallenwegen, dem Wurmfortsatze, dem Darme überhaupt. Viel lieber über den Verlauf des Darmes im unklaren bleiben, als einen abgekapselten Abszeß zum Platzen bringen, einen der Perforation nahen Wurmfortsatz zum Durchbruch zu veranlassen!

Was läßt sich auf Grund des Gesagten durch erschlaffte, nicht zu fette Bauchdecken durchfühlen?

a) Jeder Teil des Verdauungskanals, der sich über seinem Inhalt gegen ein Hindernis zusammenzieht (Magen- und Darmsteifung).

b) Der Dickdarm, auch da wo er sich leer kontrahiert (la corde colique), oder wo er mit mehr oder weniger festem Kot gefüllt ist.

c) Jeder nicht kontrahierte Abschnitt, der sich umschrieben auf einer festen Unterlage rollen läßt.

Dies führt uns für die verschiedenen Abschnitte des Magen-Darmkanals zu folgenden Ergebnissen (s. auch Fig. 234):

Am *Magen* ist die Pylorusgegend tastbar, wenn sie nicht von der Leber überlagert ist, die große Kurvatur, wenn sie nicht wegen Ptose zu tief steht, und die kleine Kurvatur bei Ptose. Quer vor der Wirbelsäule fühlen wir bisweilen, bei starker Magensenkung oberhalb des Magens, das Pankreas.

Vom normalen *Dünndarm* können wir, wie Hausmann richtig hervorhebt, auch unter den günstigsten Umständen nur das Endstück der letzten Schlinge abtasten, da wo es in das Cöcum mündet.

Der *Wurmfortsatz* ist, wenn überhaupt, in normalem Zustand nur selten zu fühlen. Was vielfach für den Wurmfortsatz gehalten worden ist, das ist (Hausmann) nichts anderes als das Endstück des Dünndarms, oder, wie ich betonen möchte, wenigstens der untere Rand desselben. In *pathologischen Fällen* wird häufig das Konglomerat, welches aus Wurmfortsatz, mit ihm verwachsenen Netz und oft auch verwachsenen Darmschlingen der Nachbarschaft besteht, als Wurmfortsatz kurzweg gedeutet.

Vom *Dickdarme* fühlen wir bei weitaus den meisten Patienten das Coecum und das Colon ascendens, bis nahe an die Flexura hepatica, und ebenfalls bei der Mehrzahl der Patienten das Colon descendens mitsamt dem obern Schenkel des S-romanum. Vom Colon transversum gelingt es uns bisweilen, den Anfangsteil nach innen vom Colon ascendens abzutasten, und ferner den Endteil nach innen vom Colon descendens. Der Hauptteil des leeren Colon transversum ist dagegen nur dann tastbar, wenn er sich genügend hoch über der Symphyse befindet, um noch

auf der Wirbelsäule gerollt zu werden, und wenn der Patient nicht fettleibig und sein Dünndarm nur wenig gefüllt ist. Dies alles trifft nun freilich nicht sehr oft zu. Ohne weiteres abtastbar ist das nicht zu tief verlaufende Quercolon nur dann, wenn es spastisch kontrahiert oder mit festem Kot angefüllt ist. Nur bei hochgradiger Ptose läßt sich die Flexura lienalis des Dickdarmes abtasten.

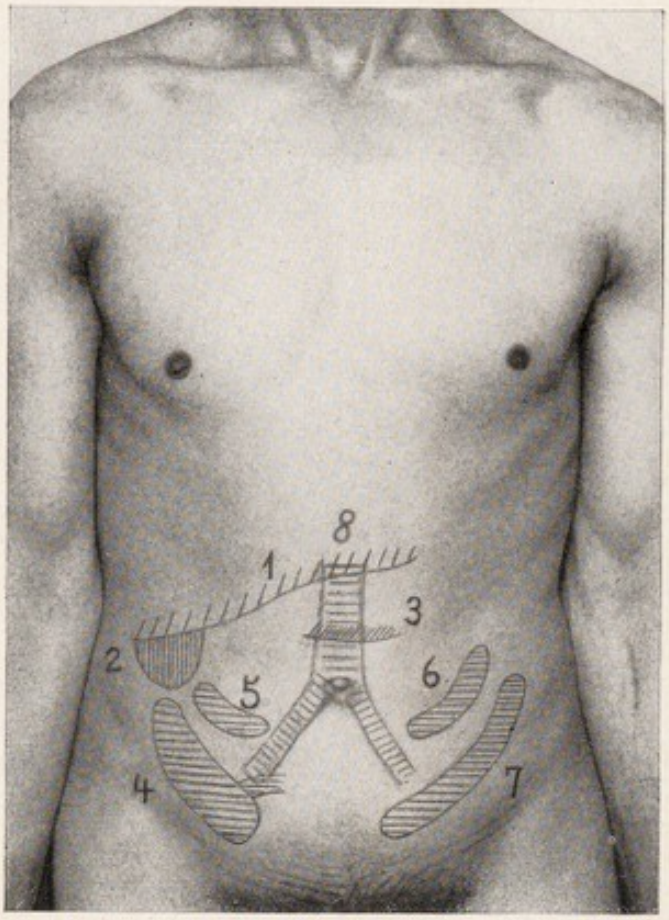

Fig. 234.

Schematische Darstellung der am häufigsten tastbaren normalen Baucheingeweide.

1. Leber. 2. Rechte Niere. 3. Große Kurvatur des Magens. 4. Coecum und Colon ascendens. 5. Anfangsteil des Colon transversum. 6. Endteil desselben. 7. Colon descendens und oberer Schenkel des S-Romanum. 8. Aorta abdominalis und Aa. iliacae.

Gibt uns also auch die Palpation wertvolle Anhaltspunkte für die Beurteilung der Lage einzelner Darmteile, so reichen dieselben doch an Zuverlässigkeit bei weitem nicht an die Aufschlüsse, welche wir durch das **Röntgenbild** erhalten.

Zuerst eine Vorbemerkung zur *Methodik:* Für den *Magen* liegt die Technik auf der Hand. Die Lageveränderungen desselben werden ohne weiteres auf dem Röntgenschirme und auf der Röntgenplatte sichtbar, wenn man den Patienten sofort nach Einnahme der kontrastbildenden Mahlzeit *liegend und stehend* (siehe unter Magenerkrankungen) untersucht.

Für den *Dickdarm* scheint in Analogie zu der früher vielfach geübten Aufblähung bzw. dem Wassereinlauf vom Rektum her, der Einlauf mit kontrastbildendem, dünnflüssigem Brei das nächstliegende zu sein und wird auch vielfach zu diesem Zwecke in Anwendung gezogen. Durch hochgradige flüssige Füllung von Darmteilen, welche größtenteils für mehr festen Inhalt bestimmt sind, entstehen aber so unnatürliche Verzerrungen, daß das Einlaufbild, so nützlich es auch für andere Zwecke ist, nur mit gewissen Einschränkungen zur Lagebestimmung des Dickdarmes verwendet werden darf. (Vgl. Fig. 235 u. 236.) Wir erhalten eine viel richtigere Vorstellung von der wirklichen Lage des Dickdarmes, wenn wir eine kontrastbildende Mahlzeit vom Magen her in ihrem Verlaufe durch den Darmkanal mittelst einer Reihe von Schirmuntersuchungen oder Plattenaufnahmen verfolgen. In der Regel genügt es, eine Aufnahme nach 6—8, eine weitere nach 24 und bei verzögerter Entleerung eine dritte Aufnahme nach 48 Stunden vorzunehmen, um Aufschluß über die Lage des gesamten Dickdarmes zu er-

halten. Wollen wir zur Lagebestimmung den Kontrasteinlauf benützen, so dürfen wir nicht mehr als 1—1½ Liter Kontrastflüssigkeit einlaufen lassen.

Die Röntgenuntersuchungen haben uns nun vor allem gelehrt, worauf es bei der Diagnose der Eingeweidesenkung wirklich ankommt. So ist beim *Magen* nicht nur der Tiefstand der großen Kurvatur maßgebend und auch nicht die Lage der in ihrem größeren Anteil senkrecht verlaufenden kleinen Kurvatur, sondern vor allem diejenige des Pylorus. Ein muskelschwacher, schlaffer Magen kann sich vorübergehend unter dem Druck des Speisebreies weit nach unten ausbuchten, ohne daß der

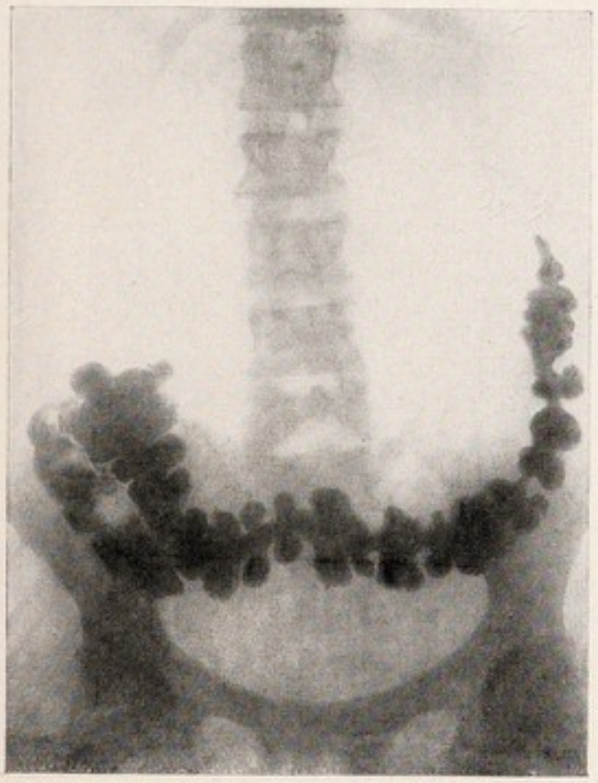

Fig. 235.
Röntgenbild des Dickdarms 24 Stunden nach Einnahme der Kontrastmahlzeit. Normale Form, leichte Ptose.

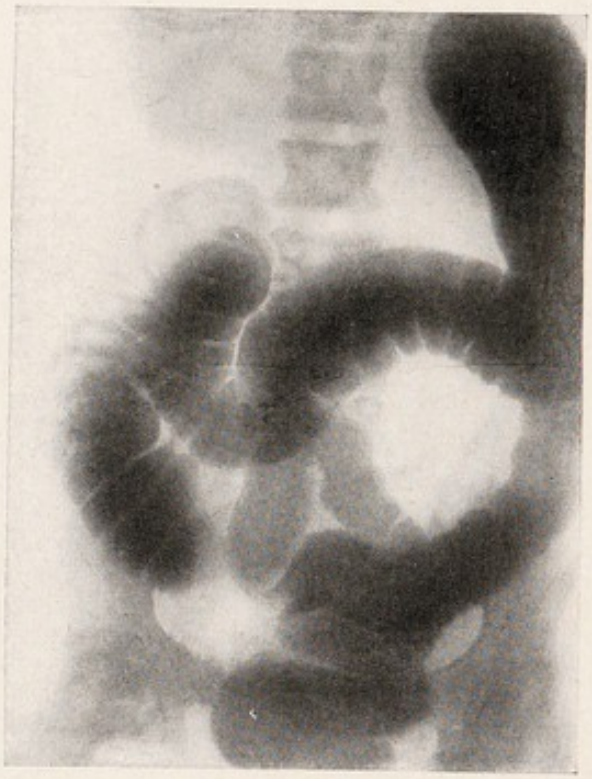

Fig. 236.
Röntgenbild desselben Falles nach größerem Kontrasteinlauf. Zerrbild nach Lage und Form.

Pylorus notwendig mit gesenkt ist. Eine wirkliche Ptose können wir deshalb nur annehmen, wenn auch die Verschieblichkeit des Pförtners nach unten im Röntgenbilde nachweisbar ist (vgl. Fig. 237 e a f).

Normal findet sich der Pylorus beim Liegen in der Höhe des Querfortsatzes des ersten bis zweiten Lendenwirbels und verschiebt sich beim Übergang in die vertikale Körperhaltung um etwa 1½ bis 2 Wirbelhöhen nach unten und etwas medianwärts. Bei Ptose beträgt die Verschiebung oft das doppelte.

Für den *Dickdarm* galt und gilt vielfach jetzt noch als Kriterium die Lage des Quergrimmdarms. Die Röntgenuntersuchungen haben uns aber bestätigt, was wir schon vorher wußten, worauf aber vielfach zu wenig geachtet wurde, daß nämlich das Colon transversum

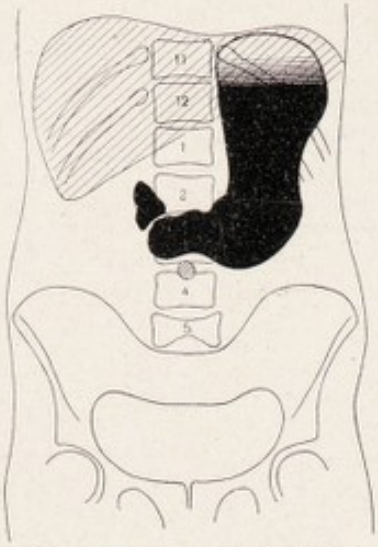

a. Normaler Magen. Bauchlage. Gewöhnliche Form.

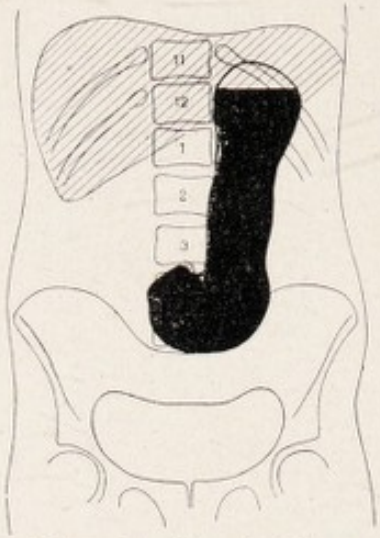

b. Normaler Magen im Stehen. Ders. Fall.



c. Normaler Magen. Profilaufnahme im Stehen.

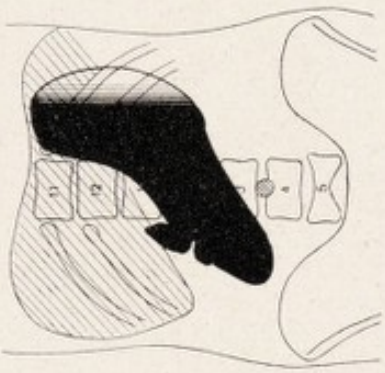

d. Normaler Magen. Rechte Seitenlage.



e. Mittlerer Grad von Ptose. Aufnahme im Stehen.

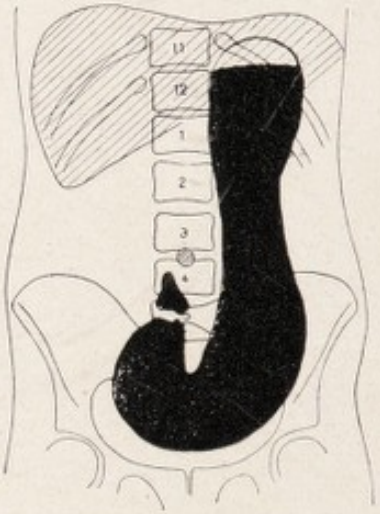

f. Hoher Grad von Ptose. Aufnahme im Stehen.

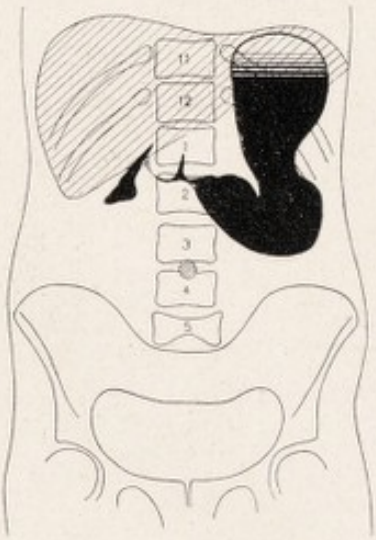

g. Einbuchtung des Magenschattens durch die normale Milz.

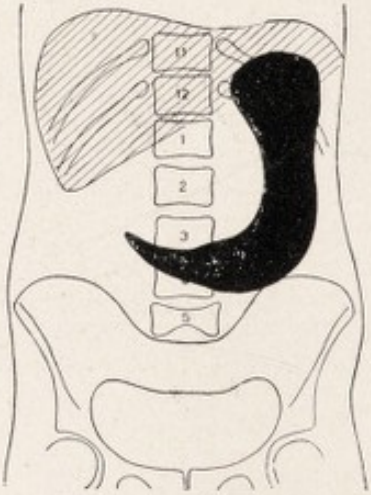

h. Verdrängung des Magens durch Pankreaszyste.

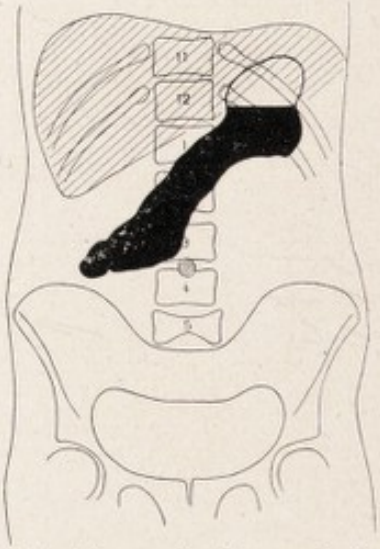

i. Verdrängung des Magens durch linksseitige Hydronephrose.

Fig. 237.

Halbschematische Darstellung der wichtigsten Formen und Lagen des Magens.

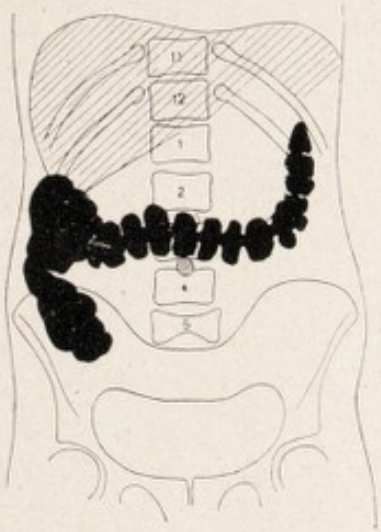

a. Querer Verlauf des Colon transversum.

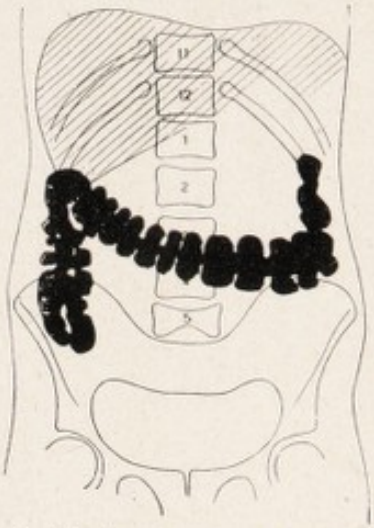

b. Absteigender Verlauf des Colon transversum.

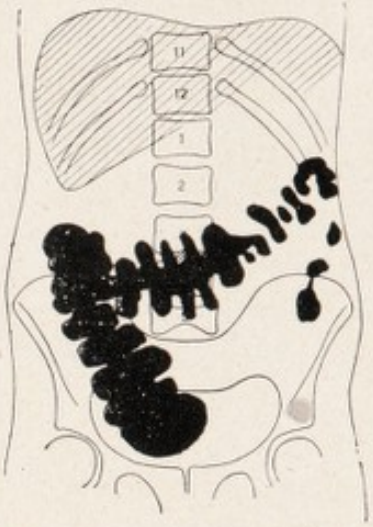

c. Aufsteigender Verlauf des Colon transversum.

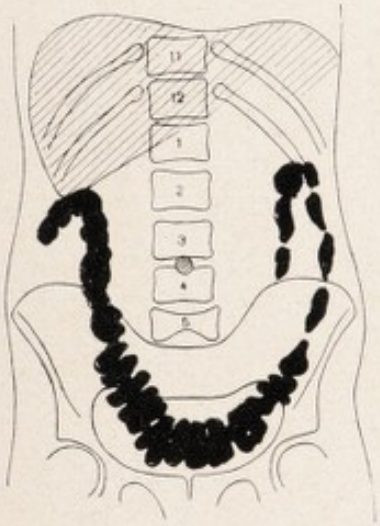

d. Weit herunterhängendes Colon transversum mit normaler Höhe der Flexuren.

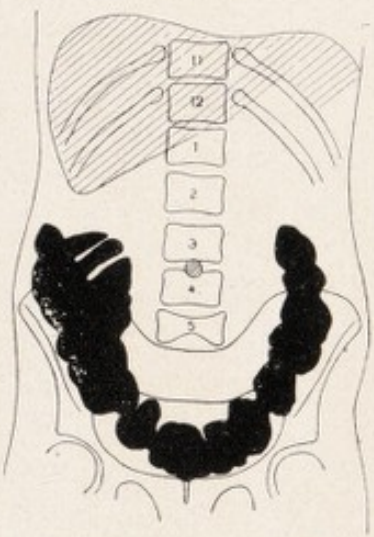

e. Dasselbe mit tiefstehender Flexura hepatica.



f. Verdrängung des Darmes durch die gefüllte Blase (X). (Aufn. nach 6 St.)

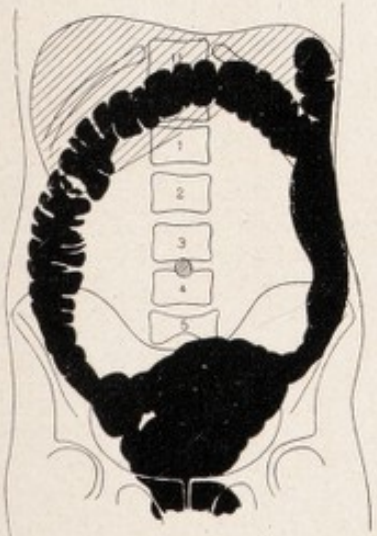

g. Dickdarmverdrängung durch Mesenterialsarkom. (Kontrasteinlauf.)



h. Verdrängung des Darmes durch rechtsseitigen Senkungsabszeß. (Kontrasteinlauf.)



i. Verdrängung des Darmes durch ein rechtsseitiges perirenales Fibrolipom. (Kontrasteinlauf.)

Fig. 238.

Halbschematische Darstellung der wichtigsten Dickdarmformen. Aufnahmen meist ca. 24 Stunden nach Einnahme des Kontrastmittels per os, wo nicht Kontrasteinlauf.

auch ohne jede Eingeweidesenkung infolge starker Längenentwicklung sehr häufig bis ins kleine Becken hinunterreicht. Maßgebend ist vielmehr die Senkung der beiden Flexuren. Am auffallendsten äußert sich dieselbe an der Flexura hepatica, entsprechend der größeren Beweglichkeit der rechten Niere. Die linke Flexur senkt sich, wie die linke Niere, auch bei ausgesprochener Ptose meist weniger, als die rechte. Diese Verhältnisse lassen sich nun mit völliger Sicherheit nur durch das Röntgenbild erkennen. Bezeichnend ist dabei, in Bestätigung der auch durch die Palpation erhobenen Befunde, daß die Lage des Colon transversum bei ein und demselben Patienten bei verschiedenen Kontraktionszuständen dieses Darmabschnittes eine sehr verschiedene sein kann.

Die durch das Röntgenbild gegebenen Kriterien der Gastro- und Enteroptose sind also kurz gefaßt die folgenden: Tiefstand der großen Kurvatur und des Pylorus, Tiefstand der Flexura hepatica und meist auch Herunterreichen des Coecum über die Linea innominata herunter ins kleine Becken bei Aufnahme im Stehen.

Sind auch alle diese Dinge von nicht geringem diagnostischem Interesse, so soll damit doch nicht gesagt sein, daß uns darum die Enteroptose ein dankbares Feld chirurgischer Betätigung böte. Man hat ja freilich ungefähr alle Bauchorgane angenäht, und sich sogar zu der Behauptung verstiegen, daß man allen Organen ihre normale Lage wiedergeben könne. Mag dies auch im anatomischen Sinne richtig sein, so dürfen wir doch die mannigfaltigen Beschwerden der „Des-équilibrés du ventre" nicht so ohne weiteres nur der Organverlagerung zuschreiben. Wir werden sie im Gegenteil nicht minder der mangelhaften Innervation ihrer Verdauungsorgane zur Last legen müssen. Diese schließt nicht aus, daß nicht in besonderen Fällen aus primärer Funktionsstörung einerseits und Form- und Lageveränderung andererseits ein Circulus vitiosus entsteht, aus dem man nur durch einen operativen Eingriff herauskommt. Solche Vorkommnisse bilden aber die Ausnahme, und wir Chirurgen teilen uns noch immer recht gerne mit dem Internen in die Behandlung der Beschwerden bei Ptose, so sehr auch die Patientinnen selbst gelegentlich eine Operation wünschen mögen.

35.

Bauchverletzungen.

Die Bauchverletzungen erfordern, wenn irgendein Gebiet der Chirurgie, sorgfältige Beobachtung, frühe Diagnose und rasche Entscheidung. Immer noch gehen Menschenleben zugrunde, weil mit der

Diagnose einer Darmverletzung gewartet wird, bis das volle Bild der Peritonitis vorliegt.

A. Verletzungen durch stumpfe Gewalt.

Die schwierigsten Probleme geben uns die *Verletzungen durch stumpfe Gewalt* auf, weil wir hier nur selten genau über die Stelle der Gewalteinwirkung unterrichtet sind, und weil deshalb der Kreis der zu berücksichtigenden Organe ein viel größerer ist, als bei den enger umgrenzten Stich-, Schnitt- oder Schußverletzungen. Wir müssen also in jedem Falle die Untersuchung sämtlicher Bauchorgane vornehmen, um nicht, z. B. ob einer das Symptomenbild beherrschenden Nierenverletzung eine begleitende Darmruptur zu übersehen. Bei dieser Untersuchung denken wir immer zuerst an diejenige Verletzungsfolge, welche die dringendste Gefahr bedingt, nämlich an die *Blutung*. Können wir eine solche ausschließen, so fahnden wir auf eine *Ruptur* des *Magen-Darmkanals* und endlich auf einen *Erguß* aus einem der übrigen *Hohlorgane* — Gallenblase und Harnblase.

1. Magen-Darmkanal.

Hat derselbe bloß eine **Quetschung** erlitten, so fehlen, abgesehen von den Zeichen des ersten Shoks, anfänglich schwerere Erscheinungen, und wir werden die Verletzung nur aus Blutabgang mit dem Stuhl und vielleicht aus den erst nach einigen Tagen eintretenden Erscheinungen eines leichten Darmverschlusses erkennen.

Die gleichen Erscheinungen wird die Schädigung einer dem Darm anliegenden Mesenterialpartie, wie auch der glatte Abriß des Mesenteriums von einer Dünndarmschlinge verursachen, sobald sie zu ausgesprochenen Zirkulationsstörungen in der Darmwand, aber noch nicht zu Gangrän geführt haben. Beim Abriß des Mesenteriums ist allerdings, wenn er die Ausdehnung von 2 cm überschritten hat, umschriebene Gangrän der entsprechenden Darmwand die Regel.

Ist es zur **Ruptur** gekommen, so haben wir es meist nicht bloß mit eng umschriebenen Verletzungen, wie bei Schuß- oder Stichwunden, sondern gleich mit Zerreißung eines guten Stückes des Darmumfangs zu tun, wenn nicht gar eine Schlinge vollständig durchgerissen ist. Wir werden also bei stumpfen Darmverletzungen viel eher als bei Schuß- und Stichwunden *Gasaustritt in die Bauchhöhle* erwarten. War der Darm im Momente der Verletzung leer, so ist freilich auch dieses Symptom nicht immer nachzuweisen.

Keinesfalls darf man sich damit begnügen, aus dem Vorhandensein der Leberdämpfung auf Fehlen von Gasaustritt zu schließen. Die ausgetretene Gasmenge kann eine sehr geringe sein und wird sich in diesem Falle auf eine den obersten Punkt der Bauchhöhle einnehmende Gasblase beschränken, die sich an ihrem hochtympanitischen, ja selbst metallischen Schalle und an ihrem Lagewechsel bei Umlagern des Patienten erkennen läßt.

Folgender Fall ist in dieser Hinsicht lehrreich:

Ein junger Mann gerät zwischen die Puffer zweier Lokomotiven und wird 2½ Stunden später ins Spital verbracht. Die Leberdämpfung ist erhalten. Der Puls ist ruhig — 80 Schläge in der Minute — Temperatur und Gesichtsfarbe sind normal. Dagegen bestehen spontane Schmerzen und Druckempfindlichkeit im Oberbauch und im linken Mesogastrium. Die Bauchmuskeln sind reflektorisch gespannt. Die Perkussion ergibt beiderseits Dämpfung in der Lendengegend, links weiter hinunterreichend als rechts. Die Leberdämpfung ist erhalten, dagegen findet sich bei aufmerksamer Perkussion Metallklang an ganz beschränkter Stelle im Bereiche des Schwertfortsatzes. Legt man den Patienten auf die rechte Seite, so verschiebt sich die metallisch klingende Stelle nach links, um bei Rückenlage wieder unter den Schwertfortsatz zurückzukehren. Der Patient erbricht ein einziges Mal. Schluß: Darmverletzung bei wenig gefülltem Darm, mit Austritt einer unbedeutenden Gasblase, die jeweilen die höchste Stelle der Bauchhöhle einnimmt. Die sofort ausgeführte Operation zeigt, daß eine Jejunumschlinge quer durchgerissen ist. Ihre Naht erzielt Heilung.

Mit diesem sofort nach der Verletzung auftretenden, verschieblichen Metallklang ist die analoge Schallveränderung nicht zu verwechseln, welche sich etwas später unverschieblich im Bereiche der verletzten Schlinge einstellt, und die auf lokalen Meteorismus infolge von entzündlichen Veränderungen zurückzuführen ist, ebensowenig wie die später im Verlaufe der Peritonitis bisweilen einsetzende Gasbildung in der freien Bauchhöhle oder in abgekapselten Abszessen.

In manchen Fällen — ich sah dies selbst bei dreifacher gänzlicher Querdurchreißung des Dünndarmes — tritt überhaupt kein Gas aus. Es gilt dies besonders von den Rupturen des Jejunum. Die Diagnose muß dann aus den im folgenden zu besprechenden Symptomen gestellt werden.

Stets zu berücksichtigen, obwohl unsicher in der Verwertung ist das Vorhandensein einer *Dämpfung*. Bei leerem Darm schallt ja schon normal oft ein Teil der Bauchhöhle gedämpft, besonders das linke Meso- und Hypogastrium. Auch wenn die Dämpfung auf die Verletzung zurückzuführen ist, so kann es sich ebensogut um Blut, wie um ergossenen Magen- oder Darminhalt handeln. Viel wichtiger ist das Verhalten der Bauchmuskeln. Ausgesprochene *Bauchdeckenspannung* läßt auf Austritt von Darminhalt, mäßige Muskelspannung auf Blutung schließen. Ein gewisser Grad von Muskelspannung findet sich in den ersten Stunden bisweilen als Folge der Muskelquetschung.

Auffallende *Blässe* verwerten wir für Blutung, beginnende *Cyanose* für Darmruptur.

Gewinnen wir aus der ersten Untersuchung noch keine Klarheit, so legen wir den Patienten in ein warmes Bett und untersuchen ihn wiederholt in kurzen Zwischenräumen. Bloßer Shok klingt binnen weniger Stunden ab. Jede Verschlimmerung des Allgemeinbefindens dagegen muß Verdacht erregen, und das Bestehenbleiben einer ausgedehnten *Kontraktur der Bauchwand*, verbunden mit Druckempfindlichkeit und mit Schmerz bei tiefem Atemholen, beweist

um so sicherer eine Darmverletzung, je umschriebener die Quetschung war. So zeigt z. B. die Erfahrung, daß nach Hufschlag und Deichselstoß Darmrupturen ganz besonders häufig sind. Sie betreffen, dies sei nebenbei bemerkt, in der Regel die obersten Dünndarmschlingen. *Mit Nachdruck muß noch einmal darauf hingewiesen werden, daß man in diesem frühen Stadium auch bei schwerer Darmverletzung weder verfallene Züge, noch trockene Zunge, noch aufgetriebenen Bauch, noch fadenförmigen Puls erwarten darf. Selbst Erbrechen kann völlig fehlen.*

Wir fassen also unsere diagnostischen Erwägungen in folgenden Satz zusammen:

Wenn ein Patient noch einige Stunden nach einer Bauchquetschung einen etwas beschleunigten Puls, reflektorische Muskelspannung, Druckempfindlichkeit des Abdomens, Schmerz bei tiefer Atmung und eine leichte Unruhe aufweist, so ist er einer Darmverletzung so verdächtig, daß ein in geeigneten äußeren Verhältnissen (Krankenhaus) ausgeführter Probeschnitt dringend angezeigt ist.

Das eben beschriebene, scheinbar leichte, aber vielsagende Symptomenbild kann 12, selbst 24 Stunden ohne auffallende Veränderungen andauern. Dann aber ändert sich die Szene, und Erbrechen, Meteorismus rascher kleiner Puls, oberflächliche Atmung zeigen an, daß die *Peritonitis* sich entwickelt und droht, aller therapeutischen Vorkehrungen zu spotten.

Es mag beigefügt sein, daß bei gewissen Individuen schon ein aseptischer Bluterguß in die Bauchhöhle zu Gassperre führt und damit an Peritonitis denken läßt. Die Zählung der Leukocyten bringt keine Entscheidung, da auch — und gerade — bei Bauchfellblutungen eine starke Leukocytose eintritt. Eine starke Blutung verrät sich dagegen durch Verminderung des Hämoglobingehaltes des Blutes und der Zahl der roten Blutkörperchen. Der Puls bleibt, wenn die Blutung keine sehr starke war, ruhiger als bei Peritonitis. Im Zweifelsfalle und selbstverständlich bei Verdacht auf schwere Blutung heißt die Indikation stets: nachsehen.

2. Milz.

Tritt unter den Erscheinungen zunehmender Blutleere, vielleicht auch unter in die linke Schulter ausstrahlenden Schmerzen, eine fortschreitende Dämpfung der linken Bauchhälfte auf, ohne Zeichen, die auf eine Darmverletzung hinweisen, so müssen wir an eine **Milzruptur** denken, wennschon eine solche als isolierte Verletzung bei *normaler Milz* nicht häufig ist. Anders verhält es sich bei *Milzvergrößerung*, wie wir sie bei Leukämie und Malaria, aber auch bei chronischer Stauung und bei Lebercirrhose finden. Hier ist die Milz nicht mehr durch die Rippen geschützt und deshalb jeder Verletzung mehr ausgesetzt. Bezeichnend ist folgender Fall:

Eine 50jährige Säuferin wird eines Morgens tot neben ihrem Manne im Bett gefunden. Die Autopsie ergibt neben allen Zeichen eines schweren Alkoholismus als Todesursache die Ruptur der um das Dreifache vergrößerten

Milz, mit Erguß von 3 Liter Blut in die Bauchhöhle. Zahlreiche Kontusionsspuren auf dem Körper und der Nachweis einer nächtlichen Szene zwischen der Verstorbenen und ihrem nicht minder betrunkenen Manne gaben den Schlüssel für die Milzverletzung.

Wie gefährdet eine stark vergrößerte Milz ist, das beweist ferner die Tatsache, daß die Malariamilz schon bei bloßer Palpation durch die Bauchdecken hindurch geplatzt ist.

3. Leber und Gallenwege.

Viel häufiger als Milzrupturen sind Verletzungen der **Leber** und der **Gallenwege,** nicht zum mindesten nach Fall aus der Höhe. Die Gefahr derselben liegt in der *Blutung* einerseits und im Erguß von *Galle* in die Bauchhöhle andererseits. Die Blutung tritt sehr rasch in die Szene und äußert sich neben den allgemeinen Erscheinungen der Blutleere durch eine Dämpfung in der rechten Bauchseite, die des meist gasgefüllten Coecums wegen weniger auffallend ist, als die entsprechende Flankendämpfung links bei Milzruptur. Finden wir gleichzeitig Druckempfindlichkeit der Lebergegend und vielleicht noch ausstrahlende Schmerzen nach der rechten Schulter hin, so ist die Diagnose gegeben. Sie wird einem aber nicht immer so leicht gemacht, und manchmal haben wir selbst am offenen Bauche noch Mühe zu finden, woher das Blut kommt.

Schwieriger noch ist das Einfließen von *Galle* in die Bauchhöhle zu erkennen. Die Dämpfung tritt viel allmählicher ein als bei Bluterguß und kann sich sehr verschieden lokalisieren, je nachdem die Galle hinter dem Magen in die Bursa omentalis minor oder in die seitlichen und unteren Partien der Bauchhöhle läuft oder endlich durch rasch auftretende Verklebungen auf die Mittelbauchgegend beschränkt wird. Ist man auf Grund eines ohne die Zeichen akuter Peritonitis und ohne gleichzeitige Anämie entstehenden und allmählich zunehmenden Flüssigkeitsergusses zur Annahme eines aseptischen Gallenergusses in die Bauchhöhle gekommen, so läßt sich bisweilen durch Berücksichtigung aller klinischen Zeichen auch der genauere Sitz der Verletzung erkennen. Ein Beispiel erspare uns lange Erörterungen.

Ein neunjähriger Knabe gerät unter ein Wagenrad. Nach Abklingen der ersten schweren Erscheinungen tritt eine vollständige Dämpfung in der ganzen Oberbauchgegend auf, mit Weiterbestehen von galligem Erbrechen, teilweiser, aber nie völliger Entfärbung der Stühle und einem leichten Ikterus. Das allmähliche Auftreten der Dämpfung im Epigastrium, ohne ausgesprochene Anämie, sprach für Gallenerguß. Der Ikterus bewies, daß Galle durch Resorption in die Blutbahn aufgenommen wurde. Aus dem Gallenerbrechen und aus dem steten Vorhandensein von Gallenfarbstoff im Stuhle ergab sich, daß der Choledochus nicht zerrissen war. Es blieb also nur die Möglichkeit einer Verletzung der Gallenblase oder eines Astes des Ductus hepaticus übrig. Die Operation zeigte, daß die Galle sich in der

Bursa omentalis minor angesammelt hatte, den Magen nach vorne drängend. Damit war auch eine Verletzung der Gallenblase ausgeschlossen, und es konnte sich nur noch um eine Zerreißung eines Astes des Ductus hepaticus handeln, mit rascher fibrinöser Verklebung des Winslowschen Loches.

Diese Beobachtung bestätigt auch die schon öfter gemachte Erfahrung, daß das Einfließen von normaler Galle in die Bauchhöhle verhältnismäßig gut vertragen wird. Es entwickelt sich meist in der Umgebung des Gallenergusses eine chemische fibrinöse Peritonitis, welche die Galle vom übrigen Bauch abschließt und bei geringfügigen Verletzungen die Spontanheilung anbahnt. Nur wenn der Gallenerguß bedeutend ist, und wenn die Galle anhaltend, statt in den Darm zu gelangen, vom Peritoneum resorbiert wird, gehen die Patienten schließlich an Cholämie zugrunde.

Ganz anders, wenn eine infizierte, geschwürig erkrankte Gallenblase im Verlaufe einer Cholecystitis platzt, bzw. von einem Steine durchlöchert wird. Dann kommt es, wenn nicht eingegriffen wird, meist in kürzester Zeit zu einer tödlichen allgemeinen Peritonitis.

4. Nieren.

Trotz ihrer verhältnismäßig geschützten Lage ist die **Niere** nicht selten das Opfer stumpfer Gewalt. Fall aus der Höhe, Überfahrenwerden und umschriebener Stoß in die Lendengegend spielen dabei die Hauptrolle. *Druckempfindlichkeit der Nierengegend*, reflektorische Kontraktur der entsprechenden Lendenmuskulatur und *blutiger Harn* sichern die Diagnose für den Fall wenigstens, wo wir eine Verletzung der unteren Harnwege ausschließen können, wenn also Damm und Becken keine Verletzungen aufweisen, und wenn die Entleerung des Harns ohne Schwierigkeit vor sich geht. Beweisend sind einseitige *Nierenkoliken* (Verstopfung des Ureters durch Gerinnsel!).

Nierenverletzungen sind in erster Linie der *Blutung* wegen gefährlich. Zunehmende Schwellung in der Nierengegend, die wir durch gleichzeitige Betastung von vorn und von hinten erkennen, und allmählich nach vorn sich ausbreitende Dämpfung geben uns, bei *extraperitonealen Verletzungen* wenigstens, einen objektiven Maßstab für ihre Ausdehnung. Die sichersten Schlüsse ziehen wir aber aus den Zeichen zunehmender Blutleere, wobei wir uns freilich nicht durch die anfänglichen Shokerscheinungen dürfen täuschen lassen. Nehmen Schwellung und Dämpfung im Verlaufe der folgenden Tage allmählich zu, ohne entsprechende Zeichen von Anämie, so werden wir annehmen, daß nicht nur Blut, sondern auch *Harn* in die Gewebe ergossen wird, und werden hieraus eine zwingende Indikation zum Eingreifen entnehmen. Bisweilen sehen wir aber umgekehrt Anämie auftreten ohne entsprechende tastbare Veränderungen in der Nierengegend. Wir müssen daraus schließen, daß das Blut nicht im Nierenbecken und

im retroperitonealen Gewebe zurückgehalten wird, sondern sich frei in die Bauchhöhle ergießt, daß also der Bauchfellüberzug der Niere eingerissen ist. Derartige *intraperitoneale Nierenverletzungen* werden ganz besonders bei *Kindern* beobachtet, weil dort die Niere noch nicht in so viel perirenales Fett eingehüllt ist wie beim Erwachsenen.

Man könnte geneigt sein, die Differentialdiagnose zwischen extra- und intraperitonealer Nierenverletzung auch aus dem Fehlen oder Vorhandensein von Magen- und Darmerscheinungen: Erbrechen und Meteorismus, zu stellen. Magen-Darmstörungen werden aber auch bei extraperitonealen Nierenverletzungen beobachtet. Erstlich schuldet man hierfür Reflexe an, und sodann wissen wir, daß sich das ergossene Blut bisweilen im retroperitonealen Zellgewebe weithin und in großer Menge ausbreitet und zu Funktionsstörungen des Dickdarmes mit allen Erscheinungen des Darmverschlusses führen kann. Umgekehrt sind Erbrechen und Meteorismus als Zeichen peritonealer Reizung durchaus nicht notwendige Begleiter der intraperitonealen Nierenruptur. Eine gewisse Menge Blutes und selbst Urins wird vielmehr vom Bauchfell oft ganz gut vertragen. Gegen länger dauerndes Einfließen von Urin verteidigt sich dasselbe, wie die Tierversuche zeigen, durch fibrinöse Verklebungen, ein Umstand, der uns erlaubt abzuwarten, solange sich die Erscheinungen nicht stetig steigern.

Es bleibt uns also zur Diagnose einer intraperitonealen Verletzung der Niere nur das Fehlen einer ausgesprochenen Schwellung in der Nierengegend mit gleichzeitigem Vorhandensein eines über den Bereich der betreffenden Flanke hinausgehenden, frei in der Bauchhöhle befindlichen Flüssigkeitsergusses übrig. Dieser Flüssigkeitserguß könnte aber auch von einer Verletzung anderer Baucheingeweide herrühren. So kann z. B. gleichzeitig eine extraperitoneale Quetschung einer Niere und ein Milz- oder Leberriß vorhanden sein. Wir werden also manchmal über eine Wahrscheinlichkeitsdiagnose überhaupt nicht hinauskommen. Die Hauptsache ist, ob alledem nicht eine Darmverletzung zu übersehen.

Solitärnieren besitzen weniger Rippenschutz als das normale Organ und sind darum auch mehr gefährdet. Man muß daran denken, wenn man sich anschickt, eine Niere wegen traumatischer Ruptur zu entfernen.

Haben wir bei einer Nierenverletzung die ersten kritischen Tage hinter uns, so können das Auftreten von lokalen Entzündungserscheinungen und Verschlimmerung des Allgemeinzustandes nach anfänglicher Besserung noch nachträglich die Indikation zur Eröffnung geben. Die von Harn infiltrierten Gewebe sind nämlich jeder Infektion besonders zugänglich und können sich auch da, wo Verunreinigung der Harnwege durch Katheterismus vermieden worden ist, auf dem Wege des Blutstromes oder auch vom Darme aus durch Diapedese infizieren.

5. Blase.

Blasenrupturen kommen beinahe nur bei voller Blase vor und werden besonders häufig im Zustande des Rausches erworben. Letzteres, weil der Berauschte in seiner Alkoholanästhesie abnorme Füllungsgrade der Blase ohne Beschwerden erträgt, und weil es, beim

Wein- und Bierrausch wenigstens, an dem nötigen Füllungsmaterial nicht fehlt.

Bezeichnend ist folgender Fall: Ein Alkoholiker wurde, als sein Zustand einen seinen Kameraden anstößigen Grad erreicht hatte, in nicht gerade sanfter Weise ins Freie gebracht. Er ging binnen kurzem zugrunde, und seine Freunde hatten sich vor Gericht wegen Tötung durch Blasenruptur zu verantworten.

Das Bild ist verschieden, je nachdem die Blase nach der Bauchhöhle hin geplatzt ist — *intraperitoneale Blasenruptur* — oder nach dem prävesikalen Zellgewebe hin — *extraperitoneale Ruptur*.

Setzen wir den Fall, ein Patient werde uns wegen schwerer Bauchkontusion zugeführt! Er klagt über beständigen Harndrang, kann aber nicht urinieren. Unser erster Gedanke ist der an eine Harnröhrenverletzung mit Verlegung des Lumens. Es fließt aber kein Blut aus der Harnröhre, und über der Symphyse finden wir keine gespannte Blase. Die sofort vorgenommene Perkussion des Bauches ergibt uns nichts Besonderes. Während wir den Patienten untersuchen, gelingt es ihm, einige wenige Tropfen blutigen Urins zu entleeren. In diesen wenigen Symptomen ist die Diagnose einer frischen *intraperitonealen Blasenruptur* in nuce enthalten. Wir katheterisieren nun unter Einhaltung sorgfältigster Asepsis mit einem gewöhnlichen Metallkatheter. Derselbe dringt ohne Schwierigkeit ein, entleert aber nichts oder höchstens einige Tropfen blutigen Urins, trotzdem der Patient uns versichert, schon mehrere Stunden nicht mehr uriniert zu haben. Man hat bei Bewegungsversuchen mit dem Katheter auch nicht das Gefühl, sich in der vollen Blase zu befinden. Differentialdiagnostisch können nur reflektorische Anurie infolge des Traumas und intraperitoneale Blasenruptur in Frage kommen. Der Harndrang und der allfällige Befund von Blut in der geringen noch vorhandenen Harnmenge entscheiden ohne weiteres für letzteres. Sehen wir den Patienten erst eine Anzahl von Stunden, vielleicht einen Tag nach der Verletzung, so kommt noch ein weiteres Zeichen hinzu: Bei der Perkussion finden wir eine Dämpfung in der Unterbauchgegend, die mehr oder weniger deutlich auf einen freien Erguß hinweist. Mit dem Katheter gelangen wir in die leere, kontrahierte Blase, fühlen das Instrument aber nach einigen Bewegungsversuchen vielleicht plötzlich freier werden und sehen, wie sich auf einmal eine größere Flüssigkeitsmenge entleert, die bei der chemischen Untersuchung sich als stark eiweißhaltiger Urin erweist. Wir sind mit dem Katheter durch den Riß aus der Blase hinaus in die Bauchhöhle geraten und haben den dort angesammelten, mit eiweißhaltigem Exsudat vermischten Harn abgelassen. Die unmittelbar vor dem Katheterismus nachgewiesene Dämpfung ist kleiner geworden. Kommt uns der Patient in einem noch späteren Stadium zu, so finden wir neben

chemischer Bauchfellreizung besonders einen zunehmenden Flüssigkeitserguß in die Bauchhöhle und beginnende Erscheinungen von Urämie, wenn schon Katheterismusversuche gemacht worden sind, vielleicht auch von Peritonitis.

Anders die *extraperitonealen Rupturen.* Auch hier klagt zwar der Patient vor allem über Harndrang, doch kann er etwas größere Mengen Urins entleeren, als bei den intraperitonealen Rupturen, und wir finden mit dem Katheter die Blase nicht völlig leer. Was auf eine Blasenverletzung hindeutet, sind nur der Harndrang bei normal durchgängiger Harnröhre und das Blut im Urin beim Fehlen von Erscheinungen von seiten der Nieren und der Harnröhre. Schon jetzt können wir bei einiger Aufmerksamkeit vielleicht ein Symptom nachweisen, auf das Dietrich aufmerksam gemacht hat: *Ist beim Katheterismus Luft in die Blase gelangt, so finden wir hart über der Symphyse eine begrenzte Zone mit Metallklang.*

Die bis jetzt scheinbar harmlosen Symptome komplizieren sich nun rasch durch das Auftreten einer Harninfiltration im Beckenzellgewebe, die sich anfänglich durch Dämpfung über der Symphyse, sodann durch Infiltration und schließlich durch phlegmonöse Schwellung der Unterbauchgegend und vom 3. Tage weg auch durch Zeichen von Urämie zu erkennen gibt. Reizerscheinungen von seiten des Bauchfelles können ebenfalls hinzutreten, spielen aber eine untergeordnete Rolle.

So sicher in typischen Fällen die beiden Verletzungsformen zu erkennen und auseinanderzuhalten sind, so schwierig kann die Diagnose bei *wenig ausgedehnten Verletzungen* werden, so bei Angestochensein der Blase durch ein Beckenfragment. Besteht ernstlicher Verdacht, so ist es deshalb immer besser, operativ nachzusehen.

B. Die offenen Bauchverletzungen.

Die offenen Bauchverletzungen sind im Frieden meist Stich- oder Schnittwunden, im Kriege größtenteils Schußwunden. Die einen und andern erleichtern unsere Diagnosenstellung dadurch, daß Lage und Richtung der Bauchdeckenverletzung uns oft viel bestimmtere Anhaltspunkte für die Möglichkeit oder Wahrscheinlichkeit dieser oder jener Organverletzungen gibt, als Verletzungen durch stumpfe Gewalt.

Wir werden die einfachere Verhältnisse darbietenden Stich- und Schnittwunden vorwegnehmen und ihnen die Besprechung der meist viel komplizierteren Schußwunden anschließen.

1. Stich- und Schnittwunden.

Stich- und *Schnittverletzungen,* welche die Bauchwand durchsetzen, sind der Eingeweideverletzung so verdächtig, daß die Eröffnung der Bauchhöhle Pflicht ist, sobald es die äußeren Verhältnisse erlauben; —

aber nicht erst, wenn die Erscheinungen von Peritonitis auftreten. Im Frieden können wir dieser Forderung sozusagen immer entsprechen.

Wie erfahren wir, ob eine solche Verletzung die Bauchwand durchsetzte? Nicht durch Sondierung der Wunde, sondern durch präparierende Erweiterung derselben. Diese Erweiterung ist aber nur da erlaubt, wo wir sofort die Laparotomie anschließen können. In allen anderen Fällen heißt die Indikation: Schutzverband, genaue Anamnese und Transport ins Krankenhaus.

Ist die Wunde größer, ist aber kein Eingeweide ausgetreten, so bringen wir, wo es die Umstände erlauben, dieselbe mit sauberen Händen zum Klaffen und werden oft schon sehen, ob sie bis in die Bauchhöhle reichen kann. Bringt der Patient seinen Darm im Hemde mit, wie dies bei großen Schnittwunden häufig vorkommt und bei den berüchtigten Rißwunden durch Stierhörner die Regel ist, so hüten wir uns, die vorgefallenen Eingeweide zu reponieren, sondern wir versehen sie mit einem großen Schutzverbande und senden den Verletzten, nachdem wir seinen Darm durch Opium beruhigt haben, sofort ins Spital. Größte Eile und sehr schonender Transport sind besonders dann erforderlich, wenn Anzeichen von innerer Blutung bestehen.

Im allgemeinen sind Dünndarmverletzungen bei Schnitt- und Stichwunden viel häufiger, als Dickdarmverletzungen. Gerade darum besteht aber bei diesen letzteren die Gefahr des Übersehenwerdens.

Ein fettleibiger Mann wird mit einem Schlächtermesser in die linke Lendengegend gestochen. Keine Erscheinungen von innerer Blutung, keine Zeichen von Eingeweideverletzung, kein Blut im Urin. Der Lage der Wunde nach konnten immerhin Niere oder Milz, der Länge des Messers nach auch der Darm verletzt sein. Erweiterung der Wunde zeigt Verletzung des unteren Nierenpoles, und die Musterung des Darmes per laparotomiam die erwartete, wenn auch seltene Durchtrennung des Colon descendens an der Flexura lienalis, auf zwei Drittel seines Umfanges.

Am leichtesten ist die Orientierung bei Leber-, Milz- und Nierenverletzungen durch Stich. Nur darf dabei nicht vergessen werden, daß die Waffe das Zwerchfell und die Lunge, selbst das Herz und in der Bauchhöhle selbst die großen Gefäße mit treffen kann.

Ein 16jähriger Junge wird zwei Stunden nach einer Stichverletzung in den Oberbauch, mit einer feinen Feile, hereingebracht. Schwerster Kollaps, Puls kaum fühlbar. Mäßige Dämpfung in der rechten Flanke, kein Gasaustritt in die Bauchhöhle. Dem Sitz der Wunde nach Leberverletzung. Bei der sofortigen Laparotomie findet sich ein durchgehender Leberstich, der nicht mehr blutet. Dagegen sind die Gefäße an der kleinen Kurvatur angestochen und bluten etwas. In der Bauchhöhle aber kaum mehr als 300 ccm Blut. Dies genügt nicht, um den Kollaps zu erklären. Darum Revision der großen Gefäße. Ausgedehntes Hämatom des retroperitonealen Zellgewebes. Stichwunde von ca. 4 mm in der Aorta, aus der das Blut nach Freilegung im Bogen spritzt. Naht. Heilung. Der reflektorische Kollaps

hatte den Patienten durch das Sinken des Blutdruckes vor der Verblutung in das retroperitoneale Zellgewebe und in die Bauchhöhle bewahrt. Wenige Stunden nach der Naht war der Puls wieder voll und kräftig.

2. Schußwunden.

Schußverletzungen des Bauches haben im Frieden jederzeit, soweit es sich nicht um unglückliche Zufälle handelt, mehr Sensations- und politisches Interesse, als praktisch-chirurgische Bedeutung gehabt, da sie zu den seltenen Bauchverletzungen gehören. Im Kriege dagegen sind sie, seitdem es überhaupt eine Bauchchirurgie gibt, für Diagnose und Therapie eines der wichtigsten, aber auch der umstrittensten Probleme.

Wir suchen vor allem den Einschuß und, wenn ein solcher vorhanden ist, den Ausschuß. Bei Durchschüssen ist es in der Regel leicht, zu entscheiden, ob die Bauchhöhle getroffen werden konnte, oder nicht. Bei Steckschüssen muß man suchen, vom Verwundeten die Schußrichtung zu erfahren, denn die Bauchhöhle kann von den verschiedensten Stellen aus getroffen werden. Daß ein Projektil in den Bauchdecken stecken bleiben, kommt vor, ist aber selten. Wo es sich im gegebenen Falle findet, das zeigt uns die Röntgenuntersuchung. Ihr Ergebnis erlaubt uns meist, unter Berücksichtigung der Einschußstelle, den Weg des Geschosses festzustellen, und damit auch die Möglichkeit der Durchquerung eines Abschnittes der Bauchhöhle. Ergibt sich aus der Gesamtheit dieser Feststellungen, daß die Bauchhöhle wahrscheinlich getroffen ist, so gehört die ganze weitere Diagnostik in der Friedenschirurgie auf den Operationstisch. In der Kriegschirurgie galt seit dem Südafrikanischen Kriege die Lehre von der konservativen Behandlung der Bauchschüsse. Wenn dieselbe heute umgeworfen ist, so kommt dies nur daher, daß sie von den Erfahrungen des Bewegungskrieges ausging, für den sie als Notbehelf jetzt noch Geltung hat. Im Stellungskriege, wo Operationseinrichtungen nahe an die Front herangebracht werden können, und wo vor allem Personal und Zeit für Laparotomien zur Verfügung stehen, da ist es selbstverständlich, daß man möglichst weitgehend nach den Friedensindikationen handelt. Was gewechselt hat, ist also nicht so sehr die chirurgische Auffassung, als die Art der Kriegführung.

Ist die Beteiligung der Bauchhöhle nicht wahrscheinlich, so ist es gestattet, zuzuwarten und zu beobachten. Freilich darf man das Bild nicht durch Morphium verschleiern. Die Grundsätze und diagnostischen Regeln, nach denen der Entscheid getroffen werden muß, sind genau dieselben, wie wir sie für die geschlossenen Bauchverletzungen dargelegt haben. Ein Unterschied besteht immerhin darin, daß bei Durchschüssen durch kleinkalibrige Projektile die Überschwemmung der Bauchhöhle

mit Darminhalt und die Entwicklung der Peritonitis eine weniger akute ist, als z. B. bei den ausgedehnten Zerreißungen durch Stoß (Hufschlag). Bei Flobertschüssen muß man bisweilen die Durchschußstellen am Darm und besonders am Magen geradezu suchen. Die Entstehung der Peritonitis ist dann eine schleichendere und eine Abkapselung kommt leichter zustande. Andererseits finden wir bei Querschlägern und Granatsplitterverletzungen die schwersten überhaupt denkbaren Zerreißungen, bei denen jeder therapeutische Versuch aussichtslos ist. Die Regel, daß bei Verletzungen des Magendarmkanals innerhalb der ersten 12 Stunden eingegriffen werden sollte, entspricht, mit den üblichen Ausnahmen, auch den Erfahrungen der Friedenspraxis.

Auch für die Verletzung der übrigen Bauchorgane: Leber, Niere, Milz, Pankreas gilt das bei der Besprechung der stumpfen Verletzungen Gesagte. Leber-, Nieren- und Milzverletzungen sind gefährlich durch die Blutung. Gallen- und Urinausfluß kann zwar auch einen Eingriff erfordern, doch hat es damit weniger Eile. Beim Pankreasschuß können die Erscheinungen der akuten Pankreatitis auftreten. Die Verletzung der großen Gefäße führt meist zum Tode, bevor der Verwundete in die Hände des Chirurgen gekommen ist.

Eine besondere Erwähnung verdienen die *Blasenschüsse*. Daß die Blase überhaupt verletzt ist, schließen wir aus der Lage der Schußöffnungen, aus der Hämaturie und aus den Störungen der Harnentleerung. Ob diese letztern aber wirklich von einer Blasenverletzung oder nicht von einer Schädigung der Harnröhre herrühren, das kann nur eine genaue Untersuchung dieser letzteren entscheiden. Wie bei den Verletzungen der Blase durch stumpfe Gewalt sind intra- und extraperitoneale Verletzungen zu unterscheiden. Die ersteren sind, wenn nicht der Darm mitverletzt ist, harmloser, als die gewöhnlichen Rupturen, da die Schußwunde sehr klein sein und spontan verkleben kann. Die extraperitonealen Schußverletzungen führen dagegen leicht zu Urininfiltration des Beckenzellgewebes, und diese wird um so rascher phlegmonös, ja jauchig, als häufig das Rektum mit durchschossen ist. Auch diagnostisch interessant sind die Fälle, in denen das Geschoß in der Blase frei liegen geblieben ist und dort die Rolle eines Blasensteins mit Ventilverschluß des Blasenhalses spielt, und ferner diejenigen, in denen Knochensplitter als sekundäre Projektile mit in die Blase geschleudert worden sind.

Die eben erwähnte, häufig die Blasenverletzung komplizierende *Mastdarmverletzung* läßt sich meist schon mit dem in das Rektum eingeführten Finger erkennen. Man findet bisweilen den Sphinkter schlaff (vorübergehende Lähmung oder völliger Abschluß der Analportion), in der Ampulle meist Blut und in der Mastdarmwand eine oder zwei Schußöffnungen von im einzelnen Falle sehr verschiedener Größe, oder eine einzige große, vielleicht mit der Blase in Verbindung stehende

Wundhöhle, aus welcher das obere Mastdarmende nach oben zurückgewichen sein kann. Blutabgang aus dem Anus muß stets zu digitaler Untersuchung veranlassen, auch wenn die Mastdarmverletzung nicht ohne weiteres aus der Lage der Schußöffnungen hervorgeht.

36.

Akut entzündliche Prozesse in der Bauchhöhle.

Bevor wir den Ursprung einer entzündlichen Erkrankung in der Bauchhöhle aufsuchen, müssen wir uns darüber klar werden, ob überhaupt eine Entzündung vorliegt. Das ist aber nicht immer leicht.

Nehmen wir als Ausgangspunkt zwei typische Vorkommnisse: Ein Mensch beginnt plötzlich über Leibschmerzen zu klagen und zu erbrechen. Wir finden eine leichte Temperatursteigerung, beschleunigten Puls, die Atmung oberflächlich, beinahe nur Brustatmung, den Bauch nicht oder nur wenig aufgetrieben, bei leichtem Beklopfen druckempfindlich und mit Kontraktion der Bauchmuskeln antwortend. Druck auf die Lendengegend ist ebenfalls ein- oder beidseitig schmerzhaft. Wind und Stuhl sind angehalten oder werden nur spärlich entleert, Darmzeichnung ist nicht sichtbar. Der Kranke klagt über einen anhaltenden dumpfen Schmerz, der, wenn auch an Heftigkeit wechselnd, doch nie ganz aufhört. Hier handelt es sich ohne allen Zweifel um eine beginnende *Peritonitis*. Vergleichen wir hiermit einen anderen Fall: Auch hier beginnt die Erkrankung mit Leibschmerzen und Erbrechen, der Puls ist aber, außer in den Momenten von Übelkeit und Erbrechen, ruhig und voll, die Temperatur normal, die Atmung nicht beschleunigt und nicht besonders oberflächlich. Der Bauch ist nicht oder nur leicht aufgetrieben, in den ruhigen Momenten auf Druck und Beklopfen nicht empfindlich, die Bauchmuskeln kontrahieren sich bei Betastung nicht auffallend. Wind und Stuhl gehen nicht ab. Von Zeit zu Zeit tritt ein Schmerzanfall ein, bei dünnen Bauchdecken von sichtbarer Kontraktion der Därme begleitet. Dieser Anfall dauert nur einen Bruchteil einer Minute, dann wird alles wieder ruhig und der Patient fühlt sich wohl, bis ein neuer Schmerzanfall das Vorhandensein einer schweren Störung bekundet. Hier handelt es sich offenbar um *Darmverschluß*. Die Differentialdiagnose zwischen diesen beiden Zuständen, Peritonitis und Darmverschluß, ist im Anfang beinahe immer leicht. Man muß aber den Patienten gerade in den Anfangsstadien sorgfältig beobachten oder, wenn man erst später gerufen wird, sich die Erscheinungen dieses Stadiums möglichst genau beschreiben lassen, denn je weiter die Erkrankung fortschreitet, um so schwerer wird die Unterscheidung. Bei der Peritonitis wird der Bauch

allmählich aufgetrieben, die Temperatur bleibt nicht immer erhöht, sondern wird oft subnormal, und zu den reinen Entzündungssymptomen gesellen sich diejenigen eines funktionellen oder selbst mechanischen Verschlusses. Beim Ileus, umgekehrt, wird im weiteren Verlaufe der Puls klein und frequent, die Temperatur kann sich erhöhen, der Bauch bleibt auch in den schmerzfreien Intervallen trommelartig gespannt, der Schmerz wird schließlich anhaltend; zum mechanischen Verschluß gesellt sich Darmlähmung, vielleicht selbst eine Peritonitis.

Veranlassen uns die Anfangserscheinungen, eine entzündliche Reizung des Bauchfelles anzunehmen, so dürfen wir uns nicht mit der allgemeinen Diagnose „Peritonitis" begnügen, sondern müssen so rasch wie möglich nach der Quelle suchen. Auch hierfür ist sorgfältige Untersuchung und Beobachtung im Anfangsstadium von größter Bedeutung. Ist einmal die Peritonitis diffus, so können wir den Ausgangspnnkt so wenig mehr bestimmen, wie den ersten Feuerherd, wenn das ganze Haus brennt. Auch zum Löschen kommt man in diesem Stadium meist zu spät.

Der Übergang der Entzündung von einem beschränkten Herd auf das ganze Abdomen vollzieht sich nach verschiedenen Typen:

1. In der ersten Gruppe von Fällen stehen wir gleich in den ersten Stunden vor einer diffusen, meist bloß toxischen Reizung des Bauchfelles, die in leichtem Grade alle Erscheinungen einer allgemeinen Peritonitis zeigen kann, und bei der sich der Ursprungsherd nicht immer durch größere Druckempfindlichkeit auszeichnet. Der Patient weiß denn auch in diesen Fällen oft nicht anzugeben, wo der Schmerz begonnen hat. Bei Eröffnung des Abdomens finden wir ein bisweilen noch seröses, öfter aber schon leicht getrübtes, aber stets geruchloses leukocytenhaltiges Exsudat, aus dem wir aber keine oder nur spärliche Mikroorganismen züchten können. Nach wenigen Stunden, meist jedenfalls binnen Tagesfrist, gehen die allgemeinen Erscheinungen zurück, und der spontane Schmerz, wie die Druckempfindlichkeit beschränken sich mehr und mehr auf den ursprünglichen Sitz des Übels. Es bildet sich daselbst vielleicht ein Abszeß aus, der durch Resorption oder durch Perforation in den Darm in Heilung übergehen kann

2. In einer zweiten Gruppe von Fällen sind die anfänglichen Erscheinungen dieselben wie oben, nur ist die Reaktion des Bauchfelles heftiger. Das Exsudat wird rasch — bei der Appendicitis meist vom zweiten Tage ab — reichlich bakterienhaltig und beim Vorherrschen von anaeroben Keimen auch übelriechend. Im weiteren Verlaufe geht die Peritonitis an einzelnen Stellen zurück, an anderen führt sie zur Bildung von fibrinösen Belägen, und wieder an anderen Stellen, besonders an der Peripherie der Bauchhöhle, kommt es zur Ausbildung von abgekapselten, vom Primärherde unabhängigen Abszessen, den sog. „Restabszessen".

3. Wieder in anderen Fällen schließt sich nach dem Schwinden der ersten diffusen Erscheinungen an das Stadium der lokalisierten Entzündung ein neuer, heftiger Schub allgemeiner Peritonitis an —, der primäre Abszeß oder auch ein Restabszeß ist nach der freien Bauchhöhle hin durchgebrochen.

4. In noch anderen Fällen endlich, — den schwersten —, sind die Erscheinungen von Anfang an diffus und bleiben es auch bis zum Tode. Aus der

serös-eiterigen wird ohne Unterbrechung eine diffuse eiterige Peritonitis, deren klinische Symptome nicht sowohl von den anatomischen Veränderungen, als von der Virulenz der Mikroorganismen abhängen.

Der Besprechung der einzelnen Formen von Peritonitis seien einige allgemeine diagnostische Bemerkungen vorausgeschickt.

Schon die *Vorgeschichte* gibt oft wertvolle Auskunft. So kennen Wurmfortsatzkranke und Gallensteinleidende, wenn sie schon einige Anfälle durchgemacht haben, den Sitz ihres Leidens. Beim weiblichen Geschlechte ist eine zuverlässige Anamnese unerläßlich, aber oft schwer zu erhalten. Bei kriminellem oder nicht willig eingestandenem spontanem Abort ist die Versuchung groß, selbst den Arzt an Appendicitis glauben zu machen.

Ist der Peritonitis eine schwere Allgemeinerkrankung vorangegangen, so denken wir an Typhusperforation. Solche Perforationen werden häufiger übersehen, als man es glaubt, weil die Symptome zum Teil durch diejenigen der Grundkrankheit verdeckt werden. So ist vor anderthalbem Jahrzehnt ein bekannter Chirurg, umgeben von inneren Medizinern und von Chirurgen, an undiagnostizierter Perforation bei undiagnostiziertem Typhus gestorben. Dies zum Trost für den Praktikus.

Ferner berücksichtigen wir *Alter* und *Geschlecht* des Patienten. Im *männlichen Geschlechte* steht, besonders bis zum Alter von 20 Jahren, der Wurmfortsatz so sehr obenan, daß wir bei jeder Peritonitis, auch wenn sie scheinbar nicht rechts begonnen hat, in erster Linie an ihn denken müssen. Vom 20. Jahr weg — selten früher — kommt auch die Perforation eines Magen- oder Duodenalgeschwürs oder ganz ausnahmsweise eines tuberkulösen Dünndarmgeschwürs in Frage. Vom vierten oder fünften Jahrzehnt weg, bisweilen schon früher, werden wir auch an die Gallenblase denken, und zwar wächst mit dem Alter die Wahrscheinlichkeit, daß die Gallenblase und nicht der Wurmfortsatz anzuschuldigen ist. Schon zweimal sah ich freilich vor dem 20. Jahre — bei 18jährigen Mädchen — eine Cholecystitis calculosa eine Appendicitis vortäuschen. In die gleiche Altersperiode wie die meisten Cholecystitiden fallen die auf Krebs beruhenden Darmperforationen.

Beim *weiblichen Geschlechte* haben wir im Kindesalter neben der Perityphlitis besonders an die — beim Knaben seltene — Pneumokokkenperitonitis zu denken, die sich oft unabhängig vom Wurmfortsatz entwickelt, und der wir weiter unten noch begegnen werden. Von der Zeit der Geschlechtsreife weg kommen nun, sobald der Hymen gesprengt ist, noch alle von den inneren Geschlechtsorganen ausgehenden Entzündungsprozesse in Betracht. Ein intakter Hymen spricht, wie Mc Rae mit Recht sagt, im Zweifelsfalle stets für Appendicitis.

Die *objektive Untersuchung* beginnen wir mit einem Blick auf den *ganzen Patienten.*

Nichts beruhigt uns mehr, als ein ausgeruhtes Gesicht, nichts ist unheilverheißender, als die Unruhe, mit welcher sich der Patient um alles mögliche kümmert, die Hast, mit der er uns versichert, er fühle sich wohl, trotzdem wir seinen Puls kaum fühlen. Fleckige Röte im Gesicht und an den Ohren zeigt uns, daß eine Peritonitis im Anzuge ist, Cyanose, die wir am frühesten an den Fingernägeln erkennen, daß die Vergiftung des Organismus schon weit gediehen ist. Ikterus, bisweilen nur eine leichte Verfärbung der Skleren, ist bei diffuser Peritonitis nicht selten und meist von schlechter Vorbedeutung. Ein gutes Zeichen ist eine feuchte Zunge, auch wenn sie belegt ist. Trockene Zunge, selbst ohne Belag, beweist, daß irgendwo noch etwas nicht in Ordnung, daß der Organismus der Infektion noch nicht Herr geworden ist. Aus rascher, oberflächlicher Atmung und aus Nasenflügelatmen schließen wir, daß entweder der peritoneale Herd, bzw. die Peritonitis noch im Zunehmen begriffen ist, oder — bei allgemein gerötetem Gesichte, — daß eine Komplikation im Bereiche der Lungen besteht. Ruhige, schmerzlose Atmung zeigt umgekehrt, daß sich der Entzündungsherd abgrenzt. Voller, im Vergleich zur Temperatur langsamer Puls ist ein gutes Zeichen, ordentlich gefüllter, aber weicher, etwas dikroter Puls weist auf einen noch nicht überwundenen Entzündungsherd hin, kleiner, weicher, im Vergleich zur Temperatur zu rascher Puls ist ein Zeichen von schwerer Intoxikation und darum von schlechter Bedeutung.

Für die Pulszahl müssen wir das Geschlecht und das Alter mit berücksichtigen. Man sieht bisweilen, besonders bei Männern, eine Peritonitis zu voller Ausbildung kommen, ohne daß der Puls über 90 Schläge stiege. Umgekehrt bedeuten Zahlen von 120—140 bei Kindern nichts allzu Schlimmes. Geht er beim Erwachsenen andauernd über 130 Schläge hinaus, so ist die Erkrankung eine sehr ernste.

Der Achselhöhlentemperatur allein kommt wenig Bedeutung zu. Sie geht bisweilen selbst bei tödlicher Peritonitis kaum über die Norm hinaus. Dagegen ist ihre Vergleichung mit der Mastdarmtemperatur von Bedeutung. Je größer die Divergenz, um so schlimmer ist die Prognose.

Wir gehen nun zur *Untersuchung des Abdomens* über.

Vor Beginn derselben entleeren wir die Blase mit dem Nélaton-Katheter, selbst wenn der Patient vor unseren Augen uriniert hat. Menschen mit Abszessen im Unterbauch entleeren ihre Blase meist nur unvollständig, und es kommt vor, daß die volle Blase vom Arzte für ein Exsudat gehalten wird, „weil der Patient stets uriniert hat".

Man benutzt die Gelegenheit des Katheterisierens, um den Urin zu untersuchen und wird aus dem Vorhandensein von Eiweiß und reichlichem Indikangehalt auf eine schwere Erkrankung schließen. Gallenfarbstoff weist auf eine Erkrankung der Gallenwege hin, Zucker auf eine Pankreasaffektion.

Bei der Abschätzung des Meteorismus denken wir daran, daß der Leibesumfang bei jugendlichen Individuen und im männlichen Geschlecht ceteris paribus geringer ist als bei Frauen. Bei der Perkussion suche man eine oberflächliche, dünne Exsudatschicht durch ganz leichte Perkussion auf.

Wertvoll ist hier, wenigstens bei nicht allzu fetten Individuen, die direkte, einfingerige Perkussion, die man auch als *Tastperkussion* (Ebstein) bezeichnet hat. Man beklopft ganz leicht mit dem flach aufgesetzten Mittelfinger die verschiedenen Stellen des Bauches und *fühlt* so Dämpfungen ebensogut wie man sie *hört*. Am besten ist es, stets die beiden Perkussionsmethoden vergleichend anzuwenden.

Von besonderer Bedeutung ist das Vorhandensein von Metallklang über einzelnen Darmschlingen. Derselbe ist ein wichtiges Zeichen einer Einklemmung, einer Knickung oder einer lokalen Peritonitis. Dasselbe gilt von umschriebenem, stets an der gleichen Stelle zu hörendem Plätschern und von dem von Wilms und Leuenberger genauer beschriebenen peristaltischen Metallklingen.

Die Palpation sei sehr schonend. Es ist besser, über die genaue Ausdehnung eines Abszesses im unklaren zu bleiben, als durch unvorsichtiges Vorgehen schützende Verwachsungen zu lösen. Je behutsamer man übrigens vorgeht, um so zuverlässiger wird meist auch das Ergebnis der Untersuchung sein, weil man bei schonender Palpation viel weniger durch reflektorische Muskelkontraktion gehemmt und getäuscht wird, als bei gewaltsamem Vorgehen. Ganz kann man die letztere freilich nicht ausschalten, und ihr Vorhandensein ist ein zwar altbekanntes, aber noch zu wenig gewürdigtes diagnostisches Hilfsmittel.

Diese Kontraktion, die *„défense musculaire"*, wie sie die französische Sprache sehr bezeichnend nennt, tritt stets in den Muskeln auf, welche den Krankheitsherd bedecken, und zwar als erstes Zeichen entzündlicher Reizung der Parietalserosa. Sie verschwindet im weiteren Verlaufe der Entzündung, bzw. sie beschränkt sich auf die Zonen, in denen der Entzündungsprozeß im Fortschreiten begriffen ist. Bei ausgedehnten Perforationen, besonders bei Magenperforationen, wo die ganze Bauchhöhle von infektiösen Stoffen überschwemmt wird, ist in der ersten Periode demnach die ganze Bauchwand stark kontrahiert oder kontrahiert sich zum mindesten, sobald man einen auch nur leisen Druck auf dieselbe ausübt. Der Bauch ist anzufühlen, wie ein Brett, — „ventre de bois". Bei Perityphlitis beschränkt sich die Kontraktion meist auf die rechte Unterbauchgegend und, wenn der Prozeß sich nach der Lendengegend hin erstreckt, auch auf die rechtsseitige Lumbalmuskulatur. Zieht sich auch die Lendenmuskulatur der linken Seite auf Druck zusammen, so können wir mit Bestimmtheit annehmen, daß sich die peritonitische Reizung auch schon dorthin erstreckt. Sie ist um so ausgesprochener, je mehr die Parietalserosa an dem Entzündungsprozesse beteiligt ist, kann also bei tiefliegenden Herden — bei mesocöliakaler oder pelviner Appendicitis — völlig fehlen. Auf dieser reflektorischen Kontraktion beruht auch die respiratorische Feststellung der Muskulatur im Bereiche des Entzündungsherdes,

auf welche Küster hingewiesen hat. Bemerkenswert ist, daß die reflektorische Kontraktur bei puerperalen Infektionen viel geringer ist, als bei Infektion vom Darme her.

Bei der Untersuchung auf Druckempfindlichkeit darf man sich nicht durch die Schmerzäußerungen täuschen lassen, welche nervöse Individuen wie schlecht gezogene Kinder bei — ja vor Druck auch auf *gesunde* Organe von sich geben. Ist das parietale Bauchfell wirklich entzündet, so äußert sich der Schmerz besonders dann, wenn wir nach langsamem Eindrücken plötzlich die Hand abheben. (Entlastungsschmerz.)

Es ist hier der Ort, eine kleine Bemerkung bezüglich der Schmerzempfindung in den Bauchorganen einzuschalten. Trotzdem schon Harvey und Haller gezeigt hatten, daß Eingeweide auf die gewöhnlichen Reize nicht mit Schmerz antworten, so verlegte man doch bis in die letzten Jahre den Sitz wenigstens der *krankhaften* Schmerzempfindungen in die Eingeweide selbst. Lennander trat nun auf Grund seiner sehr sorgfältigen Untersuchungen dieser Auffassung entgegen und suchte jede Schmerzempfindung durch Zerrung oder Reibung von Nerven der vordern oder hintern Bauchwand einschließlich der Anheftungsstellen der Mesenterien zu erklären. Roß und nach ihm Head nahm an, daß eine örtliche Schmerzempfindung in dem Bauchorgan selbst zustande komme, und von ihr aus durch Irradiation eine Schmerzempfindung in einer entsprechenden Zone der Bauchwand. Head ging noch einen Schritt weiter und suchte durch zahlreiche Untersuchungen nachzuweisen, daß bei Erkrankung eines Brust- oder Baucheingeweides in einer ganz bestimmten segmentären, dem Eingeweide entsprechenden Zone der Hautbedeckung eine umschriebene Hyperästhesie entsteht. Wir dürfen also, wenn wir diese Theorie annehmen, aus umschriebener Hyperästhesie der Haut nicht ohne weiteres, wie man dies bisher tat, auf eine rein funktionelle Störung (Hysterie) schließen, sondern müssen stets die Möglichkeit einer tieferen organischen Erkrankung im Auge behalten. J. Mackenzie schließlich ist nun auf Grund von zahlreichen Beobachtungen zu einer Auffassung gekommen, welche wir kurz hier wiedergeben wollen, da sie auch diagnostisches Interesse besitzt. Wie Lennander, nimmt auch er an, daß in den Eingeweiden selbst durch nicht adäquate Reize (Kneifen, Stechen, Brennen) keine Schmerzempfindung ausgelöst wird. Auch adäquate Reize (Kontraktion) lösen unter normalen Verhältnissen keine Schmerzempfindung aus. Werden dieselben dagegen über ein gewisses Maß gesteigert, so erregen sie im Rückenmark im Sinne eines viscero-sensorischen Reflexes sensible Bahnen, welche von dem entsprechenden Segment der Bauchdecken herkommen, und ferner, als viscero-motorischen Reflex, motorische Bahnen, welche nach dem entsprechenden Muskelsegmente hinziehen. Kneifen wir also z. B. ein Darmsegment, so lösen wir keine Empfindung aus. Kontrahiert sich dasselbe aber übermäßig stark, so gelangt der Reiz ins Rückenmark und löst dort eine Erregung spinaler Schmerzfasern aus, welche vom Gehirn als Schmerz in das betreffende spinale Segment, also z. B. in die Bauchdecken projiziert wird, nicht aber in das Eingeweide, von dem der Reiz ausgeht (übertragener Schmerz). Gleichzeitig kann es zur Erregung der Muskeln des betreffenden Segmentes, also z. B. zu reflektorischer Bauchdeckenspannung kommen.

Enthält diese Auffassung auch noch manches Hypothetische, so erklärt sie doch besser als die Lennandersche Theorie die an sich sehr zutreffenden Beobachtungen Lennanders.

Zum Schlusse nehmen wir die *rektale*, bzw. auch *vaginale Untersuchung* vor, die uns einmal über den Zustand der weiblichen Genitalien aufklärt und uns ferner beurteilen läßt, ob eine Eiteransammlung im kleinen Becken vorhanden ist, und ob eine solche leichter von oben oder von unten her eröffnet werden kann. Je tiefer sie sitzt, um so mehr wird sie sich nicht nur durch Vorwölbung, sondern auch durch ödematöse Schwellung der Schleimhaut — samtartiges Anfühlen — und durch reichliche Absonderung von glasigem Schleim aus dem Mastdarme kenntlich machen. Selten fehlt dabei Tenesmus.

Wie schon mehrfach angedeutet, darf unsere Aufmerksamkeit nicht allein auf das Abdomen gerichtet sein. Oft tritt im Verlaufe einer Peritonitis nach anfänglicher Besserung wieder Fieber auf. Die Zunge wird wieder trocken. Am Abdomen ist aber nichts zu finden. Den Erfahrenen weisen die auffallend beschleunigte Atmung, die diffuse Rötung des Gesichts, der dikrote Puls sofort auf die Lungen hin, und eine genauere Untersuchung wird zeigen, daß eine **Pneumonie**, eine **Pleuritis** oder beide zusammen im Anzuge sind, meist als metastatischer Vorgang, bisweilen (Pleuritis) auch als Folge direkter Fortleitung durch das Zwerchfell.

Bisweilen treten im Verlaufe einer Peritonitis Hirnerscheinungen auf, die bald auf metastatischen Prozessen (Abszeß, selten Meningitis), bald auf marantischer Sinusthrombose, bald endlich bloß auf Inanition beruhen.

Wir haben uns bei unserer Besprechung bis jetzt vor allem an die diagnostischen Hilfsmittel gehalten, welche dem Arzte überall und jederzeit zur Verfügung stehen. Seit einer Anzahl von Jahren sucht man nun auch in dem *Verhalten der weißen Blutkörperchen* Anhaltspunkte für Diagnose und Prognose entzündlicher Erkrankungen ganz besonders der Bauchhöhle zu finden.

Was die *Zahl* der weißen Blutzellen betrifft, so spricht eine starke Vermehrung außerhalb der Zeit der Verdauung im allgemeinen für einen entzündlichen Vorgang, kommt aber in noch höherem Grade bei aseptischen Blutungen in die Bauchhöhle vor, so daß die differentialdiagnostische Bedeutung der Leukozytose eine recht geringe ist. Umgekehrt fehlt sie auch bei gewissen Infektionskrankheiten (Typhus!) und gerade bei den schwersten Formen von Peritonealinfektion.

Bestimmtere Anhaltspunkte hat man gesucht aus der *verschiedenen Zusammensetzung des leukozytären* Blutbildes und aus besonderen Veränderungen der neutrophilen polynukleären Leukozyten zu gewinnen. So berücksichtigt Schindler die Zahl der Myelozyten, Arneth zählt die Kerne bzw. Kernfragmente der neutrophilen polynukleären Leukozyten und zieht seine Schlüsse aus der geringeren oder größeren Fragmentierung der Kerne. Sondern benützt zur Beurteilung der Prognose das Verhält-

nis der Leukozytose im allgemeinen zur Prozentzahl der polymorphen neutrophilen Leukozyten. Die eine wie die andere dieser verschiedenen Methoden gibt uns gewisse Aufschlüsse über die Verteidigungsarbeit des Organismus. Bei der einen wie bei der andern ist es aber unerläßlich, daß die Untersuchung wie die Temperaturmessung in regelmäßigen Zeiträumen wiederholt wird. Da dies aber nicht nur ein Minimum von Laboratoriumseinrichtung und eine gewisse Erfahrung verlangt, sondern auch mehr Zeit in Anspruch nimmt, als dem Arzte für den einzelnen Patienten in der Regel zur Verfügung steht, so bleibt ihre Anwendung eo ipso auf Spitäler und Kliniken beschränkt. Im Momente, wo der Arzt zum Patienten gerufen wird, besitzt er überdies die zu einer richtigen Beurteilung erforderliche Leukozytenkurve noch nicht, und wenn er zuwarten will, bis er eine solche hat aufstellen können, so ist es unter Umständen zum chirurgischen Eingriffe zu spät geworden. Die Hauptsache ist bei Appendicitis, wie Kocher sagte, nicht, die Hyperleukozytose nachzuweisen, sondern ihr Auftreten durch die Frühoperation zu verhindern. Der Krankenhausarzt wird dagegen sehr gern die Leukozytenzählung mit verwerten, wenn es sich darum handelt, zu entscheiden, ob z. B. bei einem Spätfalle von Appendicitis eingegriffen werden soll, oder ob im weiteren Verlauf einer eiterigen Baucherkrankung ein erneuter Eingriff erforderlich ist.

Bei der Beurteilung der im folgenden beschriebenen einzelnen Krankheitsbilder dürfen wir endlich die in der Praxis zu wenig berücksichtigte Tatsache nicht vergessen, daß nicht alle Peritonitiden dem als typisch angesehenen Krankheitsbilde entsprechen. Wir finden bisweilen bei der Operation die Därme in Eiter schwimmen, ohne daß die klinischen Symptome überhaupt eine schwere Erkrankung erwarten ließen. Der Puls bleibt gut, die reflektorische Muskelspannung ist unbedeutend. Erbrechen fehlt, es tritt keine Darmlähmung ein, und der Patient erholt sich trotz aller schlechten Prognosen. Solche Ausnahmen von der Regel sind auf zwei Ursachen zurückzuführen. Einmal kommt es vor, daß die Peritonitis nicht so diffus ist, wie sie es zu sein scheint. Das Dünndarmkonvolut ist, obwohl als Ganzes im Eiter schwimmend, doch nicht zwischen die einzelnen Schlingen hinein infiziert, sondern diese letzteren sind durch das Netz und durch fibröse Verklebungen geschützt (periphere Peritonitis nach Lennander). Ebenso wichtig oder noch wichtiger ist aber ein zweites Moment: die geringe Virulenz der Eitererreger. Bei Kindern ist z. B. der Pneumokokkus öfter verhältnismäßig gutartig, so daß hier selbst zentrale Peritonitiden günstig ablaufen können, die wir dem Operationsbefunde nach für sicher tödlich hielten. Auch andere Mikroorganismen können ganz ausnahmsweise eine ähnlich geringe Virulenz zeigen. Vergleichen wir damit jene Fälle von akuter peritonealer Sepsis, bei denen der Tod schon eintritt, bevor sich überhaupt schwere anatomische Veränderungen an der Serosa ausbilden konnten, so sehen wir, daß für die Prognose einer Peritonitis der Virulenz des Entzündungserregers eine viel größere Bedeutung zukommt, als der Ausbreitung und der Intensität der anatomischen Veränderungen.

Wir kommen nach diesen allgemeinen Bemerkungen zur diagnostischen Verwertung unseres Befundes und gehen dabei nicht von der gemachten Diagnose aus, sondern von dem, was wir objektiv erkannt haben. Die häufigsten Vorkommnisse lassen sich in folgende Kategorien unterbringen:

A. Schmerzerscheinungen ohne greifbare Veränderungen.

B. Schmerzerscheinungen mit den Zeichen allgemeiner Bauchfellreizung, ohne deutliche Lokalisation.

C. Bauchfellreizung mit umschriebenen Veränderungen.

A. Bauchschmerzen ohne greifbare Veränderungen.

Die *erste Gruppe* von Erscheinungen, gekennzeichnet durch spontanen Schmerz und vielleicht auch durch lokalen Druckschmerz ohne greifbare Veränderungen, ist diejenige, welche zu den meisten Fehldiagnosen Anlaß gibt. Wir schwanken zwischen der Annahme von hysterischen Zuständen, tabetischen Krisen, einem leichten appendizitischen Anfalle, einem Anfalle von Schleimkolik, einer Nieren- oder Gallensteinkolik, weiblichen Genitalerkrankungen, akutem Darmverschluß und selbst einer entzündlichen Erkrankung der Brustorgane.

Auf den Verdacht eines **hysterischen Zustandes** leitet uns der auffallende Gegensatz zwischen den geäußerten Beschwerden und dem Allgemeinbefinden. Von jeher hat ferner Hyperästhesie der Haut Verdacht auf Hysterie erregt. Da aber, wie wir jetzt wissen, auch die Erkrankung tiefgelegener Organe sich durch oberflächliche Hyperästhesie kundgeben kann, so müssen wir in der Verwertung dieses Zeichens vorsichtig sein. Gleichzeitig tiefe und oberflächliche Hyperalgesie *kann* zwar hysterischer Natur sein, *muß* es aber nicht. *Sicher* hysterisch ist dagegen die „Appendicitis", wenn die Hyperalgesie ausschließlich die Haut betrifft.

Verdacht erregen Temperatursteigerungen, mit denen Puls und Aussehen des Patienten nicht im Einklange stehen. Es gibt Hysterische, welche das Thermometer bearbeiten, bis sie einen Chirurgen finden, der ihnen bona fide den Wurmfortsatz herausschneidet. Rektale Temperaturmessung macht dem Spiel ein rasches Ende.

Auf **Tabes** müssen wir in jedem Falle untersuchen, in dem die übrigen Umstände mit dieser Diagnose vereinbar sind.

Eine 50jährige Frau erkrankt plötzlich nachts an den heftigsten Bauchschmerzen, die an eine akute Magen- oder Darmperforation konnten denken lassen. Schon wurde trotz des negativen Bauchbefundes die Frage einer Laparotomie erwogen. Die Anamnese gibt aber doch Zweifeln Raum: Mann vor 20 Jahren an Paralyse gestorben; eine Frühgeburt; einmal durch Jodkalium geheilte Schwellung am Schädel. Eine genauere Untersuchung zeigt reflektorische Pupillenstarre und Fehlen der Patellarreflexe als einzige Zeichen von Tabes. Der Bauch blieb uneröffnet. Später traten in Bestätigung der Diagnose tabetische Rektalkrisen auf.

Bei **Nierenkoliken** finden wir die normale oder vergrößerte Niere druckempfindlich oder finden wenigstens eine ausgesprochene reflektorische Kontraktur der Lendenmuskulatur. Der Schmerz strahlt nach den Genitalien, ja selbst nach dem Oberschenkel aus, und der entsprechende Hoden kann abnorm druckempfindlich sein. Kommen wir

zu dem Fall nach Abklingen des Schmerzes, so gibt uns vielleicht der Urinbefund Aufschluß.

Gallenblasenschmerzen unterscheiden sich von Nierenkoliken und Wurmfortsatzschmerzen durch den Sitz der Druckempfindlichkeit in oder über Nabelhöhe, nach innen vom äußeren Rektusrande. Leicht werden sie mit Duodenalschmerzen verwechselt. Die Mehrzahl der Gallensteine gehören aber dem weiblichen, die meisten Duodenalgeschwüre dem männlichen Geschlechte an.

Vorübergehende Einklemmung einer vom Patienten und Arzte übersehenen **Hernie** kann für einen leichten Anfall von Appendicitis gehalten werden, ganz abgesehen von der Appendicitis im Bruchsacke.

Ich entfernte einer Frau in mittleren Jahren den Wurmfortsatz auf Grund der Anamnese und der vom Arzte während der Anfälle gestellten Diagnose. Die Anfälle traten aber wieder auf, und ihre Ursache fand sich schließlich in einer ganz kleinen, auch bei sorgfältiger Palpation kaum zu erkennenden, rechtsseitigen Kruralhernie.

Recht oft werden Anfälle von **Schleimkolik** bzw. von **Colospasmus** für akut entzündliche Erkrankungen gehalten. Die Colitis muco-membranacea kann uns durch Ileocökalschmerz, Druckempfindlichkeit der Blinddarmgegend, ja selbst Erbrechen und vorübergehenden Kollapspuls völlig einen appendizitischen Anfall vortäuschen. Wir begnügen uns hier, darauf hinzuweisen, und werden bei der Besprechung der *chronischen Appendicitis* genauer auf diese Frage eingehen. Auch die anderweitigen diagnostisch oft so schwierig zu beurteilenden Schmerzerscheinungen im Bereiche des Dickdarms sind weiter unten im Zusammenhange besprochen.

Stets sehe man bei scheinbar unmotivierten chronischen Kolikschmerzen das Zahnfleisch auf Bleisaum an, wenn der Beruf des Patienten — Maler, Schriftsetzer u. s. w., einen Verdacht in diesem Sinne aufkommen läßt.

Den **Darmverschluß** haben wir schon erwähnt und werden ihn später eingehender besprechen.

Auf vorübergehenden Verschluß sind oft die Schmerzanfälle zurückzuführen, welche durch Verwachsungen, Lage- und Formanomalien des Darmes usw. bedingt werden. Geben Anamnese und Röntgenbild keine bestimmten Anhaltspunkte, so wird eine sichere Diagnose erst gestellt, wenn aus der vorübergehenden Knickung, Torsion oder Abschnürung ein wirklicher Darmverschluß geworden ist, der Anlaß zum Nachschauen gibt.

Beim weiblichen Geschlecht kommt auch die **schmerzhafte Menstruation** in Betracht.

An die seltenen menstruellen, bisweilen auch intermenstruellen Ovarialblutungen müßte man denken, wenn bei einer Virgo ein appendicitisähnliches Krankheitsbild trotz geringen Fiebers eine Hyperleukozytose von 20000 und mehr weißen Zellen aufwiese. Wäre der Hymen nicht mehr intakt, so läge

Extrauterinschwangerschaft näher. Beide Zustände kommen dem Chirurgen meist mit der Diagnose Appendicitis zu.

Endlich vergesse man nicht, daß kleine Kinder den Schmerz bei **Pneumonie** und **Pleuritis** gewöhnlich in den Bauch verlegen, und daß auch bei der Pleuritis diaphragmatica Erwachsener einseitiger Bauchschmerz mit Muskelspannung vorkommt.

Selten geht der durch **Spondylitis** bedingte Bauchschmerz so weit, daß man ernstlich an eine Abdominalerkrankung denkt.

B. Diffuse Peritonitis ohne Lokalisation.

Vor ganz andere Fragen stellt uns die *zweite Gruppe* von Fällen. Hier beweist uns der objektive Befund: Pulsbeschleunigung, vielleicht Fieber, überall leicht druckempfindlicher, entweder noch gespannter, oder schon leicht aufgetriebener Bauch, etwas freier oder schlecht lokalisierter Erguß, daß das Bauchfell akut entzündet ist. Wir können uns also nicht mehr mit der Diagnose einer nervösen Erkrankung oder irgend einer Kolik begnügen.

Dagegen stehen wir gerade hier in Gefahr, einen **Ileus** mit Peritonitis zu verwechseln. Auf die wichtigsten Unterscheidungspunkte haben wir schon eingangs dieses Kapitels hingewiesen. Zu Täuschung führt auch der Flüssigkeitserguß, der häufig den Strangulationsileus begleitet, und dies ganz besonders deshalb, weil bei Strangulation oft die Peristaltik aufgehoben ist, so daß gerade das Hauptunterscheidungsmittel zwischen Peritonitis und Ileus fehlt.

In ähnlicher Weise kann man irregeführt werden durch eine Strangulation, die zu einer schon vorher bestehenden, aber so häufig übersehenen **tuberkulösen Peritonitis** hinzukommt. Die Tuberkulose liefert das Exsudat, die Strangulation die akuten Erscheinungen.

Ein 18jähriges, bis vor kurzem abgesehen von unbestimmten Verdauungsbeschwerden angeblich völlig gesundes Mädchen erkrankt plötzlich unter Erbrechen, Bauchschmerzen und Fieber. Zwei Tage später finde ich sie in folgendem Zustande: Hohes Fieber, rascher, kaum fühlbarer Puls, beschleunigte Atmung, trockene Zunge, fleckige Rötung des Gesichts, aufgetriebener, druckempfindlicher Bauch mit Dämpfung in den abhängigen Partien. Alles sprach für eine diffuse Peritonitis im Anschluß an Appendicitis. Nur ein Zeichen machte stutzig: Die Patientin fand sich bei meiner Ankunft in halbsitzender Stellung und nahm dieselbe bei der Untersuchung ohne Schwierigkeit wieder ein. Das tut eine Patientin mit schwerer Peritonitis nicht. Es mußte deshalb eine andere Diagnose gesucht werden. Zwei tuberkulöse Onkel und die erwähnten Verdauungsbeschwerden gaben genügende Anhaltspunkte hierfür. Es konnte sich um akuten Ileus bei einer bisher übersehenen tuberkulösen Peritonitis handeln. Der Ileus mußte rasch in das Stadium der Darmlähmung mit diffuser Auftreibung des Abdomens und raschem, kleinem Pulse gelangt sein. Daher das scheinbar akut-peritonitische Bild. Die Operation bestätigte diese Annahme.

Ferner kann ein mitten in oder hinter dem Konvolut der Dünndärme liegender **„mesocöliokaler" appendizitischer Abszeß** eine diffuse Peritonitis vortäuschen. Solche Abszesse sitzen zu hoch, um vom Rektum her gefühlt zu werden. Sind die vorgelagerten Dünndarmschlingen so stark gebläht, daß wir den Abszeß auch durch die Bauchdecken hindurch nicht tasten können, so werden wir in der Regel an diffuse Peritonitis oder an Ileus denken, wenn uns nicht der ganze Verlauf der Erkrankung auf die richtige Diagnose leitet.

Zwei seltenere Vorkommnisse können uns endlich noch irreführen: Die **Pankreasblutung** bzw. die **akute Pankreatitis** mit Fettnekrose und der **Verschluß der Mesenterialgefäße.** An erstere werden wir denken, wenn der Vorgang sich mehr in der Oberbauchgegend abspielt, und zwar besonders, wenn es sich um fettleibige Männer in mittleren oder späteren Jahren handelt und wenn der Puls sehr früh frequent und klein geworden ist. Auch der Befund von Zucker im Urin wäre zu verwerten, doch stellt sich Diabetes meist erst in späteren Stadien ein.

Der Verschluß der Mesenterialgefäße betrifft bald eine Arterie, bald einen Venenstamm, ja die ganze Pfortader. Bei Arterienverschluß handelt es sich bald um Embolie, bald um autochthone Thrombose, bei Venenverschluß nur um letzteres. Die anatomische Folge ist Infarkt und Gangrän eines mehr oder weniger großen Darmabschnittes. Klinisch herrschen von Anfang an bald mehr die Erscheinungen der Peritonitis mit anhaltendem dumpfen Schmerz in der Tiefe und mit Exsudat, bald mehr diejenigen des Ileus vor. Verdacht erregen blutiger Stuhl, sowie Erbrechen von blutigen Massen bei Verhaltung der Winde. An Embolie denken wir, wenn ein Klappenfehler des Herzens besteht, ganz besonders, wenn der Patient schon anderweitige, auf Embolien hinweisende Erscheinungen gezeigt hatte, an Thrombose bei schlechten Gefäß- und Zirkulationsverhältnissen im allgemeinen. Gewöhnlich wird der Infarkt allerdings erst bei der Operation oder bei der Autopsie erkannt.

Haben wir die Diagnose einer akut-infektiösen Peritonitis gestellt, so handelt es sich weiterhin darum, ihren Ausgangspunkt zu bestimmen. Hierzu werden uns vor allem die Überlegungen leiten, welche wir der Besprechung der Peritonitis vorangestellt haben, und ferner alles, was im nächsten Abschnitt über die lokalisierten Entzündungsprozesse gesagt ist. In dubio dürfen wir, wenigstens in den zivilisierten Ländern, stets eine Appendicitis vermuten. In andern Gegenden scheint dies anders zu sein, da ja diese Erkrankung nicht überall gleich häufig ist.

So sollen z. B. in China, in Kamerun und in Südafrika beinahe nur Weiße an Appendicitis erkranken. Ob dabei Rasse oder Ernährung eine größere Rolle spielen, das ist noch nicht entschieden.

C. Umschriebene Peritonitis.

Weisen die greifbaren Erscheinungen, gleichviel, ob daneben allgemeine Symptome bestehen oder nicht, auf einen umschriebenen Ent-

zündungsherd hin, so ist unsere Aufgabe wesentlich erleichtert. Wir wollen, topographisch vorgehend, mit den oberen Teilen der Bauchhöhle beginnen.

1. Epigastrium.

Im Epigastrium sitzende Entzündungen gehen weitaus am häufigsten vom **Magen** oder **Duodenum** aus und beruhen auf dem allmählichen oder plötzlichen Durchbruch eines Geschwüres oder, viel seltener, eines Magenkrebses. Ferner sind **Pankreasapoplexie** und **Pankreatitis** zu erwähnen, auf die wir eben hingewiesen haben. Ausnahmsweise kann auch ein Leberabszeß median im Epigastrium sitzen.

2. Rechtes Hypochondrium.

Hier begegnen wir in unseren Gegenden vor allem den entzündlichen Erkrankungen der **Gallenwege** mit ihrer Ausbreitung ins Leberparenchym in Form einer septischen Cholangitis, in den Tropen dem **Leberabszeß.** Damit soll nicht gesagt sein, daß Leberabszesse bei uns nicht vorkommen; sie haben aber ihren Ursprung gewöhnlich in einer Gallensteinerkrankung, die klinisch im Vordergrunde steht, oder sie sind metastatischer Natur und treten dann den übrigen Erscheinungen der Pyämie gegenüber in den Hintergrund. In zweiter Linie ist das Duodenalgeschwür zu nennen, dessen Durchbruch, je nachdem er allmählich oder plötzlich auftritt, eine umschriebene Entzündung oder eine allgemeine Peritonitis bedingt.

Daß sich in diese Gegend gelegentlich sogar ein Wurmfortsatz verirren kann, das haben wir oben gesehen.

3. Linkes Hypochondrium.

Entzündliche Prozesse, die sich primär hier abspielen, sind beinahe immer auf **perforierte Magengeschwüre** zurückzuführen. Viel seltener, besonders beim Typhus beobachtet, ist der **Milzabszeß.** Endlich sehen wir bei vernachlässigter Appendicitis bisweilen sekundäre Abszesse im linken Hypochondrium auftreten, bzw. von unten her hierhin gelangen.

4. Die Lendengegend.

Retroperitoneal sitzende Entzündungsvorgänge in der Lendengegend gehören am häufigsten der **Niere** an. Greift die Erkrankung so weit nach vorn über, daß eine *Mitbeteiligung des Bauchfelles* angenommen werden muß, so kommt *rechts* vor allem die **Appendicitis** in Frage (s. Fig. 240g). Diese Diagnose ergibt sich von selbst, wenn die Ileocökalgegend mit ergriffen ist. Dagegen sah ich erfahrene Ärzte stutzig werden, wenn dieselbe völlig frei war, und der ganze Prozeß

sich in der Lendengegend abspielte. Die lumbale Form der Appendicitis ist aber nicht immer intraperitoneal. Der Wurmfortsatz sitzt bei lumbaler Lage vielmehr bisweilen ganz oder teilweise retroperitoneal bzw. retrocökal, so daß die Erscheinungen von seiten des Bauchfelles völlig in den Hintergrund treten, und die Erkrankung sich unter hohem Fieber als Zellgewebsphlegmone nach dem Rücken hin zieht (s. Fig. 240l).

Bezeichnend ist für diese meist gasbildende, anaërobe Bakterien enthaltenden Phlegmonen der Stich der geröteten Haut ins Gelbliche oder Bräunliche, wie wir dies bei der Gasphlegmone der Extremitäten noch werden kennen lernen. Es ist gewiß kein Zufall, daß ich mehrmals derartige Fälle pyämisch enden sah.

Auch scheinbar primäre Abszesse der *linken* Lendengegend sind bisweilen auf Appendicitis zurückzuführen. Es handelt sich gewöhnlich

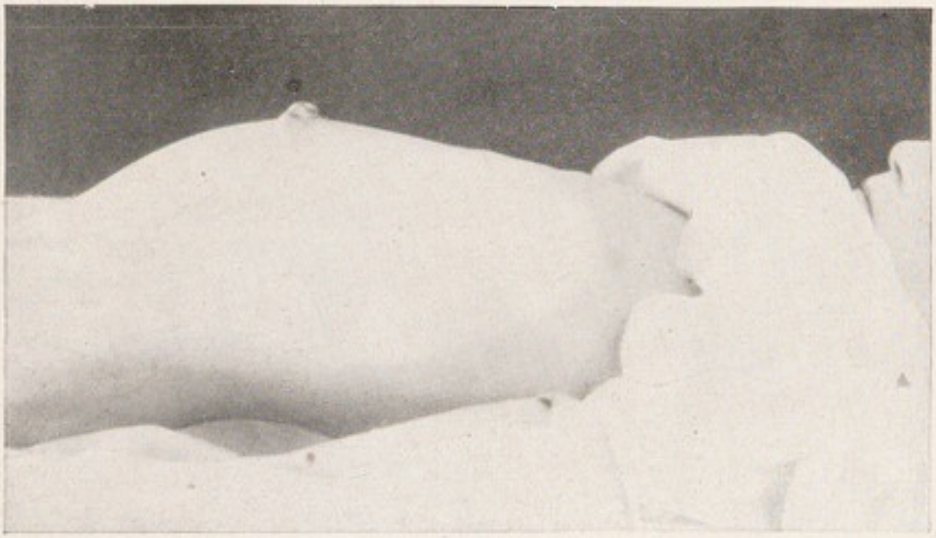

Fig. 239.

Pneumokokkenperitonitis, im Begriffe am Nabel durchzubrechen.

hier um weit herunterhängende Wurmfortsätze, bei denen der primäre, von oben her nicht fühlbare Abszeß im kleinen Becken entstand (s. Fig. 240e) und sich von da nach links fortsetzte. Ausnahmsweise rührt ein solcher Abszeß von einer weit hinaufreichenden **Diverticulitis** des Dickdarms her.

Auch die **Parametritis** kann sich nach der Lendengegend hin ausbreiten.

5. Die Unterbauchgegend.

a) Tritt ein entzündlicher Vorgang in der Unterbauchgegend *rein median* auf, so muß beim weiblichen Geschlecht unser erster Gedanke stets dem **Uterus** und seiner Umgebung gelten. Erfahren wir nicht ohne weiteres, daß sich die Erkrankung an ein Wochenbett oder an eine Fehlgeburt angeschlossen hat, so erkundigen wir uns nach den letzten Menses und werden in unserem Verdachte um so mehr bestärkt

Fig. 240.

Schematische Darstellung der wichtigsten Phasen und Formen der Appendicitis und einiger differentialdiagnostisch zu berücksichtigenden Erkrankungen.
grün = der vorderen Bauchwand anliegende Abszesse.
grün-schraffiert = von Eingeweiden überlagerte Abszesse.
gelb = seröses oder serös-eiteriges, am ersten Tage meist aseptisches, am zweiten Tage infiziertes Frühexsudat.
gelbgrün = serös-eiteriges, bakterienreiches Exsudat.
blau = extraperitoneale Abszesse.
rot = Bluterguß.

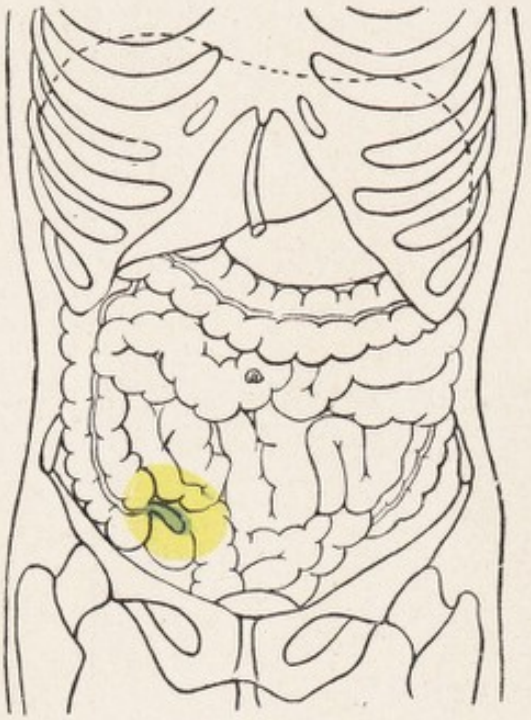

a)

Wurmf. nach vorn innen. Appendicitis antero-parietalis. 1. Stadium. Appendicitis purulenta, Periappendicitis serosa circumscripta. Beginnendes Frühexsudat.

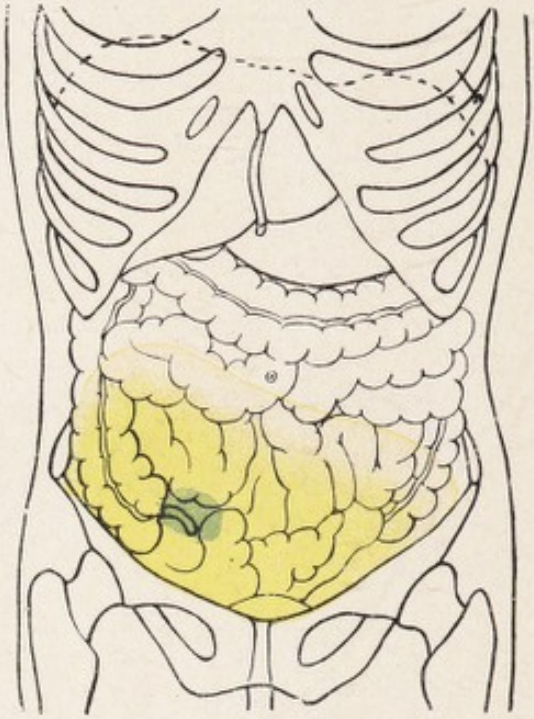

b)

Dieselbe Form. 2. Stadium. 2.—3. Tag. Beginnende eiterige Periappendicitis, ausgedehntes Frühexsudat.

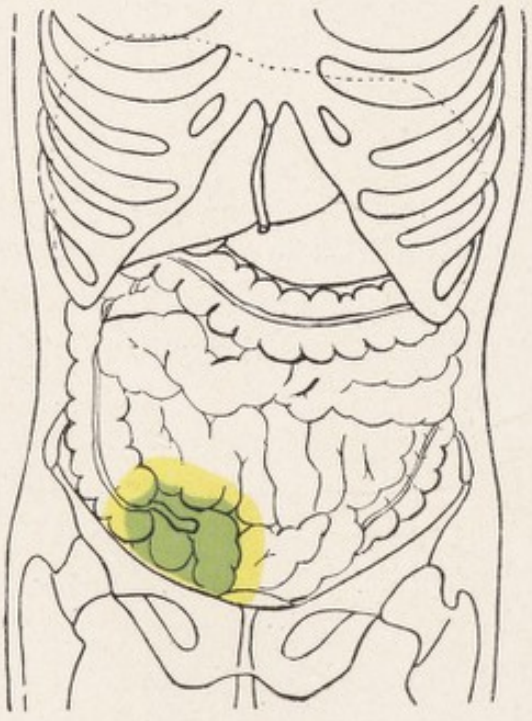

c)

Dieselbe Form am Ende der 1. Woche. 3. Stadium. Großer antero-parietaler abgekapselter Abszeß. Das Frühexsudat ist zurückgegangen.

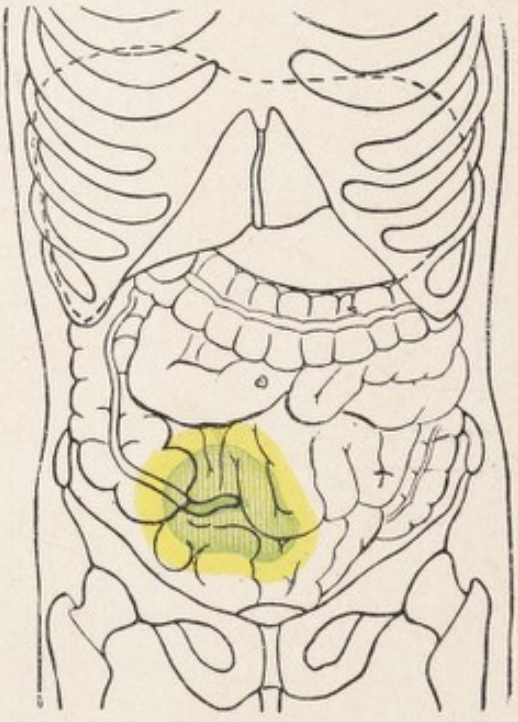

d)

Dasselbe Stadium, bei Sitz des W. im Konvolut der Dünndärme. Abszeß von Darmschlingen überlagert. Appendicitis mesocoeliaca.

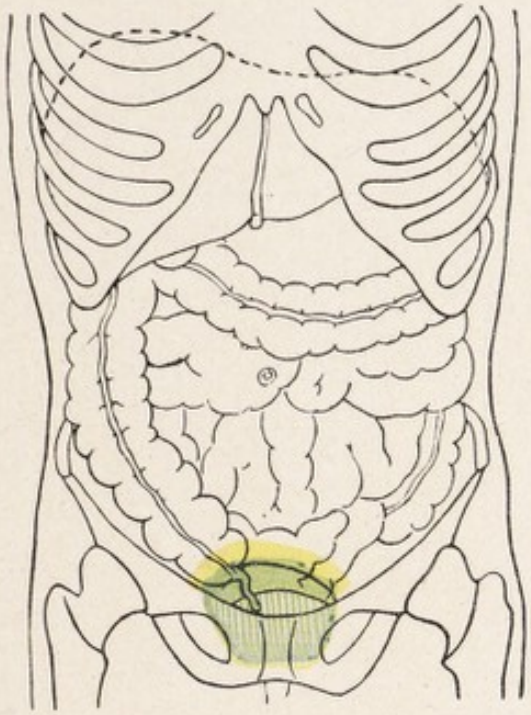

e)
Dasselbe Stadium. Der W. hängt ins kleine Becken. Appendicitis pelvina.

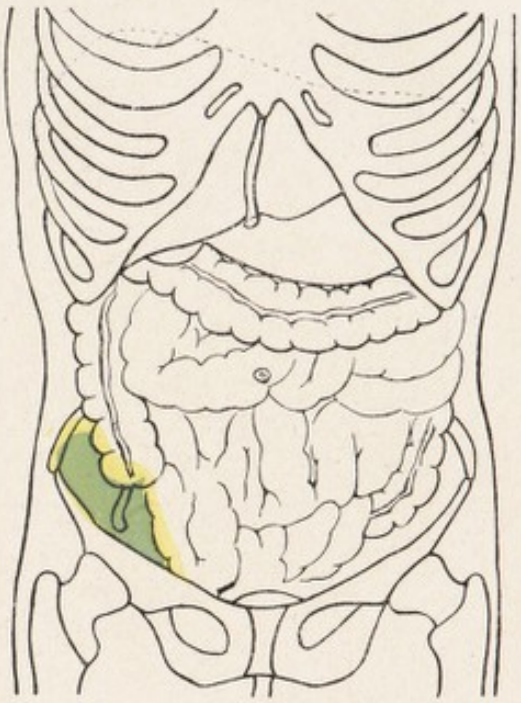

f)
Dasselbe Stadium. W. nach außen unten gelegen. Appendicitis ileo-inguinalis.

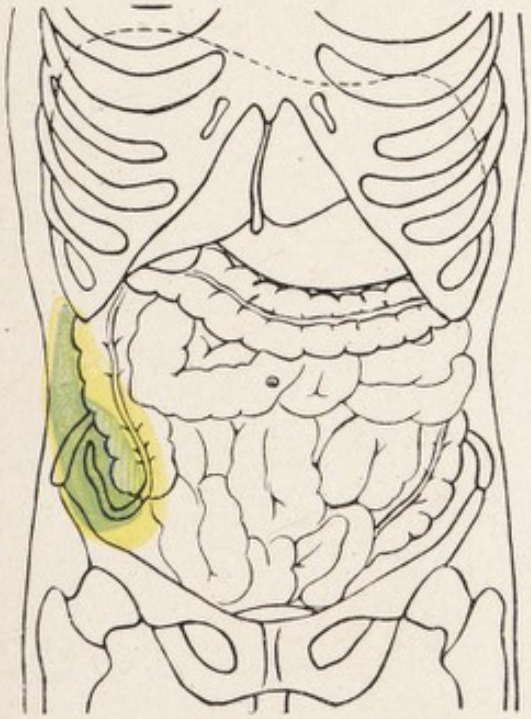

g)
Dasselbe Stadium. W. nach außen oben geschlagen. Abszeß z. T. hinter dem Cöcum. Appendicitis ileo-lumbalis intraperitonealis.

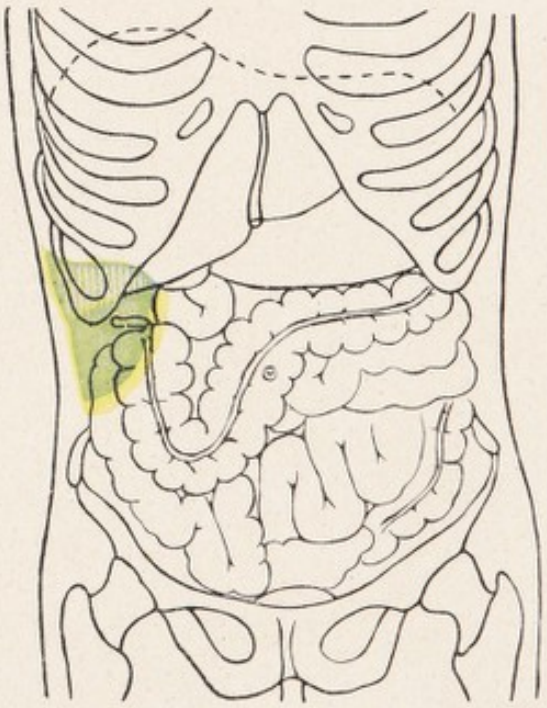

h)
Dasselbe Stadium. Cöcum und W. nach oben geschlagen. (Beginn von Sinistroposition des Dickdarmes, Mesenterium commune ileocoecale.) Appendicitis subhepatica. (Diese Lage des Abszesses kommt auch bei normaler Lage des Cöcums, aber nach außen oben umgeschlagenem sehr langem W. vor.)

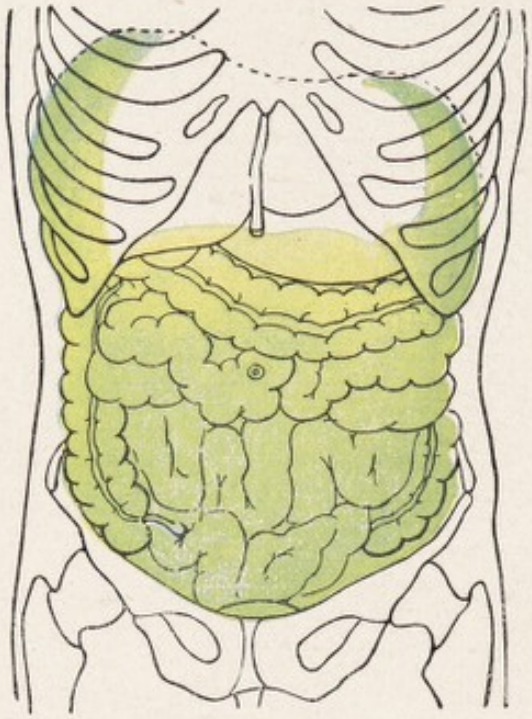

i)

Diffuse serös-eiterige Peritonitis, bei sehr virulenter Infektion, großer Perforation, bzw. Gangrän des W., oder bei nachträglichem Platzen eines abgekapselten Abszesses. Diese Peritonitis führt zum Tode, oder sie geht zurück unter Hinterlassung von Restabszessen.

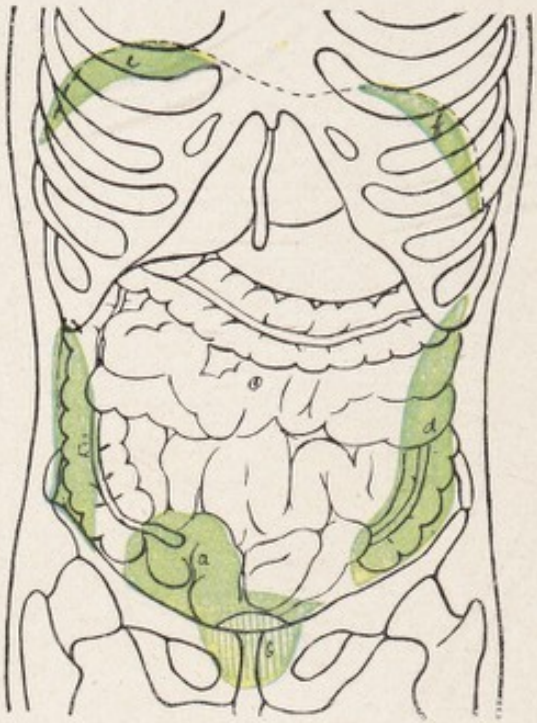

k)

Multiple Abszesse (Restabszesse), als Residuen einer diffusen, serös-eiterigen oder eiterigen Peritonitis. Die Figur zeigt die häufigsten Lokalisationen. Oft kommunizieren mehrere solcher Abszesse noch untereinander, so a und b, häufig auch a und c, oder a und d usw. Auf diesem Vorgange beruht auch die „progrediente fibrinös-eiterige Peritonitis" von Mikulicz und Burckhardt.

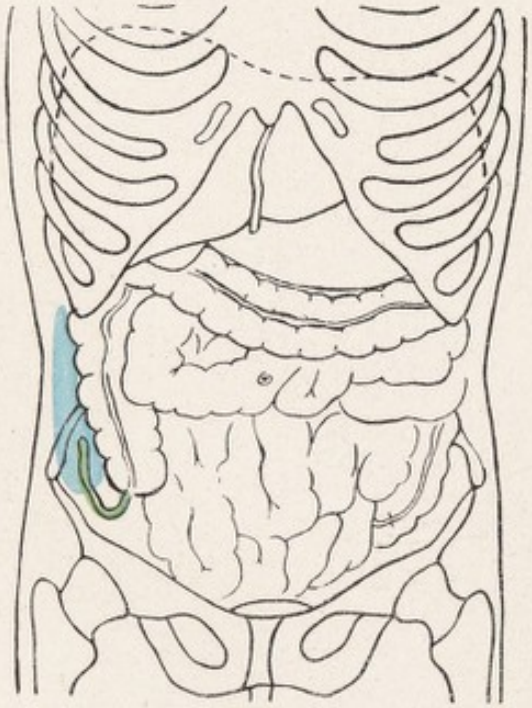

l)

W. nach oben außen umgeschlagen. Der Abszeß sitzt extraperitoneal (subserös) und tritt schließlich als Phlegmone der Lendengegend an die Oberfläche. Appendicitis lumbalis s. ileolumbalis subserosa.

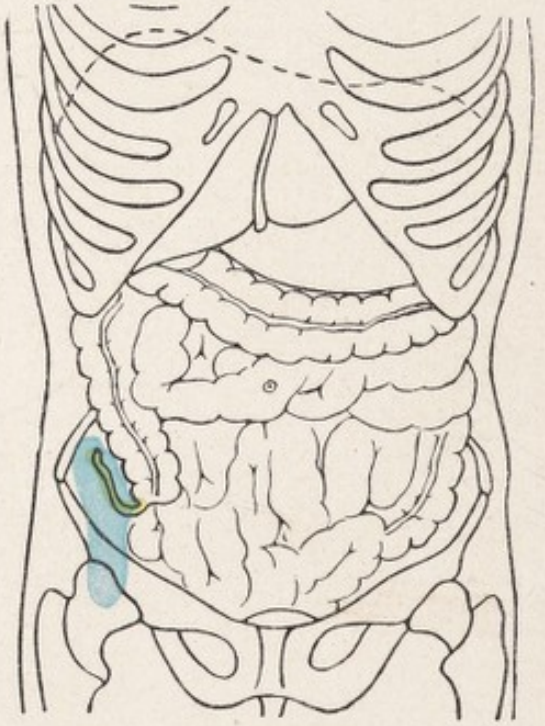

m)

Der Abszeß liegt hinter der Fascie des M. iliacus. Appendicitis ileo-inguinalis subfascialis. Der Abszeß kann unter dem Poupartschen Bande hindurch auf den Oberschenkel gelangen.

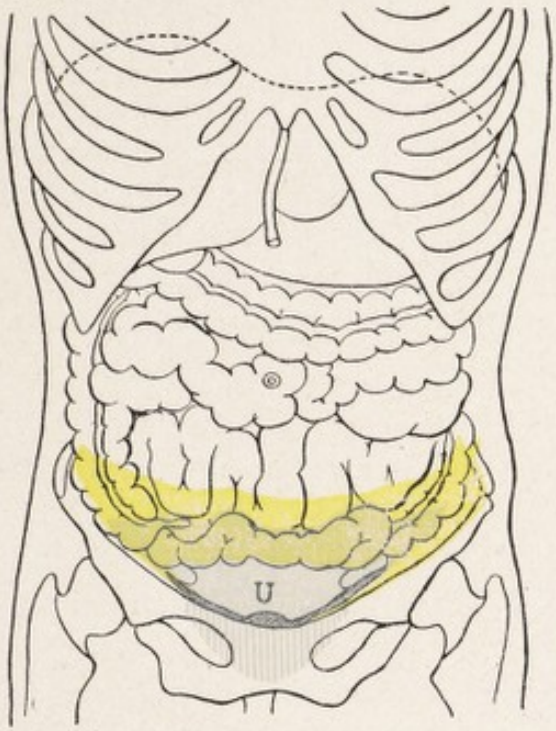

n)
Eiterige Perimetritis mit reaktiver seröser Peritonitis der Nachbarschaft. U Uterus.

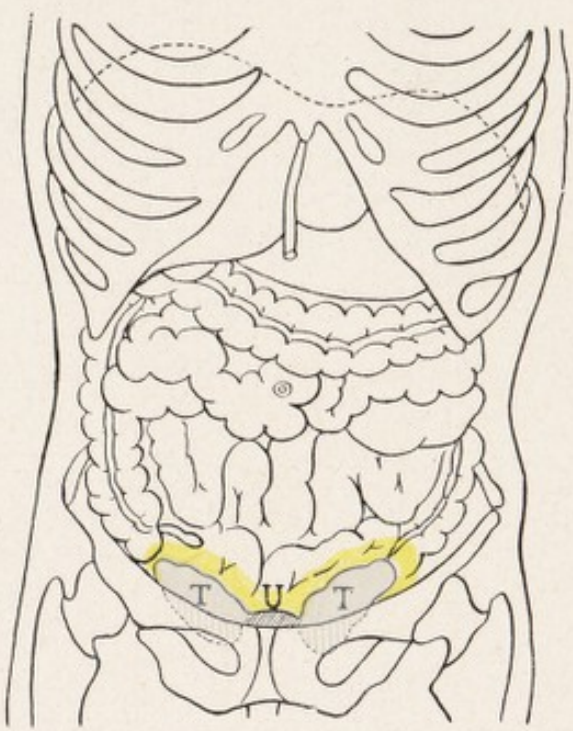

o)
Beiderseitige Pyosalpinx (T) mit etwas seröser Perisalpingitis.

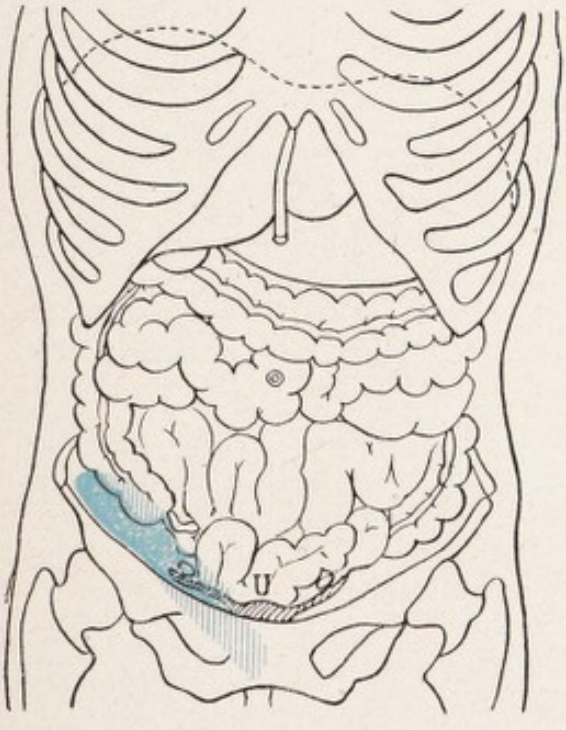

p)
Bis ans Poupartsche Band verlaufende Parametritis.

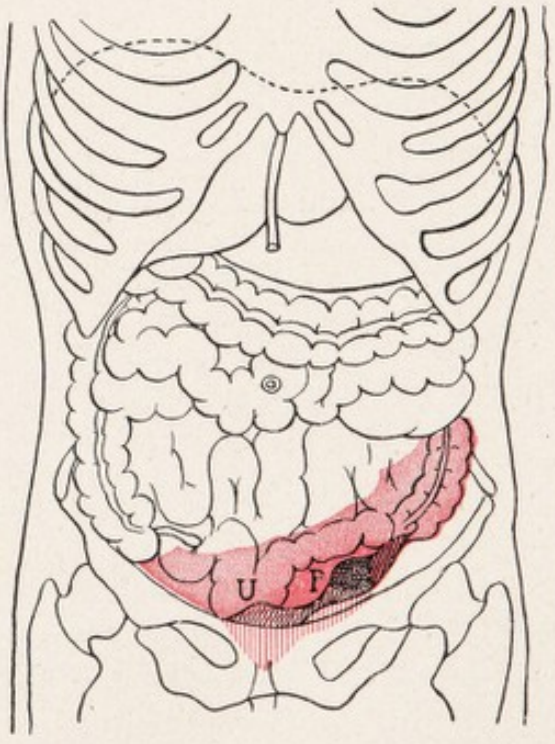

q)
Ruptur der schwangeren Tube. P Placenta. Um dieselbe herum ein peritubares Hämatom.

werden, je zögernder oder unbestimmter die Antwort ist. Beinahe alle sich an Fehlgeburten anschließende Infektionen sind, wie die Erfahrung zeigt, durch mit der Sonde oder ähnlichen Instrumenten ausgeführte Abortusversuche bedingt. Auch um *Extrauterinschwangerschaft* kann es sich bei rein median sitzender, scheinbar entzündlicher Schwellung der Unterbauchgegend handeln. Erst wenn Anamnese und vaginale Untersuchung uns eine Genitalerkrankung ausschließen lassen, dürfen wir den Grund des Übels anderswo suchen, und da kommen wir immer wieder auf den **Wurmfortsatz** zurück, von dem ab und zu auch ein primärer medianer Abszeß ausgeht.

Selten sind die Fälle, in denen ein **perforiertes Meckelsches Divertikel** zur Entstehung eines solchen medianen oder etwas mehr nach rechts hin unter dem Nabel sitzenden Abszesses führt. Häufiger finden wir diese Lokalisation bei den nach akuter **Pneumokokkenperitonitis** kleiner Mädchen entstehenden Abszessen, welche, wenn man sie nicht eröffnet, schließlich durch den Nabel durchbrechen (s. Fig. 239). Dieselben zeichnen sich vor anderen Bauchabszessen durch auffallende Weichheit aus. Selten median sitzen die Exsudate, die von perforierten Graserschen Divertikeln des S-romanum ausgehen.

In der Regel in der Mitte finden wir dagegen **stielgedrehte** und **vereiterte Ovarialzysten,** welche beide bei oberflächlicher Untersuchung für Bauchabszesse gehalten werden können, und zwar bei mehr rechtsseitigem Sitze für Appendicitiden. Ihre nach oben sehr scharfe Begrenzung läßt freilich die Diagnose meist leicht stellen. Zwischen der häufigeren Stieldrehung und der seltenen Vereiterung entscheiden die Anamnese (sehr plötzlicher Beginn bei ersterer) und, bis zu einem gewissen Grade, der Temperaturverlauf.

Nicht mit Bauchabszessen zu verwechseln sind die in den *Bauchdecken* entstandenen **subumbilikalen** und **suprasymphysären Abszesse.** Die ersteren gehen allerdings in der Regel von infektiösen Erkrankungen des Bauchfelles aus. Die letzteren haben ihre Quelle entweder in einer infektiösen Erkrankung der Harnwege oder in einer Osteomyelitis des Schambeines. Das Gefühl, den Abszeß unmittelbar unter der Hand zu haben, und das Fehlen von Darmsymptomen, bisweilen beim Bestehen von Blasenstörungen, lassen die Diagnose leicht stellen.

b) Sitzt die Resistenz *seitlich*, so dürfen wir im männlichen Geschlecht mit Fug und Recht bei rechtsseitigem Sitze an den Wurmfortsatz denken und werden diesen Ursprung auch meistens für linksseitige Abszesse annehmen müssen, insofern das Alter des Patienten nicht an Diverticulitis denken läßt. Beim weiblichen Geschlecht dagegen haben wir neben der Appendicitis auch Salpingitis, Parametritis, Extrauterinschwangerschaft und — öfter als beim Manne — Erkrankungen der Gallenblase in Betracht zu ziehen.

Es sei hier beigefügt, daß der Sitz des Herdes bei der Appendicitis bei weitem nicht immer, ja sogar in der Regel nicht dem Mac Burneyschen Punkte zwischen Spina a. il. sup. und Nabel entspricht. Der Wurmfortsatz kann vielmehr, wie wir noch sehen werden, an sehr verschiedener Stelle liegen (vgl. auch Fig. 240a, d, g, h).

Wir nehmen vor allem die *Anamnese* auf. Beginn mit Bauchschmerzen und Erbrechen, frühere derartige Anfälle verwerten wir für **Appendicitis** oder auch für Cholelithiasis. Anschluß der Erscheinungen an die Menstruation oder verfrühtes Eintreten derselben darf uns an der ersteren Diagnose nicht irre machen. Ist die Erkrankung auf eine Fehlgeburt oder Geburt gefolgt, und ist sie nicht von peritonitischen Symptomen begleitet, so können wir nur eine Phlegmone des breiten Mutterbandes, eine **Parametritis** oder allgemeiner gesagt, **Pelveocellulitis** (s. Fig. 240p), annehmen.

Ein diagnostisches Paradigma ist folgender Fall: Eine 38jährige Frau wird wegen Verdacht auf Brucheinklemmung hereingebracht. Schwangerschaft im 3. Monat. Vor einigen Tagen angeblich Abortblutung. Gegenwärtig kein Blut, dagegen eine derbe Schwellung im rechten Hypogastrium, bis etwas unter das Poupartsche Band reichend. Im Vordergrunde des Bildes: Lungenerscheinungen und blutiges Sputum. Mehrfache ärztliche Untersuchung, mehrfache Diagnosen. Widersprechende Angaben der Patientin über den Beginn der Symptome. Diagnose auf Grund der Anamnese: Nicht zugegebener krimineller Abortversuch mit Verletzung des rechten Scheidengewölbes und Phlegmone des Beckenzellgewebes rechts. Venenthrombose daselbst mit Lungenembolie. Der Uterus scheint nicht berührt, da weder Blutung noch Wehen vorhanden sind. Die daraufhin vorgenommene vaginale Untersuchung ergibt folgendes: Uterus im 3. Monat schwanger, rechts etwas fixiert. Im rechten Scheidengewölbe umschriebenes derbes Infiltrat der Schleimhaut. Rechtsseitige Parametritis. Im Speculum: Portio unverletzt, im rechten Scheidengewölbe thrombosierter Varix, zwei wenige Millimeter große Schleimhautverletzungen tragend, die von einer dicken Stricknadel oder einem ähnlichen Instrumente herrühren konnten. Die angebliche Abortblutung war also eine Blutung aus dem angestochenen Varix. Dann infizierte Thrombose, Becken- und Oberschenkelphlegmone, Lungenembolie, multiple Abszesse — und schließlich Heilung.

Ist allmählich, d. h. im Verlauf von Monaten, selbst Jahren, unter häufigen, aber meist nicht sehr schweren entzündlichen Erscheinungen ein- oder beidseitig eine walzenförmige oder unregelmäßig rundliche, bucklige, scharf abgegrenzte Schwellung an der Grenze von kleinem Becken und Beckenschaufel entstanden, so haben wir es mit einer **Salpingitis** zu tun, und eine genauere Anamnese wird uns auf Tuberkulose oder auf Gonorrhoe hinweisen. Wird uns berichtet, daß nach ein- oder zweimaligem Ausbleiben der Regeln sich unregelmäßige Blutungen eingestellt haben, und hat sich die Entstehung der von uns gefundenen seitlichen Schwellung durch heftige Schmerzen, selbst Kollaps, vielleicht auch Erbrechen eingeleitet, so werden wir selten fehl gehen,

wenn wir eine **geplatzte Tubenschwangerschaft** oder einen **Tubenabort** annehmen.

Das meiste lehrt uns der *objektive Befund*: Hier handelt es sich darum, sowohl nach oben, nach der Gallenblase hin, als auch nach unten, nach den Beckenorganen hin, abzugrenzen. An eine **Erkrankung der Gallenwege** werden wir denken, wenn sich die Resistenz besser nach unten als nach oben umschreiben läßt, und wenn das Maximum des Druckschmerzes weit oben sitzt. Allerdings kann sich dieses Maximum bei weit ausgedehnter, entzündeter Gallenblase bis unter die Spina-Nabellinie verschieben, besonders wenn sich die benachbarten Darmschlingen an der Entzündung mit beteiligen. Ikterus spricht natürlich auch für Erkrankung der Gallenwege, aber nicht unbedingt, so wenig wie sein Fehlen gegen eine solche spricht. Er fehlt sogar in der Mehrzahl der differential-diagnostisch in Betracht kommenden Fälle. Von Bedeutung ist das Alter des Patienten bzw. der Patientin: je älter sie ist, um so wahrscheinlicher ist Cholelithiasis.

Zieht sich der Prozeß mehr nach unten, so werden wir auf **Appendicitis** schließen, wenn der Sitz des Schmerzes und der größten Druckempfindlichkeit sich nach oben vom kleinen Becken findet und die Erscheinungen nach unten hin deutlich abnehmen, auf **Parametritis** dagegen, wenn Schwellung und Empfindlichkeit neben dem Uterus beginnen und sich von da aufwärts nach dem Poupartschen Bande hin, ja selbst in die Beckenschaufel und die Lendengegend ausdehnen. Die vaginale bzw. rektale Untersuchung zeigt uns ein ins kleine Becken reichendes perityphlitisches Exsudat *hinter* dem Uterus, ein parametritisches Exsudat dagegen *neben* dem Uterus liegend, denselben nach der gesunden Seite hin schiebend und mehr oder weniger fest mit dem Becken verbindend. Bei einer ausgedehnteren **Pyosalpinx** fühlen wir eine scharf abgegrenzte, mehr oder weniger wurstartige Resistenz, deren Beziehungen zum Uteruskörper sich durch die bimanuelle Untersuchung erkennen lassen. Auch ohne diesen Nachweis erlaubt uns die scharfe Umgrenzbarkeit des Gebildes meist leicht, dasselbe von einem akuten perityphlitischen Abszeß zu unterscheiden, wenn nicht ein frischer Schub von Perisalpingitis vorliegt.

Folgender Fall ist typisch: Ein 20jähriges Mädchen erkrankt in der Nacht nach einem festlichen Anlaß an „Appendicitis" und kommt nach 24 Stunden herein mit den Erscheinungen einer beginnenden diffusen Peritonitis. Temperatur 40,4°, Gesicht auffallend gerötet. Undeutliche Resistenz rechts, per rectum gefühlt. Die für beginnende Appendicitis ungewöhnliche, auf eine ausgedehnte Peritonitis hinweisende Rötung des Gesichts und die für den ersten Tag noch ungewöhnlichere Temperatursteigerung lassen uns an Ruptur eines rechtsseitigen Tubensackes denken, und die Operation bestätigt diese Diagnose. Der Eiter enthielt in Reinkultur Staphylococcus aureus.

Diagnostisch ganz unentwirrbar sind die nicht seltenen Fälle, in denen sich zu einer alten Salpingitis eine akute Appendicitis gesellt.

Nicht minder schwierig kann die Unterscheidung zwischen Appendicitis und **geplatzter Tubenschwangerschaft** werden. Die Geschwulst steht in ihrer Lage mitten drinnen zwischen appendizitischem Abszeß und Parametritis. Sie ist intraperitoneal wie jener, aber seitlich mit dem Uterus zusammenhängend wie diese. Sie reicht häufig bis unmittelbar an den Wurmfortsatz, so daß dieser mit dem Blinddarm und der letzten Dünndarmschlinge zusammen die obere Wand der Bluthöhle bildet.

So fand ich einmal einen etwa zehn Wochen alten Fötus geschrumpft, zusammengekauert neben einer thrombosierten Placenta unter dem Cöcum sitzen.

Die neben dem Uterus sitzende längliche Geschwulst stellt selbstverständlich nur *eine* Erscheinungsform der geplatzten oder abortierten Tubenschwangerschaft, das *peritubare Hämatom*, dar. Daß es bei unbestimmter oder unzuverlässiger Anamnese recht schwer sein kann, dasselbe von einer mit Perisalpingitis verbundenen einseitigen Pyosalpinx zu unterscheiden, das weiß auch der Gynäkologe. Anämie fehlt oft in diesem Stadium.

Ist die Blutung stärker, oder wiederholt sich dieselbe, so geht das seitliche Hämatom über in die *Haematocele retrouterina*, die nur selten mit einem appendizitischen Beckenabszeß verwechselt werden dürfte. Sollte doch ein Zweifel bestehen, so sprechen eine starke Auflockerung der Portio vaginalis, Vergrößerung der Brüste, Austreten einiger Tropfen milchiger Flüssigkeit bei Druck auf dieselben, und Anämie oder leichter Ikterus der Patientin für Extrauteringravidität, Fieber nicht gegen eine solche. Über den Grad der Anämie belehrt uns am raschesten ein Blick auf die Ohren der Patientin. Auffallende Blässe derselben spricht so sicher für eine schwere innere Blutung, wie bläuliche Verfärbung bei im übrigen ähnlichen Symptomen an Peritonitis denken läßt. Eine schon in den ersten 24 Stunden tastbare abnorme Füllung des Douglasschen Raumes spricht für Hämatocele, da ein Douglasabszeß bei Appendicitis nicht so früh zur Ausbildung kommt. Fänden wir umgekehrt bei einer auf Extrauterinschwangerschaft hinweisenden Anamnese eine auffallend bewegliche Geschwulst, so müßten wir an eine noch nicht geplatzte Tubenschwangerschaft, bzw. an eine Abdominalschwangerschaft denken. Eine zu energische Untersuchung kann hier unmittelbar eine schwere Blutung bedingen.

Wichtig ist in zweifelhaften Fällen das Verhalten der *Bauchmuskulatur*. Der Grad der reflektorischen Spannung derselben hängt vor allem ab von der Natur und der Intensität des Reizes und von der Ausdehnung, in welcher derselbe die vordere Bauchwand trifft. Sie ist am ausgesprochensten bei Appendicitis, geringer oder fehlend bei Salpingitis und geplatzter Tubenschwangerschaft. Bei letzterer hängt sie ab von der Ausdehnung, in welcher das Hämatom der Bauchwand anliegt, und von der sehr verschiedenen Empfindlichkeit des Individuums gegenüber einem intraperitonealen Blutergusse. Es sei hier übrigens bemerkt, daß die individuelle Verschiedenheit der Reflexerregbarkeit und die besonderen Eigenschaften des betreffenden Mikroorganismus auch bei eiterigen Affektionen eine große Rolle spielen. Von diagnostischem Wert ist die *Blutuntersuchung*. Verminderung des Hämoglobingehalts und Abnahme der roten Blutkörperchen spricht für Blutung

und ebenso eine hochgradige Leukozytose. Wir haben nämlich gefunden, daß die Leukozytose bei aseptischen intraperitonealen Blutungen noch höhere Werte erreicht, als bei den meisten entzündlichen Vorgängen, so daß Zahlen von 20 000—30 000 bei im übrigen geringen Reizerscheinungen von seiten des Bauchfells geradezu als Zeichen einer frischen intraabdominalen Blutung zu deuten sind.

Löst Verdrängung der Gase aus dem unteren Colon nach dem Cöcum durch Druck von der linken Beckenschaufel aufwärts Schmerz in der Wurmfortsatzgegend aus, so spricht dies nach Rovsing für Appendicitis oder wenigstens für einen das Cöcum mitbetreffenden Entzündungsprozeß. Ich glaube mit Hausmann, daß — wenigstens in vielen Fällen — der Druck hierbei nicht durch die Gassäule im Dickdarm, sondern durch die gasgefüllten Dünndärme bis zum Sitze der Entzündung fortgeleitet wird.

Auch die Erkrankungen im Bereiche der linken Beckenschaufel sind der Erwähnung wert, obschon sie dem Chirurgen nur halb angehören. Was von den weiblichen Genitalien ausgeht, das teilt er der so häufigen Fehldiagnosen wegen mit dem Gynäkologen. Aus der inneren Medizin kommt ihm gelegentlich die **Sigmoiditis** zu, d. h. die umschriebene subakute oder akute Entzündung des S-Romanum. Er wird an dieselbe denken, wenn unter den Symptomen der Colitis: Durchfall, Abgang von Schleim und Blut — im linken Unterbauch eine wurstförmige Resistenz auftritt. In diesem Stadium ist das Übel noch medizinisch. Treten aber, z. B. durch Perforation von Graserschen Divertikeln, Zeichen von Perisigmoiditis, d. h. von Bauchfellreizung hinzu, so geht es in das chirurgische Stadium über, in dem die Möglichkeit operativer Hilfe zu erwägen ist. Wir werden in anderem Zusammenhange hierauf noch zurückkommen.

6. Kleines Becken.

Die akut entzündlichen Vorgänge im kleinen Becken zu besprechen, erscheint als Übergriff in das Gebiet der Gynäkologie. Schützen wir uns vor diesem Vorwurf dadurch, daß wir mit dem *männlichen Geschlechte* beginnen. Es kommt auch hier vor, daß wir am ganzen Bauch nichts fühlen, den Douglasschen Raum aber von einer entzündlichen Schwellung eingenommen finden. Was kann das sein? Am häufigsten ein **appendizitischer Abszeß,** ausgehend von einem in das kleine Becken hinunterhängenden Wurmfortsatze. Ich fand daselbst aber auch eine **Dünndarminvagination,** die ich bis zur Operation für eine Appendicitis hielt. Auch die durch einen **Gallenstein** verstopfte entzündete **Dünndarmschlinge** findet sich mit Vorliebe im kleinen Becken. Ferner geben Grasersche Divertikel und **Krebse des Mastdarmes** Gelegenheit zur Entstehung von periproktitischen Eiterungen. Endlich finden wir daselbst von den Harnwegen ausgehende Abszesse, die auf **Prostataeiterungen** oder auf **vereiterte Divertikel** bei Prostatikern zurückzuführen sind.

Schon mehrfach sind Grasersche Divertikel des Colon pelvinum in die Blase durchgebrochen und haben so zur Bildung von Blasen-Mastdarmfisteln geführt. Häufiger kommt ein solcher Durchbruch im Anschluß an Krebs des S Romanum und des Mastdarmes vor.

Dieselben Möglichkeiten gelten, von den Eiterungen der Prostatiker abgesehen, auch fürs *weibliche Geschlecht*, und dazu kommt noch alles, was von den weiblichen Genitalien ausgeht. Um dem Gynäkologen das rein Gynäkologische zu lassen, soweit es nicht schon gestreift worden ist, will ich hier einzig noch der Kombination von **Schwangerschaft oder Wochenbett mit Appendicitis** gedenken. Man ist, wenn bei einer Graviden Schmerzen im Unterbauche auftreten, ganz natürlich geneigt, dieselben mit der Schwangerschaft in Verbindung zu bringen, sollte aber nie die Möglichkeit einer gleichzeitigen Appendicitis außer acht lassen. Dieses Zusammentreffen ist ein unheimliches Ereignis. Es führt häufig zu Fehl- oder Frühgeburt. Bildet nun, wie gewöhnlich, der schwangere Uterus einen Teil der Abszeßwand, so ist die Ruptur des Abszesses beinahe unvermeidlich und damit die tödliche Peritonitis. Gewöhnlich werden dann Hebamme oder Arzt hierfür verantwortlich gemacht, wenn nicht die Autopsie den Sachverhalt aufklärt. Ähnliches habe ich auch am normalen Ende der Schwangerschaft gesehen.

Schwer ist es bisweilen, die gelegentlich im Wochenbett auftretenden Schübe von akuter (meist ursprünglich gonorrhoischer) Salpingitis und die umschriebenen Thrombosen des Plexus pampiniformis von Appendicitis zu unterscheiden, ganz besonders wenn die Vorgeschichte zufällig von appendizitischen Anfällen Kenntnis gibt.

37.

Der subphrenische Abszeß.

Wenn ein Patient anhaltend hohes Fieber zeigt, ohne daß in den leicht zugänglichen Körpergegenden ein Eiterherd gefunden werden kann, so vergesse man unter den verschiedenen Möglichkeiten den subphrenischen Abszeß nicht. Hat der Kranke einige Zeit vorher eine entzündliche Erkrankung im Bereiche der Bauchhöhle durchgemacht, so wird unsere Vermutung zur Wahrscheinlichkeit. Beinahe die Hälfte aller Fälle von subphrenischem Abszeß gehen vom Wurmfortsatz aus; dann folgen, wenn wir die reichen Erfahrungen Körtes zugrunde legen, in absteigender Reihe Magen, Leber, Milz, Niere, Brustfell, Rippen, Dünndarm und Pankreas.

Die Hauptsache bei der Diagnose ist, daß man überhaupt an den subphrenischen Abszeß denkt und ihn sucht. Bevor wir auf die einzelnen Symptome eingehen, sei ein typischer Fall angeführt:

Ein junger Mann macht eine schwere, im Stadium ausgedehnter peripherer Peritonitis operierte Perityphlitis durch. Alle Erscheinungen gehen allmählich zurück. Zwei Monate nach Beginn der Erkrankung steigt die Temperatur wieder an, ohne daß die gerade auf einen subphrenischen Abszeß gerichtete Untersuchung etwas Abnormes erkennen ließe. Das stets hohe Fieber veranlaßt zu wiederholter Untersuchung. Die Leber steigt anfangs

Fig. 241.

Grün = Der Brustwand anliegender Eiter.

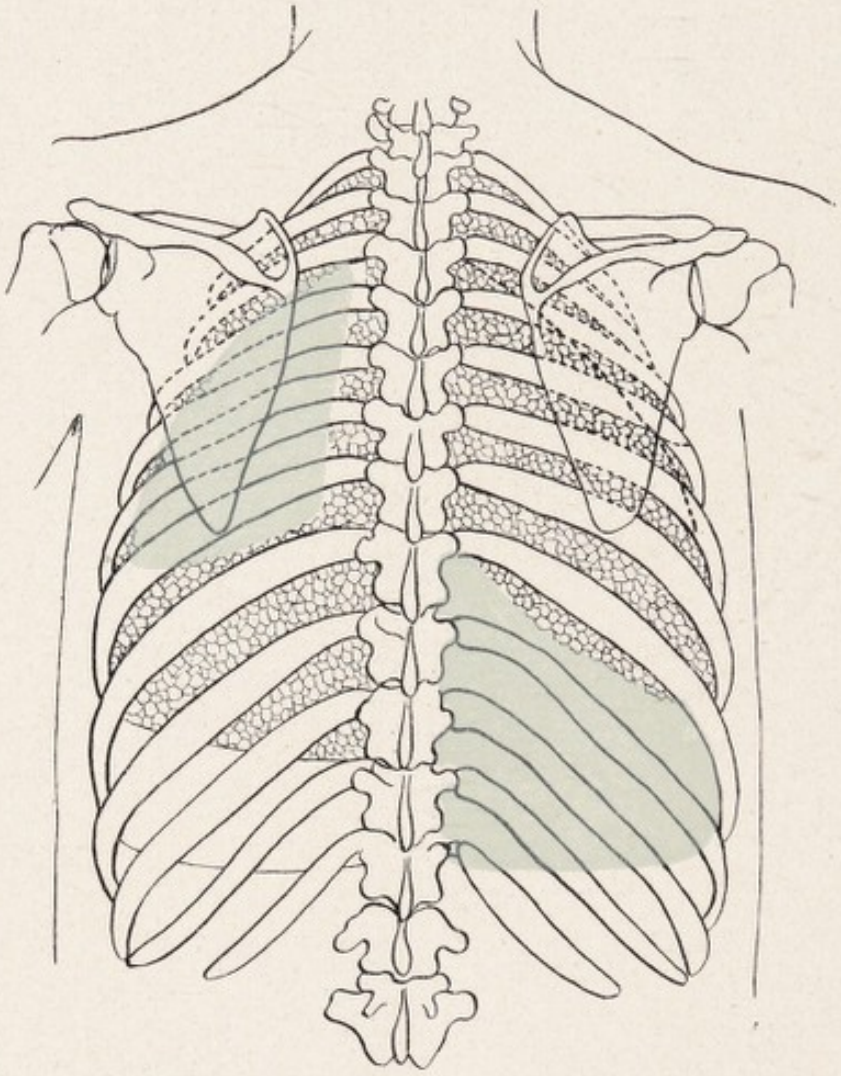

Der Brustwand anliegende Eiteransammlungen. Rechts gewöhnliches basales, links interlobäres Empyem.

normal weit herunter, ihre Dämpfung reicht nach oben nicht weiter als normal, der Lungenbefund ist rechts normal, und subjektive Erscheinungen fehlen völlig. Ein kleiner bronchopneumonischer Herd links führt uns irre und verhindert uns, gleich rechts zu punktieren. Endlich steigt die Leberdämpfung etwas nach oben, der Leberrand etwas nach unten, und es tritt in der Lebergegend ein leichter Schmerz beim Atmen auf. Damit wird unsere Vermutung bestätigt. Bei der Untersuchung vor dem Röntgenschirme bewegt sich die rechte Zwerchfellkuppe sozusagen normal, sieht aber auffallend halbkugelig aus und steht abnorm hoch. Probepunktion und sofortige Operation zeigen einen scharf umschriebenen, das Zwerchfell emporwölbenden subphrenischen Abszeß.

Die Diagnose wird besonders dadurch erschwert, daß sowohl das perkutorische Verhalten der Lunge, als auch dasjenige des Abszesses in den einzelnen Fällen ein ganz verschiedenes sein kann, indem wir über der Lunge bald normalen Schall, bald infolge von begleitender

Fig. 242.

Grün schraffiert = Von Eingeweiden (Lunge, Zwerchfell) überlagerter Eiter.
Gelb = Seröser Erguß.
Schwarz = Gasblase.

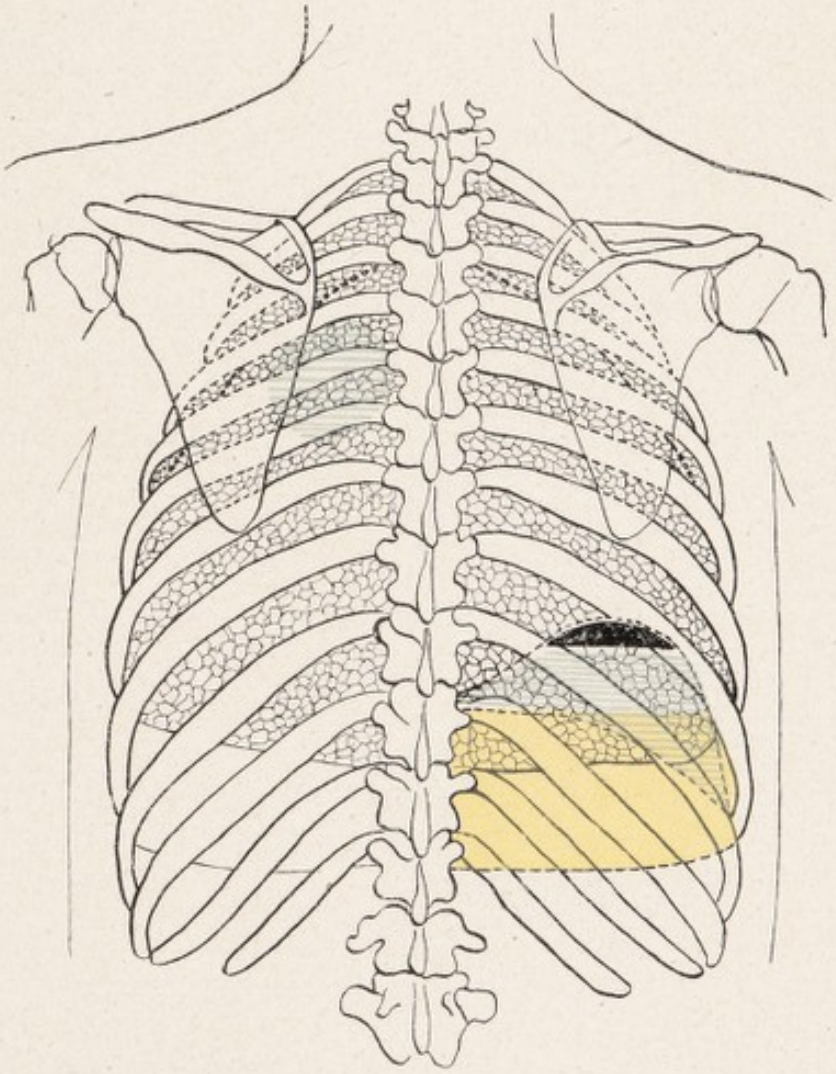

Der Brustwand nicht anliegende Eiterherde.

Rechts subphrenischer Abszeß mit Gasblase und mit seröser Pleuritis, links Lungenabszeß.

Pleuritis Dämpfung finden, während der subphrenische Abszeß seinerseits je nach seinem Gasgehalt bald tympanitisch, bald gedämpft schallt. Endlich ist seine Lage nicht immer dieselbe, indem er bald nur auf der Leberkuppe sitzt, bald mehr nach vorn, bald mehr nach hinten unten reicht und in letzterem Falle einem perinephritischen Abszesse gleicht. Unserer Einteilung legen wir das Fehlen oder Vorhandensein eines Pleuraergusses zugrunde.

1. Subphrenischer Abszeß ohne Pleuraexsudat.

Ist der Abszeß nicht oder beinahe nicht gashaltig, wie in dem eben beschriebenen Falle, so finden wir als einziges lokales Zeichen Tiefstand des Leberrandes bei Hochstand des oberen Dämpfungsrandes der Leber. Der Leberdämpfung entsprechend ist auch die Grenze des Vesikuläratmens nach oben verschoben. Kompressionserscheinungen können mehr oder weniger deutlich vorhanden sein, aber auch fehlen. Wie soll man nun diesen Befund von demjenigen eines Pleuraexsudates unterscheiden? Der Grad der Leberverdrängung nach unten und der Ausdehnung der unteren Partien des Thorax bei subphrenischem Abszeß ist zu wechselnd, um als entscheidendes Zeichen benutzt zu werden. Für Empyem sprechen Kompressions- bzw. Infiltrationserscheinungen von seiten der Lunge, für subphrenischen Abszeß das Fehlen von solchen. Beim subphrenischen Abszeß ist die Dämpfungsgrenze quer oder nach oben konvex, beim Pyothorax quer oder nach der Achselhöhle hin ansteigend. Im Röntgenbilde wirft das Pleuraempyem einen queren oder nach der Wirbelsäule hin ansteigenden Schatten, während derselbe bei subphrenischem Abszeß nach oben konvex ist. Den besten Aufschluß gibt uns aber die Anamnese. Ein Empyem schließt sich in der Regel an eine Erkrankung der Lungen, ein subphrenischer Abszeß an einen infektiösen Vorgang in der Bauchhöhle an. Da aber bei diesen letzteren nicht selten metastatische Pleuritiden vorkommen, so müssen wir auch den Beginn der sekundären Erkrankung berücksichtigen. Eine metastatische Pleuritis entsteht auf embolischem Wege und setzt mehr oder weniger plötzlich unter Atembeschwerden ein. Ein subphrenischer Abszeß dagegen entwickelt sich allmählich und wird gewöhnlich erst schmerzhaft, wenn er einen gewissen Umfang erreicht hat. Die Schmerzen, die er verursacht, sind dumpfer, als der atemhemmende Schmerz der Pleuritis. Auch wenn eine solche nachträglich zum subphrenischen Abszeß hinzutritt, so schließen wir doch aus der zeitlichen Folge der Erscheinungen, daß sie sekundärer Natur ist.

Jedenfalls dürfen wir uns bei allmählichem Einsetzen der Erscheinungen und dem Bestehen von höheren Fiebertemperaturen nicht mit dem Nachweis und der Entleerung eines serösen Pleuraexsudates begnügen. Erweist sich dasselbe als steril, so ist das Vorhandensein eines subphrenischen Abszesses zum mindesten wahrscheinlich.

Leichter ist die Diagnose, wenn der Abszeß reichlich gashaltig ist. Hier erhalten wir bei der Perkussion die bekannten drei Zonen: unten, der Leber und dem flüssigen Abszeßinhalte entsprechend, Dämpfung, dann tympanitischen Schall infolge der Gasschicht und endlich normalen Lungenschall (s. Fig. 242). Ist der Abszeß noch ganz umschrieben, oder der infektiöse Prozeß sehr jung, — frische Magen- oder

Duodenalperforation, — so kann das einzige pathologische Zeichen eine Gasblase zwischen Leber und Zwerchfell sein, die sich an ihrem hochtympanitischen Schalle zu erkennen gibt. Was wir von der rechten Seite gesagt haben, das gilt mutatis mutandis auch links. Einen nichtgashaltigen Abszeß erkennen wir hier leichter als rechts an der ausgedehnten Dämpfung, an der Verschiebung der Milz nach unten, vielleicht selbst des Herzens nach oben. Ist der Abszeß gashaltig, so finden wir auch hier wieder die drei erwähnten Zonen.

2. Subphrenischer Abszeß mit Pleuraexsudat.

Komplizierter gestalten sich die Verhältnisse, wenn sich zum subphrenischen Abszesse ein pleuritischer Erguß hinzugesellt. In solchen Fällen ist eine bestimmte Diagnose ohne Berücksichtigung von Ätiologie und Verlauf allein aus dem objektiven Befunde auf der rechten Seite der Leberdämpfung wegen geradezu unmöglich. Nur das Röntgenbild, in welchem der seröse Pleuraerguß durchsichtiger erscheint, als die hoch emporgewölbte Kuppe des Zwerchfells, würde uns vielleicht eine Unterscheidung erlauben. Links ist es schon eher gestattet, sich auf Grund einer sehr weit nach unten reichenden Dämpfung für subphrenischen Abszeß gegen bloße Pleuritis zu entscheiden. Gasgehalt des Abszesses erleichtert rechts wie links die Diagnose. Nur darf man links nicht etwa den Magenschall als Zeichen einer Gasblase deuten. Man wird also stets vergleichend über der fraglichen Blase und dem Magen perkutieren.

Den sichersten Beweis gibt uns für die Fälle beider Gruppen die Probepunktion, zu der wir aber erst nach Erschöpfung der übrigen diagnostischen Mittel greifen werden, und nur dann, wenn wir zu einem sofortigen radikaleren Eingriffe bereit sind. Andernfalls laufen wir bei Punktion durch den Pleuraraum hindurch Gefahr, dem im subphrenischen Abszesse unter Druck stehenden Eiter den Weg in die Pleura zu eröffnen.

Ergibt die Punktion Eiter, so können wir bisweilen schon aus der Tiefe, in der wir ihn finden, auf seinen Ursprung schließen. Mehrere Zentimeter tief sitzender Eiter spricht für subdiaphragmatischen Sitz, oberflächliche Lage allerdings nicht dagegen.

Der Theorie nach sollte Pleuraeiter vorzugsweise exspiratorisch, subphrenischer Eiter dagegen inspiratorisch ausfließen. In Wirklichkeit können aber Verwachsungen und Schwarten auch den Pleuraeiter unter inspiratorischen Druck setzen. Ähnliches gilt von der respiratorischen Bewegung, welche das Zwerchfell der in ihm steckenden Hohlnadel mitteilt. Auch hier können wir durch pleuritische Schwarten getäuscht werden.

Finden wir bei der Punktion nur seröse Flüssigkeit, so werden wir, wie schon oben bemerkt, einen subphrenischen Abszeß nicht etwa ausschließen, sondern werden im Gegenteil unsern Verdacht auf einen solchen bestärkt sehen und in noch größere Tiefe punktieren. Stoßen wir dabei auf Gas, bzw. Eiter, so ist unsere Diagnose bestätigt, und die

Pleuritis war nur ein auf toxischer Reizung der Pleura beruhendes Nachbarschaftssymptom.

Weisen die klinischen Erscheinungen, so auch der noch nicht erwähnte lokale Druckschmerz am Brustkorbe, bestimmt auf einen subphrenischen Abszeß hin, so werden wir, wenn nötig, wiederholt an verschiedenen Stellen punktieren müssen, wenn wir umschriebene oder schwer zugängliche Abszesse auffinden wollen.

Mehr als einmal sah ich die Erscheinungen eines auf Grund der klinischen Symptome diagnostizierten, aber mit der Nadel nicht aufgefundenen subphrenischen Abszesses allmählich zurückgehen. Das Bauchfell vermag zweifellos auch an dieser Stelle Eiter zu resorbieren, was uns aber der Pflicht nicht enthebt, einen nachgewiesenen Abszeß zu eröffnen.

Die subphrenischen Abszesse werden in dem Maße seltener, als sich die Frühoperation der Appendizitis und der Magen- und Duodenalperforation einbürgert. Die großen, gashaltigen Abszesse der klassischen Beschreibungen sieht man kaum mehr, da man der Eiterung nicht mehr die Zeit läßt, sich so weit zu entwickeln.

38.

Tuberkulöse Peritonitis.

Der Chirurg hat zweifachen Grund, sich mit der lange Zeit als ausschließlich medizinisch angesehenen tuberkulösen Peritonitis zu befassen: Einmal muß er bei der Differentialdiagnose der verschiedensten Unterleibserkrankungen auf sie Rücksicht nehmen, und sodann ist er berufen, bei manchen Fällen derselben durch Ausführung der Laparotomie die Heilung anzubahnen. Unsere Kenntnisse über diese Erkrankung stammen denn auch größtenteils aus der chirurgischen Ära derselben, ebenso wie das allgemeine Interesse für dieselbe.

Jeder Student weiß aus der Vorlesung über spezielle Pathologie, daß die tuberkulöse Peritonitis eine häufige Erkrankung ist, daß man eine seröse, eine knotige und eine adhäsive Form unterscheidet und daß sich diese Formen miteinander verbinden können. Trotzdem gehört es zu den häufigen Vorkommnissen der Praxis, daß sie in ihren frühen Stadien übersehen wird. Der Grund hierfür liegt nicht zum mindesten gerade in ihrer Proteusnatur. Man spricht von nervöser Dyspepsie, chronischem Magen- oder Darmkatarrh und ähnlichem mehr zu einer Zeit noch, wo eine genaue Untersuchung schon einen Erguß in der Bauchhöhle nachweisen ließe, und wo vielleicht schon greifbare tuberkulöse Massen vorhanden sind, und das alles nur, weil die tuberkulöse Peritonitis in ihren Anfangsstadien keine ihr allein angehörigen und damit auf sie hinweisenden Beschwerden verursacht. Um so wichtiger ist es, jeden Patienten, der unklare Beschwerden von seiten des Abdomens aufweist, genau und öfter zu untersuchen.

Die eben erwähnten unklaren Beschwerden bestehen in Appetitmangel, Druckgefühl in Magen und Unterleib während der Verdauung, Unregelmäßigkeiten im Stuhlgange, nicht selten Durchfall, Anfällen von Kolikschmerzen, unbestimmtem Gefühl der Schwere und des Wundseins im Bauche, bisweilen auch Dysurie. Haben diese Symptome einige Zeit — Wochen, Monate — gedauert, so tritt sichtliche Anämie und Abmagerung ein, und Patient und Arzt fangen an, ein ernsteres Leiden zu vermuten. Handelt es sich um ein jüngeres Individuum aus tuberkulöser Familie, vielleicht schon mit eigener tuberkulöser Vorgeschichte, so braucht es keiner komplizierten Ideenassoziation mehr, um an eine tuberkulöse Peritonitis zu denken. Fehlen aber jegliche Anhaltspunkte, und hat der Patient das erste halbe Jahrhundert hinter sich, so begegnet es auch dem Erfahrensten, daß er einige Zeit, selbst monatelang im Dunkeln tappt.

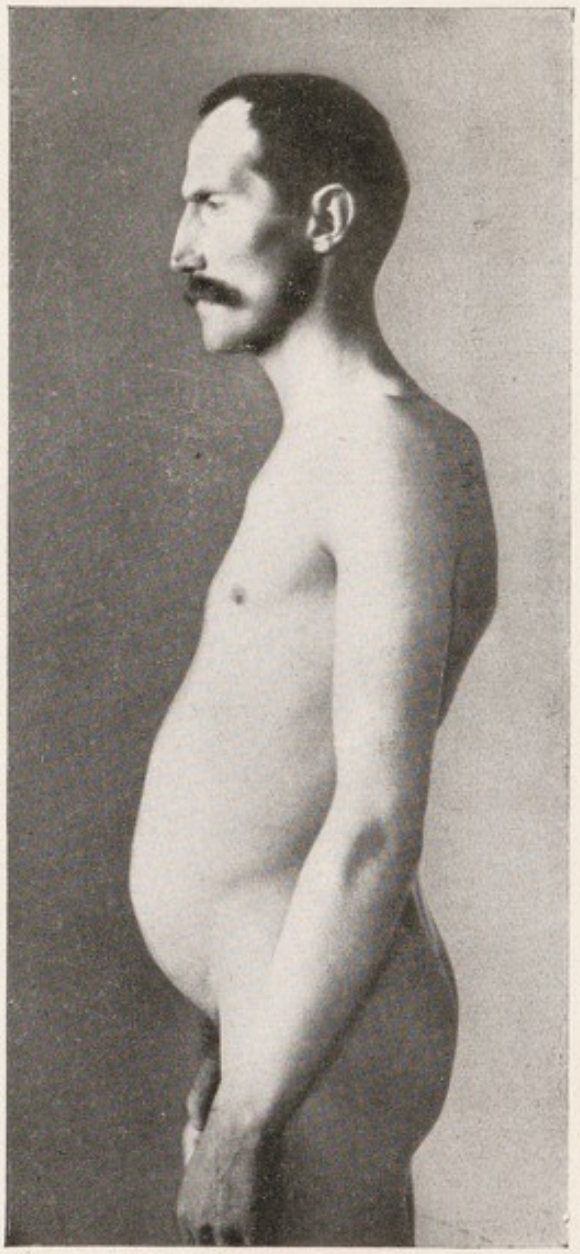

Fig. 243.
Tuberkulöse Peritonitis, mäßig ausgedehntes Exsudat. Für einen Mann abnorm vorstehender Bauch.

Nach einer Allgemeinuntersuchung, die außer äußeren Zeichen überstandener oder bestehender Tuberkulose — Drüsennarben, Knochenerkrankungen usw. — besonders Lungen und Nieren berücksichtigt, gehen wir an die Untersuchung des Abdomens. Wir finden dasselbe vielleicht noch flach, ohne abnorme Dämpfungen. Es fällt uns aber eine leichte Kontraktur der Bauchmuskeln auf, viel geringer als bei beginnender septischer Peritonitis, eben gerade noch nachweisbar. Das Eindrücken der palpierenden Hand wird nicht direkt schmerzhaft, aber doch unangenehm empfunden. Ein derartiger Befund, bei wiederholter Untersuchung erhoben, muß schon genügen, um Verdacht zu erwecken. Er entspricht dem Stadium, in dem das parietale Bauchfell durch eine Aussaat von Tuberkeln empfindlich gemacht ist,

und wo diese Empfindlichkeit noch nicht durch ein flüssiges Exsudat, das sich schützend zwischen Darm und Bauchwand lagert, noch durch Verwachsungen abgeschwächt ist. Von diesem den verschiedenen Formen gemeinsamen Stadium aus entwickelt sich die Erkrankung nun in verschiedener Weise weiter. Am häufigsten können wir nach einigen Wochen, bisweilen erst Monaten, ein bewegliches *Exsudat* nachweisen. Dasselbe ist nicht immer reichlich. Ein für die Statur des Patienten im Profil etwas stark vorstehender Bauch (s. Fig. 243), eine verschiebliche Dämpfung über der Symphyse — nota bene bei leerer Blase — und über den Poupartschen Bändern genügen hierzu, und man braucht mit der Diagnose nicht zu warten, bis der ganze Bauch schwappt, und die Patientin sich hintenüber hält wie eine Gravida. In anderen Fällen suchen wir vergeblich nach den Zeichen eines Exsudates. Wir finden dagegen, daß einzelne Stellen im Bauche anfangen, sich härter anzufühlen, als normal, um schließlich zu platten, derben, kuchenartigen Gebilden oder zu rundlichen, wenig beweglichen *Knoten* auszuwachsen, die beinahe immer ziemlich druckempfindlich sind. In noch anderen Fällen endlich wird der Bauch allmählich größer, ohne Flüssigkeitserguß und ohne größere derbe Massen. Er schallt vielmehr überall tympanitisch, ist aber auffallend wenig eindrückbar, — luftkissenartig, — und überall etwas druckempfindlich. Es ist dies die *adhäsive* Form, bei der die Darmschlingen durch den tuberkulösen Prozeß flächenhaft miteinander verklebt und dadurch in ihrer freien Bewegung und am Ausweichen gehindert sind. Daraus erklären sich die geringe Eindrückbarkeit des Bauches und der Meteorismus.

Unter den *Mischformen* müssen wir besonders diejenige erwähnen, bei der es durch Verbindung der adhäsiven und der exsudativen Vorgänge zur Ausbildung von *abgesackten Flüssigkeitsergüssen* kommt. Solche Ergüsse sitzen mit Vorliebe in der Mittel- und Unterbauchgegend und enthalten meist eine seröse, bisweilen aber auch eine eiterige oder eine geschichtete serös-fibrinös-eiterige Flüssigkeit. Die knotige Form der Bauchfelltuberkulose tritt in der Regel nicht rein auf, sondern verbindet sich entweder mit exsudativen oder mit adhäsiven Prozessen.

Jede der eben beschriebenen Formen hat ihre besonderen differential-diagnostischen Schwierigkeiten.

1. Bei der rein **exsudativen** Form liegt die Verwechslung mit *Leberzirrhose* nahe, besonders wenn es sich um ein älteres Individuum handelt und Vorliebe für alkoholische Getränke nicht ausgeschlossen ist. Sind abendliche Temperatursteigerungen vorhanden, so werden wir uns für Tuberkulose entscheiden; normale Temperatur beweist aber nichts gegen eine solche.

Bei dieser Gelegenheit sei bemerkt, daß hier, wie bei allen Prozessen, wo Tuberkulose in Frage steht, die Temperatur nicht nur hie und da einmal

bei Gelegenheit des ärztlichen Besuches gemessen werden soll, sondern wochenlang regelmäßig, zum mindesten morgens und abends. Bei Bauchfelltuberkulose wie bei anderen tuberkulösen Prozessen wechseln nämlich Perioden von normaler Temperatur ab mit Perioden von erhöhter Körperwärme. Das Fieber kann gerade bei dieser Lokalisation der Tuberkulose so hoch sein, daß mit Rücksicht auf die Bauchbeschwerden an Abdominaltyphus gedacht wird.

Für Leberzirrhose sprechen besonders die derbe Konsistenz der Leber, wenn dieselbe überhaupt tastbar ist, und ferner eine ausgesprochene Milzhypertrophie, für Tuberkulose hinwiederum leichte Druckempfindlichkeit des Bauches und spontane Schmerzen und besonders das gleichzeitige Bestehen einer exsudativen Pleuritis (tuberkulöse Polyserositis).

Wie schwierig in einzelnen Fällen die Differentialdiagnose sein kann, das ergibt sich aus dem Umstande, daß es bei tuberkulöser Peritonitis sekundär zu zirrhotischen Veränderungen an der Leber kommen kann, und daß umgekehrt auch bei der alkoholischen Leberzirrhose nach Schönberg die Tuberkulose eine wichtige Rolle spielt.

Auch mit *chylösem Ascites* kann eine aszitische Bauchfelltuberkulose verwechselt werden, um so mehr, als diese Erkrankung gerade als Folge tuberkulöser Schwellung der Retroperitonealdrüsen vorkommt. Bezeichnend für denselben sind aber der auffallend rasche Kräfteverfall und die gewaltige Ausdehnung des Abdomens, die zu einem Spannungsgrade führt, der bei tuberkulöser Peritonitis zum mindesten ungewöhnlich ist. Eine sichere Diagnose gestattet nur die Probepunktion, auf die wir noch werden zu sprechen kommen.

Aus der klinischen Diagnostik zu streichen ist die sog. *„chronische seröse Peritonitis"* älterer Autoren. Was sich als solche darstellt, ist Tuberkulose oder miliare Karzinome oder Sarkomatose, das Endotheliom des Peritoneums mit eingeschlossen. Die sehr seltenen, ätiologisch noch nicht geklärten Ausnahmen lassen sich nicht einmal am offenen Bauche, sondern erst auf Grund der histologischen und bakteriologischen Untersuchung diagnostizieren.

2. Nach einer ganz anderen Richtung hin bewegen sich die Erwägungen bei der **knotigen** Form. Hier handelt es sich um die Unterscheidung zwischen Tuberkulose und *bösartiger Neubildung*. Bis zum 30. Jahre werden wir mit Vorliebe an Tuberkulose denken. Vom 4. Dezennium weg spielt dagegen das Alter nur mehr eine geringe Rolle.

Es wurde mir zum Beispiel eine 60jährige Frau wegen multiplen Bauchgeschwülsten zugeschickt, die auf den ersten Blick an Krebs denken ließen. Die genauere Untersuchung und sodann die Operation erwiesen aber, daß es sich um eine knotige Bauchfelltuberkulose handelte. Umgekehrt ist leider schon bei 30—35jährigen Frauen Eierstockkrebs keine Seltenheit.

Mehr Bedeutung werden wir allfälliger Temperatursteigerung beimessen, aber auch hier ist Vorsicht geboten.

Eine junge Frau kam nach einer Kur in einer Lungenheilanstalt wegen einer kleinen, beweglichen Geschwulst im rechten Unterbauche in chirurgische Behandlung. Neben diesem kaum walnußgroßen Gebilde fanden sich in der Tiefe weniger bewegliche Massen, und es bestand ein geringer freier Erguß. Erscheinungen von Darmverengerung waren nicht vorhanden. Auffallend waren die Temperatursteigerungen, die häufig 38° überschritten und die sich aus dem beinahe negativen Lungenbefunde nicht erklären ließen. Alles sprach für Tuberkulose, nur die auffallende Beweglichkeit und Derbheit der kleinen Geschwulst ließ an die Möglichkeit eines Karzinoms denken, da tuberkulöse Massen in der Regel schon früh ihre freie Beweglichkeit einbüßen. Die Operation ergab ein kleines, nicht stenosierendes Dünndarmkarzinom, beginnende Peritonealkarzinose und krebsige Infiltration der Retroperitonealdrüsen.

Den sichersten Aufschluß gibt, wenigstens beim weiblichen Geschlechte, die Untersuchung des häufigsten Ausgangspunktes der Tuberkulose und auch der Bauchfellkarzinose, nämlich der Adnexe des Uterus. Beiderseitige wurstartige oder knollige Verdickung der Tuben spricht für Tuberkulose, das Vorhandensein einer einzigen höckerigen Geschwulst im Bereich eines Ovariums für Karzinom. Bisweilen ist der primäre Ovarialkrebs aber so klein, daß wir ihn kaum nachweisen können, und nicht selten ist auch er beidseitig.

Der Nachweis kleiner Knötchen im Douglasschen Raume läßt sich sowohl im Sinne der Tuberkulose als des Karzinoms verwerten.

3. Die seltenen rein **adhäsiven** Formen könnten, soweit sie Symptome machen, am ehesten mit chronischem Adhäsionsileus infolge anderweitiger entzündlicher Vorgänge in der Bauchhöhle verwechselt werden. Der chronische Verlauf, der diffuse Charakter der Symptome und die Druckempfindlichkeit werden an Tuberkulose denken lassen, besonders wenn der Träger sonst tuberkulös ist.

4. Von großer Bedeutung, wenn schon bisweilen nicht leicht, ist die Differentialdiagnose bei **abgesackten tuberkulösen Ergüssen.** Hier erhebt sich die Frage, ob wir es nicht mit einer *zystischen Geschwulst*, einer Ovarial-, Netz- oder Mesenterialzyste zu tun haben. Diese Frage drängt sich um so mehr auf, als die abgesackten tuberkulösen Exsudate, wie wir schon gesehen haben, häufig median liegen. Die Dämpfungsverhältnisse sind dieselben wie bei einer Zyste, d. h. wir finden in der Mitte des Bauches Dämpfung und oben und seitlich Darmschall, während sich die Dinge bei einem freien Exsudate gerade umgekehrt verhalten. Das Ausschlaggebende ist die Verschieblichkeit des Gebildes als Ganzes, zu deren Nachweis wir freilich bisweilen die reflektorische Anspannung der Bauchdecken durch die Narkose ausschalten müssen. Eine Zyste läßt sich, auch wenn sie schon verwachsen ist, doch in der Regel noch etwas verschieben und gibt bei völliger Erschlaffung der Bauchdecken das Gefühl eines rundlichen, von den letzteren unabhängigen Gebildes.

Ein abgesacktes Exsudat dagegen läßt sich nur wenig verschieben und erscheint auch da, wo es als rundliches Gebilde imponiert, doch meist mehr oder weniger mit der vorderen Bauchwand verbunden.

Ich erinnere mich eines kleinen Mädchens, bei dem von anderer Seite an ein abgesacktes tuberkulöses Exsudat gedacht worden war. Genaue Untersuchung ergab eine wenn auch nicht bedeutende Verschieblichkeit des Gebildes und damit die Wahrscheinlichkeitsdiagnose einer Zyste, die ihrer Lage nach vom Netz oder vom Mesenterium ausgehen mußte. Die Operation zeigte, daß es sich um eine große, seröse Netzzyste handelte, deren histologische Untersuchung einen tuberkulösen Ursprung ausschloß.

Endlich wäre noch auf die Verwechslung von tuberkulösem Exsudat mit einer abgesackten *Pneumokokken-Peritonitis* hinzuweisen. Die Pneumokokkenexsudate verursachen eine so geringe entzündliche Reaktion der Umgebung, daß sie nicht selten (wie z. B. im Fall von Fig. 239) für tuberkulöse Peritonitis gehalten werden, besonders wenn der Arzt den Verlauf nicht von Anfang an verfolgt hat. Handelt es sich um ein kleines Mädchen, und erfahren wir aus der Anamnese, daß die Erkrankung plötzlich unter hohem Fieber und Schüttelfrost mit Erbrechen und Durchfall eingesetzt hatte, um dann nach ein bis zwei Wochen in ein ruhigeres Stadium überzugehen, so können wir mit Sicherheit eine Pneumokokken-Peritonitis annehmen.

Der im vorstehenden beschriebene „regelmäßige" Verlauf der tuberkulösen Peritonitis wird nicht selten durch Zwischenfälle unterbrochen, die auf bald teilweisem, bald völligem *Darmverschlusse* beruhen. Meist handelt es sich um Abknickung des Darmes durch umschriebene Verwachsungen oder durch Briden und Netzstränge. Wir werden diesen Zuständen bei der Besprechung des Darmverschlusses wieder begegnen.

Mit der Diagnose der tuberkulösen Peritonitis ist unsere Aufgabe noch nicht erschöpft. Wir müssen suchen, auch den **Ausgangspunkt** derselben zu bestimmen, soweit derselbe wenigstens für die Behandlung von Bedeutung ist. Die Tuberkulose der *Tuben* haben wir schon erwähnt. Als zweite Infektionsquelle kommt der *Darm* in Betracht. Darmtuberkulose erkennen wir nicht sowohl aus dem Palpationsbefund, der bei ausgedehnter Bauchfelltuberkulose nicht eindeutig ist, als aus den funktionellen Störungen. Dünndarmtuberkulose führt häufig, Ileocökaltuberkulose beinahe regelmäßig zur Verengerung, Tuberkulose im übrigen Dickdarm öfter bloß zu den Erscheinungen der Colitis.

Es soll damit nicht gesagt sein, daß die Kombination von Schleimhauttuberkulose des Darmes und ausgedehnter Bauchfelltuberkulose etwa die Regel sei. Wir sehen im Gegenteil bei derselben häufig nur ganz umschriebene tuberkulöse Veränderungen auf dem Bauchfelle. Zur Entstehung einer ausgebreiteten Peritonealtuberkulose bedarf es wahrscheinlich des gleichzeitigen Einbruchs einer größeren Menge infektiösen Materials, wie es am ehesten von einer tuberkulös erkrankten Tube oder von einer erweichten Mesenterialdrüse geliefert wird. Wenn ein tuberkulöses Darmgeschwür zu ausgedehnter

tuberkulöser Peritonitis führt, so geschieht dies also wohl meist auf dem Umwege der Drüsentuberkulose. Nicht selten tritt endlich tuberkulöse Peritonitis im Anschluß an Pleuritis gleichen Ursprunges auf. Das Zwerchfell ist ja bekanntlich nicht bakteriendicht.

Die Probepunktion sollte, weil bei tuberkulöser Peritonitis gar nicht immer harmlos, nur auf ganz bestimmte Indikation hin ausgeführt werden, so bei der rein aszitischen Form, wenn die Differentialdiagnose zwischen ihr, der Leberzirrhose und chylösem Ascites sonst nicht gestellt werden kann.

Zum Schlusse noch die Frage, ob und wie uns eine genaue Diagnose bei der *Indikationsstellung* unterstützt. Daß die tuberkulöse Peritonitis auch im anatomischen Sinne ausheilen kann, das hat die chirurgische Erfahrung gezeigt, und daß sie dies in einem Drittel der Fälle auch ohne Operation tut, das beweisen die neueren Statistiken. Daraus aber schließen zu wollen — wie es geschehen ist, — daß die zahlreichen erfolglos intern behandelten und dann im unmittelbaren Anschluß an die Operation geheilten Fälle alle gerade im Begriffe waren, von selbst zu heilen, das heißt die Schwierigkeit der Erklärung umgehen, nicht lösen. Im Frühstadium werden wir nur dann operieren, wenn es sich darum handelt, die ursächliche Erkrankung, z. B. eine tuberkulöse Tube, zu entfernen. Sonst werden wir stets wochen-, und wenn es die soziale Stellung des Patienten erlaubt, monatelang diätetische, Klima-, Sonnen- und Röntgen-Behandlung versuchen. Weit obenan scheint dabei an Wirksamkeit die Sonnenbestrahlung zu stehen. Erreichen wir damit nichts, so gibt es nur *einen* Grund, nicht zu operieren, und das sind das Leben bedrohende anderweitige Lokalisationen der Tuberkulose. Die Erkenntnis der Form der Peritonealtuberkulose ist uns also nicht für die Indikation, wohl aber für die Stellung der Prognose wichtig. Dieselbe ist bei der aszitischen Form erheblich besser, als bei den übrigen Formen. Wenig günstig sind die Aussichten bei Verkäsung und eiteriger Einschmelzung der Knoten. Auch sie dürfen wir aber von der Operation nicht ausschließen, weil uns doch ab und zu ein unerwarteter und dauernder Erfolg für Mißerfolge entschädigt. Ganz resultatlos bleibt die Operation meist nur bei der rein adhäsiven Form.

39.

Diagnose der Bauchgeschwülste im allgemeinen.

Es gibt im und am Bauche verschiedenerlei **Scheingeschwülste.** Jeder kennt die bei abgemagerten Leuten im Epigastrium so leicht fühlbare *Bauchaorta*, der man nicht mit Unrecht den Namen „Studentenaneurysma“ gegeben hat. Es haben sich freilich schon Ärzte durch dieselbe täuschen lassen. Umgekehrt kommt es vor, daß man ein wirkliches Aneurysma für eine Neubildung hält. Sind die Bauchdecken nicht sehr nachgiebig, so läßt sich nämlich das Gebilde nicht genügend umgreifen, um eine sichere Unterscheidung zwischen Hebepuls und Expansivpuls möglich zu machen. Nicht weniger bekannt ist der Scheintumor, welcher durch Kontraktion des oberen *Rektus-*

bauches zustande kommt. Vergleichende Betastung der anderen Seite schützt meist vor Irrtum. Findet sich unter dem rechten Rektusbauch ein druckempfindlicher Pylorus, so kontrahiert sich allerdings der Muskel bei jeder Betastung, während der linke Rektus bei Betastung völlig schlaff bleibt. Läßt man den Patienten dagegen ohne Hilfe der Arme aufsitzen, so fühlt man deutlich, daß das fragliche Gebilde der Muskel ist. Einen weiteren Scheintumor stellt das *Pankreas* dar, das man bei starker Abmagerung deutlich vor der Wirbelsäule abtasten kann. Man darf dasselbe also nicht, wie dies ab und zu vorkommt, für einen verhärteten Pylorus halten. Der Magen — besonders Pylorus und große Kurvatur, ja bisweilen auch die kleine, lassen sich gerade bei so mageren Individuen deutlich gesondert vom Pankreas durchfühlen. Die beste Kontrolle für den Palpationsbefund gibt stets die Röntgenuntersuchung. Feste *Kotmassen* werden selten irre führen, wenn man sich nur an den Verlauf des Dickdarms erinnert und besonders, wenn man den Patienten vor der Untersuchung gründlich abführt. Auch hier kommt das Röntgenbild der Palpation zu Hilfe.

Bei der als „Hirschsprungsche Krankheit" weiter unten beschriebenen Darmträgheit kann es zu solchen Anhäufungen von Kotmassen kommen, daß selbst ein Sarkom angenommen wird.

Eine Geschwulst wird bisweilen durch die Invagination vorgetäuscht, ganz abgesehen von den Fällen, in denen eine Neubildung, z. B. ein Polyp, zu Invagination geführt hat. Den typischen Invaginationstumor erkennen wir an seiner walzenförmigen Gestalt und an seiner Lage rechts neben der Wirbelsäule.

Nicht mit Bauchgeschwülsten zu verwechseln sind ferner die in einem besonderen Kapitel besprochenen Geschwülste und Schwellungen der Bauchwand.

Endlich sind noch gewisse entzündliche Veränderungen zu berücksichtigen, welche Bauchgeschwülste vortäuschen können. Es gilt dies einmal von den entzündlichen Netzgeschwülsten, welche, wie zuerst Braun gezeigt hat, sich im Anschluß an nicht ganz aseptische Netzresektionen, z. B. bei Bruchoperationen, entwickeln können. Die Anamnese und das Fieber leiten auf die Spur.

Ferner kann eine gewöhnliche *Appendicitis*, sei es infolge besonderer Eigenschaften der Entzündungserreger, sei es wegen abnorm träger Reaktion des Organismus, zur Bildung einer faustgroßen und größeren, derben, die Beckenschaufel ausfüllenden, unbeweglichen Masse führen, welche Wochen und Monate zu ihrer Resorption braucht.

So stellte ich bei einem älteren Manne selbst bei der Operation noch die Wahrscheinlichkeitsdiagnose: Blinddarmkrebs, legte eine Enteroanastomose an und sah im Verlauf von wenigen Monaten die ganze Resistenz schwinden. Der Patient erfreute sich noch 7 Jahre nach der Operation der besten Gesundheit.

Solche Fälle sind am ehesten dem „phlegmon ligneux" des Halses zu vergleichen. Wenn man überdies bedenkt, wie ausgedehnte und lange dauernde Schwartenbildung ein kleiner perimetritischer Abszeß verursachen kann, so wird man es nicht sonderbar finden, daß ähnliches auch beim Wurmfortsatze vorkommt. Bisweilen ist Aktinomykose die Ursache solcher Infiltrate. Dieselbe führt in der Ileocökalgegend hier und da auch zur Bildung von *beweglichen* Geschwülsten, bei denen aber, im Gegensatz zum Krebse, Stenoseerscheinungen meist fehlen sollen.

Ist eine wirkliche — oder scheinbare — Bauchgeschwulst ausgesprochen **beweglich**, so gibt uns der *Stiel* derselben die beste Auskunft über ihre Herkunft. Da man nun aber diesen Stiel nicht immer fühlt, so kann man, wie dies besonders Pagenstecher hervorgehoben hat, aus dem *Kreisbogen, den die Geschwulst beschreibt*, auf ihren Ausgangspunkt schließen und kann sich zur Erleichterung diesen Kreisbogen direkt auf die Bauchwand aufzeichnen. Handelt es sich z. B. um einen jener Fälle von beweglichem Hydrops der Gallenblase, bei denen man das Gebilde selbst bis ins linke Hypochondrium verschieben kann, so wird das Zentrum des von der Geschwulst beschriebenen Kreisbogens sich stets an der normalen Anheftungsstelle der Gallenblase befinden. Der Bogen wird also nach oben konkav sein, im Gegensatz zum Bogen einer langgestielten Ovarialzyste, der nach unten konkav ist, mit einem medianen oder mehr oder weniger deutlich nach der einen Seite hin gelegenen Zentrum. In gleicher Weise läßt sich der Ausgangspunkt einer Wandernierengeschwulst bestimmen.

Auch an sich wenig verschiebliche Organe können, wenn sie der Sitz einer Geschwulst sind, große Ortsveränderungen erleiden, so besonders der Pylorus.

Ich fand bei einem jungen Mädchen ein über faustgroßes Karzinom der kleinen Kurvatur an der linken Spina iliaca anterior superior; die Geschwulst ließ sich beinahe im ganzen Bauche herumführen (s. unter Magenkrebs).

Auch *kongenitale Verlagerungen* eines Organes können bei Geschwulstbildung in demselben die Diagnose erschweren. Ganz besonders gilt dies von der Niere, die sich — bisweilen als Solitärniere — bald quer vor der Wirbelsäule, bald mehr seitlich am Eingange des kleinen Beckens findet.

Zu vor der Eröffnung des Bauches unlösbaren diagnostischen Schwierigkeiten kann ferner die mehrfach beobachtete *Wanderung abgelöster Ovarialzysten* führen. So fand ich ein linksseitiges Ovarialdermoid einmal an der Flexura hepatica des Dickdarms eingepflanzt, ein anderes Mal von Netz eingehüllt mitten im Bauche liegen. An der linken Uterusseite saß in beiden Fällen noch der Stummel der Tube.

Ist eine Geschwulst ganz auffallend beweglich, können wir keine Andeutung von Stiel oder von einer bestimmten Bewegungskurve finden, und sitzt sie mitten im Bauche, so denken wir an eine *Dünndarm-, Mesenterial-* oder *Netzgeschwulst*, an erstere besonders, wenn sie klein, von fester Konsistenz oder gar höckerig, an die letzteren, wenn sie umfänglicher, mehr rundlich und von elastischer Konsistenz ist.

Leichter ist im ganzen die Bestimmung des Ausgangspunktes, wenn das Gebilde **wenig beweglich** und nicht **allzu ausgedehnt** ist, weil dann die Zahl der Organe, denen es angehören kann, stets eine beschränktere ist. Auch hier stehen wir freilich bisweilen vor nur schwer zu lösenden Problemen, so bei der Differentialdiagnose zwischen einem Krebse des Duodenum und des Pankreas, einem Hydrops der Gallenblase und einer beginnenden Hydronephrose, einem Darmkrebs und einer sekundär fixierten Wanderniere usw. Zu einer sicheren Diagnose kommen wir oft nur durch gleichzeitige Berücksichtigung von Anamnese, funktionellen Störungen, Palpationsbefund und Röntgenbild.

Besonders schwierig ist die Diagnose bisweilen bei den Geschwülsten, welche die **ganze** oder **beinahe die ganze Bauchhöhle** einnehmen. Sind dieselben von *fester Konsistenz*, so handelt es sich, wenn wir die bisweilen gewaltige leukämische Milz ausgeschlossen haben, wesentlich um *Fibromyome* des *Uterus*, selten um *Fibrosarkome* des *Ovariums*, bisweilen um *Lipome*, bzw. *Fibromyxolipome* der *Nierenfettkapsel*, bei Kindern am ehesten um die gewaltigen *Sarkome* und *Mischgeschwülste der Nieren*. Entscheidend ist unter Umständen das Ergebnis der bimanuellen gynäkologischen Untersuchung, und der Sondierung des Uterus. Die Nierensarkome erkennen wir an ihrer auch bei großer Ausdehnung etwas einseitigen Lage und an ihrem Hinaufreichen in eines der Hypochondrien. Jeder Regel spotten die eben erwähnten Geschwülste der Nierenfettkapsel.

Handelt es sich um ein weich-elastisches, ja fluktuierendes, also wahrscheinlich zystisches Gebilde, so stehen einander besonders *Ovarialzyste* und *Hydronephrose* gegenüber. Die erstere Diagnose werden wir stellen, wenn die Beschaffenheit ungleich, stellenweise grobhöckerig, derb, stellenweise weich- bis prall-elastisch ist. Die Schwierigkeit beginnt erst bei den gleichmäßig zystischen Geschwülsten.

Ist die Geschwulst noch nicht allzu groß, so zeigt sie, wenn sie eine Ovarialzyste ist, eine nach oben, wenn sie eine Hydronephrose ist, eine nach unten abgrenzbare Kuppe. In weiter vorgerückten Stadien kann die äußere Untersuchung uns völlig im Stiche lassen. Gelänge es der bimanuellen gynäkologischen Untersuchung, zwei Ovarien abzutasten, so wäre die Sache entschieden, da Parovarialzysten bei diesen ganz großen Geschwülsten nur selten in Frage kommen. Gelingt dies nicht — und das ist die Regel —, so blähen wir den Dickdarm auf, um zu sehen, ob derselbe nach außen und oben, oder nach innen und unten von der Geschwulst verläuft. Letzteres spricht mit Sicherheit für eine Nierengeschwulst, ersteres mit Wahrscheinlichkeit für eine Ovarialgeschwulst. Wir sagen: mit Wahrscheinlichkeit, denn wir haben auch bei einer Nierengeschwulst den Dickdarm oben und außen durchgehen sehen. Genauer als die Aufblähung orientiert uns über die Lage des

Darmes das Röntgenbild nach Kontrasteinlauf. Kommen wir auch so nicht zum Ziele, so bleibt uns noch die Berücksichtigung der Vorgeschichte. Bei einer Hydronephrose sind vielleicht Anfälle von Nierenkolik mit plötzlicher reichlicher Entleerung klaren oder blutigen Urins vorangegangen, und die Patientin hat bemerkt, daß die Geschwulst früher oben saß und jetzt allmählich nach unten gerückt ist. Ein Ovarialtumor ist dagegen, wenn er sich nicht zeitweilig gedreht hat, beinahe schmerzlos entstanden und von unten nach oben gewachsen. Ein entscheidendes Resultat kann uns endlich das Zystoskop geben. Fließt nur aus dem einen Ureter Urin aus, so haben wir allen Grund, eine geschlossene Hydronephrose der andern Seite anzunehmen, ebenso wie wir eine solche ausschließen, wenn beide Ureteren funktionieren.

Will die Geschwulst in keine dieser Kategorien passen, so denken wir an eine der seltenen *Mesenterial-* oder *Netzzysten*, an letztere erfahrungsgemäß besonders bei kleinen Mädchen, und endlich an eine *abgesackte Peritonitis*, wenn das Gebilde uns weniger beweglich und weniger gut abgegrenzt erscheint als eine richtige Zyste.

Besonders irreführend sind ferner die seltenen *Kystome des Uterus*. Ich sah in einem solchen Falle die Geschwulst beide Hypochondrien ausfüllen, trotzdem die Portio zwischen den Labien vorgefallen war!

Endlich müssen wir noch des *schwangeren Uterus* gedenken, der auch schon zur stillen Schadenfreude des Geburtshelfers dem Chirurgen unter das Messer gefallen ist. Es ist deshalb nicht überflüssig, bei der Untersuchung zweifelhafter Fälle auch die Brüste nachzusehen und das Abdomen zu auskultieren. Auf die Anamnese können wir uns ja bekanntlich in diesem Gebiete nicht verlassen. Ist bei Schwangerschaftsverdacht der Uterus unverhältnismäßig groß für die vermutete Dauer der Gravidität, fühlen wir keine Kindesteile und blutet die Frau, so denken wir an *Blasenmole*. Findet sich bei Schwangerschaftsverdacht eine meist wenig, bisweilen aber doch ausgesprochen bewegliche Geschwulst neben dem etwas vergrößerten, weichen Uterus, so nehmen wir Extrauterinschwangerschaft an.

Bei jeder Geschwulst stellt sich die Frage der **Gut- oder Bösartigkeit,** eine Frage, die wir bisweilen selbst dann entscheiden können, wenn uns der Ausgangspunkt der Geschwulst nicht klar sein sollte. Drei Zeichen weisen auf Bösartigkeit hin: rasches Wachstum der Geschwulst mit früher Abmagerung des Patienten, Vorhandensein von freier Flüssigkeit in der Bauchhöhle und Multiplizität der Neubildung.

Um eine *geringe* Menge *Exsudates* nachzuweisen, müssen wir vergleichend in Rücken- und Seitenlage *möglichst leise* perkutieren. Ein sicheres Zeichen ist auch der Wellenschlag, selbst wenn er nicht von der einen Bauchseite auf die andere geht.

Ist dem Auftreten von Flüssigkeit ein Schub akuter peritonealer Erscheinungen vorangegangen, so werden wir stets auch an die Möglichkeit der Stieldrehung einer gutartigen Ovarialgeschwulst, besonders eines Dermoids, denken. Multiplizität der Geschwülste weist entweder

auf Bösartigkeit oder auf Tuberkulose hin. Über die Unterscheidung der beiden haben wir schon früher gesprochen. Sie kann uns aber von subserösen Myomen vorgetäuscht werden. Die rundliche Form und die Beweglichkeit der einzelnen Geschwülste und das Mitgehen des Uterus bei Verschiebung derselben ist für diese Diagnose entscheidend.

Bisweilen weist eine krebsige Infiltration des Nabels auf die Natur der Bauchgeschwulst hin.

Die *Probepunktion* haben wir auch hier absichtlich nicht erwähnt. Ihr Nutzen wird immer noch *über-*, ihre Gefahren werden *unter*schätzt. Punktion einer festen Geschwulst ist ja freilich harmlos, wenn man nicht mit einer zu starken Nadel den Darm ansticht, ist aber auch nutzlos. Punktieren wir dagegen eine Zyste mit einer Nadel, die genügend stark ist, um uns ein positives Resultat zu geben, so verschaffen wir unvermeidlich dem Zysteninhalt Austritt in die Bauchhöhle. Dies ist ziemlich gleichgültig bei manchen gutartigen Gebilden, sehr unerwünscht dagegen bei Krebs, Echinococcus oder vereiterter Zyste. So wurde mir ein junges Mädchen zugeführt, das im Anschluß an die Probepunktion einer zystischen Bauchgeschwulst an akuter Peritonitis erkrankt war. Die sofort ausgeführte Operation zeigte, daß es sich um eine vereiterte Ovarialzyste handelte, und daß die beginnende eiterige Peritonitis von der noch sichtbaren Punktionsöffnung in der Zyste ausging. Da wir jede Ovarialzyste und jede überhaupt bei der Differentialdiagnose in Frage kommende Geschwulst sowieso operieren müssen, und da uns überdies die Untersuchung des Punktionsresultates oft im Stiche läßt, so hätte die Probepunktion nur den praktischen Wert, uns zu sagen, ob der Zysteninhalt aseptisch oder vereitert ist. Gerade bei Verdacht auf Eiterung ist aber, wie wir eben gesehen haben, die Punktion am allerwenigsten gestattet. Wir werden sie also, wenn wir glauben, ihrer nicht entraten zu können, stets nur dann ausführen, wenn alles zur Operation bereit steht, oder noch besser, erst wenn der Bauch geöffnet ist und die Zyste frei daliegt. So können wir wenigstens vermeiden, daß Eiter unbemerkt in die Bauchhöhle läuft.

40.

Übersicht über die chirurgischen Erkrankungen des Magens und des Duodenums.

Trotzdem chirurgische Eingriffe bei reinen Funktionsstörungen des Magens wohl kaum mehr ausgeführt werden, hat doch die Chirurgie infolge der Häufigkeit des Magengeschwürs einen so großen Anteil an der Behandlung chronischer Magenerkrankungen gewonnen, daß gerade der Chirurg die Diagnostik der Magenleiden beherrschen und imstande sein muß, diejenigen Fälle zu erkennen, welche in sein Arbeitsgebiet gehören. Diese Aufgabe ist ihm in hohem Grade dadurch erleichtert worden, daß das Röntgenbild uns dank der Bemühungen Rieders und vieler Anderer erlaubt, unsere früher vielfach bloß auf indirekte Schlüsse gebauten Diagnosen durch das unmittelbare Sehen zu ergänzen.

Die übrigen klinischen Untersuchungsmethoden dürfen allerdings darob nicht vernachlässigt werden, wenn wir nicht einfach die alten diagnostischen Fehler durch modernere ersetzen wollen — wie das schon anfängt, Brauch zu werden.

Die Beurteilung der Röntgenaufnahmen des Magendarmkanals erfordert *viel* Übung und es ist beinahe erschreckend, was schon jetzt, besonders von Leuten, denen die chirurgische Kontrolle fehlt, in die Platten „hineingelesen" wird!

Nehmen wir den Magenleidenden so, wie er zum Arzte kommt, und suchen wir durch eine erste orientierende Untersuchung zu entscheiden, ob er dem therapeutischen Gebiete des innern Mediziners oder demjenigen des Chirurgen angehört.

Vier Symptome sind es, welche den Patienten glauben machen, er sei magenleidend, und ihn deswegen zu uns führen: Die Appetitlosigkeit, der Schmerz, die Motilitätsstörungen und die Blutung.

1. **Der Appetitmangel.** Derselbe ist ein so allgemein verbreitetes Symptom, daß wir aus ihm nur mit Vorsicht Schlüsse ziehen dürfen. Raucher, Trinker, Nephritiker klagen über ihn. Jede schwere Allgemeinerkrankung ist mit Verminderung des Nahrungsbedürfnisses verbunden. Neurasthenische und Hysterische klagen über Appetitlosigkeit selbst wenn ihr wohlgenährtes Aussehen diese Behauptung sichtlich Lügen straft. Chirurgische Bedeutung erhält das Symptom deshalb erst, wenn wir die verschiedenen andern Ursachen ausgeschaltet haben, und wenn die Appetitlosigkeit von einem gewissen Zeitpunkte weg einen bisher magengesunden Patienten befallen hat. Dann freilich ist sie ein wichtiges Symptom, oft ein Frühsymptom des Magenkrebses. In allen andern Fällen werden wir von der Angabe des Patienten zwar Notiz nehmen, aber keine Diagnose, ja nicht einmal eine Vermutung auf dieselbe gründen.

2. **Der Schmerz.** Schmerzhafte Empfindungen in der Magengegend treten uns in drei Formen entgegen:

a) *Der anhaltende Schmerz.* Anhaltender, oder wenigstens nie ganz aussetzender Schmerz in der Magengegend ist stets das Zeichen einer ernsten Erkrankung. In manchen Fällen handelt es sich um ausgedehnte perigastritische Entzündungsprozesse im Anschluß an Magengeschwür oder um Entzündung des Pankreas oder um eine Erkrankung der Gallenwege. Das Übel hat dann meist zu einem bestimmten Zeitpunkte eingesetzt und bisweilen zur Bildung eines perigastritischen Abszesses, einer entzündlichen Pankreaszyste usw. geführt, Veränderungen, die meist auch mehr oder weniger greifbar sind. Fehlt ein genau bestimmbarer Beginn, so müssen wir, auch wenn keine Geschwulst tastbar ist, an eine bösartige Neubildung denken, welche, gleichviel ob vom Magen ausgehend oder nicht, das retroperitoneale Gewebe ergriffen hat.

Am häufigsten handelt es sich um Karzinome des Magenkörpers, seltener um solche des Pankreas oder um primäre Geschwülste der Leber.

b) *Der intermittierende, zu bestimmten Tageszeiten auftretende Schmerz.* Derselbe ist bisweilen rein funktioneller Natur: *Gastralgie.* Er unterscheidet sich vom Gallenblasenschmerz durch seine Neigung, nach der *linken* Seite in Rücken oder Schulter auszustrahlen, und durch die viel größere Regelmäßigkeit seines Auftretens. Oft handelt es sich um eine funktionelle Störung ohne uns bekannte Ursache, in anderen Fällen um



Fig. 244.
Krebsige Pylorusstenose. Anfall von Magensteifung. (Ohne künstliche Blähung.)

einen durch ein Leiden der Nachbarschaft, wie Cholecystitis, ausgelösten Reflex. Nicht selten trägt übertriebener Tabakgenuß die Schuld, wobei es nicht nur auf die Menge und die Qualität des Gerauchten, sondern auch auf die Empfindlichkeit des Rauchers ankommt. Häufig ist dieser Schmerz das Zeichen eines Magengeschwürs. Diese Annahme ist besonders dann wahrscheinlich, wenn er in regelmäßiger Abhängigkeit von der Nahrungsaufnahme steht. Welche Bedeutung dabei die Dauer des Intervalls hat, das werden wir weiter unten besprechen. Zu unterscheiden ist dieser eigentliche Geschwürsschmerz von der schmerzhaften

peristaltischen Kontraktion des ganzen Magens bei Stenose, auf die wir gleich werden zu sprechen kommen.

c) *Der plötzlich einsetzende, heftige Schmerz im Oberbauch.* Sitzt er ausgesprochen rechts, so weist er, wie wir noch sehen werden, am häufigsten auf einen akuten Gallensteinanfall hin. Setzt er sehr plötzlich und überwältigend heftig ein, so werden wir vor allem an Duodenalperforation denken. Sitzt er mehr nach der Mittellinie hin, oder links, ja selbst in der linken Schulter, so ist Magenperforation wahrscheinlich.

3. **Die Motilitätsstörungen.** Klagt unser Patient über einen ihm früher nicht bekannten Druck in der Magengegend nach den Mahlzeiten, vielleicht auch über schmerzhafte Auftreibung daselbst, die sich in kurzen Intervallen während der Verdauung wiederholt, und finden wir während derselben die greif- und sichtbaren Zeichen der Magensteifung, so müssen wir eine Verengerung des Pylorus annehmen. Erbrechen ist dabei keineswegs erforderlich, da selbst Patienten mit hochgradiger Stenose dasselbe durch geeignete Auswahl der Nahrungsmittel lange Zeit vermeiden können. Ist Erbrechen vorhanden, so zeigt dasselbe die klassischen Zeichen des Retentionserbrechens, d. h., es werden jeweilen — besonders frühmorgens — größere Mengen von 1 bis 2 und mehr Tage alten Speiseresten in mehr oder weniger gärendem Zustande entleert.

Dieses Erbrechen unterscheidet sich also völlig von dem Vomitus matutinus der Alkoholiker, der nur Schleim zutage fördert, und von dem Erbrechen der Hysterischen, wo sich der Magen jeweilen gleich nach der Nahrungsaufnahme — oder bei jeder beliebigen Gelegenheit, so bei irgend welcher Aufregung, z. B. Vorbereitung zum Ball — entleert.

Für hysterisches Erbrechen ist folgender Fall bezeichnend: Ich wurde zum Zwecke der Gastroenterostomie zu einem jungen Mädchen gerufen, das nach jahrelangen Diätkuren schließlich wegen beständigen Erbrechens mit Mühe und Not per rectum und sub cutem ernährt wurde, und wo Eltern und Patientin ohne weiteres eine „rettende" Operation angenommen hätten. Die Anamnese ergab jedoch, daß das Erbrechen sich stets unmittelbar an die Nahrungsaufnahme anschloß, und die Magenprüfung zeigte, daß Chemismus und Motilität normal waren. Die Entfernung der Patientin aus ihrer Umgebung und das bestimmte Verbot, zu erbrechen, wirkten Wunder. Das Erbrechen blieb sofort aus, jede Nahrung wurde vertragen, und das Körpergewicht nahm in wenigen Wochen um 12 kg zu. Die Heilung hält seit Jahren an.

Solche Fälle sind leider schon öfter operiert worden, weil der Chirurg entweder die Diagnose nicht stellte, oder weil er die Bedeutung der psychischen Behandlung, wie wir ganz einfach sagen wollen, des „Gehorchenmachens" nicht kannte. In den Fällen, wo das nicht hilft, sind auch alle sogenannten Operationserfolge nur von kurzer Dauer. Also keine Operation, aber andererseits auch keine Psychotherapie ohne vorherige sorgfältige Untersuchung des Magens und des ganzen Patienten!

Etwas schwieriger ist die Unterscheidung zwischen Stenoseerbrechen und dem hyperaciden Morgenerbrechen bei Magensaftfluß Neurasthenischer. Bloß eine eingehende Untersuchung kann oft entscheiden, ob eine rein funktionelle Störung vorliegt, oder ob sich nicht hinter dem Bilde der sogen. Reichmannschen Krankheit ein Geschwür mit Pylorospasmus oder gar eine Narbenstenose verbirgt.

Noch *eine* Form des Erbrechens kann uns irreführen: das Erbrechen bei diffuser Sklerose der Magenwand, bei dem sog. Feldflaschenmagen, der meist auf einer diffusen karzinomatösen Entartung der Schleimhaut beruht. Hier haben wir nicht ein eigentliches Retentionserbrechen, sondern eine dem hysterischen Erbrechen ähnliche Entleerung des Magens kurz nach der Nahrungszufuhr.

Daß das Regurgitieren der Speisen aus dem erweiterten Ösophagus bei funktioneller oder organischer Stenose seiner untern Partien nicht für wirkliches Erbrechen gehalten werden darf, das sei hier pro memoria noch einmal gesagt.

Schon die klinischen Zeichen der Retention erlauben nach dem Gesagten meist die Diagnose: Pylorusstenose. Welcher Natur dieselbe ist, das ist dagegen schwerer zu beurteilen. Auch wenn aus der Anamnese das jahrelange Bestehen eines Magenleidens hervorgeht, wenn also die Diagnose: Ulcusstenose feststeht, so können wir doch nie sicher wissen, ob sich nicht in der Narbe oder in dem noch bestehenden Geschwür ein Krebs entwickelt. Doch davon später.

4. **Die Blutung.** Berichtet der Patient von Blutungen, oder werden wir zu einer solchen gerufen, so muß vor allem festgestellt werden, ob das Blut wirklich aus dem Magen kommt. Irrtumsquellen sind besonders Blutungen bei Lungentuberkulose, seltener bei varikösen Erweiterungen der Ösophagusvenen (bei Leberzirrhose). Ab und zu werden wir auch durch Hysterische getäuscht, die ihr Blut gewöhnlich aus dem Zahnfleisch saugen und dann, mit Speichel vermischt, gleich zutage fördern oder zuerst verschlucken und es dann erst, mit Mageninhalt gemengt, erbrechen. Ich habe mich selbst davon überzeugt, wie schwierig es sein kann, derartige Blutungen von wirklichen Magenblutungen zu unterscheiden, und habe mich mitsamt dem internen Arzte durch eine geriebene Hysterica täuschen lassen. Bezeichnend für solche Blutungen ist, wie Josserand hervorhebt, die reichliche Beimischung von Schleim zum Blute, so daß das Erbrochene fruchtsaftähnlich aussieht und in der Regel nicht gerinnt.

Wird uns kein Bluterbrechen gemeldet, so fragen wir nach bluthaltigen Stühlen, welche bekanntlich von dem Patienten in der Regel als pechartig aussehend beschrieben werden. Man muß sich nur dessen versichern, daß es sich nicht um die bekannten schwarzen Bismutstühle handelt, wenn der Patient vielleicht, gerade wegen seiner Magenbeschwerden, mit Bismut behandelt worden ist.

Hat die Magenblutung mehr arteriellen Charakter, tritt das Blut in großen Mengen zutage, so werden wir nach alter Erfahrung an Geschwür denken, erscheint es als schwärzliche Masse im Erbrochenen, als sog. Kaffeesatz, so nehmen wir eher ein Karzinom an. Erleidet auch diese alte Regel ab und zu Ausnahmen, so gibt sie doch im allgemeinen eine gute Wegleitung. Besser ist es freilich, wenn der Magenkrebs erkannt wird, bevor das „Kaffeesatzerbrechen" eintritt.

Bevor wir zur genaueren Untersuchung unseres Patienten übergehen, ergänzen wir unsere Anamnese noch durch Berücksichtigung einiger *allgemeiner Punkte.*

Wie wir schon bei der Besprechung des Symptoms: Appetitlosigkeit gesehen haben, scheiden sich unsere Patienten in zwei große Gruppen: diejenigen, bei denen die Erscheinungen *jüngeren* Datums sind, nachdem der Kranke, wie er sich häufig ausdrückt, früher einen Straußenmagen gehabt hatte, und die *chronisch* Magenleidenden. Bei den Fällen der ersten Gruppe denken wir, wie schon gesagt, in erster Linie an Karzinom. Unter denjenigen Patienten, welche uns umgekehrt angeben, sie seien schon seit Jahren und Jahrzehnten magenkrank, unterscheiden wir wieder zwei Kategorien: die einen leben jahraus jahrein „diät", nach dieser, nach jener Autorität, nach den Vorschriften dieses oder jenes Naturheilkünstlers, vertragen aber, wenn es sein muß, das größte Festessen. Zur Abwechslung kommen sie, etwa nach dem Lesen eines populär medizinischen Zeitungsartikels, zum Chirurgen, weil sie einen Krebs fürchten, obschon es ihnen in Wirklichkeit nicht schlechter geht als bisher. Auch solche Leute können zufälligerweise ein organisches Leiden haben. Finden wir aber nichts, so suchen wir sie entweder davon zu überzeugen, daß sie leben können wie andere Menschen, oder wir überlassen sie, wenn uns das nicht gelingt, weiterhin ihrem Diätleben.

Bei den andern zeigt uns die Vorgeschichte, zeigen uns ganz besonders schwere Blutungen, daß wir Geschwürspatienten vor uns haben, deren Beschwerden bald von einem alten, nie geheilten Geschwür und seinen Folgen herrühren, bald auch von wiederholter Bildung neuer Geschwüre. Auch diese Patienten sind vielleicht trotz der Zeichen einer organischen Erkrankung jahrelang als nervös behandelt und in Sanatorien herumgeschickt worden, und ihr Nervensystem kann auch wirklich durch das Erlebte gelitten haben. Es ist ja bekannt, wie sehr Magenerkrankungen auf die Psyche des Patienten einwirken, und ihn „unausstehlich" machen können, und diese „Unausstehlichkeit" ist gerade ein recht bezeichnendes Symptom eines alten, Beschwerden verursachenden Magengeschwürs.

Soweit die *Anamnese.* Zur *objektiven Untersuchung* übergehend beginnen wir mit der *Inspektion.*

Auffallende Blässe, Hämoglobingehalt von weniger als 50 Proz., läßt uns, wenn eine frische Blutung vorangegangen ist, an Geschwür, wenn eine solche fehlt, mit großer Wahrscheinlichkeit an Karzinom denken. Letztere Diagnose wird beinahe zur Gewißheit, wenn gleichzeitig etwas Ikterus vorhanden ist. Dann ist der Fall allerdings auch nicht mehr operabel, und ebensowenig, wenn wir über der linken Clavicula krebsige Drüsen finden.

Nun nehmen wir die *Palpation* vor. Können wir durch dieselbe das Phänomen der Magensteifung hervorrufen, so besteht sicher eine Pylorusstenose. Fühlen wir einen Tumor in der Pylorusgegend, so liegt zwar wahrscheinlich ein Karzinom vor, es kann sich aber auch um ein sog. „kallöses" Geschwür handeln, besser gesagt, um eine derbe, entzündliche Infiltration der Magenwand im Bereiche eines alten Geschwürs, oft mit Arbeitshypertrophie der Muskulatur vor demselben. Solche entzündliche Pseudotumoren überschreiten selten die Größe eines Hühnereies. Ihre Oberfläche ist gewöhnlich glatt, ihre Verschieblichkeit sehr verschieden, ihre Form annähernd diejenige eines Kegelstumpfes mit nach links gerichteter Basis. Höckerige Form oder das Bestehen von unabhängigen, anderweitigen Geschwülstchen weist auf Karzinom hin.

Sitzt die Geschwulst median, in der Höhe der kleinen Kurvatur, oder mehr links, im Bereiche der großen Kurvatur, so ist sie beinahe mit Sicherheit ein Karzinom, denn greifbare Ulcustumoren sind in dieser Gegend recht selten. Geschwülste des Colon transversum lassen sich durch sorgfältige Palpation meist leicht als solche erkennen, dagegen werden Pankreaskrebse leicht für Magenkrebse genommen. Auch Milztumoren, selbst Nierentumoren können, wenn auch recht selten, zu Zweifeln Anlaß geben. Bisweilen weist bloß geringe Eindrückbarkeit des Epigastriums, ein gewisser Grad von reflektorischer Muskelkontraktur, auf das Bestehen eines organischen Leidens hin. Finden wir bei der Palpation gar nichts Abnormes, so müssen wir die Differentialdiagnose zwischen Geschwür und Krebs offen lassen, denn die meisten Geschwüre und ein großer Teil der Karzinome ergeben keinen greifbaren Befund. Im übrigen Abdomen achten wir auf das Vorhandensein von tastbaren Metastasen oder eines Flüssigkeitsergusses. Beides spricht selbstverständlich für maligne Neubildung, und in gleicher Weise die bisweilen schon früh vom Rectum her fühlbaren Krebsknötchen im Douglas.

Nun gehen wir zur klinischen Untersuchung auf *Retention*, zur Bestimmung des *Chemismus* und zur Untersuchung des *Stuhles* über.

Es ist hier nicht der Ort, die zahlreichen klinischen Methoden der Motilitätsprüfung und der Untersuchung der Sekretionsverhältnisse eingehend darzustellen. Ihre Kompliziertheit steht oft in keinem Verhältnis zu ihrer klinischen Verwertbarkeit. Manche unter ihnen sind

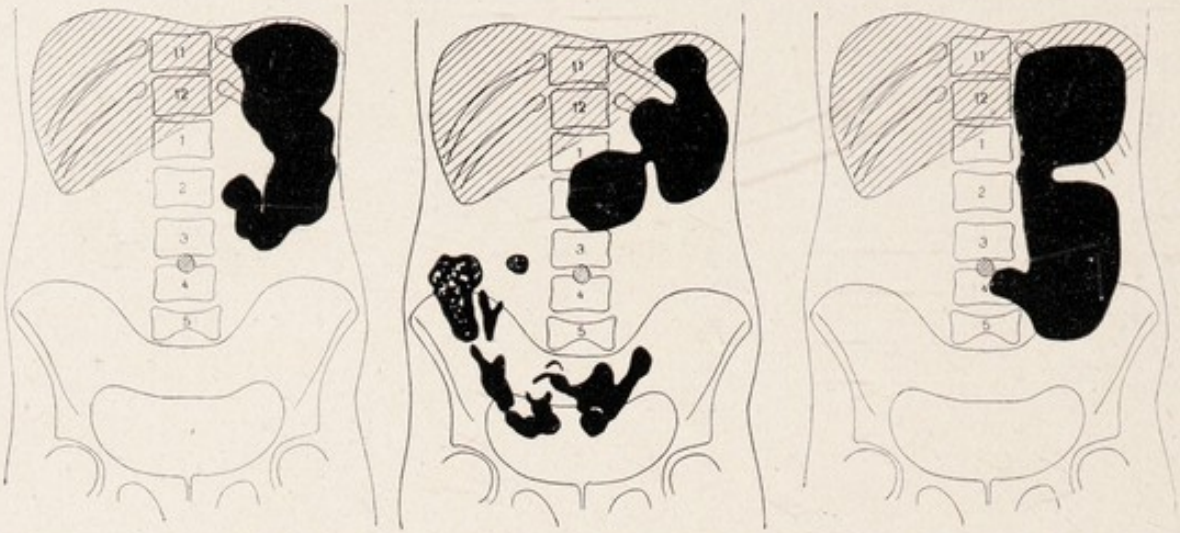

a) Peristaltische Unruhe des Magens bei Tabes.

b) Abnorm tiefe Peristaltik bei gutartiger Pylorusstenose.

c) Kleines, flaches Geschwür an der kleinen Kurvatur mit spastischer Einziehung an der großen Kurvatur.

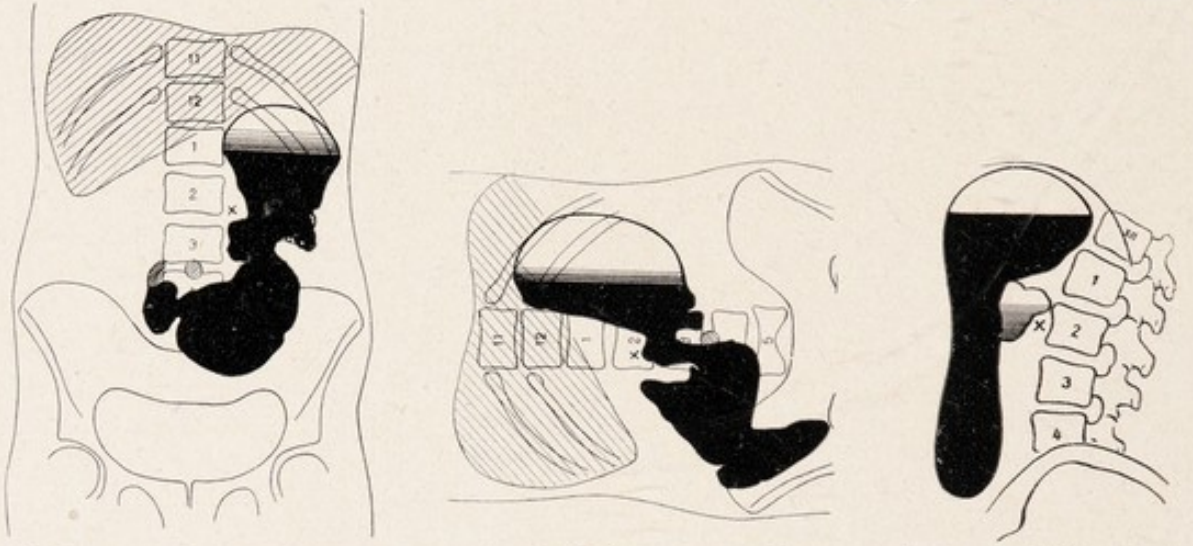

d) Narbig-spastischer Sanduhrmagen mit penetrierendem Geschwür an der kleinen Kurvatur (× Haudeksche Nische).

e) Derselbe Fall in rechter Seitenlage.

f) Derselbe Fall in Profilaufnahme.

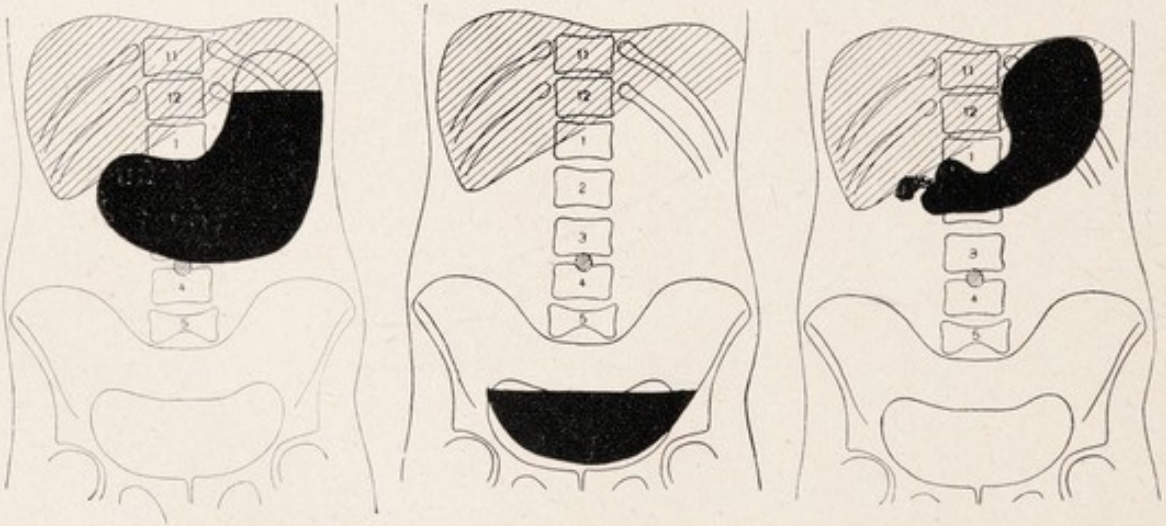

g) Narbige Stenose des Pylorus mit hochgradiger Ausdehnung des Magens in die Breite.

h) Suppentellerförmiger 24-Stundenrest bei gutartiger Pylorusstenose.

i) Duodenalgeschwür. Sofortige Aufnahme. Rasche Entleerung.

Fig. 245.

Halbschematische Bilder zur Röntgenuntersuchung des Magens. (S. auch Fig. 237.)



k) Dasselbe, nach 2 Stunden. Magen größtenteils entleert.

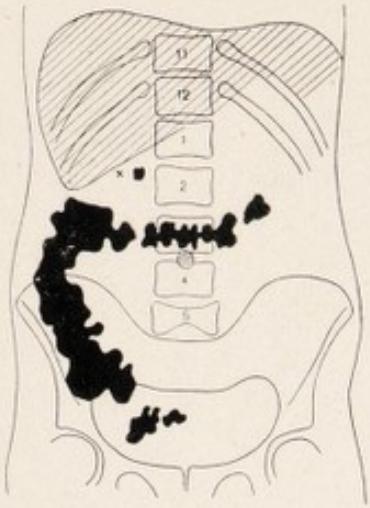

l) Dasselbe, nach 6 Stunden. Magen leer. Duodenalfleck (×).

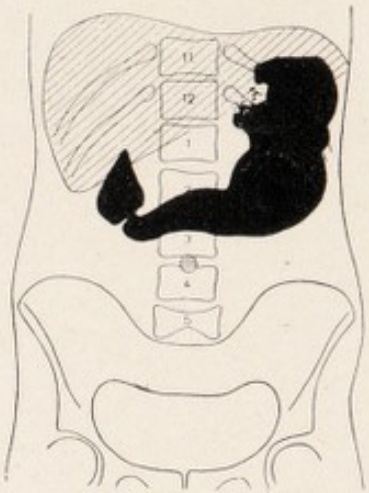

m) Krebs der Kardia. (In Tieflage des Oberkörpers.)

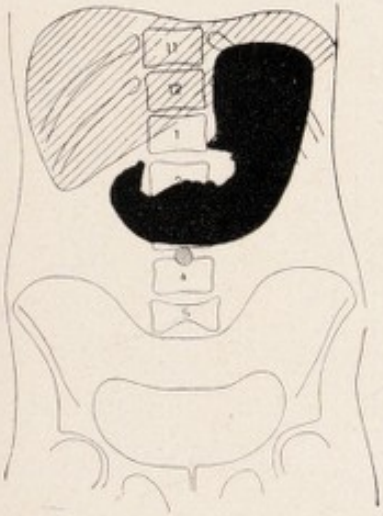

n) Aussparung bei Krebs an der kleinen Kurvatur.

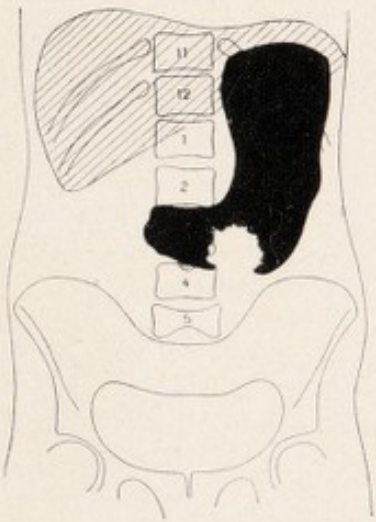

o) Aussparung bei Krebs an der großen Kurvatur.

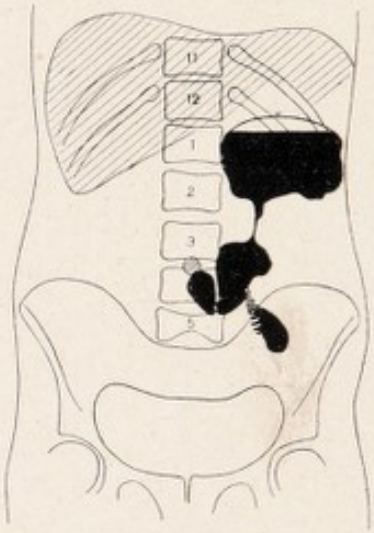

p) Krebsiger Sanduhrmagen. Aussparungen von der großen und der kleinen Kurvatur her.

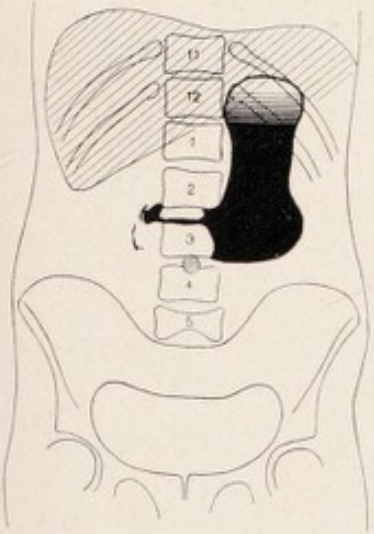

q) Krebs der Pars pylorica, mit schmalem kontrastbreigefülltem Weg im Tumor.

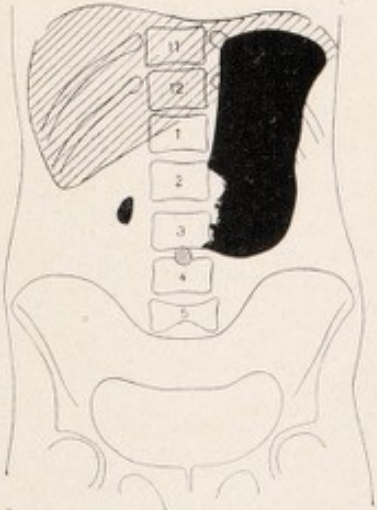

r) Dasselbe, mit völligem Füllungsausfall daselbst. Fixierte Linkslage des Magenkörpers.

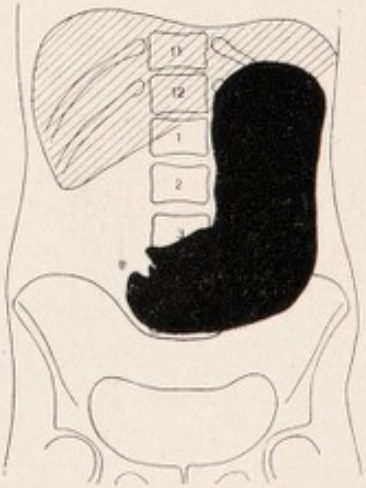

s) Krebs des Pylorus. Unscharfe Begrenzung nach dem Duodenum hin statt der normalen scharfen Grenzlinie (vgl. diese Fig. g).

Fig. 245.

Halbschematische Bilder zur Röntgenuntersuchung des Magens.

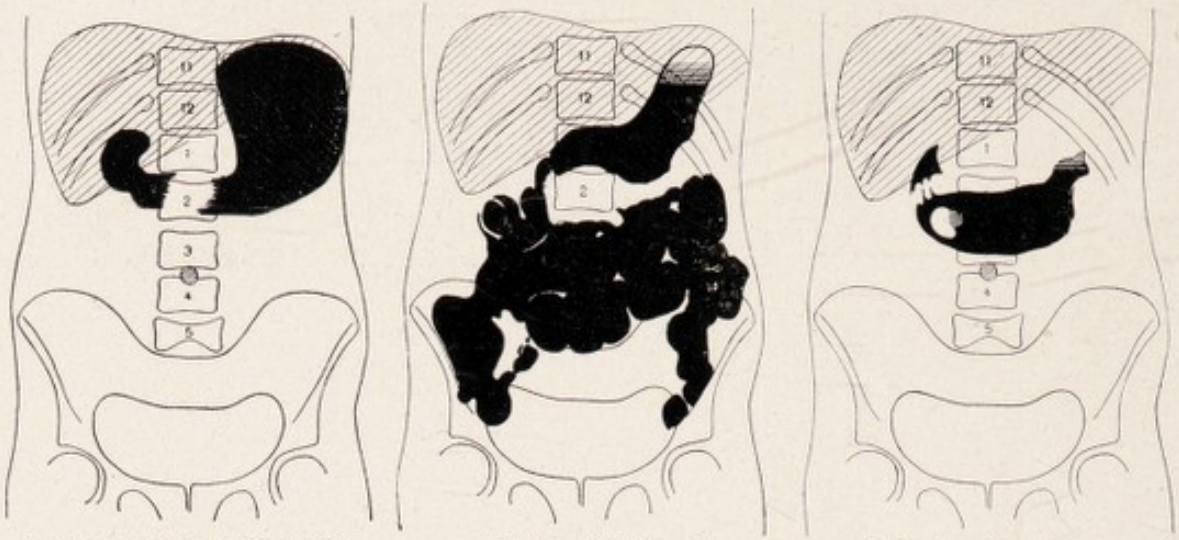

t) Aussparung durch Druck der Wirbelsäule. (Bauchlage.)

u) Diffuser Skirrhus des Magens.

v) Sarkom des Magens.

Fig. 245.
Halbschematische Bilder zur Röntgenuntersuchung des Magens.

auch durch die Röntgenuntersuchung überholt und damit überflüssig gemacht worden. Das folgende Vorgehen wird für die Praxis in der Regel genügend sein:

Wir lassen den Patienten abends eine Mahlzeit mit leicht erkennbaren Bestandteilen genießen, mit Vorliebe ein Dutzend gekochter Zwetschen. Frühmorgens, also nach etwa 12 Stunden, wird der nüchterne Magen ausgehebert. Findet er sich leer, so besteht keine klinisch in Betracht kommende Retention. Enthält er reichlich Schleim, so haben wir es mit einem gastritischen Prozeß, vielleicht alkoholischen Ursprunges, zu tun. Finden wir reichlich salzsäurehaltigen Magensaft, so liegt Magensaftfluß vor, der zwar rein funktioneller Natur sein kann, aber doch den Verdacht auf Geschwür erweckt. Finden wir Zwetschen vom vorhergehenden Abend, ja vielleicht noch ältere Nahrungsreste, so besteht klinisch Retention, deren Grad wir aus der Menge der ausgeheberten Flüssigkeit beurteilen. Nach sorgfältiger Entleerung geben wir das Probefrühstück nach Ewald-Boas (eine Semmel mit 300 ccm zuckerfreien Tees), hebern nach ¾ Stunden aus und untersuchen das Ausgeheberte auf seinen Gesamtsäuregehalt, seine freie Salzsäure bzw. das Salzsäuredefizit, auf Blut, Milchsäure, Milchsäurebazillen, Sarcinen. Besteht der Verdacht einer organischen Erkrankung, so wird nun zweckmäßig die Probe von Gluzinski angeschlossen, und zwar in der Weise, daß (nach der Kocherschen Modifikation) der Magen nach Ausheberung des Probefrühstückes gespült und nun eine Probemahlzeit mit 100 g gehacktem Fleisch, 150 g Kartoffeln und 20 g Fett verabreicht wird. Der nach 2 Stunden ausgeheberte Mageninhalt wird wieder in der oben genannten Weise untersucht. Ist das Resultat dieser Untersuchung kein eindeutiges, so wird dieselbe wiederholt.

Aus der Prüfung des Chemismus können wir ganz allgemein folgendes schließen:

1. Hohe Salzsäurewerte unterstützen die Diagnose Geschwür, ohne ein solches zu beweisen. Sie kommen ausnahmsweise auch bei Karzinom vor, besonders bei kleinem stenosierendem Pyloruskrebs.

2. Das Fehlen von freier Salzsäure, bzw. das Vorhandensein eines Salzsäuredefizits unterstützt die Diagnose Karzinom, kommt aber oft auch als rein funktionelle Sekretionsanomalie vor.

3. Das Fehlen von Milchsäure beweist nichts gegen Karzinom, das ausgesprochene Vorhandensein derselben ist dagegen sehr krebsverdächtig. Dasselbe gilt vom Fehlen oder Vorhandensein der langen Bazillen.

4. Stärkere Salzsäureabsonderung nach der Probemahlzeit als nach dem Probefrühstück spricht für einen gesunden Magen oder für Geschwür. Verminderung der Salzsäureausscheidung bei der Probemahlzeit spricht eher für Karzinom, kommt aber ebenso bei anderweitigen schwächenden Erkrankungen und nicht selten auch bei Ulcus simplex vor.

5. Blutbefund (bei vorsichtigem Aushebern mit weicher Sonde, unter Vermeidung von Schleimhautverletzung im Rachen) spricht ganz allgemein für einen geschwürigen Prozeß. Da aber Schleimhautverletzungen durch die Sonde nicht immer sicher auszuschließen sind, so ist es in zweifelhaften Fällen unerläßlich, mehrmals den Stuhl, jeweilen nach dreitägiger Fleischabstinenz, chemisch auf Blutspuren zu untersuchen. Je konstanter der Blutbefund dabei ist, um so eher muß man an Karzinom denken, da bei Geschwür die Blutbeimischung eine unregelmäßigere ist. Cave aber Blutung durch die Zahnbürste!

Wir sind nun durch die klinische Untersuchung so weit orientiert, daß wir mit Nutzen die *Röntgenuntersuchung* vornehmen können.

Auch hier ist das Einhalten einer bestimmten Methodik unerläßlich, wenn man zuverlässige Resultate erhalten will. Vor allem aber muß man sich sagen, *daß die Röntgenuntersuchung* **nicht**, *wie dies noch da und dort geglaubt wird, ein Zaubermittel ist, das uns auf einem einzigen Bilde den Zustand des ganzen Magen-Darmkanals entschleiert!* Während sich allerdings in einzelnen Fällen die Diagnose schon ohne weiteres aus der ersten Aufnahme ergibt, bedarf es in anderen Fällen der Aufnahme einer Serie von 3—4 Platten, um zu einem bestimmten Schlusse zu kommen, ja bisweilen muß diese Serie wiederholt oder müssen ergänzende Aufnahmen zu besonderen Zeiten eingeschaltet werden. In sehr vielen Fällen ist es endlich zweckmäßig, den Ablauf der *ganzen Verdauung* zu untersuchen, d. h. auch nach Entleerung des Magens noch das Verhalten der Kontrastsubstanz im Darmkanal zu prüfen. Man wird dann bisweilen finden, daß das Übel überhaupt nicht im Magen, sondern selbst recht weit unten im Darme sitzt.

Der Patient erhält nüchtern und nach Entleerung seines Dickdarms eine Kontrastmahlzeit, welche aus 40 g Bismutum carbonicum oder der doppelten Menge chemisch reinen Bariumsulfates und 400—600 g dünnflüssigen Mehl- oder Grießbreies (ohne Eiweiß und Fett) besteht. Nun wird sofort je eine Aufnahme im Stehen und Liegen (Platte auf dem Bauch), in gewissen Fällen auch eine solche in rechter Seitenlage gemacht. Diese Aufnahmen orientieren uns über die Form des Magens und zeigen uns oft schon das Vorhandensein einer auf Krebs hinweisenden Aussparung oder einer Geschwürsnische. Ist das Magenbild ein völlig nor-

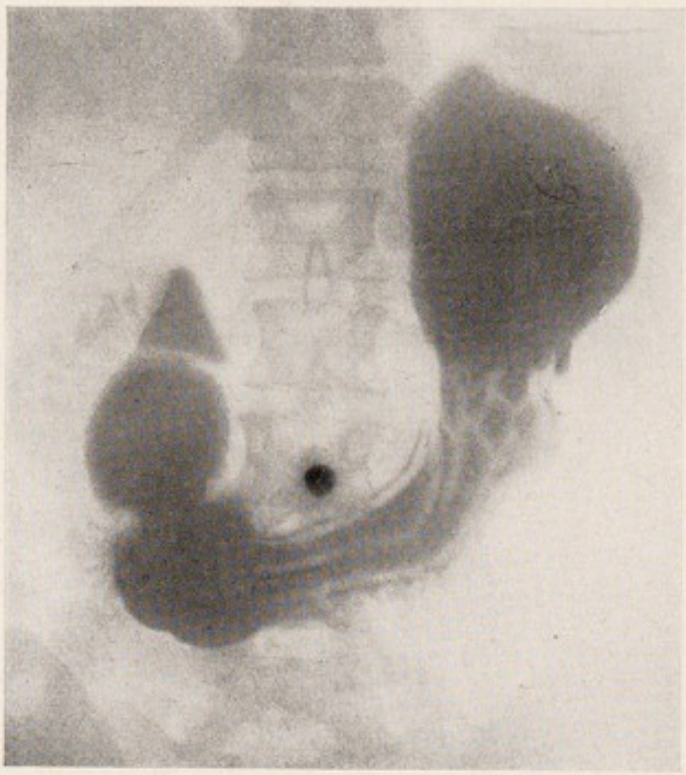

Fig. 246.

Normaler Magen. Längsfalten der Schleimhaut. Ausgedehnte spastische Kontraktion des Magenkörpers. Präpylorische Kontraktionswelle. Schöner Bulbus duodeni.



Fig. 247.

Normaler Magen, zweigeteilt durch Druck der Wirbelsäule bei Aufnahme in Bauchlage.

males, hat man aber sehr begründeten klinischen Verdacht auf eine organische Veränderung, so wird man ein weiteres Bild in Trendelenburgscher Lage aufnehmen, da hochsitzende Geschwüre an der kleinen Kurvatur und Karzinome um die Kardia herum bloß auf diese Weise zur Darstellung zu bringen sind. Auch eine Profilaufnahme ist in unklaren Fällen bisweilen von Wert.

Eine weitere Aufnahme wird nach 2 Stunden gemacht (im Stehen oder Liegen). Sie erlaubt uns ein Urteil über die Motilität. Normal ist um diese Zeit noch mindestens die Hälfte der Kontrastsubstanz im Magen. Bei gesteigerter Motilität (z. B. Duodenalgeschwür, Karzinom des Magenkörpers) finden wir dagegen den Magen um diese Zeit schon beinahe, ja völlig leer. Sodann erfolgt, wieder im Liegen oder Stehen, eine Aufnahme nach 6 Stunden, bis zu welcher sich der Patient jeder weiteren Nahrungs- und auch Flüssigkeitsaufnahme enthalten muß. Unter normalen Verhältnissen findet sich der Magen um diese Zeit meist völlig entleert. Kleine Reste finden sich immerhin ab und zu auch bei gesunden Menschen vor, ganz besonders auch bei hochgradiger Ptose. Mäßige Sechsstunden-Reste (geringer als die Hälfte des eingeführten Kontrastbreies) finden wir ferner bei Hyperazidität ohne Geschwür, bei toxischem oder bei reflektorischem Pylorospasmus (letzteres z. B. infolge Vorhandenseins eines Geschwürs an

der kleinen Kurvatur), und ferner in einzelnen Fällen von Duodenalgeschwür. Ein größerer Sechsstunden-Rest ist stets einer funktionellen Stenose durch ein am Pylorus selbst befindliches Geschwür oder einer organischen Verengerung des Pylorus verdächtig. In jedem solchen Falle muß ein weiteres Bild nach 12—24 Stunden aufgenommen werden. Finden wir den Magen nach 24 Stunden noch nicht völlig leer, so läßt sich eine ausgesprochene organische Stenose des Pylorus — oder des Darmes — mit beinahe völliger Sicherheit diagnostizieren.



Fig. 248.
Penetrierendes Ulcus der kleinen Kurvatur. Haudeksche Nische. Spastisch-narbiger Sanduhrmagen.

Die Aufnahme nach 24 und 48 Stunden gibt uns Aufschluß über das Verhalten des übrigen Darmkanals.

Wir haben im bisherigen nur von Plattenaufnahmen gesprochen, weil der Chirurg, der den Patienten nicht selbst radiologisch untersucht, sich diese Bilder zur Stellung einer genauen Diagnose und zum Zweck seiner therapeutischen Entscheidungen vom Radiologen geben lassen muß. Hat er Zeit und Gelegenheit, Untersuchungen am Schirm zwischen die Plattenaufnahmen einzuschieben, so wird er dies selbstverständlich tun, und zwar besonders in denjenigen Fällen, in denen der Charakter der Motilität für die Diagnose eine gewisse Rolle spielt. Es muß aber hervorgehoben werden, daß unmittelbar nach der Einnahme der Kontrastmahlzeit nicht zu viel Zeit mit Schirmuntersuchungen verloren werden darf, da es sehr wichtig ist, die erste Aufnahme möglichst rasch nach der Zufuhr des Kontrastbreies vorzunehmen.

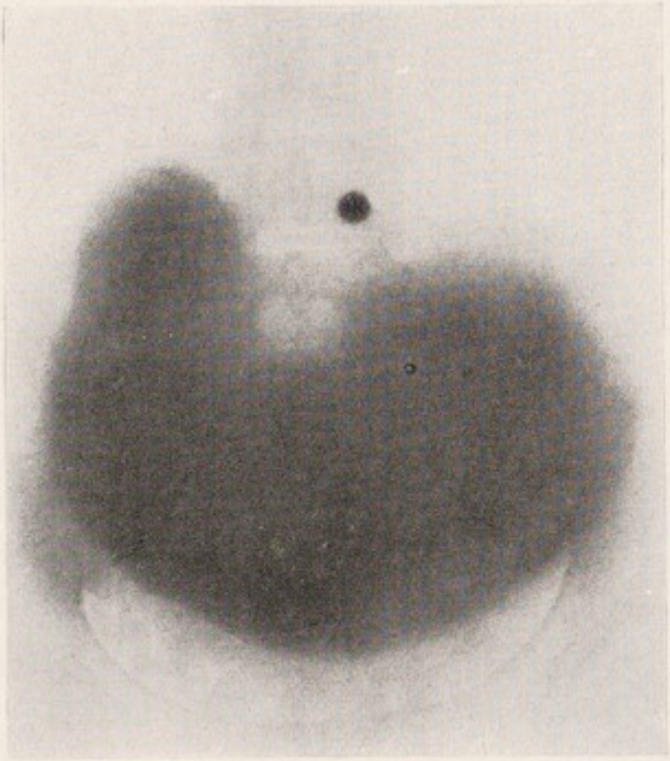

Fig. 249.
Ulcusstenose des Pylorus.

Um das Magenbild richtig beurteilen zu können, müssen wir mit den Bildern bekannt sein, welche uns der normale Magen darbietet. Die wichtigsten Formen derselben sind in den Figuren 245a—v halbschematisch zusammengestellt. Dieselben zeigen die Beeinflussung der Form des Magenschattens durch seine peristaltische Bewegung und andererseits durch Anomalien der Umgebung. So können uns tief eingeschnittene peristaltische Wellen einen Sanduhrmagen vortäuschen. Vorbuchtungen zwischen den Wellen eine Nische, Einbuchtungen durch Geschwülste und vergrößerte Organe der Nachbarschaft, ja selbst durch den gasgefüllten Dickdarm krankhafte Aussparungen usw. Zähnelung der großen Kurvatur durch Abzeichnung der Schleimhautfalten kommt anscheinend normal vor.



Fig. 250.
Krebsige Pylorusstenose.

Die klinischen Retentionserscheinungen decken sich mit den radiologischen nicht immer völlig. So kann der Magen sich binnen 2—6 Stunden seiner Kontrastmahlzeit entledigen, trotzdem ein buchtiges Karzinom vorhanden ist, welches gröbere Nahrungsbestandteile tagelang zurückhält. Ich fand z. B. Entleerung der Kontrastsubstanz nach 6 Stunden bei einem Pyloruskarzinom, welches, wie die Operation ergab, einem Dutzend ungekauter Feigen 14 Tage lang den Durchtritt verwehrt hatte. Das Verbleiben des Kontrastbreies im Magen hängt endlich in nicht geringem Maße von seiner Beschaffenheit ab. Die unseren Angaben überall zugrunde gelegten Zahlen beziehen sich auf das Verbleiben von Mondaminkontrastbrei mit Zusatz einer geringen Menge von Kakao. Sowie der Kontrastbrei aus in höherm Grade eiweiß- oder fetthaltigen Substanzen zusammengesetzt ist, so bleibt er länger im Magen zurück. Umgekehrt verläßt die bloße Aufschwemmung von Kontrastsubstanz in Wasser den Magen viel rascher als

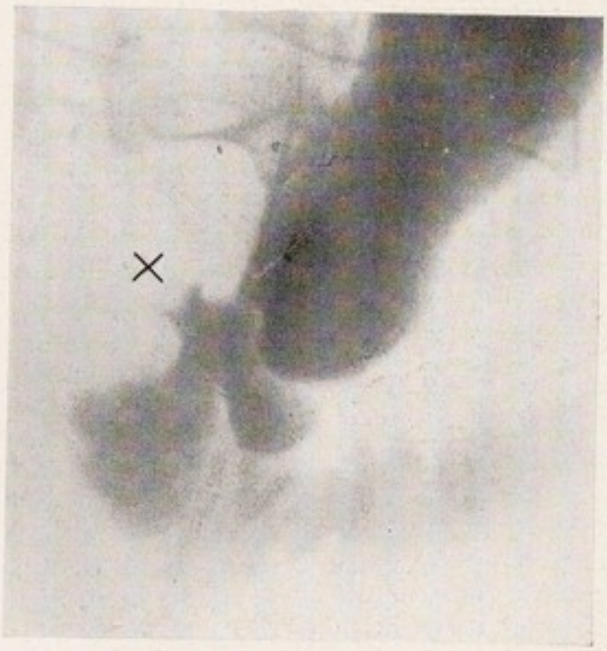

Fig. 251.
Juxtapylorisches Duodenalgeschwür (×). Deformation des Bulbus Duodeni.

Kohlehydratbrei, und reines Wasser noch rascher als diese Aufschwemmung. Es hat dies, wie wir weiter unten sehen werden, eine gewisse diagnostische Bedeutung. Die Aufschwemmungen der Kontrastsubstanz in Milch oder Wasser verwenden wir, wenn die Einnahme des Kontrastbreies dem Patienten Schwierigkeiten verursacht, oder wenn es uns auf eine besonders scharfe Zeichnung der pathologischen Veränderungen ankommt.

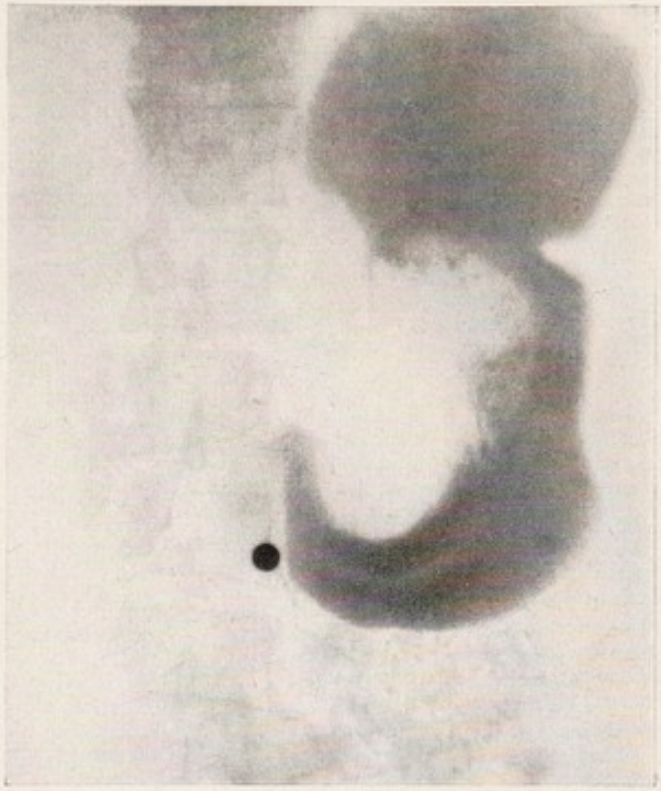

Fig. 252.
Polypöser Krebs der kleinen Kurvatur.

Die Grundregeln für die Beurteilung des Röntgenbildes des Magens sind, kurz gefaßt, die folgenden:

1. Das **Geschwür des Magenkörpers** gibt sich im Röntgenbilde bisweilen gar nicht, häufig durch stehenden Spasmus in der Höhe des Geschwürs und nicht selten durch eine nischenartige Ausbuchtung des Magens (Haudeksche Nische) zu erkennen.

2. Das **Karzinom des Magenkörpers** äußert sich im allgemeinen durch unregelmäßige Aussparungen aus dem Magenbilde und durch die Starrheit der Formen des erkrankten Magenabschnittes. (Vergleichung mehrerer Aufnahmen!)

3. Sowohl **narbige,** wie **krebsige Stenose des Pylorus** erkennen wir an der Ausdehnung des Magens in die Breite und am 12—24-Stunden-Rest.



Fig. 253.
Krebs des Magenkörpers.

Wir sind nun über unseren Patienten so weit orientiert, daß wir ihn in eine der Hauptkategorien chirurgi-

scher Magenerkrankungen: Lageveränderungen, Geschwür, Neubildung einreihen können. Wir gehen deshalb zur Besprechung derselben im einzelnen über, und schicken derselben noch einige kurze Bemerkungen über Fremdkörper voraus.

A. Fremdkörper im Magen.

Daß die verschiedensten Gegenstände in den Magen von Jahrmarktkünstlern, von Geistesgestörten und ausnahmsweise auch von geistig Gesunden gelangen können, ist bekannt. Meist gehen auch größere Gegenstände, wie Löffel, Gabeln, Thermometer u. a. m. von selbst ab, und durchwandern sogar den viel engeren Darmkanal, ohne daselbst Störungen zu veranlassen. Der Chirurg wird also nur selten Anlaß zum Eingreifen finden. Sollte dies aber doch der Fall sein, so ist wenigstens die Diagnose nicht schwer, und das Röntgenbild wird in den meisten Fällen einspringen, wo es der Anamnese an Zuverlässigkeit gebricht. Bemerkenswert ist, daß kleinere Fremdkörper viel öfter im Magen liegen bleiben, als größere.

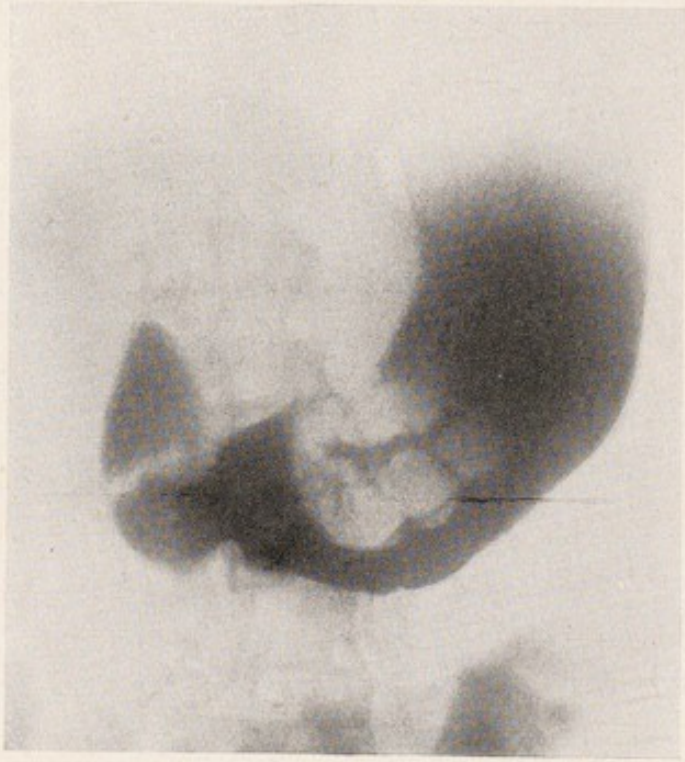

Fig. 254
Krebs der kleinen Kurvatur.

Ein Beweis hierfür ist jener vor einigen Jahren mitgeteilte Fall, in dem einem hysterischen Mädchen sozusagen der Inhalt einer ganzen Nagelkiste, — über 1500 zu einer 1 kg schweren Masse zusammengeballte Nägel, Haken, Stifte usw. — aus dem Magen entfernt wurde, bis jetzt wohl ein Rekord, wenn schon Ähnliches mehr als einmal beobachtet worden ist.

Als Seltenheiten wollen wir die im Magen selbst entstehenden Konkremente erwähnen. Fühlen wir durch die Bauchdecken hindurch ein auffallend bewegliches, hartes Gebilde, und handelt es sich um einen Menschen, der viel mit Lack zu tun und Vorliebe für geistige Getränke hat, so werden wir an einen *Harzstein* denken. Finden wir eine solche Geschwulst bei einem zopftragenden Mädchen, welches eingesteht, sich oft Haare abzubeißen, so liegt die Diagnose *Haargeschwulst* — *Trichobezoar* — auf der Hand.

B. Die Lageveränderungen des Magens.

Wir haben derselben schon kurz bei der Besprechung der Lageanomalien der Baucheingeweide Erwähnung getan. Zwei Zeichen ge-

hören zur Diagnose des *Tiefstandes des Magens*: Einmal der schon durch die gewöhnlichen klinischen Hilfsmittel sehr leicht nachweisbare Tiefstand der großen Kurvatur, bisweilen ein Herunterhängen bis auf die Symphyse, und sodann der oft schon palpatorisch, leicht aber im Röntgenbilde zu erweisende Tiefstand der kleinen Kurvatur und des Pylorus (Fig. 237). Mit diesem Nachweise ist aber der Fall noch nicht zu einem chirurgischen gemacht. Wir finden so oft Tiefstand des Magens bei normaler Funktion, daß wir die Hauptursache der Beschwerden in ungenügender Muskeltätigkeit, vielleicht auch in unzweckmäßiger Innervation sehen müssen, und nicht in dem mechanischen Momente der Magensenkung. Selbst der durch die klinische Untersuchung und durch das Röntgenbild geleistete Nachweis einer ungenügenden, d. h. nicht im Zeitraume von 6 Stunden stattfindenden Entleerung erlaubt uns als einziges Symptom noch nicht, den Fall operativ zu behandeln. Erst, wenn die Retention eine sehr ausgesprochene wäre und störend auf den Ernährungszustand einwirken würde, käme die in ihrem Endresultate immer etwas zweifelhafte, wenn schon bisweilen nützliche Hochheftung in Frage.

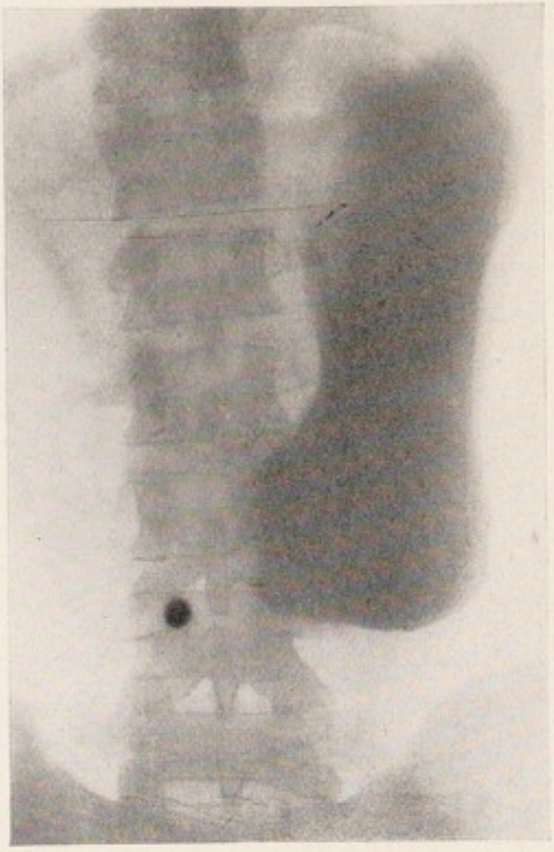

Fig. 255.
Karzinom der Pars pylorica mit völliger Auslöschung derselben und Linkslage des Magens.

Daß der Magen schon mehrmals gedreht gefunden worden ist, mit den einem *Volvulus* entsprechenden Zirkulationsstörungen, das sei als Kuriosum erwähnt. Diagnostiziert wurde ein solcher Zustand noch nicht, obschon die resultatlosen Brechbewegungen und die Unmöglichkeit, den geblähten Magen mit der Sonde zu entleeren, daran denken lassen müßten.



Fig. 256.
Diffuse Karzinose des Magens. (Feldflaschenmagen.)

C. Das Magen- und Duodenalgeschwür.

Das Bestehen eines Geschwürs *vermuten* wir, wie schon gesagt, klinisch aus dem periodischen Schmerz während der Verdauung, aus dem Druckschmerz im Bereich der kleinen Kurvatur, des Pylorus oder des Duodenum, aus vermehrter Salzsäurebildung, und *erkennen* wir mit Sicherheit aus schweren Blutungen nach oben oder unten, und aus der Verbindung der eben genannten Erscheinungen mit häufigen Blutspuren im Stuhl. Die drei Fragen, die sich nun stellen, sind die nach dem Sitze des Geschwürs, nach den anatomischen Veränderungen, zu denen es geführt hat, und nach seiner allfälligen krebsigen Entartung.

1. Der Sitz des Geschwürs.

Die klinische Untersuchung gibt uns hierfür folgende Anhaltspunkte:

Tritt der Ulcusschmerz schon in der ersten Hälfte der Verdauung auf, so findet sich das Geschwür in der Regel im Magen selbst. Tritt er erst in der zweiten Hälfte der Verdauung auf, als sog. Hungerschmerz, der nach der Abendmahlzeit häufig auf die Mitte der Nacht fällt, so spricht dies eher für Sitz des Geschwürs im Bereich des Pylorus oder jenseits desselben. In dieser allgemeinen Fassung läßt sich die Regel aufrecht erhalten. Es finden sich aber zu oft Ausnahmen von derselben, als daß man nun kurzweg aus Hungerschmerz auf ein Duodenalgeschwür schließen dürfte, wie dies bisweilen getan wird. Besonders muß auch darauf hingewiesen werden, daß typischer Hungerschmerz bisweilen auch ohne jede Spur von Geschwür beobachtet wird.

Beim Geschwür des Magenkörpers sitzt der Druckschmerz öfter mehr nach links und strahlt auch mehr nach der linken Rückenseite und der linken Schulter aus, während der Duodenalschmerz seinen Sitz etwas mehr rechts hat.

Jahrelanges Bestehen von Geschwürserscheinungen ohne Retention weist auf ein Geschwür am Magenkörper oder am Duodenum hin. Das allmähliche Auftreten von Retention läßt umgekehrt ein Pylorusgeschwür annehmen. Die seltenere mediogastrische Stenose (Sanduhrmagen) ist selten so stark, daß sie zu wirklicher Retention führt.

Wenig Aufschluß gibt uns im ganzen der Chemismus. Bei Magengeschwür herrscht nach allgemeiner Erfahrung die Hyperazidität vor. Bei Duodenalgeschwür werden Hyperazidität, Hypoazidität und normales Verhalten beobachtet. Von größerer Bedeutung ist der Blutbefund. Finden wir Blut sowohl im ausgeheberten Mageninhalt, wie im Stuhl, so werden wir ein Magengeschwür annehmen, finden wir Blut stets nur im Stuhl, ein Duodenalgeschwür.

Die klinischen Anhaltspunkte sind also im ganzen recht spärliche, und damit war auch unsere Lokaldiagnose der Geschwüre bis vor wenigen

Jahren eine sehr unsichere. Um so wertvoller war der Fortschritt, den die Röntgenuntersuchung gebracht hat.

Magengeschwüre sind mit wenigen Ausnahmen im Röntgenbilde nur dann sichtbar, wenn sie sich an den Umrissen des Magenschattens abzeichnen. Oberflächliche Geschwüre entziehen sich deshalb der Beobachtung. Sobald das Geschwür in die Muskulatur hineinreicht, stellt es sich als scharfumschriebene Ausbuchtung des Magenschattens, vom Mageninnern aus gesehen also als Delle dar. Sowie das Geschwür die Magenwand durchsetzt hat und sich entweder, wie so häufig, im Ligamentum hepatogastricum ausbreitet, oder sich in die Nachbarorgane, die Leber, das Pankreas, selten die Milz hineingräbt, so erscheint es im Röntgenbilde als mit Kontrastsubstanz mehr oder weniger gefüllte Ausbuchtung des Magenschattens, als Nische, deren Kontrastinhalt beim stehenden Patienten öfter von einer kleinen Gasblase überschichtet ist (Haudek). Nicht unmittelbar an der kleinen Kurvatur befindliche Nischen gelangen dadurch an den Schattenrand des Magens und werden also im Röntgenbilde sichtbar, daß die Verwachsungen um die Nische herum sozusagen zum Fixpunkte des Magens werden, so daß derselbe, je nachdem das Geschwür an der Vorder- oder Hinterfläche liegt, etwas nach hinten oder nach vorn umkippt. Größere Nischen werden oft vom Schattenrande des Magens überschnitten. Nach hinten gelegene Nischen sind im Profilbilde sichtbar (Fig. 245f). Fälschlich für Nischen gehalten werden von Anfängern die Schatten der Querfortsätze, ferner etwa verkalkte Drüsen, wenn sie zufällig am Schattenrande des Magens liegen.

Häufig, aber durchaus nicht immer findet sich dem Geschwür gegenüber eine scharf umschriebene spastische Einziehung der großen Kurvatur, welche den Magen, auch wenn er in Wirklichkeit weit durchgängig ist, im Röntgenbilde scheinbar zum Sanduhrmagen macht. Von dieser spastischen Sanduhreinschnürung läßt sich der wirkliche narbige Sanduhrmagen in der Regel durch die Doppeltrichterform und die größere Länge des Verbindungsstückes unterscheiden. Unbestimmt bleibt die Diagnose bei den sehr häufigen Zwischenformen, in denen sich zu einer relativen narbigen Verengerung noch eine spastische Einziehung hinzugesellt. Für die Diagnose: Geschwür an der kleinen Kurvatur bezeichnend, wennschon nicht immer zu beobachten, ist ferner die verzögerte Entleerung des untern Magenabschnittes. Ob es sich nun dabei um einen reflektorischen Spasmus des Pylorus, oder um narbige Verzerrung des an sich intakten Pylorus oder um ein zweites Geschwür am Pylorus handelt, das ist noch strittig und im einzelnen Falle wohl auch verschieden. Zähnelung der großen Kurvatur soll bei Geschwür häufig sein, fehlt aber oft und kommt auch ohne Geschwür vor.

In einzelnen Fällen fehlt jede derartige Veränderung des Magenbildes trotz bestehenden Geschwürverdachtes, wir sehen aber nach Entleerung des Magens einen Kontrastfleck zurückbleiben, der die Füllung einer an der Magenkontur nicht zur Darstellung gelangenden, an der Hinterwand sitzenden Nische darstellt.

Fehlt jedes Zeichen eines Geschwürs am Magenkörper, trotzdem klinisch ein geschwüriger Prozeß wahrscheinlich ist, so werden wir denselben am Pylorus oder im Duodenum suchen. Das Pylorusgeschwür macht sich im Röntgenbilde nur dann kenntlich, wenn es entweder zu Pylorospasmus oder zu narbiger Striktur führt. Im einen wie im anderen Falle finden wir klinisch die Erscheinungen der Retention und im Röntgenbilde einen 6—24—48-Stunden-Rest. Welchen Anteil der Spasmus an der Stenose hat, das läßt sich dann beurteilen, wenn es gelingt, durch Atropin (0,001 subkutan) oder Papaverin (0,05 subkutan oder per os) den Spasmus zum Schwinden zu bringen. Eine noch sichere Entscheidung liegt vielleicht in der Bestimmung der Austreibungszeit des Wassers (Holzknecht).

200 g Wasser werden von dem bloß spastisch verengerten Pylorus in durchschnittlich 60 Minuten durchgelassen, während bei organischer Stenose beinahe die doppelte Zeit erforderlich ist. Zur Bestimmung der Durchtrittszeit wird je eine im Wasser untersinkende und eine im Wasser schwimmende Bismutpille (nach Schwarz und Kaestle) benützt. Die Austreibung ist zu Ende, wenn die beiden Pillen auf demselben Niveau angelangt sind.

Entspricht der 6-Stunden-Rest dem größten Teile der Kontrastmahlzeit, was auf eine Austreibungszeit von mindestens 24 Stunden hindeutet, so ist dieser Versuch freilich überflüssig, da solche Stenosen, wie schon einmal bemerkt, sozusagen immer organisch bedingt sind.

Nischenbildung zeigen Geschwüre am Pylorus beinahe nie. Dagegen findet man bei präpylorischen kallösen Geschwüren bisweilen Aussparungen an der kleinen Kurvatur.

Fehlen trotz bestehender Geschwürserscheinungen auch die Symptome eines Pylorusgeschwürs, so müssen wir per exclusionem ein **Duodenalgeschwür** vermuten, d. h. ein Geschwür, das vielleicht nahe am Pylorus, aber doch deutlich jenseits desselben liegt. Das radiologische Hauptkennzeichen desselben, das es aber mit Erkrankungen der Gallenblase und des Pankreas, teilt, ist die ungewöhnlich rasche Entleerung des Magens — oft schon binnen 2 Stunden. In einzelnen Fällen freilich kommt es nach einer anfänglich raschen Entleerung zum Zurückbleiben eines kleinen 6-Stunden-Restes, der auf einen nachträglichen Pylorospasmus zurückgeführt wird. Am Duodenum selbst, dessen Füllung ja normal überhaupt nie eine völlige ist, sehen wir entweder keinerlei Veränderungen, oder wir finden, beim Vorhandensein von Verwachsungen, das Füllungsbild des ersten Abschnittes (des Bulbus), die sog. Magenkappe, unregelmäßig begrenzt, verzerrt, oder wir finden endlich nach

völliger Entleerung des Magens im Bereiche des Duodenums noch einen sog. Duodenalfleck, d. h. eine kleine Menge hängengebliebener Kontrastsubstanz. Dieser Duodenalfleck (Fig. 245l) findet sich freilich nicht nur bei Duodenalgeschwüren, sondern auch bei irgendwelchen durch narbige Verzerrung (Pericholecystitis!) bedingten Formveränderungen des Duodenums mit Taschenbildung. Ausbildung einer größeren Nische ist am Duodenum sehr selten. Wir sahen sie nur zweimal.

Eine bessere Füllung des Duodenums und damit eine schärfere Zeichnung geschwüriger Formveränderungen erhält man nach Stierlin und Choul durch Kompression des horizontalen Schenkels desselben gegen die Wirbelsäule mittels des Blendentubus, bei halber Rechtslage des Patienten.

Es ergibt sich also aus dem Gesagten, daß die Diagnose des Geschwürs des Magenkörpers und auch des Pylorus sich im wesentlichen auf positive Zeichen gründet, während die Diagnose des Duodenalgeschwürs immer noch in der Mehrzahl der Fälle eine Ausschlußdiagnose ist.

Ein indirektes Hilfsmittel zur Erkennung tiefergreifender organischer Veränderungen am Pylorus oder Duodenum ist endlich der Grad der Verschieblichkeit dieser Gebilde bei verschiedenen Körperhaltungen. Normal verschiebt sich nach unsern Untersuchungen der Pylorus des mit 400 ccm Kontrastsubstanz gefüllten Magens vom Liegen zum Stehen in einer meist leicht nach links unten gerichteten Linie um 7—10 cm (2—2½ Wirbelhöhen). Bei gutartigem Geschwür ist diese Verschieblichkeit nicht oder nur in geringem Grade eingeschränkt, in hohem Grade dagegen in der Regel bei Karzinom, wo sie durchschnittlich nur 1 Wirbelhöhe beträgt. (Wydler.)

2. Diagnose der sekundären gutartigen Veränderungen.

Zwei Geschwürsfolgen lassen sich radiologisch erkennen, nämlich die Penetration des Geschwürs durch die Magenwand hindurch an der Haudekschen Nische, und die Stenosierung an der Einschnürung des Magenbildes (mediogastrische Stenose, Sanduhrmagen) und an der Dilatation des Magens und an der Retention (narbige Pylorusstenose). Die Stenose ist um so enger, je mehr der Magen sich in die Breite entwickelt (sog. Rechtsdistanz des Pylorus), und je langsamer er sich entleert. Viel seltener ist Retention bei Duodenalstenose. Weder bei der mediogastrischen Stenose (Sanduhrmagen), noch bei der Pylorusstenose läßt sich die Bedeutung der spastischen Komponente klinisch sicher abschätzen.

Im Anschluß an die narbige Pylorus-Stenose ist die *Pylorus-Stenose der Säuglinge* zu erwähnen, bei der es zu den höchsten Graden von Ernährungsstörung kommen kann. Ob es sich um eine wirkliche Hypertrophie der Pylorusmuskulatur, oder bloß um einen Krampfzustand handelt, das ist noch nicht entschieden. Vielleicht kommt beides vor. Jedenfalls

gibt es Fälle, wo die indicatio vitalis chirurgisches Eingreifen erfordert, welches auch die Ursache des Vorganges sei.

3. Diagnose der krebsigen Entartung eines Geschwürs.

Daß Magengeschwüre krebsig entarten können, das steht im Einklang mit den Lehren der allgemeinen Pathologie, und daß sie es wirklich auch ab und zu einmal tun, das ist durch klinische und pathologisch-anatomische Untersuchungen erwiesen. Es handelt sich dabei ganz besonders um das Pylorusgeschwür. Die Häufigkeit dieses Vorkommnisses ist aber sehr übertrieben worden. Auf Grund der einzigen hierfür brauchbaren Statistiken läßt sich sagen, daß bloß etwa 2 Proz. der zu klinischen Erscheinungen führenden Magengeschwüre später krebsig werden, also ein noch viel geringerer Prozentsatz der wirklich vorhandenen, aber nur zum Teil diagnostizierten Geschwüre. Wir werden im gegebenen Falle an eine solche Umwandlung denken, wenn die Symptome, besonders die Stenoseerscheinungen, bei einem jahrelang mehr oder weniger stationären Geschwür sich rasch zu steigern beginnen, wenn Hyperazidität in Hypo- oder Anazidität übergeht, wenn stets etwas Blut im Stuhl gefunden wird und endlich, selbstverständlich, wenn die unzweideutigen Erscheinungen eines Magenkarzinoms, wie Metastasierung in der Bauchhöhle, Auftreten von Ascites, zunehmende Abmagerung und Anämie ohne ausgesprochene Stenose und ohne schwere Blutungen vorhanden sind. Das Röntgenbild wird uns in einem solchen Falle die im folgenden beschriebenen Kennzeichen des Krebses zeigen.

D. Der primäre Krebs des Magens und des Duodenums.

Wir haben im allgemeinen Teil dieses Kapitels gesehen, wie wir zur Wahrscheinlichkeitsdiagnose Karzinom gelangen. Wir wollen uns nun die Bedeutung der einzelnen Symptome noch etwas genauer ansehen und uns sodann fragen, ob und wie weit wir die Form des Karzinoms genauer bestimmen können.

Während es noch vor wenigen Jahrzehnten mit der Diagnose keine Eile hatte, weil der Patient sowieso verloren war, so liegt heute das Heil desselben ausschließlich in der Frühdiagnose. Wird dieselbe auch in einer großen Zahl von Fällen leider dadurch unmöglich gemacht, daß das Übel sich schleichend, symptomlos bis zur Inoperabilität entwickelt, so gibt es doch bei der Häufigkeit des Magenkarzinoms nicht wenige Fälle, in denen eine Frühdiagnose gestellt werden könnte, wenn der Arzt nur rechtzeitig an Karzinom dächte und den Patienten von Anfang an systematisch durchuntersuchte, statt ihm irgendein Stomachicum oder eine Badekur zu verschreiben.

Das erste, was instinktiv gesucht wird, weil es das handgreiflichste Zeichen ist, das ist der *Tumor*. Man setzt sich zu diesem Zwecke vor

den zwanglos horizontal daliegenden Patienten und streicht sachte eindrückend zu beiden Seiten der Wirbelsäule von oben nach unten. Normalerweise können wir so bei weichen Bauchdecken die große Kurvatur abtasten, bisweilen auch den Pylorus, und je nach dem Grade der Senkung des Magens selbst die kleine Kurvatur. Darunter fühlen wir, falls dasselbe nicht zu weit nach unten gesunken ist, das Colon transversum. Ein verhärteter Pylorus fühlt sich in der Regel als ein querer beweglicher derber Knoten oder Wulst an, der sich, wie übrigens auch die normalen Gebilde, dem tastenden Finger mit einem plötzlichen Ruck entzieht. Am ehesten wird er mit einem pathologisch verdickten Pankreas (chronische Pankreatitis oder Krebs), ja selbst bei sehr magern Individuen mit dem normalen Pankreas verwechselt, das sich bisweilen in ganzer Ausdehnung abtasten läßt.

Geschwülste der kleinen Kurvatur, und dies sind die häufigsten Magenkrebse, fühlen sich, wenn sie überhaupt tastbar sind, als größere massige meist scharf abgegrenzte Gebilde an. Häufig sind sie freilich, weil unter der Leber versteckt, der Palpation unzugänglich, selbst wenn sie schon zu ansehnlicher Größe angewachsen sind.

Nicht immer finden wir die Geschwulst in der Gegend, in der wir den normalen Magen erwarten. Entsteht ein Karzinom in einem gesenkten Magen, oder senkt sich derselbe infolge des Gewichtes des Karzinoms noch nachträglich, so finden wir den Tumor meist in der linken Bauchhälfte, bisweilen selbst in der linken Beckenschaufel. Die Zugehörigkeit des gefühlten Gebildes zum Magen läßt sich dann daran erkennen, daß dasselbe sich in einem Kreissegmente verschieben läßt, dessen Zentrum ungefähr der normalen Lage des Pylorus entspricht. Daß ein Tumor nicht dem Colon angehört, schließen wir daraus, daß wir sowohl Colon transversum, wie Colon descendens deutlich getrennt vom Tumor abtasten können.

Bleibt unsere Palpation trotz begründeten Verdachtes ergebnislos, so müßten wir zur Narkose greifen, wenn wir nicht die Röntgenuntersuchung hätten.

Ein negativer Palpationsbefund beweist nichts; das haben wir eben gesehen. Andererseits ist bei der Besprechung des Magengeschwürs darauf hingewiesen worden, daß umgekehrt ein positiver Befund nicht ohne weiteres für Karzinom spricht, daß vielmehr tumorartige Verdickungen der Magenwand, ganz besonders am Pylorus, auch bei Geschwüren vorkommen (sog. kallöses Geschwür). Für Krebs spricht stets scharf umschriebene Abgrenzung der Resistenz, auch bei geringem Umfange derselben. In manchen Fällen läßt sich die richtige Diagnose auf Grund der übrigen Erscheinungen stellen, bisweilen aber erst bei offenem Abdomen, und in nicht seltenen Fällen endlich bloß mit Hilfe des Mikroskops. Daraus ergibt sich, daß wir

jedes tumorartige Gebilde für die Indikationsstellung als Krebs behandeln müssen.

Über den Magenchemismus ist dem oben Gesagten nichts weiter beizufügen.

Es ist vielfach versucht worden, durch anderweitige Untersuchungen des Mageninhalts, ganz besonders durch Bestimmung des Eiweißgehaltes des Spülwassers, der Diagnose näher zu kommen (Salomon). Keine Methode hat sich aber als genügend zuverlässig erwiesen, um allgemeine Einführung zu verdienen.

Nicht viel besser steht es mit den verschiedenen *serologischen Methoden*, die ganz besonders für den so häufigen Magenkrebs durchgeprüft worden sind. Wenn auch mehrere derselben, so z. B. die Untersuchung des Blutes auf Antitrypsin, die Meiostagminreaktion u. a. bei Karzinom häufig positiv ausfallen, so wird doch bei keiner derselben die Kompliziertheit der Technik durch die Zuverlässigkeit der Resultate aufgewogen. Ob es bei der Anwendung des Abderhaldenschen Prinzips auf die Karzinomdiagnose anders sein wird, das scheint für den Augenblick noch recht fraglich.

Wenden wir uns nun den einzelnen Formen des Magenkrebses zu.

1. Der Krebs der Cardia.

Derselbe führt meist schon früh zu den Erscheinungen der Stenose, so daß seine Symptome denjenigen eines tiefen Ösophaguskrebses gleichen. In diesem Falle läßt er sich auch ohne weiteres durch die Ösophagoskopie sichtbar machen. Wuchert er mehr gegen den Magen hin, so läßt er sich bisweilen durch eine Kontrastaufnahme in Tieflage des Oberkörpers zur Darstellung bringen. Bezeichnend für diese Lokalisation sind die oft schon früh eintretenden, nach dem Rücken hin ausstrahlenden Schmerzen.

2. Der Krebs des Magenkörpers.

Derselbe zeichnet sich dadurch aus, daß er, weil nicht an einem Ostium liegend, oft symptomlos heranwächst, bis er nicht mehr operabel ist. Am häufigsten geht er von der *kleinen Kurvatur* aus und greift sattelförmig auf die Vorder- und Hinterfläche des Magens über. Meist stellt er ein wulstiges Gebilde mit mehr oder weniger tiefem zentralem Zerfall dar, das sich im Röntgenbilde durch unregelmäßig rundlich begrenzte Aussparungen des Magenschattens zu erkennen gibt. Diese Aussparungen sind in der Regel leicht zu unterscheiden von Aussparungen, die durch dem Magen anliegende Geschwülste bedingt sind.

Zu Stenoseerscheinungen — karzinomatöser Sanduhrmagen — führen diese Karzinome, wenn überhaupt, erst in den Spätstadien. Die Magenentleerung ist vielmehr bei denselben in der Regel eine abnorm rasche, so daß wir im Röntgenbilde nach 2—4 Stunden den gesamten Kontrastbrei im Darme finden, selbst bei Retention grober Speisepartikel.

Seltener ist die *flache geschwürige Form* des Magenkörperkrebses, die dem Ulcus rodens der Haut vergleichbar ist. Hier finden wir im Bereiche des Karzinoms meist eine durch starres Aneinanderliegen der Wände bedingte Auslöschung des Magenschattens.

Dieser Form steht nahe die *diffuse krebsige Infiltration* ohne ausgedehnte Geschwürsbildung, die sog. Brintonsche Zirrhose, die Linite plastique der französischen Autoren, bei der sich der Magen in ein starres Rohr von geringer Kapazität, in den sog. Feldflaschenmagen, umwandelt. Im Röntgenbilde stellt sich derselbe als eine Verschmälerung des Magenschattens dar, meist mit trichterförmiger Ausweitung nach der Cardia hin, weil der oberste Teil des Magens am spätesten befallen wird. Kommt es schließlich zur Stenose, so zeigen diese Fälle ein Regurgitieren der Speisen, das demjenigen bei Cardiakarzinom einigermaßen gleicht. Die Sonde gelangt aber im Gegensatz zum letztern mit Leichtigkeit in den Magen, nur läßt sich derselbe weder aufblähen, noch mit einer größeren Flüssigkeitsmenge anfüllen.

Am seltensten ist die *polypöse* Form des Magenkörperkrebses. Die Geschwulst ist hier so weich, daß sie sich von außen her, selbst bei geöffnetem Bauche, bisweilen kaum durchtasten läßt. Bezeichnend ist die große Neigung zu Blutungen, vermöge deren die Patienten die Erscheinungen einer perniziösen Anämie darbieten können. Es sollte schon deshalb bei jeder schweren Anämie ohne greifbare Ursache eine genaue Magenuntersuchung auch mit Röntgenstrahlen vorgenommen werden. Bisweilen läßt sich die Diagnose, wie in einem unserer Fälle, aus einem mit der Sonde gewonnenen Gewebsstückchen stellen. Wie im Darme, so sind diese polypösen Gebilde auch im Magen bisweilen in der Mehrzahl vorhanden.

3. Der Krebs der Pylorusgegend.

Der Pyloruskrebs ist nicht nur früher palpierbar, als der Krebs der kleinen Kurvatur, sondern er gibt sich auch klinisch viel früher zu erkennen, da er meistens rasch zur Stenose des Magenausganges führt. Eine Frühdiagnose ist also hier viel leichter möglich, als beim Karzinom des Magenkörpers.

Im Röntgenbilde zeigt der Magen in Frühfällen bloß die Auslöschung der Pylorusgegend und eine gewisse Verzögerung des Speisedurchganges. Dabei verwächst der Pylorus schon früh mit seiner Umgebung, so daß er sich durch den gefüllten Magen nicht wie bei der Geschwürsstenose nach rechts hinüber drängen läßt. Während also die Geschwürsstenose meist eine ausgesprochone Rechtslage — vergrößerte Rechtsdistanz — des Pylorus aufweist, so finden wir umgekehrt bei der krebsigen Stenose des Pylorus häufig die ganze gefüllte Magenpartie in der linken Bauchhälfte. Hat sich freilich das Karzinom sehr langsam entwickelt, und ist es auch sehr spät mit der Umgebung ver-

wachsen, so bekommen wir Dilatationsbilder, die denen der Ulcusstenose völlig gleich sehen. Nur die unregelmäßige Begrenzung des Magenschattens pyloruswärts läßt bisweilen die Diagnose Karzinom stellen. Fehlt auch dieses Zeichen, so läßt sich das Karzinom von der gutartigen Stenose auch im Röntgenbilde nicht unterscheiden.

Bisweilen sind die Karzinome so umschrieben, daß ein deutlicher Schattenausfall nicht nachweisbar ist. Fehlt in diesem Stadium auch eine ausgesprochene Dilatation, und entleert sich der Magen noch innerhalb von 6 Stunden, so weist bloß eine abnorm lebhafte Peristaltik (mehrere tiefe Wellen auf einem Magenbilde) auf die beginnende Stenose hin. Bezeichnend ist bisweilen das Vorhandensein eines zapfenförmigen Fortsatzes in der ausgelöschten Partie, — als Zeichen des Weges, den die Kontrastsubstanz zwischen den Geschwulstmassen hindurch nimmt.

Der Anfänger ist geneigt, die besonders im Stehen bisweilen auffallende Überschichtung des Kontrastbreies durch bismutfreien Magensaft für eine Auslöschung der Pars pylorica durch Krebs zu halten. Aufnahme in Rechtslage entscheidet im Zweifelsfalle, weil sich hier eine normale Pars pylorica mit Kontrastsubstanz füllt.

41.

Die akute Perforation des Magen- und Duodenalgeschwürs.

Völlig aus dem Rahmen der „Magenkrankheiten" heraus tritt der plötzliche Durchbruch eines Geschwürs in die freie Bauchhöhle, weil hier nicht die Erkrankung des Magens oder des Duodenums, sondern die rasch eintretende Peritonitis im Vordergrunde der Erscheinungen und des klinischen Interesses steht. Wie kaum bei einer Form von Peritonitis ist hier rasches Erfassen der Situation vonnöten, denn in den ersten 12 Stunden operiert, heilen die meisten Fälle; nach 24 Stunden operiert, nicht mehr ein Viertel.

Verspürt jemand — öfter handelt es sich merkwürdigerweise um Männer — plötzlich einen heftigen Schmerz im Epigastrium, den man mit einem Dolchstich verglichen hat, und schließen sich daran reflektorische Kontraktur der gesamten Bauchmuskulatur, lokale Druckempfindlichkeit, im weiteren Verlauf auch Pulsbeschleunigung und bisweilen Temperaturerhöhung, so muß man auch dann an eine Geschwürsperforation denken, wenn der Patient vorher nie Zeichen eines Magengeschwürs geboten hatte. In manchen Fällen, aber nicht immer, ist die Perforation von einem kollapsartigen Zustande begleitet, von dem sich der Patient vorübergehend erholen kann, bevor die klassischen Zeichen der Peritonitis einsetzen. In solchen Fällen auch nur einen halben Tag „zu besserer Beobachtung" abwarten wollen, heißt den Patienten dem beinahe sicheren Tode preisgeben. Kommt man erst später hinzu, so findet man entweder schon eine diffuse Peritonitis,

die ihren Ausgangspunkt nicht mehr verrät, oder das, was Lennander als periphere Peritonitis bezeichnet hat. Der Mageninhalt fließt bei Perforationen an der Vorderfläche mit Vorliebe unter der Leber hin nach der rechten Lendengegend und von da ins kleine Becken, und die Peritonitis steigt schließlich links wieder nach oben, ohne immer gleich das vom Netz geschützte Dünndarmkonvolut zu ergreifen. Diese periphere Form ist länger als die zentrale einer chirurgischen Behandlung zugänglich. Findet man aber den Kranken, wie dies am zweiten oder dritten Tage in der Regel der Fall ist, zyanotisch, mit Trommelbauch, kalten Extremitäten und fadenförmigem Pulse, dann wird man sich fragen, ob ein Eingriff überhaupt noch von Wert ist. Er wird mit Wahrscheinlichkeit das Leben des Patienten um einige Stunden abkürzen und unserer Kunst keinen Ruhm eintragen.

Gehen wir noch kurz auf einige Einzelheiten ein. Aus dem *Alter* des Patienten läßt sich nicht viel schließen. Meist sehen wir Perforationen zwischen dem 20.—50. Jahre, doch sah ich sie schon bei einem 13jährigen Mädchen und dann wieder bei Patienten im siebenten Dezennium. Die *Vorgeschichte* läßt öfter ein Magengeschwür diagnostizieren oder wenigstens vermuten, aber durchaus nicht immer. Bisweilen gehen auch der Perforation *prämonitorische Erscheinungen* von Perigastritis voraus, die aber meist nicht nach ihrer wahren Bedeutung gewürdigt werden. Auch so ist aber das Bezeichnende für die Perforation die überwältigende Plötzlichkeit und Heftigkeit des Schmerzes, den der Patient selbst sowohl von der gewöhnlichen Gastralgie, als auch von den prämonitorischen Schmerzen sehr wohl zu unterscheiden weiß. Wohl bei keiner akuten Unterleibserkrankung wird auch der kräftigste Mann so unerwartet hilflos dahingestreckt und liegt so regungslos da, stöhnend und krampfhaft den Atem anhaltend, wie bei der Magen- und Duodenalperforation. Der anfängliche Schmerz fehlt nie, ist aber weniger heftig, wenn die Öffnung, wie bisweilen, nicht über Stecknadelkopfgröße hinausgeht. Oft strahlt er in den Rücken, besonders zwischen die Schulterblätter oder auch in die linke Schulter und in den linken Arm aus, ähnlich wie der Schmerz bei Erkrankung der Gallenwege in die rechte Schulter.

Bei Geschwürsperforation an der Rückfläche des Magens in der Nähe der Cardia kann der Schmerz so ausgesprochen in die linke Schulter ausstrahlen, daß der Patient den Arzt wegen „Schulterrheumatismus" kommen läßt!

Sitz des Schmerzes mehr rechts spricht, bei im übrigen typischem Bilde, für Perforation eines **Duodenalgeschwürs,** von der im übrigen alles gilt, was wir von der Magenperforation sagten.

Wäre unsere Diagnose noch schwankend, so wird sie beinahe zur Gewißheit, wenn der Patient sich gleich nach dem Auftreten des Schmerzes eine alkoholische Stärkung — selten Bier oder Wein, meist irgendwelchen stärkeren Schnaps — zugeführt hat. Es hängt mit der Plötzlichkeit des Schmerzes und der Intensität des Vernichtungsgefühls zusammen, daß er dies bei Per-

foration tut, bei den meisten übrigen akut entzündlichen Erkrankungen der Bauchhöhle, wie Appendicitis, Cholecystitis dagegen nicht.

Viel weniger Bedeutung hat für die Diagnose die in der weiteren Folge auftretende Schmerzlokalisation; sie hängt von der Stelle ab, an welche der Mageninhalt hinläuft, sitzt also mehr im Unterbauch, meist rechts, seltener links. Dies erklärt, wieso man Magenperforationen für Appendicitiden, ja für Erkrankungen der weiblichen Beckenorgane hat halten können.

Puls, Temperatur und *Atmung* verhalten sich wie bei jeder Eingeweideperforation. Der Puls ist meist leicht beschleunigt, kann aber in den ersten Stunden — vielleicht infolge von Vagusreizung — noch so voll, kräftig und ruhig sein, daß der Unerfahrene glaubt, eine Perforation ausschließen zu dürfen. Normale Temperatur ist kein Beweis gegen Perforation, Temperatursteigerung dagegen zeigt, daß nicht ein einfacher „Magenkrampf" vorliegt. Die Atmung ist beschleunigt, oberflächlich, thorakal. Initiales Erbrechen fehlt nicht etwa, wie man irrtümlicherweise behauptet hat, sondern ist im Gegenteil oft vorhanden.

Die wichtigsten *lokalen Zeichen* sind:

1. Die ausgedehnte reflektorische Kontraktur, die, zuerst die Oberbauchgegend ergreifend, sich rasch symmetrisch über den ganzen Bauch ausdehnt.

Der Grad und die Ausdehnung der reflektorischen Kontraktur unterscheidet die akute Magenperforation sozusagen von allen differential-diagnostisch in Betracht kommenden Erkrankungen, so daß die Diagnose für den, der gewohnt ist, auf dieses Zeichen zu achten, meist eine leichte ist.

2. Der Nachweis von Gas in der freien Bauchhöhle. Es gilt hier, was schon bei der Darmzerreißung gesagt worden ist: die Leberdämpfung ist in der Regel vorhanden, und der Gasaustritt fehlt in der Mehrzahl der Fälle ganz. Ist ein solcher vorhanden, so kann er sich auf eine an der höchsten Stelle des Bauches sitzende bewegliche Gasblase beschränken, die sich durch umschriebenen, hochtympanitischen oder Metall-Klang zu erkennen gibt.
3. Reibegeräusch und mit der Hand fühlbares weiches Reiben in der Magengegend. Dieses Zeichen ist selten, aber, wenn vorhanden, von großem diagnostischem Wert.
4. Rasch zunehmende Dämpfung in den Flanken, besonders rechts. Diese Dämpfung tritt viel rascher auf, als bei Appendizitis und ist darum im Zweifelsfalle von Bedeutung

So wichtig es ist, rechtzeitig an Geschwürsperforation zu denken, so wenig darf man andererseits sein Urteil deshalb gefangen geben, weil man einen Patienten im Geschwürsalter vor sich hat. So können *akute Vergiftungen* sehr leicht irreführen, besonders weil man bei denselben meist nur schwer eine zuverlässige Anamnese bekommt.

Daß gleichzeitig vorhandene Schwangerschaft uns bei einem Mädchen eher an Vergiftung als an Perforation denken läßt, das ist nicht gerade ruhmvoll für das „starke Geschlecht".

Ferner gibt es kaum eine akute Erkrankung des Unterleibes, ich nenne besonders die *Appendicitis*, die *Cholecystitis*, *Pankreatitis*, *Ruptur der schwangeren Tube*, *Torsion einer Ovarialzyste*, ferner den *akuten Ileus*, welche man nicht schon mit Magenperforation verwechselt hätte. Selbst akuter Pneumothorax ist für Magenperforation gehalten worden. Dasselbe gilt von *tabetischen Krisen*.

Ein Blick auf die Reflexe nimmt nicht viel Zeit weg, und der innere Mediziner hat allen Grund zur Kritik, wenn Chirurgen, wie vor wenigen Jahren mitgeteilt wurde, einem Tabetiker viermal wegen gastrischer Krisen den Bauch öffneten.

Finden wir die Zeichen der Perforation bei einem Patienten, der schon eine Gastroenterostomie überstanden hat, so handelt es sich meist um Durchbruch eines Ulcus pepticum jejuni, jenes dunkelsten Punktes in der ganzen Magenchirurgie. Besonders die vorderen Anastomosen sind bekanntlich gefährdet.

In einzelnen Fällen tritt das Bild der Perforation mit etwas geringerer Heftigkeit auf, und die Symptome beschränken sich der Hauptsache nach auf den Oberbauch. Der Unterbauch ist nur wenig gespannt, ja er kann weich bleiben. Auch ohne Operation kann Heilung eintreten, freilich oft auf dem Umwege eines großen perigastritischen oder subphrenischen Abszesses. Der Grund eines solchen Verlaufes ist die rasche Ausbildung von Verwachsungen, dank kleiner Perforation und leerem Magen. Schnitzler hat dieses gemilderte Krankheitsbild als „gedeckte Perforation" bezeichnet. Die Differentialdiagnose gegenüber einer akuten Pankreatitis geringer Intensität ist in solchen Fällen beinahe unmöglich, wenn es sich um fette Individuen im Alter der Pankreatitis handelt.

42.

Die chirurgischen Erkrankungen der Gallenwege.

Trotz des besseren Einblicks, welchen uns die beiden letzten Jahrzehnte in das Wesen der Cholelithiasis gegeben haben, sind die Begriffe „Ikterus" und „Gallensteine" im Gedankengange einzelner Ärzte unzertrennlich verbunden geblieben. Noch immer hört man deshalb sagen: „Gallensteine sind es nicht, denn der Patient hat keine Gelbsucht". — Der Ikterus ist ein Symptom, das bei Gallensteinerkrankungen auftreten *kann*, aber nicht *muß*, und das noch manchen anderen Erkrankungen eigen ist.

Sagt uns ein Patient, er sei „leberleidend", oder haben wir den Eindruck, daß er es ist, so denken wir vor allem an die „medizinischen"

Erkrankungen, so besonders an den einfachen *Katarrh der Gallenwege* und an die verschiedenen Formen der *Leberzirrhose*.

Ist der Patient unter Verdauungsbeschwerden ohne Schmerzen gelb geworden, dabei aber bei gutem Allgemeinbefinden geblieben, so schließen wir auf *katarrhalischen Ikterus*. Ist das Allgemeinbefinden schwerer gestört, besteht höheres Fieber, tritt die Krankheit vielleicht selbst epidemisch gehäuft auf, so sprechen wir von *infektiösem Ikterus*, wozu auch die seltene Weilsche Krankheit zu rechnen ist. Tritt hochgradige Gelbsucht unter den Erscheinungen einer schweren Allgemeinerkrankung und mit raschem Verfall der Kräfte auf, so liegt die Annahme einer *akuten gelben Leberatrophie* als Folge einer Vergiftung (Phosphor, Arsenwasserstoff) oder einer septischen Infektion nahe. Auch ohne schwere anatomische Veränderungen an der Leber begleitet ein gewisser Grad von Ikterus nicht selten die akute Sepsis, besonders die septische Peritonitis, und jeder Erfahrene kennt das aus dem Gelb des Ikterus und dem Blau der Zyanose zusammengesetzte unheimliche schmutzige Grün dieser dem Tode verfallenen Patienten. Läuft ein Patient jahrelang ohne besondere Schmerzen mehr oder weniger gelb herum, berichtet er aber doch von zeitweiliger, mit leichten Fiebererscheinungen verbundener Verschlimmerung seines Zustandes, so wird es sich um eine sog. *hypertrophische Leberzirrhose* handeln, in der wir nichts anderes als eine chronische Infektion des Organs mit akuteren Schüben zu sehen haben. Die starke Vergrößerung des Organs und die derbe Beschaffenheit derselben bestätigen die Diagnose.

Hier wäre noch der Ikterus der sog. Bantischen Krankheit zu erwähnen, die mit Milzvergrößerung beginnt, und zu der sich die Lebervergrößerung nachträglich hinzugesellt. Die oft auffallenden Erfolge der Milzexstirpation werden das ätiologisch noch sehr unklare Übel vielleicht immer mehr zu einem chirurgischen machen. Endlich kann auch die *Syphilis* im sekundären und im tertiären Stadium zu Ikterus führen.

Damit hätten wir die gewöhnlichen Vorkommnisse erledigt, bei denen uns der Ikterus an gewisse Formen von Gallensteinleiden erinnern könnte.

Läßt sich das „Leberleiden" des Patienten in keine dieser Kategorien einreihen, so dürfen wir schon per exclusionem schließen, daß bei ihm vielleicht chirurgische Hilfe in Frage kommen könnte, und nun gehen uns der Reihe nach die Diagnosen: Gallenstein, bösartige Geschwulst, Leberabszeß und Echinokokkus durch den Kopf.

Legen wir uns den diagnostischen Gedankengang an einigen konkreten Fällen zurecht:

1. Die Gallensteinkolik.

In einer ersten Gruppe von Fällen steht der Schmerz im Vordergrunde. Der Patient wird bald seltener, bald öfter von heftigen Schmer-

zen in der Gallenblasengegend befallen, die sich nur durch Morphium stillen lassen, die aber nur einige Stunden, höchstens einen Tag andauern. Fieber ist dabei meist nicht vorhanden; fehlt, wie in der Regel, auch der Ikterus, so lautet die erste Diagnose des Patienten und oft auch des Arztes: „Magenkrämpfe", und doch sind die Schmerzanfälle, die wir als Magenkrämpfe bezeichnen können, gewöhnlich in ihrem Auftreten und in ihrem Charakter ganz verschieden von den Gallensteinschmerzen. Vom Magen ausgehende Schmerzen strahlen häufig nach links und nach dem Rücken hin aus. Gallensteinschmerzen nach rechts, oft nach der rechten Schulter hin. Sind Magenkrämpfe durch ein Geschwür veranlaßt, so werden sie meist durch Aufnahme fester Nahrung gesteigert, durch Aufnahme flüssiger Nahrung wie bei reiner Hyperazidität gelindert. In beiden Fällen treten sie mehr oder weniger regelmäßig zu bestimmten Tages- oder Nachtstunden auf. Die Schmerzen des akuten Gallensteinanfalles, der sog. **Gallensteinkolik,** sind von der Nahrungsaufnahme unabhängig und stellen sich in ganz unregelmäßigen, monate-, ja jahrelangen Intervallen ein. Dies unterscheidet sie auch von dem rechts sitzenden Schmerz bei Duodenalgeschwür, der, oft als sog. „Hungerschmerz", nach Beendigung der Magenverdauung, also nachts einsetzt.

Leichter können die weniger heftigen, mehr anhaltenden oder periodischen Schmerzen zur Verwechslung Anlaß geben, welche schwerere Anfälle einleiten oder ausklingen lassen, oder bei denen es zeitlebens nicht zu schweren Anfällen kommt. Bisweilen beschränkt sich das ganze Krankheitsbild, selbst bei Choledochusstein, auf unbestimmte reflektorische oder durch kurzdauernde Gallenrückstauung bedingte Verdauungsbeschwerden. Von diesem Stadium bis zu der in der großen Mehrzahl der Fälle vorhandenen klinischen Latenz der Gallensteine ist nur ein Schritt. Daher denn auch in vielen Fällen die Unmöglichkeit, eine Diagnose zu stellen, wenn nicht tiefes Eindrücken in der Gallenblasengegend wenigstens zeitweilig den charakteristischen Schmerz auslöst.

Kehren wir zum eigentlichen Kolikanfall zurück. Derselbe kann weiterhin mit allen im Oberbauch auftretenden Schmerzanfällen verwechselt werden, also mit den durch *Hernien des Epigastriums* oder des *Nabels* bedingten Beschwerden, mit *Nierenkoliken*, und endlich mit den im folgenden Abschnitt erwähnten schwereren Erkrankungen.

Gallenstein- und Nierenkoliken unterscheiden wir auch da, wo uns keine palpable Schwellung auf den Sitz des Leidens hinweist, durch die Lokalisation der reflektorischen Muskelspannung. Drücken wir gleichzeitig vorn und hinten auf die schmerzhafte Gegend, so wird sich bei Nierenkoliken hauptsächlich die Lendenmuskulatur, bei Gallenblasenerkrankung vorzüglich der rechte Rectus abdominis anspannen. Wir müssen also mit der Verwertung des von Boas für Gallensteinerkrankung als charakteristisch angegebenen Schmerzpunktes rechts neben der Wirbelsäule unter der zwölften Rippe sehr vorsichtig sein.

Wollen wir diesen kurzdauernden Anfällen des Gallensteinleidens eine *anatomische Grundlage* geben, so müssen wir annehmen, daß es sich entweder um die früher zu ausschließlich angenommene rein mechanische Verlegung der Gänge, oder um die vielleicht zu wenig berücksichtigte spastische Kontraktion der Wandmuskulatur über dem Stein, oder endlich um den leichtesten Grad von Entzündung in der Umgebung von im Cysticus oder Choledochus eingeklemmten Steinen handelt, eine Entzündung, die so rasch abläuft, daß sie ihren Höhepunkt schon nach wenigen Stunden erreicht hat. Solche Anfälle bedürfen, wenn sie sich nicht allzusehr häufen, des Chirurgen nicht. Den *Sitz* des Steines werden wir im Zusammenhange mit den übrigen Formen von Gallensteinerkrankungen besprechen; er ist übrigens bei diesen leichten Anfällen nicht immer sicher zu bestimmen. Manchmal zeigt der nach dem Anfall im Stuhl gefundene Stein, daß die Schmerzen als die Geburtswehen des ausgestoßenen Konkrements anzusehen waren. Es gibt Patienten, die für jeden Anfall den dazugehörigen Stein vorweisen können. Zu Ikterus kommt es bei diesen leichten Anfällen deshalb nicht, weil die Verstopfung des Choledochus eine zu kurzdauernde war.

Von einer leichten Gallensteinkolik bisweilen nicht zu unterscheiden sind die Schmerzanfälle, welche durch Verwachsungen bedingt werden, sei der Stein von selbst abgegangen oder durch den Chirurgen entfernt worden.

Wichtig ist es oft, nachträglich entscheiden zu können, ob die Schmerzanfälle, von welchen der Patient berichtet, wirklich Gallensteinanfälle waren. Zwei praktische Regeln können hier leiten: Bei sehr vielen Anfällen von Bauchschmerz geht der Patient zum Arzte, bei richtigen Gallensteinanfällen stets der Arzt zum Patienten. Bei irgendwelchen Schmerzen verschreibt der Arzt irgendwelche lindernde Tropfen, bei Gallensteinkoliken greift er zur Morphiumspritze. Ausnahmen von diesen Regeln sind nicht häufig.

2. Die akute Cholecystitis.

Zu etwas anderen differential-diagnostischen Erwägungen führt die folgende Form des Gallensteinanfalles:

Ein Patient erkrankt plötzlich unter Fiebererscheinungen und heftigen Schmerzen in der rechten Bauchseite. Ein- oder mehrmaliges Erbrechen bekundet peritoneale Reizung. Wir finden die Hautfarbe normal, den Puls gut, die Bauchmuskeln, besonders rechts, angespannt, oder sich bei der leichtesten Berührung anspannend, und denken, der Häufigkeit, man möchte beinahe sagen der Mode Rechnung tragend, an Appendicitis. Untersuchen wir aber genauer, so finden wir, daß der Mittelpunkt des Schmerzes und der reflektorischen Kontraktur der Bauchmuskeln nicht in der Spina-Nabellinie oder unter derselben sitzt, wie in der Regel bei Appendicitis, sondern weiter nach oben, wo wir gewohnt sind, die Gallenblase zu suchen. Die Perkussion ergibt, vielleicht eine die normale Leberdämpfung nach unten überragende, bis in die Nabelhöhe reichende, gedämpfte Zone, und die Palpation läßt uns, wenn sie trotz der Muskelspannung möglich ist, bisweilen eine sich an die Leber anschließende, nach unten rundlich abgegrenzte Resistenz nachweisen. Ist der Befund ein so klarer, so kann kein Zweifel

bestehen: es handelt sich um eine **akute Cholecystitis,** die eitriger Natur ist, wenn das Fieber mehrere Tage anhält. Bisweilen lassen uns der Sitz der Schmerzhaftigkeit und das Fieber die Diagnose Cholecystitis stellen, ohne daß wir die typische lappen- oder zungenförmige Resistenz nachweisen können. Wir werden dann Entzündung einer geschrumpften, unter der Leber versteckten Gallenblase annehmen und als Bestätigung dieser Annahme meist auch erfahren, daß der Patient schon eine längere Gallensteinvergangenheit hinter sich hat.

Von Erkrankungen der Nachbarorgane könnte uns die frische Perforation eines *Magen- oder Duodenalgeschwürs* vielleicht an akute Cholecystitis denken lassen. Die bei diesen beiden Erkrankungen rasch auf den ganzen Bauch sich ausbreitende reflektorische Muskelkontraktur und die bei Vernachlässigung des Falles nachfolgende diffuse Peritonitis werden aber die Differentialdiagnose leicht stellen lassen. Nur bei der seltenen Perforation der infizierten Gallenblase in die freie Bauchhöhle sehen wir den gleichen Verlauf wie bei Magenperforation.

Auch an *Pankreatitis* und *Pankreasblutung* wäre zu erinnern. Doch sitzt hier der Schmerz meist mehr links, und der Puls wird schon früh klein und rasch.

Hielten Gallenblase und Wurmfortsatz stets ihre normale Lage ein, so wäre damit die Differentialdiagnose erledigt. Dies ist nun nicht der Fall. Bisweilen reicht, mit und ohne Wanderleber, die Gallenblase bis in die Ileocöcalgegend hinunter. Viel häufiger noch liegt der Wurmfortsatz abnorm hoch, gewöhnlich nach außen umgeschlagen, in anderen Fällen aber, besonders beim sog. Mesenterium commune ileocoecale, auch in unmittelbarer Nähe der Gallenblase sitzend. Ich sah ihn sogar einmal bei einer Frühoperation an einem Bindegewebsstrange nach außen von der Gallenblase unter der Leber aufgehängt.

Diese Lageanomalien von Gallenblase und Appendix haben schon manche Fehldiagnose verursacht. Ein Beispiel hiervon genüge:

Eine 40jährige Frau, der von geübter Hand ein „perityphlitischer Abszeß" eröffnet worden war, kommt 2 Jahre später mit einer seither bestehen gebliebenen Fistel in der Ileocöcalgegend akut hemiplegisch ins Spital und stirbt nach wenigen Tagen. Bei der Autopsie zeigt sich, daß die oberhalb der Leistengegend ausmündende Fistel in die Gallenblase führt. In dieser sitzt ein großer Stein. Der Cysticus ist verschlossen. Die Hemiplegie erweist sich als Folge eines Hirnabszesses, in dem sich die gleichen Diplokokken finden, wie in der Gallenblase. Weder der Chirurg noch der innere Mediziner hatten bei dieser Patientin mit der Diagnose Glück, und doch waren beide erfahrene Leute.

Spielt sich der Prozeß oberhalb der Spina-Nabellinie ab, so werden wir dann an Appendicitis denken, wenn Schmerzhaftigkeit und Resistenz weit *lateralwärts* reichen, und wenn die Lendenmuskulatur auf Druck mit einer Kontraktion antwortet, während wir jeden nach innen vom äußeren Rektusrand liegenden Entzündungsprozeß der Gallenblase

zuschreiben müssen. Träte zu der Erkrankung *Ikterus* hinzu, so würde sich der Anfänger gleich für Gallenstein entscheiden. Damit hat er in der Regel recht, denn die Fortleitung der entzündlichen Schwellung von der Gallenblase auf den Choledochus führt bei Cholecystitis nicht selten zu leichtem, vorübergehendem Ikterus. Andererseits finden wir aber auch bei Appendicitis bisweilen, und zwar nicht nur in den schwersten Fällen, etwas Gelbsucht. Sehr ausgesprochen kann dieselbe werden, wenn der Wurmfortsatz nicht weit von der Gallenblase abliegt, so daß die Gallenwege sekundär in den Entzündungsprozeß mit einbegriffen werden.

Ein junger Mann wird mit hohem Fieber, starkem Ikterus und einer diffusen, nach außen vom lateralen Rektusrande sich unmittelbar an die Leber anschließenden, bis an den Darmbeinkamm reichenden Resistenz ins Spital gebracht. Die Diagnose lautete trotz des Ikterus auf Grund der lateralen Lage der Resistenz auf Appendicitis. Die Operation bestätigte dieselbe.

Die folgende Regel erlaubt, wenn der Schmerzpunkt gerade in der Grenzzone sitzt, oft eine richtige Diagnose: Reicht die Dämpfung bis in die Flanke, so liegt Appendicitis vor, schließt sich nach außen an die schmerzhafte Zone Darmschall, so handelt es sich um Cholecystitis.

Bleiben wir trotz der Berücksichtigung aller objektiven Zeichen im ungewissen, so muß uns die Regel leiten, daß Appendicitis um so gewisser, je jünger, Cholecystitis um so wahrscheinlicher ist, je älter der Patient ist. Freilich habe ich, wie schon erwähnt, zweimal bei 18jährigen, wegen Appendicitis hereingebrachten Mädchen in Wirklichkeit Cholecystitis gesehen.

Stets müssen wir auch an die Möglichkeit einer *Nierenerkrankung* denken. Bezeichnend für die diagnostischen Schwierigkeiten ist folgender Fall:

Eine 35jährige Frau erkrankt an periodischen Schmerzanfällen im Oberbauche, die auf Gallensteine zurückgeführt werden. Es wird ihr in der Tat eine steingefüllte, stark verwachsene Gallenblase entfernt. Die Anfälle stellen sich aber wieder ein, fieberhaft, kurz dauernd, mit Schmerz rechts vom Nabel. Diagnose nun Appendicitis. Ich sehe die Patientin am Ende eines Anfalles, wo weder Gallenblasengegend, noch Appendix, noch Niere sicher druckempfindlich sind. Im Urin etwas Eiter, der von rechts her kommt. Revision der Gallenwege und des Wurmfortsatzes ergibt nichts Abnormes. Dagegen Niere tiefstehend, fixiert, etwas vergrößert. Im Röntgenbild ein undeutlicher, aber in jeder Aufnahme vorhandener Konkrementschatten. Trotz der steingefüllten Gallenblase war also wohl schon zur Zeit der ersten Operation der Nierenstein der Sünder. Ätiologie: Gonorrhoische Cystitis und aufsteigende Infektion des Nierenbeckens.

Schließlich müssen wir noch eine besondere Erscheinungsform der Cholecystitis berühren. Kommen dem Chirurgen viele Entzündungen der Gallenblase als Appendicitiden zu, so ist beinahe ebenso oft zuerst die Diagnose „Ileus" gestellt worden. Verklebung und Verwachsung

des Darmes mit der entzündeten Gallenblase, Abknikkung, entzündliche Infiltration der Darmwand, ausgedehntere seröse, ja serös-eitrige Peritonitis sind sämtlich Momente, welche im Beginn, ja selbst im weiteren Verlauf der Cholecystitis zu den Erscheinungen eines mechanischen oder funktionellen bzw. toxischen Ileus führen können. Nur die Vorgeschichte des Patienten und der Nachweis einer druckempfindlichen Resistenz, oder wenigstens einer umschriebenen Druckempfindlichkeit im Bereiche der Gallenblase erlauben es, die richtige Diagnose zu stellen.

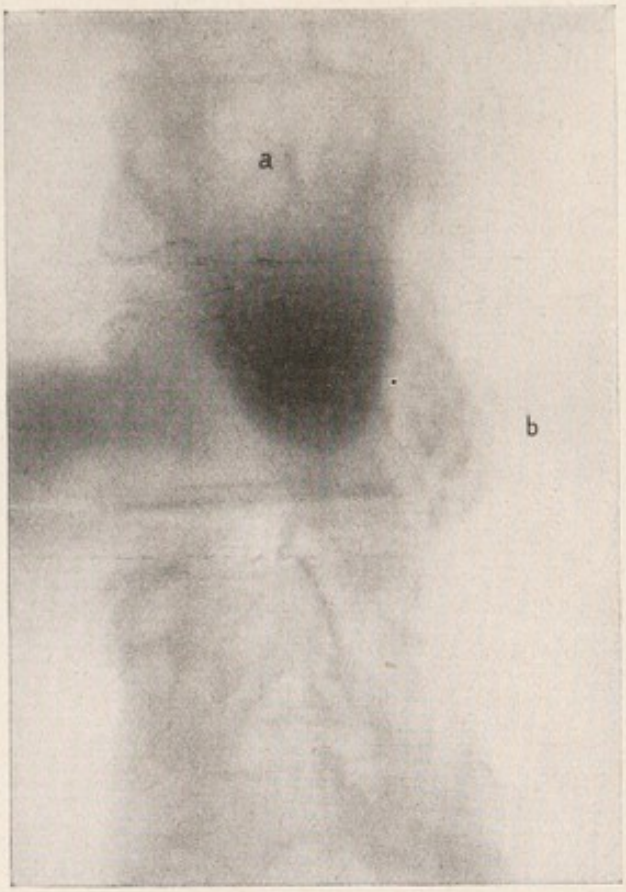

links Fig. 257. rechts

a) Bismutschatten im Duodenum. b) Gallensteine aus Kalziumkarbonat (s. auch Fig. 259. 5).

In schweren Fällen entwickeln sich *Abszesse* auch *um die Gallenblase herum*, zum Teil nach der Leber hin, zum Teil subhepatisch zwischen der Gallenblase und den mit der Leber verklebten Nachbarorganen. Diese Fälle leiten über zum folgenden Typus:

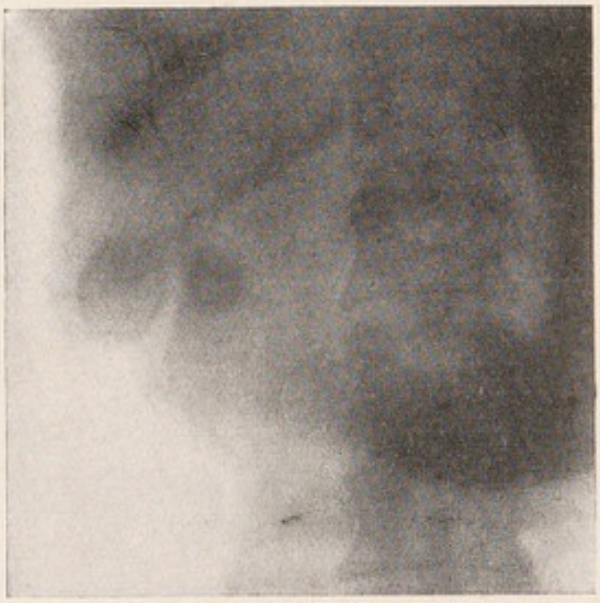

rechts Fig. 258. links

Röntgenbild von zwei inkrustierten Gallensteinen. (Im Magen Kontrastfüllung.)

3. Die gangränöse Cholecystitis.

Bei den bisher beschriebenen Formen der Gallenblasenentzündung war die Erkrankung auf die Gallenblase und ihre unmittelbare Umgebung beschränkt. Setzt ein entsprechendes Krankheitsbild viel heftiger ein, mit rasch sich entwickelnder Sepsis, oder schließt sich wenigstens an ein schweres akutes Stadium die Bildung einer ausgedehnteren Resistenz an, so haben wir das

Recht, eine *gangränöse Entzündung* der Gallenblase mit ausgedehnterer Beteiligung des Bauchfelles zu vermuten.

Ein 65jähriger Mann erkrankt unter heftigen Entzündungserscheinungen im Oberbauche, die anfangs etwas zurückzugehen scheinen, um dann aber unter beständigem, hohem Fieber zur Bildung einer diffusen Resistenz in der Gallenblasengegend zu führen. In diesem Stadium kommt er zur Operation, bei der wir in eine große, mit jauchigem Eiter gefüllte, von Leber, Magen, Duodenum und Dickdarm begrenzte Höhle geraten. In dieselbe hängt von oben ein schwarzgrauer Fetzen herunter, der einen Gallenstein enthält und sich als die in ihrer Form noch gut erhaltene, völlig nekrotische Gallenblase erweist.

Wie bei den bisher geschilderten Formen, ist auch hier der *Ikterus* ein Nebenbefund. Er gehört nicht zum Bilde der Cholecystitis. Tritt er trotzdem — meist nur vorübergehend — auf, so schließen wir daraus, daß, wie schon oben angedeutet wurde, eine phlegmonöse Entzündung von der Gallenblase auf die Gallenwege übergegriffen hat und so vorübergehend der Galle den Weg versperrt.

Auch die *Gallensteine* als solche haben wir bis jetzt noch kaum erwähnt. Was wir diagnostizieren, das sind ja nicht die Steine als solche, sondern die durch ihre Gegenwart bedingten bzw. unterhaltenen entzündlichen Veränderungen. Wir wissen freilich, daß leichtere katarrhalische Entzündung der Gallenwege im Anschluß an Magen- und Darmkatarrhe nicht selten ist, und daß im Verlaufe des Typhus, der Dysenterie, der Cholera usw. auch schwerere akute Cholecystitiden ohne Steinbildung auftreten können. Diese Fälle machen aber allerhöchstens ein Zehntel der zur Beobachtung kommenden Cholecystitiden aus. Bekommt also ein Patient ohne eine der genannten Vorerkrankungen eine akute Entzündung der Gallenblase, so können wir annehmen, daß er mit größter Wahrscheinlichkeit auch Steine hat.

Ob dabei der Stein in der Gallenblase oder im Ductus cysticus sitzt, das ist von untergeordneter Bedeutung. Höchstens dürfen wir annehmen, daß im letzteren Falle leichte Schübe von Ikterus häufiger sind, als wenn sich die Steine in der Gallenblase selbst befinden.

Vielfach ist versucht worden, die Röntgenuntersuchung zur Diagnostik der Gallensteine herbeizuziehen. Da aber der Hauptbestandteil der meisten Gallensteine, das Cholestearin, ungefähr dieselbe Durchlässigkeit für die Röntgenstrahlen zeigt, wie die Weichteile des menschlichen Körpers, so ist für die große Mehrzahl der Gallensteine von der Röntgenuntersuchung nichts zu erwarten. Deutliche Bilder werden — meist als Zufall — bei den außerordentlich seltenen, reinen Kalziumkarbonatsteinen erhalten, und ferner bei den Cholestearinsteinen, welche infolge von sekundärer Infektion reichlich Kalzium- und Magnesiumsalze enthalten oder von solchen inkrustiert sind. Die Pigmentkalksteine dagegen sind so locker gebaut, daß sie sich im Körper in der Regel durch das Röntgenbild nicht darstellen lassen. Die folgende Übersichtstafel zeigt die Darstellbarkeit einiger der wichtigsten Arten von Konkrementen und Fig. 257 und 258 zeigen, wie sich Kalziumkarbonatsteine und inkrustierte, sekundär infizierte Steine bei der Röntgenaufnahme im lebenden Körper darstellen (hier als Nebenbefunde bei Bismutaufnahmen des Magens).

4. Der Choledochusverschluß.

Wir kommen zu einem andern Krankheitsbilde. Hier steht der Ikterus im Vordergrunde, dagegen fehlen umschriebene Dämpfung und Geschwulst bisweilen völlig. Die Leber ist vergrößert, der Urin enthält reichlich Gallenfarbstoff, und die Stühle sind entfärbt. Wir schließen

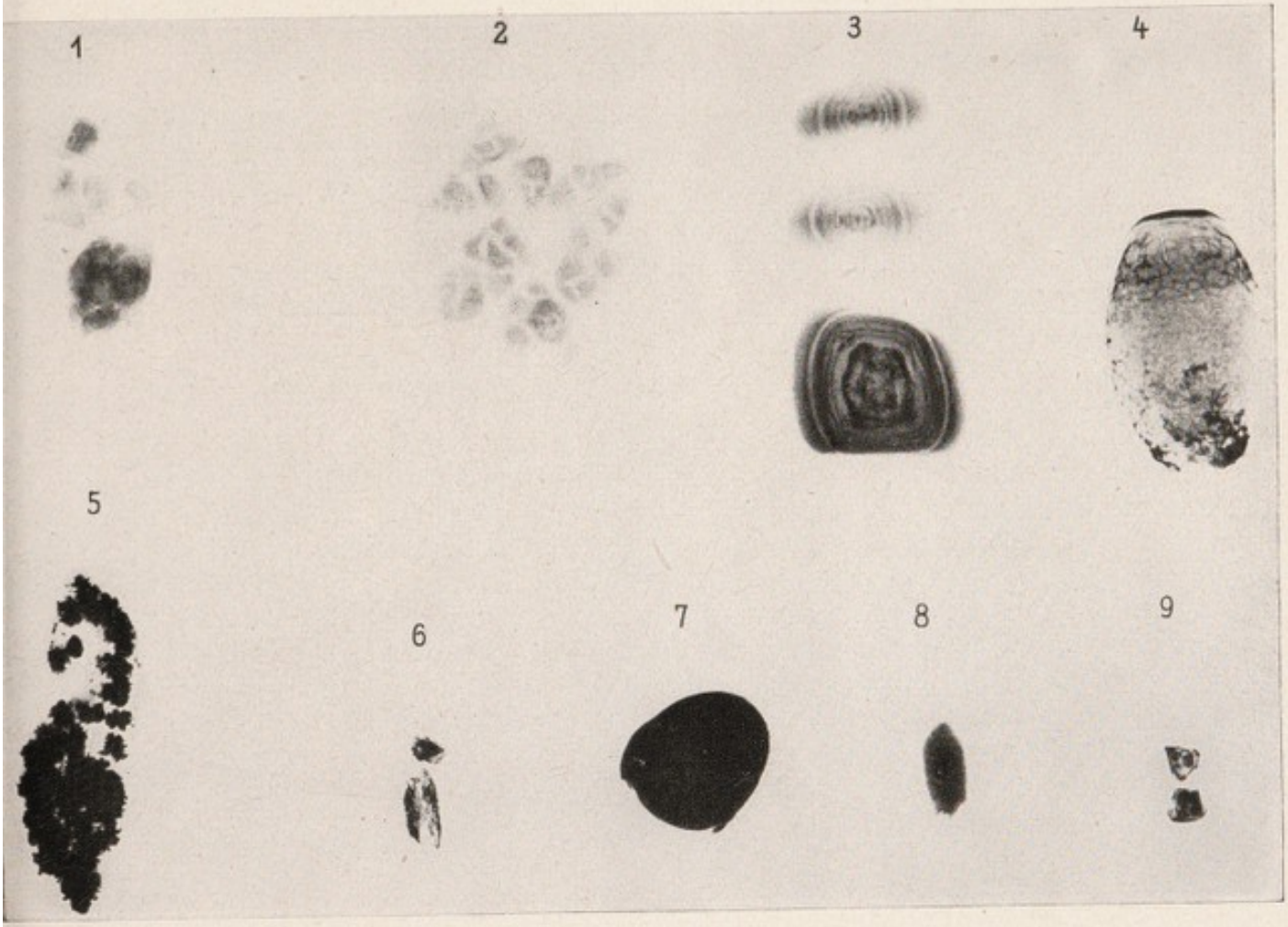

Fig. 259.

Vergleichende Tabelle einiger Konkremente im Röntgenbilde.

1. Bilirubinkalkkonkremente aus den intrahepatischen Gallengängen, weder Kalziumkarbonat noch Kalziumphosphat enthaltend.
2. Gallensteine, größtenteils aus Cholestearin bestehend, mit Bilirubinkalk im Zentrum.
3. Geschichtete Gallensteine aus Cholestearin, Pigment und etwas Kalziumphosphat bestehend.
4. Warziger Cholestearingallenstein mit Auflagerung von Ca- und Mg-Karbonaten und Phosphaten.
5. Gallenblase mit beinahe ausschließlich aus Kalziumkarbonat bestehenden, Stechapfelform zeigenden Konkrementen (von dem in Fig. 257 dargestellten Falle).
6. Steine aus dem Ureter, organische Substanz, Karbonate und Phosphate von Kalzium und Magnesium enthaltend.
7. Blasenstein aus Kalziumoxalat.
8. Harnröhrenstein aus organischer Substanz, Kalzium und Magnesiumphosphat.
9. Speichelsteine, organische Substanz, Kalziumphosphat, wenig Magnesium enthaltend.

aus diesen Zeichen, daß ein Hindernis im Choledochus sitzt, und fragen uns nun weiter, ob *nur* ein **Stein** und nicht etwa eine **bösartige Neubildung** vorliegt. Überlegen wir uns, daß beim Stein der völlige Verschluß des Ganges nicht nur vom Vorhandensein des Fremdkörpers, sondern in noch höherem Grade von den begleitenden Reiz- bzw. Entzündungserscheinungen herrührt, während es sich bei Karzinom um

den mechanischen Druck der stets zu-, nicht abnehmenden Neubildung handelt, so begreifen wir, daß im ersteren Falle der Gallengehalt der Stühle und damit der Ikterus wechselt, im letzteren Falle dagegen der Stuhl stets acholisch und der Ikterus anhaltend ist. Bedenken wir ferner, daß auch der Schmerz mehr von Krampfzuständen und von entzündlichen Vorgängen als von gleichmäßiger chronischer Gallenstauung abhängt, so ist uns klar, weshalb Schmerzanfälle für Stein, schmerzloser Ikterus für Geschwulst sprechen. Damit haben wir die beiden grundlegenden Unterscheidungszeichen erwähnt. Was wir von den Schmerzanfällen gesagt haben, das gilt auch für die Schübe von Temperatursteigerung mit Schüttelfrost oder ohne solchen. Wir dürfen aber nicht so weit gehen, daß wir aus einer Steinanamnese frischweg auch wieder auf bloße Steinbeschwerden schließen. In mindestens fünf Sechstel der Fälle sind nämlich dem Krebs der Gallenwege Gallensteine vorangegangen. Wie sollen wir da trotzdem eine richtige Diagnose stellen? Ein Beispiel mag dies zeigen:

Eine Frau mittleren Alters leidet seit langen Jahren an regelmäßig wiederkehrenden Gallensteinbeschwerden und weist als Beweis eine Schachtel voll spontan abgegangener Gallensteine vor. Der letzte „Anfall", wie sie ihre Erkrankung nennt, war auffallend wenig schmerzhaft, aber mit starker Gelbsucht verbunden, die nicht wie gewöhnlich binnen kurzem verschwand, sondern nun schon seit einer Anzahl von Wochen unverändert andauert. Dabei hat das Allgemeinbefinden viel mehr gelitten, als bei den früheren Anfällen. Diese wenigen Angaben genügen, um die Diagnose auf Karzinom zu stellen. Geringere Schmerzhaftigkeit, aber anhaltender Ikterus sind die Kardinalsymptome, und die beginnende Kachexie kam als unterstützendes Moment hinzu.

Wie wichtig das Zeichen der schmerzlosen Entstehung des Ikterus ist, das zeigt auch folgender Fall:

Eine alte Frau erkrankt schmerzlos an völligem Choledochusverschluß. In der Gallenblasengegend ist eine derbe, etwas höckerige Resistenz zu fühlen. Diagnose: Karzinom. Bei der Operation findet sich eine entzündliche, mit Eiter und Steinen gefüllte, aber nicht krebsige Blase. Der Anamnese nach mußte aber noch mehr vorhanden sein. In der Tiefe fand sich wirklich ein wahrscheinlich vom Choledochus ausgehender Krebs.

Wenig Anhaltspunkte gewinnen wir im ganzen aus der *objektiven Untersuchung*. Der Palpationsbefund ist nur beweisend, wenn wir eine große, unregelmäßig höckerige Geschwulst fühlen — und dies ist die Ausnahme. Höckerige Geschwülste, die nicht über Gänseeigröße hinausgehen, können immer noch von Gallensteinen herrühren.

Einen nützlichen Anhaltspunkt gibt, mit Überlegung angewendet, die von Courvoisier aufgestellte Regel. Finden wir bei chronischem Choledochusverschluß eine prall gefüllte Gallenblase, so können wir daraus schließen, daß die Gallenblasenwand ausdehnungsfähig, also nicht chronisch entzündlich erkrankt ist. Da nun Steinverschluß öfter nach längerem Steinleiden, also bei chronisch entzündlich veränderter, geschrumpfter Gallenblase

eintritt, so spricht eine stark ausgedehnte Blase eher gegen Steinverschluß, ergo für Geschwulst, d. h. für eine den Choledochus komprimierende, die Gallenblase aber freilassende Neubildung. Umgekehrt schließen wir aus dem gleichen Grunde bei Nichtfühlbarkeit der Gallenblase eher gegen eine Geschwulst, ergo auf Verschluß durch Stein. Dieser letztere Schluß ist aber nur zutreffend mit Rücksicht auf Geschwülste außerhalb der Gallenblase. Den primären Krebs der Gallenblase fühlen wir bisweilen gar nicht, bisweilen nur als kleine höckerige Geschwulst, ähnlich wie bei Steinverschluß mit entzündlich geschrumpfter Blase. Umgekehrt kommt es gelegentlich auch vor, daß Steinverschluß des Choledochus bei noch gesunder oder wenigstens noch ausdehnungsfähiger Blase eintritt, die wir dann ganz ähnlich durchtasten können, wie bei Gallenstauung durch Geschwulstverschluß.

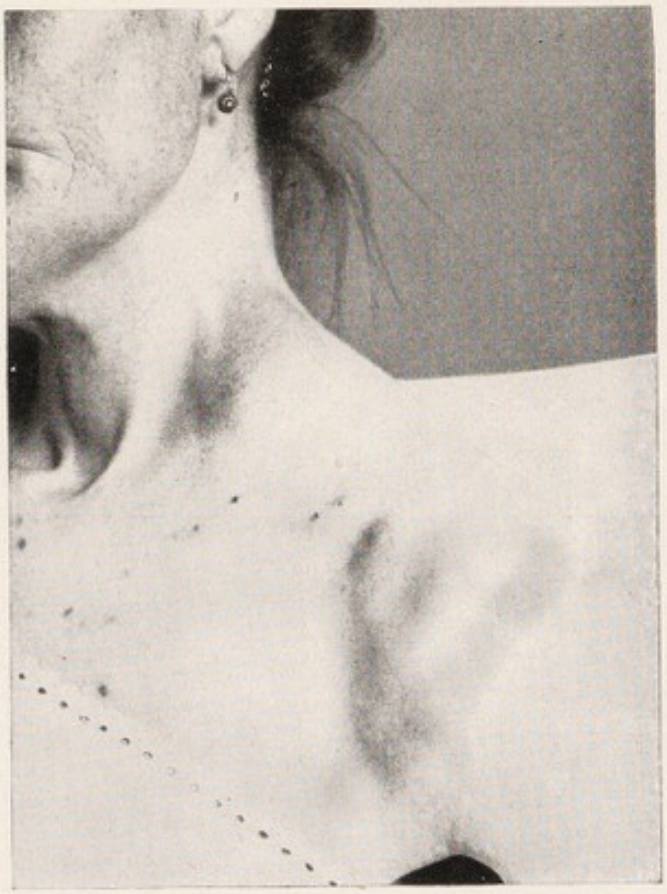

Fig. 260.
Metastase in den Halslymphdrüsen bei Krebs der Gallenblase.

Stets werden wir nach *Metastasen* (z. B. Höcker auf der Leberoberfläche, Virchow-Troisiersche Drüse hinter dem Kopfnickeransatz usw.) suchen und ganz besonders das Abdomen auf einen *freien Erguß* hin nachsehen. Letzteres Zeichen kann den Ausschlag geben, auch wenn sonst noch nichts auf Krebs hinzuweisen scheint.

Ein kräftiger Mann, etwas über 40 Jahre alt, ohne auf die Gallenwege hinweisende Vorgeschichte, erkrankt unter so heftigen Gallenblasenschmerzen, daß mehrfach Morphium nötig wird. An der Diagnose Gallenstein wird um so weniger gezweifelt, als er noch ikterisch wird. Der Ikterus läßt aber nicht nach, und ein leichter Flüssigkeitserguß zeigt als erstes sicheres Zeichen, daß es sich um Karzinom handelt. Bald darauf tritt, als weiteres Zeichen, Ödem der Beine auf, und der üble Ausgang läßt nicht mehr lange auf sich warten.

Bei Steinverschluß kommt es erst nach langem Bestehen der Gallenstauung infolge von sekundärer Leberzirrhose bisweilen zu Ascites.

Haben wir *Steinverschluß* diagnostiziert, und gehen die Erscheinungen allmählich von selbst zurück, so dürfen wir daraus weder auf Fehldiagnose, noch auf Abgang des Steines schließen. Sobald die entzündliche Schwellung geschwunden ist, kann die Galle wieder neben dem Stein durchfließen, und derselbe wird selbst im Choledochus *latent*.

Ist er dazu nicht willig, so entfernen wir ihn durch die Choledochotomie. Treten größere Steine spontan in den Darm über, so geschieht dies meist nicht per vias naturales, sondern in aller Stille auf dem Wege einer Gallenblasen-Darmfistel.

Die völlige oder relative *Latenz von Choledochussteinen* kann Monate, selbst Jahre dauern. Leichte Schmerzanfälle und Anfälle von „Magenverstimmung" sind bisweilen die einzigen klinischen Symptome. Wir haben neben steingefüllter Blase Hepaticus und Choledochus von der Leber bis in die Vatersche Papille mit Steinen vollgestopft gesehen, und doch hatten die „Anfälle" rein cholecystitischen Charakter, ohne irgendwelchen Ikterus. Man darf also aus dem Fehlen von Ikterus keinenfalls gegen Choledochusstein schließen.

Lautete unsere Diagnose: *Verschluß durch Tumor,* so haben wir Sitz und Ausgangspunkt der Neubildung zu bestimmen. Dies ist aber nur sehr bedingt möglich. Krebse der Gallenblase bleiben sehr oft symptomlos, bis sie in der Tiefe den Hepaticus oder den Choledochus verschließen und so die gleichen Erscheinungen bedingen, wie der seltene primäre Choledochuskrebs und der Krebs des Pankreaskopfes. Die Palpation gibt nur in wenigen Fällen sicheren Aufschluß. Mangelhafte Fettverdauung würde uns mit einer gewissen Wahrscheinlichkeit auf eine Veränderung am Pankreaskopfe hinweisen, würde aber nicht entscheiden, ob eine Neubildung oder eine chronische Pankreatitis vorliegt.

5. Hydrops der Gallenblase, chronisches Empyem.

Es gibt weiterhin Fälle, in denen einzig eine birnförmige, pralle, in der Gallenblasengegend fühlbare Geschwulst auf eine Erkrankung der Gallenwege hinweist. Ist dieselbe nur wenig beweglich, druckempfindlich, und erfahren wir aus der Anamnese von entzündlichen Schüben, so stellen wir die Diagnose des **chronischen Empyems** der Gallenblase. Ist das Gebilde dagegen gar nicht druckempfindlich, auffallend beweglich, und ist die Anamnese völlig negativ, so bleibt nur die Diagnose des **Hydrops** der Gallenblase übrig. Als Ursache finden wir in der Regel einen kleinen, eiförmigen, feinhöckerigen, aus reinem Cholesterin bestehenden, im Cysticus eingeklemmten Solitärstein.

Eine junge Frau wird wegen eines Bauchtumors zur Operation geschickt. Man findet ein prall-elastisches, kleinfaustgroßes Gebilde im Oberbauch, das zwar rechts von der Wirbelsäule sitzt, sich aber sehr leicht nach links hinüber verschieben läßt und selbst im linken Hypochondrium stecken bleibt. Zeichnet man seine Bahn auf der Bauchoberfläche auf, so stellt sie ein Kreissegment dar, dessen Mittelpunkt rechts von der Wirbelsäule unter der Leber liegt. Damit ist seine Zugehörigkeit zur Gallenblase wahrscheinlich gemacht Die Frau will nie Schmerzanfälle gehabt haben, ist auch nie ikterisch gewesen, kurz sie ist weder leber- noch gallenleidend. Das Gebilde hat sich also funktionell vom Gallensysteme abgetrennt. Das einzige, was wir erfahren, ist,

daß es bald etwas größer, bald etwas kleiner ist, ohne daß diese Schwankungen von Schmerzen begleitet wären. Alles dies weist auf einen Hydrops der Gallenblase hin. Wir finden bei der Operation als Inhalt eine leicht schleimige, wasserklare Flüssigkeit und den erwarteten kleinen Solitärstein aus reinem Cholestearin im Cysticus.

Bisweilen schwankt das klinische Bild zwischen Empyem und Hydrops der Gallenblase. Meist handelt es sich dann um ein spontan



Fig. 261

Übersichtstafel über die Formen des Verschlusses der Gallenwege.

a) Facettierte Steine (oder großer Solitärstein) in der Gallenblase.
Ohne Entzündung meist symptomlos.
Mit Entzündung Cholecystitis: heftiger spontaner und Druckschmerz, Fieber, bisweilen Schüttelfröste, Erbrechen. Meist kein Ikterus, Stühle gefärbt, Urin hell. Mehr oder weniger rasches Abklingen oder Übergang in chronisches Empyem.
b) Solitärer Stein im Cysticus, eiförmig, meist fest eingekeilt.
Ohne ausgesprochene Entzündung: Hydrops der Gallenblase, kein Ikterus. Stühle gefärbt, Urin hell, wenig oder keine Beschwerden.
Mit Entzündung: Empyem der Gallenblase. Die Erscheinungen der Cholecystitis wie bei *a*, Gallenblase aber größer, vielleicht etwas öfter Ikterus.
c) Stein im obern Choledochus.
Ohne Entzündung: Keine oder unbestimmte Beschwerden.
Mit Entzündung: Choledochusverschluß mit wechselnder Intensität. Ikterus, Pruritus, Harn braun. Stuhl bald gelblich, bald grauweiß. Leber groß. Gallenblase meist klein. Pankreasverdauung normal. Oft Schmerzanfälle, Temperatursteigerung, Schüttelfröste. Im Spätstadium Aszites.
d) Geschwulstverschluß im obern Choledochus (Krebs der Gallenblase, des Cysticus, oder des Choledochus).
Anhaltend schwerer Ikterus. Pruritus. Harn braun, Stühle grauweiß. Meist keine Schmerzanfälle, kein höheres Fieber, keine Schüttelfröste. Schon früh Aszites. Pankreasverdauung normal.
e) Steinverschluß im untern Choledochus.
Ohne Entzündung: Keine oder unbestimmte Beschwerden.
Mit Entzündung: Wie bei *c*, aber Ikterus eher anhaltender. Bisweilen Störung der Pankreasverdauung.
f) Geschwulstverschluß im untern Choledochus. (Krebs, seltener chronische Entzündung des Pankreaskopfes, Krebs des Duodenums) wie *d*, aber meist Störung der Pankreasverdauung.
g) In den Gallengängen entstandene amorphe Bilirubinkalkkonkremente. Klinisch nicht zu erkennen. Ursache sog. echter Steinrezidive.

zur Ruhe gekommenes Empyem, und wir finden bei der Punktion der Gallenblase intra operationem zuerst eine wasserklare oder kaum getrübte Flüssigkeitsschicht und erst in der Tiefe einen dicken eiterigen Bodensatz.

Ist die hydropische Gallenblase mehr nach rechts verschieblich als nach der Mittellinie hin, so wird sie fast immer, bisweilen selbst von Erfahrenen, für eine *Wanderniere* gehalten. Die Entscheidung liegt beinahe nur in der genauen Bestimmung des gewöhnlichen Sitzes der

Geschwulst und in der Leichtigkeit, mit der man sie auch nach links verschieben kann. Umgekehrt kann eine Hydro-, bzw. Pyonephrose oder eine Nierengeschwulst so weit medianwärts und nach vorn gewachsen sein, daß sie vorn in der Gallenblasengegend fühl-, ja selbst sichtbar wird. Die Diagnose kann unter solchen Umständen bloß mit Hilfe des Zystoskops gestellt werden.

War die Gallenblasenwand geschwürig verändert, so kann sich das Empyem sozusagen in die Leber eingraben, und man findet bei der Operation hinter der eitergefüllten Gallenblase einen mit ihr in Verbindung stehenden *Leberabszeß*, in welchen bisweilen auch Gallensteine geraten sind.

6. Akute Cholangitis.

Noch ein anderes Bild zeigen uns endlich jene Fälle, bei denen im Anschluß an eine Steineinklemmung im Choledochus oder an eine akute Infektionskrankheit (Typhus, Cholera, Pneumokokkeninfektion) ein schwer infektiöser Zustand mit Schüttelfrösten, raschem Verfall des Pulses, meist hohem Fieber und Ikterus auftritt. Hier werden wir ohne weiteres eine akute Cholangitis annehmen, die bei Steinkrankheit aufsteigend entsteht, eher auf dem Blutwege dagegen bei den genannten Infektionskrankheiten. Der Verlauf ist meist der einer schweren Sepsis, und nur selten gelingt es, durch frühzeitige Drainage der Gallenwege den Patienten zu retten.

Rein mechanische Gallenstauung nehmen wir an, wenn die Fäzes entfärbt sind, und der Harn vor allem Bilirubin enthält, Ikterus durch Schädigung der Leberzellen, wenn der Stuhl gefärbt bleibt, und wenn der Harn besonders oder bloß Urobilin enthält.

43.

Lebergeschwülste.

Es ist — bei oberflächlicher Untersuchung — schon vorgekommen, daß eine **Wanderleber** für eine Bauchgeschwulst gehalten wurde. Bei einigermaßen genauerem Zusehen wird man leicht erkennen, daß das Organ an normaler Stelle fehlt, und daß also das im Mittelbauch gefühlte Gebilde eben gerade die Leber ist. Es genügt übrigens, den Thorax tiefer zu lagern, um zu sehen, wie das Gebilde wieder die normale Lage der Leber einnimmt. Bisweilen wird auch eine sonst nicht besonders bewegliche Leber durch ein großes, rechtsseitiges Pleuraexsudat so weit nach unten gedrängt, daß man bei der ersten Palpation wirklich glaubt, einen Bauchtumor zu fühlen. Begreiflicher ist ein solcher Irrtum beim **Schnürlappen** der Leber, besonders, wenn die seit einer Anzahl von Jahren zum Glück im Abklingen begriffene Selbstmißhandlung des Schnürens

zu allerlei Störungen von seiten der Verdauungsorgane geführt hat. Die widernatürliche Taillenform, die auf der Haut sichtbaren Schnürfurchen, der Zusammenhang des gefühlten Lappens mit der Leber lassen die Diagnose bisweilen unschwer stellen. Ist der Lappen sehr beweglich, so wird er freilich leicht für eine Wanderniere gehalten, um so mehr, als er sich bisweilen wie eine solche in die Nierengegend zurückdrängen läßt.

Daß ein tastbares, geschwulstartiges Gebilde der Leber angehört, läßt sich bei aufmerksamer Untersuchung in der Regel leicht feststellen. Ragt die Geschwulst weit nach unten, so kann sich freilich einmal das Quercolon über dieselbe legen, so daß sie von der Leber bei der Perkussion durch eine Zone von Darmschall getrennt zu sein scheint. Untersuchung des Patienten bei verschiedener Darmfüllung bzw. nach künstlicher Entleerung des Colons würde hier aufklären. Die Fühlbarkeit der Nierenarterie nach innen von dem Gebilde scheint ohne weiteres für Wanderniere zu sprechen. Wir sahen aber einen Irrtum dadurch entstehen, daß sich ein Schnürlappen so über die Iliacalgefäße lagerte, daß man den Eindruck hatte, den Nierenstiel mit seiner Arterie zu fühlen.

Lebergeschwülste werden bisweilen vorgetäuscht durch große Magenkrebse und, weniger oft, durch nach vorn gewachsene Nierengeschwülste oder Geschwülste der Nierenfettkapsel.

Setzen wir den Fall, wir hätten ein umschriebenes, geschwulstartiges Gebilde in der im übrigen nicht vergrößerten Leber vor uns. Der Häufigkeit der verschiedenen Vorkommnisse Rechnung tragend, denken wir vor allem an eine **sekundäre bösartige Geschwulst** und werden in dieser Annahme bestärkt, wenn bei dem Patienten schon längere Zeit vor dem Auftreten des Gebildes Störung des Allgemeinbefindens und Abmagerung vorangegangen sind, oder wenn die Knoten in der Mehrzahl vorhanden sind. Erst wenn eine sorgfältige Untersuchung ergebnislos bleibt, haben wir das Recht, an eine **primäre Lebergeschwulst** zu denken.

Solange noch kein Ikterus aufgetreten und der Patient nicht kachektisch ist, läßt uns nichts mit Bestimmtheit eine gutartige von einer bösartigen Geschwulst unterscheiden. Höchstens könnten rundliche Form und weiche Konsistenz, wenn sich diese Eigenschaften durch dünne Bauchdecken durchfühlen ließen, zugunsten eines gutartigen Gebildes einer Zyste, eines kavernösen Angioms sprechen. Ist die Geschwulst derb, höckerig, oder zeigt sie den bei mageren Individuen schon am Lebenden nachweisbaren Krebsnabel, dann ist Bösartigkeit — **Krebs** — am nächsten liegend. Nur das in der Leber oft geschwulstartig werdende **Gumma** könnte uns noch täuschen. Serumprobe und spezifische Behandlung sind also bei jeder unklaren Lebergeschwulst angezeigt.

Ist der Patient ikterisch, dann ist meist die Frage der Bösartigkeit entschieden und damit auch die Nutzlosigkeit eines chirurgischen Eingriffes erwiesen. Nur der unten erwähnte **multilokuläre Echinokokkus** mit seiner derben Konsistenz und seiner etwas höckerigen Oberfläche könnte uns noch täuschen.

Aus der Vielheit der Lebergeschwülste schließen wir, wie schon bemerkt, auf den sekundären metastatischen Charakter derselben und damit auf Bösartigkeit. Der erstere Schluß ist aber nicht immer zutreffend. Es gibt **primäre Leberadenome,** die *multipel* auftreten, und bei denen die ganze Leber sich von großen Knoten durchsetzt findet. Meist sind dieselben von Ikterus begleitet, und klinisch verhalten sie sich wie rasch verlaufende bösartige Geschwülste. Auch gutartige **Zystchen** können in der Mehrzahl vorhanden sein. (Angeborene Zystenleber.)

Dies leitet uns über zu den **zystischen Geschwülsten** der Leber. Finden wir im unmittelbaren Zusammenhange mit der Leber eine Zyste, die wir an ihrer Größe, rundlichen Form und weich-elastischen Konsistenz als solche erkennen, so dürfen wir nicht der Versuchung nachgeben, eine Probepunktion vorzunehmen, um zu entscheiden, ob ein **Leberabszeß,** ein **Echinokokkus** oder eine anderweitige **Zyste** vorliegt. Die Punktion würde uns für die Diagnose vielleicht nichts Neues bringen, dem Patienten aber möglicherweise den Tod. Mag man auch noch so feine Punktionsnadeln nehmen, so kann doch die Flüssigkeit, wenn sie unter Druck steht, und wenn die Zyste vereitert war, das Bauchfell infizieren. Selbst Resorption von nicht infizierter Echinokokkenflüssigkeit hat schon raschen Tod zur Folge gehabt. Wir suchen deshalb der Diagnose auf Umwegen näher zu kommen. Ein Beispiel möge das zeigen, wie:

Ein junger Mensch kommt aus Bulgarien in unsere echinokokkenfreie Gegend. Nach 4jährigem Aufenthalt in derselben tritt eine Geschwulst in der Lebergegend auf. Der Patient erzählt beiläufig seinem Arzte, er hätte gelegentlich eines in die Geschwulstgegend erhaltenen Stoßes plötzliches Auftreten von Urticaria bemerkt. Der Arzt schließt folgendermaßen: im Balkan spielen die Hunde eine größere Rolle als bei uns, also ist Infektion mit Echinokokkus sehr wohl denkbar. Der Stoß auf die Geschwulst konnte zu Resorption von Geschwulstinhalt führen, und eine Flüssigkeit, deren Resorption Urticaria bedingt, ist erfahrungsgemäß Echinokokkenflüssigkeit; also ist die Geschwulst ein Echinokokkus. Die Operation bestätigte seine Annahme.

Die *Urticaria* ist in der Tat ein für Resorption von Echinokokkenflüssigkeit sehr bezeichnendes Symptom. Fehlen uns derartige Anhaltspunkte, und sind wir in einer echinokokkenfreien Gegend, so bleibt uns nichts übrig, als die Probelaparotomie vorzunehmen.

Schwerer ist der *multilokuläre Echinokokkus* zu diagnostizieren. Außerordentlich derbe, ungleichmäßige, im Verlaufe von Jahren ohne besondere subjektive Beschwerden entstehende Leberanschwellung, die sich auf andere Weise nicht erklären läßt, Zusammenleben mit Hunden, bisweilen auch chronischer Ikterus lassen an ihn denken. Gewißheit gibt nur die Probelaparotomie. Auch da bringt die knorpelige Härte des unter dem Messer knirschenden, perlmutterartig aussehenden, kleinknotigen Gebildes denjenigen in Verlegenheit, der noch nie einen multilokulären Echinokokkus gesehen hat.

Finden wir keine Anhaltspunkte für einen Echinokokkus, ist der Patient dagegen in den Tropen gewesen, oder hat er eine Gallensteinerkrankung hinter sich, so denken wir an den **Leberabszeß.** Inter- oder remittierendes Fieber, Schüttelfröste, rechtsseitiger Schulterschmerz, pleuritische Symptome, zunehmende Kachexie werden uns in dieser Annahme bestärken. Dagegen darf uns das Fehlen dieser Symptome nicht an dem Gedanken an einen Leberabszeß irre machen. Leberabszesse können insbesondere lange Zeit **fieberlos** bleiben, so daß bloß die lokale Schwellung, vielleicht auch der umschriebene Schmerz und die Ätiologie auf das Leiden hinweisen. Fehlen auch die lokalen Zeichen, weil der Abszeß in der Tiefe des Organs sitzt, so ist seine Diagnose überhaupt nicht möglich, und er kann monatelang unerkannt bleiben.

Am ehesten wird in unseren Gegenden ein chronisch verlaufender Leberabszeß bei Cholelithiasis für Krebs gehalten.

Fänden wir eine fluktuierende Schwellung, aber in der Anamnese weder Anhaltspunkte für Echinokokkus noch ätiologische Momente für einen Abszeß, so bliebe uns nur noch die Annahme einer jener seltenen **nicht parasitären Leberzysten** übrig, über deren Ursprung (Dermoid, Flimmerzyste, Gallengangzyste, Cystadenom usw.) uns einzig das Mikroskop Aufschluß geben kann, — und auch das nicht immer. Bekannt ist der Zusammenhang zwischen angeborener Zystenniere und Zystenleber. Meist mit Leberzysten verwechselt werden die **angeborenen Choledochuszysten,** welche zu erheblicher Größe anwachsen können. Wir sahen bei einem kleinen Mädchen eine solche gallengefüllte Zyste von mehr als 1½ Liter Inhalt, welche zu intermittierendem Choledochusverschluß geführt hatte. Merkwürdigerweise ist die Mehrzahl dieser Zysten bei jungen Mädchen beobachtet worden.

44.

Zur Chirurgie des Pankreas.

Daß sich die gesunde Bauchspeicheldrüse bei mageren Leuten mit Ptose bisweilen in ganzer Ausdehnung abtasten läßt, das haben wir schon erwähnt. Die Tatsache ist deshalb wichtig, weil das Gebilde von Unerfahrenen leicht für pathologisch gehalten wird.

Pankreaserkrankungen sind an sich schon nicht häufig, und diejenigen, welche sich mit einer auch nur annähernden Wahrscheinlichkeit diagnostizieren lassen, gehören zu den seltenen Vorkommnissen der chirurgischen Praxis.

Die chirurgisch interessanten Erkrankungen der Bauchspeicheldrüse äußern sich in Gestalt von drei ganz verschiedenen Symptomenbildern, die wir kurz besprechen wollen.

1. Die akute Pankreatitis und die Pankreashämorrhagie.

Wenn ein Individuum, öfter männlichen Geschlechts und in vorgerückterem Alter stehend, bisweilen nach unbestimmten prodromalen

Erscheinungen von seiten des Darmkanals von Symptomen befallen wird, bei denen es nicht klar ist, ob eine akute Peritonitis oder ein Darmverschluß vorliegt, und wenn die Symptome sich hauptsächlich auf die Oberbauchgegend lokalisieren, so muß man an die Möglichkeit einer Pankreasblutung oder einer akuten Pankreatitis denken. Leichter Ikterus spricht nicht *gegen* diese Annahme, auffallend früh eintretende Beschleunigung des Pulses mit Sinken des Blutdruckes spricht in hohem Grade *für* dieselbe. Ist der anfänglich sehr heftige spontane und Druck-Schmerz ausgesprochen in der Oberbauchhöhle gelegen und gelingt es, im Epigastrium eine unbestimmte Resistenz nachzuweisen, so gewinnt diese Annahme etwas an Wahrscheinlichkeit. Ausnahmsweise ist der Druckschmerz auch im Epigastrium gering. Gegen Ileus spricht der rasche Verfall der Kräfte und des Pulses, das früh einsetzende Subdelirium, und ferner die Möglichkeit, durch Klysmen Abgang von Winden zu erzielen, ohne daß der Patient dadurch erleichtert, und ohne daß das Erbrechen aussetzen würde. Gegen akute Magenperforation spricht die Beschränkung der Muskelspannung auf den Oberbauch oder das Fehlen derselben und das frühe Auftreten von Meteorismus, während das Einsetzen der Schmerzen bei Pankreatitis ein ähnlich plötzliches sein kann, wie bei der Magenperforation (in einem meiner Fälle während der Defäkation). Daß Deutschlands größter Chirurg vor wenigen Jahren einer akuten Pankreatitis erlag, ohne daß jemand auch nur an die Möglichkeit derselben gedacht hätte, das mag den Praktikus trösten, der die Diagnose erst bei der Autopsie stellt. Die Erkrankung scheint übrigens in gewissen Gegenden häufiger vorzukommen, als in anderen. Daß sie bisweilen im Anschluß an Gallensteinerkrankungen auftritt, das ist nur eine schwache Stütze für die Diagnose, da man bei einem Gallensteinpatienten in erneuter Erkrankung ganz naturgemäß vor allem einen frischen Schub seines alten Leidens sieht. Ist auch unter diesen Umständen die Diagnose beinahe immer höchstens eine Vermutungs- oder Wahrscheinlichkeitsdiagnose, so erlauben doch gerade die Beziehungen des Übels zur Gallensteinkrankheit, in einzelnen Fällen bestimmtere Schlüsse zu ziehen. Ein Beispiel zeige, in welcher Weise:

Bei einem 50jährigen fettleibigen Patienten ist ein von leichtem Ikterus begleiteter Gallensteinanfall im Abklingen. Da tritt ganz plötzlich unter Kollapserscheinungen ein sehr heftiger Schmerzanfall im Oberbauche auf, gefolgt von Erbrechen, Windverhaltung, leichtem Meteorismus und im Verlaufe der nächsten 24 Stunden deutlich zunehmender Dämpfung in beiden Flanken. Puls dabei rasch und weich. Lokalisation des Schmerzes im Gegensatz zum Schmerz bei Gallensteinanfällen links von der Mittellinie. Zwei Möglichkeiten lagen hier vor: Perforation der Gallenblase oder akute Pankreatitis. Der Sitz des Schmerzes entschied im Sinne der Pankreatitis, und die sofort vorgenommene Operation bestätigte die Diagnose.

Bisweilen führt uns bloß das „Nichtstimmenwollen" des abdominalen Krankheitsbildes mit den bekannten Schulbildern auf den Gedanken: Pankreatitis.

Ein alter Mann wird uns mit einer großen, eingeklemmten Leistenhernie zugeführt. Die Spannung und die Schmerzhaftigkeit des Bauches und der rasche Puls will nicht mit der relativ frischen Einklemmung übereinstimmen. Es muß noch etwas anderes vorliegen. Die Operation zeigt an dem im Bruchsack festgehaltenen Netzklumpen die typische, weiß gesprenkelte Fettnekrose der Pankreatitis.

Von Bedeutung für die Diagnose ist der Nachweis von Zucker im Harn, dem wir aber nur in einem Bruchteil der Fälle (nach unserer Beobachtung etwa $^1/_5$) begegnen, und der auch da bisweilen sehr vorübergehend ist. Nicht minder beweisend ist ein sehr hoher Antitrypsingehalt des Blutes. Nur ist die Untersuchung zu zeitraubend für eine Frühdiagnose. Bisher ebenfalls ohne praktische Bedeutung ist die besonders bei Pankreaserkrankungen positiv ausfallende Cammidgesche Reaktion des Harns, da sie nicht spezifisch ist, und da es überdies zur Ausführung derselben eines geübten Chemikers und der Hilfsmittel eines chemischen Laboratoriums bedarf. Auch nicht für die Praxis brauchbar ist das Aufsuchen von Trypsin im Stuhle. Fettstühle sind für Pankreasschädigung nur beweisend, wenn die Gallensekretion normal ist.

Wir hoben eben die Bevorzugung des männlichen Geschlechts und des vorgerückteren Alters hervor. Es muß aber betont werden, daß akute Pankreatitis auch in jüngeren Jahren, schon im dritten Dezennium, und auch bei Frauen vorkommt. Es ist wichtig, in allen unklaren Bauchfällen an dieselbe zu denken, da die Prognose nur durch die Frühoperation gebessert werden kann. Auch am offenen Bauche muß man bisweilen die Pankreasgegend genau auf Ödem und nekrotische Flecke im Fettgewebe nachsehen, wenn die Diagnose nicht ohne weiteres durch die „Kalkspritzer" auf dem Netz klargestellt wird. In den selteneren Fällen, in denen der Patient dem akuten Stadium der Pankreatitis auch ohne Operation entrinnt, kommt es bisweilen nachträglich zur Ausbildung einer sog. Pankreaszyste. Wir werden davon weiter unten sprechen.

2. Chronische Pankreatitis. Krebs des Pankreaskopfes. Pankreasstein.

Erkrankt jemand an anhaltendem Ikterus, zeigen gleichzeitig die Stühle mangelhafte Fettresorption und Fleischverdauung, und finden wir dabei noch die Gallenblase stark ausgedehnt, so haben wir das Recht, an eine krankhafte Veränderung zu denken, welche gleichzeitig den Ductus choledochus und den Ductus pancreaticus verschließt.

Fühlen wir dabei im Epigastrium eine Resistenz rechts neben der Wirbelsäule, so können wir vermuten, daß der Pankreaskopf erkrankt ist. Ob diese Erkrankung aber ein *Karzinom* oder eine chronische *interstitielle Entzündung* oder ein *Pankreasstein* mit begleitender *chronischer Pankreatitis* ist, das können wir aus den klinischen Erscheinungen nicht schließen. Wir können nicht einmal mit Bestimmtheit entscheiden,

ob nicht ein Krebs des Choledochus oder des Duodenums uns eine Erkrankung des Pankreaskopfes vortäuscht. Selbst bei der Operation ist es bisweilen recht schwierig, wenn nicht unmöglich, eine sichere Diagnose zu stellen.

Chronische interstitielle Entzündung kann sich an das Vorhandensein von Gallensteinen in der Vaterschen Papille anschließen, ebenso an Pankreassteine. Sie kann aber auch spezifischer Natur sein, häufiger syphilitisch als tuberkulös. Chronische oder subakute Vereiterung, ja akute Verjauchung des Pankreas kann durch die Gegenwart von *Steinen* bedingt sein. Dächte man im gegebenen Falle hieran, so könnte die Diagnose durch das Röntgenbild bestätigt werden, da diese Steine hauptsächlich aus Kalziumkarbonat bestehen. Sonst wird sie erst bei der Operation gestellt.

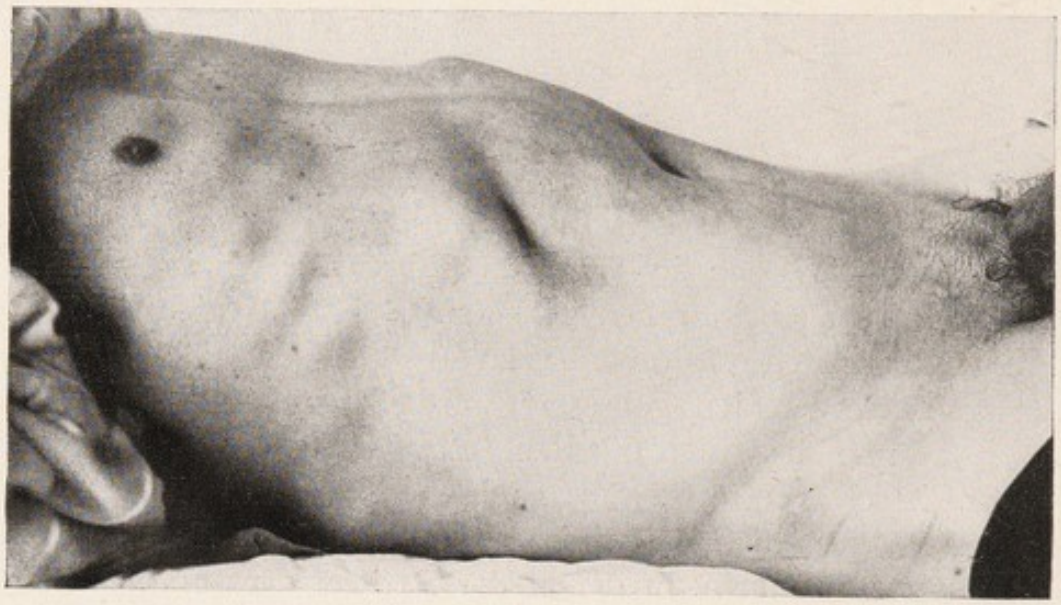

Fig. 262.
Entzündliche Pseudozyste des Pankreas, zwischen Schwertfortsatz und Nabel vorragend.

3. Pankreasgeschwülste und Pankreaszysten.

Erscheint im Epigastrium, meist median gelegen, zwischen Magen und Quercolon, oder auch nach oben vom Magen oder nach unten vom Colon, ohne Ikterus und ohne auffallende subjektive Erscheinungen eine umschriebene Geschwulst, deren Unabhängigkeit von den eben genannten Organen durch Lufteinblasung in dieselben und noch sicherer durch das Röntgenbild erwiesen wird, so stellen wir die Vermutungsdiagnose einer den Pankreaskopf freilassenden Pankreasgeschwulst. Ist das Gebilde eher klein, von fester Konsistenz, vielleicht gar höckerig, so liegt eine bösartige Neubildung vor. Ist die Geschwulst umfänglicher, von rundlicher Form und elastischer bis prall-elastischer Konsistenz, so handelt es sich um eine *Zyste*, deren pankreatischer Ursprung nur vermutet werden kann, da es noch andere retroperitoneale Zysten gibt, wie Dermoidzysten, Echinokokken usw. Der pan-

kreatische Ursprung des Gebildes läßt sich mit Sicherheit annehmen, wenn die Erscheinungen einer akuten Pankreatitis vorausgegangen sind.

Ein 52jähriger Mann erkrankt, nach einer Reihe von Gallensteinkoliken an den Erscheinungen einer akuten Pankreatitis, mit 4 Proz. Zucker im Urin. Abklingen der Symptome, Schwinden des Zuckers, Ausbildung eines zystischen Gebildes im Epigastrium, das nach 8 Monaten über Kindskopf groß ist und nach oben vom Magen sitzt (Fig. 262). Diagnose: Entzündliche Pseudozyste des Pankreas. Bestätigung durch die Operation, Heilung.

Wir nannten das Gebilde in dem eben erwähnten Falle *Pseudozyste*. Es handelt sich nämlich hier nicht um echte, von Epithel ausgekleidete Zysten, sondern um Ergüsse von Blut, entzündlichem Exsudat und Pankreassekret in den abgekapselten Hohlraum der Bursa omentalis minor oder in das retroperitoneale Zellgewebe. Echte Zysten kommen am Pankreas auch vor, sind aber viel seltener.

45.

Zur Milzchirurgie.

Wenn je ein Organ, so ist die Milz Grenzgebiet zwischen innerer Medizin und Chirurgie. Ohne weiteres dem Chirurgen überlassen werden die Abszesse, die wirklichen Geschwülste und die Echinokokken, umstritten dagegen sind die diffusen Hypertrophien.

1. Der Milzabszeß.

Vom Milzabszeß gilt, was wir schon vom Leberabszeß gesagt haben: Er kann symptomlos und deshalb bis zum Durchbruch in ein Nachbarorgan unerkannt verlaufen. Macht er Symptome, so bestehen dieselben in Vergrößerung des Organs, Druckempfindlichkeit desselben und spontanem Schmerz im linken Hypochondrium. Zur Diagnose bedürfen wir aber noch eines weiteren Momentes, nämlich der Ätiologie. Milzabszesse entstehen als Metastasen nach Typhus, Rekurrens oder irgendwelchen pyämischen Erkrankungen. Da aber gerade bei diesen Erkrankungen die Milz ohnehin vergrößert ist, so dürfen wir einen Abszeß nur dann annehmen, wenn die Vergrößerung über das gewohnte Maß hinausgeht und sich nach Ablauf des ursächlichen Leidens nicht zurückbildet, sondern eher zunimmt. Eine Stütze für unsere Diagnose bilden die Entzündungserscheinungen in der Nachbarschaft, also linksseitige Pleuritis und Ödem der vorderen oder seitlichen Bauchwand. Punktieren dürfen wir ebensowenig wie beim Leberabszeß, es sei denn, daß wir die operative Eröffnung des Abszesses sofort anschließen können.

2. Die Milzhypertrophie.

Mit dem inneren Mediziner teilen wir die Diagnostik der verschiedenen Formen von diffuser Vergrößerung des Organes, von Milzhyper-

trophie. Hierher gehören einmal alle auf *Zirkulationsstörungen* beruhenden Vergrößerungen: die Stauungsmilz, die Milzvergrößerung bei Leberzirrhose und bei irgendwelchen Formen von Pfortaderverschluß. Therapeutisch kann der Chirurg hier nichts leisten, es sei denn bei Leberzirrhose durch einen Versuch mit der Talmaschen Operation. Die Milzhypertrophie ist übrigens in diesen Fällen Nebensache. Nicht mehr können wir leisten in den Fällen, in denen die Milzhypertrophie Teilerscheinungen einer Systemerkrankung des Lymphsystems ist, also bei Leukämie und Pseudoleukämie. Besonders die gewaltige leukämische Milz ist schon mehrfach entfernt worden, aber sozusagen immer mit tödlichem Ausgange. Fraglich ist die Indikation bei der Milzvergrößerung infolge von Hyperglobulie.

Im allgemeinen fühlt sich die Milz bei diesen Erkrankungen derb an. Ihre Form entspricht der Form des normalen Organs und ihre Oberfläche ist glatt oder feinhöckerig. Unregelmäßige, höckerige Form findet sich bei Pseudoleukämie und auch bei Hyperglobulie.

Das *Blutbild* ist leicht zu deuten bei *Leukämie*, schwieriger bei beginnender *Pseudoleukämie* (s. unter: Halsgeschwülste). Bei der *Hyperglobulie* (Vaquezschen Krankheit) finden wir eine Vermehrung der roten Blutkörperchen auf 6 bis 10 Millionen, eine entsprechende Vermehrung des Hämoglobins, eine leichte Leukozytose mit relativer Verminderung der Lymphozyten, und ferner vereinzelte Mastzellen. Das Aussehen des Patienten ist auffallend plethorisch. Die Ursache des Leidens ist anscheinend verschieden. Wiederholt fand sie sich in einer organischen Erkrankung der Milz. (Isolierte Milztuberkulose.)

Eine Sonderstellung nimmt die *Bantische Krankheit* ein, von der wir übrigens noch nicht wissen, ob sie eine Krankheit für sich ist, und wo sie eingereiht werden muß. So viel steht fest, daß die Erfolge der Milzexstirpation in einzelnen Fällen auffallend gute sind. Die Diagnose werden wir dann stellen, wenn das Übel mit Milzvergrößerung beginnt und wenn sich daran unter leichtem Ikterus und Urobilinurie eine Leberzirrhose anschließt.

Auch bei *perniziöser Anämie* wirkt die Milzentfernung nach den neuesten Erfahrungen günstig, — ob bleibend, das ist noch fraglich.

Bei den meisten *infektiösen* und *toxischen Milzvergrößerungen* kommt die Hilfe des Chirurgen nicht in Betracht, also nicht bei der Milzhypertrophie *hereditär Luetischer* und bei der *Amyloidmilz*. Eine Ausnahme macht die *Malariamilz*, auf deren Entfernung hin, wie ich es selbst gesehen habe, auch schwerste Malariakachexie in unerwarteter Weise zurückgehen kann. Die Diagnose Malariamilz ist nicht schwer, wenn man daran denkt, daß die Milz bei Malaria eine große Neigung hat, sich nach unten zu verlagern. Man wird sie an ihrem scharfen Rande immer erkennen, selbst wenn sie in die rechte Bauchseite hinüber gesunken sein sollte. Ich sah allerdings, daß eine solche Milz aus einem Malarialande

als Ovarialtumor zur Operation geschickt wurde, weil ihr unterer Pol im kleinen Becken festgewachsen war.

Die Wandermilz haben wir schon in Kap. 34 erwähnt. Sie führt bisweilen zu dem Krankheitsbilde der **Milztorsion.** Es tritt plötzlich unter peritonealen Herzerscheinungen in der linken Bauchseite, oder mitten im Bauch eine pralle, wenig bewegliche Geschwulst auf. Die Intensität der peritonealen Reaktion hängt, wie bei der viel häufigeren Stieldrehung der Ovarialtumoren, von der Intensität und der Plötzlichkeit der Zirkulationsstörung ab, und dasselbe gilt von den Veränderungen, die sich am Organe selbst abspielen. Es finden sich alle Grade, von der bloßen adhäsiven Perisplenitis bis zur völligen Nekrose der Milz. Die Erschlaffung der Gewebe durch wiederholte Schwangerschaften prädisponiert nicht nur zu Wandermilz, sondern auch zu Milztorsion.

3. Die Milzgeschwülste.

Finden wir in der Milzgegend eine die Form der Milz nicht oder nur undeutlich nachahmende Geschwulst, so kommen in Betracht: Milztuberkulose, Milzgumma und Sarkom bei derben, unregelmäßigen Gebilden, Milzzysten (seröse Zysten, Echinokokkus) bei elastischen, rundlichen Gebilden.

Am häufigsten ist die **Milztuberkulose,** und zwar auch als klinisch primäre Tuberkulose bei sonst gesunden Individuen. Sie kann von den Erscheinungen der Hyperglobulie (s. oben) begleitet sein. Seltener sind **Gumma** und **Sarkom.** Letzteres werden wir annehmen, wenn sich die Form des Gebildes sehr von der normalen Form der Milz entfernt und wenn die Wassermannsche Reaktion negativ bleibt.

46.

Die akute Appendicitis.

Wie man zur Diagnose der Appendicitis gelangt und die zahlreichen Fehldiagnosen vermeidet, welche sich an dieses Übel knüpfen, das haben wir im Kapitel 36 gesehen. Wir nehmen also an, die Diagnose sei richtig gestellt, und stehen nun noch vor der Aufgabe, aus dem objektiven Befund Schlüsse auf den *Zustand des Wurmfortsatzes und seiner Umgebung* zu ziehen. Wir beschränken uns dabei auf das mit einiger Gewißheit Erkennbare und für das therapeutische Handeln Bedeutungsvolle. Hat der Arzt dies erkannt, so wird man es ihm nicht verargen, wenn er über die Einzelheiten des pathologisch-anatomischen Vorganges am Wurmfortsatz im Zweifel bleibt.

Diese Hauptpunkte ordnen sich um die folgenden vier Fragen:

1. *Ist die Entzündung noch auf den Wurmfortsatz und seine unmittelbarste Umgebung beschränkt, oder hat sie sich schon weiter ausgebreitet?*

Wir sagen mit Absicht: „und seine unmittelbarste Umgebung", denn im Augenblick, wo der Arzt geholt wird, ist die Entzündung meist schon über den Wurmfortsatz selbst hinausgegangen. Dieser Zustand stellt das dar, was man gewöhnlich als das Frühstadium bezeichnet. Das Peritoneum des Wurmfortsatzes und meist auch seiner nächsten Umgebung zeigt in diesem Stadium eine leichte Rötung. Der Wurmfortsatz selbst ist mehr oder weniger angeschwollen, fester, praller anzufühlen, als normal, bisweilen etwas ödematös, öfter schon mit Fibrin belegt. Die Bauchhöhle enthält in etwa der Hälfte der Fälle etwas Frühexsudat, das am ersten Tage unserer Beobachtung nach in etwa $\frac{1}{3}$ der Fälle schon trüb, stark leukozytenhaltig ist, aber entweder steril, oder wenigstens sehr bakterienarm.

Vom zweiten Tage weg ist es in $\frac{2}{3}$ der Fälle eitrig und dann stets auch bakterienreicher, als am ersten Tage. Übelriechend wird es meist erst vom dritten Tage weg. Dann herrschen meist auch die Mikroorganismen den Leukozyten gegenüber vor, und das Exsudat sieht nicht mehr so homogen, seifig aus, wie zu Beginn.

Man ist geneigt, dieses Frühstadium einfach aus dem Umstande zu diagnostizieren, daß man sich noch in den ersten 24 Stunden befindet. Dies trifft für die große Mehrzahl der Fälle zu, aber nicht für alle. Man findet vielmehr bisweilen schon am Ende des ersten Tages Zeichen schwererer Infektion und wirklichen Eiter um den Wurmfortsatz. Umgekehrt kann die Erkrankung längere Zeit auf der initialen Stufe stehen bleiben, so daß wir die „Frühoperation" ausnahmsweise noch nach mehreren Tagen ohne jede Gefahr ausführen können. Wir werden annehmen, daß sich der Patient noch in dem ersten Stadium des Anfalles befindet, *wenn wir den Oberbauch und die linke Bauchseite unempfindlich und weich, die linke Lendengegend schmerzlos, und die Druckempfindlichkeit und umschriebene reflektorische Kontraktur auf den vermuteten Sitz des Wurmfortsatzes und höchstens die rechte Lendengegend beschränkt finden, ohne aber daselbst eine ausgedehntere Dämpfung oder eine deutliche Resistenz nachweisen zu können* (Fig. 240a).

Ganz unrichtig und für manche Fälle verhängnisvoll ist es, die Bezeichnung „Frühstadium" kurzweg auf 48 Stunden auszudehnen. Während die Mortalität der operierten Fälle am 1. Tage 0,7 Proz. beträgt, steigt sie am 2. Tage schon auf 4 bis 5 Proz.

Sehen wir einen Patienten im wirklichen Frühstadium, so haben wir das Recht und die Pflicht, ihm die sofortige Operation vorzuschlagen, die alle Aussichten haben wird, zugleich eine radikale Operation zu sein. In einem Lande mit geordneten Krankenhauseinrichtungen kann dieser Rat auch beinahe ausnahmslos befolgt werden. Will der Patient trotzdem die Gefahren eines zur vollen Ausbildung gelangten appendizitischen Anfalles auf sich

nehmen, so können wir uns wenigstens sagen: „Dixi et salvavi animam meam". Um aber den Rat zur Operation mit gutem Gewissen geben zu können, müssen wir die verschiedenen Ursachen von Fehldiagnosen erwogen haben, denn ein bei Hysterie, Typhus oder gar Pneumonie herausgeschnittener Wurmfortsatz gereicht der Chirurgie nicht zur besonderen Ehre.

2. *Ist eine über das erste Stadium hinausgehende Entzündung diffus oder umschrieben?*

Hat die Erkrankung die erste Etappe der eng umschriebenen periappendikulären Entzündung und des auf die nächste Umgebung beschränkten bakterienfreien Frühexsudates überschritten, so haben wir zu entscheiden, wie weit der Entzündungsprozeß sich schon ausgedehnt hat. *Ist der Bauch überall auf leichtes Beklopfen empfindlich, erregt Druck auf die Lendengegend beiderseits Schmerz, und lösen wir in weiter Ausdehnung durch die Palpation reflektorische Muskelkontraktur aus, so besteht sicher eine ausgedehnte Beteiligung des Bauchfelles, selbst wenn wir noch keine Dämpfung in den abhängigen Partien nachweisen können. Umgekehrt haben wir einen umschriebenen Prozeß vor uns, wenn wir eine druckempfindliche, gedämpft oder auch tympanitisch schallende Resistenz nachweisen können, während der übrige Bauch verhältnismäßig weich, nicht oder wenig aufgetrieben und nicht druckempfindlich ist.* Dieser umschriebene Prozeß entspricht mit Wahrscheinlichkeit einer fibrinösen oder fibrinös-eitrigen Entzündung der benachbarten Darmschlingen, wenn die Erscheinungen schon nach wenigen Tagen zurückgehen, einem ausgesprochenen Abszeß dagegen, wenn die Resistenz nach 3—4 Tagen noch unverändert fortbesteht oder gar zunimmt.

3. *Worauf beruht eine diffuse Beteiligung des Bauchfelles?*

Wir müssen hier zwei Vorgänge auseinanderhalten, welche sich auch klinisch in typischen Fällen sicher unterscheiden lassen. Es kann sich einmal um ein bloßes „Frühexsudat" handeln, das nach der Abkapselung des Entzündungsherdes spontan wieder zurückgeht. Wir stellen diese Diagnose, wenn wir uns im *Anfange eines Anfalles befinden, wenn Puls und Temperatur einander entsprechen, wenn der Patient nicht schwer septisch aussieht, wenn die reflektorische Muskelkontraktur weder sehr stark, noch sehr ausgedehnt ist, und wenn das Erbrechen vom zweiten Tage weg ausgesetzt hat.*

Die diffuse Reizung kann andererseits auf einer von Anfang an *schwer septischen Infektion* des ganzen Bauchfelles beruhen. Meist ist es eine akute Gangrän des Wurmfortsatzes oder eine ausgedehnte Perforation desselben, welche zur Überschwemmung der Bauchhöhle mit septischem Materiale geführt hat. Das Exsudat ist schon sehr früh reichlich bakterienhaltig, ja es enthält oft viel mehr Bakterien, als Leukozyten. Wir stellen diese Diagnose, wenn *Blässe, Zyanose, rascher*

fadenförmiger Puls, normale oder selbst subnormale Extremitäten- und Achselhöhlentemperatur bei hoher Mastdarmtemperatur, trockene Zunge, selbst Benommenheit schon am 2. oder 3. Tage auftreten und das Erbrechen anhält. Erscheinen diese Zeichen erst im weiteren Verlaufe der Erkrankung, nach vorübergehender Besserung, so handelt es sich wahrscheinlich um nachträglichen Durchbruch eines anfänglich umschriebenen Abszesses nach der freien Bauchhöhle hin.

Zwischen dem harmlosen, sterilen oder kaum infizierten Frühexsudat und der schwer septischen Peritonitis liegen die Fälle von *seröseitriger Peritonitis*, in denen die diffusen Entzündungserscheinungen im Verlaufe der ersten Woche zurückgehen, aber an verschiedenen Stellen der Bauchhöhle Infektionskeime hinterlassen, welche zum Teil nachträglich resorbiert werden, zum Teil aber im Verlaufe der zwei bis drei folgenden Wochen zu umschriebenen Abszessen, den sog. *Restabszessen*, führen.

Von der Unterscheidung dieser verschiedenen Formen von diffuser Peritonitis hängen unsere therapeutischen Indikationen ab. Haben wir oder hat der Patient den richtigen Moment für die Frühoperation verpaßt, und stehen wir — um den dritten Tag herum — vor wenig ausgesprochenen diffusen Erscheinungen, so werden wir uns nicht zu sehr beunruhigen, sondern werden mit gutem Gewissen das Zurückgehen derselben und die Abgrenzung des Herdes abwarten. Stellen wir dagegen die Diagnose einer ab origine diffusen septischen Peritonitis, so werden wir uns beeilen, den Bauch an verschiedenen Stellen zu eröffnen, unter Umständen zu spülen und zu drainieren und werden damit um so sicherer den gewünschten Erfolg erzielen, je jünger der Patient ist. Schwieriger ist die Indikation bei den dazwischenliegenden Formen zu stellen. Solche Fälle gelangen oft auch ohne unser Zutun in das Stadium der umschriebenen Abszesse. Besser ist es aber doch, wenn wir den Bauch in den Flanken, und wenn nötig, in der Mitte eröffnen, bei völligem Fehlen von Verwachsungen spülen und durch Drainage für reichliches Ablaufen des Exsudates sorgen. Dieser kleine Eingriff, unterstützt von Wärmebehandlung, subkutanen und rektalen Infusionen und von Stimulantien, wird uns erlauben, die meisten Patienten über die kritischen Tage hinüberzubringen. Ein freier Wurmfortsatz wird bei diesem Eingriff gleich entfernt.

Stets werden wir sofort operieren, wenn nach Abklingen der ersten diffusen Erscheinungen von einem umschriebenen Herde ein erneuter Schub allgemeiner Bauchfellreizung ausgeht.

4. *Wo liegt ein von uns nachgewiesener umschriebener Abszeß?*

Die Lage eines Abszesses ergibt sich in ihren Grundrissen sofort aus unserem Palpations- und Perkussionsbefunde. Welche Lokalisationen hauptsächlich in Betracht kommen, das zeigt ein Blick auf Fig. 240. Wir haben aber ferner zu bestimmen, ob der Eiter sich *intra-* oder *retroperitoneal*, oder selbst *subfaszial*, d. h. hinter der Aponeurose des M. iliacus befindet. Ragt ein Abszeß deutlich in die Bauchhöhle hinein, so sitzt er intraperitoneal. Füllt er flach die Beckenschaufel aus, so verwerten wir ausgesprochene reflektorische Kontraktur der

vorderen Bauchwand für intraperitonealen, Beugekontraktur im Hüftgelenk für retroperitonealen und, wenn sie sehr ausgesprochen ist, für subfaszialen Sitz. Findet sich die Resistenz mehr in der Lendengegend, so nehmen wir intraperitonealen Sitz an, wenn die Erkrankung mit ausgesprochenen Zeichen von Bauchfellreizung begonnen hat, retroperitonealen Sitz dagegen, wenn dies nicht der Fall war, und wenn nach einigen Tagen in der Lendengegend eine Phlegmone zutage tritt. Abszesse, die unter dem Poupartschen Bande hindurchgehen, sind stets subfaszial. Hohe Temperaturen, zwischen 39 und 40°, ja Schüttelfröste sprechen im Zweifelsfalle für extraperitonealen Sitz.

Bei den intraperitonealen Abszessen suchen wir zu bestimmen, wie weit sie nach oben oder nach unten gehen, und ob sie der vorderen Bauchwand anliegen oder nicht. Ist die Lendengegend druckempfindlich und gedämpft und zeigt sie reflektorische Muskelspannung, so erstreckt sich der Abszeß, meist an der Außenfläche des Colon ascendens, nach der Nierengegend hin. Klagt der Patient über Blasenbeschwerden, so zieht sich die Eiterung nach dem kleinen Becken hin. Kommen dazu noch Mastdarmbeschwerden, und läuft gar aus dem Rektum glasiger Schleim aus, so sitzt der Abszeß im Douglas. Ist die reflektorische Kontraktur der Bauchwand sehr ausgesprochen, so daß die Grenzen des Abszesses nicht scharf abgetastet werden können, so nehmen wir an, daß derselbe ihr unmittelbar anliegt. Kann man umgekehrt seine Grenzen auffallend leicht durchfühlen, so findet sich wahrscheinlich zwischen ihm und der vordern Bauchwand freie Peritonealhöhle. Besteht Meteorismus, so entzieht sich freilich ein in der Tiefe zwischen den Dünndarmschlingen sitzender (mesocöliakaler) Abszeß der Palpation oft völlig. Man glaubt in solchen Fällen, wenn man den Verlauf nicht von Anfang an verfolgt hat, entweder eine diffuse Peritonitis oder einen Ileus vor sich zu haben. Letztere Verwechslung ist um so verzeihlicher, als derartige Abszesse durch Kompression oder Knickung des Darmes bisweilen zu wirklichem Verschluß desselben führen.

Die genaue Bestimmung der Lage des Abszesses ist uns von Bedeutung zur Entscheidung der Fragen, *ob* und *wie* wir operieren müssen.

Sehen wir den Patienten am 3. oder 4. Tage mit einem in Abkapselung, vielleicht schon in Rückbildung begriffenen Entzündungsherde, so verhalten wir uns ruhig, um den natürlichen Verteidigungsvorgang nicht zu stören, — allerdings im Sinne eines „bewaffneten Friedens", da der Prozeß immer noch neu aufflackern und wieder gefährlich werden kann.

Gehen gegen das Ende der ersten Woche die Allgemeinerscheinungen und der lokale Herd nicht zurück, sondern steigern sie sich, so greifen wir ohne Zögern ein, meist nicht um den Wurmfortsatz zu entfernen, sondern einfach um den Eiter zu entleeren und damit die unmittelbare Gefahr zu beseitigen. Wir handeln ebenso, wenn es im Verlaufe der 2., ja selbst der 3. Woche irgendwo primär zu einer größeren Eiteransammlung gekommen ist. Wir werden hierfür nicht nach irgendeinem Schema vorgehen oder

den Abszeß mit einem von diesem oder jenem Chirurgen empfohlenen Schnitte eröffnen, sondern da, wo der Abszeß am oberflächlichsten sitzt und mit der geringsten anatomischen Schädigung zu erreichen ist, also bald von der Ileocoecalgegend, bald von der Lendengegend, bald von der Linea alba, bald endlich von Scheide oder Mastdarm aus. Da große Schnitte nicht nur überflüssig, sondern unmittelbar der Behinderung der Atmung und für später der Narbenbrüche wegen nachteilig sind, so müssen wir durch eine sorgfältige Lokaldiagnose den Punkt finden, von dem aus wir mit dem kleinsten Schnitte auskommen. Sitzt der Abszeß seitlich oder retroperitoneal, so werden wir möglichst von der Seite her eingehen. Sitzt er in der Tiefe, mesocoeliakal, von der vorderen Bauchwand durch freie Peritonealhöhle getrennt, so werden wir mit der Eröffnung etwas weniger eilen und werden, wenn der Eingriff nötig wird, die freie Bauchhöhle bei der Operation sorgfältig schützen.

Wir haben bis jetzt in der Diagnostik der Appendicitis die *Probepunktion* nicht erwähnt. Wer gelernt hat, sorgfältig zu untersuchen, und wem die Gelegenheit geboten worden ist, sich bei Operationen einen Einblick in die topographischen Verhältnisse der Appendicitis zu verschaffen, der wird nur selten ein Bedürfnis nach derselben empfinden. Die Probepunktion ist, wie Roux sagt, „nicht immer ungefährlich, oft erfolglos, immer überflüssig". Nur bei den der direkten Untersuchung nicht oder nur schlecht zugänglichen subphrenischen und bei den Beckenabszessen ist sie ein wertvolles, ja unentbehrliches diagnostisches Hilfsmittel.

Wir haben bis jetzt vor allem den reinen, klassischen Anfall im Auge gehabt. Ist der Patient durch seinen oder unseren Fehler in das Stadium gelangt, in dem wir der Krankheit nicht mehr Herr sind, so haben wir, wie es sich zum Teil aus schon Gesagtem ergibt, mit allerlei **Komplikationen** zu rechnen, welche weiterhin unser diagnostisches Können in Anspruch nehmen. Wir nehmen dabei an, die anfängliche Peritonitis als solche sei überwunden, das Abdomen vorübergehend weicher, die Atmung ruhiger, die Temperatur normal oder annähernd normal geworden.

Eine erste Gruppe von Störungen gibt sich anfänglich nur daran zu erkennen, daß die Besserung an einem gewissen Punkte Halt macht, daß dann aber die Temperatur wieder ansteigt und die Form der Abszeßkurve annimmt. Hier entwickeln sich mit aller Wahrscheinlichkeit in der Bauchhöhle ausgestreute Keime zu *Restabszessen*. Wo sich dieselben mit Vorliebe finden, das zeigt uns Fig. 240k. Die Erfahrung lehrt nun, daß wir sie in der ersten und zweiten Woche vor allem im *Douglas* und in der *linken Flanke* suchen müssen. Den Douglasabszeß erkennen wir ohne weiteres durch die Rektaluntersuchung — Vorwölbung, Ödem der Schleimhaut, ferner am Abgang von glasigem Schleim und am Tenesmus, der bisweilen mit Stuhlverhaltung verbunden ist.

Der Flankenabszeß verrät sich durch lokale Druckempfindlichkeit, Muskelspannung und Dämpfung.

Von der dritten Woche weg kommt am ehesten der *subphrenische Abszeß* in Betracht (s. d.), der selten früher auftritt, und der meist rechts sitzt.

Finden wir an keiner dieser Stellen etwas Abnormes, und will das Abdomen nicht recht weich werden, so bestehen wahrscheinlich zerstreute kleine Restabszesse zwischen den Darmschlingen, Abszesse, die wir in der Regel am besten der spontanen Resorption anheimgeben, da das Aufsuchen derselben meist mehr Schaden als Nutzen stiftet.

In anderen Fällen tun sich die Störungen durch Kolikschmerzen kund, zu denen sich bald rasch, bald erst nach einigen Tagen Erbrechen gesellt. Die Temperatur ist dabei nicht oder nur wenig gesteigert, und zwischen den Kolikanfällen scheinen die Patienten sich wohl zu befinden. Hier handelt es sich mit Sicherheit um einen teilweisen oder einen vollständigen *Darmverschluß* infolge von Verwachsung und Abknickung einer Dünndarmschlinge. Am häufigsten tritt diese Komplikation in der 4.—6. Woche ein, bisweilen aber schon früher. Die Erfahrung zeigt, daß sich die Verlegung des Darmlumens um so leichter spontan lösen kann, je früher sie sich einstellt. Wir werden dies für unsere Indikationsstellung mit berücksichtigen.

Verschieden von diesem Frühileus bei Appendicitis ist der erst nach Monaten, ja nach Jahren durch dünne Bindegewebsstränge bedingte Spätileus, bei dem rasches Eingreifen ganz besonders wichtig ist.

Finden wir unerwartet unseren Patienten stark fiebernd, mit roten Wangen, rascher, oberflächlicher Atmung, dikrotem Pulse, so werden wir sofort eine *Komplikation von seiten der Atmungsorgane* annehmen, entweder eine *metastatische Pneumonie*, oder eine *Pleuritis*. Finden wir letzteres, so werden wir selten fehlgehen, wenn wir als Ursache entweder einen versteckten Lungenherd, oder einen unbeachtet gebliebenen subphrenischen Abszeß vermuten, letzteres besonders, wenn die Pleuritis rechts sitzt.

Unter das „Unvorhergesehene" sind auch die *Phlebitiden*, die *Parotitiden* und andere leicht zu erkennende Lokalisationen von Entzündungsprozessen zu rechnen, die ab und zu einmal bei Appendicitis vorkommen.

Beunruhigt werden Arzt und Patient nicht selten auch durch das lange, selbst monatelange Bestehenbleiben von *Fisteln* nach Abszeßeröffnung. Die Ursache liegt beinahe immer in einem aus dem Wurmfortsatz in die Bauchhöhle gelangten, noch nicht mit dem Eiter ausgestoßenen Kotsteine oder in einer tuberkulösen, selten aktinomykotischen Grunderkrankung. Im letzteren Falle greift das Übel meist mehr und mehr auf die Bauchdecke über.

Das bisher Gesagte bezieht sich auf den sicher diagnostizierbaren *appendizitischen Anfall*. Viel schwieriger, ja oft unmöglich, ist die Diagnose der Appendicitis im **Zwischenstadium.** Kaum ist in einer Familie ein schwerer Fall vorgekommen, so fangen die übrigen Familienglieder an, sich die Ileocökalgegend zu betasten und fragen den Arzt

angstvoll, ob sie nicht gut daran täten, sich den Wurmfortsatz entfernen zu lassen. Sie verspüren, sagen sie, in dieser Gegend oft ein Stechen, Brennen, Ziehen und fühlen dieselbe druckempfindlich. Gewöhnlich findet der Arzt mit dem besten Willen nichts, stellt die Diagnose einer hysterischen, oder richtiger gesagt, eingebildeten Appendicitis und schickt den Patienten nach Hause. Meist hat er dabei recht, aber nicht immer. Zum mindesten sollte er den Fall nicht aus dem Auge lassen.

Ich verweigerte die Operation unter solchen Umständen einem jungen Menschen, dessen Schwester ich eben operiert hatte, wies ihn aber an, sich bei dem ersten wirklichen Schmerzanfalle zu stellen. Er tat dies wenige Wochen später, und ich fand bei der sofortigen Operation einen hochgradig entzündeten Wurmfortsatz mit fibrinöser Periappendicitis.

Welche Kriterien besitzen wir in solchen Fällen?

Vor allem die *Anamnese*. Ist auch nur einmal eine sicher als Anfall zu deutende „Unterleibsentzündung" oder ein von einem Arzte zuverlässig beobachteter, ausgeprägter Anfall vorausgegangen — nicht nur ein wenige Stunden dauernder Bauchschmerz, — so hat der Patient recht, und wir müssen seinem Wunsche nachkommen. Erfahren wir nur von unbestimmten, bald in die Ileocökalgegend, bald auch in die Magengegend lokalisierten oder auch von mehr diffusen Schmerzen, welche den Patienten aber nie ins Bett gebracht haben, so halten wir mit unserem Urteile zurück. Es kann sich freilich um jene Form von Appendicitis handeln, bei der es noch nicht zum „ersten Anfall" gekommen ist, und die Ewald seinerzeit als „Appendicitis larvata" bezeichnet hat. Dieselbe ist zwar, wie Gussenbauer damals erwiderte, nur darum larvata, weil der Arzt sie nicht zu diagnostizieren vermag.

Hier wird oft der *objektive Befund* in die Lücke treten. Vor allem suchen wir, besonders beim weiblichen Geschlechte, eine anderweitige Unterleibserkrankung auszuschließen. Sodann tasten wir die Gegend ab, in welcher der Wurmfortsatz gewöhnlich liegt. Derselbe findet sich, wie uns die tägliche Erfahrung bei den Operationen im freien Intervalle lehrt, oft nicht an dem Punkte in der Spina-Nabellinie, am äußeren Rektusrande, den Mc Burney als Einmündungsstelle des Wurmfortsatzes angibt. An der genannten Stelle liegt in der Regel die Ileocökalklappe. Am einfachsten und sichersten finden wir vielmehr die gewöhnliche Lage des Wurmfortsatzes, wenn wir den Schnittpunkt der Verbindungslinie beider Spinae mit dem rechten äußeren Rektusrande abtasten (Sonnenburg). Finden wir weder daselbst, noch an den übrigen vom Wurmfortsatze häufiger eingenommenen Stellen etwas Abnormes, so bleiben wir im Ungewissen und werden, wenn die Anamnese nicht entscheidend ist, eben einfach abwarten müssen. Bei positiver Anamnese dagegen beweist unser negativer Be-

fund nichts. Wird mäßige Druckempfindlichkeit angegeben, ohne daß eine palpatorische Veränderung bestände, so werden wir es ebenfalls auf die Anamnese ankommen lassen, da ein gewisser Grad von Druckempfindlichkeit in der Ileocökalgegend auch normal vorkommt. Ist die Druckempfindlichkeit sehr ausgesprochen, viel stärker, als der auch links durch Druck auszulösende Schmerz, so liegt die Annahme eines chronischen Entzündungsprozesses nahe. Immerhin werden wir auch an die sog. chronische Colitis (s. d. folg. Kapitel) denken. Finden wir endlich, besonders bei leicht gebeugter Hüfte, ein deutlich rollbares, empfindliches Organ, so dürfen wir dasselbe entweder als Wurmfortsatz oder als ein aus verwachsenem Netz, Darm und Wurmfortsatz entstandenes Gebilde deuten und werden dem Patienten die Operation empfehlen.

Daß der normale Wurmfortsatz nur ausnahmsweise und das einmal erkrankte Organ im freien Intervall nicht oft durchgetastet werden kann, das haben wir schon gesehen.

Die Röntgenuntersuchung hat für die Diagnose der Appendicitis nicht viel Brauchbares gebracht. Im Frühstadium haben wir sowieso nicht Zeit, eine Röntgenserie aufzunehmen. Auch würde sie uns viel weniger sagen, als die übrigen klinischen Symptome. Endlich ist sie durch die Forderung völliger Ruhigstellung des Darmes kontraindiziert. In späteren Stadien kann sie uns bei Verdacht auf beginnenden Ileus von Nutzen sein — unter Anwendung einer bloßen Barium- oder Bismutaufschwemmung statt des zu leicht erbrochenen Kontrastbreies. Im Intervall läßt sich aus ihr nichts Sicheres schließen, da sich auch der gesunde Wurmfortsatz nur ausnahmsweise mit Kontrastsubstanz füllt, und da auch ein entzündet gewesener Wurmfortsatz sich füllen kann. Höchstens ließen sich aus in kurzen Intervallen aufgenommenen Bildern, wenn eine Füllung überhaupt eintritt, Schlüsse auf die Beweglichkeit des Organs ziehen, aber auch daraus keine Diagnose. In ganz seltenen Fällen lassen sich Kotsteine radiographisch nachweisen (J. Roux).

47.

Colitis, sogenannte chronische Appendicitis und Funktionsstörungen des Dickdarmes.

Unter den Bezeichnungen Colitis, chronische Appendicitis, Pseudoappendicitis usw. werden sehr verschiedene Zustände zusammengefaßt, die zum Teil mit wirklichen Entzündungsprozessen gar nichts zu tun haben, die aber doch durch gewisse Grenz- und Übergangsformen zusammengehalten werden. Je genauer wir uns freilich die verschiedenen Krankheitsbilder ansehen, um so mehr müssen wir uns davon überzeugen, daß wir nur durch Trennung der organisch bedingten von den funktionellen Störungen Übersicht gewinnen können. Wir unterscheiden deshalb:

A. Colitis mit ausgesprochenen anatomischen Veränderungen.

Hierher rechnen wir alle entzündlichen Vorgänge, welche sich durch ausgesprochene histologische Veränderungen kundgeben, und deren Endergebnis in der Regel Geschwürsbildung in der Schleimhaut ist. Wir können also, wenn wir das Stadium berücksichtigen, in welchem diese Fälle dem Chirurgen zukommen, dieselben unter den Begriff der Colitis ulcerosa zusammenfassen.

Wie erkennen wir dieselbe?

Vor allem an der zu großen Häufigkeit der Stuhlentleerungen, sodann an der Beimischung von Schleim und bisweilen auch von Blut, wenigstens von Blutspuren zum Stuhl und, wenn die Erkrankung auch die untersten Dickdarmabschnitte betrifft, am Tenesmus. Als greifbares Zeichen finden wir dabei einzelne Dickdarmabschnitte zeitweilig starr kontrahiert oder entzündlich infiltriert. Viel weniger klar sind die Erscheinungen, wenn nur der Anfangsteil des Dickdarmes befallen ist, so daß der Darminhalt sich auf seinem weiteren Wege wieder normal gestalten kann. Es kommt dann nicht immer zu Durchfall, und die Beschwerden beschränken sich bald auf unbestimmte Schmerzen, bald auf ausgesprochene Schmerzanfälle in der Ileocökalgegend, die gewöhnlich als Appendicitis gedeutet werden.

Wir müssen uns vor allem davon überzeugen, daß diese Colitis nicht einfach die Begleiterscheinung eines ernsteren Leidens, eines Darmkrebses oder der viel selteneren Dickdarmpolypose ist. Es ist nicht nur für den Patienten verhängnisvoll, sondern für alle dabei Beteiligten zum mindesten peinlich, wenn ein greifbarer Mastdarmkrebs, weil er häufige blutig-schleimige Entleerungen zur Folge hatte, vom Arzte wochen- und monatelang ohne Untersuchung als Dickdarmkatarrh behandelt worden ist, bis der Chirurg die Geschwulst im kleinen Becken festgemauert findet. Zu jeder Colitisdiagnose gehört also eine Mastdarmuntersuchung. Ergibt dieselbe nichts Abnormes, so sollte stets die Rektosigmoidoskopie vorgenommen und weiterhin der ganze Dickdarm auf eine Geschwulst abgetastet werden.

Haben wir eine Neubildung, soweit dies möglich ist, ausgeschlossen, und ebenso natürlich einen den Dickdarm reizenden Beckenabszeß, so handelt es sich darum, die *Form* der Colitis zu bestimmen. Ob dieselbe geschwüriger Natur ist, das können wir mit Sicherheit nur durch die Rektosigmoidoskopie erkennen. Mit großer Wahrscheinlichkeit gibt uns allerdings auch das Röntgenbild hierüber Aufschluß. Wie uns schon der Durchfall zeigt, sucht sich der geschwürig veränderte Darm möglichst rasch seines Inhaltes zu entledigen: er zeigt, wissenschaftlich gesprochen, eine erhöhte Motilität. Diese Eigentümlichkeit gibt sich nun im Röntgenbilde, wie Stierlin gezeigt hat, dadurch zu erkennen, daß die betreffenden Darmpartien auch von der Kontrastmahlzeit

sehr rasch durcheilt werden, so rasch, daß man sie bei Serienaufnahmen sozusagen immer schon nach 12—24 Stunden leer oder höchstens durch kleine Flecke von Kontrastsubstanz marmoriert findet. Die Grenze zwischen pathologisch leerem und normal gefülltem Darm ist dabei meist eine so scharfe, daß sich aus der vergleichenden Betrachtung von mehreren Aufnahmen Sitz und Ausdehnung der Erkrankung meist sehr genau bestimmen lassen. Die Marmorierung zeigt sich — oft noch deutlicher — beim Röntgenbilde des Kontrasteinlaufes.



Fig. 263.

Kontrasteinlauf bei schwerer geschwüriger Colitis. Dickdarm unvollständig entfaltbar. Aussehen z. T. gesprenkelt. Bauhinsche Klappe schlußunfähig. (Dünndarm durch den Einlauf weit hinauf gefüllt.)

Beizufügen ist nur, daß sich auch neoplastisch oder tuberkulös infiltrierter, aber nicht ulcerierter Darm in gleicher Weise verhält. Ob das Leerstehen eines Dickdarmabschnittes von reflektorischer Hypermotilität (bei Ulcerationen) oder von starrer Infiltration — mit oder ohne Geschwüre — herrührt, das läßt sich durch den Kontrasteinlauf feststellen. Normale Entfaltbarkeit des Dickdarmes spricht für ersteres, mangelnde Entfaltbarkeit für letzteres. Bei schweren ulcerösen Colitiden wird allerdings die Darmwand ebenfalls starr und läßt sich durch den Einlauf nicht mehr entfalten. Erstreckt sich die Infiltration auf die Valvula Bauhini, so wird dieselbe undicht, so daß sich, wie in Fig. 263, durch den Einlauf auch ein Teil des Dünndarmes füllt.

Haben wir so den geschwürigen Charakter und die Ausdehnung des Leidens erkannt, so bleibt uns noch übrig, seine Natur zu bestimmen. Handelt es sich um *Syphilis*, um *Tuberkulose*, um das Spätstadium einer *Amöbenenteritis*, einer durch den *Shiga-Kruseschen* oder den *Flexnerschen Bazillus bedingten Ruhr*? Liegt eine umschriebene oder eine über den

ganzen Dickdarm ausgebreitete *Colitis ulcerosa chronica unbekannten Ursprungs* vor, wie sie besonders in neuerer Zeit beschrieben worden ist?

Nehmen wir die **Syphilis** vorweg. Sie ist in der Regel auf den untersten Teil des Dickdarmes beschränkt und führt dort zu dem typischen Krankheitsbilde der Rektalsyphilis, dem wir noch begegnen werden. Sehr selten verirrt sie sich weiter in den Dickdarm hinauf. Unsere Diagnose wird sich vor allem auf Anamnese, Wassermannsche Reaktion und das Vorhandensein von anderen Zeichen überstandener Syphilis stützen.

Praktisch viel wichtiger ist die **Tuberkulose.** Tuberkulöse Heredität und Vorgeschichte, chronischer Beginn des Übels, noch bestehende Herde von Tuberkulose werden uns eine brauchbare Wegleitung geben. Gewißheit erhalten wir aber erst durch die histologische, wenn nötig auch bakteriologische Untersuchung eines mit Hilfe des Rektoskopes gewonnenen Randstückchens von einem Geschwüre. Der Nachweis von Tuberkelbazillen im Stuhl ist wertvoll, aber nicht entscheidend, da der Patient zufällig an einer offenen Lungentuberkulose leiden kann.

Das Spätstadium einer **Amöben-** oder **Bazillen-Dysenterie** werden wir dann annehmen, wenn der Patient aus einer mit diesen Krankheiten behafteten Gegend kommt. Die objektive Untersuchung gibt uns im Spätstadium hierüber keinen Aufschluß mehr, wenn wir von der noch nicht ganz zuverlässigen Serumreaktion absehen, die überdies nur für den Shiga-Kruseschen Bazillus in Betracht kommt.

Erst wenn wir keinen Anhaltspunkt für eine der bisher besprochenen Formen finden, werden wir die bei uns vorkommende **Colitis ulcerosa chronica** unbekannten Ursprunges annehmen. Dieselbe befällt in ihren schweren Formen den ganzen Dickdarm. (Fig. 263.) Häufiger ist sie aber auf das Coecum einerseits und das S romanum andererseits beschränkt, als **Typhlitis** und als **Sigmoiditis ulcerosa.**

Diese beiden Lokalisationen erklären sich wohl am leichtesten aus dem Umstande, daß in diesen Darmteilen der Kot schon normal am längsten liegen bleibt, so daß sie schon hierdurch zu loci minoris resistentiae geworden sind. Überdies ist das S romanum durch die oft recht unerwünschte Nachbarschaft der innern weiblichen Genitalien mit allen ihren Gebrechen zu umschriebener Erkrankung ganz besonders geneigt.

Bezeichnend für die Colitis ulcerosa ist eine Vermehrung der *eosinophilen Zellen* im Blut, Vorhandensein von solchen im Dickdarmschleim und auffallende Eosinophilie der Leukocyten auf den histologischen Schnitten durch die geschwürige Schleimhaut. Die Graserschen Divertikel des unteren Dickdarmes (multiple Ausstülpungen der Mucosa unter die Serosa durch Gefäßlücken in der Muscularis) stellen eine der häufigsten Ursachen isolierter schwerer Sigmoiditis acuta und chronica dar. Diese kleinen Divertikel lassen sich in günstigen Fällen durch das Röntgenbild nachweisen (s. im folgenden Kapitel), und, wenn sie weit nach unten reichen, auch durch das Rektoskop. (Vorsicht!)

Greift der Entzündungsprozeß in akuter oder chronischer Weise auf die Serosa über, so kommt es zu (vom Wurmfortsatz unabhängiger) Perityphlitis, bzw. zu Perisigmoiditis. Bisweilen ist eine solche Pericolitis selbst eiteriger Natur.

Es ergibt sich aus dem Gesagten, daß die Aufstellung eines besonderen Krankheitsbildes der Pericolitis überflüssig ist. Die Pericolitis ist die Folge einer klinisch oft übersehenen Colitis, nicht eine Krankheit für sich.

B. Funktionsstörungen des Dickdarmes ohne typische anatomische Veränderungen.

Je mehr Namen eine Erkrankung erhält, um so weniger Bestimmtes wissen wir von ihr. Unter mindestens einem Dutzend Bezeichnungen wird seit etwa 30 Jahren ein Krankheitsbild beschrieben, das wir unter dem bekanntesten seiner Namen: **Colitis mucomembranacea** diesem Abschnitte voranstellen wollen, weil es alle Funktionsstörungen in sich faßt, deren der Dickdarm überhaupt fähig ist: *motorische Störungen* in Form von *Verstopfung* abwechselnd mit *Durchfall, sensible Störungen* in Form von bald regelmäßig sich einstellenden, bald in heftigen Anfällen auftretenden *Kolikschmerzen*, und endlich *sekretorische Störungen* in Form von anhaltend oder anfallsweise vermehrter *Schleimabsonderung* als glasige oder koagulierte band- und röhrenförmige Schleimmassen. Unabhängig von irgendeiner typischen anatomischen Veränderung kann sich dieser Symptomenkomplex, wie die klinische Erfahrung beweist, bisweilen als Folge psychischer Affekte einstellen, kann monate-, ja jahrelang dauern und schließlich infolge einer heftigen Gemütsbewegung wieder schwinden. Er kann aber auch die Reaktion des Dickdarmes auf die verschiedensten anatomischen Störungen inner- und außerhalb der Darmwand sein, von krebsigen, tuberkulösen oder anderweitigen Geschwüren der Darmwand bis zu Lageveränderungen des Dickdarmes und zu irgendwelchen entzündlichen Vorgängen in seiner Nachbarschaft. Er kann durch sehr verschiedenartige toxische Einflüsse (Alkohol, Tabak, Quecksilber), sowie durch Bakteriengifte endlich bedingt sein.

Dieser letztere Umstand erklärt, wieso man dazu gekommen ist, irrtümlicherweise die nervöse Colitis mucomembranacea mit den infektiösen Colitiden zusammenzuwerfen.

Nicht immer betrifft die abnorme Reaktion den ganzen Dickdarm, und nicht immer zeigt sie voll ausgeprägt alle drei oben genannten Formen der Funktionsstörung. Viel häufiger finden wir im Gegenteil bloß die motorischen und bis zu einem gewissen Grade die sensiblen Störungen ausgesprochen, während die sekretorischen Störungen fehlen, oder wenigstens nicht auffallend zutage treten. Wir haben dann im wesentlichen die **schmerzhafte Konstipation** vor uns. Dies führt uns

weiter zur Frage von der *Lokalisation der Funktionsstörung*. Hierüber gibt uns die Röntgenuntersuchung den sichersten Aufschluß.

Verabreichen wir einem normalen Menschen eine aus 80 g Bariumsulfat und 200—400 g Kohlehydratbrei bestehende Kontrastmahlzeit, so finden wir nach 6—8 Stunden die ganze Kontrastmahlzeit im Coecum, Colon ascendens und bisweilen schon im Colon transversum. Nach 12—18 Stunden ist das Colon ascendens leer, oder beinahe leer, und der Inhalt ist im mittleren und unteren Abschnitte des Dickdarmes sichtbar. Nach 24—36 Stunden ist der ganze Darmkanal leer. Ist der Verlauf der Dickdarmverdauung verlangsamt, so findet sich die Verzögerung entweder auf den ganzen Dickdarm verteilt, oder sie betrifft den Abschnitt, in dem sich der Kot schon normal zum Zwecke der Eindickung am längsten aufhält, nämlich den Anfangsteil, bis etwa in die Höhe der Gallenblase (*Typus ascendens* der Obstipation nach Stierlin) oder sie hat ihren Sitz im Endteil des Dickdarmes (*Sigmoido-* und *proktogene Obstipation*).

Die Obstipation vom *Typus ascendens* ist diejenige, bei der unserer Erfahrung nach die meisten subjektiven Beschwerden auftreten. Es erklärt sich dies schon aus dem Umstande, daß an dieser Stelle der Darminhalt noch halb flüssig ist und deshalb viel rascher abnormen Gärungsvorgängen mit Gasbildung verfällt, als bei der Retention von mehr oder weniger festem Kot im S romanum oder in der Ampulle.

Dies alles bringt uns dem Verständnis eines Krankheitsbildes näher, welches in Frankreich schon seit 20 Jahren als *Typhlocolite, Typhlite ptosique* usw. besprochen wird, in Deutschland aber erst seit kürzerer Zeit unter der Bezeichnung *Coecum mobile* (Wilms), *Typhlektasie, Typhlatonie* usw. allgemeinere Beachtung gefunden hat.

Im Jahre 1897, kurz nachdem man im ersten Eifer für die neuentdeckte Appendicitis angefangen hatte, dem Wurmfortsatze alles Schlimme zuzuschreiben, was sich in der Ileocoecalgegend ereignet, und nachdem man die alte Typhlitis stercoralis über Bord geworfen, machte der geniale innere Kliniker Dieulafoy, übrigens der eifrigste Vorkämpfer der Frühoperation der wirklichen Appendicitis, darauf aufmerksam, daß es in der Ileocoecalgegend Schmerzanfälle gebe, welche mit dem Wurmfortsatze nichts zu tun hätten, sondern als Lokalisation der Colitis mucomembranacea im Coecum aufzufassen seien. Seither haben Namen und Theorien vielfach gewechselt oder richtiger gesagt, sich gehäuft, ohne daß wir sehr viel mehr wüßten, als was Dieulafoy schon damals gelehrt hat.

Das Feststehende läßt sich, soweit es diagnostische Bedeutung hat, etwa folgendermaßen zusammenfassen:

Bei Individuen beider Geschlechter, aber doch mit Vorliebe des weiblichen Geschlechtes, welche über ihre Blinddarmgegend klagen, kommt es nie zu wirklichen, Tage bis Wochen dauernden appendicitischen Anfällen mit Ausbildung einer Resistenz oder eines peritonitischen Exsudates. Der sog. „Anfall" beschränkt sich vielmehr auf einen in der Ileocoecalgegend sitzenden, heftigen, aber nur wenige Stunden dauernden Schmerz, der meist schon vorbei ist, wenn der Arzt kommt. Kann dieser den Anfall wirklich beobachten, so findet

er Druckempfindlichkeit in der Ileocoecalgegend, keine, oder nur sehr geringe Muskelspannung, dagegen manchmal das Gefühl eines elastischen Kissens, das bisweilen unter den Händen schwindet, und das sich, wenn es genauer abgetastet werden kann, als das geblähte Coecum herausstellt. Ausnahmsweise ist die Körpertemperatur leicht erhöht, und bei Individuen mit lebhaften Reflexen kommt es selbst zu Erbrechen. Bisweilen findet der Anfall mit einer reichlichen, manchmal diarrhoischen Stuhlentleerung seine Lösung. Damit schwindet auch die Druckempfindlichkeit, und es bleibt nicht die ausgesprochene umschriebene Druckempfindlichkeit im Bereiche des Wurmfortsatzes zurück, wie noch während einiger Tage nach den meisten auch leichten Appendicitiden. Dagegen finden wir, wie dies schon Dieulafoy betont hat, bei solchen Individuen oft den einen oder anderen Teil des Dickdarmes schmerzhaft kontrahiert, als Zeichen eines abnormen Reizzustandes, einer Colitis chronica, und die ab und zu einsetzenden Schleimabgänge weisen uns ebenfalls auf die richtige Diagnose hin.

Das Coecum läßt sich oft als bewegliches Gebilde abtasten und hin und her schieben. Als objektiven Befund können wir ferner öfter auch zwischen den Schmerzanfällen mittels der funktionellen Röntgenuntersuchung ein abnorm langes Verweilen des Darminhaltes im Coecum, eine Konstipation vom Typus ascendens nachweisen.

Eine große Anzahl von solchen Fällen sind schon operiert worden, meist als Appendicitis. Die anatomischen Befunde: meist ein großes, weit nach unten reichendes Coecum mit normalem Wurmfortsatz, schleierartige Membranen (Jackson), die bisweilen Folgen wirklicher Entzündung, öfter aber nur die durch Umkippen des Coecum auf dasselbe geladene langausgezogene Mesenterialanheftung desselben darstellen, erklären nicht alles. Auch die von Lane beschriebene Abknickung des Dünndarmes vor der Bauhinschen Klappe kommt nur für wenige Fälle in Betracht. Ein abnorm bewegliches Coecum hat zum mindesten jeder zehnte Mensch. Verwachsungen und Knickungen viel höheren Grades bleiben oft genug symptomlos. Auch Verzögerung der Kotbewegung im Coecum kommt symptomlos vor. Wir kommen also wieder auf unsere schon oben geäußerte Auffassung zurück, daß bei allen diesen Dickdarmbeschwerden das funktionelle Moment die Hauptrolle spielt. Ein normal innervierter Dickdarm wird mit allen möglichen Hindernissen fertig und trotzt auch den Einflüssen einer sehr abnormen Ernährungs- und Lebensweise. Ein abnorm innervierter Darm dagegen reagiert auf jede Abweichung von der normalen Lebensweise und auf jedes noch so leichte mechanische Hindernis, ja auf jede psychische Verstimmung, bald bloß mit Störung der Darmmotilität, bald mit dem mehr oder weniger vollen Bilde der Colitis mucomembranacea.

Diese Colitis mucomembranacea hat chirurgisches Interesse vor allem der Diagnose wegen. Der Arzt muß sie kennen sowohl als selbständige Erkrankung, die besonders beim weiblichen Geschlechte alle möglichen schmerzhaften Erkrankungen der Bauchhöhle vortäuscht, und die den Neurastheniker zum Karzinophoben macht, aber — und das ist besonders wichtig — auch als Begleiterscheinung eines wirklichen organischen Leidens. Sie hat überdies für uns noch deshalb Bedeutung, weil man versucht hat, und noch versucht, durch operative Eingriffe, von der harmlosen Coecostomie bis zur ausgedehnten Darmresektion, den allerschwersten Fällen die Heilung zu bringen, welche ihnen die innere Behandlung mitsamt Badekuren, diätetischer Behandlung, Elektrizität und Psychotherapie nicht geben konnte. Daß die operative Therapie dabei viel weiter kommt, als die interne, das will ich nicht behaupten. Es ist eben bisweilen unmöglich, bei einem Menschen, dessen Psyche aus den Fugen gegangen ist, und dessen Reflexe ganz allgemein falsch spielen, die Darmreflexe wieder in Ordnung zu bringen.

Das Gesagte erlaubt uns nun, auch den Sammelbegriff der „chronischen Appendicitis" richtig zu würdigen. Wie bei der Colitis, so müssen wir auch hier zwei Gruppen unterscheiden:

a) Die wirkliche chronische Appendicitis, bei welcher der Wurmfortsatz nicht aus dem Zustande der Entzündung herauskommt. Dies ist vor allem bei der *tuberkulösen* Appendicitis der Fall, welche aber keinen neuen Namen braucht, und ferner bei sehr vielen gewöhnlichen Appendicitiden, bei denen Kotsteine, Stenosen, Verwachsungen, Knickungen ein völliges Abklingen der Entzündungserscheinungen verhindern. In den einen Fällen wird dieser chronische Reizzustand dem Träger des Wurmfortsatzes gar nicht bewußt, in anderen bedingt er häufige leichtere Schmerzen, reflektorische Störungen der Darmfunktion, so z. B. Colitis mucomembranacea, wieder in andern nur ein unbestimmtes Unbehagen in der rechten Bauchhälfte. Da sich aber die Mehrzahl der von mehreren Anfällen betroffenen Wurmfortsätze in einem solchen chronischen Reizzustande befindet, so hat es keinen Wert, für diejenigen Fälle, bei denen sich dieser Reizzustand etwas ausgesprochener bemerkbar macht, ein besonderes Krankheitsbild aufzustellen. Auch für diese Gruppe ist die Bezeichnung: „Chronische Appendicitis" also überflüssig.

b) Die andere Gruppe hat mit dem Wurmfortsatze überhaupt nichts zu tun. Sie umfaßt diejenigen Fälle, denen man früher den zum Teil ganz berechtigten Namen der Typhlitis stercoralis gegeben, und setzt sich demzufolge zusammen aus der umschriebenen Colitis ulcerosa des Coecums und den umschriebenen Funktionsstörungen des Anfangsteiles des Dickdarmes in ihren verschiedenen Formen, also der Typhlo-

colite, der Coecalblähung usw., sei sie nun mehr mechanisch oder mehr funktionell bedingt. Für diese Fälle ist die Bezeichnung „chronische Appendicitis" sinnlos.

Wir wären auf diese Dinge nicht so genau eingegangen, wenn die Frage nicht eine große praktische Tragweite hätte.

Wann darf der Arzt sich mit der Annahme einer bloßen Funktionsstörung des Coecums beruhigen, nenne er sie nun, wie er wolle, und damit von der Operation in den ersten 24 Stunden absehen?

Bloß dann, wenn die Häufigkeit der Anfälle und die kurze Dauer derselben (nur wenige Stunden), ferner häufige Schleimabgänge, ausgesprochene neuropathische Vorgeschichte, ihn hierzu berechtigen, und wenn auch der vorliegende Anfall im Verlauf von wenigen Stunden abklingt. Dies läßt also Raum zur Beobachtung, ohne die Frühoperation bei einer wirklichen Appendicitis unmöglich zu machen. Dabei kann nicht genug darauf hingewiesen werden, daß Puls und Temperatur keineswegs ausschlaggebend sind, da wir richtige Appendicitis mit Eiterbildung sehen, ohne daß die Temperatur auch nur 37,2 Grad und der Puls 100 Schläge erreicht hätten, während die genannten Werte auch bei rein funktionellen Störungen bisweilen überschritten werden. Entscheidend wäre eine ausgesprochene Leukozytose, aber gerade sie fehlt meist im Beginn auch einer wirklichen Appendicitis. Ist gegen das Ende der ersten 24 Stunden noch nicht alles in Ordnung, so haben wir die Pflicht, die Operation vorzuschlagen.

Hoffen wir, daß die neugewonnene Erkenntnis von den Funktionsstörungen des Coecum und Colon ascendens nun nicht einer Anzahl von Appendicitiden durch Vernachlässigung der Operation das Leben kosten wird!

48.

Über Darmverschluß.

Ein Leiden zu heben, das im Volksmunde noch jetzt den Namen des „Miserere" trägt, ist eine der dankbarsten Aufgaben des Chirurgen. Dazu muß aber das Übel rechtzeitig erkannt und die Indikation zum Eingriffe rechtzeitig gestellt werden. Nirgends sieht man mehr als hier, wie gefährlich es ist, stets das volle klinische Bild abwarten zu wollen, bevor man einen Entschluß faßt. Wer das beim Darmverschluß tut, der läuft Gefahr, von den besten Absichten beseelt, das Leben seines Patienten der Diagnose zu opfern. Nicht das ist die Hauptsache, daß wir bei der Autopsie Art und Sitz des Verschlusses als richtig diagnostiziert erkennen, sondern daß wir den Patienten rechtzeitig dem rettenden Eingriffe zuführen, selbst ohne immer genau zu wissen, welcher Art der Verschluß ist und wo er sitzt. Niemand mache uns den Vor-

wurf, diagnostischer Faulheit Vorschub zu leisten. Wir müssen im Gegenteil *genau beobachten, gründlich untersuchen* und *alle Zeichen erwägen*, aber wir müssen dies *rasch tun* und *rasch einen Entschluß fassen*, wenn unsere Überlegungen dem Patienten überhaupt von Nutzen sein sollen.

Wir haben in der Praxis zwei große Gruppen von Darmverschluß zu unterscheiden, den *akut* einsetzenden *vollständigen* und den *allmählich* sich entwickelnden, während seiner Entwicklungsperiode *unvollständigen* sog. *chronischen* Verschluß. Wenden wir uns vorerst dem letzteren zu, weil derselbe uns erlaubt, den Vorgang mit aller Gemütsruhe in seinen Einzelheiten zu verfolgen.

I. Die allmählich sich entwickelnde Stenose (sog. chronischer Darmverschluß).

A. Symptome.

Das erste Zeichen, das auf eine Verengerung des Darmlumens hinweist, ist die **Darmkolik**, d. h. die schmerzhafte Kontraktion eines Darmteiles. Kolikschmerzen sind aber ein sehr gemeines und deshalb an sich nicht viel beweisendes Symptom. Um mit Bestimmtheit auf ein lokales Leiden, einen lokalen Darmverschluß hinzudeuten, müssen sie sich regelmäßig, nach demselben Typus und in demselben Darmbezirke wiederholen. Aber auch das genügt zur Diagnose noch nicht. Wir finden derartige Schmerzen auch bei **Colitis** irgendwelcher Ursache vor. Wir müssen vielmehr zur Diagnose einer Stenose noch abnorme Erweiterung und sicht- oder fühlbare **Kontraktionen** des Darmes oberhalb des Hindernisses verlangen. Die Erweiterung kennzeichnet sich besonders durch das wiederholte Auftreten von hochtympanitischem oder Metall-Klang, vielleicht auch von peristaltischem Metallklingen an derselben Stelle und durch Plätschern, das sich daselbst hervorrufen läßt. Die abnormen Kontraktionen erkennen wir an der periodisch sich einstellenden *Darmsteifung*. Diese letztere unterscheidet sich wesentlich von der Darmkontraktion bei Colitis. Bei letzterer fühlt sich der häufig leer oder über einer geringen Menge von Fäzes sich zusammenziehende Darm wie ein derber Strang an (die „corde colique" der Franzosen), während der oberhalb eines Hindernisses gesteifte Darm, sei es nun Dick- oder Dünndarm, das Anfühlen einer prallen Geschwulst gibt. Daß es sich um gesteiften Darm handelt, das ergibt sich aus dem tympanitischen Perkussionsschall und aus dem periodischen Auftreten und Schwinden der Resistenz. Beobachtet man zum Überfluß an dieser Stelle noch im Momente des Schwindens ein **gurrendes Geräusch**, so kann über die Diagnose einer Verengerung kein Zweifel mehr bestehen. Dasselbe gilt, wenn sich nicht nur eine einzelne Darmschlinge, sondern ein größerer Abschnitt des Dünndarmes in wogender Bewegung steift und wieder erschlafft, bisweilen unter dem Bilde von mehreren — bis

vier — parallelen gewulsteten Schlingen. Um diese Erscheinungen beobachten zu können, muß man sich freilich bisweilen lange an das Bett des Patienten setzen und abwarten, wenn es nicht gelingt, das Phänomen durch Palpation des Darmes hervorzurufen. Erst im weiteren Verlaufe der Erkrankung, wenn die kompensatorische Hypertrophie der Darmmuskulatur nicht mehr hinreicht, um das Hindernis zu überwinden, kommt es zu Kompensationsstörung, die sich in einer anhaltenden Auftreibung des Abdomens äußert, und die schließlich in völlige Darmlähmung übergeht. Eine solche Auftreibung ist also keineswegs, wie es sich der Anfänger oft vorstellt, zur Diagnose einer Darmverengerung

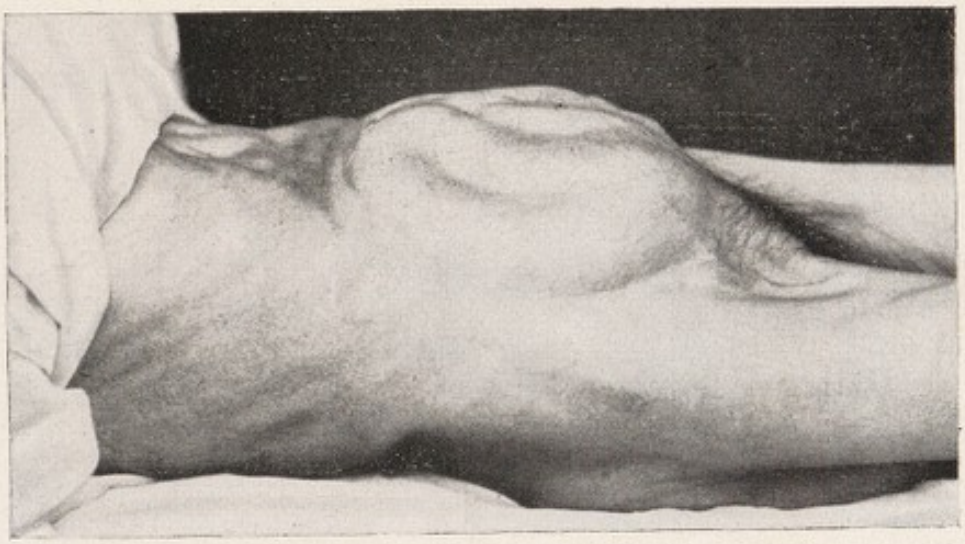

Fig. 264.
Dünndarmsteifung bei hochgradiger Stenose.

erforderlich, und man kann ein ganz flaches, ja eingesunkenes Abdomen bei einer für Kirschkerne nicht mehr durchgängigen Ileocoecalstenose sehen.

Die beschriebenen Erscheinungen sind am ausgesprochensten bei *Dünndarmstenosen* vorhanden. Am *Dickdarm* ist die Steifung bisweilen sehr wenig ausgesprochen. Darum die vielen Spätdiagnosen. Am ehesten sieht man sie noch bei Stenosen im Colon ascendens oder an der Flexura hepatica, aber auch dann betrifft sie, nach Undichtwerden der Bauhinschen Klappe, besonders die untersten Dünndarmschlingen.

Ein Zeichen, dem wir beim akuten, völligen Darmverschluß begegnen werden, fehlt beim unvollständigen Verschluß fast völlig, das **Erbrechen.** Wir finden es erst, wenn der Verschluß, sei es auch nur vorübergehend, ein vollständiger wird, und zwar tritt es dann um so früher auf, je höher oben im Darmkanale das Hindernis sitzt.

Gewisse Anhaltspunkte gibt uns das Verhalten des **Stuhlganges,** freilich nicht in der Weise, wie es noch vielfach angenommen wird. Man hört nicht selten den Schluß, es liege keine Darmstenose vor, weil ein Patient normalen Stuhlgang habe, oder umgekehrt, es bestehe Verdacht

auf Darmkrebs, weil die Entleerungen die Form von kleinen Knollen — wie Schafkot — zeigen. Das eine ist so unrichtig wie das andere. Der Stuhlgang formt sich allmählich im Dickdarm, vom Colon descendens an. Sitzt das Hindernis im oberen Teile des Colon, wo der Darminhalt auch normal noch flüssig ist, so setzt sich der regelrechten Formung der Fäzes unterhalb des Hindernisses nichts entgegen. Der Patient hat also regelmäßige, wohlgeformte Stühle, und zwar oft bis zum Augenblick, wo völliger Verschluß eintritt. Selbst bei einer Verengerung im Bereiche der Flexura lienalis können die Fäzes noch normal geformt bleiben. Stellen sich bei tiefer liegenden Dickdarmstenosen Anomalien des Stuhles ein, so äußern sich dieselben in der Regel weder durch die Schafkotform noch durch die berüchtigte „Bandform", sondern durch den Wechsel von völliger Verhaltung — euphemistisch noch als Obstipation bezeichnet — und von Abgang breiweichen Kotes. Oberhalb der Stenose ist der Darminhalt nämlich nicht etwa fest, „eingedickt", sondern breiweich bis plastisch — um so flüssiger, je enger die Stenose ist. Finden wir bei hartnäckiger Obstipation knolligen, auch kleinknolligen Kot, so dient uns das geradezu zur Beruhigung, indem wir annehmen dürfen, daß es sich um bloße Darmträgheit handelt. Sie ist es, die im Gegensatz zur Stenose, zu abnormer Eindickung des Darminhaltes führt.

Bei einem meiner Patienten, einem alten Manne, faßte der Arzt mit Recht gerade wegen anhaltenden Durchfalles den Verdacht auf Karzinom. Die Geschwulst, vom Bauche her nicht tastbar, fand sich sofort bei kombinierter, rektal-abdominaler Untersuchung. Sie saß im untern S. romanum. Schafkotform kommt ausnahmsweise bei mäßiger Stenose im S. romanum vor, wo die kleinen durchtretenden Stuhlportionen in der Ampulle sich zu kleinen Knollen verdichten, ohne sich richtig zu ballen.

Die sog. „Bandform" kommt dann zustande, wenn Kot von lehmiger Beschaffenheit durch eine nahe am Anus liegende, auf jeden Fall mit dem Finger zu erreichende Verengerung hindurchgezwängt wird, nie aber bei höher sitzenden Stenosen. In diesen Fällen besteht aber auch Tenesmus (s. unter „Stuhlbeschwerden").

Bei jeder „*Verstopfung*" erkundigen wir uns nach ihrer Dauer. Besteht sie seit Jahren, so beweist sie an sich nichts Schlimmes. Ist sie seit wenigen Monaten bei einem sonst nicht verstopften Individuum aufgetreten, so ist sie ein ernstes Zeichen, das sehr genaue Untersuchung erfordert.

Ein 50jähriger Mann geht zum Arzt wegen seit kurzer Zeit aufgetretener Verstopfung. Dieser findet am Abdomen nichts und verordnet Früchte. Der Patient ißt denn auch 4 Monate lang mit Beharrlichkeit Früchte und kommt dann mit einem kaum mehr operablen, hohen Mastdarmkrebse zum Chirurgen.

Die *Blutbeimengung* erlaubt nur relative Schlüsse. Finden wir Blut im Stuhl bei schon sonst vorhandenem Verdacht auf Krebs, so werden

wir in unserer Vermutung bestärkt werden. Wir dürfen aber nicht vergessen, daß jede ulceröse Colitis von Blutabgang begleitet sein kann. Endlich tritt Blut bisweilen auch bei Colitis muco-membranacea auf. Hier finden wir neben den seltenen reichlicheren Blutungen kleine Blutpunkte mitten in Schleimklümpchen, die uns auf die richtige Diagnose führen können.

Die Mastdarmschleimhaut blutet schließlich auch bisweilen in Fällen, in denen wir weder Geschwüre, noch innere Hämorrhoiden, noch irgendeine andere Veränderung nachweisen können als Hyperämie.

Eiterbeimischung weist auf einen tiefergreifenden, geschwürigen Vorgang im unteren Dickdarme hin, wie er bei großen buchtigen Krebsen aber auch bei anderweitigen, besonders dysenterischen Geschwüren vorkommt. Bei höher sitzenden Krebsen mischt sich der Eiter so sehr mit dem Kot, daß er nicht mehr gesondert zu erkennen ist. Jede größere Eiterentleerung per rectum läßt auf Durchbruch eines Abszesses in den Darm schließen.

Am allerwenigsten beweist *Schleimbeimengung*, da sie sich bei jedem Reizzustande des Dickdarms findet, also bei selbständiger Colitis so gut, wie bei Colitis infolge von Tuberkulose oder Krebs.

Die **Rückwirkung auf das Allgemeinbefinden** dürfen wir nur mit Vorsicht für die Diagnose verwerten, da im Stadium guter Kompensation die Ernährung anfangs nicht leidet. Häufen sich allerdings die Kolikanfälle, so wird der Patient instinktiv die Nahrungsaufnahme vermindern und wird deshalb abmagern, auch dann, wenn noch keine anhaltende Kotstagnation vorhanden ist. Die Frage der Abmagerung darf man nicht nach dem Fett beurteilen, das der Patient noch hat, sondern nach demjenigen, das er *nicht mehr hat*. Das Aufheben einer Hautfalte, besonders am Abdomen oder am Oberschenkel, genügt, um uns zu zeigen, was früher dagewesen ist. Hat der relative Verschluß längere Zeit gedauert, so fehlt ein gewisser Grad von Kachexie nie.

B. Der Sitz der Stenose.

Bisweilen weisen Rektaluntersuchung, Palpationsbefund, Lage der sich steifenden Schlinge ohne weiteres auf den Sitz der Verengerung hin. In anderen Fällen müssen wir denselben auf Grund der Anhaltspunkte zu bestimmen suchen, welche wir bei der Besprechung des akuten Verschlusses geben werden. Nur muß man dem Umstande Rechnung tragen, daß die Erscheinungen beim chronischen Verschlusse anfangs nicht sehr ausgesprochene sind, weil der Verschluß eben nur unvollständig ist. Die Bedeutung des Röntgenbildes für die Lokaldiagnose des Verschlusses werden wir unten besprechen.

Auf *eine* wichtige altbekannte Eigentümlichkeit sei hier noch hingewiesen, die, weil oft übersehen, zu Täuschungen Anlaß gibt. Sitzt ein Hindernis

irgendwo im Dickdarme, z. B. am S romanum, so wird das Maximum der Ausdehnung des Dickdarmes nicht etwa direkt oberhalb der Stenose, sondern bei schlußfähiger Bauhinscher Klappe stets im Coecum zu finden sein. Die Ursache dieser Eigentümlichkeit liegt, wie sich experimentell darstellen und mathematisch ableiten läßt, in dem doppelten Faktum, daß im Colon ascendens und Blinddarm der Durchmesser des Darmlumens größer, die Wanddicke aber etwas geringer ist, als in den tieferliegenden Dickdarmpartien. Dies erklärt auch, weshalb die zahlreichsten und tiefsten Dehnungsgeschwüre und die Durchbrüche von solchen sich im Coecum und Colon ascendens finden, selbst wenn das Hinderris im unteren Teile des S romanum sitzt. Der Patient klagt also über sein Coecum, trotzdem die stenosierende Geschwulst sich viel weiter unten findet.

C. Form und Ursache der Stenose.

Eine *allmähliche* Verlegung des Darmlumens entsteht durch konzentrische Verengerung infolge von Erkrankung der Darmwand, oder durch Druck von außen.

1. Eine *konzentrische Verengerung* finden wir vor allem bei Karzinom, Tuberkulose, bei der viel selteneren Lues des Darmes und endlich bei nicht spezifischen Narbenstenosen.

Für die Differentialdiagnose zwischen **Krebs** und **Tuberkulose** geben uns einmal das *Alter* des Patienten und der *Sitz der Stenose* gewisse Anhaltspunkte. Am Dünndarm ist Tuberkulose viel häufiger als Krebs und kommt bis zum 20. Jahre sozusagen allein in Betracht. Vom 3. Dezennium weg müssen wir auch an Krebs denken. An der Ileocoecalklappe und im Anfangsteil des Coecum kommt beides häufig vor, Krebs aber auch hier erst gegen Ende des 3. Dezenniums. Je weiter nach unten wir im Dickdarm gehen, um so seltener sind tuberkulöse, um so häufiger krebsige Stenosen. Dabei zeigt es sich, daß die Krebse des Colon ascendens und transversum öfter bei jüngeren, diejenigen des S. romanum häufiger bei älteren Individuen vorkommen.

Auch der *Palpationsbefund* hat seine Bedeutung. Ein chronisches Hindernis im Dünndarm wird, wenn es deutlich palpierbar ist, eher ein Karzinom sein, da eine tuberkulöse Striktur dem tastenden Finger sehr leicht entgeht. Nur an der Ileocoecalklappe lassen sich sowohl Krebse, wie tuberkulöse Prozesse leicht durchfühlen. Letztere sind weniger scharf begrenzt, weniger derb anzufühlen und weniger beweglich als die ersteren.

Bei Tuberkulose haben die Darmstörungen oft schon ein bis mehrere Jahre gedauert, und es wechselten Perioden von Verschlimmerung ab mit zeitweiliger länger dauernder Besserung. Beim Karzinom erfreute sich der Patient meist vorher völliger Gesundheit, und die Erscheinungen zeigten vom Momente ihres ersten Auftretens weg einen unaufhaltsam fortschreitenden Charakter. Remissionen und zeitweilige Besserung des Allgemeinbefindens kommen zwar auch vor, zählen aber höchstens nach Monaten. Die Abmagerung ist demnach bei Karzinompatienten trotz kürzerer Dauer des

Leidens meist auffallender. In Ausnahmefällen kann sich freilich der Verlauf auch bei krebsigen Stenosen über Jahre erstrecken, bevor eine sichere klinische Diagnose gestellt werden kann. Entscheidet auch die unten zu besprechende Röntgenuntersuchung nicht, so ist eine Probelaparotomie besser als langes Zuwarten. Erwähnt sei noch der Umstand, daß bei Ileocoecaltuberkulose, seltener bei Krebs, Schübe von akuter, durch Mischinfektionen dedingter Perityphlitis vorkommen, die anfänglich für gewöhnliche Appenbicitiden gehalten werden.

Im übrigen Dickdarm sind die Karzinome bis zur Flexura lienalis bei nicht zu fetten Leuten leicht tastbar, da sie in der Regel schon früh deutliche Geschwülste bilden. Die Flexura lienalis dagegen ist der Palpation fast unzugänglich, und man muß die Patienten geradezu Übungen vornehmen lassen, um einigermaßen weit genug hinauftasten zu können. Die Krebse des S romanum entziehen sich meist der Palpation, einmal wegen der anatomischen Lage der Flexur und hauptsächlich, weil sie in der Regel sehr klein sind. Der Darm sieht meist aus wie mit einem Faden eingeschnürt (Fig. 265), und nicht wie von einer Geschwulst befallen. Bimanuelle Untersuchung in Narkose vom Rektum und Abdomen her ist oft unerläßlich. Wird das Hindernis nicht weiter oben gefunden, so darf in keinem Falle die Recto-Sigmoidoskopie versäumt werden, welche uns wenigstens über die letzten 25—30 cm des Dickdarmes zuverlässigen Aufschluß gibt.



Fig. 265.
Krebs des S romanum in Form eines Schnürringes.

Auch ein tiefer sitzender *Mastdarmkrebs* kann zu starker Verengerung des Lumens und damit zu Ileuserscheinungen führen. Da aber meistens in der Anamnese die Klage über Stuhldrang im Vordergrunde steht, so wäre eine Verwechslung eines Mastdarmkrebses mit einer höher gelegenen Stenose nur denkbar, wenn überhaupt keine Anamnese erhältlich wäre, und wenn die zu jeder Ileusuntersuchung gehörende Austastung des Mastdarmes vernachlässigt würde.

Viel seltener als krebsige und tuberkulöse Stenosen sind die **reinen Narbenstenosen.** An sie werden wir nur denken, wenn uns die Anamnese ganz bestimmte Anhaltspunkte hierfür gibt. Während den Strikturen durch typhöse und dysenterische Geschwüre nicht die Bedeutung zukommt, die man ihnen früher zuschrieb, wissen wir gegenwärtig, daß *Traumen* in verschiedener Weise zu Verengerungen führen können. Handelt es sich um *Quetschung des Darmes*, so entsteht eine auf Infiltration der Darmwand zurückzuführende, vorübergehende

Störung der Durchgängigkeit, die nur äußerst selten eine bleibende oder gar zunehmende Verengerung zur Folge hat. Schlimmer ist der *Abriß eines Stückes Mesenterium*, oder, was auf das gleiche hinauskommt, die *Thrombose von Mesenterialgefäßen*. Die Unterbrechung der Zirkulation schädigt in erster Linie die Schleimhaut und führt durch Zerfall derselben auch da zu einer Narbenstriktur, wo die Ernährungsbedingungen für die übrigen Darmschichten noch genügende sind.

Öfter schließt sich eine zirkuläre Stenose an die blutige oder die unblutige *Reposition eines eingeklemmten Bruches* an. Wir werden dieses Vorkommnis bei Anlaß der Brucheinklemmung besprechen.

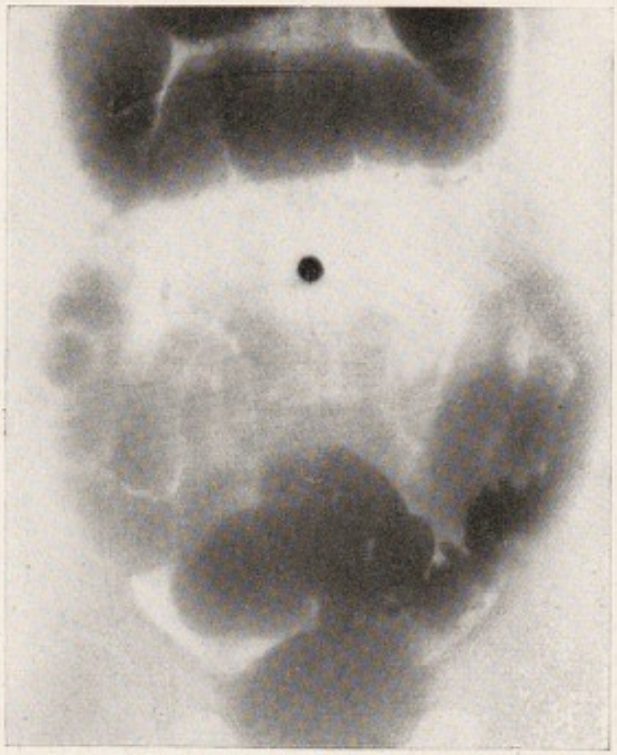

Fig. 266.
Diverticulosis S. romani (Kontrasteinlauf).

Der Vollständigkeit halber seien noch die *syphilitischen* Strikturen erwähnt, die allerdings beinahe immer im Mastdarm und im untern S. romanum sitzen und deshalb nicht mit einer höher gelegenen Striktur verwechselt werden können.

Selten sehen wir das Bild allmählicher Verengerung bei den Sarkomen und den gutartigen Geschwülsten (Lipome, Myome, Polypen). Hier kommt es dagegen ab und zu infolge von Volvulus oder von Invagination zu akutem oder subakutem Darmverschluß.

Hier ist endlich noch die Stenose des unteren Dickdarmes durch chronische Sigmoiditis und Perisigmoiditis beim Vorhandensein von Graserschen Divertikeln (Divertikulose) zu erwähnen. Die Diagnose ist vor der Operation freilich bis jetzt noch beinahe nie gestellt worden.

Daß sie bisweilen gestellt werden kann, beweist folgender Fall: Der 65jährige Patient zeigte unklare Erscheinungen von Darmstenose. Die systematische — auch rektoskopische — Untersuchung blieb resultatlos. Erst der Kontrasteinlauf gab mit dem beistehenden Bilde den Schlüssel zu den klinischen Symptomen, und die Operation bestätigte die Diagnose einer relativen Stenose durch Sigmoiditis diverticularis.

2. Wir kommen zum chronischen Ileus durch von *außen auf den Darm einwirkende Gebilde*. Hier kann die Entstehung des Darmverschlusses auf drei Momenten beruhen: erstens auf der direkten Kompression, zweitens auf der Fixation des Darmes durch

Verwachsung und drittens auf der Infiltration der Darmwand. Am seltensten wirkt bloß das erste Moment ein. Solange nämlich der Darm noch frei beweglich ist, gelingt es ihm beinahe immer, eine Stelle zu finden, an welcher er seiner Funktion genügen kann. So erklärt es sich, weshalb bei den größten Bauchgeschwülsten, solange sie gutartig und nicht entzündlich gereizt sind, chronischer Ileus so selten ist. Auch da, wo ein gegenseitiges Ausweichen nicht mehr möglich ist, wie bei im kleinen Becken festgehaltenen Fibromyomen, vertragen sich Geschwulst und Dickdarm meist auffallend gut. Eine Ausnahme macht infolge seines unaufhaltsamen Wachstums der **retroflektierte schwangere Uterus.** Ist dagegen eine Geschwulst bösartig und heftet sie infolgedessen den neben ihr vorbeiziehenden Darm an sich, so daß er nicht ausweichen kann, so wird sie schon bei verhältnismäßig geringem Umfange durch Druck zu chronischem Darmverschluß führen. Wir sehen dies bei den **Karzinomen** der *Niere* und des *Ovariums*, bei großen *Uteruskrebsen* und endlich bei den an verschiedenen Stellen des Abdomens vorkommenden Sarkomen. — Noch leichter, aber allerdings mehr vorübergehend, treten die Erscheinungen des chronischen Ileus bei **entzündlichen Vorgängen** auf, welche den Darm gleichzeitig komprimieren, fixieren und infiltrieren, und durch letztere Veränderung die normale Peristaltik in einer gewissen Ausdehnung aufheben. Diese Form von Verschluß finden wir am häufigsten bei Abszessen und Schwartenbildungen infolge von *Perimetritis*, *Appendicitis*, *Perinephritis*.



Fig. 267.

Übersichtsbild über die verschiedenen Erscheinungsformen des Darmes im Röntgenbilde. (Es handelt sich um Coecaltuberkulose, 6 Stunden nach Einnahme der Kontrastmahlzeit.) *a*) Magenrest. *b*) Bulbus duodeni. *c*) Jejunum mit schön sichtbaren Kerkringschen Falten. *d*) Unterer Dünndarm. *e*) Colon transversum (erkenntlich an der tiefen Haustrierung). Der Coecalschatten ist infolge der Tuberkulose ausgelöscht.

Wir haben bis jetzt den chronischen Ileus als ein trotz kurzer Unterbrechungen langsam fortschreitendes Krankheitsbild aufgefaßt, bei dem die Symptome uns zwar, dank ihrer langsamen Entwicklung, alle Zeit zur Untersuchung und Überlegung lassen, bei dem sie aber

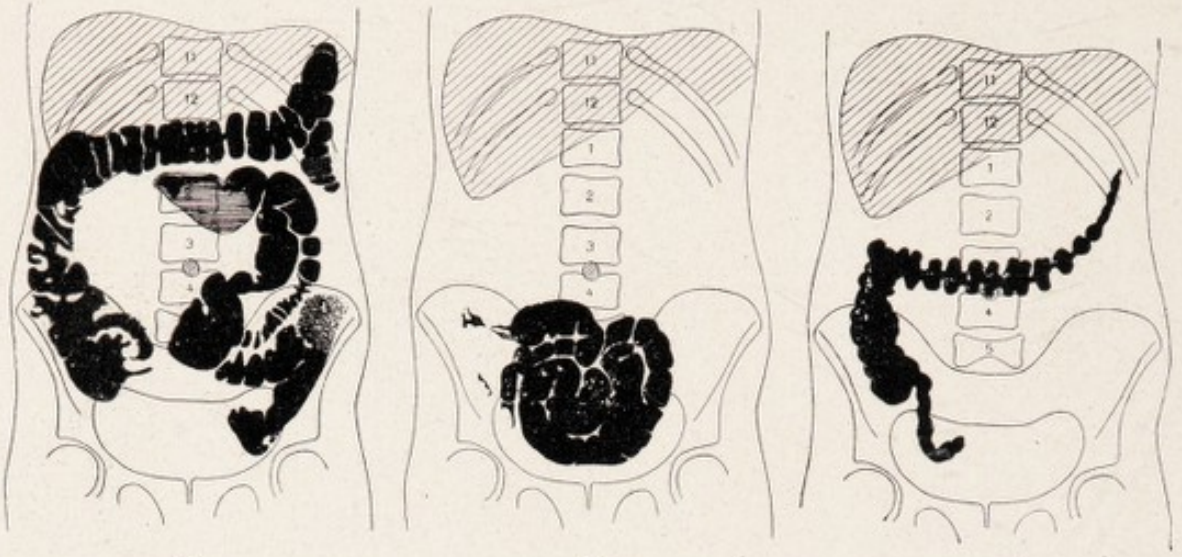

a) Retention im Dünndarm nach 6 St. bei Invaginatio ileocoecalis. Dickdarmfüllung dabei gut, Durchgangshindernis also nur relativ.

b) Retention im Dünndarm nach 9 Stunden bei Carcinom des Coecum. Dickdarm noch leer. Hindernis beinahe absolut.

c) Normales Dickdarmbild, 6—8 St. nach Einnahme der Kontrastmahlzeit.

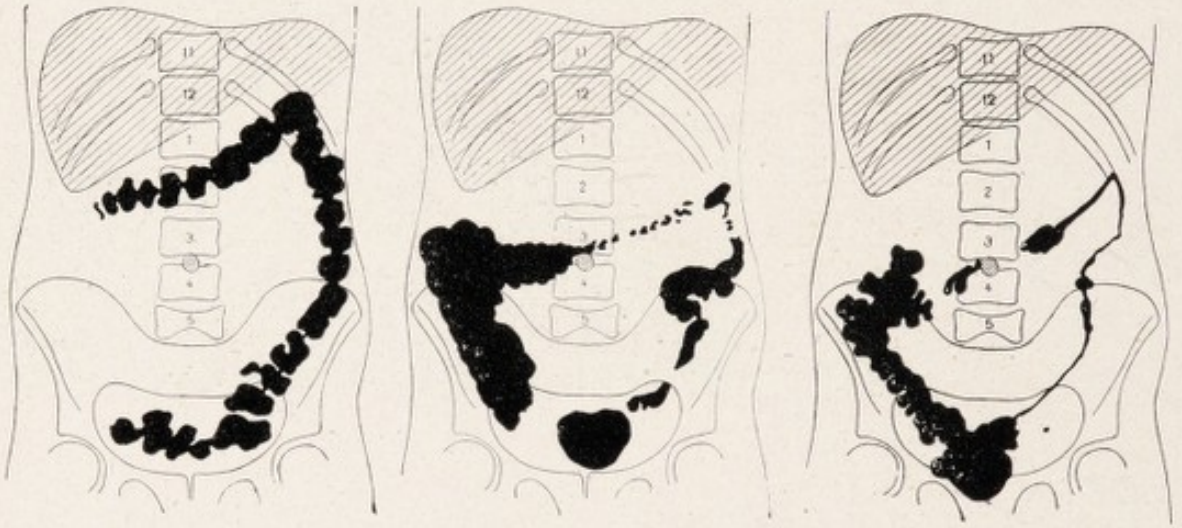

d) Normales Dickdarmbild, 20—24 St. nach Einnahme der Kontrastmahlzeit.

e) Dickdarmbild nach 24 St. bei spastischer Kontraktion des Colon transversum.

f) Hochgradige Colitis spastica des ganzen untern Dickdarmes.

Fig. 268.

Halbschematische Bilder zur Röntgenuntersuchung des Dickdarmes.

zu keiner Zeit völlig aussetzen. Hiervon gibt es Ausnahmen. Der chronische Ileus kann **intermittierend** sein, trotzdem die Ursache der Erkrankung unverändert fortbesteht. Es hängt dies einmal zusammen mit dem wechselnden Kompensationszustande der Darmmuskulatur und vielleicht auch mit Zerfallsvorgängen an der Striktur.

Je weniger wir aus den Symptomen einer Ruhepause schließen können, um so mehr Gewicht müssen wir auf die Anamnese legen. Sind auch nur einmal die sicheren Erscheinungen einer Stenose: lokalisierte Kolik, vielleicht auch Erbrechen, umschriebene Darmsteifung und ein



g) Obstipation vom Typus ascendens (nach 48 St.).

h) Obstipation, diffuse Form (nach 30 St.).

i) Dickdarmbild bei Tuberkulose des Coecum und des Colon ascendens. (Schattenausfall in dem erkrankten Gebiete.)

k) Einlaufsbild bei tuberkulöser Stenose des Colon ascendens. (Das Colon ascendens und das Coecum füllen sich nicht.)

l) Starke tuberkulöse Infiltration des S. romanum. Einlaufsbild. Der kranke Darmabschnitt nicht entfaltbar.

m) Krebs des obern Colon ascendens (nach 24 St.). Umschriebener Schattenausfall mit Stauung oralwärts.

Fig. 268.

Halbschematische Bilder zur Röntgenuntersuchung des Dickdarmes.

ihr entsprechendes Stenosengeräusch zuverlässig beobachtet worden, so müssen wir den Fall ernst nehmen und sorgfältig verfolgen, selbst wenn alle Erscheinungen zeitweilig zurückgegangen sein sollten.

Nicht immer endlich ist der chronische Ileus *progressiv*. Handelt es sich um eine nicht zu ausgedehnte Narbe, z. B. nach Brucheinklem-

mung, nach Trauma, so ist sehr wohl denkbar, daß die Erscheinungen nach und nach abnehmen, um schließlich völlig zu schwinden. Dasselbe gilt in noch höherem Grade von den durch entzündliche Veränderungen bedingten Störungen der Durchgängigkeit. Diese Fälle machen neben den später noch zu erwähnenden Achsendrehungen und Invaginationen einen guten Teil der ohne Operation geheilten Darmverschlüsse aus.

Große Hoffnungen hat man für die Diagnose der Darmverengerungen auf die **Röntgenuntersuchung** gesetzt. Dieselben haben sich freilich bis jetzt nur teilweise erfüllt.

Wie für die im vorhergehenden Kapitel besprochenen Funktionsstörungen des Dickdarmes, so ist auch hier die Röntgenserie nach Verabreichung einer Kontrastmahlzeit die Grundlage der Untersuchung.

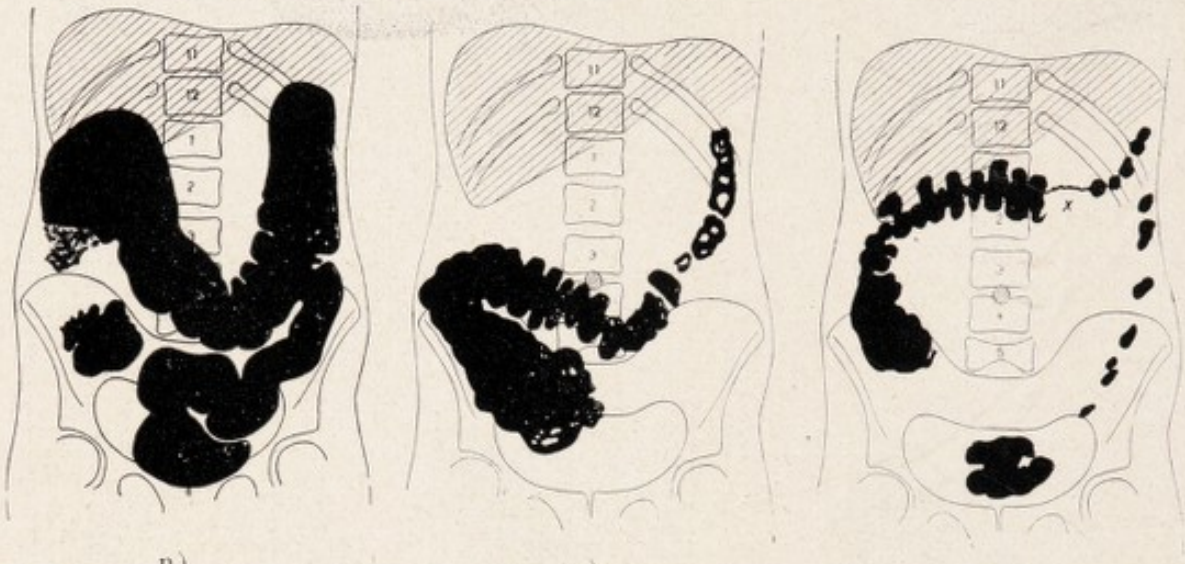

n)
Derselbe Fall. Einlaufsbild. Die erkrankte Partie füllt sich nicht, wohl aber das gesunde Coecum jenseits.

o)
Rückstauung des Kotes ins Coecum und Colon ascendens bei krebsiger Verengerung im S romanum.

p)
Aussparung bei Krebs des Colon transversum (x). Gleichzeitig leichte Kotstauung im Coecum. (Aufnahme nach 24 St.)

Fig. 268.
Halbschematische Bilder zur Röntgenuntersuchung des Dickdarmes.

Chronische Verengerungen des *Dünndarmes* — in der Regel wird es sich um tuberkulöse Stenosen handeln — sind an der Anhäufung des Kontrastmittels vor der Stenose zu erkennen, wobei wir berücksichtigen werden, daß der Dünndarm bei einer Kontrastmahlzeit von 200 g Brei innerhalb 6 bis 9 Stunden leer sein soll, wenn wenigstens nicht kurz nach der Kontrastmahlzeit eine größere anderweitige Mahlzeit eingenommen worden ist. Bei der Dünnflüssigkeit des Dünndarminhaltes und der Lebhaftigkeit der Dünndarmperistaltik muß freilich die Stenose schon recht eng sein, um eine nachweisbare Stauung der Kontrastsubstanz zu bedingen. (Vgl. Röntgenbild bei Invagination Fig. 268a.)

Für den *Dickdarm* müssen wir mit folgenden Tatsachen rechnen:

a) Je höher oben die Stenose sitzt, je dünnflüssiger also der Kot noch ist, um so enger muß eine Stenose sein, um überhaupt auf dem Röntgenbilde erkennbar zu werden.

b) Bei tiefer sitzenden Stenosen macht sich eine ausgedehntere Stauung meist nicht unmittelbar vor der Stenose geltend, sondern, wie wir oben

schon gesehen haben, im obern Dickdarm. Auch Stenosen des Colon descendens und des S romanum äußern sich also vor allem durch eine abnorm reichliche und abnorm lange dauernde Füllung des Coecums und des Colon ascendens. Ein ähnliches Bild finden wir aber auch bei der Konstipation vom Typus ascendens wieder. Wir werden deshalb eine anatomische Verengerung nur vermuten, wenn wir bei wiederholter Aufnahme weiter unten im Dickdarme stets an derselben Stelle eine annähernd gleich gestaltete Unterbrechung der Kotsäule finden. (Konisches Ende der Kotsäule, Aussparungen etc.) Wiederholte Untersuchung ist deshalb unerläßlich, weil ganz entsprechende Bilder sich nicht selten als reine Produkte des Zufalles finden. Als Kontrolle der funktionellen Prüfung werden wir stets noch den *Kontrasteinlauf* vornehmen, d. h. den Einlauf von 80—100 g Bismutum carbonicum oder der doppelten Menge Baryum sulfuricum in 1½—2 Liter ganz dünnen Stärkebreies. Da ein solcher Brei aber durch die meisten Stenosen schließlich auch hindurchläuft, so lassen sich manche Stenosen durch dieses Mittel nicht deutlich zum Ausdrucke bringen, wenn nicht eine größere Aussparung entsteht. (Fig. 268 k.) Mit besserem Erfolge hat man deshalb versucht, den Einlauf vor dem Röntgenschirme zu verfolgen. Aus vorübergehendem Anstauen des Kontrastmittels kann in der Tat auf die Stelle der Verengerung geschlossen werden (Haenisch). Zweckmäßig ist es auch, nach spontaner Entleerung des Klysma noch eine Röntgenaufnahme zu machen. Es kommen Stenosen so oft besser zur Darstellung, als bei der Aufnahme mit ganzer Füllung. Vorsicht in der Deutung ist aber auch hier erforderlich, da schon eine einfache Knickung durch Verwachsungen ein Stenosenbild geben kann.

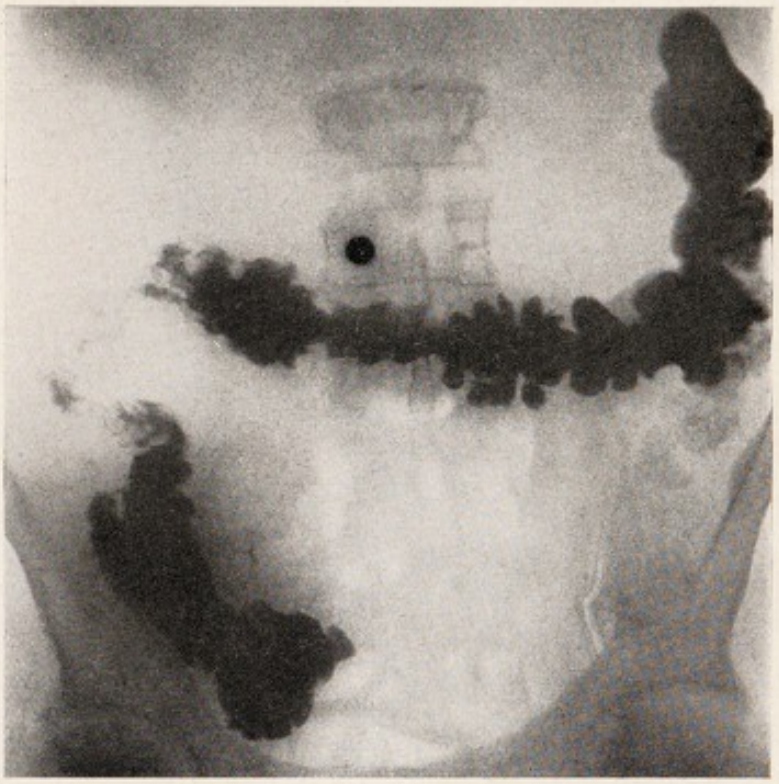

Fig. 269.

Tuberkulose des Colon ascendens. Kontrastmahlzeit. Schattenausfall.

Es geht aus dem Gesagten hervor, daß, wie am Magen, die Röntgenuntersuchung auch am Darme ein wertvolles Hilfsmittel ist, das gelegentlich eine genaue Lokaldiagnose selbst da gestattet, wo die übrigen diagnostischen Hilfsmittel im Stiche lassen, daß sie aber auch hier nur in Verbindung mit den übrigen klinischen Hilfsmitteln zur Diagnose verwendet werden darf.

Eine besondere Stellung in der Lehre vom Darmverschlusse nimmt

die sog. **Hirschsprungsche Krankheit** ein. Diese Diagnose werden wir stellen, wenn wir bei einem Individuum in jüngeren Jahren — öfter sind es kleine Knaben — eine mit leichten Ileuserscheinungen einhergehende, hochgradige Ausdehnung des Dickdarmes durch Gas und Kotmassen finden. Der gefüllte Dickdarm läßt sich bei dem abgemagerten Patienten leicht durch die Haut hindurch erkennen. Untersuchen wir vom Mastdarme her, so geraten wir meist ohne weiteres in lehmige Kotmassen, welche die Ampulle nicht nur ausfüllen, sondern auch hochgradig ausdehnen. Die Entleerung des Darmes mit Fingern, Löffeln und ähnlichem mehr kann stundenlange Arbeit erfordern.



Fig. 270.
Krebs des Colon ascendens. Kontrastmahlzeit. Stauung oralwärts von der Stenose.

Abgesehen von den seteneren Fällen mit ungewöhnlich langem Dickdarm oder abnormer Klappenbildung in demselben, liegt dem Übel keine anatomische Veränderung zugrunde, sondern eine rein funktionelle Störung der Defäkation. Die kleinen Patienten unterlassen wegen zufälliger Schmerzen — Fissura ani — oder infolge abnormer Reflextätigkeit, die man bei nicht mehr ganz kleinen Kindern bisweilen kurzweg als Trägheit bezeichnen möchte, den Stuhlgang und gewöhnen sich schließlich, soweit überhaupt von einer Gewöhnung die Rede sein kann, an diesen Zustand. Wird von der Mutter auf diese Störung nicht geachtet, so häufen sich die Fäzes immer mehr an, zuerst im Rektum, dann im S romanum und schließlich noch weiter hinauf. In einem gewissen Stadium wird nun allerdings die spontane Stuhlentleerung durch Überdehnung des Darmes und bisweilen auch durch einen sekundär eintretenden Ventilmechanismus materiell unmöglich gemacht. Wird nicht Abhilfe geschafft, so gehen die Kinder an Marasmus oder unter ileusähnlichen Erscheinungen zugrunde. Im Röntgenbilde sind mit und ohne Kontrastmittel die gewaltig ausgedehnten Dickdarmschlingen ohne weiteres zu erkennen.

Wir haben als auslösendes Moment eine Störung des Reflexmechanismus der Entleerung genannt. Als Grundübel müssen wir aber mit Bard eine angeborene Schwäche der betreffenden Dickdarmabschnitte des Dickdarmes

ansehen. Nur auf dieser Grundlage kann es schließlich zum Megacolon, Megasigmoideum, Megarectum kommen. Bemerkenswert ist, daß letzteres auch isoliert vorkommt, mit häufigen, aber nie vollständigen Entleerungen.

II. Der akute, völlige Darmverschluß.

A. Symptome.

Der akute Darmverschluß unterscheidet sich von dem chronischen nicht nur durch die Plötzlichkeit des Einsetzens, sondern auch durch die Vollständigkeit der Absperrung. Er zeigt uns auf Stunden, höchstens Tage zusammengedrängt, das, was wir beim chronischen Verschlusse während Wochen und Monaten beobachten, und noch einiges weitere dazu. Zu den Grundsymptomen, dem intermittierend auftretenden Kolikschmerz und der umschriebenen Darmsteifung, gesellt sich als wichtigstes und regelmäßiges Symptom das *Erbrechen*, das wir beim sog. chronischen Ileus nur im Momente akuter Verschlimmerung antrafen. Das Allgemeinbefinden leidet sehr rasch durch den Mangel an Flüssigkeitsaufnahme und durch Toxinresorption. Die Harnmenge nimmt ab, im Harn tritt Indikan auf, der Puls, anfangs oft noch ruhig und voll, wird klein und frequent, die Atmung, ebenfalls anfänglich nur während der Kolikanfälle beschleunigt, wird mit zunehmendem Meteorismus rasch und oberflächlich, und der Patient stirbt verdurstend, verhungernd und vergiftet nach wenigen Tagen, wenn nicht eine sekundäre Peritonitis der Szene noch rascher ein Ende bereitet.



Fig. 271.

Krebs des Colon ascendens. Kontrasteinlauf. Schattenausfall.

Erschwert wird die Diagnose häufig dadurch, daß die reinen Verschlußerscheinungen von dem initialen Shock verdeckt werden, der sich sofort durch Pulsbeschleunigung und Kollapssymptome äußert. Dieselben gehen bei sehr schwerem Verlaufe fast unvermittelt in die

Lähmungserscheinungen des Endstadiums über, so daß wir in keinem Momente die Symptome des Darmverschlusses rein beobachten können. Solche Fälle sind es denn auch, in denen die Diagnose zwischen akuter Perforativperitonitis und Ileus schwankt.

Für die Differentialdiagnose kommt vor allem die *Perforation* eines *Magen- oder Duodenalgeschwüres* mit ihren stürmischen Erscheinungen in Betracht, ferner aber alles, was zu plötzlichem Shock mit reflektorischer Gassperre führt, also *Pankreasblutung* und *-entzündung, Stieldrehung* von *Ovarial-* oder *Netzgeschwülsten, Verschluß der Mesenterial-*



Fig. 272.
Stenose des S romanum durch Diverticulose (×).
Kontrasteinlauf. Starke Füllung der Ampulle, schlechte Füllung des übrigen Dickdarmes.

gefäße, Tubenabort und *Tubenruptur,* ja selbst *tabetische Darmkrisen.* Am sichersten hilft uns zur Diagnose eine oft wiederholte Perkussion und Auskultation. Können wir an bestimmter Stelle immer wieder Metallklang, Plätschern, klingendes Gurren, ganz ausnahmsweise auch ein Durchspritzgeräusch hören, erscheint der Bauch asymmetrisch, und ist eine umschriebene Darmpartie trotz tympanitischen Schalles etwas resistenter als die Umgebung, so haben wir allen Grund, an Ileus zu denken. Herrscht dagegen von Anfang an Todesstille in dem gleichmäßig aufgetriebenen Bauche, so haben wir wahrscheinlich eine Peritonitis oder wenigstens eine schwere toxische Darmlähmung vor uns.

B. Sitz des Verschlusses.

Verhältnismäßig leicht bei sehr hohem und sehr tiefem Sitz, ist die Lokaldiagnose oft schwierig, ja unmöglich bei Sitz des Verschlusses in den mittleren Darmpartien. Die wichtigsten Anhaltspunkte sind in der umstehenden Tabelle zusammengestellt. Von allgemeinen Bemerkungen sei folgendes beigefügt:

Dünn- und Dickdarmverschluß unterscheiden sich im allgemeinen dadurch voneinander, daß bei ersterem die peristaltischen Bewegungen viel lebhafter sind als bei letzterem. Wenig läßt sich dagegen für diese prinzipielle Unterscheidung aus dem Grade des Meteorismus schließen, da derselbe bei tiefem Dünndarmverschluß ebenso ausgesprochen sein kann,

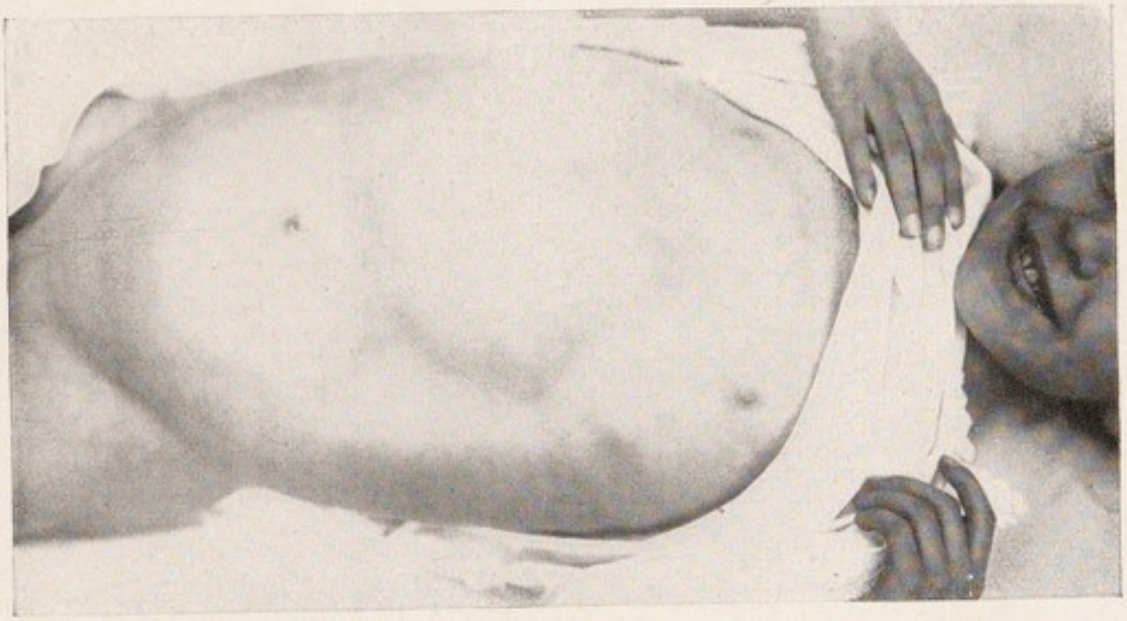

Fig. 273.
Hirschsprungsche Krankheit.

wie bei Dickdarmverschluß. Der angeblich für Dickdarmverschluß bezeichnende „Flankenmeteorismus" ist mehr nur ein Produkt der Theorie, denn in der Regel dehnt sich bei tiefem Verschluß des Dickdarmes beinahe nur der obere und mittlere Teil desselben, vom Coecum bis zum Colon transversum, stark aus, so daß der Rahmen nur halb ausgebildet ist. Ginge die Aufblähung noch weiter nach unten, so würde sie bei einigermaßen guter Ausbildung des S romanum auch die mittlere Partie des Unterbauches einnehmen, also nicht mehr einen Rahmen bilden. Nur so viel dürfen wir festhalten, daß im Zweifelsfalle lauter tympanitischer Schall in der rechten Lendengegend mit einiger Wahrscheinlichkeit für Dickdarmverschluß spricht.

Zu Fehldiagnosen gibt besonders hoher Darmverschluß Anlaß, weil hier anfangs noch Winde und Stuhl abgehen, und weil der Bauch auch bei längerer Dauer des Verschlusses flach bleibt. Man denkt in solchen

Fällen an cerebrales, urämisches oder gar hysterisches Erbrechen, an gastrische Krisen, oder an eine beginnende Peritonitis. Letztere wird freilich durch das Fehlen von lokalen Reizerscheinungen, Urämie durch

a) Kardiaverschluß. Ganzer Bauch flach. Tassenweise Regurgitieren des Genossenen, mit Schleim, auch Blut vermischt, oft mit Erbrechen verwechselt. — Krebs, selten Cardiospasmus.

b) Pylorusverschluß. Epigastrium gebläht, übriger Bauch flach. Schüsselweises Erbrechen des selbst vor Tagen Genossenen, mit Magensaft und oft mit Schleim, Blut, Kaffeesatz vermischt, ohne Galle. — Ulcus-Stenose, Krebs.

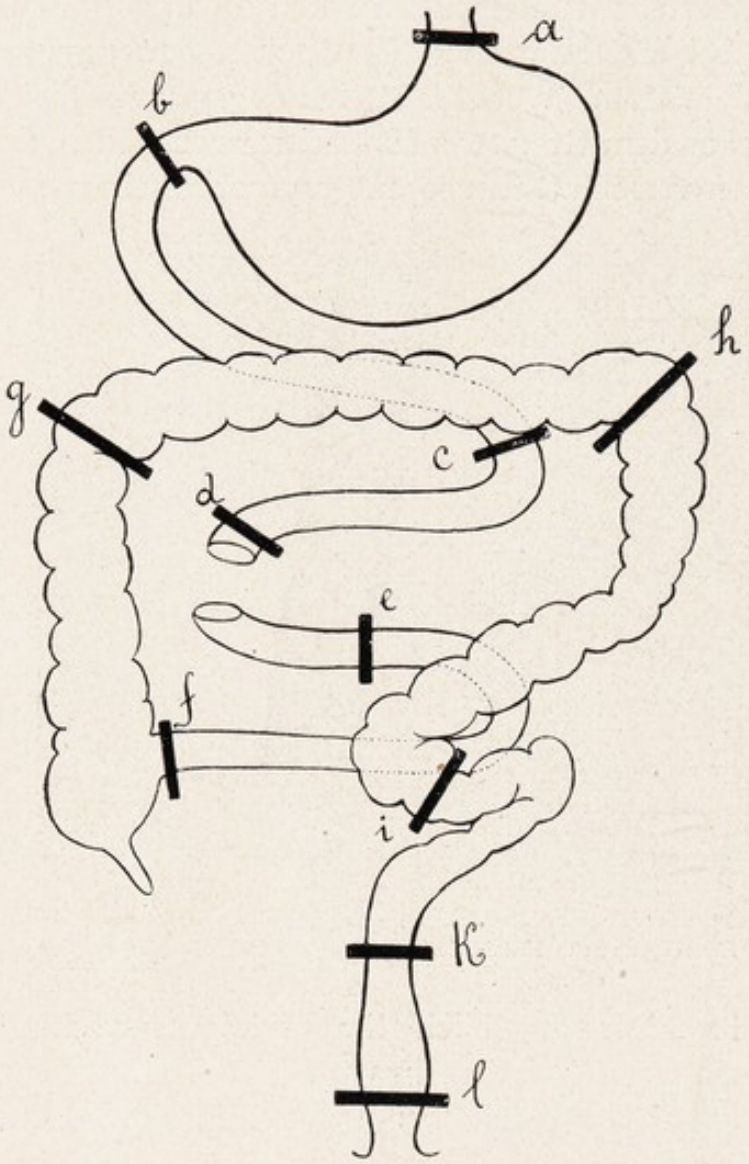

Fig. 274.

Übersicht über die typischen Lokalisationen des Darmverschlusses.

c) Duodeno-Jejunalverschluß, Bauch wie bei *b*, dabei bisweilen Plätschern rechts vom Nabel (unteres Duodenum), Bauch flach. Erbrechen gallig, nicht fäkal. — Arteriomesenterialer Darmverschluß, Treitzsche Hernie, tuberkulöse Bride.

d) Oberer Dünndarmverschluß. Meteorismus, wenn vorhanden, mäßig, zentral oder diffus. Galliges, mäßig fäkales Erbrechen, starke Peristaltik. — Briden, Volvulus, Invagination, innere Hernien, Tuberkulose, Geschwülste.

e) Unterer Dünndarmverschluß. Meteorismus, wenn vorhanden, allgemein. Fäkales Erbrechen, starke Peristaltik. — Ursache wie bei *d*.

f) Verschluß an der Ileocoecalklappe. Wie *e*, aber meist ein palpabler Befund in der r. Beckenschaufel. Invagination, Volvulus, Krebs, Tuberkulose.

g) Dickdarmverschluß an der Flexura hepatica. Meteorismus, wenn vorhanden, allgemein. Dabei Coecum und Colon ascendens ausgedehnt. Bisweilen noch lebhafte Peristaltik. Erbrechen fäkal. Rektale Eingießung von 1½ bis 2 Liter möglich. Bei unvollständigem Verschluß Stuhl geformt. Meist palpabler Befund. — Krebs, sehr selten Tuberkulose.

h) Dickdarm-Verschluß an der Flexura lienalis. Meteorismus wie oben, aber Colon transversum auch etwas ausgedehnt. Eingießung von 1 bis 1½ Liter möglich. Bei unvollständigem Verschluß Stuhl meist geformt. Palpation öfter negativ — als bei *g*. — Krebs, sehr selten Tuberkulose oder Lues.

i) Dickdarm-Verschluß am S romanum. Meteorismus wie oben. Hauptausdehnung des Colon am Coecum. Geringe Peristaltik. Eingießung von ½ bis 1½ Liter möglich, selten mehr. Bei unvollständigem Verschluß Abwechslung von Durchfall und Stuhlverhaltung. Palpationsbefund der Kleinheit der Geschwülste wegen oft negativ, deshalb Sigmoidoskopie und bei negativem Resultat bimanuelle Untersuchung in Narkose! — Volvulus, Krebs.

k) Verschluß im oberen Rektum. Meteorismus wie oben. Stuhlverhaltung abwechselnd mit Durchfall, oder beständig dünne Entleerungen. Ausnahmsweise Bandform. Bisweilen Tenesmus. Ursache durch rektale oder kombinierte Untersuchung greifbar, durch Rektoskopie sichtbar. — Krebs, Lues, Geschwülste und Entzündungsprozesse im kleinen Becken.

l) Verschluß in der Ampulle. Tenesmus, flüssiger oder bandförmiger Stuhl. Ursache — Krebs, Lues — greif- und bisweilen sichtbar.

den Urinbefund, cerebrales oder tabetisches Erbrechen durch das Fehlen von anderweitigen Hirn- oder Rückenmarkserscheinungen ausgeschlossen. Die Hartnäckigkeit des Erbrechens, die rasche Abnahme der Urinmenge und das Aussetzen von Stuhl- und Windabgang beweisen nach

einigen Tagen auch demjenigen einen Darmverschluß, der sich dieses Leiden ohne Trommelbauch nicht vorstellen konnte.

Die *Röntgenuntersuchung* hat bei akutem vollständigem Darmverschluß geringeren Wert, als beim chronischen, unvollständigen Verschluß. Zur Aufnahme einer Serienuntersuchung fehlt die Zeit, abgesehen davon, daß der Patient meist den Kontrastbrei erbricht. Auch wenn er ihn behalten würde, so gelangt er der Rückstauung wegen oft nicht bis zur Stelle der Verlegung. Immerhin zeichnen sich der gasgefüllte Dünndarm und nach Kontrastmahlzeit bisweilen auch die Grenzen der geblähten Schlingen mit den Kerkringschen Falten auf der Platte sehr schön ab (Fig. 276). Ein Kontrasteinlauf zeigt, ob der Dickdarm frei ist, oder nicht (s. Fig. 275).



Fig. 275.
Dünndarmverschluß. Der Kontrasteinlauf beweist die Durchgängigkeit des Dickdarmes. Starke Dünndarmblähung.

C. Die allgemeinen Erscheinungsformen des akuten Verschlusses.

Bevor wir die einzelnen Ursachen des akuten Darmverschlusses besprechen, wollen wir einen Blick auf die verschiedenen Erscheinungsformen desselben werfen. Die Berücksichtigung derselben wird uns oft die genauere Diagnose erleichtern. Es lassen sich folgende Hauptgruppen unterscheiden:

1. *Der anfänglich unvollständige, chronische, plötzlich vollständig werdende — scheinbar akute — Verschluß.* Obenan stehen hier die krebsartigen und tuberkulösen Veränderungen. Bei einem bejahrten Patienten, der seit mehreren Monaten an Koliken und zunehmender Auftreibung des Bauches litt, und bei dem nun seit 2 Tagen weder Stuhl noch Winde abgehen, der aber schüsselweise braune, stinkende Massen erbricht, müssen wir in allererster Linie an ein strikturierendes Karzinom des Colon, besonders des S. romanum denken. Ein jüngerer Mann mit

tuberkulösen Antezedenzien, der nach monate-, wenn nicht jahrelang sich wiederholenden Anfällen von Kolikschmerzen die Zeichen eines völligen Verschlusses aufweist, wird wahrscheinlich eine tuberkulöse Striktur im Dünndarm oder an der Bauhinschen Klappe haben. In diese Gruppe einzureihen sind ferner manche Fälle von Darmverschluß bei tuberkulöser Peritonitis und bei Peritonealkarzinose. Bei beiden gehen dem scheinbar plötzlich eintretenden völligen Verschluß Kolikschmerzen und Appetitmangel voraus, welche zeigen, daß sich das Ereignis schon seit längerer Zeit vorbereitet hatte.



Fig. 276.
Dünndarmverschluß durch Knickung. Kontrastmahlzeit. Dilatation der Schlingen. Auffallende Sichtbarkeit der Kerkringschen Falten.

2. *Der intermittierende Ileus.* So bezeichnen wir alle Fälle, bei welchen plötzliche Anfälle von vorübergehendem Darmverschluß abwechseln mit mehr oder weniger langen, selbst jahrelangen, völlig beschwerdefreien Perioden. Hier handelt es sich nicht um eine andauernde Verengerung, sondern um das wiederholte Eintreten einer vorübergehenden Verlegung des Darmlumens infolge einer zwar fortbestehenden, aber in den Zwischenstadien latenten Anomalie. Zu dieser Form gehört vor allem die Achsendrehung des S romanum, seltener des abnorm beweglichen ileocoecalen Darmabschnittes und noch seltener des Dünn-

darmes. Auch Verschluß durch Netz- und Narbenstränge, durch mit dem Meckelschen Divertikel im Zusammenhang stehende Anomalien, Einklemmung innerer Hernien, Abknickung infolge von alten tuberkulösen Verwachsungen können hierher gehören, ebenso der arteriomesenteriale Darmverschluß.

3. *Der plötzlich unvorbereitet eintretende Verschluß.* Hierher gehören einmal jene seltenen Fälle von plötzlichem Darmverschluß durch Karzinom, die bei anscheinend gesunden Patienten ohne pathologische Vorgeschichte angetroffen werden. Je genauer man freilich die Anamnese aufnimmt, um so häufiger wird man doch gewisse Anzeichen früherer Erkrankung finden, seien es auch nur Dyspepsie, leichte Schmerzen, Unregelmäßigkeit im Stuhl und unbegründete Abmagerung. Auch bei Tuberkulose tritt der Darmverschluß bisweilen plötzlich ein, bevor überhaupt die Diagnose einer Darmerkrankung gestellt worden ist.

Des weiteren können alle beim intermittierenden Darmverschluß aufgezählten Ursachen hier wieder in Betracht kommen, wenn man zufällig gerade den ersten Anfall beobachtet. Endlich gibt es Fälle, bei denen in der Regel überhaupt nur ein Anfall zustande kommt, so beim Darmverschluß durch Gallensteine.

D. Die Ursachen des akuten Darmverschlusses.

Das eben Gesagte wird uns helfen, den Fall auf Grund von Anamnese und Befund in eine der typischen Formen einzureihen. Wir beginnen mit denjenigen Vorkommnissen, bei denen uns die Anamnese brauchbare Fingerzeige gibt.

1. *Verschluß durch Stränge und Knickungen.*

Hat der Patient eine Bauchoperation hinter sich, möge sie auch noch so weit zurückreichen, so werden wir kaum fehlgehen, wenn wir einen Ileus durch Strangbildung annehmen. Die durch operative Eingriffe bedingten Stränge sind — weil meist umschriebener — in dieser Hinsicht leider mehr zu fürchten, als diejenigen, welche nach spontanen Entzündungsprozessen entstehen. Immerhin haben auch diese letzteren ihre Bedeutung für die Entstehung des Strangileus. Ganz besonders sind die Appendicitis, die Cholecystitis, entzündliche Vorgänge an den weiblichen Genitalien und endlich die tuberkulöse Peritonitis zu erwähnen. Bei dieser letzteren kommen auch im kleinen Becken verwachsene Netzstränge in Betracht. Mehr flächenhaft, und deshalb mehr zu chronischen Beschwerden als zu akutem Verschluß Anlaß gebend, sind die Verwachsungen nach geschwürigen Vorgängen am Dickdarme, die perikolitischen Briden und Stränge.

Treten bei einem abgemagerten, skoliotischen oder spondylitischen Individuum die Zeichen eines Verschlusses des oberen Dünndarmes

auf, so denke man an den **arterio-mesenterialen Darmverschluß**, d. h. an Abknickung des Dünndarmes an der Duodenalgrenze durch die Radix mesenterii. Zur Entstehung dieser Form von Darmverschluß erforderlich, oder wenigstens ein begünstigender Umstand ist ein abnorm weit nach unten verlaufendes Duodenum. Knieellenbogenlage wird den Verschluß heben und damit die Diagnose sichern.

Das klassische Bild des arterio-mesenterialen Darmverschlusses fand ich bei einem 13jährigen Mädchen mit Cervikalspondylitis und kompensatorischer Lendenlordose. Der Magen und das, wie die Operation zeigte, weit nach rechts unten reichende Duodenum waren hoch aufgetrieben und zeigten Plätschern, der Magen tympanitischen Schall, das Duodenum Metallklang. Bei der Laparotomie — die Spondylitis erlaubte die Knieellenbogenlage als therapeutisches Agens nicht, und ein Bridenileus war der Tuberkulose wegen nicht ausgeschlossen — fand sich das ganze Dünndarmkonvolut tief im kleinen Becken. Die Abknickung saß am Übergang vom Duodenum ins Jejunum. Letzteres füllte sich sofort mit Gas, als es emporgehoben wurde.

Ob der nach Laparotomien, besonders nach solchen im Bereiche des Oberbauches, beobachtete Duodenalverschluß auch hierher zu rechnen ist, das ist recht fraglich. Es handelt sich hier vielmehr um eine Atonie der Magenmuskulatur, analog der Darmatonie, welche wir ab und zu nach Eingriffen in die Bauchhöhle auftreten sehen. Gewiß sind ganz leichte, vom Bauchfell nach wenigen Tagen überwundene Infektionen diesen Zuständen nicht fremd. In anderen Fällen mag eine Idiosynkrasie des Bauchfelles gegen Blut vorhanden sein.

2. *Verschluß durch Gallensteine.*

Finden wir *gleichzeitig* mit den Erscheinungen eines akuten Darmverschlusses eine besondere Druckempfindlichkeit der Gallenblasengegend, so dürfen wir mit aller Wahrscheinlichkeit eine akute Cholecystitis annehmen. Diese Erkrankung bedingt nicht selten, sei es als Reflexvorgang, sei es durch Übergreifen der Entzündung auf das Querkolon oder auf Dünndarmschlingen, vorübergehende Gassperre.

Sind Gallensteinanfälle *vorausgegangen*, so kommt vor allem der **Verschluß des Darmes durch einen Gallenstein** in Frage. Der Durchtritt großer Steine in den Dünndarm vollzieht sich öfter auf dem Wege eines Abszesses ohne auffallende Erscheinungen, und der letzte vom Patienten bemerkte Gallensteinanfall kann weit zurückliegen. Eine Stütze erhält die Diagnose des „Gallensteinileus", wenn man von der Scheide oder vom Mastdarme her im Douglasschen Raume ein festes, etwas druckempfindliches Gebilde fühlt. Die meisten obturierenden Gallensteine bleiben nämlich im unteren Dünndarme stecken, und die den Stein enthaltende Dünndarmschlinge senkt sich in die Höhlung des kleinen Beckens hinunter.

Man könnte denken, der Gallensteinileus sei bei dem oft langen Verweilen der Gallensteine im Darme eher beim chronischen Ileus unterzubringen. Das trifft für einzelne Fälle zu, bei denen die Symptome einen mehr schleppen-

den, remittierenden Charakter haben, und wo der Stein schließlich noch spontan abgeht. In den meisten Fällen setzen die Erscheinungen aber im Gegenteil sehr akut ein, und wir finden oft nicht nur die Symptome des Darmverschlusses, sondern gleichzeitig, oder wenigstens ihnen sehr rasch folgend, auch diejenigen der Peritonitis. Solange der Stein sich in einer gesunden Darmschlinge befindet, läßt er zum mindesten die Gase noch neben sich vorbeigehen. Bleibt er aber längere Zeit liegen, so kommt es zu Reizung der Darmwand, die sich über dem Stein fest zusammenzieht und schon deshalb nichts mehr neben ihm durchgehen läßt. Gleichzeitig bildet sich ein Dekubitalgeschwür aus, so daß die Darmwand nunmehr auch entzündlich infiltriert wird und den Stein nicht mehr nur durch aktive Kontraktion festhält, sondern, durch die Infiltration starr geworden, passiv demselben fest anliegt. In diesem Momente erst beginnt oft der „Anfall von Gallensteinileus". Da sich die Entzündung rasch der Serosa mitteilt, so treffen wir schon früh eine lokale Peritonitis. Stellen wir in einem solchen Falle auf Grund der Anamnese die Diagnose: Gallensteinileus, so dürfen wir uns von der *sofortigen* Operation nicht dadurch abhalten lassen, daß die meisten Gallensteine den Darm von selbst passieren. Die vorliegenden Erscheinungen beweisen eben, daß der Stein unseres Patienten dies nicht tun will.

Folgender Fall ist bezeichnend:

Ein etwa 50jähriger Mann, der ein Jahr früher einen schweren Gallensteinanfall durchgemacht hatte, erkrankte ohne Prodrome nachts an sehr heftigen Unterleibsschmerzen und an Erbrechen. Zwölf Stunden später war der Puls schon rasch und der Bauch druckempfindlich, leicht aufgetrieben und enthielt etwas freie Flüssigkeit. Das Erbrechen dauerte an. Die Diagnose schwankte zwischen Bridenileus und Gallensteinileus, verbunden mit starker peritonealer Reizung und leichtem Erguß. Die sofortige Laparotomie zeigte im unteren Dünndarm einen großen Gallenstein, dem der entzündlich infiltrierte Darm fest anlag. Ein Dekubitalgeschwür war schon durchgebrochen, und der Bauch enthielt reichlich serös-eitrige Flüssigkeit. Die Operation konnte das Fortschreiten der Peritonitis nicht mehr aufhalten.

3. *Die Invagination.*

Ausnahmsweise gibt uns das Alter des Patienten gewisse Anhaltspunkte. Dies gilt für die **Invagination,** sofern sie bei einem Säugling auftritt, bei dem eine andere Form von Darmverschluß sehr selten ist. Die Erscheinungen zeigen, je nach dem Grade der Zirkulationsstörung im invaginierten Stück, die ganze Stufenleiter von den schwersten Formen mit raschem Tode durch Peritonitis bis zu der monatelang bestehenden, chronischen Invagination. Der Beginn ist meist durch Abgang blutiger, fruchtsaftähnlicher Flüssigkeit mit dem Stuhl gekennzeichnet, und eine aufmerksame Palpation läßt in der Regel den Invaginationstumor als walzenförmiges Gebilde rechts neben der Wirbelsäule fühlen. Selten reicht das Invaginatum so weit, daß es sich per rectum wie eine Vaginalportion fühlen läßt, ja sogar als Mastdarmvorfall operiert wird. Bisweilen fehlt jede pathologische Veränderung der Darmwand. In andern Fällen lösen stenosierende Veränderungen, so Krebs der Ileocoecalklappe, den Vorgang aus.

Die nicht rein ileocoecalen Invaginationen sind in der Regel durch ein *Meckelsches Divertikel* oder durch *gutartige Darmgeschwülste* bedingt. In beiden Fällen wird der obere Darmteil samt der Geschwulst, bzw. dem umgestülpten Divertikel sozusagen in den unteren hineingezogen. Eine eigentümliche Ätiologie sah ich bei einem kleinen Knaben: Der untere Dünndarmteil war durch tuberkulöse Mesenterialdrüsen fixiert, der obere, das Invaginatum bildend, dagegen frei. Der Vorgang war also derselbe wie an der Ileocoecalklappe: Einstülpung eines beweglicheren Darmteils in einen weniger beweglichen. Im Röntgenbilde einer noch etwas durchgängigen ileocoecalen Invagination finden wir Retention im Dünndarm und Auslöschung des Anfangsteiles des Dickdarmes.

Wir haben eben den Abgang blutiger Flüssigkeit als wichtiges Zeichen der Invagination erwähnt. Sie teilt dasselbe freilich mit dem durch Gefäßverschluß bedingten *Infarkt* des Darmes, der in der Regel ebenfalls von den Erscheinungen eines plötzlichen Darmverschlusses begleitet ist. Gleichzeitiges *Erbrechen* blutiger Massen spräche für Infarkt.

4. *Die Achsendrehung.*

Einen geographischen Anhaltspunkt für die Diagnose des Darmverschlusses haben wir bei der **Achsendrehung.** Während nicht nur der Student, sondern selbst der Chirurg dieselbe in den meisten Ländern nur ganz ausnahmsweise zu sehen bekommt, so ist in Rußland, besonders in den baltischen Provinzen, „Volvulus" der erste Gedanke, wenn ein Ileus ins Krankenhaus gebracht wird.

Man schuldigte hierfür die von Gruber behauptete größere Länge des Russendarms an, die unter anderem auf reichliches Kartoffelessen zurückgeführt wurde. Ich kenne freilich Gegenden, in denen die Kartoffel sehr beliebt, der Volvulus aber beinahe unbekannt ist. Übrigens wurde gegen Gruber mit Entrüstung protestiert. In Wirklichkeit dürften wohl eher angeborene und sich vererbende Anomalien in der Ausbildung der Mesenterien in Betracht kommen, welche einzelnen Darmteilen eine größere Freiheit geben, als gerade die Länge des Darmes in Metern. Um sich selbständig drehen zu können, muß eine Darmschlinge nämlich eine gewisse Unabhängigkeit besitzen, die sich durch ein lang ausgezogenes Mesenterium mit schmaler Anheftungsstelle äußert. Diese Bedingung ist normal nur am *S romanum* gegeben und kann dort durch stärkere Ausbildung dieser Schlinge, bzw. abnorme Annäherung ihrer Fußpunkte noch gesteigert werden. Nicht selten ist ferner die *Ileocoecalpartie* mit einem so reichlichen Mesenterium versehen, daß eine Ileocoecalschlinge zustande kommt, welche sich bisweilen um ihre Längsachse dreht. Endlich kann der *ganze Dünndarm* für sich allein oder mit dem *Dickdarm* gemeinsam ein so schmal angeheftetes Mesenterium besitzen, daß er sich in toto zu drehen imstande ist. Ich sah dies unter anderm in der Kocherschen Klinik bei einem jungen Menschen, bei dem sich die Drehung an einen mehr als unmäßigen Kirschengenuß mit Verschlucken der Kerne angeschlossen hatte. Damit eine *einzelne Dünndarmschlinge* sich drehen kann, muß sie durch besondere Umstände unabhängig gemacht, d. h. lang ausgezogen worden sein. Anlaß hierzu geben z. B. langes Verweilen in einem Bruchsacke und Ausgezogenwerden durch eine Darmgeschwulst.

Am leichtesten ist die Diagnose beim *Volvulus* des *S romanum*. Wir werden an denselben denken, wenn der ganze Bauch von einer gewaltig geblähten Schlinge eingenommen ist, deren Scheitel rechts im Oberbauche liegt, und deren mehr oder weniger parallele Schenkel wir deutlich abtasten, ja selbst sehen können. Den Beweis liefert uns die Undurchgängigkeit des S romanum für einen Wassereinlauf. Ich operierte bei einer 82jährigen Patientin einen Volvulus des S romanum, der lange Zeit unvollständig, während Jahrzehnten zu allen möglichen Behandlungen, auch zu Hämorrhoidenoperationen, — wegen „Stuhlbeschwerden" — Anlaß gegeben hatte und dann plötzlich vollständig wurde. An einen *ileocoecalen Volvulus* werden wir denken, wenn wir einen plötzlich unter Erbrechen entstandenen, rundlichen, tympanitisch schallenden Tumor im rechten Unterbauche finden, und wenn der Wassereinlauf gelingt. Der Volvulus des *gesamten Dünndarmes* zeigt uns die Symptome des Duodenojejunalverschlusses, aber gleichzeitig mit Meteorismus; Volvulus von *Dünn- und Dickdarm* weist dieselben Symptome auf, bei gleichzeitiger Unmöglichkeit, eine größere Menge Flüssigkeit in den Mastdarm einlaufen zu lassen. Volvulus einer *einzelnen Dünndarmschlinge* werden wir nie von Bridenverschluß und Einklemmung in einer Bauchfelltasche unterscheiden können.

Ebensowenig lassen sich die dem Volvulus nahestehenden Knotenbildungen klinisch erkennen, welche auf dem Vorhandensein eines Meckelschen Divertikels beruhen. Die Knotenbildung kommt besonders dann zustande, wenn das Divertikel lang ist, oder wenn es durch einen Bindegewebsstrang mit dem Nabel verbunden ist.

Das bisher Gesagte gilt vom Volvulus mit vollständigem Verschluß und einer Drehung von meist 360°. Bei unvollständigem Verschlusse (Drehung von 180—270°) sind die Erscheinungen weniger schwere und gehen oft von selbst wieder zurück. Ich sah z. B. nach einem langen Transporte die ersehnte Gasentleerung im Augenblick eintreten, wo zur Operation geschritten werden sollte. Die Diagnose bleibt hier meist eine bloße Wahrscheinlichkeitsdiagnose.

5. *Einklemmung innerer Hernien.*

Unter den seltenen Ursachen des akuten Darmverschlusses wollen wir noch die **Einklemmung in angeborenen Bauchfelltaschen** erwähnen, weil bei ihnen der Nachweis einer umschriebenen Auftreibung bisweilen eine Vermutungsdiagnose zu stellen erlaubt. Bevor wir an eine innere Hernie denken, müssen wir freilich die *Einklemmung einer äußern Hernie* ausschließen, und das ist nicht immer so leicht, wie es scheinen möchte, besonders nicht bei properitonealen und intermuskulären Leistenhernien, Brüchen des Foramen obturatum, Lumbal- und Glutaealhernien.

Eindrücklich blieb mir aus meiner Assistentenzeit der Fall einer jungen Frau, die nach mehrtägigem „Ileus" in die chirurgische Klinik geschickt

wurde. Auch der zuerst untersuchende Assistent erklärte auf die dahin gerichtete Frage, es lasse sich keine Hernie nachweisen. Eine kleine, tiefe Resistenz im Bereiche des inneren Leistenringes gestattete trotzdem, einen eingeklemmten interstitiellen Leistenbruch anzunehmen, dessen Inhalt sich bei der Operation an den Schnürringen schon gangränös fand. Leider erneut sich dieser Irrtum immer wieder.

Verzeihlicher ist er bei der Hernia obturatoria. Immerhin gestattet in typischen Fällen der tiefe Druckschmerz unterhalb des Poupartschen Bandes und die vielleicht vom Patienten als alter Rheumatismus bezeichnete Neuralgie des N. obturatorius, die Diagnose mit größter Wahrscheinlichkeit zu stellen.

Umgekehrt darf nicht jede zufällig vorhandene, vielleicht irreponible Hernie als Ursache eines Darmverschlusses angesehen werden. Ist der Bruch nicht gespannt und an seinem Halse nicht druckempfindlich, so hat er mit dem Darmverschlusse nichts zu tun, selbst wenn er alter Verwachsungen wegen irreponibel wäre.

Erfährt man bei noch bestehendem Ileus, daß ein Bruch reponiert worden sei, so untersucht man die Umgebung der Pforte. Einziehung der Gewebe, eine undeutliche Resistenz und Druckempfindlichkeit in der Tiefe sprechen für *Massenreposition*, normales Verhalten der Bruchpforte und ihrer Umgebung für Darmverschluß andern Ursprungs.

An der Grenze zwischen äußeren und inneren Hernien stehen die vor der Operation kaum je erkannten *properitonealen Brüche*.

Von **innern Hernien** haben besonders vier Formen Bedeutung:

a) Die *Hernie* des *Winslowschen Loches*. Sie würde, wenn sie eingeklemmt wäre, eine Geschwulst hinter dem Magen bedingen. Sie ist schon mehrfach operiert, aber noch nie vorher erkannt worden.

b) Eher dürfte dies bei der *Hernia duodenojejunalis* möglich sein.

Dieselbe fängt sich in der Treitzschen Tasche an der Durchgangsstelle des Jejunums unter dem Mesocolon transversum. Die Tasche mündet links vom Anfangsstück des Jejunums aus und zieht sich von da schräg nach links oben. Sie kann so groß werden, daß sie mehrere, ja alle Dünndarmschlingen aufnimmt.

Bezeichnend für diese Hernien soll der intermittierende Charakter der Erscheinungen sein, was sie aber mit manchen anderen Formen von Darmverschluß gemein haben. Die Bruchgeschwulst liegt auf der linken Bauchseite, bald höher, bald tiefer. Einklemmung in einer ähnlichen Tasche hat sich auch schon rechts von der Ursprungsstelle des Jejunum gefunden.

c) Eine dritte typische Stelle für innere Hernien findet sich in der *Blinddarmgegend*.

Unter den verschiedenen hier von den Anatomen aufgestellten Taschen haben nur zwei chirurgische Bedeutung: der *Recessus ileo-appendicularis*, der sich, wie schon sein Name angibt, zwischen Wurmfortsatz und Ende

des Dünndarms unter die Gegend der Bauhinschen Klappe zieht, und ferner der *Recessus retrocoecalis*, der lateral vom Wurmfortsatze hinter das Coecum geht.

Bei beiden Formen können wir aus der Bruchgeschwulst in der Ileocoecalgegend auf die Möglichkeit einer derartigen Hernie schließen.

d) Auch die **Zwerchfellbrüche** können, wenn sich die Wahrscheinlichkeit dieser Diagnose nicht aus einer früheren Zwerchfellverletzung ergibt, nur selten vor der Operation vermutet werden. Einzig tym-

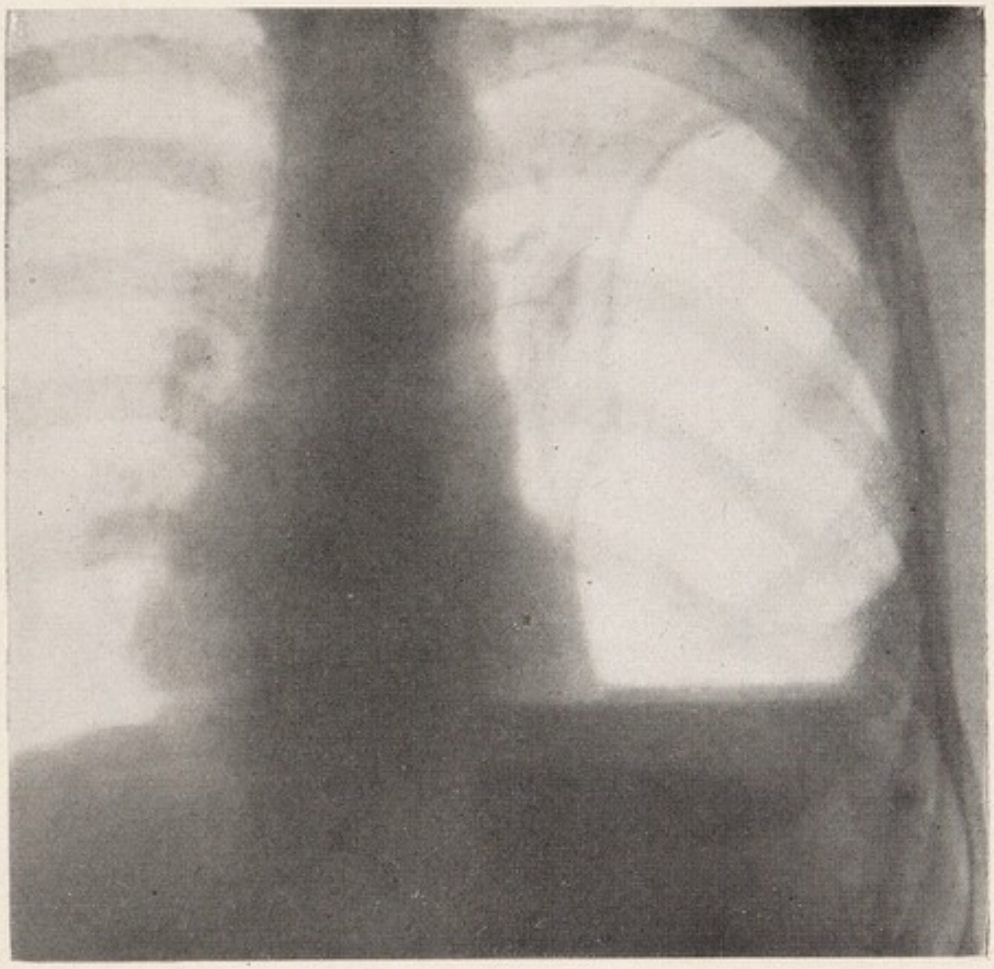

Fig. 277.
Zwerchfellbruch nach Schußverletzung des Zwerchfelles.

panitischer Schall oder Dämpfung über dem linken Unterlappen, und ferner auffallende Dysphagie könnten an sie denken lassen. Diese Brüche sitzen entweder links, oder in einer Lücke des Zwerchfellansatzes zu beiden Seiten des Sternum (Morgagnische Lücke). Den besten Aufschluß gibt hier das Röntgenbild nach Verabreichung der Kontrastmahlzeit.

Noch seltenere innere Hernien wollen wir gar nicht erwähnen, da ihre klinische Diagnose völlig unmöglich ist. Dasselbe gilt von der Einklemmung in Lücken des Mesenteriums, des Netzes, des Ligamentum latum.

6. *Der spastische Ileus.*

Bisweilen nach Bauchoperationen, bisweilen ohne nachweisbaren Grund können spastische Darmkontraktionen entstehen, deren längeres Bestehenbleiben zu den Erscheinungen des Darmverschlusses, des **spastischen Ileus** führt. Folgender Fall ist typisch:

Ein junger, kräftiger Mann kommt mit den Erscheinungen eines hohen Dünndarmverschlusses und 37,6° Temperatur ins Spital. Die Familienanamnese läßt an Tuberkulose denken. Auffallend ist das trotz des fortbestehenden Verschlusses verhältnismäßig gute Allgemeinbefinden. Die Operation zeigt im oberen Dünndarm eine zu einem dünnen Strange kontrahierte, 15 cm lange Schlinge. Mit Lösung des Spasmus schwinden die Erscheinungen.

Hier hätte Atropin oder Papaverin vielleicht gewirkt und eine Diagnose erlaubt. In der Regel wird dieselbe aber erst am offenen Bauche gestellt. Viel häufiger, aber harmloser in ihren Erscheinungen sind spastische Zustände am Dickdarm, die sich ganz besonders an der linken Hälfte des Colon transversum finden und die sich im Röntgenbild sehr schön abzeichnen. (Fig. 268e.)

Nicht mit dem spastischen Ileus zu verwechseln ist das anhaltende Erbrechen, durch das uns *Hysterische* einen Darmverschluß vortäuschen können. Die geringen objektiven Symptome stimmen freilich nicht zu der Schwere der von der Patientin in Szene gesetzten Erscheinungen. Wird angeblich gar fester Kot gebrochen, so muß auch der Leichtgläubigste stutzig werden. Kotballen gelangen nicht auf dem Wege der Antiperistaltik, sondern auf einfachere Weise in das Erbrochene. Auch Rezidive sind beobachtet worden, wenn die erste „Vorstellung" gelungen war. Eine kategorische Psychotherapie würde dieselben vielleicht verhindern.

49.

Geschwülste und Schwellungen an den Bauchdecken.

Daß eine Schwellung oder eine Geschwulst in den Bauchdecken, und nicht in der Bauchhöhle sitzt, das schließen wir einmal aus ihrer oberflächlichen Lage. Dieses Zeichen kann aber bei mageren Individuen auch von wirklichen Bauchgeschwülsten vorgetäuscht werden. Wir lassen deshalb die Bauchmuskeln kontrahieren. Verschwindet die Geschwulst dabei, so sitzt sie in der Bauchhöhle oder wenigstens hinter den Bauchdeckenmuskeln, bleibt sie fühlbar und wird sie gleichzeitig unbeweglich, so schließen wir, daß sie den Muskeln oder Faszien angehört. Wird ihre Form und Beweglichkeit durch die Muskelkontraktion gar nicht beeinflußt, so ist ihr Sitz intra- oder subkutan.

Um uns in den verschiedenen Möglichkeiten von Bauchwandgeschwülsten zurechtzufinden, achten wir vor allem darauf, ob das Ge-

bilde an einer für pathologische Veränderungen typischen Stelle der Bauchwand sitzt, d. h. in der Medianlinie, in den Leisten, in der Lendengegend, oder ob es an irgendeinem beliebigen Punkte zutage tritt.

1. Die Oberbauchgegend.

Eine Schwellung in der Regio epigastrica kann, von Seltenheiten abgesehen, dreifachen Ursprung haben. Entweder handelt es sich um den seltenen epigastrischen Abszeß oder um ein Lipom oder endlich um eine Hernia epigastrica.

Erscheint die Schwellung akut, und stellt sie sich als eine derbe Infiltration dar, die nach kurzem Bestande anfängt in der Mitte zu erweichen und Fluktuation zu zeigen, so muß einer jener sehr seltenen **akuten epigastrischen Abszesse** vorliegen, wie sie im Anschluß an eine Geschwürsperforation schon beobachtet worden sind.

Zeigt sie die Kennzeichen eines **kalten Abszesses,** so wird man den Ausgangspunkt in einer Rippen- oder Brustbeintuberkulose suchen. Seltener sind von den Bauchmuskeln selbst ausgehende kalte Abszesse.



Fig. 278.
Subkutanes Bauchdeckenlipom.

Die **subkutanen Lipome** unterscheiden sich in nichts von den Lipomen anderer Körperstellen. Daß sie eine ordentliche Größe erreichen können, das zeigt die nebenstehende Figur (Fig. 278). Von den epigastrischen Hernien und den ihnen nahestehenden subserösen Lipomen unterscheiden sie sich durch ihre völlige Verschieblichkeit gegenüber der Rektusscheide.

Viel häufiger sind die **epigastrischen Hernien** und die kleinen **subserösen Lipome.**

Um ihr Zustandekommen zu verstehen, müssen wir uns daran erinnern, daß das Bauchfell oberhalb des Nabels in einem dreieckigen, sich nach dem Nabel hin zuspitzenden Bezirke sehr reichlich subseröses Fett enthält. Das erste, was bei der Hernienbildung geschieht, ist das Austreten eines Fettläppchens durch eine ovale, quer gestellte Lücke im Fasergewebe der Linea alba. Wächst dieses Läppchen, einmal in Freiheit gelangt, in Form eines Lipoms weiter, so stellt es ein gewöhnliches *subseröses Lipom* dar (Fig. 279a). Dasselbe zerrt, wenn es größer wird, gewöhnlich etwas Bauchfell

in die Lücke hinein, so daß es einen peritonealen, aber nicht von Baucheingeweiden bewohnten Stiel erhält (Fig. 279b). Bildet sich dieser Peritonealzipfel vor der Lücke in der Aponeurose zu einem Bruchsacke aus, in den sich Netz und Darm verirren können, so haben wir einen *epigastrischen Fettbruch* vor uns (Fig. 279c). Tritt endlich die Bruchbildung gegenüber der Fettwucherung völlig in den Vordergrund, so handelt es sich um die gewöhnliche epigastrische Hernie (Fig. 279d).

Ob eine wirkliche Hernie mit reponiblem Netz, oder bloß ein subseröses Lipom vorliegt, das läßt sich nicht sicher entscheiden, da auch subseröses Fett sich durch die Spalte in der Linea alba zurückdrängen

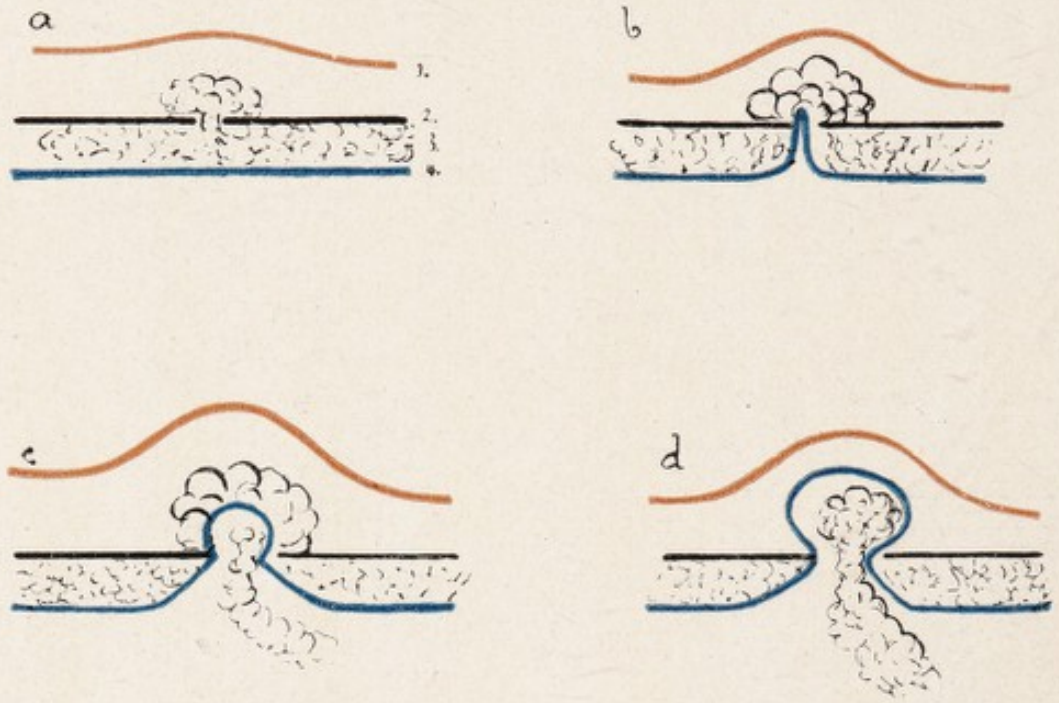

Fig. 279.

Hernia epigastrica und subseröses Lipom.
1. Haut. 2. Rektusscheide. 3. Subseröses Fett. 4. Bauchfell.
a) Subseröses, durch die Rektusscheide durchgetretenes Lipom.
b) Dasselbe mit in die Faszienlücke gezerrtem Bauchfell.
c) Dasselbe mit ausgebildetem, einen Netzzipfel enthaltendem Bruchsack (Epigastrischer Fettbruch).
d) Reine epigastrische Hernie, ohne Lipom.

läßt. Irreponibilität spricht eher für bloßes Lipom, doch kann auch Netz durch Hyperplasie und Verwachsung irreponibel geworden sein. Meist bleiben die Gebilde klein, wie in Fig. 280. Große epigastrische Hernien, wie in Fig. 281, sind Seltenheiten.

Daß subseröse Hernien durch Zerrung am Netz oder am Ligamentum teres hepatis zu „Verdauungsbeschwerden" Anlaß geben können, ist bekannt. Andererseits darf aber ob einer solchen Hernie nicht ein Magen- oder Duodenalgeschwür oder ein Krebs übersehen werden.

2. Die Nabelgegend.

Finden wir bei einem Neugeborenen in der Nabelgegend eine meist breit aufsitzende, selten gestielte Geschwulst, in der wir durch eine

schleierartige Membran, das Amnion, hindurch Baucheingeweide, meist Leber und Darm erkennen können, so muß es sich um einen **Nabelschnurbruch** handeln (s. Fig. 282). Da derselbe mit nichts anderem verwechselt werden kann, so halten wir uns bei ihm nicht auf.

Wölbt sich bei einem schreienden *kleinen Kinde* der Nabel halbkugelig und schließlich kegelförmig oder zylindrisch vor, so ist ebenfalls nur eine Diagnose möglich, diejenige des **Nabelbruches** (Fig. 283).

Finden wir bei *Erwachsenen*, meist nach dem 40. Jahre, eine erbsen- bis mannskopfgroße Geschwulst, die sich wenigstens teilweise durch Druck reponieren läßt, so ist wiederum nur die Diagnose Nabelbruch denkbar. Diagnostisches Interesse bieten dabei gewisse *Begleiterscheinungen*. Ist der Inhalt reponibel, so erkennen wir gleich an dem körnigen Anfühlen oder an dem Quatschen, ob es sich um Netz oder um Darm handelt.

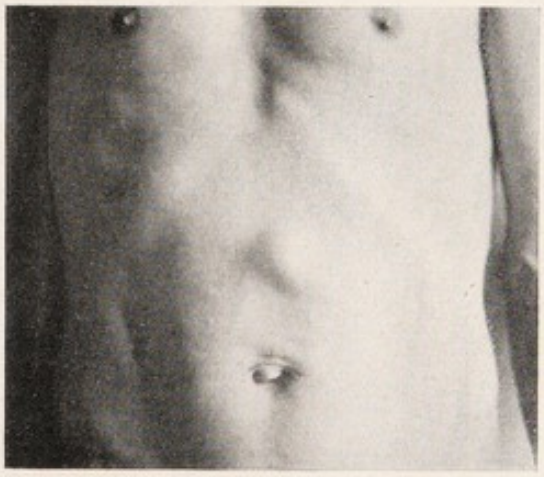

Fig. 280.
Kleine Hernia epigastrica.

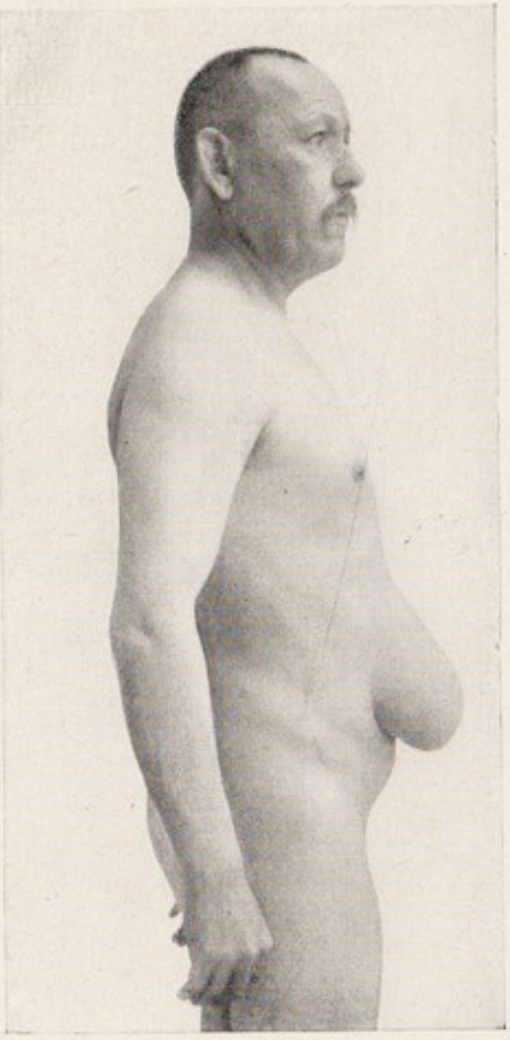

Fig. 281.
Große Hernia epigastrica.

Es gibt aber Nabelbrüche, bei denen weder das eine noch das andere nachzuweisen ist. Der Inhalt läßt sich ohne Schwierigkeit durch Druck verdrängen, aber weder die Reposition noch die Wiederanfüllung vollzieht sich ruckweise. Der Inhalt muß also flüssig sein. Untersuchen wir genau, so finden wir auch freien Erguß in der Bauchhöhle, und an der Leber die Zeichen der Zirrhose, oder an Herz oder Nieren eine Ursache für Ascites (s. Fig. 284).

Große, alte Nabelhernien bestehen oft aus schon äußerlich (Fig. 284) erkennbaren Fächern, von denen bisweilen die einen ihren Inhalt reponieren

lassen, die andern dagegen nicht. Es kommt nun vor, daß plötzlich in einem dieser Fächer eine derbe Schwellung und Druckempfindlichkeit entsteht, während die übrige Hernie sich zurückbringen läßt. Die nächstliegende Erklärung für dieses Ereignis ist stets die Einklemmung von Darm oder Netz in einem der Fächer. Auch eine umschriebene tuberkulöse Peritonitis, oder ein metastatischer peritonealer Abszeß kommt in Betracht.

Selbst die entzündete Gallenblase, ja sogar der Wurmfortsatz ist schon in einem Nabelbruch gefunden worden.

Entsteht am Nabel allmählich eine in keinem Stadium reponierbare Geschwulst, so untersuchen wir, ob dieselbe fluktuiert oder sich wenigstens elastisch anfühlt. In diesem Falle handelt es sich um eine der verschiedenen am Nabel vorkommenden Zysten, am ehesten um ein **Dermoid.** Solche Dermoide können sich nach der Bauchhöhle hin

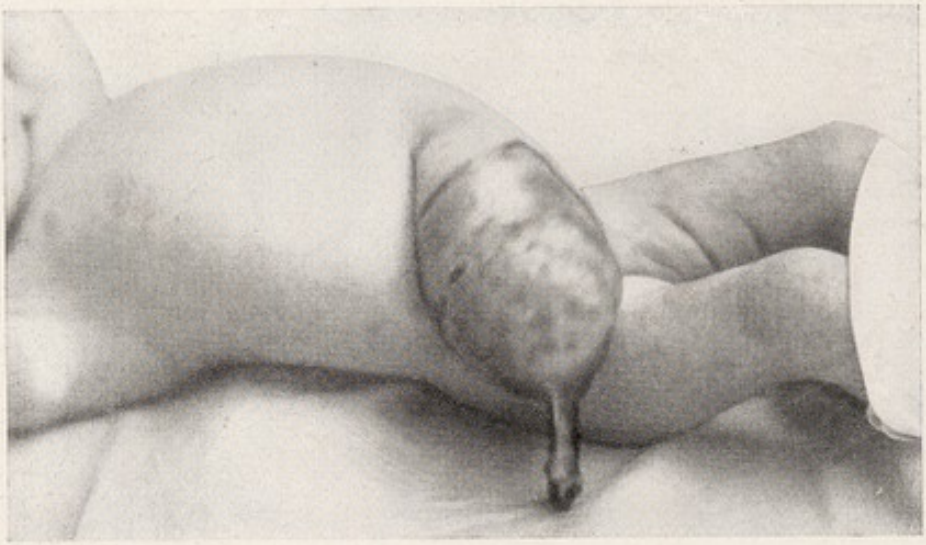

Fig. 282.

Nabelschnurbruch beim Neugeborenen.

ausbreiten. Diese letztere Lokalisation zeigen auch die **Dottergangzysten.** Eine nach der Blase hin sich fortsetzende Zyste würden wir dagegen vom **Urachus** ableiten.

Feste Geschwülste sind in der Regel **sekundärer** Natur und stellen Metastasen oder die unmittelbare Fortsetzung einer krebsigen Geschwulst der Baucheingeweide dar. Ließe sich eine solche Ätiologie ausschließen, so müßten wir, wenn wir von einigen Raritäten absehen, bei raschem Wachstum an ein **primäres Karzinom** oder **Sarkom,** bei langsamem an ein **Fibrom** des Nabels denken.

Die primären Krebse gehen einmal von der *Haut* aus und stellen sich dann entweder als Geschwüre mit derbem Rande und Grunde, oder als blumenkohlähnliche, papillomatöse Gebilde dar. Daneben soll es am Nabel noch Krebse geben, welche von verlagertem bzw. in der Nabelnarbe eingeschlossenem *Darmepithel* ausgehen. Endlich kann auch das Epithel des *Urachus* krebsig entarten. An diesen Ursprung würden wir denken, wenn die Krebs-

geschwulst sich vom Nabel abwärts, blasenwärts erstreckte. Als Seltenheit ist noch der *subumbilikale Abszeß* zu erwähnen, der unter dem Nabel und hinter den Recti einen dreieckigen Raum mit oberer Basis einnimmt, und der seine Entzündungserreger aus den verschiedenen Organen der unteren Bauchhöhle und der Bauchdecken bezieht. Je nach der Natur derselben — Tuberkelbazillus, Staphylokokkus, Kolibazillus usw. — verläuft er bald chronisch, bald akut.

3. Leistengegend.

Die Leistengegend ist zum Teil dank dem Samenstrang, bzw. dem Ligamentum teres und dem Processus vaginalis peritonei der Sitz von allerlei Schwellungen, die wir später noch ausführlicher besprechen werden. Hier wollen wir nur sehen, wie wir uns in diesem Gebiete am leichtesten zurechtfinden.

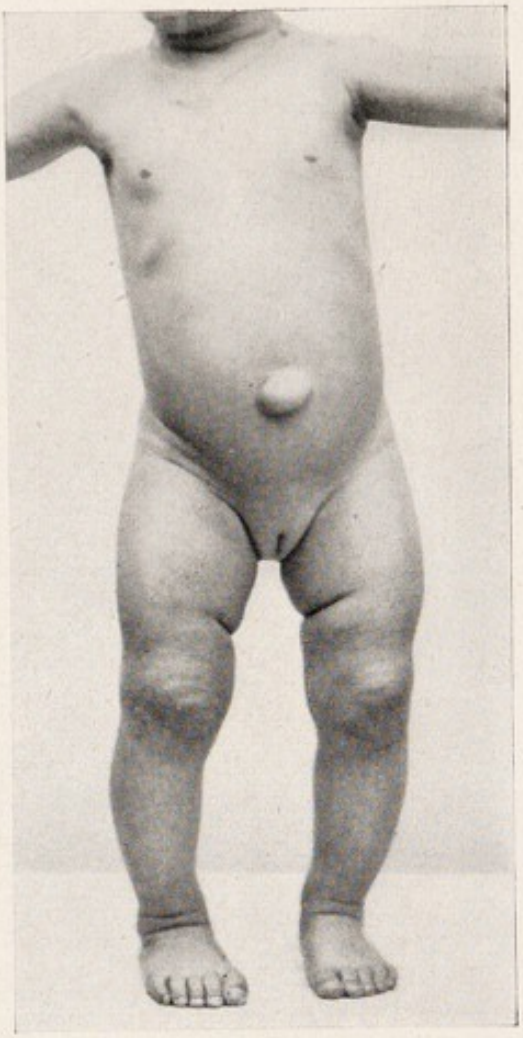

Fig. 283.
Nabelbruch im Kindesalter.

Vor allem untersuchen wir, ob sich das Gebilde zurückbringen, bzw. ob sein Inhalt sich verdrängen läßt. Ist dies der Fall, so handelt es sich um eine **Hernie,** um eine **bilokuläre** oder **kommunizierende Hydrocele.** Nicht, oder sehr undeutlich verdrängbar sind **Senkungsabszesse.** Finden wir Darmschall oder das körnige bzw. klumpige Anfühlen von Netz, so ist die Hernie sicher, ebenso, wenn die Reposition sich ruckweise vollzieht. Geht sie allmählich vonstatten, und entspricht die Schwellung genau der Richtung des Leistenkanals, so werden wir an die genannten Hydrocelenformen denken. Sitzt die Schwellung etwas mehr lateral, und läßt sie sich nur undeutlich zurückdrängen, ist sie ferner druckempfindlich, so denken wir an einen Senkungsabszeß und suchen den Beweis für diese Annahme an der Wirbelsäule.

Wäre endlich das Gebilde mit einem Rucke reponibel, aber dem Anfühlen nach weder Darm noch Netz, sondern ein kleiner, glatter, rundlicher Körper, so läge ein Leistenhoden oder ein vorgefallenes Ovarium vor.

Läßt sich die Schwellung nicht zurückbringen, ist sie aber von weicher bis prall-elastischer Konsistenz, so wird je nach dem Sitz eine im Leistenkanal liegende, geschlossene Hydrocele oder ein nicht ver-

drängbarer Senkungsabszeß in Betracht kommen. Bei dieser Gelegenheit sei daran erinnert, daß es auch eine *Hydrocele muliebris* gibt.

Handelt es sich endlich um eine feste Geschwulst, so werden wir sie vor allem den **Lymphdrüsen** der **Leistengegend** zuschreiben, besonders wenn sie subkutan liegt, Bohnenform zeigt und vielleicht auch in der Mehrzahl vorhanden ist. Die Untersuchung des Ursprungsgebiets der



Fig. 284.
Mehrfächerige Nabelhernie bei Leberzirrhose mit Ascites.

Lymphe wird uns zeigen, ob Krebs, harter oder weicher Schanker, eine Balanitis, oder ein harmloser Herpes genitalis vorliegt.

Zeigt das Ursprungsgebiet keine krankhafte Veränderung, so kommen *Tuberkulose* und *malignes Lymphom* in Frage. Auch letzteres beginnt nämlich hie und da in der Leistengegend. Über die Unterscheidung der beiden Erkrankungen haben wir uns schon im Kapitel über die Halsgeschwülste ausgesprochen.

Stellt die Leistengeschwulst ein größeres, einheitliches Gebilde dar,

so müssen wir ein **Sarkom** annehmen, wenn dasselbe rasch gewachsen und früh unbeweglich geworden ist, ein **Bauchdeckenfibrom** dagegen, wenn es nur langsam zunimmt. Eine im Leistenkanal sitzende, bewegliche, spindel- oder walzenförmige, derbe Geschwulst beim weiblichen Geschlechte ist mit Wahrscheinlichkeit ein **Fibromyom des Ligamentums teres.**

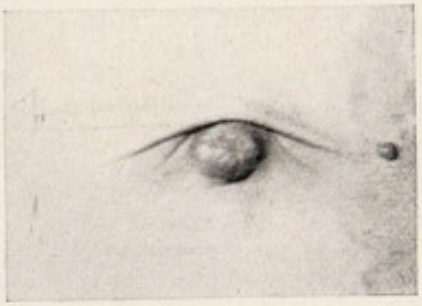

Fig. 285.
Nabelkrebs bei Gallenblasenkarzinom.

4. Lendengegend.

Eine in der Lendengegend bei Anstrengung der Bauchpresse auftretende, von selbst oder unter Druck wieder zurückgehende Schwellung werden wir als **Lumbalhernie** deuten.

Als Bruchpforte galten lange die beiden schwachen Stellen in der Lendengegend, von denen die eine nach außen vom Quadratus lumborum hart unter der 12. Rippe liegt (Grynfeldt), während die andere, das sog. Petitsche Dreieck, vom Darmbeinkamm, dem Obliquus abdominis externus und dem Latissimus dorsi begrenzt ist. Noch wichtiger scheinen aber angeborene Muskellücken zu sein.

Ein der Lumbalhernie sehr ähnliches Bild entsteht dadurch, daß die Bauchmuskulatur nach vorn vom Quadratus lumborum in umschriebener Ausdehnung gelähmt und atrophisch ist, ein Zustand, der sich besonders bei *spinaler Kinderlähmung* findet. Der Rand der gelähmten Partie fühlt sich so scharf an, daß man mit Bestimmtheit glaubt, eine wirkliche Bruchpforte zu fühlen. Einen derartigen Fall — einen der ersten, bei dem die Lähmung als Ursache der Scheinhernie nachgewiesen worden, — stellt Fig. 286 dar.

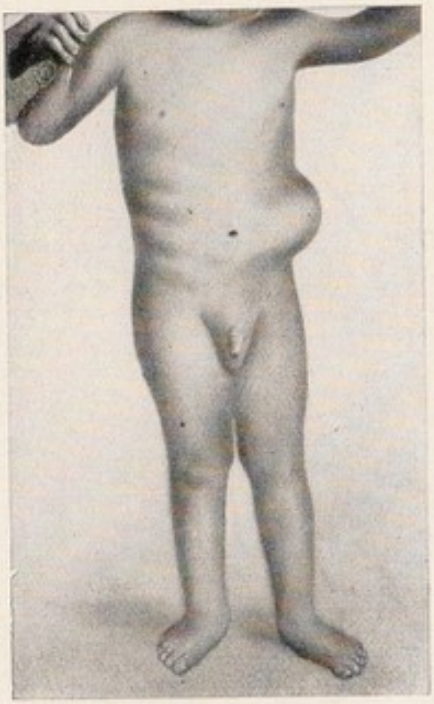

Fig. 286.
Scheinhernie der Lendengegend, entstanden durch umschriebene Muskellähmung.

Zeigt die Geschwulst weich elastische Konsistenz, aber keine deutliche Verdrängbarkeit, so müssen wir sie als spondylitischen **Senkungsabszeß,** oder als einen nach hinten durchgebrochenen, **tuberkulösen perinephritischen Abszeß** oder endlich als tuberkulösen Rippenabszeß auffassen. Die Harnuntersuchung wird dann von Bedeutung sein. Bei lappigem Bau und deutlichem subkutanen Sitz handelt es sich um ein Lipom.

5. Schwellungen und Geschwülste an atypischen Stellen.

Wäre ein nicht an den genannten typischen Stellen entstandenes Gebilde reponibel, und würde es auch sonst die Zeichen einer *Hernie*

aufweisen, so bliebe uns nur die Annahme eines traumatischen Ursprunges übrig. Derartige Traumen sind beinahe immer Laparotomieschnitte, die sich sofort durch die Narbe als solche zu erkennen geben, gegenwärtig auch Schußverletzungen mit ihrer unregelmäßigen Vernarbung. Viel seltener ist die umschriebene Zerstörung der Bauchwand durch anderweitige zufällige Verletzungen oder durch entzündliche Vorgänge.

Nur die sehr seltenen, am Außenrande des M. rectus im Bereiche der Linea semicircularis Spigelii zutage tretenden Bauchbrüche wären noch als einigermaßen typische Vorkommnisse von den übrigen Bauchbrüchen abzutrennen.



Fig. 287.
Tuberkulose der Bauchwand.

Nicht reponible Gebilde sind, wenn sie der *Haut* und dem *Unterhautzellgewebe* angehören, **Lipome,** viel seltener weiche **Fibrome,** ab und zu auch **sarkomatös gewordene Naevi** (s. unter den Geschwülsten des Rückens). Sitzen sie tiefer und gehören sie demnach der *muskulösen Bauchwand* an, so haben wir hauptsächlich zu unterscheiden zwischen den schon mehrfach erwähnten derben, bisweilen nach dem Sarkom hinneigenden **Bauchdeckenfibromen** und der in den Bauchmuskeln nicht so selten vorkommenden **Muskeltuberkulose.** Weibliches Geschlecht, Spindelform und scharfe Abgrenzung des gleichmäßig derben Gebildes sprechen für Fibrom, etwas unregelmäßige Form, teilweise Erweichung, geringere Beweglichkeit bei Erschlaffen der Bauchdecken für einen tuberkulösen Herd (s. Fig. 287).

Entsteht Monate, selbst Jahre nach einer Bauchoperation, z. B. der Radikaloperation einer Hernie, im Operationsbereiche eine derbe, bindegewebige Geschwulst, so werden wir, wie dies zuerst Schloffer beschrieben hat, in der Tiefe, in einigen Tropfen Eiter schwimmend, oder in Granulationen eingelagert, einige Seidenfäden finden.

Tritt in der Ileocoecalgegend eine brettartige, derbe Schwellung der Bauchwand auf, die allmählich zu Hautrötung und im weiteren Verlaufe auch zu Fistelbildung führt, so müssen wir, wie die Erfahrung lehrt, vor allem an eine vom Blinddarm ausgehende **Aktinomykose** denken.

Als typische Veränderung der Bauchdecken wollen wir noch das **Caput medusae** erwähnen, wie es nach Thrombose der Vena cava inferior, — besonders im Anschluß an Typhus — auftritt (Fig. 288).

50.

Über Bauchfisteln.

An jeder Stelle der Bauchwand kann infolge des Durchbruchs eines Abszesses oder einer bösartigen Neubildung eine Fistel entstehen. Derartige Vorkommnisse haben aber nichts Typisches. Wir werden uns deshalb hier bloß an diejenigen Fisteln halten, deren Lage und Besonderheiten uns eine bestimmte Diagnose gestatten.

Weitaus die meisten Fisteln entstehen am **Nabel,** dem Punkte, in dem sich aus entwicklungsgeschichtlichen Gründen die meisten Bauchorgane treffen, und der für spätere Krankheitsprozesse den schwächsten Punkt der Bauchwand darstellt.

1. **Angeborene Nabelfisteln** hängen entweder durch den offengebliebenen Dottergang mit dem Dünndarm, oder durch den offengebliebenen Urachus mit der Blase zusammen. Die Unterscheidung ist leicht zu treffen, denn in ersterem Falle tritt Kot, in letzterem Urin aus der Fistel. Beides ist übrigens außerordentlich selten. Etwas schwieriger zu deuten ist eine dritte häufigere Form von Nabelfisteln, bei der bloß eine schleimig-wässerige Flüssigkeit abgesondert wird. Solche Fisteln führen seltener in ein nabelwärts offengebliebenes, aber nach der Blase hin geschlossenes Stück Urachus, öfter in ein nach dem Darme hin geschlossenes Stück Dottergang.

Diese unvollständigen Dottergangfisteln sondern eigentümlicherweise ein saures, dem Magensafte entsprechendes Sekret ab und sind deshalb früher für Magenfisteln gehalten worden. Das Sekret führt bisweilen durch Verdauung der Haut zu geschwürigen Vorgängen in der Umgebung der Fistel.

2. **Erworbene Nabelfisteln** beurteilen wir ebenfalls nach ihrem Sekret und unterscheiden deshalb reine Eiterfisteln, Gallenfisteln, Kotfisteln und Urinfisteln.

a) Die *Eiterfisteln* sind meist die Folgen eines intraabdominalen Entzündungsprozesses, der am Nabel als der schwächsten Stelle der Bauchwand zum Durchbruch gekommen ist. In der Regel handelt es sich um eine akute, ins chronische Stadium gelangte Peritonitis (besonders Pneumokokkeninfektion). Ausnahmsweise bricht auch eine umschriebene tuberkulöse Peritonitis am Nabel durch.

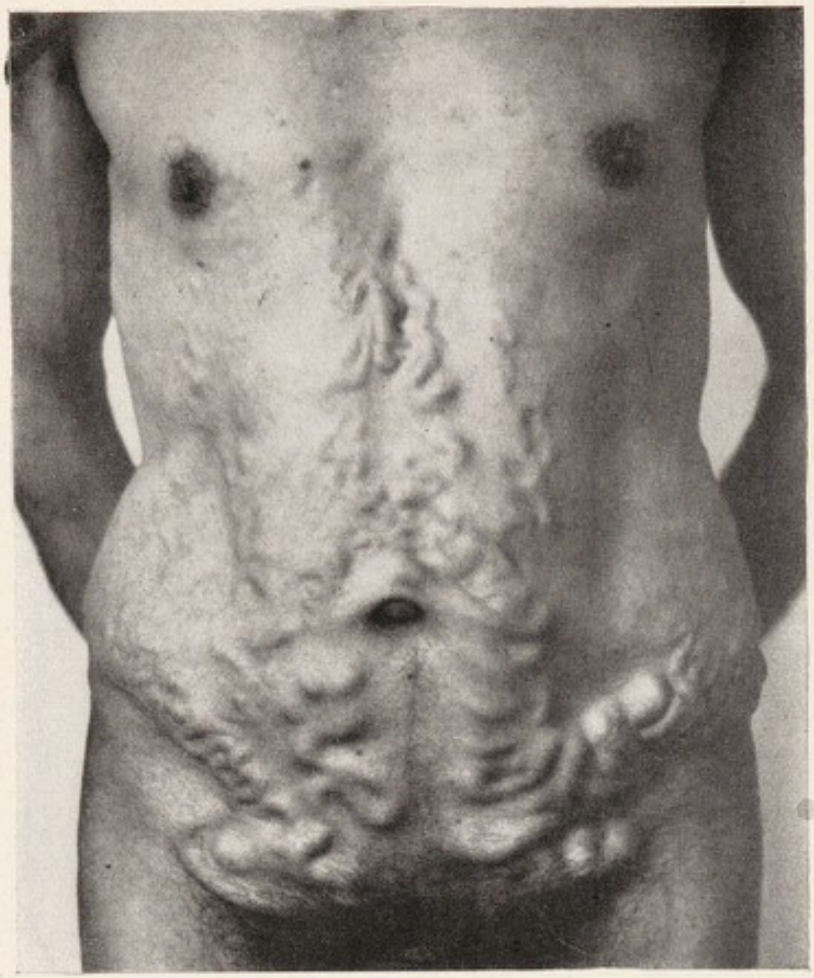

Fig. 288.

Caput medusae nach Thrombose der V. cava inferior infolge von Abdominaltyphus.

Als ganz ungewöhnliche Ursache von Eiterfisteln am Nabel ist der Durchbruch eines vereiterten Echinokokkus oder einer vereiterten Ovarialzyste zu erwähnen. Auch ein Empyem der Gallenblase kann sich gelegentlich einmal durch den Nabel eröffnen und zu einer Eiterfistel führen, solange der Ductus cysticus verschlossen bleibt. Endlich kann der früher erwähnte, tiefe subumbilikale Abszeß sich durch den Nabel entleeren.

Bei allen diesen Formen von Nabelfisteln gelangen wir mit der vorsichtig eingeführten Sonde in eine gewisse Tiefe. Bleibt dagegen die Sonde bei mehrfachem Versuche stets im Bereiche des Nabels stecken, so liegt entweder ein in eine Hauttasche eingeschlossenes *Nabelkonkrement* oder ein durchgebrochenes *Atherom bzw. Dermoid* des Nabels, oder endlich ein sehr kleiner subumbilikaler Abszeß vor. Finden wir in dem Sekret unter dem Mikroskop hauptsächlich Detritus und Epithelzellen, so kommt eine der drei ersten Möglichkeiten in Betracht, deren sichere Unterscheidung sich unter Umständen erst nach Spaltung der Fistel treffen läßt. Ist dagegen das Sekret rein eitrig, so müssen wir an den subumbilikalen Abszeß denken.

b) *Gallenfisteln* entstehen in der oben angedeuteten Weise, wenn nach Durchbruch des Gallenblasenempyems der Cystikus wieder wegsam wird.

c) *Magen- und Darmfisteln*, die wir leicht auf Grund der Beschaffenheit des Sekretes unterscheiden können, entstehen infolge Durchbruches eines geschwürigen Vorganges. Beim Magen handelt es sich um das einfache Magengeschwür (sehr selten!) oder um Krebs, beim Darm um Krebs oder um Tuberkulose, vielleicht auch um die Folgen einer eingeklemmten gangränösen Nabelhernie. Dieser letztere Ursprung ergibt sich übrigens sofort aus der Anamnese.

d) *Harnfisteln* können durch Fortleitung einer Cystitis auf einen bestehen gebliebenen Urachus mit schließlichem Durchbruch am Nabel entstehen. In anderen Fällen handelt es sich um Durchbruch einer durch Harninfiltration entstandenen Bauchdeckenphlegmone.

Typische Fisteln finden wir ferner noch in der Leistengegend. Dieselben entstehen entweder nach Brucheinklemmung oder infolge Durchbruches eines Senkungsabszesses. Die Natur des Fistelsekretes — Darminhalt oder Eiter — und die Vorgeschichte geben uns Aufschluß. Überdies spricht laterale Lage sehr für Senkungsabszeß. Wäre die Fistel umgekehrt mehr median gelegen, entweder zwischen den beiden Recti oder am Außenrande eines solchen, so könnte noch eine Schambeintuberkulose oder eine Schambeinosteomyelitis in Frage kommen. Gelegentlich verirren sich endlich nach Strikturen auch Harnfisteln in die Unterbauchgegend.

Von der Besprechung der **Blasenspalte** sehen wir hier ab, denn diese Mißbildung kann mit nichts anderem verwechselt werden.

51.

Der äußere Leistenbruch.

Obwohl Unterleibsbrüche ein alltägliches Vorkommnis sind, und die gewöhnlichen Formen nicht nur vom Arzte, sondern auch vom Patienten ohne weiteres richtig diagnostiziert werden, so gibt es doch auch in diesem Gebiete manches, das der Erwähnung wert ist. Wir beginnen mit einigen Bemerkungen über den Begriff der „Bruchanlage", da derselbe bei manchem Leser keine klare Vorstellung erweckt. *Bruchanlage nennt man die Gesamtheit der anatomischen Vorbedingungen, vermöge welcher Erhöhung des intraabdominalen Druckes zur Bildung eines Bruches, d. h. zum wenigstens vorübergehenden Verweilen eines Baucheingeweides in einer Ausstülpung des Bauchfelles führt.* Bei der Bruchanlage beteiligen sich entweder das Peritoneum oder die muskuläre Bauchwand jedes allein oder beide zusammen.

Im ersteren Falle handelt es sich um einen schmalen, angeborenen, durch unvollständige Obliteration des Processus vaginalis peritonei entstandenen Bruchsack, der noch zu eng ist, um Eingeweide aufnehmen zu können (Fig. 289a). Muskeln und Aponeurosen können dabei normal ausgebildet sein.

Im zweiten Falle besteht die primäre Veränderung in einer angeborenen oder erworbenen Schwäche der Muskeln und Faszien, verbunden mit ab-

normer Weite des Kanales. Jeder Hustenstoß drängt das an sich normal verschlossene Bauchfell gegen den widerstandslosen inneren Leistenring und wölbt es kegelförmig in denselben vor (Kocher). (Fig. 289b.)

Endlich können beide Bedingungen, offengebliebener Processus vaginalis und schwache Bauchwand, zusammentreffen.



Fig. 289.

Beziehungen zwischen äußerer Leistenhernie und Bauchwand.

1. Bauchfell. 2. Samenstrang. 3. Muskulatur (besonders Obliquus internus). 4. Aponeurose des Obliquus externus. 5. Haut.

a) Angeborene Bruchanlage.
b) Erworbene Bruchanlage bei schwacher Muskulatur.
c) Ausgebildete Hernia inguinalis scrotalis.
d) Hernia properitonealis.
e) Hernia intermuscularis (interstitialis s. str.).
f) Hernia intermuscularis biocularis.
g) Hernia subcutanea.

Bruchanlagen der ersten Art können wir klinisch nicht nachweisen, solange sie wirklich noch im Stadium der Bruchanlage befindlich sind. Bruchanlagen der zweiten Form zeigen den bekannten Anprall gegen den in den Leistenkanal eingeführten Finger, ebenso die kombinierten Formen, bei denen übrigens die „Anlage“ rasch in den fertigen Bruch übergeht.

Es ist zweifellos, daß der angeborenen Bruchanlage im Sinne von Fig. 289a viel mehr Bedeutung zukommt, als der erworbenen. Dies erlaubt aber nicht, das Vorkommen der letzteren in Abrede zu stellen.

Wir kommen nach dieser Vorbemerkung zu den freien Leistenhernien, und zwar zuerst zu den Fällen, in denen bei der äußeren Besichtigung nichts Abnormes zu sehen ist.

1. Diagnose beim Fehlen einer Bruchgeschwulst.

Wollen wir einen Menschen, an dem äußerlich nichts Abnormes zu sehen ist, auf das Vorhandensein eines Bruches untersuchen, so lassen



Fig. 290.
Äußerer Leistenbruch (am äußeren Leistenringe sitzend).

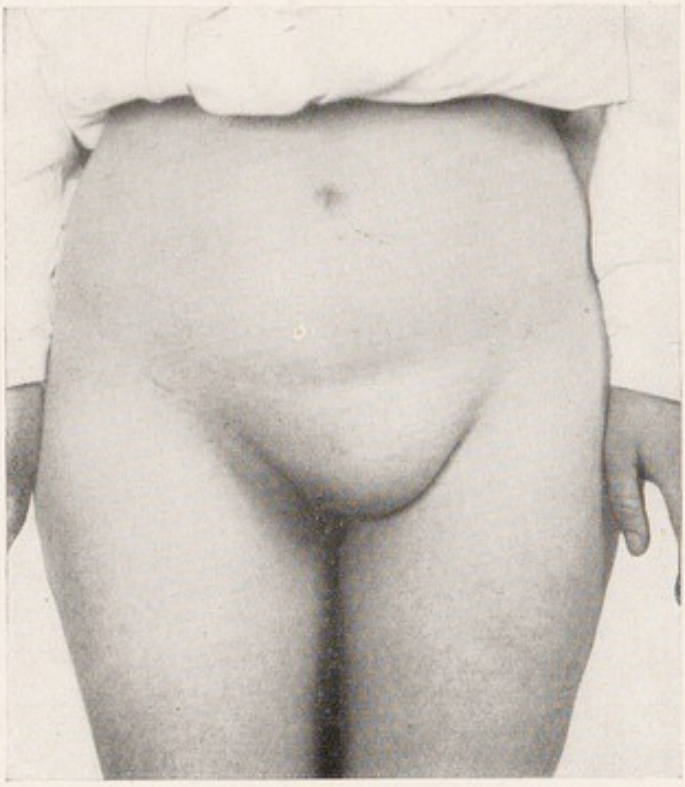

Fig. 291.
Äußerer Leistenbruch, in das große Labium reichend.

wir ihn mit leicht gespreizten Beinen stehend husten oder pressen, und sehen nun, ob eine Vorwölbung auftritt. Wird die ganze Gegend oberhalb des Poupartschen Bandes diffus vorgetrieben, ohne daß Eingeweide austreten, so sprechen wir von „weicher Leiste", d. h. von einer angeborenen oder erworbenen Schwäche der Bauchwand. Fühlen wir dagegen, die beiden Leisten vergleichend, auf der einen Seite einen deutlich umgrenzten Anprall, so können wir schon auf eine beginnende Hernie schließen. Nun stülpen wir die Skrotalhaut mit dem Zeigefinger in den Leistenkanal ein und lassen wieder pressen. Während dabei unter normalen Verhältnissen die hintere obere Begrenzung des Leistenkanals durch Kontraktion des Obliquus internus straffer wird, fühlen

wir umgekehrt beim Bestehen einer Bruchanlage, wie sich die hintere Kanalwand weich vorwölbt.

Tritt Bauchinhalt in den Kanal und bleibt dort liegen, so handelt es sich nicht mehr um eine bloße Bruchanlage, sondern schon um einen beginnenden Bruch. Die weitere Untersuchung nach der Richtung und Weite des Leistenkanals führen wir besser am liegenden Patienten aus. Treten die Baucheingeweide selbst im Stehen bei Anspannung der Bauchpresse nie aus dem äußeren Ringe aus, so haben wir es mit einer interstitiellen, oder besser gesagt, intermuskulären Hernie zu tun.

Bisweilen gelingt es uns aber, selbst wenn ein Bruch vorhanden ist, bei einer ersten Untersuchung nicht, Darm austreten zu lassen. In solchen



Fig. 292.

Äußere Genitalien eines 14jährigen männlichen Scheinzwitters mit Vagina und mit Hoden im Bruchsacke.



Fig. 293.

Vierzehnjähriger männlicher Scheinzwitter. S. auch Fig. 292.

Fällen kann uns manchmal die sorgfältige Palpation des Samenstranges Auskunft geben. Finden wir denselben auf der einen Seite ausgesprochen verdickt, und können wir vielleicht selbst einen schmalen queren Wulst nachweisen, so dürfen wir das Vorhandensein eines Bruchsackes annehmen. Der erwähnte schmale Wulst stellt die an älteren Hernien nicht selten beobachtete ringförmige Verdickung dar, die früher am inneren Leistenringe gesessen hatte. Läßt uns auch

diese Untersuchung im Stiche, so bleibt uns nichts übrig, als den Patienten wiederholt zu untersuchen und ihn, besonders bei gespreizten Beinen und unter Rückwärtsbiegen des Rumpfes, eine Last heben zu lassen.

Ebenfalls nicht leicht ist bisweilen der Nachweis einer im Momente der Untersuchung nicht austretenden Leistenhernie beim *weiblichen Geschlechte*, wo die Enge des Leistenkanals uns nicht gestattet, wie beim Manne, den Finger einzuführen. Sehen und fühlen wir beim Husten keinen Anprall, so müssen wir versuchen, den Bruchsack durchzutasten und das gelingt uns nun andererseits leichter als beim Knaben und Manne, weil uns beim Weibe das Ligamentum teres viel weniger stört, als beim Manne der Samenstrang. Wir setzen vergleichend den Zeigefinger auf jede Seite medial vom äußeren Leistenringe auf das Schambein auf und verschieben die Haut auf dem letzteren auf- und abwärts. Ist ein Bruchsack vorhanden, so fühlen wir nicht sowohl eine Gewebsverdickung, als ein feines Reiben, bedingt durch das Gleiten der Serosaflächen aufeinander. Können wir dieses Zeichen bei wiederholter Untersuchung nachweisen, so dürfen wir ruhig die Diagnose einer Leistenhernie stellen.

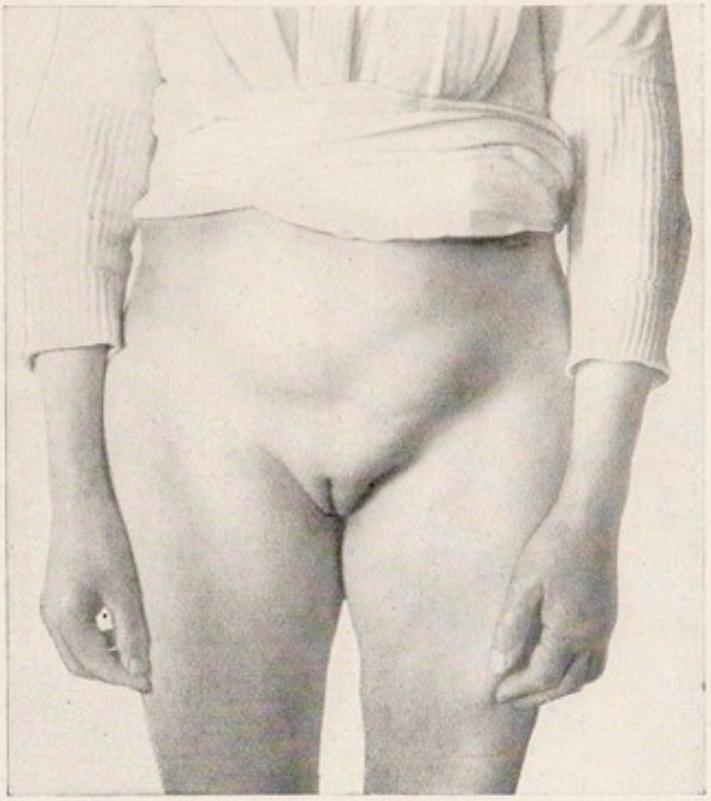

Fig. 294.
Äußerer Leistenbruch in Zwerchsackform (der eine Sack labial, der andere intermuskulär, sich getrennt anfühlend und entleerend).

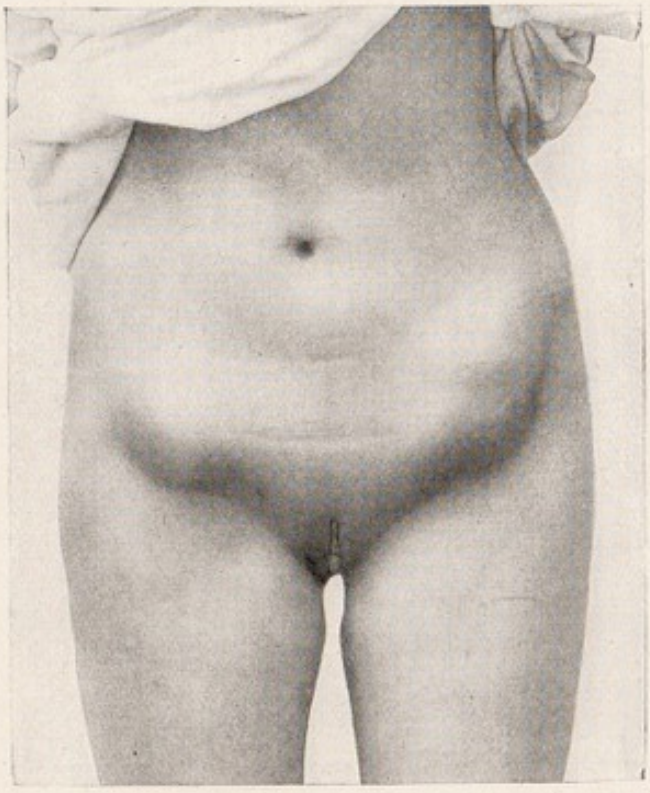

Fig. 295.
Beidseitiger spondylitischer Senkungsabszeß.

Diese einfache Untersuchung gibt nicht selten den Schlüssel für heftige Anfälle von Unterleibsschmerzen, bei denen an Appendicitis, Wanderniere und alles mögliche gedacht wird, bevor man die Hernie findet.

2. Diagnose bei inguinaler Bruchgeschwulst.

Viel einfacher gestaltet sich die Untersuchung, wenn ein abnormes Gebilde die Gegend des Leistenkanals vorwölbt. Ist die Vorwölbung ruckweise reponierbar und gibt sie vielleicht auch Darmschall, so liegt eine interparietale Darmhernie vor, ebenso, wenn sie irreponibel ist, aber deutlichen Darmschall gibt. Stellt das reponible oder irreponible



Fig. 296.
Rechtsseitiger Senkungsabszeß, kam als „Hernie" zur Operation ins Spital.

Gebilde eine weiche, körnige Masse dar, so handelt es sich um eine interparietale Netzhernie. Können wir dagegen einen glatten, rundlichen Körper deutlich abgrenzen, so muß es sich um einen Leistenhoden beim männlichen Geschlechte, um eine Ovarialhernie beim weiblichen Geschlechte handeln.

Trotz Zopf und Mädchennamen ist das Gebilde aber hie und da ein Testikel. An den äußern Genitalien weist nur die etwas große Klitoris (Fig. 292 und 293) auf den *Pseudohermaphroditen* hin, der mit Hoden und Vagina zu viel Mann ist, um ein Weib, und zu viel Weib, um ein Mann zu sein. Ein Glück, wenn der Chirurg die Sachlage entdeckt, bevor die Heirat zwei Individuen betrogen hat. Manche dieser männlichen Scheinzwitter feiern die Entdeckung ihres Geschlechts beglückt mit Beinkleidern, Tabak und Wirtshaus. Andere, trotz der Hoden weiblich empfindend, bleiben dem Rocke treu.

Der Nachweis eines Leistenhodens schließt selbstverständlich eine Hernie nicht aus, sondern läßt im Gegenteil eine solche als wahrscheinlich annehmen.

Je nach ihrem Sitz reihen sich diese Brüche in drei hauptsächliche Formen ein:

1. die *properitoneale Hernie,* direkt unter der Parietalserosa liegend (Fig. 289d);
2. die *intermuskuläre Hernie,* im Bereich der muskulären Bauchwand, meist zwischen M. obl. int. und Aponeurose des M. obl. ext. liegend (interstitielle Hernie im engeren Sinne, subaponeurotische Hernie; Fig. 289e und f, 298);



Fig. 297.
Hydrocele des Samenstranges.

3. die *subkutane Hernie* zwischen Aponeurose des M. obl. ext. und Haut liegend (H. inguino-superficialis, subfasziale Hernie; Fig. 289g, 299).

Alle diese Hernien können als Zwerchsackhernien mit einem ins Skrotum oder Labium verlaufenden Bruchsacke verbunden sein. Sie kommen alle, wenn auch seltener, auch beim weiblichen Geschlechte vor, sowohl rein als in Zwerchsackform (s. Fig. 294).

Beim männlichen Geschlecht sind sie häufig mit Leistenhoden verbunden. Hat der Bruchsack Zwerchsackform, so bleibt nicht selten der Hoden im oberen, interparietalen Anteil liegen.

Was die Möglichkeit einer klinischen Diagnose der einzelnen Formen betrifft, so werden die *properitonealen Hernien* erst erkannt, wenn sie eingeklemmt sind. Man fühlt dann bei den Erscheinungen einer inneren Einklemmung eine rundliche Resistenz in der Tiefe hinter dem inneren Leistenringe. Die Diagnose der *intermuskulären* und der viel selteneren *subkutanen Hernien* haben wir oben gemeinschaftlich besprochen. Es hat

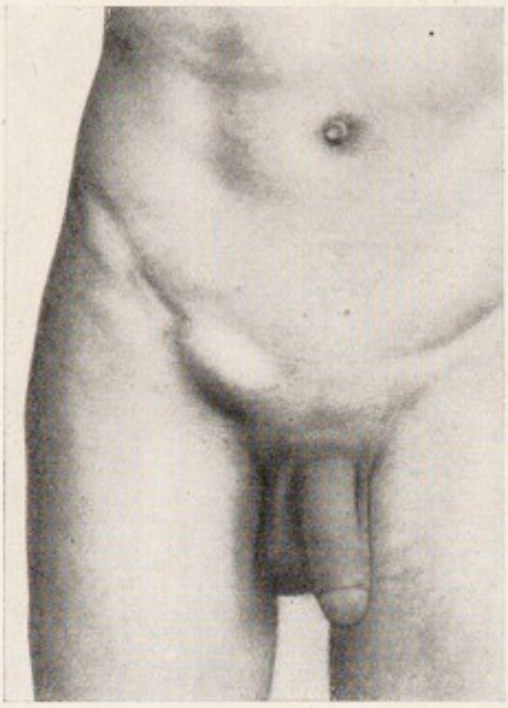

Fig. 298.
Intermuskuläre Leistenhernie, unter der Aponeurose des M. oblig. ext. sitzend.



Fig. 299.
Subkutane Leistenhernie (H. inguino-superficialis), unter der Haut sitzend.

nun noch Interesse, sie unter sich zu unterscheiden. Dazu läßt man einfach den Patienten ohne Unterstützung durch seine Arme aufsitzen. Spannt sich dabei die Aponeurose des M. obl. ext. *über* der Hernie an, so ist diese intermuskulär (Fig. 298), im anderen Falle ist sie subkutan wie in Fig. 299. Hier ließ das schlaffe Hängen des Bruches die Diagnose des subkutanen Sitzes auf den ersten Blick stellen.



Fig. 300.
Äußere Leistenhernie, eben aus dem äußeren Leistenring austretend.

Folgender Fall ist typisch für die Zwerchsackhernie:

Ich operierte bei einem 68jährigen Manne ohne Eröffnung des Leistenkanals, aber mit möglichst hoher Abtragung des Bruchsackes, einen scheinbar ganz gewöhnlichen Skrotalbruch. Es fiel dabei nichts Besonderes auf. Nach 3 Wochen erklärte der Patient, der Bruch sei nun in den Bauch hinaufgestiegen. In der Tat konnte man beim Hustenlassen Darmaustritt nach außen oben vom inneren

Leistenringe nachweisen. Eine zweite Operation zeigte einen intermuskulären, lateralwärts unter die Aponeurose des Obliquus externus verlaufenden Bruchsack, der ebenso groß war, wie der 3 Wochen früher entfernte skrotale Ausläufer, und der, weil er sich bei der früheren Untersuchung nicht gefüllt hatte, bei der ersten Operation übersehen worden war.

So einfach auch die Diagnose der interparietalen Leistenhernie nach dem Gesagten zu sein scheint, so kommen doch Irrtümer vor. Vor allem werden Schenkelhernien mit über das Poupartsche Band

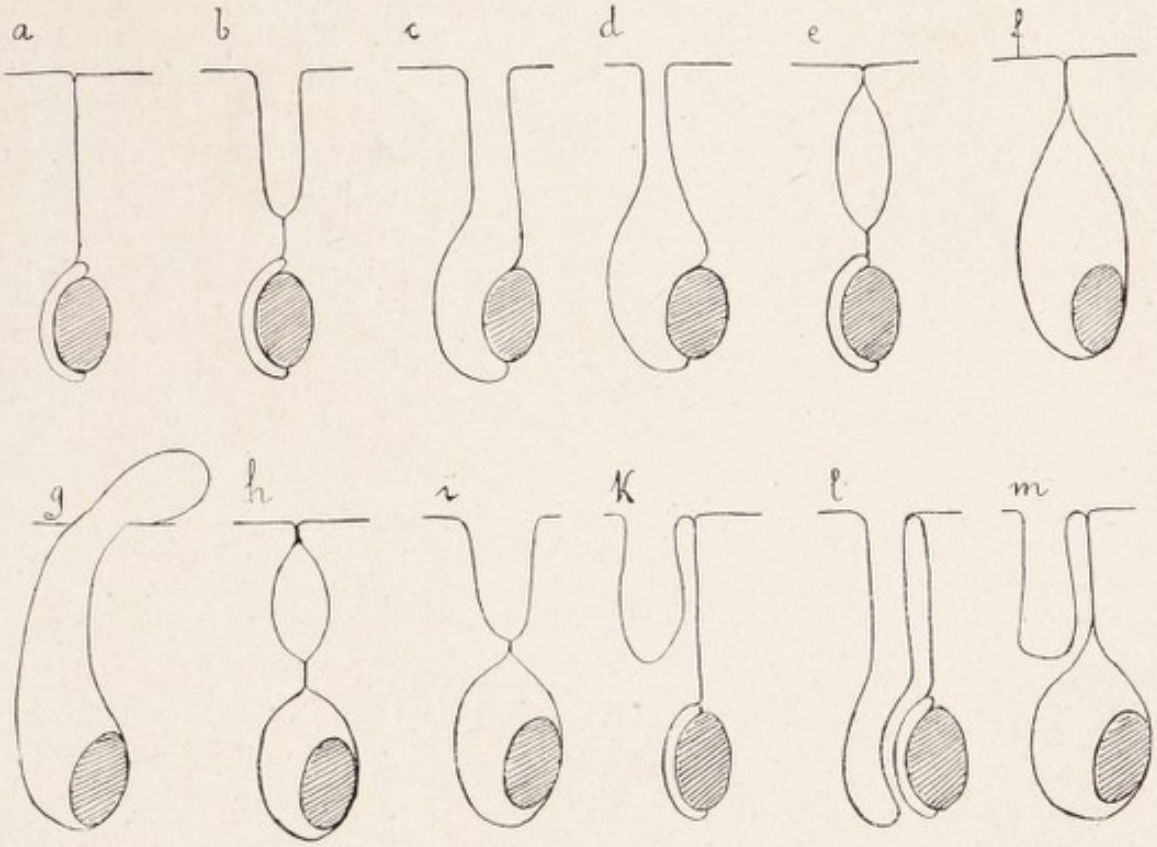

Fig. 301.

Schematische Darstellung der Beziehungen zwischen dem Processus vaginalis peritonei, den angeborenen und erworbenen Hernien und den Hydrocelen.

a) Normale Obliteration des Processus.
b) Partielles Offenstehen desselben, Hernia funicularis.
c) Gänzliches Offenstehen desselben, Hernia testicularis.
d) Ebenso, mit engem Halse, Hydrocele communicans.
e) Offenstehen in der Mitte, Hydrocele funiculi.
f) Offenstehen nach unten, Hydrocele testis.
g) Auswachsen von f nach oben, Hydrocele biocularis.
h) Verbindung von e u. f. Hydrocele funiculi et testis.
i) Verbindung von b u. f. Hernia funicularis u. Hydrocele testis.
k) Erworbene Hernia funicularis.
l) Ebenso, bis neben den Hoden reichend u. die angeborene Hernia testicularis (c) nachahmend.
m) Verbindung von f. u. k. Erworbene Hernia funicularis u. angeborene oder erworbene Hydrocele testis.

nach oben reichendem Fortsatze leicht für Leistenhernien gehalten und umgekehrt (s. Fig. 310 u. 311). Aber nicht nur mit Hernien, sondern auch mit anderen Erkrankungen kommen Verwechslungen vor.

So sind schon, und zwar nicht nur von Kurpfuschern, auf Senkungsabszesse Bruchbänder verordnet worden, weil der Arzt aus übel angebrachtem Zartgefühl eine Untersuchung unterließ, oder sie so oberflächlich ausführte, daß sie ebensogut unterbleiben konnte.

Ein solcher Irrtum ist bei genauer Untersuchung leicht zu vermeiden. Ein spondylitischer Abszeß fluktuiert in der Regel, eine Hernie nicht. Der

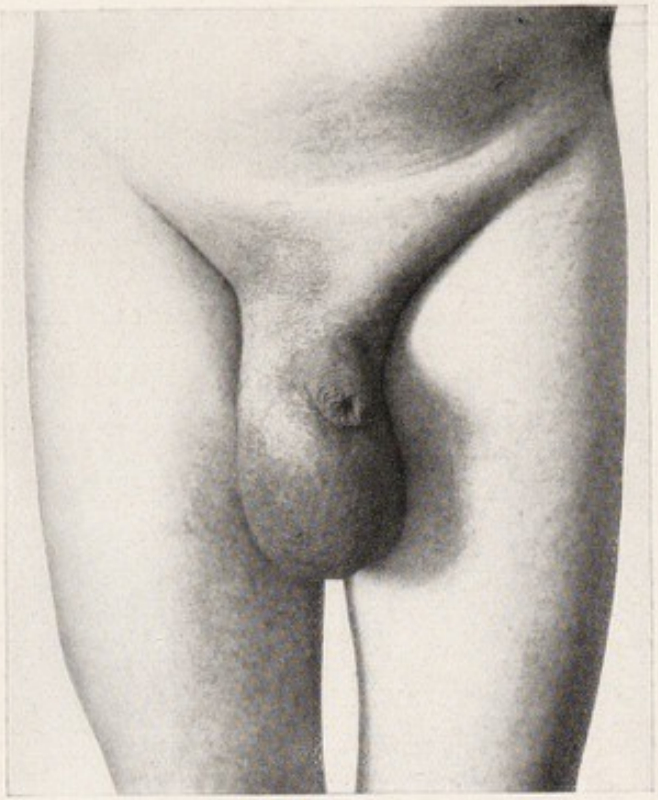

Fig. 302.
Hydrocele testis.



Fig. 303.
Beidseitiger, äußerer, skrotaler Leistenbruch.

Eiter läßt sich nur wenig oder gar nicht zurückdrängen, der Darm geht ruckweise, unter Quatschen zurück. Läßt der Druck nach, so erscheint die Anschwellung beim kalten Abszeß ganz von selbst wieder, während die Hernie nur bei Lageveränderung und Anstrengung der Bauchpresse austritt. Endlich sitzen die meisten Senkungsabszesse weiter lateral als die gewöhnlichen Leistenhernien (vgl. Fig. 295 und 296).

3. Diagnose der labialen und skrotalen Hernien.

Ein im Skrotum oder Labium liegendes Gebilde kann nur dann eine Hernie sein, wenn es einen in den Leistenkanal verlaufenden Stiel besitzt. Fehlt ein solcher (Fig. 302), so liegt keine Hernie vor. Ist er vorhanden (Fig. 303), so suchen wir die Reponibilität. Läßt sich die Geschwulst ruckweise, vielleicht unter Gurren oder Quatschen, zurückdrängen, so handelt es sich um eine Hernie. Geht sie unter stetem Druck allmählich zurück, so liegt gewöhnlich eine Hydrocele communicans, selten eine Hydrocele bilocularis mit zweitem Sack im Abdomen vor. Eine scheinbare Reponibilität besitzt auch die Varicocele. Ihr Anfühlen beim stehenden Patienten wie ein Haufen Regenwürmer und ihre sofortige Erschlaffung beim Liegen, ohne ruckweises Zurückweichen des Inhaltes, schließen jede Verwechslung aus.

Ist die Geschwulst gestielt, aber irreponibel, so könnte eine bis in den Leistenkanal reichende Hydrocele testis in Frage kommen. Eine solche ist aber gleichmäßig prall elastisch, zeigt gedämpften Schall und ist häufig durchscheinend, während die irreponible, nicht eingeklemmte Darmhernie nicht durchscheinend, von schlaffer Konsistenz ist und meist Darmschall aufweist. Eine eingeklemmte Hernie ist auch prall wie die Hydrocele, zeigt aber einen massigeren, druckempfindlichen Stiel und vor allem die Zeichen des Darmverschlusses. Folgender Fall möge zeigen, wie man sich aber auch hier täuschen kann.



Fig. 304.
Varicocele mit Atrophie des Hodens.

Ein junger Mann kam vor Jahren mit einer klassischen birnenförmigen, nach oben schmal in den Leistenkanal auslaufenden, irreponiblen Hydrocele testis zu uns. Er gab nebenbei an, er hätte vor 2 Monaten, kurz vor Entstehung dieser Hydrocele, einen plötzlichen Schmerz im linken Hypogastrium verspürt. Wir legten hierauf kein besonderes Gewicht. Bei der Operation fand sich in der Tat eine Hydrocele, aber in einem schmalen Ausläufer derselben im Leistenkanal ein ganz kleiner, verklebter Netzpfropf. Der Patient hatte also in einem angeborenen Bruchsacke eine kleine eingeklemmte Netzhernie, und die Flüssigkeit war in Wirklichkeit Bruchwasser. Der Schmerz im Hypochondrium kam von Zerrung des Netzes, bzw. seiner Anheftungsstelle im Momente der Einklemmung her. Wir haben uns das für später gemerkt und solche Fälle seither noch öfter gesehen.



Fig. 305.
Linksseitige Hydrocele testis und äußerer Leistenbruch.

Fühlt sich eine gestielte, irreponible Skrotalgeschwulst lappig oder körnig an, so kann es sich um drei Dinge handeln: entweder um eine

Netzhernie, oder um einen *Bruchsack mit viel perihernіärem Fett*, oder endlich um ein *Lipom des Samenstranges*. Unverändertes Netz im Bruchsack fühlt sich feinkörniger an als das Lipom des Samenstranges. Wir geben aber zu, daß diese Unterscheidung etwas subtil und nur unter geübten Fingern von Wert ist. Mehr läßt sich der Anamnese entnehmen. Gibt der Patient an, das Gebilde sei von sehr wechselndem Umfange, so werden wir an eine Hernie denken, ebenso, wenn er häufig während der Verdauung an Bauchschmerzen leidet. Kaum zu diagnostizieren sind die nicht seltenen Fälle, bei denen ein kleines Lipom des Samenstranges sich zusammen mit einer Hernie findet.



Fig. 306.
Beidseitiger innerer Leistenbruch.

Von diagnostischem Interesse ist die Tatsache, daß die Entstehung von Leistenbrüchen und von Samenstranglipomen bisweilen von den Erscheinungen einer hartnäckigen Samenstrangneuralgie begleitet ist, deren Ursache erst mit dem Zutagetreten des Bruches oder des Lipoms klar wird.

Diffuse Ausbreitung perihernіären Fettes findet sich an den äußeren Leistenhernien selten, während sie bei den inneren Leistenhernien und bei den Schenkelhernien die Regel ist.



Fig. 307.
Innere Leistenhernie, etwas überhängend.

52.

Der innere oder direkte Leistenbruch.

Die Unterscheidung des innern, direkten, vom äußern, indirekten Leistenbruch ist in der Regel nicht schwierig, wenn man nur daran denkt,

daß bei ihm die Bruchpforte direkt nach der Bauchhöhle verläuft, ohne den Umweg durch den Leistenkanal zu machen, und daß der häufig beidseitige Bruch nicht ins Skrotum hinuntersteigt, sondern unter Bildung einer ausgesprochenen queren Falte in der Höhe der Wurzel des Penis stehen bleibt (s. Fig. 306).

Zum Unterschiede vom äußeren Leistenbruch kommt der innere bekanntlich meist bei Leuten mittleren oder höheren Alters, und zwar beinahe nur bei Männern vor. Läßt man den Patienten husten, so erscheint eine halbkugelige Vorwölbung, die lateralwärts meist schärfer abgegrenzt ist, als dies beim äußeren Leistenbruch der Fall ist.



Fig. 308.
Vorwölbung der Schenkelgegend durch variköse Schwellung der Vena saphena magna.

Kein Gewicht kann man auf den klinischen Nachweis der Lage der Arteria epigastrica inferior legen. Dieselbe läuft bekanntlich median vom äußeren, lateral vom inneren Leistenbruch aufwärts. So wertvoll dieses Zeichen in selbst bei der Operation unklaren Fällen sein mag, so unmöglich ist es in der Regel, vor der Operation diese Arterie durchzutasten.

Neben den Fällen, die ohne weiteres dem obigen Schema entsprechen, gibt es zwei Gruppen von Leistenbrüchen, deren Beurteilung schwierig sein kann:

1. Die äußeren Leistenhernien meist alten Datums, bei denen der Leistenkanal seinen schrägen Verlauf verloren hat, und deren Bruchpforte gleich derjenigen eines inneren Bruches direkt in die Bauchhöhle geht, ohne daß aber dabei der Bruchsack ins Skrotum hinuntergestiegen wäre. Das allmähliche Auslaufen der Vorwölbung lateralwärts kann unter diesen Umständen das einzige Symptom sein, das auf einen äußeren Leistenbruch hinweist.



Fig. 309.
Varix der Vena saphena magna.

2. Die inneren Leistenbrüche, welche ein kleines Stück weit ins Skrotum hinuntersteigen, wie wir dies ab und zu gesehen haben, und wie es auch von Berger betont wird, und die man deshalb leicht für äußere Leistenbrüche hält. Auch hier kann die Diagnose zweifelhaft bleiben, wenn es bei der Untersuchung im Liegen

nach Reposition des Bruches nicht gelingt, den einen Finger in den Leistenkanal, den anderen unabhängig davon in die direkte Pforte einzuführen und nachzuweisen, daß zwischen den beiden Fingern sich noch eine Gewebsbrücke befindet. Überhängende innere Leistenbrüche, wie in Fig. 299, sind dagegen leicht als solche zu erkennen.

Die Frage, ob bei der direkten Hernie mehr ein Lipom oder mehr eine Hernie vorliegt, ist belanglos, da es sich nur um ein Plus oder Minus handelt. Alle inneren Leistenhernien tragen auf dem Bruchsack eine mehr oder weniger mächtige Fettschicht, und es ist eine Sache der Willkür, zu sagen, wo der Bruch aufhört und wo das Lipom beginnt.

Noch ein Wort über die *Blasenhernien*. Dieselben kommen sowohl beim äußeren, als beim inneren Leistenbruch vor, aber häufiger bei letzterem. Man kann selbstverständlich nicht von Blasenhernie sprechen, wenn man bei der Radikaloperation eines Bruches einen Blasenzipfel vor die Pforte hinauszerrt, sondern nur dann, wenn ein Stück Blase zum regelmäßigen Inhalte des Bruches gehört, notabene nicht immer des Bruchsackinhaltes, denn die Blase drängt sich meist extraperitoneal neben dem Bruchsack zur Pforte hinaus. Begründeten Verdacht auf eine Blasenhernie wird man nur dann haben, wenn der Patient Störungen der Harnentleerung angibt, sei es Schwierigkeit der Entleerung, sei es häufiger Harndrang. Noch dringender wird der Verdacht, wenn er bemerkt, daß diese Störungen mit dem Füllungsgrade des Bruches zusammenhängen. In solchen Fällen wird man dann auch nachweisen können, daß bei stark gefüllter Blase eine fluktuierende Bruchgeschwulst mit gedämpftem Schall vorhanden ist, die nach Entleerung der Blase zurückgeht. Diese Entleerung wird unter Umständen mit dem Katheter stattfinden müssen, da gerade die inneren Leistenhernien häufig bei Prostatikern vorkommen.

53.

Der Schenkelbruch.

Es gibt nur wenige Gebilde, die mit einem Schenkelbruch verwechselt werden können. Dies sind: herniöse Ausstülpungen der Vena saphena, Drüsenschwellungen, Lipome, Senkungsabszesse im Bereiche der Schenkelpforte, und endlich Leistenhernien. Nehmen wir dieselben der Reihe nach vor. Die nicht seltenen spindel- oder sackförmigen **Ausweitungen der V. saphena** schimmern, wenn sie überhaupt gesehen werden, meist bläulich durch die Haut durch, sind durch den leisesten Druck zum Verschwinden zu bringen, treten mit Aufhören des Druckes sofort wieder zutage, und reagieren auf jede Schwankung im Venendruck durch Husten, Brechen usw., ja selbst im Liegen auf die normale Atmung. Diese Zeichen sind so ausgesprochen, daß eine Verwechslung undenkbar erschiene, wenn sie nicht schon vorgekommen wäre. Die **Senkungsabszesse** brechen meist nicht durch die Lacuna vasorum, sondern lateralwärts durch die Lacuna musculorum durch, zeigen oft Zwerchsackform, lassen sich ausnahmsweise durch allmählichen Druck um ein weniges verdrängen, wobei man das Gefühl eines elastischen Wider-

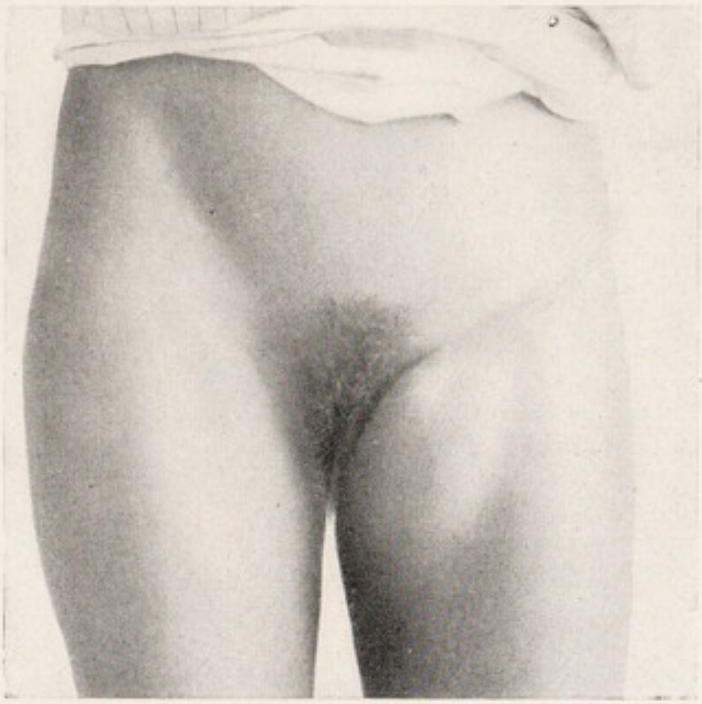

Fig. 310.
Kruraler Senkungsabszeß bei Spondylitis.

standes hat, und füllen sich nach Aufhören des Druckes wieder, ohne daß irgendeine Anstrengung der Bauchpresse oder eine Lageveränderung des Patienten dazu nötig wäre. Auch da, wo sie medial liegen, wie bei Fig. 310, sind die übrigen eben angeführten Zeichen so beweisend, daß ein Irrtum bei genauer Untersuchung nicht vorkommen wird. Etwas mehr Schwierigkeiten können **Drüsenschwellungen** bereiten. Gewöhnlich findet man die Eingangspforte der Infektion irgendwo am Beine oder Fuß. Drüsen grenzen sich ferner — und dies ist das Hauptcharakteristikum — auch bei chronischer Schwellung gegen die Schenkelpforte deutlich ab, während die Hernie stets einen unter das Leistenband reichenden, gegen das Schambein andrückbaren Stiel erkennen läßt. Auch die seltenen subserösen **Lipome** sind streng genommen gestielt. Der Stiel läßt sich aber nicht wie ein Bruchsackhals durchtasten. Das Fehlen einer fühlbaren Fortsetzung ins Abdomen, verbunden mit dem Fehlen jeder Volumschwankung und der Erscheinungen des Bruchaustrittes überhaupt, wird also den Gedanken an ein Lipom aufkommen lassen, hinter dem freilich ein kleiner Peritonealzipfel stecken kann, selbst wenn derselbe noch nie dem Darm oder Netz zur Wohnung gedient hätte.

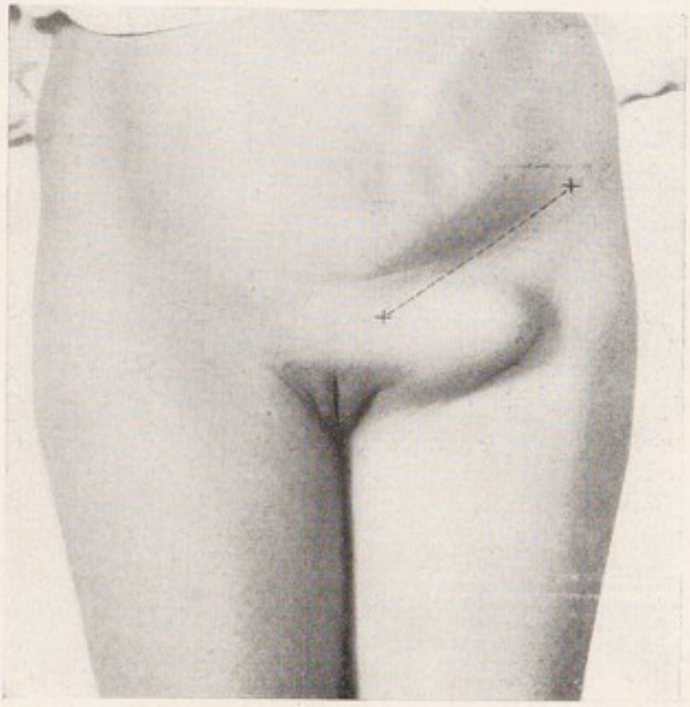

Fig. 311.
Kruralhernie beim Weibe. Lage zum Leistenbande x—x.



Fig. 312.
Schenkelbruch beim Manne.

Es ist für die Schenkelbrüche bezeichnend, daß häufig ein ganz kleiner Bruchsack von einer großen Menge von Fettgewebe umgeben ist, das geradezu lipomartig auswächst.

Auch oberflächlicher liegende Lipome kommen an dieser Stelle vor, sei es isoliert, sei es als Teilerscheinung einer allgemeinen Lipomatose (Fig. 313).

Zeigt die Geschwulst einen deutlichen, sich unter das Poupartsche Band verlierenden Stiel, so wird man mit der Diagnose **Hernie** nicht fehlgehen. Fehlt Darmschall, so wird es sich entweder um das eben erwähnte periherniäre Lipom oder um eine Netzhernie handeln.

Für die Unterscheidung der beiden ist viel weniger der Palpationsbefund als das Fehlen oder Vorhandensein der Erscheinungen von Netzzerrung maßgebend, auf das wir schon bei den Leistenbrüchen hingewiesen haben. Die Frage ist übrigens gleichgültig, da wir, wenn überhaupt eine Behandlung angezeigt ist, im einen wie im anderen Falle die Operation vorschlagen werden.



Fig. 313.
Symmetrische Lipome in der Kruralgegend.

Fühlt sich eine gestielte Geschwulst ausgesprochen elastisch an, so kann eine Flüssigkeitsansammlung in einem alten obliterierten Bruchsacke vorliegen. Sind der Entstehung einer prallen Bruchgeschwulst Anfälle von plötzlichen Unterleibsschmerzen ohne Darmverschluß vorangegangen, so hat sich offenbar ein kleiner Netzzipfel in der Pforte eingeklemmt und hat zur Bildung von Bruchwasser geführt.

Haben wir mit Bestimmtheit eine Hernie nachgewiesen, so erhebt sich noch die Frage, ob es sich wirklich um eine **Schenkelhernie** handelt. Sitzt das ganze Gebilde deutlich nach unten vom Leistenbande, so ist die Sache erledigt. Anders, wenn sie auf demselben reitet. Hier kann ebensogut ein nach unten gewanderter Leistenbruch, wie ein nach oben gewachsener Schenkelbruch (Fig. 314 u. 315) vorliegen. Die Unterscheidung ist nicht schwierig, wenn wir die Hernie reponieren können. Die Stelle, wo sie verschwindet, und die Abtastung der Pforten geben uns Aufschluß. Nicht so bei Irreponibilität mit und ohne Einklemmung. In solchen Fällen sieht man oft unrichtige Diagnosen, und zwar wird gewöhnlich ein Schenkelbruch als Leistenbruch gedeutet. Da sich das Leistenband, weil von der Hernie überlagert, und weil bei älteren Frauen im Fette verloren, nicht deutlich abtasten läßt, so hat man nach Malgaigne die Verbindungslinie von Tuberculum pubicum und Spina ilei ant. sup. als Kriterium genommen (s. Fig. 311) und alles, was der Hauptsache nach oberhalb derselben liegt, der Leistenhernie zugeteilt und umgekehrt. Auch dieses Kriterium ist aber nicht immer zuverlässig.



Fig. 314.
Zwerchsackförmige, das Leistenband überlagernde Schenkelhernie.

Viel wichtiger ist die Lage und Richtung des Bruchstieles, den man bei sorgfältiger Palpation meist deutlich fühlen kann, und der sich bei Einklemmung durch seine Masse und seine Druckempfindlichkeit zu erkennen gibt. Verläuft er vertikal, läßt er sich auf dem Schambeinkamm seitlich hin und her rollen, und scheint er bei nach oben gedrängter Bruchgeschwulst in die Tiefe zu gehen, so liegt eine Schenkelhernie vor. Geht er nach außen oben oder direkt nach außen, so handelt es sich um eine Leistenhernie. Dieses Zeichen erlaubte z. B. auch in dem in Fig. 317 abgebildeten Falle eine bestimmte Diagnose, trotzdem der größte Teil der Bruchgeschwulst nach oben vom Leistenbande lag. Je nach der Lage des Bruches läßt sich der Bruchstiel bei der Schenkelhernie besser von oben oder von unten abtasten. Es sind

also stets beide Palpationsarten zu versuchen. — Ist bei einer Bruchanamnese unser erster Befund negativ, so werden wir, wie schon bei den Leistenbrüchen erwähnt, sorgfältig vergleichend auf eine leichte Gewebsverdickung oder auf ein feines Reiben untersuchen. Besonders werden wir nachsehen, ob die Gegend der Fossa ovalis auf der einen Seite etwas mehr angefüllt ist, als auf der anderen. Wir finden bisweilen so den Schlüssel für unklare Bauchbeschwerden, auch wenn die Patientin jeden Bruchaustritt in Abrede stellt.

Ich habe an anderer Stelle erwähnt, wie ich auf Grund der Anamnese und der Diagnose des Hausarztes einen Wurmfortsatz herausgenommen

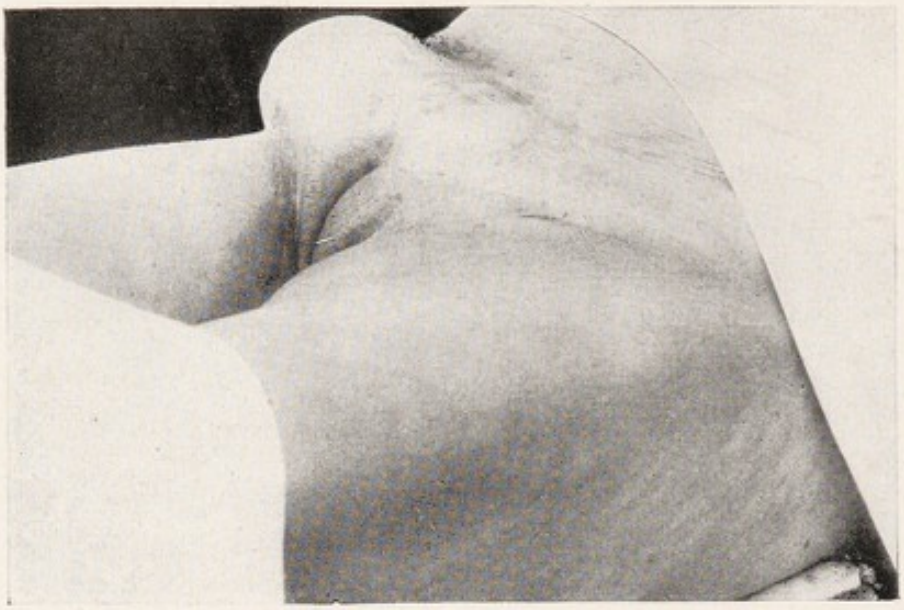

Fig. 315.

Eingeklemmte, über das Leistenband nach oben gewanderte Schenkelhernie.

und erst am Fortbestehen der Beschwerden erkannt habe, daß eine kleine versteckte, rechtsseitige Schenkelhernie Ursache der Schmerzanfälle war.

Es gibt endlich im Bereiche der Kruralhernien einige *Absonderlichkeiten*, die zwar meist erst bei der Operation gefunden, bei genauer Untersuchung aber doch vielleicht schon vor derselben erkannt oder wenigstens vermutet werden könnten.

Einmal kann sich der Bruchsack *unter die Faszie des M. pectineus* in den Muskel einbohren und so der H. obturatoria gleichen — eine nur bei Frauen gesehene, nach Cloquet benannte Seltenheit. Sodann kann er sich *hinter die großen Gefäße* schieben, oder *auswärts* von denselben in der Lacuna vasorum zutage treten, oder gar die Bauchhöhle durch die Lacuna musculorum verlassen. Diese letztere Form, die sog. *Hesselbachsche Hernie* (H. cruralis externa), ist schon ohne Operation an ihrer breiten Basis und an ihrem lateralen Sitze erkannt worden. Wie beim Leistenbruch finden wir endlich auch hier eine *properitoneale*, die Bauchwand überhaupt nicht durchsetzende Form.

54.

Über Unfallhernien.

Ebenfalls noch in das Gebiet der Diagnostik gehört die dem Arzte oft gestellte Frage, ob eine von ihm nachgewiesene Hernie durch „**Unfall**" entstanden sei. Zu dem Begriff „Unfall" wird dabei auch jede plötzliche Überanstrengung gerechnet, sobald sie nicht mehr in den Rahmen der betriebsüblichen Arbeit geht, ja selbst noch diese, wenn sie über die Körperkraft des Individuums hinausgeht. Ganz besonders kommt plötzliche Anstrengung der Bauchpresse bei unzweckmäßiger Körperstellung in Betracht.

Typisch ist die von Berger erzählte Geschichte des Zuaventrompeters, der, als er bei Malakoff zum Angriff blies, in ein Loch trat und sich mit einer Hernie erhob.

Wir haben dabei mit direkten und indirekten Traumen zu rechnen. Bei einem vorher völlig normalen Menschen entsteht eine Hernie wohl weder durch die eine noch durch die andere Form von Trauma. Häufig dagegen wird eine Bruchanlage durch ein indirektes — selten durch ein direktes — Trauma zur wirklichen Hernie, d. h. in den vorgebildeten kleinen Bruchsack tritt unter Dehnung desselben und Nachziehen des verschieblichen parietalen Bauchfelles eine Portion Darm oder Netz. Dieser Vorgang ist in der Regel von so heftigen Schmerzen begleitet, daß jede körperliche Arbeit ausgesetzt werden muß, und daß sich der Geschädigte veranlaßt sieht, den Arzt zu beraten. Diese beiden Bedingungen werden demnach mit Recht gewöhnlich an den Nachweis einer „Unfallhernie" geknüpft, trotzdem es — je nach der Art der Arbeit und der Energie des Arbeiters — auch Ausnahmen von dieser Regel gibt.

Eine so entstandene Hernie ist klein — höchstens hühnereigroß —, der Bruchsack dünn, nicht abtastbar, und die Bruchpforte ist klein oder höchstens mittelgroß. Die Eingeweide treten nicht jedesmal aus, wenn der Patient aufsteht, gehen aber, einmal ausgetreten, auch nicht immer sofort wieder zurück, wenn er sich niederlegt. Die Hernie ist also, ohne, wie behauptet wurde, notwendig eingeklemmt zu sein, immerhin wenig beweglich. Bruchbandspuren auf der Haut dürfen nicht vorhanden sein.

Die Berücksichtigung dieser Umstände erlaubt uns, zu entscheiden, ob die Hernie traumatisch, d. h. durch plötzliche Überanstrengung entstanden sein konnte. Mehr zu sagen, ist meist nicht möglich, es sei denn, daß der Patient zufällig kurz vorher genau auf Hernien untersucht worden wäre. So berechtigt die Forderung des Arbeiters ist, für eine wirklich traumatische Umwandlung seiner Bruchanlage in einen Bruch in angemessener Weise, z. B. durch unentgeltliche Radikal-

operation, entschädigt zu werden, so wenig darf der Arzt durch leichthin gemachte Annahme einer Unfallhernie zu der zur Mode gewordenen Ausbeutung dieses Grundsatzes die Hand bieten.

Wie weit derartige Versuche gehen können, das zeigt die Tatsache, daß dem Arzte selbst gonorrhoische Epididymitiden und Leistenbubonen nach Ulcus molle als „Unfallbrüche" vorgestellt werden.

Weitaus die meisten sog. Unfallbrüche sind äußere Leistenhernien, doch wird die traumatische Ätiologie gelegentlich für alle Bruchformen angerufen. Ablehnend werden wir uns bei den inneren Leistenbrüchen und bei Nabelhernien verhalten, sehr skeptisch bei Schenkelbrüchen. Eher noch dürfte Mithilfe eines Traumas bei der Hernia epigastrica angenommen werden.

55.

Einiges über Brucheinklemmung.

Vor allem die Bemerkung, daß *Einklemmung* nicht mit *Irreponibilität* verwechselt werden darf, sondern daß sie bloß eine besondere Form derselben ist. Es kann sowohl Darm wie Netz *irreponibel* sein, ohne eingeklemmt zu sein. Gewöhnlich liegt die Ursache in Verwachsungen. Das Netz kann sich ferner im Bruchsacke auf eigene Faust so mächtig weiter entwickeln, daß es nicht mehr durch die Bruchpforte zurückschlüpfen kann, auch wenn keine Verwachsungen es daran hindern.

Eine besondere Form von Irreponibilität finden wir bei manchen Hernien des Coecum samt Colon ascendens und des S romanum samt Colon descendens. Hier verläßt nicht nur der mit Serosa bekleidete Darm, sondern mit ihm das seiner extraperitonealen Anheftungsstelle entsprechende Beckenbindegewebe die Bauchhöhle, und der Darm hat infolgedessen nur geringe Neigung mehr, in die Bauchhöhle zurückzukehren. Es gibt darum Dickdarmbrüche, welche nur sehr wenig Bruchsack besitzen, — woran bei der Operation zu denken ist!

Viel seltener als früher, aber noch nicht ganz ausgestorben sind endlich jene gewaltigen Brüche, die, abgesehen von den Verwachsungen, schon deshalb irreponibel sind, weil die Bauchhöhle nicht mehr Platz genug für den Inhalt hat, was J. C. Petit sehr zutreffend als „perte du droit de domicile" bezeichnet hat.

Die subjektiven Erscheinungen einer nicht eingeklemmten, aber irreponiblen Hernie sind bisweilen nicht schwerer als diejenigen einer freien Hernie. Immerhin kommen nicht selten Zerrungsschmerzen vor, die sich viel weniger an der Bruchstelle, als im Oberbauche äußern. Lokale Beschwerden stellen sich besonders dann ein, wenn der Patient die Hernie mit einem Bruchbande mißhandelt.

Einklemmung ist diejenige Form von Irreponibilität, welche von Einschnürung des Stieles, Unwegsamkeit des vorliegenden Darmes und Zirkulationsstörungen in allen vorliegenden Eingeweiden begleitet ist. Wir haben bei derselben eine Anzahl von Fragen zu beantworten.

1. Liegt überhaupt eine Hernie vor?

Diese Frage ist keine müßige. Welchem Chirurgen sind nicht schon akut entstandene *Hydrocelen von Säuglingen* als eingeklemmte Hernien zugeführt worden? Und doch ist die Unterscheidung nicht schwer. Die pralle Hydrocelengeschwulst läuft nach dem Leistenkanal nicht allmählich aus, sondern ist nach oben deutlich abgegrenzt. Das Kind hat Stuhl und Winde und erbricht nicht, oder wenigstens nicht anhaltend. Es nimmt nach kurzer Pause die Brust oder die Flasche wieder, was ein Kind mit bestehender Einklemmung nicht tut. Es schreit freilich, weil ihm der rasch sich vergrößernde Erguß Unbehagen bereitet, sieht aber nicht schwer leidend aus. Wer durch sorgfältige Untersuchung seiner Diagnose sicher geworden ist, der kann ruhig zur Punktionsspritze greifen und damit den geängstigten Eltern den unmittelbaren Beweis für die Richtigkeit seiner Diagnose liefern.

Außer der Hydrocele kleiner Kinder sind es besonders Komplikationen von seiten des *Leistenhodens*, die eine Brucheinklemmung vortäuschen können, nämlich die *Stieldrehung* des Hodens und seine *Einklemmung*. Der Irrtum ist hier um so erklärlicher, als bekanntlich die meisten Leistenhoden von Hernien begleitet sind, und der Patient uns also eine Hernienanamnese liefern wird. Während in früherer Zeit ausschließlich von Entzündung und Einklemmung des Leistenhodens gesprochen wurde, hat man seit Nicoladoni erkannt, daß in der Regel eine Torsion des abnorm gestielten Hodens vorliegt und hat die Einklemmung etwas zu sehr vernachlässigt. Daß eine solche vorkommt, beweist folgender Fall:

Ein Patient mit linksseitigem, seit dem 14. Jahre nie mehr aus dem Kanal ausgetretenen Leistenhoden fühlt beim Heben einer schweren Last einen heftigen Schmerz in der linken Leistengegend. Es tritt eine druckempfindliche Geschwulst in derselben auf, die auf den ersten Blick an eine eingeklemmte Hernie denken lassen mußte. Das Leersein der linken Skrotalhälfte, und die Durchgängigkeit des Darmes ließen den Arzt jedoch die richtige Diagnose stellen, und die Operation zeigte, daß der Leistenhoden zum engen äußeren Leistenringe herausgeschlüpft und nach außen unter die Haut geglitten war. Die Abknickung der Samenstranggefäße am äußeren Leistenringe und die Zerrung derselben infolge der abnormen Lage des Hodens hatten zu hochgradigem Infarkt geführt. Hier konnten diagnostisch nur Torsion und Einklemmung mit subkutaner Verlagerung in Betracht kommen. Gegen bloße Torsion sprach die subkutane Lage des Hodens. Wenn sich ein im Leistenkanal liegender Hoden torquiert, so bleibt er auch daselbst liegen.

Die Erscheinungen der viel häufigeren *Torsion* sind dieselben: plötzlicher heftiger Schmerz und Auftreten einer Geschwulst. Nicht selten gesellen sich hierzu Reflexerscheinungen, die an einen eingeklemmten Bruch denken lassen können, nämlich heftige Bauchschmerzen, vorübergehende Verhaltung von Stuhl und Winden, Erbrechen, ja selbst Kollaps. In der Leistengegend — es handelt sich in der Regel um Leistenhoden — findet man eine druckempfindliche, einer eingeklemmten Hernie ähnliche Geschwulst. Das leere Skrotum, und der nach Aufhören der ersten Reflexerscheinungen sich wieder einstellende Abgang von Stuhl und Winden werden es meist gestatten, die Diagnose zu stellen. Wird die Veränderung im Bereiche des Hodens übersehen, so erlebt man selbst die Diagnose Appendizitis, wenn der Vorgang sich rechts abspielt!

Da eine völlig sichere Unterscheidung zwischen Hodentorsion im Leistenkanale und einer eingeklemmten interparietalen Hernie im Beginne nicht möglich ist, und da der chirurgische Eingriff in beiden Fällen dringend angezeigt ist, so wird man nicht warten, bis Gangrän die Diagnose sicherstellt, sondern wird sofort eingreifen, um das in der Enge befindliche Gebilde zu retten, sei es nun Darm oder Hoden.

Ein 1jähriger Knabe zeigt plötzlich unter Schmerzäußerungen und Zeichen allgemeinen Unwohlseins eine mandelgroße, pralle Schwellung in der rechten Leistengegend. Der rechte Hoden fehlt im Skrotum, und auch der linke Hoden ist nicht völlig herabgestiegen. Es lagen drei Möglichkeiten vor: eingeklemmter Bruch, akute Hydrocele im Leistenkanal und Hodentorsion. Alle drei Vorkommnisse waren durch das Vorhandensein eines Leistentestikels in gleicher Weise begünstigt. Gegen Brucheinklemmung sprachen das Fehlen von anhaltendem Erbrechen, die Weichheit des Bauches und das Vorhandensein von Stuhlabgang. Über das Verhalten der Winde ließ sich nichts Sicheres erheben. Gegen Hydrocele ließ sich die sehr deutliche Störung des Allgemeinbefindens geltend machen. Die Hodentorsion war also am wahrscheinlichsten. Die sofort vorgenommene Operation bestätigte diese Annahme. Ein Jahr später machte der kleine Patient genau den gleichen Vorgang auf der anderen Seite durch.

Die gleichen Erwägungen werden uns leiten, wenn ein im *Skrotum* befindlicher Hoden sich dreht. Nur fehlt uns hier als diagnostisches Element das Leersein des einen Skrotalfaches.

Auch *geschwollene Leisten-* oder *Schenkeldrüsen* können zu Verwechslung Anlaß geben. Bestehen Darmerscheinungen, so ist ein Zweifel nicht möglich, und es sollte nicht vorkommen, daß man eine eingeklemmte Schenkelhernie unter Kataplasmen „reifen" läßt. Daß aber ausnahmsweise Arzt und Patient das Opfer einer Häufung von irreführenden Umständen werden können, das zeigt folgender Fall:

Eine etwa 50jährige Frau erkrankt an akuter Cholecystitis. Das anfängliche Erbrechen schwindet und die Cholecystitis geht etwas zurück. Dagegen findet der Arzt zufällig eine druckempfindliche Schwellung in der linken

Leiste. Ein deutlicher Stiel ist nicht zu fühlen. Da weder Erbrechen noch Kolikschmerz besteht, der Bauch weich ist, und da eine Erosion an der entsprechenden Schamlippe eine Erklärung für die Diagnose Drüsenschwellung abzugeben scheint, so wird einen Tag zugewartet. Das Fehlen von Windabgang läßt nach Ablauf desselben nun doch die Diagnose einer Brucheinklemmung stellen — aber zu spät. Die Patientin stirbt plötzlich während der Vorbereitungen zur Operation, und die Autopsie zeigte außer einer schweren, eiterigen Cholecystitis eine Brucheinklemmung mit Gangrän an den Schnürringen. — Die Einklemmung war offenbar im Verlauf der Cholecystitis bei Anlaß des Erbrechens entstanden, von der wenig intelligenten Patientin aber nicht bemerkt worden. Das Erbrechen und die Kolikschmerzen fehlten, weil die Patientin der Cholecystitis wegen vom Arzt unter Diät gehalten und der Darm also fast leer war. Die Erosion an der Schamlippe tat das ihrige, um jedermann irrezuführen.

2. Ist die Hernie eingeklemmt?

Einen ersten Beweis für die Einklemmung gibt uns die Druckempfindlichkeit an der Stelle der Schnürung, also meist im Bereiche der Bruchpforte, und einen weiteren die Undurchgängigkeit des Darmes mit ihren Folgeerscheinungen, die manchmal auch bei Darmwandbrüchen (Littréschen Hernien) besteht. Netzeinklemmung unterscheidet sich von der einfachen Irreponibilität des Netzes nur durch das plötzliche Einsetzen der Erscheinungen, die Druckempfindlichkeit der Einklemmungsstelle und die pralle Spannung der Hernie infolge der Bildung von Bruchwasser.

Ein Beispiel einer solchen Netzeinklemmung mit Hydrocelenbildung haben wir bei der Besprechung der Leistenhernien erwähnt.

Eine Möglichkeit kommt neben der Brucheinklemmung besonders noch in Frage. Man hat in früheren Zeiten viel von *Entzündung* der Brüche gesprochen und auch Einklemmungen für Entzündung gehalten. Daß bei Einklemmung ein Bruchsack sich nach einiger Zeit infolge Auswanderns von Bakterien aus dem Darme entzündet, das ist nicht verwunderlich. Hier ist aber die Entzündung der sekundäre Prozeß. Primäre Entzündungsvorgänge in Brüchen sind dagegen nicht häufig. Man merke sich als wichtigste folgende Vorkommnisse:

a) *Die Bruchsackappendicitis.* Der Wurmfortsatz findet sich nicht selten in rechtsseitigen Brüchen und ist selbst schon links gefunden worden, ja sogar in der Nabelhernie. Er kann sich also auch im Bruchsack entzünden und kann dort perforieren. Derartige Fälle sind gewöhnlich für Einklemmung gehalten und erst bei der Operation richtig erkannt worden. Die Reihenfolge der Erscheinungen könnte uns aber doch gelegentlich auf die richtige Spur leiten. Bei der Brucheinklemmung kommt zuerst der Darmverschluß und dann, nach längerem Bestehen desselben, die Entzündung, die Bruchphlegmone. Bei Appendicitis im Bruchsacke beginnt umgekehrt die Erkrankung mit Entzündungserscheinungen im Bruchsack und mit Fieber, und der Darmverschluß, wenn es überhaupt zu einem solchen kommt, tritt erst hinterher ein.

b) Die Beteiligung des Bruchsackes an einer *allgemeinen Peritonitis.* Die Differentialdiagnose wird sich unter Berücksichtigung dessen ergeben, was wir über den Unterschied von Peritonitis und Darmverschluß gesagt haben. Dasselbe gilt von der Beteiligung des Bruches an den Folgeerscheinungen einer *akuten Pankreatitis.* Was in beiden Fällen stutzig machen muß, das sind die mit Rücksicht auf die kurze Dauer der angeblichen Einklemmung sehr schweren Erscheinungen von seiten des Bauches.

c) *Die Tuberkulose des Bruchsackes.* Dieselbe ist in der Regel eine Folgeerscheinung einer allgemeinen tuberkulösen Peritonitis. Es kommt aber vor, daß die letztere keine Erscheinungen veranlaßt, und daß der Arzt nur der Erkrankung des Bruchsackes wegen aufgesucht wird. Während eine miliare Bruchsacktuberkulose mit flüssigem Inhalte am ehesten für eine Hydrocele gehalten werden wird, so könnte die knotige Form mit einem eingeklemmten oder wenigstens irreponiblen Netzklumpen verwechselt werden. Denkt man aber überhaupt an Bruchsacktuberkulose, so wird man diese Vermutung auf das Vorhandensein von einzelnen, getrennten Knoten und auf die Druckempfindlichkeit und große Derbheit der Gebilde gründen. Eine sorgfältige Untersuchung des Abdomens wird vielleicht die Diagnose unterstützen. Von geringer diagnostischer Bedeutung sind Unterleibsschmerzen, die bei Bauchfelltuberkulose zwar häufig sind, aber auch durch eingeklemmtes Netz bedingt werden könnten.

d) Die seltene *metastatische Entzündung des leeren Bruchsackes,* welche völlig die klinischen Erscheinungen der Einklemmung vortäuschen kann.

Drei Vorkommnisse können endlich noch bei der Beantwortung der beiden letzten Fragen irreführen: Erstlich die *Kombination von äußerer Hernie mit innerem Darmverchluß.* Setzen wir den Fall eines Patienten, der alle Zeichen von Darmverschluß darbietet. Wir finden eine irreponible Hernie und sind geneigt, derselben die Schuld am Darmverschluß zuzuschreiben. Ist die Bruchgeschwulst weich und nirgends druckempfindlich, so muß, wie schon oben betont, die Ursache des Darmverschlusses anderswo liegen, entweder in einer anderen, übersehenen Hernie oder in einem krankhaften Vorgang in der Bauchhöhle selbst.

Umgekehrt gibt es Fälle, bei denen wir keine Bruchgeschwulst finden und deshalb geneigt sind, Darmverschluß durch innere Ursachen anzunehmen. Auf Befragen gibt uns der Patient aber an, daß er einen Bruch zurückgebracht habe. Untersuchen wir genauer, so finden wir vielleicht an der Stelle, wo der Bruch gelegen hatte, eine leichte Einziehung und fühlen im Bauche hinter der Pforte eine undeutliche, druckempfindliche Resistenz. Unsere Diagnose wird sofort auf eine *Massenreposition* lauten. Derartige Fälle werden allerdings immer seltener, da zum Glück die gewaltsame Taxis immer mehr der Herniotomie weicht.

Endlich sehen wir gelegentlich einmal eine Netzhernie etwas druckempfindlich werden. Gleichzeitig treten Erscheinungen auf, die bald mehr an Peritonitis, bald mehr an Darmverschluß erinnern. Am Abdomen finden wir eine vielleicht selbst geschwulstartige, druckemfindliche Resistenz und eine entsprechende Dämpfung, unter Umständen auch einen freien Flüssigkeitserguß. Spielen sich die Erscheinungen auf der rechten Seite ab, und hat der Patient früher schon schmerzhafte Zufälle in dieser Gegend gehabt, so stellt man, wie ich in einem solchen Falle, die Diagnose einer Appen-

dicitis mit Übergreifen der Entzündung auf den Bruchsack, und dies um so mehr, als der Vorgang von mäßigem Fieber begleitet sein kann. Bei der Operation findet sich aber *Torsion eines großen Netzklumpens*, dessen Zipfel im Bruchsacke festgehalten wird — ein Bild, dem wohl jeder Chirurg schon begegnet ist, ohne die richtige Diagnose gestellt zu haben. Seltener ist die Torsion von völlig freiem Netz.

3. Was enthält der Bruch?

Bestehen Zeichen von Darmverschluß, so müssen wir eine *Darmhernie* annehmen, fehlen sie, eine *Netzhernie*. Das Ergebnis der objektiven Untersuchung ist nur mit Vorsicht zu verwerten. Tympanitischer Schall beweist natürlich einen Darmbruch. Matter Schall beweist dagegen nichts, da besonders kleine Darmbrüche völlig gedämpften Schall geben können. Das Anfühlen des Bruches beweist ebenfalls nicht viel. Die körnige Konsistenz des Netzes kann durch Bruchwasser verdeckt sein, und andererseits finden wir auch bei deutlich nachweisbaren Netzklumpen nicht selten in der Tiefe eine kleine Darmschlinge mit eingeklemmt. Handelt es sich um ein weibliches Individuum, und stellt der Bruchinhalt einen kleinen beweglichen Körper dar, so werden wir ein eingeklemmtes *Ovarium* vor uns haben, ein Vorkommnis, das besonders bei kleinen Mädchen nicht selten ist.

4. Wo sitzt die Einklemmung?

Es gibt Einklemmungen im Bruchsackhalse, solche an der Bruchpforte und endlich Einklemmungen im Bruchsacke selbst.

Bei den *Leistenbrüchen*, bei denen der Bruchsack in der Höhe des inneren Ringes häufig eine ringförmige Verdickung zeigt, kommen besonders Einklemmungen im Bruchsackhalse vor. Da diese Ringe schließlich infolge steten Nachrückens von Bauchserosa bis nahe an das periphere Ende des Bruchsackes wandern können, so sitzt die Einklemmung bisweilen ganz nahe der Kuppe des letzteren. Ein solches Vorkommnis wird man annehmen müssen, wenn der zentrale Teil der Bruchgeschwulst weich, schmerzlos, der periphere dagegen prall gespannt, druckempfindlich ist. Bei den viel häufigeren Einklemmungen in der Höhe des inneren Ringes bewirken die beiden mehr oder weniger verschmolzenen Elemente: die Bruchpforte und der Bruchsackhals zusammen die Einschnürung. Die Diagnose werden wir, wenn sie überhaupt möglich ist, aus der Lokalisation der größten Druckempfindlichkeit stellen. In gleicher Weise erkennen wir die Einklemmung in der Höhe des äußeren Leistenringes, die meist nicht durch den Bruchsack, sondern durch die fibrösen Elemente des Leistenringes bedingt ist.

Beim *Schenkelbruch* handelt es sich in der Regel um Einklemmungen durch Schenkelpforte und Bruchsackhals zusammen, ebenso beim *Nabelbruch*, wo neben der Einschnürung an der Nabelpforte auch die Einklemmung in einer der so häufigen Ausbuchtungen des Bruchsackes zu erwähnen ist. Dieses Vorkommnis wird man annehmen, wenn nur ein einzelner Abschnitt der Bruchgeschwulst gespannt und druckempfindlich ist.

Schließlich gibt es Fälle, bei denen der Darm sich in einem vom Bruchsacke ausgehenden, schleifenförmigen Bindegewebsstrang fängt. Ein solches Ereignis läßt sich erst bei der Operation erkennen.

5. In welchem Stadium befindet sich die Einklemmung?

Schon die Dauer der Einklemmung gibt uns gewisse Anhaltspunkte, insofern als der Darm meist während der ersten 24 Stunden lebensfähig bleibt. Doch merke man sich, daß die Schnürfurchen schon nach zwölf Stunden nekrotisch sein können, während bei weniger starker Abschnürung der Darm umgekehrt sich bisweilen noch nach mehrtägiger Einklemmung erholt. Alles hängt eben von dem Grade der Zirkulationsstörung ab. Dieselbe ist in kleinen Hernien in der Regel viel hochgradiger, als in großen. Man wird also bei kleiner Bruchgeschwulst früher Gangrän erwarten, als beim Vorliegen einer umfänglichen Darm- und Netzmasse. Besonders das Vorhandensein von Netz im Bruche erlaubt uns, eine günstigere Prognose für den Darm zu stellen, weil dasselbe in der Bruchpforte ein schützendes Kissen bildet. Solange die Bruchgeschwulst noch verschieblich und die Haut über derselben noch faltbar, weder gerötet noch ödematös ist, solange ist Erholungsfähigkeit des Darmes a priori nicht ausgeschlossen. Sobald dagegen Entzündungserscheinungen aufgetreten sind, vom bloßen Ödem der bedeckenden Haut bis zur ausgesprochenen Bruchphlegmone, müssen wir einen schwer geschädigten Darm erwarten.

Besteht auch bei jeder Einklemmung die Indikation zur sofortigen Operation, so wird man doch, wenn jede Entzündungserscheinung fehlt, und die Einklemmung noch ganz frisch ist, im Falle der Unmöglichkeit baldiger Herniotomie einen bescheidenen Versuch der Taxis wagen dürfen. Läßt sich dagegen die Operation ohne Verzug ausführen — und das ist heutzutage, wenn wir von ganz abgelegenen Gegenden absehen, wohl überall der Fall —, so wird man mit ruhigem Gewissen auf Taxis verzichten. Eine Ausnahme werden wir bei Säuglingen machen. Im ersten Lebensjahre klemmen sich bekanntlich Hernien nicht so selten ein, lassen sich aber meist leicht reponieren und führen sozusagen nie zur Gangrän. Gewöhnlich genügt es, das Kind in ein Bad zu bringen, um den Bruch zurückgehen zu sehen.

6. Welche Fragen erheben sich während der Operation selbst?

Über das Erkennen und Zählen der einzelnen Schichten — ein Steckenpferd der alten Chirurgen — wollen wir hier keine Worte verlieren.

Diese Schichten entsprechen bei jungen Brüchen den gewöhnlichen Bruchhüllen, können aber bei alten Hernien durch Hinzukommen von neugebildeten Bindegewebslagen erheblich vermehrt sein. Wer sorgfältig präparierend vorgeht, wird, wenn nicht cito, so doch tuto in den Bruchsack gelangen, auch ohne die Schichten zu zählen. Nur muß er daran denken, daß nicht jeder Flüssigkeit enthaltende Hohlraum der Bruchsack ist. Es gibt, besonders bei den Schenkelhernien, um den Bruchsack herum bisweilen zystische, eine seröse, bei Einklemmung auch blutig-seröse Flüssigkeit enthaltende Hohlräume, welche den Neuling irreführen.

Von viel größerer Bedeutung ist die Beurteilung des *Aussehens des Darmes*, und zwar nicht nur der eingeklemmten Schlinge, sondern auch des zuführenden Darmteiles. Um diesen genügend weit vorziehen zu können, muß von Anfang an die schnürende Stelle hinreichend erweitert werden, wobei man freilich sorgfältig darauf achten muß, daß die Bruchschlinge nicht unversehens und unbesehen in den Bauch zurückschlüpft. Ist der Bruchdarm glatt und glänzend, und zeigt er im ganzen Bereich der eingeklemmten Schlinge, die Schnürringe inbegriffen, deutliche Kontraktion und gute Konsistenz, so wird man ihn ruhig reponieren dürfen, auch wenn er anfänglich blaurot ausgesehen und sich etwas verdickt angefühlt hätte. Die cyanotische Färbung bessert sich stets beim Zuwarten, und Verdickung ist uns viel lieber als das Gegenteil. Verdächtig ist der Darm dann, wenn die Kontraktionen erst nach längerem Warten und nur sehr träge eintreten. In solchen zweifelhaften Fällen wird man auch die Zirkulation im Mesenterium beachten und besonders darauf sehen, ob die Arterien pulsieren, und ob die Venen nicht thrombosiert sind. Nicht mehr reponieren dürfen wir einen Darm, bei dem sich, sei es auch nur an einem der Schnürringe, keine Kontraktionen mehr auslösen lassen, und zwar reponieren wir ihn auch dann nicht mehr, wenn die Konsistenz noch normal oder etwas vermehrt erschiene. Ganz sicher ist beginnende Nekrose endlich überall da, wo die Konsistenz vermindert ist und sich die Darmwand in kleine Fältchen legt, gleichviel, ob die Farbe nun schwarz, grün oder grau sei. In zweifelhaften Fällen werden wir auch die Beschaffenheit des Bruchwassers berücksichtigen. Klares, geruchloses Bruchwasser spricht für erholungsfähigen Darm, trübes, übelriechendes für beginnende Nekrose. Selbstverständlich beruhigt uns auch gut aussehendes Bruchwasser nicht, wenn wir z. B. an einem Schnürringe die sicheren Zeichen der Nekrose finden, und umgekehrt kann auch bei erholungsfähigem Darme einmal leicht trübes, selbst etwas übelriechendes Bruchwasser vorhanden sein.

7. Welche diagnostischen Fragen erheben sich nach erfolgter blutiger oder unblutiger Reposition?

Da eine stundenlang eingeklemmte Darmschlinge ihre Tätigkeit nicht immer gleich wieder aufnimmt, so dürfen wir uns nicht verwundern, wenn nach Hebung der Einklemmung noch während mehrerer Stunden, selbst 1—2 Tage lang, Kolikschmerzen bestehen, und der Abgang von Stuhl und Wind auch durch reichliche Klysmen nicht leicht zu erzielen ist. Wurde unblutig reponiert, so beruhige man sich jedoch nicht zu leicht mit dieser Tatsache, sondern denke an die Möglichkeit einer Massenreposition und greife zum Messer, sobald die Erscheinungen während mehrerer Stunden in gleicher Heftigkeit fortdauern. Länger dürfen wir nach der Herniotomie zuwarten, doch werden wir uns auch da zur Laparotomie entschließen, sobald die Erscheinungen, statt nachzugeben, sich steigern und besonders, sobald der Puls sich verschlimmert. Es könnte eben doch noch ein intraabdominales Hindernis, z. B. eine Achsendrehung oder eine Abknickung durch Verwachsungen vorliegen, und ein Ansteigen des Pulses muß uns daran denken lassen, daß wir uns vielleicht in der Beurteilung der Lebensfähigkeit der Schlinge geirrt haben. Schon nach 12 stündiger Einklemmung kann ausnahmsweise Gangrän eintreten!

Nun kommt es aber vor, daß im Anfange alles glatt verläuft, daß aber der Patient nach mehreren Wochen wieder anfängt, über Anfälle von Kolikschmerzen und schließlich selbst von Verhaltung von Stuhl und Winden zu klagen, — daß sich bei ihm mit einem Worte der Zustand einer allmählich zunehmenden Darmstenose einstellt. Operieren wir, so finden wir, daß an Stelle der eingeklemmt gewesenen Schlinge entweder eine ring- oder kanalförmige Verengerung besteht, oder daß die ganze Schlinge durch Verwachsungen zu einem unentwirrbaren Knäuel verbacken ist, beides ein Beweis dafür, daß wir in der Beurteilung des Darmes bei der Operation zu optimistisch gewesen sind. Sowohl die ring- und kanalförmigen Stenosen, wie die knäuelförmigen Verwachsungen weisen darauf hin, daß die Darmschleimhaut sich in mehr oder weniger großer Ausdehnung abgestoßen hatte, und dies kommt selbst dann vor, wenn die Serosa noch durchaus lebensfähig ausgesehen hatte und auch lebensfähig geblieben ist. Das einzige, was schon früh auf das Eintreten dieser *Spätstenosen* hinweisen kann, sind Darmblutungen und anhaltender Durchfall in den ersten Wochen nach der Reposition.

Eine 60jährige Frau wird nach einer 18 Stunden dauernden Einklemmung einer Nabelhernie operiert und der scheinbar noch lebensfähige Darm reponiert. In den ersten Tagen ist die Darmfunktion normal, von der zweiten bis dritten Woche weg treten aber die klassischen Erscheinungen einer chronischen Darmverengerung auf. Dieselben steigern sich so sehr, daß nach

7 Wochen wieder operiert werden muß. Die eingeklemmt gewesene Dünndarmschlinge bildet einen S-förmigen Klumpen mit sehr festen Verwachsungen der einzelnen Teile der Schlinge. Eine Enteroanastomose hebt die Beschwerden sofort und dauernd.

56.

Über Stuhlbeschwerden.

Unter dem Begriff „Stuhlbeschwerden" faßt der Laie Dinge von ganz verschiedener Bedeutung zusammen, die der Arzt auseinanderhalten muß, nämlich Störungen der Funktion des Gesamtdickdarmes und Beschwerden, die durch ein lokales Leiden des Mastdarmes oder seiner Umgebung bedingt sind. Die ersteren haben wir in den Abschnitten „Colitis" und „Darmverschluß" besprochen.

Folgende Erscheinungen lassen uns an ein Mastdarmleiden denken:

1. *Die reine Verstopfung, d. h. die Schwierigkeit, die Fäzes zu entleeren ohne gleichzeitige Schmerzen und ohne Tenesmus.* Wir finden sie einmal bei reiner Muskelträgheit des Mastdarmes (proktogene Obstipation), ferner bei Geschwülsten des kleinen Beckens, welche den Mastdarm von außen her mechanisch zusammendrücken. Es braucht übrigens schon einen ordentlichen Grad von Kompression, um die Entleerung wesentlich zu beeinträchtigen. Als Beispiele erwähnen wir **Retroflexion des graviden oder myomatösen Uterus,** im **kleinen Becken** sitzende **Exsudate, Zysten** und **solide Geschwülste.** Hier finden wir bisweilen die berüchtigten „bandförmigen" Stühle — „platt, wie Karton", nach dem Ausdrucke eines meiner Patienten.

2. Der *reine Tenesmus,* ohne Störungen der Entleerung und ohne jeden Blutabgang. Er ist vor allem das Zeichen einer auf den Mastdarm drückenden, denselben aber nicht verlegenden Geschwulst, so besonders voluminöser Prostatahypertrophien und retroprostatischer Zysten, aber auch bösartiger Beckengeschwülste im Beginne ihrer Entwicklung.

3. Die *reine Blutung* ohne anderweitige Störungen. Sie spricht für eine Erkrankung des Enddarmes, wenn das Blut nicht in den Stuhl gemischt ist, sondern demselben aufliegt, oder unabhängig von demselben zutage tritt. Blut mit viel Schleim vermengt spricht für irgendeine Form von Colitis oder Proktitis. Reines Blut findet sich bisweilen zwar auch bei Krebsen, besonders etwas hochsitzenden, hauptsächlich aber bei Polypen und bei Hämorrhoiden, blutig-seröse Flüssigkeit dagegen bei Krebsen der Ampulle. Jede Blutung muß uns zu einer sorgfältigen Untersuchung veranlassen. Nur zu leicht wird ein blutender Polyp, ein blutendes Karzinom ob einiger unschuldiger Hämorrhoidalknoten übersehen.

4. *Die Stuhlverhaltung verbunden mit beständigem Stuhldrang, mit Tenesmus.* Hier sind die entleerten Massen meist breiweich bis

dünnflüssig und werden nur in geringen Mengen aufs Mal zutage gefördert. Dabei quält den Patienten ein beständiges Bedürfnis nach Entleerung. Dieses Bild treffen wir ohne weitere Zugaben am häufigsten bei weiter gediehenem Druck von außen auf den Mastdarm durch die eben genannten Geschwulstformen, aber auch bei hochsitzendem Krebs.

5. *Tenesmus ohne Stuhlverhaltung, aber mit Abgang von Blut, Schleim oder blutig-seröser Flüssigkeit während und zwischen den Stuhlentleerungen.* Ist dabei das frisch angezogene Hemd von blutigen oder blaßroten Flecken beschmutzt, so nehmen wir ohne weiteres einen *geschwürigen*, aber nicht zur Stenose führenden Vorgang an, der in der Regel ein noch nicht stenosierendes Karzinom sein wird, viel seltener eine tuberkulöse oder luetische Proktitis.

6. *Tenesmus mit Stuhlverhaltung. Abgang von flüssigem oder breiweichem bis plastischem Kot in geringen Mengen und von Blut oder blutig-seröser Flüssigkeit.* Dieses Symptomenbild weist uns auf einen *geschwürigen* und zugleich *stenosierenden* Vorgang, also auf **Krebs** oder (viel seltener!) **syphilitische** bzw. **gonorrhoische Striktur** hin.

Gewisse Anhaltspunkte zur genaueren Diagnose der unter 1—6 erwähnten Möglichkeiten gibt uns schon die Anamnese: Kindliches Alter spricht für Polyp, weibliches Geschlecht und mittleres Alter und auf Infektion hinweisende Vorgeschichte für eine gonorrhoische oder luetische Affektion, höheres Alter für Zottenpolypen oder Krebs. In keinem Fall werden wir die Austastung des Mastdarmes versäumen und ein paar zufällig vorhandene äußere Hämorrhoidalknoten als Ursache des Übels und als Entschuldigung für eine unvollständige Untersuchung ansehen. Der Scheu des Patienten, und oft auch des Arztes, vor Rektaluntersuchung verdanken wir es, daß immer noch fortgeschrittene Mastdarmkarzinome als Darmkatarrhe oder als Hämorrhoiden behandelt — sagen wir mißhandelt werden. Es ist begreiflich und lobenswert, daß der geburtshilflich oder chirurgisch tätige Arzt es vermeidet, unnötig seine Finger zu beschmutzen. Die Gummifingerlinge nehmen ihm aber heutzutage die Sorge wegen der Beschmutzung ab. Besprechen wir nun die einzelnen Erkrankungen:

Die *Geschwüre der Analportion* sind **tuberkulös, krebsig, syphilitisch,** oder sie gehören dem **Ulcus molle** an.

Die Unterscheidung geschieht nach den allgemeinen, schon wiederholt besprochenen Regeln. Weitaus am häufigsten ist die Tuberkulose. Meist fehlt dabei eine Lungen- oder eine Darmtuberkulose nicht.

Isolierte Geschwüre der Mastdarmschleimhaut zeigen die gleiche Ätiologie und die gleichen Unterscheidungszeichen. Dazu kommt das noch schlecht umgrenzte Ulcus simplex und die Beteiligung des Rectum an der Colitis ulcerosa. Bisweilen sind Palpation und Spiegeluntersuchung zur Diagnose schon genügend, so bei dem schildförminge

Krebs. In den meisten Fällen ist aber Entnahme eines Randstückchens zur histologischen Untersuchung wünschenswert.

Von diesen Krankheitsbildern verschieden ist die *diffuse Proctitis* und *Periproctitis*, welche zuerst zu einer ausgedehnten chronisch-entzündlichen Gewebsvermehrung und schließlich zu Narbenstenose führt, und bei welcher das Vorhandensein von Geschwüren nebensächlich ist. Diese diffuse Proctitis wird von den Meisten der **Syphilis** zugeschrieben, von einzelnen Autoren dagegen der **Gonorrhoe.** Sie findet sich meist bei Frauen. Diffuse, teils geschwürige, teils infiltrative Prozesse, die mit Fistelbildung verbunden sind, gehören am ehesten der **Tuberkulose** an.

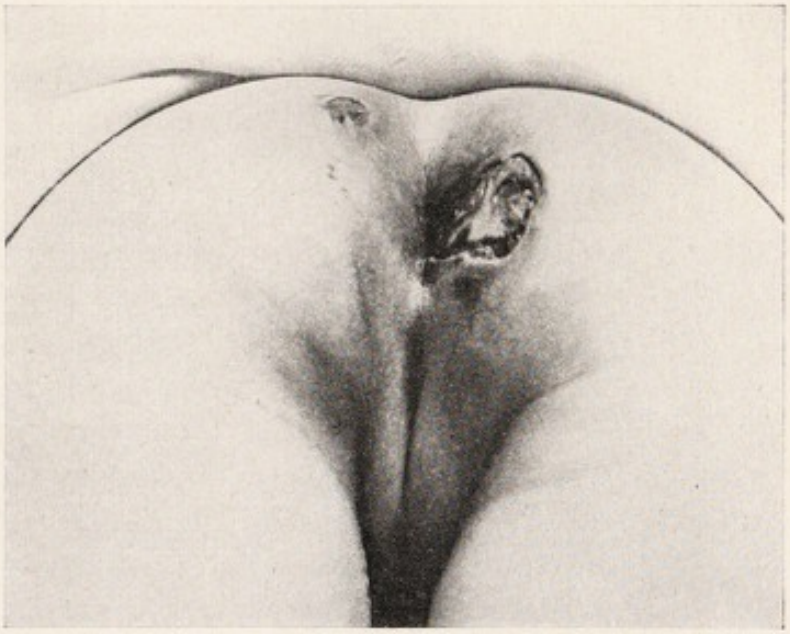

Fig. 316.
Tuberkulöse Geschwüre der Analgegend.

Scharf umschriebene Geschwülste der Analportion oder des Rectum sind meist gutartige **Polypen, Papillome,** so lange sie völlig weich sind. Ist die Konsistenz derber als diejenige der Umgebung, so handelt es sich, je nach der Form, um ein polypöses oder ein schildförmiges Karzinom oder um ein Sarkom. Isolierte Polypen kommen in jedem Alter vor, häufig schon bei Kindern. Sie sitzen mit Vorliebe etwas nach oben vom Anus, am hintern Umfang der Ampulle. Multiple Polypen weisen auf eine diffuse Polypose des Dickdarms hin. Sie gehen oft in Krebs über. Das letztere gilt auch von den isolierten, zottigen Polypen, den Papillomen des Rectum. Wiederholt sah ich solche neben einem typischen Krebs bestehen, oder als Vorläufer eines solchen auftreten, auch wenn sie ein völlig gutartiges histologisches Bild boten.

Je höher im Rectum sich ein **Karzinom** findet, um so mehr wird es ringförmig und damit stenosierend. Die Oberfläche des Gebildes fühlt sich dabei oft mürbe an, auch wenn die Konsistenz des Grundes der Umgebung gegenüber vermehrt ist. Der zurückgezogene Finger ist beinahe immer blutig. Sitzt das Gebilde hoch, so müssen wir den Patienten pressen lassen oder die Baucheingeweide mit der andern Hand nach unten drängen. Eine auffallend weite Ampulle ruft nach



Fig. 317.
Spitze Kondylome des Afters.

Hochenegg den Verdacht eines hochsitzenden, das Colon pelvinum fixierenden Krebses wach.

Zum Vergleich mit dem Analkrebs setzen wir hierher auch das Bild spitzer

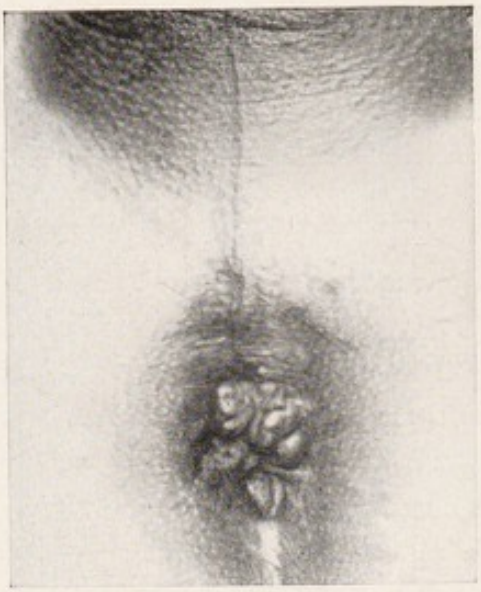

Fig. 318.
Schlaffe Hämorrhoiden.

Kondylome des Anus. Die Diagnose ist leicht, auch wenn man keinen Aufschluß über die Ätiologie erhalten sollte, — welche den Infektionsspender unter Umständen mit dem Strafrichter in Konflikt bringt.



Fig. 319.
Entzündete äußere Hämorrhoiden.

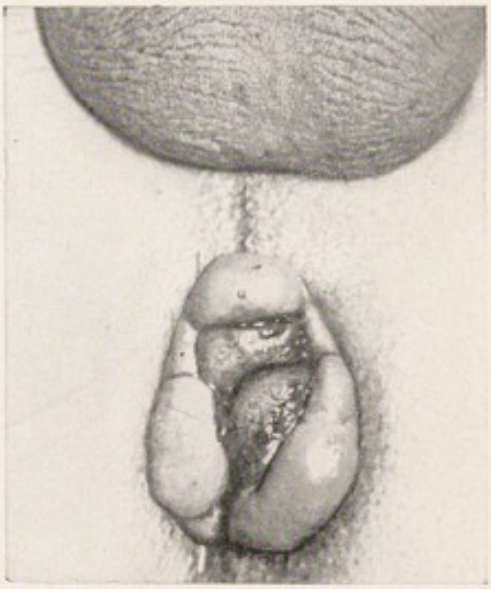

Fig. 320.
Vorgefallene innere Hämorrhoidalknoten, von ödematösen äußeren Knoten umgeben.

Hochsitzende Stenosen beruhen in seltenen Fällen auch auf chronischer Diverticulitis (Fig. 272). Selbst die sonst immer dem Krebse zugeschriebene *Perforation in die Blase* kommt bei derselben vor.

7. *Die schmerzhafte Entleerung.* Dieselbe begegnet uns in verschiedenen Formen.

a) Erzählt uns ein Patient, er leide nach jedem Stuhlgang an heftigen, gleich nach der Entleerung einsetzenden und eine Viertelstunde, ja länger andauernden, schneidenden Schmerzen im Anus, die ihn jeden Stuhlgang soweit wie möglich hinausschieben lassen, so schließen wir, daß es sich um eine **Fissur** handelt. Untersuchen wir die Analöffnung, so werden wir eine oder mehrere feine radiäre Spalten entdecken, die, sorgfältig auseinandergezogen, sich als scharf geschnittene oberflächliche Epidermisdefekte mit gerötetem Grunde darstellen. Bisweilen, aber nicht immer, sitzen dieselben zwischen — oft reizlosen — Hämorrhoidalknoten.



Fig. 321.
Krebs der Analportion des Mastdarmes.

b) Gibt uns dagegen der Patient an, er fühle von Zeit zu Zeit, sozusagen anfallsweise, wäh-

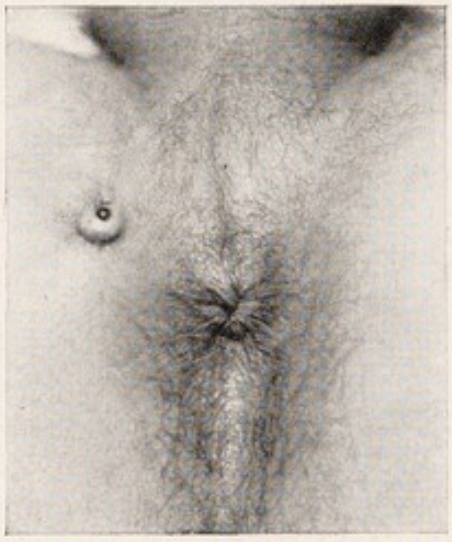

Fig. 322.
Mastdarmfistel.

rend einiger Tage, anfangs besonders im Momente der Stuhlentleerung, weiterhin auch anhaltend, heftige Schmerzen, die eine meiner Patientinnen drastisch mit Zahnschmerzen verglich, und schwinden dieselben nach reichlicher Entleerung von dunklem Blut für längere Zeit wieder, so liegen sicher entzündliche Anfälle von **Hämorrhoiden,** d. h. eine Thrombose in den venösen Räumen derselben vor. Die Blutung tritt bald nur periodisch, mit langen Intervallen auf, bald verliert der Patient während längerer Zeit bei jedem Stuhlgang einige Kaffeelöffel oder noch mehr Blut. Die Besichtigung wird, je nach dem Stadium, in dem wir den Patienten untersuchen, entweder nur einige welke Haut-, bzw. Schleimhautfalten, oder einen bis mehrere blaurote, pralle,

druckempfindliche Knoten, ja selbst einen ganzen Kranz von solchen zeigen. Befindet sich der Patient gerade im Stadium der Blutung, so finden wir einen dieser Knoten ulzeriert und sehen vielleicht aus dem Grunde des Defektes ein schwärzliches Koagulum hervorragen. Sind innere Hämorrhoiden thrombosiert, so fallen sie leicht vor und können dann durch den Sphincter ani abgeklemmt und in ihrer Zirkulation bis zur Nekrose geschädigt werden. Man sieht sie als blau- bis braunschwarze Knoten vorliegen, umgeben von ödematöser Analhaut, bzw. von ödematös gedunsenen äußeren Hämorrhoidalknoten (s. Fig. 320). Greift die Entzündung weiter, so kann es zu Urinretention, zu Abszessen, ja selbst zu Allgemeininfektion kommen.

Weisen die subjektiven Beschwerden und die Blutungen auf Hämorrhoiden hin, ohne daß wir solche bei der Besichtigung finden, so suchen wir die Mastdarmschleimhaut zum Vorfallen zu bringen und auf diese Weise allfällige innere Knoten sichtbar zu machen. Dieselben zeigen, nicht vorgefallen, nicht die ausgesprochene Knotenform der äußeren Hämorrhoiden, so daß sie vom Unerfahrenen leicht übersehen werden.

Nie dürfen *innere* Hämorrhoiden ohne Lokaluntersuchung nur deshalb angenommen werden, weil keine *äußeren* da sind!

Als Seltenheit werden endlich ganz hoch, 10—20 cm über der Analöffnung liegende Hämorrhoiden beschrieben, deren Diagnose, auf Grund von unerklärten Blutungen, nur mit dem Rektoskop gestellt werden kann.

Daß die Stuhlentleerung auch bei den unter 6 erwähnten tuberkulösen, syphilitischen, krebsigen Geschwüren schmerzhaft sein kann, das liegt auf der Hand. Ein Blick auf die Analgegend läßt dann aber die Ursache erkennen.

c) Erfahren wir, daß unser Patient von Zeit zu Zeit, bisweilen mit monate- oder jahrelangen Intervallen, anfängt, beim Sitzen und beim Stuhlgang Schmerzen im Bereiche des Anus zu verspüren, die während mehrerer Tage ständig zunehmen, um dann plötzlich unter Entleerung einer gewissen Menge von Eiter zu verschwinden, so schließen wir, daß es sich um einen **periproktitischen Abszeß** handelt. Bemerkt er des weiteren, daß auch in den freien Intervallen öfter etwas Eiter abgeht, ja daß gelegentlich trotz Afterschlusses Winde entweichen, so schließen wir auf eine als Folge eines solchen Abszesses entstandene **After- oder Mastdarmfistel** (Fig. 322). Was alles bei der Untersuchung dieser Fistel zu berücksichtigen ist, das werden wir in einem besonderen Abschnitte besprechen.

d) Treten die Schmerzen endlich mehr *vor*, als *während* der Entleerung ein, und klagt der Patient gleichzeitig über Urinbeschwerden, so handelt es sich um eine **Prostatitis**, wahrscheinlich **gonorrhoischer**, vielleicht auch **tuberkulöser** Natur.

e) Wollen die Symptome mit keinem Krankheitsbilde recht übereinstimmen, bestehen Tenesmus, Blut-, vielleicht auch Eiterabgang, Stuhlverhaltung, Schmerzen im Becken, so müssen wir an einen **Fremdkörper** denken. Was alles schon in den Mastdarm gebracht worden ist, das werden wir im nächsten Abschnitte sehen.

8. *Vorfall des Afters.* Bisweilen bestehen die Stuhlbeschwerden darin, daß beim Stuhlgang Mastdarmschleimhaut vorfällt. Die Diagnose stellt schon der Laie, und wir haben nur noch zu bestimmen, ob bloß ein Vorfall der untersten Schleimhautpartie — **Prolapsus ani** — oder

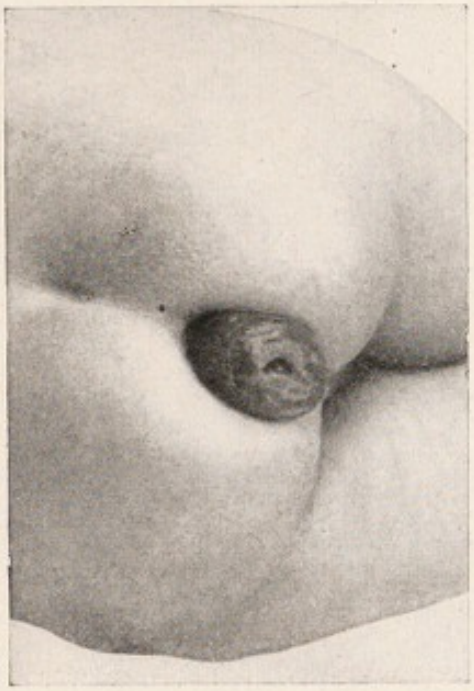

Fig. 323.
Prolapsus ani et recti.

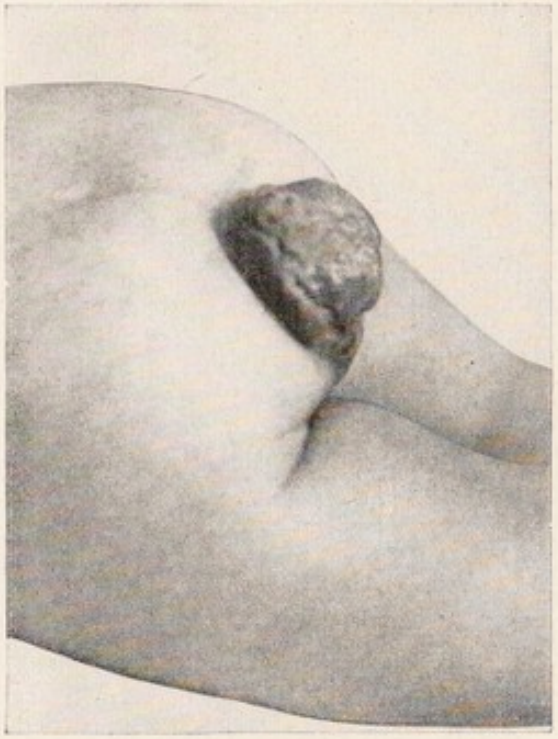

Fig. 324.
Sarkom des Anus.

eines höher gelegenen Abschnittes der Schleimhaut — **Prolapsus recti** — oder beider zugleich (Fig. 323) vorliegt. Die Antwort ergibt sich aus den Dimensionen des Prolapses und der Höhe, in der wir die Umschlagstelle finden — am Anus oder höher. Daß selbst ein Prolaps des oberen Dickdarmes in der Analöffnung erscheinen kann, das haben wir schon früher erwähnt.

Der Prolapsus ani ist ein reiner Schleimhautprolaps. Er hängt oft mit dem Vorhandensein von inneren Hämorrhoiden zusammen. Beim Prolapsus recti dagegen stülpen sich alle Schichten der Darmwand um und ziehen manchmal selbst noch Bauchfell mit, so daß es zur Dammhernie, zur sog. Hedrocele kommt.

57.
Verletzungen des Mastdarmes.

Sehen wir von der Zerreißung des Darmes und Mastdarmes unter der Geburt ab, so haben wir es meist mit Verletzungen durch Pfählung oder durch zu verschiedenen Zwecken und in verschiedener Weise eingeführte Fremdkörper zu tun.

Als verletzenden Gegenstand finden wir bei den **Pfählungsverletzungen** Gartenzäune, Besenstiele, Gewehrläufe, Stuhlbeine und ähnliches mehr. Besonders häufig wird bei Landarbeitern Pfählung durch Fall vom Heuhaufen auf einen Gabelstiel beobachtet. Der Pfählungsverletzung nahestehend ist die Zerreißung des Mastdarmes durch Stierhörner. In allen diesen Fällen ist die äußere Verletzung leicht zu erkennen, und die Diagnostik hat sich vor allem mit der Frage zu beschäftigen, was weiter oben geschädigt ist. Hierüber gibt vielleicht schon die Länge der Blutspur an dem pfählenden Gegenstande einigen Aufschluß.

Eine kleine Nebenfrage wird sich noch stellen, nämlich die nach eingedrungenen und in der Wunde gebliebenen Fremdkörpern; eine Frage, die nicht ohne Bedeutung ist, wie folgender Fall zeigt, den ich als Assistent bei Kocher sah.

Ein junger Mann klettert in alkoholischem Übermut auf drei aufeinander getürmte Stühle. Der Turm fällt zusammen und ein Stuhlbein fährt ihm zwischen Rektum und Sakrum in die Höhe. Die Wunde sieht auffallend harmlos aus, und das Rektum scheint unverletzt. Fieber und stinkender Ausfluß zeigen aber bald, daß nicht alles in Ordnung ist. Die Sonde fühlt unmittelbar vor der klinischen Vorstellung in der Höhe des Promontoriums ein eigentümliches Gebilde, dessen Deutung uns sofort klar wird. In der Klinik wird denn auch mit einer Zange im Triumph derjenige Teil des Hosenfundus herausgeholt, an dem die vier Nähte zusammenstoßen. Der Patient hatte vor dem Transport ins Spital seine Beinkleider gewechselt, sonst hätten wir aus dem Defekte die Diagnose schon früher gestellt.

Gäbe uns die Länge des eingedrungenen Fremdkörpers die Gewißheit, daß das Bauchfell zerrissen ist, so würden wir die Bauchhöhle eröffnen, um nicht die Diagnose einer intraperitonealen Darmverletzung erst nach einigen Tagen aus der Peritonitis stellen zu müssen.

Unter den **absichtlich eingeführten Fremdkörpern** sind vor allem die *Klistierkanülen* zu erwähnen. Verletzungen durch dieselben sind schon mehrmals tödlich abgelaufen, besonders wenn das Klysma in die Bauchhöhle gegeben wurde. Solche Unfälle kommen häufiger bei kranker, z. B. krebsiger, als bei gesunder Schleimhaut vor.

Nicht wie die Klistierspritze gegen Verstopfung, sondern gegen Durchfall gerichtet war jener Holzkeil, den sich ein Holzhauer im Walde einführte, oder das Schnapsglas, das ein Mann sich ins Rektum brachte, um ungestört einem Festzuge zuzusehen. Bisweilen endlich dienen solche Fremdkörper masturbatorischen Zwecken.

In allen diesen Fällen, die sich aus der Literatur noch durch die sonderbarsten Beispiele vervollständigen ließen, kommt der Verletzte zum Arzt wegen Tenesmus und Blutung. Wir werden also in keinem Falle, wo diese Erscheinungen scheinbar grundlos aufgetreten sind, eine genaue Untersuchung des Mastdarmes mit dem Finger versäumen.

Da wir meist über die Natur des Fremdkörpers nicht zuverlässig unterrichtet sind, so werden wir die Digitaluntersuchung nur unter gutem Schutz durch Fingerlinge vornehmen, um nicht selbst verletzt zu werden. Die Untersuchung mit dem Speculum, die zur Diagnosenstellung bisweilen unerläßlich ist, werden wir auf den Moment der Extraktion verschieben, da sie meist der Narkose oder analer Infiltrationsanästhesie bedarf.

Eine besondere Form von Mastdarmverletzungen kommt endlich bei Abtreibungsversuchen vor.

Ich machte die Autopsie eines an Peritonitis gestorbenen jungen Mädchens, dem bei der Fruchtabtreibung das hintere Scheidengewölbe und der Douglassche Raum durchstochen und das Rektum angespießt worden war. Die angeschuldigte Hebamme verteidigte sich damit, daß sie in der Abtreibung zu große Übung habe, um in so ungeschickter Weise neben die richtige Öffnung zu geraten!

58.

Geschwülste und Schwellungen im Skrotum.

Werden wir für eine Skrotalgeschwulst im weitesten Sinne beraten, so stellen wir vorerst fest, ob dieselbe vom Skrotum oder von den Geschlechtsdrüsen ausgeht. Diese Unterscheidung wird nur dann möglich sein, wenn wir den Hoden samt Anhängen deutlich von der Hautbedeckung gesondert abtasten können. Bilden die beiden mit der Geschwulst eine einzige zusammenhängende Masse, so kann höchstens die Anamnese erweisen, ob die Veränderung anfänglich den Skrotalinhalt allein betraf.

I. Schwellungen des Skrotums selbst.

A. Akute Schwellungen.

Ist die Schwellung rasch entstanden, so kommt einmal die oft einen sehr hohen Grad erreichende Blutinfiltration infolge von **Kontusion** in Frage. In zweiter Linie denken wir an **akut entzündliche Erkrankungen,** besonders Erysipel, sodann aber auch — und das ist viel wichtiger, weil von der richtigen Diagnose die richtige Behandlung abhängt — an **Harninfiltration** infolge von Verletzungen oder vernachlässigten Strikturen der Harnröhre. Wer das in Fig. 325 wiedergegebene, groteske Bild sieht, der darf sich nicht mit der Diagnose: Phlegmone usw. begnügen, sondern muß sofort dem Harn auf irgendeine Weise freien Abfluß verschaffen, wenn er nicht den Patienten an Urämie und Sepsis zugleich verlieren will.

B. Chronische Schwellungen.

1. Sind *diffuse Anschwellungen* chronisch entstanden bzw. als Folge von wiederholten Schüben von Entzündung, so z. B. nach Erysipel oder im Anschluß an chronische, multiple Harnfisteln, so sprechen wir von **Elephantiasis,** und ebenso bei den ins Ungeheuerliche wachsenden Vergrößerungen, welche in den Tropen infolge der Filariakrankheit vorkommen. Es kommt dort vor, daß der Patient zum Ausruhen sein Skrotum als Sitz benützt!

2. *Umschriebene Geschwülste* der Skrotalhaut beurteilen wir nach ihrer Konsistenz. Fühlen sie sich fluktuierend, weich- oder



Fig. 325.
Harnphlegmone bei vernachlässigter Striktur der Harnröhre.

prall-elastisch an, so handelt es sich um ein **Dermoid,** ein **Atherom** oder ein **zystisches Lymphangiom.** Erstere sind einkammerig und für das Licht undurchlässig, letztere mehrkammerig und durchscheinend, unterscheiden sich aber von den Hydrocelen durch ihren oberflächlichen Sitz.

Ist eine umschriebene Geschwulst derb anzufühlen, so wird ein **Fibrom** oder ein **Sarkom** vorliegen, je nach der Raschheit des Wachstums.

3. *Geschwüre* am Skrotum sind am häufigsten Primäraffekte, seltener gummöse Geschwüre und noch seltener tuberkulöser Natur. Ein Beispiel für letzteres gibt Fig. 327. Dem Aussehen nach würde man hier freilich ebensogut an Ulcus durum denken können. Hat der Patient mit Ruß, Teer oder Paraffin zu tun und finden wir auch die Zeichen eines ekzematösen Vorstadiums, so werden wir vorbehältlich der histo-

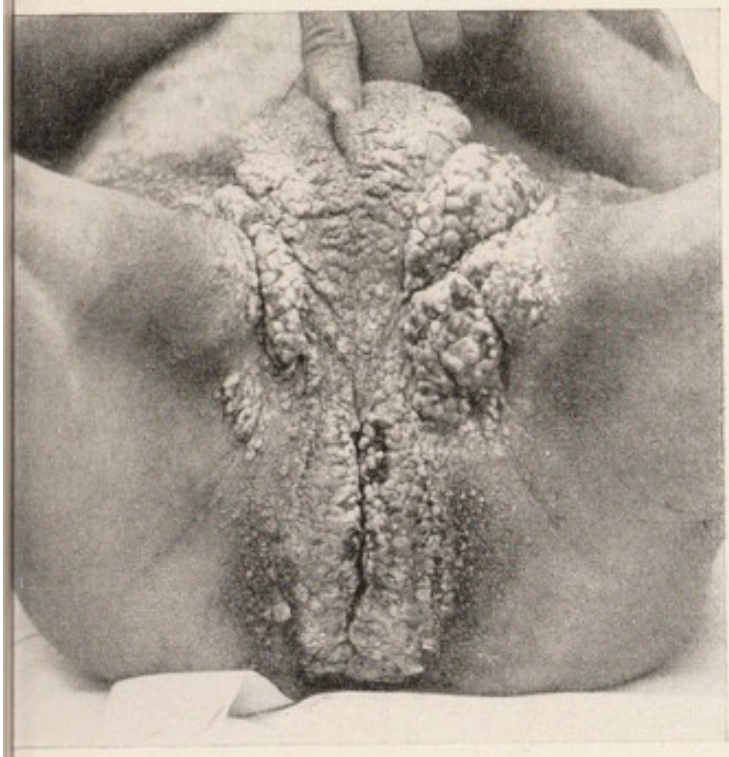

Fig. 326.
Psorospermie des Dammes.



Fig. 327.
Tuberkulose des Skrotums.

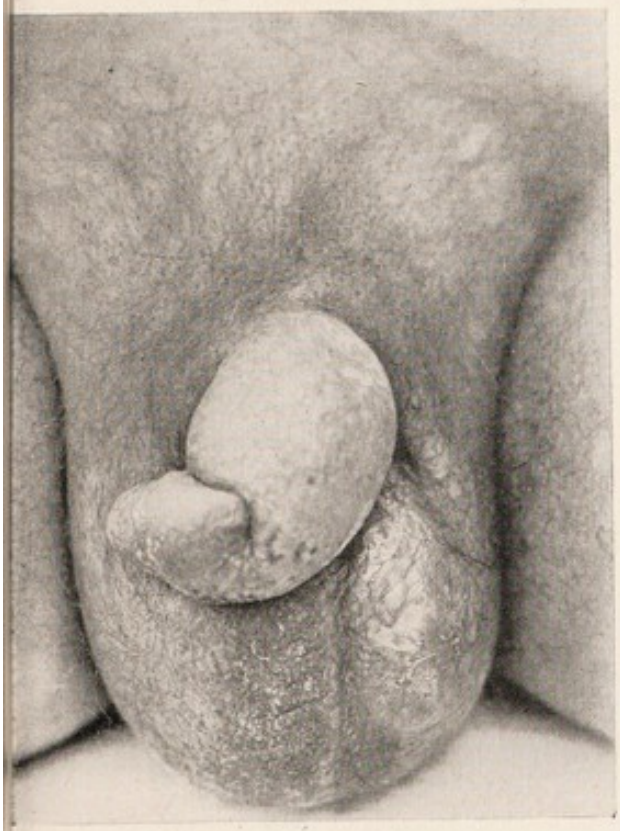

Fig. 328.
Elephantiasis penis („Posthornform") et scroti mit eingezogener Urinfistel links. (Vernachlässigte Striktur.)



Fig. 329.
Breite Kondylome des Skrotums.

logischen Untersuchung einen sog. Schornsteinfeger- oder Paraffinkrebs annehmen. Leicht zu erkennen ist, dank der Multiplizität, auch in seinen grotesken Formen das breite Kondylom (Fig. 329), eine große Seltenheit die Psorospermie (Fig. 326).

II. Schwellungen des Skrotalinhaltes.

Steht das Gebilde in irgendwelchen Beziehungen zum normalen Skrotalinhalte, so werden wir vor allem nachsehen, ob es nach oben hin gestielt ist, d. h. ob es sich in den Leistenkanal hinein fortsetzt. Welche Schlüsse wir im bejahenden Falle ziehen müssen, das haben wir im Kapitel über die Leistenbrüche besprochen.

Daß die bei akuten Entzündungsvorgängen im Hoden und Nebenhoden selten fehlende Infiltration des Samenstranges eine Stielung nach oben vortäuschen kann, das werden wir weiter unten sehen. Ähnliches findet man bei vorgerückten Krebsen.

A. Geschwülste des Samenstranges.

Liegt ein elastisches oder pralles Gebilde dem Samenstrange an, und sind Hoden und Nebenhoden frei daneben zu fühlen, so liegt eine **Hydrocele funiculi** vor. Die Diagnose ist sicher, wenn das Gebilde zum Überflusse noch durchscheinend ist.

Daß die akut entstehenden Hydrocelen kleiner Knaben häufig für eingeklemmte Hernien gehalten werden, das haben wir im Abschnitt 55 gesehen.

Eine weiche, nicht durchscheinende Geschwulst ist aller Wahrscheinlichkeit nach ein **Samenstranglipom.**

Eine feste Geschwulst, innig mit dem Samenstrang verwachsen, würde an eines jener seltenen **Sarkome** des Samenstranges denken lassen, die sich rasch nach der Bauchhöhle hin ausdehnen.

Wir kommen nun zu den Erkrankungen von Hoden und Nebenhoden und sollten dieselben logischerweise gesondert besprechen. Da aber das, was in die Augen fällt, nicht immer das topographische Verhalten der Schwellung ist, sondern die Art ihres Auftretens, so wollen wir diese als Einteilungsprinzip wählen und erst in zweiter Linie zwischen Hoden und Nebenhoden zu unterscheiden suchen.

B. Akute Schwellungen von Hoden und Nebenhoden.

Setzen wir den Fall eines Patienten, der uns wegen einer akuten, schmerzhaften Schwellung seines Skrotalinhaltes berät und uns angibt, dieselbe sei im Anschluß an einen Stoß entstanden — eine Angabe, die bei einem gegen Unfall Versicherten cum grano salis zu nehmen ist. Wir finden Hoden und Nebenhoden zu einer eiförmigen, druckempfindlichen Masse verschmolzen. Die Skrotalhaut ist leicht ödematös, der Samenstrang derb geschwollen, einem in den Leisten-

kanal verlaufenden Stiele ähnlich, das Vas deferens in demselben nicht deutlich gesondert abtastbar. Nehmen wir an, der Mann **habe** mit seinem Trauma recht, so ist unser erster Gedanke derjenige an eine **traumatische Hämatocele,** d. h. einen Bluterguß in die Scheidenhaut und ins skrotale Zellgewebe. Unsere Annahme wird richtig sein, wenn die Schwellung die Größe dessen übersteigt, was wir bei frischer Orchitis und Epididymitis sehen, d. h. wenn sie über Hühner- bis Gänseeigröße hinausgeht. Als Bestätigung finden wir am Skrotum, besonders an der Rückseite desselben, sofort oder im weiteren Verlaufe eine dunkelblaue Verfärbung. Ist die Geschwulst kleiner, und fehlt die Verfärbung, obwohl vielleicht schon einige Tage seit dem angeblichen Trauma vergangen sind, so werden wir zwar letzteres nicht ganz in Abrede stellen, unseren Gedanken aber doch eine andere Richtung geben. Ein Druck auf die Harnröhre läßt vielleicht ohne weiteres den erwarteten Eitertropfen austreten, der jede weitere Diskussion überflüssig macht, besonders wenn die Schwellung hauptsächlich den Nebenhoden betrifft. Wir haben eine **gonorrhoische Epididymitis** vor uns. Finden wir diesen Tropfen nicht — die Eiterung setzt ja oft mit dem Erscheinen der Epididymitis aus —, so fragen wir nach dem Datum des letzten Trippers, und erhalten wir auch hier eine negative Antwort, so lassen wir urinieren, nachdem wir zur Vorsicht rektal untersucht und dabei einen leichten Druck auf die Prostata ausgeübt haben. Reichliche Tripperfäden und kleine Eiterflocken in dem gelassenen Harn machen die Diagnose wahrscheinlich, der Befund von Gonokokken macht sie sicher. Sind solche nicht vorhanden, ist aber der Harn leicht trüb, etwas übelriechend, enthält er zahlreiche Eiterzellen, Mikroorganismen, vielleicht auch Tripelphosphatkristalle, und ist die Harnentleerung mühsam oder schmerzhaft, so lassen wir den Gedanken an eine gonorrhoische Epididymitis fallen. Der Mann hat eine Cystitis irgendwelchen Ursprunges, vielleicht infolge von Striktur, Prostatahypertrophie, Tuberkulose usw., und die **Epididymitis,** bzw. **Orchitis** ist durch Fortleitung der Blaseninfektion entstanden. Da derartige Infektionen am ehesten im Anschluß an leichte Schleimhautverletzungen auftreten, so werden wir uns erkundigen, ob der Patient kurz vor Auftreten der Schwellung katheterisiert worden ist.

Dies alles schließt natürlich nicht aus, daß eine Gonorrhöe die erste Ursache der Erkrankung war. Sie kann aber Jahre zurückliegen, und das infizierende Agens ist im gegenwärtigen Momente nicht mehr der Gonokokkus, sondern ein gewöhnlicher Eitererreger, ein Staphylokokkus, Streptokokkus oder Colibazillus.

Wir werden eine derartige Entzündung besonders dann annehmen, wenn mehr der Hoden als der Nebenhoden ergriffen ist. Finden wir überhaupt keine Infektionsquelle im Bereiche des Urogenitalapparates,

so bleibt uns nur noch die Annahme einer **metastatischen Orchitis** übrig. Als solche müssen wir die im Anschluß an Parotitis, bisweilen auch an andere Infektionskrankheiten, wie Typhus, auftretenden Hodenentzündungen auffassen. Endlich gibt es Fälle — sie sind freilich selten —, wo auch diese Erklärung fehlt und wo eine Orchitis spontan, ohne jeden Zusammenhang mit einer anderweitigen Erkrankung auftritt. Auch bei diesen Formen ist der Hoden meist allein ergriffen, so daß sie sich schon hierdurch von der gonorrhoischen Entzündung unterscheiden.

Wenn diese letztere auf den Hoden überzugreifen scheint, so handelt es sich meist um einen sie begleitenden leichten Schub von sekundärer Hydrocele. Hoden und Nebenhoden sind in diesem Falle nicht scharf voneinander zu trennen, sondern bilden, wie eingangs bemerkt, eine gemeinsame eiförmige Geschwulst. Bei der reinen Orchitis sitzt der Nebenhoden dem geschwollenen Hoden wie eine schmale Leiste auf. Bei der reinen Epididymitis liegt umgekehrt der gleichmäßig vergrößerte Nebenhoden dem normal großen Hoden an wie die Raupe dem Helm.

Sind wir mangels anamnestischer Anhaltspunkte über die Natur einer akuten Hodenentzündung im unklaren, so können wir noch zur Probepunktion unsere Zuflucht nehmen, um nicht eine eiterige Entzündung zu übersehen, bis es zur Rettung des Hodens zu spät ist.

Vorher mache man aber den Patienten auf die Möglichkeit aufmerksam, daß der Ausgang des Übels völlige Hodenatrophie sein kann, sonst geht es, wie es uns mit einem jungen Menschen gegangen ist, bei dem wir diese Vorsichtsmaßregel versäumt hatten. Der Hoden war pflaumengroß, sehr druckempfindlich; Fieber und Schmerzen gingen nicht zurück, so daß wir mit einer dünnen Nadel punktierten, aber ohne Resultat. Die Entzündung schwand schließlich doch, und der Patient wurde entlassen. Nach einigen Wochen kommt er mit betrübtem Gesicht zurück, weil nicht nur die Entzündung, sondern der ganze Hoden geschwunden sei, wofür er die Probepunktion verantwortlich macht. In der Tat war statt der pflaumengroßen Geschwulst nur noch ein derbes, höchstens bohnengroßes Gebilde vorhanden. Wir mußten hinterdrein die anfangs versäumten prognostischen Erläuterungen abgeben, und der Patient beruhigte sich schließlich mit dem Gedanken, daß das Vorhandensein eines der Organe genüge.

Bisweilen scheint alles für eine gonorrhoische Epididymitis zu sprechen, wir erfahren aber, daß der Patient bei normalem Harnstrahle seit einigen Monaten etwas häufiger uriniert als früher und sich besonders auch des Nachts ein oder mehrere Male erheben muß. Vielleicht hat er selbst im Urin gelegentlich eine leichte Trübung, auch ausnahmsweise etwas Blut bemerkt. Wir erhalten also mit anderen Worten die Anamnese einer beginnenden Urogenitaltuberkulose. Wie erklärt sich nun das akute Einsetzen der Schwellung? Entweder liegt ein akuter Durchbruch eines tuberkulösen Eiterherdes in die Scheidenhaut mit nachfolgender tuberkulöser Hydrocele vor. Die Untersuchung

ergibt dann, daß der Nebenhoden sich nicht deutlich vom Hoden abgrenzt, und daß letzterer vergrößert erscheint, ja vielleicht deutliche Fluktuation aufweist. Oder die Epididymitis ist nicht rein tuberkulöser Natur, sondern es hat sich in einem vom Patienten vielleicht unbemerkt gebliebenen Knoten eine Sekundärinfektion eingestellt, wie wir sie bei Urogenitaltuberkulose oft auch dann finden, wenn noch nie katheterisiert worden ist. Die Untersuchung des Harnsedimentes wird uns dann ein- und mehrkernige Leukozyten, vielleicht auch einige rote Blutkörperchen, Epithelzellen, Kolibazillen, Staphylo- oder Streptokokken finden lassen, und im weiteren Verlauf wird es mit Wahrscheinlichkeit am Nebenhoden zu Abszeßbildung und zu spontaner Perforation kommen.

Mit der Hodenquetschung und den verschiedenen Formen von Entzündungen sind aber noch nicht alle Möglichkeiten akuter Schwellung erschöpft. Haben die Erscheinungen sehr akut, unter heftigen Reflexsymptomen wie Erbrechen, Windverhaltung, eingesetzt, sitzt die Geschwulst etwas hoch, und erfahren wir vielleicht vom Patienten, daß sein Hoden nie völlig heruntergestiegen sei, so müssen wir an jenen Vorgang denken, den wir bei der Besprechung der Brucheinklemmung schon kennen gelernt haben, nämlich an eine **Hodentorsion** mit ihren Folgeerscheinungen, dem hämorrhagischen Infarkte und der Gangrän des Hodens (s. oben).

Die anatomische Grundlage dieses Ereignisses ist eine abnorme Entwicklung des Mesenteriums des Hodens, vermöge deren derselbe sehr frei in die Tunica vaginalis hineinhängt. Nur der sehr seltene *embolische Hodeninfarkt* könnte — bei einem mit Endokarditis behafteten Patienten — noch in Frage kommen.

C. Chronische Schwellungen von Hoden und Nebenhoden.

Während wir bei den akuten Schwellungen Hoden und Nebenhoden nicht scharf trennen konnten, ist dies leichter möglich in den Anfangsstadien der chronischen Erkrankungen. Wir unterscheiden also:

I. Schwellungen des Nebenhodens.

Finden wir die Epididymitis derb, etwas unregelmäßig knotig angeschwollen, oder fühlen wir in einem im übrigen noch normal anzufühlenden Organ einen derben, druckempfindlichen Knoten, so denken wir sofort an Tuberkulose und werden zur Bestätigung dieser Diagnose nach der — freilich nicht immer vorhandenen — charakteristischen, knotenförmigen, bisweilen auch zylindrischen Verdickung des Vas deferens suchen, die sich um so leichter erkennen läßt, als bei Tuberkulose ohne Sekundärinfektion das Gefäßbündel des Samenstranges

sich meist normal oder nur wenig verdickt anfühlt, im Gegensatz zu dem, was wir bei akuter Orchitis, bei gonorrhoischer Epididymitis und auch bei Tuberkulose mit Sekundärinfektion finden. Fehlt auch die Verdickung des Vas deferens, so werden wir den Spuren der Tuberkulose weiter hinauf nachgehen, in die Prostata, die Blase, die Nieren, wie wir dies im Abschnitte über die Urogenitaltuberkulose noch genauer besprechen werden. Oft genug ist die Niere das zuerst erkrankte Organ, und die Nebenhodenerkrankung wird nur deshalb vorher erkannt, weil das Organ oberflächlicher liegt.

Mit diesem ersten Stadium der tuberkulösen Epididymitis können wir schwielige, noch etwas druckempfindliche Reste einer gonorrhoischen Epididymitis verwechseln. Auch kleine Zystchen im Bereiche des Nebenhodenkopfes werden gelegentlich für tuberkulöse Knoten gehalten.

Anders liegt die Fragestellung, wenn wir den Patienten in einem spätern Stadium der Nebenhodenerkrankung mit einer alten, eingezogenen, etwas sezernierenden Fistel sehen. Hoden und Nebenhoden sind zu einer unförmlichen knolligen Masse verschmolzen und lassen sich nicht mehr gesondert abtasten. Hier handelt es sich vor allem darum, zu bestimmen, ob Tuberkulose oder *tertiäre Syphilis* vorliegt. Das Gumma befällt bekanntlich vorzugsweise den Hoden, die Tuberkulose im Beginn den Nebenhoden. Vielleicht wird uns der Patient über den ursprünglichen Sitz des Leidens Auskunft geben können. Ist das nicht der Fall, finden wir aber bei wenig beteiligtem Nebenhoden wesentlich den Hoden erkrankt, so werden wir jedenfalls a priori eher an Gumma denken, besonders, wenn spontane Schmerzen und Druckempfindlichkeit gering sind.

Besteht schon eine Fistel, so denke man an das Reclussche Merkzeichen, daß syphilitische Fisteln meist *vorn*, tuberkulöse *hinten* liegen, eben wegen der verschiedenen Lokalisation der beiden Erkrankungen im Hoden und Nebenhoden. Es ist aber nicht zu vergessen, daß bei Inversio testis auch tuberkulöse Fisteln vorn liegen können. Man wird also gleichzeitig mit der Lage der Fistel die Lage des Vas deferens im Samenstrang, ob vorn oder hinten, in Rücksicht ziehen müssen. Syphilitische Fisteln sehen wir überdies heutzutage selten mehr, da die Erkrankung doch meist rechtzeitig behandelt wird.

2. *Schwellungen zwischen Hoden und Nebenhoden.*

Zystische Gebilde, die zwischen dem Kopf des Nebenhodens und dem Hoden liegen, dem letzteren wie eine Haube oder wie ein Helm aufsitzend, faßt man unter den Begriff der **Spermatocele** zusammen. Der Kopf des Nebenhodens selbst ist bei diesen Zysten entweder nicht mehr als gesondertes Gebilde durchfühlbar, oder er liegt, wie wir eben gesagt haben, der Samenzyste auf, so daß dieselbe zwischen ihm und dem Hoden gelagert ist. Will man die Diagnose noch sicherer stellen,

so kann man die Probepunktion vornehmen, die zwar meist überflüssig, aber doch wenigstens bei der nötigen Sauberkeit harmlos ist. Das trübwässerige Aussehen der Flüssigkeit und die unter dem Mikroskope sichtbaren Samenfäden bestätigen die Diagnose.

3. *Schwellungen des Hodens.*

a) Finden wir eine Geschwulst von Ei- bis Birnenform, glatter Oberfläche und weich- bis prall-elastischer Konsistenz, so nehmen wir eine Flüssigkeitsansammlung in der Scheidenhaut an. Ist sie von geringer Ausdehnung, so läßt sich der Nebenhoden noch deutlich als unabhängiges Gebilde durchfühlen, und selbst den Hoden können wir bei geringer Spannung der Flüssigkeit durchtasten. Ist das Gebilde umfangreicher und die Spannung größer, so deuten sich Hoden und Nebenhoden nur noch als eine etwas resistentere Stelle in der Wand an, um schließlich bei dickwandigen Ergüssen völlig in der Wand unterzugehen. Wir haben mit einem Worte eine **Hydro-** oder **Haematocele testis,** eine **Periorchitis serosa** oder **prolifera** bzw. **haemorrhagica** vor uns, deren Größe vom Volumen eines Hühnereies bis ins Ungeheuerliche gehen kann.

Ist das Gebilde durchscheinend, so haben wir es mit einer Hydrocele zu tun. Ist es nicht durchscheinend, so stellen wir ganz allgemein die Diagnose einer Periorchitis prolifera, d. h. einer Hydrocele, deren Wand durch Bindegewebswucherung, leisten- und zapfenartige Verdickungen und niedergeschlagenes, sich allmählich organisierendes Fibrin verdickt ist und in der sich oft altes, verändertes, bisweilen auch frisches Blut findet — Periorchitis haemorrhagica. Trübung des Inhaltes kann noch von Spermabeimischung herrühren. (Trauma!)

Sowohl die seröse, wie die proliferierende und hämorrhagische Periorchitis geben, freilich in sehr verschiedener Richtung, zu differentialdiagnostischen Überlegungen Anlaß.

Ist eine *seröse Periorchitis* von einer greifbaren Veränderung an Hoden und Nebenhoden begleitet, so kann sie *sekundär*, wie man auch sagt, *symptomatisch* sein. Derartige Scheidenhautergüsse finden wir bei Hernien, bei Nebenhodentuberkulose und bei Hodenkrebs. Sie erreichen aber in der Regel keine so große Ausdehnung, daß das Grundübel nicht leicht zu erkennen wäre. Finden wir bei einer weit nach oben reichenden Hydrocele den oberen Pol auffallend druckempfindlich und den Samenstrang an dieser Stelle etwas verdickt, so liegt die Annahme nahe, daß *Einklemmung eines Netzzipfels* in einem kommunizierenden Sacke mit engem Halse vorliegt, so daß die Hydrocele auch wieder sekundär ist (s. S. 461).

Bei der *proliferierenden Periorchitis* kann, solange wir wenigstens die Probepunktion noch nicht ausgeführt haben, der Gedanke an

eine **bösartige Neubildung** auftauchen. Ungleiche Konsistenz spricht in der Regel für Geschwulst, doch finden wir bisweilen auch bei der proliferierenden Periorchitis neben derberen, weichere, dünnere Stellen in der Wand. Höckerige Oberfläche spräche ohne weiteres für Neubildung. Manche Geschwülste zeigen aber anfangs eine recht glatte Oberfläche. Da die untrüglichen Kennzeichen für eine bösartige Geschwulst: Befallensein der gleichseitigen Retroperitonealdrüsen und anderweitige Metastasen im Anfange noch fehlen können, so müssen wir auf die Anamnese zurückgreifen. Eine proliferierende, bzw. hämorrhagische Periorchitis hat meist schon lange, oft jahrelang bestanden, eine bösartige Geschwulst dagegen meist erst seit Monaten.

Dieses Kennzeichen hat allerdings nichts Absolutes, da z. B. nach Trauma eine Hämatocele sehr rasch entstehen kann, und da andererseits manche bösartigen Geschwülste sich sehr langsam entwickeln. Ich sah z. B. eine maligne Hodengeschwulst, die nach der Beobachtung des behandelnden Arztes auf mehrere Jahre zurückreichte. Das sind aber Ausnahmefälle, und für die Praxis wird man sich doch an die Regel halten müssen, daß das Bestehen der Periorchitis haemorrhagica nach Jahren, dasjenige der Krebse und Sarkome dagegen nach Monaten zählt.

Haben wir alle diese Punkte erwogen, so tritt die Probepunktion mit einer genügend weiten Kanüle in ihre Rechte.

Die Periorchitis serosa, bei welcher die Punktion als diagnostischer Eingriff übrigens überflüssig und als Therapie, vom frühen Kindesalter abgesehen, ungenügend ist, liefert eine hell-seröse Flüssigkeit. Bei der Periorchitis prolifera bzw. haemorrhagica wird die Punktion eine selten seröse, meist trübe, schokoladenbraune Flüssigkeit, wenn nicht frisches Blut zutage fördern, eine Geschwulst gar nichts, einige Tröpfchen Blut oder einen Pfropf Geschwulstgewebe in der Nadel. Letzteres Ergebnis genügt vielleicht zu einer histologischen Diagnose. Liefert uns die Probepunktion an einzelnen Stellen nichts, an andern eine schleimige Flüssigkeit, so nehmen wir ein *zystisches Adenom* an. Erhalten wir eine hellbraune, milchkaffeeähnliche Flüssigkeit mit Epithelzellen, Detritus und Cholestearinkristallen, so sind wir in ein *Dermoid* oder, weiter gefaßt, in ein *Embryom* geraten, das gleich beschaffen ist wie die viel häufigeren Ovarialdermoide, und das wie diese sekundär krebsig entarten kann.

Das Verhalten von Hoden und Nebenhoden spielt bei Periorchitis prolifera und haemorrhagica älteren Datums keine Rolle, indem diese beiden Gebilde schließlich völlig atrophisch in der schwartigen Zystenwand aufgehen.

Finden wir endlich das Bild einer proliferierenden bzw. hämorrhagischen Periorchitis, aber verbunden mit lokalen akut-entzündlichen Erscheinungen mit Fieber, vielleicht selbst Schüttelfrösten, so erinnern wir uns daran, daß sich diese Periorchitiden sehr leicht infizieren und fragen den Patienten nach allfälligen therapeutischen Eingriffen (Punktion, Jodinjektion).

b) Viel leichter wird uns die Diagnose gemacht, wenn ein deutlich dem Hoden angehöriges, den Nebenhoden freilassendes solides Gebilde vorliegt, oder wenn der Nebenhoden mit dem Hoden zusammen in einer höckerigen Geschwulst aufgegangen ist. Bestehen neuralgische

Schmerzen im Samenstrang, so ist Bösartigkeit sozusagen sicher. Ob es sich um **Sarkom** oder um **Karzinom** handelt, das können wir aus den klinischen Symptomen um so weniger ersehen, als selbst histologisch die Diagnose nicht immer leicht zu stellen ist.

An ein **zystisches Adenom**, ein **Kystom** des Hodens, eine übrigens sehr seltene Geschwulst, werden wir dann denken, wenn das Gebilde unregelmäßig rundlich-höckerig gebaut ist und neben derben auch weiche Partien enthält, und vor allem, wenn die Probepunktion die eben erwähnte schleimige Flüssigkeit ergibt.

Von den eigentlichen Krebsen und Sarkomen zu unterscheiden sind einmal die von Wilms als **embryoide Geschwülste** beschriebenen Tumoren, bei welchen Abkömmlinge aller drei Keimblätter wirr durcheinander wachsen.



Fig. 330.

Dystopia testis perinealis.

Während die obenerwähnten Dermoide, bzw. Embryome an sich gutartige Geschwülste sind, verhalten sich die embryoiden Geschwülste klinisch wie Krebse und lassen sich auch von ihnen nur durch das Mikroskop unterscheiden. Auch zu den embryoiden Geschwülsten gehört das sehr bösartige *Chorionepitheliom* des Hodens.

Nur eine Erkrankung kann uns bei nicht allzu großen, auf den Hoden beschränkten Geschwülsten irreführen, und das ist die **tertiäre Syphilis** des Hodens, in ihren beiden Formen, dem isolierten Gumma und der diffusen gummösen Sklerose. Fehlen Metastasen und besteht irgendwelcher Verdacht auf tertiäre Syphilis, so ist für eine spezifische Behandlung stets Zeit vorhanden. Bleibt dieselbe erfolglos, so hat die Operation an ihre Stelle zu treten, da der Hodenkrebs recht früh Metastasen macht und deshalb ohne Zaudern entfernt werden muß.

Wir haben bei unsern bisherigen Überlegungen angenommen, daß der Hoden sich im Skrotum findet. Dies ist nicht immer der Fall. Er kann, wie wir schon mehrfach angedeutet haben, an irgendeiner Stelle des Descensus liegen bleiben — *Retentio testis abdominalis, inguinalis*, und er kann den Weg verfehlt haben und an eine unrichtige Stelle gelangt sein — *Ektopia testis s. str., luxatio testis.* Im letzteren Falle finden wir ihn am Damm (Ektopia perinealis) oder unterhalb des Leistenbandes am Oberschenkel (Ektopia femoralis). An allen diesen Stellen kann der Hoden die verschiedenen, oben beschriebenen pathologischen Veränderungen erleiden, und Krebsbildung soll in dem verlagerten Hoden häufiger sein, als im normal gelagerten.

Noch ein Wort zur **Unfallfrage**! Wie weit dürfen wir der von Unfallversicherten bei diesen verschiedenen Erkrankungen so gern behaupteten traumatischen Ätiologie von Hodenerkrankungen Beachtung schenken? Daß selbst Geschwülste auf traumatischer Grundlage entstehen, ist unzweifelhaft. Derartige Vorkommnisse sind aber immerhin Seltenheiten, und man wird gut tun, im einzelnen Falle sich genau zu erkundigen, ob nicht doch schon vor dem Unfalle irgendwelche krankhafte Veränderung bestanden hatte. Dasselbe gilt von der Tuberkulose. Daß endlich auch die Entstehung der gonorrhoischen Epididymitis durch traumatische Einwirkungen begünstigt wird, wissen wir ebenfalls. Entschädigungsberechtigung wäre aber auch da nur gegeben, wenn ein eigentliches Unfallereignis vorläge, und nicht bei den harmlosen Stößen, denen ein Testikel bei den verschiedensten Arbeiten ausgesetzt ist. Eher kommt die traumatische Genese bei der Periorchitis haemorrhagica in Betracht.

59.

Die Fisteln der Dammgegend.

Die Dammgegend ist, als Sitz verschiedener natürlicher Öffnungen, auch der Sammelplatz sehr verschiedener Fisteln, die zum Teil schon mit auf die Welt gebracht werden, zum Teil erst im späteren Leben entstehen. Da auch kongenital angelegte Fisteln bisweilen erst nach Jahren zur Ausbildung kommen, und da gleichartige Fisteln eine sehr verschiedene Lage zeigen können, so wollen wir weder den Zeitpunkt der Entstehung, noch die Lage, sondern den Ausgangspunkt als Einteilungsprinzip benutzen, wenn schon die Beurteilung des Sekrets bisweilen eine mikroskopische Untersuchung erfordert.

Wir unterscheiden:

1. Dermoidfisteln.

Finden wir im Bereiche des Steißbeins eine wenig Sekret liefernde Fistel, von der uns gesagt wird, sie bestehe schon seit Jahren, und

gerät die Sonde in einen kurzen Blindsack, so müssen wir an eine Dermoidfistel denken. Finden wir bei der mikroskopischen Untersuchung des Sekretes nicht nur Eiter, sondern auch Pflasterepithelzellen, ja gar Haare, so ist die Diagnose gesichert.

Aus der beistehend abgebildeten Fistel (Fig. 331) hatte sich ihr Träger — mit Hilfe des Spiegels — selbst mehrfach Haare herausgezogen.

Unabhängig von diesen embryonalen Einstülpungen findet sich oft in dieser Gegend ein der Anheftungsstelle des Ligamentum caudale in der Haut entsprechendes Grübchen, die *Foveola coccygea* (s. Fig. 331).

2. Knochenfisteln.

Dieselben sind beinahe immer tuberkulöser Natur und gehen meist vom Sakrum, bzw. vom Ileosakralgelenk, seltener vom Sitzbeine oder von der Wirbelsäule aus. Wir werden an eine solche Fistel denken, wenn wir mit der Sonde bis auf den Knochen gelangen oder wenn die übrige klinische Untersuchung einschließlich des Röntgenbildes Anhaltspunkte für eine tuberkulöse Skeletterkrankung gibt.

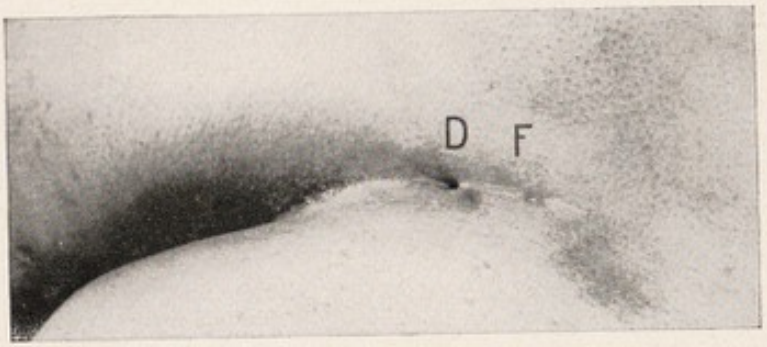

Fig. 331.
Dermoidfistel (D.) und Foveola coccygea (F.).

Zusammenhang mit dem Rektum erlaubt uns nicht, eine Knochenfistel auszuschließen. Es kommt nämlich vor, daß der Abszeß in das Rektum durchbricht, bevor er am Damme erscheint.

3. Mastdarm- und Afterfisteln.

a) *Angeborene Fisteln.* Wir können die gewöhnlichen Vorkommnisse auf drei Typen zurückführen, je nach dem Grade des Verschlusses und dem Geschlechte des Trägers:

1. Die Analöffnung selbst ist auf eine enge Fistel reduziert, die bald in der Afterspalte, bald am Skrotum oder selbst am Penis ausmündet.
2. Der Anus ist geschlossen, und die Ampulle steht durch eine Fistel mit der Scheide oder häufiger mit dem Vestibulum in Verbindung.
3. Der Anus ist geschlossen, und die Ampulle mündet in die Harnröhre.

Das Verhalten der Analgrube und die Stelle, an welcher der Kot austritt, lassen uns die richtige Diagnose sofort stellen.

b) *Erworbene, entzündliche Fisteln.* Dieselben sind in der Regel das Endergebnis eines perirektalen Abszesses, der neben der Analöffnung

nach außen und in den meisten Fällen auch an irgendeiner Stelle ins Rektum durchgebrochen ist. Sie lassen sich nicht etwa, wie der Anfänger vermuten könnte, daran erkennen, daß Kot aus denselben austräte. Dazu sind sie meist zu fein. Überdies liegen manche dieser Fisteln völlig unterhalb des Sphinkters, und andere münden trotz ihres Namens überhaupt nicht in den Mastdarm ein. Höchstens entziehen sich gelegentlich bei durchgehenden und oberhalb des Sphinkters in den Mastdarm einmündenden Fisteln Winde auf diesem Wege der Herrschaft ihres Trägers. Um eine Fistel als Mastdarm- oder Analfistel zu bezeichnen, sollten wir vielmehr nachweisen können, daß der ursprüngliche Entzündungsprozeß vom Mastdarm oder After oder von dem sie umgebenden Bindegewebe einschließlich der Lymphdrüsen ausgegangen ist. Auch das ist in der Regel nicht möglich. Unsere Diagnose ist also schließlich bloß eine Diagnose per exclusionem: Eine Fistel dieser Gegend ist also eine Mastdarm- oder Afterfistel im engeren Sinne, wenn wir für sie keine andere Erklärung finden.

Die Eintrittspforte der Infektion ist sehr verschieden. Bald sind es Fissuren, bald Hämorrhoidalknoten, bald zufällige Verletzungen, bald endlich ein einfaches Ekzem, bald selbst eine Urethritis, welche dem infektiösen Prozesse zugrunde liegen. Bisweilen bilden die Lacunae Morgagni (Chiari), bzw. die in dieselben einmündenden, als Herrmannsche Sinus bezeichneten Drüsen die Eintrittspforten (Tavel). Solche Fisteln sind von Pflasterepithel ausgekleidet. In mehr als der Hälfte der Fälle sind diese Fisteln aber *tuberkulöser* Natur, sei es, daß der Prozeß direkt von der Schleimhaut ausgegangen, sei es, daß er sich auf dem Umwege eines tuberkulösen Lymphdrüsenabszesses entwickelt hat.

Um zu bestimmen, wohin die Fistel führt, bringen wir nach Entleerung des Mastdarmes den Patienten in Steinschnittlage und führen mit der einen Hand eine nicht zu dünne Knopfsonde in die Fistel ein, während sich der Zeigefinger der anderen Hand zur Kontrolle im Mastdarme befindet. Bleibt diese Untersuchung resultatlos, so wiederholen wir die Sondierung nach Einführung des Mastdarmspeculums, oder wir führen ein mit Gaze umwickeltes Darmrohr ein und spritzen 1 proz. Methylenblaulösung in die Fistelöffnung. Bläuung der Gaze zeigt den Sitz der rektalen Fistelmündung an. Auslaufen des Farbstoffes aus der Harnröhre bewiese urethralen Ursprung der Fistel, wie er hie und da bei gonorrhoischer Periurethritis, aber auch bei Tuberkulose vorkommt.

Vollständig nennen wir eine durchgehende, *unvollständig* eine blindsackförmige Fistel. Verläuft sie zwischen Sphincter externus und der Haut oder der Schleimhaut, so sprechen wir von einer subkutanen bzw. submukösen Fistel. Liegt sie nach außen vom Sphincter externus und nach unten vom Levator ani, so nennen wir sie *ischiorektal*. Ist eine solche Fistel vollständig, so mündet sie meist unmittelbar oberhalb des Sphincter externus, zwischen ihm und dem Spincter internus in den Mastdarm ein. Durchsetzt schließlich eine Fistel den Leva-

tor ani, so nennt man sie *pelvirektal*. Ihre obere Mündung, wenn eine solche überhaupt vorhanden ist, findet sich oberhalb des Sphincter internus (s. Fig. 333). — Über die Natur der Fistel gibt ihr Aussehen bisweilen schon einigen Aufschluß: Blaßbräunliche Granulationen und unterminierte Haut sprechen für Tuberkulose. Beinahe immer läßt sich die Tuberkulose durch die histologische Untersuchung der Granulationen erkennen, sonst, freilich weniger rasch, durch den Tierversuch. Die Beantwortung der Frage, ob die Fistel tuberkulös ist, sollte jeder Therapie vorausgehen.

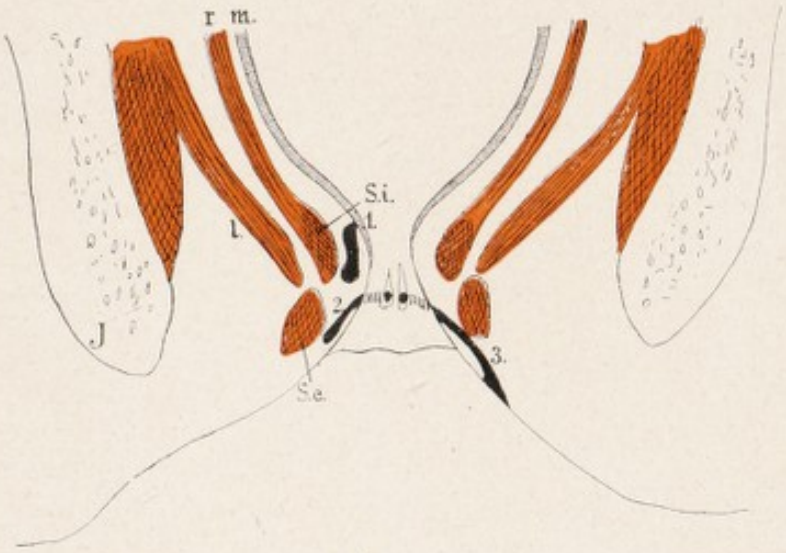

Fig. 332.
Übersicht über die Analfisteln.
m. Mastdarmschleimhaut, *r.* Muskelschicht des Mastdarms.
S.i. Sphincter internus. *S.e.* Sphincter externus. *l.* Levator ani. J. Os ischii.
1. Unvollständige submuköse Fistel
2. „ subkutane „
3. Vollständige „ „

4. Harnfisteln.

Dieselben sind leicht zu erkennen und zu beurteilen, weil der Urinausfluß ein nicht zu mißdeutendes Zeichen darstellt, das auch dem Patienten schon früh auffällt.



Fig. 333.
Übersicht über Anal- und Rektalfisteln.
Anatomische Bezeichnungen wie bei Fig. 332.
4. Unvollständige ischiorektale Fistel
5. Vollständige „ „
6. Unvollständige pelvirektale „
7. Vollständige „ „
8. Knochenfistel nach dem Tuber ischii.

a) Beginnen wir mit den *angeborenen Harnfisteln*. Sie kommen aus begreiflichen Gründen nur beim männlichen Geschlechte vor und bestehen darin, daß die Harnröhre schon am Damme ausmündet — Hypospadia scrotalis und perinealis —, oder in den Mastdarm. Die Hypospadie leitet zu den Zwitterbildungen über (s. Fig. 292).

b) Viel wichtiger sind die *erworbenen Harnfisteln*. Wir sehen hierbei von den Harngenitalfisteln des weiblichen Geschlechtes ab, welche dem Wirkungskreise des Gynäkologen angehören, und beschränken uns auf das männliche Geschlecht.

Vor allem fragen wir uns, wohin die Fistel geht. Die Art und Weise des Harnaustrittes gibt uns hierüber Aufschluß. Träufelt der Urin beständig aus, so muß die Fistel in die Blase selbst gehen, oder es muß ein krankhafter Vorgang die Tätigkeit des Sphinkters aufgehoben haben.

Diese Form von Fisteln ist selten. Ich sah sie bei einem alten Prostatiker, bei dem ein retroprostatisches Divertikel zu einer nach dem Damm hin durchbrechenden Harninfiltration und damit zu Fistelbildung geführt hatte.

Tritt der Harn dagegen nur im Momente der vom Patienten gewollten Miktion aus, aber nicht durch die gewollte natürliche Öffnung, sondern aus mehr oder weniger zahlreichen Fisteln, so müssen die Harnwege zwischen dem Sphinkter und einem peripher von demselben liegenden Hindernisse leck sein.

Die Stelle, an welcher der Harn dabei zutage tritt, ist völlig gleichgültig. Man findet als Folge ausgedehnter Harninfiltration Fisteln am Skrotum, am Penis, am Damm, am Unterbauch, ja selbst an den Oberschenkeln, so daß der Patient schließlich wie aus einem Löcherbecken uriniert. Ist der Sphinkter durch den Entzündungsprozeß defekt geworden, so träufelt auch in diesen Fällen der Urin beständig aus den Fisteln ab. (Siehe hierzu auch Fig. 328.)

Mit der Unterscheidung in Blasen- und Harnröhrenfisteln ist auch die Ätiologie gegeben. Bei Blasenfisteln muß das Hindernis am Blasenhalse selbst liegen, ergo Blasentumor oder Prostatahypertrophie, bei Harnröhrenfisteln liegt es peripher von demselben, ergo gonorrhoische oder traumatische Striktur, selten Tuberkulose oder Krebs, in den Tropen häufig Bilharzia-Krankheit.

Keiner Regel folgen die nach blutigen Verletzungen, so auch nach Schußwunden auftretenden Fisteln, die allerdings öfter die Harnröhre als die Blase treffen, sowie die Fistelbildungen infolge von bösartigen Geschwülsten an der Harnröhre oder am Anus.

60.

Allgemeines über die chirurgischen Erkrankungen der Harnorgane.

Seitdem die Diagnostik der Erkrankungen der Harnorgane durch die Einführung der Zystoskopie, des Ureterenkatheterismus, der intravesikalen Harnscheidung, der Kryoskopie usw. an Sicherheit das gewonnen, was sie an Einfachheit verloren hat, wird der Arzt leicht zu der Ansicht verleitet, eine Erkrankung der Harnwege, besonders der

Nieren könne ohne diese Hilfsmittel überhaupt nicht mehr diagnostiziert werden. Dies ist aber ein schwerer Irrtum, an dem nicht zum mindesten die übertriebene Bedeutung schuld ist, die man im Anfang einzelnen der genannten Methoden zugeschrieben hat. Der Hausarzt ist nach wie vor der Mann, der die Gelegenheit hat, die Erkrankungen der Harnwege in ihren Anfängen zu sehen, und dem deshalb die Aufgabe obliegt, zu erkennen, wann chirurgische Hilfe angerufen werden muß. Mit den elementaren Methoden der chemischen und mikroskopischen Urinuntersuchung, die jedem Arzte zur Verfügung stehen, und der sorgfältigen klinischen Beobachtung lassen sich die meisten Diagnosen so weit stellen, daß der Patient dem Chirurgen rechtzeitig zugeführt wird — soweit dies überhaupt möglich ist.

Wir wollen nicht von der gemachten Diagnose, der Kapitelüberschrift des Lehrbuches ausgehen, sondern von den Symptomen, welche den Patienten zum Arzte führen. Dieselben beziehen sich entweder auf die Harnentleerung als solche oder auf die abnorme Beschaffenheit des Urins. Erst in dritter Linie kommen örtliche Erscheinungen im Bereiche des erkrankten Organes in Betracht.

I. Störungen der Harnentleerung.

Dieselben bestehen entweder in *schmerzhafter* Entleerung (Dysurie) oder in *erschwerter* Entleerung (Retention) oder umgekehrt *zu leichter* Entleerung (Inkontinenz) oder endlich in *beständigem Drang* (Tenesmus). Eine weitere Störung, die *unwillkürliche*, aber im übrigen normale Entleerung, die Enuresis, wird uns nur ausnahmsweise chirurgisch beschäftigen.

A. Die schmerzhafte Entleerung.

Schmerzen bei der Entleerung haben ihren Sitz entweder in der Harnröhre oder in der Blase und deren Umgebung. Wir unterscheiden also folgende Möglichkeiten:

1. Brennt der Urin im Momente, wo er die Harnröhre durchströmt, so ist er selbst abnorm beschaffen (zu konzentriert bzw. chemisch verändert), oder die Harnröhre ist entzündet. Ersteres finden wir beim Genusse gewisser Biersorten, bzw. einer Biersorte, an die man nicht gewöhnt ist („Biertripper"). Bei frischer Urethritis wird es meist nicht schwer sein, den Gonokokkus nachzuweisen.

Man muß sich aber von dem Zustande der Harnröhre de visu überzeugen, um nicht etwa eine gichtische Urethritis als Tripper zu behandeln. Die Differentialdiagnose ist leicht, da bei ersterer jeder Ausfluß fehlt, während er bei letzterem in irgendeiner Form stets vorhanden ist.

Nicht selten wird ein in der Blase ausgelöster Schmerz in die Harnröhre projiziert, und der Patient gibt an, ein Brennen in der Eichel zu verspüren, wenn z. B. die Blase gereizt ist. Endlich kann der Schmerz bei der

Entleerung von einer umschriebenen Erkrankung der Harnröhre, einem Stein, einem von außen eingeführten Fremdkörper, einem beginnenden Karzinom herrühren.

2. Schmerzen in der *Blasengegend*, besonders am Schluß der Entleerung, weisen auf eine Erkrankung der Blase selbst oder ihrer Umgebung hin.

a) Von *Erkrankungen der Blase selbst* kommen besonders Stein und Tuberkulose in Frage. Geschwülste werden, wenn nicht Cystitis hinzutritt, erst in späteren Stadien schmerzhaft. Bei Tuberkulose, ganz besonders aber bei Stein, treten die Schmerzen hauptsächlich am Ende der Entleerung ein, können dieselbe merklich überdauern und strahlen gern in die Harnröhre aus. Für Steinschmerzen bezeichnend ist der Umstand, daß sie wie der sie begleitende Harndrang, durch Körperbewegung, so z. B. durch Fahren auf unebener Straße, gesteigert werden.

b) Bei entzündlichen Vorgängen in der *Umgebung der Blase*, bei Appendicitis, Perimetritis usw., wo die Blase unmittelbar in eine Abszeßwand mit einbegriffen ist, treten dagegen die Schmerzen schon bei Beginn der Entleerung auf und bleiben mehr auf die Blasengegend beschränkt. Bei Appendicitis halten die Patienten den Urin bisweilen stundenlang zurück, um diesen Schmerz zu vermeiden. Rententio urinae kann darum das erste Zeichen der Entzündung eines der Blase anliegenden Wurmfortsatzes sein. Ähnliches gilt, wenn auch in geringerem Grade, von den Blasenschmerzen, die bei tuberkulöser Peritonitis bisweilen vorkommen.

B. Die erschwerte Entleerung.

Die Erschwerung hat ihren Grund entweder in einer Störung des Mechanismus oder in einer Verlegung des Weges.

Man muß, wenn kein Harn entleert wird, stets durch Perkussion oder Katheterismus nachweisen, daß Harn in der Blase ist, daß also das Fehlen der Entleerung nicht auf Anurie beruht. Die scheinbare Anurie bei Blasenzerreißung haben wir schon bei den Bauchverletzungen besprochen.

1. *Störungen des Entleerungsmechanismus.*

Die Retention infolge von funktioneller Störung des Mechanismus, also durch Unterbrechung des Reflexbogens oder durch zerebrale Hemmungsvorgänge, hat mehr medizinisches als chirurgisches Interesse. Der Chirurg sieht dieselbe als rein psychische Hemmung häufig nach Operationen an irgendeinem Körperteil, regelmäßig nach Eingriffen an Mastdarm und After. Bald wirkt bloß die horizontale Körperlage störend, bald spielen somatische und psychische Reflexe anderer Art mit.

Ebenfalls eine funktionelle Störung des Reflexvorganges bedeutet jene Retention, die wir bei halb komatösen Patienten finden, besonders im Verlaufe der Meningitis. Verschieden davon ist die gewollte Retention bei der obenerwähnten schmerzhaften Entleerung. Auch bei der Retention durch Überdehnung der Blase handelt es sich zum Teil um eine Störung des Entleerungsmechanismus. Da aber dabei als Hauptursache ein mechanisches Hindernis in Frage kommt, so werden wir diese Form bei Anlaß der letzteren besprechen.

Eine anatomische Schädigung der Nervenbahnen finden wir endlich als Ursache der Retention bei Verletzungen des Rückenmarkes und bei Kompression desselben durch spondylitische Vorgänge oder durch Tumoren.

2. *Verlegung der Harnröhre.*

Viel wichtiger ist für den Chirurgen die Erschwerung der Harnentleerung durch mechanische Verlegung der Harnröhre. Die Ursachen sind, kurz aufgezählt, folgende: Fremdkörper und Steine, entzündliche und traumatische Strikturen, Prostatahypertrophie, Neubildungen der Harnwege, Kompression der Harnröhre von außen durch Hämatome, Geschwülste oder entzündliche Prozesse usw., Zerreißung der Harnröhre. Jede dieser Gruppen hat ihre Besonderheiten, die auf die richtige Diagnose hinweisen.

a) Sind die Störungen plötzlich aufgetreten und von Schmerzen und vielleicht auch Blutabgang begleitet, so denken wir vor allem an einen **Fremdkörper in der Harnröhre.** Ein solcher kann — ein Stein — von der Blase her in die Harnröhre geraten sein. Dies ist anzunehmen, wenn die Anamnese uns von Steinabgang oder wenigtens von Steinbeschwerden spricht. Es kann sich aber auch um von außen her eingeführte Fremdkörper handeln, die entweder durch ihr Volumen oder durch entzündliche Schwellung die Harnröhre verlegt haben. In solchen Fällen bleibt die Anamnese meist stumm, und höchstens die Demonstratio ad oculos des Fremdkörpers wird ein Geständnis erwirken. Zur Diagnose genügen Metallkatheter und urethroskopische Untersuchung.

Wie weit bei Psychopathen die Verirrung des Geschlechtstriebes gehen kann, das beweist jener Fall unserer Klinik, in dem sich der Patient seine Harnröhre bis an den Spinkter prall mit Gips ausgegossen hatte.

Steine können lange Zeit in der Harnröhre liegen, ohne zum Verschluß derselben zu führen. Es handelt sich dann um Divertikelsteine.

Ist die Harnröhre frei, so muß die Ursache eines plötzlichen Verschlusses am Blasenausgange sitzen, und da kommen vor allem Blasensteine in Betracht, welche den Blasenhals in gewissen Stellungen wie ein Kugelventil verschließen. Hier hat es der Patient meist schon lange herausgefunden, daß der Urin nur bei einer bestimmten Körperhaltung

frei abgeht. Vielfach wird die Entleerung plötzlich unterbrochen, oder der vorher kräftige Strahl wird plötzlich schwach.

Ist ein anscheinend plötzlich eingetretener Verschluß des Blasenhalses nicht wechselnd, unbeständig, sondern hält er als völliger Verschluß tagelang oder länger an, und handelt es sich um einen älteren Mann, so denken wir an eine **Prostatahypertrophie.**

Wenn wir eine genaue Anamnese aufnehmen, so werden wir freilich finden, daß diesem zum Teil auf Überdehnung, also auf eine Störung des Mechanismus zurückführenden plötzlichen Verschlusse schon längere Zeit Erscheinungen leichter Behinderung vorangingen, und der Patient wird meist ohne weiteres eine zunehmend seine Schuhe gefährdende Schwäche des Harnstrahles zugeben. Wird die Blase nicht künstlich entleert, so kommt es zur Incontinentia paradoxa (s. u.).

b) An den akuten schließen wir den *subakuten Verschluß der Harnröhre* an, d. h. denjenigen, welcher sich ohne Vorboten im Verlaufe weniger Tage ausbildet. Es handelt sich dabei meist um Gebilde, die, rasch wachsend, von außen her auf die Harnröhre drücken. Beim Manne werden wir an **Prostata-** oder **Samenblasenabszesse** oder irgendwelche **perirektale Eiterungen** denken, bei der Frau an eine im kleinen Becken eingeklemmte und durch Zirkulationsstörungen rasch umfänglicher gewordene **Genitalgeschwulst,** an den schwangeren, retroflektierten Uterus oder an ein unter hohem Drucke stehendes **Exsudat.**

c) Anders ist das Krankheitsbild bei der *allmählich eintretenden Verengerung der Harnröhre.*

Hier gibt der Patient an, daß er seit Wochen, wenn nicht Monaten, beim Urinieren etwas pressen muß, und daß der Strahl nicht mehr so weit reicht wie früher. Schübe von frischem Katarrh der Schleimhaut oder Überdehnung der Blase können allerdings die Beschwerden vorübergehend, sozusagen anfallsweise steigern, ja der Verschluß kann sogar plötzlich ein vollständiger werden, doch kommt nie das von einem Momente zum andern wechselnde Spiel des Steinverschlusses zustande.

Die Ursache dieser allmählichen Verengerung ist eine Striktur, eine Neubildung oder ein Divertikelstein der Harnröhre selbst, eine Prostatahypertrophie, eine Blasen- oder Beckengeschwulst, oder endlich ein sehr chronisch verlaufender Abszeß. Alter und Anamnese lassen unter diesen Möglichkeiten schon eine gewisse Auswahl treffen. Die lokale Untersuchung, auf die wir weiter unten eingehen werden, gibt uns eine bestimmtere Diagnose.

C. Der mangelhafte Schluß der Blase.

Die Unmöglichkeit, den Harn zu halten, die *Inkontinenz,* hat verschiedene Ursachen, die bald mehr den inneren Mediziner, bald mehr den Chirurgen angehen.

In erster Linie erwähnen wir die *Innervationsstörungen.* Bisweilen

sind dieselben rein psychischer Natur und dann nur vorübergehend (Schreck, Aufregung). In anderen Fällen liegt eine organische Lähmung des Sphinkters vor. Lähmung des Detrusor führt nicht zu primärer Inkontinenz, sondern zu Retention mit Überlaufen der allzu vollen Blase (Incontinentia paradoxa). Wir finden also Harnträufeln bei einer bis nahe an den Nabel reichenden Blase. Diese letztere treffen wir auch überall da, wo ein mechanisches Hindernis zur Überdehnung der Blase geführt hat, so z. B. bei Prostatahypertrophie.

Unrichtige Beurteilung dieser verschiedenen Störungen ist nicht selten. Verwechselt werden einmal reine Inkontinenz infolge von Sphinkterlähmung und Überlaufen der vollen Blase infolge Detrusorlähmung. Die Unterscheidung ist zwar leicht, denn im ersteren Falle ist die Blase andauernd leer oder beinahe leer, im zweiten Falle andauernd gefüllt. Sodann wird beständiges Urinlassen (bei Blasen mit sehr geringer Kapazität und gesteigerter Reizbarkeit infolge von Tuberkulose oder Stein) für echte Inkontinenz gehalten. Endlich werden bisweilen reine Innervationsstörungen für Folgen eines mechanischen Hindernisses angesehen und z. B. Patienten mit verkappter Tabes für Prostatiker gehalten. Gegen alle diese Irrtümer schützt nur die Untersuchung des ganzen Patienten.

Endlich kann *geschwürige Zerstörung des Sphinkters* durch Neubildung oder Tuberkulose zu beständigem Ablaufen des Harnes führen.

Nicht mit Inkontinenz zu verwechseln ist endlich:

D. Der Blasentenesmus.

Mit diesem Namen bezeichnen wir jede mit abnormem Reizgefühl verbundene Steigerung der Miktionsfrequenz. Anfänglich fällt es dem Patienten bloß auf, daß er sich nachts ein- und mehrmals erheben muß, auch ohne daß er abends eine größere Flüssigkeitsmenge zu sich genommen hätte. Sodann wird ihm auch tagsüber das gesteigerte Miktionsbedürfnis lästig, und endlich gelangt er in einen Zustand, in dem ihn der Harndrang überhaupt zu keiner geordneten Tätigkeit mehr kommen läßt.

Hier befindet sich die Blase infolge eines anhaltenden Reizes in beständigem Kontraktionszustande, so daß sie sich überhaupt nicht füllen kann, und daß der Urin in ganz kurzen Intervallen abfließen muß, obwohl der Sphinkter als solcher schlußfähig wäre. Die Ursache dieses Zustandes ist am häufigsten eine Cystitis, ganz besonders tuberkulöser Natur, bisweilen auch das Vorhandensein eines großen Blasensteines. Bei Individuen mit hoher Reflexerregbarkeit, so angeblich bei Rousseau, steht bisweilen der objektive Befund in keinem Verhältnis zum Grade der Blasenkontraktion, so daß z. B. ein kleines Geschwür zur Hervorrufung der sog. „Reizblase" genügt. Die Diagnose stellen wir aus der Häufigkeit der Miktionen und der durch Einlaufenlassen von Flüssigkeit erweislichen Beschränkung der Blasenkapazität.

Während eine normale Blase 200—250 ccm ohne jede Schwierigkeit aufnimmt, reagiert eine Reizblase bisweilen schon auf die zehnfach kleinere Menge, und es ist oft, wenigstens ohne Morphium oder Narkose, gar nicht möglich, die zur Zystoskopie erforderlichen 80—100 ccm einzuführen.

Da die verschiedenen zu Anomalien der Miktionsfrequenz führenden Zustände häufig verwechselt werden, so wollen wir sie hier noch einmal kurz zusammenstellen:

Anurie = Fehlen von Harnabsonderung überhaupt, oder Zurückhaltung des Harns in den Nieren (ersteres bei schwerer Nephritis, letzteres bei beiderseitiger Steinniere), *nicht* aber Fehlen von Blasenentleerung.

Oligurie = Absonderung einer abnorm geringen Harnmenge, ohne Rücksicht auf die Häufigkeit der Entleerung (z. B. bei Nephritis, bei Ileus, bei Durchfall usw.).

Polyurie = vermehrte Harnabsonderung, ohne Rücksicht auf die Häufigkeit der Entleerung (z. B. bei Diabetes).

Pollakiurie = abnorm häufige Entleerung, ohne Rücksicht auf die Harnmenge.

Sie ist die Folge: a) einer abnormen Blasenfüllung mit unvollständiger Entleerung (z. B. bei Prostatahypertrophie),
b) eines abnormen Reizzustandes (Blasentenesmus, z. B. bei Blasentuberkulose, Blasenstein),
c) einer abnorm großen Harnmenge.

II. Abnorme Beschaffenheit des Urins.

Die vom Patienten bemerkten abnormen Beimischungen zum Urin sind Eiter, Blut und organische Niederschläge bzw. Konkremente.

A. Beimischung von Eiter.

Für die Eiterdiagnose verlasse man sich nie auf das Auge, sondern nehme stets die chemische Untersuchung und das Mikroskop zu Hilfe. Damit soll nicht gesagt sein, daß man nicht auch mit bloßem Auge einem trüben Urin manches ansehen könne.

Nicht ungewöhnlich ist z. B. folgender Fall: Es kommt ein Patient zu uns mit der selbst gemachten oder anderweitig erhaltenen Diagnose einer Cystitis. Er klagt über Blasentenesmus und stellt uns als Beweis seiner Erkrankung eine Flasche mit weißlich-trübem Urin auf den Tisch. Während er eingehend sein Leiden schildert, hat sich in der Flasche schon das flockige Sediment gebildet, das für den Erfahrenen nicht nach Eiter, sondern nach *Karbonaten* und *Phosphaten* aussieht. Einige Tropfen Säure lassen dasselbe verschwinden, und ein unter das Mikroskop gebrachter Tropfen läßt amorphe Kalziumsalze und vielleicht die schönen Kristalle des Dikalziumphosphates, manchmal auch Kalziumoxalat erscheinen. Einige Vorschriften für körperliche und geistige Diät genügen, um den Kranken von seiner „Cystitis" zu befreien.

Ist der Harn leicht trübe, will sich aber selbst bei längerem Stehen kein Sediment bilden, und schwindet die Trübung bei Säurezusatz

nicht, so haben wir vorerst daran zu denken, daß er nicht mehr frisch, sondern zur Bakterienkultur geworden ist. Ein Blick ins Mikroskop läßt uns ein Gewimmel von Bakterien, aber keine Eiterzellen erkennen. Versichert uns aber der Patient, der Urin sei schon ganz frisch gelassen etwas trüb und etwas übelriechend, so ist es denkbar, daß sich die Bakterienkultur schon in den Harnwegen gebildet hat. Die frische Untersuchung mit dem Katheter entnommenen Urins gibt uns den Beweis hierfür. Eiterkörperchen fehlen, ebenso fehlen die klinischen Erscheinungen einer entzündlichen Erkrankung der Harnwege. Es handelt sich um eine **Bakteriurie,** wie sie meist durch Kolibazillen, bisweilen aber auch durch den Typhusbazillus hervorgerufen wird.

Enthält der Urin im Sedimente wirklich *Eiter,* so sehe man sich denselben vor allem makroskopisch genau an. Schwimmen in demselben deutliche Tripperfäden oder kleine Eiterflöckchen, so beginne man mit der Untersuchung der Harnröhre des Patienten und entnehme unter Umständen eine weitere Harnprobe nach Spülung der Harnröhre, oder man nehme die Drei-Gläser-Probe vor. Stammt der Eiter nur aus dem vorderen Teile der Harnröhre, so haben wir es mit einem Tripper zu tun, ebenso, wenn auch noch die Pars posterior Eiter liefert, die Blase aber frei ist. Liefern Harnröhre und Blase Eiter, so werden wir nicht fehlgehen, wenn wir eine Cystitis als Komplikation einer Gonorrhöe annehmen. Stammt dagegen aller Eiter aus der Blase, so fragen wir danach, ob beständig etwas Sediment im Urin vorhanden sei, oder ob dem uns gelieferten Muster eine ganz plötzlich eingetretene Trübung zugrunde liege, bzw. ob sich solche plötzliche Trübungen öfter wiederholen. Zeigt der Urin einen gleichmäßigen oder wenigstens nicht plötzlich wechselnden Eitergehalt, so kann das Übel in der Blase sitzen, der Eiter kann aber auch aus dem Nierenbecken stammen.

Finden wir eine einmalige Entleerung von stark eiterhaltigem Urin, ja von reinem Eiter, so hat sich entweder eine Pyonephrose plötzlich in die Blase entleert, oder es ist ein perivesikaler Abszeß irgendwelchen Ursprungs (Appendix, Colon, weibliche Geschlechtsorgane, Prostata, Beckenknochen) in dieselbe durchgebrochen. Einem solchen Ereignis sind stets Zeichen vorhergegangen, welche es erlaubten, die Diagnose zu stellen; das Erscheinen des Eiters im Urin stellt also nur eine neue Episode der Grundkrankheit dar. Die Durchbruchsstelle zeigt uns meist das Zystoskop.

Wir gehen zur *chemischen Prüfung des Urins* über, die, abgesehen von dem schon erwähnten Nachweis von Karbonaten und Phosphaten, uns hauptsächlich über die Reaktion des Urins unterrichten soll. Abnahme der sauren Reaktion, selbst amphotere Reaktion, haben keine ernstere Bedeutung, solange der Harn geruchlos ist und eine vielleicht vorhandene Trübung durch Säurezusatz schwindet. Dagegen weist im

eiterhaltigen Urin Abnahme der sauren und Auftreten alkalischer Reaktion auf Sekundärinfektion der Harnwege durch Harnstoff zersetzende Mikroorganismen, so besonders Staphylokokken und Proteus vulgaris hin. Letzterer bedingt nicht nur alkalische Reaktion, sondern auch ammoniakalische Gärung, die sich sofort durch den Geruch kundgibt. Ist eiterhaltiger Harn sauer, aber nicht übelriechend, so haben wir meist Tuberkulose oder eine Streptokokkeninfektion vor uns, ist er sauer und leicht übelriechend, so sind Kolibazillen, allein oder mit den andern Entzündungserregern vergesellschaftet, im Spiele.

Daß die chemische Untersuchung stets auch auf das Vorhandensein von Eiweiß und Zucker, wo nötig auch von Gallen- und Blutfarbstoff zu fahnden hat, das ist selbstverständlich.

Bei der *mikroskopischen Untersuchung des Harns* haben wir vor allem die verschiedenen *Zellformen* zu berücksichtigen. Wiegen die mehrkernigen Leukozyten bei weitem vor, so haben wir es mit einem akuten Prozesse zu tun, sind vorwiegend einkernige Zellen vorhanden, so werden wir eher an Tuberkulose denken. Blasenepithelien weisen auf das Vorhandensein von Geschwüren hin, besonders, wenn sie in Fetzen auftreten, und wenn Exemplare aus den tieferen Schichten (geschwänzte Epithelien) vorhanden sind. Denselben Schluß ziehen wir aus dem Vorhandensein von roten Blutkörperchen. Neben den Eiterzellen suchen wir stets auch Zylinder.

In zweiter Linie achten wir auf allfällig vorhandene *Mikroorganismen*. Kolibazillen, Staphylokokken, Streptokokken erklären zwar manche Eiterung, doch muß neben ihnen stets der Tuberkelbazillus gesucht werden, bei spärlichem Sediment am besten nach Vorbehandlung des Sedimentes einer ganzen Tagesmenge mit Antiformin. Erst wenn diese Untersuchung wiederholt resultatlos geblieben ist und ebenso der Tierversuch, dürfen wir uns mit der Annahme einer „gewöhnlichen" Pyelitis beruhigen.

Beim Tierversuche genügt die gebräuchliche Wartezeit von 6 bis 8 Wochen nicht, da bei spärlichem Bazillengehalt oder geringer Tiervirulenz die Erscheinungen der Tuberkulose beim Meerschweinchen erst nach 3 Monaten, ja noch später, auftreten können.

B. Beimischung von Blut.

Der Befund von Blut im Urin hat stets eine ernste Bedeutung, gleichviel, ob man nur mit dem Mikroskop vereinzelte rote Blutkörperchen findet, oder ob es sich um profusere Blutungen handelt. Die Deutung des Befundes ist je nach den Begleitumständen eine verschiedene:

1. Ist das Blut schön rot, und fließt es auch unabhängig von der Harnentleerung, so stammt es aus der *Harnröhre* und ist auf eine Verletzung derselben, vielleicht durch einen Fremdkörper, zurückzuführen.

Kleinere, periodische, von der Harnentleerung unabhängige Blutungen weisen auf einen geschwürigen Vorgang in der Harnröhre selbst (Krebs, Divertikelstein) hin. Auch der Erscheinung des *blutigen Spermas* sei hier gedacht. Es gibt Fälle, wo, auch unabhängig von jeder Geschlechtstätigkeit, selbst jenseits der Grenze derselben, ab und zu blutiges Sperma entleert wird, ohne daß irgendeine objektiv nachweisbare Erkrankung der Geschlechtsorgane vorhanden wäre.

2. Ist das Blut mit Harn gemischt, und erscheint es nur bei der Harnentleerung, so muß es aus der Blase, dem *Ureter* oder der *Niere* stammen. Man hat aus der mehr oder minder ausgesprochenen Veränderung der Blutfarbe auf renalen oder vesikalen Ursprung der Blutung schließen wollen. Dies ist aber nicht zulässig, da der Blutfarbstoff bei geringeren Blasenblutungen und bei längerem Verweilen des Blutes in der Blase ganz dieselben Veränderungen eingeht, wie bei Blutungen ins Nierenbecken, und da bei profusen Nierenblutungen das Blut auch frisch rot oder in frischen Koagula zutage gefördert wird. Viel zuverlässigere Schlüsse erlauben uns die Begleiterscheinungen. Ist die Blutung — der Austreibung der Koagula wegen — von *Blasenkoliken* und *nur* von solchen begleitet, so stammt das Blut eher aus der Blase. Sind *Nierenkoliken* vorhanden, so ist es renalen Ursprunges. Zum Schluß der Untersuchung greifen wir zum Zystoskop, das bisweilen sehr schön die blutende Seite erkennen läßt.

Auch hier gibt es verschiedene Möglichkeiten:

a) Ist der Urin zwischen den Blutungen eiterfrei, so handelt es sich wahrscheinllich um Geschwulst, wenn die Blutungen reichlich, um aseptischen Stein, wenn sie nur mikroskopisch nachweisbar sind.

b) Ist im Urin der blutfreien Perioden Eiter vorhanden, so denken wir vor allem an Tuberkulose, ferner an irgendwelche sekundär infizierte Blasen- oder Nierenerkrankung.

c) Intermittierende Blutungen mit Befund von Zylindern und Eiweiß im blutfreien Intervall sind Zeichen einer chronischen, hämorrhagischen Nephritis.

Es gibt aber, wie besonders Rovsing gezeigt hat, auch Nephritiden ohne Eiweiß und ohne Zylinder. Nur die Beidseitigkeit einer nicht anders zu erklärenden Blutung wird uns erlauben, diese Diagnose vermutungsweise zu stellen.

Daß bei Hämophilie und vorübergehenden hämorrhagischen Diathesen, wie bei Purpura, Ikterus, Nierenblutungen auftreten können, sei der Vollständigkeit halber erwähnt. Ob abgesehen von den erwähnten Zuständen und Erkrankungen bei gesunden Nieren idiopathische, sog. „essentielle“ Nierenblutungen vorkommen, wie es vielfach angenommen wurde, das lassen wir dahingestellt. Eine solche Diagnose ließe sich mit aller Sicherheit erst auf dem Sektionstische stellen, denn einzig die histologische Untersuchung beider Nieren erlaubt es, eine anatomische Veränderung auszuschließen.

C. Beimengung von anorganischen Niederschlägen oder Konkrementen (Harngrieß).

Als dritte Beimengung zum Urin, welche den Patienten beunruhigt und zum Arzt führt, ist das anorganische Sediment zu nennen, vom flockigen Niederschlag mikroskopischer Teilchen und Kristalle bis zu Konkrementen von Klein-Erbsengröße, d. h. zu einem Kaliber, das eben noch die Harnröhre zu durchwandern vermag. Von dem Karbonat-, Phosphat- und Oxalatsediment haben wir schon gesprochen. Bei „Grieß" oder größeren Konkrementen liegt die Diagnose einer Steinerkrankung auf der Hand. Mit dieser Diagnose dürfen wir uns freilich nicht begnügen. Es handelt sich vielmehr darum, zu entscheiden, ob wir einen „aseptischen" oder einen „infizierten" Fall vor uns haben. Ersteres werden wir annehmen, wenn der Urin eiterfrei ist, und die Konkremente aus Kalziumoxalat, Harnsäure, Uraten, selten Zystin bestehen, letzteres, wenn er eiterhaltig ist, und wenn es sich ausschließlich oder vorzugsweise um phosphorsaure Ammoniakmagnesia und basisches Kalziumphosphat handelt.

Verbrennlich	Murexidprobe	Mit Ammoniak purpurrot, mit Kalilauge purpurviolett	Harnsäure, Harnsaure Salze
	„	mit Ammoniak gelb, mit Kalilauge orangefarben	Xanthin
	Das Pulver verbrennt mit schwach leuchtender, blauer Flamme und mit Geruch nach brennendem Schwefel und Fett der Asa foetida		Zystin
Unverbrennlich	Das Pulver braust mit Salzsäure auf.		kohlensaurer Kalk
	Das Pulver braust mit Salzsäure nicht auf.	wohl aber, nachdem es geglüht ist.	oxalsaurer Kalk
		auch nicht, nachdem es geglüht ist.	Erdphosphate

Die Diagnose läßt sich oft schon auf Grund der mikroskopischen Untersuchung stellen, indem der Urin vielfach neben den eigentlichen Grießkörnern einzelne Kristalle der betreffenden Salze enthält, deren Formen in jedem Lehrbuch der klinischen Untersuchungsmethoden zu finden sind. Fehlen solche Kristalle, so kann der Praktiker auf Grund des obenstehenden Ultzmannschen Schemas die Diagnose ohne Schwierigkeit stellen.

Die *Herkunft* der Konkremente können wir denselben nicht ohne weiteres ansehen, oder wenigstens nicht allen. Immerhin dürfen wir als Regel annehmen, daß alle klinisch aseptischen Konkremente aus den Nierenbecken stammen, während die sekundären Steine sowohl in den Nierenbecken wie in der Blase entstanden sein können. Grießform läßt an beides denken, während kleine facettierte, abgeschliffene Gebilde den Nierenbecken entstammen werden.

III. Die örtlichen Erscheinungen.

Eine genaue Diagnose läßt sich nur durch die unmittelbare Untersuchung der einzelnen in Betracht kommenden Organe stellen. Wir werden hierauf bei der Besprechung der einzelnen Krankheitsgruppen eingehen und beschränken uns hier auf einige Bemerkungen über den **Gang der Untersuchung** und die sog. **funktionelle Nierendiagnostik.**

Zuerst lassen wir den Patienten — wenn er es kann — einen Teil seines Urins entleeren und heben denselben für eine genauere Untersuchung auf, besonders mit Rücksicht auf allfällige Blutbeimischung. Die Beschaffenheit des Harnstrahles und das makroskopische Aussehen des Urins (Tripperfäden, Eiter, Grieß) geben schon jetzt wichtige Aufschlüsse. Nun tasten wir die Harnröhre ab, um nicht ein äußerlich fühlbares Hindernis (Fremdkörper, Geschwulst, Narbe usw.) zu übersehen, und palpieren ferner die Blasen- und Nierengegend. Sodann führen wir einen starken Nélatonkatheter ein, von dessen guter Beschaffenheit wir uns zuvor überzeugt haben, um nicht später ein Stück desselben aus der Blase herausholen zu müssen.

Es ergeben sich dabei die folgenden Möglichkeiten:

1. Gelangen wir frei in die Blase, trotzdem der Patient dieselbe nicht entleeren kann, so wird es sich, wenn eine Innervationsstörung außer Betracht fällt, um Verschluß des Blasenhalses durch Stein, Fremdkörper oder Geschwulst handeln, oder um Prostatahypertrophie oder Kompression der Harnröhre von außen her. In den letzteren Fällen wird das Vorschieben des Katheters mühsamer, sowie man in die Pars prostatica gelangt. Wir greifen nun zu einem mittelstarken Metallkatheter von gewöhnlicher Krümmung und führen denselben mit aller Vorsicht ein. Gelangen wir in die Blase, und treffen wir daselbst auf ein hartes, rauhes Gebilde, so steht die Diagnose Stein oder Fremdkörper fest; fühlen wir nichts Besonderes, so achten wir darauf, ob wir die Mündung des Katheters sehr weit senken müssen, um Urin zu entleeren. Ist das der Fall, so ist die Pars prostatica verlängert, und wir haben es wahrscheinlich mit einer Prostatahypertrophie zu tun. Bisweilen muß man selbst das Becken des Patienten erhöhen, um den Katheter genügend senken zu können. Noch sicherer wird die Diagnose Prostatahypertrophie, wenn man mit der gewöhnlichen Katheterform die Blase überhaupt nicht entleeren kann, wohl aber mit einem halbkreisförmig gekrümmten Zinnkatheter oder mit einem elastischen Katheter mit Mercier-Krümmung.

Sind wir mit oder ohne diese besonderen Kunstgriffe mit einem Katheter mittleren oder stärkeren Kalibers in die Blase gelangt, so haben wir zu entscheiden, ob eine gewöhnliche Prostatahypertrophie, eine Prostatageschwulst oder ein von der Umgebung her auf die Harnröhre drückendes pathologisches Gebilde vorhanden ist. In Betracht kommen

von letzteren die öfter bös- als gutartigen Geschwülste des Beckenskeletts und des Beckenbindegewebes wie Sarkome, Fibrome, Chondrome, Osteome und zystische Gebilde, hauptsächlich Dermoidzysten. Die Entscheidung zwischen diesen Erkrankungen und der Prostatahypertrophie gibt uns die rektale und die kombinierte rekto-abdominale Untersuchung.

Mit dem ins Rektum eingeführten Finger tasten wir zuerst die Vorderwand der Ampulle ab und gehen mit der Fingerkuppe der Begrenzungslinie der Prostata nach. Wie sich eine solche normal anfühlt, das lernt man nicht aus Büchern, sondern am Lebenden. Finden wir die Schleimhaut gelockert, ödematös, die Prostata vergrößert, weich-elastisch, wie ein Kissen anzufühlen, und dabei druckempfindlich, so haben wir eine akute Prostatitis bzw. einen Prostataabszeß vor uns. Bei höherem Sitze der Schwellung nehmen wir eine Vesiculitis seminalis an.

Ist die Prostata vergrößert, ohne druckempfindlich zu sein, so handelt es sich um gutartige Hypertrophie, um Krebs oder um Sarkom. Finden wir an der Prostata nichts Besonderes, so ist immer noch eine mehr nach der Blase hingehende Hypertrophie mit oder ohne sog. Mittellappen, eine adenomatöse Degeneration mit Schrumpfungsvorgängen, oder eine diffuse Sklerose der Prostata oder selbst ein schrumpfender Krebs möglich. Genaueres hierüber später. Andernfalls muß es sich um eine der schon erwähnten, von außen her auf den Blasenhals drückenden Geschwülste handeln.

Beim weiblichen Geschlechte sind neben dem Kopf des Kindes während der Geburt hauptsächlich ins kleine Becken eingekeilte Geschwülste der Gebärmutter, sowie die Retroflexio uteri gravidi zu erwähnen. Jeder Erfahrene kennt die bis an den Nabel reichenden, von dem Anfänger für Ovarialzysten gehaltenen „Geschwülste", welche mittels des Katheters in wenigen Minuten zum Schwinden gebracht werden. Es ist wichtig, die Situation richtig zu erfassen, damit nicht infolge zu langer Überdehnung die ganze Blasenschleimhaut nekrotisch abgestoßen werde. Ähnliches kommt bei im kleinen Becken eingeklemmten rasch wachsenden Geschwülsten — und auf rein nervöser Grundlage — vor.

2. Gelangt man mit einem mittelstarken Katheter nicht in die Blase, wohl aber mit einer dünnen Nummer, so handelt es sich um eine Striktur. Ist eine solche wenig ausgesprochen, so ist die Benützung der Guyonschen Olivensonden von Wert, weil man mit denselben das Hindernis viel genauer abtasten kann, als mit zylindrischen oder zylindrokonischen Kathetern. Geht auch der feinste Katheter nicht durch, so führe man ein ganzes Bündel darmsaitendicker, biegsamer Sonden ein und stoße der Reihe nach eine nach der anderen vor. Nicht selten gelingt es schließlich so, den Weg zu finden. Die Ursache der Striktur wird Gonorrhöe,

Trauma oder Neubildung sein. Lassen uns Alter des Patienten, Anamnese und leichtes Bluten der Striktur einen Harnröhrenkrebs vermuten, so

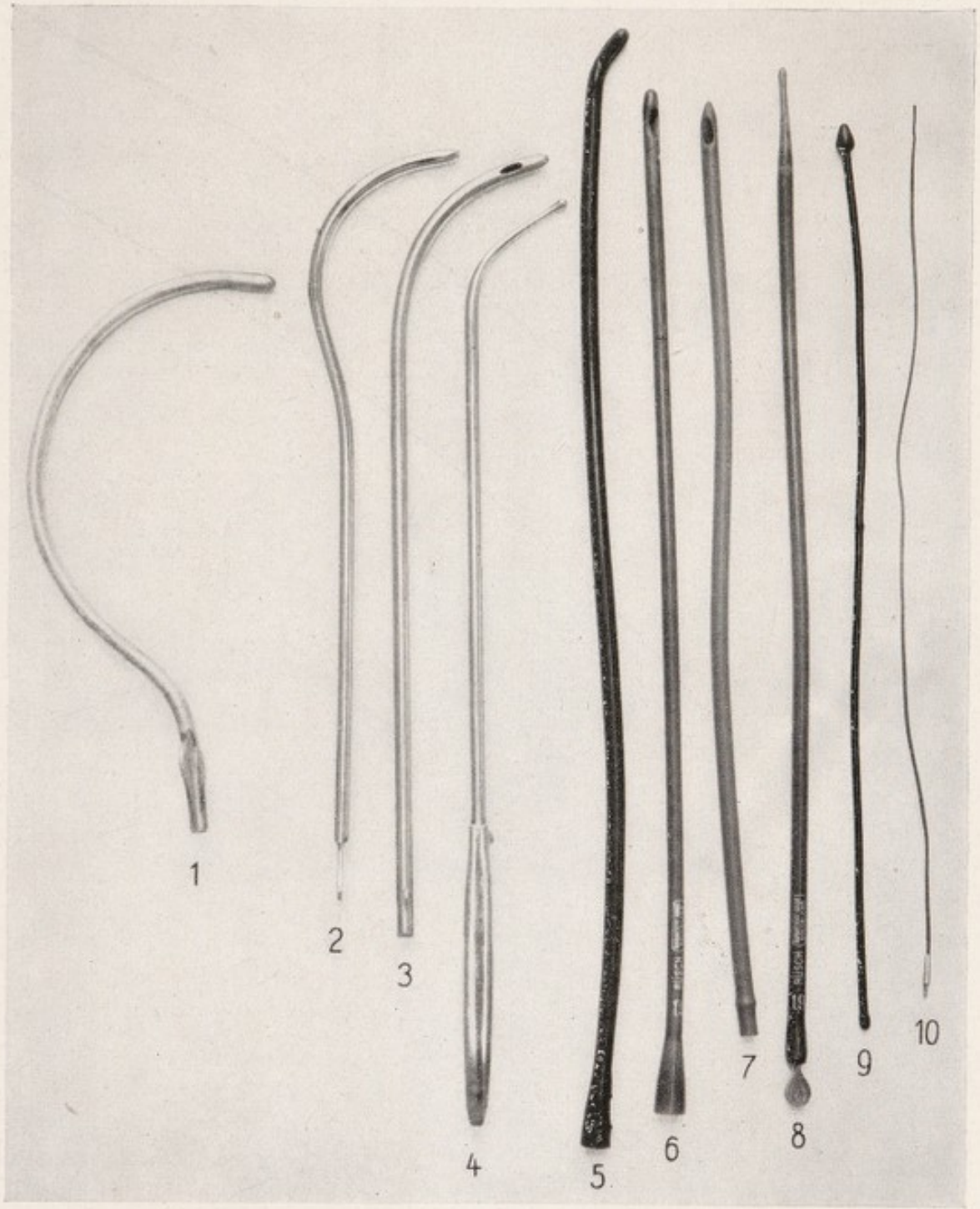

Fig. 334.

Übersicht über die wichtigsten Typen von Kathetern und Urethralsonden.
1. Halbkreisförmig gekrümmter Zinnkatheter. 2. Bougie mit Krümmung nach Guyon-Lefort. 3. Katheter mit Krümmung nach Thompson. 4. Bougie nach Roser. 5. Katheter aus Seidengewebe mit Mercier-Krümmung. 6. Dasselbe, zylindrische Form. 7. Nélaton-Katheter. 8. Bougie aus Seidengewebe. 9. Olivenknopfbougie nach Guyon. 10. Filiformbougie.

werden wir eine genauere Diagnose auf Grund der Abtastung der Harnröhre und der Urethroskopie stellen.

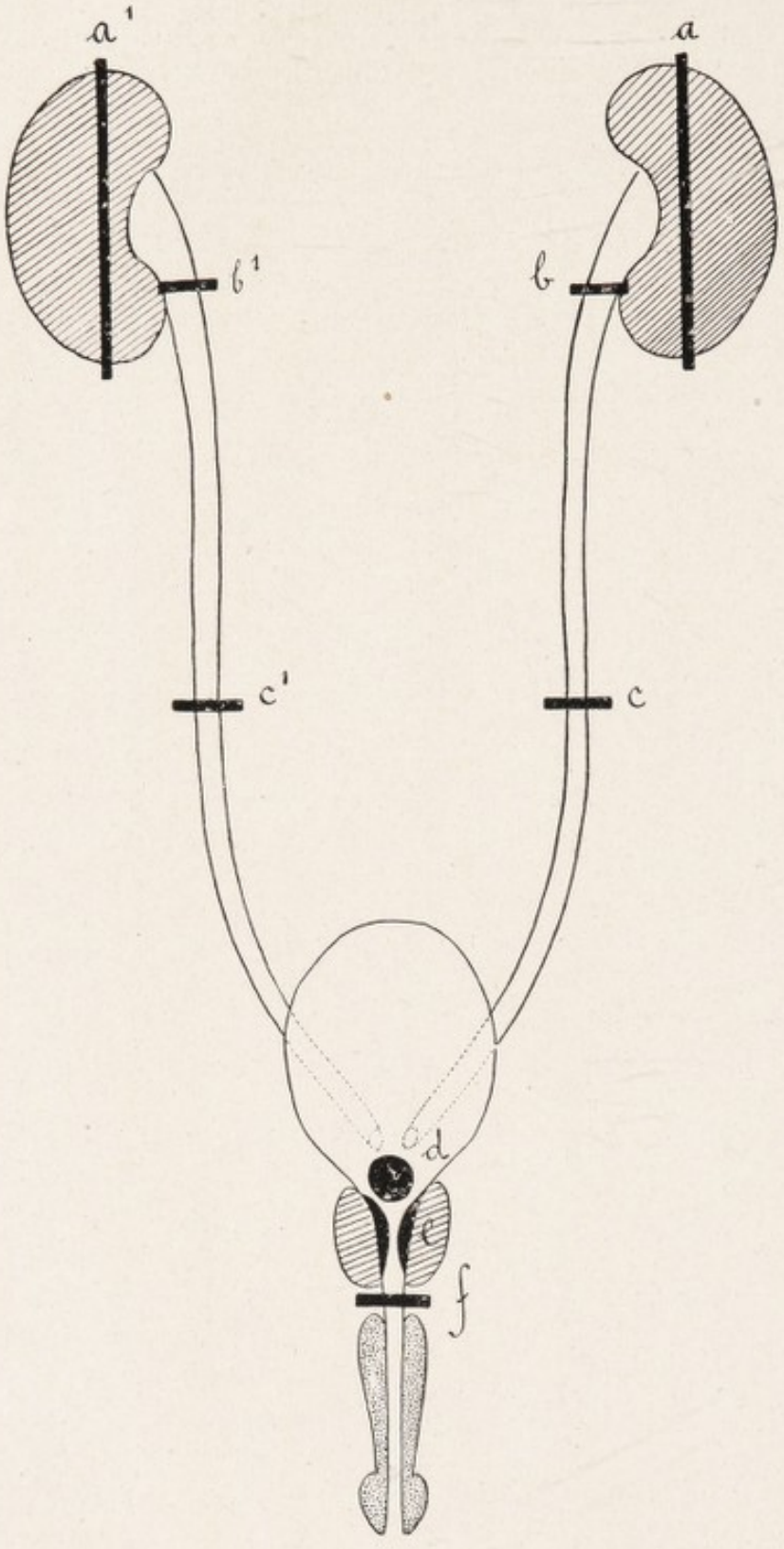

Fig. 335.
Übersichtstafel über die verschiedenen chirurgischen Störungen der Harnentleerung.

a Einseitige Aufhebung der Nierenfuntion. (Trauma, Infarkt, Tumor, Entzündung.) Lokale Symptome. Keine schweren Störungen der Harnausscheidung. (Ersatz durch die andere Niere.)

a + a¹ Beidseitige Aufhebung der Nierenfunktion. (Nephritis) Anurie. Blase leer. Exitus durch Urämie.

b Einseitiger Nierenbecken-Verschluß (Knickung infolge von abnormer Insertion oder Wanderniere, Stein-Verschluß.) Einseitige Nierenkoliken. Hydronephrose. Keine Harnintoxikation.

b + b¹ Beidseitiger Nierenbecken-Verschluß (am ehesten Stein). Beidseitige Nierenkoliken, Anurie, Urämie.
b + a¹ Stein-Verschluß mit reflektorischer Anurie. Dieselben Erscheinungen, aber Koliken nur einseitig.

¹b Einseitiger Ureter-Verschluß. (Stein, Druck durch Tumor.) Wie b.

c + c¹ wie b + b¹
c + b¹ wie a + b¹

d Verschluß des Blasenhalses durch Stein. Retentio urinae. Blase hochgefüllt. Wechselndes Abfließen von Urin. Katheterismus leicht.

e Verschluß des Blasenhalses durch Geschwulst. (Prostatahypertrophie, Krebs, Sarkom...) Retentio urinae, partiell (Residualharn) oder total. Katheterismus mit dickem Katheter meist möglich.

f Verschluß der Urethra durch Striktur (Trauma, Gonorrhöe), Retentio urinae. Katheterismus, wenn überhaupt, nur mit dünnem Katheter möglich.

3. Geht gar kein Instrument durch, so liegt ein schwerer Fall aus einer der beiden eben genannten Kategorien vor. Führen uns nicht Alter, Geschlecht und äußere Umstände auf die Spur, und verhindert die hochgefüllte Blase eine genaue Untersuchung, so müssen wir, der

Notindikation folgend, die Blasenpunktion vornehmen und dann, so rasch wie möglich, je nach dem Untersuchungsbefunde, von oben oder von unten her endgültig Luft schaffen.

4. Ist die Blase frei zugänglich, und handelt es sich darum, die Natur eines Blasenleidens oder die Herkunft von Blut oder Eiter zu bestimmen, so nehmen wir das **Zystoskop** zu Hilfe.

Dasselbe zeigt, ob die Blasenschleimhaut normal, katarrhalisch entzündet, hypertrophisch, mit Fibrin belegt, oder geschwürig verändert ist. Es zeigt ferner, wo allfällig vorhandene Geschwüre sitzen, und läßt uns, wenn sie um eine Uretermündung gruppiert sind, bestimmen, welche Niere erkrankt ist, läßt uns die Form der Uretermündung erkennen, ob die Wand des Ureters verdickt ist, und aus Durchsichtigkeit oder Trübung die Natur des periodisch aus der Ureteröffnung austretenden Urins beurteilen. Endlich sehen wir mit seiner Hilfe Steine, Fremdkörper, Geschwülste und Divertikel. Grundbedingung ist nur, daß die Blase noch 80 ccm Wasser faßt, und daß nicht gerade eine stärkere Blutung besteht.

Auf die Technik der Untersuchung gehe ich nicht ein. Vom Arzte kann nur verlangt werden, daß er die Untersuchung rechtzeitig ausführen läßt, damit ein vielleicht notwendiger chirurgischer Eingriff nicht zu spät kommt.

Handelt es sich endlich darum, den Zustand und die Funktionstüchtigkeit des gesamten Nierenapparates und jeder einzelnen Niere zu bestimmen, so wendet man sich an die sog. **funktionelle Nierendiagnostik,** deren Ausführung ebenfalls nicht zu den Aufgaben des praktischen Arztes gehört, da sie mehr technische Übung, Erfahrung und Zeit verlangt, als ihm zu Gebote steht. Er wird aber immerhin gerne wissen, wie sie ausgeführt wird, und was sie leistet.

Zuerst ist die Leistungsfähigkeit des gesamten Nierenparenchyms und sodann diejenige jeder einzelnen Niere zu bestimmen.

Der ersten Aufgabe dient einmal die *Bestimmung des Gefrierpunktes des Blutes* nach v. Koranyi. Je niedriger derselbe ist, um so mehr „harnfähige" Substanzen enthält das Blut, um so ungenügender funktioniert also der gesamte Nierenapparat. Als normaler Gefrierpunkt gilt — 0,56, als gerade noch erlaubte untere Grenze — 0,59. Die Methode besitzt nicht geringe Fehlerquellen, ist aber doch in manchen Fällen wertvoll. Gewisse Anhaltspunkte gibt auch die Bestimmung der Tagesmenge des *Harnstoffes* (unter normalen Verhältnissen 25—35 gr), und des *Harnstoffgehaltes* des Blutes (normal 0,25 bis 0,50 gr im Liter). Ambard hat sich bemüht, der Beurteilung dieser Werte eine zuverlässigere Unterlage zu geben. Er geht von der Annahme aus, daß zwischen Körpergewicht, Harnstoffgehalt des Urins und Harnstoffgehalt des Blutes ein bestimmtes Verhältnis bestehe und stellt über dasselbe die folgende empirische Formel auf, deren Zuverlässigkeit für pathologische Zustände noch zu prüfen ist:

$$\frac{Ur}{\sqrt{D} \cdot \sqrt{C}} = \text{Konstante (normal 0,07—0,08),}$$

wobei Ur = Harnstoffgehalt des Blutes,
D = Tagesmenge des im Urin ausgeschiedenen Harnstoffes,
C = Harnstoffgehalt des Urins in %.

Albarran hat gesucht, die *Durchgängigkeit* der *Nieren* für *Wasser* und *Kochsalz* und ihre Anpassungsfähigkeit diagnostisch zu verwenden. Wichtig ist auch die Bestimmung der *Konzentrationsfähigkeit des Urins*. Gelingt es durch trockene Diät nicht, den Urin zu konzentrieren, so muß Schädigung des Nierenparenchyms durch Schrumpfniere angenommen werden.

Die Lösung der zweiten Aufgabe erfordert vor allem Trennung der Produkte beider Nieren durch intravesikale Scheidung oder durch Ureterenkatheterismus. Nun wird die *Leistung jeder Niere* geprüft, sei es durch getrennte Gefrierpunktbestimmung des Harns, sei es durch Stickstoffbestimmung, sei es durch Untersuchung der Reaktion der Niere auf gewisse subkutan eingeführte Substanzen. So bestimmt man die Zeit (normal 10—15 Minuten), binnen welcher in die Glutäen eingespritzter Indigokarmin (4 ccm einer 4proz. sterilen Lösung) im Harne erscheint. Ferner mißt man die Menge Zucker, die eine Niere in einer bestimmten Zeit nach subkutaner Injektion von 0,005 g Phloridzin ausscheidet, bzw. man stellt fest, wann die Ausscheidung beginnt. Keine dieser Methoden ist nach den bisherigen Untersuchungen einwandfrei, jede kann aber Aufschlüsse geben, deren Gesamtheit für die Diagnose und für die therapeutische Indikation oft von entscheidender Bedeutung ist.

61.

Entzündliche Vorgänge in der Umgebung der Nieren.

Zuerst ein Wort über die Namengebung. Man hat die früher synonymen Bezeichnungen: Paranephritis und Perinephritis so abzugrenzen gesucht, daß man unter *Perinephritis* bloß die Entzündung der bindegewebigen Nierenkapsel und unter *Paranephritis* die Eiterung in der Fettkapsel bezeichnet, von welcher Israël noch die ausschließliche Entzündung des zwischen Niere und retrorenaler Faszie gelegenen Fettes als *Epinephritis* abtrennt. Dies alles ist an sich sehr logisch, läßt sich aber nicht ohne weiteres in die Praxis übertragen, da den drei genannten pathologisch-anatomischen Begriffen keine gesonderten klinischen Bilder entsprechen. Die Perinephritis im obengenannten Sinne ist stets eine Begleiterscheinung, nie eine Erkrankung für sich. Sie hat weder diagnostische noch klinische Bedeutung. Die Unterscheidung von Paranephritis und Epinephritis läßt sich höchstens bei der Operation oder der Autopsie treffen, während man klinisch meist nicht einmal zu Vermutungen kommen wird. Auch sie hat also keine praktische Bedeutung. Wir behalten deshalb den auch für die internationale Verständigung zweckmäßigsten Ausdruck *Perinephritis* für alle zwischen Niere, Serosa und Lendenmuskulatur gelegenen Entzündungen bei.

Wir unterscheiden bei der Perinephritis drei Stadien, deren jedes zu besonderen differentialdiagnostischen Erwägungen Anlaß gibt.

1. Ein Patient erkrankt unter hohem Fieber und vorläufig diagnostisch unklaren Erscheinungen. Er verlegt den Sitz des Übels, dem Schmerze entsprechend, unbestimmt in die Lendengegend. Finden wir die Wirbelsäule etwas steif und die Lendenmuskulatur der einen Seite angespannt, oder sich bei Druck anspannend, so besteht ernstlicher Verdacht auf Perinephritis.

Am häufigsten ist in diesem Stadium die Verwechslung mit *Pleuritis*. Immerhin ziehen hier die ausstrahlenden Schmerzen mehr nach der Schulter hin, während sie sich bei Perinephritis nach der entsprechenden Bauchhälfte und den äußeren Genitalien, ja selbst nach dem Oberschenkel hin ausbreiten.

Ich habe es freilich erlebt, daß ausgesprochener Lendenschmerz mit Ausstrahlen nach unten zur Freilegung der Niere veranlaßte, während es sich in Wirklichkeit um eine beginnende eiterige Pleuritis handelte, die noch keine deutlichen lokalen Symptome machte. Noch schwieriger wird eine genaue Diagnose, wenn zu einer beginnenden Perinephritis eine Pleuritis hinzutritt. Die Deutung des Befundes unterliegt hier den gleichen Schwierigkeiten, wie wir sie beim subphrenischen Abszesse gefunden haben.

Vom eigentlichen subphrenischen Abszeß, d. h. der abgekapselten subdiaphragmatischen Peritonitis, unterscheidet sich der ebenfalls mehr oder weniger subphrenisch gelegene perirenale Zellgewebsabszeß durch das Fehlen einer intraabdominalen Ätiologie und durch die ausgesprochenere Reaktion der Lendenmuskulatur.

2. Leichter wird die Diagnose im zweiten Stadium, in welchem zu den ebengenannten Symptomen noch eine fühlbare Resistenz in der Lendengegend kommt. Ist diese Resistenz scharf abgrenzbar, von rundlicher Form, dann sitzt der Entzündungsprozeß meist in der Niere selbst, ist sie diffus, unbestimmt, so ist das perirenale Gewebe ergriffen, gleichviel, ob die Niere mit beteiligt ist oder nicht. Sind wir über die Frage der Abgrenzung nicht ganz im klaren, indem uns dieselbe zu gut für eine Phlegmone, zu schlecht für eine vergrößerte Niere erscheint, so berücksichtigen wir die Verschieblichkeit des Gebildes bei der Atmung. Eine Niere geht, solange perinephritische Veränderungen fehlen, bei tiefer Atmung abwärts, auch wenn sie krankhaft vergrößert ist. Ein perinephritischer Abszeß dagegen bleibt unbeweglich.

3. Ist endlich der Abszeß in ein drittes Stadium getreten, in dem er entweder nach der Lendengegend hin durchbricht und dort eine subkutane Phlegmone bedingt, oder sich nach der Beckenschaufel hinzieht, den Oberschenkel in Flexionskontraktur stellend, oder endlich in die Pleurahöhle und selbst in die Bronchien durchbricht, so ist die Abszeßdiagnose als solche kaum mehr zu verfehlen. Den ursprünglichen Sitz dagegen werden wir in solchen vorgerückten Fällen nur aus der Anamnese erschließen können.

Keinesfalls dürfen wir uns mit der früher sehr beliebten Diagnose *Psoasabszeß* begnügen. Psoasabszesse sind tuberkulöse Senkungsabszesse, osteomyelitische Eiterungen, von der Niere oder vom Darm her auf den Muskel übergreifende Entzündungen oder endlich vom Ligamentum latum weitergeleitete Phlegmonen, aber nicht selbständige Erkrankungen.

Bis jetzt haben wir nur eine Eiterung im perirenalen Fettgewebe diagnostiziert. Den *Ausgangspunkt* derselben suchen wir vor allem in

Niere, Becken oder Wirbelsäule. In zweiter Linie kommen die intraperitoneal gelegenen Organe, wie Wurmfortsatz, Leber, Gallenblase und Dickdarm in Betracht.

Enthält der Urin Eiter, so werden wir die Perinephritis auf eine Nierentuberkulose, eine Nephrolithiasis oder eine andere mit Eiterung verbundene Nierenerkrankung zurückführen. Gibt die Anamnese keine Anhaltspunkte für ein älteres Nierenleiden, so denken wir an einen akuten, metastatischen Nierenabszeß und suchen nach einer primären Infektionsquelle, z. B. einem Furunkel, einer Angina, einem Ekzem. In anderen Fällen ist das primäre Leiden eine akute Infektionskrankheit, wie Typhus, Pocken usw. Ist der Harnbefund negativ, so erlaubt dies, wie schon oben bemerkt, nicht, renalen Ursprung auszuschließen. Weist die Anamnese trotz dieses negativen Befundes auf ein altes Nierenleiden hin, so werden wir einfach annehmen, daß der Ureter der erkrankten Seite verschlossen ist.

Fehlt uns jeder direkt oder indirekt auf die Nieren hinweisende Anhaltspunkt, so untersuchen wir die benachbarten Skeletteile, und zwar dies ganz besonders, wenn der Abszeß chronisch aufgetreten ist und die Charaktere eines tuberkulösen Abszesses zeigt, aber auch bei akuter Erkrankung, die auf eine Beckenosteomyelitis zurückgeführt werden könnte. Finden wir hier nichts, so denken wir an den Wurmfortsatz, mit seiner nicht selten lumbalen, ja prärenalen Lage. In solchen Fällen bleibt die Diagnose stets nur eine Wahrscheinlichkeitsdiagnose, wenn nicht der ursprünglich intraperitoneal gelegene Wurmfortsatz früher typische appendicitische Anfälle verursacht hatte.

Leicht ist die Diagnose einer sich phlegmonös bis in die Lendengegend fortsetzenden Parametritis, wenn die Erkrankung sich an Abort oder Wochenbett angeschlossen hat. Die sehr seltenen, sekundär auf das perirenale Gewebe übergreifenden Leber-, bzw. Gallenblasenabszesse lassen sich aus Anamnese und Lokalisation der ersten Entzündungserscheinungen erkennen.

Erst wenn wir gar keine anderweitige Ursache gefunden haben, dürfen wir eine sog. *primäre Perinephritis*, d. h. eine Infektion des perirenalen Gewebes durch Mikroorganismen unbekannten Ursprungs und ohne nachweisbare Beteiligung des Nierengewebes annehmen. Auch diese Abszesse entstehen freilich meist, wenn nicht immer aus kleinen Abszessen der Nierenrinde, welche an sich keine Erscheinungen machen und besonders auch die Beschaffenheit des Urins nicht beeinflussen.

Hier ist noch eines seltenen Krankheitsbildes zu gedenken, das man am ehesten mit einer akuten Perinephritis verwechselt, obschon die Temperatursteigerung den subjektiven Beschwerden und dem objektiven Befunde nicht entspricht. Es ist dies die sog. **„Blutung in das Nierenlager“.** Unter heftigen

Schmerzen tritt eine Resistenz in der Lendengegend auf, deren Entstehung weder durch die Anamnese, noch durch den übrigen Befund am Patienten aufgeklärt wird. Die Operation ergibt einen reichlichen Bluterguß im perirenalen Fett. Die Ursache ist bisweilen eine latente Geschwulst der Nierenrinde (Hypernephrom), bisweilen vielleicht ein embolischer Vorgang.

62.

Über die Wanderniere.

Manche Krankheit hat ihre Zeit, während der es Mode ist und zum guten Ton gehört, an ihr zu leiden und sich für sie behandeln zu lassen. Diese Zeit ist für die Wanderniere vorbei. Wir können darum ihre wirkliche Bedeutung klarer übersehen, als dies noch vor 20 Jahren der Fall war. Hatte man sie auch früher allzu leicht angeschuldigt, die Ursache von allen möglichen Beschwerden zu sein, so sind mit ihr doch noch jetzt allerlei wichtige diagnostische Fragen verknüpft, welche einer zusammenhängenden Besprechung bedürfen.

Zuerst ihr *Nachweis als solcher.*

Als Wanderniere bezeichnen wir nur die *erworbene gesteigerte Beweglichkeit,* nicht die früher schon besprochene angeborene Verlagerung des Organs. Dies schließt aber nicht aus, daß sich diese zu große Beweglichkeit bisweilen auf angeborener Grundlage ausbildet. Wenn, wie dies vorkommt, bei einem sonst kräftigen, jungen Mädchen eine Wanderniere schon vom 11. Lebensjahre an nachgewiesen werden kann, so liegt die Annahme einer angeborenen Anlage zum mindesten sehr nahe.

Um die abnorme Beweglichkeit einer Niere festzustellen, lassen wir die Patientin — es handelt sich meist um das weibliche Geschlecht — sich möglichst zwanglos flach hinlegen, unterstützen die Lendenmuskulatur, ohne sie zur Anspannung zu bringen, mit der einen Hand, drängen die andere Hand sachte, ebenfalls ohne zu Muskelkontraktion Anlaß zu geben, unter den Rippenbogen neben der Wirbelsäule ein und lassen nun die Patientin tief nach abdominalem Typus atmen. In der Regel fühlen wir die Niere schon so heruntersteigen. In anderen Fällen fühlen wir sie deutlich erst im Augenblick, wo sie wieder nach oben in ihr Bett zurückschlüpft. Die Untersuchung gelingt bei mageren, richtig atmenden Individuen meist auf den ersten Griff, erfordert dagegen bei fettleibigeren Personen, und bei solchen, die nicht imstande sind, auf Geheiß abdominal zu atmen, einige Vorübungen. Kommen wir mit der Untersuchung in Rückenlage zu keinem Ergebnis, so nehmen wir dieselbe in Seitenlage vor, also in linker Seitenlage für die rechte Niere, oder auch an der stehenden Patientin.

Welcher Grad von Beweglichkeit darf als *normal* gelten?

Dies ist bei beiden Geschlechtern verschieden. Während wir beim Manne auch rechts den unteren Pol der Niere kaum fühlen, dürfen wir beim Weibe die Tastbarkeit des unteren Drittels noch nicht als abnorm bezeichnen, und werden bei schlankgewachsenen Personen selbst noch die Fühlbarkeit der halben Niere nicht als allzu krankhaft betrachten, während beim Manne dieser Zustand schon als beginnende Wanderniere gelten würde. Ohne weiteres abnorm ist es, wenn wir mit Leichtigkeit auch den oberen Pol der Niere umgreifen können.

Wir gingen in dem Gesagten von der Vorstellung aus, daß das in der Bauchseite gefühlte Gebilde wirklich die Niere ist. Diese Annahme erleidet aber gewisse Einschränkungen. Links wird uns zwar höchstens ein Darmtumor täuschen können, und zwar dies auch nur dann, wenn wir nicht genügend auf die geringe Beweglichkeit des Gebildes bei der Atmung achten. Rechts dagegen können uns außer dem Darmtumor auch, und vor allem, ein Schnürlappen der Leber und eine prall gefüllte Gallenblase irreführen. Wir haben dieser beiden Möglichkeiten schon bei der Besprechung der Chirurgie der Leber und der Gallenwege gedacht und können deshalb auf das dort Gesagte verweisen.

Sollte es ausnahmsweise wirklich nicht möglich sein, zu einem bestimmten Schlusse zu kommen, und hinge von dem Ergebnis der Untersuchung ein wichtiger therapeutischer Entschluß ab, so könnte man zu dem Hilfsmittel greifen, nach Einführung eines für Röntgenstrahlen undurchlässigen Ureterenkatheters oder Einlaufenlassen einer 5proz. Kollargollösung bis ins Nierenbecken eine Röntgenaufnahme zu machen. Das letztere Auskunftsmittel ist freilich bei der Leichtigkeit, mit der nach klinischen und experimentellen Erfahrungen Nierenschädigungen entstehen, nur mit Vorsicht zu verwenden, ganz besonders unter Vermeidung jeder zu starken oder unter zu hohem Druck vorgenommenen Füllung und mit sofortigem Abfließenlassen eines Teiles des Inhaltes, sowie Nierenkoliken auftreten.

Ist das gefühlte bewegliche Gebilde wirklich die Niere, so fragt es sich nun weiter, ob wir demselben die Schmerzen zuschreiben dürfen, über die von der Patientin geklagt wird. Dabei müssen wir uns vor allem daran erinnern, daß auch eine hochgradige Wanderniere völlig symptomlos bleiben kann und es in der Mehrzahl der Fälle auch bleibt. Andererseits müssen wir uns darüber klar sein, daß die Wanderniere meist nicht ein Leiden für sich ist, sondern eine Teilerscheinung einer allgemeinen Ptose, und daß dieser Zustand primär oder sekundär sehr häufig mit neurotischen Zuständen verbunden ist, welche das Individuum körperlich wie geistig zu einem minderwertigen machen, die „asthenische Konstitutionskrankheit" Stillers. Bei solchen Individuen spielen die psychischen und somatischen Reflexe abnorm, und das geringste Unbehagen, ja selbst physiologische Vorgänge werden als heftiger Schmerz empfunden oder wenig-

stens dargestellt. Daß andererseits die Wanderniere wirklich an sich zu schmerzhaften Störungen führen kann, das beweisen die Anfälle von sog. Einklemmung derselben, eine Bezeichnung, die freilich als sinnlos fallen gelassen werden sollte. Die demselben zugrunde liegenden Erscheinungen entsprechen in der Regel dem im nächsten Kapitel beschriebenen Anfalle von intermittierender Hydronephrose



links rechts

Fig. 336.

Kollargolfüllung der Nierenbecken. Links annähernd normale Lage, rechts Ptose.

und beruhen auf spitzwinkliger Abknickung oder auf Abdrehung des Ureters infolge von Verlagerung der Niere. Daneben gibt es aber sehr wahrscheinlich ähnliche Anfälle, denen vor allem eine Abknickung oder Abdrehung der Nierenvenen zugrunde liegt, ebenfalls durch die abnorme Beweglichkeit des Organs bedingt. Wir sprechen also lieber von Torsion oder Knickung des Nierenstieles, als von Einklemmung. Die Polyurie, welche auf solche Zustände gewöhnlich folgt, beruht natürlich nicht nur auf dem Abfließen angestauten Harnes, sondern,

wie auch bei vielen intermittierenden Hydronephrosen, vor allem auf einem reflektorischen Vorgange. Da durch die abnorme Beweglichkeit der Niere solche *schwere* Zufälle bedingt werden können, so liegt es auf der Hand, daß wir derselben auch *leichtere* schmerzhafte Zustände zuschreiben dürfen, freilich nur dann, wenn sie gewissen Bedingungen entsprechen. Vor allem müssen die Schmerzen auf die betreffende Seite beschränkt sein. Sodann müssen sie nach der Leistengegend, den Genitalien, dem Oberschenkel ausstrahlen, im Gegensatze z. B. zu Gallenblasenschmerzen, welche nach der rechten Schulter hin ausstrahlen. Endlich, und das ist die Hauptsache, müssen sie durch Rumpfbewegungen, welche die Niere besonders stark nach unten verschieben (Hintenüberbeugen des Rumpfes, Hochheben der Arme) gesteigert, durch horizontale Körperlage zum Schwinden gebracht werden. Gemildert werden sie ferner oft durch das Tragen einer den Unterbauch gut stützenden Binde (besonders der Glenardschen Leibbinde) und nicht minder durch den die Eingeweide hochhebenden graviden Uterus.

Erhalten wir von der Patientin eine Beschreibung, welche auf Torsion hinweist, so warten wir womöglich einen solchen Anfall ab, um die Druckempfindlichkeit und vielleicht auch die Schwellung der Niere unmittelbar nachweisen zu können. Wir werden dann möglicherweise zum Schlusse kommen, daß es sich um etwas ganz anderes handelt, etwa um einen Anfall von Schleimkolik. Dieselbe Vorsicht und ferner wiederholte Darm- und Stuhluntersuchungen sind ganz besonders erforderlich, wenn die Schmerzen trotz einseitiger Wanderniere bald als rechts, bald als links sitzend angegeben werden. Beinahe immer gehen dieselben dann vom Darme aus, und Obstipation, abwechselnd mit Durchfällen, und ferner Schleimabgänge fehlen selten. Wollte man solchen Individuen alles hochheften, was gesunken ist, so müßten Niere, Magen, Colon, Leber und Uterus in Arbeit genommen werden, und die Klagen wären schließlich doch nicht geringer, als vorher, denn es wären an die Stelle der Mobilitätsschmerzen ebenso lebhaft empfundene oder wenigstens geäußerte Verwachsungsbeschwerden getreten. Solche Erfahrungen haben den Eifer der Hochheftungsenthusiasten etwas gedämpft, und man ist mit der Indikationsstellung bei der Wanderniere vorsichtiger geworden, in der Erkenntnis, daß die anatomische Lage nicht das einzig Maßgebende ist. Was solchen Patienten vor allem not täte, um zu strafferen Geweben und zu besseren Nerven zu kommen, eine vernünftige Ernährung und eine natürliche Lebensweise, das können wir ihnen wohl vorschreiben, aber nicht geben; den einen nicht, weil sie sozial zu tief, den andern nicht, weil sie gesellschaftlich zu hoch stehen, um vernünftig leben zu können, den dritten nicht, weil ihnen überhaupt nicht zu helfen ist.

63.

Über Hydronephrose und ihre Folgezustände.

Die Retention von Harn im Nierenbecken führt je nach den Bedingungen, unter denen sie sich vollzieht, zu ganz verschiedenen Krankheitsbildern, die uns dementsprechend auch verschiedene diagnostische Aufgaben stellen. Wir können unterscheiden:

1. Die **geschlossene Hydronephrose.** Sie stellt sich als eine im Hypochondrium liegende Geschwulst von praller Konsistenz dar, für deren Differentialdiagnose wir auf das Kapitel der Bauchgeschwülste verweisen. Dem dort Gesagten ist nur noch beizufügen, daß in selteneren Fällen in der Nierengegend noch zystische Geschwülste vorkommen, die nicht auf Retention im Nierenbecken beruhen, nämlich die angeborene Zystenniere (s. auch unter Nierengeschwülste), der Echinokokkus, an den man in den Gegenden denken wird, in denen diese Erkrankung heimisch ist, und die Nebennierenzysten.

Wird ein Hydronephrosensack auf dem Blutwege infiziert, so verwandelt er sich einfach in einen geschlossenen Abszeß mit allen Erscheinungen der Eiterretention. Die Infektion kann, wenn dem Eiter nicht Abfluß verschafft wird, das perirenale Gewebe ergreifen und schließlich auf die Pleura übergehen. Folgender Fall ist hierfür typisch:

Eine Frau mittleren Alters leidet an einer schon vor 8 Jahren vom Arzte nachgewiesenen beweglichen Geschwulst in der linken Seite. Sie entschließt sich nicht zu der vorgeschlagenen Operation, weil die Geschwulst ihr keine Schmerzen macht. Nach einer influenzaartigen Erkrankung wird dieselbe größer, schmerzhaft und unbeweglich, und es tritt hohes Fieber und Kräfteverfall ein. Im Urin findet sich kein Eiter. Diagnose: Infizierte geschlossene Hydronephrose. Bei der Operation findet sich das perirenale Gewebe schon eitrig infiltriert, und aus dem Nierensack fließt literweise Streptokokkeneiter. Im weiteren Verlaufe stellt sich noch eine gleichseitige eiterige Pleuritis ein.

2. Die **offene Hydronephrose.** Dieselbe unterscheidet sich von der geschlossenen besonders durch ihr in gewissen Grenzen wechselndes Volumen. Ist sie infiziert, was im Gegensatz zu der geschlossenen Form auch aufsteigend auf dem Wege des Harnapparates geschehen kann, so enthält der Urin zeitweise oder andauernd Eiter.

3. Diagnostisch am interessantesten ist die **intermittierende Hydronephrose,** die sowohl auf Grund angeborener Anomalien an Nierenbecken und Ureter, als auch erworben infolge von Wanderniere vorkommt. Letztere Form findet sich demnach am häufigsten auf der rechten Seite und bei Frauen.

Bald mitten im völligen Wohlbefinden, bald nachdem als Vorbote ein dumpfer Schmerz in der Lendengegend vorangegangen ist, wird

der Patient von heftigen Schmerzen in der einen Nierengegend befallen, die besonders nach der Leistengegend, in die Genitalien und in den Oberschenkel ausstrahlen. Erbrechen, verfallenes Aussehen, Kollapspuls und kalter Schweiß vervollständigen oft das Bild. Untersucht man in diesem Augenblicke, so findet man in dem einen Hypochondrium eine pralle, sehr druckempfindliche, ob der reflektorischen Muskelspannung bisweilen nur schwer abzustastende Geschwulst von Faust- bis Manneskopfgröße und darüber. Nachdem dieser Zustand wenige Stunden, selten mehr als einen Tag angehalten hat, gehen die Erscheinungen zurück, unter reichlicher Entleerung von sehr hellem, bisweilen

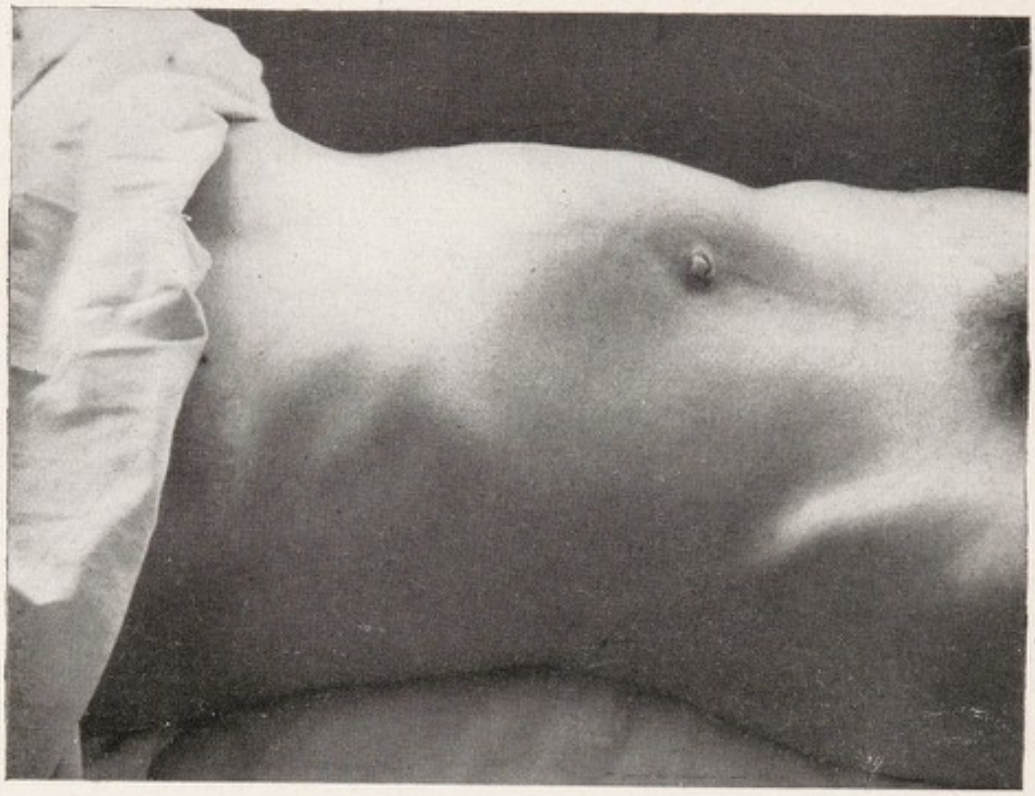

Fig. 337.
Linksseitige Hydronephrose.

aber auch von bluthaltigem Harn. Manchmal verzögert sich, besonders bei großen Säcken, die Entleerung etwas, und in anderen Fällen geht die Niere auch zwischen den Anfällen nicht mehr auf ihr normales Volumen zurück — *remittierende Hydronephrose.* Diese Form kann im Verlaufe der Jahre in die chronische offene und schließlich in die geschlossene Hydronephrose übergehen. Untersucht man einen Fall von reiner intermittierender Hydronephrose im freien Intervalle, so findet man nichts Abnormes, als höchstens eine Wanderniere. Man wird dann die Diagnose in einzelnen Fällen aus der Angabe stellen können, daß während der Anfälle auf der einen Bauchseite eine Geschwulst gefühlt wird, und daß die Anfälle mit reichlicher Entleerung von sehr hellem, vielleicht auch von

blutigem Harn enden. Fehlen solche Angaben, so bleibt nichts übrig, als den nächsten Anfall abzuwarten. Im Anfalle selbst ist die Diagnose, wenn wenigstens die Hydronephrose einen gewissen Umfang erreicht hat, nicht zu verfehlen. Im Anfangsstadium dagegen, wo der Tumor noch kaum faustgroß ist, kann sein Nachweis durch die Muskelspannung erschwert sein. Man wird dann schwanken zwischen der Annahme eines Anfalles von Nierensteinkolik, von Gallensteinkolik und selbst, wegen der Ausstrahlung der Schmerzen nach unten, von Appendicitis.

Ausschlaggebend gegenüber den beiden letzteren Erkrankungen ist besonders die Lokalisation des Druckschmerzes und der Muskelkontraktion in der Lendengegend. Es gibt aber immerhin Fälle, bei denen die Diagnose dem Gallensteinanfall gegenüber in suspenso gelassen werden muß.

Infiziert sich die Hydronephrose, so finden wir in den freien Intervallen im Urin Eiter, und in den Anfällen gesellen sich zu den Zeichen der Harnretention diejenigen der Infektion: Fieber, Schüttelfröste, trockene Zunge. Je länger die Erkrankung dauert, um so mehr kommt der Patient herunter. Zu der Pyonephrose gesellt sich die Cystitis, von der aus die andere Niere aufsteigend infiziert werden kann. Schließlich endet die Krankheit mit oder ohne sekundäre Steinbildung durch Urämie.

Wichtig ist es, die Ursache der Hydronephrose zu erkennen. Der auch zwischen den Anfällen geleistete Nachweis von roten Blutkörperchen im zentrifugierten Urin, ein gesteigertes Auftreten von solchen nach lebhafter Körperbewegung und das Vorhandensein von Sand oder wenigstens mikroskopisch nachweisbaren Kristallen würde zugunsten von *Stein* sprechen. Bei einem kleinen Ureterstein werden auch diese Zeichen versagen. Die Entscheidung gibt meist ein gutes Röntgenbild, wobei freilich der Schatten des Ureterenkatheters mit demjenigen des als Stein angesprochenen Gebildes zusammentreffen muß!

Positiver Bazillenbefund oder gelungene Meerschweinchenimpfung weisen auf *Tuberkulose* hin, welche gar nicht selten unter dem Bilde einer gewöhnlichen intermittierenden Hydronephrose verläuft.

Erst wenn die auf Stein und Tuberkulose gerichtete Untersuchung resultatlos geblieben ist, nehmen wir eine auf ungenügender Durchgängigkeit des Ureters beruhende Hydronephrose an. Die Ursache ist dann meist eine abnorme Insertion desselben im Nierenbecken.

Auf verschiedenem Wege, — durch Narbenstenose, Druckverschluß, Abknickung usw. des Ureters — können *Traumen* zu Hydronephrosen aller drei oben erwähnten Grade führen. Es ist bei Aufnahme der Anamnese stets an diese Möglichkeit zu denken, auch wenn der Patient uns nicht darauf hinweisen sollte.

64.

Über selbständige Eiterungen in Nierenbecken und Niere.

Enthält ein Urin andauernd Eiter, und haben wir auf die schon angegebene Weise gefunden, daß derselbe ganz oder teilweise aus den Nieren stammt, so fragen wir uns in erster Linie, ob die Eiterung selbständig sei oder nur Folgezustand einer vorher bestehenden Erkrankung, wie Hydronephrose, Nierenstein, Geschwulst, Tuberkulose.

Wir werden im folgenden absichtlich die Ausdrücke „primäre" und „sekundäre" Niereneiterung vermeiden, weil dieselben auf Grund des gewöhnlichen Sprachgebrauches zu Mißverständnissen Anlaß geben.

Primär ist eine Infektion der Nieren dann, wenn die Infektionserreger direkt von außen in dieselben eingeführt werden, und sie also die erste Station der Infektion darstellt, oder wenn Eitererreger, ohne an der Eintrittsstelle pathologische Veränderungen gesetzt zu haben, aus dem Blut unmittelbar in den Nieren abgelagert werden.

Sekundär ist die Eiterung, wenn die Niere nicht das zuerst von Entzündung befallene Organ ist, wenn also der Pyelitis z. B. eine Cystitis voranging (urogene Infektion), oder wenn die Infektion der Niere auf dem Blutwege *metastatisch* von einem klinisch oder anatomisch nachweisbaren Primärherde aus entstand.

Selbständig nennen wir dagegen eine Niereneiterung, wenn sie ohne Mithilfe eines anderweitigen krankhaften Zustandes *der Niere selbst* entstanden ist und bestehen bleibt, während wir sie als *Begleit-* oder *Folgeerscheinung* bezeichnen, wenn sie sich an eine schwerere pathologische Veränderung des Organes — Tuberkulose, Steine, Geschwülste usw. — angeschlossen hat.

Es ist dies freilich ein Streit um Worte, und man könnte mit gleichem Recht eine andere Namengebung verfechten. Die Hauptsache ist, daß demselben pathologischen Vorgange stets derselbe Ausdruck entspreche. Jedes Schema hat den Nachteil, daß sich die Wirklichkeit nicht scharf an dasselbe hält, und daß es Vorgänge gibt, die sich an verschiedener Stelle einreihen lassen. So kann die Pyelitis bei Prostatahypertrophie der vorangehenden Harnstauung wegen ebensogut zu den Folgeerscheinungen als zu den selbständigen Eiterungen gerechnet werden, je nach der Bedeutung, welche man der Harnstauung als prädisponierendem Momente beimißt.

Was die Tuberkulose betrifft, so ist sie zwar an und für sich schon eine „selbständige" Eiterung. Da wir aber hier ganz besonders von den Erregern *akuter* Eiterung sprechen, und da die Urogenitaltuberkulose klinisch eine Erkrankung für sich ist, so tun wir besser, sie hier auszuscheiden und ihr ein besonderes Kapitel zu widmen.

Da, wo die eiterige Infektion bloß *Begleiterscheinung* oder *Folgezustand* einer anderweitigen Nierenerkrankung ist, geht dem Auftreten derselben in der Regel ein Stadium voraus, in dem die Erscheinungen der Grundkrankheit ungetrübt zum Ausdruck kommen, so besonders bei Hydronephrose, oft auch bei Steinkrankheit und, wenn schon weniger bestimmt, auch bei Tumoren. War dies nicht der Fall, so halten wir uns für die Differentialdiagnose an den Untersuchungsbefund. Ein

mannskopfgroßer Eitersack spricht nicht für eine selbständige Eiterung, sondern ist auf Grund einer alten Hydronephrose entstanden. Ein großes unregelmäßiges Gebilde weist auf eine wirkliche Geschwulst hin. Fällt uns neben dem Eitergehalt eine konstante, wenn auch geringe Blutbeimischung im Urin auf, so denken wir an Stein oder Tuberkulose, bei stärkeren Blutungen auch an eine Geschwulst usw. Ist dagegen gar nichts derartiges nachzuweisen, so fassen wir Eiterung als eine „selbständige" in dem oben umgrenzten Sinne auf und suchen, welche Umstände die Entstehung derselben erklären können. Als Infektionsspender sind besonders Furunkeln, Erysipel und Angina und — aufsteigend — die Gonorrhöe zu erwähnen, als auslösendes Moment besonders die Schwangerschaft und ferner das Wochenbett mit seiner mangelhaften Blasenentleerung. Für den Infektionsstoff sorgt leider dabei nicht selten die Hebamme.

Die *bakteriologische Untersuchung* klärt uns nur ausnahmsweise auf, so z. B. wenn man den Staphylococcus aureus, den Pneumococcus oder den Typhusbazillus findet. Streptokokken und Kolibazillen und Proteus dagegen sind so häufige Bewohner, bzw. Mitbewohner erkrankter Harnwege, daß wir aus ihrer Gegenwart nichts schließen können.

Den Gonokokkus werden wir kaum je finden. Er ist jeweilen nur das erste Glied in der Kette der Infektionen, als deren zweites und drittes die durch Mischinfektion entstandene Cystitis und Pyelitis nachfolgen. Als viertes und fünftes sah ich nach Gonorrhöe Blasen- und Nierenstein und — im gleichen Falle — als sechstes Blasenkrebs. Viel öfter fügt sich die Striktur in die Kette der Folgeerkrankungen ein und führt ihrerseits noch nach Jahren zu aufsteigender Harninfektion.

Wichtig ist die Frage, ob eine solche Nierenbeckeninfektion *ein-* oder *beidseitig* ist. Von Bedeutung für die Entscheidung derselben ist einmal die Ätiologie. Während die im Anschluß an Schwangerschaft entstandene, wie auch die postgonorrhoische Pyelitis wenigstens im Anfange häufig einseitig sind, so ist die Pyelitis der Prostatiker in der Regel beidseitig. Metastatische Erkrankungen sind bald ein-, bald beidseitig. Gibt ferner der Patient an, daß er seine Lendenschmerzen bald rechts, bald links fühle, so ist Beidseitigkeit der Erkrankung sehr wahrscheinlich. Wertvoll ist der durch die *Palpation* zu leistende Nachweis der Druckempfindlichkeit und der reflektorischen Muskelspannung, bisweilen auch der Vergrößerung der Niere. Oft genug ist freilich eine pyelitische Niere weder druckempfindlich noch vergrößert. In solchem Falle wird man versuchen, die Ureteren von der Scheide oder vom Mastdarme her zu palpieren. Sind sie dort beide als Stränge fühlbar, so sind beide Nieren erkrankt (Garrè). Den Ausschlag geben endlich die Zystoskopie und die Harnscheidung.

Das schwierigste Problem ist die *Diagnose der anatomischen Form der Infektion*, d. h. die Entscheidung, ob wir einen reinen Katarrh des Nierenbeckens, eine Pyelitis oder eine gleichzeitige Erkrankung des Nierenparenchyms, eine Pyelonephritis oder endlich eine ausschließliche Erkrankung des Parenchyms, einen einfachen oder multiplen Nierenabszeß vor uns haben.

Die reine **Pyelitis** und die **Pyelonephritis** entstehen zwar häufig durch aufsteigende Infektion, sind aber doch öfter hämatogener Natur, als dies früher angenommen wurde. Druckempfindlichkeit und Vergrößerung des Organs, sowie akute Erscheinungen von Resorption finden sich bei beiden Formen nur im Stadium der Retention (Pyonephrose). Die Mitbeteiligung des Nierengewebes gibt sich durch einen im Vergleich zur Eitermenge abnorm hohen Eiweißgehalt kund, sowie bisweilen durch das Vorhandensein von Zylindern. Auch wenn diese Zeichen fehlen, so ist erfahrungsgemäß nach längerer Dauer einer Pyelitis das Nierengewebe meist nicht mehr intakt.

Häufiger, als vielfach geglaubt wird, und darum leicht zu übersehen, ist die *akute bzw. subakute Pyelitis im Kindesalter*. Sie kann, wenn einseitig, eine beginnende Tuberkulose vortäuschen. Entscheidend ist eine wiederholte, genaue Urinuntersuchung.

Der **Nierenabszeß** entsteht — solitär oder multipel — auf metastatischem Wege und deshalb meist als Monoinfektion, im Gegensatz zu der öfter eine Mischinfektion darstellenden aufsteigenden Erkrankung. Er wird um so leichter übersehen, als der Urin anfangs keinen Eiter enthält, so daß bloß Fieber und einseitiger Lendenschmerz auf ihn hinweisen. Die Unterscheidung von der Pyelitis ist dann nicht schwierig. Die nicht gerade häufige Doppelseitigkeit ließe sich aus beidseitiger Druckempfindlichkeit der Lendengegend schließen. Was wir dagegen auf keine Weise entscheiden können, das ist die Frage, ob *ein* größerer oder zahlreiche miliare Abszesse vorhanden sind.

Von der Perinephritis unterscheiden wir den Nierenabszeß durch die geringere Reaktion der Lendenmuskulatur bei letzterem. Die Unterscheidung hat insofern Interesse, als wohl öfter kleine Nierenabszeßchen spontan ausheilen, während die Perinephritis sozusagen immer chirurgisches Eingreifen erfordert. In praxi werden wir die Indikation zum Eingriffe einfach davon abhängig machen müssen, ob die Erscheinungen nach einigen Tagen spontan abklingen, oder nicht.

Ausnahmsweise verursacht eine Abszeßniere so wenig lokale Reaktion, daß man anfänglich versucht ist, an Neubildung zu denken.

Ein etwa 60 jähriger Mann kommt in die Sprechstunde wegen unbestimmter Schmerzen in der linken Lendengegend. Die Untersuchung ergibt eine mäßig druckempfindliche, etwas bucklige, ziemlich bewegliche Geschwulst in der linken Nierengegend. Im Urin findet sich kein Eiter,

wohl aber viel Zucker. Dabei besteht Fieber, und der Patient geht binnen weniger Tage pyämisch zugrunde. Die Autopsie zeigt, daß der scheinbare Nierentumor eine von gut abgekapselten Abszessen durchsetzte Niere war.

Auch des **Niereninfarktes** müssen wir uns beim Auftreten einer unklaren akuten Nierenerkrankung stets erinnern. Wie sehr uns derselbe irreführen kann, das zeigt die folgende Beobachtung:

Ein Mann in mittleren Jahren mit alter, vernachlässigter gonorrhoischer Striktur, Cystitis und intermittierenden Anfällen von „Harnfieber", die jeweilen vom Apotheker behandelt wurden, erkrankt plötzlich unter schwer septischen Erscheinungen und spontaner Schmerzhaftigkeit und Druckempfindlichkeit der nicht vergrößerten rechten Niere. In geringerem Grade war auch die linke Niere druckempfindlich, aber ebenfalls nicht vergrößert. Der Urin zeigt sich beinahe eiterfrei, was auf Retention im rechten Nierenbecken bezogen wurde. Die rechts ausgeführte Nephrotomie ergab weder Retention noch Eiter. Der Patient ging binnen kurzem am Fortschreiten der septischen Erscheinungen zugrunde, und die Autopsie zeigte in beiden Nieren frische, multiple, nicht vereiterte *Infarkte* als Folgen einer verrukösen Endokarditis.

65.

Über Nieren- und Uretersteine.

So gering die Rolle ist, welche primäre Nierensteine in der Nierenpathologie vieler Gegenden spielen, so sehr tritt dieses Leiden in anderen Landstrichen in den Vordergrund und spielt selbst in der Pathologie des Kindesalters eine Rolle.

Wir trennen die primären von den sekundären Steinen und unter den primären wieder die nichtinfizierten von den nachträglich infizierten.

A. Primäre Nierensteine.

1. *Nichtinfizierte Steinniere.*

Vier Symptome werden gewöhnlich für die Diagnose der aseptischen Nephrolithiasis verwertet, nämlich die Anfälle von Nierenkoliken, der zwischen denselben vorhandene dumpfe einseitige Lendenschmerz, der oft sehr geringfügige, sich bei Bewegung steigernde Blutabgang und der Abgang von Grieß oder etwas größeren Konkrementen.

Die *Nierenkolik* bei Stein verläuft genau wie bei intermittierender Hydronephrose, mit dem einzigen Unterschiede, daß die Retentionsgeschwulst nicht so groß ist, und daß infolgedessen auch die unmittelbar nach der Lösung des Anfalles entleerte Harn- und allfällige Blutmenge geringer ist. Auch hier kann es freilich zu vorübergehender reflektorischer Polyurie kommen. Die Ausstrahlung in die Leistengegend kann eine Appendicitis vortäuschen, der Druckschmerz unter der Leber einen

Gallensteinanfall. Bezeichnend für den Nierensteinanfall ist spontaner Hodenschmerz. Der entsprechende Hoden soll oft auch abnorm druckempfindlich sein.

Der *dumpfe Lendenschmerz* ist ein vieldeutiges Zeichen, muß aber doch mit berücksichtigt werden, besonders, wenn die Diagnose eines Nierenleidens überhaupt noch fraglich ist, also z. B. gegenüber Gallensteinkoliken

Blutabgang und *Harngrieß* haben wir schon im allgemeinen Abschnitte eingehend gewürdigt und haben gesehen, daß ersterer hier



Fig. 338.
Röntgenbild eines Nierensteines.

geringer, aber konstanter ist, als in der Regel bei Tumoren. Ganz besonders ist, wie alle neueren Beobachter betonen, auf das stets bei Körperbewegungen gesteigerte Vorkommen von geringen, nur im sedimentierten Harn nachweisbaren Blutspuren Gewicht zu legen, weil sie lange das einzige Zeichen einer Nephrolithiasis sein können. Nierenkoliken und dumpfer Schmerz in der Lendengegend können nämlich, wie das Vorkommen von jahrelang latent bleibenden Nierensteinen beweist, bisweilen völlig fehlen. Solche Fälle kommen freilich in der Regel gar nicht zum Arzte, und die Blutspuren im Urin werden vielleicht nur zufällig entdeckt, wenn scheinbar gar nicht mit der Niere im Zusammenhang stehende Symptome, wie Verdauungsbeschwerden, den

Patienten zum Arzte führen. Nicht selten wird der dumpfe Lendenschmerz als Lumbago, als Rheumatismus gedeutet. Fehlt er ganz, und sitzt z. B. ein kleiner Stein im Ureter, ohne Blutabgang zu bewirken, so ist im freien Intervall eine klinische Diagnose schlechterdings unmöglich.

Das letzte Wort hat das von kundiger Hand aufgenommene und von erfahrenem Auge gedeutete *Röntgenbild*.

Die Röntgendiagnose der Nierensteine ist nicht leicht, da Harnsäure- und Uratsteine nur einen sehr schwachen, bei fettleibigen Patienten kaum nachweisbaren Schatten werfen. Vielfache Erfahrungen haben aber doch gezeigt, daß auch diese Steine oft so viel Kalksalze enthalten, daß sie auf der Platte sichtbar gemacht werden können. Entscheidende Schlüsse dürfen aber nur gezogen werden, wenn jeder zweifelhafte Befund durch wiederholte Aufnahme kontrolliert wird.



Fig. 339.
Ausguß des Nierenbeckens und der Kelche durch Phosphat und Karbonatkonkremente. (Alte Pyelitis.)

Für die Therapie nicht ohne Bedeutung ist endlich die *Beschaffenheit* der Steine.

Leidet der Patient selbst an Gicht, oder sind Familienglieder desselben mit ihr behaftet, so denken wir an Harnsäure- oder Uratsteine, ebenso bei Kindern. Finden wir im Harn Kristalle oder gar Nierengrieß, so wird uns die mikroskopische und chemische Untersuchung desselben leiten, die wir schon oben besprochen haben.

2. *Infizierte Steinniere.*

Zu den eben beschriebenen Symptomen der aseptischen Nephrolithiasis gesellen sich hier diejenigen der Infektion: Eiter im Urin, Fieber und Schüttelfröste bei Retention. Der Charakter des Steines ändert sich dabei durch Auflagerung von Phosphaten und Karbonaten. Nicht zu vergessen ist, daß bei zeitweiligem Verschluß des Ureters stets der Harnbefund im schmerzfreien Stadium berücksichtigt werden muß, da der Befund während des Verschlusses des Ureters der kranken

Seite normal sein kann. Für die Differentialdiagnose kommen die selbständige Pyelitis und die Nierentuberkulose in Betracht.

B. Sekundäre Nierensteine.

Sie machen die Mehrzahl der in steinarmen Gegenden gefundenen Nierenkonkremente aus. Ihre Symptome sind diejenigen der ursprünglichen eiterigen Erkrankung, zu denen sich die Erscheinungen der Steinkrankheit gesellen. Das Gesamtbild ist also im wesentlichen dasjenige der infizierten primären Steine, bis auf die ganz verschiedene Anamnese: Hier erst Eiterung, dann Stein, dort erst Stein, dann Eiterung. Aus dieser Überlegung ergeben sich von selbst die differentialdiagnostischen Schwierigkeiten und ihre Lösung. Wir verzichten also auf eine Wiederholung des schon Gesagten. Was die chemische Beschaffenheit betrifft, so bestehen alle sekundären Steine aus Magnesium- und Calciumphosphaten und -karbonaten. Im Urin kündet sich ihre Bildung manchmal bloß durch Alkalischwerden des Urins, oft überdies durch den ammoniakalischen Geruch und durch das reichliche Auftreten von Tripelphosphatkristallen an. Durch die Röntgenuntersuchung sind solche Steine dank ihrem großen Kalkgehalte meist leicht nachweisbar. Das ursprüngliche Übel ist nicht selten eine Nierenbeckentuberkulose mit Mischinfektion.

Wie schwierig die Unterscheidung zwischen akuter Cholecystitis, Appendicitis und infiziertem Nierenstein sein kann, das beweist unter anderem das auf S. 380 mitgeteilte Beispiel.

Bemerkenswert ist ferner die folgende Beobachtung: Ein 55jähriger Mann leidet seit Jahren an Schmerzanfällen, die von den einen Ärzten auf Magengeschwür, von andern auf Nierenstein zurückgeführt wurden. Eine genaue Analyse der einzelnen Anfälle zeigte, daß dieselben zwei verschiedenen Typen entsprachen; das eine Mal Vorherrschen von anämischem Kollaps unter Blutung in den Darm, das andere Mal linksseitiger Lendenschmerz mit Fieber. Dabei chronische Cystitis. Ergo wahrscheinlich Ulcus und Stein. Die Röntgenuntersuchung ergab im Magen eine tiefe Geschwürsnische, und dazu den in Fig. 338 abgebildeten Nierenstein.

Klassisch für Stein bei Tuberkulose ist folgender Fall:

60jähriger Mann. Seit Jahren typische rechtsseitige Steinbeschwerden. Urin ammoniakalisch, ohne Tuberkelbazillen. Im Röntgenbild großer Stein rechts, kleinerer links, beide in Form von Nierenbeckenausgüssen. Alte tuberkulöse Epididymitis; seit 3 Jahren torpide Handgelenkstuberkulose. Ergo Diagnose: Beiderseitige tuberkulöse Pyelitis mit Stein. Bestätigung durch die Operation.

66.

Nierengeschwülste.

Nierengeschwülste geben sich, solange sie nicht infiziert sind, durch drei Symptome zu erkennen: die *Blutung*, den lokalen und besonders den ausstrahlenden *Schmerz* und die *Fühlbarkeit eines Tumors*. Je nach Lage und Wachstumsweise der Neubildung tritt bald das eine, bald das andere dieser Symptome in den Vordergrund.

Die **Blutung** fehlt nur in einer Minderzahl von Fällen. Sie ist viel reichlicher, aber auch viel unregelmäßiger als bei Nierenstein. Ist sie ausgesprochen, so können die Gerinnsel vorübergehend den Ureter verstopfen und richtige Nierenkoliken auslösen, die von den anhaltenderen ausstrahlenden, neuralgischen Schmerzen wohl zu unterscheiden sind. Bemerkenswert ist die Tatsache, daß solche Blutungen sich oft durch mehrere Jahre hinziehen. Da sich die ausstrahlenden Schmerzen erst in einem späteren Stadium einstellen, so kann die Blutung mit und ohne Nierenkoliken jahrelang das einzige Symptom einer stationären nicht palpablen Nierengeschwulst sein. Ist die Blutung der zystoskopischen Untersuchung nach einseitig, so ist die Unterscheidung von einer chronischen, hämorrhagischen, bisweilen längere Zeit ohne Eiweiß- und Zylinderbildung verlaufenden Nephritis nicht möglich. Selbst beim Probeschnitt ist es nicht immer leicht, die Ursache der Blutung zu finden.

Ist die Blutung sehr reichlich und anhaltend, so wird man an die Möglichkeit einer Neubildung des *Nierenbeckens* denken, besonders wenn eine greifbare Geschwulst nicht nachweisbar ist, oder wenn andererseits unter den Händen des Untersuchenden ein das Nierenbecken hochgradig ausdehnendes Hämatom entsteht (Israël).

Der anhaltende lokale und der ausstrahlende neuralgische **Schmerz** sagt nur soviel, daß die Geschwulst bösartig ist und über die Kapsel hinausgreift, so daß die Operation aller Wahrscheinlichkeit nach zu spät kommt. Daß solchen Schmerzen, wenn keine andern Symptome vorhanden sind, die Verlegenheitsdiagnose „Lumbago" zuteil wird, das haben die Nierengeschwülste mit allen schmerzhaften Erkrankungen dieser Gegend gemeinsam.

Ist der **Tumor** das auffallendste Symptom, so haben wir zuerst zu bestimmen, ob er überhaupt der Niere angehört. Besteht gleichzeitig Hämaturie, so scheint die Diagnose klar zu sein, und doch sah ich wiederholt, daß ein solches Hypernephrom für einen Milztumor gehalten wurde, weil der Patient eine Malariagegend bewohnte oder einst wirklich Malaria gehabt hatte. Ist der Urin normal, und wird er der zystoskopischen Untersuchung nach in gleicher Menge von beiden

Nieren geliefert, so müßten wir rechts auch an eine Leber- oder Gallenblasengeschwulst, links an eine Milzgeschwulst und auf beiden Seiten an eine Dickdarmgeschwulst, bei ungewöhnlicher Größe selbst an einen Ovarialtumor denken. Die Nierengeschwülste zeichnen sich aber allen diesen Vorkommnissen gegenüber dadurch aus, daß man sie bei bimanueller Palpation am deutlichsten von hinten her, im Winkel zwischen Wirbelsäule und 12. Rippe fühlt. Eine Darmgeschwulst wird übrigens meist Darmstörungen veranlassen. Gallenblasentumoren haben ihre eigene Vorgeschichte, und Milzschwellungen verraten sich durch den vordern, scharfen Rand der Milz, der meist leicht durchzutasten ist. Nur bei den unregelmäßigen, höckerigen oder den zystischen Milzgeschwülsten könnte man ernstlich in Verlegenheit kommen. Für Ovarialgeschwulst spräche der durch das Röntgenbild zu erkennende Verlauf des Dickdarmes oberhalb der Neubildung. Denselben Verlauf finden wir freilich auch bei Neubildung oder Hydronephrose einer ektopischen, ja links selbst einer normal gelegenen Niere. In der Regel erst bei der Operation wurden bis jetzt die oft sehr umfänglichen weichen Geschwülste (Lipome — Fibrome — Myxosarkome) der Fettkapsel der Niere diagnostiziert, bei denen es zu jeder Regel spottenden Organverlagerungen kommen kann. Die Darmverlagerung in einem klinisch diagnostizierten Falle gibt Fig. 238i wieder.

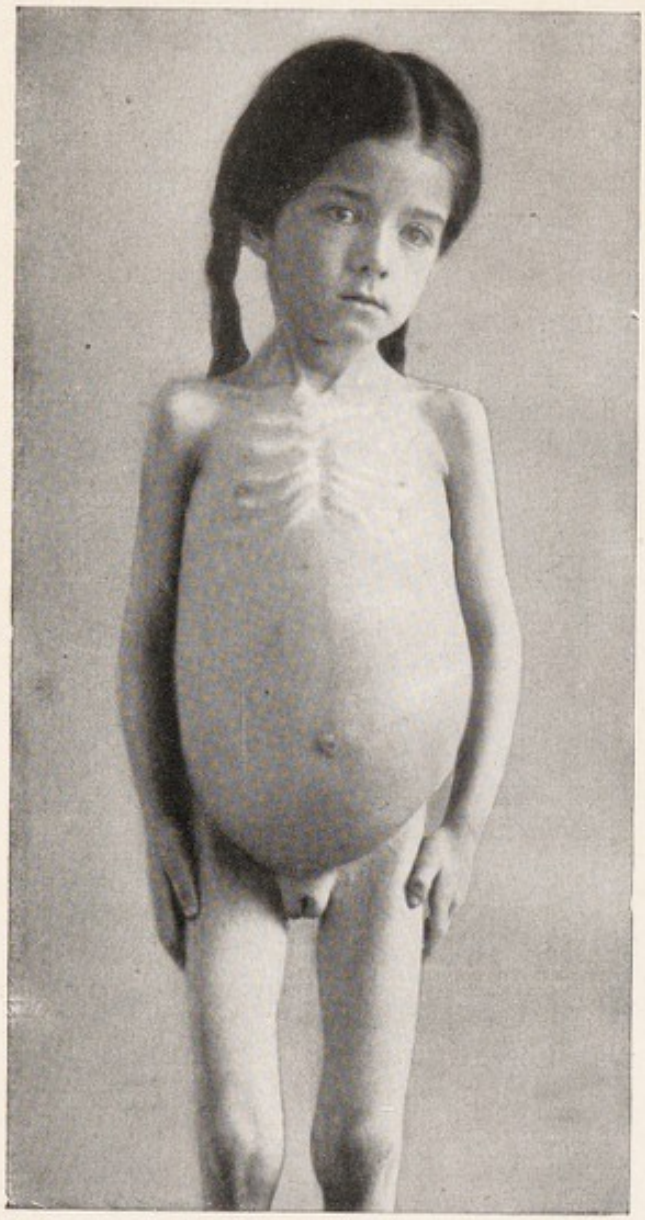

Fig. 340.
Linksseitiges Nierensarkom.

Die *Nierenfunktion* verhält sich bei Nierentumoren sehr verschieden. Bisweilen ist sie auch bei wirklichen Nierentumoren normal, und umgekehrt kann sie herabgesetzt sein bei Geschwülsten, die bloß auf die Niere drücken, das Parenchym derselben aber nicht anatomisch schädigen.

Haben wir uns für eine Nierengeschwulst im weitesten Sinne entschieden, so fragen wir uns, ob eine *Retentionsgeschwulst* — Hydro- oder Pyonephrose — vorliegt, oder eine *wirkliche Neubildung*. Darüber klären uns in der Regel Anamnese und Harnbefund auf. Die Konsistenz dagegen kann uns irreführen, da manche echten Geschwülste sich gleichmäßig elastisch anfühlen können, genau wie Hydronephrosen. An *Echinokokkus* werden wir bloß in Gegenden denken, wo derselbe vorkommt, und auch da ist die Lokalisation in den Nieren selten. Die Probepunktion ist hier ebensowenig erlaubt wie an der Leber, und die Seroreaktion ist noch nicht zuverlässig.

Schwierig, ja unmöglich ist es, aus den klinischen Zeichen auf den histologischen Charakter einer als solche diagnostizierten Nierengeschwulst zu schließen. Es gibt zwar Fälle, in denen die höckerige Oberfläche und die geringe Beweglichkeit dem Gebilde ohne weiteres den Stempel der Bösartigkeit verleihen. Bisweilen bleiben wir aber im Zweifel, um so mehr, als der Zeitraum, über den sich die Blutungen erstrecken, wie wir gesehen, auch bei bösartigen Geschwülsten nach Jahren zählen kann. Nur selten erlauben uns die äußeren Umstände, schon klinisch eine bestimmte Diagnose zu stellen. Dies gilt von den Geschwülsten des Kindesalters, die erfahrungsgemäß Sarkome bzw. sarkomatöse Mischgeschwülste sind. Fehlen Blutungen, so wird man besonders geneigt sein, an die so häufigen, in der Rinde entstehenden Hypernephrome zu denken, obschon dieselben in späteren Stadien auch zu Blutungen führen. Das Hypernephrom ist übrigens beim Erwachsenen weitaus die häufigste Nierengeschwulst. Ist die Neubildung beidseitig, rundlich höckerig, fehlen Blutungen und Eiterung, und beschränken sich die Beschwerden auf ein dumpfes Schmerzgefühl mit zeitweiligen Nierenkoliken, so kann nur die Diagnose einer angeborenen Zystenniere gestellt werden, besonders wenn dabei noch eine Vergrößerung der Leber (Zystenleber) bestehen sollte.

Der Zweifel über die Natur einer Nierenneubildung hat für die therapeutische Indikation nicht viel zu bedeuten, da *jede nachgewiesene Nierengeschwulst entfernt werden muß, wenn es noch Zeit dazu ist.*

Eine Ausnahme macht die Zystenniere, die man nur entfernen wird, wenn sie zur Seltenheit einmal sicher einseitig ist, und zwar nur dann, wenn die Beschwerden diesen Eingriff rechtfertigen.

Zum Schluß sei daran erinnert, daß Nierengeschwülste dieselben Lageanomalien zeigen können, wie die gesunde Niere. So sind Geschwülste von Wandernieren nicht selten, und auch in kongenital verlagerten Nieren entwickeln sich Neubildungen. Diese letzteren liegen dann meist in der Höhe des Beckeneinganges. Ich entfernte ein Hypernephrom einer solchen Beckenniere, dessen Natur erst bei der Operation durch den Nachweis des Fehlens der Niere an normaler Stelle erkannt werden konnte. Klinisch hatte die Diagnose zwischen solidem Ovarial- und Nierentumor geschwankt.

Den Nierengeschwülsten wären jene seltenen, meist zystischen Tumoren anzugliedern, welche im **Mark der Nebennieren** entstehen und welche histologisch als sog. *Paragangliome* aufzufassen sind. Sie können durch Blutungen ins Zysteninnere bis mannskopfgroß werden. Die Diagnose kann nur durch das Mikroskop gestellt werden — Geschwülste mit chromaffinen Zellen und Gang ienzellen —. Bei der Operation noch können sie den Eindruck von zerfallenen Hypernephromen oder von Blutungen ins Nierenlager machen.

67.

Die Tuberkulose des Harnapparates.

Die Tuberkulose der Harnwege, dankbar in frühen Stadien, ist, wenn einmal fortgeschritten, einer der trostlosesten Gegenstände chirurgischer Behandlung. Leider werden aber die frühen Stadien, weil ohne viel Geräusch verlaufend, sehr oft übersehen. Man sollte sich daran gewöhnen, bei jeder allmählich einsetzenden Störung von seiten der Harnorgane an Tuberkulose zu denken und sofort diese Frage zu entscheiden, statt den Patienten monatelang mit den unbestimmten Diagnosen Blasenkatarrh, Blasenreizung oder einfach Neurasthenie planlos, wie man sagt, „symptomatisch" zu behandeln.

Das erste Symptom ist gewöhnlich etwas vermehrter Harndrang. Der Patient bemerkt als auffallendstes Zeichen der eingetretenen Veränderung, daß er sich auch nachts ein- oder mehrmal erheben muß. Dadurch schon unterscheidet er sich vom Neurastheniker, der zwar bisweilen tagsüber zu oft uriniert, aber doch beinahe immer nachts Ruhe hat. Am Urin fällt in diesem Stadium makroskopisch meist noch nichts Besonderes auf. Eine genaue Untersuchung ergibt aber schon jetzt oft Spuren von Eiweiß und ein spärliches, mit der Zentrifuge nachweisbares Sediment von Eiterkörperchen, Epithelzellen und vereinzelten roten Blutkörperchen. Bakterielle Beigaben fehlen meist, oft bei summarischer Untersuchung auch der Tuberkelbazillus. Durch diesen Harnbefund ist die Diagnose einer einfachen Neurasthenie ausgeschlossen, bei der man im Urin Phosphate, Karbonate, Kalziumoxalat und gelegentlich ein paar Samenfäden findet. Gestützt auf den durch den Harn gelieferten Beweis einer organischen Erkrankung wird man nun den ganzen Patienten einer Durchsicht unterziehen und wird nicht selten alte Drüsennarben oder einen Spitzenkatarrh antreffen. Die Palpation der Nieren wird in diesem Stadium meist noch resultatlos verlaufen. Bisweilen wird man dagegen schon eine druckempfindliche Stelle in der Prostata finden, besonders an ihrem oberen Umfange, gelegentlich auch einen Knoten im Nebenhoden. Wiederholte Untersuchung eines ganzen Tagessedimentes nach Antiforminbehandlung wird meist

schon in diesem Stadium Bazillen finden lassen, und der Meerschweinchenversuch wird positiv ausfallen.

Neuere Erfahrungen haben gezeigt, daß bei Tuberkulösen mit dem Urin nicht selten auch bei gesunder Niere vereinzelte Tuberkelbazillen ausgeschieden werden. Wir werden also eine örtliche Erkrankung der Harnorgane nur dann annehmen dürfen, wenn die Bazillen sich wiederholt nachweisen lassen, wenn der Harn deutliche Spuren von Eiter enthält und wenn, soweit es sich um die Niere handelt, die Funktion derselben deutlich herabgesetzt ist. *Verdächtig* ist ferner eine auffallende einseitige Polyurie, wobei freilich zu berücksichtigen ist, daß auch gesunde Nieren bisweilen durch den Ureterenkatheterismus zu vorübergehender Polyurie angeregt werden.

Haben wir so die tuberkulöse Erkrankung des Harnapparates als Gesamtsystem erkannt, so suchen wir den *Ausgangspunkt* derselben zu bestimmen.

Meist sind, wie die klinische Erfahrung uns mehr und mehr beweist, die *Nieren*, bzw. ist *eine* der Nieren anzuschuldigen. Welche, das zeigen die spontanen Schmerzen, die lokale Druckempfindlichkeit, die leichte Anspannung der Lendenmuskulatur, vielleicht schon eine nachweisbare Vergrößerung des Organes und bisweilen eine von Mastdarm oder Scheide aus gefühlte Verdickung des Ureters. Fehlen alle diese Anhaltspunkte, so hat der Arzt seine Pflicht getan, wenn er den Patienten mit der Diagnose: „Tuberkulose der Harnwege" dem Chirurgen überweist. Verfügt er dagegen über ein Zystoskop, so kann ihm die Besichtigung der beiden Uretermündungen die erkrankte Seite angeben.

Die Ränder der Harnleitermündung sind auf derselben oft gerötet, gewulstet, das Orificium selbst bisweilen auffallend klaffend. Seine Umgebung weist vielleicht schon einzelne Tuberkel oder kleine Geschwüre auf. In ausgesprocheneren Fällen ist der ausfließende Harn deutlich trübe. Bisweilen wölbt der Ureter ein Stück weit die Schleimhaut als Wulst vor.

Vervollständigt wird diese Untersuchung durch die Anwendung der intravesikalen Harnscheidung, die mehrmalige Untersuchung erfordert, oder des viel zuverlässigeren, aber mehr Übung erfordernden Ureterenkatheterismus. Dem Chirurgen muß es dann anheimgestellt werden, ob er operieren will. Diese Entscheidung hängt von dem Vorhandensein einer gesunden oder wenigstens genügend funktionierenden anderen Niere ab.

Bei diesem Anlasse muß bemerkt werden, daß die genannten Manipulationen mit ganz besonderer Sorgfalt und Asepsis ausgeführt werden müssen. Wir dürfen in eine noch nicht mit Mischinfektion behaftete tuberkulöse Blase nur dann ein Instrument einführen, wenn wir von diesem Eingriff einen ganz bestimmten diagnostischen Aufschluß erwarten oder mit ihm einer bestimmten therapeutischen Indikation genügen wollen. Jeder etwas eingreifenden Untersuchung mit Steinsonde, Zystoskop, Separator oder Ureterenkatheter sollte Verabreichung eines Harndesinfiziens wie Urotropin vorangehen oder jedenfalls nachfolgen.

Je nach den Symptomen, durch welche sich die Tuberkulose schon im Frühstadium äußert, kommen differentialdiagnostisch verschiedene Erkrankungen in Betracht.

Stehen, wie es ausnahmsweise vorkommt, *Blutungen* im Vordergrund, so denkt man an eine *Neubildung*. Treten schon im Anfangsstadium *Nierenkoliken* auf, so ist eine Verwechslung mit *Nierensteinen, intermittierender Hydronephrose*, ja selbst mit *Appendicitis* möglich.

Ich sah bei einer Patientin mit Nierentuberkulose als erste Äußerung des Leidens einen Anfall, der von berufenster interner und chirurgischer Seite im Anfang als Appendicitis gedeutet worden war. Erst die Untersuchung des Harns lenkte auf die richtige Fährte.

Fehlen auffallende Symptome von seiten der Blase, besteht aber *Lendenschmerz*, so begnügt man sich leider bisweilen mit der Diagnose Rheumatismus oder Lumbago, wenn der Patient es überhaupt für nötig hält, den Arzt zu beraten.

Da sich die Indikationsstellung vor allem um die Frage dreht, ob die Nephrektomie schon im Frühstadium angezeigt sei, so müssen wir uns weiterhin darüber verständigen, was als solches anzusehen sei. Nicht jeder Patient befindet sich deshalb im Frühstadium, weil seine Nierentuberkulose eben erst erkannt worden ist. Dieselbe ist im Gegenteil in diesem Augenblicke vielleicht schon recht weit fortgeschritten. Wir müssen vielmehr durch die vergleichende funktionelle Untersuchung nachweisen können, daß das Parenchym der betreffenden Niere funktionell noch nicht schwer geschädigt ist.

Auch die späteren Stadien stellen uns vor diagnostische Probleme.

In manchen Fällen steht auch da, wo wir eine ursprüngliche Nierentuberkulose annehmen müssen, doch die Erkrankung der Blase so sehr im Vordergrunde, daß sich ihr das ganze Interesse zuwendet. Gewöhnlich ist der *Blasentenesmus* das hervorstechendste und den Patienten am meisten quälende Symptom. Derselbe kann aber auch reflektorisch von der Niere her ausgelöst sein. Ist er sehr hochgradig, so müssen wir an sekundäre Steinbildung denken.

Diese *Steinbildung* tritt in späteren Stadien der Urogenitaltuberkulose nicht selten in den Vordergrund des Krankheitsbildes, mit allen Erscheinungen der sekundären, infizierten Nieren- und Blasensteine, mit Steinkoliken, Fieber und Schüttelfrösten.

Die Möglichkeit sekundärer Steinbildung ist, wie wir schon gesehen haben, von dem Momente an gegeben, wo der ursprünglich saure Urin durch Mischinfektion alkalisch wird. Wir haben damit ein zuverlässiges Mittel in der Hand, um zu erkennen, ob die vorhandenen Nierenkoliken auf Steine zurückzuführen sind oder nicht. Bisweilen wird uns diese Diagnose übrigens schon durch den spontanen Abgang von kleinen Konkrementen erleichtert. Sicherheit gibt das Röntgenbild.

Es ist wichtig, rechtzeitig an diese sekundäre Steinbildung zu denken, weil man den Patienten auch da, wo man sie der Doppelseitigkeit der Tuberkulose wegen nicht mehr heilen kann, durch Entfernung der Steine doch einen großen Dienst leisten wird.

Umgekehrt dürfen wir aber nicht ohne genauere Untersuchung aus hochgradigem chronischem Tenesmus nun kurzweg auf Tuberkulose schließen. Es gibt auch ohne Tuberkulose Blasensteine, deren einziges Symptom der andauernde Tenesmus ist.

Zum Schlusse müssen wir noch einer bei vorgerückter Nierentuberkulose keineswegs seltenen Komplikation gedenken, der **Perinephritis.** Dieselbe kommt in zwei verschiedenen Formen vor, die sich klinisch leicht unterscheiden lassen. Das eine Mal finden wir einen unter wenig auffallenden Symptomen nach unten ziehenden oder nach der Lendengegend hin durchbrechenden, scharf abgegrenzten Abszeß. Aus dem Eiter desselben angelegte Kulturen bleiben steril, dagegen wird das geimpfte Meerschweinchen tuberkulös. Es handelt sich hier um einen noch im Stadium der rein tuberkulösen Erkrankung nach außen durchgebrochenen Nierenherd, der genau wie ein Knochenherd zur Bildung eines kalten Abszesses geführt hat. In anderen Fällen entwickelt sich die Perinephritis unter akuten Erscheinungen, Fieber, Schüttelfrost, heftigen Schmerzen, und wir haben nicht einen scharf umschriebenen Abszeß, sondern eine eigentliche Phlegmone vor uns. Hier haben wir es mit einem der Mischinfektion zuzuschreibenden Vorgang zu tun, der um so heftiger ist, je virulenter die in Frage kommenden Streptokokken, Kolibazillen usw. sind. Wir werden uns also nicht etwa dazu verleiten lassen, des akuten Charakters der Perinephritis wegen die tuberkulöse Natur des Nierenleidens in Abrede zu stellen. Soweit die Nierentuberkulose.

Nach unten macht die Tuberkulose der Harnwege meist am Sphincter vesicae halt, kann allerdings noch an dieser Stelle Veränderungen bedingen, welche, bei entsprechender Anamnese, für die Spätfolgen einer Gonorrhöe gehalten werden, wenn die bakteriologische Untersuchung des Urins versäumt wird.

Auf die Tuberkulose der Genitalien gehe ich hier nicht ein. Dieselbe ist im Kapitel 58 behandelt worden.

68.

Über Blasensteine.

Wir unterscheiden, wie bei den Nierensteinen, aseptische und infizierte Konkremente.

1. **Die nichtinfizierten Blasensteine.** Drei Symptome weisen, wie wir schon im Kapitel 60 gesehen haben, auf dieselben hin: unregel-

mäßige, wechselnde, von der Körperlage abhängige Störungen der Entleerung, Blasentenesmus und Blutungen.

Der *Ventilverschluß* ist, wenn er vorhanden ist, für Stein sehr bezeichnend, aber er fehlt gar nicht selten, besonders bei sehr großen Steinen, ferner bei den — allerdings in der Regel nicht mehr aseptischen — Divertikelsteinen.

Der *Tenesmus* findet sich als Folge direkter mechanischer Reizung besonders stark ausgesprochen bei den rauhen Oxalatkonkrementen,

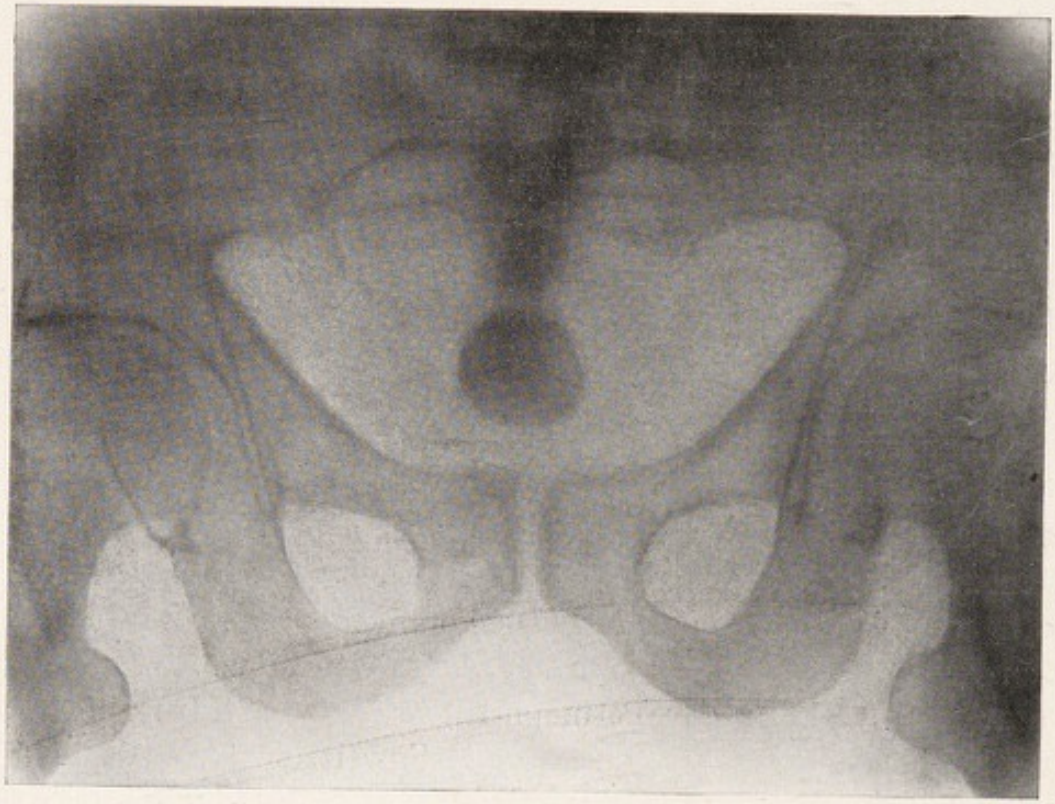

Fig. 341.
Blasenstein im Röntgenbilde.

ferner bei großen, das Lumen der Blase völlig einnehmenden Steinen. Er wird durch jede Erschütterung des Körpers, so besonders durch Fahren gesteigert.

Die *Blutung* ist in der Regel, wie bei den Nierensteinen, sehr geringfügig, im Gegensatz zu den Blutungen bei Neubildungen.

Besteht Verdacht auf Blasenstein, so forschen wir in der Anamnese vor allem nach Erscheinungen von Nierensteinen. Die meisten Blasensteine stammen ja aus der Niere, sind aber in der Blase groß gezogen worden. Sodann untersuchen wir den Urin, bzw. das von einer größeren Harnmenge gewonnene Sediment auf Kristalle oder kleine Konkremente. Nun tasten wir, nach Entleerung des Darmes, die Blase bimanuell ab, gleichzeitig von Bauch und Scheide, bzw. Rektum her. Große Steine lassen sich so bei mageren Patienten durchfühlen. Jetzt erst greifen

wir zur Steinsonde. Die Untersuchung mit derselben muß mit viel Geduld und bei verschiedenen Füllungsgraden der Blase ausgeführt werden, wenn der Stein nicht auf den ersten Griff gefühlt wird. Mit der Sonde können wir auch die Oberfläche des Steines beurteilen — ob rauh oder glatt — und in manchen Fällen annähernd seine Größe. Den zuverlässigsten Aufschluß über Zahl und Größe geben uns die zystoskopische und die Röntgen-Untersuchung, letztere bei sorgfältig durch Klysmen entleertem Darme.

Für die Röntgenuntersuchung muß der Patient überdies genügend ausgekleidet sein, sonst läuft man Gefahr, wie es schon vorgekommen sein soll, die Blase wegen eines für einen Steinschatten gehaltenen Hosenknopfschattens zu eröffnen.

Zu verwechseln ist ein aseptischer Blasenstein:

a) mit einem *Blasentumor*, besonders mit einem am Blasenhalse befindlichen, ebenfalls Ventilverschluß und Tenesmus bedingenden *Polypen* — einem nicht häufigen Vorkommnis. Man wird an diese Möglichkeit denken, wenn Steinsonde und Röntgenbild ein negatives Resultat ergeben. Die Zystoskopie ist dann ausschlaggebend.

b) mit einer noch aseptischen *Tuberkulose*, bei der die Eiterbeimengung im Urin in den Hintergrund tritt.

2. **Infizierte Blasensteine.** Infiziert sich die steinhaltige Blase spontan oder infolge eines unreinen Katheterismus, so tritt zu den bisherigen Symptomen die *Eiterung*, und als subjektives Symptom eine Steigerung des Tenesmus hinzu. Die übrigen Symptome bleiben dieselben. Jetzt liegt Verwechslung mit einer chronischen Cystitis irgendwelcher Natur, ganz besonders aber mit Tuberkulose, nahe.

3. Klinisch wie die infizierten primären verhalten sich die **sekundären Blasensteine,** die sich stets auf Grund einer eiterigen Infektion der Harnwege mit alkalischer, meist ammoniakalischer Zersetzung des Harnes ausbilden, und deren Kern nicht selten ein Fremdkörper, z. B. ein Katheterstück, eine Haarnadel, ein Nagel usw. ist. Nur die Anamnese ist verschieden, indem dort zuerst der Stein und dann die Infektion, hier zuerst die Infektion mit oder ohne Fremdkörper und dann der Stein entstand. Das *ursprüngliche Übel* ist oft eine alte gonorrhoische oder puerperale oder im Anschluß an eine spinale Lähmung entstandene Cystitis, in anderen Fällen eine Harninfektion bei Prostatahypertrophie, nicht selten auch Tuberkulose. Selten liegt ein angeborenes Divertikel vor, das zu lokaler Harnstauung, zur Ansiedlung einer spontanen Infektion und schließlich zu Steinbildung geführt hat.

Im Symptomenbilde fehlen bisweilen die Zeichen gehemmter Entleerung, sei es, daß die Steine in Divertikeln festsitzen, sei es, daß sie zu groß sind, um als Kugelventile zu wirken. Derartige Fälle zeichnen sich nur durch einen äußerst peinlichen, durch nichts zu hebenden Blasentenesmus aus,

der schließlich wie Inkontinenz aussehen kann. Schwierig ist die Diagnose besonders bei den Divertikelsteinen, die sich leicht der Sonderuntersuchung entziehen. Auch die Zystoskopie gibt hier nicht immer den gewünschten Aufschluß, weil die Blasenkapazität infolge des beständigen Harndranges sehr gering geworden ist. Dagegen läßt sich ein solcher Stein durch das Röntgenbild nachweisen.

69.

Über Cystitis.

Wenn wir nach dem Vorstehenden der Diagnose der Cystitis noch einige Zeilen widmen, so geschieht es vor allem, um zu sagen, daß dieselbe zu oft gestellt wird. Man begnügt sich zu leicht damit, einfach einen Blasenkatarrh anzunehmen, statt dem Übel auf den Grund zu gehen. Wer jedesmal, wenn Eiter im Urin und Harndrang vorhanden ist, die endgültige Diagnose Cystitis stellt, der wird die meisten Prostataabszesse, Urogenitaltuberkulosen, Pyelitiden und alle infizierten Steinerkrankungen übersehen. Daß bei der Mehrzahl dieser Erkrankungen auch ein Blasenkatarrh vorhanden ist, ändert an der Sache nichts. Selbst da, wo die Cystitis die erste und ursächliche Erkrankung war, dürfen wir uns nicht mit dieser Diagnose begnügen, sondern müssen, wenn die Erkrankung nicht in normaler Weise ausheilt, den sekundären Veränderungen nachgehen, welche das Übel chronisch werden lassen, also der Pyelitis und der Steinbildung.

Bei der Diagnose einer primären Cystitis muß uns vor allem die Ätiologie zu Hilfe kommen. Blasenkatarrhe entstehen nicht „von selbst", d. h. auf Grund alltäglicher Infektionsgelegenheiten, wie ein Schnupfen, sondern haben stets eine ganz bestimmte nachweisbare Ursache: Einführung von Infektionserregern von der Niere oder von außen einerseits und prädisponierende Momente wie *Harnstauung*, *Verletzungen* und Vorhandensein von *Fremdkörpern* andererseits. Je virulenter die Keime sind, um so weniger Prädisposition des Individuums brauchen sie zum Haften, und umgekehrt.

Ein bekanntes Beispiel für den Einfluß auch leichter Stauung bietet die puerperale Blase mit ihrer trägen Entleerung.

Die Bedeutung der Schleimhautverletzungen illustriert folgender Fall:

Ich fand einst bei einer gesunden, jungen Frau, bei der Gonorrhöe auszuschließen war, eine plötzlich einsetzende, schwere Cystitis mit jauchig riechendem Urin. Die Anamnese ergab — nicht ohne Mühe —, daß sie sich bei der ärztlich verschriebenen Scheidenspülung mit dem Spülrohr in die Harnröhre verirrt und dieselbe am Blasenhalse schwer verletzt hatte. Ohne diese Verletzung hätte sich die Blase der Infektion rasch entledigt.

Dasselbe gilt endlich von den Fremdkörpern.

Bei einer alten Frau hatte der Arzt ein Stück eines Nélaton-Katheters in der Blase zurückgelassen. Es entstand rasch eine schwere Cystitis mit ammoniakalischer Gärung, und der Fremdkörper fand sich bei der Untersuchung, 14 Tage nach dem Unfalle, schon völlig mit Tripelphosphat inkrustiert. Diese Cystitis bewies nicht etwa, daß der Arzt unsauber gearbeitet hatte — er kannte die Asepsis in Theorie und Praxis — sondern einfach, daß eine geringe, vielleicht unvermeidliche Infektion bei Gegenwart eines Fremdkörpers genügt hatte, um einen schweren Blasenkatarrh hervorzurufen.

Ich sage: „vielleicht unvermeidlich", weil, wie wir wissen, auch die gesunde Harnröhre oft Mikroorganismen beherbergt, welche wir bei der sorgfältigsten Asepsis in die Blase bringen. Wenn der Katheterismus nicht viel öfter zur Infektion führt, als dies in Wirklichkeit der Fall ist, so kommt dies nur daher, daß eine unter normalen Bedingungen stehende Blase mit den meisten Mikroorganismen leicht fertig wird. Aus demselben Grunde führen die durch die Niere ausgeschiedenen Mikroorganismen nur so selten zu Cystitis. Ja, die Bakteriurie beweist, daß sich Mikroorganismen im Harne weiter entwickeln können, ohne eine gesunde Blase zu schädigen.

Tritt ohne schwere Reizerscheinungen von seiten der Blase plötzlicher reichlicher Eiterabgang ein, so werden wir an den *Durchbruch eines perivesikalen Abszesses* in die Blase denken. Die Symptome des Grundübels — Appendicitis, Osteomyelitis, Perimetritis, Adnextuberkulose — lassen uns die Diagnose meist leicht stellen.

In unserem Zeitalter der Bruchoperationen hat man auch schon infizierte versenkte Nähte und Ligaturen, statt nach außen, in die Blase durchbrechen und dort zu Cystitis und sekundärer Steinbildung Anlaß geben sehen.

Gesellt sich zu der Cystitis Abgang von Darmgasen, ja von Kotbröckeln durch die Blase, so ist eine *Darmblasenfistel* vorhanden. Meist ist die Ursache derselben Krebs oder Tuberkulose, selten Dickdarmdivertikulose. Vorgeschichte, Cystoscopie, Röntgenuntersuchung des Darmes werden den Fall aufklären.

Finden wir keinerlei Anhaltspunkte für die Blaseninfektion, und zeigt dieselbe von Anfang an einen schleichenden Verlauf, so werden wir selten fehlgehen, wenn wir sie der Tuberkulose zuschreiben. Immerhin finden sich bisweilen selbst bei Kindern und jungen Leuten sehr hartnäckige, früh zu Kalkablagerungen führende „inkrustierende" Zystitiden, bei denen Tuberkulose ausgeschlossen werden kann, und wo nur eine allgemeine Resistenzverminderung im Sinne dessen, was wir auf Seite 199 als Skrofulose bezeichnet haben, den chronischen Charakter erklärt.

Zystitische Reizerscheinungen mit öfteren kleinen Blutungen, ohne Eiterbeimengung zum Urin, finden wir regelmäßig in der Vorgeschichte der sog. Anilintumoren der Blase, die wir im nächsten Kapitel besprechen werden.

70.

Blasengeschwülste.

Wir müssen bei den Blasengeschwülsten des ganz verschiedenen klinischen Bildes wegen unterscheiden:

1. Geschwülste der Blasenschleimhaut.

Dieselben verraten sich, wie die Nierengeschwülste, vor allem durch unregelmäßige, bisweilen heftige Blutungen, die zu schwerer Anämie führen können, bevor sich andere Erscheinungen eingestellt haben.

Alle übrigen Symptome hängen von dem Sitze und der Form der Geschwulst und von den Komplikationen ab. So finden wir *Harndrang und Harnverhaltung*, wenn die Neubildung in der Nähe des Blasenhalses sitzt, sehr *wechselnde* Beschwerden, wenn sie Polypenform aufweist, *ausstrahlende Schmerzen* im Gebiet der Beckennerven und des Ischiadicus, wenn sie bei ähnlichem Sitze früh auf die Umgebung übergreift, *Nierenkoliken*, wenn sie eine Uretermündung zusammendrückt, *Stuhlbeschwerden*, wenn sie nach dem Mastdarme hin durchwächst. Eine am Blasenscheitel sitzende Geschwulst wird sich neben den Blutungen höchstens durch gesteigerten Harndrang verraten. Diese Form bleibt denn auch am längsten unbemerkt. Hat sich einmal Cystitis eingestellt, und die bleibt bei zerfallenden Geschwülsten der Schleimhaut nicht aus, so tritt neben den Blutungen, welches auch der Sitz der Geschwulst sei, der Blasentenesmus in den Vordergrund, und er wird noch gesteigert, wenn sich Tripelphosphatniederschläge oder eigentliche Konkremente bilden. Bei den sog. *Anilinkrebsen* der Blase gehen die Erscheinungen der Blasenreizung der Geschwulstbildung voraus.

Daß die langjährige Beschäftigung mit gewissen chemischen Stoffen (besonders Paramidophenol) zu Papillom- und Krebsbildung in den Harnwegen führt, ist diagnostisch wichtig und theoretisch eine der bemerkenswertesten Tatsachen in der Geschwulstlehre, welche jeder einseitig parasitären Erklärung der Geschwulstentstehung den Boden entzieht. Bemerkenswert ist auch, daß wir histologisch den ganzen Vorgang von der bloßen Reizwucherung des Epithels über das Papillom zum Krebs bzw. auch zum Sarkom histologisch verfolgen können. (Leuenberger.) Das rein papillomatöse, histologisch gutartige Stadium kann jahrelang andauern. In andern Fällen ändert sich der histologische Charakter der Geschwulst ziemlich rasch, und in der Mehrzahl der Fälle ist die Neubildung schon bei der ersten Operation histologisch ein typisches Karzinom.

Sind wir durch die genannten Erscheinungen auf den Verdacht einer Blasengeschwulst gekommen, so suchen wir im Urin nach den schmalen zottenartigen Gebilden, welche uns bisweilen die Diagnose sofort stellen lassen, bzw. nach graurötlichen Gewebsfetzen, deren

Natur sich aus der mikroskopischen Untersuchung ergibt. Sodann tasten wir nach Entleerung des Darmes die Blase in gefülltem und in leerem Zustande ab. Geschwülste des Blasengrundes fühlen wir bisweilen sehr deutlich von der Scheide, bzw. vom Mastdarme her, oft mehr als diffuse Resistenz, denn als abgegrenzte Geschwulst. Neubildungen des Blasenscheitels sind leichter vom Bauche her erreichbar, aber immer durch kombinierte Untersuchung, rekto-abdominal, wenn nötig in Narkose.

Fühlen wir ein umschriebenes, festes Gebilde, so kann dasselbe auch ein Stein sein, der, wenn in ein Divertikel eingeschlossen, nicht einmal verschieblich sein wird. Steinsonde und Zystoskop lassen uns einen solchen meist erkennen oder ausschließen. Dabei darf man freilich die nicht seltene Inkrustation einer Geschwulst nicht etwa für einen Stein halten und ferner nicht den im zystoskopischen Bilde bisweilen weit in die weibliche Blase vorragenden Uterus für eine Geschwulst. Mit der nötigen Erfahrung gedeutet, ist das zystoskopische Bild für die Geschwulstdiagnose entscheidend. Allerdings lassen bisweilen die Größe der Geschwulst und die Kleinheit des Blasenlumens eine solche Untersuchung überhaupt nicht mehr zu. In diesen Fällen gibt uns aber schon die Palpation die nötige Klarheit, außer bei den sehr weichen Papillomen. Die Röntgenuntersuchung ist unerläßlich, wenn das Zystoskop die Steindiagnose nicht ausschließen läßt.

Haben wir eine Geschwulst gefunden, so fragen wir nach ihrer Beschaffenheit. Gut- und Bösartigkeit ist bei der häufigsten Schleimhautgeschwulst, dem **Papillom,** in der Blase noch weniger scharf geschieden, als an andern Körperstellen. So gutartig einerseits ein kleines, rechtzeitig entferntes Zottengeschwülstchen sein kann, so sehr nähert sich anderseits ein ausgedehnteres Papillom durch seine Neigung, sich seitlich immer mehr auszubreiten und zu rezidivieren, den bösartigen Geschwülsten. Überdies können anfänglich anscheinend gutartige Papillome schließlich auch histologisch in **Krebs** übergehen, sowie andererseits ausgesprochene Krebse von Anfang an äußerlich Papillomen gleichen können. Eine derb anzufühlende, blutende Geschwulst werden wir ohne weiteres als Krebs deuten.

2. Geschwülste in der Muscularis.

Ganz anders liegen die Dinge bei den in der Muscularis entstehenden Geschwülsten, den **Fibromen, Myomen** und **Sarkomen.** Hier tritt der Zerfall der Geschwulst und damit die Blutung, wenn überhaupt, sehr spät ein, so daß das Übel erst erkannt wird, wenn es durch seine Ausdehnung mechanisch die Blasenfunktion beeinträchtigt. Sitzt die Neubildung an der Hinterwand der Blase, so kann man sich fragen, ob nicht ein nach vorn gewachsenes Uterusmyom vorliegt. Erst die Operation wird die genaueren Beziehungen der Geschwulst klarlegen.

Es gibt nach der Blase hin wachsende Uterusmyome, welche mit dem Uterus nur durch einen schmalen Stiel verbunden sind, und welche die Muscularis der Blase in größerer Ausdehnung völlig verdrängen, bzw. zum Schwinden bringen. Anderseits können sich der Blasenwand entstammende Fibrome und Myome so dem Uterus anlagern, daß nur das Fehlen eines eigentlichen Stieles bei der Operation ihre Unabhängigkeit von der Gebärmutter beweist.

71.

Hypertrophie, Geschwülste und Abszesse der Prostata.

Wir haben die Erkrankungen der Prostata zwar schon mehrfach berührt, wollen aber das Wichtigste über dieselben noch einmal kurz zusammenfassen und das bisher Gesagte in einigen Punkten ergänzen.

1. Hypertrophie und Geschwülste.

Hat ein älterer Mann andauernd Mühe, seine Blase zu entleeren, obwohl man mit einem dicken Katheter in dieselbe gelangt, so denken wir ohne weiteres an Prostatahypertrophie. Ein Griff ins Rektum wird uns meist das Organ vergrößert zeigen, und ist uns ein Blick in die Blase gestattet, so werden wir am Eingange derselben zwei bisweilen etwas ungleich große, seitlich vorspringende Vorwölbungen, bisweilen bloß einen in der Mitte sitzenden Höcker (klinisch als Mittellappen bezeichnet), öfter auch bloß eine ringförmige wulstige Vorragung um den Blasenhals erblicken.

Die Prostatahypertrophie betrifft meist weder das ganze Organ, noch auch beliebige Teile desselben, sondern sie stellt eine in der Regel fibroadenomatöse Wucherung des unmittelbar um die Harnröhre herum gelegenen, von der übrigen Prostata durch eine Schicht glatter Muskulatur getrennten Drüsengewebes dar. Die beiden Seitenlappen werden durch die wuchernden Massen abgeplattet und nach der Peripherie gedrängt. Dies erklärt die leichte Ausschälbarkeit des hypertrophischen Gewebes, das auch, wenn es zwei Lappen zu bilden scheint, nicht den Seitenlappen angehört, erklärt das Erhaltenbleiben der Vasa deferentia bei der transvesikalen Operation — und erklärt auch die zum Glück seltenen Rezidive.

Die Blasenwand bietet schon in frühen Stadien das Bild der Trabekelblase dar. Die Diagnose ist also in einfachen Fällen nicht zu verfehlen.

Immerhin müssen wir uns davor hüten, eine beginnende Tabes oder eine anderweitige, zu Inkontinenz führende Rückenmarkserkrankung für eine Prostatahypertrophie zu halten. Diese Möglichkeit liegt vor, wenn der Tabetiker oft uriniert und etwas Residualharn aufweist. Die Trabekelblase hilft mit zur Fehldiagnose, wenn man nicht daran denkt, daß sie auch bei Tabes vorkommt. Verdacht fassen wir, wenn der Patient sich an der

unteren Altersgrenze der Prostatahypertrophie befindet und eine Lues hinter sich hat.

Haben wir die Diagnose der Prostatahypertrophie gestellt, so ist es weiter wichtig, zu wissen, in welchem *Stadium* sich der Patient befindet, und zu welchen *Komplikationen* die Erkrankung schon geführt hat. Die Untersuchung des Urins zeigt, ob Infektion vorliegt, der Katheterismus sofort nach spontaner Entleerung, ob der Patient seine Blase noch völlig entleeren kann oder ob und wieviel Residualharn er hat, und Druckschmerz bei Palpation der Nieren läßt uns vermuten, daß eine allfällige Infektion schon bis in die Nierenbecken hinaufgestiegen ist. Mehr Bedeutung für die Diagnose der Pyelitis haben bald rechts, bald links auftretende spontane Lendenschmerzen, anhaltende Verdauungsstörungen und ganz besonders akute Anfälle von Retention mit Fieber, Schüttelfrost, Erbrechen, Durchfall, Kopfschmerz, bisweilen auch leichten Delirien. Mit diesen Erscheinungen gelangt der Patient in den von Guyon klassisch beschriebenen Zustand des „Urinaire", der sich aus anfänglich intermittierenden und schließlich anhaltenden urämischen Erscheinungen und aus den Zeichen septischer Resorption zusammensetzt. Nicht selten führt die Infektion zu sekundärer Steinbildung. Solche Steine liegen bisweilen frei in der Blase, können aber auch in Divertikeln festgehalten sein, in denen sie sich wie Kesselstein angesetzt haben. Am häufigsten treffen wir sie in dem Recessus hinter der Prostata, von dem oft die eigentlichen Divertikel ausgehen.

Von diesem **klassischen Verlaufe** gibt es verschiedene diagnostisch wichtige *Abweichungen*. Einmal scheint das *Einsetzen der Symptome* bisweilen ein ganz plötzliches zu sein. Nach einem etwas reichlichen Flüssigkeitsgenuß, wobei manchmal der Alkohol das warnende Entleerungsbedürfnis vorübergehend gelähmt hat, oder wo die Gelegenheit zur Entleerung weniger gegeben war, als diejenige zur Füllung, erwacht der Patient mit der Unmöglichkeit, seine Blase zu entleeren. Er hatte sie unvorsichtigerweise überdehnt, und nun ist der geschädigte Detrusor nicht mehr imstande, das Hindernis zu überwinden. Fragen wir den Patienten genauer aus, so erfahren wir meist, daß er sich doch schon vorher nachts öfter erheben mußte, und daß der Harnstrahl seit längerer Zeit nicht mehr die jugendliche Tragweite besessen hatte. In anderen Fällen sind nicht Harnbeschwerden die erste Klage des Patienten, sondern *Stuhldrang* oder ein unangenehmes Gefühl im Mastdarm und am Damme, um mit einem meiner Patienten mit stark vergrößerter Prostata zu reden, „wie wenn er auf einer Kugel säße".

Endlich gibt es Fälle, bei denen *Blutungen* im Vordergrunde stehen. Solche Blutungen sind bisweilen sehr reichlich und können den Patienten rasch schwächen.

Wir haben bis jetzt angenommen, die rektale Untersuchung habe uns das Organ vergrößert finden lassen. Dies ist aber nicht immer der Fall. Es kann vielleicht ein sog. Mittellappen an den Störungen schuld sein, ferner kann eine derbe nach Entzündungsprozessen diffus bindegewebig entartete Prostata ohne merkliche Vergrößerung sehr ausgesprochene Harnbeschwerden verursachen. Endlich finden wir Fälle, bei denen es um kleine fibroadenomatöse Herde herum zu einer starken Bindegewebsvermehrung gekommen ist, so daß hochgradige Beschwerden vorhanden sind, ohne daß das Organ sich für die Palpation als vergrößert erwiese, ja wo man eigentlich von einer *Schrumpfprostata* sprechen muß. Im zystoskopischen Bilde fehlen hier auch die großen seitlichen Höcker, und man findet oft bloß einen etwas unregelmäßigen ringförmigen Wall um die Harnröhrenöffnung herum. Gerade in solchen Fällen findet man die höchsten Grade von Überdehnung der Blase.

Je öfter die Prostata operativ entfernt wird, um so mehr häufen sich endlich die Fälle, bei denen statt der erwarteten gutartigen Hypertrophie eine **bösartige Geschwulst** gefunden wird. Fühlen wir in der Prostatagegend eine nach dem Mastdarme hin wachsende, höckerige asymmetrische Geschwulst oder eine derbe, nach den Seiten hin scharf abzugrenzende, nicht besonders druckempfindliche Masse, so denken wir ohne weiteres an eine maligne Neubildung. Finden wir mit dem Zystoskop statt der beiden glatten Wülste ein höckeriges, unregelmäßiges Gebilde, so stellen wir die gleiche Diagnose. Verdacht hegen wir ferner, wenn eine rundliche begrenzte Geschwulst sich völlig asymmetrisch entwickelt, oder wenn wir vom Mastdarme her neben einer scheinbar gewöhnlichen Hypertrophie vereinzelte Knötchen nachweisen können. Der malignen Geschwulst sehr verdächtig ist es, wenn der Patient anfängt, über Ischias zu klagen, und die Diagnose ist gesichert, wenn wir irgendwo, besonders am Skelett, Metastasen finden. Ob Karzinom oder Sarkom vorliegt, das läßt sich bisweilen vermutungsweise aus der Form der Geschwulst schließen. Ist dieselbe derb, höckerig, so denken wir an Krebs, ist sie weicher, rundlich, an das viel seltenere Sarkom. Nun haben aber die Operationen, wie gesagt, immer mehr gezeigt, daß sich Krebs auch hinter einer bei der Digitaluntersuchung und im zystoskopischen Bilde scheinbar gutartigen Hypertrophie verbergen kann, und zwar sind es nicht etwa die ausgesprochenen Hypertrophien, welche diesen Verdacht erregen, sondern gerade die kleinen derben Formen. Wir müssen also mit unserer Diagnose sehr zurückhaltend sein und können nur so viel sagen, daß jede Prostatahypertrophie, deren Symptome nicht nur im Laufe der Jahre, sondern von Monat zu Monat stetig zunehmen, des Krebses verdächtig ist.

Gar nichts können wir aus Cystitis und aus sekundärer Steinbildung schließen. Dagegen werden wir bei anhaltenden Blutungen eher an Bösartigkeit als an reine Hypertrophie denken. Auch Reizerscheinungen — Tenesmus — und Incontinentia paradoxa bei geringer Residualharnmenge sind krebsverdächtig.

2. Entzündungsprozesse.

Den Chirurgen interessieren weniger die chronischen Reizzustände der Prostata, wie wir sie bei Gonorrhoikern finden, als der eigentliche **Prostataabszeß.** Erkrankt ein Patient unter Stuhldrang und heftigen Schmerzen bei der Stuhlentleerung, zu denen sich binnen kurzem auch Harndrang, vielleicht selbst mit völliger Verlegung der Harnröhre gesellt, so muß sich ein akut entzündlicher Vorgang zwischen Mastdarm und Blasenausgang, also im Bereiche der Prostata, abspielen. Führen wir den Finger ins Rektum, und fühlen wir in der Prostatagegend, meist etwas seitlich, dem einen Lappen des Organes entsprechend, eine weich- bis prallelastische Schwellung, über der die Mastdarmschleimhaut auffallend samtartig verdickt erscheint, so stellen wir die Diagnose Abszeß. Mit dem Speculum sehen wir die Schleimhaut ödematös durchtränkt. Im übrigen gibt dasselbe aber ein viel weniger brauchbares Bild von der Erkrankung, als der Finger. Führen wir einen Nélaton-Katheter in die Harnröhre ein, so fühlen wir in der Prostatagegend ein deutliches Hindernis.

Metallkatheter sind in diesen Fällen der Verletzlichkeit der ödematösen Schleimhaut wegen zu vermeiden. Bisweilen löst sich das Krankheitsbild plötzlich von selbst, indem sich Eiter in den Mastdarm oder in die Blase oder nach beiden Richtungen zugleich entleert und uns des Eingriffes enthebt.

Von Bedeutung für die Prognose ist die *Ursache* des Abszesses. Obenan steht die Frage, ob derselbe gonorrhoisch oder tuberkulös ist. Die Entscheidung ist meist nicht schwer zu treffen. Die Gonorrhöe können wir, auch wenn sie nicht zugegeben würde, in dem Stadium, in welchem der Prostataabszeß auftritt, meist noch an den Resten von Urethralsekret erkennen. Wir müssen aber dazu den Gonokokkennachweis führen können. Im Moment der Entleerung des Abszesses nach der Harnröhre hin, die nicht immer gußweise, sondern bisweilen nur tropfenweise stattfindet, kann man nämlich auch bei nicht gonorrhoischer Erkrankung völlig das Bild einer floriden Gonorrhöe erhalten. Die mikroskopische Untersuchung des Eiters ist also bei negativer Anamnese unerläßlich.

Ich sah einen jungen Mann mit dem typischen Bilde eines doppelseitigen prostatischen, bzw. periprostatischen Abszesses, bei dem im Momente der Untersuchung aus der Harnröhre einige Tropfen dicken Eiters flossen, der ganz an eine frische Gonorrhöe erinnern konnte. Eine solche wurde aber mit Bestimmtheit in Abrede gestellt. Die bakteriologische Untersuchung

ergab eine Reinkultur von Staphylococcus aureus. Der Mann hatte kurz vorher einen Furunkel in der Kreuzgegend gehabt.

Bezeichnend ist auch die folgende Beobachtung, die beweist, wie wenig harmlos eine solche Prostatitis bisweilen ist:

Ein 52jähriger Mann macht einen kleinen Gesichtsfurunkel durch. Darauf metastatische Pneumonie mit Pleuritis. Dann Prostataabszeß und von diesem aus Thrombose der rechten Beckenvenen und der Vena iliaca. Im Anschluß daran (thrombotische?) Erosion der Magenschleimhaut mit zum Tode führenden Blutungen.

Besitzen wir keine Anhaltspunkte für Gonorrhöe oder eine anderweitige Infektion, so müssen wir an Tuberkulose denken, und zwar der Mischinfektion wegen auch dann, wenn die Erscheinungen akut eingesetzt hatten.

Ein junger Mann, in dessen Familie Tuberkulose schon mehrfach vorgekommen ist, erkrankt akut an den typischen Erscheinungen des Prostataabszesses. Gonorrhöe läßt sich ausschließen. Der Abszeß bricht nach der Blase hin durch, und der Eiter enthält in Reinkultur Kolibazillen. Das mit dem Urin geimpfte Meerschweinchen wird aber tuberkulös. Nichtsdestoweniger heilte der Prostataherd binnen kurzem aus, so daß ohne den Tierversuch die Diagnose in suspenso geblieben wäre.

An die Besprechung der Prostatahypertrophie müssen wir noch einige Worte über die **Blasendivertikel** anfügen. Ein Teil derselben verdankt nämlich diesem Leiden seine Entstehung — die meist kleinen, im Blasengrunde sitzenden, zwischen den Trabekeln ausmündenden Divertikel, die in der Regel nur dann stören, wenn sich in ihnen Steine entwickeln.

Auch die *angeborenen Divertikel* machen sich manchmal erst im Alter des Prostatikers bemerkbar, und der Patient wird dann leicht kurzweg als solcher behandelt, wenn nicht die zystoskopische Untersuchung den Sachverhalt klarlegt. In anderen Fällen bildet sich in dem Divertikel ein großer Stein aus, oder, wie wir es auch erlebt haben, eine bösartige Geschwulst. Die Divertikel können so groß sein, daß man von Doppelblase spricht. Bisweilen mündet einer der Ureteren in das Divertikel.

72.

Verletzungen der Harnröhre.

Unter den Verletzungen der Harnröhre haben besonders diejenigen diagnostisches Interesse, welche die Pars posterior betreffen. Sie scheiden sich in drei Gruppen, je nachdem die Verletzung vom Inneren der Harnröhre her oder durch stumpfe Gewalt von außen her stattgefunden hat, oder endlich die Folge eines Beckenbruches ist.

Unter den **Verletzungen von innen her** spielen die *falschen Wege* eine nicht geringe Rolle. Eine meist ziemlich starke Blutung zeigt dem unvorsichtig katheterisierenden Arzte oder Patienten, daß er Unheil angerichtet hat.

Am leichtesten kommen solche Verletzungen mit den halbfesten sog. englischen Kathetern vor, die man besonders früher viel brauchte und als harmlos dem Patienten in die Hand gab, und die leider noch jetzt nicht ganz verschwunden sind. Sie sind zu wenig fest, um ohne Mandrin eine Führung zu erlauben, aber gerade fest genug, um Schaden anzurichten.

Ungewöhnlicher sind Verletzungen durch Gegenstände, die ihrer Bestimmung nach nicht in die Harnröhre gehören, wie Bleistifte, Nägel, Haarnadeln usw. Man muß an derartige Dinge denken, wenn ein sonst — wenigstens körperlich — gesunder Patient scheinbar ohne jede

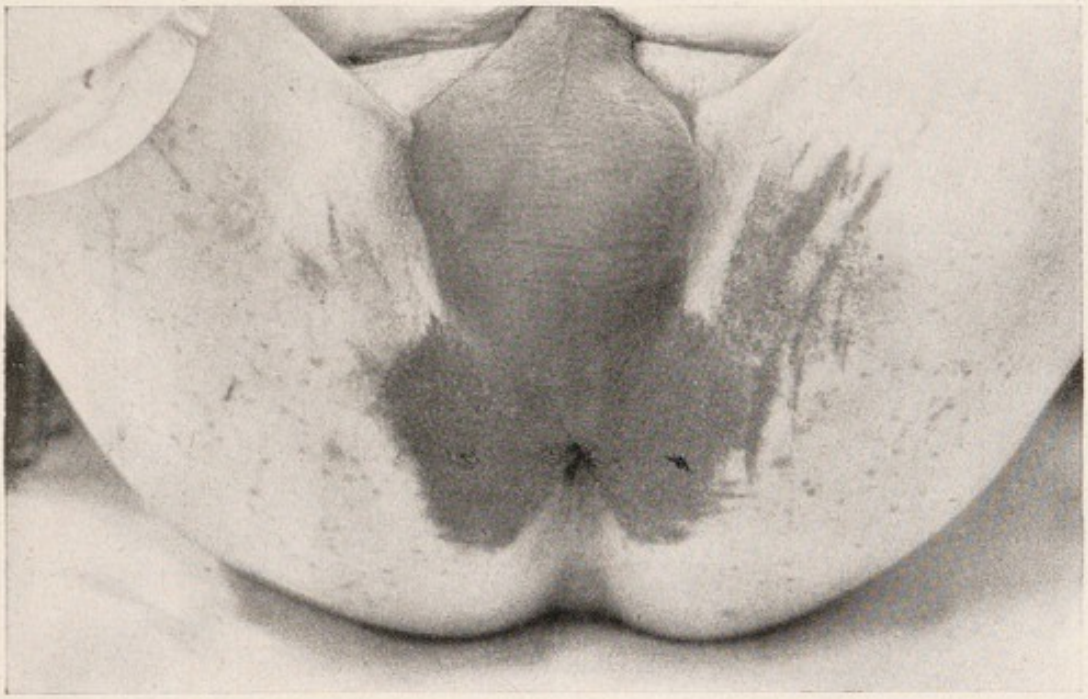

Fig. 342.
Ruptur der Harnröhre durch Schlag auf den Damm. Schmetterlingsförmige Ekchymose.

Ursache aus der Harnröhre blutet und Beschwerden bei der Harnentleerung zeigt.

Wie aus einer Zusammenstellung von Englisch hervorgeht, ist in der Harnröhre schon ungefähr jeder Gegenstand gefunden worden, der seinen Dimensionen nach einigermaßen in dieselbe hineingebracht werden kann.

Von großer praktischer Bedeutung sind die **Quetschungen der Harnröhre durch stumpfe Gewalt.** Fällt jemand rittlings auf die Kante eines Brettes, den Sattelknopf, einen Fahrradreifen oder etwas Ähnliches, so wird seine Harnröhre zwischen Unterlage und Schambeinbogen gequetscht. Dasselbe geschieht, nur in anderer Form, bei Fußtritt in die Dammgegend. Die Symptome, die wir nach einer solchen Verletzung beobachten, lassen uns mit großer Bestimmtheit die Natur der anatomischen Schädigung beurteilen, selbst ohne daß wir zum Katheter greifen. Die Untersuchung mit diesem oft nicht ungefährlichen Instrumente soll deshalb stets erst den Schlußakt unserer Diagnostik bilden.

Wir können bei der eben genannten Verletzung folgende Formen unterscheiden:

1. Hat der Patient zwar einige Mühe zu urinieren, kann er aber doch durch Pressen klaren, nicht mit Blut vermischten Urin entleeren, so hat er ein *periurethrales Hämatom* ohne Schleimhautverletzung. Der Bluterguß läßt sich am Damm als derbes Infiltrat durchtasten. Den Katheter werden wir hier beiseite lassen, solange der Patient sich überhaupt seines Urins noch entledigen kann.

2. Kommt mit den ersten Tropfen Urin etwas Blut, wird aber die Blase völlig entleert, so haben wir es mit einer leichten *Schleimhautverletzung* zu tun, die ebenfalls noch nicht zum Katheterismus berechtigt, solange keine Zeichen von Harninfiltration auftreten.

3. Häufiger stehen wir vor einer Symptomentrias, die in ihrer sich stets wiederholenden Einförmigkeit von jedem wiedererkannt wird, der sie einmal gesehen hat. Der Patient liegt stöhnend da, die Blase hoch gefüllt, und entleert trotz aller Blasenkontraktionen und allen Pressens nichts als reines Blut aus der Harnröhre. Am Damme tritt eine derbe Schwellung auf, die sich, blauschwarz verfärbt, nach beiden Seiten hin symmetrisch wie zwei Schmetterlingsflügel ausbreitet. Je länger zugewartet wird, um so praller wird die Schwellung, um so elender der Zustand des Patienten. Wir wissen, wenn wir dieses Bild einmal gesehen haben, genug, um die Diagnose auch ohne Katheter zu stellen. Der Patient hat eine völlige oder fast völlige Ruptur der Harnröhre erlitten, und aller Urin entleert sich, soweit ihn die Blase nicht mehr fassen kann, in das Zellgewebe des Dammes. Jauchiger Zerfall desselben ist die sichere Folge, wenn wir nicht helfend eingreifen. Mit dem Katheter bleiben wir gewöhnlich an der Verletzungsstelle stecken, und es ist ein glücklicher Zufall, wenn wir, der hie und da nicht durchtrennten Vorderseite der Harnröhre nachgehend, in die Blase gelangen. Freilich berechtigt uns die Möglichkeit eines solchen Zufalles zu einem schonenden Versuch, doch hüte man sich vor einem Fehlschlusse. Es wird in den Krankengeschichten ab und zu berichtet, der Arzt hätte eine gewisse Menge blutigen Urins entleert, der Kranke fügt aber bei, er habe trotzdem keine Erleichterung gefunden. Wiederholen wir den Versuch, so kommen wir zum gleichen Ergebnis und haben dabei die Empfindung, nicht in die Blase geraten zu sein. Es ist also nur eins möglich: Es hat sich in der Dammgegend unter dem Drucke des ausströmenden Urins eine Höhle gebildet, welche eine gewisse Menge Blut und Urin enthält. Wir fahren in solchen Fällen mit unserem Katheterismusversuche nicht fort, sondern sorgen für Entlastung der Gewebe durch sofortigen Dammschnitt.

Weniger häufig ist die Verlegung der Harnröhre bei **Beckenbrüchen.** Auch hier leiten uns die Überlegungen, die bei Quetschung von außen

her maßgebend waren. Wird reiner Harn, ohne Blutbeimischung, mit Mühe entleert, so denken wir vor allem an Kompression der Harnröhre durch ein Hämatom, wie es z. B. bei Ruptur der Symphyse entsteht. Es kann aber auch eine Abknickung des Kanals eingetreten sein dadurch, daß sich die beiden Schambeine gegeneinander bleibend verschoben haben. Stellt sich die normale Funktion nach einigen Tagen wieder her, und begegnet der später ausgeführte Katheterismus keinem Hindernisse mehr, so handelte es sich um ein bloßes Hämatom. Stoßen wir aber noch nach einiger Zeit auf ein gar nicht oder nur mit besonderen Katheterformen bzw. durch besondere Manöver zu überwindendes Hindernis, so werden wir, trotz wenig behinderter spontaner Entleerung, eine durch Knochenverlagerung bedingte Abknickung annehmen und den Beweis für die Beckenverletzung wohl auch im Röntgenbilde finden.

Wird mit dem Harne Blut entleert, so ist die Harnröhre zwar verletzt — durch ein Fragment angestochen, gequetscht oder angerissen, — aber nicht gänzlich durchgerissen. In einem solchen Falle werden wir uns hüten, solange die Blase sich entleert und solange keine Harninfiltration besteht, zum Katheter zu greifen.

Wird durch die Harnröhre nur Blut entleert, füllt sich die Blase, und treten die Erscheinungen der Harninfiltration auf, so werden wir schließen und handeln wie bei den entsprechenden Erscheinungen durch Quetschung von außen her.

73.

Chirurgische Erkrankungen des Penis.

1. Traumatische Verletzungen und Schädigungen des Gliedes.

Die **Verletzungen** des Gliedes weisen kaum diagnostische Schwierigkeiten auf. Schußwunden zeigen, vom völligen Abschuß bis zum leichten Streifschuß, alle möglichen Formen. Bei der Schindung von Penis und Skrotalinhalt ist der Schaden dank der Elastizität der bedeckenden Haut meist erheblich geringer, als dies auf den ersten Blick scheint. Die ganze Penishaut kann zu einem schmalen Kranz um den Sulcus glandis zusammengeschnurrt sein. Die sog. **Frakturen** sowie die **Luxationen** des Penis sind mehr Kuriosa und nicht zu übersehen. **Umschnürung** ist leicht zu erkennen, wenn dazu ein Flaschenhals oder eine Schraubenmutter benützt ist, schwieriger, wenn der schnürende Gegenstand ein Drahtring oder eine Fadenschlinge war. In letzterem Falle schneidet er manchmal so tief ein, daß er nur durch einen chirurgischen Eingriff sichtbar gemacht und entfernt werden kann. Dasselbe Bild bietet uns die durch Zurückziehen eines zu engen

Praeputium entstandene **Paraphimose,** die einer eingehenden Beschreibung kaum bedarf. Fig. 344 sagt alles nötige.

Ungewöhnlich ist die Konstriktion von Penis plus radix scroti durch einen Schlüsselring, wie sie sich ein Patient unserer Poliklinik als „antikonzeptionelles Mittel" beigebracht hatte.

2. Mißbildungen.

Bei den Mißbildungen sehen wir auf den ersten Blick, ob sich die Spaltung oben oder unten befindet, ob also eine **Epispadie** oder eine **Hypospadie** vorliegt. Den Grad der letzteren schließen wir aus der Stelle, an welcher die Harnröhre ausmündet. Die Unterscheidung in Hypospadia glandis, penis scrotalis und perinealis ist ohne weiteres gegeben.



Fig. 343.

Hypospadia glandis. Harnröhrenmündung nicht in Grübchen unter der Glans, sondern in der Falte rückwärts von der Eichel.

Die **Phimose** führt einmal zu Smegmaretention, zu Entzündung des Praeputium, zu Verwachsungen desselben mit der Glans, zu Steinbildung und, auf nervösem Wege, zu Incontinentia nocturna, Spermatorrhöe, Onanie. Häufig finden wir bei kleinen Knaben Hernien und Hydrocelen mit Phimose vergesellschaftet. Das *zu kurze Frenulum* und die *Palmatio Penis* seien pro memoria erwähnt.

Diagnostisch viel wichtiger sind die **Geschwülste** und die **Geschwüre.** Wir unterscheiden aus praktischen Gründen zwischen den subkutanen Geschwülsten einerseits und den entzündlichen Geschwüren und ulzerierten Geschwülsten andererseits.

3. Geschlossene Geschwülste und Schwellungen.

a) *Akute Schwellungen.* Dieselben stellen sich als umschriebene Knoten oder als diffuse Schwellung, Priapismus, dar. Wenn eine entzündliche Ursache (akute Cavernitis) fehlt, so denke man an eine spontane Blutung in die Schwellkörper (Leukämie), oder an eine aseptische Thrombose. Der Ausgang kann Restitutio ad integrum, Narbenbildung oder völlige Gangrän sein, je nach der Intensität des Prozesses.

b) *Chronische Schwellungen, Geschwülste.* Subkutane Geschwülste sind am Penis Seltenheiten. Von gutartigen Gebilden sind sozusagen nur **Atherome** und **Dermoide,** von bösartigen die **Sarkome** zu erwähnen.

Die erstern sitzen in bzw. unter der Haut, die letztern gehen meist von den Schwellkörpern aus. Die Diagnose hat also keine Schwierigkeiten. Nur darf man nicht etwa die **chronische Kavernitis**, eine derbe, knotige oder strangförmige Verhärtung in einem Schwellkörper, für ein beginnendes Sarkom halten. Diese Kavernitis findet sich meist bei Gichtpatienten und bei Diabetikern, vom 5. Dezennium weg. Die Hauptklage ist die über den „Strabismus" des Gliedes bei der Erektion. Den seltenen **Penisknochen** lassen Palpation und Röntgenuntersuchung ohne weiteres als solchen erkennen. Ebenfalls keine echte Geschwulst ist die in den Tropen häufige, aber nach wiederholtem Erysipel und bei Harnfisteln auch bei uns beobachtete **Elephantiasis**, durch welche das Glied zuerst zur Keule und schließlich zu einer umfänglichen und unförmlichen Geschwulst wird.

Pro memoria, obwohl kaum chirurgisch, seien auch die *spitzen Kondylome* erwähnt, eine der wenigen sicher infektiösen Geschwulstbildungen, die, wie schon an anderer Stelle erwähnt, mit Gonorrhöe nichts zu tun hat.

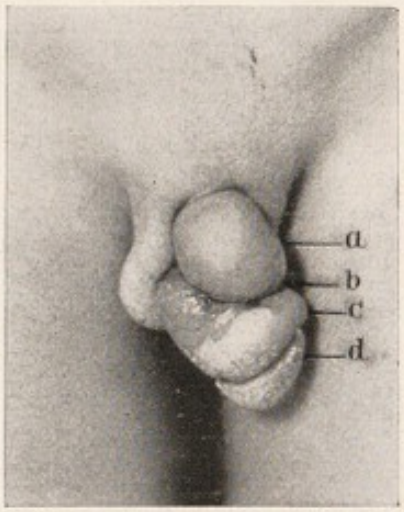

Fig. 344.
Paraphimose. *a* Schaft des Penis, *b* Schnürfurche, *c* ödematöses, gewulstetes Praeputium, inneres Blatt nach außen, *d* ödematöse Glans penis.

4. Geschwürige Veränderungen.

Von ausgesprochen akuten Entzündungszuständen bis zum ulzerierten Krebs besteht über die venerischen Geschwüre eine ununterbrochene Reihe von klinischen Veränderungen, deren Diagnose stets eine vollständige Entblößung der Eichel, unter Umständen mit Hilfe des Messers erfordert.

a) Finden wir ausgesprochene Entzündungserscheinungen im Bereiche der Vorhaut und der Glans in einem Alter, wo venerische Infektion noch nicht oder nicht mehr häufig vorkommt, so denken wir an einfache **Balanitis** bzw. **Balanoposthitis.** Bei kleinen Knaben hat dieselbe beinahe immer eine Phimose zur Ursache; bei alten Leuten bisweilen auch Smegmaretention ohne Verengerung der Vorhaut. Ist die Entzündung sehr ausgesprochen oder sehr hartnäckig, oder tritt sie — immer unter der Voraussetzung eines gewissen Grades von Smegmaretention — schon in mittleren Jahren auf, so untersuche man den Urin auf Zucker.

Schwere Grade von Vorhaut- und Eichelentzündungen sind auch schon im Verlaufe von akuten Infektionskrankheiten gesehen worden, ja selbst Gangrän der ganzen Penishaut.

Daß bei allen diesen Formen von Entzündung die Leistendrüsen anschwellen können, das ist selbstverständlich, und ebenso, daß es aus-

nahmsweise zu ausgedehnteren lymphangitischen und phlegmonösen Komplikationen kommen kann.

b) Ist eine venerische Erkrankung nicht ausgeschlossen, so diagnostiziert man eine einfache Balanitis nur dann, wenn jedes umschriebene Geschwür fehlt. Freilich darf man nicht eine oberflächliche Erosion mit einem wirklichen Geschwür verwechseln. Solche Erosionen können bei jeder Balanitis vorkommen und sind besonders auch dem **Herpes genitalis** eigen. Dieselben heilen aber bei sorgfältiger Reinhaltung unter jeder nicht reizenden Behandlung innerhalb weniger Tage aus, während ein wirkliches Geschwür zur Vernarbung längere Zeit braucht. Der

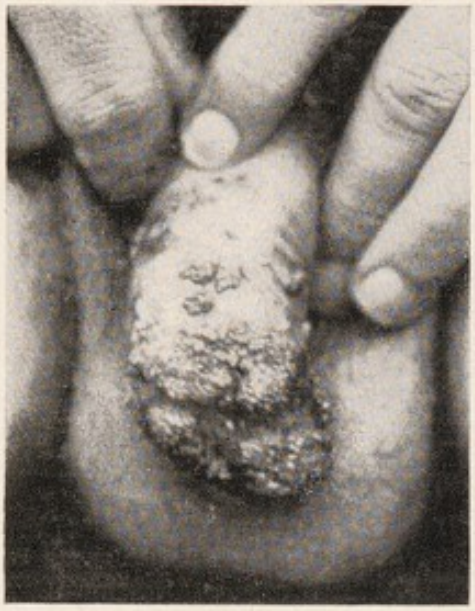

Fig. 345.
Spitze Kondylome des Praeputium

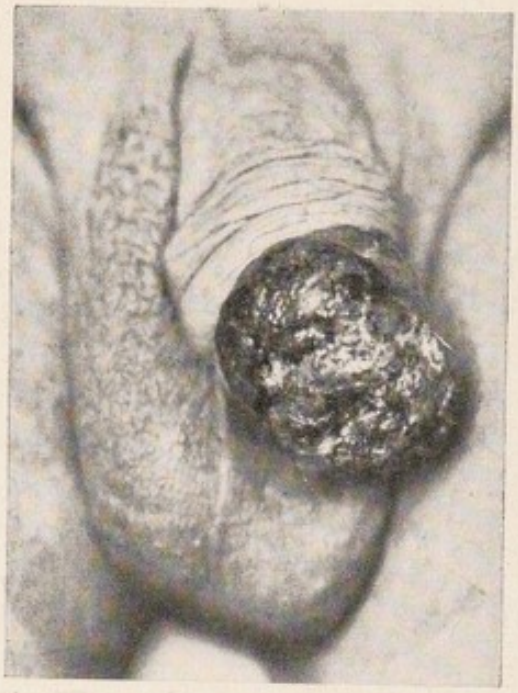

Fig. 346.
Krebs der Glans penis.

harte Schanker stellt sich allerdings bisweilen auch bloß als eine oberflächliche Erosion dar. Er ist dann aber im allgemeinen an seinem verhärteten Grunde und seiner längeren Dauer von einer harmlosen Erosion zu unterscheiden.

c) Stellt sich die Erkrankung von Anfang an nicht als eine diffuse Veränderung, sondern als ein umschriebenes Geschwür dar, so kommen dieselben Erkrankungen in Betracht, die wir schon bei der Mundschleimhaut kennen gelernt haben, allerdings in ganz verschiedenen Häufigkeitsverhältnissen. Als Seltenheit sind **tuberkulöse Geschwüre,** Urogenitaltuberkulose an Vorhaut und Eichel gesehen worden.

Für zivilisierte Länder der Geschichte angehörig sind jene Tuberkulosen, die bei ritueller Beschneidung durch Aussaugen (!) des Blutes von seiten eines tuberkulösen Beschneiders entstehen.

Die Fragestellung dreht sich vielmehr um weichen und harten Schanker, Gumma und Krebs. Ist ein Geschwür wenige Tage nach dem infizierenden Geschlechtsverkehr entstanden, so ist es vorläufig ein **weicher Schanker,** der aber nach zwei bis drei Wochen noch hart, syphilitisch werden kann. Die erstere Diagnose wird durch den Nachweis des Ducreyschen Bazillus und binnen wenigen Tagen durch die typischen, diffus infiltrierenden schmerzhaften Bubonen erhärtet, die Diagnose nachträglicher syphilitischer Umwandlung durch die Hartnäckigkeit, mit welcher der Schanker der nicht spezifischen Behandlung trotzt, durch den Spirochätennachweis und — nach 5 bis 6 Wochen — die Serumreaktion und endlich, am sichersten, durch die Erscheinungen der Verallgemeinerung. Ist das Geschwür erst nach zwei- bis dreiwöchiger Inkubation entstanden, so ist die Diagnose eines **harten Schankers** sicher, und der Spirochätenbefund auf dem Geschwür sowie die nach weiteren zwei Wochen sich einstellende Drüsenschwellung können sie nur noch bestätigen.



Fig. 347.
Krebs der Glans penis nach Spaltung der Vorhaut.

Schwieriger liegen die Dinge, wenn bei einem im Krebsalter stehenden Patienten jede frische Infektionsgelegenheit geleugnet wird. Hier handelt es sich hauptsächlich um **Gumma** und **Krebs.** Eine falsche Diagnose kann den Patienten nach beiden Richtungen hin zu Schaden und den Arzt in Verlegenheit bringen. Amputiert dieser, wie es schon geschehen ist, eine Gumma als Krebs, so muß er sich wegen leichtfertiger Verstümmelung verantworten. Behandelt er umgekehrt einen Krebs wochen- und monatelang als Gumma, so läuft er Gefahr, ein heilbares Leiden zu einem unheilbaren werden zu lassen. Beides läßt sich bei einigem Zusehen vermeiden. *Blumenkohlartige Krebse* sind, wenn ausgebildet, ohne weiteres als solche zu erkennen. Sie entstehen besonders auf Grund alter Phimosen (darum nach Barney selten bei Israeliten), angeblich auch auf venerischen Narben, und durchfressen mit der Zeit das äußere Vorhautblatt. Der *flache Krebs* gleicht schon mehr dem syphilitischen Geschwür, besitzt aber nicht den speckigen Grund des Gumma. Nicht zu verkennen ist endlich der *markige, knotenbildende Krebs.* Allen von Praeputium bedeckten Krebsen gemeinsam ist der stinkende Ausfluß aus demselben. Sicherheit gibt die vor der Operation nie zu versäumende

histologische Untersuchung, verbunden mit der Wassermannschen Reaktion.

Daß beim Gumma Drüsenschwellung fehlt, daß sie beim Krebs auch fehlen *kann* oder zu irgendeiner beliebigen Zeit auftritt, während sie beim harten Schanker im klassischen Augenblick erscheint, das alles haben wir schon bei den Geschwüren der Mundhöhle gesehen.

Eine Verwechslung wäre schließlich noch denkbar zwischen beginnendem, papillärem Krebs und dem oben erwähnten **spitzen Kondylom.** Das **Hauthorn der Glans** ist ohne weiteres zu erkennen.

Die gleichen Probleme stellen sich mutatis mutandis auch für die *Geschwülste und Geschwüre der äußern weiblichen Genitalien.*

Von **gutartigen Gebilden** seien als besonders häufig erwähnt die Riesencomedonen und Atherome der Labien, die weichen Fibrome, die Elephantiasis, die Zysten der Bartholinischen Drüsen, von **bösartigen Gebilden** des Kankroïd der Vulva, besonders dasjenige der Klitoris.

Jede nicht anderswie erklärte Schwellung der Leistendrüsen muß den Arzt veranlassen, die Vulva genau zu untersuchen.

Fünfter Teil.

Die chirurgischen Erkrankungen des Beckens und der Wirbelsäule.

74.

Beckengeschwülste.

Das Becken ist in seiner größten Ausdehnung so sehr von Weichteilen überlagert, daß Geschwülste desselben anfangs leicht übersehen werden, selbst dann, wenn sie sich nicht ausschließlich nach innen zu entwickeln. Es ist deshalb um so wichtiger, auch den indirekten Symptomen derselben rechtzeitig die gebührende Beachtung zu schenken.

Wächst eine Beckengeschwulst nach innen, so wird sie über kurz oder lang auf die *Beckenorgane drücken, sie verdrängen.* Es sind also besonders Blasen- und Mastdarmstörungen, welche an dieses Übel denken lassen, und zu einer sorgfältigen bimanuellen Untersuchung vom Mastdarm und von der Unterbauchgegend her veranlassen müssen. Bekannt sind fernerhin die Geburtsstörungen, welche durch derartige, auch kleine Geschwülste des Beckeninnern verursacht werden. Der erfahrene Geburtshelfer denkt dann auch immer, wenn sich der Kopf des Kindes nicht normal einstellen will, neben anderen Möglichkeiten an diejenige einer Beckenneubildung.

Nicht immer stehen Verdrängungserscheinungen von seiten der Beckenorgane im Vordergrunde des Krankheitsbildes. Wächst die Geschwulst mehr nach außen, oder gehört sie dem großen Becken an, so werden wir durch zwei andere Symptome auf dieselbe aufmerksam gemacht, nämlich durch das *Erscheinen eines Höckers* an irgendeiner Stelle des Beckens und durch die Folgen des *Druckes auf Nervenstämme.* Frühzeitiges Sicht- und Fühlbarwerden der Geschwulst ist hauptsächlich den Neubildungen der Darmbeinkante eigen. Es enthebt weiterer diagnostischer Überlegungen. Viel öfter kündigt sich die Geschwulst, bevor wir sie fühlen und sehen, durch Nervenstörungen an, und die Patienten werden monatelang mit allen möglichen Diagnosen versehen und in alle möglichen Bäder geschickt.

Ein 52jähriger Mann berät verschiedene Ärzte wegen Ischias. Bei einer ersten Untersuchung finden wir keine materielle Ursache der Neuralgie. Der Mastdarm ist frei, die Prostata normal, und am Becken läßt sich nichts Abnormes tasten. Auch die Wirbelsäule erweist sich als normal. Die gegen Ischias gerichtete Behandlung scheint vorübergehend Erleichterung zu verschaffen. Nach 9 Monaten zeigt sich der Patient wieder, und nun fällt auf, daß die Schmerzen mehr das Gebiet des Nervus femoralis, als dasjenige des Hüftnerven betreffen; gleichzeitig findet sich eine auffallende Schwäche der Schenkelbeuger. Der Patient muß sein linkes Bein mit beiden Händen heben, um es auf den Untersuchungstisch zu bringen. Daneben bestehen Schmerzen in der Lendengegend; der 12. Brustwirbeldorn ist druckempfindlich und ebenso die Mitte des Brustbeins. Mit der Diagnose „Ischias" war es nun aus, und es mußte an eine materielle Schädigung der großen Nervenstämme des linken Beines gedacht werden. Eine mittlerweile in der Tiefe fühlbar gewordene Geschwulst des linken Darmbeines erklärte alle Symptome, und ein lautes, mit dem Stethoskop vernommenes Blasen bestätigte die Diagnose „Sarkom". Die Schmerzhaftigkeit der Lendenwirbel und des Brustbeines ließ Metastasen annehmen und damit jeden operativen Versuch als nutzlos erscheinen.

Bisweilen sind es nicht Druckerscheinungen von seiten der Nerven, die uns auf eine verborgene Beckengeschwulst hinweisen, sondern solche von seiten der *Gefäße*: zunehmendes Ödem eines Beines. Noch dringender muß der Verdacht werden, wenn beide Symptome gleichzeitig vorhanden sind.

Wie können wir gegebenenfalls entscheiden, ob eine in der Beckenhöhle gefundene Geschwulst wirklich den Beckenknochen angehört oder nicht? Vor allem müssen wir eine den Beckenorganen angehörige Neubildung durch Berücksichtigung der Vorgeschichte und der bestehenden Erscheinungen auszuschließen suchen. Ein Patient z. B., der seit Monaten Blut mit dem Stuhl verliert, und bei dem wir neben den Zeichen von Mastdarmverengerung eine mit dem Kreuzbein verwachsene Geschwulst finden, hat nicht eine Beckengeschwulst, sondern einen nachträglich mit dem Kreuzbein verwachsenen Mastdarmkrebs. Die wichtigsten Fingerzeige gibt uns aber die *objektive Untersuchung*: Von den Beckenknochen ins Innere wachsende Geschwülste stellen sich in der Regel als mehr oder weniger kugelige, auch höckerige Gebilde dar, die an oft eng umschriebener Stelle mit dem Becken zusammenhängen. Bösartige Geschwülste der Beckeneingeweide machen uns im Gegensatz hierzu, wenn sie einmal mit dem Becken verwachsen sind, den Eindruck einer diffusen, derben Masse, welche die Beckenhöhle sozusagen ausgießt. Gutartige Geschwülste der Beckeneingeweide verwachsen mit dem Becken nie so fest, daß sie zu Verwechslung Anlaß geben könnten.

Höchstens wäre es denkbar, daß ein Beckenchondrom für ein fest eingekeiltes Fibromyom gehalten würde. Die Untersuchung in Narkose würde aber auch hier Klarheit schaffen, da sich auch fest eingekeilte Myome in Narkose meist bewegen lassen.

Ich habe wiederholt gesehen, daß ein sehr prall gespannter, die innere Beckenschaufel oder das kleine Becken einnehmender *Senkungsabszeß* für ein Sarkom gehalten wurde, besonders wenn er Zirkulationsstörungen in einer Extremität bedingte. Ein solcher Irrtum ist verzeihlich, wenn jedes objektive Zeichen einer Spondylitis oder einer Beckentuberkulose fehlt, aber nur dann.

Ist einmal eine Beckengeschwulst handgreiflich geworden, und vielleicht schon so groß, daß sie an den Kleidermacher besondere Anforderungen stellt, dann hat es mit der Diagnose keine Schwierigkeiten mehr. Knollig der Beckenschaufel, ganz besonders der Gegend des Ileosakralgelenkes aufsitzende Geschwülste sind **Knochen-** oder **Knorpelgeschwülste.** Sie können sich im Verlaufe der Jahre zu Mannskopfgröße und weit darüber hinaus entwickeln. Ihre Gutartigkeit ist eine bedingte, indem sie bisweilen Metastasen machen. Dagegen führen sie im Gegensatze zu den eigentlichen Sarkomen erst spät zu Störungen von seiten der Nerven. Haben wir umgekehrt eine Geschwulst vor uns, die sich durch Druck auf die Nerven ankündet, bevor sie noch objektiv nachweisbar ist, und bei welcher die Erscheinungen rasch zunehmen, so kann an der Diagnose „**Sarkom**" nicht gezweifelt werden. Durch die Auskultation erwiesener Gefäßreichtum (systolisches Blasen) läßt uns weiterhin die Natur gewisser Sarkome erkennen.

Ein besonderes Krankheitsbild bieten die *Sarkome der Gegend der Hüftgelenkspfanne* dar. Hier glaubt man anfangs an Coxitis, und nur die schon früh auftretende, anhaltende Neuralgie des Hüftnerven in Verbindung mit der lange ungestört bleibenden Beweglichkeit des Gelenks lassen den aufmerksamen Beobachter an Schlimmeres denken. Ähnlich denkt man bei Sarkomen der Ileosakralgegend anfangs an eine Ileosakraltuberkulose. Gerade hier kann aber unter Umständen die Auskultation eine Frühdiagnose erlauben.

Ausnahmsweise stellt die Beckengeschwulst eine Metastase einer bisweilen bis zum Tode unerkannt bleibenden bösartigen Primärgeschwulst (Prostatakrebs, Hypernephrom, kleine Struma maligna) dar. Auch über gewissen sekundären Geschwülsten, besonders über den Hypernephromen, fühlt man bisweilen Pulsation und hört man ein systolisches Blasen.

Das *Röntgenbild* bestätigt die klinisch noch zweifelhafte Diagnose einer Neubildung. Es zeigt uns ferner, welchen Anteil Knochenneubildung am Aufbau der Geschwülste hat und gibt uns gleichzeitig Aufschluß über die Ausdehnung der Geschwulst bzw. der Knochenzerstörung.

Neben den bisher besprochenen Beckengeschwülsten sind die seltenen **Fibrome** zu erwähnen, die vom Darmbein her in die vordere Bauchwand hineinwachsen, und die sowohl durch ihre Vorliebe für das weibliche Geschlecht als auch durch ihr an der Grenze der Bösartigkeit stehendes klinisches Verhalten an die bekannten Bauchdeckenfibrome erinnern.

Bei der Diagnostik der Beckengeschwülste stets zu berücksichtigen sind die **Fibrome** und **Sarkome der Beckenmuskeln.** Sie entstehen am häufigsten im Bereiche der Gesäßmuskeln. Solange sie bei erschlaffter Muskulatur noch beweglich sind, ist die Diagnose einer im Muskel entstandenen Geschwulst leicht, und wir haben nur noch auf Grund der Form und Konsistenz und besonders des mehr oder weniger raschen Wachstums zwischen Fibrom und Sarkom zu unterscheiden.

Dies ist freilich nicht immer möglich, denn es gibt Geschwülste, welche makroskopisch und histologisch zu den Fibromen zu gehören scheinen, die aber doch hartnäckig Rezidive machen, und deren histologischer Charakter sich auch von Rezidiv zu Rezidiv nach dem Sarkom hin verändert.

Ist die Geschwulst einmal mit dem Knochen verwachsen, so wird selbst das Röntgenbild ihren ursprünglichen Sitz nicht immer erkennen lassen.

Die Beckengeschwülste geben uns endlich Anlaß, eine Gruppe von Geschwülsten zu erwähnen, die, weil von keinem Organe ausgehend, bei der Besprechung der Bauchgeschwülste gewöhnlich zu kurz kommen.

Es sind dies die **Geschwülste des Beckenbindegewebes.** Mit wenigen Ausnahmen sind es **Dermoidzysten,** welche von dem perirektalen Beckenbindegewebe ausgehend sich nach oben vom Levator ani entwickeln, und zwar meist links hinten vom Mastdarm und welche besonders als Geburtshindernisse bekannt sind. Wachsen sie hauptsächlich nach oben, so hält man sie beim Weibe für im Douglasschen Raum verwachsene Eierstocksgeschwülste. Dehnen sie sich mehr nach unten aus, so ist man vor allem geneigt, an einen Senkungsabszeß zu denken. Die pralle Spannung, die gut abgegrenzte rundliche Form und die starke Verdrängung der Nachbarorgane zeigen aber doch, daß man es mit einem selbständigen Gebilde zu tun hat. Den sichersten Beweis für ihren Dermoidcharakter liefert die Probepunktion.

Wie an anderen Stellen, so ist es auch hier angezeigt, dieselbe erst dann auszuführen, wenn alles zur Operation gerüstet ist. Dermoide vereitern nämlich sehr leicht, und die Körpergegend, von der aus hier punktiert wird, ist der Reinigung nur bedingt zugänglich.

Beim Manne, wo diese Dermoide sehr selten sind, wird man, wenn er das Alter hierzu besitzt, zuerst an Prostatahypertrophie denken.

Diese Diagnose wurde vom Arzte bei einem meiner Kranken während 18 Jahren gestellt. Erst als der Patient sich einen falschen Weg gebohrt hatte, und als ihn auch die Dorfhebamme nicht mehr katheterisieren konnte, ließ er sich mit seiner mannskopfgroßen Zyste ins Spital aufnehmen.

Dasselbe gilt von den ebenfalls sehr seltenen **serösen Zysten der Prostata** und des **retroprostatischen Bindegewebes.** Auch die Träger dieser Gebilde kommen erst zum Chirurgen, wenn sie Harnverhaltung und vielleicht noch dazu einen falschen Weg haben. Die Diagnose wird sich bloß bei der Operation stellen lassen. In einigen Fällen hat man schließlich im Beckenbindegewebe auch schon *Echinokokken* gefunden.

75.

Angeborene Veränderungen der Wirbelsäule.

Finden wir bei einem Neugeborenen eine mediane, der Wirbelsäule wenig oder nicht verschieblich aufsitzende Geschwulst, so denken



Fig. 348.

Schematische Darstellung der wichtigsten Formen der Spina bifida.
1. (schwarz) Haut. 2. (blau) Dura. 3. (rot) Pia. 4. (gelb) Rückenmark P—P_1 Polgrübchen.
a. Meningocele. b. Myelocystocele. c—e Verschiedene Grade von Myelomeningocele.
f. Myelocystomeningocele.

wir sofort an den Sammelbegriff „Spina bifida". Da die klinischen Zeichen es nicht erlauben, alle feineren Unterschiede zu erkennen, so wollen wir nur in großen Zügen angeben, um was sich die Diagnose drehen wird:

Einmal können Wirbelsäule, Rückenmarkshüllen und Rückenmark völlig gespalten, aufgeklappt daliegen, eine flache Rinne, oder bei gleichzeitiger Kyphose einen Buckel bildend (Fig. 349) — **Rachischisis posterior.**



Fig. 349.
Rachischisis posterior. Die dunkle Partie entspricht der Area medullo-vasculosa.

Gewöhnlich ist durch andere Mißbildungen, besonders am Schädel und Hirn, Lebensfähigkeit ausgeschlossen.

In weniger schweren Fällen ist zwar das Rückenmark auch noch gespalten und bildet die rötliche Area medullo-vasculosa, die Defektbildung



Fig. 350.
Myelomeningocele mit auf der Abbildung deutlich sichtbarem oberen Polgrübchen. (X)

ist aber geringer als in dem vorigen Falle. Die „Geschwulst" wird gebildet durch vermehrte Ansammlung von Zerebrospinalflüssigkeit im Bereich der weichen Rückenmarkshäute, auf der Ventralseite des aufgeklappten Markes

— **Myelomeningocele** (Fig. 350). Dieser Typus geht mit Zwischenstufen über in diejenige Form, bei welcher das Rückenmark geschlossen, aber mit der dorsalen Wand des Sackes verwachsen aus dem Kanal ausgetreten ist. Die Flüssig-



Fig. 351.
Myelomeningocele.

keitsansammlung findet sich auch hier ventral in den weichen Häuten, bisweilen aber gleichzeitig auch in dem erweiterten Zentralkanale — **Hydromyelomeningocele.** Die Geschwulst ist an der Peripherie von normaler Haut, auf der Kuppe von feiner narbenähnlich aussehender Epidermis bedeckt (Fig. 351).

Ist das Rückenmark im Sacke frei, überall von Arachnoidea bedeckt, und ist der Zentralkanal hochgradig erweitert, so haben wir die **Myelocystocele** vor uns. Besteht endlich die Geschwulst nur aus vorgestülpter

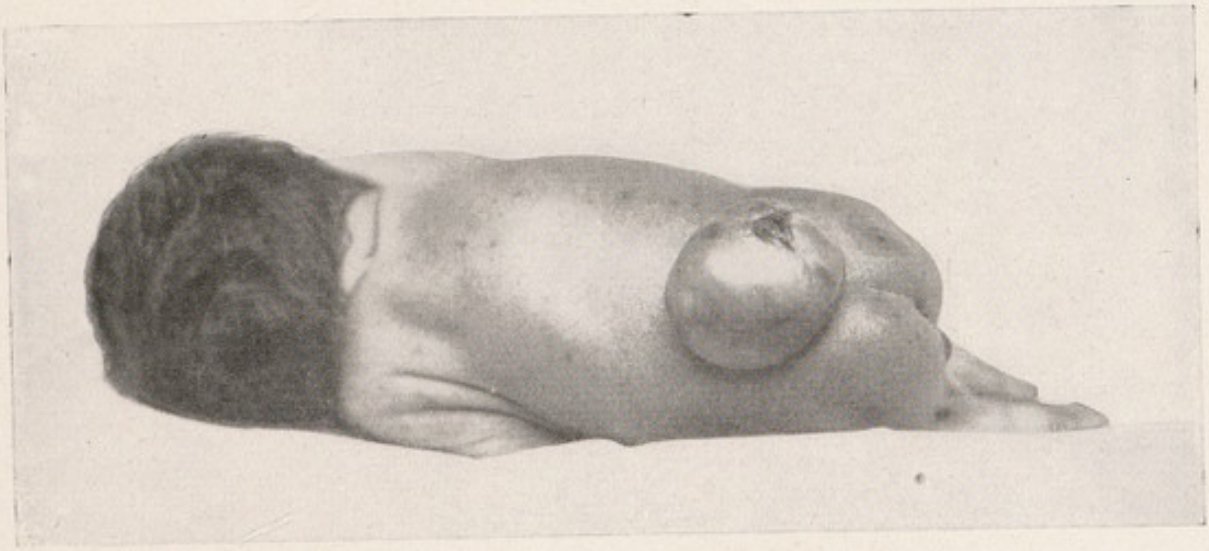

Fig. 352.
Myelomeningocele im Bereiche des Conus terminalis und der Cauda equina.

Pia und Arachnoidea, so handelt es sich um eine **reine Meningocele.** Auch hier beteiligt sich die Dura nicht an der Wand des Sackes, sondern hört nach allgemeiner Annahme in der Höhe der Knochenlücke auf.

Wie können wir diese verschiedenen Formen klinisch unterscheiden? Einmal aus dem übrigen Zustande des Kindes. Je schwerere ander-

weitige Mißbildungen vorhanden sind, um so schwerer ist meist auch die Mißbildung des Rückenmarkes. Sodann aus dem Verhalten der Geschwulst selbst. Ist eine Area medullo-vasculosa vorhanden, oder finden sich auf einer epidermisierten Fläche je ein orales und ein kaudales Grübchen (Fig. 350), so ist das Rückenmark sicher gespalten. Lassen sich durch die Sackwand hindurch von einer dorsalen Verdickung derselben ausgehende, nach der Wirbelsäule hin verlaufende Stränge verfolgen, so werden wir dieselben als Nervenstämme deuten und annehmen, daß das Rückenmark, gespalten oder nicht, mit der dorsalen Wand des Sackes verwachsen ist. Fehlen solche Stränge, so wird eine Myelocysto-



Fig. 353.
Meningocele mit Haarschopf.

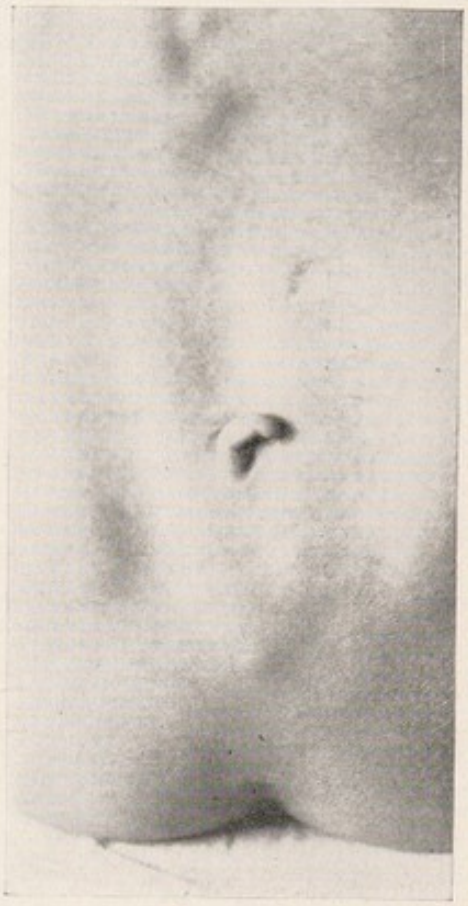

Fig. 354.
Stummelschwanz.

cele oder eine Meningocele vorliegen. Auch die letztere enthält allerdings besonders im Bereiche der Cauda equina, in ihrer Wand bisweilen schlingenförmig in die Rückgrathöhle zurücktretende Nervenstämme. Die Beurteilung dieser Dinge wird bei größeren Säcken durch die Untersuchung im durchfallenden Lichte erleichtert, sowie durch den Umstand, daß reine Meningocelen sozusagen nur im Sakralteile vorkommen.

Von besonderem diagnostischen Interesse sind endlich jene Fälle, in denen die Spaltbildung der Wirbelsäule und die Veränderung des Rückenmarkes bzw. seiner Hüllen so unbedeutend sind,

daß bei oberflächlicher Untersuchung gar nichts bemerkt wird. Was den Patienten zu uns führt, das sind vielmehr leichte sensible oder motorische Lähmungserscheinungen, vielleicht auch trophische Störungen im Bereiche der unteren Extremitäten, oft auch nur eine Störung im Muskelgleichgewicht, welche zu Klump- oder Hohlfuß geführt hat. (Siehe diesen.) Sind die Symptome besonders motorischer Natur, so denkt man zuerst an Poliomyelitis. Sehen wir uns aber den Rücken an, so fällt uns eine meist in der Lendengegend sitzende, stark ausgeprägte Behaarung auf. Die Haare sind gewöhnlich in einem quer zur Wirbelsäule liegenden, nach unten konvexen Halb- oder Viertelkreise angeordnet und können manchmal recht lang werden. An der Haut sehen wir bisweilen leichte narbige Veränderungen. Tasten wir die Wirbelsäule ab, so finden wir in der Höhe der Behaarung die Reihe der Wirbeldornen durch eine Lücke unterbrochen, in der eine oft nur erbsen- bis kirschgroße, bisweilen aber auch größere elastische Geschwulst liegt. Wir haben es mit der Mißbildung zu tun, die man **Spina bifida occulta** nennt, wenn eine augenfällige Vorwölbung fehlt. Die gefühlte Geschwulst ist, dem tiefen, lumbalen Sitze der Spaltbildung entsprechend, meist eine *reine Meningocele*. In manchen Fällen fehlen auch die nervösen Störungen völlig, und einzig die abnorme Behaarung weist auf die Mißbildung hin.

Ich sah als Assistent bei Kocher einen Bauernknaben, bei dem vorübergehende Lähmungserscheinungen in den unteren Extremitäten nach einem Schlag auf den Rücken aufgetreten waren. Die abnorme Behaarung der Lendengegend führte sofort auf die Diagnose einer durch den Schlag geschädigten Spina bifida occulta.

Die Kreuz- und Steißgegend ist endlich der Sitz von allen möglichen angeborenen Geschwülsten: Fibromen, Angiomen, Lipomen, Sarkomen, Teratomen, welch letztere von den einfachen Dermoidzysten bis zu den fötalen Implantationen und den eigentlichen Doppelmißbildungen eine ununterbrochene Reihe bilden. Manchmal sind solche Geschwülste isoliert vorhanden, in anderen Fällen verbinden sie sich mit Spaltbildungen an Wirbelsäule und Rückenmark. Bisweilen erlaubt der einheitliche Charakter der Geschwulst die Diagnose Fibrom, Lipom, Dermoidzyste, Lymphangiom zu stellen; in der Regel wird man sich aber mit der summarischen Diagnose einer **angeborenen Sakrolumbalgeschwulst** begnügen müssen und wird das Weitere dem Mikroskop überlassen. Ist ein Dermoid durchgebrochen, so entsteht die schon bei den Perinealfisteln erwähnte *Dermoidfistel*.

Stellt sich ein sakrales Anhängsel als Schwanz dar, so werden Palpation und Röntgenbild rasch entscheiden, ob es sich um ein bloßes Weichteilgebilde — *Pseudoschwänze* (Lipome, Fibrome) oder um einen

Stummelschwanz ohne Knochen — oder um einen mit einer Verlängerung der Wirbelsäule versehenen *echten Schwanz* handelt.

Solche Reste eines geschwänzten Zeitalters finden sich zwar nicht bei ganzen Völkerschaften, wie behauptet wurde, wohl aber bei einzelnen, besonders männlichen Individuen aller Rassen vor, und zwar vom bescheidenen Stummel bis zum ansehnlichen, selbst schweineschwanzähnlichen Gebilde.

76.

Lumbago.

Die Bezeichnung „Lumbago" umschreibt meist unser Nichtwissen lateinisch. Jeder Lendenschmerz wird, wenn man seine Ursache nicht kennt, mit diesem Namen versehen. Solange wir denselben nicht abschaffen können, sollte er wenigstens nur für jenen plötzlich einsetzenden Schmerz gebraucht werden, welcher dank der Plötzlichkeit des Auftretens und dank der unbekannten Ätiologie von jeher mit dem Namen „Hexenschuß" bedacht wurde! Damit fällt schon eine ganze Anzahl Arten von Lendenschmerz weg, die mit dem richtigen Hexenschuß nichts zu tun haben. Ich erwähne von solchen den Lendenschmerz bei Spondylitis, bei Nierenstein und Nierentuberkulose, bei chronischer Colitis (besonders links), um nur einiges Wichtigere hervorzuheben, und sehe ganz ab vom Lendenschmerz, der bei infektiösen Erkrankungen, von der Influenza bis zur Variola, einschließlich der Syphilis, auftritt. Unsere Besprechung schränkt sich damit ein auf das, was man gemeiniglich **Lumbago rheumatica** und **Lumbago traumatica** nennt. Früher wurde das Übel je nach Vorliebe von dem einen als rheumatisch, von dem andern als traumatisch aufgefaßt, ohne daß diese Namengebung weitere Bedeutung gehabt hätte. Seit der Zeit der Unfallversicherung gibt es dagegen kaum einen Zustand, der häufiger zum Zankapfel geworden wäre, als gerade die Lumbago. Schuld daran ist nicht nur das Begehrungsvermögen der Versicherten, sondern vor allem der Umstand, daß wir überhaupt nicht wissen, was die Lumbago rheumatica ist.

Die Veranlassung des Schmerzes ist in einer großen Zahl der Fälle eine unvermutete, und gerade deshalb nicht durch Feststellung der Wirbelsäule (Gelenkschluß) vorbereitete Bewegung irgendeines Abschnittes der Wirbelsäule. Die erste Folge ist wegen des Fehlens des Gelenkschlusses eine zu ausgiebige Bewegung in den Wirbelgelenken, und das Endergebnis eine leichte Distorsion derselben, mindestens eine *Arthralgie*. Daß es Leute gibt, denen dies öfter zustößt als andern, das ist nicht zu bezweifeln.

Nach anderer Auffassung — oder in anderen Fällen — werden Muskelfasern oder Nerven durch diese inkoordinierte Bewegung ge-

schädigt, und die Lumbago wäre dann eine *Myalgie* oder eine *Neuralgie*. Mit der letzteren Deutung muß man aber vorsichtig sein. Wir wissen, daß auch der Gelenkschmerz weithin ausstrahlen kann. Durch „rheumatische", richtiger gesagt infektiöse und diathetische Einflüsse — Infektionskrankheiten, Gicht, Diabetes, — können Gelenke, Muskeln und Nerven vulnerabler, zu „Lumbago" in höherem Grade disponiert werden, und wohl auch durch Überermüdung und durch Kältewirkung.

Aus dem eben Gesagten geht hervor, daß zwischen vielen Fällen von gewöhnlichem Hexenschuß und der sog. Lumbago traumatica kein prinzipieller, sondern nur ein gradueller Unterschied besteht. Beim Hexenschuß ist das Trauma ein so leichtes, daß es aus dem Rahmen der gewöhnlichen Bewegungen nicht heraustritt, und daß eine traumatische Wirkung nur deshalb zustande kommt, weil das Individuum es versäumt hatte, seine Muskeltätigkeit zu koordinieren und die Wirbelgelenke in geeigneter Weise festzustellen, oder weil es eine besondere pathologische Veranlagung besitzt.

Bei den Veränderungen dagegen, welche man *im Sinne der Unfallgesetzgebung* als Lumbago traumatica bezeichnen darf, handelt es sich um eine schwerere, über die gewöhnliche Leistungsfähigkeit der Wirbelsäule hinausgehende Exkursion: Überbiegung, Überstreckung, abnorme Drehung usw., welche trotz normaler Muskelaktion zu Distorsion, zu Muskelrissen, zum Abrisse von Gelenk- und Querfortsätzen geführt hat. Wo die Grenze zwischen der nicht entschädigungsberechtigten und der entschädigungsberechtigten Störung zu setzen ist, das hängt nicht so sehr vom Arzte, als von der Gesetzgebung und von ihrer Deutung durch die Gerichte ab.

Erst wenn jedes eng umschriebene Ereignis, jeder äußere Anlaß fehlt, kann man von wirklich rheumatischer Lumbago sprechen, d. h. von der plötzlichen Äußerung eines pathologischen Zustandes irgendwelcher Art.

Bei der einen wie bei der andern Gruppe finden wir als auffallendstes Zeichen die muskuläre Fixation des betreffenden Wirbelsäulenabschnittes, meist, aber durchaus nicht immer der Lendenwirbelsäule, umschriebene Druckempfindlichkeit der Muskulatur, Schmerzhaftigkeit der Bewegungen, ausstrahlende Schmerzen. Fehlen, wie gewöhnlich, Schwellung, blutige Verfärbung und die Röntgenzeichen einer Abrißfraktur, so können wir eine bestimmte Diagnose nur aus der genauen Kenntnis des Traumas einerseits und aus dem Ablauf der Erscheinungen anderseits stellen.

Über den ersteren Punkt zuverlässige Auskunft zu erhalten, ist oft nicht leicht, da die Angaben des Verletzten häufig subjektiv gefärbt sein werden. Nur da, wo die materiellen äußern Umstände (Heben einer ungewöhnlich schweren Last, Muskelanstrengung unter ungünstigen

äußern Verhältnissen, Einwirkung äußerer Gewalt) eine schwerere traumatische Einwirkung an sich wahrscheinlich machen, dürfen wir von vornherein die vorhandenen Erscheinungen als traumatisch im Sinne des Gesetzes bezeichnen.

Der Ablauf der Erscheinungen wäre für uns maßgebend, wenn es sich nicht um Versicherte handelte, wenn also der Patient nicht Interesse an einer längeren Dauer derselben hätte. Der gewöhnliche Hexenschuß ist in 4—8 Tagen soweit geheilt, daß die Arbeit wieder aufgenommen werden kann, die Folgen eines größeren Muskelrisses, einer schweren Distorsion, eines Knochenabrisses können sich wochen- und monatelang geltend machen. Im Zweifelsfalle kann Krankenhausbeobachtung angezeigt sein.

Einfacher zu deuten ist der Rückenschmerz, wenn er die Folge einer direkten Quetschung ist. Hier ist die Natur des Traumas ausschlaggebend, und wir finden bisweilen die unmittelbaren Folgen desselben als Schürfungen und Ekchymosen am Rücken aufgezeichnet.

Eine Kompressionsfraktur der Wirbelsäule endlich wird nur von dem mit Lumbago verwechselt, der die Anamnese nicht berücksichtigt und der nicht gründlich untersucht. Eher können akute Äußerungen einer noch latenten *Spondylitis tuberculosa* oder *deformans* irreführen.

Wichtig ist es, zu wissen, daß Knochenabrisse auch durch indirekte Traumen entstehen, sei es durch Muskelzug, sei es durch Bänderzerrung. Umschriebene Abrisse können, besonders bei beleibten Patienten, auch einer sorgfältigen Röntgenuntersuchung entgehen. Fälle mit negativem Befund, aber starken subjektiven Beschwerden ziehen, wenn versichert, oft jahrelang von Instanz zu Instanz, statt, wie sie es unversichert nach wenigen Wochen oder Monaten täten, ihre Arbeit wieder aufzunehmen. Am schlimmsten ist es, wenn ihnen auf Grund einer der häufigen anatomischen Variationen der Wirbelsäule, besonders im Bereiche des 5. Lendenwirbels, eine Fraktur „anbegutachtet" wird.

77.

Verletzungen der Wirbelsäule.

Wie am Schädel, so ist auch an der Wirbelsäule die ganze Lehre von den Verletzungen beherrscht von der Mitverletzung des Kontentum.

Ihm werden wir bei der Untersuchung deshalb auch unsere Hauptaufmerksamkeit widmen.

Wenn ein Patient nach einem Wirbelsäulentrauma, gewöhnlich ist es Fall aus der Höhe oder Verschüttung, über den Rücken klagt, wenn er aber zu Fuß zu uns kommt, und wir weder eine Formveränderung der Wirbelsäule, noch irgendein Symptom von seiten des Nerven-

systems an ihm finden, dann hat er eine Kontusion oder eine Distorsion der Wirbelsäule, vielleicht auch einen Bruch eines Dornes oder Querfortsatzes, im schlimmsten Falle eine Kompressionsfraktur erlitten. Nur an der Halswirbelsäule sehen wir bisweilen selbst schwere Verletzungen — Luxationen — ambulant. Wird uns der Verletzte regungslos daliegend zugeführt, und finden sich nicht anderweitige Verletzungen vor, so besteht entweder eine Schädigung der Tragfähigkeit seiner Wirbelsäule, oder eine Verletzung seines Nervensystems oder beides zusammen.

Mit der Besprechung dieser schweren Fälle wollen wir beginnen und gehen dabei von einem konkreten Beispiel aus.

I. Gang der Untersuchung.

Ein Mann ist von einem Gerüst heruntergefallen und wird uns auf der Tragbahre zugeführt. Wir legen ihn unter sorgfältiger Unterstützung der ganzen Wirbelsäule ins Bett. Unsere nächste Aufgabe ist es nun, unsere Diagnose und damit auch unsere Prognose zu stellen, ohne ihn mehr als dringend nötig hin und her zu wenden.

1. Wir lassen ihn zum Zweck der Untersuchung der **Motilität** zuerst einige orientierende Bewegungen ausführen. Hebt er ein Bein nach dem anderen, biegt er und streckt er auf Geheiß die Knie, so sind wir in bezug auf das Schlimmste schon beruhigt: er hat keine Totalläsion des Rückenmarkes. Hebt er die Beine nicht, kontrahiert er aber unter Stöhnen seine Oberschenkelmuskeln, so schließen wir daraus, daß zwar die nervösen Leitungsbahnen spielen, daß aber die Bewegung durch den Schmerz gehemmt ist. Er hat also vielleicht eine schwere Wirbelsäulenverletzung, vielleicht auch eine beiderseitige Oberschenkelfraktur erlitten, aber keine Durchquetschung des Markes. Hebt er nur *ein* Bein, und bleibt das andere schlaff liegen, dann hat er entweder eine einseitige Markverletzung, oder eine einseitige Quetschung oder Kompression der Cauda equina, oder viel wahrscheinlicher einen Oberschenkel- oder Beckenbruch. Dies letztere ist von vornherein anzunehmen, wenn bei Unbeweglichkeit des Oberschenkels Fuß und Zehen bewegt werden.

Nun untersuchen wir die Motilität am *Stamme*. Hierzu hilft uns die Art der Atmung. Besteht reine Bauch-, d. h. Zwerchfellatmung, und ist die Brustatmung unmöglich, so sind die Interkostalmuskeln gelähmt, und es ist nur noch der vom 4. und 5. Halssegment ausgehende Phrenicus in Tätigkeit. Die Verletzung muß also eine schwere sein und weit oben sitzen.

Wir kommen weiter zur Motilität der *oberen Extremitäten*. Schon die Haltung der Arme ist bezeichnend. Sind dieselben bis zu den Finger-

spitzen völlig frei beweglich, nehmen sie also jede beliebige Stellung ein, so sitzt die Verletzung jedenfalls tiefer als das erste Dorsalsegment. Finden wir die Hände halb geschlossen, die Ellenbogen gebeugt, die Vorderarme in mäßiger Pronation auf dem Thorax liegend (s. Fig. 355),

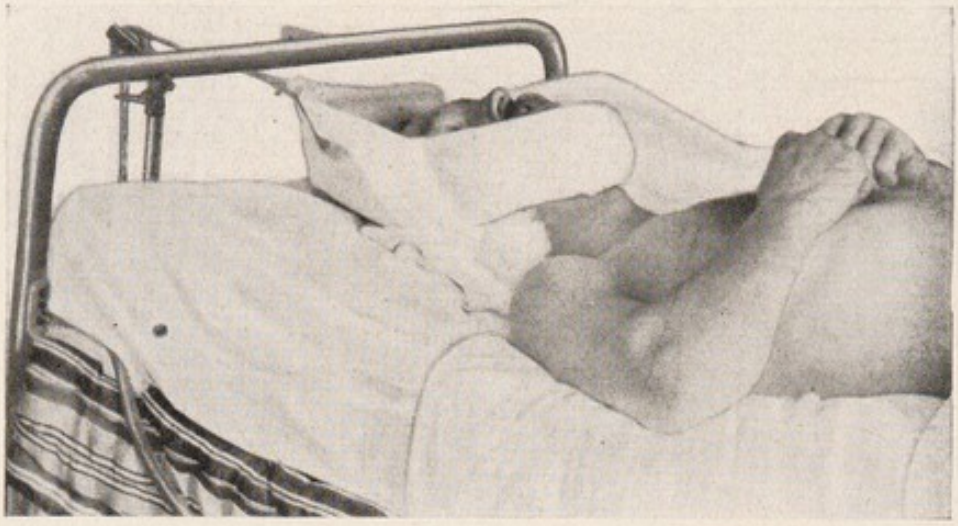

Fig. 355
Haltung der Arme bei Querläsion in der Höhe des 7. Cervikalsegmentes.

so schließen wir, daß die Verletzung ungefähr in der Höhe des 7. Halssegmentes sitzt. Werden die Arme auswärts gedreht nach oben gehalten, die Finger wieder halb gebeugt, die Vorderarme supiniert, die



Fig. 356.
Haltung der Arme bei Querläsion in der Höhe des 6. Cervikalsegmentes.

Ellenbogen gebeugt, so ist das 6. Segment geschädigt (s. Fig. 356). Liegen sie bewegungslos, ganz gelähmt neben dem Rumpfe, so ist der Sitz der Verletzung im 5. Segmente. Höher kann eine Totalläsion nicht sitzen, da sie der Phrenicuslähmung wegen sofort tödlich wäre.

In dem in Fig. 355 und 356 abgebildeten Fall handelte es sich, wie die Autopsie bewies, um eine Quetschung zwischen dem 7. und dem 8. Segment. Der Patient kam in der Stellung von Fig. 355 ins Krankenhaus. Am nächsten Morgen zeigte er, infolge aufsteigender Zirkulationsstörung, die Stellung von Fig. 356 und eine Verschiebung der hyperästhetischen Zone um ein Segment nach oben. Nach einigen Tagen besserte sich die Motilität so weit, daß auch das 8. Segment zu funktionieren anfing. Nach 3 Wochen erfolgte Tod an Bronchopneumonie. Fig. 358 zeigt die Wirbelsäulenverletzung dieses Falles.

2. Nach dieser summarischen Untersuchung der Motilität prüfen wir die **Sensibilität.** Ist dieselbe an den unteren Extremitäten erhalten, wenn auch vielleicht abgeschwächt, oder nur für einzelne Qualitäten aufgehoben, so ist eine Totalläsion ausgeschlossen. Ist sie dagegen gänzlich aufgehoben, so ist bei ebenfalls totaler motorischer Lähmung des entsprechenden Gebietes eine völlige Durchquetschung des Markes wahrscheinlich. Die Grenze der normalen Sensibilität läßt uns auf die Höhe der Verletzung schließen.

Häufig schließt sich an ein Gebiet völliger Anästhesie eine Zone partieller Aufhebung der Sensibilität und daran noch eine hyperästhetische Zone.

Diese Hyperästhesie ist, wie aus ihrem Aufsteigen bei aufsteigender Myelitis geschlossen werden muß, nicht durch Reizung der Wurzeln, sondern auch durch Reizvorgänge im Marke selbst bedingt.

Stets vervollständigen wir die Sensibilitätsprüfung durch die Untersuchung der Schmerz- und Temperaturempfindung. Bei partieller Aufhebung der Sensibilität verhalten sich die verschiedenen Qualitäten oft verschieden, und zwar sind meist Schmerz- und Temperaturempfindung schwerer gestört, als der Tastsinn, oder selbst ganz aufgehoben bei erhaltenem oder nur leicht gestörtem Tastsinn.

3. Wir untersuchen weiterhin das Verhalten der **Vasomotoren.** Lähmung derselben äußert sich durch Hyperämie der gelähmten Extremitäten, mit Temperaturerhöhung der Haut, und durch vermehrte Füllung der Corpora cavernosa penis. Gewöhnlich zeigt das Glied einen mäßigen Grad von Füllung, der sich, besonders bei jüngeren Individuen, durch direkte Berührung, z. B. beim Katheterisieren, ja auch durch Berührung entfernter Hautpartien bis zu eigentlicher Erektion steigern kann.

4. Unter den **viszeralen Funktionen** haben besonders die Funktionsstörungen von *Blase* und *Mastdarm* Bedeutung. Bei der Blase gibt sich die Störung kund durch Detrusorlähmung, also durch Retentio urinae, verbunden mit der sog. Incontinentia paradoxa. Die Blase ist stets hoch gefüllt, schon auf den ersten Blick durch die Bauchdecken hindurch erkennbar und entleert sich nur durch Überlaufen, nach Sprengung des Sphinkterschlusses.

Ob dieser Schluß ein bloß elastischer ist (Kocher), oder ob er von einer peripheren Innervation des Sphinkters abhängt, das können wir hier

nicht erörtern, und das ist auch gleichgültig für die diagnostische Beurteilung der Incontinentia paradoxa.

Mit der Zeit kann sich, wenn wenigstens die Verletzung nicht zu tief sitzt, die Blasenentleerung unbewußt in periodischen Intervallen wieder einstellen, indem das Rückenmark seine Funktionen automatisch wieder aufnimmt. Es tritt also jener Zustand ein, den Kocher mit der Enuresis vergleicht.

Es ist dabei gleichgültig, ob wir die betreffenden Zentren in die Sakralsegmente oder, nach der Ansicht einiger neuerer Autoren (L. R. Müller), in den Sympathikus verlegen. Die Bahnen verlaufen sowieso durch den Conus medullaris. Ihre Durchtrennung bewirkt also in jedem Falle eine bleibende Aufhebung der willkürlichen Blasen- und Mastdarmfunktion. Nur eines wäre bei der neueren Auffassung möglich, was die alte ausschloß: Wiederherstellung des Automatismus bei völliger Zerstörung des Conus. Das Auftreten von Enuresis nach anfänglicher Incontinentia paradoxa finden wir besonders bei partiellen Schädigungen des Rückenmarks. Inwieweit sie, wie beim Hunde, auch nach totaler Durchtrennung eintritt, das ist für den Menschen noch nicht genügend erwiesen.

Bei der Untersuchung des Mastdarmes finden wir den Sphinkter schlaff, oder sich nur schwach kontrahierend, die Ampulle mit Kot gefüllt, solange der Inhalt fest ist — Retentio alvi. Ist der Darminhalt dagegen flüssig, so läuft er ohne den Willen des Patienten durch den schlaffen Sphinkter ab — Incontinentia alvi.

Von weiteren viszeralen Störungen treffen wir, als Zeichen der *Darmlähmung*, nicht selten einen hochgradigen Meteorismus an, der schon mehr als einmal den Gedanken an wirklichen Ileus nahe gelegt, ja selbst zu Laparotomien Anlaß gegeben hat.

Hier müssen wir endlich noch die Störungen der *Pupilleninnervation* anführen. Finden wir reflektorische Pupillenstarre mit Miosis, so schließen wir daraus, daß die pupillenerweiternden Fasern an irgendeiner Stelle ihres Weges durch das Halsmark unterbrochen sind, und daß die Läsion jedenfalls oberhalb des ersten Dorsalsegments sitzt, durch dessen Wurzeln die genannten Fasern das Rückenmark verlassen.

5. Es bleibt uns noch die sehr wichtige Untersuchung der **Haut-** und **Sehnenreflexe** übrig.

Die **oberflächlichen** oder **Hautreflexe** sind bei Totalläsion in der Regel anfänglich aufgehoben, kehren aber zum Teil rasch wieder. Nicht aufgehoben sind dagegen, wie Kocher gezeigt hat, die Reflexe von den Genitalien aus, nämlich der Erektionsreflex und die einseitige Kontraktion der unteren Bauchmuskeln bei Hodenkompression (Hodenreflex nach Kocher).

Wichtiger sind die **Sehnenreflexe**, ganz besonders der *Patellarreflex*. Gleich nach der Verletzung sind die Sehnenreflexe häufig aufgehoben, um bei partiellen Schädigungen nach Tagen oder Wochen, wenn nicht Monaten sich wieder einzustellen und selbst gesteigert

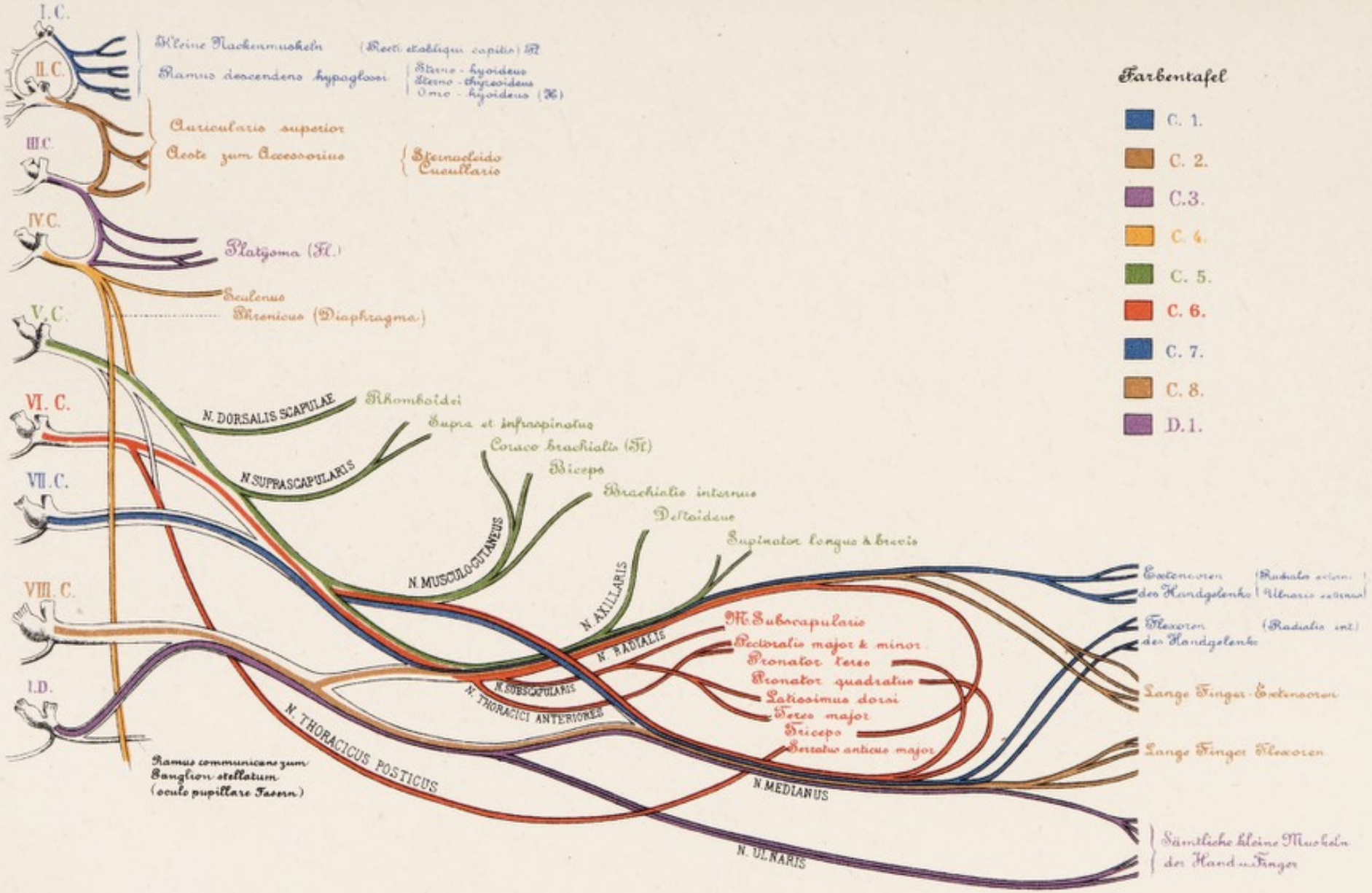

Nach „Kocher, Die Verletzungen der Wirbelsäule“ a. d. „M. a. d. Grenzgeb. d. Medz. u. Chirg.“ Bd. I.

Quervain, Spez. chirurg. Diagnostik. 7. Aufl.

Verlag von F. C. W. Vogel in Leipzig.

Druck von F. A. Brockhaus in Leipzig.

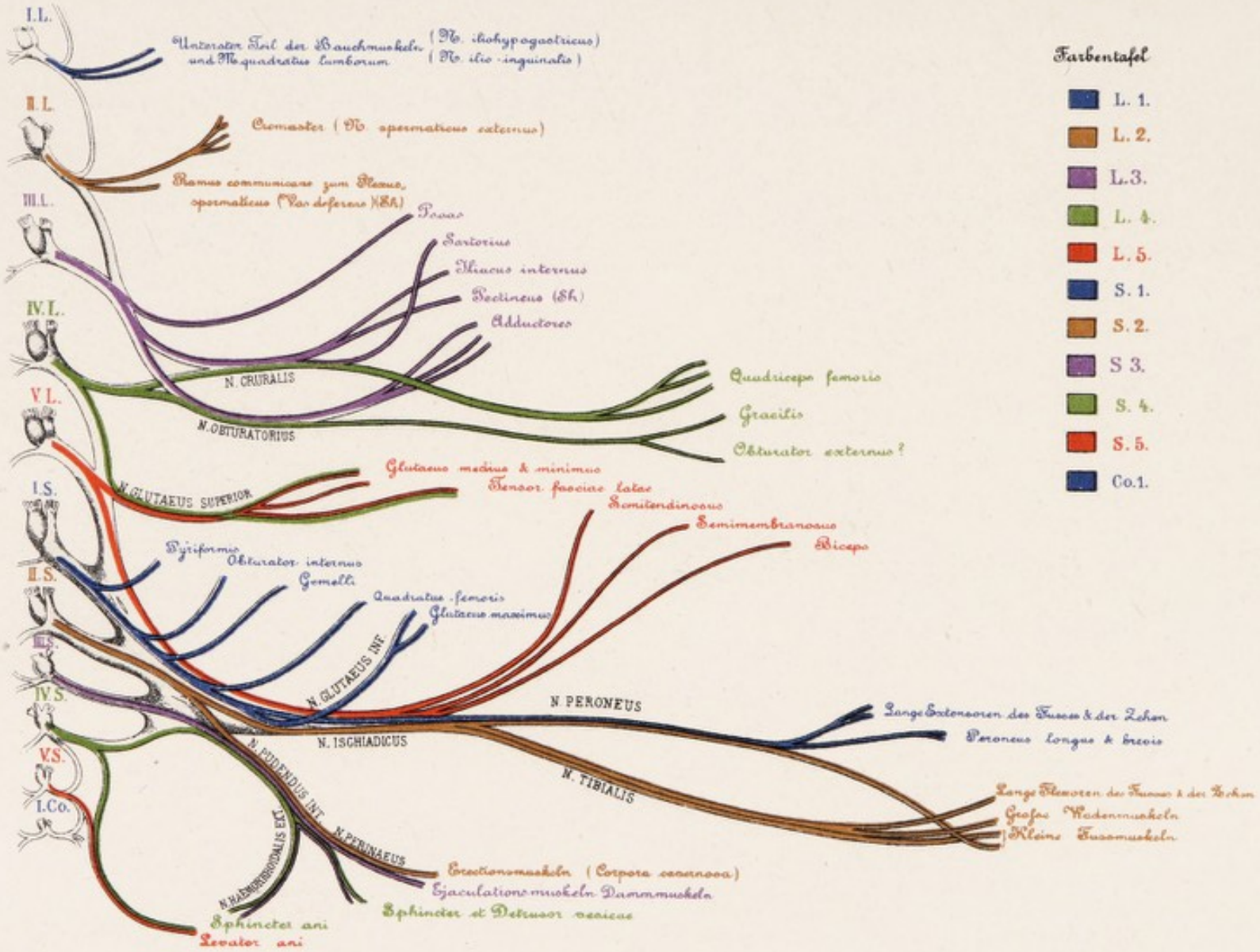

Nach „Kocher, Die Verletzungen der Wirbelsäule“ a. d. „M. a. d. Grenzgeb. d. Medz. u. Chirg.“ Bd. I.

Quervain, Spez. chirurg. Diagnostik. 7. Aufl. *Verlag von F. C. W. Vogel in Leipzig.* *Druck von F. A. Brockhaus in Leipzig.*

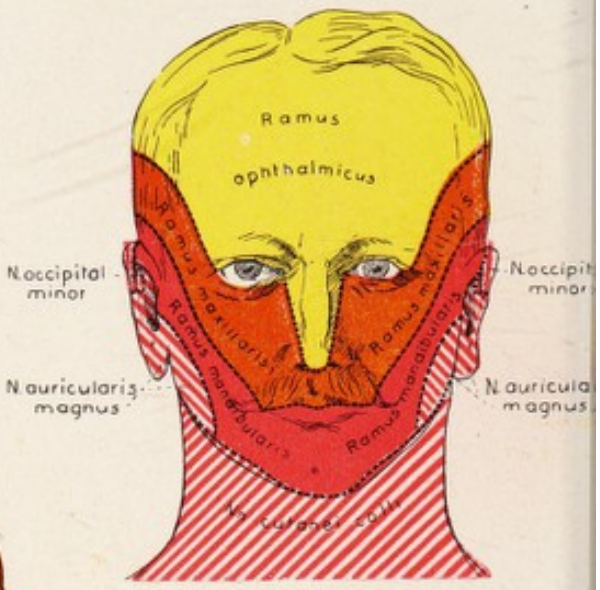

Fig. 1.

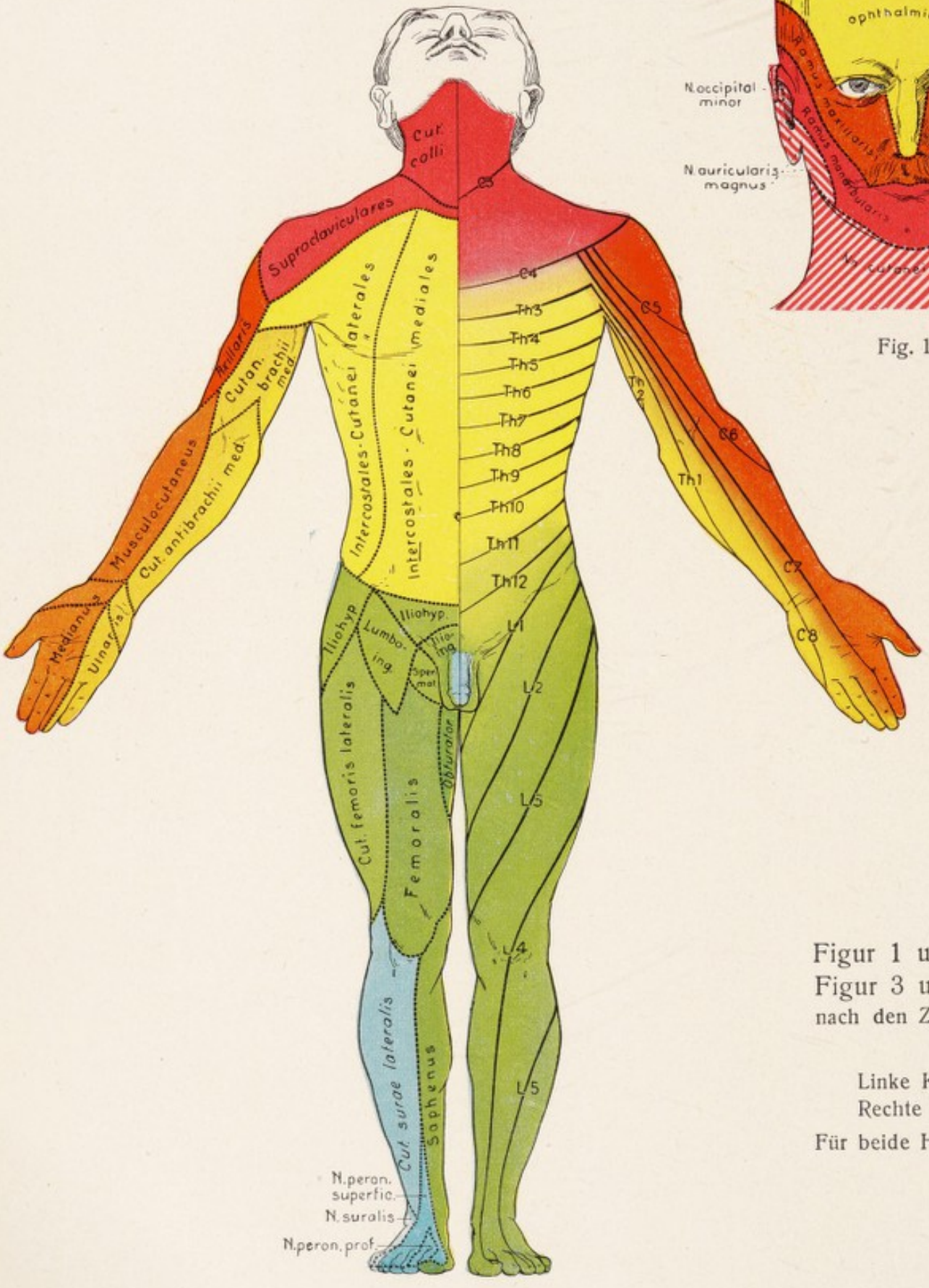

Fig. 3.

Figur 1 und 2: Verteilu
Figur 3 und 4: Verteilu
nach den Zusammenstellunge
Farbe

Linke Körperhälfte: Segm
Rechte Körperhälfte: Aus

Für beide Hälften: Plexus ce
Plexus br
Thoracaln
Plexus lu
Plexus sa

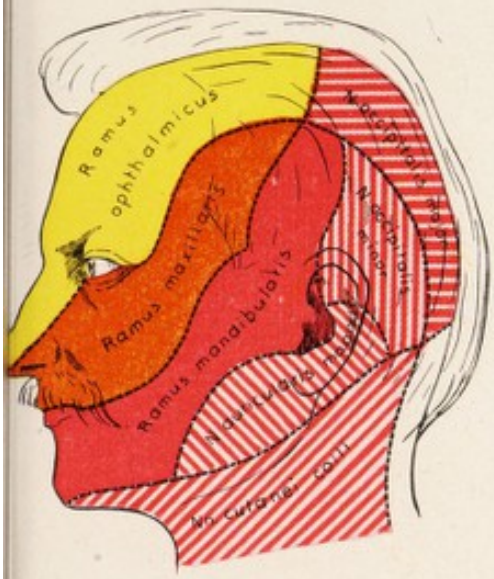

Fig. 2.

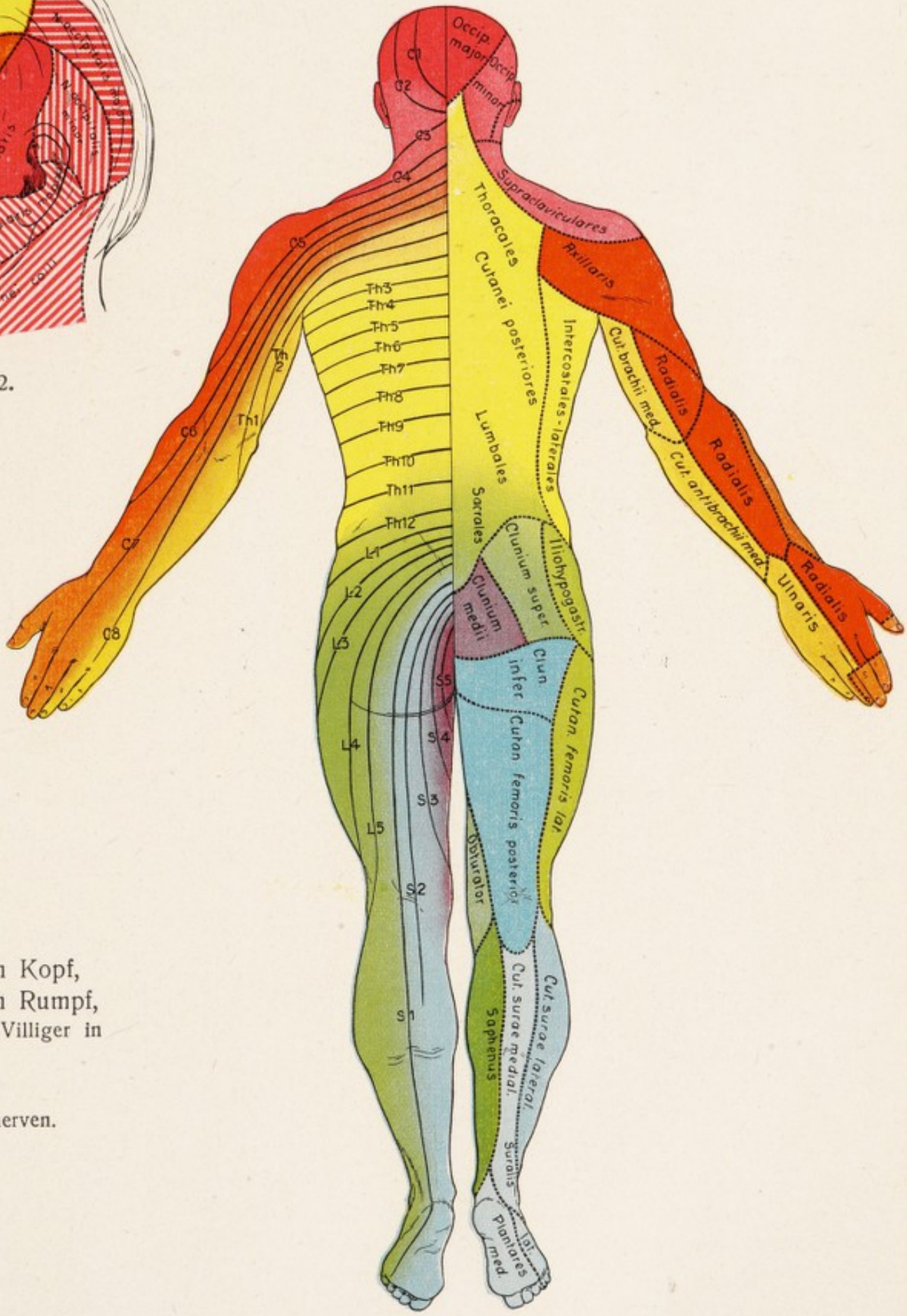

Fig. 4.

r Sensibilität am Kopf,
r Sensibilität am Rumpf,
Edinger und von Villiger in
estellt.

Anordnung.
ngsgebiet der Hautnerven.

s: purpur,
s: rot bis gelb,
gelb,
: grün,
blau bis violett.

zu werden. Bleiben sie dauernd aufgehoben, so handelt es sich um eine Totalläsion. Sind sie von Anfang an erhalten, so ist eine Totalläsion ausgeschlossen. (Bastian-Brunssches Gesetz, Kocher.)

Das Gesagte gilt nur vom Menschen und nur von plötzlicher, traumatischer Durchtrennung. Beim *Hunde* können sich die Sehnenreflexe auch in diesem Falle nach kurzer Unterbrechung wieder einstellen. Erhalten oder selbst gesteigert finden wir sie beim *Menschen* bei *allmählicher* Unterbrechung der Leitung durch Tumoren oder Entzündungsprozesse. Dagegen besteht keine Beobachtung, in der die Sehnenreflexe bei vorher gesundem, plötzlich durchtrenntem Rückenmark normal geblieben oder gar gesteigert worden wären.

Daß auch beim Menschen nach traumatischer Totaldurchtrennung die Sehnenreflexe nach Monaten sich bis zu einem gewissen Grade wieder einstellen können, das will ich nicht ausschließen, obschon ich es nie beobachtet habe. Dies ändert aber an der diagnostischen Bedeutung des Bastian-Brunsschen Gesetzes nichts.

II. Bestimmung von Grad, Natur und Sitz der Verletzung.

Wir sind durch unsere bisherige Untersuchung genügend orientiert, um die beiden Hauptfragen zu beantworten, vor welche uns jede Rückenmarksverletzung stellt, nämlich, ob

die Verletzung total oder partiell ist, und

in welcher Höhe sie sitzt, und um ferner auch aus der Rückenmarksverletzung Schlüsse auf die Wirbelverletzung zu ziehen.

A. Der Grad und die Natur der Rückenmarksverletzung.

Der erste Punkt, der entschieden werden muß, ist derjenige, ob die Verletzung *total oder partiell* sei. Wir fassen die im Bisherigen gefundenen Anhaltspunkte in folgende Sätze zusammen, die in gleicher Weise für die gewöhnlichen Friedensverletzungen wie für Schußverletzungen gelten:

Wir müssen eine Totalläsion annehmen, wenn bei andauernder, symmetrischer, völliger, schlaffer, motorischer und mit ihr in der Begrenzung übereinstimmender sensibler Lähmung die Sehnenreflexe aufgehoben bleiben, wenn alle motorischen und sensiblen Reizerscheinungen in dem gelähmten Gebiete fehlen, und wenn Blase und Mastdarm gelähmt sind.

Wir müssen dagegen eine partielle Verletzung annehmen, wenn unterhalb der Verletzungsstelle noch irgendwelche Zeichen von willkürlicher Innervation und von Sensibilität vorhanden sind, wenn auch beim Fehlen derselben die Patellarreflexe erhalten geblieben sind oder sich mit der Zeit wieder eingestellt haben, wenn schon in den ersten Tagen nach dem Trauma motorische oder sensible Reizerscheinungen in dem gelähmten

Gebiete vorhanden sind, und wenn Blase und Mastdarm noch willkürlich funktionieren oder wenn wenigstens ihre automatische Funktion früh wieder eintritt.

Die partielle Verletzung kann natürlich verschiedene Grade und Formen aufweisen. Einigermaßen typisch ist nur die halbseitige Durchtrennung des Markes, welche zu dem als Brown-Séquardsche Halbseitenläsion bezeichneten Symptomenkomplexe führt. Je vollständiger und schärfer die halbseitige Durchtrennung ist, um so genauer entsprechen die Symptome dem Schema.

Auf der *Seite der Verletzung* finden wir:

a) Motorische Lähmung in Form einer Leitungslähmung mit einer umschriebenen Zone von Kernlähmung an der oberen Grenze;
b) Vasomotorenlähmung;
c) Hyperästhesie für Oberflächenreize (Tastempfindung);
d) Aufhebung der Tiefensensibilität (Muskelsinn);
e) am Halsmark: Lähmung der okulopupillaren Fasern.

Auf der *unverletzten Seite* finden wir dagegen:

Sensible Lähmung der Schmerz- und Temperaturempfindung, bisweilen Herabsetzung der Tastempfindung.

Es wäre im Interesse der Indikationsstellung wünschenswert, daß wir noch weitergehen und besonders *Kontusion, Kompression* und *Erschütterung* voneinander unterscheiden könnten. Dies erlaubt uns aber der heutige Stand unserer Kenntnisse nicht.

Höchstens können wir indirekt auf Kontusion schließen, wenn wir eine Wirbelverschiebung nachgewiesen haben. Schlossen wir umgekehrt aus dem Fehlen einer solchen und aus der geringen Intensität der Erscheinungen auf bloße Kompression durch ein **Hämatom** — eine stets zum mindesten unsichere Diagnose —, so würde uns starker Blutgehalt des Liquor cerebrospinalis bei der Lumbalpunktion annehmen lassen, daß dasselbe intradural sitzt. Von der Blutung ins Mark selbst, der sog. Hämatomyelie, unterscheidet sich die intradurale Blutung durch das Vorherrschen der *Reizerscheinungen* (Parästhesien, Steigerung des Muskeltonus und der Reflexe).

Bei der **Hämatomyelie** herrschen die *Lähmungssymptome* vor, und zwar bei Blutungen im Halsmarke mit Überwiegen der Störungen von seiten der unteren Extremitäten. Wie bei der Syringomyelie sind von den Sensibilitätsqualitäten besonders Schmerz- und Temperaturempfindung gestört. Ganz umschriebene Blutungen führen zu *Diplegie*, und zwar da sie am häufigsten im Halsmark gesehen werden, zur Diplegia brachialis. Endlich sei noch bemerkt, daß Blutungen in das Mark (besonders in die graue Substanz), auch ohne jede Verletzung der Wirbelsäule, nach bloßer vorübergehender *Überbiegung* derselben und daheriger *Markzerrung* beobachtet worden sind. Sie saßen stets im Hals- oder Lendenmark.

Die Kriegserfahrungen haben endlich gezeigt, daß der für die meisten Rückenmarksstörungen von Kocher mit Recht abgelehnte Begriff der **Commotio spinalis** für Schußverletzungen zu Recht besteht. Ein die Wirbelsäule oder ihre unmittelbare Umgebung durchsetzendes Geschoß kann durch

seine Seitenwirkung eine schwere Rückenmarksstörung auch dann hervorrufen, wenn das Gebiet des Wirbelkanals nicht unmittelbar betroffen ist. Bezeichnend für diese Rückenmarkserschütterung ist wie für die Hirnerschütterung das völlige Schwinden der anfänglichen schweren Erscheinungen. Auch hier leiten wohl kleine Blutungen zur Contusio und damit zu bleibenden Störungen über.

Die *Lumbalpunktion* ist vielfach zur Unterscheidung von Blutung, Quetschung, Druck und Erschütterung herbeigezogen worden, gibt aber keine eindeutigen Resultate. Nur soviel läßt sich aus ihr schließen, daß bei normalem Liquor und normaler Pulsation desselben die Verletzung, welcher Art sie auch sei, eine leichte ist. Aus starkem Blutgehalt läßt sich über den Zustand des Rückenmarks nichts schließen. Dagegen erlaubt uns Leukocytengehalt und erhöhter Eiweißgehalt schon früh, *infektiöse Komplikationen* zu erkennen.

Diagnostisches Interesse bieten auch die **Späterscheinungen** der Rückenmarksverletzungen dar. Auf Verschiedenes haben wir schon aufmerksam gemacht. Einen Punkt müssen wir aber noch kurz berühren: Bisweilen gehen die Erscheinungen eine Zeitlang zurück, so daß völlige Heilung erhofft wird. Dann tritt aber ein Stillstand, ja eine Verschlimmerung ein, letzteres im Sinne von erhöhter Spastizität der untern Extremitäten und von Wurzelschmerzen und auch Wurzellähmungen. Den einfachen Stillstand erklären wir am einfachsten durch die Annahme einer *partiellen, irreparablen Rückenmarksquetschung*. Verschlimmerung in den ersten Tagen weist auf sogenannte aufsteigende *traumatische Myelitis*, richtiger Zirkulationsstörung hin. Tritt sie erst nach Wochen ein, so liegt, bei subkutanen und Schuß-Verletzungen, die Annahme einer *Schwielenbildung* in den Rückenmarkshäuten nahe. Solche Schwielen können das Rückenmark sehr stark einschnüren. In zweiter Linie denkt man an *umschriebene seröse Meningitis*, — ohne sie beweisen zu können. Die Entscheidung gibt die in solchen Fällen stets angezeigte Laminektomie.

B. Der Sitz der Rückenmarksverletzung.
(Die Höhendiagnose.)

Die Höhendiagnose ergibt sich aus der vergleichenden Verwertung der Ergebnisse der Motilitäts- und Sensibilitätsprüfung. Die in Tafel II bis IV enthaltenen schematischen Darstellungen der Verteilung der Motilität und Sensibilität auf die einzelnen Segmente, und die umstehende Übersichtstafel (Fig. 357) entheben uns des Eingehens auf die Einzelheiten. Nur einige allgemeine Bemerkungen seien noch beigefügt.

1. Bei *Halsmarkverletzungen* orientiert uns die Armhaltung, wie oben gesagt, auf den ersten Blick über die annähernde Höhe der Verletzung. Wir begnügen uns aber nicht mit dem Nachweise dieser

Stellungen, sondern nehmen vor allem eine genaue Untersuchung der *Motilität* vor.

Bei der Vergleichung unserer Befunde mit den Angaben der Tabelle müssen wir uns daran erinnern, daß die motorischen Ausfallserscheinungen nicht alle gleichen Ursprungs sind. Sie sind bedingt:

1. durch Kompression oder Durchtrennung der langen Leitungsbahnen,
2. durch Zerstörung der Vorderhornkerne und der intramedullären Wurzeln,
3. durch Schädigung der Wurzeln nach ihrem Austritte aus dem Rückenmark bzw. aus dem Durasacke.

Nach früheren Vorstellungen sollte die erstere Form spastische Lähmung ohne Entartungsreaktion, die beiden letzteren schlaffe Lähmung mit Entartungsreaktion bedingen. In Wirklichkeit zeigt es sich nun aber, daß alle Lähmungen anfangs schlaff sind, und daß die Lähmungen durch Leitungsunterbrechung erst nach längerer Zeit, wenn der untere Rückenmarksabschnitt seinen Automatismus wiedererlangt hat, spastisch werden. Dagegen läßt, wenigstens nach einigen Tagen, die Entartungsreaktion Kern- und Wurzellähmung von der Lähmung durch Leitungsunterbrechung unterscheiden. Nun sind aber die Kerne nicht genau nach Segmenten abgeteilt, sondern greifen als Kernsäulen von einem Segmente auf das andere über, so daß sich mehrere Segmente an der Innervation eines einzigen Muskels beteiligen. Ausgesprochene Entartungsreaktion wird sich aber nur dann zeigen, wenn das ganze Kerngebiet oder alle Wurzeln zerstört sind. Sitzt eine Querläsion z. B. am oberen Ende einer Kernsäule, so wird nur ein kleiner Teil des Muskels trophisch geschädigt. Der Rest ist durch Leitungsunterbrechung gelähmt, und wir dürfen keine Entartungsreaktion erwarten. Überdies erliegen Patienten mit schweren Schädigungen des Halsmarkes denselben oft schon, bevor die Entartungsreaktion überhaupt Zeit hat, zur Ausbildung zu kommen.

Das Vorhandensein einer aus dem nächst höheren Segmente stammenden Hilfsinnervation läßt uns sehr leicht eine zu tiefe Segmentdiagnose stellen. Umgekehrt können die Symptome an ihrer oberen Grenze durch eine aufsteigende *traumatische Myelitis* oder durch vorübergehende Fernwirkung bedingt sein und so eine höhere Lokalisation vortäuschen. Es ist deshalb von Wichtigkeit, die Höhe der Verletzung auf Grund wiederholter vergleichender Untersuchungen zu bestimmen.

Ganz allgemein können wir sagen, daß das 5. und 6. Segment motorisch die Schulter und den Ellenbogen, das 7. das Handgelenk, das 8. die langen Fingermuskeln und das funktionell noch hierher gehörige 1. Dorsalsegment die kleinen Hand- und Fingermuskeln versorgt.

Die *Sensibilität* untersuchen wir ebenfalls an den Armen, denn der Hals und die Schultergegend sowie der Thorax bis in die Höhe der zweiten Rippe werden vom 4. Segmente (NN. supraclaviculares) versorgt. Die Radialseite des Armes entspricht dem 5. Cervikalsegment, die Ulnarseite dem 1. und 2. Dorsalsegment. Die übrigen Segmentgebiete liegen streifenförmig dazwischen. Da auch bei der Sensibilität die Segmente ineinandergreifen, so dürfen wir, wenigstens bei Totalläsionen, nur die absoluten Störungen zur Lokaldiagnose verwerten.

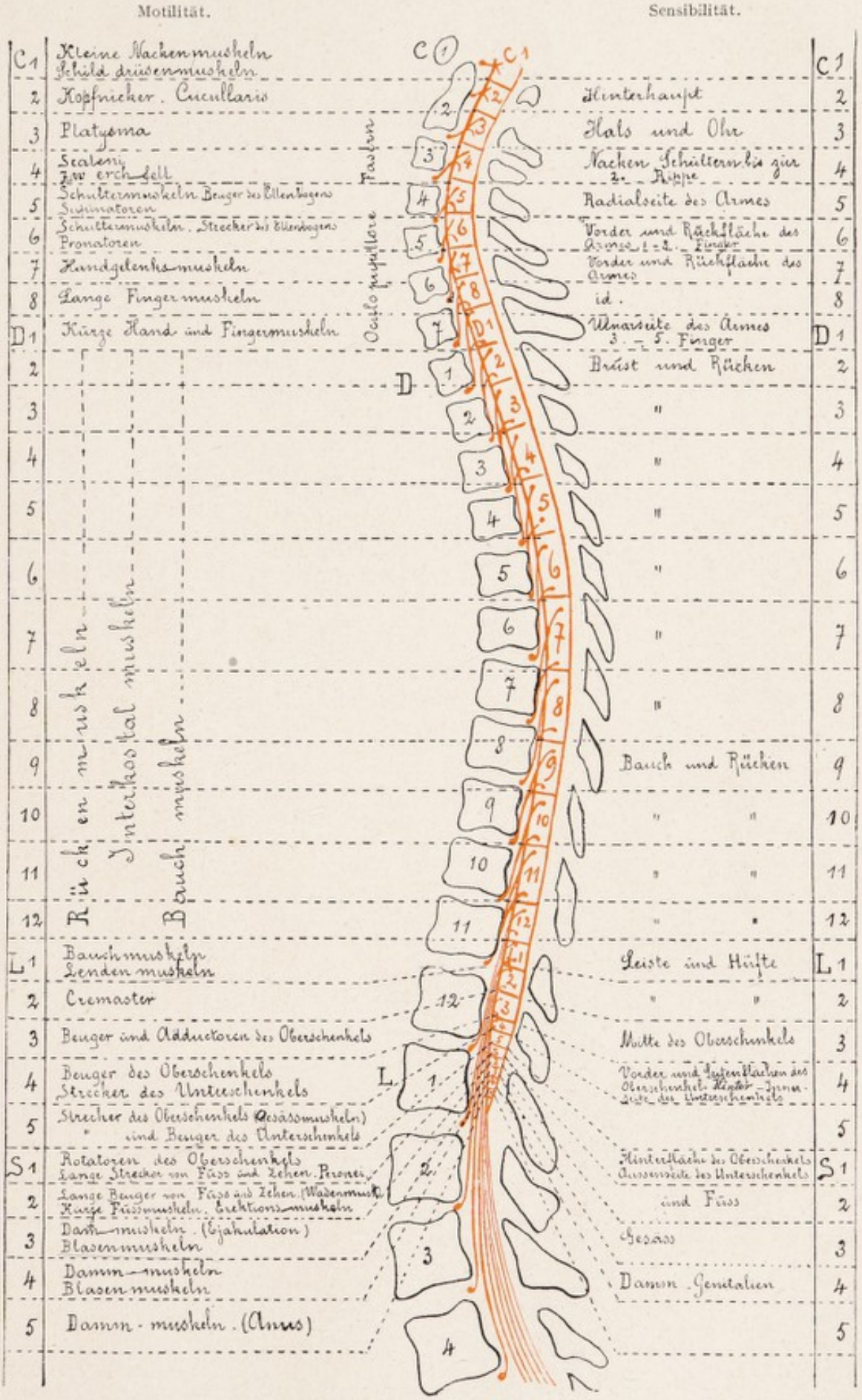

Fig. 357.

Übersichtstafel über die topographischen Beziehungen zwischen Wirbelsäule und Rückenmark und über die Funktion der einzelnen Segmente.

In Tafel IV finden sich auf der linken Seite die Zonen der Wurzelinnervation, auf der rechten die Ausbreitungsgebiete der Hautnerven nach Villiger. Für die erstere haben wir nach Edinger auf die Aufzeichnung scharf begrenzter Territorien verzichtet und das Ineinandergreifen der Innervation durch die Farbtönung darzustellen versucht.

Bei partiellen Schädigungen werden wir zur Höhenbestimmung diejenige Zone verwerten, in der die Störung am ausgesprochensten ist, und in der am meisten Sensibilitätsqualitäten aufgehoben sind, also z. B. nicht nur die Berührungsempfindung, sondern auch Schmerz- und Temperaturempfindung.

Wichtiger als bei den motorischen Störungen sind hier die *Reizerscheinungen.* Sie zeigen bei Totalläsionen natürlich nicht das zerstörte, sondern das unmittelbar über demselben liegende, bisweilen selbst noch ein höheres Segment an. Letzteres ist der Fall, wenn die in das nächsthöhere Segmentgebiet gehenden Hilfsfasern gereizt sind. Bei partiellen Markschädigungen können natürlich die Reizerscheinungen auch dem geschädigten Segmente selbst entsprechen. Wir werden dies besonders dann annehmen, wenn in der gleichen Zone Reiz- und Lähmungserscheinungen kombiniert sind, und wenn eine totale Lähmung unterhalb fehlt.

Wie bei der Motilität, so könnte auch bei der Sensibilität aufsteigende Zirkulationsstörungen zu einer zu hohen Segmentdiagnose Anlaß geben. Praktisch wichtig ist die Höhenbestimmung wegen der Prognosenstellung. Es wurde die Regel aufgestellt, daß Patienten mit Totalläsion des Halsmarkes so viele Tage leben, als Segmente erhalten sind. Ist diese Regel auch zu schematisch, so gibt sie doch im allgemeinen einen brauchbaren Anhaltspunkt. Patienten mit Durchquetschung des 5. Segmentes erliegen meist binnen weniger Tage der aufsteigenden Zirkulationsstörung, welche im 4. Segment den Rest von Atemmuskulatur lähmt. Patienten mit Totalläsionen der untersten Cervikalsegmente leben meist 1—2 Wochen. Erst bei Läsionen von der Mitte des Brustmarkes abwärts bleiben die Patienten Monate, selbst Jahre lang am Leben.

2. Am *Dorsalmarke* sind die *motorischen* Verhältnisse zur Lokaldiagnose nicht gut verwertbar, da weder die Versorgung der Rückenmuskeln, noch diejenige der Interkostalmuskulatur sich hierfür eignet. Auch die vom 7. bis 12. Dorsalsegmente versorgte Innervation der Bauchmuskeln ist hierfür nicht brauchbar.

Um so wichtiger ist die *sensible* Innervation. Bis zum 2. Interkostalraume wird dieselbe, wie oben bemerkt, von den Supraklavikularnerven, also vom 4. Cervikalsegmente versorgt. Daran schließen sich mit queren, nicht den Rippen parallelen Grenzen die Gebiete des 2. und der weiteren Dorsalsegmente. Diese Gebiete liegen sämtlich tiefer als die Austrittsstellen der betreffenden Nerven, und zwar im oberen Brustmarke um 3, weiter unten um 4 bis 5 Wirbeldornen.

Einen bequemen Anhaltspunkt gibt die von Kocher aufgestellte empirische Regel, nach welcher die obere Grenze der Insensibilität dem

tiefsten Punkte des Interkostalraumes entspricht, in welchem der lädierte Nerv verläuft. Von diesem Punkte aus geht die Grenzlinie nicht schräg, sondern ungefähr horizontal nach hinten. Im Bereiche der Linea alba verbreitern sich natürlich die Zonen etwas, da das Gebiet des 12. Interkostalnerven bis zur Symphyse hinunterreicht.

Für die Abgrenzung der Zonen gilt auch hier das beim Halsmark Bemerkte.

Ob das erste oder das zweite Dorsalsegment zerstört ist, das erkennen wir, wie oben gesagt, aus dem Verhalten der *Pupillen*.

3. Am *Lumbosakralmark* haben wir bei der geringen Höhenausdehnung der Segmente öfter gleichzeitige Schädigung mehrerer Segmente zu erwarten. Die Kernläsion muß hier der Leitungslähmung gegenüber vorherrschen, und die Rückkehr der autonomen Tätigkeit des unterhalb der Verletzung liegenden Markabschnittes ist durch ausgedehnte Schädigung desselben beeinträchtigt. Besonders können die kürzesten Reflexbogen direkt unterbrochen sein, so daß sich einzelne Reflexe auch nach längerem Zuwarten nicht mehr einstellen. Noch schwieriger wird die Diagnose dadurch, daß die austretenden Nerven einen schrägeren Verlauf zeigen, als an den übrigen Teilen des Rückenmarkes und deshalb ausgedehnter mitgequetscht sein können. Selbst die Entscheidung, ob eine Markläsion oder eine reine Caudaquetschung vorliegt, ist unter diesen Umständen bisweilen schwierig zu treffen.

In Wirklichkeit wird sich die Sache folgendermaßen gestalten: Lassen sich bei totaler motorischer und sensibler Lähmung noch irgendwelche Reflexe auslösen, so liegt mit Sicherheit eine *Markläsion* vor; *welche*, das ergibt die Vergleichung der Untersuchungsbefunde mit den diesbezüglichen Tafeln. Fehlen alle Reflexe, so können wir, besonders in den ersten Tagen, im Zweifel sein, ob das Mark oder die Cauda verletzt ist. In solchem Falle werden wir aus dem starken Hervortreten von sensibeln Reizerscheinungen, aus der „Paraplegia dolorosa", auf *Caudakompression* schließen. Tritt im weiteren Verlaufe Reflexsteigerung ein, so zeigt dies, daß das Mark wenigstens mit beteiligt ist. Bleiben die Reflexe dauernd aus, so würde das Auftreten von Entartungsreaktion in allen gelähmten Muskeln sehr für Caudaquetschung sprechen, während das Bestehenbleiben der elektrischen Erregbarkeit in einzelnen gelähmten Muskeln annehmen ließe, daß die Läsion die Pyramidenbahnen getroffen hat. Gleichzeitiges Zurückgehen der Lähmung und Wiedereinsetzen der Reflexe findet sich natürlich auch bei Caudaquetschung. Von entscheidender Bedeutung ist der *Sitz der Wirbelverletzung*. Können wir — besonders mit Hilfe des Röntgenbildes — mit Sicherheit nachweisen, daß derselbe oberhalb des 1. Lendenwirbels liegt, dann ist die Diagnose der Markverletzung gegeben, und umgekehrt diejenige der reinen Caudaverletzung, wenn die Wirbelsäule unterhalb des 2. Lendenwirbels verletzt ist. Die Unterscheidung zwischen Mark- und Caudaverletzung ist darum von Wichtigkeit, weil die Prognose der letzteren eine viel bessere ist, und weil durch operative Beseitigung der Kompression noch nach 1—2 Jahren Heilung selbst totaler Lähmungen einzelner Nerven erzielt werden kann. Das nachträgliche Ausgraben der Wurzeln aus den Knochenmassen ist freilich keine leichte Arbeit.

Man hat für das Lumbosakralmark ähnlich wie für das Halsmark eine Anzahl von *Lähmungstypen* beschrieben, beinahe so viele, als es

Segmente gibt. Ihre Aufzählung hat jedoch kein besonderes Interesse, denn sie ergeben sich ohne weiteres aus der Kombination der in den Tafeln angegebenen motorischen und sensiblen Innervationsgebiete, und sie drängen sich dem Beobachter nicht in der gleichen Weise auf wie die durch besondere Haltungen der Extremität gekennzeichneten Typen der Halsmarkverletzungen.

C. Beziehungen zwischen Mark- und Wirbelverletzung.

Wie wir bisweilen aus der klinischen Untersuchung und dem Röntgenbild auf die Höhe der Markläsion schließen können, so erlaubt uns umgekehrt in anderen Fällen die Segmentdiagnose, den verschobenen Wirbel zu bestimmen. Hierzu sind einige anatomische Daten erforderlich.

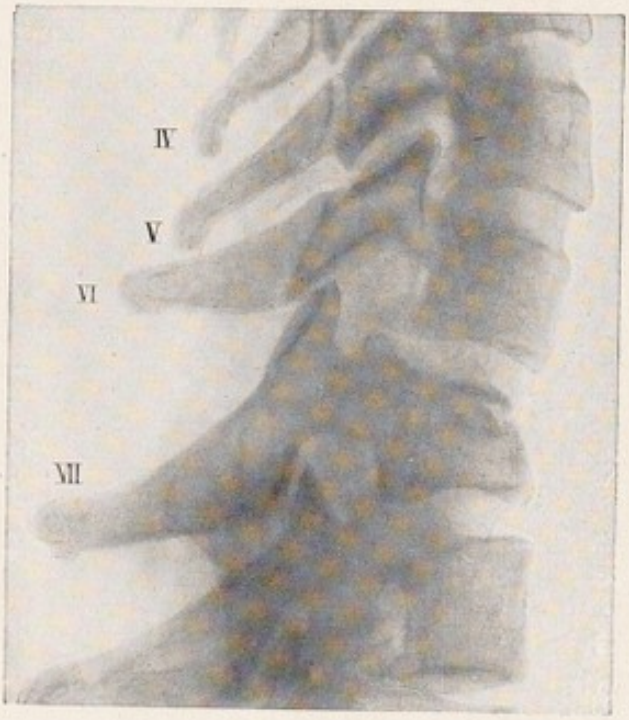

Fig. 358.

Luxationskompressionsfraktur in Subluxationsstellung. (Nach einem Autopsiepräparate.) Der VII. Halswirbel ist zusammengedrückt, der VI. leicht nach vorn verschoben. Der V. Wirbeldorn reitet auf dem VI. Die Gelenkfortsätze des VI. und VII. Wirbels sind nicht verhakt, sondern sitzen mit den Spitzen aufeinander.

Wir beginnen mit der *Halswirbelsäule*. Da das Halsmark aus 8 Segmenten besteht, und da das erste Dorsalsegment noch hinter dem letzten Halswirbel liegt, so kommen 9 Segmente auf sieben Wirbel. Es ergibt sich hieraus, daß in der Mitte der Halswirbelsäule die Segmentzahl der Wirbelzahl um eine Einheit voraus sein muß. Am Ende der Halswirbelsäule beträgt diese Differenz $1\frac{1}{2}$—2 Segmenthöhen, d. h. hinter dem 6. Halswirbel liegt nicht das 6., sondern das 7. und ein Teil des 8. Segmentes und hinter dem 7. Halswirbel der Rest des 8. Halssegmentes und der größte Teil des ersten Brustsegmentes.

An der *Brustwirbelsäule* verteilen sich 11 Dorsalsegmente (2—12) auf die 10 ersten Wirbel. Ein Segment trägt demnach in der oberen Brustwirbelsäule ein um eine Einheit höhere Nummer als der ihm entsprechende Wirbelkörper, während in der unteren Brustwirbelsäule der Unterschied zwei Einheiten beträgt.

So liegt das 3. Segment hinter dem 2. Wirbelkörper, das 12. Segment dagegen größtenteils hinter dem 10. Körper.

Auf den 11. und 12. Brustwirbelkörper und den ersten Lendenwirbelkörper verteilen sich die sämtlichen *Lumbal-* und *Sakralsegmente*. Eine scharfe Trennung der Segmente ist deshalb auf anatomischem Wege nicht durchführbar. Nur soviel können wir etwa sagen, daß der obere Rand des 12. Wirbelkörpers dem 2. und der obere Rand des ersten Lendenwirbelkörpers dem 5. Lumbalsegment entspricht.

Wollen wir auf Grund dieser Angaben und der Tabelle Fig. 357 die vorliegenden Nervenstörungen zur *indirekten Bestimmung des verletzten Wirbels* benutzen, so müssen wir auf den Umstand Rücksicht nehmen, daß das Mark bei Luxationsschrägfrakturen und Luxationen nicht durch den vorgeschobenen Wirbel, sondern durch die obere Kante des nächst unteren gequetscht wird (Fig. 361), höchstens durch ein kleines, der hinteren Kante des unteren Wirbels aufsitzendes Stück des oberen verschobenen Wirbels. Bei Kompressionsfrakturen kann es durch ein in den Wirbelkanal gepreßtes Körperfragment geschädigt werden.

Zur Kontrolle der auf Grund der nervösen Symptome gestellten Diagnose werden wir nun unter sorgfältigem Umwenden des Patienten die *unmittelbare Bestimmung* des verschobenen oder verletzten Wirbels vorzunehmen suchen.



Fig. 359.
Vollständige, beiderseitige Luxation zwischen dem II. und III. Lendenwirbel. Verhakung der Gelenkfortsätze a und b, Andeutung eines Schrägbruches an der vorderen Kante des III. Lendenwirbels. (Nach einem Autopsiepräparate.)

Späterem vorgreifend bemerken wir hier, daß der Dorn eines durch Luxation oder Luxationsfraktur nach vorn verschobenen Wirbels eingesunken und meist auch etwas kopfwärts verrückt ist, und also eine in der Dornenreihe vorgefundene Lücke kopfwärts begrenzt. Ist dagegen ein einzelner Wirbelkörper zusammengedrückt, so steht sein Dorn hinten etwas vor, als Scheitel einer mehr oder weniger ausgesprochenen winkligen Abknickung der Wirbelsäule. Sind endlich mehrere Wirbelkörper zusammengedrückt, so bilden ihre Dornen einen rundlichen Gibbus.

D. Die Form der Wirbelverletzung.

Es ist endlich von therapeutischem und prognostischem Interesse, auch die Form der Wirbelverletzung zu kennen. Gibt uns nicht ein Röntgenbild Aufklärung, so sind wir auf indirekte Schlüsse, bald mehr aus der Markverletzung, bald mehr aus den am Rückgrat gefundenen Erscheinungen angewiesen.

Wir können nach altem Herkommen, wenigstens auf dem Papier, zwischen *Luxationen* und *Frakturen* unterscheiden. Die *Luxationen* sind entweder

einseitige, Rotationsluxationen, oder beidseitige, Totalluxationen. Sie sind unvollständig, d. h. die Gelenkfortsätze reiten aufeinander (s. Fig. 358), oder vollständig, d. h. die Gelenkfortsätze sind verhakt (s. Fig. 359). Die *Frakturen* sind entweder bloß Brüche von Bogen und Fortsätzen, oder Brüche des Wirbelkörpers. Die letztern sind entweder Quetschungs-(Kompressions-) Frakturen (s. Fig. 360, 362 und 363), oder Schrägbrüche, d. h. Brüche, welche den Wirbelkörper schräg von hinten oben nach vorn unten durchsetzen. Nicht selten geht diese schräge Bruchfläche gleichzeitig durch zwei benachbarte Wirbel (s. Fig. 361). Nur selten finden sich schräge Brüche mit von einer Seite zur anderen aufsteigender Bruchfläche. Bisweilen handelt es sich um eine Zwischenform von Schrägfraktur und Kompressionsfraktur, indem die Keilfragmente einer Schrägfraktur, neben ihrer Keilform zugleich noch eine deutliche Zertrümmerung durch Druck aufweisen.

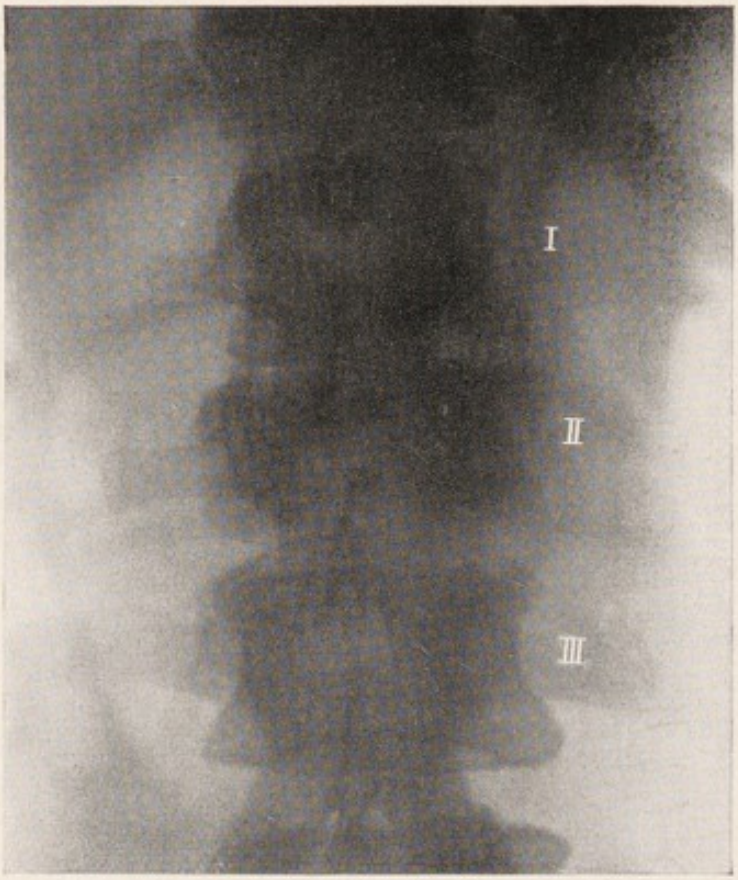

Fig. 360.
Kompressionsfraktur des II. Lendenwirbels. Wirbel niedriger als seine Nachbarn. Die benachbarten Zwischenwirbelscheiben schmäler als normal.

Die Berechtigung, zwischen Schrägfrakturen und Kompressionsfrakturen zu unterscheiden, ergibt sich aus dem verschiedenen Vorgange in den beiden Fällen. Bei der Kompressionsfraktur wirkt die Gewalt in der Achse der Wirbelsäule, bei der Schrägfraktur mehr oder weniger senkrecht zu derselben. Je mehr sich die beiden Komponenten die Wage halten, um so mehr vermischen sich die beiden Typen. Je mehr die senkrecht zur Wirbelsäule wirkende Komponente zur Geltung kommt, um so mehr verschieben sich die beiden Wirbel gegeneinander, und um so mehr gleicht die Verletzung in ihrem Endergebnis der Luxation. Wo die Verschiebung schließlich zu einer völligen Luxationsstellung geführt hat, da müssen wir von *Totalluxationsfrakturen* sprechen, und diese können je nach Grad und Form der Zertrümmerung *Luxationsschrägfrakturen* oder *Luxationskompressionsfrakturen* sein.

Was läßt sich nun von alledem klinisch erkennen?

Für die Zukunft der Patienten kommt es vor allem auf eins an: Handelt es sich um eine Verletzung ohne Verschiebung und deshalb auch meist ohne schwere Markquetschung, oder um eine Verletzung mit Verschiebung und deshalb mit mehr oder weniger schwerer Mark-

quetschung? Der ersteren Gruppe gehören Brüche von Dorn- und Querfortsätzen, die reine Kompressionsfraktur und die Bogenbrüche an, der zweiten die Totalluxationen und die Totalluxationsfrakturen in ihren verschiedenen Formen — Verletzungen, die wir zusammenfassend als *Totalverschiebungen* bezeichnen können.

1. *Brüche von Dorn- und Querfortsätzen.*

Der Abbruch eines *Dornfortsatzes* ergibt sich aus der Art der Verletzung: direkter, umschriebener Stoß, und den objektiven Zeichen:

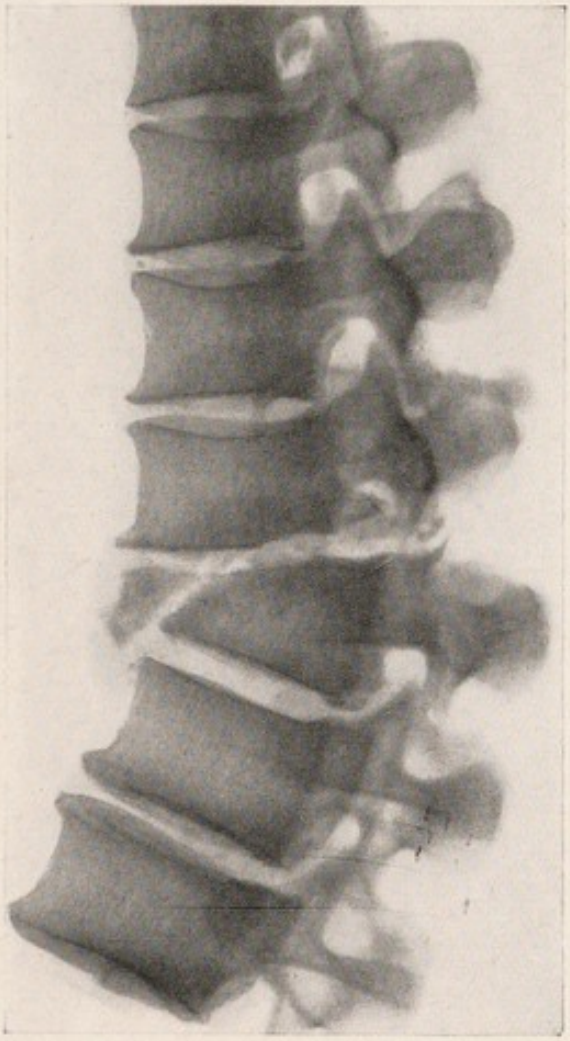

Fig. 361.
Luxationsschrägfraktur.
(Autopsiepräparat.)



Fig. 362.
Luxationskompressionsfraktur mit Verschiebung des oberen Abschnittes nach hinten. (Autopsiepräparat.)

eng umschriebene, anhaltende Druckempfindlichkeit über einem Dorn, allfällige falsche Beweglichkeit desselben, nachträgliches Auftreten einer Ekchymose; eine sichere Diagnose gibt allerdings meist nur das von der Seite her aufgenommene Röntgenbild.

Der Bruch eines *Querfortsatzes* ist schwerer zu erkennen. Die Verletzung kann sowohl auf direktem Stoß, wie auch auf Muskelzug beruhen.

Wir werden sie vermuten, wenn anhaltender, ausgesprochener, einseitiger Schmerz bei Seitenneigung der Wirbelsäule und einseitiger Druckschmerz besteht, während der entsprechende Wirbeldorn nicht schmerzhaft ist. Sicherheit gibt nur die Röntgenuntersuchung. Die Verletzung kommt sozusagen nur an der Lendenwirbelsäule vor. Sie führt bisweilen zu recht lange anhaltenden Beschwerden, die, wenn auch an sich nicht sehr hochgradig, doch gerade stark genug sind, um arbeitsscheue Leute monatelang von der Arbeit abzuhalten.

Am Halse verbindet sich der Abbruch eines Querfortsatzes gleich auch mit demjenigen des *Gelenkfortsatzes*. Es handelt sich meist um

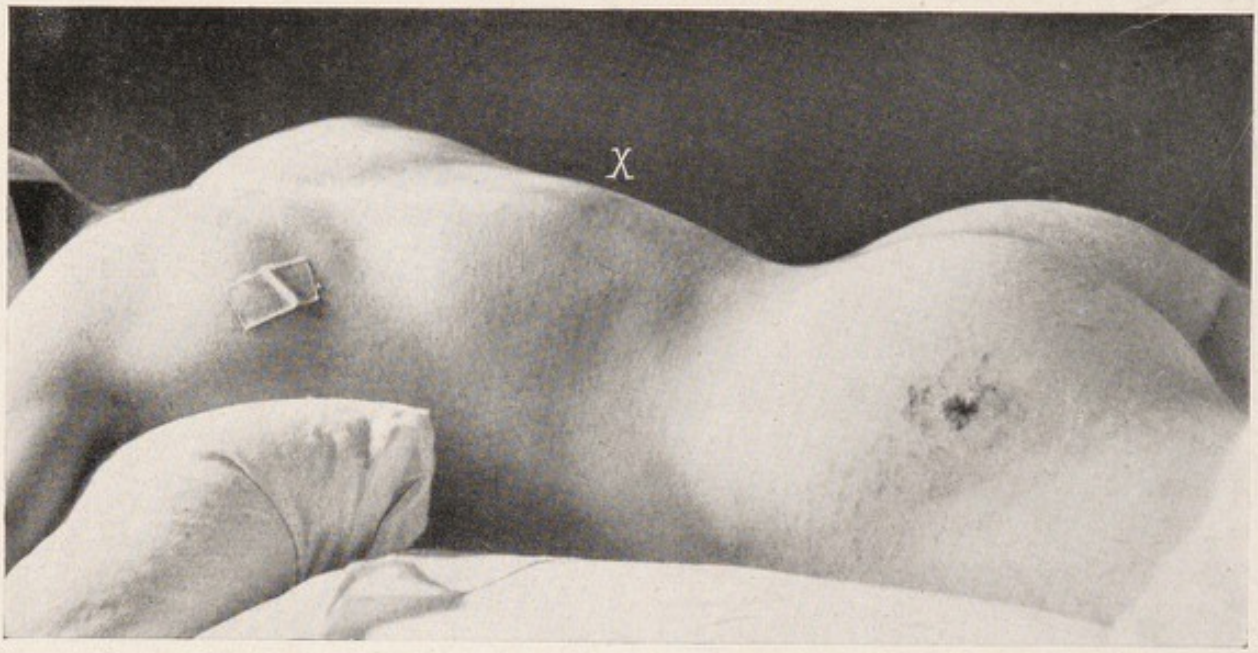

Fig. 363.
Kompressionsfraktur der unteren Brustwirbelsäule (X). Ganz leichte Markerscheinungen. Gleichzeitig Kompressionsfraktur des 3. Brustwirbels und Querfraktur des Sternums.

den Mechanismus der Rotationsluxation, wobei die Verhakung der Gelenkfortsätze durch den Abbruch des einen derselben unmöglich gemacht wird, so daß die Rotationsstellung nicht voll zum Ausdrucke kommt. Die Diagnose ist unter diesen Umständen eine recht schwierige. Die Erscheinungen sind zu ausgesprochene für eine einfache Distorsion, aber zu wenig deutliche für eine einseitige Luxation. Die Entscheidung erhalten wir durch die Röntgenuntersuchung.

Wir ersehen aus dem Gesagten, wie groß ohne Röntgenuntersuchung das Feld für falsche Diagnosen ist, ganz besonders, wenn es sich um gegen Unfall versicherte Arbeiter handelt. Konnte man Symptome und Befund nicht in Übereinstimmung bringen, so sprach früher, je nach dem individuellen Temperamente, der Eine von Simulation, der Andere, gutherziger, von traumatischer Neurose, bis man sich davon überzeugte, daß reine Simulation nicht häufig ist, und daß der Begriff „traumatische Neurose" nicht für Fälle mißbraucht werden darf, bei denen von einem schweren Unfall-

ereignis mit begleitendem psychischem Trauma keine Rede ist. Man kam so zu der beim Fehlen einer anatomischen Schädigung meist zutreffenden und auch psychologisch viel selbstverständlicheren Auffassung, daß weder Simulation, noch traumatische Neurose, sondern — oft unbewußte — Übertreibung vorliegt. Da dieser Ausdruck aber viel zu laienhaft selbstverständlich klang, so ersetzten ihn manche Begutachter, um ihrer Würde nichts zu vergeben, durch das Fremdwort „Aggravation", welches, nebenbei gesagt, in keiner Sprache *Übertreibung* heißt, sondern überall wirkliche *Verschlimmerung*, also das Gegenteil von dem, was man sagen wollte! Dies nebenbei.

Oft braucht es mehrerer Aufnahmen, bis man Klarheit gewinnt. Vor allem hüte man sich, die besonders an den Lendenwirbeln so häufigen kleinen Formanomalien der Dorn- und Querfortsätze mit Frakturen zu verwechseln.



Fig. 364.
Abbruch des 3. und 4. Querfortsatzes rechts.

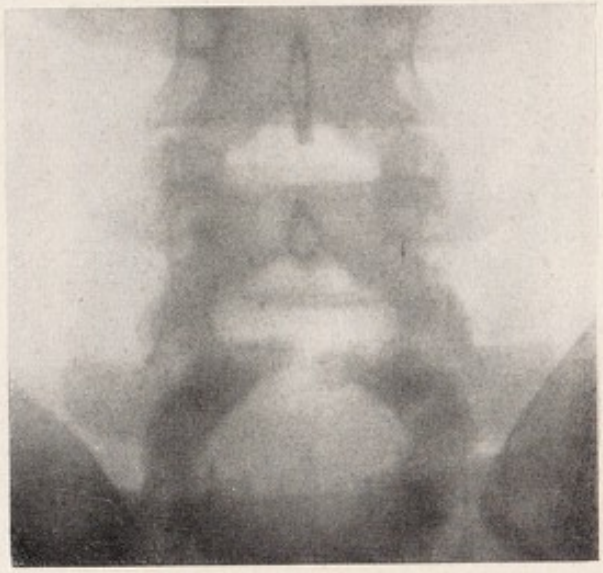

Fig. 365.
Angeborene Spaltbildung am 5. Lendenwirbelbogen.

2. *Der Bogenbruch.*

Fehlen Rückenmarkserscheinungen, so läßt sich ein Bogenbruch höchstens vermuten. Bestehen dagegen Marksymptome, so werden wir an ihn denken, wenn die Wirbelsäule ihre Tragfähigkeit nicht verloren hat, wenn Achsendruck nicht oder nur wenig schmerzhaft ist, wenn aber eine starke Druckempfindlichkeit eines Dornfortsatzes, vielleicht auch eine Verschiebung desselben nach vorn und ein lokales Hämatom besteht, und wenn es sich um ein direktes, eng umschriebenes Trauma gehandelt hat.

Die frühzeitige Diagnose des Bogenbruches ist therapeutisch von großer Bedeutung, denn diese Frakturform ist die einzige, bei welcher im Falle von Markschädigung die Frühoperation — die Hebung oder Entfernung des eingedrückten Bogens — unbedingt angezeigt ist und auch sehr gute Resultate gibt. Nicht mit Bogenbrüchen zu verwechseln sind die als Mißbil-

dungen ab und zu vorkommenden Spaltungen von Bogen, besonders im Bereiche der unteren Lendenwirbelsäule!

3. *Der Kompressionsbruch.*

An ihn werden wir denken, wenn keine oder nur leichtere Marksymptome bestehen, wenn die Wirbelsäule ihren Halt nicht oder nur unvollständig verloren hat, wenn aber — im Gegensatz zum Bogenbruch — ausgesprochener Achsendruckschmerz besteht. (Vorsicht!) Das Trauma läuft dabei wesentlich auf einen Stoß in der Längsachse des Körpers hinaus. Am häufigsten handelt es sich um einen Fall aus der Höhe auf den Kopf, die Füße oder den Steiß. Dieser Krafteinwirkung geben die hauptsächlich aus Spongiosa bestehenden Wirbelkörper eher nach, als die größtenteils aus Compacta bestehenden Bogen und Gelenkfortsätze. Durch das Zusammenbrechen eines Wirbelkörpers kommt es zu einer Beugung der Wirbelsäule nach vorn, die einen mehr winkligen Charakter hat, wenn nur *ein* Wirbel zusammengedrückt ist, dagegen mehr denjenigen einer Kyphose, wenn, wie häufig, *mehrere* Wirbelkörper betroffen sind. An der Wirbelsäule finden wir deshalb einen Gibbus, der sich bei Kompression eines einzigen Wirbels auf ein leichtes Vorstehen des Dorns des gequetschten Wirbels und eine kaum merkliche winklige Abknickung der Wirbelsäule beschränken kann, während bei Einbrechen mehrerer Wirbelkörper ein rundlicher Buckel entsteht. Es muß bisweilen nach den Symptomen gesucht werden, und die Fraktur wird leicht übersehen, wenn keine Markverletzung vorhanden ist, und wenn unsere Aufmerksamkeit durch anderweitige Verletzungen von der Wirbelsäule abgelenkt wird, oder wenn der Patient kurze Zeit nach dem Unfall wieder umhergeht. Erst der Belastungsschmerz weist uns auf dieselbe hin.



Fig. 366.
Angeborene Spaltbildung an den drei unteren Lendenwirbelbogen.

Am häufigsten finden sich diese Kompressionsfrakturen an der Brust- und Lendenwirbelsäule. Sitzen sie an den oberen Brustwirbeln, so werden wir bisweilen durch einen *queren Bruch im oberen Teile des Brustbeines* auf die Wirbelverletzung aufmerksam gemacht.

Leichte Kompressionsfrakturen der Lendenwirbel führen bisweilen nicht zu einer sichtbaren Knickung oder zu einem Buckel, sondern die Formveränderung des Wirbels reicht nur gerade hin, um die normale Lordose der Lendenwirbelsäule auszugleichen.

Sehr selten geben die durch einen Kompressionsbruch geschädigten Wirbelkörper erst nach längerer Zeit infolge von sekundärer Knochenresorption nach, so daß, zum Teil unter nervösen Störungen, noch nach Monaten ein Buckel entsteht — die sog. Kümmellsche Krankheit, die nicht



Fig. 367.
Kompressionsfraktur der Brustwirbelsäule, am Lebenden im Profil aufgenommen. (8. Brustwirbel keilförmig, Zwischenwirbelscheiben verschmälert.)



Fig. 368.
Luxationsschrägfraktur, am Lebenden im Profil aufgenommen. Wirbelkanal großenteils verlegt.

sehr zutreffend auch als traumatische Spondylitis bezeichnet worden ist (Weiteres hierüber s. Kap. 78.)

Das Röntgenbild zeigt bei Kompressionsfraktur in der anteroposterioren Aufnahme Verminderung der Höhe des Wirbelkörpers, bisweilen Strukturveränderung in demselben, und beinahe immer Verschmälerung einer oder beider benachbarter Zwischenwirbelscheiben. Das stets aufzunehmende Profilbild zeigt Keilform des Wirbelkörpers und ebenfalls meist Reduktion der Zwischenwirbelscheiben.

Den geringsten Grad der Schädigung durch Stoß in der Achse stellt die *axiale Kontusion der Wirbelsäule* dar, welche besonders die Zwischenwirbelscheiben schädigt. Wir werden diese Diagnose stellen, wenn wir bei einem entsprechenden Trauma Druckempfind-

lichkeit bei Achsendruck, aber keine Formveränderung und keine Markläsion finden und auch im Röntgenbilde keine Veränderungen am Knochen.

4. *Die Totalverschiebung.*

Auf eine Totalverschiebung werden wir schließen, wenn eine schwere, ja totale Markläsion besteht, und wenn die Wirbelsäule ihren Halt völlig verloren hat. Von letzterer Regel machen nur die Luxationen der Halswirbelsäule eine Ausnahme, bei denen die nicht zerrissenen Bänder den verschobenen Wirbeln noch einen gewissen Halt verleihen. Hier ist die Markläsion bisweilen auch weniger schwer, als bei den Luxationsfrakturen, ja sie kann ganz fehlen. — Die Luxation wird dann bisweilen völlig übersehen, besonders wenn die Aufmerksamkeit des Arztes durch die so oft bestehende Mitverletzung des Schädels gefangen genommen ist.

Zum Zustandekommen einer Totalverschiebung ist ein sehr schweres Trauma erforderlich. Dasselbe wirkt meist im Sinne der Überbiegung, sehr selten der Überstreckung. Unsere Diagnose gründet sich, von den ebengenannten Hauptsymptomen abgesehen, wie bei den Kompressionsfrakturen, auf das Vorhandensein einer Formveränderung der Wirbelsäule. Es liegt aber in der Natur der Verletzung begründet, daß sich die Dislokation schon durch entsprechende Lagerung des Verletzten wieder ausgleichen kann, so daß wir bei der Untersuchung vielleicht nichts anderes mehr als einen druckempfindlichen, etwas eingesunkenen Dornfortsatz finden werden. Wir dürfen darum wegen des Fehlens einer augenfälligen Formveränderung eine stattgehabte Totalverschiebung keineswegs ausschließen, sobald die indirekten Zeichen einer solchen vorhanden sind. In den Fällen, in welchen die Formveränderung noch fortbesteht, finden wir bei der gewöhnlichen Flexionsfraktur einen vergrößerten Abstand zwischen zwei Wirbeldornen. Der die Lücke nach oben begrenzende Dorn ist infolge der Verschiebung des ihm zugehörigen Wirbels nach vorn eingesunken. Sind zwei Wirbel gebrochen, so findet sich die Diastase zwischen den Dornen dieser beiden Wirbel. Auch hier ist der untere Dorn der am meisten vorstehende.

In der Diagnose weitergehen und ohne Röntgenbild die verschiedenen Formen von Totalverschiebung am Lebenden unterscheiden zu sollen, das wäre zu viel verlangt. Die Frage hat übrigens keinerlei praktische Bedeutung. Wichtiger ist es, an der Halswirbelsäule zwischen Luxationsfraktur und Totalluxation unterscheiden zu können, weil bei der letzteren eine regelrechte Reposition möglich ist und ausgeführt werden sollte. Totalluxationen ohne Verhakung der Gelenkfortsätze unterscheiden sich zwar in nichts von Luxationsfrakturen, indem sich auch bei ihnen die Knickung und Verschiebung einzig durch entsprechende Lagerung wieder ausgleichen kann (Selbstreduktion). Anders dagegen die mit Verhakung verbundenen

Totalluxationen. Hier ist der bald in Beugung, bald in Reklination stehende Kopf dem Rumpfe gegenüber nach vorn verschoben und gleitet weder von selbst noch durch entsprechende Lagerung in seine normale Stellung zurück. Diese Unverschieblichkeit und allfälliges Freisein des Markes würde es uns erlauben, eher eine Totalluxation, als eine Luxationsfraktur anzunehmen und gestützt auf diese Annahme die Reposition zu versuchen. Sichere Entscheidung gibt das Röntgenbild, ganz besonders die Profilaufnahme.

Auch an der oberen Brustwirbelsäule sind schon reine Totalluxationen gesehen worden, jedoch verhalten sich dieselben genau wie die Luxationsfrakturen, und von einer Reposition im Sinne derjenigen der Halsluxationen ist hier keine Rede.

Wir haben bis jetzt die Wirbelverletzungen durch stumpfe Gewalt besprochen, wie sie die große Mehrzahl der Friedensverletzungen darstellen. Die **Schußverletzungen** der Wirbelsäule unterscheiden sich von ihnen, besonders wenn man noch die Granatsplitterverwundungen hinzunimmt, durch ihre größere Regellosigkeit. Bei den Verwundeten, die überhaupt das Schlachtfeld lebend verlassen, findet man ferner, wie das schon Zufallstreffer im Frieden gezeigt haben, daß die Tragfähigkeit der Wirbelsäule in der Regel selbst dann nicht beeinträchtigt ist, wenn das Geschoß einen Wirbelkörper durchsetzt hat. Noch weniger wird die Funktion gestört, wenn bloß Quer- und Dornfortsätze und Bogen zertrümmert sind. Steckschüsse sind nicht selten, und man sieht dabei bisweilen, daß das Geschoß durch den Widerstand der Knochenmassen aus seiner ursprünglichen Richtung abgelenkt worden ist. Die Hauptaufgabe kommt hier der Röntgendiagnostik zu.

78.

Zur Chirurgie der nicht-traumatischen Rückenmarkserkrankungen.

Wenn der Arzt frisch vom Examen kommt, so bemüht er sich während der ersten Jahre noch, die Rückenmarkserkrankungen in eines der von ihm erlernten Schemata unterzubringen. Je mehr sich aber diese Erinnerungsbilder verwischen, und je mehr er sich seiner therapeutischen Hilflosigkeit bewußt wird, um so mehr vereinfacht sich auch seine Diagnosenstellung, und schließlich begnügt er sich mit den Kategorien Tabes, Syphilis, spondylitische Lähmung, Kinderlähmung und „dunkle Rückenmarksgeschichten". Damit geschähe dem Patienten kein großer Schaden, wenn es nicht hie und da doch Fälle gäbe, bei denen der Chirurg Heilung oder wenigstens Besserung erzielen kann. Dies sind vor allem die Geschwülste im Wirbelkanal.

Nicht alle das Rückenmark schädigenden Geschwülste haben freilich für uns das gleiche Interesse. Wenn im Anschluß an einen scheinbar glücklich vor Jahren operierten Brustkrebs eine hart-

näckige Ischias oder eine Interkostalneuralgie auftritt, so ist die Diagnose einer Wirbelmetastase leicht, das therapeutische Interesse aber leider sozusagen null. Wenn nach einer Periode von unerklärten Neuralgien ein Tumor an der Oberfläche der Wirbelsäule erscheint, und wenn dieselbe vielleicht unter plötzlichem Einsetzen einer Paraplegie einknickt, so ist die Diagnose einer bösartigen Wirbelgeschwulst ebenfalls nicht schwierig. Neben diesen häufigsten, therapeutisch aber aussichtslosen Vorkommnissen gibt es ab und zu Gebilde, welche dem Messer des Chirurgen zugänglich sind. Es sind dies die klinisch gutartigen, in den Wirbelkanal wachsenden Geschwülste der *Wirbelsäule*, besonders die *Osteome*, *Fibrome* und *Chondrome* und die *Echinokokken* derselben, und ferner die *Neubildungen* und *entzündlichen Granulationsgeschwülste* des *Rückenmarks* und seiner Hüllen.

Die ersten Symptome sind in der Regel *Wurzelsymptome*, und zwar meist *sensibler* Natur, also umschriebene einseitige Neuralgien und Hyperästhesien und schließlich Anästhesie oder wenigstens Hypästhesie. Seltener sind schon im Beginn *motorische* Störungen vorhanden.

Selbstverständlich fehlt dieses Stadium der Wurzelsymptome, oder es ist zum mindesten nicht deutlich ausgeprägt, wenn die Geschwulst vermöge ihrer Lage die Wurzeln unberührt läßt. Ausnahmsweise stehen im Krankheitsbilde neben den Neuralgien vasomotorische Störungen im Vordergrunde, so daß man an Raynaudsche Krankheit oder an Erythromelagie denkt, bzw. glaubt, sich mit diesen Diagnosen begnügen zu können.

Nach einer je nach dem Wachstum der Geschwulst verschieden langen Periode fängt der Druck an, auch auf das Rückenmark einzuwirken. Mehr oder weniger vollständige Aufhebung der Leitung sind die Folgen desselben. Bei *seitlichem* Sitz der Geschwulst sind die Erscheinungen mehr oder weniger diejenigen einer *Brown-Séquardschen Halbseitenlähmung*.

Im übrigen ist sowohl die Lage der Geschwulst zum Rückenmark wie auch ihre Tiefenwirkung schwer zu beurteilen, da nicht nur die anatomische Lage des Gebildes, sondern auch die verschiedene Empfindlichkeit der einzelnen Bahnen gegen Druck in Betracht kommt.

Die Fragen, welche wir uns stellen müssen, sobald einmal der Verdacht einer Rückenmarksgeschwulst aufgetaucht ist, sind folgende:

1. *Handelt es sich überhaupt um eine Geschwulst?*

a) Beginnen wir mit dem Stadium der *Wurzelsymptome*. Hier kommt von den gewöhnlichen Rückenmarkserkrankungen besonders die Tabes in Frage, deren sensible Frühsymptome auch radikulär angeordnet sein können. Das Verhalten der Patellarreflexe muß uns aber stutzig machen, da sie bei Tumordruck erhöht, bei Tabes ab-

geschwächt oder aufgehoben sind. Spinale Miosis finden wir auch bei Halsmarktumoren oberhalb des 1. Brustsegmentes. Besonders aber fragt es sich, ob nicht eine beginnende **Spondylitis** oder die sehr seltene **hypertrophische Pachymeningitis** vorliegt. Bei letzterer sind die Erscheinungen beidseitig, während sie bei Geschwülsten, wie schon gesagt, anfangs meist einseitig sind. Auch sind die Neuralgien bei Pachymeningitis angeblich weniger heftig als bei Neubildungen. Schwieriger ist eine beginnende Spondylitis auszuschließen, solange die Schmerzen einseitig sind und die Wirbelsäule weder bei der klinischen, noch bei Röntgen-Untersuchung deutliche Veränderungen aufweist. Die größere Häufigkeit des Herpes zoster bei Tumoren gibt nur einen sehr unbestimmten Anhaltspunkt. Bloß der weitere Verlauf kann uns in solchen Fällen aufklären. Während bei Spondylitis meist schon nach wenigen Monaten entweder die Wurzelsymptome beidseitig werden, oder Rückenmarkserscheinungen hinzutreten, so können bei gutartigen Geschwülsten die Wurzelerscheinungen viel länger ohne anderweitige Veränderungen einseitig fortbestehen.

Treten deutliche Erscheinungen von seiten der Wirbelsäule: Druckempfindlichkeit und Vorstehen eines Wirbeldornes, Schmerz bei Achsendruck auf, so gilt das weiter unten unter c Gesagte.

b) Haben wir einen Patienten mit spastischer *Paraplegie*, aber ohne Veränderungen an der Wirbelsäule vor uns, so dürfen wir zwar eine Spondylitis nicht gänzlich ausschließen. Viel eher werden wir aber an eine **chronische Myelitis,** an **multiple Sklerose,** und, wenn der Sitz sich im Halsmark befindet, an **hypertrophische Pachymeningitis** denken. Myelitis und multiple Sklerose schließen wir aus, wenn der Paraplegie ein ausgesprochenes neuralgisches Stadium vorangegangen war, oder wenn noch heftige ausstrahlende Schmerzen bestehen. Dagegen werden wir im Ungewissen bleiben, beziehungsweise auf einen Operationsversuch angewiesen sein, wenn dies nicht der Fall ist. Es kommen nämlich auch bei Rückenmarksgeschwülsten Fälle vor, in denen die sensiblen Wurzelerscheinungen völlig in den Hintergrund treten und andererseits multiple Sklerosen mit Parästhesien, welche vom Patienten als „Schmerzen" geschildert werden und bei denen die klassischen Symptome der Sklerose noch fehlen.

c) Stehen wir endlich vor einem Fall, bei dem *gleichzeitig Wurzel- und Markerscheinungen* und eine *Erkrankung der Wirbelsäule* bestehen, so schwankt die Diagnose beinahe ausschließlich zwischen **bösartiger Neubildung** und **Spondylitis.** Entscheidend ist, wenn er vorhanden ist, ein Senkungsabszeß, der allerdings für die Brustwirbelsäule auch mittels des Röntgenbildes gesucht werden muß. An die Oberfläche gelangte **Echinokokkuszysten** sind auch schon für Senkungsabszesse gehalten worden. Fehlt jeder objektive Anhaltspunkt, so werden wir uns vor allem auf die Anamnese stützen, und eine sich

auf Jahre erstreckende Vorgeschichte der viel häufigeren Spondylitis, einen raschen, bloß nach Monaten zählenden Verlauf einem primären Sarkom oder einer Metastase zuschreiben. Auch lassen sich gefäßreiche Sarkome und ebenso gefäßreiche metastatische Wirbelgeschwülste bisweilen an lauten Gefäßgeräuschen erkennen. Nach Bérard werden die Beschwerden bei Tumoren nicht, wie bei Spondylitis, durch Bettruhe und Gewichtszug gemildert.

2. *Welcher Natur ist die Geschwulst?*

Für **Solitärtuberkel** und **Gumma** gilt dasselbe, was wir schon bei der Besprechung der Hirngeschwülste gesagt haben. Wir werden uns durch die Anamnese leiten, aber nicht gefangennehmen lassen.

Es gibt am und im Rückenmark Solitärtuberkel, welche sich ganz wie Tumoren verhalten und wie solche auch schon mit Erfolg ausgeschält worden sind. (Brun.)

Befinden wir uns in einer Gegend, wo der **Echinokokkus** heimisch ist, so werden wir die Möglichkeit des Vorhandenseins dieses Parasiten in Betracht ziehen. Durch Jahre sich hinziehender Verlauf ohne greifbare Veränderungen an der Wirbelsäule läßt uns an eine klinische **gutartige Geschwulst des Wirbelkanals,** insbesondere der **Rückenmarkshäute** denken. Nach Schlesinger ist eine mehr als drei Jahre bestehende Geschwulst meist intradural und solitär, so daß sie sich für operative Behandlung eignet. Je umschriebener die Erscheinungen, desto größer sind auch die Aussichten für den Heilerfolg. Solche Geschwülste sind meist locker zwischen Dura und Mark liegende, an einem Gefäßstiel hängende oder auch breiter aufsitzende Fibrome, Fibrosarkome oder Psammome. Ungünstig sind die mehr diffuse Symptome veranlassenden **gliomatösen Sarkome des Rückenmarkes selbst,** bei denen die Symptome je nach dem Sitze bald mehr den Charakter der Querläsion, bald denjenigen der Syringomyelie tragen. Ausgesprochene Dissoziation der Sensibilitätsstörung mit Herabsetzung von Schmerz- und Temperaturempfindung ist das einzige Zeichen, welches sich mit einiger Wahrscheinlichkeit in diesem Sinne verwerten läßt.

Schon mehrfach (Krause, Oppenheim, Nonne u. a.) fand man bei der Operation statt der erwarteten Geschwulst *umschriebene, abgekapselte Ansammlungen von seröser Flüssigkeit* (sog. Meningitis serosa circumscripta), die man vielleicht auch einfach durch Punktion hätte zur Heilung bringen können, wenn die Diagnose möglich gewesen wäre.

Stets werden wir die *Lumbalpunktion* vornehmen und den Liquor auf Zellgehalt, Gelbfärbung, Globulin, Eiweiß und Wassermannsche Reaktion untersuchen. Normaler Liquorbefund schließt aber weder Tumor noch Solitärtuberkel aus.

3. *In welcher Höhe sitzt die Geschwulst?*

Unentbehrlich für die Operation ist eine genaue Höhendiagnose. Ich verweise hierfür auf das bei den Rückenmarksverletzungen Gesagte und füge nur bei, daß erfahrungsgemäß die Höhendiagnose gewöhnlich zu tief gestellt wird. Man halte sich also stets an die höchste in Mitleidenschaft gezogene Wurzel, wird aber auch da vielleicht noch zu tief geraten und bei der Operation noch höher oben suchen müssen.

79.

Die entzündlichen Erkrankungen der Wirbelsäule.

A. Tuberkulöse Spondylitis.

Unter allen entzündlichen Erkrankungen der Wirbelsäule steht die tuberkulöse Spondylitis so sehr im Vordergrunde, daß sie für den Praktiker beinahe die einzige wichtige Form darstellt. Sie bietet diagnostische Schwierigkeiten nur dann dar, wenn ihr wichtigster Folgezustand, das Einsinken des erkrankten Wirbelkörpers und die dadurch entstehende Difformität der Wirbelsäule, der sog. Pottsche Buckel noch nicht entstanden ist. Wir unterscheiden für die Diagnose:

1. Spondylitis ohne deutlichen Buckel und ohne Senkungsabszeß.

Wir finden diese Form häufiger bei Erwachsenen, als bei Kindern, weil bei den letzteren der erkrankte Wirbel rasch einschmilzt, und sich der Gibbus also früher ausprägt. Immerhin führen aufmerksame Mütter ihr Kind bisweilen schon in einem Stadium der Erkrankung zum Arzte, in dem noch keine Formveränderung vorhanden ist. Anamnese und Gang der Untersuchung werden je nach dem Alter des Patienten verschieden sein.

a) Führt man uns ein Kind zu, das noch nicht geht, mit der Angabe, daß es in seinem ganzen Benehmen verändert, auffallend ängstlich und auch unbehilflich geworden sei und jede rasche Bewegung des Körpers vermeide, und daß es schreie, wenn es aus dem Bett gehoben werde, ohne daß der Mutter klar geworden sei, wo sie ihm weh getan habe, so denken wir sofort an Spondylitis. Am Rücken sehen wir nichts Besonderes; höchstens fällt uns eine gewisse Steifigkeit auf, vielleicht verbunden mit einer kaum angedeuteten diffusen Kyphose, oder wenigstens mit Aufhebung der normalen Lendenlordose. Eine ähnliche Kyphose sehen wir auch bei Rachitis. Hier ist aber die Wirbelsäule beweglich geblieben und biegt sich, wie Hoffa bemerkt, sofort dorsal konkav aus, sobald wir das Kind, den Bauch nach unten, an den vier Extremitäten schwe-

bend halten. Bei Spondylitis bleibt die Wirbelsäule umgekehrt infolge der muskulären Fixation auch in dieser Stellung steif.

Nur die auf unzweckmäßige Ernährung zurückzuführende Barlowsche Krankheit könnte uns noch täuschen. Das Kind ist auch hier unbehilflich

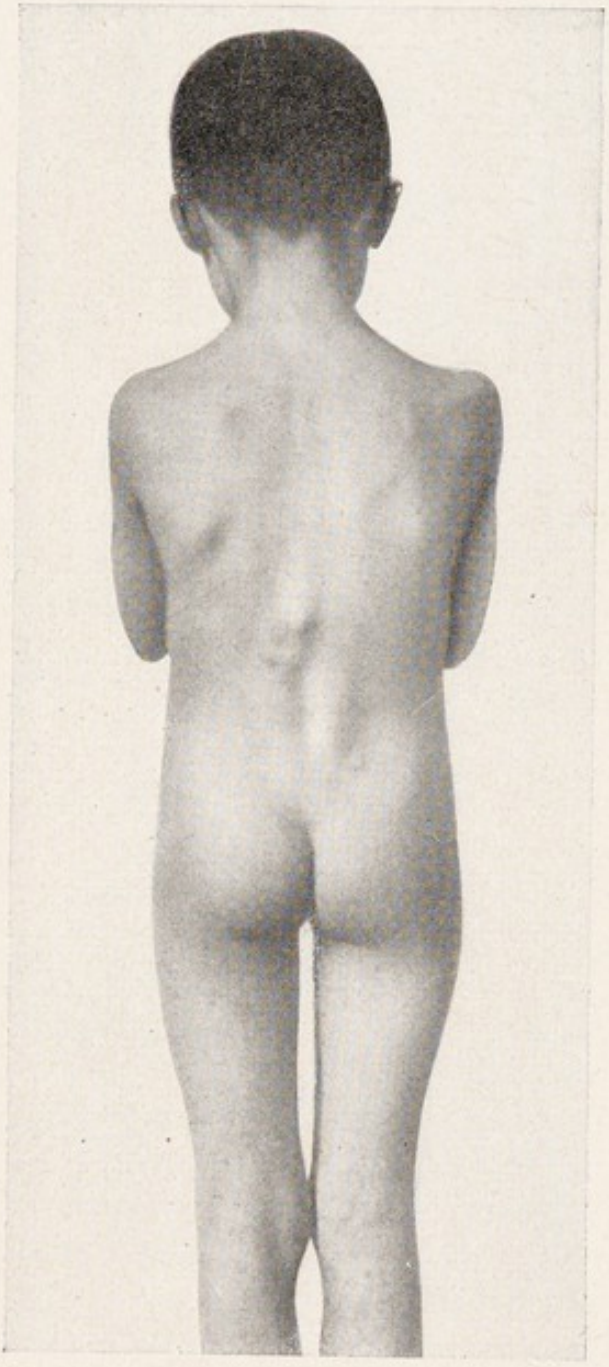

Fig. 369.
Beginnende Spondylitis.

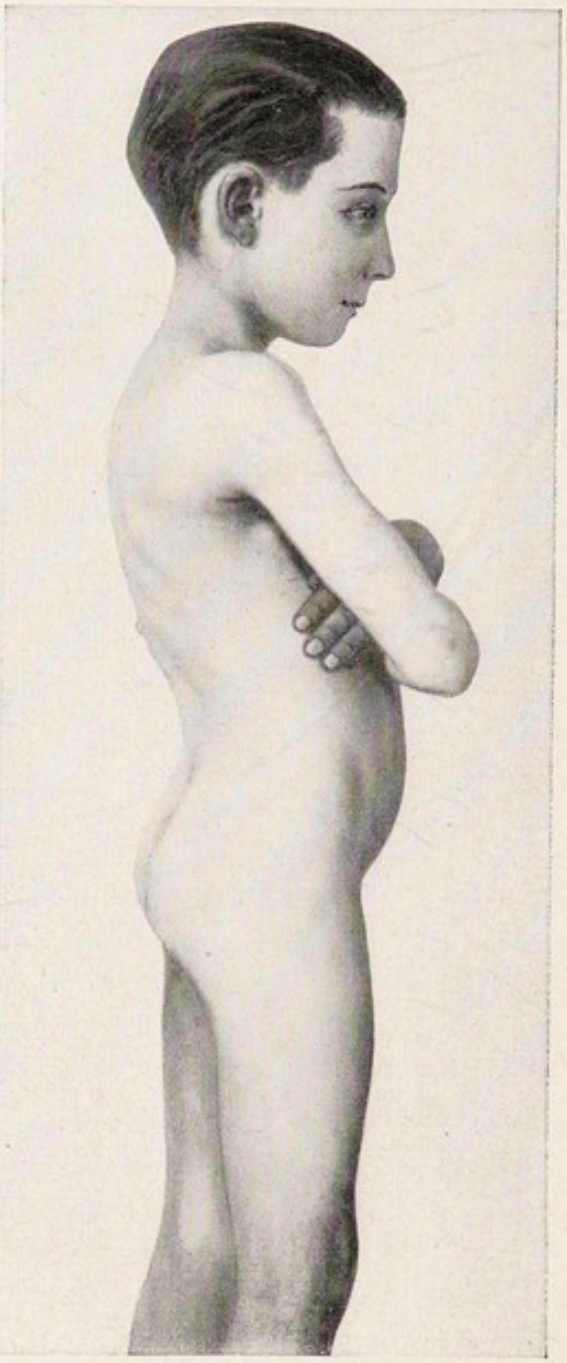

Fig. 370.
Derselbe Fall im Profil.

geworden und schreit bei jeder Berührung; der Sitz der Schmerzen ist aber nicht im Rücken, sondern in den Beinen. Schwellung und blaurote Verfärbung des Zahnfleisches in der Umgebung von schon durchgebrochenen Zähnen machen uns auf die Natur des Übels aufmerksam.

b) Handelt es sich um *Kinder, die gehen,* so fällt auf, daß sie sich nicht mehr an den Spielen der Kameraden beteiligen, und daß ihnen

das Treppensteigen und mehr noch das Heruntersteigen beschwerlich geworden ist.

Umgekehrt sehen wir bisweilen Kinder mit ausgesprochenem Gibbus, die keine subjektiven Störungen aufweisen. Hier ist der akute Prozeß schon abgelaufen, und es ist Vernarbung und Konsolidation eingetreten.

Bei der Untersuchung fällt uns auf, daß die Wirbelsäule steif gehalten wird, und daß das Kind jede Beugung oder Überstreckung derselben und auch jede Rotationsbewegung ängstlich vermeidet. Heißt man es sich umsehen, so dreht es den ganzen Körper. Soll es sich vom Boden erheben, so benimmt es sich ähnlich wie ein Kind mit progressiver Muskelatrophie, d. h. es stützt die Hände auf die Knie. Betasten und beklopfen wir die Wirbelsäule, der Reihe nach auf jeden Wirbeldorn drückend, so lösen wir an einer bestimmten Stelle eine Schmerzäußerung aus. Dasselbe geschieht, wenn wir, natürlich mit Vorsicht, die Wirbelsäule in der Längsachse belasten. Findet sich diese doppelte Druckempfindlichkeit bei wiederholter Untersuchung stets in derselben Weise wieder, so werden wir eine beginnende Spondylitis annehmen und die Behandlung dementsprechend mit Konsequenz an die Hand nehmen.

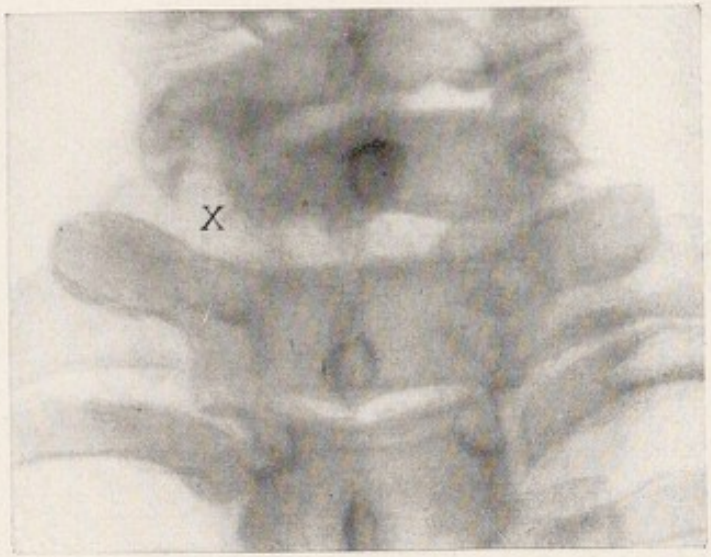

Fig. 371.

Beginnende Spondylitis cervicalis. Bei X eine Ecke des 7. Halswirbelkörpers weggefressen.

c) Bei *älteren Kindern* und bei *Erwachsenen* wird unsere Anamnese etwas vollständiger ausfallen. Gerade sie kann uns aber in manchen Fällen irreleiten, wenn wir nicht von Anfang an den Gedanken an die Möglichkeit einer Spondylitis im Auge behalten. Bisweilen lokalisiert der Patient seine Schmerzen in die Nabelgegend. Noch häufiger werden wir wegen Ischias, wegen unbestimmten Leib- oder Lendenschmerzen, Interkostalneuralgie, „rheumatischen" Schmerzen in den Armen oder im Hinterhaupte beraten. Solange dieselben einseitig sind, ist die Diagnose oft schwer zu stellen. Die nach einigen Monaten meist eintretende Beidseitigkeit weist dagegen mit Bestimmtheit auf eine Erkrankung der Wirbelsäule hin. Geradezu pathognomonisch ist, wie wir eben erwähnt haben, der Rückenschmerz beim Treppenheruntergehen und beim Anstoßen an einen Stein auf ebener Straße.

Wir gehen zur Untersuchung über:

Wir stellen zu dem Zwecke den Patienten entkleidet vor uns hin und lassen ihn bei geschlossenen Knien den Rumpf vor- und rückwärts beugen. Geschieht die Bewegung nur zögernd, unvollständig oder gar nur in den Hüft- und Kniegelenken, so fassen wir schon ernstlichen Verdacht, ganz besonders, wenn es auf das Kommando des Rückwärtsbeugens unter Stöhnen beim bloßen Versuche bleibt. Ist Druck in der Längsachse deutlich schmerzhaft, so ist die Diagnose kaum mehr zweifelhaft.

Dieser letztere Versuch muß aber sehr schonend ausgeführt werden, besonders wenn es sich um Erkrankung der Halswirbelsäule handelt.

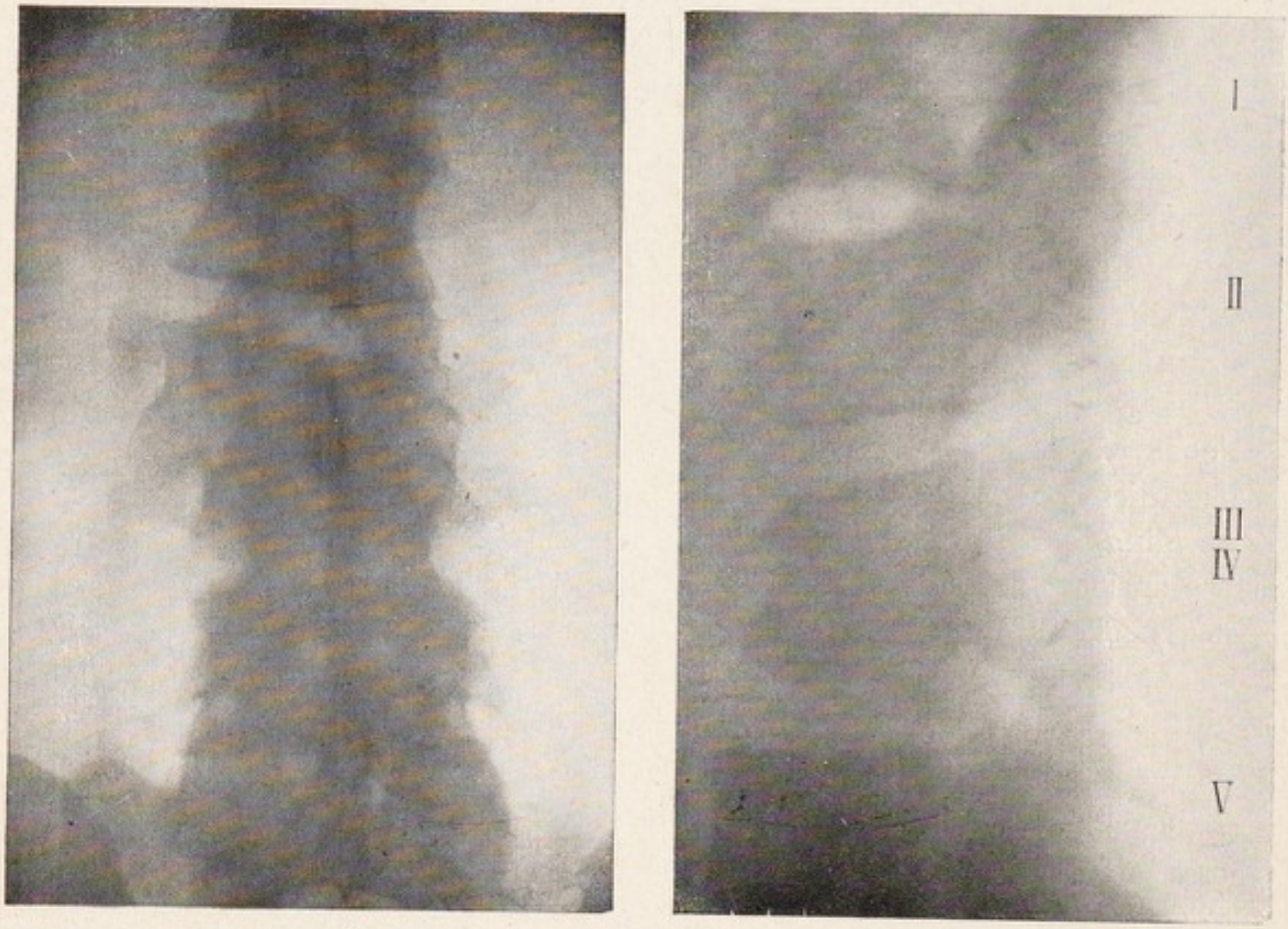

Fig. 372a. Fig. 372b.

Spondylitis mit teilweiser Zerstörung des III. und IV. Lendenwirbelkörpers.
a. anteroposterior, b. im Profil aufgenommen.

Nun drücken wir auf jeden einzelnen Wirbeldorn und werden so meist den erkrankten Wirbel rasch finden. Betasten wir ihn aufmerksam, und sehen wir uns auch den Patienten im Profil an, so werden wir schon jetzt vielleicht ein leichtes Vorragen des Dornes über die Nachbardornen erkennen (Fig. 370), wenn dies nicht schon bei der Betrachtung von hinten her auffällt (Fig. 331). Bei Spondylitis der oberen Halswirbel äußert sich die Gibbusbildung in Neigung des Kopfes nach vorn, bei Erkrankung der unteren Halswirbel in Verbreiterung des Halses im Profil.

Schwierig sind die Fälle zu beurteilen, bei denen wir nicht einmal diese elementaren Symptome des Achsendruckschmerzes und der lokalen Druckempfindlichkeit finden, wo die v. Pirquetsche Reaktion nur schwach ist,

und wo vielleicht hysterische Stigmata vorhanden sind. Gibt das Röntgenbild nicht Aufschluß, so kann man monatelang im Unklaren bleiben.

Ein kräftiges Mädchen von 20 Jahren, das Bild strotzender Gesundheit, fängt an, über Lendenschmerzen zu klagen, und wandert mit denselben von Spital zu Spital. Ihr Bruder ist tuberkulös. Wir denken an Spondylitis, aber auch die sorgfältigste Untersuchung läßt kein einziges Symptom einer solchen nachweisen. Die Diagnose bleibt, allerdings **vor der Röntgenperiode**, während einer Anzahl von Monaten in suspenso, bis ein Senkungsabszeß unsere Vermutung bestätigt. Auch jetzt noch fehlen greifbare Erscheinungen von seiten der Wirbelsäule. Nach zwei Jahren stirbt sie an Amyloid.



Fig. 373.
Spondylitis cervicalis (5.—6. Wirbel), Kopf etwas nach vorn verschoben. Hals im Profil abnorm breit.

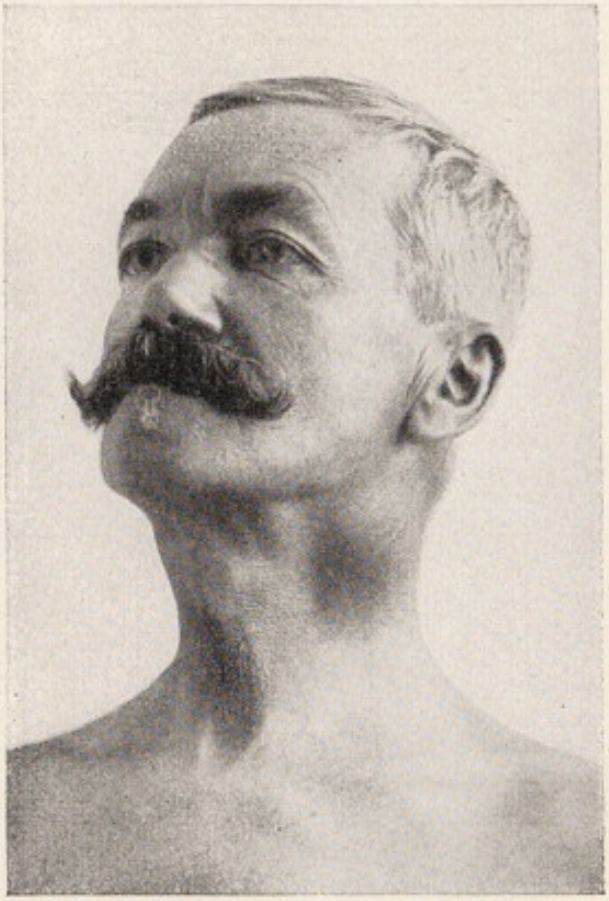

Fig. 374.
Derselbe Fall. Abszeß unter dem Kopfnicker zutage tretend.

Diese Spondylitiden ohne greifbaren Befund und ohne Veränderungen im Röntgenbild sind noch jetzt eines der schwierigsten Gebiete der ganzen chirurgischen Diagnostik. Sie wandern von Arzt zu Arzt, bis eine Formveränderung der Wirbelsäule oder ein Abszeß auftritt.

2. Spondylitis mit Senkungsabszeß.

Bei jeder Spondylitis suchen wir die so häufige Begleiterscheinung der Knochentuberkulose, den **kalten Abszeß** auf, den man, seinem gewöhnlichen Verlaufe nach, als **Senkungsabszeß** bezeichnet. Seine Bedeutung für Diagnose und Therapie ergibt sich schon aus dem Um-

stande, daß er in mindestens einem Viertel — nach anderen Statistiken selbst in der Hälfte — der Fälle auftritt. Es gibt sogar Fälle, in denen der Senkungsabszeß das erste und lange Zeit das einzige greifbare Symptom einer Spondylitis ist.

Bevor wir seine Diagnostik besprechen, wollen wir uns kurz seinen anatomischen Verlauf in Erinnerung rufen.

Bei Spondylitis der *oberen Halswirbelsäule* finden wir ihn an der hinteren Rachenwand oder noch häufiger an der Seite des Halses, vor oder hinter dem Kopfnicker. Ausnahmsweise setzt er sich unter dem Schlüsselbein durch bis in die Achselhöhle fort. Von den *unteren Halswirbeln* aus gelangen die Abszesse, wenn sie von Querfortsatz oder Wirbelbogen stammen,

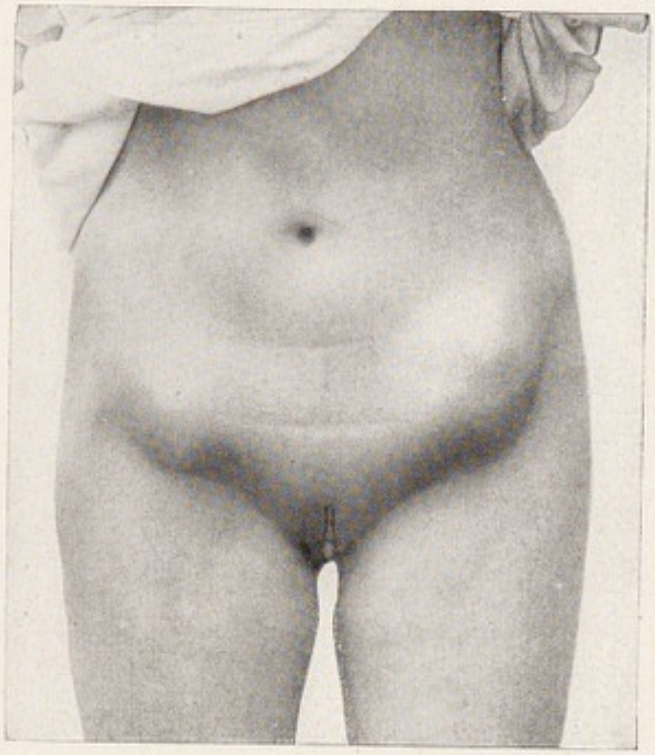

Fig. 375.
Spondylitis des 4. Lendenwirbels mit beidseitigem inguinalem Senkungsabszeß.



Fig. 376.
Beginnender Abszeß bei Tuberkulose des linken Ileosakralgelenkes.

bisweilen auch unter die Rückenmuskulatur. In der Regel verlaufen sie aber längs des Ösophagus, durchsetzen die Brusthöhle und verhalten sich wie die von der *Brustwirbelsäule* ausgehenden Eiterungen. Diese letzteren gelangen zwischen 12. Rippe und Darmbein in der Lendengegend an die Oberfläche, oder sie senken sich, den großen Gefäßen folgend, über den Ileopsoas bis zum Poupartschen Bande herunter, um an irgendeiner Stelle zwischen den Muskeln durchzubrechen und an die Oberfläche zu gelangen. Im Bereiche des Thorax sind größere Abszesse im Röntgenbilde leicht zu erkennen.

Sitzt bei Karies der *Lendenwirbelsäule* der Herd am Wirbelkörper, so senkt sich der Abszeß vor der Wirbelsäule, bisweilen in der Scheide des M. psoas nach unten, um oberhalb oder auch unterhalb des Poupartschen Bandes, also in der Leistengegend, oder im Schenkeldreieck zutage zu treten.

Ersteres war der Fall in der in Fig. 375 wiedergegebenen Beobachtung. Trotz der beiden Senkungsabszesse bestand anfänglich weder ein Gibbus

noch eine deutliche Funktionsstörung, sondern bloß eine geringe Druckempfindlichkeit eines Wirbeldornes. Das Röntgenbild dagegen ergab eine Spondylitis des 4. Lendenwirbels.

Seltener folgen die Abszesse der A. hypogastrica und dem N. ischiadicus und gelangen durch das Foramen ischiadicum majus unter die Gesäßmuskeln und von da selbst an die Hinterfläche des Oberschenkels.

Sitzt der Herd an den *Seitenteilen oder Wirbelbogen*, so erscheint der Abszeß am Rücken.

Dasselbe gilt von den dorsal sitzenden Herden *bei Sakraltuberkulose* bzw. *Tuberkulose des Ileosakralgelenkes*. Sitzt der Herd dagegen auf der Ventralseite dieses Gelenkes, so gelangt der Eiter in die Scheide des M. iliacus, füllt die Beckenschaufel aus (Fig. 378, sog. Iliakalabszeß), und kann sich von da unter dem Poupartschen Bande durch an den Oberschenkel senken. Dort sitzt er meist lateral vom Sartorius oder unter demselben. Bei tieferem Sitze des Herdes senkt er sich nach dem Damme hin, um dort als periproktitischer Abszeß zum Vorschein zu kommen.

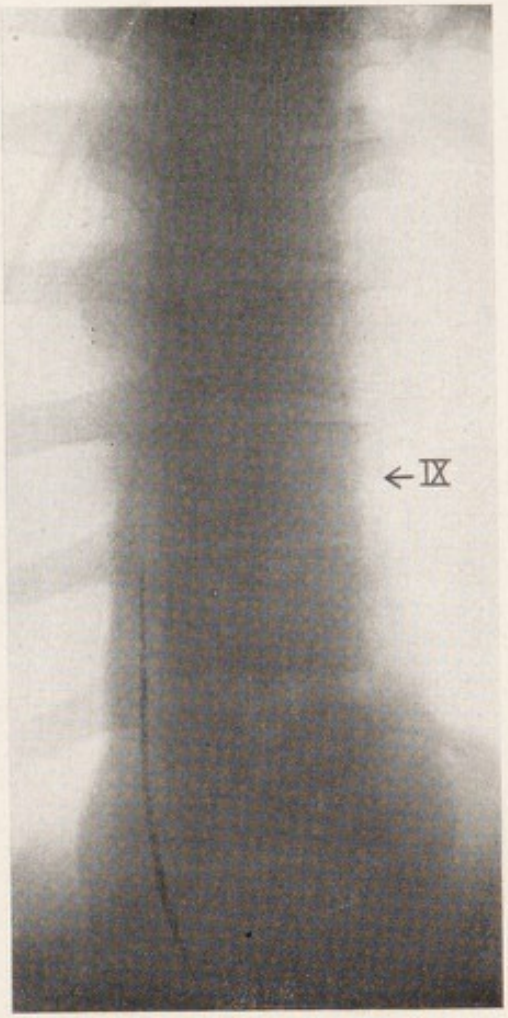

Fig. 377.

Spondylitis des IX. Brustwirbels. (Verschmälerung der Zwischenwirbelscheiben. Senkungsabszeß im Röntgenbilde sichtbar.)

Leiten uns die Erscheinungen von seiten der Wirbelsäule von vornherein auf die richtige Diagnose, so stößt die Deutung eines Senkungsabszesses auf keine Schwierigkeit mehr. Ist derselbe aber das erste Symptom, das der Patient bemerkt, und wegen dessen er den Arzt berät, und untersucht dieser nicht genau, so kommt es zu den mannigfachen Fehldiagnosen, die wir an entsprechender Stelle schon mehrfach erwähnt haben. — Wir wollen sie hier zu besserer Übersicht noch einmal kurz zusammenstellen.

Am *Halse* denkt man an ein tiefes Lipom, an eine tiefe Kiemengangszyste, an ein Ösophagusdivertikel. Sogar für Strumen sind Senkungsabszesse schon gehalten worden.

Am *Thorax* kommen besonders Lipome, von den Rippen ausgehende kalte Abszesse, und spontan durchgebrochene Pleuritiden in Frage.

In der *Lendengegend* ist neben Lipom, Lumbalhernie, Rippen- und Beckenkaries noch die Möglichkeit einer nach hinten durchgebrochenen tuberkulösen Perinephritis zu erwägen. Wir werden deshalb bei jedem Lendenabszesse den Harn untersuchen.

Abszesse in der *Beckenschaufel* können rechts für Ileocoecalgeschwülste,

auf beiden Seiten für Beckenkaries oder chronische Beckenosteomyelitis, ja selbst für Beckengeschwülste gehalten werden. Man muß, um sie richtig zu deuten, auf ihre Fortsetzung nach oben achten. Sie bedingen nicht selten



Fig. 378.
Senkungsabszeß in der Fossa iliaca bei Ileosakraltuberkulose.

eine Flexionskontraktur im Hüftgelenk, welche eine Spondylitis für eine Coxitis halten läßt. Der Griff in die Beckenschaufel gehört demnach zur

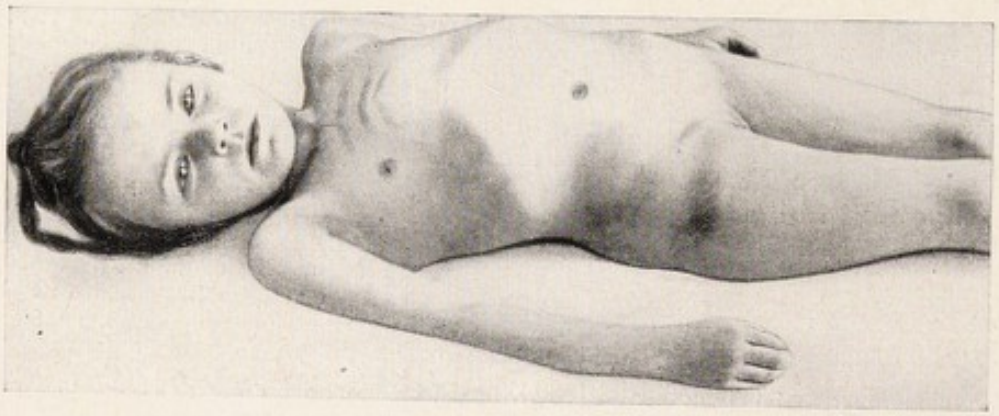

Fig. 379.
Spondylitis der Brustwirbelsäule mit zwerchsackförmigem Senkungsabszeß.

regelrechten Untersuchung einer scheinbaren Coxitis ebensogut wie zu der einer Spondylitis.

Die Abszesse der Beckenschaufel setzen sich, wie wir oben gesehen haben, aus den sog. Iliakal- und den Psoasabszessen zusammen. Eine Scheidung der beiden Formen ist bei ausgedehnterer Eiterung nicht möglich und auch nicht von Bedeutung. Nur ganz selten hat man metastatische,

klinisch primäre Eiterungen im M. psoas gesehen, welche bisweilen auf ein Trauma zurückgeführt wurden, und welche den früher sehr beliebten Begriff: „Psoasabszeß" als selbständiges Übel rechtfertigen könnten.

Inguinalabszesse sind, besonders bei Frauen, mit Leistenbrüchen und mit im Kanal liegenden Hydrocelen verwechselt worden. Der laterale Sitz des Abszesses und seine breite Fortsetzung in die Beckenschaufel lassen beides ausschließen, mit Ausnahme etwa der sehr seltenen bilokulären Hydrocele.

Schenkelabszesse unmittelbar unterhalb des Poupartschen Bandes können bei medialem Sitz für Schenkelbrüche, bei lateralem für Hygrome der Bursa subiliaca genommen werden. Läßt sich der Eiter überhaupt etwas verdrängen, so geschieht dies allmählich, eine Hernie geht dagegen ruckweise zurück. Ist er nicht verdrängbar — und das ist die Regel —, so zeigt er gewöhnlich eine elastische bis fluktuierende Konsistenz, welche die Hernie ausschließt. Das Schleimbeutelhygrom erkennen wir daran, daß in der Tiefe es hinter dem M. iliacus liegt, während die Abszesse, auch wenn sie in der Scheide des Muskels heruntergestiegen sind, stets die Neigung haben, an die Oberfläche zu gelangen. Bezeichnend für manchen Senkungsabszeß ist ferner die Zwerchsackform (s. Fig. 379). Sitzen Senkungsabszesse weiter unten, so können sie selbst für Sarkome des Femurs oder der Adduktoren gehalten werden, oder können der Beugekontraktur der Hüfte wegen eine Coxitis vortäuschen.

Ist das Hüftgelenk nicht selbst sekundär tuberkulös erkrankt, so finden wir bei spondylitischem Senkungsabszeß nur die Streckung behindert, während bei Coxitis vor allem die Abduktion und die Rotation eingeschränkt sind.

Bei *perinealen* Abszessen kommen Dermoide und die verschiedenen Formen von Periproktitis in Frage. Bei den seltenen *glutaealen* Senkungen ist stets die Diagnose Coxitis die nächstliegende und kann nur durch eine genaue Untersuchung des Hüftgelenks ausgeschlossen werden.

In zweifelhaften Fällen belehrt uns bei fistelnden Abszessen Bismuteinspritzung mit Röntgenbild über Ursprung und Verlauf der Fistel. Am besten benutzt man, in Abänderung des Verfahrens von E. Beck, Vaseline mit 30 Proz. Zirkonoxyd, da Bismutsalze nicht so ganz harmlos sind.

3. Spondylitis mit Gibbus.

Ist der Gibbus einmal in typischer Weise ausgebildet, so genügt es, den Rücken des Patienten anzusehen, um damit auch die Diagnose zu stellen. Eine Verwechslung mit Difformitäten der Wirbelsäule anderen Ursprungs ist in der Regel leicht zu vermeiden. Da die spondylitische Kyphose auf Zerstörung einer meist beschränkten Zahl von Wirbeln beruht, so stellt sie sich als mehr oder weniger *winkelige Abknickung* dar, bei der *ein* Wirbeldorn den sofort zu erkennenden Scheitel bildet. Alle anderen Formveränderungen der Wirbelsäule, die Folgen von Traumen ausgenommen, sind nicht Abknickungen, sondern, weil stets eine größere Anzahl von Wirbeln betreffend, *Ausbiegungen*. Von der habituellen Skoliose und Kyphoskoliose können wir ruhig absehen, da bei derselben die seitliche Komponente so sehr vorherrscht, wie dies bei Tuberkulose nur ganz ausnahmsweise der Fall ist. Auch wenn ein tuberkulöser Wirbel, wie nicht so selten, asymmetrisch er-

krankt ist und deshalb auf der einen Seite mehr einbricht als auf der anderen, so entsteht doch keine eigentliche Skoliose, sondern immer im wesentlichen eine Abknickung nach vorn, ein Gibbus. Bei der rachitischen Verbiegung der Wirbelsäule kommt es allerdings bisweilen zu reinen oder beinahe reinen Kyphosen, aber gerade hier haben wir es mit einer deutlichen *Ausbiegung* und nicht mit einer *Abknickung* zu tun.

Hängen wir bei Spondylitisverdacht das Kind *vorsichtig* an den vier Extremitäten auf, den Bauch nach unten, so wird sich der Rücken bei Rachitis durchbiegen, bei Spondylitis nicht.

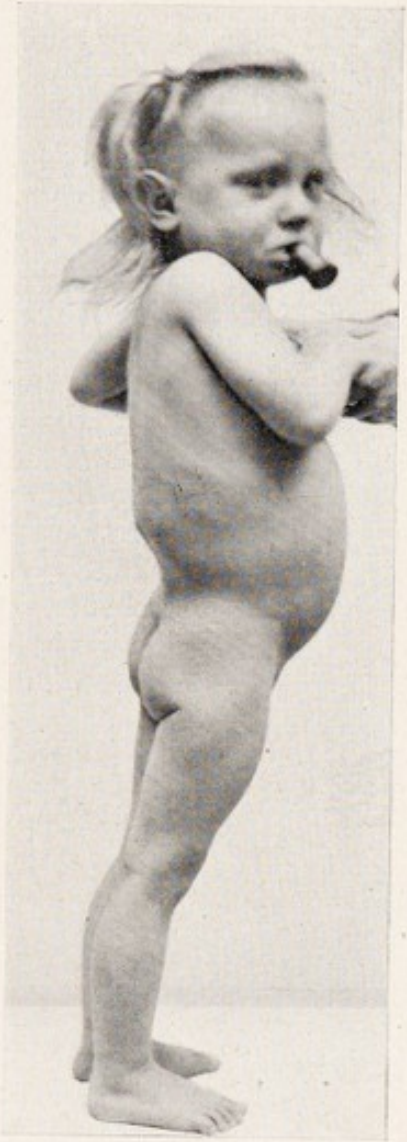

Fig. 380.
Spondylitis mit typischen winkligen Gibbus.

4. Spondylitis mit Rückenmarkssymptomen.

Wenn ein Patient mit Spondylitis eine **spastische Paraplegie** bekommt, so denkt jeder an eine Rückenmarkskompression. Bloße Unbehilflichkeit im Gange wird dagegen bisweilen auch dann noch der Wirbelerkrankung als solcher zugeschrieben, wenn sie schon die Folge einer beginnenden spastischen Paraparese ist. Jede deutliche *Steigerung der Sehnenreflexe* in dem nach unten liegenden Gebiete ist als Zeichen beginnenden Druckes auf das Rückenmark aufzufassen. Bisweilen treten die *Schmerzerscheinungen* in den Vordergrund, so z. B. Okzipitalneuralgie beim „Malum suboccipitale", neuralgische Schmerzen in den Armen bei Spondylitis der unteren Halswirbel, Cruralneuralgie und Ischias bei lumbaler Spondylitis. Wir werden daraus auf Wurzelkompression schließen und uns auf baldiges Einsetzen von Marksymptomen gefaßt machen, bzw. solche durch permanenten Zug abzuwenden suchen. Das Fehlen einer Wirbeldislokation darf uns keineswegs von der Diagnose einer Markschädigung abhalten. Häufig kommt dieselbe nicht durch gegenseitige Verschiebung der Wirbel, sondern durch Übergreifen der tuberkulösen Erkrankung auf die Rückenmarkshüllen oder durch Druck von seiten eines im Wirbelkanale befindlichen Abszesses oder von Granulationsmassen zustande. In solchen Fällen leistet dann freilich die Zugbehandlung nichts.

Interkostalschmerzen veranlassen uns im allgemeinen, eine bloß rachitische oder habituelle Verkrümmung auszuschließen, — aber mit Unrecht. Es gibt schwere Skoliosen und Kyphoskoliosen, bei denen die zwischen zwei Rippen eingeklemmten Interkostalnerven mit recht intensiven Neuralgien reagieren. Bettruhe und Zug lassen dieselbe sofort verschwinden.

B. Nicht-tuberkulöse Spondylitis.

Wir haben bis jetzt die tuberkulöse Natur der Wirbelerkrankung als selbstverständlich angenommen, und die Erfahrung gibt uns für die Mehrzahl der Fälle recht. Es gibt aber doch verschiedene Ausnahmen von dieser Regel.

Nehmen wir einmal die mit einem **Trauma** in Beziehung stehenden Veränderungen der Wirbelsäule vorweg, denen sich das Interesse seit der Zeit der Unfallversicherung in besonderer Weise zugewandt hat.

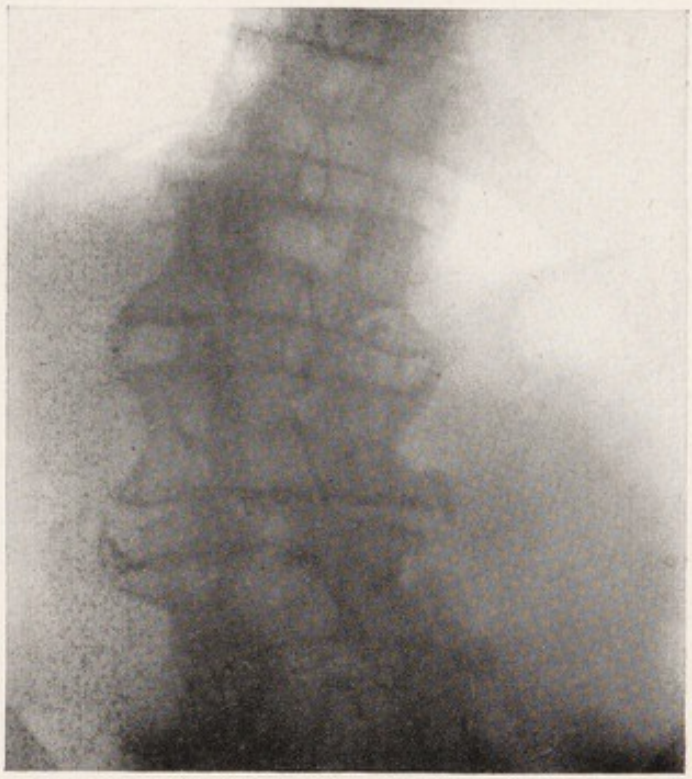

Fig. 381.
Spondylitis deformans.

Es kommt vor, daß die Kompressionsfraktur anfänglich übersehen worden ist und sich erst infolge der Belastung der geschädigten Wirbel durch Gibbusbildung, mit oder ohne Wurzelsymptome, kenntlich macht (sog. traumatische Spondylitis). Die nicht tuberkulöse Natur des Leidens kann allerdings meist bloß auf Grund des Fehlens anderweitiger tuberkulöser Erkrankungen und des Ausbleibens von ausgedehnteren Störungen und von Senkungsabszessen vermutet werden.

Recht schwierig kann die Beurteilung derjenigen Fälle werden, bei denen das ursächliche Trauma gering war, und wo die weiteren Folgen — Senkungsabszeß, Knochenzerstörung — beweisen, daß wir es mit einem tuberkulösen Prozesse zu tun haben. Ist die Tuberkulose wirklich durch das Trauma ausgelöst oder bloß durch dasselbe offenbar geworden? Eine sorgfältig aufgenommene Anamnese läßt uns bisweilen Symptome auffinden, die schon vor dem angeschuldigten Unfalle bestanden hatten und welche das Vorbestehen der Wirbelerkrankung beweisen. Es ist sehr wohl denkbar, daß ein schon morscher Wirbelkörper auch ohne schwereres Trauma schon bei Anlaß einer gewöhnlichen beruflichen Arbeitsleistung einbricht.

Wie an anderen Gelenken, so gibt es auch an denjenigen der Wirbelsäule **proliferierende, deformierende und ankylosierende Prozesse** verschiedener Art und Ursache, welche das Gemeinsame haben, daß sie im Gegensatz zur Tuberkulose meist einen größeren Abschnitt der Wirbelsäule befallen. An der oberen Brustwirbelsäule fällt dabei die kyphotische Haltung, an der Lendenwirbelsäule die geradlinige Versteifung auf. Bald ist die Wirbelsäule allein befallen, bald sind auch andere — besonders die großen — Gelenke mit beteiligt, im Sinne eines subakuten oder chronischen, oder in Schüben sich ausbildenden ankylosierenden Gelenkrheumatismus (Spondylose rhizomélique).

In einzelnen Fällen sind Störungen von seiten der Nervenwurzeln beobachtet worden. (Bechterew, Strümpell, Pierre Marie.) Eine Aufstellung von besonderen Typen — Vorwiegen der arthritischen oder der ostitischen Prozesse — ist jedoch durch unsere bisherigen Kenntnisse weder in klinischer, noch in pathologisch-anatomischer Hinsicht berechtigt.

Auch **tertiäre Syphilis** führt, wenn schon selten, durch gummöse Periostitis und durch Zerstörung von Wirbeln zu einem Krankheitsbilde, das mit tuberkulöser Spondylitis verwechselt werden kann. Die Diagnose läßt sich nur auf Grund der Anamnese, der Wassermannschen Reaktion und des Erfolges spezifischer Therapie stellen.

Endlich ist zu erwähnen, daß auch die **akute Osteomyelitis** an der Wirbelsäule scheinbar primär vorkommt, und daß ferner bisweilen im Anschluß an akute Infektionskrankheiten, so an **Pneumonie** und besonders **Typhus**, ja auch an Furunkel, ein spondylitischer Prozeß als Metastase beobachtet wird. Der Verlauf desselben ist ein um so schwererer, je virulenter die Keime sind. Bisweilen kommt es zur Bildung von Abszessen. In anderen Fällen geht der Patient schon vorher an spinaler Meningitis zugrunde.

80.

Verbiegungen der Wirbelsäule.

Die Orthopädie ist heutzutage so sehr zum selbständigen Arbeitsgebiete geworden, daß nicht nur der Arzt, sondern selbst der Chirurg ihr gern das Gebiet der Wirbelsäulenverbiegungen überläßt. Für die Behandlung ist dies begreiflich und berechtigt, denn über das ganze Rüstzeug der mechanischen Skoliosebehandlung kann nur ein orthopädisches Institut verfügen. Anders steht es mit der Diagnose. Um eine Skoliose im Beginne zu erkennen, braucht es nur ein sehendes Auge und etwa noch ein Bleilot. Und doch gilt noch heute, was Albert schon vor Jahren von dem Übersehen der Skoliosen gesagt hat. Wenn irgendwo, so wären vielleicht hier Ärztinnen den Ärzten gegenüber im Vor-

teile. Das weibliche Geschlecht hat ja für Formfehler ein schärferes Auge als das männliche. Deshalb ist es auch immer die Mutter, die zuerst entdeckt, daß das Kind „die eine Schulter höher trägt als die andere", oder die bemerkt, daß „der Rücken oder die Hüfte ausgestoßen ist".

Wenn wir auf die *Ursachen* der Rückgratverbiegungen zurück-



Fig. 382.
Linkskonvexe Lendenskoliose infolge von Verkürzung des linken Beines um 4 cm.



Fig. 383.
Derselbe Fall, nach Ausgleichung der Verkürzung.

gehen wollen, so dürfen wir nicht vergessen, daß dieselben, wie dies besonders von Schultheß betont worden ist, nicht eine *klinische und ätiologische Einheit*, sondern vielfach nur ein *Symptom* darstellen. Wenn die Statik des Körpers auf irgendeinem Punkte gestört ist, so sorgt die Beweglichkeit der Wirbelsäule dafür, daß das Gleichgewicht wiederhergestellt wird. Verkürzung eines Beines bedingt Schrägstellung

des Beckens und diese zum Ausgleiche der Störung eine entsprechende Skoliose (Fig. 382 u. 383). Abnorme Beckenneigung, infolge einer Flexionskontraktur der Hüfte entstanden, erfordert ihrerseits wieder einen Ausgleich durch vermehrte Lendenlordose usw. Wir haben es also hier mit *statischen Verbiegungen* zu tun. Wir erkennen dieselben

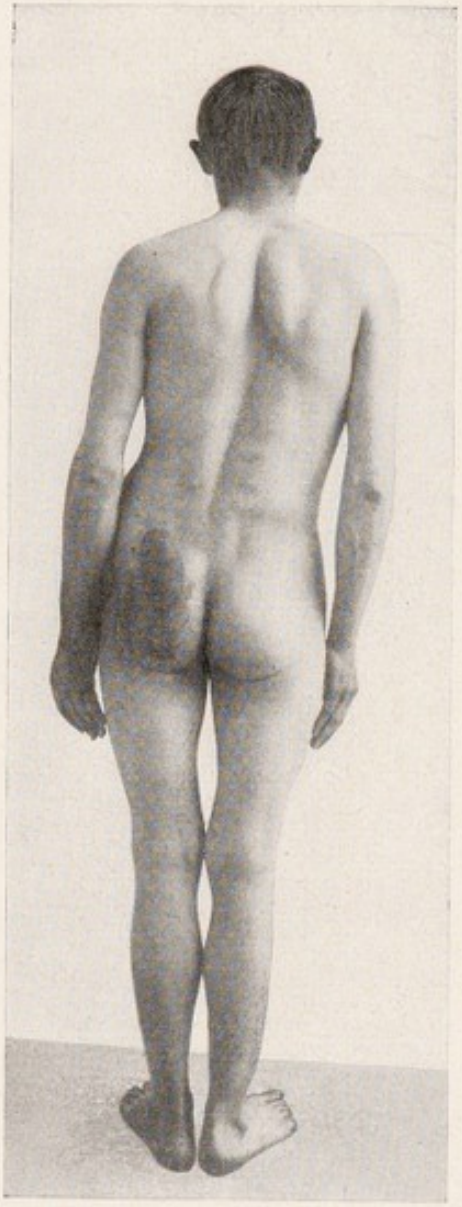

Fig. 384.
Scoliosis ischiadica.



Fig. 385.
Progressive Muskelatrophie mit Lordose.

daran, daß sie verschwinden, sobald wir dem Becken seine normale Stellung wiedergeben (Fig. 382 u. 383). Vorübergehende Verbiegungen sind bisweilen auf schmerzhafte Erkrankungen zurückzuführen. Das beste Beispiel gibt die Scoliosis ischiadica (s. Fig. 384), auf die wir bei Besprechung der Ischias noch zurückkommen werden. In anderen Fällen sind die Verbiegungen durch Störungen in den haltenden Kräften, in den *Muskeln* bedingt. So finden wir hochgradige Lendenlordose bei

progressiver Muskelatrophie (s. Fig. 385), Skoliose bei Poliomyelitis anterior, bei Syringomyelie, bei Friedreichscher Tabes (s. Fig. 386). Wieder in anderen Fällen sind *Erkrankungen der Thoraxorgane* an der Verbiegung schuld. Bekannt sind die als Folge der Schrumpfung nach Pleuritis, besonders nach Empyem auftretenden Skoliosen. Selbst Herzfehler mit Vergrößerung des Organs können zu Asymmetrie des Thorax und damit zu Verbiegung der Wirbelsäule führen.



Fig. 386.
Friedreichsche Tabes mit Skoliose.

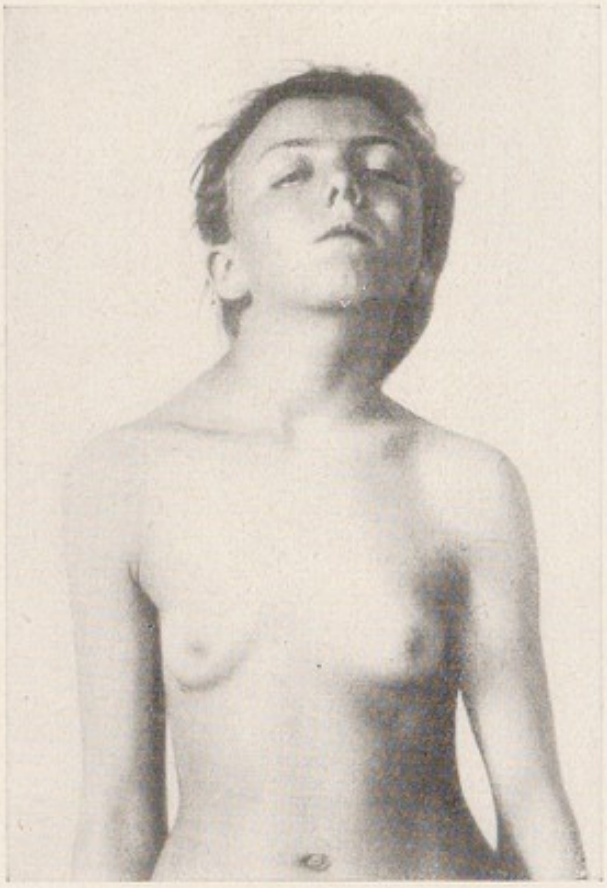

Fig. 387.
Angeborene rechtskonvexe Cervicodorsalskoliose mit Schulterhochstand infolge von asymmetrischer Ausbildung von Wirbelsäule und Rippen.

Erst wenn wir alle derartigen Ursachen ausgeschlossen haben, dürfen wir den Grund des Übels in der *Wirbelsäule selbst* suchen. Unter diesen Wirbelveränderungen spielen einmal *entzündliche Erkrankungen* eine Rolle. Spondylitis führt zwar hauptsächlich zur Kyphose, hie und da aber auch zu leichter skoliotischer Ausbiegung. Deformierende Arthritis der Lendenwirbelsäule kann Lendenkyphose bedingen. Auch *Traumen* kommen in Frage. Manche Kyphose hat eine Kompressionsfraktur zur Ursache.

Endlich gibt es eine Gruppe von Fällen, in denen die Formveränderung auf einer *angeborenen asymmetrischen Mißbildung der Wirbelsäule* beruht,

so auf keilförmiger Ausbildung eines Wirbels mit zwei Rippen auf der breiten Seite, oder auf Einschiebung eines nur auf einer Seite eine Rippe tragenden Keilwirbels. Ist die Dorsocervikalpartie betroffen, so äußert sich die Mißbildung als „*Hochstand*" der einen Schulter (Fig. 387). Dieser zuerst von Sprengel beschriebene *angeborene Schulterhochstand* kann allerdings auch auf bloßen Muskelanomalien oder auf einer spangenförmigen knöchernen

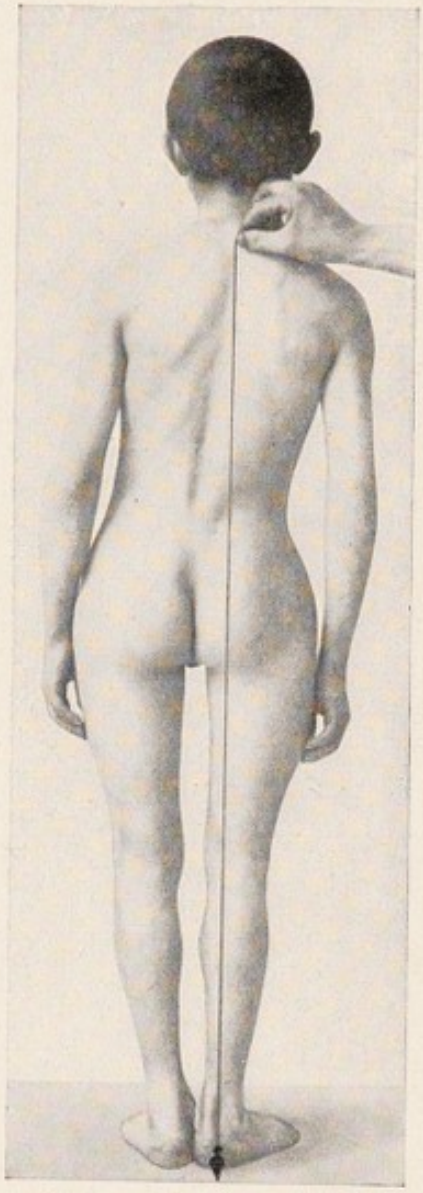

Fig 388.
Rachitische, linkskonvexe Lumbalskoliose mit Verschiebung des Thorax nach rechts, also nach der Seite der Konkavität hin.

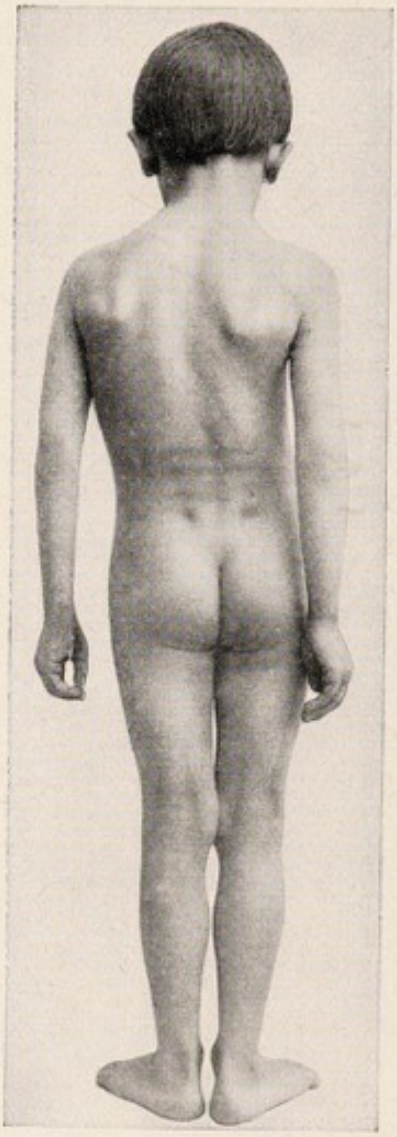

Fig. 389.
Linkskonvexe Dorsalskoliose mit Verschiebung des Thorax nach links, also nach der Seite der Konvexität hin.

Verbindung von Schulterblatt und Halswirbelsäule beruhen. Stets ist zur Aufklärung der Verhältnisse das Röntgenbild aufzunehmen. Die eben angedeuteten Mißbildungen stellen den höchsten Grad der sog. „numerischen Variationen" der Wirbelsäule dar, d. h. der abnormen Verteilung der Wirbel und Rippen auf die einzelnen Abschnitte (Dwight, Böhm). Welche der häufigeren leichten Asymmetrien bei der Entstehung der habituellen Skoliosen eine Rolle spielen, das muß erst noch festgestellt werden.

Erst, was übrig bleibt, gehört in das Gebiet dessen, was man gewöhnlich unter *„Verbiegungen der Wirbelsäule"* versteht.

Diese Verbiegungen sind symmetrisch, antero-posterior, oder asymmetrisch, seitlich.

1. Antero-posteriore Verbiegungen.

Bei ihnen handelt es sich entweder um **abnorme Flachheit,** einen Zustand, den man als Schustertypus der Wirbelsäule bezeichnet hat,

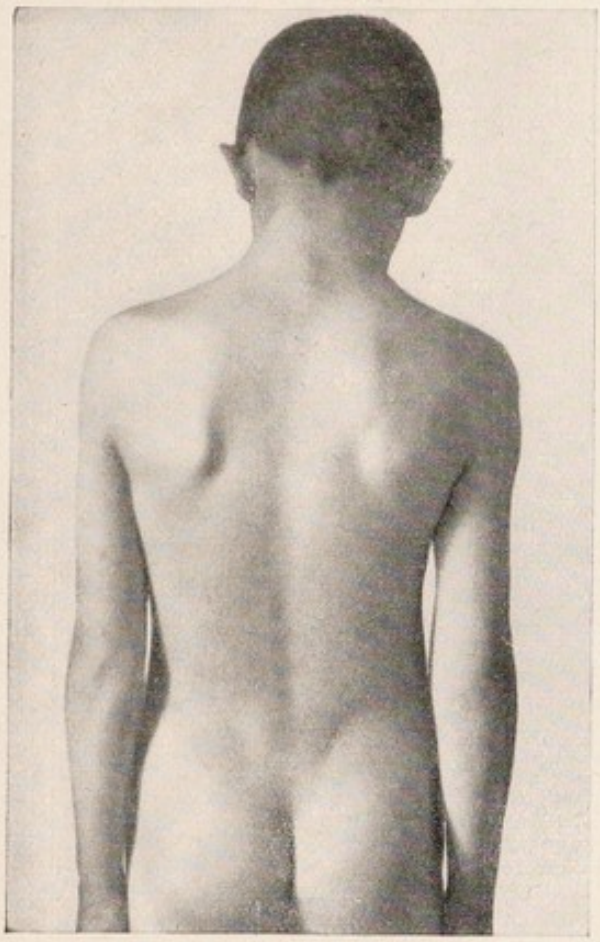

Fig. 390.
Linkskonvexe Totalskoliose mit Verschiebung des Thorax nach rechts. Rechtes Taillendreieck vergrößert, rechte Achselfalte verkürzt.

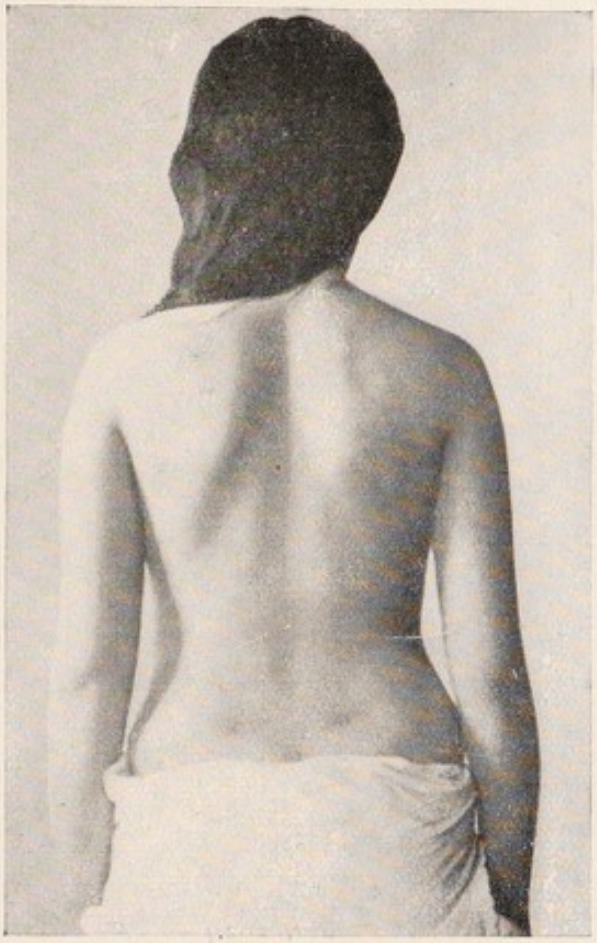

Fig. 391.
Linkskonvexe Lumbalskoliose leichtesten Grades, nur an der Form der Taillendreiecke zu erkennen.

oder um Übertreibung der normalen Krümmungen, oder endlich um Krümmungen in abnormem Sinne. Die Übertreibung der normalen Krümmung ist in der Lendengegend eine **Lordose,** am Rücken eine **Kyphose.** Bei beiden kommen neben den schon erwähnten statischen und nervösen Momenten, die gerade hier ins Gewicht fallen, als Ursache besonders Spondylitis deformans, Rachitis und Osteomalacie in Frage. Ferner gibt es sog. „runde Rücken", die kongenital übertragen sind. Krümmungen in abnormem Sinne, wie die **Lendenkyphose,** beruhen meist auf Rachitis oder Osteomalacie.

Die Diagnostik dieser antero-posterioren Verbiegungen ist leicht. Es gehört dazu nur ein Mindestmaß von plastischem Gefühl. Wir halten uns deshalb bei ihnen nicht weiter auf. Nur eins sei bemerkt: Man darf nie vergessen, derartige Verbiegungen auch auf ihre seitlichen Komponenten zu untersuchen. Es versteckt sich nicht selten hinter einem einfachen runden Rücken eine Skoliose mit deutlicher Torsion.

2. Seitliche Verbiegungen.

Die seitlichen Verbiegungen, die **Skoliosen,** sind diejenigen, bei welchen der Arzt die größte Verantwortlichkeit hat, weil sich bei ihnen zu späte Behandlung am meisten rächt.

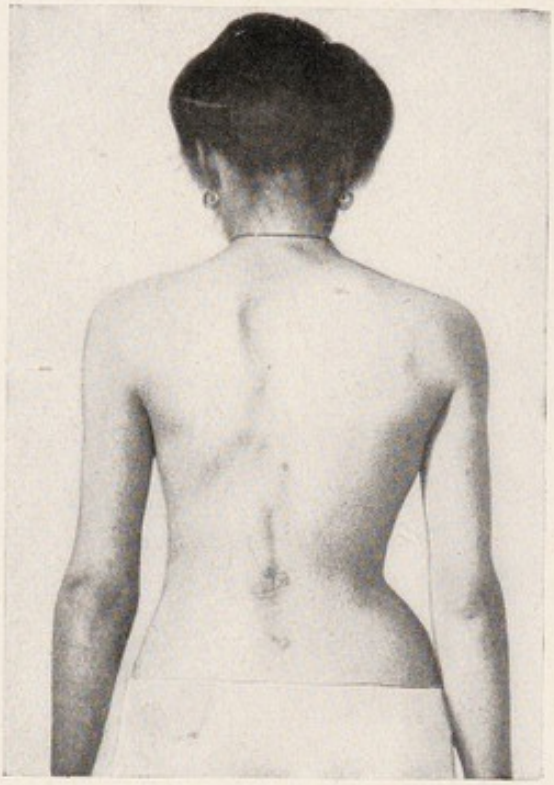

Fig. 392.
Linkskonvexe Lumbalskoliose höheren Grades mit rechtskonvexer Dorsalskoliose. Trotz anscheinend geringer Verkrümmung der Wirbelsäule tief eingeschnittenes rechtes Taillendreieck.

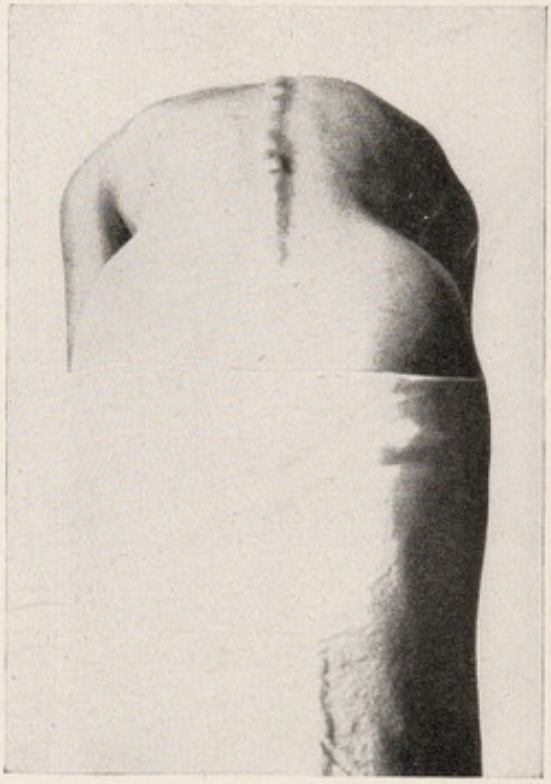

Fig. 393.
Derselbe Fall wie in Fig. 392. Ausgesprochener rechtsseitiger Rippenbuckel trotz anscheinend geringer Verbiegung.

Wir stellen den Patienten zum mindesten bis unter die Hüften ausgezogen vor uns hin, lassen ihn die Füße genau in die gleiche Lage bringen, die Arme schlaff herunter hängen und im übrigen eine möglichst zwanglose Stellung einnehmen. Nun sehen wir ihn vom Rücken her an, ihn von Kopf zu Fuß musternd. Wir achten darauf, ob der Kopf genau über der Mitte der Füße steht, ob er gerade oder schief gehalten wird, ob die Schultern in gleicher Höhe stehen, die Schulterblätter gleich weit von der Wirbelsäule entfernt sind und gleich stark vom Thorax abstehen. Wir verfolgen mit den Augen die Linie der Wirbeldornen und bemerken gleich, besonders bei mageren Individuen,

ob die Furche zwischen ihnen und den Querfortsätzen auf beiden Seiten in gleicher Weise ausgebildet oder etwa auf der einen Seite verstrichen, auf der andern Seite vertieft ist. Wir vergleichen den Abstand der beiden Arme vom Körper, mit anderen Worten die beiden Taillendreiecke, d. h. die Dreiecke, welche Arm und Körperumriß bilden, ferner die Form des Thorax und die Stellung und Form der Hüften, die Höhe der Gesäßfalten und endlich die Form und Haltung der Beine. Nun lassen wir den Patienten einige Schritte gehen, um uns zu überzeugen, ob er nicht etwa hinkt. Hat er seinen Rundgang

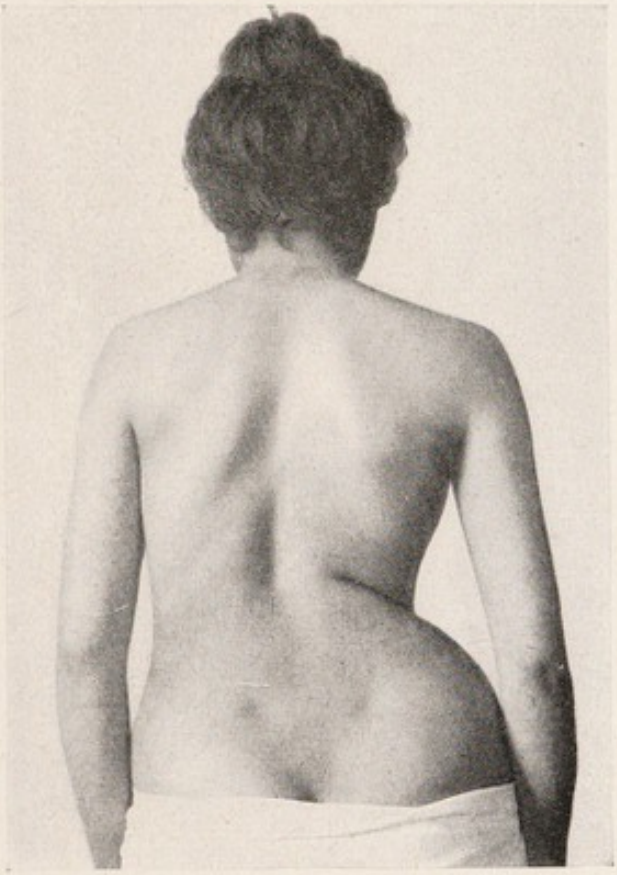

Fig. 394.
Schwere linkskonvexe Lumbodorsalskoliose mit kompensatorischer rechtskonvexer Dorsalskoliose.

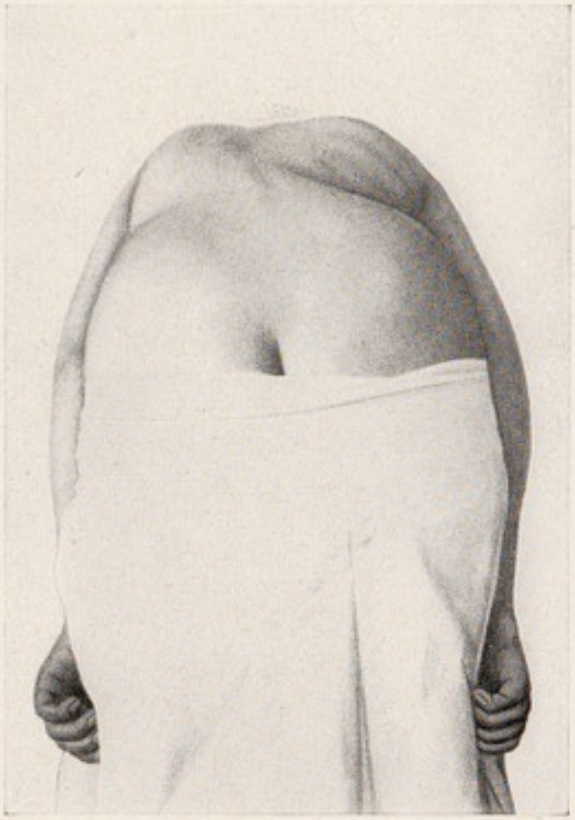

Fig. 395.
Derselbe Fall wie Fig. 394. Unterer linker, oberer rechter Rippenbuckel.

um das Zimmer beendigt, so lassen wir ihn seine vorherige Stellung wieder einnehmen. Diese kleine Unterbrechung der Untersuchung hat den Vorteil, uns zu zeigen, ob die zuerst von uns gefundene Haltung wirklich seine gewöhnliche Haltung ist. Es ist dies eine Vorsichtsmaßregel, die bei den leichten, noch ohne Schwierigkeit ausgleichbaren Skoliosen, besonders den Totalskoliosen, nicht überflüssig ist (s. Fig. 400 u. 401). Nun gehen wir an die genauere Untersuchung der Wirbelsäule. Wir halten (s. Fig. 388) ein Bleilot, genau in der Mitte hinter dem Patienten stehend, an die Vertebra prominens und sehen, ob die Lotlinie auf die Gesäßspalte trifft und weiterhin auf die Mitte zwischen beiden

Füßen. Wir finden so, nach welcher Seite und wie weit der Thorax dem Becken gegenüber verschoben ist, und wie weit die Konvexität der Krümmung von der Lotlinie abweicht. (Fig. 388 u. 389.) Sodann tasten wir die Wirbelsäule ab und zeichnen die Lage jedes Dornfortsatzes mit dem Blaustift auf die Haut ab. Bei dieser Gelegenheit bemerken wir auch eine allfällige Druckempfindlichkeit der Dornfortsätze. Nun gehen wir zur Funktionsprüfung über, indem wir bei geschlossenen Knien den Rumpf nach vorn, nach hinten und nach beiden Seiten beugen

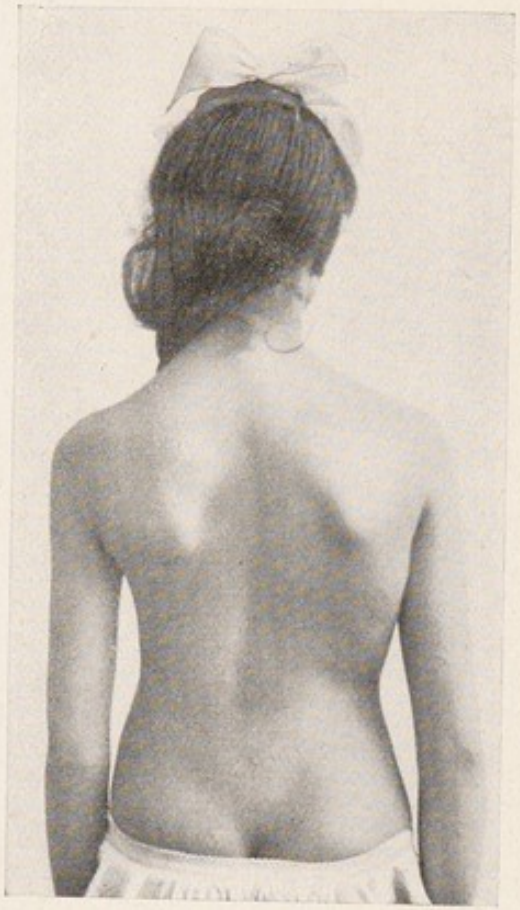

Fig. 396.
Primäre rechtskonvexe Dorsalskoliose.
Leichter Fall.



Fig. 397.
Primäre rechtskonvexe Dorsalskoliose.
Schwerer Fall.

lassen. Diese Untersuchung hilft uns vorerst eine vielleicht bis jetzt übersehene Spondylitis entdecken. Bei Skoliose sind die Bewegungen nämlich nur wenig eingeschränkt und nicht schmerzhaft, während sich eine floride Spondylitis fast immer durch eine in keinem Verhältnis zur Deformität stehende Schmerzhaftigkeit und Schmerzhemmung zu erkennen gibt. Die Untersuchung des Rückens bei Vorwärtsbeugung lehrt uns aber noch ein Weiteres. Wenn wir über den gebeugten Rücken nach dem Nacken hin sehen, so bemerken wir vielleicht, daß die eine Thoraxseite höher steht als die andere (s. Fig. 392, 393). Man nennt dies den Rippenbuckel. Derselbe gewährt uns ein Urteil über den Grad der Torsion

der Wirbel und damit über den Grad der Deformität überhaupt. Meist bemerken wir freilich den Rippenbuckel schon am stehenden Patienten.

Der Unerfahrene ist erstaunt, zu sehen, wie ausgesprochen derselbe sein kann, wenn dem ungeübten Auge der Rücken im Aufrechtstehen noch sozusagen normal vorkommt. Wir dürfen eben den Grad der Veränderung nicht ausschließlich nach der Stellung der Dornfortsätze beurteilen. Dieselben bleiben stets näher an der Mittellinie als die Wirbelkörper. Die Ausbiegung ist also am Skelett von vorn gesehen stets stärker, als sie uns von

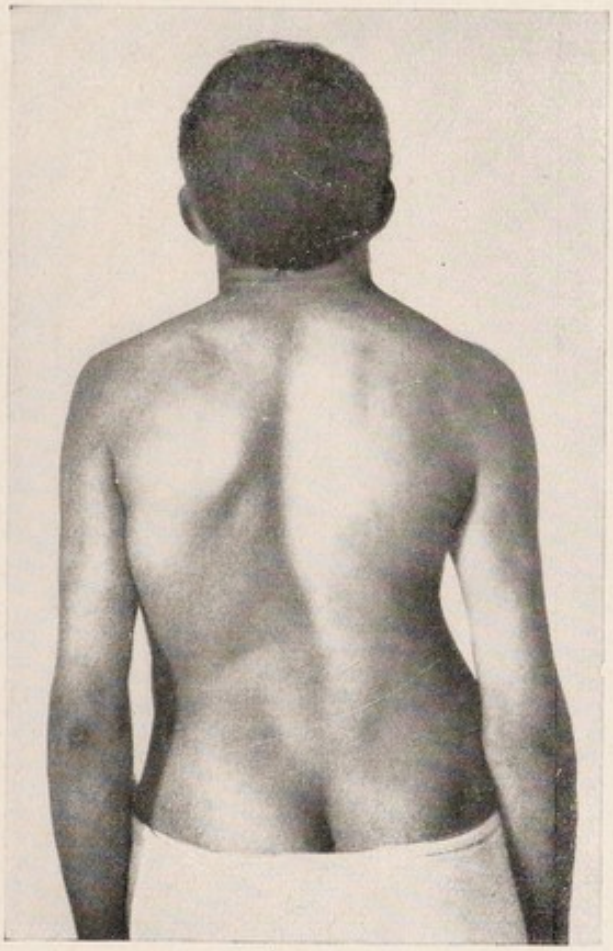

Fig. 398.
Primäre linkskonvexe Dorsalskoliose.

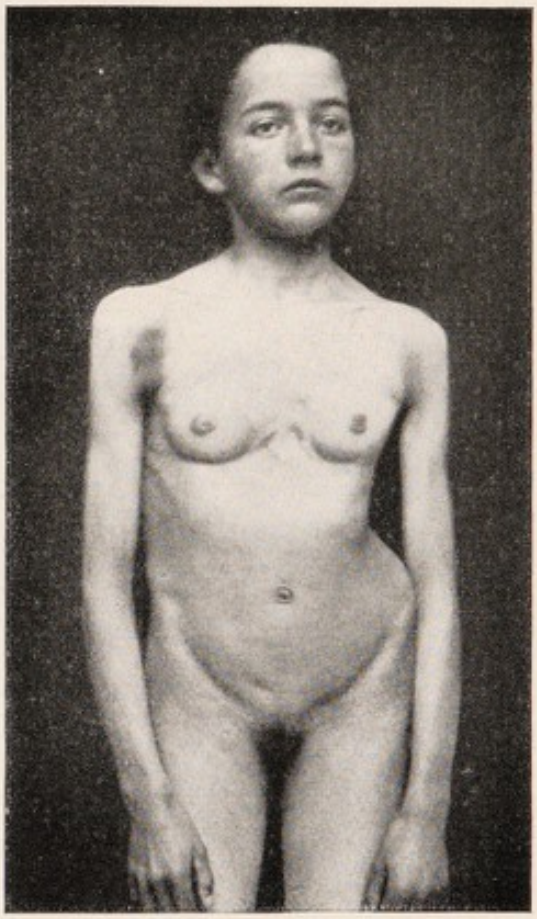

Fig. 399.
Rechtskonvexe Dorsalskoliose, Verschiebung des Oberkörpers nach rechts.

hinten her erscheint, und die Säule der Wirbelkörper kann schon eine recht ausgesprochene seitliche Abbiegung erlitten haben, bevor noch an den Dornen eine Verschiebung sichtbar wird.

Endlich ersehen wir aus der Funktionsprüfung der Wirbelsäule, *in welchem Stadium* sich die Deformität befindet. Werden alle Bewegungen symmetrisch in gleicher Ausdehnung ausgeführt, und verschwindet dabei die Deformität völlig, bemerken wir eine solche überhaupt nur zeitweilig, besonders bei Ermüdung der Rückenmuskeln, so haben wir es mit jenem *Vorstadium* zu tun, das wir als vorübergehende Störung des Muskelgleichgewichtes charakterisieren können.

Finden wir die Deformität zwar bei jeder Untersuchung in gleicher Weise wieder, läßt sie sich aber aktiv durch Muskeltätigkeit oder passiv durch Suspension noch völlig ausgleichen, so haben wir eine *„mobile Skoliose"* vor uns (Fig. 400 u. 401). Auch hier verspricht sofortige Behandlung noch ein gutes Resultat. Wir dürfen aber die Patienten nicht mit einem Rezept für ein Kräftigungsmittel und der allgemeinen Mahnung, sich nicht zu ermüden, nach Hause schicken, sondern müssen die Behandlung entweder selbst energisch in die Hand



Fig. 400.

Mobile linkskonvexe Totalskoliose bei erschlaffter Muskulatur.

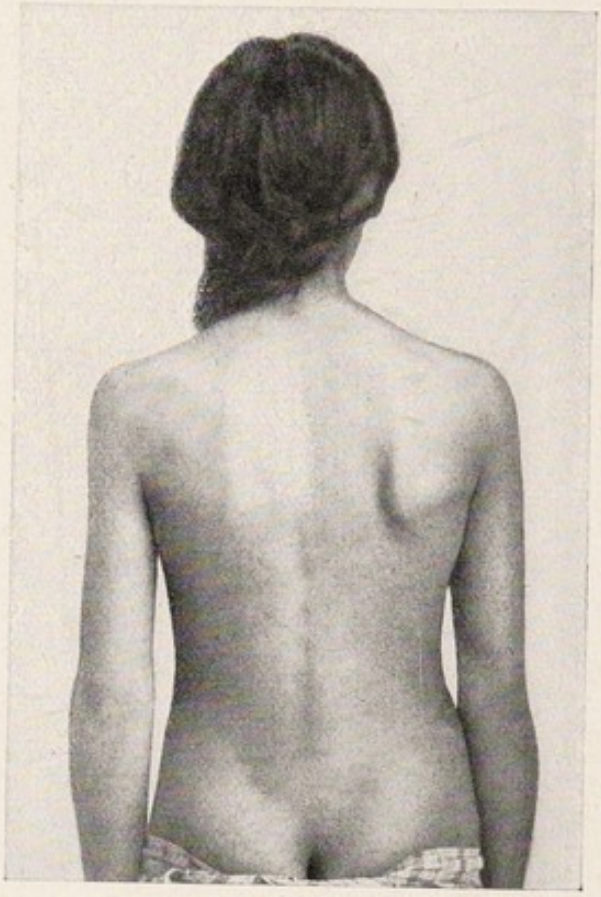

Fig. 401.

Derselbe Fall bei angespannter Muskulatur.

nehmen — und dies ist in diesem Stadium oft noch ohne komplizierte Apparate möglich — oder dieselbe einem orthopädischen Institut anvertrauen. Läßt sich die Deformität nur mehr teilweise ausgleichen, so spricht man von *Kontrakturstellung*, ist kein Ausgleich mehr möglich, von *fixierter Skoliose*.

Nun bleibt uns noch übrig, die *Form* der Skoliose zu bestimmen.

Bildet die ganze Wirbelsäule einen einzigen Bogen, so sprechen wir von **Totalskoliose.** Dieselbe ist meist *linkskonvex*. Wir erkennen sie daran, daß das konvexseitige Taillendreieck verkleinert, nach unten und oben spitzwinklig zulaufend, das konkavseitige dagegen vergrößert,

tiefer eingeschnitten ist (Fig. 390). In beginnenden Fällen ist der Rumpf dem Becken gegenüber meist nach links verschoben.

Der Rippenbuckel findet sich bei einer Totalskoliose im Gegensatz zu dem, was man bei partiellen Skoliosen sieht, bisweilen auf der konkaven Seite.

Ist die Krümmung hauptsächlich auf die Lendengegend lokalisiert, so sprechen wir von **Lumbal-** bzw. **Lumbodorsalskoliose.** Auch sie ist meist *linkskonvex* (s. Fig. 388, 391—395). Die Verschiebung des Rumpfes auf dem Becken ist noch ausgesprochener als bei der vorigen Form, das Taillendreieck der konvexen Seite ebenfalls verkleinert oder ausgefüllt, der Rippenbuckel sitzt auf der konvexen, also linken Seite. In anderen Fällen deutet bloß die Form der Taillendreiecke auf die Verbiegung hin (Fig. 391). Diese Form hat eine große Neigung, mit der Zeit sich mit einer kompensatorischen Ausbiegung der Brustwirbelsäule im entgegengesetzten Sinne, also meist nach rechts zu verbinden, wobei sich natürlich ein zweiter Rippenbuckel auf der rechten Seite entwickelt. Fig. 395 zeigt diesen doppelten Rippenbuckel bei einer schweren sekundären rechtskonvexen Dorsalskoliose.

Hiervon zu unterscheiden ist die **primäre Skoliose der Brustwirbelsäule,** welche allerdings in der Regel auch eine *rechtskonvexe* Verbiegung ist (Fig. 396, 397, 399), und welche sich ihrerseits im weiteren Verlaufe bisweilen mit einer kompensatorischen linkskonvexen Lendenskoliose verbindet. Der ganze Oberkörper erscheint dem Becken gegenüber nach rechts verschoben. Der rechte Arm hängt frei in der Luft, während der linke der Hüfte aufliegt. Das rechte Schulterblatt scheint abnorm vorzustehen, weil es durch den Rippenbuckel emporgehoben wird. Dagegen steht das linke Schulterblatt in Wirklichkeit weiter vom Körper ab als das rechte, weil es über der abgeflachten, bzw. eingezogenen Thoraxhälfte sitzt.

Haben wir die Form der Skoliose richtig erkannt, so müssen wir noch die Frage beantworten, *woher die Verbiegung kommt.* Erfahren wir von der Mutter, daß das Kind spät zu gehen und zu sprechen angefangen habe, daß seine Zähne spät erschienen seien usw., so suchen wir am Skelett die Reste überstandener *Rachitis.* Auch eine sehr nahe an der Wirbelsäule sitzende Knickung der Rippen wird für die Diagnose Rachitis verwertet. Bisweilen fehlen alle Anhaltspunkte für eine klassische Rachitis, Platt- und Knickfuß lassen aber den Fall der sogenannten *Spätrachitis* zuweisen. In anderen Fällen zeigt uns die Untersuchung der Geschwister und vielleicht ein Blick auf den Rücken der Mutter, daß eine *hereditäre Anlage* vorliegt, die wir nicht mit Rachitis identifizieren können.

Wie stellen wir uns endlich zu der Frage von der *Schulskoliose?* Es steht außer Zweifel, daß die häufigsten Typen, die linkskonvexe

Lenden- bzw. Totalskoliose und die rechtskonvexe Dorsalskoliose, Haltungen entsprechen, die wir bei Schulkindern häufig antreffen. Auf der anderen Seite sehen wir aber, daß dieselben Typen sich bisweilen schon *vor* dem Alter entwickeln, in dem die beim Schreiben eingenommene Körperhaltung eine Rolle spielen kann. Wir müssen deshalb annehmen, daß die Schule erst auf Grund einer schon vorhandenen Anlage zu Skoliosen führt. Dabei ist nicht allein die beim Schreiben innegehabte Stellung, die Lage des Heftes und die Form der Schrift maßgebend, auch nicht bloß das allerdings schädliche Nachhausetragen der Bücher stets unter dem gleichen Arme, sondern vor allem der noch vielerorts herrschende Mißbrauch, Kinder auf Bänken mit ungenügender Rückenlehne stundenlang zum Geradesitzen zwingen zu wollen. Es ist kein Wunder, wenn schwache Rückenmuskeln dabei ermüden und die Wirbelsäule in die Stellung zusammensinken lassen, die durch eine pathologische Anlage schon vorgebildet ist.

Diese Anlage beruht vielleicht auf der Steigerung einer schon normal vorhandenen leichten Asymmetrie der Wirbelsäule. Sie ist aber nicht mit der oben erwähnten sog. „numerischen Variation", d. h. einer eigentlichen Mißbildung zusammenzuwerfen, über deren Bedeutung wir noch nicht genügend aufgeklärt sind.

Sechster Teil.

Chirurgische Erkrankungen der obern Extremität.

81.

Frakturen und Luxationen des Schlüsselbeins.

Wenn jemand, nach irgendeinem Unfalle, den Arm in der Schlinge, uns berät, weil er denselben nicht mehr heben kann, so gilt unser erster Gedanke dem Schultergürtel, und zwar dem am häufigsten geschädigten Teile desselben, dem Schlüsselbein. Die Verletzungen im Bereiche desselben lassen sich in drei Gruppen einreihen:

1. Kann unser Patient nach einem Fall auf die Schulter oder nach einem entsprechend wirkenden anderweitigen Trauma den Arm nicht mehr über die Horizontale heben, neigt er den Kopf nach der verletzten Seite hin (Fig. 402), ist die Schulter nach vorn innen gesunken, so werden wir alle Aussicht haben, in der äußeren Hälfte der Clavicula einen Vorsprung (Fig. 402) zu finden, bei dessen Berührung der Verletzte lebhaften Schmerz äußert. Nicht immer freilich findet sich dieses auffallende Bild. Bei Kindern besonders ist der subperiostale Bruch, die „fracture en bois vert", wie der Franzose zutreffend sagt, sehr häufig. Die Dislokation beschränkt sich auf eine leichte winklige Knickung oder fehlt ganz. Die Funktion ist nur unbedeutend gestört. Der Arm wird z. B. ohne Zögern bis zur Senkrechten gehoben. Nur der aufmerksame Beobachter wird bemerken, daß der Junge beim Spielen die verletzte Seite schont und sich nicht gern an dem betreffenden Arme führen läßt. Werden die Kinder, wie so oft, nicht genau beobachtet, so gehen die Eltern erst zum Arzte, wenn sie eine Verdickung, den Callus, bemerken. Bei jedem Schlüsselbeinbruche ergänzen wir unsere Untersuchung durch einen Blick auf die Blutversorgung und die Innervation des betreffenden Armes. Sind Gefäß- und Plexusschädigungen bei diesen Frakturen auch selten, so dürfen sie doch nicht übersehen werden.

Sollten über das Vorhandensein einer Fraktur Zweifel bestehen, so werden dieselben durch das Röntgenbild gehoben. Die Aufnahme soll aber sowohl ventrodorsal, wie dorsoventral vorgenommen werden, wenn

das ersterhaltene Bild nicht überzeugend ist, da sonst ein Bruch selbst auf dem Röntgenbilde übersehen werden kann.

2. Ebenfalls im allgemeinen nicht schwierig zu beurteilen sind die Verletzungen im Bereiche des **Sternoklavikulargelenkes.** Mit seltenen Ausnahmen handelt es sich um Luxationen, zustande gekommen durch am Schultergürtel ausgeübte Zerrung oder auf ihn wirkenden Druck. Die häufigeren Luxationen nach vorn und nach oben lassen sich durch vergleichende Inspektion und Palpation beider Seiten ohne jede Schwierigkeit erkennen. Öfter begleiten diese beiden Formen der Luxation anderweitige Verletzungen, besonders multiple Rippenbrüche bei schweren Thoraxkompressionen, und werden dann bisweilen übersehen. Leichter noch bleibt die Luxation *hinter* das Brustbein unerkannt, besonders wenn bei frischer Verletzung die Treppenstufe vom Sternum auf die Clavicula durch den Bluterguß ausgeglichen ist. Die Diagnose wird sich aber doch durch vergleichende Längenmessung der Distanz Akromion—Sternum und durch einen Griff in das durch die verschobene Clavicula ausgefüllte Jugulum stellen lassen. Das Röntgenbild — die Platte aufs Sternum! — wird dieselbe bestätigen.



Fig. 402.
Bruch des rechten Schlüsselbeins.

3. Diagnostisch wichtiger, weil viel häufiger, sind die **Verletzungen im Bereiche des Akromioklavikulargelenkes.** In Betracht kommen: Kontusion, Distorsion und Luxation des Gelenkes und ferner Fraktur des Akromion und des Endes der Clavicula. Wir unterscheiden folgende Möglichkeiten:

a) Fehlt jede Formveränderung, und ist der Schmerz das einzige Symptom, so haben wir zu unterscheiden zwischen *Quetschung* und *Verstauchung*. Erstere werden wir nur dann annehmen, wenn das Gelenk durch ein *direktes* Trauma getroffen war. Eine gleich nach der Verletzung aufgetretene Ekchymose oder eine Hautschürfung dienen als Beweis hierfür. Ist ein *indirektes* Trauma festgestellt, so kann es sich nur um Distorsion handeln. Ist der Schmerz hauptsächlich ein Druckschmerz, der die ganze Umgebung des Gelenkes betrifft, so werden wir eher an Quetschung denken, an Distorsion dagegen, wenn der Schmerz hauptsächlich durch Bewegungen — Heben des Armes über die Horizontallinie — bedingt wird, und wenn der Druckschmerz genau auf die Gegend der Gelenkspalte beschränkt ist.

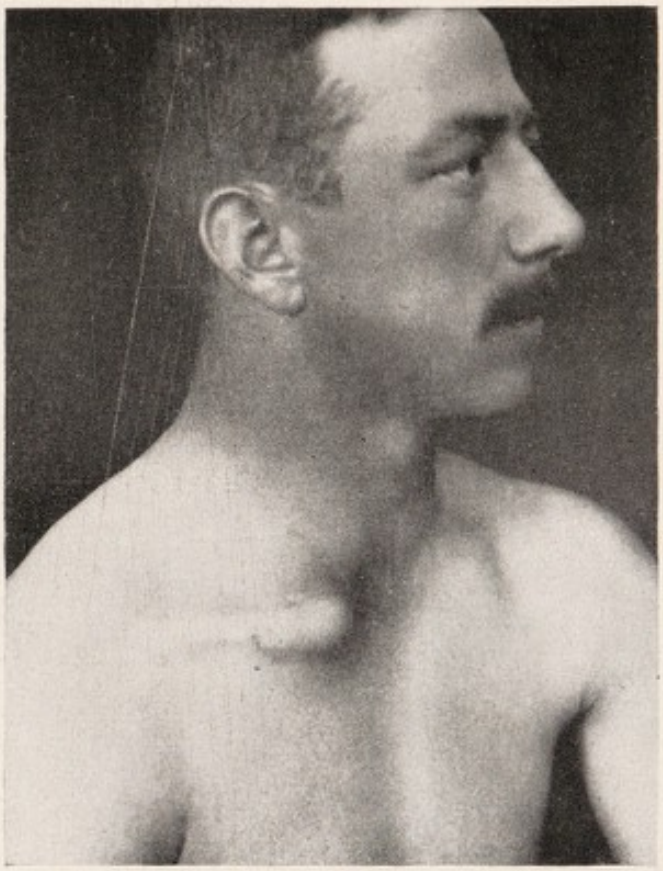

Fig. 403.
Luxatio sternoclavicularis anterior.

b) Auch eine leichte Formveränderung, ein leichtes treppenartiges Ansteigen vom Akromion zu der Clavicula, läßt sich noch mit der Diagnose *Distorsion* vereinigen. Es handelt sich dann um eine Lockerung der Bänder, die schon hart an der Grenze der Luxation steht. Eine scharfe Grenze zwischen Distorsion und Subluxation gibt es nicht. Umgekehrt können Frakturen sowohl des Klavikularendes als des Akromions für Distorsionen oder Kontusionen gehalten werden, wenn sie subperiostal sind und deshalb keine Dislokation zeigen. Nur das Röntgenbild wird dann das Vorhandensein des Knochensprunges erweisen.



Fig. 404.
Schlüsselbeinbruch.

c) Finden wir dagegen eine ausgesprochene Formveränderung — dieselbe besteht fast immer in einem treppenförmigen Abfallen der Schultergegend (s. Fig. 405), — so haben wir zu unterscheiden zwischen einer *Fraktur des äußeren Endes der Clavicula*, einer *Luxatio acromio-clavicularis* und einem *Bruch des Akromion*. Maßgebend ist der Sitz der größten Druckempfindlichkeit und der allfälligen Dislokation. Vergleichende Betastung beider Seiten und vergleichende Messung werden uns hierüber aufklären. Meist wird es sich darum handeln, zwischen Luxation und Bruch des Schlüsselbeinendes zu unterscheiden. Neben dem Ergebnis der Palpation und der Messung werden wir auch den Grad der äußerlich sichtbaren Formveränderung in Betracht ziehen. Eine sehr auffallende Treppenbildung spricht stets für Luxation. Auch der Grad der Druckempfind-

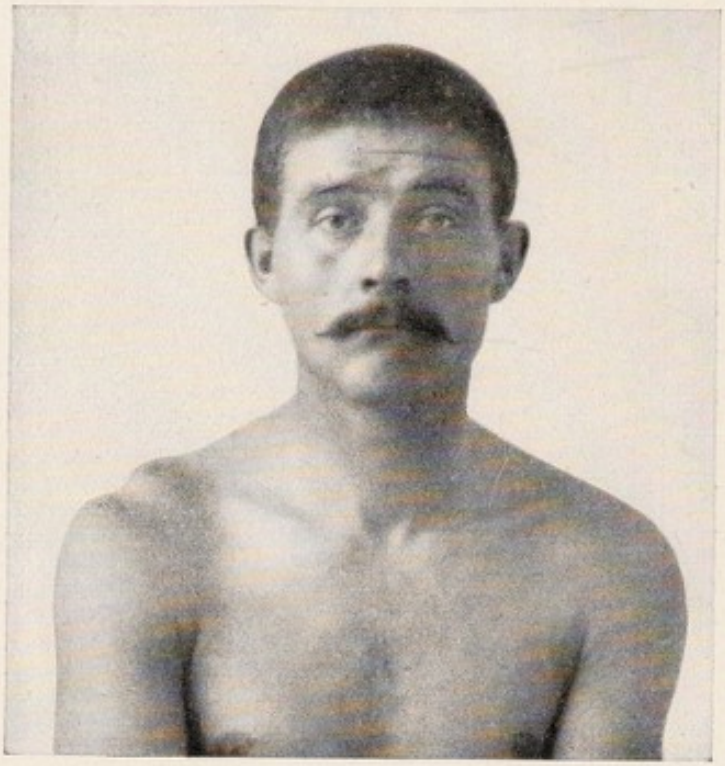

Fig. 405.
Luxatio acromio-clavicularis dextra.



Fig. 406.
Röntgenbild zu Fig. 405 (von hinten aufgenommen und deshalb scheinbar verkehrt!).



Fig. 407.
Abbruch des distalen Endes der Clavicula.

lichkeit läßt sich verwerten, indem dieselbe bei Fraktur ausgesprochener ist, als bei Luxation. Den Ausschlag gibt das leicht zu deutende Röntgenbild (s. Fig. 406 u. 407).

Nur bei Kindern könnte die Beurteilung desselben einige Schwierigkeiten bereiten, da der laterale, knorpelige Teil der Clavicula durchsichtig ist. Ein Knorpelabbruch könnte also für eine Luxation gehalten werden. Vor diesem Irrtum schützen wir uns, wenn wir das Röntgenbild durch die vergleichende Längenmessung des medialen Fragmentes am Patienten kontrollieren.

Endlich sei bemerkt, daß man das distale Ende des Schlüsselbeines schon *unter das Akromion*, ja selbst *unter den Processus coracoides* verschoben gesehen hat. Wer in der Palpation geübt ist, der wird auch diese seltenen Verletzungen erkennen.

82.

Frakturen und Luxationen im Bereiche des Schultergelenks.

Wird uns ein Patient unmittelbar nach einem Fall auf die Schulter oder auf den zur Abwehr ausgestreckten Arm zugeführt, so können wir meist schon aus dem bloßen Anblick und aus der Funktionsprüfung, jedenfalls aber mit Hilfe der Palpation, die richtige Diagnose stellen. Die trotzdem so häufigen Fehldiagnosen haben ihre Ursache meist im Mangel an anatomischem Denken. Das Röntgenbild, das wir in letzter Linie noch zu Hilfe nehmen, soll uns nur eine Bestätigung der klinisch gestellten Diagnose geben und uns erlauben, Einzelheiten zu erkennen, es darf aber nicht die diagnostische Überlegung ersetzen.

Wir stellen den Patienten, den ganzen Oberkörper ausgekleidet, vor uns hin und lassen beide Arme seitlich langsam heben. Wird auch der verletzte Arm bis zur Senkrechten gehoben, so ist das Schultergelenk frei und meist überhaupt keine ernstliche Verletzung von Schulter und Schultergürtel vorhanden. Nur bei den subperiostalen Schlüsselbeinbrüchen der Kinder finden wir, wie oben bemerkt, bisweilen völlige Bewegungsfreiheit.

Wird der Arm der verletzten Seite zögernd, aber doch über die Horizontale hinaus gehoben, so lassen wir ihn ganz allmählich wieder senken. Läßt ihn der Patient von der Horizontalen weg mit einer Grimasse plötzlich fallen, so ist am wahrscheinlichsten das Schlüsselbein gebrochen.

Kann er den Arm gar nicht oder nur sehr wenig heben und unterstützt er ihn etwa noch mit der gesunden Hand, so ist eine schwerere Verletzung vorhanden, eine Luxation oder eine Fraktur im Bereiche des Schultergelenkes.

Bei Luxationen wird der Arm, freilich unter Schmerzen, bisweilen schon am zweiten Tage wieder bis zur Horizontalen gehoben. Dabei sieht man aber, daß die Bewegung hauptsächlich in den Klavikulargelenken ausgeführt wird.

Ist die Achse des Oberarmes nach innen abgewichen, so daß ihre Fortsetzung das Schlüsselbein schneidet, und steht also der Ellenbogen

vom Körper ab, so haben wir eine Luxation vor uns, wenn die Schulterwölbung abgeflacht ist (Fig. 408), und eine Fraktur, wenn dieselbe noch erhalten ist (Fig. 410). Die Abflachung kann nun freilich durch einen Bluterguß verdeckt sein (Fig. 409). Dann zeigt uns aber vergleichendes Einpressen des Fingers unter dem Akromion bei der Luxation, daß die Pfanne leer ist. Dieses Gefühl des Leerseins der Pfanne ist so unzweideutig, daß man, wenn irgendwelcher Zweifel besteht, eine Luxation ohne weiteres ausschließen kann; das Hämatom müßte schon unge-

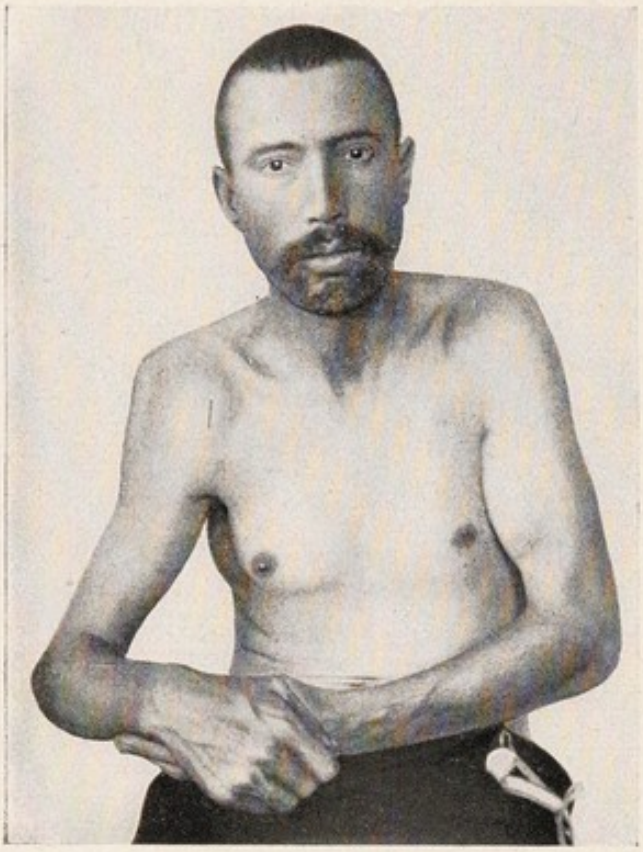

Fig. 408.
Luxatio humeri subcoracoidea. Arm abduziert, Achse nach innen abgewichen. Schulter abgeflacht.

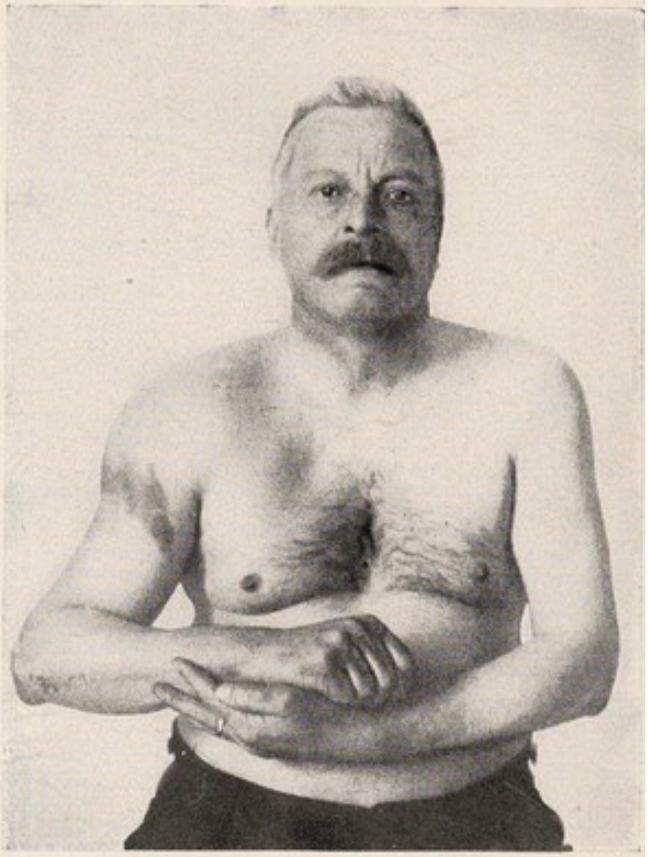

Fig. 409.
Luxatio humeri axillaris. Arm stark abduziert. Achse stärker nach innen abgewichen, als bei nebenstehendem Falle. Schulter durch ein großes Hämatom gewölbt.

wöhnlich groß sein, um den Nachweis der Lücke an der Stelle des Kopfes unmöglich zu machen. Sollte noch irgendwelcher Zweifel bestehen, so prüfen wir die passiven Bewegungen. Sind dieselben in gewissen Richtungen eingeschränkt, in andern frei, so liegt eine Luxation vor, sind sie normal oder abnorm frei, und sind besonders Adduktion und Auswärtsrotationen leicht zu erzielen, so haben wir es, wenn überhaupt eine Skelettveränderung vorliegt, mit einer Fraktur zu tun. Finden wir Leersein der Pfanne bei Krepitation und falscher Beweglichkeit, so muß es sich um die seltene Verbindung von Luxation und Fraktur handeln, die man mit Sicherheit nur durch das Röntgenbild erkennen wird.

A. Luxationen.

Sind wir zu der Diagnose einer **Luxation** gelangt, so handelt es sich, von Seltenheiten abgesehen, nur noch darum, zu wissen, ob dieselbe eine Luxatio axillaris oder eine L. subcoracoidea ist. Steht der Arm stark vom Körper ab (Fig. 409), und fühlen wir den Kopf deutlich von der Achselhöhle her, so liegt erstere vor, steht der Arm weniger stark ab, und sehen und fühlen wir den Kopf unter dem Rabenschnabelfortsatz (Fig. 408), so ist die Diagnose der Luxatio subcoracoidea gegeben. Letzteres Zeichen, die Fühl- und selbst Sichtbarkeit des Kopfes in der Mohrenheimschen Grube, muß jeden Zweifler vom Vorhandensein einer Luxation überzeugen.

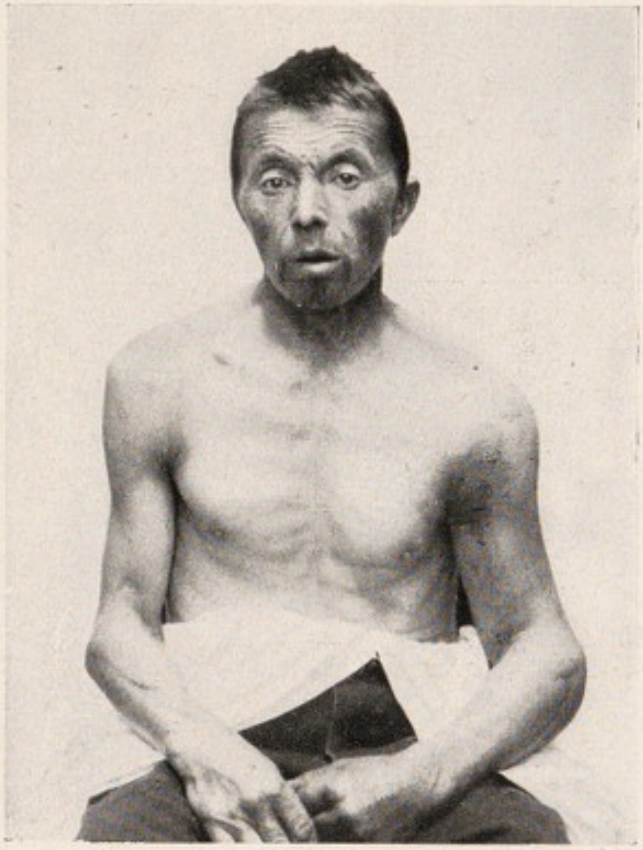

Fig. 410.
Fractura pertubercularis abducta sinistra. Arm abduziert, aber Schulterwölbung erhalten. (Nach Kocher.)

Wir haben den Nachweis des Kopfes an abnormer Stelle bei der Luxationsdiagnose absichtlich nicht vorangestellt, denn die Luxation kann und muß auch ohne denselben erkannt werden. Die Palpation des Kopfes gelingt übrigens bei starkem Bluterguß und bei Infiltration der Weichteile, besonders bei der Luxatio axillaris, ohne Narkose gar nicht immer so leicht, und man könnte sehr wohl eine Luxation übersehen, wenn man sie vom Nachweise des Kopfes an abnormer Stelle abhängig machen wollte.

Besteht kein erheblicher Bluterguß, so kann auch der Grad der *Umfangszunahme des Schultergelenkes*, durch die Axilla und über das Akromion gemessen, einen gewissen Anhaltspunkt zur Unterscheidung der beiden Luxationsformen geben. Geht die Zunahme des Umfanges nicht über 2 cm hinaus, so ist eine L. subcoracoidea vorhanden, beträgt sie gegen 4 cm, eine L. axillaris. In diesen Fällen ist aber auch die Palpation leicht, und bei starkem Bluterguß ist das Zeichen von zweifelhaftem Werte.

Erwähnenswert ist endlich bei Luxatio subcoracoidea die scheinbare Verlängerung der Extremität, die besonders bei Streckung der Ellenbogen zutage tritt.

Wer diese beiden wichtigsten Schulterluxationen richtig zu erkennen versteht, der wird sich auch zurechtfinden, wenn der Kopf, wie es ausnahmsweise vorkommt, *vorn unter der Clavicula* (L. subclavicularis), *über*

dem Processus coracoideus (L. supracoracoidea), *hinten oben* (L. subacromialis) oder *hinten unten* (L. infraspinata) steht. Stets müssen uns die drei oben genannten Kardinalsymptome leiten, nämlich das Fehlen des Kopfes an normaler Stelle, die verminderte passive Beweglichkeit und der bei den letztgenannten Formen meist leicht zu leistende Nachweis des Kopfes an abnormer Stelle.

B. Frakturen.

Haben wir aus dem Vorhandensein des Kopfes an normaler Stelle und aus normaler oder vermehrter passiver Beweglichkeit bei gleichzeitiger schwerer Funktionsbehinderung, bzw. bei völliger Aufhebung der aktiven Bewegungen auf eine **Fraktur** geschlossen, so finden wir vielleicht die Bestätigung der Diagnose in einer bei den Bewegungsversuchen

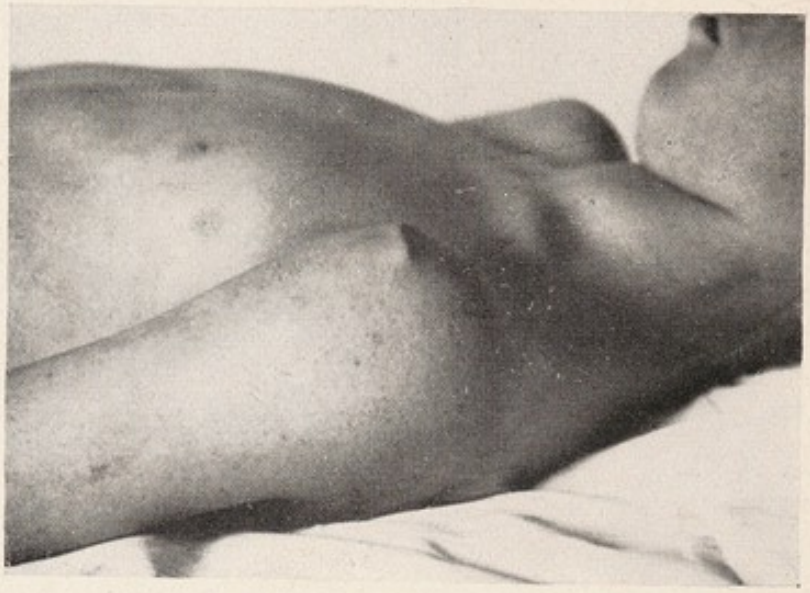

Fig. 411.
Humerusfraktur mit Verschiebung des unteren Fragments nach vorn und Anspießung der Haut.

gefühlten oder selbst gehörten *Krepitation*. So beweisend dieses Zeichen im positiven Falle ist, so wenig dürfen wir aber aus dem Fehlen desselben *gegen* Fraktur schließen. Einmal kann das untere Fragment so weit abgewichen sein, daß es sich gar nicht mehr am oberen reibt, oder die Krepitation ist umgekehrt durch Einkeilung der Fragmente, bzw. durch subperiostalen Sitz der Fraktur unmöglich gemacht. Endlich beschränkt sich die Krepitation bei der Epiphysenlösung junger Individuen auf ein weiches Knirschen, das sehr wohl übersehen werden kann.

Eine weitere Bestätigung der Frakturdiagnose gibt uns oft die *Verschiebung des unteren Fragmentes*. Dasselbe kann in Ab- oder Adduktion stehen und ferner parallel zu seiner Achse nach vorn oder nach

hinten verschoben sein oder einen nach vorn oder hinten offenen Winkel mit dem oberen Fragmente bilden. Die *Abduktionsstellung*, bei welcher der Ellenbogen vom Körper absteht, und wo die Humerusachse nach der Mitte des Schlüsselbeines hin verläuft (Fig. 410 u. 415), haben wir ihrer Ähnlichkeit mit der gewöhnlichen Luxationsstellung wegen schon kennen und beurteilen gelernt. Die *Adduktionsstellung* unterscheidet sich in nichts von der normalen Stellung des Armes und läßt sich deshalb bloß aus dem Röntgenbilde (Fig. 417) erkennen. Höchstens erscheint die Schulterwölbung etwas stärker ausgeprägt, als normal. Wichtiger ist die Verschiebung des Oberarmschaftes nach vorn. Wir erkennen sie daran, daß die Achse des von der Seite betrachteten Humerus nicht durch die vordere Ecke des Akromions, sondern *weiter*

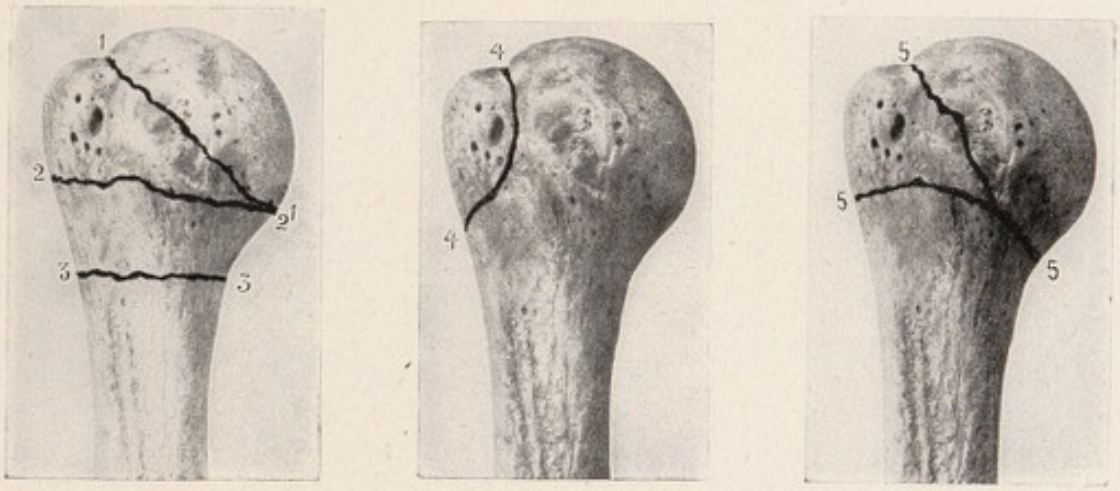

Fig. 412.

Die häufigsten Frakturformen am oberen Humerusende.

1. Fractura colli anatomici.
2. ,, pertubercularis.
3. ,, subtubercularis.
4. Fractura tuberculi majoris.
5. Y-Fraktur.

vorn durchgeht. Sollte darüber ein Zweifel bestehen, so fühlen wir doch stets, wie sich der Rand des unteren Fragmentes als scharfe Kante gegen den vorderen Umfang der Schultergegend andrängt, ja die Haut daselbst geradezu anspießt. (Fig. 411.) Häufig steht der Kopf zum Schaft in einem nach hinten offenen Winkel, der Schaft also in *Hyperextensionsstellung* (Iselin). Der Nachweis dieser Dislokation kann nur durch die Aufnahme von der Axilla her (Platte auf der Schulter, Arm maximal abduziert) geführt werden. Die entgegengesetzte Stellungsanomalie ist selten.

Es gibt nun Fälle, bei denen die Inspektion außer etwas diffuser Schwellung nichts Abnormes zeigt, und wo die falsche Beweglichkeit infolge der Einkeilung oder, besser gesagt, der Verzahnung der Fragmente undeutlich ist, und Krepitation aus dem gleichen Grunde fehlt. Auch die vergleichende Bestimmung der Humeruslänge, vom Akromion zum Epicondylus externus gemessen, ergibt keinen sicheren Anhalts-

punkt. Man wäre geneigt, sich mit der Diagnose einer Schulterkontusion zu begnügen, wenn nicht die auffallende und anhaltende Funktionsbehinderung auf eine schwerere Verletzung hinwiese. Wir suchen deshalb den direkten Frakturschmerz auf, indem wir vom Akromion abwärts den Humeruskopf umschrieben drückend abtasten und denselben Versuch in der Axilla, vom Kopfe abwärtsgehend, wiederholen. Ausgesprochener, scharf umschriebener, innen und außen nachgewiesener Druckschmerz ist für durchgehende Fraktur beweisend, Druckschmerz bloß außen spräche für Abbruch des Tuberculum majus. Sodann prüfen wir die Schmerzhaftigkeit des Achsendruckes, indem wir mit der einen Hand den Ellenbogen nach oben drängen und die andere als Gegenhalt auf die Schulter legen.



Fig. 413.
Zertrümmerungsfraktur des Humeruskopfes.
(Überfahrenwerden durch einen Eisenbahnwagen.)

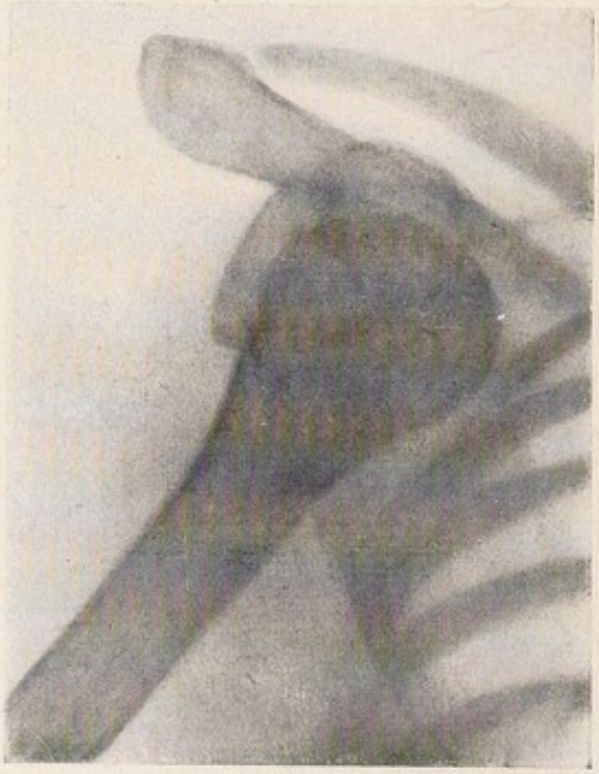

Fig. 414.
Luxatio subcoracoidea.

Deutlicher Achsendruckschmerz beweist eine Fraktur. Er kann aber schon vom zweiten Tage weg fehlen, während der örtliche Druckschmerz nach 2—3 Wochen, ja selbst später noch nachweisbar ist.

Wir sind nun soweit, daß wir unter Berücksichtigung der typischen Bruchlinien (Fig. 412) die genauere Diagnose der Bruchform stellen können.

Pertuberkuläre und **subtuberkuläre Frakturen** erkennen, bzw. unterscheiden wir aus dem Sitz einer allfälligen Bruchkante und des ausgesprochenen Druckschmerzes, wobei der Dislokation wegen nicht die Entfernung vom Akromion, sondern diejenige vom Epicondylus externus maßgebend ist. Sehr hoher Sitz der Druckempfindlichkeit

und Mitgehen des Tuberculum majus bei Rotation des Armes ließe an die sehr seltene **Fractura colli anatomici** denken. Das Mitgehen der Tubercula kann allerdings auch auf Einkeilung einer pertuberkulären Fraktur beruhen.

Am wenigsten Symptome macht die Stauchungsfraktur der Metaphyse, die wir weiter unten für den Radius beschreiben werden, und deren Vorkommen durch Iselin auch für die obere Metaphyse des Humerus erwiesen worden ist. Die Diagnose muß aus der umschriebenen Druckempfindlichkeit und aus dem Röntgenbilde gestellt werden.

Der bisweilen durch bloßen Muskelzug, meist aber als Mitverletzung von Luxationen entstandene **isolierte Abriß des Tuberculum** sollte sich



Fig. 415.
Fractura humeri pertubercularis in Abduktionsstellung, wie bei einer Luxation (vgl. Fig. 414).



Fig. 416.
Luxatio axillaris mit Abriß des Tuberculum majus.

theoretisch durch Stehenbleiben des Tuberkulum bei passiver Rotation zu erkennen geben. In Wirklichkeit ist aber dieses Symptom, wenigstens ohne Narkose, kaum nachweisbar, da Bluterguß und Muskelkontraktion eine genaue Palpation unmöglich machen. Besonders bei Schulterluxation wird der Abriß des Tuberculum meist übersehen. Immerhin sollte uns eine umschriebene, hochgradige Druckempfindlichkeit der Tuberkulargegend und eine scheinbare Verbreiterung des Knochens auf diese Möglichkeit aufmerksam machen und uns zur Röntgenkontrolle veranlassen. Diagnostisch wichtig ist, daß die aktive Auswärtsrotation unmöglich geworden ist, da die Auswärtsroller (Mm. supra- und infraspinatus und Teres minor) sich an das Tuberculum majus ansetzen, und daß ferner der Arm höchstens bis zur Horizontalen gehoben wird.

Die Epiphysenlösung verhält sich im ganzen wie die Fractura pertubercularis. Eine besondere Erwähnung verdient die *Epiphysenlösung* der Neu-

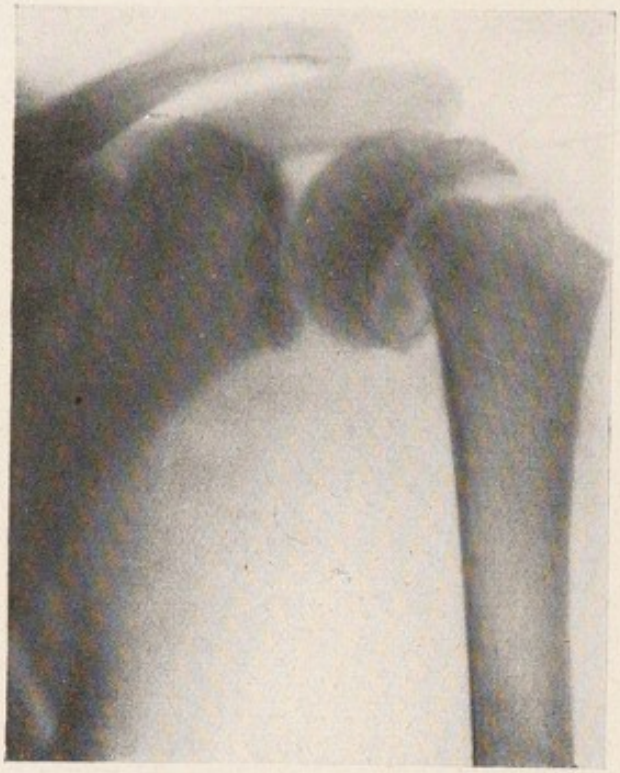

Fig. 417.

Fractura humeri pertubercularis in Adduktionsstellung.



Fig. 418.

Fractura humeri subtubercularis.
a) Frakturlinie. b) Epiphysenlinie.



Fig. 419.

Fractura subtubercularis. Aufnahme von vorn. Scheinbar nur geringe Verschiebung.

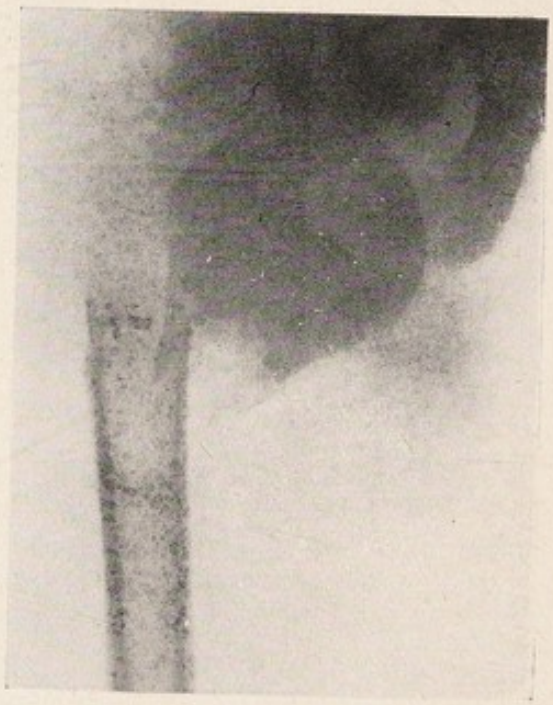

vorn hinten

Fig. 420.

Derselbe Fall. Aufnahme von der Achselhöhle aus. (Röhre in der Achselhöhle. Platte auf der Schulter liegend.) Verschiebung ad axin und ad longitudinem, in Hyperextensionsstellung.

geborenen unter der Geburt und die *Epiphysenlösung hereditär luetischer Säuglinge* infolge von syphilitischer Osteochondritis. Was an den Kindern auffällt, das ist die Regungslosigkeit des Armes, die „Pseudoparalyse".

Finden wir endlich Abflachung der Schulter und Annäherung des Humeruskopfes an den Thorax ähnlich wie bei einer Luxation, dabei aber vermehrte Beweglichkeit, Krepitation und Achsendruckschmerz, wie bei einer Fraktur, und läßt sich trotz alledem am Humerus nichts finden, so müssen wir an eine **Fraktur der Scapula** denken, besonders an einen Abbruch des Gelenkfortsatzes oder des Rabenschnabelfortsatzes oder beider zusammen (des Collum scapulae). Den Beweis für diese Verletzung erhalten wir, wenn wir die Difformität durch laterale Verschiebung des Humerus und Druck nach oben ausgleichen können, wenn sie sich aber nach Aufhören des Druckes sofort wieder einstellt.



Fig. 421.
Fraktur des Schulterblattes.

Was uns das Röntgenbild zeigt, das ersehen wir aus den Fig. 413 bis 420. Wie wichtig es ist, dasselbe auch von der Seite her aufzunehmen (womöglich bei abduziertem Arm, die Platte auf der Schulter, die Röntgenröhre in der Axilla), das ergibt sich aus der Vergleichung von Fig. 419 und 420. Die Verschiebung des unteren Fragmentes nach vorn in nach hinten offenem Winkel ist viel häufiger, als man dies glaubt.

Erst wenn die gründliche Untersuchung auf Fraktur ohne Ergebnis geblieben ist, dürfen wir uns, je nachdem ein direktes oder ein indirektes Trauma vorliegt, mit der Diagnose einer **Kontusion** oder einer **Distorsion** begnügen.

Wir fügen diesem Kapitel zur besseren Orientierung eine Übersichtstabelle bei.

Schulterwölbung abgeflacht.	Pfannengegend tief eindrückbar. Kopf an abnormer Stelle fühlbar.	Passive Bewegungen in bestimmten Richtungen (Adduktion) gehemmt.	1. **Luxatio humeri** (meist axillaris oder subcoracoidea).
		Passive Bewegungen frei.	2. **Luxation mit Fraktur.**
	Pfannengegend nicht tief eindrückbar, Kopf nicht an abnormer Stelle fühlbar.	Humeruskopf nirgends (auch nicht von der Axilla her) umschrieben druckempfindlich, wohl aber das Schulterblatt von der Axilla her. Der proc. corac. geht bei Armbewegungen mit. Ganze Gelenkgegend nach oben verschieblich, aber sofort wieder nach unten sinkend.	3. **Fractura colli Scapulae.**
		Humeruskopf umschrieben druckempfindlich.	4. **Fractura humeri mit Abduktionsstellung.**
Schulterwölbung erhalten.	Wölbung tief eindrückbar. Passive Bewegungen beschränkt. Kopf an abnormer Stelle fühlbar.	. . . . .	5. **Luxatio humeri mit Hämatom.**
		Kein Schmerz bei Achsendruck. Funktionsstörung mäßig. Kein lokaler Druckschmerz am Knochen. Schmerz im Bereiche der Kapsel.	6. **Distorsio humeri.**
		Kein Schmerz bei Achsendruck. Umschriebener starker Druckschmerz am Tuberc. maj. Aktive Auswärtsrotation = 0.	7. **Fractura tuberculi majoris.**
	Wölbung nicht eindrückbar. Passive Bewegungen frei. Kopf nicht an abnormer Stelle fühlbar.	Schmerz bei Zug und Druck in der Achse. Lokaler Druckschmerz bes. von der Axilla her. Tub. maj. geht bei Rotation mit. Starke Funktionsstörung.	8. **Fractura capitis aut colli anatomici.**
		Ebenso, aber Druckschmerz von der Axilla her nicht am Humeruskopf, sondern an der Scapula (s. auch oben).	(9. **Fractura colli scapulae.**)
		Ebenso aber Druckschmerz in der Höhe der Tubercula, auch von außen nachweisbar. Funktionsstörung oft gering oder rasch schwindend.	10. **Fractura pertubercularis impacta.**
		Ebenso, Tuberc. maj. geht aber bei Rotation nicht mit. Unteres Fragment oft nach vorn verschoben. Vordere Kante durch den M. deltoideus durchzufühlen. Funktionsstörung schwerer als bei 10, immerhin bei Kindern bisweilen gering.	11. **Freie Fractura pertubercularis** (oder Epiphysenlösung) entweder ohne Verschiebung, oder als Abduktionsfraktur, oder mit Verschiebung nach vorn.
		Dasselbe, aber lokaler Druckschmerz unterhalb der Tuberkulargegend. Bruchstelle von der Axilla her deutlich abzutasten. Funktionsstörung stets schwer.	12. **Fractura humeri subtubercularis** (colli chirurgici).

83.

Entzündungsprozesse im Bereiche des Schultergelenks.

Entzündungsprozesse im Bereiche des Schultergelenks haben ihren Sitz, von Seltenheiten abgesehen, in den *Schleimbeuteln*, im *Gelenke* oder im *Knochen*.

A. Unterscheidung von Schleimbeutel- und Gelenkerkrankungen.

Unter den Schleimbeuteln kommen die *Bursa subscapularis* und *intertubercularis* als einfache Aussackungen der Gelenkkapsel für uns nicht in Betracht, denn sie erkranken nicht selbständig. Die *Bursa subcoracoidea* ist zu klein, um eine Rolle zu spielen. Von Bedeutung für die Pathologie ist also nur die *Bursa subdeltoidea*, die zwischen Musculus deltoideus, Gelenkkapsel und Humerus liegt und bisweilen in zwei Fächer getrennt ist, ein oberes, die *Bursa subacromialis*, und ein unteres, die *eigentliche Bursa subdeltoidea*.

Ein Gelenkerguß unterscheidet sich von einer Bursitis subdeltoidea vor allem dadurch, daß er nach vorn und nach hinten vom Deltamuskel zutage tritt, während der bursitische Erguß unter dem Muskel sitzt. Der erstere kann den Humeruskopf vom Gelenk abheben, der letztere sitzt ihm mehr oder weniger buckelartig auf.

Der Sitz der Druckempfindlichkeit entspricht dieser Verschiedenheit der Lokalisationen.

Auch die Funktionsstörung ist bei den beiden Erkrankungen verschieden. Der weiteren Besprechung seien die folgenden *allgemeinen Bemerkungen* über die *Funktionsprüfung des Schultergelenks* vorausgeschickt:

Wie bei allen Gelenken, so besteht auch im Schultergelenk das Bestreben, das Gelenk bei Erkrankung reflektorisch ruhig zu stellen und seine Funktion, soweit dies möglich ist, auf andere Gelenke zu übertragen. Während aber z. B. an der Hüfte diese „muskuläre Fixation" als Hinken sofort in die Augen fällt, weil die Gelenke der Lendenwirbelsäule nur einen schlechten Ersatz für das Hüftgelenk bieten, so können beim Schultergelenk die Gelenke an den beiden Enden des Schlüsselbeines in ausgedehntem Maße für dasselbe eintreten und den bestehenden Bewegungsausfall decken. Wir müssen also hier die Funktionsstörung suchen, indem wir auf das Verhalten von Scapula und Clavicula achten. Bekanntlich geht normal die Scapula mit, d. h. die Bewegung wird nicht mehr im Schultergelenke ausgeführt, sobald der Arm seitlich über die Horizontale gehoben werden soll. Geht sie schon vorher mit, d. h. wird die Bewegung schon vorher auf ein anderes Gelenk übertragen, so besteht abnorme Hemmung der Bewegung im Schultergelenk. Dieselbe Bedeutung hat die Steilstellung der Clavicula und die Annäherung der Schulter an die Medianlinie. Fig. 422 (linksseitige muskuläre Fixation des Schultergelenkes) zeigt dieses letztere Symptom sehr deutlich. Besteht diese Versteifung nur zeitweilig, z. B. bei Ermüdung, oder verschwindet sie bei der Untersuchung in Narkose, so ist sie rein muskulärer Natur. Nimmt sie in Narkose nur bei Anwendung einiger Kraft ab (Vorsicht!), so handelt es sich um materielle Veränderungen, besonders um Kapselschrumpfung und bindegewebige Verwachsungen zwischen Kopf und Pfanne. Bleibt die Hemmung auch in der Narkose in vollem Umfange bestehen, so haben wir es entweder mit sehr festen, alten bindegewebigen Verwachsungen oder mit einer knöchernen Ankylose zu tun.

Dem Patienten fällt die Hemmung, sei sie nun bloß muskulär oder schon bindegewebig, besonders bei denjenigen Bewegungen auf, für welche er im übrigen Schultergürtel keinen genügenden Ersatz findet, so für die Adduktion

des Armes an die Mittellinie auf dem Rücken. Der Behinderung dieser Bewegung gilt denn auch bei Tuberkulose des Schultergelenkes oft seine erste Klage.

Bei der Untersuchung der Schultergelenksfunktion dürfen wir uns endlich durch drei Zustände nicht täuschen lassen. Der erste wurde vielfach als „Gelenkneurose" bezeichnet und stellt sich meist als eine Äußerung der *Hysterie* dar.

Schon bei Kindern, bei kleinen Mädchen kommt dieselbe vor, besonders aber, leider immer noch fälschlich mit dem Namen der „traumatischen Neurose" versehen, bei Unfallpatienten, denen Entschädigung oder Rente winkt. Wir wollen hier nicht untersuchen, wieviel beabsichtigte Übertreibung und wieviel unabsichtliche Autosuggestion hinter diesem Krankheitsbilde steckt. Es ist dies ja im einzelnen Falle verschieden. Tatsache ist aber, daß man bei

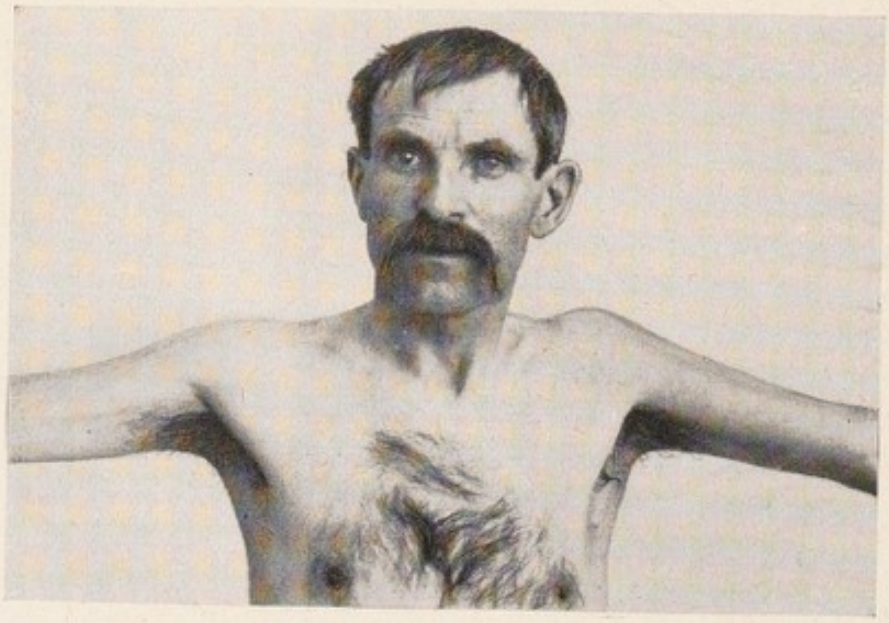

Fig. 422.
Annäherung der Schulterhöhe an die Mittellinie und Steilstellung des Schlüsselbeines bei Hebung des Armes, als Zeichen der Schulterversteifung (beginnende Omarthritis).

Leuten, die behaupten, den Arm kaum bis zur Horizontalen heben zu können, bisweilen binnen weniger Minuten aktive Hebung bis zur Vertikalen erreicht, vorausgesetzt, daß die Begehrungsneurose noch nicht zu tief eingewurzelt ist. Die passive Beweglichkeit wird man in der Regel ungehindert finden und darauf gestützt eine materielle Schädigung des Gelenkes ausschließen dürfen, wenn nicht die zweite Irrtumsquelle vorliegt, eine *wirkliche Lähmung*.

Ein Arbeiter renkt sich eine Schulter aus. Dieselbe wird sofort vom Arzte eingerenkt, bleibt aber unbeweglich, d. h. der Patient kann den Arm nicht mehr heben. Zuerst denkt der Arzt an eine Schädigung des Gelenkes durch das Trauma. Da aber die passiven Bewegungen frei sind, so wird Simulation angenommen. Bei der Untersuchung zeigt sich jedoch, daß sich der Deltoideus bei Bewegungsversuchen gar nicht kontrahiert, und daß er Entartungsreaktion aufweist. Der Mann hatte also von seiner Schulterluxation eine *Axillarislähmung* davongetragen.

Simulanten und Rentenhysteriker kontrahieren gewöhnlich, um ihren „guten Willen" zu zeigen, den Muskel ein wenig, während der Gelähmte dies nicht tun kann. Nur bei *Parese* kann man in Verlegenheit kommen, weil

hier wie bei Simulation ein gewisser Grad von willkürlicher Kontraktion vorhanden ist. Hier würden uns aber die Untersuchung mit dem faradischen und galvanischen Strom und die Sensibilitätsprüfung im Ausbreitungsgebiete des N. axillaris, also über dem M. deltoideus, aus der Verlegenheit helfen.

Bei der Bursitis beschränkt sich die Funktionsstörung auf diejenige Bewegung, bei welcher der erkrankte Schleimbeutel zwischen Akromion und Humerus zusammengedrückt wird, also auf die seitliche Hebung. Die übrigen Bewegungen sind frei. Bei einer Erkrankung des Gelenkes dagegen sind, wenn überhaupt Funktionsstörungen bestehen, meist alle Bewegungen mehr oder weniger eingeschränkt, und zwar sowohl aktiv wie passiv.

B. Diagnose der einzelnen Formen von Bursitis und Omarthritis.

1. Bursitis.

Sehen wir von den seltenen Metastasen bei akuten Infektionen — bei Gonorrhöe und akutem Gelenkrheumatismus, Staphylokokkeninfektionen (Furunkel!) usw. ab, so kommen besonders die **traumatischen** und die **tuberkulösen Bursitiden** in Frage. Hat sich die Erkrankung unmittelbar an eine Schulterquetschung oder an ein sich öfter wiederholendes leichteres Trauma angeschlossen, — ungewohnte Arbeit mit Inanspruchnahme des Deltoideus gehört auch hierher — so dürfen wir uns mit der Annahme einer rein traumatischen Erkrankung begnügen. Anders, wenn zwischen Trauma und Auftreten der Bursitis eine längere beschwerdefreie Zeit verflossen war, oder wenn die Erkrankung völlig spontan, allmählich aufgetreten ist. Hier müssen wir an Tuberkulose denken, besonders wenn diese Annahme durch Heredität und durch die Anamnese des Patienten gestützt ist.

Bisweilen ist die Bursa nicht primär, sondern infolge des Durchbruches eines extraartikulären tuberkulösen Knochenherdes sekundär erkrankt. Sichere Auskunft hierüber kann nur das Röntgenbild geben. Auch klinisch primäre Tuberkulose des Deltoideus kann eine Bursitis vortäuschen. Man wird an einen Muskelherd denken, wenn der Abszeß auch bei Hebung des Armes oberflächlich gefühlt wird.

2. Omarthritis.

Bei der Ätiologie der Omarthritis müssen wir die akuten und die chronischen Fälle auseinanderhalten.

a) Die *akute Schultergelenksentzündung* kann einmal eine Teilerscheinung des **akuten Gelenkrheumatismus** sein. Wir überlassen sie in diesem Falle dem inneren Mediziner, erinnern uns aber daran, daß es zwischen der rein serösen Polyarthritis, dem Rheumatismus, und der eitrigen Entzündung, der multiplen Pyämie, eine ganze Reihe von

Übergangsformen gibt, die unter Umständen dem Messer verfallen müssen. Obenan steht unter diesen Zwischenformen die **Scharlacharthritis**, die nicht gerade selten das Schultergelenk befällt. Zwischen Rheumatismus und Pyämie drinnen steht auch die **gonorrhoische Arthritis**, meist gekennzeichnet durch das Befallensein eines einzigen Gelenkes. Dieser Mikroorganismus kommt als Gonococcus insontium schon im Kindesalter (kleine Mädchen) vor. Der **pyämischen Omarthritis** werden wir vor allem bei puerperalen Infektionen begegnen, dann aber überhaupt bei jeder Erkrankung pyämischer Natur, also ganz besonders bei der septischen Endocarditis.

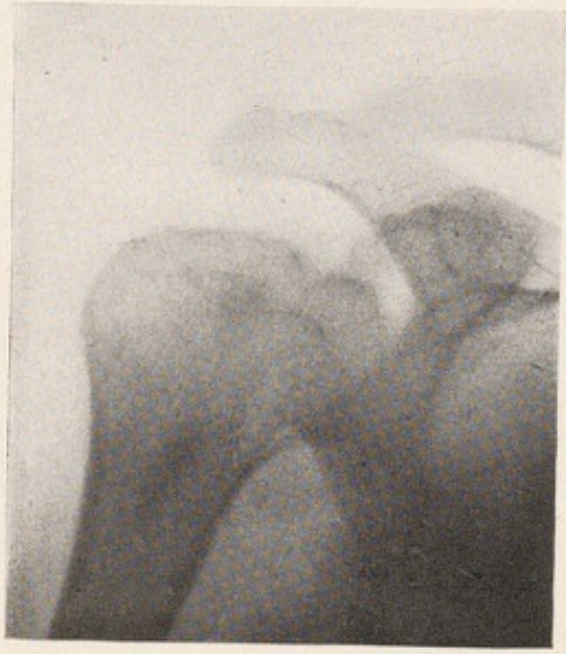

Fig. 423.
Schwere Tuberkulose des Humeruskopfes.

b) Schwieriger ist oft die Differentialdiagnose bei der *chronischen Omarthritis*. Die Hauptfrage ist der therapeutischen Indikation wegen immer die, ob es sich um **Tuberkulose** handelt oder nicht.

In Betracht kommt einmal die **traumatische Omarthritis.** Die Anamnese ist mit wenigen Variationen immer dieselbe. Ein Mann mittleren oder höheren Alters — Frauen sind natürlich nicht ausgeschlossen, der Natur der Sache nach aber weniger häufig befallen — erleidet eine Kontusion oder eine Distorsion der Schulter, vielleicht auch ein schweres Trauma, eine Luxation, die lege artis reponiert worden ist. Der erste Schmerz geht zwar in normaler Weise vorbei, die Funktion des Gelenkes will sich aber nicht wieder einstellen. Bewegungsversuche bleiben schmerzhaft und sind oft von Knacken oder Knirschen begleitet. Häufig bestehen ausstrahlende Schmerzen nach dem Nacken und dem Ellenbogen hin. Bei der Untersuchung finden wir ein mehr oder weniger versteiftes Gelenk und eine deutlich druckempfindliche Kapsel. Erguß ist nicht in solcher Menge vorhanden, daß er sich nachweisen ließe. Dieser Zustand weicht in leichteren Fällen nach Wochen oder Monaten einer zweckmäßigen Behandlung, besonders wenn der Patient im übrigen gesund ist und keine Rentenansprüche hat. Bei alten Leuten, bei Rheumatikern und bei Gichtpatienten dagegen kann diese traumatische Omarthritis in eine der verschiedenen Formen des „chronischen Rheumatismus" übergehen und kommt dann trotz aller Behandlung nicht mehr zur Heilung.

Hätte sich die Erkrankung nicht unmittelbar an das Trauma angeschlossen, sondern wäre sie erst einige Zeit nach Zurückgehen der unmittelbaren Unfallfolgen allmählich aufgetreten, so müßte man an eine *posttraumatische Tuberkulose* denken, d. h. an eine auf Grund der Verletzung entstandene Lokalisation der Tuberkulose, oder an ein Manifestwerden einer schon vorher vorhandenen, aber latenten Gelenkstuberkulose.

Die Diagnose der Tuberkulose werden wir auf Grund der Hartnäckigkeit des Übels, der Vorgeschichte des Patienten, des Röntgenbildes und — mit Vorsicht verwertet — einer positiven v. Pirquetschen Reaktion stellen. Das Röntgenbild zeigt bei traumatischer Omarthritis (deformans) Abflachung des Schenkelkopfes und Unregelmäßigkeiten des Knochenschattens besonders im Bereich des Kapselansatzes. In alten Fällen kann der Kopf größtenteils zerstört sein. Sicher für Tuberkulose beweisend sind nur im Kopf selbst sitzende Herde. Die Frage, ob das Gelenk schon *vorher* erkrankt gewesen, wird sich, wenn überhaupt, nur aus der Anamnese und aus dem mutmaßlichen Alter der Röntgenveränderungen beantworten lassen.

Einfacher liegen die Dinge, wenn kein Trauma vorhergegangen ist. Es bleibt uns dann nur die Alternative zwischen **Tuberkulose** und **chronischem Gelenkrheumatismus** übrig.

Wollen wir diesen letzteren *anatomisch* definieren, so finden wir, daß er seröse, adhäsive (pannöse) und deformierende (wuchernde und destruierende) Prozesse in sich faßt, also beinahe alles, was überhaupt in einem Gelenke vorkommen kann. Geben wir ihm eine *ätiologische* Definition, so finden wir als Ursachen Traumen, toxische Vorgänge (Saturnismus), infektiöse Prozesse (ursprünglich akut infektiöser Rheumatismus) und endlich neuropathische Veränderungen (Tabes, Syringomyelie), und schließlich gibt es Fälle, die wir nirgends unterbringen können. Dabei ist wohl zu beachten, daß keine der anatomischen Formen einer bestimmten Ätiologie entspricht, sondern daß ein und dieselbe Ursache die verschiedensten anatomischen Formen bedingen kann.

Ein wichtiges Kennzeichen ist allen Formen und allen Ätiologien der „rheumatischen" Arthritis — bis auf die traumatische — gemein, nämlich die Neigung, mehrere Gelenke zu befallen, und zwar meist in symmetrischer Anordnung. Dieser Umstand läßt uns in manchen Fällen die Differentialdiagnose sofort stellen. Tuberkulose kommt freilich auch multipel vor; in der Regel ist aber wenigstens einer der Herde so beschaffen, daß sich die Diagnose ohne Schwierigkeit stellen läßt. Weniger leicht zu beurteilen sind jene Fälle von subakuter oder chronischer rheumatischer Polyarthritis, bei welcher ein Gelenk nach dem andern in langen Intervallen befallen wird. Solange nur ein Gelenk erkrankt ist, kann man im Zweifel bleiben. Frühe Muskelatrophie, stetige, wenn auch langsame Verschlimmerung, Rückwirkung auf das Allgemeinbefinden, vielleicht auch leichte Temperatursteigerungen, starke v. Pirquetsche Reaktion sprechen für Tuberkulose, wechselnder lokaler Befund bei gutem Allgemeinbefinden für eine „rheumatische" Affektion. Auch der Erfolg oder Nichterfolg einer Badekur kann bei der Diagnosenstellung ins Gewicht fallen. Alle diese Schwierigkeiten beziehen sich auf

jene im Schultergelenk besonders häufige Form der Tuberkulose, bei der kein Gelenkerguß und keine nachweisbare Kapselschwellung besteht, und bei der sich der Krankheitsprozeß hauptsächlich in langsamer Zerstörung und gleichzeitiger Resorption der Gelenkenden äußert, ein Krankheitsbild, das man früher mit dem Namen der „Caries sicca" bezeichnet hat. Bildet sich dagegen allmählich eine umschriebene Schwellung auch am hinteren Gelenkumfange aus, mit eiteriger Einschmelzung der Gewebe und Fistelbildung, und entleeren sich aus der Fistel neben dünnem Eiter Bröckel von käsigen Massen, dann steht die Diagnose Tuberkulose fest.

Gummöse Erkrankungen kommen zwar auch am Schultergelenk vor, sind aber so selten, daß sie praktisch nicht ins Gewicht fallen.

Fassen wir das Gesagte noch einmal kurz zusammen: *Treten die Erscheinungen einer Schultergelenksentzündung: behinderte Funktion, spontaner Schmerz und Druckempfindlichkeit im unmittelbaren Anschluß an ein Trauma auf, so können wir eine rein traumatische Omarthritis auch dann noch annehmen, wenn sich die Beschwerden durch einige Wochen, selbst Monate und Jahre hinziehen. Treten die gleichen Erscheinungen spontan, oder erst einige Wochen nach einem geringfügigen Trauma auf, so müssen wir an Tuberkulose um so eher denken, je jünger das Individuum ist. Werden gleichzeitig mit dem Schultergelenk oder in kürzerem oder längerem Intervall auch noch andere Gelenke von entzündlichen Erscheinungen befallen ohne daß irgendwo die klassischen Zeichen eines tuberkulösen Knochenherdes vorhanden wären, so ist eine dem chronischen Gelenkrheumatismus zugehörende Erkrankungsform um so wahrscheinlicher, je älter das Individuum ist.*

C. Primäre Erkrankungen des Knochens.

Als dritten Ursprungsort entzündlicher Prozesse im Bereiche des Schultergelenkes haben wir den **Knochen** genannt. Soweit sich die Erkrankung desselben in Form einer *Gelenksentzündung* äußert, genügt es, auf das eben Gesagte zu verweisen. Die Mitbeteiligung des Knochens, bzw. der in demselben sitzende primäre Herd läßt sich nur durch das Röntgenbild nachweisen. Daneben gibt es aber Knochenerkrankungen, *welche das Gelenk unbeteiligt lassen.* An sie werden wir denken, wenn Schmerzhaftigkeit und Schwellung in der Nachbarschaft des Gelenkes auftreten, während das letztere freibleibt. Die Lokalisation der Veränderungen läßt uns sofort zwischen Scapula und Humerus als Ausgangspunkt unterscheiden. Aus der Verlaufsweise werden wir meist ohne Schwierigkeit erkennen, ob ein akuter osteomyelitischer Prozeß oder Tuberkulose vorliegt. Nur ein *Sarkom* könnte im Anfange mit einer chronisch-entzündlichen Erkrankung verwechselt werden.

84.

Verletzungen im Bereiche des Ellbogengelenks.

Trotz der oberflächlichen, der Palpation so gut zugänglichen Lage des Ellenbogengelenks sind die Verletzungen desselben für den Arzt eine Quelle des Kopfzerbrechens. Schuld daran ist einmal der Umstand, daß sich an seinem Aufbau drei Knochen beteiligen, und sodann die oft recht bedeutende Schwellung der Weichteile, die weit über das hinausgeht, was wir z. B. am Handgelenke sehen. Gewöhnen wir uns aber daran, aus dem Gefühlten die logisch sich ergebenden Schlüsse zu ziehen, so werden wir auch am Ellenbogen die Zahl der nicht diagnostizierbaren Verletzungen immer mehr einschränken.

Schließen wir aus der Funktionsstörung oder Formveränderung des Gelenkes, daß eine schwerere Verletzung desselben vorliegt, so fragen wir uns vorerst, ob wir es mit einer *Fraktur* oder einer *Luxation* zu tun haben, und dann, mit welcher Form der einen oder anderen.

Gewisse Anhaltspunkte gibt uns das *Alter* des Verletzten. Dem frühen Kindesalter gehören vorzüglich die Frakturen und Epiphysenlösungen an, zu denen sich Luxationen erst sekundär gesellen, während der erwachsene Mensch infolge der verhältnismäßig größeren Festigkeit seiner Knochen mehr zu reinen Luxationen veranlagt ist.

Folgen wir nun in seinen Einzelheiten dem Gange der Untersuchung.

I. Inspektion.

Oft ergibt sich die Diagnose schon aus dem bloßen *Anblick* des Verletzten. Wenn sich bei einem mageren Individuum die Umrisse der Fossa sigmoidea durch die Haut hindurch erkennen lassen, und das Radiusköpfchen nach hinten vorsteht, so ist die Luxation leicht zu erkennen (s. Fig. 424). Weicht die Vorderarmachse von vorn gesehen statt leicht nach außen eher nach innen ab, so denken wir gleich an bestimmte Frakturformen (s. Fig. 435) usw.

Wir achten bei der *Inspektion* auf folgende Punkte, die wir im weiteren Verlaufe der Untersuchung verwerten werden:

1. Stellung des Ellenbogengelenkes (Beugung — Streckung, Ab-, Adduktion, Pro-, Supination, abnorme Stellung der Achsen von Ober- und Vorderarm). 2. Grad der Schwellung. 3. Vorstehen von Knochenteilen. 4. Ekchymosen. 5. Anspießung der Haut. 6. Haltung der Hand (Radialislähmung!).

II. Funktionsprüfung.

Wir heißen den Patienten vorerst einige Bewegungen in den verschiedenen Richtungen ausführen. Erreichen dieselben die normale

Ausdehnung, so hat er keine Luxation und ebensowenig eine den Gelenkmechanismus störende Fraktur. Besteht eine Einschränkung der *aktiven* Bewegungen, so suchen wir vorerst die Ausdehnung der *passiven* Bewegungen zu erkennen, soweit das ohne Narkose möglich ist. Folgende Möglichkeiten kommen in Betracht:

A. Besteht ein *Übermaß von Beweglichkeit* in einer bestimmten Richtung, während die Bewegung in der entgegengesetzten Richtung durch die Anspannung der noch erhaltenen Bänder *gehemmt* ist, so nehmen wir eine **Verrenkung** an.

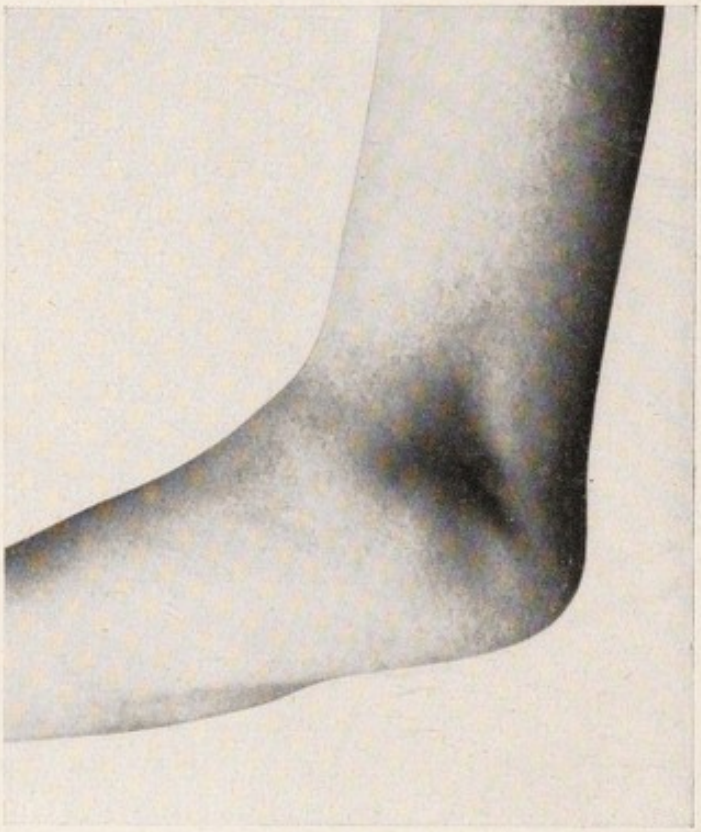

Fig. 424.
Luxation des Ellenbogens nach hinten.

Bei den die große Mehrzahl derselben ausmachenden **Luxationen nach hinten oder hinten außen** werden wir den Vorderarm überstrecken, nicht aber über den rechten Winkel hinaus beugen können. Bei den rein **seitlichen Luxationen** ist die Flexion zwar möglich, doch ist hier der Anblick des Gelenkes von vorn her mit der seitlichen Verschiebung des Vorderarmes gegen den Humerus, der Bajonettform des Armes, so auffällig, daß eine Verschiebung im Gelenk, eine Luxation, nicht zu verkennen ist. Es bleibt noch zu untersuchen, ob es sich um eine vollständige oder unvollständige Luxation nach hinten oder nach hinten außen, seltener hinten innen handelt, oder um die noch seltenere isolierte Luxation der Ulna nach hinten. Über alles dieses wird uns die aufmerksame Abtastung der vorspringenden Knochenteile Auskunft geben.

B. Haben wir bei unseren Bewegungsversuchen die *passive Extension und Flexion ungehindert* gefunden und damit eine der gewöhnlichen Luxationen ausgeschlossen, so fehlt überhaupt jede schwere Verletzung oder es liegt eine **Fraktur** vor.

Bevor wir diese Frage entscheiden und uns mit den einzelnen Frakturformen befassen, wollen wir uns dieselben durch einen Blick auf die beistehenden schematischen Figuren (Fig. 426) kurz in Erinnerung rufen.

Häufig sind unter denselben: Die Fractura condyli externi und die Fractura supracondylica besonders im Kindesalter, die Y- und T-Frakturen



Fig. 425.
Luxatio cubiti posterior. Röntgenbild zu Fig. 424.

beim Erwachsenen, die Fractura epicondyli interni und die Fractura olecrani in jedem Alter.

Seltener sind die Brüche des Radiusköpfchens und die Absprengung der Rotula (diese in den Entwicklungsjahren).

Sehr selten sind der Abriß des Processus coronoides, die reine Fractura condyli interni, die Fractura epicondyli externi und die Fractura diacondylica.

In den im weiteren folgenden Röntgenbildern sollen die wichtigsten typischen Vorkommnisse wiedergegeben werden, und zwar hauptsächlich bei Kindern, wo die Beurteilung des Bildes der Knorpelfugen wegen oft recht schwierig ist.

Die Funktionsprüfung und die Untersuchung auf falsche Beweglichkeit stellen uns vor folgende Möglichkeiten:

1. Fällt uns bei der Funktionsprüfung auf, daß *alle passiven Bewegungen frei* sind, und daß die einzige Störung in der *Unmöglichkeit aktiver Streckung* besteht, so ist notwendigerweise eine Kontinuitäts-

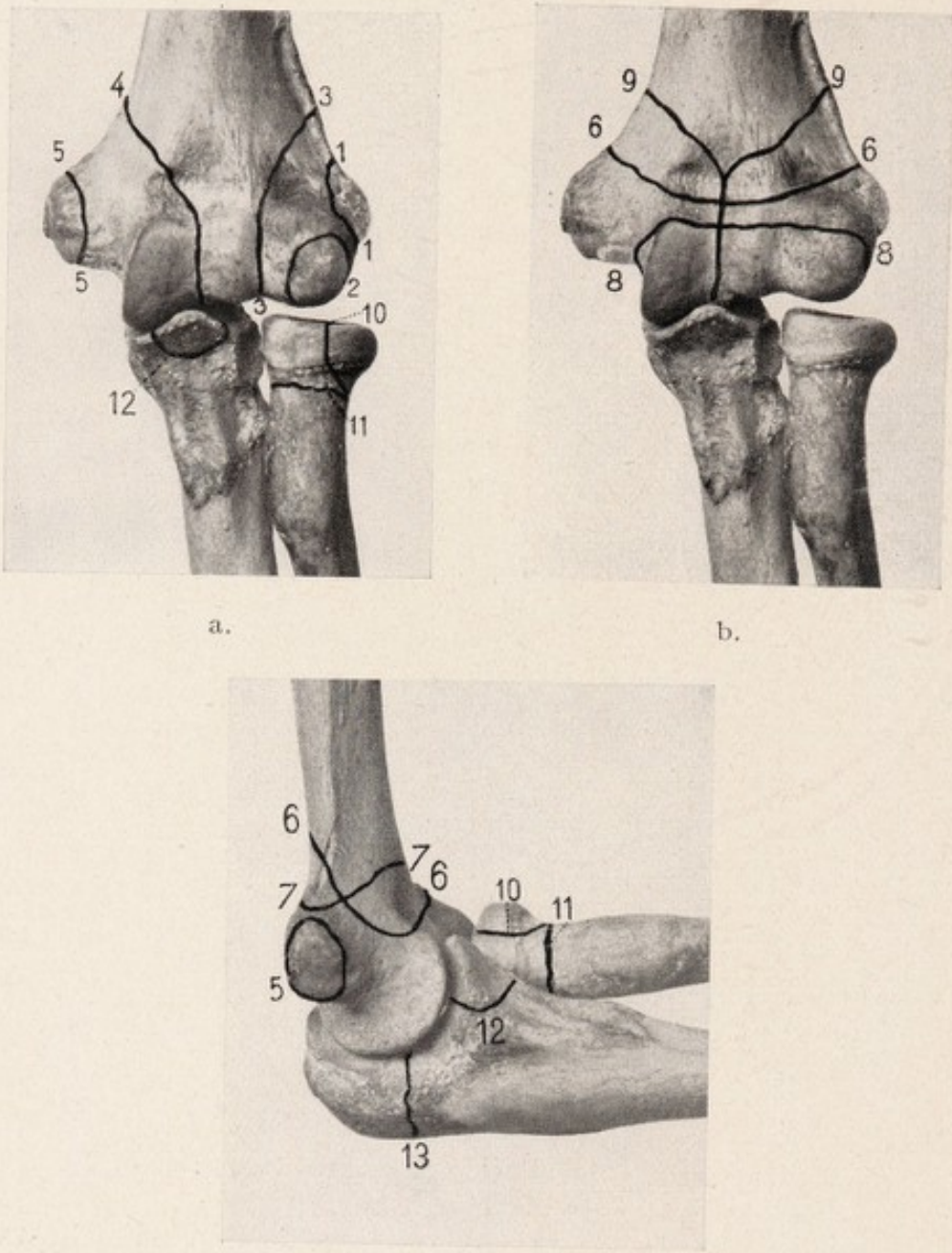

a. b.

c.

Fig. 426.

Verlauf der Bruchlinien im Bereiche des Ellenbogengelenks.

1. Fractura epicondyli externi.
2. Fractura rotulae.
3. Fractura condyli externi.
4. Fractura condyli interni.
5. Fractura epicondyli interni.
6. Fractura supracondylica per hyperextensionem.
7. Fractura supracondylica per flexionem.
8. Fractura diacondylica.
9. Y-Fraktur.
10. Meißelfraktur des Radiusköpfchens nach v. Bruns.
11. Fractura colli radii.
12. Fractura processus coronoides ulnae.
13. Fractura olecrani.

trennung am Streckapparat eingetreten, und diese besteht erfahrungsgemäß in der Regel im **Bruche des Olekranons.** (Fig. 429.)

Tasten wir, dem Gange der Untersuchung vorgreifend, die Ober-

fläche desselben ab, und geraten wir mit dem Finger in eine Lücke, oder finden wir zum mindesten eine quere, druckempfindliche Rinne auf demselben und finden wir endlich das Olekranon dem Schafte der Ulna gegenüber verschieblich, so ist die Diagnose gesichert.

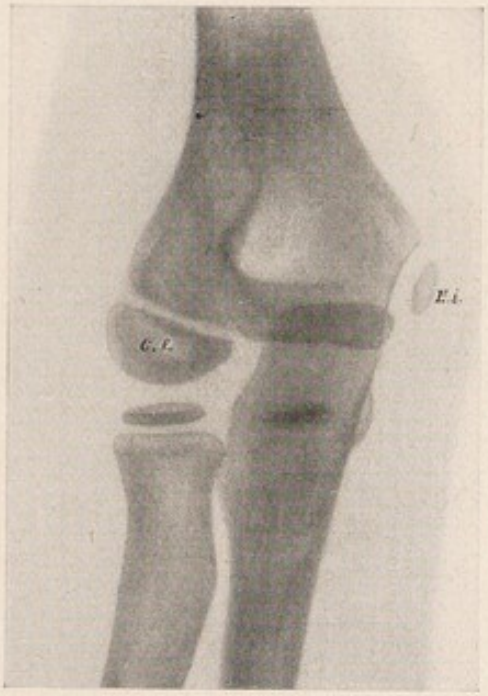

Fig. 427.
Normales Gelenk, von hinten aufgenommen, 11jähriger Knabe. *E. i.* Kern des Epicondylus internus, *C. e.* Condylus externus. Der Kern des Condylus internus ist noch nicht vorhanden.

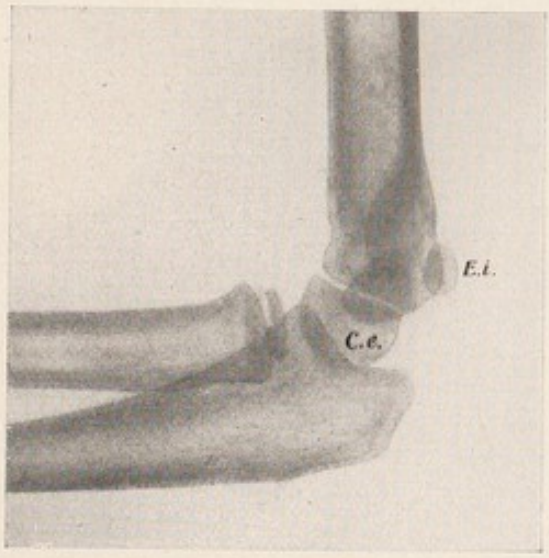

Fig. 428.
Normales Gelenk, von der Seite aufgenommen, 11jähriger Knabe. Bezeichnungen wie bei Fig. 427.

Selbstverständlich muß die Untersuchung der aktiven Extension so angestellt werden, daß das Herunterfallen des Vorderarmes durch sein Eigengewicht nicht eine aktive Bewegung vortäuschen kann.

2. Ist das Olekranon unversehrt, so suchen wir den in rechtwinkliger Beugung befindlichen Vorderarm am Humerus von vorn nach hinten hin und her zu schieben. Gelingt uns dies, und verschieben sich die Epikondylen *mit* dem Olekranon, so muß eine Kontinuitätstrennung *oberhalb* des Gelenkes, eine **Fractura supracondylica** vorliegen.

Käme dagegen das Olekranon bei diesem Rückwärtsschieben in eine hintere Luxationsstellung, bei der ihm die Epikondylen nicht folgen, und aus der es sich mit Leichtigkeit wieder an seine normale Stelle ziehen läßt, und fühlten wir bei diesem Versuch vielleicht ein Knacken, so müßten wir an eine spontan reponierte hintere Luxation mit Fraktur des **Processus coronoideus ulnae** denken.



Fig. 429.
Fractura olecrani.

3. Gelingt es uns nicht, den Vorderarm am Humerus hin und her zu schieben, so werden wir auf ein weiteres wichtiges Zeichen unter-

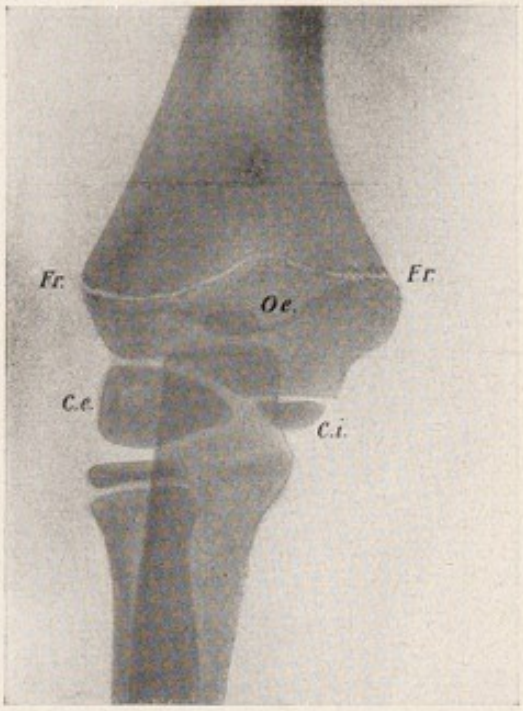

Fig. 430.
Fractura supracondylica (*Fr.*) ohne Dislokation. 12 jähriger Knabe. Der Epicondylus internus ist (ungewöhnlich früh) mit dem Humerus verschmolzen. Der Kern des Condylus internus (*C.i.*) und des Olekranon (*Ol.*) sind vorhanden.

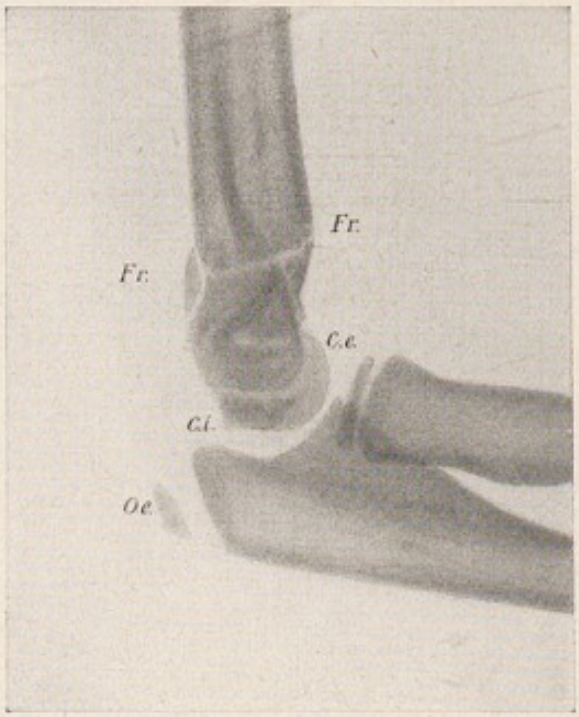

Fig. 431.
Derselbe Fall von der Seite. *Fr.* Frakturlinie mit kleinem, abgesprengtem Stück auf der Dorsalseite.



Fig. 432.
Fractura supracondylica (Hyperextensionsfraktur) bei einem 3jährigen Mädchen, von der Seite aufgenommen, zeigt die Verschiebung nach hinten.

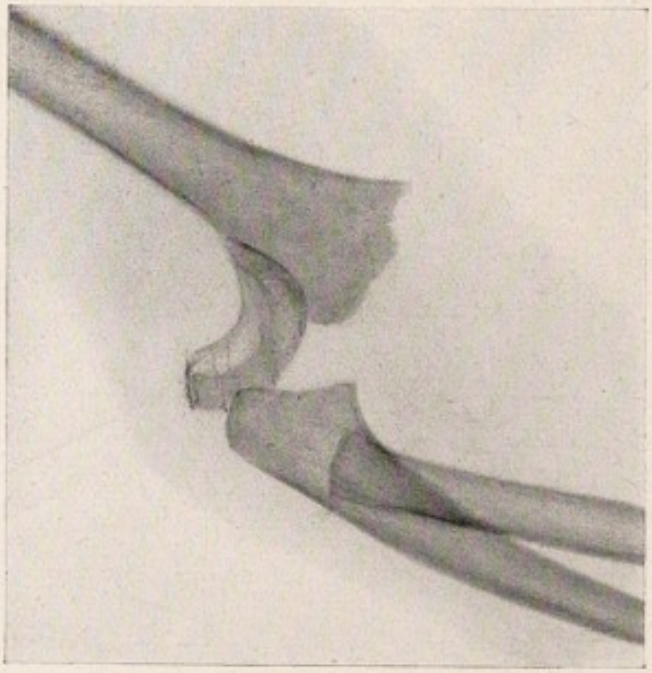

Fig. 433.
Derselbe Fall, von hinten aufgenommen, zeigt die Verschiebung nach der Seite. (Bajonettform.)

suchen, nämlich auf die abnorme seitliche Beweglichkeit im Sinne der *Adduktion* und *Abduktion*.

Da besonders bei Kindern ein gewisser Grad von Ad- und Abduktionsmöglichkeit schon normal vorhanden ist, so werden wir stets die unverletzte Seite zum Vergleich heranziehen. Der Vorderarm steht bekanntlich zum Oberarm normal in einem nach außen offenen stumpfen Winkel, so daß, wie im Kniegelenk, ein leichter Grad von Valgusstellung besteht. Diese Valgusstellung ist auch hier beim weiblichen Geschlecht ausgesprochener als beim männlichen.

Finden wir unter Vergleichung der beiden in gleicher Stellung gehaltenen Arme, daß die normale Abduktion auf der verletzten Seite aufgehoben (s. Fig. 435) oder gar durch eine Adduktionsstellung ersetzt ist, so können wir schon hieraus auf abnorme seitliche Beweglichkeit schließen. Die passiven Bewegungsversuche zeigen uns weiter, ob diese vermehrte Beweglichkeit nach beiden Richtungen hin in gleicher Weise vorhanden ist, oder hauptsächlich in einer einzigen Richtung. Im ersteren Falle müßte es sich um eine *suprakondyläre* Fraktur handeln, die wir freilich schon aus der Verschiebbarkeit des Vorderarmes von vorn nach hinten erkannt haben. Im letzteren Falle muß eine Schädigung des Bandapparates der einen Seite vorliegen, in der Regel nicht in Form eines bloßen Bänderrisses, sondern einer *Fraktur* des den Bandansatz tragenden Knochenteiles, also des *inneren* oder *äußeren Condylus* oder *Epicondylus*. Ist die *Ulnaradduktion* vermehrt, so muß das *äußere*, radiale Seitenband nachgegeben haben oder der **äußere Condylus** (Fig. 440 u. 441) mit ihm abgerissen sein. Umgekehrt spricht eine vermehrte *Radialadduktion* (Valgusbewegung) für **Abriß des Epicondylus internus** (Fig. 436—438) oder Fraktur des **Condylus internus** (Fig. 443).



Fig. 434
Fractura supracondylica (Flexionsfraktur) bei einem 10jährigen Knaben. Verschiebung des unteren Fragmentes nach vorn.

4. Vielleicht ist keines dieser Zeichen so ausgesprochen, daß wir auf dasselbe eine Diagnose gründen möchten. Wir fassen nun den Humerus fest an seinen Epikondylen und suchen die Vorderarmknochen im Ellenbogengelenk *seitlich* zu verschieben. Es handelt sich

also hier nicht darum, sie in eine Winkelstellung zum Humerus zu bringen, sondern darum, eine Parallelverschiebung zu erzielen. Gelingt uns dies, so dürften wir an die sehr seltene, nur bis zum 4. Lebensjahr beobachtete **Fractura diacondylica** denken.

Eine ähnliche Parallelverschiebung bringen wir auch bei den Supracondylären und den Y- und T-Frakturen zuwege, doch gehen dort die Epikondylen mit dem Vorderam.

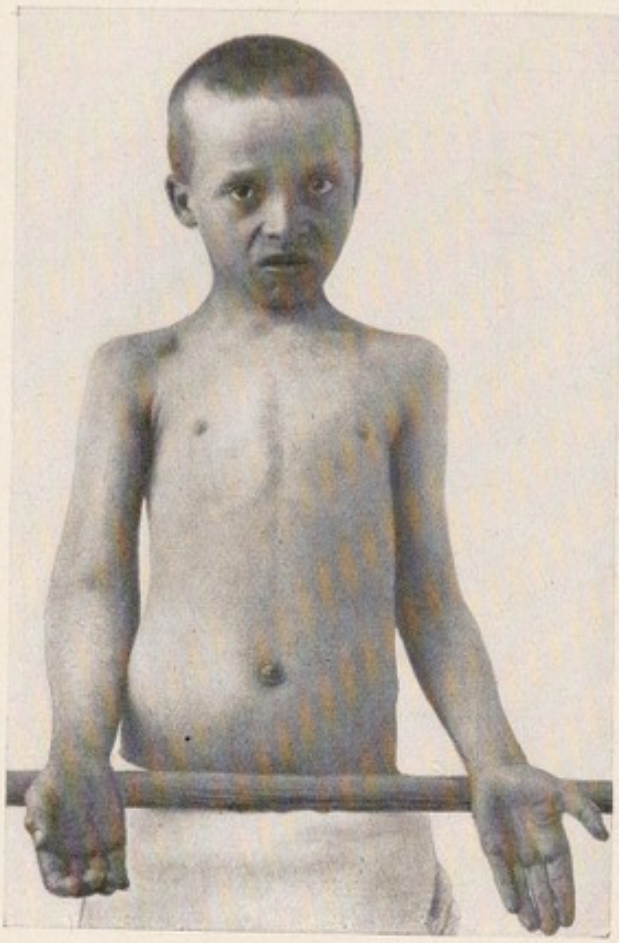

Fig. 435.

Rechts Fractura supracondylica. 11jähriger Knabe. Ausgleich des normalen (links sehr deutlich sichtbaren) Cubitus valgus, Schwellung, Verkürzung.

5. Auch wenn dieser Versuch negativ ausfällt, so können wir eine Verletzung der das Gelenk bildenden Knochenteile noch nicht mit Bestimmtheit ausschließen. Es könnte noch eine *umschriebene Knochenabsprengung im Innern des Gelenkes* vorhanden sein, welche die Ausführung passiver Bewegungen nicht notwendig hindert. Zu einer solchen Annahme werden wir durch zwei Symptome geführt: durch das Vorhandensein von Knacken bei nahezu freier Beweglichkeit und durch die plötzliche, vorübergehende Hemmung dieser letzteren. Aus der Krepitation schließen wir, daß etwas gebrochen ist, und die plötzlich, wie bei einer Gelenkmaus, eintretende Bewegungshemmung beweist, daß sich ein fester Körper zwischen den Gelenkenden einklemmt (Fig. 442).

Weitere Schlüsse ziehen wir aus der Palpation.

III. Die Palpation.

Sie ist leicht, wenn der Fall noch frisch, die Schwellung noch gering ist; sie kann ergebnislos bleiben, wenn seit dem Unfalle einige Zeit vergangen, das Gelenk prall mit Blut gefüllt und seine Umgebung weithin infiltriert ist. In letzterem Falle würden wir, wenn die Röntgenuntersuchung nicht möglich wäre, die Narkose zu Hilfe nehmen.

Vor allem fühlen wir nach, ob das Gelenk selbst der Sitz der Schwel-

lung ist, oder ob dieselbe außerhalb des Bereiches der Kapsel sitzt. Den letzteren Befund würden wir zugunsten einer parartikulären (z. B. suprakondylären) Fraktur verwerten.

Dies war z. B. bei der in Fig. 430 und 431 abgebildeten Fraktur der Fall. Jede falsche Beweglichkeit fehlte, und nur die umschriebene Schwellung und Druckempfindlichkeit ließen die Vermutungsdiagnose: Knochenfissur oberhalb des Gelenkes stellen.

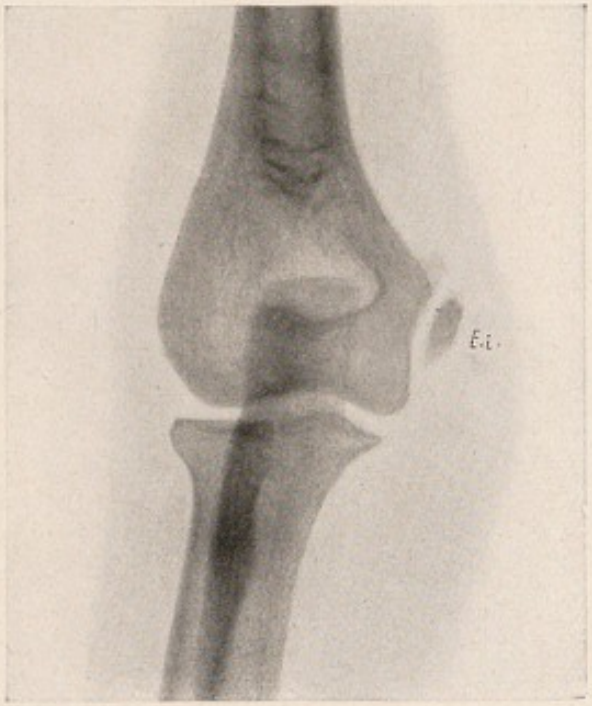

Fig. 436.
Abriß des Epicondylus internus ohne Verschiebung. Die leichte Andeutung von Kallus bewies, abgesehen von dem Alter des Patienten, daß es sich nicht um eine bloße Knorpelfuge handelt.



Fig. 437.
Abriß des Epicondylus internus mit Verschiebung desselben nach dem Vorderarm hin.

Unser nächster Griff gilt den drei bekannten Knochenpunkten: der Olekranonspitze und den beiden Epikondylen.

Daß dieselben bei rechtwinklig gebeugtem Arm ein gleichschenkliges, mit dem Humerus in einer Ebene liegendes Dreieck bilden (Fig. 439b und c), während sie bei gestrecktem Arm in der gleichen Höhe oder, mathematisch ausgedrückt, in einer zum Humerus senkrecht stehenden Ebene liegen (Fig. 439a), das wissen wir aus der Anatomie. Um auch eine geringe Veränderung dieser Beziehungen sicher zu erkennen, tun wir gut, gleichzeitig mit der einen Hand den verletzten, mit der anderen den gesunden Ellenbogen zu untersuchen.

Es kommen folgende Möglichkeiten in Betracht:

1. Ist die Olekranonspitze bei gestrecktem Arm nach *oben*, bei gebeugtem nach *hinten* verschoben, d. h. aus der Ebene des Humerus

hinausgetreten, während die Epikondylen ihre Lage zum Humerus behalten haben, so haben wir es mit einer **Luxation nach hinten** zu tun.

Steht der Vorsprung des Olekranons, obwohl nach hinten verlagert, doch noch in der Mitte zwischen Epicondylus externus und internus, so haben wir eine **reine hintere Luxation** vor uns. Können wir die Fossa sigmoidea und das Radiusköpfchen deutlich abtasten, so ist die Luxation **vollständig**, im andern Falle ist sie **unvollständig.** Fände sich dabei das Radiusköpfchen an normaler Stelle oder etwas nach innen verschoben, so hätten wir die seltene **isolierte Ulnaverrenkung nach hinten** vor uns.

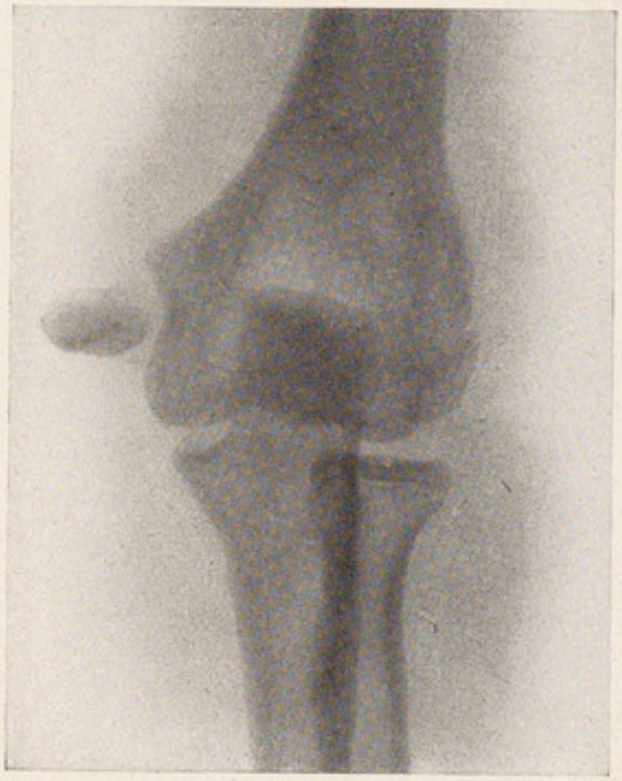

Fig. 438.
Abriß des Epicondylus internus. Drehung desselben um 90°.

2. Sind *Olekranonspitze und Epikondylen zusammen* aus ihrer mit dem Humerusschafte gebildeten Ebene *rückwärts* verschoben, so daß die Epikondylen ihre Stellung zum Humerusschafte verändert haben und demselben gegenüber beweglich geworden sind, so kann nur eine **suprakondyläre Fraktur** vorliegen, und zwar eine **Hyperextensionsfraktur** mit einer Bruchfläche, die meist von vorn unten nach hinten oben verläuft (s. Fig. 432).

3. Fänden wir das Olekranon *allein*, ohne die Epikondylen bei gebeugtem Arm nach *vorn* verschoben, so müßten wir auf einen jener ganz seltenen Fälle von **Luxation nach vorn** schließen. Gleichzeitige Verschiebung der Epikondylen nach vorn bewiese eine durch **Flexion** entstandene **suprakondyläre Fraktur** (Fig. 433). Bei derselben fällt uns hauptsächlich das ungewöhnlich runde Profil des Ellenbogens auf.

4. Erscheint das *Olekranon den Epikondylen* gegenüber *seitlich* verschoben, so untersuchen wir, ob die Verschiebung sich auf *beide* Epikondylen bezieht. Ist dies der Fall, so muß je nach dem Grade des Bänderrisses und der Verschiebung eine **unvollständige** oder **vollständige seitliche** oder **hintere seitliche Luxation** vorliegen.

5. Erscheint die Olekranonspitze nur *einem* Epicondylus gegenüber

an richtiger Stelle, so müssen wir annehmen — was übrigens bei der Palpation in erster Linie auffällt — daß der andere Condylus oder Epicon-

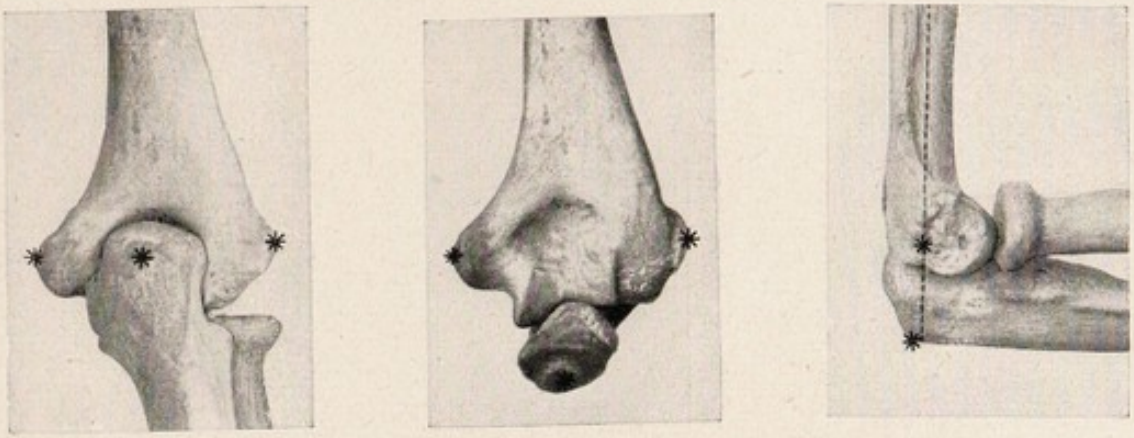

Fig. 439.
Gegenseitige Lage der drei als Anhaltspunkte dienenden Knochenvorsprünge am Ellenbogen.
a) Streckung. b) Beugung, von hinten gesehen. c) Beugung, von der Seite gesehen.

dylus abgebrochen und verschoben ist. Auf der Innenseite ist der Epicondylus beinahe immer allein abgebrochen, während es sich auf der Außenseite sozusagen immer um eine Kondylenfraktur handelt. Die Symptome sind in bezug auf die

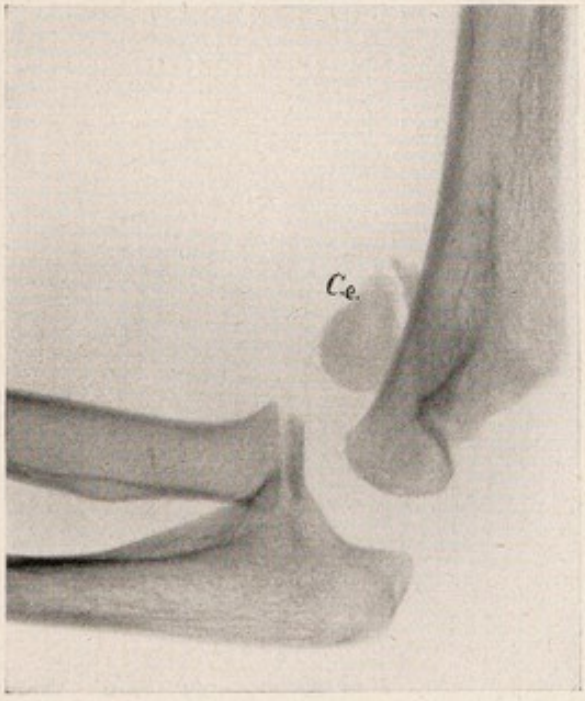

Fig. 440.
Fractura condyli externi. Von der Seite.

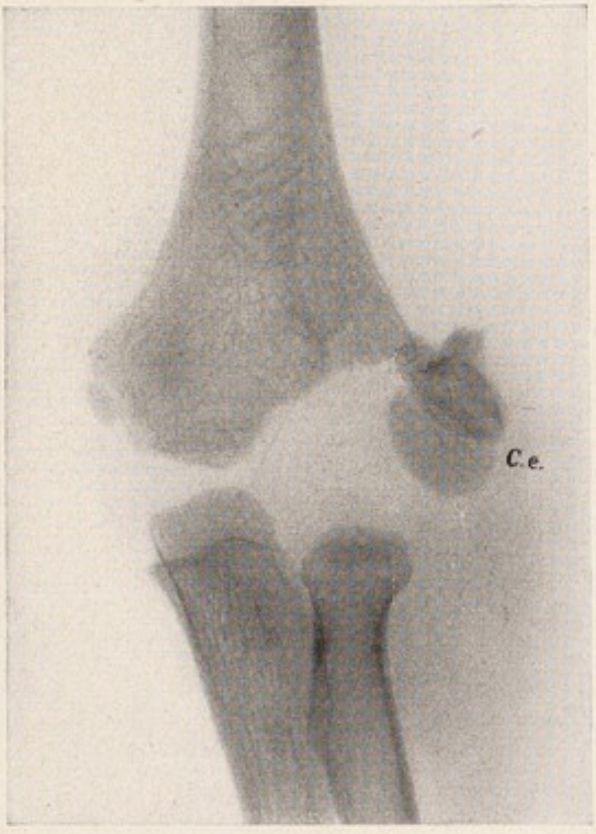

Fig. 441.
Fractura condyli externi. Von hinten.

falsche Beweglichkeit im Prinzip bei beiden dieselben: Hyperabduktion bei Bruch auf der Innenseite, Hyperadduktion bei Bruch auf der Außenseite. Die Palpation gibt uns bei nicht zu starker Schwellung stets Aufschluß. Bei der operativen Freilegung finden wir den **abgebrochenen**

Condylus externus nicht selten um 90°, ja selbst um 180° gedreht. — Bei der **Fraktur des Epicondylus internus** findet sich das abgerissene Knochenstück, am Seitenbande hängend, bisweilen noch an normaler Stelle, oft aber volarwärts, selbst bis in die Höhe der Gelenkspalte verlagert (s. Fig. 436 u. 438), in die es sich einklemmen kann.

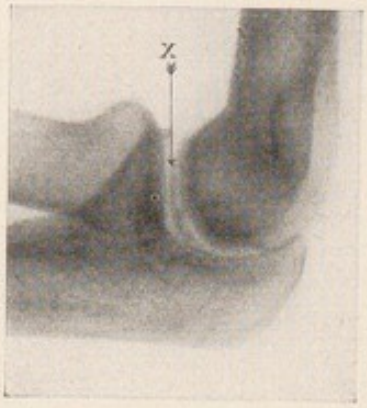

Fig. 442.
Absprengung von Knorpel und etwas Knochen (*X*) an der Eminentia capitata humeri (s. das entsprechende Fragment Fig. 442 a).



Fig. 442 a.
Von der Rotula abgesprengtes Knorpel-Knochenstück. (Vgl. auch Fig. 442.)

6. Fühlen wir die drei Kardinalpunkte an richtiger Stelle, aber das Radiusköpfchen verlagert, so muß eine **isolierte Radiusluxation** vorliegen. Der Radius weicht meist nach vorn (s. Fig. 446) oder außen, selten nach hinten ab, und die Verletzung wird in der Regel bei Kindern gefunden als Folge einer mit Abduktion verbundenen starken Pronation. Von der vollständigen Radialluxation zu unterscheiden ist die ebenfalls bei kleinen Kindern nicht selten gesehene sog. **Subluxation des Radius** nach vorn, welche gegenwärtig von den Einen als Interposition der hinteren Kapselwand zwischen Radius und Humerus, von anderer Seite im Sinne der alten Auffassung als Herausschlüpfen des Radius aus dem Lig. annulare (Luxatio radii perannularis) gedeutet wird.



Fig. 443.
Fractura condyli interni.

Wir finden diese Verletzung bei Kindern, die, wie das bekanntlich nicht selten geschieht, am Arme gezerrt wurden. Die Unfähigkeit zu jeder Bewegung steht im auffallenden Gegensatze zu dem negativen Palpationsbefunde. Die Richtigkeit der Diagnose ergibt sich aus dem Erfolge der Behandlung. Stellen wir durch Supination oder Beugung die normalen Verhältnisse her, so wird der Arm sofort wieder gebrauchsfähig.

7. Es besteht eine ausgesprochene Verschieblichkeit des Vorderarmes nach hinten bei vermehrter passiver Beweglichkeit. Daneben können wir aber jeden einzelnen Condylus dem Humerusschafte gegenüber deutlich verschieben. Bei den Bewegungsversuchen knackt es in dem blutgefüllten Gelenke wie in einem Sack Nüsse. Es kann kein Zweifel darüber bestehen, daß sich eine suprakondyläre Fraktur mit einer Fraktur des peripheren Fragmentes verbunden hat. Der Verletzte hat also eine **T- oder Y-Fraktur.**

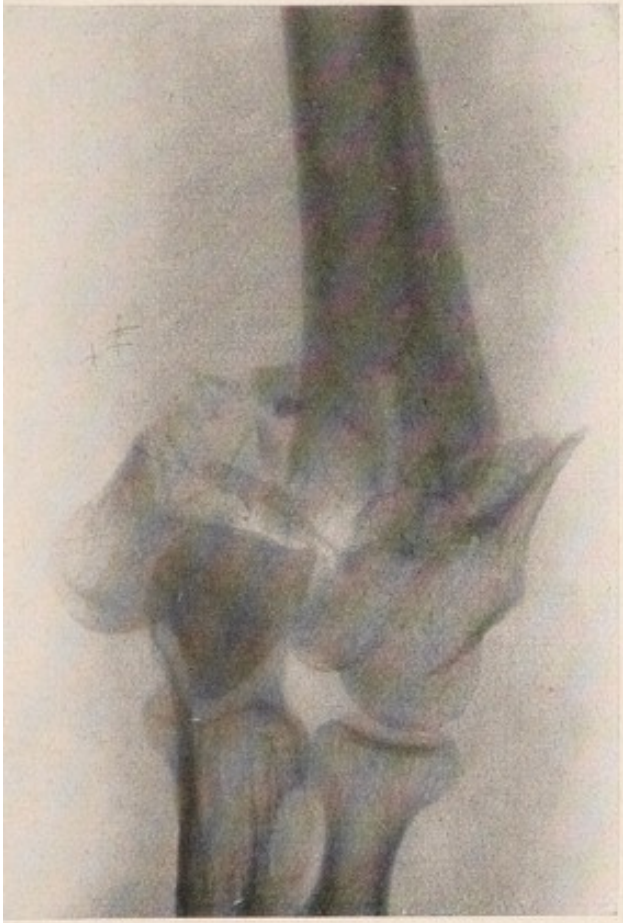

Fig. 444.
T-Fraktur des unteren Humerusendes.

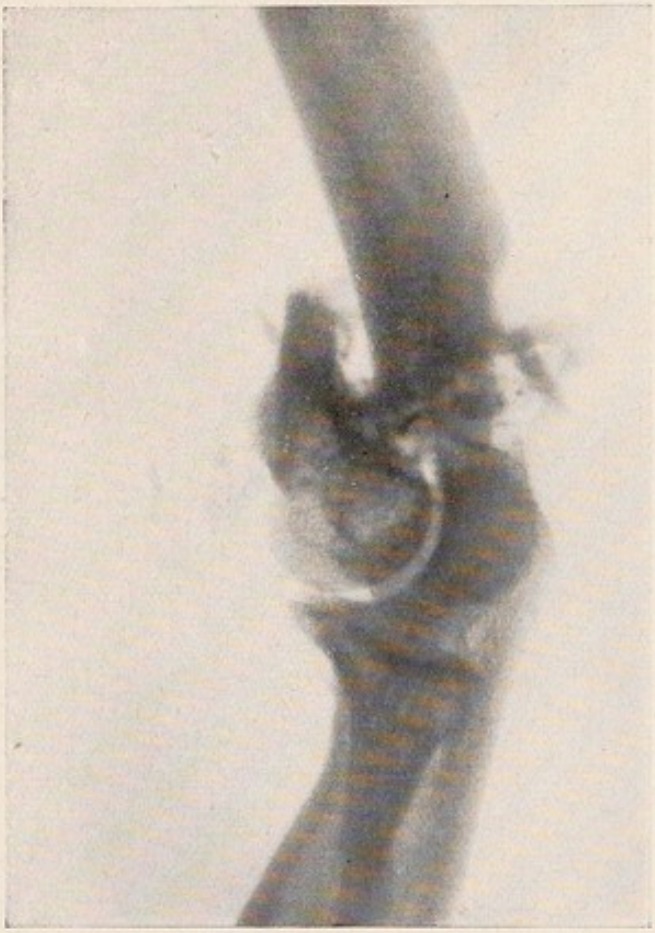

Fig. 445.
Suprakondyläre Schußfraktur.

Nicht immer ist die Dislokation bei den T- und Y-Frakturen so ausgesprochen, wie in Fig. 444. Oft glaubt man es vielmehr auf Grund der klinischen Erscheinungen mit einer Fractura supracondylica oder einer Kondylenfraktur zu tun zu haben, aber die genauere Betrachtung des Röntgenbildes zeigt uns doch, daß in Wirklichkeit neben der quer durchgehenden noch eine ins Gelenk reichende Fraktur, also eine T- oder Y-Fraktur vorliegt.

Viel weitgehender ist die Zertrümmerung noch bei Schußfrakturen. Fig. 445 gibt ein typisches Bild einer solchen.

8. Haben wir die gewöhnlichen Zeichen einer hinteren Luxation vor uns, bemerken dabei aber Krepitation und abnorme Beweglichkeit des Condylus externus oder des Epicondylus internus, so hat sich offen-

bar die Luxation mit einer Fraktur kombiniert. Besonders die letztgenannte Kombination ist ein typisches Vorkommnis.

9. Bisweilen endlich lassen passive Funktionsprüfung und Palpation anfänglich nichts Besonderes erkennen, trotzdem wir der aktiven Funktionsstörungen wegen und vielleicht auch, weil wir bei den Bewegungsversuchen hie und da Krepitation zu bemerken glauben, eine Fraktur nicht ausschließen können. In den einen Fällen sind nur Pronation und Supination gestört, in andern ist die Flexion schmerzhaft, und wieder in andern läßt uns der wechselnde Charakter der Störungen an ein „dérangement interne" denken — wenn dies auch keine Diagnose ist. Es bestehen folgende Möglichkeiten:

a) Ist das **Radiusköpfchen** umschrieben druckempfindlich, erscheint es vielleicht auch verdickt, abnorm vorstehend, besteht in seinem Bereiche eine blutig suffundierte umschriebene Weichteilschwellung, und



Fig. 446.
Isolierte Luxation des Radius nach vorn.



Fig. 447.
Meißel-Fraktur (Fissur) des Radiusköpfchens.

sind besonders Pro- und Supination schmerzhaft, ist die letztere selbst völlig aufgehoben, so handelt es sich um eine **Fraktur des Köpfchens selbst,** sei es als bloße Fissur, sei es als völliger Ab- oder Ausbruch eines Stückes des Köpfchens (sog. Meißelfraktur nach v. Bruns).

Klinisch wie eine Köpfchenfraktur stellt sich die sehr seltene Epiphysenlösung dar, da der Epiphysenknorpel noch im Köpfchen drinnen liegt.

Sitzt die Druckempfindlichkeit mehr am Halse als am Köpfchen, so werden wir eine Fraktur des Halses annehmen, sei es in Form der Stauchungsfraktur (Iselin, Stoecklin), sei es als Fissur oder als völliger Abbruch des Halses. Auch in letzterem Falle sitzt das Köpfchen meist noch so fest am Halse, daß es bei Rotation mitgeht. Bisweilen

ist das abgebrochene Köpfchen um 90° gedreht, so daß man in seine Delle greifen kann.

Die Unterscheidung zwischen Köpfchen- und Halsfraktur wird allerdings nur in Fällen mit sehr geringer Schwellung möglich sein. Meist muß man — ohne Röntgenbild — sich mit der Diagnose: „Fraktur des Köpfchens oder des Halses" begnügen.

b) Stehen die Gelenkkörpererscheinungen im Vordergrunde, verbunden mit etwas Streckbehinderung, so denken wir an die von Kocher zuerst genauer beschriebene **Abschälungsfraktur der Eminentia capitata humeri,** bei der nur ein umschriebenes Stück Knorpel mit etwas Knochen von der Oberfläche abgesprengt ist (Fig. 442). Das Stück wird bisweilen als Gelenkmaus zwischen Condylus externus und Radiusköpfchen tastbar,



Fig. 448.
Abbruch des Radiusköpfchens.

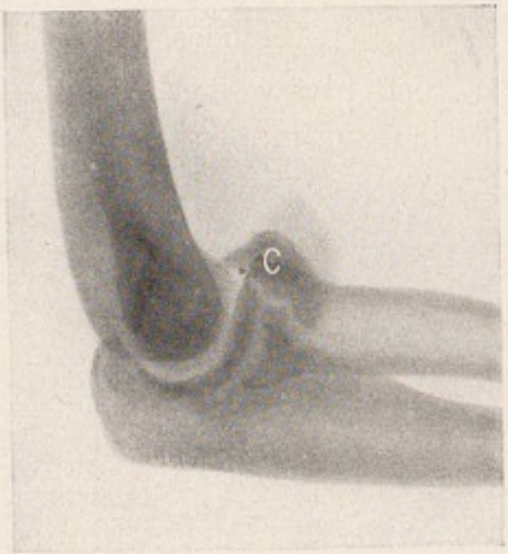

Fig. 449.
Abrißfraktur des Processus coronoideus ulnae (*C*). Oberhalb des Fragmentes ist Callus-wucherung sichtbar.

sobald man den Arm strecken läßt. Bei Beugung verschwindet es im Gelenke. In andern Fällen läßt es sich nicht abtasten. Die Diagnose läßt sich aber, da meist etwas Knochen mit abgesprengt ist, mit Hilfe des Röntgenbildes stellen.

c) Finden wir auch an der Rotula nichts, wohl aber einen umschriebenen Druckschmerz und vielleicht eine Ekchymose in der Ellenbeuge, so werden wir an einen **Abriß des Processus coronoideus** denken. Sobald sich ein Kallus ausgebildet hat, wird diese Verletzung übrigens auch tastbar (s. Fig. 448).

Erst wenn eine nach allen Richtungen hin systematisch vorgenommene Untersuchung der Gelenke ergebnislos geblieben ist, dürfen wir die Diagnose „**Distorsion**" stellen.

IV. Röntgenuntersuchung.

Vor allem sei davor gewarnt, sich mit einer Untersuchung am *Schirme* zu begnügen. Das klarste Schirmbild kann uns die Einzelheiten nicht erkennen lassen, die uns selbst ein mittelmäßiges Radiogramm zeigt. Ganz besonders werden wir am Schirme unvermeidlich ob einer auch ohne Röntgenuntersuchung zu erkennenden Hauptverletzung, einer Luxation z. B., kleine, aber nicht unwichtige Nebenverletzungen übersehen. Als zweite Regel gelte, bei wachsenden Individuen stets ein **Kontrollbild** *der unverletzten Seite* in derselben Stellung aufzunehmen, in der wir die verletzte Seite untersucht haben. Versäumt man dies, so wird man aus den Knorpelfugen zwischen den verschiedenen Knochenkernen Brüche des Condylus externus, des Olekranon und anderes mehr herauslesen und mit aller Wahrscheinlichkeit die wirklich vorhandene Verletzung übersehen. Ferner ist es unentbehrlich, das Gelenk in *zwei senkrecht zueinander stehenden Richtungen* zu untersuchen, von vorn und von der Seite her. Die Röntgenuntersuchung einer Ellenbogenverletzung ist also oft keine leichte Sache, und die richtige Deutung des Radiogrammes kann besonders bei Kindern ebenso schwierig sein wie diejenige des Palpationsbefundes.

Auch hier wollen wir das Gesagte in Form einer schematischen Übersicht zusammenfassen.

Keine Verschiebung der drei Kardinalpunkte (außer bisweilen bei 7, dann Olekranon beweglich).		Funktionsstörung mäßig und vorübergehend. Nirgends hochgradige Druckempfindlichkeit. Meist etwas Erguß.	1. **Distorsion.**
		Ebenso, aber dazu starke Druckempfindlichkeit am Radiusköpfchen oder am Halse desselben. Das Köpfchen scheint oft etwas verdickt. Umschriebenes Hämatom in der Gegend desselben.	2. **Fractura capituli radii** (bzw. Abbruch des Köpfchens).
		Wie 1, aber dazu starke Druckempfindlichkeit in der Ellenbeuge. Vielleicht Schwellung und Knacken daselbst. Störung der aktiven Flexion. (M. brachialis.)	3. **Fractura proc. coronoid. ulnae.**
		Gelenk frei, aber quere Druckempfindlichkeit oberhalb desselben.	4. **Fractura supracondylica** ohne Verschiebung.
		Funktionsstörung wechselnd. Gelenkkörpersymptome. Körper bei Streckung bisweilen zwischen Rotula und Radiusköpfchen zu fühlen.	5. **Abschälung der Eminentia capitata.**
		Funktionsstörung und Erguß stark. Vorderarm am Humerus etwas nach vorn und hinten verschieblich (in Luxationsstellung). Auch etwas seitliche Verschiebung möglich.	6. **Fractura diacondylica** (sehr selten!).
		Passive Bewegungen frei; aktive Streckung aufgehoben, Olekranon beweglich, bisweilen proximal verschoben.	7. **Fractura olecrani.**
Olekranon d. Humerusachse gegenüber verschoben, der Ulna gegenüber aber unbeweglich. Die Epikondylen einander gegenüber unbeweglich.	Verschiebung nach hinten.	Epikondylen nicht mit verschoben. Passive Flexion gehemmt.	8. **Luxatio posterior.**
		Epikondylen beide mit verschoben und dem Schaft des Humerus gegenüber beweglich. Passive Bewegungen frei, bzw. über die Norm gehend.	9. **Fractura supracondylica per hyperextensionem**
	Verschiebung nach vorn.	Epikondylen nicht mit verschoben.	10. **Luxatio anterior** sehr (selten!)
		Epikondylen mit nach vorn verschoben. Passive Bewegungen frei.	11. **Fractura supracondylica per flexionem** (selten).

Epikondylen, bzw. Kondylen dem Humerusschafte gegenüber einzeln verschieblich.	Epicondylus internus beweglich, meist distal und dorsal verschoben.	12. **Fractura epicondyli interni.**
	Condylus internus beweglich.	13. **Fractura condyli interni** (sehr selten!).
	Epicondylus externus beweglich.	14. **Fractura epicond. externi** (sehr selten!).
	Condylus externus beweglich, meist um 90—180° gedreht.	15. **Fractura condyli externi.**
	Beide Kondylen einander und dem Humerusschafte gegenüber beweglich.	16. **Y- und T-Frakturen.**

85.

Entzündungsprozesse in der Ellenbogengegend.

1. Akute Entzündungsprozesse.

Wie an anderen Gelenken, so können auch am Ellenbogengelenke Entzündungsprozesse der Weichteile eine akute Arthritis vortäuschen. Einmal kommt die gewöhnliche, von einer Lymphangitis ausgehende **Phlegmone des Vorderarmes** in Betracht, wie wir sie besonders nach

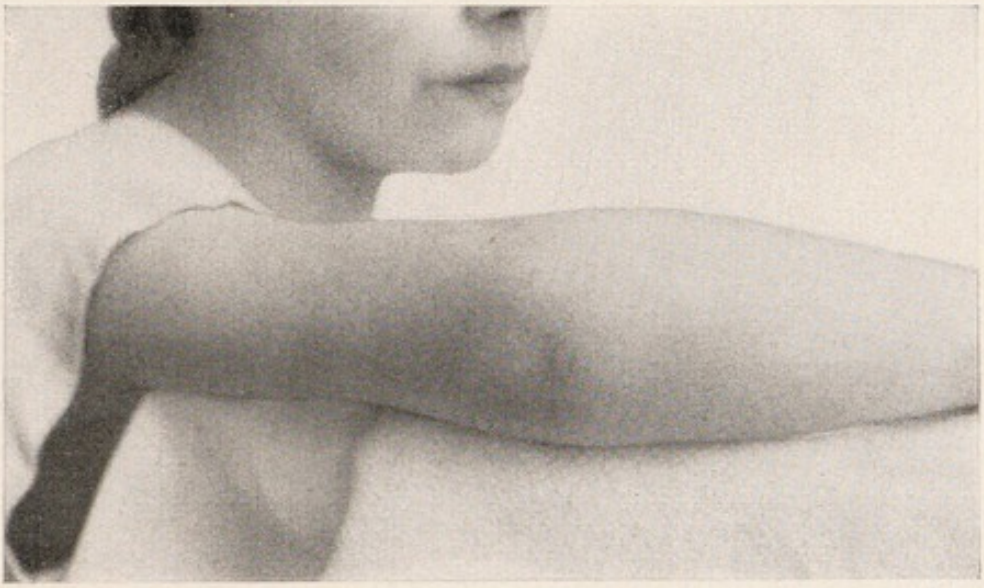

Fig. 450.
Tuberkulose des Ellenbogens. Spindelförmige Schwellung des Gelenkes. Leichte Einsenkung an der Stelle der Trizepssehne.

infizierten Verletzungen der Hand auftreten sehen. Schon die Ätiologie, d. h. eine periphere Verletzung, weist uns hier auf die richtige Diagnose hin. Mitbeteiligung des Ellenbogengelenkes ist bei diesen Infektionen nicht häufig. Abgesehen von den übrigen Symptomen erlaubt uns die zeitliche Reihenfolge der Erscheinungen, die oberflächliche Phlegmone von der akuten Arthritis zu unterscheiden. Bei dieser treten erst die Schmerzen und die Funktionsbehinderung auf und dann die

oberflächlichen Veränderungen, bei einer Phlegmone umgekehrt zuerst Schwellung und Hautrötung und dann Bewegungsstörung. Ist der Entzündungsvorgang auf die Vorderinnenseite des Gelenkes beschränkt oder wenigstens von derselben ausgegangen, so schließen wir mit Wahrscheinlichkeit, daß die *Kubitaldrüsen* der Ausgangspunkt der Phlegmone oder des Abszesses sind. Hat die Phlegmone dagegen hinten begonnen, so haben wir ihren Ursprung in der *Bursa olecrani* zu suchen. Diese letztere ist, wie die Bursa praepatellaris, sehr zu akuter Entzündung geneigt, und es genügt die kleinste Hautschürfung in ihrer



Fig. 451.



Fig. 452.

Ellenbogentuberkulose.

Kranke Seite. Knorpel geschwunden, Knochen, besonders an der Ulna, angefressen.

Gesunde Seite.

Umgebung, um den Kokken Eingang in dieselbe zu verschaffen und eine ausgedehnte Phlegmone der ganzen Rückseite der Ellenbogengegend zu verursachen. Je akuter der Vorgang ist, um so weiter greift er über die unmittelbare Umgebung des Schleimbeutels hinaus auf Vorder- und Oberarm über.

Im Gegensatz zu diesen oberflächlichen Entzündungsvorgängen, die wenigstens anfangs die eine Seite des Gelenkes freilassen, finden wir bei der **akuten Arthritis** den ganzen Umfang des Gelenkes druckempfindlich. Die Schwellung prägt sich vor allem da aus, wo die Kapsel am oberflächlichsten liegt, nämlich im Bereiche des Radiusköpfchens und zu beiden Seiten der Trizepssehne. Bald schwellen aber auch die Weichteile auf der Vorderseite an, und schließlich wird die ganze Gelenkgegend ödematös und gerötet. Für die Ursachen der Entzündung sei auf das beim Schultergelenk Gesagte verwiesen.

2. Chronische Entzündungsprozesse.

Beginnen wir mit den *Weichteilen*. Es gibt am Arm chronische Entzündungsprozesse, deren Diagnose nicht immer auf den ersten Blick klar ist. Die Untersuchung läßt eine primäre Erkrankung der unterliegenden Knochen ausschließen. Eine Eingangspforte für den Entzündungserreger finden wir an Ort und Stelle ebenfalls nicht. Die Veränderungen beruhen auf Schwellung und eiteriger Einschmelzung des subkutanen Gewebes und schließlich der Haut selbst, in der Weise, daß bald mehr das eine, bald mehr das andere betroffen ist. Findet sich an der Hand irgendeine tuberkulöse Veränderung: Knochenherd, Sehnenscheidenerkrankung, Lupus, so denken wir am Arme vor allem

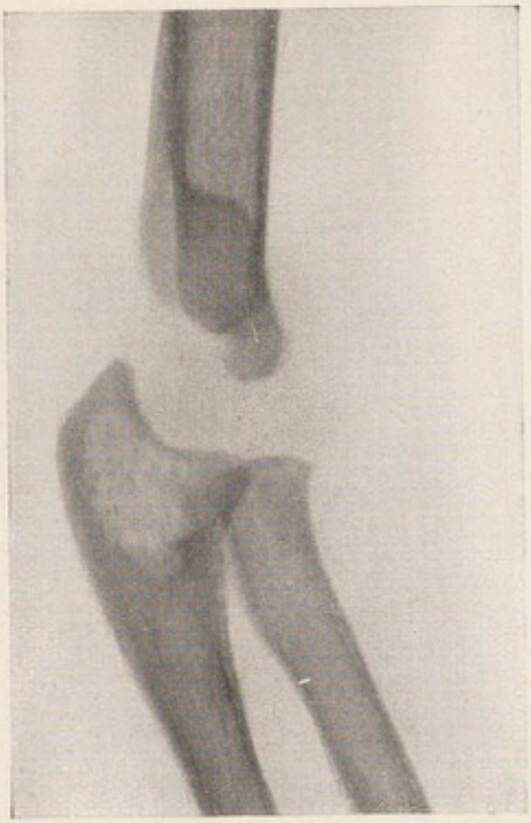

Fig. 453.
Tuberkulöser Herd in der Ulna.



Fig. 454.
Bursitis olecrani chronica.

an eine *tuberkulöse Lymphangitis* mit ihren Folgeerscheinungen: tuberkulöse Weichteilabszesse, tuberkulöse Zerstörung der Haut selbst. Individuen, welche diese Formen von Tuberkulose zeigen, sind in der Regel wenig widerstandsfähig gegen den Bazillus, und wir finden deshalb bei ihnen öfter multiple Lokalisationen desselben.

Ist kein Ausgangspunkt nachweisbar, so denkt man an die seltene rein metastatische Form der Weichteiltuberkulose (besonders Muskeltuberkulose), an *syphilitische Gummen* und an die im Bereiche der Extremitäten sehr seltene *Aktinomykose*. In den letzten Jahren hat es sich nun gezeigt, daß in ihrem Aussehen zwischen Gumma und Tuberkulose

stehende Veränderungen der Haut und auch der tieferen Weichteile, ja selbst ausnahmsweise des Knochens durch einen besonderen Fadenpilz, das Sporotrichum Beurmanni hervorgerufen werden. Die Diagnose der schon in verschiedenen Ländern, aber immer nur sehr vereinzelt beobachteten *Sporotrichose* (Fig. 455) läßt sich freilich bloß auf Grund der bakteriologischen Untersuchung des Eiters stellen — ein weiterer Grund, diese Untersuchung bei keinem Abszesse zu versäumen, dessen Ursprung nicht ohne weiteres klar ist.



Fig. 455.
Sporotrichose. Oberflächliche Pusteln und tiefere Abszesse.

Die chronischen *Gelenkentzündungen* beruhen auf den Ursachen, die wir schon bei der Besprechung der chronischen Schultergelenkserkrankungen (Kap. 83) angetroffen haben. Sind mehrere andere Gelenke mitbefallen, so finden wir in dem daselbst besprochenen **chronischen Gelenkrheumatismus** eine, wenn nicht ätiologisch klare, so doch bequeme Diagnose. Ist der Ellenbogen allein erkrankt, so kommt beinahe nur **Tuberkulose** in Frage.

Sorgfältig vergleichende Palpation läßt meist die Kapsel, auch wenn sie nur wenig ausgedehnt oder geschwollen ist, zu beiden Seiten der Trizepssehne in Form von zwei symmetrischen Wülsten (s. Fig. 451) und in der Höhe des Radiusköpfchens als queren Wulst durchfühlen. Findet sie sich deutlich verdickt, so dürfen wir eine tuberkulöse Erkrankung auch dann annehmen, wenn die Bewegungen noch sehr wenig gehemmt sind. Drüsenschwellung in der Axilla ist bei Gelenktuberkulose viel weniger häufig als bei tuberkulösen Erkrankungen der Haut.

Während am Schultergelenk die Tuberkulose mit Vorliebe als Caries sicca, d. h. sozusagen ohne Kapselschwellung und ohne Erguß auftritt, so finden wir am Ellenbogen am häufigsten die fungöse und die käsig-eitrige Form, die eine und die andere mit einer mäßigen Menge

von Erguß verbunden. Das Gelenk zeigt schon früh Spindelform, und zwischen den beiden dorsalen Kapselwülsten spannt sich in leichter Vertiefung die Trizepssehne an.

Das Röntgenbild zeigt ausnahmsweise nur Osteoporose (rein synoviale Form), meist aber deutliche Knochenherde (Fig. 453) oder angefressene Gelenkflächen (Fig. 451), ausnahmsweise — besonders bei fistelnden Fällen, soweit ich bis jetzt gesehen habe — etwas periartikuläre Knochenneubildung. Wäre letztere sehr ausgedehnt, so müßte man sich fragen, ob es sich nicht um Lues handelt.

Nicht mit einer umschriebenen Tuberkulose des Olekranons zu verwechseln ist die der Bursitis praepatellaris entsprechende, harmlose chronische **Bursitis olecrani** (Fig. 454).

Man trifft endlich hie und da Individuen, welche so hartnäckig über die Gegend ihres Epicondylus internus klagen, daß man geneigt ist, an eine tuberkulöse Erkrankung zu denken. Bisweilen wird ein leichteres Trauma angegeben, öfter aber auch nicht. Die objektive Untersuchung zeigt nichts Abnormes, auch nicht das Röntgenbild. Man hat sich in solchen Fällen mit der Bezeichnung *Epicondylitis* (Francke) geholfen und führte die Erscheinung auf traumatische Schädigung des Bänderansatzes und des Periosts, auf leichte, entzündliche Veränderungen z. B. nach Influenza, Rheumatismus zurück. Mehr läßt sich bis jetzt über dieses unschädliche Übel nicht sagen.

86.

Geschwülste und geschwulstähnliche Gebilde am Ober- und Vorderarm.

Die Geschwülste von *Haut-* und *Unterhautzellgewebe* zeigen nichts für die oberen Extremitäten Charakteristisches. Höchstens das Schulterlipom (Fig. 456) und das Lipoma pendulum der Axilla (Fig. 457) verdienen besondere Erwähnung.

Von den *tieferen Weichteilen* ausgehende Geschwülste sind, wenn sie spindelförmig dem Verlaufe eines *Nerven* folgen, am ehesten **Neurome** bzw. **Neurofibrome** oder **Sarkome.** Pulsiert die Geschwulst, und liegt sie im Verlaufe der A. axillaris oder brachialis oder eines ihrer Äste, so denken wir an ein **Aneurysma.** An der oberen Extremität ist diese Erkrankung freilich in Friedenszeiten selten. Anders im Kriege. Hier müssen wir stets an die Möglichkeit einer Gefäßverletzung denken, wenn der Schußkanal den Verlauf größerer Gefäße kreuzt oder streift. Gewißheit haben wir, wenn die Pulswelle peripher aufgehoben ist, und wenn gar Kälte und Blässe des peripheren Abschnittes Gangrän voraussehen läßt.

In andern Fällen weist eine *Nachblutung* auf die Gefäßschädigung hin. Die sonst gut aussehende Wunde beginnt zu sickern, und auch ein Druckverband stillt die anfangs scheinbar harmlose, aber anhaltende Blutung nicht. Ein anderes Mal zeigt die prämonitorische Blutung einen etwas heftigeren Charakter, kommt aber doch von selbst wieder zum Stillstand. Wieder in andern Fällen setzt die Blutung unvermittelt mit solcher Heftigkeit ein, daß sie binnen kurzem tödlich wird, wenn nicht kundige Hilfe zur Stelle ist. Dies alles spielt sich meist in der zweiten oder dritten Woche ab, auch bei nicht infizierten Wunden, besonders häufig allerdings infolge septischer Einschmelzung von schützenden Thromben. Der Schluß ist ein einfacher: Verletzung einer größeren Arterie, Unterbindung an geeigneter Stelle, zentral und peripher.

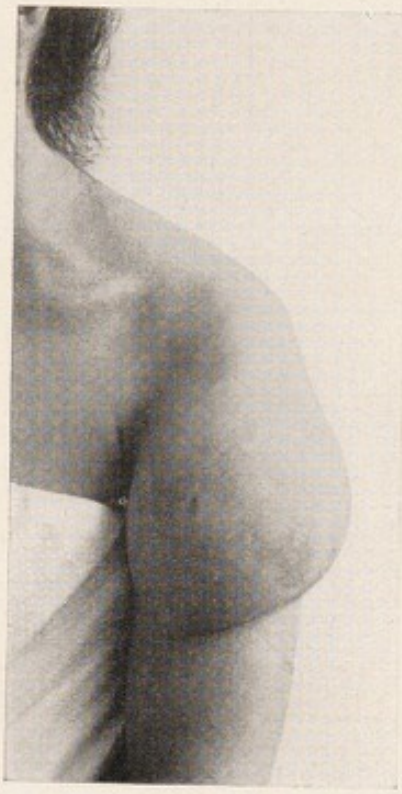

Fig. 456.
Lipom des Oberarmes.

In andern Fällen ist es die Ausbildung einer aneurysmatischen Geschwulst, welches auf die Gefäßverletzung aufmerksam macht. Den Friedensbegriff des Aneurysma verum müssen wir freilich für die meisten sog. Aneurysmen nach Schußverletzungen fallen lassen. Es handelt sich hier meist um das *Aneurysma spurium*, d. h. um eine in der Umgebung des zerrissenen Gefäßes entstandene Bluthöhle, deren Öffnung nach dem Ein- bzw. auch Ausschuß hin zum Teil durch Blutgerinnsel, zum Teil durch kulissenartige Verschiebung der Muskelschichten mehr oder weniger zuverlässig geschlossen ist. In dieser Höhle finden wir flüssiges Blut, Blutgerinnsel und die zerrissene, bzw. angerissene Arterie, vielleicht auch Vene. Bleibt die Blutung nach außen auch weiterhin aus, so umgibt sich die Bluthöhle allmählich mit einer schwartigen Bindegewebsschicht, und die Höhle wird, sich mehr und mehr glättend, immer mehr zu einem sackartigen Anhängsel des verletzten Gefäßes. Leicht ist die Diagnose, wenn sich diese Sackbildung durch Pulsation und ein fühl- und hörbares Schwirren ankündigt. Anders dagegen, wenn, z. B. in den Muskelmassen des Oberschenkels oder der Wade oder unter dem Pectoralis major, in der zweiten Woche bloß eine allmählich zunehmende, derbe Schwellung der Gewebe auftritt, die den Eindruck einer tiefen Phlegmone macht. Örtliche Temperatursteigerung hilft zu diesem Fehlschlusse mit. Nur das Fehlen einer entsprechenden Fieberbewegung und vielleicht der auskultatorische Nachweis eines Geräusches wird den Unerfahrenen daran hindern, das In-

filtrat als Phlegmone zu eröffnen. Der Kundige weiß von vornherein, daß sich hinter diesem Bilde ein Aneurysma verbergen kann. Entsteht die pulsierende Geschwulst erst nach Wochen, so wird ein traumatisches Aneurysma verum vorliegen; entsteht sie in der beschriebenen Weise gleich nach der Verwundung, und finden wir statt ausgesprochener Pulsation ein mit dem Pulse synchrones Schwirren, und dementsprechend ein nonnensausenartiges Geräusch, so liegt in der Regel ein arterio-



Fig. 457.
Lipoma pendulum der Axilla.



Fig. 458.
Sog. Muskelhernie des Bizeps.
(Abriß der langen Bizepssehne?)

venöses Aneurysma vor. Wir haben von demselben schon bei Anlaß der Halsaneurysmen gesprochen.

Finden wir bei einer Weichteilgeschwulst, daß sie durch Muskelkontraktion unbeweglich gemacht wird, so nehmen wir einen *intramuskulären Ursprung* an. In Betracht kommen dabei besonders das Muskelangiom, das Sarkom, das Gumma und die Tuberkulose.

An **Muskelangiom** werden wir einmal denken, wenn das Gebilde durch Druck oder Hochhalten des Armes entleerbar ist, sich dagegen bei Hängenlassen des Armes füllt. Diese Zeichen sind freilich nur den seltenen, ausgesprochen kavernösen Formen eigen. Weitaus die meisten Muskelangiome fühlen sich infolge des Überwiegens von Bindegewebe,

Fett und Wucherung der glatten Muskulatur eher fest, ja sogar derb an. Während die kavernösen Formen schlecht abgegrenzt sind und diffus weiterwachsen, stellen die festen Formen ziemlich gut abgegrenzte Geschwülstchen dar, die man leicht für Sarkome oder für Tuberkulose nehmen könnte, wenn nicht zwei Dinge dagegen sprächen: die sehr lange Dauer des Leidens und die Schübe von akuter Schwellung — Thrombose —, von denen die Patienten nicht selten berichten.

Die **Muskeltuberkulose** stellt in ihren Anfängen ein rundlich-längliches Gebilde dar, das deutlich druckempfindlich ist. Solange noch

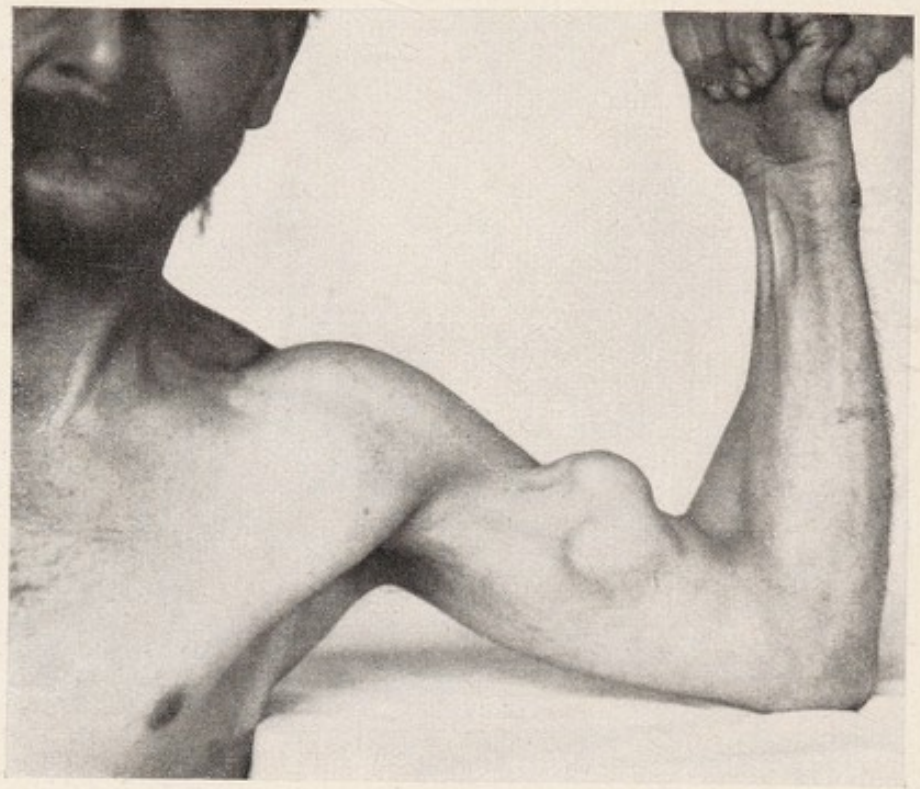

Fig. 459.
Abriß der Sehne des kurzen Bizepskopfes.

keine eiterige Einschmelzung mit einem den Muskel durchbrechenden Abszesse vorhanden ist, wird die Diagnose nur eine Wahrscheinlichkeitsdiagnose sein, gestützt auf eine tuberkulöse Vorgeschichte. Im Stadium des Abszesses ist die Natur der Erkrankung leichter zu erkennen. Es kann dann aber vor der Operation und ohne Röntgenuntersuchung unter Umständen unmöglich sein, einen primären Knochenherd auszuschließen.

Ein junger Mensch zeigte mir eine seit einigen Wochen entstandene Schwellung an der Vorderfläche des linken Vorderarmes an einer Stelle, an der keine Lymphdrüsen vorkommen. Die Untersuchung ergab inter- oder intramuskulären Sitz, die Familienanamnese Tuberkulose bei einem Bruder. Diagnose: Muskeltuberkulose. Die Operation zeigte, daß der größte Teil des Bauches des M. palmaris longus in einen tuberkulösen, noch nicht vereiterten Herd verwandelt war.

Ist weder Angiom noch Tuberkulose wahrscheinlich, so kommen das **Sarkom,** das seltene tiefe **Gumma** und eine noch viel seltenere tiefe **Sporotrichose** in Frage.

Findet man im Bereiche des Bizeps eine bei Kontraktion entstehende, bei Nachlassen derselben verschwindende Geschwulst, die einen queren Wulst in der Mitte des Muskels darstellt (Fig. 458), so spricht man oft von **Muskelhernie.** In Wirklichkeit handelt es sich um **Abriß der Sehne von der Muskelsubstanz.** Am Biceps brachii ist meist die lange Sehne abgerissen, seltener die kurze und noch seltener die distale Sehne. Nach Ledderhose läge in der Regel nicht ein Abriß der Sehnen am Muskel, sondern **Zerreißung der langen Bicepssehnen** an ihrem **Knochenursprung** oder im Sulcus bicipitalis vor. Ursache wäre deformierende Arthritis.

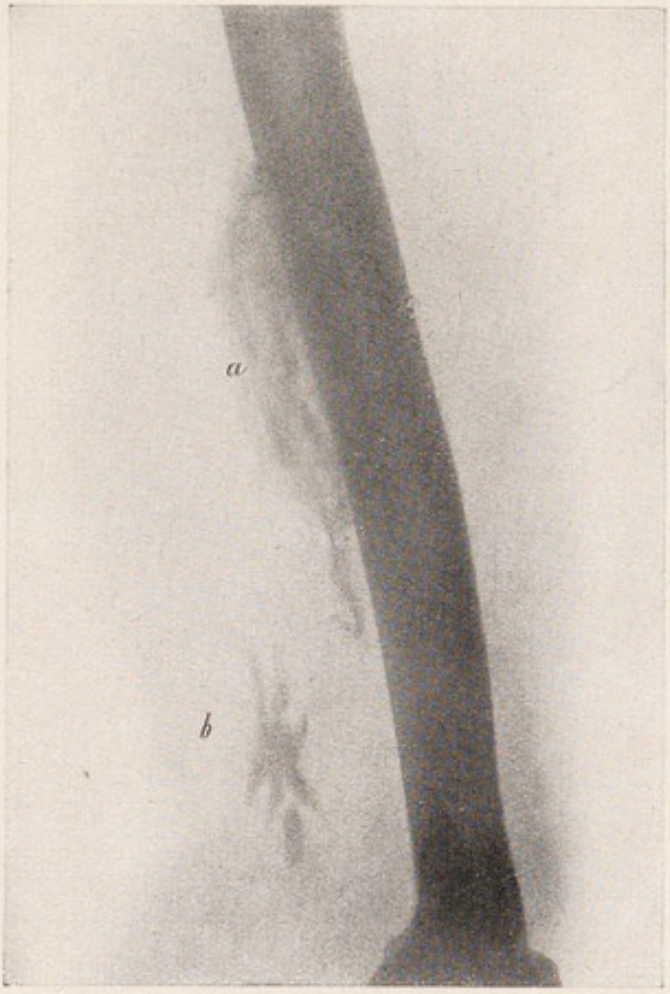

Fig. 460.
Intramuskuläre Osteome nach Quetschung des Oberarmes, a) mit dem Periost im Zusammenhang stehend, b) frei im Muskel liegend.

Verschieden von dieser Muskel- oder Sehnenruptur ist die **echte Muskelhernie.** Hier quillt Muskelsubstanz bei dem *nicht kontrahierten* Muskel als weiches Geschwülstchen vor, das sich bei Kontraktion des Muskels abflacht, zurückzieht. Die Ursache dieses öfter an den untern Extremitäten beobachteten Zustandes ist eine angeborene, traumatisch oder entzündlich entstandene Lücke in der Muskelfaszie. Die echte Muskelhernie erscheint also *weicher,* als ihre Umgebung, die Geschwulst bei Muskel- oder Sehnenruptur im Gegenteil fester. Die erstere verschwindet, die letztere erscheint bei der Muskelkontraktion.

Ist im Anschluß an ein Trauma — Muskelquetschung, Muskelzerreißung bei Luxationen — eine knochenharte Geschwulst aufgetreten, so werden wir ein **traumatisches Osteom,** eine umschriebene ossifizierende Myositis annehmen. Dieser Vorgang, der zwischen Geschwulstbildung und Entzündung drinnen steht, findet sich am häufigsten im M. brachialis (Fig. 460).

Bei einer mit dem *Knochen* zusammenhängenden Geschwulst



Fig. 461.
Gummöse Periostitis und Ostitis des Humerus und des Endes der Ulna.

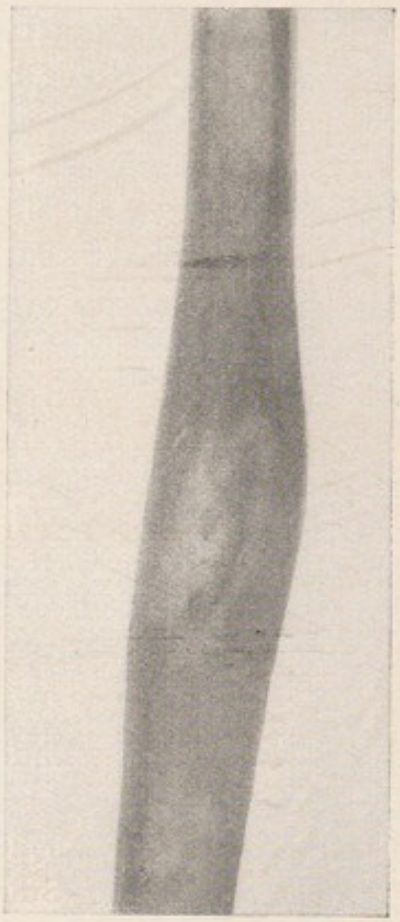

Fig. 462.
Chronische umschriebene Osteomyelitis des Humerus (Knochenabszeß mit Sequester).



Fig. 463.
Alte diffuse Osteomyelitis des Humerus.

werden wir zu unterscheiden haben zwischen **Osteomyelitis, Tuberkulose, Gumma** und **Sarkom**, sobald es sich um ein verhältnismäßig rasch zunehmendes Gebilde handelt, und zwischen **Osteom, Fibrom** und **Chondrom** bei langsamerem Wachstum.

An *Diaphysentuberkulose* werden wir besonders bei Kindern denken. Sie kann in ihrer periostalen, wie auch in der myelogenen Form mit chronisch verlaufender Osteomyelitis verwechselt werden, wenn der Eiter nicht bakteriologisch untersucht wird.

Gumma diagnostizieren wir aus der Anamnese, dem ver-

hältnismäßig schmerzlosen Verlauf, der Seroreaktion und aus dem Röntgenbilde.

Ich sah eine derartige gummöse Geschwulst, die im Verlauf von zwei Jahren entstanden war, und welche ich ohne Röntgenuntersuchung und Anamnese mit Bestimmtheit als Sarkom angesprochen hätte. Der Patient machte mich aber darauf aufmerksam, daß er 15 Jahre früher luetisch infiziert worden sei und daß er selbst die Schwellung hierauf zurückführe.

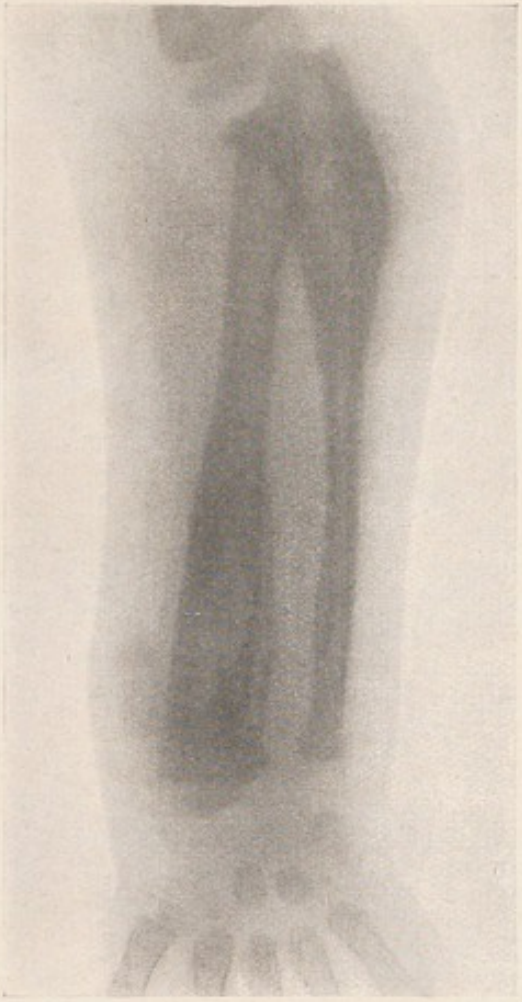

Fig. 464.
Tuberkulose der Vorderarmknochen.



Fig. 465.
Osteosarkom des Humerus.

Er hatte recht: Die Röntgenuntersuchung (Fig. 461) bestätigte seine Diagnose, und das gut faustgroße Gebilde verschwand unter spezifischer Behandlung.

Das *Sarkom* wird meist erst erkannt, wenn sein Umfang Tuberkulose und Gumma haben ausschließen lassen, und wenn hartnäckige Neuralgien eintreten. Höchstens das Röntgenbild könnte eine Frühdiagnose erlauben. Auch am Humerus kommen die öfter an der unteren Extremität (siehe dort) beobachteten Knochenzysten und Knochenaneurysmen vor, die leicht zu Spontanfraktur führen.

Blasige Auftreibung des Knochens spricht für Tuberkulose, wenn sehr umschrieben aber auch für Sarkom oder Knochenzyste. Periostale Auf-

lagerungen kommen bei Kindern der Tuberkulose und der Osteomyelitis zu, bei Erwachsenen fast nur letzterer und ferner dem Gumma, ausnahmsweise aber auch dem Sarkom. Diffuse, glatte Verdickung (Fig. 463) oder leichte spindelförmige Auftreibung spricht für alte, abgelaufene Osteomyelitis. Die Auftreibung kann noch einen Sequester beherbergen (Fig. 462). Unregelmäßige Wucherung des Periosts (Fig. 461) werden wir dem Gumma zuschreiben. Wolkige Aufhellung des Knochens in ganzer Dicke, mit völligem Verlust des Strukturbildes, läßt uns Sarkom annehmen, ebenso massige Knochenneubildung (Osteosarkom). (Fig. 465.)

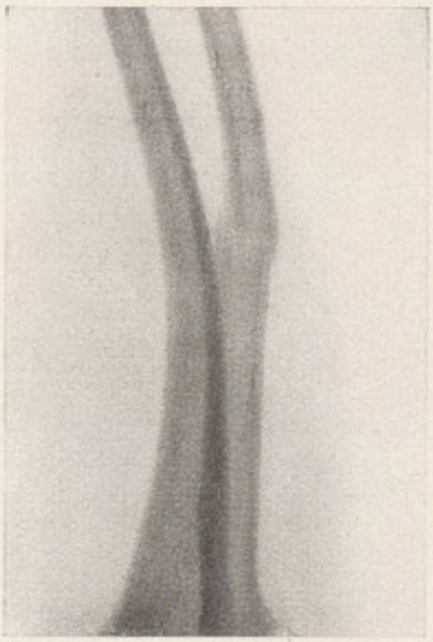

Fig. 466.
Subperiostaler Knickungsbruch.
(Fracture en bois vert.)

87.

Verletzungen im Bereiche des Handgelenks und der Hand.

1. Radius und Ulna.

Vor der Zeit der Röntgenuntersuchung war die Diagnose der Handgelenksverletzungen recht einfach. Was nicht eine Radiusfraktur war, das war eine Distorsion, und umgekehrt. Nur als Kuriosa wurden Fälle von Luxation des Handgelenkes angeführt, mit der Bemerkung, sie seien so selten, daß man sie nicht diagnostizieren dürfe. In diese bequeme Einfachheit haben die Röntgenstrahlen zwar Licht gebracht,

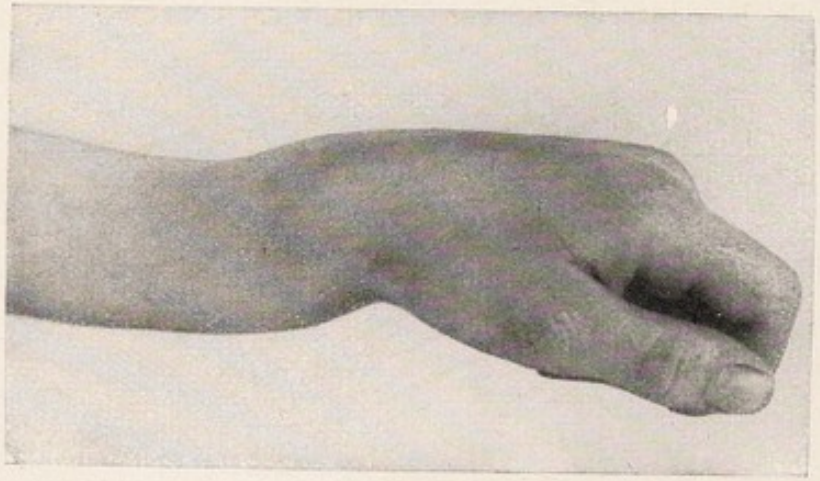

Fig. 467.
Gabelrückenstellung bei Radiusfraktur (hier Epiphysenlösung) mit starker Verschiebung.

haben aber auch neue diagnostische Aufgaben gestellt. Neben der Radiusfraktur kennen wir nun noch die mannigfaltigen Verletzungen und Lageveränderungen der Handwurzelknochen und ihre Kombinationen. Wären dieselben nur mittelst der Röntgenstrahlen erkennbar,

so wäre die Sache für den Praktikus nicht schwieriger als früher. Er würde das, was ehedem als Distorsion bezeichnet wurde, nun kurzweg als „Handgelenksverletzung" ins Röntgeninstitut schicken und würde sich schließlich nicht einmal mehr die Mühe nehmen, eine Radiusfraktur zu diagnostizieren. Es lassen sich aber auch ohne Röntgenstrahlen manche Diagnosen stellen, wenn man sorgfältig untersucht. Allerdings sollte die Röntgenuntersuchung nie unterlassen werden, besonders nicht, wenn man glaubt, die Beschwerden eines Versicherten auf Übertreibung oder Simulation zurückführen zu müssen.



Fig. 468.
Radialabweichung der Hand bei Radiusfraktur.

Bei den **Radiusfrakturen mit ausgesprochenem Gabelrücken** halten wir uns nicht lange auf. Dieselben können, wenn die klassischen Zeichen derselben: dorsoradiale Abweichung des distalen Fragmentes samt der Hand und Freiheit des Handgelenkes vorhanden sind (Fig. 467), und der Processus styloides radii mit dem Handgelenk aus der Achse des Radius abgewichen ist (Fig. 468), mit nichts anderem verwechselt werden.

Bei distalen Brüchen ist gewöhnlich wenigstens der Proc. styloides ulnae mit abgebrochen (Fig. 475 u. a.), bei mehr proximalen Brüchen bisweilen das ganze Ulnaköpfchen (Fig. 473). Diese letztere Form findet sich besonders bei Kindern und bei alten Leuten mit schwachen Knochen. Noch weiter proximalwärts finden wir die bei Kindern häufige subperiostale Knickung des Vorderarmes (Fracture en bois vert, s. Fig. 466).

Schwieriger ist dagegen die Diagnose, wenn die Dislokation nicht sehr ausgesprochen ist und das Gelenk mitbeteiligt zu sein scheint. Hier kommen für unsere Erwägungen auch die Distorsion und die Karpalverletzungen in Betracht.

Ist Stoß in der Achse unter Vermeidung jeder Gelenkbewegung nicht schmerzhaft, so ist bei frischer Verletzung ein Querbruch



Fig. 469.
Epiphysenlösung des Radius mit dorsoradialer Verschiebung. 19jähriger Patient. (Fall von Fig. 467.)

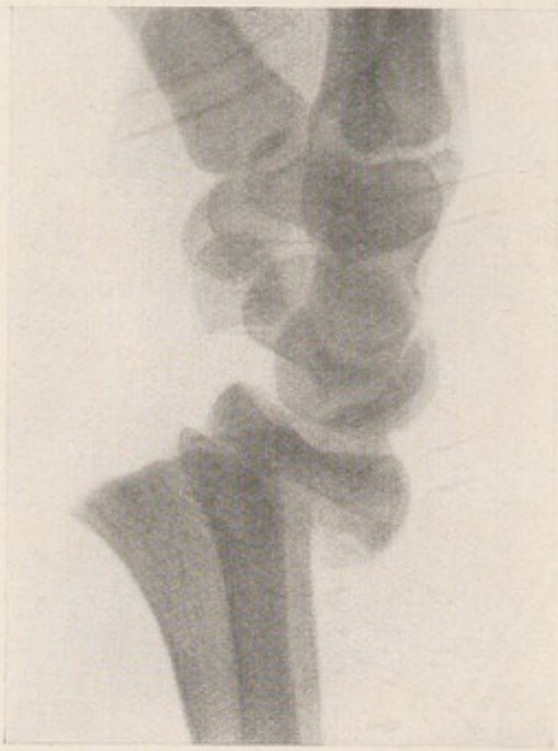

Fig. 470.
Derselbe Fall von der Seite.



Fig. 471.
Stauchungsbruch des Radius. 10jähriger Knabe.



Fig. 472.
Derselbe Fall von der Seite.

des Radius unwahrscheinlich. Schon nach 24—48 Stunden schwindet freilich bei Frakturen ohne schwerere Dislokation der Achsendruckschmerz.



Fig. 473.
Weit zurückliegender Radiusbruch mit Abbruch und teilweiser Zertrümmerung des Ulnaköpfchens.

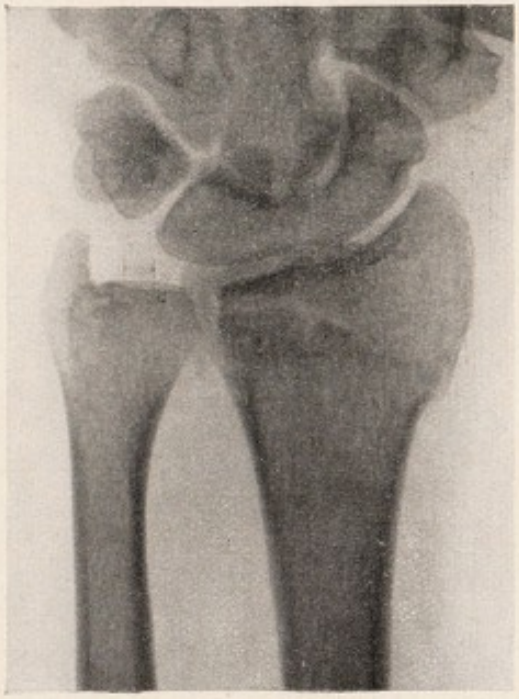

Fig. 474.
Radiale Schrägfraktur mit Absprengung der ulnaren Ecke des Radius.



Fig. 475.
Radiale Schrägfraktur des unteren Radiusendes.



Fig. 476.
Reine Querfraktur des Radius.

Nach dieser Voruntersuchung gehen wir an die genauere Palpation. Sind die Griffelfortsätze von Radius oder Ulna ausgesprochen druckempfindlich, scheinen sie vielleicht auch etwas verdickt, so schließen wir auf Abbruch derselben.

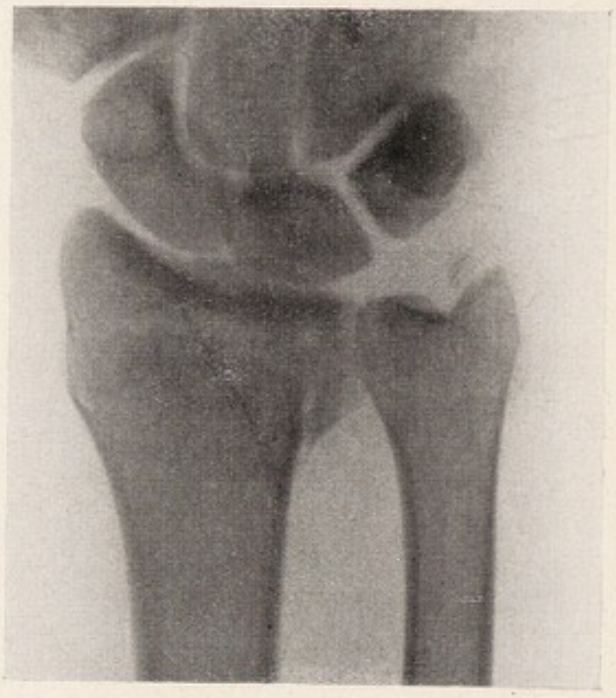

Fig. 477.
Querbruch des Radius mit Absprengung der Ulnarseite desselben.

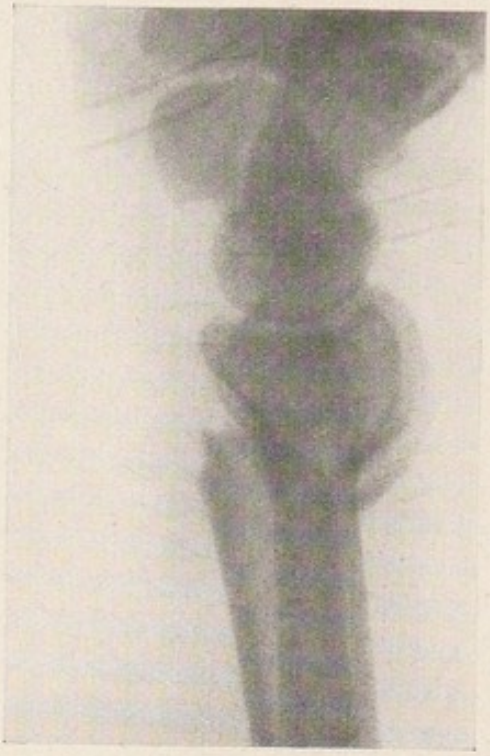

Fig. 478.
Dorsale Abweichung des distalen Fragments bei Radiusfraktur.



Fig. 479.
Normales Handgelenk.

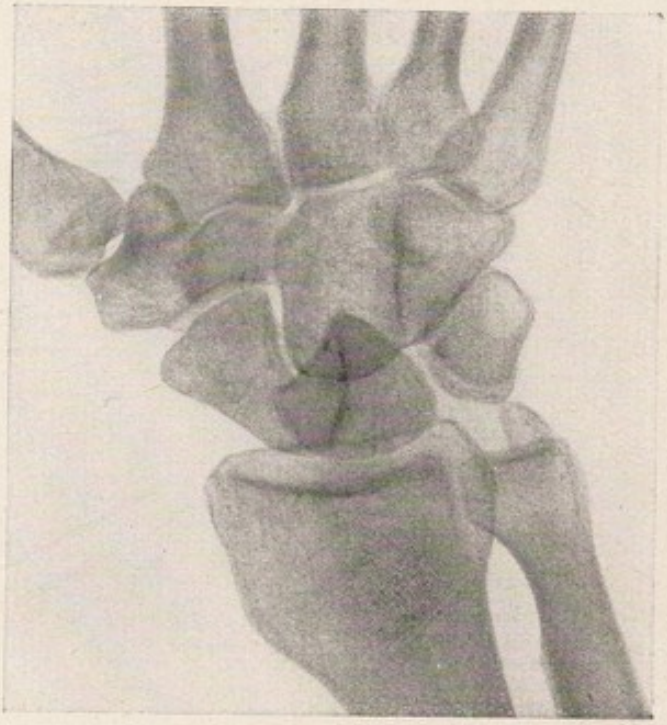

Fig. 480.
Volare Luxation des Mondbeins.

Nun betasten wir den Radius sorgfältig von vorn nach hinten und zur Kontrolle zurück von hinten nach vorn und bestimmen Punkt für Punkt die maximale Druckempfindlichkeit desselben. Ist er nirgends

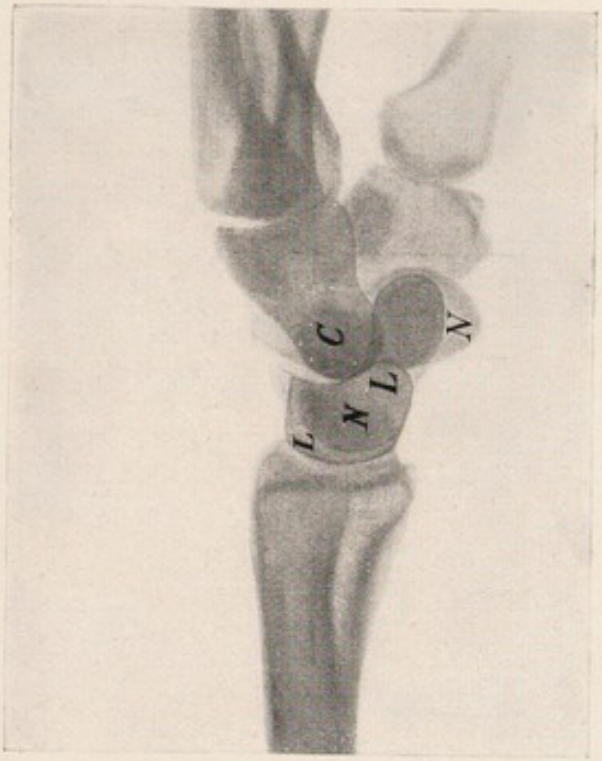

Fig. 481.

Normales Handgelenk. *C*. Capitatum. *N*. Naviculare. *L*. Lunatum.

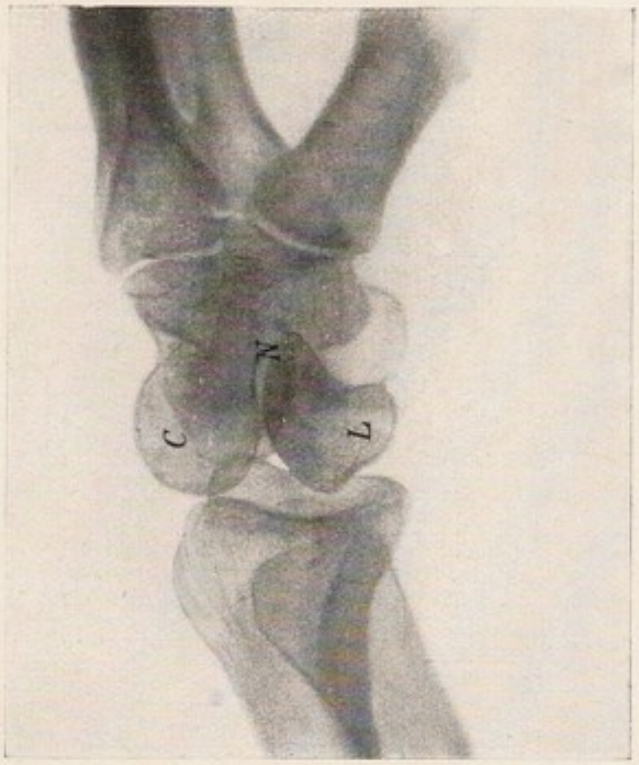

Fig. 482.

Volare Luxation des Mondbeins. Bezeichnungen wie bei Fig. 481.

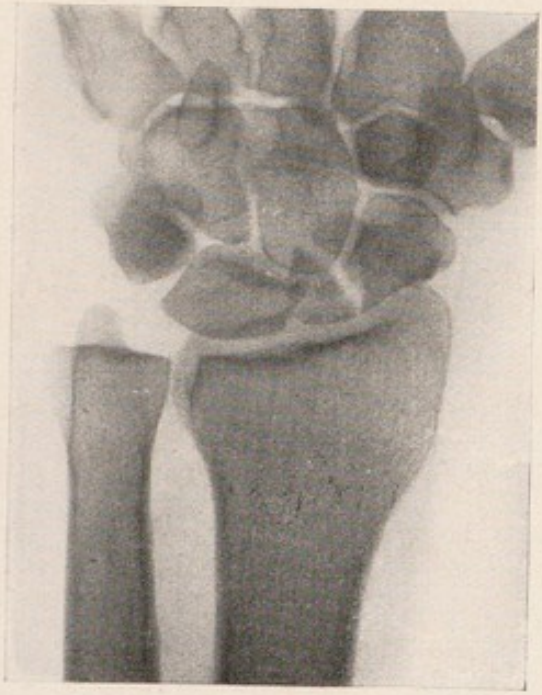

Fig. 483.

Querbruch des Kahnbeines ohne Verschiebung.

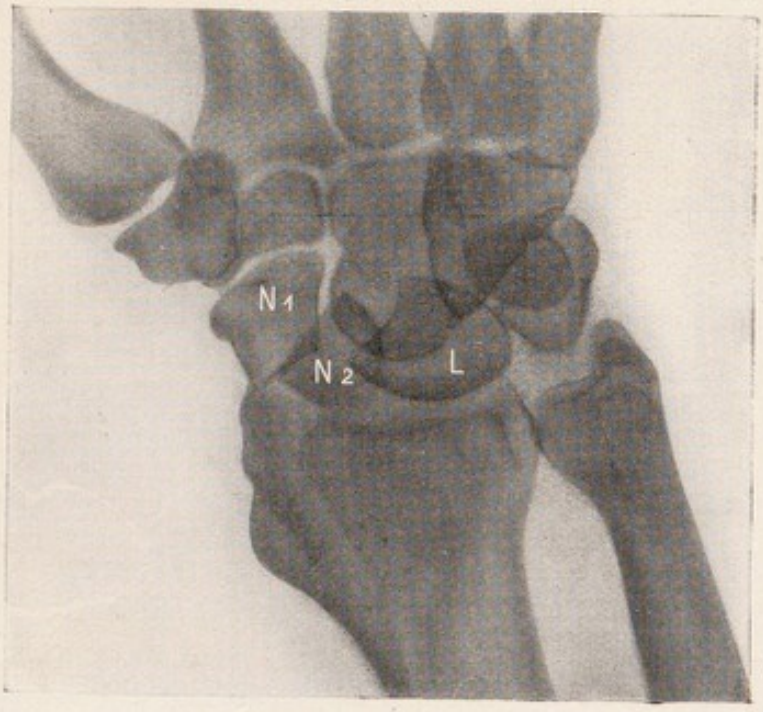

Fig. 484.

Typische interkarpale Luxationsfraktur. (Fraktur des Naviculare mit volarer Luxation des Lunatum *L* und des proximalen Fragmentes des Naviculare N_2.)

ausgesprochen empfindlich, so ist er sicher nicht gebrochen. Finden wir dagegen eine deutliche, eng umschriebene Druckempfindlichkeit

ellenbogenwärts von der Radiuskante, so dürfen wir einen **Radiusbruch** als wahrscheinlich annehmen, auch wenn jede sichtbare Dislokation fehlen oder durch die allgemeine Schwellung verdeckt sein sollte. Läßt sich diese umschriebene Druckempfindlichkeit quer über die ganze Breite des Radius verfolgen, so handelt es sich um die quere extraartikuläre Fraktur (Fig. 476). In der Mehrzahl der Fälle reicht freilich auch diese Frakturform mit einem kurzen, ulnar gelegenen Längssprung in das Gelenk. Ist die Druckempfindlichkeit nur an der Außenseite deutlich ausgesprochen, und besteht gleichzeitig Druckempfindlichkeit des Gelenkes, so haben wir es mit einem ins Gelenk reichenden Schrägbruche zu tun (Fig. 474).

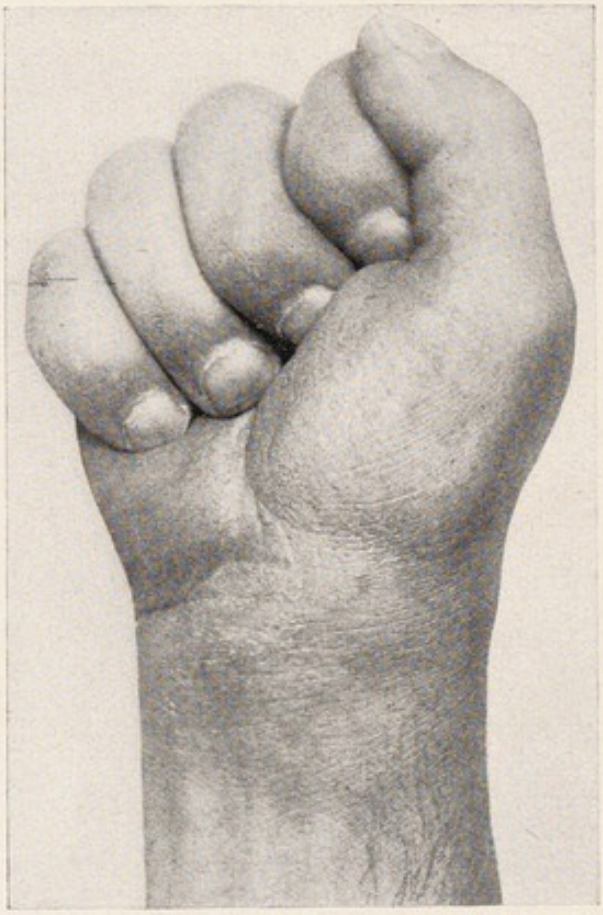

Fig. 485.
Typische interkarpale Luxationsfraktur mit sichtbarem Vorsprung auf der Volarseite.

Diese Bruchform, vor 75 Jahren von Barton beschrieben, war damals der Gegenstand lebhafter Kontroversen. Jetzt wissen wir dank dem Röntgenverfahren, daß sie gar nicht selten ist.

Finden wir neben querer Druckempfindlichkeit die Erscheinungen eines Gelenkergusses oder wenigstens von Schmerzhaftigkeit und behinderter Funktion des Gelenkes, so werden wir eine in das Gelenk reichende kombinierte Fraktur vermuten, wie sie in einer ihrer häufigsten Formen in Fig. 477 abgebildet ist.

Selten ist der isolierte Abbruch des der Ulna zugewendeten Teiles des Radiusendes. Eine solche Fraktur würde man aus einer eng umschriebenen Druckempfindlichkeit zwischen Radius und Ulna und aus Schmerzen bei der Rotationsbewegung vermuten dürfen.

Sitzt bei einem jugendlichen Individuum eine Radiusfraktur in der Gegend der Epiphysenlinie, so werden wir an Epiphysenlösung denken (Fig. 469).

Auf *eine* Frakturform müssen wir noch besonders hinweisen, die meist bei jüngeren Individuen vorkommt. Es ist dies die in Fig. 471 und 472 abgebildete **Stauchungsfraktur,** bei der weder falsche Beweglichkeit, noch Dislokation besteht. Die Funktionsstörung ist oft so gering, daß an eine Fraktur gar nicht gedacht wird. Untersucht man aber genauer, so findet man doch in querer Richtung rückwärts von der Radiuskante im ganzen Bereiche der Metaphyse eine scharf begrenzte quere Druckempfindlichkeit.

Im Röntgenbilde zeigt sich auf den Seiten ein leichtes dachförmiges Vorspringen des Knochens, als Beweis dafür, daß der Radius zusammengedrückt und der gequetschte Knochen nach der einen Seite hinausgetrieben worden ist, weil die axiale Druckfestigkeit des Knochens keine genügende war. Entsprechende Frakturen sind von Iselin, als seltenere Vorkommnisse, auch für andere Metaphysen nachgewiesen worden.

Ist die Radiusfraktur festgestellt, so untersuchen wir auf die schon erwähnte, häufigste Nebenverletzung, den Abriß des Processus styloideus ulnae, den wir an umschriebener örtlicher Druckempfindlichkeit erkennen, und auf die verschiedenen Verletzungen des Karpalskelettes, die bisweilen mit der Radiusfraktur zusammen vorkommen.

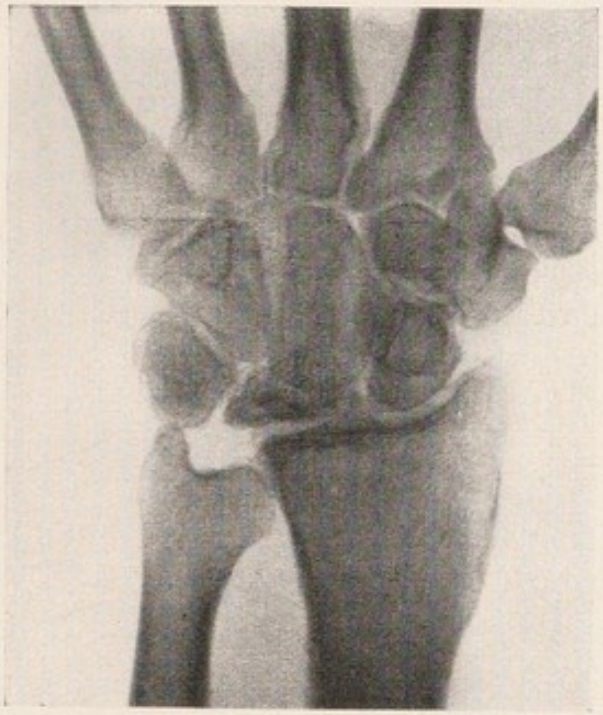

Fig. 486.
Quetschungsfraktur (traumatische Erweichung) des Mondbeins.



Fig. 487.
Querbruch der Basis des I. Metakarpus.

2. Handgelenk.

Wenn wir am Radius nichts finden, so fragen wir uns, ob eine Verletzung der Handwurzelskelettes oder eine einfache Distorsion vorliegt. Unter den ersteren sind als häufigste typische Vorkommnisse hervorzuheben: die volare Luxation des Mondbeines, der Bruch des Schiffbeines, die Kombination dieser beiden Verletzungen, und die isolierte traumatische Schädigung des Mondbeines.

a) Finden wir im Verein mit ausgesprochener Schmerzhaftigkeit des Handgelenks und den Zeichen gestörter Funktion einen unter den Beugesehnen gegen die Vola hin vorspringenden knöchernen Höcker oder auch nur eine auffallende Verdickung des Handwurzelskeletts in anteroposteriorem Sinne, so müssen wir eine volare **Luxation des Mondbeines** als wahrscheinlich annehmen, besonders wenn sich im

weiteren Verlaufe neuralgische Erscheinungen in den Endästen des Medianus einstellen.

Im Röntgenbilde läßt sich diese Verletzung meist schon in der dorsovolaren Aufnahme erkennen. Das Mondbein steht etwas schief, nach dem Naviculare hin gerichtet und läßt seine distale, radialwärts schauende Gelenkfläche leicht erkennen (vgl. Fig. 480 und 484). Ohne weiteres beweisend ist die seitliche Aufnahme, die bei keiner unklaren Handwurzelverletzung versäumt werden darf. Sie zeigt das Lunatum volar abgewichen, und ihm dorsal aufruhend den Kopf des Capitatum (vgl. Fig. 481 und 482), das ebensogut wie das Lunatum als der luxierte Knochen aufgefaßt werden kann. Sehr selten ist die dorsale Luxation des Lunatum.

b) Finden wir einen deutlichen volaren Vorsprung (Fig. 485) verbunden mit einer ausgesprochenen Druckempfindlichkeit der Gegend des Naviculare, einer Verkürzung der Handwurzelgegend und vielleicht auch einer radialen Verschiebung der Hand, so nehmen wir eine kombinierte Handwurzelverletzung an, die, wie ich gezeigt habe, meist auf der Fraktur des Naviculare und der volaren Luxation des Lunatum samt dem an ihm sitzengebliebenen proximalen Fragment des Naviculare beruht. Wir bezeichnen dieselbe am besten als die **typische interkarpale Luxationsfraktur.**



Fig. 488.
Seitlicher Bruch der Basis des I. Metakarpus.

Fig. 484 stammt von dem Falle, bei dem die Beidseitigkeit mich zuerst auf den typischen Charakter des Verletzungsbildes aufmerksam machte. Bisweilen finden sich bei dieser Verletzung auch das Capitatum quer gespalten und der Processus styloideus radii abgebrochen, ebenso bisweilen der Griffelfortsatz der Ulna. Selbst typische Radiusfrakturen können vorhanden sein.

c) Fehlt jede abnorme Vorwölbung, so müssen wir zwischen einfacher Fraktur des Naviculare, isolierter traumatischer Schädigung des Lunatum und reiner Distorsion entscheiden.

Auf die **Fraktur des Naviculare,** — meist ein Querbruch ohne Verschiebung der Fragmente — weist eine ausgesprochene Druckempfindlichkeit in der Tabatière hin. Sicherheit gibt nur das Röntgenbild. (Fig. 483.)

Eine Verschiebung des einen — des proximalen — Fragmentes habe ich bis jetzt nur mit gleichzeitiger Luxation des Lunatum gesehen.

Die **isolierte traumatische Schädigung des Lunatum,** meist als **Kompressionsfraktur** aufgefaßt, dürfen wir auf Grund der Funktionsstörung des Handgelenkes und der isolierten Druckempfindlichkeit des Lunatum vermuten. Eine sichere Diagnose gibt auch hier bloß das Röntgenbild. (Fig. 486.)

Das Wesen der „Schädigung" ist noch nicht völlig klargestellt. Wir müssen bei derselben jedenfalls zwei Formen unterscheiden:

1. Den Bruch bzw. die Zertrümmerung des Knochens durch schwere Verletzungen (Fall, beinahe immer aus der Höhe).
2. Die selbst nach leichten Distorsionen allmählich eintretende, wahrscheinlich (Kienböck, Guye) auf Ernährungsstörung durch Bandabriß beruhende Atrophie des Lunatum mit nachträglicher Fragmentierung. Das klinische Bild ist anfänglich das einer reinen Distorsion. Die Funktionsstörung (besonders behinderte Dorsalflexion) geht aber nicht zurück, und nach einer Anzahl von Wochen oder Monaten zeigt das Röntgenbild entweder Atrophie des ganzen Knochens mit Vorquellen von Knochensubstanz volar und dorsal oder zentrale Nekrose mit noch erhaltener peripherer Knochenschale. Der operativ entfernte Knochen zeigt das Bild deformierender Ostitis. Fälschlicher — aber begreiflicher — Weise wurde, wenn das Trauma ein unbedeutendes war, bis jetzt oft an Tuberkulose gedacht. Behandelt oder nicht kann die Verletzung im Verlauf der Jahre zu deformierenden Veränderungen in der Umgebung des Lunatum führen. Preiser hat dieses Bild auch für das naviculare beschrieben.



Fig. 489.
Habituelle Daumenluxation.

Wir haben uns bis jetzt an die in der Praxis häufiger vorkommenden, typischen Verletzungen gehalten, deren Diagnose für den Arzt vor allem wichtig ist. Neben ihnen werden in seltenen Fällen *Luxationen* sowohl im *Radiokarpalgelenk*, wie im *Interkarpal-* und *Karpo-Metakarpalgelenk* gesehen, die sich zum Teil durch genaue Betastung unter Berücksichtigung der Lage der Griffelfortsätze, zum Teil aber erst durch das Röntgenverfahren erkennen lassen. Auch andere Kombinationen von karpaler Luxation und Fraktur als die oben beschriebenen kommen, besonders bei größeren Gewalteinwirkungen vor. Sie sind aber zu wenig typisch, als daß wir uns bei denselben aufhalten könnten.

3. Mittelhand und Finger.

Unter den Verletzungen der **Mittelhand** und der **Finger** sind die Frakturen der Metakarpen durch Zug und Druck am entsprechenden Finger leicht von bloßen Kontusionen zu unterscheiden. Nur Längsfissuren bleiben dabei schmerzlos.

Als zwar nicht häufige, aber doch typische Verletzung ist die Fraktur der Basis des ersten Metakarpus zu erwähnen. Dieselbe wird in der

Regel für eine Distorsion des Daumens gehalten, und nur die hartnäckig anhaltenden Beschwerden zeigen, daß eine schwerere Verletzung vorliegt.

Das Röntgenbild zeigt entweder einen Querbruch oberhalb der Basis oder (Fig. 488) eine Absprengung an der volaren Seite derselben (Bennettsche Fraktur).

Wie bei Entzündungen, so ist auch bei Knochen- und Weichteilverletzungen die Zirkulationsstörung am *Handrücken* am ausgesprochensten und dauert dort oft sehr lange, selbst wenn sie nicht durch Manipulationen des versicherten Verletzten unterhalten wird. Man hat diesen Zustand als „hartes traumatisches Ödem des Handrückens" bezeichnet (Secrétan), aber auch gefunden, daß er oft ein durch Beklopfen hervorgebrachtes Kunstprodukt arbeitsscheuer Rentenjäger ist.

Frakturen und Luxationen an den Fingern sind so leicht zu erkennen, daß wir uns bei ihnen nicht aufhalten wollen. Dasselbe gilt auch von der wegen der Repositionsschwierigkeiten hinlänglich bekannten Daumenluxation, die mit nichts anderem verwechselt werden kann.

Das nun folgende Schema wird das über die Handgelenksverletzungen Gesagte übersichtlich zusammenfassen.

Keine durch Inspektion und Palpation nachweisbare Formveränderung der Knochen.		Druckempfindlichkeit diffus.	1. **Distorsio manus.**
	Radius nirgends umschrieben druckempfindlich. Carpus meist leicht geschwollen. Funktionsstörung stets ausgesprochen. Stets Röntgen!	Umschriebener Druckschmerz in der Tabatière.	2. **Fractura navicularis.**
		Umschriebener Druckschmerz über dem Os lunatum (Mitte des Dorsum carpi).	3. **Traumatische Schädigung des Os lunatum.**
	Radius hinter der Gelenklinie umschrieben druckempfindlich.	Handgelenk frei, Druckempfindlichkeit quer verlaufend.	4. **Extraartikuläre Querfraktur des Radius.**
		Handgelenk geschwollen. Funktion gestört, Druckempfindlichkeit sich der dorsalen Radiuslippe nähernd.	5. **Ins Gelenk reichende Radiusfraktur.**
Deutliche Formveränderung des Handgelenkskelettes.	Gabelrückenform mit Knickung mehr ellenbogenwärts.		6. **Extraartikuläre** weit hinten (ca. 3—4 und mehr cm hinter dem Gelenk) sitzende Radiusfraktur meist mit Abbruch des Ulnaköpfchens.
	Gabelrückenform mit Knickung nahe dem Carpus.	Gelenk frei.	7. **Extraartikuläre** Radiusfraktur nahe am Gelenk, oft mit Fract. proc.styl.ulnae. (Auch Epiphysenlösung.)
		Gelenk geschwollen, empfindlich, steif.	8. **Intraartikuläre** Radiusfraktur (Schrägfraktur oder Quer- + Schrägfraktur).
	Dorsopalmare Verdickung des Gelenks ohne ausgesprochenen Gabelrücken.	Keine deutliche Verkürzung der Hand. Umschriebener Knochenhöcker unter den Beugesehnen.	9. **Luxatio ossis lunati,** eigentlich richtiger ossis capitati.
		Verkürzung der Hand, größere Knochenmasse unter den Beugesehnen, Druckempfindlichkeit der Tabatière.	10. **Interkarpale Luxationsfraktur,** Fractura navicularis + Luxatio lunati. Nicht selten!

88.

Von den Entzündungsprozessen im Bereiche des Handgelenks.

1. Akute Entzündungen.

Unter den akuten Schwellungen erwähnen wir nur kurz jenes oft gewaltige entzündliche Ödem des Handrückens, das sich an jede infizierte Hautverletzung anschließen kann, sei sie an der Vola oder auf dem Dorsum gelegen. Dagegen halten wir uns etwas länger bei den **akuten Sehnenscheidenentzündungen** auf, denn hier kann man anfangs im Zweifel sein, wo der primäre Sitz der Entzündung liegt. Gibt der Patient an, daß die Schwellung nach einer Stichverletzung an einem Finger, nach einer Bißverletzung und dergleichen aufgetreten ist, so müssen wir vor allem an die Sehnenscheiden denken.

Bezeichnend für die Entzündung derselben ist die Beeinträchtigung der *Fingerbewegung*, während bei Gelenkerkrankung vornehmlich die *Bewegung des Handgelenkes* gestört ist. Ein entzündetes Handgelenk ist ferner von allen Seiten her druckempfindlich, während bei Sehnenscheidenentzündung nur die befallene Seite empfindlich ist. Endlich dehnt sich die Sehnenscheidenentzündung stets in der Längsrichtung aus, während die Arthritis auf die Gelenkgegend beschränkt bleibt.

Bisweilen kommt es freilich bei primärer Sehnenscheidenentzündung sekundär zur Mitbeteiligung von Gelenken. Ein solches Ereignis werden wir dann annehmen, wenn trotz Eröffnung aller oberflächlichen Eiterherde Schmerzen, Ödem und Fieber fortdauern, und wenn wir bei Bewegungsversuchen ein rauhes Knacken verspüren und hören, als Beweis dafür, daß der Gelenkknorpel schon teilweise durch den Entzündungsprozeß abgelöst oder zerstört worden ist. Umgekehrt werden bisweilen von einem primären Gelenk- oder Knochenherde aus sekundär die Sehnenscheiden ergriffen.

Hat die Tendovaginitis einmal auf den Vorderarm übergegriffen, und bestehen Fieber, Ödem und Schmerzen weiter, so müssen wir sorgfältig der Eiterung nachspüren, um den Herd rechtzeitig zu eröffnen. Da derselbe oft in der Tiefe, auf dem Ligamentum interosseum sitzt, so werden wir nicht auf Fluktuation warten, um die Diagnose zu stellen.

In der Regel ist der Entzündungserreger ein Staphylococcus oder Streptococcus. Ausnahmsweise kommt es bei besonderer Verunreinigung der Wunde auch an der oberen Extremität zu den verschiedenen Formen von *Gasphlegmone*, bzw. *Gasgangrän*, welche wir sonst besonders an der untern Extremität antreffen, und welche durch den Krieg in den Vordergrund des Interesses gerückt worden sind. Taf. IV gibt ein klassisches Beispiel aus der Friedenspraxis wieder. Wir werden bei der untern Extremität genauer auf diese Infektionen eingehen.

Sind wir auf Grund der vorliegenden Erscheinungen zur Diagnose einer **Gelenkentzündung** gekommen, so handelt es sich darum, ihre *Natur* und *Ursache* zu erkennen.

Sind andere Gelenke mit erkrankt, und reagiert die Entzündung auf Salizylpräparate, so nehmen wir akuten Gelenkrheumatismus an.

Ist nur das eine Gelenk befallen, und wirkt Salizyl ungenügend, so liegt vor allem der Gedanke an Gonorrhöe nahe, selbst wenn ein Trauma angegeben wird, oder wirklich vorangegangen ist.

Ein Hotelbedienter wollte die Unfallversicherung für eine akute entzündliche Schwellung seines Handgelenks haftbar machen, weil er sich beim Heben eines Koffers eine Verstauchung zugezogen hatte. Auf die Frage, wann er eine Gonorrhöe gehabt habe, gab er sofort die erwartete Antwort. Das Heben des Koffers war nur der Anlaß, bei dem die ersten Entzündungserscheinungen zutage traten. Damit soll nicht ausgeschlossen sein, daß eine Distorsion die Ansiedelung von Gonokokken im Gelenk begünstigen könnte.



Fig. 490.

Typische Fingerstellung bei chronischer deformierender Arthritis.

Doch müßte der strikte Unfallbeweis verlangt werden, wenn die Arthritis auch nur bedingt als traumatisch aufgefaßt werden soll.

Im übrigen sei auf das bei der Besprechung des Schultergelenks Gesagte verwiesen. In einzelnen Fällen muß der Verlauf entscheiden. Akuter Gelenkrheumatismus klingt verhältnismäßig rasch und meist ohne Funktionsstörung ab; Gonorrhöe heilt langsamer, oft erst nach Monaten, bald mit freier Beweglichkeit, bald mit Versteifung. Staphylo- und Streptokokkeninfektionen führen meist zu Eiterung und zu wenigstens teilweiser Versteifung. Nur bei gewissen, meist mit Endocarditis verbundenen Formen von Sepsis (Streptococcus viridans u. a.) sind die Gelenkaffektionen flüchtiger Natur und verlaufen ohne Eiterung. Die Diagnose dieser Fälle kann nur auf Grund der bakteriologischen Blutuntersuchung gestellt werden.

2. Chronische Entzündungsprozesse.

Bei von Anfang an chronisch verlaufenden Entzündungen des Handgelenks werden wir selten mit der Diagnose in Verlegenheit kommen. Sind in symmetrischer Anordnung mehrere Gelenke befallen, so handelt es sich um **chronischen Gelenkrheumatismus,** dessen Formen und Ur-



Fig. 491.
Handgelenk bei Arthritis deformans.

sachen wir schon bei Anlaß der Schultergelenksentzündung besprochen haben, und wovon Fig. 490 und 491 ein typisches Bild geben. Ist dagegen nur das eine Handgelenk ergriffen, so bleibt uns einzig die Annahme einer **Tuberkulose** übrig. Wichtig ist es, dieselbe in ihren Frühstadien zu erkennen. Vermindern sich in einem Handgelenk allmählich die Bewegungsexkursionen, werden die ausgiebigen Bewegungen schmerzhaft,

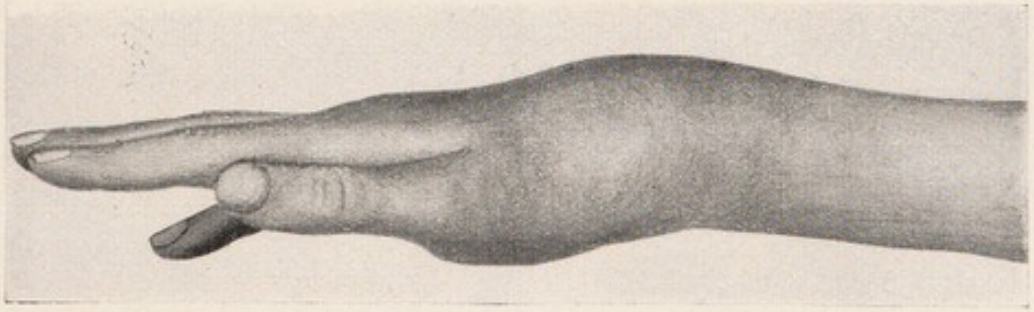

Fig. 492.
Tuberkulose des Handgelenks.

besteht dabei eine leichte Druckempfindlichkeit, tritt am Vorderarm Muskelatrophie auf, so werden wir an Tuberkulose auch dann denken, wenn noch keine irgendwie auffällige Schwellung sichtbar ist. Ist eine solche vorhanden, so wäre noch Verwechslung mit einer **tuberkulösen Tendovaginitis** der Beugesehnen möglich. Das Bild der beiden Erkrankungen ist freilich ein ganz verschiedenes. Bei der Gelenktuberkulose ist die ganze Handgelenkgegend spindelförmig verdickt, und

die Hand steht in etwas vorgerückteren Fällen in leichter volarer Subluxation, in der Regel mit völliger Streckstellung der Finger (s. Fig. 492). Die Druckempfindlichkeit ist auf beiden Seiten des Gelenkes ungefähr gleich ausgesprochen. Dabei tritt meist Schmerz bei Zug und Stoß in der Achse auf und ebenso bei jedem Versuch aktiver oder passiver Gelenkbewegung. Bei der Tendovaginitis sitzt umgekehrt die

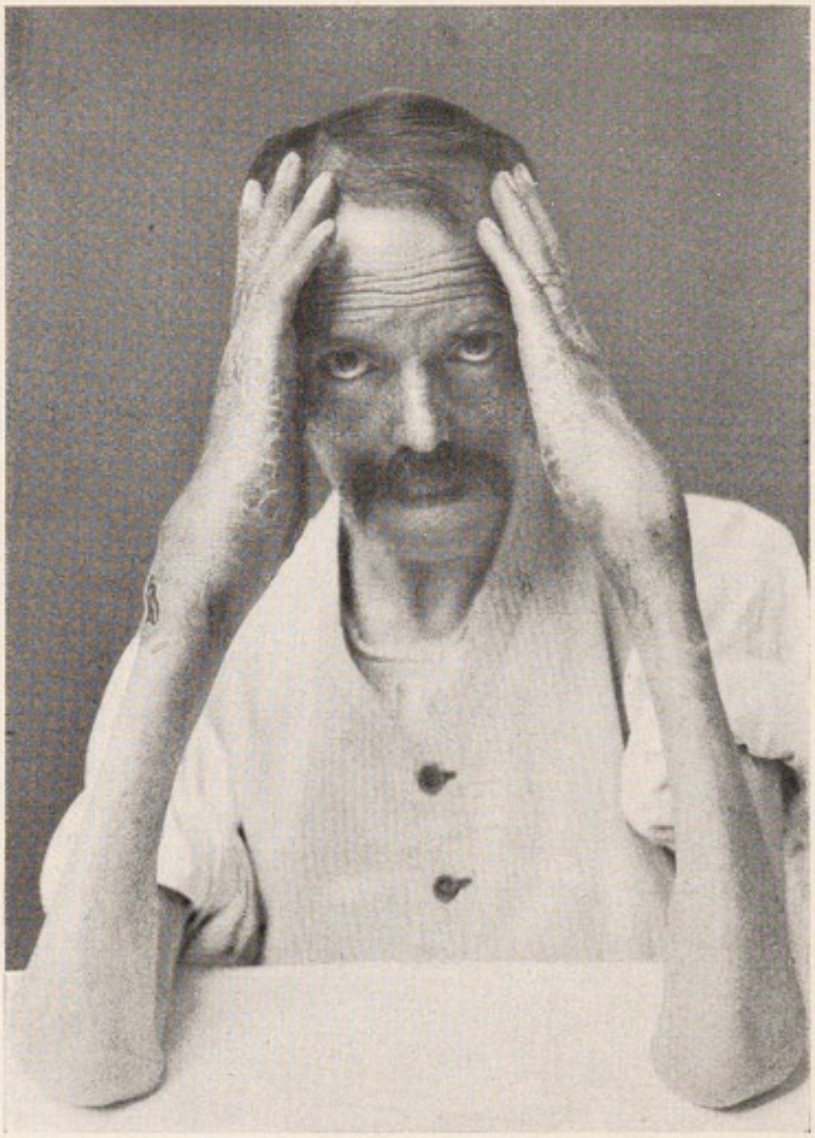

Fig. 493.

Beiderseitige fistelnde Handgelenkstuberkulose.

Schwellung bloß auf der einen Seite, meist in der Vola, und hat ihr Maximum nicht in der Höhe des Handgelenks, wo die Sehnenscheide durch das starke Ligamentum carpi volare festgehalten ist, sondern proximal und distal davon (s. Fig. 494). Die Finger zeigen nicht Streckstellung, sondern leichte Beugekontraktur, und die Hand ist nicht volar subluxiert. Die Druckempfindlichkeit, wenn solche überhaupt vorhanden ist, beschränkt sich auf die befallene Seite. Die Gelenk-

bewegungen sind höchstens mechanisch durch die Schwellung gehemmt, aber kaum schmerzhaft. Stoßschmerz fehlt.

Ist das Gelenk versteift, sind auch die Fingerbewegungen beinahe aufgehoben, und bestehen schon Fisteln (Fig. 493), dann brauchen



Fig. 494.
Tuberkulöse Tendovaginitis der Beugesehnenscheiden. Leichte Beugekontraktur der Finger.

wir weder Meerschweinchen noch Röntgenbild, um die Diagnose einer Gelenktuberkulose zu stellen.

Die Röntgenuntersuchung gibt uns immerhin in allen Stadien der Erkrankung wertvolle Aufschlüsse über Sitz und Ausbreitung der Knochenerkrankung und über den Zustand der Gelenkknorpel. Im Frühstadium einer synovialen Erkrankung werden wir nichts als eine diffuse Osteoporose

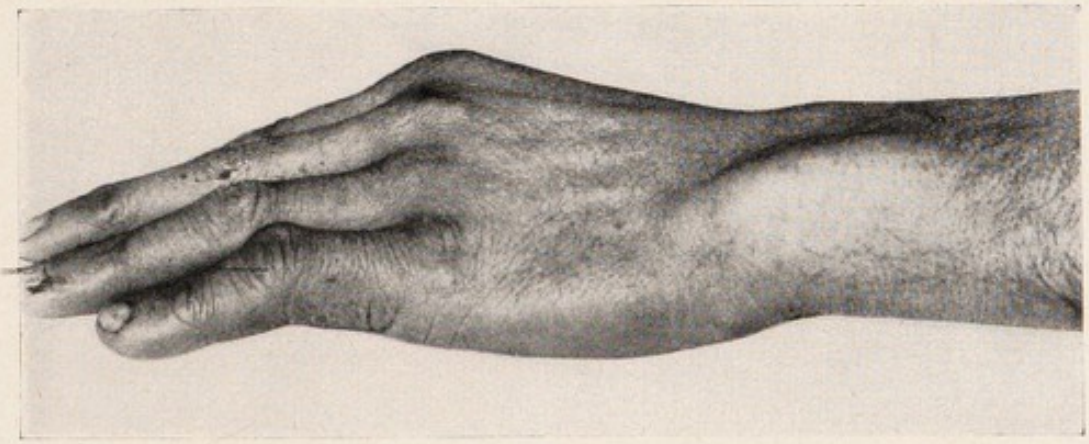

Fig. 495.
Chronische Tendovaginitis des M. extensor carpi ulnaris.

finden, die sich durch ihre größere Gleichmäßigkeit von der akuten, fleckigen Osteoporose unterscheidet, wie wir sie bei akut-entzündlichen Prozessen sehen (Fig. 498). Geht die Erkrankung vom Knochen aus, so läßt sich der Herd schon sehr früh deutlich erkennen. Im weiteren Verlaufe schwindet bei beiden Formen der Knorpel, und die einzelnen Knochen berühren sich unmittelbar. Im Spätstadium stellen dieselben schließlich nur noch unförmliche wolkige Gebilde dar (Fig. 497).



Fig. 496.
Arthritis deformans. (Röntgenbild zu Fig. 491.)

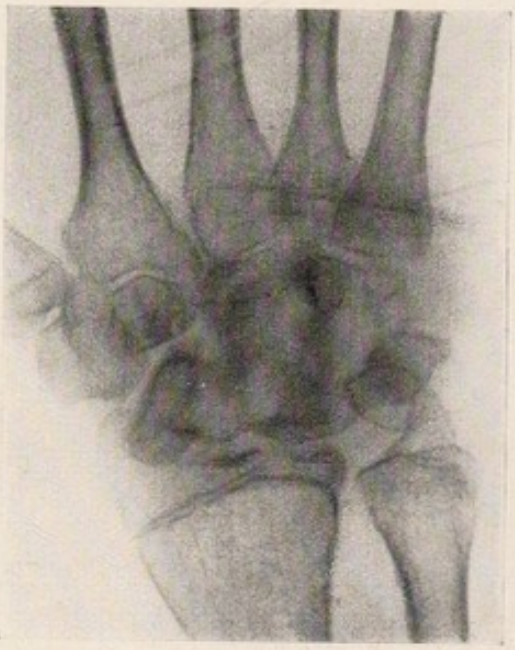

Fig. 497.
Arthritis tuberculosa.

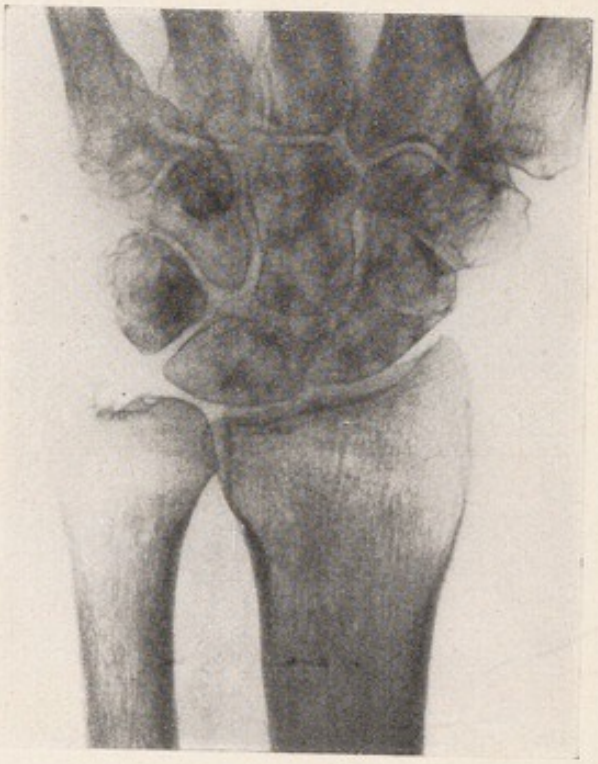

Fig. 498.
Akute, fleckige Osteoporose bei Vorderarmphlegmone nach komplizierter Ellenbogenfraktur.



Fig. 499.
Knochenveränderungen bei Rachitis.

Wie schwer die Knochenveränderungen auch bei Arthritis deformans werden können, das zeigt Fig. 496. Von Interesse ist es, das Röntgenbild der Rachitis daneben zu stellen (Fig. 499).

89.

Geschwülste an Hand und Fingern.

1. Gutartige Geschwülste.

Vor allem sei die **gewöhnliche Warze** genannt, ein sicher kontagiöses, aber harmloses Papillom der Haut, dessen Abbildung wir kaum hierhersetzen würden, wenn nicht eine Verwechslung mit umschriebenen Formen der Tuberculosis verrucosa cutis möglich wäre. Es sei auch er-



Fig. 500.
Gewöhnliche multiple Warzen.

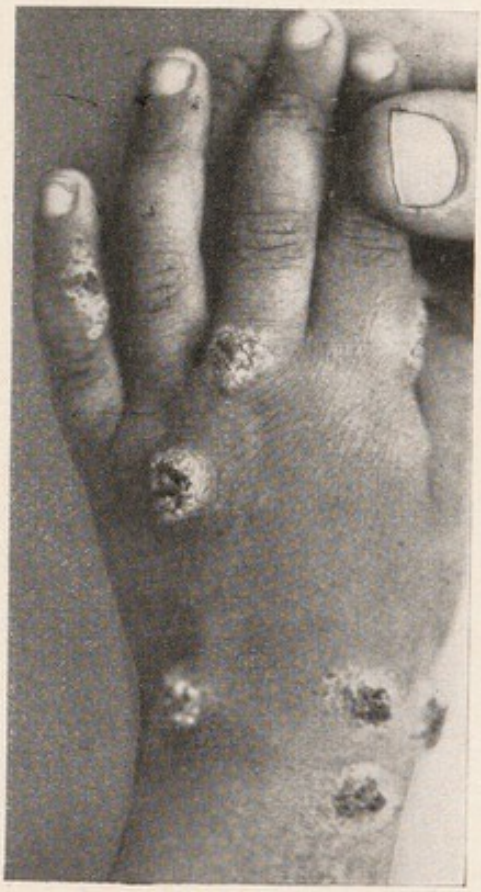

Fig. 501.
Tuberculosis verrucosa cutis.

wähnt, daß gutartige papillomatöse Veränderungen der Haut bisweilen den ganzen Handrücken einnehmen.

Die häufigste geschwulstähnliche Bildung ist das sog. **Ganglion**, das „Überbein" des Laien. Seitdem wir wissen, daß diese Gebilde Herde gallertartiger Degeneration im Kapselbindegewebe darstellen und unabhängig von der Synovialmembran der Sehnen und Gelenke entstehen, quälen wir uns nicht mehr wie früher mit der Unterscheidung in tendogene und arthrogene Ganglien ab. Mit den Sehnenscheiden haben dieselben in der Regel gar nichts zu tun, mit der Gelenkkapsel dagegen hängen sie fest zusammen, weil sie im Gewebe derselben entstanden sind. Wäre einmal eine Kommunikation vorhanden,

so wäre sie sekundär zustande gekommen. Aus der Entstehungsweise der Ganglien ergibt sich, daß der Hohlraum derselben von der Gelenkhöhle nur durch eine dünne Bindegewebsschicht getrennt ist, welcher unmittelbar die Synovialmembran anliegt. Wir müssen uns also bei der Exstirpation jedes Ganglions darauf gefaßt machen, das Gelenk an beschränkter Stelle zu eröffnen, was freilich bei der selbstverständlich zu beobachtenden Asepsis kein Bedenken hat.

Nur eins ist von diagnostischem Interesse: Es kommt bei Tuberkulose des Karpalgelenkes vor, daß sich *tuberkulöse Granulationsmassen* zwischen den Sehnen hindurch als sichtbare, isolierte Geschwulst bis unter die Haut vordrängen oder daß, wie es Ollier beschrieb, nur eine umschriebene Ausstülpung der Kapsel tuberkulös erkrankt ist (tuberculomes juxtasynoviaux).

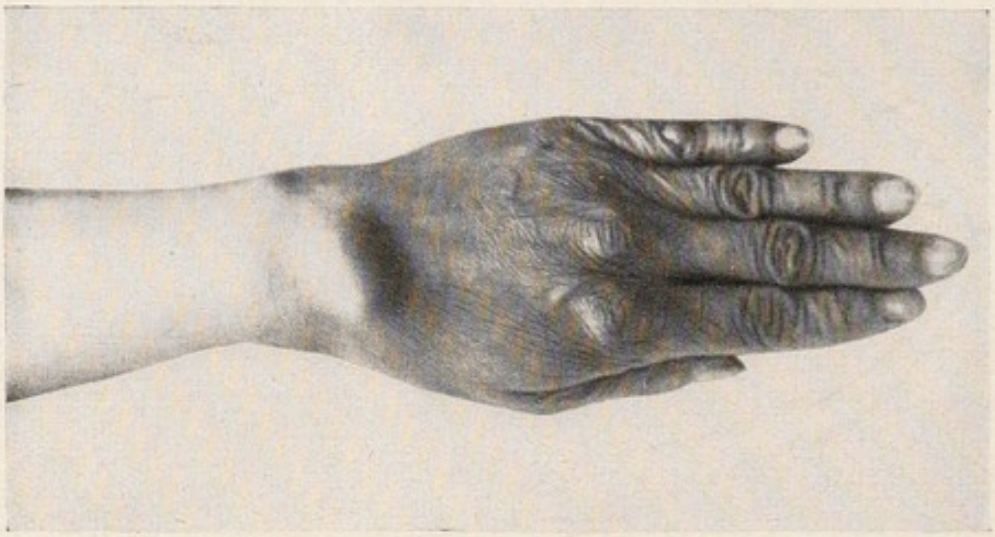

Fig. 502.
Ganglion carpi.

Zystische Geschwülstchen an Hand und Fingern sind entweder den **Atheromen** zuzurechnen und sitzen dann gewöhnlich auf dem Handrücken, oder es handelt sich um die sog. **traumatischen Epithelzysten**, die nach allgemeiner Auffassung auf einer durch Trauma bedingten Verlagerung von Epithelzellen in die Tiefe beruhen, und die stets auf der Hohlhandseite gefunden worden sind. Auch für sie wird freilich von anderer Seite (Franke) kongenitaler Ursprung angenommen (Fig. 502).

Lipome sitzen meist auf der Volarseite, können aber von da zwischen den Mittelhandknochen nach dem Dorsum durchwachsen. Sie können sich, wie die Sehnenscheidentuberkulose, nach den Fingern hin ausdehnen, machen aber, im Gegensatz zu letzterer, am Ligamentum carpi halt.



Phot. F. Schneider.

Fig. 1. Teleangiektatisches Granulom. (Sogen. Botryomykose.)

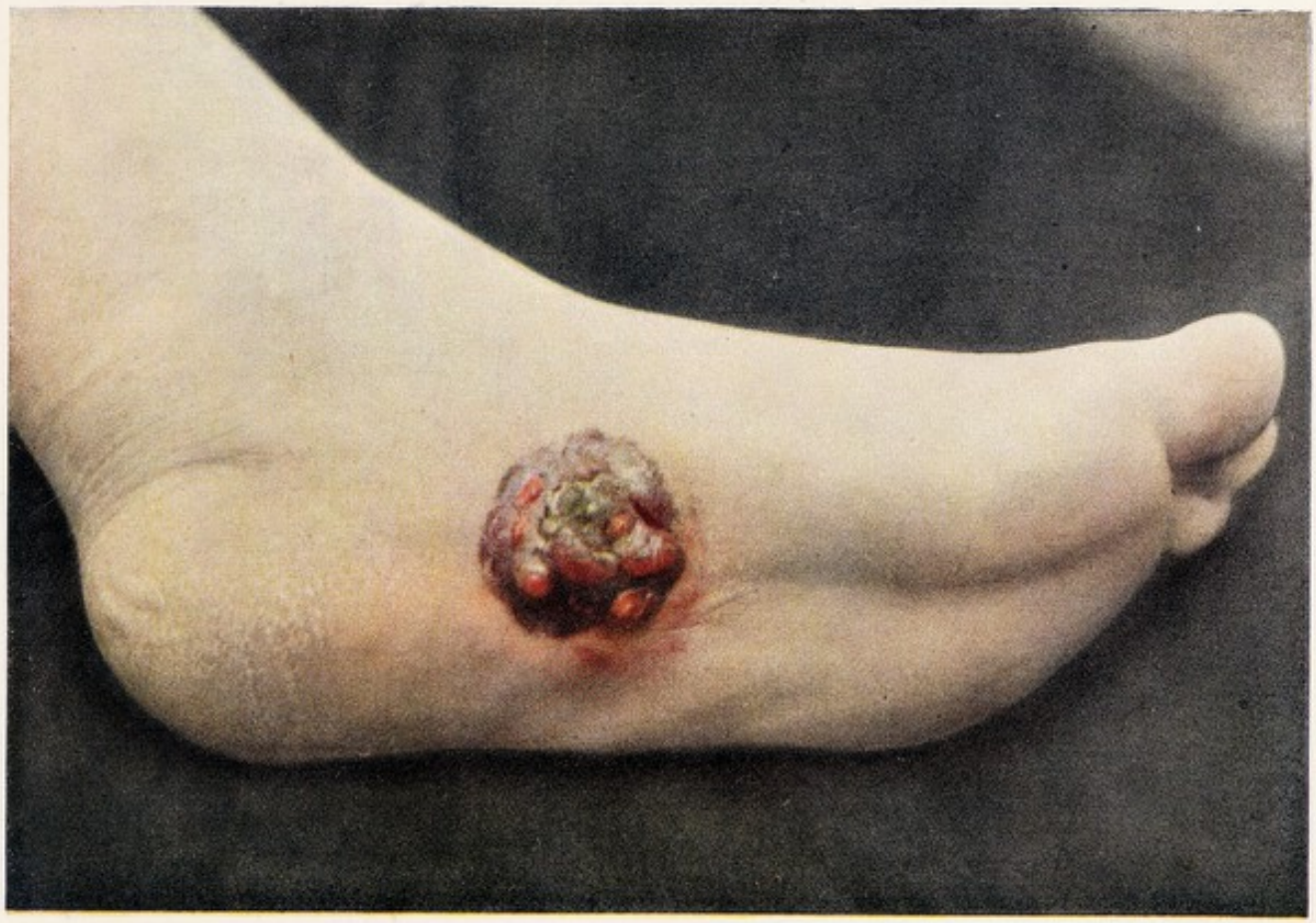

Phot. F. Schneider.

Fig. 2. Melanosarkom.

Fibrome kommen mit ihren gewöhnlichen Charakteren: der guten Abkapselung, der Derbheit und dem langsamen Wachstum im Gewebe der Cutis, der Palmaraponeurose, der Sehnenscheiden und der Sehnen vor. Sie veranlassen nicht selten neuralgische Schmerzen.

Angiome finden sich in allen Formen vertreten, als Teleangiektasien, kavernöse Angiome und als Rankenangiome. Ihr Sitz ist die Haut, das subkutane Bindegewebe oder die Muskulatur.

Ein ganz charakteristisches Aussehen haben endlich die **Chondrome** der Phalangen: knollige, derb anzufühlende Auswüchse der Finger, oft multipel vorkommend, in gleicher Weise wie an den Zehen (s. daselbst).



Fig. 503.
Epithelzyste der Hohlhand.

Zum Schluß sei noch ein kleines entzündliches Geschwülstchen erwähnt, das sich hie und da an Hand oder Fingern findet. Es ist erbsengroß oder etwas größer, gleicht im Aussehen einer Heidelbeere oder einer Himbeere und besitzt meist einen dünnen Stiel, der wie von einem Epidermiskragen umgeben ist. Es handelt sich um die zuerst von Poncet und Bérard als **Botriomykose** beschriebenen Granulome, eine hauptsächlich dem Pferde angehörende Erkrankung, die von den einen auf eine bestimmte Staphylokokkenform, den Botriomyces, von anderen auf den Staphylococcus aureus zurückgeführt wird. Das Aussehen des Gebildes ist so charakteristisch, daß man die Diagnose nicht verfehlen kann, wenn man es einmal gesehen hat. Histologisch stellt es sich als teleangiektatisches Granulom dar. Taf. V gibt ein typisches Beispiel wieder.

2. Bösartige Geschwülste.

Von bösartigen Geschwülsten finden wir an Händen und Fingern Sarkome und Hautkrebse vor.

Sarkome sind an allen Teilen der Hand gesehen worden, am häufigsten aber an den Fingern. Sie gehen bald von der Haut, bald von Sehnen und Sehnenscheiden, bald endlich vom Knochen aus und können in diesem Falle bei langsamem Wachstum mit einem Chondrom verwechselt werden.

Hautkrebse sitzen stets auf dem Handrücken. Sie stellen anfänglich flache, oft mehr oder weniger warzenartige Gebilde dar, aus denen

schließlich ausgedehnte Geschwüre vom gewöhnlichen Charakter der Kankroide hervorgehen (s. Fig. 504).

Eine besondere Erwähnung verdient der auf Grund der chronischen *Röntgendermatitis*, oder unabhängig von einer solchen, bisweilen aus *umschriebenen Hyperkeratosen*, entstehende Hautkrebs, dem schon mancher Radiologe zum Opfer gefallen ist. Er sitzt auf dem Finger- oder Handrücken, am häufigsten im Bereich der Metacarpophalangeal-



Fig. 504.
Kankroid des Handrückens.

gelenke. Dank den modernen Schutzmaßregeln wird er hoffentlich immer seltener werden. Die Haut zeigt in seiner Umgebung die typischen Zeichen der sog. Röntgenschädigungen: Hyperkeratosen, Teleangiektasien, Glanzhaut, Deformation der Nägel usw.

90.

Akut entzündliche Prozesse an Hand und Fingern.

1. Entzündungsprozesse an den Fingern.

Trotzdem Entzündungsprozesse an Hand und Fingern das tägliche Brot der kleinen Chirurgie darstellen, geben sie uns doch hie und da interessante Probleme auf.

Kommt ein Patient mit einem geschwollenen, geröteten Finger zu uns, so stimmen wir in der Regel sofort seiner Diagnose Panaritium bei. Unter dieser Bezeichnung wird aber sehr verschiedenes zusammengefaßt.

Dem Weiteren sei vorangeschickt, daß wir bei jeder infektiösen Erkrankung der Finger mit automatischer Regelmäßigkeit nach dem Bestehen einer Lymphangitis am Arme und einer Lymphadenitis in der Achselhöhle suchen müssen. Selbst eine kleine, binnen wenigen Tagen geheilte Finger-

verletzung kann zu einer schweren, in Eiterung übergehenden Lymphadenitis axillaris führen.

a) Die **Dermatitis.**

Ein Patient kommt zu uns mit einem stark geschwollenen, geröteten, am ehesten einer Rübe zu vergleichenden Mittelfinger. Er erzählt, er habe sich eine kleine Hautverletzung zugezogen und dieselbe auf Geheiß des Arztes mit Lysolumschlägen behandelt; der Finger sei aber angeschwollen, und je mehr die Schwellung zugenommen habe, um so eifriger habe er seine Lysolumschläge gemacht. Es fällt sofort auf, daß nicht nur der Mittelfinger, sondern auch die beiden ihm zugewandten Flächen der Nachbarfinger gerötet sind. Fortleitung der Entzündung auf die Hand oder den Arm in Form von Lymphangitis fehlt, ebenso jede infektiöse Allgemeinerscheinung. Es besteht kein Zeichen einer Knochen- oder Sehnenscheidenerkrankung, und die ursprüngliche Hautverletzung ist beinahe geheilt. Berücksichtigt man den ganzen Befund und besonders die Mitbeteiligung der beiden anliegenden Flächen der Nachbarfinger, so kann man nur eine *medikamentöse Dermatitis* annehmen. Weglassen eines jeden Desinfiziens und Verband mit einer nicht reizenden Salbe lassen alle Erscheinungen binnen kurzem schwinden.



Fig. 505.
Sublimatdermatitis.

Ähnliches kommt auch bei anderen Desinfizientien, so bei Sublimat, ganz besonders aber bekanntlich bei Jodoform vor, und die **Jodoformdermatitis** war ein häufiges Ereignis zur Zeit, als der Arzt glaubte, seiner Pflicht nicht genügt zu haben, wenn der Patient nicht nach Jodoform roch.

Bei tiefer sitzender, infektiöser Entzündung ist die Haut prall gespannt, elastisch, die Epidermis glatt und glänzend. Bei medikamentöser Dermatitis finden wir eine oberflächliche, derbe Infiltration, eine feinhöckerige, unebene, oft durch zahlreiche deutliche Bläschen, ja große Blasen abgehobene Epidermis.

Bei einer zur Verhinderung von Infektion vom Arzte mit Sublimatumschlägen behandelten geringfügigen Fingerverletzung sah ich sogar eine bis zur Schulter reichende bullöse Dermatitis entstehen, bei welcher der

ganze Arm einer großen Wurst glich und über und über mit Blasen besetzt war. Auch hier waren die Sublimatumschläge vom Patienten um so eifriger angewendet worden, je weiter hinauf die Dermatitis stieg.

Bei tiefer liegender Infektion klagt der Patient über einen stechenden, bohrenden, klopfenden Schmerz, der ihm Tag und Nacht nicht Ruhe läßt, bei Dermatitis mehr über ein lästiges Jucken und Brennen. Örtlicher Druck ist im ersteren Falle sehr, im letzteren Falle nur wenig schmerzhaft.

b) Die **primären Entzündungen des Nagelfalzes oder des Nagelbettes.** Beginnt die Entzündung an umschriebener Stelle, um sich allmählich auf die ganze Phalanx auszubreiten, so haben wir es mit oberflächlichem Ursprung derselben, mit einer *Infektion des* Nagelfalzes oder des *Nagelbettes* zu tun, auch wenn der Knochen nachträglich nekrotisch werden sollte. Der Ausgangspunkt ist meist eine kleine Rhagade des Nagelfalzes. Der Eiter sitzt subepidermoidal oder subcutan, oder beides zugleich — Hemdenknopfabszeß.

Läuft der Prozeß, auch ohne den Knochen zu ergreifen, nicht in gewohnter Weise ab, so müssen wir uns daran erinnern, daß schon mehrfach *luetische Primäraffekte* für Panaritien gehalten worden sind, und daß es auch im sekundären Stadium eine *Paronychia syphilitica* gibt. Besteht auffallende Neigung zu Panaritien, so werden wir, wenn nicht professionelle Schädigungen in Frage kommen, auf Syringomyelie (s. Fig. 510), Sklerodermie (Fig. 511), Raynaudsche Krankheit und auf Diabetes untersuchen. Letzteres ist stets angezeigt, wenn ein gewöhnliches Panaritium einen besonders schweren Verlauf nimmt.

c) Eine irgendwo in der **Haut** oder im **subkutanen Zellgewebe** sitzende Entzündung wird sich einer primären Knochenerkrankung gegenüber durch ihre anfangs beschränkte Ausdehnung kennzeichnen. Der Eiter sitzt wie bei b. Eröffnet man den Herd nicht rechtzeitig, so kann der Prozeß auf die Sehnenscheiden übergehen und wird dann rasch weiter greifen.

d) Wir müssen hier noch des **Erysipeloids** der Finger gedenken, das von Rosenbach und später von Tavel u. A. beschrieben worden ist, und das wir auch selbst wiederholt beobachtet haben. Im Anschluß an eine unbedeutende Hautverletzung entwickelt sich Rötung und derbe Schwellung der Haut, die langsam nach der Hand hin fortschreitet, ohne je zu Eiterung zu führen. Allgemeinerscheinungen fehlen meist. In seltenen Fällen kommt es zu Lymphangitis, schmerzhafter Schwellung der Achseldrüsen und zu Temperatursteigerung. Bemerkenswert ist das leichte Rezidivieren der Krankheit, die sich mit Vorliebe bei Leuten findet, welche mit Fleisch und tierischen Abfällen zu tun haben.

e) Viel wichtiger sind die **akuten Sehnenscheidenentzündungen.** Dieselben entstehen in der Regel nicht spontan, sondern nach einer die Sehnenscheide erreichenden Verletzung, und zwar sind Stich-, bzw. Bißverletzungen viel mehr zu fürchten als weit offene Wunden, weil bei ihnen die in die Tiefe gebrachten Infektionserreger nicht ausgestoßen werden, sondern sich ungestört entwickeln können.

Tritt bei einer derartigen Anamnese Schwellung des Fingers auf, so verfolge man den Verlauf der Sehnenscheide und eröffne sofort, auch ohne sichere Fluktuation abzuwarten, wenn Druckempfindlichkeit längs derselben vorhanden ist.

Von einer Ostitis oder Periostitis läßt sich die Tendovaginitis dadurch unterscheiden, daß der Entzündungsprozeß sich nicht auf



Fig. 506.
Sekundäres Panaritium osseum. (Infektion der Strecksehnenscheide durch einen Nadelstich.)

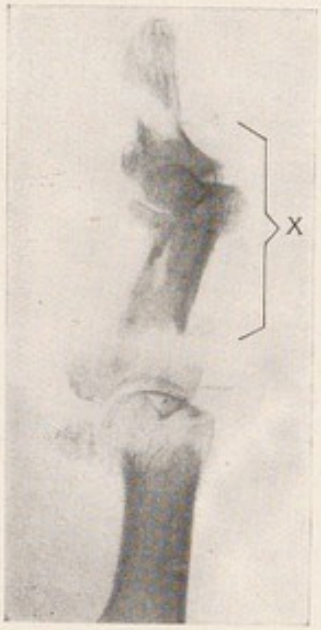

Fig. 507.
Röntgenbild desselben. X Sequestrierte Partie des Knochens.

das Gebiet einer Phalanx beschränkt, und daß Druckschmerz und Schwellung auf der einen Seite des Fingers ausgesprochener sind als auf der anderen. Im weiteren Verlaufe verwischt sich freilich das Symptomenbild, da sich an eine Tendovaginitis eine Periostitis und umgekehrt an eine primäre Knochenerkrankung eine sekundäre Entzündung der Sehnenscheide anschließen kann. Ist eine Verletzung auszuschließen, so muß man an *Gonorrhöe* denken. Die gonorrhoische Tendovaginitis beginnt meist sehr heftig, beinahe phlegmonös, um dann in ein ruhigeres, chronisches Stadium überzugehen. Zur Eiterung kommt es besonders bei Mischinfektion.

Erkrankt ein Handwerker nach angestrengter Arbeit an einer schmerzhaften Schwellung im Bereiche des langen Daumenstreckers,

und fühlen wir daselbst ein deutliches Knirschen, so diagnostizieren wir die sog. *Tendovaginitis crepitans*, richtiger gesagt eine fibrinöse Entzündung des Peritendineums und des Perimysiums, die meist rückwärts vom Bereiche der Sehnenscheide gelegen ist.

f) Die **eiterige Entzündung des Knochens,** sei sie nun primär oder sekundär, läßt sich erkennen:

1. an der diffusen Schwellung und Druckempfindlichkeit des ganzen Fingerumfanges in der Ausdehnung einer oder mehrerer Phalangen;
2. am Schmerz bei Stoß und Zug in der Achse;
3. im weiteren Verlaufe an der falschen Beweglichkeit und Krepitation im Bereiche des Knochens selbst oder eines Nachbargelenkes.

Das Röntgenbild gibt uns im Anfangsstadium keinen Aufschluß, wohl aber, wenn die Demarkation des abgestorbenen Knochens eingetreten ist (Fig. 507), so daß sich zwischen gesundem Knochen und Sequester eine helle Zone findet, und ferner, sobald es einmal, mit oder ohne Sequestration, zu periostaler Knochenneubildung gekommen ist.

g) Nicht unwichtig ist endlich die Kenntnis der **akuten Entzündung der Fingergelenke.** Am häufigsten ist das erste Interphalangealgelenk befallen. Der Finger hat mit seiner spindelförmigen Verdickung ein wenig die Form eines Rettichs. In den meisten Fällen handelt es sich um die Folge von Verletzungen, wie ich sie wiederholt bei Fleischergesellen gesehen habe. Auch bei den leichten Fällen bleibt das Gelenk nach Abklingen der akuten Erscheinungen oft noch wochenlang durch klare Flüssigkeit ausgedehnt, und nicht selten kommt es bei langer Dauer der Erkrankung schließlich zu Knorpelschwund, den wir, noch bevor sich bei Gelenkbewegungen Knirschen zeigt, durch das Röntgenbild nachweisen können. Ist nur *ein* Gelenk befallen, und ist die Erkrankung plötzlich, spontan aufgetreten, so denke man auch an *Gonorrhöe.*

Sekundär finden wir die Fingergelenke bei eiteriger Tendovaginitis und Ostitis befallen. Das Krankheitsbild wird aber hier von der primären Erkrankung beherrscht, zu der die Arthritis nur als Komplikation hinzutritt.

2. Akut entzündliche Prozesse an der Hand

sind, wenn wir von der seltenen **primären Periostitis** und **Osteomyelitis der Metakarpen** absehen, dreierlei Ursprungs. Entweder sind sie **von den Fingern her** fortgeleitet, oder durch **Verletzungen an der Hand selbst** entstanden, oder es handelt sich endlich um Vereiterung der bei Handarbeitern so häufig unter den **Schwielen der Hohlhand** entstehenden **Schleimbeutel.** Auch diese Abszesse zeigen gern Hemdenknopfform. Die Diagnose ist also sehr leicht zu stellen, nur erinnere

man sich daran, daß, auch wenn der Entzündungsherd in der *Vola* liegt, das Ödem in der Regel infolge der größeren Schlaffheit der Haut auf dem **Dorsum** am stärksten ist. Diese Eigentümlichkeit verleitet den Anfänger leicht, am unrichtigen Orte zu schneiden.

Oft wird dem Arzte die Frage gestellt, ob die eiterige Entzündung dieser unter den Schwielen liegenden Schleimbeutel eine Unfallfolge sei oder nicht. Hat eine noch so geringe Hautverletzung zu der Infektion geführt, so ist die Antwort klar. Die Eiterung tritt aber gelegentlich auch ohne ein solches einem Unfalle gleichzustellendes Ereignis ein. In diesen letzteren Fällen haben wir den Vorgang als eine Berufserkrankung und nicht als einen Unfall aufzufassen.

Nicht unerwähnt möge bleiben, daß auch der **akute Gichtanfall** ausnahmsweise einmal an der Hand einsetzen und bei falscher Diagnose unter das Messer fallen kann.

91.

Die chronischen Entzündungen an Hand und Fingern.

Als Sitz chronischer Entzündungen an Hand und Fingern kommen in Betracht: die Haut, die Sehnenscheiden, die Knochen und die Gelenke.



Fig. 508.
Lupus des Handrückens in Form der Tuberculosis verrucosa cutis.

1. Die Haut.

Von chronischen Entzündungen der Haut und des subkutanen Gewebes kommen neben dem chronischen Ekzem und dem seltenen Gumma besonders der syphilitische Primäraffekt, der Lupus, die Lepra, die Syringomyelie und die in das große Gebiet der Raynaudschen Krankheit und der Sklerodermie (Sklerodaktylie) gehörigen trophischen Störungen in Frage.

Ätiologie, frühe Drüsenschwellung, vielleicht selbst schon Sekundärerscheinungen weisen auf den **Schanker** hin, von dem schon mancher Arzt als Opfer seines Berufes betroffen worden ist.

Ein bekannter Dermatologe sagte einst: „Wer jedes Geschwür mit den Fingern anrührt, der zeigt, daß er entweder nicht weiß, was es sein kann, oder daß er die Syphilis schon gehabt hat." Muß wirklich berührt werden, so benutze man doch zum mindesten, zum Schutze für sich und seine übrigen Patienten, Gummifingerlinge!



Fig. 500.
Papulös-ulceröses Syphilid der Hohlhand.

Die späteren luetischen Veränderungen an den Händen sitzen im Gegensatz zu den meisten anderen ähnlichen Erkrankungen in der Regel in der Hohlhand.

Der **Lupus** in seinen verschiedenen Formen beginnt im Gegensatze hierzu in der Regel auf dem Hand- oder Fingerrücken. Er wird erkannt wie anderswo, und wir verweisen insbesondere für die Unterscheidung desselben von tertiär syphilitischen Veränderungen auf das, was wir bei Anlaß des Gesichtslupus gesagt haben. In seltenen Fällen frißt er in die Tiefe und zerstört selbst die Sehnen, so daß es schließlich zu schweren Kontrakturen kommt. Greift die Tuberkulose auch auf Knochen und Gelenke über, so können Zerstörungen entstehen, die an Lepra erinnern.

Auch an den **Leichentuberkel** der pathologischen Anatomen und ihres Personals — ein torpides umschriebenes Hautinfiltrat und an die Hauttuberkulose der Fleischer werden wir bei gegebener Ätiologie denken.

Die **Lepra** der Finger ist hauptsächlich dadurch gekennzeichnet, daß sie zu Spontanamputation von Fingern führt. Neben den bekannten Lepraherden gibt es zerstreute kleine Leprazentren in wenig besuchten Gegenden, denen ebenfalls Berücksichtigung zu schenken ist. Im

Zweifelsfalle suchen wir die als Reste der Lepra maculosa zurückbleibenden atrophischen, oberflächlich narbigen Hautveränderungen an verschiedenen Stellen des Körpers und die Verdickung der großen Nervenstämme, besonders des Ulnaris.

In Konkurrenz mit der Lepra treten die chronischen trophoneurotischen Verstümmelungen bei *Medianuslähmung*, bei *Syringomyelie*, *Raynaudscher* und *Morvanscher Krankheit* und *Sklerodermie*. Maßgebend sind die Symmetrie und die nervösen Symptome, denen natürlich durch sorgfältige Untersuchung nachgeforscht werden muß, da der Patient oft von einem Nervenleiden gar nichts weiß.



Fig. 510.
Verstümmelung der Hand bei Syringomyelie.

2. Die Sehnenscheiden.

Von Anfang an chronische, von Schwellung begleitete Sehnenscheidenentzündungen sind fast ausnahmslos tuberkulöser Natur. Am häufigsten sind die Beugesehnen ergriffen.

Einmal sah ich eine tuberkulöse Tendovaginitis der Strecksehnen bei einem Fleischer, der sich 15 Jahre vorher an der betreffenden Stelle mit einem Knochensplitter einer tuberkulösen Kuh verletzt hatte. Eine alte Narbe legte noch von dieser Verletzung Zeugnis ab.

Wir erkennen die tuberkulöse Tendovaginitis ohne weiteres an der wulstigen Verdickung im Bereich der Sehnenscheide und an der teilweisen Versteifung der betroffenen Finger in leichter Beugestellung (s. Fig. 494). Nicht selten ist die gemeinsame Sehnenscheide unter dem Ligamentum carpi volare ergriffen, und die Erkrankung setzt sich von da in einzelnen Zipfeln nach dem zweiten bis vierten Finger fort. Fluktuation fehlt oft oder ist nur im Bereiche der Hohlhand mehr oder weniger deutlich zu erkennen. Größere Ergüsse nehmen, durch das genannte Ligament eingeschnürt, Zwerchsackform an, und man kann die Flüssigkeit unter demselben durch aus der Hohlhand nach dem Vorderarm und umgekehrt verschieben. Knirschen deutet auf Reiskörperbildung hin. Anfangs sind gewöhnlich nur die Sehnenscheiden ergriffen, mit der Zeit können sich aber auch in den Sehnen spindelförmige Herde von Granulationsgewebe mit pinselförmiger Auffaserung des Sehnengewebes ausbilden. Chronische Drüsenschwellung in der Achselhöhle würde zur Bestätigung der Diagnose beitragen, wenn eine solche überhaupt noch nötig wäre.

Die Sehnenscheidentuberkulose könnte nur mit dem subakuten Stadium einer *gonorrhoischen Tendovaginitis* und mit dem sehr seltenen *Hohlhandlipom* verwechselt werden. Plötzlicher Beginn mit heftigen Schmerzen wäre für erstere beweisend, sehr chronische, ganz schmerzlose Entstehung spräche für letzteres.

Eine Erkrankung sei noch erwähnt, die, obwohl sehr geringfügig und leicht zu beseitigen, ihren Träger doch recht erheblich



Fig. 511.
Sklerodermie.



Fig. 512.
Ostitis syphilitica des ersten Metacarpus.

quälen kann. Es ist die relative Enge des auf dem Processus styloideus radii gelegenen Sehnenscheidenfaches für den Extensor pollicis brevis und Abductor pollicis longus, eine Störung, die ich 1895 zuerst beschrieben und als **stenosierende Tendovaginitis** bezeichnet habe, und die seither mehrfach auch von anderer Seite beobachtet worden ist. Die Kranken, meist weiblichen Geschlechts, klagen bei jeder Anstrengung über ausstrahlende Schmerzen nach Daumen und Vorderarm. Als einzigen Befund erheben wir Druckempfindlichkeit und meist etwas Verdickung im Bereiche des genannten Sehnenscheidenfaches.

Legt man dasselbe unter Lokalanästhesie frei, so sieht man die Sehnen in demselben eingeschnürt. Die Spaltung des Faches befreit den Patienten sofort und dauernd von seinen Beschwerden. Bei der histologischen Untersuchung findet sich bindegewebige Verdickung der Wand des Faches, bisweilen mit leichten Zeichen von chronischer Entzündung (A. Vischer).

3. Der Knochen.

Entsteht an einem Mittelhandknochen oder an einer Phalanx allmählich unter geringen Schmerzen eine spindelförmige Anschwellung, die schließlich zur Eiterung und Fistelbildung führt, so wissen wir, daß es sich beinahe immer um **Tuberkulose** handelt. Wir sagen *beinahe*, denn es gibt auch eine ganz ähnliche **luetische** Erkrankung der Phalangen und Metakarpen, die **Dactylitis syphilitica.** Mit der Diagnose einer tuberkulösen Erkrankung oder, wie man nach altem Brauche sagt, einer **Spina ventosa,** haben wir noch nicht alles erschöpft. Es



Fig. 513.
Periostale Spina ventosa.



Fig. 514.
Myelogene Spina ventosa.

ist für die Prognose des Fingers von Interesse, zu wissen, ob die Erkrankung vom *Mark* oder vom *Periost* ausgegangen ist. Während beim Erwachsenen die Periostitis häufiger ist, sehen wir beim Kinde vorzugsweise, wenn schon nicht ausschließlich, primäre Markerkrankungen.

Bei der myelogenen Tuberkulose, der eigentlichen Spina ventosa (Fig. 514), wird der Knochen durch den tuberkulösen Prozeß immer mehr aufgetrieben, von innen her zerstört und vom Periost her durch Neubildung ersetzt. Das Periost kann dabei wenigstens teilweise gesund bleiben. Die Spongiosa wird resorbiert, sequestriert, ausgestoßen oder chirurgisch entfernt. Die Phalanx knickt auf der einen Seite ein, bleibt aber doch im ganzen und großen erhalten. Bei der periostalen Form dagegen (Fig. 513) wird die ganze Diaphyse nach und nach ihrer Ernährung beraubt, stirbt ab und wird nach langer Eiterung ausgestoßen oder

durch den Chirurgen entfernt. Da das Periost aber selbst tuberkulös erkrankt ist, so bildet es nicht, wie bei Staphylokokkenosteomyelitis, eine kräftige Sequesterlade, sondern der Finger verkürzt sich um die Länge der



Fig. 515.
Myelogene Spina ventosa.



Fig. 516.
Periostale Spina ventosa.

Diaphyse, nachdem vielleicht noch einzelne vom Periost gebildete Knochensplitter als Sequester entfernt worden sind. Sichere Unterscheidung erlauben nur Röntgenbild und Operation.

Luetischer Ursprung (Fig. 512) kann bloß auf Grund von Anamnese, Serumreaktion und therapeutischem Erfolg erkannt werden.

92.

Abnorme Haltungen und Stellungen von Hand und Fingern. Schädigungen der Nerven der oberen Extremität.

Die abnormen Haltungen und Stellungen von Hand und Fingern sind teils Folgen von Innervationsstörungen, teils örtlich, durch Mißbildung, traumatische oder entzündliche Schädigungen bedingte Erscheinungen. Was nicht schon in den bisherigen Kapiteln erwähnt worden ist, das wollen wir hier zusammenfassend besprechen.

1. Folgen von Schädigungen der Nerven.

Vier Fragen stellen sich uns bei jeder Lähmung:

1. Welche Muskeln sind gelähmt?
2. Welche Hautbezirke zeigen Störungen der Sensibilität, der Gefäßinnervation, der Erweiterung der Gewebe?
3. Wo sitzt die Unterbrechung der Nervenleitung?
4. Welcher Art ist sie?

Die Beantwortung der beiden ersten Fragen, die Feststellung der **Ausdehnung** und **Verteilung der Lähmung** erfordert nichts weiter als Kenntnis der Muskelfunktion und der Sensibilitätsverteilung und sorg-



Fig. 517.
Radialislähmung infolge von Messerstich (sog. Fallhand).

fältige Untersuchung. Oft führt freilich schon ein Blick auf den Patienten zu einer annähernden Diagnose, nämlich dann, wenn die Extremität eine typische Stellung aufweist.

Hängt die pronierte Hand schlaff herunter (Fallhand) und können die Finger nicht gestreckt werden (Fig. 517), so erkennt jeder die *Radialislähmung*. Liegt der Daumen gestreckt dem Zeigefinger an, und kann er nicht aus dieser Stellung gebracht werden (sog. Affenhand), so denken wir an *Medianuslähmung* und sehen nach, ob auch die Spreizung und die Beugung des Zeige- und Mittelfingers gestört sind. Ist dies der Fall, und finden wir gleichzeitig die Sensibilität auf der Dorsalseite der Endglieder aufgehoben, so besteht kein Zweifel an dieser Diagnose. Kann umgekehrt der Daumen nicht aktiv an den Zeigefinger angelegt

werden, sind die Grundglieder des 4. und 5. Fingers leicht überstreckt, während die Mittel- und Endglieder in leichter Beugung stehen, so erkennen wir die *Ulnarislähmung*. Noch auffallender ist dieselbe in späteren Stadien, wenn Daumen, Kleinfingerballen und Interossei atrophisch sind (Fig. 520) und schließlich die Finger die bekannte Krallenstellung: Überstreckung der Grundphalanx mit starker Beugung der Mittel- und Endphalanx, angenommen haben (Fig. 528).

Kann der Patient seinen Arm in der Schulter aktiv nicht heben, während wir dies passiv ohne Schwierigkeit tun können, so denken wir an eine Lähmung des *Nervus axillaris* und werden nachsehen, ob der sensible Bezirk des Nerven (über dem M. deltoideus) empfindungslos geworden ist. Ist die Beugung des Ellenbogens geschwächt, d. h. wird sie nur noch von der Vorderarmmuskulatur besorgt, so

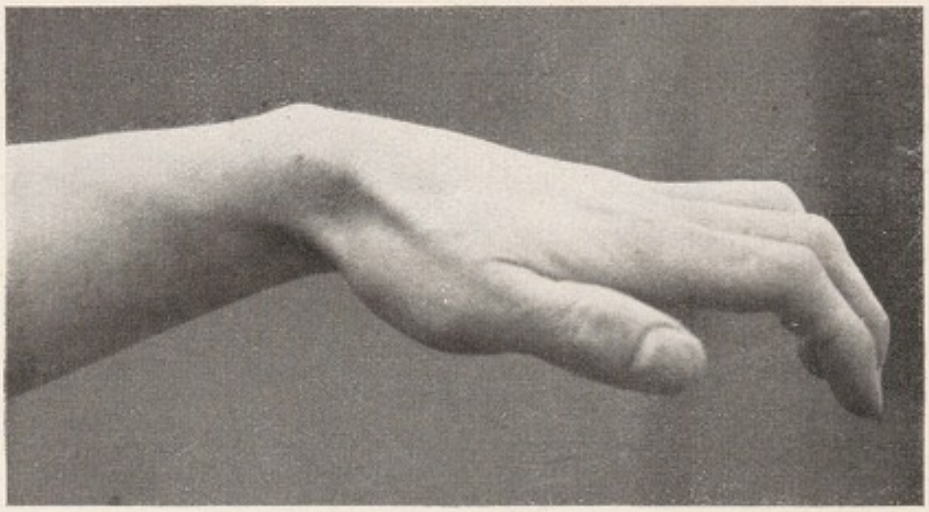

Fig. 518.
Medianuslähmung (sog. Affenhand).

nehmen wir eine Lähmung des *N. musculo-cutaneus* an und werden eine entsprechende Sensibilitätsstörung an der Außenseite des Vorderarmes aufsuchen.

Dieser vorläufigen Orientierung hat die genaue Feststellung der gelähmten Muskeln und der anästhetischen, bzw. hypästhetischen Hautgebiete zu folgen.

Für die chirurgische Behandlung von besonderer Bedeutung ist der dritte Punkt: der **Sitz der Schädigung.** Oft ergibt sich derselbe ohne weiteres aus dem die Störung bedingenden Gebilde (z. B. Aneurysma, Tumor) bzw. aus dem Sitz einer allfälligen Verletzung: Schnitt, Stich, Schuß, Knochenbruch. Ganz besonders berüchtigt sind die Schnitte im Bereich des Handgelenks, welche gewöhnlich den Ulnaris, bisweilen auch den Medianus treffen, und ferner die Frakturen des Oberarmes, denen meist der Radialis zum Opfer fällt. In der Höhe des Schultergelenkes ist es der luxierte Humeruskopf, welcher den Ner-

vus axillaris, in seltenen Fällen auch einen der großen Stämme des Plexus quetscht. Traumen, Geschwülste und Aneurysmen im Bereiche der Clavicula und aufwärts von derselben schädigen nicht mehr die einzelnen großen Nervenstämme, sondern den Plexus im engeren Sinne.

Auf eine so hoch gelegene Läsion weist übrigens dann auch die Verteilung der Motilitäts- und Sensibilitätsstörung hin, da dieselbe dann nicht mehr der Funktion der einzelnen großen Stämme entspricht, sondern sich auf Gebiete mehrerer Stämme erstreckt. Eng umschriebene motorische und sensible Ausfallserscheinungen oder auch sensible Reizerscheinungen — Parästhesien, Neuralgien — weisen endlich auf einen noch höheren Sitz hin, nämlich auf die Läsion isolierter Wurzeln. In der Friedenspraxis finden wir dieselben bei



Fig. 519.
Ulnarislähmung.

Wirbelbrüchen, Spondylitis, Rückenmarkstumoren und Wirbeltumoren, im Kriege bei Schüssen hart an der Wirbelsäule vorbei.

Besitzen wir gar keinen anamnestischen Anhaltspunkt, oder betrifft das Trauma gleichzeitig verschiedene Abschnitte der Extremität, so werden wir — nach genauer Bestimmung des Motilitäts- und Sensibilitätsausfalles — stets derjenigen Ätiologie den Vorzug geben, bei welcher wir alle Lähmungen von einem einzigen Punkt aus erklären können. Ein Beispiel möge dies erläutern.

Ein Arbeiter wird von einem großen Steinblocke an Kopf, Schulter und Arm getroffen. Als wir ihn einige Wochen später zum Zwecke der Begutachtung sehen, fällt vor allem die Haltung der linken Hand auf, welche derjenigen einer Radialisparese entspricht. Eine etwas winklig geheilte Humerusfraktur im obern Drittel gibt scheinbar die gesuchte Erklärung. Nun zeigt es sich aber, daß nicht nur die Strecker der Finger und des Handgelenks und die Supinatoren gelähmt sind, sondern auch der M. deltoideus,

und daß auch eine dem Ausbreitungsbezirke des Nervus axillaris entsprechende Sensibilitätsstörung vorhanden ist. Hieraus wird geschlossen, daß offenbar bei Anlaß der Oberarmfraktur der N. axillaris mitgeschädigt worden sei. Dies erklärt aber die Lähmung und Atrophie der M. supraspinatus und infraspinatus nicht, welche nicht minder auffallend ist als die übrigen Lähmungen. Das Trauma muß also noch höher oben angegriffen haben, und wir finden in der Tat eine deform geheilte Fraktur des Schlüsselbeins, dessen zentrales Fragment mit seinem peripheren Ende gerade die Gegend des Erbschen Punktes trifft.

Es handelte sich also offenbar nicht um isolierte Lähmungen der Nn. radialis, axillaris und suprascapularis, sondern um eine Quetschung des aus der 5. und 6. Wurzel zusammengesetzten Nervenstammes am sog. Erbschen Punkte, zwischen Clavicula und erster Rippe. Daß diese Annahme die richtige war, das ergab sich daraus, daß die Lähmung der Muskeln, deren Nervenfasern genau der 5. und 6. Wurzel entsprechen: der Mm. supraspinatus infraspinatus, deltoideus, coracobrachialis, brachialis, brachio-radialis, supinator eine vollständige war, während die weiter unten austretenden, offenbar weniger direkt betroffenen Fasern der langen Fingerstrecker weniger stark geschädigt waren.

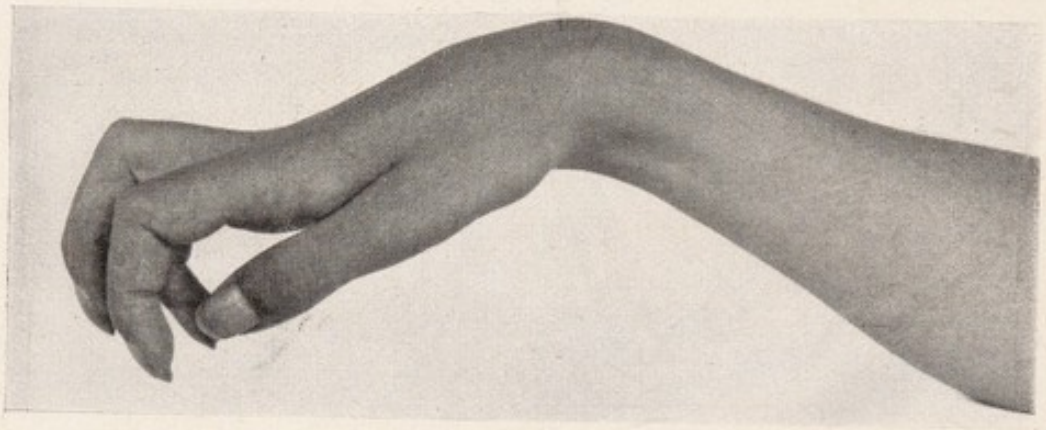

Fig. 520.
Ulnaris- und Medianuslähmung (sog. Predigerhand).

Ähnlich wie die Schädigung der obern Plexuswurzeln in der **Erbschen Lähmung** ein wenn auch gewissen Abweichungen unterworfenes, so doch im ganzen einheitliches Bild bieten, so ist dies auch der Fall für die Schädigung der untern Plexuswurzeln in der sog. **Klumpkeschen Lähmung.** Hier finden wir Lähmungen im Bereiche der kleinen Handmuskeln und Sensibilitätsstörungen im Medianus- und Ulnarisgebiete verbunden mit okulopupillaren Störungen: wie Miosis, Verkleinerung der Lidspalte und Zurücksinken des Augapfels. Es ergibt sich aus der geschützten Lage der untern Wurzeln, daß dieselben seltener durch Traumen geschädigt werden, und daß wir deshalb die Klumpkesche Lähmung eher bei Geschwülsten und bei entzündlichen Prozessen am Knochen (z. B. Spondylitis) antreffen werden. Bei Schußverletzungen des Plexus treffen wir zwar auch gelegentlich eine Ver-

teilung an, welche diesen beiden Typen entspricht. Sehr oft finden sich aber Abweichungen, welche durch den willkürlichen Charakter der Schußverletzungen erklärlich sind, und wo sich die Schädigung isolierter Wurzeln verbindet mit der Verletzung von Nervenstämmen. Das Resultat unserer Untersuchung heißt dann z. B.: Plexusschuß mit hauptsächlicher Beteiligung des Radialis, oder des Medianus und Ulnaris. Die erstere Kombination erklärt sich daraus, daß sich die Fasern des Radialis schon früh sammeln, die zweite daraus, daß der Ulnaris und der untere Schenkel der Medianusschlinge ein Stück weit gemeinsam verlaufen. Manche Abweichungen vom Schema beruhen auf individuellen Verschiedenheiten im Verlaufe der einzelnen Bestandteile des Plexus.

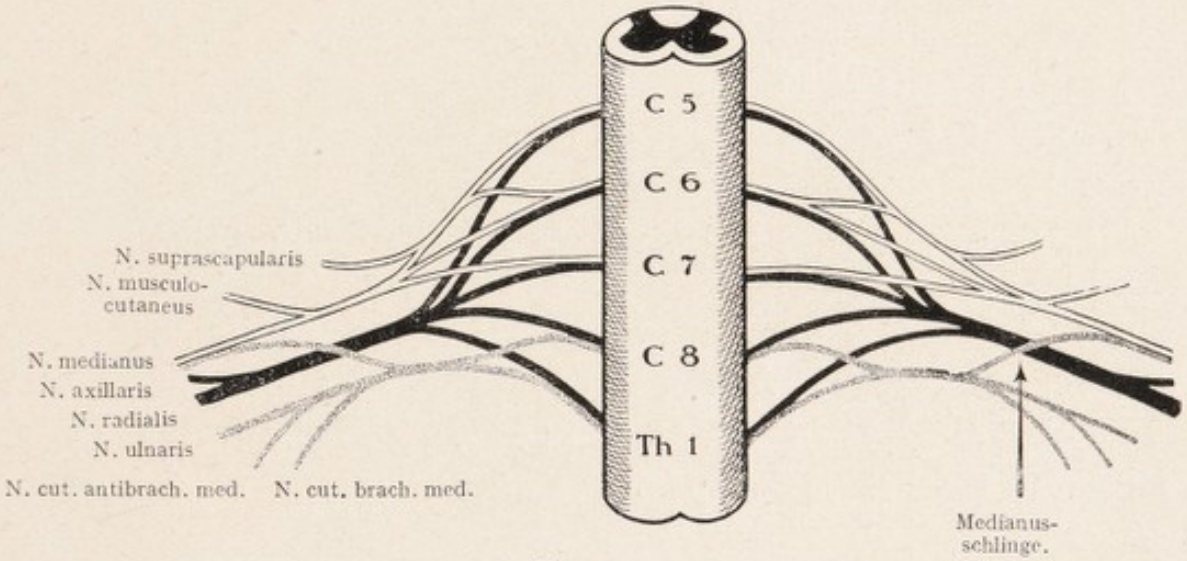

Fig. 521.

Plexus brachialis (nach Bing).
(Weiß: Fascic. lateralis, grau: Fascic. medialis, schwarz: Fascic. posterior).

Aus der Anatomie des Plexus sei daran erinnert, daß sich derselbe (s. Fig. 521) aus drei Bündeln zusammensetzt:

einem *hinteren* Bündel, das aus allen 5 Segmenten Fasern bezieht und den Radialis und den Axillaris bildet,

einem *lateralen* Bündel, das den N. suprascapularis, den Musculocutaneus und den obern Schenkel des Medianus bildet,

einem *medialen* Bündel, das den Ulnaris, die medialen Hautäste der Extremität und den unteren Schenkel des Medianus bildet.

Die Lähmungserscheinungen tragen bei den verschiedenen Nervenstämmen einen verschiedenen Charakter. So tritt bei der *Radialislähmung* die Motilitätsstörung in den Vordergrund, und die Tiefensensibilität bleibt ungestört (Eintreten der Nachbarnerven, Besorgung der Tiefensensibilität im Radialisgebiet durch den Medianus nach Belenky). Trophische und sekretorische Störungen sind selten. Beim *Medianus* machen sich, umgekehrt, besonders die sensiblen, trophischen und vasomotorischen Störungen geltend, und es bestehen bei partiellen Schädigungen oft hartnäckige Neuralgien. Die mit Neuralgien verbundene Hyperästhesie wurde schon im amerika-

nischen Sezessionskriege von Weir-Mitchell beobachtet und als „Causalgie" beschrieben. Auch beim *Ulnaris* treten die sensiblen, sekretorischen und vasomotorischen Störungen viel mehr zutage, als beim Radialis. Die trophischen und vasomotorischen Störungen sollen bei Medianus- und Ulnarislähmung nach Meige und Athanassio besonders dann auftreten, wenn gleichzeitig eine schwerere Gefäßverletzung, besonders Verletzung der A. brachialis besteht. Man vergesse endlich nicht, daß gerade auch bei Kriegsverletzungen organische Schädigungen durch hysterische Zustände und durch reflektorische Störungen vorgetäuscht werden.

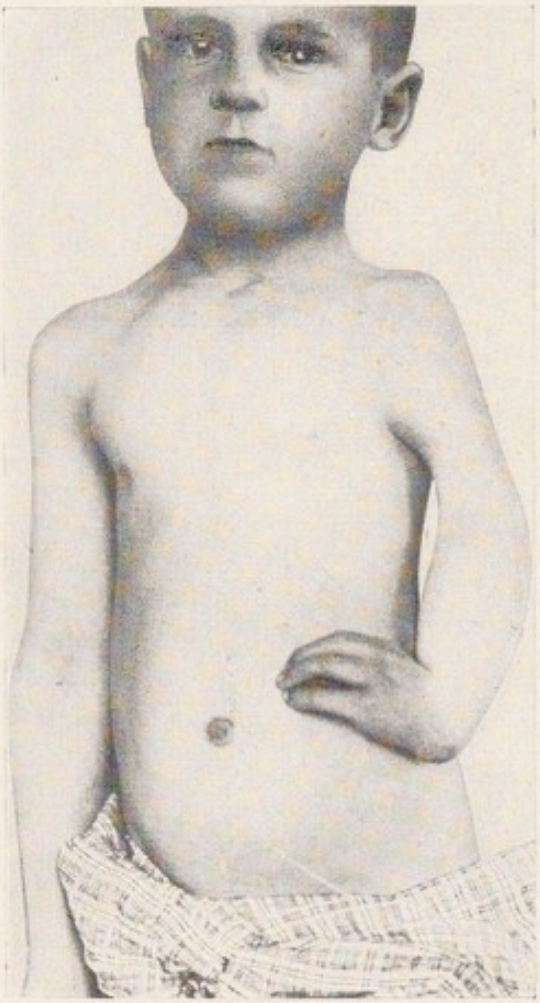

Fig. 522.
Manus vara. Radius- und Daumenmangel.



Fig. 523.
Derselbe Fall im Röntgenbilde.

Von großer Bedeutung ist endlich der vierte Punkt: Die **Natur der Schädigung.** Prognose und Therapie drehen sich um die Frage, ob eine *anatomische Unterbrechung der Fasern*, oder bloß eine *funktionelle Störung* durch Druck oder blutige, bzw. entzündliche Infiltration vorliegt.

Bloße motorische Lähmung mit wenigstens teilweiser Erhaltung der Sensibilität spricht für funktionelle Unterbrechung, — oder für partielle Durchtrennung des Stammes, wie das besonders bei Verletzungen durch kleine Granatsplitter oder bei Anspießung eines Nerven durch ein Knochenfragment der Fall ist.

Völlige Aufhebung aller Funktionen des Nerven beweist keineswegs anatomische Durchtrennung der Fasern. Eine solche wird erst dann wahrscheinlich, wenn nicht nur Entartungsreaktion, sondern schließlich völlige Aufhebung jeder Reaktion eintritt. Hat die Funktionsaufhebung ein Jahr gedauert, so wird sie vielfach als endgültig angesehen. Wir haben aber Wiederkehr der Funktion nach Aufhebung des Druckes noch nach mehr als 1½ Jahren gesehen. Wir besitzen mit anderen Worten kein absolutes Kriterium für die anatomische Durchtrennung des Nerven, wenn schon eine solche bei völligem Erlöschen der faradischen Reaktion wahrscheinlich ist. Für gänzliche Durchtrennung spricht im allgemeinen auch das Auftreten trophischer und vasomotorischer Störungen, wie sie uns auch von der Syringomyelie her bekannt sind.

Ein Urteil über den anatomischen Zustand des Nerven erlaubt oft die Ätiologie der Lähmung. Den Typus der stets zurückgehenden Drucklähmungen stellen die noch zu erwähnenden Narkosen-, Esmarch- und Krücken-Lähmung dar. Drucklähmungen sind auch die Lähmungen durch gutartige Tumoren, durch Kalluswucherungen, durch Aneurysmen. Völlige Durchtrennung sehen wir bei Knochenbrüchen (scharfe Kante eines Fragmentes), bei Schnittwunden. Die ganze Stufenleiter der Schädigungen zeigen die Schußwunden. Unmittelbar nach einem Plexusschuß hängt der ganze Arm schlaff, motorisch und sensibel gelähmt herunter. Im Verlauf der nächsten Tage und Wochen, meist etwa von der dritten Woche weg, kehren einzelne Funktionen wieder zurück, und der endgültige Lähmungsrest läßt sich oft erst nach 1—2 Jahren übersehen. Der zurückgehende Anteil war bedingt durch bloße mechanische Erschütterung, Quetschung, blutige Infiltration, vielleicht auch thermische Schädigung und durch Einbettung von Nervenstämmen in schwartiges Narbengewebe. Die Ursache der bleibenden Lähmung ist neben der völligen Durchtrennung Neurombildung im Nervenstamm, Umwachsung durch Kallusmassen (besonders beim Radialis!) oder durch derbe Narbenmassen. Oft gelingt es erst bei der Operation, festzustellen, welche dieser Ursachen vorlag.

Nicht immer kommt der Patient schon mit der Lähmung zum Chirurgen; dieser sieht vielmehr gelegentlich auch Lähmungen an den oberen Extremitäten als unerwünschte Beigabe zu seiner Behandlung entstehen. Es sind das die schon erwähnte *Narkosenlähmung*, die *Esmarchlähmung* und die *Krückenlähmung*.

Die erstere, meist Axillaris- und Radialislähmung, beruht auf Einklemmung von Nervenstämmen bei emporgehobenem Arm zwischen Humerus und Thorax oder Humerus und Operationstischrand. Der Mechanismus der beiden anderen Lähmungsformen bedarf keiner weiteren Erläuterungen. Alle drei Formen haben das Gemeinsame, daß beinahe nur die motorischen Fasern geschädigt sind, und daß die Lähmung nach einigen Wochen — spätestens Monaten — spontan zurückgeht. Ganz anders verhält es sich mit der *ischämi-*

schen Lähmung infolge zu straffen Anliegens eines erhärtenden Verbandes. Hier kommt es zu einer direkten Schädigung des Muskels infolge der mangelnden Blutzufuhr. Das Endresultat ist hier nicht restitutio ad integrum,

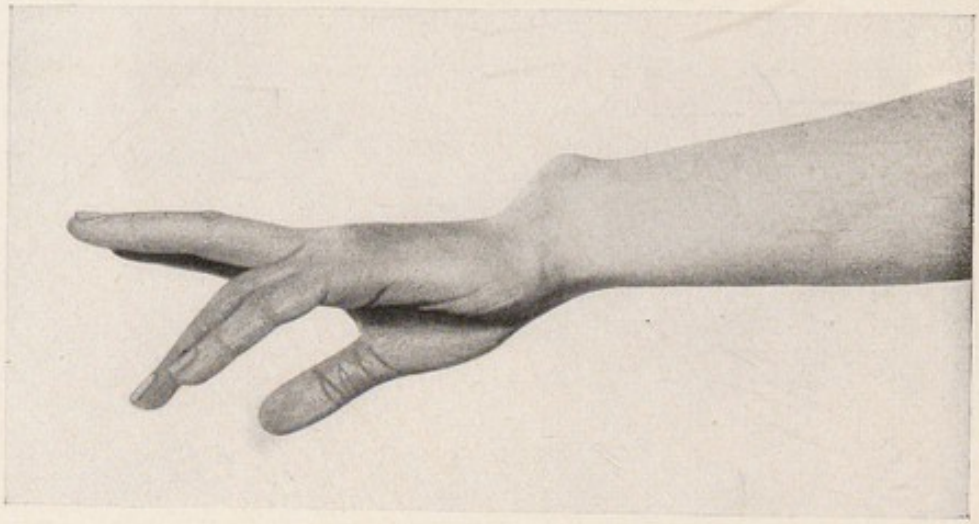

Fig. 524.
Manus valga. Madelungsche Handdeformität.

sondern eine fibröse Entartung des Muskels mit Kontrakturstellung, also eine bleibende Schädigung.

Es ist ferner nicht zu vergessen, daß die *hysterischen*, d. h. die durch Suggestion und Autosuggestion entstandenen *Lähmungen* umso-

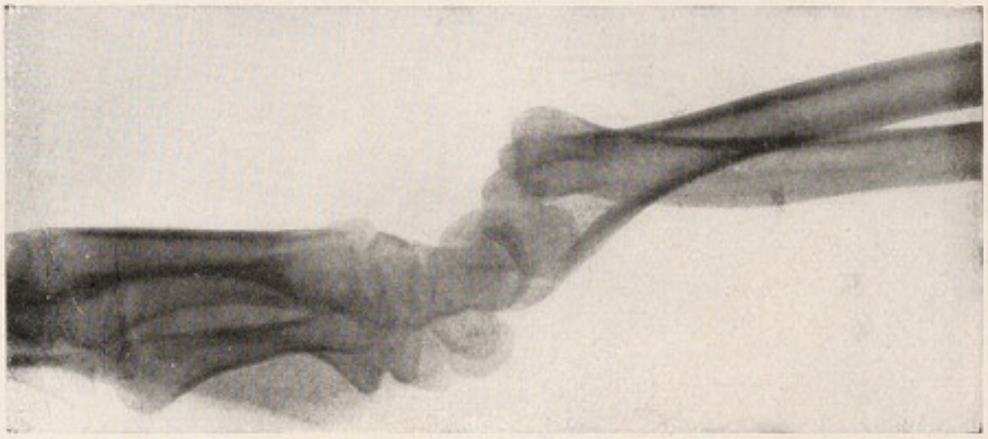

Fig. 525.
Radio-ulnares Röntgenbild desselben Falles.

mehr den organischen Lähmungen ähnlich werden, je besser das Bild dieser letzteren dem Laien bekannt wird. So ahmt der Hysterische die Fallhand nach, die er bei seinem Kameraden im Lazarett zu beobachten Gelegenheit hat, und täuscht so einen wenig geübten Beobachter.

Von den rein hysterischen Störungen sind zu unterscheiden die *reflektorisch bedingten Lähmungen* und *Kontrakturen*. Der Ausgangspunkt ist in der Regel eine an sich vielleicht bedeutungslose periphere

Verletzungen irgendwelcher Art. Ein klassisches Beispiel ist die Gewohnheitskontraktur an der unteren Extremität. Der Krieg hat hier ein Beobachtungsgebiet eröffnet, das noch des Ausbaues bedarf.

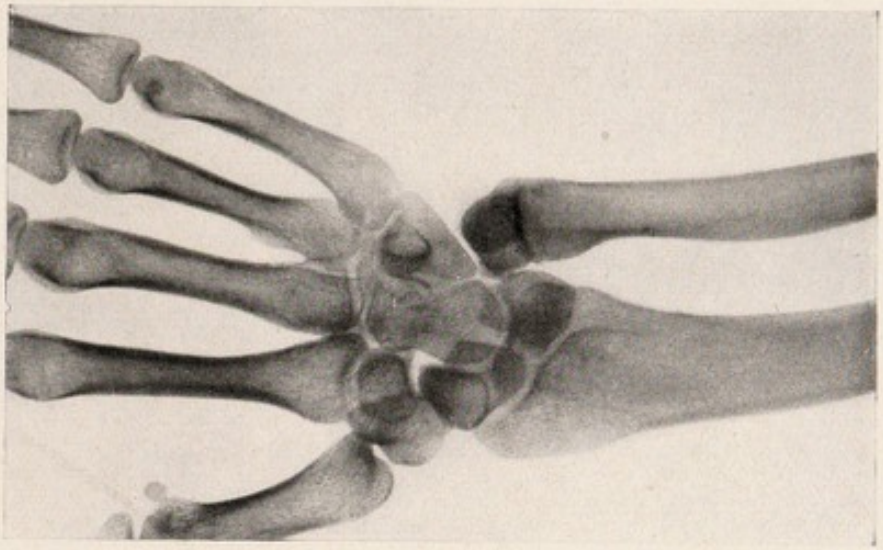

Fig. 526.
Dorso-palmares Röntgenbild desselben Falles.



Fig. 527.
Beidseitige Dupuytrensche Kontraktur.

2. Stellungsanomalien des Handgelenkes.

Die Hand zeigt viel seltener abnorme Stellungen als der Fuß. Wir unterscheiden, von den regellosen traumatischen Deformitäten

abgesehen, einzig die angeborene Manus vara und die erworbene Manus valga.

Die **Manus vara,** Klumphand, die uns gewöhnlich am Neugeborenen vorgestellt wird, weist stets auf einen partiellen oder völligen Defekt des Radius hin. Ist der Strahlendeffekt vollständig, so fehlt auch der Daumen (s. Fig. 522 und 523).

Der **Manus valga,** wie man nach Madelungs eigenem Vorschlage die „Madelungsche Handdeformität" nennen sollte, begegnen wir besonders bei weiblichen Individuen. Man hat den Eindruck, die Hand sei volar subluxiert. Das Ulnaköpfchen, ganz aus dem

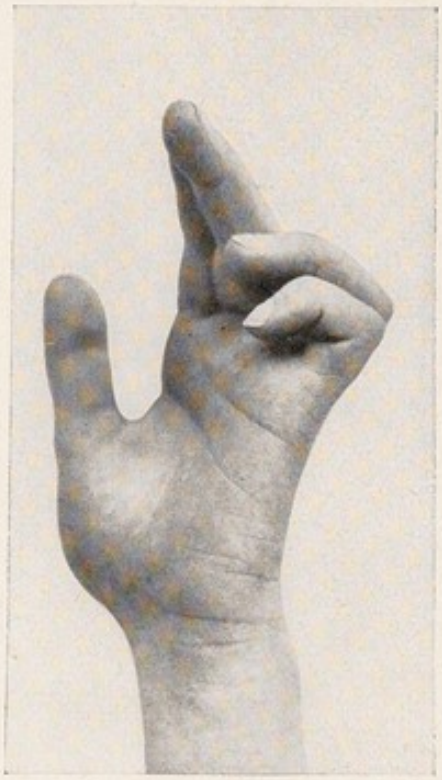

Fig. 528.
Kontraktur bei alter Ulnarislähmung.



Fig. 529.
Angeborener krummer kleiner Finger.

normalen Verbande herausgetreten, ragt stark dorsalwärts vor. Schmerzen bestehen, wie beim Genu valgum und dem Pes valgus, während einer gewissen Periode der Erkrankung, um dann völlig zu schwinden.

Die Ursache ist nicht so sehr professioneller Natur, wie man anfangs geglaubt hat, als in der Knochenkonstitution begründet. Es handelt sich um eine spätrachitische Verkrümmung des ganzen Radius, dessen distale Gelenkfläche sich volar- und ulnarwärts neigt und so dem Handwurzelskelett die Möglichkeit gibt, nach der Vola hin abzugleiten, sich zu subluxieren (siehe Fig. 524 bis 526). Die Diagnose ist auf den ersten Blick zu stellen.

Nur selten gibt eine traumatische Schädigung der Epiphysenlinie zur Entstehung einer ähnlichen Difformität Anlaß. Man würde an traumatischen Ursprung denken, wenn die Manus valga ausgesprochen einseitig wäre.

3. Stellungsanomalien der Finger.

Von den chirurgisch wichtigen Stellungsanomalien erwähnen wir zuerst den bisweilen hereditär und meist beidseitig vorkommenden **krummen kleinen Finger** (Kamptodaktylie), der eher ein Schönheitsfehler als ein Impedimentum ist. Zahl- und regellos sind die Stellungsanomalien, die nach Verletzungen und nach tuberkulösen Erkrankungen des Knochens eintreten. Ein ganz typisches Bild hinwieder liefert die sog. **Dupuytrensche Kontraktur** der **Palmaraponeurose.** Im Beginne bemerkt der Patient nur, daß der vierte und auch der fünfte Finger nicht mehr völlig gestreckt werden können, und bei der Untersuchung finden wir in der Hohlhand nach dem betreffenden Finger hinziehend eine umschriebene, außerordentlich derbe Verdickung der Palmaraponeurose und der Haut, an welcher Wülste abwechseln mit eingezogenen Stellen. Nicht selten tritt das Übel gleichzeitig oder in kurzem Intervall an beiden Händen symmetrisch auf. Die Streckung der befallenen Finger wird nach und nach immer schwieriger, die derben Wülste erstrecken sich finger- und handwärts immer weiter, und der Prozeß ergreift schließlich einen Finger nach dem anderen, bisweilen selbst den Daumen. Die so entstandene Fingerhaltung ist so auffallend, daß sie nicht verkannt und mit nichts anderem verwechselt werden kann (Fig. 527).

Als Ätiologie wird in seltenen Fällen ein Trauma angegeben; Anlage zu Gicht, nervöse Einflüsse sind schon herbeigezogen worden, und mehr als einmal sah ich Alkoholismus in Frage kommen. In der Mehrzahl der Fälle werden wir freilich gar keine sichere Ätiologie herausbekommen. Wird eine Dupuytrensche Kontraktur als Folge eines Unfalles bezeichnet, bei dem eine Entschädigung in Aussicht steht, zeigt aber auch die andere Hand einen Beginn von Kontraktur, so werden wir dem einseitigen Trauma keine große Bedeutung beimessen.

Anhangsweise sei noch des **schnellenden Fingers** gedacht. Diese Erscheinung besteht darin, daß die Bewegung des Fingers in einer gewissen Stellung gehemmt wird, um dann bei weiterer Anstrengung unter schnellender Bewegung plötzlich weiter zu gehen. Das Phänomen kann auf einer Gelenkerkrankung beruhen, so z. B. auf einer abnormen Gestaltung der Gelenkenden infolge von Verletzung oder Entzündung. Gewöhnlich liegt die Ursache aber in den Sehnen oder Sehnenscheiden und besteht in einer umschriebenen Verdickung, die bei einer bestimmten Fingerstellung ein mechanisches Hindernis darstellt.

Siebenter Teil.

Erkrankungen der unteren Extremität.

93.

Luxationen und Frakturen im Bereiche des Hüftgelenks.

Es gibt wohl kein Gelenk, das soviel diagnostische Schwierigkeiten bereitet, wie das Hüftgelenk. Der Hauptgrund liegt darin, daß die Gelenkenden dem Auge und dem tastenden Finger nicht zugänglich sind und wir infolgedessen wesentlich aus indirekten Zeichen schließen, — also überlegen — müssen.

Das auffallendste Symptom aller Hüfterkrankungen ist das **Hinken.** Wir wollen uns deshalb kurz mit den wichtigsten Formen desselben beschäftigen.

Die einfachste Form ist das Hinken infolge von *Verkürzung.* Hier sinkt der Körper bei jedem Schritte nach der kranken Seite hinüber, nicht, weil die Extremität nachgibt, sondern weil sie zu kurz ist. Dabei wird das Bein nicht geschont, sondern normal als Stütze verwendet. Der Fuß wird mit der ganzen Sohle aufgesetzt, wenn die Verkürzung gering ist, bloß mit den Zehen dagegen, wenn sie hochgradiger ist. Deutlich sichtbar wird das Hinken beim Erwachsenen erst bei einer Verkürzung von mehr als $1^1/_2$ cm.

Ihm ähnlich ist das *paralytische Hinken* im weitesten Sinne des Wortes. Hier fehlt der einen Extremität der nötige Halt, sei es infolge von Muskellähmung, sei es infolge von Luxation. Der Patient stellt sich zwar kräftig auf das erkrankte Bein auf, empfindet also offenbar in demselben keinen Schmerz, knickt aber bei jedem Schritt auf der kranken Seite ein, um sich dann um so fester auf das gesunde Bein zu stellen und das erkrankte für den nächsten Schritt sozusagen vorwärts zu werfen. Ist diese Form des Hinkens durch eine kongenitale Luxation bedingt, so sieht man überdies bei jedem Schritt den Schenkelkopf unter der Gesäßmuskulatur an der Beckenschaufel nach oben rücken. Ist das Übel beidseitig, so entsteht ein watschelnder Gang, ein sog. Entengang.

Ganz verschieden hiervon ist das Hinken infolge von *schmerzloser Versteifung* eines Gelenkes. Die Extremität samt der Beckenhälfte wird sozusagen an einem Stück vorwärts bewegt, weil bei Versteifung *eines* Gelenkes eine normale Funktion der übrigen Gelenke nicht denkbar ist. Dagegen wird sie, weil schmerzlos, ohne Schonung als Stütze benutzt, was dem Körper erlaubt, sich gleichmäßig auf beide Beine zu stellen. Es gelingt dem Patienten

infolgedessen bei langsamem Gehen, das Übel weniger auffällig zu gestalten. Die Glutäalfalte bleibt selbstverständlich auf der erkrankten Seite verstrichen. Einen eigentümlichen Gang sehen wir bei *beidseitiger Extremitätenversteifung*, so bei hochgradiger beidseitiger Coxa vara. Hier bewegt der Patient mühsam abwechselnd die eine und die andere Beckenhälfte nach vorn, und mit ihr die betreffende Extremität. Das Becken oszilliert dabei um eine vertikale, nicht wie bei der beidseitigen Luxation um eine sagittale Achse.

Beim *Schmerzhinken* ist die Bewegung irgendeines Gelenkes schmerzhaft; da nun aber alle Gelenke der Extremität untereinander solidarisch sind — ein Abwickeln des Fußes ohne Bewegung im Kniegelenk und Hüftgelenk ist unmöglich —, so versteift der Patient durch Muskeltätigkeit alle Gelenke und vermeidet es dabei soviel wie möglich, sich auf die erkrankte Extremität zu stützen, neigt den Körper also nach der gesunden Seite hin. Dieser letztere Umstand unterscheidet das schmerzhafte Hinken vom Hinken infolge schmerzloser Versteifung, mit dem es sonst die meisten Zeichen und ganz besonders auch das Verstrichensein der Glutäalfalte gemeinsam hat.

Häufig setzt sich endlich die Gehstörung aus verschiedenen Typen zusammen. So beruht sie bei einseitiger Luxatio congenita auf der Verkürzung und auf der Lockerung des Gelenkes, bei alter Coxitis auf der Verkürzung und auf der Versteifung usw.

Nach diesen Vorbemerkungen kommen wir zu unserem Gegenstande zurück. Es ist für seltene Fälle denkbar, daß man bei einer Verletzung des Hüftgelenkes unschlüssig bleibt, ob eine Luxation oder eine Fraktur vorliegt. In der Regel beweist aber eine solche Unschlüssigkeit nur, daß man nicht richtig untersucht oder aus dem Gefundenen nicht die richtigen Schlüsse gezogen hat. Um die Übung in dem unerläßlichen anatomischen Denken nicht zu verlieren, sollte jeder Arzt ein Skelett besitzen und dasselbe oft zu Rate ziehen.

A. Gang der Untersuchung.

Wir beginnen mit der *Inspektion* und achten auf die Lage und Haltung der verletzten Extremität und auf äußerlich sichtbare Verletzungen, Blutunterlaufungen und Schwellungen.

Der erfahrene Praktiker wird in vielen Fällen seine Diagnose schon aus der Haltung der Extremität stellen, oder wird wenigstens die in Betracht kommenden Möglichkeiten eng einschränken. So wird er, wenn der Verletzte mit völlig auswärts gedrehtem Beine hilf- und regungslos daliegt, sofort an eine Fraktur unterhalb des Schenkelhalses denken, während ein flektiertes, einwärts gedrehtes, adduziertes Bein in ihm den Gedanken an eine Luxation wachruft. Er wird ferner sofort bemerken, ob die Hüftgegend auf der Seite der Verletzung eingezogen ist oder ungewöhnlich stark vorragt. Eine rundliche Vorwölbung in der Leistengegend wird ihm nicht entgehen, ebensowenig der eine Verkürzung beweisende Hochstand der einen Patella usw.

Nach dieser ersten Orientierung gehen wir zu dem für den Patienten am wenigsten schmerzhaften Akte der Untersuchung, der *Längen-*

messung über, und zwar bringen wir hierbei, um jede Täuschung zu vermeiden, beide Beine genau in die gleiche Stellung zum Becken.

Wir bestimmen auf beiden Seiten sowohl die Distanz zwischen Spina anterior superior ilei und Spitze des äußeren (bei starker Auswärtsrotation des innern) Knöchels (c in Fig. 530), als auch die Entfernung von Trochanterspitze und Knöchel (b). Finden wir beide Maße auf beiden Seiten gleich, so dürfen wir im allgemeinen eine Skelettveränderung ausschließen, vorausgesetzt, daß die zum Vergleich dienende Seite nicht durch einen früheren Unfall verkürzt ist. Finden wir eine Verkürzung der einen oder der anderen Distanz, oder beider zugleich, so liegt, wenn die Verkürzung nicht auf eine frühere Verletzung oder Erkrankung zurückzuführen ist, sicher eine Luxation oder eine Fraktur vor. Ist die Spina-Malleolendistanz c allein verkürzt (supratrochantere Verkürzung), so handelt es sich entweder um eine Luxation oder um eine Schenkelhalsfraktur. Sind beide Distanzen, b und c, verkürzt, so muß die Kontinuitätstrennung unterhalb der Trochanterspitze liegen (infratrochantere Verkürzung) und kann also nur eine unterhalb der Trochanterspitze gelegene, durchgehende Fraktur sein.

Nun bestimmen wir zur Kontrolle unserer bisherigen Messungen die Lage des Trochanters zum Becken. In erster Linie wird als Mittel hierfür stets die Bestimmung der Roser-Nélatonschen Linie genannt. Dieselbe ist aber gerade diejenige Linie, welche bei Schwerverletzten am schwierigsten zu bestimmen ist. Wir werden sie also gern bei *nichttraumatischen* Stellungsanomalien benutzen, uns aber für *frische Verletzungen* an andere, ebenso zuverlässige, aber leichter auszuführende Meßmethoden halten, die insbesondere keine Lageveränderung des Verletzten erfordern. Solche finden wir im Bryantschen Dreieck, in der Trochanter-Spina-Nabellinie und in der Peterschen Linie, auf die wir im nächsten Abschnitte genauer eingehen werden. Besonders die Bestimmung des Bryantschen Dreiecks ist von Bedeutung, weil die Messung der horizontalen Kathete des Dreiecks uns die Projektion des Trochanterstandes, also die Trochanterhöhe ergibt und uns erlaubt, durch Vergleichung der beiden Seiten zu bestimmen, um wieviel der eine Trochanter nach oben verschoben ist.

Steht der Trochanter abnorm hoch, so handelt es sich um eine Luxation oder um eine Schenkelhalsfraktur. Steht er normal, so liegt überhaupt keine mit Verschiebung verbundene Verletzung vor, oder dieselbe sitzt unterhalb des Trochanters.

Bei leichten Einknickungen des Schenkelhalses bzw. bei Frakturen mit leichter Einkeilung kann die Verkürzung so gering sein, daß sie noch in die gewöhnlichen Fehlergrenzen der Messung fällt, und bei subperiostalen Sprüngen kann sie völlig fehlen. Auch bei vorderen Luxationen ist der Trochanter nicht auffallend nach oben verschoben. Hier beweist aber die sehr deutliche Annäherung desselben an die Mittellinie des Körpers, daß eine anatomische Schädigung stattgefunden hat. Eine gewisse Annäherung an die Mittellinie finden wir auch bei eingekeilten Schenkelhalsfrakturen. Dieselben unterscheiden sich aber, wie wir noch sehen werden, durch andere sehr bestimmte Zeichen von den genannten Luxationen.

Kann der Patient stehen, so gibt auch die Beckenstellung einen guten Anhaltspunkt. Wir bezeichnen die beiden Spinae iliacae ant. supp. und legen unter den Fuß der verkürzten Seite so viele ½—1 cm dicke Brettchen, bis die Wasserwage uns zeigt, daß die beiden Spinae in gleicher Höhe stehen.

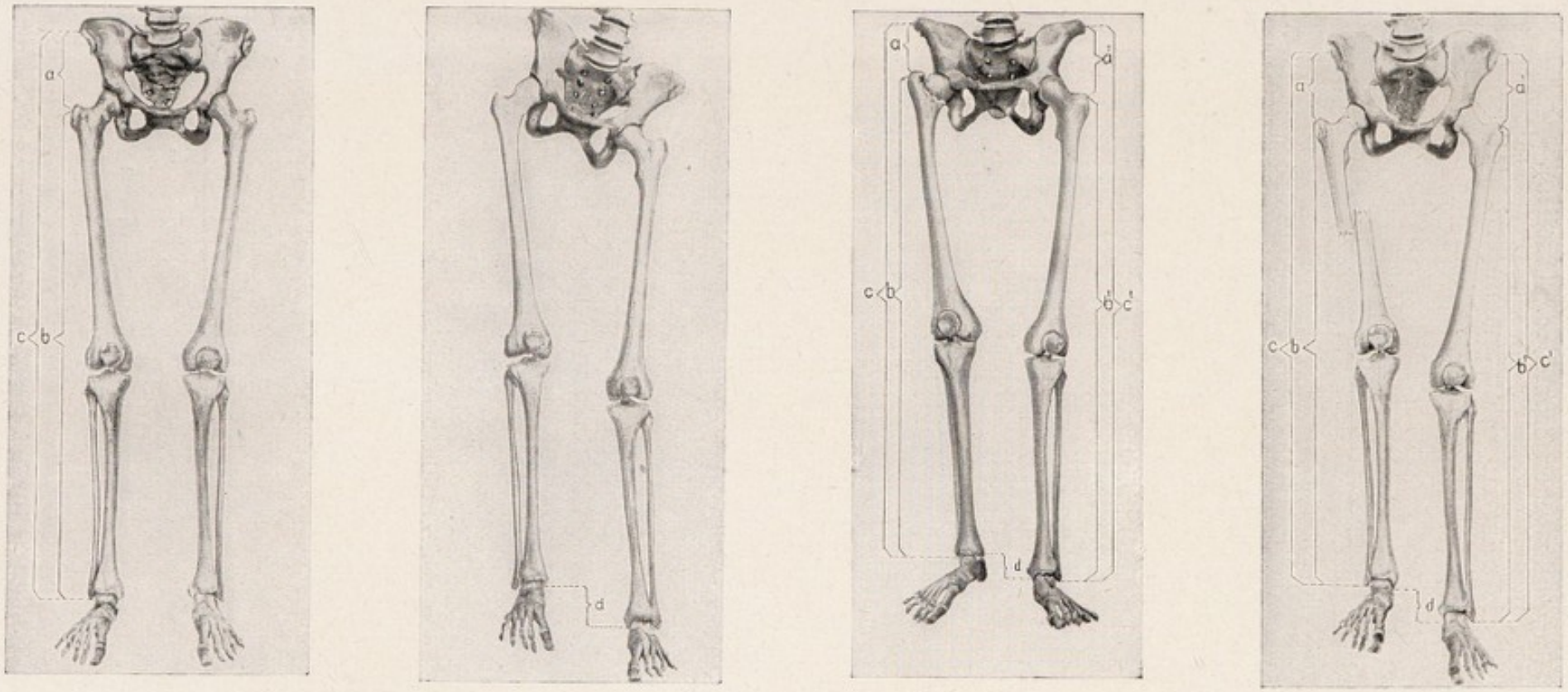

a)
Normale Verhältnisse. a = Trochanterhöhe, d. h. Distanz der Projektionen von Spina und Trochanterspitze auf eine horizontale Linie (beim liegenden Patienten), b = Trochanter-Malleolendistanz. c = Spina-Malleolendistanz.

b)
Scheinbare Verkürzung d, infolge von Adduktion des rechten Beines. (Die gleiche Stellung ergäbe eine scheinbare Verlängerung bei pathologischer Abduktion des linken Beines.)

c)
Wirkliche supratrochantere Verkürzung. Die Differenz der Malleolenhöhe d ist gleich derjenigen der Spina-Malleolendistanzen c^1 und c und gleich der Differenz der Trochanterprojektionen a^1 und a. Dagegen sind die Trochanter-Malleolendistanzen gleich.
$d = c_1 - c = a_1 - a$; $b = b_1$.
Typischer Befund bei eigentlichen Schenkelhalsfrakturen, bei Coxa vara, kongenitaler Hüftluxation.

d)
Wirkliche infratrochantere Verkürzung. Die Differenz der Malleolenhöhen d ist gleich der Differenz der Spina-Malleolendistanzen bzw. der Trochanter-Malleolendistanzen. Dagegen ist die Trochanterhöhe beiderseits gleich.
$d = c_1 - c = b_1 - b$; $a = a_1$.
Typischer Befund bei per- und subtrochanteren sowie bei allen noch weiter unten sitzenden Frakturen.

Fig. 530.
Längenmessung an der unteren Extremität.

Von hinten gesehen läßt die Michaelissche Raute, da, wo sie gut ausgeprägt ist, die Beckenstellung sehr genau beurteilen. (Iselin.)

Haben wir uns über die Längenverhältnisse unterrichtet, so bestimmen wir die Ausdehnung der *aktiven Bewegungen.*

Dazu legen wir den Patienten ausgekleidet auf das Bett und lassen ihn das verletzte Bein in Streckstellung heben. Tut er dies ohne Zögern, wenn auch vielleicht unter Schmerzäußerung, so liegt sicher weder eine Luxation noch eine Fraktur vor, sondern höchstens eine Distorsion oder eine Kontusion. Beugt er den Oberschenkel mit Mühe, ohne aber die Ferse vom Bette zu erheben, so kommt noch eine Fraktur mit Einkeilung oder eine intrakapsuläre Fraktur in Betracht. Nun lassen wir ihn Drehbewegungen ausführen. Sind Ein- und Auswärtsrotation völlig frei, so liegt keine schwere Verletzung vor. Finden wir dagegen eine deutliche Beschränkung der aktiven Einwärtsrotation, während uns die Auswärtsrotation normal scheint oder gar über das normale Maß hinausgeht, so haben wir es am ehesten mit einer eingekeilten Schenkelhalsfraktur zu tun. Sind die aktiven Rotationsbewegungen völlig aufgehoben, und ist das Bein gleichzeitig ganz nach außen gedreht, so liegt wahrscheinlich ein Bruch unterhalb der Trochanteren vor.

Weniger können wir aus den Ab- und Adduktionsbewegungen schließen, da zu denselben ein Heben des ganzen Beines erforderlich ist.

Wir gehen nun zu den *passiven Bewegungen* über, die, wenn wir uns kein Röntgenbild verschaffen können, bisweilen in Narkose geprüft werden müssen. Diese Untersuchung ist mit großer Schonung auszuführen, damit nicht eine bei Fractura subcapitalis vielleicht nützliche Einkeilung gelöst werde. Bei allen anderen Brüchen des obern Femurendes hat die Lösung der Einkeilung kein Bedenken, ist im Falle einer Stellungsanomalie sogar geboten.

Finden wir die passiven Bewegungen frei oder höchstens im Sinne der Einwärtsrotation leicht eingeschränkt, so haben wir, wenn überhaupt eine schwerere Verletzung, eine *Fraktur* vor uns. Gehen die Bewegungen in gewissen Richtungen über die normalen Grenzen hinaus, während wir in der entgegengesetzten Richtung einem federnden, unüberwindlichen Widerstande begegnen, so handelt es sich um eine *Luxation.*

Diese Regel erfährt nur dadurch eine leichte Einschränkung, daß wir bei eingekeilter Schenkelhalsfraktur auch passiv eine Verminderung der Einwärtsrotation, in sehr seltenen Fällen der Auswärtsrotation finden.

Zum Schluß der Untersuchung nehmen wir die *Palpation* vor, welche uns bei Luxationen den Schenkelkopf an abnormer Stelle nachweisen und bei Frakturen eine Verdickung der Trochantermasse und allfällige abnorme Knochenvorsprünge erkennen läßt. Die Prüfung der aktiven und passiven Bewegungen und die Palpation geben uns auch Gelegenheit, den Grad und die Lokalisation der *Schmerzhaftigkeit* zu beurteilen.

Wir sind nun so weit, daß wir die erhobenen Befunde für eine genauere Diagnose verwerten können.

B. Diagnose der einzelnen Verletzungsformen.

1. Luxationen.

Haben wir eine **Luxation** gefunden, so bleibt uns noch übrig, die Form derselben zu bestimmen.

a) Finden wir den Oberschenkel nach *innen* rotiert, so sagt uns eine einfache mathematische Überlegung, daß der Kopf nur nach *hinten*

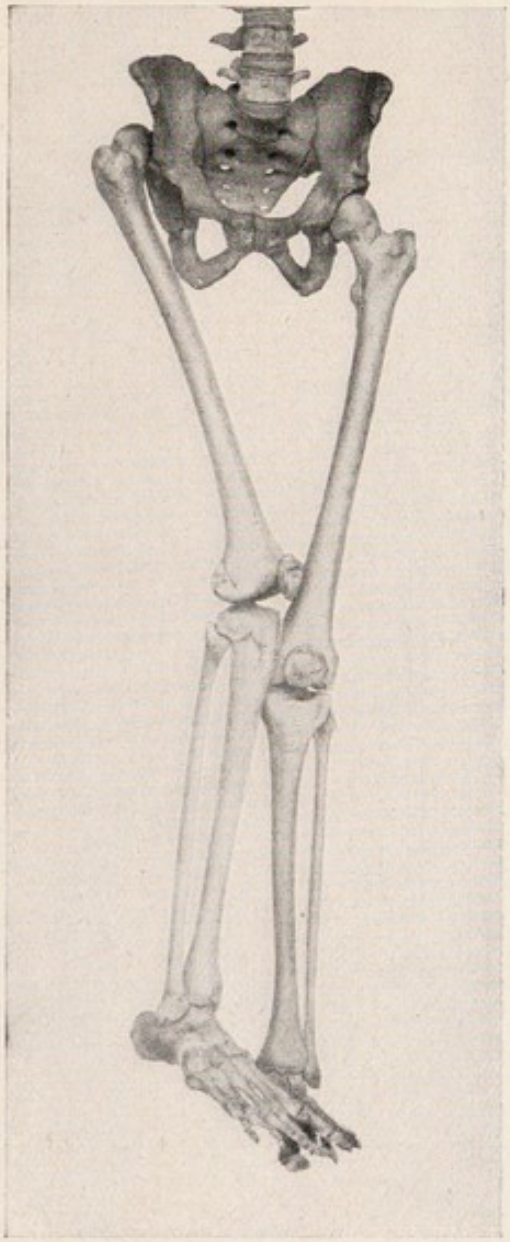

Fig. 531.
Luxatio iliaca.

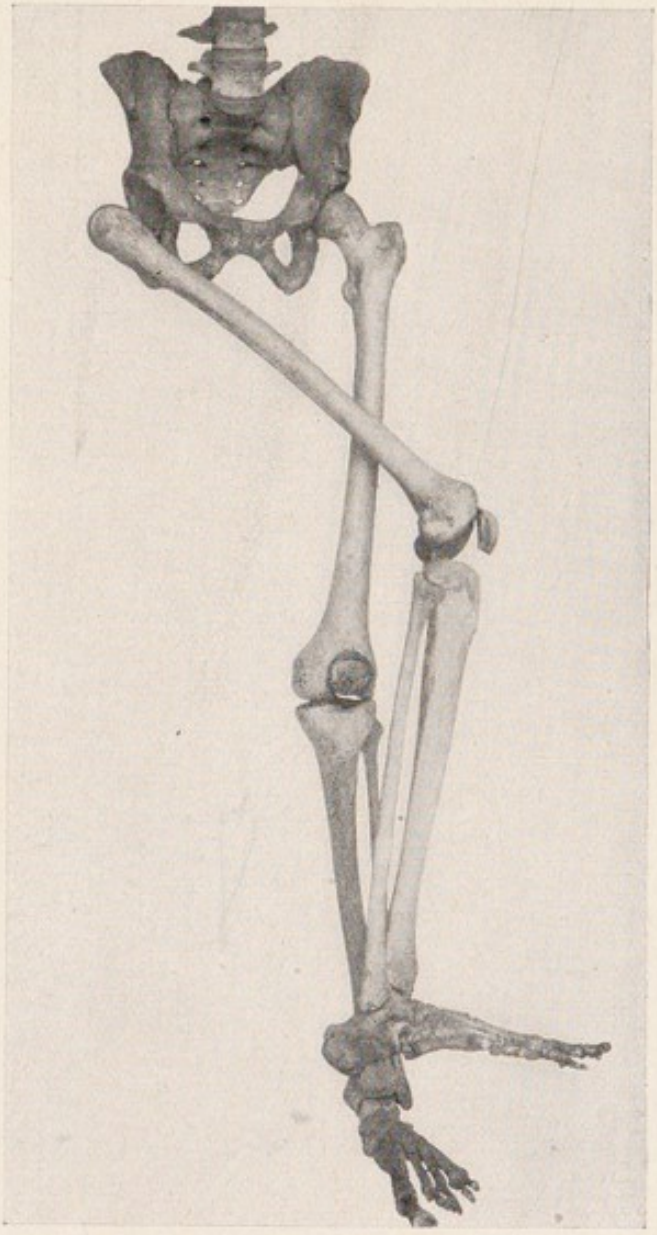

Fig. 532.
Luxatio ischiadica.

gegangen sein kann, daß es sich also um eine *Luxation nach hinten* handelt. Das bei regelmäßigen Luxationen stets erhaltene *Y*-Band hält dabei den Oberschenkel in Flexion und Adduktion. Sind alle drei Stellungsanomalien: Einwärtsrotation, Adduktion und Flexion verhältnismäßig wenig ausgesprochen, so schließen wir daraus, daß der Kopf

mehr nach oben, in der Richtung der Fossa iliaca ausgetreten ist (Fig. 531) — **Luxatio iliaca**; sind sie dagegen stark ausgeprägt, so nehmen wir an, daß er mehr nach hinten, bzw. hinten unten ausgetreten ist — **Luxatio ischiadica.** (Fig. 532.) Der Kapselriß ist m ersteren Falle hinten oben,

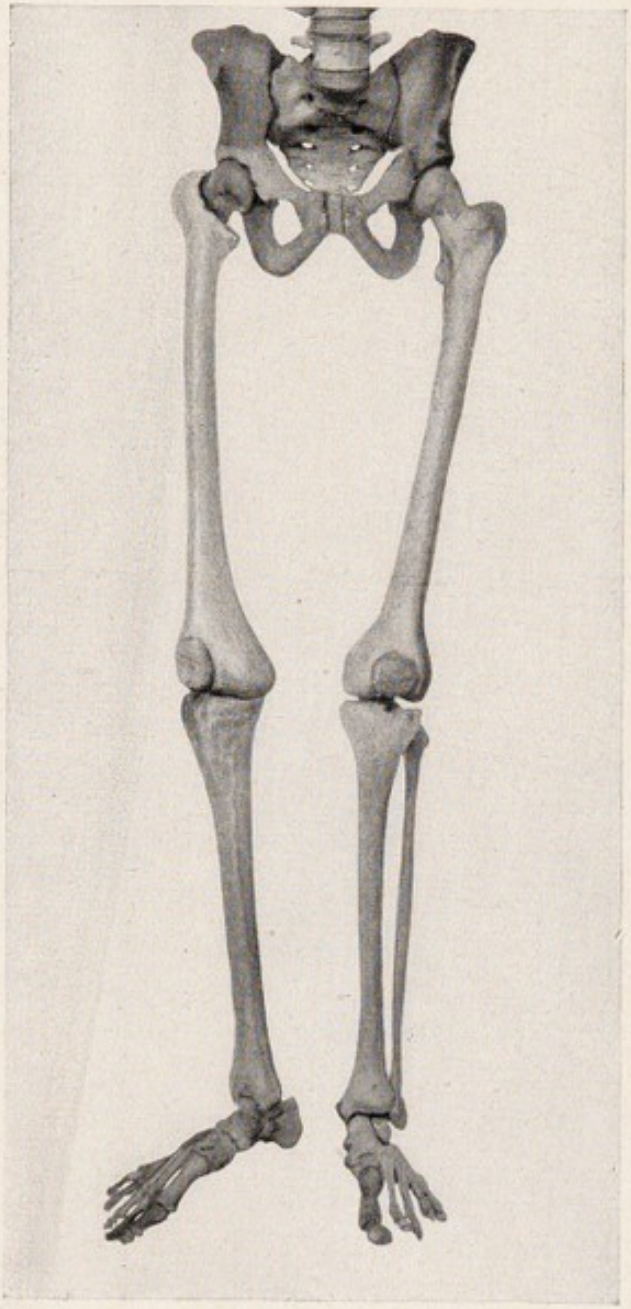

Fig. 533.
Fractura intertrochanterica.

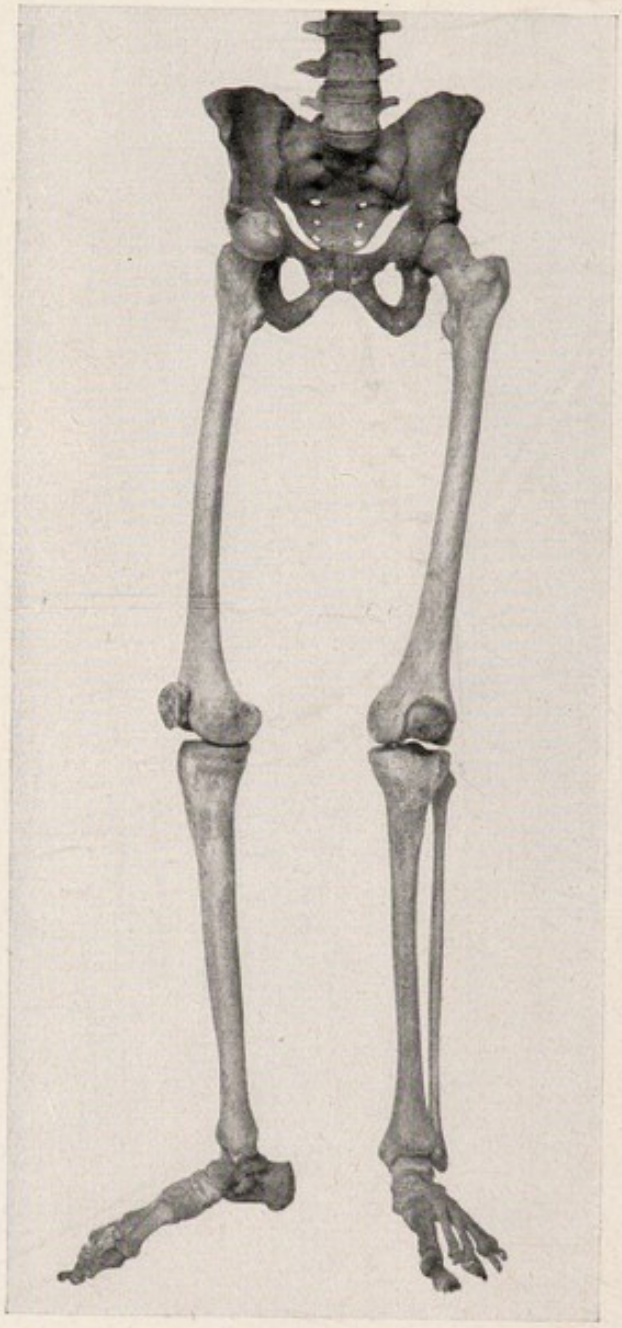

Fig. 534.
Luxatio ileo-pectinea.

im letzteren Falle hinten, bzw. hinten unten. Wollen wir diese Unterschiede in eine bestimmte Regel fassen, so können wir sagen, daß eine *Luxatio iliaca dann vorliegt, wenn der Patient im Liegen imstande ist, die Flexion durch kompensatorische Lordose der Lendenwirbelsäule zu verdecken und beide Beine annähernd parallel zu stellen und wenn er im Stehen mit dem Vorderfuß den Boden noch ohne Schwierigkeit berührt.*

Eine Luxatio ischiadica ist dagegen vorhanden, wenn auch bei stärkster Lendenlordose noch Flexion besteht, wenn der Verletzte im Liegen den Oberschenkel des verrenkten Beines auf den gesunden Oberschenkel legt und bei geradem Stehen mit den Zehen den Boden nicht mehr oder nur mit Mühe berührt.

Bisweilen finden wir bei unserer Untersuchung die Stellung einer Luxatio iliaca vor, erfahren aber, daß gleich nach dem Unfall die Stellungsanomalie



Fig. 535.
Luxatio femoris iliaca sinistra.



Fig. 536.
Luxatio femoris ischiadica dextra.



Fig. 537.
Luxatio femoris pubica sinistra.

viel auffallender gewesen sei. Es ist dann wahrscheinlich eine Luxatio ischiadica durch Repositionsversuche oder durch die Eigenschwere der Extremität in eine Luxatio iliaca übergegangen, indem der Kopf mehr nach oben geglitten ist.

Verwechseln können wir die hinteren Luxationen schlechterdings mit keiner anderen Hüftverletzung. Es kommen freilich — sehr selten

— eingekeilte Schenkelhalsfrakturen mit Einwärtsrotation vor, welche in hohem Grade eine hintere Luxation vortäuschen. Hier beweist aber das Fehlen des Kopfes an abnormer Stelle, daß wir es nicht mit einer Luxation zu tun haben.

Größere diagnostische Schwierigkeiten können *Komplikationen von hinteren Luxationen mit anderweitigen Verletzungen* bereiten. War die Verletzung durch eine sehr schwere Gewalt, z. B. durch Verschüttung bedingt, so kann das Y-Band zerrissen sein, so daß aus der regelmäßigen eine *unregelmäßige Luxation* geworden ist. Hier fehlt uns die sonst für Luxationen bezeichnende Bewegungshemmung, dagegen werden wir um so leichter den Femurkopf der Palpation zugänglich machen können und so den Beweis der Verrenkung erhalten.



Fig. 538.
Absprengung am oberen Pfannenrande (x).

In anderen Fällen fühlen wir bei einer typischen hinteren Luxation ein Knacken oder Knirschen, das uns an der Diagnose irre machen und an einen Schenkelhalsbruch denken lassen könnte. In Wirklichkeit handelt es sich aber um den *Abriß eines Stückes vom Pfannenrande.* Ist das abgebrochene Pfannenstück groß, so wird der ausgetretene Kopf nicht in einer der typischen Luxationsstellungen gehalten. Eine Verwechslung mit der Fractura subcapitalis ist in solchen Fällen nur mit Hilfe des Röntgenbildes zu vermeiden. (Fig. 538.)

Schwieriger zu erkennen, weil ein ganz ungewöhnliches Bild bietend, ist die *Kombination von Luxation mit Schenkelhalsfraktur.* Nur der Nachweis des bei Rotation nicht mitgehenden Kopfes an abnormer Stelle wird uns auf diese Diagnose hinleiten.

b) Finden wir bei einer für Luxation beweisenden Bewegungsbeschränkung die Extremität *auswärts* gedreht, so schließen wir daraus auf ein Austreten des Kopfes nach *vorn*, also auf eine *vordere Luxation.* Als weitere Kennzeichen derselben haben wir schon die Annäherung des Trochanters an die Mittellinie kennen gelernt. Das Erhaltensein des Y-Bandes bedingt ferner eine mehr oder weniger starke Abduktion. Ist dieselbe wenig ausgesprochen, so daß das verletzte Bein dem gesunden parallel gestellt werden kann, und steht das Bein in Extension, so haben wir eine Luxation nach *vorn oben* vor uns, die wir je nach der Stelle, an der wir den Kopf finden, als **Luxatio ileo-pectinea** oder als **Luxatio pubica** bezeichnen (Fig. 534). Die Fühlbarkeit des Kopfes in der Leistengegend auf dem horizontalen Aste des Schambeines gibt uns den handgreiflichen Beweis für die Richtigkeit unserer Diagnose. Die

geringe Abduktion läßt uns an eine Verlängerung der Extremität glauben. Dadurch, daß das gesunde Bein in Adduktion neben das verletzte gelegt wird, erscheint es allerdings kürzer — das verletzte also verlängert. Mißt man dagegen beide Beine in gleicher Stellung, so findet man eine leichte Verkürzung der Spina-Malleolendistanz.

Nebenbei sei bemerkt, daß bei dieser Luxation die A. femoralis nach innen von dem Schenkelkopfe zu fühlen ist, oder durch denselben emporgehoben. Neuralgische Schmerzen oder Sensibilitätsstörungen im Gebiete des Nervus cruralis zeigen ferner, daß dieser Nerv eine Zerrung erlitten hat.

Ist die Abduktion viel deutlicher ausgesprochen als bisher angenommen und mit Flexion verbunden, und finden wir den Kopf nicht



Fig. 539.
Luxatio obturatoria.

auf dem horizontalen Schambeinaste, so stellen wir die Diagnose der **Luxatio obturatoria.** Der Kopf läßt sich bei muskelkräftigen Individuen nicht deutlich abtasten. In Bestätigung der Diagnose werden wir die Trochantergegend nicht nur abgeflacht, wie bei der Luxatio suprapubica, sondern geradezu eingezogen finden. Endlich schließen wir aus ausstrahlenden Schmerzen und Parästhesien an der Innenseite des Oberschenkels, daß der Nervus obturatorius gedrückt ist.

Fänden wir bei Auswärtsrotation die Flexion bis zum rechten Winkel gesteigert, so würden wir die sehr seltene Luxation nach dem Damm hin, die *Luxatio perinealis*, diagnostizieren.

Fragen wir uns noch, womit wir die vorderen Luxationen verwechseln könnten. Würde man auch bei der Luxatio pubica in Anbetracht der Auswärtsrotation einen Moment an Schenkelhalsbruch denken (vgl. Fig. 533

und 534), so gibt uns doch der Nachweis des Kopfes an unrichtiger Stelle so rasch den Beweis für die Luxationsdiagnose, daß wir nach anderen Unterscheidungszeichen überhaupt nicht mehr zu suchen brauchen. Die Luxatio obturatoria unterscheidet sich von jeder Schenkelhalsfraktur durch die Abduktion, die starke Flexion (Fig. 540) und die Einziehung der Trochantergegend. Dieses letztere Zeichen findet sich, aber mit anderer Haltung der

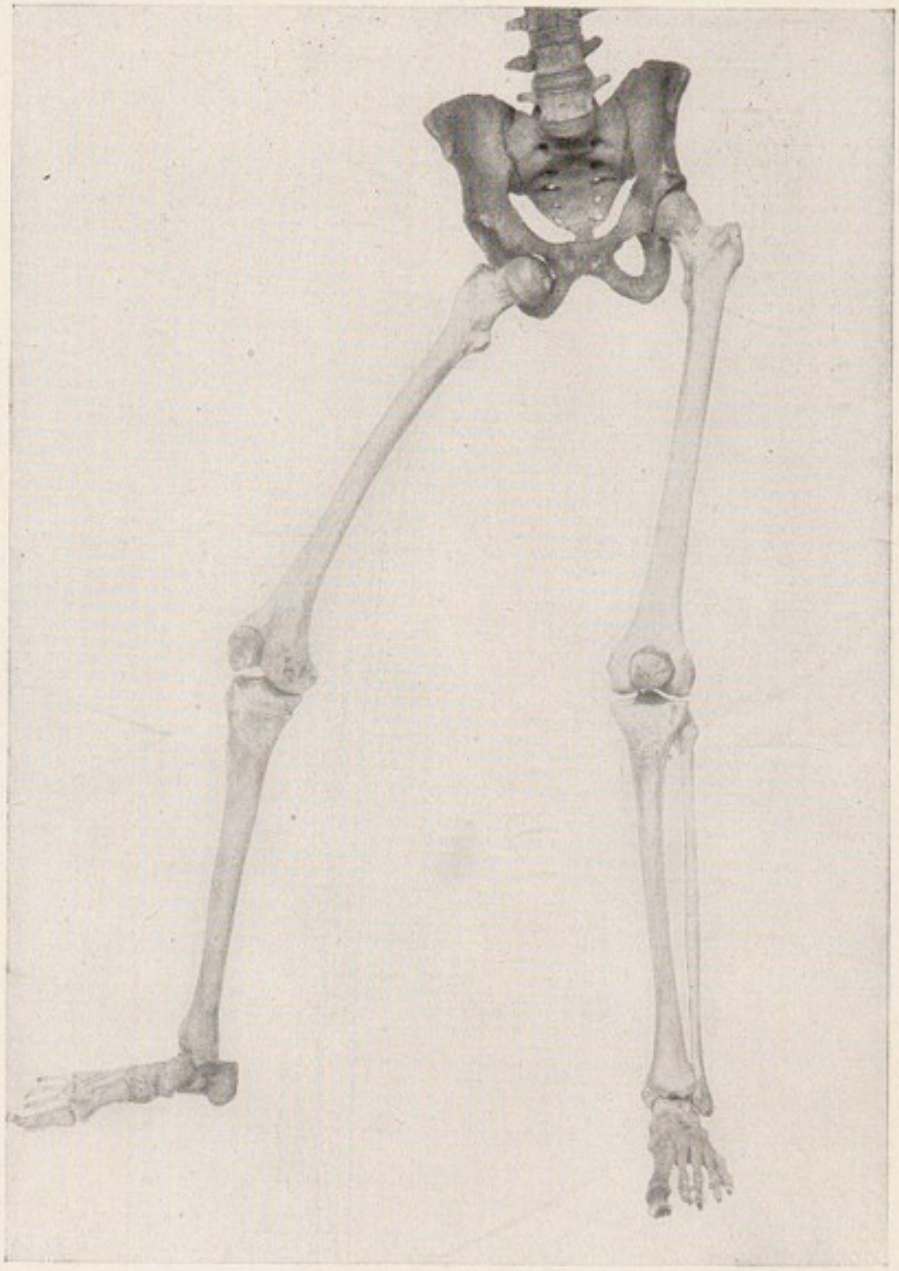

Fig. 540.
Luxatio obturatoria.

Extremität, noch beim Beckenbruch mit Eindringen des Schenkelkopfes in das Becken, der sog. *Luxatio centralis.*

Auch die Luxatio perinealis mit ihrer ganz ungewöhnlichen Stellung läßt sich mit keiner Fraktur verwechseln.

c) Schließlich hätten wir noch die sehr seltenen Luxationen nach *oben* und nach *unten* zu erwähnen.

Die **Luxatio supracotyloidea** gleicht derjenigen nach vorn oben, der L. suprapubica, mit dem Unterschiede, daß der Schenkelkopf unmittelbar unter der Spina ilei anterior superior zu fühlen ist. Die Luxation nach unten, die **L. infracotyloidea,** ist gekennzeichnet durch rechtwinklige Beugung des Oberschenkels mit geringer Auswärtsrotation und Abduktion. Sie steht also der L. obturatoria am nächsten.

2. Kontusion, Distorsion, Fraktur.

Hat uns die Freiheit der passiven Bewegungen bei der vorläufigen Untersuchung eine Luxation ausschließen lassen, so haben wir vor allem zwischen **Kontusion, Distorsion** und **Fraktur** zu unterscheiden.

Schon die *Ätiologie* gibt uns gewisse Anhaltspunkte. Eine Kontusion entsteht durch ein direkt die Hüfte treffendes Trauma. Fehlt ein solches, ist also z. B. ein älterer Mann nach einer übertriebenen Auswärtsrotation zusammengebrochen, so könnte höchstens noch eine Distorsion vorliegen. Eine solche würde aber nicht zu völliger Aufhebung der Stützfunktion führen. Gibt der Patient nach einer vergeblichen Anstrengung, zu stehen und zu gehen, weitere Versuche auf und läßt sich nach Hause tragen und ins Bett legen, so dürfen wir eine Fraktur annehmen. Geht er dagegen auf eigenen Füßen nach Hause, so handelt es sich je nach der Form des Traumas um Kontusion oder Distorsion.

Von dieser Regel gibt es freilich eine wichtige Ausnahme, im Sinne geringerer Störung bei gewissen Frakturen. Es kommt besonders bei eingekeilten Frakturen, ja selbst bei Epiphysenlösungen vor, daß der Verletzte noch auf eigenen Füßen nach Hause geht. Schließt der Arzt auf Grund dieser Angabe eine Fraktur aus, und unterläßt er eine genauere Untersuchung, so wird er nach einigen Wochen die für ihn und für den Patienten unangenehme Überraschung einer Heilung mit Verkürzung und Auswärtsrotation, einer *traumatischen Coxa vara* haben, wenn der Patient nicht mittlerweile die Fraktur durch einen anderen Arzt hat diagnostizieren lassen. Selbst bei einer 81jährigen Patientin sah ich ambulanten Verlauf einer Fractura subcapitalis!

Liegt der Patient ausgestreckt auf seinem Bette da, so gibt uns die Haltung der Extremität gewisse Anhaltspunkte. Da die meisten Schenkelhalsbrüche mit etwas Auswärtsrotation verbunden sind, so spricht normale Stellung zugunsten einer bloßen Kontusion.

Die seltenen Fälle von Einkeilung in Einwärtsrotation haben wir schon erwähnt. Man muß stets an diese Möglichkeit denken, um nicht fälschlich eine Luxation zu diagnostizieren.

Weiterhin berücksichtigen wir den spontanen Schmerz und die Schmerzhaftigkeit des Gelenkes bei Belastung. Wie Kocher hervorhebt, ist der spontane Schmerz bei der Kontusion trotz geringer Funktionsstörung in der Regel stark, während er bei Fraktur trotz völliger

Funktionsunfähigkeit sehr gering sein kann. Im Gegensatz hierzu ist der Stoßschmerz bei Stoß in der Richtung des Femurs bei Kontusion gering, oder er fehlt völlig, während er bei frischer Fraktur stets vorhanden ist. Wir kommen also zu folgender Regel:

Jedes Individuum, das nach einem an sich vielleicht unbedeutenden, die Hüfte direkt oder indirekt treffenden Trauma eine schwere Funktionsstörung zeigt, ist einer Schenkelfraktur um so verdächtiger, je auffallender der Gegensatz zwischen Funktionsstörung und spontanem Schmerz ist. Ist die Stützfunktion trotz geringer spontaner Schmerzen aufgehoben, so liegt sicher eine Fraktur vor.

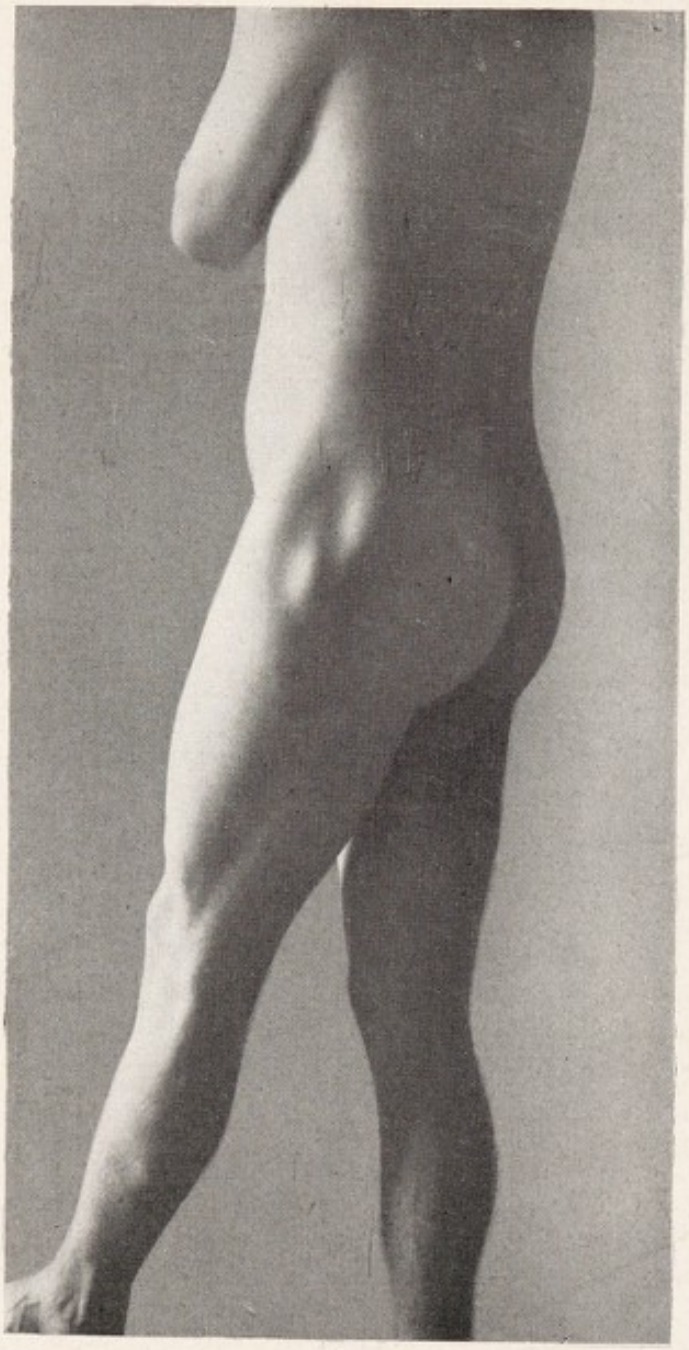

Fig. 541.
Schnellende Hüfte. Tractus ileotibialis im Begriff, über den Trochanter zu gleiten.

Der direkte Beweis für das Vorhandensein einer solchen ist dann nicht mehr schwer zu erbringen. Eine durchgehende Fraktur besteht, wenn eine nicht auf frühere Verletzungen zurückzuführende *Verkürzung* oder Hochstand des Trochanters oder Annäherung des Femurs an das Becken vorhanden ist.

Partielle Brüche des Trochanters, Absprengung oder Abschälung von kleinen Stücken desselben lassen sich bei Blutdurchtränkung der Weichteile nur durch das Röntgenbild von einer einfachen Kontusion unterscheiden.

Den seltenen *völligen Abriß des großen Trochanters* werden wir aus der Haltlosigkeit der Hüfte trotz normalen Verhaltens des Gelenkes und aus dem nicht leicht zu erbringenden palpatorischen Nachweis des nach oben verschobenen Fragmentes diagnostizieren. Den noch selteneren *isolierten Abriß des kleinen Trochanters* erkennt man nach Ludloff daran, daß der sitzende Patient sein Bein nicht weiter heben kann.

Bei pertrochanteren Frakturen finden wir den kleinen Trochanter häufig abgerissen oder abgebrochen.

Aus einem knackenden Geräusche in der Hüftgegend allein dürfen wir noch nicht auf eine Knochenläsion schließen. Es gibt Fälle, bei denen unabhängig von jedem Trauma der vordere Rand der Sehne des Glutaeus maximus bzw. der Tractus ileotibialis der Fascia lata bei energischer Kontraktion des Muskels unter fühl- und hörbarem Knacken über den Trochanter gleitet, eine Anomalie, die als *„hanche à ressort"* beschrieben wird. Noch bezeichnender ist der deutsche Ausdruck: *„Schnappende" oder „schnellende" Hüfte.* Fig. 541 zeigt den Tractus am Trochanter einen Augenblick vor dem Schnappen.

Kommen wir zur Annahme einer **durchgehenden Fraktur,** so bleibt noch zu bestimmen, wo sie sitzt und ob sie lose oder eingekeilt ist. Wir können uns hier noch weniger als beim Ellenbogen oder der Schulter auf die Röntgenuntersuchung vertrösten, da der sofortige Transport Hüftverletzter in ein Röntgeninstitut oft aus äußeren Gründen unmöglich ist. Eine genaue Diagnose ist aber für Prognose und Behandlung von Wichtigkeit.

Übersehen wir kurz die verschiedenen Frakturformen: Seit A. Cooper unterscheidet man bekanntlich zwischen *intra- und extrakapsulären Brüchen.* Da sich aber die Kapsel auf der Vorderseite weiter nach der Trochantergegend hin erstreckt als auf der Hinterseite, und da anderseits die Bruchlinie oft unregelmäßig ist, so ist, wie besonders Kocher hervorgehoben hat, ein großer Teil der Schenkelhalsbrüche gemischt, teils intra-, teils extrakapsulär. Es ist darum zweckmäßiger, die Schenkelhalsbrüche nach ihrer **Lage** einzuteilen, unbekümmert um ihre Beziehungen zur Kapsel. Alle wichtigen Verlaufsrichtungen finden sich schon bei A. Cooper sehr zutreffend beschrieben. Kocher hat aber durch seine Darstellung und Nomenklatur die einzelnen Typen noch schärfer herausgearbeitet. Wir werden deshalb der Hauptsache nach seiner Nomenklatur folgen.

Eine erste Bruchlinie (Fig. 542, 1) liegt an der Grenze zwischen Kopf und Hals. Diese Form, von Kocher *Fractura subcapitalis* genannt, ist, wenn rein ausgebildet, stets intrakapsulär. Öfter freilich entfernt sie sich, besonders nach unten, aus der unmittelbaren Nähe des Kopfes (Fig. 542, 2). Eine zweite Linie liegt im Halse selbst, an seinem Übergang in die Trochantermasse, also im Bereiche der Linea intertrochanterica (Fig. 542, 3) — *Fractura intertrochanterica.* Sie ist in der Regel teils intra-, teils extrakapsulär. An der unteren Grenze der Schenkelhalsfraktur liegt endlich die durch die Trochantermasse selbst gehende *Fractura pertrochanterica,* welche meist schräg von vorn außen oben nach hinten unten innen abfällt (Fig. 542, 4) und die häufiger ist, als die reine Fractura intertrochanterica. Schon zu den Schaftbrüchen gehört die unterhalb des kleinen Trochanters bald quer, bald schräg durchgehende *Fractura subtrochanterica,* die wir aber aus Zweckmäßigkeitsgründen gemeinschaftlich mit den Schenkelhalsfrakturen besprechen werden (Fig. 542, 6 u. 7).

Die Fractura intertrochanterica und pertrochanterica kommen nicht immer in reiner Form vor. Ebenso häufig ist eine *Sprengung der Trochantermasse* durch den in dieselbe hineingepreßten Hals. Die Bruchlinie entspricht dabei derjenigen einer intertrochanteren Fraktur, verbunden mit Sprüngen in die Trochantermasse hinein, bisweilen im Sinne einer Y-Fraktur. Ferner kommen verschiedenartige Kombinationen zwischen Fractura intertrochan-

terica und pertrochanterica einerseits und Fractura subtrochanterica andererseits vor, mit und ohne Absprengung des kleinen Trochanters.

Einkeilung wird bei allen Formen gesehen, mit Ausnahme der reinen Fractura subtrochanterica.

Die klinische Untersuchung läßt uns nicht alle Einzelheiten erkennen. Wohl aber zeigt sie uns, welcher Gruppe die Verletzung

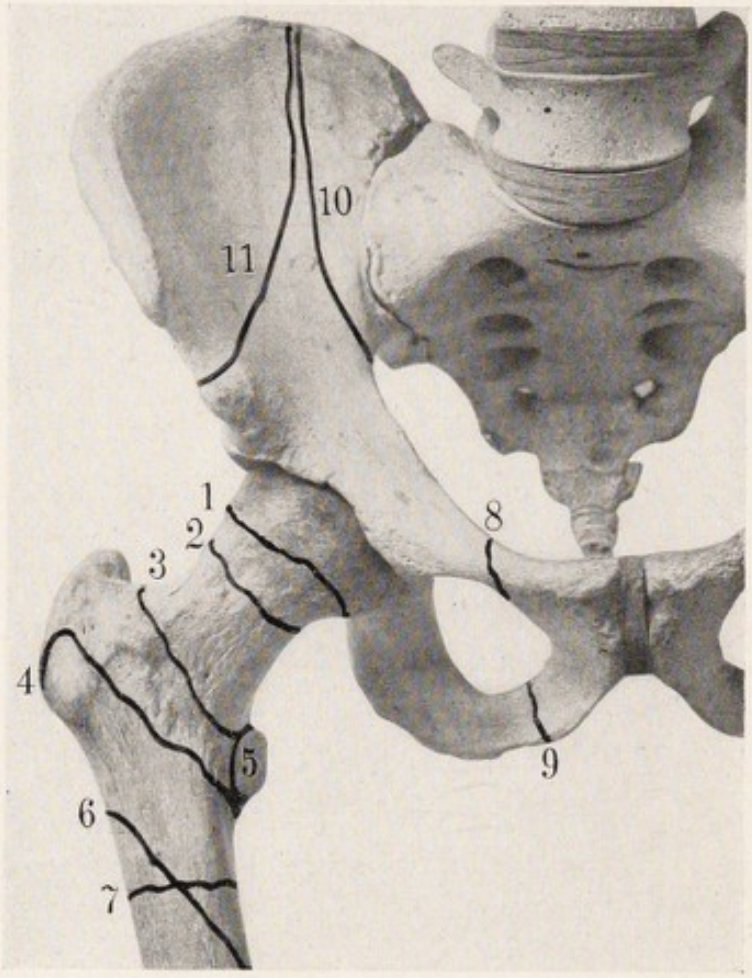

Fig. 542.

Die typischen Verlaufslinien der Schenkelhals- und Beckenfrakturen.

1.—2.	Fractura subcapitalis.		7.	Fractura subtrochanterica.	
3.	,,	intertrochanterica.	8.	,,	ossis pubis.
4.	,,	pertrochanterica.	9.	,,	,,
5.	,,	trochant. minoris.	10.	,,	ossis ilei.
6.	,,	subtrochanterica.	11.	,,	,,

ihren Hauptzügen nach angehört, — unbeschadet des genaueren Einblicks, welchen uns das Röntgenbild verschafft.

a) Vor allem müssen wir eine **per-** oder **subtrochantere Fraktur** erkennen oder ausschließen. Geht die Fraktur unterhalb des Ansatzes des Glutaeus medius am großen Trochanter durch, so ist die aktive Einwärtsdrehung unmöglich geworden, und die Extremität fällt, der Schwere und den noch funktionsfähigen Auswärtsrotatoren (Quadratus femoris, oft auch Ileopsoas) folgend, nach außen, und zwar um so ausgesprochener, je weniger Einkeilung vorhanden ist, je tiefer also die Fraktur sitzt.

Entscheidend sind das Ergebnis der Längenmessung und das Verhalten des Trochanters. Finden wir eine Verkürzung der Spina-Malleolendistanz und der Trochanter- Malleolendistanz bei normalem Trochanterstand, so muß der Bruch unterhalb des Trochanters sitzen. Ist dagegen nur die Spina-Malleolendistanz verkürzt, und steht der Trochanter

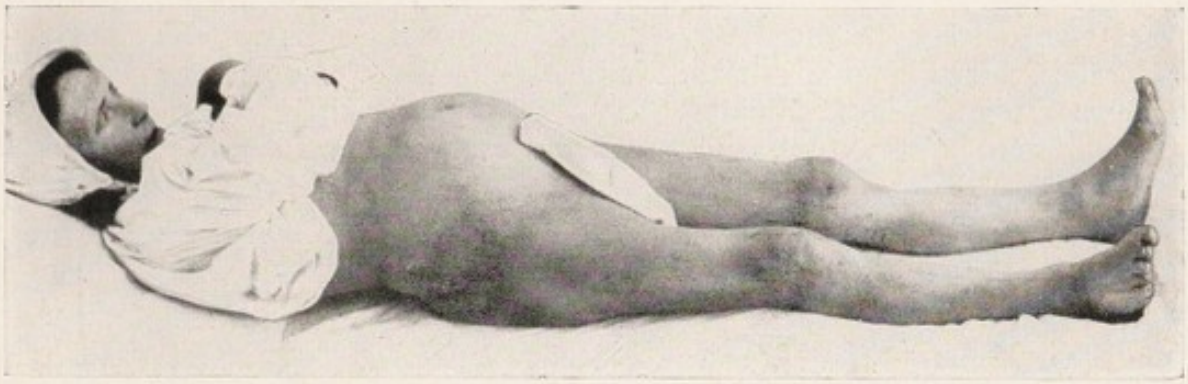

Fig. 543.
Fractura intertrochanterica. Unvollständige Auswärtsrotation. Verkürzung.

abnorm hoch, so muß die Fraktur im Bereich des Halses selbst sitzen (siehe Fig. 530). Ließe uns starker Weichteilschwellung oder einer alten Verkürzung wegen die Messung im Stiche, so würde uns wenigstens bei nicht eingekeilter Fraktur das *Verhalten des Trochanters bei Rotation des Oberschenkels* aufklären. Dreht sich die Trochanterspitze mit, so sitzt der Bruch kopfwärts von derselben, geht der Trochanter nicht mit, so muß die Fraktur unterhalb derselben liegen. Vor allem

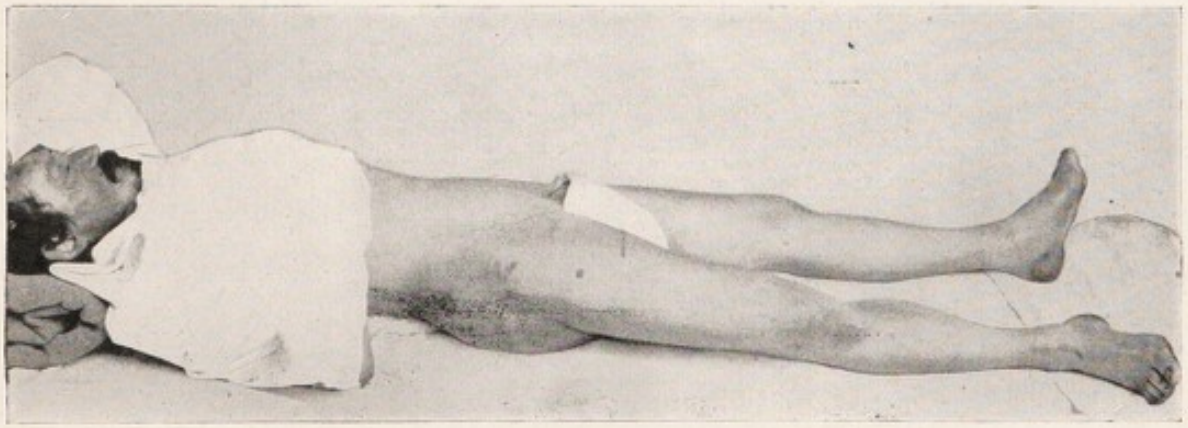

Fig. 544.
Fractura subtrochanterica. Völlige Auswärtsrotation. Verkürzung. Sichtbares Hämatom.

erkennen wir die Fractura pertrochanterica aber an der Verdickung und der Druckempfindlichkeit der Trochantermasse auch an ihrer Außenfläche und bisweilen am Vorhandensein eines Doppelhöckers an der Trochanterspitze, ferner an der auf den Oberschenkel übergreifenden Schwellung und bisweilen auch blutigen Verfärbung.

Nun handelt es sich noch darum, die subtrochantere von der pertrochanteren Fraktur zu unterscheiden. Für erstere spricht starke Auswärtsrotation und völlige Regungslosigkeit der Extremität, Fehlen ausgesprochener Trochanterverdickung, Hauptsitz des Druckschmerzes unterhalb der Trochantermasse, weit herunterreichendes Hämatom.

Bei der typischen pertrochanteren Fraktur, deren Bruchebene meist von vorn oben nach hinten unten verläuft, können wir ferner, wie Kocher gezeigt hat, bisweilen die scharfe Kante des nach vorn oben verschobenen *unteren* Fragmentes durchfühlen. Umgekehrt läßt sich bei der reinen subtrochanteren Querfraktur das untere Ende des durch den Ileopsoas in Flexion



Fig. 545.
Epiphysenlösung bei einem 14jähr. Mädchen.



Fig. 546.
Fractura pertrochanterica bei 4jähr. Mädchen.

gehaltenen *oberen* Fragmentes manchmal durch die Muskulatur hindurch abtasten.

b) Haben wir eine per- oder subtrochantere Fraktur ausgeschlossen und damit eine **Schenkelhalsfraktur im engeren Sinne** angenommen, so bleibt uns noch übrig, zwischen *Fractura subcapitalis* und *intertrochanterica* und bei beiden Formen zwischen *loser Fraktur* und *Bruch mit Einkeilung* zu unterscheiden.

Je näher der maximale Druckschmerz der Mitte des Leistenbandes kommt, um so näher liegt die Fraktur dem Schenkelkopfe und umgekehrt. Bei reiner Fractura intertrochanterica ist meist die Gegend hinten innen von der Trochantermasse (durch Umgreifen mit der Kuppe des 2.—4. Fingers zu untersuchen) ausgesprochen druckempfindlich und auch etwas angeschwollen.

Über die Frage der Einkeilung geben uns die spontane Bewegungs-

fähigkeit und die Untersuchung auf falsche Beweglichkeit Aufschluß. Je ausgiebiger die erstere, je weniger sicher die letztere, um so wahrscheinlicher ist eine eingekeilte Fraktur und umgekehrt. Krepitation spricht selbstverständlich gegen Einkeilung. Erfahrungsgemäß können wir ferner sagen, daß Einkeilung um so wahrscheinlicher ist, je mehr sich der Bruch von oben oder unten her der Trochantermasse nähert.

In einzelnen Fällen können wir endlich noch die *Ätiologie* zur Diagnosenstellung herbeiziehen. Häufig genug weiß der Patient freilich selbst nicht, wie es bei dem Unfalle herging, oder er macht nur ganz unbestimmte, un-



Fig. 547.
Fractura subcapitalis.

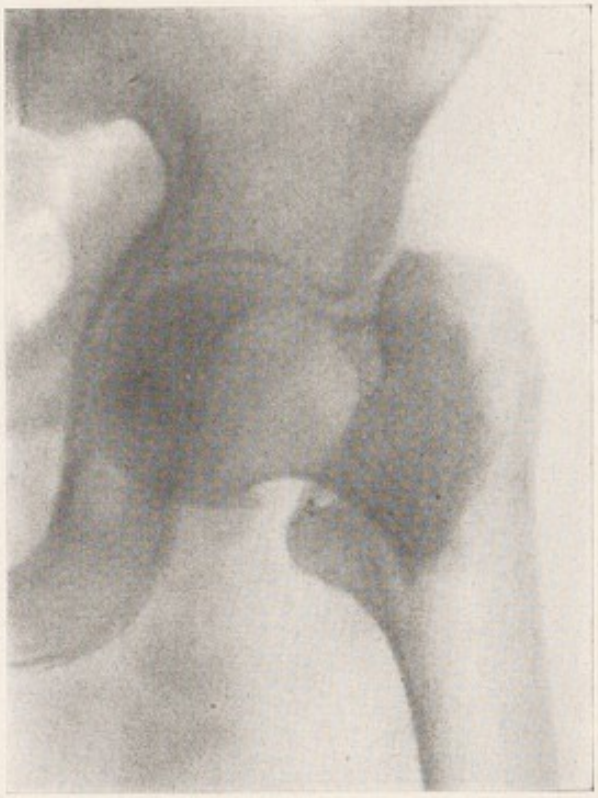

Fig. 548.
Fractura intertrochanterica.

brauchbare Angaben. Fall auf die Füße, also Stoß von unten, läßt am ehesten an eine Fractura subcapitalis denken. Fall auf die Trochantergegend ist die häufigste Ursache der Fractura intertrochanterica. Starke Auswärtsrotation führt sowohl zu Fractura per- und subtrochanterica, wie zu Fractura subcapitalis, nicht aber zu Fractura intertrochanterica.

Wir haben bis jetzt das *Alter* der Patienten sehr wenig betont, und zwar mit Absicht. Es wurde während langer Zeit viel zu sehr hervorgehoben, daß die Schenkelhalsfraktur ein Privilegium alter Leute sei. Es ist ja gewiß zweifellos, daß höheres Alter zu derselben prädisponiert. Nichtsdestoweniger sind Schenkelhalsfrakturen bei jungen Leuten, selbst bei Kindern keine Seltenheiten.

Die Patienten bleiben nach leichtem Trauma einige Tage, vielleicht auch zwei bis drei Wochen wegen „Hüftkontusion" oder auch ohne

Diagnose im Bett und fangen dann wieder an, ihrer Arbeit nachzugehen. Nach einigen Monaten kommen sie zum Arzte wegen Schmerzen in der Hüfte und leichtem Hinken. Die Untersuchung ergibt nun eine Verkürzung von 1—2 cm, entsprechenden Trochanterhochstand, Verminderung der Abduktionsfähigkeit und vielleicht auch leichte Auswärtsrotation. Damit ist die Diagnose einer *Coxa vara* gestellt, und nur eine genaue Anamnese deckt den traumatischen Ursprung des Leidens auf.

Die klinische Unterscheidung dieser traumatischen von der spontanen Coxa vara kann geradezu unmöglich sein. Auch das nachträg-

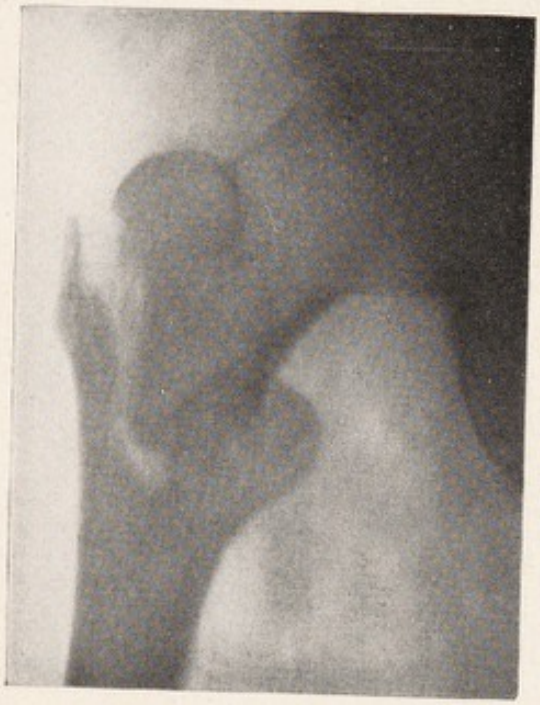

Fig. 549.
Fractura pertrochanterica.



Fig. 550.
Fractura subtrochanterica.

lich aufgenommene Röntgenbild wird uns nicht immer sicheren Aufschluß geben.

Die Frage hat praktische Bedeutung bei Unfallversicherten. Wir dürfen jedenfalls auf Grund der bisherigen Erfahrungen den Unfall jedesmal verantwortlich machen, wenn ein Trauma wirklich nachgewiesen ist, und wenn vor demselben keine Erscheinungen von seiten der Hüfte bestanden hatten. Stets werden wir auch die andere Hüfte untersuchen und radiographieren. Bestände dort ein Anfang von Coxa vara, dann hätte der Unfall höchstens die Bedeutung eines verschlimmernden Momentes.

Daß individuelle Disposition dabei eine Rolle spielt, das beweist folgender Fall: Bei einem jungen Mädchen im Pubertätsalter, dessen Röntgenbild schon vorher auf eine Ernährungsstörung des Kopfes aufmerksam gemacht hatte, tritt während der ärztlichen Beobachtung im Verlaufe von 2 Jahren, jeweilen nach ganz geringfügigem Trauma, eine Epiphysenlösung

mit daran sich anschließender Ausbildung einer Coxa vara in beiden Hüften ein.

Man hat endlich darüber gestritten, ob die Frakturen im Wachstumsalter immer **Epiphysenlösungen** seien oder nicht. Die Erfahrung zeigt, daß allerdings bei jugendlichen Individuen Lösungen im Bereich des Epiphysenknorpels häufig sind, ohne daß die Trennungsfläche immer in ganzer Ausdehnung im Bereiche der Epiphysenzone liegen müßte. Es kommen aber auch bei Kindern richtige inter- und pertrochantere Frakturen vor (Fig. 546).

Kommt eine Schenkelhalsfraktur beim bloßen Gehen zustande, ohne eigentliches Trauma, so sprechen wir von **Spontanfraktur.** Ursache ist meist eine primäre oder metastatische Neubildung, ein Knochenzyste oder eine tabetische Erkrankung, sei es ein richtiges Tabesgelenk, sei es eine bloße trophische Störung mit Schwächung des Knochens, oder endlich eine hochgradige senile Osteoporose.

Läßt sich die Schenkelhalsfraktur, abgesehen von den schon besprochenen Luxationen, Kontusionen und Distorsionen, noch mit *irgend einer anderen Verletzung verwechseln?*



Fig. 551.
Fractura pertrochanterica mit Abriß des kleinen Trochanters.

Schaftbrüche des Femurs kommen nicht ernstlich in Betracht, da der Sitz der Verletzung sich durch die Palpation und die Untersuchung auf falsche Beweglichkeit leicht erkennen läßt. Dagegen kann besonders bei schweren Traumen, wie Verschüttung, eine Diaphysenfraktur sich zu einem Schenkelhalsbruche hinzugesellen und die Diagnose erschweren.

Leichter denkbar ist die Verwechslung eines Schenkelhalsbruches mit einem **Beckenbruch.**

Besteht bei normalen Längenverhältnissen und normaler passiver Beweglichkeit der Hüfte eine auffallende Behinderung der aktiven Bewegungen, ganz besonders der Flexion, so müssen wir an eine nicht von *Verschiebung begleitete Beckenringfraktur* denken. Schmerz bei Druck auf die Beckenschaufel, bei Auseinanderdrängen der beiden Darmbeine und bei Stoß in der Femurachse beweisen dieselbe. Den

Verlauf der Bruchlinie werden wir durch Betastung der zugänglichen Teile des Beckens, also besonders der Crista ilei, der Schambeine (in der Leiste, am Damm und vom Rektum her) und des Kreuzbeines zu erkennen suchen.

Finden wir bei der eben beschriebenen Funktionsstörung eine dem Auge auffallende, aber mit dem Meßband nicht nachweisbare Verkürzung, so müssen wir daraus schließen, daß das ganze die Hüftpfanne und die Spina ilei ant. sup. tragende Beckenstück durch einen *doppelten*



Fig. 552.
Vertikaler Beckenschaufelbruch.

Beckenringbruch aus seinen Verbindungen gelöst und nach oben verschoben ist (doppelter Vertikalbruch Malgaignes). Das Bein ist dabei meist, wie bei einer Femurfraktur, auswärts gedreht.

Scheinbare Verlängerung einer Extremität bei normalem Messungsergebnis erhalten wir auch, wenn die entsprechende Beckenhälfte infolge einer durchgehenden Fraktur im Bereiche des Schambeins und einer gleichzeitigen Lockerung der A. sacro-iliaca der anderen Beckenhälfte gegenüber fußwärts verschoben ist.

Besteht bei normaler passiver Beweglichkeit im Hüftgelenke und normaler Stützfunktion eine Verlängerung der Spina-Malleolendistanz

ohne gleichzeitige Verlängerung der Trochanter-Malleolendistanz und ohne sichtbare Verlängerung der Extremität, so bleibt nur die Annahme eines Bruches des die Sp. ant. sup. tragenden Teiles *der Beckenschaufel* übrig (die sog. Duverneysche Fraktur). Druck auf die Beckenschaufel wird, als Beweis für diese Annahme, ausgesprochenen Bruchschmerz und vielleicht auch Krepitation hervorrufen. Schmerz bei Stoß in der Femurachse fehlt.

Fänden wir endlich Verkürzung mit Fixation der Extremität in leichter Auswärtsrotation, ohne daß wie bei Luxatio ileo-pubica der



Fig. 553.

Beidseitiger Schambeinbruch.

Gelenkkopf nach vorn abgewichen zu fühlen wäre, so müßte eine Zertrümmerung der Pfanne mit Eindringen des Kopfes in das Becken vorliegen. Die Rektaluntersuchung würde die Diagnose dieser seltenen Verletzung, der sog. *Luxatio centralis*, erhärten. Bisweilen bleibt die Verletzung auf halbem Wege stehen: Die Pfanne wird nur teilweise eingedrückt. Solche Verletzungen läßt nur das Röntgenbild sicher erkennen.

Ist die Hüfte völlig frei, besteht aber Druck- und Zugschmerz im Bereiche der *Articulatio sacro-iliaca*, so wird es sich entweder um eine *Distorsion* derselben handeln, oder um eine in ihrer Nähe vorbeigehende *Fissur*, eine Fraktur des Seitenteils des Sacrum, deren Nachweis

wir bei normalem Palpationsbefunde ebenfalls mit Hilfe der Röntgenstrahlen leisten können. Umschriebene Druckempfindlichkeit der Leistengegend weist auf einen Schambeinbruch hin. Bestätigt wird diese Diagnose, wenn wir auch den absteigenden Schambeinast, sei es vom Damme, sei es vom Rektum her umschrieben druckempfindlich finden.

Bei jedem Beckenbruche werden wir das *Verhalten der Harnwege* überwachen, da, wie schon früher gesagt wurde, die Harnröhre in verschiedener Weise geschädigt und die Blase durch einen Knochensplitter angespießt werden kann. Bisweilen sind es gerade diese Symptome von seiten der Harnwege, welche uns auf eine vorher übersehene Beckenfraktur hinweisen.

Die folgende Übersicht wird es dem Anfänger erleichtern, sich in der Symptomatologie der Hüftverletzungen zurechtzufinden.

Aktive und passive Bewegungen nach allen Richtungen frei, aber zum Teil schmerzhaft. Stützfunktion erhalten. Keine Verkürzung.	Direktes Trauma (Ekchymosen).	. . . . .	**Kontusion** (selten eingekeilte Fraktur mit geringer Verschiebung).
	Indirektes Trauma.	Aktive Flexion völlig frei.	**Distorsion. Abriß des Trochanter minor.**
		Aktive Flexion beim Sitzen nicht möglich.	
Aktive und passive Bewegungen nach gewissen Richtungen abnorm frei, nach andern federnd gehemmt. Stützfunktion, wenigstens anfangs, fast immer aufgehoben.	Bein einwärts rotiert, adduziert, flektiert. Kopf über der Beckenschaufel fühlbar.	Der Fuß berührt im Stehen (bei gestrecktem anderm Bein) noch den Boden oder wenigstens den Rücken des anderen Fußes.	**Luxatio iliaca.**
		Der Fuß berührt den Boden nicht.	**Luxatio ischiadica.**
	Bein auswärts gedreht, etwas abduziert.	Bein gestreckt. Abduktion gering. Kopf über dem Schambeinkamm sicht- und fühlbar.	**Luxatio ileo-pectinea** und **pubica.**
		Kopf daselbst nicht fühlbar.	**Luxatio centralis.**
		Bein halbgebeugt. Abduktion ausgesprochen. Kopf nicht deutlich fühlbar.	**Luxatio obturatoria.**
Aktive Bewegungen fast oder ganz aufgehoben. Passive Bewegungen allseitig frei oder höchstens im Sinne der Rotation (Einw.-R.) etwas beschränkt. Verkürzung (bisweilen sehr gering).	Trochanterstand normal. Spina-Malleolendistanz u. Trochanter - Malleolendistanz verkürzt (infratrochantere Verkürzung). Trochanterspitze geht bei Rotation nicht mit. Bein meist stark auswärts gedreht.	Trochantermasse bis oben druckempfindlich, verdickt. Bisweilen neben der Trochanterspitze das obere Ende der unteren Fragmente zu fühlen.	**Fractura pertrochanterica non impacta.**
		Druckempfindlichkeit unterhalb der Trochantermasse. Oberes Fragment bisweilen in Flexion unter der Haut zu fühlen.	**Fractura subtrochanterica.**

		Leichte aktive Beweglichkeit vorhanden. Bisweilen selbst etwas Stützfunktion. Keine Krepitation. Femur am Becken nicht verschieblich. Trochantermasse und Trochanterspitze deutlich abzutasten, von außen her nicht druckempfindlich.	**Eingekeilte Fractura intertrochanterica oder subcapitalis** (scharfe Unterscheidung klinisch ohne Röntgenbild oft unmöglich).
		Trochantermasse als solche verbreitert, von außen her druckempfindlich. An der Trochanterspitze zwei Höcker zu fühlen.	**Eingekeilte Fractura pertrochanterica oder** Mischform mit **Fractura intertrochanterica impacta**
Aktive Bewegungen fast oder ganz aufgehoben. Passive Bewegungen allseitig frei oder höchstens im Sinne der Rotation (Einw.-R.) etwas beschränkt. Verkürzung (bisweilen sehr gering).	Trochanter abnorm hochstehend. Spina - Malleolendistanz verkürzt, Trochanter - Malleolendistanz normal (supratrochantere Verkürzung). Trochanterenspitze geht bei Rotation mit. Bein meist in halber Auswärtsrotation.	Aktive Beweglichkeit gering. Stützfunktion null. Femur am Becken verschieblich, mit Krepitation. Druckempfindlichkeit besonders unter dem Poupartschen Bande, nicht in der Trochantergegend. Der Trochanter beschreibt bei Rotation einen Bogen.	**Freie Fractura subcapitalis,** bzw. **Epiphysenlösung.**
		Aktive Beweglichkeit und Stützfunktion null. Femur am Becken unter Krepitation verschieblich. Druckempfindlichkeit innen am Trochanter (von hinten gefühlt). Derselbe dreht sich um sich selbst (d. h. um seine Längsachse).	**Freie Fractura intertrochanterica.**
	Spina - Malleolendistanz normal. Passive Bewegungen frei. Aktive Bewegungen ebenfalls, dabei aber Haltlosigkeit beim Stehen.	Trochanter major umschrieben druckempfindlich.	**Fractura trochant. maj.**
	Trochanter - Malleolendistanz normal, Spina-Malleolendistanz verlängert, Funktion der Hüfte normal.	Zusammenpressen der Beckenschaufeln schmerzhaft. Ebenso, aber scheinbare Verkürzung.	**Beckenringbruch** ohne Verschiebung. **Beckenschaufelbruch.** **Doppelter Vertikalbruch.**

94.

Die nichttraumatischen Formveränderungen am Hüftgelenke (Luxatio coxae congenita und Coxa vara).

So verschieden Coxa vara und angeborene Hüftgelenksluxation zu sein scheinen, so leicht werden doch gewisse Formen derselben miteinander verwechselt. Selbst erfahrene Beobachter können in einzelnen Fällen im Zweifel sein. Das Röntgenbild hilft aus der Verlegenheit, doch hat man einen Apparat nicht immer zur Verfügung. Wir müssen deshalb suchen, die Diagnose auch ohne denselben zu stellen.

A. Die angeborene Hüftluxation.

Bei der Hüftgelenksluxation ist der Kopf nicht mehr in der Pfanne, sondern er sitzt oberhalb oder hinter derselben. Die erste und notwendige Folge dieser Lageveränderung ist eine *Verkürzung der Spina-Malleolendistanz* und ein *Hochstand des Trochanters*. Die Verkürzung beträgt auch bei kleinen Kindern in der Regel schon etwa 2 cm.

Der Hochstand des Trochanters läßt sich auf folgende Weise rasch und sicher nachweisen:

Einmal bestimmt man bei halber Beugung in der Hüfte (135°) die Roser-Nélatonsche Linie, welche das Tuber ischii mit der Spina iliaca verbindet. Normal liegt der Trochanter in derselben. Überragt er sie (s. Fig. 554), so haben wir Trochanterhochstand vor uns. Allerdings geht eine Verschiebung von $^1/_2$—1 cm noch in den Bereich des Erlaubten, bzw. der Fehlergrenzen der Messung.

Ferner benutzt man das Bryantsche Dreieck, das folgendermaßen konstruiert wird: Man verlängert bei dem flach aufliegenden Patienten die Femurachse über den Trochanter hinaus mit dem Blaustift, fällt von der Spina anterior superior aus eine Senkrechte auf diese Linie und verbindet endlich die Spina mit der Trochanterspitze. Das so erhaltene rechtwinklige Dreieck ist normal ein gleichschenkliges, während bei Hochstand des Trochanters die der verlängerten Femurachse angehörige Kathete gegenüber der anderen verkürzt ist (s. Fig. 555 und 556).

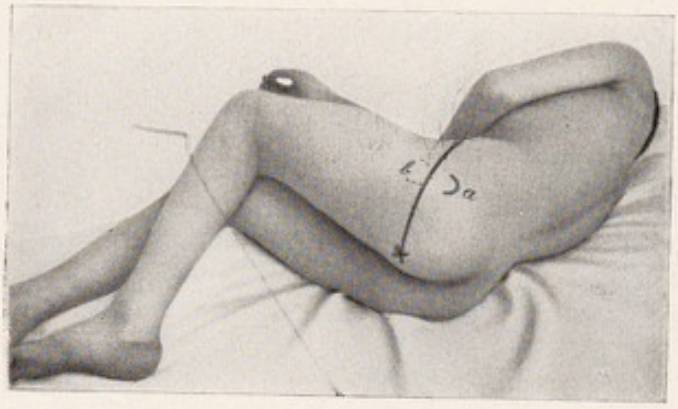

Fig. 554.
Bestimmung des Trochanterstandes mittels der Roser-Nélatonschen Linie an einem Falle von Coxa vara. a) wirklicher (hier erhöhter) Trochanterstand, b) normaler Trochanterstand.

Ein noch einfacheres Mittel haben wir nach Shoemaker in der *Verlängerung der Trochanter-Spinalinie auf den Bauch.* Normal trifft diese Verlängerung die Medianlinie in Nabelhöhe oder höher, bei Trochanterhochstand dagegen unterhalb des Nabels (s. Fig. 557). Endlich zieht man die *Peter'sche horizontale Linie durch den obern Rand der Symphyse.* Die Trochanterspitze liegt normal in der Höhe derselben.

Aus der Kapsel ist der Kopf bei der kongenitalen Luxation im Gegensatz zur traumatischen nicht ausgetreten, sondern dieselbe hat sich taschenförmig ausgezogen und ist mit dem Kopf nach hinten gewandert. Der Oberschenkel nimmt infolgedessen dem Becken gegenüber nicht jene typische, mathematisch fixierte Stellung ein, wie wir sie von den traumatischen Luxationen her kennen, sondern die verlängerte Kapsel gibt der Beweglichkeit des Femurs einen abnorm großen Spielraum. Die angeborene Hüftluxation zeichnet sich also gerade durch die auffallend große, *akrobatenartige Beweglichkeit des Oberschenkels* aus, und es gibt bei der kongenitalen Hüftluxation jüngerer Kinder keine pathognomonische Stellung. Erst nach jahrelangem Bestehen tritt insofern eine Änderung ein, als der Spielraum sich verkleinert; aber auch hier ist die Stellungsanomalie viel weniger ausgeprägt, als bei den traumatischen Luxationen.

Ein weiteres wichtiges, mit dieser mangelhaften Fixation des Kopfes zusammenhängendes Zeichen ist die *Möglichkeit, denselben am Becken hin und her zuschieben.* Dieses Zeichen, das bei nicht zu veralteter Luxatio coxae congenita nie fehlt, läßt sich allerdings bei ungebärdigen Kindern nur nachweisen, wenn wir die Muskelspannung durch Narkose

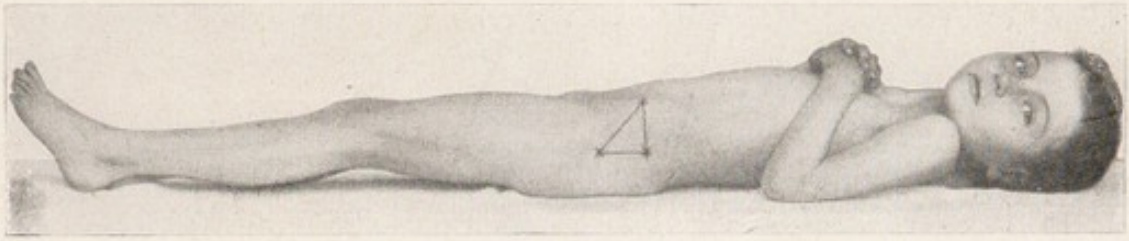

Fig. 555.
Messung des Bryantschen Dreiecks an einem Falle von einseitiger kongenitaler Hüftluxation. Normale Seite. Das Dreieck ist gleichschenklig.

ausschalten. Bevor wir aber zu derselben übergehen, suchen wir den *Nachweis des Kopfes an abnormer Stelle* zu leisten, und zwar werden wir denselben nach oben bzw. nach hinten von der Pfanne suchen.

Hat man es mit einem etwas älteren Mädchen mit geringerem Fettpolster zu tun, so sieht man meist schon den Kopf bei jedem Schritt in der Gesäßgegend hin und her wandern. Bei ganz kleinen Kindern mit starkem Fettansatz dagegen läßt er sich weder von außen deutlich sehen, noch auch ohne weiteres durchtasten, besonders wenn er mangelhaft entwickelt ist. Ob man mit oder ohne Narkose untersuche — letztere ist bisweilen unentbehrlich —, so geht man, wie schon Malgaigne gelehrt hat, folgen-

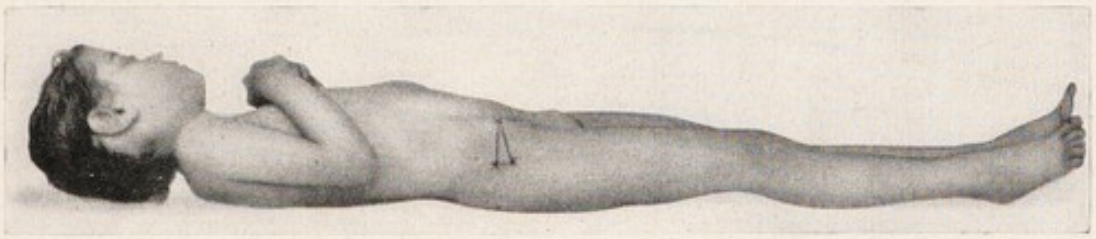

Fig. 556.
Dasselbe. Luxierte Seite. Das Dreieck ist spitzwinklig. Die vergleichende Messung der horizontalen Kathete rechts und links ergibt uns direkt die stattgehabte Verschiebung.

dermaßen vor (s. Fig. 558). Man legt das Kind auf die gesunde Seite, beugt das kranke Bein bis zum rechten Winkel, adduziert es, wenn nötig, etwas und sucht nun mit der einen Hand durch Druck auf den Femur vom Knie her den Schenkelkopf soweit wie möglich von der Beckenschaufel abzudrängen. Gleichzeitig führt man mit dieser Hand drehende Bewegungen aus und betastet mit der anderen Hand die Gegend des oberen Femurendes. Fühlt man daselbst *nur einen* Höcker, so ist dies der Trochanter, und es liegt keine Luxation vor. Fühlt man dagegen *zwei* Höcker, so ist notwendigerweise der eine der Trochanter, der andere der Schenkelkopf, und es besteht eine Luxation.

Bei Kindern, die schon einige Zeit gegangen sind, finden wir endlich, besonders bei beidseitigen Luxationen, als letztes wichtiges Symptom die auf einer Drehung des Beckens nach vorn um seine quere Achse beruhende, meist hochgradige *Lendenlordose.*

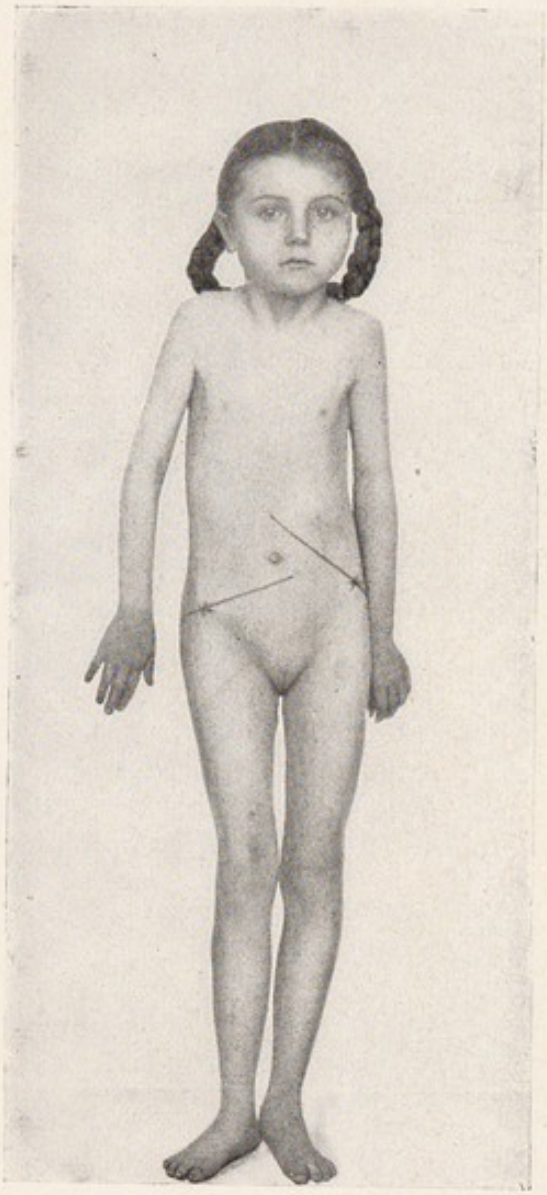

Fig. 557.
Derselbe Fall. Bestimmung des Trochanterstandes mittelst der Trochanter-Spina-Nabellinie.

Dieselbe beruht auf dem Bestreben, den durch die Luxation nach vorn von den Stützpunkten geratenen Schwerpunkt des Rumpfes wieder rückwärts, über die Füße zu bringen.

Finden wir also bei einem Kinde Verkürzung, abnorme Beweglichkeit des Oberschenkels, Trochanterhochstand, Verschieblichkeit des Femurs gegenüber dem Becken, Fühlbarkeit eines Höckers neben dem Trochanter und zum Überfluß noch eine Lendenlordose, so steht die Diagnose einer angeborenen Hüftluxation fest.

Das Röntgenbild wird zu unserer Diagnose nur noch einige anatomische Einzelheiten, besonders bezüglich der Form von Pfanne und Kopf hinzufügen.

Der *Anamnese* haben wir bis jetzt noch nicht gedacht. Dieselbe lautet beinahe immer dahin, daß man an dem Kinde in dem ersten Lebensjahre nichts bemerkt habe, daß dagegen gleich nach den ersten Gehversuchen ein leichtes Hinken oder, bei beidseitiger Luxation, ein Watscheln aufgefallen sei, das man als Schwäche gedeutet habe, und daß sich der Zustand seither eher verschlimmert habe.

Wie wir gesehen haben, sind die Zeichen so in die Augen fallend und meist auch so leicht mathematisch sicher nachzuweisen, daß in ausgesprochenen Fällen ein Übersehen kaum möglich ist, und daß die früher beliebten Diagnosen, wie „Muskel- und Knochenschwäche", heutzutage vom Arzte nicht mehr gestellt werden dürfen. Am ehesten zu entschuldigen ist eine Fehldiagnose noch bei *beidseitiger Erkrankung* leichteren Grades. Hier fehlt uns zur Beurteilung der abnormen Beweglichkeit und der Verkürzung die Kontrolle der gesunden Seite, und

wir können die Luxation, abgesehen von der Lordose und dem Entengange, nur aus der Verschieblichkeit des Femurs am Becken, dem Trochanterhochstand und aus dem Nachweise des Kopfes oberhalb oder hinter der Pfanne schließen. Beides erfordert aber in manchen Fällen Untersuchung in Narkose. Die einzige Affektion, mit der eine Verwechslung denkbar wäre, ist die rachitische Oberschenkelverkrümmung, besonders wenn dabei auch eine beidseitige *Coxa vara* vorhanden ist. Solche Kinder zeigen oft eine ausgesprochene Lordose, d. h. sie



Fig. 558.
Palpation des Gelenkkopfes bei kongenitaler Hüftluxation.

strecken den Bauch nach vorn, um das durch die Femurschaftverkrümmung gestörte Gleichgewicht wiederherzustellen (s. Fig. 560). Der Gang ist oft unbehilflich, dem Watscheln bei der angeborenen Hüftgelenksluxation ähnlich. Die Übereinstimmung der beiden Krankheitsbilder wird noch dadurch erhöht, daß auch bei der Coxa vara die Trochanteren zu hoch stehen und seitlich abnorm weit vorragen (s. z. B. die Hüftkonturen in Fig. 562). Ein Hauptunterscheidungszeichen ist freilich die abnorme Beweglichkeit bei kongenitaler Luxation gegenüber der Bewegungseinschränkung bei Coxa vara. Nun gibt es aber einerseits Fälle von Coxa vara, bei denen die Einschränkung

der Bewegungen sehr gering ist, nämlich die Coxa vara kleiner rachitischer Kinder, und andererseits Fälle von kongenitaler Luxation — meist freilich bei älteren Kindern —, bei denen die abnorme Beweglichkeit zurückgegangen ist. Ist der Schenkelkopf wenig entwickelt und deshalb nur schwer gesondert abzutasten, und liegt nicht eine ausgesprochene Luxatio iliaca, sondern die ausnahmsweise bis ins spätere Alter bestehen bleibende Luxa-

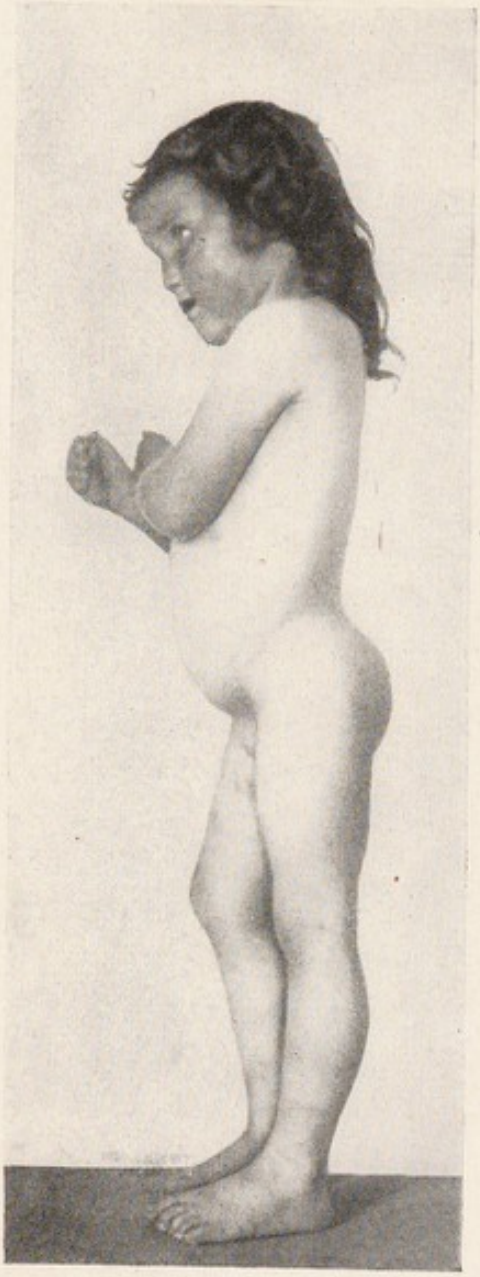

Fig. 559.
Luxatio coxae congenita bilateralis (Lordose!).



Fig. 560.
Rachitische Coxa vara mit gleichzeitiger Verbiegung der Femurschäfte.

tio supracotyloidea vor, so ist es sehr wohl denkbar, daß man ohne Untersuchung in Narkose im Zweifel bleibt. Ein Zeichen kann uns hier von Wert sein, auf das Trendelenburg aufmerksam gemacht hat. Lassen wir ein normales Individuum auf dem einen Beine stehen und lassen wir das andere in der Hüfte rechtwinklig beugen, so bleiben die Gesäßfalten horizontal; läßt man das gleiche Experiment

auf dem luxierten Bein ausführen, so sinkt das Becken nach der andern Seite, weil der Gelenkschluß fehlt, der das Becken hält. In Narkose wird der Kopf, wenn eine Luxation vorliegt, doch sich abtasten und wird die Gleitbewegung sich nachweisen lassen, und die Röntgenuntersuchung vollends hebt jeden Zweifel.

In Verlegenheit führt den Anfänger bisweilen auch die *Kinderlähmung*, wenn dieselbe die Gesäßmuskulatur ergriffen hat. Die Form des Hinkens ist derjenigen bei Luxation sehr ähnlich (paralytisches Hinken). Die Atrophie der Gesäßmuskulatur läßt den Trochanter so stark hervortreten, daß der Unerfahrene glaubt, einen Schenkelkopf zu sehen. Die passive Beweglichkeit der Extremität ist infolge der Muskellähmung auffallend ausgiebig, und

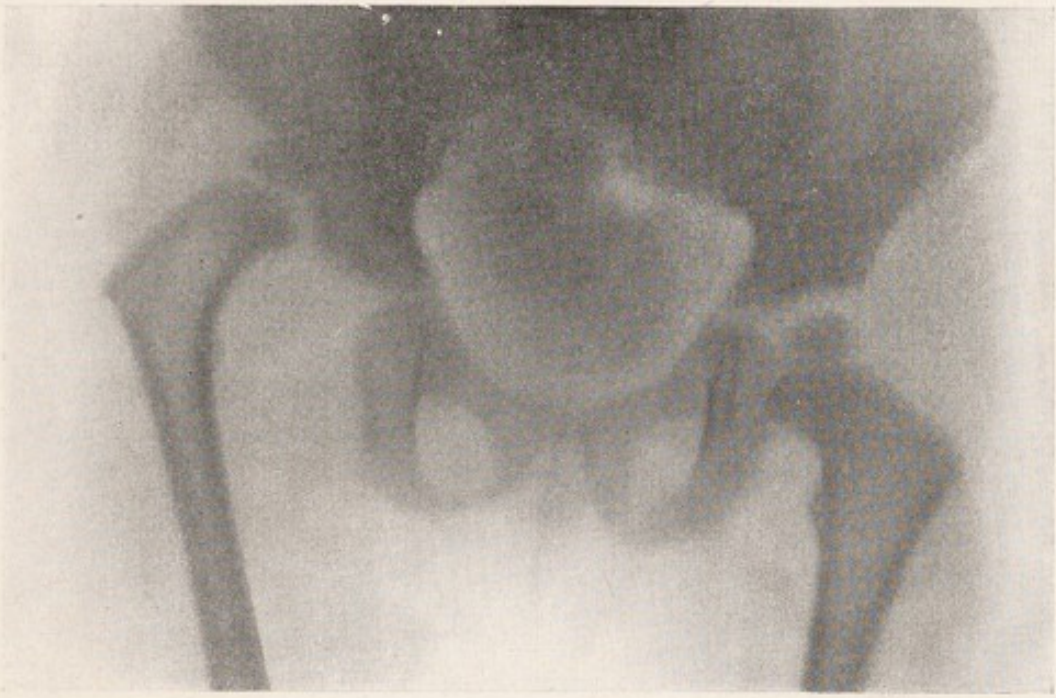

Fig. 561.
Kongenitale Hüftluxation.

es kann endlich in älteren Fällen eine kleine Verkürzung eintreten. Bei Kinderlähmung erfahren wir aber, daß der kleine Patient früher gut gegangen sei, daß er dann plötzlich unter Allgemeinerscheinungen erkrankt sei und eine anfangs ausgedehnte Lähmung gezeigt habe, die allmählich etwas zurückgegangen sei. Auch die objektive Untersuchung wird uns ohne weiteres zeigen, daß die Verschieblichkeit am Becken fehlt, und daß der durch die Gesäßmuskulatur durchschimmernde Höcker nicht der Schenkelkopf, sondern der abnorm sichtbare Trochanter ist. Das Fehlen von Trochanterhochstand trotz bestehender Verkürzung beweist endlich, daß der Femur als solcher verkürzt, nicht aber, wie bei Luxation nach oben verschoben ist.

Bisweilen finden wir freilich bei Lähmungen wirkliche Luxationen, allerdings nicht kongenitale, sondern erworbene, *paralytische*. Bei spinaler Kinderlähmung sind sie einseitig, bei Littlescher spastischer Diplegie bisweilen beidseitig. In beiden Fällen beruhen sie auf einem Überwiegen der Adductoren und Einwärtsrotatoren (Glutaeus medius) über ihre Antagonisten. Erleichtert wird ihre Entstehung durch Abflachung der Pfanne.

Die Lähmung kann das Krankheitsbild so sehr beherrschen, daß — besonders bei bettlägerigen Kindern — die Luxation völlig übersehen wird, so leicht sie auch durch die atrophische Muskulatur hindurch mittels eines einzigen Handgriffes nachzuweisen wäre.



Fig. 562.
Coxa vara rachitica bilateralis. Starkes Vorstehen der Trochantergegend.

Eine Erkrankung, welche uns der Lordose wegen auf den ersten Blick an angeborene Hüftluxation könnte denken lassen, ist die progressive Muskelatrophie. Eine genauere Untersuchung wird aber den Irrtum rasch aufdecken.

Von diagnostischer Bedeutung ist endlich noch die Tatsache, daß sich in den kongenital verrenkten Hüftgelenken nicht selten im Laufe der Zeit entzündliche Vorgänge im Sinne einer *deformierenden Arthri-*



Fig. 563.
Rachitische Coxa vara (Röntgenbild zu Fig. 562).

tis abspielen, welche erhebliche Beschwerden veranlassen, und welche die Patienten bisweilen noch mehr zum Arzte treiben als die Deformität selbst.

Eine 24jährige Patientin sucht Rat wegen „rheumatischer" Schmerzen in der rechten Hüfte. Sie ist bei normaler Körperbreite etwas kurz gewachsen und fällt auf durch ihren steifen, eigentümlich gemessenen Gang. Seit ihrer Kindheit habe sie an den Hüften gelitten und sei damals wegen „allgemeiner Schwäche" behandelt worden. Bei der Untersuchung findet sich eine beidseitige angeborene Hüftgelenksluxation, rechts mit arthritischen Veränderungen. Das Röntgenbild zeigt, daß die Femurköpfe um 9 cm verschoben

sind, und daß sich oben in der Beckenschaufel beiderseits eine Nearthrose gebildet hat.

Bezeichnend war hier der würdevolle, langsame, steife Gang, durch den das weibliche Schönheitsgefühl in unbewußter allmählicher Anpassung so weit gekommen war, das Watscheln völlig zu verdecken. Bei anderen Patientinnen freilich fehlt dieser kompensatorische Einfluß völlig, und die Bezeichnung „Entengang" gibt nur ein schwaches Bild dessen, was wir an manchen vorgerückten Fällen zu sehen bekommen.

Nicht weniger bezeichnend ist folgender Fall: Eine 36jährige Patientin, bei der die Ärzte schon in der Jugend eine „Schwäche" im linken Beine gefunden hatten, fängt im Alter von 31 Jahren an, Schmerzen in der linken Hüfte zu verspüren und zu hinken. Sie zieht von Arzt zu Arzt und wird stets mit der Diagnose „Rheumatismus" bedacht. Diese Diagnose erklärt aber die Verkürzung von $1^1/_2$ cm nicht. Die Palpation ergibt bei der Fettleibigkeit der Patientin nichts Sicheres. Das Röntgenbild muß also entscheiden zwischen den Folgen einer alten Coxitis, einer deformierenden Arthritis und zwischen kongenitaler Luxation — und es entscheidet zugunsten der letzteren. Was die Patientin zum Arzte getrieben, das war nicht die Luxation, sondern die sekundäre Arthritis.

B. Die Coxa vara.

Haben uns das Fehlen des Kopfes an abnormer Stelle und die Unverschieblichkeit des Femurs am Becken gezeigt, daß keine Luxation vorliegt, so können wir den Trochanterhochstand nur durch eine Abflachung des Schenkelkopfes oder durch Verbiegung des Schenkelhalses erklären. Die Veränderungen des Schenkelkopfes werden wir zusammen mit der Coxitis im übernächsten Kapitel besprechen.

Die **Coxa vara** beruht in den einen Fällen ausschließlich darauf, daß aus irgendeinem Grunde der stumpfe Winkel des Schenkelhalses verkleinert und in einen rechten (Fig. 563), selbst spitzen Winkel verwandelt wird (*Coxa adducta* nach Kocher). In anderen Fällen findet sich Abknickung des Kopfes nach unten und hinten und eine Drehung desselben und des Schenkelhalses ebenfalls nach hinten, bei normal gestelltem Halse. (*Coxa vara im engeren Sinne* nach Kocher.)

Die Ursachen dieser Verbiegung sind dieselben wie bei anderen Knochendeformitäten, also Rachitis im Kindesalter, abnorme Belastung im Wachstumsalter, und für seltene Fälle Osteomalacie in späteren Jahren. Dabei gibt es Fälle von *unechter Coxa vara*, die auf Osteomyelitis, Tuberkulose, juvenile Kopfatrophie, Arthritis deformans und Traumen zurückzuführen sind, und endlich, ganz selten, eine angeborene Coxa vara.

Ist Rachitis die Ursache, so ist die Erkrankung meist beidseitig, handelt es sich um abnorme Belastung (Coxa vara adolescentium), so sehen wir sie sowohl ein- wie beidseitig auftreten.

Auch hier müssen wir allerdings auf eine abnorme Knochenkonstitution zurückgreifen. Ob wir dieselbe in das Kapitel der Spätrachitis einreihen,

oder ihr einen anderen Namen geben, das hat wenig Bedeutung, da wir ja auch über das Wesen der Spätrachitis noch nicht völlig unterrichtet sind. Jedenfalls ist es aber nicht zulässig, jede Coxa vara adolescentium, wie dies von gewisser Seite getan wird, als traumatisch zu bezeichnen — es sei denn, daß jede Belastung des Schenkelhalses als Trauma aufgefaßt würde.

Sehen wir uns zuerst einen Fall von kindlicher, *rachitischer Coxa vara* genauer an. Die Bein- und Fußstellung ist normal, soweit die anderweitigen rachitischen Verkrümmungen dies erlauben, und es fällt uns einzig auf, daß die Trochanteren stark ab- und sehr hochstehen. Beim Gehen zeichnet sich der kleine Patient durch eine gewisse Unbehilflichkeit aus, die wir bisweilen geradezu als Watscheln bezeichnen können. Dabei erinnert das Spiel der unter der Haut sichtbaren, stark vorragenden Trochanteren ein wenig an die Bewegung des Schenkelkopfes unter der Gesäßmuskulatur bei kongenitaler Hüftgelenksluxation. Die Ähnlichkeit ist aber, wie oben gesagt, eine oberflächliche, und wir finden bei Coxa vara nur *einen* Höcker, nicht *zwei* wie bei der Luxation. Untersuchen wir die einzelnen Bewegungen, so finden wir die Flexion frei, die Auswärtsrotation normal oder nur wenig gehemmt, die Abduktion dagegen eingeschränkt, bisweilen beinahe aufgehoben. Das Röntgenbild (Fig. 563) zeigt als einzige Anomalie Adduktion des Schenkelhalses an den Schaft, meist bis zu einem Winkel von etwa 90°, — *Coxa adducta*.

Untersuchen wir das übrige Skelett, so werden wir beinahe mit Sicherheit noch anderweitige Zeichen rachitischen Knochenbaues finden (s. z. B. Fig. 560).

Die Abduktionshemmung ist recht verschieden. Sie ist gering bei kleinen Kindern, kann dagegen in etwas späteren Jahren — 8 bis 10 Jahre — sehr ausgesprochen und das am meisten störende Symptom sein.

Bei der einseitigen Form, die allerdings seltener bei Rachitis, als nach Schenkelhalsfrakturen, nach Osteomyelitis und Tuberkulose vorkommt, gesellt sich hierzu die Verkürzung der befallenen Extremität bzw. der Spina-Malleolenlinie und ein dementsprechendes *einseitiges Hinken*.

Komplizierter ist das Bild der im Jünglingsalter auftretenden *Coxa vara im engeren Sinne*, d. h. der Abbiegung des Kopfes nach unten und hinten meist mit gleichzeitiger Torsion des Halses.

Würde sich der Kopf hier zur Pfanne normal stellen, so käme der Schaft, und damit die Extremität, in Adduktion, Auswärtsrotation und Hyperextension. Um diese unmögliche Stellung auszugleichen, vollzieht die Extremität — Kopf und Schaft — eine Bewegung, die sich aus Abduktion, Einwärtsrotation und Flexion zusammensetzt. Je ausgesprochener die Difformität, um so mehr wird die ganze Exkursionsmöglichkeit in den genannten Richtungen zur bloßen Erzielung der normalen Stellung verwendet, und um so weniger ist es möglich, das Bein noch weiter zu abduzieren, einwärts zu drehen und zu beugen. Diese einfache Überlegung erklärt den größten Teil der Funktionsstörungen, denen wir bei dieser Form der Coxa vara begegnen.

Lassen wir den Patienten gehen, so sehen wir bei einseitiger Erkrankung ein Hinken wie bei schmerzloser Versteifung und Verkürzung der Extremität. Das Becken wird bei jedem Schritt vorgeschoben, und die Extremität geht als steifes Ganzes mit. Bei beidseitiger Erkrankung kommt jener eigentümliche Gang zustande, bei dem das Becken bei jedem Schritt um eine vertikale Achse oszilliert. Dabei fällt uns auf, daß die erkrankte Extremität stets in Auswärtsrotation gehalten wird, eine selbstverständliche Folge der nicht mehr völlig kompensierbaren Abknickung des Kopfes nach hinten. Das Röntgenbild zeigt hauptsächlich Verschiebung des Kopfes in der Epiphysenlinie nach unten, an dem normal gestellten Schenkelhalse (Fig. 556).

Fassen wir das Gesagte zusammen, so finden wir als charakteristische Zeichen bei *Coxa adducta: Vorstehen und Hochstand des Trochanters, behinderte Abduktion und bei einseitiger Erkrankung Verkürzung; bei Coxa vara im engeren Sinne ebenfalls Vorstehen und Hochstand des Trochanters, dabei Auswärtsrotation und Behinderung von Abduktion, Einwärtsrotation und Flexion und bei einseitiger Erkrankung natürlich auch Verkürzung und einseitiges Hinken.*

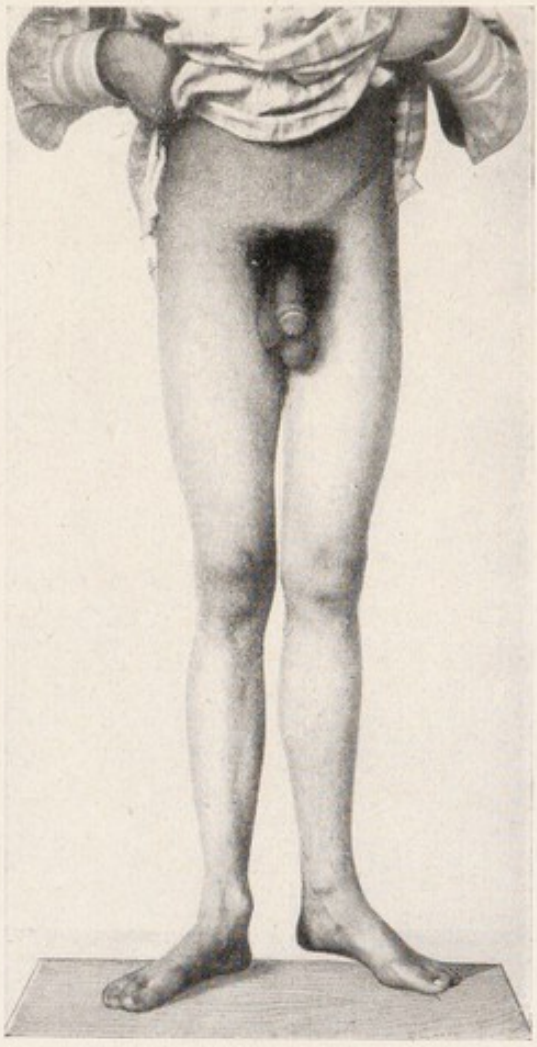

Fig. 564.
Coxa vara adolescentium sinistra.

Nicht selten wird die einseitige Coxa vara adolescentium mit *beginnender Coxitis* verwechselt. Die Coxa vara hat nämlich, genau wie der Plattfuß, ihr schmerzhaftes Stadium, in dem man leicht an eine entzündliche Erkrankung denken könnte.

Ein junger Mensch (s. Fig. 564) sucht ärztlichen Rat wegen einer beginnenden „Coxitis". Er hinkt leicht nach links, doch fallen schon auf den ersten Blick zwei Dinge auf: das Hinken ist kein Schmerzhinken, denn das linke Bein wird ohne Schonung fest aufgesetzt. Es scheint vielmehr auf Verkürzung zu beruhen. Ferner ist der Fuß stark auswärts gedreht. Damit ist eine Coxitis ausgeschlossen. Im Stadium, wo dieselbe Auswärtsrotation zeigt, besteht auch etwas Abduktion und damit scheinbare Verlängerung.

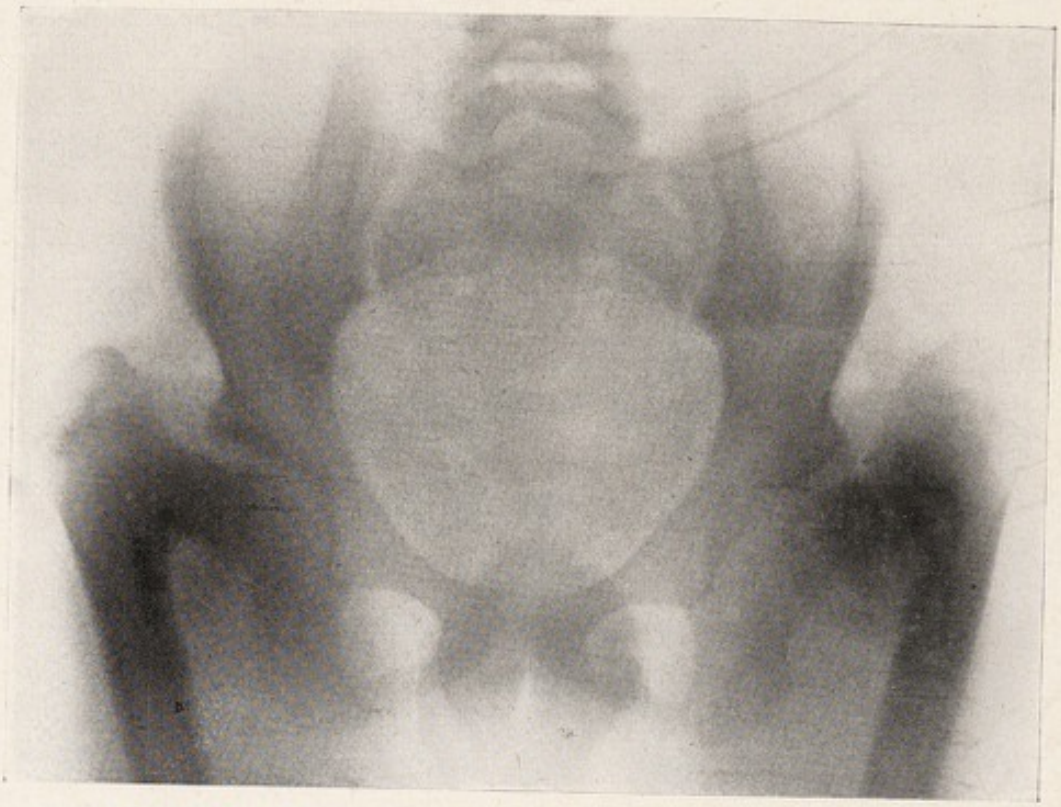

Fig. 565.
Schwere beiderseitige Coxa vara. 15jähriger Patient. Rachitische Form.



Fig. 566.
Coxa vara adolescentium. Abknickung im Gebiete der Epiphysenlinie.



Fig. 567.
Gesunde Seite des gleichen Patienten.

Ferner ist dieses Stadium zu schmerzhaft, als daß der Fuß ohne Schonung aufgesetzt werden könnte. Unsere Gedanken erhalten also eine andere Richtung: Wir messen das Bein und finden 2 cm Verkürzung. Auch das

wäre bei einer beginnenden Coxitis nicht denkbar. Ferner besteht ein ausgesprochener Trochanterhochstand. Bei der Funktionsprüfung finden sich Abduktion, Flexion und Einwärtsrotation gehemmt. Völlige Ruhe mit Anlegung eines Zugverbandes läßt die schmerzhaften Erscheinungen in viel kürzerer Zeit schwinden, als dies bei Coxitis der Fall ist, und liefert uns damit, selbst wenn wir das Röntgenbild nicht hätten, einen weiteren Beweis für die Richtigkeit der Diagnose.

95.

Von den akut entzündlichen Erkrankungen des Hüftgelenks.

Ein Patient erkrankt plötzlich unter heftigen Schmerzen in der Hüfte und kann sein Bein nicht mehr frei bewegen. Wir nehmen an, wir hätten jede akute Erkrankung der Nachbargebilde, so eine phlegmonöse Entzündung der Krural- oder Inguinaldrüsen, einen akuten Beckenschaufelabszeß ausgeschlossen. Es bleibt uns also nur mehr zu entscheiden übrig, ob eine akute Arthritis des Hüftgelenkes oder eine Osteomyelitis des Femurschaftes, vielleicht auch des Beckens vorliegt.

Bei der *Osteomyelitis* ist zwar jede Bewegung schmerzhaft, ähnlich wie bei der Coxitis, jedoch lassen sich die Bewegungen passiv bei der nötigen Schonung in gewissen Grenzen noch ausführen. Die lokale Druckempfindlichkeit entspricht nicht der Gelenkgegend, sondern zeigt ihren Höhepunkt entfernt von derselben, vom Trochanter abwärts, soweit eben die Osteomyelitis reicht — oder umgekehrt nach oben, am Becken. Ist sekundäre Beteiligung des Gelenkes eingetreten, so vermischen sich die Symptome der beiden Erkrankungen, aber die verhältnismäßig weit nach unten bzw. nach oben gehende Druckempfindlichkeit und Verdickung des Knochens werden es erlauben, auch nachträglich noch den Hergang der Dinge richtig zu beurteilen. Bei der akuten Coxitis dagegen, die umschriebene Osteomyelitis des Femurkopfes und -halses mit eingeschlossen, fällt von Anfang an die hochgradige Schmerzhaftigkeit jeder passiven Gelenkbewegung auf. Die stärkste Druckempfindlichkeit sitzt in der Gegend des Hüftkopfes, also unterhalb der Mitte des Poupartschen Bandes. Vielleicht erscheint diese Gegend auch schon bei vergleichender Inspektion und Palpation mehr ausgefüllt, als auf der gesunden Seite. Das hohe Fieber gibt uns den Beweis, daß eine akut entzündliche Erkrankung vorliegt. Für ihre Ursache sei auf das bei Anlaß der akuten Schultergelenksentzündung Gesagte verwiesen. Wir werden also an akuten Gelenkrheumatismus, Arthritis nach Scharlach, Typhus, Masern, Puerperalerkrankungen, Gonorrhoe denken, und ganz besonders an die akute Osteomyelitis des Schenkelkopfes und -halses.

Ungewöhnlich leichter Verlauf läßt bisweilen Tuberkulose diagnostizieren, wenn man nicht über eine zuverlässige Anamnese verfügt.

Es wird uns ein 12jähriger Knabe zugeführt, der alle Erscheinungen einer beginnenden Coxitis aufweist. Mäßige Druckempfindlichkeit bei Achsendruck und Druck vom Trochanter her, Fixation der Hüfte in leichter Beugung, Adduktion und Einwärtsrotation, beinahe normale Temperatur. Dieser Zustand dauerte schon seit einer Anzahl von Wochen unverändert an. Ohne eine zuverlässige Anamnese hätten wir hier Tuberkulose annehmen müssen. Der Patient kam aber mit der Diagnose einer akuten Osteomyelitis des oberen Femurendes ins Spital. Die Erkrankung hatte nämlich plötzlich und mit starkem, wenn auch rasch vorübergehendem Fieber eingesetzt. Wir stimmten der Diagnose des Hausarztes bei, und es entwickelte sich als Bestätigung derselben im Verlaufe der nächsten Monate eine Osteomyelitis des linken Humerusschaftes mit Sequesterbildung. Der Knabe gab nun an, gleich im Beginn schon Schmerzen im linken Arme verspürt zu haben, doch habe er darauf kein Gewicht gelegt, weil ihm die Erscheinungen von seiten der Hüfte viel unangenehmer gewesen seien.

Ein Wort noch von den **Folgen** dieser akuten Entzündungen. Solange die Spina-Malleolenlinie unter Berücksichtigung der Beinstellung ihre normale Länge aufweist und die Trochanterspitze in richtiger Höhe steht, haben wir noch eine reine *Arthritis* vor uns. Verkürzt sich dagegen auf einmal das Bein, und rückt der Trochanter nach oben, so ist zu der Arthritis offenbar eine weitere Veränderung hinzugetreten, und zwar entweder eine *pathologische Luxation*, in der Regel nach hinten, mit Zerstörung der Kapsel, des oberen Pfannenrandes und bisweilen auch des Schenkelkopfes oder eine *Epiphysenlösung*. Palpation, passive Bewegungsversuche (vorsichtig!) und Röntgenbild lassen die genaue Diagnose stellen.

96.

Die chronisch entzündlichen Erkrankungen der Hüfte.

Sehen wir von den selteneren, bei der Besprechung der Differentialdiagnose zu erwähnenden Vorkommnissen ab, so teilt sich das Gebiet der chronisch entzündlichen Erkrankungen der Hüfte gleich in zwei große Abschnitte, von denen der eine die tuberkulöse Coxitis in sich schließt und der andere alles, was unter dem Begriffe des chronischen Gelenkrheumatismus zusammengefaßt wird. Wollen wir eine sehr annähernde Scheidung vornehmen, so ist die tuberkulöse mehr die Erkrankung des wachsenden, die nichttuberkulöse Arthritis mehr diejenige des erwachsenen Individuums.

A. Die tuberkulöse Coxitis.

Wenn ein Kind unvermerkt anfängt, über Müdigkeit zu klagen und nach jedem längeren Gange zu hinken, wenn dieses Hinken den

Charakter des schmerzhaften Hinkens trägt, die Glutäalfalte verstrichen ist, und wenn vielleicht die Muskulatur der betroffenen Seite schon etwas atrophisch geworden ist, so denkt jeder auch nur einigermaßen Erfahrene an eine tuberkulöse Coxitis. Da das Hinken im Anfange nicht anhaltend ist, sondern nur nach Ermüdung auftritt, und da es durch Aufmerksamkeit des Patienten vorübergehend unterdrückt

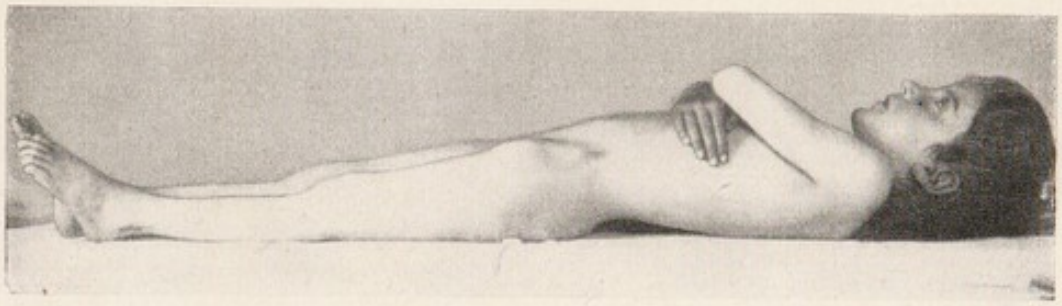

Fig. 568.
Linksseitige Coxitis mit durch Lendenlordose ausgeglichener leichter Flexionsstellung.

werden kann, so spricht man von „freiwilligem Hinken", worin freilich ein unberechtigter Vorwurf enthalten ist. Die weitere Folge zeigt denn auch gewöhnlich, wie es mit dieser „Freiwilligkeit" steht! In manchen Fällen klagt das Kind viel mehr über das Knie als über die Hüfte. Eine rasche Untersuchung zeigt uns aber, daß das Kniegelenk frei ist.



Fig. 569.
Derselbe Fall. Nachweis der Flexionskontraktur durch den Thomasschen Handgriff.

Haben wir den Gang des entkleideten Kindes geprüft, so legen wir dasselbe auf einen flachen Tisch und heißen es beide Beine völlig strecken. Dabei sehen wir, daß es den Rücken aushöhlt, so daß wir die flache Hand unter der Lendengegend durchführen können. Lassen wir den Rücken völlig dem Tisch anschmiegen, so wird das Knie der kranken Seite gehoben. Schon diese erste Untersuchung zeigt uns, daß die Hüfte eine Zwangsstellung in leichter Beugung einnimmt, gleichviel, ob dabei im übrigen etwas Abduktion und Auswärtsrotation

oder etwas Adduktion und Einwärtsrotation vorliege, beides Stellungen, wie sie im Beginn der Erkrankung vorkommen können.

Gelingt es uns nicht, den Rücken völlig flach dem Tisch anschmiegen zu lassen, so benutzen wir das sehr einfache und schmerzlose Verfahren von Thomas, d. h. wir bringen durch höchstmögliche Beugung in der Hüfte der *gesunden* Seite das Becken in den höchsten Grad von Rückwärtsneigung

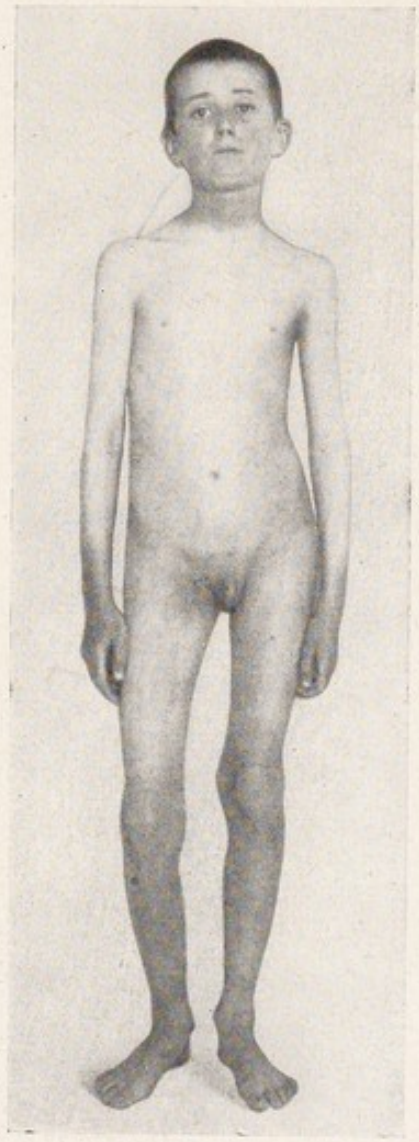

Fig. 570.
Beginnende rechtsseitige Coxitis mit Flexion, Abduktion und Auswärtsrotation.

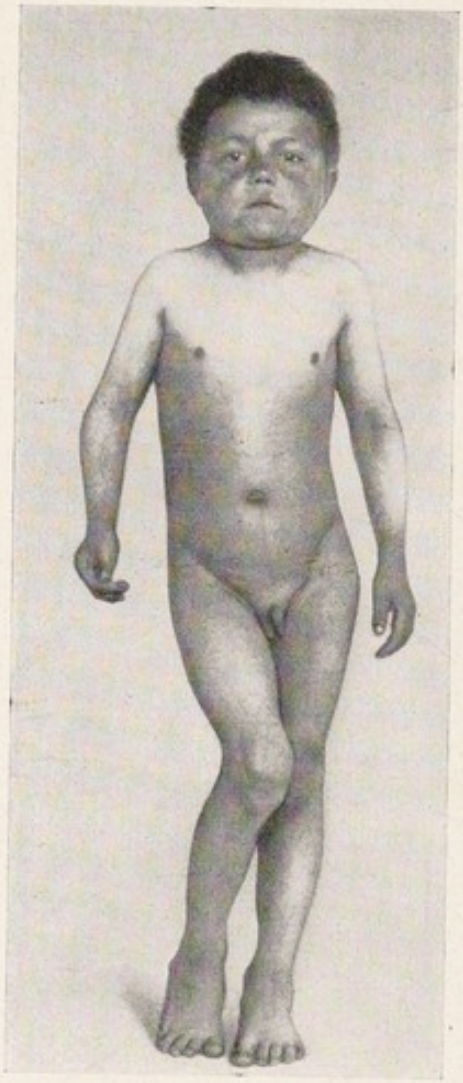

Fig. 571.
Beginnende rechtsseitige Coxitis mit Flexion, Adduktion, Einwärtsrotation.

und damit die Wirbelsäule zum sicheren Aufliegen auf dem Tisch. Besteht auf der kranken Seite auch nur der geringste Grad von Beugekontraktur, so wird sich jetzt das Knie etwas heben, und wir können zum mindesten die Hand unter demselben durchführen (s. Fig. 568 u. 569).

Nun lassen wir den Patienten auf dem flachen Tische auf den Bauch liegen und lassen ein Bein nach dem andern rückwärts heben. Der Ausfall an Streckfähigkeit wird sich sofort aus dem Verstrichen-

bleiben der Glutäalfalte und aus dem Winkel zwischen Femurlängsachse und Becken erkennen lassen.

Die aktive Abduktion prüfen wir durch Spreizenlassen im Stehen und achten dabei auf die symmetrische oder asymmetrische Haltung der Beine und Oberkörper zum Becken.



Fig. 572.
Fortgeschrittene linksseitige Coxitis mit hochgradiger Flexion und Abduktion.

Sodann gehen wir mit der nötigen Schonung zur passiven Prüfung der einzelnen Bewegungen über, stets unter Vergleichung mit der gesunden Seite. Je mehr die Bewegungen, Flexion und Extension, Adduktion und Abduktion, Aus- und Einwärtsrotation eingeschränkt sind, um so mehr sucht der Patient dieselben auf die Lendenwirbelsäule zu

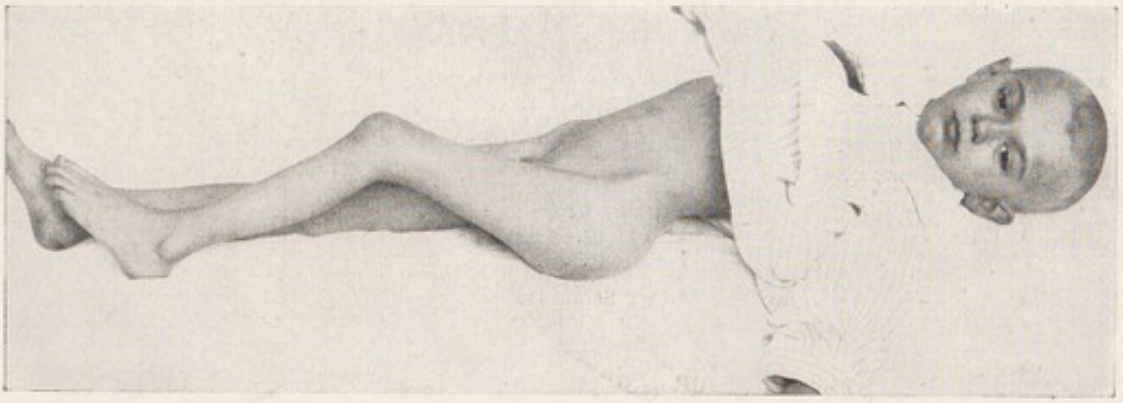

Fig. 573.
Fortgeschrittene linksseitige Coxitis mit Einwärtsrotation, Adduktion und Flexion.

übertragen, indem er Becken und Bein als starres Ganzes wirken läßt. Mit anderen Worten: das Becken geht bei den Bewegungen mit. Wir werden uns nun weiter fragen, ob diese Fixation auf reiner Muskelwirkung oder auf einer materiellen Veränderung des Gelenkes beruht. Unterschiede im Grade der Fixation bei Untersuchung nach längerer Ruhe und nach stärkerer Ermüdung sprechen für muskuläre, ein stets gleichbleibendes

Resultat eher für arthrogene Versteifung. Eine sichere Entscheidung erlaubt aber bloß die Untersuchung in Narkose, bei der nur die muskuläre Fixation sofort und ohne Gewaltanwendung verschwindet. Die am frühesten gehemmten Bewegungen sind gewöhnlich die Hyperextension, die Abduktion und die Rotation. Spannen sich die Adduktoren bei dem Versuche der Abduktion an, sowie derselbe etwas rasch ausgeführt wird, so ist das Hüftgelenk gewiß ergriffen, selbst wenn die übrigen Bewegungen frei zu sein scheinen. Es kommt in diesem Stadium vor, daß nach einigen Wochen Bettruhe alle Symptome schwin-



Fig. 574.
Coxitis mit Pfannenwanderung und coxalgischem Becken. (Röntgenbild zu Fig. 568.)
Kleiner Sequester bei X.

den, so daß man glaubt, sich geirrt zu haben. Nach einigen Monaten, ja selbst noch nach Jahren stellen sie sich wieder ein und führen dann doch zum klassischen Bilde der Coxitis.

Beschränkte Bedeutung hat die Unterscheidung der Coxitis in *Stadien, je nach der Stellung*. Wie König gezeigt hat, handelt es sich im einen wie im anderen Stadium um das Bestreben des Patienten, sein Hüftgelenk zu schonen. Geht er noch ohne Krücken, so ist hierfür leichte Abduktion und Auswärtsrotation mit geringer Flexion (Fig. 570) am zweckmäßigsten. Geht der Patient dagegen mit Krücken herum, so hebt er sein krankes Bein, beugt es also stärker, aber meist noch in Abduktion. Legt sich der Patient schon in einem früheren Stadium der Erkrankung zu Bett, so stützt er das gebeugte

kranke Bein auf das gesunde, bringt es also in Adduktion und Einwärtsrotation (Fig. 571 und 573). *Anatomisch* begründet ist erst diejenige Stellung, ebenfalls Adduktion, Flexion und Einwärtsrotation, welche eintritt, wenn der Kopf, sei es infolge von Zerstörung der Kapsel, sei es durch allmähliche Zerstörung des hinteren Pfannenrandes (sog. Pfannenwanderung, s. Fig. 574), seine normale Stellung verläßt und nach hinten bzw. hinten oben gleitet. Die daraus entstehende Stellung ist dann eine Subluxations- bzw. selbst eine Luxationsstellung.

An die Funktionsprüfung schließen wir die *Palpation*. Sie hat uns im Verein mit der Inspektion zu zeigen, ob abnorme Schwellungen vorhanden sind. In Betracht kommen hauptsächlich Drüsenschwellungen in der Leistengegend und nach der Oberfläche durchgebrochene Abszesse. Letztere finden wir am häufigsten vorn (s. Fig. 570, wo ein Abszeß nach unten von der Spina il. ant. sup. sitzt), dann aber auch außen und hinten.

Nun gehen wir zur Untersuchung der *Schmerzhaftigkeit* über.

Die direkte Druckempfindlichkeit prüfen wir da, wo das Gelenk unmittelbar zugänglich ist, nämlich an der Vorderfläche, unter der Mitte des Leistenbandes. Sie ist oft schon ein frühes Zeichen der Coxitis, wenn ihr schon weniger Bedeutung zukommt, als der Funktionsstörung. Sehr wichtig ist der bisweilen ebenfalls schon früh vorhandene indirekte Schmerz bei Stoß in der Längsachse des Femurs oder vom Trochanter her. Endlich haben wir schon bei der Funktionsprüfung gesehen, daß bei Coxitis die Extreme aller Bewegungen schmerzhaft sind.

Die Differentialdiagnose gibt zu folgenden Erwägungen Anlaß:

a) Weisen alle Erscheinungen auf eine *Erkrankung der Hüfte selbst* hin, so haben wir vor allem die *subakuten Formen* der *infektiösen Coxitis* auszuschalten.

Wie schon Seite 746 bemerkt, spricht akuter Beginn der Hüfterscheinungen für einen akut infektiösen Ursprung, auch wenn der weitere Verlauf sich chronisch gestalten sollte. Allerdings bedingen parartikuläre tuberkulöse Herde mit und ohne Durchbruch der Tuberkulose in das Gelenk bisweilen Schübe von akuten Erscheinungen, aber es sind hier doch meist leichte Gelenkerscheinungen vorangegangen, welche schon vorher auf eine Tuberkulose hinwiesen. *Gegen* Tuberkulose spräche ein den akuten Schub begleitender Schüttelfrost oder ein Herpes labialis, ferner eine zeitlich übereinstimmende anderweitige akute Infektion.

Ist der Beginn schleichend, so müssen wir auch dann an Tuberkulose denken, wenn die Gelenkerscheinungen im Anschluß an eine akute Infektionskrankheit aufgetreten sind. Ganz besonders gilt dies von den nach *Masern* auftretenden Coxitiden. Fängt ein Kind einige Wochen nach den Masern zu hinken an, so beginnt sehr wahrscheinlich eine tuberkulöse Coxitis, welcher die Masern das Feld vorbereitet haben.

In zweiter Linie haben wir die *chronischen, sog. rheumatischen Arthritiden* und den *juvenilen Kopfschwund* auszuscheiden. Wir verweisen hierfür auf den Schluß des Kapitels.

Daß ferner die *angeborenen Hüftgelenksluxationen* und die *Coxa vara* durch Stadien koxitischer Reizung gehen, in denen eine Verwechslung denkbar ist, das haben wir schon gesehen. Auch Epiphysenlösungen und Schenkelhalsfrakturen bei Kindern sind uns schon als Coxitiden zugeführt worden.

An primäre oder metastatische *bösartige Geschwülste*, den Echinokokkus mit eingeschlossen, werden wir denken, wenn nicht alles zum Bilde einer Coxitis passen will, besonders wenn die geringe Bewegungseinschränkung und die relative Schmerzlosigkeit der Bewegungsversuche in auffallendem Gegensatze stehen zu heftigen spontanen ausstrahlenden Schmerzen.

b) Vom *Gelenke unabhängige Erkrankungen* täuschen Coxitis vor, indem sie eine Beugekontraktur der Hüfte bedingen oder zu Schmerzen im Bereiche derselben und damit zu Schmerzhinken führen.

Unter den Ursachen nichtkoxitischer Beugekontrakturen steht obenan der *tuberkulöse Senkungsabszeß* bei Spondylitis oder Beckentuberkulose.

Die Diagnose ist leicht, wenn man am Rücken einen Gibbus sieht und die Fossa iliaca interna durch einen Abzseß ausgefüllt findet. Bisweilen liegen die Dinge aber weniger einfach. Bei Erwachsenen fehlt der Gibbus oft völlig, und die Verbindung des femoralen Abszesses mit der Wirbelsäule kann sich auf einen schmalen Fistelgang beschränken. Meist finden wir aber bei spondylitischem Abszeß die Abduktion und die Rotation im Hüftgelenke frei, während bei Coxitis gerade diese Bewegungen zuerst leiden. Auch das Röntgenbild kann uns Aufschluß geben.

Viel seltener führt ein *paranephritischer* oder *appendizitischer Abszeß* zu Beugekontraktur in der Hüfte und damit bei ungenügender Untersuchung zu einer falschen Diagnose.

Ebenfalls dank der Beugekontraktur und wegen der dem Hüftgelenk unmittelbar aufliegenden Schwellung veranlaßt der *Hydrops der Bursa iliaca* Fehldiagnosen. Die Freiheit der Ad- und Abduktion und der Rotation bei gleichzeitiger Beugekontraktur muß auf den Irrtum aufmerksam machen.

Durch Schmerz können *Ischias* und *periartikuläre Neuralgien*, besonders bei weiblichen Genitalerkrankungen, eine beginnende Coxitis vortäuschen, wenn man die Freiheit der Gelenkbewegungen nicht beachtet.

Auch *Hysterische* machen uns endlich an Kontrakturen glauben; die Erscheinungen schwinden aber bei richtiger Suggestivbehandlung.

Es ist gerade bei kleinen Mädchen nicht immer leicht, schon bei der ersten Untersuchung zu entscheiden, ob ein hysterischer Zustand oder eine beginnende Coxitis vorliegt. Bisweilen müssen Familienanamnese und Vorgeschichte mit verwertet werden. Ich sah ein Mädchen im Laufe der Jahre verschiedene tuberkulöse Gelenkerkrankungen vortäuschen, wobei die Kontraktur jeweilen auf die entsprechende psychische Beeinflussung hin rasch

schwand. In einem anderen Falle ist man geneigt, Hysterie anzunehmen, weil die Symptome zeitweilig aussetzen. Die Folge zeigt aber, daß doch eine Coxitis vorliegt.

Sind wir unter Berücksichtigung des Gesagten zur Diagnose einer tuberkulösen Coxitis gekommen, so werden wir versuchen, die *Form* und den *Grad* der Erkrankung genauer zu bestimmen.

Ob das Leiden primär vom Knochen, oder von der Synovialmembran ausgegangen ist, das können wir auf Grund der klinischen Erscheinungen im Anfang nur selten entscheiden. Einzig der intermittierende Verlauf weist auf einen parartikulären Knochenherd hin. Beteiligung des Knochens — primärer oder sekundärer Natur — werden wir ferner beim Auftreten von Abszessen annehmen.

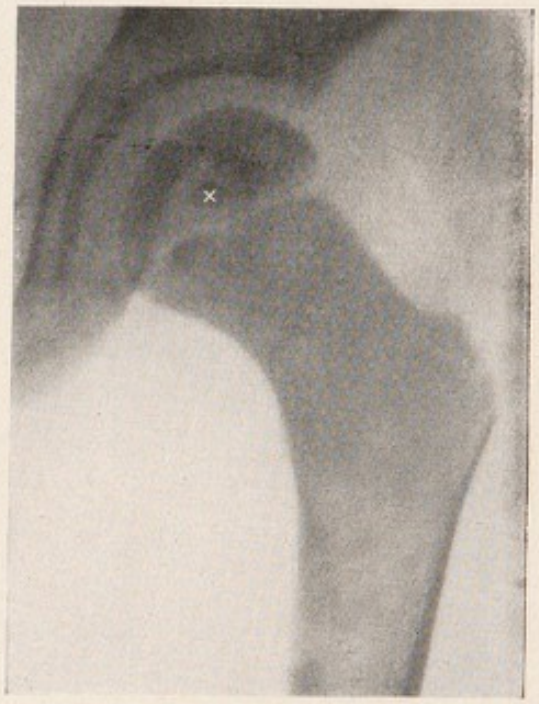

Fig. 575.
Tuberkulöser Herd mit Sequester (X) im Schenkelkopfe.

Das einzige einigermaßen sichere Mittel, Knochenherde früh zu erkennen, ist die *Röntgenuntersuchung*.

Ist das Knochenbild in seinen Umrissen normal, die Knorpelspalte normal breit, der Knochen aber abnorm durchlässig für die Strahlen (Osteoporose), der Femurschaft verschmälert, so schließen wir auf Knochenatrophie durch Nichtgebrauch, wie sie bei Tuberkulose die Regel ist. Ob es sich dabei um eine primäre Synovitis handelt, oder ob ein kleiner Knochenherd vorliegt, das können wir nicht entscheiden.

Ist der dem Gelenkknorpel entsprechende durchsichtige Streifen schmäler als auf der gesunden Seite, das übrige Bild aber wie eben beschrieben, so nehmen wir an, daß der Knorpel schon teilweise resorbiert ist.

Ist die scharfe Randlinie des Knochens an Kopf oder Pfanne durch eine unscharfe, unregelmäßige Begrenzung ersetzt, so ist der Knorpel zerstört und der darunterliegende Knochen angefressen. Auch bei diesem Bilde ist eine primäre Synovitis nicht auszuschließen. Finden wir dagegen, welches auch der Zustand der Knochengrenze sei, im Innern des Kopfes (Fig. 575) oder Halses oder am Becken eine durchsichtige Partie, bald scharf abgegrenzt, bald wolkig verschwommen, bisweilen von einer dichteren Zone umgeben (Osteosklerose) mit einem undurchsichtigeren Gebilde in der Mitte (Sequester), so ist ein primärer Knochenherd außer Zweifel. Für die Therapie hat der Nachweis eines Knochenherdes nur insofern Bedeutung, als man daran denken wird, einen sicher vom Gelenk abliegenden Herd prophylaktisch durch Operation zu entfernen. Von der operativen Behandlung mit dem Gelenk zusammenhängender Knochenherde sind wir dagegen schon lange abgekommen. Die konservative orthopädisch-klimatische Behandlung gibt bei der Coxitis in jedem Alter bessere Endresultate, als die operative.

In späteren Stadien handelt es sich darum, die *sekundären Veränderungen*, Pfannenwanderung, spontane Luxation, Epiphysenlösung, zu erkennen. Die Unterscheidung dieser verschiedenen Vorgänge ist in gewissen Grenzen von therapeutischer Bedeutung.

Ist die Stellungsanomalie plötzlich entstanden, oder hat sie sich wenigstens plötzlich verschlimmert, vielleicht im Anschluß an ein Trauma, so liegt entweder eine Spontanluxation oder eine Epiphysenlösung bzw. selbst ein Bruch des Halses im Bereiche eines größeren Herdes vor. Wir unterscheiden die beiden Vorkommnisse — Luxation und Fraktur — nach den allgemeingültigen Regeln; nur ist beizufügen,



Fig. 576.
Coxitis tuberculosa mit beginnender Arrosion von Kopf und Pfanne.



Fig. 577
Coxitis tuberculosa mit Keilherd im Kopf.

daß bei schwerer Kapselerkrankung die Luxationsstellung weniger ausgeprägt und die Beweglichkeit größer ist, als bei einer rein traumatischen Luxation. Ist die Stellungsanomalie nach und nach entstanden, so liegt entweder eine allmähliche Usur der Kapsel mit unmerklich sich vollziehendem Austreten des Kopfes oder eine Pfannenwanderung mit allmählich durch Druckatrophie nach oben bzw. oben hinten sich verschiebendem oberen Pfannenrande vor (Fig. 576). Die Pfanne verliert dadurch ihre kreisrunde Form und nimmt diejenige eines Fischtellers an. Im einen wie im anderen Falle befindet sich die Extremität in Adduktion, Flexion und Einwärtsrotation. Ein hoher Grad von Pfannenwanderung läßt sich also klinisch von einer allmählich entstandenen Luxation nicht unterscheiden. Dies hat übrigens nichts auf sich, weil solche Luxationen im Gegensatze zu den plötzlich entstandenen nicht reponiert werden können.

Eine sichere Unterscheidung erlaubt das Röntgenbild. Dasselbe zeigt gleichzeitig auch die Veränderungen, welche das ganze Becken erfahren hat (koxalgisches Becken, s. Fig. 574). Die Beckenhälfte der erkrankten Seite ist der anderen Hälfte gegenüber abnorm stark nach vorn geneigt, um eine frontale Achse gedreht und atrophisch (Hofmeister).

B. Nicht tuberkulöse chronische Coxitis.

2. Kommt ein Patient vorgerückteren Alters mit Klagen über seine Hüfte zu uns, so wird unser Gedankengang ein ganz anderer sein. Haben wir uns durch die Funktionsprüfung des Hüftgelenkes davon überzeugt, daß dasselbe wirklich der Sitz der Erkrankung ist, und daß nicht etwa bloß eine *Ischias* vorliegt, so läßt uns die trotz der Dauer des Leidens verhältnismäßig geringe Einschränkung der Bewegungen, die geringe Schmerzhaftigkeit derselben, und endlich die geringe Stellungsanomalie an eine „rheumatische" Arthritis denken, und wir forschen auf Grund des in Kap. 83 Gesagten in der Anamnese des Patienten nach der Ätiologie des Übels. Dabei wird uns die Untersuchung der übrigen Gelenke ebenfalls von Nutzen sein, wenn wir schon, gerade an der Hüfte, einen chronischen Gelenkrheumatismus durchaus nicht ausschließen dürfen, weil nur *ein* Gelenk befallen ist. Das sog. *Malum senile coxae* ist vielmehr recht oft eingelenkig. Über das anatomische Verhalten des Gelenkes gibt die klinische Untersuchung schon sehr wichtige Anhaltspunkte, wenn wir den Grad der Bewegungshemmung, die Längenmaße, allfälliges Knirschen usw. richtig berücksichtigen. Eine genaue Vorstellung vom Zustande des Skeletts erhalten wir aber bloß durch die nie zu unterlassende Röntgenuntersuchung, die gleichzeitig erlaubt, allfällige diagnostische Irrtümer zu berichtigen.



Fig. 578.
Chronische deformierende Coxitis.
(Malum senile coxae.)

In anatomischer Beziehung herrschen die *deformierenden*, teils destruierenden, teils proliferierenden Prozesse bei weitem vor. Ihnen folgen an Häufigkeit die *ankylosierenden* Formen.

In ätiologischer Hinsicht interessieren uns weniger diejenigen Fälle, bei welchen die Multiplizität der erkrankten Gelenke die Diagnose erleichtert, als die dauernd oder wenigstens während langer Zeit monoartikulär bleibenden Erkrankungen. Hier ist sehr oft ein Trauma, bisweilen eine bloße Kontusion, der Ausgangspunkt der Erkrankung. Eine solche Ätiologie ist um so wahrscheinlicher, je jünger das Individuum ist. Bei älteren Leuten kommt dagegen einseitige deformierende Arthritis der Hüfte auch ohne nachweisbares

Trauma vor als sog. *Malum senile coxae*. Groteske Verdickung der Gelenkgegend und massige Knochenneubildung muß uns veranlassen, nach den Zeichen einer *Tabes* oder einer *Syringomyelie* zu suchen.

Wir haben bisher *Tuberkulose* des Alters wegen ausgeschlossen, müssen aber in anderweitig nicht genügend erklärten Fällen doch auf diese Möglichkeit noch einmal zurückkommen, besonders wenn es sich um ein hereditär belastetes oder selbst früher anderweitig schon tuberkulös erkranktes Individuum handelt, wenn die Schmerzhaftigkeit sehr ausgesprochen ist, und wenn das Übel verhältnismäßig rasch und stetig zunimmt. Man sieht ausnahmsweise tuberkulöse Coxitis bis ins 8. Dezennium hinein!

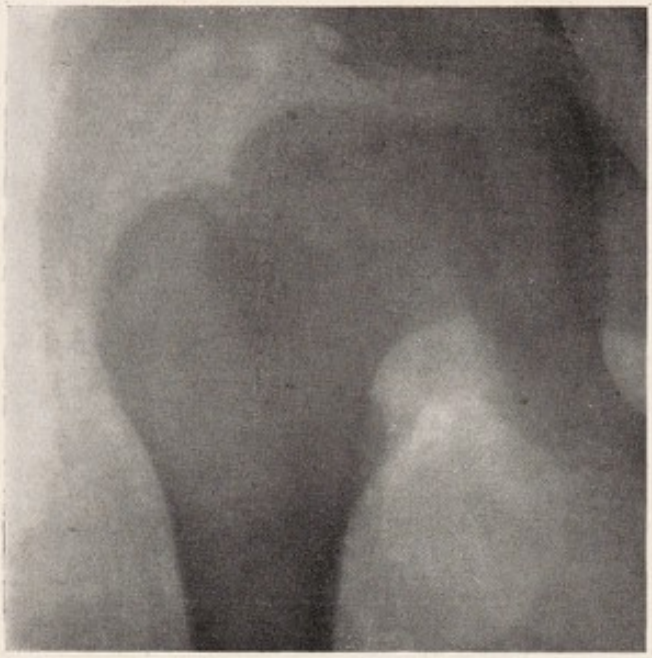

Fig. 579.
Deformierende Coxitis des Kindesalters.

Bisweilen wird die Diagnose dadurch erschwert, daß auch die Tuberkulose nach und nach in mehreren Gelenken auftritt, und zwar völlig unter dem Bilde der nichttuberkulösen chronischen Arthritis. Wenn nicht wenigstens an *einem* der Gelenke typische Erscheinungen (Knochenherd, Sequester, Abszeß) auftreten, so bleibt der Fall jahrelang, ja zeitlebens unklar.

2. Auch am jugendlichen Schenkelkopf gibt es, wie Perthes und Calvé zuerst gezeigt haben, deformierende Prozesse, welche nichts mit Tuberkulose zu tun haben, trotzdem das Röntgenbild — allmähliche Zerstörung des oberen Kopfumfanges — daran denken ließe. Die klinischen Erscheinungen sind diejenigen einer leichten Coxitis mit sehr geringer Funktionsstörung und nur unbedeutender Muskslatrophie. Die Hyperextension bleibt erhalten. Gestört sind hauptsächlich die Abduktion und die Auswärtsrotation. Allmählich klingen die Symptome ab und es bleibt nur eine geringe Verkürzung übrig. Bezeichnend ist für diese Fälle anatomisch das Erhaltenbleiben einer dünnen Knorpelschicht auf dem atrophischen Knochen und klinisch die geringe Funktionsstörung.

Im Beginn findet man im Röntgenbilde nichts Abnormes. Dann flacht sich der Kopf ab, sein oberer Umfang wird unregelmäßig, der Knochen zeigt die Erscheinungen einer schweren Ernährungsstörung mit unregelmäßiger Verteilung des Kalkgehaltes und bisweilen mit Fragmentierung des Epiphysenkernes. Schließlich glättet sich die Knochenoberfläche wieder, und das Endresultat ist eine leichte Coxa vara ohne Veränderungen am Schenkelhalse. Der jugendliche Kopfschwund führt so zu einem Bilde, das sich von einer durch leichte Verbiegung des Schenkelhalses bedingten Coxa vara klinisch nicht unterscheiden läßt.

97.

Schwellungen und Geschwülste am Oberschenkel.

Sehen wir einen Verunglückten nach einem schweren Trauma mit abduziertem Oberschenkel und leicht flektiertem Knie daliegen, die Extremität in völliger Auswärtsrotation der Unterlage aufruhend, so

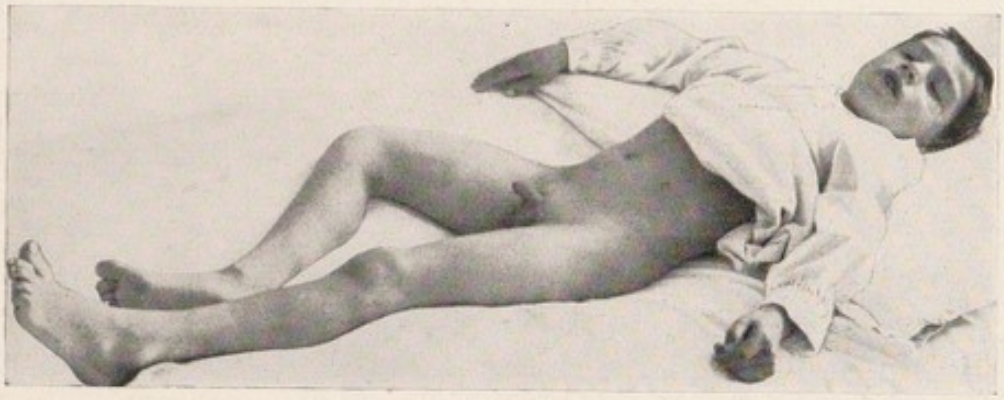

Fig. 580.
Fraktur des rechten Femurschaftes.

ist nur eine Diagnose möglich, nämlich diejenige einer Schaftfraktur des Oberschenkels. Bemerken wir überdies bei genauerem Zusehen,

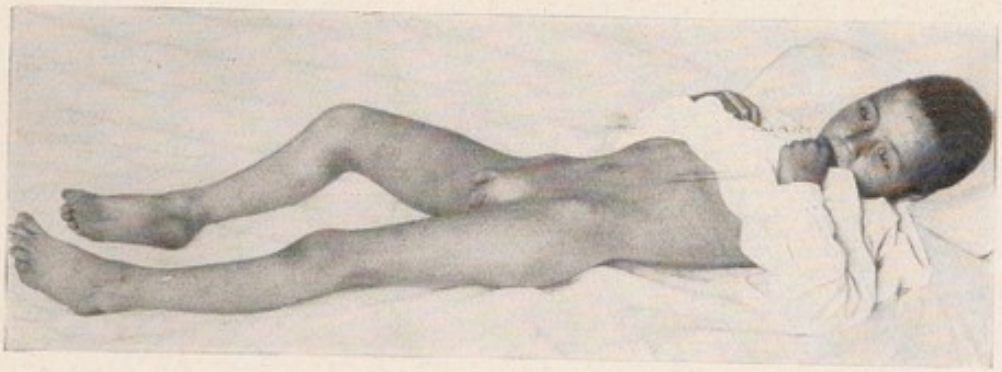

Fig. 581.
Akute Osteomyelitis des rechten Oberschenkels.

daß der Oberschenkel verdickt und in seiner Achse leicht geknickt ist (Fig. 580), so schwindet jeder Zweifel.

Finden wir bei einem kleinen Kinde, das uns keine Anamnese geben kann, und dessen Mutter vielleicht nicht weiß, ob man dasselbe hat fallen lassen, eine Schwellung des Oberschenkels, schreit das Kind bei jeder Berührung und vermeidet es jede Bewegung mit dem Beine, so werden wir uns einen Augenblick fragen, ob eine Fraktur oder eine beginnende akute Osteomyelitis (s. Fig. 581) vorliegt. Die leicht nachzu-

weisende falsche Beweglichkeit in jenem, allgemeine und lokale Temperaturerhöhung in diesem Falle entheben uns jeden Zweifels.

Wäre die Schwellung nur gering, das Übel aber beidseitig, so wäre weder eine Fraktur noch eine Osteomyelitis wahrscheinlich, sondern es würde sich um die **Barlowsche Krankheit** handeln, bei der gerade am Femur subperiostale, sehr schmerzhafte Blutergüsse vorkommen. Fänden wir um schon durchgebrochene Zähne eine dunkelblaurote Schwellung des Zahnfleisches, so wäre die Diagnose gesichert.



Fig. 582.
Akute Osteomyelitis des rechten Oberschenkels.

Wenn ein junger Mensch unter hohem Fieber und heftigen Schmerzen im Oberschenkel erkrankt und nach wenigen Tagen eine diffuse Schwellung desselben zeigt, dann liegt die Diagnose einer akuten Osteomyelitis auf der Hand.

Auf die Unterscheidung der verschiedenen Stadien derselben werden wir bei Anlaß der Tibiaosteomyelitis zu sprechen kommen. Vergleichung von Fig. 580 und 581 zeigt, wie sehr die bei frischer Femurosteomyelitis spontan eingenommene Haltung derjenigen gleicht, die wir bei Frakturen sehen.

Entsteht eine Schwellung langsam, fieberlos, so kommen nicht, wie man leicht glauben könnte, nur kalte Abszesse und eigentliche Neubildungen in Frage, sondern auch die chronischen Formen der Staphylo- und Streptomykose des Knochens. Um uns in den verschiedenen Möglichkeiten zurechtzufinden, müssen wir uns darüber klar werden, ob die Geschwulst von den Weichteilen oder vom Knochen ausgeht. Darüber entscheidet nur der Grad von Beweglichkeit dem Knochen gegenüber bei völliger Erschlaffung der Muskeln. Da sowohl chronische Abszesse, als echte Geschwülste gewöhnlich nicht sehr druckempfindlich sind, so gelingt uns die Untersuchung in der Regel auch ohne Narkose.

A. Weichteile.

1. In der *Haut und im Unterhautzellgewebe* finden wir **weiche Fibrome** — das Fibroma molluscum —, **Lipome**, besonders

nach oben hin, ferner **kavernöse Angiome, Lymphangiome,** Pakete von **Varicen** und hie und da einmal ein von einem Nävus ausgehendes **Sarkom,** alles Geschwülste, über deren Eigenschaften wir schon an anderer Stelle gesprochen haben.

2. *Tiefer sitzende Weichteilgeschwülste* gehen aus von den Lymphdrüsen, Gefäßen, Muskeln, Aponeurosen, Nerven und vom lockeren Bindegewebe.

a) *Lymphdrüsenschwellungen.* Die uns hier allein beschäftigenden **kruralen Drüsen** werden von der ganzen unteren Extremität, einschließlich der benachbarten Dammgegend gespiesen. In diesem Bereiche werden wir also auch die Eingangspforte für Entzündungserreger suchen, bevor wir an Ungewöhnliches denken.

Ein junger Mann kommt in die Poliklinik mit einer kleinen Geschwulst in der Kruralgegend. Dieselbe pulsiert, oder scheint wenigstens zu pulsieren. Ergo Aneurysma, war der Schluß des frischgebackenen Assistenten. Es war aber eine der A. femoralis aufsitzende entzündliche Lymphdrüse, und an einer Zehe fand sich eine kleine infizierte Hautverletzung.

Die Drüsensarkome werden wir weiter unten besprechen.

b) *Aneurysmen.* Ihr Sitz im Verlaufe einer größeren Arterie, fast immer der A. femoralis, und ihre Pulsation, ferner die Gefäßverhältnisse unterhalb der Geschwulst und endlich die an dieser Stelle meist traumatische Entstehung lassen die Diagnose der **Aneurysmen** leicht stellen. Dies gilt wenigstens vom ausgebildeten Aneurysma. Anders beim frischen arteriellen Hämatom nach Schußverletzung. Hier entsteht im Zellgewebe eine teilweise mit Gerinnseln gefüllte Bluthöhle, deren Pulsation bisweilen sehr undeutlich ist. Diffuse derbe Schwellung der Weichteile, leichte Rötung der Haut, örtliche Temperatursteigerung, leichtes Fieber lassen vielmehr an eine beginnende Phlegmone denken, und dem nichtsahnend incidierenden Arzte kommt ein Blutschwall entgegen. Im Verlaufe der Wochen bildet sich um das Hämatom eine bindegewebige Schwarte und schließlich ein fibröser Sack aus, der mit der Arterie im Zusammenhang bleibt, und das Aneurysma spurium traumaticum ist fertig. Häufig trifft das Projektil gleichzeitig Arterie und Vene, so daß ein arteriovenöses Aneurysma entsteht. Über die besonderen Eigenschaften desselben haben wir uns schon in früheren Kapiteln unterhalten.

c) *Muskelgeschwülste.* **Angiome, tuberkulöse** und **gummöse Knoten, Muskelhernien** und **Muskelosteome** verhalten sich wie an der obern Extremität. Nur mag beigefügt werden, daß die Verknöcherung sich mit Vorliebe in den besonderen Anstrengungen ausgesetzten Adduktoren von Reitern finden („Reiterknochen"). Ähnliche Knochenbildungen können auch durch einmaliges Trauma, z. B. durch

Muskelquetschung infolge von Hufschlag, ja, wie ich einmal sah, durch Muskelriß bei Überstrecken verursacht werden.

Es wurde viel und wird noch darüber gestritten, ob die Verknöcherung rein im Muskel, unabhängig von jeder Periostverletzung und -verlagerung, zustande kommen könne. Meiner Ansicht nach ist diese Möglichkeit nicht in Zweifel zu ziehen, wenn schon gerade am Oberschenkel der periostale Ursprung derartiger traumatischer Muskelosteome für viele Fälle nachgewiesen ist.

Die Sarkome der Muskeln wollen wir zusammen mit denjenigen des Bindegewebes besprechen.

d) *Bindegewebe.* Vom Bindegewebe — liege dasselbe nun zwischen den Muskeln und Nerven, oder innerhalb derselben — gehen die **Fibrome** und **Sarkome** aus, die wir an den Weichteilen des Oberschenkels finden. Wächst eine derbe Geschwulst beweglich bleibend jahrelang heran, ohne anderswie als durch ihr Volumen zu stören, so ist sie ein Fibrom. Je rascher das Gebilde zunimmt, je früher es mit der Umgebung verwächst, je mehr subjektive Beschwerden es veranlaßt, um so kernreicher es ist, um so mehr nähert es sich also dem Typus des Sarkoms. Eine scharfe Grenze gibt es selbst histologisch nicht, und demnach auch klinisch keine sichere Diagnose. Gründliche Entfernung, bevor die Geschwulst bösartig wird, ist heutzutage die einzige Behandlung.

Es gibt Fibrome, die anfänglich noch als solche rezidivieren, deren histologischer Typus sich aber mit der Zeit dem Sarkom nähert. Auch die gutartigste Geschwulst muß deshalb im Gesunden entfernt werden.

Ob und welche Beziehungen das Gebilde zu den Muskeln hat, das erkennen wir einigermaßen aus der vergleichenden Untersuchung bei erschlaffter und angespannter Muskulatur. Auf Entstehung in oder an einem Nervenstamme — also auf **Neurofibrom** — schließen wir aus Sitz, spindel- bis walzenförmiger Gestalt, frühem Auftreten von Neuralgien und Parästhesien und bisweilen aus der Multiplizität bzw. dem Vorkommen analoger Geschwülste an anderen Körperstellen. Stets liegt hier die Gefahr sekundärer maligner Entartung vor.

B. Schwellungen am Knochen.

1. Osteome und Chondrome.

Finden wir in der Nähe der unteren Epiphysenlinie eine kleine, etwas höckerige knochenharte Geschwulst, und erfahren wir, daß dieselbe schon seit langer Zeit besteht und sich allmählich vom Gelenk entfernt, so haben wir das Schulbild der sog. **kartilaginären Exostose** vor uns (s. Fig. 583 u. 584).

Diese kongenital aus Knorpelversprengungen entstandenen Gebilde bestehen aus spongiösem Knochengewebe, das von einer dünnen Knorpelschicht überzogen ist, und das bis zum Abschluß der Wachstumsperiode weiterwächst, wie der Skeletteil, dem es angehört. Da ihr Sitz meist auf der Diaphysenseite der Epiphysenlinie ist, so rücken sie nach Maßgabe des Längenwachstums des Knochens immer weiter von der Epiphyse ab. Da sich ferner ihre Entstehung oft schubweise vollzieht, so können wir an dem gleichen Knochen mehrere derartige Exostosen in verschiedener Entfernung vom Gelenk vorfinden. Bisweilen zerren sie einen Zipfel der Gelenkkapsel, mit der sie an ihrem ursprünglichen Sitze verwachsen gewesen, mit sich; in anderen Fällen bedecken sie sich mit einem vom Gelenke unabhängigen Schleimbeutel — daher der Name *Exostosis bursata*. Bestätigt wird unsere Diagnose oft durch die Multiplizität der Gebilde.



Fig. 583.
Kartilaginäre Exostose des Femur.

Den Übergang von diesen gutartigen zu den bösartigen Geschwülsten des Femur bilden die **reinen Knorpelgeschwülste**, die auch weiter entfernt von den Epiphysenlinien vorkommen können. Sie zeigen, wenn sie einmal der Palpation zugänglich geworden sind, die bekannte höckerige Oberfläche und sind etwas weniger hart als die Osteome. Zentrale Chondrome werden allerdings meist erst diagnostiziert, wenn sie zu Spontanfraktur geführt haben.

2. Sarkome und sarkomähnliche Gebilde.

Bevor wir eine primäre bösartige Geschwulst des Femur diagnostizieren, müssen wir uns versichern, daß nicht eine metastatische Neubildung vorliegt, und zwar dies um so mehr, als die obere Femurhälfte geradezu eine Lieblingsstelle für solche Metastasen ist. Vor allem kommt der Brustkrebs in Frage, dann aber auch irgendwelche andere bösartige Geschwulst.

Nach Brustkrebs sah ich bei einer alten Frau beide Femora im obern Drittel infolge von Metastasen nach Ausgleiten gleichzeitig einbrechen.

Fehlt ein solcher Ursprung, so dürfen wir eine primäre Neubildung, ein Sarkom irgendeiner Form annehmen.

Angezweifelt oder wenigstens nur schwer nachzuweisen ist der Sarkomcharakter bei den sog. *Blutzysten der langen Röhrenknochen*, die man früher zum Teil auch als *Knochenaneurysmen* bezeichnet hat. Wir finden eine spindelförmige Auftreibung der Diaphyse, die man mit einer großen Rübe vergleichen könnte. Die in eine dünne Schale verwandelte Corticalis ist innen von Trabekeln besetzt. Das Gebilde enthält reines Blut. Von eigentlichem Geschwulstgewebe ist nichts zu sehen; höchstens läßt sich von der Innenfläche

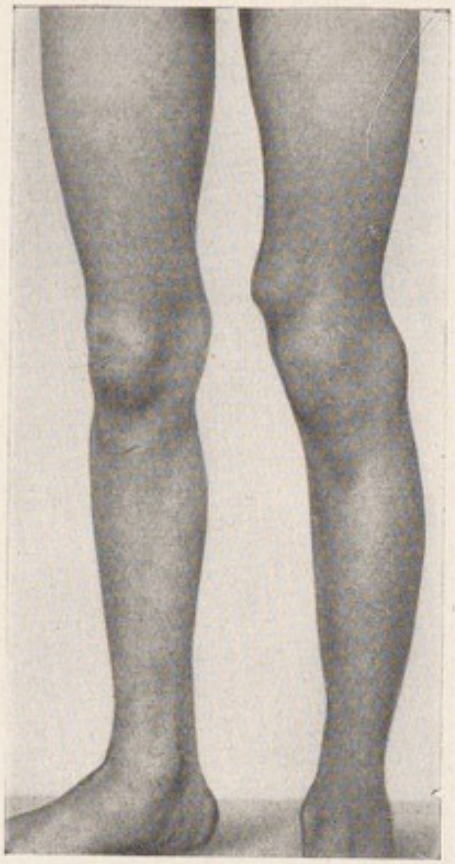

Fig. 584.
Kartilaginäre Exostose des linken Femur.

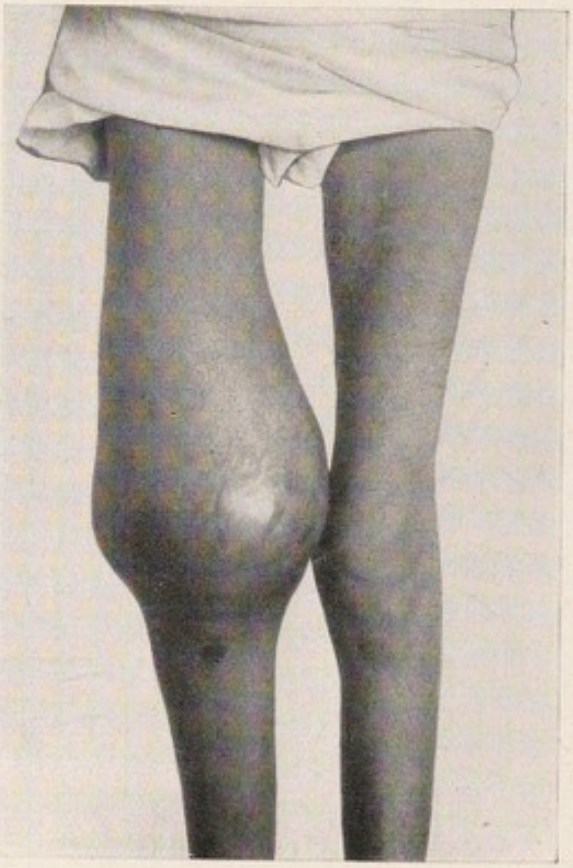

Fig. 585.
Sarkom des unteren Femurendes.

eine dünne Gewebsschicht ablösen, in der wir Elemente finden, die denjenigen des Knochenmarkes ähnlich sehen, so ganz besonders Riesenzellen. Es wird noch jetzt darüber gestritten, ob es sich um Geschwülste, entzündliche Vorgänge („Ostitis fibrosa") oder Folge von Traumen (Kallusanomalie) handelt (s. auch Unterschenkel). Solche Gebilde kündigen sich am Femur meist durch Spontanfraktur an.

In anderen Fällen haben die Geschwülste mehr *bindegewebigen* Charakter und führen zu Verbiegung, bevor Spontanfraktur eintritt. Derartige Geschwülste sind für die Regio subtrochanterica beschrieben worden.

Sehen wir von diesen, immerhin Seltenheiten darstellenden Vorkommnissen ab, so stellen sich die Femursarkome entweder als diffuse Verdickung der Epiphysengegend oder als spindelförmige und später knollige Auftreibung der Diaphyse dar.

Wir müssen diese beiden Formen für die Besprechung der Differentialdiagnose auseinanderhalten und beginnen mit den Geschwülsten der *Epiphysen*.

a) Epiphysengeschwülste.

Sarkome am oberen Femurende werden für Coxitiden, für Ischias selbst für Osteomyelitiden gehalten, bis der Schenkelhals plötzlich



Fig. 586.
Osteomyelitis femoris, einige Monate alt. Beginnende periostale Knochenbildung. S. Sequester.

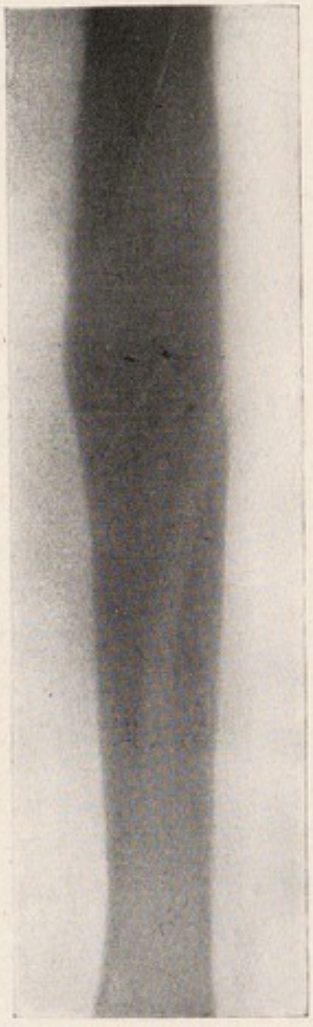

Fig. 587.
Alte Osteomyelitis des Femur.

einbricht, oder bis das Röntgenbild zeigt, daß man es mit etwas anderem zu tun hat, als mit einer gewöhnlichen Hüftgelenksentzündung oder einer einfachen Neuralgie des Hüftnerven.

Ich sah einmal einen jungen Menschen, gerade im Osteomyelitisalter, mit Fiebertemperaturen und raschem Pulse. Am oberen Ende des Oberschenkels saß eine weich-elastische Schwellung, die von jedem Praktikanten als fluktuierend beschrieben worden wäre. Ich hielt in der Tat das Vorhandensein von Flüssigkeit für sehr wahrscheinlich und nahm eine Probepunktion

vor, welche zwischen Tuberkulose und Osteomyelitis entscheiden sollte. Die Untersuchung eines so gewonnenen Gewebebröckels, sowie der Probeschnitt — es war noch vor der Röntgenperiode — ergaben aber ein auf das Becken übergreifendes, gallertartig aussehendes kleinzelliges Rundzellensarkom, dem der junge Mann rasch erlag.

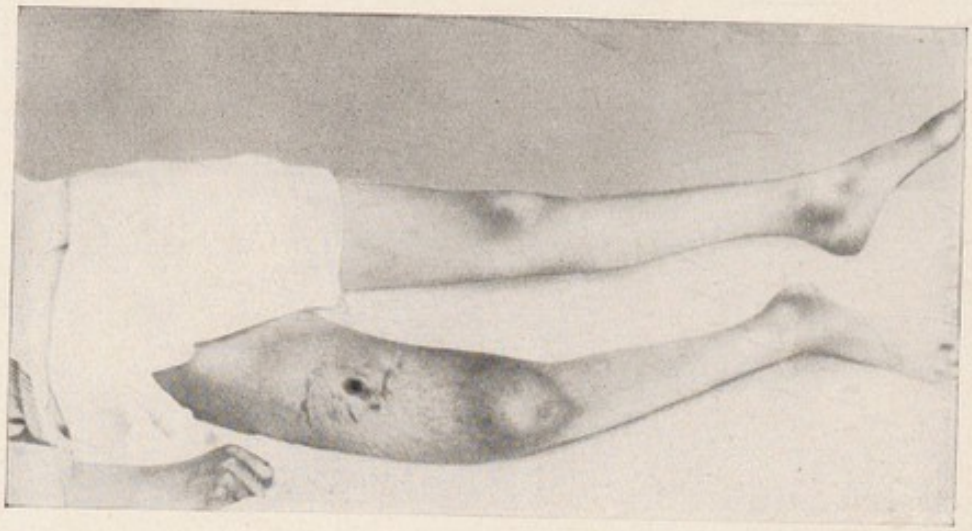

Fig. 588.
Osteomyelitis femoris mit Abknickung des unteren Diaphysenendes.



Fig. 589.
Röntgenbild zu Fig. 588. S. Sequester.

Ein kräftiger Mann liegt seit Monaten wegen „Ischias" zu Bette. Die Messung ergibt aber eine supratrochantere Verkürzung, und das Röntgenbild zeigt blasige Auftreibung der Trochantermasse durch eine zum Teil knorpelige, zum Teil zystisch erweichte Geschwulst, und Einbrechen des Schenkelhalses in den Trochanter.

Auch die Sarkome am unteren Femurende werden anfangs leicht für Gelenktuberkulosen gehalten.

Ein Mann in mittleren Jahren bemerkte nach einer Kontusion der Kniegelenksgegend eine leichte Anschwellung derselben. Ein erfahrener Praktiker nahm eine tuberkulöse Gonitis an, und ein beigezogener Chirurg stimmte dieser Diagnose bei. Unter Jodoformeinspritzungen und Zuwarten vergingen fünf Jahre. Das Knie schwoll immer mehr an, die Gelenkbewegungen blieben aber frei. Schließlich stellte das untere Femurende ein gegen zwei Fäuste großes keulenförmiges Gebilde dar. Es handelte sich um ein von einer dünnen Knochenschale bedecktes Riesenzellensarkom, ähnlich wie in dem in Fig. 585 abgebildeten Falle, wo ebenfalls zuerst an Tuberkulose gedacht worden war.

Die Hauptsache bei der Diagnose dieser Fälle ist, die Schwellung richtig zu lokalisieren. Bei Tuberkulose ist die *Kapsel* verdickt, der darunterliegende *Knochen* dagegen von normalem Umfange. Die Dicke der Kapsel läßt sich durch vergleichende Betastung an beiden Knien, besonders an den Umschlagstellen sehr leicht beurteilen. Finden wir bei einer Anschwellung der gesamten Kniegelenksgegend die bedeckenden Weichteile und die Kapsel frei, so müssen wir einen tieferliegenden Prozeß annehmen, entweder eine Knochengeschwulst, eine chronische Osteomyelitis oder eine syphilitische Verdickung des Knochens. Auch die Beweglichkeit gibt einen wichtigen Fingerzeig. Bei Geschwülsten und Syphilis bleibt sie sehr lange erhalten, während sie bei Tuberkulose meist schon früh eingeschränkt ist. Es gibt allerdings Fälle von Gonitis tuberculosa mit jahrelang sich erhaltender Beweglichkeit. Gerade hier fehlt aber die eben erwähnte, unsere Diagnose bestimmende Kapselverdickung nie.

Für chronisch verlaufende **Osteomyelitis** und gegen Sarkom spricht das Vorhandensein von Perioden mit tiefem, klopfendem Schmerz im Knochen, begleitet von akuten, vorübergehenden Gelenkergüssen und jahrelanger Dauer des Leidens. Die in dem eben angeführten Falle vermerkten fünf Jahre dürften wohl das äußerste sein, was sich noch mit dieser Diagnose vereinigen läßt. In der Regel ist der Verlauf eines Sarkoms derart, daß die Diagnose einer Neubildung sich schon früher aufdrängt.

Ein Symptom müssen wir noch berühren, nämlich das Auftreten eines deutlichen *Venennetzes* unter der Haut. Dasselbe beweist vorläufig nur, daß die tiefer gelegenen großen Venen zusammengedrückt sind. Dies ist selten der Fall bei Tuberkulose, könnte dagegen auf eine Osteomyelitis mit dicken periostalen Schwarten zurückgeführt werden. Am häufigsten sehen wir aber dieses Venennetz bei bösartigen Geschwülsten.

b) Diaphysengeschwülste.

Die Geschwülste der *Diaphyse* sind, weil der Betastung weniger zugänglich, schwieriger zu beurteilen als diejenigen der Epiphyse. Ferner kommt hier das charakteristische Verhalten des Kniegelenkes weniger

in Betracht. Im übrigen gelten dieselben Regeln, die wir für die Epiphysen aufgestellt haben. Besonders ist zu berücksichtigen, daß der osteomyelitische Prozeß viel mehr Neigung zur Ausdehnung längs des ganzen Femurschaftes zeigt, als das Sarkom. Fälle, bei denen die Geschwulst sich gegen den übrigen Femurschaft scharf absetzt, sind deshalb leicht zu deuten, während es die mehr diffusen, spindelförmigen Sarkome sind, welche zu Irrtum Anlaß geben.

Wie leicht atypisches Verhalten des Staphylokokkus zu Fehldiagnosen führen kann, das mögen zwei Beispiele zeigen:



Fig. 590.
Fraktur des gesunden Femurschaftes.



Fig. 591.
Spontanfraktur (bei Melanosarkom).

Ein 32jähriger, sonst gesunder Mann fühlt seit einigen Wochen Schmerzen im rechten Oberschenkel. Einen bestimmten Moment ihres Beginnes kann er nicht angeben, und von einer fieberhaften Erkrankung weiß er nicht zu berichten. Auch ist kein Trauma vorhergegangen. Nachdem die Erkrankung einige Zeit, wie gewohnt, unter den Sammelbegriff des Rheumatismus eingereiht worden war, wird der Arzt beraten, der eine kleine Verdickung in der Mitte des Femur findet und an Sarkom denkt. Bei der Palpation war das Gebilde freilich etwas druckempfindlicher, als man es bei einer Geschwulst erwartet hätte. Die Röntgenuntersuchung ergab eine leichte Verdickung der Corticalis, als Schatten mit scharfer Begrenzung erkennbar. Da Tuberkulose am Femurschaft beinahe nicht vorkommt, so lautete die Diagnose auf eine ganz gelinde Form der „akuten Osteomyelitis", oder, um den Namen mit der Sache nicht in einen zu großen Widerspruch zu bringen, auf eine chronische Staphylomykose des Femur. Auch diese Namengebung lief Gefahr, nicht ganz zutreffend zu sein, da das gleiche Krankheitsbild auch durch

den Streptococcus und durch andere Eitererreger hervorgerufen werden kann. Die Operation gab der Staphylomykose recht, da aus der geringen Menge des vorgefundenen Eiters Staphylococcus aureus aufging.

Den anderen Fall sah ich als Student in der Kocherschen Klinik. Er wurde später von Kocher und Tavel in ihrem Buche über die Staphylomykosen mitgeteilt.

Die im unteren Teile der Femurdiaphyse sitzende Geschwulst imponierte durchaus als Sarkom. Sie zeigte unter einer derben schwartigen Hülle ein braungelbes, granulationsähnliches Gewebe. Das während der Operation von einem kompetenten pathologischen Anatomen untersuchte Gewebsstückchen wird als Sarkom gedeutet. „Amputation" wäre der nächstliegende Schluß gewesen. Ein kleiner Sequester in der Tiefe wies aber auf eine andere Diagnose hin, und die Impfung auf Nährböden ließ den Staphylococcus aureus aufgehen. Das Bein blieb erhalten.

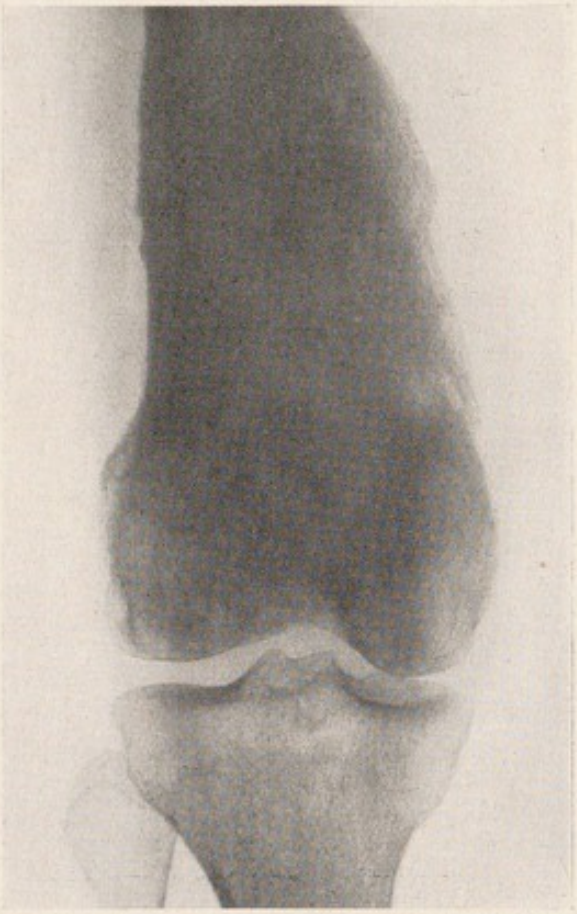

Fig. 592.
Osteoperiostitis syphilitica.

Auf eine besondere Folge der Osteomyelitis muß noch aufmerksam gemacht werden, nämlich auf die spontane Abknickung der zum Teil zerstörten Diaphyse unter dem Zuge der Kniebeuger. Die hierdurch bedingte typische Formveränderung zeigen Fig. 588 u. 589. Besteht, wie hier, eine Fistel, dann ist die Diagnose nicht zu verfehlen.

Oft aber, nicht immer, erlaubt das *Röntgenbild* die Unterscheidung von Osteomyelitis und Sarkom. Das Folgende gilt für die Epi- und die Diaphyse.

Bei der *Osteomyelitis* zeigt das Radiogramm entweder normale Knochenumrisse — dann ist der Prozeß noch verhältnismäßig frisch, und die tastbare Schwellung beruht auf einer reaktiven Periostitis ohne Knochenneubildung — oder wir finden auf dem Femur scharf abgegrenzte, oft deutlich geschichtete Auflagerungen (Fig. 586 u. 587), die sich nach beiden Seiten hin allmählich verlieren — Beweis eines etwas älteren Prozesses, der schon zu periostaler Knochenneubildung geführt hat. Nicht selten (Fig. 586 u. 589) können wir in diesem Stadium die Ausdehnung des Sequesters sehr genau erkennen. Je älter der Vorgang ist, desto undeutlicher wird die Schichtung, bis schließlich nur noch eine diffuse, spindelförmige bis zylindrische Verdickung des Knochens zu sehen ist (zum Teil schon in Fig. 589).

Bei *syphilitischer Osteoperiostitis* fällt die massige, unregelmäßige Knochenneubildung auf (Fig. 592).

Beim *myelogenen Sarkom* sind die Umrisse des Femur gleichmäßig oder einseitig vergrößert. In der aufgetriebenen Partie ist die Corticalis stark verdünnt, ja papierdünn. Die Knochenstruktur ist verwischt, der Knochen fleckig aufgehellt. Durch bösartige Neubildungen bedingte Spontanfrakturen fallen im Röntgenbilde bald durch die rundliche Begrenzung der Bruchenden, bald durch eigentümliche Ausnagung und Aufhellungen der Corticalis auf (vgl. Fig. 590 u. 591). Beim *periostalen Sarkom* erscheint die Geschwulst als leicht schattenwerfende Auflagerung auf dem normalen oder mehr oder weniger tief angenagten Knochen. Bisweilen wächst Knochen strahlig in die Geschwulstmasse hinein. Hie und da finden sich aber auch ausgesprochen periostale Knochenauflagerungen, so daß das Bild demjenigen einer Osteomyelitis gleicht.

98.

Verletzungen im Bereiche des Kniegelenks.

Wenn wir nach vorn fallen, so biegen wir unwillkürlich den Oberkörper zurück, um das Gesicht vor Schaden zu bewahren. Das Knie fängt also — mit den gleichzeitig vorgestreckten Händen — den Stoß auf. Dies erklärt die große Häufigkeit der Kniegelenksverletzungen. Wir unterscheiden unter denselben folgende typische Vorkommnisse:

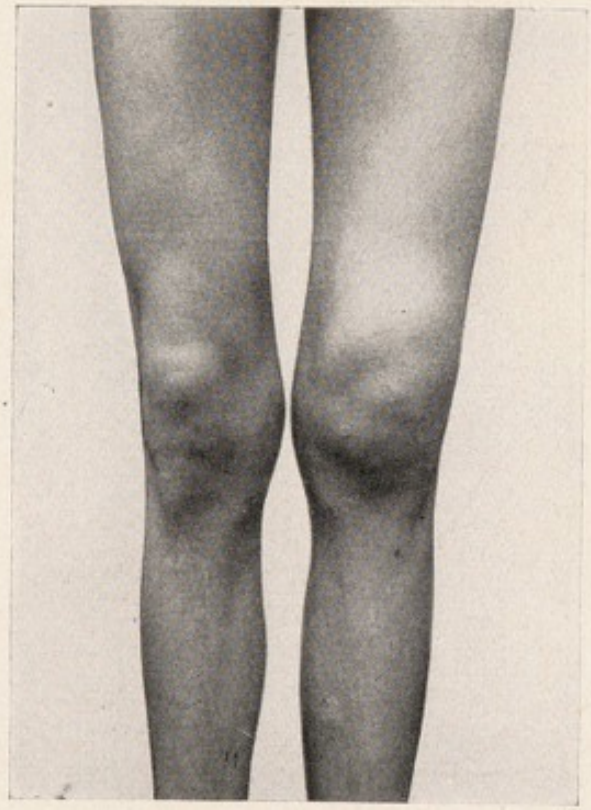

Fig. 593.
Gelenkerguß bei Distorsio genu.

1. Finden wir nach einem Fall unmittelbar auf das Knie einen demselben vorn aufsitzenden Buckel, und gibt uns die Betastung der Patellargegend das Anfühlen eines Kissens, so handelt es sich um einen **Erguß in die Bursa praepatellaris.** Je rascher nach dem Fall die Schwellung aufgetreten ist, um so mehr wird sich an derselben *Blut* beteiligen, je langsamer sie erschienen ist, um so mehr werden wir sie einem *serösen Ergusse* zuschreiben und von *Bursitis praepatellaris* sprechen.

2. Öfter finden wir dagegen eine gewisse Funktionsbehinderung — Einschränkung der Flexion — und eine nicht *auf*, sondern *um* die Kniescheibe lokalisierte Schwellung. Die Gruben zu beiden Seiten der Patella (s. Fig. 593) sind verstrichen. Dazu kommt ein besonders

bei erschlaffter Quadrizepssehne sichtbarer, querer Wulst über der Patella. Manchmal verwandeln sich die verstrichenen seitlichen Gruben in eigentliche Wülste, und der obere, quere Wulst nimmt noch zu. Die Patella ist abgehoben, läßt sich zwar an die Femurcondylen andrücken, schnellt aber sofort wieder in die Höhe — eine Bewegung, die man gewöhnlich als „tanzen" bezeichnet. Der Ausdruck „ballottement" der Franzosen ist bezeichnender. Wir diagnostizieren einen je nach der Raschheit des Entstehens mehr blutigen oder mehr serösen Erguß in das Kniegelenk. (Vgl. Fig. 615.) Finden wir auf der bedeckenden Haut einige Schürfungen als Beweis der *unmittelbaren Einwirkung* des Stoßes, und besteht Druckempfindlichkeit derjenigen Teile, welche den Stoß aufgefangen haben, der Patella und der Tuberositas tibiae, nicht aber der Gegend der Seitenbänder, so lautet unsere Diagnose: **Kontusion** des Kniegelenks. — War dagegen das Trauma ein indirektes, bestand es also in übertriebener Ad- oder Abduktion oder in Rotationsbewegung, so werden wir bei im übrigen gleichen Gelenkerscheinungen — Erguß und Hemmung der Beugung — eine **Distorsion** annehmen.

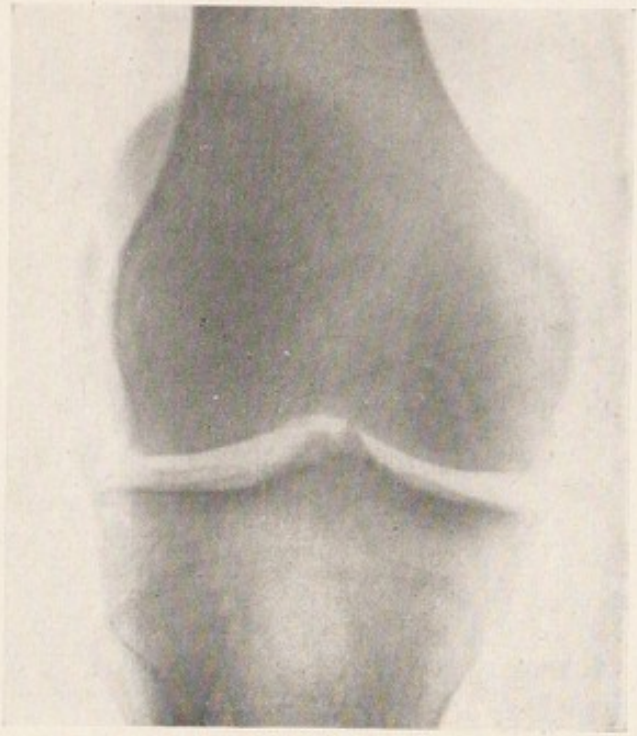

Fig. 594.
Osteochondritis dissecans. Noch nicht völlig abgelöster Gelenkkörper am Condylus medialis femoris.

Oft erlaubt uns der Hergang des Unfalles nicht, mit Bestimmtheit Kontusion und Distorsion auseinander zu halten. Wir nehmen dann die Lokalisation der Druckempfindlichkeit zu Hilfe. Wir haben schon gesehen, wo dieselbe bei der Kontusion sitzt. Bei der Distorsion finden wir sie im



Fig. 595.
Alte Knorpelabsprengung am Condylus medialis femoris (×).

Gegensatz hierzu meist im Bereiche der Seitenbänder, weil hier der Hauptsitz der Verletzungen ist. Bisweilen sind beide Seitenbänder bzw. ihre Ansatzpunkte an Femur und Tibia druckempfindlich, bisweilen nur das eine, meist das innere, selten die Kniekehle.

Die Unterscheidung ist deshalb von Bedeutung, weil Kontusion und Distorsion ihre besonderen Nebenverletzungen haben, welche wir klinisch nicht immer auseinanderhalten können, wenn wir die Natur der ursprünglichen Verletzung nicht kennen. Bei beiden gehen bisweilen die Störungen nicht in gewohnter Weise zurück, sondern es kommt mit der Zeit zu

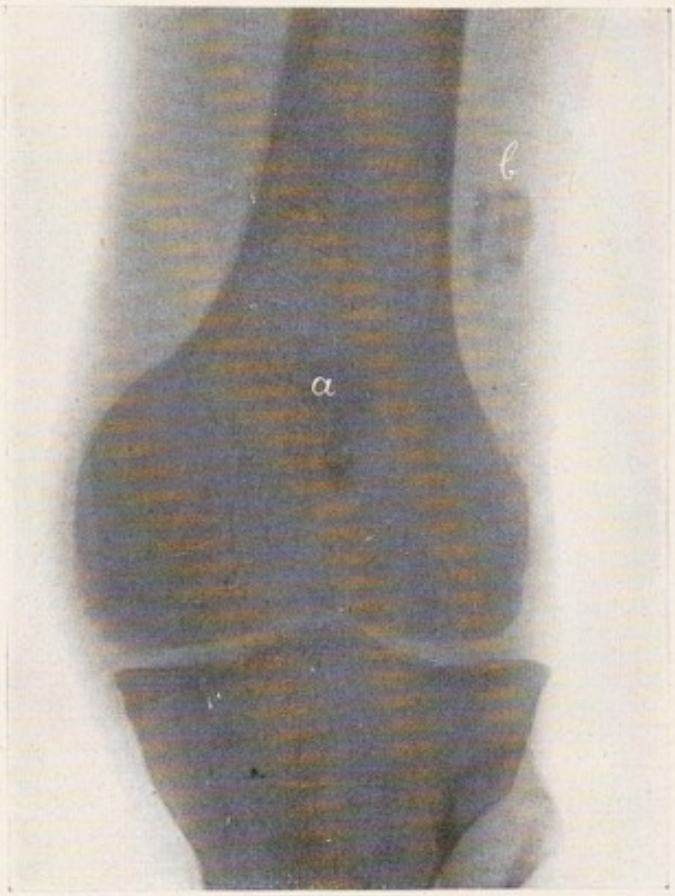

Fig. 596.
Kniegelenk mit zwei freien Gelenkkörpern (a u. b).



Fig. 597.
Sesambein in der Kniekehle (S).

knackenden Geräuschen im Gelenk, die oft weithin hörbar sind, zu plötzlicher, von heftigem Schmerz begleiteter Hemmung der Bewegungen, zu rasch auftretendem Gelenkerguß, kurz zu dem, was man früher mangels eines besseren Einblicks als **„Dérangement interne“** bezeichnete. Heutzutage steht es anders, und die gewonnene Erkenntnis macht uns zur Pflicht, eine genauere Diagnose zu stellen. War die ursprüngliche Verletzung eine Kontusion, so besteht die Binnenverletzung in einer **Knorpelabsprengung** von einem der Femurcondylen, meist vom medialen. Das abgesprengte Stück trägt auf der einen Seite hyalinen Knorpel, auf der anderen mehr oder weniger veränderten Knochen. Am Condylus findet man noch nach Jahren die von einer knorpelähnlichen glatten Narbe bedeckte

Delle (Fig. 595). Diese Absprengungen haben nichts zu tun mit dem Ausriß der Insertion des hinteren Kreuzbandes aus dem Condylus internus.

Daß diese Absprengungen in einzelnen Fällen durch einen krankhaften Zustand des Knorpels und Knochens — Osteochondritis dissecans nach König — begünstigt werden, das ist durch verschiedene Beobachtungen erwiesen. Einer unserer Patienten hatte sich im Laufe der Jahre zwei beträchtliche Knochenknorpelstücke ausgesprengt, ohne sich überhaupt je einer traumatischen Schädigung bewußt worden zu sein. Erst die sekundären Gelenkkörpererscheinungen

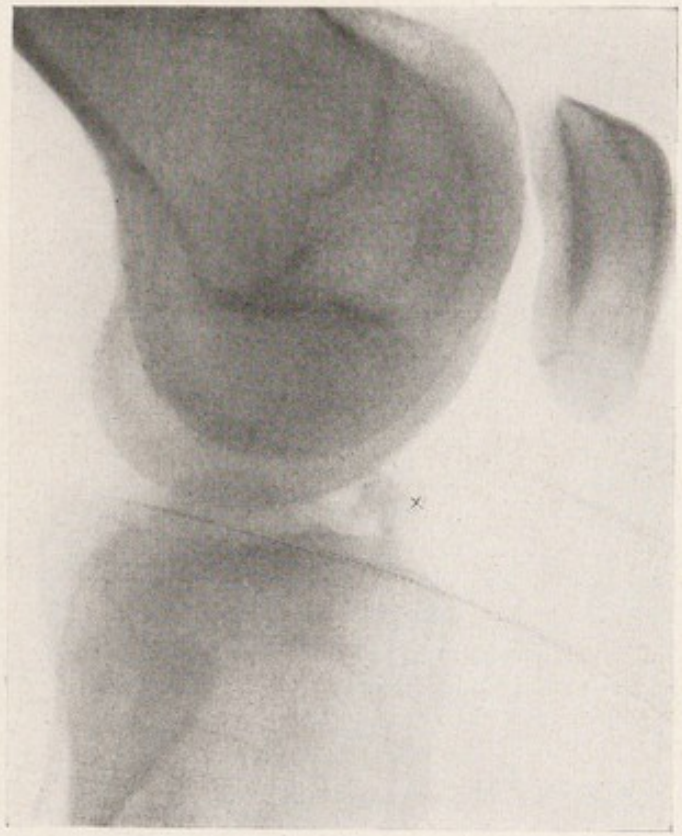

Fig. 598.
Distorsio genu mit Abriß des Kreuzbänderansatzes an der Tibia (×).



Fig. 599.
Knochenlamelle am Condylus internus femoris.

führten ihn zum Arzte. Ein Beweis für die konstitutionelle Natur der Erkrankung ist die wiederholt beobachtete Beidseitigkeit derselben.

Bemerkenswert ist, daß unter anderm der Kretinismus, selbst in seinen leichteren Formen, eine Prädisposition für Absprengung von Knorpel und die Entstehung von Gelenkmäusen schafft.

Den Hauptbeweis für die Gelenkkörperdiagnose liefert der direkte Nachweis des Körpers durch die Palpation, der allerdings eine wiederholte Untersuchung erfordert und auch so nicht immer gelingt. Sicheren Aufschluß erhalten wir durch die Röntgenuntersuchung, da beinahe immer etwas Knochen am Knorpel hängen geblieben ist.

Selbstverständlich darf man nicht etwa, wie das schon vorgekommen ist, die in den Beugesehnen des Kniegelenks vorkommenden Sesambeine (Fig. 597) für Gelenkmäuse halten!

War die Verletzung eine Distorsion (meist Auswärtsdrehung des Oberschenkels dem fixierten Unterschenkel gegenüber), so besteht das „Dérangement interne" meist im **Abriß** oder in der **Zerreißung** und in der **Verlagerung** und zeitweiligen **Einklemmung eines Meniskus**, besonders des inneren. Zwei Symptome leiten uns bisweilen hier auch außerhalb des eigentlichen Schmerzanfalles: die Druckempfindlichkeit der Ansätze des Meniskus an der Tibia und — viel seltener — das Heraustreten des Meniskus aus der Gelenkspalte bei Streckung des Gelenkes.

Das erstere Symptom findet sich besonders bei verhältnismäßig frischen Fällen, und das letztere fehlt häufig ganz, so daß wir oft ausschließlich auf die Anamnese angewiesen sind.

Zur Differentialdiagnose zwischen Knorpelabsprengung und Meniskuszerreißung könnte man noch die Häufigkeit der Anfälle in Betracht ziehen.

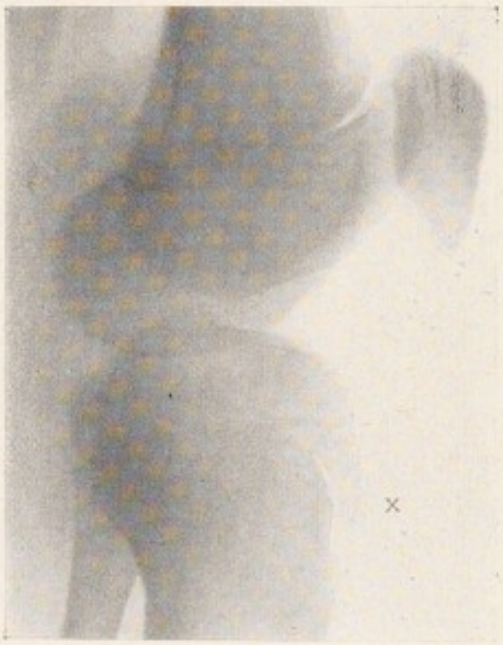

Fig. 600.
Normales Bild der Spina tibiae beim jugendlichen Individuum.

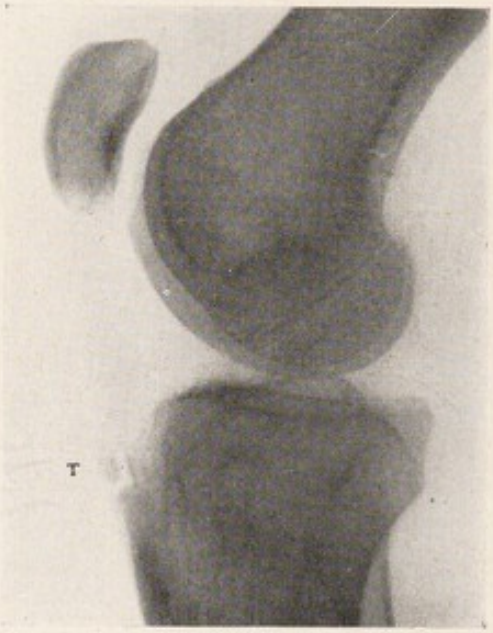

Fig. 601.
Abbruch der Spina tibiae.

Seltene aber sehr heftige Gelenkstörungen sprechen eher für Knorpelabsprengung an einem Condylus, also Gelenkmaus; häufig sich wiederholende Störungen, ja selbst lautes Knacken bei jeder ausgiebigen Bewegung mehr für eine Meniskuszerreißung. Damit soll aber nicht gesagt sein, daß ersteres Krankheitsbild nicht auch häufig bei Meniskuszerreißungen — oder Abrissen vorkomme. In der Zwischenzeit ist auch bei diesen der Befund oft ein so negativer, daß die Patienten leicht der Übertreibung, ja der Simulation beschuldigt werden. In einzelnen Fällen findet man trotz scheinbar typischer Erscheinungen bei der Operation bloß stark gewucherte, gequollene Lappen des Ligamentum mucosum, die wie Polypen in das Gelenk hineinhängen. (Hoffa.) Man muß sich aber die Menisken sehr genau ansehen, besonders auch ihren hinteren Abschnitt, da ein von hinten her ins Gelenk hineinhängender Meniskusstreifen sonst leicht der Untersuchung entgeht. Wir sehen in der Hoffaschen Zottenschwellung den Ausdruck einer häufig

die Meniskuszerreißung begleitenden chronischen traumatischen Arthritis. Man darf sich also durch diesen Befund nicht von weiterem Suchen abhalten lassen.

Unter den Spätfolgen der Distorsion ist noch der besonders von Stieda beschriebene Befund einer Knochenlamelle am Condylus internus femoris zu erwähnen.

Ob es sich um einen Abriß von Periost und Knochen im Momente des Traumas handelt, oder um eine nachträgliche Knochenbildung im zerrissenen Ligament, wenn nicht in der Sehne des Vastus medialis, das ist noch nicht völlig sichergestellt. Wahrscheinlich kommt beides vor. Nach unsern Beobachtungen kann diese Lamelle binnen einiger Monate spurlos verschwinden. Ihre operative Entfernung hat also keinen Sinn.

Wir kommen zu der frischen Verletzung zurück. Bei der Kontusion und der Distorsion kann der Patient sein Bein, wenn vielleicht auch



Fig. 602.
Querbruch der Patella.



Fig. 603.
Zertrümmerungsbruch der Patella.

unter Schmerzen, in Streckstellung heben. Ist dies nicht der Fall, so schließen wir, daß entweder die Kontinuität des Streckapparates oder diejenige des Skelettes selbst gelitten hat.

3. Lassen das Fehlen von Verkürzung und von Schmerz bei Stoß in der Achse eine Fraktur in der Kontinuität der Extremität ausschließen, — und das ist die Sache eines Augenblickes — so bleibt nur noch eine *Zerreißung des Streckapparates* übrig. Dieselbe kann an drei Stellen stattgefunden haben: 1. In der Quadrizepssehne oberhalb der Patella, 2. durch die Patella hindurch und 3. unterhalb derselben, d. h. im Ligamentum patellae. Ein Griff auf die verletzte Gegend gibt uns schon eine annähernde Vorstellung von dem Sitz der Verletzung. Die **Zerreißung der Quadrizepssehne,** die seltenste dieser Verletzungen, macht eine leicht fühlbare, ja selbst sichtbare Lücke oberhalb der Patella, die besonders auffallend ist, wenn sich das obere Ende der Sehne einrollt und dadurch verdickt erscheint. Etwas häu-

figer ist der **Abriß des Ligamentum patellae** hart an der Kniescheibe, wobei nicht selten etwas Knochensubstanz am Ligament hängen bleibt.

Diese beiden Risse, besonders der erstere, setzen krankhaft geschwächte Gewebe voraus und veranlassen uns, wenn das Alter des Patienten keine genügende Erklärung bietet, besonders nach Lues und nach Diabetes zu forschen.

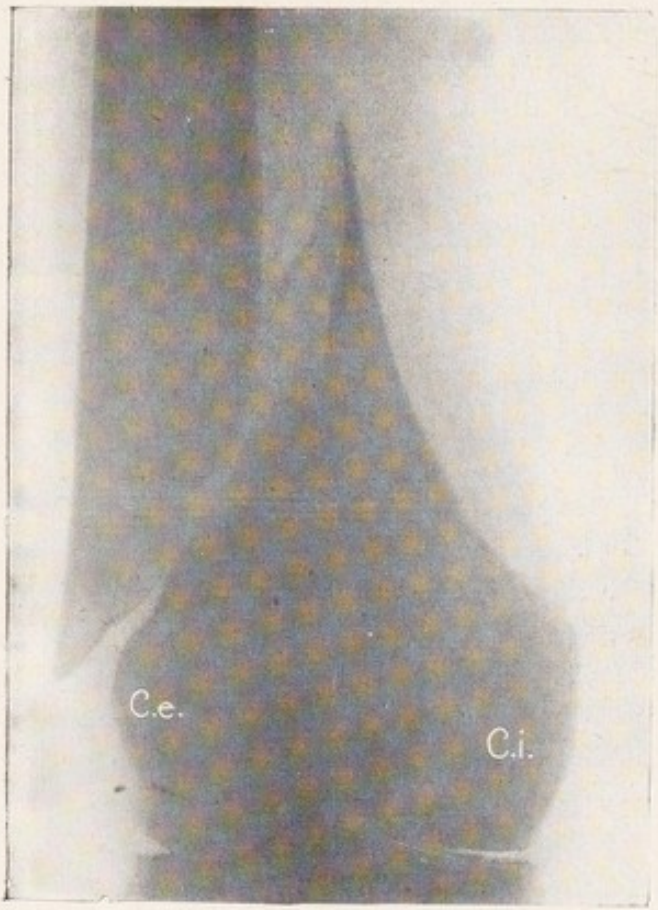

Fig. 604.
Fractura supracondylica von vorn, mit typischer Verschiebung. *C. e.* Condylus externus. *C. i.* Condylus internus. Oberes Fragment nach vorn außen verschoben.

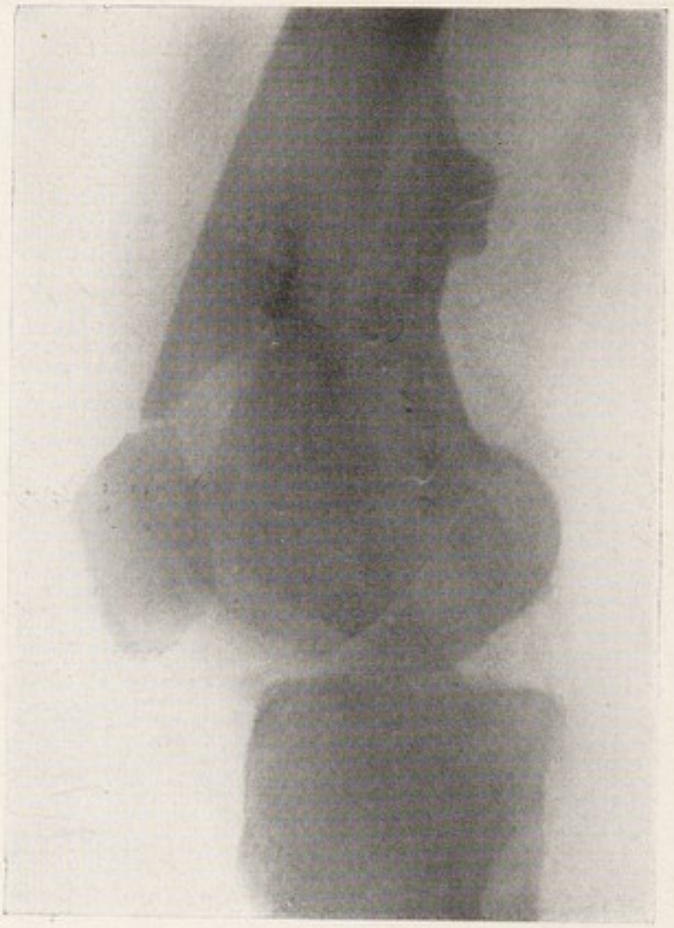

Fig. 605.
Fractura supracondylica von der Seite. (Die typische Verschiebung der Fragmente.)

Nicht zu verkennen ist endlich die häufigste Trennung des Streckapparates, der **Bruch der Kniescheibe** mit ihrer meist queren Furche durch die Patella.

Man hat sich viel darum gestritten, ob derselbe indirekt, durch Muskelzug, oder direkt, durch Auffallen auf die Patella, entsteht, und hat für die reinen Querbrüche (Fig. 602) die erstere, für die mehrfachen Brüche — Y-Brüche, Sternbrüche (Fig. 603) — die zweite Ätiologie in Anspruch genommen. Man kam so dazu, in etwa vier Fünftel der Fälle Brüche durch Muskelzug zu diagnostizieren, während neuerdings, auf Grund genauer Prüfung der Beobachtungen, gerade das umgekehrte Verhältnis angenommen wird.

Hier ist noch der zuerst von Schlatter an der Epiphysenlinie von jugendlichen Individuen beschriebene Abriß oder Abbruch (Fig. 601) der

Spina tibiae zu erwähnen. Nur muß man sich hüten, die normale, recht verschieden aussehende Epiphysenlinie (s. Fig. 600) für das Produkt eines Abrisses zu halten. Vielfach handelt es sich in diesen Fällen um bloße Zerrungsschmerzen, ohne jede grobanatomische Veränderung.



Fig. 606.
Abriß der Tuberositas tibiae.



Fig. 607.
Abbruch der hinteren Kante des Tibiakopfes.



Fig. 608.
Fractura supracondylica. (Infraktion bei Kretinismus.)



Fig. 609.
Fraktur des Condylus externus tibiae. Abrisse und Absprengungen an den Femurkondylen.

4. Finden wir umgekehrt Schmerz bei Stoß in der Achse, verbunden mit starkem Bluterguß ins Kniegelenk, und vielleicht auch etwas Verkürzung, so schließen wir daraus, daß nicht der Streckapparat, sondern die *Kontinuität der Extremität* gelitten hat, daß also

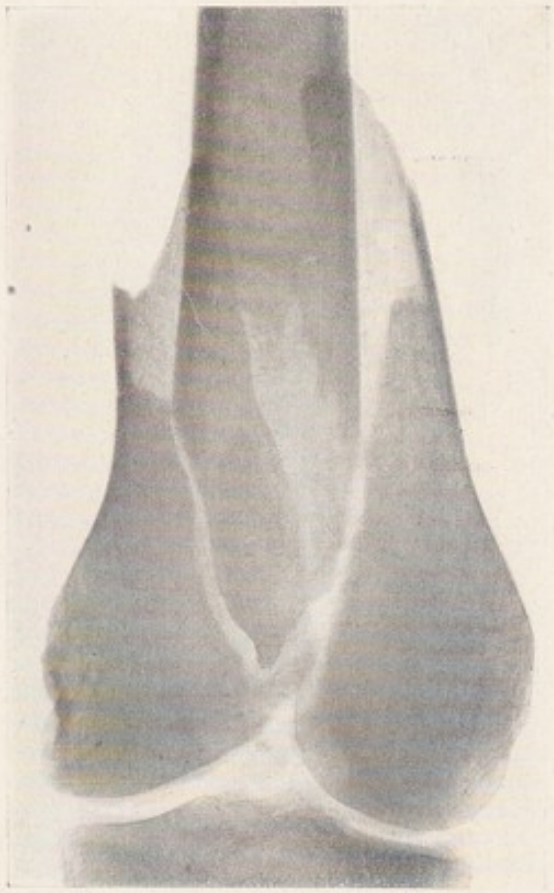

Fig. 610.
Fractura condylica. Y-Fraktur.
(Autopsiepräparat.)



Fig. 611.
Y-Fraktur der Tibia durch Stauchung, mit Knickung der Fibula.



Fig. 612.
Abriß des Fibulaköpfchens.

entweder eine Fraktur des unteren Femurendes oder eine solche des oberen Tibiaendes vorhanden ist.

Diese Frakturen werden schematisch am Femur in suprakondyläre, diakondyläre (in der Epiphysenlinie des Femur liegende), ferner in Brüche des äußeren und inneren Condylus und in kombinierte Y- oder T-Frakturen eingeteilt. An der Tibia finden wir Abbruch des einen oder des anderen oder beider Kondylen, der vordern und der hintern Kante des Tibiakopfes, und infrakondyläre Brüche.

Die **suprakondyläre Fraktur** trifft zwar das Gelenk nicht direkt, doch gerät das meist nach vorn außen verschobene obere Fragment der Gewalt folgend gern zwischen unterem Fragment und Patella in das Gelenk, so daß die

dadurch eröffnete Höhle desselben an dem allgemeinen Hämatom teilnimmt. Die gewöhnlichen Richtungen der Bruchflächen ergeben sich aus Fig. 604—605.

Die Patientin von Fig. 608, eine zwerghafte Kretine, knickte sich binnen Jahresfrist beide Femora an der gleichen Stelle subperiostal ein. Diese Beobachtung ist bezeichnend für die Insuffizienz des Skelettes beim Kretinismus.

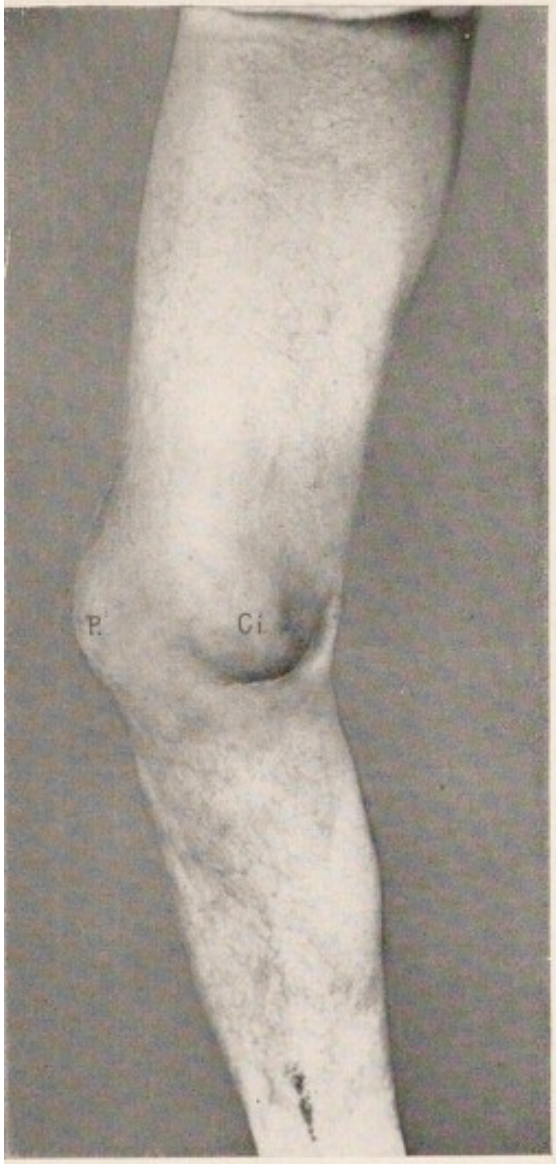

Fig. 613.

Luxatio genu. Vorstehen des durch den Knopflochmechanismus gefangenen Condylus internus femoris (*Ci*). *P.* Patella.

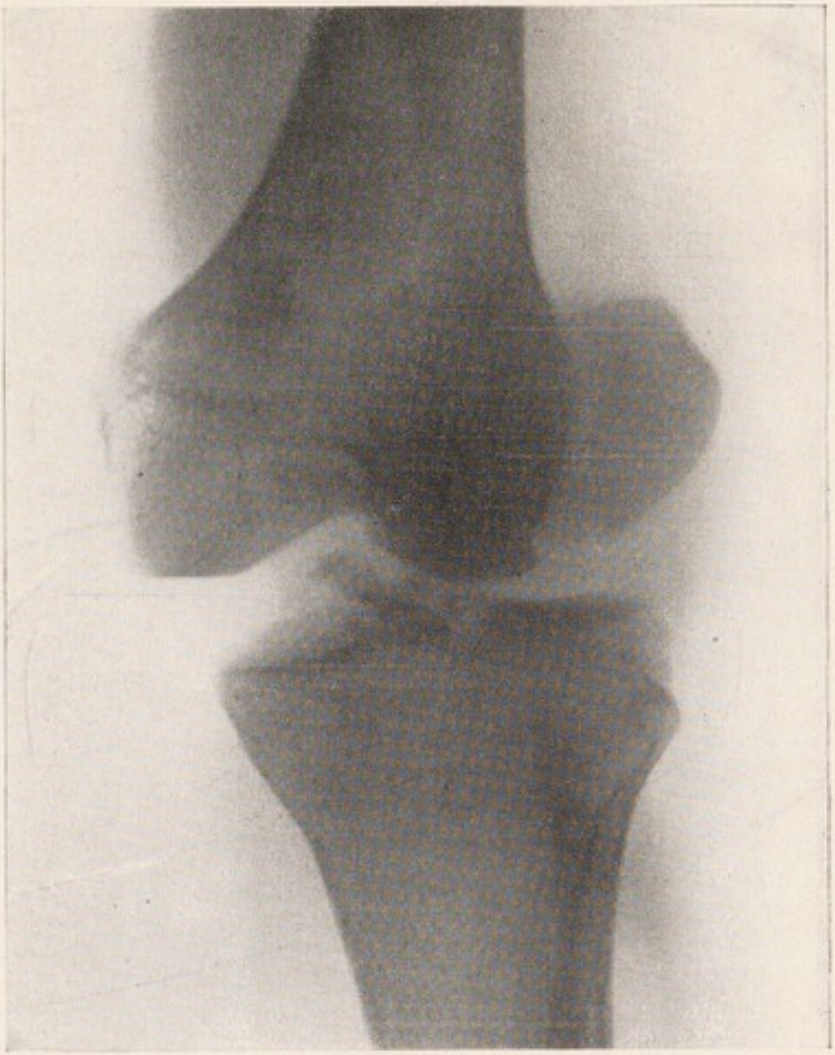

Fig. 614.

Röntgenbild desselben Falles. Abriß der Insertion der Kreuzbänder an der Tibia.

Ist der Bluterguß groß, so läßt sich eine genaue Diagnose nur mittels der Röntgenuntersuchung stellen, die stets in zwei senkrecht zueinander stehenden Richtungen vorzunehmen ist.

Die **diakondyläre Fraktur**, die als Epiphysenlösung vorkommt, ist ein sehr seltenes Ereignis, das bei geringer Dislokation mit einer Distorsion verwechselt werden kann. Bei ausgesprochener Disloka-

tion oder falscher Beweglichkeit ist die Diagnose aus seitlicher Verschieblichkeit und dem Fehlen einer Kontinuitätstrennung *oberhalb* der Gelenklinie zu stellen.

Die **Kondylenbrüche** und ihre Kombination sind theoretisch an der Beweglichkeit des abgebrochenen Condylus bzw. der beiden Kondylen gegenüber dem Femurschaft und an der Varus- bzw. Valgusstellung zu erkennen. Y- und T-Frakturen entstehen dadurch, daß der Femurschaft wie ein Keil zwischen die Kondylen getrieben wird (siehe Fig. 610). Die Schwellung ist aber bei diesen Frakturen meist so stark, daß wir gern zum Röntgenbilde greifen, um die Narkose zu vermeiden.

Für die entsprechenden Brüche des Tibiakopfes bezeichnend ist die geringe falsche Beweglichkeit der Fragmente, so daß die Diagnose klinisch nur aus der umschriebenen Druckempfindlichkeit, der Funktionsstörung und bisweilen der greifbaren Formveränderung gestellt werden kann. Ein genaues Urteil erlaubt bloß das Röntgenbild.

Als seltene, aber immerhin typische Fraktur sind der Abbruch des Fibulaköpfchens (Fig. 611) und der Abriß seines oberen Endes zu erwähnen (Fig. 612). Der erstere begleitet einmal die schweren Kondylenbrüche der Tibia, und findet sich auch öfter, — und dann gern übersehen — bei weiter unten, selbst im unteren Drittel liegenden Tibiabrüchen.

Noch seltener sind die **Luxationen des Kniegelenks** und diejenigen der **Patella.**

Die *Kniegelenksluxationen* sind — angeboren und traumatisch — schon nach allen Richtungen hin: nach vorn, hinten, unten, außen gesehen worden und bieten ein so groteskes Bild dar, daß die Besprechung der Differentialdiagnose überflüssig ist. Höchstens verlangen unvollständige seitliche Luxationen ein genaueres Zufühlen. Bemerkenswert ist der auch im Fall von Fig. 613 beobachtete Knopflochmechanismus, durch den der eine Femurcondylus sozusagen gefangen wird.

Auch für die meist nach außen stattfindenden *Luxationen der Patella* muß einfach auf die genaue Palpation verwiesen werden. Die Patella liegt oberflächlich genug, um gefühlt zu werden, und ob sie nach innen oder außen verlagert oder auf die Kante gestellt ist, das wird jeder herausfinden. Am häufigsten ist die mit Genu valgum zusammenhängende Luxation nach außen. Nur die bis jetzt bloß zweimal beschriebene vertikale Drehung um 180° dürfte schwieriger zu erkennen sein.

99.

Die akut entzündlichen Erkrankungen des Kniegelenks.

Nur selten bieten akute Entzündungen im Kniegelenk ernstliche diagnostische Schwierigkeiten dar. Vor allem überzeuge man sich, daß die Erkrankung wirklich das Gelenk betrifft. Eine **phlegmonöse**

Bursitis praepatellaris, die sich, wie häufig, nach oben hin erstreckt, kann bei oberflächlicher Untersuchung für eine eiterige Gonitis gehalten werden, wenn der Eiter, wie dies vorkommt, deziliterweise vorhanden ist, und wenn das ganze Knie unförmlich aufgetrieben erscheint. Sieht man aber genauer zu, so ist die Unterscheidung leicht. Bei der Bursitis sitzt die Schwellung *vor* der Patella, bei der Gonitis ist gerade die Regio praepatellaris abgeflacht, und die Patella unmittelbar unter der Haut zu fühlen. Bei der Bursitis ist die Regio poplitea frei, während sie bei akuter Gonitis druckempfindlich ist.

Gehen wir zum Kniegelenk selbst über, so legen wir uns vor allem die Elemente zurecht, aus denen eine solche Entzündung besteht. Dieselben sind: Flüssigkeitserguß, Kapselschwellung und Veränderungen an



Fig. 615.

Untersuchung auf Erguß ins Kniegelenk.

Knochen und Knorpel. Oft ist nur einer dieser Bestandteile, häufig sind zwei und nicht selten alle drei vorhanden.

Erguß ins Gelenk gibt sich vor allem durch Ausfüllung der Gruben auf beiden Seiten der Patella und durch Auftreibung der Bursa suprapatellaris zu erkennen. Auch ein geringer Erguß läßt sich leicht nachweisen, wenn man Daumen und Zeigefinger der einen Hand auf den Recessus, die entsprechenden Finger der anderen Hand zu beiden Seiten der Patella legt und nun durch abwechselnden Druck den Erguß aus dem Recessus nach unten verdrängt und umgekehrt. Ist der Erguß stärker, so bekommen wir die Erscheinung des Tanzens oder Zurückschnellens der Patella. Ist die Kapsel nach Zurückgehen eines Ergusses erschlafft, so läßt sich die Kniescheibe auffallend weit nach allen Richtungen hin verschieben.

Um *Kapselschwellungen* auch geringen Grades zu erkennen, muß man die Umschlagfalte der Kapsel an beiden Knien vergleichend abtasten. Normal läßt sie sich eben gerade noch durchfühlen.

Mitbeteiligung des Knochens im Sinne einer akuten Osteomyelitis läßt sich nur aus einer weit hinaufreichenden Druckempfindlichkeit schließen.

Die Ätiologie der **akuten Gonitis** ist diejenige aller akuten Arthritiden. Wir haben uns bei der Besprechung des Schultergelenkes hinlänglich über diesen Gegenstand ausgesprochen. Nur einige typische Vorkommnisse seien hervorgehoben.

Bei akutem Gelenkerguß geht unsere erste Frage nach einem frischen Trauma. Ist ein solches nicht vorhanden, so erkundigen wir uns nach früheren Verletzungen und nach früheren Anfällen von plötzlicher Gelenkschwellung. Werden solche zugegeben, und erfahren wir, daß sie jeweilen durch einen sehr heftigen Schmerz eingeleitet werden, der jede weitere Bewegung unmöglich macht, so denken wir an *Gelenkmaus* und *Meniskuseinklemmung*. Tritt der Flüssigkeitserguß periodisch auf, ohne die Zeichen von Fremdkörpereinklemmung, so erinnern wir uns jener seltenen Fälle von angeblich nervösem *intermittierendem Hydrops* des Kniegelenks.

Wird ein Trauma in Abrede gestellt, sind auch keine ähnlichen Anfälle vorhergegangen, und ist der innerhalb weniger Tage unter starken Spannungsschmerzen aufgetretene Erguß von Temperatursteigerung begleitet, so schließen wir daraus, daß er *infektiöser Natur* ist.

Handelt es sich um einen jungen Menschen, und ist nur dies eine Gelenk ergriffen, so entfernen wir die Umgebung und fragen ihn, wann er eine *Gonorrhöe* gehabt habe. Dieselbe Diagnose werden wir stellen, wenn eine junge Frau sich auf der Hochzeitsreise „erkältet" hat.

Auch bei Neugeborenen mit Ophthalmoblennorrhoe ist schon metastatische Gonitis gesehen worden, ebenso bei der Gonorrhöe kleiner Mädchen.

Bei Versicherten wird gern ein Unfall vorgeschützt. Wir haben hierüber schon beim Handgelenk gesprochen.

Eine im Anschluß an das *Puerperium* oder an einen *infizierten Abort* auftretende akute Kniegelenksentzündung wird uns mehr therapeutische als diagnostische Schwierigkeiten bereiten.

Im Wachstumsalter muß uns jede akute Gonitis an die Möglichkeit einer *akuten Osteomyelitis* eines der Nachbarknochen denken lassen. Der bisweilen rein seröse Gelenkerguß ist öfter das einzige Symptom eines umschriebenen Knochenherdes in einer Epiphyse.

Viel häufiger denn an anderen Gelenken finden wir am Kniegelenk als Ursache einer akuten Arthritis eine *direkte Verletzung*, vom Nadelstich mit in der Kapsel steckengebliebener Nadel bis zum Beilhieb. Nicht immer tritt dabei das schwere Bild der akuten eitrigen Gonitis

mit starker Schwellung und hohem Fieber auf. Öfter schwillt das Knie im Verlauf mehrerer Tage allmählich an. Das Fieber ist gering und die periartikulären Veränderungen unbedeutend. Um so deutlicher zeichnet sich die Form des ausgedehnten Gelenkraumes durch die Weichteile hindurch ab. Die Harmlosigkeit der Erscheinungen läßt ein rein seröses Exsudat erwarten. Die Probepunktion zeigt aber schon eine leichte Trübung durch Fibrin und Eiterzellen. Nehmen wir den Fall sofort in zweckmäßige Behandlung, so können wir das Knie retten; warten wir länger zu, so fällt es der Versteifung anheim.

Der Krieg hat den Gelenkverletzungen ein besonderes Interesse gegeben, und zwar ganz besonders denjenigen des Kniegelenks. Von größter Wichtigkeit ist es, daß die Mitbeteiligung des Gelenkes rechtzeitig erkannt wird. Der Nachweis ist sehr einfach, wenn das Gelenk unmittelbar eröffnet, wenn der Knochen in seinem Bereiche zertrümmert, wenn die Gelenkhöhle mit Blut gefüllt oder wenn sie unmittelbar zwischen Ein- und Ausschußöffnung gelegen ist. Viel schwieriger ist die Diagnose, wenn das Gelenk sich noch normal anfühlt, wenn vielleicht weit ab vom Gelenk bloß ein Einschuß vorhanden ist, und wenn die Gelenkbewegungen frei sind. Bisweilen erlaubt uns die gleichzeitige Berücksichtigung von Röntgenbild und Einschußstelle eine Diagnose. Erhalten wir auch so keine Gewißheit, so bleibt uns nichts übrig, als den Mann sorgfältig zu beobachten, oder ihn, wenn er abtransportiert werden muß, als des Gelenkschusses verdächtig besonders gut zu schienen. Haben wir Gelegenheit zur Beobachtung, so werden wir vielleicht in wenigen Tagen das Gelenk unter Ansteigen der Temperatur anschwellen sehen. Sind Temperatursteigerung und Schmerz gering, so kann es sich um einen aseptischen Erguß handeln. Je schwerer die allgemeinen und örtlichen Erscheinungen sind, um so wahrscheinlicher ist eine Infektion und damit die Notwendigkeit aktiveren Vorgehens. Die Probepunktion ist nur da gestattet, wo man einer Asepsis sicher ist, und das ist unter Kriegsverhältnissen oft nicht der Fall. Ist das Gelenk einmal vereitert und eröffnet, so hat die bakteriologische Diagnose insofern noch Interesse, als im allgemeinen reine Staphylo- und Streptokokkeninfektion weniger schlimm sind, als Mischinfektionen mit dem sich sehr leicht einstellenden Pyocyaneus und besonders mit dem Welsh-Fränkelschen Gasbazillus.

Will eine Gelenkeiterung nicht zur Heilung kommen, so sind daran bald Fremdkörper — Geschosse, Uniformfetzen —, bald abgelöste Knochenteile schuld, bald auch bloß weitreichende, ungenügend eröffnete Eitersenkungen, besonders von der Kniekehle aus nach Ober- und Unterschenkel. Viel Geduld und der nötige diagnostische Spürsinn können manche Extremität vor der Amputation bewahren. Wichtig ist, daß man sich nicht mit den vom Verwundeten erhaltenen Angaben

über das in den vorderen Linien Geschehene zufrieden gibt, sondern den Fall durch Röntgenuntersuchung, Spaltung von Eiterabsackungen usw. selbst diagnostisch völlig klar legt.

In manchen Fällen eitert das Gelenk trotz mehrfacher Eröffnung immer weiter, und die Körpertemperatur hält sich stets um 38°, trotzdem keine periartikulären Abszesse nachgewiesen werden können. Untersuchen wir mit Röntgenstrahlen, so finden wir das Interstitium zwischen Femur und Tibia abnorm schmal, d. h. den Knorpel mehr oder weniger zerstört, und legen wir das Gelenk völlig frei, so zeigt sich der Knorpel usuriert, abgehoben und der darunterliegende Knochen schon mehr oder weniger zerstört, ja, bei jugendlichen Individuen sogar die Epiphyse sequestriert.

100.

Chronische Erkrankungen des Kniegelenks.

Bei keinem Gelenke nimmt die chronische Entzündung einer und derselben Ätiologie so sehr die verschiedenen anatomischen Formen der Arthritis an und umgekehrt, wie beim Kniegelenke. Nirgends müssen wir deshalb vorsichtiger sein, als hier, wenn wir aus der Form des Übels auf seine Ursache schließen wollen.

So finden wir z. B. reinen Hydrops sowohl bei chronisch traumatischer Gonitis wie bei Tuberkulose, wie endlich bei neuropathischen Erkrankungen des Gelenkes, Ankylose bei chronischem Gelenkrheumatismus, Blutergelenk und Tuberkulose usw.

Die chronische Gonitis äußert sich im wesentlichen durch drei verschiedene Veränderungen, welche der Differentialdiagnose besondere Aufgaben stellen, nämlich:

1. durch Gelenkgeräusche,
2. durch chronischen Gelenkerguß,
3. durch Kapselverdickung[1]),
4. durch Gelenkversteifung.
5. durch Deformation der Knochen.

1. Die Gelenkgeräusche.

Wir dürfen Gelenkgeräusche nur dann als krankhaft ansehen, wenn sie stärker und konstanter sind, als in dem gesunden Kontrollgelenke oder im Gelenk eines gleichalterigen normalen Individuums. Sie stellen sich bald als ein weiches Knirschen, bald als ein lautes Knacken

[1]) Wenn wir von „Kapselverdickung" sprechen, so gilt dies stets von der fibrösen Kapsel und der Synovialmembran.

dar. Im Zweifelsfalle sprechen sie eher für chronischen Gelenkrheumatismus, als für Tuberkulose, wenn sie schon bei dieser letzteren auch vorkommen.

2. Der chronische Gelenkerguß.

Wie wir einen Gelenkerguß als solchen erkennen, das haben wir schon bei den akuten traumatischen Ergüssen gesehen. Die chronisch entzündlichen Ergüsse unterscheiden sich von ihnen nur dadurch, daß sie bei langem Bestehen einen größeren Umfang annehmen können, trotzdem aber weniger gespannt sind.

a) Werden gleichzeitig oder kurz hintereinander *mehrere Gelenke* befallen, so stellen wir in der Regel die Diagnose eines **chronischen Gelenkrheumatismus** und erinnern uns dabei dessen, was bei Anlaß der Schultererkrankungen über dieses Leiden gesagt worden ist. Während aber an der Schulter mehr die adhäsiven Formen und die rein zerstörende Caries sicca vorkommt, so finden wir am Kniegelenk viel häufiger exsudative Prozesse, die sich gern mit Wucherungsvorgängen verbinden. Auch die Rheumatismusdiagnose ist freilich bisweilen ein Notbehelf. Wir dürfen sie deshalb erst stellen, wenn wir andere Möglichkeiten ausgeschlossen haben. Ein Beispiel möge dies zeigen:

Ein 10jähriger Knabe wird mit Gelenkerguß in beiden Knien als der Tuberkulose verdächtig ins Spital geschickt. Wir vermuten zuerst wegen der Beidseitigkeit und wegen des Fehlens anderweitiger Anhaltspunkte einen chronischen Gelenkrheumatismus. Eine bei der Morgenvisite bemerkte, seit Abend aufgetretene Rötung des Auges mit leichter Trübung der Hornhaut läßt uns aber an jene seröse Gonitis denken, wie sie bei hereditärer Lues nicht selten ist. Der Erfolg der Quecksilberkur bestätigte diese Annahme. Bisweilen ist die Wassermannsche Reaktion bloß im Gelenkergusse positiv.

Fehlt ein Schub frischer parenchymatöser Keratitis, so finden wir vielleicht doch alte Hornhauttrübungen, oder es weist, außer der Beidseitigkeit des Ergusses, die Form der Zähne auf **hereditäre Lues** hin.

In anderen Fällen, viel seltener, erfahren wir, daß der Patient sehr leicht blutet, und daß ihm jeder Stoß einen blauen Fleck hinterläßt. Diese Angaben genügen uns, um in dem Gelenkerguß das erste Stadium eines sog. **Blutergelenkes** zu erkennen. (Fig. 616.)

b) Ist nur *ein Gelenk* befallen, so ist das Problem ein anderes. Im Vordergrunde steht jetzt die Frage, ob es sich um einen *tuberkulösen* Hydrops handelt. Daneben kommen in Betracht die chronischen oder rezidivierenden traumatischen Ergüsse, zu denen auch die Ergüsse bei Gelenkmäusen und Meniskusluxationen zu rechnen sind, ferner ungewöhnlich chronisch verlaufende, gonorrhoische Exsudate, sodann die durch die Nachbarschaft eines osteomyelitischen

Knochenherdes bedingte seröse Gonitis, tertiär syphilitische Erkrankungen und endlich ausnahmsweise eingelenkig bleibende rheumatische Ergüsse mit Einschluß der neuropathischen Formen, sowie ein monoartikuläres Blutergelenk. Dagegen ist bei einseitig bleibendem Erguß hereditäre Lues nicht wahrscheinlich.

Sehen wir uns diese verschiedenen Möglichkeiten kurz an, die Tuberkulose für den Schluß behaltend:

Traumatische Ergüsse entstehen akut. Sie werden chronisch, wenn es sich um ein sich häufig wiederholendes Trauma handelt, oder wenn der Patient rheumatische Anlagen besitzt. Sie unterscheiden sich von der nach Trauma auftretenden Tuberkulose durch das Fehlen einer deutlich nachweisbaren Kapselverdickung und, bei Einklemmung von Gelenkmäusen und von Menisken, durch ihren intermittierenden Charakter.

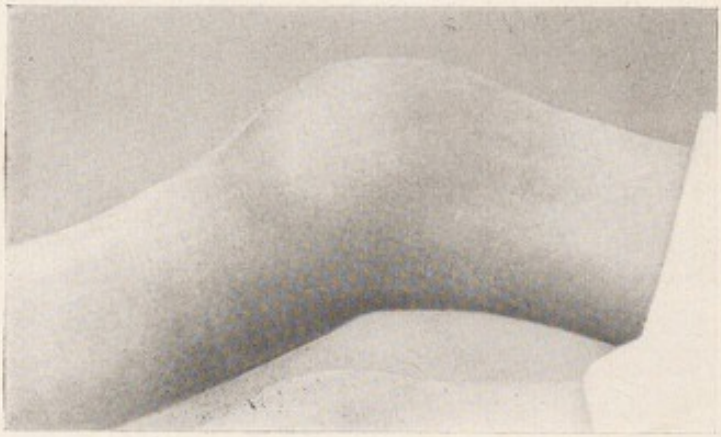

Fig. 616.
Blutergelenk.

Bisweilen kommt es in einem Knie, dessen statische Verhältnisse durch eine selbst extraartikuläre Fraktur gestört sind, noch Jahre nach dem Trauma zu inter- und remittierenden serösen Ergüssen.

Die Diagnose **chronisch gewordener gonorrhoischer Ergüsse** ergibt sich aus der Anamnese und bisweilen aus dem Befund an der Harnröhre.

Osteomyelitische Synovitiden sind leicht zu erkennen, wenn der Patient die klassischen Narben einer abgelaufenen Osteomyelitis femoris oder tibiae zeigt. Sie werden dagegen oft jahrelang als „Rheumatismus" aufgefaßt, wenn von einem unerkannten juxtaepiphysären Knochenabszeß von Zeit zu Zeit ein etwas akuterer, von Gelenkerguß begleiteter Schub ausgeht. Schon die Anamnese muß auf die richtige Diagnose hinweisen. Bei der Untersuchung werden wir finden, daß nicht das Gelenk, sondern der benachbarte Knochen der Hauptsitz der Schwellung und des Schmerzes ist.

Die Diagnose einer **tertiär syphilitischen Synovitis** wird stets nur eine auf die Anamnese und die geringe Schmerzhaftigkeit der Erkrankung gestützte Vermutungsdiagnose sein, deren Richtigkeit sich erst aus der Serodiagnostik (Blut und Gelenkerguß!) und dem Erfolge der spezifischen Behandlung ergeben wird.

Eine **chronische monoartikuläre rheumatische Synovitis** dürfen wir nur dann annehmen, wenn die Kapsel nicht merklich verdickt, die

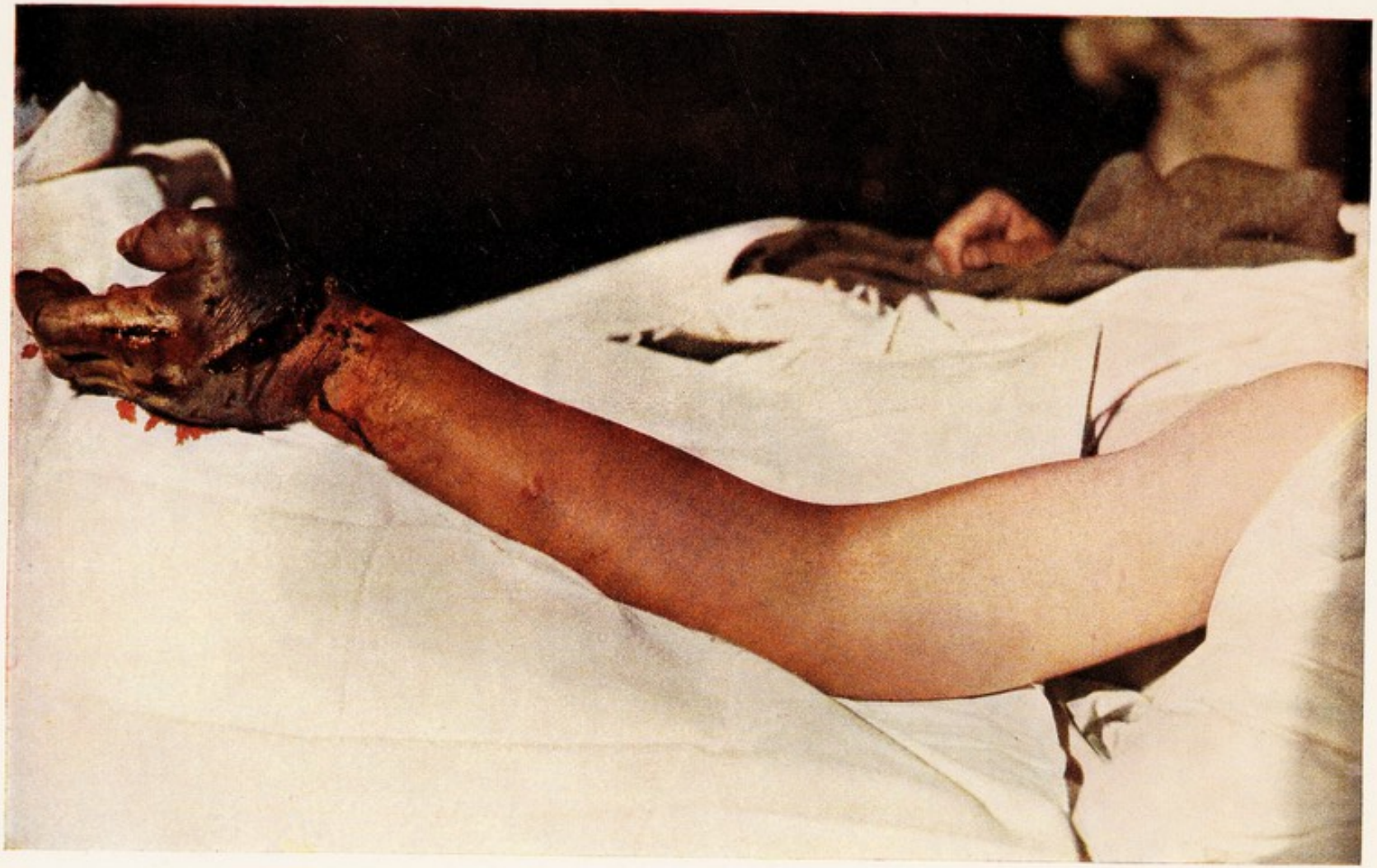

Phot. F. Schneider.

Gasgangraen der Hand mit bronzefarbenem Oedem und fortschreitender Gasphlegmone des Armes, nach Maschinenverletzung der Hand.

Temperatur über dem Gelenk nicht ausgesprochen erhöht ist, und wenn das Übel, ohne sich wesentlich zu verschlimmern, intermittierend schon jahrelang gedauert hat.

Leichte besonders serös-fungöse Formen von Tuberkulose können sich freilich auch ohne Abszeßbildung und mit leidlicher Funktion aus dem Kindesalter bis weit ins erwachsene Alter hinüberschleppen. Doch ist hier die Kapsel stets deutlich verdickt.

Bei den **neuropathischen Formen** — Tabes, Syringomyelie — erlaubt das Fehlen von subjektiven Beschwerden trotz ausgesprochener Gelenkveränderungen, sowie das frühe Hinzutreten von deformierenden Prozessen zu der reinen Synovitis meist rasch, eine bestimmte Diagnose zu stellen.

Man hat diese neuropathischen Arthritiden sehr zutreffend als „Karikaturen der gewöhnlichen Arthritis" bezeichnet. Manchmal müssen die Erscheinungen der Nervenerkrankung erst gesucht werden, da die Arthropathie das erste dem Patienten auffallende Symptom des Nervenleidens sein kann.

Vom **Blutergelenk** gilt das oben Gesagte.

Wir kommen endlich auf dem Wege des Ausschlusses zu der weitaus häufigsten Form von seröser Gonitis, zu der **Tuberkulose.** Dieselbe gehört im ganzen und großen dem jugendlichen Alter an, kommt aber auch bei Erwachsenen, ja selbst in höherem Alter häufig vor. Sie unterscheidet sich von den anderen Formen von seröser Gonitis nur dadurch, daß die Kapsel stets schon von Anfang an deutlich verdickt, und die Temperatur über dem erkrankten Gelenk andauernd erhöht ist. Die Kapselverdickung muß stets an den *Umschlagsfalten der Kapsel* gesucht werden, also am oberen Recessus und auf den beiden Femurcondylen. Vergleichende gleichzeitige Untersuchung des gesunden Knies zeigt uns ohne weiteres, welchen Grad von Fühlbarkeit der Umschlagsfalten wir noch als normal ansehen dürfen.

Bei prall gefülltem Gelenk läßt sich dieses Symptom allerdings nicht nachweisen. In solchen Fällen werden wir vor der Palpation das Gelenk *punktieren* und gleich auch die Beschaffenheit der gewonnenen Flüssigkeit zur Sicherung der Diagnose verwerten. Reines oder beinahe reines Blut bewiese ein Blutergelenk. Klare, seröse oder schleimige Flüssigkeit kann sich bei jeder Form von seröser Gonitis finden, während eiterige Trübung oder das Vorhandensein von Fibrinflocken mit Wahrscheinlichkeit auf Tuberkulose hinweisen.

Zur Beurteilung der *Temperatur* genügt es, auf die beiden gleich lange entblößten Knie die beiden Hände leicht aufzulegen. Gonorrhoische, osteomyelitische und frische traumatische Ergüsse zeigen allerdings auch lokale Temperaturerhöhung; dieselbe klingt jedoch rascher ab, als bei Tuberkulose, wo wir sie monatelang bei jeder Untersuchung in gleicher Weise wiederfinden.

Wir könnten versucht sein, mit Rücksicht auf die an anderen Gelenken gemachten Beobachtungen auch bei Tuberkulose des Kniegelenkes eine *frühzeitige Einschränkung der Bewegungen* zu erwarten. Dies ist aber in Wirklichkeit sehr oft nicht der Fall, und wir finden, sobald das Gelenk durch den Erguß nicht prall gespannt ist, auch bei seit Jahren bestehender tuberkulöser Synovitis bisweilen noch beinahe normale Ausschläge. In solchen Fällen tritt auch die Muskelatrophie erst viel später ein, als wir dies bei früh ankylosierender Tuberkulose zu sehen gewohnt sind.

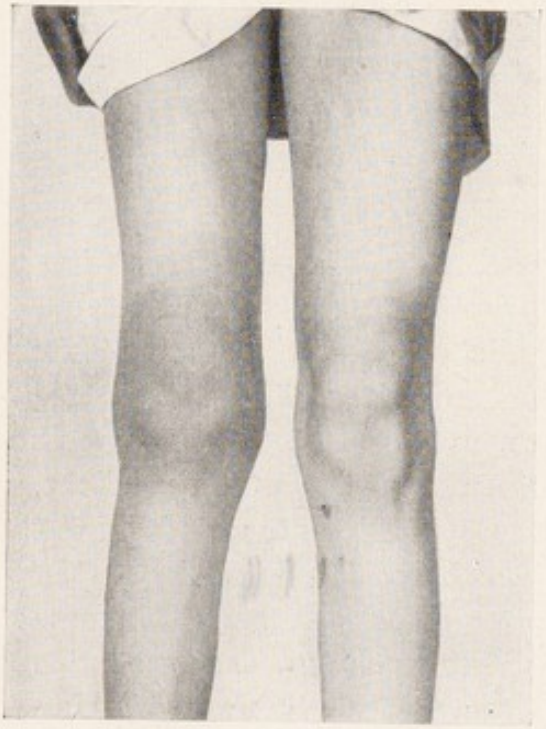

Fig. 617.
Leichter tuberkulöser Hydrops des rechten Knies mit beinahe freier Beweglichkeit. Die Muskelatrophie ist mit Rücksicht auf die 9jährige Dauer des Leidens nicht bedeutend.



Fig. 618.
Fungöse Gonitis tuberculosa mit mäßigem serösem Erguß und teilweise erhaltener Beweglichkeit.

Wir können das Gesagte kurz in folgendem Satz zusammenfassen:

Jede monoartikuläre, chronische seröse Gonitis, bei der wir eine deutliche Verdickung der Umschlagsfalten der Kapsel und eine anhaltende ausgesprochene lokale Temperatursteigerung nachweisen können, ist auch dann als tuberkulös aufzufassen, wenn die Bewegungen noch frei sind und Muskelatrophie noch nicht ausgesprochen vorhanden ist. Nur eine

ganz bestimmt gegebene anderweitige Ätiologie würde uns erlauben, von dieser diagnostischen Regel abzugehen.

In seltenen Fällen fühlen wir in dem hydropischen Gelenk einen oder mehrere bewegliche, gelenkmausähnliche Körper, welche sich aber nicht völlig frei, sondern nur in einem bestimmten Umkreise verschieben lassen. Es handelt sich dann um die *polypöse Form der Gonitis tuberculosa* (s. Taf. V Fig. b). Die Polypen bestehen aus derbem, von Tuberkeln mehr oder weniger reichlich durchsetztem Bindegewebe.

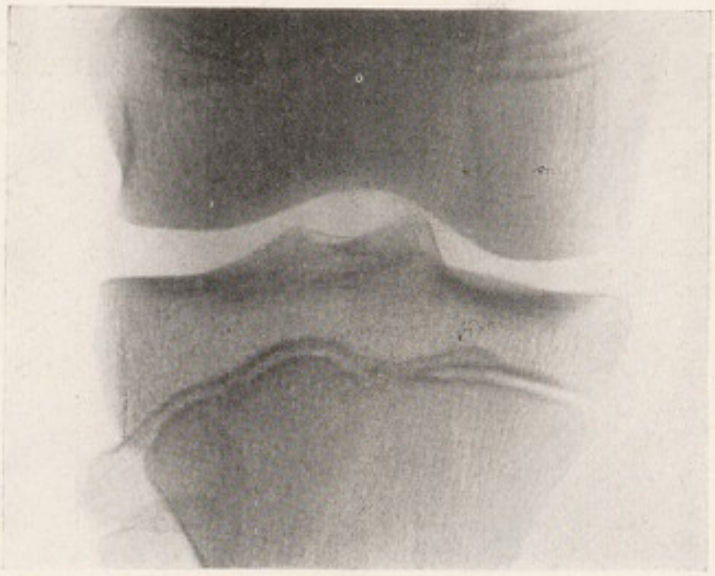

Fig. 619a.
Normales Knie.

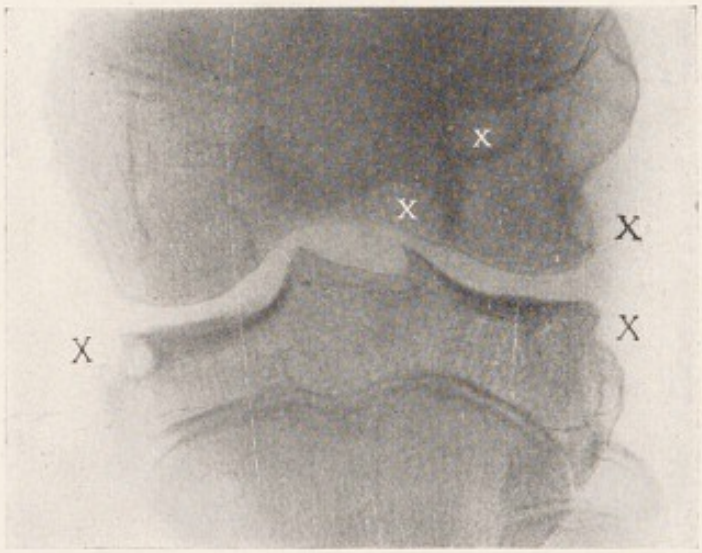

Fig. 619b.
Gonitis tuberculosa. Sekundäre Arrosion des Knochens bei X X. Knorpel etwas verschmälert.

3. Die fungöse Gonitis.

Finden wir, gleichviel ob dabei etwas Erguß vorhanden ist oder nicht, die Kapsel *diffus* stark verdickt, wie man sagt, fungös, so kommt außer der sehr seltenen **gummösen Arthritis** nur die **Tuberkulose** in Frage. Eine *umschriebene* fungöse Entartung der Kapsel könnte bei beweglichem Gelenk höchstens noch mit einem der seltenen **Sarkome** der Gelenkkapsel verwechselt werden.

Freie Beweglichkeit schließt, wie wir gesehen haben, Tuberkulose keineswegs aus. In anderen Fällen von Tuberkulose tritt frühe Bewegungsbehinderung und schließlich völlige Versteifung ein.

Wir können diese beiden Formen oft schon durch den bloßen Anblick unterscheiden, noch bevor wir den Patienten haben Bewegungen ausführen lassen. Bei *erhaltener Beweglichkeit* ist die Muskulatur des Ober- und Unterschenkels nicht auffallend atrophisch. In den Fällen mit *früher Versteifung* dagegen läuft das diffus geschwollene, leicht gebeugte Knie mehr oder

weniger allmählich gegen den atrophischen Ober- und Unterschenkel aus, so daß es Spindelform annimmt.

Was uns in diagnostischer Hinsicht vor allem interessiert, das ist die Frage, ob die Erkrankung noch *rein fungös*, bzw. *fungös-serös* geblieben, oder ob sie schon *fungös-eitrig* geworden ist. Letzteres können wir mit Sicherheit annehmen, wenn sich an irgendeiner Stelle, häufig in der Höhe der Gelenkspalte, eine umschriebene, elastische oder fluk-

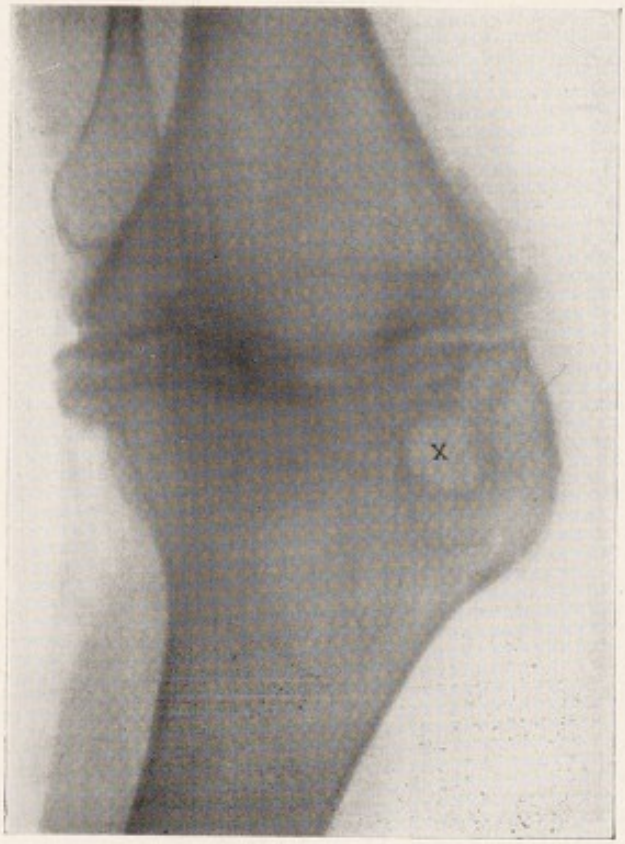

Fig. 620.
Gonitis tuberculosa mit völliger Zerstörung der Gelenkflächen und mit einem Herd im Condylus internus femoris (x).



Fig. 621.
Gonitis tuberculosa mit Herd in der Patella.

tuierende Vorwölbung zeigt, von der wir den Eindruck haben, daß sie unmittelbar unter der Haut sitzt.

Früher schnitt der Arzt frischweg in derartige Anschwellungen, um zu sehen, was darinnen sei, oder um der alten Regel treu zu bleiben: „ubi pus, ibi evacua". Wollte der Abszeß nicht ausheilen, und das war die Regel, so wurde die Gonitis samt Fistel und Sekundärinfektion dem Chirurgen überwiesen. Heute wissen wir, daß ein derartiger Schnitt in einen tuberkulösen Knochen- oder Gelenksabszeß, mag er so aseptisch ausgeführt sein wie er wolle, beinahe unvermeidlich zu Sekundärinfektion des Gelenkes durch die Erreger akuter Eiterung führt und damit dem Patienten einen schweren Schaden zufügen kann. Eine vorläufige, diagnostische Inzision ist auch dann nicht erlaubt, wenn man, ut aliquid fiat, dabei einige Granulationen auskratzt. Einen tuberkulösen Abszeß zu eröffnen ist vielmehr nur derjenige berechtigt, der sofort die radikale Entfernung des Knochen-

herdes oder der Kapsel vornehmen will und kann. — Wenn Zweifel an der tuberkulösen Natur des Leidens bestehen, so nehmen wir die Probepunktion vor und benutzen das Punktat zur frischen Untersuchung, zur Anlegung von Kulturen und zur Meerschweinchenimpfung.

Über den *Ausgangspunkt* der Erkrankung haben wir uns schon mehrfach geäußert. Sehr oft ist der Knochen *sekundär* erkrankt. Multiple kleinere Defekte an der Gelenkfläche des Knochens, besonders im Bereiche der Umschlagstellen der Kapsel (Fig. 619b), weisen darauf hin. Eine *primäre* Erkrankung desselben dürfen wir nur annehmen, wenn bei wenig erkranktem Gelenk ein extraartikulärer Herd klinisch nachweisbar ist, oder wenn das Röntgenbild einen größeren umschriebenen Herd zeigt. Solche Herde können sowohl im Femur (Fig. 620) wie in der Tibia liegen, ausnahmsweise auch in der Patella (Fig. 621). Auffallende Druckempfindlichkeit der Kniescheibe und eine tuberkulöse Bursitis praepatellaris lassen diesen letzteren Sitz erkennen.

In seltenen Fällen schwankt man bei der Untersuchung zwischen serösem Erguß und fungöser Kapselverdickung, findet aber bei der Operation weder das eine noch das andere, sondern eine lipomartige Wucherung der Gelenkzotten, das sog. **Lipoma arborescens.** Eine klinische Diagnose ist um so weniger möglich, als diese Veränderung bei chronischen Arthritiden verschiedener Herkunft, auch bei Tuberkulose gesehen wird. Ich fand sie auf den oberen Recessus des Gelenkes beschränkt.

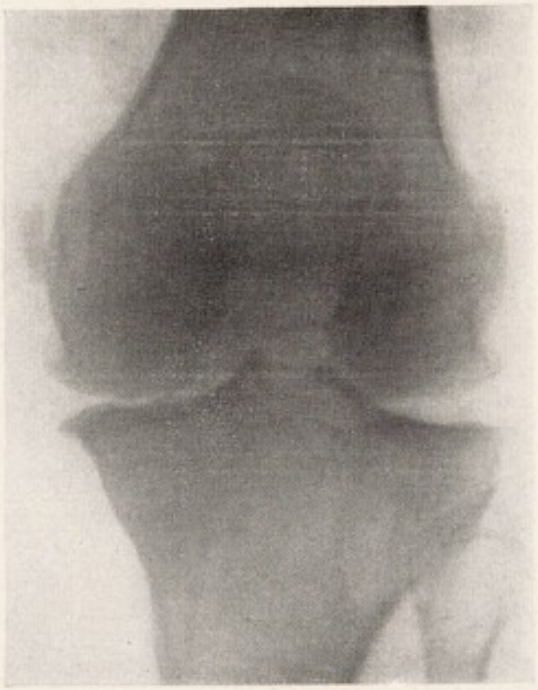

Fig. 622.
Arthritis deformans. Schnabelförmiges Vorstehen der Gelenkflächen. Knorpelschwund.

4. Die Versteifung.

Bei den Kontrakturen erweitert sich das Feld der diagnostischen Erwägungen wieder. Für die Besprechung der chronischen Arthritiden scheiden diejenigen Fälle aus, bei denen die Kontraktur bzw. Ankylose der Anamnese nach im Anschluß an eine akute infektiöse Gonitis irgendwelcher Natur entstanden ist. Es kommen also hier nur Versteifungen in Betracht, die *allmählich* eingetreten sind, nämlich das Endstadium des seltenen Blutergelenkes, des adhäsiven chronischen Gelenkrheumatismus und einer zu früher Versteifung führenden Tuberkulose. Bei allen Formen ist eines der ersten Zeichen beginnender Versteifung die verminderte seitliche Beweglichkeit der Patella.

Ob ein **Blutergelenk** vorliegt, das lehrt uns die Vorgeschichte.

Der **ankylosierende Gelenkrheumatismus** ist ebenso selten eingelenkig, wie die **ankylosierende Tuberkulose** mehrgelenkig ist. Überdies finden

wir bei der ankylosierenden Form der Tuberkulose, wenn wenigstens der Prozeß nicht völlig abgelaufen ist, sozusagen immer etwas Kapselverdickung und lokale Temperatursteigerung und häufig Fisteln. Fälle von tuberkulöser Polyarthritis, in denen die Diagnose jahre-, selbst jahrzehntelang unentschieden bleibt, kommen vor, sind aber selten.

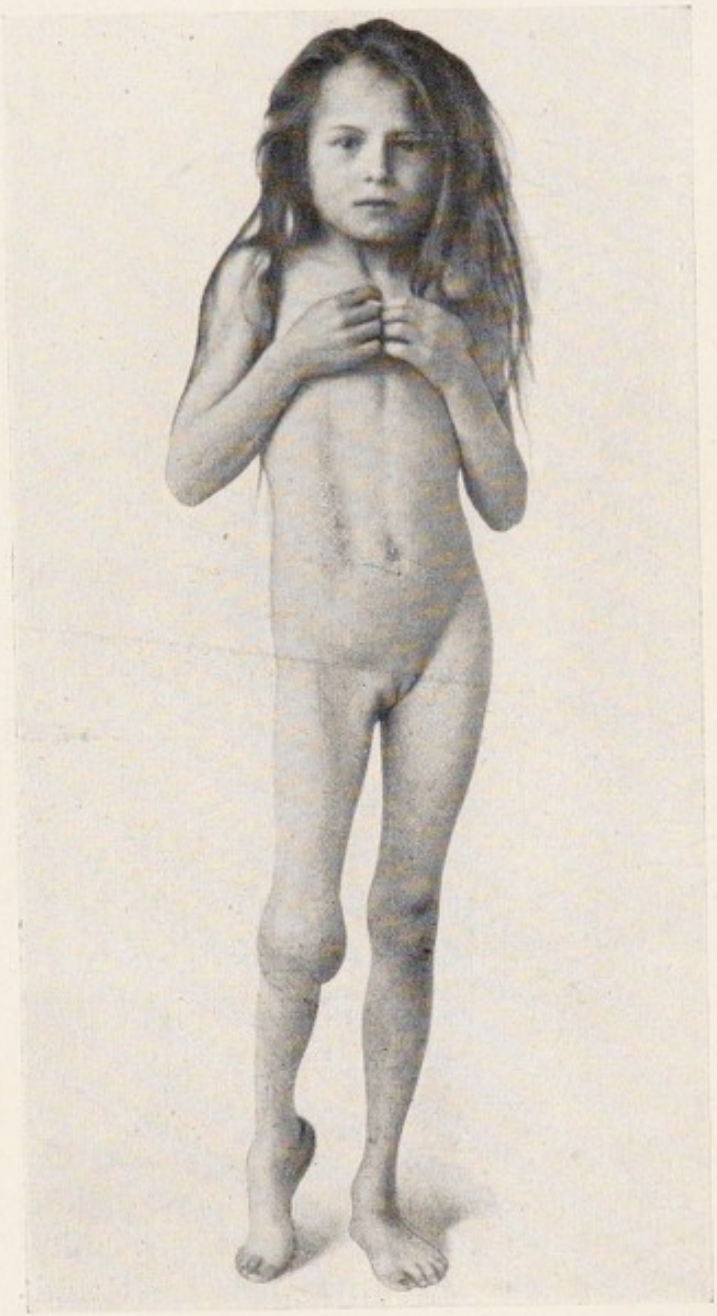

Fig. 623.
Tuberkulöse Gonitis in leichter Flexionskontraktur und Valgusstellung, mit Subluxation der Tibia nach hinten außen.

Nicht immer bildet sich die Kontraktur in reiner Beugestellung aus. Sehr häufig finden wir, und dies gilt ganz besonders für die Tuberkulose, eine leichte Valgusstellung mit gleichzeitiger Subluxation der Tibia nach hinten außen, wie sie Fig. 623 veranschaulicht.

5. Formveränderung des Knochens.

Ob die Formveränderung des Gelenks auf einer Weichteilverdickung oder auf Veränderung des Knochens beruht, das läßt sich meist schon durch die Palpation unterscheiden, ausnahmsweise aber bloß durch das Röntgenbild. Bei Tuberkulose sind die Knochenveränderungen beinahe nur destruktiver Natur, während sich die chronische deformierende Arthritis einerseits durch Knochenabbau, andererseits durch Knochenwucherung im Bereich des Kapselansatzes auszeichnet. Im Röntgenbild stellen sich diese Leisten als schnabelförmige Fortsätze der Gelenkflächen dar. Im Zweifelsfalle entscheidet das Vorhandensein von Knochenherden oder tiefgreifenden Knochenzerstörungen für Tuberkulose, Abflachung der Gelenkflächen mit peripheren Knochenleisten für deformierende Arthritis. Erhebliche parartikuläre Knochenwucherungen sind stets der Lues verdächtig.

101.

Geschwülste und geschwulstähnliche Bildungen im Bereiche des Kniegelenks.

Es gibt am Kniegelenk Veränderungen, welche weder in den Rahmen der schon beschriebenen, vom Femur oder von der Tibia ausgehenden Knochensarkome, noch in denjenigen der chronischen Entzündungsprozesse passen.

a) Beginnen wir mit der *Vorderseite.*

Ohne weiteres erkennt auch der Anfänger an ihrem oberflächlichen Sitz vor der Patella die chronische **Bursitis praepatellaris.**

Genauere anatomische Untersuchungen haben gezeigt, daß das mandel- bis faustgroße Gebilde bald unmittelbar unter der Haut, bald unter der oberflächlichen Faszie, bald endlich unter der tieferen Aponeurose sitzt. Für die Operation nicht ohne Bedeutung sind die bisweilen ziemlich weit nach den Seiten reichenden Aussackungen.

Wäre die Wand der Bursa auffallend verdickt und andauernd etwas druckempfindlich, so würden wir an die seltene **Tuberkulose** des Schleimbeutels denken und mit Röntgenstrahlen nachsehen, ob dieselbe vielleicht von einem Herd in der Kniescheibe ausgeht.

Hie und da finden wir eine der Bursitis praepatellaris entsprechende Veränderung etwas weiter unten, vor dem Patellarbande sitzen (*Bursitis praetibialis*). Eine noch seltenere Erkrankung ist endlich die Bursitis des tiefen, *infrapatellaren Schleimbeutels*, der *hinter* dem Patellarbande sitzt. Die Geschwulst hat Zwerchsackform und wölbt sich zu beiden Seiten des Ligamentes vor. Je größer sie ist, desto mehr behindert sie die Gelenkfunktion.

Von ungewöhnlichen Gebilden im Bereiche des vorderen Gelenkumfanges sind noch die seltenen **Sarkome der Patella** und die nicht minder ungewöhnlichen **Lipome, Fibrome** und **Sarkome der Synovialmembran** bzw. des subsynovialen Bindegewebes zu erwähnen. An der Grenze der Geschwulstbildung steht das bei verschiedenen Formen von chronischer Arthritis, auch bei Tuberkulose beobachtete, schon erwähnte **Lipoma arborescens,** d. h. die lipomatöse Wucherung der Gelenkzotten. Bis mandelgroße fibröse Polypen, die sich beinahe wie Gelenkmäuse anfühlen, sieht man in seltenen Fällen auch bei Tuberkulose (Fig. b, Taf. VI). Bezeichnend für alle diese Gebilde ist die Freiheit der Gelenkbewegungen.

b) Geschwulstähnliche Gebilde im Bereiche der *Kniekehle* sind mit wenigen Ausnahmen **ausgedehnte Schleimbeutel** oder **Aneurysmen.** Die Unterscheidung ergibt sich auf den ersten Blick und Griff aus dem Fehlen oder dem Vorhandensein von *Pulsation.* Dieselbe fehlt freilich

bisweilen bei frischen traumatischen Aneurysmen und in seltenen Fällen auch bei spontanen Aneurysmen, wenn ihr Inhalt koaguliert ist. Im letzteren Fall erlaubt aber die verhältnismäßig feste Beschaffenheit des Gebildes und das frühere Vorhandensein von Pulsation, welches der Patient wohl nicht übersehen hat, eine Verwechslung auszuschließen.

Die durch Schußverletzungen entstandenen Aneurysmen gehören dem A. spurium an, wenn die Schwellung gleich nach der Verwundung, dem seltenen A. traumaticum verum, wenn sie ganz allmählich, im Verlaufe von Wochen und Monaten aufgetreten ist.

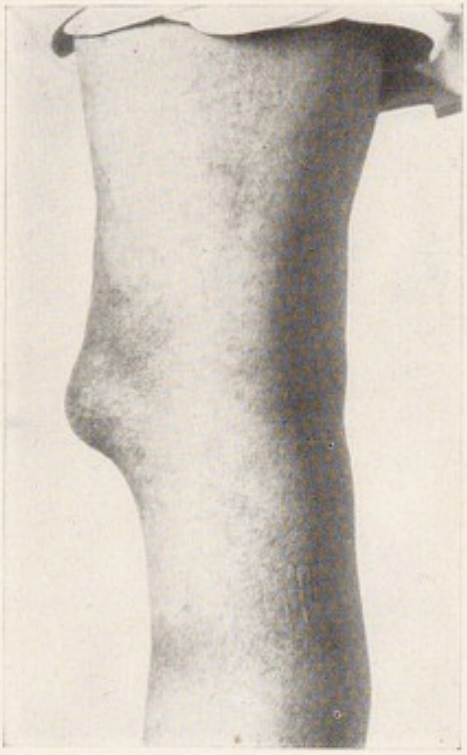

Fig. 624.
Bursitis praepatellaris.

Die Aneurysmen verursachen stets nach einiger Zeit neuralgische Schmerzen im Unterschenkel und stellen das Knie in halber Beugung fest.

Weiche bis elastische, ja fluktuierende, nicht pulsierende Schwellungen sind in der Regel vergrößerte Schleimbeutel und gehören, wenn sie lateral sitzen, der *Bursa poplitea*, bei mehr medialem Sitz der *Bursa semimembranosa* an. Eine Verwechslung könnte mit den sehr seltenen Lipomen dieser Gegend und etwa noch mit einem kalten Abszeß stattfinden. Die Entscheidung wäre leicht, wenn sich der Inhalt der Geschwulst in das Kniegelenk verdrängen ließe, wie dies bei Bursitiden bisweilen vorkommt. Andernfalls würden wir eine auffallende Verschieblichkeit zugunsten eines Lipoms, atypischen Sitz, Druckempfindlichkeit und gleichzeitige Funktionsstörungen des Gelenks für einen kalten Abszeß verwerten. Geht ein Abszeß von einem extraartikulären Herde aus, so läßt er sich unter Umständen nur durch Röntgenbild und Probepunktion diagnostizieren.

Der Schleimbeutelhydrops kann auf einer chronischen (rheumatischen) serösen Gonitis beruhen, und die Bursa kann selbst freie Gelenkkörper enthalten.

Nicht mit Schleimbeutelhydrops zu verwechseln sind die auch im Bereiche des Kniegelenks vorkommenden „Ganglien", d. h. schleimigen Entartungszysten des Bindegewebes.

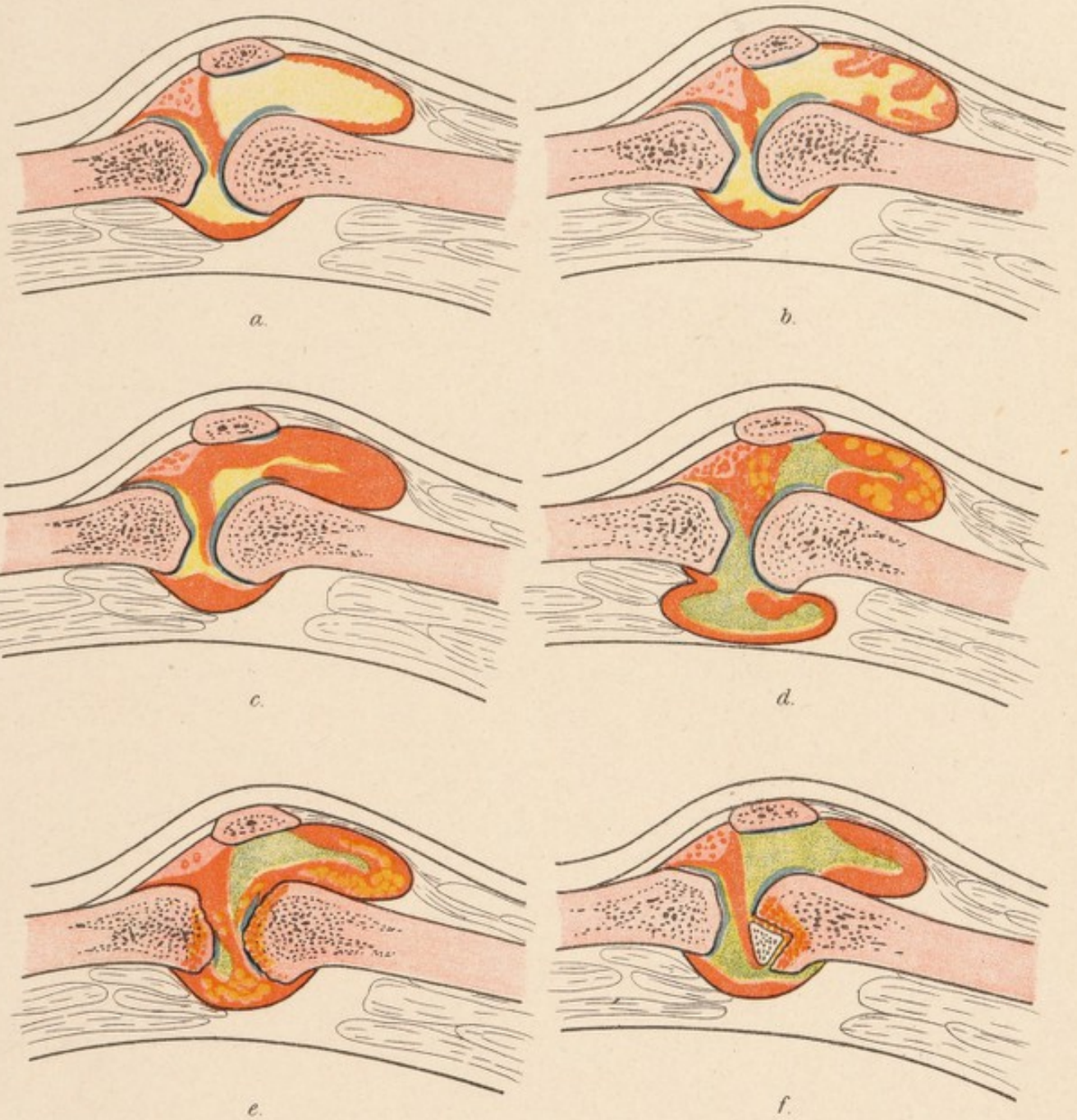

Schematische Darstellung der verschiedenen Formen von tuberkulöser Gonitis.

hell-rosa = normaler Knochen
blau = Knorpel
rot = entzündete Synovialmembran
hellgelb = seröser Erguß
grün = Eiter
orange = käsige Entartung

a. Gonitis serosa. Synov.-membr. wenig verdickt, von Tuberkeln besetzt. Seröser Erguß.
b. Gonitis polyposa. Dasselbe, aber auf der Synov.-membr. größere fibröse Polypen mit Tuberkeln.
c. Gonitis fungosa. Wenig Exsudat. Starke Verdickung der Synov.-membran.
d. Gonitis fungosa-caseosa. Dasselbe, aber käsige Entartung der fungösen Massen. Eiteriges Exsudat. Abszeß nach der Kniekehle hin.
e. Dasselbe, aber der Knorpel vom Knochen durch tuberkulöse Wucherungen abgehoben und zerstört.
f. Primäre Erkranknng des Knochens in Form eines Keilherdes mit Sequester.

Quervain, Spez. chirurg. Diagnostik. 7. Aufl. Verlag von F. C. W. Vogel in Leipzig. Lith. Anst. v. Johannes Arndt, Jena.

102.

Die akuten Weichteilinfektionen der unteren Extremitäten.

Wie wir oben gesehen haben, spielen für die akuten Infektionen der oberen Extremitäten die kleinen Fingerverletzungen die Hauptrolle. Von einem Stich, einem Biß geht eine akute, eiterige Sehnenscheidenentzündung aus, welche den Vorderarm befällt, manchmal bis zur Schulter aufsteigt, und welche dem Leben, wenn die Verteidigungsmechanismen nicht genügend arbeiten, in wenigen Tagen durch Allgemeininfektion ein Ziel setzen kann. Die Entzündungserreger sind fast immer Staphylokokken oder Streptokokken. Seltener ist an der oberen Extremität tetanische und noch seltener gasbildende Infektion. Anders an der unteren Extremität. Hier tritt die Sehnenscheidenentzündung an Bedeutung völlig zurück vor den sich unmittelbar im Unterhautzellgewebe fortleitenden Infektionsprozessen, die häufig mit streifenförmiger Lymphangitis und mit phlegmonöser Entzündung der kruralen Lymphdrüsen und ihrer Umgebung verbunden sind. Der Ausgangspunkt sind oberflächliche Hautverletzungen, infizierte Fußblasen und ähnliches. Numerisch spielen auch hier Staphylokokken und Streptokokken die Hauptrolle, doch kommen hierzu noch zwei Infektionen, die mit der Beschmutzung dieser Wunden durch Straßenkot und Gartenerde zusammenhängen, nämlich die Infektion durch Tetanus und diejenige durch gasbildende Bakterien.

Die Infektionen durch die **gewöhnlichen Eiterkokken** bieten für die Diagnose so wenig Schwierigkeiten, daß wir auf dieselben nicht des Besonderen einzugehen brauchen. Erwähnt sei nur die häufige Beteiligung der Bursa praepatellaris an den in ihrer Umgebung sich abspielenden, selbst oberflächlichen Infektionsprozessen.

Einige Zeilen wollen wir dagegen dem **Tetanus** widmen. Nicht nur der nackte Fuß des Tropenbewohners ist durch kleine Verletzungen allen möglichen Infektionen ausgesetzt, für die wir als Typen den aktinomykoseähnlichen „Madurafuß", und das sog. Tropengeschwür erwähnen wollen. Auch die geschütztere untere Extremität des zivilisierten Menschen läuft manche Infektionsgefahren. Der eine tritt mit unbekleidetem Fuß auf einen Nagel, dessen Rost dem Laien mehr Eindruck macht, als die bakterielle Verunreinigung. Der andere wird verschüttet, gerät mit den Füßen unter einen Wagen, erleidet beim Sturz aus der Höhe eine Durchstechungsfraktur der Tibia, ja des Femur, dessen Ende sich in die Erde eingräbt. Häufig ist beim Landmann der Axthieb, der Schlag mit der Hacke oder Pickel durch das Schuhwerk hindurch, usw. Alles dies sehen wir als Ausgangspunkt einer tetanischen Infektion. Allgemeiner Erfahrung nach sind es weniger die glatten Schnitte, als gequetschte, zerrissene Wunden mit schwerer

Gewebschädigung, welche zum Ausbruch der Infektion Anlaß geben. Damit ist schon gesagt, daß nicht das Vorhandensein des Bazillus allein maßgebend ist, sondern auch der Zustand der Gewebe, der den Widerstand herabsetzt und dem Tetanusbazillus die Möglichkeit zum Wuchern und Gedeihen gibt. Gelegentlich sind es aber auch recht geringfügige Traumen, die von Tetanus gefolgt sind. Ich sah tödlichen Starrkrampf bei dem typischen Nagelstich in die Fußsohle. In einer kleinen Blase unter der Epidermis fanden sich noch die Bazillen vor.

Auch im Kriege sind es vorzugsweise die Verwundungen der unteren Extremitäten, welche zu Starrkrampf führen, sei es, daß die Keime mit den Granatsplittern aus dem aufgewühlten Erdreich mitgerissen, sei es, daß sie aus den Kleidungsstücken durch Projektile irgendwelcher Art mit in die Wunde gebracht werden. Äußere Umstände: nasses Wetter, kotiger Boden, Verunreinigung durch tierische und menschliche Exkremente erhöhen dabei die Infektionsgefahr.

Diagnostizieren können wir freilich an der frischen Wunde nichts. Wir können bloß, wenn die äußeren Verhältnisse Tetanusgefahr nahelegen, durch prophylaktische Seruminjektion die einzige relative Prophylaxe ausüben, welche neben einer gründlichen Wundtoilette möglich ist und können die drohende Tetanusgefahr bisweilen binnen 24 Stunden durch Mausimpfung feststellen.

Um so wichtiger ist es, den Ausbruch des Starrkrampfes rechtzeitig zu erkennen. Die prodromalen „rheumatischen" Schmerzen sind etwas zu alltägliches, um im Einzelfalle richtig bewertet zu werden. Dagegen sollte man, wenn ein Verletzter über „Halsschmerzen" klagt und gleichzeitig den Mund nicht mehr völlig öffnen kann, sofort an die Diagnose Tetanus denken. Ist einmal auch die Nackenstarre vorhanden, der Trismus vollständig und beginnen Rumpf- und Extremitätenmuskulatur starr zu werden, dann erfordert die Diagnose keine besonderen Überlegungen mehr.

Nur die Inkubationsdauer hat noch diagnostisches Interesse: Dieselbe schwankt in der Regel zwischen wenigen Tagen und einigen Wochen. Die Kriegserfahrung hat aber gezeigt, daß die obere Grenze viel weiter hinausgerückt werden muß, und daß es auch für den Tetanus eine „ruhende Infektion" gibt, die sich auf mehr als ein Jahr erstrecken kann. Ein neues Trauma, ein operativer Eingriff kann diese Infektion wecken und selbst tödlich werden lassen. In gleicher Weise sehen wir, daß auch eine scheinbar schon erloschene Tetanusinfektion unter begünstigenden inneren oder äußeren Einflüssen wieder neu aufflackern kann. Die Diagnose darf also nicht deshalb verfehlt werden, weil die Infektion zu weit zurück liegt, oder weil der Mann seinen Tetanus schon durchgemacht hat.

Wichtig ist ferner die Gruppe der **gasbildenden Infektionen.**

Durchgeht man die heutige kriegschirurgische Literatur, so könnte man beinahe auf den Gedanken kommen, es sei mit der „Gasphlegmone" eine neue Infektion entstanden, und doch mußten die Bilder, die der Chirurg im Kriege zu sehen bekam, jedem als bekannt erscheinen, der die Geschichte der Kriegschirurgie kennt, und der auch im Frieden ein größeres Verletzungsmaterial gesehen und dasselbe aufmerksam beobachtet hat.

Halten wir vor allem fest, daß die gasbildenden Infektionen weder eine *bakteriologische* Einheit darstellen, noch auch *klinisch* ein einheitliches Bild aufweisen. Am häufigsten wird der Welsh-Fränkelsche gasbildende Bazillus gefunden, meist mit den gewöhnlichen Eitererregern zusammen, weniger häufig Bazillen aus der Gruppe des malignen Ödems.

In *klinischer Hinsicht* sehen wir im Frieden und im Kriege, besonders bei unregelmäßig buchtigen, mit Straßenkot (offene Frakturen), Gartenerde (Granatverletzungen), Exkrementen (gewisse vom Darm ausgehende Infektionen), faulendem Fleisch (ich sah es bei Löwenbiß nach der Fütterung) verunreinigten Wunden folgende Bilder auftreten:

a) Gelegentlich beschränkt sich alles auf einige Gasblasen, die mit etwas übelriechendem Eiter ab und zu aus der Tiefe kommen. Die Gasbildung spielt sich in der Wundhöhle, nicht in den Geweben ab und hört von selbst auf, wenn Fremdkörper und nekrotische Gewebe ausgestoßen sind, oder wenn die Abszeßhöhle ausgiebig eröffnet wird. Dies sind umschriebene und umschrieben bleibende Gasabszesse saprophytischer Natur, nicht Gasphlegmonen.

b) In anderen Fällen tritt um die Wunde herum meist schon nach einem oder zwei Tagen eine derb ödematöse Schwellung der Haut und des subkutanen Zellgewebes auf, die dem kundigen Blick sofort durch ihren Stich ins Bräunliche, Graubraune oder Gelbbraune auffällt, — das „erysipèle bronzé" der französischen Autoren. Wir haben auf Taf. IV ein allerdings der oberen Extremität angehöriges Beispiel in farbiger Reproduktion wiedergegeben. Vom Erysipel unterscheidet sich die Veränderung sofort durch die tiefergreifende Schwellung und durch den besonderen Farbton. Mehr oder weniger rasch, bisweilen von Stunde zu Stunde, dehnt sich die Schwellung aus, erysipelähnlich von der Extremität nach dem Rumpfe wandernd und mehr oder weniger in die Tiefe reichend. Der bronzefarbenen Schwellung folgen rasch, wenn auch verschieden stark ausgesprochen, die Gasbildung und der Gewebszerfall.

c) Wieder in anderen Fällen kommt es, bald schon nach 2—3 Tagen, bald erst in der zweiten Woche, zu rascher, ausgedehnter, tiefgreifender Gangrän mit Gasbildung, der ein ganzer Extremitäten-

abschnitt zum Opfer fällt. Eine scharfe Grenze zwischen diesem und dem vorhergehenden Typus läßt sich nicht ziehen, weil sich in der Intensität und dem zeitlichen Verlaufe Übergänge finden von den leichten, erysipelähnlichen Prozessen bis zu der schwersten in die Tiefe reichenden rasch tödlichen Gasgangrän.

Mit der infektiösen Gasphlegmone nicht zu verwechseln sind:

1. Die Fälle von *primärem Gefäßverschluß* durch Zerreißung oder Thrombose und *sekundärer saprophytischer Gasbildung in den nekrotischen Geweben.* Der Prozeß ist hier nicht fortschreitend, sondern hält sich genau an die Demarkationszone.
2. Das *Hautemphysem,* das durch Eindringen von Luft in die Bindegewebsspalten entsteht. (Verletzung der Luftwege, Einpumpen von Luft in die Gewebe durch Muskelaktion.)
3. Die angeblich in zertrümmerten Geweben, wie Borst u. A. annehmen, durch aseptischen Gewebszerfall entstehende Gasbildung. (*Autolyse* nach Borst u. A.) Ob eine solche Gasbildung auf aseptischem Wege entsteht, darüber sind die Akten um so weniger geschlossen, als Schußwunden, bakteriologisch aufgefaßt, selten aseptisch sind, und als entsprechende Beobachtungen bei subkutanen Gewebszertrümmerungen nicht gemacht worden sind. Wir müssen also die Frage offen lassen, ob es sich hierbei nicht doch um saprophytische Vorgänge handelt.

Die Ausdehnung der Gasbildung läßt sich schon dem Knistern bei der Palpation entnehmen. Das über den emphysematösen Bezirk streichende Rasiermesser bringt den Gasgehalt noch besser zum Ausdruck, und das Röntgenbild stellt seine Grenzen sichtbar dar. Zur Diagnose darf freilich, und das sei gerade für die Friedenspraxis betont, nicht gewartet werden, bis sich die Gewebe von Gas blähen. Das bronzefarbene Aussehen und die über die Grenzen eines Erysipels hinaus in die Tiefe reichende Infiltration lassen den Charakter der Infektion meist schon erkennen, bevor die Gasbildung deutlich geworden ist.

Wie virulent solche Prozesse bisweilen sind, zeigt folgender Fall: Ein Knabe schneidet sich mit einer Sichel in die Wade. Glatter Haut- und Muskelschnitt. Sofortige mechanische Reinigung und Desinfektion mit Lysol. Vereinigung der Wundränder durch einige Stiche. Am Tag darauf 38,3°. An der Wunde nichts Besonderes. In der Nacht Krämpfe, Koma und am dritten Tage Tod. Bei der Autopsie in der Wunde einige Tropfen Eiter, einige Gasblasen. Die Muskulatur sieht wie „gekocht" aus. Bakteriologische Diagnose: Malignes Ödem. Auch bei der Autopsie noch keine weitergehende phlegmonöse Infiltration der Gewebe.

Ähnlich wie der Tetanus, kann auch die Gasinfektion lange Zeit im Körper, etwa in der Umgebung eines Projektils, eines Kleiderfetzens, eines Sequesters ruhen, um erst durch einen operativen Eingriff zum Ausbruch gebracht zu werden. Selbst Zuwarten während eines Jahres schützt nicht vor solchen Überraschungen.

103.

Ischias und andere schmerzhafte Erkrankungen an den unteren Extremitäten.

Die medizinische Nomenklatur kommt der Verlegenheit des Arztes durch eine Anzahl von Sammelbegriffen entgegen, welche den Vorteil haben, bei unsicherer Diagnose nichts zu präjudizieren und bisweilen dem Kranken die bittere Wirklichkeit zu verhüllen, aber den Nachteil, daß sich nicht nur der Patient, sondern zum Schaden desselben auch oft der Arzt mit denselben zufrieden gibt. Was wird z. B. nicht alles als Blutarmut, Leberleiden, Magenkrämpfe usw. bezeichnet! Ähnlich geht es mit dem Begriffe „Ischias". Wie oft wird nicht bei neuralgischen Schmerzen in der unteren Extremität kurzweg die Diagnose Ischias gestellt, als ob diese Erkrankung eine klinische Einheit sei.

Obschon in den vorhergehenden Abschnitten mehrfach hierauf hingewiesen worden ist, so soll hier doch noch im Zusammenhang besprochen werden, wie nicht nur der Chirurg, sondern jeder Arzt einen „Ischiaskranken" untersuchen sollte.

Daß vor allem der Urin untersucht, die Wassermannsche Reaktion vorgenommen und die Reflexe — an Patellarsehnen und Pupillen — nachgesehen werden müssen, ist selbstverständlich, denn wir wissen, daß Diabetes, Nephritis, Syphilis, Tabes, Paralyse der Erkrankung zugrunde liegen können. Auch an andere Infektionen als Syphilis und ferner an Intoxikationen verschiedenster Art — an alles was zu Neuritis führen kann, ist zu denken. Finden wir von dieser Seite keine Erklärung, so kommen die chirurgischen Möglichkeiten an die Reihe. Wir betasten die Glutäalgegend, denn **Sarkome** derselben, von Knochen oder Muskeln ausgehend, erregen als erstes Symptom oft eine hartnäckige Ischias. Sodann verfolgen wir den weiteren Verlauf des Nerven. Auch am Oberschenkel, ja noch weiter unten kann eine Ischias verursachende bösartige Geschwulst liegen. Vielleicht finden wir eine diffuse Verdickung des Femurschaftes, die auf eine chronische Osteomyelitis hinweist. Ist ein Trauma vorhergegangen, so kann selbst ein Fremdkörper in Frage kommen.

Bei einem jungen, in betrunkenem Zustande auf einen Haufen Rebpfähle gefallenen Manne wurde von einem Arzte nach wochenlanger „Ischiasbehandlung" schließlich ein langer Splitter eines Rebpfahles herausgezogen. Die ursprüngliche Wunde war hinter dem Holzstück anstandslos zugeheilt.

Ergibt die Palpation nichts, so wenden wir uns der Untersuchung der Wirbelsäule zu. Eine Spondylitis, ein Sarkom der Lendenwirbelsäule, ein Tumor der Rückenmarkshüllen, besonders im Bereiche der Cauda equina, eine Karies des Ileosakralgelenkes können eine reine Ischias vortäuschen.

Handelt es sich um einen jungen Mann, im Alter, in dem die idiopathische Ischias nicht häufig ist, so werden wir nach einem **Tripper** fragen, und, wenn nötig, die Harnröhre nachsehen.

Auch bei Patienten höheren Alters darf man diese Ätiologie nicht vergessen.

Eine Großmutter mit weißen Haaren beriet mich wegen Ischias. Gleichzeitig habe sie einen auffallend starken weißen Fluß. Hätte mich ihr Mann nicht zwei Wochen vorher wegen frischer Gonorrhöe aufgesucht, so hätte ich der Ischias kaum gleich die richtige Deutung gegeben.

Nun nehmen wir die rektale Untersuchung vor, die, so wenig der Patient dies begreifen mag, zur gewissenhaften Untersuchung jedes Ischiasfalles gehört. Bei beiden Geschlechtern denken wir bei dieser Untersuchung an Mastdarmkrebs oder an eine Beckenneubildung, beim Manne überdies an eine bösartige Prostatageschwulst, bei der Frau an eine Genitalerkrankung entzündlicher Natur, an eine Uterus- oder Ovarialgeschwulst, an Rückwärtsknickung des vergrößerten Uterus usw. Wir werden deshalb hier als notwendige Ergänzung die Untersuchung von der Scheide her hinzufügen.

Lassen sich Ischiasschmerzen als Folge von bösartigen Geschwülsten von der idiopathischen Ischias klinisch unterscheiden? Erstere sind im ganzen anhaltend, letztere tritt mehr anfallsweise auf. Bei krebsiger Ischias fällt an manchen Patienten schon früh eine eigentümliche Unruhe auf. Die Leute können, auch ohne gerade heftige Schmerzen zu verspüren, nirgends und in keiner Stellung ruhig verharren. Selbst im Sprechzimmer des Arztes sind sie manchmal nicht zum Sitzen zu bringen, sondern gehen unruhig hin und her. Bei der reinen Ischias beschränken sich die Störungen auf Schmerzempfindungen; Abnahme der Sensibilität besteht in der Regel hier nicht. Wo sie vorhanden ist, erreicht sie meist keinen hohen Grad. Motilitätsstörungen fehlen völlig. Beides findet sich dagegen in der Regel in etwas vorgerückteren Fällen von Kompressionsischias. Wenn wir hier die durch Tumoren bedingte Ischias der Kompressionsischias gleichstellen, so ist dies cum grano salis zu nehmen. Wir wissen, daß das Karzinom auch durch Einwandern und Weiterwuchern von Krebszellen in den Lymphgefäßen der Nervenstämme zu Reizerscheinungen führen kann. Wir werden also nach Exstirpation eines Rektum- oder Uteruskarzinoms jede „Ischias" als des Rezidivs verdächtig ansehen, auch da, wo es uns durch die Untersuchung noch nicht gelingen sollte, irgendwelche den Nerven zusammendrückende Krebsmassen nachzuweisen.

Finden wir keine organischen Veränderungen im Bereiche der Ischiadicuswurzeln und des weiteren Verlaufes des Nerven, so suchen wir nach Erkrankungen, welche die Gewebsernährung in seinem Ausbreitungsgebiete beeinträchtigen.

Klagen alte Leute über heftige „Ischiasschmerzen" im *Unterschenkel*, bis in die Zehen hinaus, Schmerzen, die sie bisweilen ganz plötzlich befallen und zum Hinken zwingen, so denken wir an das, was

Charcot als „intermittierendes Hinken" bezeichnet hat, und werden gleich nach einem weiteren Zeichen fragen, nämlich nach den gleichzeitig auftretenden Anfällen von Blässe oder von blauroter Verfärbung in der schmerzenden Extremität. Wird von solchen Anfällen berichtet, und finden wir selbst bei der Untersuchung des Fußes Zirkulationsstörungen, erst auffallende Blässe, dann Cyanose, stets mit etwas Herabsetzung der Hauttemperatur, so wissen wir, daß **Gangrän** in Aussicht steht. Fehlen des Pulses in der A. pediaea und A. tibialis posterior, vielleicht auch schon in der Poplitea bestätigt unsere Diagnose. — Die Schmerzen können mit Unterbrechungen monate-, selbst jahrelang bestehen, bevor es zu Gangrän kommt. Nur die Beschaffenheit der Arterien weist dann auf die richtige Ursache hin. Die Arteriosklerose derselben läßt sich meist im Röntgenbilde sehr schön darstellen. Wie der Ausdruck „Gangraena senilis" sagt, werden wir an eine derartige Ätiologie der Schmerzen vor allem bei alten Leuten denken. Auch jüngere Individuen sind vor Gangrän nicht sicher, doch müssen wir hier eine besondere Ursache, wie Diabetes, frühzeitige, besonders syphilitische Arteriosklerose, Endocarditis verrucosa, ein akute Infektionskrankheit usw. verantwortlich machen. Von letzteren kommt besonders Abdominaltyphus in Frage, doch habe ich bei einem 20jährigen Mädchen Thrombose beider Femoralarterien und schließlich der Bauchaorta sogar im Anschluß an eine leichte Infektion an einem Finger auftreten sehen.

Es ergibt endlich Fälle von peripherer Gangrän, bei denen keine ursächliche Erkrankung nachgewiesen werden kann. Man hat dieselben in den Sammelbegriff der Raynaudschen Krankheit zusammengefaßt, deren Hauptkennzeichen das symmetrische Auftreten ist. Als Ursache muß in Ermangelung einer besseren Erklärung eine primäre Vasomotorenstörung gelten. Eine besondere ätiologische Bedeutung wurde allerdings der Syphilis zugeschrieben. Das Übel beginnt stets mit Anfällen von vasomotorischen Störungen — Blässe, Cyanose — und mit Schmerzen. Nach Wochen oder Monaten wird die Cyanose bleibend, und schließlich kommt es in den schweren Fällen zur Gangrän. Das Auftreten derselben in den beiden unteren Extremitäten kann durch ein monate-, ja jahrelanges Intervall getrennt sein. Seltener werden auch die oberen Extremtitäten befallen.

Ein 30jähriger, bisher gesunder, nicht syphilitischer Mann erkrankte ohne jede äußere Ursache, außer vielleicht einem Übermaß von Turnen, an heftigen Neuralgien im linken Fuße. Bald bemerkt er, daß derselbe abwechselnd bald blaß und kühl, bald blaurot wird. Nach und nach bleibt die cyanotische Verfärbung bestehen, und schließlich entwickelt sich eine Gangrän des Fußes, welche Amputation erfordert. Nach wenigen Jahren traten Schmerzen und vasomotorische Störungen auch im andern Fuße auf, wennschon ohne zu Gangrän zu führen.

An das Bild der Raynaudschen Gangrän ist eine ganze Gruppe von vasomotorischen, sensiblen, trophischen und sekretorischen Störungen anzureihen, die zu weniger schweren Veränderungen führen, die der Chirurg aber auch kennen muß.

Handelt es sich hauptsächlich um Gefäßkrampf in den Extremitätenenden (bisweilen inkl. Nasenspitze, Ohren, Glans, Penis!), so spricht man vom Phänomen des „toten Fingers", von Akroasphyxie, bei aktiver Hyperämie mit Schmerzerscheinungen von Erythromelalgie.

Stehen Sensibilitätsstörungen im Vordergrunde, so wird der Zustand als Akroparästhesie bezeichnet.

Fallen besonders trophische Störungen, Geschwürsbildung auf, so gehört der Fall in das Gebiet der Sklerodaktylie und der Morvanschen Krankheit.

Häufig verbinden sich diese Typen untereinander und es gesellt sich zu ihnen bisweilen noch eine Störung der Schweißabsonderung. So sehen wir Hyperhidrose bei Erythromelalgie.

Dieses letztere Krankheitsbild verdient unser besonderes Interesse einmal wegen der bisweilen Jahre lang dauernden Schmerzen, die zu allen möglichen Diagnosen Anlaß geben, und wegen des arteriellen, aktiven Charakters der Hyperämie. Das Glied ist anfänglich rot und zeigt eine Erhöhung der Hauttemperatur. Erst allmählich geht der Zustand in einzelnen Fällen in chronische Asphyxie über und kann dann zu Gangrän führen. Aus der Erythromelalgie wird also dann eine richtige Raynaudsche Erkrankung.

Eine 35jährige Patientin fängt an, über Schmerzen im linken Fuß zu klagen. Es wird Fußtuberkulose, Plattfuß, Rheumatismus, Arteriosklerose, Hysterie usw. angenommen. Endlich tritt nach dreijähriger Dauer des Leidens eine Vasomotorenstörung ein, welche, zusammen mit starker Hyperhidrose, den Fall in das Gebiet der Erythromelalgie verweist.

Was die Beurteilung aller dieser Fälle erschwert, das ist der Umstand, daß dieselben Symptomenbilder sowohl bei Gefäßerkrankungen, als bei Erkrankungen des peripheren und des zentralen Nervensystems, als auch ohne jeden anatomischen Befund auftreten können.

Als Ursachen für Schmerzen und „Krämpfe" im Unterschenkel, besonders in den Waden, sind noch die **Varizen** anzuführen. Fehlen *oberflächliche*, so werden bei diagnostischer Verlegenheit gern *tiefe* Varizen angeschuldigt, da man dieselben nicht sehen und darum ihr Vorhandensein auch nicht leugnen kann.

Erst wenn unsere Untersuchung nach all den genannten Richtungen hin negativ geblieben ist, dürfen wir uns mit der Diagnose „Ischias" begnügen. Daß nicht immer alle sensiblen Endäste des Ischiadikus in gleicher Weise beteiligt sind, sondern bald mehr die Wadenäste, bald mehr die Plantaräste, das zeigt die tägliche Erfahrung. Stoffel hat neuerdings hieraus besondere Typen gemacht.

Was wir von der Ischias gesagt haben, das gilt mutatis mutandis auch von den **Neuralgien im Bereiche des Nervus cruralis, des N. femoris cutaneus lateralis und des N. obturatorius.** Bei allen diesen Formen denkt freilich auch der Unerfahrene leichter als bei der Ischiadikusneuralgie an etwas Besonderes, weil dieselben nur selten als selbständige Erkrankungen auftreten. Wir suchen hier nach Beckengeschwülsten, Spondylitiden, Senkungsabszessen, aber auch nach retroperitonealen und inguinalen Drüsen bösartigen Charakters. Die Primärgeschwulst kann dabei verschieden lokalisiert sein, so daß wir das ganze Quellgebiet der ebengenannten Drüsen absuchen müssen.

Einer Neuralgia obturatoria kann eine Hernia obturatoria zugrunde liegen. Da wir bei derselben meist erst der Einklemmung wegen gerufen werden, so müsssen wir nach der Neuralgie fragen, um etwas von ihr zu erfahren. Ihr Vorhandensein erlaubt uns dann, einen inneren Darmverschluß auszuschließen.

Als Erkrankung sui generis ist die Neuralgie des N. cutaneus femoris lateralis beschrieben und mit dem Namen der „Meralgia paraesthetica" versehen worden. Dieser Name darf uns aber nicht etwa verleiten, auf eine genauere Diagnose zu verzichten. Da der Nerv durch seine Lage äußeren Schädigungen besonders ausgesetzt ist, so muß bei Fehlen anderer zu Neuritis führender Ursachen an ein einmaliges oder wiederholtes Trauma gedacht werden (z. B. Reibung durch einen Leibgurt). Nebenbei sei bemerkt, daß man die Meralgie — als sehr indirekte Folge — selbst dem Plattfuße zugeschrieben hat.

Ferner hat man allerlei schmerzhafte Zustände am Fuße mit besonderen Namen, wie z. B. *Talalgie, Tarsalgie,* Mortonsche *Metatarsalgie, Pternalgie* usw. versehen, mit welchen der Arzt sich vorstellt, eine Diagnose gestellt zu haben, und durch welche er sich der Mühe enthoben glaubt, nach der Ursache der Schmerzen zu suchen. Diese Ursache kann, wie Francke richtig bemerkt, in allen möglichen Krankheitszuständen liegen. Obenan steht der Knick- und Plattfuß, dann kommen Verletzungsfolgen, umschriebene entzündliche Veränderungen in Schleimbeuteln, Sehnenscheiden, Gelenken, Bändern, Faszien, ferner Gicht, und nicht zum mindesten Neuritis (Alkohol!) und Tabes, ferner alles, was wir im Anschluß an die Raynaudsche Krankheit besprochen haben und endlich die verschiedenen Schmerzgefühle, über die sich Neurastheniker beklagen, von den einfachen Folgen schlechten — d. h. oft zu eleganten — Schuhwerks noch ganz abgesehen.

Nicht zu vergessen ist endlich, daß Frauen zur Zeit der Menopause häufig über Schmerzen und Parästhesien in den Beinen klagen. Auf die richtige Diagnose werden wir dadurch geführt, daß ähnliche Empfindungen sich, wenn schon weniger heftig, oft auch in den Armen einstellen.

Im Gegensatz zu dem bisher Gesagten kann uns bisweilen die idiopathische Ischias auch anderweitige Erkrankungen vortäuschen. Ich denke hier besonders an diejenige Form, welche man als *Ischias scoliotica* oder *Scoliosis ischiadica* bezeichnet hat (s. Kap. 80). Die Ischiaskranken gehen oft völlig schief, den Körper bald nach der gesunden, bald nach der kranken Seite hingeneigt. Weiß der Anfänger dies nicht, so wird er leicht sein Hauptaugenmerk auf die Skoliose richten und die Ischias nur als Nebensache an-

sehen. Das wäre in den seltenen Fällen gerechtfertigt, wo die Ischias die Folge einer Erkrankung der Lendenwirbelsäule, einer tuberkulösen oder deformierenden Spondylitis mit seitlicher Verbiegung der Wirbelsäule wäre. Bei der wirklichen Scoliosis ischiadica handelt es sich dagegen um eine primäre Erkrankung des Nerven. In gewissen Fällen sucht der Patient durch Abduktion und leichte Flexion des Beines den Ischiadikus zu entspannen. Wie Ehret gezeigt hat, tritt in der Tat in dieser Stellung eine merkliche Annäherung der Endpunkte des Ischiadikusstammes ein. Die hierdurch bedingte Beckenneigung gleicht der Patient unwillkürlich durch Skoliosestellung und leichte Lordose der Wirbelsäule aus. Viel häufiger ist aber die Skoliose, wie die neueren Erfahrungen zu beweisen scheinen, durch die Mitbeteiligung der Lendennerven an dem neuralgischen, bzw. neuritischen Prozesse bedingt.

104.

Geschwüre am Unterschenkel.

Das „Unterschenkelgeschwür" ist so sehr zum typischen Begriffe geworden, daß der Anfänger sich leicht vorstellt, es gebe überhaupt am Unterschenkel nur *eine* Geschwürsform. Dem ist aber nicht so.

Abgesehen von geschwürigen Vorgängen, die sich in der Umgebung von Fistelöffnungen abspielen, und die bei tuberkulösen Fisteln selbstverständlich oft auch tuberkulöser Natur sind (Fig. 626), kommen am Unterschenkel in unseren Breiten drei Geschwürsformen in Betracht: das variköse Geschwür, das syphilitische Geschwür und der Hautkrebs.

Das **variköse Geschwür**, dessen Diagnose dem Arzte stets schon fertig gegeben wird, überwiegt die beiden anderen Formen so sehr an Häufigkeit, daß wir mit Fug und Recht die vom Patienten gestellte Diagnose in den meisten Fällen annehmen dürfen, allerdings nie, ohne uns das Geschwür genau anzusehen. Das „variköse Geschwür" bietet je nach dem Stadium, in dem wir es zu Gesicht bekommen, ein so verschiedenes Bild dar, daß von einem einheitlichen charakteristischen Aussehen keine Rede sein kann. Das eine Mal finden wir eine braunrote, derbe, stellenweise schuppende Infiltration der Haut, die in ihrer Mitte eine umschriebene, oberflächliche, auffallend schmerzhafte Erosion trägt. Der Anfänger sieht dieselbe als eine Kleinigkeit an, der man kaum den Namen Geschwür geben könne, bis ihn die Erfahrung lehrt, daß aus dieser Erosion, wenn sie nicht behandelt wird, — und oft trotz aller Behandlung — ein Geschwür entsteht, das wochen- und monatelang dauert. Ein anderes Mal stellt sich uns das Unterschenkelgeschwür als ein tiefgreifender Substanzdefekt der Haut mit nekrotischem Grund und infiltrierten, bisweilen serpiginös ausgeschnittenen, steil abfallenden, selbst unterhöhlten Rändern dar. Auch dies kann ein einfaches Ulcus cruris ohne jede andere Beigabe sein. Das stinkende Sekret und die entzünd-

lich gereizte Umgebung zeugen für die durch soziale Gründe oder einfache Trägheit bedingte Vernachlässigung. Ein anderes Mal finden wir ein flaches Geschwür mit schön granulierendem Grunde und glatten, von jungem Epithel umsäumten Rändern (Fig. 625). Hier sieht jeder,



Fig. 625.
Variköses Unterschenkelgeschwür.



Fig. 626.
Tuberkulöse Geschwüre des Unterschenkels.

daß es sich um ein in Heilung begriffenes Geschwür handelt, bei dem Patient und Arzt nur die Pflicht haben, den Heilungsvorgang nicht durch zweckwidriges Verhalten und ungeeignete Behandlung zu stören.

Sind zur Annahme eines sog. varikösen Geschwüres Varizen wirk-

lich erforderlich? Sie sind in der Regel vorhanden; man muß sie aber bisweilen suchen und hierzu den Patienten eine Weile stehen lassen. Ist derselbe nämlich lange bettlägerig gewesen, so können selbst sehr

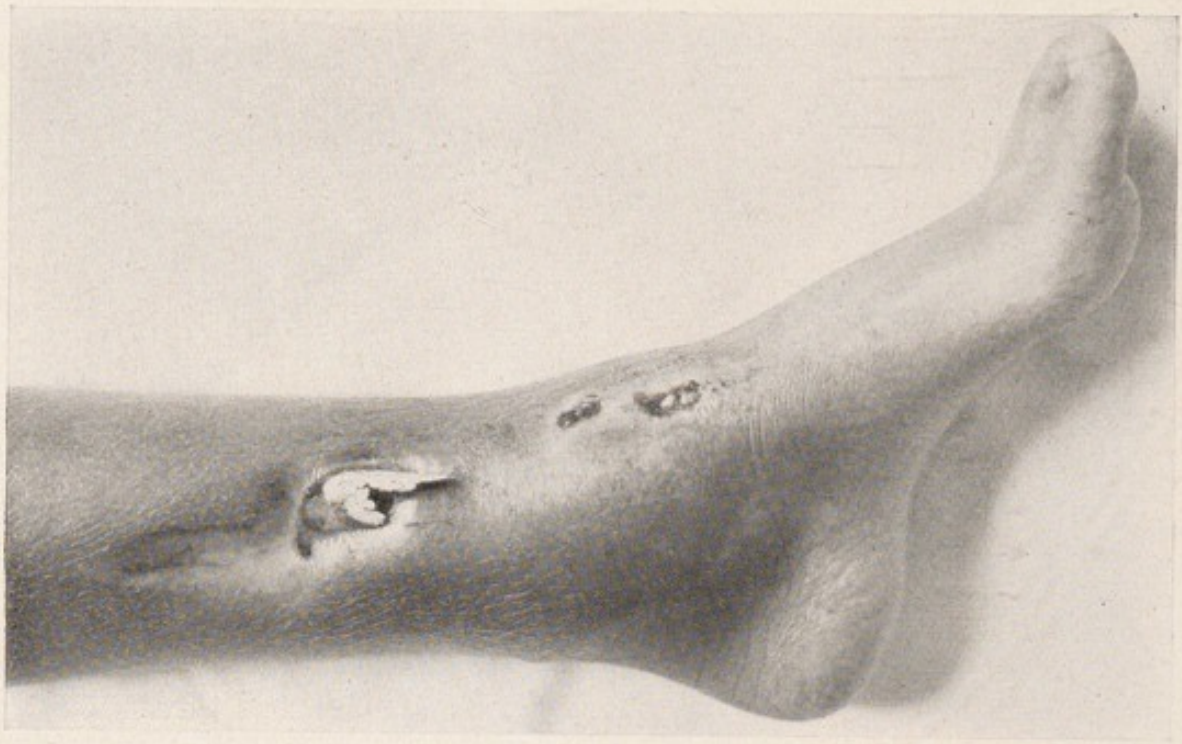

Fig. 627.
Narbe, Fisteln, Geschwüre, Sequester bei Osteomyelitis tibiae.

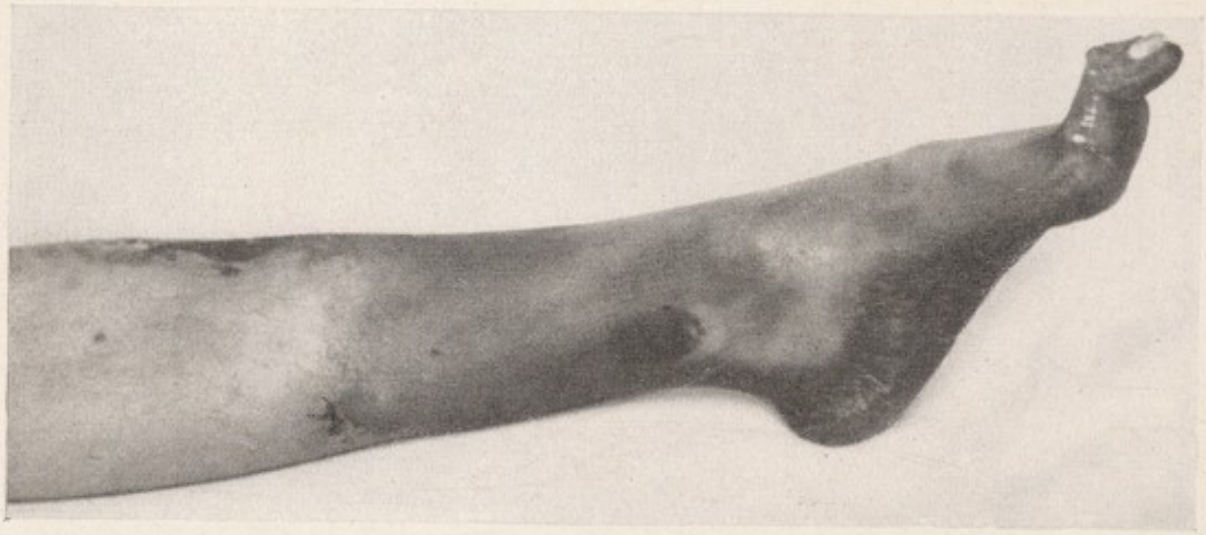

Fig. 628.
Trockene Gangrän (Mumifikation).

ausgesprochene Krampfadern beinahe unsichtbar werden. Auch wenn wir so keine abnorm ausgedehnten Venen finden, sind wir noch nicht berechtigt, eine spezifische Grundlage des Geschwüres anzunehmen. Dasselbe kann vielmehr durch ein vielleicht unbedeutendes Trauma,

eine Schürfung oder Hautquetschung entstanden sein, das bei den am Unterschenkel von Natur ungünstigen Heilungsbedingungen und infolge Vernachlässigung zu einem wirklichen Geschwüre führte. Derartige Ulcera heilen freilich rasch zu, sobald man den Patienten ins Bett legt und für die nötige Sauberkeit in der Wundbehandlung sorgt. Die Diagnose läßt sich also leicht ex juvantibus stellen. Umgekehrt genügt das Vorhandensein von Varizen nicht, um ein variköses Geschwür

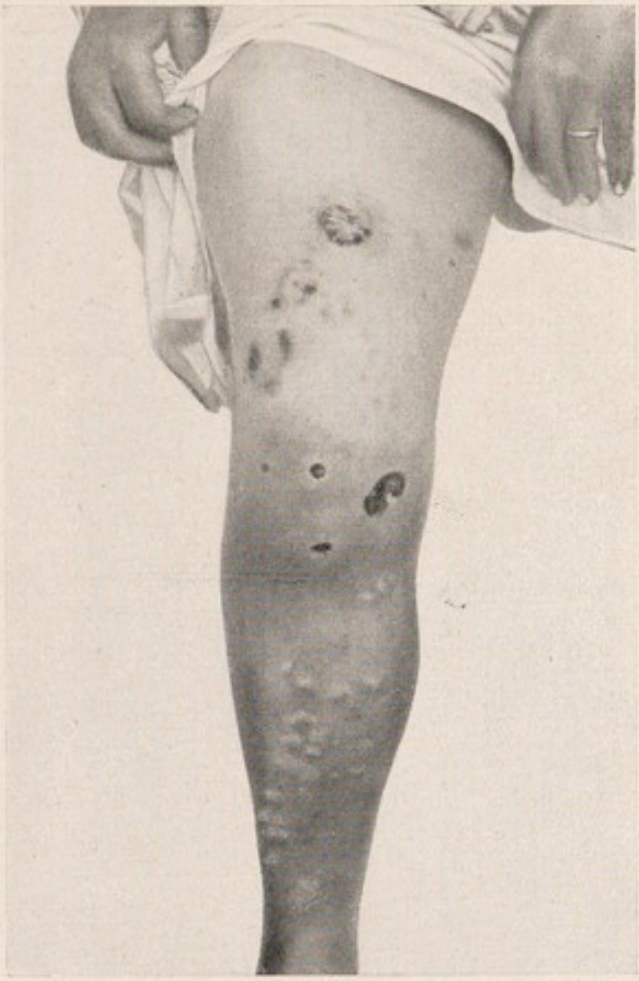

Fig. 629.
Tertiärsyphilitische Geschwüre am rechten Bein, bei gleichzeitigen, sehr ausgesprochenen Varizen.



Fig. 630.
Derselbe Fall, wie in Fig. 629, ein Jahr später. Linkes Bein. a) florides hufeisenförmiges Geschwür, b) alte, strahlige Narbe, c) vernarbendes Geschwür.

zu diagnostizieren. Auch luetische Patienten können zufällig Varizen haben, und das Vorhandensein derselben begünstigt wahrscheinlich auch die Entstehung von gummösen Vorgängen, abgesehen davon, daß neuerdings auch umgekehrt der sog. „variköse Symptomenkomplex" in manchen Fällen auf luetische Gefäßveränderungen zurückgeführt wird, selbst wenn die Geschwüre als solche nicht luetischen Charakter haben.

Aus dem *Aussehen* des Geschwüres können wir, wie sich nach dem Gesagten ergibt, zwar auf das *Stadium* schließen, in dem es sich befindet, aber nicht ohne weiteres auf einen besonderen *Ursprung*. So würde man weit fehlen, wollte man jedesmal aus etwas polyzyklischer

Form und serpiginösen Rändern Lues oder aus Unterhöhlung Krebs folgern. Wo freilich die polyzyklische Form sich sehr deutlich ausprägt, vielleicht an mehreren Geschwüren, wo daneben auch wie mit dem Locheisen ausgeschlagene runde, nieren- oder hufeisenförmige Hautdefekte vorhanden sind, und wo wir statt des diffusen derben schmerzhaften Infiltrates als Anfangsstadium gut begrenzte, wenig schmerzhafte Gebilde, Hautgummen, vorfinden, da stellen wir ohne weiteres die Diagnose **Lues.** Ausschlaggebend ist in weniger klassischen Fällen oft die *Lokalisation* der krankhaften Veränderungen. Die gewöhnlichen Unterschenkelgeschwüre sitzen an der unteren Hälfte des Unterschenkels,



Fig. 631.
Krebsig gewordenes Unterschenkelgeschwür, mit papillärer Hypertrophie der Haut am Fuße.

bis zu den Malleolen herunter. In diesem Bereiche können sie an jeder Stelle, vorn, hinten, außen, innen auftreten und selbst ringförmig werden. Sitzt dagegen ein Geschwür höher oben, in der Nähe des Knies, oder weit unten auf dem Fußrücken, so kann es zwar immer noch von einer Verletzung oder einem geplatzten Varix herrühren; es ist aber, wenn ein derartiger Ursprung fehlt, sozusagen immer syphilitisch. Gar nicht selten finden wir luetische Geschwüre unmittelbar auf dem Kniegelenk an einer Stelle, wo echte variköse Geschwüre nicht vorkommen.

Fig. 629 stammt von einer kräftigen Bäuerin, die wegen „Unterschenkelgeschwür" ins Spital kam. Die reichlichen Krampfadern, mit welchen sie zur Stütze ihrer Diagnose ausgestattet war, sowie ihr ganzes Aussehen mußten den Anfänger verführen, von Lues ohne weiteres Abstand zu nehmen, um so mehr, als sie 13 Geburten ohne Fehlgeburt hinter sich hatte. Die Geschwüre saßen aber an der oberen Hälfte des Unterschenkels, zum Teil vor

dem Knie, und oberhalb des letzteren fand sich eine Gruppe scharf umschriebener roter, in Erweichung begriffener Infiltrate. Vor der Patella der anderen Seite war eine strahlige Narbe zu sehen, die nach der Angabe der Patientin von einem ähnlichen, vor 10 Jahren durch ein „Mittel" geheilten Geschwüre herrührte. Mehr brauchte es nicht, um die Diagnose zu stellen. Das Jodkalium leistete die erwarteten Dienste. Einige Monate später erfuhr ich zufällig von einem Arzte, daß er diese Frau 20 Jahre früher für eine frische, von ihrem ersten Manne stammende Lues behandelt hatte. — Nach einem Jahre zeigt sich uns die Patientin wieder, diesmal mit einem Geschwür am linken Oberschenkel, dessen Form so bezeichnend war, daß wir es in Fig. 630



Fig. 632.

Narben von luetischen Geschwüren mit papillärer Hauthypertrophie am Fuße.

wiedergeben. Das Bild zeigt überdies bei b noch die oben erwähnte alte, strahlige Narbe.

In dem in Fig. 633 abgebildeten Falle, bei welchem sich die Patientin wegen „alter Karies" des Fußes untersuchen ließ, war es zum Teil der Sitz, zum Teil die Form des Geschwüres, und endlich der gelbliche, speckige Grund, welcher ohne jeglichen Anhaltspunkt in der Anamnese die Diagnose Lues stellen ließ. Ihre Richtigkeit wurde durch den Erfolg der Behandlung bestätigt.

Ich habe oben gesagt, daß unterhöhlte Ränder nicht genügen, um den Verdacht auf **Krebs** wachzurufen. Sie sind aber hierfür auch nicht unbedingt nötig. Ein Krebs kann auch ohne dieses allerdings wichtige Zeichen vorhanden sein. Entsteht auf einer alten Narbe — diese sind ganz besonders zu Krebs geneigt — ein Geschwür, das nicht nur nicht heilen will, sondern das sich allmählich immer weiter ausdehnt, und das

— ein noch wichtigeres Zeichen — sich nie mit schönen roten Granulationen bedecken will, so haben wir die Pflicht, auch sofort ein Stück Randpartie herauszuschneiden und histologisch zu untersuchen. Bisweilen wird man erst durch das Auftreten von derben Drüsenschwellungen in Kniekehle und Schenkelbeuge auf die Diagnose „Krebs" aufmerksam.

Nicht mit Krebs zu verwechseln ist die papilläre Hypertrophie, die am Fuß als Äußerung der chronischen Zirkulationsstörung bei den verschiedenen Formen von Unterschenkelgeschwüren vorkommt (Fig. 631 und 632) und die mit der unter den gleichen Umständen oft beobachteten diffusen Elephantiasis in Beziehung steht.

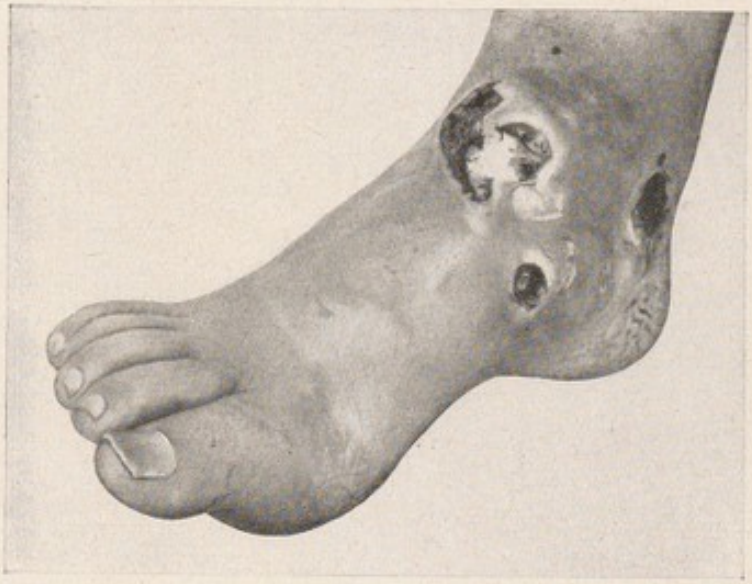

Fig. 633.
Tertiärsyphilitische Geschwüre am Fuße.

Selten und deshalb differential-diagnostisch von geringerer Bedeutung ist der von Knochenherden unabhängige **Lupus des Unterschenkels.** Er wird erkannt, wie anderswo. Im Zweifelsfalle müßte die histologische Untersuchung entscheiden.

105.

Schwellungen und Geschwülste am Unterschenkel.

Die Schwellungen und Geschwülste des Unterschenkels zeigen ähnliche Verhältnisse, wie wir sie für den Oberschenkel eingehend besprochen haben. Immerhin sind für den Unterschenkel einige Besonderheiten zu erwähnen. Wir beginnen mit:

I. *Den Weichteilerkrankungen.* Unter den gutartigen Geschwülsten sind die Fibrome und Fibroneurome hervorzuheben. Als nicht den Neubildungen angehörige Schwellung tritt ganz besonders die **Elephantiasis** hervor, mit ihren verschiedenen Ätiologien. Sie ist meist die Folge einer angeborenen Gefäßanomalie, oder einer erworbenen Lymphstauung (Filariasis, Exstirpation der Lymphdrüsen), oder, in ihren leichtesten Formen, eine Teilerscheinung des sog. **varikösen Symptomenkomplexes.** Wir wollen auf das Hauptelement dieses letzteren, die **Varizen,** hier kurz eingehen.

Ist die Schlängelung der Venen sichtbar, ist das Lumen derselben durchgängig, so daß sich die Geschwulst durch leichten Druck und durch Lageveränderung entleeren läßt, so bietet die Diagnose keine Schwierigkeiten dar. Das diagnostische Interesse beruht nur darin, festzustellen, ob die Venen dem Gebiete der V. saphena magna oder parva angehören, und ferner darin, zu bestimmen, ob die Venen-

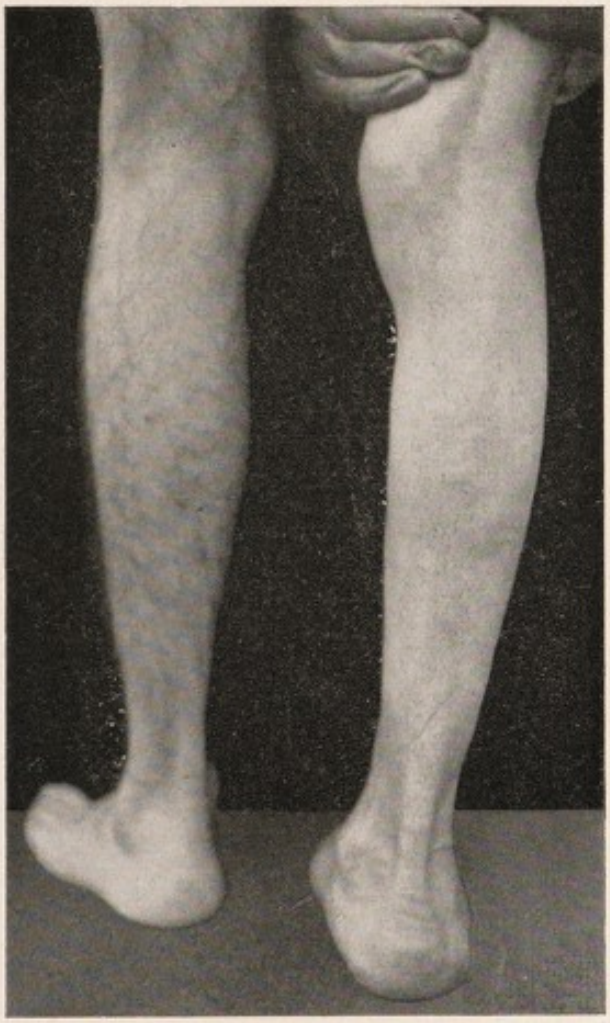

Fig. 634a.
Varizen nach Entleerung und während der Kompression des Stammes der V. saphena magna.

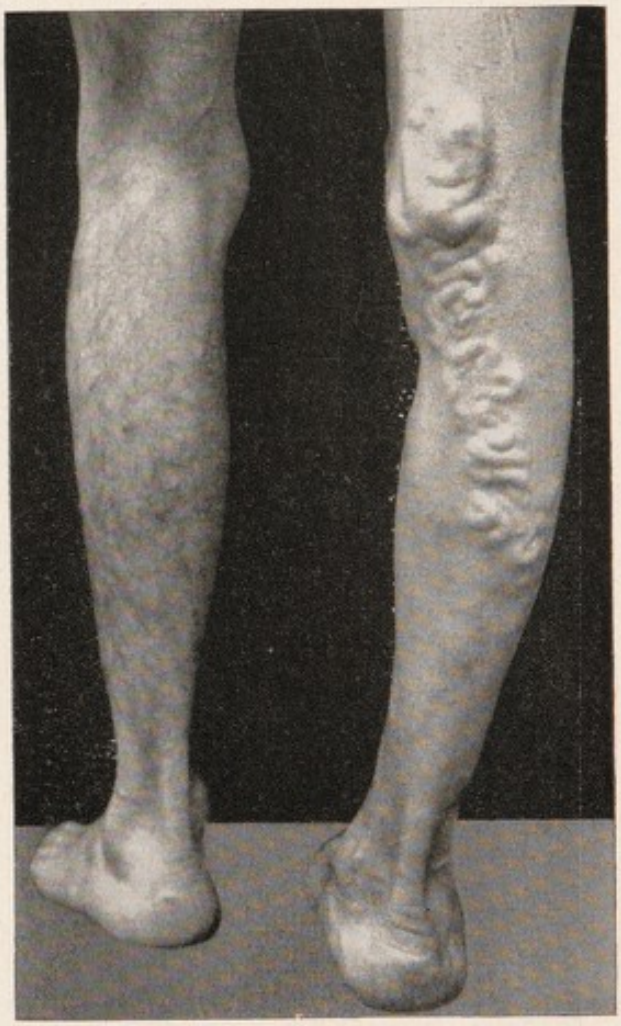

Fig. 634b.
Derselbe Fall nach Weglassen des Druckes auf die Vene. (Trendelenburgsches Phänomen.)

klappen in der ersteren insuffizient geworden sind. Hierzu dient der Trendelenburgsche Versuch:

Entleert man durch Flachlagerung der Extremität das Blut aus den Venen, und läßt dann den Patienten aufstehen, während man beständig den Stamm der V. saphena magna durch Fingerdruck schließt, so bleiben die Varizen leer. Sobald man aber den Druck auf die Vene wegläßt, schießt das Blut sichtbar abwärts und füllt die Venenkonvolute. (Vgl. Fig. 634a und b.)

Auch wenn die Venen thrombosiert sind, ist die Diagnose leicht, solange sie als einzelne geschlängelte Stränge erkennbar sind. Nur in Gegen-

wart eines isolierten geschwulstähnlich aussehenden thrombosierten Venenkonvolutes könnte der Anfänger stutzig werden, wenn ihm nicht die Anamnese und die schon vom Patienten gemachte Diagnose zu Hilfe kämen.

Viel seltener hängt die Elephantiasis mit angeborenen Störungen der Lymph- und Blutgefäßentwicklung zusammen. Sie ist dann oft eine Teilerscheinung einer allgemeinen (Fig. 636) oder auf die Extremität beschränkten Neurofibromatose.

II. Die *Knochenveränderungen* sind aus anatomischen Gründen der Untersuchung viel leichter zugänglich und deshalb leichter zu beurteilen als am Oberschenkel. Wir beginnen mit den akuten Veränderungen.

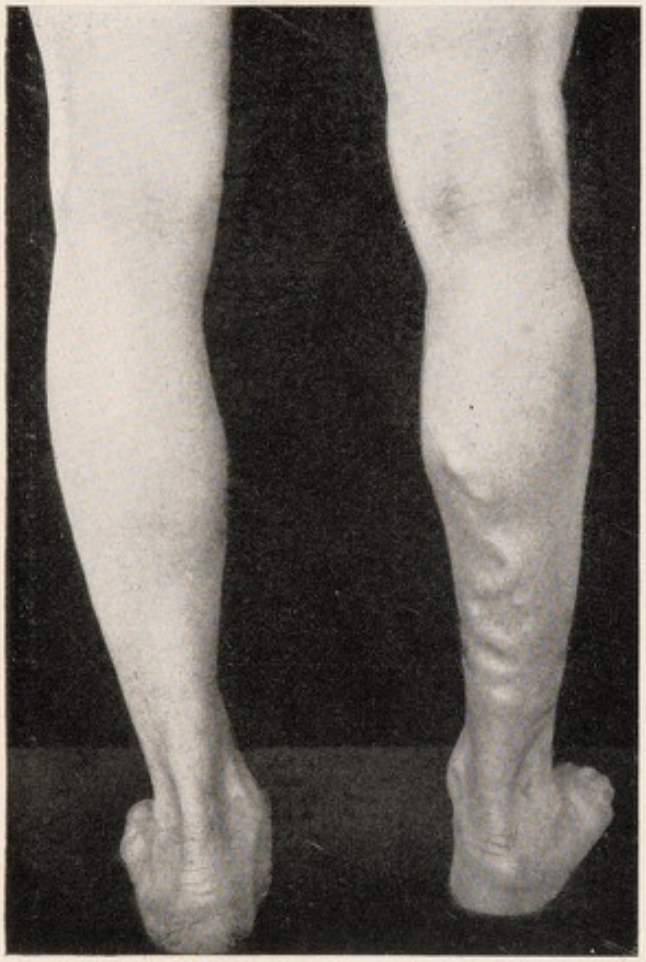

Fig. 635.
Varizen der Vena saphena parva.

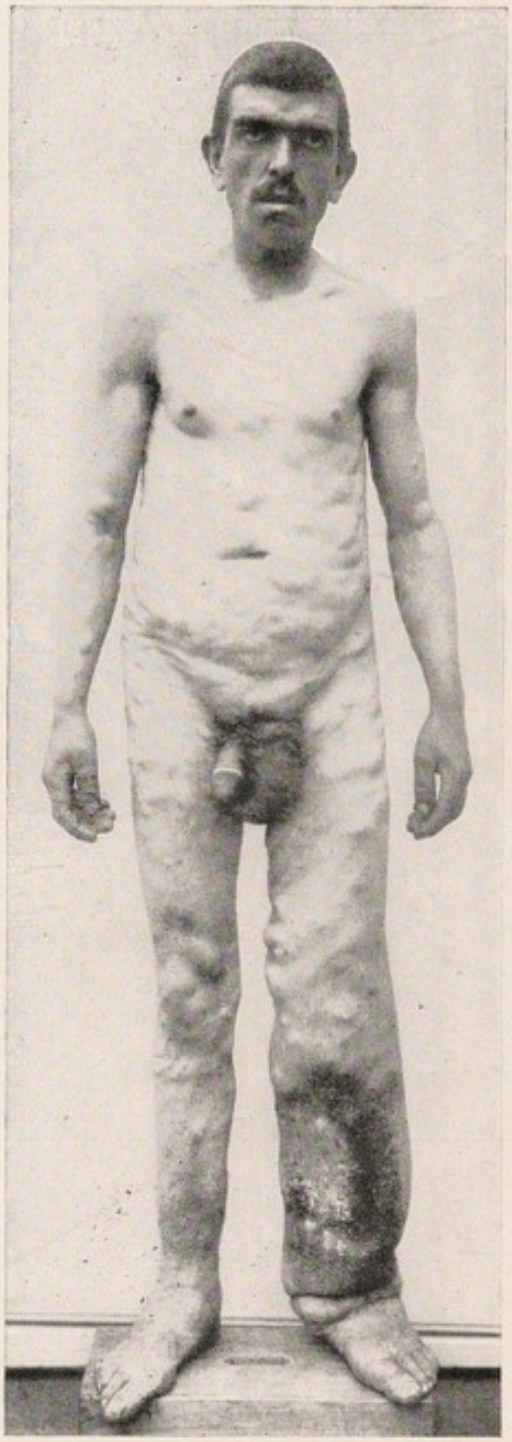

Fig. 636.
Angeborene Neurofibromatose mit linksseitiger Elephantiasis.

A. Akute Erkrankungen.

Das Paradigma für die akuten Erkrankungen ist die **akute Osteomyelitis.** Diese Diagnose stellen wir, wenn der Patient, meist ein junger

Mensch, plötzlich unter heftigen Fiebererscheinungen erkrankt und eine mehr oder weniger ausgedehnte, hochgradig schmerzhafte Schwellung der Tibia aufweist, bei der es rasch zu Ödem und Hautrötung und weiterhin zu Fluktuation kommt. Wer das pathologisch-anatomische Bild der Erkrankung, wie es Fig. 644 schematisch darstellt, mit seinen verschiedenen Stadien gegenwärtig hat, der wird sich in der Diagnose leicht zurecht finden. Zwei Umstände erleichtern dieselbe in einzelnen Fällen: ein der Erkrankung wenige Tage vorangegangenes Trauma und das Vorhandensein eines eiterigen Prozesses (Furunkel usw.)

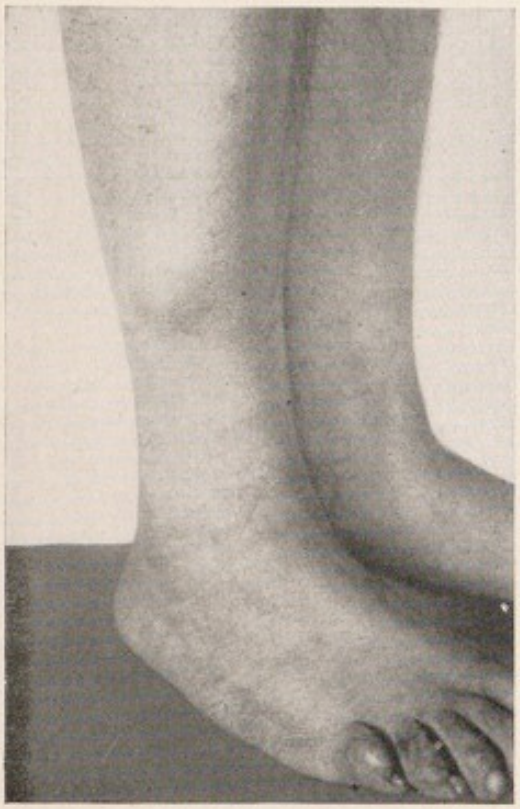

Fig. 637.
Neurofibrom des N. peronaeus superficialis.



Fig. 638.
Sog. Aneurysma der Fibula, Röntgenbild des durch Operation gewonnenen Präparats.

irgendwo im Organismus. — Von der so häufigen Beteiligung der Nachbargelenke am Entzündungsprozeß haben wir an anderer Stelle gesprochen. Dieselbe hat diagnostisch insofern Bedeutung, als bisweilen ob der Gelenkerkrankung der ursprüngliche Knochenherd übersehen wird.

Eine bakteriologische Diagnose läßt sich aus dem klinischen Befunde nur dann stellen, wenn ihr eine spezifische Infektion vorangegangen ist, so Furunkulose (Staphylococcus aureus), Typhus (Typhusbazillus), Pneumonie (Fränkelscher Diplokokkus) usw. Liegt kein derartiger Anhaltspunkt vor, so werden wir der Häufigkeit nach mit Wahrscheinlichkeit eine Staphylokokkenerkrankung annehmen.

Hie und da wird Weichteilentzündung und bloße Entzündung des Periosts für Osteomyelitis gehalten. Es gilt dies z. B. auch von jenen flüchtigen Weichteilschwellungen, wie wir sie bei Endocarditis (mit Streptokokkeninfektion des Blutes) ab und zu sehen. Ein Beispiel hierfür ist bei der Besprechung der otogenen Sepsis gegeben worden.

B. Chronische Entzündungsprozesse und Geschwülste.

Die von uns schon beim Oberschenkel angetroffenen Schwierigkeiten in der klinischen Unterscheidung von chronischen Entzündungsprozessen und Geschwülsten sind am Unterschenkel deshalb noch größere, weil hier Lues und Tuberkulose in ganz anderer Weise als beim Femur mit in Konkurrenz treten.

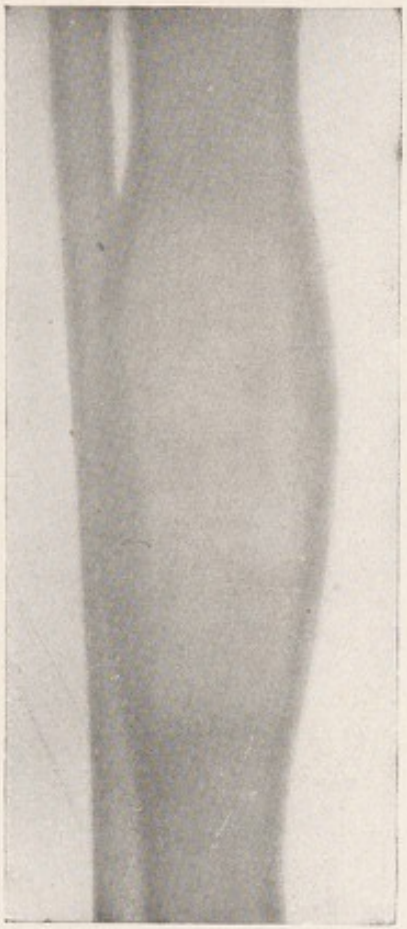

Fig. 639.
In der Markhöhle entstandenes Fibrosarkom der Tibia.

Folgender Fall zeigt, wie schwierig die Beurteilung unter Umständen sein kann: Ein 68jähriger Mann hatte vor einem Jahr eine



Fig. 640.
Chondrom der Tibia.

Schwellung an der Vorderfläche der Tibia bemerkt und dieselbe schmerzhafter Empfindungen wegen wie gewohnt dem Rheumatismus zugeschrieben. Beratung des Arztes, unentschiedenes Röntgenbild und Wegbleiben des Patienten aus ärztlicher Überwachung. Allmähliche Zunahme der Schwellung. Die Lokalisation und das Anfühlen ließ an Gumma denken, um so mehr, als der Patient Lues durchgemacht hatte. Die Wassermannreaktion war allerdings negativ. Der schmerzhafte Charakter der Erkrankung ließ eine akute entzündliche Erkrankung als möglich erscheinen, und da konnten sowohl eine Typhusosteomyelitis als eine Staphylokokkenerkrankung in Betracht kommen, da der Patient sowohl Typhus hinter sich hatte, als auch einige Zeit vor dem Auftreten der Schwellung eine Furunkulose durchgemacht

hatte. Die Typhusagglutination des Blutes war freilich ebenfalls negativ. Das neu aufgenommene Röntgenbild zeigte Knochendefekt, nicht Knochenneubildung und sprach damit für Tumor. Die Operation ergab *Sarkom.*

Um Übersicht zu gewinnen, wollen wir unterscheiden:

1. Die diffusen Entzündungsprozesse.

Bei diffusen Schwellungen denken wir vor allem an gelinde Formen von **Osteomyelitis,** und ferner an **Syphilis.** Die Bildung einzelner umschriebener, auf der Vorderfläche der Tibia zerstreuter Entzündungsherde läßt die Diagnose auf Gumma

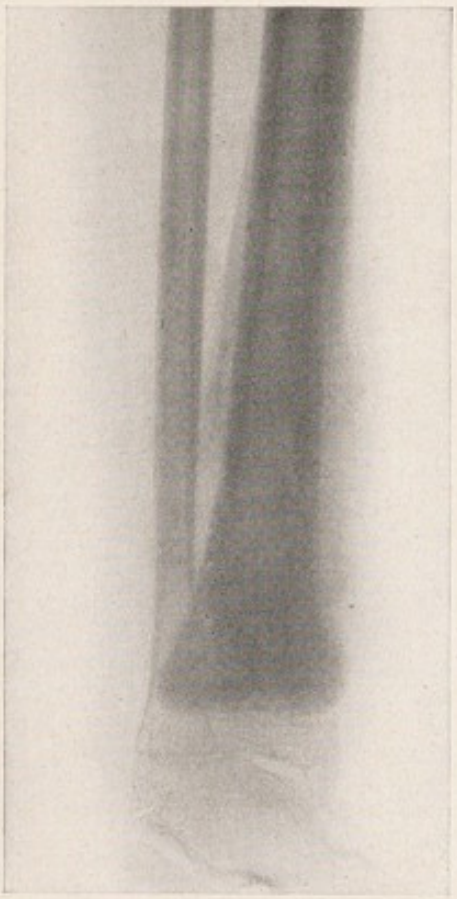

Fig. 641.
Sarkom der Tibia mit strahliger Knochenwucherung.

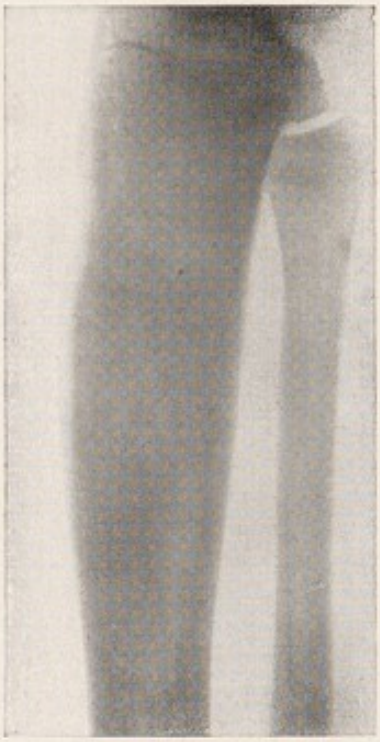

Fig. 642.
Hereditäre Lues der Tibia. Umschriebene Form.

stellen. Bei der chronischen oder chronisch gewordenen Osteomyelitis finden wir meist eine mehr diffuse Verdickung des Knochens (s. Fig. 645). Freilich treten auch hier gelegentlich umschriebene Abszesse auf, die jeweilen nach Ausstoßung eines kleinen Sequesters ausheilen.

Im Kindesalter gibt sich die — *hereditäre* — *Lues* der Tibia meist nicht durch lokalisierte, gummöse Veränderungen, sondern als diffuse Infiltration des Periosts und im späteren Verlauf als diffuse Verdickung des Knochens zu erkennen (Fig. 646). Sie tritt, wie die chronische Osteomyelitis, oft schubweise auf, unterscheidet sich aber von der letzteren durch das Fehlen erheblicher Temperatursteigerungen und

Fig. 643.

Verlauf der akuten Osteomyelitis der Tibia.

Hellrot = normales Knochenmark.
Rot = entzündliche Infiltration.
Grün = Eiterbildung.

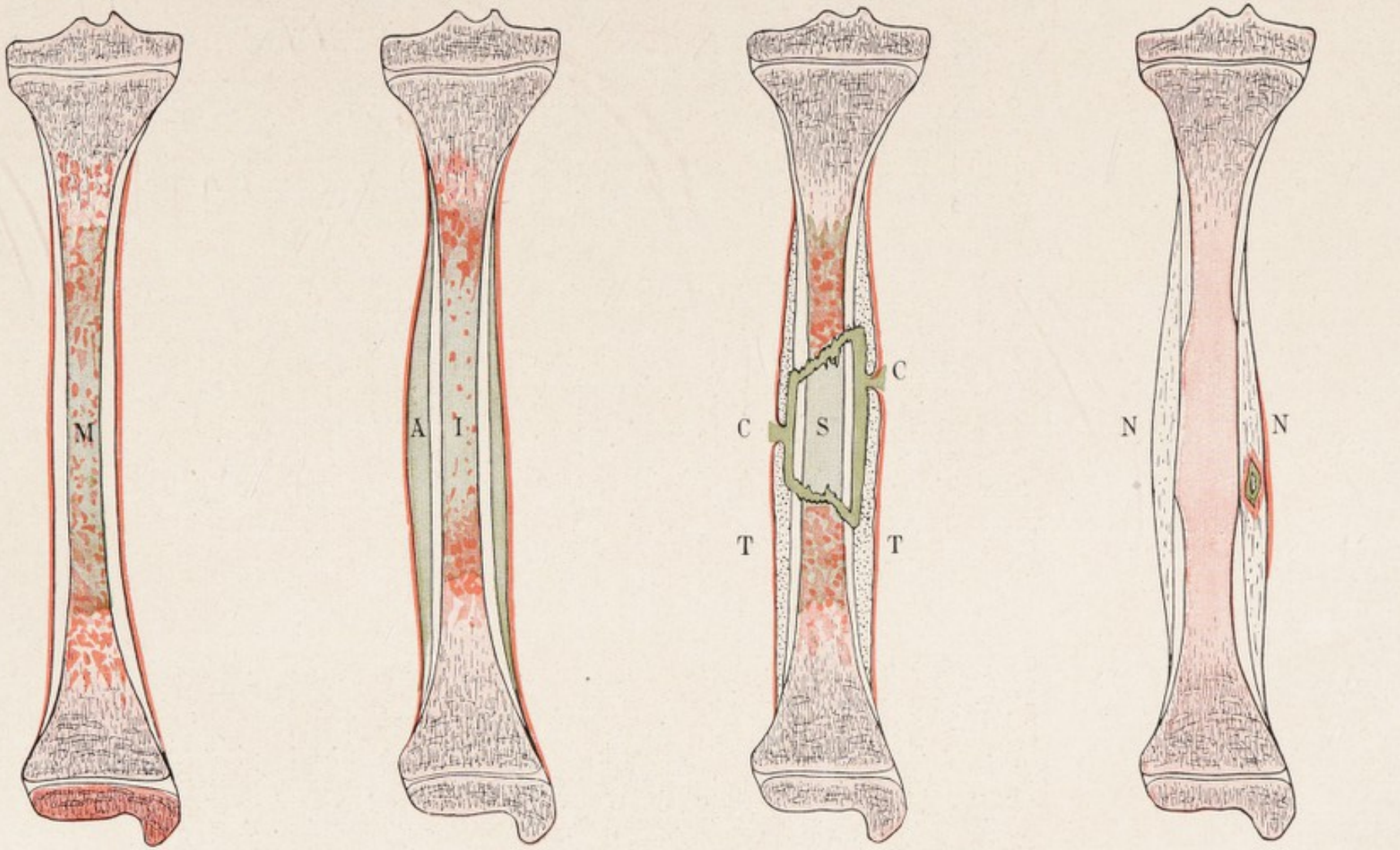

a) Entzündliche Infiltration des Knochenmarks. M. Beginn der Eiterbildung in demselben. Entzündung des Periosts.

b) Eiterung innerhalb (I) und außerhalb (A) des Knochens. Das Periost durch den Eiter abgehoben.

c) Bildung des Ringsequesters (S). Periostale Knochenneubildung, Totenlade (T), mit Kloaken (C), Granulationsbildung im Diaphysenmark.

d) Ersatz des Sequesters durch den neugebildeten Knochen (N), der den Charakter von Compacta annimmt. Regeneration des Knochenmarks. Nachträgliche Bildung eines kleinen Kortikalsequesters in dem neugebildeten Knochen.

heftiger Schmerzen und meist durch die Beidseitigkeit. Bezeichnend ist dabei die Neigung der Tibia zu Verkrümmung mit Konvexität nach vorn („Säbelscheidenform"). Ausschlaggebend sind Anamnese und Wassermannsche Reaktion. Mit Vorliebe sind, dies sei nebenbei bemerkt, außer den Tibiae auch die Vorderarmknochen befallen.

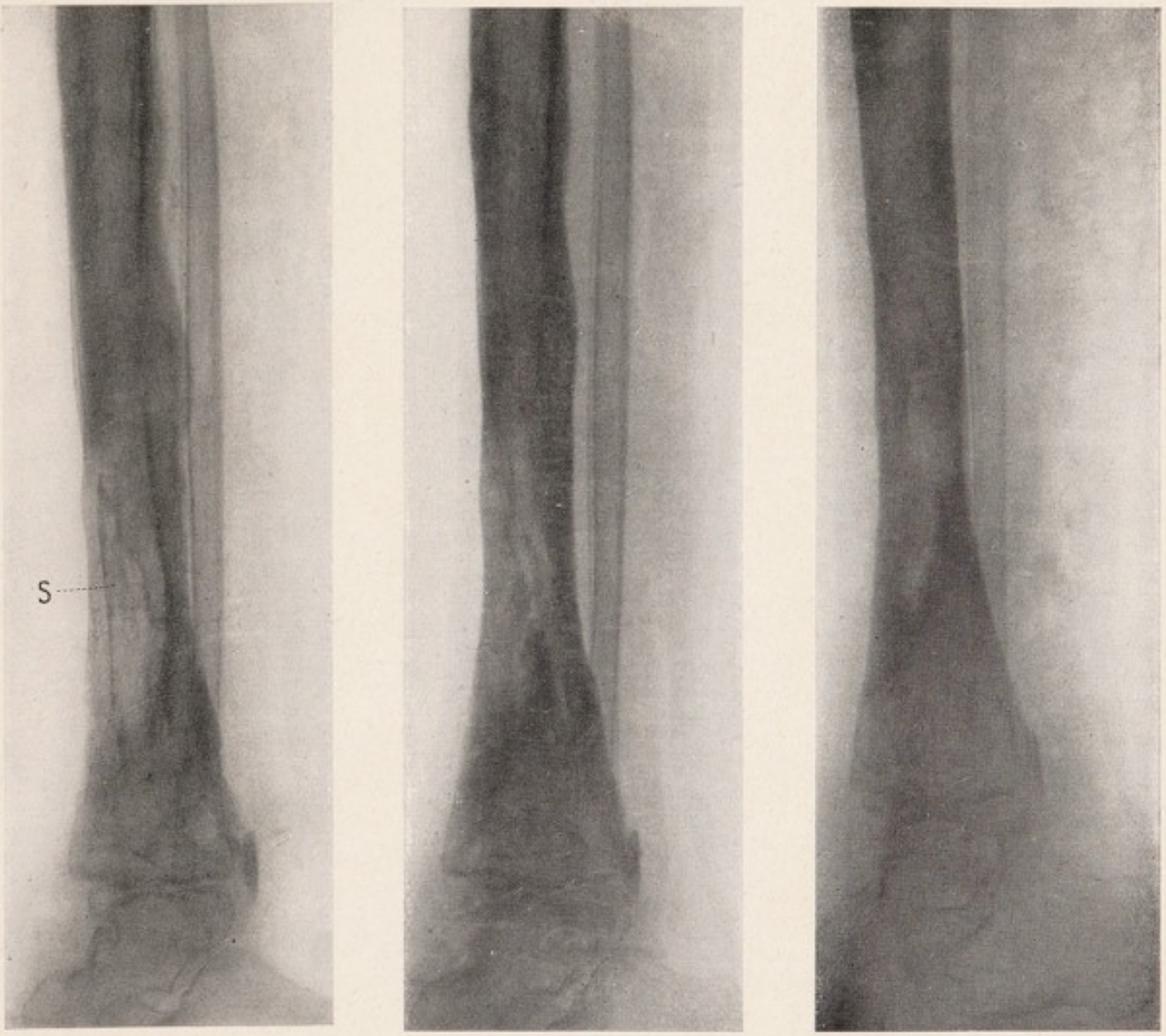

Fig. 644.

Ablauf der akuten Osteomyelitis der Tibia im Röntgenbilde.

a) Demarkation des Sequesters S. Starke Sequesterladenbildung.

b) Derselbe Fall 2 Monate später. Sequester entfernt. Die Sequesterlade glättet sich.

c) Derselbe Fall 6 Monate später. Weitgediehene Wiederherstellung der Tibia durch Verschmelzung der Reste der Diaphyse mit der Sequesterlade.

Ein 7jähriges Mädchen leidet an periodisch auftretender, schmerzhafter Schwellung beider Tibiae. Es läßt sich in der Tat eine diffuse druckempfindliche Verdickung des Knochens nachweisen (siehe Fig. 646). Fieber besteht dabei nicht. Die bisherige Behandlung ist gegen eine tuberkulöse Erkrankung gerichtet gewesen. Als einzigen anamnestischen Anhaltspunkt

erfahren wir von der Mutter, daß der Vater zeitweise an einer geschwürigen Hauterkrankung gelitten habe. Antiluetische Behandlung läßt die Erscheinungen in kürzester Zeit zurückgehen.

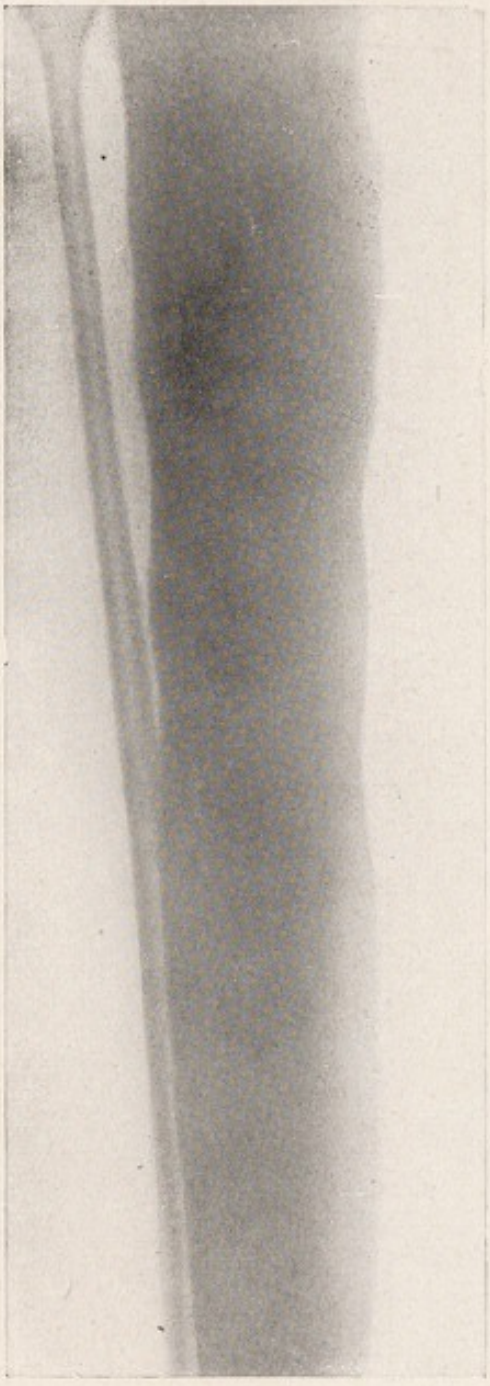

Fig. 645.
Alte diffuse Osteomyelitis der Tibia.

2. Die umschriebenen Schwellungen.

Wir bezeichnen als umschriebene Schwellungen die Veränderungen, bei denen die Schwellung und Druckempfindlichkeit sich höchstens auf die halbe Länge der Tibia erstreckt, und wo die Erscheinungen deutlich von einem noch enger umgrenzten Bezirke ausgehen. Die Erkrankungen, welche hier hauptsächlich in Betracht kommen, sind das isolierte **Gumma,** die umschriebenen chronischen Formen der **Osteomyelitis** (d. h. in der Regel der Staphylomykose), die **Tuberkulose** und das **Sarkom.**

Die Syphilis haben wir eben besprochen.

Bei Osteomyelitis tritt für die objektive Untersuchung die Schwellung und Knochenneubildung im Bereiche des Periosts in den Vordergrund, so daß der Unerfahrene sich gern mit der Diagnose einer *Periostitis* begnügt. Je genauer wir aber derartige Fälle untersuchen, und je sorgfältiger wir das Röntgenbild mit berücksichtigen, um so häufiger finden wir, daß dieser Periostitis eine Knochenmarksveränderung zugrunde liegt, bestehe dieselbe nun in einem Knochenabszesse oder in einem bloßen Granulationsherde mit oder ohne Sequesterbildung.

Auch bei tuberkulösen Knochenmarkherden in der Diaphyse sieht man bisweilen eine ausgesprochene Periostreaktion in Form von Knochenneubildung. Dieselbe ist aber immerhin viel bescheidener als bei akut osteomyelitischen Prozessen und viel regelmäßiger ausgebildet und weniger mächtig als bei Lues.

Zur weiteren Besprechung wollen wir wieder *Diaphyse* und *Epiphyse* trennen.

a) Früher nahm man an der *Diaphyse* Tuberkulose sozusagen nur bei Kindern an und rechnete die Diaphysenerkrankungen des Erwachsenen kurzweg der Osteomyelitis zu. Dies ist im allgemeinen zutreffend. Die Erfahrung zeigt aber, daß tuberkulöse Markherde in der Tibiadiaphyse auch beim Erwachsenen vorkommen. Wir müssen zur Unterscheidung vor allem auf die Anamnese zurückgreifen. Akuter, fieberhafter Beginn und ebensolche Schübe sprechen für Osteomyeitis, sind aber auch bei ihr nicht immer vorhanden. Ganz allmählicher Beginn und allmähliche Zunahme der Erscheinungen sprechen für Tuberkulose, aber auch sie kann sich bisweilen sprungweise

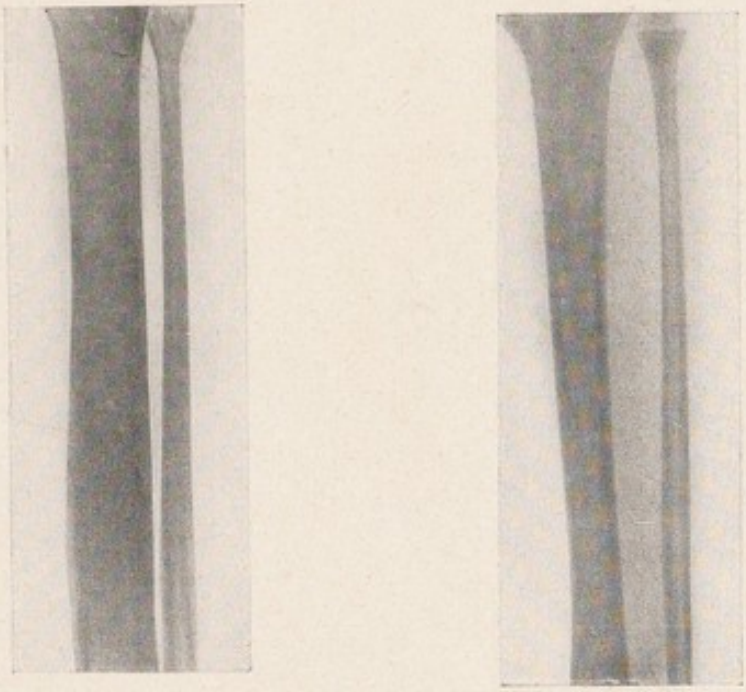

a) Fig. 646. b)

Hereditär-luetische diffuse Periostitis der Tibia. Normale Tibia eines gleichalten Kindes.

verschlimmern. Leichter ist die Diagnose, wenn sich die Erkrankung an eine akute Infektion angeschlossen hat, wie z. B. an Typhus, Scharlach usw. Hier werden wir nicht fehlgehen, wenn wir entweder den Erreger der primären Erkrankung (also z. B. den Typhusbazillus) oder sekundäre Infektion durch einen der gewöhnlichen Eitererreger annehmen. So ist die umschriebene Osteomyelitis in dem in Fig. 647 abgebildeten Falle nach Keuchhusten aufgetreten.

Gibt uns weder die Anamnese noch der übrige Befund — anderweitige tuberkulöse oder osteomyelitische Herde — einschließlich der Tuberkulinreaktion, Aufschluß, so bleibt uns nichts übrig, als uns mit der anatomischen Diagnose eines „Knochenabszesses" zu begnügen.

Säße der Eiter schon unter der Haut, so würden Kulturen aus dem durch Probepunktion gewonnenen Material nach 2 Tagen zeigen, ob die Erreger akuter Eiterung vorhanden sind oder nicht. Negatives Ergebnis spräche mit Wahrscheinlichkeit für Tuberkulose. Ist der Eiter ohne Operation nicht zu erreichen, so werden wir die bakteriologische Untersuchung desselben, wenn nötig mit Tierversuch, noch nach der Operation vornehmen, da eine richtige Diagnose für Prognose und weitere Therapie entscheidend ist.

Würde sich die Geschwulst als spindel- oder rübenförmige Auftreibung des Knochens darstellen, und fänden wir bei der Untersuchung deutliches Pergamentknittern, bei der Auskultation vielleicht auch Gefäßgeräusche, so würden wir eine jener mit Blut gefüllten Knochenzysten annehmen, welche unter den Bezeichnungen Ostitis fibrosa, cystica, Knochenaneurysma usw. beschrieben und von den Einen auf Traumen zurückgeführt, von den Andern als verhältnismäßig harmlose Sarkome mit zentralem Zerfall aufgefaßt werden. Fig. 637 gibt eine gute Vorstellung von diesen Gebilden.



Fig. 647.
Umschriebene subakute Ostitis nach Keuchhusten. In dem von einer sklerotischen Zone umgebenen Abszesse sieht man einen kleinen Sequester.

Man ist geneigt, vom Röntgenbilde den endgültigen Entscheid zwischen Entzündung und Geschwulst zu verlangen, wird sich hierin aber bisweilen getäuscht sehen. Ein zentrales Sarkom ist nicht immer leicht von einem zentralen Abszesse zu unterscheiden. Für Sarkom spricht wolkige Aufhellung ohne periostale Knocheneubildung und ohne osteosklerotische Zone um das aufgehellte Gebiet, für Abszeß umgekehrt ausgesprochene Knochenneubildung um den Herd und an dem umgebenden Periost (Fig. 648 und 649). Sarkome des Periosts zeigen allerdings bisweilen auch Knochenneubildung, ausnahmsweise geschichtet, öfter strahlig. Leicht ist die Röntgendiagnose weiterhin bei dem gefleckten Bilde der Osteochondrome. Was wir von den primären Sarkomen gesagt haben, das gilt in gleicher Weise von den metastatischen Geschwülsten der Tibia, als deren Ausgangspunkt besonders das Mammakarzinom, die Struma maligna und das Hypernephrom in Betracht kommen.

b) Für die Herde in den *Epiphysen* ist das Vorherrschen der Tuberkulose allgemein anerkannt. Will das Krankheitsbild aber nicht mit demjenigen eines entzündlichen Prozesses übereinstimmen, ist die Form der Schwellung vielleicht eine etwas unregelmäßige höckerige, oder gehen ihre Dimensionen über das hinaus, was man bei umschriebenen Entzündungsprozessen zu sehen gewohnt ist, so müssen wir an eine Neubildung denken, und zwar vor allem an Sarkom, oder wenn die Entstehung eine sehr langsame war, an Fibrosarkom. Sehr selten sind reine Fibrome des Knochens.

Ohne weiteres klar ist die Diagnose: Chondrom, Osteom oder Osteochondrom, wenn die Geschwulst in grotesker Weise über die Konturen der Extremitäten hinausragt, wie im Falle von Fig. 640. Sehr ausgesprochene Störungen von seiten der benachbarten Nerven, heftige Neuralgien, Anästhesie, ja sogar Lähmungszustände, würden wir ebenfalls im Sinne der Sarkomdiagnose verwerten, doch fehlen dieselben im Anfangsstadium in der Regel, und unsere Diagnose soll womöglich eine Frühdiagnose sein. Zu beachten ist, daß Temperatursteigerungen bis 38 und mehr auch bei rasch wachsenden Sarkomen beobachtet werden.



Fig. 648.
Sarkom des Tibiakopfes.



Fig. 649.
Chronischer osteomyelitischer Knochenabszeß.

Für die Beurteilung des Röntgenbildes sei auf das oben Gesagte verwiesen.

106.

Verletzungen im Bereiche des Fußgelenks.

Bestimmend für den Gedankengang bei der Untersuchung einer Fußgelenksverletzung ist das Vorhandensein oder Fehlen einer Formveränderung der Gelenkgegend. Wir wollen deshalb dieses Moment als Einteilungsprinzip benutzen, so wenig wissenschaftlich dasselbe auch auf den ersten Blick erscheinen mag.

1. Verletzungen ohne Formveränderung.

Ist der Fuß nach einer Verletzung normal geformt geblieben oder höchstens leicht angeschwollen, so schließen wir ohne weiteres jede Form von Luxation und von Fraktur mit Verschiebung aus. Damit schränken sich unsere differential-diagnostischen Erwägungen auf das Gebiet der Kontusion, der Distorsion und der nicht mit Verschiebung verbundenen Frakturen ein.

Auf die **Kontusion** gehen wir hier nicht ein, da sich die Diagnose derselben leicht aus der Natur der Verletzung ergibt, und da sie keine differential-diagnostischen Schwierigkeiten darbietet.

Wie in Hand- und Ellenbogengelenk, so ist auch hier die Diagnose der **Distorsion** eine Diagnose per exclusionem, d. h. sie ist erst erlaubt, wenn wir eine **Fraktur** ausgeschlossen haben. Immerhin gibt uns die *Anamnese* oft schon einen Fingerzeig. Klagt jemand nach einer vielleicht nicht sehr bedeutenden Gewalteinwirkung auf sein Fußgelenk über allmählich zunehmende, auch bei völliger Ruhe nicht gänzlich schwindende spannende Schmerzen, so läßt uns dies auf eine Distorsion schließen. Hatte er dagegen im Momente des Traumas einen heftigen Schmerz verspürt, der bei Ruhelage rasch zurückgeht und nur bei jeder Bewegung sich wieder frisch einstellt, so werden wir a priori eher eine Fraktur vermuten.

Der Grund hierfür ist einfach: Der im Augenblick des Unfalls selbst nicht bedeutende, aber allmählich zunehmende und trotz der Ruhe nicht schwindende, Schmerz weist auf einen Bluterguß ins Gelenk hin, wie er bei vielen Distorsionen eintritt. Eine Fraktur kann zwar auch zu einem intraartikulären Erguß führen, doch steht der letztere unter geringerer Spannung, weil der Knochenbruch dem Blute einen Weg in das umgebende Gewebe geöffnet hat. Daß der Frakturschmerz, nachdem der Bruch einmal zustande gekommen ist, bei völliger Ruhe schwindet und nur durch Bewegungen wieder angefacht wird, das ist eine bei allen Knochenbrüchen gemachte Erfahrung. Damit soll nicht gesagt sein, daß wir bei jeder Distorsion das eben beschriebene Bild finden. Es gibt Verstauchungen, bei denen ein *extrakapsulärer* Bänderriß im Vordergrunde steht, und wo der Schmerz, wie bei Frakturen, hauptsächlich auf Bewegung hin eintritt.

Sonderdruck aus der Münchener medizinischen Wochenschrift
1922, Nr. 23, S. 863 u. 864.

Die Gastroduodenalsonde.

(Eine neue Methode zur exakten Untersuchung physiologischer und pathologischer Verhältnisse des Magens und Duodenums am Menschen.)

(Vorläufige Mitteilung.)

Von Dr. T. Bársony-Pest und Dr. E. Egan-Szegedin.

Die bei der Röntgenuntersuchung des menschlichen Magens gemachten Erfahrungen haben gelehrt, dass mehrere Thesen der Magenphysiologie, welche sich auf Tierexperimente stützen, in vieler Hinsicht einer gründlichen Korrektur bedürftig sind.

Unsere Erfahrungen sprechen dafür, dass insbesondere die Funktion des Pylorus anders erklärt werden muss, als dies bisher in der Physiologie allgemein gelehrt wurde. Zahlreiche am Menschen erhobene Beobachtungen lassen darauf schliessen, dass das Pylorusspiel nicht durch einen Schliessungsreflex vom Duodenum aus geregelt wird, sondern durch mechanische und reflektorische Faktoren vom Magen aus. Die Permeabilität des Pylorus hängt nicht davon ab, ob der ins Duodenum gelangte Mageninhalt hyperazid ist, sondern lediglich von den mechanischen Verhältnissen, welche durch Füllung, Tonus, Peristaltik usw. im Magen geschaffen werden [Egan[1])], und in ultima analysi von dem Druck, der im Antrum herrscht [Bársony[2])].

Diese neuere Erklärung der Bewegungsvorgänge am Pylorus, welche das Ergebnis unserer Untersuchungen bildet, mag manchem Röntgenbeobachter ohne weiteres klar erscheinen. Um ihr aber allgemeine Anerkennung zu verschaffen, haben wir den Versuch gemacht, sie auf exakte Art zu beweisen. Zu diesem Zwecke reichen aber die bisher dienlichen Untersuchungsmethoden nicht aus.

Einen bedeutenden Schritt näher brachte uns zwar die Versuchsanordnung, welche einer von uns [Egan][3]) anwandte, indem er die Durchleuchtung mit der Applikation einer Dauerverweilsonde kombinierte, und so während der ganzen Zeit der Magenverdauung imstande war, sowohl die

---

[1]) Egan: Anazidität und Pylorusspiel. — Ders.: Das mechanische Moment bei den Bewegungsvorgängen des Magens. (Beide erscheinen demnächst.)

[2]) Bársony: Ueber den Pylorusrhythmus. W.kl.W. 1921.

[3]) Egan: Azidität und Entleerung. Arch. f. Verdauungskh. 1915.

Bewegungsvorgänge, als auch den Chemismus des Magens zu kontrollieren. Gleichzeitig konnten im Magen chemische Reize angesetzt werden.

Diese Versuchseinrichtung gestattete zwar die Vorgänge im Magen aufs genaueste zu untersuchen, reichte aber nicht aus, um die Wechselwirkung von Magen und Duodenum näher zu studieren.

Holzknecht und Lippman[4]) haben eine sehr sinnreiche Methode beschrieben, wie man in kürzester Zeit mit der Duodenalsonde ins Duodenum gelangen kann. Sie verwendeten den Gross'schen Duodenalschlauch (grösseres Kaliber und grössere Olive als bei der mehr verbreiteten Einhornschen Duodenalsonde) in einer von ihnen angegebenen Modifikation. Sie waren imstande, mittels wechselnder Lagerung des Kranken in durchschnittlich 20 Minuten ins Duodenum zu gelangen.

Da wir uns von der vorzüglichen Brauchbarkeit dieser Methode in unzähligen Fällen überzeugt haben, gingen wir daran, diese Methode mit der Dauermagensonde zu kombinieren, um die Möglichkeit zu erzielen, beide Organe zu gleicher Zeit untersuchen zu können, ihren Inhalt zu kontrollieren, und sie von aussen zu beeinflussen.

Zu diesem Zwecke haben wir eine Sonde hergestellt, für welche wir den Namen Gastroduodenalsonde[5]) vorschlagen.

Unsere Sonde besteht in der Hauptsache aus einer Duodenalsonde, welche sich in ihrer Form an die von Holzknecht und Lippman angegebene Sonde anlehnt, nur ist das Kaliber und die Olive etwas kleiner gewählt. Eng an dieser Sonde anliegend verläuft ein zweiter ebenso dicker Schlauch, welcher in einer Metallolive von annähernd Kegelform endet (Magenolive). Die Magenolive ist mit einem Ringelchen an die Duodenalsonde befestigt, welches letztere eben so kräftig umfasst, dass die Magenolive genügend fixiert, das Lumen der Duodenalsonde aber nicht komprimiert wird. Aehnlich beschaffene aber doppelte Ringelchen halten die zwei Gummischläuche in ihrem Verlauf zusammen. Die Ringelchen haben stumpfe Ränder. Die Entfernung der Magenolive von der Duodenalolive kann vor dem Einführen beliebig verstellt werden, da man die Ringelchen leicht verschieben kann.

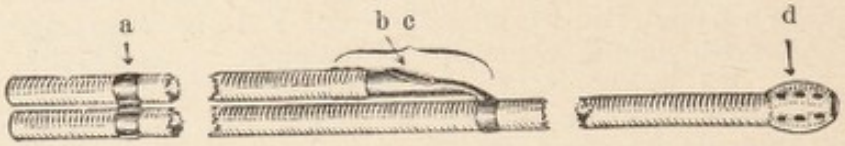

Halbschematische Skizze der G.-D.-Sonde. (3/5 natürl. Grösse.)
a = doppeltes Ringelchen zum Aneinanderhalten der Schläuche. b = Oeffnung.
c = Magenolive mit Befestigungsring. c = in den Gummischlauch versenkte Duodenalsonde.

Das wesentliche unserer Sonde sind also zwei einander eng anliegende Gummischläuche[6]), von denen der eine (Duodenalschlauch) länger ist, und in einer kugeligen Olive endet (Duodenalolive), während der andere, kürzere, in die besonders geformte Magenolive mündet. Die beliebig einstellbare Entfernung der beiden Oliven voneinander ist so zu wählen, dass nach vollendeter Einführung die Duodenalolive in das Duodenum, die Magenolive in den Magen zu liegen kommt. D. i.

---

[4]) Holzknecht und Lippman: M.m.W. 1914 Nr. 39.

[5]) Hergestellt im Medizin. Warenhaus Wien IX, Spitalgasse 1.

[6]) Ursprünglich dachten wir daran, unsere Sonde aus einem Gummistück anzufertigen, haben aber wegen Verstellbarkeit der Magenolive die beschriebene Form gewählt

25—30 cm je nach Form und Hubhöhe des Magens und nach dem Ort, an dem die Magenolive eingestellt werden soll. Es ist vorteilhaft, nicht zu geringe Entfernungen zu wählen, da es vorkommen kann, dass man im Verlaufe eines Versuches die Oliven an verschiedene Orte einstellen will, und man bei höherer Einstellung der Magenolive und zu kurz gewählter Entfernung leicht die Duodenalolive aus dem Duodenum herausziehen könnte. Die Form der Magenolive ist derart gewählt, dass sie beim Schlucken der Sonde kein Hindernis bildet. Am freien Ende der Schläuche wird eine Bezeichnung angebracht, um die Schläuche voneinander unterscheiden zu können. Am besten eignet sich ein kleiner Metallring, da so ein Orientieren auch während der Durchleuchtung möglich ist.

Das Einführen der Sonde geschieht ganz nach Vorschrift der Holzknecht-Lippmanschen Methode: Aktives Verschlucken des Schlauches durch die Versuchsperson bis 55—60 cm (Zahnreihe-Duodenalolivenentfernung), dann 10 Minuten rechte Seitenlage und Weiterschlucken bis 70 cm, dann Beckenhochlage und Schlucken bis 80 cm. Röntgenkontrolle ist zweckmässig, da sich der Gummischlauch im Magen aufrollen kann. Ist die Duodenalolive im Duodenum angelangt — d. h. Magenolive im Magen — so kann mit der Untersuchung begonnen werden. Da beide Oliven aus Metall angefertigt sind, kann man sich über ihre Lage mittels der Durchleuchtung vergewissern.

Mit Hilfe dieser Sonde hat man also die Möglichkeit, Magen- und Duodenalinhalt voneinander getrennt zu untersuchen, ferner kann man in diesen Organen voneinander unabhängig an beliebigen Stellen Chemikalien, Pharmaka usw. einwirken lassen, schliesslich hat man es in der Hand, mittels Einspritzung von Kontrastflüssigkeiten die Bewegungsvorgänge unter dem Röntgenschirm zu kontrollieren. Auf die zahlreichen Untersuchungen für welche unsere Sonde ausserdem noch Verwendung finden kann, ist wohl überflüssig hier näher einzugehen.

Für die Brauchbarkeit unserer Sonde sprechen unsere Vorversuche, auf die wir hier nur kurz hinweisen wollen.

Das Schlucken der Sonde verursachte nicht im geringsten mehr Schwierigkeiten, als das Einführen einer gewöhnlichen Duodenalsonde. Das Passieren der Magenolive durch den Schlund machte der Versuchsperson keinerlei nennenswerte Beschwerden. Schon 18 Minuten nach Beginn der Einführung ergoss sich aus dem Duodenalschlauch goldgelbe Galle, während aus dem Magenschlauch saurer Magenfast aspiriert werden konnte. Die Röntgenkontrolle ergab bei Entfernung von 30 cm der beiden Oliven voneinander: Duodenalolive am oberen Knie des Duodenums, Magenolive in der Mitte der Pars media des Magens.

Schriftleitung:
Dr. Bernhard Spatz
Arnulfstrasse 26.

Verlag:
J. F. Lehmann
Paul Heyse-Strasse 26.

MÜNCHENER MEDIZINISCHE WOCHENSCHRIFT

ORGAN FÜR AMTLICHE UND PRAKTISCHE ÄRZTE.

Herausgegeben von

Ch. Bäumler, A. Bier, M. v. Gruber, H. Helferich, M. Hofmeier, H. Kerschensteiner, Fr. Lange, W. v. Leube, F. Marchand, Fr. Moritz, Fr. v. Müller, F. Penzoldt, F. Sauerbruch, B. Spatz, R. Stintzing.

Die Münchener medizinische Wochenschrift bietet, unterstützt durch hervorragende Mitarbeiter, eine vollständige Uebersicht über die Leistungen und Fortschritte der gesamten Medizin, sowie über alle die Interessen des ärztlichen Standes berührenden Fragen. Sie ist

das grösste und verbreitetste medizinisch-wissenschaftliche Blatt deutscher Sprache.

Sie bringt: **Originalarbeiten** aus allen Gebieten der Medizin. Zahlreiche hervorragende Aerzte, Universitäts-Institute, Kliniken, Krankenhäuser usw. unterstützen die Münch. med. Wochenschrift durch ihre Beiträge.

Der Abschnitt **„Für die Praxis"** gibt in jedem Heft aus der Feder eines hervorragenden Fachmannes, eine znsammenfassende Uebersicht über den heutigen Stand wichtiger praktischer Arbeitsgebiete.

Referate und Bücherbesprechungen. Unter dieser Rubrik bringt die Münch. med. Wochenschr. zusammenfassende Referate über aktuelle wissenschaftliche Fragen, sowie Besprechungen wichtiger Einzelarbeiten und neuer Erscheinungen auf dem Büchermarkte. Unter der Rubrik **„Neueste Journalliteratur"** gibt die Münch. med. Wochenschr. allwöchentlich kurze Inhaltsangaben der jeweils neuesten Hefte fast der gesamten deutschen Journalliteratur. So werden sofort nach ihrem Erscheinen regelmässig referiert:

Deutsches Archiv für klin. Medizin. — Zeitschrift für klin. Medizin. — Zeitschrift für experimentelle Pathologie und Therapie. — Zeitschrift für Immunitätsforschung. — Beiträge zur Klinik der Tuberkulose. — Zeitschrift für Tuberkulose und Heilstättenwesen. — Zeitschrift für diätetische und physikalische Therapie. — Zentralblatt für Herz- und Gefässkrankheiten. — Archiv für Verdauungskrankheiten. — Mitteilungen aus den Grenzgebieten der Medizin und Chirurgie. — Archiv für klin. Chirurgie. — Deutsche Zeitschrift für Chirurgie. — Bruns' Beiträge zur klin. Chirurgie. — Zentralblatt für Chirurgie. — Zeitschrift für orthopädische Chirurgie. — Archiv für Orthopädie, Mechanotherapie und Unfallchirurgie. — Archiv für Gynäkologie. — Zeitschrift für Gynäkologie. — Monatsschrift für Geburtshilfe und Gynäkologie. — Zentralblatt für Gynäkologie. — Zeitschrift für Kinderheilkunde. — Archiv für Kinderheilkunde. — Monatsschrift für Kinderheilkunde. — Jahrbuch für Kinderheilkunde. — Deutsche Zeitschrift für Nervenkrankheiten. — Archiv für Psychiatrie. — Zieglers Beiträge zur patholog. Anatomie. — Frankfurter Zeitschrift für Pathologie. — Archiv für experimentelle Pathologie und Pharmakologie. — Vierteljahrsschrift für gerichtliche Medizin und öffentliches Sanitätswesen. — Archiv für Hygiene. — Zeitschrift für Hygiene. — Arbeiten aus dem Reichsgesundheitsamte. — Klinische Wochenschrift. — Deutsche medizinische Wochenschrift. — Medizinische Klinik. — Wiener Archiv für innere Medizin. — Wiener klin. Wochenschrift. — Schweizerische medizinische Wochenschrift.

Die Literatur der medizinischen **Sonderfächer** wird etwa vierteljährlich, die **ausländische** in monatlich erscheinenden Uebersichten, unter Zusammenfassung der praktisch wichtigsten Erscheinungen, referiert. Die hier besprochene Rubrik bietet einen Ueberblick über die medizinische Journalliteratur, wie er in gleicher Ausdehnung von keiner anderen Zeitschrift gegeben wird; sie ersetzt dem prakt. Arzt ein reich ausgestattetes Lesezimmer; sie hat sich daher auch von ihrer Begründung an grossen Beifalls seitens der Leser erfreut.

Berichte über **ärztliche Kongresse** und **Vereine.** Die Münch. med. Wochenschrift bringt die offiziellen Protokolle sowie regelmässige Originalberichte über die hervorragendsten med. Gesellschaften Deutschlands; ferner über die Naturforscher-Versammlungen, über die Kongresse für innere Medizin, für Chirurgie, für Gynäkologie, Aerztetage etc.

Kleinere Mitteilungen verschiedenen Inhalts, **therapeutische** und **tagesgeschichtliche Notizen,** Hochschulnachrichten, Personalnachrichten, Amtliche Erlasse, Gesetze und Verordnungen usw. vervollständigen den Inhalt des Blattes.

Bezugsbedingungen für 1922: Die Münchener med. Wochenschrift kostet in Deutschland geradenwegs vom Verlage, sowie bei allen Postämtern und Buchhandlungen vierteljährlich Mk. 60.—. Nach Oesterreich-Ungarn bei Bezug unter Kreuzband Mk. 100.—. Nach den übrigen östlichen Ländern, soweit sie nicht unter den deutschen Posttarif fallen, Mk. 125.—. Nach dem Auslande unter Kreuzband: Belgien Frk. 18.—, Dänemark Kr. 8.—, Finnland Mks. 28.—, Frankreich Frk. 18.—, England sh. 7 d. 6, Japan Jen 3.70, Italien Lire 22.—, Niederlande fl. 4.—, Norwegen und Schweden Kr. 8.—, Schweiz Frk. 8.—, Spanien Pes. 9.—, Ver. Staaten Doll. 1.50. Soweit der Bezug im Auslande auf dem Zeitungspostwege möglich ist, ist der Bezugspreis bei den Zeitungsämtern zu erfragen.

Studenten, Medizinalpraktikanten und Aerzte in unbezahlter Stellung erhalten die Münchener med. Wochenschrift zum Vorzugspreis von M. 30.— vierteljährlich.

J. F. Lehmanns Verlag, München, Paul Heyse-Strasse 26.

Die Preise werden von Zeit zu Zeit dem Geldwert entsprechend neu festgesetzt.

E. Mühlthaler's Buch- und Kunstdruckerei, München.

Auch die *Funktionsstörung* ist nicht entscheidend. Der Anfänger ist geneigt, eine Distorsion anzunehmen, wenn der Patient noch herum-

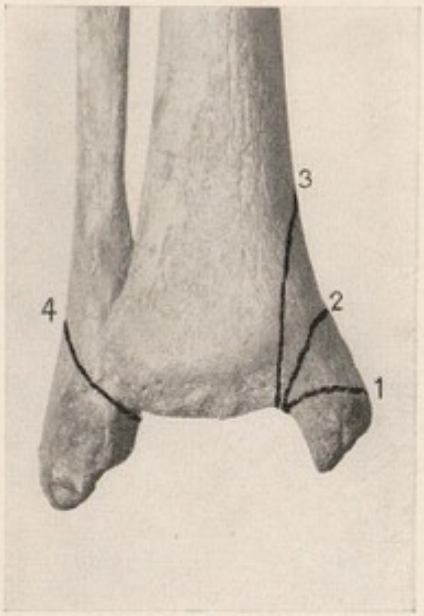

a)
Malleolenbrüche durch Adduktion.

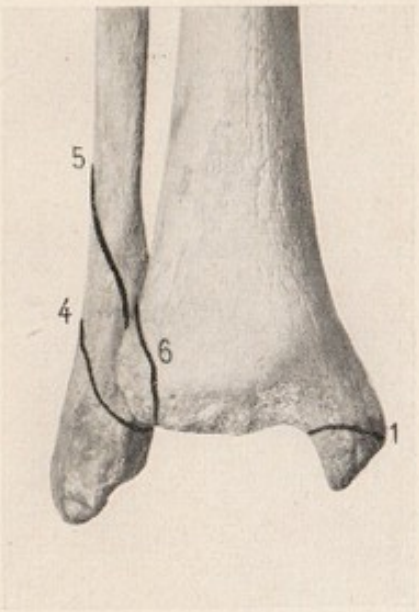

b)
Malleolenbrüche durch Abduktion.

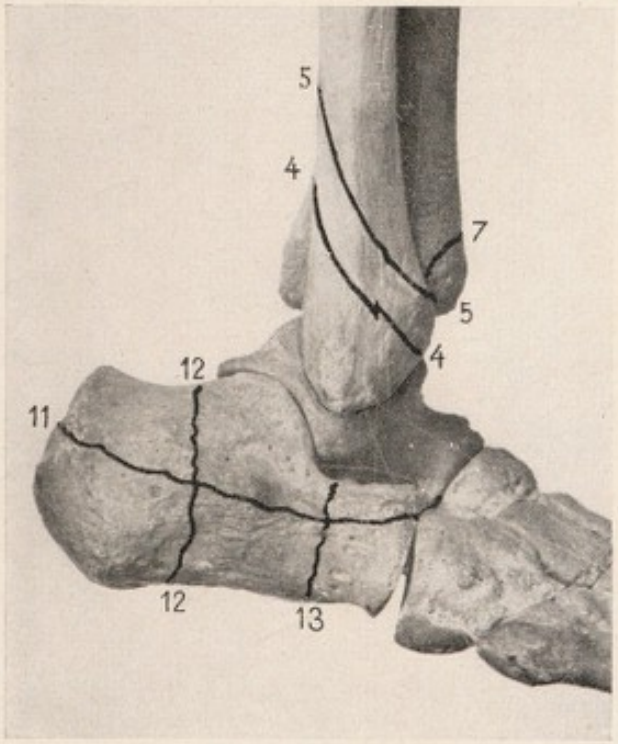

c)
Malleolenbrüche und Fersenbeinbrüche von außen gesehen.

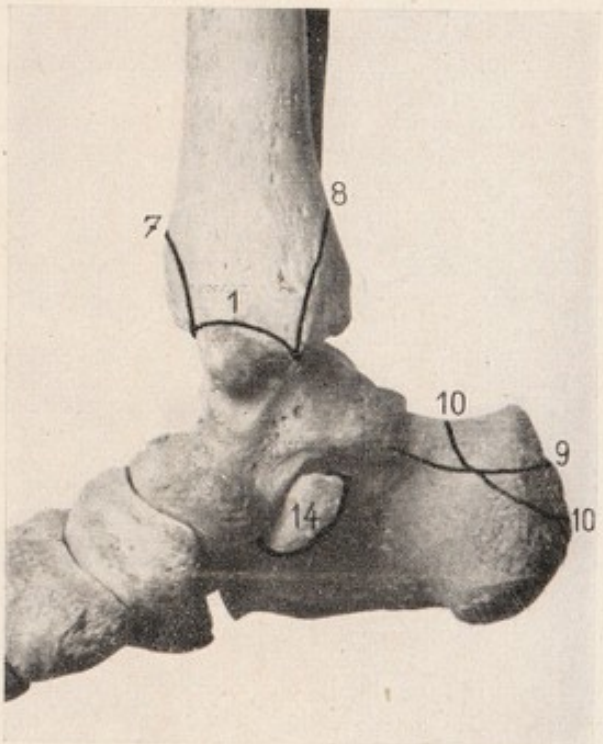

d)
Ebenso von innen gesehen.

Fig. 650.

1—3. Brüche des innern Knöchels; 4—5. Brüche des äußern Knöchels; 6. Fractura marginalis lateralis der Tibia (sog. 3. Fragment der Knöchelbrüche); 7. Fractura marginalis anterior; 8. Fractura marginalis posterior; 9—10. Rißbrüche; 11—13. Kompressionsbrüche des Fersenbeins; 14. Fractura sustentaculi tali.

geht, eine Fraktur dagegen, wenn er dies nicht mehr tut. In Wirklichkeit verhalten sich die Dinge aber oft gerade umgekehrt. Wir sehen

nicht selten Patienten mit subperiostalen Malleolenfrakturen, besonders der Fibula, herumgehen, während ein Mensch mit starkem Erguß ins

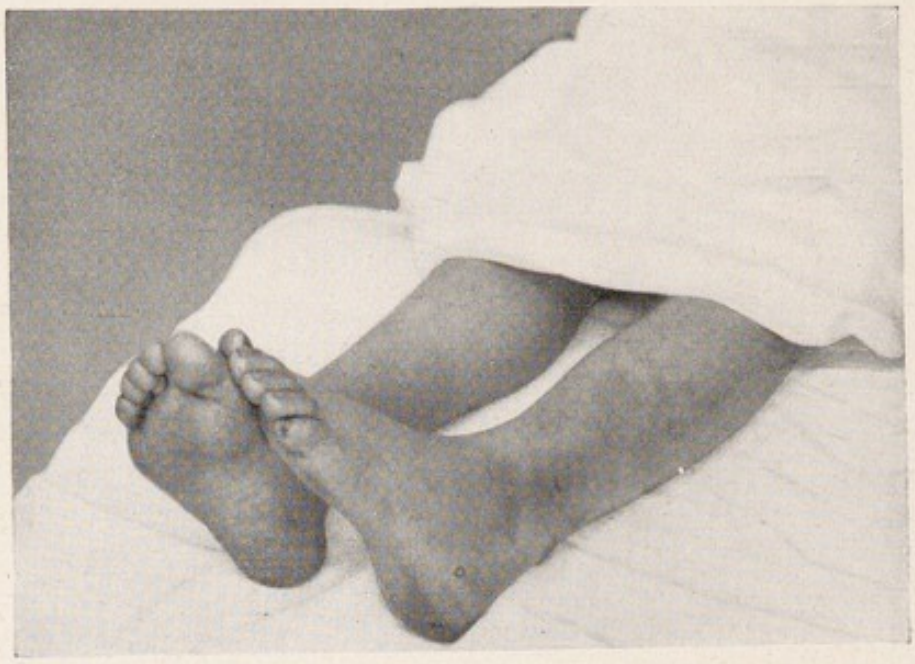

Fig. 651.
Adduktionsfraktur des Malleolus internus sinister.

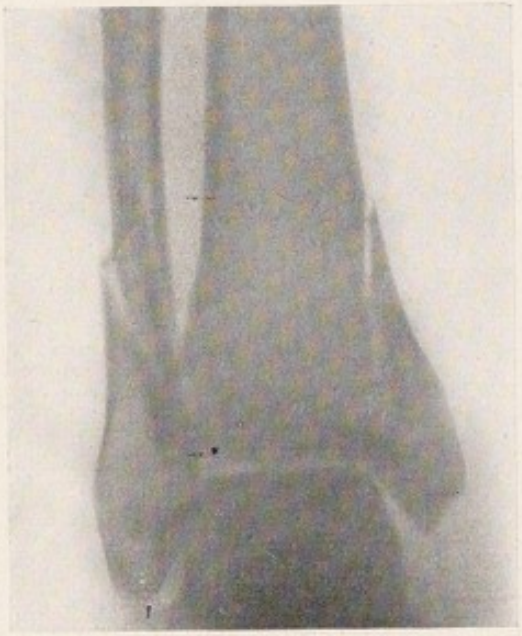

Fig. 652.
Adduktionsfraktur des Malleolus internus mit Torsionsfraktur der Fibula.



Fig. 653.
Tiefsitzende Fraktur des Malleolus externus u. Fraktur des Malleolus internus. (Abduktionsfraktur.)

Gelenk ängstlich auch dann jeden Tritt vermeidet, wenn kein Knochen verletzt ist.

Für unsere Diagnose maßgebend ist vor allem die *Lokalisation der Druckempfindlichkeit.* Bevor wir zur Palpation übergehen, prüfen wir

aber noch die *Empfindlichkeit bei Stoß in der Achse.* Ausgesprochene Schmerzhaftigkeit desselben spricht für eine Knochenverletzung in der Kontinuität, also für eine Fraktur der Tibia oberhalb der Malleolen oder für

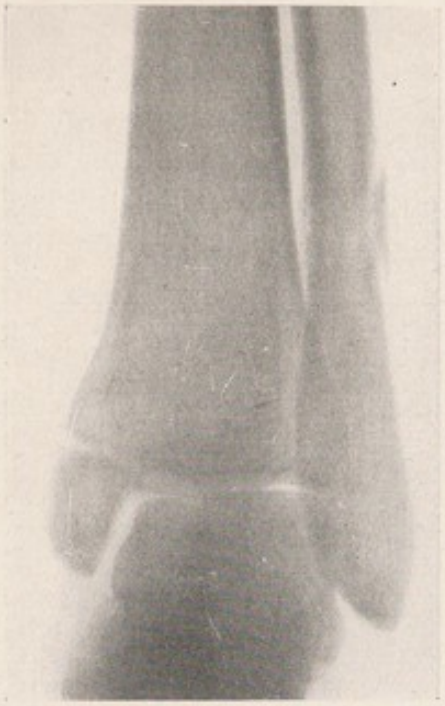

Fig. 654.
Abduktionsfraktur mit Knickung der Fibula an klassischer Stelle.



Fig. 655.
Bimalleoläre Fraktur durch direktes Trauma.

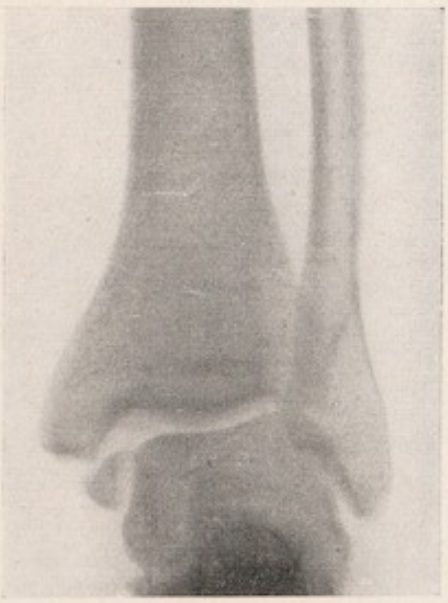

Fig. 656.
Bimalleoläre Fraktur mit von vorn kaum sichtbarem Torsions-Schrägbruch der Fibula.

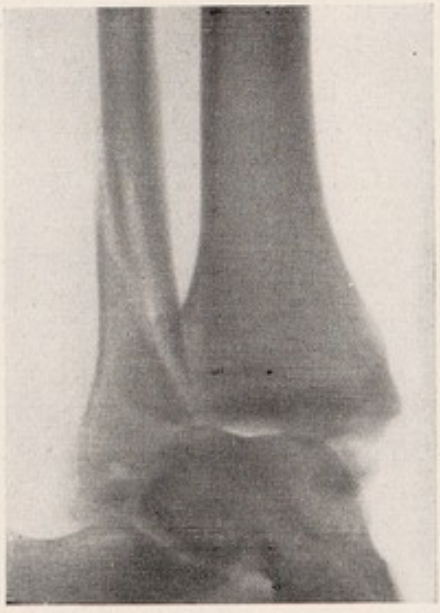

Fig. 657.
Derselbe Fall von der Seite. Zeigt die sehr häufige, von hinten oben nach vorn unten absteigende Bruchfläche mit Andeutung von Torsion.

einen Bruch im Bereiche der Fußwurzel. Reine Malleolenfrakturen ohne starke Verschiebung zeigen dagegen meist keinen Stoßschmerz.

Nun tasten wir das Knöchelgelenk ab. Diffuse, druckempfindliche Schwellung im Bereiche des ganzen vorderen Umfanges desselben spricht für einen unter Spannung befindlichen Bluterguß, also einigermaßen für Distorsion. Wir untersuchen weiter die Enden der Unterschenkelknochen. Finden wir an der Tibia eine oberhalb der Gelenklinie sitzende, die ganze Dicke des Knochens durchquerende, eng umschriebene Empfindlichkeit, so besteht eine supramalleoläre Fraktur, die beim wachsenden Individuum eine Epiphysenlösung sein kann. Die Fibula wird in der Regel bald höher, bald tiefer dieselben Erscheinungen aufweisen. Finden wir die Kontinuität der Tibia normal, so tasten wir den Malleolus internus ab. Ist derselbe an seiner Spitze umschrieben druckempfindlich, so ist das innere Seitenband ab- oder eingerissen; wir haben also eine Distorsion vor uns. Verläuft die Druckempfindlichkeit quer über den Malleolus (Fig. 650, 1) oder schräg, selbst direkt aufwärts (Fig. 650, 2 u. 3), so werden wir eine Fraktur desselben auch dann annehmen, wenn wir keine Bruchspalte, keine scharfen Kanten und keine falsche Beweglichkeit fühlen. In gleicher Weise gehen wir am äußeren Knöchel vor. Auch hier beweist Druckempfindlichkeit an der Spitze einen Bänderriß, Druckempfindlichkeit höher oben eine Fraktur. Viel öfter als an der Innenseite, aber auch nicht immer, können wir hier falsche Beweglichkeit nachweisen, indem wir das untere Fragment unter den Spitzen unserer Zeigefinger schaukeln machen. Sitzt die Druckempfindlichkeit umschrieben am vorderen Rande der unteren Tibiafläche, so müssen wir an den Abbruch dieser Kante denken, Fractura marginalis anterior — sog. Lauensteinsche Fraktur. Finden wir umgekehrt umschriebene Druckempfindlichkeit auf der Hinterseite der Tibia, besonders nach innen von der Achillessehne, so ist der isolierte Abbruch der hinteren Tibiakante wahrscheinlich, der leicht mit einer bloßen Distorsion verwechselt wird —, die von Bruns-Meißner und von Destot beschriebene Fractura marginalis posterior.

Sehr ausgesprochener örtlicher Druckschmerz weist, von den Malleolenspitzen abgesehen, beinahe immer mit Sicherheit auf eine Schädigung des Knochens hin. Immerhin gibt es Fälle, wo der Druckschmerz auch durch einen weit hinaufreichenden Band- und Periostabriß bedingt zu sein scheint. Selbstverständlich spielt dabei auch der individuell verschiedene Grad der Reaktion auf Schmerz eine Rolle.

Die Fibulafraktur läßt sich oft noch durch ein weiteres Zeichen erkennen, nämlich durch die indirekte Druckempfindlichkeit. Drücken wir in der Mitte des Unterschenkels die Fibula gegen die Tibia, und verspürt der Patient dabei einen umschriebenen Schmerz weiter unten, so ist an einer Fraktur oder zum mindesten an einer Fissur nicht zu zweifeln. Bei supramalleolären Tibiafrakturen liegt die — leicht übersehene — Fibulafraktur oft an deren *oberem* Ende.

Bei diesem Andrücken an die Tibia gibt uns die normale Fibula den deutlichen Eindruck des „Federns". Ist dieser federnde Widerstand aufgehoben, so liegt sicher eine Fraktur vor.

Sind wir nicht in der Lage, unsere Diagnose durch das Röntgenbild zu erhärten, so gibt uns die nach 2—3 Tagen unten und hinten vom gebrochenen Knöchel auftretende, winklig geformte Ekchymose eine gewisse Bestätigung derselben. Dieselbe kommt allerdings auch bei schweren Distorsionen vor.

Es ist der Behandlung wegen nicht ohne Interesse, die *Entstehungsweise des Bruches* und die genauere *Lage und Richtung der Bruchflächen* zu kennen. Man unterscheidet vor allem Knöchelbrüche durch gewaltsame Adduktion, durch Abduktion und durch Auswärtsrotation des Fußes, ferner durch Hyperflexion und Hyperextension.

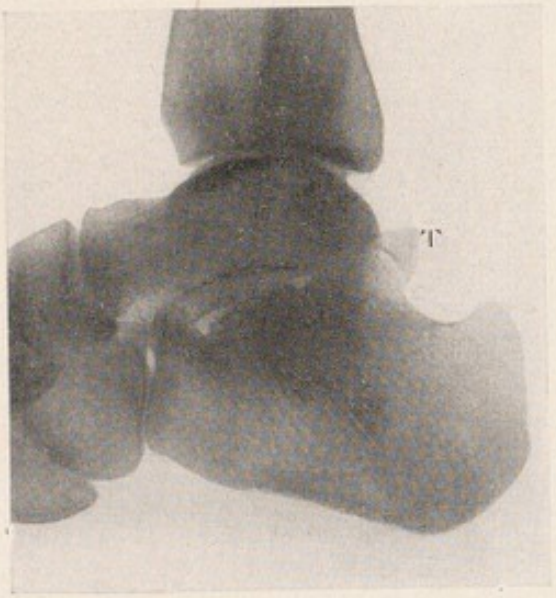

Fig. 658.
Os trigonum (T).

Bei der *Adduktionsfraktur* bricht regelmäßig der innere Knöchel ab, entweder in der Höhe der Gelenklinie oder mit einer schräg oder senkrecht nach oben verlaufenden Bruchlinie. Dazu gesellt sich oft eine Fraktur des äußeren Knöchels etwa in der Höhe der Gelenkspalte. Der Bruch des ersteren ist ein Biegungsbruch, derjenige des letzteren ein Rißbruch. Der Fuß steht normal, oder in Adduktion, ausnahmsweise in nachträglich entstandener Abduktion.

Bei der *Abduktionsfraktur* wird der innere Malleolus in der Nähe seiner Basis abgerissen, während die Fibula nach der klassischen Anschauung an ihrer schwächsten Stelle, d. h. etwa 5—6 cm oberhalb der Knöchelspitze, wie die Röntgenbilder zeigen, oft aber auch weiter unten (Fig. 653) einknickt. Hierzu kommt ausnahmsweise ein Abriß, bzw. eine Absprengung eines keilförmigen Fragmentes vom äußeren Rande der Tibia, fractura marginalis lateralis (das „dritte Fragment" der französischen Autoren). Der Fuß steht normal, oder subluxiert, in Abduktion und halber Plantarflexion.

Bei der *Fraktur durch Torsion* endlich findet sich, wie bei der Abduktionsfraktur, eine supramalleoläre Fraktur der Fibula, ausnahmsweise ein Abriß am äußeren Tibiarande und meist ein Abriß des Malleolus internus. Die Fibulafraktur zeigt nicht die Form des Knickungsbruches, sondern diejenige des Schraubenbruches. Man darf aber das Bild des von hinten oben absteigenden Schrägbruches der Fibula nicht, wie dies vorkommt, mit einem Schraubenbruch verwechseln. Profilaufnahme, die Platte an die Fibula, ist unerläßlich.

Auch durch übertriebene *Dorsal- und Plantarflexion* entstehen Knöchelfrakturen. Bezeichnend ist an der Fibula die schräg von hinten oben

nach vorn unten verlaufende Bruchfläche, deren Häufigkeit zeigt, daß Gewalteinwirkungen, im Sinne der Plantarflexion auch bei scheinbar reinen Ad- oder Abduktionsbrüchen eine große Rolle spielen. Durch Abriß oder Abstemmung entstehen endlich, isoliert oder mit Knöchelbrüchen verbunden, die schon erwähnten Randbrüche des Tibiaendes, die Fractura marginalis anterior und posterior. Im Alter von 13—15 Jahren führt der gleiche Mechanismus zu einer Verbindung von Epiphysenlösung und Abbruch eines Stückes hinterer Tibiafläche (L-förmige Brüche).

Finden wir über und an den Malleolen und an den Tibiarändern nichts Abnormes, besteht aber ein auffallender, das Gehen verhindernder Belastungsschmerz, so tasten wir die Fußwurzelknochen ab, vor allem den Talus, soweit er dem Finger zugänglich ist. Besteht ein Bluterguß auf der Vorderseite des Talokruralgelenkes, ist der

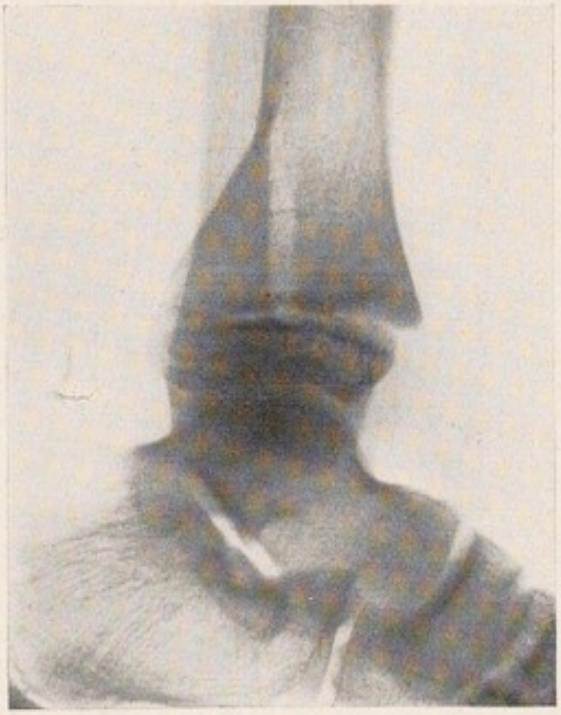

Fig. 659.

Epiphysenlösung mit hinterer Knochenabsprengung (L-Bruch). 15jähriger Junge.

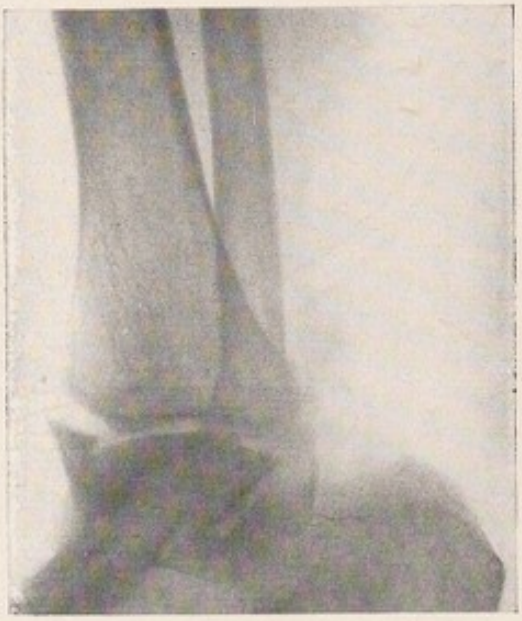

Fig. 660.

Abbruch der vorderen Tibiakante. Bruch der Fibula.

Taluskopf auffallend empfindlich und die Dorsalflexion des Fußes sehr schmerzhaft, so stellen wir die Wahrscheinlichkeitsdiagnose **Talusfraktur.**

Eine sichere Diagnose derselben erlaubt uns nur die Röntgenuntersuchung. Für die Beurteilung des Röntgenbildes sei daran erinnert, daß sich am hinteren Ende des Talus nicht selten ein kleiner Schaltknochen (Os trigonum) findet (s. Fig. 658), der im Anfang der Röntgendiagnostik zur irrtümlichen Diagnose einer Fraktur des Processus posterior tali, der sog. Shepherdschen Fraktur, führen konnte. Ich sah einen Fall, in welchem das mißdeutete Os trigonum mit zu einem langen Prozeßverfahren Anlaß gab.

Bei den viel häufigeren Brüchen des *Fersenbeines* sind die Beschwerden gewöhnlich derart, daß sie eine Verwechslung mit Knöchelbruch und Distorsion ausschließen. Wir widmen denselben einen besonderen Abschnitt.

Erst wenn die sorgfältige Untersuchung des Skelettes ein negatives Resultat ergeben hat, dürfen wir uns mit der Diagnose **Distorsion** begnügen. Ungenaue Diagnose und damit zu frühes Herumgehenlassen des Patienten hat schon manchen traumatischen Plattfuß und damit jahrelang dauernde Beschwerden verursacht.

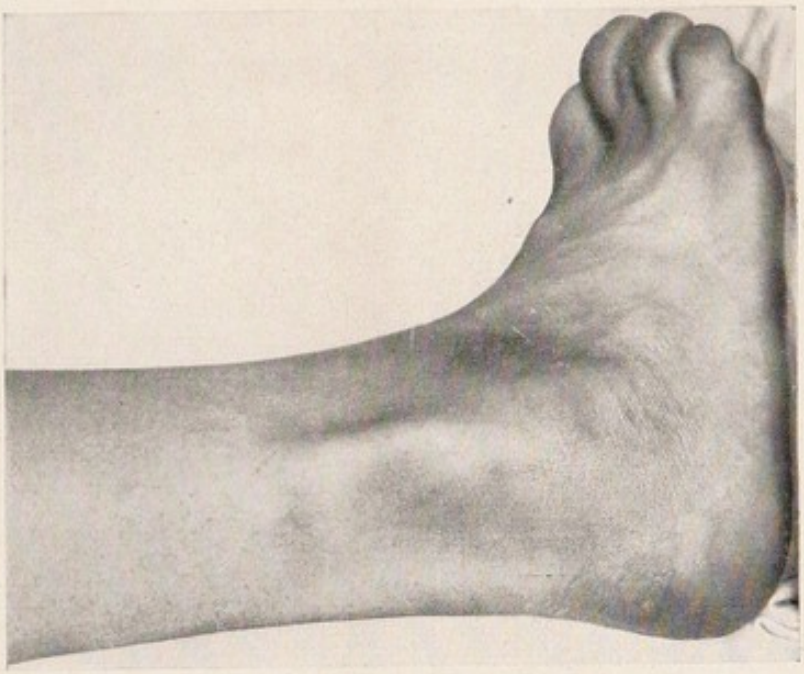

Fig. 661.

Luxation der Peronealsehnen. Dieselben springen strangartig über dem Malleolus externus vor.

Als besondere Form der Distorsion sei die *Zerreißung des Ligamentum tibio-fibulare anticum* durch Sprengung der Malleolengabel erwähnt. Wir erkennen sie an umschriebenem Schmerz und vielleicht auch an einem Bluterguß oberhalb des Fußgelenks, zwischen Tibia und Fibula.

Noch einer Verletzung sei hier gedacht, deren Kenntnis trotz ihrer Seltenheit nützlich ist. Der Patient hört vielleicht selbst im Momente des Unfalles ein deutliches Knakken und stellt die Diagnose Knochenbruch. Ein solcher ist aber weder durch die Palpation, noch durch die Röntgenuntersuchung nachweisbar. Auch mit einer Distorsio pedis stimmt der Sitz der Druckempfindlichkeit am hinteren Rande des äußeren Knöchels nicht überein. Läßt man nun die Peronealmuskeln anspannen, so sieht man, wie ihre Sehnen, eine nach der andern, über den Knöchel nach vorn wandern, wenn sie sich nicht schon zu Anfang der Untersuchung dort vorfinden. Es handelt sich also um die typische **Luxa-**

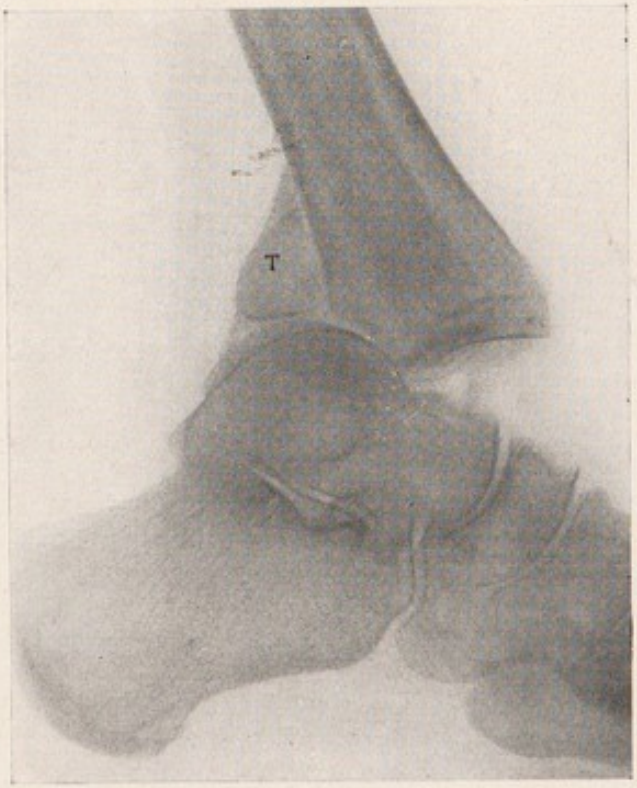

Fig. 662.

Bimalleoläre Fraktur mit Abbruch der hinteren Tibiakante (T) und Luxation des Fußes nach hinten (der Tibia nach vorn).

tion der Peronealsehnen (Fig. 661), und das Knacken entsprach dem Momente, in dem die Wand des Sehnenscheidenfaches einer plötzlichen, heftigen Kontraktion der Muskeln nachgab.



Fig. 663.
Luxation des Fußes nach hinten.

2. Verletzungen mit Formveränderung.

Zeigt der Fuß nach einem Trauma eine Abweichung von der normalen Form nach irgendeiner Seite hin, so fällt die bloße Distorsion



Fig. 664.
Unvollständige Luxation des Fußes nach hinten.

außer Betracht. Wir haben uns also nur noch zu fragen, ob bei der vorliegenden Verschiebung eine **Fraktur** oder eine **Luxation** die Hauptrolle spielt, oder ob beide gleichmäßig an der Verletzung beteiligt sind.

Vor allem aber handelt es sich darum, die Formveränderung überhaupt zu erkennen.



Fig. 665.
Epiphysenlösung mit Fibulafraktur. Subluxationsstellung.

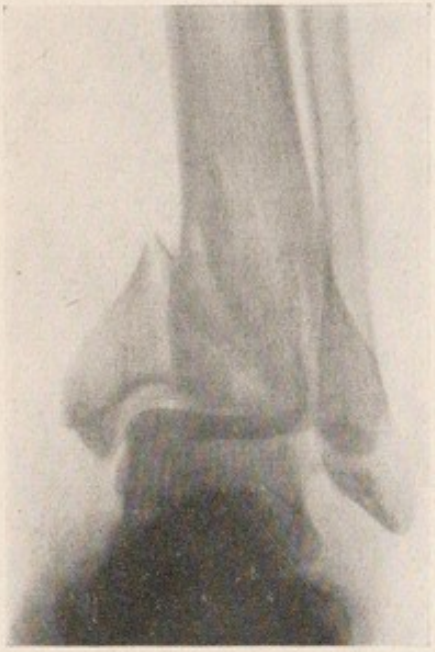

Fig. 666.
Adduktionsfraktur mit Subluxation des Fußes nach innen.

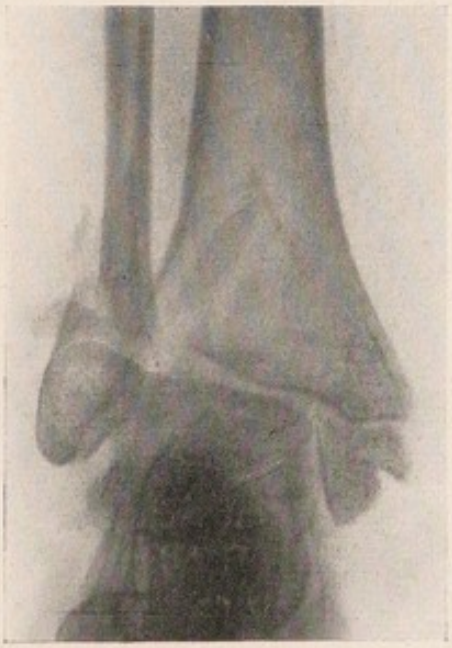

Fig. 667.
Bimalleoläre Abduktionsfraktur mit Subluxation nach außen. Gleichzeitig Fractura marginalis posterior.



Fig. 668.
Derselbe Fall von der Seite aufgenommen.

Wir bringen hierzu die beiden Beine in dieselbe Stellung, die Kniescheiben genau nach vorn gerichtet, und vergleichen nun die Richtung der Achsen

von Unterschenkel und Vorderfuß von vorn gesehen und die Beziehungen der Unterschenkelachse zur Fußsohle von der Seite gesehen. Bei der Inspektion von vorn her achten wir darauf, ob die Längsachse des Fußes einen abnormen Winkel mit der Unterschenkelachse bildet, oder ob sie parallel zu ihrer normalen Lage seitlich abgewichen ist. Bei der Untersuchung von der Seite her prüfen wir, ob die Unterschenkelachse sich zu weit vorn oder zu weit hinten auf den Fuß aufsetzt. Sind wir im Zweifel, ob irgendeine der genannten Abweichungen vorhanden ist, so suchen wir vorsichtig eine Andeutung abnormer Stellung auszugleichen oder umgekehrt noch zu steigern.

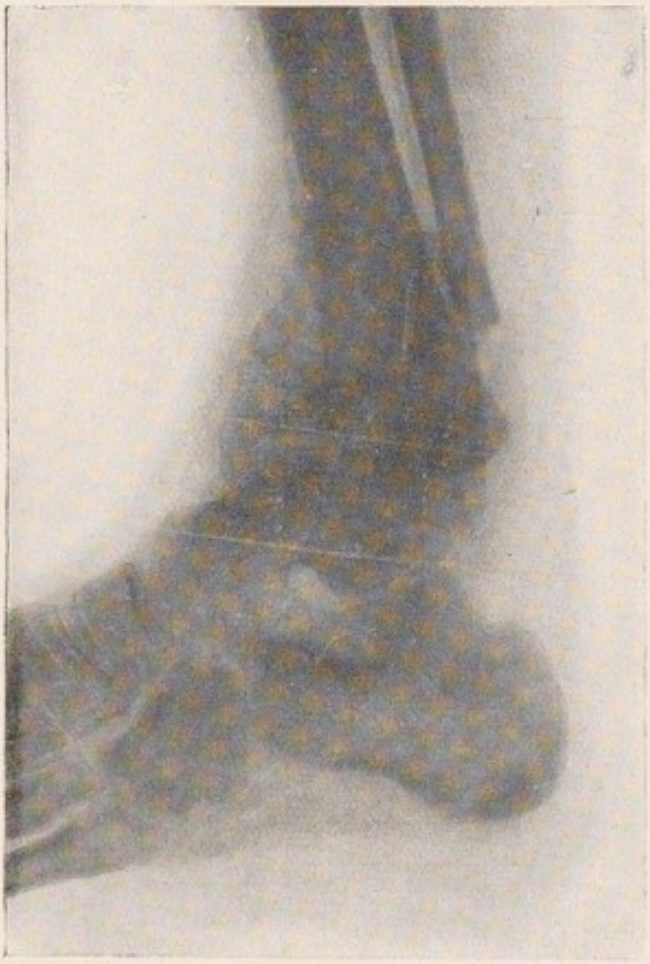

Fig. 669.
Bimalleoläre Fraktur mit Verschiebung des Fußes nach vorn (veralteter Fall; sog. „Assyrerfuß").



Fig. 670.
Luxation des Talus nach vorn außen.

Die häufigste Verschiebung des Fußes ist diejenige nach *hinten außen*, wobei die Fußachse gewöhnlich mit der Unterschenkelachse einen nach außen offenen stumpfen Winkel bildet. Der Fuß ist also nach hinten außen geglitten und etwas nach außen umgekippt. Er befindet sich dabei gewöhnlich in leichter Plantarflexion.

Wir beginnen die Palpation mit dem unteren Ende des Tibiaschaftes, denn die eben beschriebene Verschiebung kommt nicht selten von einer **supramalleolären Fraktur** her. Sodann gehen wir zu den Malleolen über. Weitaus am häufigsten werden wir einen Abriß des inneren Knöchels und einen Biegungsbruch der Fibula finden. Der Talus

ist nach außen verschoben, und das obere Fragment der Fibula ruht unmittelbar auf demselben auf. Gleichzeitig ist der Fuß dem Unterschenkel gegenüber nach hinten verschoben, so daß von der Seite gesehen (Fig. 662) die Tibia die Talusrolle nach vorn überragt. Es handelt sich um eine **bimalleoläre Fraktur mit Subluxation des Fußes nach hinten außen,** der Tibia also nach vorn innen. Je nach der Art der Gewalteinwirkung herrscht bald mehr die eine, bald mehr die andere Komponente der Verschiebung vor. Je ausgesprochener dabei die Dislokation ist, und je un-



Fig. 671.

Luxatio tali nach vorn außen. X Vorsprung des Taluskopfes. Beginnende Nekrose (Blasenbildung).

bedeutender die Fraktur, um so mehr sprechen wir von **Luxation,** ohne daß zwischen den beiden Verletzungsformen eine scharfe Grenze zu ziehen wäre. Oft verbindet sich mit der Knöchelfraktur der Abbruch der hinteren Tibiakante, in der Röntgenaufnahme von der Seite her als dreieckiges Stück zu sehen, bisweilen auch der Abriß des an die Fibula grenzenden Teiles der Tibiaaußenfläche, — das „dritte Fragment" der bimalleolären Fraktur.

Fühlen wir die beiden Malleolen intakt durch die Haut durch und sehen wir den Umriß der Malleolengabel unter der Haut nach vorn hervorragen (s. Fig. 663), so stellen wir ohne weiteres die Diagnose einer *reinen Luxation.* Beinahe immer ist aber weit oben eine Fraktur der Fibula vorhanden, so im Falle von Fig. 664.

Derselbe verdankte seine Entstehung in typischer Weise dem Rodelsport — Hängenbleiben der Ferse, während die Tibia nach vorn getrieben wird.

In entsprechender Weise werden wir die viel selteneren **Luxationen** und **Luxationsfrakturen mit Verschiebung des Fußes nach innen und nach vorn** beurteilen.

Erwähnung verdient besonders die Verschiebung des Fußes *nach vorn*, also der Tibia auf den hinteren Teil der Talusrolle. Es entsteht dadurch eine für später störende Difformität, die man in Vergleichung mit den assyrischen Skulpturen zutreffend als *Assyrerfuß* bezeichnet hat (Fig. 669).

Wir kommen endlich zu einem hiervon ganz verschiedenen Verletzungsbilde, das sich aber in derselben anatomischen Gegend abspielt. Finden wir nach einem schweren Fußtrauma bald direkt nach vorn, bald mehr nach innen, bald mehr außen von der vorderen Tibiakante einen rundlichen, knöchernen Vorsprung, über dem die Haut stark angespannt ist, und ist der Fuß der Tibia gegenüber je nach der Stellung dieses Höckers nach vorn, innen oder außen verschoben, so kommt nur eine Diagnose in Frage, nämlich diejenige der **Luxation des Talus**, d. h. der Auslösung des Talus aus allen seinen Bandverbindungen und seine Verschiebung unter die Haut. Ob derselbe dabei unverletzt oder — wie bisweilen — gebrochen ist, das hat für die weitere Behandlung wenig Bedeutung, und das können wir auch klinisch nur dann entscheiden, wenn wir deutliche Krepitation fühlen.

Es ist wichtig, daß wir die Diagnose der Talusluxation früh stellen, weil die über dem verschobenen Knochen angespannte Haut, wenn nicht rasch Abhilfe geschaffen wird, oft binnen weniger Tage der Nekrose anheimfällt.

Finden wir eine auffallende Verschiebung des Fußes dem Unterschenkel gegenüber, trotzdem an den Malleolen nichts zu finden ist und ihre Beziehungen zum Talus normal zu sein scheinen, so bleibt noch die Möglichkeit einer **Luxatio sub talo** übrig. Diese Luxationen sind, allerdings als große Seltenheiten, schon nach den verschiedensten Richtungen hin beobachtet worden. Wer zu sehen und zu palpieren versteht, der wird auch herausfinden, ob der Fuß nach vorn, hinten oder außen abgewichen ist, wenn er überhaupt an eine Luxatio sub talo denkt.

107.

Über den Bruch des Fersenbeines.

Ist ein Individuum aus der Höhe senkrecht auf die Fersen gefallen, und äußert er Beschwerden beim Gehen, so fassen wir die betreffende Ferse zwischen Daumen und Zeigefinger. Zieht er sein Bein unter lebhafter Schmerzäußerung sofort zurück, so hat er einen Fersenbeinbruch. Dieser Bruch, der so oft für eine Malleolenfraktur oder gar für eine bloße Distorsion gehalten wird, entsteht

entweder durch Zug der Achillessehne — Rißbruch —, oder durch Zerquetschung des Fersenbeines zwischen Talus und Unterlage — Kompressionsbruch.

Als *Rißbrüche* dürfen wir nur diejenigen Frakturen auffassen, welche den Fersenhöcker betreffen, und zwar bloß dann, wenn die Frakturlinie entweder parallel zu den Knochenbalken verläuft (s. Fig. 672), oder bei mehr schrägem, plantarwärts gerichtetem Verlaufe wenigstens die Unterfläche des Fersenbeines nicht erreicht. Die übrigen Brüche, mögen sie nun den Körper des Knochens oder den Processus anterior betreffen, sind *Kompressionsbrüche.*

Wir dürfen aus dem Gesagten nicht schließen, daß die Ätiologie uns erlaube, die Diagnose der Bruchform zu stellen. Die Rißbrüche des Fersenhöckers entstehen nämlich in der Regel genau wie die Kompressionsbrüche durch Fall aus der Höhe auf die Fußsohlen, und es kommt sogar vor, daß sich an einem und demselben Calcaneus gleichzeitig die beiden Bruchformen vorfinden. Dagegen gestatten uns die klinische Untersuchung und das Röntgenbild leicht, die beiden Formen auseinanderzuhalten.



Fig. 672.
Rißbruch des Fersenbeinhöckers.

Wir können, den klinischen Erscheinungen entsprechend, folgende Formen von Fersenbeinbruch unterscheiden:

1. Bei den Brüchen der ersten Gruppe zeigen die Malleolenspitzen ihren normalen Abstand vom Boden. Dagegen fällt uns eine umschriebene Verdickung am unteren Ende der Achillessehne, im oberen Teil des Fersenhöckers auf. Bei der Betastung finden wir die geschwollene Stelle druckempfindlich, nicht aber die Unterfläche des Fersenbeines. Stoß in der Achse des Unterschenkels ist nicht schmerzhaft. Der Patient kann auf dem Fuße stehen und, wenn auch mit Schmerzen, gehen. Tritt eine Ekchymose auf, so finden wir sie zu beiden Seiten der Achillessehne. Hier erlaubt uns der umschriebene Sitz der Veränderungen die bestimmte Diagnose eines *Rißbruches*, die uns das Röntgenbild bestätigen wird.

2. In anderen Fällen fühlen wir am Ansatz der Achillessehne nichts Abnormes. Der Abstand der Malleolen vom Boden ist ebenfalls normal. Die Ferse zeigt von hinten gesehen keine auffallende Verbreiterung. Trotzdem vermeidet es der Patient, sich auf den verletzten Fuß zu stützen. Bei der Palpation finden wir höchstens eine leichte Verdickung, dagegen eine ausgesprochene Druckempfindlichkeit,

die bald mehr nach dem Fersenhöcker hin, bald mehr an der Planta, bald mehr am Processus anterior sitzt.

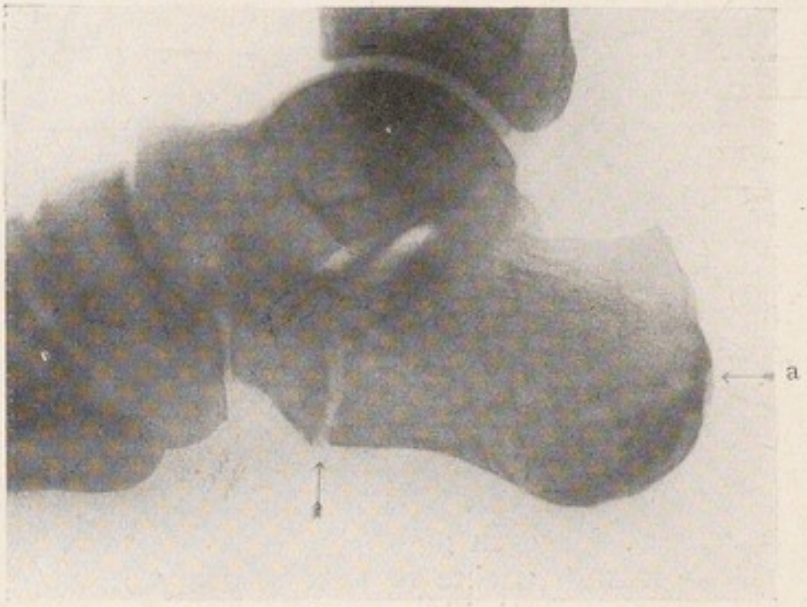

Fig. 673.
Doppelter Bruch des Fersenbeines.
a) Bruch des Tuber calcanei. b) Abbruch des Proc. anterior.

Auch Druck auf die Fußsohle in der Achse des Unterschenkels ist schmerzhaft. Die Ekchymose sitzt meist an der Fußsohle. Hier werden



Fig. 674.
Kompressionsfraktur des Calcaneus mit schwerer Zertrümmerung desselben.

wir an einen *Kompressionsbruch ohne merkliche Verschiebung der Fragmente* denken.

Das Röntgenbild wird uns entweder bloß eine gewisse Verwischung der Knochenstruktur zeigen, aus der wir auf einen leichten Grad von Zertrüm-



Fig. 675.
Rechtsseitige Calcaneusfraktur.
Verbreiterung der Ferse, Tiefstand der Knöchel, leichte Valgusstellung.

merung im Inneren des Calcaneus schließen werden, oder wir finden, auf demselben deutliche Fissuren, teils in der Längsrichtung des Knochens,

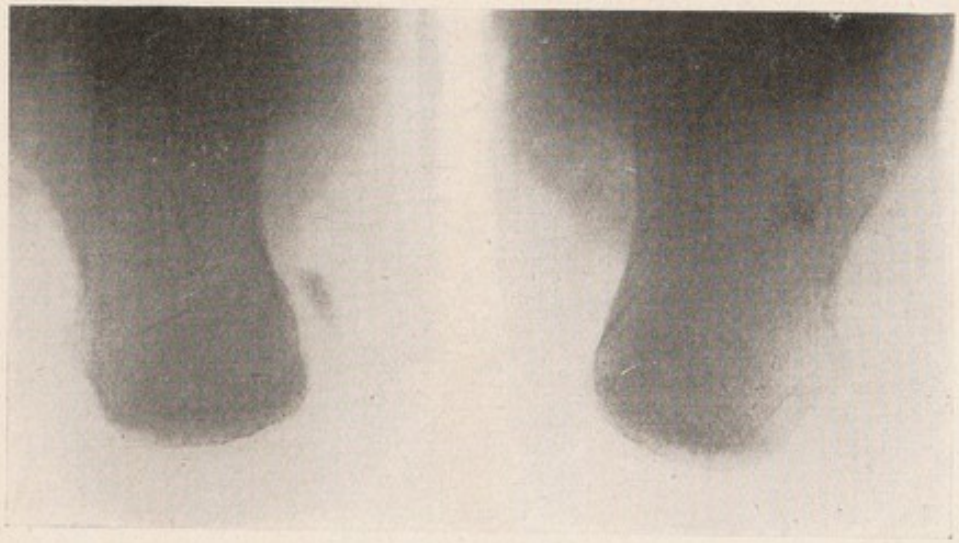

Fig. 676.
Absprengung an der Innenseite des Fersenbeines.

teils quer dazu, letztere besonders als Abbruch des Processus anterior (s. Fig. 673).

Solche Fälle werden gewöhnlich im Anfang als Distorsionen oder als Quetschungen aufgefaßt. Erst wenn die Schmerzen beim Betasten des Fußes und beim Auftreten nach 2—3 Wochen nicht weichen

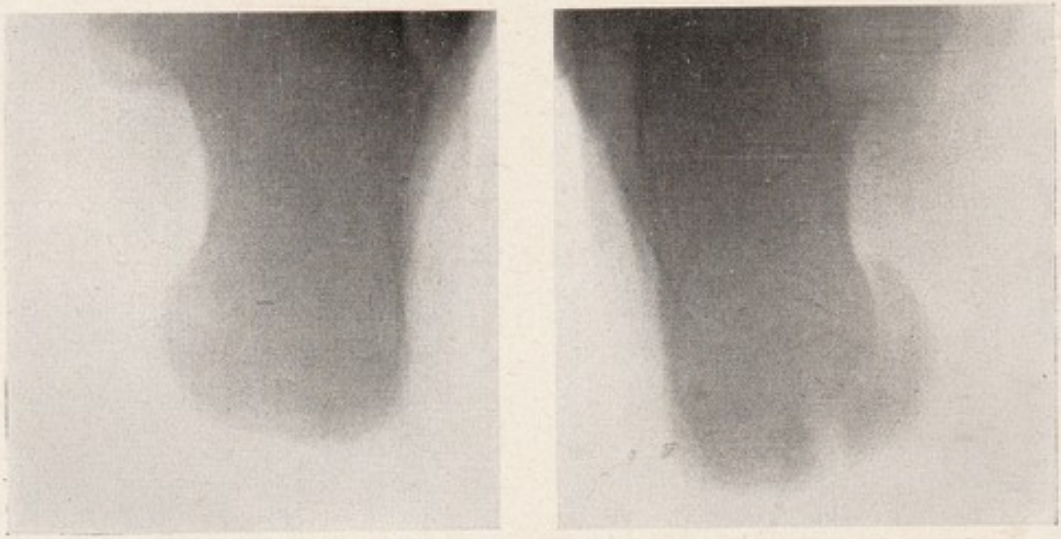

Fig. 677.
Fersenbeinbruch. Frische Calcaneus-Fraktur.

wollen, wird genauer untersucht, und nun findet man eine deutliche Verdickung des Fersenbeines durch den beginnenden Kallus selbst in den Fällen, in denen die erste Untersuchung einen normalen Palpationsbefund ergeben hatte.

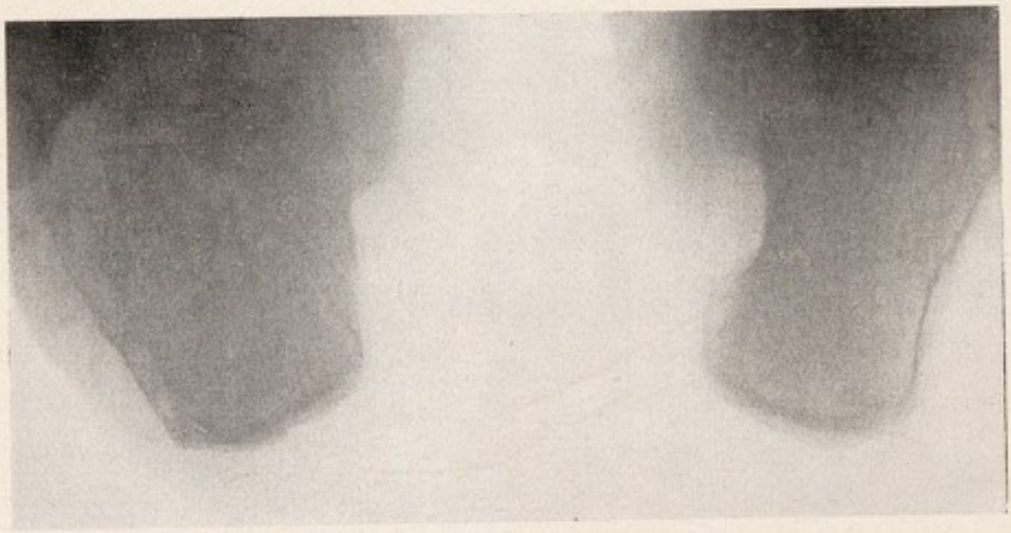

Fig. 678.
Alter Fersenbeinbruch. Verbreiterung des Calcaneus.

3. Viel leichter sind die Fälle der dritten Gruppe zu erkennen. Hier finden wir von Anfang an die Ferse von hinten gesehen abnorm breit und die Malleolen tiefer stehend, als auf der nicht verletzten Seite. Das Fersenbein fühlt sich verdickt an und ist sowohl bei seitlichem

Druck, wie bei Druck in der Unterschenkelachse empfindlich. Es liegt ein *Zertrümmerungsbruch* vor, bei dem sich gewöhnlich Sprünge in der Längsrichtung in verschiedener Weise mit queren Frakturen verbinden. Das Genauere können wir natürlich nur mit Hilfe der Röntgenuntersuchung erkennen. Nehmen wir die Fußspur auf, so finden wir sie im Bereiche der Ferse verbreitert. Die Patienten können selbst mit dieser Bruchform bisweilen noch herumgehen, wennschon unter heftigen Schmerzen. Ganz besonders gestört sind die Pronation und die Supination.

4. Auffallende Valgusstellung und Druckschmerz unter dem inneren Knöchel lassen beim Fehlen von anderweitigen Erscheinungen an den seltenen *Abbruch des Sustentaculum tali* denken.

5. Endlich gibt es seitliche Absprengungen, die sich nur an dem umschriebenen Druckschmerz und durch die Röntgenuntersuchung von hinten oben bei stark dorsal flektiertem Fuße erkennen lassen (Fig. 676).

Die hier folgende schematische Übersicht soll das über die Verletzungen im Bereiche des Fußgelenks Gesagte kurz zusammenfassen.

Keine auffallende Formveränderung, höchstens etwas Schwellung.	Knochen nirgends ausgesprochen druckempfindlich, wohl aber der Bänderansatz an dem einen oder andern Knöchel. Schmerz oft auch in der Ruhe vorhanden. Kein Achsendruckschmerz.		**Distorsion des Knöchelgelenks.**
	Knochen quer oberhalb des Gelenkes druckempfindlich (meist an Tibia und Fibula). Ausgesprochener Achsendruckschmerz.		**Fractura supramalleolaris ohne Verschiebung.** Fibulabruch bisweilen ganz oben!
	Knochen an einem oder an beiden Malleolen mehr oder weniger weit oberhalb der Malleolenspitze ausgesprochen druckempfindlich. Falsche Beweglichkeit nicht immer nachweisbar, am ehesten an der Fibula. Kein Achsendruckschmerz.		**Malleolenfraktur ohne Verschiebung.**
	Rückseite der Tibia innen neben der Achillessehne druckempfindlich.		**Fractura marginalis posterior.**
	Tibia und Fibula nicht druckempfindlich. Achsendruckschmerz (bei Druck auf die Ferse) meist vorhanden, ferner Schmerz bei seitlicher Kompression des Fersenbeines.	Malleolen normal hoch stehend. Schmerz am Tuber calcanei.	**Fraktur des Tuber calcanei.**
		Ebenso, aber Schmerz am Körper des Fersenbeines.	**Fractura corporis calcanei** ohne Verschiebung.
		Malleolen abnorm tief stehend. Schmerz am Körper des Fersenbeines.	**Fractura corporis calcanei.** Knochen zusammengedrückt.
	Idem, aber Druckschmerz am Talus, nicht am Calcaneus. Dorsalflexion besonders schmerzhaft.		**Fractura tali.**

Fuß der Achse des Unterschenkels gegenüber verschoben.	Knochen nirgends druckempfindlich. Malleolengabel unter der Haut abtastbar.	**Reine Luxation.** (Fuß meist nach hinten außen verschoben.)
	Beide Knochen quer oberhalb der Malleolen druckempfindlich.	**Fractura supramalleolaris mit Verschiebung,** vor dem 14. Jahre meist **Epiphysenlösung.** (Fuß meist nach hinten außen verschoben, wie bei der Luxation.)
	Knochen oberhalb der Malleolenspitze (Tibia oder Fibula) bzw. oberhalb des Malleolus (Fibula) druckempfindlich. Bisweilen gleichzeitig wirkliche Luxation.	**Malleolenfraktur mit Verschiebung.** Verschiebung des Fußes meist wie oben, seltener nach vorn. Bisweilen gleichzeitige Fractura marginalis posterior oder externa.
	Malleolen nicht druckempfindlich. Malleolengabel abnorm leicht abzutasten. Unter der gespannten Haut ragt, meist nach vorn, ein rundlicher Körper vor.	**Luxatio tali** (oft mit Fraktur des Talus verbunden).
	Malleolen normal anzufühlen. Malleolengabel nicht abnorm leicht abzutasten. Dabei starke Verschiebung des Fußes unterhalb des Talus. Kopf des letzteren abzutasten.	**Luxatio sub talo** (nach den verschiedenen Richtungen vorkommend).

108.

Nach vorn von den Knöchelgelenken gelegene Fußverletzungen.

Wir wollen uns nicht bei den seltenen Verletzungen wie die *Luxationen im Chopartschen und Lisfrancschen Gelenke* aufhalten. Die Verschiebung ist bei denselben so augenfällig, daß bei nicht zu starker Schwellung die Diagnose schon auf Grund anatomischer Überlegungen gestellt werden kann.

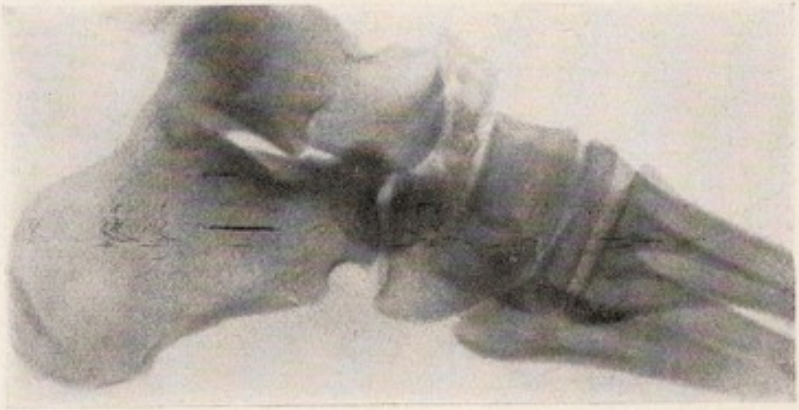

Fig. 679.

Kompressionsfraktur des Os naviculare.

Diagnostisch interessanter sind einige geringfügigere, aber typische und nicht so seltene Verletzungsformen, die vor der Zeit der Röntgenuntersuchung entweder übersehen oder unrichtig gedeutet wurden, die wir aber jetzt auf Grund der gewonnenen Erkenntnis schon aus ihren klinischen Zeichen erkennen können.

1. Die **Kompressionsfraktur des Kahnbeines.** Fällt jemand aus einer gewissen Höhe auf den Vorderfuß, so wird der Stoß zum guten Teil vom Os naviculare aufgefangen und auf den Talus übertragen. Ist das Kahnbein nicht fest genug, so wird es zerdrückt und bisweilen sozusagen aus dem Fußskelette herausgequetscht. Es gelangt dann auf das Dorsum desselben, und ist deutlich durch die Weichteile hindurch zu fühlen (Fig. 679).

An der Tuberositas navicularis kommt besonders beim weiblichen Geschlecht ein schon von Gruber als Os tibiale externum beschriebener Schaltknochen vor (Fig. 680). Bänderzerrung an dieser Stelle kann den Unkundigen zur Annahme einer Fraktur führen. So kam es, daß diese Anomalie im Sinne einer Fraktur schon als „Tanzschaden" beschrieben worden ist! Die Beidseitigkeit konnte den Autor natürlich nicht vor Irrtum schützen.

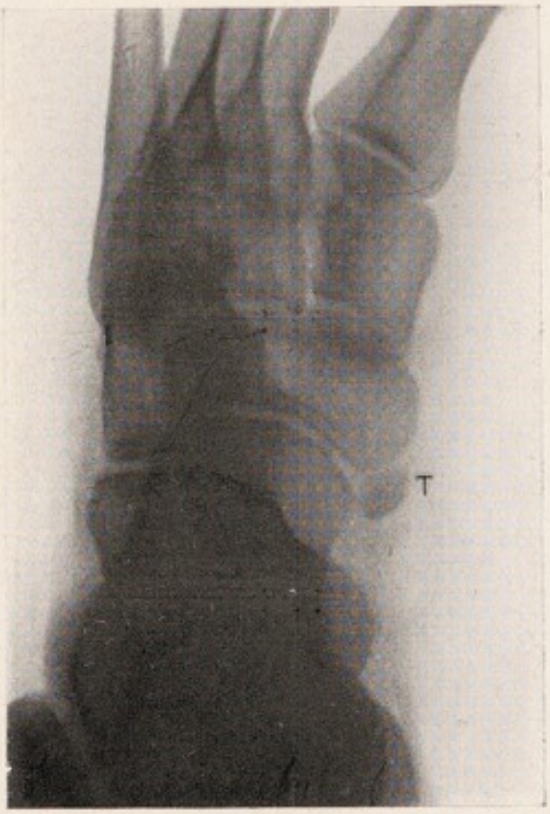

Fig. 680.
Os tibiale externum (T).

2. Viel häufiger ist die sog. **Fußgeschwulst** oder, besser gesagt, die **Marschfraktur eines Metatarsus.** Wenn ein schwer bepackter Soldat übermüdet nach stundenlangem Marsche anfängt, sich gehen zu lassen, d. h. wenn er nicht mehr bei jedem Schritte durch die richtige Verwendung seiner Muskeln dem Fuße die nötige Elastizität gibt, so kommt es leicht vor, daß das Metatarsalskelett auch ohne jede äußere Gewalteinwirkung überlastet wird, und daß ein Metatarsalknochen, meist ist es der zweite, etwas einknickt. Die dadurch entstehenden Erscheinungen: spontaner Schmerz, Druckempfindlichkeit, Schwellung wurden früher als entzündliche Veränderungen in den Weichteilen aufgefaßt, bis uns das Röntgenbild zeigte, daß eine subperiostale, meist ohne Dislokation verlaufende **Metatarsalfraktur** die Ursache des Übels ist.

Das frisch aufgenommene Röntgenbild zeigt höchstens einen feinen Sprung, meist aber gar keine Veränderung, weil der Knochensprung rein subperiostal sitzt; dagegen erscheint nach wenigen Wochen ein auf dem Radiogramm leicht sichtbarer Kallus.

Folgender Fall ist hierfür bezeichnend.

Ein schmächtig gebauter Rekrut zeigt nach einem langen Marsche die bekannten Erscheinungen der Fußgeschwulst im Bereiche des rechten zweiten Metatarsus. Die sofort vorgenommene Röntgenuntersuchung ergibt ein

negatives Resultat, was nicht hindert, die Diagnose einer Fissur zu stellen. Eine erneute Untersuchung zeigt nach einigen Wochen einen ausgesprochenen Kallus. Nach einigen Monaten muß der junge Mann den versäumten Militärdienst nachholen, und nun wiederholen sich, wieder nach einem langen Marsche bei vollständiger Bepackung, die gleichen Erscheinungen am linken Fuße. Auch hier bleibt das sofort aufgenommene Röntgenbild resultatlos. Dagegen erheben wir einige Wochen später den in den Fig. 681 u. 682 wiedergegebenen Befund: An dem 2. Metatarsus des zuerst geschädigten rechten Fußes finden wir eine spindelförmige, als alter Kallusrest zu deutende Verdickung. Der zweite Metatarsus des zuletzt betroffenen Fußes zeigt einen wohl ausge-



Fig. 681.
Fußgeschwulst. Alter Kallus.



Fig. 682.
Fußgeschwulst. Frischer Kallus.

bildeten frischen Kallus. Wie sehr bei dieser Verletzung die besonderen Verhältnisse des Militärdienstes, nämlich die schwere Bepackung und das gezwungene Weitermarschieren des übermüdeten, seine Muskeln nicht mehr genügend beherrschenden Soldaten in Betracht kommen, das zeigt der Umstand, daß derselbe junge Mann vor seinem Militärdienste schwierige Besteigungen im Hochgebirge ohne jede nachteiligen Folgen für sein Fußskelett ausgeführt hatte.

3. Als weitere klinisch nachweisbare, wennschon leicht übersehene, typische Verletzung des Mittelfußes wollen wir den **Bruch der Tuberositas des fünften Metatarsalknochens** erwähnen, der durch direkten Stoß, vielleicht aber auch durch Zug des M. peroneus brevis, als Abrißfraktur entsteht (s. Fig. 683). Nicht mit dieser Fraktur zu verwechseln ist die im Alter von 12—14 Jahren an dieser Stelle vor-

handene, von Kirchner und von Iselin beschriebene Epiphysenlinie (Fig. 684).

4. Bei umschriebenem Druckschmerz an der Sohle und Schmerz-



Fig. 683.
Fraktur der Tuberositas des 5. Metatarsalknochens.



Fig. 684.
Epiphysenlinie an der Basis des 5. Metatarsus (14jähr. Knabe).

haftigkeit der Zehenbewegungen werden wir wenigstens an die Möglichkeit eines Bruches eines Sesambeines denken (Fig. 685).

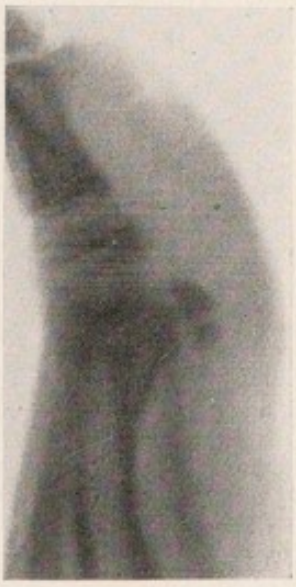

a)



b)

Fig. 685.
Bruch eines Sesambeines von unten und von der Seite.

Die Diagnose darf aber nur bei Druckempfindlichkeit des Sesambeines gestellt werden, da es auch ein Os sesamoides bipartitum gibt.

Auf die häufigsten und vielgestaltigen, durch direkte Gewalt im Bereiche der Metatarsalknochen und der Zehen verursachten Frakturen und Luxationen

brauchen wir hier nicht einzugehen, da dieselben keiner Regel folgen. Zug und Druck an sämtlichen fünf Zehen zeigt uns, welche derselben betroffen sind, und für den Nachweis von Einzelheiten werden wir stets zum Röntgenbilde greifen müssen.

109.

Entzündliche Erkrankungen am Fuße.

A. Fußwurzel.

Wie man am Handgelenk bei entzündlichen Vorgängen von *Cheirarthritis* spricht, so faßt man an der Fußwurzel die entzündlichen Erkrankungen als *Podarthritis* zusammen. Während am Handgelenk bei der Kleinheit der in Frage kommenden Skeletteile eine solche Zusammenfassung berechtigt ist, müssen wir am Fuße die Diagnose sowohl bei akuten, als besonders bei chronischen Erkrankungen genauer umschreiben.

1. *Akute Erkrankungen.*

Bei den akuten Erkrankungen gelingt es meist leicht, zu bestimmen, ob die Entzündung das Knöchelgelenk selbst oder, weiter vorn, das Chopartsche oder das Lisfrancsche Gelenk betrifft. In der großen Mehrzahl der Fälle ist allerdings das Knöchelgelenk allein oder hauptsächlich befallen.

Für die Natur dieser akuten Entzündungen verweisen wir auf das beim Schulter- und Kniegelenk Gesagte. Auch hier ist der ursprüngliche Sitz des Übels häufig nicht das Gelenk, sondern der benachbarte Knochen.

2. *Chronische Entzündungen.*

Bei den chronischen Entzündungen steht, wie überall, die Tuberkulose obenan. Der Patient kommt zu uns, weil er seit einigen Wochen oder Monaten Schmerzen in der Knöchelgegend verspürt und infolgedessen etwas hinkt. Oft finden wir in diesem Stadium noch keine greifbaren Veränderungen, sondern als einziges Krankheitszeichen eine gewisse Druckempfindlichkeit im Bereiche der Kapsel des oberen Sprunggelenkes. Untersuchen wir mit Röntgenstrahlen, so finden wir nichts als eine auffallende Durchsichtigkeit des Skeletts (Osteoporose) infolge von Schwund der Kalksalze (s. Fig. 686). Ist das Übel schon etwas weiter fortgeschritten, so finden wir Schwellung aller der Palpation zugänglichen Kapselteile und vielleicht schon einen parartikulären Abszeß. Ganz besonders häufig sind in diesem Stadium die Gruben zu beiden Seiten der Achillessehne verstrichen, ja die Achillessehne liegt sogar in einer Vertiefung (Fig. 689). Im Röntgenbilde sehen nun die Gelenkflächen der Knochen stellenweise wie angefressen aus. Ihre gegenseitige Annäherung zeigt, daß der Knorpel zum Teil schon ge-

schwunden ist. Vielleicht erkennen wir auch einzelne Knochenherde, für deren Beurteilung wir auf das für Hüfte und Kniegelenk Gesagte verweisen.

Im Stadium der Kapselschwellung kann eine Verwechslung mit **gummöser Erkrankung** und mit einem chronischen **gonorrhoischen** Ergusse vorkommen. Die erstere ist freilich weniger schmerzhaft, die letztere viel schmerzhafter, als im allgemeinen die Tuberkulose. Beim Tabesfuß läßt die groteske Verdickung des Gelenks verbunden mit der Schmerzlosigkeit die Diagnose stellen. Die Knochenveränderungen zeigt Fig. 692.

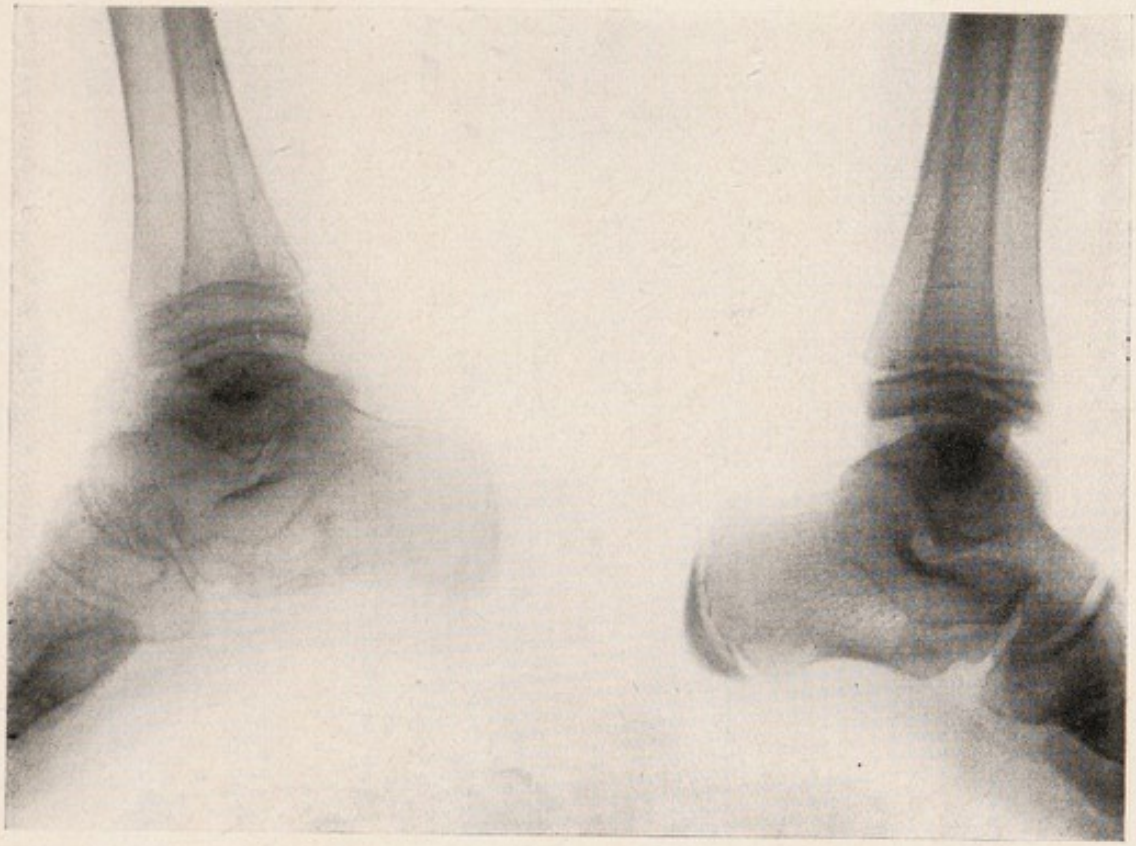

Linke (kranke) Seite. Fig. 686. Rechte Seite.

Beginnende tuberkulöse Synovitis des linken Fußgelenks. Im Röntgenbilde nur hochgradige Osteoporose nachweisbar.

Tritt zu dem beschriebenen Krankheitsbilde fistelnder Durchbruch nach außen, so erhält die Diagnose „Tuberkulose" dem chronischen Rheumatismus und der gonorrhoischen Arthritis gegenüber eine neue Stütze. Lues dagegen werden wir nicht ausschließen, sondern werden im Gegenteil an eine tertiäre Erkrankung denken, wenn der Hautdefekt nicht die Form einer Fistelöffnung behält, sondern diejenige von scharfrandigen Geschwüren annimmt.

In den Tropen kommt eine der *Aktinomykose* verwandte Erkrankung vor, die zu einem tuberkulose- oder luesähnlichen Bilde führen kann. Die Infektion durchsetzt allmählich alle Gewebe des Fußes und der Eiter enthält aktinomyzesähnliche Körner. Man bezeichnet dieselbe als „Madurafuß".

In den bis jetzt besprochenen Fällen stand die Beteiligung des Sprunggelenkes bzw. seiner Nachbargelenke im Vordergrunde. Nicht selten finden wir aber die eingangs angeführten Erscheinungen: Hinken und Schmerzen im Fuße bei *völlig freier Gelenkfunktion.* Untersuchen wir genauer, so finden wir, daß die Gelenkkapseln weder verdickt noch druckempfindlich sind, daß aber das untere Ende der Tibia oder das Fersenbein, in selteneren Fällen auch das Naviculare oder das Kuboid, sich als verändert erweist.

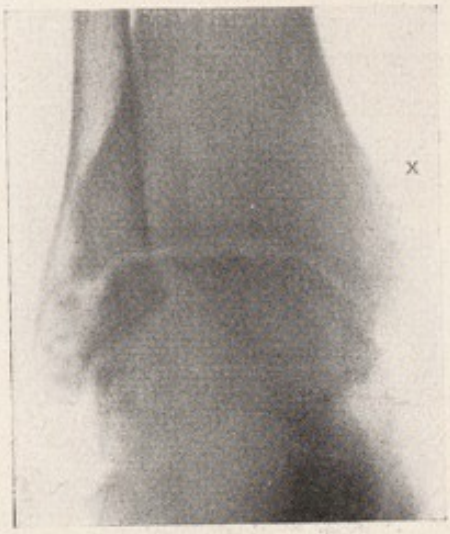

Fig. 687.
Fußgelenkstuberkulose. Knorpel verschmälert. Knochen angefressen. Im Malleolus externus Knochenherde. Bei X etwas Knochenneubildung.

Die isolierte **Tuberkulose des Tibiaendes** zeigt bald die Form eines reinen zentralen Knochenabszesses mit diffuser Verdickung der Corticalis, bald einen hart am Gelenk sitzenden Herd mit Spongiosasequester, bald endlich den Charakter von kleineren Granulationsherden. Dasselbe gilt von der häufigeren **Tuberkulose des Calcaneus,** die gewöhnlich in der hinteren Hälfte desselben sitzt. In der Regel finden wir einen oder mehrere von sklerotischem Knochen umgebene Abszesse, welche nicht selten Spongiosasequester enthalten. Die Erkrankung bleibt bisweilen jahrelang im Calcaneus eingeschlossen und macht sich nur von Zeit zu Zeit durch frische entzündliche Schübe bemerkbar. Dieser intermittierende Verlauf und das Röntgenbild

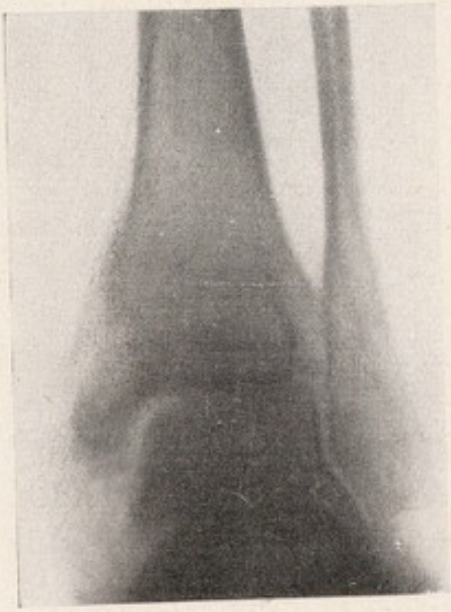

Fig. 688.
Fußgelenkstuberkulose, besonders am inneren Knöchel lokalisiert.

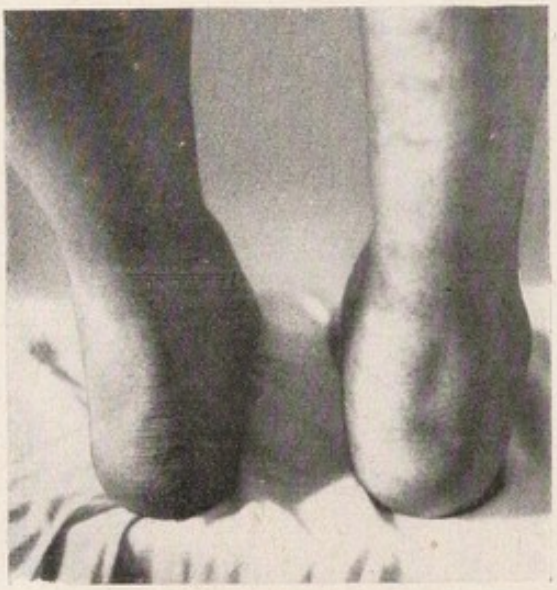

Fig. 689.
Rechtsseitige Tuberkulose des Fußgelenks. Die Achillessehne erscheint als Rinne zwischen den beiden seitlichen Kapselwülsten.

erlauben uns leicht, die Tuberkulose von den hie und da im Calcaneus beobachteten **Sarkomen** zu unterscheiden.

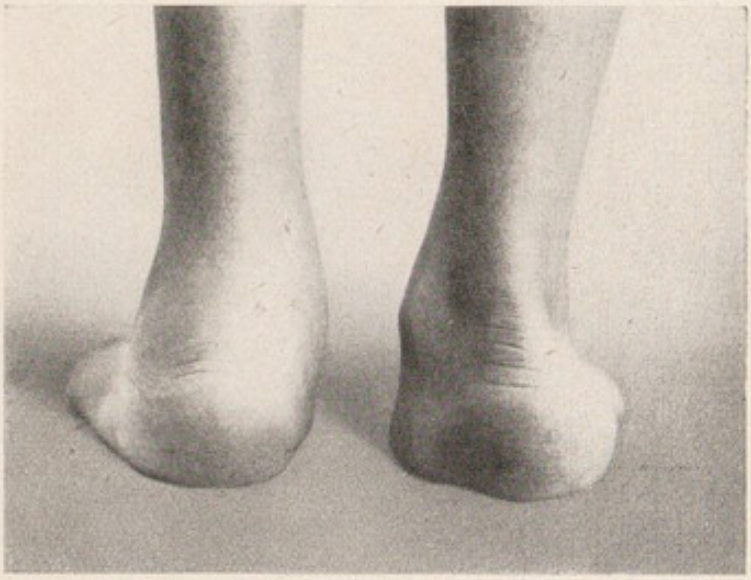

Fig. 642.
Linksseitige Tuberkulose des Fußgelenks (bei beidseitigem Plattfuß). Die Gruben neben der Achillessehne sind links verstrichen.



Fig. 691.
Linksseitiger Tabesfuß.

Nicht mit einer beginnenden Tuberkulose zu verwechseln ist die sog. **Achillodynie.** Mit diesem Namen bezeichnet man eine schmerzhafte Entzündung des zwischen Achillessehne und Fersenbein gelegenen Schleimbeutels, die bisweilen auf Rheumatismus, Gicht oder



Fig. 692.
Röntgenbild zu Fig. 690.



Fig. 693.
Tuberkulose des Calcaneus (oberflächlicher Knochenherd mit Sequester).

Gonorrhöe beruht. Sie kann ferner nach anstrengenden Märschen, wie ich es besonders bei Soldaten gesehen habe, oder auch bei Bergtouren ohne jede nachweisbare derartige Prädisposition auftreten. — Unter ähnlichen Umständen hat man auch die *Bursa subcalcanea* und

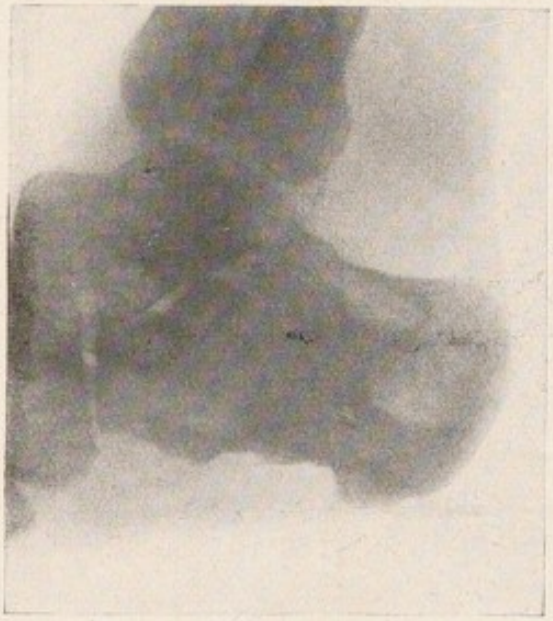

Fig. 694.
Tuberkulose des Calcaneus (tiefe Knochenabszesse).



Fig. 695.
Calcaneustuberkulose. Typischer Sitz der Fistel.

die auf der Achillessehne liegende *Bursa achillea posterior* erkranken sehen. Endlich findet man, ebenfalls nach langen Märschen, bisweilen eine traumatische

bzw. entzündliche schmerzhafte Schwellung der Achillessehne selbst — *Tendinitis Achillea*.

Der von der Bursa subcalcanea ausgelöste Schmerz ist unrichtig als „Talalgie", richtiger als „Calcanealgie" und zum Überfluß noch als „Pternalgie" bezeichnet worden. Selten sind Exostosen des Calcaneus schuld an solchen Beschwerden. Das Röntgenbild läßt dieselben leicht erkennen. Im Wachstumsalter kommt es auch an der Apophyse des Fersenhöckers zu Zerrungsschmerzen, die man als „Apophysitis" bezeichnet hat. Man muß sich hüten, nicht kleine Unregelmäßigkeiten in der Knorpelzone als pathologische Veränderungen zu deuten.

B. Mittelfuß und Zehen.

Wird über Nacht das erste Metatarsophalangealgelenk druckempfindlich, gerötet und spontan sehr schmerzhaft, so erkennt jeder den typischen **Gichtanfall.**



Fig. 696.
Tuberkulöser Sequester, durch Silbernitrat besser sichtbar gemacht.



Fig. 697.
Normale Apophyse des Calcaneus. (Fall mit lebhaften Beschwerden.)

Von diagnostischem Interesse ist es, daß dieser klassische Anfall bisweilen von Erscheinungen viszeraler Gicht gefolgt ist. Seltener leitet sich der Gichtanfall mit viszeralen Störungen ein, und der typische Anfall an der großen Zehe kommt erst hintendrein. So sah ich bei einem Gichtpatienten, der während 10 Jahren von Anfällen verschont geblieben war, in ununterbrochener Reihenfolge Angina, Trigeminusneuralgie, Gichtanfall am Fuße, nicht eiterige Urethritis, Proktitis, Ischias, Pneumonie und Nephritis auftreten.

Finden wir einen akut phlegmonösen Prozeß im Bereiche eines **Hallux valgus,** so werden wir nicht fehlgehen, wenn wir ihn auf Vereiterung des über dem Metatarsusköpfchen liegenden Schleimbeutels zurückführen. Wie an der Hand, so zeigen auch am Fuße diese unter Schwielen sitzenden Abszesse bisweilen die bekannte Form des Hemdenknopfes, d.h. es finden sich zwei Abszeßhöhlen, die eine unter der *Epidermis*, die andere tiefer, unter der *Haut*, beide durch eine enge Öffnung miteinander verbunden.

Zeigt eine Zehe intermittierende blaurote Verfärbung oder schon Blasenbildung, und beschränken sich die Schmerzen nicht auf das

verfärbte Gebiet, sondern erstrecken sie sich auch auf den Unterschenkel, so denken wir bei alten Leuten und Diabetikern an **beginnende Gangrän.**

Bei *chronischen Entzündungsprozessen an Mittelfuß und Zehen* gelten dieselben Überlegungen, die uns bei der **Spina ventosa** an Hand und Fingern geleitet haben. Am häufigsten ist der erste Metatarsus befallen.

110.

Über Fußdeformitäten.

Die meisten Fußdeformitäten sind so leicht zu erkennen, daß von diagnostischen Schwierigkeiten eigentlich kaum die Rede sein kann. Wir werden deshalb nur einige wenige Punkte hervorheben, ob denen der Anfänger gelegentlich stutzig wird.

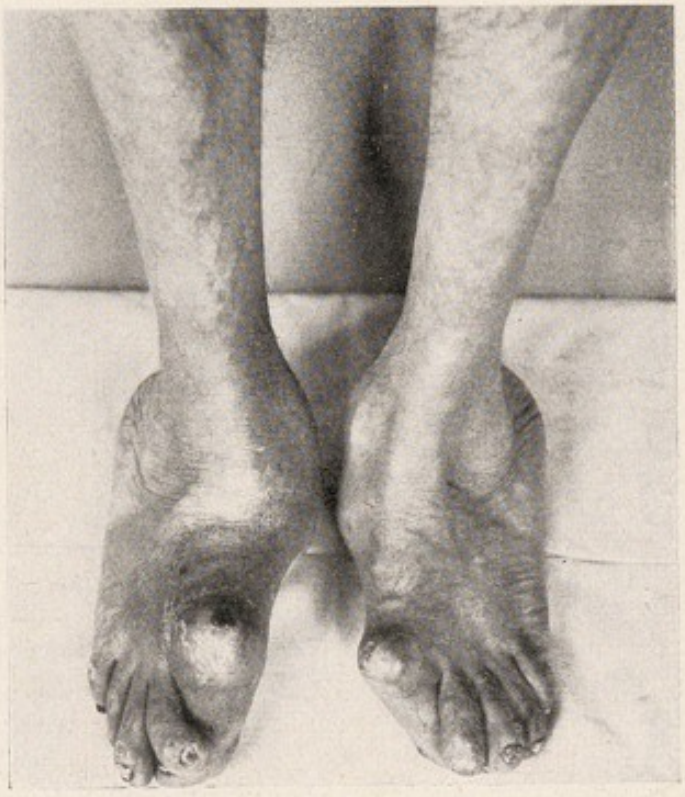

Fig. 698.
Pes valgo-planus höchsten Grades mit Hallux valgus.

1. Der Plattfuß.

Die Häufigkeit der Kombination von Pes valgus und Pes planus bringt es mit sich, daß diese beiden Deformitäten meist als gleichbedeutend angesehen werden, und daß aus diesem Irrtum sehr unzweckmäßige therapeutische Maßnahmen hervorgehen.

Der *Pes valgus* oder *Knickfuß* ist dadurch gekennzeichnet, daß das Fersenbein nach außen abgeknickt ist, d. h. daß es, statt direkt in der Fortsetzung der Achse des Unterschenkels zu stehen, mit derselben von hinten gesehen einen nach außen offenen stumpfen Winkel bildet. Diese Winkelstellung schwindet, sowie wir den Fuß auf eine entsprechend geneigte schiefe Ebene stellen (Fig. 699). Damit der Fuß zum *Plattfuß*, zum *Pes planus* werde, muß das Fußgewölbe einsinken, und es muß gleichzeitig der Vorderfuß sich im Chopartschen Gelenke abduzieren, so daß seine Achse von der auf

die Verbindungslinie der Knöchel gedachten Senkrechten nach außen abweicht (s. Fig. 700).

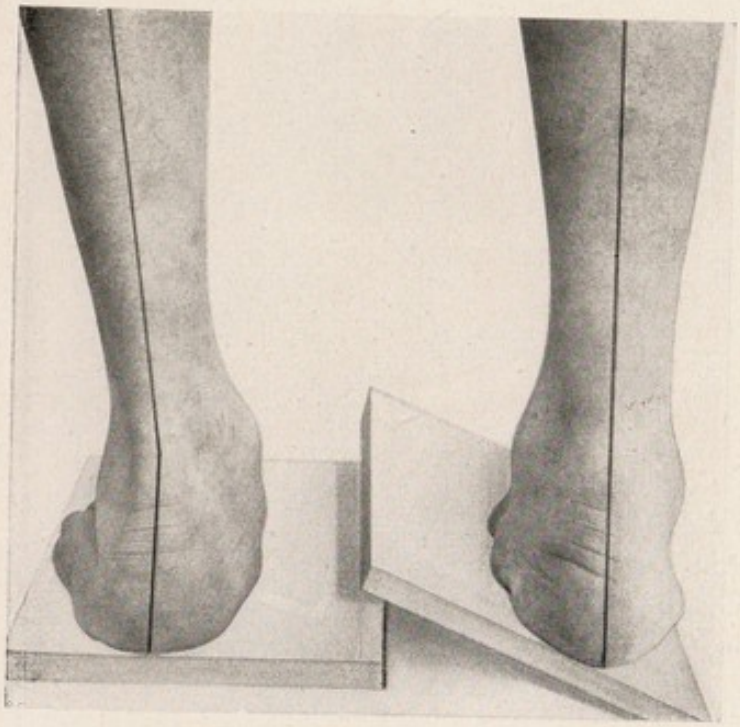

Fig. 699.
Beidseitiger Pes valgo-planus. Rechts ist die Valgusstellung durch die schiefe Ebene zum Verschwinden gebracht worden.



Fig. 700.
Derselbe Fall von vorn. Abweichung des Vorderfußes nach außen; die Pfeile zeigen die Stellung, welche der innere Fußrand normal einnehmen sollte.

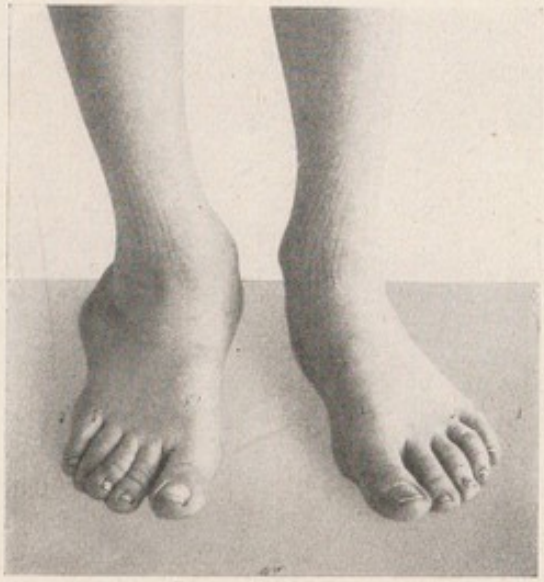

Fig. 701.
Rechtsseitiger Pes valgo-planus nach traumatischer Durchtrennung der Sehne des M. tibialis posticus.



Fig. 702.
Derselbe Fall von hinten

Wenn ein Pes valgo-planus diese Zeichen aufweist, und vielleicht gar die grotesken Formen von Fig. 698, so ist die Diagnose auch für den Laien klar. In solchen Fällen zeigt der Fußsohlenabdruck die bekannte,



Fig. 703.
Normaler Fuß.



Fig. 704.
Beginnender Plattfuß.



Fig. 705.
Mäßiger Plattfuß.



Fig. 706.
Hochgradiger Plattfuß.

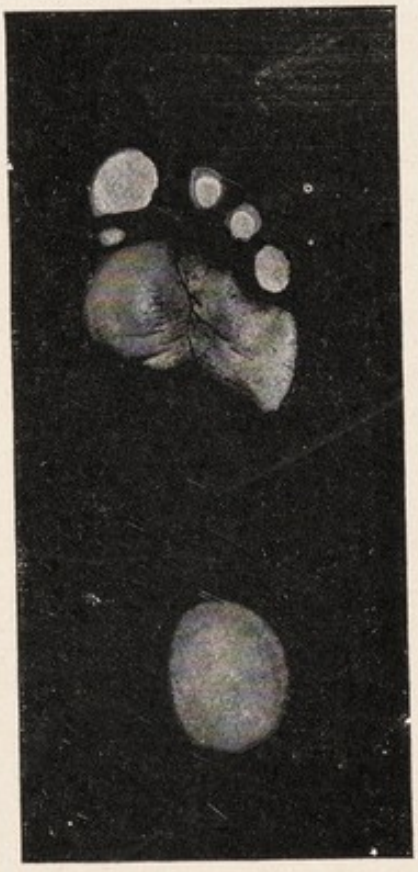

Fig. 707.
Pes calcaneus.



Fig. 708.
Pes excavatus.

in den Figuren 705 und 706 wiedergegebene Form. Von diagnostischem Interesse sind nicht diese schwereren Fälle, sondern diejenigen, in denen der Patient über Schmerzen an verschiedenen Stellen der Fußwurzel klagt, ohne daß das Fußgewölbe schon deutlich abgeflacht wäre. Sieht man sich solche Füße genauer an, so findet man doch bisweilen die Ferse schon leicht nach außen umgelegt und den Vorderfuß etwas lateralwärts abgewichen. Der Fußsohlenabdruck kann dabei noch beinahe normal sein und höchstens eine etwas breite Verbindung von Ferse und

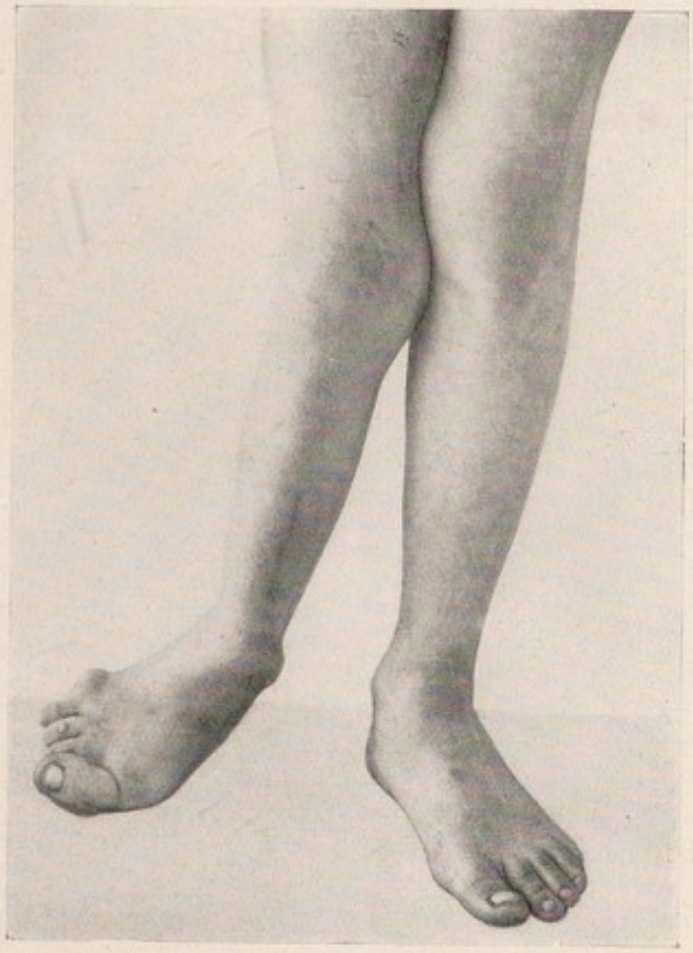

Fig. 709.
Angeborener Fibuladefekt mit Pes valgus.
8jähriges Mädchen.

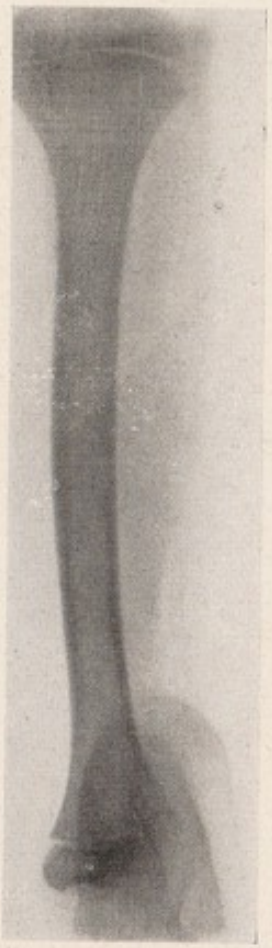

Fig. 710.
Angeborener Fibuladefekt.
Röntgenbild zu Fig. 709.

Zehenballen aufweisen (Fig. 704). Nicht immer findet sich die Valgusstellung der Fußwurzel mit derjenigen des Vorderfußes vereinigt. Gar nicht selten wird im Gegenteil der letztere in Adduktions-(Varus-)stellung gehalten. Wir haben darin wohl einen Kompensationsversuch zu sehen, der solange gelingen wird, als die Muskeln der Situation Meister sind. Zuletzt wird auch hier der Vorderfuß nach der Valgusstellung hin umkippen.

Der Schmerz ist oft auf bestimmte Stellen lokalisiert (sog. typische Schmerzpunkte), nämlich auf das Talonavikulargelenk, den Taluskopf, die Innenseite des Naviculare und die Gegend vor und unter dem äußeren

Knöchel. In anderen Fällen ist er mehr diffus, über den ganzen Tarsus verbreitet, oder er strahlt nach vorn zwischen die Metatarsen aus. Besonders ausgesprochen beim Stehen, geringer beim Gehen, schwindet er rasch in der Ruhe. Gut sitzendes Schuhwerk lindert, niedrige, weiche Schuhe steigern ihn. Nicht selten werden die Schmerzen ebensosehr oder noch mehr in der Wade, ja selbst am Oberschenkel verspürt wie im Fuß. Wer oberflächlich oder garnicht untersucht, der begnügt sich in diesem Stadium mit den schon weiter oben gewürdigten Ausdrücken: Talalgie, Metatarsalgie usw. Erreichen die Beschwerden eine solche Höhe, daß der Patient alle Muskeln anspannt, um die Fußgelenke zu fixieren, so spricht man von *kontraktem* oder unrichtigerweise von *entzündlichem Plattfuß*.



Fig. 711.
Gewohnheitskontraktur des linken Fußes in Valgusstellung nach ohne Dislokation geheilter Fibulafraktur.

In diesem Stadium kann der Plattfuß einer beginnenden Tuberkulose gleichen. Auch kann eine solche zufällig mit Plattfuß zusammentreffen. Entscheidet die erste Untersuchung nicht, so läßt man den Patienten zwei bis drei Wochen ruhen. Plattfußschmerzen schwinden, die von Tuberkulose abhängigen Beschwerden aber nicht, oder nur in geringem Maße.

Solange es sich um junge Leute handelt, die ihres Berufes wegen anhaltend stehen müssen, werden auch dem Unerfahrenen Fehldiagnosen, wie Rheumatismus, Neuralgien usw. nicht zustoßen. Bei wohlbeleibten Frauen im Klimakterium dagegen wird der Plattfuß nicht selten verkannt.

Der in diesem Alter häufig sich einstellenden Zunahme des Körpergewichts ist das grazile weibliche Fußskelett nicht gewachsen. Es sinkt ein, der Fuß kippt nach außen um, und es treten die gewohnten Plattfußbeschwerden ein, die dann auf Rheumatismus, Neuritis, auf die meist vorhandenen Varizen oder, wenn solche fehlen, auf ad hoc erfundene „tiefe Varizen" zurückgeführt werden. Letztere Diagnose wird damit begründet, „daß der Schmerz in der Tiefe der Wadenmuskulatur empfunden werde".

Auch die nach *Verletzungen* (Knöchel-, Calcaneus-, Metatarsalfrakturen) auftretenden Valgus- bzw. Plattfußbeschwerden werden oft lange Zeit unrichtig gedeutet, weil der Fuß nicht gleich von Anfang an

das klassische Bild des Plattfußes aufweist. Umgekehrt kann Pes valgus als „Gewohnheitskontraktur" nach Traumen auch ohne jede Schädigung des Skelettes auftreten (s. Fig. 711).

An den Lähmungssymptomen leicht zu erkennen ist der *paralytische Plattfuß*, der besonders bei Kinderlähmung vorkommt. Ihm gleicht der Plattfuß nach Sehnendurchtrennung (Tibialis posterior, Fig. 701 u. 702).

Am seltensten ist der Pes valgo-planus *angeboren*, wenn wir von der Tatsache absehen, daß die stärkere Füllung der Fußsohle mit Fett bei kleinen Kindern und bei primitiven Völkern — z. B. bei den Negern — zur irrtümlichen Deutung: Plattfuß Anlaß gegeben hat.

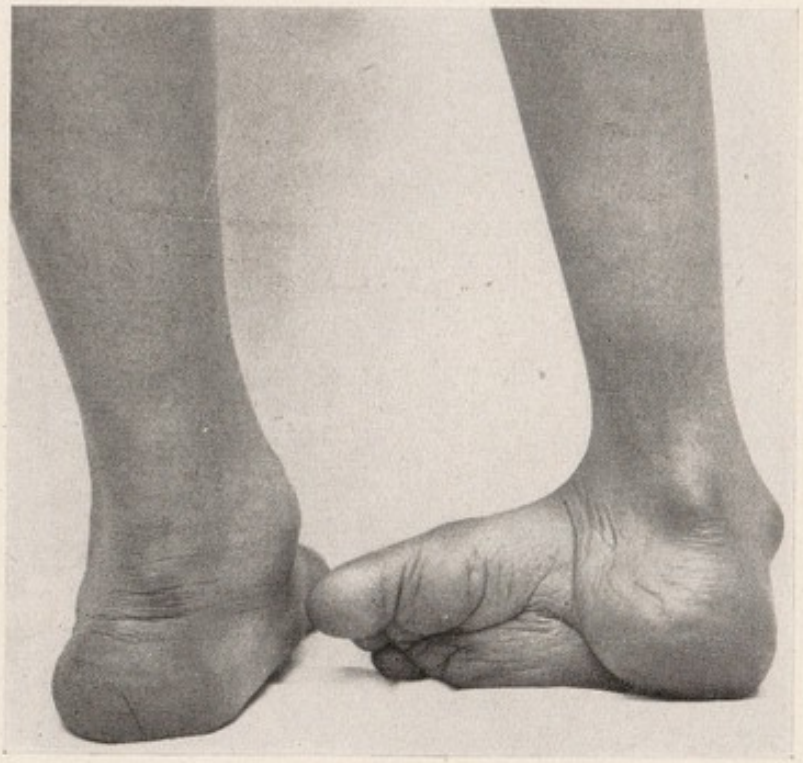

Fig. 712.
Angeborener rechtsseitiger Klumpfuß und linksseitiger Pes valgo-planus.

Für die Ätiologie (Raummangel in utero) interessant sind jene Fälle, wo ein Fuß in starker Varusstellung dem andern in Valgus gehaltenen Fuße anliegt. Fig. 712 läßt an eine solche Entstehung denken.

Finden wir auffallende Valgusstellung zusammen mit Verkürzung der Extremität und nach vorn innen konvexer Verkrümmung der Tibia, so denken wir an den angeborenen **Fibuladefekt.** Die Palpation wird uns in der Tat zeigen, daß der äußere Knöchel fehlt oder mangelhaft ausgebildet ist. Auf der Tibia findet sich in der Regel ein längsverlaufender, narbiger Streifen (s. Fig. 709 u. 710). Nicht selten ist die Mißbildung beidseitig. Die Fibula fehlt ganz oder teilweise. Die Zehen sind bald vollständig vorhanden, bald auf der Kleinzehenseite unvollständig ausgebildet. Hierher gehört — als leichtester Grad der Mißbildung — die sog. *Volkmannsche Subluxation des Fußes nach außen.*

2. Klumpfuß, Spitzfuß, Hohlfuß, Hackenfuß.

Diese Formveränderungen, denen man den richtigen Namen meist auf den ersten Blick geben kann, unterscheiden sich grundsätzlich

vom Plattfuß und Knickfuß durch ihre Ätiologie. — Während beim Plattfuß rachitische und statische Veränderungen den angeborenen und den paralytischen Formen gegenüber bei weitem im Vordergrunde stehen, so sind die in der Überschrift genannten Fußverbildungen größtenteils angeboren oder paralytisch und nur selten auf Traumen, nie auf Rachitis zurückzuführen.

Beim **Klumpfuß** fragen wir uns vorerst, ob er *angeboren* oder *erworben* ist. Darüber gibt uns in der Regel die Anamnese Aufschluß. Aus Ein- oder Beidseitigkeit können wir dagegen nichts folgern, weil



Fig. 713.
Angeborener Klumpfuß.
Reine Form.)



Fig. 714.
Gewohnheitskontraktur des linken Fußes in Klumpfußstellung nach Distorsio pedis mit gut geheiltem Bruch des Processus posterior tali.

beides sowohl bei angeborenem, wie bei erworbenem Klumpfuße vorkommt. Der angeborene, d. h. bei der Geburt schon voll ausgebildete Klumpfuß wird gern auf den allerdings oft hypothetischen Raummangel im Uterus zurückgeführt. Es finden sich bei ihm in der Tat keine ausgesprochenen Lähmungen einzelner Muskeln oder Muskelgruppen vor, und die Raummangeltheorie ist gewiß für einzelne Fälle zutreffend. Für die Mehrzahl derselben lassen die am paralytischen Klumpfuß gemachten Erfahrungen eine andere Erklärung als wahrscheinlicher erscheinen, nämlich diejenige einer Anomalie im neuromuskulären Apparate, die bloß auf einer *Gleichgewichtsstörung zwischen den einzelnen Muskelgruppen* beruht, genauer gesagt auf einer ungleichmäßigen Entwicklung der Vorderhornkerne auch da, wo eine

grobanatomische Mißbildung fehlt. Ist dieser Gleichgewichtsmangel erheblich, so kommt er schon im intrauterinen Leben zum Ausdruck. Ist er geringfügig, so bildet sich die Difformität erst im Alter stärkerer Inanspruchnahme, im Pubertätsalter, aus, wie z. B. manche Fälle von Hohlfuß und Hackenfuß.

Eindeutiger ist die Pathogenese bei den im Verlaufe der Kindheit sich ausbildenden Klumpfüßen der Littleschen Krankheit, der angeborenen Kindeslähmung, der Friedreichschen Tabes und der Spina bifida einschließlich der Spina bifida occulta.

Der Typus des erworbenen paralytischen Klump-, Spitz- oder Hohlfußes ist der nach Poliomyelitis anterior acuta entstehende. Bei Kriegsverwundeten häufig, in der Friedenspraxis viel seltener, ist der Klumpfuß nach traumatischer Peroneusverletzung, sowie der Klumpfuß nach Hirnrindentrauma. — In zweiter Linie achten wir auf das Verhalten des



Fig. 715.
Paralytischer Spitzfuß (bei spinaler Kinderlähmung).

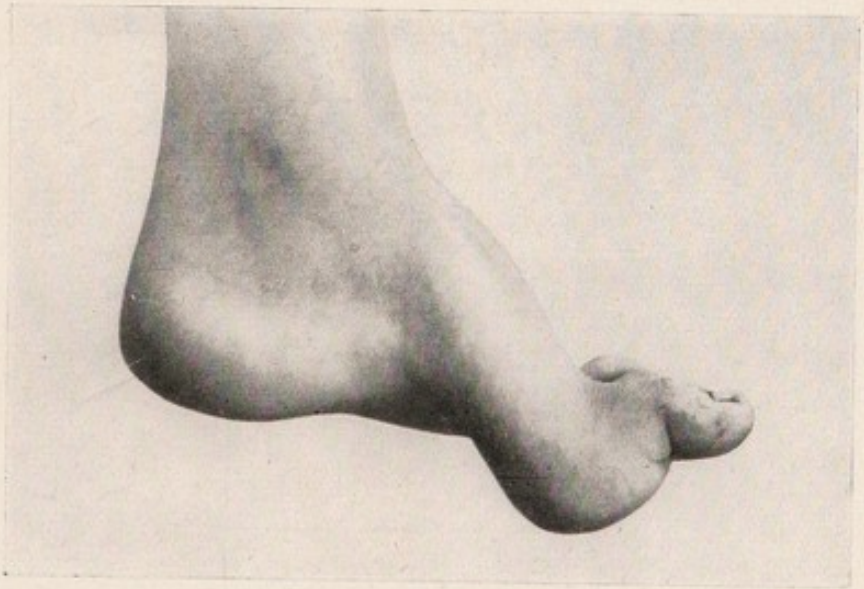

Fig. 716.
Paralytischer Hohlfuß (bei Spina bifida).

Muskeltonus und der Sehnenreflexe. — Die folgende Tabelle gibt uns Übersicht über die Schlüsse, die wir hieraus ziehen können.

	Normaler Muskeltonus	Schlaffe Lähmung (Herabsetzung der Sehnenreflexe)	Spastische Lähmung (Steigerung der Sehnenreflexe.)
Einseitiger Klump-Spitz-Hohlfuß:	Sehnenverletzungen. Kompensatorischer Spitzfuß bei Verkürzung der Extremität. Gewohnheitskontraktur.	Ischiadicus- resp. Peroneusverletzung.	Cerebrale Kinderlähmung. Hirntraumen. Erworbene Encephalitis.
Ein- oder beidseitiger id.:	Angeborener Klumpfuß. Hohlfuß des Entwicklungsalter.	Spina bifida. Poliomyelitis ant. acuta	
Immer oder beinahe immer beidseitiger id.:	. . . . .		Littlesche Krankheit. Friedreichsche Tabes.

Die Schädigung der einzelnen Muskelgruppen hat bei schlaffen Lähmungen folgende Wirkung:

Schädigung der		
MM. Peronei	bewirkt	Klumpfuß,
MM. Tibiales	,,	Pes valgus,
MM. Soleus und Gastroenemii	,,	Hackenfuß,
MM. Extens. digit. + tibialis anter.	,,	Spitzfuß,
MM. Interossei und lumbricales	,,	Hammerzehe.

Bei *spastischen* Lähmungen kommt die Erhöhung des Muskeltonus im spastisch-paretischen Muskel im entgegengesetzten Sinne zur Geltung. Spasmus der Tibiales normalen Peronei gegenüber wird also zu Klumpfuß führen usw.

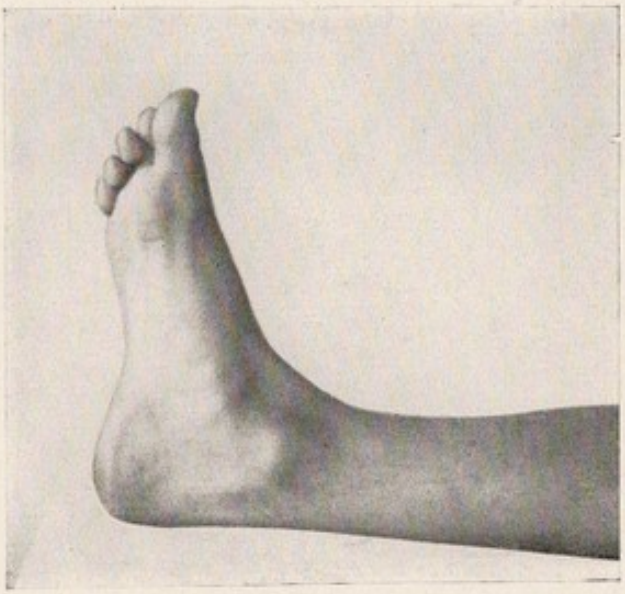

Fig. 717.

Hackenfuß leichten Grades, auf kongenitaler Grundlage.

Von diagnostischem Interesse ist, daß die Fußdeformitäten bei Spina bifida öfter von Sensibilitätsstörungen und von Blasenlähmung begleitet sind, während dies bei den meisten übrigen Formen nicht der Fall ist.

Bei den als Littlesche Krankheit zusammengefaßten Diplegien geht die Spastizität im höheren Alter meist zurück, während die Gleichgewichtsstörung zwischen den einzelnen Muskelgruppen stark genug bleibt, um die Fußdeformität zu unterhalten, ja zu steigern.

Eine Form von Klumpfuß ist noch besonders zu erwähnen, weil sie in der Unfallbegutachtung eine gewisse Rolle spielt, nämlich der Klump-

fuß durch „*Gewohnheitskontraktur*". Ist aus irgendeinem Grunde, meist infolge einer Verletzung, die Bewegung der Knöchelgelenke und des Chopartschen Gelenkes schmerzhaft geworden, so werden diese Ge-

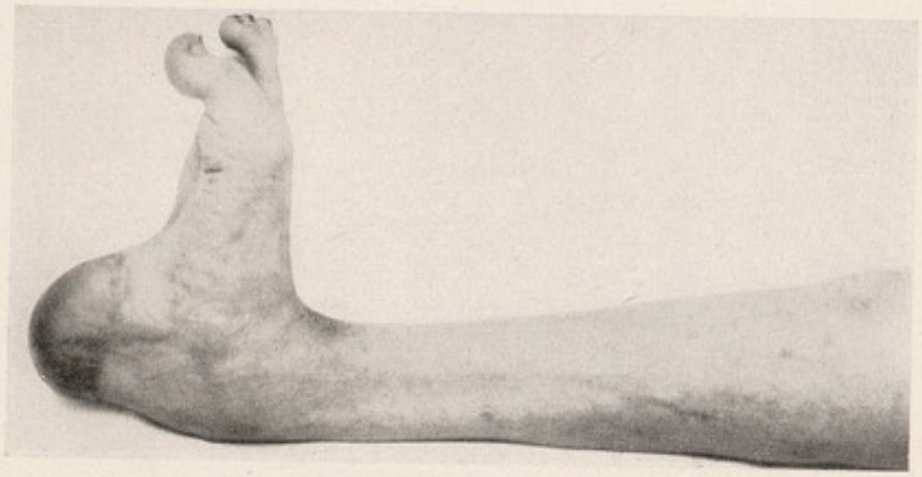

Fig. 718.
Hochgradiger Hackenfuß nach Tenotomie der Achillessehne.

lenke muskulär fixiert, und der Fuß wird beim Gehen nicht abgewickelt, sondern mit dem äußeren Rande, also in Klumpfußstellung, fest versteift aufgesetzt. Handelt es sich um ein sehr schmerzscheues oder

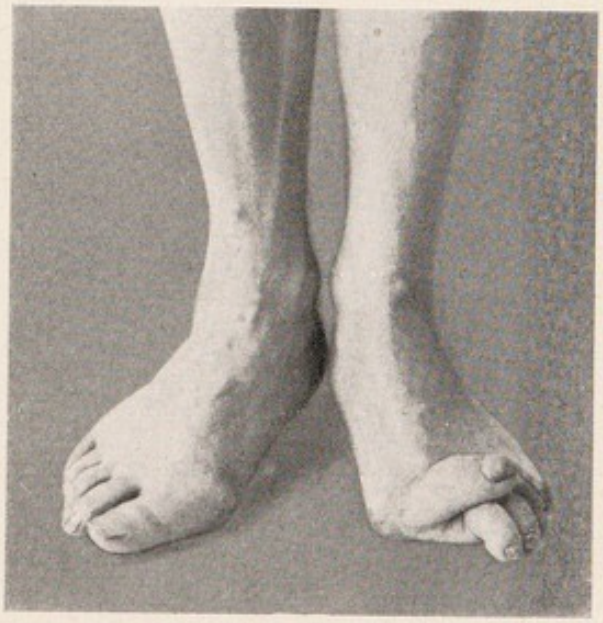

Fig. 719.
Plattfuß und Hallux valgus.

neuropathisch veranlagtes Individuum, oder stehen Rentenansprüche im Hintergrunde, so wird diese Stellung auch nach Abheilung der schmerzhaften Erkrankung oder Verletzung beibehalten; sie wird zur *Gewohnheitskontraktur*. In dieses Kapitel gehören die bei Kriegsverletzten nicht selten beobachteten *Reflexkontrakturen* und *Reflex-*

lähmungen, über deren Abtrennung von der Hysterie wir schon bei Anlaß der Verletzungen der oberen Extremität gesprochen haben. Ähnliches sieht man auch nach abgelaufener Phlebitis.

Was wir von der Entstehung des Klumpfußes gesagt haben, das gilt in gleicher Weise vom **Spitzfuß**, vom **Hackenfuß** und vom **Hohlfuß**. Wir wiederholen es also nicht mehr.

Die schwersten Fälle von Hackenfuß sehen wir — als Beweis des Einflusses der Muskelfunktion auf die Gestaltung des Fußskelettes —

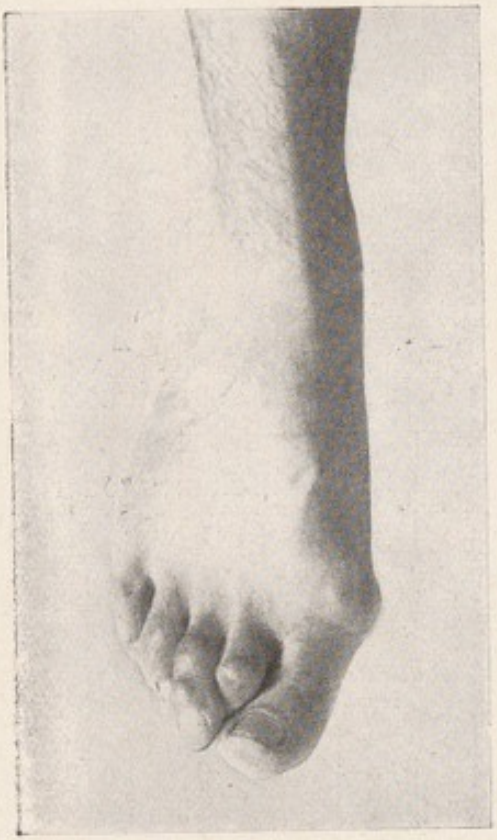

Fig. 720.
Hammerzehe (2. Zehe).

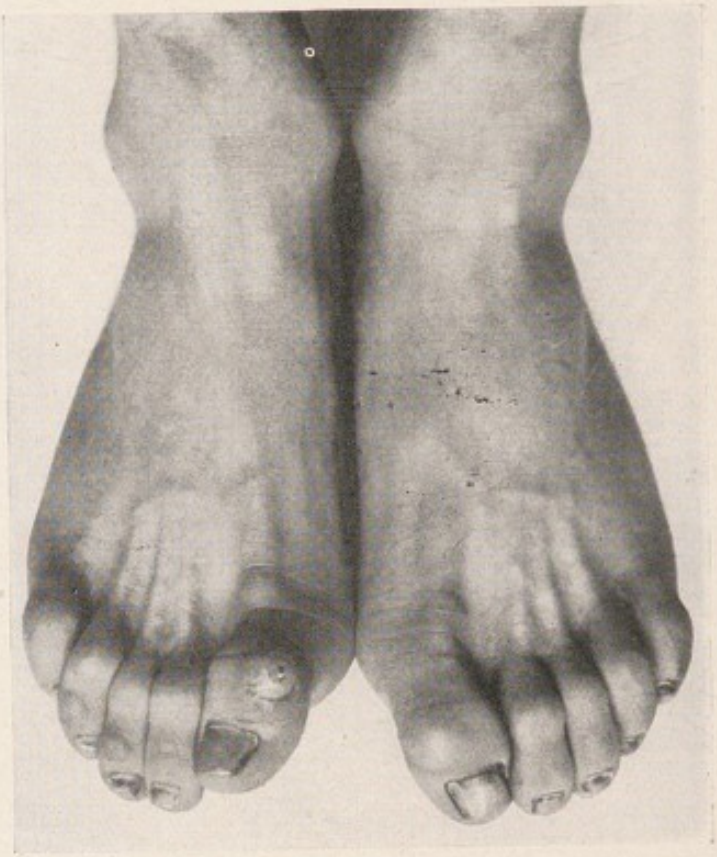

Fig. 721.
Allgemeine Hammerzehenbildung. (Auf Grund einer nicht mit eigentlicher Lähmung verbundenen Störung des Muskelgleichgewichts zwischen Streckern und Beugern mit vorwiegender Schwäche der Lumbricales und Interossei.)

im Laufe der Jahre nach einer in der Kindheit ausgeführten Tenotomie der Achillessehne entstehen. (Fig. 719.)

Daß der primäre Spitzfuß auf den ersten Blick eine Coxitis vortäuschen kann, das zeigt Fig. 715. Das Bild sieht aus, wie eine Coxitis mit Flexionskontraktur und kompensatorischem Spitzfuß. Wo das ursprüngliche Übel sitzt, das ist jeweilen leicht herauszubekommen.

3. Zehendifformitäten.

Mancher mit Eleganz getragene Schuh verbirgt Difformitäten, welche nicht nur das Schönheitsgefühl beleidigen würden, sondern

auch dem Träger der Schmerzen wegen den Lebensgenuß verbittern — bis derselbe sich entschließt, sich von der störenden Zehe zu trennen, oder das difforme Gelenk resezieren zu lassen.

1. Besonders gilt dies von der als **Hallux valgus** bezeichneten Kulturerrungenschaft. Ein Blick auf die beiden in Fig. 718, 722, 723 dargestellten Grade des Übels sagt alles, was für die Diagnose von Bedeutung ist. Der sekundären Schleimbeutelentzündungen haben wir



Fig. 722.
Hallux valgus mäßigen Grades. Röntgenbild zu Fig. 719.



Fig. 723.
Hallux valgus schwersten Grades. Ebenso.

schon Erwähnung getan. Wichtig ist für die Behandlung, ob der Hallux valgus mit Plattfuß verbunden ist oder nicht.

2. Auch nicht selten ist die **Hammerzehe** (Fig. 720), die nicht nur auf schlechtem Schuhwerk, sondern auch auf angeborener, bisweilen hereditärer Anlage, d. h. auf einer Störung des Muskelgleichgewichtes, einer Schwäche der M. M. lumbricales und interossei beruht. Besonders naheliegend ist diese Annahme, wenn, wie in Fig. 721, alle Zehen betroffen sind. Bisweilen verbindet sich die Hammer- oder Klauen-



Fig. 724.
Hackenfuß. Röntgenbild zu Fig. 718.



Fig. 725.
Ganglion tarsi.

stellung der Zehen mit Hohlfuß. Auch hier sind es meist Schleimbeutelentzündungen, welche den Patienten zum Arzte führen.

111.

Geschwülste und Geschwüre am Fuße.

Wie an der Hand, so beobachtet man auch am Fuße die verschiedensten Geschwulst- und Geschwürsformen, aber nur wenige haben einen so typischen Charakter, daß sie Erwähnung verdienen.



Fig. 726.
Multiple Chondrome der Zehen.

1. Geschwülste.

Einmal sind als geschwulstähnliche Gebilde die **Ganglien** zu nennen, die, wenn schon viel seltener, in gleicher Weise wie an der Hand auch am Fuße vorkommen (Fig. 725). — Von *wirklichen Neubildungen* sind als *gutartige* vor allem die **Zehenchondrome** anzuführen, die sich wie die Chondrome der Finger verhalten (Fig. 726). Wird ein Zehennagel durch ein geschwulstartiges Gebilde allmählich abgehoben, so erinnern wir uns der schon von Dupuytren beschriebenen **subunguealen Exostose.** Selten sind



Fig. 727.
Hauthorn an der Ferse.



Fig. 728.
Kavernöses Angiom am Fuße.

unter oder neben den Nägeln aus dem Nagelbett entstehende **Fibrome**, ebenfalls nicht gewöhnlich die **Hauthörner** (Fig. 727).

Am Mittelfuße sind besonders **Lipome** gesehen worden, welche sich zwischen Knochen und Plantaraponeurose ausbreiten können. Auch **kavernöse Angiome** kommen auf kongenitaler Grundlage am Fuße vor.

Obwohl histologisch gutartig, durchsetzen sie doch alle Gewebe: Haut, Muskeln, Sehnen, und können so zu tief greifenden Zerstörungen führen. Sie sind an ihrer kleinhöckerigen Oberfläche, der bläulich durchschimmernden Blutfarbe und der Entleerbarkeit durch Druck sofort zu erkennen. Fig. 728 ist ein Paradigma für das Aussehen eines kavernösen Angioms überhaupt.

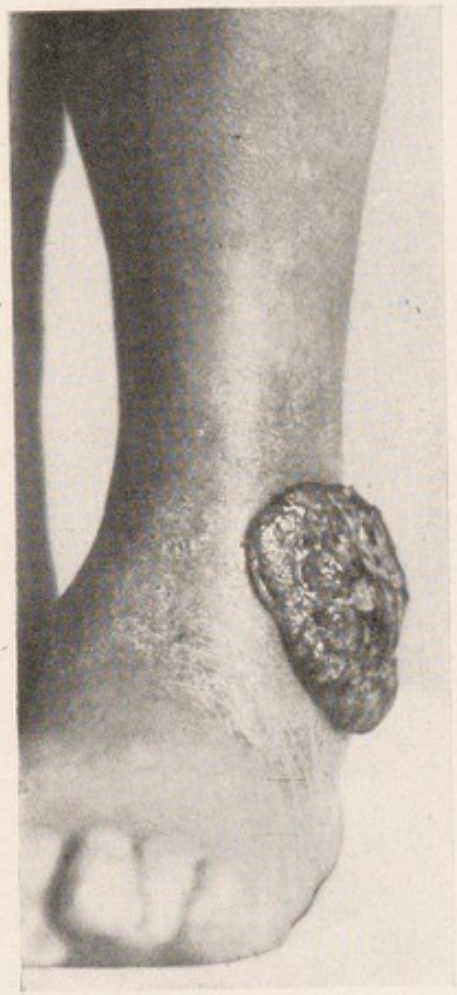

Fig. 729.
Melanosarkom der Knöchelgegend.

Von *bösartigen Geschwülsten* sind als die häufigsten Vorkommnisse einmal die **Melanosarkome** — richtiger Melanome — **der Haut** zu erwähnen, deren sehr bezeichnendes Aussehen die nebenstehende Figur (729) und Tafel 5, Fig. 2, wiedergeben. Bisweilen sehen dieselben mehr rötlich aus, und der Pigmentgehalt kommt erst im histologischen Bilde deutlich zum Ausdruck. Unter den tieferen Gebilden ist besonders der **Calcaneus** öfter der Sitz von **Sarkomen.**

2. Geschwüre.

Zu der bekannten Trias des tuberkulösen, des syphilitischen und des krebsigen Geschwürs kommen am Fuße als häufige Vorkommnisse noch das „Mal perforant" und die umschriebene Hautgangrän.

Die Diagnose der Geschwürsart läßt sich meistens schon aus der Lokalisation stellen. Beginnen wir mit dem *Fußrücken*. Hier sind Geschwüre meist tuberkulös oder syphilitisch, nur selten krebsig. Wie wir Syphilis und Tuberkulose erkennen, das haben wir schon wiederholt gesehen (s. auch Kap. 104). Ein krebsiges Geschwür würde sich von diesen beiden Erkrankungen entweder durch das papillomatöse Aussehen oder durch den derben Rand und Grund unterscheiden. Finden wir nach den Zehen hin eine rundlich oder landkartenähnlich begrenzte blaurote Verfärbung der Haut, vielleicht auch schon Blasenbildung begleitet von Insensibilität in dem betreffenden Bezirke und

von neuralgischen Schmerzen, so diagnostizieren wir eine beginnende Gangrän und werden die Zeichen von Arteriosklerose, Diabetes, Nephritis suchen, bei jüngeren Individuen als indirektes ätiologisches Moment auch Lues und Alkoholismus. Nach einer bis drei Wochen prägt sich meist die Gangrän aus, der betreffende Hautbezirk wird schwarz und fängt an, sich von der gesunden Haut abzulösen. Je nach dem Zustande der Arterien und der gesamten Zirkulation bleibt es bei dieser umschriebenen Gewebsschädigung, oder ist dieselbe nur ein Vorläufer einer aufsteigenden Gangrän.

An der *Fußsohle* kommen, wenn wir von zerfallenden Hautsarkomen absehen, beinahe nur Krebs und neuroparalytisches Geschwür in Frage.



Fig. 730.
Arteriosklerotische Zehengangrän und fleckige Gangrän des Fußrückens.

Auf dieses letztere, das **Mal perforant,** schließen wir aus der Lokalisation an den besonders gedrückten Stellen, also an Ferse, Groß- und Kleinzehenballe — ferner aus geringer lokaler Schmerzhaftigkeit und aus dem die Geschwürsbildung begleitenden Sensibilitätsstörungen: Anästhesie, oft verbunden mit ausstrahlenden Schmerzen, in denen wir nicht nur eine zufällige Begleiterscheinung zu sehen haben, sondern welche uns in einzelnen Fällen auf die Ursache des Übels, die Schädigung des Nerven hinweisen. Der Rand des Geschwürs ist von verdickter Epidermis gebildet, und der zentrale Substanzdefekt greift meist bis auf Sehnen und Knochen über. Schübe von phlegmonöser Entzündung der Umgebung gehören zum klassischen Bilde der Erkrankung.

Als Ursache des Mal perforant finden wir periphere Nervenverletzungen, Nervenstörungen im Gefolge von Spina bifida, ferner

irgendwelche Erkrankungen des Rückenmarks und des zentralen Nervensystems überhaupt, wie Syringomyelie, Tabes, Paralyse, und schließlich, als in Friedenszeiten häufigste Ursache, die Alkoholneuritis.

Der Krieg mit seinen vielen Nervenschüssen hat das traumatische Mal perforant in den Vordergrund gerückt.



Fig. 731.
Mal perforant auf Grund von Alkoholneuritis.

Nicht mit dem Mal perforant zu verwechseln sind die eben beschriebenen, auf umschriebener Hautgangrän beruhenden Geschwüre der Arteriosklerotiker und Diabetiker. Sie sitzen — an Fuß und Zehen — mehr auf dem Dorsum und sind von heftigen neuralgischen Schmerzen begleitet. Diese schließt natürlich nicht aus, daß auf der gleichen Grundlage gelegentlich auch ein wirkliches Mal perforant entsteht.

Sitzt ein Geschwür an weniger stark gedrückten Teilen der Fußsohle, so müssen wir an den seltenen **Hautkrebs** und an die **melanotischen Geschwülste** der Haut denken.

Endlich wäre noch der geschwürigen Vorgänge im Bereiche der *Zehennägel* zu gedenken. Der **Unguis incarnatus** ist freilich so bekannt, daß er in diagnostischer Hinsicht kaum Erwähnung verdiente, wenn es an dieser Stelle nicht auch **syphilitische** und **tuberkulöse** Geschwüre gäbe, letztere auch als **Onychia maligna** bezeichnet. Auf Lues schließen wir wie gewohnt aus Anamnese, Serumreaktion und Erfolg der spezifischen Behandlung, auf Tuberkulose aus dem Fehlschlagen der gegen Unguis incarnatus und Lues gerichteten Therapie und aus dem Ergebnis der histologischen Untersuchung eines zur Probe entfernten Randstückchens. Wir werden dabei den Tierversuch nicht versäumen, da die Unterscheidung von Lues und Tuberkulose bisweilen auch im histologischen Bilde unmöglich ist.

Als Nagelanomalie, die dem Chirurgen unterbreitet wird, ist die **Onychogryposis** zu erwähnen, die bisweilen nach Traumen entsteht, bisweilen aber auch der Ausdruck einer allgemeinen Ernährungsstörung ist.

Sachregister.

(Die Zahlen geben die Seiten an, A bedeutet Abbildung.)

A.

Abducens, Herdsymptome bei Läsion 64.
— Lähmung bei Schädelbasisbruch 6.
Abrißfraktur des Beckenpfannenrandes 718.
— des Calcaneus 833.
— des Condylus intern. femoris 770.
— des Epicondylus intern. humeri 643, 651.
— des Fibulaköpfchens A 776.
— des Processus coronoideus ulnae 645, 655.
— des Processus styloideus ulnae 668, 674.
— des Radiusköpfchens 654.
— der Spina tibiae 776.
— der Trochanteren 722.
— des Tuberculum humeri 630.
— der Tuberositas metatarsi 840.
— der Tuberositas tibiae 778; A 775.
Abschälungsfraktur der Eminentia capitata humeri 655.
Abszeß der Achselhöhle 260.
appendizitischer 399, 400.
— — Lage 320.
— — Unterscheidung von Coxitis 751.
— — von Peritonitis 319, 321, 330.
— der Bauchdecken 327, 440.
— der Beckenknochen 603.
— Bezoldscher 174.
— der Brust 257, 259.
— — — oberflächlicher 261.
— epiduraler 49.
— — oder Hirnabszeß 50.
— epigastrischer 441.
— der Fußsohle 842.
— des Gaumens 133; A 135.
— des Gehirns 33.
— — — Ätiologie 36, 37.
— — — Diagnose 35, 36.
— — — Symptome 35—37.
— glutäaler 603.
— des Halses 171.
— — — chronischer 171.
— — — tuberkulöser (kalter) 175; A 176.
— iliakaler 603.
Abszeß inguinaler 603, 604.
— des Kleinhirns 51.
— des Knies 782, 788.
— der Leber 320, 389, 390.
— der Lendengegend 447.
— der Lunge 243, 244.
— — — oder Bronchiektasie 247.
— mesocöliakaler, oder Peritonitis 319.
— der Milz 321, 395.
— des Nackens 174.
— der Niere 530.
— periartikulärer des Ellbogens 657.
— — des Fußes; des Knies 782, 788.
— perinealer 605.
— perinephritischer, tuberkulöser 447, 518, 752.
— periproktitischer 484.
— perivesikaler 545.
— der Prostata 506, 551.
— des Rachens 128, 135.
— Restabszeß, peritonitischer 319, 402.
— retrobulbärer 75, 88.
— retromammärer 274.
— retroperitonealer 332.
— retropharyngealer 128, 129, 153.
— retrotonsillärer 128.
— der Samenblasen 506.
— der Schilddrüse 174.
— der Schläfenlappen 50.
— submentaler 172.
— subphrenischer 243, 246, 331.
— — bei Appendizitis 402.
— — mit Pleuraexsudat 335.
— — ohne Pleuraexsudat 334.
— — Unterscheidung von Empyem 246.
— subumbilikaler 326, 445.
— der Supraklavikulargrube 174.
— suprasymphysärer 326.
— tuberkulöser (kalter) der Rippe 264.
— — — des Schädels 82.
— — — der Wirbel 175, 596.
— des Unterkieferastes 114.
Achillodynie 846.

Achselhöhle, Abszesse von Aknepusteln und Furunkeln ausgehend 260.
— Hydroadenitis 260.
— Lipom 661.
— Lymphdrüsenschwellung 260 ff.
— — bei Mammakarzinom 280 ff.
— Phlegmone 260.
Achsendrehung des Darmes 436.
— ileocökaler 437.
— des S romanum 437.
Acusticus, Verletzung 8.
— Herdsymptome bei Schädelbasisfrakturen 66 u. 67.
Adamantinome 124; A 123.
Adenom des Hodens 496.
— der Leber 389.
Adipositas dolorosa 42, 219.
Aknepusteln der Achselhöhle 260.
Akromegalie bei Hypophysistumoren 42.
Akromioklavikulargelenk, Verletzungen 622, 623.
Aktinomykose der Extremitäten 659.
— des Halses 175, 176.
— — Fistelbildung 177.
— der Ileocökalgegend 344, 449.
— des Kiefers 108, 112; A 113.
— der Lungen 247.
— der Mamma 275.
— der Zunge 145, 146.
Albuminurie bei Diphtherie 152.
Aleppobeule 104.
Alveolarfortsatz, Bluterguß an demselben bei Oberkieferbruch 105.
— Geschwülste 119.
Alveolarpyorrhoe 139.
Amnesie 23.
Amöbenenteritis 407, 408.
Analgegend, Abszeß 484.
— Fissur 483.
— Fistel 484, 499.
— — Natur ders. 491.
— — vollständige und unvollständige 500.
— Geschwüre 480.
— Verletzungen 485, 486.
— Vorfall 485.
Anaesthesia dolorosa bei Kieferperiostitis 120.
Anarthrie, chirurgisch-diagnostische Bedeutung 70.
Aneurysma, der Aorta 250, 254; A 253.
— — durchgebrochenes A 263.
Aneurysma, der Aorta, Diagnose 252.
— anonyma 252.
— brachialis 661.
— der Carotis 207, 208.
— der Femoralis 759.
— ophthalmica 75.
— subclavia 207, 208.
— der Fibula 818.
— cirsoides des Gesichts 91.
— nach Gefäßverletzungen an den Extremitäten 661.
— des Halses 207.
— — arteriovenöses 208.
— — Differentialdiagnose zu anderen Halsgeschwülsten 207.
— der Kniekehle
— des Oberschenkels 759, 762.
Angina, diffuse u. einseitige 128.
— lacunaris, Unterscheidung von Diphtherie 151.
— Ludovici 127, 173.
— Plaut. Vinzent. 141.
— Schlingbeschwerden bei 164.
Angiome des Armes 663.
— des Fußes
— des Gesichts 205, 206.
— der Hand 687.
— der Kopfhaut 76, 78, 80.
— — maulbeerförmiges eines Neugeborenen A 79.
— der Kreuzgegend 569.
— der Mundhöhle 131, 132.
— des Oberschenkels 759.
— des Ohres 90.
— der Orbita 75.
— des Sinus longitudinalis 78.
— der Thoraxwand 270.
— der Zunge 145.
Anilinkrebs der Blase 546.
Ankylose des Hüftgelenks 755.
— des Kiefers 110.
— des Kniegelenks 787, 789.
— der Wirbelgelenke 608.
Anurie 504, 303, 508.
Aortenaneurysma 250; A 253, 254.
— Röntgenuntersuchung bei 253.
— Unterscheidung vom Tumor 250, 251, 252.
Aphasie, Herddiagnose 69—71.
— bei Hirnabszeß 49.
— bei Hirndruck 29, 30.

Apophyse des Calcaneus 847; A 847.
Appendizitis 316, 327.
— in einem Bruchsack 473.
— chronische 317, 405, 412.
— schematische, Darstellung der wichtigsten Formen und einiger differentialdiagnostisch bedeutender Krankheiten 322, 323, 324, 325.
— Diagnose 397.
— — in der Zwischenzeit 403.
— — — Anamnese 327, 404.
— — — objektiver Befund 404.
— diffuse 397, 401.
— Ileus bei 403, 421.
— Komplikationen 402.
— Lage und Ausdehnung eines appendizit. Abszesses 321, 322, 400.
— larvata (Ewald) 404.
— mit peritonitischen Symptomen 321, 399, 400.
— Probepunktion bei 402.
— Restabszesse und deren Bedeutung 402, 325.
— in der Schwangerschaft und im Wochenbett 331.
— Symptome bei diffuser Beteiligung des Bauchfelles 399, 400.
— — bei umschriebener 398, 400, 401.
— — im Frühstadium 397, 398.
— tuberkulöse 412.
— umschriebene 399, 400.
— Unterscheidung von Bauchtumor 343.
— — Cholecystitis 378, 380.
— — Coxitis 752.
— — Peritonitis 327, 329.
— — — perforativer 376.
— — von geplatzter Tubenschwangerschaft 329.
— — Tuberkulose der Harnwege 540.
— Zustand des Appendix u. seiner Umgebung im Frühstadium 397.
Arme, Aneurysma spurium 661.
— — verum 661, 662.
— Chondrom 666.
— Fibrom 666.
— Frakturen 656, 668.
— Gumma 665, 666.
— Haltung bei Wirbelsäulenverletzung 574.
— Lipom 661; A 662, 663.
— Muskelangiom 663.
— Muskelhernie 665.
Arme, Muskeltuberkulose 664.
— Myositis ossificans 665.
— Neurom 661.
— Osteom 666.
— — traumatisches 665.
— Osteomyelitis 666.
— Sarkom 665, 666.
— Sporotrichose 665.
— Sarkom 665, 666, 667.
— Tuberkulose 666.
Arteria brachialis, Aneurysma 661.
— carotis, Aneurysma 207, 208.
— femoralis, Aneurysma 759.
— meningea media, Bestimmung des Hämatoms 73.
— mesenterica, Embolie der 319.
— ophthalmica, Aneurysma 75.
Articulation sacro-iliaca, Distorsion 731.
— Fissur in der Nähe 731.
Arthritis des Ellbogengelenks, akute 658.
— der Fußwurzel 842.
— des Handgelenks 679.
— — deformans 684; A 680, 681.
— — tuberculosa 681—683; A 681 ff.
— des Hüftgelenks 740—755.
— der Kiefer 109.
— des Kniegelenkes s. a. Gonitis.
— — akute 778; A 779.
— — chronische 782; A 779.
— — deformans 790; A 789.
— — fungöse 787; A 786, 788.
— — gonorrhoica 780, 784.
— — metastatische 780.
— — monartikuläre 780.
— — neuropathische 785.
— — rheumatische 783.
— — — ankylosierende 789.
— — syphilitische 783, 787.
— — traumatische 780, 781, 784.
— — tuberkulöse 783, 785—787; A 787, 788, 786.
— des Schultergelenks 634, 638.
Ascites, chylöser, Verwechslung mit exsudativer Bauchfelltuberkulsoe 339.
Assyrerfuß 831, 833; A 830.
Atherome am Gesicht 90.
— am Hals 210; A 210.
— an der Hand 686.
— an der Kopfhaut 80.
— — krebsiges A 83.
— am Nabel 450.

Atherome am Penis 556.
— an der Rückenhaut 268.
— am Skrotum 488.
Atheromfistel 80, 81.
Atmungsstörungen bei Diphtherie 152.
— Hirndruck 27, 28.
— perforiertem Magengeschwür 371.
— Mediastinalgeschwulst 248.
— Rippenbruch 233.
Augen, konjug. Ablenkung bei Hirndruck 28.
— Verwechslung mit peripheren Augenmuskelstörungen 62, 63, 64.
Augenlider, Geschwüre 100, 101.
— Hautkrebs am Lidwinkel A 97.
— Ptosis bei Schädelbasisfraktur A 7.
— Xanthelema 91.
Augenmuskelnerven, Verletzungen 6, 7.
Augenmuskelstörungen, Herddiagnose 62—65.
— bei Morbus Basedowii 185.
Axilla, Lipoma pendulum 661.
— Lymphdrüsenschwellung 260.
— Phlegmone 260.
Axillarislähmung, Armhebung bei 700.
— durch Schulterluxation 636.

B.

Bajonettform der Fractura supracondylica im Ellbogengelenk 645—650; A 648.
Bakteriurie 509.
— bei Cystitis 508, 544.
— bei Niereneiterung 528—530.
Balanitis 557.
Balanoposthitis 557.
Bantische Krankheit, Ikterus bei 376.
— — Milzhypertrophie bei 396.
Barlowsche Krankheit 139, 758.
Basedowsche Krankheit A 187.
— beginnende A 186.
— Blutbeschaffenheit bei 187.
— Diagnose 184 ff.
— forme fruste 186.
— Lidschlag, seltener 185.
— Thymusveränderung bei 187.
Basisfrakturen des Schädels, Symptome bei 3—7.
Bastian-Brunnsches Gesetz 577.
Bauch, chirurgische Erkrankungen 287.
— Verletzungen 290.
— — offene 304.
— — durch stumpfe Gewalt 297.
Bauchdecken, Abszesse 327.
— Aktinomykose 449.
— Druckempfindlichkeit bei Peritonitis 313.
— — perforativer 369.
— Fibrom 447.
— Geschwülste 343, 440.
— — Leistengegend 445, 446.
— — Lendengegend 447.
— — Nabelgegend 442.
— — Oberbauch 441.
— — an atypischen Stellen 447.
— Hernien, epigastrische 441.
— Lipome, subkutane und subseröse 441, 448.
— Muskeltuberkulose 449.
— Naevi, sarkomatöse 449.
— Schußverletzungen 306.
— Spannung nach Darmverletzungen 299.
— — bei Peritonitis 312, 314, 315, 330.
— — bei Perforationsperitonitis 372.
— Stich- und Schnittverletzungen 409.
Baucheingeweide, schematische Darstellung der tastbaren A 292.
— Lageanomalien 287.
— — angeborene 287.
— — erworbene 289.
— — unpaarige 287.
Bauchfell, Entzündung 308, 313, 314, 318.
— — Übergang von einem Herd auf das ganze Abdomen (Typen) 309.
— Taschen angeborene, Darmeinklemmung in 435, 436.
— Tuberkulose 326.
— — abgesackte Ergüsse bei 319, 338.
Bauchfisteln 449, 450.
— in der Leistengegend 451.
— am Nabel 449.
Bauchgeschwülste 406, 440.
— Bestimmung des Ausgangspunktes der die ganze Bauchhöhle einnehmenden 345.
— bewegliche 344.
— wenig beweglicher und nicht allzu ausgedehnter 345.
— Gut- und Bösartigkeit 346.
Bauchgeschwülste, Darmstenose durch 421.
— durch entzündliche Veränderungen 343.
— Konsistenz 345.
— scheinbare 342, 343.
Bauchhöhle, akute Entzündungen 327.
— — bei Appendicitis 398.

Bauchhöhle, Blutungen in diese 291 ff., 330.
— Erguß von Galle in diese bei Leberverletzungen 300, 304.
— Gasaustritt in diese bei Darmruptur 299.
— — bei Magenperforation 374.
— Geschwülste 342 ff.
— — Probepunktion 347.
— Verletzungen 296.
— — durch stumpfe Gewalt 297.
Becken, Abszesse 603.
— Chondrome 563.
— koxalgisches 754.
— Entzündungsprozesse, akute im kleinen Becken 330, 331.
— Exsudate 479, 506.
— Fibrom 563.
— — der Muskeln 564.
— Fisteln 498.
— Frakturen 730.
— — des Beckenringes 730.
— — der Beckenschaufel 731.
— — Harnröhrenverletzungen bei 554.
— — Verwechselung mit Schenkelhalsfraktur 730.
— Geschwülste 561.
— — des Beckenbindegewebes 564.
— — im kleinen Becken, Verdrängungserscheinungen 561.
— — Untersuchungsgang 562, 563.
— Knochengeschwülste 563.
— Knochentuberkulose 752, 753.
— Sarkom der Knochen 563.
— Sarkom der Muskeln 564.
— Senkungsabszesse im 601.
— Zertrümmerung der Pfanne 731.
— Zysten im kleinen Becken 564.
Beckenbindegewebe, Tumoren 564.
Beckeneingeweide, chirurgische Erkrankungen 287, 329, 330.
Bennetsche Fraktur 678.
Berstungsfissuren 8.
— Verlauf 8.
Beugesehnenscheiden der Finger, Tendovaginitis A 683.
Biceps brachii, Muskelhernie 665; A 663, 664.
— Sehnenabriß 665.
Biegungsbrüche des Schädels 8.
Biertripper 503.
Bißwunden der Wangenschleimhaut, Geschwüre durch 138.
Blase, Blutungen in 510, 542, 546.
— Divertikel 552.
— entzündliche Prozesse 503, 504.
— Fremdkörper 544.
— Fisteln 501.
— Fibrom 547.
— Inkontinenz 506.
— Krebs 546.
— — Anilinkrebs 544.
— Myom 547.
— Papillom 547.
— Ruptur 302.
— — extraperitoneale 304.
— — intraperitoneale 303.
— — Differentialdiagnose 304.
— Sarkom 547.
— Tenesmus 507, 540.
— Tuberkulose 544.
— Untersuchung 515.
— Verletzungen 303, 544.
— — durch Schuß 307.
— Verschluß des Blasenhalses 505, 542.
Blasengeschwülste der Muscularis 547.
— der Schleimhaut 546.
Blasenhernie 463.
Blasenkatarrh 544.
Blasenkolik 511.
Blasenmole, Unterscheidung von Blasengeschwulst 346.
Blasenschmerzen 504.
Blasenspalte 451.
Blasensteine 541.
— aseptische 541.
— Diagnose 543.
— in Divertikeln 543.
— infizierte 543.
— primäre und sekundäre 543.
— Röntgenbild 542.
— Verlegung der Harnröhre durch 505.
— Verwechslung mit Blasentumor 543.
— — mit Tuberkulose 543, 544.
— Zystoskopie 543.
Blasenstörungen bei Beckentumoren 561.
— bei Wirbelsäuleverletzungen 575.
Blinddarmgegend, Aktinomykose 449.
— Hernien in ders. als Ursache von Darmverschluß 438, 439.
Blindheit 438.
— einseitige 59.
— beidseitige 60.
Blut, Gefrierpunkt bei Nierenleiden 517.

Blut bei Leukämie 396.
— Basedowscher Krankheit 186.
— Peritonitis 315.
— Pseudoleukämie 390.
Blutbrechen, hysterisches 351.
— bei Magenkrebs 351.
Bluterguß, diagnostische Bedeutung bei Rippenbruch 233, 235.
— bei Schädelfraktur 3, 4.
Blutergelenk 783, A 784.
Blutgeschwulst s. u. Angiom.
— der seitl. Halsgegend 206.
Blutharn 510.
Blutung s. d. einzelnen Organe u. Gegenden.
Blutzysten der langen Röhrenknochen 762.
Bogenbruch der Wirbel 589.
Botriomykose der Hand 687.
Bronchialdrüsen, Hyperplasie 249.
Bronchiektasie 246.
— Unterscheidung von Lungenabszeß und tuberkulösen Kavernen 247.
— diffuse des r. Oberlappens A 255.
Bronchocele 182.
Brown-Séquard, Halbseitenläsion 594.
Bruchanlage 451; A 452.
Brüche siehe unter Fraktur und Hernie.
Brucheinklemmung 470.
— Darmbefund bei 477.
— Darmstenose nach Reposition ders. 420, 421.
— Darmverschluß bei 437.
— — bei Massenreposition 474.
— Diagnose 471.
— Unterscheidung von Hydrocele 471.
— — von eingeklemmtem Leistenhoden 471.
— — von Leisten- und geschwollenen Schenkeldrüsen 472.
— — von Torsion des Leistenhodens 472.
— Entzündungserscheinungen 473.
— Fisteln nach 451.
— Inhalt des Bruchsackes 475.
— Irreponibilität 470.
— Operationsbefund 476.
— Reposition 478.
— Sitz bei Leistenhernien 475.
— — bei Nabelbruch 475.
— — bei Schenkelbruch 475.
— Stadium der Einklemmung 476.
Bruchsack, Appendicitis im 473.
— Inhalt 461, 462.
— — beim männlichen Scheinzwitter A 454.
Bruchsack, leerer, Entzündung 474.
— Peritonitis 474.
— Tuberkulose 474.
— Zwerchsackform 458.
Brückentumor 42.
Brustbein s. u. Sternum.
Brust, blutende 286.
Brustdrüse s. a. Mamma.
Brustkrebs, Diagnose 280:
— — Einziehung der Warze 280.
— — Hochstand der Mamilla 280.
— — Schwellung der Achseldrüsen 280.
— — Verkleinerung des Warzenhofes 280.
— — Verwachsung mit den Pektoralmuskeln 281.
— — — mit den Rippen 284.
— Markkrebs A 284.
— Metastasen 281, 283, 284.
— Paget Krebs 283.
— Prognose 281.
— schrumpfender A 280.
— skirrhöser A 280.
— ulzerierter A 282.
Brustwand, anliegende Eiterherde bei subphrenischem Abszeß A 332.
— nicht anliegende A 333.
— Lipom 287.
— s. a. Thorax.
Brustwarze, Primäraffekt 282.
Brustwirbelsäule, Eiterung 601.
— — mit Senkungsabszeß 602.
— Kompressionsfraktur 590.
— Segmentdiagnose 584.
— primäre Skoliose 616.
— Totalluxation 591.
Bryantsches Dreieck zur Diagnose von Hüftgelenksverletzungen 712, 734, A 734.
Bulbärparalyse, Schluckbeschwerden bei 162, 163, 167.
Buphthalmus, Unterscheidung von Exophthalmus 74.
Bursa iliaca, Hydrops 752.
— poplitea, Schwellung 792.
— praepatellaris, Tuberkulose 791.
Bursitis achillea 846.
— infrapatellaris 791.
— olecrani 661, A 659.
— praepatellaris 768 779,.
— — chronische 791.
— — phlegmonosa 779.

Bursitis praetibialis 791.
— unter Schwielen der Hohlhand 692.
— subcalcanea 846.
— subdeltoidea 635.
— traumatische und tuberkulöse am Schultergelenk 637

C.

siehe auch K und Z.

Calcanealgie 847.
Calcaneus, Apophysitis 847.
— Distorsion 827.
— Frakturen 832; A 821, 833—836.
— — Kompressions- 833; A 833—836.
— — Riß- 833.
— — Zertrümmerungs- 837; A 834.
— Sarkom 843.
— Tuberkulose 843.
Capsula interna, Läsion 63.
Caput medusae 449.
— obstipum 230.
— congenitum 230; A 230.
Cardiospasmus 168.
Carotisdrüse, Neubildung 217.
Cauda, Kompressionserscheinungen 583.
Cephalohydrocele traumatica 79.
Cervicalrippe 217.
Cervicodorsalscoliose mit Schulterhochstand A 611.
Cheyne-Stokessche Atmung bei Hirndruck 27, 28.
Chiasmaläsion 59—61.
Cholangitis, akute 388.
Cholecystitis, akute 378.
— Differentialdiagnose 374, 379, 380.
— gangraenosa 381.
Choledochusverschluß 383; A 387.
— durch Steine 3[illegible].
— durch Tumor 383, 386.
— Metastasen bei Tumorverschluß 385.
Cholesteatom des Felsenbeins, Diagnose 45, 51.
Chondritis der Rippen 265.
Chondrom am Arm 666.
— der Brustdrüse 287.
— der Fibula A 812.
— der Halsrippe 218.
— der Hand 687.
— des Oberschenkels 760.
— der Parotis 214.
— des Thorax 270.
Chondrom der Tibia 819.
— des Unterkiefers 121.
— der Wirbelsäule 594.
— der Zehen 861.
Chopartsches Gelenk, Entzündung im 842.
— Luxation im 838.
Chorionepitheliom des Hodens 497.
Clavicula, Fraktur 621.
— — subperiostale bei Kindern 621, 622.
— Karzinom 263.
— Luxation 621.
— Osteomyelitis 174.
— Sarkom 263.
— Tuberkulose 263.
Cochlearis, Herdsymptome bei Verletzungen 66.
Coecum mobile 410, 411.
Colitis 405.
— Diagnose 406.
— mucomembranacea (Symptome und Diagnose) 408, 409, 411.
— spastica A 422.
— ulcerosa chronica 406, 408, A 407.
— — Ursache 407.
Collum humeri, Fraktur 628, 631.
— scapulae, Fraktur 633.
Colon s. Dickdarm.
Colospasmus, Unterscheidung von Peritonitis 317.
Commotio cerebri 22.
— spinalis 577.
Compressio cerebri 26.
Conjunctiva, Primäraffekt 101.
Contrecoupfraktur des Schädels A 8, 9, 26.
Contrecoupquetschung des Gehirns 26, 30; A 26, 30.
Contusio cerebri 21, 24.
— Diagnose 25.
Coxa vara 733, 737.
— im engeren Sinne 741—743.
— adducta 741—743.
— adolescentium 741, 742.
— angeborene 741.
— diagnostisch wichtige Symptome 741 bis 743.
— Hinken bei einseitiger 739.
— rachitische 737, 742.
— traumatische 721, 728.
— unechte 741.
Coxa vara, Differentialdiagnose zu Coxitis 743.

Coxa vara, angeborener Hüftgelenksluxation 737.
— spontaner oder traumatischer 728.
Coxitis, akute 745.
— — Folgen 746.
— chronische 746.
— mit Flexionskontraktur A 747.
— subakut infektiöse 751.
— nicht tuberkulös chronische 755.
— — ankylosierende und deformierende Form 755, 756; A 756.
— tuberkulöse 746, 756; A 753, 754.
— — Diagnose ders. durch Palpation 751.
— — — durch Prüfung der Bewegungen im Hüftgelenk 747—750.
— — — durch Prüfung des Ganges 747.
— — — der Beinhaltung 750.
— — — der Schmerzhaftigkeit 751.
— — — durch Röntgen 753.
— — — differentielle 751.
— — Form und Grad ders. 753.
— — sekundäre Veränderungen bei 754.
Cubitus valgus 648.
Cystadenoma phyllodes mammae 285.
Cystitis 544.
— Diagnose 544.
— Harnbeschaffenheit bei 508, 544.
— tuberkulöse 544.
— Ursachen 544.
Cystosryoma phyllodes mammae 285.

D.

Dacrocystitis 87.
Dactylitis syphilitica 697.
Damm, Afterfisteln 499.
— Dermoidfisteln 498.
— Knochenfisteln 499.
— Harnfisteln angeborene 501.
— — erworbene 502; A 489.
— Psorospermie 489.
Darm, Achsendrehung 436.
— Aussehen bei Einklemmung in Brüchen 477.
— Blutungen 299, 301.
— Fisteln 451.
— Geschwüre 418.
— Hernien der Darmwand 473.
— Infarkt 435.
— Invagination 331, 436.
— Karzinom 418.
— — des Mastdarmes 418, 419.
Darm, Lähmung, bei Ileus 428.
— — bei Wirbelsäuleverletzung 576.
— Knotenbildung 436.
— Lageanomalien, Hauptformen 288.
— — des Wurmfortsatzes 289, 291.
— — Überkreuzung von Dünndarm und Dickdarm bei 290.
— — durch Zwerchfellhernie 290.
— Lipom 420.
— Myom 421.
— Polyp 421.
— Röntgenbild 293 ff., 422.
— syphilitische Striktur 419.
— Tuberkulose 418.
— — Differentialdiagnose zu Krebs 416—418.
— Verletzungen 299, 307.
— — Diagnose 301.
— — Symptome 300, 301.
Darmgeräusche, gurrende bei Darmstenose 414.
Darmkrisen, tabische, Unterscheidung von Ileus 428.
Darmkolik 409, 414.
— bei Ileus 423, 427.
Darmsteifung 414; A 415.
Darmstenose 417.
— allmählich sich entwickelnde 414, 418, 421.
— des Dickdarmes 415, 423.
— — Sitz 417.
— durch Divertikulose 421.
— des Dünndarmes 415, 423.
— abnorme Erweiterung bei, und sicht- und fühlbare Kontraktionen des Darmes über ders. 414.
— durch Geschwülste 420.
— konzentrische bei Krebs und Tuberkulose des Darmes 418.
— nach Reposition eines eingeklemmten Bruches 437, 478.
— narbige 419.
— Palpationsbefund bei 418.
— Röntgenuntersuchung bei 424; A 422, 423.
— Verhalten des Stuhlgangs 415, 416.
Darmverschluß s. a. Hirschsprungsche Krankheit 426.
— akuter 427, 433.
— Differentialdiagnose 428.
— Formen 431; A 430.

Darmverschluß, Sitz 430.
— Symptome 430.
— Ursachen (Achsendrehung) 436.
— — Einklemmung innerer Hernien 437.
— — Gallensteine 434.
— — Invagination 435.
— — Knickung 433.
— Röntgenuntersuchung 431.
Darmverschluß A 430.
— bei Appendicitis 403, 421.
— arterio-mesenterialer 434.
— chronischer 414.
— — Darmsymptome 414, 415.
— — Form und Ursache der chronischen Stenose 418.
— — durch Kompression von außen 420.
— — Sitz der Stenose 414; A 428.
— — Stuhlverhalten bei 415, 416; A 424.
— plötzlich eintretender 432.
— intermittierender 432.
— Kombination mit äußerer Hernie 474.
— bei Peritonitis tuberculosa 341.
— Rückwirkung auf das Allgemeinbefinden 417.
— spastischer 440.
— Übergang des unvollständigen in vollständigen 431.
— Unterscheidung von Peritonitis 309, 318.
Daumenluxation 678; A 677.
Daumenmangel, angeborener 704.
Decubitus der Darmwand 434, 435.
— der Rachenwand 142.
— der Speiseröhre 164.
Défense musculaire bei Bauchverletzungen 313.
Deformationsbrüche des Schädels 8.
Degeneration, fibroepitheliale der Brustdrüse 277, 286.
— krebsige eines Magengeschwüres 365.
Dérangement interne des Ellbogengelenkes 654.
— des Kniegelenkes 770; A 770—771.
Dercumsche Krankheit 219.
Dermatitis der Hand 689.
— medikamentöse 689.
Dermoid des Beckenbindegewebes 564.
— des Gehörganges A 94.
— des Gesichtes 90.
— — supraorbitales A 90.
— des Halses 210.
Dermoid des Hodens 496.
— der Lunge 257.
— der Kreuzbeingegend 564.
— des Mediastinum 254.
— des Mundbodens 126, 131.
— — vereitertes 172.
— des Nabels 444.
— des Nackens 175.
— des Penis 556.
— des Schädels 76, 78.
— des Skrotum 488.
— sublinguales A 131.
Dermoidfistel im Bereich des Steißbeins 498.
Diabetes und Fingerentzündungen 690.
Diametralschuß des Schädels, Knochenveränderungen 10.
Diaphysengeschwülste des Oberschenkels 765.
Diaphysentuberkulose des Armes 666.
— der Tibia 817.
Dickdarm, Divertikulose 327, 331.
— — als Ursache von Stenoseerscheinungen 418.
— Dysenterie 407, 408.
— Funktionsstörungen mit anatom. Veränderungen 405.
— — ohne typische anatom. Veränderungen 408.
— Krebs 418; A 420.
— Lageanomalien 289.
— — Röntgenbild 295; A 294, 295.
— Palpation 292, 418.
— Stenose 405, 417; A 422.
— — Unterscheidung von Dünndarmstenose 428.
— Syphilis 407.
— Tuberkulose 407; A 425.
— Volvulus 417.
Diphtherie, Gaumenlähmung bei 162.
— des Kehlkopfs 152, 153.
— bakteriol. Befund 152.
— Nebensymptome 152, 153.
— des Rachens 152.
Diplegie durch Rückenmarksblutung 573, 576.
Distorsion des Akromioklavikulargelenkes 622.
— des Kreuzdarmbeingelenkes 732.
— des Daumens 678.
— des Ellbogens 655.

Distorsion des Fußgelenkes 820.
— der Halswirbelsäule 228.
— des Handgelenkes 669.
— des Hüftgelenkes 721, 722, 732.
— des Kniegelenkes 772.
— — Folgen 773.
— des Oberarmes 633.
Divertikel der Blase mit Steinen 552.
— im unteren Dickdarm 326, 329, 330.
— — Stenose 419, 420.
— Meckelsches, Invagination des Darmes durch 433.
— — Perforation 326.
— Ösophagus 167, 171.
Dorsalmark, Lokaldiagnose 579, 580; A 581.
Dorsalskoliose 612; A 616, 617.
Dottergang, Fisteln 449.
— Zysten 444.
Drucklähmung 705.
Druckpuls 28.
Drüsenabszesse der Achselhöhle 260.
— am Hals 172.
— — chronische 175.
Drüsenphlegmone am Ohr und Nacken 76.
Drüsenschwellungen, am Hals 199.
— bösartige 204.
— bei Brustkrebs 260
— bei Diphtherie 152.
— bei Tonsillengeschwür 141.
— bei Leukämie 201
— bei Lues 201.
— bei Tuberkulose 199.
Drüsenschwellung der Leisten 446.
— oder Hernie 472.
— in der Supraklavikulargrube bei Karzinom des Ösophagus 167.
Ductus thyreoglossus, Fisteln von diesem ausgehend 180.
— Zysten desselben 198.
Dünndarm, Achsendrehung 437.
— Gallensteine 330.
— Geschwülste 344 ff.
— Invagination, Verwechslung mit Appendicitis 330.
— Palpation 292.
— Verengerung 415, 422; A 415.
— — durch Tuberkulose 418.
Duodenalgeschwür, Diagnose 361, 363.
— Perforation 372, 373.
Duodenalgeschwulst, Perforation mit Peritonitis 320.
— Unterscheidung von Cholecystitis 379.
— — Ileus 429.
— — Magengeschwür 362.
— Verschieblichkeit 364.
Duodenalkrebs 368.
Duodenalstenose 364.
Duodenum, chirurgische Erkrankungen dess. 347.
Dupuytrensche Kontraktur 709; A 707.
Dura mater, Hämatom 21.
— Drucksymptome 30, 31.
Dysenterie, Colitis ulcerosa 407, 408.
Dysurie 503.

E.

Echinokokkus im Beckenbindegewebe 564.
— der Leber 389.
— — multilokulärer 390.
— der Lunge 256.
— Mediastinum 255.
— der Milz 397.
— der Niere 535.
— der Wirbelsäule 595, 596.
— Ectopia testis 407.
Einklemmung von Brüchen 471.
Einkeilung der Schenkelhalsfraktur 727.
Eiterabgang im Harn 508, 509, 528.
— im Stuhl 417.
Eiterfisteln des Bauches 449.
Eiterkokken, Infektion 758, 766, 793.
Ekzem, seborrhoisches 101.
Elephantiasis des Penis 557.
— des Skrotum 488.
— des Unterschenkels 608.
Ellenbogengelenk, Abszeß 658.
— Bursitis olecrani 661; A 659.
— Distorsion 655.
— Entzündungen, akute 657.
— — chronische 659.
— Frakturen am unteren Humerusende 643 ff.
— — am Olekranon 644.
— — am Processus coronoideus ulnae 655.
— — des Radiusköpfchens 654.
— — Übersicht 656; A 644.
— — Verlauf der Bruchlinien A 644.
— Lage der 3 Knochenpunkte 649.
— Luxation 656.
— — nach außen 642, 650.
— — nach hinten 642, 650.

Ellenbogengelenk, Luxation, seitliche 642, 650.
— — nach vorne 650.
— — unvollständige, vollständige 650.
— — Übersicht 656.
Ellenbogengelenk, normales A 645.
— Sporotrichose 660.
— Syphilis 659.
— Tuberkulose 660; A 658.
— Verletzungen 641.
— — Untersuchung auf Funktionsprüfung 641.
— — Diagnose aus Inspektion 641.
— — Diagnose aus Palpation 648.
— — Röntgenbild 656.
Embolie der Art. mesenterica 319.
— in der Lunge 245.
Embryom des Hodens 496.
— — Unterscheidung von embryoider Geschwulst 497.
Eminentia capitata humeri, Abschälungsfraktur A 655.
Emissarium mastoideum, Thrombophlebitis 47, 52.
Emphysem bei Thoraxverletzungen 237.
Empyem der Gallenblase 386.
— interlobuläres A 332.
— der Kieferhöhle 120.
— der Lunge 243, 334.
— — Differentialdiagnose von Rippentuberkulose 257.
— metapneumonisches A 244.
— Skoliose nach E. 611.
Empyema necessitatis 257.
— tuberkulöses 258.
Enchondron s. Chondrom.
Encephalocelen 76; A 77.
Encephalomeningocele A 78.
Enteroptose 289.
— Diagnose 290.
— röntgenologisch 292.
Enuresis nach Incontinentia paradoxa 576.
Epicondylitis humeri 661.
Epididymitis gonorrhoica 491.
— syphilitica 494.
— tuberculosa 493.
Epigastrium, Abszeß 441.
— akute Entzündung 320.
— Hernien 441; A 442.
— — Unterscheidung der Symptome von Gallensteinkolik 376.
Epigastrium, Lipom, subkutanes 441; A 441.
— — subseröses 441, 442; A 442.
Epicondylus int. humeri, Fraktur 643, 647, 654; A 649.
Epilepsie, epileptiforme Anfälle bei Hirngeschwülsten 34.
— Frage zur 54.
— des objektiven Befundes in der Intervallzeit 58.
— und Trauma 55.
— Anfall 57.
— Jacksonsche Anfälle bei Hirndruck 30.
— — nach Hirntrauma A 57.
— — bei Hirntumoren 34, 35.
— — typische Form derselben 65.
— Reflexepilepsie 56.
— symptomatische 58.
— Tumorsymptome 42.
Epinephritis 518.
— Jacksonsche 58; A 57.
Epiphysengeschwülste am Femur 738.
Epiphysenlösung am Humerus bei Neugeborenen und hereditär-luetischen Säuglingen 632.
— am Oberschenkelkopf 729.
— am Radius 674.
— an der Tibia A 829.
Epiphysentuberkulose des Oberschenkels 763, 765.
Epispadie 501.
Epitheliom, verkalktes des Gesichtes 91.
Epithelzysten, angeborene am Hals 208.
— der Hand, traumatische 686.
Epulis 132; A 133, 134.
Erbrechen bei Hirndruck 27.
— bei Hirnerschütterung 23.
— bei Hirnerkrankung 34.
Erbsche Lähmung, Stellung der Hand und Finger bei 702.
Erysipel des Gesichtes 85.
— der Kopfschwarte 74, 86.
— des Skrotum 489.
Erysipeloid der Finger 690.
Esmarchlähmung an der oberen Extremität 705.
Exophthalmus, akuter 75.
— Chirurgisches 73.
— diagnostische Bedeutung des einseitigen und doppelseitigen 74, 75.
— Entstehungsweise 74.
— — des Exophthalmus pulsans 74; A 73

Exophthalmus bei Morbus Basedowii 74, 17.
— bei retrobulbärem Tumor A 75.
Exostose, kartilaginäre des Femur 760; A 761.
— subunguale des Fußes 861.
Expansivpuls der Aneurysmen 207.
— des Kropfes 184.
Extrauterinschwangerschaft, Diagnose 346.
— peritonitische Symptome 326.
Extremitäten, chirurgische Erkrankungen der oberen 620.
— der unteren 710.
— — Ischias und andere schmerzhafte Erkrankungen an den unteren 797 bis 802.
— Längenmessung der unteren bei Verletzung 712; A 713.
— Motilität ders. bei Gehirnverletzungen 69.
— bei Wirbelverletzungen 573.
— Versteifung der unteren: Hinken bei 710.
— Weichteilinfektionen der unteren 793.
— — durch Eiterkokken 793.
— — durch Tetanusbazillen 793, 794.
— — gasbildende 795, 796.

F.

Facialis, Lähmung bei Schädelbruch 65.
— — gekreuzte 69.
— Verletzungen, Herddiagnose ders. 65.
— Schema ders. A 64.
Facialis tic 116.
Faltenzunge, angeborene A 147.
Felsenbein, Cholesteatom 51.
— Verletzungen (Herdsymptome) 44, 46, 47.
Femur, Barlowsche Krankheit 758.
— Chondrom 760.
— Diaphysengeschwülste 765.
— Epiphysengeschwülste 763.
— Exostose A 761.
— Frakturen der Diaphyse 757; A 757.
— — spontane 761.
— — am oberen Ende 721—733.
— — am unteren Ende 768.
— Knorpelabsprengung 770.
— Luxation 710—715.
— — entzündliche 746.
— — hintere 715.
Femur, Luxation, komplizierte 718.
— — kongenitale 733, 736.
— — vordere 718.
— — zentrale 720, 731.
— Osteomyelitis 745, 765, 767; A 757, 758.
— — chronische 765, 767.
— Sarkom 761, 762.
— — am unteren Ende 766, 768.
— Tuberkulose 764, 765.
Fersenbein s. Calcaneus.
Fettbruch, epigastrischer 441; A 442.
Fettgewebe retrobulbäres, Venenthrombose dess. 75, 88.
Fetthals, Madelungscher 219.
Fettnekrose bei Pankreatitis 320.
Fibroadenom der Mamma 276, 278, 285.
— phyllodes 276.
Fibrolipom der Rückenmuskulatur A 265.
Fibrom des Armes 666.
— der Bauchdecken 447.
— des Beckens 563.
— der Blase 547.
— des Halses 210, 214.
— der Hand 687.
— des Kehlkopfes 160.
— des Kniegelenkes 791.
— der Kopfhaut 81.
— der Kreuzgegend 564.
— der Mundhöhle 130, 131.
— des Nabels 444.
— des Nackens 220.
— des Nagelbettes der Zehen 862.
— des Nasenrachenraumes 121, 135, 163.
— des Oberschenkels 758.
— des Skrotum 488.
— des Thorax 268.
— des Unterkiefers 125.
— des Unterschenkels 782.
— der Wirbelsäule 594.
— der Zunge 145.
Fibromyom des Lig. teres 447.
— des Uterus 345.
Fibromsarkom des Halses 215.
— des Ovarium 345.
— der Rückenhaut A 269.
— der Tibia 819 A 812.
Fibula Aneurysma A 811.
— angeborener Defekt 853; A 851
— Fraktur 824, 778; A 776.
— Knickung 825.
Fibulaköpfchen, Abriß 776.

Finger, Bewegungsstörungen bei Sehnenscheidenentzündung 679.
— Dermatitis 689, 690.
— Dupuytrensche Kontraktur 709; A 707.
— Entzündungsprozesse 688.
— — chronische 693.
— — eitrige der Knochen 692, 697.
— Erysipeloid 690.
— Fraktur 677.
— Geschwülste 685.
— — bösartige 687.
— — gutartige 685.
— kleiner krummer 709; A 708.
— Ostitis, eitrige 692.
— Panaritium 688.
— Paronychia 690.
— schnellender 709.
— Stellungsanomalien 709.
— — bei Arthritis deformans 680.
— Spina ventosa A 697, 696, 678.
— Syphilis 690.
— Tendovaginitis 691, 695.
— — crepitans 692.
— — gonorrhoische 691.
— — stencsierende 696.
— — tuberkulöse 695.
— Tuberkulose 686.
— Verletzungen 658.
— Verstümmelungen durch Lepra 694.
— — Raynaudsche Krankheit 695.
— — Syringomyelie 695.
— Warzen 685.
— Zellgewebsentzündung 690.
— — subkutane 690.
Fingergelenke, Entzündung 692.
— Gichtanfall 693.
— Gonorrhoe 692.
— Verletzungen 692.
Fissuren der Beckenknochen 731.
— des Mastdarmes 483.
— des Oberkiefers 104.
— des Schädels 2; A 4, 6, 8, 9, 49.
— quere des Sternum 234.
Fisteln der Afters 485.
— angeborene 499.
— erworbene entzündliche 499, 500.
— des Bauches 449.
— der Darmgegend 498.
— des Dammes 491.
— des Dotterganges 449.
— der Gallenwege 450.
Fisteln des Halses 177.
— — aktinomykotische 177.
— — kongenitale 179.
— — vollständige, unvollständige 180.
— — traumatische 177.
— — tuberkulöse 177.
— der Harnwege 451, 501.
— der Hoden 494.
— der Kiemengänge 178.
— der Leistengegend 451.
— des Magens 451.
— des Mastdarms 484, 499.
— des Nabels 449.
— der Schilddrüse 180.
— Sekret ders. 179.
— des Urachus 449, 451.
Flexionsfraktur des unteren Humerusendes 649, 650.
— der Wirbelsäule 592.
Flexionskontraktur des Unterschenkels bei tub. Gonitis A 790.
Foveola coccygea A 499.
Fractura colli anatomici humeri 631,; A 629.
— colli scapulae 633.
— condylica des Femur A 776.
— diacondylica 648, 777.
— infracondylica der Tibia 749.
— marginalis 824, 825.
— pertubercularis humeri 630.
— rotulae 643.
— subtubercularis humeri 630.
— suprakondyläre 776.
Fracture en bois vert 669; A 668.
Fraktur des Beckens 730.
— des Beckenringes 730, 733.
— der Schaufel 739.
— Bennetsche 678.
— bimalleoläre A 823.
— des Calcaneus 832.
— des Capitulum radii 643.
— diakondyläre des Humerus 648.
— — im Kniegelenk 777.
— Duverneysche 731.
— der Epikondylen des Humerus 643.
— des Epistropheus 224.
— des Femur 722, 775; A 774.
— der Fibula 824.
— der Finger 677.
— des Fußgelenkes 820—826.
— des Humerus am oberen Ende 672 ff.
— — am unteren Ende 644.

Fraktur des Humerus intertrochantere 724, 727.
— im Kniegelenk 768.
— der Kehlkopfknorpel 155.
— der Kondylen des Femur A 774.
— — des Humerus 647, 652.
— der Malleolen 822; A 821—823.
— der Mittelfußknochen 840.
— der Mittelhandknochen 677.
— des Mondbeins 675, 676.
— des Naviculare, der Hand 675, 676.
— — am Fuß 839; A 838.
— des Oberarmknochens 628.
— des Oberkiefers 104.
— des Oberschenkels am oberen Ende 772.
— — am unteren Ende 776.
— — Schaftbrüche 730.
— — spontane 730.
— des Olekranon 644.
— der Patella 774.
— pertubercularis humeri 630.
— pertrochantere 725, 726.
— — oder subtrochantere 726.
— des Processus coronoïdeus ulnae 645, 655.
— des Radius 654, 669, 670 ff.
— — Stauchungsfraktur 674.
— der Rippen 233.
— — multiple A 234.
— der Scapula 633.
— des Schädels 1.
— — geschlossene 2.
— — offene 9.
— — Nebenverletzungen bei 6.
— — Verlauf 8.
— des Schenkelhalses im engeren Sinne 726.
— — Einkeilung 727.
— — spontane 730.
— — Unterscheidung 730.
— — intertrochantere 724; A 716, 725, 727.
— — pertrochantere 724.
— — — Diagnose 725.
— — subkapitale 721, 723; A 727.
— — subtrochantere 724; A 725.
— im Schultergelenk 628 ff.
— eines Sesambeines im Fuß 841.
— des Sternum 234.
— subcapitalis 721, 723, 727.
— subtrochantere 724; A 725.
Fraktur, suprakondyläre des unteren Humerusende 776; A 645, 647—650,
— — des Kniegelenks 776; A 646—648.
— supramalleoläre 830.
— „T"-Fraktur am Ellenbogen 643.
— des Talus 826.
— — Sustentaculum tali 837.
— der Tibia 822—826; A 821—826.
— — am unteren Ende 820, 830, 837.
— der Tuberositas metatarsi 840.
— des Unterkiefers 104.
— des Unterschenkels 822—826.
— — am oberen Ende 768, 780.
— — am unteren Ende 822 ff.
— der Wirbelsäule 585.
— — der Halswirbel 224.
Fremdkörper in der Blase 544.
— in der Harnröhre 505.
— — Verletzungen durch 553.
— im Kehlkopf 152.
— — Atemnot bei 155, 156.
— — Verwechselung mit Diphtherie 152.
— in der Luftröhre und Lunge 155; A 156.
— im Magen 362.
— im Ösophagus 164; A 165.
— im Pharynx 163.
— im Rektum 485, 486.
— im Schädel 9, 10.
— — Nachweis 11—20; A 14—16.
Friedreichsche Tabes 611.
Funiculus spermaticus siehe Samenstrang.
Furunkel in der Achselhöhle 260.
— der Lippen 85.
— des Nackens 175.
Fuß, Abszeß, periartikulärer 842.
— — der Fußsohle 842.
— Aktinomykose 843.
— Angiom 862; A 861.
— Chondrom 861.
— Deformitäten (Plattfuß) 848.
— — Klumpfuß 853 ff.; A 854, 855.
— Entzündungen 842.
— — der Fußwurzel 842.
— — am Mittelfuß und den Zehen 847.
— Erguß, gonorrhoischer 843.
— Fibrom 862.
— Ganglien A 860.
— Gangrän A 863.
— Geschwüre 862.
— Gewohnheitskontraktur 857.
— Gicht der großen Zehe 847.

Fuß, Gonorrhoe 846.
— Gumma 843.
— Hautkrebs 864.
— Lipom 862.
— Luxation A 828.
— Mal perforant 863; A 864.
— normaler A 847.
— Sarkom 845.
— Schleimbeutelentzündung 846.
— Syphilis 843.
— Tuberkulose 842, 848, 844.
— Verletzungen 828, 838.
Fußgelenk, Distorsion 820.
— Erguß, gonorrhoischer 843.
— Frakturen 820; A 821—823.
— — bimalleoläre 823, 831; A 830.
— — supramalleoläre 830.
— Kontusionen 820.
— Luxationen 828, 831; A 828.
— — nach hinten außen 831.
— — nach innen und nach vorn 832.
— — reine 831.
— — sub talo 832.
— — Volkmannsche 853.
— Subluxation 831.
— Tuberkulose 842; A 843, 844.
— Verletzungen mit Formänderung der Gelenkgegend 828.
— — ohne Formänderung 820.
— — Übersicht über 837.
Fußgeschwulst 839; A 840.

G.

Gabelrückenstellung der Hand bei Radiusfraktur 669.
Gallenblase, Empyem 385.
— — als Infektionsquelle für Hirnabszeß 37.
— Gangrän 381.
— Hydrops 385.
— — Unterscheidung von Wanderniere 387.
— Krebs 384.
— — Nabelkrebs bei A 447.
— Lageanomalien 379.
— Ruptur 300.
Gallenfisteln 385, 450.
Gallensteine, Diagnose 382.
— Dünndarm (Diagnose) 330.
— im Röntgenbild A 381, 383.
Gallensteinileus 434.
Gallensteinkolik 376.
— — anatom. Grundlage 377.
— Unterscheidung von Hernien d. Epigastrium 377.
— — von Nierenkolik 377.
— — von Peritonitis 317.
Gallenwege, chirurgische Erkrankungen 375.
— — mit peritonitischen Erscheinungen 320, 328.
— Katarrh 376.
— Verletzungen 300, 301.
— Verschlußformen 383—386; A 387.
Ganglion carpi 684; A 685.
— tarsi.
Gangrän des Fußes 848.
— — Unterscheidung von Ischias 797.
— der Lunge 243.
— der Mundhöhle 129.
— senile 863.
— der Wange 129.
— der Zehen 848.
Gasabszesse a. d. Extremitäten nach Verletzungen 795, 796.
Gasphlegmone (Gasgangrän) an den oberen Extremitäten 679.
— — an den unteren 795.
Gastralgie 349.
Gastroptose 289.
Gaumen, Abszeß von einer Zahnwurzel ausgehend 133; A 135.
— Defekte 162.
— akute Entzündung 163.
— Geschwülste am harten Gaumen 133.
— — am weichen Gaumen 134.
— Gumma 133, 141.
— Karzinom 141.
— Lähmungen der Muskulatur 162.
— Narbenbildung 162.
— Polypen 134; A 135.
— Pseudoleukämie 134.
— Sarkom 134.
— Tuberkulose 141.
Gaumensegel, Entzündung 163.
— geschwürige Vorgänge 141.
Geburtstrauma, Hirnzyste durch 39.
Gefäßscheidensarkom des Halses 216.
Gefäßverletzung des Mediastinum 238.
Gehirn, Abszeß 33, 35.
— — Ätiologie 36, 37.
— — Diagnose 35, 36.

Gehirn, Abszeß, Lokalisation 37.
— — im Schläfenlappen bei Ohreneiterung 49.
— — Symptome 34—36.
— Geschwülste 33.
— — Diagnose der Neubildungen und Granulationsgeschwülste 39.
— — lokale 40, 41.
— — Symptome 34, 35.
— — Unterscheidung von Hirnabszessen 34.
— Gumma 35, 39.
— Herddiagnose 59.
— — bei Geschwülsten 40, 41.
— Rindenfelder A 66, 67.
— Tiefenbestimmung A 12—18.
— Tuberkel 35, 39, 40.
— Verletzungen 11, 20.
— Zysten 35, 37, 38.
Gehirnbrüche, Sitz 76, 77.
— Symptome 77.
Gehirndruck 20, 21, 26.
— allgemeiner, lokaler 27.
— beginnender, vollendeter 27.
— Diagnose 29.
— Symptome 27, 28.
— oder Gehirnquetschung 25.
Gehirnerschütterung 20.
— Diagnose 23.
— Symptome 22.
Gehirnnerven, anatomische Lage A 68, 69.
— Verletzung 6, 7, 20.
— — Herdsymptome 62—70.
Gehirnquetschung 20.
— — Diagnose 25, 26.
— — Symptome 24, 25.
— durch Schußverletzungen 26.
Gehörgang, Dermoid A 94.
Gelenkerguß im Knie 779.
— chronischer 783.
Gelenkkörper im Ellenbogengelenk 648.
— des Kniegelenks 771, 780.
Gelenkneurose 636.
Gelenkrheumatismus, ankylosierender s. auch Rheumatismus.
Genitalien, Geschwülste der weibl. als Ursache von Harnretention 502.
— eines Scheinzwitters mit Vagina und mit Hoden im Bruchsack A 454.
— Typhus adiposo-genitalis bei Hypophysentumor 42.
Genitalien, Untersuchung auf Störungen beim Weibe 515.
Geschwülste im seitlichen Halsdreieck 214ff.
— im vorderen Halsdreieck 181, 198 ff.
— der Mamma 275.
— am Ober- und Vorderarm 661.
— am Thorax 257.
— — chronische 268.
— syphilitische am Bein mit Varizen 813; A 805.
Geschwüre des Darms 406.
— am Fuß 862.
— des Gesichts 92.
— der Lidgegend 101.
— der Stirn und Schläfe 103.
— der Wangengegend 102.
— des Kehlkopfs 154—160.
— der Kopfhaut 82.
— — an der Haargrenze 102, 103.
— des Magens 361.
— — des Magenkörpers 364; A 354.
— der Mundhöhle 137.
— des Nasen-Rachenraumes 137.
— der Ohrmuschel 104.
— am Penis 557.
— des Rektum 480.
— des Schädels 83.
— — akute 81.
— — chronische 83.
— am Skrotum 489.
— des Unterschenkels 802.
— — krebsig gewordene 807; A 806.
— — osteomyelitische Fisteln A 804.
— — syphilitische 806; A 805, 807, 808.
— — tuberkulöse 808; A 803.
— — variköse 802; A 803.
— des Zahnfleisches 139.
— — tuberkulöses 114.
— der Zunge 144.
Gesicht, Aneurysma cirsoides 91.
— Angiome 91; A 93.
— Atherom 90.
— Dermoid 90.
— — supraorbitales A 90.
— Entzündungsprozesse 84.
— Epitheliom, verkalktes 91.
— Erysipel 85.
— Geschwülste 90.
— — geschlossene 90.
— geschwürige Prozesse 92.
— Hautwarzen 91.

Gesicht, Lipome 91.
— Lupus 93; A 99—102.
— Primäraffekt 92.
— Syphilide A 93.
— Xanthelasma 91.
Gesichtsfeldeinengung, Lokalisation 58.
— konzentrische A 61.
Gewohnheitskontraktur des Fußes 857.
Gibbus der Wirbelsäule 605.
Gicht des Fußes 847.
— der Hand 693.
Glandula carotica s. Carotisdrüse.
— pinealis, Tumoren 41.
— parotis s. Parotis.
Glossitis, Symptome 164.
— gummosa 148.
Glottisödem 153.
Goitre plongeant 191.
Gonitis acuta 778; A 779.
— — Ätiologie 780.
— — Folgen ders. 781.
— — infektiöse 780.
— chronica 782; A 779.
— — monarticularis 780.
— Diagnose 782.
— fungosa 787; A 786, 788, 789.
— gonorrhoica 780, 784.
— haemorrhagica 783; A 784.
— metastatische 780.
— neuropathica 785.
— rheumatica 783.
— — ankylotica 789.
— syphilitica 783.
— traumatica 780, 781, 784.
— tuberculosa 783.
— — polypöse Form 787.
Gonorrhoe der Fingergelenke 691, 692.
— der Fußgelenke 843.
— des Handgelenks 680.
— der Harnwege 484, 503.
— des Hüftgelenks 745.
— des Kniegelenks 780.
— des Nebenhodens 491.
— des Nierenbeckens 529.
— der Prostata 551, 584.
— des Rektum 480, 481.
— des Schultergelenks 638.
— der Sehnenscheiden der Hand 691.
— Unterscheidung von Ischias 789.
— Urinuntersuchung bei 491, 503.
Granatsplitterverletzung am Kopf 10.
Granulationsgeschwülste, entzündliche des Gehirns, Diagnose 39.
— — lokale 40, 41.
— des Rückenmarks 594.
— tuberkulöse der Hand 686.
Granulom, malignes 201.
Granulome, teleangiektatische der Wange 103.
— des Zahnfleisches 134.
Gumma des Armes 659, 667.
— des Brustbeins 265.
— in der Ellbeuge 659.
— des Fußes 843.
— des Gaumens 133.
— des Gehirns 35, 39.
— des Halses 177, 181.
— der Hoden 495.
— des Kehlkopfes 157, 158.
— des Kniegelenks 783.
— des Kopfes 81.
— der Leber 389.
— der Mamma 275.
— der Milz 397.
— der Mundhöhle 145, 139, 140, 141.
— des Oberschenkels 759.
— des Penis 559.
— der Rachenwand 142.
— — Gaumendefekte 141, 162.
— der Rippen 264.
— des Rückenmarks 596.
— des Schädels 81.
— der Schulter 640.
— der Thoraxwand 264.
— der Tonsillengegend 141.
— des Unterschenkels 816.
— der Wirbelsäule 596.
— des Zahnfleisches 139.
— der Zunge 145—149; A 148.

H.

Haargeschwulst des Magens 362.
Haargrenze des Kopfes und Gesichts, Geschwülste 103.
Hackenfuß 853; A 854, 855.
Halbseitenläsion 594.
Hallux valgus, Phlegmone im Bereich dess. 847.
Hals, chirurg. Erkrankung 150.
— Abszesse 171.
— — chronische 175.
— — nach Ohreneiterung 52.

Hals, Abszesse spondylitischer 229; A 225.
— — tuberkulöser 175, 181.
— Aktinomykose 176.
— — mit Fistelbildung 177.
— Aneurysma 207; A 208.
— Angiom, kavernöses 205, 206.
— Atherom 210; A 210.
— Blutzyste 206.
— Dermoid 209; A 209.
— Drüseneiterung 172, 173.
— Drüsenschwellung 199.
— — bösartige 204.
— Epithelzyste 208.
— Fibrom 210, 214.
— Fibrosarkom 215.
— Geschwülste 180 ff.
— — bösartige 204, 215, 216.
— — feste 210.
— — mit flüssigem Inhalt 204 ff.
— — in der seitlichen Halsgegend 214; A 206.
— — im vorderen Halsdreieck 198.
— — in der Nackengegend 218.
— — scheinbare 181.
— Gumma 177, 181.
— Hygrom, angeborenes 205.
— Karzinom, branchiogenes 216; A 215.
— — diffuse Karzinose der Lymphdrüsen 203.
— Lipom 204.
— — tiefes subfasziales 210.
— Lymphgeschwülste 205.
— Lymphdrüsenschwellung 199. 200.
— — bösartige 199.
— — leukämische 201; A 200, 201, 202.
— Lymphosarkom 215.
— Lymphzyste 205.
— Muskelgumma 181.
— Muskeltuberkulose 177, 181, 200.
— Neurofibrome 214.
— Ösophagusdivertikel 206.
— Phlegmone 166, 173.
— Sarkom 215; A 215.
— Scheingeschwülste 181.
— Syphilis 177, 197.
— Tuberkulose 177, 200.
— Zysten 198, 205, 206, 209.
Halsdreieck, Erkrankungen des vorderen 174.
— — Geschwülste 181, 198.
Halsfisteln 177.
Halsfisteln, Entstehung, Verlauf und äußeres Aussehen 177.
— — Lage 179.
— — Sekret 179.
— entzündliche 177, 178.
— kongenitale 177; A 178.
— — Kiemengangfisteln 178; A 179.
— — mediane 179.
— — vollständige und unvollständige 179, 180.
— von einem Kropf ausgehend 180.
— von Mund, Kehlkopf- oder Rachenkrebs aus 180.
— nach Verletzungen 177.
Halsmarkverletzungen, Höhendiagnose 579.
— Motilitätsstörungen 580.
— Reizsymptome 581.
— Sensibilitätsstörungen 580.
Halsrippen 277; A 216.
— Geschwülste 218.
Halsvenen, Erweiterung bei Mediastinalgeschwülsten 218.
Halswirbel, Distorsion 222, 223.
— Fraktur 224.
— Geschwülste 229.
— Kontusion 222.
— Luxation 221, 228; A 228.
— Luxationsfraktur 221.
— Osteomyelitis 226.
— Spondylitis 229, 601, 605; A 225.
— Rotationsluxation 228; A 227.
— Totalluxation 221; A 220—223.
— Tuberkulose 175, 226, 267.
— Verletzungen 221.
Haematocele retrouterina 329.
— testis 491, 495.
Hämatom, extradurales 21, 30, 31.
— intradurales 21, 29, 31.
— — im Bereich der Brocaschen Windung 29.
— des Ohres 92; A 93.
— peritubares 329; A 313.
— periurethrales 554.
— des Rückenmarks 578.
Hämatomyelie, Lähmungssymptome 578.
Hämaturie 511.
— bei Nierengeschwülsten 535—537.
— bei Nierensteinen 523, 531.
— bei Tuberkulose der Harnwege 509, 538.
Hammerzehe 859; A 858.

Hämophilie, Nierenblutungen bei 511.
— Zahnfleischblutungen bei 139.
Hämorrhoiden 483.
Hand, Angiom 687.
— Atherom 686.
— Botriomykose 687.
— Chondrom 687.
— Dermatitis 689; A 689.
— Entzündung, akute 688, 692.
— — chronische 693.
— — der Haut 693.
— — der Knochen 697.
— — der Sehnenscheiden 695.
— Epithelzysten, traumatische 686.
— Fibrome 687.
— Ganglion 685.
— Geschwülste 685.
— — bösartige 687.
— — gutartige 685.
— Gicht 693.
— Haltungen und Stellungen, abnorme 707.
— — bei Arthritis deformans 681; A 680, 681.
— — bei Nervenlähmungen des Armes 681, 698 ff.
— — Natur der Schädigung 704.
— — Sitz der Schädigung 700.
— Karzinom 687; A 688.
— Leichentuberkel 694.
— Lepra 694.
— Lipom 685.
— Lupus 694; A 693.
— Manus vara A 705.
— Ödem des Handrückens 678.
— Osteomyelitis 692.
— Osteoporose A 684.
— Panaritium A 691.
— Sarkom 687.
— Schleimbeutelentzündung unter Schwielen 692.
— Sehnenscheidenentzündung 679, 691.
— — gonorrhoische 680.
— — tuberkulöse 681, 695.
— Syphilis 694, 697; A 694.
— Tuberkulose 681.
— — der Knochen 697.
— — verruköse 685; A 685.
— Verletzungen 677, 692.
— Verstümmelung bei Syringomyelie 695.
— Warzen an 685; A 685.
— Zysten A 687.
Handdeformität, Madelungsche 708; A 706.
Handgelenk, Bewegungsstörungen bei Arthritis 679; A 680.
— — bei Sehnenscheidenentzündung 679.
— Distorsion 675.
— Entzündung, akute 679.
— — chronische 681.
— — gonorrhoische 680, 681.
— Gelenkrheumatismus 680, 681.
— Knochenbrüche 677; A 673, 675.
— Luxation 675; A 673, 674.
— normales A 673.
— Röntgenuntersuchung 669 ff.
— Stellungsanomalien 680, 707; A 695, 699, 700, 701.
— Tuberkulose 681, 686, 695; A 681.
— Verletzungen 675.
— — Schema über 678.
Hängekropf 189; A 188.
Harn, abnorme Beschaffenheit 508.
— Eiterbeimengung 508, 509, 528, 531.
— Harngrieß 512, 531.
— Sanguis im 510, 526, 531.
Harnblase s. Blase.
Harnentleerung, Übersicht der Störungen A 516.
— — erschwerte Entleerung 504.
— — schmerzhafte Entleerung 509.
— — unwillkürliche 506.
— Störungen des Mechanismus bei 503, 504.
Harnfisteln 451.
Harngrieß 512.
Harninfiltration 487; A 487.
— — bei Blasenruptur 302.
— — bei Nierenverletzungen 301.
— — bei Verletzungen der Harnröhre 552—554.
Harnretention 504.
— Folgen 525.
Harnröhre, Blutung 511.
— Epispadie 501, 556.
— Fisteln 501.
— Fremdkörper 505.
— Hypospadie 501, 556; A 556.
— Krebs 515.
— Striktur 506, 514.
— — Verlegung 505.
— — allmählich eintretende 506.
— — subakute 506.
— Verletzungen 552; A 488, 533.

Harnröhre, Verletzungen bei Beckenbrüchen 554.
— — durch falsche Wege mit Katheter 553.
— — Quetschungen durch stumpfe Gewalt 553.
— — der Schleimhaut 554.
Harnphlegmone A 488.
Harnträufeln 507.
Harnuntersuchung 508.
— chemische 509.
— Drei-Gläser-Probe bei eiterhaltigem Harn 509.
— mikroskopische 509, 512.
— Murexidprobe 512.
Harnwege, chirurg. Erkrankungen 502.
— — örtliche Erscheinungen 513.
— Blutungen 510.
— Tuberkulose 509, 538.
— Untersuchung 513, 514.
— — beim weibl. Geschlecht 515.
Hautanhänge, knorpelartige vor dem Ohr 91.
Hauthörner 101.
— am Fuß 861; A 861.
Hautkrebs der Brust bei Mammakarzinom 283.
— am Fuß 864.
— im Gesicht 95, 101.
— der Hand 687; A 688.
— der Nabelgegend 347, 444, 447.
— seborrhoischer 84.
— — an Stirn und Schläfe 102; A 98.
— am Unterschenkel 807; A 806.
Hautreflexe, Verhalten bei Wirbelverletzungen 576.
Hauttuberkulose am Hals A 200.
— am Unterschenkel 808.
Hautwarzen der Hand und Finger 685.
— senile 100, 101.
— — weiche des Gesichts 91.
Hebepuls eines Aneurysma 207.
Hedrocele 485.
Heiserkeit 157, 159.
— bei Struma maligna 197.
Hemianopsie, diagnost. Bedeutung bei Hirndruck 29, 42.
— Herddiagnose 59, 60.
Hemiatrophia facialis congenita, einseitige Zungenlähmung bei 143.
Herddiagnose bei Gehirnerkrankungen 59.
Hernia abdominalis 437.
— — in der Blinddarmgegend 438.
— cruralis 464; A 465, 466, 467, 468.
— duodenojejunalis 438.
— epigastrica 441, 443.
— — Unterscheidung von Gallensteinkolik 377.
— Hesselbachsche 468.
— incarcerata 470, 437.
— inguinalis 445.
— — äußere 451.
— — innere 462.
— intermuscularis 457.
— interna 437.
— — in der Blinddarmgegend 438.
— irreponibilis 470.
— labialis 460.
— in der Linea semicircularis Spigelii 448.
— Littre 473.
— lumbalis 437—464.
— obturatoria 438.
— properitonealis 457.
— scrotalis 460.
— subcutanea 457.
— umbilicalis 444.
— — mehrfächerige A 446.
— durch Unfall 460.
— vesicalis 464.
Hernie des Winslowschen Loches 438.
— des Zwerchfells 238, 439.
Hernieneinklemmung 470.
— Unterscheidung von Peritonitis 317.
— s. auch Brucheinklemmung.
Herpes genitalis 558.
Herzverletzung 239.
— Diagnose 239.
— — Symptome 239, 241.
— Herzdämpfung bei 240.
— Herzkompression bei 240.
— und Pleuraverletzung 241.
— Reflexerscheinungen bei 240.
— reine 240.
— Sitz und Wesen 239.
— Vermeidung der Sondenuntersuchung bei 239.
Hinken 710.
— einseitiges 743.
— durch Extremitätenversteifung 710, 711.
— freiwilliges 747.
— intermittierendes 773.

Hinken, paralytisches 710, 739.
— Schmerzhinken 711.
— durch Verkürzung 710.
Hinterhauptsbein, Hirnbrüche am 76, 78; A 78.
— Osteomyelitis 175.
Hirnbasis, Nerven ders. A 69.
Hirnbrüche 76 ff.
Hirndiagnostik 35, 36.
Hirndruck 26 ff.
— oder Hirnquetschung 25.
Hirnerschütterung 22.
Hirnlokalisation 59; A 66, 67.
— Akustikusstörungen 66.
— Augenmuskelstörungen 62, 64.
— Extremitätenlähmungen 69.
— Facialisverletzung 65.
— Neubildungen 60, 61.
— Sehstörungen 60, 61.
— Sprachstörungen 69, 70.
Hirnlokalisation, Projektionsmethoden der wichtigsten motorischen Zentren auf die Schädeloberfläche 71—73; A 71, 72.
Hirnkontusion 21, 25.
Hirnmasse, Austritt bei Schädelbrüchen 5.
Hirnpressung 23.
Hirnprolaps bei Schädelbrüchen 5.
Hirnpunktion, diagnost. Wert bei Hirntumoren 43.
Hirnquetschung 24.
— oder Hirndruck 25.
Hirnschwellung, traumatische 25, 29.
Hirnverletzung 20, 21.
— Symptome 22, 23, 24; (Drucksymptome) 27, 28.
Hirschsprungsche Krankheit 426; A 429.
— Unterscheidung von Bauchgeschwulst 343.
Hoden, Adenom 496.
— — zystisches 497.
— Chorionepitheliom 497.
— Dermoid 496.
— Einklemmung 471.
— Embryom 496.
— Entzündung 491.
— — metastatische 492.
— Ektopie 498.
— Gangrän 492.
— Geschwülste, embryoide 497.
— Gumma 495.
— Hämatocele 491, 495.
Hoden, Hydrocele 460, 492, 495.
— Infarkt 493.
— Karzinom 496, 497.
— Kystom 497.
— Retention 498.
— Sarkom 496, 497.
— Schmerz, spontaner bei Nierenstein 532.
— Schwellungen, akute 490.
— — chronische 493, 495.
— Spermatocele 494.
— Stieldrehung 472, 493.
— Syphilid 497.
— Tuberkulose 492.
— Verletzungen 490.
— — bei Unfällen 498.
— Zysten 498.
Hodgkinsche Krankheiten 201.
Hörstörungen, Herddiagnose 67.
Hohlfuß, 833, paralytischer A 855.
Hohlhand, Lipom 686.
— Schwielen, Schleimbeutelvereiterung 692.
— Sehnenscheidenentzündung 691, 695.
— Syphilid, papulös-ulzeröses A 694.
Holzphlegmone 176, 181.
Hüfte, schnappende 723; A 722.
Hüftgelenk, Arthritis deformans 740, 746.
— rheumatica chronica 746, 755.
— — Coxa vara 733.
— Distorsion 721.
— Entzündungsprozesse, akute 745.
— — chronische s. a. Coxitis 746.
— Folgen 746.
— Formveränderungen, nicht traumatische 733.
— Fraktur 710, 721, 723.
— Geschwülste, metastatische 752.
— Gonorrhoe 745.
— Kontusion 721.
— Luxation 710, 715.
— — entzündliche 740.
— — hintere 715.
— — Komplikation 718.
— — kongenitale 733, 736; A 734—744.
— — nach oben und nach unten 720.
— — spontane 718.
— — unregelmäßige 718.
— — vordere 718.
— Luxation mit Schenkelhalsfraktur 718.
— Malum senile 755; A 755.
— Osteomyelitis 745.

Hüftgelenk, Röntgenuntersuchung 753.
— Sarkome der Gegend dess. 563.
— Tuberkulose 746.
Hüftgelenkverletzungen der Distorsion 721.
— der Frakturen 710, 721, 723.
— Kontusion 721.
— Luxationen 710, 715.
— — angeborene 733.
— — differentialdiagnostische 736, 740.
— — paralytische 739.
— Übersicht der verschiedenen Formen 732, 735.
— Untersuchung bei mittels Inspektion 711.
— — mittels Längenmessung 712.
— — mittels Palpation 714.
— — durch Prüfung der Beweglichkeit 714.
Humerus s. Oberarm.
Hydroadenitis der Achselhöhle 260.
Hydrocele bilocularis im Leistenkanal 446, 460.
— communicans 460.
— funiculi spermatici 490; A 457.
— — Unterscheidung von eingeklemmtem Bruch 471; A 457.
— muliebris 446.
— testis 460, 495; A 460, 461.
— — Beziehung zum Proc. vaginalis peritonei A 459.
Hydrocephalus bei Meningocelen 73.
Hydromyelomeningocele 567.
Hydronephrose 525; A 526.
— geschlossene 525.
— — Unterscheidung von echter Nierengeschwulst 537.
— — von Ovarialgeschwulst 345.
— intermittierende 525.
— offene 525.
— remittierende 526.
— Ursache 527.
— nach Trauma 527.
Hydrops der Bursa iliaca 752.
— — poplitea u. semimembranosa 766.
— der Bursa praepatellaris 748.
— — subdeltoidea, Unterscheidung von Schultergelenkerguß 635.
— der Gallenblase 386.
— — Unterscheidung von Wanderniere 387.
Hydrops des Kniegelenks, chronischer 783.
— — intermittierender 780.
— — traumatischer 784.
—— tuberkulöser 783, 785.
Hygroma colli congenitum 205.
Hyperextensionsfraktur 650.
Hyperkeratose der Hand 688.
Hypertrophie der Bronchialdrüsen, Unterscheidung von Mediastinalgeschwülsten 249.
— der Milz 396.
— der Prostata 548.
— der Schilddrüse 183.
— der Thymus, Diagnose 249.
Hyperthyreoidismus bei Basedow 184.
Hypochondrium, Entzündungsherde im 320.
Hypoglossuslähmung, traumatische 143; A 143.
Hypophyse, Geschwülste 42; A 42, 43.
— Verletzungen und ihre Symptome 59.
— Zusammenhang mit allgemeiner Fettsucht 42.
Hypospadie 501.
Hysterie, Bauchschmerzen bei 316.
— Vortäuschung von Coxitis 752.
— — von Darmverschluß 440.
— — von Epilepsie 54 ff.
— — von Lähmungserscheinungen 636.

I.

Jacksonsche Epilepsie 58; A 57.
Ikterus catarrhalis 376.
— bei Cholecystitis 380, 382.
— durch Choledochusverschluß 383, 384.
— infektiöser 376.
Ileocökalgegend, Aktinomykose 344, 449.
— Entzündung 321.
— Geschwülste 449.
— Schmerzanfälle 410.
— Tuberkulose 418.
— Volvulus 436.
Ileosakraltuberkulose 603.
— — Senkungsabszeß A 604.
Ileus 414.
— durch Achsendrehung 436.
— akuter 414.
— — Unterscheidung von perforiertem Magengeschwür 374, 427.
— bei Appendicitis 403, 421.
— arteriomesenterialer 434.
— chronischer 414.

Ileus, chronischer bei entzündlichen Vorgängen 421.
— durch Einklemmung innerer Hernien 437.
— durch Gallensteine 434.
— bei Geschwülsten 418, 420.
— hysterischer 440.
— intermittierender 432.
— durch Invagination 435.
— durch Narbenstenosen 419.
— bei Perimetritis 421.
— Röntgenuntersuchung bei 424; A 422.
— spastischer 440.
— durch Stränge und Knickungen 433.
— Unterscheidung von Cholecystitis 380.
— — von Peritonitis 309, 318.
— — perforativa 373, 374.
Impressionsfraktur des Schädels 2; A 5, 6.
Inkarzerierte Hernie 470.
Incontinentia alvi 575.
— urinae 506.
— — paradoxa 507, 551.
Infarkt des Darms 435.
— des Hodens 493.
— der Nieren 530.
Infektionen der Weichteile der Unterextremitäten 793.
— durch Eiterkokken 793.
— durch Tetanus 793, 794.
— gasbildende 795.
Infiltration, diffuse gummöse der Zunge 144—149.
Inguinalabszesse 603, A 604.
Inguinalhernien s. Leistenbrüche.
Initialsklerose s. Primäraffekt.
Interkarpalgelenke, Luxation 677; A 673, 674, 675.
Interkostalneuralgie bei Mammakarzinom 284.
Invagination des Darms 330, 436.
— Unterscheidung von Geschwulst 343.
Jod Basedow 187.
Jodoformdermatitis 689.
Ischämische Lähmungen 705, 706.
Ischias 797, 798.
— Diagnose 797, 798.
— bei Deckentumor 562.
— idiopathische 798.
— bei Mammakarzinom 284.
— bei Sarkom des Femur 763, 764.
— scoliotica 610, 801.
— Unterscheidung von Coxitis 752.
Ischias von Tripper 798.
— Untersuchung 798.
Isthmus faucium, Entzündungsprozesse 128.

K.

Kahnbein-Fraktur 676; A 673.
— am Fuß 839.
Kamptodaktylie 709.
Kankroid des Gesichts, seborrhoisches 101.
— des Handrückens 687.
— der Lippen 91.
— der Nase 101.
— der Ohrmuschel 104.
Karbunkel des Nackens 174.
Karies der Wirbel s. Spondylitis.
Karotisdrüse 217.
Karpometakarpalgelenke, Luxation 677.
Kartoffelnase 91.
Karzinom der Blase 546.
— branchiogenes 216; A 215.
— der Clavicula 263.
— des Darms 418, 419.
— des Fußes 864.
— der Gallenblase 385; A 385.
— des Gaumensegels 141.
— des Gesichts 95 ff.
— der Glandula submaxillaris 214.
— der Halsdrüsen, metastatisches 199, 203.
— des Halses, primäres 216.
— der Hand 687, 688.
— des Hodens 496.
— des Kehlkopfes 158.
— — Durchbruch 156.
— — histologischer Befund 160.
— — Sitz 159.
— der Kopfhaut, seborrhoisches 84.
— der Leber 392.
— des Lidwinkels A 97.
— der Lippen 92.
— der Lunge 256.
— — metastatisches A 256.
— — des r. Unterlappens A 255.
— des Magens 368.
— — der Cardia 367.
— — des Magenkörpers 359, 370.
— — am Pylorus 359, 371.
— der Mamma 280; s. auch Brustkrebs.
— des Mundbodens 138.
— — Durchbruch 180.
— des Nabels 444; A 447.
— der Nase 95, 135; A 96, 97, 99.

Karzinom der Nieren, Darmverschluß durch 421.
— des Oberkiefers 118; A 119.
— der Oberlippe A 96.
— des Ösophagus 170.
— der Ohrmuschel 104; A 102.
— des Ovarium 421.
— des Pankreas 393.
— der Parotis 214.
— — schrumpfendes 213.
— des Penis 558; A 557.
— der Rachenwand 141.
— — Durchbruch 180.
— des Rektum 330, 480.
— der Schilddrüse 197.
— — Metastasen 198.
— sublinguale A 137.
— des S romanum A 419.
— der Tonsillengegend 140.
— des Unterkiefers 123.
— der Unterlippe A 93.
— des Unterschenkels 806.
— des Uterus 421.
— der Wange 138.
— des Zahnfleisches 139.
— der Zunge 137.
Katheterismus der Harnwege 514.
— — bei Blasenruptur, Symptome 303.
— Übersicht von Kathetern und Urethralsonden A 515.
— Verletzungen durch 553.
Kaverne, tuberkulöse oder Bronchiektasie 247.
Kavernitis, chronische des Penis 557.
Kehlkopf, chirurgische Erkrankungen 150.
— chronische 157.
— Diphtherie 151.
— — Nebensymptome 153.
— — Unterscheidung von Angina lacunaris 151.
— — von Fremdkörpern 152.
— — von Pneumonie 152.
— Entzündungsprozesse 150.
— Fibrom 160.
— Frakturen der Knorpel 155.
— Fremdkörper 155.
— Geschwülste 157, 161.
— — Unterscheidung 159 ff.
— Geschwüre 154, 157.
— — Differentialdiagnose 159, 160.
Kehlkopf, Gumma 157, 158.
— Karzinom 158.
— — Durchbruch 180.
— Ödem 153.
— — angioneurotisches 154.
— Papillom 161.
— Pseudokrupp 151.
— Sarkome 161.
— Stenose 152, 153.
— Syphilis 158, 159, 160.
— Tuberkulose 158, 159, 160.
— Verletzungen 155.
— Zirkulationsstörungen 154.
Kenenkephalocelen 77.
Kephalhämatom 3.
Kephalohydrocele, traumatische 39.
— — Entstehung 79.
Kiefer s. a. Kiefersperre
— Abszesse 111, 112.
— Aktinomykose 112; A 113.
— Arthritis 109.
— Frakturen 104.
— Entzündung, chronische 111 ff.
— — akute 111.
— Krebs 118, 119 ff.; A. 119.
— Kystom, multilokuläres 124.
— Luxation 105.
— Osteom 121.
— Osteomyelitis 111.
— Periostitis 111—120.
— Phosphornekrose 115.
— Sarkom 119, 120; A 118.
— Tuberkulose 114.
— Tic douloureux A 116.
— Zysten 121.
Kieferverletzungen 104.
Kieferhöhle, Empyem 118, 119.
— Entzündung 86, 118.
Kiefersperre bei Aktinomykose 108; A 113.
— Ankylose 109, 110, A 110.
— Arthritis 109.
— neurogene 107.
— Osteomyelitis 109.
— Periostitis 108.
— Stomatitis 109.
— Tuberkulose 109.
Kiemengangfisteln 177.
Kiemengangkrebs 216.
Kiemengangzysten 198.
— — Diagnose 209; A 209.

Kinderlähmung, spinale, Differenzierung von angeborener Hüftluxation 739.
— — Fußdeformitäten bei 853.
— — ungewöhnliche Lokalisation 447.
Kleinhirn, Abszeß nach chronischer Otitis-diagnose 51.
— — Funktionsprüfung 68.
— — Geschwülste 42.
Kleinhirnbrückenwinkel, Tumoren 42.
Klumpfuß, beidseitiger mit schlaffer Lähmung 856.
— durch Gewohnheitskontraktur 857.
— spastischer 856.
Klumphand 708.
Klumpkesche Lähmung, Hand- und Fingerstellung 702.
Knickfuß 848.
Knickungsbruch der Fibula 825.
— des Vorderarms A 668.
Kniegelenk, Abszeß, periartikulärer 782, 788.
— Aneurysmen 791, 792.
— Arthritis deformans 790.
— — gummöse 787.
— Dérangement interne 770.
— Distorsion 772; 768, 769; A 771.
— — Folgen 773.
— Erguß, akuter ins Gelenk 779; A 768.
— — Ätiologie dess. 780.
— Erguß 779.
— — chronischer 782, 783.
— — neuropathischer 785.
— — traumatischer 784.
— — Untersuchung A 779.
— Erkrankungen, akut entzündliche 778.
— — chronische 782.
— s. a. Gonitis.
— Fibrome der Synovialis 791.
— Frakturen 774; A 773—776.
— Fungus 787.
— Gelenkkörper im 780.
— Gelenkrheumatismus, chronischer 783.
— — ankylosierender 789.
— Geschwülste und geschwulstähnliche Bildungen im Bereich dess. 791, 792.
— — der Kniekehle 791.
— Gonorrhoe 780.
— bei Hämophilie 783; A 784.
— Kapselschwellung 780.
— Knorpelabsprengung am Femur 770.
— Kontusion 769.
Kniegelenk, Lipoma arborescens 789.
— Lues dess. 783.
— Luxation 778.
— Meniskusabriß 772.
— Meniskuseinklemmung 772, 780.
— normales A 787.
— Osteomyelitis dess. 780, 784.
— Punktion 781.
— Sarkom 787, 791.
— Schleimbeutelentzündung 778.
— Sesambein im 771; A 770.
— Syphilis 783, 784.
— Tuberkulose 783.
— — ankylosierende 789.
— Verletzungen 768, 780, 781.
— Versteifung 781, 787, 789.
Kniescheibe s. Patella.
Knochenabszeß, chronischer, im unteren Tibiaende 817.
— Sequester am Humerus A 666.
— Thorax 260.
Knochenaneurysmen des Femur 762.
Knochenfisteln in der Dammgegend 498.
— der Halsgegend 177.
Knochengeschwülste am Arm 668—668; A 665—667.
— der Ileosakralgegend 563.
— des Oberschenkels 760; A 761—764.
— der Thorax 262, 270.
Knorpelabsprengung im Kniegelenk 770.
Knorpelgeschwulst s. u. Chondrom.
Knorpelgeschwülste der Beckengelenke 563.
— des Femur 760.
— der Parotisgegend 214.
Kolikanfälle bei Darmverschluß 427.
Kolloidkropf, diffuser 185; A 185, 186.
— einseitiger A 188.
Kompressionsfrakturen des Fersenbeins 832, 833; A 833.
— des Kahnbeins des Fußes 839; A 838.
— des Mondbeins der Hand 676.
— der Wirbelsäule 590; A 589, 591.
— — Unterscheidung von Lumbago 570.
— — Ursache von Verkrümmung 607.
Kondylenbrüche des Femur 776; A 776.
— des Humerus 644, 647, 652.
Kondylome, breite am Skrotum 490; A 489.
— spitze, des Afters A 491.
— — am Penis 557, 560; A 558.
Konglomeratkropf A 188.
— diffuser 189.

Königsche Krankheit 276.
Konkremente in der Blase 541.
— im Magen 359.
— im Nabel 450.
— im Urin 512, 531.
Kontraktur, angeborene des kleinen Fingers 709; A 708.
— der Bauchwand bei Darmruptur 309, 312.
— Dupuytrensche 709; A 707.
— des Fußes 857.
— ischämische 706.
— des Knies 790.
— bei Ulnarislähmung A 708.
Kontrakturstellung der Wirbelsäule 618.
Kontusion, axiale der Wirbelsäule 618.
— des Brustkorbs 237, 238.
— des Fußgelenks 820.
— des Gehirns 21, 24, 25.
— der Halswirbelsäule 222.
— des Hüftgelenks 721.
— des Kniegelenks 769, 772.
— des Rückenmarks 578.
— des Schultergelenks 630, 633.
— des Skrotum 487.
Kopf, chirurgische Erkrankung 1 ff.
— Geschwülste angeborene 76.
— — erworbene 81.
— — bösartige 82.
— — gutartige 79.
— Steifhaltung des 220.
— Steifigkeit, allmählich einsetzende 226.
— — plötzlich einsetzende 221.
— — schmerzlose 229.
Kopfhaltung, abnorme 220.
— asymmetrische 220.
— symmetrische 221.
Kopfhaut, Angiome 80.
— Atherom A 80.
— Dermoid 78, 80.
— Erysipel 76—85.
— Fibrome 81.
— chronisch-geschwürige Gebilde ders. 83.
— Gummen 81, 83.
— Osteome 81.
Kopfnicker, Abszeß unter A 601, A 176.
— Gumma 181.
— Myositis 174, 230.
— Tuberkulose 181.
— Verkürzung, intrauterin entstandene 230.
Kopftetanus 107; A 108, 109.
Korsakow, Symptomenkomplex bei Hirnverletzung 23.
Kraniometrie nach Kocher und Krönlein 71; A 71, 72.
Krebs s. Karzinom.
Kretinismus, Infraktionen bei 777.
— Prädisposition für Knorpelabsprengung im Knie 771.
Kreuzbeingegend, angeborene Geschwülste 569.
Kropf s. Struma 182.
— abgeirrter 134.
Kropffistel 180.
Kropfherz, thyreotoxisches 185.
Krückenlähmung 705.
Kryoskopie 502, 517.
Kubitaldrüsen, Entzündung 659.
Kümmelsche Krankheit 591.
Kyphose, spondylitische 597, 605.
— nach Trauma 609, 611, 613.
Kystom des Hodens 497.
— des Kiefers, multilokuläres 124.
— des Uterus 346.

L.

Labyrinth, Verletzungen 8.
Lähmung des Arms, Unterscheidung von traumat. Neurose 635, 636.
— der Extremitäten, Gehirnlokalisation 69.
— des Gaumens 162.
— der Hand und Finger, infolge Nervenläsion 698 ff.
— bei Hirndruck 27—29.
— bei Hirntumoren 40.
— bei angeborener Hüftluxation 739.
— hysterische 706.
— ischämische 706.
— der Ösophagusmuskulatur 169.
— reflektorisch bedingte 706, 707.
— bei Rückenmarksverletzungen, partiellen 573, 576.
— — totalen 573.
— — Typen 579—583.
Längenmessung der unteren Extremität bei Verletzungen 712; A 713.
Laryngoskopie bei Kehlkopferkrankungen 150.
— bei Schluckbeschwerden 164.
Larynxödem 155.

Leber, Abszeß 320, 388, 390.
— Adenom 390.
— Atrophie, akute, gelbe 376.
— Cirrhose 375.
— — hypertrophische 376.
— — Unterscheidung von exsudativer Bauchfelltuberkulose 339.
— Echinokokkus 389.
— — multilokulärer 390.
— Geschwülste 389.
— — primäre 389.
— — sekundäre, bösartige 389.
— Gumma 389.
— Karzinom 389.
— Lageanomalien 288.
— — angeborene 390.
— Schnürlappen 389.
— Verletzungen 300.
— — bei Lungenstich 238.
— Wanderleber 294, 388.
— Zysten 389.
— — parasitäre 390.
Leichentuberkel der Hand 694.
Leistenbrüche 445, 451; A 453, 462.
— Anlage der 452.
— äußere 451.
— Beziehungen zur Bruchwand A 452.
— — zum Proc. vaginalis und zu Hydrocelen 459.
— Blasenhernien bei 464.
— Diagnose der äußeren bei Fehlen der Bauchgeschwulst 433.
— — bei Vorhandensein einer solchen 456.
— — Diagnose der labialen und skrotalen 460.
— eingeklemmte, Sitz 475.
— freie 453.
— innere 462.
— — innerer oder äußerer 463.
— intermuskuläre 455, 457.
— properitoneale 457.
— skrotale 460.
— subkutane 457.
— Unterscheidung äußerer und innerer 462, 463.
— — von Schenkelbruch 459, 467.
— — von Senkungsabszeß 459.
— — von Varicocele 460; A 454—456.
— beim Weibe 455.
Leistengegend, Fisteln 451.
— Geschwülste 446.
Leistengegend, Hydrocele, bilokuläre oder kommunizierende 445.
— Lymphdrüsenschwellung 446.
— — maligne und tuberkulöse 446.
— Unterscheidung von eingeklemmten Hernien 472.
— Sarkom 447.
— Senkungsabszesse 445, 459.
Leistenhoden 445, 456.
— Einklemmung 471.
— Stieldrehung 472.
Lendengegend, Abszeß, perinephritischer 447.
— Entzündungsherde, retroperitoneale 320.
— Hernien 447.
— Lipom 448.
— Naevus pigmentosus 447.
— Scheinhernie 448.
— Senkungsabszeß 447.
Lendenkyphose 613.
Lendenlordose 613.
— bei angeborener Hüftluxation 733, 736.
— kompensatorische bei Luxatio iliaca 716.
Lendenschmerzen 562.
— diagnostische Bedeutung bei Nierenkrankheiten 531.
Lendenskoliose 608, 613—618.
Lendenwirbel, Bestimmung des verletzten Wirbels 584.
— Kompressionsfraktur 591.
— Luxation A 591.
— Spaltbildung A 589, 590.
— Spondylitis 602.
Lepra der Hand 694.
— der Nase 142.
Leukämie, Lymphdrüsenschwellung bei 201; A 200, 201.
— Milzschwellung bei 395.
— Zahnfleischblutungen bei 139.
Leukoplasie der Zunge 143.
— Unterscheidung von Krebs 143.
Lid, tuberkulöse Fistel A 87.
Lidgegend, Geschwüre der 101.
Ligamentum patellae, Abriß 774.
— teres, Fibromyom 447.
— tibio-fibulare anticum, Zerreißung 827.
Lipom der Axilla 661; A 662, 663.
— der Bauchdecken 441; A 441.
— der Brustdrüse 286.
— des Darms 420.

Lipom des Epigastrium 441; A 441.
— — subseröses 441; A 442.
— des Fußes 862.
— des Gesichtes 91.
— des Halses 204.
— — tiefes subfasciales 210.
— der Hand 204.
— des Kniegelenks 791.
— der Kreuzgegend 569.
— der Lendengegend 458.
— des Mundbodens 130.
— des Nackens 219; A 219.
— des Oberarms A 662.
— des Oberschenkels 758.
— periganglionäres 219.
— periherniäres 466.
— des Rachens 134.
— des Rückens 268.
— des Samenstranges 462.
— symmetrisches 219.
— im Schenkelkanal 465.
— Unterscheidung von Hernie 465.
— der Schulter 661.
— der Zunge 145.
Lipomatose s. u. Lipom bei den einzelnen Darstellungen.
Lippen, Angiom 130.
— Fibrom 130.
— Furunkel 85.
— Gangrän 139.
— Krebs 92, 93.
— Primäraffekt 92.
— Schleimzyste 130.
Liquor cerebrospinalis, Ausfluß aus Ohr und Nase bei Schädelbasisfrakturen 5.
Lisfrancsches Gelenk, Entzündung 842.
— — Luxation 838.
Littlesche Krankheit, spastischer Klumpfuß 856.
Littrésche Hernie, Darmverschluß bei 473.
Lochbrüche des Schädels 8.
Lordose der Wirbelsäule 613.
Lues insontium s. a. Syphilis 40.
Luftwege, chirurgische Erkrankungen 150.
— akute 150.
— — chronische 157.
— entzündliche Prozesse 150.
— Fremdkörper im 152, 155.
— Geschwülste der Luftröhre 157 ff.
— Kompression der Luftröhre durch Kropf 191, 192.
Luftwege, normales Bild A 192.
— Verletzungen 155, 235; A 236.
— reine Zirkulationsstörungen 154.
Lumbago 570.
— Ablauf der Erscheinungen 572.
— — Differentialdiagnose 572.
— rheumatica und traumatica 570, 571.
— Unterscheidung von Nierengeschwulst 535—537.
Lumbalhernie 447.
Lumbalpunktion bei Hirndruck 31.
— bei Hirntumoren 43.
— bei Meningitis 53.
— bei Rückenmarksgeschwülsten 594.
— bei Rückenmarksverletzungen 579.
Lumbalskoliose 619.
Lumbodorsalskoliose 615, 619.
Lumbosakralmark, Lähmungstypen 579 bis 583.
— Segmentdiagnose der Läsionen 579.
Lunatum s. Mondbein.
Lungenerkrankungen, chirurgische 242.
— Abszeß 243, 244.
— im Röntgenbild 245.
— — traumatisches 246.
— Aktinomykose 247, 259.
— Bronchiektasie 246.
— — Differentialdiagnose 247.
— Chondrom 255.
— Dermoid 256.
— Echinokokkus 256.
— Embolie 245.
— — bei Sinusthrombose 53.
— Empyem 243.
— — Diagnose 246.
— — metapneumonisches 243; A 244.
— — traumatisches 245.
Lungenerkrankungen durch Fremdkörper 244; A 148.
— Gangrän 244.
— Geschwülste 255.
— Kavernen, tuberkulöse 247, 258.
— Krebs 256.
— — metastatischer A 255.
— — Schneeberger 257.
— Sarkom 256.
Lungenhernie nach Schußverletzung 271; A 281.
Lungenverletzungen 235, 245.
— diagnostische Kennzeichen 235.
— Nebenverletzungen 237, 238.

Lungenverletzungen, offene 236.
— Schußverletzungen 236.
Lupus des Gesichtes 93; A 99 bis 102.
— der Hand 694.
— der Nase 93; A 99.
— — hypertrophische Form 95; A 100.
— des Unterschenkels 808.
— der Wange 102.
Luxatio acromioclavicularis 622.
— — Unterscheidung von Fraktur 622.
— axillaris 627.
— centralis des Oberschenkels 720, 731.
— coxae congenita 733, 796; A 734, 744.
— genu 177.
— ileopectinea oder pubica 718.
— iliaca 716; A 715.
— infraspinata 628.
— ischiadica 716, 717; A 715.
— obturatoria 719; A 719, 720.
— perinealis 719.
— pubica 718; A 717.
— sternoclavicularis 622; A 623.
— subacromialis 628.
— subclavicularis 627.
— subcoracoidea 627; A 626.
— sub talo 832.
— supracoracoidea 628.
— supracotyloidea 721.
— — congenita 738.
— suprapubica 719, 721.
Luxation der Clavicula 622; A 623.
— des Ellenbogengelenkes nach hinten und außen 642, 650.
— — seitliche 642, 650.
— — von vorn 650.
— des Femur 715.
— — zentrale 720, 731.
— der Finger 678.
— — des Daumens A 677.
— des Fußgelenks 838, 828; A 828, 831.
— — im Chopartschen und Lisfrancschen Gelenk 838.
— des Handgelenks 675; A 673, 672, 674.
— des Hüftgelenks 710, 715.
— — entzündliche 740.
— — hintere 715.
— — komplizierte 718.
— — kongenitale 733, 736; A 734—744.
— — nach oben und nach unten 720.
— — paralytische 739.
— — spontane 754.
Luxation des Hüftgelenks, unregelmäßige 718, 719.
— — vordere 718.
— des Humerus 627, 642.
— der Interkarpalgelenke 673, 677; A 674, 675.
— des Karpometakarpalgelenkes 677.
— des Kniegelenkes 778; A 777.
— der Lendenwirbel A 591.
— der Mondbeine 585.
— der Patella 778.
— der Peronealsehnen A 827.
— des Radius, isolierte 652.
— im Schultergelenk 627 ff.
— des Talus 832.
— der Tibia 831.
— der Ulna 645, 650.
— des Unterkiefers 106, 105, 107.
— — einseitige A 106.
— des Unterschenkels im Fußgelenk 831.
— der Wirbelsäule 558, 585; A 584—587.
— — des Halses 228.
— — einseitige 228.
— — totale 221; A 220—223.
Luxationsfraktur im Fußgelenk 828, 831.
— typische interkarpale 676.
— der Wirbelsäule 586.
— der Halswirbel 227.
— totale 221; A 220—223.
Luxationskompressionsfraktur 588.
— der Halswirbel A 222, 584.
Luxationsschrägfrakturen der Wirbel 586; A 587.
Lymphadenitis am Hals 199.
— — bösartige 204.
— akute submaxillare 172, 173.
— phlegmonöse submentale 128.
Lymphangiom des Halses 199.
— — Unterscheidung von Lipom 91.
— der Kreuzgegend 589.
— des Mundbodens 126.
— des Oberschenkels 759.
— des Ohres 91.
— des Skrotum 488.
— des Thorax, zystisches 269.
— der Zunge 143.
Lymphangitis, tuberkulöse am Arm 659.
Lymphdrüsensarkom des Halses 215.
Lymphdrüsenschwellung der Achselhöhle 260; A 259.
— bei Brustdrüsenkrebs 281.

Lymphdrüsenschwellung bei Pseudoleukämie A 200.
— des Halses 199; A 200.
— diagnostische Bedeutung bei Geschwüren der Tonsillen 141.
— bei Gallenblasenkrebs A 384.
— Ursachen ders. 200.
— der Leistengegend 446.
— am Oberschenkel 759.
— des Thorax, chronische 261.
Lymphgeschwülste am Halse 205.
Lymphom malignes, des Halses 199, 201; A 199.
— — oder tuberkulöses 200.
— im Mediastinum 251; A 251.
— — Unterscheidung von tuberkulösem Lymphom 200; A 199.
— der Leistengegend 446.
— — Unterscheidung von eingeklemmten Hernien 472.
— tuberkulöses am Halse 200; A 199, 201.
Lymphomatose 201.
Lymphogranulomatose 201.
Lymphosarkom des Halses 215.
— der Lunge (Schneeberger Lungenkrebs) 267.
Lymphzysten des Halses 205; A 206.
Lymphozytom 201.

M.

Madelungscher Fetthals 219.
Madurafuß 843.
Magen, Blutungen 352, 369.
— chirurgische Erkrankungen 347.
— — Symptome 348.
— — peritonitische Symptome bei 320.
— — Untersuchung 352.
— Bestimmung des Chemismus 353, 354.
— Fremdkörper in 359.
— Fisteln 444.
— Formen und Lage des normalen 358; A 355.
— — des pathologischen 359.
— Geschwür 359, 361; A 355, 358, 359.
— — Diagnose der krebsigen Entartung 364.
— — der sekundär gutartigen Veränderungen 365.
— — kallöses 353, 368.
— — perforiertes 319 ff.
— — Sitz dess. 364—367.
— — Unterscheidung von Cholecystitis 379.
Magen, Geschwür von Ileus 428.
— — Untersuchung auf 352—354.
— Karzinom 359, 367; A 360, 361.
— — Chemismus bei 354, 359.
— — Formen 359.
— — der Cardia 370.
— — des Magenkörpers 359, 368.
— — am Pylorus 371.
— — Palpation dess. 353, 367.
— Lageanomalien 291.
— — Palpation 281.
— Motilitätsstörungen 350.
— Narbenstenose 362.
— Perforation 372.
— — Differentialdiagnose 373.
— — lokale Symptome 349.
— — gedeckte 375.
— Quetschung 292.
— Röntgenbild 294; A 354—356.
— — bei Retention von Inhalt 358.
— — Technik und diagnostische Bedeutung 357—359.
— Sanduhrform 360, 367; A 359.
— Schußverletzungen 307.
Magen-Darmkanal, Quetschung 297.
— — Diagnose 300.
— Röntgenbild A 354—356.
— Ruptur und ihre Symptome 297
— Schußverletzungen 307, 308.
Magensteifung bei Pylorusstenose 350, 352; A 349.
Makroglossie 143.
Malariamilz 290, 396.
— Ruptur 301.
— Unterscheidung von Nierengeschwulst 535—537.
Mal perforant 863; A 864.
Malleolen, Entzündungserscheinungen 842.
— Frakturen 822; A 821—823.
— — Entstehung, Lage und Richtung der Bruchlinien 825; A 821.
Malum senile coxae 755; A 755.
— suboccipitale 604.
Mamma, Adenofibrosarkom phylloides A 285.
— Abszeß s. Mastitis 273; A 272.
— — Schema der A 273.
— — retromammärer 274.
— Aktinomykose 275.
— blutende 286.
— Chondrom 286.

Mamma, Cystosarcoma phyllodes 285.
— Ekzem 283.
— Entzündung, akute 271.
— — chronische 276.
— Geschwülste 275.
— — bösartige 280 ff.; A 281.
— isolierte 277.
— mehrfache 276.
— der männlichen Brustdrüse 286.
— Gumma 275.
— Karzinom 280; A 281, 278—285.
— — Diagnose 280.
— — Metastasen 281, 283, 284.
— — Pagetsche Form 283; A 283.
— — schrumpfendes (Skirrhus) 280; A 278—280.
— — Ulzeration 282.
— Lipom 286.
— Primäraffekt A 282.
— Sarkom 284, A 285.
— Skirrhus A 278, 279, 280, 282.
— Tuberkulose 275; A 274.
— Zysten 276; A 277, 278.
— — solitäre 278.
Manubrium sterni, Osteomyelitis 174.
— s. auch Sternum.
Manus valga 708; A 706.
— vara 708; A 704.
Markkrebs der Brustdrüse A 284.
— des Penis 559.
Marschfraktur des Metatarsus 839.
Mastdarm, Blutung 479.
— Fremdkörper 485, 486.
— Fissur 484.
— Fistel 499.
— Hämorrhoiden 483.
— Karzinom 481.
— Kondylome, spitze 482.
— Polypen 406, 481.
— Striktur 480.
— Tenesmus 479, 480, 483.
— Verletzungen 486.
Mastdarmstörungen bei Beckentumor 562.
— bei Wirbelsäulenverletzungen 575.
Mastitis acuta 272.
— chronica 272.
— — cystica 280.
— neonatorum 273.
— puerperalis 273.
— des Pubertätsalters 273.
— retromammäre 274.
Mastoiditis, Hirnerscheinungen 44, 46, 47.
Medianuslähmung, Handstellung bei 699; A 700.
Mediastinum, Dermoid 255.
— Drüsenschwellung 203.
— Echinokokkus 255.
— Geschwülste 248; A 250.
— — bösartige 254.
— — Röntgenbilder von 252.
— — Unterscheidung von Aneurysmen der Anonyma und Aorta 250 ff.
— — — von Hyperplasien der Bronchialdrüsen und des Thymus 249.
— — — von Struma profunda und intrathoracica 254.
— Phlegmone 166, 174.
— Sarkom 255.
— Verletzungen 238.
Mediastinitis, chronische 255.
Meckelsches Divertikel und Ileus 436.
Melanosarkom am Fuß 862.
Meningitis, eitrige 48—50.
— — Diagnose 53.
— serosa circumscripta 39.
— — spinalis 579, 596.
Meningocele 77, 567; A 565, 568.
— im Nacken 218.
— falsche (traumatische) 79.
— reine 567, 569.
Meningoenkephalocele 218.
Meniskus, Abriß und Verlagerung 772.
— Einklemmung 780, 772.
Menstruation, schmerzhafte, Unterscheidung von Peritonitis 317.
Meralgia paraesthetica 801.
Mesenterialgefäße, Thrombose 420.
— — oder Ileus 428.
— — oder Peritonitis 319.
Mesenterialcysten 343.
Mesenterium, Abriß des 421.
— commune 288.
— ileocoecale 288.
Metakarpus, Eiterung 694, 697.
— Fraktur 677.
— Osteomyelitis und Periostitis 692.
Metatarsus, Entzündungen 847, 848.
— Fraktur 839, 840; A 841.
Milchstauung 273.
Mikuliczsche Krankheit 211.
Milz, Abszeß 320, 395.
— Amyloid 396.

Milz, Geschwülste 396, 397.
— Hypertrophie 395.
— — bei Lues congenita 396.
— Schwellung bei Diphtherie 152.
— Tuberkulose 397.
— Verlagerung 288.
— Verletzungen 299.
— — vergrößerter Milzen 299.
Mischgeschwülste des Gaumens 134.
— der Nieren 345, 535.
— der Parotis 213.
— der Submaxillargegend 211; A 211.
Mißbildungen des Fußes 848 ff.
— der Hand 695, 696; A 704—708.
— des äußeren Ohres A 94.
— des Penis 556.
— der Wirbelsäule, angeborene 565.
— — asymmetrische 611.
— — doppelte 569, 570.
Mittelfuß, Entzündungen 847, 848.
— Fraktur 839, 840.
— Geschwülste 847, 848.
Mittelhand, Frakturen 677.
— Osteomyelitis und Periostitis 692.
— Syphilis und Tuberkulose 694, 697.
Mittelohrentzündung, eitrige 37.
— Hirnkomplikationen 37, 44—53.
Molluscum contagiosum, Unterscheidung von Hautkrebs 102.
Mondbein, Distorsion 676.
— Fraktur 676.
— Luxation 675; A 672—674.
Morvansche Krankheit 695.
Motilitätsstörungen bei Gehirnverletzungen 41, 66, 70.
— des Magens 350.
— bei Wirbelsäulenverletzungen 573, 579 bis 581.
Mumifikation des Unterschenkels 799.
Mundbodenphlegmone 128; A 127.
Mundhöhle, Angiom 131, 132.
— Blutungen bei Schädelbasisfraktur 3.
— Dermoid 126.
— — sublingualis 131; A 131, 132.
— Entzündungen 126.
— — des Mundbodens 172.
— Fibrom 130.
— Geschwülste 129.
— Geschwüre 137.
— Gumma 137.
— Krebs 138.
Mundhöhle, Krebs, Durchbruch 180.
— Lipom 130; A 132.
— Lymphadenitis 126, 127.
— Lymphangiom 126.
— Noma 129.
— Primäraffekt 137—140.
— Ranula 130.
— Schluckbeschwerden 162.
— Schwellung, akute, am Boden ders. 126; A 127.
— Speicheldrüsenschwellung 127.
— Stomatitis, gangränöse 129.
— Tuberkulose 137.
— Zysten 130.
Muskelangiom am Arm 663.
— am Oberschenkel 759.
Muskelatrophie, progressive mit Lordose 610, 740; A 610.
Muskelgumma am Halse 177, 181.
— Oberschenkel 759.
— Thorax 262.
Myelitis, chronische 595.
— traumatische 579.
Myelocystocele A 567.
Myelocystomeningocele A 565.
Myelomeningocele 567; A 565—567.
Myom der Blase 547.
— des Darmes 421.
— des Uterus 347.
— — Stuhlbeschwerden bei 479.
Myositis des Kopfnickers 174.
— ossificans brachii 665.
— bei Schiefhals 228.
— — rheumatische 228.
— — infektiöse 230.

N.

Nabel, Abszeß 445, 450.
— Atherom 450.
— Dermoid 444.
— Eiterfisteln 450.
— Fibrom 444.
— Fisteln 449.
— Karzinom 347, 444; A 447.
— Konkremente im 450.
— Sarkom 444.
— Zysten 444.
Nabelbruch 443.
— Einklemmung 475.
— im Kindesalter A 445.
— bei Lebercirrhose A 444.

Nabelschnurbruch 443; A 444.
Nacken, Abszesse 174.
— Atherom 219.
— Dermoid 218.
— Fibrom 220.
— Hirnbrüche 218.
— Karfunkel 174.
— Lipom 219; A 218.
— Meningocele 218.
— Sarkom 220.
Nackensteifigkeit, allmählich einsetzende 217.
— plötzlich einsetzende 221.
Naevus pigmentosus der Lendengegend A 269.
— sarcomatosus (Bauchwand) 449; A 269.
— vasculosus (Hirnbruch) A 78.
Nagelbett, Entzündung 690.
— — luetische 690.
— Geschwülste (am Fuß) 861.
— Geschwüre (am Fuß) 862; A 864.
Narbenstenosen des Darmes 420.
— des Magens 362.
— des Rachens 162.
Narkoselähmungen der oberen Extremitäten 705.
Nase, Atherom A 92.
— Blutungen aus der, bei Schädelbasisbruch 3.
— Krebs 95, 142; A 96, 97, 99, 203.
— Lepra 142.
— Lupus 83; A 99.
— — hypertrophische Form 95.
— Rhinophym 91.
— Rhinosklerom 142.
— Rotzgeschwüre 142.
— Sarkome 137; A 100.
— Schleimpolypen 136.
— Septumgeschwür 142.
— Syphilis 93; A 100.
— Tuberkulose 142.
Nasenrachenfibrom 121, 135, 163.
Nasenrachenpolypen 134, 135, 137; A 110.
Naviculare, Fraktur an der Hand 676; A 673.
— — am Fuß 839.
Nebenhodenentzündung, gonorrhoische 491.
— syphilitische 494.
— traumatische 498.
— tuberkulöse 494.
Nebenhodenfisteln 494.
Nebenkropf 193.
Nebennierengeschwülste 538.
Nebenschilddrüsen, bösartige Geschwülste 217.
Nebenverletzungen bei Schädelbruch 6.
Nephrolithiasis 531.
Nerven der Schädelbasis A 69.
— cochlearis 66.
— Schädigung an den oberen Extremitäten 698, 705; A 698—707.
— vestibularis 68.
Netzgeschwülste 343, 344, 346.
— Stieldrehung derselben und ihre Symptome 470 ff.
Netzhernie 462, 466.
— eingeklemmte 470 ff.
Neuralgie der Cruralis 801.
— — bei Lumbalspondylitis 606.
— des Femoralis lat. cut. 801.
— des Infraorbitalis bei bösartiger Oberkiefergeschwulst 119.
— mandibularis 125, 126.
— obturatorius 801.
— occipitalis 606.
— periartikuläre des Hüftgelenkes oder Coxitis 752.
— des Samenstranges 462.
Neurofibrom des Armes 661.
— des Halses 214.
— des Oberschenkels 760.
— — oder Coxitis 752.
— des Rückens A 268.
— des Unterschenkels A 810.
Neurome des Armes 661.
Nickkrämpfe 232.
Nieren, Abszeß 530.
— — Unterscheidung von Perinephritis 530.
— Beweglichkeit, abnorme 290, 521.
— Blutung 302, 511.
— — ins Nierenlager 520.
— — bei Nierengeschwülsten 535.
— — bei Hämophilie 511.
— — bei Tuberkulose 527, 540.
— Echinokokkus 526.
— Eiterung 528.
— — bakteriologischer Befund bei 529.
— — Diagnose 530.
— Entzündung in der Umgebung der Niere 320, 518.

Nieren, Funktionsprüfung 513, 517.
— — bei Nierentumoren 536.
Nierengeschwülste 535.
— Diagnose 537.
— Symptome 535.
— Mischgeschwülste 345.
— Hydronephrose 525.
— Hypernephrom 537.
— Karzinom 421.
— Infarkte 531.
— Palpation 529.
Nierenkolik 511, 531.
— einseitige 302.
— bei Geschwülsten der Blase 547.
— Unterscheidung von Gallensteinkolik 377.
— — von Peritonitis 317.
Nierensarkom 345; A 536.
Nierenstein 523, 531; A 532.
— Beschaffenheit der 523, 533.
— infizierte 533.
— primäre 531.
— sekundäre 534.
— Symptome 531.
— bei Tuberkulose 527, 540.
Nierentuberkulose 527, 540.
Nierenverlagerung 287.
— angeborene 287.
— erworbene 290; A 523.
— Wanderniere 521.
Nierenverletzung 301, 302.
— extraperitoneale 301.
— intraperitoneale 302.
— Unterscheidung beider 302.
Nierenzysten 536.
Nierenbecken, Eiter 528.
— Entzündung 530.
— — ein- oder beidseitige 529.
— Konkremente A 533.
— Neubildungen 535.
— Verschluß A 516.
Noma der Lippen und Wangen 129.
Nystagmus bei Hirnaffektionen 65.
— Prüfung auf 68.

O.

Oberarm, Distorsion 633.
— Epiphysenlösung 632.
— Frakturen am oberen Ende 628 ff.; A 627—634.
— — am unteren Ende 641—656.
— — Verlauf der Bruchlinien A 629, 644.
Oberarm, Geschwülste der Haut und des Unterhautzellgewebes 661.
— — der Knochen 665, 666.
— — der Muskeln und Nerven 663, 664.
— Kontusion 633.
— Lipom A 662.
— Luxationen 627, 634; A 626, 630, 631.
— Muskelhernie 665.
— Myositis ossificans 665.
— Osteomyelitis 666.
— Tuberkulose A 638.
Oberkiefer, Aktinomykose 114.
— Empyem 120.
— Frakturen 105.
— Geschwülste 118.
— — gutartige 121.
— Karzinom 118, 119.
— Periostitis 86.
— Phosphornekrose A 115.
— Sarkom 119; A 118.
— Tuberkulose 88; A 87.
— Zysten A 122.
Oberlippe, Furunkel 83; A 85.
— Karzinom 93; A 96.
— Primäraffekt A 94.
Oberschenkel, Abszeß 758.
— Aneurysma 759.
— Angiom 759.
— Beweglichkeit, abnorme bei angeborener Hüftgelenksluxation 733.
— Chondrom 761.
— Epiphysenlösung am oberen Ende 729, 746; A 727.
— Exostose 760; A 761.
— Fibrom 758, 760.
— Frakturen am oberen Ende 721—733; A 723—733.
— — am unteren Ende 774; A 773—776.
— — Schaftbrüche 730.
— Gumma 759.
— Lipom 758.
— Luxationen 710.
— — angeborene 733—741.
— — zentrale 720, 731.
— Lymphangiom 759.
— Lymphdrüsenschwellung 759.
— Metastasen 760.
— Muskelgeschwülste 759 ff.
— Neurofibrom 760.
— Osteomyelitis 745; A 762, 763.
— Sarkom 761; A 762.

Oberschenkel, Schwellungen und Geschwülste 757.
— — am Knochen 760.
— — — der Epiphysen 763.
— — — der Diaphysen 765.
— — — der Weichteile 759.
— Tuberkulose der Epiphysen 765.
— — am Kopf 753, 754.
— — der Weichteile 760.
— Varizen 759.
— Verkrümmung, rachitische, Unterscheidung von angeborener Hüftgelenksluxation 737.
Oberschlüsselbeingrube, Abszesse und Phlegmonen 174.
— s. a. Supraclaviculargegend.
Obstipation, proktogene 410, 479.
— schmerzhafte 410, 480.
— Typus ascendens 410.
— Ursachen 410.
Oculomotoriuslähmung bei Schädelbasisfraktur 7.
— rechtsseitige A 7.
Odontome 124.
Ödem, angioneurotisches des Kehlkopfes 154.
— des Beines 562.
— der Glottis 153.
— des Handrückens 678, 679.
— der Submentalgegend 172.
Ösophagus, Abszesse 173.
— Cardiospasmus A 168.
— Divertikel 167, 168, 171; A 168.
— Erweiterung, spindelförmige 167.
— Fremdkörper 165, 169; A 165.
— — Diagnose 165.
— — Entfernung 166.
— Karzinom 167; A 169.
— Kompression 168.
— Lähmung 169.
— Sarkom 171.
— Schluckbeschwerden im Bereich dess. 162 ff.
— Stenose 166.
— Striktur 170.
— — syphilitische 170.
— — durch Verätzung 166; A 169.
— Verengerung 166.
— Verletzungen 238.
Ohrblutungen, diagnostische Bedeutung bei Schädelbasisfraktur 3.
Ohrmuschel, Abstehen derselben bei Ostitis mastoidea 37; A 46.
— Hämatom A 93.
— Kankroid 104; A 102.
— Lupus 104; A 102.
— Lymphangiome 91.
— Mißbildungen A 94.
Okulomotorius bei Schädelbrüchen 6.
Okzipitalhirn, Brüche 76.
— Tumoren 42.
Olekranon, Fraktur 644.
— Tuberkulose 660; A 658.
Oligurie 508.
Omarthritis 637.
— akute 637.
— chronische 638.
— Diagnose 639.
— — Differentialdiagnose von Bursitis subdeltoidea 635, 637.
— gonorrhoica 638.
— gummosa 640.
— ostale 638.
— pyaemica 638.
— rheumatica 637, 639.
— traumatica 638.
— tuberculosa 637, 638.
— — oder chronisch rheumatische 639.
Onychia maligna 864.
Opticus, Verletzungen 7.
— — Lokalisation A 60.
Orbita, Aneurysma 75.
— Exophthalmus 73.
— Phlegmone 87, 88.
— Sarkome 74.
— Verletzungen 4.
Orchitis 491.
— metastatische 492.
Orientbeule des Gesichts A 103, 104.
Osteochondritis dissecans des Kniegelenks 771.
Osteoma eburnum 122.
Osteom des Armes 666.
— — traumatisches 666; A 665.
— einer Halsrippe 218.
— — intermuskuläre 665.
— der Kiefer 121, 122.
— des Kopfes 81.
— des Oberschenkels 759, 761.
— der Orbita 81.
— des Schädels 81.
— des Stirnbeins A 83.

Osteom des Thorax 270.
— der Tibia 819.
— der Wirbel 594.
Osteomyelitis des Armes 666.
— der Clavicula 174.
— der Finger 692.
— der Hand 692.
— des Hinterhauptbeins 175.
— des Hüftgelenks 745.
— der Kiefer 111.
— des Kniegelenks 780.
— des Oberschenkels 745, 767.
— — chronische 757, 758, 765; A 763, 764.
— der Rippen 264, 265.
— der Scapula 258, 259.
— des Schädels 26.
— des Schultergelenks 640.
— des Sternum 174.
— — am Thorax 259.
— der Tibia 810—816; A 811, 814, 815, 816.
— der Wirbelsäule 226, 609.
Osteoperiostitis syphilit. 767.
Osteoporose bei Ellenbogenfraktur A 684.
— der Fußknochen A 843.
— der Handwurzel 683.
Osteosarkom des Humerus 667.
— der Scapula 267.
Ostitis fibrosa des Femur 762.
— der Finger 692.
— — eitrige 692.
— — luetische A 696.
— mastoidea, Abstehen der Ohrmuschel bei 37; A 46.
— Oberschenkel 762.
— der Rippen 264.
— — posttyphöse 265.
— der Tibia 818.
Os tibiale, Fußschmerzen durch 839; A 839.
— trigonum 826; A 825.
Othämatom 92.
Otitis media chronica, Hirnkomplikationen 37, 44—47.
— Symptome 45—47.
Ovarialhernie, Diagnose 456.
Ovarialzysten 344, 345.
— Stieldrehung 326, 345, 375.
— Unterscheidung von Hydronephrose 345.
— Verlagerung 344.
Ovarium, eingeklemmtes 475.
Ovarium, Fibrosarkom 345.
— Krebs, Darmverschluß durch 421.
— vorgefallenes 445.

P.

Pachydermia laryngis 160.
Pachymeningitis haemorrhagica, diagnostische Merkmale 33, 37, 38.
— hypertrophica 595.
Pagetsche Krankheit 283.
Palmaraponeurose, Dupuytrensche, Kontraktur 709; A 707.
Panaritium 688.
Pankreas, chirurgische Erkrankungen 391.
— Blutung 319, 391.
— — Darmlähmung bei 428.
— — Unterscheidung von Cholecystitis 379.
— Geschwülste 393.
— Krebs des Pankreaskopfes 393, 394.
— Steine 393.
— Zysten 393.
— — Pseudozyste 394; A 394.
Pankreatitis, akute 391.
— im Anschluß an Gallensteinkrankheit 392.
— chronische 393.
— Fettnekrose bei 319.
— Harnreaktion bei 392.
— Unterscheidung von eingeklemmtem Bruch 474.
— — von Cholecystitis 379.
— — von Ileus 428.
— — von perforiertem Magengeschwür 372.
— — von Peritonitis 319, 320.
Papillom der Blase 547.
— des Gaumens 134.
— des Rektum 481.
— des Kehlkopfes 159, 160.
Paragangliome 538.
Parametritis 321, 326, 329; A 325.
Paranephritis oder Perinephritis 518.
Paraphimose 556; A 557.
Paraphlegia dolorosa bei Caudakompression 583.
— spastica, Vorkommen und diagnostische Bedeutung derselben 595, 606.
Parastrumen, bösartige Geschwülste 217.
Parese der Schultermuskeln, Diagnose 636.
Paronychia 690.
— Syphilitica 690.

Parotis, Abszeß 89.
— Chondrome 214.
— Krebs 214; A 213.
— Mischgeschwülste 213; A 213.
— Sarkom 214.
— Tuberkulose und ihre Unterscheidung von Lymphdrüsentuberkulose des Halses 212.
Parotitis 89.
— epidemica 89.
— sekundäre, einseitige 89.
Patella, Abriß des Ligamentum patellae 774.
— Ballottement bei Gelenkerguß 769.
— Fraktur 774; A 773.
— Luxation 778.
— Sarkom 727, 791.
Patellarreflexe bei Wirbelsäulenverletzungen 576.
Paukenhöhle, Eiterung als Ursache von Kieferankylose 110.
Pelveocellulitis 327; A 325.
Penis, chirurgische Erkrankungen 555.
— Elephantiasis 557.
— Entzündungserscheinungen 556.
— Geschwülste, subkutane 556.
— Geschwüre 557.
— — krebsige 559; A 550, 558, 559.
— — gonorrhoische und syphilitische 559; A 558.
— — tuberkulöse 559.
— Mißbildungen 556.
— Phimose 556.
— Umschnürung 555.
— Verletzungen 555.
Penisknochen 557.
Perichondritis laryngea 154.
Pericolitis 409.
Perimetritis, Ileus bei 421.
Perinephritis 518.
— Ausgangspunkt 520.
— bei Ileus 421.
— bei Nierentuberkulose 520, 541 ff.
— primäre 520.
— Unterscheidung von subphrenischem Abszeß 519.
— — von Coxitis tuberculosa 752.
— — von Nierenabszeß 530.
— — von Pleuritis 519.
Periorchitis, seröse und proliferierende 495.
— haemorrhagica 495, 496.
Periorchitis, Unterscheidungen bösartiger Neubildung 496.
Periostitis des Humerus A 666.
— der Kiefer 111, 120.
— der Metakarpen 692.
— der Schädelknochen 76.
— der Tibia 816.
— des Zungenbeins 173.
— s. a. Osteomyelitis.
Periproktitis 481, 506.
Perisalpingitis 328.
Peritonitis 308—342; A 322, 323.
— akut-infektiöse 320.
— Ausgangspunkt 309.
— — der tuberkulösen 341.
— Bedeutung anamnestischer Angaben für die Diagnose 310.
— — des Alters und Geschlechts 310, 372.
— beginnende 308, 311.
— eines Bruchsackes 473.
— bei Darmverletzungen 300.
— diffuse 309, 311.
— — ohne Lokalisation 318, 319.
— Feststellung des objektiven Befundes 310—323.
— — des Abdomens 312.
— — des leukozytären Blutbildes 315.
— perforative 310.
— — bei Magen und Duodenalgeschwür 372.
— periphere nach Lennander 318, 372.
— Prognose 318, 342.
— Restabszesse durch 310, 400.
— seröse 309; A 324.
— serös-eitrige 310.
— — bei Appendicitis 400; A 325.
— Symptome, diagnostisch wichtige 318.
— — bei perforativer 373, 374; A 321.
— tuberkulöse 336; A 337.
— — abgesackte exsudative 328, 340.
— — adhäsive 338, 340.
— — exsudative 338, 339.
— — knotige 338—340.
— — Indikation der Probepunktion 342.
— — Untersuchung bei 337.
— — Ursache von Ileus 341.
— umschriebene 310, 312, 230.
— — im kleinen Becken 329.
— — im Epigastrium 323.
— — im Hypochondrium 320.
— — in der Lendengegend 321.

Peritonitis, umschriebene in der Unterbauchgegend 321.
— Unterscheidung der Fälle mit Bauchschmerzen ohne greifbare Veränderungen von Brucheinklemmung 317.
— — von Darmverschluß 309, 317, 428.
— — von Gallenblasenschmerzen 317, 320.
— — von Hysterie 316.
— — von Menstruationsbeschwerden 318.
— — von Nierenkolik 317.
— — von Pneumonie und Pleuritis 318.
— — von Schleimkolik 317.
— — von Spondylitis 318.
— — von Tabes 317.
Perityphlitis 309.
Perkussion bei Schädelbrüchen 5.
Peronealsehnen, Luxation 828; A 827.
Pes calcaneus A 850.
— excavatus A 850.
— planus 848.
— valgoplanus A 848.
— valgus 848.
Peterssche Horizontale 734.
Pfählungsverletzungen 486.
Pfannenbrüche des Beckens A 718.
Pfannenwanderung bei Coxitis 751.
Pfundnase 91.
Pharynx, Abszeß 128, 135.
— Angina, diffuse und einseitige 128.
— Decubitus 142.
— Diphtherie 151.
— — Untersuchung bei 151.
— Entzündungsprozesse 150.
— — Ursache von Schluckbeschwerden 163.
— Fremdkörper 164.
— Geschwüre und ihre Unterscheidung 134, 135, 140—142.
— Krebs 141.
— — Durchbruch 180.
— Polyp 135.
— Sarkom 135.
— Syphilis 142.
— teratoide Gebilde 136. 138,
— Unterscheidung bei Schluckbeschwerden 162.
Phlegmone, Achselhöhle 260.
— des Halses 166, 173.
— ligneux 173.
— Mediastinum 166, 174.
Phlegmone, Mundboden 128.
— retrobulbäre A 86.
— Vorderarmes 657.
Plaut-Vincentsche Angina 141.
Phosphornekrose der Kiefer 115; A 115.
Plattfuß 848.
— — kontrakter 852.
— — paralytischer 853.
Pleuraexsudat bei subphrenischem Abszeß 334, 335.
Pleuren, Entzündung im Anschluß an Peritonitis 304, 318.
— — eitrige 258, 259.
— Verletzungen 239.
— — mit Herzwunden 242.
Plexus brachialis 703.
Pneumonie, Differentialdiagnose von Diphtherie 152.
— — von Peritonitis bei Kindern 318.
— eitrige 245.
— kruppöse (Ausgang) 246.
— metastatische 304.
— Spondylitis im Anschluß an 608.
— traumatische 236, 242; fA 156.
Pneumokokkenperitonitis 326, 341; A 321.
Pneumothorax, traumatischer 235; A 235.
Podarthritis 842.
Polyurie 508.
Polypen am Blasenhals 544, 547.
— des Nasenrachenraumes 134, 135, 137; A 110, 135.
— des Ohres 45.
— des Rektum 481.
Polyposis recti 406, 481.
Polyurie 508.
— einseitige bei Tuberkulose des Harnapparates 538.
— nach Torsion einer Wanderniere 523, 524.
Ponstumoren, diagnostische Merkmale 42.
Ponsverletzungen, Herdsymptome 66.
Porencephalie, traumatische 55, 79.
Pottscher Buckel 597.
Präzentralfurche, Bestimmung an der Schädeloberfläche 72; A 29, 30.
— Geschwülste 41.
Primäraffekt der Brustwarze 282; A 282.
— an den Fingern 694.
— des Gesichtes 104.
— der Lippen 92.
— der Tonsillengegend 140.

Primäraffekt des Zahnfleisches 134, 141.
— der Zunge 147.
Probeeröffnung des Schädels bei Hirndruck 31.
Processus coronoides ulnae, Fraktur 645, 655.
— mastoideus, Entzündung 46.
— styloideus radii, Fraktur 668—674.
— — ulnae, Fraktur 668—674.
— vaginalis peritonei und Hernien 451; A 452.
— vermiformis s. u. Wurmfortsatz.
Proktitis, gonorrhoische und syphilitische 480, 481.
Prolapsus ani et recti 485.
Prostata, Abszeß 506, 551.
— — Diagnose 330, 504.
— — Ursache 551.
— Blutungen 549.
— Geschwülste, bösartige 550.
— Gonorrhoe 487.
— Hypertrophie 548.
— — Diagnose 513.
— — Komplikationen 549.
— — Symptome 513, 549.
— — Verlauf 549.
— — Untersuchung 513, 548.
— Palpationsbefund 513, 514.
— schrumpfende 550.
— Tuberkulose 584.
— Zysten 564.
Prostatitis 484.
— Diagnose 493.
Pseudohermaphrodismus 456; A 454.
Pseudokrupp, Symptome 151, 152.
Pseudoleukämie, Drüsenschwellungen 201; A 200, 201.
— — Formen 201.
— — Unterscheidung von tuberkulösen 199.
— Milzschwellung bei 396.
— Rachenschwellung bei 134.
Pseudoparalyse 633.
Pseudoschwanz der Sakralgegend 569, 570.
Pseudozyste des Pankreas 395.
Psoasabszeß 519.
Psorospermie des Skrotum 489, 490.
Pternalgie 847.
Pulsionsdivertikel des Ösophagus 168.
Pupillen bei Hirndruck 28, 30.
Pupillen, Reaktion, hemiopische bei Hirntumoren 40.
— — bei Sehstörungen 62; A 59.
— — bei Wirbelverletzungen 576.
— — Prüfung 62.
Pyelitis 528, 530.
— Bakterienbefund 529.
— Diagnose, anatomische 530.
— — einseitiger und beidseitiger 529.
— gonorrhoica 529.
— bei Prostatahypertrophie 549.
— in der Schwangerschaft 529.
Pyelonephritis 530.
Pylorusgeschwür 364, 367.
— krebsige Entartung 363.
Pyloruskrampf, Diagnose 362, 564.
Pyloruskrebs 368; A 356.
— Retentionserscheinungen bei 354, 358.
— Röntgenbild 359; 368.
Pylorusstenose, Diagnose 351.
— — aus dem Röntgenbild 359.
— gutartige 356.
— krebsige 364, 366; A 349, 360.
— narbige 362; A 355.
— der Säuglinge 367.
Pyonephrose 530, 537.
Pyosalpinx 328; A 325.

Q.

Quadrizepssehne, Zerreißung 773.
Quecksilberstomatitis 109.
Querschläger bei Schußverletzungen des Schädels 10.
Quetschung des Bauches 296, 297.
— des Brustkorbes 235.
— des Darmes 419.
— der Harnröhre durch stumpfe Gewalt 553.
— des Hirnes 24.
— des Magendarmkanals 298, 299, 300.
— des Rückenmarks 576, 578.
— — partielle irreparable 579.
— des Skrotums 487.
— der Wirbelsäule 572.
Quetschungsfraktur des Mondbeines 676; A 675.

R.

Rachen s. Pharynx.
Rachischisis posterior 566.

Rachitis, Knochenveränderungen bei 737; A 684, 738, 740.
— Rippenbuckel bei 619.
— Wirbelsäulenverbiegung durch 619.
Radialislähmung, Handstellung bei 677, 699; A 699.
Radiocarpalgelenk, Luxationen 677.
Radius, Epiphysenlösung 674.
— Fraktur 674.
— — mit Gabelrückenstellung 669.
— — in das Gelenk hinein 674.
— — kombinierte 674.
— — Stauchungsfraktur 674.
— — quere 669.
— Luxation, isolierte 652.
— Subluxation im Ellenbogengelenk 652.
Radiusköpfchen, Fraktur 654.
Ranula 130; A 131.
Raynaudsche Krankheit 690, 800.
Recessus ileoappendicularis und retrocoecalis, Hernien in 438.
Recklinghausensche Krankheit 215.
Reclussche Krankheit 276.
Recurrenslähmung bei Mediastinaltumoren 248.
— bei Struma maligna 197.
— Symptome 157.
Reflexepilepsie 56.
Reflexerscheinungen bei Herzwunden 240.
— bei chronischer eitriger Ohrentzündung 48.
Rektalfisteln 499; A 501.
— angeborene 499.
— erworbene entzündliche 499, 500.
— ischiorektale und pelvirektale 500.
— vollständige und unvollständige 500.
ektum, Blutungen 479.
— — bei Colitis ulcerosa 417.
— Fremdkörper in 485.
— Fissur 483.
— Fisteln 484, 499; A 483, 501.
— Hämorrhoiden 483; A 482.
— Karzinom 481.
— — durch periproktitische Eiterung 335.
— — Stenose durch 419.
— spitze Kondylome 482.
— Polyposis 406, 481.
— Prolaps 485.
— Striktur, gonorrhoische 480.
— Syphilis 407, 480.
— Tenesmus 479, 480.
Rektum, Tuberkulose 407, 481.
— Verhalten bei Wirbelsäulenverletzungen 575.
— Verletzungen 308, 486.
Retentio testis abdominalis und inguinalis 498.
Retentionsgeschwülste der Nieren 535.
Retrobulbäres Fettgewebe, Venenthrombose in 74, 88.
Retroflexio uteri gravidi, Ileus bei 421.
— Verstopfung durch 479.
Retroperitoneale Entzündung 320.
Retropharyngealabszeß 128, 153.
— diagnostisch wichtige Zeichen 153.
Retrotonsillarabszeß 128.
Rhagaden an der Zunge 147.
Rheumatismus des Ellbogengelenkes 660.
— des Fußgelenkes 842.
— des Handgelenkes 680, 681.
— des Hüftgelenkes 740, 746, 755.
— des Kniegelenks 783.
— — ankylosierende 789.
— des Schultergelenkes 637, 639.
Rhinophyma 91; A 91.
Rhinosklerom 142.
Riesenwuchs der Brustdrüse 285.
Riesenzellensarkom des Zahnfleisches 132.
Rindenblindheit, diagnostische Merkmale 61, 62.
Rindenlokalisation 59 ff.
Rindenzentren, anatomische Lage A 67.
— Bestimmung nach Kocher A 66.
— Projektion am Schädel 71.
Rippen, Chondritis, posttyphöse 265.
— Frakturen 233.
— — multiple A 234.
— Gumma 267.
— Ostitis, posttyphöse 264, 265.
— tertiäre Syphilis A 263.
— Tuberkulose 264.
Rippenbuckel 616, 617; A 614, 615.
Risus sardonicus bei Kopftetanus A 109.
Röntgendermatitis der Hand 688.
Roser-Néladonsche Linie, Bestimmung 712.
— bei angeborner Hüftluxation 734.
Rotationsfraktur des Oberschenkels 726.
Rotationsluxation der Halswirbel 221, 228; A 220, 221, 222, 223, 226.
Rotgeschwüre der Nase 142.
Rücken, flacher 613.
— Lipom A 264.

Rücken, kalter Abszeß A 265.
— runder 613.
Rückenhaut, Geschwülste und ihre Unterscheidung 268; A 264, 269, 270.
Rückenmark, Blutungen 578, 579.
— Erkrankungen, nicht traumatische 593.
— — Symptome 594.
— Geschwülste 594.
— — angeborene 594.
— — Diagnose 596.
— entzündl. Granulationsgeschwüre 594.
— — Sitz 597.
— — Wurzelsymptome bei 595.
— Gliom 596.
— Gumma 596.
— Halbseitenläsion, Brown-Séquardsche Symptome 578, 594.
— Hämatom 578.
— Hämatomyelie 578.
— Höhendiagnose 579; A 581.
— Kompression 588, 590.
— Kontusion 591.
— Lumbalpunktion 579.
— Pachymeningitis hypertrophica 595.
— Sarkom 596.
— Schwielenbildung 580.
— Solitärtuberkel 596.
— Spaltungen, angeborene 565; A 566, 567, 568.
— topographische Beziehungen zur Wirbelsäule 579; A 581.
— Verletzungen, partielle 577.
— — totale 577.
— — Sitz ders. 579.
— — Späterscheinungen 579.
— — Unterscheidung 584.
Rückenmarkshäute, Geschwülste 596.
Rückenmarksmuskulatur, Fibrolipom 269.
— Fibrome, Lipome und Sarkome 268, 270; A 268.
Rumpf, Motilität bei Wirbelverletzungen 573.

S.

Sakraltuberkulose 503; A 604.
Sakrolumbalgeschwülste, angeborene 569.
Salpingitis 326, 327.
— Unterscheidung von Appendicitis 331.
Samenblasen, Abszeß 506.
— Entzündung 514.
Samenstrang, Geschwülste 490.
Samenstrang, Hydrocele 490.
— — Unterscheidung von Leistenbruch 462.
Sanduhrmagen 362, 364; A 354.
— krebsiger 370; A 356.
Sarkom des Armes 661, 666 ff.
— der Bauchdecken 447, 449.
— des Beckens (Muskel-) 564.
— — Knochensarkom 563.
— der Blase 547.
— des Calcaneus 845.
— der Clavicula 263.
— des Gaumens 134.
— der Gefäßscheiden des Halses 216.
— der Glutäalgegend 797.
— des Halses A 215.
— der Halslymphdrüsen 215.
— der Hand 687.
— des Hodens 496.
— des Kopfes 83.
— des Kniegelenkes 787.
— der Kreuzgegend 569.
— der Luftröhre 157.
— der Lunge 256.
— der Mamma 284.
— des Mastdarmes 461.
— des Mediastinum 255.
— der Milz 397.
— des Nabels 444.
— des Nackens 220.
— der Nase 137; A 100.
— der Nieren 345, 536; A 536, 537.
— des Oberkiefers 119; A 119.
— des Oberschenkels 760, 761, 765, 768.
— — am unteren Ende A 762.
— des Ösophagus 171.
— der Parotis 214.
— der Patella 791.
— des Penis 557.
— der Pharynx 135.
— der Rückenhaut 268, 270; A 269, 271.
— des Rückenmarkes 594, 596.
— des Samenstranges 490.
— der Scapula 266; A 267.
— des Schädels 83.
— der Schilddrüse 198.
— der Schulter 640; A 266, 267.
— des Scrotum 488.
— der Submaxillardrüse 214.
— des Thorax 268, 269, 271
— der Tibia 819.

Sarkom der Tonsillengegend 134.
— des Unterkiefers 125.
— der Wirbelsäule 595, 596.
— des Zahnfleisches 132.
— der Zunge 145—149.
Scapula, Fraktur 633.
— kalter Abszeß an der 266, 267.
— Osteomyelitis 258, 259.
— Osteosarkom A 267.
— Sarkom 266.
— Tuberkulose 266.
Schädel, Brüche 1.
— direkte Symptome 2; A 4—11.
— indirekte 6.
— — Sitz und Verlauf derselben 8.
— — geschlossene 2.
— — offene 9.
— — Fremdkörpernachweis 11—20.
— — Spätfolgen 31.
— Dermoid 80.
— Drüsenphlegmone 76.
— akut entzündliche Vorgänge 76.
— chronisch entzündliche Schwellungen 81.
— chronisch geschwürige Gebilde 83.
— Explorativeröffnung 31.
— Fissuren 2, 14; A 4, 9.
— Geschosse im 18; A 14, 15, 17.
— Gummen 81—83.
— Impressionsfraktur A 5.
— Metastasen 82; A 83.
— Neubildungen des Schädelinneren 39.
— — Tiefenbestimmung A 12, 13, 16, 17, 18.
— Osteom 81; A 84.
— Osteomyelitis 76.
— Periostitis 76.
— Projektion der Hirnzentren auf die Oberfläche 71.
— Sarkom 83.
— Tuberkulose 82.
— Verletzung als Ursache der Epilepsie 54.
Schädelbasis, Fibrom 81.
— Frakturen A 4—11.
— Nerven A 69.
— Sarkom 83.
Schaftbrüche des Femur 733, 757.
— spontane 761, 768; A 766.
Schambeinbruch A 731.
Schanker, harter und weicher 558.
— an den Fingern 694.
Scharlacharthritis des Hüftgelenks 745.
Scharlacharthritis des Schultergelenks 638.
Scheingeschwülste des Bauches 342, 343.
— des Halses 181.
Scheinhernie der Lendengegend 447.
Scheitellappen des Gehirns, Tumoren 41.
Schenkelabszeß 603; A 604.
Schenkelhalsfrakturen, Ätiologie 721.
— Diagnose 725.
— differentielle 730.
— durchgehende 723.
— mit Einkeilung 721, 727.
— im engeren Sinne 726.
— intertrochantere 723, 724, 727; A 724, 725, 727.
— intra- und extrakapsuläre 723.
— lose 727.
— pertrochantere 725—726; A 724, 726.
— subkapitale 723; A 727.
— subtrochantäre 725, 726; A 724, 726.
— Übersicht über die verschiedenen Formen 732, 733.
— Verlaufslinien derselben A 724.
— Y-Form A 724.
Schenkelhernie 464; A 465—468.
— Absonderlichkeiten bei 468.
— äußere 468.
— Diagnose 467.
— — gegen Ausweitung der Vena saphena 465.
— — gegen Drüsenschwellungen 465.
— — subseröses Lipom 465.
— — Leistenbruch 467.
— — Senkungsabszeß 464.
— Hesselbachsche 468.
— eingeklemmte 475.
— beim Manne A 466.
— properitoneale 468.
— beim Weibe A 466.
— zwerchsackförmige A 467.
Schiefhals s. a. Torticollis 225, 229; A 230.
— muskulärer 230.
— rheumatischer 228.
— spastischer 232; A 231.
Schilddrüse, Abszeß 174.
— und Adipositas 220.
— Entzündungen 195.
— Fisteln 180.
— Geschwülste 181.
— — Metastasenbildung 195, 198.
— Hyperplasie 183; A 182—184.
— Krebs, Symptome 197.

Schilddrüse, Krebs, Metastasen 198.
— Lage, anatomische 183, 184.
— Sarkom 198.
— Syphilis 197.
— Tuberkulose 196.
— Zysten 189, 198, 204.
— vgl. auch Struma.
Schläfenbeinräume, Eiterung 47, 48; A 47.
Schleimbeutelentzündungen der Hand 692.
— des Fußes 846.
— des Knies 768.
— der Schultergegend 635, 638.
— — Differentialdiagnose gegen Gelenkerguß 634, 635.
Schleimkolik 314.
— Unterscheidung von Peritonitis 317.
— — von Wanderniere 524.
Schleimpolyp der Nase 136.
— des Rachens 135.
— des Rektums 480.
Schleimzysten der Mundhöhle 129.
Schluckbeschwerden 162.
— durch Fremdkörper 163, 165, 166.
— bei Kehlkopferkrankungen 158, 159, 162.
— bei Mund- und Rachenaffektionen 162, 163.
— bei Ösophaguserkrankungen 164, 167.
— — Sitz und Natur des Hindernisses 167.
— infolge Gaumendefektes 162.
— infolge Lähmungen 162, 163.
Schlüsselbein, Bruch 621; A 622, 623.
— Karzinom 263.
— Luxation 621.
— Osteomyelitis 174.
— Sarkom 263.
— Syphilis A 263.
— Tuberkulose 263.
Schmerzen, beim Urinieren 503, 504.
— beim Schlucken s. u. Schluckbeschwerden.
— beim Stuhlgang 419, 479.
— — bei Protastikern 549.
Schnittwunden des Bauches 304.
— des Thorax 238.
Schnürleber 388.
Schornsteinfegerkrebs am Skrotum 489.
Schulskoliose 619.
Schulterblatt s. Scapula.
— Bruch dess. 633.
Schultergelenk, Distorsion 633.
Schultergelenk, Entzündungen 634.
— — Unterscheidung von Erkrankungen der Schleimbeutel 635.
— Frakturen 628.
— Funktionsprüfung 635.
— Gumma 640.
— Knochenerkrankungen, primäre 640.
— Kontusion 630, 633.
— Luxationen 625, 627; A 625, 627.
— Rheumatismus 638, 639.
— Verletzungen 625.
— Übersicht 634.
Schulterhochstand, angeborener 612; A 611.
Schulterlipom 269; A 266.
Schulterversteifung A 636.
Schußverletzung der Blase 307.
— der Leber 306.
— der Lunge 236.
— des Magen-Darmkanals 307.
— der Niere 306.
— des Schädels 9, 10.
— — Nachweis mit Röntgenstrahlen 11—20; A 11—18.
— der Wirbelsäule 593.
Schweißdrüsen der Achselhöhle, Entzündung 260; A 258.
Schwindel, cerebellarer 51.
— bei Gehirnerkrankungen 34.
— nach Schädelfrakturen 32.
Scoliosis ischiadica 610.
Seelenblindheit, diagnostische Merkmale 61.
Segmental- und Tangentialschuß des Schädels 10.
Segmentdiagnose des Rückenmarkes 579 bis 583; A 581.
Sehnenreflexe bei Spondylitis 605.
— bei Wirbelsäulenverletzungen 576.
Sehnenscheidenentzündung s. a. Tendovaginitis.
— der Hand, akute 679.
— — oder Arthritis 679.
— chronische 681; A 683.
— — gonorrhoische 680.
— tuberkulöse 681; A 683, 695.
Sehstörungen, Lokalisation derselben im Gehirn 59 ff.
— bei Schädelbruch 7.
— Schema der chirurgischen 61; A 60, 62, 63.
Sella turcica, Ausweitung bei Hypophysentumor A 43.
— normale A 42.

Senkung der Baucheingeweide 290.
Senkungsabszeß im kleinen Becken 561.
— in der Fossa iliaca 603; A 604.
— glutäaler 605.
— am Halse 602; A 601.
— — oder Aneurysmen? 207.
— inguinaler 445, 446, 459, 602, 603; A 455, 456.
— in der Lendengegend 603.
— — oder Lumbalhernie? 464.
— perinealer 605.
— am Rücken 603.
— Schenkelabszeß 605.
— spondylitischer 459, 602, 603; A 455, 456, 604.
— Zwerchsackform 604.
Sensibilität, bei Wirbelverletzungen 580.
— bei partiellen 580, 583.
Sesambein, der Fußknochen, Bruch 841.
— im Kniegelenk 771; A 770.
Sigmoiditis 330.
— chronische als Ursache von Stenose 421.
— ulceröse 408.
Sinuitis acuta 86.
— chronica 87.
— frontalis 53, 87.
Sinus cavernosus, Venenthrombose des 86, 88.
— frontalis, Phlegmone von demselben ausgehend 87; A 86.
— longitudinalis, Angiom 78.
— maxillaris, akute Entzündung 86.
— — chronische 118.
— pericranius, Unterscheidung von Meningocele 78.
Sinusthrombose nach Ohreiterung 48, 49, 52.
Situs inversus, unpaariger Baucheingeweide 288.
— partialis inferior 289.
Skirrhus, der Brust 280; A 278, 279.
— des Magens A 356.
Sklerodermie der Finger 690; A 696.
Sklerose, multiple, Paraplegie bei 595.
Skoliose 608, 614; A 609—618.
— fixierte 618.
— ischiadica 610.
— mobile 618; A 618.
— primäre der Brustwirbelsäule 619; A 616.
— rachitische A 612.
Skoliose totale 618; A 613, 618.
— Ursachen 610, 619.
Skorbut, Gangrän bei 129.
— Zahnfleischblutungen 139.
Skotome, Herddiagnose A 59.
Skrofulose, Lymphdrüsenschwellungen 199, 200.
Skrotum, Atherome 488.
— Dermoid 488.
— Elephantiasis 488; A 489.
— akute Entzündung 487.
— — infolge Harninfiltration 487; A 488.
— Fibrom 488.
— Fisteln 494.
— Geschwülste 462, 488.
— Geschwüre 488, 489.
— Harninfiltration 487; A 488.
— Kondylome A 489.
— Lymphangiom 488.
— Quetschung 487.
— Sarkom 488.
— Schwellungen, akute 487.
— — chronische 488.
— — des Skrotalinhaltes 490.
— Tuberkulose A 489.
Speicheldrüsenschwellung 127.
— Unterscheidung von Halsgeschwülsten 212.
Speichelsteine im Stenonschen Gang, akute Schwellung der Ohrspeicheldrüse durch 89.
— im Whartonschen Gang, entzündliche Schwellung der Submaxillaris 172.
Speiseröhre s. Ösophagus.
Spermatozele 494.
Sphinkter vesicae, geschwürige Zerstörung als Ursache von Inkontinenz 507.
Spina bifida 271, 565.
— Formen A 565.
— occulta 569.
— Klumpfuß bei 855.
— Hohlfuß bei 856.
Spina tibiae, Abriß derselben 775; A 771.
— — normales Bild ders. A 772.
— ventosa 697 (Finger).
— — am Fuß 848.
— Malleolendistanz, Verkürzung bei Hüftgelenksluxation 720.
— — angeborener 733, 734.
— bei Coxa vara 743.
— bei Oberschenkelfraktur 723, 725.

Spina, Verlängerung bei Beckenschaufelbruch 731.
Spitzfuß 853ff.; A 854, 855.
Spondylitis 597; A 600—607.
— ankylosierende 608.
— beginnende 598; A 598, 599.
— der Brustwirbel 595.
— ohne Buckel und Senkungsabszeß 597; A 600.
— cervicalis 229; A 225.
— — beginnende 599; A 599.
— deformans 607; 613; A 607.
— mit Gibbus 605; A 606.
— mit Knickung der Wirbelsäule 605.
— Kopfhaltung bei 229, 599; A 225.
— Lendenwirbel 602.
— nicht tuberkulöse 607.
— Rückenmarkssymptome 606.
— Senkungsabszeß bei 601; A 604.
— oder Osteomyelitis 608.
— syphilitische 608.
— traumatische 597, 607.
— tuberkulöse 597, 602.
— — bei Erwachsenen 597.
— — bei Kindern 595 596.
— Unterscheidung von 318.
— — Peritonitis 318.
— — Rückenmarksgeschwulst 595.
— Untersuchung bei 599.
— Wirbelsäulenverbiegung durch 611.
Sporotrichose der Ellenbogengegend 660.
Sprunggelenk s. a. Fußgelenk.
S romanum, Diverticulosis A 420.
— Krebs 419.
— Stenose 418.
— Volvulus 436.
Staphylomykose der Brustdrüse 275.
— des Knochenmarkes des Oberschenkels 758, 766.
— — des Unterschenkels 816.
Starrkrampf nach Verwundung der unteren Extremitäten 794.
Stauchungsfraktur des Humerus 631.
— des Radius 674; A 670.
Stauungsblutung bei Thoraxkompression 5.
Stauungsmilz 396.
Stauungspapille bei Hirnabszeß 36.
— bei Hirndruck 28.
— bei Hirngeschwülsten 34, 36, 41.
Steifhaltung des Kopfes 220 ff.
— schmerzlose 229 ff.
Steinniere, infizierte 533.
— nicht infizierte 531.
— primäre 531.
— sekundäre 534.
— Ursache von Hydronephrose 526.
Stenosen des Darmes 413, 418.
— Ösophagus 166, 170.
— Pylorus 351.
Sternocleidomastoideus s. a. Kopfnicker.
Sternoklavikulargelenk, Tuberkulose 263; A 262.
— Verletzungen 622.
Sternum, Abszeß 263.
— Dämpfung über dem, bei Mediastinaltumoren 248.
— Fraktur 234; A 234.
— Geschwülste, maligne 263.
— Gumma 265; A 261.
— Klopfschmerz bei Pseudoleukämie 203.
— Osteomyelitis 172.
— Tuberkulose 265; A 260.
Stichverletzungen des Bauches 304 ff.
— des Thorax 238.
Stieldrehung des Hodens 472, 493.
Stimme, chirurg. wichtige Merkmale der 161.
Stirn, Angiom A 93.
— Geschwüre 103.
— Syphilis A 103.
Stirnbein, Osteom A 84.
Stirnhirn, Geschwülste 41.
— Hernien 76; A 77.
Stirnverletzung, Thrombose des Sinus cavernosus und retrobulbäre Phlegmone nach derselben A 86.
Stomatitis, gangraenosa 109, 129.
— mercurialis 109.
Streckapparat des Kniegelenkes, Zerreißung 773.
Streptokokkenlaryngitis, Unterscheidung von Diphtherie 152.
Streptomykose der Brustdrüse 275.
— des Oberschenkels 758.
— des Unterschenkels 815, 816.
Strikturen des Mastdarmes 420, 480.
— der Speiseröhre 166.
— urethrale 514.
Struma aberrata 134, 182, 193.
— bei Basedow 184, 185; A 185, 186.
— Blutungen 194.
— cystische 189; A 189.

Struma, diffus kolloide 183, 184; A 182, 183, 184, 249.
— Entzündung 194.
— äußere Erscheinungsform 183, 184.
— intrathoracica 191, 254; A 250.
— Komplikation 194.
— Lageverhältnisse 190, 192.
— maligna 194, 196; A 198.
— — Kennzeichen 187.
— Metastasen 198.
— profunda 191.
— — Unterscheidung von Mediastinaltumor 254.
— pulsans 183, 184.
— retrosternalis 191.
— retrotrachealis 191.
— retrovisceralis 192; A 193.
— Röntgenbild A 191.
— Tauchkropf A 190.
— umschriebene, knotige 183, 184, 188.
— vasculosa 184.
— — Unterscheidung von Aneurysma 207.
— wuchernde (Langhans) 198.
Strumitis 195.
— oder Thyreoiditis 196.
— Ösophagusstenose durch 166.
Stückbrüche des Schädels 2, 8.
Stuhl, diagnostische Bedeutung seiner Beschaffenheit 416.
— bandförmiger 479.
— blutiger 415, 479.
— eitriger 416.
— Form desselben 416.
— Inkontinenz 575.
— Verhaltung 416.
— — mit Tenesmus 479.
Stuhlbeschwerden 479.
— Colitis s. dies.
— Blutungen 479.
— schmerzhafte Entleerung 419.
— — bei Prostatikern 549.
— Tenesmus 479.
Stummelschwänze 570; A 568.
Sublimatdermatitis A 689.
Subluxation, des Fußes nach hinten außen 831; A 828.
— — Volkmannsche 853.
— des Radius 652.
Submaxillargegend, akute Entzündung 172.
Submaxillardrüse, Entzündung 173.
— — chronische 211.
Submaxillardrüse, Mischgeschwülste 211; A 211.
— Sarkom und Karzinom 214, 215.
— Tuberkulose 211.
Submentalgegend, Abszesse 172.
— Ödem 172.
Supraklavikulargegend, Abszesse und Phlegmone 174.
— Aneurysma 208.
— Drüsenschwellung bei Brustkrebs 284.
— Geschwülste 205, 217.
— Halsrippe in derselben, Druckerscheinung 217.
Synovitis, tuberkulöse des Fußgelenks 842.
— neuropathische des Kniegelenkes 783.
— osteomyelitische desselben 783.
— rheumatische desselben 783.
— syphilitische desselben 783.
Syphilis des Darmes 420.
— des Dickdarmes 407, 480.
— des Ellbogengelenkes 659.
— der Finger 690.
— des Fußes 843.
— des Gaumens 133, 141.
— des Gehirnes 39, 40.
— des Gesichtes 93.
— des Halses 197.
— der Hand 694, 697.
— des Hodens 497.
— des Hüftgelenkes 745.
— des Kehlkopfes 157 ff.
— des Kniegelenkes 783.
— der Leber 390.
— der Lippen 138—140.
— der Mundhöhle 137—140.
— der Nase 93.
— des Nebenhodens 494.
— des Ösophagus 170.
— des Penis 559.
— des Rektums 407, 480, 481.
— der Rippen 267; A 263.
— des Schädels 81, 83.
— der Schilddrüse 197.
— der Thoraxwand 261.
— der Tibia 817.
— des Unterschenkels A 817.
— der Wirbel 608.
— der Zunge 144.
Syringomyelie 596, 690.
— Handverstümmelung 690; A 69.

T.

Tabes dorsalis, Differentialdiagnose von Magenperforation 373.
— — von Peritonitis 316.
— — Rückenmarksgeschwulst 594.
— — Prostatahypertrophie 548.
— Skoliose, Friedreichsche bei 611; A 611.
Tabesfuß A 845.
Talalgie 847.
Talus, Fraktur 826.
— — des Sustentaculum 837.
— Luxation 831, 832; A 830, 831.
Taubheit infolge Schädelverletzung 8.
Tauchkropf 190 ff., 192; A 190.
Tegmen tympani, Suffusion A 9.
— Temperatursteigerung bei Hirndruck 24.
Temporalhirn, Abszeß nach Ohreiterung 49.
— Tumoren 41.
Tendinitis achillea 847.
Tendovaginitis der Hand 679.
— — oder Arthritis 679.
— chronische 681; A 683.
— gonorrhoische 680.
— — stenosierende 696.
— tuberkulöse 681, 695; A 683.
— Differentialdiagnose 696.
Tenesmus recti 479.
— — mit Stuhlverhaltung 480.
— vesicae 509.
— — bei Blasensteinen 542.
— — bei Tuberkulose der Harnwege 509, 538.
Teratome der Kreuzgegend 569.
— des Schlundes 136, 138.
Tetanus nach Extremitätenverletzungen 795.
— des Kopfes mit Facialislähmung 107; A 108, 109.
T-Frakturen im Ellenbogengelenk 643, 653.
— im Knie 776.
Thorax, chirurgische Erkrankungen 233.
— — des Thoraxinnern 248.
— — der Thoraxwand 257.
— Angiom 268.
— Atherom 268.
— Chondrom 270.
— Empyem, durchgebrochenes 257.
— Entzündungsprozesse, akute 257.
— — chronische 260.
Thorax, Fibrom 268.
— Geschwülste der Thoraxwand 259.
— — bösartige 268.
— — im Thoraxinnern 248, 257.
— Knochenbrüche 233.
— Kompression 5.
— Lipom 268; A 263, 264.
— Lymphangiom 269.
— Osteom 270.
— Osteomyelitis des Skelettes 259.
— Phlegmone 260.
— Quetschung 235.
— Sarkom 268—270; A 267.
— Senkungsabszeß 603, 605.
— Syphilis 261.
— Tuberkulose 258, 261.
— Verletzungen 237.
Thrombophlebitis des Sinus transversus bei Ohreiterung 48, 52.
Thrombose des Sinus cavernosus 88, 89.
Thymus, Hypertrophie 249.
— Verhalten bei Morbus Basedowii 187, 188.
Thyreoidea, Abszeß 174.
— Entzündungen 195; s. a. Thyreoiditis.
— Fisteln 180.
— Geschwülste 181.
— Hyperplasie 183; A 182—184.
— Krebs 197.
— Sarkom 198.
— Syphilis 197.
— Tuberkulose 196.
— Zysten 189, 198, 204.
— vgl. auch Struma.
Thyreoiditis 195.
— Kompression der Speiseröhre bei 166.
— simplex 195.
— oder Strumitis 195.
Tibia, Abriß der Kreuzbänder A 777.
— Chondrom 819.
— Fibrosarkom 819.
— Frakturen 776.
— — Abriß der Spina tibiae 775; A 771.
— — diakondyläre 777.
— — Abriß der hinteren Kante A 775, 827.
— — Abriß der vorderen Kante A 826.
— — infrakondyläre 778.
— — suprakondyläre 776.
— — am unteren Ende 820; A 821—823, 826.
— Knochenabszeß, chronischer 817.

Tibia, Luxation 828.
— Metastasen 817, 818.
— normale A 787, 817.
— Osteomyelitis 817.
— Ostitis A 818.
— Periostitis 816.
— Sarkom 818, 819.
— Subluxation nach hinten 831; A 828.
— Syphilis 817.
— Tuberkulose 817, 819, 844.
— Y-Fraktur 776.
Tic, douloureux A 116.
— rotatoire 232.
Tonsillargegend, Angina lacunaris und Unterscheidung dieser von Diphtherie 151.
— Gumma 134, 140.
— Karzinom 140.
— — Metastasen am Hals A 203.
— Mischgeschwülste 134.
— Primäraffekt 140.
— Sarkom 134.
— Tuberkulose 140.
Torsionsfraktur der Fibula 825; A 822, 823.
Torticollis 225.
— muskulärer 230.
— rheumatischer 228.
— spastischer 232; A 231.
Totalverschiebung der Wirbel 592.
Trachea, chirurg. Erkrankungen 150.
— akute 150.
— chronische 157.
Tracheotomie bei Fremdkörpern in der Luftröhre 157.
Traktionsdivertikel des Ösophagus 168.
Tränendrüse, Entzündung 88.
— — tuberkulöse A 89.
Trigeminusneuralgie 116; A 116.
— karzinomatöse 117.
Trismus 109.
Trochanterfrakturen des Oberschenkels 722; A 723—729.
Trochanter, Hochstand, Bestimmung des 712, 722; A 713.
— — hoher bei Coxa vara 741, 745.
— — bei angeborner Hüftluxation 734, 736.
Trochlearis, Verletzungen bei Schädelbasisfraktur 6.
Trommelschlägelfinger 247.
Tubenschwangerschaft, geplatzte 327, 329. A 325.
— Unterscheidung von Ileus 428.
— — von perforiertem Magengeschwür 375.
Tuberkel des Gehirns 35, 39.
— des Rückenmarkes 596.
Tuberkulose des Armes 661, 666.
— der Bauchdecken 449.
— des Bauchfelles 318, 336.
— der Beckenknochen 752.
— der Blase 544.
— des Bruchsackes 473.
— der Bursa praepatellaris 791.
— der Bursa subdeltoidea 637.
— des Calcaneus 844; A 846.
— des Darmes 418.
— des Mastdarmes 407, 481.
— des Ellbogengelenkes 659, 660; A 662.
— der Finger 686.
— des Fußes 842; A 843—845.
— des Gaumens 141.
— des Halses 177, 200.
— der Halswirbelsäule 177, 226.
— der Hand 681, 694.
— — verruköse 685.
— des Handgelenkes 681, 686.
— der Harnwege 538.
— — Diagnose 540.
— — Symptome 539.
— des Hüftgelenkes 747.
— des Humerus 665.
— des Kehlkopfes 158—160.
— der Kiefer 109, 114.
— des Kniegelenkes 786, 787; A 786 bis 788.
— — mit Kontraktur A 790.
— der Leistendrüsen 446.
— der Lunge, eitrige 246, 258.
— der Lymphdrüsen am Hals 200.
— der Mamma 275.
— der Milz 397.
— des Mundbodens 137.
— der Nase 142.
— des Nebenhodens 494.
— der Niere 527, 539.
— des Oberkiefers 88, 109.
— des Oberschenkels 759, 765; A 753.
— der Parotis 212.
— des Penis 558.
— der Prostata 484.

Tuberkulose der Rippen 264.
— der Scapula 266.
— des Schädels 82.
— der Schilddrüse 196.
— der Sehnenscheiden der Hand 681; A 681, 683, 695.
— des Sternum 265; A 260.
— des Thorax 258, 261.
— der Tibia 817, 819.
— — am unteren Ende 844.
— des Tränensackes A 89.
— der Tonsillengegend, Unterscheidung von Krebs 141.
— — von Gumma 140.
— des Unterschenkels 817, 819.
— der Wirbelsäule 177, 226, 596.
— des Zahnfleisches 139.
— der Zunge 145—149; A 145
Tuberositas, metatarsi V, Fraktur 840; A 841.
— tibiae, Abriß A 775.
Typhlektasie (Typhlatonie, Typhlocolite, Typhlite ptosique) 410, 412.
Typhlitis, ulcerosa 408.
Typhus, Arthritis des Hüftgelenkes nach 745.
— der Wirbelgelenke 608.
— Ostitis und Chondritis der Rippen nach 264, 265.
Typus inversus 287.

U.

Überbein 685.
Ulcus cruris 802.
— pepticum, Perforation 375; A 358, 359.
— rodens des Gesichtes 96—98, 101.
— — des Magens 362.
Ulna, Fraktur 352, 668—675; A 671.
— Luxation 650.
— tuberkulöser Herd 659.
— Verletzungen 668.
Ulnarislähmung, Hand- und Fingerstellung bei 700; A 701.
Unfälle, ätiologische Bedeutung bei Hernien 469.
— — bei Hodenerkrankungen 490, 498.
— — bei Lumbago 570.
— — bei Schenkelhalsbruch 729.
Unguis incarnatus 864.
Unterbauchgegend, Entzündungen 321.
Unterkiefer, Adamantinome 124; A 123.
Unterkiefer, Chondrome 124.
— Fibrome 125.
— Frakturen 104.
— Geschwülste 122.
— Krebs 126.
— Kystom, multilokuläres 124.
— Luxation 107; A 105, 106.
— Osteom 125.
— Sarkom 125.
— Zysten 124; A 124.
Unterlippe, Krebs 92; A 95.
— Syphilis A 103.
— Schleimzyste A 130.
Unterschenkel, Chondrom 819.
— Entzündungen, akute 810.
— — chronische 812.
— — diffuse 813.
— — umschriebene 816.
— Elephantiasis 808.
— Fibrome 808.
— Fibroneurome 808.
— Frakturen am oberen Ende 776.
— — am unteren Ende 820.
— Gangrän 799.
— Geschwüre 802.
— — krebsartige 807; A 806.
— — syphilitische 806.
— — tuberkulöse 808.
— — variköse 802; A 803—805.
— Gumma 816.
— Knochenabszeß 817.
— Krämpfe 798.
— Lupus 808; A 803.
— Luxationen im Fußgelenk 828; A 829, 830.
— Osteomyelitis 817.
— Sarkom 818, 819; A 819.
— Schwellungen und Geschwülste 808.
— — der Knochen 810.
— — der Weichteile 808.
— Syphilis 817.
— Tuberkulose 817, 819, 844.
— Varizen 802.
— Verkrümmungen 817.
Urachus, Epithelkrebs 444.
— Fisteln 449.
— Zysten 444.
Ureter, Abknickung 527.
— Blutungen 511.
— Tuberkulose 538.
Ureterenkatheterismus 513, 514.

Ureterenkatheterismus bei Tuberkulose der Harnwege 538.
— bei Wanderniere 290.
Uretersteine 531.
Uretritis, Differentialdiagnose 503.
Urethroskopie 515; A 415.
Urin, Aussehen 508, 512.
— blutiger 510, 531.
— eitriger 508, 528.
— eiweißhaltiger 508, 538.
— Inkontinenz 506.
— Konkremente im 512, 531.
— Mikroorganismen im 508, 509.
— Reaktion 509.
— Retention 504.
— — Folgen derselben 525.
— Sedimente 512.
— Zellformen 510.
— Zucker im, bei Pankreatitis 383.
Urinaire (Guyon) 549.
Urogenitaltuberkulose 527.
— Ausgang 538.
— Blasentenesmus bei 539, 540.
— Frühdiagnose 538.
— Nierenkolik bei 539, 540.
— Steinbildung bei 539, 540.
Urticaria bei Echinokokkus 390.
Uterus, Entzündungsprozesse in und um demselben 321.
— Fibromyom 345.
— Gravider, Unterscheidung von Bauchgeschwulst 346.
— — als Ursache von Darmverschluß 421.
— Kystome 346.

V.

Vaquezsche Krankheit, Blutbild 396.
Varicocele, Diagnose 460.
— mit Hodenatrophie 461.
Varix der Vena saphena magna oder Hernie 464; A 463.
— aneurysmaticus, Unterscheidung von Aneurysma arteriovenosum 208.
Varizen am Oberschenkel 759.
— am Unterschenkel 802; A 803—806.
— Symptome 803—807.
— Unterscheidung von Ischias 800.
Vasomotoren, Verhalten bei Wirbelverletzungen 575.
Vena jugularis interna, Thrombophlebitis 52.
— saphena, herniöse Ausbuchtung 464.
Vena saphena, Varizen derselben 809.
Venenthrombose im retrobulbären Fettgewebe 75, 88.
— des Mesenterium 319.
Verätzung der Speiseröhre 166; A 169.
Vergiftungen, akute, oder perforiertes Magengeschwür 374.
Verrenkungen s. u. Luxation.
Verlauf des Schädelbruchs 8.
Verstopfung 416.
— reine 479.
Vestibularis, chirurgische Bedeutung seiner Funktionsstörung 67.
— Prüfung 67.
— Verletzung 8.
Vierpunktmethode A 7.
Vogelgesichte A 110.
Volvulus 436.
— ileocökaler 437.
— des S romanum 437.
Vorderarm, Frakturen 641, 674.
— Geschwülste 662.
— Luxationen 650, 652.
— Phlegmone 657.

W.

Wanderkropf 191.
Wanderleber 290, 379.
Wandermilz 290.
Wanderniere 290, 521.
— Nachweis 522.
— — Unterscheidung von hytrophischer Gallenblase 387.
— — Geschwülste 536.
Wange, Bißwunden 138.
— Gangrän 129.
— Geschwülste 102.
— Krebs 138.
— Hautkrebs, seborrhoischer 102.
— Lupus 102.
— Molluscum contagiosum 102.
— Ulcus rodens 96, 97, 98.
Warzen an Hand und Fingern 685.
— weiche des Gesichtes 91.
Warzenfortsatz, Abszeß 174.
— Entzündung mit Hirnkomplikationen 44.
— — Symptome 46, 47.
Wasserniere 525.
Weberscher Versuch 67.
Wirbelgelenke, Arthritis deformans 608.

Wirbelsäule, Abszesse 601—606.
— — tuberkulöse 175.
— Anhängsel, sakrale 569.
— Distorsion 223, 571, 572.
— Entzündung s. Spondylitis.
— Frakturen 224, 575.
— — der Dorn- und Querfortsätze 587.
— — der Wirbelbogen 589.
— — der Wirbelkörper 590.
— Geschwülste 593.
— — Unterscheidung von Meningitis serosa circumscripta 596.
— — von Spondylitis 595.
— Knickung 605.
— Kompressionsfrakturen 588, 590.
— — Verwechselung mit Lumbago 570.
— Kontrakturstellung 618.
— Kontusion, axiale 591.
— Kyphose 611, 613.
— Lordose 613.
— Lumbago 570.
— Luxationen 221, (Hals) 585; A 585.
— Mißbildungen 565 ff.
— Myelomeningocele 566.
— Osteomyelitis 226, 609.
— Quetschung, direkte 572.
— Rachischisis posterior 566.
— Sarkom 595.
— Schußverletzung 593.
— Schwanzbildung 569, 570.
— Skoliose 614, 618.
— Spaltbildung, angeborene 563, 564; A 589.
— Spina bifida A 565.
— Spondylitis tuberculosa 597.
— — ohne Buckel und Senkungsabszeß 597.
— — mit Senkungsabszeß 601.
— — — und Gibbus 605.
— Syphilis, tertiäre 608.
— topographische Beziehungen zum Rückenmark 584.
— Totalverschiebung 592.
— Tuberkulose der Halswirbel 226, 267.
— Überbiegungen 592.
— — numerische Variation 620.
— Veränderungen, angeborene 565—570; A 565—568.
— Verbiegungen 608, 609.
— — anteroposteriore 613.
Wirbelsäule, Verbiegungen, seitliche 614.
— — statische 610.
— — Ursache derselben 608—610.
— Verletzungen 572, 584.
— — Haltung der Arme bei 573, 574.
— — Blasen- und Mastdarmstörungen 575.
— — Reflexe 576.
— — Sensibilität 575.
— Versteifungen 221, 608.
Wirbelverletzungen 572.
— Bestimmung von Grad und Natur derselben 577, 578.
— — des Sitzes (Höhendiagnose) 579, 581.
— — indirekte 585.
— — unmittelbare 585.
— Beziehungen des Rückenmarks zu denselben 581, 584.
— Form derselben 585.
— — Bogenbruch 589.
— — Kompressionsbruch 595, 596.
— — Luxation, totale 592.
— — — partielle 577.
— Schußverletzung 593.
— Untersuchungsgang 573.
— — Haltung der Arme 574.
— — Motilität 573.
— — Reflexe 576.
— — Sensibilität 575.
— — Vasomotoren 575.
— — viszerale Funktionen (Blase und Mastdarm) 575.
— Veränderung der Wirbelsäule bei 607, 611.
Wolfsrachen, Schluckstörungen bei 162.
Wurmfortsatz, Abszeß 319, 322, 398.
— Lage 400.
— in Brüchen 473.
— Verlagerung desselben 289.
— — Palpation 292.
— Zustand desselben und seiner Umgebung im Frühstadium der Appendicitis 397.

X.

Xanthelasma im Gesicht 91.

Y.

Y-Fraktur der Femurkondylen A 776.
— des Humerusendes 643, 647, 653; A 646, 650, 653.
— des Humeruskopfes 629.

Y-Fraktur des Schenkelhalses 723; A 724.
— der Tibia durch Stauchung A 776.

Z.

Zahnfistel, Kieferentzündung bei 111; A 111, 112.
Zahnfleisch, Abszeß mit Wurzelrest A 112.
— Bleisaum 139.
— Blutungen 139.
— Eiterungen 139.
— Epulis 132; A 133.
— Fibrom 132.
— Geschwüre 139.
— — tuberkulöse 114.
— — Unterscheidung derselben 139.
— Riesenzellensarkom 132.
— Schwellungen, akute, umschriebene und ausgedehnte 129.
Zahnperiostitis 86, 172.
Zahnzysten 124; A 112, 121.
Zehen, Chondrom 861.
— Deformitäten 858; A 859.
— Entzündungen 842.
— Exostose 861.
— Fibrome 862.
— Gangrän 848.
— Gicht 847.
— Geschwülste des Nagelbettes 861.
Zellgewebsemphysem bei Lungenverletzungen 236.
— bei Verletzungen der Luftwege 155.
Zellgewebsentzündung, unter der Haut der Finger 690.
Zentralwindungen im Gehirn, Bestimmungen derselben auf der Schädeloberfläche 71.
Zertrümmerungsfraktur der Beckenpfanne 718, 730.
— des Calcaneus 832, 837; A 834.
— des Oberarmkopfes 630.
— der Patella A 773.
— des Ulnaköpfchens A 671.
Zirrhose der Leber, hypertrophische 676.
— des Magens 671.
Zunge, Aktinomykose 145, 146.
— Angiom 144, 145.
— Faltenzunge A 147.
— Fibrom 145.
— Glossitis acuta 128.
— Gumma 119, 144, 146; A 148.
Zunge, Krebs 147; A 146.
— Kropf, abgeirrter 134.
— Leukoplasie 143.
— Lipom 144.
— Lymphangiom A 144.
— Primäraffekt 146.
— Sarkom 145, 146.
— Schwellung 144.
— trockene 142, 300, 311.
— Tuberkulose 145—149; A 145.
Zungenbein, Periostitis 173.
Zwerchfellbrüche, Diagnose 439; A 439.
— nach Lungenverletzungen 238.
Zwerchsackhernie 458.
Zysten der Bauchhöhle, Unterscheidung von abgesackten tuberkulösen Ergüssen 340.
— im kleinen Becken 479.
— der Brustdrüse 261, 276, 281, 282; A 277, 278.
— des Dotterganges 444.
— des Ductus thyreoglossus 198.
— des Gehirnes, traumatische 35, 38, 39.
— des Halses, angeborne 198, 205.
— — Blutzyste 206.
— — Lymphzyste 205.
— der Hand, traumatische 686.
— des Hodens, zwischen Hoden und Nebenhoden 495.
— der Kiefer 121, 124.
— der Kiemengänge 198, 209; A 209.
— der Leber 389.
— — parasitäre 390.
— der Milz 396.
— der Mundhöhle 130.
— am Nabel 444.
— der Niere 537.
— des Pankreas 393, 394.
— der Prostata und des retroprostatischen Bindegewebes 564.
— der Thyreoidea 189, 198, 204.
— des Urachus 444.
Zystenbildung in der Brustdrüse 276.
Zystenkropf 189.
Zystenniere, angeborne 537.
Zystoskopie 517.
— bei Blasengeschwülsten 547.
— bei Blasensteinen 544.
— bei Blutungen der Harnwege A 515.
— bei Nierengeschwülsten 535.

WELLCOME LIBRARY INSTITUTE

VERLAG VON F. C. W. VOGEL IN LEIPZIG

Neu! **Neu!**

LEHRBUCH
DER
CHIRURGIE

von

PROF. DR. CARL GARRÈ
Geheimer Medizinalrat, Direktor der chirurg. Universitätsklinik in Bonn a. Rh.

PROF. DR. A. BORCHARD
Geheimer Medizinalrat in Berlin-Lichterfelde.

Mit 535 teils farbigen Abbildungen im Text.

Preis brosch. M. 38.—,
in elegantem Originaleinband M. 48.—

Das soeben erschienene Lehrbuch befleißigt sich der Kürze. Der Ballast der Seltenheiten, der ungewöhnlichen Dinge und Vorkommnisse in der Chirurgie ist beiseite gelassen, um die Grundlinien der ganzen Darstellung um so deutlicher hervortreten zu lassen. Ohne die wissenschaftliche Betrachtungsweise außer acht zu lassen, ist das Erfordernis der Praxis betont. Die Einheitlichkeit der Darstellung ist gewahrt durch die gemeinsame Bearbeitung jedes einzelnen Kapitels.

Die allgemeine Chirurgie ist nahezu vollständig einbezogen durch enge Verknüpfung mit den einzelnen Abschnitten des Speziellen. Indem ferner den Hauptabschnitten eine Skizze der Topographie und Physiologie vorausgeschickt und die topographische Anatomie in den Abbildungen weitgehend berücksichtigt wurde, ist die Grundlage für eine schnelle Orientierung und weitblickendes Verständnis auch für Sonderheiten gelegt.

Im Hinblick auf die sorgfältige und gleichmäßige Durcharbeitung des ganzen Stoffes, die Übersichtlichkeit, die originelle, vortreffliche Illustrierung und ausgezeichnete Ausstattung läßt sich unter allen deutschen Lehrbüchern der Chirurgie und sehr viel fremdsprachigen nichts Gleiches finden. Der Preis ist den Verhältnissen entsprechend als ein durchaus wohlfeiler anzusehen.

Auf Grund der Notstandsordnung des Börsenvereins der Deutschen Buchhändler wird auf die angezeigten Preise noch ein Teuerungszuschlag von 20% erhoben. Nach dem Ausland darf nur in der Währung des betr. Landes geliefert werden.

VERLAG VON F. C. W. VOGEL IN LEIPZIG

Vademekum der speziellen Chirurgie u. Orthopädie

für Ärzte

von

SAN.-RAT DR. HERMANN ZIEGNER

dirigierender Arzt des Städtischen Krankenhauses Küstrin.

Sechste, neubearbeitete Auflage 1920. Preis brosch. M. 16.—, geb. M. 23.—

Lehrbuch der chirurgischen Krankenpflege für Pflegerinnen und Operationsschwestern. 3. neubearbeitete Auflage 1919 von Prof. Dr. **E. Janssen** (Düsseldorf). Mit 306 Abbildungen. Preis brosch. M. 17.50; geb. M. 20.—

Münchener Medizinische Wochenschrift: Janssen hat es in ausgezeichneter Weise verstanden, die Lehren der Aseptik, wie sie sich aufbauen auf den großen Errungenschaften der Bakteriologie, in gemeinfaßlicher Form darzustellen und in ganz vortreffliche, gerade für den Schwesternberuf verwertbare Regeln zu kleiden. Die Fehler, die bei der Asepsis sich so leicht einschleichen, sind in klarster Weise dargelegt, jede, auch die geringste Kleinigkeit ist berücksichtigt. Die Abschnitte z. B., die über die Händepflege und über das Händewaschen handeln, bringen eine eingehende Beschreibung und Begründung jeder einzelnen zu diesem wichtigsten Akt notwendigen Maßnahme. — Diese Abschnitte gehören zu dem Besten, was in der Literatur über dieses Kapitel vorhanden ist, auch jeder junge, vielleicht auch ältere Arzt wird sie mit Nutzen lesen. (Krecke.)

Lehrbuch für orthopädische Hilfsarbeiterinnen. 23 Vorlesungen über Erscheinungen im gesunden und kranken Körper, über Massage, Gymnastik, Verbandtechnik und Operationsdienst von Dr. **Hans Debrunner,** Assistent des Universitätsinstituts für Orthopädie in Berlin. Mit 172 Abbildungen. 1919. Preis brosch. M. 21.25; geb. M. 24.—

Das Buch verdankt seine Entstehung einer Anregung, welche von Herrn Professor Dr. H. Gocht ausging, unter dessen Führung es Herrn Dr. Debrunner gestattet war, die Kurse für orthopädische Hilfsarbeiterinnen am Berliner Universitätsinstitut für Orthopädie zu leiten. Es stützt sich auf Erfahrungen der Praxis, die der Autor durch Einflechten theoretischer Übungen zu beleben versuchte, und soll den Schülerinnen eine Wegleitung, den Erfahrenen ein Nachschlagebuch in der täglichen Arbeit sein.

Auf Grund der Notstandsordnung des Börsenvereins der Deutschen Buchhändler wird auf die angezeigten Preise noch ein Teuerungszuschlag von 20% erhoben. Nach dem Ausland darf nur in der Währung des betr. Landes geliefert werden.